UNIVERSIDADE DE SÃO PAULO

FACULDADE DE ODONTOLOGIA DE RIBEIRÃO PRETO

FERNANDA CRISTINA TOLOI RUFATO

Efeito da fotobiomodulação associada à membrana texturizada poli(vinilideno-trifluoretileno)/titanato de bário no reparo de defeitos ósseos em calvárias de ratas ovariectomizadas

Ribeirão Preto

2021

FERNANDA CRISTINA TOLOI RUFATO

Efeito da fotobiomodulação associada à membrana texturizada poli(vinilideno-trifluoretileno)/titanato de bário no reparo de defeitos ósseos em calvárias de ratas ovariectomizadas

Dissertação de Mestrado apresentada à Faculdade de Odontologia de Ribeirão Preto da Universidade de São Paulo, como parte dos requisitos para obtenção do Título de Mestre em Ciências

Área de Concentração: Biologia Oral

Orientadora: Profa. Dra. Selma Siéssere

Ribeirão Preto

2021

Autorizo a reprodução e divulgação total ou parcial deste trabalho, por qualquer meio convencional ou eletrônico, para fins de estudo e pesquisa, desde que citada a fonte.

FICHA CATALOGRÁFICA

Rufato, Fernanda Cristina Toloi

Efeito da fotobiomodulação associada à membrana texturizada poli(vinilideno-trifluoretileno)/titanato de bário no reparo de defeitos ósseos em calvárias de ratas ovariectomizadas, Ribeirão Preto, 2021.

99p. il.; 30cm

Dissertação de Mestrado, apresentada à Faculdade de Odontologia de Ribeirão Preto/USP. Área de concentração: Biologia Oral

Orientadora: Siéssere, Selma

1. Regeneração óssea. 2. Osteoporose. 3. Ovariectomia. 4. Fotobiomodulação. 5. Polímero poli(vinilideno-trifluoroetileno).

FOLHA DE APROVAÇÃO

RUFATO, F. C. T. **Efeito da fotobiomodulação associada à membrana texturizada poli(vinilidenotrifluoretileno)/titanato de bário no reparo de defeitos ósseos em calvárias de ratas ovariectomizadas.** 2021. Tese (Mestrado em Ciências) – Faculdade de Odontologia, Universidade de São Paulo, 2021.

Aprovada em:_____/_____/_____

Banca Examinadora

Prof. Dr. _____

Instituição: _____

Julgamento: _____

Prof. Dr. _____

Instituição: _____

Julgamento: _____

Prof. Dr. _____

Instituição: _____

Julgamento: _____

Prof. Dr. _____

Instituição: _____

Julgamento: _____

DEDICATÓRIA

Aos meus pais **Fernando Antonio Toloi** e **Maria Albertina Venturoso Bergamo Toloi** que sem o apoio e a dedicação deles eu não chegaria até aqui. Vocês como sempre não mediram esforços para me ajudar a realizar meus sonhos.

As minhas irmãs **Renata Úrsula Toloi** por todo o carinho e compreensão pelas vezes em que não pude estar presente e por me apoiar sempre que precisei e **Jerusa Marcia Toloi** por ser meu grande exemplo de mulher dedicada a aprender e ensinar, que mesmo longe me ajudou em todas as vezes que precisei. Vocês são meus maiores exemplos.

Ao meu esposo **Luis Fernando Fiori Rufato** por mais uma vez estar ao meu lado em mais uma etapa da minha vida. Sua compreensão, ajuda e companheirismo nunca me fazem desistir de nada. Obrigada por dentro da nossa casa estar sempre disposto a me ajudar e ser compreensivo quando não podia me fazer tão presente.

AGRADECIMENTOS

Agradeço primeiramente a **Deus** por me tornar capaz e estar ao meu lado em todas as etapas da minha vida, por me dar a oportunidade de aprender sempre mais, ajudar e ser ajudada, sentir Sua presença torna a caminhada mais fácil e prazerosa.

À minha orientadora **Professora Doutora Selma Siéssere**, a conclusão desse Mestrado só foi possível pois tive a Sra. ao meu lado, acreditando no meu trabalho e na minha vontade de aprender e ingressar para a vida acadêmica. Agradeço por todos os ensinamentos a mim transmitidos, pela paciência e pelo carinho que teve comigo ao longo de todo trabalho. Obrigada por compartilhar comigo todo seu conhecimento de maneira tão educada e por me fazer olhar a Odontologia com outros olhos.

À **Profa. Dra. Simone Cecilio Hallak Regalo** que também foi uma grande incentivadora da carreira acadêmica e me ajudou sempre que necessário, com ótimos conselhos, apoio e suporte.

Ao meu sogro **José Fernando Rufato** e minha sogra **Ana Maria Fiori Rufato** por me incentivarem sempre em todos os trabalhos e em especial a este. Obrigada pelo apoio e por me ajudarem tanto.

Aos colegas do Laboratório do Departamento de Biologia Oral, em especial a **Isabela Hallak Regalo** que foi uma amiga muito especial que o Mestrado me trouxe, por dividir comigo alguns dias no Laboratório e tornar essa caminhada mais leve.

Ao **Prof. Dr. Rossano Gimenez** da Universidade Federal de Itajubá que confeccionou o material e cedeu para minha pesquisa.

À **Profa. Dra. Karina Fittipaldi Bombonato Prado** pelas aulas ministradas de grande valor e pela ajuda com a pesquisa.

Aos Especialistas do Laboratório, **Luiz Gustavo de Sousa**, **Paulo Batista de Vasconcelos** e **Fabíola Singaretti de Oliveira**, à Técnica de Laboratório **Adriana L. G. de**

Almeida obrigada por me ajudarem na minha pesquisa e por transmitirem tanto conhecimento no período em que trabalhávamos juntos.

À Faculdade de Odontologia de Ribeirão Preto da Universidade de São Paulo, representado pelo seu Diretor **Dr. Paulo Nelson Filho**, por me proporcionar a oportunidade da realização desse trabalho de Mestrado.

Ao Coordenador do Programa de Biologia Oral **Prof. Dr. Marcio Mateus Beloti**, por apoiar e proporcionar a execução deste trabalho.

À secretária do Programa de Biologia Oral **Imaculada Janaira Miguel**, por me ajudar com as questões administrativas e estar sempre pronta e solicita em ajudar.

Ao **Departamento de Biologia Básica e Oral da Faculdade de Odontologia**, por colocar à disposição a área experimental e os laboratórios.

Agradeço a **todos**, que direta ou indiretamente estiveram presentes e me auxiliaram na elaboração desse projeto.

AGRADECIMENTOS

À **Fundação de Amparo à Pesquisa do Estado de São Paulo (FAPESP)** pelo apoio financeiro concedido através do processo nº 2017/25683-4.

À **Coordenação de Aperfeiçoamento de Pessoal de Nível Superior** - Brasil (CAPES) - Código de Financiamento 001, pela concessão da bolsa de mestrado que fez com que esse trabalho fosse realizado.

RESUMO

RUFATO, Fernanda Cristina Toloi. **Efeito da fotobiomodulação associada à membrana texturizada poli(vinilideno-trifluoretileno)/titanato de bário no reparo de defeitos ósseos em calvárias de ratas ovariectomizadas.** 2021. 99p. Dissertação (Mestrado em Ciências) – Faculdade de Odontologia de Ribeirão Preto, Universidade de São Paulo, Ribeirão Preto, 2021.

Com o crescente envelhecimento populacional também é progressiva a presença de doenças crônicas, dentre elas a osteoporose, doença sistêmica e gradual caracterizada pela diminuição da quantidade óssea e deterioração do trabeculado ósseo, que pode trazer fragilidade óssea e o aumento do risco de fraturas. Assim como os demais ossos do corpo humano, a maxila e a mandíbula são afetadas pela osteoporose. Diferentes metodologias no campo da Odontologia são utilizadas em busca do reparo ósseo diante da osteoporose, que pode predispor a doenças periodontais, acelerando a perda óssea alveolar. A fotobiomodulação com laser em baixa intensidade é uma técnica utilizada em busca da neoformação óssea. Outra metodologia é a regeneração tecidual guiada. Experimentos *in vitro* e *in vivo* tem demonstrado resultados favoráveis quando utilizada a membrana P(VDF-TrFE)/BT, resultante do polímero de poli(vinilideno-trifluoretileno) associado à cerâmica de titanato de bário. O objetivo deste estudo foi avaliar *in vivo* a resposta do tecido ósseo à laserterapia de baixa intensidade quando associada à membrana texturizada P(VDF-TrFE)/BT, em defeitos ósseos em calvárias de ratas ovariectomizadas bilateralmente. Ratas Wistar Hannover (300g) foram submetidas à simulação de cirurgia de ovariectomia bilateral (Grupo *Sham;* n=5) e à cirurgia de ovariectomia bilateral (n=35). Defeitos ósseos (5 mm) foram confeccionados em calvária após 90 dias da cirurgia de ovariectomia. Os animais submetidos à excisão dos ovários foram divididos, aleatoriamente, de acordo com o uso ou não de membranas e com relação à aplicação de laser: Grupo OVX (sem membrana e sem aplicação de laser; n=5; Grupo OVX+P(VDF) n=10; Grupo OVX+P(VDF)+L; n=10 e Grupo OVX+PTFE (politetrafluoretileno; controle)+L; n=10. O laser utilizado foi o diodo arseneto de gálio-alumínio (AsGaAl), com comprimento de onda de780 nm e densidade de energia de 30J/cm^2 (12 sessões). Ao final de 30 dias após a confecção do defeito ósseo foi feita a eutanásia para análise histológica, tomográfica (micro-CT) e molecular (detecção de marcadores osteoblásticos e osteoclásticos por meio de PCR em temporeal). Os resultados quantitativos obtidos foram analisados por meio de testes estatísticos, comnível de significância em 5%. Os parâmetros histológicos mostraram variável formação de tecido ósseo na periferia do defeito de todos os grupos. Os resultados permitiram observar queo laser utilizado com a membrana de titanato de bário não acarretou alterações significantes com relação à expressão dos marcadores e parâmetros morfométricos analisados. No entanto, a membrana texturizada P(VDF-TrFE)/BT melhorou o reparo ósseo, independentemente da associação com a terapia de fotobiomodulação com maior densidade de conectividade quando comparado ao grupo OVX+PTFE+L. O laser associado com a membrana de PTFE, atuou de forma sinérgica, elevando a expressão *Runx2*, fosfatase alcalina (*Alp*), sialoproteína óssea (*Bsp*), osteocalcina (*Bglap*), osterix (*Sp7*) e ligante do receptor para a ativação do fator nuclear *kappa* B (*Rankl*), mas o aumento não foi o suficiente para refletir de modo significante nos parâmetros morfométricos. Concluiu-se que a densidade de energia de 30J/cm^2 aplicada por 12 sessões não atuou de forma sinérgica com a membrana texturizada de titanato de bário e que essa membrana se mostrou como uma opção promissora para o reparo ósseo na Odontologia.

Palavras-Chave: Regeneração óssea. Osteoporose. Ovariectomia. Fotobiomodulação. Polímero poli(vinilideno-trifluoroetileno).

ABSTRACT

RUFATO, Fernanda Cristina Toloi. **Effect of photobiomodulation associated with a textured poly (vinylidene-trifluorethylene) / barium titanate membrane on the repair of bone defects in calvaria of ovariectomized rats**. 2021. 99p. Dissertação (Mestrado em Ciências) – Faculdade de Odontologia de Ribeirão Preto, Universidade de São Paulo, Ribeirão Preto, 2021.

With the aging of the population, the presence of chronic diseases is also progressive, including osteoporosis, a systemic and gradual disease characterized by decreased bone quantity and deterioration of the trabecular bone, which can bring bone fragility and increase the risk of fractures. Like other bones in the human body, the maxilla and mandible are affected by osteoporosis. Different methodologies in the field of Dentistry are used in search of bone repair in the face of osteoporosis, which can predispose to periodontal diseases, accelerating alveolar bone loss. Photobiomodulation with low intensity laser is a technique used in search of bone neoformation. Another methodology is guided tissue regeneration. *In vitro* and *in vivo* experiments have favorable results when using a P(VDF-TrFE)/BT membrane, resulting from the poly (vinylidene-trifluorethylene) polymer associated with barium titanate ceramics. The aim of this study was to evaluate *in vivo* the response of bone tissue to low-level laser therapy when associated with the textured membrane P(VDF-TrFE)/BT, in bone defects in calvaria of ovariectomized rats bilaterally. Wistar Hannover rats (300g) were submitted to bilateral ovariectomy surgery simulation (*Sham* Group; n = 5) and bilateral ovariectomy surgery (n=35). Bone defects (5 mm) were made in calvaria 90 days after ovariectomy surgery. Animals infected with ovarian excision were randomly divided according to the use or not of membranes and with respect to laser application: Group OVX (without membrane and without laser application; n=5; Group OVX + P(VDF) n=10; Group OVX + P(VDF) + L; n=10 and Group OVX + PTFE (polytetrafluoroethylene; control) + L; n=10. The laser used was gallium-aluminum arsenide diode (AsGaAl), with a wavelength of 780 nm and an energy density of 30J/cm2 (12 agreements). At the end of 30 days after the bone defect was made, euthanasia was performed for histological, tomographic (micro-CT) and molecular analysis (detection of osteoblastic and osteoclastic markers by means of real-time PCR). The quantitative results obtained were analyzed using statistical tests, with a significance level of 5%. Histological parameters showed variable bone tissue formation on the periphery of the defect in all groups. The results allowed to observe that the laser used with the barium titanate membrane did not cause significant alterations regarding the expression of the analyzed markers andmorphometric parameters. However, the textured membrane P(VDF-TrFE)/BT improved bone repair, regardless of the association with photobiomodulation therapy with higher connectivitydensity when compared to the OVX + PTFE + L group. The laser associated with the PTFE membrane, acted synergistically, raising the expression *Runx2*, alkaline phosphatase (*Alp*), bone sialoprotein (*Bsp*), osteocalcin (*Bglap*), osterix (*Sp7*) and receptor ligand for the activationof the nuclear factor *kappa* B (*Rankl*), but the increase was not enough to reflect significantly on the morphometric parameters. It was concluded that the energy density of 30J/cm2 applied for 12 sessions did not act synergistically with the textured barium titanate membrane and thatthis membrane proved to be a promising option for bone repair in Dentistry.

Keywords: Bone regeneration. Osteoporosis. Ovariectomy. Photobiomodulation. Poly (vinylidene-trifluoroethylene) polymer.

LISTA DE FIGURAS

Figura 1. Ovário excisionado. **35**

Figura 2. Aspecto histológico do fluido coletado na vagina de animaldo grupo sham (sem coloração), em fase metaestro, com predomínio de células epiteliais anucleadas e alguns leucócitos..... **36**

Figura 3. Aspecto histológico do fluido coletado na vagina de animal ovariectomizado bilateralmente (sem coloração), em fase diestro, com predomínio de leucócitos. **37**

Figura 4. Aspecto macroscópico dos cornos dos úteros. Em A: aspecto róseo e sem atrofia (seta branca) em animal sham. Em B: aspecto anêmico, fino e atrófico (seta preta) em animal ovariectomizado..... **38**

Figura 5. Imagem da calota seccionada (fragmento circular branco), evidenciando o defeito ósseo no osso parietal esquerdo. **39**

Figura 6. Animal do Grupo OVX+P(VDF) cujo defeito foi preenchido com a membrana P(VDF-TrFE)/BT..... **40**

Figura 7. Aplicação do laser em baixa intensidade na periferia do defeito ósseo..... **41**

Figura 8. Amostra coletada contendo o defeito ósseo..... **41**

Figura 9. Integridade do RNA ribossômico e quantificação do RIN..... **45**

Figura 10. Imagem histológica da região periférica do defeito - Grupo *Sham*. OR: osso remanescente; ON: osso neoformado e TC: tecido conjuntivo. **50**

Figura 11. Imagem histológica da região periférica do defeito - Grupo Sham. OR: osso remanescente; ON: osso neoformado e TC: tecido conjuntivo **50**

Figura 12. Imagem histológica da região periférica do defeito - Grupo OVX. OR: osso remanescente; ON: osso neoformado e TC: tecido conjuntivo **51**

Figura 13. Imagem histológica da região periférica do defeito - Grupo OVX. OR: osso remanescente; ON: osso neoformado e TC: tecido conjuntivo **51**

Figura 14. Imagem histológica da região periférica do defeito - Grupo OVX+P(VDF). OR: osso remanescente; ON: osso neoformado; PVDF: membrana de P(VDF-TrFE)/BT.....**52**

Figura 15. Imagem histológica da região periférica do defeito - Grupo OVX+P(VDF). OR: osso remanescente; ON: osso neoformado, TC: tecido conjuntivo; OC: osteócito; PVDF: membrana de P(VDF-TrFE)/BT **52**

Figura 16. Imagem histológica da região periférica do defeito - Grupo OVX+P(VDF)+L. ON: osso neoformado. TC: tecido conjuntivo; PVDF: membrana de P(VDF-TrFE)/BT.....**53**

Figura 17. Imagem histológica da região periférica do defeito - Grupo OVX+P(VDF)+L. OR: osso remanescente; ON: osso neoformado. TC: tecido conjuntivo; OC: osteócito; TCM: tecido conjuntivo medular; VS: vaso sanguíneo; PVDF: membrana de P(VDF-TrFE)/BT **53**

Figura 18. Imagem histológica da região periférica do defeito - Grupo OVX+PTFE+L. OR: osso remanescente; ON: osso neoformado; TC: tecido conjuntivo; PTFE: membrana de PTFE **54**

Figura 19. Imagem histológica da região periférica do defeito - Grupo OVX+PTFE+L. ON: osso neoformado; TC: tecido

conjuntivo; TCM: tecido conjuntivo medular, OC: osteócito; PTFE: membrana de PTFE **54**

Figura 20. Reconstrução em 3D das áreas dos defeitos ósseos nos Grupos Sham (A), OVX (B), OVX+P(VDF) (C), OVX+P(VDF)+L (D) e OVX+PTFE+L(E).....**56**

Figura 21. Representação gráfica dos valores médios para o parâmetro volume ósseo (mm3) nos Grupos Sham, OVX, OVX+P(VDF), OVX+P(VDF)+L e OVX+PTFE+L. Letras diferentes indicam diferença estatística **57**

Figura 22. Representação gráfica dos valores médios para o parâmetro superfície óssea (mm^2) nos Grupos *Sham*, OVX, OVX+P(VDF), OVX+P(VDF)+L e OVX+PTFE+L. Letras diferentes indicam diferença estatística **58**

Figura 23. Representação gráfica dos valores médios para o parâmetro número de trabéculas (1/mm) nos Grupos *Sham*, OVX, OVX+P(VDF), OVX+P(VDF)+L e OVX+PTFE+L. Letras diferentes indicam diferença estatística **59**

Figura 24. Representação gráfica dos valores médios para o parâmetro espessura trabecular (mm) nos Grupos *Sham*, OVX, OVX+P(VDF), OVX+P(VDF)+L e OVX+PTFE+L **60**

Figura 25. Representação gráfica dos valores médios para o parâmetro separação trabecular (mm) nos Grupos *Sham*, OVX, OVX+P(VDF), OVX+P(VDF)+L e OVX+PTFE+L. Letras diferentes indicam diferença estatística **62**

Figura 26. Representação gráfica dos valores médios para o parâmetro densidade de conectividade ($1/mm^3$) nos Grupos *Sham*, OVX, OVX+P(VDF), OVX+P(VDF)+L e OVX+PTFE+L. Letras diferentes indicam diferença estatística **63**

Figura 27. Quantificação do gene *Runx2* em células ósseas de calvária nos grupos OVX+P(VDF), OVX+P(VDF)+L e

OVX+PTFE+L. Letras diferentes indicam diferença estatística (Teste de Tukey; p<0,05) **64**

Figura 28. Quantificação do gene *Alp* em células ósseas de calvária nos grupos OVX+P(VDF), OVX+P(VDF)+L e OVX+PTFE+L. Letras diferentes indicam diferença estatística (Teste de Tukey; p<0,05) **65**

Figura 29. Quantificação do gene *Bsp* em células ósseas de calvária nos grupos OVX+P(VDF), OVX+P(VDF)+L e OVX+PTFE+L. Letras diferentes indicam diferença estatística (Teste de Tukey; p<0,05) **66**

Figura 30. Quantificação do gene *Bglap* em células ósseas de calvária nos grupos OVX+P(VDF), OVX+P(VDF)+L e OVX+PTFE+L. Letras diferentes indicam diferença estatística (Teste de Tukey; p<0,05) **67**

Figura 31. Quantificação do gene *Sp7* em células ósseas de calvária nos grupos OVX+P(VDF), OVX+P(VDF)+L e OVX+PTFE+L. Letras diferentes indicam diferença estatística (Teste de Tukey; p<0,05) **68**

Figura 32. Quantificação do gene *Rankl* em células ósseas de calvária nos grupos OVX+P(VDF), OVX+P(VDF)+L e OVX+PTFE+L. Letras diferentes indicam diferença estatística (Teste de Tukey; p<0,05) **69**

Figura 33. Quantificação do gene *Spp1* em células ósseas de calvária nos grupos OVX+P(VDF), OVX+P(VDF)+L e OVX+PTFE+L. Letras diferentes indicam diferença estatística (Teste de Tukey; p<0,05) **70**

Figura 34. Quantificação do gene *Opg* em células ósseas de calvária nos grupos OVX+P(VDF), OVX+P(VDF)+L e OVX+PTFE+L. Letras diferentes indicam diferença estatística (Teste de Tukey; p<0,05) **71**

Figura 35. Quantificação do gene *Rank* em células ósseas de calvária nos grupos OVX+P(VDF), OVX+P(VDF)+L e OVX+PTFE+L. Letras diferentes indicam diferença estatística (Teste de Tukey; p<0,05). **72**

Figura 36. Quantificação do gene *Ctr* em células ósseas de calvária nos grupos OVX+P(VDF), OVX+P(VDF)+L e OVX+PTFE+L. Letras diferentes indicam diferença estatística (Teste de Tukey; p<0,05) **73**

Figura 37. Quantificação do gene *Ctsk* em células ósseas de calvária nos grupos OVX+P(VDF), OVX+P(VDF)+L e OVX+PTFE+L. Letras diferentes indicam diferença estatística (Teste de Tukey; p<0,05) **74**

Figura 38. Quantificação do gene *Mmp9* em células ósseas de calvária nos grupos OVX+P(VDF), OVX+P(VDF)+L e OVX+PTFE+L. Letras diferentes indicam diferença estatística (Teste de Tukey; p<0,05) **75**

Figura 39. Quantificação da razão entre os genes *Rankl* e *Opg* em células ósseas de calvária nos grupos OVX+P(VDF), OVX+P(VDF)+L e OVX+PTFE+L.

Letras diferentes indicam diferença estatística (Teste de Tukey; p<0,05) **76**

LISTA DE TABELAS

Tabela 1. Sondas TaqMan utilizadas nos ensaios de PCR em Tempo Real. **46**

Tabela 2. Valores de *p* encontrados para as comparações entre os diferentes grupos estudados para o parâmetro volume ósseo. Teste de Tukey (p<0,05) **57**

Tabela 3. Valores de *p* encontrados para as comparações entre os diferentes grupos estudados para o parâmetro superfície óssea. Teste de Tukey (p<0,05) **58**

Tabela 4. Valores de *p* encontrados para as comparações entre os diferentes grupos estudados para o parâmetro número de trabéculas. Teste de Tukey (p<0,05) **59**

Tabela 5. Valores de *p* encontrados para as comparações entre os diferentes grupos estudados para o parâmetro espessura das trabéculas. Teste de Tukey (p<0,05) **61**

Tabela 6. Valores de *p* encontrados para as comparações entre os diferentes grupos estudados para o parâmetro separação trabecular. Teste de Tukey (p<0,05) **62**

Tabela 7. Valores de *p* encontrados para as comparações entre os diferentes grupos estudados para o parâmetro densidade de conectividade. Teste de Tukey (p<0,05)..... **63**

Tabela 8. Valores de *p* encontrados para as comparações entre os diferentes grupos estudados para o gene *Runx2*. Teste de Tukey (p<0,05) **65**

Tabela 9. Valores de *p* encontrados para as comparações entre os diferentes grupos estudados para o gene *Alp*. Teste de Tukey (p<0,05) **65**

Tabela 10. Valores de *p* encontrados para as comparações entre os diferentes grupos estudados para o gene *Bsp*. Teste de Tukey (p<0,05) **66**

Tabela 11. Valores de *p* encontrados para as comparações entre os diferentes grupos estudados para o gene *Bglap*. Teste de Tukey (p<0,05) **67**

Tabela 12. Valores de *p* encontrados para as comparações entre os diferentes grupos estudados para o gene *Sp7*. Teste de Tukey (p<0,05) **68**

Tabela 13. Valores de *p* encontrados para as comparações entre os diferentes grupos estudados para o gene *Rankl*. Teste de Tukey (p<0,05) **69**

Tabela 14. Valores de *p* encontrados para as comparações entre os diferentes grupos estudados para o gene *Spp1*. Teste de Tukey (p<0,05) **70**

Tabela 15. Valores de *p* encontrados para as comparações entre os diferentes grupos estudados para o gene *Opg*. Teste de Tukey (p<0,05) **71**

Tabela 16. Valores de *p* encontrados para as comparações entre os diferentes grupos estudados para o gene *Rank*. Teste de Tukey (p<0,05) **72**

Tabela 17. Valores de *p* encontrados para as comparações entre os diferentes grupos estudados para o gene *Ctr*. Teste deTukey (p<0,05)..... **73**

Tabela 18. Valores de *p* encontrados para as comparações entre os diferentes grupos estudados para o gene *Ctsk*. Teste de Tukey (p<0,05) **74**

Tabela 19. Valores de *p* encontrados para as comparações entre os diferentes grupos estudados para o gene *Mmp9*. Teste de Tukey (p<0,05) **75**

Tabela 20. Valores de *p* encontrados para as comparações entre os diferentes grupos estudados para a razão entre os genes *Rankl/Opg*. Teste de Tukey (p<0,05) **76**

LISTA DE ABREVIATURAS E SIGLAS

USP	Universidade de São Paulo
SP	São Paulo
FORP	Faculdade de Odontologia de Ribeirão Preto
PTFE	Politetrafluoretileno
P(VDF-TrFE)/BT	Polímero de poli(vinilideno-trifluoretileno) associado à cerâmica de titanato de bário
OVX	Ovariectomizado
Sham	Grupo Controle
L	Laserterapia
AsGaAl	Diodo arseneto de gálio-alumínio
J	Joule
Micro-CT	Micro-tomografia
PCR	Proteina C-reativa
Runx2	Fator de transcrição 2 com domínio Runt
Alp	Fosfatase alcalina
Bsp	Sialoproteína óssea
Bglap	Osteocalcina
Sp7	Osterix
Rankl	Ligante do receptor para a ativação do fator nuclear *kappa* B
Rank	Marcadores osteoclásticos receptor para a ativação do fator nuclear *kappa B*
Opn	Osteopontina
Opg	Osteoprotegerina

MMP-9	Matriz da metaloproteinase-9
LBI	Laserterapia em baixa intensidade
RTG	Regeneração tecidual guiada
TGF-β	Fator de transformação do crescimento beta
BMP	Proteína morfogenética óssea
FGF	Fatores de crescimento de fibroblastos
V	Voltagem
Hz	Hertz
mW	Megawatt
UNIFEI	Universidade Federal de Itajubá
PVPI	Álcool iodado
RNA	Ácido ribonucléico
RIN	Algoritmo aplicado a medições de RNA eletroforético
DNA	Ácido desoxirribonucléico
ON	Osso neoformado
OR	Osso remanescente
TC	Tecido conjuntivo
OC	Osteócito
TCM	Tecido conjuntivo medular
VS	Vaso sanguíneo

LISTA DE SÍMBOLOS

mm	Milímetros
%	Porcentagem
Nm	Nanómetro
cm^2	Centímetro quadrado
Nº	Número
ºC	Grau Celsius
mg	Miligramas
kg	Kilos
mL	Mililitros
g	Gramas
®	Marca Registrada
kV	Quilovolt
µm	Micrômetro
mm^3	Milímetro cúbico
mm^2	Milímetro quadrado
µL	Microlitro
µg	Micrograma
min	Minuto
ng	Nanograma

SUMÁRIO

1. INTRODUÇÃO..... 23

2. PROPOSIÇÃO..... 30

3. MATERIAL E MÉTODOS..... 32

3.1 Laser, Membranas e Animais..... 33

3.2 Indução da Osteoporose..... 35

3.3 Exame do ciclo estral e macroscópico dos cornos uterinos..... 36

3.4 Defeitos ósseos..... 38

3.5 Protocolo para aplicação do laser..... 40

3.6 Análise Tomográfica..... 42

3.7 Análise Histológica..... 43

3.8 Análise Molecular..... 43

3.8 Análise estatística..... 47

4. RESULTADOS..... 48

5. DISCUSSÃO..... 77

6. CONCLUSÕES..... 84

REFERÊNCIAS BIBLIOGRÁFICAS 88

ANEXOS..... 95

1. Introdução

1. INTRODUÇÃO

O envelhecimento populacional é crescente e a presença de fatores biológicos, sociais e de modo de vida predizem a uma senescência ou senilidade ao longo da vida. A projeção de indivíduos idosos no mundo para 2030 é de 1,4 bilhões, e a perspectiva para 2050 é de 2,1 bilhões podendo esta projeção continuar se elevando, chegando a uma estimativa de 3,2 bilhões de pessoas idosas para o ano de 2100 (CANÊDO; LOPES; LOURENÇO, 2018).

De 29 milhões de pessoas brasileiras, com idade entre 50 e 59 anos, 18 a 26 milhões apresentam multimorbidade, sendo que, dois em três indivíduos apresentam duas doenças crônicas e um em dois indivíduos apresentam três doenças crônicas, constatando a importância e o aumento da multimorbidade na população idosa em nosso país (NUNES *et al.*, 2018)

O cuidado no quesito de morbidades, promoção de saúde e bem estar são fundamentais para uma vida saudável e plena. Assim, estudar as doenças crônicas é de suma importância para o entendimento dos fatores de riscos populacionais. Dentre as doenças pré-existentes, a osteoporose possui grande relevância e esta foi abordada nesta pesquisa.

A osteoporose é uma doença de caráter sistêmico e gradual caracterizada pela diminuição da quantidade óssea e deterioração de sua microestrutura trabecular, promovendo fragilidade óssea e aumentando assim o risco de fraturas (COSMAN *et al.*, 2014; LORENTZON; CUMMINGS, 2015). A evolução dessa doença é tardia e sem sintomatologia, havendo um desequilíbrio entre a atividade osteoblástica e osteoclástica, sendo esta última predominante, promovendo assim a doença (LANE *et al.*, 2015; HARVEY; COOPER, 2018).

O indivíduo com osteoporose possui maior tendência à perda óssea, com isso, eleva-se o risco de fraturas que podem surgir diante do menor impacto e afetar negativamente a qualidade de vida, pois reduz consideravelmente a agilidade para a execução de tarefas diárias, podendo também abalar psicologicamente os indivíduos, além de acarretar a presença de sequelas graves e aumentar a mortalidade (HARVEY; COOPER, 2018).

As fraturas mais comumente observadas são as de quadril, vértebras, antebraço e úmero (HARVEY; COOPER, 2018).

Duzentos milhões de pessoas no mundo são afetadas pela osteoporose, sendo que destas, dez milhões são encontradas no Brasil, dado este extremamente preocupante tendo em vista o aumento do envelhecimento populacional concomitante ao acréscimo da prevalência de doenças crônicas associadas (RIGGS *et al.*, 1995; BACCARO et al., 2015).

A osteoporose causa aproximadamente 1,5 milhões de fraturas ao ano. O número de fraturas osteoporóticas no ano de 2010 foi estimado na marca dos nove milhões em mulheres acima de 50 anos (HAMDY *et al.*, 2005) e estas têm sido associadas com significantes aumentos no quadro de morbimortalidade e comprometimento da qualidade de vida (ADACHI *et al.*, 2001).

Outro aspecto de extrema importância a ser considerado é em relação à osteoporose pós-menopausa, particularmente preocupante porque predispõe a uma elevação do risco de fraturas, com impactos negativos subsequentes na saúde em mulheres mais idosas. Assim, nos últimos anos, estudos têm sido realizados a fim de elucidar a epidemiologia da osteoporose no Brasil, além do gerenciamento dos custos diretos e indiretos para o sistema de saúde brasileiro (BACCARO *et al.*, 2015).

As mulheres possuem um risco 2,5 vezes maior de adquirir a osteoporose, principalmente após a menopausa (ALMEIDA *et al.*, 2007). Esse fato é referido devido ao organismo feminino ficar sem a proteção dos hormônios estrogênicos, os quais estimulam a formação de massa óssea. Desta maneira é possível afirmar que uma em cada três mulheres com mais de 50 anos apresentará a doença, enquanto que os homens da mesma faixa etária, serão afetados pela osteoporose na proporção de um para cinco (QUAYNOR *et al.*, 2013).

Segundo Baccaro *et al.* (2015), a prevalência de osteoporose entre mulheres pós-menopáusicas no Brasil varia de 15% a 33%, sendo esta dependente da metodologia de estudo, do uso de dados de densitometria óssea ou mesmo do autor e relato dos participantes, e estima-se que fraturas causadas pelas osteoporoses podem aumentar 14% em 2022 se não houver ampliação do acesso ao diagnóstico e tratamento dessa doença.

No campo da Odontologia, a qualidade e quantidade de tecido ósseo são fatores fundamentais para um procedimento restaurador adequado e de sucesso, seja para a colocação de implantes ou mesmo para a confecção de próteses.

Sabe-se que a osteoporose pode diminuir o trabeculado ósseo da maxila e da mandíbula e pesquisas têm demonstrado que esta doença possui associação com a doença periodontal (OTOMO-CORGEL, 2012; SINGH *et al.*, 2014), comprovando uma maior relação entre perda do órgão dental e atrofia do processo alveolar e osteoporose (DANIELL, 1983; GUR *et al.*, 2003; YOSHIHARA *et al.*, 2005; DROZDZOWSKA *et al.*, 2006; ERDOGAN *et al.*, 2009; MOEDANO *et al.*, 2011; VARGAS-SANCHEZ *et al.*, 2020).

Indivíduos que não possuem dentes, os chamados edêntulos, com osteoporose apresentam maior reabsorção do processo alveolar (DEVLIN; FERGUSON, 1991) e em indivíduos com osteoporose e/ou osteopenia ocorre perda mais acentuada na altura da crista alveolar (MOHAMMAD *et al.*, 1996; TEZAL *et al.*, 2000). Corroborando com estes estudos, Kobayashi *et al.* (2012) demonstraram redução de tecido ósseo alveolar após a ovariectomia e que a deficiência de hormônios estrogênicos aumentou significativamente a perda de osso alveolar na periodontite induzida por lipopolissacarídeos. Assim, estes autores sugerem que a osteoporose pós-menopausa pode atuar como fator de risco para a patogênese da doença periodontal com perda óssea do osso alveolar oriunda da inflamação local existente.

De acordo com Savić Pavičin *et al.*, (2017), embora a osteoporose não seja a principal causa da periodontite, esta doença pode ser um fator que leva a uma maior profundidade de bolsa periodontal e aumento do risco de perda dentária em mulheres idosas.

Tendo em vista a situação mundial da osteoporose torna-se primordial a investigação de metodologias que possam favorecer a reparação do tecido ósseo. Assim, na odontologia, destacam-se duas técnicas que têm sido utilizadas para a reparação óssea: a fotobiomodulação com laserterapia em baixa intensidade (LBI) e a regeneração tecidual guiada (RTG).

Na LBI utiliza-se luz de baixas irradiações que são capazes de influenciar o comportamento das células, através de efeitos fotofísicos, fotoquímicos e fotobiológicos quando aplicadas nos tecidos irradiados. Esta técnica tem sido muito promissora e

utilizada como tratamento coadjuvante, alternativo e não invasivo promovendo a aceleração no processo de cicatrização dos tecidos (KARU, 1989; EDUARDO, 2002).

Estudos comprovam que a LBI estimula a proliferação de células precursoras de osteoblastos, atuando na diferenciação celular e na maturação osteogênica, elevando o número de osteoblastos e consequentemente a neoformação óssea (OZAWA *et al.*, 1998; BLOISE *et al.*, 2013). Além de estimular a aceleração da consolidação óssea após a fratura, contribui para a formação de novos vasos, aumento da deposição de fibras colágenas e também maior proliferação celular no sítio da fratura, as quais permitem a consolidação do tecido ósseo mais rapidamente (TRELLES; MAYAIO, 1987; GARCIA *et al.*, 1996).

Pesquisas demonstram que a laserterapia em baixa intensidade também favorece o aumento significativo nas expressões gênicas de TGF-β, BMP, FGF e RUNX-2 que podem estimular a proliferação e diferenciação de osteoblastos, fato que se relaciona com a melhoria da deposição de osso recém-formado no local da lesão (TIM *et al.*, 2015; FALLAHNEZHAD *et al.*, 2018).

De acordo com estudos realizados pela equipe do Departamento de Biologia Básica e Oral da FORP-USP, também foi demonstrado que a LBI promove a neoformação óssea em calvárias de ratas ovariectomizadas (SIÉSSERE et al., 2011; ROSA *et al.*, 2012; SCALIZE et al., 2015).

Segundo Retzepi e Donos (2010), o início da regeneração tecidual guiada (RTG) ocorreu na década de 1950, e com o desenvolvimento de novos materiais de preenchimento e novas membranas, o procedimento passou por grandes modificações. A RTG é baseada no uso de membranas absorvíveis ou não, que evitam que as células migrem do epitélio e do tecido conjuntivo durante a consolidação óssea, para que as células progenitoras ósseas com a taxa de migração mais lenta possam ser colonizadas no espaço, regenerando e criando osso. A RTG pode ser realizada em um procedimento prévio ou após a cirurgia necessária para regeneração óssea. Os autores concluíram que a RTG é um procedimento previsível que pode levar à formação óssea regenerandodefeitos.

Embora o estímulo mastigatório contribua para a manutenção da integridade do osso alveolar, eventos traumáticos ou mesmo a perda do elemento dental podem acarretar a reabsorção desse tecido, e nestes casos, a regeneração tecidual guiada pode ser utilizada

como uma técnica alternativa para o restabelecimento do osso perdido. A RTG envolve a prevenção da migração de células prejudiciais ao adaptar a membrana a área a ser reconstruída. A barreia da membrana fornece estabilidade no local e impede o colapso do tecido mole no defeito, evitando que diferentes tipos celulares, ou seja, células não osteoblásticas concorrentes migrem para o local e acumulem fatores de crescimento (SCHENK *et al.*,1994; URBAN *et al.*, 2019).

Resumidamente as membranas são utilizadas como barreiras físicas, permitindo isolar o defeito periodontal dos tecidos adjacentes (epitélio e conjuntivo), favorecendo assim que os tecidos periodontais (osso, ligamento e cemento) se regenerem a partir de suas próprias células (NYMAN *et al.*, 1982; GOTTLOW *et al.*, 1984; WANG *et al.*, 2005).

As membranas de politetrafluoretileno (PTFE) têm sido as mais utilizadas devido a sua grande eficácia e são consideradas padrão-ouro na estimulação de tecido ósseo (DOWELL *et al.*, 1991; GOTTLOW *et al.*, 1992; SALATA *et al.*, 2001; WALTERS *et al.*, 2003). Entretanto, de acordo com Gimenes *et al*. (2004) pesquisas têm demonstrado que a membrana constituída pelo compósito de polímero de poli (vinilideno-trifluoretileno) e pela cerâmica de titanato de bário (P(VDFTrFE)/BT) associam as características mecânicas dos polímeros com a biocompatibilidade das cerâmicas podendo ser uma alternativa promissora para novas demandas.

Em muitos estudos sobre o uso de membranas de PTFE nas últimas décadas, os resultados obtidos têm sido satisfatórios. Em um estudo realizados em cães, Park *et al*., (2011) investigaram o uso preventivo de membrana de PTFE não absorvível em locais onde foram instalados implantes sem a confecção de defeitos ósseos. Logo após a extração dos pré-molares, implantes imediatos foram instalados, associados com a utilização ou não de membranas. A comparação dos resultados mostrou que as bordas alveolares estavam completamente preservadas quando as membranas foram utilizadas, enquanto que os locais que não receberam as membranas, perdeu-se em média 1 mm de espessura do osso alveolar. Desta forma, os autores concluíram que a utilização de membrana não absorvível ajudou a manter o volume ósseo do rebordo, favorecendo a resolução estética do caso.

Miyamoto *et al.*, (2012) que também realizaram um estudo envolvendo o uso de membrana de PTFE concluíram que a mesma foi eficaz para neoformação óssea mesmo

quando nenhum tipo de material de preenchimento foi utilizado sob a membrana ao redor de implantes inseridos no osso.

Ainda que as membranas disponíveis no mercado apresentem bons resultados, quanto mais pesquisas para o desenvolvimento de novos materiais, maiores as chances de reparação óssea. A associação de materiais cerâmicos e de polímeros podem gerar novos biomateriais com poder de acelerar a regeneração do tecido ósseo pela associação de características potenciais como flexibilidade, tenacidade, facilidade de processamento dos polímeros e fortes respostas piezoelétricas (DIAS; DAS-GUPTA, 1994).

O poli(vinilideno-trifluoretileno) (PVDF) representado por um polímero semicristalino, apresenta as fases amorfa e cristalina. A presença da fase cristalina é relevante para a confecção de membranas assimétricas, tendo em vista que esta exerce grande influência na formação da estrutura da membrana, além de ser um polímero hidrofóbico, atóxico e resistente do ponto de vista térmico e químico (BOTTINO *et al.*, 2000).

Pesquisas *in vivo* foram realizadas utilizando as membranas de PTFE e P(VDF-TrFE)/BT em animais saudáveis e com modelo experimental para a osteoporose, demonstrando resultados promissores quando utilizada a membrana de P(VDF-TrFE)/BT (LOPES *et al.*, 2014; SCALIZE *et al.*, 2016).

Diante das técnicas acima expostas que ao serem utilizadas isoladamente têm se mostrado promissoras para a regeneração óssea, a hipótese deste estudo foi que a laserterapia em baixa intensidade atuasse de forma sinérgica com a membrana texturizada P(VDF-TrFE)/BT, favorecendo a reparação do tecido ósseo.

2. Proposição

2. PROPOSIÇÃO

Este estudo teve por objetivo avaliar a neoformação óssea, em defeitos confeccionados em calvária de ratas submetidas à ovariectomia bilateral, associando a fotobiomodulação com laser em baixa intensidade e membrana texturizada P(VDF-TrFE)/BT por meio das seguintes análises:

1 – Histológica;

2 – Tomográfica;

3 - Molecular.

3. Material e Métodos

3. MATERIAL E MÉTODOS

Laser

Foi utilizado o dispositivo Twin Laser (Mm Optics; São Carlos, SP, Brasil) constituído por diodo de arseneto gálio alumínio (AsGaAl), com as seguintes especificações: máxima densidade de energia de 315 J/cm^2, voltagem de 100 ~240 V, frequência de 50 a 60 Hz, comprimento de onda de 780 nm e 70 mW de potência óptica máxima.

Membranas

Membranas de P(VDF-TrFE)/BT texturizadas (Anexo 1) foram confeccionadas pelo Prof. Dr. Rossano Gimenes do Instituto de Química da Universidade Federal de Itajubá (UNIFEI - MG) e membranas de PTFE disponíveis comercialmente (Bionnovation®, Bauru, SP, Brasil) foram utilizadas como controle. As membranas foram cortadas com 5 mm de diâmetro e autoclavadas previamente à inserção no defeito ósseo.

Animais

Este estudo foi aprovado pela Comissão de Ética no Uso de Animais (Protocolo n. 2018.1.417.58.0.)

Foram utilizadas ratas Wistar Hannover (n=40) com 8 semanas de idade (peso aproximado de 200 gramas), provenientes do Biotério Central do Campus da USP de Ribeirão Preto. Os animais, durante todo o tempo de experimentação, foram mantidos no Biotério da FORP-USP, que possui temperatura ambiente controlada (23ºC e 24ºC), sistema de exaustão e iluminação diária de 12 horas. Os animais tiveram um período de adaptação de 7 dias e durante todo o experimento foram mantidos em caixas de polietileno (3 animais por caixa).

Protocolo de anestesia

Em todos os procedimentos cirúrgicos foi utilizado o mesmo protocolo de anestesia. Inicialmente foi realizada a pesagem dos animais. Foi utilizada a solução anestésica de xilazina e cloridrato de cetamina na proporção de 10mg/kg e 75mg/Kg, respectivamente, via intramuscular. A xilazina (Xilazin, Rhobifarma Industria Farmacêutica Ltda – Hortolândia, SP, Brasil) atua como tranquilizante, analgésico, anestésico e relaxante muscular e o cloridrato de cetamina (Dopalen, Agibrands do Brasil Ltda – Campinas, SP, Brasil) é um anestésico geral.

Sutura

Após todos os procedimentos cirúrgicos, as peles dos animais foramsuturadas utilizando fio de seda 4.0 (Ethicon, J&J, Brasil).

Medicação utilizada após os procedimentos cirúrgicos

Após as cirurgias de ovariectomização bilateral e de defeito ósseo na calvária os animais foram medicados com analgésico Flunixina meglumina (Banamine, Schering-Plough, Brasil) em dose única, via intramuscular (0,2mL/100 g peso corporal) e com solução de pentabiótico (0,1mL/100g - Fort Dodge®, Campinas, SP, Brasil), também por via intramuscular.

Tratamento dos animais

1) Grupo Controle - Sham

Após anestesia nos animais do Grupo Sham (n=5), foi realizada tricotomia, antissepsia utilizando álcool iodado (PVPI) e então, a incisão, a fim de que os ovários fossem expostos. Após a exposição, os mesmos eram reintroduzidos na cavidade abdominal e a sutura era realizada. Este procedimento foi executado para que estes animais fossem submetidos a estresse semelhante ao dos animais que seriam ovariectomizados. Durante o procedimento cirúrgico, os olhos dos animais

permaneceram recobertos com gaze estéril embebida em soro fisiológico, prevenindo o ressecamento da córnea. Após o recebimento das medicações os animais foram colocados em suas caixas, respeitando o número de 3 animais por caixa. Permaneceram no biotério por um período de 90 dias, recebendo ração e água "ad libitum". Durante todo o período os animais foram observados constantemente. As caixas eram limpas e a maravalha trocada três vezes por semana.

Indução da osteoporose

Seguindo o mesmo protocolo utilizado para os animais sham (pesagem, anestesia, tricotomia, antissepsia e proteção dos olhos) 35 animais foram ovariectomizados (Ovx) bilateralmente. Após incisão na pele do animal, a musculatura foi afastada e os ovários foram expostos e excisionados (KALU, 1991; SCALIZE *et al.*, 2015; SCALIZE *et al.*, 2016; SCALIZE *et al.*, 2019).

Figura 1 – Ovário excisionado.

Fonte: Arquivo Pessoal

Após a sutura e recebimento das devidas medicações os animais foram colocados em suas caixas, respeitando-se o número de 3 animais por caixa. Permaneceram no biotério por um período de 90 dias, recebendo ração e água "*ad libitum*". Durante todo o período os animais foram observados constantemente. As caixas eram limpas e a maravalha trocada três vezes por semana.

Para comprovação do sucesso do procedimento de ovariectomia bilateral foram utilizados dois exames: do ciclo estral e macroscópico dos cornos uterinos.

Exame do ciclo estral

Este exame foi realizado 14 dias após o procedimento cirúrgico para a excisão dos ovários e nos animais do grupo Sham. Durante 5 dias consecutivos foi coletado o fluído vaginal das ratas, utilizando micropipeta com uma ponteira acoplada e 1 ml de solução salina. A solução salina era introduzida na vagina e aspirada. O conteúdo coletado após ser transferido para lâmina de vidro, foi observado ao microscópio óptico (Figuras 2 e 3).

Figura 2 - Aspecto histológico do fluido coletado na vagina de animal do grupo Sham (sem coloração), em fase metaestro, com predomínio de células epiteliais anucleadas e alguns leucócitos.



Fonte: Arquivo Pessoal

Figura 3 - Aspecto histológico do fluido coletado na vagina de animal ovariectomizado bilateralmente (sem coloração), em fase diestro, com predomínio de leucócitos.

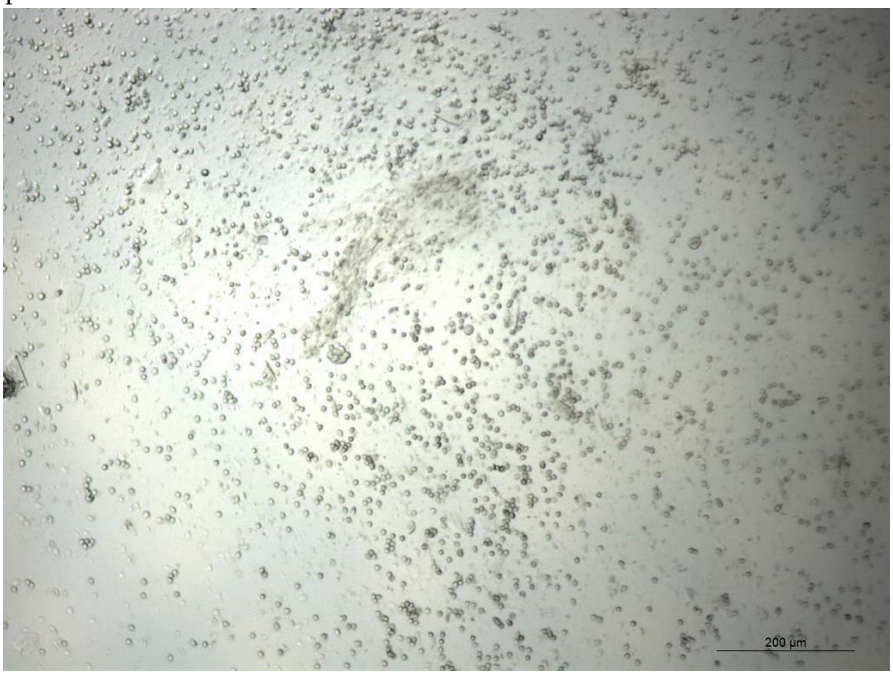

Fonte: Arquivo Pessoal

Exame macroscópico dos cornos uterinos

Para este exame, no momento da eutanásia, foi feita uma incisão no abdômen e a análise dos cornos do útero com relação ao aspecto e atrofia. Animais com deficiência hormonal apresentaram cornos esbranquiçados (anêmicos), com atrofia e delgados, enquanto que os dos animais sham apresentavam-se bem vascularizados, espessos, volumosos e rosados (Figura 4).

Figura 4 - Aspecto macroscópico dos cornos dos úteros. Em A: aspecto róseo e sem atrofia (seta branca) em animal sham. Em B: aspecto anêmico, fino e atrófico (seta preta) em animal ovariectomizado.

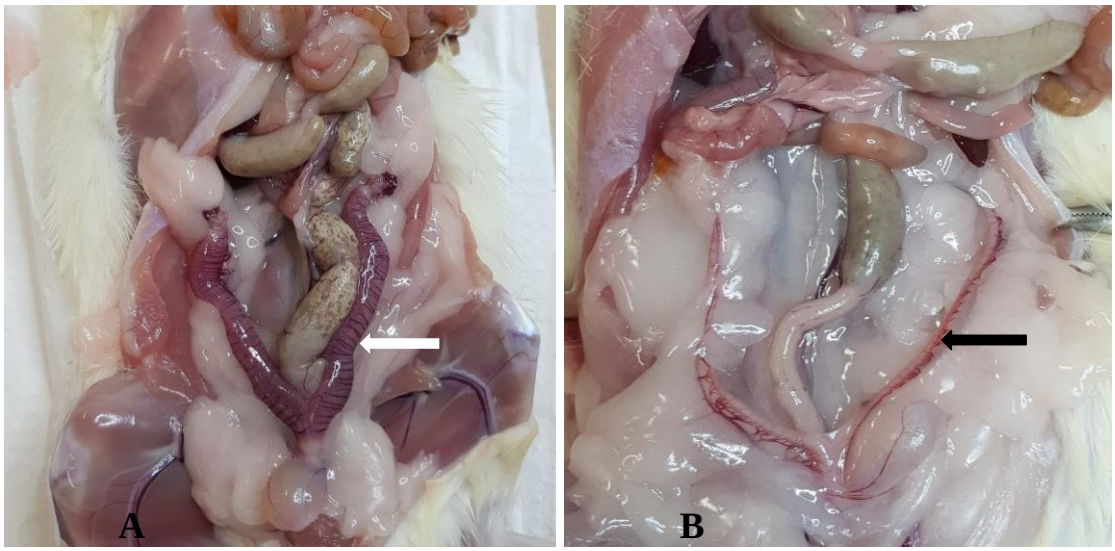

Fonte: Arquivo Pessoal

Defeitos ósseos

Os defeitos ósseos foram confeccionados 90 dias após as cirurgias de ovariectomia (JOHNSTON; WARD, 2015) e de exposição dos ovários. Quando anestesiados, seguindo o protocolo descrito anteriormente, os animais foram incisionados (1 cm) sagitalmente na região da calvária, utilizando lâmina de bisturi (nº 15) acoplada em cabo de bisturi (nº 3). Após exposição do osso parietal esquerdo, foi confeccionado odefeito de 5 mm de diâmetro e 1 mm de profundidade com a utilização de motor elétricopara implantes (Dentscler, Ribeirão Preto, SP, Brasil), ajustado em 3000rpm, contra- ângulo e broca trefina do mesmo diâmetro do defeito. Ressalta-se que durante o procedimento cirúrgico, foi feita a irrigação abundante com soro fisiológico (0,9%), evitando desta forma, temperatura excessiva no local do defeito.

Figura 5 - Imagem da calota seccionada (fragmento circular branco), evidenciando o defeito ósseo no osso parietalesquerdo.

Fonte: Arquivo Pessoal

Grupos experimentais

Os animais que tiveram os ovários expostos e reposicionados constituíram o grupo *Sham* (n=5).

Os animais que foram submetidos à excisão dos ovários foram divididos, aleatoriamente, de acordo com a utilização ou não de membranas e com relação à aplicação do laser.

Os animais do Grupo OVX não receberam membrana e também não receberam aplicação de laser (n=5).

Os animais do Grupo OVX+P(VDF) receberam a membrana de P(VDF-TrFE)/BT) (n=10) (Figura 6).

Nos animais do Grupo OVX+P(VDF)+L foi inserida a membrana de P(VDF-TrFE)/BT e nestes também foi aplicado o laser (n=10).

Os animais do Grupo OVX+PTFE+L receberam a membrana de PTFE e a aplicação de laser (n=10).

Ao término das cirurgias foram realizadas a sutura e a medicação pós-operatória, respectivamente

Figura 6 – Animal do Grupo OVX+P(VDF) cujo defeito foi preenchido com a membrana P(VDF-TrFE)/BT.

Fonte: Arquivo Pessoal

Protocolo para aplicação do laser

Os animais foram anestesiados seguindo o protocolo anestésico e foram realizadas 12 sessões de laser. Os protocolos de irradiação iniciaram 24 horas após o procedimento cirúrgico e foram realizados a cada 48 horas. A aplicação foi realizada na área correspondente ao defeito ósseo e para o correto estabelecimento desta região, a pele foi tracionada e foi feita leve palpação. Previamente à aplicação do laser foi utilizado o potenciômetro, assegurando que a potência do aparelho estava correta.

O defeito ósseo foi irradiado em sua periferia, com contato, com a direção de aplicação perpendicular, densidade de energia de 30 J/cm^2 (SCALIZE *et al.*, 2015), potência de 40 mW, em 4 pontos, por 30 segundos, nas posições de 3, 6, 9 e 12 horas. O tempo total de aplicação do laser em cada sessão foi 120 segundos. As energias depositadas em cada ponto, diariamente e acumulada em todas as sessões foram respectivamente: 1,2J, 4,8J e 57,6J. A irradiância (intensidade de energia) foi 1,0 W/cm^2. O equipamento utilizado apresenta spot de aplicação e a área do spot de aplicação com 5 mm e 0,04 cm^2, respectivamente, e produz onda contínua.

Como medida de biossegurança, utilizou-se filme de PVC descartável na ponta ativa do laser, tomando-se o cuidado de esticá-lo muito bem, evitando desta forma, que o feixe de luz sofresse difusão. (Figura 7).

Figura 7 - Aplicação do laser em baixa intensidade na periferia do defeito ósseo.

Fonte: Arquivo Pessoal

Após a espera de 30 dias, contando a partir da confecção do defeito, foi realizada a eutanásia dos animais, pelo método de anestesia e decapitação. Foram coletas as amostras de osso contendo os defeitos (Figura 8).

Figura 8 – Amostra coletada contendo o defeito ósseo.

Fonte: Arquivo Pessoal

As amostras coletadas dos animais dos Grupos Sham e OVX não puderam ser submetidas à análise por PCR em tempo real, devido à formação óssea não ser suficiente para este tipo de análise. Nestas amostras foram realizadas as análises tomográfica e histológica.

Para os demais grupos, constituídos por 10 animais, em cinco amostras obtidas foram realizadas as análises tomográficas e histológica, e as outras cinco foram utilizadas para a análise de expressão gênica.

Análise Tomográfica

Após a coleta, procedeu-se à fixação das amostras de calvária utilizando formol 4% tamponado (pH=7). As amostras permaneceram imersas nesta solução por 48horas. A seguir, foram imersas e mantidas por 3 dias em solução de etanol 70%. Utilizou-se o equipamento micro-CT SkyScan 1172 (SkyScan, Bélgica), que trabalha com fonte de raios-X de 100kV, cuja detecção é realizada por câmera de 11-megapixel, de até 1 µmde resolução.

O equipamento é provido de software de aquisição de imagens 2D e após a aquisição destas, foram feitas as reconstruções 3D (software NRecon), imprescindíveis para a realização da análise dos parâmetros na área de interesse (defeitos ósseos). Foram estimados os parâmetros recomendados pela American Society of Bone and Mineral Research (ASBMR) cujas descrições foram realizadas por PARFITT *et al.* (1987); BOUXSEIN *et al.* (2010) e DEMPSTER *et al.* (2013). Desta forma, dentre os parâmetros gerados pelo próprio software, neste estudo foram utilizados os seguintes: volume de tecido ósseo (mm^3) e superfície óssea (mm^2). Também foram analisados parâmetros relacionados às trabéculas ósseas, a saber: número (1/mm), espessura (mm) e separação trabecular (mm). Por fim, a densidade de conectividade ($1/mm^3$).

Preparação das lâminas histológicas

Após a aquisição das imagens microtomográficas os espécimes foram encaminhados ao laboratório e preparados para a confecção de lâminas histológicas de material não-desmineralizado. Foi realizada a desidratação das amostras em álcool (série crescente) e a inclusão das mesmas em resina acrílica (LR White hard grade, London

Resin Company Ltd, Reino Unido). Foram obtidos blocos, e por meio de um micrótomo de precisão (Exakt, Alemanha), estes foram cortados na região central, lixados e polidos em sistema de polimento (Exakt). Em seguida, o bloco com sua face polida foi colado em lâmina acrílica Exakt, cortado novamente, de tal forma que o material que ficou aderido à lâmina apresentasse aproximadamente 40 µm de espessura. Este material, após desgaste e polimento, alcançou a espessura de 20 µm. Após, procedeu-se à coloração com Stevenel's blue e Alizarin red S (MANIATOPOULOS *et al.*, 1986). Obteve-se duas lâminas de cada amostra que foram observadas por meio de microscópio de luz.

Análise Histológica

Para a análise histológica foi observada a área de osso neoformado,buscando identificar se o mesmo era imaturo ou trabecular, a presença de tecido osteóide, osteoblastos, osteócitos e vasos sanguíneos (SICCHIERI *et al.*, 2012; SCALIZE *et al.*, 2016).

Também foram avaliadas eventuais reações de corpo estranho, presença de células gigantes multinucleadas e encapsulamento por tecido fibroso.

Análise Molecular

Análise da Expressão Gênica (RNAm) por PCR em Tempo Real

Foram analisadas a expressão gênica para os marcadores osteoblásticos fator de transcrição 2 com domínio Runt (*Runx2*), fosfatase alcalina (*Alp*), sialoproteína óssea (*Bsp*), osteocalcina (*Bglap*), osteopontina (*Opn*), osterix (*Sp7*); ligante do receptor para a ativação do fator nuclear *kappa* B (*Rankl*) e osteoprotegerina (*Opg*); e para os marcadores osteoclásticos receptor para a ativação do fator nuclear *kappa* B (*Rank*), catepsina K, metaloproteinase-9 da matriz (MMP-9) e receptor para a calcitonina.

Extração de RNA Total

O osso neoformado sobre as membranas foi coletado com broca trefina e irrigado com tampão fosfato salino gelado (PBS - Life Technologies, Carlsbad, Califórnia, EUA) minimizando o aquecimento e diminuindo a possibilidade de degradação de RNA total. Em seguida, foi congelado em nitrogênio líquido e o armazenamento foi realizado em freezer -80°C. Foi realizado o maceramento utilizando cadinho e pistilo previamente queimados em forno seco a 180°C por 6 horas para degradação de RNAses (SAMBROOK; RUSSEL, 2001) e nitrogênio líquido, até apresentarem aspecto de um pó fino.

O reagente Trizol (Life Technologies) foi adicionado (1,5mL) para a coleta e homogeneização do pó das amostras. As soluções foram transferidas para tubos (Axygen Scientific Inc., Union City, California, EUA) e nestes foram adicionados 200µL de clorofórmio (Merck, Whitehouse Station, Nova Jersey, EUA). Os tubos ficaram sob agitação pelo tempo de 30 segundos e foram mantidos no gelo pelo tempo de 5 minutos. Foi feita a centrifugação das amostras a 4°C e 12000g, pelo tempo de 15 minutos, e a coleta da fase aquosa em novos tubos de 2mL (Axygen Scientific Inc.). Duzentos e cinquenta microlitros de etanol 96% (Merck) foram adicionados às amostras, e em seguida, foi realizada a centrifugação em colunas de sílica gel presentes no kit SV Total RNA Isolation System (Promega, Madison, Wisconsin, EUA). As demais etapas para a extração de RNA total foram excetuadas seguindo as instruções do fabricante do kit.

Por meio de análise em espectofotômetro (NanoVue Plus Spectrophotometer, GE Healthcare, Uppsala, Condado de Uppsala, Suécia) verificou-se a concentração e pureza da quantidade total de RNA. Para isso, foram feitas leituras em diferentes comprimentos de onda (260 nm, 280 nm e 230 nm) obtendo-se a concentração de RNA/µL e a determinação de contaminação por proteínas e fenol, respectivamente.

Avaliação da integridade do RNA Total

Para a determinação da qualidade do RNA total das amostras utilizou-se eletroforese microfluídica (Bioanalyzer 2100 Agilent), chips RNA 6000 Nano Chips (Agilent Technologies, Santa Clara, Califórnia, USA) e o protocolo de Scalize *et al.*, (2016).

Por meio da visualização das unidades ribossômicas 18S e 28S, que são características de células eucarióticas, verificou-se a integridade do RNA ribossômico.

As amostras com valores de RIN acima de 7,5 foram consideradas viáveis para os ensaios de PCR (Figura 9).

Figura 9 – Integridade do RNA ribossômico e quantificação do RIN.

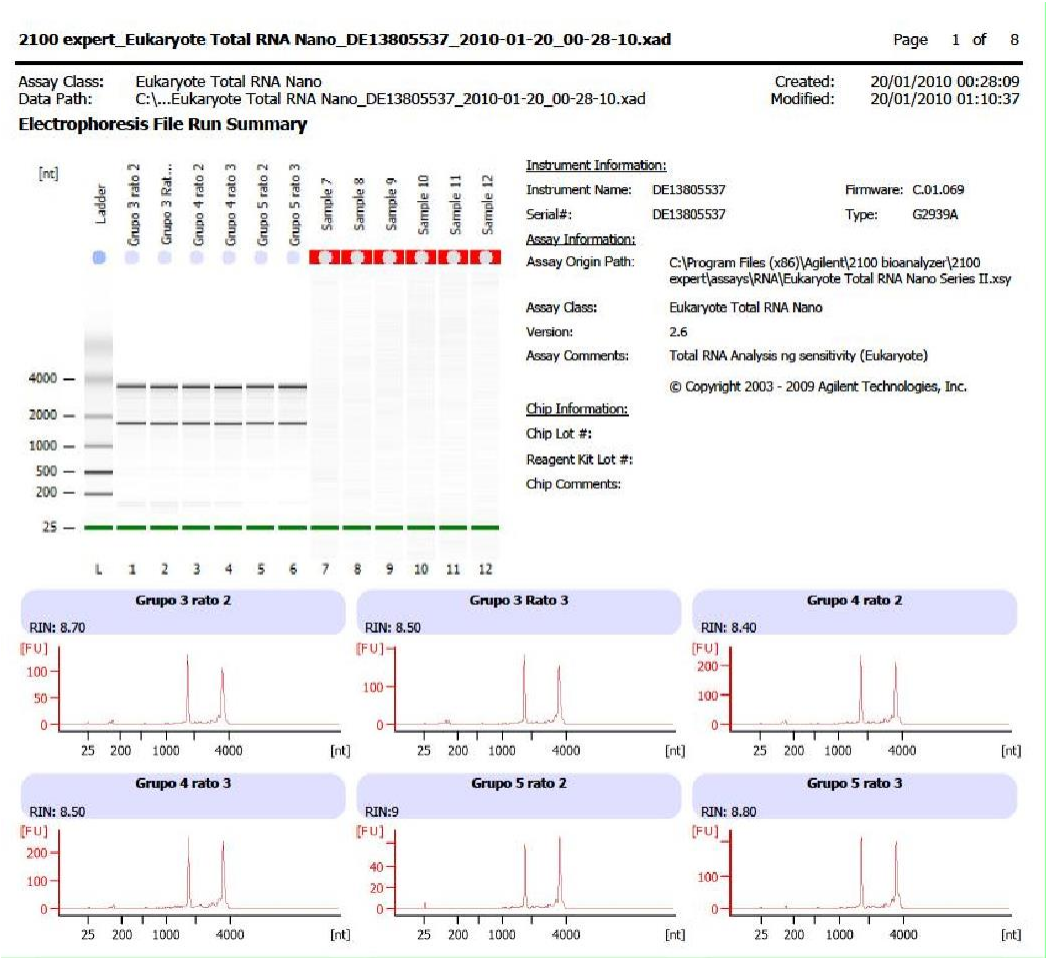

Fonte: Arquivo Pessoal

Síntese da fita de DNA complementar

Confirmada a integridade do RNA total, a partir 1 µg de RNA confeccionou-se a fita de cDNA. Utilizou-se o termociclador Mastercycle Gradient (Eppendorf, Alemanha) por meio de reação com a enzima transcriptase reversa, utilizando-se o kit SuperScript™ III First Strand Synthesis Systems (Invitrogen)**.** Resumidamente, em um tubo de 200 µL (Axygen Scientific Inc.) foram adicionados: 1µgde RNA total diluído em um volume final de 10µL de água RNase/DNase free (Life Technologies, Carlsbad, Califórnia, EUA), 2µL de (10X) RT buffer, 0,8µL de (25X) dNTP mix (100mM), 2µL (10X) RT Random Primers, 1µL de MultiScribe™ Reverse

transcriptase, 1µL de RNase Inhibitor e 3,2µL de água DEPC, para um volume final de 20 µL/reação. Em seguida, as amostras foram incubadas em termociclador Master Cycler Gradiente (Eppendorf AG, Hamburg, Hamburg, Alemanha) sob as seguintes condições: 25ºC por 10min, 37ºC por 120min, 85ºC por 5min, seguido pelo resfriamento a 4°C. As amostras de DNAc foram estocadas em freezer -20°C.

Expressão de genes envolvidos na diferenciação osteoblástica e osteoclástica por PCR em Tempo Real

As reações de PCR em Tempo Real foram realizadas utilizando-se o sistema TaqMan (Life Technologies), no aparelho StepOne Plus (Life Technologies), a partir de um *pool* de três animais, para avaliar os marcadores osteoblásticos e osteoclásticos acima citados. As reações de PCR em Tempo Real foram realizadas em triplicata com volume final de 10 µL e quantidade de cDNA correspondente a 11,25 ng de RNA total. A reação de amplificação seguiu o seguinte protocolo: 50°C por 2 min; 95°C por 10 min, e 40 ciclos a 95°C por 15 s e 60°C por 1 min (desnaturação e extensão).

Tabela 1 - Sondas TaqMan utilizadas nos ensaios de PCR em Tempo Real.

Símbolo do Gene	Nome do Gene	Ensaio TaqMan
Gapdh	gliceraldeído-3-fosfato desidrogenase	Rn99999916_s1
Runx2	fator de transcrição relacionado ao gene runt 2	Rn01512298_m1
Alpl	fosfatase alcalina fígado/osso/rim	Rn01516028_m1
Ibsp	sialoproteína óssea	Rn00561414_m1
Bglap	proteína óssea que contém ácido gamma-carboxiglutamico (osteocalcina/oc)	Rn00566386_g1
Spp1	fosfoproteína secretada 1 (osteopontina/opn)	Rn01449972_m1
SP7	Sp7 transcription fator (osterix/osx)	Rn02769744_s1

Tnfrsf11b	superfamília de receptor de fator de necrose tumoral, membro 11b (osteoprotegerina/opg)	Rn00563499_m1
Tnfrsf11a	superfamília de receptor de fator de necrose tumoral, membro 11a (rank)	Rn04340164_m1
Tnfsf11	superfamília de receptor de fator de necrose tumoral, membro 11 (rankl)	Rn00589289_m1
Ctsk	catepsina K	Rn00580723_m1
Mmp9	matrix metallopeptidase 9	Rn00579162_m1
Calcr	receptor de calcitonina	Rn00562334_m1

A análise dos resultados ocorreu baseado no valor de Ct (ciclo treshold), que permitiu a análise quantitativa da expressão de cada gene avaliado. Foi utilizado como gene constitutivo o Gapdh (gliceraldeído 3 fosfato desidrogenase).

A água foi utilizada como amostra negativa para cada sonda utilizada. Para determinação da expressão dos genes alvos envolvidos nos processos de diferenciação das células osteoblásticas e osteoclásticas utilizou-se o método de $2^{-\Delta\Delta CT}$ (LIVAK; SCHMITTGEN, 2004).

Análise Estatística

Os resultados obtidos nos parâmetros microtomográficos e dos marcadores osteoblásticos e osteoclásticos foram analisados por meio do software estatístico GraphPad Prism 6.0 ($p<0,05$), após tabulação dos dados. Foram utilizados o teste Anova e teste Tukey, após a verificação da distribuição normal dos dados (teste Shapiro Wilk).

4. Resultados

4. RESULTADOS

A avaliação histológica do Grupo *Sham* demonstra que houve neoformação de tecido ósseo na região periférica do defeito, sendo que as demais áreas encontravam-se preenchidas por tecido conjuntivo.

O grupo OVX mostrou pequena neoformação óssea na periferia do defeito e quando comparado ao Grupo Sham, percebe-se que esta neoformação foi menor. Quando comparados os tecidos conjuntivos que preenchiam os defeitos nos Grupos OVX e Sham, este se apresentava com maior espessura no Grupo OVX.

Quando as imagens foram obtidas com objetiva de 20x observou-se que, adjacente ao osso neoformado, havia a presença de osteoblastos ativos (com maior volume) no Grupo *Sham*, ao passo que no Grupo OVX estas mesmas células encontravam-se mais alongadas (Figuras 10 a 13).

Nos animais dos Grupos OVX+P(VDF), OVX+P(VDF)+L e OVX+PTFE+L também se verificou a presença de tecido ósseo neoformado na região periférica do defeito. Um fato relevante é que não foi verificada a presença de infiltrado inflamatório tanto na região do defeito, como nas demais regiões (Figuras 14 a 19).

Foi observado nas imagens em maior aumento obtidas dos animais do Grupo OVX+P(VDF) que havia lacunas preenchidas por osteócitos e próximo às trabéculas, tecido conjuntivo em quantidade considerável (Figura 15).

Foi observado nos animais do Grupo OVX+P(VDF)+L novas trabéculas ósseas acima e abaixo da membrana, embora não houvesse o contato deste com a membrana. Tecido conjuntivo e vasos sanguíneos foram observados em maior aumento, assim como tecido conjuntivo medular e osteócitos alojados em lacunas (Figuras 16 e 17).

O Grupo OVX+PTFE+L foi o único que apresentou contato da membrana com o tecido ósseo neoformado. Assim como nos demais grupos que receberam membrana, observou-se em maior aumento, tecido conjuntivo medular entre as trabéculas e osteócitos alojados em lacunas (Figuras 18 e 19).

Figura 10 – Imagem histológica da região periférica do defeito - Grupo *Sham*. OR: osso remanescente; ON: osso neoformado e TC: tecido conjuntivo.

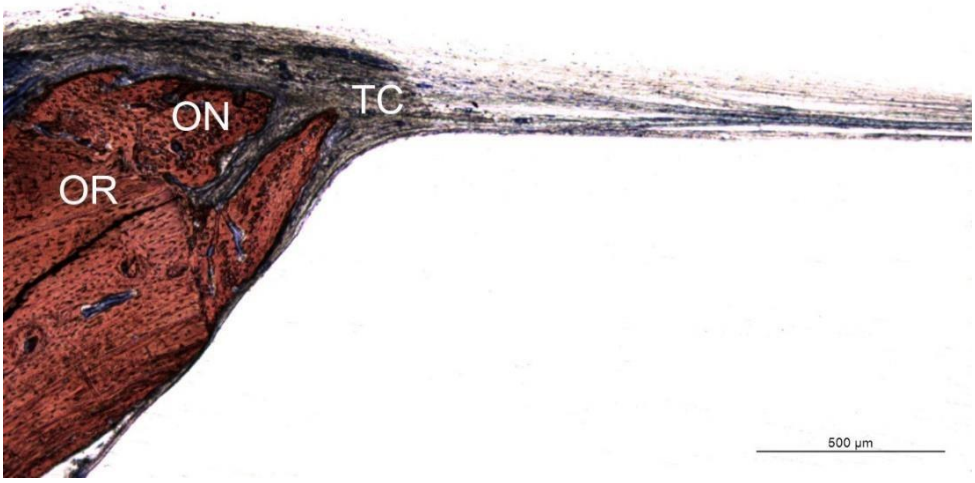

Fonte: Arquivo Pessoal

Figura 11 – Imagem histológica da região periférica do defeito - Grupo *Sham*. OR: osso remanescente; ON: osso neoformado e TC: tecido conjuntivo.

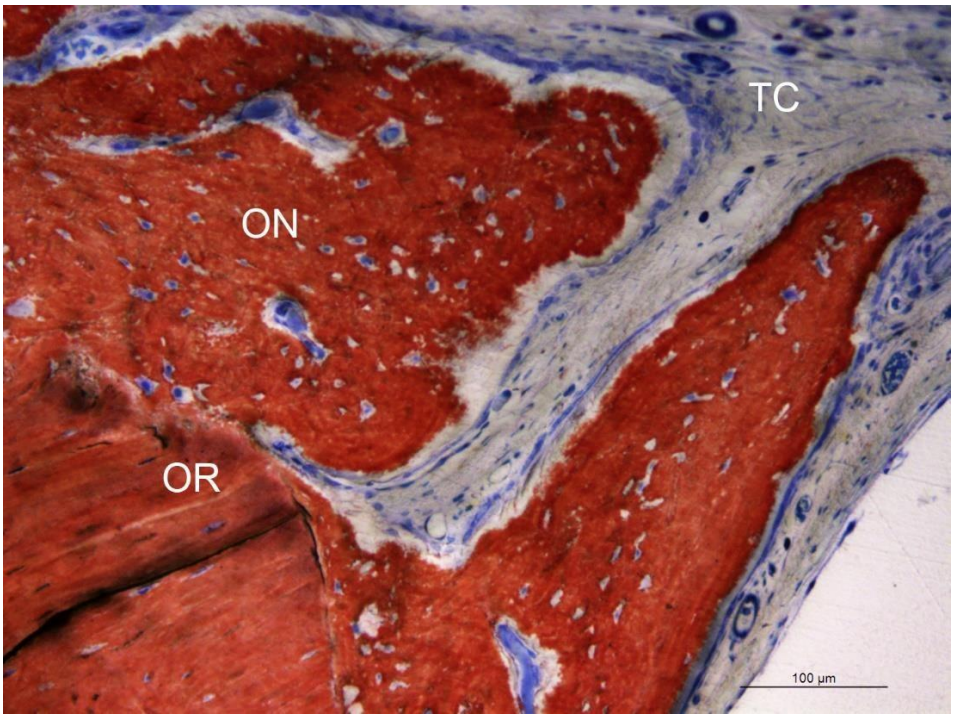

Fonte: Arquivo Pessoal

Figura 12 – Imagem histológica da região periférica do defeito - Grupo OVX. OR: osso remanescente; ON: osso neoformado e TC: tecido conjuntivo.

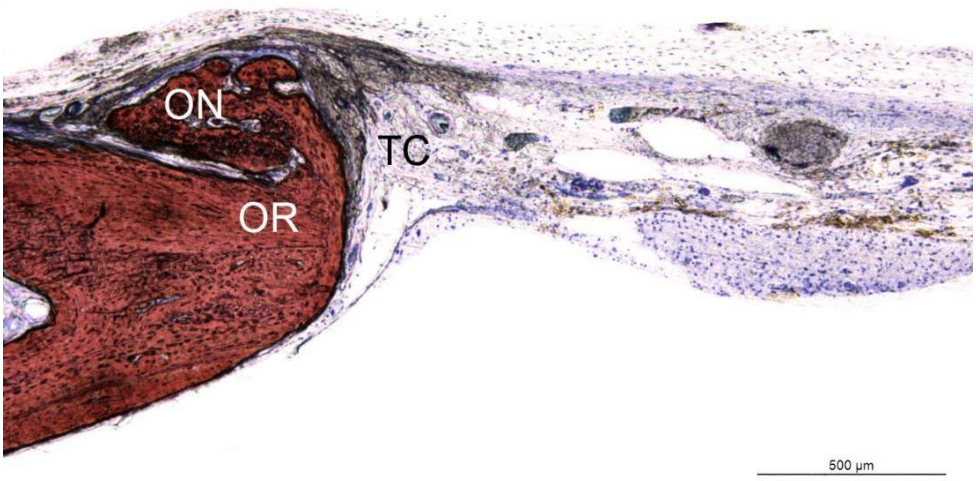

Fonte: Arquivo Pessoal

Figura 13 – Imagem histológica da região periférica do defeito - Grupo OVX. OR: osso remanescente; ON: osso neoformado e TC: tecido conjuntivo.

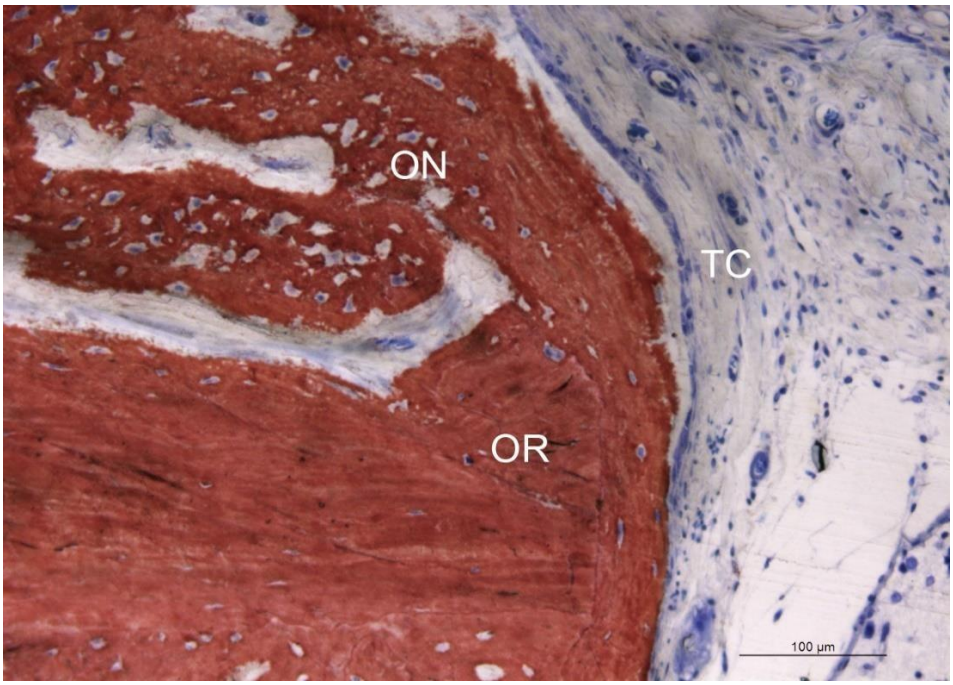

Fonte: Arquivo Pessoal

Figura 14 – Imagem histológica da região periférica do defeito - Grupo OVX+P(VDF). OR: osso remanescente; ON: osso neoformado; PVDF:

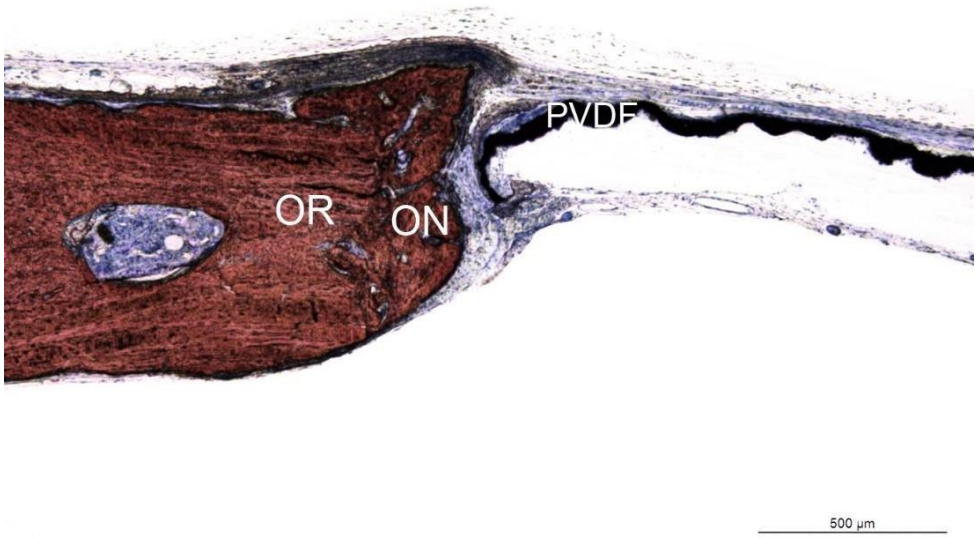

Fonte: Arquivo Pessoal

Figura 15 – Imagem histológica da região periférica do defeito - Grupo OVX+P(VDF). OR: osso remanescente; ON: osso neoformado, TC: tecido conjuntivo; OC: osteócito; PVDF: membrana de P(VDF-TrFE)/BT.

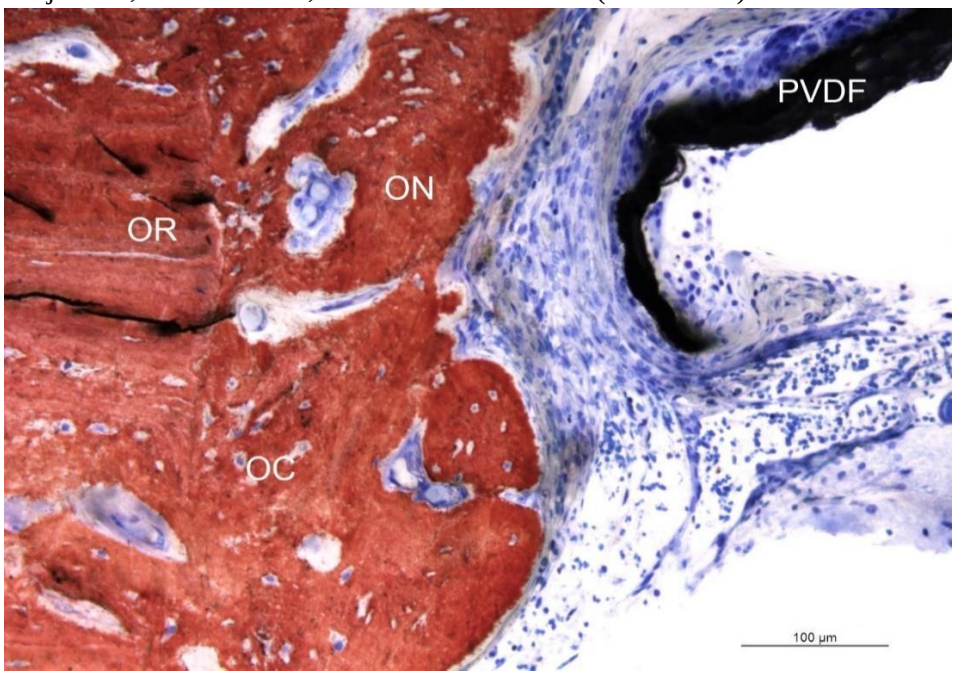

Fonte: Arquivo Pessoal

Figura 16 – Imagem histológica da região periférica do defeito - Grupo OVX+P(VDF)+L. ON: osso neoformado. TC: tecido conjuntivo; PVDF: membrana de P(VDF-TrFE)/BT.

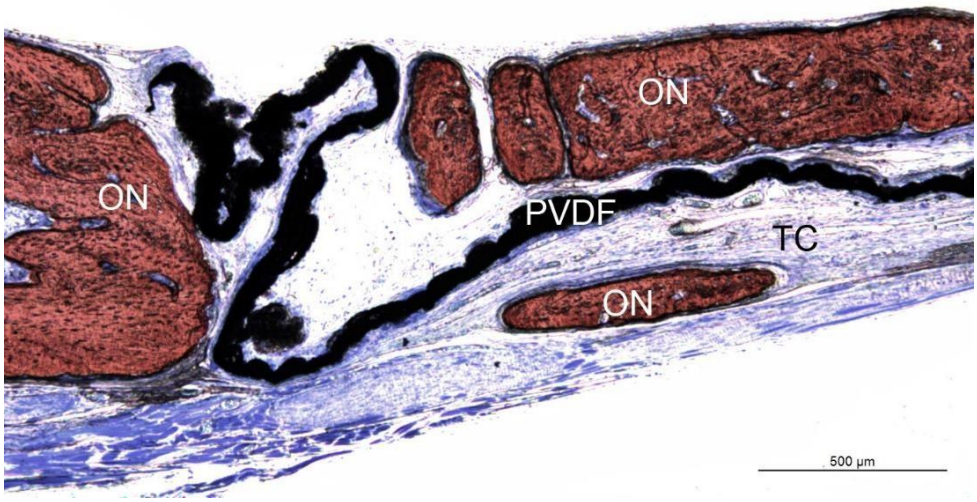

Fonte: Arquivo Pessoal

Figura 17 – Imagem histológica da região periférica do defeito - Grupo OVX+P(VDF)+L. OR: osso remanescente; ON: osso neoformado. TC: tecido conjuntivo; OC: osteócito; TCM: tecido conjuntivo medular; VS: vaso sanguíneo; PVDF: membrana de P(VDF-TrFE)/BT.

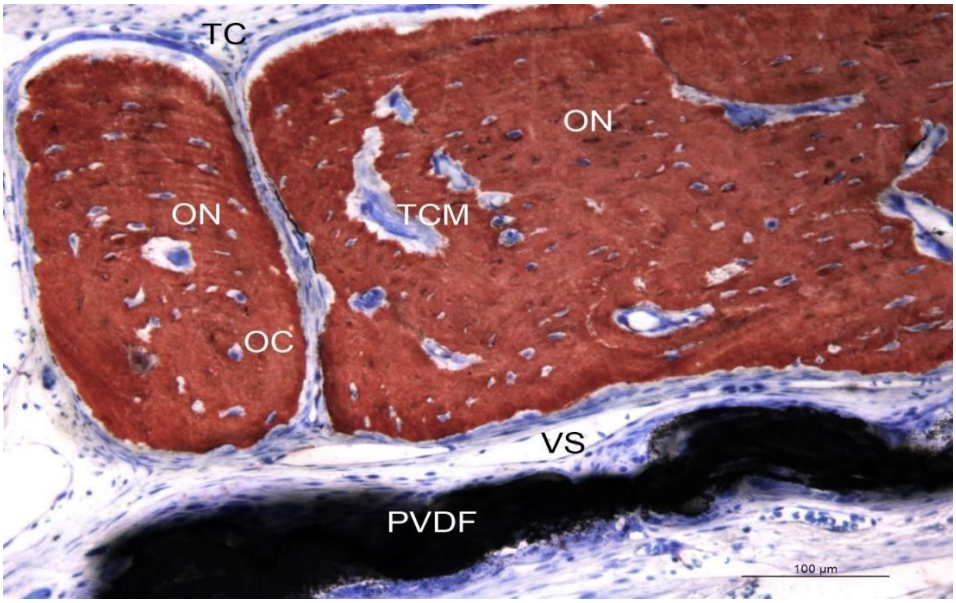

Fonte: Arquivo Pessoal

Figura 18 – Imagem histológica da região periférica do defeito - Grupo OVX+PTFE+L. OR: osso remanescente; ON: osso neoformado; TC: tecido conjuntivo; PTFE: membrana de PTFE.

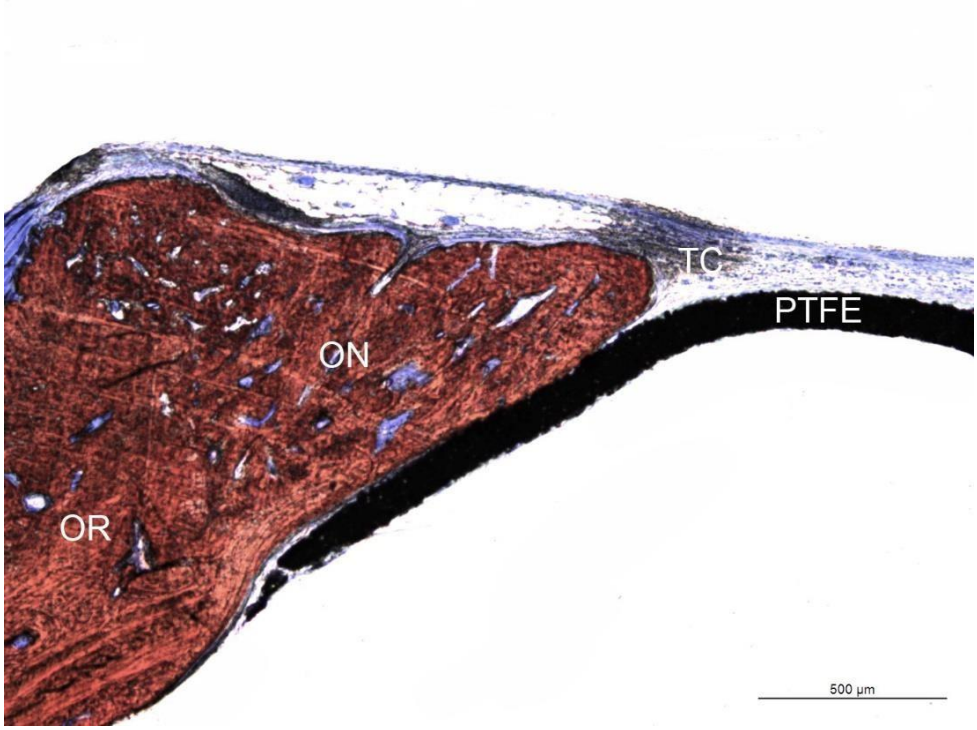

Fonte: Arquivo Pessoal

Figura 19 – Imagem histológica da região periférica do defeito - Grupo OVX+PTFE+L. ON: osso neoformado; TC: tecido conjuntivo; TCM: tecido conjuntivo medular, OC: osteócito; PTFE: membrana de PTFE.

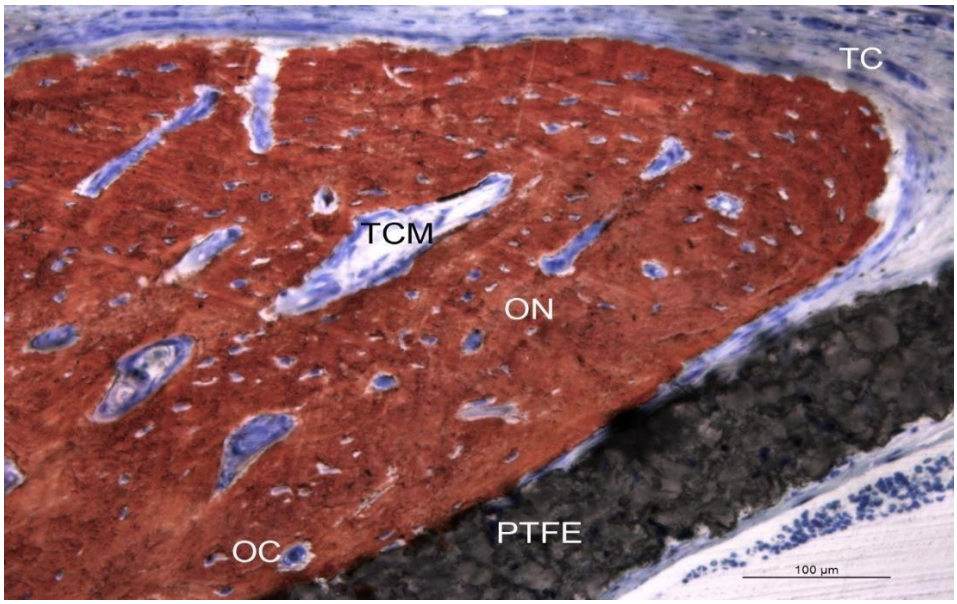

Fonte: Arquivo Pessoal

Resultados da Análise Tomográfica

Estes resultados encontram-se representados nas Figuras 20 a 27 e nas Tabelas 2 a 7.

Nas imagens em 3D reconstruídas por meio da utilização do microtomógrafo verificou-se formação óssea incipiente tanto no Grupo Sham como no Grupo OVX, enquanto que nos animais dos Grupos OVX+P(VDF), OVX+P(VDF)+L e OVX+PTFE+L foi possível observar uma neoformação óssea significante, especialmente nos últimos dois grupos (Figura 20).

Figura 20 – Reconstrução em 3D das áreas dos defeitos ósseos nos Grupos Sham (A), OVX (B), OVX+P(VDF) (C), OVX+P(VDF)+L (D) e OVX+PTFE+L (E).

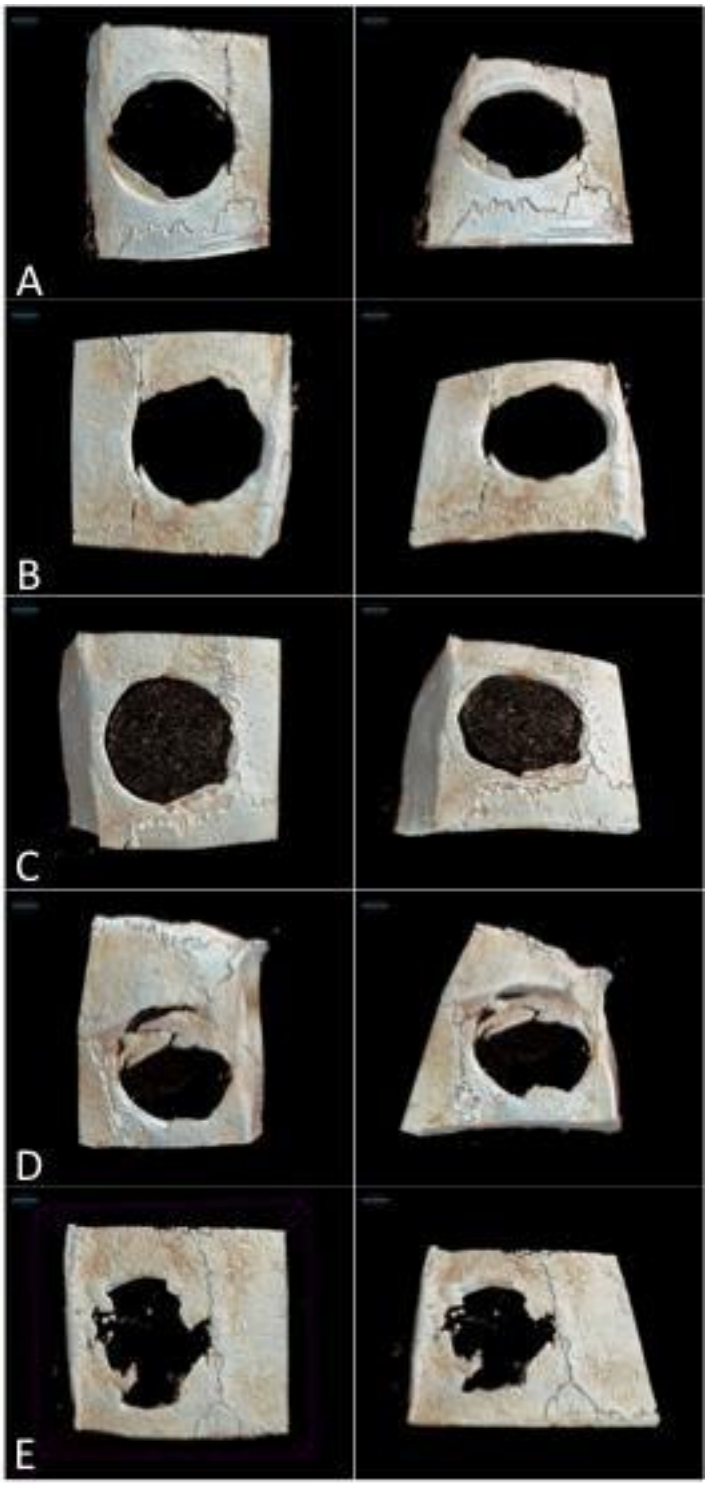

Fonte: Arquivo Pessoal

Para o parâmetro volume ósseo, foi possível observar valores médios maiores para o Grupo OVX+PTFE+L quando comparado aos Grupos OVX+P(VDF) e OVX+P(VDF)+L, porém sem diferença estatística. Quando os grupos que utilizaram membranas, associadas ou não ao laser (Grupos OVX+P(VDF), OVX+P(VDF)+L e OVX+PTFE+L) foram comparados com os Grupos *Sham* e OVX, verificou-se significante formação óssea para aqueles que utilizaram membrana e/ou membrana e laser ($p<0,05$) (Figura 21 e Tabela 2).

Figura 21 – Representação gráfica dos valores médios para o parâmetro volume ósseo (mm^3) nos Grupos *Sham*, OVX, OVX+P(VDF), OVX+P(VDF)+L e OVX+PTFE+L. Letras diferentes indicam diferença estatística.

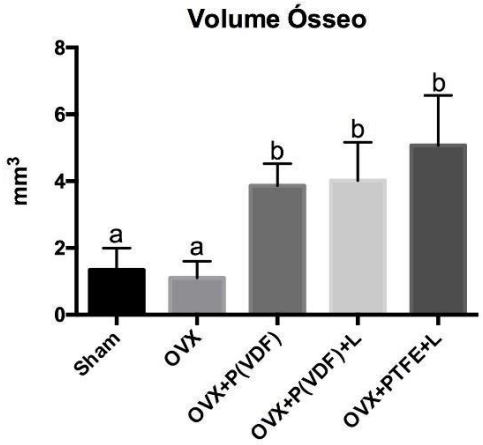

Tabela 2 – Valores de p encontrados para as comparações entre os diferentes grupos estudados para o parâmetro volume ósseo. Teste de Tukey ($p<0,05$).

Volume Ósseo	
Grupos	*p*
Sham vs. OVX	0,9946
Sham vs. OVX+P(VDF)	**0,0042**
Sham vs. OVX+P(VDF)+L	**0,0024**
Sham vs. OVX+PTFE+L	**< 0,0001**
OVX vs. OVX+P(VDF)	**0,0017**

OVX vs. OVX+P(VDF)+L	**0,0010**
OVX vs. OVX+PTFE+L	**< 0,0001**
OVX+P(VDF) vs. OVX+P(VDF)+L	0,9990
OVX+P(VDF) vs. OVX+PTFE+L	0,3130
OVX+P(VDF)+L vs. OVX+PTFE+L	0,4447

Para os parâmetros superfície óssea e número de trabéculas não houve diferença estatística entre os Grupos OVX+P(VDF), OVX+P(VDF)+L e OVX+PTFE+L. Por outro lado, estes mesmos grupos apresentaram valores consideravelmente maiores que os Grupos *Sham* e OVX (p<0,05) (Figuras 22 e 23; Tabelas 3 e 4).

Figura 22 – Representação gráfica dos valores médios para o parâmetro superfície óssea (mm^2) nos Grupos *Sham*, OVX, OVX+P(VDF), OVX+P(VDF)+L e OVX+PTFE+L. Letras diferentes indicam diferença estatística.

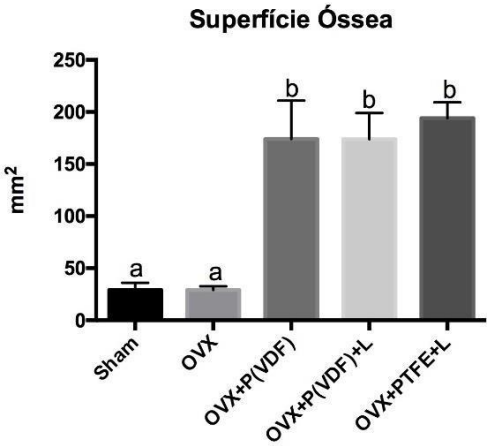

Tabela 3 – Valores de p encontrados para as comparações entre os diferentes grupos estudados para o parâmetro superfície óssea. Teste de Tukey (p<0,05).

Superfície Óssea	
Grupos	*p*
Sham vs. OVX	> 0,9999

Sham vs. OVX+P(VDF)	**< 0,0001**
Sham vs. OVX+P(VDF)+L	**< 0,0001**
Sham vs. OVX+PTFE+L	**< 0,0001**
OVX vs. OVX+P(VDF)	**< 0,0001**
OVX vs. OVX+P(VDF)+L	**< 0,0001**
OVX vs. OVX+PTFE+L	**< 0,0001**
OVX+P(VDF) vs. OVX+P(VDF)+L	> 0,9999
OVX+P(VDF) vs. OVX+PTFE+L	0,5811
OVX+P(VDF)+L vs. OVX+PTFE+L	0,5752

Figura 23 – Representação gráfica dos valores médios para o parâmetro número de trabéculas (1/mm) nos Grupos *Sham*, OVX, OVX+P(VDF), OVX+P(VDF)+L e OVX+PTFE+L. Letras diferentes indicam diferença estatística.

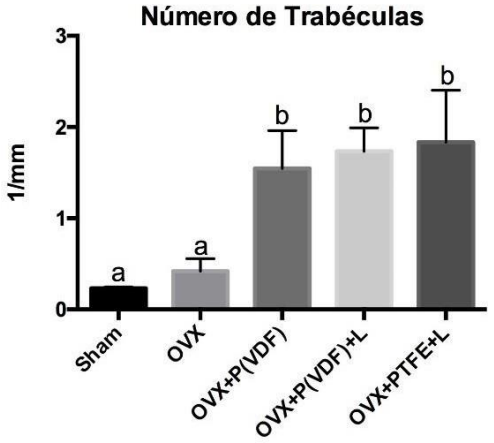

Tabela 4 – Valores de p encontrados para as comparações entre os diferentes grupos estudados para o parâmetro número de trabéculas. Teste de Tukey (p<0,05).

Número de Trabéculas	
Grupos	*p*

Sham vs. OVX	0,9044
Sham vs. OVX+P(VDF)	**< 0,0001**
Sham vs. OVX+P(VDF)+L	**< 0,0001**
Sham vs. OVX+PTFE+L	**< 0,0001**
OVX vs. OVX+P(VDF)	**0,0004**
OVX vs. OVX+P(VDF)+L	**< 0,0001**
OVX vs. OVX+PTFE+L	**< 0,0001**
OVX+P(VDF) vs. OVX+P(VDF)+L	0,9044
OVX+P(VDF) vs. OVX+PTFE+L	0,6747
OVX+P(VDF)+L vs. OVX+PTFE+L	0,9898

Os valores do parâmetro espessura trabecular apresentaram-se semelhantes para os diferentes grupos, sem diferença estatística entre eles (p=0,6367) (Figura 24; Tabela 5).

Figura 24 – Representação gráfica dos valores médios para o parâmetro espessura trabecular (mm) nos Grupos *Sham*, OVX, OVX+P(VDF), OVX+P(VDF)+L e OVX+PTFE+L.

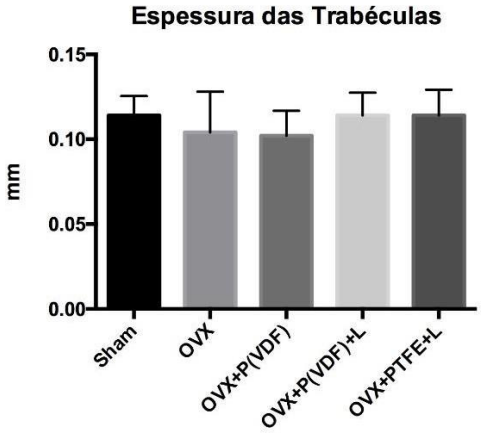

Tabela 5 – Valores de p encontrados para as comparações entre os diferentes grupos estudados para o parâmetro espessura das trabéculas. Teste de Tukey (p<0,05).

Espessura das Trabéculas	
Grupos	*P*
Sham vs. OVX	0,8671
Sham vs. OVX+P(VDF)	0,7737
Sham vs. OVX+P(VDF)+L	> 0,9999
Sham vs. OVX+PTFE+L	> 0,9999
OVX vs. OVX+P(VDF)	0,9997
OVX vs. OVX+P(VDF)+L	0,8671
OVX vs. OVX+PTFE+L	0,8671
OVX+P(VDF) vs. OVX+P(VDF)+L	0,7737
OVX+P(VDF) vs. OVX+PTFE+L	0,7737
OVX+P(VDF)+L vs. OVX+PTFE+L	> 0,9999

Para os grupos OVX+P(VDF), OVX+P(VDF)+L e OVX+PTFE+L, os valores encontrados para o parâmetro que mede a distância entre as trabéculas foram consideravelmente inferiores que os dos Grupos Sham e OVX. Novamente, para este parâmetro, também não foi encontrada diferença estatística entre os Grupos OVX+P(VDF), OVX+P(VDF)+L e OVX+PTFE+L (p<0,05) (Figura 25; Tabela 6).

Figura 25 – Representação gráfica dos valores médios para o parâmetro separação trabecular (mm) nos Grupos *Sham*, OVX, OVX+P(VDF), OVX+P(VDF)+L e OVX+PTFE+L. Letras diferentes indicam diferença estatística**.**

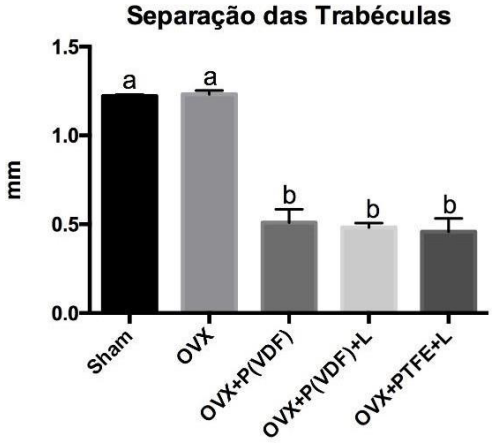

Tabela 6 – Valores de p encontrados para as comparações entre os diferentes grupos estudados para o parâmetro separação trabecular. Teste de Tukey (p<0,05).

Separação das Trabéculas	
Grupos	*P*
Sham vs. OVX	0,9976
Sham vs. OVX+P(VDF)	**< 0,0001**
Sham vs. OVX+P(VDF)+L	**< 0,0001**
Sham vs. OVX+PTFE+L	**< 0,0001**
OVX vs. OVX+P(VDF)	**< 0,0001**
OVX vs. OVX+P(VDF)+L	**< 0,0001**
OVX vs. OVX+PTFE+L	**< 0,0001**
OVX+P(VDF) vs. OVX+P(VDF)+L	0,8967
OVX+P(VDF) vs. OVX+PTFE+L	0,4816
OVX+P(VDF)+L vs. OVX+PTFE+L	0,9379

Ao analisar os valores obtidos para a densidade de conectividade verificou-se que estes foram consideravelmente maiores para os grupos OVX+P(VDF) e OVX+P(VDF)+L em comparação aos grupos OVX+PTFE+L, Sham e OVX ($p<0,05$). Além disso, na comparação do grupo OVX+PTFE+L com os Grupos Sham e OVX também houve diferença estatística, com valores significativamente inferiores para os dois últimos grupos ($p<0,05$) (Figura 26; Tabela 7).

Figura 26 – Representação gráfica dos valores médios para o parâmetro densidade de conectividade ($1/mm^3$) nos Grupos *Sham*, OVX, OVX+P(VDF), OVX+P(VDF)+L e OVX+PTFE+L. Letras diferentes indicam diferença estatística.

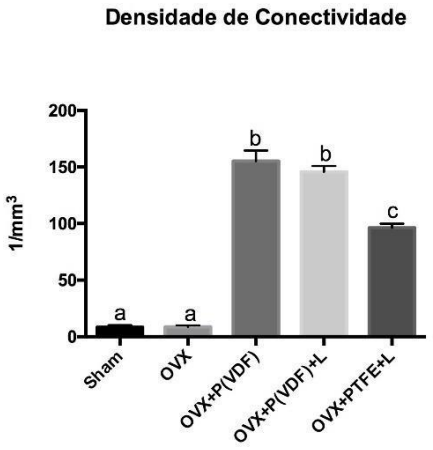

Tabela 7 – Valores de p encontrados para as comparações entre os diferentes grupos estudados para o parâmetro densidade de conectividade. Teste de Tukey ($p<0,05$).

Densidade de Conectividade	
Grupos	*P*
Sham vs. OVX	> 0,9999
Sham vs. OVX+P(VDF)	**< 0,0001**
Sham vs. OVX+P(VDF)+L	**< 0,0001**
Sham vs. OVX+PTFE+L	**< 0,0001**
OVX vs. OVX+P(VDF)	**< 0,0001**

OVX vs. OVX+P(VDF)+L	**< 0,0001**
OVX vs. OVX+PTFE+L	**< 0,0001**
OVX+P(VDF) vs. OVX+P(VDF)+L	0,0595
OVX+P(VDF) vs. OVX+PTFE+L	**< 0,0001**
OVX+P(VDF)+L vs. OVX+PTFE+L	**< 0,0001**

Expressão dos genes associados com a diferenciação de osteoblastos

A expressão dos genes fator de transcrição 2 com domínio Runt (*Runx2*), fosfatase alcalina (*Alp*), sialoproteína óssea (*Bsp*), osteocalcina (*Bglap*), osteopontina (*Spp1*), osterix (*Sp7*), ligante do receptor para a ativação do fator nuclear *kappa* B (*Rankl*) e osteoprotegerina (*Opg*) foram influenciadas pela aplicação do laser e pela utilização das membranas nos defeitos (p<0,05).

Verificou-se maiores níveis de RNAm no Grupo OVX+PTFE+L para o *Runx2*, fosfatase alcalina (*Alp*), sialoproteína óssea (*Bsp*), osteocalcina (*Bglap*), osterix (*Sp7*) e ligante do receptor para a ativação do fator nuclear *kappa* B (*Rankl*) (Figuras 27 a 32; Tabelas 8 a 13) e maiores níveis para a osteopontina (*Spp1*) e osteoprotegerina (*Opg*) no Grupo OVX+P(VDF) (Figuras 33 e 34; Tabelas 14 e 15).

Figura 27 – Quantificação do gene *Runx2* em células ósseas de calvária nos grupos OVX+P(VDF), OVX+P(VDF)+L e OVX+PTFE+L. Letras diferentes indicam diferença estatística (Teste de Tukey; p<0,05).

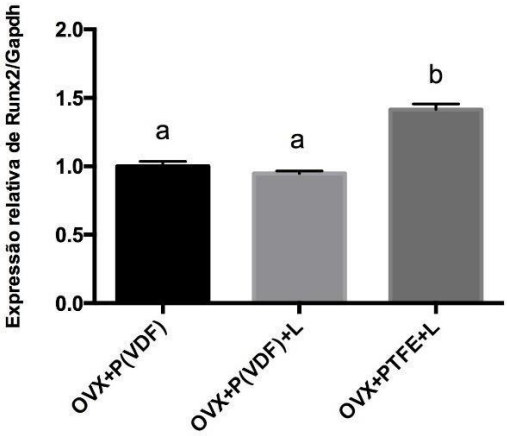

Tabela 8 – Valores de p encontrados para as comparações entre os diferentes grupos estudados para o gene Runx2. Teste de Tukey (p<0,05).

Runx2	
Grupos	*P*
OVX+P(VDF) vs. OVX+P(VDF)+L	0,2104
OVX+P(VDF) vs. OVX+PTFE+L	**< 0,0001**
OVX+P(VDF)+L vs. OVX+PTFE+L	**< 0,0001**

Figura 28 – Quantificação do gene *Alp* em células ósseas de calvária nos grupos OVX+P(VDF), OVX+P(VDF)+L e OVX+PTFE+L. Letras diferentes indicam diferença estatística (Teste de Tukey; p<0,05).

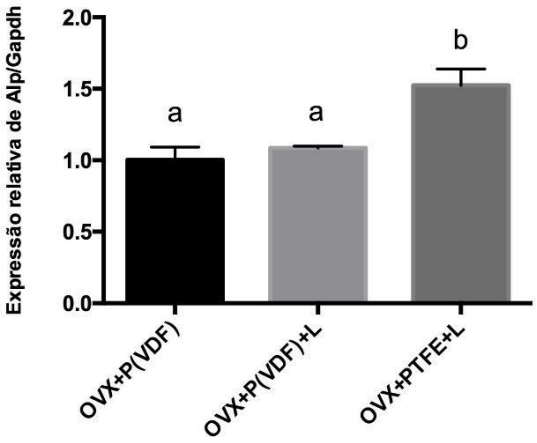

Tabela 9 – Valores de p encontrados para as comparações entre os diferentes grupos estudados para o gene Alp. Teste de Tukey (p<0,05).

Alp	
Grupos	*P*
OVX+P(VDF) vs. OVX+P(VDF)+L	0,4858
OVX+P(VDF) vs. OVX+PTFE+L	**0,0007**

OVX+P(VDF)+L vs. OVX+PTFE+L	**0,0017**

Figura 29 – Quantificação do gene *Bsp* em células ósseas de calvária nos grupos OVX+P(VDF), OVX+P(VDF)+L e OVX+PTFE+L. Letras diferentes indicam diferença estatística (Teste de Tukey; p<0,05).

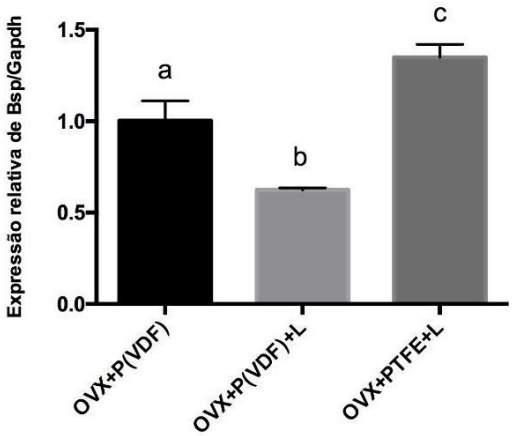

Tabela 10 – Valores de p encontrados para as comparações entre os diferentes grupos estudados para o gene Bsp. Teste de Tukey (p<0,05).

Bsp	
Grupos	*p*
OVX+P(VDF) vs. OVX+P(VDF)+L	**0,0020**
OVX+P(VDF) vs. OVX+PTFE+L	**0,0033**
OVX+P(VDF)+L vs. OVX+PTFE+L	**< 0,0001**

Figura 30 – Quantificação do gene Bglap em células ósseas de calvária nos grupos OVX+P(VDF), OVX+P(VDF)+L e OVX+PTFE+L. Letras diferentes indicam diferença estatística (Teste de Tukey; p<0,05

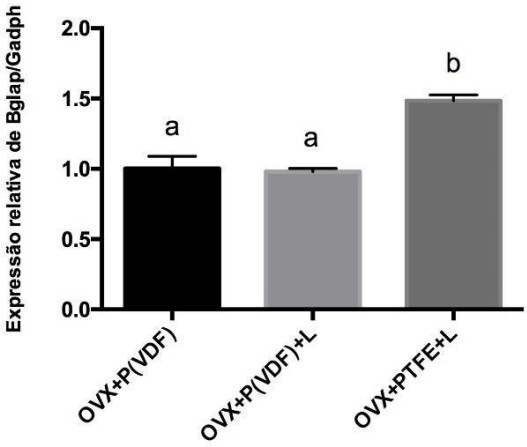

Tabela 11 – Valores de p encontrados para as comparações entre os diferentes grupos estudados para o gene Bglap. Teste de Tukey (p<0,05).

Bglap	
Grupos	*p*
OVX+P(VDF) vs. OVX+P(VDF)+L	0,8959
OVX+P(VDF) vs. OVX+PTFE+L	**0,0001**
OVX+P(VDF)+L vs. OVX+PTFE+L	**< 0,0001**

Figura 31 – Quantificação do gene *Sp7* em células ósseas de calvária nos grupos OVX+P(VDF), OVX+P(VDF)+L e OVX+PTFE+L. Letras diferentes indicam diferença estatística (Teste de Tukey; p<0,05).

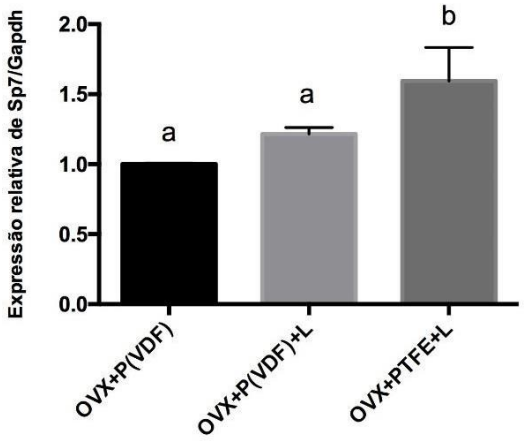

Tabela 12 – Valores de p encontrados para as comparações entre os diferentes grupos estudados para o gene Sp7. Teste de Tukey (p<0,05).

Sp7	
Grupos	*p*
OVX+P(VDF) vs. OVX+P(VDF)+L	0,2225
OVX+P(VDF) vs. OVX+PTFE+L	**0,0050**
OVX+P(VDF)+L vs. OVX+PTFE+L	**0,0382**

Figura 32 – Quantificação do gene *Rankl* em células ósseas de calvária nos grupos OVX+P(VDF), OVX+P(VDF)+L e OVX+PTFE+L. Letras diferentes indicam diferença estatística (Teste de Tukey; p<0,05).

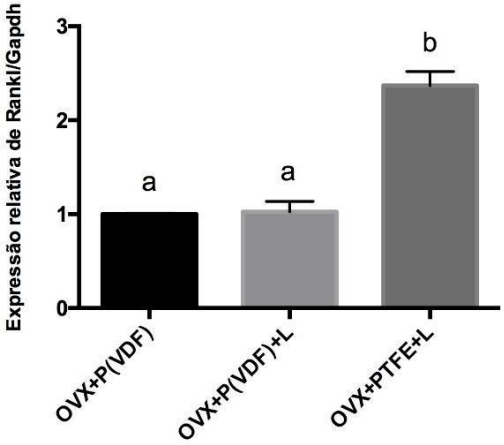

Tabela 13 – Valores de p encontrados para as comparações entre os diferentes grupos estudados para o gene Rankl. Teste de Tukey (p<0,05).

Rankl	
Grupos	*p*
OVX+P(VDF) vs. OVX+P(VDF)+L	0,9536
OVX+P(VDF) vs. OVX+PTFE+L	**<0,0001**
OVX+P(VDF)+L vs. OVX+PTFE+L	**<0,0001**

Figura 33 – Quantificação do gene *Spp1* em células ósseas de calvária nos grupos OVX+P(VDF), OVX+P(VDF)+L e OVX+PTFE+L. Letras diferentes indicam diferença estatística (Teste de Tukey; p<0,05).

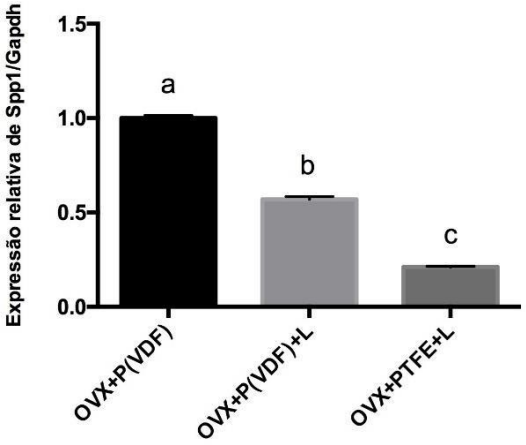

Tabela 14 – Valores de p encontrados para as comparações entre os diferentes grupos estudados para o gene Spp1. Teste de Tukey (p<0,05).

Spp1	
Grupos	*p*
OVX+P(VDF) vs. OVX+P(VDF)+L	**<0,0001**
OVX+P(VDF) vs. OVX+PTFE+L	**<0,0001**
OVX+P(VDF)+L vs. OVX+PTFE+L	**<0,0001**

Figura 34 – Quantificação do gene *Opg* em células ósseas de calvária nos grupos OVX+P(VDF), OVX+P(VDF)+L e OVX+PTFE+L. Letras diferentes indicam diferença estatística (Teste de Tukey; p<0,05).

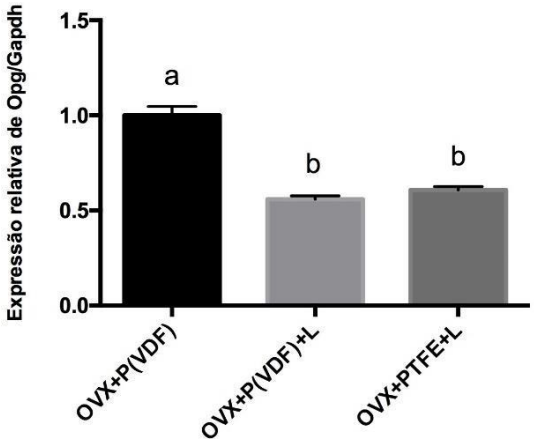

Tabela 15 – Valores de p encontrados para as comparações entre os diferentes grupos estudados para o gene Opg. Teste de Tukey (p<0,05).

Opg	
Grupos	*p*
OVX+P(VDF) vs. OVX+P(VDF)+L	**<0,0001**
OVX+P(VDF) vs. OVX+PTFE+L	**<0,0001**
OVX+P(VDF)+L vs. OVX+PTFE+L	**0,1911**

Expressão dos genes associados com a diferenciação de osteoclastos

A expressão dos genes receptor para a ativação do fator nuclear *kappa* B (*Rank*) e do receptor para a calcitonina foram maiores para o Grupo OVX+PTFE+L (Figuras 35 e 36; Tabelas 16 e 17) e foram maiores também para a catepsina K (*Ctsk*) e MMP9 no Grupo OVX+P(VDF) (Figuras 37 e 38; Tabelas 18 e 19).

Figura 35 – Quantificação do gene *Rank* em células ósseas de calvária nos grupos OVX+P(VDF), OVX+P(VDF)+L e OVX+PTFE+L. Letras diferentes indicam diferença estatística (Teste de Tukey; p<0,05).

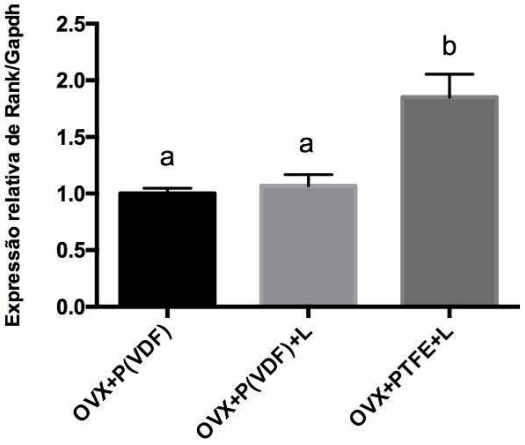

Tabela 16 – Valores de p encontrados para as comparações entre os diferentes grupos estudados para o gene Rank. Teste de Tukey (p<0,05).

Rank	
Grupos	*p*
OVX+P(VDF) vs. OVX+P(VDF)+L	0,8152
OVX+P(VDF) vs. OVX+PTFE+L	**<0,0006**
OVX+P(VDF)+L vs. OVX+PTFE+L	**<0,0009**

Figura 36 – Quantificação do gene *Ctr* em células ósseas de calvária nos grupos OVX+P(VDF), OVX+P(VDF)+L e OVX+PTFE+L. Letras diferentes indicam diferença estatística (Teste de Tukey; p<0,05).

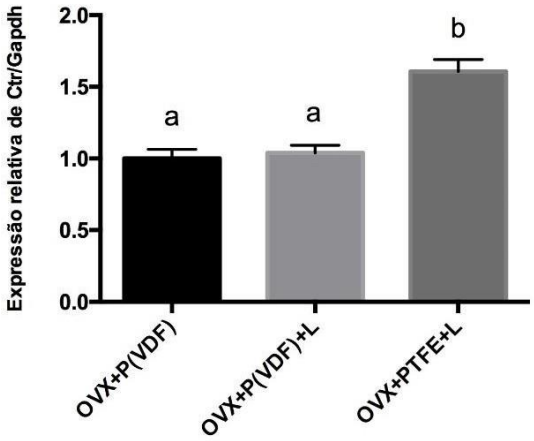

Tabela 17 – Valores de p encontrados para as comparações entre os diferentes grupos estudados para o gene Ctr. Teste de Tukey (p<0,05).

Ctr	
Grupos	*p*
OVX+P(VDF) vs. OVX+P(VDF)+L	0,7883
OVX+P(VDF) vs. OVX+PTFE+L	**<0,0001**
OVX+P(VDF)+L vs. OVX+PTFE+L	**0,0001**

Figura 37 – Quantificação do gene *Ctsk* em células ósseas de calvária nos grupos OVX+P(VDF), OVX+P(VDF)+L e OVX+PTFE+L. Letras diferentes indicam diferença estatística (Teste de Tukey; p<0,05).

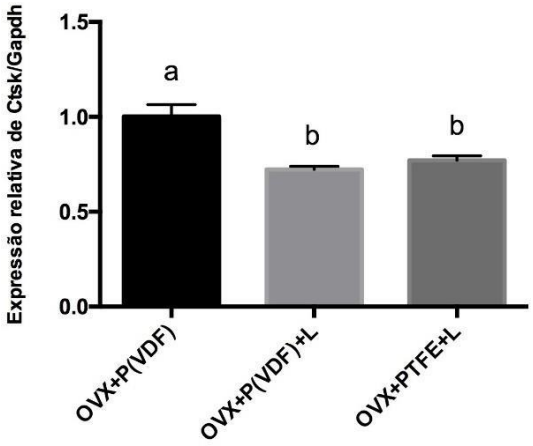

Tabela 18 – Valores de p encontrados para as comparações entre os diferentes grupos estudados para o gene Ctsk. Teste de Tukey (p<0,05).

Ctsk	
Grupos	*p*
OVX+P(VDF) vs. OVX+P(VDF)+L	**0,0003**
OVX+P(VDF) vs. OVX+PTFE+L	**0,0010**
OVX+P(VDF)+L vs. OVX+PTFE+L	0,3696

Figura 38 – Quantificação do gene *Mmp9* em células ósseas de calvária nos grupos OVX+P(VDF), OVX+P(VDF)+L e OVX+PTFE+L. Letras diferentes indicam diferença estatística (Teste de Tukey; p<0,05).

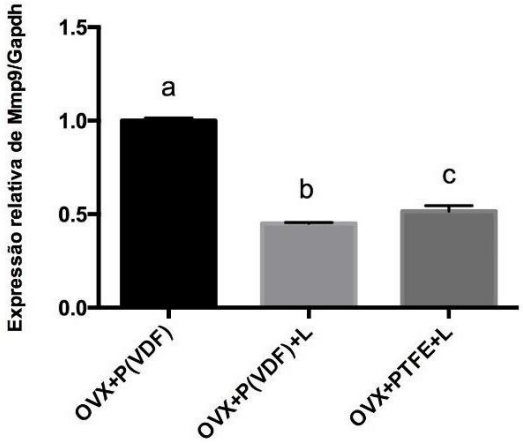

Tabela 19 – Valores de p encontrados para as comparações entre os diferentes grupos estudados para o gene Mmp9. Teste de Tukey (p<0,05).

Mmp9	
Grupos	*p*
OVX+P(VDF) vs. OVX+P(VDF)+L	**<0,0001**
OVX+P(VDF) vs. OVX+PTFE+L	**<0,0001**
OVX+P(VDF)+L vs. OVX+PTFE+L	**<0,0156**

A razão da expressão gênica entre o ligante do receptor para a ativação do fator nuclear *kappa* B (RANKL) e a osteoprotegerina (OPG) foi consideravelmente menor no Grupo OVX+P(VDF). O Grupo OVX+PTFE+L foi o que apresentou a maior razão dentre os grupos estudados (Figura 39; Tabela 20) (p<0,05).

Figura 39 – Quantificação da razão entre os genes *Rankl* e *Opg* em células ósseas de calvária nos grupos OVX+P(VDF), OVX+P(VDF)+L e OVX+PTFE+L.

Letras diferentes indicam diferença estatística (Teste de Tukey; p<0,05).

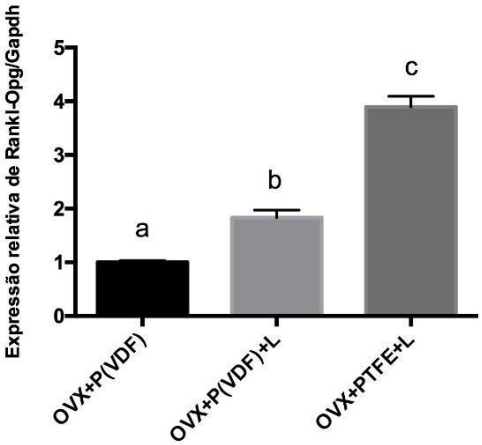

Tabela 20 – Valores de p encontrados para as comparações entre os diferentes grupos estudados para a razão entre os genes Rankl/Opg. Teste de Tukey (p<0,05).

Rankl/Opg	
Grupos	*p*
OVX+P(VDF) vs. OVX+P(VDF)+L	**0,0010**
OVX+P(VDF) vs. OVX+PTFE+L	**<0,0001**
OVX+P(VDF)+L vs. OVX+PTFE+L	**<0,0001**

5. Discussão

5. DISCUSSÃO

Os resultados obtidos neste estudo demonstraram a neoformação de tecido ósseo nos defeitos preenchidos com a membrana de titanato de bário associada ou não ao laser e com a membrana de PTFE associada ao laser em calvárias de ratas ovariectomizadas, o que pode ser comprovado pelos resultados histológicos e morfométricos.

A literatura tem demonstrado os benefícios da fotobiomodulação na reparação óssea (SIESSERE *et al.*, 2011; ROSA *et al.*, 2012; PINHEIRO *et al.*, 2014), porém o assunto é bastante controverso tendo em vista as variações existentes nos protocolos de irradiação. O protocolo utilizado neste estudo (diodo AsGaAL; comprimento de onda de 780 nm – infravermelho; 40 mW de potência e densidade de energia de 30J/cm^2) foi baseado em estudos anteriores que demonstraram sua efetividade na neoformação óssea em animais ovariectomizados (SCALIZE *et al.*, 2015), acarretando inclusive num aumento do número de osteócitos (SCALIZE *et al.*, 2019).

Da mesma forma que a fotobiomodulação, a técnica da regeneração tecidual apresenta resultados positivos, pois a utilização de membranas oclusivas permitea criação de um espaço propício para as células osteoprogenitoras serem recrutadas, proliferarem e se diferenciarem em osteoblastos (LINDE *et al.* 1993; KARRING et al., 1993).

Os resultados histológicos obtidos permitem verificar que os dois tipos de membranas utilizadas neste estudo, a de titanato de bário e PTFE, promoveram a formação de um novo tecido ósseo, tanto quando associadas à fotobiomodulação quanto quando utilizadas sozinhas como no caso da membrana de titanato de bário (LOPES *et al.*, 2014; SCALIZE *et al.*, 2016; MARDAS *et al.*, 2017).

A análise histológica evidenciou que os animais cujos defeitos foram preenchidos com a membrana de titanato de bário apresentaram tecido ósseo neoformado,com tecido conjuntivo interposto entre o osso e a membrana, resultado concorde com o estudo de Lopes *et al.* (2014) e discorde do estudo de Scalize *et al.*, (2016). Para este estudo foram realizadas algumas alterações na composição da membrana de titanato de bário a fim de torná-la mais flexível e menos lisa (texturizada) e este fato pode ter acarretado esta diferença nos resultados histológicos. As membranas de P(VDF- TrFE)/BT duras são muito friáveis e constituem um problema no momento de sua inserção no defeito ósseo. Desta forma, a opção de utilizar uma membrana mais flexível

teve por objetivo facilitar a sua inserção no defeito, sem que houvesse a sua ruptura. A outra modificação realizada foi a texturização, deixando a superfície da membrana mais rugosa, com o objetivo de estimular uma maior formação de tecido ósseo. Embora a membrana de titanato de bário utilizada no estudo anterior de Scalize *et al.*, (2016) fosse lisa, observou-se a presença de tecido ósseo neoformado acima e abaixo desta, o que não foi observado neste estudo nos grupos que receberam a membrana de titanato de bário texturizada e que recebeu a membrana de PTFE associada ao laser. Por outro lado, no grupo que associou o laser com a membrana de titanato de bário, foram observadas trabéculas ósseas acima e abaixo da membrana. Também não foram observadas células inflamatórias em nenhum dos grupos que utilizaram as membranas de titanato de bário e de PTFE. Estudo recente detectou a presença de macrófagos quando utilizado a membrana de PTFE de alta densidade, demonstrando que a mesma não é completamente bioinerte (KORZINSKAS *et al.*, 2018). Embora em estudo anterior também não tenhamos observado a presença de células inflamatórias utilizando a membrana de PTFE e tendo em vista que esta membrana não é completamente bioinerte, a associação desta com o laser pode ter colaborado para a ausência de células inflamatórias, pois sabe-se que um dos grandes efeitos da fotobiomodulação é a diminuição da inflamação (HAMBLIN *et al.*,).

Por meio da análise morfométrica aqui realizada, que estava de acordo com os parâmetros preconizados pela literatura (BOUXSEIN et al., 2010) foi possível quantificar a neoformação óssea evidenciada pela análise histológica em imagens tridimensionais obtidas por microtomografia computadorizada.

Para os parâmetros volume ósseo, superfície óssea, número de trabéculas, espessura trabecular e separação trabecular não houve diferença estatística quando comparados os grupos que receberam membranas, associadas ou não ao laser. Por outro lado, todos estes grupos apresentaram diferença estatística com relação ao volume ósseo, superfície óssea, número de trabéculas e separação trabecular quando comparados aos Grupos Sham e OVX, o que demonstra que a membrana de titanato de bário foi eficaz, induzindo a formação óssea, independentemente de estar associada ao laser e que a membrana de PTFE associada ao laser também teve efeitos positivos. Freitas *et al*. (2018) ao utilizarem membranas de colágeno associadas ao laser em baixa intensidade, observaram maiores valores de neoformação óssea quando comparado ao grupo que utilizou a membrana sozinha concluindo que a fotobiomodulação pode ser efetiva para o

reparo ósseo, quando associada com técnicas de regeneração óssea guiada. Esses diferentes resultados provavelmente se devem aos diferentes tipos de membranas utilizadas ou mesmo à diferença no protocolo de irradiação.

A neoformação óssea observada nos defeitos preenchidos com a membrana de titanato de bário por ser explicada devido à sua característica piezoelétrica, ou seja, a capacidade de se deformar com movimentos fisiológicos e, consequentemente, fornece estimulação elétrica às células ou tecidos danificados, sem a necessidade de uma fonte de energia externa. Mesmo na ausência de deformação, scaffolds piezoelétricos exibem favorável adsorção de proteína, e promovem a adesão e proliferação celular, possivelmente devido à polarização permanente e às cargas nas superfícies dos materiais piezoelétricos ou deformação transitória causada pela contração e extrusão das células aderidas (RAJABI; JAFFE; ARINZEH, 2015). O próprio osso é piezoelétrico e as cargas e/ou potenciais que gera em resposta à atividade mecânica são capazes de melhorar o crescimento ósseo. Os materiais piezoelétricos são capazes de estimular o microambiente elétrico fisiológico e podem desempenhar um papel vital no estímulo à regeneração e reparo (TANDON; BLAKER; CARTMELL, 2018), favorecendo a diferenciação osteoblástica (TEIXEIRA *et al.*, 2010).

Tão importante quanto a efetividade na neoformação óssea, é a qualidade do tecido ósseo que foi formado com relação a sua resistência e isto pode ser verificado por meio do parâmetro densidade de conectividade. Este parâmetro é muito importante quando se analisa situações de osteoporose, tendo em vista que em mulheres na pós-menopausa, observa-se diminuição da conectividade óssea, reduzindo a capacidade de carga do osso (FIELDS; KEAVENY, 2012; KARLAMANGLA; BURNETT-BOWIE; CRANDALL, 2018). Quando comparados os grupos que utilizaram membrana, foram observados maiores valores de densidade de conectividade para os grupos com P(VDF-TrFE)/BT associada ou não ao laser. Estes resultados são concordes com os de Scalize *et al.*, (2016) e desta forma podemos inferir que o osso neoformado decorrente da presença de membrana de titanato de bário apresenta maior resistência que aquele formado na presença do laser associado com a membrana de PTFE.

A variação biológica na expressão gênica pode ser um fenótipo molecular importante que pode afetar os parâmetros fisiológicos (DE JONG; MOSHKIN; GURYEV, 2019).

As células obtidas dos tecido ósseos formados na presença das membranas e/ou membranas e laser, foram analisadas no sentido de avaliar a expressão de genes relacionados à diferenciação de osteoblastos, tais como fator de transcrição 2 com domínio Runt (*Runx2*), fosfatase alcalina (*Alp*), sialoproteína óssea (*Bsp*), osteocalcina (*Bglap*), osteopontina (*Opn*), osterix (*Sp7*); ligante do receptor para a ativação do fator nuclear *kappa* B (*Rankl*) e osteoprotegerina (*Opg*); e de genes relacionados à diferenciação de osteoclastos: receptor para a ativação do fator nuclear *kappa* B (*Rank*), catepsina K, metaloproteinase-9 da matriz (*Mmp-9*) e receptor para a calcitonina.

Nossos resultados demonstraram que, quando comparados aos grupos que receberam a membrana de titanato de bário e titanato de bário com laser, o grupo que recebeu a membrana de PTFE associada ao laser apresentou maior expressão gênica para os seguintes marcadores osteoblásticos: *Runx2*, fosfatase alcalina (*Alp*), sialoproteína óssea (*Bsp*), osteocalcina (*Bglap*), osterix (*Osx*) e ligante do receptor para a ativação do fator nuclear *kappa* B (*Rankl*). Em estudo anterior realizado por nosso grupo de pesquisa, utilizando este mesmo modelo (ratas ovariectomizadas) e as membranas de PTFE e titanato de bário, também verificamos uma maior expressão gênica de *Runx2, Bsp, Osx* e *Rankl* nos animais que receberam a membrana de PTFE (SCALIZE *et al.*, 2016).

Os níveis de *Runx2* para o grupo que utilizou a membrana de P(VDF-TrFE)/BT e para o grupo que utilizou a membrana de P(VDF-TrFE)/BT associada ao laser foram semelhantes, porém significativamente inferiores aos do grupo que utilizou a membrana de PTFE associada ao laser, o que demonstra que o laser não foi capaz de modular a expressão deste gene. Por outro lado, parece que o laser foi capaz de modular positivamente a expressão deste gene quando associado à membrana de PTFE, pois os resultados obtidos neste estudo foram superiores aos de Scalize *et al.* (2016) que também utilizaram esta membrana em ratas ovariectomizadas, porém sem associação com laser. O mesmo padrão de expressão foi encontrado para a fosfatase alcalina, osteocalcina, osterix e *Rankl* nos grupos estudados. Oliveira FA *et al.* (2017) ao estudarem a ação do laser de AsGaAl de 780 nm em células MC3T3-E1, também verificaram um aumento de fosfatase alcalina, evidenciada pela maior viabilidade e maior diferenciação celular. Tendo em vista que a *Alp* é um dos primeiros genes expressos no processo de mineralização extracelular (GOLUB; BOESZE-BATTAGLIA, 2007) através da liberação de fosfato inorgânico (HALLING LINDER *et al.*, 2017), podemos inferir que a associação do laser em baixa intensidade com a membrana de PTFE modulou de forma

positiva a fosfatase alcalina tendo em vista a sua maior expressão quando comparada aos demais grupos. Ressalta-se ainda que os níveis de fosfatase alcalina, osteocalcina, osterix e *Rankl* aqui encontrados foram bem superiores àqueles quando a membrana de PTFE foi utilizada isoladamente (SCALIZE *et al.*, 2016). O *Rankl* é um importante determinante da reabsorção óssea na deficiência de estrógeno (EGHBALI-FATOURECHI *et al.*, 2003) e os menores níveis expressos foram encontrados nos grupos que receberam a membrana de titanato de bário sozinha ou associada com o laser. Portanto, a membrana texturizada de titanato de bário por si só foi o que determinou a menor expressão de *Rankl*. Com relação especificamente ao gene da sialoproteína óssea, proteína que promove a nucleação dos cristais de hidroxiapatita e a diferenciação de osteoblastos (GORDON *et al.*, 2007) foi possível verificar que a associação do laser em baixa intensidade com a membrana de P(VDF-TrFE)/BT foi prejudicial, tendo em vista a sua menor expressão quando comparado ao grupo que recebeu somente a membrana de titanato de bário. Além disso, foi mantido o padrão de uma maior expressão para o grupo que utilizou a membrana de PTFE associada ao laser.

A osteopontina (*Spp1*) juntamente com a osteocalcina desempenham papéis fundamentais nas funções biológicas e mecânicas do osso e juntas desempenham papéis importantes na determinação do tamanho, forma e resistência óssea (Bailey *et al.*, 2017). Nesse estudo, houve uma maior expressão de *Spp1* para o grupo que utilizou somente a membrana de P(VDF-TrFE)/BT. O laser associado a membrana de P(VDF-TrFE)/BT foi capaz de modular de forma negativa a expressão de *Spp1*, pois este grupo apresentou níveis significativamente inferiores de expressão quando comparado ao grupo P(VDF-TrFE)/BT. Por outro lado, os níveis de *Spp1* foram significativamente inferiores para o grupo que utilizou o PTFE associado ao laser, quando comparados aos grupos P(VDF-TrFE)/BT e P(VDF-TrFE)/BT associado ao laser, modulando negativamente a expressão deste gene.

Com relação à osteoprotegerina, cujo efeito biológico principal é inibir a diferenciação e ativação dos osteoclastos, verificou-se que a utilização da membrana de P(VDF-TrFE)/BT isolada foi a que levou a uma maior expressão gênica enquanto que os demais grupos que utilizaram o laser apresentaram níveis semelhantes. O mais alto nível de *Opg* na presença da membrana de titanato de bário indica inibição da osteoclastogênese e, portanto, proteção contra reabsorção excessiva de tecido (WALSH; CHOI,2014). OLIVEIRA LSS *et al.* (2017) verificaram imunocoloração mais intensa para *Opg*

quando associaram o laser diodo AsGaAl à esponja de colágeno em defeitos ósseos em ratos saudáveis, com densidade de energia de 120 J/cm^2 e potência de 50 mW. Estes pesquisadores sugerem que o uso da esponja de colágeno associada à laserterapia em baixa intensidade poderia oferecer uma vantagem sinérgica na melhoria da cicatrização das fraturas ósseas, fato que não foi observado neste estudo.

A associação do laser com a membrana de PTFE influenciou na maior expressão de *Rank*, do receptor de calcitonina e *Mmp9*. Porém, os maiores valores encontrados para a expressão de catepsina K e *Mmp9* foi para o grupo P(VDF-TrFE)/BT sem associação com o laser. Quando analisada a relação *Rankl/Opg*, o grupo PVDF foi o que apresentou a menor razão, sugerindo a modulação genética pela membrana e indicando que a membrana de titanato de bário previne a reabsorção óssea diminuindo a ativação dos osteoclastos no local a ser reparado e diminuindo por consequência o remodelamento ósseo (LIMA *et al.*, 2008; SCALIZE *et al.*, 2016).

Podemos citar como limitação deste estudo a dificuldade de localização dos defeitos para a irradiação. Outro fator que podemos considerar limitação, foi que embora os defeitos tivessem sido irradiados em suas margens, componentes da membrana de titanato de bário poderiam de alguma forma ter dispersado o feixe do laser, e desta forma, não haveria a deposição da energia total na região do defeito ósseo.

Diante do exposto, nossa hipótese inicial foi rejeitada, pois o laser quandoutilizado com a membrana de titanato de bário não acarretou alterações significantes comrelação à expressão de marcadores osteoblásticos e osteoclásticos. O laser quandoassociado com a membrana de PTFE, atuou de forma sinérgica, elevando a expressão demarcadores osteoblásticos, mas esse aumento não foi o suficiente para refletir de modo significante nos parâmetros morfométricos analisados. Novos estudos poderiam serrealizados com diferentes parâmetros fotobiomoduladores a fim de verificar a ocorrênciade sinergia da utilização do laser com a membrana de titanato de bário.

6. Conclusões

6. CONCLUSÕES

Diante dos resultados obtidos neste estudo pode-se concluir que:

1 - Os parâmetros de fotobiomodulação utilizados neste estudo não influenciaram positivamente a reparação óssea quando associada com a membrana de titanato de bário.

2 – Diante da osteoporose, a membrana texturizada de titanato de bário, independente da associação com a terapia de fotobiomodulação, mostra-se como uma opção promissora para o reparo ósseo.

Referências Bibliográficas

REFERÊNCIAS BIBLIOGRÁFICAS

ADACHI, J. D. et al. The influence of osteoporotic fractures on health-related quality of life in community-dwelling men and women across Canada. **Osteoporos Int**. v. 12, n. 1, p. 903-908, Nov. 2001.

ALMEIDA, M. et al. Skeletal involution by age-associated oxidative stress and its acceleration by loss of sex steroids. **J Biol Chem,** v. 282, n. 4, p. 27285-27297, Sep. 2007.

BACCARO, L. F. et al. The epidemiology and management of postmenopausal osteoporosis: a viewpoint from Brazil. **Clin Interv Aging**. v. 10, p. 583-591, Mar. 2015.

BAILEY, S. et al. Osteocalcin and osteopontin influence bone morphology and mechanical properties**. Ann N Y Acad Sci**. v.1409, n. 1, p. 79-84, Dec. 2017.

BLOISE, N. et al. Investigation of low-level laser therapy potentiality on proliferation and differentiation of human osteoblast-like cells in the absence/presence of osteogenic factors**. J Biomed Opt**. v. 18, n. 12, p. 128006, Dec. 2013.

BOTTINO, A. et al. Poly(vinylidene fluoride) with improved functionalization for membrane production, **J of Membrane Science**. v. 166, n. 1, p. 23-29, Feb. 2000.

BOUXSEIN, M. L. et al. Guidelines for assessment of bone microstructure in rodents using micro-computed tomography. **J Bone Miner Res**. v. 27, n. 7, p. 1468-1486, July 2010.

CANÊDO, A. C. et al. Prevalence of and factors associated with successful aging in Brazilian older adults: Frailty in Brazilian older people Study (FIBRA RJ), **Geriatr Gerontol Int**. v. 18, n. 8, p. 1280-1285, Aug. 2018.

COSMAN, F. et al. Clinician's guide to prevention and treatment ofosteoporosis. **Osteoporos Int**. v. 25, n. 10, p. 2359-2381, Aug. 2014.

[1] De acordo com a Associação Brasileira de Normas Técnicas (ABNT NBR 6023).

DANIELL, H. W. Postmenopausal tooth loss. Contributions to edentulism by osteoporosis and cigarette smoking. **Arch Intern Med**. v. 143, n. 9, p. 1678-1682, Sep. 1983.

DE JONG T. V., Moshkin Y. M., Guryev V. Gene expression variability: the other dimension in transcriptome analysis. **Physiol Genomics**. v. 51, n. 5, p. 145-148, May 2019 May.

DEMPSTER, D. W. et al. Standardized nomenclature, symbols, and units for bone histomorphometry: a 2012 update of the report of the ASBMR Histomorphometry Nomenclature Committee. **J Bone Miner Res**. v. 28, n. 1, p. 2-17, Jan. 2013,

DEVLIN, H. et al. Alveolar ridge resorption and mandibular atrophy. A review of the role of local and systemic factors. **Br Dent J**. v. 170, n. 3, p. 101-104, Feb. 1991.

DIAS, C. J., DAS-GUPTA, D. K. Hysteresis measurements on ferroeletric composites. **J of Applied Phy.** v. 74, p. 6317-6321, 1993,

DOWELL, P. et al. Guided tissue regeneration. **Br Dent J**. v. 171, n. 5, p. 125-127, Sep. 1991.

DROZDZOWSKA, B. et al. Tooth count in elderly women in relation to their skeletal status. **Maturitas**. v. 55, n. 2, p. 126-131, Sep. 2006.

EGHBALI-FATOURECHI, G. et al. Role of RANK ligand in mediating increased bone resorption in early postmenopausal women. **J Clin Invest**. v. 111, n. 8, p. 1221-1230, Apr. 2003.

EDUARDO, C. P. et al. Utilização clínica dos lasers. **Artes Médicas.** cap. 23, p. 441-461, 2002.

ERDOGAN O. et al. Dental and radiographic findings as predictors of osteoporosis in postmenopausal women. **Geriatr Gerontol Int.** v. 9, n. 2, p. 155-164, Jun. 2009.

FALLAHNEZHAD, S. et al. Effect of low-level laser therapy and oxytocin on osteoporotic bone marrow-derived mesenchymal stem cells. **J Cell Biochem**. v. 119, n. 1, p. 983-997, Jul. 2018.

[1] De acordo com a Associação Brasileira de Normas Técnicas (ABNT NBR 6023).

FIELDS, A. J., KEAVENY T. M. Trabecular architecture and vertebral fragility in osteoporosis. **Curr Osteoporos Rep**. v. 10, n. 2, p. 132-140, Jun. 2012.

FREITAS, N. R. et al. Evaluation of photobiomodulation therapy associated with guided bone regeneration in critical size defects. In vivo study. **J Appl Oral Sci**. v. 26, e20170244, 2018.

GARCIA, V.G. et al. Reparação de feridas de extração dental, submetidas ao tratamento com raio laser - estudo histológico em ratos. **Rev Fol**. v. 25, n.1, p. 33-42, 1996.

GIMENES, R. et al. Composites PVDF-TrFE/BT used as bioactive membranes for enhancing bone regeneration. In: Bar-Cohen Y, org. **Proceedings of SPIE: Smart Structures and Materials. Bellinghan**, v. 5385, p. 539-547, Jul. 2004.

GOLUB, E. E.; BOESZE-BATTAGLIA, K. The role of alkaline phosphatase in mineralization. **Curr Opin Orthop**. v. 18, n. 5, p. 444-448, Sep. 2007.

GORDON, J. A. et al. Bone sialoprotein expression enhances osteoblast differentiation and matrix mineralization in vitro. **Bone**. v. 41, n. 3, p. 462-473, Sep. 2007.

GOTTLOW, J. et al. New attachment formation as the result of controlled tissue regeneration**. J Clin Periodontol**. v. 11, n. 8, p. 494-503, Sep. 1984.

GOTTLOW, J. et al. Maintenance of new attachment gained through guided tissue regeneration. **J Clin Periodontol**. v. 19, n. 5, p. 315-317, May 1992.

GUR, A. et al. The relation between tooth loss and bone mass in postmenopausal osteoporotic women in Turkey: a multicenter study. **J Bone Miner Metab**. v. 21, n. 1, p. 43-47, Dec. 2003.

HALLING LINDER C. et al. Bone alkaline phosphatase and tartrate-resistant acid phosphatase: potential co-regulators of bone mineralization. **Calcif Tissue Int**. v. 101, n. 1, p. 92-101, Jul 2017.

HAMBLIN, M.R. Mechanisms and applications of the anti-inflammatory effects of photobiomodulation. **AIMS Biophys**. v. 4, n. 3, p. 337-361, 2017.

HAMDY, R. C. et al. Review of treatment modalities for postmenopausal osteoporosis. **South Med J**. v. 98, n. 10, p. 1000-1014, Oct. 2005.

[1] De acordo com a Associação Brasileira de Normas Técnicas (ABNT NBR 6023).

HARVEY, N. C., COOPER, C. Osteoporosis: a lifecourse epidemiology approach to skeletal health: A Lifecourse Epidemiology Approach to Skeletal Health. v. 1, May 2018.

JOHNSTON, B. D.; WARD, W. E. The ovariectomized rat as a model for studying alveolar bone loss in postmenopausal women. **Biomed Research International**.v. 2015, p. 1-12, Apr. 2015.

KALU, D. N. The ovariectomized rat model of postmenopausal bone loss. **Bone Miner**. v. 15, n. 3, p. 175-191, Dec. 1991.

KARLAMANGLA A. S., BURNETT-BOWIE S.M., CRANDALL C.J. Bone Health During the Menopause Transition and Beyond. **Obstet Gynecol Clin North Am**. v. 45, n. 4, p. 695-708, Dec 2018.

KARRING, T. et al. Development of the biological concept of guided tissue regeneration--animal and human studies. **Periodontol 2000**. v. 1, p. 26-35, Feb 1993.

KARU, T. Photobiology of low-power laser effects. **Health Phys**. v. 15, n.5, p. 691-704, May 1989.

KOBAYASHI, M. et al. The correlation between postmenopausal osteoporosis and inflammatory periodontitis regarding bone loss in experimental models**. Exp Anim**. v. 61, n. 2, p. 186-187, Dec. 2012.

KORZINSKAS, T. et al. In vivo analysis of the biocompatibility and macrophage response of a non-resorbable PTFE membrane for guided bone regeneration. **Int J Mol Sci**. 2018 Sep 27;19(10):2952

LANE, J. M. Diagnosis and managment of orthopaedic problems commonly found in women: osteoporosis. **American Academy of Orthopaedic Surgeons 65th Annual Meeting**. v. 27, n. 20, p. 902-912, Oct. 2015.

LIMA, L. L. et al. Guided tissue regeneration may modulate gene expression in periodontal intrabony defects: a human study. **J Periodontal Res**. v. 43, n. 4, p. 459-464, Aug. 2008.

LINDE, A. et al. Creation of new bone by an osteopromotive membrane technique: an experimental study in rats. **J Oral Maxillofac Surg**. v. 51, n. 8, p. 892-897, Aug. 1993.

[1] De acordo com a Associação Brasileira de Normas Técnicas (ABNT NBR 6023).

LIVAK, K. J.; SCHMITTGEN T. D. Analysis of relative gene expression data using real-time quantitative PCR and the 2(-Delta Delta C(T)) Method. **Methods.** v. 24, n. 4, p. 402-408, Dec. 2004.

LOPES, H. B. et al. Poly(vinylidene-trifluoroethylene)/barium titanate composite for in vivo support of bone formation. **Journal of Biomaterials Applications**. v. 29, n. 1, p. 104-112, July 2014.

LORENTZON, M. et al. Osteoporosis: the evolution of a diagnosis (Key Symposium). **J Intern Med.** v. 277, n. 6, p. 650-661, June 2015.

MANIATOPOULOS, C. et al. An improved method for preparing histological sections of metallic implants. **Int J Oral Maxillofac Implants**. v. 1, n. 1, p. 31-37, Feb. 1986.

MARDAS, N. et al. Guided bone regeneration in osteoporotic conditions following treatment with zoledronic acid. **Clin Oral Implants Res**. v. 28, n. 3, p. 262-371, Mar. 2017.

MIYAMOTO, I. et al. Alveolar ridge reconstruction with titanium mesh and autogenous particulate bone graft: Computed tomography-based evaluations of augmented bone quality and quantity. Clin. Impl. **Dent. Relat. Res**. v.14, n.2, p.304-31, 2012.

MOEDANO, D. E. et al. Osteoporosis, the risk of vertebral fracture, and periodontal disease in an elderly group in Mexico City. **Gerodontology**. v. 28, n. 1, p. 19-27, Mar. 2011.

MOHAMMAD, A. R. et al. The strength of association between systemic postmenopausal osteoporosis and periodontal disease. **Int J Prosthodont**. v. 9, n. 5, p. 479-483, Oct. 1996.

NUNES B. P. et al. Multimorbidade em indivíduos com 50 anos ou mais de idade: ELSI-Brasil. **Rev Saude Publica**. 2018;52 Supl 2:10s.

NYMAN, S. et al. The regenerative potential of the periodontal ligament. An experimental study in the monkey**. J Clin Periodontol**. v. 9, n. 3, p. 257-265, May 1982.

[1] De acordo com a Associação Brasileira de Normas Técnicas (ABNT NBR 6023).

OLIVEIRA, F.A. et al. Low level laser therapy modulates viability, alkaline phosphatase and matrix metalloproteinase-2 activities of osteoblasts. **J Photochem Photobiol B**. v. 196, p. 35-40, Apr. 2017.

OLIVEIRA, L. S. S. et al. Low-level laser therapy (780 nm) combined with collagen sponge scaffold promotes repair of rat cranial critical-size defects and increases TGF-β, FGF-2, OPG/RANK and osteocalcin expression. **Int J Exp Pathol**. v. 92, n. 2, p. 75-85, Apr. 2017.

OTOMO-CORGEL, J. Osteoporosis and osteopenia: implications for periodontal and implant therapy. **Periodontol 2000**. v. 59, n. 1, p. 111-119, Jun 2012.

OZAWA, Y. et al. Low-energy laser irradiation stimulates bone nodule formation at early stages of cell culture in rat calvarial cells. **Bone**. v. 22, n. 4, p. 347-354, Apr. 1998.

PARFITT, A. M. et al. Bone histomorphometry: standardization of nomenclature, symbols, and units. Report of the ASBMR Histomorphometry Nomenclature Committee**.** **J Bone Miner Res**. v. 2, n. 6, p. 595-610, Dec. 1987.

PARK, S. Y. et al. The effect of non-resorbable membrane on buccal bone healing at na immediate implant site: an experimental study in dogs. **Clin. Oral Impl. Res**., v.22, p. 289-294, 2011.

PINHEIRO, A. L. et al. The efficacy of the use of IR laser phototherapy associated to biphasic ceramic graft and guided bone regeneration on surgical fractures treated with miniplates: a histological and histomorphometric study on rabbits. **Lasers Med Sci**. v. 29, n. 1, p. 279-288, Jan. 2014.

QUAYNOR, S. D. et al. Delayed puberty and estrogen resistance in a woman with estrogen receptor alpha variant**. N Engl J Med**. v. 369, n. 2, p. 164-171, Jul. 2013.

RAJABI A.H., JAFFE M., ARINZEH, T. L. Piezoelectric materials for tissue regeneration: A review. Acta Biomater. 2015 Sep;24:12-23

RETZEPI, M., DONOS, N. Guided Bone Regeneration: biological principle and therapeutic applications. **Clin. Oral Impl. Res**. v. 21, n. 6, p. 567-576, June 2010.

RIGGS, B. L. et al. The worldwide problem of osteoporosis: insights afforded by epidemiology. **Bone**. v. 17, n. 5, s. 1, p. 505-511, Nov. 1995.

[1] De acordo com a Associação Brasileira de Normas Técnicas (ABNT NBR 6023).

ROSA, A. P. et al. Effects of the combination of low-level laser irradiation and recombinant human bone morphogenetic protein-2 in bone repair**. Lasers Med Sci**. v. 27, n. 5, p. 971-977, Sep. 2012.

SALATA, L. A. et al. In vitro and in vivo evaluation of e-PTFE and alkali-cellulose membranes for guided bone regeneration. **Clin Oral Implants Res.** v. 12, n. 1, p. 62-68, Feb. 2001.

SAMBROOK, J., Russel D. Molecular Cloning. **Cold Spring Harbor Laboratory Press**, v. 3, n. 3, Jan. 2001.

SAVIĆ PAVIČIN, I. et al. The relationship between periodontal disease, tooth loss and decreased skeletal bone mineral density in ageing women. **Gerodontology**. v. 34, n. 4, p. 441-445, Aug. 2017.

SCALIZE, P. H. et al. Poly(Vinylidene Fluoride-Trifluorethylene)/barium titanate membrane promotes de novo bone formation and may modulate gene expression in osteoporotic rat model. **J Mater Sci Mater Med**. v. 27, n. 12, p. 180, Dec. 2016.

SCALIZE, P. H. et al. Low-level laser therapy improves bone formation: stereology findings for osteoporosis in rat model. **Lasers Med Sci**. v. 30, n. 5, p. 1599-1607, Jul. 2015.

SCALIZE, P. H. et al. Low-level laser therapy enhances the number of osteocytes in calvaria bone defects of ovariectomized rats. **Animal Model Exp Med**. v. 2, n. 1, p. 51-57, Feb. 2019.

SCHENK, R. K. et al. Healingpattern of bone regeneration in membrane-protecteddefects: a histologic study in the canine mandible. **Int J Oral Maxillofac Implants**. v. 9, n. 1, p. 13-29, Feb. 1994.

SICCHIERI, L. G. et al. Pore size regulates cell and tissue interactions with PLGA-CaP scaffolds used for bone engineering. **J Tissue Eng Regen Med**. v. 6, n. 2, p. 155-162, Feb. 2012.

SIÉSSERE, S. et al. Application of low-level laser irradiation (LLLI) and rhBMP-2 in critical bone defect of ovariectomized rats: histomorphometric evaluation. **Photomed Laser Surg.** v. 29, n. 7, p. 453-459, Jul. 2011.

SINGH, A. et al. Association of bone mineral density with periodontal status in postmenopausal women. **J Investig Clin Dent**. v. 5, n. 4, p. 275-282, Nov. 2014.

[1] De acordo com a Associação Brasileira de Normas Técnicas (ABNT NBR 6023).

TANDON, B., BLAKER, J. J., CARTMELL, S. H. Piezoelectric materials as stimulatory biomedical materials and scaffolds for bone repair. **Acta Biomater**. 2018 Jun;73:1-20

TEIXEIRA, L. N. et al. In vitro biocompatibility of poly(vinylidene fluoride-trifluoroethylene)/barium titanate composite using cultures of human periodontal ligament fibroblasts and keratinocytes. **Acta Biomaterialia**, v. 6, n. 3, p. 979-989, Mar. 2010.

TEZAL, M. et al. The relationship between bone mineral density and periodontitis in postmenopausal women. **J Periodontol**. v. 71, n. 9, p. 1492-1498, Sep. 2000.

TIM, C. R. et al. Effects of low-level laser therapy on the expression of osteogenic genes during the initial stages of bone healing in rats: a microarray analysis**. Lasers Med Sci**. v. 30, n. 9, p. 2325-2333, Dec. 2015.

TRELLES, M. A. et al. Bone fracture consolidates faster with low-power laser. **Lasers Surg Med**. v. 7, n. 1, p. 36-45, Jan. 1987.

URBAN, I. A. et al. Guided Bone Regeneration in alveolar bone reconstruction. **Oral & Maxillofacial S. C**. v. 31, n. 2, p. 331-338, May 2019.

VARGAS-SANCHEZ, P.K. et al. Green tea extract rich in epigallocatechingallate impairs alveolar bone loss in ovariectomized rats with experimental periodontal disease. **Int J Exp Pathol**. v.101, n. 6, p. 277-288, Dec 2020.

WALSH, M. C., CHOI, Y. Biology of the RANKL-RANK-OPG system in immunity, bone, and beyond. **Front Immunol**. 2014 Oct 20;5:511.

WALTERS, S. P. et al. Comparison of porous and non-porous teflon membranes plus a xenograft in the treatment of vertical osseous defects: a clinical reentry study. **J Periodontol**. v. 74, n. 8, p. 1161-1168, Aug. 2003.

WANG, H. L. et al. Research, Science and Therapy Committee. Periodontal regeneration. **J Periodontol**. v. 76, n. 9, p. 1601-1622, Sep. 2005.

YOSHIHARA, A. et al. The relationship between bone mineral density and the number of remaining teeth in communitydwelling older adults. **J Oral Rehabil**. v. 32, n. 10, p. 735-740, Oct. 2005.

[1] De acordo com a Associação Brasileira de Normas Técnicas (ABNT NBR 6023).

8. Anexos

ANEXO 1

Metodologia para Obtenção de Membranas Texturizadas do compósito P(VDFTrFE)/$BaTiO_3$.

Preparação de Pós de $BaTiO_3$ com distribuição submicrométrica e nanométrica de tamanho.

Os pós de *$BaTiO_3$* foram preparados pelo método químico do citrato precursor. Neste procedimento soluções de citrato de titânio, previamente preparadas, foram adicionadas ao carbonato de bário em meio de etileno glicol. Após o ajuste de pH (entre 5.0 a 6.0) as soluções foram mantidas sob aquecimento (90°C) e agitação até a formação da resina polimérica de citrato-metal. A resina foi queimada a 400°C em atmosfera oxidante (ar) e posteriormente calcinada ao ar, em temperaturas entre 7001000°C. O material resultante foi caracterizado por DRX e espectroscopia no infravermelho (FTIR). A morfologia dos pós nanométricos foi observada por microscopia eletrônica de transmissão (TEM) e microscopia eletrônica de Varredura (SEM). A distribuição de tamanho de partículas foi analisada por espectroscopia de emissão acústica – potencial zeta (DispersionTechnology, model DT1200), e isotermas de adsorção de N_2 no equipamento da Quantachrome Instruments (modelo Nova 1000e).

Pós de bário comercial também foram utilizados. Para tal, Titanato de Bário marca Aldrich, foi finalmente dividido, empregando moinho planetário e moinho excêntrico de alta energia. Os pós obtidos foram caracterizados quanto a cristalinidade por Difração de Raios X (DRX), e quanto a morfologia das partículas pelas isotermas de adsorção de N_2 no equipamento da Quantachrome Instruments (modelo Nova 1000e).

Obtenção das Membranas do compósito poli(fluoreto de vinilideno-trifluor etileno)/titanato de bário

A matriz polimérica foi constituída do copolimero aleatório de PVDF-TrF 80/20 % em mol, marca PiezoTech (Pierre-Benite Cedex, França) dado as propriedades ferroelétricas deste copolímero. Os compósitos PVDF-TrFE/$BaTiO_3$ foram obtidos pela dispersão de partículas cerâmicas no copolímero dissolvido em dimetilformamida. A

dispersão foi estimulada por ultrassom de alta potência (Sonics and Materials, modelo VCX750) para aumentar a homogeneidade e estabilidade das dispersões.

Dispersões homogêneas e estáveis foram moldadas na forma de membranas com espessura entre 50-70 µm. Para tal, empregou-se uma máquina de deposição experimental, que consiste em dois braços conjugados que movimentam um bico aspersor de 0,3 mm nas direções *x* e y. O bico aspersor é alimentado por gravidade com a dispersão de P(VDF-TrFE)/$BaTiO_3$/DMF. Um compressor de ar limpo e seco mantem pressão constante e ajustável entre 15 a 50 psi, permitindo que o bico aspersor pulverize a dispersão P(VDF-TrFE)/$BaTiO_3$/DMF de forma controlada sob um recipiente medindo 300x400 mm contendo água deionizada. Os braços conjugados são controlados por processador Arduíno, e movimentam-se com velocidades ajustáveis entre 10 a 30mm/s, permitindo desta forma controle sobre a espessura do filme produzido. A textura do filme é controlada pela pressão de trabalho do bico aspersor.

A membrana depositada no recipiente contendo água foi então coletada manualmente, e submetida ao vácuo em estufa durante 24 horas, na temperatura de 100°C para secagem. A presença de solvente residual foi monitorada por espectroscopia de infra-vermelho por transformada de Fourier (FTIR).

As características estruturais da membrana do compósito P(VDFTrFE)/$BaTiO_3$ foram avaliadas por DRX, empregando um difratômetro da marca PanAnalytical (modelo XPert Pro) e FTIR. A microestrutura dos compósitos foram analisadas por microscopia eletrônica de varredura (MEV), em um microscópio da marca Shimadzu, modelo SS550.

A rugosidade superficial das membranas foi avaliada por microscopia de força atômica (AFM) em um microscópio da marca Angstron, operando em modo não contato.

A porosidade do filme de compósito bem como a morfologia dos poros também foi avaliada pelas isotermas de adsorção-desorção de N_2 (ASAP Micrometrics modelo 2010).

A molhabilidade das membranas foi avaliada pelas medidas de ângulo de contato, que é medido em um projeto de perfil, da marca Kruss, modelo Easy Drop, empregando solução aquosa de MEM suplementado com 10% de soro fetal bovino (Gibco).

Polarização elétrica dos compósitos

Nesta etapa, compósitos foram polarizados eletricamente a fim de tornarem-se piezoelétricos, já que uma das hipóteses que sustentam a indução da osteogênese provocada por este tipo de compósito, está relacionada a distribuição espacial de cargas elétricas quando este compósito é estimulado.

Para tal, a polarização elétrica foi conduzida em corrente contínua, com campos entre 8 a 10 MV/m empregando fonte de alta tensão da marca Gamma High Voltage (modelo ES-40P).

As propriedades ferroelétricas foram caracterizadas pelos ciclos de campo elétrico versus Polarização ferroelétrica (Radiant Tester USA). A caracterização ferroelétrica do compósito foi fundamental para estabelecer as condições ideais de polarização ferroelétrica do compósito. Nas condições ideais de polarização (tempo campo elétrico temperatura) as membranas foram polarizadas e em seguida os coeficientes piezoelétricos (d33 g33) foram obtidos por um d33 piezo-tester (Sinocera).

ANEXO 2

Certificamos que o trabalho **PN0446 - ANÁLISE MICROTOMOGRÁFICA DA NEOFORMAÇÃO ÓSSEA APÓS ASSOCIAÇÃO DA MEMBRANA DE P(VDF-TRFE)/BT E LASERTERAPIA EM RATAS OVARIECTOMIZADAS** de Rufato FCTF*, Sousa LG, Beloti MM, Rosa AL, Gimenes R, Prado KFB, Regalo SCH, Siessere S foi apresentado **na modalidade Painel Aspirante**

na 37ª Reunião Anual da Sociedade Brasileira de Pesquisa Odontológica
no período de 09 a 12 de Setembro de 2020

Isabela Almeida Pordeus
Presidente

Paulo Francisco César
Vice-Presidente