UNIVERSIDADE DE SÃO PAULO
FACULDADE DE ODONTOLOGIA DE RIBEIRÃO PRETO
DEPARTAMENTO DE BIOLOGIA BÁSICA E ORAL

MARIAH ACIOLI RIGHETTI

Efetividade do *Dry needling* nos pontos gatilhos miofasciais: análise eletromiográfica, ultrassonográfica, da força de mordida molar máxima e sintomatologia dolorosa

Ribeirão Preto

2022

MARIAH ACIOLI RIGHETTI

Efetividade do *Dry needling* nos pontos gatilhos miofasciais: análise eletromiográfica, ultrassonográfica, da força de mordida molar máxima e sintomatologia dolorosa

Tese de doutorado apresentada à Faculdade de Odontologia de Ribeirão Preto da Universidade de São Paulo, para obtenção do título de Doutor em Ciências.
Programa: Biologia Oral

Área de Concentração: Biologia Oral

Orientadora: Profa. Dra. Selma Siéssere

VERSÃO ORIGINAL

Ribeirão Preto

2022

Autorizo a reprodução e divulgação do teor total ou parcial deste trabalho, por qualquer meio convencional ou eletrônico, para fins de estudo e pesquisa, desde que citada a fonte.

Catalogação na publicação
Serviço de Documentação Odontológica
Faculdade de Odontologia de Ribeirão Preto da Universidade de São Paulo

FICHA CATALOGRÁFICA

Righetti, Mariah Acioli

Efetividade do Dry needling nos pontos gatilhos miofasciais: análise eletromiográfica, ultrassonográfica, da força de mordida molar máxima e sintomatologia dolorosa / Mariah Acioli Righetti; Orientadora, Selma Siéssere. 2022.

84p. il.; 30cm

Tese de doutorado, apresentada à Faculdade de Odontologia de Ribeirão Preto/USP. Área de concentração: Biologia Oral.

Versão Original

1. Dry needling. 2. Ponto gatilho miofascial. 3. Atividade eletromiográfica. 4. Espessura muscular. 5. Força de mordida máxima. 5. Sintomatologia dolorosa

FOLHA DE APROVAÇÃO

RIGHETTI, Mariah Acioli. **Efetividade do Dry needling nos pontos gatilhos miofasciais: análise eletromiográfica, ultrassonográfica, da força de mordida molar máxima e sintomatologia dolorosa.** 84p. Tese de doutorado (Doutorado em Biologia Oral) -. Faculdade de Odontologia, Universidade de São Paulo, São Paulo, 2022.

Aprovado em: _____/_____/_____

BANCA EXAMINADORA

Prof.(a) Dr.(a)_____ Instituição_____

Julgamento:_____

Assinatura:_____

Prof.(a) Dr.(a)_____ Instituição_____

Julgamento:_____

Assinatura:_____

Prof.(a) Dr.(a)_____ Instituição_____

Julgamento:_____

Assinatura:_____

Prof.(a) Dr.(a)_____ Instituição_____

Julgamento:_____

Assinatura:_____

DEDICATÓRIA

Aos meus queridos pais **Maria Candida Acioli Righetti** e **Aluysio Fernando Jorge Righetti**, pelo amor, carinho, incentivo, educação, por minha formação pessoal e profissional, pelo apoio e suporte em todos os momentos de minha vida.

Ao meu marido **Artur Carnaúba Guerra Sangreman Lima**, por todo o incentivo, companhia, cuidado, amor e compreensão. Sua presença e apoio foram fundamentais para a realização deste trabalho, vencemos mais uma etapa.

Ao **Pedro Righetti Sangreman**, meu filho amado e tão querido, por ser a luz e alegria em minha vida e que me instiga a ser melhor e fazer mais por ele a cada dia.

Ao meu irmão Miguel e minha cunhada Luciana, por estarem sempre presentes me incentivando.

AGRADECIMENTOS

À **Deus** pelo dom da vida, por me abençoar com saúde e sabedoria para alcançar meus objetivos e por ter pessoas maravilhosas e especiais junto a mim.

À minha querida orientadora, **Profa. Dra. Selma Siéssere**, que me acolheu de forma tão especial, desde o início do Mestrado.

Por acreditar em mim, ensinando e guiando os trabalhos e a vida de forma dedicada, responsável, amorosa e justa!
Obrigada por cada momento que me ouviu, ensinou e por partilhar tanto conhecimento e bondade.
Meu crescimento profissional e pessoal tem uma enorme participação sua.

À Profa. **Dra. Simone Cecílio Hallak Regalo**, pelo acolhimento, suporte e carinho e por compartilhar seu conhecimento, profissionalismo e dinamismo com todos ao seu redor.

À **Profa. Dra. Ligia Maria Napolitano Gonçalves**, por tanto envolvimento, carinho e responsabilidade que lhe são peculiares. Por todos os abraços, mensagens, cafezinhos, sorrisos e momentos especiais.

Ao **Prof. Dr. Marcelo Palinkas**, sempre com muita disposição, comprometimento, paciência e por ser tão prestativo para realização de pesquisas.

À Faculdade de Odontologia de Ribeirão Preto da Universidade de São Paulo, representada pelo Diretor **Prof. Dr. Paulo Nelson Filho**, pela oportunidade de estudar nesta respeitada instituição.

Ao **Prof. Dr. Manoel Damião de Souza Neto**, por incentivar minha carreira acadêmica, apoiar as mudanças necessárias, pelo respeito e carinho comigo e minha família.

Aos especialistas de laboratório, **Luiz Gustavo de Sousa**, **Paulo Batista de Vasconcelos** e ao técnico de laboratório **Roger Rodrigo Fernandes**, por contribuírem em minha pesquisa, pelos conselhos, apoio e os momentos de descontração, sempre otimistas, que sem dúvida ajudaram em meu crescimento acadêmico e pessoal.

À secretária do Programa de Biologia Oral da FORP/USP, **Imaculada Janaíra Miguel**, sempre auxiliando para o crescimento e resolução de tudo, de forma leve e eficiente. Obrigada pelas conversas e conselhos.

À secretária do **Departamento de Biologia Básica e Oral da FORP/USP**, **Clélia Aparecida Celino**, sempre disposta a ajudar, com muita atenção e dedicação.

Aos **Professores do Programa Biologia Oral da FORP/USP**, com os quais tive o prazer de aprender e aprimorar meus conhecimentos.

À amiga **Paula Katherine Vargas Sanchez**, que contribuiu com muito apoio, paciência, força e também pelos momentos de descontração. Hoje somos diferentes e melhores do que iniciamos, sua amizade e presença foram fundamentais.

Aos Amigos e Colegas do Programa de Mestrado e de Doutorado, que estiveram presentes ajudando e acrescentando conhecimento em minha vida.

Aos amigos e família que permaneceram em Maceió, obrigada pela força, suporte, amor e carinho devotados a mim.

Aos participantes da pesquisa, pela disponibilidade, paciência e confiança durante a coleta de dados.

Agradeço a todos que, direta ou indiretamente, contribuíram para a realização deste trabalho.

À Comissão de Aperfeiçoamento de Pessoal de Nível Superior

À Fundação de Amparo à Pesquisa do Estado de São Paulo

Ao Conselho Nacional de Desenvolvimento Científico e Tecnológico

RESUMO

RIGHETTI, Mariah Acioli. **Efetividade do Dry needling nos pontos gatilhos miofasciais: análise eletromiográfica, ultrassonográfica, da força de mordida molar máxima e sintomatologia dolorosa**. 2022. 84p. [Tese de Doutorado] (Doutorado em Ciências) – Faculdade de Odontologia de Ribeirão Preto, Universidade de São Paulo, Ribeirão Preto, 2022.

A presença de pontos gatilhos miofasciais nos músculos mastigatórios pode gerar dor e estar relacionada à disfunção temporomandibular. A técnica de d*ry needling* é utilizada para rompimento mecânico e desativação do ponto gatilho nos músculos esqueléticos. Este estudo teve como objetivo avaliar por comparação os músculos masseteres e temporais antes e após sete dias da utilização da técnica de *dry needling* (agulhamento a seco), em indivíduos com disfunção temporomandibular de origem muscular por meio da análise da atividade eletromiográfica, ultrassonografia, força de mordida molar máxima e sintomatologia dolorosa. Participaram 21 indivíduos na faixa etária entre 21 e 60 anos de idade, de ambos os gêneros. Esta pesquisa foi aprovada pelo Comitê de Ética em Pesquisa da FORP/USP (CAAE: 81176417.8.0000.5419). Para avaliação de disfunção temporomandibular muscular e da sintomatologia dolorosa foi utilizado o questionário Research Diagnostic Criteria for Temporomandibular Disorders. A atividade eletromiográfica foi avaliada com o eletromiógrafo Myosystem BrI P84, considerando as condições de repouso, contração voluntaria máxima, lateralidade direita, lateralidade esquerda e protrusão, dos lados direito e esquerdo dos músculos masseteres e temporais. A espessura muscular foi mensurada por imagem obtida do ultrassom SonoSite NanoMaxx nas condições de repouso e apertamento dental em contração voluntária máxima. Para análise da força de mordida molar máxima direita e esquerda foi utilizado o dinamômetro digital Kratos. Para aplicação da técnica de *dry needling* foi utilizada agulha filamentar sólida, estéril (Dong Bang, Coreia do Sul), diretamente no ponto gatilho miofascial na porção muscular analisada. Os valores da atividade eletromiográfica, espessura muscular, da força de mordida molar e de sintomatologia dolorosa foram submetidos à análise estatística (SPSS, teste *t* pareado; $p \leq 0,05$). A atividade eletromiográfica diminuiu no músculo masseter esquerdo na condição de lateralidade direita. Foi observado clinicamente nas imagens ultrassonográficas o aumento da espessura em repouso, exceto para o músculo temporal esquerdo e diminuição significante da espessura do músculo temporal direito em contração voluntária máxima. Na força de mordida molar máxima foi verificado aumento significante para ambos os lados após aplicação da técnica. Houve diminuição dentre os escores de dor nas porções musculares analisadas, exceto para o músculo temporal posterior direito. Desta forma, é possível afirmar que a técnica de *dry needling* é eficiente para o tratamento de pontos gatilhos miofasciais, com diminuição dolorosa e melhor desempenho do sistema estomatognático.

Palavra Chave: Dry needling. Ponto gatilho miofascial. Atividade eletromiográfica. Espessura muscular. Força de mordida máxima. Sintomatologia dolorosa.

ABSTRACT

RIGHETTI, Mariah Acioli. **Effectiveness of dry needling on myofascial trigger points: electromyographic, ultrasonographic, maximal molar bite force and painful symptomatology analysis**. 2022. 84p. [Tese de Doutorado] - School of Dentistry of Ribeirão Preto, University of São Paulo, Ribeirão Preto, 2022.

The presence of myofascial trigger points in masticatory muscles can generate pain and be related to temporomandibular disorder. The *dry needling* technique is used for mechanical disruption and trigger point deactivation in skeletal muscles. This study aimed to evaluate by comparing the masseter and temporal muscles before and after seven days of using the *dry needling* technique, in individuals with temporomandibular disorder of muscle origin through the analysis of electromyographic activity, ultrasound, maximal molar bite force and painful symptoms. Twenty-one individuals aged between 21 and 60 years old, of both genders, participated. This research was approved by the Research Ethics Committee of FORP/USP (CAAE: 81176417.8.0000.5419). To assess muscle temporomandibular disorder and painful symptoms, the Research Diagnostic Criteria for Temporomandibular Disorders questionnaire was used. The electromyographic activity was evaluated with the Myosystem BrI P84 electromyograph, considering the conditions of rest, maximum voluntary contraction, right laterality, left laterality and protrusion, of the right and left sides of the masseter and temporal muscles. Muscle thickness was measured using an image obtained from SonoSite NanoMaxx ultrasound under resting conditions and dental clenching in maximal voluntary contraction. To analyze the maximum right and left molar bite force, a Kratos digital dynamometer was used. To apply the dry needling technique, a sterile, solid filament needle (Dong Bang, South Korea) was used directly at the myofascial trigger point in the analyzed muscle portion. The values of electromyographic activity, muscle thickness, molar bite force and painful symptoms were submitted to statistical analysis (SPSS, paired t-test; $p \leq 0.05$). The electromyographic activity decreased in the left masseter muscle in the right lateral condition. An increase in thickness at rest was clinically observed on the ultrasound images, except for the left temporalis muscle and a significant decrease in the thickness of the right temporalis muscle in maximum voluntary contraction. In the maximum molar bite force, a significant increase was verified for both sides after application of the technique. There was a decrease among the pain scores in the analyzed muscle portions, except for the right posterior temporal muscle. Thus, it is possible to affirm that the dry needling technique is efficient for the treatment of myofascial trigger points, with pain reduction and better performance of the stomatognathic system.

Keyword: Dry needling. Myofascial trigger point. Electromyographic activity. Muscle thickness. Maximum bite force. Painful symptomatology.

LISTA DE FIGURAS

Figura 1. Palpação muscular extraoral..... **31**

Figura 2. Palpação muscular intraoral..... **32**

Figura 3. Eletromiógrafo MyoSystemBrI P84 com eletrodos ativos..... **33**

Figura 4. Eletrodo de Referência (terra)..... **33**

Figura 5. Eletrodos posicionados na região dos músculos masseter e temporal..... **34**

Figura 6. Ultrassom SonoSite NanoMaxx com transdutor linear..... **35**

Figura 7. Posicionamento do transdutor ultrassonográfico sobre o músculo masseter esquerdo (A) e porção anterior do músculo temporal esquerdo (B)..... **35**

Figura 8. Imagens ultrassonográficas do músculo masseter esquerdo, na condição clínica de repouso e na condição clínica de apertamento dental em contração voluntária máxima: superfície do transdutor (1); ramo da mandíbula (2); espessura do músculo masseter esquerdo (3)..... **36**

Figura 9. Imagens ultrassonográficas do músculo temporal direito, na condição clínica de repouso e na condição clínica de apertamento dental em contração voluntária máxima: superfície do transdutor (1); osso temporal (2); espessura do músculo temporal (3)..... **36**

Figura 10. Dinamômetro Digital IDDK Kratos..... **37**

Figura 11. Hastes metálicas do gnatodinamômetro recobertas com dedeiras de látex posicionadas entre as superfícies oclusais dos primeiros molares permanentes..... **38**

Figura 12. Agulha de acupuntura..... **40**

Figura 13. Aplicação da técnica dry needling no músculo masseter esquerdo..... **40**

Figura 14. Representação gráfica da atividade eletromiográfica dos músculos masseter direito (MD) e esquerdo (ME) e músculos temporal direito (TD) e esquerdo (TE) de indivíduos submetidos à aplicação de *dry needling* na condição clínica de repouso mandibular..... **44**

Figura 15. Representação gráfica da atividade eletromiográfica dos músculos masseter direito (MD) e esquerdo (ME) e músculos temporal direito (TD) e esquerdo (TE) de indivíduos submetidos à aplicação de *dry needling* na condição clínica de protrusão máxima..... **45**

Figura 16. Representação gráfica da atividade eletromiográfica dos músculos masseter direito (MD) e esquerdo (ME) e músculos temporal direito (TD) e esquerdo (TE) de indivíduos submetidos à aplicação de *dry needling* na condição clínica de lateralidade direita..... **46**

Figura 17. Representação gráfica da atividade eletromiográfica dos músculos masseter direito (MD) e esquerdo (ME) e músculos temporal direito (TD) e esquerdo (TE) de indivíduos submetidos à aplicação de *dry needling* na condição clínica de lateralidade esquerda..... **47**

Figura 18. Representação gráfica da atividade eletromiográfica dos músculos masseter direito (MD) e esquerdo (ME) e músculos temporal direito (TD) e esquerdo (TE) de indivíduos submetidos à aplicação de *dry needling* na condição clínica de contração voluntária máxima..... **48**

Figura 19. Representação gráfica das médias de espessura (cm) dos músculos masseter direito (MD) e esquerdo (ME) e músculos temporal direito (TD) e esquerdo (TE) de indivíduos submetidos à aplicação de *dry needling*, na condição de repouso..... **49**

Figura 20. Representação gráfica das médias de espessura (cm) dos músculos masseter direito (MD) e esquerdo (ME) e músculos temporal direito (TD) e esquerdo (TE) de indivíduos submetidos à aplicação de *dry needling,* na condição de contração voluntária máxima..... **50**

Figura 21. Representação gráfica dos valores médios da força de mordida molar máxima (Kgf), dos lados direito e esquerdo, antes e após aplicação de *dry needling*..... **51**

Figura 22. Representação gráfica dos escores de dor à palpação no músculo masseter, dos lados direito e esquerdo, porção superior, antes e após aplicação de *dry needling*..... **52**

Figura 23. Representação gráfica dos escores de dor à palpação no músculo masseter, dos lados direito e esquerdo, porção média, antes e após aplicação de *dry needling*..... **52**

Figura 24. Representação gráfica dos escores de dor à palpação no músculo masseter, dos lados direito e esquerdo, porção inferior, antes e após aplicação de *dry needling*..... **53**

Figura 25. Representação gráfica dos escores de dor à palpação nos músculos temporais direito e esquerdo, porção anterior, antes e após aplicação de *dry needling*..... **54**

Figura 26. Representação gráfica dos escores de dor à palpação nos músculos temporais direito e esquerdo, porção média, antes e após aplicação de *dry needling*..... **54**

Figura 27. Representação gráfica dos escores de dor à palpação nos músculos temporais direito e esquerdo, porção posterior, antes e após aplicação de *dry needling*..... **55**

Figura 28. Representação gráfica dos escores de dor à palpação no músculo pterigoideo lateral, dos lados direito e esquerdo, antes e após aplicação de *dry needling*..... **56**

Figura 29. Representação gráfica dos escores de dor à palpação no tendão do músculo temporal, dos lados direito e esquerdo, antes e após aplicação de *dry needling*..... **57**

LISTA DE TABELAS

Tabela 1. Protocolo da ultrassonografia de imagem para análise da espessura muscular..... **34**

Tabela 2. Valores eletromiográficos médios normalizados, desvios-padrão e valores de *p* (*p*≤0,05) na condição clínica de Repouso, para os músculos masseter direito (MD), masseter esquerdo (ME), temporal direito (TD) e temporal esquerdo (TE), antes e após aplicação de *dry needling*..... **43**

Tabela 3. Valores eletromiográficos médios normalizados, desvios-padrão e valores de *p* (*p*≤0,05) na condição clínica de Protrusão Máxima, para os músculos masseter direito (MD), masseter esquerdo (ME), temporal direito (TD) e temporal esquerdo (TE), antes e após aplicação de *dry needling*..... **44**

Tabela 4. Valores eletromiográficos médios normalizados, desvios-padrão e valores de *p* (*p*≤0,05) na condição clínica de Lateralidade Direita, para os músculos masseter direito (MD), masseter esquerdo (ME), temporal direito (TD) e temporal esquerdo (TE), antes e após aplicação de *dry needling*..... **45**

Tabela 5. Valores eletromiográficos médios normalizados, desvios-padrão e valores de *p* (*p*≤0,05) na condição clínica de Lateralidade Esquerda, para os músculos masseter direito (MD), masseter esquerdo (ME), temporal direito (TD) e temporal esquerdo (TE), antes e após aplicação de *dry needling*..... **46**

Tabela 6. Valores eletromiográficos médios normalizados, desvios-padrão e valores de *p* (*p*≤0,05) na condição clínica de Contração Voluntária Máxima, para os músculos masseter direito (MD), masseter esquerdo (ME), temporal direito (TD) e temporal esquerdo (TE), antes e após aplicação de *dry needling*..... **47**

Tabela 7. Valores médios, desvios-padrão e valores de *p* (*p*≤0,05) da espessura muscular (cm) na condição de Repouso, para os músculos masseter direito (MD), masseter esquerdo (ME), temporal direito (TD) e temporal esquerdo (TE), antes e após aplicação de *dry needling*..... **48**

Tabela 8. Valores médios, desvios-padrão e valores de *p* (*p*≤0,05) da espessura muscular (cm) na condição de Contração Voluntária Máxima, para os músculos masseter direito (MD), masseter esquerdo (ME), temporal direito (TD) e temporal esquerdo (TE), antes e após aplicação de *dry needling*..... **49**

Tabela 9. Valores médios, desvios-padrão e valores de *p* (*p*≤0,05) da força de mordida máxima (Kgf) na região de molares direito e esquerdo, antes e após aplicação de *dry needling*..... **50**

Tabela 10. Valores médios, desvios-padrão e valores de *p* (*p*≤0,05) dos escores de dor à palpação para as porções superior (PS), média (PM) e inferior (PI) dos músculos masseter direito (MD) e esquerdo (ME), antes e após aplicação de *dry needling*..... **51**

Tabela 11. Valores médios, desvios-padrão e valores de *p* (*p*≤0,05) dos escores de dor à palpação para as porções anterior (PA), média (PM) e posterior (PP) dos músculos temporal direito (TD) e esquerdo (TE), antes e após aplicação de *dry needling*..... **53**

Tabela 12. Valores médios, desvios-padrão e valores de *p* (*p*≤0,05) de dor à palpação para o músculo pterigoideo lateral, direito e esquerdo, antes e após aplicação de *dry needling*..... **55**

Tabela 13. Valores médios, desvios-padrão e valores de *p* (*p*≤0,05) de dor à palpação para o tendão do músculo temporal, lados direito e esquerdo, antes e após aplicação de *dry needling*..... **56**

.

LISTA DE SIGLAS

ATM	Articulação Temporomandibular
DTM	Disfunção Temporomandibular
PGMs	Pontos Gatilhos Miofasciais
N	Newton
Kgf	Quilograma-força
dry needling	Agulhamento a seco
TCLE	Termo de Consentimento Livre e Esclarecido
RDC/TMD	Research Diagnostic Criteria for Temporomandibular Disorders
RMS	Raiz quadrada da média
EMG	Eletromiografia
CVM	Contração voluntária máxima
MD	Masseter direito
ME	Masseter esquerdo
TD	Temporal direito
TE	Temporal esquerdo
cm	Centímetros
PS	Porção superior
PM	Porção média
PI	Porção inferior
PA	Porção anterior
PP	Porção posterior

SUMÁRIO

1. INTRODUÇÃO 19

2. PROPOSIÇÃO 26

2.1. Objetivos Gerais 27

2.2. Objetivos específicos 27

3. MATERIAL E MÉTODOS 28

3.1. Caracterização da pesquisa 29

3.2. Características da amostra e da população 29

3.3. Instrumentos de coleta de dados 31

3.3.1. Atividade eletromiográfica 32

3.3.2. Exame ultrassonográfico 34

3.3.3. Exame de força de mordida molar máxima 37

3.3.4. Aplicação da técnica de dry needling 38

3.4. Análise dos dados e estatística 40

4. RESULTADOS 42

4.1. Resultados da Atividade Eletromiográfica 43

4.1.1. Condição de repouso mandibular 43

4.1.2. Condição de Protrusão Máxima 44

4.1.3. Condição de Lateralidade Direita 45

4.1.4. Condição de Lateralidade Esquerda 46

4.1.5. Condição de contração voluntária máxima 47

4.2. Resultados ultrassonográficos 48

4.2.1. Análise da espessura muscular na condição de repouso 48

4.2.2. Análise da espessura muscular na condição de contração voluntária máxima 49

4.3. Resultados da força de mordida molar máxima 50

4.4. Dor à palpação muscular 51

4.4.1. Dor à palpação em masseter direito e esquerdo 51

4.4.2. Dor à palpação em temporal direito e esquerdo 53

4.4.3. Dor à palpação em área do músculo pterigoideo lateral 55

4.4.4. Dor à palpação em tendão do músculo temporal 56

5. DISCUSSÃO 58

6. CONCLUSÃO 66

REFERÊNCIAS **68**

ANEXOS **76**

1. INTRODUÇÃO

1. INTRODUÇÃO

A articulação temporomandibular (ATM) é uma articulação sinovial entre a mandíbula e a base do crânio (osso temporal), sendo constituída pelas seguintes estruturas: côndilo mandibular, fossa mandibular e tubérculo articular do osso temporal, além de tecidos conjuntivos associados incluindo particularmente o disco articular, responsável pelos movimentos de abertura e fechamento da mandíbula (RIZZOLO et al., 2009) e realiza também movimentos rotacionais e translacionais, sendo a única articulação móvel do crânio, do tipo bicondiliana (SASSI et al., 2018). É considerada uma articulação altamente complexa tanto do ponto de vista estrutural quanto do ponto de vista funcional e a ocorrência de sobrecarga pode resultar em disfunções articulares e/ou musculares (GREENE et al., 2010).

O termo disfunção temporomandibular (DTM), segundo a *American Association of Dental Research* são as condições musculoesqueléticas e neuromusculares que atingem as articulações temporomandibulares (ATMs), os músculos mastigatórios e todos os tecidos associados (IBSEN, PHELAN, 2013; SASSI et al., 2018).

Sabe-se que a DTM apresenta etiologia complexa e multifatorial, podendo estar associada a fatores predisponentes, iniciadores e perpetuantes que englobam uma variedade de condições que afetam a anatomia e as características funcionais da articulação temporomandibular. Os vários fatores que contribuem para a complexidade da disfunção temporomandibular podem estar relacionados à dentição, hábitos parafuncionais, ansiedade, estresse, apertamento dental e anormalidades do disco intra-articular que comumente provocam sintomas de dor muscular, articular e periarticulares (IBSEN, PHELAN, 2013; SASSI et al., 2018). A disfunção temporomandibular também se apresenta como um conjunto de condições que afetam os músculos mastigatórios, articulações e apresenta a dor como sua principal característica (OHRBACH et al., 2011). A dor pode afetar áreas como os ouvidos, os olhos e garganta. Dores no pescoço, dores faciais e dores de cabeça também são encontradas com frequência. (SUVINEN et al., 2005). Dentre os sinais e sintomas mais comuns da DTM estão ruídos articulares, cefaleias, dores na região pré-auricular, otalgias, dores na musculatura da face, musculatura cervical, cansaço muscular e limitação na amplitude de movimento. Entre os fatores físicos, problemas inflamatórios, como sinovite traumática secundária, infecção e irritação, podem ser

encontrados. A DTM também pode estar associada à disfunção do disco articular, sendo com ou sem redução discal (GRAFF-RADFORD, 2016).

Segundo Sposito e Teixeira (2014), indivíduos que possuem disfunção temporomandibular apresentam a dor miofascial gerada por espasmos dos músculos mastigatórios, que normalmente são provocados pela hiperatividade destes músculos, isto equivale a 80% da etiologia da DTM e pode apresentar como causa hábitos parafuncionais, como bruxismo e onicofagia.

Supõe-se que a dor miofascial relacionada à disfunção temporomandibular pode se originar pela presença de pontos gatilhos miofasciais (PGMs), caracterizados por hipersensibilidade a um nódulo palpável na banda tensa muscular causando dor local ou referida devido à contração muscular, podendo reduzir a amplitude de movimento e serem classificados como ativos e latentes. Os pontos gatilhos ativos provocam dor espontânea ou induzida por estimulações, enquanto os pontos gatilhos latentes não apresentam relato de dor clínica, apenas apresentam dor quando realizada a palpação do ponto sensível. A dor referida é devida à hipóxia e diminuição do fluxo sanguíneo dentro dos pontos gatilhos, que leva a uma diminuição do pH ativando os nociceptores musculares para restaurar a homeostase e que causa sensibilização periférica (VIER et al., 2019).

Também existem três fatores essenciais envolvidos na formação do ponto gatilho miofascial: a liberação excessiva de acetilcolina, o encurtamento dos sarcômeros e a liberação de substâncias inflamatórias e algogênicas como, por exemplo, a substância P, serotonina, prostaglandinas e a histamina. Quando há o aumento de acetilcolina na junção neuromuscular ocorre elevação da tensão das fibras musculares e consequentemente, isquemia e hipóxia localizadas, que induzem à liberação destas substâncias algogênicas (CARVALHO et al., 2017).

Carvalho et al. (2017) afirmam que a fisiopatologia dos pontos gatilhos relaciona-se com a fisiopatologia da dor miofascial, com associação dos estados de fraqueza, desequilíbrio muscular e limitação motora, além de ser uma fonte de dor profunda que poderá produzir dor central com efeitos excitatórios, afetando o sistema nervoso central (MAHMOUDZADEH et al., 2016).

Figueiredo et al. (2009) relatam que a prevalência maior dos pontos gatilhos miofasciais ocorre no gênero feminino (80%) e a faixa etária mais predisponente está entre 20 e 44 anos, sendo que a idade não influencia na intensidade da dor, mas deve ser levada em conta ao ser traçado o plano de tratamento para estes indivíduos.

O diagnóstico da presença de ponto gatilho miofascial pode ser feito por meio de exame clínico, considerando a anamnese e o histórico do indivíduo e complementado por exame físico com a palpação dos músculos onde os mesmos se localizam, incluindo a observação da função motora (BRAHIM et al., 2017; VIER et al., 2019).

O tratamento da dor miofascial é baseado na desativação do ponto gatilho e para isto uma técnica minimamente invasiva foi desenvolvida nas últimas décadas, chamada de agulhamento a seco ou "*dry needling*" (VIER et al., 2019).

A técnica do agulhamento a seco é um procedimento que pode ser definido como a introdução de agulhas de acupuntura estéreis de monofilamento que penetram na pele e nos músculos, feita sem a utilização de droga e tem como objetivo o rompimento mecânico dos pontos gatilhos miofasciais que estão localizados nos músculos esqueléticos causando dor (CAGNIE et al., 2013). Assim, estes pontos podem estimular tanto as grandes fibras mielinizadas como as fibras C, por meio da liberação de mediadores inflamatórios, sendo eficaz quando a resposta de contração local é extraída, devido à despolarização rápida das fibras musculares que se manifestam como contrações musculares, removendo o desconforto da região onde foi aplicada a técnica (BRAHIM et al., 2017).

A inserção da agulha no ponto gatilho miofascial leva à destruição das placas motoras, gerando desnervação axônica distal e indução de regeneração fisiológica, que pode ocorrer após 7 a 10 dias, sendo uma lesão focal, sem causar risco significativo de formação cicatricial (CARVALHO et al., 2017). Outro efeito local é o alongamento das estruturas citoesqueléticas, acompanhado da recuperação do comprimento normal dos sarcômeros pela diminuição da sobreposição dos filamentos de actina e miosina (DOMMERTHOLT et al., 2006).

Somado a isto, sabe-se que a pressão mecânica provocada pela agulha associada à sua rotação, polariza o tecido conjuntivo e o estresse mecânico transformado em atividade elétrica pode auxiliar a remodelação tecidual e o aumento da vasodilatação local (SKORUPSKA et al., 2015). Com a penetração e estimulação da agulha no tecido comprometido, o objetivo principal é de desfazer o nódulo, que resulta em um reflexo espinhal involuntário, gerando resposta de contração local das fibras musculares afetadas (CAGNIE et al., 2013), o que deve diminuir o quadro álgico do indivíduo, melhorar sua função muscular, estimular o relaxamento local e consequentemente a melhora da qualidade de vida do mesmo.

A técnica do *dry needling* é comumente utilizada para o tratamento de músculos, tendões, ligamentos, fáscia, tecido cicatricial, nervos periféricos e feixes neurovasculares, assim como para o gerenciamento de várias síndromes que causam dor neuromusculoesquelética (DUNNING et al., 2014).

Apesar de utilizarem o mesmo tipo de agulha, a técnica de *dry needling* difere da acupuntura pois é preferencialmente aplicada para tratar dores miofasciais e ambas possuem princípios neurofisiológicos completamente diferentes (GREEVE, 2019). O agulhamento a seco gera um estímulo mecânico através da inserção de uma agulha no ventre muscular onde está presente o ponto gatilho miofascial, enquanto que a terapia por acupuntura envolve a inserção de agulhas em acupontos, que são locais específicos do corpo localizados nos meridianos, que de acordo com a Medicina Tradicional Chinesa, estes pontos movimentam o fluxo energético (QI) em todo organismo e podem ser estimulados com objetivo da harmonização do funcionamento dos órgãos internos, podendo tratar dores musculares ou não, enquanto que o agulhamento a seco tem apenas sua aplicação direta no ponto doloroso miofascial (ZHOU et al., 2015; COSTA et al., 2017).

Algumas ferramentas utilizadas para avaliação e diagnóstico dos músculos do sistema estomatognático, permitem o conhecimento do comportamento destes frente a distúrbios que podem acometer este sistema, como a disfunção temporomandibular de origem muscular.

Para avaliar a presença de DTM e confirmar a presença de pontos gatilhos, uma ferramenta atual e útil é o questionário RDC/TMD ou Critérios de Diagnóstico da Pesquisa para Desordens Temporomandibulares (SZYSZKA-SOMMERFELD et al., 2019). Segundo este questionário, a disfunção temporomandibular pode ser classificada em Grupo I (dor miofascial – com ou sem limitação de abertura), Grupo II (deslocamento de disco) e Grupo III (doenças degenerativas – osteoartrite, osteoartrose e artralgia da ATM).

Os critérios investigados neste questionário fornecem uma abordagem holística para a identificação da presença de DTM, avaliando aspectos físicos e psicossociais e desta forma, pode garantir a padronização de procedimentos e tratamentos para estudos posteriores, assim como a comparação de resultados com outros estudos que possam ser similares. A inclusão de avaliações psicossociais representa grande evolução, pois incluiu a discussão sobre o papel desses aspectos nos quadros de dor relacionadas à disfunção temporomandibular, expandindo a visão

para as abordagens clínicas para controle de tais condições (SCHIFFMAN et al., 2014).

Outra ferramenta de diagnóstico utilizada é a eletromiografia de superfície, que permite avaliar a função e eficiência muscular pela detecção de forma direta e objetiva dos potenciais mioelétricos, sendo um método amplamente utilizado para o diagnóstico de indivíduos com distúrbios musculares gerais ou doenças que afetam o desempenho neuromuscular (SZYSZKA-SOMMERFELD et al., 2018). Com a eletromiografia de superfície é possível monitorar e registrar o potencial de ação das unidades motoras das fibras musculares (PALINKAS et al., 2016; SHAFTI et al., 2017).

Esta metodologia permite avaliar os músculos masseter e temporal tanto nas atividades posturais, como durante as atividades funcionais (PEYRON et al., 2017), além de ser um método não invasivo e indolor (REGALO et al., 2008; PALINKAS et al., 2016).

Além da eletromiografia de superfície, o exame ultrassonográfico também foi utilizado neste estudo. É uma metodologia de grande utilidade para diagnóstico de diversas disfunções do sistema mastigatório, que permite analisar a morfologia muscular e pode ser utilizado não somente para o estudo da estrutura funcional dos músculos, mas também para identificar e distinguir com padrões de clareza as deformações advindas de patologias e/ou disfunções, seja durante a contração voluntária máxima ou durante as atividades dinâmicas como mastigação, deglutição de alimentos e fonação (BUSATO et al., 2017).

A ultrassonografia é um exame de alta acurácia e baixo custo, o que favorece sua utilização e torna possível a mensuração da espessura muscular dos músculos da mastigação (BERTRAM et al., 2003; SERRA et al., 2008; STRINI et al., 2014).

Outro tipo de análise que permite investigar o funcionamento do sistema mastigatório que pode estar acometido por disfunção temporomandibular é a força de mordida molar máxima, utilizada a fim de mensurar, em Newton (N) ou quilograma-força (Kgf), o máximo de força na região de molares que o indivíduo pode exercer, além de avaliar interferências relacionadas à dentição, fatores oclusais, alterações neuromusculares, próteses dentais, tratamentos com implantes e cirurgia ortognática (VAN DER BILT et al., 2008, RIGHETTI et al, 2020).

O conhecimento a respeito da anatomia, biomecânica, funcionalidade e morfologia frente às adaptações que o sistema estomatognático apresenta após a

aplicação da técnica do *dry needling* visam à melhora funcional, mecânica e clínica dos indivíduos acometidos por DTM com dor miofascial, com consequente melhoria do bem-estar, controle ou diminuição da dor e aumento da qualidade de vida geral.

Diante do exposto, a hipótese deste estudo é que após o período de sete dias, os indivíduos com disfunção temporomandibular muscular submetidos à técnica do agulhamento a seco apresentem melhora quanto à sintomatologia da dor e em sua atividade muscular.

2. PROPOSIÇÃO

2. PROPOSIÇÃO

2.1. Objetivos Gerais

O objetivo deste estudo foi avaliar por comparação os músculos masseteres e temporais antes e após sete dias da utilização da técnica do agulhamento a seco, em indivíduos com disfunção temporomandibular de origem muscular.

2.2. Objetivos específicos

Avaliar antes e após a aplicação da técnica de agulhamento a seco:

- A atividade muscular por meio da eletromiografia de superfície;
- A espessura muscular por meio da ultrassonografia;
- A força de mordida molar máxima por meio da gnatodinamometria;
- A sintomatologia dolorosa por meio do RDC/TMD.

3. MATERIAL E MÉTODOS

3. MATERIAL E MÉTODOS

3.1. Caracterização da pesquisa

Esta pesquisa foi realizada no Laboratório de Eletromiografia “Prof. Dr. Mathias Vitti” do Departamento de Biologia Básica e Oral da Faculdade de Odontologia de Ribeirão Preto da Universidade de São Paulo, seguindo todas as metodologias padronizadas por este laboratório.

Trata-se de estudo de coorte prospectivo, intervencional, autocontrolado que analisou o efeito, antes e após sete dias da técnica de agulhamento a seco em indivíduos com disfunção temporomandibular de origem muscular quanto à atividade mioelétrica, espessura da musculatura, força de mordida molar máxima e sintomatologia dolorosa.

Previamente ao início da pesquisa, esta foi avaliada e aprovada pelo Comitê de Ética em Pesquisa com Seres Humanos da Faculdade de Odontologia de Ribeirão Preto da Universidade de São Paulo (CAAE 81176417.8.0000.5419) conforme resolução complementar 466/2012 do Conselho Nacional de Saúde.

Os propósitos e estágios deste estudo foram detalhados para todos os participantes, e estes após assentirem a participação na pesquisa assinaram o Termo de Consentimento Livre e Esclarecido (TCLE) (Anexo 1).

Os indivíduos selecionados residiam na cidade de Ribeirão Preto e região, e não houve exclusão por motivos de gênero, raça ou camada social.

3.2. Características da amostra e da população

Para o cálculo amostral foram considerados um $\alpha = 0,05$ e poder de 95%. A variável primária considerada foi o limiar de dor à palpação do estudo de Blasco-Bonora e Martín–Pintado-Zugasti (2017) (média [DP] músculo masseter: pré-intervenção, 1,54 [0,27] e uma semana após a intervenção, 2,10 [0,4]). O tamanho do efeito foi de 1,58. Para o cálculo da amostra utilizou-se o software G* Power 3.1.9.2 (Franz Faul, Kiel University, Kiel, Germany) e a dimensão mínima da amostra obtida foi de 6 participantes.

A idade dos indivíduos para esta pesquisa foi de 21 a 60 anos de idade, com o *n* de 21 participantes, sem distinção de gênero.

Foi realizado essencialmente exame clínico para o diagnóstico da DTM, incluindo a anamnese e exame físico criterioso, utilizando o questionário Research

Diagnostic Criteria for Temporomandibular Disorders (RDC/TMD), instrumento que segue o molde biopsicossocial de avaliação e subdivisão da DTM, sendo constituído pelo Eixo I (diagnósticos físicos) e pelo Eixo II (aspectos psicossociais) (SCHIFFMAN et al., 2014), que auxiliou para que fossem coletadas informações referentes aos aspectos pessoais, história médica e dental, presença de doenças sistêmicas, hábitos parafuncionais e possíveis sinais e sintomas de disfunção temporomandibular.

Os critérios de inclusão desta pesquisa foram:

- Apresentar disfunção temporomandibular de origem muscular comprovada com exame clínico do RDC/TMD (Anexo 2);
- Presença de dor nos músculos masseteres e temporais;
- Presença de ponto gatilho nos músculos masseteres e temporais por mais de três meses.

Critérios de exclusão adotados:

- Ausência de integridade do sistema cognitivo;
- Falta de qualquer elemento dental (superior e inferior) exceto terceiros molares;
- Utilização de aparelhos protéticos removíveis;
- Presença de toro mandibular e/ou palatino;
- No ato dos exames apresentarem sintomas de indisposição física ou mental;
- Durante a pesquisa estar em tratamento ortodôntico, fonoaudiológico, fisioterapêutico ou otorrinolaringológico;
- Apresentar história clínica de doenças sistêmicas que requeiram medicação crônica, tais como distúrbios neurológicos e psiquiátricos, bem como usuários de medicamentos que possam interferir na atividade muscular e circulatória;
- Apresentar fobia a agulha ou relutância a técnica;
- Histórico de reação anormal a agulha ou injeção;
- Alergia ao metal da agulha;
- Apresentar áreas com linfedema na face;
- Em caso de urgência médica;
- Uso de anticoagulante;

- Apresentar sangramento anormal, doença vascular cerebral, diabetes mellitus não compensado, epilepsia.

Desta forma, considerando os fundamentos de inclusão e exclusão descritos anteriormente, 21 indivíduos participaram do estudo. Os valores médios de idade, índice de massa corporal, peso e altura dos indivíduos foram respectivamente: 35,81± 13,16 anos; 25,46 ± 3,55 kg; 72,13 ± 15,90 kg e 1,67 ± 0,10 cm.

3.3. Instrumentos de coleta de dados

Para avaliação de dor muscular extraoral com palpação, seguindo o protocolo do RDC/TMD, foram analisados os músculos masseter direito e esquerdo (porções superior, média e inferior) e temporal (porções posterior, média e anterior), com classificação de pressão (dor = 0) ou de dor (dor 1 = leve, 2 = moderada, 3 = severa) antes e após a aplicação de *dry needling* (Figura 1). Enquanto que para avaliação de dor muscular intraoral com palpação foi analisada a área do músculo pterigoideo lateral e o tendão do temporal (Figura 2).

Figura 1. Palpação muscular extraoral

Fonte: Laboratório de Eletromiografia “Prof. Dr. Mathias Vitti”

Figura 2. Palpação muscular intraoral

Fonte: Laboratório de Eletromiografia “Prof. Dr. Mathias Vitti”

3.3.1. Atividade eletromiográfica

Para a execução de toda metodologia desta pesquisa, foi preparada uma sala silenciosa, e o participante foi acomodado em uma cadeira confortável, com postura ereta, com os pés alicerçados no solo e as palmas das mãos apoiadas nas coxas, com a cabeça erguida, mantendo o plano horizontal de Frankfurt paralelo ao solo. Todas as orientações necessárias foram passadas previamente para que os indivíduos permanecessem tranquilos.

Todos os exames foram realizados pelo mesmo profissional devidamente capacitado e calibrado, a fim de se padronizar o atendimento.

A análise do desempenho eletromiográfico foi realizado por meio da transcrição das atividades mioelétricas dos músculos masseter (direito e esquerdo) e temporal (direito e esquerdo) durante a condição de repouso (4s), apertamento dental em contração voluntária máxima com e sem Parafilm M® (4s); lateralidade direita (10s) e esquerda (10s), protrusão máxima da mandíbula com contato dental (10s).

Para realizar o apertamento dos dentes em contração voluntária máxima, foi utilizado o material constituído de uma folha de parafina (Parafilm M®, Pechinery Plastic Packaging, Batavia, IL, USA) dobrado (18x17x4mm, peso 245 mg), colocado entre as faces oclusais dos primeiros molares superiores e inferiores, dos lados direito e esquerdo da arcada dental.

Para captar o sinal eletromiográfico foi utilizado o eletromiógrafo *Myosystem BrI P84* de doze canais, portátil, com oito canais para EMG (para eletrodos ativos e passivos), quatro canais auxiliares, sistema de aquisição de dados de alta

performance e software para controle, armazenamento, processamento e análise de dados. Os eletrodos utilizados foram os eletrodos ativos simples diferenciais, que apresentam contatos de prata (2) com comprimento de 10,0 mm e espessura de 1,0 mm. A distância entre os dois contatos também é de 10 mm. Estes contatos encontram-se fixados em um retângulo de resina cinza com as seguintes dimensões: 40 mm de altura, 20 mm de largura e 5 mm de espessura (Figura 1).

Um eletrodo de referência composto de material inoxidável e de aspecto circular foi utilizado a fim de diminuir o risco de interferências (BASMAJIAN, DE LUCA, 1985; CRAM; KASMAN; HOLTZ, 2010; PALINKAS et al, 2019) (Figura 3).

Figura 3. Eletromiógrafo MyoSystemBrI P84 com eletrodos ativos

Fonte: Laboratório de Eletromiografia “Prof. Dr. Mathias Vitti”

Figura 4. Eletrodo de Referência (terra)

Fonte: Laboratório de Eletromiografia “Prof. Dr. Mathias Vitti”

A assepsia da pele do participante foi realizada antes da colocação dos eletrodos a fim de assegurar a correta fixação destes sobre os músculos masseteres e temporais (porção anterior), e a contração voluntária máxima, acompanhada de palpação foram feitas para distinguir a melhor posição para fixação dos eletrodos

(CRAM; KASMAN; HOLTZ, 2010;PALINKAS et al., 2019). Desta maneira, a fixação dos eletrodos foi feita com o longo eixo de suas barras perpendicularmente às fibras musculares e sobre o ventre dos músculos analisados (CRAM et al., 1998; OLIVEIRA, 2017).

Figura 5. Eletrodos posicionados na região dos músculos masseter e temporal.

Fonte: Laboratório de Eletromiografia “Prof. Dr. Mathias Vitti”

3.3.2. Exame ultrassonográfico

O aparelho de ultrassonografia *SonoSite NanoMaxx* com transdutor linear de 13 MHz foi utilizado para analisar a espessura dos músculos masseteres e temporais (Figura 4) de acordo com as normas estabelecidas no Laboratório de Eletromiografia “Prof. Dr. Mathias Vitti” (Tabela 1).

Tabela 1. Protocolo da ultrassonografia de imagem para análise da espessura muscular.

Músculos	Condições clínicas	Observações
Masseter (direito e esquerdo) e Temporal (direito e esquerdo)	Repouso mandibular Apertamento dental em contração voluntária máxima	Três exames em cada condição clínica (2 minutos de descanso)

Figura 6. Ultrassom SonoSite NanoMaxx com transdutor linear.

Fonte: Arquivo de imagens do Laboratório de Eletromiografia "Prof. Dr. Mathias Vitti"

Para a localização dos músculos masseter e temporal foram realizados exames de palpação e movimentação do transdutor linear (ANDRADE et al., 2009).

O transdutor linear foi recoberto com gel eletrocondutor à base de água para eliminar a interferência do ar na imagem a ser obtida, e após a colocação do gel este foi posicionado de modo perpendicular à direção das fibras musculares, salientando que o ventre do músculo masseter localiza-se, aproximadamente, 1,5 cm a 2,00 cm acima do ângulo da mandíbula em direção à pálpebra superior e a porção anterior do músculo temporal aproximadamente de 1,00 a 1,5 cm para trás e para cima do ângulo externo do olho (VASCONCELOS et al., 2015) (Figura 7).

Figura 7. Posicionamento do transdutor ultrassonográfico sobre o músculo masseter esquerdo (A) e porção anterior do músculo temporal esquerdo (B).

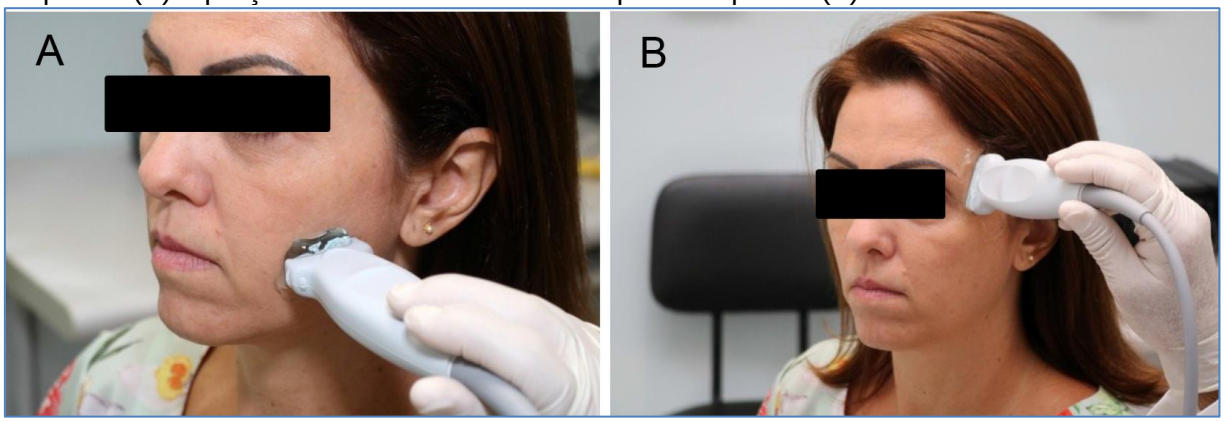

Fonte. Arquivo de imagens do Laboratório de Eletromiografia "Prof. Dr. Mathias Vitti"

Para a obtenção das imagens ultrassonográficas, foram realizadas as posições de repouso e apertamento dental em contração voluntária máxima, dos músculos masseter e temporal (direito e esquerdo), sendo estas mensuradas três vezes, com interrupção de dois minutos entre uma imagem e outra (CASTELO et al., 2007; VASCONCELOS et al., 2015) (Figuras 8 e 9). É de suma importância salientar que as imagens obtidas foram realizadas em local apropriado, sem interferências de som e com luminosidade reduzida.

Figura 8. Imagens ultrassonográficas do músculo masseter esquerdo, na condição clínica de repouso e na condição clínica de apertamento dental em contração voluntária máxima: superfície do transdutor (1); ramo da mandíbula (2); espessura do músculo masseter esquerdo (3).

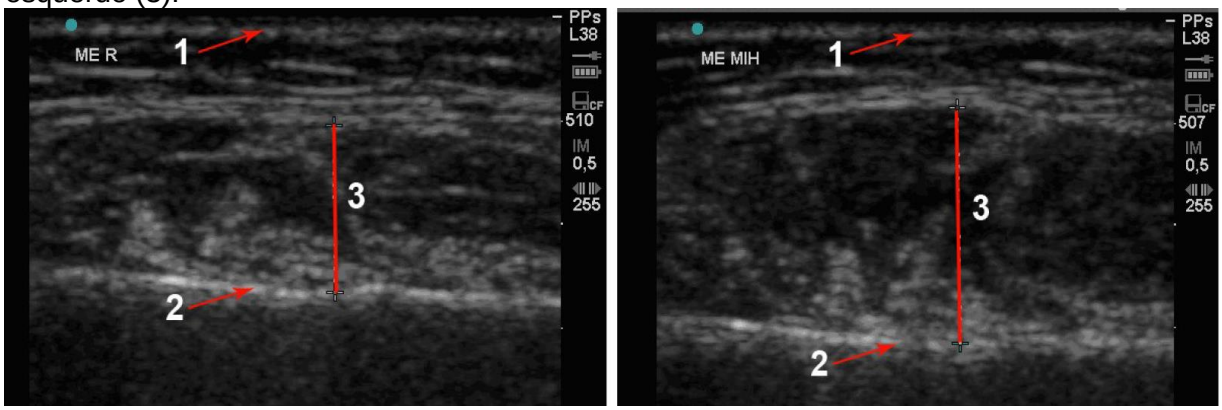

Fonte: Arquivo de imagens do Laboratório de Eletromiografia “Prof. Dr. Mathias Vitti”.

Figura 9. Imagens ultrassonográficas do músculo temporal direito, na condição clínica de repouso e na condição clínica de apertamento dental em contração voluntária máxima: superfície do transdutor (1); osso temporal (2); espessura do músculo temporal (3).

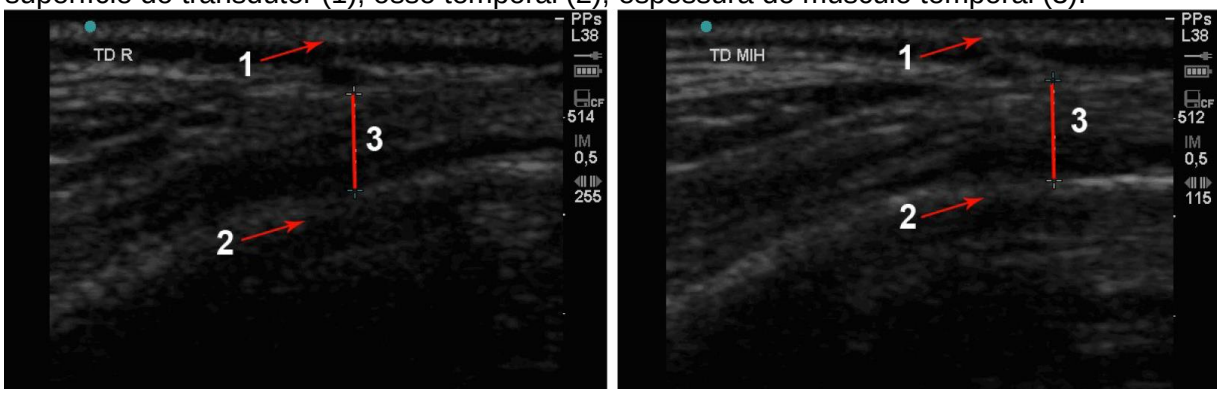

Fonte: Arquivo de imagens do Laboratório de Eletromiografia “Prof. Dr. Mathias Vitti”.

As imagens foram adquiridas, com aproximação de 0,1 mm, e suas medidas foram realizadas nas próprias reproduções. Para análise da espessura muscular foi mensurado o percurso de conexão entre os músculos, o tecido ósseo e o adiposo.

A média das três mensurações realizadas foi utilizada para análise estatística, e os valores adquiridos em centímetros (cm).

3.3.3. Exame de força de mordida molar máxima

O instrumento dinamômetro digital, modelo *IDDK* (Kratos - Equipamentos Industriais Ltda., Cotia, São Paulo, Brasil), foi utilizado para registrar a força de mordida molar máxima, o qual é adaptado às condições bucais e possui capacidade máxima de registro de até 100 Kgf (Figura 10).

A adaptação deste equipamento para a condição bucal se fez necessária a fim de que não houvesse luxação do côndilo de forma exacerbada e distensão dos músculos da face.

A composição do gnatodinamômetro é de duas hastes metálicas paralelas, com extremidades acopladas com discos de teflon, onde foi aplicada a força de mordida molar máxima (BORDIGNON et al, 2020).

Anteriormente a utilização do gnatodinamômetro foi realizada a higienização com álcool 70% e suas hastes protegidas com dedeiras de látex descartáveis, por medidas de biossegurança (Wariper-Sp) (OLIVEIRA et al., 2021).

Figura 10. Dinamômetro Digital IDDK Kratos

Fonte: Arquivo de imagens do Laboratório de Eletromiografia “Prof. Dr. Mathias Vitti”

As coletas das medidas foram obtidas na região do primeiro molar permanente direito e esquerdo (VASCONCELOS et al., 2015). O participante da pesquisa mordeu o dispositivo por três vezes, com esforço máximo e descanso de dois minutos entre os registros, alternando o lado direito e esquerdo (BONJARDIM et al., 2009; VERRI et al., 2019) (Figura 11).

Figura 11. Hastes metálicas do gnatodinamômetro recobertas com dedeiras de látex posicionadas entre as superfícies oclusais dos primeiros molares permanentes.

Fonte: Arquivo de imagens do Laboratório de Eletromiografia “Prof. Dr. Mathias Vitti”.

Todas as abordagens da metodologia foram explicadas para os indivíduos, e anteriormente aos registros estes realizaram testes mordendo o equipamento, descartando esses testes iniciais. A coleta foi efetiva e concluída quando se mensurou três registros da força de mordida molar máxima, nas regiões dos primeiros molares de cada lado, direito e esquerdo.

3.3.4. Aplicação da técnica de dry needling

Após a realização da coleta de dados com as metodologias descritas anteriormente, foi aplicada a técnica do *dry needling* ou agulhamento a seco nos pontos gatilhos localizados nos músculos masseteres direito e esquerdo nos indivíduos participantes da pesquisa.

Como já descrito na literatura, esta técnica atua diretamente sobre as fibras nervosas de sensibilidade dolorosa, gerando estímulo na ativação local das fibras A delta e inibição das fibras C, que carregam impulsos de dor local, resultando em relaxamento da banda muscular tensa (RODRÍGUEZ-MANSILLA et.al., 2016).

A técnica acontece quando há um estímulo mecânico que provém da inserção de uma agulha filamentar sólida no ventre muscular onde é detectada a presença de um ponto gatilho miofascial através da palpação.

As agulhas utilizadas eram feitas de aço inoxidável, estéreis, inseridas com o auxílio de mandril.

O indivíduo permaneceu posicionado em decúbito dorsal em uma maca, com os pés apoiados em uma cunha e a cabeça sobre um travesseiro. Após a palpação dos músculos masseteres e temporais, e a confirmação da presença de ponto gatilho com sua exata localização, foram feitos questionamentos aos participantes da pesquisa sobre a localização da dor (local ou referida) e do ponto hipersensível para que a agulha pudesse ser inserida exatamente neste local.

Previamente à inserção da agulha, a pele do participante foi devidamente higienizada com álcool 70%. Foram utilizadas agulhas descartáveis de acupuntura estéreis de monofilamento (Dong Bang, Coreia do Sul) com diâmetro 0,25x30 Mm C/, compostas por aço inoxidável e flexíveis o suficiente para evitar a quebra após sua inserção (Figura 12); o procedimento foi realizado utilizando um mandril, sem introdução de drogas ou substâncias.

Todas as agulhas utilizadas foram analisadas previamente quanto à presença de defeitos de fabricação e descartadas se necessário.

A agulha inserida foi mantida fixa e exatamente no local do ponto gatilho, podendo ser estimulada com movimentos rotacionais. O tempo de penetração variou quanto à capacidade de resposta individual, sendo levado em consideração quando a dor referida fosse menor que 3 (três). A remoção da agulha foi feita quando o indivíduo referiu esta diminuição da sintomatologia dolorosa e o ponto gatilho inativado, e a mesma foi descartada adequadamente (coletor para perfurocortantes). Após a remoção da agulha foi efetuado um leve pressionamento com algodão no local, evitando qualquer sangramento.

Todas as instruções e etapas realizadas foram passadas para o participante da pesquisa de forma prévia à aplicação da técnica do *dry needling* e os exames foram realizados pelo mesmo profissional capacitado e com habilidades precisas de palpação. Durante a aplicação da técnica a posição do indivíduo e ambiente seguiram as normas descritas nas metodologias já citadas anteriormente (Figura 13).

Para coleta de dados sobre a sintomatologia dolorosa e sua quantificação foi utilizado o Questionário RDC/TMD.

Figura 12. Agulha de acupuntura



Fonte: Laboratório de Eletromiografia "Prof. Dr. Mathias Vitti"

Figura 13. Aplicação da técnica dry needling no músculo masseter esquerdo

Fonte: Laboratório de Eletromiografia "Prof. Dr. Mathias Vitti"

3.4. Análise dos dados e estatística

Os dados referentes à sintomatologia dolorosa através da palpação (RDC/TMD) foram tabulados com base nos escores obtidos.

O sinal eletromiográfico bruto foi utilizado para derivar valores de amplitudes eletromiográficas, obtidos pelo cálculo da raiz quadrada da média (RMS). Os dados da raiz quadrada da média da contração voluntária máxima com Parafilme foram utilizados para a normalização nas demais condições analisadas.

A ultrassonografia foi analisada pela tripla gravação de imagens e tripla mensuração da espessura dos músculos temporal e masseter direito e esquerdo, considerando os valores da média aritmética para a análise dos dados.

Para os dados de força de mordida molar máxima, foi utilizado para a análise estatística, o maior registro obtido dos três que foram coletados nas regiões dos primeiros molares direito e esquerdo.

Os dados da sintomatologia dolorosa, atividade eletromiográfica, ultrassonografia e de força de mordida molar máxima foram submetidos à análise estatística utilizando o software GraphPad Prism, versão 6.0 (USA).

Os resultados foram obtidos por meio da análise descritiva (média e desvio-padrão) para cada variável.

Após verificação da distribuição normal da amostra, foi utilizado o teste *t* pareado para amostras dependentes, com nível de significância de 5% e intervalo de confiança de 95%.

4. RESULTADOS

4. RESULTADOS

4.1. Resultados da Atividade Eletromiográfica

4.1.1. Condição de repouso mandibular

Na análise das médias eletromiográficas normalizadas obtidas na condição de repouso mandibular, verificou-se que os músculos masseter direito e temporal direito apresentaram leve aumento em suas atividades, enquanto que os músculos masseter esquerdo e temporal esquerdo apresentaram diminuição de atividade. Não foi encontrada diferença estatística ($p \leq 0,05$) na comparação dos dados (Tabela 2 e Figura 14).

Tabela 2. Valores eletromiográficos médios normalizados, desvios-padrão e valores de *p* (*p*≤0,05) na condição clínica de Repouso, para os músculos masseter direito (MD), masseter esquerdo (ME), temporal direito (TD) e temporal esquerdo (TE), antes e após aplicação de *dry needling.*

Músculos	Grupos	Médias	Desvios-padrão (±)	Valores de *p*
MD	Antes	0,03	0,02	0,772
	Após	0,04	0,04	
ME	Antes	0,04	0,03	0,288
	Após	0,03	0,03	
TD	Antes	0,09	0,04	0,846
	Após	0,10	0,06	
TE	Antes	0,09	0,05	0,125
	Após	0,08	0,03	

Figura 14. Representação gráfica da atividade eletromiográfica dos músculos masseter direito (MD) e esquerdo (ME) e músculos temporal direito (TD) e esquerdo (TE) de indivíduos submetidos à aplicação de *dry needling* na condição clínica de repouso mandibular.

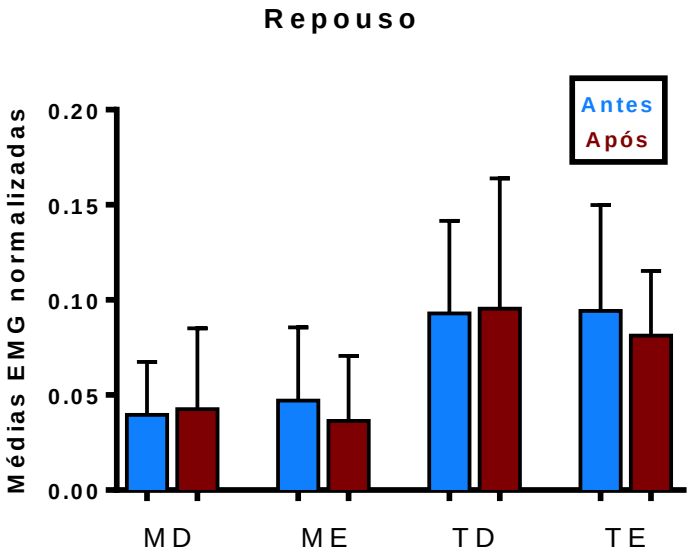

4.1.2. Condição de Protrusão Máxima

Na condição clínica de protrusão máxima, na comparação das médias eletromiográficas normalizadas foi possível observar que o músculo masseter direito apresentou maior atividade, enquanto que os músculos masseter esquerdo, temporal direito e temporal esquerdo apresentaram menor atividade. Não houve diferença estatística ($p \leq 0,05$) na comparação dos dados (Tabela 3 e Figura 15).

Tabela 3. Valores eletromiográficos médios normalizados, desvios-padrão e valores de *p* ($p \leq 0,05$) na condição clínica de Protrusão Máxima, para os músculos masseter direito (MD), masseter esquerdo (ME), temporal direito (TD) e temporal esquerdo (TE), antes e após aplicação de *dry needling.*

Músculos	Grupos	Médias	Desvios-padrão (±)	Valores de *p*
MD	Antes	0,17	0,22	0,790
	Após	0,19	0,24	
ME	Antes	0,16	0,17	0,186
	Após	0,13	0,11	
TD	Antes	0,14	0,09	0,253
	Após	0,12	0,07	
TE	Antes	0,13	0,09	0,059
	Após	0,10	0,05	

Figura 15. Representação gráfica da atividade eletromiográfica dos músculos masseter direito (MD) e esquerdo (ME) e músculos temporal direito (TD) e esquerdo (TE) de indivíduos submetidos à aplicação de *dry needling* na condição clínica de protrusão máxima.

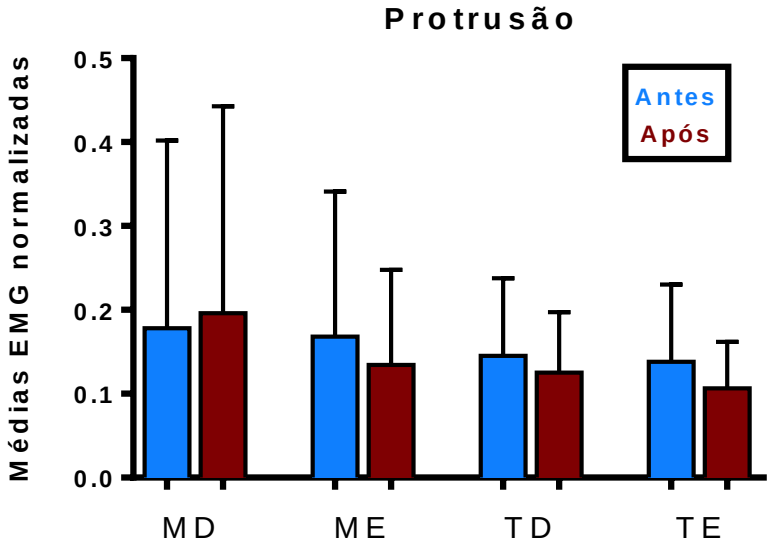

4.1.3. Condição de Lateralidade Direita

Na condição clínica de lateralidade direita, os músculos temporal direito e temporal esquerdo apresentaram menores médias de atividade muscular, enquanto que o músculo masseter direito apresentou aumento na atividade. O músculo masseter esquerdo apresentou significante diminuição da atividade muscular após a aplicação do *dry needling* ($p \leq 0,05$) (Tabela 4 e Figura 16).

Tabela 4. Valores eletromiográficos médios normalizados, desvios-padrão e valores de *p* ($p \leq 0,05$) na condição clínica de Lateralidade Direita, para os músculos masseter direito (MD), masseter esquerdo (ME), temporal direito (TD) e temporal esquerdo (TE), antes e após aplicação de *dry needling.*

Músculos	Grupos	Médias	Desvios-padrão (±)	Valores de *p*
MD	Antes	0,06	0,06	0,447
	Após	0,08	0,09	
ME	Antes	0,16	0,18	0,010*
	Após	0,09	0,09	
TD	Antes	0,16	0,10	0,726
	Após	0,15	0,11	
TE	Antes	0,11	0,08	0,076
	Após	0,09	0,04	

Figura 16. Representação gráfica da atividade eletromiográfica dos músculos masseter direito (MD) e esquerdo (ME) e músculos temporal direito (TD) e esquerdo (TE) de indivíduos submetidos à aplicação de *dry needling* na condição clínica de lateralidade direita.

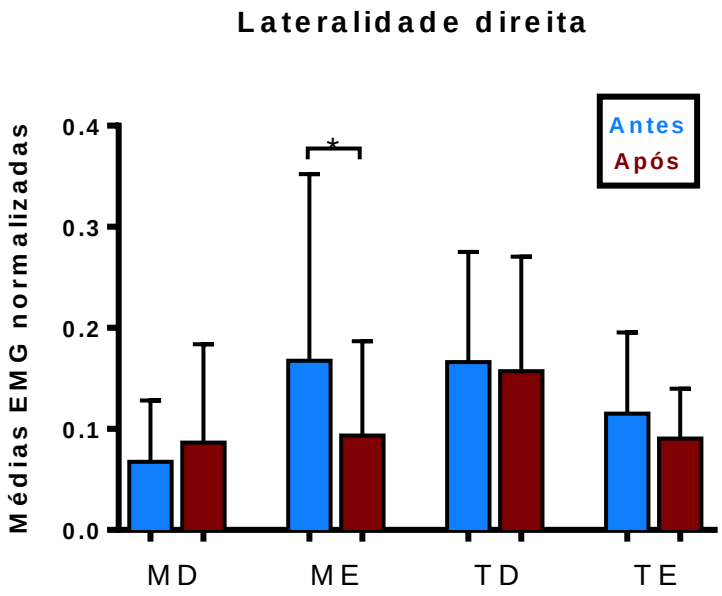

4.1.4. Condição de Lateralidade Esquerda

Na condição de lateralidade esquerda, verificou-se que todos os músculos analisados apresentaram menores médias de atividade muscular após a aplicação da técnica dry needling e nesta condição não foi encontrada diferença estatística ($p \leq 0,05$) (Tabela 5 e Figura 17).

Tabela 5. Valores eletromiográficos médios normalizados, desvios-padrão e valores de *p* ($p \leq 0,05$) na condição clínica de Lateralidade Esquerda, para os músculos masseter direito (MD), masseter esquerdo (ME), temporal direito (TD) e temporal esquerdo (TE), antes e após aplicação de *dry needling.*

Músculos	Grupos	Médias	Desvios-padrão (±)	Valores de *p*
MD	Antes	0,14	0,17	0,614
	Após	0,11	0,12	
ME	Antes	0,08	0,07	0,242
	Após	0,06	0,06	
TD	Antes	0,12	0,08	0,288
	Após	0,10	0,05	
TE	Antes	0,12	0,07	0,278
	Após	0,10	0,06	

Figura 17. Representação gráfica da atividade eletromiográfica dos músculos masseter direito (MD) e esquerdo (ME) e músculos temporal direito (TD) e esquerdo (TE) de indivíduos submetidos à aplicação de *dry needling* na condição clínica de lateralidade esquerda.

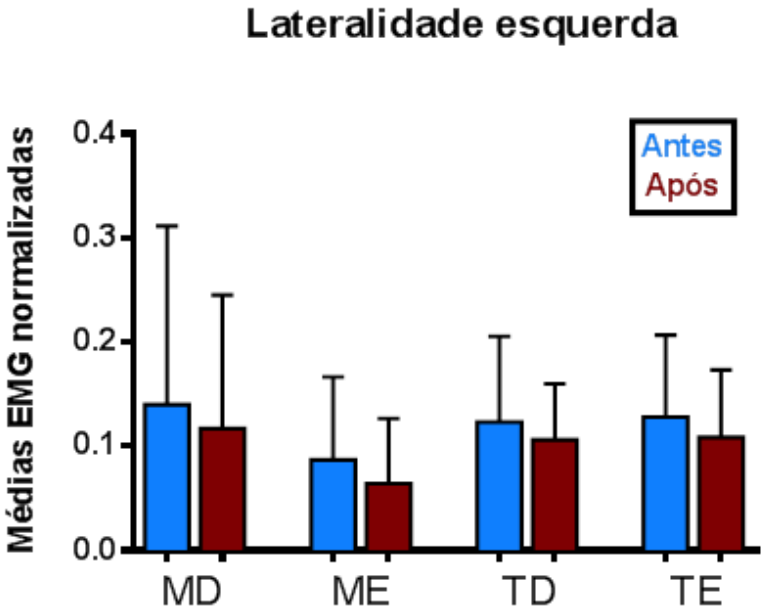

4.1.5. Condição de contração voluntária máxima

Na condição de apertamento dental em contração voluntária máxima, de acordo com a análise das médias eletromiográficas normalizadas, os músculos avaliados apresentaram aumento de atividade após a aplicação da técnica *dry needling*. Não foi encontrada diferença estatística ($p \leq 0,05$) (Tabela 6 e Figura 18).

Tabela 6. Valores eletromiográficos médios normalizados, desvios-padrão e valores de *p* ($p \leq 0,05$) na condição clínica de Contração Voluntária Máxima, para os músculos masseter direito (MD), masseter esquerdo (ME), temporal direito (TD) e temporal esquerdo (TE), antes e após aplicação de *dry needling.*

Músculos	Grupos	Médias	Desvios-padrão (±)	Valores de *p*
MD	Antes	0,71	0,68	0,472
	Após	0,85	0,46	
ME	Antes	0,62	0,37	0,156
	Após	0,76	0,40	
TD	Antes	0,85	0,44	0,486
	Após	0,94	0,51	
TE	Antes	0,78	0,27	0,329
	Após	0,85	0,35	

Figura 18. Representação gráfica da atividade eletromiográfica dos músculos masseter direito (MD) e esquerdo (ME) e músculos temporal direito (TD) e esquerdo (TE) de indivíduos submetidos à aplicação de *dry needling* na condição clínica de contração voluntária máxima.

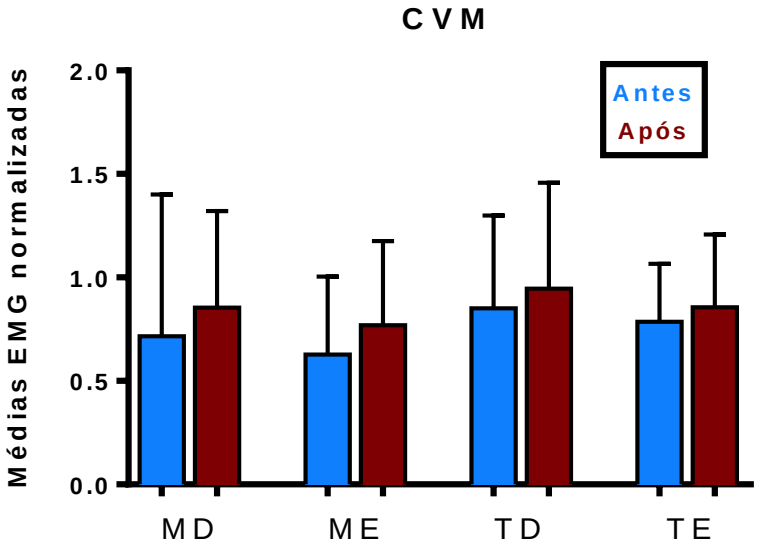

4.2. Resultados ultrassonográficos

4.2.1. Análise da espessura muscular na condição de repouso

As imagens de ultrassonografia no repouso revelaram menor espessura para o músculo temporal esquerdo e maior espessura para os demais músculos analisados após a aplicação de *dry needling*. Os dados não apresentaram diferença estatística ($p \leq 0,05$) (Tabela 7 e Figura 19).

Tabela 7. Valores médios, desvios-padrão e valores de *p* ($p \leq 0,05$) da espessura muscular (cm) na condição de Repouso, para os músculos masseter direito (MD), masseter esquerdo (ME), temporal direito (TD) e temporal esquerdo (TE), antes e após aplicação de *dry needling*.

Músculos	Grupos	Médias	Desvios-padrão (±)	Valores de *p*
MD	Antes	0,92	0,12	0,226
	Após	0,94	0,12	
ME	Antes	0,91	0,13	0,304
	Após	0,93	0,14	
TD	Antes	0,34	0,03	0,296
	Após	0,36	0,06	
TE	Antes	0,36	0,10	0,309
	Após	0,33	0,04	

Figura 19. Representação gráfica das médias de espessura (cm) dos músculos masseter direito (MD) e esquerdo (ME) e músculos temporal direito (TD) e esquerdo (TE) de indivíduos submetidos à aplicação de *dry needling*, na condição de repouso.

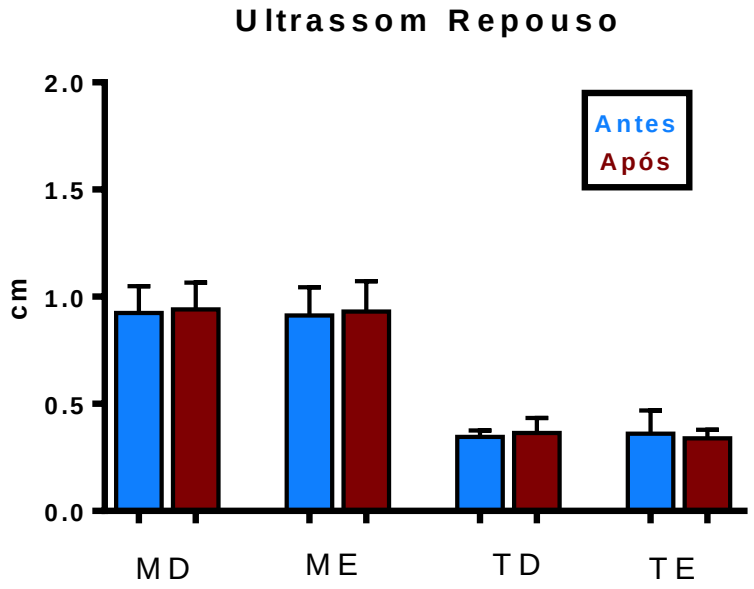

4.2.2. Análise da espessura muscular na condição de contração voluntária máxima

O exame ultrassonográfico realizado na condição de contração voluntária máxima revelou espessura semelhante para o músculo masseter direito e maior espessura para o músculo masseter esquerdo após a aplicação de *dry needling*. Os músculos temporais direito e esquerdo apresentaram diminuição de espessura após a aplicação da técnica, com diferença estatística para o músculo temporal direito ($p \leq 0,05$) (Tabela 8 e Figura 20).

Tabela 8. Valores médios, desvios-padrão e valores de *p* ($p \leq 0,05$) da espessura muscular (cm) na condição de Contração Voluntária Máxima, para os músculos masseter direito (MD), masseter esquerdo (ME), temporal direito (TD) e temporal esquerdo (TE), antes e após aplicação de *dry needling*.

Músculos	Grupos	Médias	Desvios-padrão (±)	Valores de *p*
MD	Antes	1,35	0,23	0,874
	Após	1,35	0,19	
ME	Antes	1,35	0,20	0,703
	Após	1,36	0,19	
TD	Antes	0,56	0,18	0,046*
	Após	0,46	0,07	
TE	Antes	0,51	0,22	0,251
	Após	0,45	0,06	

Figura 20. Representação gráfica das médias de espessura (cm) dos músculos masseter direito (MD) e esquerdo (ME) e músculos temporal direito (TD) e esquerdo (TE) de indivíduos submetidos à aplicação de *dry needling,* na condição de contração voluntária máxima.

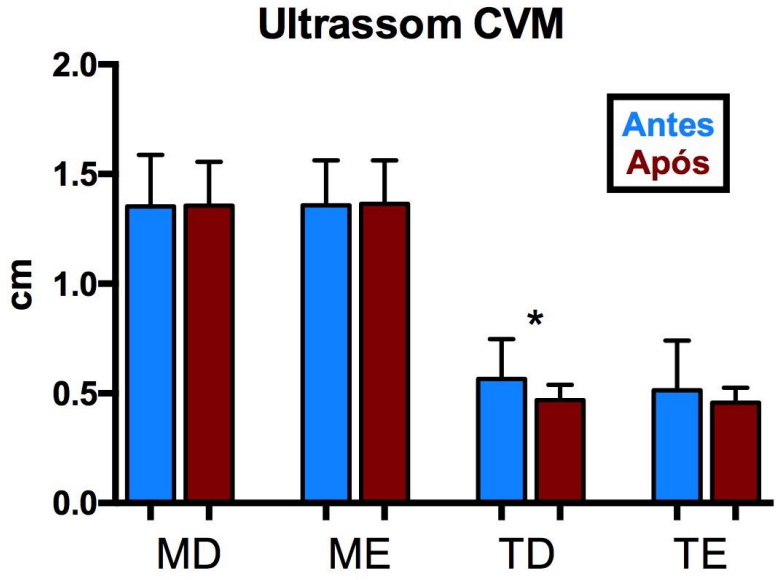

4.3. Resultados da força de mordida molar máxima

Na análise das forças de mordida molar máxima direita e esquerda antes e após a aplicação do *dry needling,* verificou-se aumento significante da força para ambos os lados após o agulhamento ($p \leq 0,05$) (Tabela 9 e Figura 21).

Tabela 9. Valores médios, desvios-padrão e valores de *p* ($p \leq 0,05$) da força de mordida máxima (Kgf) na região de molares direito e esquerdo, antes e após aplicação de *dry needling*.

Força de Mordida Máxima	Grupos	Médias	Desvios-padrão (±)	Valores de *p*
Molar Direito	Antes	37,06	20,94	0,015*
	Após	41,40	21,02	
Molar Esquerdo	Antes	38,16	20,69	0,008**
	Após	42,64	20,52	

Figura 21. Representação gráfica dos valores médios da força de mordida molar máxima (Kgf), dos lados direito e esquerdo, antes e após aplicação de *dry needling*.

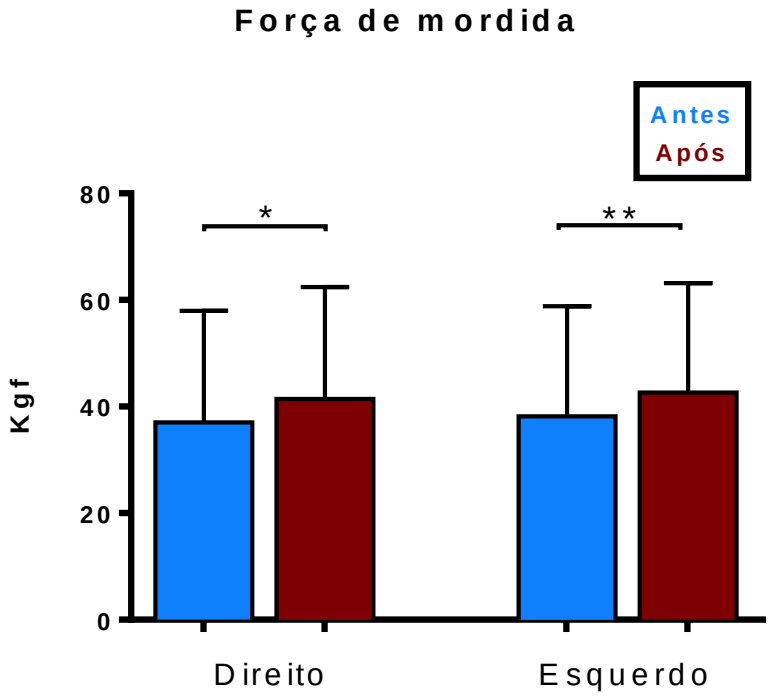

4.4. Dor à palpação muscular

4.4.1. Dor à palpação em masseter direito e esquerdo

Após sete dias da aplicação da técnica do *dry needling* foi possível observar que os participantes apresentaram menores escores de dor à palpação nas porções superior, média e inferior dos músculos masseter direito e esquerdo, com diferença estatística para todas as porções avaliadas ($p \leq 0,05$) (Tabela 10 e Figura 22,23 e 34).

Tabela 10. Valores médios, desvios-padrão e valores de *p* ($p \leq 0,05$) dos escores de dor à palpação para as porções superior (PS), média (PM) e inferior (PI) dos músculos masseter direito (MD) e esquerdo (ME), antes e após aplicação de *dry needling*.

Músculos	Grupos	Médias	Desvios-padrão (±)	Valores de *p*
PS - MD	Antes	1,00	1,10	0,037*
	Após	0,42	0,76	
PS - ME	Antes	1,05	1,02	0,003**
	Após	0,36	0,59	
PM - MD	Antes	1,52	0,90	0,002**
	Após	0,68	0,74	
PM - ME	Antes	1,47	0,96	0,0001***
	Após	0,52	0,84	
PI - MD	Antes	1,15	0,89	0,0001****
	Após	0,10	0,31	
PI - ME	Antes	1,15	1,01	0,0001***
	Após	0,52	0,22	

Figura 22. Representação gráfica dos escores de dor à palpação no músculo masseter, dos lados direito e esquerdo, porção superior, antes e após aplicação de *dry needling*.

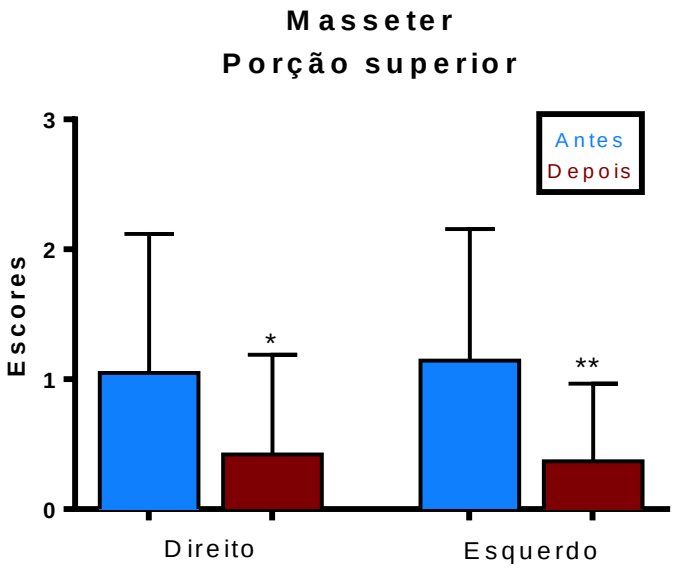

Figura 23. Representação gráfica dos escores de dor à palpação no músculo masseter, dos lados direito e esquerdo, porção média, antes e após aplicação de *dry needling.*

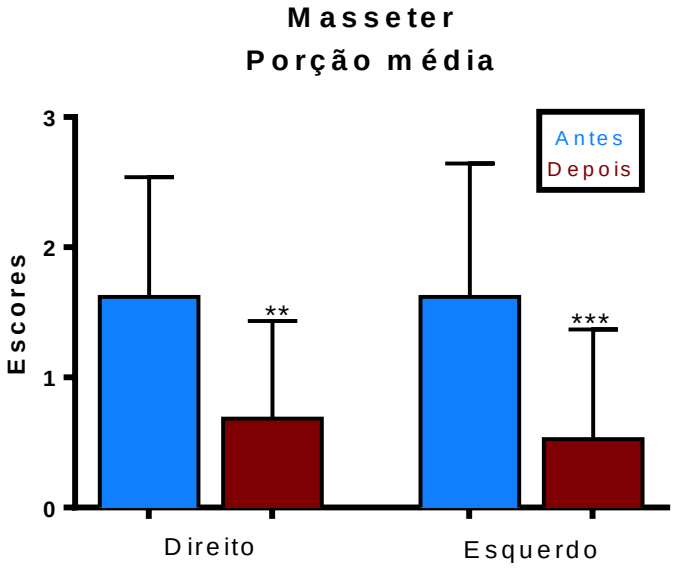

Figura 24. Representação gráfica dos escores de dor à palpação no músculo masseter, dos lados direito e esquerdo, porção inferior, antes e após aplicação de *dry needling.*

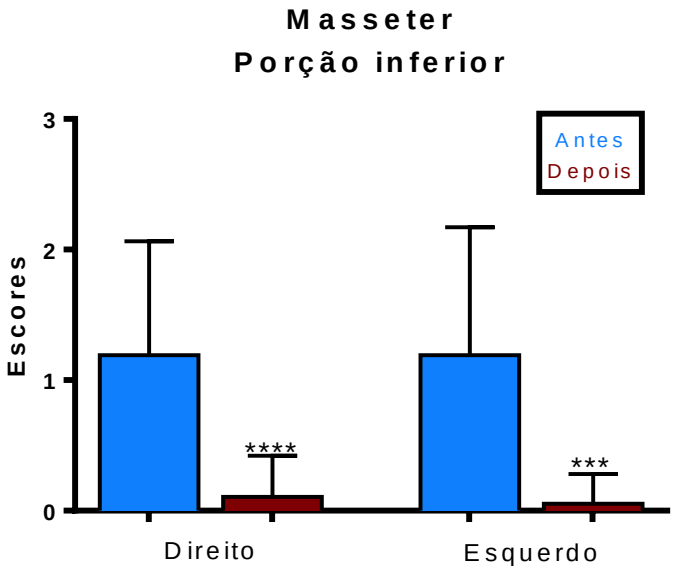

4.4.2. Dor à palpação em temporal direito e esquerdo

Na análise de dor à palpação dos músculos temporais direito e esquerdo nas porções anterior, média e posterior, observou-se diminuição dos escores em todas as porções analisadas para ambos os músculos. Para o músculo temporal direito verificou-se diferença estatística nas três porções analisadas e para o músculo temporal esquerdo essa diferença foi verificada para as porções anterior e posterior ($p \leq 0,05$) (Tabela 11 e Figura 25,Figura 26 e Figura 27).

Tabela 11. Valores médios, desvios-padrão e valores de *p* ($p \leq 0,05$) dos escores de dor à palpação para as porções anterior (PA), média (PM) e posterior (PP) dos músculos temporal direito (TD) e esquerdo (TE), antes e após aplicação de *dry needling*.

Músculos	Grupo	Médias	Desvios -padrão (±)	Valores de *p*
PA - TD	Antes	0,84	0,89	0,004**
	Após	0,26	0,56	
PA - TE	Antes	0,89	0,99	0,008**
	Após	0,36	0,49	
PM - TD	Antes	0,84	0,89	0,004**
	Após	0,26	0,56	
PM - TE	Antes	0,89	0,99	0,008**
	Após	0,36	0,49	
PP - TD	Antes	0,63	0,89	0,082
	Após	0,31	0,67	
PP - TE	Antes	0,57	0,83	0,029*
	Após	0,26	0,56	

Figura 25. Representação gráfica dos escores de dor à palpação nos músculos temporais direito e esquerdo, porção anterior, antes e após aplicação de *dry needling.*

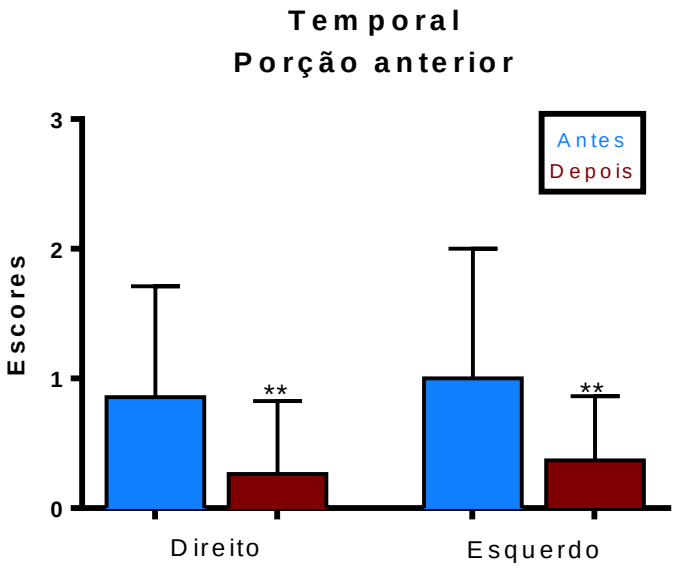

Figura 26. Representação gráfica dos escores de dor à palpação nos músculos temporais direito e esquerdo, porção média, antes e após aplicação de *dry needling.*

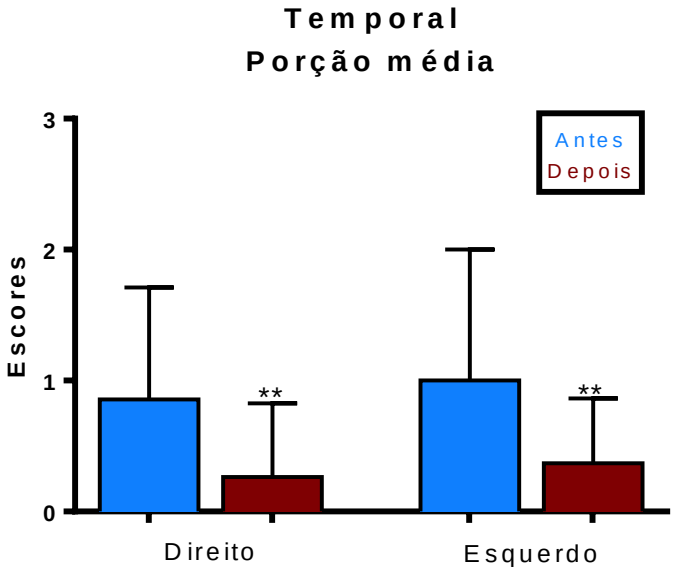

Figura 27. Representação gráfica dos escores de dor à palpação nos músculos temporais direito e esquerdo, porção posterior, antes e após aplicação de *dry needling.*

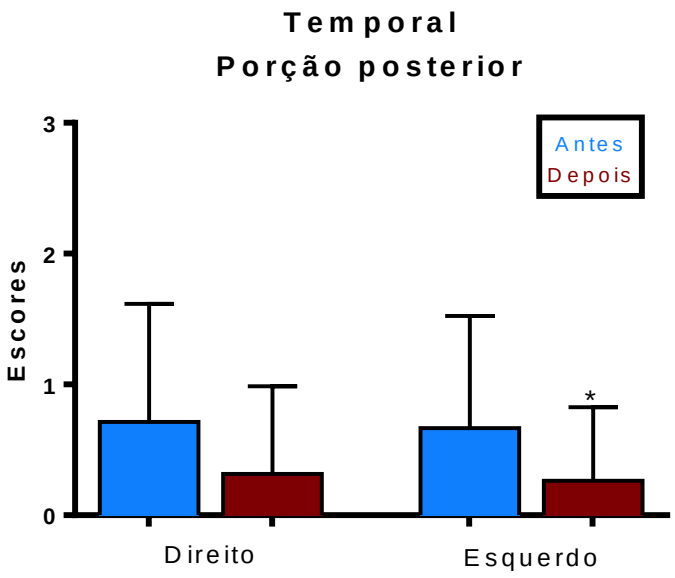

4.4.3. Dor à palpação em área do músculo pterigoideo lateral

Ao analisar a área do pterigoideo lateral, observou-se significativa diminuição dos escores para os lados direito e esquerdo após a intervenção com a técnica de *dry needling* ($p \leq 0,05$) (Tabela 12 e Figura 28).

Tabela 12. Valores médios, desvios-padrão e valores de *p* ($p \leq 0,05$) de dor à palpação para o músculo pterigoideo lateral, direito e esquerdo, antes e após aplicação de *dry needling*.

Músculos	Grupos	Médias	Desvios-padrão (±)	Valores de *p*
Pterigoideo direito	Antes	2,00	1,05	0,0003***
	Após	0,94	1,07	
Pterigoideo esquerdo	Antes	2,05	1,07	0,0007***
	Após	1,00	1,10	

Figura 28. Representação gráfica dos escores de dor à palpação no músculo pterigoideo lateral, dos lados direito e esquerdo, antes e após aplicação de *dry needling*.

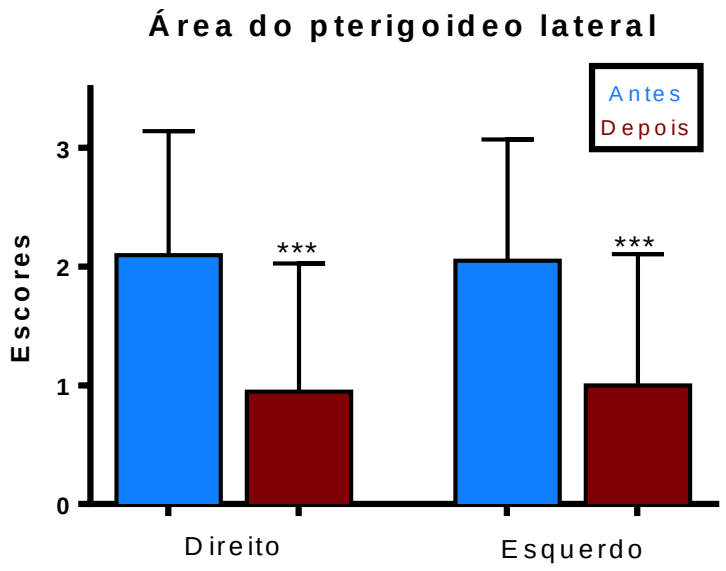

4.4.4. Dor à palpação em tendão do músculo temporal

Na análise de dor à palpação do tendão do músculo temporal verificou-se também diminuição significante nos escores para ambos os lados sete dias após aplicação do *dry needling* ($p \leq 0,05$).

Tabela 13. Valores médios, desvios-padrão e valores de *p* ($p \leq 0,05$) de dor à palpação para o tendão do músculo temporal, lados direito e esquerdo, antes e após aplicação de *dry needling*.

Músculos	Grupos	Médias	Desvios-padrão (±)	Valores de *p*
Tendão Temporal Direito	Antes	1,73	1,04	0,0001****
	Após	0,52	0,69	
Tendão Temporal Esquerdo	Antes	1,57	1,01	0,0002***
	Após	0,42	0,69	

Figura 29. Representação gráfica dos escores de dor à palpação no tendão do músculo temporal, dos lados direito e esquerdo, antes e após aplicação de *dry needling*.

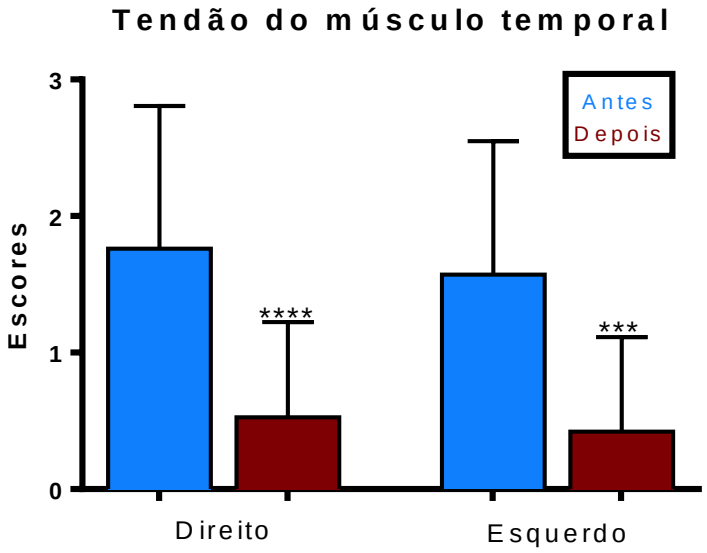

5. DISCUSSÃO

5. DISCUSSÃO

A disfunção temporomandibular apresenta sinais e sintomas que incluem a dor orofacial, uma condição que afeta tecidos moles e mineralizados da cavidade oral e da face. Estima-se que 33% das pessoas apresentam sintomas nesta região e nos músculos da mastigação. Esta condição de dor é o sintoma mais comum quando associado à presença de DTM, que envolve os músculos mastigatórios, região periauricular e suas estruturas adjacentes; e sua incidência é maior em mulheres do que em homens (VIER et al., 2019).

O termo dor miofascial é utilizado para descrever uma condição clínica específica de dor muscular frequentemente associada à presença de um ou mais pontos dolorosos e que nessas circunstâncias são denominados pontos gatilhos, caracterizados por alterações motoras e de sensibilidade que podem gerar dor referida à palpação e hiperirritabilidade na banda muscular avaliada, esta situação ocorre quando há uma excessiva liberação de acetilcolina na fenda sináptica, causando uma contração sustentada reconhecida por contratura muscular (REIS et al., 2017).

Este estudo teve o intuito de analisar os efeitos da técnica de *dry needling* nos músculos masseter direito e esquerdo e temporal direito e esquerdo, antes e após 7 dias da aplicação da técnica por meio da atividade eletromiográfica considerando as condições posturais de repouso, protrusão máxima, lateralidade direita, lateralidade esquerda e contração voluntária máxima, além de análise ultrassonográfica em repouso e contração voluntária máxima, força de mordida molar máxima e também avaliação das condições dolorosas frente à palpação.

O *dry needling* é uma excelente técnica utilizada no tratamento de dor miofascial, pois sua eficácia está baseada na interrupção mecânica da integridade das placas terminais disfuncionais (REIS et al., 2017) e há evidências de que quando aplicado no ventre muscular ou na região subcutânea da fáscia tem efeitos na modulação da dor na síndrome miofascial.

No que se refere à atividade eletromiográfica, esta pode contribuir para o diagnóstico e monitoramento precoce, eficaz e preciso de alterações musculares, biomecânicas e sensoriais associadas à DTM (AMARANTE et al., 2018).

Na análise da atividade eletromiográfica dos músculos mastigatórios (masseter e temporal bilateralmente) antes e após a aplicação da técnica do

agulhamento a seco, foram avaliadas as condições posturais. Na condição clínica de repouso foi possível observar leve aumento na atividade mioelétrica dos músculos masseter e temporal direito após a aplicação da técnica, e diminuição da atividade nos músculos masseter e temporal esquerdo após os sete dias de aplicação do *dry needling*. Embora estes dados não apresentem diferença estatística podemos sugerir que nesta condição postural a atividade dos músculos analisados permaneceu em equilíbrio, concordando com a literatura que demonstra que na condição de repouso mandibular a atividade mioelétrica é mínima ou inexistente, demonstrando não haver contração das unidades motoras (BÉRZIN, 2004; CECILIO et al., 2010; BORDIGNON et al., 2020). Por outro lado, estes resultados são discordes dos resultados de BORIN et al. (2012) que avaliaram a atividade eletromiográfica após a utilização de agulhas inseridas em pontos à distância e locais e observaram a diminuição da atividade elétrica muscular em repouso, durante manutenção da postura e apertamento dental, além de melhor distribuição do impulso nervoso sobre os músculos mastigatórios, todavia sem um padrão uniforme de resposta.

Com relação aos músculos temporais, estes apresentaram maiores atividades que os músculos masseteres, resultados estes concordes com Cecilio et al. (2010). Ainda é de suma importância salientar que o músculo temporal atua em relação à movimentação e não especificamente à força e tem como finalidade manter a mandíbula estável em relação à atuação gravitacional (PHILIPPOU et al., 2015).

Na condição de protrusão máxima com contato dental, quando comparado as situações pré e pós agulhamento a seco, o músculo masseter direito apresentou aumento em sua atividade mioelétrica e embora o masseter esquerdo tenha apresentado menor atividade após a aplicação do *dry needling*, os masseteres direito e esquerdo possuem maiores atividades quando comparados aos músculos temporais direito e esquerdo, condição esta que concorda com o padrão muscular para a manutenção do movimento de protrusão, sendo maior a ativação dos músculos masseteres comparados aos temporais (ASH et al., 2007; SIÉSSERE et al., 2009; CECILIO et al., 2010; DE OLIVEIRA et al., 2014; FERREIRA et al., 2016).

Na condição clínica de lateralidade direita observou-se menor média eletromiográfica para o músculo masseter esquerdo, com diferença estatística significante para este músculo. O músculo temporal direito encontra-se mais ativo em relação ao temporal esquerdo após a aplicação da técnica, condição esta concorde com a literatura que afirma haver maior ativação do músculo contralateral à atividade

realizada (REGALO et al., 2006, CECILIO et al., 2010 (DA SILVA et al., 2015; FERREIRA et al., 2016; PALINKAS et al., 2016). Além disso, com a diminuição da atividade eletromiográfica do masseter esquerdo, notou-se um equilíbrio na atividade mioelétrica com relação aos masseteres, após o agulhamento a seco, sendo provável que este equilíbrio esteja relacionado à diminuição da sintomatologia dolorosa relatada pelo indivíduo (OZDEN et al., 2020).

Os dados obtidos na condição postural de lateralidade esquerda demonstraram a diminuição da atividade mioelétrica para os músculos masseter direito e esquerdo e temporal direito e esquerdo, após a aplicação do agulhamento a seco, porém não se observou diferença estatística. Comparando a atividade muscular contralateral durante a lateralidade esquerda, observa-se maior ativação do masseter direito e estes dados são concordes com a literatura que demonstra que o músculo masseter direito deveria estar mais ativado em relação ao músculo masseter esquerdo. Com relação ao temporal esquerdo, este também segue o padrão, pois de acordo com a literatura, no movimento de lateralidade esquerda com contato dental o músculo temporal esquerdo deve apresentar maior ativação que o músculo temporal direito (REGALO et al., 2006, CECILIO et al., 2010; DA SILVA et al., 2015; FERREIRA et al., 2016; PALINKAS et al., 2016).

Na contração voluntária máxima foi observado que a média eletromiográfica de todos os músculos analisados aumentou, sem significância estatística; porém se compararmos os músculos masseteres com os músculos temporais, bilateralmente, podemos verificar que houve um maior aumento da atividade eletromiográfica nos músculos temporais direito e esquerdo comparados aos masseteres, direito e esquerdo; dados estes concordes com a literatura que relata o padrão da atividade mioelétrica do músculo masseter é menor se comparado ao músculo temporal, na condição de apertamento isométrico constante (CECILIO et al., 2010; DE OLIVEIRA et al., 2014).

Uemoto e colaboradores (2013) realizaram uma pesquisa com 21 pacientes do sexo feminino, com idade entre 20 e 52 anos e que apresentavam pontos gatilhos ativos em masseter e não foram observadas alterações significativas nos sinais eletromiográficos captados durante a contração voluntaria máxima destes músculos, avaliados antes e após tratamento com terapia de agulhamento a seco, assim como foi demonstrado em nosso estudo. Estes pesquisadores sugerem que a eletromiografia de alta intensidade possa ser mais precisa para mapear as alterações

eletromiográficas após a aplicação da técnica, devido à utilização de vários eletrodos sobre as diferentes regiões de um mesmo músculo analisado.

A análise da espessura muscular por meio da ultrassonografia é ideal para investigar os músculos tanto superficialmente quanto em profundidade, incluindo neste caso, o músculo masseter. Por meio desta análise é possível detectar as deformações musculares ocorridas, determinar a capacidade contráctil dos músculos e analisar o tecido muscular com relação à sua estrutura (BUSATO et al., 2017). Estes mesmos autores afirmam que a análise das deformações musculares por meio da ultrassonografia é relevante para diagnosticar e tratar as disfunções que podem incidir no sistema estomatognático e, além disso, evidenciar se as alterações musculares ocorridas são de ordem fisiológica ou de ordem patológica.

Para que todas as imagens coletadas durante o exame ultrassonográfico fossem precisas e sem discrepâncias, o transdutor linear foi posicionado corretamente e a localização determinada pela palpação dos músculos em condição de repouso e em contração voluntária máxima com apertamento dental (EMSHOFF et al., 2003; BERTRAM et al., 2003). Somado a isto, a maior frequência do transdutor utilizado permite a obtenção de imagens nítidas favorecendo que as medidas musculares obtidas pelo profissional sejam fidedignas (KUBOTA et al., 1998).

Neste estudo o exame ultrassonográfico realizado na condição clínica de repouso mandibular não evidenciou diferença estatística significante na espessura dos músculos analisados, enquanto que a análise ultrassonográfica na condição clínica de contração voluntária máxima apresentou espessuras semelhantes para os músculos masseter direito e esquerdo, e menores valores de espessura para os músculos temporais direito e esquerdo, com diferença estatística para o músculo temporal direito, avaliados após o *dry needling*.

A diminuição significativa no músculo temporal direito provavelmente esteja relacionada ao relaxamento muscular promovido pela técnica, concordando com Blasco-Bonora e Martín-Pintado-Zugasti (2017) que também verificaram o relaxamento muscular em pacientes com bruxismo noturno e disfunção temporomandibular muscular após uma semana de aplicação do agulhamento a seco.

A avaliação da força de mordida molar máxima é fundamental para investigar o comprometimento da eficiência mastigatória, pois quanto mais eficiente estiver o sistema estomatognático, maior será a força exercida pelo ser humano (KOC et al., 2010; PALINKAS et al., 2010; PALINKAS et al., 2016; GONÇALVES et al., 2018).

Outro fator a ser levado em consideração consiste no seguinte fato: quando um indivíduo gera voluntariamente uma força de mordida que é tão forte quanto possível, significa que a sua força de mordida normal seria consistentemente menor do que a força máxima exercida naquele momento (PALINKAS et al., 2019).

A análise das forças de mordida molar máxima bilateralmente, antes e após a aplicação do *dry needling*, demonstrou que houve um aumento significante das forças, tanto do lado direito como do lado esquerdo. Os resultados aqui encontrados são concordes com os resultados de Fernández-Carnero e colaboradores (2018) que também observaram que indivíduos diagnosticados com dor miofascial no músculo masseter e submetidos à terapia do agulhamento a seco apresentaram melhora significativa na força de mordida. Acreditamos que essa maior força de mordida molar máxima após a aplicação do agulhamento a seco seja devido à diminuição da sintomatologia dolorosa relatada pelos indivíduos. A maior força de mordida aqui observada torna-se relevante pois permite melhor funcionamento do sistema estomatognático por meio do melhor desempenho dos músculos da mastigação e da correta trituração dos alimentos (PALINKAS et al., 2010; PALINKAS et al., 2016).

Outro fator extremante importante analisado nestes indivíduos que apresentaram DTM muscular, com presença comprovada de pontos gatilhos ativos na musculatura mastigatória foi a avaliação da dor muscular relacionada à palpação, e que nesta pesquisa foi realizada seguindo o Critério Diagnóstico para Pesquisa em Disfunção Temporomandibular (RDC/TMD), que segundo Schiffman et al. (2014) é a ferramenta mais completa de classificação fornecida para avaliação de DTM.

No presente estudo observou-se que houve significante diminuição de dor à palpação após a aplicação do *dry needling*, considerando os pontos avaliados nos itens 8-10 do RDC/TMD, que incluem os músculos masseteres e temporais direito e esquerdo (palpação extraoral) e músculo pterigoideo lateral e tendão do músculo temporal, de ambos os lados (palpação intraoral).

Na literatura científica não existem estudos que analisem a dor nas diferentes porções dos músculos masseteres e temporais. Desta forma optou-se por relacionar nossos resultados com os estudos e demais pesquisas que se referem à análise de dor nestes músculos como um todo.

Nossos resultados de significante diminuição da sintomatologia dolorosa após aplicação de *dry needling* estão de acordo com as pesquisas de Itoh et al. (2012) e Reis et al. (2017). Quando Itoh et al. (2012) compararam o agulhamento a seco com

o agulhamento simulado (agulhas com pontas cortadas para impedir a penetração na pele, com movimentos similares aos do *dry needling,* porém na superfície da pele) demonstraram que o primeiro atingiu a redução da dor muscular significativamente mais rápido. Significativa redução da sintomatologia dolorosa também foi verificada por Reis et al. (2017) após o agulhamento a seco do músculo masseter em indivíduos com dor miofascial.

Mais ainda, os resultados desta pesquisa também estão de acordo com os resultados de Carvalho et al. (2017) que verificaram que os músculos masseter e temporal são mais afetados na dor miofascial mastigatória e que quando submetidos ao agulhamento a seco apresentaram diminuição da dor e aumento no limiar de dor à pressão. O mesmo foi observado por Blasco-Bonora e Martín-Pintado-Zugasti (2017) em indivíduos com bruxismo do sono e disfunção temporomandibular muscular, que também relataram melhora na sintomatologia dolorosa, melhora de atividade e relaxamento muscular e mandibular.

Os efeitos bioquímicos produzidos pela técnica do *dry needling* podem explicar a diminuição da sintomatologia dolorosa encontrada em nosso estudo. Após a aplicação desta técnica, ocorre a liberação de endorfinas analgésicas, que aumentam o fluxo sanguíneo, circulação e oxigenação melhorando o ambiente químico na região dos pontos gatilhos miofasciais ativos (MAHMOUDZADEH et al., 2006)

A formação de áreas hipersensíveis à palpação, os pontos gatilhos, podem produzir o estímulo de dor local e/ou referida. Sabe-se que cada indivíduo refere esta dor de forma distinta, principalmente quanto à sua localização e intensidade e que este fator influencia para que haja um plano de tratamento específico para cada um e que a dor pode gerar impacto negativo na qualidade de vida, como ocorre em pessoas acometidas por DTM.

Assim, o conhecimento sobre o corpo e a dor musculoesquelética influenciam diretamente no comportamento e estado emocional dos pacientes, e o manejo deste tipo de indivíduo com dor depende de conhecimento e treinamento bem fundamentado de toda a equipe envolvida no acompanhamento e tratamento destes pacientes.

De acordo com a literatura utilizada e as análises realizadas neste estudo pode-se perceber que a utilização da técnica do *dry needling* é embasada em princípios neurofisiológicos e possui baixo custo, sendo uma técnica eficiente,

importante e acessível para o tratamento de inativação de pontos gatilhos na musculatura mastigatória. É necessário ressaltar que a boa execução da prática da técnica depende diretamente do conhecimento do profissional e que o mesmo deve considerar os aspectos psicológicos e clínicos da disfunção e/ou distúrbios que estejam presentes, com objetivo de minimizar todos os efeitos negativos gerados.

Este estudo apresenta como limitação a não utilização do algômetro de pressão, que poderia auxiliar na quantificação do limiar de pressão e sensibilidade dos indivíduos à dor nos músculos analisados. Outra limitação do estudo foi a realização dos exames de avaliação somente após 7 dias de aplicação do *dry needling*. Uma análise por um período maior poderia comprovar a eficácia da técnica ao longo do tempo.

Diante do que foi descrito nessa pesquisa, nossa hipótese foi comprovada, pois os indivíduos submetidos à técnica do agulhamento a seco apresentaram melhora quanto à sintomatologia dolorosa e em sua atividade muscular após o período de sete dias de intervenção da técnica.

6. CONCLUSÃO

6. CONCLUSÃO

De acordo com os resultados obtidos neste estudo, é possível concluir que a técnica do *dry needling* foi efetiva na diminuição da dor miofascial, sendo um tratamento eficiente para o controle e melhora dos sintomas dolorosos, no relaxamento muscular e consequentemente no desempenho do sistema estomatognático em indivíduos que apresentavam disfunção temporomandibular de origem muscular.

REFERÊNCIAS

REFERÊNCIAS

AMARANTE, E.L.; LIMA, J.A.S.; BANDEIRA, R.N.; MOURA, A.P.A.; PESSOA, L.S.F.; PERNAMBUCO, L.A.; ALVES, G.Â.S. Eletromiografia do masseter em universitários. Rev. CEFAC. Jan-Fev.; 20(1):44-52. 2018.

ANDRADE, A.S.; GAVIAO, M.B.D.; DEROSSI, M.; GAMEIRO, G.H.; Electromyagraphic and thickness of mastigatory muscles in children with unilateral posterior crossbite. Clin Anat.; v.22, n.2, p.200-2006. 2009.

ASH, M.M.; RAMFJORD, S.P.; SCHMIDSEDER, J. Oclusão. 2ª ed. Rio de Janeiro (Brasil): Ed. Santos. Cap. 2. Músculos: Função e Disfunção, p.15-30, 2007.

BASMAJIAN, J.V.; DE LUCA, C.J. Muscles alive: their function revealed by electromyography. 5ed. Baltimore: Williams and Wilkins, p.276-282, 1985.

BERTRAM, S.; BRANDLMAIER, I; RUDISCH, A.; BODNER, G. Cross-sectional characteristics of the muscles: an ultrasonographic study. Int J Oral Maxillofac Surg. V. 32; n.1; p. 64-68. 2003.

BÉRZIN, F. Surface electromyography in the diagnosis of syndromes of the craniocervical pain. Braz J Oral Sci., v.3, n.10, p.484-491, 2004.

BLASCO-BONORA, P. M.; MARTÍN-PINTADO-ZUGASTI, A. Effects of myofascial trigger point dry needling in patients with sleep bruxism and temporomandibular disorders: a prospective case series. Acupunct Med, v. 35, n. 1, p. 69-74, mar. 2017.

BONJARDIM, L.; LOPES-FILHO, R.J.; AMADO, G; ALBUQUERQUE, J.R.; GONCALVES, S.R. Association between symptoms of temporomandibular disorders and gender, morphological occlusion, and psychological factors in a group of university students. Indian J Dent Res. 20(2):190-4; 2009.

BONTEMPO, K.; ZAVANELLI, R. Desordem temporomandibular: prevalência e necessidade de tratamento em pacientes portadores de próteses totais duplas. Rev Gaúcha Odontol. 2011; 59(1): 87-94.

BORDIGNON, N.A.F.; REGALO, S.; VASCONCELOS, P.B.; PRANDI, M.V.R.; HOTTA, T.H.; GONÇALVES, L.M.N.; REGALO, I.H.; SIÉSSERE, S.; PALINKAS, M. Impact of chronic allergic rhinitis on bite force and electromyographic activity of masseter and temporalis muscles of adult women. J Clin Exp Dent. 2020 May; 12(5): e488–e493. doi: 10.4317/jced.56660

BORIN, G.S.; CORRÊA, E.C.R.; SILVA, A.M.T.; MILANES, J.M. Avaliação eletromiográfica dos músculos da mastigação de indivíduos com desordem temporomandibular submetidos à acupuntura. Rev Soc Bras Fonoaudiol.17(1):1-8. (1):1-8.2012.

BRAHIM, C.; ARAUJO, J.O. QUEIROZ, D.A.; NETO, N.D.; TINELLI, D.; BACHOUR, C.; CURY, S.E.V. Eficácia da técnica de agulhamento seco no controle da síndrome da dor miofascial: uma revisão crítica da literatura. Cadernos UniFOA, Volta Redonda, n. 34, p. 105-124, ago. 2017.

BRANCO, R.S.; BRANCO, C.S.; TESCH, R.S.; RAPOPORT, A. Frequência de relatos de parafunções nos subgrupos diagnósticos de DTM de acordo com os critérios diagnósticos para pesquisa em disfunções temporomandibulares (RDC/TMD). R Dental Press OrtodonOrtop Facial, Maringá, v. 13, n. 2, p.61-69, abr. 2008. ISSN 1980-5500. https://doi.org/10.1590/S1415-54192008000200008.

BUSATO, A.; BALCONI, G.; VISMARA, V.; BERTELÈ, L.; GARO, G.; DE GREGORIO, D. Ultrasound and analysis of the deformation patterns of the masseter muscle: comparing surgical anatomy, ultrasound and functional anatomy. Oral Implantol (Rome). 2017 Feb 14;9(Suppl 1/2016 to N 4/2016):28-37. doi: 10.11138/orl/2016.9.1S.028.

CAGNIE, B.; DEWITTE, V.; BARBE, T.; TIMMERMANS, F.; DELRUE, N.; MEEUS, M. Physiologic effects of dry needling. Curr Pain Headache Rep., v.17, n.348. 2013.

CASTELO, P.M.; GAVIÃO, M.B.; PEREIRA, L.J.; BONJARDIM, L.R. Masticatory muscle thickness, bite force, and occlusal contacts in young children with unilateral posterior crossbite. Eur J Orthod. 29(2):149-56; 2007.

CARVALHO, A.V.; GROSSMANN, E.; FERREIRA, F.R.; JANUZZI, E.; FONSECA, R.M.D.F.B. O emprego do agulhamento seco no tratamento da dor miofascial mastigatória e cervical. Rev. dor, São Paulo, v. 18, n. 3, p. 255-260, Sep. 2017. https://doi.org/10.5935/1806-0013.20170111.

CAVALCANTI, M.O.A. LIMA, J.; BATISTA. A.; OLIVEIRA, L.M.C.; LUCENA, L.B.S. Grau de severidade da disfunção temporomandibular e hábitos parafuncionais em policiais militares. Rev Gaúcha Odontol. 2011; 59(3): 351-6.

CECILIO, F.A.; REGALO, S.C.H.; PALINKAS, M.; ISSA, J.P.M.; SIÉSSERE, S.; HALLAK, J.E.; SEMPRINI, M. Ageing and surface EMG activity patterns of masticatory muscles. J Oral Rehabil., v.37, n.4, p.248-255, 2010.

CRAM, J.R.; KASMAN, G.S.; HOLTZ, J. Introduction to Surface Electromyography. Ed. Gaithersburg. Maryland: Aspen Publication ®. 1998. Criswell E. Cram's Introduction to Surface Electromyography. Jones & Bartlett Learning, 2ª ed., p.412, 2010.

DA SILVA GP, MACHADO AA, FERREIRA B, VASCONCELOS PB, VERRI ED, GONÇALVES CR, VASCONCELOS MA, SIÉSSERE S, SEMPRINI M, REGALO SC. Functional analysis of the stomatognathic system in individuals infected with human immunodeficiency virus. J Electromyogr Kinesiol. 2015;25(3):515-21.

DE OLIVEIRA, R.H.; HALLAK, J.E.; SIÉSSERE, S.; DE SOUSA, L.G.; SEMPRINI, M.; DE SENA, M.F.; OSORIO, F. DE L.; NUNES, E.A.; PINTO, J.P.; REGALO, S.C.H. Electromyographic analysis of masseter and temporal muscles, bite force, masticatory efficiency in medicated individuals with schizophrenia and mood disorders compared with healthy controls. J Oral Rehabil., v.41, n.6, p.399-408, 2014.

DOMMERTHOLT, J.; GRIEVE, R.; LAYTON, M.; HOOKS, T. Myofascial trigger points: an evidence-informed review. J Man Manip Ther. 2006;14(4):203-21.

DUNNING, J.; BUTTS, R.; MOURAD, F.; YOUNG, I.; FLANNAGAN, S.; PERREAULT, T. Agulhamento seco: uma revisão da literatura, com implicações para a prática clínica orientações. Fisioterapia Comentários, 2014,19: 4, 252-265, doi: 10,1179 / 108331913X13844245102034.

EMSHOFF, R.; EMSHOFF, I.; RUDISCH, A.; BERTRAM, S. Rebiability and temporal variation of masseter muscle thickness measurements utilizing ultrasonography. J Oral Rehabil., v.30, n.12, p.1168-72, 2003.

FERNÁNDEZ-CARNERO, J.; LA TOUCHE, R.; ORTEGA-SANTIAGO, R.; GALAN-DEL-RIO, F.; PESQUERA, J.; GE, H.Y.; FERNÁNDEZ-DE-LAS-PEÑAS, C. Short-term effects of dry needling of active myofascial trigger points in the masseter muscle in patients with temporomandibular disorders. J Orofac Pain. 2010;24(1):106-12. PMID: 20213036.

FERREIRA, B.; DA SILVA, G.P.; GONÇALVES, C.R.; ARNONI, V.W.; SIÉSSERE, S.; SEMPRINI, M.; VERRI, E.D.; CHAVES, T.C.; REGALO, S.C. Stomatognathic function in Duchenne muscular dystrophy: a case-control study. Dev Med Child Neurol. 2016 May;58(5):516-21. doi: 10.1111/dmcn.13094.

FIGUEIREDO, V.M.G.; CAVALCANTI, A.L.; FARIAS, A.B.L.; NASCIMENTO, S.R. Prevalência de sinais, sintomas e fatores associados em portadores de disfunção temporomandibular. Acta Scientiarum. Health Sciences. 31(2):159-163. 2009.

GIL-MARTÍNEZ, A.; PARIS-ALEMANY, A.; IBAI, L.U.V.; TOUCHE, R.L. Management of pain in patients with temporomandibular disorder (TMD): challenges and solutions. J Pain Res. 2018; 11: 571–587. Published online 2018 Mar 16. Doi: 10.2147/JPR. S127950.

GONCALVES, L.M.N.; PALINKAS, M; VASCONCELOS, P.B.; CECILIO, F.A.; HALLAK, J. E. C.; MARQUES JUNIOR, W.; REGALO, I. H.; SIESSERE, S.; REGALO, S. C. H. Determining the influence of amyotrophic lateral sclerosis on electromyographic fatigue of the masseter and temporalis muscles: A preliminary study. Wulfenia, v. 27, p. 42-52, 2020.

GRAFF-RADFORD, S.B.; ABBOTT, J.J. Temporomandibular Disorders and Headache. Oral Maxillofac Surg Clin North Am,28 (3), 335-49 Aug 2016.doi: 10.1016/j.coms.2016.03.004.

GREENE, C.S.; KLASSER, G.D.; EPSTEIN, J.B. Revision of the American Association of Dental Research's Science Information Statement about Temporomandibular Disorders. Journal of the Canadian Dental Association p.76-115, 2010.

HERMENS, H.J.; FRERIKS, B.; MERLETTI, R.; STEGEMAN, R.; BLOCK, J.; RAU, G. European recommendations for surface electromyography, Roessing Research and Development B.V., Results of SENIAN project. Enschede. The Netherlands; 1999.

IBSEN, O.A.; PHELAN, J.A. Oral Pathology for the Dental Hygienist. 6th ed. Saint Louis: Saunders; 2013.

ITOH, K.; ASAI, S.; OHYABU, H.; IMAI, K.; KITAKOJI, H. Effects of trigger point acupuncture treatment on temporomandibular disorders: a preliminary randomized

clinical trial. J Acupunct Meridian Stud. 2012 Apr;5(2):57-62. doi: 10.1016/j.jams.2012.01.013.

KILIARIDIS, S.; MAHBOUBI, P. H.; RAADSHEER, M. C.; KATSAROS, C. Ultrasonographic thickness of the masseter muscle in growing individuals with unilateral crossbite. Angle Orthodontist, v. 77, n. 4, p. 607 – 611, 2007.

KOC D, DOGAN A, BEK B. Bite force and influential factors on bite force measurements: a literature review. Eur J Dent. 2010 Apr;4(2):223-32. PubMed PMID: 20396457; PubMed Central PMCID: PMC2853825.

MAHMOUDZADEH, A.; REZAEIAN, Z.S.; KARIMI, A.; DOMMERHOLT, J. The effect of dry needling on the radiating pain in subjects with discogenic low-back pain: A randomized control trial. J Res Med Sci. 2016 Oct 18; 21:86. doi: 10.4103/1735-1995.192502.

OHRBACH, R.; FILLINGIM, R.B.; MULKEY, F.; GONZALEZ, Y.; GORDON S.; GREMILLION, H. Clinical findings and pain symptoms aspotential risk factors for chronic TMD: descriptive data andempirically identified domains from the OPPERA case-controlstudy. J Pain. 2011; 12: T27–45.4.

OLIVEIRA, L.F.; PALINKAS, M.; VASCONCELOS, P.B.; REGALO, I.H.; CECILIO, F.A.; OLIVEIRA, E.F.; SEMPRINI, M.; SIÉSSERE, S.; REGALO, S.C.H. Influence of age on the electromyographic fatigue threshold of the masseter and temporal muscles of healthy individuals. Archives Oral Biology, v. 13, n. 84, p. 1 – 5, 2017.

OLIVEIRA, L.F.; PALINKAS, M.; SILVA, N.F.D.; BARBOSA, N.D.M.; FIOCO, E.M.; VERRI, E.D.; FABRIN, S.C.V.; GOMES, G.G.C.; REGALO, I.H.; SIÉSSERE, S.; REGALO, S.C.H. Crossfit®: An Approach to Bite Force and Masticatory Muscle Thickness. Acta Scientific Dental Sciences (ISSN: 2581-4893), v. 5, n.12, Dec 2021.

ÖZDEN, M.C.; ATALAY, B.; ÖZDEN, A.V.; ÇANKAYA, A.; KOLAY, E.; YILDIRIM, S. Efficacy of dry needling in patients with myofascial temporomandibular disorders related to the masseter muscle. Cranio. Sep;38(5):305-311.2020. doi: 10.1080/08869634.2018.1526848.

PALINKAS, M.; NASSAR, M.S.; CECÍLIO, F.A.; SIÉSSERE, S.; SEMPRINI, M.; MACHADO, J.P.; HALLAK, J.E.; REGALO, S.C.H. Age and gender influence on maximal bite force and masticatory muscles thickness. Arch Oral Biol. 55(10):797-802; 2010.

PALINKAS, M.; BATAGLION, C.; DE LUCA CANTO, G.; MACHADO CAMOLEZI, N.; THEODORO, G.T.; SIÉSSERE, S.; SEMPRIMI, M.; REGALO, S.C. Impact of sleep bruxism on masseter and temporalis muscles and bite force. Cranio. v. 34, n. 5, p.309-15, 2016.

PALINKAS, M.; BORGES, T. F.; TABA JUNIOR, M.; MONTEIRO, S. A. C.; BOTTACIN, F. S.; MESTRINER-JUNIOR, W.; REGALO, I. H.; SIESSERE, S.; SEMPRINI, M.; REGALO, S. C. H. Alterations in masticatory cycle’s efficiency and bite force in individuals with periodontitis. International journal of health sciences, v. 13, p. 25-29, 2019.

PALINKAS, M, PAGNANO, L.; SILVA, G.P.D.; HALLAK, J.E.C.; SILVA, N.S.D., REGALO, I.H.; VERRI,E.D.;REGALO,S.C.H.;SIÉSSERE,S. Does Parkinson's disease interfere with electromyographic fatigue of masticatory muscles? Archives Italiennes de Biologie, 157: 105-110, 2019. DOI 10.12871/00039829202041

PEYRON, M.A.; WODA A.; BOURDIOL, P.; HENNEQUIN, M. Age-related changes in mastication. J Oral Rehabil. Apr;44(4):299-312.2017.doi: 10.1111/joor.12478.

PHILIPPOU A, MINOZZO FC, SPINAZZOLA JM, SMITH LR, LEI H, RASSIER DE, BARTON ER. Masticatory muscles of mouse do not undergo atrophy in space. FASEB J. 2015;29(7):2769-79.

REGALO, S.C.H.; VITTI, M.; SEMPRINI, M.; ROSA, L.B.; MARTINEZ, F.H.; SANTOS, C.M.; HALLAK, J.E. Electromyographic analysis of the masseter and temporal muscles in oralized deaf individuals. Electromyog Clin Neurophysiol., v.46, n.4, p.217-222, 2006.

REIS, L.O.; OLIVEIRA, D.A.; DIAS, I.M.; LEITE I.C.G.; LEITE, F.P.P. Dry needling the masseter muscle in the treatment of myofascial pain: case reports Agulhamento a seco no músculo masseter no tratamento da dor miofascial: relato de casos. Braz Dent Sci Jul/Sep;20(3). 2017. doi: 10.14295/bds. 2017.v20i3.1309.

RIGHETTI, M.A.; TAUBE, O.; PALINKAS, M.; GONCALVES, L.; RUFATO, F.; ARNONI, V.; SILVA, N.; REGALO, S.; SIESSERE, S. Understanding the role of osteoarthrosis on electromyographic activity of masticatory muscles and quality of life. J Clin Exp Dent. 2020 Apr; 12(4): e342–e347.doi: 10.4317/jced.56582

RIZZOLO, R.J.C.; MADEIRA, M.C. Anatomia facial com fundamentos de anatomia geral. 3ª ed – São Paulo: SARVIER, 2009.

RODRÍGUEZ-MANSILLA, J.; GONZÁLEZ-SÁNCHEZ, B.; DE TORO GARCÍA, A.; VALERA-DONOSO, E.; GARRIDO-ARDILA, E.M.; JIMÉNEZ-PALOMARES, M. Effectiveness of dry needling on reducing pain intensity in patients with myofascial pain syndrome: a meta-analysis. J Tradit Chin Med. 2016;36(1):1-13.

SASSI, F.C.; SILVA, A.P.; SANTOS, R.K.S.; ANDRADE, C.R.F. Tratamento para disfunções temporomandibulares: uma revisão sistemática. R Audiol Commun Res. 2018; 23: e1871evisão de Literatura. http://dx.doi.org/10.1590/2317-6431-2017-1871.

SCHIFFMAN, E.; OHRBACH, R.; TRUELOVE, E.; LOOK, J.; ANDERSON, G.; GOULET, J.P.; LIST, T.; SVENSSON, P.; GONZALEZ, Y.; LOBBEZOO, F.; MICHELOTTI, A.; BROOKS, S.L.; CEUSTERS, W.;DRANGSHOLT, M.; ETTLIN, D.; GAUL, C.; GOLDBERG, L.J.; HAYTHORNTHWAITE, J.A.; HOLLENDER, L.; JENSEN, R.; JOHN, M.T.; DE LAAT, A.; DE LEEUW, R.; MAIXNER, W.; VAN DER MEULEN, M.; MURRAY, G.M.; NIXDORF, D.R.; PALLA, S.; PETERSSON, A.; PIONCHON, P.; SMITH, B.; VISSCHER, C.M.; ZAKRZEWSKA, J.; DWORKIN, S.F. International RDC / TMD Consortium Network, associação internacional para pesquisa odontológica; Orofacial Pain Special Interest Group, International Association for the Study of Pain. Critérios de diagnóstico para desordens temporomandibulares (DC / TMD) para aplicações clínicas e de pesquisa: recomendações da International RDC /

TMD Consortium Network * e Orofacial Pain Special Interest Group †. J Oral Facial Pain Headache. Inverno de 2014; 28 (1): 6-27. doi: 10.11607 / jop. 1151.

SERRA, M.D.; GAVIÃO, M.B.D.; UCHÔA, M.N.S. The use of ultrasound in the investigation of the muscles of mastigation. Ultrasound Med Biol. V.34; n.12; p.1875-1888. 2008.

SIÉSSERE S, DE ALBUQUERQUE LIMA N, SEMPRINI M, DE SOUSA LG, PAULO MARDEGAN ISSA J, APARECIDA CALDEIRA MONTEIRO S, CECÍLIO HALLAK REGALO S. Masticatory process in individuals with maxillary and mandibular osteoporosis: electromyographic analysis. Osteoporos Int. 2009 Nov;20(11):1847-51. doi: 10.1007/s00198-009-0885-2. PubMed PMID: 19266137.

SPOSITO, M.M.M.; TEIXEIRA, S.A.F. Toxina Botulínica Tipo A no tratamento da dor miofascial relacionada aos músculos da mastigação. Acta Fisiatr, 2014. 21(3)152-157.

STRINI, P.J.S.A.; STRINI, P.J.S.A.; BARBOSA, T.S.; GAVIÃO, M.B.D. Assessment of thickness and function of mastigatory and cervical muscles in adults with and without temporomandibular disorders. Arch Oral Biol. V. 58; n.9; p.1100-1108. 2013. Doi: 10.1016/j.archoralbio.2013.04.006.

SUVINEN, T.I.; READE, P.C.; KEMPPAINEN, P.; KÖNÖNEN, M.; DWORKIN, S.F. Review of aetiological concepts of temporomandibular pain disorders: towards a biopsychosocial model for integration of physical disorder factors with psychological and psychosocial illness impact factors. Eur J Pain. 2005; 9(6): 613–633.

SZYSZKA-SOMMERFELD, L.; MACHOY, M.; LIPSKI, M.; WOŹNIAK, K. The Diagnostic Value of Electromyography in Identifying Patients with Pain-Related Temporomandibular Disorders. Front neurol. 2019; 10: 180. Published online 2019 Mar 5. Doi: 10.3389/fneur. 2019.00180.

SZYSZKA-SOMMERFELD, L.; WOŹNIAK, K.; MATTHEWS-BRZOZOWSKA, T.; KAWALA, B.; MIKULEWICZ, M.; MACHOY, M. The electrical activity of the masticatory muscles in cleft lip and palate children. Int J Paediatr Dent. 2018. 28:257–65. 10.1111/ipd. 12349.

UEMOTO, L.; GARCIA, M.A.; GOUVÊA, C.V.; VILELLA, O.V.; ALFAYA, T.A. Laser therapy and needling in myofascial trigger point deactivation. J Oral Sci. 2013;55(2):175-81. doi: 10.2334/josnusd.55.175.

VASCONCELOS, P.B.; SOUSA, L.G.; REGALO, S.C.H.; SANTOS, C.M.; ROSSI, M.D.; SEMPRINI, M.; SCALIZE, P.H.; SIÉSSERE, Selma. The influence of maxillary and mandibular osteoporosis on maximal bite force and thickness of masticatory muscles. Acta Odontol Latinoam. Apr;28(1):22-7. 2015. doi: 10.1590/S1852-48342015000100003

VAN DER BILT, A; TEKAMP, A; VAN DER GLAS, H.; ABBINK, J. Bite force and electromyograpy during maximum unilateral and bilateral clenching. Eur J Oral Sci. Jun; 116 (3); p. 217-22. 2008.

VERRI, D.E; DA SILVA, G.P.; FIOCO, E.M.; SILVA, N.S.; FABRIN, S.C.V.; ZANELLA, C.A.B.; GARREFA, C.R.; JUNIOR, M.F.; SIESSERE, S.; HALLAK, J.E.C.; PALINKAS, M.; CHAVES, T.C.; REGALO, S.C.H. Effects of Parkinson's disease on molar bite force, electromyographic activity and muscle thickness of the masseter, temporal and sternocleidomastoid muscles: A case-control study. Journal of oral rehabilitation, v. 46, n. 10, p. 912–919, out. 2019.Doi: 10.1111/joor.12824. Epub 2019 Jun 17. PMID: 31144338.

VIER, C.; ALMEIDA, M.B.; NEVES, M.L.; SANTOS, A.R.S.; BRACHT M.A. The effectiveness of dry needling for patients with orofacial pain associated with temporomandibular dysfunction: a systematic review and meta-analysis) Brazilian Journal of Physical Therapy 2019;23(1):3---11. https://doi.org/10.1016/j.bjpt.2018.08.008.

ANEXOS

ANEXO 1

TERMO DE CONSENTIMENTO LIVRE E ESCLARECIDO

Convidamos você, _____ para participar voluntariamente do projeto de pesquisa ***"Efetividade do Dry needling nos pontos gatilhos miofasciais: análise eletromiográfica, ultrassonográfica, da força de mordida molar máxima e sintomatologia dolorosa"*** tendo como pesquisador responsável. A Profa. Dra. Selma Siéssere da Faculdade de Odontologia de Ribeirão Preto – USP, e Mariah Acioli Righetti da Faculdade de Odontologia de Ribeirão Preto – USP.

Você está tomando ciência e foi esclarecido (a) de maneira a não restarem quaisquer dúvidas sobre a sua participação, no estudo, de acordo com os termos abaixo

Você está sendo informado que:

1) O objetivo deste estudo será avaliar os músculos da sua mastigação sendo qual ponto do musculo está mais prejudicado, como trabalham sua força de mordida e qual o seu tamanho e após tratar.

2) Em uma breve avaliação física inicial, serão observadas a sua idade, peso, altura, dados pessoais e sobre sua saúde geral. Feito isso, aplicaremos um questionário para analisarmos a articulação da sua boca através de uma dentista.

3) Primeiramente serão realizadas as avaliações que serão feitas utilizando diferentes aparelhos, como o eletromiógrafo de superfície para ver como os músculos do rosto e mastigação estão trabalhando e funcionando, o dinamômetro para calcular a sua força de mordida e o aparelho de ultrassom para avaliar a espessura muscular.

4) No exame de eletromiografia de superfície, alguns eletrodos serão colocados em sua pele por meio de uma fita adesiva. Esses eletrodos serão fixados após a limpeza da pele com álcool 70% sobre partes dos músculos do seu rosto. Serão feitas avaliações com sua boca na condição de repouso (com a boca parada) durante quatro segundos e outras condições em que o pesquisador irá solicitar para o participante mover seu queixo para frente, para os lados direito e esquerdo e apertar os dentes, durante dez segundos. Serão feitas também avaliações durante mastigação de diferentes alimentos (por dez segundos), uvas passas e amendoins, mas você não precisará engolir se não quiser. Caso você seja alérgico a algum desses alimentos, nos avise, por favor. Você também mastigará ou apertará uma plaquinha de plástico, sem sabor, chamado Parafilme (por dez segundos). A última condição que será solicitada será para que você aperte os dentes por tempo indeterminado, quando não conseguir manter mais os dentes apertados, solicitamos que levante a mão, que encerraremos a coleta.

5) No exame de eletromiografia, o desconforto causado poderá ser apenas pela fita adesiva sobre a pele no local dos músculos que vamos estudar nos dois lados do seu rosto, e um cansaço nos músculos do rosto. Este método não aquece, não provoca dor e não causa risco à sua saúde.
6) Em seguida será realizada a avaliação da força de sua mordida, que consiste em colocar um aparelho com duas hastes pequenas em sua boca protegido por uma borracha descartável, na região dos seus dentes do fundo e vamos pedir para você morder por três vezes. Este método pode ser um pouco incômodo ao colocar o aparelho na boca, mas não provoca dor e não causa risco à sua saúde.
7) Por último iremos realizar o exame de ultrassonografia, em que colocaremos o cabeçote do ultrassom com gel a base de água em seu rosto, em que você irá manter sua boca relaxada, e na condição de apertar os dentes, após sua pele será limpa.
8) Após as avaliações você irá realizar o tratamento para suas dores musculares na face com a utilização do agulhamento a seco, em que você se deitará numa maca de barriga para cima com a cabeça no travesseiro e os pés apoiados em uma cunha e o avaliador irá realizar uma pressão nos pontos da face que te causam dor. Depois de realizado este procedimento será demarcado com uma caneta PILOT estes pontos e aplicado a escala visual analógica de dor (EVA), previamente será realizado a limpeza da sua pele com álcool, e após secar o avaliador colocará luvas de látex e abrirá o pacote de agulhas na sua frente e após inserir uma agulha de acupuntura com o auxílio de um objeto cilíndrico de plástico (mandril) horizontalmente à pele (90º) em todos os pontos de dor que você relatou. A agulha somente será retirada em caso de desistência, desmaios, queda da pressão arterial e sangramentos, após a retirada da agulha a mesma será descartada em um coletor de material perfurocortante.
9) Este estudo apresenta riscos que estão relacionados à avaliação: você pode sentir dores no momento de retirar da fita adesiva dos eletrodos do eletromiógrafo de superfície, porém faremos a retirada com cuidado para evitar esse desconforto. Você também correrá risco durante a realização da força de mordida, podendo acontecer alguma fratura dentária, para que isso não ocorrerá iremos avaliar antecipadamente seu dente e caso observarmos qualquer irregularidade você não realizará este teste, na avaliação de ultrassom você correrá o risco de se sentir mal pela sensação de frio do gel do aparelho, entretanto isso será minimizado por explicarmos antes da realização desta técnica a sensação que poderá sentir. Durante a aplicação do agulhamento a seco você poderá sentir um desconforto pela introdução da agulha pela pele, entretanto iremos monitorar esse desconforto com a escala visual analógica de dor, evitando que seja intolerável, você também pode se sentir mal, desmaiar ou ter ânsia de vômito devido a mudança em sua pressão sanguínea, entretanto iremos te orientar sempre e conversaremos com você durante a aplicação para que possa se sentir calma e evitar esses problemas, também poderá ter um pequeno sangramento após a retirada da agulha que é normal da técnica, entretanto iremos minimizar esse risco com algodão para que logo seja parado este pequeno vazamento de sangue.
10) Os benefícios para esta pesquisa são fundamentais principalmente para você, pois iremos realizar uma técnica que você poderá se curar das duas dores e desconfortos que vem sentindo na região do seu rosto, já é comprovado que após a aplicação desta técnica as pessoas que a recebem se sentem aliviados dos sintomas que estavam passando. Também esta pesquisa nos ajudará da área da saúde a nos preparamos melhor para tratar seu problema, melhorando a informações que hoje temos a nossa disposição.
11) Este Termo de Consentimento Livre e Esclarecido é **SOMENTE** para autorizar a fazer os exames acima descritos para fins de pesquisa científica.

12) Não será oferecido nenhum tipo de pagamento pela sua participação na pesquisa, mas você receberá alimentação e será ressarcido do seu gasto com transporte, caso seja necessário.
13) Sua identidade será mantida em segredo e você terá total liberdade para pedir maiores esclarecimentos antes e durante o desenvolvimento da pesquisa. Se tiver qualquer dúvida, você poderá ligar para o pesquisador e/ou Comitê de Ética em Pesquisa (CEP) para pedir qualquer informação sobre o projeto.
14) Participando desta pesquisa você autoriza, para os devidos fins, o uso, a divulgação e publicação em revistas científicas dos dados obtidos e terá, por parte dos pesquisadores, a garantia que sua privacidade será mantida em segredo.
15) Você terá permissão para fazer qualquer pergunta sobre o que acontecer na pesquisa e que estará livre para cancelar (tirar) seu consentimento e parar a sua participação nesta pesquisa a qualquer momento, sem nenhum prejuízo.
16) Saiba que você não terá benefício direto com este estudo, mas ao autorizar sua participação, os resultados encontrados poderão ajudar outras pessoas.
17) Você terá total liberdade para pedir maiores esclarecimentos antes e durante o desenvolvimento da pesquisa. Se tiver alguma dúvida poderá ligar para o pesquisador para pedir qualquer informação (Mariah Acioli Righetti – Avenida do Café S/N – Faculdade de Odontologia de Ribeirão Preto – Tel.: (82) 999325696). Suas reclamações e/ou insatisfações relacionadas à sua participação na pesquisa poderão ser comunicadas por escrito à secretaria do CEP/FORP/USP (16) 3315-0493 - Horário de atendimento das 13h às 18h, de segunda a sexta-feira, devendo conter seu nome que será mantido em sigilo. A participação de vocês não é obrigatória, e vocês poderão desistir a qualquer momento, retirando sua autorização. A não autorização deste trabalho não trará nenhum prejuízo a você, bem como a sua relação com o pesquisador ou com a Faculdade de Odontologia de Ribeirão Preto – USP.

_____, _____ de _____ _____.

Eu, _____ _____, portador do RG nº_____, residente à _____, nº_____, na cidade de _____ - (____), telefone (___) _____-_____, estou ciente das informações acima e concordo a participar da pesquisa.

_____
Assinatura do Participante

ANEXO 2

Research Diagnostic Criteria for Temporomandibular Disorders (RDC/TMD)

EXAME CLÍNICO

1. Você tem dor no lado direito da sua face, lado esquerdo ou ambos os lados?

- [0] Nenhum
- [1] Direito
- [2] Esquerdo
- [3] Ambos

2. Você poderia apontar as áreas aonde você sente dor?

DIREITO		ESQUERDO	
Nenhuma	[0]	Nenhuma	[0]
Articulação	[1]	Articulação	[1]
Músculos	[2]	Músculos	[2]
Ambos	[3]	Ambos	[3]

3. Padrão de Abertura

- [0] Reto
- [1] Desvio lateral direito (não corrigido)
- [2] Desvio lateral direito corrigido ("S")
- [3] Desvio lateral esquerdo (não corrigido)
- [4] Desvio lateral esquerdo corrigido ("S")
- [5] Outro tipo _____ (Especifique)

4. Extensão de movimento vertical

Incisivo superior utilizado [11] [21]

a. Abertura sem auxílio sem dor [ ][ ] mm

b. Abertura máxima sem auxílio [ ][ ] mm

Dor Muscular		Dor Articular	
Nenhuma	[0]	Nenhuma	[0]
Direito	[1]	Direito	[1]
Esquerdo	[2]	Esquerdo	[2]
Ambos	[3]	Ambos	[3]

c. Abertura máxima com auxílio [ ][ ] mm

Dor Muscular		Dor Articular	
Nenhuma	[0]	Nenhuma	[0]
Direito	[1]	Direito	[1]
Esquerdo	[2]	Esquerdo	[2]
Ambos	[3]	Ambos	[3]

d. Transpasse incisal vertical [ ][ ] mm

5. Ruídos articulares (palpação)

a. abertura

DIREITO		ESQUERDO	
Nenhuma	[0]	Nenhuma	[0]
Estalido	[1]	Estalido	[1]
Crepitação grosseira	[2]	Crepitação grosseira	[2]
Crepitação fina	[3]	Crepitação fina	[3]

[ ][ ] mm. [ ][ ] mm.

(Medida do estalido na abertura)

b. Fechamento

DIREITO		ESQUERDO	
Nenhuma	[0]	Nenhuma	[0]
Estalido	[1]	Estalido	[1]
Crepitação grosseira	[2]	Crepitação grosseira	[2]
Crepitação fina	[3]	Crepitação fina	[3]

[ ][ ] mm. [ ][ ] mm.

(Medida do estalido no fechamento)

c. Estalido recíproco eliminado durante abertura protrusiva

DIREITO		ESQUERDO	
Não	[0]	Não	[0]
Sim	[1]	Sim	[1]
NA	[8]	NA	[8]

6. Excursões

a. Excursão lateral direita [ ][ ] mm.

Dor Muscular		Dor Articular	
Nenhuma	[0]	Nenhuma	[0]
Direito	[1]	Direito	[1]
Esquerdo	[2]	Esquerdo	[2]
Ambos	[3]	Ambos	[3]

b. Excursão lateral esquerda [ ][ ] mm.

Dor Muscular		Dor Articular	
Nenhuma	[0]	Nenhuma	[0]
Direito	[1]	Direito	[1]
Esquerdo	[2]	Esquerdo	[2]
Ambos	[3]	Ambos	[3]

c. Protrusão [ ][ ] mm.

Dor Muscular		Dor Articular	
Nenhuma	[0]	Nenhuma	[0]
Direito	[1]	Direito	[1]
Esquerdo	[2]	Esquerdo	[2]
Ambos	[3]	Ambos	[3]

d. Desvio de linha média [ ][ ] mm.

- [1] Direito
- [2] Esquerdo
- [8] NA

NA: NENHUMA DAS OPÇÕES ACIMA

7. Ruídos articulares nas excursões

Ruídos direitos

7.a Excursão direita		7.b Excursão esquerda		7.c Protrusão	
Nenhuma	0	Nenhuma	0	Nenhuma	0
Estalido	1	Estalido	1	Estalido	1
Crepitação grosseira	2	Crepitação grosseira	2	Crepitação grosseira	2
Crepitação fina	3	Crepitação fina	3	Crepitação fina	3

Ruídos esquerdos

7.d Excursão direita		7.e Excursão esquerda		7.f Protrusão	
Nenhuma	0	Nenhuma	0	Nenhuma	0
Estalido	1	Estalido	1	Estalido	1
Crepitação grosseira	2	Crepitação grosseira	2	Crepitação grosseira	2
Crepitação fina	3	Crepitação fina	3	Crepitação fina	3

INSTRUÇÕES, ÍTENS 8-10

O examinador irá palpar (tocando) diferentes áreas da sua face, cabeça e pescoço. Nós gostaríamos que você indicasse se você não sente dor ou apenas sente pressão (0), ou dor (1-3). Por favor, classifique o quanto de dor você sente para cada uma das palpações de acordo com a escala abaixo. Marque o número que corresponde a quantidade de dor que você sente. Nós gostaríamos que você fizesse uma classificação separada para as palpações direita e esquerda.

0 = Somente pressão (sem dor)
1 = dor leve
2 = dor moderada
3 = dor severa

8. Dor muscular extra-oral com palpação	Direita				Esquerda			
a. Temporal posterior (1,0 Kg.) "Parte de trás da têmpora (atrás e imediatamente acima das orelhas)."	0	1	2	3	0	1	2	3
b. Temporal médio (1,0 Kg.) "Meio da têmpora (4 a 5 cm lateral à margem lateral das sobrancelhas)."	0	1	2	3	0	1	2	3
c. Temporal anterior (1,0 Kg.) "Parte anterior da têmpora (superior a fossa infratemporal e imediatamente acima do processo zigomático)."	0	1	2	3	0	1	2	3
d. Masseter superior (1,0 Kg.) "Bochecha/ abaixo do zigoma (comece 1 cm a frente da ATM e imediatamente abaixo do arco zigomático, palpando o músculo anteriormente)."	0	1	2	3	0	1	2	3
e. Masseter médio (1,0 Kg.) "Bochecha/ lado da face (palpe da borda anterior descendo até o ângulo da mandíbula)."	0	1	2	3	0	1	2	3
f. Masseter inferior (1,0 Kg.) "Bochecha/ linha da mandíbula (1 cm superior e anterior ao ângulo da mandíbula)."	0	1	2	3	0	1	2	3
g. Região mandibular posterior (estilo-hióideo/ região posterior do digástrico) (0,5 Kg.) "Mandíbula/ região da garganta (área entre a inserção do esternocleidomastóideo e borda posterior da mandíbula. Palpe imediatamente medial e posterior ao ângulo da mandíbula)."	0	1	2	3	0	1	2	3
h. Região submandibular (pterigóideo medial/ supra-hióideo/ região anterior do digástrico) (0,5 Kg.)"abaixo da mandíbula (2 cm a frente do ângulo da mandíbula)."	0	1	2	3	0	1	2	3

9. Dor articular com palpação								
a. Polo lateral (0,5 Kg.) "Por fora (anterior ao trago e sobre a ATM)."	0	1	2	3	0	1	2	3
b. Ligamento posterior (0,5 Kg.)"Dentro do ouvido (pressione o dedo na direção anterior e medial enquanto o paciente está com a boca fechada)."	0	1	2	3	0	1	2	3

10. Dor muscular intra oral com palpação								
a. Área do pterigóideo lateral (0,5 Kg.) "Atrás dos molares superiores (coloque o dedo mínimo na margem alveolar acima do último molar superior. Mova o dedo para distal, para cima e em seguida para medial para palpar)."	0	1	2	3	0	1	2	3
b. Tendão do temporal (0,5 Kg.) "Tendão (com o dedo sobre a borda anterior do processo coronóide, mova-o para cima. Palpe a área mais superior do processo)."	0	1	2	3	0	1	2	3

ANEXO 3 - CERTIFICADO

Acesse https://doity.com.br/validar-certificado para verificar se este certificado é válido. Código de validação: 9PZHHZ-A

III Congresso Brasileiro de Anatomia de Cabeça e Pescoço

III COBRANCAPE

CERTIFICADO

Certificamos que **VERIDIANA WANSHI ARNONI** apresentou o trabalho: **Utilização da técnica de dry needling no tratamento de indivíduos com disfunção temporomandibular muscular** na modalidade Anatomia Humana, com co-autoria de **VERIDIANA WANSHI ARNONI, MARIAH ACIOLI RIGHETTI, PAULO BATISTA DE VASCONCELOS, MARCELO PALINKAS, SIMONE CECILIO HALLAK REGALO, SELMA SIÉSSERE**, durante o III CONGRESSO BRASILEIRO DE ANATOMIA DE CABEÇA E PESCOÇO, realizado pela Sociedade Brasileira de Anatomia de forma on-line através da plataforma Doity Play no período de 20 a 25 de outubro de 2020.

SOCIEDADE BRASILEIRA DE ANATOMIA

Henrique Pereira Barros
Presidente do III COBRANCAPE

Rafael Cisne de Paula
Presidente Científico do III COBRANCAPE

NAHC

June 20th, 2020

Dear Selma Siessere,

This letter confirms that you participated in the XXIII Biennial ***International Society of Electrophysiology and Kinesiology Congress***, the first ISEK Virtual Conference from Sunday, July 12 to Tuesday, July 14, 2020. Thank you for your poster contribution titled *"Effect of dry needling technique on masseter muscle relaxation in individuals with muscle temporomandibular disorder"*.

Thank you for your participation.

Cordially,

Marischal De Armond
ISEK Conference Secretariat

ISEK Conference Secretariat – De Armond Management Ltd
2661 Queenswood Drive, Victoria, BC V8N 1X6 Canada
T: +1 (250) 472-7644 **F**: +1 (250) 472-7664
E: cendrine@podiumconferences.com

Sociedade Brasileira de Pesquisa Odontológica
Divisão Brasileira da IADR

09 a 12 de Setembro de 2020

37 REUNIÃO ANUAL SBPqO VIRTUAL

CERTIFICADO

Certificamos que o trabalho **AO0099 - EFEITOS DA TÉCNICA DE *DRY NEEDLING* EM SUJEITOS COM DISFUNÇÃO TEMPOROMANDIBULAR MUSCULAR** de Palinkas M*, Arnoni VW, Righetti MA, Vasconcelos PB, Scalize PH, Silva NS, Regalo SCH, Siessere S foi apresentado **na modalidade Apresentação Oral**

na 37ª Reunião Anual da Sociedade Brasileira de Pesquisa Odontológica
no período de 09 a 12 de Setembro de 2020

Isabela Almeida Pordeus
Presidente

Paulo Francisco César
Vice-Presidente

Sociedade Brasileira de Pesquisa Odontológica
Divisão Brasileira da IADR

Expo D. Pedro - Campinas/SP
09 a 12 de setembro de 2020

37 REUNIÃO ANUAL SBPqO VIRTUAL

CERTIFICADO

Certificamos que o trabalho **AO0099 - EFEITOS DA TÉCNICA DE *DRY NEEDLING* EM SUJEITOS COM DISFUNÇÃO TEMPOROMANDIBULAR MUSCULAR** de Palinkas M*, Arnoni VW, Righetti MA, Vasconcelos PB, Scalize PH, Silva NS, Regalo SCH, Siessere S foi apresentado

na 37ª Reunião Anual da Sociedade Brasileira de Pesquisa Odontológica
no período de 09 a 12 de Setembro de 2020

Isabela Almeida Pordeus
Presidente

Paulo Francisco César
Vice-Presidente