Universidade de São Paulo
Faculdade de Odontologia de Ribeirão Preto
Departamento de Clínica Infantil

HELOISA APARECIDA ORSINI VIEIRA

REIMPLANTE DENTAL: AVALIAÇÃO MICROSCÓPICA DE DENTES SUBMETIDOS À CONTENÇÃO ATIVA, COMO NOVO PROTOCOLO PARA FAVORECER O REPARO PERIODONTAL, EM CÃES

Ribeirão Preto
2020

HELOISA APARECIDA ORSINI VIEIRA

Reimplante dental: Avaliação microscópica de dentes submetidos à contenção ativa, como novo protocolo para favorecer o reparo periodontal, em cães

Dissertação apresentada ao Programa de Pós-Graduação em Odontopediatria da Faculdade de Odontologia de Ribeirão Preto da Universidade de São Paulo, para obtenção do título de Mestre em Ciências.

Área de Concentração: Odontopediatria

Orientadora: Prof.ª Dra. Léa Assed Bezerra da Silva

Versão corrigida

Ribeirão Preto
2020

Autorizo a reprodução e divulgação total ou parcial deste trabalho, por qualquer meio convencional ou eletrônico, para fins de estudo e pesquisa, desde que citada a fonte.

Vieira, Heloisa Aparecida Orsini

Reimplante dental: Avaliação microscópica de dentes submetidos à contenção ativa, como novo protocolo para favorecer o reparo periodontal, em cães. Ribeirão Preto, 2020.

95p. : il.; 30cm

Dissertação de Mestrado, apresentada à Faculdade de Odontologia de Ribeirão Preto/USP. Programa: Odontopediatria. Área de Concentração: Odontopediatria.

Orientadora: da Silva, Léa Assed Bezerra

1. Reimplante dental. 2. Estabilização ativa. 3. Reparo periodontal. 4. Imunohistoquímica. 5. Imunofluorescência. 6. Histoenzimologia.

Versão corrigida da Dissertação. A versão original se encontra disponível na Unidade que aloja o Programa.

Título: Reimplante dental: Avaliação microscópica de dentes submetidos à contenção ativa, como novo protocolo para favorecer o reparo periodontal, em cães

Dissertação apresentada à Faculdade de Odontologia de Ribeirão Preto da Universidade de São Paulo, para obtenção do título de Mestre em Ciências.

Área de Concentração: Odontopediatria.

Aprovada em: ___/___/_____

Banca Examinadora

Prof(a). Dr(a). _____
Instituição: _____
Julgamento: _____ Assinatura: _____

Prof(a). Dr(a). _____
Instituição: _____
Julgamento: _____ Assinatura: _____

Prof(a). Dr(a). _____
Instituição: _____
Julgamento: _____ Assinatura: _____

Prof.ª Dra. Marília Pacífico Lucisano Politi – Presidente da Banca Examinadora
Assinatura: _____

HELOISA APARECIDA ORSINI VIEIRA

DADOS CURRICULARES

Nascimento 12 de outubro de 1978 – Uberaba – MG

Filiação Getúlio Vieira
Glaci Aparecida Orsini Vieira

1996-1999 Graduação em Odontologia
Universidade de Uberaba, UNIUBE, Brasil

2002-2003 Especialização em Saúde Coletiva
Faculdade de Medicina do Triângulo Mineiro, FMTM, Brasil
Trabalho de conclusão de curso: "O papel do cirurgião-dentista como agente promotor do aleitamento na visão das usuárias do banco de leite humano do CAISM de Uberaba/MG"
Orientadoras: Prof.ª Dra. Ana Lúcia de Assis Simões e Prof.ª Dra. Ana Rita Marinho Machado

2005-2006 Especialização em Docência Universitária
Universidade de Uberaba, UNIUBE, Brasil
Trabalho de conclusão de curso: "O uso de softwares como recurso instrucional nas aulas de Odontologia"
Orientadora: Prof.ª M.ª Iolanda Rodrigues Nunes

2014-2016 Especialização em Odontopediatria
Faculdades Unidas do Norte de Minas, FUNORTE, Brasil
Trabalho de conclusão de curso: "Anquilose em dentes decíduos: etiologia, diagnóstico e tratamento"
Orientadora: Prof.ª Dra. Marilia Rodrigues Moreira

2017-2020 Mestrado em Ciências, área de concentração: Odontopediatria
Faculdade de Odontologia de Ribeirão Preto, FORP/USP, Brasil
Orientadora: Prof.ª Dra. Léa Assed Bezerra da Silva

O presente trabalho foi realizado com apoio da Coordenação de Aperfeiçoamento de Pessoal de Nível Superior – Brasil (CAPES) – Código de Financiamento 001 e da Fundação de Amparo à Pesquisa do Estado de São Paulo (FAPESP, processo nº 2017/16885-2).

DEDICO ESTE TRABALHO

A **Deus**, pela dádiva da vida, com todos as perdas, conquistas, desafios e superações que me permitem evoluir a cada dia.

À **Cláudia Cristina Santos Silva** *(in memoriam)*, por me escolher como **irmã**, me incentivar, me guiar no caminho da verdade e consolidar a minha fé, mesmo diante de sua partida pela Covid-19.

Aos meus **pais**, **Getúlio Vieira e Glaci Aparecida Orsini Vieira**, pelo apoio que me deram para a conclusão de mais esta etapa.

À **tia Glacy Orsini**, que nos momentos mais difíceis de sua vida se faz amorosamente presente na minha.

Aos meus **padrinhos**, **Theodomiro de Oliveira** *(in memoriam)* e **Vanda Carvalho de Oliveira** *(in memoriam)* pois tudo é por eles, que continuam eternamente presentes em minha vida, memória e coração.

AGRADECIMENTOS ESPECIAIS

À **Prof.ª Dra. Léa Assed Bezerra da Silva**, pelo meu aceite como sua orientada e pela oportunidade de realização deste trabalho. Sua dedicação à vida acadêmica é um exemplo a ser seguido. Tê-la como orientadora é uma honra que levarei para sempre, com orgulho, em minha trajetória. Jamais esquecerei a magnitude de suas aulas!

À **Prof.ª Dra. Raquel Assed Bezerra Segato**, que, desde o primeiro contato, demonstrou sua receptividade e compreensão, sempre disposta a solucionar os percalços do caminho acadêmico com placidez. Seu comprometimento e dedicação ao Ensino e à Pesquisa refletem sua excelência profissional. Sua sensibilidade ao lidar com as mais diversas questões expressa sua grandiosidade!

À **Prof.ª Dra. Marília Pacífico Lucisano Politi**, pelo auxílio, orientação e atenção em todos os momentos que precisei. Seu respeito, carinho, educação e dedicação aos colegas e pacientes demonstram a riqueza de sua alma!

Ao **Prof. Dr. Francisco Wanderley Garcia de Paula e Silva**, pela prestatividade, presença e orientação durante todo o curso. Sua proatividade e sabedoria é, para mim, motivo de grande admiração. Um exemplo de atenção ao humano e amor à ciência!

À pós-doutoranda **Dra. Carolina Maschietto Pucinelli**, pela adorável convivência e ajuda nas análises. Com certeza, seu empenho e entusiasmo determinarão seu sucesso na carreira acadêmica!

À amiga **Ana Carolina Fernandes Couto**, pelo auxílio abnegado para a execução deste trabalho, além de toda a atenção e cuidado comigo. Sua preocupação em não desvincular humanidade e ciência demonstram a qualidade de uma pessoa que fez, faz e fará diferença na vida de todos que, como eu, tiverem o privilégio de sua presença.

AGRADECIMENTOS

À **Universidade de São Paulo**, nas pessoas do atual Reitor **Prof. Dr. Vahan Agopyan**, e do Vice-Reitor **Prof. Dr. Antônio Carlos Hernandes**.

À **Faculdade de Odontologia de Ribeirão Preto da Universidade de São Paulo**, na pessoa do atual Diretor, **Prof. Dr. Paulo Nelson Filho**, e do Vice-Diretor **Prof. Dr. Ricardo Gariba Silva**.

À **Coordenação do Curso de Pós-Graduação em Odontopediatria da Faculdade de Odontologia de Ribeirão Preto da Universidade de São Paulo**, na pessoa da Coordenadora, **Prof.ª Dra. Raquel Assed Bezerra Segato**, e da Vice-Coordenadora, **Prof.ª Dra. Léa Assed Bezerra da Silva**.

Aos demais **Professores** do Departamento de Clínica Infantil da FORP-USP, **Prof. Dr. Alberto Consolaro**, **Prof.ª Dra. Alexandra Mussolino de Queiroz**, **Prof.ª Dra. Aldevina Campos de Freitas**, **Prof.ª Dra. Andiara De Rossi Daldegan**, **Prof. Dr. Fabrício Kitazono de Carvalho**, **Prof.ª Dra. Kranya Victoria Díaz Serrano**, **Prof.ª Dra. Maria Cristina Borsatto** e **Prof. Dr. Fábio Lourenço Romano**, pela convivência harmônica e pelos ensinamentos ofertados.

À **Prof.ª Dra. Selma Siessére**, do Departamento de Biologia Básica e Oral da Faculdade de Odontologia de Ribeirão Preto, pela prontidão em permitir a utilização imediata de um equipamento indispensável à realização deste trabalho.

A todos os **colegas** pós-graduandos do Programa de Odontopediatria pelo apoio e companheirismo, em especial à **Laura Andrade Cotrim Rosa**, **Lana Kei Yamamoto de Almeida**, **Renata Zoraida Rizental Delgado**, **Yuri Jivago Silva Ribeiro** e **Mariana de Oliveira Daltoé**, pelas preocupações, desabafos bem-humorados e bons momentos dentro e fora da Universidade. Enfim, pela amizade que tanto engrandece nossas vidas!

Aos **Funcionários da FORP/USP**, Micheli Cristina Leite Rovanholo, Carolina Paes Torres Mantovani, Mary Possani Carmessano, Filomena Leli Placciti, Matheus Morelli Zanela, Marco Antônio dos Santos, Fátima Aparecida Jacinto Daniel, Fátima Aparecida Rizoli, Rosemary Alves, José Aparecido Neves do Nascimento e Mauro Henrique Leoni Bernardo, pela atenção e alegria diárias, em especial à **Nilza Letícia Magalhães** e **Dimitrius Leonardo Pitol**, pela contribuição e paciência durante a realização das etapas laboratoriais deste trabalho.

À **Coordenação de Aperfeiçoamento de Pessoal de Nível Superior – Brasil (CAPES)**, pela bolsa concedida.

À **Fundação de Amparo à Pesquisa do Estado de São Paulo (FAPESP)**, pelo auxílio à pesquisa concedido (Processo FAPESP nº 2017/16885-2).

A **todos que contribuíram** direta ou indiretamente para a realização deste trabalho, os meus sinceros agradecimentos.

RESUMO

Vieira HAV. Reimplante dental: Avaliação microscópica de dentes submetidos à contenção ativa, como novo protocolo para favorecer o reparo periodontal, em cães [dissertação]. Ribeirão Preto: Universidade de São Paulo, Faculdade de Odontologia de Ribeirão Preto; 2020.

O elevado índice de reabsorções radiculares ocorridas após reimplantes dentais consiste em um grande problema clínico, em Odontologia. A literatura atual reforça a importância de se usar um método de contenção flexível para a estabilização de dentes traumatizados, com o objetivo de prevenir a ocorrência de anquilose e reabsorção por substituição. Para esse objetivo, a prática ortodôntica pode ser promissora para a obtenção de um melhor prognóstico e reparo periodontal, uma vez que preconiza a aplicação de forças controladas aos dentes. Dessa forma, o objetivo do presente estudo foi avaliar o efeito de um novo protocolo de contenção ativa (bráquetes, fios ortodônticos e ligaduras elastoméricas), com aplicação de força mecânica leve e controlada, em comparação à estabilização passiva (bráquetes e fios ortodônticos), sobre o reparo periodontal em dentes de cães submetidos ao reimplante. Para isso, foram utilizados 30 pré-molares superiores e inferiores de cães (totalizando 60 raízes), os quais foram submetidos ao tratamento endodôntico, aos procedimentos cirúrgicos para secção das raízes, à extração atraumática e ao reimplante, sendo as mesmas distribuídas, randomicamente, em quatro grupos: Grupo 1 (n = 20 raízes) – tempo extra-alveolar de 20 minutos e estabilização passiva com bráquetes e fio ortodôntico; Grupo 2 (n = 20 raízes) - tempo extra-alveolar de 20 minutos, estabilização ativa com bráquetes, fio ortodôntico NiTi e ligaduras elastoméricas; Grupo 3 (controle negativo; n = 10 raízes) - reimplante imediato e estabilização passiva com bráquetes e fio ortodôntico; e Grupo 4 (controle positivo; n = 10 raízes) - tempo extra-alveolar de 90 minutos e estabilização passiva com bráquetes e fio ortodôntico. Duas semanas (14 dias) após, a aparatologia ortodôntica foi removida dos dentes de todos os grupos. Após 4 meses, os animais foram submetidos à eutanásia e as maxilas e mandíbulas contendo as raízes foram submetidas ao processamento histotécnico para avaliação microscópica. Os cortes foram corados com hematoxilina e eosina para as análises quantitativas da contagem do número de células inflamatórias; imunofluorescência indireta para avaliação da

expressão de marcador de regeneração neuronal (neurotrofina-4); histoenzimologia para a atividade da TRAP para contagem de osteoclastos; método do Tunel para quantificação de células apoptóticas; e coloração Picrosirius para quantificação de fibras colágenas. Os resultados obtidos foram submetidos aos testes estatísticos Kolmogorov-Smirnov, Shapiro-Wilk, D'Agostino & Pearson omnibus, one-way ANOVA, Kruskal-Wallis, e pós-testes de múltipla comparação de Tukey e de Dunn, com nível de significância de 5%. A contagem de células inflamatórias revelou que o Grupo 1, que apresentou a maior quantidade de células inflamatórias, foi estatisticamente diferente dos demais grupos ($p=0,0122$). A expressão de neurotrofina-4 não apresentou diferença estatisticamente significante entre os grupos ($p>0,05$). O Grupo 2 e o Grupo 3 apresentaram menor quantidade de osteoclastos em relação ao Grupo 1 ($p=0,0013$). Houve maior presença de células apoptóticas nos Grupos 2 e 4 em comparação com o Grupo 1 ($p<0,0001$) e maior porcentagem de fibras colágenas nos Grupos 2 e 3 em comparação aos Grupos 1 e 4 ($p< 0,0001$). Com base nas metodologias utilizadas e nos resultados obtidos, pôde-se concluir que o novo protocolo de contenção ativa, empregando bráquetes e fio ortodôntico NiTi com força leve e controlada utilizando ligaduras elastoméricas, favoreceu o reparo periodontal de dentes reimplantados após 20 minutos de tempo extra-alveolar ocasionando, em geral, resultados microscópicos semelhantes aos observados pelo reimplante imediato com estabilização passiva. Adicionalmente, independentemente do tempo extra-alveolar e do tipo de contenção utilizada, após o reimplante dental há aumento da produção de neurotrofina-4 (NT-4), sugerindo estímulo para regeneração de terminações nervosas.

Palavras-chave: Reimplante dental. Estabilização ativa. Reparo periodontal. Imunohistoquímica. Imunofluorescência. Histoenzimologia.

ABSTRACT

Vieira HAV. Dental Replantation: Microscopic evaluation of teeth submitted to active splinting, as new protocol for favoring periodontal repair in dogs [master thesis]. Ribeirão Preto: Universidade de São Paulo, Faculdade de Odontologia de Ribeirão Preto; 2020.

The high rate of root resorptions that occur after dental replantation represents a serious clinical problem in Dentistry. Contemporary literature emphasizes the importance of using a flexible splinting method for stabilizing traumatized teeth, with the purpose of preventing the occurrence of ankylosis and replacement resorption. For this purpose, orthodontic practice may be promising for obtaining a better prognosis and periodontal repair, because it recommends the application of controlled forces to teeth. Therefore, the aim of the present study was to evaluate the effect of a new active splinting protocol (brackets, orthodontic archwires and elastomeric ligatures), with light, controlled mechanical force, in comparison with passive stabilization (brackets and orthodontic archwires) on periodontal repair in dog teeth submitted to replantation. For this study, 30 maxillary and mandibular premolars of dogs were used (totaling 60 roots), which were submitted to endodontic treatment, surgical procedures to section the roots and atraumatic restoration, and subsequent replantation. The subjects were randomly divided into four groups: G1 (n = 20 roots) – extra-alveolar time interval of 20 minutes and passive stabilization with brackets and orthodontic archwire; G2 (n = 20 roots) - extra-alveolar time interval of 20 minutes, active stabilization with brackets and NiTi orthodontic archwire, activation with elastomeric ligatures; G3 (Negative control; n = 10 roots) - immediate replanting and passive stabilization with brackets and orthodontic archwire; and G4 (Positive control; n = 10 roots) - extra-alveolar time interval of 90 minutes, and passive stabilization with brackets and orthodontic archwire. Two weeks (14 days) later, the orthodontic appliances were removed from the teeth in all the groups. After 4 months, the animals were submitted to euthanasia, and the maxillae and mandibles containing the roots were submitted to processing by histology techniques, for microscopic evaluation. The sections were stained with hematoxylin and eosin for quantitative analyses of counts of the number of inflammatory cells and indirect immunofluorescence to evaluate the expression of neuronal regeneration marker (neutrotrophin-4). Histoenzymology was performed for TRAP activity and osteoclast counts, the Tunnel method for quantification of apoptotic cells, and

Picrosirius-red staining for quantification of collagen fibers. The results obtained were submitted to the Kolmogorov-Smirnov, Shapiro-Wilk, D'Agostino & Pearson omnibus, one-way ANOVA, Kruskal-Wallis statistical tests, Tukey and Dunn multiple comparison post-tests, with a level of significance of 5%. Inflammatory cell counts revealed that Group 1, which had the highest number of inflammatory cells, was statistically different from the other groups ($p=0.0122$). Neutrophin-4 expression showed no statistically significant difference among the groups ($p>0.05$). G2 and G3 showed lower quantities of osteoclasts in comparison with G1 ($p=0.0013$). There were higher numbers of apoptotic cells in G2 and G4 in comparison with G1 ($p<0.0001$) and higher percentages of collagen fibers in G2 and G3 in comparison with G1 and G4 ($p< 0.0001$). Based on the methodologies used and results obtained, it could be concluded that the new active splinting protocol, using brackets and NiTi orthodontic archwire with light and controlled force using elastomeric ligatures favored the periodontal repair of teeth replanted after an extra-alveolar time interval of 20 minutes, in general, leading to microscopic results similar to those observed by immediate replantation with passive stabilization. Furthermore, irrespective of the extra-alveolar time interval and type of splinting used, there was increase in the production of neurotrophin-4 (NT-4) after dental replantation, suggesting stimulus for regeneration of nerve endings.

Keywords: Tooth Replantation. Active stabilization. Periodontal repair. Immunohistochemistry. Immunofluorescence. Histoenzymology.

SUMÁRIO

INTRODUÇÃO 23
PROPOSIÇÃO 33
MATERIAL E MÉTODOS 37
RESULTADOS 49
DISCUSSÃO 69
CONCLUSÃO 79
REFERÊNCIAS 83
ANEXO 95

Introdução

INTRODUÇÃO

A avulsão dental é uma injúria traumática complexa, caracterizada pelo completo deslocamento do dente de seu alvéolo (Queiroz, 2019). Como resultado, as estruturas periodontais e o suprimento sanguíneo e nervoso são intensamente afetados (Najeeb et al., 2017, Queiroz, 2019). Embora o reimplante seja a terapia de escolha para a avulsão traumática (Flores et al., 2007; Andreasen et al., 2007; Andersson et al., 2012; Queiroz, 2019; Demir et al., 2020; Fouad et al., 2020), imediatamente após esse procedimento observa-se a ocorrência de uma resposta inflamatória intensa (Ahn et al., 2016). O reparo completo apenas é possível se o dente for reimplantado imediatamente (Andersson, 2007; de Gregorio et al., 2018; Queiroz, 2019), sendo esse tratamento considerado como o ideal (Tuna et al., 2014; Fouad et al., 2020). No entanto, essa condição raramente é alcançada, principalmente pela falta de conhecimento da população e, em alguns casos, do cirurgião-dentista, com relação à conduta adequada frente à exarticulação dentária (Manfrin et al., 2007; Cardoso et al., 2009).

Assim, o reimplante tardio é realizado com frequência (Gomes et al., 2015), resultando em extensos danos ao ligamento periodontal, incluindo morte dos cementoblastos, destruição da camada de pré-cemento e necrose dos restos epiteliais de Malassez, iniciando um processo reabsortivo (Andreasen et al., 1995; Consolaro, 2013; Barbizam et al., 2015). Esses eventos estão envolvidos na patogênese e progressão das reabsorções radiculares externas inflamatória e de substituição, que constituem formas progressivas e que podem levar à perda do elemento dental (Andreasen e Andreasen, 1992; Andreasen et al., 2007; Fouad et al., 2020).

O ligamento periodontal é um tecido conjuntivo denso, constituído principalmente por feixes de fibras colágenas (tipos I, III, V, VI e XII) e células (Beertsen et al., 1997; Hirashima et al., 2020). Além de ancorar o dente ao tecido ósseo, o ligamento periodontal proporciona nutrição dentária, proteção, estimulação sensorial ao sistema mastigatório, propriocepção, homeostase, adaptabilidade e regeneração tecidual (Beertsen et al., 1997; Shimono et al., 2003; de Jong et al., 2017; Hirashima et al., 2020).

O tratamento do reimplante, após a exarticulação completa de um dente do seu alvéolo, deveria possibilitar a presença de um ligamento periodontal histologicamente normal e funcional, como proposto por Tsukiboshi (1993) para os transplantes

dentários. As células progenitoras e as células-tronco localizam-se no ligamento periodontal e são capazes de promover a regeneração e a consequente fixação das fibras periodontais à raiz (Karring et al., 1993; Gottlow et al., 1986; Bosshardt et al., 2015). Quanto menor a quantidade de ligamento periodontal e de fibras colágenas remanescentes, menores as chances de reparo (Sato et al., 2010). Shimono et al. (2003) observaram que a capacidade regenerativa dos tecidos periodontais requer um microambiente que promova a formação óssea, proliferação celular, diferenciação em osteoblastos ou cementoblastos e ação por fatores de crescimento, que podem exercer ação local ou sistêmica sobre a função celular.

Os dentes apresentam uma rica inervação, cujo processo de desenvolvimento envolve a participação de moléculas neurotróficas solúveis (Nosrat et al., 1997). As neurotrofinas são uma variedade de fatores de crescimento polipeptídicos que atuam na diferenciação, especificação e sobrevivência de um número restrito de populações neuronais nos sistemas nervosos periférico e central (Nosrat et al., 1997). Essas proteínas podem impedir ou retardar processos degenerativos dos neurônios, regular os sistemas de plasticidade e a manutenção da integridade estrutural neuronal, influenciar a função cerebral superior e modular as funções de sistemas não neuronais, em especial o sistema imunológico e o sistema vascular (Dechant e Neumann, 2002). Adicionalmente, substâncias neurotróficas podem afetar a proliferação e diferenciação de células epiteliais e mesenquimais em desenvolvimento (Nosrat et al., 1997; Tomellini et al., 2014).

O grupo de neurotrofinas nos mamíferos é composto basicamente por: fator de crescimento neural (NGF), fator neurotrófico derivado do cérebro (BDNF), neurotrofina-3 (NT-3) e neurotrofina-4 ou neurotrofina-5 (NT-4/5) que, convencionalmente, pode ser referida pela terminologia neurotrofina-4 (NT-4) (Bothwell, 2014). As diferenças estruturais entre as moléculas de neurotrofina ocorrem nas alças peptídicas que se projetam do núcleo molecular e mediam as ligações entre as neurotrofinas e seus receptores celulares específicos, interferindo em seu comportamento biofísico e farmacocinético (Dechant e Neumann, 2002). As neurotrofinas interagem de maneira variável com um ou mais de um receptor funcional, sejam eles as tirosina-quinases receptoras, pertencentes à família dos receptores de tropomiosina-quinases (TrkA, TrkB e TrkC), ou o receptor de neurotrofina $p75^{NTR}$, o que pode alterar suas propriedades de sinalização (He e Garcia, 2004; Bothwell, 2014; Tomellini et al., 2014). A maioria dos neurônios

sensoriais frequentemente expressa uma combinação destes receptores, o que fundamenta o papel das neurotrofinas na regulação de propriedades funcionais dessas células (Dechant e Neumann, 2002). Em concentrações fisiológicas, as neurotrofinas se ligam a seus receptores específicos e exercem efeitos neuroprotetores como a prevenção da morte neuronal apoptótica ou citotóxica. Entretanto, em altas concentrações a resposta biológica pode levar a efeitos tóxicos adversos (Dechant e Neumann, 2002).

A NT-4 tem sido referenciada por participar da regeneração, sobrevivência e manutenção das terminações periodontais de Ruffini (Aita et al., 2006), que são consideradas os mecanorreceptores primários do ligamento periodontal e classificadas como mecanorreceptores de estiramento tipo II, de adaptação lenta e baixo limiar (Chambers et al., 1972; Biemesderfer et al., 1978; Maeda et al., 1999). A vitalidade dos mecanorreceptores periodontais é indispensável para a manutenção funcional dos elementos dentais e de todo o sistema estomatognático, pois estão envolvidos na indução de vários reflexos bucais que efetivam uma movimentação mastigatória adequada, ou seja, de forma suave e regular (Maeda et al., 1999; Maruyama et al., 2005).

Sabe-se que diversos fatores referentes às condições locais, sistêmicas e do meio físico, influenciam o reparo do tecido periodontal e o prognóstico de um dente reimplantado, incluindo: tempo de manutenção extra-alveolar, meio de armazenamento do elemento avulsionado, estágio de desenvolvimento radicular (Flores et al., 2007; Queiroz, 2019), condicionamento da superfície radicular (Selvig et al., 1992; Panzarini et al., 2008; Barbizam et al., 2015; da Silva et al., 2020), preparo do alvéolo (Trope et al.,1997; Trope, 2002), tempo e tipo de estabilização (contenção) utilizada (Kwan et al., 2012), tratamento sistêmico com antibióticos (Trope, 2011; Gomes et al., 2015), início do tratamento endodôntico (Bastos et al., 2014) e escolha do medicamento intracanal (Flores et al., 2007; Panzarini et al., 2008).

É consenso na literatura científica que a manutenção dos dentes avulsionados em meio seco ou não fisiológico prejudica a reparação do tecido ligamentar, interferindo desfavoravelmente no prognóstico do dente reimplantado (Day et al., 2012; Poi et al., 2013; Tuna et al., 2014; Barbizam et al., 2015; de Gregorio et al., 2018). Diretrizes estimam o tempo-limite de 60 minutos para a realização do reimplante dental com resultados satisfatórios uma vez que, até esse prazo, ainda é possível, embora pouco provável, que haja células viáveis no ligamento periodontal

quando os dentes são mantidos nos meios de armazenamento supracitados (Flores et al., 2001; Trope, 2011; Andersson et al., 2012; Chauhan et al., 2016). Entretanto, investigações a respeito desse limiar de tempo têm sido apresentadas na literatura científica há alguns anos. Estudos indicaram que o intervalo de tempo que favorece o reimplante de dentes avulsionados, pela disponibilidade de reparo das células do ligamento periodontal, pode ser bem menor do que o mencionado, sendo considerado por alguns autores como 30 minutos (Söder et al., 1977; Spinas et al., 2019), 20 minutos (Andreasen et al., 1995; Barbizam et al., 2015), 18 minutos (Andreasen, 1981) ou 15 minutos (Hammarström et al., 1989; Andersson e Bodin, 1990; Donaldson e Kinirons, 2001). Trope (2002) ressaltou que o tratamento de reimplante de um dente mantido em meio seco por mais de 20 minutos e menos de 60 minutos é desafiador, devido à improvável sobrevivência de células do ligamento periodontal pois, embora ainda possam haver remanescentes com potencial regenerador, outras promoverão intensos estímulos inflamatórios no local impossibilitando o processo de reparo.

Dois tipos de reabsorções radiculares podem ocorrer nos dentes reimplantados: a reabsorção interna e a reabsorção externa, que é classificada em reabsorção externa de superfície, inflamatória (atualmente denominada reabsorção relacionada à infecção) e por substituição ou anquilose (atualmente reabsorção relacionada à anquilose) (Souza et al., 2018; Zare Jahromi e Kalantar Motamedi, 2019; Fouad et al., 2020). A reabsorção interna tem origem pulpar e sua ocorrência é relativamente rara em dentes permanentes traumatizados (Andreasen, 1970; Crona-Larsson et al., 1991; Soares et al., 2015; Souza et al., 2018; Brignardello-Petersen, 2019). A reabsorção externa de superfície ocorre quando o dano local é limitado e apresenta reversibilidade espontânea e bom prognóstico (Kinirons et al., 2000; Majorana et al., 2003). Em contrapartida, a reabsorção relacionada à infecção (reabsorção inflamatória) e a reabsorção relacionada à anquilose (reabsorção por substituição) tornam-se preocupantes pela sua alta taxa de incidência e prognóstico desfavorável (Majorana et al., 2003; Hecova et al., 2010; Souza et al., 2018; Zare Jahromi e Kalantar Motamedi, 2019).

O atraso no reimplante dentário, com exposição do dente avulsionado a um meio de armazenamento seco, aumenta as chances do desenvolvimento de uma reabsorção relacionada à infecção (reabsorção inflamatória), que ocorre quando há um dano ao cemento, provocando o desnudamento da raiz e a consequente exposição dos túbulos dentinários. Essa comunicação promove a difusão de

substâncias tóxicas provenientes dos restos necróticos e infectados de tecido pulpar dos dentes reimplantados para a região da superfície radicular externa (Hecova et al., 2010; Bastos et al., 2014; Abbott, 2016; Lima et al., 2017). A tentativa de reparo do ligamento periodontal e da superfície radicular, bem como de eliminação do agente agressor, leva ao acúmulo de células inflamatórias e de mediadores da atividade osteoclástica no local, permitindo a união de osteoclastos à raiz (Panzarini et al., 2008; Darcey e Qualtrough, 2013; Abbott, 2016; Souza et al., 2018). Formam-se então, lacunas de reabsorção no cemento, na dentina e também no osso alveolar (Abbott, 1992).

Os clastos são células reabsortivas responsáveis pela degradação da matriz extracelular mineralizada composta por moléculas orgânicas e hidroxiapatita. Quando relacionadas à reabsorção de tecidos dentários, essas células são denominadas odontoclastos. Compartilhando da mesma origem dos osteoclastos, os odontoclastos são derivados de monócitos circulantes positivos para a fosfatase ácida resistente ao tartarato (TRAP) (Babaji et al., 2017).

O complexo processo de reabsorção de tecido mineralizado envolve uma interação altamente coordenada entre células blásticas e clásticas, que são reguladas por enzimas, hormônios e pelo sistema RANK/RANKL/OPG. Diversas atividades e eventos celulares, como migração de osteoclastos até o local de reabsorção, ligação à superfície do tecido mineralizado, polarização e formação de novos domínios de membrana, dissolução da hidroxiapatita, degradação da matriz orgânica, remoção dos produtos de degradação da lacuna reabsortiva e apoptose ou retorno ao estágio latente da célula reabsortiva, fazem parte do processo reabsortivo (Babaji et al., 2017).

Os principais domínios de membrana especializados das células clásticas são a zona de selamento, a borda em escova, um domínio secretório funcional e uma membrana basolateral (Väänänen et al., 1990). O arranjo estrutural único e específico das células clásticas aos tecidos mineralizados permite o estabelecimento de um microambiente com pH ácido entre a borda em escova e o tecido no qual a reabsorção ocorre (Babaji et al., 2017).

A reabsorção dentária relacionada à anquilose (reabsorção por substituição) é considerada o tipo mais grave de reabsorção radicular após avulsão e reimplante dentário, pois pode afetar o crescimento ósseo, a oclusão e levar à perda dental (Zaleckiene et al., 2014; Souza et al., 2018). Esse processo reabsortivo sempre ocorre como consequência da anquilose alveolodentária, que tem sido associada com a

morte celular dos restos epiteliais de Malassez na ocorrência do trauma. Essas células, derivadas da bainha epitelial de Hertwig, se encontram no tecido periodontal, em forma de uma rede que envolve a raiz do dente (Rincon et al., 2006). As funções dos restos epiteliais de Malassez estão relacionadas à homeostase e regeneração do tecido periodontal, a regulação do processo de remodelação ou *turnover* ósseo, à indução da formação de cemento acelular, à atuação como alvo para o desenvolvimento da inervação periodontal e à manutenção do espaço ligamentar (Rincon et al., 2006; Xiong et al., 2013). Com a morte celular, após o trauma causado pela avulsão e pelo reimplante dentário subsequente, essas funções são comprometidas (Consolaro, 2013). Ressalta-se que estudos atribuem o papel dos restos epiteliais de Malassez na prevenção da anquilose e da decorrente reabsorção por substituição à sua liberação constante de proteínas, como o Fator de Crescimento Epidérmico (EGF), mediador que estimula a reabsorção da superfície óssea periodontal para promover a manutenção do espaço ligamentar. Na ausência dos restos epiteliais de Malassez e, consequentemente, do EGF, haverá a substituição do ligamento periodontal por tecido ósseo (Rincon et al., 2006; Consolaro, 2013; Keinan e Cohen, 2013; Xiong et al., 2013; Yang et al., 2015; Consolaro e Bianco, 2017). O contato direto da superfície radicular com o osso alveolar, conhecido como anquilose alveolodentária, insere o tecido dentário no processo de remodelação óssea. Haverá, então, a substituição gradual do tecido dentário pelo tecido ósseo, uma vez que a proteção oferecida pelos restos epiteliais de Malassez e pelo cemento radicular foi perdida (Finucane e Kinirons, 2003; Panzarini et al., 2008; Souza et al., 2018).

Paralelamente, de acordo com Sato et al. (2010), tanto a proliferação quanto a morte celular participam da regulação da homeostase do ligamento periodontal após o reimplante dentário, que envolve, por exemplo, a preservação do espaço regular após a sua regeneração. Por outro lado, condições de hipóxia afetam os tecidos periodontais após uma avulsão traumática de um dente e seu posterior reimplante, que podem induzir um processo de apoptose. Foi demonstrado que a hipóxia leva a uma paralização do ciclo celular na fase G1 (Gardner et al., 2001), e o destino dessas células, se proliferativo ou apoptótico, é regulado por diversas moléculas (Goda et al., 2003). Dessa forma, a identificação de células apoptóticas no ligamento periodontal pode colaborar na elucidação dos mecanismos envolvidos na regeneração ou degeneração desse tecido após o reimplante dentário.

Diversos métodos de contenção estabilizadora têm sido descritos na literatura específica (Bauss et al., 2002; Yildirim Oz et al., 2006; Negri et al., 2008; Berthold et al., 2009; Ben Hassan et al., 2016). O atual nível de evidência científica para a estabilização de dentes traumatizados reforça a importância do uso de um método de contenção flexível, que exerça um estímulo mecânico e permita o movimento fisiológico do dente afetado durante o reparo (Andersson et al., 1985; Flores et al., 2001; Andreasen et al., 2004; Ram e Cohenca, 2004; Burcak Cengiz et al., 2006, Veras et al., 2017; Bourguignon et al., 2020).

Pesquisas têm demonstrado que técnicas de contenção que proporcionem o recebimento da carga fisiológica própria ao dente reimplantado e que permaneçam por períodos de 7 a 10 dias resultam em uma menor incidência de anquilose (Hammarstrom e Lindskog, 1985; Andreasen et al., 2007). O guia internacional de traumatologia dentária de 2020 recomenda a aplicação de contenção flexível passiva sobre o dente reimplantado e dentes adjacentes, por um período de 2 semanas (Fouad et al., 2020). A importância do estímulo mastigatório para o processo de reparo após a avulsão dentária foi comprovada no clássico estudo em macacos de Andersson et al. (1985), no qual os pesquisadores demonstraram que o grupo de animais que recebeu alimentação com ração consistente desenvolveu menor porcentagem de anquilose e apresentou uma maior área de ligamento periodontal reparado, após reimplante tardio, em comparação ao grupo que recebeu alimentação pastosa. Esses autores sugeriram que as funções mastigatórias normais favorecem a proliferação de vasos sanguíneos no ligamento periodontal.

Outros estudos têm demonstrado que o estímulo mecânico exerce um papel essencial na regeneração do ligamento periodontal, prevenindo a ocorrência de anquilose (Mine et al., 2005; Yang et al., 2012a). Forças oclusais estimulam a migração e a proliferação de células do ligamento periodontal, favorecendo o reparo dessa região, após o reimplante (Mine et al., 2005). Em 2008, Nayak et al. concluíram que a movimentação dentária em ratos induziu a diferenciação de células da linhagem osteogênica e não-osteogênica próximas ou nas áreas paravasculares de vasos sanguíneos do periodonto, e que essa diferenciação ocorreu antes do repovoamento celular do ligamento periodontal e osso alveolar, em processo de reparação. Os achados de Sato et al. (2010) indicaram que o estímulo mecânico do ligamento periodontal por meio de tratamento ortodôntico ou traumatismo dentário aumenta a

marcação do indicador de proliferação celular *proliferative cell nuclear antigen – PCNA*, em aproximadamente 6 vezes, em comparação a condições de normalidade.

Por outro lado, a prática ortodôntica basicamente consiste na aplicação de forças controladas de diferentes níveis, em um período de tempo, por meio da utilização de bráquetes e fios ou arcos (Yang et al., 2012a). Além de fornecer estímulo mecânico aos dentes e possibilitar que os mesmos permaneçam devidamente fixados uns aos outros, esta terapia pode ser promissora para a contenção de dentes reimplantados, proporcionando um melhor prognóstico no reparo periodontal (Mine et al., 2005). Yang et al. (2012a) concluíram que a aplicação de força ortodôntica após autotransplante apresentou acentuada relevância clínica, estimulando a regeneração do ligamento periodontal e do ambiente alveolar, e prevenindo a anquilose alveolodentária. Segundo esses autores, a terapia ortodôntica iniciada no momento adequado proporcionou o reparo do ligamento periodontal, a paralização do processo reabsortivo e a reinserção de fibras perpendiculares à superfície radicular.

Assim, pode-se hipotetizar que a contenção por meio de bráquetes e fios ortodônticos que exerça força mecânica ativa, leve e controlada sobre os dentes, em comparação a uma estabilização passiva, possa oferecer melhores resultados no reparo periodontal de dentes reimplantados.

Proposição

PROPOSIÇÃO

Objetivo Geral

Avaliar o efeito de um novo protocolo de contenção ativa (bráquetes, fios ortodônticos e ligaduras elastoméricas), com aplicação de força mecânica leve e controlada, em comparação à estabilização passiva (bráquetes e fios ortodônticos), sobre o reparo periodontal em dentes de cães submetidos ao reimplante.

Objetivos Específicos

- Quantificar células inflamatórias na região do ligamento periodontal em toda a extensão da raiz, em lâminas coradas pela hematoxilina e eosina.
- Avaliar a intensidade da expressão de neurotrofina-4 (NT-4) no ligamento periodontal, por meio de análise de imunofluorescência indireta.
- Quantificar osteoclastos na superfície radicular e óssea, por meio de histoenzimologia.
- Quantificar células apoptóticas na região do ligamento periodontal, empregando o método de TUNEL.
- Avaliar a proporção de fibras colágenas presentes no ligamento periodontal, por meio da coloração de Picrosirius.

Material e Métodos

MATERIAL E MÉTODOS

Aspectos Éticos

O estudo foi submetido à apreciação pela Comissão de Ética no Ensino e Pesquisa em Animais (CEEPA) da Faculdade de Odontologia de Bauru da Universidade de São Paulo (Processo nº 007/2012), tendo sido aprovado (Anexo A). O experimento foi realizado em conformidade com as normas da *International Organization for Standardization* (ISO) nº 7405:2008 (ISO, 2008).

Todos os procedimentos realizados nos animais foram conduzidos de acordo com as diretrizes da CEEPA, Comissão de Ética no Uso de Animais (CEUA), Conselho Nacional de Controle de Experimentação Animal (CONCEA) e *Animal Research: Reporting of in vivo experiments* (ARRIVE) (Kilkenny et al., 2010; Percie du Sert et al., 2020).

Modelo Animal

Foram utilizados três cães da raça Beagle, com aproximadamente um ano de idade e pesando entre 8 e 15 kg. Todos os animais foram mantidos em quarentena e receberam vermífugos, suplementos vitamínicos e vacinas antirrábica e tríplice para que estivessem em condições adequadas para a realização do experimento. Os cães ficaram alojados no Biotério II da Faculdade de Odontologia de Ribeirão Preto – Universidade de São Paulo (FORP/USP), com livre acesso à água e ração padrão do laboratório durante todo estudo.

Procedimentos Cirúrgicos

Os animais foram pré-anestesiados por meio de injeção endovenosa de Neozine (Farmácia Aventis Ltda., São Paulo, SP, Brasil; 1 mg/kg de peso corpóreo), 15 minutos antes do procedimento operatório quando, então, foram anestesiados com injeção endovenosa de cloridrato de tiletamina/cloridrato de zolazepam (Zoletil 50; Virbac do Brasil Ind. e Com. Ltda., São Paulo, SP, Brasil; 0,1 mL/kg de peso corpóreo) para facilitar a passagem do tubo endotraqueal. A anestesia inalatória com isoflurano (Abbott Laboratories Ltd., St. Laurent, Quebec, Canadá) foi efetuada com o auxílio do aparelho Takaoka KT-20 (Takaoka Indústria e Comércio Ltda., São Paulo, SP, Brasil). Durante todo o procedimento operatório, os animais foram mantidos com solução

salina isotônica (NaCl a 0,9%; Glicolabor Indústria Farmacêutica Ltda., Ribeirão Preto, SP, Brasil).

Um total de trinta pré-molares superiores (segundos e terceiros) e inferiores (segundos, terceiros e quartos) foram incluídos no estudo, totalizando 60 raízes, cujos quadrantes foram divididos aleatoriamente em quatro grupos. Os dentes selecionados foram examinados radiograficamente previamente ao início do estudo para confirmação da ausência de alterações patológicas. Foi realizada profilaxia com pedra-pomes e água e os dentes foram isolados com lençol de borracha.

O campo operatório foi desinfetado com gluconato de clorexidina a 2%. Os dentes foram abertos com pontas diamantadas e os canais radiculares expostos. O Comprimento Real de Trabalho (CRT) foi estabelecido 1 mm aquém do ápice radiográfico, o qual foi confirmado pelo uso de localizador eletrônico foraminal (Root ZXII; J. Morita Corp., Quioto, Japão). Após remoção do tecido pulpar, os canais radiculares foram instrumentados no CRT utilizando limas KontrolFlex™ (Brasseler, Savannah, GA, EUA) até o taper 45.04, sob irrigação com 10 mL de hipoclorito de sódio (NaOCl) a 2,5%. Após a instrumentação, os canais radiculares foram irrigados com 5 mL de EDTA a 17% (Biodinâmica Química Farmacêutica, Ibipora, PR, Brasil) e 5 mL de hipoclorito de sódio (NaOCl) a 2,5%, seguido pela irrigação com solução salina (0,9% NaCl) (Glicolabor) e secagem com pontas de papel absorvente esterilizadas. Em seguida, todos os canais radiculares foram obturados com a técnica de condensação lateral, utilizando cones de guta-percha e cimento endodôntico Endosequence Bioceramic (Brasseler). As aberturas dos canais radiculares foram vedadas com cimento Fuji IX (GC Corporation, Tóquio, Japão) e os dentes restaurados com amálgama de prata (Sybraloy; Kerr Corporation, Orange, CA, EUA).

Com o propósito de maximizar o número de dentes usados por animal, as duas raízes dos pré-molares foram seccionadas e tratadas separadamente. Com o auxílio de fórceps número 150 (Quinelato, Rio Claro, SP, Brasil), as raízes foram extraídas de maneira atraumática e, então, os quadrantes foram distribuídos, randomicamente, em quatro grupos:

- Grupo 1 (Estabilização Passiva): as raízes foram reimplantadas decorrido o tempo extra-alveolar de 20 minutos em meio seco e estabilizadas com bráquetes ortodônticos (Morelli, Sorocaba, SP, Brasil), colados com sistema adesivo ortodôntico Transbond™ XT (3M Unitek, Monrovia, CA, EUA), e fio

ortodôntico de aço inoxidável 0,4 mm (0,016”) (3M Unitek). O fio foi adaptado a fim de promover a estabilização passiva, sem tração ortodôntica (n=20 raízes).

- Grupo 2 (Estabilização Ativa): as raízes foram reimplantadas decorrido o tempo extra-alveolar de 20 minutos em meio seco e estabilizadas com bráquetes ortodônticos (Morelli), colados com sistema adesivo ortodôntico Transbond™ XT (3M Unitek), e fio ortodôntico de níquel-titânio flexível 0,4 mm (0,016″) NiTi (3M Unitek). O fio foi adaptado e ativado com ligadura elastomérica ortodôntica em cadeia de força média (Morelli), gerando uma tração final leve (n=20 raízes).
- Grupo 3 (Controle Negativo): as raízes foram reimplantadas imediatamente após a extração e estabilizadas passivamente com bráquetes ortodônticos (Morelli), colados com sistema adesivo ortodôntico Transbond™ XT (3M Unitek), e fio ortodôntico de aço inoxidável 0,4 mm (0,016”) (3M Unitek) (n=10 raízes).
- Grupo 4 (Controle Positivo): as raízes foram reimplantadas decorrido o tempo extra-alveolar de 90 minutos em meio seco e estabilizadas passivamente com bráquetes ortodônticos (Morelli), colados com sistema adesivo ortodôntico Transbond™ XT (3M Unitek), e fio ortodôntico de aço inoxidável 0,4 mm (0,016”) (3M Unitek) (n=10 raízes).

Radiografias periapicais pós-operatórias foram realizadas para a confirmação da posição das raízes em seus alvéolos utilizando dispositivo radiográfico (Dentsply Rinn, Elgin, IL, EUA).

A Figura 1 mostra a adaptação dos bráquetes e do fio ortodôntico, com e sem a ativação por ligadura elastomérica, nos dentes dos cães, após o reimplante.

Figura 1- Estabilização Passiva com bráquetes e fio de aço inoxidável (arco superior) e Estabilização Ativa com bráquetes, fio de NiTi e elásticos em cadeia (arco inferior)

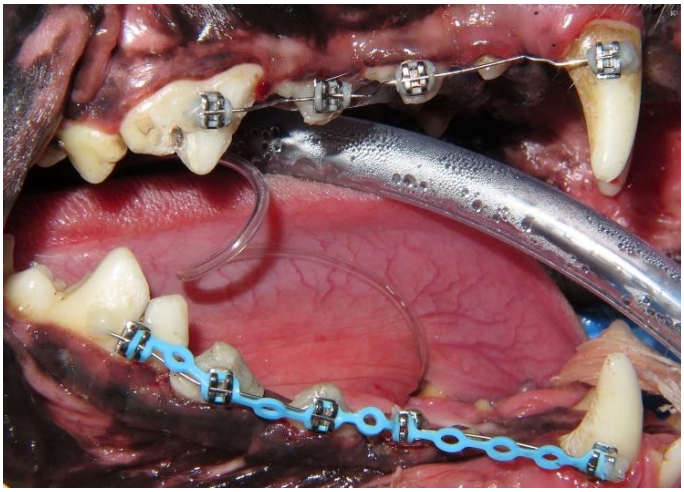

Após os procedimentos cirúrgicos e durante todo o período experimental, os animais foram monitorados e examinados por um médico veterinário, verificando possíveis sinais de dor associados às técnicas realizadas. Duas semanas (14 dias) após o reimplante, a aparatologia ortodôntica foi removida dos dentes de todos os grupos e os primeiros exames radiográficos para acompanhamento foram realizados. Novas radiografias periapicais de proservação foram efetuadas após 1, 2 e 4 meses. Decorridos 4 meses, os animais foram submetidos à eutanásia por sobredose de pentobarbital sódico a 6%, por via endovenosa.

Processamento Histotécnico

As maxilas e mandíbulas contendo as raízes dentais a serem avaliadas foram dissecadas e fixadas em formalina tamponada a 10% por 48 horas, à temperatura ambiente e, então, lavadas por aproximadamente 8 horas em água corrente. Em seguida, para a descalcificação das peças, foi utilizada solução à base de EDTA a 20% (pH 7,4). As peças foram mantidas nesta solução, à temperatura ambiente sob constante agitação. A solução desmineralizadora foi trocada semanalmente até a completa descalcificação das amostras, avaliada por meio da penetração de uma agulha nos tecidos para verificação da sua consistência. Decorridos aproximadamente 30 dias, as peças desmineralizadas foram neutralizadas em solução de sulfato de sódio a 5% (Sulfato de Sódio Anhidro; J.T.Baker, Xalostoc, México) por 24 horas, lavadas em água corrente por 12 horas, desidratadas em concentrações crescentes de álcool (álcool etílico absoluto Anhidro; J.T.Baker), diafanizadas em xilol (Merck,

Darmstadt, HE, Alemanha) e incluídas em parafina (Histosec Pastillen; Merck). Os blocos contendo as raízes dentais foram cortados longitunalmente em um micrótomo (Leica RM2145; Leica Microsystems GmbH, Wetzlar, HE, Alemanha) no sentido mésio-distal. Cortes semi-seriados de 5 µm de espessura foram obtidos em toda a extensão da raiz. Todas as avaliações foram realizadas por um único examinador calibrado e cego. Um fluxograma detalhado da metodologia está ilustrado na Figura 2.

Figura 2- Fluxograma da metodologia utilizada

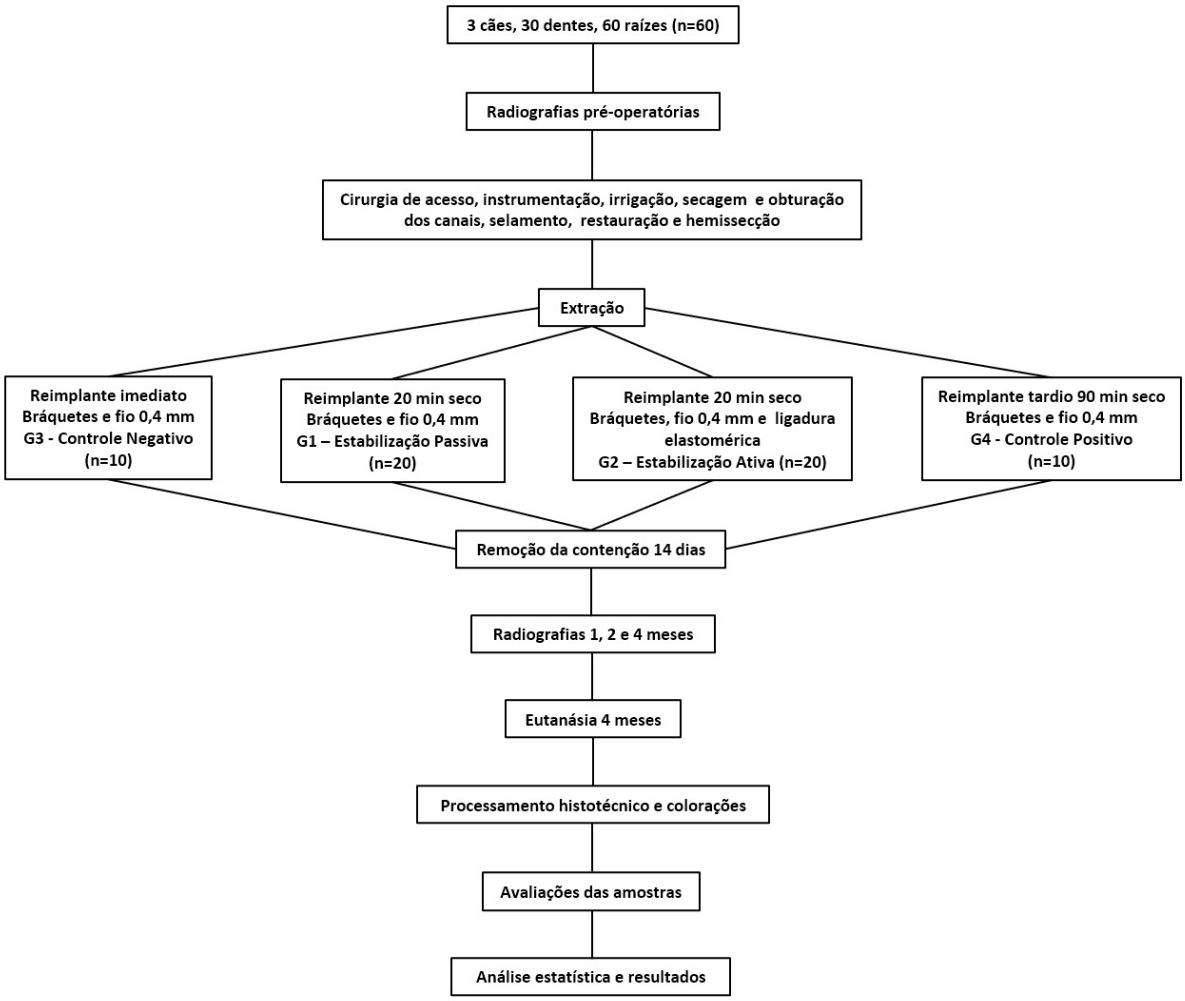

COLORAÇÃO POR HEMATOXILINA E EOSINA – CONTAGEM DE CÉLULAS INFLAMATÓRIAS

Os cortes foram corados com hematoxilina e eosina (HE). Três regiões do ligamento periodontal de ambos os lados, correspondentes aos terços cervical, médio

e apical (totalizando seis campos de aproximadamente 1 mm^2 cada) foram fotografadas em cada espécime, com o auxílio de microscópio de luz convencional Axio Imager.M1 (Carl Zeiss MicroImaging GmbH, Göttingen, NI, Alemanha) acoplado à câmera Axiocam MRc5 (Carl Zeiss MicroImaging GmbH), em aumento de 40 vezes. A contagem de células inflamatórias foi realizada com base em suas características morfológicas. Os resultados foram expressos em número de células inflamatórias por terço radicular (apical, médio e cervical) e número total de células por raiz.

IMUNOFLUORESCÊNCIA INDIRETA – INTENSIDADE DE NEUROTROFINA-4 (NT-4)

O ensaio de imunofluorescência indireta foi realizado com o objetivo de avaliar a intensidade de expressão de Neurotrofina-4 (NT-4). As lâminas foram desparafinizadas, hidratadas em série descrescente de álcoois e lavadas em solução salina fosfatada tamponada (PBS). Os tecidos foram submetidos à recuperação dos epítopos antigênicos utilizando solução tampão de citrato de sódio (pH 6,0), aquecidos em forno micro-ondas, por meio de 7 disparos de 12 segundos, com intervalos de 2 minutos entre cada disparo. Em seguida, foram lavadas 3 vezes em PBS por 5 minutos cada e 3 vezes em solução de borohidreto de sódio (Dinâmica Química Contemporânea Ltda., Diadema, SP, Brasil) a 1 mg/mL por 15 minutos cada. Os sítios de ligação não-específica foram bloqueados com albumina de soro bovino (Sigma-Aldrich, St. Louis, MO, EUA) a 1% por 60 minutos, em temperatura ambiente. A imunomarcação foi realizada utilizando anticorpo primário para Neurotrofina-4 (C-1: sc-365444, anticorpo monoclonal produzido em ratos; Santa Cruz Biotechnology Inc., Dallas, TX, EUA) a 4 ºC, overnight. Em seguida, as lâminas foram lavadas 3 vezes em PBS e incubadas com anticorpo secundário (m-IgGkappa, FITC, sc-358916, produzido em coelhos; Santa Cruz Biotechnology Inc.), por 1 hora, em câmara escura. As lâminas foram novamente lavadas por 3 vezes em PBS e montadas com Ultra Cruz® Aqueous Mounting Medium com 4’,6-diamino-2-fenilindol (DAPI) (Santa Cruz Biotechnology Inc.) na concentração de 0,5 µg/mL, por 5 minutos. Lâminas controle foram utilizadas para testar a especificidade da imunomarcação, nas quais o anticorpo primário foi omitido das reações e as lâminas incubadas com PBS (Daltoé et al., 2016).

As análises foram realizadas utilizando microscópio Axio Imager.M1 (Carl Zeiss MicroImaging GmbH) acoplado à câmera Axiocam MRm (Carl Zeiss MicroImaging GmbH). Foram fotografadas três regiões do ligamento periodontal de ambos os lados (totalizando seis campos), correspondentes aos terços cervical, médio e apical, em

uma área de aproximadamente 1 mm^2 em microscopia de fluorescência, em aumento de 40 vezes, utilizando o filtro Alexa Fluor, com exposição de 120.0 ms. As imagens foram analisadas no programa ImageJ versão 1.50i (Wayne Rasband - National Institutes of Health, Bethesda, MD, EUA) onde, por meio da ferramenta "freehand selections", o ligamento periodontal foi delimitado e as medidas de área e densidade integrada foram determinadas. Para análise das marcações positivas, a calibração de medidas foi realizada por meio de uma escala definida por uma distância conhecida em µm. Os resultados foram expressos pela razão entre a intensidade de fluorescência e a área do ligamento periodontal, e as médias foram calculadas para cada terço radicular (apical, médio e cervical) e para cada raiz.

Histoenzimologia para Fosfatase Ácida Resistente ao Tartarato (TRAP) – Quantificação de Osteoclastos

A atividade da TRAP foi utilizada para a marcação de osteoclastos (de Oliveira et al., 2015; da Silva et al., 2020; De Rossi et al., 2020). Os cortes foram desparafinizados (2 banhos de xilol de 5 minutos cada) e hidratados (álcool 100% por 4 minutos; alcoóis 95, 80 e 50% por 2 minutos cada e água destilada pelo mesmo período). A seguir, as lâminas foram colocadas em solução de álcool/acetona a 50% durante 1 minuto e, então, os cortes foram secos à temperatura ambiente. Em seguida, a solução contendo 10 mL de tampão de ácido acético, 0,1 mL de dimetilformamida, 5 mg de Fast-red e 1 mg de ácido fosfórico naftol AS-BI (Sigma-Aldrich) foi pipetada sobre os cortes, os quais foram mantidos protegidos da luz em estufa a 37 °C por, aproximadamente, 40 minutos. Após a incubação foi realizada a contra-coloração com hematoxilina por 1 minuto. As lâminas foram avaliadas sob luz convencional com o auxílio de microscópio de luz convencional Axio Imager.M1 (Carl Zeiss MicroImaging GmbH) acoplado à câmera Axiocam MRc5 (Carl Zeiss MicroImaging GmbH). A contagem de células TRAP-positivas foi realizada ao longo de toda a margem óssea alveolar e de toda a superfície radicular, adjacentes ao espaço do ligamento periodontal. Os resultados foram expressos em número total (superfície radicular e óssea) de células TRAP-positivas para cada raiz.

Método do TUNEL - Quantificação de Células Apoptóticas

O método do TUNEL [*Terminal Deoxynucleotidyl Transferase-mediated Deoxyuridine Triphosphate (dUTP) Nick-end Labeling*] foi realizado com a utilização

de um kit para detecção de fragmentos de DNA derivados de células em apoptose (Apop Tag-Plus Peroxidase *In Situ* Apoptosis Detection Kit – S7101; EMD Millipore Corporation, Temecula, CA, EUA), de acordo com o protocolo do fabricante. Os cortes foram pré-tratados em 20 µg/mL de proteinase K – 25530-015 (Invitrogem, Carlsbad, CA, EUA) durante 15 minutos a 37 °C e, após lavagens em água destilada, foram imersos em peróxido de hidrogênio a 3% em PBS (fosfato de sódio a 50 mM, pH 7,4, NaCl a 200 mM) durante 15 minutos e, em seguida, imersos em tampão de equilíbrio, específico do kit. Após incubação com enzima TdT (desoxinucleotidil transferase terminal), a 37 °C durante 1 hora em câmara umidificada, a reação foi interrompida por imersão em tampão de bloqueio/lavagem a 37 °C, durante 15 minutos. Em seguida, os cortes foram lavados em PBS durante 10 minutos e incubados com anti-digoxigenina-peroxidase a 37 °C durante 1 hora, em câmara umidificada. Após lavagem em PBS, os cortes foram tratados com solução de tetracloridrato de 3,38-diaminobenzidina (Sigma-Aldrich) a 0,06%, na presença de peróxido de hidrogênio a 0,1% durante 5 a 10 minutos, à temperatura ambiente. Os cortes foram contracorados com hematoxilina. Como controle positivo foram utilizadas lâminas com cortes de glândulas mamárias provenientes do kit. Os controles negativos foram obtidos por omissão da enzima TdT (Cerri et al., 2000).

As análises foram realizadas em microscópio de luz convencional Axio Imager.M1 (Carl Zeiss MicroImaging GmbH) acoplado à câmera Axiocam MRc5 (Carl Zeiss MicroImaging GmbH). Foram analisados seis campos microscópicos (área de 1 mm^2) ao longo do ligamento periodontal, correspondentes aos terços cervical, médio e apical do lado direito e esquerdo, para contagem de células apoptóticas (ampliação de 40 vezes). Foram consideradas TUNEL-positivas as células coradas com cor castanha (Gavrieli et al., 1992). Os resultados foram expressos em quantidade média de células apoptóticas presentes em cada terço radicular (apical, médio e cervical) e em cada raiz.

Coloração Picrosirius – Quantificação de Fibras Colágenas

A coloração Picrosirius foi utilizada para análise de fibras colágenas em toda a extensão do ligamento periodontal. Os cortes foram desparafinizados (2 banhos de xilol de 5 minutos cada) e hidratados em água destilada por 2 minutos. Em seguida, as lâminas foram colocadas em solução de Ácido Fosfomolíbdico a 5% por 2 minutos. Os cortes foram então lavados com água destilada e em seguida, as amostras foram

imersas em cuba contendo solução de Picrosirius a 0,1% (0,1 g de vermelho da Síria diluído em 100 mL solução saturada de ácido pícrico) por 90 minutos. Após a incubação foi realizada uma nova lavagem com água destilada e, em seguida, os cortes foram mantidos em solução de 0,01 N de ácido clorídrico por 2 minutos. Logo após, os cortes foram desidratados em álcool de concentrações crescentes (80%, 95% e 3 trocas de 100%) e diafanizados em xilol.

Após a montagem, os cortes foram avaliados sob luz polarizada utilizando o microscópio Leica DM 4000B (Leica Microsystems GmbH, Wetzlar, HE, Alemanha) acoplado à câmera Leica DFC310FX (Leica Microsystems GmbH). Foram fotografadas três regiões do ligamento periodontal de ambos os lados (totalizando seis campos em cada raiz), correspondentes aos terços cervical, médio e apical, em uma área de aproximadamente 1 mm^2, em aumento de 40 vezes, com exposição de 373,7 ms, ganho de 2,1 x, saturação de 1,30 e gama de 1,15. As imagens foram analisadas no programa ImageJ versão 1.50i (Wayne Rasband - National Institutes of Health), com a utilização das ferramentas “grid” e “cell conter”. As imagens foram demarcadas utilizando-se um sistema teste de 80 pontos por imagem e as fibras colágenas presentes na região do ligamento periodontal e coincidentes com os pontos determinantes foram demarcadas. Os resultados foram expressos pela razão entre o número de fibras colágenas demarcadas e o número de pontos avaliados, calculados em porcentagem, para a obtenção da proporção de fibras colágenas presentes em cada terço radicular (apical, médio e cervical) e em cada raiz.

Análise Estatística

A normalidade e a homogeneidade das variáveis obtidas foram analisadas pelos testes estatísticos de Kolmogorov-Smirnov, Shapiro-Wilk e D’Agostino & Pearson omnibus, por meio do programa Graph Pad Prism 6.0 (Graph Pad Software Inc., San Diego, CA, EUA). Para a comparação dos resultados obtidos nos diferentes grupos com relação às análises de células inflamatórias, fibras colágenas e osteoclastos foi aplicado o teste one-way ANOVA e pós-teste de Tukey. Com relação à análise de células apoptóticas e NT-4 foi aplicado o teste Kruskal-Wallis e pós-teste de comparação múltipla de Dunn para análise dos dados. O nível de significância adotado para os testes foi de 5%.

Resultados

RESULTADOS

Do total de 60 raízes, foram analisadas 43 (14 raízes para o Grupo 1, 14 para o Grupo 2, 7 para o Grupo 3 e 8 para o Grupo 4), tendo em vista perdas ocorridas durante o processamento histotécnico e a padronização das análises microscópicas.

Coloração por Hematoxilina e Eosina – Contagem de Células Inflamatórias

A Figura 3 apresenta imagens representativas dos padrões de células inflamatórias observados nos diferentes grupos. Observou-se presença considerável de infiltrado inflamatório no ligamento periodontal do Grupo 1, tecido periodontal organizado com número reduzido de células inflamatórias no Grupo 2, presença moderada de células inflamatórias em meio a fibras periodontais bem definidas no Grupo 3 e infiltrado inflamatório intenso em meio a remanescentes de tecido periodontal esparso no Grupo 4.

Figura 3- Fotomicrografias representativas dos cortes corados com Hematoxilina e Eosina, evidenciando-se a heterogeneidade na observação de células inflamatórias em todos os grupos avaliados, observados em microscopia de luz convencional. (A) Região do terço médio do ligamento periodontal do Grupo 1, com elevada concentração de células inflamatórias. (B) Região apical do Grupo 2, com presença de tecido periodontal denso e número reduzido de células inflamatórias. (C) Região apical do Grupo 3, com presença moderada de células inflamatórias em meio a fibras periodontais bem definidas. (D) Região apical do Grupo 4, com predomínio de células inflamatórias em remanescentes de tecido periodontal esparso (HE, Zeiss, 40X)

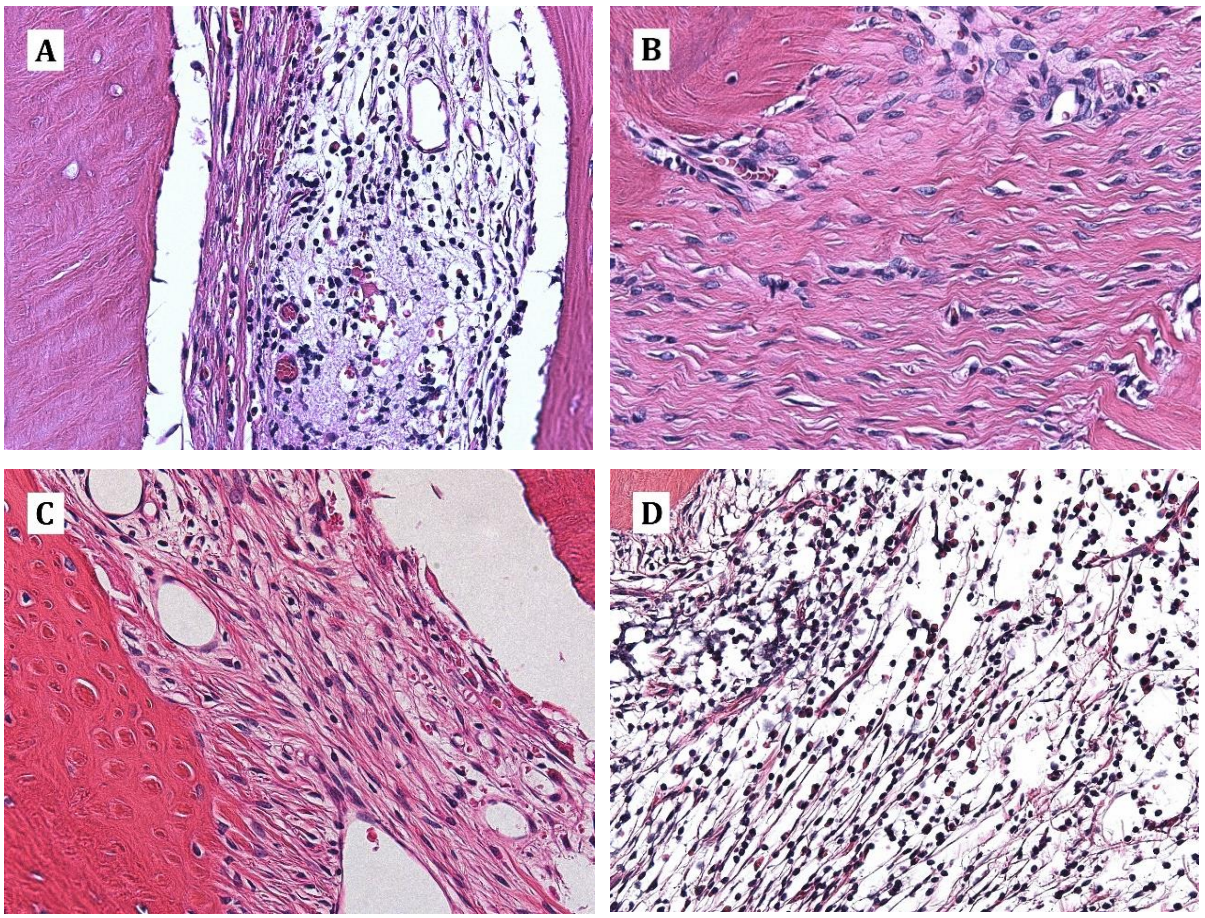

NÚMERO DE CÉLULAS INFLAMATÓRIAS POR RAIZ

A contagem de células inflamatórias revelou diferença estatisticamente significante (p=0,0122) entre os grupos, sendo que o Grupo 1 (estabilização passiva) apresentou os maiores valores de células inflamatórias e foi estatisticamente diferente dos Grupos 2 (estabilização ativa), 3 (controle negativo) e 4 (controle positivo). A Figura 4 demonstra a comparação dos valores encontrados entre os quatro grupos.

Figura 4- Representação gráfica do número de células inflamatórias por mm^2 no ligamento periodontal de dentes de cães reimplantados, avaliadas pela coloração de HE. Grupo 1 (20 minutos extra-alveolar, estabilização passiva), Grupo 2 (20 minutos extra-alveolar, estabilização ativa), Grupo 3 (reimplante imediato, estabilização passiva) e Grupo 4 (90 minutos extra-alveolar, estabilização passiva). * indica diferença estatisticamente significante entre os grupos, de acordo com o teste de múltipla comparação de Tukey

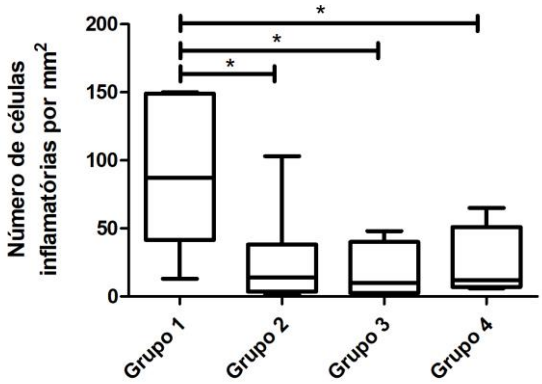

NÚMERO DE CÉLULAS INFLAMATÓRIAS POR TERÇOS RADICULARES

No **terço apical,** foi possível encontrar diferença estatisticamente significante entre os Grupos 1 e 2 (p=0,0219), com o menor número de células inflamatórias encontrado no Grupo 2 (Figura 5).

Figura 5- Representação gráfica do número de células inflamatórias por mm^2 no terço apical do ligamento periodontal de dentes de cães reimplantados, avaliadas pela coloração de HE. Grupo 1 (20 minutos extra-alveolar, estabilização passiva), Grupo 2 (20 minutos extra-alveolar, estabilização ativa), Grupo 3 (reimplante imediato, estabilização passiva) e Grupo 4 (90 minutos extra-alveolar, estabilização passiva). * indica diferença estatisticamente significante entre os grupos, de acordo com o teste de múltipla comparação de Tukey

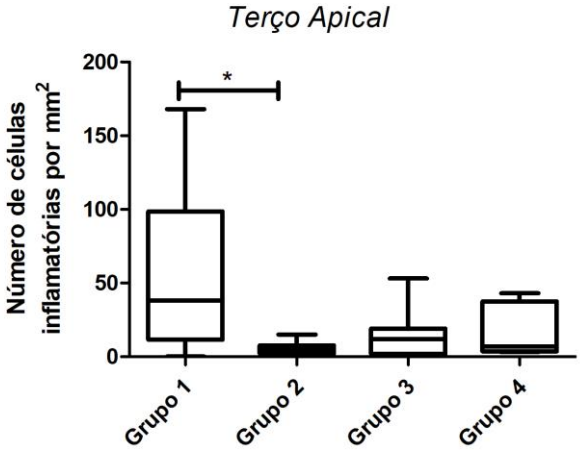

No **terço médio**, foi possível observar diferença estatisticamente significante entre o Grupo 1, que apresentou a maior quantidade de células inflamatórias, e os demais Grupos (p=0,0054) (Figura 6).

Figura 6- Representação gráfica do número de células inflamatórias por mm^2 no terço médio do ligamento periodontal de dentes de cães reimplantados, avaliadas pela coloração de HE. Grupo 1 (20 minutos extra-alveolar, estabilização passiva), Grupo 2 (20 minutos extra-alveolar, estabilização ativa), Grupo 3 (reimplante imediato, estabilização passiva) e Grupo 4 (90 minutos extra-alveolar, estabilização passiva). * indica diferença estatisticamente significante entre os grupos, de acordo com o teste de múltipla comparação de Tukey

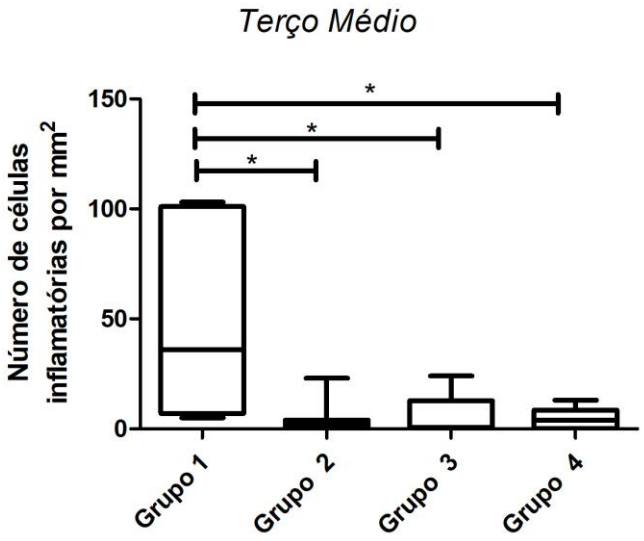

Na análise do **terço cervical**, ao realizar a comparação entre os grupos dois a dois, não foi observada diferença estatisticamente significante (p=0,1717) (Figura 7).

Figura 7- Representação gráfica do número de células inflamatórias por mm^2 no terço cervical do ligamento periodontal de dentes de cães reimplantados, avaliadas pela coloração de HE. Grupo 1 (20 minutos extra-alveolar, estabilização passiva), Grupo 2 (20 minutos extra-alveolar, estabilização ativa), Grupo 3 (reimplante imediato, estabilização passiva) e Grupo 4 (90 minutos extra-alveolar, estabilização passiva)

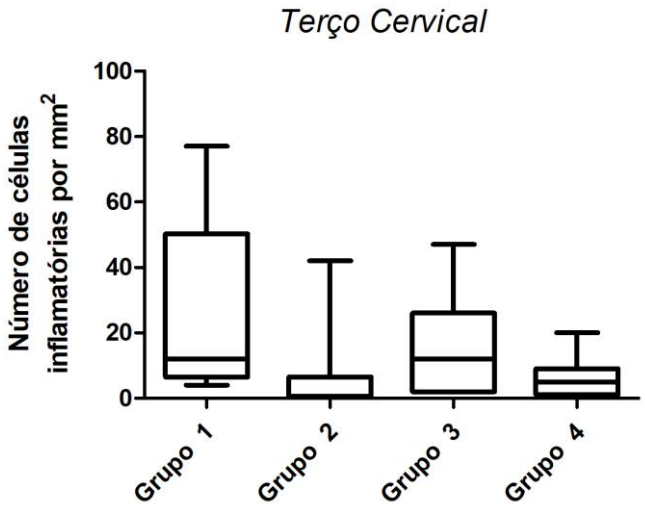

Imunofluorescência Indireta – Intensidade de Neurotrofina 4 (NT-4)

A Figura 8 mostra as variações na intensidade de fluorescência encontradas nos quatro grupos analisados. Observa-se intensa fluorescência para NT-4 na região do ligamento periodontal dos Grupos 1 e 3, fluorescência moderada no ligamento periodontal do Grupo 2 e fluorescência reduzida no Grupo 4.

Figura 8- Fotomicrografias representativas dos cortes microscópicos dos Grupos 1 a 4 submetidos à imunofluorescência para expressão de NT-4 no ligamento periodontal. (A) Região apical do Grupo 1 e (C) região cervical do Grupo 3 mostrando maior fluorescência para NT-4. (B) Região do terço médio do Grupo 2 com fluorescência moderada para NT-4. (D) Região cervical do Grupo 4 com baixa fluorescência para NT-4 (Zeiss, 40X)

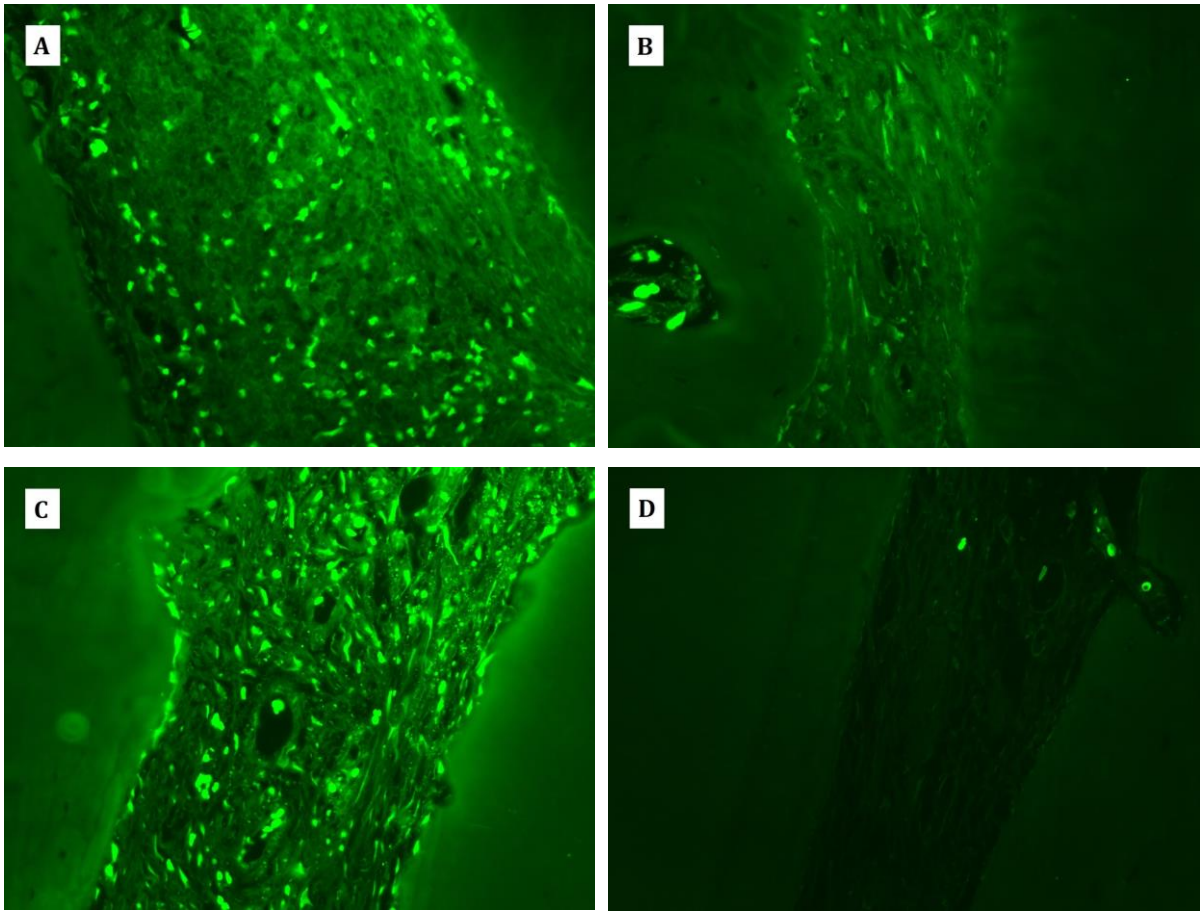

VALORES DE INTENSIDADE DE FLUORESCÊNCIA POR RAIZ

Não houve diferença estatisticamente significante na expressão dos *spots* de fluorescência para marcação de NT-4 no teste de comparação múltipla entre os grupos analisados ($p>0,05$), conforme observado na Figura 9.

Figura 9- Representação gráfica da intensidade de fluorescência para NT-4, por mm^2, no ligamento periodontal de dentes de cães reimplantados. Grupo 1 (20 minutos extra-alveolar, estabilização passiva), Grupo 2 (20 minutos extra-alveolar, estabilização ativa), Grupo 3 (reimplante imediato, estabilização passiva) e Grupo 4 (90 minutos extra-alveolar, estabilização passiva)

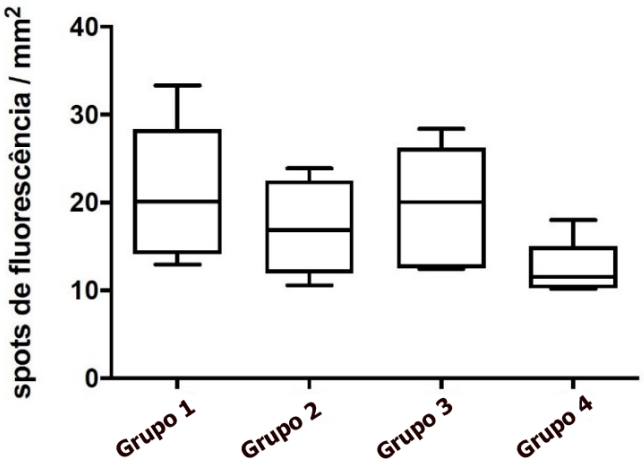

VALORES DE INTENSIDADE DE FLUORESCÊNCIA POR TERÇOS RADICULARES

A análise dos dados referentes aos *spots* de fluorescência para marcação de NT-4 no ligamento periodontal dos **terços apical, médio e cervical** não demonstrou diferença estatisticamente significante entre os grupos analisados (p=0,4134; 0,4728 e 0,6118, respectivamente) (Figuras 10, 11 e 12).

Figura 10- Representação gráfica da intensidade de fluorescência da NT-4 por mm^2 no terço apical do ligamento periodontal de dentes de cães reimplantados. Grupo 1 (20 minutos extra-alveolar, estabilização passiva), Grupo 2 (20 minutos extra-alveolar, estabilização ativa), Grupo 3 (reimplante imediato, estabilização passiva) e Grupo 4 (90 minutos extra-alveolar, estabilização passiva)

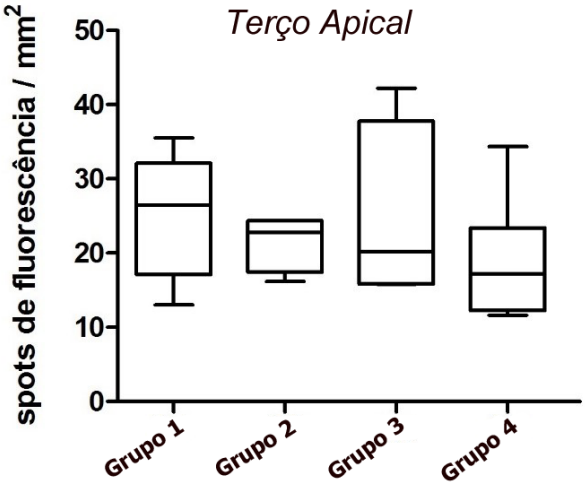

Figura 11- Representação gráfica da intensidade de fluorescência da NT-4 por mm^2 no terço médio do ligamento periodontal de dentes de cães reimplantados. Grupo 1 (20 minutos extra-alveolar, estabilização passiva), Grupo 2 (20 minutos extra-alveolar, estabilização ativa), Grupo 3 (reimplante imediato, estabilização passiva) e Grupo 4 (90 minutos extra-alveolar, estabilização passiva)

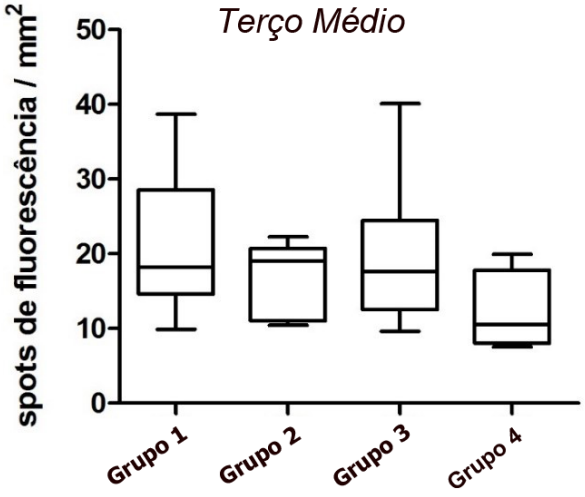

Figura 12-Representação gráfica da intensidade de fluorescência da NT-4 por mm^2 no terço cervical do ligamento periodontal de dentes de cães reimplantados. Grupo 1 (20 minutos extra-alveolar, estabilização passiva), Grupo 2 (20 minutos extra-alveolar, estabilização ativa), Grupo 3 (reimplante imediato, estabilização passiva) e Grupo 4 (90 minutos extra-alveolar, estabilização passiva)

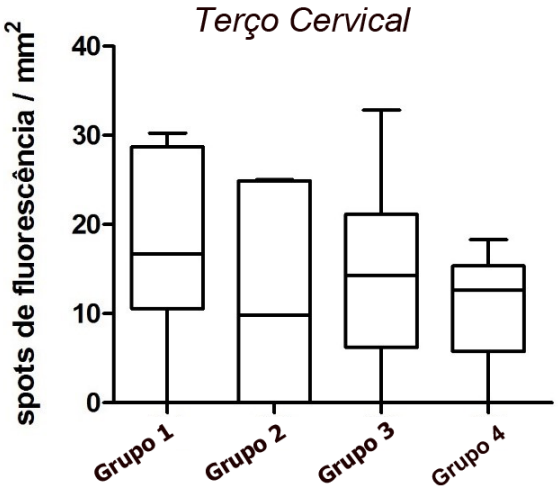

Histoenzimologia para Fosfatase Ácida Resistente ao Tartarato (TRAP) – Quantificação de Osteoclastos

A Figura 13 apresenta imagens microscópicas representativas do número de osteoclastos encontrados nos Grupos 1 a 4, após a realização da Histoenzimologia para Fosfatase Ácida Resistente ao Tartarato (TRAP). Observa-se presença marcante de osteoclastos na superfície radicular do Grupo 1, ausência de osteoclastos na região do ligamento periodontal dos Grupos 2 e 3 e presença moderada de osteoclastos na superfície radicular do Grupo 4.

Figura 13- Fotomicrografias representativas dos cortes microscópicos dos quatro grupos avaliados, submetidos à técnica de Histoenzimologia para Fosfatase Ácida Resistente ao Tartarato (TRAP). (A) Imagem representativa do Grupo 1, onde observa-se presença de osteoclastos adjacentes à dentina radicular (Zeiss, 10X). (B) Detalhe da Imagem A em maior aumento, evidenciando a presença de osteoclastos (Zeiss, 20X). (C) Imagem representativa do Grupo 2 evidenciando ausência de osteoclastos (Zeiss, 20X). (D) Imagem representativa do Grupo 3, com ausência de osteclastos (Zeiss, 20X). (E) Imagem representativa do Grupo 4, onde visualiza-se presença moderada de osteoclastos (Zeiss, 10X). (F) Detalhe da Imagem E em maior aumento, destacando-se a lacuna de reabsorção radicular e presença de osteoclastos adjacentes à dentina e ao cemento (Zeiss, 40X)

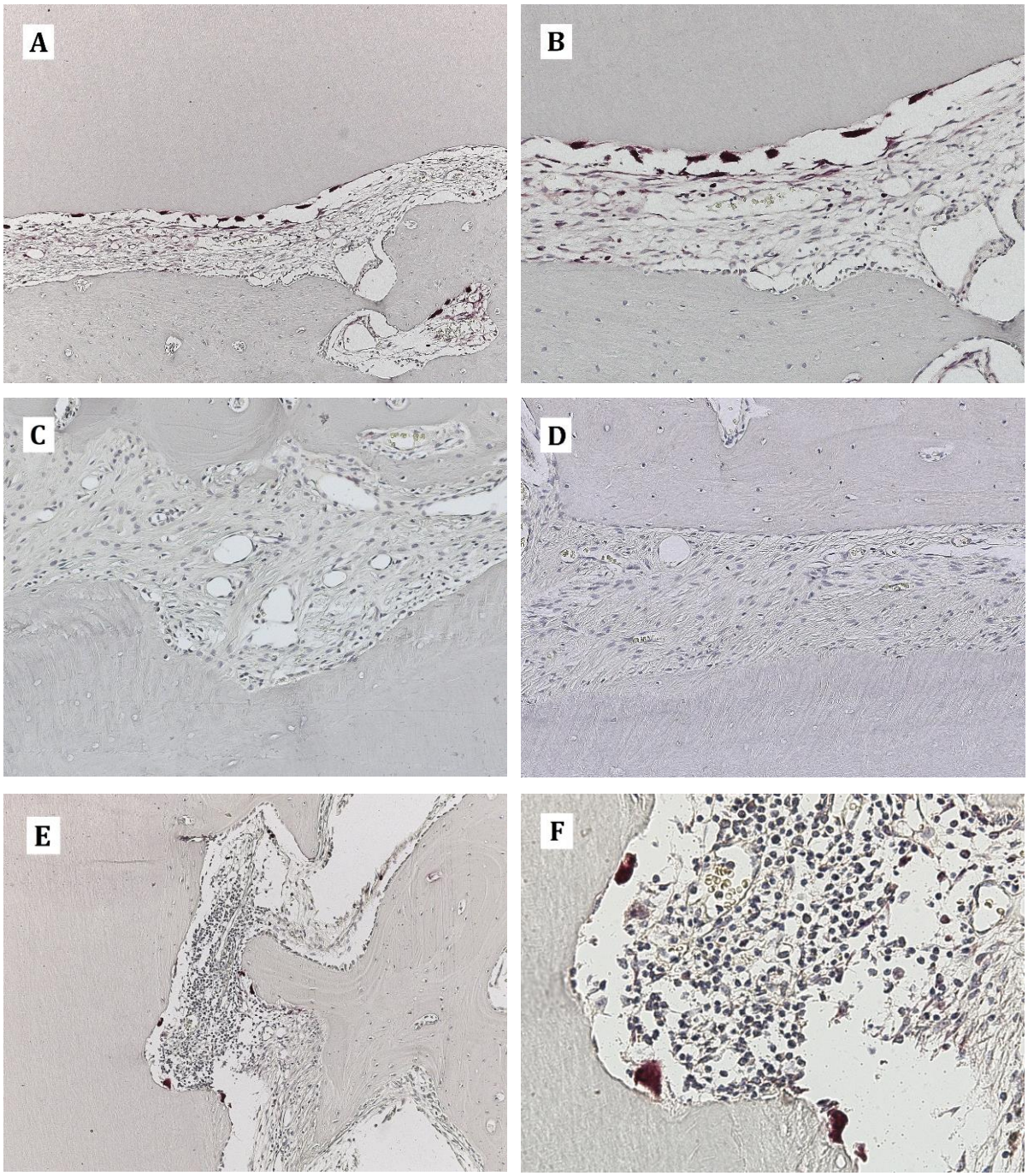

NÚMERO DE OSTEOCLASTOS POR RAIZ

Observou-se que os Grupos 2 e 3 apresentaram o menor número de osteoclastos. A análise estatística revelou diferença significante entre o Grupo 2 (estabilização ativa) e o Grupo 3 (controle negativo) em comparação ao Grupo 1 (estabilização passiva) (p=0,0013). A comparação entre os grupos pode ser observada na Figura 14.

Figura 14- Representação gráfica do número de células TRAP-positivas (osteoclastos) por mm^2, avaliadas pela técnica da TRAP. Grupo 1 (20 minutos extra-alveolar, estabilização passiva), Grupo 2 (20 minutos extra-alveolar, estabilização ativa), Grupo 3 (reimplante imediato, estabilização passiva) e Grupo 4 (90 minutos extra-alveolar, estabilização passiva), evidenciando maiores valores encontrados no Grupo 1. * indica diferença estatisticamente significante entre os grupos, de acordo com o teste de múltipla comparação de Tukey

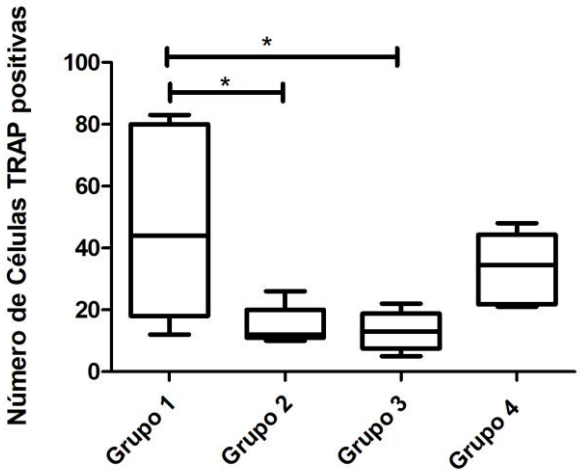

Método do TUNEL - Quantificação de Células Apoptóticas

A Figura 15 apresenta imagens microscópicas representativas da presença de células apoptóticas nos Grupos 1 a 4, onde pode-se observar número reduzido de células apoptóticas no Grupo 1, presença intensa de células apoptóticas nos Grupos 2 e 4 e quantidade moderada de células apoptóticas no Grupo 3.

Figura 15- Fotomicrografias representativas dos cortes microscópicos dos quatro grupos avaliados, submetidos à técnica de TUNEL. (A) Imagem representativa do Grupo 1, onde observa-se presença de poucas células apoptóticas e muitas células viáveis no terço médio do ligamento periodontal. (B) Imagem representativa do Grupo 2, mostrando a região do terço médio do ligamento periodontal com grande número de células apoptóticas e raras células viáveis. (C) Imagem representativa do Grupo 3, onde observa-se número moderado de células apoptóticas e presença de células viáveis na região apical. (D) Imagem representativa do Grupo 4 com elevado número de células apoptóticas na região de reabsorção radicular localizada em terço médio (Zeiss, 40X)

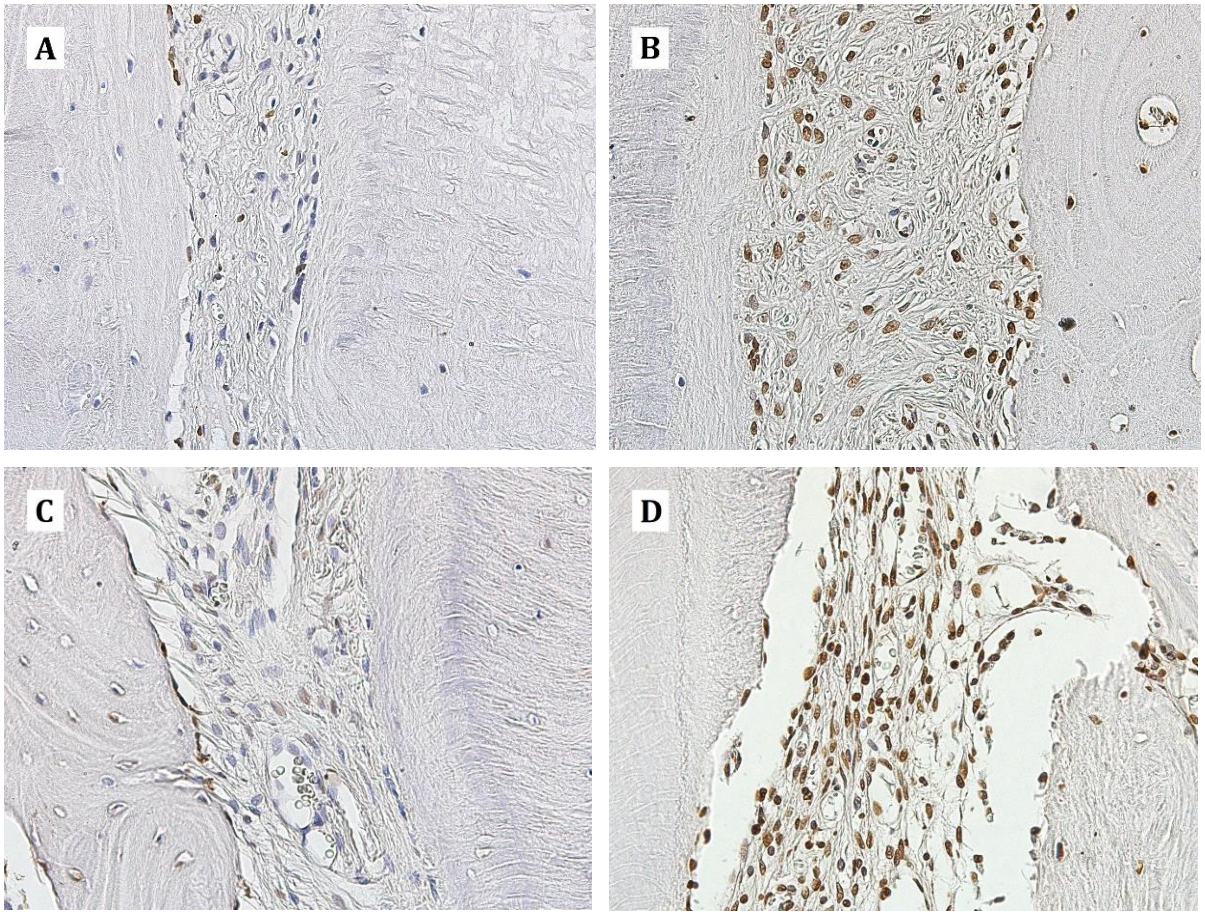

NÚMERO DE CÉLULAS APOPTÓTICAS POR RAIZ

A contagem de células apoptóticas revelou diferença estatisticamente significante para o Grupo 2 (estabilização ativa) e para o Grupo 4 (controle positivo), em comparação com o Grupo 1 (estabilização passiva), o qual apresentou menor valor de células apoptóticas ($p<0,0001$) (Figura 16).

Figura 16- Representação gráfica do número de células apoptóticas do ligamento periodontal, avaliadas pela técnica de TUNEL. Grupo 1 (20 minutos extra-alveolar, estabilização passiva), Grupo 2 (20 minutos extra-alveolar, estabilização ativa), Grupo 3 (reimplante imediato, estabilização passiva) e Grupo 4 (90 minutos extra-alveolar, estabilização passiva). * indica diferença estatisticamente significante entre os grupos, de acordo com o teste de múltipla comparação de Dunn

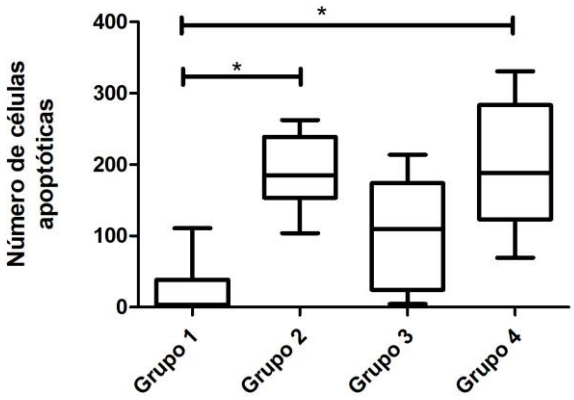

NÚMERO DE CÉLULAS APOPTÓTICAS POR TERÇOS RADICULARES

Após análise estatística dos dados dos **terços apical**, **médio** e **cervical** foi possível encontrar diferença significante entre o Grupo 1 (estabilização passiva) em relação ao Grupo 2 (estabilização ativa) e ao Grupo 4 (controle positivo) ($p < 0,0001$ em todos os terços). Os gráficos estão expressos nas Figuras 17, 18 e 19.

Figura 17- Representação gráfica do número de células apoptóticas no terço apical do ligamento periodontal de dentes de cães reimplantados, avaliadas pela técnica de TUNEL. Grupo 1 (20 minutos extra-alveolar, estabilização passiva), Grupo 2 (20 minutos extra-alveolar, estabilização ativa), Grupo 3 (reimplante imediato, estabilização passiva) e Grupo 4 (90 minutos extra-alveolar, estabilização passiva). * indica diferença estatisticamente significante entre os grupos, de acordo com o teste de múltipla comparação de Dunn

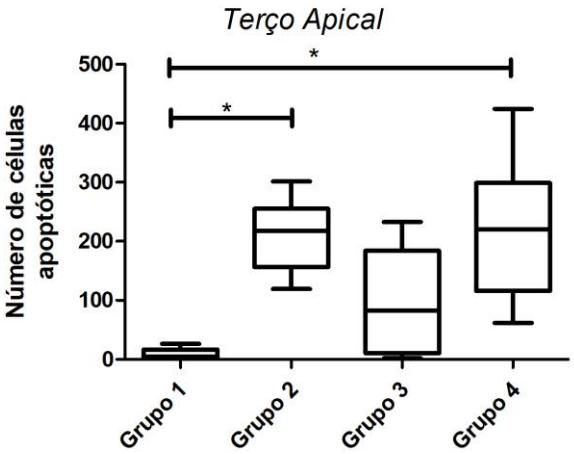

Figura 18- Representação gráfica do número de células apoptóticas no terço médio do ligamento periodontal de dentes de cães reimplantados, avaliadas pela técnica de TUNEL. Grupo 1 (20 minutos extra-alveolar, estabilização passiva), Grupo 2 (20 minutos extra-alveolar, estabilização ativa), Grupo 3 (reimplante imediato, estabilização passiva) e Grupo 4 (90 minutos extra-alveolar, estabilização passiva). * indica diferença estatisticamente significante entre os grupos, de acordo com o teste de múltipla comparação de Dunn

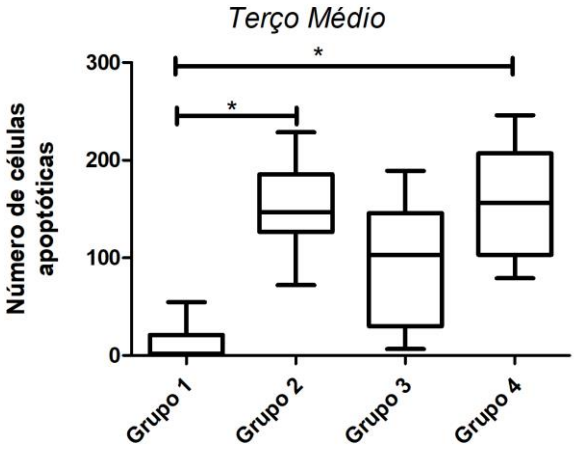

Figura 19- Representação gráfica do número de células apoptóticas no terço cervical do ligamento periodontal de dentes de cães reimplantados, avaliadas pela técnica de TUNEL. Grupo 1 (20 minutos extra-alveolar, estabilização passiva), Grupo 2 (20 minutos extra-alveolar, estabilização ativa), Grupo 3 (reimplante imediato, estabilização passiva) e Grupo 4 (90 minutos extra-alveolar, estabilização passiva). * indica diferença estatisticamente significante entre os grupos, de acordo com o teste de múltipla comparação de Dunn

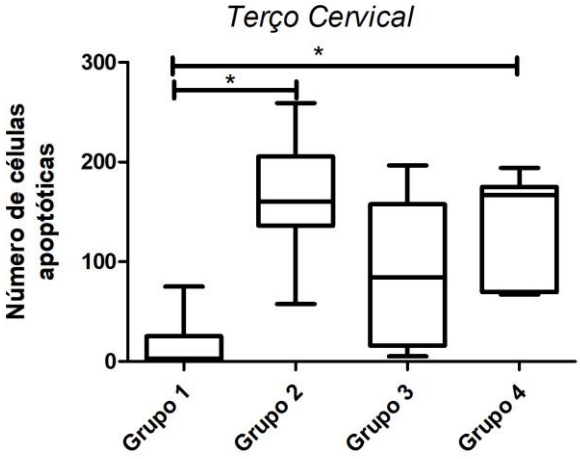

Coloração Picrosirius – Quantificação de Fibras Colágenas

A Figura 20 apresenta imagens microscópicas representativas da análise de fibras colágenas nos quatro grupos analisados, onde pode-se observar poucas fibras colágenas dispersas entre o tecido ósseo e o tecido radicular do Grupo 1, extensa

rede de fibras colágenas na região do ligamento periodontal dos Grupos 2 e 3 e fibras colágenas esparsas no Grupo 4.

Figura 20- Fotomicrografias representativas dos cortes dos Grupos de 1 a 4, corados por meio da técnica de Picrosirius e avaliados sob microscopia de luz polarizada. (A) Imagem representativa do Grupo 1, onde observa-se presença de poucas fibras colágenas dispersas entre o tecido ósseo e o tecido radicular, em região de terço médio (Leica, 40X). (B) Imagem representativa do Grupo 2 evidenciando extensa área de fibras colágenas na região do terço médio do ligamento periodontal (Leica, 20X). (C) Imagem representativa do Grupo 3, com extensa rede de fibras colágenas localizadas no terço médio do ligamento periodontal (Leica, 40X). (D) Imagem representativa do Grupo 4 mostrando fibras colágenas esparsas localizadas em região apical (Leica, 40X)

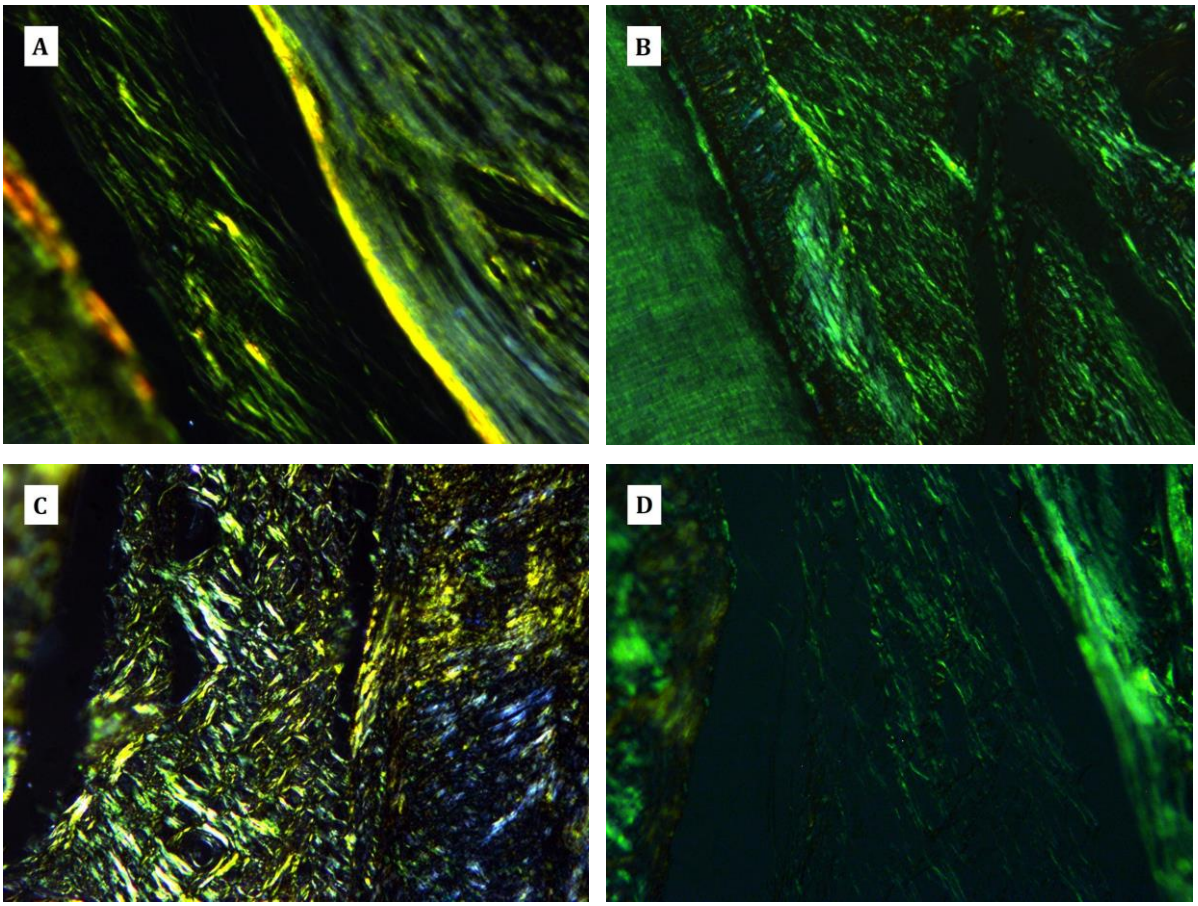

PORCENTAGEM DE FIBRAS COLÁGENAS POR RAIZ

Após análise estatística dos dados, foi possível observar diferença estatisticamente significante entre os Grupos 2 (estabilização ativa) e 3 (controle negativo) com relação ao Grupo 1 (estabilização passiva) e com relação ao Grupo 4 (controle positivo), o qual apresentou menor porcentagem de fibras colágenas ($p < 0,0001$) (Figura 21).

Figura 21- Representação gráfica da porcentagem de fibras colágenas do ligamento periodontal de dentes de cães reimplantados, avaliadas pela coloração de Picrosirius. Grupo 1 (20 minutos extra-alveolar, estabilização passiva), Grupo 2 (20 minutos extra-alveolar, estabilização ativa), Grupo 3 (reimplante imediato, estabilização passiva) e Grupo 4 (90 minutos extra-alveolar, estabilização passiva). * indica diferença estatisticamente significante entre os grupos, de acordo com o teste de múltipla comparação de Dunn

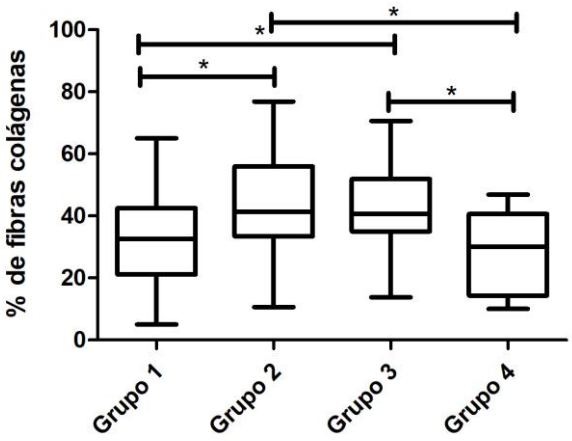

PORCENTAGEM DE FIBRAS COLÁGENAS POR TERÇOS RADICULARES

Na análise dos dados referentes à porcentagem de fibras colágenas no ligamento periodontal dos **terços apical e médio,** foi encontrada diferença estatisticamente significante entre os Grupos 2 e 3 (p=0,0275 e 0,0139, respectivamente) com relação ao Grupo 4, o qual apresentou menor porcentagem de fibras colágenas, como pode ser observado nas Figuras 22 e 23.

Figura 22- Representação gráfica da porcentagem de fibras colágenas no terço apical do ligamento periodontal de dentes de cães reimplantados, avaliadas pela coloração de Picrosirius. Grupo 1 (20 minutos extra-alveolar, estabilização passiva), Grupo 2 (20 minutos extra-alveolar, estabilização ativa), Grupo 3 (reimplante imediato, estabilização passiva) e Grupo 4 (90 minutos extra-alveolar, estabilização passiva). * indica diferença estatisticamente significante entre os grupos, de acordo com o teste de múltipla comparação de Tukey

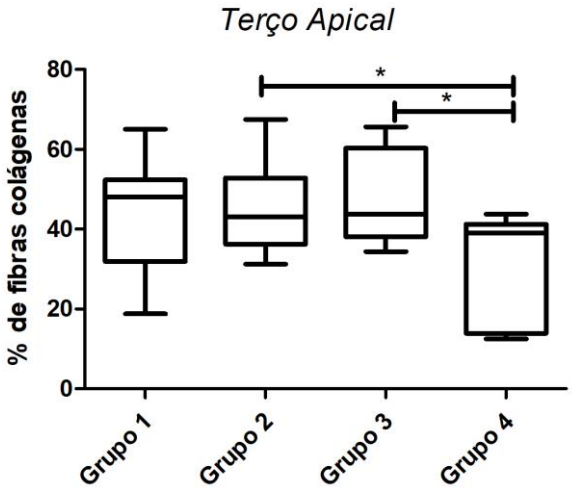

Figura 23- Representação gráfica da porcentagem de fibras colágenas no terço médio do ligamento periodontal de dentes de cães reimplantados, avaliadas pela coloração de Picrosirius. Grupo 1 (20 minutos extra-alveolar, estabilização passiva), Grupo 2 (20 minutos extra-alveolar, estabilização ativa), Grupo 3 (reimplante imediato, estabilização passiva) e Grupo 4 (90 minutos extra-alveolar, estabilização passiva). * indica diferença estatisticamente significante entre os grupos, de acordo com o teste de múltipla comparação de Tukey

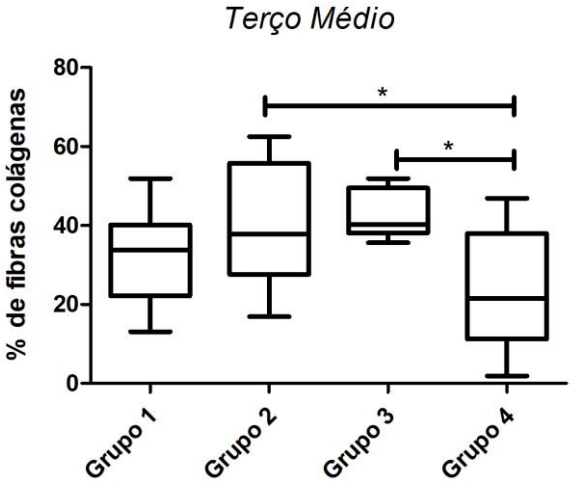

Na análise do **terço cervical**, observou-se que o Grupo 2, que apresentou maior porcentagem de fibras colágenas, foi estatisticamente diferente do Grupo 1 e do Grupo 4 (p=0,0049), como demonstrado na Figura 24.

Figura 24- Representação gráfica da porcentagem de fibras colágenas no terço cervical do ligamento periodontal de dentes de cães reimplantados, avaliadas pela coloração de Picrosirius. Grupo 1 (20 minutos extra-alveolar, estabilização passiva), Grupo 2 (20 minutos extra-alveolar, estabilização ativa), Grupo 3 (reimplante imediato, estabilização passiva) e Grupo 4 (90 minutos extra-alveolar, estabilização passiva). * indica diferença estatisticamente significante entre os grupos, de acordo com o teste de múltipla comparação de Tukey

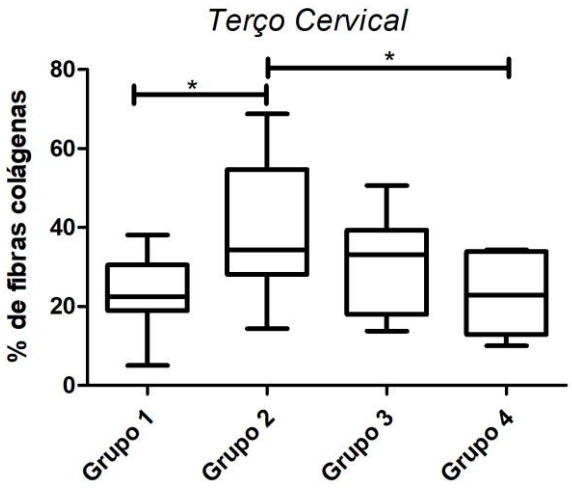

Discussão

DISCUSSÃO

O tratamento da avulsão dentária recomendado pela *International Association of Dental Traumatology* (*IADT*) e apoiado pela *American Association of Endodontists* (*AAE*) indica o uso de contenção flexível e passiva para estabilização dos dentes reimplantados, na tentativa de manutenção do funcionamento fisiológico, que permite uma movimentação dentária leve e favorece o processo de reparo (Fouad et al., 2020). Entretanto, pode-se pressupor que o estabelecimento da função pode ser dificultado pelo desconforto gerado no período pós-traumático. Esse fato poderia contribuir para o insucesso do tratamento, conforme observado no estudo retrospectivo de Wang et al. (2019) que demostraram 23,0% de reabsorção inflamatória e 55,6% de reabsorção por substituição após o reimplante dental.

A busca por respostas a esse tipo de questionamento biológico, o qual apresenta alto nível de relevância clínica, torna necessária a utilização de modelos animais em pesquisas, que se mostram fundamentais para mimetizar as variáveis encontradas nas respostas fisiológicas humanas. Neste trabalho, o cão foi utilizado como modelo animal experimental, pois apresenta um processo de reparo rápido e com os mesmos eventos histopatológicos encontrados em humanos (Barbizam et al., 2015). Esses animais têm sido considerados adequados para análises relacionadas a traumatismos dentários, possibilitando achados importantes sobre reimplante e reabsorção dentária em estudos consolidados na literatura há vários anos (Trope e Friedman, 1992; Trope et al., 1997; Sae-Lim et al.,1998; Yanpiset e Trope, 2000; Iqbal e Bamaas, 2001; Barbizam et al., 2015; de Gregorio et al., 2018; Kwon et al., 2018).

Como o sucesso clínico do reimplante dental é fortemente relacionado, entre outros fatores, ao tempo decorrido entre o momento do trauma e a implementação do tratamento, foi estabelecido o tempo de armazenamento extraoral de 20 minutos em meio seco para os Grupos experimentais 1 e 2, e de 90 minutos para o Grupo 4, no presente estudo. Esses períodos foram determinados com base nos intervalos reportados no clássico estudo de Andreasen (1981) e no estudo de Barbizam et al. (2015), ambos realizados em modelo animal. Barbizam et al. (2015) constataram que o tempo de 20 minutos pode ser considerado como um limiar para a degeneração das células do ligamento periodontal. Adicionalmente, a adoção do tempo de 90 minutos no Grupo 4 nos garantiu uma margem suficientemente maior que o tempo de 60 minutos, atualmente considerado pela literatura como reimplante tardio (Trope, 2011;

Fouad et al., 2020), garantindo a segurança em relação à presença das possíveis alterações esperadas em casos de reimplante tardio. No Grupo 3 foi utilizado o reimplante imediato, simulando uma condição clínica ideal.

As diretrizes para tratamento de avulsões em dentes permanentes com formação radicular completa indicam o tratamento dos canais radiculares em todos os casos, como forma de prevenção da contaminação dos tecidos que envolvem a raiz por microrganismos e restos pulpares necróticos, evitando a reabsorção radicular inflamatória (Pohl et al., 2005; Fouad et al., 2020). No presente estudo, optou-se pela obturação definitiva dos canais radiculares previamente à extração dentária, em consonância com a metodologia de Pettiette et al. (1997). Esse procedimento é oportuno, pois diminui o número de intervenções no animal, para tratamento endodôntico posterior, uma vez que o mesmo oferece maior dificuldade de acompanhamento clínico e radiográfico do que os humanos (Longo et al., 2018), além de não interferir no tempo de manutenção extraoral e evitar danos aos tecidos que recobrem a raiz pela manipulação dos dentes extraídos. Esta padronização minimizou uma provável contaminação microbiana, a qual poderia ocorrer apenas por via periodontal e evitou que microrganismos oriundos do canal radicular causassem uma resposta inflamatória frente à infecção, de modo exacerbado, o que levaria à ocorrência de reabsorção inflamatória acentuada e diferenciada em cada grupo, uma vez que os tempos de manutenção extraoral foram distintos, e prejudicaria a fidelidade dos resultados. A adoção desses cuidados fundamentou a não administração de antibioticoterapia sistêmica (Hinckfuss e Messer, 2009; Andreasen et al., 2010).

Com relação à contagem de células inflamatórias, os resultados do presente estudo demonstraram que o Grupo 1 (estabilização passiva) apresentou os maiores valores e foi estatisticamente diferente dos Grupos 2 (estabilização ativa), 3 (reimplante imediato) e 4 (reimplante tardio), quando os dados foram analisados por raiz e no terço médio. No terço apical, observou-se diferença estatística apenas entre o Grupo 1 e o Grupo 2, o qual apresentou o menor número de células inflamatórias. No terço cervical, essas diferenças não foram observadas. Esse resultado pode indicar um possível efeito protetor da implementação de força controlada leve aos dentes, controlando os estímulos inflamatórios durante o reparo periodontal. Ressalta-se que a equivalência estatística ao Grupo 4 (controle positivo) é muito provavelmente justificada pela elevada incidência de anquilose e reabsorção por substituição nesse

grupo, reduzindo as áreas de infiltrado inflamatório, achado também evidenciado por de Gregorio et al., em 2018.

Histologicamente, na reabsorção inflamatória são observadas, além do acúmulo de células inflamatórias no ligamento periodontal, reabsorção no osso alveolar e lacunas de reabsorção no cemento e na dentina, pela presença de osteoclastos na superfície radicular (Abbott, 1992; Hammarström et al., 1989; Hecova et al., 2010; Bastos et al., 2014; Abbott, 2016; Lima et al., 2017; de Gregorio et al., 2018; Kwon et al., 2018). Em nossos resultados, o grupo onde foi utilizada contenção ativa (Grupo 2) revelou uma menor quantidade de osteoclastos, semelhante ao grupo de reimplante imediato (Grupo 3), ambos com diferença estatística apenas em relação ao Grupo 1 (contenção passiva) que apresentou uma maior quantidade dessas células. Esses dados evidenciam que o uso da contenção ativa ocasionou resultados satisfatórios em relação à prevenção da reabsorção radicular inflamatória, de modo semelhante ao reimplante dentário imediato.

Os bons resultados obtidos no presente estudo, no grupo onde foi avaliado o uso da contenção ativa (com bráquetes, fio NiTi e ligaduras elastoméricas) pós-reimplante, com aplicação de forças leves, são concordantes com estudos que aplicaram essa força de contenção em autotransplantes dentários (Yang et al., 2012a; Yue et al., 2013). Nesses dois estudos, os autores observaram, em cães, que forças ortodônticas leves, nos períodos iniciais após o autotransplante, reduziram a ocorrência de reabsorções ósseas e dentárias, favorecendo o processo de reparo. Ressalta-se que a força a ser aplicada após o reimplante deve ser leve, como a utilizada no presente estudo, pois como observado por Yang et al. (2012b), a aplicação de forças excessivas nos períodos iniciais após o autotransplante, ocasionou maior reabsorção de tecidos mineralizados. No presente trabalho, as forças imediatas exercidas pelas ligaduras elastoméricas potencialmente atingiram seu efeito máximo nas primeiras 24 horas após o reimplante. Além disso, como mencionado, empregamos a técnica de obturação prévia do canal radicular de forma a minimizar os riscos de infecções e danos teciduais adicionais. Paralelamente, os dados obtidos mostraram uma maior quantidade de fibras colágenas periodontais com o uso da contenção ativa, de modo semelhante ao encontrado no grupo de reimplante imediato e em oposição ao encontrado no reimplante tardio. Uma vez que o tecido periodontal neoformado promove a reconstrução do ligamento periodontal após o reimplante dentário (Park et al., 2019), o aumento de fibras colágenas e uma melhor organização

das fibras do ligamento periodontal constituem uma ocorrência muito positiva no processo de reparo.

Park et al. (2019) efetuaram estudo sobre forças ortodônticas pré-aplicadas ao reimplante, e observaram que essas forças promoveram menor reabsorção radicular e maior proliferação e atividade das células do ligamento periodontal, corroborando com os resultados aqui demonstrados.

A diminuição do número das terminações periodontais de Ruffini ou sua formação incompleta na ausência de NT-4, altera a sensibilidade mecânica do ligamento periodontal, prejudicando a propagação do estímulo que induz ao correto desenvolvimento do movimento mastigatório (Maruyama et al., 2005). Isso reforça a importância do estímulo mecânico adicional promovido pelo novo protocolo proposto no presente estudo, para suprir a insuficiência estimulatória causada pelas terminações periodontais de Ruffini rompidas, como também pelo desconforto pós-traumático inicialmente sugerido. Segundo Jabbar et al. (2007), a NT-4 está envolvida na regeneração das terminações periodontais de Ruffini em fase inicial, após a lesão, o que pode contribuir com a implementação das forças ortodônticas, uma vez que estas também agiram nesse mesmo período.

Uma associação íntima e numerosa das terminações periodontais de Ruffini com as células dos restos epiteliais de Malassez foi demonstrada por Lambrichts et al. (1993), em contraste com o observado em outras áreas do ligamento periodontal onde os restos epiteliais não estão presentes e as terminações de Ruffini apresentam-se em densidade moderada. Esse achado permite considerar fortemente a hipótese de que essa associação neuroectodérmica seja um mecanismo de orientação para o crescimento neural, no qual os restos epiteliais exerçam a função de células alvo para o desenvolvimento da inervação do ligamento periodontal. A exemplo, o nerve growth factor (NGF) poderia atuar nesse processo como fator quimiotrópico para o crescimento das terminações nervosas em direção às células epiteliais alvo (Lambrichts et al.,1993). É possível postular que a NT-4 também possa exercer a mesma ação mediadora sugerida ao NGF, posto que seu papel na proliferação e diferenciação das células do ligamento periodontal, fundamental para a sua regulação funcional, tem sido evidenciado (Mizuno et al., 2008), e que sua depleção induz a um atraso na maturação das terminações periodontais de Ruffini (Maruyama et al., 2005; Jabbar et al., 2007), enquanto sua administração exógena reduz esse atraso, inferindo-se seu papel regenerador do tecido neural (Jabbar et al., 2007).

Os resultados do presente estudo evidenciaram expressão semelhante da NT-4 em todos os grupos, o que corrobora com esse pressuposto de sua ação mediadora na regeneração neural. Adicionalmente, considerando-se que as neurotrofinas são sintetizadas e disponibilizadas ao tecido circundante do local da lesão e sob demanda, para o desempenho de sua ação reparadora (Dechant e Neumann, 2002; Jabbar et al., 2007), nossos achados permitem presumir que a necessidade de reparo neural permaneceu semelhante em todos os casos, independentemente dos agentes agravantes estabelecidos (tempos extra-alveolares e métodos de contenção utilizados) para cada grupo. Ainda, segundo Dechant e Neumann (2002), a alta concentração de neurotrofina disponibilizada pode levar a efeitos biológicos adversos, o que permite considerar que tal ocorrência poderia limitar o reparo neural, estimulando uma reincidência constante na liberação de NT-4, o que explicaria sua expressão elevada, enquanto não houver um possível mecanismo de controle local.

Sugere-se, portanto, que a NT-4 possa exercer papel estimulador para a regeneração da inervação do tecido ligamentar, após o reimplante dentário, favorecendo o crescimento e maturação das terminações periodontais de Ruffini guiadas pelos restos epiteliais de Malassez, atuando na mediação desse processo, independentemente do tempo extra-alveolar e do método de contenção utilizados. No entanto, estudos adicionais são necessários, para maior aprofundamento e determinação dos prováveis mecanismos regulatórios da reconstrução do encadeamento neuroectodérmico periodontal e sua influência no restabelecimento funcional do elemento dental reimplantado. Tais estudos contribuiriam, também, tanto para complementar o elucidado conhecimento acerca da homeostase e regeneração do tecido periodontal atribuídas aos restos epiteliais de Malassez, como para um melhor entendimento do seu papel na orientação do crescimento neural, na presença de NT-4.

O tratamento ortodôntico não faz parte do atendimento primário ao trauma dental, com exceção de algumas condições específicas de luxação dentária. Em casos de avulsão, quando há dificuldade de posicionamento do dente no alvéolo devido à pressão ou ao escoamento sanguíneo, sugere-se o uso de fio de NiTi e bráquetes apenas, sem a adição de ligaduras elastoméricas (Fields e Christensen, 2013). Na literatura científica, há uma escassez de pesquisas relacionadas à aplicação de forças imediatas controladas para o tratamento de reimplante dentário. O presente estudo contribuiu nesse sentido, pois observou-se que o uso de força

ortodôntica controlada não prejudicou o processo de reparo em nenhum dos parâmetros analisados, com exceção do número de células apoptóticas encontradas.

Sato et al. (2010) avaliaram a apoptose de células do ligamento periodontal após reimplante dentário e demonstraram que, em conjunto com a proliferação celular, esse mecanismo é essencial para manutenção do espaçamento regular do ligamento periodontal em processo de reparo. Semelhantemente, os presentes resultados sugerem que a apoptose ocorreu na tentativa da manutenção da homeostase do tecido ligamentar e provocada pelas condições hipóxicas do ligamento periodontal, causadas pela extração e reimplante dentário. No entanto, esses achados podem comprometer a efetividade do tratamento a longo prazo, uma vez que foi encontrada similitude entre o uso da estabilização ativa e o reimplante tardio, que oferece o pior prognóstico entre os grupos analisados. De acordo com Yamamoto et al. (2018), o destino celular, como proliferação, migração, diferenciação e apoptose é determinado por alterações no seu microambiente, sendo influenciado por fatores bioquímicos e por estresse mecânico induzido. Sabe-se que os estímulos imuno-inflamatórios e o processo de mecanotransdução foram variados entre os grupos, o que estimulou as células de forma distinta. Adicionalmente, a apoptose é um processo chave envolvido no desenvolvimento embriológico do dente e do ligamento periodontal, na reabsorção óssea, na resposta inflamatória e imunológica, no processo de reparo e em certos efeitos farmacológicos (Satchell et al., 2003), exercendo um papel multifuncional. Dessa forma, um entendimento mais aprofundado sobre a ocorrência elevada desse evento celular no grupo tratado pela contenção ativa é necessário. Portanto, com relação à apoptose, o protocolo testado requer maiores investigações, a fim de se obter informações baseadas em evidências científicas, antes de sua possível adoção como coadjuvante no tratamento de dentes avulsionados.

Uma limitação do presente estudo é que, embora seja bem aceito para pesquisas em reimplante dentário, o modelo animal pode apresentar resultados distintos dos observados em humanos, quanto à aplicação de forças ortodônticas. No entanto, limitações éticas podem dificultar a realização de novos estudos *in vivo*, futuramente.

Em síntese, o uso do novo protocolo de contenção ativa, com força controlada, após reimplante dentário em cães não demonstrou alteração na expressão de NT-4, ao que se infere não interferir nas condições de reparo neural do ligamento periodontal, comparado aos demais protocolos analisados. Também não apresentou

evidências do desenvolvimento de reabsorção inflamatória externa, visto que não elevou o número de células inflamatórias nem o número de osteoclastos encontrados, tendo estes últimos apresentado valores tão baixos quanto os observados no grupo onde foi estabelecido um protocolo atualmente consolidado como ideal para esse tratamento (reimplante imediato). A similaridade com os resultados obtidos no reimplante imediato destacou-se ainda mais com relação à porcentagem de fibras colágenas, igualmente encontradas nos dois grupos. Entretanto, o uso da contenção ativa promoveu um aumento de apoptose celular, semelhante ao verificado no reimplante tardio, o que demonstra a necessidade da realização de novos estudos *in vivo*, dentro das possibilidades éticas, para uma maior compreensão da atuação de forças ortodônticas no reparo periodontal, após o reimplante dental.

Conclusão

CONCLUSÃO

Com base nas metodologias utilizadas e nos resultados obtidos, pôde-se concluir que o novo protocolo de contenção ativa, empregando bráquetes e fio ortodôntico NiTi, com força leve e controlada utilizando ligaduras elastoméricas favoreceu o reparo periodontal de dentes reimplantados após 20 minutos de tempo extra-alveolar ocasionando, em geral, resultados microscópicos semelhantes aos observados pelo reimplante imediato com estabilização passiva (controle). Adicionalmente, independentemente do tempo extra-alveolar e do tipo de contenção utilizada, após o reimplante dental, verificou-se que há aumento da produção de neurotrofina-4 (NT-4), sugerindo estímulo para regeneração de terminações nervosas.

Referências

REFERÊNCIAS

Abbott P. Treatment of external inflammatory root resorption. Aust Endo Newsletter 1992;17:22–26.

Abbott PV. Prevention and management of external inflammatory resorption following trauma to teeth. Aust Dent J. 2016;61 Suppl 1:82–94.

Ahn HJ, Nam OH, Lee HS, Kim EC, Cohenca N, Choi SC. Expression of inflammatory cytokines and MMPs on replanted teeth at different extra-alveolar time: an ex vivo and in vivo study. Int J Paediatr Dent 2016;26(4):301-9.

Aita M, Kawano Y, Maeda T. Expression of GDNF and its receptors in the periodontal mechanoreceptor. Neurosci Lett. 2006;400(1-2):25–29.

Andersson L, Andreasen JO, Day P, et al. International Association of Dental Traumatology guidelines for the management of traumatic dental injuries: 2. Avulsion of permanent teeth. Dent Traumatol. 2012;28(2):88–96.

Andersson L, Bodin I. Avulsed human teeth replanted within 15 minutes--a long-term clinical follow-up study. Endod Dent Traumatol. 1990;6(1):37–42.

Andersson L, Lindskog S, Blomlof L, Hedstrom KG, Hammarstrom L. Effect of masticatory stimulation on dentoalveolar ankylosis after experimental tooth replantation. Endod Dent Traumatol 1985;1(1):13-6.

Andersson L. Tooth avulsion and replantation. Dental Traumatology 2007; 23: 129.

Andreasen JO, Ahrensburg SS, Tendal B. Inappropriate use of meta-analysis in an evidence-based assessment of the clinical guidelines for replanted avulsed teeth. Timing of pulp extirpation, splinting periods and prescription of systemic antibiotics [published correction appears in Dent Traumatol. 2010 Dec;26(6):532]. Dent Traumatol. 2010;26(5):451-452.

Andreasen JO, Andreasen FM, Andersson L. Textbook and color atlas of traumatic injuries to the teeth, 4th ed. Oxford: Blackwell Munksgaard; 2007.

Andreasen JO, Andreasen FM, Mejare I, Cvek M. Healing of 400 intra-alveolar root fractures. Effect of treatment factors such as treatment delay, repositioning, splinting type and period and antibiotics. Dent Traumatol 2004;20:203–11.

Andreasen JO, Andreasen FM. Root resorption following traumatic dental injuries. Proc Finn Dent Soc 1992;88 Suppl 1:95-114.

Andreasen JO, Borum MK, Jacobsen HL, Andreasen FM. Replantation of 400 avulsed permanent incisors. 4. Factors related to periodontal ligament healing. Endod Dent Traumatol 1995;11:76–89.

Andreasen JO. Effect of extra- alveolar period and storage media upon periodontal and pulpal healing after replantation of mature permanent incisors in monkeys. Int J Oral Surg. 1981;10:43–53.

Andreasen JO. Luxation of permanent teeth due to trauma. A clinical and radiographic follow-up study of 189 injured teeth. Scand J Dent Res. 1970;78(3):273-286.

Babaji P, Devanna R, Jagtap K, Chaurasia VR, Jerry JJ, Choudhury BK, Duhan D. The cell biology and role of resorptive cells in diseases: A review. Ann Afr Med. 2017 Apr-Jun;16(2):39-45.

Barbizam JV, Massarwa R, da Silva LA, et al. Histopathological evaluation of the effects of variable extraoral dry times and enamel matrix proteins (enamel matrix derivatives) application on replanted dogs' teeth. Dent Traumatol. 2015;31(1):29–34.

Bastos JV, Ilma de Souza Côrtes M, Andrade Goulart EM, Colosimo EA, Gomez RS, Dutra WO. Age and timing of pulp extirpation as major factors associated with inflammatory root resorption in replanted permanent teeth. J Endod. 2014;40(3):366–371.

Bauss O, Schilke R, Fenske C, Engelke W, Kiliaridis S. Autotransplantation of immature third molars: influence of different splinting methods and fixation periods. Dent Traumatol 2002;18(6):322-8.

Beertsen W, McCulloch CA, Sodek J. The periodontal ligament: a unique, multifunctional connective tissue. Periodontol 2000. 1997;13:20–40.

Ben Hassan MW, Andersson L, Lucas PW. Stiffness characteristics of splints for fixation of traumatized teeth. Dent Traumatol 2016;32(2):140-5.

Berthold C, Thaler A, Petschelt A. Rigidity of commonly used dental trauma splints. Dent Traumatol 2009;25(3):248-55.

Biemesderfer D, Munger BL, Binck J, Dubner R. The pilo-Ruffini complex: a non-sinus hair and associated slowly-adapting mechanoreceptor in primate facial skin. Brain Res. 1978;142(2):197–222.

Bosshardt DD, Stadlinger B, Terheyden H. Cell-to-cell communication--periodontal regeneration. Clin Oral Implants Res. 2015;26(3):229–239.

Bothwell M. NGF, BDNF, NT3, and NT4. Handb Exp Pharmacol. 2014;220:3–15.

Bourguignon C, Cohenca N, Lauridsen E, et al. International Association of Dental Traumatology guidelines for the management of traumatic dental injuries: 1. Fractures and luxations [published online ahead of print, 2020 May 31]. Dent Traumatol. 2020;10.1111/edt.12578.

Brignardello-Petersen R. There is probably high variability in the incidence of root resorption after replantation of avulsed teeth across and within types of teeth and resorption. J Am Dent Assoc. 2019;150(2):e15.

Burcak Cengiz S, Stephan Atac A, Cehreli ZC. Biomechanical effects of splint types on traumatized tooth: a photoelastic stress analysis. Dent traumatol 2006;22:133–8.

Cardoso LC, Poi WR, Panzarini SR, Sonoda CK, Rodrigues TS, Manfrin TM. Knowledge of firefighters with special paramedic training of the emergency management of avulsed teeth. Dent Traumatol 2009;25:58–63.

Cerri PS, Freymüller E, Katchburian E. Apoptosis in the early developing periodontium of rat molars. Anat Rec. 2000;258(2):136–144.

Chambers MR, Andres KH, von Duering M, Iggo A. The structure and function of the slowly adapting type II mechanoreceptor in hairy skin. Q J Exp Physiol Cogn Med Sci. 1972;57(4):417–445.

Chauhan R, Rasaratnam L, Alani A, Djemal S. Adult Dental Trauma: What Should the Dental Practitioner Know?. Prim Dent J. 2016;5(3):70–81.

Consolaro A, Bianco DA. Tooth resorptions are not hereditary. Dental Press J. Orthod 2017;22(4):22-27.

Consolaro A. The four mechanisms of dental resorption initiation. Dental Press J Orthod 2013;18:7–9.

Crona-Larsson G, Bjarnason S, Norén JG. Effect of luxation injuries on permanent teeth. Endod Dent Traumatol. 1991;7(5):199-206.

da Silva LAB, Longo DL, Stuani MBS, et al. Effect of root surface treatment with denusomab after delayed tooth replantation [published online ahead of print, 2020 Jul 29]. Clin Oral Investig. 2020;10.1007/s00784-020-03430-1.

Daltoé MO, Paula-Silva FW, Faccioli LH, Gatón-Hernández PM, De Rossi A, Bezerra Silva LA. Expression of mineralization markers during pulp response to Biodentine and Mineral Trioxide Aggregate. J Endod 2016;42(4):596-603.

Darcey J, Qualtrough A. Resorption: part 1. Pathology, classification and aetiology. Br Dent J. 2013;214(9):439–451.

Day PF, Gregg TA, Ashley P, et al. Periodontal healing following avulsion and replantation of teeth: a multi-centre randomized controlled trial to compare two root canal medicaments. Dent Traumatol. 2012;28(1):55–64.

de Gregorio C, Cohenca N, Romano F, et al. The effect of immediate controlled forces on periodontal healing of teeth replanted after short dry time in dogs. Dent Traumatol. 2018;34(5):336–346.

de Jong T, Bakker AD, Everts V, Smit TH. The intricate anatomy of the periodontal ligament and its development: Lessons for periodontal regeneration. J Periodontal Res. 2017;52(6):965–974.

de Oliveira KM, da Silva RA, De Rossi A, Fukada SY, Feres M, Nelson-Filho P, da Silva LA. Absence of interleukin 22 affects the oral microbiota and the progression of induced periapical lesions in murine teeth. Int Endod J 2015;48(1):46-59.

De Rossi A, Huamán SD, León JE, Saraiva MCP, Fukada SY, da Silva RAB, de Carvalho F, Nelson-Filho P. Fibroblast growth factor receptor 2 expression in apical periodontitis in mice. Int Endod J. 2020 Aug;53(8):1111-1119.

Dechant G, Neumann H. Neurotrophins. Adv Exp Med Biol. 2002;513:303–334.

Demir P, Guler C, Kizilci E, Keskin G. Survival of avulsed permanent incisors in children following delayed replantation. Niger J Clin Pract. 2020;23(5):631-637.

Donaldson M, Kinirons MJ. Factors affecting the time of onset of resorption in avulsed and replanted incisor teeth in children. Dent Traumatol. 2001;17(5):205–209.

Fields HW, Christensen JR. Orthodontic procedures after trauma. Pediatr Dent. 2013;35(2):175-183.

Finucane D, Kinirons MJ. External inflammatory and replacement resorption of luxated, and avulsed replanted permanent incisors: a review and case presentation. Dent Traumatol. 2003;19(3):170–174.

Flores MT, Andersson L, Andreasen JO, et al. Guidelines for the management of traumatic dental injuries. II. Avulsion of permanent teeth. Dent Traumatol. 2007;23(3):130–136.

Flores MT, Andreasen JO, Bakland LK, et al. Guidelines for the evaluation and management of traumatic dental injuries. Dent Traumatol. 2001;17(3):97–102.

Fouad AF, Abbott PV, Tsilingaridis G, Cohenca N, Lauridsen E, Bourguignon C, O'Connell A, Flores MT, Day PF, Hicks L, Andreasen JO, Cehreli ZC, Harlamb S, Kahler B, Oginni A, Semper M, Levin L. International Association of Dental Traumatology guidelines for the management of traumatic dental injuries: 2. Avulsion of permanent teeth. Dent Traumatol. 2020;00:1–12.

Gardner LB, Li Q, Park MS, Flanagan WM, Semenza GL, Dang CV. Hypoxia inhibits G1/S transition through regulation of p27 expression. J Biol Chem. 2001;276(11):7919-7926.

Gavrieli Y, Sherman Y, Ben-Sasson SA. Identification of programmed cell death in situ via specific labeling of nuclear DNA fragmentation. J Cell Biol 1992;119(3):493-501.

Goda N, Dozier SJ, Johnson RS. HIF-1 in cell cycle regulation, apoptosis, and tumor progression. Antioxid Redox Signal. 2003 Aug;5(4):467-73.

Gomes WD, Silva CA, Melo ME, Silva VF, Almeida MM, Pedrini D, Poi WR, Sonoda CK, Panzarini SR. Delayed tooth replantation in rats: effect of systemic antibiotic therapy with amoxicillin and tetracycline. Dent Traumatol 2015;31(6):448-56.

Gottlow J, Nyman S, Lindhe J, Karring T, Wennström J. New attachment formation in the human periodontium by guided tissue regeneration. Case reports. J Clin Periodontol. 1986;13(6):604–616.

Hammarström L, Blomlöf L, Lindskog S. Dynamics of dentoalveolar ankylosis and associated root resorption. Endod Dent Traumatol. 1989;5(4):163–175.

Hammarstrom L, Lindskog S. General morphologic aspects of resorption of teeth and alveolar bone. Int Endod J 1985;18:93– 9.

He XL, Garcia KC. Structure of nerve growth factor complexed with the shared neurotrophin receptor p75. Science. 2004;304(5672):870-875.

Hecova H, Tzigkounakis V, Merglova V, Netolicky J. A retrospective study of 889 injured permanent teeth. Dent Traumatol. 2010;26(6):466–475.

Hinckfuss SE, Messer LB. An evidence-based assessment of the clinical guidelines for replanted avulsed teeth. Part II: prescription of systemic antibiotics. Dent Traumatol. 2009;25(2):158-164.

Hirashima S, Kanazawa T, Ohta K, Nakamura KI. Three-dimensional ultrastructural imaging and quantitative analysis of the periodontal ligament. Anat Sci Int. 2020;95(1):1–11.

International Organization for Standardization. ISO 7405:2008. Canada:ISO, 2008. Disponível em: http:www.iso.org.

Iqbal MK, Bamaas N. Effect of enamel matrix derivative (EMDOGAIN) upon periodontal healing after replantation of permanent incisors in beagle dogs. Dent Traumatol. 2001;17(1):36-45.

Jabbar S, Harada F, Aita M, et al. Involvement of neurotrophin-4/5 in regeneration of the periodontal Ruffini endings at the early stage. J Comp Neurol. 2007;501(3):400–412.

Karring T, Nyman S, Gottlow J, Laurell L. Development of the biological concept of guided tissue regeneration--animal and human studies. Periodontol 2000. 1993;1:26–35.

Keinan D, Cohen RE. The significance of epithelial rests of Malassez in the periodontal ligament. J Endod. 2013;39(5):582–587.

Kilkenny C, Browne W, Cuthill IC, Emerson M, Altman DG; NC3Rs Reporting Guidelines Working Group. Animal research: reporting in vivo experiments: the ARRIVE guidelines. Br J Pharmacol. 2010;160(7):1577-1579.

Kinirons MJ, Gregg TA, Welbury RR, Cole BO. Variations in the presenting and treatment features in reimplanted permanent incisors in children and their effect on the prevalence of root resorption. Br Dent J. 2000;189(5):263-266.

Kwan SC, Johnson JD, Cohenca N. The effect of splint material and thickness on tooth mobility after extraction and replantation using a human cadaveric model. Dent Traumatol 2012;28:277-281.

Kwon Y, Ko H, Kim S, Kim M. The effect of cathepsin K inhibitor surface treatment on delayed tooth replantation in dogs. Dent Traumatol. 2018;34(3):201-207.

Lambrichts I, Creemers J, Van Steenberghe D. Periodontal neural endings intimately relate to epithelial rests of Malassez in humans. A light and electron microscope study. J Anat. 1993;182:153–162.

Lima TFR, Silva EJNLD, Gomes BPFA, Almeida JFA, Zaia AA, Soares AJ. Relationship between Initial Attendance after Dental Trauma and Development of External Inflammatory Root Resorption. Braz Dent J. 2017;28(2):201–205.

Longo DL, Fumes AC, Küchler EC, Paula-Silva FWG, Nelson-Filho P, Silva LAB. Efficiency of different storage media for avulsed teeth in animal models: a systematic review. Dent Traumatol. 2018;34(1):12-19.

Maeda T, Ochi K, Nakakura-Ohshima K, Youn SH, Wakisaka S. The Ruffini ending as the primary mechanoreceptor in the periodontal ligament: its morphology, cytochemical features, regeneration, and development. Crit Rev Oral Biol Med. 1999;10(3):307–327.

Majorana A, Bardellini E, Conti G, Keller E, Pasini S. Root resorption in dental trauma: 45 cases followed for 5 years. Dent Traumatol. 2003;19(5):262–265.

Manfrin TM, Boaventura RS, Poi WR, Panzarini SR, Sonoda CK, Massa Sundefeld ML. Analysis of procedures used in tooth avulsion by 100 dental surgeons. Dent Traumatol 2007;23:203–10.

Maruyama Y, Harada F, Jabbar S, et al. Neurotrophin-4/5-depletion induces a delay in maturation of the periodontal Ruffini endings in mice. Arch Histol Cytol. 2005;68(4):267–288.

Mine K, Kanno Z, Muramoto T, Soma K. Occlusal forces promote periodontal healing of transplanted teeth and prevent dentoalveolar ankylosis: an experimental study in rats. Angle Orthod 2005;75(4):637-44.

Mizuno N, Shiba H, Inui T, et al. Effect of neurotrophin-4/5 on bone/cementum-related protein expressions and DNA synthesis in cultures of human periodontal ligament cells. J Periodontol. 2008;79(11):2182–2189.

Najeeb S, Siddiqui F, Khurshid Z, Zohaib S, Zafar MS, Ansari SA. Effect of bisphosphonates on root resorption after tooth replantation - a systematic review. Dent Traumatol. 2017;33(2):77–83.

Nayak BN, Wiltshire WA, Ganss B, Tenenbaum H, McCulloch CA, Lekic C. Healing of periodontal tissues following transplantation of cells in a rat orthodontic tooth movement model. Angle Orthod 2008;78(5):826-31.

Negri MR, Panzarini SR, Poi WR, Sonoda CK, Manfrin TM, Vendrame dos Santos CL. Use of a cyanoacrylate ester adhesive for splinting of replanted teeth. Dent Traumatol 2008;24(6):695-7.

Nosrat CA, Fried K, Lindskog S, Olson L. Cellular expression of neurotrophin mRNAs during tooth development. Cell Tissue Res. 1997;290(3):569-580.

Panzarini SR, Gulinelli JL, Poi WR, Sonoda CK, Pedrini D, Brandini DA. Treatment of root surface in delayed tooth replantation: a review of literature. Dent Traumatol. 2008;24(3):277–282.

Park WY, Kim MS, Kim MS, et al. Effects of pre-applied orthodontic force on the regeneration of periodontal tissues in tooth replantation. Korean J Orthod. 2019;49(5):299-309.

Percie du Sert N, Hurst V, Ahluwalia A, et al. The ARRIVE guidelines 2.0: Updated guidelines for reporting animal research [published online ahead of print, 2020 Jul 14]. J Cereb Blood Flow Metab. 2020;271678X20943823.

Pettiette M, Hupp J, Mesaros S, Trope M. Periodontal healing of extracted dogs' teeth air-dried for extended periods and soaked in various media. Endod Dent Traumatol. 1997;13(3):113-118.

Pohl Y, Filippi A, Kirschner H. Results after replantation of avulsed permanent teeth. II. Periodontal healing and the role of physiologic storage and antiresorptive-regenerative therapy. Dent Traumatol. 2005;21(2):93-101.

Poi WR, Sonoda CK, Martins CM, et al. Storage media for avulsed teeth: a literature review. Braz Dent J. 2013;24(5):437–445.

Queiroz, AM. Protocolos clínicos: traumatismos na dentição permanente de crianças e adolescentes [E-book]. Timburi: Cia do Ebook; 2019.

Ram D, Cohenca N. Therapeutic protocols for avulsed permanent teeth: review and clinical update. Pediatr Dent 2004;26:251–5.

Rincon JC, Young WG, Bartold PM. The epithelial cell rests of Malassez--a role in periodontal regeneration?. J Periodontal Res. 2006;41(4):245–252.

Sae-Lim V, Wang CY, Choi GW, Trope M. The effect of systemic tetracycline on resorption of dried replanted dogs' teeth. Endod Dent Traumatol. 1998;14:127-132.

Satchell PG, Gutmann JL, Witherspoon DE. Apoptosis: an introduction for the endodontist. Int Endod J. 2003 Apr;36(4):237-45.

Sato K, Muramatsu T, Tsuchiya Y, et al. Proliferation, migration and apoptosis of periodontal ligament cells after tooth replantation. Oral Dis. 2010;16(3):263-268.

Selvig KA, Bjorvatn K, Bogle GC, Wikesjo UM. Effect of stannous fluoride and tetracycline on periodontal repair after delayed tooth replantation in dogs. Scand J Dent Res 1992;100:200-203.

Shimono M, Ishikawa T, Ishikawa H, et al. Regulatory mechanisms of periodontal regeneration. Microsc Res Tech. 2003;60(5):491–502.

Soares AJ, Souza GA, Pereira AC, Vargas-Neto J, Zaia AA, Silva EJ. Frequency of root resorption following trauma to permanent teeth. J Oral Sci. 2015;57(2):73-78.

Söder PO, Otteskog P, Andreasen JO, Modéer T. Effect of drying on viability of periodontal membrane. Scand J Dent Res. 1977;85(3):164–168.

Souza BDM, Dutra KL, Kuntze MM, et al. Incidence of Root Resorption after the Replantation of Avulsed Teeth: A Meta-analysis. J Endod. 2018;44(8):1216–1227.

Spinas E, Generali L, Mameli A, Demontis C, Martinelli D, Giannetti L. Delayed tooth replantation and inflammatory root resorption in childhood and adolescence. J Biol Regul Homeost Agents. 2019;33(2):623–627.

Tomellini E, Lagadec C, Polakowska R, Le Bourhis X. Role of p75 neurotrophin receptor in stem cell biology: more than just a marker. Cell Mol Life Sci. 2014;71(13):2467-2481.

Trope M. Avulsion of permanent teeth: theory to practice. Dent Traumatol 2011;27(4):281-94.

Trope M. Clinical management of the avulsed tooth: present strategies and future directions. Dent Traumatol. 2002;18(1):1–11.

Trope M, Friedman S. Periodontal healing of replanted dog teeth stored in Viaspan, milk and Hank's balanced salt solution. Endod Dent Traumatol. 1992;8(5):183-188.

Trope M, Hupp JG, Mesaros SV. The role of the socket in the periodontal healing of replanted dogs' teeth stored in ViaSpan for extended periods. Endod Dent Traumatol 1997;13:171-175.

Tsukiboshi M. Autogenous tooth transplantation: a reevaluation. Int J Periodontics Restorative Dent. 1993;13(2):120–149.

Tuna EB, Yaman D, Yamamato S. What is the best root surface treatment for avulsed teeth? Open Dent J 2014;8:175-9.

Väänänen HK, Karhukorpi EK, Sundquist K, Wallmark B, Roininen I, Hentunen T, Tuukkanen J, Lakkakorpi P. Evidence for the presence of a proton pump of the vacuolar H(+)-ATPase type in the ruffled borders of osteoclasts. J Cell Biol. 1990 Sep;111(3):1305-11.

Veras SRA, Bem JSP, Almeida ECB, Lins CCSA. Dental splints: types and time of immobilization post tooth avulsion. J Istanb Univ Fac Dent 2017;51(3 Suppl 1):S69-S75.

Wang G, Wang C, Qin M. A retrospective study of survival of 196 replanted permanent teeth in children. Dent Traumatol. 2019;35(4-5):251-258.

Xiong J, Gronthos S, Bartold PM. Role of the epithelial cell rests of Malassez in the development, maintenance and regeneration of periodontal ligament tissues. Periodontol 2000. 2013;63(1):217–233.

Yamamoto T, Ugawa Y, Kawamura M, Yamashiro K, Kochi S, Ideguchi H, Takashiba S. Modulation of microenvironment for controlling the fate of periodontal ligament cells: the role of Rho/ROCK signaling and cytoskeletal dynamics. J Cell Commun Signal. 2018 Mar;12(1):369-378.

Yang Y, Bai Y, Li S, Li J, Gao W, Ru N. Effect of early orthodontic force on periodontal healing after autotransplantation of permanent incisors in beagle dogs. J Periodontol 2012a;83(2):235-41.

Yang Y, Bai YX, Li S, Gao WM, Ru N, Li LX. [Effect of orthodontic force on periodontal healing after autotransplantation: an experimental study]. Zhonghua Kou Qiang Yi Xue Za Zhi. 2012b Oct;47(10):618-21.

Yang Z, Li Y, Ma X, Shen L, Zhao Z, Jin F. Role of the Epithelial Cell Rests of Malassez in Periodontal Homeostasis and Regeneration - A Review. Curr Stem Cell Res Ther. 2015;10(5):398–404.

Yanpiset K, Trope M. Pulp revascularization of replanted immature dog teeth after different treatment methods. Endod Dent Traumatol. 2000;16(5):211-217.

Yildirim Oz G, Ataoğlu H, Kir N, Karaman AI. An alternative method for splinting of traumatized teeth: case reports. Dent Traumatol 2006;22(6):345-9.

Yue SC, Bai YX, Yang Y, Li LX. Effect of orthodontic force on expression of Asporin after tooth auto-transplantation: an experimental study in Beagle dogs. Zhonghua Kou Qiang Yi Xue Za Zhi. 2013 Dec;48(12):745-9.

Zaleckiene V, Peciuliene V, Brukiene V, Drukteinis S. Traumatic dental injuries: etiology, prevalence and possible outcomes. Stomatologija. 2014;16(1):7–14.

Zare Jahromi M, Kalantar Motamedi MR. Effect of calcium hydroxide on inflammatory root resorption and ankylosis in replanted teeth compared with other intracanal materials: a review. Restor Dent Endod. 2019;44(3):e32.

Anexo

ANEXO A

Aprovação pela Comissão de Ética no Ensino e Pesquisa em Animais (CEEPA)

Universidade de São Paulo
Faculdade de Odontologia de Bauru

Comissão de Ética no Ensino e Pesquisa em Animais

50 ANOS 1962 - 2012 FOB USP

CEEPA-Proc. Nº 007/2012

Bauru, 27 de março de 2012.

Senhora Professora,

O projeto de pesquisa encaminhado a esta Comissão de Ética no Ensino e Pesquisa em Animais, denominado **Avaliação histológica do efeito do tempo extraoral e da aplicação de proteínas da matriz do esmalte (EMD) em dentes de cães reimplantados,** de sua autoria foi enviado ao relator para avaliação e considerado **APROVADO** em reunião desta Comissão realizada no dia **26 de março de 2012.**

Solicitamos que ao final da pesquisa seja enviado, para avaliação desta Comissão, um Relatório com os resultados obtidos para análise ética e emissão de parecer final, o qual poderá ser utilizado para fins de publicação científica.

Atenciosamente,

Prof. Dr Gustavo Pompermaier Garlet
Presidente da Comissão de Ética no Ensino e Pesquisa em Animais

Profª Drª Léa Assed Bezerra da Silva
Docente do Departamento de Clínica Infantil, Odontologia Preventiva e Social
Faculdade de Odontologia de Ribeirão Preto - USP

Al. Dr. Octávio Pinheiro Brisolla, 9-75 – Bauru-SP – CEP 17012-101 – C.P. 73
e-mail: mferrari@fob.usp.br – Fone/FAX (0xx14) 3235-8356
http://www.fob.usp.br

Scanned with CamScanner