UNIVERSIDADE DE SÃO PAULO

FACULDADE DE ODONTOLOGIA DE RIBEIRÃO PRETO

DEPARTAMENTO DE CLÍNICA INFANTIL

BEATRIZ ZAMBONI MARTINS PANUCCI

Expressão de Indoleamina 2,3-Dioxigenase, Infiltração de Células Imunes e Angiogênese em Lesões Periapicais Crônicas Provenientes de Dentes Decíduos e Permanentes - Um Estudo Imuno-Histoquímico Comparativo

Ribeirão Preto

2021

BEATRIZ ZAMBONI MARTINS PANUCCI

Expressão de Indoleamina 2,3-Dioxigenase, Infiltração de Células Imunes e Angiogênese em Lesões Periapicais Crônicas Provenientes de Dentes Decíduos e Permanentes - Um Estudo Imuno-Histoquímico Comparativo

Versão Corrigida

Dissertação de Mestrado apresentada à Faculdade de Odontologia de Ribeirão Preto da Universidade de São Paulo, como parte dos requisitos para obtenção do grau de Mestre em Ciências.

Programa: Odontopediatria

Orientador: Prof. Dr. Jorge Esquiche León

Riberão Preto

2021

AUTORIZAÇÃO PARA REPRODUÇÃO

Autorizo a reprodução e divulgação total ou parcial desde trabalho, por qualquer meio convencional ou eletrônico, para fins de estudo e pesquisa, desde que citada a fonte.

FICHA CATALOGRÁFICA

Elaborada pela Biblioteca Central do Campus USP - Ribeirão Preto

Panucci, Beatriz Zamboni Martins

Expressão de indoleamina 2,3-dioxigenase, infiltração de células imunes e angiogênese em lesões periapicais crônicas provenientes de dentes decíduos e permanentes - um estudo imuno-histoquímico comparativo / Beatriz Zamboni Martins Panucci; Orientador, Jorge Esquiche León. - 2021.
74f. : il.30 cm

Dissertação de Mestrado apresentada à Faculdade de Odontologia de Ribeirão Preto da Universidade de São Paulo, como parte dos requisitos para obtenção do grau de Mestre em Ciências. Ribeirão Preto, 2021

Versão Original

1. Indoleamina 2,3,-Dioxigenase. 2. Linfócitos T Citotóxicos. 3. Células Dendríticas. 4. Células de Langerhans. 5. Células T regulatórias. 6. Angiogênese. 7. Granuloma Periapical. 8. Cisto Radicular. 9. Dentição Permanente. 10. Dentição Decídua. 11. Imuno-histoquímica

FOLHA DE APROVAÇÃO

Nome: PANUCCI, Beatriz Zamboni Martins

Título: **Expressão de indoleamina 2,3-dioxigenase, infiltração de células imunes e angiogênese em lesões periapicais crônicas provenientes de dentes decíduos e permanentes - um estudo imuno-histoquímico comparativo.**

Dissertação apresentada à Faculdade de Odontologia de Ribeirão Preto da Universidade de São Paulo para obtenção do título de Mestre em Ciências.

Área de Concentração: Odontopediatria.

Aprovado em:___/___/___

BANCA EXAMINADORA

Prof(a). Dr(a)._____

Instituição:_____

Julgamento:_____ Assinatura:_____

Prof(a). Dr(a)._____

Instituição:_____

Julgamento:_____ Assinatura:_____

Prof(a). Dr(a)._____

Instituição:_____

Julgamento:_____ Assinatura:_____

Orientador: Prof. Dr. Jorge Esquiche León

Instituição: Faculdade de Odontologia de Riberão Preto-USP

Assinatura: _____

DADOS CURRICULARES

BEATRIZ ZAMBONI MARTINS PANUCCI

Nascimento	04 de maio 1997 - Maringá – PR
Filiação	Jancarlos Pereira Martins
	Edna de Souza da Silva Martins
2015-2018	Curso de Graduação em Odontologia
	Universidade CESUMAR
2015-2015	Aperfeiçoamento em Bioestatística
	Associação Maringaense de Odontologia, AMO
2016-2016	Aperfeiçoamento em Farmacologia na Odontologia
	Associação Maringaense de Odontologia, AMO
2017-2017	Estágio em Cirurgia Periodontal
	Associação Maringaense de Odontologia, AMO
2018-2018	Qualificação Profissional em Saúde Bucal da Gestante
	UNASUS- Plataforma Arouca
2019-2019	Atualização em endodontia em dentes decíduos
	Núcleo de Estudo Odontológico de Maringá, NEOM
2019-2022	Especialização em Odontopediatria
	FUNORP- Faculdade de Odontologia de Riberão Preto- USP
2020-2021	Curso de Pós-graduação, nível Mestrado (bolsa CAPES)
	Orientador: Prof. Dr. Jorge Esquiche León
	Faculdade de Odontologia de Riberão Preto

Dedicatória

A Deus,

Mesmo traçando planos tão diferentes do que estou vivendo hoje, Ele sonhou mais alto, mais bonito e me deu forças para chegar até aqui hoje. Continua me levando a caminhos inimagináveis e a pessoas incríveis, e eu? Só posso realmente agradecer.

"[...]Os que conhecem o teu nome confiam em ti, pois tu, Senhor, jamais abandonas os que te buscam [...]"

Salmos, Capítulo 9, Versículo 10.

Ao meu marido,

Paulo Alexandre que sempre está ao meu lado, e me acompanhou desde o início dessa jornada. Sem seu apoio com certeza não conseguiria ter o mesmo desempenho e sucesso que foi. Agradeço por ter um companheiro que me incentiva e vai a luta comigo todos os dias, que sonha os mesmos sonhos e encara os desafios que acabam surgindo na história da vida. Que inúmeras vezes preparou meus almoços para eu levar para faculdade, que preparou os jantares e dias corridos, e nunca largou o osso (é isso). Você é um exemplo para mim, te amo.

Aos meus pais,

Edna e Jancarlos que sempre acreditaram no meu potencial e fizeram o possível e o impossível para que eu pudesse estar onde estou hoje. Sem o apoio de vocês não conseguiria ser a mulher que sou hoje, com toda certeza essa conquista é de vocês também. Agradeço a Deus todos os dias pela minha família.

Agradecimentos

À Universidade de São Paulo, nas pessoas do atual Reitor **Prof. Dr. Vahan Agopyan**, e do Vice-Diretor Prof. Dr. Antônio Carlos Hernandes.

À Faculdade de Odontologia de Ribeirão Preto da Universidade de São Paulo, na pessoa do Diretor, **Prof. Dr. Paulo Nelson Filho**, e do Vice-Diretor **Prof. Dr. Ricardo Gariba Silva.**

À Coordenação do Curso de Pós-Graduação em Odontopediatria da Faculdade de Odontologia de Ribeirão Preto da Universidade de São Paulo, na pessoa da Coordenadora, **Prof. Dra. Raquel Assed Bezerra Segato**, e da Vice-Coordenadora, **Profa. Dra. Lea Assed Bezerra da Silva.**

Ao meu orientador,

Prof. Dr Jorge Esquiche León, agradeço por toda nossa parceria durante esses dois anos, onde consegui aprender muito e produzir, alcançar lugares que achei que não seria possível. Te admiro como profissional, professor e pessoa. Cheguei até aqui hoje, e sei que boa parte do resultado de todos os frutos que estou colhendo devo ao Senhor, fica aqui minha eterna gratidão.

Aos Professores do Departamento de Clínica Infantil da FORP-USP,

Prof. Dra. Léa Assed Bezerra da Silva, Prof. Dra. Raquel Assed Bezerra da Silva, Prof. Dra. Alexandra Mussolino de Queiroz, Prof. Dr. Paulo Nelson Filho, Prof. Dra. Aldevina Campos de Freitas, Prof. Dra. Andiara De Rossi Daldegan, Prof. Dr. Fabrício Kitazono de Carvalho, Prof. Dr. Francisco Wanderley Garcia de Paula e Silva, Prof. Dra. Kranya Victoria Díaz Serrano e Prof. Dra. Maria Cristina Borsatto.

De forma especial gostaria de agradecer a Profa. **Dra. Andiara De Rossi Daldegan** por suas palavras e por todos os ensinamentos durante o período que tivemos juntas durante o programa de aperfeiçoamento de ensino.

Aos meus amigos,

Heitor e Evânio, eu não tenho palavras para agradecer toda a nossa parceria durante esses dois anos. Eu acredito muito em trabalho em equipe, e se tem algo que posso afirmar que construímos nesse período foi trabalho em equipe. Vocês são exemplos de seres humanos, de profissionais e de amigos. Foi maravilhoso dividir o ambiente de trabalho com vocês, e mesmo em dias difíceis nós tínhamos uns aos outros. Vou sentir falta de vocês no dia a dia, mas vou levá-los para vida.

Aos meus amigos,

Lucas, Clara e Paulla, desde 2019 no início da nossa jornada em Ribeirão Preto já sentia uma conexão especial com vocês. Quando decidimos entrar no mestrado juntos nossos laços ficaram mais firmes, e de amigos nos tornamos uma família, afinal estamos todos tão longes das nossas famílias que acabamos nos adotando não é mesmo? Acho que o que eu tenho para falar sobre vocês ficaria muito grande na folha de agradecimentos, mas nesse ano tão difícil vocês foram parte das pessoas que foram o meu chão. Obrigada, amo vocês.

Aos funcionários,

Gostaria de agradecer os **funcionários da FORP-USP** que sempre estiveram dispostos a nos ajudar e proporcionar um ambiente seguro, limpo para realizarmos nossas atividades, principalmente durante esse tempo de pandemia que vivemos.

Especialmente a **Filomena Leli Placciti**, **Mary Possani Carmessano**, **Matheus Morelli Zanela**, **Fatima Aparecida Rizoli**, **Fátima Aparecida Jacinto Daniel**, **Adriana de Mattos Gonçalves da Silva**, **Kleber Augusto Loureiro**, **Dr. Marcelo Azenha**, Dra. **Carolina Paes Torres Mantovani**,

Também gostaria de agradecer a **Dra. Carolina Paes Torres Mantovani** por me permitir acompanhar alguns de seus atendimentos e dessa forma acrescentar tanto na vida profissional.

Será que é o tempo que lhe falta pra perceber?

Será que temos esse tempo pra perder?

E quem quer saber?

A vida é tão rara

Tão rara

(Lenine)

A parte experimental dessa Dissertação foi desenvolvida nos Laboratórios de Histopatologia Oral, Microscopia e Imunopatologia e Análise Genética, DESCOL, da Faculdade de Odontologia de Ribeirão Preto da Universidade de São Paulo (FORP/USP).

RESUMO

PANUCCI BZM. **Expressão de indoleamina 2,3-dioxigenase, infiltração de células imunes e angiogênese em lesões periapicais crônicas provenientes de dentes decíduos e permanentes - um estudo imuno-histoquímico comparativo.** 2021, **74f.** Dissertação. (Mestrado em Odontopediatria) - Faculdade de Odontologia de Riberão Preto da Universidade de São Paulo; 2021.

A indoleamina 2,3-dioxigenase (IDO) é uma enzima com propriedades imunossupressoras, a qual também parece regular a angiogênese. A expressão de IDO em lesões periapicais crônicas (LPCs) afetando dentes decíduos (DDs) e permanentes (DPs), é desconhecida. 22 LPCs (7 granulomas periapicais [GPs] e 15 cistos radiculares [CRs]) e 30 LPCs (15 GPs e 15 CRs) decorrentes de DDs e DPs, respetivamente, foram avaliados por imuno-histoquímica através dos anticorpos IDO; CD1a e CD207 para células de Langerhans (CLs); CD123 para células dendríticas plasmocitoides (CDp); FOXP3 para linfócitos T regulatórios (LTregs); CD8 para linfócitos T citotóxicos (LTCs); e CD34 para angiogênese. No geral, os LTCs, seguidos por CDp, foram as células mais frequentemente detectadas em ambas as dentições. CLs foram prevalentes em CRs do que GPs, em ambas as dentições. Exceto LTCs nos GPs afetando DPs, a distribuição de CDp e LTCs foi semelhante em ambas as dentições. LTregs foram significativamente maiores em CRs do que GPs afetando DPs. CRs do que GPs, e preferencialmente nos DPs do que DDs, apresentaram maior expressão de IDO. Nesses casos, a expressão de IDO foi observada preferencialmente em neutrófilos e no epitélio cístico em cerca de um terço dos CRs em ambas as dentições. O perfil de angiogênese foi semelhante em ambas as dentições. Não houve uma correlação estatísticamente significativa entre IDO e todos os outros marcadores; no entanto, houve uma correlação positiva entre IDO e angiogênese. Nossos resultados mostram discretas variações no perfil de distribuição de células imunes em LPCs afetando ambas as dentições, sugerindo que a expressão de IDO esteja modulando respostas inflamatórias, provavelmente através da regulação de LTregs e angiogênese, preferencialmente em CRs provenientes de DPs.

Palavras-chave: Indoleamina 2,3,-Dioxigenase; Linfócitos T citotóxicos; Células dendríticas; Células de Langerhans; Células T regulatórias; Angiogênese; Granuloma periapical; Cisto radicular; Dentição permanente; Dentição Decídua; Imuno-histoquímica.

ABSTRACT

PANUCCI BZM. **Indoleamine 2,3-dioxygenase expression, immune cell infiltration and angiogenesis in chronic periapical lesions arising from deciduous and permanent teeth - a comparative immunohistochemical study.** 2021, **74f**. Dissertação. (Mestrado em Odontopediatria) - Faculdade de Odontologia de Riberão Preto da Universidade de São Paulo; 2021.

Indoleamine 2,3-dioxygenase (IDO) is an enzyme with immunosuppressive properties, which also appears to regulate angiogenesis. The expression of IDO in chronic periapical lesions (CPLs) affecting deciduous (DTs) and permanent (PTs) teeth is unknown. 22 LPCs (7 periapical granulomas [PGs] and 15 radicular cysts [RCs]) and 30 CPLs (15 PGs and 15 RCs) arising from DTs and PTs, respectively, were evaluated by immunohistochemistry using the antibodies IDO; CD1a and CD207 for Langerhans cells (LCs); CD123 for plasmacytoid dendritic cells (pDCs); FOXP3 for regulatory T cells (Tregs); CD8 for cytotoxic T lymphocytes (CTLs); and CD34 for angiogenesis. Overall, CTLs, followed by pDCs, were the most frequently detected cells in both dentitions. LCs were more prevalent in CRs than GPs, in both dentitions. Except CTLs in GPs affecting PTs, the distribution of pDCs and CTLs was similar in both dentitions. Tregs were significantly higher in RCs than PGs affecting PTs. RCs than PGs, and preferably in PTs than DTs, showed greater expression of IDO. In these cases, IDO expression was observed preferentially in neutrophils and in the cystic epithelium in about one third of RCs in both dentitions. The angiogenesis profile was similar in both dentitions. There was no statistically significant correlation between IDO and all other markers; however, there was a positive correlation between IDO and angiogenesis. Our results show slight variations in the distribution profile of immune cells in CPLs affecting both dentitions, suggesting that IDO expression is modulating inflammatory responses, probably through the regulation of Tregs and angiogenesis, preferentially in RCs arising from PTs.

Keywords: Indoleamine 2,3,-Dioxygenase; Cytotoxic T lymphocytes; Dendritic cells; Langerhans cells; regulatory T cells; Angiogenesis; Periapical granuloma; Radicular cyst; Permanent dentition; Deciduous dentition; Immunohistochemistry.

SUMÁRIO

1. INTRODUÇÃO **16**
1.1 Lesões periapicais crônicas (LPCs) 17
1.2 Granuloma periapical (dentes permanentes e decíduos) 17
1.3 Cisto radicular (dentes permanentes e decíduos) 18
1.4 Infiltrado inflamatório nas LPCs 18
1.4.1 Linfócitos T regulatórios (LTregs) 20
1.4.2 Linfócitos T citotóxicos (LTCs) 20
1.4.3 Células dendríticas (CDs) 21
1.4.4 Angiogênese e LPCs 23
1.5 Indoleamina 2,3-dioxigenase (IDO) e sua expressão em lesões orais 24

2. PROPOSIÇÃO **28**

3. MATERIAL E MÉTODOS **30**
3.1 Seleção da amostra 31
3.1.1 Critérios de inclusão 31
3.1.2 Critérios de exclusão 31
3.2 Amostra 32
3.3 Análise histopatológica 32
3.4 Análise imuno-histoquímica 32
3.5 Análise estatística 34

4. RESULTADOS **36**
4.1 Caracterização da amostra 37
4.2 Análise imuno-histoquímica 37
4.2.1 Análise de CLs 37
4.2.2 Análise de CDp 38
4.2.3 Análise de LTregs 38
4.2.4 Análise de LTCs 38
4.2.5 Análise da expressão de IDO 38
4.2.6 Análise da angiogênese 39
4.3 Correlação entre a expressão de IDO, células imunes e angiogênese 39

5. DISCUSSÃO **43**

6. CONCLUSÃO **49**

REFERÊNCIAS **51**

ANEXOS **61**

APÊNDICE **66**

INTRODUÇÃO

1. INTRODUÇÃO

1.1 Lesões periapicais crônicas (LPCs)

As lesões periapicais crônicas (LPCs), representadas por granuloma periapical (GP) e cisto radicular (CR), são as lesões odontogênicas inflamatórias mais comuns que afetam a maxila e mandíbula. A LPC, também chamada de periodontite apical crônica (PAC), seguem um curso crônico ou prologado, usualmente assintomático (Tibúrcio-Machado et al., 2021). Após necrose pulpar por cárie ou trauma, as LPCs se formam devido a uma reação de defesa inflamatória, ligada à presença de patógenos e toxinas bacterianas que se distribuem por todo o sistema de canais radiculares (Vier et al., 2004; Camargo et al., 2009; Silva, 2018).

1.2 Granuloma periapical (dentes permanentes e decíduos)

Os GPs se originam como uma lesão primária ou após a estabilização de um abscesso periapical (de Carvalho et al., 2013). Os GPs geralmente são diagnosticados através de exames radiográficos de rotina, devido ao fato dessas lesões serem assintomáticas. Os GPs apresentam radiograficamente áreas radiolúcidas de tamanhos variáveis (Cardesa et al., 2006; Shear et al., 2007). O tratamento do GP é endodôntico. Sabe-se que após o tratamento endodôntico, alguns casos podem persistir por vários meses ou anos, sendo necessário uma nova abordagem (Nair, 2006). Dentes que não podem ser preservados devem ser extraídos e a lesão periapical deve ser curetada, seguida por encaminhamento ao exame histopatológico, para confirmação diagnóstica (Neville et al., 2016).

Histologicamente, os GPs apresentam nos estágios iniciais um tecido de granulação permeado por células inflamatórias (Nair, 2004). Posteriormente, o tecido de granulação mostra progressivamente amplos depósitos de colágeno e evidente infiltração por plasmócitos, linfócitos e macrófagos (Braz-Silva et al., 2019; Syed Ismail et al., 2020).

Poucos estudos avaliaram as características clinicopatológicas dos GPs afetando dentes decíduos (DDs) (Camargo et al., 2009; Bertasso et al., 2020; Polanco et al., 2021). As alterações ósseas em molares decíduos diferem dos dentes permanentes (DPs), especialmente na sua localização, pois se encontram na área interradicular (Godoy et al., 1999). Radiograficamente, nota-se uma imagem radiolúcida na região de furca de molares decíduos, sendo esta, indicativo de necrose pulpar, disseminação do processo imunopatológico, infiltração celular de polimorfonucleares, macrófagos, linfócitos, osteoclastos e outras células (Stashenko et al., 1998; Camargo et al., 2009). Os DDs podem ser mantidos ou extraídos

frente a uma radiolucência apical. Quando mantidos, o tratamento de escolha é endodôntico, devendo o dente envolvido ser monitorado clínica e radiograficamente (Gandhi et al., 2008).

1.3 Cisto radicular (dentes permanentes e decíduos)

As características clínicas e radiográficas dos CRs são similares com as características descritas nos GPs (Cardesa et al., 2006; Shear et al., 2007). Vários estudos demonstraram uma falta de confiabilidade na interpretação radiográfica das LPCs para distinguir CR de GP. Assim, Riucci et al. (2006) mostraram que é de fundamental importância a análise histopatológica da LPC para ser diagnosticada como GP ou CR. Sendo assim, o diagnóstico clínico da LPC como sendo compatível com GP ou CR é feito por uma dupla avaliação: clínica e radiográfica. Os achados histopatológicos são confirmatórios e conclusivos, definindo se a LPC representa um GP ou CR (Syed Ismail et al., 2020). O tratamento e prognóstico dos CRs são similares aos descritos previamente nos GPs.

Os CRs são caracterizados microscopicamente por apresentar uma cápsula de tecido conjuntivo fibroso revestido por epitélio estratificado escamoso. Este epitélio delimita um lúmen central, o qual contém líquido e restos celulares (Shear et al., 2007; de Carvalho et al., 2013; Syed Ismail et al., 2020). A cápsula fibrosa dos CRs contém infiltrado inflamatório composto por plasmócitos, linfócitos e macrófagos (Nair, 2004). A maioria dos CRs apresenta um crescimento lento, podendo ocasionalmente atingir grandes dimensões.

Os CRs afetando DDs são raros, representando entre 0,5% a 3,3% do total de CRs. Esta baixa prevalência pode ser explicada pela permanência temporal deste dente na cavidade oral, a falta de sintomatologia e a imagem radiolúcida nesses dentes podem ser negligenciadas (Shear, 2007). Interessantemente, outro estudo sugere que a prevalência de CRs na DD provavelmente é maior, ou seja, não são raros (Mass et al., 1995). Outro fator relevante é que, após a esfoliação ou extração dos DDs com LPCs, estas lesões tendem a se resolver espontaneamente e geralmente não são submetidas ao exame histopatológico, o que acaba corroborando a baixa prevalência relatada (Shetty et al., 2009).

1.4 Infiltrado inflamatório nas LPCs

O sistema imune é uma complexa organização de células de defesa contra agressões externas e internas, possuindo funções especializadas (Delves et al., 2000). Existem dois tipos de resposta imune: inata e adaptativa. A resposta imune inata (natural) é mediada por proteínas e células prontas para combater os microrganismos, que são solicitadas frente a uma agressão (por exemplo, infecção). As células que fazem parte desta resposta são as células

naturais assassinas (NK), células dendríticas (CDs), macrófagos e granulócitos. Os componentes moleculares, que fazem parte da resposta, são as proteínas de fase aguda e diversas citocinas, como os interferons (Delves et al., 2000; Parham, 2014; Glick, 2015). A resposta imune adaptativa (específica) consiste em mecanismos mediados por linfócitos. Nessa resposta ocorre a proliferação de linfócitos B e T. Os linfócitos B, diferenciados em plasmócitos, produzem anticorpos específicos (imunoglobulinas [Ig]) para eliminar moléculas estranhas ou patógenos. Já os linfócitos T auxiliam os linfócitos B nessa produção de anticorpos e nos mecanismos que visam eliminar patógenos (Delves, et al., 2000). Os linfócitos T podem ser divididos em células T auxiliares (CD4+) e células T citotóxicas (CD8+) (LTCs) (Fouad et al., 2019). As células CD4+ podem se diferenciar, de acordo com o tipo de citocina produzida, em outros subgrupos, tais como células Th1, Th2, Th17 e linfócitos T regulatórios (LTregs) (Graunaite et al., 2012).

Trabalhos realizados avaliando o sistema imune na polpa dentária, demostram que a mesma identifica e combate patógenos invasores (Jontell et al., 1998), pois a polpa, é basicamente um tecido conjuntivo frouxo e ao ser agredido responde através de uma reação inflamatória. Sendo assim, durante o desenvolvimento da LPC ocorre um acúmulo de células imunes inatas, tais como macrófagos, CDs e células NK, as quais capturam antígenos e destroem patógenos bacterianos. A interação das células imunes inatas aumenta a produção de citocinas, ativando também a resposta imune adaptativa (Jontell et al., 1998; Kikuchi et al., 2004; Maghazachi, 2005; Kawashima et al., 2006; Veerayutthwilai et al., 2007; Staquet et al., 2011; Bhinhare et al, 2014; Fouad et al., 2019).

Interessantemente, sabe-se que há presença de uma grande variedade de células imunes em GPs e CRs. De acordo com Bănică et al. (2018), fica evidente a presença de células como linfócitos B e T, macrófagos, mastócitos e plasmócitos. Pode-se considerar que as reações imunológicas mediadas por essas células estejam modulando a patogenia das LPCs (Gao et al., 1988). Esses dados também foram observados em LPCs de DDs, em que as células T, B e macrófagos formavam a maior parte do infiltrado inflamatório dessas lesões, sendo assim, mostrou-se que o sistema imune desempenha um papel fundamental nos processos inflamatórios periapicais de DDs (Bolan et al., 2008; Bertasso et al., 2020; Polanco et al., 2021). As CDs são as principais células apresentatoras de antígenos (APCs) e possuem receptores de superfície especiais (tais como Toll-like receptors [TLRs], entre outros), que são capazes de reconhecer moléculas estranhas ou patógenos (Graunaite et al., 2012). As CDs e macrófagos são as principais responsáveis na indução da resposta imune mediada pelos

linfócitos T e afetam o equilíbrio dos diversos grupos de células T auxiliares, incluindo os LTregs (Graunaite et al., 2012; Silva et al., 2014; Kaneko et al., 2006).

1.4.1 Linfócitos T regulatórios (LTregs)

Os LTregs constituem uma subpopulação de células T CD4+ que inibem as respostas das células T efetoras, desempenhando um papel importante na manutenção da tolerância e no controle da expansão do sistema imunológico, podendo impedir desenvolvimento/exacerbação da doença em modelos de autoimunidade (AlShwaimi et al., 2009; Naufel et al., 2017). Diversos estudos mostram a presença de LTregs nas LPCs e cujas funções incluem a inibição da resposta imune, contribuindo para a inatividade das lesões. A transferência de LTregs no local da lesão promoveu imunorregulação local, restringindo a inflamação e a perda óssea, interrompendo a progressão da LPC (Fracisconi et al., 2018). As citocinas reguladoras de LTregs fator de crescimento transformador beta (TGF- β) e CCL4 foram observadas em alta expressão nas LPCs do que em grupos sem lesão, sugerindo que esse aumento contribuía para a estabilização dessas lesões através do seu efeito modulador nas atividades de reabsorção óssea (Toledo et al., 2019). Embora a expressão generalizada de citocinas pareça ser uma característica das LPCs, a análise hierárquica de agrupamentos demonstra a associação do fator de necrose tumoral alfa (TNF-α), interleucina (IL)-21, IL-17 e interferon-gama (IFN-γ) com a atividade das lesões e a associação do fator de transcrição FOXP3, IL-10, IL-9, IL-4 e IL-22 com inatividade de lesões (Araujo-Pires et al., 2014). Além disso, foi mostrado que os CRs apresentaram maior número de células FOXP3+ comparado com GPs, evidenciando a relevância dessas células como importante fator no controle do microambiente inflamatório dos CRs (Bergamini et al., 2020).

Relevantemente, não temos encontrado estudos avaliando LTregs em LPCs afetando DDs, o qual não permite um estudo comparativo, uma vez que já foi evidenciado a sua importância e relevância no desenvolvimento de LPCs em DPs (Bergamini et al., 2020).

1.4.2 Linfócitos T citotóxicos (LTCs)

Os LTCs (células T CD8+) podem exercer funções citotóxicas principalmente em células infectadas com microrganismos intracelulares ou em células tumorais. Foi mostrado que LTCs estão presentes nas respostas imunológicas das LPCs, além do seu envolvimento no controle do crescimento cístico através da produção de citocinas pró-inflamatórias, tais como IFN-γ, TNF-α, TNF-β e fator estimulador de colônias de granulócitos-macrófagos (GM-CSF) (Silva et al., 2017).

Por outro lado, estudos avaliando LTCs e sua atividade em tumores mostram que há uma interação dessas células com o microambiente imunológico tumoral, afetando a progressão e sobrevivência do tumor (Li et al., 2019). Diferentemente, mecanismos pró-tumorais foram associados com eventos imunossupressores como as vias da indoleamina 2,3-dioxigenase (IDO) e regulação por LTregs (Spranger et al., 2013). Estudos em camundongos revelaram que a expressão de IDO, bem como o recrutamento de LTregs, no microambiente tumoral dependiam de baixos níveis de LTCs (Spranger et al., 2013).

Assim, tal como mostrado na imunologia tumoral, é relevante analisar a presença de LTCs e correlacionar sua expressão com IDO e infiltração de LTregs, visando o melhor entendimento da participação dessas populações celulares em correlação com IDO na patogênese das LPCs.

1.4.3 Células dendríticas (CDs)

As CDs são importantes componentes do sistema imune inato, derivadas da medula óssea, sendo as APCs mais eficazes e com atividade fagocítica limitada (Steinman, 1991; Liu et al., 2020). As CDs estão localizadas em todos os tecidos linfoides e na maioria dos tecidos periféricos, como mucosa e pele (Steinman & Banchereauet, 2007; Steinman & Idoyaga, 2010). As CDs são potentes reguladoras do sistema imunológico, tendo como funções ativar linfócitos T através da apresentação do antígeno, induzir e manter a tolerância imunológica, bem como conservar a memória imune em conjunto com as células B (Wieder, 2003; Hahn & Liewehr, 2007; Figueiredo et al, 2018). Além disso, as CDs direcionam os linfócitos T auxiliares na definição de uma resposta imune Th1 ou Th2 (Holíková et al., 2001).

Os estágios de maturação das CDs são definidos de acordo com sua capacidade de estimular células T. O primeiro estágio é o imaturo, onde as CDs presentes em órgãos não linfoides exercem a função de captura e processamento de antígenos. O segundo estágio, maduro, é quando as CDs ativadas migram para os linfonodos e estimulam as células T (Kopitar et al., 2006). Nesses compartimentos tissulares, as CDs apresentam antígenos e ativam os linfócitos T CD4+ e CD8+ (Wieder, 2003).

Existem subgrupos de CDs, estando divididas de acordo com a sua função e ativação. Há dois grandes grupos: as CDs plasmocitóides (CDp) e mielóides (CDmi). As CDp estão relacionadas às respostas imunes inatas e adaptativas. Produzem grandes quantidades de IFN tipo 1 (IFN-1), e estão envolvidas na imunidade contra infecções virais principalmente (O'donnell et al., 2007). Podem também exercer função tolerogênica, expandindo LTregs e suprimindo populações de células T efetoras em processos infecciosos e neoplásicos (Araújo

et al., 2016). As CDp podem ser avaliadas através dos imunomarcadores CD123 e CD303, sendo o último frequentemente expresso em CDp em processo de maturação. As CDmi têm função de identificar e eliminar os patógenos através da ativação dos linfócitos T, essas células estão localizadas no sangue e nos tecidos periféricos, incluindo pele e mucosas. As CDmi podem ser avaliadas através dos imunomarcadores S100, CD11c, CD1a e CD207. Quando presentes no epitélio de pele e mucosa, as CDmi são denominadas células de Langerhans (CLs). As CLs são eficientes APCs para linfócitos T localizados no epitélio e pelo seu perfil imunológico são CDs imaturas (Merad et al., 2013; Santos et al., 2015). Pela análise imuno-histoquímica (IHQ), as CLs expressam S100, CD1a e CD207 (Bennaceur et al., 2008; Jardim et al., 2018).

A presença de CDs em LPCs foi descrita previamente em vários estudos (**tabela 02, apêndice**), porém todos esses trabalhos focaram LPCs afetando DPs, sugerindo a participação das CDs na defesa imunológica contra os patógenos resistentes após a estabilização da lesão (Kaneko et al., 2001). Também foi proposto que a apresentação local de antígeno de CDs para células T estaria envolvida nas respostas imunológicas dentro dos GPs. A análise revelou que as CDs nos GPs estavam presentes principalmente em áreas ricas em linfócitos, onde o número de macrófagos também era significativo (Kaneko et al., 2008). A relação de CDs com células T também foi evidenciada através da caracterização de APCs em LPCs por citometria de fluxo e imunocitoquímica, em que revelou que as LPCs que apresentavam uma predominância de células T foram caracterizadas por uma proporção maior de CDs maduras. Um achado interessante nesse estudo foi a presença de CDp CD123+ nas LPCs, porém a proporção foi variável dentro da amostra e não houve diferença estatística nas lesões comparando as populações de células T vs B (Lukić et al., 2006). Relevantemente, outros estudos (não envolvendo LPCs) mostram que CDp CD123+ podem expressar IDO, o qual pode estar associado com a indução da tolerância e supressão das respostas imunes (Munn et al., 2002; Mellor & Munn, 2004).

As CLs em LPCs estão presentes preferencialmente em CRs, e parecem estar associadas não apenas nas reações imunes locais, como também na infiltração de linfócitos T e no potencial proliferativo ou de maturação do revestimento epitelial cístico (Suziki et al., 2001; Santos et al., 2007; Carrillo et al., 2010). Um estudo avaliando CLs em LPCs (GPs e CRs) não identificou correlação estatisticamente significante entre intensidade da inflamação e a densidade da imunomarcação, apesar de terem observado maior densidade de CLs nas lesões com infiltrado inflamatório intenso e moderado. Propuseram então que possivelmente a intensidade da inflamação não está relacionada apenas com a presença de antígenos na lesão,

mas também a uma resposta exacerbada dos mecanismos de defesa do indivíduo (Santos et al., 2007).

Ainda não há estudos que avaliam a presença de CDs em LPCs afetando DDs. De acordo com a tabela (**tabela 02, apêndice**) ainda, encontra-se na literatura 12 estudos avaliando CDs em LPCs afetando DPs, o que caracteriza a necessidade de se explorar mais esse assunto em LPCs afetando DDs.

1.4.4 Angiogênese e LPCs

A angiogênese é essencial em processos patológicos e fisiológicos, assim como no desenvolvimento de LPCs, uma vez que é caracterizada pela neoformação de vasos sanguíneos a partir de uma vasculatura preexistente (Yamanaka et al., 2012). Essa formação pode desempenhar um fator decisivo em processos de remodelação ou crescimento de tecidos que ocorrem nas LPCs (Yamanaka et al., 2012). Foi demonstrado que neuropeptídeos e mastócitos podem modular a angiogênese em LPCs, porém sabe-se que há outros mecanismos diferentes para estimular eventos angiogênicos associados ao reparo e remodelação dos tecidos periapicais. Além disso, os nutrientes fornecidos pelos vasos neoformados podem permitir o crescimento e progressão da LPC e pode ser que o grau de angiogênese esteja envolvido nos casos de LPCs persistentes sem resposta ao tratamento endodôntico convencional (Lima et al., 2011). Relevantemente, não encontramos estudos avaliando angiogênese em LPCs afetando DDs, o qual não permite fazer uma análise comparativa com LPCs afetando DPs.

Considerando expressão de IDO e angiogênese, foi relatado um aumento da vascularização tumoral envolvendo a superexpressão de IDO (Nonaka et al., 2011), estabelecendo assim a importância da IDO nos processos de neovascularização. Outros estudos foram realizados para testar a hipótese de que IDO produz esse efeito por meio da integração na interface regulatória com as citocinas IFN-γ e IL-6 (Prendergast et al., 2018). Relevantemente, novas pesquisas começam a ser realizadas a partir do entendimento que IDO desempenha um papel fundamental no desenvolvimento da neovascularização inflamatória (Palmer et al., 2012; Monda et al., 2016), abrindo caminho para potenciais intervenções terapêuticas centradas na regulação do ambiente inflamatório (Mondal et al., 2016). Pelo exposto, seria interessante verificar se há correlação entre a expressão de IDO e angiogênese em LPCs, uma vez que já foi mostrado que a expressão do fator de crescimento endotelial vascular (VEGF) desempenha um papel importante na patogênese dos GPs e no crescimento expansivo dos CRs (Leonardi et al., 2003; Galvão et al., 2008).

1.5 Indoleamina 2,3-dioxigenase (IDO) e sua expressão em lesões orais

A IDO é uma enzima que metaboliza o aminoácido triptofano. O triptofano é essencial para o funcionamento de diversas células, incluindo os linfócitos T. A expressão de IDO já foi mencionada e descrita em diversos tecidos humanos. No entanto, a primeira descrição foi em 1967 em intestino de coelhos, na qual essa enzima podia oxidar L- e D-triptofano (Zheng, 2012), logo na sequência o relato da IDO na placenta de ratos (Munn et al., 1998), mostrando que a produção de IDO era fundamental para impedir que o sistema imune materno montasse um ataque contra antígenos expressos nos tecidos fetais durante a gravidez. Essa descoberta levou a numerosas pesquisas sobre o papel da IDO em várias doenças autoimunes, medicina de transplantes e imunossupressão relacionada ao câncer (Laimer et al., 2011).

O triptofano, é oxidado pela clivagem do anel indol iniciado pela IDO no decorrer da via das quinureninas. Ainda nessa via, a IDO catalisa a oxidação do triptofano produzindo N-formilquinurenina (NFK) que se converte em L-quinurenina (QUIN) (Chen et al., 2009). A partir disso, uma série de compostos metabólitos da via QUIN podem ser produzidas, isso ocorre de acordo com o tipo de célula e os níveis de expressão das enzimas dessa via (Chen et al., 2009; Yeung et al., 2015). A IDO em condições patológicas (por exemplo, inflamação, alergia, infecção, câncer) esgota o triptofano e acumula seus metabólitos tóxicos (QUIN), resultando na diminuição das respostas mediadas por células T efetoras e no desenvolvimento da imunossupressão mediada pelos LTregs (Wang et al., 2019).

A produção de IDO é induzida pelo lipopolissacarídeo bacteriano (LPS), bem como citocinas, incluindo TNF-α, IFN-1 e IFN-2, conforme mostrado por estudos *in vitro* quanto *in vivo* (Gajewskl et al., 2006; Yeung et al., 2007). Em condições fisiológicas, IDO exerce efeitos limitados e sua atividade é baixa (Wang et al., 2019), sendo essa enzima expressa mais frequentemente em mucosas e células imunes. Nos seres humanos foi relatado na placenta, pâncreas, olhos, bem como em eosinófilos e subgrupos de CDs (Chen et al., 2008). Entretanto, na maioria das células, IDO é expressa na inflamação ou infecção, sendo os IFNs os principais indutores, destacando o IFN-y como o mais potente (Yeung et al., 2015). Esses indutores são secretados por leucócitos, que se acumulam na região inflamada, quando um agente infeccioso invade o tecido. A presença de IFN-y desencadeia a produção de IDO e subsequente catabolismo do triptofano (Zheng, 2012).

O IFN-y é produzido frente às respostas inata e adaptativa pelas células T e NK. Vários tipos celulares, incluindo certas células da linhagem mielóide (macrófagos e CDs derivados de monócitos), fibroblastos, células endoteliais, bem como células tumorais, podem

expressar IDO após exposição ao IFN-γ (Mellor & Munn, 2004). Consoante a isso, é observado que CDs podem expressar IDO frente a infecções e respostas inflamatórias (Mellor & Munn, 2004; King et al., 2007).

Diante do exposto, a catalisação do triptofano, mediada por IDO, o qual fica menos disponível em sua forma livre associado com o acúmulo dos seus metabolitos tóxicos, predispõe à suscetibilidade das células T à sofrerem apoptose, pois a QUIN, principal metabólito gerado a partir dessa catalisação, têm um efeito citotóxico nas células T efetoras convencionas (Takegawa et al., 2014). Ademais, as APCs que expressam IDO induzem à proliferação de LTregs (**figura 01**). Quando expressa por alguma APC, o efeito imunossupressor de IDO pode atuar indiretamente nas células T ou diretamente nas APCs (Koenders et al., 2016).

Figura 01- Desenho esquemático da correlação da IDO com células imunes

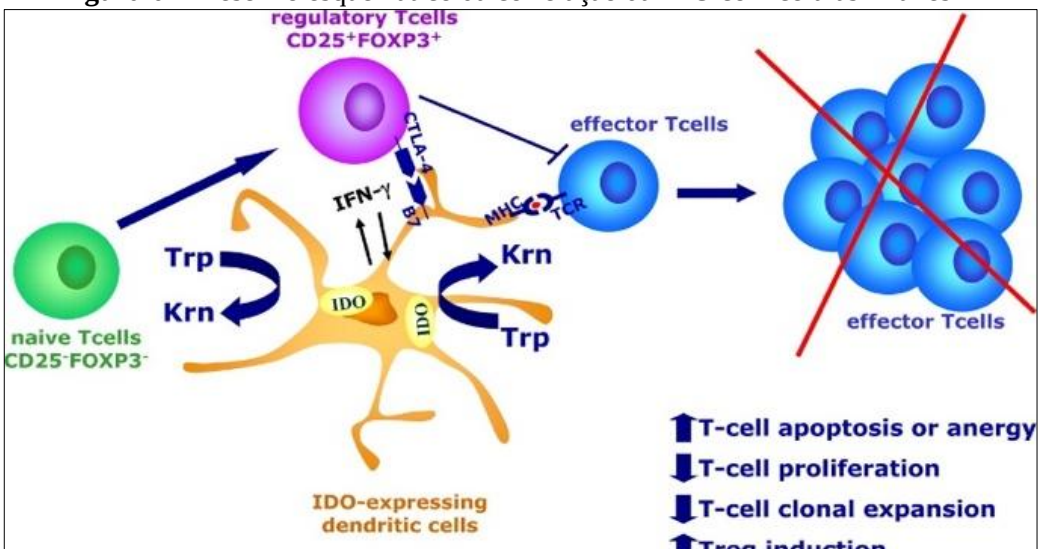

Fonte: https://www.creative-biolabs.com/vaccine/ido-silencing-for-cancer-therapy.htm

Assim, a IDO é considerada uma importante enzima com propriedades reguladoras (King et al., 2007). Foi também demonstrado que IDO é expressa no câncer sendo associado com mau prognóstico nesses pacientes (Wang et al., 2019). Além disso, a IDO, pelos seus efeitos imunossupressores, é relacionada com mecanismos terapêuticos em doenças autoimunes e inflamatórias (King et al., 2007). Recentemente, foi observada uma maior sobrevida em enxertos cardíacos realizados em ratos, em que as células-tronco mesenquimais transfectadas com IDO suprimiram a rejeição do aloenxerto cardíaco em relação ao grupo controle. No grupo tratado com IDO houve diminuição dos níveis de citocinas pró-inflamatórias e aumento dos níveis de citocinas anti-inflamatórias (He et al., 2020).

Sabe-se que expressão elevada de IDO diante de uma infecção ou inflamação, induzida por IFN-y e/ou CTLA-4, é capaz de converter CDs maduras em APCs com propriedades tolerogênicas, as quais podem suprimir eficientemente células T efetoras, criando um ambiente favorável para LTregs, estimulando a sua proliferação (Popov et al., 2008; He et al., 2020). Diante do previamente comentado, é relevante a falta de estudos avaliando a expressão de IDO em LPCs. No entanto, há poucos trabalhos analisando IDO em outras lesões orais (**tabela 03, apêndice).**

Já avaliando a expressão de IDO em lesões orais inflamatórias, um estudo verificou a presença de IDO na polpa dentária (Takegawa et al., 2014). As células da polpa dentária expressaram IDO após estimulação com IFN-γ; além disso, IFN-γ em combinação com ligantes de receptores de reconhecimento de padrões (PRR) aumentaram a expressão de IDO. Foi observado que células T ativadas produtoras de IFN-γ induziram a expressão de IDO. Além disso, antígenos microbianos e receptores do tipo Toll (TLRs) tinham a capacidade de melhorar a expressão de IDO. A polpa normal não apresentou expressão de IDO. Este estudo sugeriu a participação de IDO na patogênese da pulpite (Takegawa et al., 2014).

Também foi relatada expressão de IDO na gengiva de pacientes com doença periodontal. Foi observada expressão aumentada de IDO na periodontite quando comparada com tecidos gengivais saudáveis. Nesses casos, provavelmente o aumento da expressão de IDO pode ter ocorrido devido às citocinas inflamatórias (IFN-γ, IL-1β, TNF-α), e produtos bacterianos, que são indutores de IDO, e que se apresentavam em altos níveis na periodontite (Nisapaukultorn et al., 2009).

Alguns estudos mostram presença de CDs em LPCs afetando DPs (**tabela 02, apêndice)**. CDs imaturas (S100+, CD1a+) mostraram associação com infiltração de linfócitos T e com potencial proliferativo do revestimento epitelial (Kaneko et al., 2008; Carrillo et al., 2010). Interessantemente, LPCs com predomínio de células T foram caracterizadas por maior proporção de CDs maduras (HLA-DR+/CD83+) do que lesões com predomínio de células B e plasmócitos (Lukić et al., 2006). Considerando as CDp, foi demonstrado que células CD123+ expressam IDO, e quando IDO foi bloqueado por 1MT, estas CDs foram estimulantes eficazes da proliferação de células T. Diante disso, levantou-se a hipótese que CDp IDO+ podem regular negativamente a população de células T efetoras (Munn et al., 2002). Embora os efeitos de IDO na etiologia das doenças não sejam totalmente elucidados, é possível que o melhor entendimento da sua interação com subgrupos de CDs façam importantes contribuições na patogênese de processos inflamatórios crônicos (Kahler et al., 2009). A expressão de IDO nas CDp parece estar associado com mecanismos que favorecem a

proliferação de LTregs e inibição de células T efetoras (Fallarino et al., 2006; Popov et al., 2008; He et al., 2020).

Além disso, existem algumas novas terapias promissoras para o tratamento de doenças, principalmente no câncer. Nesta última, a administração de inibidores de IDO representa uma estratégia promissora para estimular a atividade antitumoral (Uyttenhove et al., 2003; Laimer et al., 2011; Prendergast et al., 2018). Diante disso, as abordagens com inibidores de IDO vêm sendo idealizadas para serem aplicáveis nas doenças crônicas, nas quais a hiperesponsividade de células T é um fator contribuinte importante para a progressão e persistência da doença (Kahler et al., 2009).

PROPOSIÇÃO

2. PROPOSIÇÃO

O objetivo deste estudo foi analisar por imuno-histoquímica a expressão de indoleamina 2,3-dioxigenase (IDO), em correlação com células dentdríticas (CDs), linfócitos T citotóxicos (LTCs), linfócitos T regulatórios (LTregs) e angiogênese, em leões periapicais crônicas (LPCs) afetando a dentição decídua e permanente, visando o melhor entendimento da patogênese dessas lesões, através de um estudo comparativo.

MATERIAL E MÉTODOS

3. MATERIAL E MÉTODOS

Este estudo foi realizado nos Laboratórios de Microscopia, Histopatologia Oral e Imunopatologia e Análise Genética, Departamento de Estomatologia, Saúde Coletiva e Odontologia Legal, da Faculdade de Odontologia de Ribeirão Preto da Universidade de São Paulo (FORP/USP), o mesmo que foi aprovado pelo Comitê de Ética em Pesquisa da FORP/USP (CAAE: 80253417.60000.5419 (**anexo A).** O manuscrito deste estudo foi escrito de acordo com as diretrizes: the Preferred Reporting Items for Laboratory studies in Endodontology (PRILE) 2021 guidelines (Nagendrababu et al., 2021).

O presente estudo foi realizado com apoio da Coordenação de Aperfeiçoamento de Pessoal de Nível Superior – Brasil (CAPES) – Código de Financiamento 001.

3.1 Seleção da amostra

Foram utilizados 22 LPCs oriundos de DDs (sendo 7 GPs e 15 CRs) e 30 LPCs oriundos de DPs (sendo 15 GPs e 15 CRs).

3.1.1 Critérios de inclusão

Foram incluídos no presente estudo:

3.1.1.1 DDs: uni e multiradiculares acometidos por cárie e lesão periapical com indicação de exodontia e sem possibilidade de tratamento restaurador. Foi realizado um estudo retrospectivo. Estas lesões estão armazenadas no Arquivo do Laboratório de Histopatologia Oral (DESCOL, FORP/USP).

3.1.1.2 DPs: uni e multiradiculares acometidos por cárie e lesão periapical com indicação de exodontia e sem possibilidade de tratamento restaurador. Foi realizado um estudo retrospectivo. Estas lesões estão armazenadas no Arquivo do Laboratório de Histopatologia Oral (DESCOL, FORP/USP).

3.1.2 Critérios de exclusão

Foram excluídos do presente estudo:

3.1.2.1 Qualquer caso com falta de informações clínicas.

3.1.2.2 Qualquer caso com diagnóstico de doença sistêmica

3.1.2.3 Qualquer caso com uso de medicamentos sistêmicos.

3.1.2.4 Qualquer caso (DP) com histórico de tabagismo e/ou etilismo.

3.1.2.5 Qualquer caso com falta de tecido representativo no bloco de parafina.

3.1.2.6 DDs e DPs com história de tratamento endodôntico prévio.

3.2 Amostra

Todas as 52 LPCs estão armazenadas em blocos de parafina no DESCOL, FORP/USP. O tamanho da amostra foi classificado considerando os resultados de Bolan et al. (2008), Bertasso et al. (2020) e Polanco et al. (2021), nível alfa de 5% (0,05) e poder de teste de 80% (0,8). Os casos que foram incluídos neste estudo fizeram parte de publicações anteriores da nossa equipe (Bertasso et al., 2020; Polanco et al., 2021).

3.3 Análise histopatológica

As lâminas foram analisadas em microscópio Axio Imager. M1 (Carl Zeiss Microimagin GmbH, Göttingen, Alemanha) com câmera acoplada, por examinador previamente calibrado (Kappa> 0,9), em aumentos de 10x e 400x, conforme recomendação de Gonçalves et al. (2012). Com aumento de 400x, 10 campos representativos de cada espécime foram escolhidos para registrar a presença/ausência de imunomarcação e posterior quantificação do número de células imunomarcadas, utilizando o software Image J 1.28 (National Same patterns of Health, Betheseda, EUA).

3.4 Análise imuno-histoquímica

A partir dos blocos de parafina, cortes seriados de 3 μm foram realizados. A estratégia para avaliar a imunoexpressão de células e/ou tecido/local específico foi a análise de imunomarcadores em cortes histológicos consecutivos (seriados) (Bertasso et al., 2020; Polanco et al., 2021). Os cortes foram montados em lâminas silanizadas para realização da técnica IHQ pelo método do complexo avidina-biotina-peroxidase (Andrade et al., 2012; Bezerra da Silva et al., 2014). Os cortes foram desparafinados submersos em xilol por 20 minutos (a troca realizada cada 10 minutos). Em seguida, foram hidratados em concentrações decrescentes de álcool (2 imersões em álcool 100% e uma imersão em álcool 90%, 70% e 50%) e lavados em água corrente. A recuperação antigênica foi realizada em panela de pressão elétrica, por 15 minutos, utilizando a solução S2367 (Dako Target Retrieval Solution, pH 9, código S2367 - Santa Clara - USA), diluída 1:10 em água destilada. Quando os cortes atingiram a temperatura ambiente, foram lavados em água destilada. O bloqueio da peroxidase endógena foi realizado com peróxido de hidrogênio a 35% (Merck, Rio de Janeiro, RJ, Brasil) por 20 minutos (a troca realizada cada 10 minutos). Em seguida, 5 imersões foram realizadas em solução salina tamponada com fosfato (PBS) (pH 7,4). O anticorpo primário para cada tipo de célula a ser avaliado foram: CLs (CD1a, CD207), CDp (CD123), LTCs (CD8), e LTregs (FOXP3). Além disso, avaliamos angiogênese (CD34), expressão de IDO e

CD15 apenas para confirmação de linhagem neutrofílica (**tabela 01**). Os anticorpos primários foram depositados nas lâminas e mantidas por 18 horas a 4°C, em câmara úmida. No dia seguinte, o anticorpo secundário foi aplicado e o revelado foi feito usando DAB. A contracoloração for realizada com hematoxilina de Carazzi, seguido por montagem com lamínulas.

A metodologia para avaliar a densidade microvascular (CD34-DMV), área microvascular (CD34-AMV) e área microvascular total (CD34-AVT), foi baseada nos trabalhos de Weidner et al. (1991) e Lima et al. (2011). Após a avaliação das lâminas em aumentos de 100×, foram selecionadas 5 áreas com maior vascularização. A CD34-DMV e a CD34-AMV foram definidas como o número e a área, respectivamente, de microvasos corados positivamente com os anticorpos CD34 e registrados em um campo de 400× (0,25 mm^2). Foram considerados vasos individuais: células endoteliais únicas ou aglomerado de células endoteliais, com ou sem lúmen. O valor CD34-AVT foi considerado com a média das 5 áreas vasculares (também calculado pelo produto CD34-DMV x CD34-AMV).

Para os marcadores CDs, LTregs, LTCs, IDO e CD15, os padrões de imunomarcação nuclear, citoplasmática e de membrana foram considerados, dependendo do imunomarcador avaliado (da Motta et al., 2020; da Motta et al., 2016; O'Donnell et al., 2007). Para os marcadores CD1a e CD207, o padrão de membrana foi considerado (Krenács et al., 1993), para o marcador CD123, o padrão citoplasmático foi considerado (Moretti et al., 2001), para o marcador CD8, o padrão de membrana foi considerado (Yamagata et al., 1998), para o marcador FOXP3, o padrão nuclear foi considerado, para o marcador CD15, o padrão de membrana e citoplasmático foram considerados (Stark et al., 2002), e para o marcador IDO, o padrão citoplasmático foi considerado (Brocard et al., 2017).

Figura 02- Processamento de lâminas na técnica IHQ: Primeira troca no banho de xilol após 10 minutos (A); Cronômetro que foi utilizado em todos os passos do processamento de lâminas (B); Concentrações decrescentes de álcool (C); Lavagem em água destilada (D); Depósito de anticorpo primário (E); Montagem com lamínulas (F).



Fonte: Elaborado pelo autor.

Table 01 List of antibodies used in the current study.

Grupo celular	Anticorpo	Clone	Diluição	Fabricante
CLs	CD1a	010	1:400	DakoCytomation,Glostrup, Denmark
CLs	CD207	12D6	1:200	Monosan, Uden, the Netherlands
CDp	CD123	BR4MS	1:200	Leica Biosystems Newcastle, United Kingdom
LTCs	CD8	C8/144B	1:400	Leica Biosystems Newcastle, United Kingdom
LTregs	FOXP3	SP97	1:300	Spring Bioscience Corp., CA, USA
Angiogênese	CD34	QBEnd/10	1:500	Leica Biosystems Newcastle, United Kingdom
IDO	IDO	4D2	1:500	Bio-Rad AbD Serotec, Newton, United States
Neutrófilos	CD15	BY87	1:100	Leica Biosystems Newcastle, United Kingdom

Fonte: Elaborado pelo autor.

A tonsila foi usada como controle positivo e negativo das células imunes e angiogênese. No controle negativo, o anticorpo primário foi substituído por PBS, similar ao feito no trabalho de Polanco et al. (2021). Para o controle positivo de IDO, usamos placenta humana com base no trabalho de Sedlmayr et al. (2002), e como controle negativo de IDO, o anticorpo primário foi substituído por PBS.

3.5 Análise estatística

A princípio, foi realizado o teste de Shapiro-Wilk para verificar a normalidade dos dados, de acordo com a distribuição dos resultados, os grupos foram analisados pelo teste t de Student, teste U de Mann-Whitney e teste de Kruskal-Wallis, seguido pelo teste ANOVA de duas vias. As correlações entre os marcadores de células imunes, CD34 e IDO foram analisados pelos testes de correlação de Spearman ou Pearson. A análise estatística foi realizada no GraphPad Prism 6 (GraphPad Software Inc., San Diego, CA, EUA). Um valor de $p<0,05$ foi considerado estatisticamente significativo.

RESULTADOS

4. RESULTADOS

4.1 Caracterização da amostra

Dos 15 GPs obtidos de DPs, 46% eram mulheres e 54% eram homens, com média de idade de 44 anos (variação, 10 a 62 anos), os quais estavam associados aos primeiros molares (9 casos), seguidos dos incisivos (4 casos) e pré-molares (2 casos). Deles, 73% estavam localizados na maxila e 27% na mandíbula. Os GPs obtidos de DDs corresponderam a 7 casos, 85% eram homens e 15% eram mulheres, com média de idade de 6,7 anos (variação, 6 a 8 anos), todos os casos estavam associados a molares decíduos, superiores (57%) e inferiores (43%).

Dos 15 CRs decorrentes de DPs, 67% eram mulheres e 33% eram homens, com média de idade de 52,6 anos (variação, 27 a 73 anos), os quais estavam associados a incisivos (6), molares (5), canino e pré-molar (2). Deles, 60% estavam localizados na maxila e 40% na mandíbula. Dos 15 CRs decorrentes de DDs , 41% eram mulheres e 59% eram homens, com média de idade de 6 anos (variação, 5 a 9 anos), todos os quais estavam associados a molares decíduos, inferiores (65%) e superiores (35%) (**tabela 02**).

Tabela 02- Caracterização da amostra no presente estudo.

LPCs	N	Sexo		Idade	Localização	
		Feminino	Masculino		Maxila	Mandíbula
GP-DP	15	7	8	44	11	4
GP-DD	7	1	6	6,7	4	3
CR-DP	15	10	5	52,6	9	6
CR-DD	15	6	9	6	5	10

Fonte: Elaborado pelo autor.
Legenda: CR, cisto radicular; DD, dente decíduo; DP, dente permanente; GP, granuloma periapical; LPCs, lesões periapicais crônicas.

4.2 Análise imuno-histoquímica

4.2.1 Análise de de CLs

As CLs foram observadas principalmente no epitélio cístico com morfologia dendrítica e no estroma de tecido conjuntivo com morfologia arredondada, preferencialmente em padrão perivascular. Os GPs da DP apresentaram maior número de células CD1a+ (p=0,10) e CD207+ (p=0,12) do que os GP da DD, enquanto a distribuição das células CD1a+ e CD207+ nos CRs em ambas as dentições foi semelhante. No geral, os CRs apresentaram maior número de células CD1a+ (p=0,016) e CD207+ (p>0,05) do que GPs (**figura 03)**.

4.2.2 Análise de CDp

As CDp foram observadas no estroma de tecido conjuntivo com morfologia arredondada a oval, em padrão perivascular. Além disso, várias vênulas endoteliais altas foram positivas para o anticorpo CD123. Embora um número ligeiramente maior de células CD123+ foi observado em GP afetado DDs do que GP afetando DPs, e em CR decorrentes de DPs do que CR decorrentes de DDs, não houve diferenças estatisticamente significantes ao comparar CR e GP afetando DPs (p=0,89) e CR e GP afetando DDs (p=0,22) (**figura 03**).

4.2.3 Análise de LTregs

Os LTregs foram predominantes no estroma de tecido conjuntivo, com alguns CRs mostrando infiltração evidente no epitélio cístico. O perfil das células FOXP3+ foi semelhante ao observado com as células CD123+, mas os valores das médias foram menores. No entanto, foi observada diferença estatisticamente significativa apenas quando comparando GPs e CRs afetando DPs (p=0,02) (**figura 03**).

4.2.4 Análise de LTCs

Os LTCs foram predominantes no estroma de tecido conjuntivo. No entanto, vários CRs, em ambas as dentições, apresentaram infiltração fraca no epitélio cístico. A frequência de células CD8+ foi semelhante ao comparar CRs; entretanto, GPs afetando DPs apresentaram maior número de células CD8+ do que GPs afetando DDs (p=0,14). Além disso, não houve diferenças significantes ao comparar GPs e CRs decorrentes de DPs (p=0,19) e GPs e CRs decorrentes de DDs (p=0,67) (**figura 03**).

4.2.5 Análise da expressão de IDO

A expressão de IDO foi observada principalmente em neutrófilos, a qual foi confirmada por análise morfológica detalhada e imunoexpressão de CD15. Em GPs, 73% e 57%, e em CRs, 93% e 73%, dos casos que afetaram DPs e DDs, respectivamente, foram IDO positivos. Além disso, 33% e 23% dos CRs que afetaram DPs e DDs, respectivamente, apresentaram expressão variável de IDO no epitélio cístico.

A expressão de IDO foi ligeiramente maior em GPs afetando DPs do que GPs afetando DDs (p=0,33). Em níveis elevados, os CRs da DP apresentaram expressão significativamente maior de IDO do que CR decorrentes DDs (p=0,02). Além disso, uma alta expressão de IDO foi observada em CRs do que GPs ao comparar a DPs (p=0,08) e DDs (p=0,28). Notavelmente, não houve diferença estatisticamente significativa ao comparar CRs decorrentes de DPs com todos os outros grupos (p=0,17) (**figura 03**).

Figura 03- Frequência de células imunes e expressão de IDO em GPs e CRs em ambas as dentições.

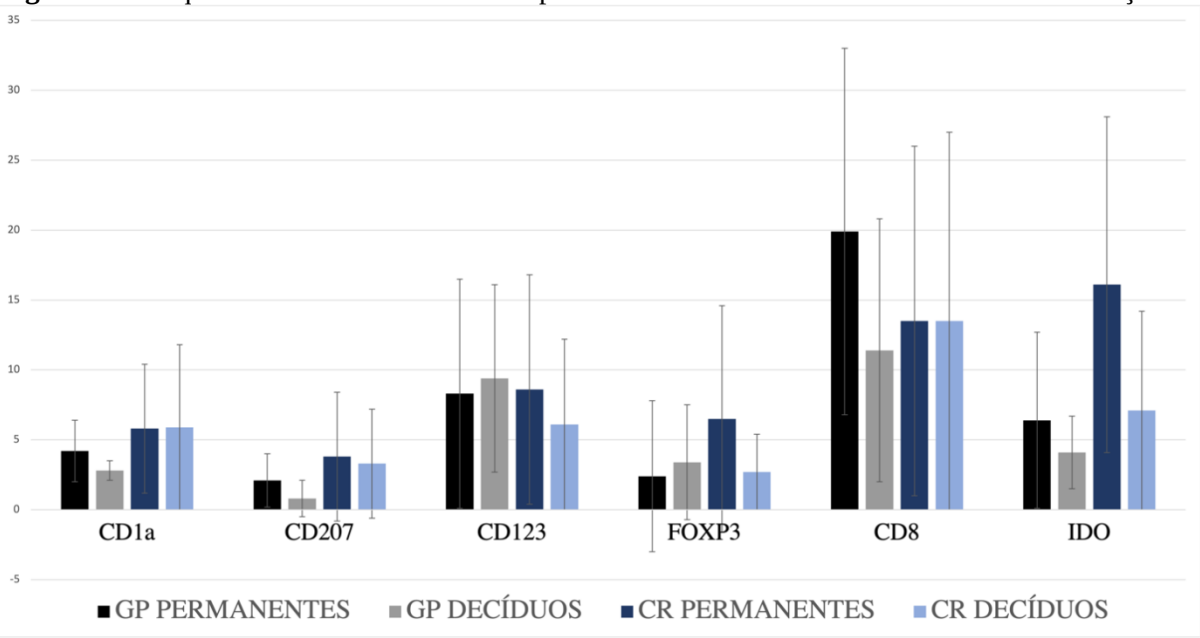

Fonte: Elaborado pelo autor.
Legenda: CR, cisto radicular; GP, granuloma periapical.

4.2.6 Análise da angiogênese

No geral, foi evidenciada uma CD34-DMV ligeiramente maior em LPCs decorrentes de DPs (p=0,33) do que DDs (p=0,37). Porém, ao comparar CRs e GPs, observou-se diferença estatisticamente significante apenas entre GPs afetando DPs e GPs afetando DDs (p=0,02) (**figura 04**). Não houve diferenças estatisticamente significativas para CD34-AMV ao comparar LPCs entre a DPs (p=0,63) e DDs (p=0,31). Para CD34-AVT, o perfil foi semelhante com o descrito na CD34-DMV. Além disso, não foram observadas diferenças estatisticamente significantes ao comparar GPs (p=0,06) e CRs (p=0,88) em ambas as dentições (**figura 04 e 05**).

4.3 Correlação entre a expressão de IDO, células imunes e angiogênese

Não houve diferenças estatisticamente significantes ao avaliar a correlação entre a expressão de IDO, CLs, CDp, LTregs, LTCs e angiogênese. No entanto, é relevante mencionar a correlação positiva observada entre IDO e CD123 nos GPs afetando DDs (p=0,06), e entre IDO e CD34-DMV nos GPs afetando DPs (p=0,09).

Figura 04 – Densidade microvascular (DMV) em micrômetro quadrado, através do marcador CD34, em GPs e CRs incluídos no presente estudo.

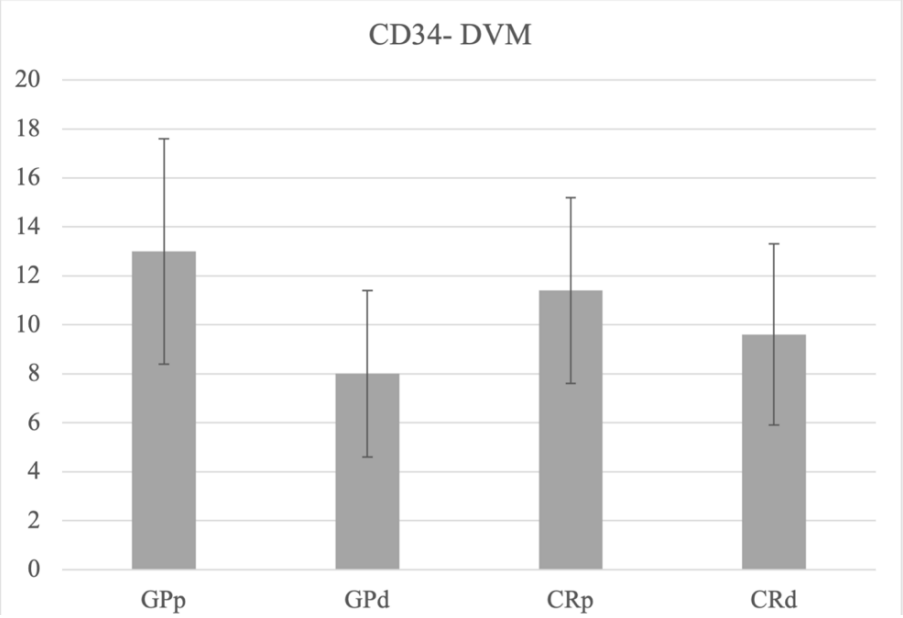

Fonte: Elaborado pelo autor.
Legendas: CRd, cisto radicular decíduo; CRp, cisto radicular permanente; GPd, granuloma periapical decíduo; GPp, granuloma periapical permanente.

Figura 05- Área microvascular (AMV) e Área microvascular total (AVT) em micrômetro quadrado, através de marcador CD34, em GPs e CRs incluídos no presente estudo.

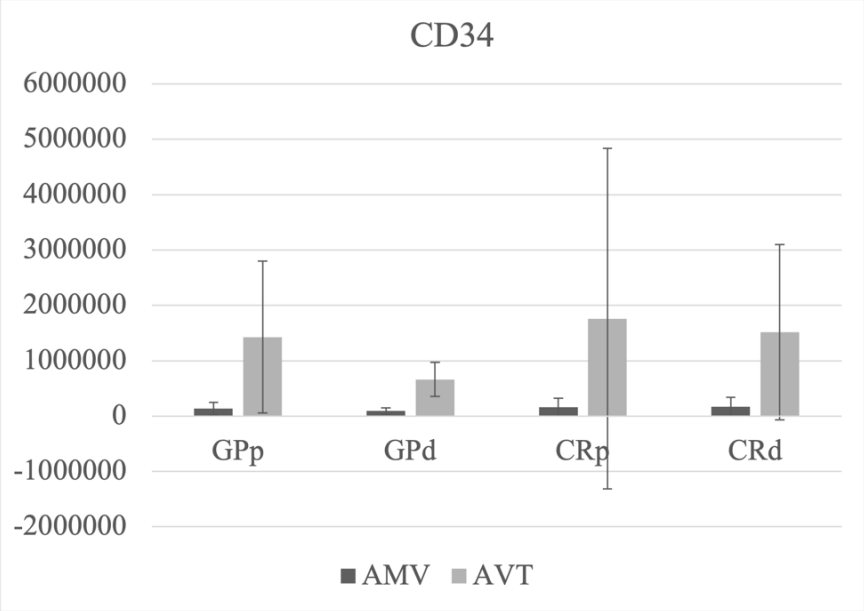

Fonte: Elaborado pelo autor.
Legendas: CRd, cisto radicular decíduo; CRp, cisto radicular permanente; GPd, granuloma periapical decíduo; GPp, granuloma periapical permanente

As **figuras 06-9**, ilustram o registro IHQ obtido pelo microscópio Axio Imager. M1 (Carl Zeiss Microimagin GmbH, Göttingen, Alemanha), através do programa Leica IM50 Image Manage, e processadas pelo programa Leica QWin Image Processing and Analysis System, em aumentos de 400x.

Figura 06- Fotomicrografias de células imunes, IDO e CD34 em granulomas periapicais afetando dentes permanentes. Observe células CD1a+ (A) e CD207+ (B) com morfologia arredondada em localização perivascular. As células CD123+ foram evidentes em estreita associação com vénulas CD123+ (C). Escassas células FOXP3+ foram observadas no interior dos infiltrados inflamatórios (D). Foram observadas numerosas células CD8+ (E), frequentemente permeando estruturas vasculares CD34+ (F). Neutrófilos mostraram expressão de IDO (G) e CD15 (H) (Todas as imagens, x400).

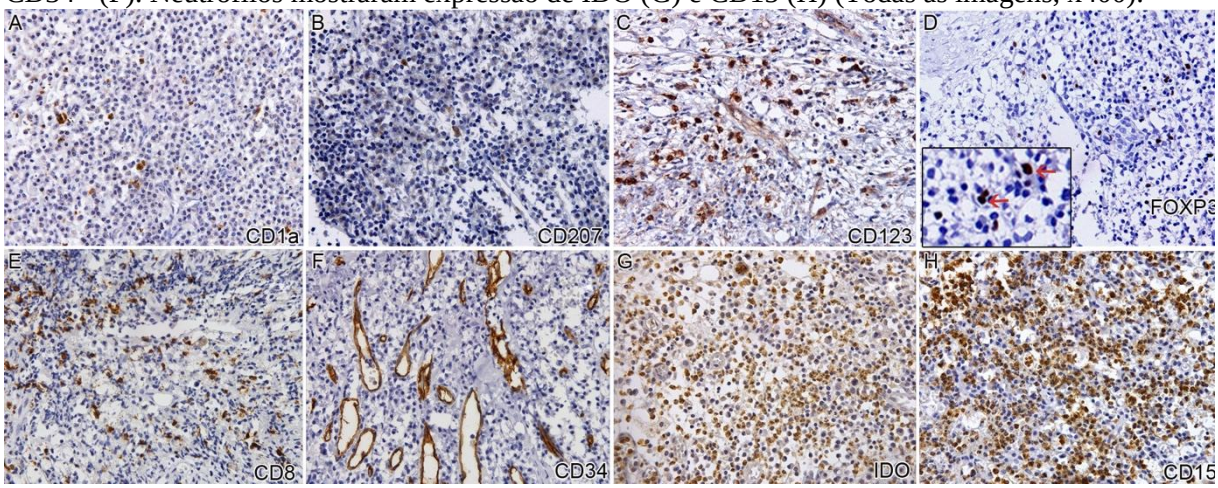

Fonte: Elaborado pelo autor.

Figura 07- Análise imuno-histoquímica de células imunes, IDO e CD34 em granulomas periapicais afetando dentes decíduos. Células CD1a+ (A) e CD207+ (B), com formato arredondado, foram identificadas no interior dos infiltrados inflamatórios. As células CD123+ foram evidentes com localização perivascular. Note que as vênulas são CD123+ (C). Escassas células foram positivas para FOXP3 (D). Diferentemente, foi significativa a expressão de CD8 (E). As estruturas vasculares foram ressaltadas por CD34 (F). Neutrófilos expressaram IDO (G) e CD15 (H) (Todas as imagens, x400)

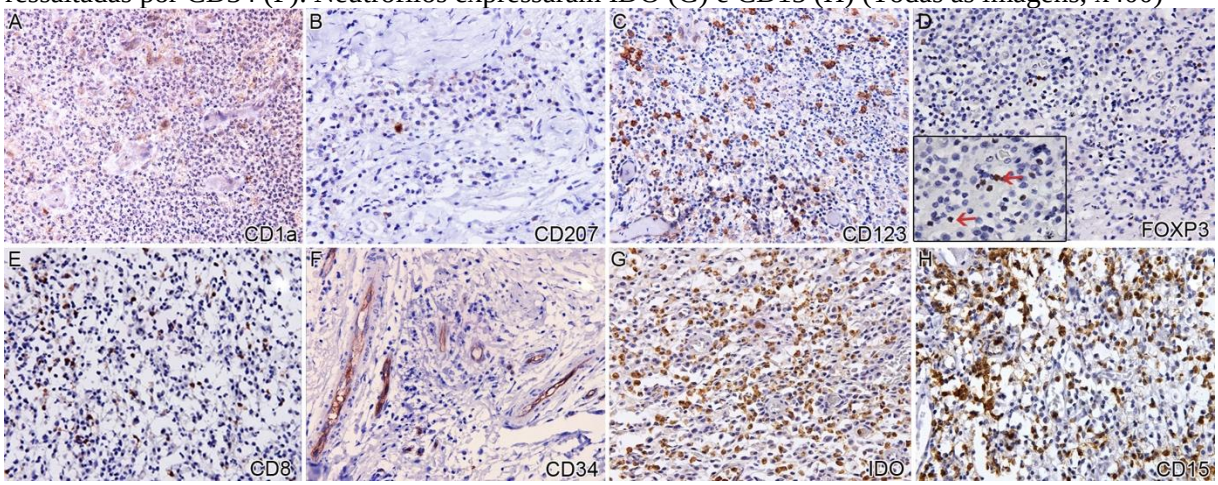

Fonte: Elaborado pelo autor.

Figura 08- Análise imuno-histoquímica de células imunes, IDO e CD34 em cistos radiculares afetando dentes permanentes. Observe células CD1a+ (A) e CD207+ (B) em localização intraepitelial e subepitelial. Numerosas células CD123+ foram rodeadas por evidentes vénulas CD123+ (C). Células FOXP3+ foram numerosas no interior dos infiltrados inflamatórios (D). Houve significativa expressão de CD8 na cápsula cística (E), a qual exibia numerosos vasos CD34+ (F). Expressão de IDO (G) principalmente confinado em neutrófilos CD15+ (H). Alguns casos também expressaram IDO no revestimento epitelial (Todas as imagens, x400).

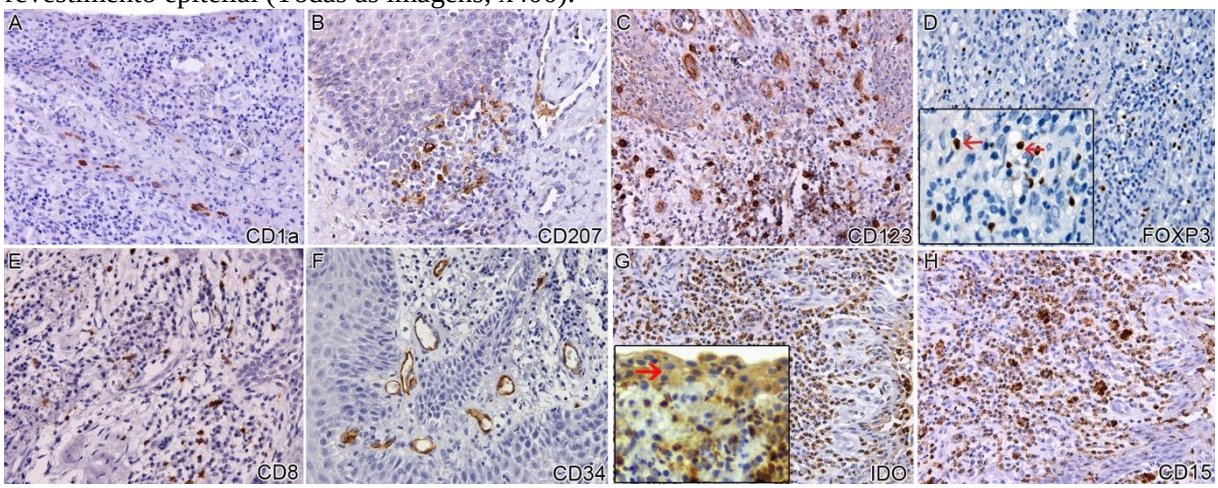

Fonte: Elaborado pelo autor.

Figura 09- Análise imuno-histoquímica de células imunes, IDO e CD34 em cistos radiculares afetando dentes decíduos. Células CD1a+ (A) e CD207+ (B) foram identificadas no revestimento epitelial e cápsula cística. Células CD123+ com morfologia oval foram evidentes em localização subepitelial (C). Escassas células foram positivas para FOXP3 (D). Células CD8+ foram identificadas no epitélio cístico e cápsula cística (E). Numerosos vasos ectásicos foram ressaltados por CD34 (F). Neutrófilos expressaram IDO (G) e CD15 (H). (Todas as imagens, x400).

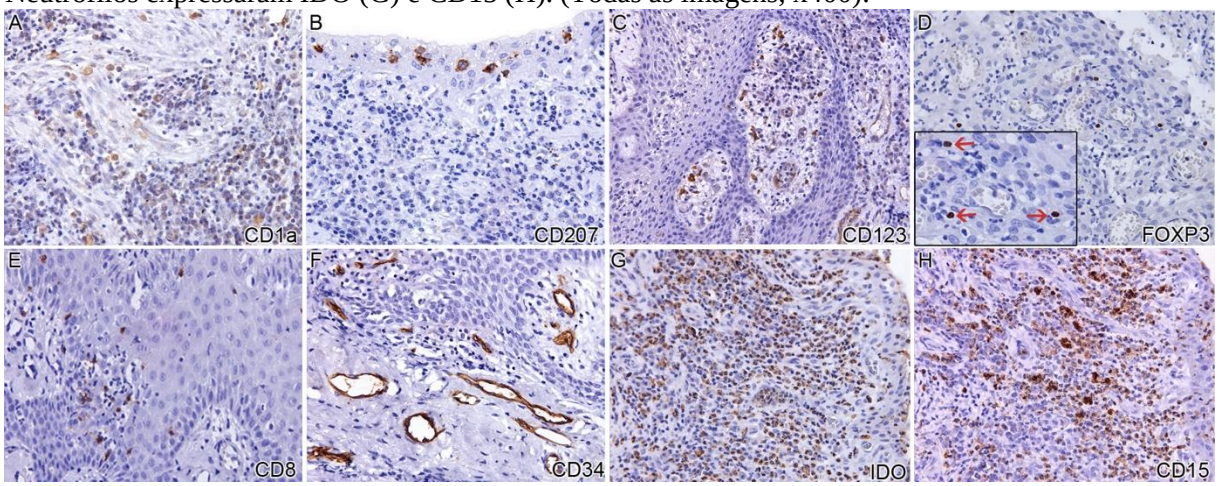

Fonte: Elaborado pelo autor.

DISCUSSÃO

5. DISCUSSÃO

A LPC é uma resposta inflamatória crônica que se estabelece nos tecidos periapicais decorrentes de uma infecção bacteriana e toxinas que ocupam o sistema de canais radiculares, após necrose pulpar, por traumatismo dentário, iatrogenia ou cárie (Stashenko et al., 1998; Tiburcio-Machado et al., 2021). As LPCs são comuns nos serviços brasileiros de Patologia Oral e Maxilofacial, sendo os pacientes mais afetados as mulheres adultas jovens (média, 37 anos). Após tratamento endodôntico convencional, algumas LPCs persistem, as quais são removidas cirurgicamente e encaminhadas para exame anatomopatológico (Couto et al., 2021). Essas LPCs são diagnosticadas como CR ou GP (Couto et al., 2021). Trabalhos avaliando LPCs em DDs são pouco conhecidos (**tabela 01, apêndice**) e, de forma geral, em DDs, a frequência de GPs parece ser menor (26,5%) quando comparada com CRs (73,5%) (Mass et al., 1995; Bolan et al., 2008; Bertasso et al., 2020; Polanco et al., 2021).

Considerando a análise de células imunes em LPCs afetando DPs, existem vários trabalhos, que avaliaram a presença de mastócitos (Lopes et al., 2018), macrófagos (Bertasso et al., 2020), células B (Bolan et al., 2008), células T (Wang et al., 2021), células NK (Da Silva et al., 2017) e CDs (Figueredo et al., 2018), encontramos 12 artigos (**tabela 02, apêndice**), os mesmos que avaliaram LPCs afetando DPs. Entretanto, não há estudos avaliando comparativamente CDs, LTCs, LTregs e angiogênese em LPCs afetando DDs. Relevantemente, a expressão de IDO é desconhecida em LPCs afetando DPs e DDs.

A IDO é uma enzima com propriedades imunorreguladoras (Chen et al., 2008; Yeung et al., 2015), a mesma que cataboliza o aminoácido essencial triptofano no metabólito estável, quinurenina (Chen et al., 2009). IDO é detectada em diversos tecidos, tais como a placenta, pulmão, olhos e intestino (Yamazaki et al.,1985; Munn et al., 1998). Em condições patológicas, a expressão de IDO tem sido mostrada em neoplasias, infecções do trato urinário, tuberculose pulmonar, leishmaniose, doença inflamatória intestinal, rinossinusite crônica, entre outros (Wolf et al., 2004; Makala et al., 2011; Nonaka 2011; Loughman et al., 2012; Luukkainen et al., 2013; Suzuki et al., 2013). Considerando neoplasias, vários estudos têm mostrado a expressão de IDO em carcinomas de células renais (Riesenberg et al., 2007), carcinoma espinocelular (CEC) de esôfago (Liu et al., 2009), CEC de laringe (Ye et al., 2013), e CEC de lábio inferior (Kuales et al., 2011), nos quais IDO age possivelmente promovendo o escape imunológico tumoral ou tolerância imunológica (Zamanakou et al., 2007).

Por outro lado, a expressão de IDO tem sido associada com efeito benéfico para o organismo, como na diminuição das chances de rejeição de transplantes alogênicos, através do aumento do número e atividade de CDs tolerogênicas e LTregs (He et al., 2020), bem como na aceitação do feto alogênico ou na manutenção da homeostase intestinal (Harden et al., 2012). Contudo, o papel da IDO na regulação imunológica é complexo nas mais diferentes áreas biológicas, desde a gravidez até os processos inflamatórios e neoplásicos (Nisapakultorn et al., 2009). Diversas células imunes podem expressar IDO, tais como macrófagos, CDs derivados de monócitos, bem como fibroblastos e células endoteliais (Riesenberg et al., 2007), após exposição às citocinas inflamatórias e agentes imunomoduladores, como IFN-y, IL-1e TNF-α (Mellor & Munn, 2004). A expressão de IDO tem sido relatada em lesões orais, como a gengivite e periodontite (Nisapakultorn et al., 2009; Moon et al., 2013; Takegawa et al., 2014). Nos tecidos gengivais a expressão de IDO foi detectada em células epiteliais, fibroblastos, células endoteliais e células mononucleares inflamatórias. Na periodontite, a expressão aumentada de IDO foi associada à ativação de fibroblastos por citocinas inflamatórias e produtos bacterianos (Nisapakultorn et al., 2009), já nas células do ligamento periodontal a expressão de IDO foi induzida por LPS (Moon et al., 2013). No entanto, não há estudos na literatura avaliando o impacto e relevância da IDO nas LPCs, considerando a sua já documentada fundamental importância na regulação imunológica.

Nesse estudo avaliamos a expressão de IDO em correlação com subgrupos de CDs em LPCs afetando DPs e DDs. Sabe-se que as CDs são APCs altamente potentes (Steinman, 1991; Liu et al., 2020), podendo chegar a ser mais eficazes do que macrófagos e células B na iniciação de células T (Harden et al., 2012). As CLs desempenham um papel importante na tolerância imunológica (Hahn & Liewehr, 2007; Figueiredo et al, 2018). Estudos têm avaliado através do IFN-γ, como estímulo de maturação, se IDO era expressa em CLs. A expressão foi transitória e diminuída consideravelmente poucas horas depois da estimulação (von Bubnoff et al., 2004 Di Gennaro et al., 2014). Vários estudos mostram que as CDs tolerogênicas podem expandir LTregs, os quais inibem a proliferação e ativação de células T efetoras. Estas atividades parecem estar associadas com a expressão de IDO nas CDs tolerogênicas (Munn et al., 2002; Mellor & Munn, 2004). Uma vez que não há trabalhos avaliando subgrupos de CDs em LPCs afetando DDs, nem expressão de IDO em LPCs em ambas as dentições, o nosso estudo mostrou que os GPs afetando DPs apresentaram maior número de CLs (CD1a+ e CD207+) quando comparado com GPs afetando DDs; no entanto, a distribuição de CLs foi similar nos CRs em ambas as dentições. No geral, os CRs apresentaram maior número de células CD1a+ ($p=0,016$) e CD207+ ($p>0,05$) do que GPs, as mesmas que foram observadas

com uma morfologia dendrítica quando presentes no epitélio, e com uma morfologia oval a redonda, quando presentes no tecido conjuntivo. Resultados similares foram relatados quando avaliando células CD1a+ em LPCs afetando DPs (Suzuki et al., 2001). Além disso, no presente estudo, não encontramos uma correlação significativa entre CLs e expressão de IDO, em ambas as dentições.

Diferente das CLs, as quais tinham localização preferencial no revestimento epitelial cístico, as CDp (CD123+) estavam presentes quase exclusivamente no estroma do tecido conjuntivo. A frequência de CDp foi maior do que CLs em ambas as dentições, porém, a diferença não foi estatisticamente significante. A presença de CDp já tinha sido relatada em LPCs afetando DPs (Lukic et al., 2006). No presente estudo mostramos que CDp CD123+ também estão presentes em LPCs afetando DDs e seu perfil parece ser similar com aquilo descrito em LPCs afetando DPs (Lukic et al., 2006). Embora com conhecida atividade antiviral, a localização destas células em LPCs provavelmente esteja relacionada com a regulação imunológica, favorecendo mecanismos imunossupressores (Lukic et al., 2006). De fato, há estudos mostrando evidências que as CDp CD123+ expressam IDO (Munn et al., 2002), sugerindo que estas células regulam negativamente a população de células T efetoras (Munn et al., 2002; Fallarino et al., 2006; Popov et al., 2008; He et al., 2020), criando um ambiente anti-inflamatório (Nisapakultorn et al., 2009). No presente estudo, não temos observado expressão de IDO em CDp, nem temos achado correlação significativa entre a expressão de IDO e presença de CDp, em ambas as dentições. Apesar disto, nosso estudo fornece dados que podem tornar possível um melhor entendimento da interação entre subgrupos de CDs e a expressão de IDO fazendo importantes contribuições na patogênese de quadros inflamatórios crônicos (Kahler et al., 2009), tais como as LPCs.

Em nosso estudo, observamos que o perfil de LTregs (FOXP3+) foi semelhante ao observado com as CDp (CD123+), porém, as médias apresentaram valores baixos. E similar com outro trabalho (Bergamini et al., 2020), nós observamos que os CRs apresentaram significativo maior número de LTregs (p=0,02) quando comparado com GPs, afetando DPs, evidenciando a relevância dessas células como importante fator no controle do microambiente inflamatório dos CRs afetando DPs (Bergamini et al., 2020; AlShwaimi et al., 2009). Nos DDs, não observamos diferença estatisticamente significativa. Relevantemente, o nosso estudo é o primeiro a mostrar a presença de LTregs nessas lesões. Além disso, nosso estudo não mostra evidências de correlação entre a frequência de LTregs com a expressão de IDO, em ambas as dentições, no entanto, sugere que mecanismos imunes tolerogênicos estejam envolvidos na patogênese de LPCs afetando ambas as dentições.

Considerando populações de linfócitos, apenas um estudo avalia células T (CD45RO) e células B (CD20) em lesões perirradiculares afetando DDs (Bolan et al., 2008), sugerindo que respostas imunes humorais e celulares participam na patogênese dessas lesões. Nosso estudo mostrou que os LTCs (CD8+) foram predominantes no estroma do tecido conjuntivo em GPs e CRs afetando ambas as dentições, com valores maiores sendo observados nos GPs afetando DPs. Também, mostramos pela primeira vez, a frequência de LTCs em LPCs afetando DDs, o que nos permite fazer uma análise comparativa com LPCs afetando DPs. Nossos achados sugerem que LTCs estejam modulando a presença de CLs, CDp e LTregs em ambas as dentições (Silva et al., 2017). No entanto, não conseguimos mostrar uma correlação significativa entre a expressão de IDO e presença de LTCs. Contudo, é relevante comentar que, com exceção dos CRs afetando DPs, observamos em todos os outros grupos uma correlação negativa entre células CD8+ e expressão de IDO, possivelmente refletindo o perfil imunossupressor deste último. Por outro lado, de maneira comparativa, resultados similares foram observados quando avaliando neoplasias, mostrando que os LTCs estão envolvidos na regulação do microambiente tumoral, favorecendo mecanismos antitumorais (Spranger et al., 2013).

A expressão de IDO em neutrófilos já foi relatada previamente (Bozza et al., 2005, Lewkowicz et al., 2012; Loughman & Hunstad, 2012). Em camundongos infectados com *Candida albicans* a IDO foi induzida no local da infecção, e os resultados mostraram que a atividade funcional da IDO em neutrófilos pode ser afetada pela presença ou ausência das citocinas IFN-γ e CTLA-4 (Bozza et al., 2005). Interações diretas entre LTregs e neutrófilos estimulados pela citocina CTLA-4 podem resultar na indução de IDO em neutrófilos, porém, o mecanismo ainda não foi totalmente elucidado, sendo sugerido que LTregs desativam neutrófilos e induzem suas propriedades supressoras de acordo com um modelo de "tolerância infecciosa" (Lewkowicz et al., 2012). No presente estudo, temos mostrado que IDO é preferencialmente expresso em CRs do que GPs, em ambas as dentições. Similar com outros trabalhos (Bozza et al., 2005; Loughman & Hunstad, 2012; Lewkowicz et al., 2012) (**tabela 04, apêndice**), nós também temos observado que neutrófilos mostraram expressão citoplasmática de IDO em LPCs afetando DPs e DDs. Além disso, temos observado expressão de IDO no revestimento epitelial dos CRs em ambas as dentições, em cerca de 1/3 dos casos. Assim, acreditamos que a expressão de IDO em neutrófilos e no revestimento epitelial cístico esteja modulando respostas inflamatórias em LPCs.

Já em LPCs afetando DPs, um estudo avaliando angiogênese e infiltração de mastócitos, não observou diferenças na angiogênese e densidade de mastócitos entre CRs e

GPs (Lima et al., 2011). Dados têm mostrado que os mastócitos por se concentrarem em locais de neoformação vascular, promovem angiogênese, e juntamente com o VEGF, estimulam o tecido de granulação e geram o crescimento cístico. Neste contexto, Fonseca-Silva et al. (2012) notaram um maior número de mastócitos em CRs do que em GPs afetando DPs, sugerindo um papel importante dos mastócitos na patogênese das LPCs, podendo estar relacionada com a progressão dessas lesões.

Em nosso estudo, embora uma maior CD34-DMV foi observada em CRs quando comparados com GPs, em ambas as dentições, a diferença não foi estatisticamente significante. Além disso, sem diferenças estatisticamente significantes, temos observado que a CD34-DMV foi maior em LPCs decorrentes de DPs do que DDs. Resultados similares foram observados quando avaliando CD34-AMV e CD34-AVT, em ambas as dentições. Também, não houve correlação significativa quando avaliando expressão de IDO e CD34 em LPCs em ambas as dentições, no entanto é relevante mencionar a correlação positiva entre IDO e CD34-DMV nos GPs afetando DPs (p=0,09). Estes achados sugerem que IDO, conjuntamente com outros fatores moduladores de angiogênese, tais como triptase, quimase, VEGF, b-FGF, TGF-β, TNF-α, e IL-8 (Leonardi et al., 2003; Galvão et al., 2008; Lima 2011), estejam participando efetivamente na regulação da angiogênse em LPCs (Li et al., 2006, Nonaka et al., 2011).

CONCLUSÃO

6. CONCLUSÃO

LTCs, seguidos por CDp, foram as células imunes mais frequentemente detectadas em LPCs afetando ambas as dentições. LTregs foram significativamente mais prevalentes em CRs do que GPs afetando DPs. CRs do que GPs, preferencialmente nos DPs do que DDs, apresentaram maior expressão de IDO. Exceto ao comparar CD34-DMV nos GPs, o perfil de angiogênese foi semelhante em ambas as dentições. Nossos resultados sugerem que IDO esteja modulando respostas inflamatórias em LPCs afetando DPs e DDs, provavelmente através da regulação de LTregs e angiogênese, preferencialmente em CRs provenientes de DPs.

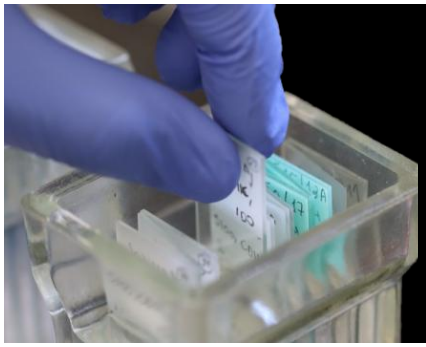

REFERÊNCIAS

REFERÊNCIAS

AlShwaimi E, Purcell P, Kawai T, et al. Regulatory T cells in mouse periapical lesions. J Endod. 2009;35(9):1229-1233.

AlShwaimi E, Purcell P, Kawai T, Sasaki H, Oukka M, Campos-Neto A, Stashenko P. Regulatory T cells in mouse periapical lesions. J Endod. 2009 Sep;35(9):1229-33.

Andrade BAB, Leon JE, Carlos R, Azanero WD, Taylor AM, Almeida OP. Immunohistochemical Expression of p16, p21, p27 and Cyclin D1 in Oral Nevill and Melanoma. Head Neck Patology. 2012; 6(3):297-304

Araújo EF, Medeiros DH, Galdino NA, Condino-Neto A, Calich VL, Loures FV. Tolerogenic Plasmacytoid Dendritic Cells Control Paracoccidioides brasiliensis Infection by Inducting Regulatory T Cells in an IDO-Dependent Manner. PLoS Pathog. 2016;12(12): e1006115.

Bănică AC, Popescu SM, Mercuţ V, et al. Histological and immunohistochemical study on the apical granuloma. Rom J Morphol Embryol. 2018;59(3):811–817.

Bennaceur K, Chapman J, Brikci-Nigassa L, Sanhadji K, Touraine JL, Portoukalian J. Dendritic cells dysfunction in tumor environment. Cancer Lett. 2008; 272; 186–196.

Bergamini ML, Mardegan AP, DE Rosa CS, Palmieri M, Sarmento DJS, Hiraki KRN, Costa ALF, HassÉus B, Jonasson P, Braz-Silva PH. Presence of langerhans cells, regulatory T cells (Treg) and mast cells in asymptomatic apical periodontitis. Braz Oral Res. 2020;34:e108.

Bezerra da Silva LA. MyD88 Knockout mice devolop initial periodical lesions wit increased numbers of neutrophils. Journal Endodontic. 2014; 47(7):675-86.

Bolan M, Lima DA, Figueiredo CP, Di Giunta G, Rocha MJ. Immunohistochemical study of presence of T cells, B cells, and macrophages in periradicular lesions of primary teeth. J Clin Pediatr Dent. 2008;32(4):287-293.

Bozza S, Fallarino F, Pitzurra L, Zelante T, Montagnoli C, Bellocchio S, Mosci P, Vacca C, Puccetti P, Romani L. A crucial role for tryptophan catabolism at the host/Candida albicans interface. J Immunol. 2005 Mar 1;174(5):2910-8.

Bracho-Sanchez E, Hassanzadeh A, Brusko MA, Wallet MA, Keselowsky BG. Dendritic Cells Treated with Exogenous Indoleamine 2,3 Dioxygenase Maintain an Immature Phenotype and Suppress Antigen specific T cell Proliferation. J Immunol Regen Med. 2019 Sep;5. pii: 100015.

Braz-Silva PH, Bergamini ML, Mardegan AP, De Rosa CS, Hasseus B, Jonasson P.Inflammatory profile of chronic apical periodontitis:a literature review. Acta Odontol Scand. 2019 Apr;77(3): 173-180.

Brocard A, Knol AC, Bossard C, Denis MG, Quéreux G, Saint-Jean M, Peuvrel L, Khammari A, Blancho G, Dantal J, Dréno B. Clinical, Genetic and Innate Immunity Characteristics of Melanoma in Organ Transplant Recipients. Acta Derm Venereol. 2017 Apr 6;97(4):483-488.

Camargo LB, Camhaji F, Chelotti A, Barbosa J, Raggio DP. Estudo histopatológico de lesões de furca de molares decíduos. Pesquisa Brasileira em Odontopediatria e Clínica Integrada. 2009;9 (2): 199-203.

Cardesa A, Slootweg PJ. Pathology of the head and neck; editors. Heidelberg, Germany: Springer; 2006.

Carrillo C, Peñarrocha M, Peñarrocha M, Vera F, Peñarrocha D. Immunohistochemical study of Langerhans cells in periapical lesions: correlation with inflammatory cell infiltration and epithelial cell proliferation. Med Oral Patol Oral Cir Bucal. 2010;15(2): e335-e339.

Chen Y, Guillemin GJ. Kynurenine Pathway metabolites in humans: disease and healthy states. Int J Tryptophan Res, Camperdown, v. 2, p. 1-19, Dec. 2008.

Couto AMD, Meirelles DP, Valeriano AT, Almeida DS, Moraes Ê, Tarquinio SBC, Batista AC, MendonÇa EF, Costa NDL, Alves PM, Nonaka CFW, Abreu LG, Aguiar MCF. Chronic inflammatory periapical diseases: a Brazilian multicenter study of 10,381 cases and literature review. Braz Oral Res. 2021 Mar 15;35:e033.

da Motta RJ, Tirapelli C, Juns da Silva R, Villafuerte KR, Almeida LY, Ribeiro-Silva A, León JE. Immature, but Not Mature, Dendritic Cells Are More Often Present in Aggressive Periodontitis Than Chronic Periodontitis: An Immunohistochemical Study. J Periodontol. 2016 Dec;87(12):1499-1507

da Motta RJG, Almeida LY, Villafuerte KRV, Ribeiro-Silva A, León JE, Tirapelli C. FOXP3+ and CD25+ cells are reduced in patients with stage IV, grade C periodontitis: A comparative clinical study. J Periodontal Res. 2020 Jun;55(3):374-380.

de Carvalho Fraga CA, Alves LR, de Sousa AA, de Jesus SF, Vilela DN, Pereira CS, Batista Domingos PL, Viana AG, Jham BC, Batista de Paula AM, Sena Guimarães AL. Th1 and Th2-like protein balance in human inflammatory radicular cysts and periapical granulomas. J Endod. 2013 Apr;39(4):453-5.

Delves PJ, Roitt IM. The immune system. First of two parts. N Engl J Med. 2000;343(1):37–49.

Di Gennaro P, Romoli MR, Gerlini G, D'Amico M, Brandani P, Pimpinelli N, Borgognoni L. IDO and CD83 expression in human epidermal Langerhans cells. J Dermatol Sci. 2014 Feb;73(2):172-4.

Fallarino F, Grohmann U, You S, et al. The combined effects of tryptophan starvation and tryptophan catabolites down-regulate T cell receptor zeta-chain and induce a regulatory phenotype in naive T cells. J Immunol. 2006;176(11):6752-6761.

Figueiredo JAP, Machado AM, Oliveira VP, et al. Dendritic cells and their relation to apical peridontitis. Braz Oral Res. 2018;32(suppl 1): e71.

Fonseca-Silva T, Santos CC, Alves LR, Dias LC, Brito M Jr, De Paula AM, Guimarães AL. Detection and quantification of mast cell, vascular endothelial growth factor, and microvessel density in human inflammatory periapical cysts and granulomas. Int Endod J. 2012 Sep;45(9):859-64.

Fouad AF, Khan A A. Etiology and Pathogenesis of Pulpitis and Apical Periodontitis. Essential Endodontology: Prevention and Treatment of Apical Periodontitis, 2019, 59-90.

Gajewskl TF, Meng Y, Harlin H. Immune suppression in the tumor microenvironment. J. Immunother. 2006, 29 (3): 223-240.

Galvão HC. Immunoexpression of vascular endothelial growth factor in periapical granulomas, radicular cysts, and residual radicular cysts. Oral Surg Oral Med Oral Pathol Oral Radiol Endod. 2008;106(6):896-902.

Gandhi S, Franklin DL. Presentation of a radicular cyst associated with a primary molar. Eur Arch Paediatr Dent. 2008 Mar;9(1):56-9.

Gao Z, Mackenzie IC, Rittman BR, Korszun AK, Williams DM, Cruchley AT. Immunocytochemical examination of immune cells in periapical granulomata and odontogenic cysts. J Oral Pathol. 1988 Feb;17(2):84-90.

Glick M. Burket's oral medicine. 12th edition. USA: People’s Medical Publishing House, 2015.

Godoy VL. Distribuição de bactérias planctônicas, colônias bacterianas e biofilmes microbianos em dentes decíduos com pulpite e/ou necrose pulpar [Tese de Doutorado]. Bauru: Faculdade de Odontologia da USP; 1999.

Goncalves CK, Fregnani ER, Leon JE, Silva-Souza YT, Peres DE. Imunohistochemical expression of p63, epidermal growth fator receptor (EGFR) and notch-1 in radicular cysts, dentigerous cysts and keratocystic odontogenic tumors. Braz Dent J. 2012; 23(4):337-43.

Graunaite I, Lodiene G, Maciulskiene V. Pathogenesis of apical periodontitis: a literature review. J Oral Maxillofac Res. 2012;2(4): e1.

Hahn CL, Liewehr FR. Innate immune responses of the dental pulp to caries. J Endod. 2007;33(6):643-651.

Harden JL, Egilmez NK. Indoleamine 2,3-dioxygenase and dendritic cell tolerogenicity. Immunol Invest. 2012;41(6-7):738-64.

Hargreaves KM, Cohen S, Berman LH. 10th ed. St. Louis: Mosby Yearbook; 2011. Cohen's Pathways of the Pulp.

He JG, Li BB, Zhou L, Yan D, Xie QL, Zhao W. Indoleamine 2,3-dioxgenase transfected mesenchymal stem cells suppress heart allograft rejection by increasing the production and activity of dendritic cells and regulatory T cells. J Investig Med. 2020 Mar;68(3):728-737.

Hidaldo LR, Da Silva LA, Nelson-Filho P, Da Silva RA, de Carvalho FK, Lucisano MP, Novaes AB Jr. Comparison between one-session root canal treatment with aPDT and two-session treatment with calcium hydroxide-based antibacterial dressing, in dog's teeth with apical periodontitis. Lasers Med Sci. 2016 Sep;31(7):1481-91.

Jardim JF, Gondak R, Galvis MM, Pinto CAL, Kowalski LP. A decreased peritumoral CD1a+ cell number predicts a worse prognosis in oral squamous cell carcinoma. Histopathology. 2018 May;72(6):905-913.

Jontell M, Okiji T, Dahlgren U, Bergenholtz G. Immune defense mechanisms of the dental pulp. Crit Rev Oral Biol Med. 1998;9(2):179–200.

Kahler DJ, Mellor AL. T cell regulatory plasmacytoid dendritic cells expressing indoleamine 2,3 dioxygenase. Handb Exp Pharmacol. 2009;(188):165-196.

Kaneko T, Okiji T, Kan L, Suda H, Takagi M. An immunoelectron-microscopic study of class II major histocompatibility complex molecule-expressing macrophages and dendritic cells in experimental rat periapical lesions. Arch Oral Biol. 2001;46(8):713-720.

Kaneko T, Okiji T, Kaneko R, Nör JE, Suda H. Antigen-presenting cells in human radicular granulomas. J Dent Res. 2008;87(6):553-557.

Kaneko T, Okiji T, Zhao L, Esgeurra R, Suda H. Heterogeneity of dendritic cells in rat apical periodontitis. Cell Tissue Res. 2008 Mar;331(3):617-23.

Kawashima N, Wongyaofa I, Suzuki N, Kawanishi HN, Suda H. NK and NKT cells in the rat dental pulp tissues. Oral Surg Oral Med Oral Pathol Oral Radiol Endod. 2006;102(4):558–563.

Kikuchi T, Hahn CL, Tanaka S, Barbour SE, Schenkein HA, Tew JG. Dendritic cells stimulated with Actinobacillus actinomycetemcomitans elicit rapid gamma interferon responses by natural killer cells. Infect Immun. 2004;72(9):5089–5096.

King NJ, Thomas SR. Molecules in focus: indoleamine 2,3-dioxygenase. Int J Biochem Cell Biol. 2007;39(12):2167-2172.

Kopitar AN, Ihan Hren N, Ihan A. Commensal oral bacteria antigens prime human dendritic cells to induce Th1, Th2 or Treg differentiation. Oral Microbiol Immunol. 2006 Feb;21(1):1-5

Krenács L, Tiszalvicz L, Krenács T, Boumsell L. Immunohistochemical detection of CD1A antigen in formalin-fixed and paraffin-embedded tissue sections with monoclonal antibody 010. J Pathol. 1993 Oct;171(2):99-104.

Kuales MA, Wenzel J, Schmid-Wendtner MH, Bieber T, von Bubnoff D. Myeloid CD11c+ S100+ dendritic cells express indoleamine 2,3-dioxygenase at the inflammatory border to invasive lower lip squamous cell carcinoma. Histol Histopathol. 2011 Aug;26(8):997-1006.

Laimer K, Troester B, Kloss F, Schafer G, Obrist P, Perathoner A, Laimer J, Brandacher G, Rasse M, Margreiter R, Amberger A. Expression and prognostic impact of indoleamine 2,3-dioxygenase in oral squamous cell carcinomas. Oral Oncol. 2011 May;47(5):352-7.

Lenine e Falcão, Dudu. Paciência. In: LENINE. Na pressão. Barueri, São Paulo: BMG Brasil, 1999. 1 CD.

Leonardi R, Caltabiano M, Pagano M, Pezzuto V, Loreto C, Palestro G. Detection of vascular endothelial growth factor/ vascular permeability factor in periapical lesions. J Endod. 2003;29(3):180-183.

Lewkowicz N, Klink M, Mycko MP, Lewkowicz P. Neutrophil--CD4+CD25+ T regulatory cell interactions: a possible new mechanism of infectious tolerance. Immunobiology. 2013 Apr;218(4):455-64.

Li F, Sun Y, Huang J, Xu W, Liu J, Yuan Z. CD4/CD8 + T cells, DC subsets, Foxp3, and IDO expression are predictive indictors of gastric cancer prognosis. Cancer Med. 2019;8(17):7330-7344.

Li Y, Tredget EE, Ghaffari A, Lin X, Kilani RT, Ghahary A. Local expression of indoleamine 2,3-dioxygenase protects engraftment of xenogeneic skin substitute. J Invest Dermatol. 2006 Jan;126(1):128-36.

Lima SC, Rizo VH, Silva-Sousa YT, Almeida LY, Almeida OP, León JE. Immunohistochemical evaluation of angiogenesis and tryptase-positive mast cell infiltration in periapical lesions. J Endod. 2011;37(12):1642-1646.

Liu J, Lu G, Tang F, Liu Y, Cui G. Localization of indoleamine 2,3-dioxygenase in human esophageal squamous cell carcinomas. Virchows Arch. 2009 Nov;455(5):441-8.

Liu K, Yang Y, Chen Y, Li S, Gong Y, Liang Y. The therapeutic effect of dendritic cells expressing indoleamine 2,3-dioxygenase (IDO) on an IgA nephropathy mouse model. Int Urol Nephrol. 2020 Feb;52(2):399-407.

Lopes CB, Armada L, Pires FR. Comparative Expression of CD34, Intercellular Adhesion Molecule-1, and Podoplanin and the Presence of Mast Cells in Periapical Granulomas, Cysts, and Residual Cysts. J Endod. 2018 Jul;44(7):1105-1109.

Loughman JA, Hunstad DA. Induction of indoleamine 2,3-dioxygenase by uropathogenic bacteria attenuates innate responses to epithelial infection. J Infect Dis. 2012 Jun 15;205(12):1830-9.

Lukić A, Vasilijić S, Majstorović I, et al. Characterization of antigen-presenting cells in human apical periodontitis lesions by flow cytometry and immunocytochemistry. Int Endod J. 2006;39(8):626-636.

Luukkainen A, Toppila-Salmi S. Indoleamine 2,3-dioxygenase expression is associated with chronic rhinosinusitis: review of the evidence. Curr Opin Allergy Clin Immunol. 2013 Feb;13(1):37-44.

Maghazachi AA. Compartmentalization of human natural killer cells. Mol Immunol. 2005;42(4):523–529.

Mass E, Kaplan I, Hirshberg A. A clinical and histopathological study of radicular cysts associated with primary molars. J Oral Pathol Med. 1995 Nov;24(10):458-61.

Mellor AL, Munn DH. IDO expression by dendritic cells: tolerance and tryptophan catabolism. Nat Rev Immunol. 2004;4(10):762-774.

Merad M, Sathe P, Helft J, Miller J, Mortha A. The dendritic cell lineage: ontogeny and function of dendritic cells and their subsets in the steady state and the inflamed setting. Annu Rev Immunol 2013; 31:563–604.

Mondal A, Smith C, DuHadaway JB, et al. IDO1 is an Integral Mediator of Inflammatory Neovascularization. EBioMedicine. 2016; 14:74-82.

Mondal A, Smith C, DuHadaway JB, Sutanto-Ward E, Prendergast GC, Bravo-Nuevo A, Muller AJ. IDO1 is an Integral Mediator of Inflammatory Neovascularization. EBioMedicine. 2016 Dec; 14:74-82.

Moon JS, Cheong NR, Yang SY, et al. Lipopolysaccharide-induced indoleamine 2,3-dioxygenase expression in the periodontal ligament. J Periodontal Res. 2013;48(6):733-739.

Moretti S, Lanza F, Dabusti M, Tieghi A, Campioni D, Dominici M, Castoldi GL. CD123 (interleukin 3 receptor alpha chain). J Biol Regul Homeost Agents. 2001 Jan-Mar;15(1):98-100. PMID: 11388753.

Munn DH, Sharma MD, Lee JR, et al. Potential regulatory function of human dendritic cells expressing indoleamine 2,3-dioxygenase. Science. 2002;297(5588):1867-1870.

Munn DH, Zhou M, Attwood JT, et al. Prevention of allogeneic fetal rejection by tryptophan catabolism. Science. 1998;281(5380):1191-1193.

Myers DR, Durham LC, Hanes CM, Barenie JT, McKinney RV. Histopathology of radiolucent furcation lesions associated with pulpotomy-treated primary molars.Pediatr Dent. 1988 Dec;10(4):291-4.

Nagendrababu V, Murray PE, Ordinola-Zapata R, Peters OA, Rôças IN, Siqueira JF Jr, Priya E, Jayaraman J, Pulikkotil SJ, Suresh N, Dummer PMH. PRILE 2021 guidelines for reporting laboratory studies in Endodontology: explanation and elaboration. Int Endod J. 2021 Sep;54(9):1491-1515.

Nair PN. On the causes of persistent apical periodontitis: a review. Int Endod J. 2006;39(4):249–281.

Nair PN. Pathogenesis of apical periodontitis and the cause of endodontic failures. Crit Rev Oral Biol Med. 2004 Nov 1;15(6):348-81.

Naufel AO, Aguiar MCF, Madeira FM, Abreu LG. Treg and Th17 cells in inflammatory periapical disease: a systematic review. Braz Oral Res. 2017;31: e103.

Neville BW, Damm DD, Allen CM, Bouquot JE. Oral and maxillofacial pathology. 4th ed: Elsevier; Saunders; 2016.

Nisapakultorn K, Makrudthong J, Sa-Ard-Iam N, Rerkyen P, Mahanonda R, Takikawa O. Indoleamine 2,3-dioxygenase expression and regulation in chronic periodontitis. J Periodontol. 2009 Jan;80(1):114-21.

Nonaka H, Saga Y, Fujiwara H, Akimoto H, Yamada A, Kagawa S, Takei Y, Machida S, Takikawa O, Suzuki M. Indoleamine 2,3-dioxygenase promotes peritoneal dissemination of ovarian cancer through inhibition of natural killercell function and angiogenesis promotion. Int J Oncol. 2011 Jan;38(1):113-20. PMID: 21109932.

Nonaka H, Saga Y, Fujiwara H, et al. Indoleamine 2,3-dioxygenase promotes peritoneal dissemination of ovarian cancer through inhibition of natural killercell function and angiogenesis promotion. Int J Oncol. 2011;38(1):113-120.

O'donnell RK, Mick R, Feldman M et al. Distribution of dendritic cell subtypes in primary oral squamous cell carcinoma is inconsistent with a functional response. Cancer letters 2007; 255: 145-52.

Palmer GM, Tiran Z, Zhou Z, Capozzi ME, Park W, Coletta C, Pyriochou A, Kliger Y, Levy O, Borukhov I, Dewhirst MW, Rotman G, Penn JS, Papapetropoulos A. A novel angiopoietin-derived peptide displays anti-angiogenic activity and inhibits tumour-induced and retinal neovascularization. Br J Pharmacol. 2012 Mar;165(6):1891-1903.

Parham P. The immune system. 4rd ed. NY: Garland Science; 2014.

Patel S, Durack C, Abella F, Shemesh H, Roig M, Lemberg K. Cone beam computed tomography in Endodontics - a review. Int Endod J. 2015;48(1):3–15.

Popov A, Schultze JL. IDO-expressing regulatory dendritic cells in cancer and chronic infection. J Mol Med (Berl). 2008 Feb;86(2):145-60.

Prendergast GC, Malachowski WJ, Mondal A, Scherle P, Muller AJ. Indoleamine 2,3-Dioxygenase and Its Therapeutic Inhibition in Cancer. Int Rev Cell Mol Biol. 2018; 336:175-203.

Ricucci D, Mannocci F, Ford TR. A study of periapical lesions correlating the presence of a radiopaque lamina with histological findings. Oral Surg Oral Med Oral Pathol Oral Radiol Endod. 2006 Mar;101(3):389-94.

Santos LC, Ramos EA, Gurgel CA, de Santana EJ, Dos Santos JN. Immunohistochemical detection of Langerhans cells in dental granulomas and radicular cysts. J Mol Histol. 2007;38(3):201-205.

Seppälä M, Halme E, Tiilikainen L, et al. The expression and prognostic relevance of indoleamine 2,3-dioxygenase in tongue squamous cell carcinoma. Acta Otolaryngol. 2016;136(7):729-735.

Shear M, Speight PM. Cysts of the oral and maxillofacial regions; 4th edition. Oxford: Blackwell Munksgaard; 2007.

Silva Fde S, Ramos RN, de Almeida DC, Bassi EJ, Gonzales RP, Miyagi SP,Maranduba CP, Sant'Anna OA, Marques MM, Barbuto JA,Câmara NO, da Costa Maranduba CM. Mesenchymal stem cells derived from human exfoliated deciduous teeth (SHEDs) induce immune modulatory profile in monocyte-derived dendritic cells. PLoS One.2014 May 20;9(5).

Silva LAB. Tratado de Odontopediatría. 1st ed. Venezuela: Amolca; 2008.

Silva LABD, Sá MAR, Melo RA, Pereira JDS, Silveira ÉJDD, Miguel MCDC. Analysis of CD57+ natural killer cells and CD8+ T lymphocytes in periapical granulomas and radicular cysts. Braz Oral Res. 2017 Dec 18;31:e106.

Smith C, Chang MY, Parker KH, Beury DW, DuHadaway JB, Flick HE, Boulden J, Sutanto-Ward E, Soler AP, Laury-Kleintop LD, Mandik-Nayak L, Metz R, Ostrand-Rosenberg S, Prendergast GC, Muller AJ. IDO is a nodal pathogenic driver of lung cancer and metastasis development. Cancer Discov. 2012 Aug;2(8):722-35.

Spranger S, Spaapen RM, Zha Y, et al. Up-regulation of PD-L1, IDO, and T(regs) in the melanoma tumor microenvironment is driven by CD8(+) T cells. Sci Transl Med. 2013;5(200):200ra116.

Staquet MJ, Carrouel F, Keller JF, et al. Pattern-recognition receptors in pulp defense. Adv Dent Res. 2011;23(3):296–301.

Stark GL, Wood KM, Jack F, Angus B, Proctor SJ, Taylor PR; Northern Region Lymphoma Group. Hodgkin's disease in the elderly: a population-based study. Br J Haematol. 2002 Nov;119(2):432-40

Stashenko P, Teles R, D'Souza R. Periapical inflammatory responses and their modulation. Crit Rev Oral Biol Med. 1998;9(4):498-521.

Steinman RM, Banchereau J. Taking dendritic cells into medicine. Nature. 2007;449(7161):419-426.

Steinman RM, Idoyaga J. Features of the dendritic cell lineage. Immunol Rev. 2010;234(1):5-17.

Steinman RM. The dendritic cell system and its role in immunogenicity. Annu Rev Immunol. 1991; 9:271–296.

Suzuki T, Kumamoto H, Ooya K, Motegi K. Immunohistochemical analysis of CD1a-labeled Langerhans cells in human dental periapical inflammatory lesions--correlation with inflammatory cells and epithelial cells. Oral Dis. 2001;7(6):336-343.

Suzuki Y, Miwa S, Akamatsu T, Suzuki M, Fujie M, Nakamura Y, Inui N, Hayakawa H, Chida K, Suda T. Indoleamine 2,3-dioxygenase in the pathogenesis of tuberculous pleurisy. Int J Tuberc Lung Dis. 2013 Nov;17(11):1501-6.

Syed Ismail PM, Apoorva K, Manasa N, Rama Krishna R, Bhowmick S, Jain S. Clinical, radiographic, and histological findings of chronic inflammatory periapical lesions - A clinical study. J Family Med Prim Care. 2020 Jan 28;9(1):235-238.

Takegawa D, Nakanishi T, Hirao K, Yumoto H, Takahashi K, Matsuo T. Modulatory roles of interferon-γ through indoleamine 2, 3-dioxygenase induction in innate immune response of dental pulp cells. J Endod. 2014 Sep;40(9):1382-7.

Tibúrcio-Machado CS, Michelon C, Zanatta FB, Gomes MS, Marin JA, Bier CA. The global prevalence of apical periodontitis: a systematic review and meta-analysis. Int Endod J. 2021 May;54(5):712-735.

Toledo AON, Couto AMD, Madeira MFM, Caldeira PC, Queiroz-Junior CM, Aguiar MCF. Cytokines and chemokines associated with Treg/Th17 response in chronic inflammatory periapical disease. Braz Oral Res. 2019;33: e093.

Uyttenhove C, Pilotte L, Théate I, et al. Evidence for a tumoral immune resistance mechanism based on tryptophan degradation by indoleamine 2,3-dioxygenase. Nat Med. 2003;9(10):1269-1274.

Veerayutthwilai O, Byers MR, Pham TT, Darveau RP, Dale BA. Differential regulation of immune responses by odontoblasts. Oral Microbiol Immunol. 2007;22(1):5–13.

von Bubnoff D, Bausinger H, Matz H, Koch S, Häcker G, Takikawa O, Bieber T, Hanau D, de la Salle H. Human epidermal langerhans cells express the immunoregulatory enzyme indoleamine 2,3-dioxygenase. J Invest Dermatol. 2004 Aug;123(2):298-304.

Wang L, Yang F, Qiu Y, Ye L, Song D, Huang D. Uma revisão de células T em lesões periapicais. J Endod. 2021 7 de outubro: S0099-2399(21)00712-3.

Wang XX, Sun SY, Dong QQ, Wu XX, Tang W, Xing YQ. Recent advances in the discovery of indoleamine 2,3-dioxygenase 1 (IDO1) inhibitors. Medchemcomm. 2019;10(10):1740-1754.

Weidner N, Semple JP, Welch WR, Folkman J. Tumor angiogenesis and metastasis--correlation in invasive breast carcinoma. N Engl J Med. 1991 Jan 3;324(1):1-8.

Wieder E. Dendritic cells: a basic review. Vancouver: International Society for Cellular Therapy, 2003.

Wolf AM, Wolf D, Rumpold H, Moschen AR, Kaser A, Obrist P, Fuchs D, Brandacher G, Winkler C, Geboes K, Rutgeerts P, Tilg H. Overexpression of indoleamine 2,3-dioxygenase in human inflammatory bowel disease. Clin Immunol. 2004 Oct;113(1):47-55.

Yamagata K, Tanaka M, Kudo H. A quantitative immunohistochemical evaluation of inflammatory cells at the affected and unaffected sites of inflammatory bowel disease. J Gastroenterol Hepatol. 1998 Aug;13(8):801-8.

Yamanaka Y, Kaneko T, Yoshiba K, et al. Expression of angiogenic factors in rat periapical lesions. J Endod. 2012;38(3):313-317.

Yamazaki F, Kuroiwa T, Takikawa O, Kido R. Human indolylamine 2,3-dioxygenase. Its tissue distribution, and characterization of the placental enzyme. Biochem J. 1985 Sep 15;230(3):635-8.

Ye J, Liu H, Hu Y, Li P, Zhang G, Li Y. Tumoral indoleamine 2,3-dioxygenase expression predicts poor outcome in laryngeal squamous cell carcinoma. Virchows Arch. 2013 Jan;462(1):73-81.

Yeung AW, Terentis AC, King NJ, Thomas SR. Role of indoleamine 2,3-dioxygenase in health and disease. Clin Sci (Lond). 2015;129(7):601-672.

Zheng J. Recent Advances in Research on the Human Placenta. 1 st edition. China: InTechOpen, 2012.

ANEXOS

ANEXOS

USP - FACULDADE DE ODONTOLOGIA DE RIBEIRÃO PRETO DA USP - FORP/USP

PARECER CONSUBSTANCIADO DO CEP

DADOS DO PROJETO DE PESQUISA

Título da Pesquisa: Caracterização e Quantificação dos Tipos Celulares da Resposta Inflamatória e Imune em Lesões Periapicais de Dentes Decíduos e Permanentes: Estudo em Humanos

Pesquisador: Amanda Silva Bertasso
Área Temática:
Versão: 1
CAAE: 80253417.6.0000.5419
Instituição Proponente: Universidade de Sao Paulo
Patrocinador Principal: Financiamento Próprio

DADOS DO PARECER

Número do Parecer: 2.401.201

Apresentação do Projeto:
Os pesquisadores informaram que O presente projeto será previamente submetido à apreciação e aprovação pelo Comitê de Ética em Pesquisa envolvendo Seres Humanos da
Faculdade de Odontologia de Ribeirão Preto da Universidade de São Paulo.
Seleção da amostra
Os remanescentes de dentes decíduos, acometidos por lesão de cárie e lesão periapical com indicação de exodontia e sem possibilidade de
tratamento restaurador, serão extraídos na Clinica de Odontopediatria da Faculdade de Odontologia de Ribeirão Preto-USP pelos alunos da
graduação, sob supervisão Docente. O remanescente dental e lesão periapical de dentes decíduos serão colocados em um Coletor Universal de 80mL, com formol tamponado a 10% e serão enviados para o Laboratório de Histopatologia da FORP-USP, juntamente com a radiografia e com a ficha de exame anatomopatológico da Clínica de Odontopediatria da FORP/USP preenchida, contendo informações referentes às características e
localização da lesão.
No Laboratório de Histopatologia da FORP-USP será realizado o exame histopatológico dos dentes decíduos extraídos, discriminando o exame do
tecido dentário e da lesão periapical associada. Após este procedimento será emitido laudo com o

Endereço: Avenida do Café s/nº
Bairro: Monte Alegre **CEP:** 14.040-904
UF: SP **Município:** RIBEIRAO PRETO
Telefone: (16)3315-0493 **Fax:** (16)3315-4102 **E-mail:** cep@forp.usp.br

diagnóstico histopatológico assinado por um
patologista experiente, será entregue uma cópia do referido laudo para o responsável do paciente e a outra cópia será anexada no prontuário. O
bloco de parafina contendo os tecidos serão Armazenados no Arquivo do Laboratório de Histopatologia. Somente os pacientes que assinarem o
Termo de Consentimento Livre e Esclarecido(TCLE) para permitir o uso do material para a pesquisa serão incluídos no estudo. Além disso, todas as informações referentes aos pacientes serão preservadas.
Os dentes permanentes com lesões periapicais crônicas serão obtidas do Arquivo do Laboratório de Histopatologia

Objetivo da Pesquisa:
Mapear as células inflamatórias na Lesão Periapical de Dentes Decíduos e Dentes Permanentes e realizar uma comparação, se a resposta
Imunológica do Adulto é diferente da criança, além das características morfológicas em si da lesão periapical.
Objetivo Primário:
O objetivo do presente estudo será identificar e quantificar, por meio da técnica de imunohistoquímica, macrófagos M1 e M2, linfócitos T (TREGS e T
citotóxicos), células NK e células dendríticas plasmocitóides, em lesões periapicais de dentes decíduos e permanentes de humanos.
Objetivo Secundário:
Será avaliar por meio de análise histopatológica as diferenças morfológicas entre a lesão periapical de dentes decíduos e permanentes.

Avaliação dos Riscos e Benefícios:
Estudo in vitro.

Comentários e Considerações sobre a Pesquisa:
O projeto está corretamente enquadrado na área temática e a metodologia proposta é adequada. Os antecedentes científicos justificam a execução da mesma. Possui cronograma de execução detalhado, todos os documentos estão anexados, o TCLE está claro e correto. A temática proposta é original e importante para a área da saúde humana. O projeto está bem estruturado, com revisão

USP - FACULDADE DE ODONTOLOGIA DE RIBEIRÃO PRETO DA USP - FORP/USP

Continuação do Parecer: 2.401.201

bibliográfica adequada, pertinente ao tema e atualizada. Os pesquisadores apresentam formação acadêmica adequada para desenvolver o projeto.

Considerações sobre os Termos de apresentação obrigatória:

O projeto está apresentado de forma correta, cumpre todas as normativas estabelecidas pelo CEP da FORP/USP e CONEP. Os pesquisadores são habilitados para execução do mesmo. Relevante para a área da saúde. Bem embasado cientificamente.

Recomendações:

Aprovado.

Conclusões ou Pendências e Lista de Inadequações:

Aprovado.

Considerações Finais a critério do CEP:

Projeto aprovado Conforme deliberado na 210ª Reunião Ordinária do CEP/FORP de 27/11/2017

Este parecer foi elaborado baseado nos documentos abaixo relacionados:

Tipo Documento	Arquivo	Postagem	Autor	Situação
Informações Básicas do Projeto	PB_INFORMAÇÕES_BÁSICAS_DO_PROJETO_1008359.pdf	23/11/2017 11:36:15		Aceito
TCLE / Termos de Assentimento / Justificativa de Ausência	tclepara23.pdf	23/11/2017 11:35:45	Amanda Silva Bertasso	Aceito
Projeto Detalhado / Brochura Investigador	projetopara23.pdf	23/11/2017 11:35:31	Amanda Silva Bertasso	Aceito
Folha de Rosto	folhaderostopara23.pdf	23/11/2017 11:35:15	Amanda Silva Bertasso	Aceito
Cronograma	cronogramacep.pdf	21/11/2017 09:28:59	Amanda Silva Bertasso	Aceito
Parecer Anterior	plataformasimone.pdf	10/11/2017 13:12:13	Amanda Silva Bertasso	Aceito
Declaração de Instituição e Infraestrutura	autorizacaoinfraestruturaaa.pdf	10/11/2017 13:07:11	Amanda Silva Bertasso	Aceito
Declaração de Instituição e Infraestrutura	autorizacaoinfraestruturaa.pdf	10/11/2017 13:07:00	Amanda Silva Bertasso	Aceito
Declaração de Instituição e	autorizacaoinfraestrutura.pdf	10/11/2017 13:06:48	Amanda Silva Bertasso	Aceito

Endereço: Avenida do Café s/nº
Bairro: Monte Alegre **CEP:** 14.040-904
UF: SP **Município:** RIBEIRAO PRETO
Telefone: (16)3315-0493 **Fax:** (16)3315-4102 **E-mail:** cep@forp.usp.br

USP - FACULDADE DE ODONTOLOGIA DE RIBEIRÃO PRETO DA USP - FORP/USP

Continuação do Parecer: 2.401.201

Infraestrutura	autorizacaoinfraestrutura.pdf	10/11/2017 13:06:48	Amanda Silva Bertasso	Aceito

Situação do Parecer:
Aprovado

Necessita Apreciação da CONEP:
Não

RIBEIRAO PRETO, 27 de Novembro de 2017

Assinado por:
Simone Cecilio Hallak Regalo
(Coordenador)

Endereço: Avenida do Café s/nº
Bairro: Monte Alegre **CEP:** 14.040-904
UF: SP **Município:** RIBEIRAO PRETO
Telefone: (16)3315-0493 **Fax:** (16)3315-4102 **E-mail:** cep@forp.usp.br

APÊNDICE

APÊNDICE

Apêndice A

Tabela 01- Revisão de literatura de artigos científicos avaliando lesões periapicais crônicas afetando dentes decíduos.

#	AUTOR	ANO	TÍTULO	LINK
1	Denston	1948	Lesões periapicais crônicas; um estudo detalhado de sua incidência patológica e significado clínico, com referência especial àqueles que ocorrem em dentes decíduos.	http://www.ncbi.nlm.nih.gov/pubmed/18915840
2	Pefaur	1971	Estudo clínico e histológico de lesões periapicais em dentes temporários	https://pubmed.ncbi.nlm.nih.gov/5290444/
3	Valderhaug	1974	Células epiteliais na membrana periodontal dos dentes com e sem inflamação periapical	https://pubmed.ncbi.nlm.nih.gov/4211246/
4	Szpringer	1977	Investigações histoquímicas de granulomas situados no espaço interradicular de molares de leite	https://pubmed.ncbi.nlm.nih.gov/271057/
5	Janicha	1983	Hemograma na inflamação crônica do tecido periapical dos dentes de leite em crianças	https://pubmed.ncbi.nlm.nih.gov/6580102/
6	**Berryhill**	**1983**	**Imunoglobulinas e complemento nas lesões interradiculares crônicas dos dentes decíduos.**	**https://pubmed.ncbi.nlm.nih.gov/6579499/**
7	Burcan	1984	Estudos microbiológicos de granulomas periapicais de molares decíduos	https://pubmed.ncbi.nlm.nih.gov/6595100/
8	Lustmann	1985	Cistos radiculares decorrentes de dentes decíduos: revisão da literatura e relato de 23 casos	https://pubmed.ncbi.nlm.nih.gov/3920159/
9	Wood	1988	Cistos radiculares de dentes decíduos mimetizando cistos dentígeros de pré-molares: relato de três casos.	https://pubmed.ncbi.nlm.nih.gov/3045170/
10	Mass	1955	Um estudo clínico e histopatológico de cistos radiculares associados a molares decíduos	https://pubmed.ncbi.nlm.nih.gov/8600282/
11	Takiguchi	2001	Cisto radicular associado a um molar decíduo após terapia pulpar: relato de caso	https://pubmed.ncbi.nlm.nih.gov/11759106/
12	Yawaka	2002	Erupção tardia de pré-molares com periodontite de predecessores primários e lesão cística: relato de caso	https://pubmed.ncbi.nlm.nih.gov/11853249/
13	Pazelli	2003	Prevalência de microrganismos em canais radiculares de dentes decíduos humanos com polpa necrótica e lesões periapicais crônicas.	https://pubmed.ncbi.nlm.nih.gov/15107921/
14	Bhat	2003	Cisto radicular associado a dente decíduo tratado endodonticamente: relato de caso.	https://pubmed.ncbi.nlm.nih.gov/14765612/
15	Camargo	2006	Estudo histopatológico de lesões de furca de molares decíduos	https://www.redalyc.org/pdf/637/63712851010.pdf
16	Da Silva	2006	Perfil bacteriano em dentes decíduos com polpa necrótica e lesões periapicais	https://pubmed.ncbi.nlm.nih.gov/16924343/
17	**Yildirim**	**2006**	**Citomegalovírus humano, vírus de Epstein-Barr e citocinas indutoras de reabsorção óssea em lesões periapicais de dentes decíduos**	**https://pubmed.ncbi.nlm.nih.gov/16476020/**
18	Gandhi	2008	Apresentação de um cisto radicular associado a um molar decíduo.	https://pubmed.ncbi.nlm.nih.gov/18328241/
19	**Bolan**	**2008**	**Estudo imunohistoquímico da presença de células T, células B e macrófagos em lesões perirradiculares de dentes decíduos**	**https://pubmed.ncbi.nlm.nih.gov/18767459/**
20	Nagata	2008	Cisto radicular em dente decíduo: relato de caso e revisão da literatura	https://pubmed.ncbi.nlm.nih.gov/18505654/

21	Shetty	2010	Cisto radicular em molares superiores decíduos: uma raridade	https://pubmed.ncbi.nlm.nih.gov/20237985/
22	Toomarian	2011	Cisto radicular associado a primeiro molar decíduo: relato de caso.	http://www.ncbi.nlm.nih.gov/pubmed/22509461
23	Joshi	2011	Um relato de caso incomum de cistos radiculares mandibulares bilaterais.	http://www.ncbi.nlm.nih.gov/pubmed/22114458
24	Subramanya .	2012	Cisto radicular associado a incisivo decíduo: relato de caso raro.	http://www.ncbi.nlm.nih.gov/pubmed/25206172
25	Gaynor	2012	Cistos radiculares bilaterais de dentes decíduos inferiores: relato de caso	https://pubmed.ncbi.nlm.nih.gov/23019771/
26	Narsapur	2012	Cisto radicular associado a molar decíduo: relato de um caso com apresentação radiográfica incomum	https://pubmed.ncbi.nlm.nih.gov/23257495/
27	Nagarathna	2013	Cisto radicular seguido de terapia pulpar incompleta em molar decíduo: relato de caso	https://pubmed.ncbi.nlm.nih.gov/24021332/
28	Shang	2013	Análise molecular preliminar da composição bacteriana em lesões periapicais com infecções endodônticas primárias de dentes decíduos	https://pubmed.ncbi.nlm.nih.gov/23981622/
29	Triches	2014	perfil microbiano dos canais radiculares dos dentes decíduos com necrose pulpar e lesão perirradicular	https://pubmed.ncbi.nlm.nih.gov/24709428/
30	Chavan	2014	Cistos na região perirradicular de molares decíduos em dentição mista: estudo retrospectivo de cinco casos	https://pubmed.ncbi.nlm.nih.gov/25709310/
31	Uloopi	2015	Conservative management of large radicular cysts associated with non-vital primary teeth: A case series and literature review	https://pubmed.ncbi.nlm.nih.gov/25572375/
32	De Queiroz	2016	Correlação entre os níveis de endotoxinas bacterianas em canais radiculares de dentes decíduos e a área de lesão periapical	https://pubmed.ncbi.nlm.nih.gov/27098715/
33	Mahesh	2017	Papel da tomografia computadorizada de feixe cônico na avaliação de cisto radicular simulando cisto dentígero em uma criança de 7 anos: relato de caso e revisão da literatura	https://pubmed.ncbi.nlm.nih.gov/28890627/
34	Dhote	2017	Tratamento Cirúrgico de Cisto Radicular Grande Associado a Molar Decíduo Mandibular Usando Aumento de Fibrina Rica em Plaquetas: Relato de Caso Raro.	http://www.ncbi.nlm.nih.gov/pubmed/29326521
35	**Yang**	**2018**	**A expressão aumentada de interleucina 1α e interleucina 1β está envolvida na progressão de lesões periapicais em dentes decíduos**	**https://pubmed.ncbi.nlm.nih.gov/30012121/**
36	Truong-Nhu-Ngoc	2019	Cisto radicular em um molar decíduo após terapia pulpar com guta-percha: relato de caso e revisão da literatura.	http://www.ncbi.nlm.nih.gov/pubmed/30697399
37	**Chen**	**2019**	**Fenótipos de macrófagos e sinalização Gas6 / Axl em lesões apicais.**	**http://www.ncbi.nlm.nih.gov/pubmed/31528256**
38	Talukdar	2020	Tratamento de cisto radicular em molar decíduo: relato de caso.	http://www.ncbi.nlm.nih.gov/pubmed/32318500
39	Chybicki	2020	Cisto radicular maciço no seio maxilar como resultado de necrose pulpar de dente molar decíduo	https://pubmed.ncbi.nlm.nih.gov/32832165/
40	**Bertasso**	**2020**	**Quantificação imunofenotípica da polarização de macrófagos M1 e M2 em cistos radiculares de dentes decíduos e permanentes**	**https://pubmed.ncbi.nlm.nih.gov/31845371/**
41	**Polanco**	**2021**	**Os plasmócitos IgG4-positivos são mais frequentemente detectados em lesões periapicais crônicas decorrentes de dentes permanentes, em vez de decíduos**	**https://pubmed.ncbi.nlm.nih.gov/33300172/**

* Em **negrito** células imunes nas LPCs em DDs.
Fonte: Elaborado pelo autor.

Tabela 02 - Revisão de literatura de artigos científicos avaliando células dendríticas em lesões periapicais crônicas afetando dentes permanentes.

#	Autor	Ano	Localização	Imunomarcadores	# Amostra	Achados principais
1	Murase	1990	Cistos periapicais, ceratocistos odontogênicos.	S100	163	Células de Langerhans (CLs) S100+ acompanhadas de alto grau de infiltração inflamatória nessas lesões. Os casos negativos careciam de respostas inflamatórias.
2	Kaneko	2001	LPC, sem especificação.	OX6	10	Célulasa dendríticas (CDs) predominaram na fase crônica das LPCs, sugerindo envolvimento na defesa imunológica local contra desafios antigênicos perpetuados após a estabilização da lesão.
3	Suzuki	2001	Granulomas periapicais, cistos radiculares e cistos residuais	CD1a	83	CLs pareciam estar associados à infiltração de linfócitos T e ao potencial proliferativo do tecido epitelial nas LPCs.
4	Piattelli	2002	Cistos radiculares, ceratocistos odontogênicos e cistos dentígeros.	CD1a	55	Distribuição das CLs parece estar associada ao grau de diferenciação do epitélio cístico.
5	Lukić	2006	Periodontite apical crônica, sem especificação	CD1a, CD123, CD83	16	As lesões com predominância de células T foram caracterizadas por uma proporção maior de CDs maduras
6	Kanek	2006	Periodontite apical crônica, sem especificação	CD11c, OX6, OX62	26	CDs em LPCs são compostas por duas subpopulações, diferindo pelo estado de maturação, diferenciação, ativação e/ou função.
7	Santos	2007	Granulomas periapicais e cistos radiculares	CD1a	44	CLs fornecem informações importantes sobre a imunopatogênese de LPCs.
8	Kaneko	2008	Granulomas periapicais	HLA-DR, CD68, CD3, CD28	14	CDs nos granulomas periapicais estão associadas a reações locais de defesa como APCs.
9	Carrillo	2010	Granulomas periapicais e cistos radiculares	CD3, CD1a	70	CLs parecem estar associadas à infiltração de linfócitos T e ao potencial proliferativo do tecido epitelial nas LPCs.
10	Matos	2013	Cistos radiculares, cistos dentígeros, ceratocistos odontogênicos	S100, CD1a CD207, CD83	49	Cistos radiculares mostram número maior de CDs. A expressão diferencial e distribuição de imunomarcadores de CDs relacionados à maturação, podem desempenhar papéis importantes na fisiopatologia dos LPCs.
11	Wu	2013	Cistos radiculares, cistos dentígeros e ceratocistos odontogênicos	S100	3	CLs no epitélio cístico estão altamente associadas à inflamação na parede cística fibrosa subjacente.
12	Figueiredo	2018	Periodontite apical crônica, sem especificação	Microscopia eletrônica de varredura (MEV)	3	CDs estão associadas a reações locais de defesa nas LPCs, sendo um indicativo da gravidade da lesão.

Fonte: Elaborado pelo autor.

Tabela 03 - Lista de artigos científicos avaliando a expressão de indolamina 2,3 dioxigenase (IDO) em lesões orais inflamatórias e neoplásicas.

#	Autor	Ano	Localização	#Amostra	Achados principais	Link
1	Mahanonda	2007	Fibroblastos gengivais humanos (FGH)	NR	Os FGH podem aumentar a expressão de IDO e regular negativamente a resposta das células T quando estimulados com algumas combinações de PAMP-citocinas, o que sugere que essas células têm um papel importante na modulação da reação inflamatória hiper-reativa na periodontite	https://pubmed.ncbi.nlm.nih.gov/17202379/
2	Ferdinande	2008	Carcinoma de células escamosas de amígdala (26), língua (12)	38	73% casos da amígdala e 92% casos de língua mostraram expressão de IDO em células tumorais, focalmente na frente invasiva, e nenhuma associação foi encontrada com o estágio TNM. IDO esteve presente principalmente em CDs	https://lib.ugent.be/en/catalog/pug01:5932573
3	Nisapakultorn	2009	Periodontite crônica	12	IDO foi expressa na gengiva humana e a expressão foi regulada positivamente na periodontite crônica.	https://pubmed.ncbi.nlm.nih.gov/19228097/
4	Laimer	2011	Carcinoma de células escamosas orais	88	Expressão de IDO, estadiamento, tumor de grau 3 foram prognósticos para pior sobrevida geral. IDO foi um fator prognóstico em pacientes que receberam quimioterapia adjuvante (rádio), mas não teve impacto em pacientes sem terapia adjuvante	https://pubmed.ncbi.nlm.nih.gov/21440489/
5	Kuales	2011	Ccarcinoma de células escamosas de lábio inferior	47	Expressão IDO correlacionada com infiltrado inflamatório moderado a intenso e foi encontrado nas CDs s mieloides CD11c+ S100+ ao longo da borda das células tumorais invasivas, onde as células T reguladoras Foxp3 também estavam presentes	https://pubmed.ncbi.nlm.nih.gov/21692032/

6	Bubnoff	2011	Neoplasia de ceratinócitos do lábio inferior	25	A IDO foi expressa em CDs mieloides S100 + CD11c +. A expressão de IDO se correlacionou significativamente com o grau de atipia epitelial, mas não com a extensão da inflamação. A expressão de IDO em lesões epiteliais atípicas iniciais da pele podam promover a carcinogênese	https://onlinelibrary.wiley.com/doi/10.1111/j.1440-1827.2011.02757.x
7	Moon	2013	Ligamento Periodontal	NR	IDO foi induzida por LPS em células LPD humanas primárias	https://pubmed.ncbi.nlm.nih.gov/23488665/
8	Takegawa	2014	Polpa dental	NR	O IFN-γ em combinação com os ligantes PRR aumentou a expressão de IDO em células da polpa dentária em comparação com o IFN-γ sozinho. Além disso, uma produção de CXCL10 em células da polpa dentária estimulados por IFN-γ foi inibida por um inibidor de IDO.	https://pubmed.ncbi.nlm.nih.gov/25146019/
9	Zhang	2015	Liquen plano oral	NR	As células-tronco mesenquimais de OLP podem participar da imunomodulação suprimindo a proliferação de linfócitos T por meio da atividade de IDO	https://pubmed.ncbi.nlm.nih.gov/25212102/
10	Liang	2015	CC oral: HSC-3 Queratinócito humano normal SCC-4: HaCaT	Cell line Study	A expressão de IDO foi induzida significativamente em HaCaT, HSC-3 e SCC4 por ativação de STING. Sugere que o estabelecimento de HNSCC TME por citocinas imunossupressoras, como IDO, pode ser promovido pela ativação 2′-3 ′ cGAMP de STING	https://www.sciencedirect.com/science/article/pii/S0925443915002380?via%3Dihub
11	Sepalla	2016	carcinoma espinocelular de língua	108	A expressão de IDO foi maior na hiperplasia da língua do que no carcinoma espinocelular . No estágio T2-T4 e tumores com forte inflamação na frente invasiva, a expressão de IDO se correlacionou com baixa sobrevida	https://pubmed.ncbi.nlm.nih.gov/26982018/

12	Elm Jamal	2016	Boca HNSCC: CLS-354 Septo nasal SCC: RPMI 2650	Cell line Study	Descrito o papel central de IDO no apoptose induzido por IFNγ de células HNSCC pela supressão de HO-1 levando ao acúmulo de ROS e ativação de vias apoptóticas	https://www.ncbi.nlm.nih.gov/pmc/articles/PMC4969639/
13	Alipour	2017	Dente decíduo exfoliado	NR	SHED produziu fatores imunorreguladores, como IDO. Semelhante a BMMSCs, pelo menos um dos indutores de IDO em SHED é IFN-γ. O eixo IFN-γ-IDO parece existir no SHED, mas não tem papel notável nos efeitos imunorreguladores.	https://pubmed.ncbi.nlm.nih.gov/28042544/
14	Foy	2017	212 SCC oral que eram NSND, amostras de HPV + foram excluídas. 4 coortes: TCGA, GEO1, GEO2, CLB	44	IDO1 foi superexpresso em tumores de NSND vs SD (P = 0,0046). Pacientes idosas eram mais comuns em NSND e abrigavam menos mutações genéticas (P = 0,0006). PD-L1 e IDO1 foram co-superexpressos, sugerindo um maior benefício potencial da terapia de combinação envolvendo ambos	https://pubmed.ncbi.nlm.nih.gov/28460011/
15	Bates	2017	Cavidade oral: língua: SCC4 SCC15 SCC25	Cell line Study	Expressão de IDO prevista em SCC4 (17,29%), SCC15 (2,75%) e SCC25 (4,97%) em relação aos controles. No modelo de simulação, SSC4 foi classificado como não respondedor, enquanto SCC15 e SCC25 foram classificados como respondedores à imunoterapia PD-L1	https://www.ncbi.nlm.nih.gov/pmc/articles/PMC5539917/
16	Sieviläinen	2018	mucosa oral displásica	100	IDO1 é fortemente expresso no epitélio de controle saudável em comparação com lesões displásicas. PD-L1 foi negativo no epitélio oral de ambas as amostras de controle saudável e displasia.	https://pubmed.ncbi.nlm.nih.gov/29851145/

17	Bates	2018	Cavidade oral: língua: SCC4 SCC15 SCC25 Orofaringe: base da língua: UM-SCC19 Cavidade oral: UM-SCC84 Cavidade oral: lateral língua: UM-SCC92 Orofaringe: UM-SCC99	Cell line Study	SCC15 produziu significativamente mais IDO do que qualquer uma das seis outras linhas de células. As linhas de células HNSCC de diferentes hospedeiros podem ter quantidades variáveis de biomarcadores. Essas diferenças podem ser devido ao estágio da doença, local do tumor, tipo de tecido ou diferenças genômicas entre os pacientes. Esses resultados apóiam a medicina personalizada no tratamento de HNSCC	https://www.ncbi.nlm.nih.gov/pmc/articles/PMC6135085/
18	Al-Samadi	2019	Cavidade oral: língua: HSC-3	Cell line study	O inibidor de IDO1 induziu a migração de células imunes em direção às células cancerosas em HSC-3 e duas amostras de pacientes com HNSCC, o que poderia mudar o tumor de "frio" para "quente" e aumentar a eficácia de outras drogas imunoterapêuticas em combinação. Este ensaio de chip microfluídico 3D in vitro pode ser usado para testar ainda mais drogas imunoterapêuticas contra amostras de pacientes	https://www.sciencedirect.com/science/article/pii/S0014482719303507?via%3Dihub
19	Wang	2019	SCC Oral (OSCC) SCC Oral (OSCC)	36	A terapia com nimotuzumabe aumentou a expressão de IDO no TME de pacientes com CEC em comparação com o pré-tratamento inicial P = 0,0053, sugerindo IDO como um marcador de estado imunológico	https://pubmed.ncbi.nlm.nih.gov/31132187/
20	Behm	2020	Ligamento Periodontal Humano	in vitro study	A produção de IDO-1 e sua atividade enzimática em MSCs derivadas do ligamento periodontal são influenciadas de forma diferente por citocinas distintas e agonistas de TLR-2 e TLR-3	https://pubmed.ncbi.nlm.nih.gov/33339125/

21	Economopoulou	2020	cavidade oral, orofaringe, laringe ou hipofaringe	113	O inibidor de IDO1 induziu a migração de células imunes em direção às células cancerosas em HSC-3 e de pacientes com HNSCC. Este ensaio de chip microfluídico 3D in vitro pode ser usado para testar ainda mais drogas imunoterapêuticas	https://pubmed.ncbi.nlm.nih.gov/32414944/
22	Riess	2020	Hipofaríngea: FADU Faríngea: 562 Língua: 33 PE / CA / PJ-15 UT-SCC-14 UT-SCC-15	cell line study	A expressão de IDO1 foi baixa, mas induzível após tratamento com IFNγ de células HNSCC.	https://www.ncbi.nlm.nih.gov/pmc/articles/PMC7034242/

Fonte: Elaborado pelo autor.

Tabela 04 – Lista de estudos mostrando expressão de IDO em neutrófilos.

#	Autor	Ano	Localização	Principais achados	Link
1	Bozza	2005	Infecção gastrointestinal com cândida albicans em camundongos	A atividade da IDO foi induzida em locais de infecção, bem como em células dendríticas e neutrófilos efetores por meio de mecanismos dependentes de IFN-γ- e CTLA-4.	https://pubmed.ncbi.nlm.nih.gov/15728502/
2	Romani & Pucetti	2006	Infecções fúngicas	Tregs foram capazes de induzir a expressão de IDO em neutrófilos por meio das ações combinadas de IL-10 e CTLA-4 na IDO.	https://pubmed.ncbi.nlm.nih.gov/16517165/
2	Loughman & Hunstad	2012	Escherichia coli uropatogênica (UPEC) murina	UPEC induziu a expressão de IDO em células uroepiteliais humanas e leucócitos polimorfonucleares (PMNs) in vitro e no tecido vesical durante a cistite murina por via não canônica e independente de IFN. Nas bexigas de camundongos deficientes em IDO infectados por UPEC, observamos expressão aumentada de citocinas pró-inflamatórias e inflamação local, correlacionada com a redução da sobrevida de bactérias extracelulares.	https://www.ncbi.nlm.nih.gov/labs/pmc/articles/PMC3415894/
3	Lewkowicz	2012	Cell culture	LTregs ativados por CD3/CD28 promoveram a produção de TGF-β1, bem como a expressão de IDO e HO-1 pelos PMNs	https://pubmed.ncbi.nlm.nih.gov/22749980/

Fonte: Elaborado pelo autor.