UNIVERSIDADE DE SÃO PAULO
FACULDADE DE ODONTOLOGIA DE RIBEIRÃO PRETO
DEPARTAMENTO DE CLINICA INFANTIL

LUCAS MASARU MARUBAYASHI

Influência da radioterapia nas propriedades físico-mecânicas de diferentes materiais utilizados como selantes de fossas e fissuras.

Ribeirão Preto - SP
2021

LUCAS MASARU MARUBAYASHI

Influência da radioterapia nas propriedades físico-mecânicas de diferentes materiais utilizados como selantes de fossas e fissuras.

Versão Original

Dissertação de mestrado apresentada à Faculdade de Odontologia de Ribeirão Preto da Universidade de São Paulo para obtenção do título de Mestre em Odontopediatria junto ao Programa de Pós-Graduação em Odontopediatria

Orientadora: Prof.ª Dr.ª Maria Cristina Borsatto

Ribeirão Preto - SP

2021

Autorizo a reprodução e divulgação total ou parcial desde trabalho, por qualquer meio convencional ou eletrônico, para fins de estudo e pesquisa, desde que citada a fonte.

Assinatura do autor: _____ Data: ___/___/2021

FICHA CATALOGRÁFICA

Elaborada pela Biblioteca Central do Campus USP - Ribeirão Preto

Marubayashi, Lucas Masaru.

Influência da radioterapia nas propriedades físico-mecânicas de diferentes materiais utilizados como selantes de fossas e fissuras./ Lucas Masaru Marubayashi; Orientadora, Prof.ª Dr.ª Maria Cristina Borsatto. Ribeirão Preto, 2021.

71p.: il.; 30cm

Dissertação de mestrado apresentada à Faculdade de Odontologia de Ribeirão Preto da Universidade de São Paulo para obtenção do título de Mestre em Odontopediatria junto ao Programa de Pós-Graduação em Odontopediatria.

Versão Original

1. Câncer de Cabeça e Pescoço, 2.Lesões Cariosas, 3.Radioterapia, 4.Selantes de Fossas e Fissuras, 5.Cimentos de Ionômeros de Vidro.

FOLHA DE APROVAÇÃO

MARUBAYASHI, LM. **Influência da radioterapia nas propriedades físico-mecânicas de diferentes materiais utilizados como selantes de fossas e fissuras**.

Dissertação de mestrado apresentada à Faculdade de Odontologia de Ribeirão Preto da Universidade de São Paulo para obtenção do título de Mestre em Odontopediatria junto ao Programa de Pós-Graduação em Odontopediatria

Aprovado em:___/___/2021

BANCA EXAMINADORA

Prof(a). Dr(a). _____

Instituição:_____

Julgamento:_____ Assinatura:_____

Prof(a). Dr(a). _____

Instituição:_____

Julgamento:_____ Assinatura:_____

Prof(a). Dr(a). _____

Instituição:_____

Julgamento:_____ Assinatura:_____

Orientadora Profa. Dra. Maria Cristina Borsatto

Instituição: Faculdade de Odontologia de Ribeirão Preto-USP

Assinatura: _____

Dedicatória

A **Deus**, pois tua presença esteve comigo em todos os momentos, conduzindo meus passos e principalmente preparando os caminhos em que deveria percorrer até aqui e, ainda mais além... A certeza do seu olhar e cuidado para com as minhas incertezas, dúvidas e fraquezas, me faz a cada dia um profissional e uma pessoa melhor. Quando olho para trás, vejo por tudo que passei, e meu coração transborda gratidão. Hoje entendo que os seus planos são maiores do que os meus, e por mais tortuosos os caminhos a tua presença permaneceu grandemente em minha vida. Gratidão por sempre me manter no caminho do amor, da alegria, do respeito e principalmente no caminho de cada pessoas que trago em meu coração e em minha memória, obrigado por me fazer entender o verdadeiro sentido da vida!

À **Virgem Maria de Nazaré**, mãe de **Deus** e minha, que intercede por minhas orações e minhas necessidades, obrigado por ser a advogada das minhas decisões e meus sonhos e por zelar sempre pelos meus medos e fraquezas...

Aos meus pais **Nilson Hideki Marubayashi**, a pessoa que me deu um nome, valores e ensinamentos que estão presentes fortemente em meu ser e em meus dias. Um homem de poucas palavras, mas que no silêncio me ensinou, amou e acreditou em mim. Hoje você não pôde me ver concluir este sonho, mas sei que de algum lugar está vibrando conosco esta conquista. E minha mãe **Izenilda Muniz Marubayashi**, que é minha base, referência e minha motivação. A pessoa que acredita em mim, em minha capacidade e em meu potencial, que apoia os meus sonhos e que faz o impossível para que eu possa realiza-los, se hoje eu posso ter essa conquista, foi porque você me ensinou que devemos lutar pelos nossos

objetivos, e nunca devemos desistir quando os obstáculos aparecem. Minha querida mãe, obrigado por todo amor e carinho, você é a minha vida, te amarei eternamente, gratidão.

Aos meus queridos avôs, que são meus exemplos. Em especial a minha avó **Cleuza Balestra Muniz** pela companhia, carinho, compaixão e exemplo de vida. Você me ensina a ser feliz no pouco e que a felicidade está nos pequenos detalhes.

Agradecimentos

À Universidade de São Paulo, nas pessoas do atual Reitor **Prof. Dr. Vahan Agopyan**, e do Vice-Diretor **Prof. Dr. Antônio Carlos Hernandes.**

À Faculdade de Odontologia de Ribeirão Preto da Universidade de São Paulo, na pessoa do Diretor, **Prof. Dr. Paulo Nelson Filho**, e do Vice-Diretor **Prof. Dr. Ricardo Gariba Silva.**

À Coordenação do Curso de Pós-Graduação em Odontopediatria da Faculdade de Odontologia de Ribeirão Preto da Universidade de São Paulo, na pessoa da Coordenadora, **Prof. Dra. Raquel Assed Bezerra Segato**, e da Vice-Coordenadora, **Profa. Dra. Lea Assed Bezerra da Silva.**

Aos Professores do Departamento de Clínica Infantil da FORP-USP, Prof. Dra. Léa Assed Bezerra da Silva, Prof. Dra. Raquel Assed Bezerra da Silva, Prof. Dra. Alexandra Mussolino de Queiroz, Prof. Dr. Paulo Nelson Filho, Prof. Dra. Aldevina Campos de Freitas, Prof. Dra. Andiara De Rossi Daldegan, Prof. Dr. Fabrício Kitazono de Carvalho, Prof. Dr. Francisco Wanderley Garcia de Paula e Silva, Prof. Dra. Kranya Victoria Díaz Serrano e Prof. Dra. Maria Cristina Borsatto.

De forma especial gostaria de agradecer a **Profa. Dra. Andiara De Rossi Daldegan, Prof. Dr. Fabrício Kitazono de Carvalho, Prof. Dra. Kranya Victoria Díaz Serrano e Profa. Dra. Aldevina Campos de Freitas.** Pelo companheirismo, pelos ensinamentos e pelos momentos que junto vivemos nestes anos de pós-graduação.

À minha orientadora **Professora Doutora Maria Cristina Borsatto,** mãe "Cris", foi inexplicável te conhecer, desde o primeiro momento senti fortemente que Deus havia cruzado nossos caminhos por algum motivo, e então a cada dia meu carinho e admiração por você só aumentavam. Ao ver a suas aulas, a maneira com que você trata os alunos, funcionários, professores, e as pessoas que estão ao seu redor, me faz cada vez mais querer seguir os seus passos e estar próximo a você. Obrigado pela oportunidade de ser o seu orientado, é muito gratificante saber que uma pessoa tão querida, reconhecida e admirada por todos, me passa tantos ensinamentos. Espero que algum dia eu possa ser um pouco do que você é, afinal você é meu espelho, minha referência de como ser um professor. Você é muito mais que uma orientadora, é uma amiga do coração! obrigado por todos os momentos juntos, eles com toda certeza estão guardados em um lugar especial no meu coração. Amo você, gratidão.

A **Professora Dra. Alexandra Mussolino de Queiroz,** minha querida "Danda", eu não poderia imaginar que iriamos nos aproximar tanto, você com seu jeito único, foi me ganhando a cada momento que passávamos juntos, e quando me dei conta, nossa relação não era mais de um mestrando e um professor, e sim uma grande amizade sincera e verdadeira. Obrigado por ser tão querida, e acreditar sempre no meu potencial. "Danda" minha amiga, companheira, confidente, e até mesmo dupla de curso, todos os momentos vividos com você estão guardados no coração, sou grato por sua confiança em mim, você é uma das minhas referências pessoais e profissionais. Te amo, e te admiro muito, espero passar mais alguns anos fortalecendo e nutrindo nossa parceria e amizade.

À **Profa. Dra. Carolina Paes torres Mantovani,** minha querida amiga "Caru", você foi mais que uma amiga, tenho você como minha irmã mais velha. A irmã que aconselha, que ajuda, que ama, que acredita em seu irmão mais novo.

Desde que nos conhecemos você me recebeu de braços abertos com muito carinho e com muito zelo, obrigado por todos os momentos juntos, você é muito especial.

Ao **Prof. Dr. Rodrigo galo,** pelo companheirismo, paciência, parceria e pela ajuda na construção desta dissertação. Obrigado por todos ensinamentos.

À **Profa. Dra Daniela Rios**, pelos conselhos, disponibilidade e pelas considerações feitas para a realização deste trabalho, você é uma pessoa incrível a qual tenho um carinho e uma admiração muito grande.

Às minhas amigas, **Beatriz Zamboni, Clara Cavalcanti e Paulla Zarpellon,** eu sempre disse a vocês que Deus nos uniu por um propósito, e hoje mais do que nunca o entendemos. Durante toda nossa pós-graduação vocês foram muito mais que amigas, foram minhas irmãs. Obrigado por tudo que vivenciamos, todos os momentos ficarão guardados em minhas recordações. Com toda certeza meus dias foram melhores, pois vocês os tornavam mais leves, um pedacinho de Cianorte, Maceió e Belém do Pará estão sempre comigo, eu amo vocês.

Aos meus **amigos de pós-graduação,** Jessica Peixoto Bem, Wendes Mendes, Gabriel Scheicher, Heitor Albergoni, Rafaela Marchi. Obrigado por dividirem comigo estes anos de pós-graduação. Sou grato por serem um presente que recebi da USP-Ribeirão Preto, guardarei cada um de vocês em meu coração, e tenho a certeza de que vamos sempre lembrar um do outro com muito carinho.

À minha tia **Iselda Aparecida Muniz,** por sua amizade, companheirismo, e nossas risadas, você está sempre em meu coração.

Aos meus **amigos do Paraná,** Andrea Nakayama, Larissa Fernanda, Daniel Lima, Andressa Nakayama, Giovani Amaro, Angelica Castilho, Anderson Miguel, Thaisa Matera, Renata Picoli, Aparecida Crivelaro, João Carlos, Rafael Muzulon, José Augusto, Beatriz Rafaela, Matheus Herreira, Irma Romanichen. Não poderia deixar de citá-los pois sempre acreditaram em meu potencial, me incentivaram a buscar minhas realizações profissionais, vocês estiveram comigo em momentos bons e ruins. Vocês são minha segunda família e quero leva-los comigo para todo sempre. Amo vocês.

À turma 92, a qual ajudei a supervisionar nas clínicas de Odontopediatria, e fiz muitos amigos e colegas que serão sempre lembrados pelos momentos que tivemos juntos.

Aos **funcionários da FORP-USP** que sempre me ajudaram não com os serviços, mas também com momentos inesquecíveis que vivi ao lado de vocês, meu muito obrigado. Especialmente a Filomena Leli Placciti, Fátima Aparecida Rizoli, Mary Possani Carmessano, Matheus Morelli Zanela, Fátima Aparecida Jacinto Daniel e Patrícia Marchi.

E ainda que tivesse o dom de profecia, e conhecesse todos os mistérios e toda a ciência, e ainda que tivesse toda a fé, de maneira tal que transportasse os montes, e não tivesse amor, eu nada seria.

(Coríntios 13:2)

A parte experimental desta Dissertação foi desenvolvida no Laboratório de Dentística do Departamento de Odontologia Restauradora da Faculdade de Odontologia de Ribeirão Preto da Universidade de São Paulo (FORP / USP). Auxílio de pesquisa CAPES (Processo n°: 88887.487176/2020-00).

RESUMO

MARUBAYASHI LM. **Influência da radioterapia nas propriedades físico-mecânicas de diferentes materiais utilizados como selantes de fossas e fissuras.** 2021. Dissertação. (Mestrado em Odontopediatria) - Faculdade de Odontologia de Ribeirão Preto da Universidade de São Paulo; 2021.

Este trabalho teve como objetivo avaliar as propriedades físicas e mecânicas de dois materiais utilizados como selantes de fossas e fissuras quando aplicados em dentes submetidos ao tratamento radioterápico convencional. A amostra foi constituída por 105 molares humanos hígidos, distribuídos aleatoriamente entre as análises de cisalhamento e microinfiltração marginal. Para a avaliação da microinfiltração foram utilizados 60 dentes divididos em seis subgrupos (n=10), e para o teste de cisalhamento, foram utilizados 45 dentes seccionados no sentido vestíbulo-lingual, totalizando 90 hemissecções divididos em 6 subgrupos (n=15). Os materiais analisados foram um selante resinoso (Fluoroshield®), e um cimento de ionômero de vidro convencional (Ketac Molar Easymix®). Os grupos foram divididos em grupo controle (dentes não irradiados), e grupos irradiados subdivididos em pré-radioterapia e pós-radioterapia, sendo utilizados para cada um deles os dois diferentes materiais. O subgrupo pré-radioterapia primeiramente recebeu os materiais e, depois foram submetidos ao protocolo radioterápico, enquanto o subgrupo pós-radioterapia foram submetidos primeiramente ao protocolo radioterápico, e depois à aplicação dos materiais. O protocolo radioterápico convencional consistiu na aplicação de uma dose de irradiação de 2Gy por dia, em um período de 35 dias totalizando uma dose cumulativa de 70Gy. A confecção dos corpos de prova para os testes ocorreu de acordo com especificações de cada grupo, podendo ser realizada pré ou pós-radioterapia. No teste de cisalhamento as hemisecções foram incluídas em resina acrílica autopolimerizável, lixadas e planificadas. Em seguida, foi confeccionado um cilindro de cada material com o auxílio de uma mesa metálica e de matriz de teflon bipartida e os espécimes foram termocicladas. Após armazenamento em água destilada por 24h, os espécimes foram submetidos ao teste de resistência ao cisalhamento em Máquina Universal de Ensaios (0,5mm/min;50 kgf). Para a análise da microinfiltração, os dentes receberam o selamento das fossas e fissuras com os diferentes materiais, seguindo as instruções dos fabricantes, e termociclados. A seguir os dentes foram seccionados separando as raízes das coroas, isolados com resina epóxi e uma camada de esmalte cosmético, deixando uma distância de 2mm da interface dente-selante. As coroas foram imersas em fucsina básica a 0,5% durante 24h, lavadas, secas e incluídas em resina acrílica autopolimerizável. Após a confecção dos corpos de prova estes foram seccionados, lixados e inseridos em lâminas de vidro para análise da infiltração. As imagens para análise foram obtidas por escaneamento em microscopia óptica com aumento de 10 vezes. Análise estatística dos resultados considerou valor de significância de 5%. Foi constatado que tanto nos testes de cisalhamento quanto na microinfiltração, o selante resinoso apresentou os melhores resultados. Na comparação da resistência ao cisalhamento nos diferentes subgrupos pré-radioterapia e pós-radioterapia para os dois materiais independentemente, não houve diferença estatisticamente significante. Em relação à microinfiltração, não houve diferença estatística significante entre os subgrupos irradiados para o selante resinoso. No entanto para o cimento de ionômero de vidro convencional houve uma diferença na microinfiltração para o subgrupo pré-radioterapia. O Assim, os resultados demonstram que a radioterapia influenciou na microinfiltração marginal dos diferentes selantes de fossas e fissuras.

Palavras-chave: Câncer de Cabeça e Pescoço; Lesões Cariosas; Radioterapia; Selantes de Fossas e Fissuras; Cimentos de Ionômeros de Vidro.

ABSTRACT

MARUBAYASHI LM. **Influence of radiotherapy on the physical-mechanical properties of different materials used as pit and fissure sealants**. 2021. Dissertation. (Masters in Pediatric Dentistry) - Faculty of Dentistry of Ribeirão Preto, University of São Paulo; 2021.

This work aimed to evaluate the physical and mechanical properties of two materials used as pit and fissure sealants when applied to teeth submitted to conventional radiotherapy treatment. The sample consisted of 105 healthy human molars, randomly distributed between marginal microleakage analysis and shear test. For the evaluation of microleakage, we used 60 teeth, divided into six subgroups (n=10). For the shear test, we used 45 teeth sectioned in the buccolingual direction, resulting in 90 hemisections divided into 6 subgroups (n=15). The materials analyzed were a resin sealant (Fluoroshield®) and a conventional glass ionomer cement (Ketac Molar Easymix®). The groups were divided into a control group (non-irradiated teeth) and irradiated groups subdivided into pre-radiotherapy and post-radiotherapy, with the two different materials being used for each of them. The pre-radiotherapy subgroup first received one of the materials followed by the radiotherapy protocol. Meanwhile, the post-radiotherapy subgroup was first submitted to the radiotherapy protocol and then received the materials. The conventional radiotherapy protocol consisted of irradiation with a dose of 2Gy per day over 35 days, totaling a 70Gy cumulative dose. The preparation of specimens for the tests took place according to the specifications of each group, being performed before or after radiotherapy. In the shear test, the hemisections were embedded in self-curing acrylic resin, sanded, and flattened. Then, a cylinder of each material was made with a metallic table and a bipartite Teflon matrix, and the samples were thermocycled. After storage in distilled water for 24 hours, the specimens were submitted to the shear strength test in a Universal Testing Machine (0.5mm/min;50 kgf). For the analysis of microleakage, the teeth received the sealing of pits and fissures with the different materials, following the instructions of the manufacturers, and thermocycled. Then the teeth were sectioned, separating the roots from the crowns, isolated with epoxy resin and a layer of nail polish, leaving a distance of 2mm from the tooth-sealing interface. The tooth crowns were immersed in 0.5% basic fuchsin for 24h, washed, dried, and embedded in self-curing acrylic resin. After making the specimens, they were sectioned, sanded, and inserted into glass slides for infiltration analysis. The images were obtained by scanning under optical microscopy at 10x magnification. Data analysis considered the significance value of 5%. In the shear test, when comparing the moments of irradiation regardless of the material used, there was no statistical difference between them. However, for this test, resin sealant showed better results when compared to conventional glass ionomer cement. Regarding microleakage, when comparing only the materials, both obtained better results when applied before receiving the irradiation protocol. Thus, the results suggest that radiotherapy influences the physical-mechanical properties of pit and fissure sealants.

Keywords: Head and Neck câncer; Radiotherapy; Dental Caries; Pit and Fissure Sealants; Glass Ionomer Cements.

SUMÁRIO

1. INTRODUÇÃO **16**

2. PROPOSIÇÃO **22**

3. MATERIAL E MÉTODOS **24**

3.1 Seleção da amostra 25

3.2 Delineamento experimental 26

3.3 Teste de cisalhamento 27

3.4 Preparo dos corpos de prova para o teste de cisalhamento 28

3.5 Microinfiltração marginal 33

3.6 Preparo dos corpos de prova para o teste de microinfiltração 34

3.7 Protocolo de irradiação 39

3.8 Planejamento estatístico 41

4. RESULTADOS **42**

5. DISCUSSÃO **46**

6. CONCLUSÃO **51**

REFERÊNCIAS **53**

ANEXO **62**

APÊNDICE **66**

1. INTRODUÇÃO

1. INTRODUÇÃO

O câncer de cabeça e pescoço (CCP), é caracterizado por uma neoplasia maligna que pode acometer estruturas do sistema respiratório e digestivo superior (Parkin et al., 2005). Desta maneira, quaisquer pontos anatômicos afetados dentro deste complexo, como a cavidade bucal, lábios, nasofaringe, orofaringe, glândulas salivares entre outras estruturas, são considerados CCP (Stanley, 2014; Kaidar-Person et al., 2018).

A estimativa de CCP, nos Estados Unidos para o ano de 2021, é de 54,010 novos casos diagnosticados (American Câncer Society, 2021; Siegel et al., 2021). Atualmente, o Brasil é um dos países que apresentam maiores taxas de CCP, a porcentagem é de 4% afetando o sexo feminino, e com predileção ao sexo masculino com 5,2%, equivalendo a 9,2% de todas as neoplasias (Instituto Nacional de Câncer – Inca, 2021). Em média, 60% a 70% dos pacientes com câncer em algum momento de seu tratamento, necessitará de radioterapia, sendo ela neoadjuvante, adjuvante, radical ou paliativa**,** simultânea ou não, a outras formas de tratamento (Kongsgaard et al., 2005; Hanna et al., 2018; Shahid Iqbal et al., 2018; Grewal et al., 2019).

Comumente o tratamento radioterápico é diário, fracionando a dose terapêutica em dias úteis, permitindo assim, uma maior tolerância dos tecidos não afetados (Kielbassa et al., 2006; Bulucu et al., 2009; Soares et al., 2010, 2011; de Siqueira Mellara et al., 2014; Gonçalves et al., 2014; Santin et al., 2015; Martins et al., 2016). Embora a medicina oncológica esteja em constante evolução científica e tecnológica, melhorando e aprimorando, a área de atuação do feixe de incidência sobre a extensão da lesão, até o presente momento, não foi possível conter danos causados aos tecidos adjacentes (Strojan et al., 2017). Portanto, a radioterapia provoca efeitos adversos no paciente, resultando em uma toxicidade aguda ou tardia (Zackrisson et al., 2003; Yang et al., 2010; O'Donovan et al., 2017;Strojan et al., 2017). Dentre as deformações causadas pela radiação ionizante, podemos citar: a xerostomia, cárie por radiação, mucosite, perda de paladar, náuseas, modificação na alimentação, doença periodontal ou, até mesmo, osteorradionecrose (Hong et al., 2010; Gawade et al., 2014; Gupta et al., 2015; Sroussi et al., 2017; Moore et al., 2020).

O tratamento de pacientes com câncer, requer uma equipe multidisciplinar, que possibilita uma abordagem de forma integrada a este paciente, com objetivo de melhorar sua qualidade de vida (Sroussi et al., 2017; Kolator et al., 2018; Ringash et al., 2018;c Samuel et al., 2019). O cirurgião dentista adjunto a outros profissionais da área da saúde, integra a equipe, e antes do início do tratamento oncológico, o paciente passa por consulta odontológica, para verificação da sua condição de saúde bucal e adequação da mesma, para que posteriormente, não haja agravantes na saúde do paciente (Robson et al., 2013; Matsuzaki et al., 2017; Santos et al., 2017; Colloc et al., 2020). Com a necessidade de buscar melhorias no tratamento, e principalmente afim de melhorar a taxa de sobrevida dos pacientes, os exames e diagnóstico do câncer, estão cada vez mais precoces, e o tratamento ainda mais efetivo (Marur et al., 2008; Huang et al., 2017; Kaidar-Person et al., 2018; Resteghini et al., 2018; Bozec et al., 2019). Desse modo, a qualidade de vida dos pacientes oncológicos tem melhorado consideravelmente, e a sobrevida destes, tem sido cada vez mais longa. Alguns estudos realizados demonstram cada vez mais o quanto os tratamentos atuais estão mais eficazes, e com isso, o índice de mortalidade de pacientes com CCP tem diminuído acentuadamente (Amit et al., 2013; Fakhry et al., 2017). Com a sobrevida destes pacientes aumentando, alguns autores relatam a alta prevalência de lesões de cárie (LC), pois estes foram submetidos à radioterapia, com consequente hipossalivação, além da mudança na alimentação, o que levam a alteração da microbiota bucal (Gupta et al., 2015; Mercadante et al., 2017; Moore et al., 2020).

A saliva é considerada uma das principais responsáveis pela conservação e manutenção dos tecidos dentários, auxiliando diretamente no processo de desmineralização e remineralização, equilíbrio do pH, e ação antibacteriana (Singh et al., 2017). Com a baixa produção de saliva, decorrente da xerostomia por radiação, ocorre um desequilíbrio na homeostase do órgão dentário (Jensen et al., 2010; Vissink et al., 2011; Mercadante et al., 2017; Singh et al., 2017; Baudelet et al., 2019; Jensen et al., 2019). Além disto, as características microestruturais do esmalte e dentina, também são modificadas em função da radioterapia, aumentando ainda mais o risco de desenvolvimento de LC (Gonçalves et al., 2014; Lieshout et al., 2014; Fonseca et al., 2020). Além de todos esses fatores, os pacientes submetidos a radioterapia apresentam uma deficiência na qualidade da higienização bucal, que provavelmente ocorre, pelo surgimento de lesões na mucosa, fazendo

com que esses pacientes sintam muita dor e desconforto ao realizar a escovação, propiciando um grande acúmulo de biofilme e, reduzindo assim, a qualidade de vida dos pacientes oncológicos. Diante do exposto, o desenvolvimento de LC nesses pacientes são praticamente inevitáveis (Sroussi et al., 2017; Thomsen et al., 2018; Jensen et al., 2019; Liu et al., 2019).

Com o índice de sobrevida dos pacientes oncológicos aumentando, o atendimento odontológico de pacientes que realizaram tratamento oncológico, consequentemente, também tem aumentado, e as LC por radiação ionizante tem se tornado uma realidade muito frequente, no dia a dia clínico do cirurgião dentista (Ganzer et al., 2015; Yang et al., 2016; Ringash et al., 2018; Moore et al., 2020). Com isso, as medidas preventivas devem ser intensificadas, e o uso de métodos preventivos como controle mecânico do biofilme, o uso de fluoretos, e a aplicação de selantes de fossas e fissuras, são de fato, opções preventivas efetivas para impedir, reverter ou paralisar, o desenvolvimento de LC neste novo contexto de pacientes oncológicos submetidos à radioterapia (Källestål et al., 1994; Grigalauskienė et al., 2015; Mathur et al., 2018; Twetman et al., 2018 Kashbour et al., 2020).

Considerando que os pacientes submetidos à radioterapia, apresentam maior suscetibilidade ao desenvolvimento de LC por todos os fatores mencionados, associados à complexidade da anatomia da superfície oclusal dos dentes posteriores, e lingual dos dentes anteriores, que propiciam maior acúmulo de biofilme, justifica-se a utilização de selantes nestas regiões, que podem trazer amplos benefícios (Gawade et al., 2014; Gupta et al., 2015; Evidence-based Clinical Practice Guideline, 2016; Sroussi et al., 2017; Siessere, et al., 2020). Entretanto, para que o selamento hermético das fossas e fissuras seja efetivo, o material utilizado para selamento das superfícies, deve apresentar um bom vedamento marginal diminuindo a microinfiltração, como também a capacidade de adesão ao esmalte, impedindo o seu deslocamento, e apresentando uma alta retenção por um longo período de tempo (Mesquita-Guimarães et al., 2016; Gorseta et al., 2019).

Assim, neste estudo, as análises por meio dos testes de cisalhamento e microinfiltração marginal, que são os mais indicados para fornecer dados sobre as propriedades físicas e mecânicas em relação aos diferentes materiais, serão utilizados (Borsatto et al., 2001, 2010, 2013; Mesquita-Guimarães et al., 2016; Fumes et al., 2017; Gorseta et al., 2019). O teste de microinfiltração marginal é realizado para constatar a capacidade de vedamento marginal do material,

mostrando sua adaptação e capacidade de impedir a infiltração de agentes externos, como fluídos, bactérias, dentre outros (Borsatto et al., 2001; Fumes et al., 2017; Gorseta et al., 2019). Por sua vez, o teste de cisalhamento é realizado para a obtenção quantitativa da força necessária para que esse material seja deslocado da superfície dentária (Borsatto et al., 2010, 2013; de Mesquita-Guimarães et al., 2016).

O selamento de fossas e fissuras é preconizado desde meados de 1960, na tentativa de impedir a instalação de LC nas superfícies oclusais dos dentes (Cueto et al., 1967). Há evidências de que essa redução é efetiva em 76% dos dentes selados quando comparados a não selados (Evidence-based Clinical Practice Guideline, 2016). No entanto, para que o selamento possa ser efetivo, se faz necessário a correta indicação do tipo de material a ser utilizado, como também o controle periódico para acompanhamento de sua longevidade (Cueto et al., 1967). Os materiais indicados como selantes podem ser classificados em: ionoméricos, resinosos, ionoméricos modificados por resina e resinas compostas modificadas por poliácidos também chamados de compômeros (Anusavice et al., 2013; Evidence-based Clinical Practice Guideline, 2016; Ahovuo-Saloranta et al., 2017). Por inexistir superioridades das classificações, a empregabilidade desses materiais deve ser escolhida de acordo com a especificidade de cada paciente (Evidence-based Clinical Practice Guideline, 2016; Ahovuo-Saloranta et al., 2017).

Algumas condições são necessárias para o melhor desempenho dos selantes de fossas e fissuras. Em relação a técnica de aplicação, que deve ser cuidadosa e seguindo as recomendações dos fabricantes, como: isolamento do campo operatório, profilaxia, tratamento da superfície dentária, tempo de condicionamento ácido e de fotopolimerização (Naaman et al., 2017; Cvikl et al., 2018). Cada classe de material tem suas indicações e contraindicações específicas. Em ambientes nos quais não se consiga um isolamento absoluto ideal, como em dentes parcialmente irrompidos com risco de contaminação salivar, preferencialmente devem ser utilizados materiais hidrofílicos como os ionoméricos, evitando os hidrofóbicos como materiais resinosos (Evidence-based Clinical Practice Guideline, 2016; Naaman et al., 2017; Alirezaei, et al., 2018). Porém, quando o campo operatório estiver devidamente isolado sem risco de contaminação, os materiais resinosos são os mais indicados (Evidence-based Clinical Practice Guideline, 2016; Ahovuo-Saloranta et al., 2017; Naaman et al., 2017; Alirezaei, et al., 2018). Atualmente, as revisões sistemáticas evidenciam que quando corretamente

indicados os selantes resinosos tem propriedades físico-mecânicas superiores aos ionoméricos, no entanto, apontam semelhança estatística, quando comparadas as porcentagens de redução de cárie (Ahovuo-Saloranta et al., 2017; Papageorgiou et al., 2017; Alirezaei et al., 2018; Cvikl et al., 2018; Ramamurthy et al., 2018).

A utilização de materiais restauradores a base de ionômero de vidro nas lesões causadas por radiação, possui grande vantagem e um efeito muito positivo, quando comparados a outros materiais (McComb, et al., 2002; Hu et al., 2002, 2005; de Moor et al., 2011). Alguns ensaios clínicos com pacientes xerostômicos, e pacientes com CCP que passaram pela radioterapia, demostraram que os materiais que possuem capacidade de liberação e recarga de flúor, podem auxiliar evitando o desenvolvimento de cárie adjacente à restauração (McComb, et al., 2002; de Moor et al., 2011). A capacidade de liberação de flúor desses materiais, tem efeito remineralizante inibindo ou agindo contra a rápida progressão da doença (McComb, et al., 2002; Hu et al., 2002, 2005; de Moor et al., 2011). Baseado nisto, existe a hipótese de que talvez selantes ionoméricos apresentem também efeitos positivos quando aplicados em dentes irradiados, porém não existem estudos na literatura avaliando a utilização de selantes em pacientes que foram submetidos à radioterapia.

Assim, há necessidade do desenvolvimento de pesquisas sobre esse tema tão relevante, afim de ampliar o conhecimento científico para que sejam desenvolvidos protocolos clínicos, objetivando melhorias na qualidade de vida dos pacientes oncológicos. Além disto, demonstrar e ampliar recursos ao cirurgião dentista para que se possa realizar de fato uma Odontologia baseada em evidência, em relação ao desenvolvimento de LC por radiação.

2. PROPOSIÇÃO

2. PROPOSIÇÃO

O objetivo da presente pesquisa é avaliar as propriedades físicas e mecânicas de diferentes tipos materiais utilizados como selantes de fossas e fissuras, aplicados a dentes que foram submetidos ao tratamento radioterápico convencional, utilizando os testes de cisalhamento e avaliando a microinfiltração marginal.

3. MATERIAL E MÉTODOS

3. MATERIAL E MÉTODOS

Esta pesquisa foi realizada no Laboratório de Dentística no Departamento de Odontologia Restauradora da Faculdade de Odontologia de Ribeirão Preto da Universidade de São Paulo (FORP-USP). E a radioterapia realizada no Centro de Tratamento em Rádio Oncologia, na cidade de Ribeirão Preto. A pesquisa foi devidamente aprovada pelo Comitê de Ética em Pesquisa com Seres Humanos da Faculdade de Odontologia de Ribeirão Preto da Universidade de São Paulo (FORP-USP). (Protocolo CAAE: 38189920.5.0000.5419).

3.1 Seleção da amostra

A amostra foi constituída por 105 molares permanentes humanos hígidos, recém extraídos, fornecidos pelo Biobanco de Dentes Humanos da Faculdade de Odontologia de Ribeirão Preto da Universidade de São Paulo (FORP-USP), que foram armazenados em água destilada, à temperatura de 4°C, até o início do experimento.

Os dentes foram retirados da água e submetidos à profilaxia com escova Robinson, montada em micromotor, embebida em pasta de pedra pomes e água, durante 20 segundos. Em seguida, os dentes foram lavados com jatos abundantes de água, durante 20 segundos, com o objetivo de remover resíduos de pedra pomes, e secos, também, durante 20 segundos, com jato de ar. Em seguida, foi realizado o exame tátil e visual, sendo utilizados respectivamente, uma sonda exploradora, e um estereomicroscópio (Nikon Inc. Instrument Group, Melville, New York, United States of America) com o aumento de 10x. Foram selecionados os dentes que não apresentavam nenhum tipo de tratamento prévio como: restaurações, tratamento endodôntico e ortodôntico, livres de cárie, fraturas e trincas e quaisquer tipos de anomalias estruturais, que poderiam comprometer os resultados do estudo. Após a seleção dos dentes, estes foram armazenados em solução de timol a 0,1% supersaturada, durante 1 semana, para a desinfecção dos mesmos. Após este período, os dentes foram lavados em água corrente para remoção de resíduos, e armazenados em água destilada à temperatura de 4°C até o início da confecção dos corpos de prova do grupo pré-radioterapia.

3.2 Delineamento experimental

Figura 1 - Fluxograma do delineamento dos grupos.

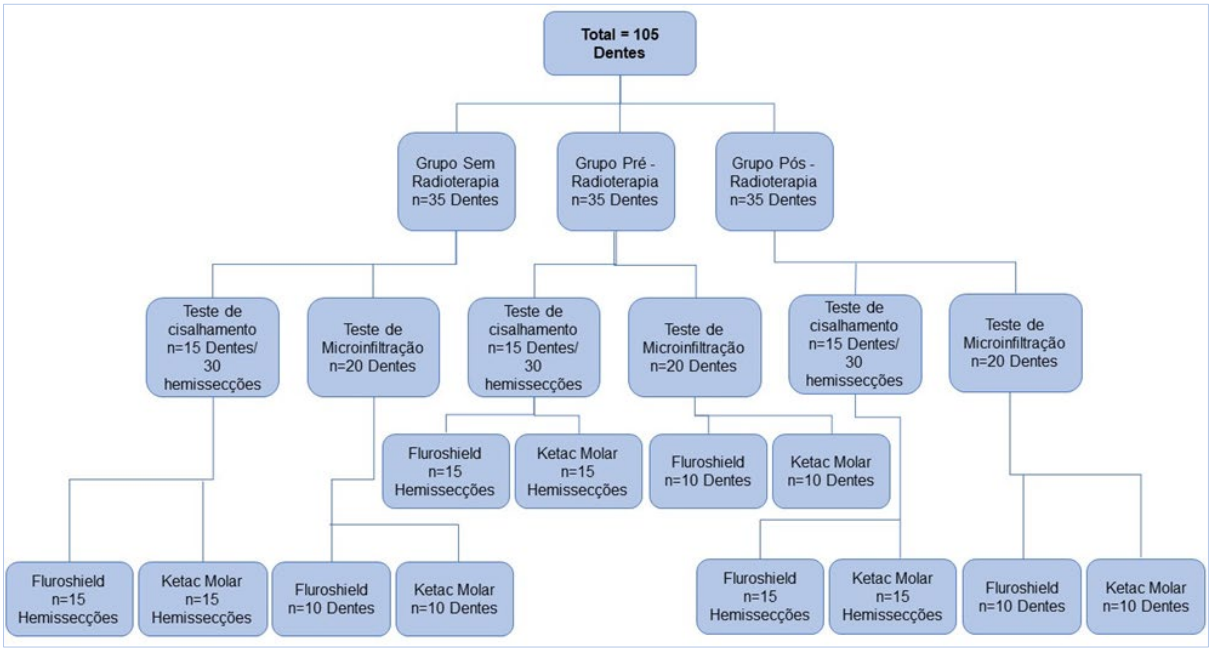

Tabela 1 - Apresentação dos materiais que foram utilizados para selamento das fossas e fissuras

Nome comercial	Categoria	Composição	Fabricante
Fluroshield®	Selante de fossas e fissuras fotopolimerizável	Bis-GMA Uretano modificado; Trietileno Glicol Di-Metacrilato; Borosilicato de alumínio e Bário; Éster Tetracrílico; Ácido Fosfórico; Fluoreto de sódio; N-Metil Dietanolamina e canforoquinona.	Dentsplay – USA
ketac Molar Easymix®	Ionômero de vidro restaurador	Pó: Óxidos de vidro químico (não fibrosos); Ácido poliacrílico. Líquido: Água; Copolímero de ácido acrílico e ácido Maleico; Ácido tartárico.	3M – Brasil

Figura 2 - Materiais que foram utilizados.

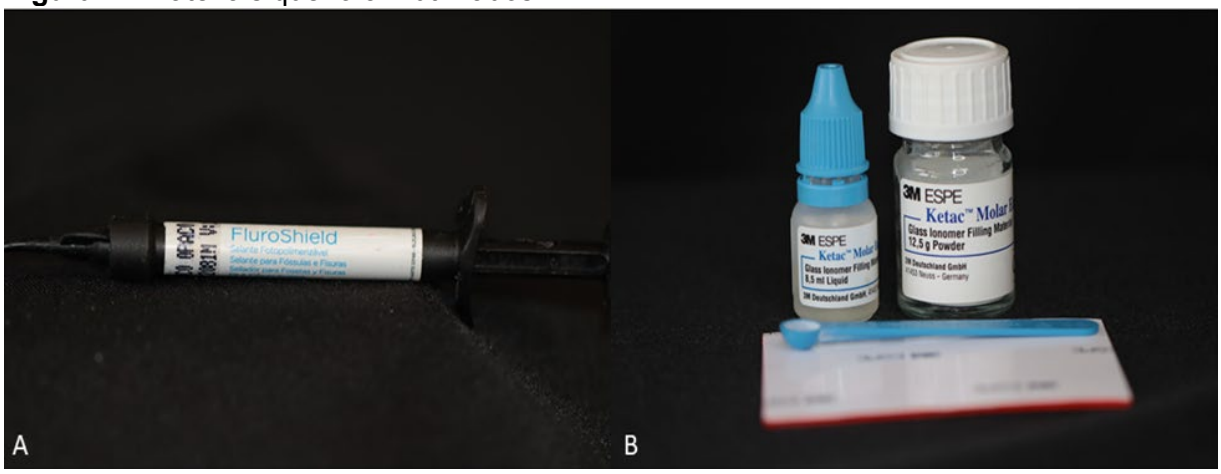

3.3 Teste de cisalhamento

No ensaio de resistência ao cisalhamento, foi avaliada a força média (MPa) necessária para o deslocamento do selante aplicado ao esmalte dentário sem e com tratamento tanto pré e pós a radioterapia, sendo que os valores foram registrados para obtenção da análise quantitativa. A análise qualitativa do padrão de fratura, foi realizada através de estereomicroscópio com aumento de 16X. A divisão dos grupos do teste de cisalhamento encontra-se na Tabela 2.

Tabela 2 - Divisão dos grupos para o teste de cisalhamento.

	Grupos do teste de Cisalhamento		
	Grupo controle	**Pré-radioterapia**	**Pós-radioterapia**
Fluroshield®	Dentes sem Radioterapia + Aplicação de Selante Fluroshield® (controle).	Aplicação do selante Fluroshield® + Radioterapia.	Dentes pós - radioterapia + Aplicação do Selante Fluroshield®.
Ketac Molar Easymix®	Dentes Sem Radioterapia + Aplicação do Ketac Molar Easymix® (controle).	Aplicação do Ketac Molar Easymix® + Radioterapia.	Dentes pós - radioterapia + Aplicação do Ketac Molar Easymix®.

Com um total de 15 hemissecções por grupo (n=15), os testes de resistência ao cisalhamento foram realizados em Máquina Universal de Ensaios (MEM – EMIC, São José dos Pinhais, Paraná), e os tipos de fratura avaliados e classificados em: Fratura adesiva (fratura adesiva - na interface esmalte/material), fratura coesiva em esmalte (rompimento da estrutura dentária), fratura coesiva no material (rompimento

da estrutura do material), fratura mista (fratura tanto da interface quanto do material empregado no mesmo corpo de prova).

3.4 Preparo dos corpos de prova para o teste de cisalhamento

Após o exame e seleção dos dentes, 45 molares foram seccionados no sentido vestíbulo-lingual, totalizando 90 hemissecções divididos em 6 subgrupos (n=15). Os grupos foram divididos em grupo controle (dentes não irradiados), e grupos irradiados subdivididos em pré-radioterapia e pós-radioterapia, sendo utilizados para cada um deles os dois diferentes materiais. O grupo controle não recebeu a radioterapia, no grupo pré-radioterapia foi realizado a confecção dos corpos de prova e aplicação do material, e depois recebeu a radioterapia, e o grupo pós-radioterapia os dentes receberam a radioterapia, e depois realizado a confecção dos corpos de prova e aplicação do material. Para a confecção dos corpos de prova, os dentes foram seccionados 1mm a baixo da junção amelocementária, com o auxílio de discos diamantados em uma máquina de corte (Miniton, Struers A/S, Copenhagen, Dinamarca), refrigerada, para remoção das raízes. Em seguida, secionados no sentido vestíbulo-lingual para obtenção das hemissecções mesiais e distais. As superfícies mesiais e distais, foram posicionadas em uma lâmina de cera rosa 7 (Wilsson – Polidental, Cotia, Brasil), e incluídas em anéis de polivinil ¾ de polegada, medindo 2 centímetros (cm) em altura, e 2,5 cm em diâmetro, vertendo resina acrílica quimicamente ativada (JET – Clássico, Campo claro paulista, Brasil), sobre os fragmentos.

Depois da polimerização, as superfícies proximais incluídas, foram levemente lixadas em uma politriz (Politriz, Struers A/S, Copenhagen, DK-2610, Denmark), com lixas d'água (Norton S/A, Curitiba, Brasil) de granulação decrescente de #180 a #400, resfriadas com água, para regularização, e obtenção de uma superfície plana de esmalte. Em seguida, as superfícies passaram por profilaxia com pedra-pomes e água com uma escova tipo Robinson acoplada em micromotor em baixa rotação, lavados e armazenados em água destilada a 4°C, por um período de 24 horas para reidratação dos tecidos dentários.

Para a aplicação do selante Fluroshield® (Dentsply Sirona – lote:3718693; Lote:372081M – Pirassununga, São Paulo), foi seguido o seguinte protocolo de tratamento: Profilaxia com pedra-pomes e água com uma escova tipo Robinson acoplada ao micromotor em baixa rotação, lavados com jato de água para remoção

da pedra-pomes. Em sequência uma fita isolante com um orifício central de 3 milímetros (mm) de diâmetro, que foi realizado com um perfurador, foi colada às superfícies a serem condicionadas, delimitando as áreas para que não houvesse extravasamento de material condicionador, ou mesmo, dos selantes. Aplicação do condicionamento ácido por 30 segundos com ácido fosfórico a 37% (Ácido villevie 2,5ml - lote:10344110001 – Joinvile, Santa Catarina), a superfície foi lavada com jato de água por 15 segundos, e secos com jato de ar por 15 segundos. A seguir, os corpos de prova foram acoplados em uma mesa metálica – desenvolvida no Houstoun Biomaterial Research Center, que permitiu pressionar a superfície de esmalte ao encontro de uma matriz de Teflon bipartida. A matriz apresenta um orifício central, em forma de cilindro, com 4 mm de altura e 3 mm de diâmetro, correspondente à área que o material ficou aderido à superfície. Foi realizada a aplicação do selante Fluroshield® através do orifício livre da matriz em um incremento, com o auxílio da ponteira do próprio material, em seguida a fotoativação do material por tempo de 20 segundos com um fotopolimerizador Optilight max (Dabi Atlante, Ribeirão Preto, São Paulo, Brasil) com potência de 870mW/cm^2 conferida por um radiômetro (Figura 3).

Figura 3 - Metodologia utilizada para confecção dos corpos de prova para cisalhamento do selante Fluoroshield.



Para aplicação do Ketac Molar Easymix® (3M Deutschland GmbH – lote 7400462 – Alemanha) o protocolo de tratamento foi o seguinte: Profilaxia com pedra-pomes e água com uma escova Robinson acoplada em micromotor em baixa

rotação; Lavagem com jato de água para remoção da pedra-pomes; Em sequência uma fita isolante com um orifício central de 3 milímetros (mm) de diâmetro, que foi realizado com um perfurador, foi colada às superfícies a serem condicionadas, delimitando as áreas para que não houvesse extravasamento de material condicionador, ou mesmo, dos selantes. Condicionamento da superfície com o liquido do Ketac Molar Eeasymix® por 10 segundos; lavagem com jato de água por 15 segundos; 3 secagens de 5 segundos com intervalos de 3 segundos por secagem. A seguir, os corpos de prova foram acoplados em uma mesa metálica – desenvolvida no Houstoun Biomaterial Research Center, que permitiu pressionar a superfície de esmalte ao encontro de uma matriz de Teflon bipartida. A matriz apresenta um orifício central, em forma de cilindro, com 4 mm de altura e 3 mm de diâmetro, que correspondeu a área que foi avaliada. Foi realizada a manipulação do material com 1 porção do pó + 1 gota do líquido, a porção do pó era colocada sobre o bloco de manipulação do próprio material dividida em 2 porções e com auxílio de uma espátula de plástico, o pó era levado até o líquido e, então realizava-se a aglutinação, levava-se a segunda porção terminando a aglutinação totalizando um tempo de 30 segundos; inclusão do material através do orifício livre da matriz em um incremento, com o auxílio de uma sonda exploradora, e aguardava-se o tempo de presa do material em média de 3 a 5 minutos (Figura 4).

Figura 4 - Metodologia utilizada para confecção dos corpos de prova para cisalhamento do Ketac Molar Easymix®.



Após a presa de ambos os materiais, a matriz e a fita isolante foram removidas com auxílio de uma lâmina de bisturi, obtendo-se assim um cilindro do material aderido ao esmalte. Os espécimes foram armazenados em água destilada a 37°C, em estufa (Olidef CZ – Ribeirão Preto, São Paulo, Brasil), por um período de 48 horas, e a seguir foram termociclados, em banhos de água, com temperaturas alternadas de 5°C e 55°C, totalizando 30 segundos de imersão em cada banho, e um tempo de aproximadamente 3 segundos de transferência entre os banhos, cumprindo um total de 500 ciclos (Ética equipamentos científicos S.A.- São Paulo - SP). Após a termociclagem, os corpos de prova ficaram armazenados em água destilada, em estufa a 37°C, por um período de 24 horas. Após este processo os espécimes foram levados para a realização do protocolo radioterápico no caso do grupo irradiado subgrupo pré-radioterapia. No caso do grupo controle, foi realizado a secagem dos corpos de prova com papel absorvente e jato de ar, e então levados para o teste de cisalhamento. Os dentes do grupo irradiado subgrupo pós-radioterapia, foram irradiados íntegros e depois passou por todo este processo até serem levados para análise de cisalhamento. Os resultados foram computados em uma tabela do excel, e aplicados testes estatísticos.

3.5 Microinfiltração marginal

No teste de microinfiltração marginal, foi avaliada quantitativamente a infiltração de selantes de fossas e fissuras aplicados na superfície oclusal de dentes sem e com radioterapia, sendo que os dentes que receberam o protocolo de irradiação foram divididos em tratamento pré e pós a radioterapia. Foram utilizados para o selamento dois diferentes tipos de materiais, e empregado um corante marcador (fucsina básica 0,5%), nesses dentes para que ocorresse ou não, a infiltração do corante na interface dente/selante. A divisão dos grupos do teste de microinfiltração então apresentados na (Tabela 3).

Tabela 3 - Divisão dos grupos para o teste de Microinfiltração.

	Grupos do teste de Microinfiltração		
	Grupo controle	**Pré-radioterapia**	**Pós-radioterapia**
Fluroshield®	Dentes sem Radioterapia + Aplicação de Selante Fluroshield® (controle).	Aplicação do selante Fluroshield® + Radioterapia.	Dentes pós - radioterapia + Aplicação do Selante Fluroshield®.
Ketac Molar Easymix®	Dentes Sem Radioterapia + Aplicação do Ketac Molar Easymix® (controle).	Aplicação do Ketac Molar Easymix® + Radioterapia.	Dentes pós - radioterapia + Aplicação do Ketac Molar Easymix®.

3.6 Preparo dos corpos de prova para o teste de microinfiltração

Foram utilizados um total de 60 dentes para realização do teste de microinfiltração marginal, sendo estes divididos em 3 grupos com um total de 20 dentes por grupo. Os grupos foram compostos por: Dentes sem radioterapia; Dentes pré-radioterapia, sendo que este grupo recebeu o tratamento com os selantes antes de passar pela radioterapia; Dentes pós-radioterapia, neste grupo os dentes receberam o protocolo radioterápico e depois receberam o tratamento com selantes. Para realização dos selantes até a análise de infiltração os dentes receberam o seguinte protocolo de tratamento: Os dentes receberam uma profilaxia com pedra-pomes e água utilizando escova Robinson acoplada ao micromotor em baixa rotação, lavados com jato de água, em seguida os dentes eram posicionados verticalmente em cera.

Para a aplicação do selante Fluroshield® (Dentsply Sirona – lote:3718693; Lote:372081M – Pirassununga, São Paulo), foi realizado um condicionamento ácido da face oclusal por 30 segundos como indicado pelo fabricante, com ácido fosfórico a 37% (Ácido villevie 2,5ml - lote:10344110001 – Joinvile, Santa Catarina), apenas na área de sulcos, fossas e fissuras. A superfície era lavada com jato de água por 15 segundos, e secas com jato de ar por 15 segundos. Em seguida, foi realizado a aplicação do selante Fluroshield® no sulco principal, e com o auxílio de um pincel o material era levado do centro do sulco para as vertentes das cúspides, evitando assim a formação de bolhas. Desta forma, o material permaneceu bem adaptado, recobrindo os sulcos e fissuras, de forma que não houvesse excesso de material. Em seguida, realizava-se a fotoativação do material durante 20 segundos por meio de um fotopolimerizador Optilight max (Dabi Atlante, Ribeirão Preto, São Paulo,

Brasil) com potência de 870mW/cm^2 conferida por um radiômetro. A inspeção e a sondagem da face oclusal, foi realizada com auxílio de uma sonda exploradora, para verificação da adaptação marginal do selante, bem como a verificação de presença de bolhas, realizando também a tentativa de remoção do material, para garantir que o material estivesse bem aderido à superfície oclusal.

Para aplicação do Ketac Molar Easymix® (3M Deutschland GmbH – lote 7400462 – Alemanha) foram realizadas as seguintes etapas: Profilaxia com pedra-pomes e água com uma escova Robinson acoplada em micromotor em baixa rotação. A seguir, os dentes eram lavados com jato de água para remoção da pedra-pomes. Realizava-se a aplicação de condicionamento da superfície com o liquido do Ketac Molar Easymix® por 10 segundos, em seguida as faces oclusais eram lavadas com jatos de água por 15 segundos, e 3 secagens de 5 segundos com intervalos de 3 segundos por secagem. Foi realizada a manipulação do material com 1 porção do pó + 1 gota do liquido, a porção do pó era colocada sobre o bloco de manipulação do próprio material dividida em 2 porções e com auxílio de uma espátula de plástico, o pó era levado até o líquido e, então realizava-se a aglutinação, levava-se a segunda porção terminando a aglutinação totalizando um tempo de 30 segundos. O Ketac Molar Easymix® era aplicado no sulco principal com o auxílio de um pincel, então o material era levado para as vertentes das cúspides, evitando assim a formação de bolhas. Desta forma, o material permaneceu bem adaptado, recobrindo os sulcos e fissuras, de forma que não houvesse excesso de material. Esperava-se o tempo de presa do material e, em seguida era realizada a inspeção e a sondagem da face oclusal com auxílio de uma sonda exploradora, para verificação da adaptação marginal do selante, bem como a verificação de presença de bolhas, realizando também a tentativa de remoção do material, para garantir que o material estivesse bem aderido à superfície oclusal (Figura 5).

Após a aplicação dos selantes com os diferentes tipos de materiais, os dentes eram armazenados em água destilada por um período de 24 horas, em estufa, com temperatura de 37°C, para que houvesse uma hidratação dos tecidos dentários. Depois deste período, os dentes foram termociclados automaticamente, em banhos de água alternados com temperaturas de 5°C até 55°C. O tempo de imersão em cada banho foi de 30 segundos, em um tempo de aproximadamente 3 segundos de transferência entre os banhos, perfazendo um total de 500 ciclos.

Após a termociclagem os dentes foram encaminhados para o protocolo radioterápico no caso do grupo irradiado subgrupo pré-radioterapia, os dentes do grupo irradiado subgrupo pós-radioterapia, foram irradiados íntegros e depois passou por todo este processo de confecção dos corpos de prova. no caso do grupo controle, este processo foi realizado diretamente e sequencialmente.

A seguir os dentes foram seccionados 1mm a baixo da junção amelocementária, com o auxílio de discos diamantados em máquina de corte (Miniton, Struers A/S, Copenhagen, Dinamarca), refrigerada, removendo as raízes, de modo que a coroa permanecesse íntegra. Em seguida, os dentes foram secos, e a face correspondente a parede pulpar foi preenchida com resina composta (Filtek™ Z-350 – 3M Dental Products, St. Paul, USA). Exceto a superfície oclusal, os dentes que foram recobertos com uma resina impermeabilizante de presa rápida (Resina Epóxica Araldite® - Brascola Ltda., São Bernardo do Campo, Brasil), e recobertas ainda com duas camadas de esmalte cosmético (Colorama, São Paulo, Brasil), em toda superfície dentária até o limite de 2 mm da interface dente/selante.

Após a secagem do esmalte cosmético, os dentes eram armazenados em água destilada por um período de 2 horas, em temperatura ambiente e transferidos para um recipiente que continha uma solução aquosa de fucsina básica a 0,5%, permanecendo submersos completamente por um período de 24 horas em estufa a 37°. Após este período os espécimes foram lavados e escovados em água corrente com o auxílio de escovas manuais, para remoção do corante que aderiu superficialmente no esmalte cosmético. A seguir, os dentes eram mantidos em temperatura ambiente por um período de 6 horas para secagem e fixação do corante nas estruturas dentárias. Após este período, as camadas de resina impermeabilizante e esmalte cosmético foram removidos com um instrumento afiado (esculpidor Lecron n°5 – São Caetano do Sul, São Paulo, Brasil).

Os dentes foram em seguida, posicionados em uma matriz de silicone e preenchidos com resina acrílica quimicamente ativada (JET – Clássico, Campo Claro Paulista, Brasil) para confecção dos corpos de prova. Após a presa, os corpos de prova foram seccionados no sentido vestíbulo-lingual, refrigerados em água, em 4 fragmentos de aproximadamente 0,50mm. Em seguida, foram lixados na politriz (Politriz, Struers A/S, Copenhagen, DK-2610, Denmark), com lixas d'água (Norton S/A, Curitiba, Brasil) de granulação decrescente de #600 até #1200 obtendo-se um

fragmento medindo aproximadamente 0,25mm, sendo que todas foram conferidas com um paquímetro.

As secções obtidas dos corpos de prova foram fixadas em lâminas, com cianoacrilato (Super Bonder® - Henkel Loctite Adesivo Ltda., Itapevi, Brasil), com 4 secções por lâmina, e identificadas de acordo com o grupo. As lâminas foram escaneadas pelo Microscópio Óptico Olympus Sream BX61VS (Olympus Sream BX61VS – Tokio, Japão) com um aumento de 10 vezes (Figura.5). Com o sistema de scanner do microscópio foram obtidas imagens de toda extensão oclusal tanto do dente, quanto do selante. As imagens foram analisadas pelo programa de imagens using Image J 1.28 software (National Same patterns of Health, Betheseda, USA). Para o cálculo da área infiltrada foi realizado a mensuração da área total e subtraiu-se a área infiltrada, a área total foi correspondente a superfície em que o material estava aderido nas fossas e fissuras, essa mensuração foi realizada em micrometros quadrados (µm2) e transformada em centímetros quadrados (cm2) (Figura 6.a). A mensuração da área infiltrada, foi correspondente a área em que havia a presença de coloração na interface dente selante, essa mensuração também foi medida em micrometros quadrados (µm2) e transformada em centímetros quadrados (cm2) (Figura 6.b). Dessa forma, valores próximos a 0 indicam maior grau de microinfiltração. A imagem de escolha para realização da mensuração, foi a imagem que apresentava maior infiltração visualmente ou se não houvesse infiltração presente, foi eleita a imagem com melhor qualidade para visualização do selante. Os resultados foram computados e organizados em uma tabela no Excel e levados para análise estatística dos dados.

Figura 5 - Metodologia utilizada na realização do teste de microinfiltração.



Figura 6 - Mensuração das áreas analisadas 7a, área total do selante. 7b, mensuração da área infiltrada.

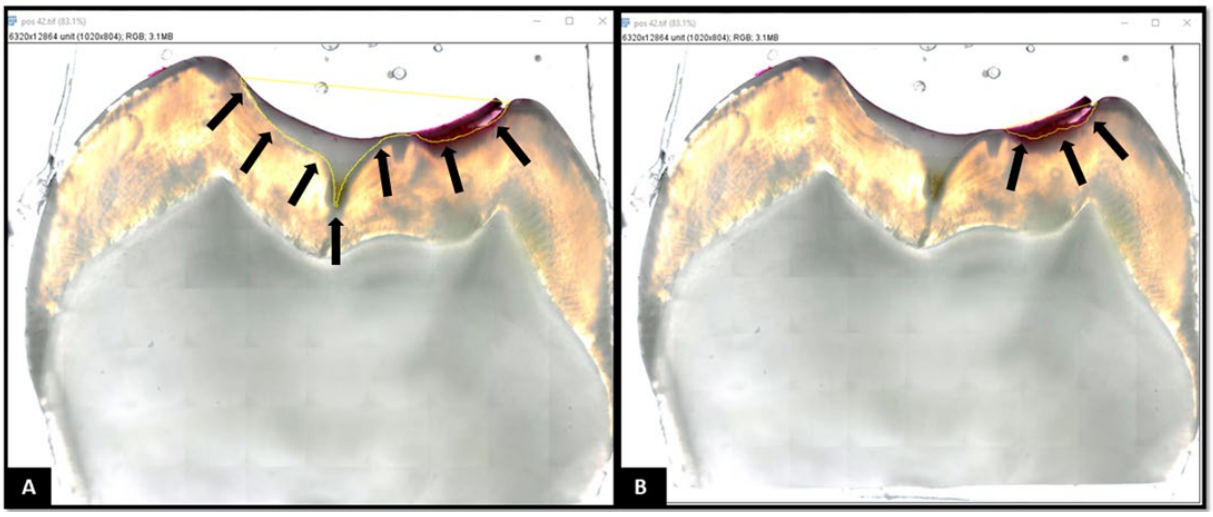

3.7 Protocolo de irradiação

Durante os procedimentos de irradiação, os espécimes foram dispostos em caixas plásticas com 21 poços (Hidraveda®, Araçatuba, são Paulo, Brasil), de forma que receberam homogeneamente a irradiação por unidade de área. Com o intuito de mantê-los em um ambiente úmido, simulando as características da cavidade bucal, durante a irradiação, cada poço foi preenchido com 25 ml de água deionizada/destilada, recobrindo totalmente os corpos de prova. Ao final de cada procedimento, a água deionizada/destilada era desprezada e os espécimes mantidos em saliva artificial, em estufa a 37°C até o próximo ciclo de irradiação, quando, então, a saliva era novamente substituída por água deionizada/destilada (Figura 7).

Figura 7 - Irradiação dos dentes e corpos de prova.

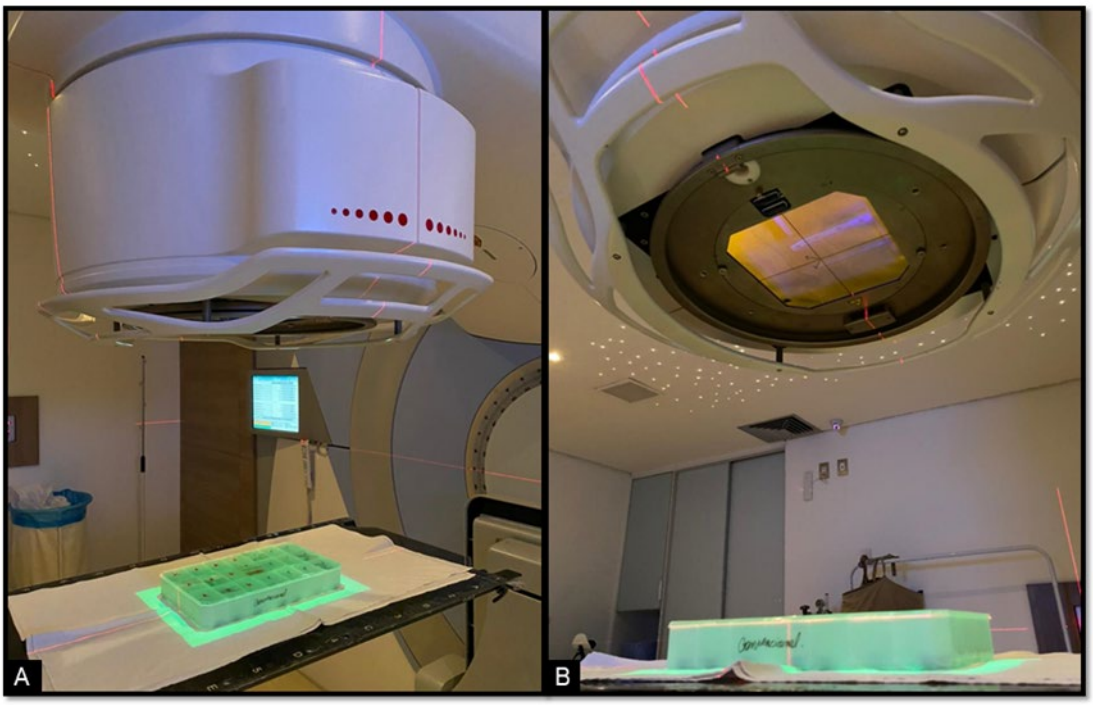

Os espécimes foram submetidos ao protocolo de irradiação, de acordo com o que é realizado na prática clínica do tratamento radioterápico, a “radioterapia convencional” (CRT), conforme o fracionamento padrão. Os espécimes submetidos à irradiação com dose total de 70Gy, em 35 frações, foram realizadas frações de dose de 2,0Gy/dia, durante 5 dias consecutivos por 7 semanas, como descrito na Tabela 4 (Kielbassa et al., 2000; Bulucu et al., 2009; Soares et al., 2010, 2011; De Siqueira Mellara et al., 2014; Gonçalves et al., 2014; Martins et al., 2015; Santin et al., 2015).

As irradiações foram realizadas em acelerador linear de energia de 6 MV (Elekta Synergy Platform; Elekta AB Stockholm, Suécia) do Centro de Tratamento de Radio-Oncologia (CTR), localizado na cidade de Ribeirão Preto - SP. As placas eram alinhadas sobre a mesa de fibra de carbono, equidistantes do centro do feixe para garantir taxa de dose uniforme (400 UM/min) e entrega total da dose por fração. A dose foi calculada e administrada na linha média do conjunto, dispostos por dois campos paralelos opostos. O controle de qualidade foi realizado por dosímetros Nanodot (Landauer, Inc., Glenwood, IL, USA), sendo as leituras de dose na superfície das placas utilizadas para calcular os tempos de tratamento “beam-on”. Os dosímetros foram colocados sob as placas irradiadas e calibrados de acordo com as condições de feixe descritos anteriormente. No período entre as frações de

irradiação, os dentes e espécimes foram novamente armazenados em saliva artificial, renovada diariamente, e mantidos em estufa (37ºC, 100% umidade), em um total de 35 renovações de acordo com o número de frações, durante as semanas do experimento (MARTINS et al., 2016).

Após o término do procedimento de irradiação, os dentes foram armazenados em condições semelhantes à cavidade bucal em saliva artificial a 37ºC (± 1ºC) até a análise.

Tabela 4 - Número de ciclos de irradiação, períodos de tempo e doses totais empregadas na radioterapia convencional

Número de ciclos de irradiação	Período de tempo (semanas)	Dose total (2Gy por fração)
5	1	10Gy
10	2	20Gy
15	3	30Gy
20	4	40Gy
25	5	50Gy
30	6	60Gy
35	7	70Gy

3.8 Planejamento estatístico

Análises foram realizadas por meio do software SPSS 20.0 para Windows (SPSS Inc., Chicago, EUA). A distribuição dos dados foi avaliada por meio do teste Shapiro-Wilk. Os resultados de resistência a cisalhamento e microinfiltração foram submetidos ao teste ANOVA two-way e teste complementar de Duncan, por apresentarem distribuição normal. Os resultados do tipo de fratura foram submetidos aos testes de Kruskal Wallis. O nível de significância foi de 5% para todos os testes realizados.

4. Resultados

4. RESULTADOS

Os valores de resistência ao cisalhamento indicaram diferenças significativas entre os materiais estudados, com maiores valores para o grupo do Fluroshield® (Tabela 5). Contudo, não foram observadas diferenças significativas entre os grupos não irradiados e irradiados, independente do material avaliado.

Tabela 5 - Médias e desvio padrão da resistência ao cisalhamento (MPa).

Grupos	Teste de Cisalhamento			
	Controle	**Pré-rádio**	**Pós**	***p***
Fluroshield®	12,19±4,45^{Aa}	10,45±3,77^{Aa}	9,47±4,57^{Aa}	0,636
Ketac Molar Easymix®	1,03±1,26^{Ab}	1,09±0,99^{Ab}	0,89±0,61^{Ab}	0,225
p	0,001	0,001	0,004	

Letras maiúsculas e iguais indicam semelhança entre linhas.
Letras minúsculas iguais indicam semelhança entre colunas.

Para a análise de microinfiltração ambos materiais, Fluroshield® e Ketac Molar Easymix®, foram analisadas nas 3 diferentes condições, sendo elas respectivamente controle, no qual os dentes não foram irradiados, Grupo pré-radioterapia, que recebeu o selante antes de ser irradiado, e pós-radioterapia no qual os dentes receberam a radioterapia e depois o tratamento com selante.

Figura 8 - Fluroshield® nos diferentes tempos de análise, A – controle; B – pré radioterapia; C – pós-radioterapia.

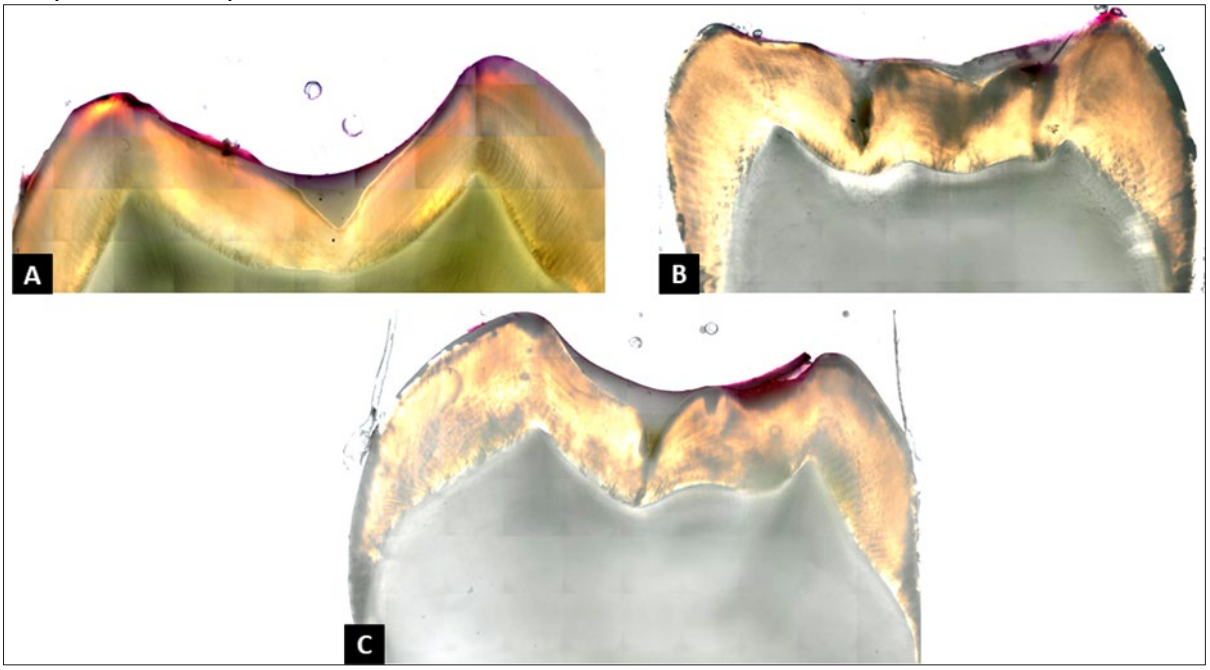

Figura 9 - Ketac Molar Easymix® nos diferentes tempos de análise, A – controle; B - pré-radioterapia; C – pós-radioterapia.

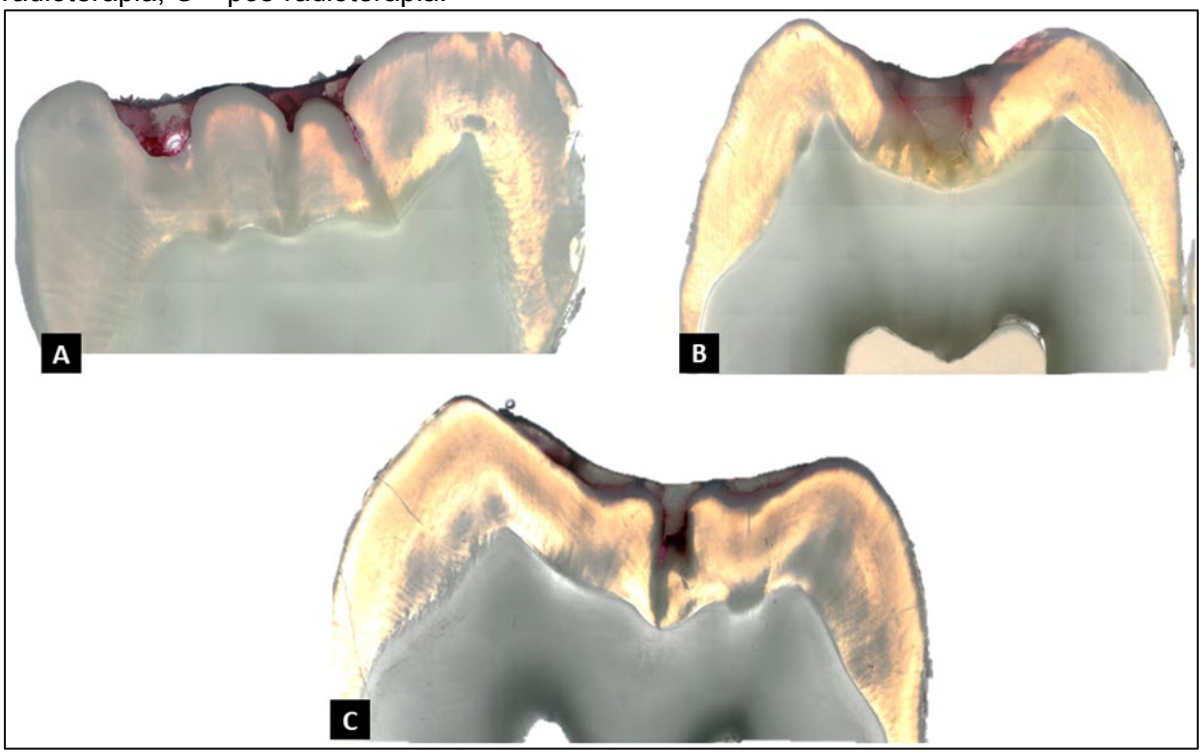

As médias e desvios-padrão para a microinfiltração são apresentados na Tabela 6. Pode-se observar que, houve alteração nos valores de microinfiltração antes e após a radioterapia e, também, nos diferentes materiais estudados. Ao comparar com o controle, a microinfiltração pré-radioterapia para o Fluroshield® foram semelhantes, mas ao se comparar com a pós-radioterapia a microinfiltração diminuiu significantemente (p=0,035). O contrário foi observado para o Ketac Molar Easymix®, em que o pré-radioterapia apresentou, de maneira significativa, menor microinfiltração em relação ao controle (p=0,049), diferentemente do grupo pós-irradiação no qual foi observado maior microinfiltração.

Tabela 6 - Médias e desvio padrão da microinfiltração (cm2).

Grupos	Teste de Microinfiltração			
	Controle	**Pré-rádio**	**Pós**	***p***
Fluroshield®	0,057±0,025^{Aa}	0,071±0,024^{ABa}	0,087±0,031^{Ba}	0,035
Ketac Molar Easymix®	0,000±0,000^{Ab}	0,073±0,229^{Ba}	0,004±0,013^{Ab}	0,049
p	0,003	0,710	0,033	

Letras maiúsculas e iguais indicam semelhança entre linhas.
Letras minúsculas iguais indicam semelhança entre colunas.

Os tipos de fraturas foram analisados após o ensaio mecânico e indicou a predominância de fraturas adesiva em todos os grupos estudados. O grupo controle apresentou para o material Fluroshield® 86,66% fratura adesiva e, 33,34% fratura coesiva em material. O material Ketac Molar Easymix® apresentou 100% de fratura adesiva. No grupo irradiado pré-radioterapia e pós-radioterapia apresentaram 100% de fratura adesiva, para ambos os materiais. Consequentemente não foi observado diferenças estatisticamente significantes entres os grupos estudados (p=0,89).

5. Discussão

5. DISCUSSÃO

A presente pesquisa pretende colaborar com a literatura atual, fornecendo subsídio prático-científico em relação à utilização selantes de fossas e fissuras em pacientes que receberam tratamento radioterápico, tendo em vista o aumento de casos de CCP (American Câncer Society, 2021; Instituto Nacional de Câncer – Inca, 2021; Siegel et al., 2021). Além de que, praticamente 70% dos casos de CCP são tratados com a utilização da radioterapia (Kongsgaard et al., 2005; Hanna et al., 2018; Shahid Iqbal et al., 2018; Grewal et al., 2019); Dentes que foram submetidos ao tratamento radioterápico apresentam modificações estruturais no esmalte e na dentina (Gonçalves et al., 2014; Lieshout et al., 2014; Fonseca et al., 2020); Além de se constatar um alto índice de LC em pacientes submetidos ao tratamento radioterápico (Gupta et al., 2015; Mercadante et al., 2017; Moore et al., 2020). Estes achados evidenciam a grande importância no desenvolvimento de pesquisas em relação aos métodos preventivos de LC, para que cada vez mais a odontologia seja baseada em evidência científica, favorecendo a pratica clínica do cirurgião dentista no tratamento de pacientes oncológicos.

Os resultados deste estudo demonstraram que em relação ao teste de cisalhamento não houve diferença estatística considerando cada material nas diferentes condições de tratamento, sendo elas respectivamente: Sem irradiação (controle), irradiado subdivididos em grupo pré-radioterapia e grupo pós-radioterapia. O grupo controle não recebeu o protocolo de irradiação, o grupo irradiado pré-radioterapia, primeiramente recebeu o tratamento prévio com os diferentes selantes e depois recebeu o protocolo de irradiação. O grupo irradiado pós-radioterapia primeiramente recebeu o protocolo de irradiação e depois recebeu o tratamento com os diferentes selantes. Entretanto, na comparação entre os materiais, os valores de cisalhamento do Fluroshield® foram superiores e diferentes estatisticamente do Ketac Molar Easymix®. Todavia, nos três grupos avaliados, essa é uma comparação ímproba, uma vez que estes materiais são muito diferentes em relação a sua composição, pois o selante Fluroshield® é classificado como um material resinoso e, o Ketac Molar Easymix® é um ionômero de vidro convencional (Anusavice et al., 2013; Evidence-based Clinical Practice Guideline, 2016; Ahovuo-Saloranta et al., 2017). A adesão de materiais resinosos se dá pela aplicação do condicionamento ácido sobre o esmalte superficial, criando microporosidades e irregularidades,

fazendo com que, consequentemente sua energia de superfície seja aumentada. Ao aplicar um material resinoso nesta superfície de esmalte condicionada, os monômeros resinosos que possuem um baixo peso molecular, são escoados para o interior dessas microporosidades através de atração capilar. Essa interação do material resinoso com a camada de esmalte produzem retenções micromecânicas, também conhecidas como “tags” (Hickel et al., 2001; Correa et al., 2006; Nicholson et al., 2008; Silva et al., 2010; Evidence-based Clinical Practice Guideline, 2016; Ahovuo-Saloranta et al., 2017; Naaman et al., 2017; Alirezaei, et al., 2018).

O ionômero de vidro convencional por sua vez, apresenta adesão química através de uma reação ácido-base. Essa ocorre por uma ligeira reação exotérmica, neutralização breve, e pela liberação de íons que reagem com a hidroxiapatita, na qual cálcio e fosfato são deslocados e, assim permite que seja criada uma camada intermediária composta por íons fosfato, cálcio e poliacrilato (Hickel et al., 2001; Correa et al., 2006; Nicholson et al., 2008; Silva et al., 2010; Ahovuo-Saloranta et al., 2017; Naaman et al., 2017; Alirezaei, et al., 2018). Assim é justificável que o selante Fluoroshield® apresente valores de resistência ao cisalhamento superiores ao Ketac Molar Easymix®, pois os dois tipos de materiais possuem mecanismos de adesão e classificações distintas (Hickel et al., 2001; Correa et al., 2006; Nicholson et al., 2008; Silva et al., 2010; Ahovuo-Saloranta et al., 2017; Naaman et al., 2017; Alirezaei, et al., 2018). Desta maneira, como a literatura atual evidencia, deve-se eleger o material que melhor se enquadre com as especificações de cada paciente, considerando as indicações e contra indicações e da classificação do material (Evidence-based Clinical Practice Guideline, 2016; Ahovuo-Saloranta et al., 2017; Naaman et al., 2017; Alirezaei, et al., 2018). Deve ser salientado que, sempre que o campo operatório estiver em condições favoráveis e livre de umidade, deve-se priorizar a utilização de materiais resinosos, ressaltando que ambas as classes de materiais, resinosos e ionoméricos são eficazes em preveni e/ou paralisar um processo de LC (Evidence-based Clinical Practice Guideline, 2016; Ahovuo-Saloranta et al., 2017; Naaman et al., 2017; Alirezaei, et al., 2018).

Alguns estudos avaliaram comparativamente por meio do teste de cisalhamento sistemas adesivos aplicados em dentina com e sem a radioterapia e apontaram que a radioterapia convencional interfere na adesão de sistemas adesivos, principalmente quando estes são aplicados após o substrato dental ter recebido o protocolo de irradiação (Arid et al., 2020; Mellara et al., 2020).

A presente pesquisa analisou a retenção de materiais utilizados como selantes, entretanto no teste de cisalhamento não houve uma diferença significativa dos materiais independentemente se os dentes foram ou não submetidos à radioterapia, no entanto os materiais foram aplicados em esmalte, não cabendo fazer comparações com o substrato dentário. As poucas pesquisas existentes evidenciam que com a radioterapia ocorre uma mudança estrutural tanto em esmalte quanto em dentina, mas que as mudanças mais significativas são observadas na parte orgânica das estruturas dentárias, assim pode-se inferir que a dentina sofre uma alteração maior que o esmalte (Gonçalves et al., 2014; Lieshout et al., 2014; Arid et al., 2020; Mellara et al., 2020; Fonseca et al., 2020).

Em relação à microinfiltração marginal a análise estatística demostrou que houve diferença significativa entre os materiais avaliados. No que se refere ao selante Fluroshield®, quando realizado a comparação do grupo controle com o grupo pós-radioterapia houve uma diferença estatística, significativa, porém não foi constatada diferença em relação ao grupo pré-radioterapia e grupo pré-radioterapia. Baseado nisso quando o selante resinoso for indicado, pode ser aplicado antes ou após a irradiação pois o momento da irradiação não interfere na microinfiltração. Durante o decorrer da radioterapia ocorre uma leve alteração superficial do esmalte, o que provavelmente pode ter sido a causa de maior infiltração deste material no grupo irradiado pré-radioterapia. (Gonçalves et al., 2014; Lieshout et al., 2014; Arid et al., 2020; Mellara et al., 2020; Fonseca et al., 2020). Neste sentido o condicionamento prévio com ácido fosfórico a 37% aplicado no esmalte, não evitou uma redução nos valores de microinfiltração deste material. Portavelmente isto ocorreu devido as alterações superficiais do esmalte provocado pela radioterapia, que pode ter influenciado tanto na ação do ácido fosfórico durante o condicionamento, como na interação das partículas resinosas com o esmalte dentário. Foi constatado em estudos anteriores que esta alteração da superfície do esmalte decorrente da radiação ionizante, ocorrem em dentes decíduos e permanentes (Arid et al., 2020; Mellara et al., 2020).

Com relação à microinfiltração do Ketac Molar Easymix®, melhores valores de microinfiltração foram encontrados no grupo irradiado pré-radioterapia. Estes achados estão de acordo com a ação do ionômero de vidro convencional, que apesar de apresentar baixas taxas de retenção e alta solubilidade, seus benefícios são mais perceptíveis quando este material permanece aderido às superfícies

dentárias por um longo período, o que pode justificar melhor desempenho deste material no grupo irradiado pré-radioterapia, este no qual o dente primeiramente recebeu o tratamento com selantes de fossas e fissuras e depois passou pelo protocolo de irradiação, foi o grupo que o ionômero permaneceu em contato com a superfície dentária por mais tempo (Hickel et al., 2001; Correa et al., 2006; Nicholson et al., 2008; Silva et al., 2010; Ahovuo-Saloranta et al., 2017; Naaman et al., 2017; Alirezaei, et al., 2018). Assim pode-se sugerir que os cimentos de ionômero de vidro convencionais são materiais de preferência para o selamento das fossas de fissuras, antes do paciente receber o tratamento radioterápico. O grupo controle que não foi irradiado e o grupo pós-radioterapia foram os grupos nos quais ionômero de vidro permaneceu por um curto período de tempo. Este pode ter sido o fator primordial para que esses grupos, apresentassem maior infiltração pois, o ionômero de vidro não conseguiu realizar sua ação a longo prazo, além disto houve absorção do corante marcador no corpo do cimento de ionômero de vidro pela alta permeabilidade e solubilidade deste material (Hickel et al., 2001; Correa et al., 2006; Nicholson et al., 2008; Silva et al., 2010; Ahovuo-Saloranta et al., 2017; Naaman et al., 2017; Alirezaei, et al., 2018).

Os resultados deste trabalho vem de encontro com o que é preconizado atualmente, no qual o tratamento odontológico é instituído anteriormente a radioterapia, adequando e otimizando a saúde bucal e geral do paciente oncológico, para que depois ele receba tratamento radioterápico (Robson et al., 2013; Matsuzaki et al., 2017; Santos et al., 2017; Colloc et al., 2020). Em função destas constatações as ações odontológicas preventivas devem ser cada vez mais estimuladas e, instituídas com a finalidade de fornecer um tratamento integral e multidisciplinar para os pacientes diagnosticados com CCP (Sroussi et al., 2017; Kolator et al., 2018; Ringash et al., 2018;c Samuel et al., 2019).

Na literatura atual, inexistem trabalhos que avaliam as propriedades físico mecânicas de selantes de fossas e fissuras aplicados ao esmalte humano em dentes submetidos à radioterapia, o que torna muito dificultosa a comparação dos resultados deste estudo e discussão dos mesmos. Com um estudo in vitro, essa análise reforça as pesquisas e protocolos instituídos atualmente, e ainda, proporciona informações e embasamentos necessários para o desenvolvimento de novos estudos, tornando-se uma pesquisa pioneira na utilização de selantes de fossas e fissuras, em dentes de pacientes que realizaram ou realizarão tratamento radioterápico como tratamento para o CCP.

6. CONCLUSÃO

6. CONCLUSÃO

Com as metodologias empregadas nesta pesquisa somados a interpretação da análise dos resultados, podemos concluir que a radioterapia influenciou principalmente a microinfiltração marginal dos diferentes materiais utilizados como selantes de fossas e fissuras. Considerando os valores apresentados pelo teste de cisalhamento o selante resinoso apresentou maiores valores de resistência (Mpa) quando comparados ao cimento de ionômero de vidro.

REFERÊNCIAS

REFERÊNCIAS

1. Ahovuo-Saloranta A, Forss H, Walsh T, Nordblad A, Mäkelä M, Worthington HV. Pit and fissure sealants for preventing dental decay in permanent teeth. Cochrane Database Syst Rev. 2017 Jul 31;7(7):CD001830.

2. Alirezaei M, Bagherian A, Sarraf Shirazi A. Glass ionomer cements as fissure sealing materials: yes or no?: A systematic review and meta-analysis. J Am Dent Assoc. 2018 Jul;149(7):640-649.e9.

3. American Câncer Society. Câncer Statistics Center. https://cancerstatisticscenter.cancer.org/?_ga=2.75206738.1951892351.1595275791-1683499508.1595000607#!/ 2021. Acesso em: 25 de jan. de 2021.

4. Amit M, Yen TC, Liao CT, Chaturvedi P, Agarwal JP, Kowalski LP, Ebrahimi A, Clark JR, Kreppel M, Zöller J, Fridman E, Bolzoni VA, Shah JP, Binenbaum Y, Patel SG, Gil Z; International Consortium for Outcome Research (ICOR) in Head and Neck Cancer. Improvement in survival of patients with oral cavity squamous cell carcinoma: An international collaborative study. Cancer. 2013 Dec 15;119(24):4242-8.

5. Anusavice KJ, Shen C, Rawls HR. Phillips' Science of Dental Materials. St. Louis, MO: Elsevier/Saunders; 2013.

6. Arid J, Palma-Dibb RG, de Oliveira HF, Nelson-Filho P, de Carvalho FK, da Silva LAB, de Siqueira Mellara T, da Silva RAB, Faraoni JJ, de Queiroz AM. Radiotherapy impairs adhesive bonding in permanent teeth. Support Care Cancer. 2020 Jan;28(1):239-247.

7. Baudelet M, Van den Steen L, Tomassen P, Bonte K, Deron P, Huvenne W, Rottey S, De Neve W, Sundahl N, Van Nuffelen G, Duprez F. Very late xerostomia, dysphagia, and neck fibrosis after head and neck radiotherapy. Head Neck. 2019 Oct;41(10):3594-3603.

8. Borsatto MC, Corona SA, Dibb RG, Ramos RP, Pécora JD. Microleakage of a resin sealant after acid-etching, Er:YAG laser irradiation and air-abrasion of pits and fissures. J Clin Laser Med Surg. 2001 Apr;19(2):83-7.

9. Borsatto MC, Giuntini JL, Contente MMMG, Gomes-Silva JM, Torres CP, Galo R. Self-etch bonding agent beneath sealant: Bond strength for laser-irradiated enamel. Eur J Dent. 2013 Jul;7(3):289-295.

10. Borsatto MC, Thomaz MY, Contente MM, Gomes-Silva JM, Mellara Tde S, Galo R, Palma-Dibb RG. Bonding agent underneath sealant: shear bond strength to oil-contaminated. Braz Dent J. 2010 Jan;21(1):50-4.

11. Borsatto, MC, De Rossi, A, Torres, CT. Selantes de fossas e Fissuras; uma visão contemporânea. In: Souza-Gabriel, AE, Fabiana Almeida Curylofo-Zotti, FA, Corona, SAM. (Org.). Protocolos Clínicos em Dentística. 1ed.São Paulo: Santos Publicações Ltda, 2020, v. 1, p. 12-23.

12. Bozec A, Schultz P, Gal J, Chamorey E, Chateau Y, Dassonville O, Poissonnet G, Demard F, Peyrade F, Saada E, Benezery K, Leysalle A, Santini L, Messaoudi L, Fakhry N. Evolution and predictive factors of quality of life in patients undergoing oncologic surgery for head and neck cancer: A prospective multicentric study. Surg Oncol. 2019 Mar;28:236-242.

13. Bulucu B, Avsar A, Demiryürek EO, Yesilyurt C. Effect of radiotherapy on the microleakage of adhesive systems. J Adhes Dent. 2009 Aug;11(4):305-9.

14. Colloc T, Brown T, Keys W. Role of the consultant in restorative dentistry in managing head and neck cancer patients undergoing radiotherapy: a novel intraoral shield appliance design. Br Dent J. 2020 Nov;229(10):655-660.

15. Corrêa LGP, Ogasawara T. Estudos Comparativos de Alguns Cimentos Ionoméricos Convencionais. Matéria. 2006; 11(3):297 – 305.

16. Cueto EI, Buonocore MG. Sealing of pits and fissures with an adhesive resin: its use in caries prevention. J Am Dent Assoc. 1967 Jul;75(1):121-8.

17. Cvikl B, Moritz A, Bekes K. Pit and Fissure Sealants-A Comprehensive Review. Dent J (Basel). 2018 Jun 12;6(2):18.

18. De Moor RJ, Stassen IG, van 't Veldt Y, Torbeyns D, Hommez GM. Two-year clinical performance of glass ionomer and resin composite restorations in xerostomic head- and neck-irradiated cancer patients. Clin Oral Investig. 2011 Feb;15(1):31-8.

19. de Siqueira Mellara T, Palma-Dibb RG, de Oliveira HF, Garcia Paula-Silva FW, Nelson-Filho P, da Silva RA, da Silva LA, de Queiroz AM. The effect of radiation therapy on the mechanical and morphological properties of the enamel and dentin of deciduous teeth--an in vitro study. Radiat Oncol. 2014 Jan 22;9:30.

20. Evidence-based Clinical Practice Guideline for the Use of Pit-and-Fissure Sealants. Pediatr Dent. 2016 Oct;38(6):263-279. PMID: 27931466.

21. Fakhry C, Zhang Q, Nguyen-Tân PF, Rosenthal DI, Weber RS, Lambert L, Trotti AM 3rd, Barrett WL, Thorstad WL, Jones CU, Yom SS, Wong SJ, Ridge JA, Rao SSD, Bonner JA, Vigneault E, Raben D, Kudrimoti MR, Harris J, Le QT, Gillison ML. Development and Validation of Nomograms Predictive of Overall and Progression-Free Survival in Patients With Oropharyngeal Cancer. J Clin Oncol. 2017 Dec 20;35(36):4057-4065.

22. Fiorati-Aguiar SM, Lucisano MP, Silva LABD, Silva RABD, Spadaro ACC, Borsatto MC, Nelson-Filho P. Mechanical, chemical and antimicrobial properties of a bisphenol A-free pit-and-fissure sealant. Am J Dent. 2018 Dec;31(6):279-284.

23. Fonseca JM, Troconis CC, Palmier NR, Gomes-Silva W, Paglioni MD, Araújo AL, Arboleda LP, Filho AJ, González-Arriagada WA, Goes MF, Lopes MA, Brandão TB, Vargas PA, Ribeiro AC, Santos-Silva AR. The impact of head and neck radiotherapy on the dentine-enamel junction: a systematic review. Med Oral Patol Oral Cir Bucal. 2020 Jan 1;25(1):e96-e105.

24. Fukumoto S, Yamada A. Etratégias preventivas e curativas em lesões de cárie em odontopediatria: eficiência clínica de material funcional com efeito bioativo. In: Duarte, D, Feres, M, Fontana UF. Odontopediatria: O Estado Atual da Arte - Educação, Diagnóstico e Intervenção Estético Funcional. 1ed.São Paulo: Editora napoleão, 2018 v.1 p.150-167.

25. Fumes AC, Longo DL, De Rossi A, Fidalgo TKDS, de Paula E Silva FWG, Borsatto MC, Küchler EC. Microleakage of Sealants after Phosphoric Acid, Er: YAG Laser and Air Abrasion Enamel Conditioning: Systematic Review and Meta-Analysis. J Clin Pediatr Dent. 2017;41(3):167-172.

26. Ganzer H, Rothpletz-Puglia P, Byham-Gray L, Murphy BA, Touger-Decker R. The eating experience in long-term survivors of head and neck cancer: a mixed-methods study. Support Care Cancer. 2015 Nov;23(11):3257-68.

27. Gawade PL, Hudson MM, Kaste SC, Neglia JP, Constine LS, Robison LL, Ness KK. A systematic review of dental late effects in survivors of childhood cancer. Pediatr Blood Cancer. 2014 Mar;61(3):407-16.

28. Gonçalves LM, Palma-Dibb RG, Paula-Silva FW, Oliveira HF, Nelson-Filho P, Silva LA, Queiroz AM. Radiation therapy alters microhardness and microstructure of enamel and dentin of permanent human teeth. J Dent. 2014 Aug;42(8):986-92.

29. Gorseta K, Borzabadi-Farahani A, Vrazic T, Glavina D. An In-Vitro Analysis of Microleakage of Self-Adhesive Fissure Sealant vs. Conventional and GIC Fissure Sealants. Dent J (Basel). 2019 Mar 28;7(2):32.

30. Grewal AS, Jones J, Lin A. Palliative Radiation Therapy for Head and Neck Cancers. Int J Radiat Oncol Biol Phys. 2019 Oct 1;105(2):254-266.

31. Grigalauskienė R, Slabšinskienė E, Vasiliauskienė I. Biological approach of dental caries management. Stomatologija. 2015;17(4):107-12.

32. Gupta N, Pal M, Rawat S, Grewal MS, Garg H, Chauhan D, Ahlawat P, Tandon S, Khurana R, Pahuja AK, Mayank M, Devnani B. Radiation-induced dental caries, prevention and treatment - A systematic review. Natl J Maxillofac Surg. 2015 Jul-Dec;6(2):160-6.

33. Hanna TP, Shafiq J, Delaney GP, Vinod SK, Thompson SR, Barton MB. The population benefit of evidence-based radiotherapy: 5-Year local control and overall survival benefits. Radiother Oncol. 2018 Feb;126(2):191-197.

34. Hatirli H, Yasa B, Yasa E. Microleakage and penetration depth of different fissure sealant materials after cyclic thermo-mechanic and brushing simulation. Dent Mater J. 2018 Jan 30;37(1):15-23.

35. Hickel RA, Folwaczny M. Várias formas de ionômeros e compômeros de vidro. Oper Dent, supl6: 177-90, 2001.

36. Hong CH, Napeñas JJ, Hodgson BD, Stokman MA, Mathers-Stauffer V, Elting LS, Spijkervet FK, Brennan MT; Dental Disease Section, Oral Care Study Group, Multi-national Association of Supportive Care in Cancer (MASCC)/International Society of Oral Oncology (ISOO). A systematic review of dental disease in patients undergoing cancer therapy. Support Care Cancer. 2010 Aug;18(8):1007-21.

37. Hu JY, Chen XC, Li YQ, Smales RJ, Yip KH. Radiation-induced root surface caries restored with glass-ionomer cement placed in conventional and ART cavity preparations: results at two years. Aust Dent J. 2005 Sep;50(3):186-90.

38. Hu JY, Li YQ, Smales RJ, Yip KH. Restoration of teeth with more-viscous glass ionomer cements following radiation-induced caries. Int Dent J. 2002 Dec;52(6):445-8.

39. Huang SH, O'Sullivan B. Overview of the 8th Edition TNM Classification for Head and Neck Cancer. Curr Treat Options Oncol. 2017 Jul;18(7):40.

40. Inca. Síntese de resultado e comentários. https://www.inca.gov.br/numeros-de-cancer 2021. Acesso em: 25 jan. de 2021.

41. Jensen SB, Pedersen AM, Vissink A, Andersen E, Brown CG, Davies AN, Dutilh J, Fulton JS, Jankovic L, Lopes NN, Mello AL, Muniz LV, Murdoch-Kinch CA, Nair RG, Napeñas JJ, Nogueira-Rodrigues A, Saunders D, Stirling B, von Bültzingslöwen I, Weikel DS, Elting LS, Spijkervet FK, Brennan MT; Salivary Gland Hypofunction/Xerostomia Section, Oral Care Study Group, Multinational Association of Supportive Care in Cancer (MASCC)/International Society of Oral Oncology (ISOO). A systematic review of salivary gland hypofunction and xerostomia induced by cancer therapies: prevalence, severity and impact on quality of life. Support Care Cancer. 2010 Aug;18(8):1039-60. doi: 10.1007/s00520-010-0827-8. Epub 2010 Mar 17.

42. Jensen SB, Vissink A, Limesand KH, Reyland ME. Salivary Gland Hypofunction and Xerostomia in Head and Neck Radiation Patients. J Natl Cancer Inst Monogr. 2019 Aug 1;2019(53):lgz016.

43. Kaidar-Person O, Gil Z, Billan S. Precision medicine in head and neck cancer. Drug Resist Updat. 2018 Sep;40:13-16.

44. Källestål C, Holm AK. Allocation of dental caries prevention in Swedish teenagers. Community Dent Oral Epidemiol. 1994 Apr;22(2):100-5.

45. Kashbour W, Gupta P, Worthington HV, Boyers D. Pit and fissure sealants versus fluoride varnishes for preventing dental decay in the permanent teeth of children and adolescents. Cochrane Database Syst Rev. 2020 Nov 4;11:CD003067.

46. Kielbassa AM, Hinkelbein W, Hellwig E, Meyer-Lückel H. Radiation-related damage to dentition. Lancet Oncol. 2006 Apr;7(4):326-35.

47. Kolator M, Kolator P, Zatoński T. Assessment of quality of life in patients with laryngeal cancer: A review of articles. Adv Clin Exp Med. 2018 May;27(5):711-715.

48. Kongsgaard U, Kaasa S, Dale O, Ottesen S, Nordøy T, Hessling SE, von Hofacker S, Bruland ØS, Lyngstadaas A. Palliative Treatment of Cancer-Related Pain [Internet]. Oslo, Norway: Knowledge Centre for the Health Services at The Norwegian Institute of Public Health (NIPH); 2005 Dec. Report from Norwegian Knowledge Centre for the Health Services (NOKC) No. 09-2005.

49. Langius JA, Zandbergen MC, Eerenstein SE, van Tulder MW, Leemans CR, Kramer MH, Weijs PJ. Effect of nutritional interventions on nutritional status, quality of life and mortality in patients with head and neck cancer receiving (chemo)radiotherapy: a systematic review. Clin Nutr. 2013 Oct;32(5):671-8.

50. Lieshout HF, Bots CP. The effect of radiotherapy on dental hard tissue--a systematic review. Clin Oral Investig. 2014 Jan;18(1):17-24.

51. Liu TM, Luo YW, Tam KW, Lin CC, Huang TW. Prophylactic and therapeutic effects of honey on radiochemotherapy-induced mucositis: a meta-analysis of randomized controlled trials. Support Care Cancer. 2019 Jul;27(7):2361-2370.

52. Martins CV, Leoni GB, Oliveira HF, Arid J, Queiroz AM, Silva LA, Sousa-Neto MD. Influence of therapeutic cancer radiation on the bond strength of an epoxy- or an MTA-based sealer to root dentine. Int Endod J. 2016 Nov;49(11):1065-1072.

53. Marur S, Forastiere AA. Head and neck cancer: changing epidemiology, diagnosis, and treatment. Mayo Clin Proc. 2008 Apr;83(4):489-501.

54. Mathur VP, Dhillon JK. Dental Caries: A Disease Which Needs Attention. Indian J Pediatr. 2018 Mar;85(3):202-206.

55. Matsuzaki H, Tanaka-Matsuzaki K, Miyazaki F, Aoyama H, Ihara H, Katayama N, Katsui K, Himei K, Takeuchi T, Onoda T, Kimata Y, Asaumi JI. The role of dentistry other than oral care in patients undergoing radiotherapy for head and neck cancer. Jpn Dent Sci Rev. 2017 May;53(2):46-52.

56. McComb D, Erickson RL, Maxymiw WG, Wood RE. A clinical comparison of glass ionomer, resin-modified glass ionomer and resin composite restorations in the treatment of cervical caries in xerostomic head and neck radiation patients. Oper Dent. 2002 Sep-Oct;27(5):430-7.

57. Mellara TS, Paula-Silva FWG, Arid J, de Oliveira HF, Nelson-Filho P, Bezerra Silva RA, Torres FM, Faraoni JJ, Palma-Dibb RG, de Queiroz AM. Radiotherapy Impairs Adhesive Bonding in Primary Teeth: An In Vitro Study. J Dent Child (Chic). 2020 May 15;87(2):69-76.

58. Mercadante V, Al Hamad A, Lodi G, Porter S, Fedele S. Interventions for the management of radiotherapy-induced xerostomia and hyposalivation: A systematic review and meta-analysis. Oral Oncol. 2017 Mar;66:64-74.

59. Mesquita-Guimarães KS, Sabbatini IF, Almeida CG, Galo R, Nelson-Filho P, Borsatto MC. Bond Strength of a Bisphenol-A-Free Fissure Sealant With and Without Adhesive Layer under Conditions of Saliva Contamination. Braz Dent J. 2016 May-Jun;27(3):309-12.

60. Moore C, McLister C, Cardwell C, O'Neill C, Donnelly M, McKenna G. Dental caries following radiotherapy for head and neck cancer: A systematic review. Oral Oncol. 2020 Jan;100:104484.

61. Mutluay AT, Mutluay M. Effects of Different Disinfection Methods on Microleakage of Giomer Restorations. Eur J Dent. 2019 Oct;13(4):569-573.

62. Naaman R, El-Housseiny AA, Alamoudi N. The Use of Pit and Fissure Sealants-A Literature Review. Dent J (Basel). 2017 Dec 11;5(4):34.

63. Nicholson JW, Czarnecka B. The biocompatibility of resin-modified glass-ionomer cements for dentistry. Dent Mater. 2008 Dec;24(12):1702-8.

64. O'Donovan A, Leech M, Gillham C. Assessment and management of radiotherapy induced toxicity in older patients. J Geriatr Oncol. 2017 Nov;8(6):421-427.

65. Papageorgiou SN, Dimitraki D, Kotsanos N, Bekes K, van Waes H. Performance of pit and fissure sealants according to tooth characteristics: A systematic review and meta-analysis. J Dent. 2017 Nov;66:8-17.

66. Parkin DM, Bray F, Ferlay J, Pisani P. Global cancer statistics, 2002. CA Cancer J Clin. 2005 Mar-Apr;55(2):74-108.

67. Ramamurthy P, Rath A, Sidhu P, Fernandes B, Nettem S, Muttalib K, Fee PA, Zaror C, Walsh T. Sealants for preventing dental caries in primary teeth. Cochrane Database of Syst Rev. 2018 Mar 13;20018(3):CD012981.

68. Resteghini C, Trama A, Borgonovi E, Hosni H, Corrao G, Orlandi E, Calareso G, De Cecco L, Piazza C, Mainardi L, Licitra L. Big Data in Head and Neck Cancer. Curr Treat Options Oncol. 2018 Oct 25;19(12):62.

69. Ringash J, Bernstein LJ, Devins G, Dunphy C, Giuliani M, Martino R, McEwen S. Head and Neck Cancer Survivorship: Learning the Needs, Meeting the Needs. Semin Radiat Oncol. 2018 Jan;28(1):64-74.

70. Robson AK, Paleri V. Role of dietetics, psychology, dentistry and physiotherapy in head and neck cancer treatment: the evidence. Clin Otolaryngol. 2013 Feb;38(1):66-8.

71. Rogers SN, Ahad SA, Murphy AP. A structured review and theme analysis of papers published on 'quality of life' in head and neck cancer: 2000-2005. Oral Oncol. 2007 Oct;43(9):843-68.

72. Samuel SR, Maiya AG, Fernandes DJ, Guddattu V, Saxena PUP, Kurian JR, Lin PJ, Mustian KM. Effectiveness of exercise-based rehabilitation on functional capacity and quality of life in head and neck cancer patients receiving chemo-radiotherapy. Support Care Cancer. 2019 Oct;27(10):3913-3920.

73. Santin GC, Palma-Dibb RG, Romano FL, de Oliveira HF, Nelson Filho P, de Queiroz AM. Physical and adhesive properties of dental enamel after radiotherapy and bonding of metal and ceramic brackets. Am J Orthod Dentofacial Orthop. 2015 Aug;148(2):283-92.

74. Santos PS, Cremonesi AL, Quispe RA, Rubira CM. The impact of oral health on quality of life in individuals with head and neck cancer after radiotherapy: the importance of dentistry in psychosocial issues. Acta Odontol Latinoam. 2017 Aug;30(2):62-67.

75. Shahid Iqbal M, Kelly C, Kovarik J, Goranov B, Shaikh G, Morgan D, Dobrowsky W, Paleri V. Palliative radiotherapy for locally advanced non-metastatic head and neck cancer: A systematic review. Radiother Oncol. 2018 Mar;126(3):558-567.

76. Shofu. Shofu dental Brasil. https://shofu.com.br/giomer. Acesso em : 05 fev. de 2021.

77. Siegel RL, Miller KD, Fuchs HE, Jemal A. Cancer Statistics, 2021. CA Cancer J Clin. 2021 Jan;71(1):7-33.

78. Siessere S, Sousa, LG, Gonçalves LMN, Dias F J, Vasconcelos PB, Machado HT, Sforza C, Tartaglia G, Palinkas M,Fabrin S, Bombonato-Prado KF, Semprini M, Regalo SCH. Anatomia dos Dentes Permanentes e Decíduos: da Teoria à Prática. 1ª ed. Ribeirão Preto: Perse; 2020.

79. Silva RJ, Queiroz MS, França TRT, Silva CHV, Beatrice LCS. Glass ionomer cements properties: a systematic review. Odontol. Clín.-Cient. (Online). 2010, vol.9, n.2, pp. 125-129.

80. Singh J, Gill PK, Singh GPI, Kaur I. Effect of Radiotherapy on Oral Microflora of Patients with Head and Neck Malignancies. International Journal of Science and Research (IJSR). 2017;6(12):977–985.

81. Soares CJ, Castro CG, Neiva NA, Soares PV, Santos-Filho PC, Naves LZ, Pereira PN. Effect of gamma irradiation on ultimate tensile strength of enamel and dentin. J Dent Res. 2010 Feb;89(2):159-64.

82. Soares CJ, Neiva NA, Soares PB, Dechichi P, Novais VR, Naves LZ, Marques MR. Effects of chlorhexidine and fluoride on irradiated enamel and dentin. J Dent Res. 2011 May;90(5):659-64.

83. Sroussi HY, Epstein JB, Bensadoun RJ, Saunders DP, Lalla RV, Migliorati CA, Heaivilin N, Zumsteg ZS. Common oral complications of head and neck cancer radiation therapy: mucositis, infections, saliva change, fibrosis, sensory dysfunctions, dental caries, periodontal disease, and osteoradionecrosis. Cancer Med. 2017 Dec;6(12):2918-2931.

84. Stanley MA. Role of HPV in Head and Neck Cancer. Advances in Tumor Virology 2014:4 1–6.

85. Strojan P, Hutcheson KA, Eisbruch A, Beitler JJ, Langendijk JA, Lee AWM, Corry J, Mendenhall WM, Smee R, Rinaldo A, Ferlito A. Treatment of late sequelae after radiotherapy for head and neck cancer. Cancer Treat Rev. 2017 Sep;59:79-92.

86. Thomsen M, Vitetta L. Adjunctive Treatments for the Prevention of Chemotherapy- and Radiotherapy-Induced Mucositis. Integr Cancer Ther. 2018 Dec;17(4):1027-1047.

87. Twetman S. Prevention of dental caries as a non-communicable disease. Eur J Oral Sci. 2018 Oct;126 Suppl 1:19-25.

88. Vissink A, Mitchell JB, Baum BJ, Limesand KH, Jensen SB, Fox PC, Elting LS, Langendijk JA, Coppes RP, Reyland ME. Clinical management of salivary gland hypofunction and xerostomia in head-and-neck cancer patients: successes and barriers. Int J Radiat Oncol Biol Phys. 2010 Nov 15;78(4):983-91.

89. Wright JT, Crall JJ, Fontana M, Gillette EJ, Nový BB, Dhar V, Donly K, Hewlett ER, Quinonez RB, Chaffin J, Crespin M, Iafolla T, Siegal MD, Tampi MP, Graham L, Estrich C, Carrasco-Labra A. Evidence-based clinical practice guideline for the use of pit-and-fissure sealants: A report of the American Dental Association and the American Academy of Pediatric Dentistry. J Am Dent Assoc. 2016 Aug;147(8):672-682.e12.

90. Yang CJ, Roh JL, Kim MJ, Lee SW, Kim SB, Choi SH, Nam SY, Kim SY. Pretreatment quality of life as a prognostic factor for early survival and functional outcomes in patients with head and neck cancer. Qual Life Res. 2016 Jan;25(1):165-74.

91. Yang X, Ren GX, Zhang CP, Zhou GY, Hu YJ, Yang WJ, Guo W, Li J, Zhong LP. Neck dissection and post-operative chemotherapy with dimethyl triazeno imidazole carboxamide and cisplatin protocol are useful for oral mucosal melanoma. BMC Cancer. 2010 Nov 11;10:623.

92. Zackrisson B, Mercke C, Strander H, Wennerberg J, Cavallin-Ståhl E. A systematic overview of radiation therapy effects in head and neck cancer. Acta Oncol. 2003;42(5-6):443-61.

ANEXO

ANEXO

Aprovação do comitê de ética em pesquisa.

USP - FACULDADE DE ODONTOLOGIA DE RIBEIRÃO PRETO DA USP - FORP/USP

Plataforma Brasil

PARECER CONSUBSTANCIADO DO CEP

DADOS DO PROJETO DE PESQUISA

Título da Pesquisa: ANÁLISE DOS SUBSTRATOS DENTAIS SUBMETIDOS A DIFERENTES PROTOCOLOS RADIOTERÁPICOS E COMPORTAMENTO DE MATERIAIS

Pesquisador: Maria Cristina Borsatto

Área Temática:

Versão: 2

CAAE: 38189920.5.0000.5419

Instituição Proponente: Universidade de Sao Paulo

Patrocinador Principal: Financiamento Próprio

DADOS DO PARECER

Número do Parecer: 4.402.265

Apresentação do Projeto:

O presente trabalho propõe analisar o padrão do esmalte e da dentina de dentes humanos, bem como o comportamento de dois diferentes materiais odontológicos submetidos à radioterapia. Para isso, pretende utilizar 160 terceiros molares permanentes hígidos, oriundos do Biobanco de Dentes da FORP-USP. Os dentes serão submetidos a dois protocolos de irradiação, em dois fracionamentos distintos: "radioterapia convencional" (CRT) a irradiação com dose total de 70Gy, em 35 frações, 2,0Gy/dia, 5 dias consecutivos, 7 semanas; e "radioterapia hipofracionada" (HipoRT), 55Gy, em 20 frações, sendo realizadas frações de dose de 2,75Gy/dia, durante 5 dias consecutivos por 4 semanas. Após o término do procedimento de irradiação, os dentes serão armazenados em estufa, tentando simular condições semelhantes à cavidade bucal, em saliva artificial a 37ºC (± 1ºC) até o início das análises. Serão avaliadas as possíveis expressões e atividades das MMPs, as características morfológicas, químicas e físicas, a força adesiva e a permeabilidade. Os materiais odontológicos avaliados nestes testes serão: Selante fluroshield, Riva light cure, Beautisealant.

Objetivo da Pesquisa:

O objetivo geral deste trabalho é analisar o padrão do esmalte e da dentina de dentes humanos, bem como comportamento de diferentes materiais odontológicos submetidos à radioterapia, pela técnica do hipofracionamento, em um estudo in vitro.

Endereço: Avenida do Café s/nº
Bairro: Monte Alegre **CEP:** 14.040-904
UF: SP **Município:** RIBEIRAO PRETO
Telefone: (16)3315-0493 **Fax:** (16)3315-4102 **E-mail:** cep@forp.usp.br

USP - FACULDADE DE ODONTOLOGIA DE RIBEIRÃO PRETO DA USP - FORP/USP

Continuação do Parecer: 4.402.265

Avaliação dos Riscos e Benefícios:

Riscos: Os riscos deste projeto são mínimos, representados pela possibilidade de não ser possível obter o número de dentes necessários para a pesquisa e por possibilidade de falhas nos aparelhos de radioterapia, o que pode gerar atraso na irradiação dos dentes (estudo in vitro). Benefícios: O conhecimento das alterações que o tratamento da radioterapia, na região de cabeça e pescoço, pode ocasionar nos tecidos dentários mineralizados, dentina e esmalte, contribui para elucidar possíveis condutas adotadas no tratamento odontológico do paciente pré e pós tratamento radioterápico, colaborando com o desenvolvimento de técnicas que assegurem saúde bucal e consequente, qualidade de vida para estes pacientes.

Comentários e Considerações sobre a Pesquisa:

Projeto embasado cientificamente e nas normativas do CEP FORP/USP e CONEP.

Considerações sobre os Termos de apresentação obrigatória:

Termos de apresentação obrigatória presentes e adequados.

Recomendações:

Não há.

Conclusões ou Pendências e Lista de Inadequações:

Projeto de pesquisa aprovado.

Considerações Finais a critério do CEP:

Projeto aprovado conforme deliberado na 241ª Reunião Ordinária do CEP/FORP de 11/11/2020.

Este parecer foi elaborado baseado nos documentos abaixo relacionados:

Tipo Documento	Arquivo	Postagem	Autor	Situação
Informações Básicas do Projeto	PB_INFORMAÇÕES_BÁSICAS_DO_PROJETO_1628119.pdf	02/10/2020 10:20:10		Aceito
Folha de Rosto	Documento_01102020_113727.pdf	02/10/2020 10:19:13	Carolina Paes Torres Mantovani	Aceito
Declaração de Manuseio Material Biológico / Biorepositório / Biobanco	cep_biobanco.jpeg	14/09/2020 11:12:50	Maria Cristina Borsatto	Aceito
Declaração de Manuseio Material Biológico / Biorepositório /	declaracao_pesquisadores_radioterapia.pdf	14/09/2020 11:05:03	Maria Cristina Borsatto	Aceito

Endereço: Avenida do Café s/nº
Bairro: Monte Alegre **CEP:** 14.040-904
UF: SP **Município:** RIBEIRAO PRETO
Telefone: (16)3315-0493 **Fax:** (16)3315-4102 **E-mail:** cep@forp.usp.br

USP - FACULDADE DE ODONTOLOGIA DE RIBEIRÃO PRETO DA USP - FORP/USP

Continuação do Parecer: 4.402.265

Biobanco	declaracao_pesquisadores_radioterapia.pdf	14/09/2020 11:05:03	Maria Cristina Borsatto	Aceito
Declaração de Pesquisadores	declaracao_pesquisadores_radioterapia.docx	09/09/2020 19:27:15	Maria Cristina Borsatto	Aceito
Projeto Detalhado / Brochura Investigador	PROJETO_RADIOTERAPIA.docx	09/09/2020 19:26:09	Maria Cristina Borsatto	Aceito
Declaração de Instituição e Infraestrutura	Infraestrutura.doc	09/09/2020 19:25:13	Maria Cristina Borsatto	Aceito
Cronograma	CRONOGRAMA.docx	09/09/2020 19:24:01	Maria Cristina Borsatto	Aceito

Situação do Parecer:
Aprovado

Necessita Apreciação da CONEP:
Não

RIBEIRAO PRETO, 16 de Novembro de 2020

Assinado por:
Simone Cecilio Hallak Regalo
(Coordenador(a))

Endereço: Avenida do Café s/nº
Bairro: Monte Alegre **CEP:** 14.040-904
UF: SP **Município:** RIBEIRAO PRETO
Telefone: (16)3315-0493 **Fax:** (16)3315-4102 **E-mail:** cep@forp.usp.br

APÊNDICE

APÊNDICE

Estudo piloto para teste de cisalhamento

No grupo irradiado o subgrupo pré-radioterapia que foram submetidos ao teste de cisalhamento recebeu o protocolo de irradiação com os corpos de prova confeccionados, desta maneira foi realizado um estudo piloto para analisar se haveria a interferência entre irradiar um dente integro e/ou corpo de prova, já confeccionado, a divisão dos grupos encontra-se na Figura 10.

Figura 10 - Fluxograma de divisão dos grupos do estudo piloto.

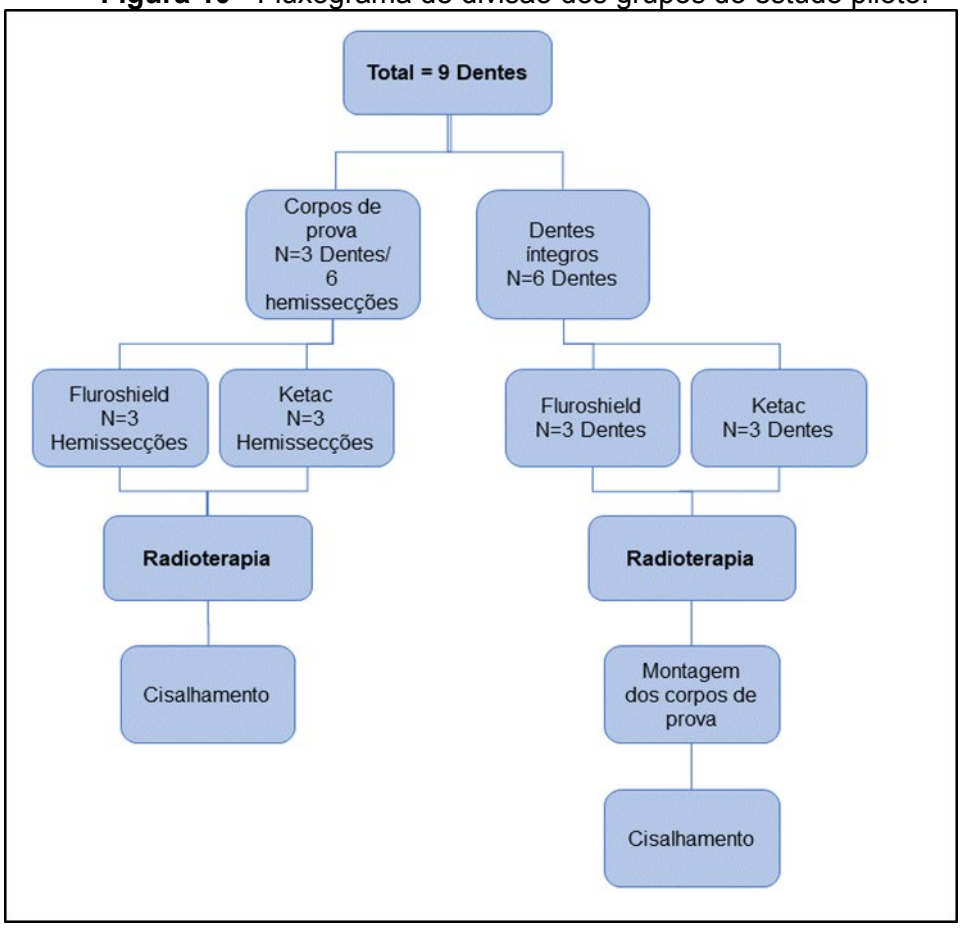

Os corpos de prova foram confeccionados da mesma maneira descrita anteriormente no item 3.5. Para confeccionar os cilindros dos materiais nos dentes íntegros, utilizados a seguinte metodologia: uma das superfícies proximais foram levemente lixadas em uma politriz (Politriz, Struers A/S, Copenhagen, DK-2610, Denmark), com lixas d'água (Norton S/A, Curitiba, Brasil) de granulação decrescente de #180 a #400, resfriadas com água, para regularização, e obtenção de uma

superfície plana de esmalte. Em seguida, as superfícies passaram por profilaxia com pedra-pomes e água com uma escova tipo Robinson acoplada em micromotor em baixa rotação, lavados e armazenados em água destilada a 4°C, por um período de 24 horas para reidratação dos tecidos dentários.

Para a aplicação do selante Fluroshield® (Dentsply Sirona – lote:3718693; Lote:372081M – Pirassununga, São Paulo), foi seguido o seguinte protocolo de tratamento: Profilaxia com pedra-pomes e água com uma escova tipo Robinson acoplada ao micromotor em baixa rotação, lavados com jato de água para remoção da pedra-pomes. Em sequência uma fita isolante com um orifício central de 3 milímetros (mm) de diâmetro, que foi realizado com um perfurador, foi colada às superfícies a serem condicionadas, delimitando as áreas para que não houvesse extravasamento de material condicionador, ou mesmo, dos selantes. Aplicação do condicionamento ácido por 30 segundos com ácido fosfórico a 37% (Ácido villevie 2,5ml - lote:10344110001 – Joinvile, Santa Catarina), a superfície foi lavada com jato de água por 15 segundos, e secos com jato de ar por 15 segundos. A seguir, os dentes foram posicionados em uma lâmina de cera utilidade (Wilsson – Polidental, Cotia, Brasil) e, acoplados em uma mesa metálica – desenvolvida no Houstoun Biomaterial Research Center, que permitiu pressionar a superfície de esmalte ao encontro de uma matriz de Teflon bipartida. A matriz apresenta um orifício central, em forma de cilindro, com 4 mm de altura e 3 mm de diâmetro, correspondente à área que o material ficou aderido à superfície. Foi realizada a aplicação do selante Fluroshield® através do orifício livre da matriz em um incremento, com o auxílio da ponteira do próprio material, em seguida a fotoativação do material por tempo de 20 segundos com um fotopolimerizador Optilight max (Dabi Atlante, Ribeirão Preto, São Paulo, Brasil) com potência de 870mW/cm2 conferida por um radiômetro.

Para aplicação do Ketac Molar Easymix® (3M Deutschland GmbH – lote 7400462 – Alemanha) o protocolo de tratamento foi o seguinte: Profilaxia com pedra-pomes e água com uma escova Robinson acoplada em micromotor em baixa rotação; Lavagem com jato de água para remoção da pedra-pomes; Em sequência uma fita isolante com um orifício central de 3 milímetros (mm) de diâmetro, que foi realizado com um perfurador, foi colada às superfícies a serem condicionadas, delimitando as áreas para que não houvesse extravasamento de material condicionador, ou mesmo, dos selantes. Condicionamento da superfície com o liquido do Ketac Molar Eeasymix® por 10 segundos; lavagem com jato de água por

15 segundos; 3 secagens de 5 segundos com intervalos de 3 segundos por secagem. A seguir, os dentes foram posicionados em uma lâmina de cera utilidade (Wilsson – Polidental, Cotia, Brasil) e, acoplados em uma mesa metálica – desenvolvida no Houstoun Biomaterial Research Center, que permitiu pressionar a superfície de esmalte ao encontro de uma matriz de Teflon bipartida. A matriz apresenta um orifício central, em forma de cilindro, com 4 mm de altura e 3 mm de diâmetro, que correspondeu a área que foi avaliada. Foi realizada a manipulação do material com 1 porção do pó + 1 gota do líquido, a porção do pó era colocada sobre o bloco de manipulação do próprio material dividida em 2 porções e com auxílio de uma espátula de plástico, o pó era levado até o líquido e, então realizava-se a aglutinação, levava-se a segunda porção terminando a aglutinação totalizando um tempo de 30 segundos; inclusão do material através do orifício livre da matriz em um incremento, com o auxílio de uma sonda exploradora, e aguardava-se o tempo de presa do material em média de 3 a 5 minutos.

Após a presa de ambos os materiais, a matriz e a fita isolante foram removidas com auxílio de uma lâmina de bisturi, obtendo-se assim um cilindro do material aderido ao esmalte. Os dentes foram armazenados em água destilada a 37°C, em estufa (Olidef CZ – Ribeirão Preto, São Paulo, Brasil), por um período de 48 horas, e a seguir foram termociclados, em banhos de água, com temperaturas alternadas de 5°C e 55°C, totalizando 30 segundos de imersão em cada banho, e um tempo de aproximadamente 3 segundos de transferência entre os banhos, cumprindo um total de 500 ciclos (Ética equipamentos científicos S.A.- São Paulo - SP). Após a termociclagem, os dentes ficaram armazenados em água destilada, em estufa a 37°C, por um período de 24 horas. Após este processo, foram levados para a realização do protocolo radioterápico, que após o termino, foram secos com papel absorvente e posicionadas em uma lâmina de cera rosa 7 (Wilsson – Polidental, Cotia, Brasil), e incluídas em anéis de polivinil ¾ de polegada, medindo 2 centímetros (cm) em altura, e 2,5 cm em diâmetro, vertendo resina acrílica quimicamente ativada (JET – Clássico, Campo claro paulista, Brasil), sobre os fragmentos. Após a polimerização os corpos de prova foram levados para Máquina Universal de Ensaios (MEM – EMIC, São José dos Pinhais, Paraná), e os tipos de fratura avaliados e classificados em: Fratura adesiva (fratura adesiva - na interface esmalte/material), fratura coesiva em esmalte (rompimento da estrutura dentária), fratura coesiva no material (rompimento da estrutura do material), fratura mista

(fratura tanto da interface quanto do material empregado no mesmo corpo de prova). Os resultados foram computados em uma tabela do excel, e aplicados testes estatísticos.

Figura 11 - Confecção dos cilindros nos dentes íntegros para o estudo piloto.



Resultados do estudo piloto para teste de cisalhamento

A análise estatística demostrou que não houve diferença entre irradiar os dentes íntegros ou os corpos de prova já confeccionados. Houve diferença apenas entre os materiais assim como foi no ensaio do cisalhamento da pesquisa (Tabela 7). Portanto com esta analise podemos assegurar que a metodologia aplicada nesta pesquisa não influenciou, os resultados obtidos pelo teste de cisalhamento.

Os tipos de fraturas foram analisados após o ensaio mecânico e indicou a predominância de 100% de fraturas adesiva em todos os grupos estudados, tanto para o material Fluroshield®, assim como para o material Ketac Molar Easymix®. Consequentemente não foi observado diferenças estatisticamente significantes entres os grupos estudados (p=0,00).

Tabela 7 - Médias e desvio padrão da análise de cisalhamento do estudo piloto comparando a irradiação entre dentes íntegros ou corpos de prova.

Grupos	Ketac	Fluroshield	*p*
Dente	$0{,}08 \pm 0{,}15^{Aa}$	$6{,}70 \pm 1{,}01^{Ab}$	0,001
CP	$0{,}09 \pm 0{,}15^{Aa}$	$4{,}93 \pm 1{,}13^{Ab}$	
p	0,980	0,115	

Letras maiúsculas e iguais indicam semelhança entre linhas.
Letras minúsculas iguais indicam semelhança entre colunas