EDUARDO TURIANI HOURNEAUX DE MOURA

Cardiomiotomia com fundoplicatura videolaparoscópica em comparação à miotomia endoscópica peroral em pacientes portadores de acalasia do esôfago

Tese apresentada à Faculdade de Medicina da Universidade de São Paulo para obtenção do título de Doutor em Ciências

Programa de Ciências em Gastroenterologia

Orientador: Prof. Dr. Jose Jukemura

São Paulo
2022

EDUARDO TURIANI HOURNEAUX DE MOURA

Cardiomiotomia com fundoplicatura videolaparoscópica em comparação à miotomia endoscópica peroral em pacientes portadores de acalasia do esôfago

Tese apresentada à Faculdade de Medicina da Universidade de São Paulo para obtenção do título de Doutor em Ciências

Programa de Ciências em Gastroenterologia

Orientador: Prof. Dr. Jose Jukemura

São Paulo
2022

Dados Internacionais de Catalogação na Publicação (CIP)

Preparada pela Biblioteca da
Faculdade de Medicina da Universidade de São Paulo

©reprodução autorizada pelo autor

Moura, Eduardo Turiani Horneaux de
Cardiomiotomia com fundoplicatura videolaparoscópica em comparação à miotomia endoscópica peroral em pacientes portadores de acalasia do esôfago / Eduardo Turiani Horneaux de Moura. -- São Paulo, 2022.
Tese(doutorado)--Faculdade de Medicina da Universidade de São Paulo.
Programa de Ciências em Gastroenterologia.
Orientador: Jose Jukemura.

Descritores: 1.Cardiomiotomia laparoscópica de Heller 2.Miotomia de Heller 3.Ensaio clínico controlado aleatório 4.Refluxo gastroesofágico 5.Transtornos da deglutição

USP/FM/DBD-013/22

Responsável: Erinalva da Conceição Batista, CRB-8 6755

AGRADECIMENTOS

À minha esposa, Aline Maria da Silva Hourneaux de Moura, minha amiga, companheira, paixão e eterna namorada, esforçada e batalhadora como poucos que eu já conheci, cujo incentivo, parceria e amor desmedido me permitiram chegar até aqui.

Ao meu filho, Matheus da Silva Hourneaux de Moura, razão da minha vida, que consegue com um simples sorriso transformar os dias mais sombrios nos mais belos e glamourosos.

À minha mãe, Maria Luciana de Mello Turiani Hourneaux de Moura, pessoa de caráter ímpar, amorosa, amiga, conselheira e exemplo de mãe e de família, a qual nunca mediu esforços para sedimentar os alicerces da família esplendorosa que construiu, proporcionando carinho e amor imensurável, estimulando nossos estudos e realizando nossas vontades em detrimento de sua vida profissional e muitas vezes pessoal.

Ao meu pai, Eduardo Guimarães Hourneaux de Moura, pessoa honesta, trabalhador, visionário, de vasto caráter, líder, exemplo de profissional e de gestor, reconhecido por toda a dedicação e esforço em prol da endoscopia nacional e de seus residentes, exemplo de endoscopista, amigo, confidente, rígido, porém com um amor para com sua família invejável, sempre se preocupando e defendendo os seus. Meu maior incentivador para realização de tal obra e para continuar a me atualizar sempre e aprender coisas novas para continuarmos ofertando endoscopia de alto nível e de maneira honesta aos nossos pacientes.

Ao meu irmão, Diogo Turiani Hourneaux de Moura, exemplo de persistência e resiliência na busca pela excelência, cuja superação e força interior são dignas de ovações, sempre na busca incessante por uma endoscopia de alto nível que possa ser ofertada a toda população brasileira.

Aos meus avós maternos (vó Nancy e vô Sergio) e aos meus avós paternos (*in memoriam* - vó Iva e vô Olavo) que sempre velaram por mim desde os meus primeiros anos, me estimulando, transmitindo todo o afeto e amor inquantificável e moldando o homem que me tornei hoje em dia.

Ao meu orientador, professor Dr. José Jukemura, que por mais tortuoso e trabalhoso caminho percorrido, sempre acreditou na confecção e finalização deste doutorado. Obrigado.

Ao professor Dr. Paulo Sakai, referência mundial da endoscopia brasileira, criador de diversos procedimentos endoscópicos utilizados "mundo afora", "PAI" de todos nós oriundos do Serviço de Endoscopia Gastrointestinal do Hospital das Clínicas da Faculdade de Medicina da Universidade de São Paulo, por todos os seus anos de dedicação a esse Serviço e a endoscopia desse país, e por sempre acreditar e estimular a mim e os meus familiares.

Ao professor Dr. Wanderlei Marques Bernardo, mundialmente reconhecido por todo seu esforço pela ciência, por introduzir a arte da revisão sistemática e dos ensaios clínicos a minha pessoa.

Aos meus amigos e colegas "R menos", Dr. Aureo Delgado, Dr. Galileu Ferreira, Dr. Igor Braga e Dra. Lara Meireles, por acreditarem nesse projeto e por todo o auxílio e disponibilidade dedicado a ele e aos nossos pacientes.

Aos meus amigos e companheiros de residência na endoscopia, Dr. André Kondo, Dr. Diogo Moura, Dr. Ernesto Quaresma, Dr. Fábio Bustamante, Dr. Felipe Baracat, Dr. Joel Fernandez, Dr. José Bravo, Dr. Leonardo Zorron e Dra. Silvia Lima sem o apoio, auxílio, fraternidade e companheirismo deles não seria possível a realização dessa obra, tantas foram as vezes as quais tive que me ausentar do ambulatório em busca de exames e afins para os pacientes.

Aos colegas cirurgiões do serviço de Cirurgia do Esôfago do Hospital das Clínicas da Faculdade de Medicina da Universidade de São Paulo, por acreditarem na realização do referido trabalho.

Aos colegas residentes da cirurgia do aparelho digestivo na época da realização do estudo, nominalmente, Dr. Francisco Tustumi e Dra. Renata Andre pela ajuda na captação dos pacientes e disponibilidade e empenho na condução desse projeto.

Aos colegas Dr. Ary Nasi, Dra. Angela e Dra. Natália por realizarem de forma excepcional e com o maior comprometimento todas as manometrias dos pacientes selecionados no estudo, além de enriquecer de forma inenarrável a discussão do mesmo.

Aos professores Dr. Rubens Antonio Aissar Sallum, Dr. Marcelo Ribeiro Junior e Dr. Paulo Sakai pelo alto nível de discussão e excelência de sugestões oriundas da banca de qualificação que certamente engrandeceram esta tese.

Aos assistentes e ex-assistentes do Serviço de Endoscopia Gastrointestinal do Hospital das Clínicas da Faculdade de Medicina da Universidade de São Paulo: Prof Dra. Adriana Vaz Safatle-Ribeiro, Dr. Carlos Furuya Junior, Dra. Caterina Pennacchi, Dr. Dalton Chaves, Dr. Edson Ide, Dra. Elisa Ryoka Baba, Dra. Eunice Komo Chiba, Prof. Dr. Everson Luiz de Almeida Artifon, Dr. Fabio Hondo, Dr. Gustavo O Luz, Dra. Jeane Martins Mello, Dr. Kendi Yamazaki, Dr. Marcelo Magno, Dr. Marcos Eduardo Lera dos Santos, Dr. Nelson Miyajima, Dr. Renato Baracat, Dr. Robson Ishida, Dr. Rogerio Kuga, Dr. Sebastião D'Antonio, Dr. Sergio Eiji Matuguma, Dr. Sergio Marques, Dr. Sergio Ueda, Dra. Sonia Fylyk, Dr. Spencer Cheng, Dr. Thiago Ferreira de Souza, Dr. Tomazo Franzini e Dr. Toshiro Tomishigue, que se dispuseram a disseminar desde os conhecimentos mais fundamentais até os mais complexos sempre com muita atenção, disponibilidade e carinho.

Aos meus R3s, Dr. Christiano Sakai e Dr. Kengo Toma, por todo o amparo e diálogo.

Aos meus R2s, Dra. Ana Carolina Navarro, Dr. Benilton Souza, Dra. Cintia Morais, Dra. Débora Albers, Dr. Gustavo Rodela, Dr. Helcio, Dra. Mariana Campos, Dra. Marianny Sulbaran, Dra. Renata Nobre e Dr. Vinicius Castro, pelo empenho e disponibilidade.

Aos meus R1s, Dr. Flavio Morita, Dr. Julio Cesar, Dra. Marina Lordello, Dr. Mauricio Minata, Dra. Mileine Matos, Dra. Nadia K. Calili, Dra. Priscila Bonifácio e Dr. Rodrigo Rocha, por toda a confiança depositada e amizade.

Aos funcionários da ENFERMAGEM do Serviço de Endoscopia Gastrointestinal do Hospital das Clínicas da Faculdade de Medicina da Universidade de São Paulo, que nos proporcionam diariamente exemplos de amor e afeição ao próximo.

Aos funcionários da SECRETARIA do Serviço de Endoscopia Gastrointestinal do Hospital das Clínicas da Faculdade de Medicina da Universidade de São Paulo, sem os quais seria improvável a realização do referido trabalho.

Aos funcionários da LIMPEZA do Serviço de Endoscopia Gastrointestinal do Hospital das Clínicas da Faculdade de Medicina da Universidade de São Paulo, muitas vezes despercebidos pelo grande público, mas cujo papel é essencial para o funcionamento do serviço.

As empresas *Boston Scientific*, *Cook* e *ERBE*, pelo comprometimento e parceria científica idônea, sem as quais não seria possível a realização da presente tese.

Aos meus amigos e “irmãos” de infância André Martho, Diogo Moura, Fabricio Schreiner, Felipe Antunes, Henrique Antunes, Lucas Buhrer, Marcelo Antunes, Rafael Antunes e Vinicius Antunes por todo o carinho, amizade e suporte.

À faculdade de Medicina da Universidade de Mogi das Cruzes, que por meio de diversos professores, me ensinou sobre os valores da ética médica e dos princípios básicos de uma medicina de excelência.

À minha querida e amada sala da Faculdade de Medicina da Universidade de Mogi das Cruzes, a inesquecível e temida XXXVIII, turma muito criticada pelas algazarras e pouco comprometimento nos anos iniciais do curso, mas que no internato e na residência médica demonstrou seu real valor, formando hoje, com 10 anos de formado, diversos médicos expoentes em suas respectivas áreas de atuação.

Não há fatos eternos, como não há verdades absolutas. ("Es gibtkeine ewigen Tatsachen: so wie es keine absoluten Wahrheiten gibt").

Friedrich Nietzsche

Esta tese está de acordo com as seguintes normas, em vigor no momento desta publicação:

Referências: adaptado de *International Committee of Medical Journals Editors* (Vancouver).

Universidade de São Paulo. Faculdade de Medicina. Serviço de Biblioteca e Documentação. *Guia de apresentação de dissertações, teses e monografias.*
Elaborado por Anneliese Carneiro da Cunha, Maria Julia de A. L. Freddi, Maria F. Crestana, Marinalva de Souza Aragão, Suely Campos Cardoso, Valéria Vilhena. 3ª ed. São Paulo: Divisão de Biblioteca e Documentações; 2011.

Abreviatura dos títulos dos periódicos de acordo com *List of Journals Indexed in Index Medicus*.

SUMÁRIO

Lista de abreviaturas e siglas
Lista de figuras
Lista de quadros
Lista de tabelas
Resumo
Abstract
1 INTRODUÇÃO 1
2 OBJETIVOS 19
3 MÉTODOS 21
3.1 Casuística 22
3.2 Métodos 25
3.2.1 Estratégia de randomização 25
3.2.2 Cálculo de tamanho da amostra 25
3.2.3 Diagnóstico e seguimento 26
3.2.3.1 Diagnóstico e avaliações clínicas 26
3.2.3.2 Avaliação por endoscopia digestiva alta 28
3.2.3.3 Avaliação pelo estudo radiológico contrastado do esôfago, estômago e duodeno (ERCEED) 29
3.2.3.4 Avalição manométrica do esôfago 31
3.2.3.5 Avaliação da qualidade de vida 32
3.2.3.6 Descrição das estratégias comparadas 32
3.2.3.7 Avaliação da eventos adversos dos procedimentos 42
3.2.3.8 Desfechos avaliados 44
3.2.3.9 Coleta de dados e acompanhamento 44
3.2.3.10 Seguimento dos pacientes e sucesso terapêutico 45
3.2.3.11 Análise estatística 46
4 RESULTADOS 47
4.1 Caracterização da População 48
4.2 Sucesso Terapêutico - Avaliação Clínica 49
4.3 Avaliação Endoscópica 51
4.4 Avaliação Radiológica Contrastada 52
4.5 Avaliação Manométrica 53
4.6 Avaliação dos Resultados de Complicações Imediatas do Procedimento 54
4.7 Avaliação da Qualidade de Vida SF-36 55
5 DISCUSSÃO 57
6 CONCLUSÕES 73
7 ANEXOS 75
8 REFERÊNCIAS 92

LISTA DE ABREVIATURAS E SIGLAS

CAPPesq	- Comissão de Ética para Análise de Projetos de Pesquisa
CEP	- Comitê de Ética em Pesquisa
CM-FP-VLP	- Cardiomiotomia com fundoplicatura parcial videolaparoscópica
CMVLP	- Cardiomiotomia videolaparoscópica
DP	- Dilatação pneumática
DRGE	- Doença do refluxo gastroesofágico
ECR	- Estudo clínico randomizado
EDA	- Endoscopia digestiva alta
EIE	- Esfíncter inferior do esôfago
ELISA	- Técnica sorológica imunoenzimática
ERCDB	- Estudo radiológico cronometrado da deglutição de bário
ERCEED	- Estudo radiológico contrastado do esôfago, estômago e duodeno
HC-FMUSP	- Hospital das Clínicas da Faculdade de Medicina da Universidade de São Paulo
IFI	- Técnica sorológica imunofluorescência indireta
IMC	- Índice de massa corporal
ITB	- Injeção de toxina botulínica
JEG	- Junção esofagogástrica
MAR	- Manometria de alta resolução
ME	- Manometria esofágica
NOTES	- Cirurgia endoscópica transluminal de orifício natural
PEM	- Pressão expiratória máxima
PO	- Pós-operatório
POEM	- Miotomia endoscópica peroral
PPI	- Inibidores da bomba de prótons
QV	- Qualidade de vida
REDCap	- Research Electronic Data Capture (captura eletrônica de dados de pesquisa)
RGE	- Refluxo gastroesofágico

SF-36	- Short-Form Health Survey (pesquisa de saúde de formulário curto)
TCLE	- Termo de Consentimento Livre e Esclarecido
TIF	- Fundoplicatura transoral sem incisão
TPVs	- Vasos penetrantes

LISTA DE FIGURAS

Figura 1 - Fluxograma do Estudo 24

Figura 2 - POEM parede posterior 33

Figura 3 - Característica técnica dos limites da dissecção dos vasos da submucosa.....35

Figura 4 - Características técnicas da realização POEM 36

Figura 5 - Características técnicas da realização do POEM 37

Figura 6 - Posicionamento do paciente na mesa cirúrgica.....39

Figura 7 - Visão do campo cirúrgico com colocação dos trocáteres 39

Figura 8 - Descrição cirúrgica da cardiomiotomia videolaparoscópica.....40

Figura 9 - Descrição cirúrgica da cardiomiotomia com fundoaplicatura parcial laparoscópica 41

LISTA DE QUADROS

Quadro 1 - Escore de Eckardt.....27
Quadro 2 - Questionário GerdQ.....28
Quadro 3 - Classificação simplificada de Rezende et al. (1960).....30
Quadro 4 - Classificação de Clavien-Dindo (Dindo et al., 2004).....43
Quadro 5 - Parâmetros relacionados ao procedimento 44

LISTA DE TABELAS

Tabela 1 - Características da população.....49

Tabela 2 - Valores descritivos do escore Eckardt, segundo o grupo de estudo 50

Tabela 3 - Sucesso clínico 50

Tabela 4 - Valores descritivos da variável presença de esofagite, segundo o grupo de estudo 52

Tabela 5 - Altura da coluna de bário com 1 e 5 minutos (ITT) 53

Tabela 6 - Valores descritivos das variáveis dos dados manométricos, segundo o grupo de estudo (ITT) 54

Tabela 7 - Valores descritivos das variáveis de desfecho, segundo o grupo de estudo 55

Tabela 8 - Qualidade de Vida - Pesquisa de Saúde SF-36.....56

RESUMO

Moura ETH. *Cardiomiotomia com fundoplicatura videolaparoscópica em comparação à miotomia endoscópica peroral em pacientes portadores de acalasia do esôfago* [tese]. São Paulo: Faculdade de Medicina, Universidade de São Paulo; 2022.

Introdução: Acalásia é um distúrbio motor esofagiano benigno, que se caracteriza pelo relaxamento incompleto do esfíncter inferior do esôfago em resposta à deglutição associado a aperistalse do corpo esofágico podendo ser classificada como primária ou idiopática e a secundária quando resultante de outra doença sistêmica. Disfagia progressiva e perda de peso são sintomas frequentes. O diagnóstico habitualmente raio-X contrastado do esôfago-estômago-duodeno, a endoscopia digestiva alta e a manometria esofágica convencional ou de alta resolução. O tratamento da acalásia, não é curativo, baseia-se na redução da pressão do esfíncter inferior do esôfago, que pode ser alcançada por drogas, injeção de toxina botulínica, dilatação pneumática, miotomia endoscópica ou miotomia cirúrgica. **Método**: Comparar em ensaio clínico randomizado a eficácia entre a abordagem cirúrgica por meio da cardiomiotomia com fundoplicatura parcial videolaparoscópica e a miotomia endoscópica peroral no tratamento de pacientes portadores de acalásia sem tratamentos prévios, independente de sua etiologia, no período de 1 ano. Os objetivos primários foram a melhora dos sintomas e a ocorrência de esofagite de refluxo, enquanto que os objetivos secundários foram avaliar a altura da coluna de bário com 1 e 5 minutos, pressão do esfíncter inferior do esôfago, eventos adversos, tempo de internação, tempo de anestesia, tempo de procedimento e qualidade de vida. Foram avaliados 40 pacientes adultos, portadores de acalásia do esôfago, não submetidos a nenhuma modalidade prévia de tratamento da disfagia, oriundos de um centro único. **Resultado**: Um total de 40 pacientes foram aleatoriamente designados para miotomia com fundoplicatura parcial videolaparoscópica ou para a miotomia endoscópica. O período de acompanhamento foi de um ano. Não houve diferença estatística entre os dois grupos em relação ao objetivo primário; melhora dos sintomas no seguimento de 1 mês, 6 meses e 1 ano (p=0,192, p=0,242 e p=0,242), entretanto, em relação a taxa de esofagite, os pacientes que realizaram o POEM tiveram taxas mais elevadas de esofagite em comparação com o

grupo que realizou CM-FP-VLP, com significância estatística, em 1 mês, 6 meses e 1 ano após o procedimento ($p = 0,014$; $p < 0,001$; $p = 0,002$). Após 1 mês, 6 meses e 1 ano as taxas de esofagite foram 0,0%, 5.6% e 11.1% no grupo CM-FP-VLP e 29,4%, 62,5% e 64,6% no grupo do POEM, respectivamente. Na análise por intenção de tratamento, não houve diferença estatística entre os dois grupos com relação aos valores da altura da coluna de bário com 1 e 5 minutos no seguimento de 6 meses e 1 ano ($p= 0,429$ e $p= 0,773$), também não houve diferença estatística entre os dois grupos nos períodos de seguimento de 6 meses e 1 ano ($p=0,848$) em relação a diminuição nos valores da PEM. Também não houve diferença estatística com relação aos eventos adversos entre os procedimentos ($p= 0,605$), não houve diferença estatística entre os dois grupos com relação ao tempo de internação (CM-FP-VLP: 3,95 ± 3,36 dias; POEM: 3,40 ± 0,75 dias; $p = 0,483$), entretanto, no grupo do POEM observou-se menor tempo de anestesia (185,00 ± 56,89 min) e menor tempo de procedimento (95,70 ± 30,47) em comparação com o grupo CM-FP-VLP (296,75 ± 56,13 min e 218,75 ± 50,88 min) ($p<0,001$). Em relação a avaliação da qualidade de vida SF-36, no grupo POEM, houve melhora em todos os domínios no seguimento pós-procedimento em relação ao pré-procedimento, enquanto que no grupo CM-FP-VLP, houve melhora em 3 domínios. **Conclusão**: As técnicas de miotomia cirúrgica e endoscópica, são procedimentos igualmente eficazes no controle dos sintomas (disfagia, dor, regurgitação e perda de peso) e em relação a ocorrência de eventos adversos, tempo de internação e qualidade de vida. Entretanto há uma maior taxa de refluxo gastroesofágico, menor tempo de anestesia e menor tempo de procedimento no grupo da miotomia endoscópica.

Descritores: Cardiomiotomia laparoscópica de Heller; Miotomia; Ensaio Clínico controlado aleatório; Refluxo gastroesofágico; Transtornos da deglutição

ABSTRACT

Moura ETH. *Laparoscopic cardiomyotomy with fundoplication compared top endoscopic peroral myotomy in patients with esophageal achalasia* [thesis]. São Paulo: “Faculdade de Medicina, Universidade de São Paulo”; 2022.

Introduction: Achalasia is a benign esophageal motor disorder, which is characterized by incomplete relaxation of the lower esophageal sphincter in response to swallowing associated with aperistalsis of the esophageal body and can be classified as primary or idiopathic and secondary when resulting from another systemic disease. Progressive dysphagia and weight loss are frequent symptoms. Diagnosis usually contrasted X-ray of the esophagus-stomach-duodenum, upper digestive endoscopy, and conventional or high-resolution esophageal manometry. The treatment of achalasia is not curative, it is based on reducing the pressure of the lower esophageal sphincter, which can be achieved by drugs, botulinum toxin injection, pneumatic dilation, endoscopic myotomy, or surgical myotomy. **Methods**: To compare, in a randomized clinical trial, the efficacy between the surgical approach using laparoscopic cardiomyotomy with partial fundoplication (LCPF) and peroral endoscopic myotomy in the treatment of patients with achalasia without previous treatments, regardless of their etiology, in the period of 1 year. The primary objectives were the improvement of symptoms and the occurrence of reflux esophagitis, while the secondary objectives were to assess the height of the barium column at 1 and 5 minutes, pressure of the lower esophageal sphincter, adverse events, length of hospital stay, time anesthesia, procedure time and quality of life. Forty adult patients with esophageal achalasia, who had not undergone any previous treatment for dysphagia, from a single center, were evaluated. **Results**: A total of 40 patients were randomly assigned to laparoscopic cardiomyotomy with partial fundoplication or to endoscopic myotomy. The follow-up period was one year. There was no statistical difference between the two groups in relation to the primary objective; improvement of symptoms at 1 month, 6 months and 1 year ($p = 0.192$, $p = 0.242$ and $p = 0.242$), however, in relation to the rate of esophagitis, patients who underwent POEM had higher rates of esophagitis compared with the group that performed LCPF, with statistical significance, at 1 month, 6 months and 1 year after the procedure ($p = 0.014$; $p < 0.001$; $p = 0.002$). After 1 month, 6 months and 1 year, esophagitis rates were 0.0%,

5.6% and 11.1% in the LCPF group and 29.4%, 62.5% and 64.6% in the POEM group, respectively. In the intention-to-treat analysis, there was no statistical difference between the two groups regarding the values of barium column height with 1 and 5 minutes in the 6-month and 1-year follow-up (p = 0.429 and p = 0.773), decrease in the PEM values (p = 0.848), adverse events (p = 0.605) and length of stay (LCPF: 3.95 ± 3.36 days; POEM: 3 , 40 ± 0.75 days; p = 0.483). However, in the POEM group, shorter anesthesia time (185.00 + 56.89 min) and shorter procedure time (95.70 ± 30.47) were observed compared to the LCPF group (296.75 ± 56.13 min and 218.75 ± 50.88 min) (p <0.001). Regarding the evaluation of the SF-36 quality of life, in the POEM group, there was an improvement in all domains in the post-procedure follow-up in relation to the pre-procedure, whereas in the LCPF group, there was an improvement in 3 domains. **Conclusion**: After one year of follow up, myotomy group, as compared to LCPF, was not associated with superior rates of therapeutic success, control of symptoms (dysphagia, pain, regurgitation and weight loss), occurrence of adverse events, length of hospital stay and quality of life. However, there is a higher rate of gastroesophageal reflux, shorter anesthesia time and shorter procedure time in the endoscopic myotomy group.

Descriptors: Laparoscopic Heller's cardiomyotomy; Myotomy; Randomized controlled clinical trial; Gastroesophageal reflux; Swallowing disorders

1 INTRODUÇÃO

Acalasia é um distúrbio motor esofagiano benigno, que se caracteriza pelo relaxamento incompleto do esfíncter inferior do esôfago (EIE) em resposta à deglutição associado a aperistalse do corpo esofágico (Gregersen e Lo, 2018). A denominação de acalasia (do grego a= negação + chálasis = relaxamento) foi adotada em substituição à de cardiospasmo, em razão de não haver espasmo da cárdia (Hertz, 1914; Hurst e Rake, 1930; Rezende, 1982).

A incidência anual em estudo populacional nos Estados Unidos da América, é estimada aproximadamente de 1,6 casos por 100.000 indivíduos e prevalência de 10 casos por 100.000 indivíduos (Reynolds e Parkman, 1989; Mayberry, 2001; Sadowski *et al*., 2010). No Brasil, embora não tenha sido encontrada na literatura a real incidência e prevalência desta doença, destaca-se sua etiologia decorrente da doença de Chagas, ocasionada pela infecção do *Trypanossoma cruzi* (de Oliveira *et al*., 2019). A infecção por este parasita atinge cerca de 5 milhões de brasileiros, acometendo diversas regiões de forma endêmica, principalmente os Estados da Bahia e Goiás (de Oliveira *et al*., 2019).

A acalasia resulta da degeneração progressiva das células ganglionares no plexo mioentérico na parede esofágica podendo ser classificada quanto a sua etiologia como primária ou secundaria. A primária

ou idiopática é aquela na qual a etiologia subjacente ainda não foi definida com clareza e secundária quando resultante de outra doença sistêmica por exemplo: infecciosa, autoimune ou induzida por drogas (Reynolds e Parkman, 1989; Yu *et al*., 2010; Vaezi *et al*., 2013).

Disfagia progressiva para sólidos, pastosos e líquidos, regurgitação de alimentos não digeridos e perda de peso são os sintomas mais frequentes. Outros sintomas incluem dor retroesternal, azia e dificuldade em eructar. A avaliação da intensidade desses sintomas pode ser realizada por meio do uso de escalas como o escore de Eckardt (Mayberry, 2001; Eckardt, 2001; Winter *et al*., 2015).

O seu diagnóstico requer adequado integração entre os sintomas relatados e a interpretação dos testes diagnósticos como o raio-X contrastado do esôfago-estômago-duodeno, a endoscopia digestiva alta (EDA) e a manometria esofágica (ME) convencional ou de alta resolução (Ellis Jr. e Olsen, 1969; Gross *et al*., 1979; Ehlers *et al*., 2017; Cappell *et al*., 2020).

O exame radiológico contrastado do esôfago dá subsídios ao diagnóstico de acalasia, com achados que incluem dilatação do esôfago, estreitamento filiforme regular da junção esofagogástrica (JEG) com aparência de "bico de pássaro" e esvaziamento deficiente do bário (Levine *et al.*, 2008; Zaninotto *et al*., 2018). Em casos avançados, podem estar presentes, acentuada dilatação do corpo, associada ou não a aparência em sigma, além da presença de nível hidroaéreo e ausência da bolha gástrica (Levine e Rubesin, 2005).

Outro exame de imagem é o estudo radiológico cronometrado da deglutição de bário (ERCDB) ou esofagografia, que avalia o esvaziamento esofágico em pacientes com acalasia e é considerado um exame imprescindível em pacientes com queixa clínica de disfagia. É de simples realização, com baixa exposição à radiação e de baixo custo, tendo a sua principal indicação na avaliação do esvaziamento esofágico em pacientes com acalasia antes e, também, depois da terapia executada. Trata se de uma técnica reprodutível com concordância interobservador muito elevada (Andersson *et al.*, 2009).

Nesta técnica, o paciente ingere de 100 a 200 mL de sulfato de bário de baixa densidade, em posição ortostática, seguido da obtenção de imagens em 1, 2 e 5 minutos. O grau de esvaziamento esofágico é estimado qualitativamente pela comparação das imagens ou medindo a altura e largura da coluna de contraste, sendo calculada a área para ambos e determinando a porcentagem de mudança (Blonski *et al.*, 2018).

Vaezi *et al.* (2002), enfatizam que a concomitância da melhora dos sintomas e do esvaziamento esofágico ao exame de ERCDB, podem ser considerados como fatores preditivos de remissão sintomática a longo prazo, enquanto melhora dos sintomas apenas sem melhoria do esvaziamento esofágico, é preditivo de recorrência dos sintomas durante o acompanhamento.

O exame de EDA tem como principais contribuições, a exclusão de obstrução mecânica secundária a estenose péptica ou câncer em pacientes com disfagia, assim como descartar esofagite de refluxo ou esofagite

eosinofílica (O'Neill *et al.*, 2013). Uma situação especial ocorre naquele tumor que infiltra a junção esofagogástrica e cárdia, mimetizando os achados clínicos, radiológicos e manométricos da acalasia, resultando em relaxamento incompleto do EIE, dilatação do esôfago e aperistalse do corpo. Essa condição é definida como "acalasia secundária" ou "pseudo-acalasia", que deve ser suspeitada, quando o paciente manifestar disfagia para sólidos e líquidos, disfagia de curta duração (menos de 1 ano), acentuada perda de peso e idade superior a 55 anos; no entanto, somente esses sinais são de baixa sensibilidade e especificidade necessitando exame endoscópico com uma boa avaliação endoscópica da JEG e da cárdia para excluir uma lesão maligna infiltrativa, ulceração ou nodularidade da mucosa, redução da complacência na JEG, ou incapacidade de transposição do aparelho ao estômago. Nesta circunstância, quando realizada biópsia e o resultado for negativo, mas havendo forte suspeita clínica e endoscópica, deve-se insistir no diagnóstico, através da solicitação de tomografia computadorizada ou ecoendoscopia. (Stavropoulos *et al.*, 2016; Ponds *et al.*, 2019).

Os achados endoscópicos, mais frequentemente observados em pacientes com acalasia, incluem desde a mucosa de aspecto normal (ao redor de 40%) até sinais de esofagite, com friabilidade, espessamento e erosões secundárias à estase alimentar. É comum a identificação de estase líquida, bem como a presença de alimentos não digeridos, além de variável grau de resistência (leve a moderada intensidade) na transposição da JEG. Em fase avançada da doença, o diagnóstico endoscópico torna-se mais óbvio, em decorrência da dilatação luminal e tortuosidade do órgão. Embora

a EDA possa sugerir fortemente o diagnóstico de acalasia, o exame de manometria do esôfago se faz necessário para esse fim (Khashab *et al*., 2020).

Peixoto *et al*. (2017), afirmam que apesar de suas limitações, a manometria convencional é hoje um procedimento mais acessível e ainda mostra uma alta capacidade de modificar a estratégia de abordagem de pacientes com sintomas esofágicos, principalmente nos casos de disfagia acompanhada de anormalidades na endoscopia e nos estudos radiológicos.

O papel da manometria convencional do esôfago vem sendo questionado desde o advento da manometria de alta resolução (MAR), principalmente pela maior especificidade que este último método possui, sendo hoje considerada o método padrão-ouro para o diagnóstico de acalasia. Contudo, os dados disponíveis comparando os dois métodos são escassos e a tecnologia de alta resolução apresenta custos consideravelmente elevados e está disponível, em apenas alguns centros de referência. Assim, torna-se crítico entender os reais benefícios, bem como as principais limitações do sistema de manometria convencional em pacientes com suspeita de distúrbios da motilidade esofágica, particularmente em ambientes com recursos limitados, nos quais os pacientes a serem submetidos a manometria de alta resolução, devem ser cuidadosamente selecionados.

Segundo Jung *et al.* (2020), em referência a superioridade da manometria de alta resolução sobre à manometria convencional para o diagnóstico de acalasia, o nível de evidência é baixo.

Técnicas manométricas convencionais e análise de rastreamento (intervalo de 3 cm a 5 cm) podem ser utilizadas para representar o perfil de pressão do músculo liso do esôfago; no entanto, com a MAR todo o esôfago pode ser analisado, o que é útil para prever não apenas a presença de acalasia, mas também a resposta ao tratamento (Ou *et al*., 2016; Pandolfino e Gawron, 2015; Patel *et al*., 2017; Domingues *et al*., 2020).

Com base nos parâmetros de pressão de relaxamento, propagação e pressurização, pode-se classificar a acalasia em subtipos distintos (I-III) (Kahrilas *et al.*, 2008).

A acalasia do tipo I, também conhecida por acalasia clássica, é caracterizada pela ausência de contratilidade do músculo liso do corpo esofágico e sem pressurização esofágica. A acalasia tipo II, o tipo mais comum, é caracterizada por períodos de pressão e compressão esofágica; o músculo liso do esôfago mantém o tônus, o peristaltismo é ausente, com padrões anormais de alta pressão panesofágica e a acalasia do tipo III, que é o tipo menos frequente, caracterizada por contrações espásticas do esôfago distal em pelo menos 20,0% das deglutições (Pandolfino *et al.*, 2008; Kahrilas *et al.*, 2018).

Os subtipos de acalasia foram associados à resposta ao tratamento em vários estudos, como o de Moonen *et al*. (2016), em estudo multi-institucional europeu, que relata elevadas taxas de sucesso do tratamento da acalasia tipo II, tanto com a miotomia cirúrgica (93,0%), como na dilatação pneumática da cárdia (100,0%), e, referem que o tipo III é um fator preditivo de mal resultado.

A reprodutibilidade destes resultados, foram observadas em diferentes estudos envolvendo a miotomia cirúrgica e a dilatação pneumática da cárdia, em que os pacientes com acalasia tipo III apresentaram significativa taxa de falha (22,2%), quando comparado com os tipos I (3%) e II (3,4%) (p = 0,01) (Rosen *et al*., 2007; Salvador *et al*., 2014 e 2017; Oude Nijhuis *et al*., 2019). Resultados similares, foram retratados em estudos que envolveram a técnica da miotomia endoscópica peroral, reafirmando a baixa taxa de sucesso, nos pacientes com acalasia tipo III. (Pandolfino *et al.*, 2008; Yamashita *et al.*, 2013; Ren *et al.*, 2017; Salvador *et al.*, 2010). Esses achados devem ser considerados, na orientação as decisões de tratamento.

O tratamento da acalasia, não é curativo, baseia-se na redução da pressão do esfíncter inferior do esôfago, que pode ser alcançada por drogas, injeção de toxina botulínica (ITB), dilatação pneumática (DP), miotomia endoscópica ou miotomia cirúrgica (Spies *et al*., 1998, Boeckxstaens *et al*., 2014, Vaezi *et al*., 2016, Herbella *et al*., 2017, Bonifácio *et al*., 2019).

O tratamento medicamentoso tem sido empregado, com o intuito de propiciar o relaxamento do músculo liso, reduzir a pressão do EIE e proporcionar alívio dos sintomas, porém os resultados com nitratos, bloqueadores de cálcio e inibidores da fosfodiesterase são limitados clinicamente e produzem efeitos colaterais (cefaléia, edema e tontura), razão pela qual a recomendação para o seu uso é baixa (Zaninotto *et al*., 2018).

Desta forma, o uso de agentes farmacológicos está restrito a situações clínicas específicas, como uma terapia inicial antes de procedimentos mais invasivos ou quando o paciente não é candidato a outras terapias (Vela, 2014; Mari *et al.*, 2019).

A injeção de toxina botulínica no EIE é utilizada no tratamento da acalasia desde 1994 (Pasricha *et al*., 1995), e ainda é um método aceito para alívio dos sintomas. O principal efeito da toxina botulínica é bloquear a liberação de acetilcolina, que acaba causando a inibição temporária da contração muscular.

A ITB tem um perfil de segurança muito elevado e eventos adversos leves, tais como azia ou dor, que são observados em menos de 10% dos pacientes tratados (van Hoeij *et al*., 2017).

Assim como os agentes farmacológicos via oral, a principal limitação dessa terapêutica é sua curta eficácia, com uma queda acentuada no alívio dos sintomas entre o primeiro mês (78%) e 1 ano (40%) (Campos *et al*., 2009).

Em relação a possibilidade da repetição da ITB quando da recidiva dos sintomas ou ausência de resposta inicial, há autores que a recomendam, referindo sucesso variável, porém é consenso que a eficácia é inferior a obtida na primeira sessão e de menor durabilidade (Pasricha *et al*., 1994; D'Onofrio *et al*., 2002).

Portanto, o uso de ITB também é limitado a situações específicas, como uma terapia de ponte antes de um procedimento mais avançado ou para pacientes sem condições clínicas de serem submetidos a terapias mais definitivas (Pasricha *et al*., 1996; Vaezi *et al*., 2013).

A dilatação pneumática forçada da cárdia é amplamente utilizada, como uma das medidas terapêuticas mais consagradas para o tratamento da acalasia esofágica (Kadakia e Wong, 2001). O procedimento baseia-se na ruptura das fibras musculares do EIE, reduzindo sua pressão, para

facilitar a passagem de alimentos. Com isso, a disfagia e a regurgitação são controladas, a capacidade de ingestão de alimentos aumenta, a perda de peso cessa e a qualidade de vida melhora, embora o alívio dos sintomas após a DP nem sempre seja uniforme e completo (Felix, 2018).

É uma técnica relativamente simples que não requer dispositivos de alto custo e com baixa curva de aprendizado, agregado ao fato de que, a baixa incidência de pacientes com diagnóstico de acalasia, e, o tratamento da maioria dos pacientes em hospitais de baixo volume, podem explicar a maior prevalência de dilatação pneumática como abordagem de tratamento primário (Andersson *et al.*, 2009).

Há diferentes protocolos de tratamento, utilizando balão pneumático de baixa complacência com marcadores radiopacos, que envolvem distintos tamanhos do balão (30 mm, 35 mm e 40 mm), número de sessões de dilatações, pressão de insuflação e tempo de distensão do balão. Diante destas variáveis, é de fácil compreensão a observação das diferentes taxas de sucesso relatadas, que oscilam de 52% a 99% (Allescher *et al*., 2001; Mikaeli *et al*., 2004; Khan *et al*., 2005).

West *et al*. (2002) referem que a DP é eficaz como tratamento inicial, mas sua taxa de sucesso diminui consideravelmente ao longo do tempo, correspondendo a 60% em 5 anos, 50% em 10 anos e 40% em 14 anos. Esses dados foram reproduzidos por Elliott *et al*. (2013) com 41% e 60% dos pacientes com recidiva aos 5 anos e 10 anos, respectivamente.

Definir qual protocolo é o mais eficiente e seguro é algo de difícil decisão em virtude da situação exposta. Neste sentido, van Hoeij *et al*

(2018), publicaram recente revisão sistemática e metanálise, comparando as taxas de remissão clínica e a ocorrência de complicações entre os diferentes protocolos de tratamento. Os resultados após 6 meses evidenciaram que a dilatação com balão de 30 mm ou 35 mm proporcionou taxas de sucesso médias comparáveis (81% e 79%, respectivamente), enquanto uma série de dilatações de até 40 mm tiveram uma taxa de sucesso maior de 90%. Dilatação adicional eletiva em pacientes sem resolução dos sintomas, foi mais eficaz do que realizar uma série predefinida de dilatações (86% *vs* 75% após 12 meses). As perfurações ocorreram durante as dilatações iniciais e significativamente mais frequentes com balão de 35 mm, em relação ao de 30 mm (3,2 *vs* 1,0%; p = 0,027). Fato interessante é de que a dilatação subsequente de 35 mm foi mais segura do que uma dilatação inicial com 35 mm (0,97% *vs* perfurações de 9,3%; p = 0,0017).

Esses dados norteiam a introdução de um protocolo eficaz e com minimização de danos, em que a abordagem deve ser gradual, iniciando-se a dilatação com balão de 30 mm, seguido de dilatação eletiva de 35 mm e 40 mm, quando o alívio dos sintomas for insuficiente. Os resultados apresentados reproduzem a experiência do Serviço de Endoscopia Gastrointestinal do Hospital das Clínicas da Faculdade de Medicina da Universidade de São Paulo (HC-FMUSP), em que é agregado o controle radioscópico, no momento da insuflação do balão, interrompendo a mesma, quando há perda da constrição ao nível da junção esofagogástrica, minimizando assim o risco de perfuração (de Moura *et al.*, 1991).

Nos pacientes que apresentam falha da terapia não invasiva (terapia farmacológica, toxina botulínica ou dilatação por balão), deve ser considerada à

abordagem cirúrgica para o tratamento da acalasia. Atualmente, existem numerosos procedimentos cirúrgicos descritos para este fim entre eles a cardiomiotomia transabdominal, cardiomiotomia toracoscópica, ou transtorácica aberta e miotomia laparoscópica com procedimento antirrefluxo. Entre as técnicas citadas, a última é geralmente a mais aceita como procedimento cirúrgico de escolha. No entanto, para alguns autores (Abir *et al*., 2004) existe ainda controvérsia quanto à necessidade de um procedimento antirrefluxo concomitante e, nesse caso, que tipo deve ser realizado.

Lyass *et al*. (2003), em metanálise comparando os dois métodos, concluíram que nenhuma recomendação poderia ser feita quanto à eficácia dos procedimentos antirrefluxos parciais na proteção contra o refluxo gastroesofágico patológico (RGE) após miotomia esofágica. No entanto, Richards *et al*. (2004), em estudo clínico randomizado (ECR) comparando miotomia sem fundoplicatura e miotomia com fundoplicatura descrita por Dor, demonstraram que a ocorrência de RGE no grupo sem fundoplicatura foi significativamente superior, de 47,6%, em relação ao grupo com fundoplicatura, esta de apenas 9,1%, em seguimento de 6 meses.

Argumentos a favor e contra a adição de mecanismo antirrefluxo agregado a miotomia têm sido relatados há muitos anos (Peters, 2001; Richards *et al*., 2001). Bonavina *et al*. (1992) reportaram excelentes resultados da associação da técnica de fundoplicatura descrita por Dor, dados corroborados por outros autores (Ancona *et al*., 1993; Anselmino *et al*., 1997; Patti *et al*., 2001).

Dados os efeitos deletérios do refluxo pós-operatório (PO) e a facilidade de incluir um procedimento antirrefluxo no momento da miotomia, há mérito em realizar este procedimento antirrefluxo concomitante.

Há no entanto, cirurgiões que relutam em empregar a técnica descrita por Dor, por considerarem um procedimento antirrefluxo inadequado, e preferirem a dissecção do hiato diafragmático para realização da técnica de fundoplicatura descrita por Toupet que envolve o esófago em 270º (Kumagai *et al*., 2014). Em contrapartida, autores como Swanström e Pennings (1995) e Rawlings *et al.* (2012) não relataram diferenças significativas entre os tempos de exposição ácida entre as duas técnicas antirrefluxo.

Hunter *et al*. (1997) e Golash (2007), compartilham da opinião de que no tratamento da acalasia, preferem a confecção da válvula a Dor, pelo fato que a técnica de Toupet, levar a angulação do esôfago distal, prejudicando o esvaziamento do órgão.

Em recente metanálise baseada em ECR publicado por Aiolfi *et al*. (2020), as técnicas descritas por Dor e Toupet, demonstraram serem comparáveis em termos de tempo de exposição ácida anormal e disfagia. Portanto, a escolha da modalidade da fundoplicatura parcial deve ser definida pela experiência do cirurgião e adaptada a cada paciente.

Pinotti *et al*. (1974), propuseram a realização da miotomia e fundoplicatura com três camadas de sutura, configurando uma fundoplicatura parcial, envolvendo 2/3 do esôfago, na direção posterior-anterior. Os resultados foram muito bons e reprodutíveis, com controle da disfagia e do RGE, acima de 90% dos pacientes, com baixa morbimortalidade, sendo esta

técnica a mais empregada, atualmente no Brasil (Pinotti *et al.*, 1983; Cecconello *et al.*, 1994; Sallum *et al.*, 1994; Del Grande *et al.*, 1996; Herbella *et al.*, 1999).

Em recente estudo, do Serviço de Cirurgia do Esôfago do HC-FMUSP, envolvendo 445 pacientes, submetidos a fundoplicatura póstero-latero-anterior (Heller-Pinotti), em acompanhamento de 5 anos, foram observadas as taxas de 8,7% de esofagite erosiva, principalmente em pacientes que apresentaram desgarro da fundoaplicatura, 9,2% de retorno da disfagia, e, 11% de necessidade de reintervenção em decorrência da migração e/ou desgarramento da fundoplicatura. Estes achados de acompanhamento tardio, demonstram a adequada eficácia desta técnica (Bianchi *et al.*, 2017).

Em decorrência do exposto acima, é facilmente compreensível que a técnica operatória de cardiomiotomia associada a fundoplicatura parcial, idealizada com base na patogênese e fisiopatologia desta afecção, é considerado o tratamento de primeira linha do megaesôfago não avançado (Jung *et al.*, 2020).

A miotomia endoscópica peroral (POEM) é uma forma de cirurgia endoscópica transluminal de orifício natural (NOTES) que utiliza os princípios da endoscopia submucosa para realizar o equivalente endoscópico de uma miotomia cirúrgica (Kahaleh *et al*., 2020). A técnica de miotomia endoscópica, foi inicialmente descrita por Ortega *et al*., em 1980. Em 2007, Pasricha *et al*. realizaram a miotomia endoscópica do esôfago com dissecção da submucosa em modelos animais. Coube a Inoue *et al*. (2010), a concepção regrada da

técnica por túnel da submucosa e a realização do primeiro procedimento em humanos, para o tratamento da acalasia.

Houve uma rápida popularização do método, por ser menos invasivo que a miotomia laparoscópica com fundoplicatura e por não deixar cicatriz visível. O acompanhamento demonstrou rápida melhora no escore de sintomas e acentuada redução da pressão do EIE (Swanström *et al*., 2011; Stavropoulos *et al*., 2013; Kumbhari e Khashab, 2015).

Existem poucas contraindicações absolutas à realização do POEM: não deve ser realizado em pacientes com incapacidade de ser submetido a anestesia geral (por exemplo, doença pulmonar), coagulopatia, hipertensão portal, radiação prévia, ablação ou ressecção da mucosa no campo operatório planejado (Stavropoulos *et al*., 2013).

Desde a introdução do POEM na prática clínica, houve várias modificações técnicas na tentativa de tornar o procedimento mais seguro, mais eficaz e reprodutível. Essas modificações incluem abordagem da miotomia, se de espessura total ou com preservação apenas da camada muscular longitudinal; localização do túnel submucoso, se anterior entre 1 hora e 2 horas ou posterior entre 5 horas e 6 horas; e, o comprimento da miotomia, se longa maior ou igual a 7cm ou menor de 7cm. A variabilidade da técnica, relaciona-se com a experiência e preferência do executante, porém, as características do paciente podem eventualmente ter influência sobre esses aspectos técnicos. Embora esses aprimoramentos tenham facilitado tecnicamente o procedimento, seu impacto nos eventos adversos, especialmente da DRGE, não é totalmente conhecido ou ainda controverso.

Uma miotomia restrita a camada circular que preserva a muscular externa do esôfago longitudinal é frequentemente recomendada durante POEM para acalasia. No entanto, como as fibras musculares longitudinais do esôfago são extremamente finas e frágeis, e a secção completa das fibras circular e longitudinal, são a base para os adequados resultados da miotomia cirúrgica convencional, essa modificação técnica no POEM, necessita ser melhor discutida. Li *et al.* (2013), neste sentido, avaliou retrospectivamente um coorte, comparando a miotomia de espessura total (grupo A) *versus* a miotomia da camada circular, com preservação da musculatura longitudinal (grupo B). Observou que o tempo médio do procedimento, foi significativamente menor no grupo A, porém não houve diferença em relação aos eventos adversos, a taxa de sucesso, nos escores de sintomas, nas pressões mais baixas do EIE e da ocorrência do RGE (21,2% *vs* 16,5%; p=0,38). Pode-se inferir por esses achados, a opção pelo emprego da técnica de miotomia completa, por despender menor tempo do procedimento, sem causar outro tipo de dano.

Mohan *et al*. (2020) em revisão sistemática e metanálise incluindo estudo de coorte, avaliando o acesso pela parede anterior (Inoue *et al*., 2010) comparado com o acesso pela parede posterior (Zhou *et al*., 2013), analisaram 1247 pacientes, sendo 623 (parede anterior) *versus* 624 (parede posterior) e observaram resultados comparáveis em termos de sucesso clínico, ocorrência de refluxo e eventos adversos. Em relação ao tempo de procedimento, este foi significativamente menor nos pacientes submetidos ao POEM pela parede posterior.

Em relação ao comprimento da miotomia endoscópica per-oral, deve-se ter em consideração a enorme discrepância entre os autores. Grimes *et al*. (2016) em artigo de revisão da literatura, salientam que o comprimento médio da miotomia total (esofagogástrica) em séries publicadas varia de 5,4 a 14,4 cm, (M=9,4) com a maioria dos centros agrupando de 8 cm a 12 cm (Minami *et al*., 2014; Wang *et al*., 2014). Como padrão, o ponto de entrada geralmente é definido entre 10 cm a 15cm proximal a linha Z, como descrito por Inoue *et al.*, (2010).

O principal fator de risco para falha clínica do POEM é uma miotomia gástrica incompleta. Recomenda-se, baseado no estudo de Oelschlager *et al*. (2003), um comprimento de 2 cm a 3 cm na porção gástrica, pois com essa extensão foram obtidos os melhores resultados durante a cardiomiotomia (Donahue *et al*., 1999).

Há estudos comparativos entre as técnicas de cardiomiotomia com fundoplicatura parcial videolaparoscópica e POEM no tratamento da acalasia. No entanto, essas publicações, envolvem estudos de coortes independentes, retrospectivos e com critérios de análise do refluxo gastroesofágico, inadequados ou não mencionados, o que faz com que os resultados descritos, sejam compreendidos com ressalvas (Hungness *et al*., 2013; Teitelbaum *et al*., 2013; Ujiki *et al*., 2013; Bhayani *et al*., 2014; Chan *et al*., 2016; Kumagai *et al*., 2015; Sanaka *et al*., 2016; Schneider *et al*., 2016; de Pascale *et al.*, 2017; Khashab *et al*., 2017; Ward *et al*., 2017). Revisões sistemáticas, baseadas nesses e outros estudos não randômicos, demonstram que o tempo do procedimento é equivalente, bem como o

número de complicações e a acentuada melhora da sintomatologia. Há um favorecimento a técnica de POEM no que se refere ao tempo de hospitalização, e uma discordância referente a ocorrência do refluxo gastroesofágico (Marano *et al*., 2016; Crespin *et al*., 2017; Repici *et al*., 2018; Schlottmann e Patti, 2018; Park *et al*., 2019; Martins *et al*., 2020).

Werner *et al*., 2019, recentemente, publicaram o primeiro estudo randômico, multicêntrico, europeu, envolvendo 221 pacientes, acompanhados pelo período de 24 meses, tendo observado que a técnica de POEM, não é inferior a Cardiomiotomia videolaparoscópica (CMVLP) com fundoplicatura no controle dos sintomas (disfagia, regurgitação, dor e emagrecimento). No entanto o refluxo gastroesofágico e a taxa de esofagite é mais comum na referida técnica endoscópica (57% *vs* 20%; e, 44% *vs* 29% respectivamente). A escassez de estudos de alta qualidade, nos motivou a realização deste ensaio clínico randomizado para comparar a eficácia e a taxa de esofagite de refluxo entre as técnicas de Cardiomiotomia com fundoaplicatura parcial videolaparoscópica (CM-FP-VLP) e POEM no tratamento de pacientes com acalasia, independentemente da etiologia.

2 OBJETIVOS

Comparar em ensaio clínico randomizado a eficácia entre a abordagem cirúrgica por meio da cardiomiotomia com fundoplicatura videolaparoscópica e a miotomia endoscópica peroral no tratamento de pacientes portadores de acalasia independente de sua etiologia, no período de 1 ano, com análise dos seguintes desfechos:

- Melhora dos sintomas.
- Ocorrência de esofagite de refluxo.
- Modificações na altura da coluna de bário com 1 e 5 minutos.
- Alterações da pressão do esfíncter inferior do esôfago.
- Ocorrência de eventos adversos.
- Tempo de internação.
- Tempo de anestesia.
- Tempo de procedimento.
- Análise da qualidade de vida.

3 MÉTODOS

O presente estudo foi aprovado pela Comissão de Ética para Análise de Projetos de Pesquisa (CAPPesq) e pelo Comitê de Ética em Pesquisa (CEP) do HC-FMUSP, sob registro on-line CAAE: 23460613 0 0000 0068. Número do parecer: 513.659 (Anexo A).

Este estudo foi registrado no Clinical Trial (ClinicalTrials.gov) com o código NCT02138643 (Anexo B).

3.1 Casuística

Foram avaliados 40 pacientes adultos, portadores de acalasia do esôfago, não submetidos a nenhuma modalidade prévia de tratamento da disfagia, oriundos de um centro único (ambulatórios de Endoscopia Gastrointestinal do Hospital das Clínicas e do Serviço de Cirurgia do Esôfago da Disciplina de Cirurgia do Aparelho Digestivo do Departamento de Gastroenterologia da Faculdade de Medicina da Universidade de São Paulo), com diagnóstico de acalasia do esôfago, sem tratamento prévio, que preenchiam os seguintes critérios de inclusão e exclusão (Figura 1):

A. Critérios de Inclusão

- Pacientes maiores de 18 anos, com diagnóstico de acalasia sintomática (Escore de Disfagia ≥ II e Escore de Eckardt > 3),

graus I, II e III da Classificação Radiológica de Rezende, não submetidos a nenhuma modalidade terapêutica prévia, endoscópica ou cirúrgica), da disfagia.

- Pacientes que concordaram em participar voluntariamente do estudo e assinaram o Termo de Consentimento Livre e Esclarecido (TCLE).

B. Critérios de Exclusão

- Histórico prévio de cirurgias em junção esofagogástrica.
- Diagnóstico de cirrose hepática e/ou varizes de esôfago, esôfago de Barrett, estenose esofágica, lesões pré-malignas ou malignas em junção esofagogástrica, e, coagulopatias.
- Doenças cardiopulmonares ou sistêmicas graves, com alto risco cirúrgico.
- Diagnóstico de pseudoacalasia e/ou divertículos de corpo esofagiano.
- Gestação e lactação.

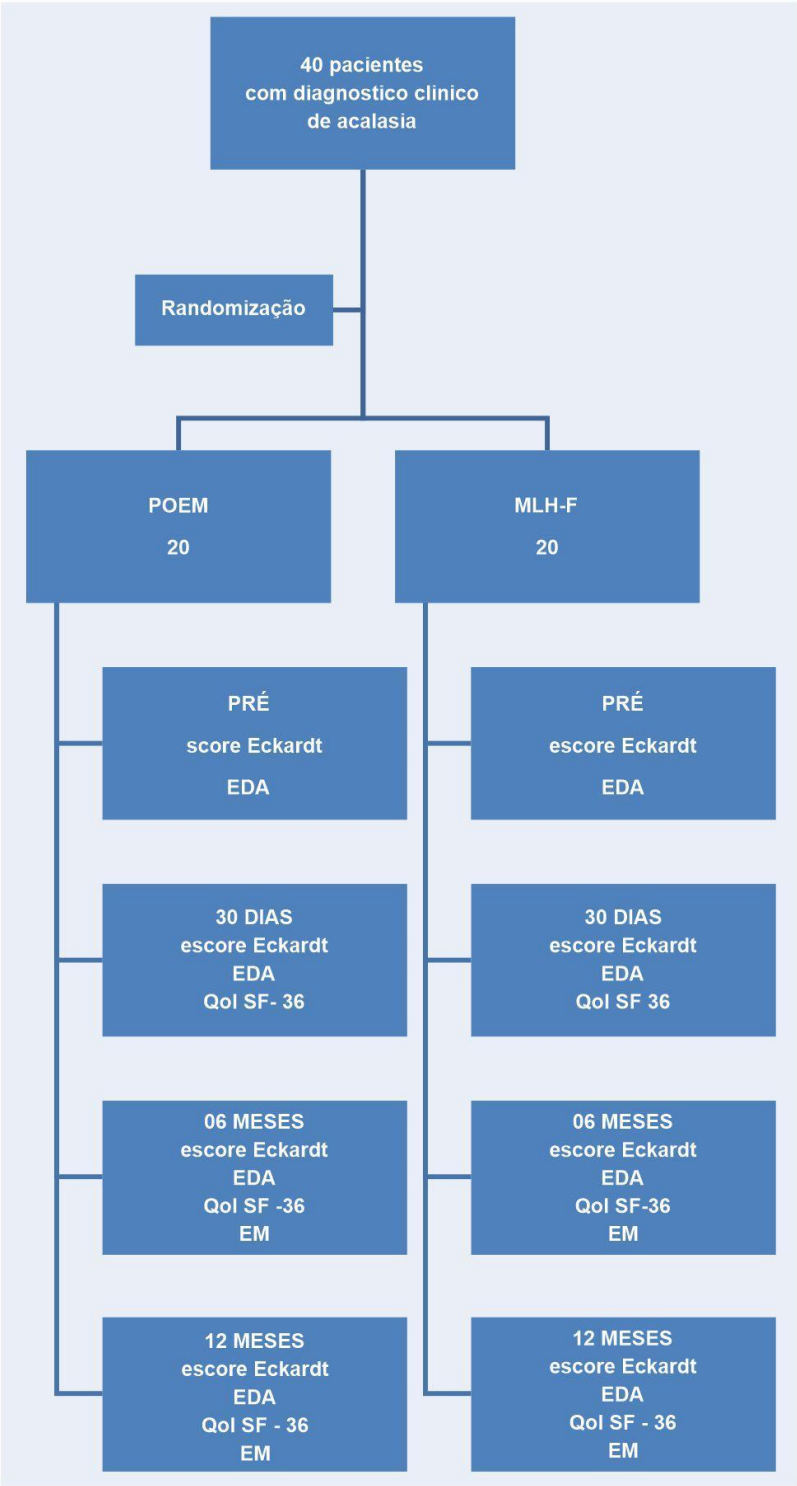

Figura 1 - Fluxograma do Estudo

3.2 Métodos

3.2.1 Estratégia de randomização

Foi utilizado o software específico (www.randomizer.org), que auxilia no processo de randomização e na avaliação do efeito de intervenções. Houve alocação aleatória dos participantes em dois grupos: intervenção (POEM) e grupo controle (LHM). Os participantes tiveram igual chance de serem alocados em um dos dois grupos de estudo, evitando-se eventual viés de seleção, com grupos de estudo comparáveis quanto a fatores de risco basais conhecidos e desconhecidos. Os investigadores e os participantes não puderam prever em qual grupo cada participante seria alocado; além disso, os investigadores eram incapazes de alterar a alocação, de qualquer participante, após a randomização.

A lista de randomização gerada foi colocada em envelopes selados e sequencialmente numerados.

3.2.2 Cálculo de tamanho da amostra

Indicando-se os dados básicos sobre a população de pacientes com acalasia e o erro máximo que se estava disposto a tolerar, obteve-se a estimativa do tamanho de amostra necessária para a presente pesquisa. Foi realizado o cálculo da amostra, para identificar significância estatística com relação as taxas de refluxo entre a LHM e o POEM, assumindo taxas de esofagite de 5% e 40% após LHM e POEM, respectivamente. O cálculo foi realizado baseado em poder de 80% e com alfa de 0,05.

Foram estimadas amostra de 19 pacientes em cada grupo, totalizando, 38 pacientes. Considerando possíveis perdas, optou-se por incluir 20 pacientes em cada grupo, totalizando 40 pacientes.

3.2.3 Diagnóstico e seguimento

3.2.3.1 Diagnóstico e avaliações clínicas

O diagnóstico da acalasia, sugerido pelo quadro clínico, foi confirmado por exames específicos: estudo radiológico contrastado de esôfago, manometria esofágica e EDA. Tais exames além de confirmarem o diagnóstico e excluírem afecções concomitantes, permitiram classificar a acalasia em subtipos clínicos, de acordo com o grau de dilatação do esôfago, ao estudo radiológico, e a atividade motora esofágica, ao estudo manométrico.

Considerando o acometimento esofágico frequente pela Doença de Chagas, em nosso meio, todos os pacientes foram submetidos a exames laboratoriais, para detecção de anticorpos anti-trypanossoma cruzi, por duas técnicas sorológicos diferentes: imunoenzimática (ELISA) e imunofluorescência indireta (IFI), disponíveis no Laboratório Central do prédio dos ambulatórios do HC-FMUSP.

Em relação ao quadro clínico, o grau da perda ponderal, da disfagia, da dor e do emagrecimento foi avaliado no período pré-procedimento e pós-procedimento (6 meses e 1 ano), por meio da aplicação do escore de Eckardt (domínios de disfagia, regurgitação, dor e perda de peso), instrumentos estes consagrados de avaliação da eficácia do tratamento da acalasia, baseados na avaliação dos sintomas e evolução ponderal.

Foram considerados pacientes sintomáticos, os que apresentaram escore de Eckardt > 3 (Quadro 1).

Quadro 1 - Escore de Eckardt

	Perda Ponderal	Disfagia	Dor	Regurgitação
0	Ausente	Ausente	Ausente	Ausente
1	< 5 kg	Ocasional	Ocasional	Ocasional
2	5-10 kg	Diária	Diária	Diária
3	>10 kg	Todas as refeições	Todas as refeições	Todas as refeições

O diagnóstico e avaliação clínica da doença do refluxo gastroesofágico foram baseados na aplicação do questionário GerdQ, descrito por Jones *et al*. (2009), composto por seis questões sobre a frequência da sensação de azia, regurgitação, dor, náuseas, dificuldade para dormir e necessidade de ingerir algum medicamento adicional (Quadro 2).

Quadro 2 - Questionário GerdQ

Os respondentes do questionário GerdQ inserem as pontuações de frequência após refletir sobre seus sintomas na semana anterior				
	Escore de frequência (pontos) para sintoma			
Questões	Dia 0	Dia 1	Dias 2 - 3	Dias 4 - 7
1. Com que frequência você teve uma sensação de queimação atrás do esterno (azia)?	0	1	2	3
2. Com que frequência você teve o conteúdo do estômago (líquido ou comida) subindo para a garganta ou boca (regurgitação)?	0	1	2	3
3. Com que frequência você sentiu uma dor no centro ou na parte superior do estômago?	3	2	1	0
4. Com que frequência você teve náusea?	3	2	1	0
5. Com que frequência você teve dificuldade em dormir bem por causa de sua azia e/ou regurgitação?	0	1	2	3
6. Com que frequência você tomou medicação adicional para sua azia e/ou regurgitação, além do que o médico disse para você tomar? (ex. Pepsamar®, Magnésia Bisurada®, Mylanta Plus®, ?)	0	1	2	3

3.2.3.2 Avaliação por endoscopia digestiva alta

Todos os pacientes antes do exame endoscópico, foram submetidos à avaliação pré-anestésica, pela equipe do Serviço de Anestesiologia, da Disciplina de HC-FMUSP.

Sob sedação consciente, após limpeza exaustiva da mucosa, foi avaliado o calibre, trajeto e a mucosa esofágica salientando-se os achados de esofagite, presença de mucosa friável, espessada, e presença de erosões ou úlcera. A esofagite foi classificada segundo os critérios de *Los Angeles*: Grau A: uma (ou mais) solução de continuidade da mucosa confinada às pregas mucosas, não maiores que 5mm cada; Grau B: Pelo menos uma solução de continuidade da mucosa com mais de 5 mm de

comprimento, confinada às pregas mucosas e não contíguas entre o topo de duas pregas; Grau C: elo menos uma solução de continuidade da mucosa confluente entre o topo de duas (ou mais) pregas mucosas, ocupando menos que 75% da circunferência do esôfago; Grau D: Uma ou mais quebra de mucosa que envolve ao menos 75% da circunferência do esôfago (Lundell *et al*, 1999). Visando afastar o diagnóstico de câncer do esôfago foi também realizada cromoscopia óptica pela técnica de *narrow band imaging* e por corante vital, com o emprego da solução de lugol a 2,5%. Quando evidenciada alguma lesão suspeita, essa era submetida a biópsias e análise anatomopatológica.

O exame de endoscopia digestiva alta foi realizado na avaliação pré-procedimento, 6 meses e 1 ano após o tratamento.

3.2.3.3 Avaliação pelo estudo radiológico contrastado do esôfago, estômago e duodeno (ERCEED)

O estudo radiológico contrastado foi realizado no período pré-procedimento, sendo observado a presença de achados clássicos da acalasia neste tipo de exame: esôfago distal afunilado com configuração de “bico de pássaro”, dilatação proximal do órgão, níveis hidroaéreos no esôfago e ausência da bolha gástrica e em casos mais avançados: dilatação acentuada do órgão, com estase alimentar e aparência em sigma.

Foram classificados conforme Rezende (1982) (Quadro 3) na radiografia realizada um minuto após a ingestão de bário. Grau I – Esôfago com diâmetro normal com presença de contrações terciárias e pequena

retenção de bário em esôfago inferior. Grau II - pequeno a moderado aumento do calibre com 4 cm a 7 cm de diâmetro, com apreciável retenção de contraste e presença de ondas terciárias. Grau III - grande aumento do calibre de 7 cm a 10 cm, com grande retenção de contraste e atividade motora reduzida. Grau IV - dolicomegaesôfago.

Com o intuito de avaliar o esvaziamento esofágico, em pacientes com acalasia antes e depois da terapia (pré-procedimento e 1 ano), foi empregada a técnica cronometrada da ingestão de bário, descrita por de Oliveira *et al*. (1997). A técnica envolve a ingestão de sulfato de bário de baixa densidade (45% em volume), 100 mL a 200 mL, em posição vertical, seguido da obtenção de imagens em 1, 2 e 5 minutos. O grau de esvaziamento esofágico é estimado qualitativamente, comparando imagens de 1 minuto e 5 minutos ou medindo a altura e largura da coluna de bário, de ambos os tempos, calculando uma área aproximada e determinando a porcentagem de mudança na área.

Quadro 3 - Classificação simplificada de Rezende *et al.* (1960)

Grau	Diâmetro esofágico máximo (cm)
I	4
II	4-7
III	7-10
IV	>10

3.2.3.4 Avalição manométrica do esôfago

Avaliação pela manometria convencional do esôfago

O exame manométrico do esôfago, realizado de modo convencional, com sistema perfusional com oito canais de registro pressórico, foi realizado no pré-procedimento, 6 e 12 meses pós-procedimento.

Foram analisadas as seguintes variáveis:

Esfíncter inferior do esôfago:

- Tônus pressórico em repouso avaliado pela pressão no ponto expiratório médio, expressa em mmHg; além do valor nominal de pressão, o esfíncter foi caracterizado em termos pressóricos em: normotônico: de 10 mmHg a 35 mmHg, hipotônico: abaixo de 10 mmHg e hipertônico: acima de 35 mmHg.
- Capacidade de relaxamento às deglutições: normal: com relaxamento adequado e com disfunção de relaxamento: para os casos com ausência de relaxamento ou com relaxamento incompleto.

Corpo esofágico:

- Foi caracterizado com pressurização de corpo esofágico: complexos síncronos em sua maioria identificáveis com amplitude distal > 10 mmHg.
- Foi caracterizado sem pressurização (atonia esofágica): complexos não identificáveis em sua maioria ou identificáveis com amplitude distal < 10 mmHg.
- Foi caracterizado com pressurização limítrofe: 50% dos complexos com pressurização e 50% sem, de acordo com os critérios acima.

3.2.3.5 Avaliação da qualidade de vida

Para avaliar a qualidade de vida (QV) foi utilizado o questionário Short-Form Health Survey (SF-36) desenvolvido em 1992 por Ware e Sherbourne, e validado no Brasil por Ciconelli *et al.* (1999). Trata-se de um instrumento de avaliação genérica da saúde, de fácil administração e compreensão. É constituído por 36 perguntas, que abrangem oito componentes, capacidade funcional, aspectos físicos, dor, estado geral de saúde, vitalidade, aspectos sociais, aspectos emocionais e saúde mental avaliados por 35 perguntas e mais uma questão comparativa entre a saúde atual e a um ano atrás. O questionário foi administrado por entrevistas, devido ao baixo nível socioeconômico e analfabetismo dos pacientes. A avaliação dos resultados foi feita mediante a atribuição de escores para cada questão, os quais foram transformados numa escala de zero a 100, onde zero correspondeu a uma pior qualidade de vida e 100 a uma melhor qualidade de vida. Cada dimensão foi analisada separadamente (Anexo C).

3.2.3.6 Descrição das estratégias comparadas

Miotomia endoscópica peroral

Na realização da miotomia endoscópica peroral, utilizou-se o gastroscópio de canal único (GIF-H180, Olympus Medical Systems Co) e o dispositivo tipo faca híbrida para passagem de corrente elétrica, cujo nome comercial é a HybridKnife (ERBE, Erbe Elektromedizin GmbH). Uma capa transparente ("Cap"Fujinon) era anexada a ponta do endoscópio, com o intuito de facilitar a identificação do plano tecidual e o uso de dispositivos de dissecção (Figura 2).

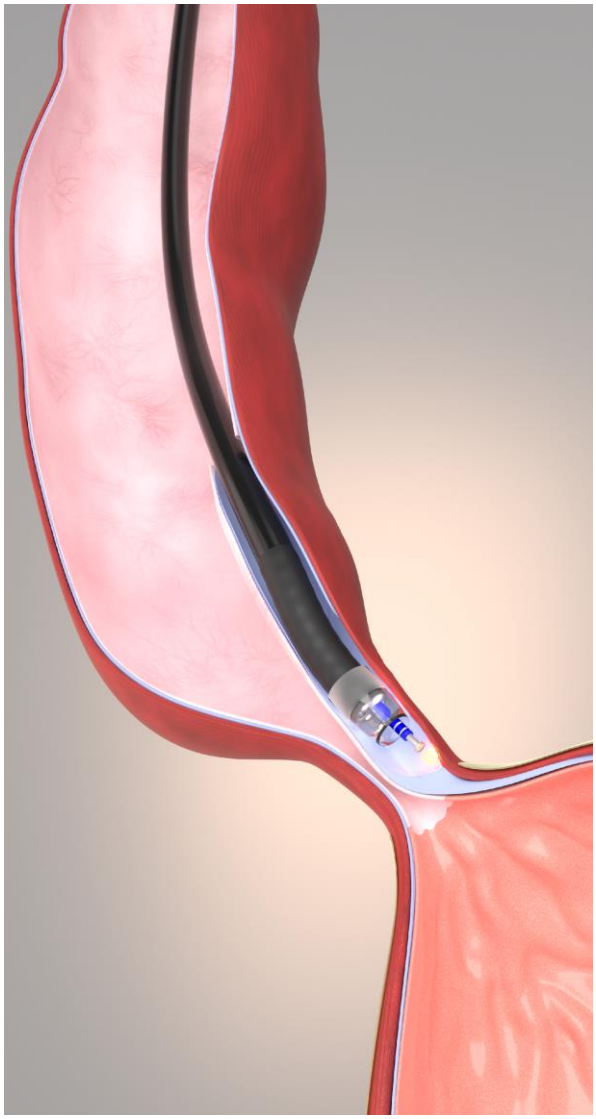

Figura 2 - POEM parede posterior

Outros equipamentos necessários utilizados, incluíram a agulha de injeção (NM-4L-1, Olympus); pinça de biópsia para uso de corrente de coagulação (Coagrasper FD-410LR, Olympus); clipes metálicos para fechamento da incisão da mucosa (Resolution Clip, Boston Scientific); gerador de alta frequência (bisturi elétrico) (VIO 300D, ERBE) para gerar corrente elétrica; e, um insuflador de CO2 (UCR; Olympus) para facilitar a distensão do órgão, com o gás de dióxido de carbono.

Os pacientes eram admitidos pela manhã, com jejum de 12 horas após dieta com líquidos claros por 3 dias. Antibióticos intravenosos profiláticos e inibidores da bomba de prótons (PPI) foram administrados 30 minutos antes do procedimento. Os pacientes foram submetidos a entubação orotraqueal e anestesia geral.

Uma vez introduzido o aparelho, iniciava-se o exame com a limpeza exaustiva do lúmen e da mucosa esofágica com solução contendo ácido N-acetil cisteína 600 mg, até a remoção de todo o conteúdo de muco aderido a mucosa, seguido da injeção submucosa de 10 mL de solução que continha Indigo Carmin 0,5% e sobre esta, realizava-se uma incisão da mucosa na posição entre 5 a 6 horas, em parede posterior, aproximadamente 10 cm acima da linha denteada (junção esofagogástrica). A corrente empregada para esta incisão era a Endocut Q, efeito 2, largura 3 e intervalo 5 (Figura 2).

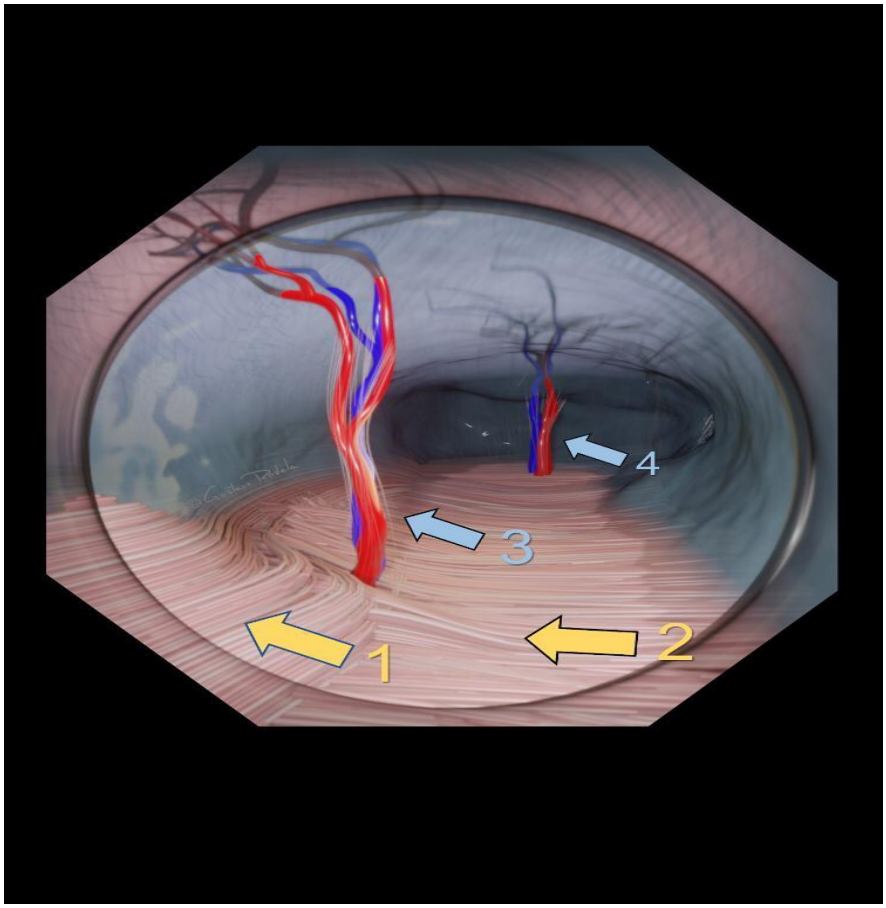

Seta 1 azul músculo oblíquo; Seta 2 azul músculo circular; Seta 3 primeiro vaso penetrante; Seta 4 segundo vaso penetrante.

Figura 3 - Característica técnica dos limites da dissecção dos vasos da submucosa

Em seguida, era criado um túnel submucoso, ultrapassando a JEG, até cerca de 3 cm a 4 cm no estômago proximal ou nos limites dos dois vasos descritos por Tanaka *et al.* (2018) (Figura 3). Na confecção do referido túnel, era usada o modo de corrente elétrica de coagulação em spray, com efeito 2, potência de 40 watts. Quando da ocorrência de sangramento, a corrente empregada no dispositivo de pinça de coagulação (Coagrasper), era padrão *soft coagulation* efeito 4, com potência de 80 watts.

A miotomia iniciava-se 2 cm distais ao ponto de entrada da mucosa, aproximadamente 6 cm a 8 cm acima da JEG, e estendida por 3 cm a 4 cm

no estômago proximal em todos os pacientes. A técnica empregada para realização da miotomia, envolvia a secção das camadas muscular circular e longitudinal do esôfago (espessura total), com corrente elétrica Endocut Q, descrita acima (Figura 4).

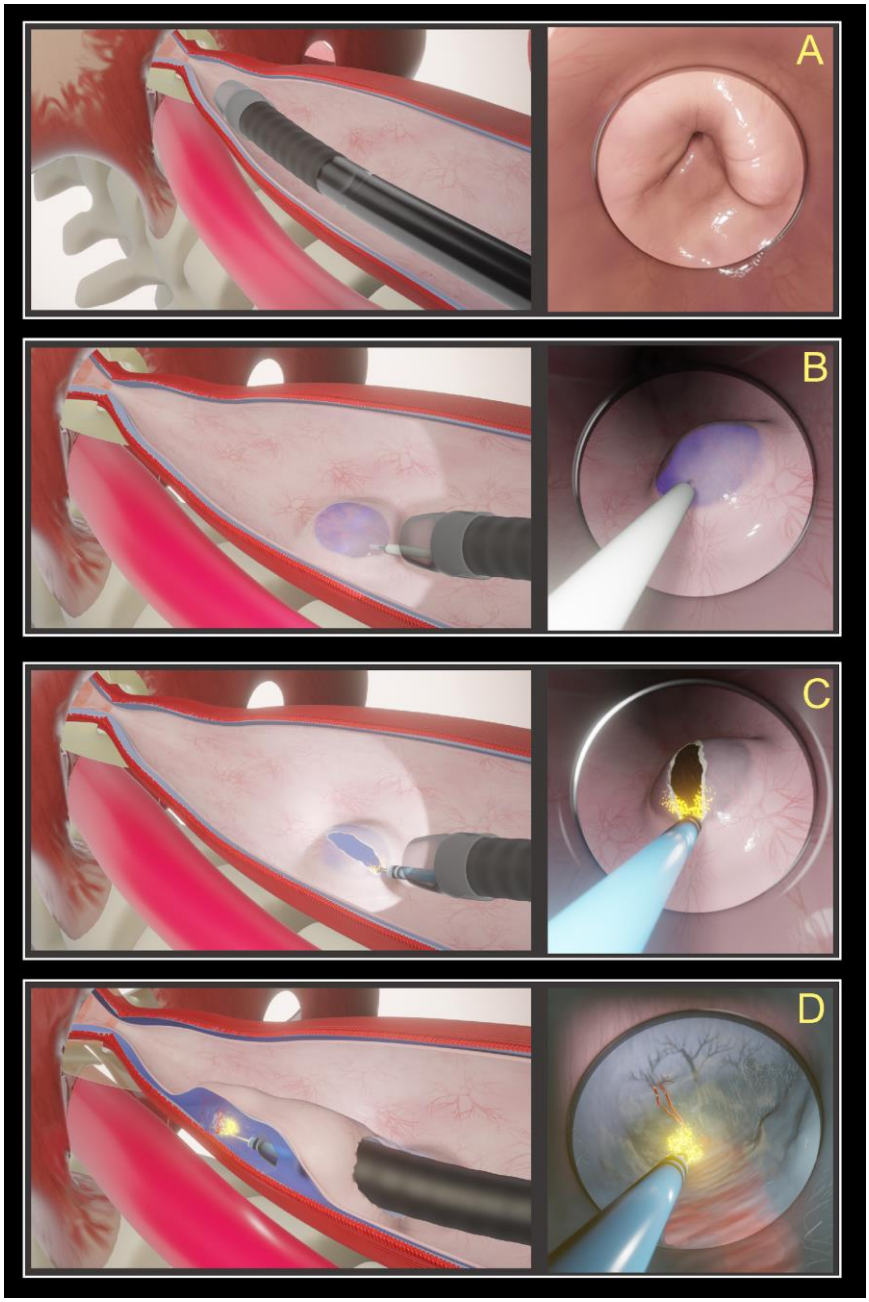

a - Cárdia fechado; b - Injeção de solução na camada submucosa, c - Abertura da mucosa do esôfago; d - Túnel submucosa dissecado.

Figura 4 - Características técnicas da realização POEM

A redução substancial do tônus do EIE era confirmada pela ampliação do lúmen ao nível da cárdia, e transposição suave do endoscópio, sem qualquer resistência. Após cuidadosa hemostasia, o local da incisão da mucosa era fechado com aplicação de quatro a seis clipes (modelo Resolution Clip da Boston Scientific) (Figura 5).

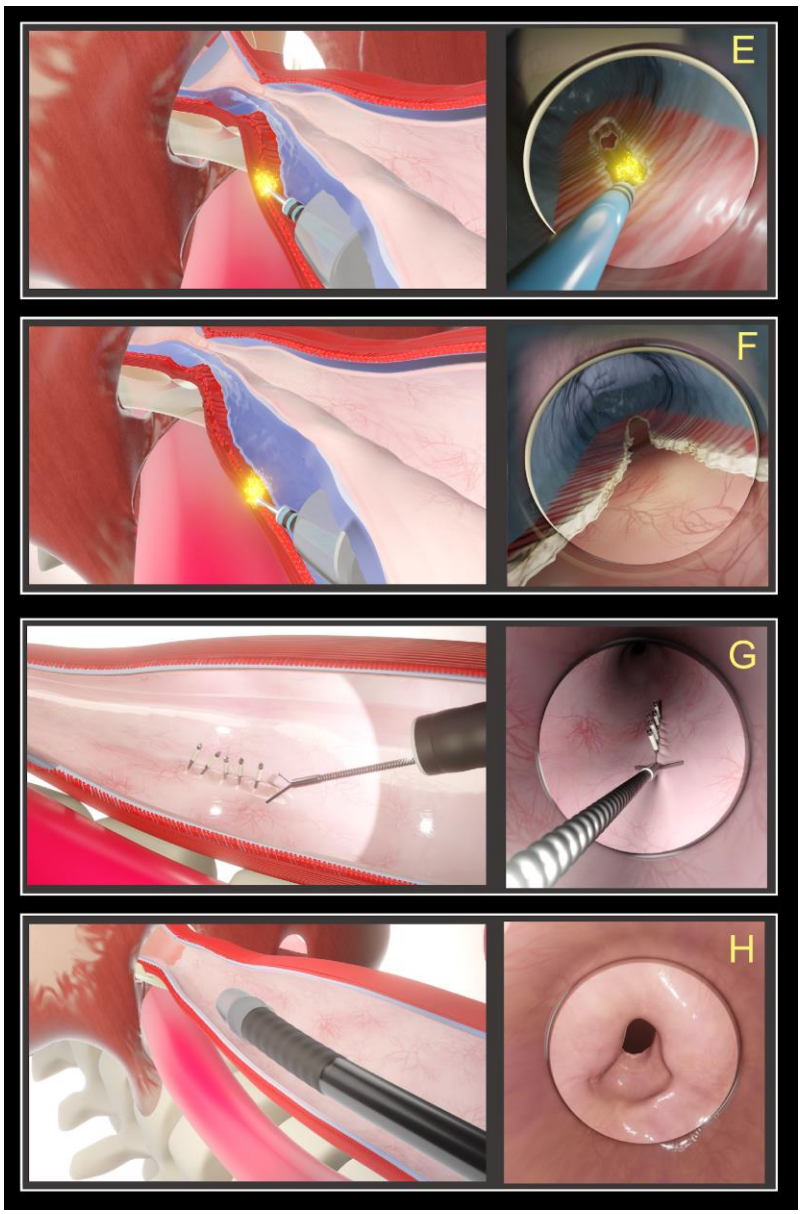

e - Início da miotomia da camada circular; f - Final da miotomia de espessura total (circular + longitudinal); g - Fechamento da camada mucosa com clipes; h - Cárdia entreaberto.

Figura 5 - Características técnicas da realização do POEM

No primeiro dia pós operatório, todos os pacientes realizaram estudo radiológico contrastado do esôfago, com contraste hidrossolúvel. Na ausência de evidência de fístula e adequada passagem do contraste pela junção esofagogástrica, era liberada dieta líquida clara pela manhã, e se tolerada, com progressão para dieta líquida completa no almoço. Na ausência de intercorrências, os pacientes recebiam alta hospitalar no período da tarde do primeiro ou segundo PO. Esta dieta foi mantida por 14 dias, sendo liberada progressivamente alimentos pastosos e sólidos.

Cardiomiotomia com fundoplicatura parcial videolaparoscópica

Após estabelecido o pneumoperitônio, cinco trocateres eram posicionados, seguido do afastamento do lobo esquerdo hepático para acesso da junção esofagogástrica (Figuras 6 e 7).

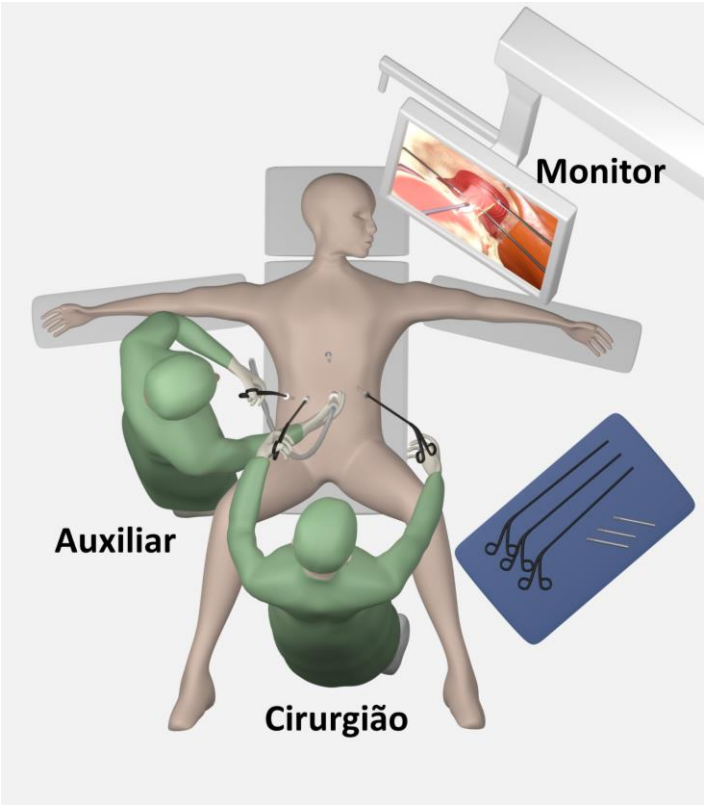

Figura 6 - Posicionamento do paciente na mesa cirúrgica

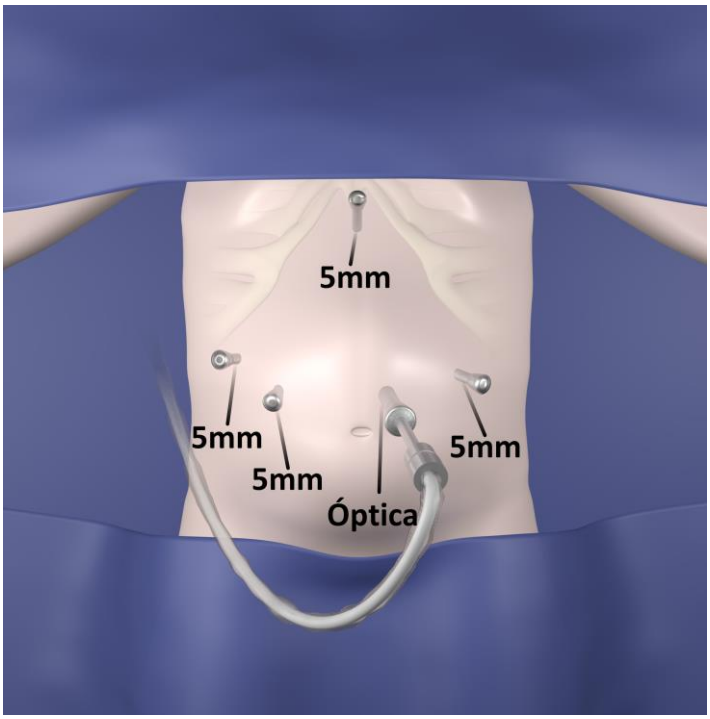

Figura 7 - Visão do campo cirúrgico com colocação dos trocáteres

Realizava-se a divisão do ligamento freno-esofágico e mobilização anterolateral do esôfago distal, previamente dissecado e isolado das estruturas adjacentes (Figura 8).

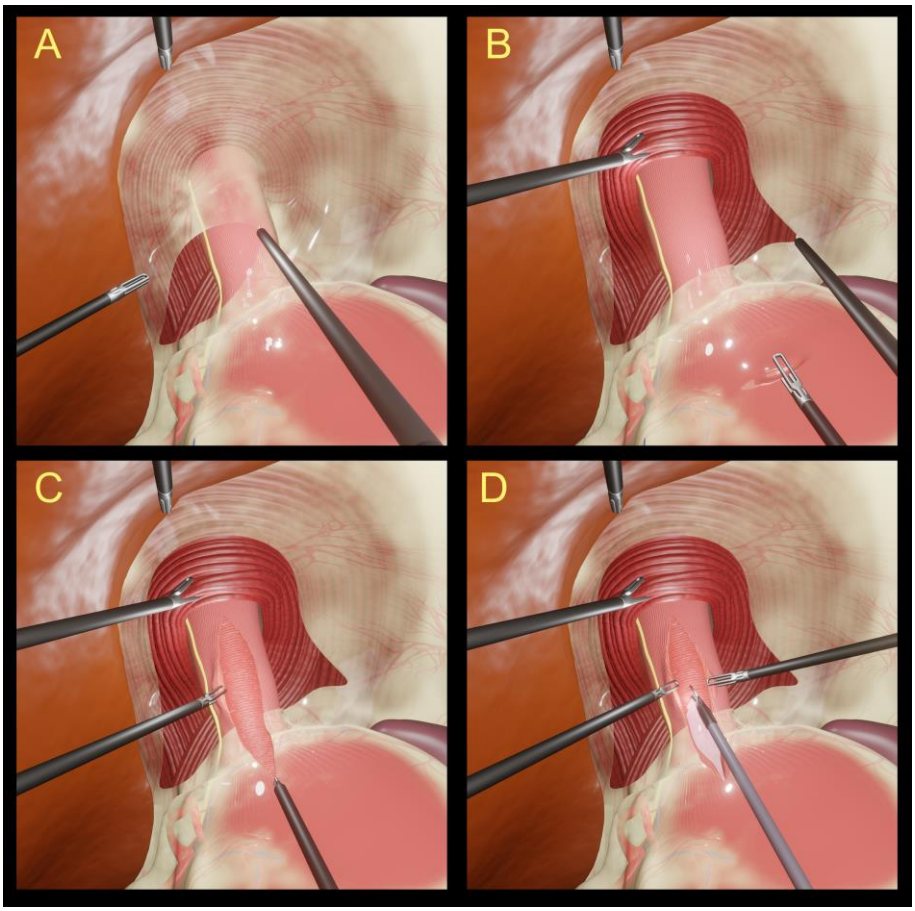

a. Ligamento freno-esofágico; b. Mobilização anterolateral do esôfago distal; c. Miotomia da camada longitudinal; d. Miotomia da camada circular.

Figura 8 - Descrição cirúrgica da cardiomiotomia videolaparoscópica

O tecido adiposo gástrico anterior e o nervo vago anterior eram dissecados e liberados do esôfago e estômago, e a miotomia de ambas as camadas musculares (circular e longitudinal) era iniciada, para o lado do esôfago de 5 cm a 6 cm acima da JEG e para o lado gástrico por 2 cm a 3 cm abaixo da JEG.

A cirurgia era finalizada após a confecção de fundoplicatura parcial póstero-látero-anterior em três fileiras de pontos entre o esôfago e estômago: uma posterior com dois a três pontos; uma na borda lateral esquerda da miotomia com quatro a cinco pontos e uma terceira fileira na borda direita recobrindo a miotomia, assim interpondo o fundo gástrico nesta face (Figura 9).

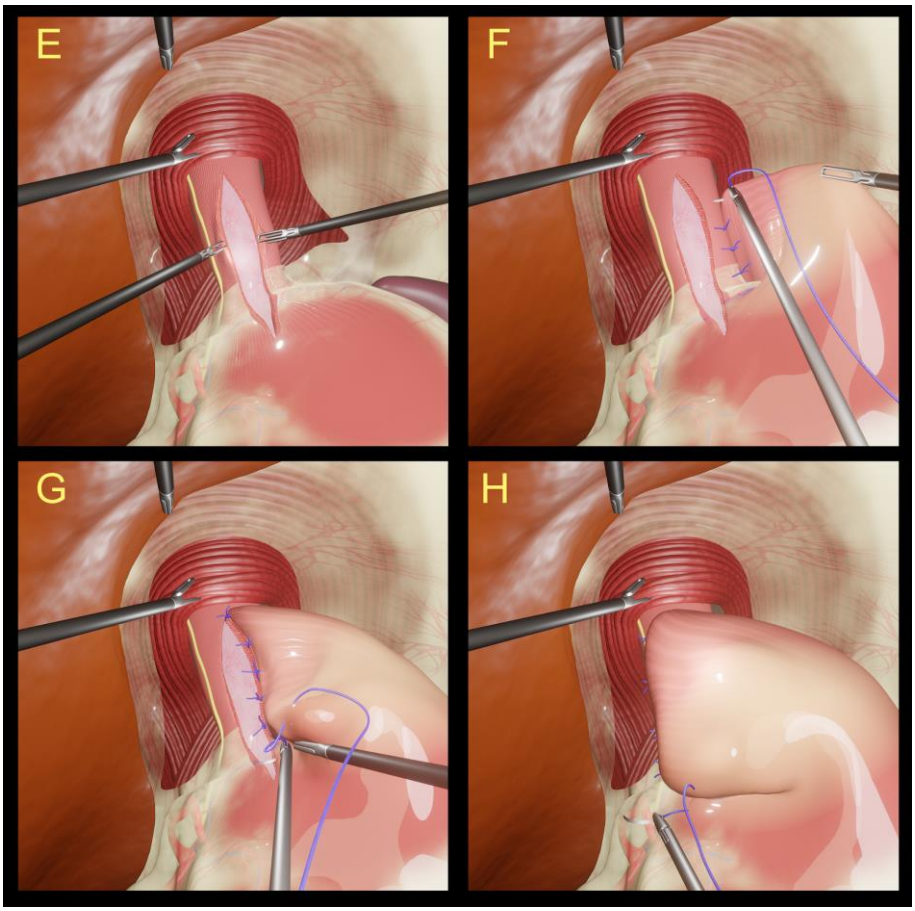

e. Exposição da camada do esôfago; f. Fundoplicatura inicia-se com a sutura em parede posterior; g. Fundoplicatura continua com a sutura na borda lateral esquerda; h. Fundoplicatura finaliza com a sutura na borda direita, recobrindo a miotomia.

Figura 9 - Descrição cirúrgica da cardiomiotomia com fundoaplicatura parcial laparoscópica

Na ausência de intercorrências, iniciava-se dieta líquida na manhã do dia seguinte e após alta hospitalar eram mantidos com dieta cremosa por 10 dias, com progressão para dieta branda e sólida, gradativamente, após este período.

3.2.3.7 Avaliação da eventos adversos dos procedimentos

Avaliação da eventos adversos dos procedimentos - POEM

Foram anotados todos os eventos adversos observados no pré, per e pós procedimento de POEM.

Os eventos foram considerados menores aqueles relacionados a insuflação, que requerem drenagem ou procedimento de retenção temporária (punção com agulha para descompressão); lesão de mucosa, tratado com fechamento endoscópico; e, febre, que requerem dias extras de antibióticos.

Os eventos foram considerados maiores aqueles relacionados a insuflação, que conduzem a instabilidade hemodinâmica e interrupção prematura do procedimento; sangramento que requerem transfusão sanguínea ou associado a instabilidade hemodinâmica ou requerem re-intervenção; lesão de mucosa que requerem técnica especial para fechamento ou prolongam a internação hospitalar; e fístula ou deiscência da incisão com sinais de febre, que associam-se a instabilidade hemodinâmica.

Avaliação da eventos adversos dos procedimentos de cardiomiotomia com fundoaplicatura parcial videolaparoscópica

Foram anotados todos os eventos adversos intra e pós procedimento operatório, e aplicado a classificação de Clavien-Dindo (Dindo *et al.*, 2004) (Quadro 4). A terapia usada para corrigir uma complicação específica é a base dessa classificação para classificar uma complicação de maneira objetiva e reproduzível. Consiste em sete graus (I, II, IIIa, IIIb, IVa, IVb e V). A introdução das subclasses a e b permite uma contração da classificação em cinco graus (I, II, III, IV e V), dependendo do tamanho da população observada ou do foco de um estudo.

Quadro 4 - Classificação de Clavien-Dindo (Dindo *et al.*, 2004)

Graus	Definição dos Graus	Modos de Terapia
Grau I	Qualquer desvio do curso pós-operatório normal sem a necessidade de tratamento farmacológico ou intervenções cirúrgicas, endoscópicas e radiológicas	Os regimes terapêuticos permitidos são: medicamentos como antieméticos, antipiréticos, analgésicos, diuréticos e eletrólitos e fisioterapia.
Grau II	Exigir tratamento farmacológico com outros medicamentos que não sejam permitidos para complicações de grau I.	Transfusões de sangue e nutrição parenteral total também estão incluídas
Grau IIIa	Exigir intervenção cirúrgica, endoscópica ou radiológica	Intervenção sem anestesia geral
Grau IIIb	Exigir intervenção cirúrgica, endoscópica ou radiológica	Intervenção com anestesia geral
Grau IVa	Complicação com risco de vida (incluindo complicações no SNC) * que requer gerenciamento de IC/UTI	disfunção de órgão único (incluindo diálise)
Grau IVb	Complicação com risco de vida (incluindo complicações no SNC) * que requer gerenciamento de IC/UTI	disfunção de múltiplos órgãos
Grau V	Morte de um paciente	

As complicações com potencial de incapacidade duradoura após a alta do paciente são destacadas na presente classificação por um sufixo ("d" para incapacidade). Esse sufixo indica que é necessário um acompanhamento para avaliar de forma abrangente o resultado e a qualidade de vida relacionada a longo prazo.

* AVCI: Hemorragia cerebral; AIT: Hemorragia subaracnóidea, mas excluindo ataques isquêmicos transitórios; IC: Cuidados intermediários; UTI: unidade de terapia intensiva.

3.2.3.8 Desfechos avaliados

Os parâmetros relacionados ao procedimento realizado envolveram: o tempo operatório, extensão da miotomia no esôfago e no estomago, sítio da miotomia, complicações e tempo de internação hospitalar (Quadro 5).

Quadro 5 - Parâmetros relacionados ao procedimento

- Tempo operatório, min, média (IQR = intervalo interquartil): [variação]
- Extensão da Miotomia, com - Total, média (IQR): [variação] - Extensão no esôfago, média (IQR) - Extensão no estômago, média (IQR)
- Parede da Miotomia, n (%) - Pequena curvatura - Parede posterior - Grande curvatura - Parede anterior
- Complicações, n (%) - Pneumotórax com pneumomediastino - Sangramento acentuado - Perfuração da mucosa - Hematoma pós-operatório - Inflamação do omento na pequena curvatura - Derrame pleural
- Internação hospitalar em dias, média (IQR): [variação]

3.2.3.9 Coleta de dados e acompanhamento

Os dados foram coletados através de formulários específicos preenchidos por profissional Médico que não participou dos procedimentos endoscópicos ou cirúrgicos. Os exames laboratoriais, endoscopia digestiva, estudo radiológico e manometria esofágica foram realizados de acordo com o cronograma especificado, e descrito neste protocolo. Os dados dos

pacientes foram inseridos por meio da criação de formulários na plataforma de coleta, gerenciamento e disseminação de dados de pesquisa Research Electronic Data Capture (REDCap).

3.2.3.10 Seguimento dos pacientes e sucesso terapêutico

Os pacientes foram acompanhados pelo período de 1 ano, tendo sido avaliados clinicamente pelo Escore de Eckardt e por meio do preenchimento do questionário de qualidade de vida SF-36, após 1, 6 e 12 meses.

A realização dos exames de EDA e o estudo radiológico contrastado cronometrado do esôfago, foram realizados com 1, 6 e 12 meses após tratamento.

Os exames de manometria convencional do esôfago foram realizados com 6 meses e 12 meses.

Durante o seguimento, os pacientes receberam inibidor de bomba de prótons, na dosagem de 80 mg/d, nos primeiros 30 dias. Os pacientes que apresentaram esofagite erosiva em endoscopia de seguimento, receberam inibidor de bomba de prótons, dose plena, por 8 semanas.

O sucesso terapêutico foi considerado se, em associação a melhora sintomática (redução do Escore de Eckardt ≤ 3), a manometria esofágica evidenciar pressão do EIE < 15 mm e no EED de controle demonstrar uma redução > 50% na altura da coluna de bário um minuto após o início da deglutição.

Persistência dos sintomas são considerados como falha terapêutica, quando o Escore de Eckardt ≥ 3.

3.2.3.11 Análise estatística

Inicialmente todas as variáveis foram analisadas descritivamente. Para as variáveis quantitativas, esta análise foi realizada através da observação dos valores mínimos e máximos, e do cálculo de médias, desvios-padrão, medianas e percentis 25 e 75. Calculou-se as frequências absolutas e relativas das variáveis qualitativas.

Para a comparação de médias de dois grupos foi utilizado teste t de Student, e quando a suposição de normalidade dos dados foi rejeitada, empregou-se o teste não-paramétrico de Mann-Whitney.

Para se testar a homogeneidade entre as proporções, foi utilizado o teste do qui-quadrado ou o teste exato de Fischer. Para a comparação dos grupos ao longo das avaliações foi utilizada a análise de variância com medidas repetidas. Quando a suposição de normalidade dos dados foi rejeitada, foram utilizados os testes não-paramétrico de Mann-Whitney e de Friedman.

O software utilizado para os cálculos foi o SPSS 17.0 para Windows.

Adotou-se o nível de significância de 0,05 (α = 5%); níveis descritivos (p) inferiores a esse valor, foram considerados significantes e representados por *.

4 RESULTADOS

4.1 Caracterização da População

No período de março de 2016 a fevereiro de 2017 foram selecionados e submetidos à randomização 40 pacientes com diagnóstico de acalasia, com 20 pacientes no grupo da miotomia laparoscópica (CM-FP-VLP) e 20 pacientes no grupo POEM. O estudo foi encerrado após todos os pacientes terem sido acompanhados por um período mínimo de 1 ano. Não houve diferença estatística nas características demográficas de base entre os grupos (sexo, idade, etiologia, grau, duração dos sintomas, peso, índice de massa corporal (IMC) e Eckardt (Tabela 1).

Tabela 1 - Características da população

Variáveis	Amostra (n=40)	Grupo		p
		CM-FP-VLP (n=20)	POEM (n=20)	
Sexo Masculino	26 (65%)	14 (70,0%)	12 (60,0%)	0,507
Idade (em anos)	44,55 ±13,77	44,20 ± 13,21	44,90 ± 14,64	0,875
Etiologia da acalasia				1,000
Chagas	9 (22,5%)	4 (20,0%)	5 (25,0%)	
Idiopática	31 (77,5%)	16 (80,0%)	15 (75,0%)	
Classificação de Rezende				0,267
I	10 (25,0%)	3 (15,0%)	7 (35,0%)	
II	26 (65,0%)	14 (70,0%)	12 (60,0%)	
III	4 (10,0%)	3 (15,0%)	1 (5,0%)	
IMC (em kg/m^2)	22,78 ± 4,49	22,79 ± 4,41	22,77 ± 4,70	0,988
Eckardt	8,00 (6,25; 9,00)	8,50 (7,25; 9,75)	8,00 (6,00; 9,00)	0,478

4.2 Sucesso Terapêutico - Avaliação Clínica

Os pacientes dos dois grupos (POEM e CM-FP-VLP) apresentaram diminuição nos valores do escore de Eckardt após realização dos procedimentos nos períodos de acompanhamento de 1 mês, 6 meses e 1 ano (CM-FP-VLP: 0,00, 0,00 e 0,00; POEM: 1,00, 0,50 e 0,50) em comparação ao pré-procedimento (CM-FP-VLP: 8,50 ; POEM: 8,00) ($p< 0,001$) com significância estatística.

Não houve diferença estatística entre os dois grupos com relação aos valores de escore de Eckardt no seguimento de 1 mês, 6 meses e 1 ano ($p=0,192$, 0,242 e 0,242) (Tabela 2).

Tabela 2 - Valores descritivos do escore Eckardt, segundo o grupo de estudo

Momento		Amostra (n=40)	Grupo		p*
			CM-FP-VLP (n=20)	POEM (n=20)	
Pré	Mediana	8,00	8,50	8,00	0,478
	(P25; P75)	(6,25; 9,00)	(7,25; 9,75)	(6,00; 9,00)	
6 meses	Mediana	0,00	0,00	1,00	0,192
	(P25; P75)	(0,00; 1,00)	(0,00; 1,00)	(0,00; 1,00)	
	Mediana	0,00	0,00	0,50	0,242
	(P25; P75)	(0,00; 1,75)	(0,00; 1,00)	(0,00; 2,00)	
12 meses	Mediana	0,00	0,00	0,50	0,242
	(P25; P75)	(0,00; 1,75)	(0,00; 1,00)	(0,00; 2,00)	

(*) nível descritivo de probabilidade do teste não-paramétrico de Mann-Whitney

No grupo POEM houve sucesso clínico em 20 (100%) pacientes no seguimento de 1 mês, 18 (90%) pacientes no seguimento de 6 meses e 19 (95%) pacientes no seguimento de 1 ano (Tabela 3). No grupo CM-FP-VLP houve sucesso clínico em todos os pacientes (100%), nos seguimentos de 1 mês, 6 meses e 1 ano. Não houve diferença estatística com relação ao sucesso clínico entre os dois grupos no seguimento de 1 mês, 6 meses e 1 ano (p= -, 0,487 e 1,000).

Tabela 3 - Sucesso clínico

Sucesso Clínico	Amostra (n=40)	Grupo		p*
		CM-FP-VLP (n=20)	POEM (n=20)	
1 mês	40 (100,0%)	20 (100,0%)	20 (100,0%)	-
6 meses	38 (95,0%)	20 (100,0%)	18 (90,0%)	0,487
12 meses	39 (97,50)	20 (100,0%)	19 (95,0%)	1,000

(*) Nível descritivo de probabilidade do teste exato de Fisher

Antes dos procedimentos o sintoma mais comum foi a disfagia, presente em todos os pacientes do estudo, com 33 (82,5%) pacientes apresentando disfagia após todas as alimentações (15 no grupo POEM e 18 no grupo CM-FP-VLP), sem diferença entre os dois grupos (0,414). Nos dois grupos houve melhora significativa da disfagia após o procedimento em 1 mês, 6 meses e 1 ano, sem diferença estatística entre os dois grupos (p= 0,602; 0,565 e 0,547).

Em relação aos sintomas perda de peso, dor retroesternal e regurgitação, houve melhora destes sintomas nos dois grupos, sem diferença estatística entre os grupos no seguimento (Anexo D).

4.3 Avaliação Endoscópica

Dos 40 pacientes envolvidos no estudo, 37 realizaram endoscopia digestiva alta em 1 mês, 34 em 6 meses e 35 em 1 ano. Os pacientes que realizaram o POEM tiveram taxas mais elevadas de esofagite em comparação com o grupo que realizou CM-FP-VLP, com significância estatística, em 1 mês, 6 meses e 1 ano após o procedimento (p = 0,014; < 0,001; = 0,002) (Tabela 4). No grupo CM-FP-VLP, um paciente apresentou esofagite em 6 meses (Grau A) e dois pacientes em 1 ano (Grau B: 1; Grau C: 1). No grupo POEM, cinco pacientes apresentaram esofagite em 1 mês (Grau A: 1; Grau B: 3; Grau C: 1); dez pacientes em 6 meses (Grau A: 3; Grau B: 2; Grau C: 5) e 11 pacientes em 1 ano (Grau A: 5; Grau C: 4; Grau D: 2).

Após 1 mês, 6 meses e 1 ano as taxas de esofagite foram 0,0%, 5,6% e 11,1% no grupo CM-FP-VLP e 29,4%, 62,5% e 64,6% no grupo do POEM, respectivamente (Tabela 4).

Tabela 4 - Valores descritivos da variável presença de esofagite, segundo o grupo de estudo

Esofagite	Amostra	Grupo		p*
		CM-FP-VLP	POEM	
Pré	1/40 (2,5%)	0/20 (0,0%)	1/20 (5,0%)	1,000
1 mês	5/37 (13,5%)	0/20 (0,0%)	5/17 (29,4%)	0,014
6 meses	11/34 (32,4%)	1/18 (5,6%)	10/16 (62,5%)	<0,001
12 meses	13/35 (37,1%)	2/18 (11,1%)	11/17 (64,6%)	0,002

(*) Nível descritivo de probabilidade do teste exato de Fisher

4.4 Avaliação Radiológica Contrastada

Os pacientes dos dois grupos (CM-FP-VLP e POEM) apresentaram diminuição significativa nos valores da altura da coluna de bário com 1 e 5 minutos após realização dos procedimentos em todo o período do acompanhamento (1 mês, 6 meses e 1 ano) em comparação ao pré-procedimento (p<0,001).

Não houve diferença estatística entre os dois grupos com relação aos valores da altura da coluna de bário com 1 e 5 minutos nos períodos de acompanhamento (análise por intenção de tratamento - p= 0,429 e 0,773; análise por protocolo - p= 0,505 e 0,922) (Tabela 5 e Anexo E).

Tabela 5 - Altura da coluna de bário com 1 e 5 minutos (ITT)

Momento	Amostra (n=40)	Grupo	
		CM-FP-VLP (n=20)	POEM (n=20)
1 minuto			
Pré	17,48 ± 8,11	16,97 ± 6,70	17,99 ± 9,46
1 mês	9,90 ± 5,88	11,39 ± 4,18	8,42 ± 6,99
6 meses	8,91 ± 4,49	9,61 ± 3,72	8,22 ± 5,15
12 meses	10,35 ± 3,38	10,98 ± 2,73	9,73 ± 3,90
5 minuto			
Pré	15,31 ± 8,13	14,92 ± 7,06	15,69 ± 9,24
1 mês	5,53 ± 5,41	6,30 ± 4,84	4,75 ± 5,95
6 meses	5,69 ± 5,14	5,99 ± 4,56	5,39 ± 5,77
12 meses	8,31 ± 4,96	8,66 ± 4,92	7,97 ± 5,10

4.5 Avaliação Manométrica

Foi avaliada a pressão do esfíncter esofagiano inferior pela pressão expiratória máxima (PEM) na manometria convencional por representar isoladamente a pressão do EIE.

Os pacientes dos dois grupos (CM-FP-VLP e POEM) apresentaram diminuição significativa nos valores da PEM após realização dos procedimentos em todo o período do seguimento (6 meses e 1 ano) em comparação ao pré-procedimento. Não houve diferença estatística entre os dois grupos nos períodos de seguimento – (análise por intenção de tratamento: p=0,848; análise por protocolo: p=0,401) (Tabela 6 e Anexo F).

Tabela 6 - Valores descritivos das variáveis dos dados manométricos, segundo o grupo de estudo (ITT)

Variável	Momento	Amostra (n=40)	Grupo	
			CM-FP-VLP (n=20)	POEM (n=20)
Pressão	Pré	25,98 ± 10,42	24,53 ± 9,90	27,43 ± 10,98
Expiratória	6 meses	10,44 ± 5,86	9,93 ± 5,45	10,94 ± 6,34
Máxima	12 meses	10,11± 5,09	9,34 ± 4,19	10,87 ± 5,85

4.6 Avaliação dos Resultados de Complicações Imediatas do Procedimento

No grupo da CM-FP-VLP, um paciente (5%) apresentou empiema com necessidade de toracostomia. No grupo do POEM, três pacientes (15%) apresentaram lesão inadvertida da mucosa durante procedimento, sendo dois de esôfago e um de estômago, com necessidade de tratamento com clipagem endoscópica com evolução clínica favorável. Não houve diferença estatística com relação aos eventos adversos (p= 0,605).

Não houve diferença estatística entre os dois grupos com relação ao tempo de internação (CM-FP-VLP: 3,95 ± 3,36 dias; POEM: 3,40 ± 0,75 dias; p = 0,483).

No grupo do POEM observou-se menor tempo de anestesia (185,00 ± 56,89 min) e menor tempo de procedimento (95,70 ± 30,47) em comparação com o grupo CM-FP-VLP (296,75 ± 56,13 min e 218,75 ± 50,88 min) (p<0,001) (Tabela 7).

Tabela 7 - Valores descritivos das variáveis de desfecho, segundo o grupo de estudo

Variáveis	Amostra (n=40)	Grupo		p
		CM-FP-VLP (n=20)	POEM (n=20)	
Eventos adversos	4 (10,0%)	1 (5,0%)	3 (15,0%)	0,605(2)
Tempo de internação (em dias)	3,68 + 2,42	3,95 + 3,36	3,40 + 0,75	0,483(1)
Tempo de anestesia (em min)	240,88 + 79,46	296,75 + 56,13	185,00 + 56,89	<0,001(1)
Tempo de procedimento (em min)	157,23 + 74,81	218,75 + 50,88	95,70 + 30,47	<0,001(1)

(1) Nível descritivo de probabilidade do teste t de Student
(2) Nível descritivo de probabilidade do teste exato de Fisher

4.7 Avaliação da Qualidade de Vida SF-36

No grupo POEM, houve melhora em todos os domínios no seguimento pós-procedimento, em relação ao pré-procedimento, enquanto no grupo CM-FP-VLP houve melhora em 3 domínios. Houve diferença estatística entre os dois grupos apenas no seguimento do 1 mês no domínio Energia/Fadiga (Tabela 8).

Tabela 8 - Qualidade de Vida - Pesquisa de Saúde SF-36

	Pré-procedimento			1 ano de follow-up		
	CM-FP-VLP (n=20)	POEM (n=20)	p	CM-FP-VLP (n=20)	POEM (n=20)	p
Funcionamento físico	95,00 (70,0;100,0)	77,50 (62,25;95,0)	0,165	100,0 (90,0;100,0)	92,50 (66,25;100,0)	0,183
Limitações de função devido à saúde física	100,0 (56,25;100,0)	25,0 (0,00;68,75)	0,012	100,0 (100,0;100,0)	100,0 (56,25;100,0)	0,445
Limitações de função devido problemas emocionais	100,0 (33,30;100,0)	33,30 (0,00;66,70)	0,021	100,0 (66,70;100,0)	100,0 (41,65;100,0)	0,640
Energia/Fadiga	67,5 (46,25;88,75)	52,50 (36,25;65,00)	0,052	85,0 (56,25;100,0)	80,0 (56,25;90,0)	0,341
Bem-estar emocional	74,0 (54,0;95,0)	58,0 (44,0;75,0)	0,030	94,0 (69,0;100,0)	80,0 (57,0;91,0)	0,174
Funcionamento social	81,25 (62,50;100,0)	56,25 (37,50;71,88)	0,006	100,0 (78,13;100,0)	93,75 (40,63;100,0)	0,174
Dor	73,75 (49,38;97,50)	62,50 (45,0;79,38)	0,201	90,0 (78,13;100,0)	80,0 (55,0;97,50)	0,142
Saúde geral	50,0 (31,25;83,75)	55,0 (41,25;65,0)	0,698	82,50 (61,25;100,0)	67,50 (52,50;100,0)	0,445

5 DISCUSSÃO

Foi realizado um ensaio clínico randomizado comparando a miotomia endoscópica peroral com a cardiomiotomia videolaparoscópica associada a fundoplicatura parcial, em pacientes portadores de acalasia, sem tratamento prévio. Uma peculiaridade do presente estudo foi a inclusão de 9 (22,5%) pacientes com acalasia (cinco no grupo POEM e quatro no grupo CM-FP-VLP) de etiologia chagásica. Farias *et al*. (2020), em estudo realizado no HC-FMUSP, avaliou o resultado da técnica de POEM em pacientes com doença de Chagas *versus* de causa idiopática, não observando diferença em relação ao sucesso clínico e ocorrência de eventos adversos, o que justifica a inclusão de ambas apresentações no presente estudo. Não há na literatura estudo comparando a CM-FP-VLP em pacientes com acalasia chagásica e idiopática.

A CM-FP-VLP é considerada há alguns anos o tratamento padrão ouro para o tratamento da acalasia (Zaninotto *et al.*, 2018), em razão dos bons resultados clínicos, baixa necessidade de re-intervenção e adequada reprodutibilidade. Ortega *et al*. (1980) publicam o primeiro estudo envolvendo a técnica da miotomia endoscópica. Descreve que após a identificação da junção esofagogástrica, realizava duas incisões com 1 cm de comprimento acima da linha “Z”, de modo a cortar as fibras circulares do esôfago sem causar perfuração da parede do órgão, tendo aplicado em 17

pacientes, resultando em todos, a melhora dos sintomas. Não houve reprodutibilidade desta técnica, nem publicação dos resultados a longo prazo. No entanto, passados 30 anos, coube a Inoue *et al*. (2010), a descrição e a padronização da técnica do POEM, que após demonstrar eficácia e segurança, se tornou mais uma ferramenta útil no tratamento da acalasia.

Ao longo da última década, estudos coorte envolvendo o POEM *versus* CM-FP-VLP demonstraram resultados semelhantes e animadores (Hungness *et al*., 2013; Ujiki *et al*., 2013; Bhayani *et al*., 2014; Chan *et al*., 2016; Kumagai *et al*., 2015; Kumbhari e Khashab, 2015; Teitelbaum *et al*., 2013; Leeds *et al*. 2017; Hanna *et al*., 2018; Ramirez *et al*., 2018; Kahaleh *et al.*, 2019). No entanto, coube a Werner *et al*. (2019), a publicação do primeiro ensaio clínico randomizado comparando as duas técnicas, no tratamento da acalasia idiopática. Este estudo com 221 pacientes obteve um sucesso clínico do POEM de 84,8% e 83,0% e da CM-FP-VLP de 83,5% e 81,7%, respectivamente no primeiro e segundo ano de acompanhamento.

Os resultados do presente estudo assinalaram que o sucesso clínico no POEM foi de 95% e o da CM-FP-VLP de 100%, no primeiro ano, não havendo diferença estatística entre as duas técnicas. Essa diferença de resultados, pode estar relacionada ao fato de cerca de 35% dos pacientes no estudo de Werner *et al.* (2019) terem recebidos algum tipo de tratamento prévio, o que poderá representar uma maior dificuldade técnica na dissecção em decorrência de fibrose, e consequente influência nos resultados.

Há uma convergência dos achados, quando é analisado o sucesso terapêutico de ambos os estudos, que foi considerado se, em associação a melhora sintomática (redução do Escore de Eckardt ≤ 3), a manometria esofágica evidenciar pressão do EIE < 15 mm e no EED de controle demonstrar uma redução > 50% na altura da coluna de bário um minuto após o início da deglutição.

É interessante observar, o impacto positivo tanto na técnica endoscópica, quanto na cirúrgica, na análise do escore de Eckardt em todos os seus domínios, quais sejam: no controle da disfagia, da regurgitação, da dor retroesternal e da perda de peso, nos seguimentos de 1, 6 e 12 meses, quando comparada com a avaliação pré-procedimento. Não havendo diferença estatística entre as técnicas, o que demonstra a não inferioridade do POEM em relação a CM-FP-VLP.

As complicações imediatas ao procedimento ocorreram em 10% (4/40) do número total de pacientes, sendo em um paciente no grupo da CM-FP-VLP que desenvolveu um empiema, necessitando de intervenção terapêutica (toracostomia), com resolução sem sequelas (Clavien-Dindo IIIa). No grupo POEM, três pacientes tiveram lesão inadvertida da mucosa no per-procedimento, que foram solucionadas com a aplicação de clipes metálicos. Não houve hemorragia ou óbito na presente casuística e, não houve diferença estatística com relação aos eventos adversos, entre as técnicas (p=0,605).

Definiu-se como evento adverso, qualquer evento sintomático que exigisse interrupção temporária do procedimento e/ou intervenção adicional,

qualquer evento que impedisse a conclusão do procedimento e/ou qualquer evento que resultasse em prolongamento da internação, exigisse outro procedimento, ou consulta médica subsequente. Portanto, não foi considerado o sangramento com resolução espontânea um evento adverso. No presente estudo, todos os procedimentos de POEM foram realizados com a técnica de miotomia de espessura total, com extensão de 3 cm a 4 cm abaixo da cárdia, tornando o pneumoperitônio um evento esperado. Assim, por esse motivo, não foi considerado pneumoperitônio, que não necessite de descompressão, um evento adverso. Este critério está em consonância com outros autores (Barret *et al*., 2020).

Com relação ao tempo de anestesia e tempo de procedimento, o POEM foi menos demorado do que a miotomia laparoscópica no presente estudo. Tal resultado pode ser explicado pela não realização de fundoplicatura no POEM e por termos realizado o POEM com miotomia de espessura total que é menos demorada do que a miotomia parcial. Não houve diferença com relação ao tempo de internação e qualidade de vida entre os dois procedimentos.

Na análise do sucesso terapêutico, baseado na avaliação do ERCDB, tanto na técnica cirúrgica quanto na endoscópica, houve significativa diminuição nos valores da altura da coluna de bário a 1 e 5 minutos, nas avaliações com 1, 6 e 12 meses em comparação ao pré-procedimento ($p<0,001$), demonstrando uma nítida diminuição da resistência a passagem do contraste ao nível da JEG. Vaezi *et al*. (2002), bem como Jo *et al*., 2021, salientam a importância da realização do esofagograma cronometrado com

bário, como ferramenta de avaliação objetiva de pacientes com acalasia após a dilatação pneumática do cárdia, pela correlação direta do resultado clínico e durabilidade da procedimento, em pacientes acompanhados pelo período superior a 5 anos. Relatam que o esvaziamento esofágico insuficiente está presente em quase 30% dos pacientes com acalasia que relatam alívio completo dos sintomas após dilatação pneumática; e, prediz que a maioria (90%) desses pacientes falhará dentro de um ano de tratamento.

Por outro lado, se houve correlação após o procedimento de dilatação pneumática da cárdia, o mesmo não ocorreu em estudo de Sternbach *et al.* (2015), em que o retardo do esvaziamento esofágico no pós-operatório imediato de pacientes submetidos ao POEM, não foi fator preditor de mal resultado no seguimento de 12 meses.

Kachala *et al*. (2018), referem ter empregado o estudo radiológico pós CM-FP-VLP, como um dos critérios para re-intervenção, considerando como falha terapêutica quando o paciente apresentava piora dos sintomas ou piora do ERCDB. Nesta situação, o critério de análise do ERCDB foi largura da coluna de contraste superior a 1 cm e altura superior a 5 cm, na análise de 5 minutos, ou piora progressiva em menor grau na ERCDB na série em 5 minutos. A re-intervenção era realizada apenas se houvesse evidência objetiva da dificuldade de esvaziamento através da junção esofagogástrica.

Visto o impacto do estudo radiológico e suas correlações e aplicabilidades, não menos importante é o estudo eletromanométrico e a relevância de seus achados. Na avaliação da pressão do EIE, por meio da

PEM pela manometria convencional, os pacientes dos dois grupos apresentaram diminuição significativa em todo o período de seguimento em comparação ao pré-procedimento. Não havendo diferença estatística significante entre ambos.

Na era atual, em que o emprego da manometria de alta resolução é descrito como método padrão ouro (Zaninotto *et al.*, 2018) para o diagnóstico dos distúrbios motores do esôfago, cabe uma reflexão relacionada ao uso da manometria convencional.

Herbella e Patti (2015), comentam que a MAR, trouxe importantes contribuições ao campo da fisiologia gastrointestinal, demonstrou vantagens sobre a manometria convencional e permitiu a criação de novos parâmetros, por outro lado, a manometria convencional ainda é bastante utilizada e de baixo custo, com elevada confiabilidade. Motivo de reflexão é se essa nova tecnologia tornou possível a criação desses novos parâmetros ou se eles sempre existiram, e que agora pela visão panorâmica e intuitiva da peristalse da faringe ao estômago permitiu aos olhos humanos distinguir parâmetros sutis, desconhecidos ou incompreendidos até o momento.

Além disso, se esses parâmetros podem ser obtidos com confiabilidade através da manometria convencional e se ainda podem ser aceitos nos estudos de acalasia. A manometria convencional se baseia apenas na pressão residual para avaliar o relaxamento do EIE, enquanto a de alta resolução consegue obter a pressão de relaxamento integrada. Os parâmetros da MAR do corpo esofágico definem os subtipos de acalasia (classificação de Chicago), baseados na pressurização esofágica após a

deglutição. A caracterização de cada subtipo é bastante intuitiva através da MAR, mas também é muito fácil através da manometria convencional, uma vez que apenas as amplitudes das ondas precisam ser medidas. Concluem, portanto, que a manometria convencional ainda é adequada para classificar a acalasia, de acordo com a classificação de Chicago.

Como exposto, a miotomia cirúrgica e a endoscópica alcançaram igualitariamente o sucesso terapêutico, por meio da melhora sintomática, e dos dados objetivos radiológicos e manométricos, nos períodos de 1, 6 e 12 meses. Cabe, neste momento, entendermos as possíveis manifestações clínicas ou achados endoscópicos sugestivos do refluxo gastroesofágico patológico.

Em 2018, Schlottmann *et al*. realizaram uma revisão sistemática avaliando 53 artigos coortes relacionados a CM-FP-VLP e 21 relacionados ao POEM, que demonstrou alta incidência de refluxo (OR 4,30, 95% CI 2,96-6,27, $p < 0,0001$) no procedimento endoscópico. O resultado neste estudo é concordante, com taxa maior de refluxo nos pacientes submetidos ao POEM (64,6 % *vs* 11,1 %, $p < 0,02$).

A avaliação do refluxo no presente estudo foi realizada de acordo com as manifestações clínicas típicas da doença do refluxo gastroesofágico (DRGE) e/ou da identificação de esofagite erosiva ao exame endoscópico. Foi optado por esta metodologia, tendo-se em conta, que os pacientes portadores de acalasia do esôfago, apresentam retenção de resíduos alimentares na mucosa do órgão, que sofrem o processo de fermentação, e que pode interferir com a diminuição do pH intraluminal, tornando o exame de phmetria de 24 horas desta forma, um fator de confusão no diagnóstico da DRGE.

A esofagite erosiva, particularmente os graus C e D, é considerado um evento preocupante quando ocorre no pós-procedimento, pois é bem definido na literatura as complicações a longo prazo, relacionadas RGE, como o esôfago de Barrett e o adenocarcinoma. A esofagite graus A ou B, respondem bem ao tratamento medicamentoso com drogas inibidores das bombas de prótons, porém os graus C e D são pouco responsivos e não infrequentemente necessitam de terapêutica cirúrgica, por meio da confecção de válvula antirrefluxo (Mota *et al*., 2021).

Considerando-se a necessidade de realizar um procedimento que minimize o risco do RGE, a técnica da CM-FP-VLP é reconhecida como padrão ouro, no tratamento da acalasia do esôfago. Há no entanto, estudos randomizados e duplo-cegos de curto período de acompanhamento (6 meses), que demonstram o nítido benefício da CM-FP-VLP versus CMVLP sem fundoplicatura (9,1% *vs* 47,6% p=0,005) (Richards *et al.*, 2004); e, de longo prazo (maior que 10 anos) em que não há diferença entre as técnica de CM-FP-VLP versus CMVLP sem fundoplicatura (57% *vs* 69%, p= 0,52) em relação a ocorrência do RGE, provavelmente pela perda da capacidade de contenção ao longo do tempo (Broman *et al.*, 2018). Fato positivo nesta circunstância é que geralmente esses pacientes respondem bem ao tratamento farmacológico, não necessitando de re-abordagem cirúrgica (Triadafilopoulos, 2004; Bhayani *et al.*, 2014; Benedict *et al.*, 2017).

No presente estudo, todos os casos no grupo da miotomia cirúrgica foram realizados por via videolaparoscopia. A miotomia associada a fundoplicatura pode ser realizada por videolaparoscopia ou aberta, uma

revisão sistemática baseada em ensaios clínicos randomizados não mostrou diferença entre os dois métodos com relação a melhora da disfagia, porém a abordagem laparoscópica apresentou menor tempo de internação e período de recuperação mais curto (Cheng *et al*., 2017).

A técnica cirúrgica da realização da miotomia associado a fundoplicatura passou por inúmeras modificações técnicas, desde a descrição por Heller (1914). Em relação ao POEM ainda vivencia-se inúmeras modificações, desde a descrição inicial por Inoue *et al*. (2010). Embora as etapas do POEM geralmente sejam realizadas de maneira semelhante entre as instituições, há algumas peculiaridades em termos da localização, profundidade e comprimento ideal da miotomia.

Estudos têm demostrado que o POEM com miotomia curta é comparável à miotomia longa (maior que 7 cm) para o tratamento da acalasia em relação à eficácia clínica e segurança, tendo sido constatada a redução significativa na duração do procedimento (Gao *et al.,* 2017; Gu *et al*., 2021).

Duan *et al*. (2017), demostraram que a eficácia do tratamento de curto a médio prazo é comparável entre a miotomia circular e de espessura total; e, salientam ainda que a miotomia de espessura total reduz significativamente a duração da cirurgia, mas pode aumentar o risco potencial de incidência da DRGE.

Da mesma forma, há dúvidas quanto a localização da miotomia, se deve ser realizada em parede anterior ou posterior. Segundo Tan *et al*. (2018), a eficácia do tratamento, as alterações manométricas e a ocorrência

de eventos adversos são similares, no entanto a miotomia em parede posterior apresenta um maior potencial de refluxo pós-operatório, em decorrência do teórico risco de dano ao ângulo de His (localizado as 8 horas) e interrupção do mecanismo antirrefluxo natural.

Ramchandani *et al*. (2018) em estudo piloto, com acompanhamento de 3 meses, corroboraram esta suspeita, no entanto Khashab (2018), Stavropoulos *et al*. (2016), e Ichkhanian *et al*. (2021), não evidenciaram essas diferenças entre o tempo de exposição ácida anormal e do escore GerdQ. Esses dados foram confirmados por Rodríguez de Santiago *et al*. (2019), em publicação de revisão sistemática e metanálise baseada em estudos randômicos. No presente estudo, optou-se pela realização do POEM em parede posterior, com miotomia longa e de espessura total (camada circular e longitudinal), em decorrência da maior facilidade técnica e dos resultados supracitados, em consonância com autores de diferentes regiões (Swanström *et al*., 2011; Zhou *et al*., 2013; Tanaka *et al*., 2019).

Os resultados obtidos nesse estudo, ratificam os observados por Werner *et al*. (2019), que demonstram a não inferioridade da técnica de POEM em comparação com a CM-FP-VLP, no controle dos sintomas em pacientes com acalasia, excetuando-se a ocorrência do refluxo gastroesofágico. A reflexão a partir deste ponto leva à busca de quais mudanças técnicas deve ser estudada. Nesse sentido, são válidas as análises profundas de técnicas de preservação das fibras oblíquas (Tanaka *et al*., 2018), e, a realização do POEM com fundoplicatura (Tyberg *et al*., 2018;Bapaye *et al*., 2020; Inoue *et al*., 2019).

Tanaka *et al*. (2018), com o intuito de definir o limite da extensão da miotomia gástrica, descrevem a identificação de dois vasos penetrantes (TPVs) entre os músculos circular e oblíquo na parede posterior, na região da cárdia, na direção das 5 horas, em 34/37 pacientes (91,2%) submetidos ao POEM. Orientam a realização da miotomia ao lado direito da TPVs para preservar o músculo oblíquo. Advogam a realização da miotomia gástrica estendida até a exposição do segundo vaso, o que afere ao redor de 3 cm de comprimento (variação de 2 cm a 4 cm), sugerindo ser um indicador simples e confiável para determinar a extremidade distal apropriada da miotomia.

Posteriormente (2019), cientes da elevada taxa de RGE na técnica convencional, publicaram um estudo comparando as duas técnicas de miotomia gástrica, há com identificação dos referidos TPVs (83/114) e a convencional (31/114). Descrevem a ocorrência de esofagite B ou superior em 31,3% (26/83) dos pacientes no grupo TPVs e 58,1% (18/31) no grupo convencional, com p=0,017. Os sintomas de RGE estavam presentes em 10,8% (9/83) dos pacientes do grupo TPVs *versus* 19,4% (6/31) do convencional, com p=0,23.

Esses dados inferem que a preservação do músculo oblíquo, utilizando-se os TPVs como marcos anatômicos, possa reduzir significativamente a frequência do RGE pós-POEM. Deve-se avaliar de forma crítica, os resultados acima mencionados, tendo em vista, que se trata de um estudo coorte retrospectiva, portanto sem os critérios rígidos de qualidade metodológica, bem como não haver reprodutibilidade por outros autores. No presente estudo, foi realizada a técnica convencional, descrita

por Zhou *et al*. (2012), em parede posterior, as 6 horas, e não foi padronizada a preservação dos TPVs. A ocorrência dos sintomas do RGE, semelhante a outros autores, superior a 50%.

Atualmente, com o intuito de minimizar a ocorrência do refluxo gastroesofágico, tem-se executado o procedimento de acordo com a proposta de Tanaka *et al.* (2019), no entanto não dispomos de dados suficientes para referendar esta opção.

Assoma outras opções para minimizar a ocorrência do RGE pós-POEM, como a proposta da realização da fundoplicatura transoral sem incisão (TIF). Tyberg *et al*. (2018) aplicando esta técnica em cinco pacientes, em estudo piloto, referem uma taxa de sucesso de 100% no controle dos sintomas, no tempo de exposição ácida e da necessidade do uso de drogas antissecretoras. Recai sobre essa técnica, o fato de ser um procedimento distinto ao POEM, não concomitante, com aumento de custos e sem real conhecimento de sua eficácia ao longo do tempo.

Inoue *et al*. (2019) realizaram um estudo piloto, incluindo 21 pacientes, no qual uma fundoplicatura endoscópica foi adicionada ao procedimento padrão de POEM (POEM+F), sem complicações. O procedimento consiste em três etapas: entrada na cavidade peritoneal; ancoragem distal e proximal do *endoloop* com clipes (a técnica de *loop* e clip) (parede anterior gástrica a junção esofagogástrica); e fixação da sutura com o *endoloop*.

Após a miotomia endoscópica, o endoscópio é inserido a cavidade peritoneal. Define-se ao longo da parede anterior do estômago, a área para

colocação de clipes de ancoragem distais. Um segundo endoscópio é inserido até a cavidade gástrica, para orientar o sítio ideal de aplicação. Inúmeros clipes são colocados ao longo do loop, distalmente em parede anterior do estômago (âncora distal) e na borda do local da miotomia (âncora proximal). Subsequentemente, o fechamento do laço resulta na configuração de uma fundoplicatura. A configuração da válvula antirrefluxo, mimetiza a fundoplicatura a Dor. O procedimento adiciona uma mediana de 44 minutos ao POEM e não foram relatados eventos adversos graves.

Bapaye *et al*. (2021), em estudo com seguimento de 12 meses, relatam incidência de refluxo gastroesofágico pós POEM+F, baixa de 11,1% considerando-a aceitável.

Reddy (2019) em editorial, comenta que embora atraente, o POEM+F pode ter potencialmente várias limitações. Primeiro, haverá a necessidade da realização do POEM em parede anterior, contrária a tendência atual da abordagem em parede posterior. Segundo, pode não ser possível executar POEM+F em pacientes com miotomia anterior prévia e que apresentam recidiva dos sintomas, em decorrência da presença de fibrose da submucosa. Terceiro, a durabilidade desta fundoplicatura é incerta.

As opções técnicas descritas acima, visam mitigar a incidência de RGE pós-POEM, necessitam, porém de reprodutibilidade e efetiva resposta, para servir como alternativa endoscópica minimamente invasiva ao procedimento CM-FP-VLP.

Patti *et al*. (2017), comentam que se o refluxo gastroesofágico é uma complicação indesejada em relação ao POEM, a possibilidade da ocorrência

da disfagia pós-operatória devido a fundoplicatura disfuncional ou herniada, é temida após a miotomia cirúrgica com válvula antirrefluxo. Salientam ainda, haver indicações adequadas para o POEM, como na acalasia tipo III e para a recidiva da disfagia pós cardiomiotomia cirúrgica, posicionamento esse corroborado por Liu-Burdowski *et al.* (2022). Embora seja uma posição controversa, somente o acompanhamento de longo prazo, evidenciará qual é a opção mais aceitável entre a miotomia endoscópica e cirúrgica, no tratamento da acalasia.

Desta maneira pode-se dizer que são dois os pontos cruciais que pesam desfavoravelmente ao procedimento do POEM, no sentido de caracterizá-lo como adequadamente indicado no tratamento da acalasia (*gold standard*). O primeiro é a escassez de estudos de alta qualidade técnica (randomizados), comparando o POEM com a já consagrada dilatação pneumática da cárdia e com a miotomia laparoscópica com fundoplicatura, no sentido de mostrar no mínimo a não inferioridade. Em segundo, a ausência de estudos de acompanhamento tardio (superior a 5 anos), para que se possa conhecer qual a real taxa de re-intervenção, baseadas na identificação das complicações tardias graves do refluxo gastroesofágico que necessitem da realização de válvula antirrefluxo ou a disfagia recorrente da miotomia gástrica inadequada, que necessitará de re-abordagem (McKay *et al*., 2021).

É fato que no momento, os resultados de 2 e 3 anos são semelhantes entre as técnicas de miotomia endoscópica e cirúrgica, em relação aos parâmetros clínicos, excetuando-se a maior ocorrência do refluxo

gastroesofágico, que geralmente respondem bem ao tratamento medicamentoso antissecretor, no entanto, tais dados vem acompanhados de incertezas que somente serão sanadas com a durabilidade dos bons resultados através dos anos.

6 CONCLUSÕES

A análise dos resultados entre a abordagem cirúrgica pela técnica da cardiomiotomia com fundoplicatura parcial videolaparoscópica e a miotomia endoscópica peroral, no tratamento de pacientes portadores de acalasia, nos períodos de 1, 6 e 12 meses, permite concluir que:

- As técnicas de miotomia cirúrgica e endoscópica, são procedimentos igualmente eficazes no controle dos sintomas (disfagia, dor, regurgitação e perda de peso).
- Há significativo aumento da taxa de refluxo gastroesofágico, menor tempo de anestesia e de procedimento no grupo da miotomia endoscópica.
- Não há diferença entre os métodos em relação a ocorrência de eventos adversos, tempo de internação e qualidade de vida.

7 ANEXOS

Anexo A - Aprovação do projeto de pesquisa

HOSPITAL DAS CLÍNICAS DA FACULDADE DE MEDICINA DA USP - HCFMUSP

PARECER CONSUBSTANCIADO DO CEP

DADOS DO PROJETO DE PESQUISA

Título da Pesquisa: MIOTOMIA LAPAROSCÓPICA A HELLER ASSOCIADA A FUNDOPLICATURA EM COMPARAÇÃO À MIOTOMIA ENDOSCÓPICA PERORAL (POEM)

Pesquisador: Paulo Sakai

Área Temática:

Versão: 1

CAAE: 23460613.0.0000.0068

Instituição Proponente: HOSPITAL DAS CLINICAS DA FACULDADE DE MEDICINA DA U S P

Patrocinador Principal: Financiamento Próprio

DADOS DO PARECER

Número do Parecer: 513.659

Data da Relatoria: 22/01/2014

Apresentação do Projeto:

Trata-se de estudo prospectivo de comparação entre a miotomia doe esfíncter inferior do esôfago por videolaparoscopia ou por endoscopia, no tratamento da acalasia esofàgica

Objetivo da Pesquisa:

O objetivo primário deste protocolo é comparar a eficácia entre a abordagem cirúrgica por meio da miotomia laparoscópica a Heller associada à fundoplicatura e a miotomia endoscópica peroral (POEM) no tratamento de pacientes portadores de acalasia independente de sua etiologia.

Desfecho Primário : Remissão da sintomatologia disfagia.

Desfecho Secundário : Tempo de execução do procedimento e Tempo de internação hospitalar

Avaliação dos Riscos e Benefícios:

A pesquisa não agrega risco maior ao tratamento da doença pois as duas técnicas já são aceitas na literatura, com riscos semelhantes

Comentários e Considerações sobre a Pesquisa:

A estrutura do projeto é adequada

Considerações sobre os Termos de apresentação obrigatória:

Adequados, exceto que na página 3 no TCLE lê-se "Presidente da CAPPesq HCFMUSP Prof. Dr. Euclides Ayres de Castilho". A função correta é Coordenador e é exercida atualmente pelo Prof. Dr.

Endereço: Rua Ovídio Pires de Campos, 225 5º andar
Bairro: Cerqueira Cesar **CEP:** 05.403-010
UF: SP **Município:** SAO PAULO
Telefone: (11)2661-7585 **Fax:** (11)2661-7585 **E-mail:** marcia.carvalho@hc.fm.usp.br

HOSPITAL DAS CLÍNICAS DA
FACULDADE DE MEDICINA DA
USP - HCFMUSP

Continuação do Parecer: 513.659

Luiz Eugênio Garcez Leme

Recomendações:

Aprovar com recomendação

Conclusões ou Pendências e Lista de Inadequações:

Corrigir o nome do Coordenador da Cappesq no TCLE

Situação do Parecer:

Aprovado

Necessita Apreciação da CONEP:

Não

Considerações Finais a critério do CEP:

Em conformidade com a Resolução CNS nº 466/12 ¿ cabe ao pesquisador: a) desenvolver o projeto conforme delineado; b) elaborar e apresentar relatórios parciais e final; c)apresentar dados solicitados pelo CEP, a qualquer momento; d) manter em arquivo sob sua guarda, por 5 anos da pesquisa, contendo fichas individuais e todos os demais documentos recomendados pelo CEP; e) encaminhar os resultados para publicação, com os devidos créditos aos pesquisadores associados e ao pessoal técnico participante do projeto; f) justificar perante ao CEP interrupção do projeto ou a não publicação dos resultados.

SAO PAULO, 22 de Janeiro de 2014

Assinador por:
Luiz Eugênio Garcez Leme
(Coordenador)

Endereço: Rua Ovídio Pires de Campos, 225 5º andar
Bairro: Cerqueira Cesar **CEP:** 05.403-010
UF: SP **Município:** SAO PAULO
Telefone: (11)2661-7585 **Fax:** (11)2661-7585 **E-mail:** marcia.carvalho@hc.fm.usp.br

Anexo B - Clincal Trial

U.S. National Library of Medicine
ClinicalTrials.gov

Find Studies | About Studies | Submit Studies | Resources | About Site

Home > Search Results > Study Record Detail

Save this study

Trial record **1 of 1** for: NCT02138643

Previous Study | Return to List | Next Study

Laparoscopy Heller Myotomy With Fundoplication Associated Versus Peroral Endoscopic Myotomy (POEM)

The safety and scientific validity of this study is the responsibility of the study sponsor and investigators. Listing a study does not mean it has been evaluated by the U.S. Federal Government. Read our disclaimer for details.

ClinicalTrials.gov Identifier: NCT02138643

Recruitment Status : Unknown
Verified April 2017 by University of Sao Paulo General Hospital.
Recruitment status was: Active, not recruiting
First Posted : May 14, 2014
Last Update Posted : April 12, 2017

Sponsor:
University of Sao Paulo General Hospital

Information provided by (Responsible Party):
University of Sao Paulo General Hospital

Study Details | Tabular View | No Results Posted | Disclaimer | How to Read a Study Record

U.S. National Library of Medicine
ClinicalTrials.gov

Find Studies | About Studies | Submit Studies | Resources | About Site

Home > Search Results > Study Record Detail

Save this study

Trial record **1 of 1** for: NCT02138643

Previous Study | Return to List | Next Study

Laparoscopy Heller Myotomy With Fundoplication Associated Versus Peroral Endoscopic Myotomy (POEM)

ClinicalTrials.gov Identifier: NCT02138643

Anexo C - Questionário de Qualidade de Vida SF36

QUESTIONÁRIO DE ESTADO DE SAÚDE (SF-36V2)

INSTRUÇÕES: As questões que se seguem pedem-lhe opinião sobre a sua saúde, a forma como se sente e sobre a sua capacidade de desempenhar as actividades habituais.

Pedimos que leia com atenção cada pergunta e responda o mais honestamente possível. se não tiver a certeza sobre a resposta a dar, dê-nos a que achar mais apropriada e, se quiser, escreva um comentário a seguir à pergunta.

Para as perguntas 1 e 2, por favor coloque um círculo no número que melhor descreve a sua saúde.

1. Em geral, diria que a sua saúde é:

Óptima	Muito boa	Boa	Razoável	Fraca
1	2	3	4	5

2. Comparando com o que acontecia há um ano, como descreve o seu estado geral actual:

Muito melhor	Com algumas melhoras	Aproximadamente igual	Um pouco pior	Muito pior
1	2	3	4	5

3. As perguntas que se seguem são sobre actividades que executa no seu dia-a-dia. Será que a sua saúde o/a limita nestas actividades? Se sim, quanto?

(Por favor assinale com um círculo um número em cada linha)

	Sim, muito limitado/a	Sim, um pouco limitado/a	Não, nada limitado/a
a. **Actividades violentas**, tais como correr, levantar pesos, participar em desportos extenuantes.....	1	2	3
b. **Actividades moderadas**, tais como deslocar uma mesa ou aspirar a casa.....	1	2	3
c. Levantar ou pegar nas compras da mercearia.....	1	2	3
d. Subir **vários** lanços de escadas.....	1	2	3
e. Subir **um** lanço de escadas.....	1	2	3
f. Inclinar-se, ajoelhar-se ou baixar-se.....	1	2	3
g. Andar **mais de 1 Km**.....	1	2	3
h. Andas **várias** centenas de metros.....	1	2	3
i. Andar **uma** centena de metros.....	1	2	3
j. Tomar banho ou vestir-se sozinho/a.....	1	2	3

Copyright © 1992. New England Medical Center Hospitals, Inc. All rights reserved.
Copyright ©1997. Versão Portuguesa 2 Centro de Estudos e Investigação em Saúde. Todos os direitos reservados

4. Durante as últimas 4 semanas teve, no seu trabalho ou actividades diárias, algum dos problemas apresentados a seguir como consequência do seu estado de saúde físico?

Quanto tempo, nas **últimas quatro semanas...**	**Sempre**	**A maior parte do tempo**	**Algum tempo**	**Pouco tempo**	**Nunca**
a. Diminuiu o **tempo gasto** a trabalhar ou outras actividades	1	2	3	4	5
b. Fez **menos** do que queria?.....	1	2	3	4	5
c. Sentiu-se limitado/a no tipo de trabalho ou outras actividades	1	2	3	4	5
d. Teve **dificuldade** em executar o seu trabalho ou outras actividades (por exemplo, foi preciso mais esforço).....	1	2	3	4	5

5. Durante as últimas 4 semanas, teve com o seu trabalho ou com as suas actividades diárias, algum dos problemas apresentados a seguir devido a quaisquer problemas emocionais (tal como sentir-se deprimido/a ou ansioso/a)?

Quanto tempo, nas **últimas quatro semanas...**	**Sempre**	**A maior parte do tempo**	**Algum tempo**	**Pouco tempo**	**Nunca**
a. Diminuiu o **tempo gasto** a trabalhar ou outras actividades	1	2	3	4	5
b. Fez **menos** do que queria?.....	1	2	3	4	5
c. Executou o seu trabalho ou outras actividades **menos** cuidadosamente do que era costume.....	1	2	3	4	5

Para cada uma das perguntas 6, 7 e 8, por favor ponha um círculo no número que melhor descreve a sua saúde.

6. Durante as últimas 4 semanas, em que medida é que a sua saúde física ou problemas emocionais interferiram no seu relacionamento social normal com a família, amigos, vizinhos ou outras pessoas?

Absolutamente nada	**Pouco**	**Moderadamente**	**Bastante**	**Imenso**
1	2	3	4	5

7. Durante as últimas 4 semanas teve dores?

Nenhumas	Muito fracas	Ligeiras	Moderadas	Fortes	Muito fortes
1	2	3	4	5	6

8. Durante as últimas 4 semanas, de que forma é que a dor interferiu com o seu trabalho normal (tanto o trabalho fora de casa como o trabalho doméstico)?

Absolutamente nada	Pouco	Moderadamente	Bastante	Imenso
1	2	3	4	5

9. As perguntas que se seguem pretendem avaliar a forma como se sentiu e como lhe correram as coisas nas últimas quatro semanas.
Para cada pergunta, coloque por favor um círculo à volta do número que melhor descreve a forma como se sentiu.
Certifique-se que coloca um círculo em cada linha.

Quanto tempo, nas **últimas quatro semanas...**	**Sempre**	**A maior parte do tempo**	**Algum tempo**	**Pouco tempo**	**Nunca**
a. Se sentiu cheio/a de vitalidade?.....	1	2	3	4	5
b. Se sentiu muito nervoso/a?.....	1	2	3	4	5
c. Se sentiu tão deprimido/a que nada o/a animava?.....	1	2	3	4	5
d. Se sentiu calmo/a e tranquilo/a?.....	1	2	3	4	5
e. Se sentiu com muita energia?.....	1	2	3	4	5
f. Se sentiu deprimido/a?.....	1	2	3	4	5
g. Se sentiu estafado/a?.....	1	2	3	4	5
h. Se sentiu feliz?.....	1	2	3	4	5
i. Se sentiu cansado/a?.....	1	2	3	4	5

10. Durante as últimas quatro semanas, até que ponto é que a sua saúde física ou problemas emocionais limitaram a sua actividade social (tal como visitar amigos ou familiares próximos)?

Sempre	A maior parte do tempo	Algum tempo	Pouco tempo	Nunca
1	2	3	4	5

11. Por favor, diga em que medida são verdadeiras ou falsas as seguintes afirmações. Ponha um círculo para cada linha.

	Absolutamente verdade	Verdade	Não sei	Falso	Absolutamente falso
a. Parece que adoeço mais facilmente do que os outros.....	1	2	3	4	5
b. Sou tão saudável como qualquer outra pessoa.....	1	2	3	4	5
c. Estou convencido/a que a minha saúde vai piorar.....	1	2	3	4	5
d. A minha saúde é óptima.....	1	2	3	4	5

Versão Brasileira do Questionário de Qualidade de Vida -SF-36

1- Em geral você diria que sua saúde é:

Excelente	Muito Boa	Boa	Ruim	Muito Ruim
1	2	3	4	5

2- Comparada há um ano atrás, como você se classificaria sua idade em geral, agora?

Muito Melhor	Um Pouco Melhor	Quase a Mesma	Um Pouco Pior	Muito Pior
1	2	3	4	5

3- Os seguintes itens são sobre atividades que você poderia fazer atualmente durante um dia comum. Devido à sua saúde, você teria dificuldade para fazer estas atividades? Neste caso, quando?

Atividades	Sim, dificulta muito	Sim, dificulta um pouco	Não, não dificulta de modo algum
a) Atividades Rigorosas, que exigem muito esforço, tais como correr, levantar objetos pesados, participar em esportes árduos.	1	2	3
b) Atividades moderadas, tais como mover uma mesa, passar aspirador de pó, jogar bola, varrer a casa.	1	2	3
c) Levantar ou carregar mantimentos	1	2	3
d) Subir vários lances de escada	1	2	3
e) Subir um lance de escada	1	2	3
f) Curvar-se, ajoelhar-se ou dobrar-se	1	2	3
g) Andar mais de 1 quilômetro	1	2	3
h) Andar vários quarteirões	1	2	3
i) Andar um quarteirão	1	2	3
j) Tomar banho ou vestir-se	1	2	3

4- Durante as últimas 4 semanas, você teve algum dos seguintes problemas com seu trabalho ou com alguma atividade regular, como conseqüência de sua saúde física?

	Sim	Não
a) Você diminui a quantidade de tempo que se dedicava ao seu trabalho ou a outras atividades?	1	2
b) Realizou menos tarefas do que você gostaria?	1	2
c) Esteve limitado no seu tipo de trabalho ou a outras atividades.	1	2
d) Teve dificuldade de fazer seu trabalho ou outras atividades (p. ex. necessitou de um esforço extra).	1	2

5- Durante as últimas 4 semanas, você teve algum dos seguintes problemas com seu trabalho ou outra atividade regular diária, como conseqüência de algum problema emocional (como se sentir deprimido ou ansioso)?

	Sim	Não
a) Você diminui a quantidade de tempo que se dedicava ao seu trabalho ou a outras atividades?	1	2
b) Realizou menos tarefas do que você gostaria?	1	2
c) Não realizou ou fez qualquer das atividades com tanto cuidado como geralmente faz.	1	2

6- Durante as últimas 4 semanas, de que maneira sua saúde física ou problemas emocionais interferiram nas suas atividades sociais normais, em relação à família, amigos ou em grupo?

De forma nenhuma	Ligeiramente	Moderadamente	Bastante	Extremamente
1	2	3	4	5

7- Quanta dor no corpo você teve durante as últimas 4 semanas?

Nenhuma	Muito leve	Leve	Moderada	Grave	Muito grave
1	2	3	4	5	6

8- Durante as últimas 4 semanas, quanto a dor interferiu com seu trabalho normal (incluindo o trabalho dentro de casa)?

De maneira alguma	Um pouco	Moderadamente	Bastante	Extremamente
1	2	3	4	5

9- Estas questões são sobre como você se sente e como tudo tem acontecido com você durante as últimas 4 semanas. Para cada questão, por favor dê uma resposta que mais se aproxime de maneira como você se sente, em relação às últimas 4 semanas.

	Todo Tempo	A maior parte do tempo	Uma boa parte do tempo	Alguma parte do tempo	Uma pequena parte do tempo	Nunca
a) Quanto tempo você tem se sentindo cheio de vigor, de vontade, de força?	1	2	3	4	5	6
b) Quanto tempo você tem se sentido uma pessoa muito nervosa?	1	2	3	4	5	6
c) Quanto tempo você tem se sentido tão deprimido que nada pode anima-lo?	1	2	3	4	5	6
d) Quanto tempo você tem se sentido calmo ou tranqüilo?	1	2	3	4	5	6
e) Quanto tempo você tem se sentido com muita energia?	1	2	3	4	5	6
f) Quanto tempo você tem se sentido desanimado ou abatido?	1	2	3	4	5	6
g) Quanto tempo você tem se sentido esgotado?	1	2	3	4	5	6
h) Quanto tempo você tem se sentido uma pessoa feliz?	1	2	3	4	5	6
i) Quanto tempo você tem se sentido cansado?	1	2	3	4	5	6

10- Durante as últimas 4 semanas, quanto de seu tempo a sua saúde física ou problemas emocionais interferiram com as suas atividades sociais (como visitar amigos, parentes, etc)?

Todo Tempo	A maior parte do tempo	Alguma parte do tempo	Uma pequena parte do tempo	Nenhuma parte do tempo
1	2	3	4	5

11- O quanto verdadeiro ou falso é cada uma das afirmações para você?

	Definitivamente verdadeiro	A maioria das vezes verdadeiro	Não sei	A maioria das vezes falso	Definitiva-mente falso
a) Eu costumo obedecer um pouco mais facilmente que as outras pessoas	1	2	3	4	5
b) Eu sou tão saudável quanto qualquer pessoa que eu conheço	1	2	3	4	5
c) Eu acho que a minha saúde vai piorar	1	2	3	4	5
d) Minha saúde é excelente	1	2	3	4	5

CÁLCULO DOS ESCORES DO QUESTIONÁRIO DE QUALIDADE DE VIDA

Fase 1: Ponderação dos dados

Questão	Pontuação	
01	Se a resposta for	Pontuação
	1	5,0
	2	4,4
	3	3,4
	4	2,0
	5	1,0
02	Manter o mesmo valor	
03	Soma de todos os valores	
04	Soma de todos os valores	
05	Soma de todos os valores	
06	Se a resposta for	Pontuação
	1	5
	2	4
	3	3
	4	2
	5	1

07	Se a resposta for 1 2 3 4 5 6	Pontuação 6,0 5,4 4,2 3,1 2,0 1,0
08	A resposta da questão 8 depende da nota da questão 7 Se 7 = 1 e s valor da questão é (6) Se 7 = 2 à 6 e valor da questão é (5) Se 7 = 2 à 6 e se 8 = 2, o valor da questão é (4) Se 7 = 2 à 6 e se 8 = 3, o valor da questão é (3) Se 7 = 2 à 6 e se 8 = 4, o valor da questão é (2) Se 7 = 2 à 6 e se 8 = 3, o valor da questão é (1) Se a questão 7 não for respondida, o escorre da questão 8 passa a ser o seguinte: Se a resposta for (1), a pontuação será (6) Se a resposta for (2), a pontuação será (4,75) Se a resposta for (3), a pontuação será (3,5) Se a resposta for (4), a pontuação será (2,25) Se a resposta for (5), a pontuação será (1,0)	
09	Nesta questão, a pontuação para os itens a, d, e ,h, deverá seguir a seguinte orientação: Se a resposta for 1, o valor será (6) Se a resposta for 2, o valor será (5) Se a resposta for 3, o valor será (4) Se a resposta for 4, o valor será (3) Se a resposta for 5, o valor será (2) Se a resposta for 6, o valor será (1) Para os demais itens (b, c,f,g, i), o valor será mantido o mesmo	
10	Considerar o mesmo valor.	
11	Nesta questão os itens deverão ser somados, porém os itens b e d deverão seguir a seguinte pontuação: Se a resposta for 1, o valor será (5) Se a resposta for 2, o valor será (4) Se a resposta for 3, o valor será (3) Se a resposta for 4, o valor será (2) Se a resposta for 5, o valor será (1)	

Fase 2: Cálculo do Raw Scale

Nesta fase você irá transformar o valor das questões anteriores em notas de 8 domínios que variam de 0 (zero) a 100 (cem), onde 0 = pior e 100 = melhor para cada domínio. É chamado de raw scale porque o valor final não apresenta nenhuma unidade de medida.
Domínio:

- Capacidade funcional
- Limitação por aspectos físicos
- Dor
- Estado geral de saúde
- Vitalidade
- Aspectos sociais
- Aspectos emocionais

- Saúde mental

Para isso você deverá aplicar a seguinte fórmula para o cálculo de cada domínio:

Domínio:

$$\frac{\text{Valor obtido nas questões correspondentes} - \text{Limite inferior} \times 100}{\text{Variação (Score Range)}}$$

Na fórmula, os valores de limite inferior e variação (Score Range) são fixos e estão estipulados na tabela abaixo.

Domínio	Pontuação das questões correspondidas	Limite inferior	Variação
Capacidade funcional	03	10	20
Limitação por aspectos físicos	04	4	4
Dor	07 + 08	2	10
Estado geral de saúde	01 + 11	5	20
Vitalidade	09 (somente os itens a + e + g + i)	4	20
Aspectos sociais	06 + 10	2	8
Limitação por aspectos emocionais	05	3	3
Saúde mental	09 (somente os itens b + c + d + f + h)	5	25

Exemplos de cálculos:

- Capacidade funcional: (ver tabela)

Domínio: $\frac{\text{Valor obtido nas questões correspondentes} - \text{limite inferior} \times 100}{\text{Variação (Score Range)}}$

Capacidade funcional: $\frac{21 - 10}{20} \times 100 = 55$

O valor para o domínio capacidade funcional é 55, em uma escala que varia de 0 a 100, onde o zero é o pior estado e cem é o melhor.

- Dor (ver tabela)

- Verificar a pontuação obtida nas 07 e 08; por exemplo: 5,4 e 4, portanto somando-se as duas, teremos: 9,4

- Aplicar fórmula:

Domínio: $\frac{\text{Valor obtido nas questões correspondentes} - \text{limite inferior} \times 100}{\text{Variação (Score Range)}}$

Dor: $\frac{9{,}4 - 2}{10} \times 100 = 74$

O valor obtido para o domínio dor é 74, numa escala que varia de 0 a 100, onde zero é o pior estado e cem é o melhor.

Assim, você deverá fazer o cálculo para os outros domínios, obtendo oito notas no final, que serão mantidas separadamente, não se podendo soma-las e fazer uma média.

Obs.: A questão número 02 não faz parte do cálculo de nenhum domínio, sendo utilizada somente para se avaliar o quanto o indivíduo está melhor ou pior comparado a um ano atrás.

Se algum item não for respondido, você poderá considerar a questão se esta tiver sido respondida em 50% dos seus itens.

Anexo D - Tabela com descritivo dos sintomas

Momento	Classificação	Grupo						p*
		Amostra (n=40)		CM-FP-VLP (n=20)		POEM (n=20)		
		n	%	n	%	n	%	
Perda de peso								
Pré	0	7	17,5	2	10,0	5	25,0	0,157
	1	7	17,5	4	20,0	3	15,0	
	2	13	32,5	5	25,0	8	40,0	
	3	13	32,5	9	45,0	4	20,0	
1 mês	0	38	95,0	18	90,0	20	100,0	0,602
	1	2	5,0	2	10,0	0	0,0	
6 meses	0	39	97,5	20	100,0	19	95,0	0,799
	1	1	2,5	0	0,0	1	5,0	
12 meses	0	40	100,0	20	100,0	20	100,0	1,000
Disfagia								
Pré	1	1	2,5	0	0,0	1	5,0	0,414
	2	6	15,0	2	10,0	4	20,0	
	3	33	82,5	18	90,0	15	75,0	
1 mês	0	30	75,0	16	80,0	14	70,0	0,602
	1	10	25,0	4	20,0	6	30,0	
6 meses	0	26	65,0	14	70,0	12	60,0	0,565
	1	11	27,5	5	25,0	6	30,0	
	2	1	2,5	0	0,0	1	5,0	
	3	2	5,0	1	5,0	1	5,0	
12 meses	0	26	65,0	14	70,0	12	60,0	0,547
	1	11	27,5	5	25,0	6	30,0	
	2	2	5,0	1	5,0	1	5,0	
	3	1	2,5	0	0,0	1	5,0	
Dor retroesternal								
Pré	0	5	12,5	2	10,0	3	15,0	0,355
	1	16	40,0	7	35,0	9	45,0	
	2	11	27,5	6	30,0	5	25,0	
	3	8	20,0	5	25,0	3	15,0	
1 mês	0	32	80,0	19	95,0	13	65,0	0,108
	1	8	20,0	1	5,0	7	35,0	
6 meses	0	35	87,5	19	95,0	16	80,0	0,414
	1	4	10,0	1	5,0	3	15,0	
	2	1	2,5	0	0,0	1	5,0	
12 meses	0	37	92,5	19	95,0	18	90,0	0,799
	1	3	7,5	1	5,0	2	10,0	
Regurgitação								
Pré	0	5	12,5	3	15,0	2	10,0	0,301
	1	9	22,5	6	30,0	3	15,0	
	2	7	17,5	3	15,0	4	20,0	
	3	19	47,5	8	40,0	11	55,0	
1 mês	0	37	92,5	19	95,0	18	90,0	0,799
	1	3	7,5	1	5,0	2	10,0	
6 meses	0	33	82,5	18	90,0	15	75,0	0,429
	1	7	17,5	2	10,0	5	25,0	
12 meses	0	32	80,0	18	90,0	14	70,0	0,277
	1	7	17,5	2	10,0	5	25,0	
	2	1	2,5	0	0,0	1	5,0	

(*) nível descritivo de probabilidade do teste não-paramétrico de Mann-Whitney

Anexo E - Altura da coluna de bário com 1 e 5 minutos (por protocolo)

Momento	Amostra (n=29)	Grupo	
		CM-FP-VLP (n=14)	POEM (n=15)
1 minuto			
Pré	17,27 ± 8,65	16,16 ± 7,13	18,30 ±10,01
1 mês	9,64 ± 6,35	11,39 ± 5,05	8,02 ± 7,14
6 meses	9,33 ± 3,71	10,64 ± 3,07	8,12 ± 3,93
12 meses	10,54 ± 3,76	11,09 ± 2,89	10,02 ± 4,46
5 minuto			
Pré	15,25 ± 8,31	14,35 ± 7,20	16,03 ± 9,35
1 mês	5,68 ± 6,05	6,78 ± 5,79	4,72 ± 6,31
6 meses	5,91 ± 4,92	7,10 ± 5,16	4,88 ± 4,63
12 meses	8,80 ± 5,52	9,68 ± 5,12	8,03 ± 5,92

Anexo F - Valores descritivos das variáveis dos dados manométricos, segundo o grupo de estudo (por protocolo)

Variável	Momento	Amostra (n=30)	Grupo	
			CM-FP-VLP (n=16)	POEM (n=14)
Pressão	Pré	24,16 ± 9,52	23,91 ± 7,94	24,45 ± 11,37
Expiratória	6 meses	9,49 ± 5,41	10,20 ± 6,07	8,67 ± 4,62
Máxima	12 meses	10,50 ± 5,60	9,73 ± 4,43	11,38 ± 6,76

8 REFERÊNCIAS

Abir F, Modlin I, Kidd M, Bell R. Surgical treatment of achalasia: current status and controversies. *Dig Surg*. 2004;21(3):165-76.

Aiolfi A, Bona D, Riva CG, Micheletto G, Rausa E, Campanelli G, et al. Systematic Review and Bayesian Network Meta-Analysis Comparing Laparoscopic Heller Myotomy, Pneumatic Dilatation, and Peroral Endoscopic Myotomy for Esophageal Achalasia. *J Laparoendosc Adv Surg Tech A*. 2020;30(2):147-155.

Allescher HD, Storr M, Seige M, Gonzales-Donoso R, Ott R, Born P, et al. Treatment of achalasia: botulinum toxin injection vs. pneumatic balloon dilation. A prospective study with long-term follow-up. *Endoscopy*. 2001;33(12):1007-17.

Ancona E, Peracchia A, Zaninotto G, Rossi M, Bonavina L, Segalin A. Heller laparoscopic cardiomyotomy with antireflux anterior fundoplication (Dor) in the treatment of esophageal achalasia. *Surg Endosc*. 1993;7(5):459-61.

Andersson M, Lundell L, Kostic S, Ruth M, Lönroth H, Kjellin A, et al. Evaluation of the response to treatment in patients with idiopathic achalasia by the timed barium esophagogram: results from a randomized clinical trial. *Dis Esophagus*. 2009;22(3):264-73.

Anselmino M, Zaninotto G, Costantini M, Rossi M, Boccu C, Molena D, et al. One-year follow-up after laparoscopic Heller-Dor operation for esophageal achalasia. *Surg Endosc*. 1997;11(1):3-7.

Bapaye A, Dashatwar P, Dharamsi S, Pujari R, Gadhikar H. Single session endoscopic fundoplication after peroral endoscopic myotomy (POEM+F) for prevention of post gastroesophageal reflux - 1-year follow-up study. *Endoscopy*. 2021;53(11):1114-21.

Bapaye A, Dharamsi S, Jain R, Basava G, Bapaye JA, Pujari R, et al. Concomitant endoscopic fundoplication - Can it reduce the risk of gastroesophageal reflux following peroral endoscopic myotomy? *Endoscopy*. 2020;52(2):E73-4.

Barret M, Dohan A, Oudjit A, Leblanc S, Belle A, Abouali E, et al. Meglumine diatrizoate esophagogram after peroral endoscopic myotomy (POEM): identification of imaging findings associated with clinical complications and longer hospital stay. *Eur Radiol*. 2020;30(8):4175-4181.

Benedict JJ, Golas AA, Richter JE, Velanovich V. Health-Related Quality of Life and Physiological Outcomes of Peroral Endoscopic Myotomy for Achalasia. *J Laparoendosc Adv Surg Tech A*. 2017;27(8):778-83.

Bhayani NH, Kurian AA, Dunst CM, Sharata AM, Rieder E, Swanstrom LL. A comparative study on comprehensive, objective outcomes of laparoscopic Heller myotomy with per-oral endoscopic myotomy (POEM) for achalasia. *Ann Surg*. 2014;259(6):1098-103.

Bianchi ET, Sallum RAA, Szachowicz, Seguro FCBC, Duarte AF, da Rocha JM, et al. Heller-Pinotti a modified partial fundo-location associated with myotomy to treat achalasia. Technical and final results from 445 patients. *Mini-invasive Surg*. 2017;1:153-9.

Blonski W, Kumar A, Feldman J, Richter JE. Timed Barium Swallow: Diagnostic Role and Predictive Value in Untreated Achalasia, Esophagogastric Junction Outflow Obstruction, and Non-Achalasia Dysphagia. *Am J Gastroenterol*. 2018;113(2):196-203.

Boeckxstaens GE, Zaninotto G, Richter JE. Achalasia. *Lancet*. 2014;383(9911):83-93.

Bonavina L, Nosadini A, Bardini R, Baessato M, Peracchia A. Primary treatment of esophageal achalasia. Long-term results of myotomy and Dor fundoplication. *Arch Surg*. 1992;127(2):222-6.

Bonifácio P, de Moura DTH, Bernardo WM, de Moura ETH, Farias GFA, Neto ACM, et al. Pneumatic dilation versus laparoscopic Heller's myotomy in the treatment of achalasia: systematic review and meta-analysis based on randomized controlled trials. *Dis Esophagus.* 2019 Feb 1;32(2).

Broman KK, Phillips SE, Faqih A, Kaiser J, Pierce RA, Poulose BK, et al. Heller myotomy versus Heller myotomy with Dor fundoplication for achalasia: long-term symptomatic follow-up of a prospective randomized controlled trial. *Surg Endosc*. 2018,32:1668-74.

Campos GM, Vittinghoff E, Rabl C, Takata M, Gadenstätter M, Lin F, et al. Endoscopic and surgical treatments for achalasia: a systematic review and meta-analysis. *Ann Surg*. 2009;249(1):45-57.

Cappell MS, Stavropoulos SN, Friedel D. Updated systematic review of achalasia, with a focus on POEM Therapy. *Dig Dis Sci*. 2020;65(1):38-65.

Cecconello I, Sallum RA, Rocha JR, Zilberstein B, Pinotti HW. Tratamento cirúrgico do megaesôfago. In: De Paula AL, editor. *Cirurgia videolaparoscópica*. Goiânia: Hospital Samaritano; 1994. p. 123.

Chan SM, Wu JC, Teoh AY, Yip HC, Ng EK, Lau JY, et al. Comparison of early outcomes and quality of life after laparoscopic Heller's cardiomyotomy to peroral endoscopic myotomy for treatment of achalasia. *Dig Endosc*. 2016;28(1):27-32.

Cheng JW, Li Y, Xing WQ, Lv HW, Wang HR. Laparoscopic Heller myotomy is not superior to pneumatic dilation in the management of primary achalasia: Conclusions of a systematic review and meta-analysis of randomized controlled trials. *Medicine (Baltimore)*. 2017;96(7):e5525.

Ciconelli RM, Ferra, MB, Santos W, Meinão I, Quaresma MR. Tradução para a língua portuguesa e validação do questionário genérico de avaliação de qualidade de vida SF-36 (Brasil SF-36). *Rev Bras Reumatol*.1999;39(3):143-50.

Crespin OM, Liu LWC, Parmar A, Jackson TD, Hamid J, Shlomovitz E, et al. Safety and efficacy of POEM for treatment of achalasia: a systematic review of the literature. *Surg Endosc*. 2017;31(5):2187-201.

de Moura EGH; Maluf-Filho F; Sakai P; Ishioka S. Pneumatic dilatation of cardia in patients with Chagas megaesophagus. *GED*. 1991;10(3):83-6.

de Oliveira JM, Birgisson S, Doinoff C, Einstein D, Herts B, Davros W, et al. Timed barium swallow: a simple technique for evaluating esophageal emptying in patients with achalasia. *AJR Am J Roentgenol*. 1997;169(2):473-9.

de Oliveira WK, Rohfs DB, Macário E, Croda JHR, Pereira G, Brito S. Boletim epidemiológico, Secretaria de Vigilância em Saúde - Ministério da Saúde. 2019 nov;50(36):1-7.

de Pascale S, Repici A, Puccetti F, Carlani E, Rosati R, Fumagalli U. Peroral endoscopic myotomy versus surgical myotomy for primary achalasia: single-center, retrospective analysis of 74 patients. *Dis Esophagus*. 2017;30(8):1-7.

Del Grande JC, Herbella FA, Lourenço LG, Mansur N, Salomão H, Chibly M. Resultados imediatos da cardiomiotomia com fundoplicatura no tratamento do megaesôfago: análise de 104 casos. *Gastroenterol Endosc Dig*. 1996;15:156-60.

Dindo D, Demartines N, Clavien PA. Classification of surgical complications: a new proposal with evaluation in a cohort of 6336 patients and results of a survey. *Ann Surg*. 2004; 240(2):205-213.

Domingues GR, Michelsohn NH, Viebig RG, Chinzon D, Nasi A, Andrade CG, et al. Normal values of esophageal high-resolution manometry: a brazilian multicenter study. *Arq Gastroenterol*. 2020;57(2):209-15.

Donahue PE, Teresi M, Patel S, Schlesinger PK. Laparoscopic myotome in achalasia: intraoperative evidence for myotomy of the gastric cardia. *Dis Esophagus*. 1999;12(1):30-6.

D'Onofrio V, Miletto P, Leandro G, Iaquinto G. Long-term follow-up of achalasia patients treated with botulinum toxin. *Dig Liver Dis*. 2002;34(2):105-10.

Duan T, Tan Y, Zhou J, Lv L, Liu D. A Retrospective Study of Peroral Endoscopic Full-Thickness Myotomy in Patients with Severe Achalasia. *J Laparoendosc Adv Surg Tech A*. 2017;27(8):770-6.

Eckardt DF. Clinical presentations and complications of achalasia. *Gastrointest Endosc Clin N Am*. 2001;11(2):281-92,vi.

Ehlers AP, Oelschlager BK, Pellegrini CA, Wright AS, Saunders MD, Flum DR, et al. Achalasia treatment, outcomes, utilization, and costs: a population-based study from the United States. *J Am Coll Surg*. 2017;225(3):380-6.

Elliott TR, Wu PI, Fuentealba S, Szczesniak M, de Carle DJ, Cook IJ. Long-term outcome following pneumatic dilatation as initial therapy for idiopathic achalasia: an 18-year single-centre experience. *Aliment Pharmacol Ther*. 2013;37(12):1210-9.

Ellis FH Jr, Olsen AM. Achalasia of the esophagus. *Major Probl Clin Surg*. 1969;9:1-221.

Farias GFA, de Moura DTH, de Moura ETH, de Rezende DT, Hathorn KE, Nasi A, et al. Peroral endoscopic myotomy (POEM): a comparative study between Chagasic and idiopathic achalasia. *Endosc Int Open*. 2020;8(4):E506-12.

Felix VN. Results of pneumatic dilation in treating achalasia: predictive factors. *Ann N Y Acad Sci*. 2018;1434(1):124-31.

Gao Q, Tu S, Tang X, Huang S, Gong W. Mid-term outcomes of a single center randomized controlled trial comparing peroral endoscopic short versus long myotomy for achalasia in China. *Am J Gastrenterol.* 2017;112(Supp. 1):S173-4.

Golash V. Recurrent achalasia after Heller-Toupet procedure: laparoscopic extended redo heller myotomy and floppy Dor. *J Minim Access Surg*. 2007;3(3):104-7.

Gregersen H, Lo KM. Pathophysiology and treatment of achalasia in a muscle mechanical perspective. *Ann N Y Acad Sci*. 2018;1434(1):173-84.

Grimes KL, Inoue H, Onimaru M, Ikeda H, Tansawet A, Bechara R, et al. Double-scope per oral endoscopic myotomy (POEM): a prospective randomized controlled trial. *Surg Endosc*. 2016;30(4):1344-51.

Gross R, Johnson LF, Kaminski RJ. Esophageal emptying in achalasia quantitated by a radioisotope technique. *Dig Dis Sci*. 1979;24(12):945-9.

Gu L, Ouyang Z, Lv L, Liang C, Zhu H, Liu D. Safety and efficacy of peroral endoscopic myotomy with standard myotomy versus short myotomy for treatment-naïve patients with type II achalasia: a prospective randomized trial. *Gastrointest Endosc*. 2021;93(6):1304-12.

Hanna AN, Datta J, Ginzberg S, Dasher K, Ginsberg GG, Dempsey DT. Laparoscopic Heller Myotomy vs Per Oral Endoscopic Myotomy: Patient-Reported Outcomes at a Single Institution. *J Am Coll Surg*. 2018;226(4):465-72.e1.

Heller E. Extramuköse Cardioplastik beim chronischen Cardiospasmus mit Dilatation des Oesphagus. Mitt. Grenzgeb. *Med Chir*. 1914;27141-9.

Herbella FA, Del Grande JC, Lourenço LG, Mansur NS, Haddad CM. Late results of Heller operation and fundoplication for the treatment of the megaesophagus - Analysis of 83 cases. *Rev Assoc Med Bras*. 1999;45:317-22.

Herbella FA, Patti MG. Can high resolution manometry parameters for achalasia be obtained by conventional manometry? *World J Gastrointest Pathophysiol*. 2015;6(3):58-61.

Herbella FAM, Moura EGH, Patti MG. Achalasia 2016: Treatment Alternatives. *J Laparoendosc Adv Surg Tech.* 2017;27(1):6-11.

Hertz AF. Achalasia of the cardia. *Quart J Med*. 1914/1915;8:300-8.

Hungness ES, Teitelbaum EN, Santos BF, Arafat FO, Pandolfino JE, Kahrilas PJ, et al. Comparison of perioperative outcomes between peroral esophageal myotomy (POEM) and laparoscopic Heller myotomy. *J Gastrointest Surg*. 2013;17(2):228-35.

Hunter JG, Trus TL, Branum GD, Waring JP. Laparoscopic Heller myotomy and fundoplication for achalasia. *Ann Surg*. 1997;225(6):655-65.

Hurst AF, Rake GW. Achalasia of the cardia (so-called cardiospasm). *Quart J Med*. 1930;23:491-508.

Ichkhanian Y, Abimansour JP, Pioche M, Vosoughi K, Eleftheriadis N, Chiu PWY, et al. Outcomes of anterior versus posterior peroral endoscopic myotomy 2 years post-procedure: prospective follow-up results from a randomized clinical trial. *Endoscopy*. 2021;53(5):462-468.

Inoue H, Minami H, Kobayashi Y, Sato Y, Kaga M, Suzuki M, et al. Peroral endoscopic myotomy (POEM) for esophageal achalasia. *Endoscopy*. 2010;42(4):265-71.

Inoue H, Ueno A, Shimamura Y, Manolakis A, Sharma A, Kono S, et al. Peroral endoscopic myotomy and fundoplication: a novel NOTES procedure. *Endoscopy*. 2019;51(2):161-4.

Jones R, Junghard O, Dent J, Vakil N, Halling K, Wernersson B, et al. Development of the GerdQ, a tool for the diagnosis and management of gastro-oesophageal reflux disease in primary care. *Aliment Pharmacol Ther*. 2009;30(10):1030-8.

Jung HK, Hong SJ, Lee OY, Pandolfino J, Park H, Miwa H, et al. 2019 Seoul Consensus on Esophageal Achalasia Guidelines. *J Neurogastroenterol Motil*. 2020;26(2):180-203.

Kachala SS, Rice TW, Baker ME, Rajeswaran J, Thota PN, Murthy SC, et al. Value of routine timed barium esophagram follow-up in achalasia after myotomy. *J Thorac Cardiovasc Surg*. 2018;156(2):871-7.e2.

Kadakia SC, Wong RK. Pneumatic balloon dilation for esophageal achalasia. *Gastrointest Endosc Clin N Am*. 2001;11(2):325-vii.

Kahaleh M, Tyberg A, Suresh S, Lambroza A, Gaidhane M, Zamarripa F, et al. How does per-oral endoscopic myotomy compare to Heller myotomy? The Latin American perspective. *Endosc Int Open*. 2020;08(10):E1392-7.

Kahaleh M, Xu M-M, Zamarripa F, Martínez G, Arantes VN, Rodriguez FC, et al. POEM in Latin America. *J Clin Gastroenterol* . 2019;53(8):e352-5.

Kahrilas PJ, Bredenoord AJ, Carlson DA, Pandolfino JE. Advances in Management of Esophageal Motility Disorders. *Clin Gastroenterol Hepatol*. 2018;16(11):1692-700.

Kahrilas PJ, Ghosh SK, Pandolfino JE. Esophageal motility disorders in terms of pressure topography: the Chicago Classification. *J Clin Gastroenterol*. 2008;42(5):627-35.

Khan AA, Shah SW, Alam A, Butt AK, Shafqat F. Sixteen years follow up of achalasia: a prospective study of graded dilatation using Rigiflex balloon. *Dis Esophagus*. 2005;18(1):41-5.

Khashab MA, Kumbhari V, Tieu AH, El Zein MH, Ismail A, Ngamruengphong S, et al. Peroral endoscopic myotomy achieves similar clinical response but incurs lesser charges compared to robotic heller myotomy. *Saudi J Gastroenterol*. 201723(2):91-6.

Khashab MA, Vela MF, Thousand N, Agrawal D, Buxbaum JL, Abbas Fehmi SM, et al. ASGE guideline on the management of achalasia. *Gastrointest Endosc.* 2020;91(2):213-227.e6.

Khashab MA. The use of peroral endoscopic myotomy for the management of achalasia. *Gastroenterol Hepatol (N Y)*. 2018;14(6):387-9.

Kumagai K, Kjellin A, Tsai JA, Thorell A, Granqvist S, Lundell L, et al. Toupet versus dor as a procedure to prevent reflux after cardiomyotomy for achalasia: results of a randomised clinical trial. *Int J Surg*. 2014;12(7):673-80.

Kumagai K, Tsai JA, Thorell A, Lundell L, Håkanson B. Per-oral endoscopic myotomy for achalasia. Are results comparable to laparoscopic Heller myotomy? *Scand J Gastroenterol*. 2015;50(5):505-12.

Kumbhari V, Khashab MA. Peroral endoscopic myotomy. *World J Gastrointest Endosc.* 2015;7(5):496-509.

Leeds SG, Burdick JS, Ogola GO, Ontiveros E. Comparison of outcomes of laparoscopic Heller myotomy versus per-oral endoscopic myotomy for management of achalasia. *Proc (Bayl Univ Med Cent)*. 2017;30(4):419-23.

Levine MS, Rubesin SE, Laufer I. Barium esophagography: a study for all seasons. *Clin Gastroenterol Hepatol*. 2008;6(1):11-25.

Levine MS, Rubesin SE. Diseases of the esophagus: diagnosis with esophagography. *Radiology*. 2005;237(2):414-27.

Li QL, Chen WF, Zhou PH, Yao LQ, Xu MD, Hu JW, et al. Peroral endoscopic myotomy for the treatment of achalasia: a clinical comparative study of endoscopic full-thickness and circular muscle myotomy. *J Am Coll Surg*. 2013;217(3):442-51.

Liu-Burdowski J, Duarte-Chavez R, Kahaleh M. Per-oral endoscopic myotomy: state of the art. *J Clin Gastroenterol*. 2022 Jan 1;56(1):16-22.

Lundell LR, Dent J, Bennett JR, Blum AL, Armstrong D, Galmiche JP, et al. Endoscopic assessment of oesophagitis: clinical and functional correlates and further validation of the Los Angeles classification. *Gut*. 1999;45(2):172-80.

Lyass S, Thoman D, Steiner JP, Phillips E. Current status of an antireflux procedure in laparoscopic Heller myotomy. *Surg Endosc*. 2003;17(4):554-8.

Marano L, Pallabazzer G, Solito B, Santi S, Pigazzi A, De Luca R, et al. Surgery or peroral esophageal myotomy for achalasia: a systematic review and meta-analysis. *Medicine (Baltimore)*. 2016;95(10):e3001.

Mari A, Patel K, Mahamid M, Khoury T, Pesce M. Achalasia: insights into diagnostic and therapeutic advances for an ancient disease. *Rambam Maimonides Med J*. 2019;10(1):e0008.

Martins RK, Ribeiro IB, DE Moura DTH, Hathorn KE, Bernardo WM, DE Moura EGH. Peroral (POEM) or surgical myotomy for the treatment of achalasia: a systematic review and meta-analysis. *Arq Gastroenterol*. 2020;57(1):79-86.

Mayberry JF. Epidemiology and demographics of achalasia. *Gastrointest Endosc Clin N Am*. 2001;11(2):235-48.

McKay SC, Dunst CM, Sharata AM, Fletcher R, Reavis KM, Bradley DD. POEM clinical outcomes beyond 5 years. *Surg Endosc*. 2021,35(10):5709-16.

Mikaeli J, Bishehsari F, Montazeri G, Yaghoobi M, Malekzadeh R. Pneumatic balloon dilatation in achalasia: a prospective comparison of safety and efficacy with different balloon diameters. *Aliment Pharmacol Ther*. 2004;20(4):431-36.

Minami H, Isomoto H, Yamaguchi N, Matsushima K, Akazawa Y, Ohnita K, et al. Peroral endoscopic myotomy for esophageal achalasia: clinical impact of 28 cases. *Dig Endosc*. 2014;26(1):43-51.

Mohan BP, Ofosu A, Chandan S, Ramal D, Khan SR, Ponnada S. Anterior versus posterior approach in peroral endoscopic myotomy (POEM). A systematic review and meta-analysis. *Endoscopy*. 2020;52(4):251-58

Moonen A, Annese V, Belmans A, Bredenoord AJ, Bruley des Varannes S, Costantini M, et al. Long-term results of the European achalasia trial: a multicentre randomised controlled trial comparing pneumatic dilation versus laparoscopic Heller myotomy. *Gut*. 2016;65(5):732-9.

Mota RCL, de Moura EGH, de Moura DTH, Bernardo WM, de Moura ETH, Brunaldi VO, et al. Risk factors for gastroesophageal reflux after POEM for achalasia: a systematic review and meta-analysis. *Surg Endosc*. 2021;35(1):383-97.

Oelschlager BK, Chang L, Pellegrini CA. Improved outcome after extended gastricmyotomyfor achalasia. *Arch Surg*. 2003;138(5):490-5.

O'Neill OM, Johnston BT, Coleman HG. Achalasia: a review of clinical diagnosis, epidemiology, treatment and outcomes. *World J Gastroenterol*. 2013;19(35):5806-12.

Ortega JA, Madureri V, Perez L. Endoscopic myotomy in the treatment of achalasia. *Gastrointest Endosc*. 1980;26(1):8-10.

Ou YH, Nike XM, Li LF, Wei ZJ, Jiang B. High-resolution manometric subtypes as a predictive factor for the treatment of achalasia: A meta-analysis and systematic review. *J Dig Dis*. 2016;17(4):222-35.

Oude Nijhuis RAB, Prins LI, Mostafavi N, van Etten-Jamaludin FS, Smout AJPM, Bredenoord AJ. Factors associated with achalasia treatment outcomes: systematic review and meta-analysis. *Clin Gastroenterol Hepatol*. 2020;18(7):1442-53.

Pandolfino JE, Gawron AJ. Achalasia: a systematic review. *JAMA*. 2015 12;313(18):1841-52.

Pandolfino JE, Kwiatek MA, Nealis T, Bulsiewicz W, Post J, Kahrilas PJ. Achalasia: a new clinically relevant classification by high-resolution manometry. *Gastroenterology*. 2008;135(5):1526-33.

Park CH, Jung DH, Kim DH, Lim CH, Moon HS, Park JH, et al. Comparative efficacy of per-oral endoscopic myotomy and Heller myotomy in patients with achalasia: a meta-analysis. *Gastrointest Endosc*. 2019;90(4):546-8.e3.

Pasricha PJ, Hawari R, Ahmed I, Chen J, Cotton PB, Hawes RH, et al. Submucosal endoscopic esophageal myotomy: a novel experimental approach for the treatment of achalasia. *Endoscopy*. 2007;39(9):761-4.

Pasricha PJ, Rai R, Ravich WJ, Hendrix TR, Kalloo AN. Botulinum toxin for achalasia: long-term outcome and predictors of response. *Gastroenterology*. 1996;110(5):1410-5.

Pasricha PJ, Ravich WJ, Hendrix TR, Sostre S, Jones B, Kalloo AN. Treatment of achalasia with intrasphincteric injection of botulinum toxin. A pilot trial. *Ann Intern Med*. 1994;121(8):590-1.

Pasricha PJ, Ravich WJ, Hendrix TR, Sostre S, Jones B, Kalloo AN. Intrasphincteric botulinum toxin for the treatment of achalasia. *N Engl J Med*. 1995;332(12):774-8.

Patel DA, Lappas BM, Vaezi MF. An Overview of Achalasia and Its Subtypes. *Gastroenterol Hepatol (NY)*. 2017;13(7):411-21.

Patti MG, Andolfi C, Bowers SP, Soper NJ. POEM vs Laparoscopic Heller Myotomy and Fundoplication: Which Is Now the Gold Standard for Treatment of Achalasia? *J Gastrointest Surg*. 2017;21(2):207-14.

Patti MG, Molena D, Fisichella PM, Whang K, Yamada H, Perretta S, et al. Laparoscopic Heller myotomy and Dor fundoplication for achalasia: analysis of successes and failures. *Arch Surg*. 2001;136(8):870-7.

Peixoto A, Morais R, Silva M, Ramalho R, Macedo G. Conventional esophageal manometry in clinical practice: Current impact of its use on patient management. *Clin Res Hepatol Gastroenterol*. 2017;41(6):e91-e92.

Peters JH. An antireflux procedure is critical to the long-term outcome of esophageal myotomy for achalasia. *J Gastrointest Surg*. 2001;5:17-20.

Pinotti HW, Ellenbogen G, Gama-Rodrigues JJ, Ellenbogen G, Arab-Fadul R, Raia A. Novas bases para o tratamento cirúrgico do megaesôfago: esofagocardiomiotomia com esofagofundogastropexia. *Rev Ass Med Bras*. 1974;20:331-4.

Pinotti HW, Sakai P, Ishioka S. Cardiomyotomy and fundoplication for esophageal achalasia. *Jpn J Surg*. 1983;13:399-403.

Ponds FA, Fockens P, Lei A, Neuhaus H, Beyna T, Kandler J, et al. Effect of peroral endoscopic myotomy vs pneumatic dilation on symptom severity and treatment outcomes among treatment-naive patients with achalasia: a randomized clinical trial. *JAMA*. 2019;322(2):134-44.

Ramchandani M, Nabi Z, Reddy DN, Talele R, Darisetty S, Kotla R, et al. Outcomes of anterior myotomy versus posterior myotomy during POEM: a randomized pilot study. *Endosc Int Open*. 2018;6(2):E190-8.

Ramirez M, Zubieta C, Ciotola F, Amenabar A, Badaloni A, Nachman F, et al. Per oral endoscopic myotomy vs. laparoscopic Heller myotomy, does gastric extension length matter? *Surg Endosc*. 2018;32(1):282-8.

Rawlings A, Soper NJ, Oelschlager B, Swanstrom L, Matthews BD, Pellegrini C, et al. Laparoscopic Dor versus Toupet fundoplication following Heller myotomy for achalasia: results of a multicenter, prospective, randomized-controlled trial. *Surg Endosc*. 2012;26(1):18-26.

Reddy ND. Peroral endoscopic myotomy with fundoplication: are we there yet! *Endoscopy*. 2019;51(2):111-12.

Ren Y, Tang X, Chen Y, Chen F, Zou Y, Deng Z, et al. Pre-treatment Eckardt score is a simple factor for predicting one-year peroral endoscopic myotomy failure in patients with achalasia. *Surg Endosc*. 2017;31(8):3234-41.

Repici A, Fuccio L, Maselli R, Mazza F, Correale L, Mandolesi D, et al. GERD after per-oral endoscopic myotomy as compared with Heller's myotomy with fundoplication: a systematic review with meta-analysis. *Gastrointest Endosc*. 2018;87(4):934-943.e18.

Reynolds JC, Parkman HP. Achalasia. *Gastroenterol Clin North Am*. 1989;18(2):223-55.

Rezende JM, Lauar KL, Oliveira AR. Aspectos clínicos e radiológicos da aperistalsis do esôfago. *Rev Bras Gastroenterol*. 1960;12: 247-62.

Rezende JM. Classificação radiológica do megaesôfago. *Res Goiana Med*. 1982;28:187-91.

Richards WO, Sharp KW, Holzman MD. An antireflux procedure should not routinely be added to a Heller myotomy. *J Gastrointest Surg*. 2001;5:13-16.

Richards WO, Torquati A, Holzman MD, Khaitan L, Byrne D, Lutfi R. Heller myotomy versus Heller myotomy with Dor fundoplication for achalasia. A prospective randomized double-blind clinical trial. *Ann Surg*. 2004; 240(3):405-15.

Rodríguez de Santiago E, Mohammed N, Manolakis A, Shimamura Y, Onimaru M, et al. Anterior versus posterior myotomy during poem for the treatment of achalasia: systematic review and meta-analysis of randomized clinical trials. *J Gastrointestin Liver Dis*. 2019;28(1):107-15.

Rosen MJ, Novitsky YW, Cobb WS, Kercher KW, Heniford BT. Laparoscopic Heller myotomy for achalasia in 101 patients: can successful symptomatic outcomes be predicted? *Surg Innov*. 2007;14(3):177-83.

Sadowski DC, Ackah F, Jiang B, Svenson LW. Achalasia: incidence, prevalence and survival. A population-based study. *Neurogastroenterol Motil*. 2010;22(9):e256-61.

Sallum RA, Rocha JR, Cecconello I, et al. Cardiomiectomia com fundoplicatura no tratamento do megaesôfago. Seguimento tardio. *Arq Bras Cir Dig.* 1994;9:35-41.

Salvador R, Costantini M, Cavallin F, Zanatta L, Finotti E, Longo C, et al. Laparoscopic Heller myotomy can be used as primary therapy for esophageal achalasia regardless of age. *J Gastrointest Surg*. 2014;18(1):106-11.

Salvador R, Costantini M, Zaninotto G, Morbin T, Rizzetto C, Zanatta L, et al. The preoperative manometric pattern predicts the outcome of surgical treatment for esophageal achalasia. *J Gastrointest Surg*. 2010;14(11):1635-45.

Salvador R, Savarino E, Pesenti E, Spadotto L, Voltarel G, Capovilla G, et al. Effects of laparoscopic myotomy on the esophageal motility pattern of esophageal achalasia as measured by high-resolution manometry. *Surg Endosc*. 2017;31(9):3510-8.

Sanaka MR, Jegadeesan R, Thota PN, Navaneethan U, Lopez R, Murthy SC. Two-Person Technique of Peroral Endoscopic Myotomy for Achalasia with an Advanced Endoscopist and a Thoracic Surgeon: Initial Experience. *Can J Gastroenterol Hepatol*. 2016;2016:2656101.

Schlottmann F, Luckett DJ, Fine J, Shaheen NJ, Patti MG. Laparoscopic Heller Myotomy Versus Peroral Endoscopic Myotomy (POEM) for Achalasia: A Systematic Review and Meta-analysis. *Ann Surg*. 2018;267(3):451-60.

Schlottmann F, Patti MG. Esophageal achalasia: current diagnosis and treatment. *Expert Rev Gastroenterol Hepatol*. 2018;12(7):711-21.

Schneider AM, Louie BE, Warren HF, Farivar AS, Schembre DB, Aye RW. A matched comparison of per oral endoscopic myotomy to laparoscopic heller myotomy in the treatment of achalasia. *J Gastrointest Surg.* 2016;20(11):1789-96.

Spies AE, Kahrilas PJ. Treating achalasia: from whalebone to laparoscope. *JAMA*. 1998;280(7):638-42.

Stavropoulos SN, Friedel D, Modayil R, Parkman HP. Diagnosis and management of esophageal achalasia. *BMJ*. 2016;354:i2785.

Stavropoulos SN, Modayil RJ, Friedel D, Savides T. The International Per Oral Endoscopic Myotomy Survey (IPOEMS): a snapshot of the global POEM experience. *Surg Endosc*. 2013;27(9):3322-38.

Sternbach JM, El Khoury R, Teitelbaum EN, Soper NJ, Pandolfino JE, Hungness ES. Early esophagram in per-oral endoscopic myotomy (POEM) for achalasia does not predict long-term outcomes. *Surgery*. 2015;158(4):1128-35.

Swanström LL, Pennings J. Laparoscopic esophagomyotomy for achalasia. *Surg Endosc*. 1995;9(3):286-90.

Swanström LL, Rieder E, Dunst CM. A stepwise approach and early clinical experience in peroral endoscopic myotomy for the treatment of achalasia and esophageal motility disorders. *J Am Coll Surg*. 2011;213(6):751-6.

Tan Y, Lv L, Wang X, Zhu H, Chu Y, Luo M, et al. Efficacy of anterior versus posterior per-oral endoscopic myotomy for treating achalasia: a randomized, prospective study. *Gastrointest Endosc*. 2018;88(1):46-54.

Tanaka S, Kawara F, Toyonaga T, Inoue H, Bechara R, Hoshi N, et al. Two penetrating vessels as a novel indicator of the appropriate distal end of peroral endoscopic myotomy. *Dig Endosc*. 2018;30(2):206-11.

Tanaka S, Toyonaga T, Kawara F, Watanabe D, Hoshi N, Abe H, et al. Novel per-oral endoscopic myotomy method preserving oblique muscle using two penetrating vessels as anatomic landmarks reduces postoperative gastroesophageal reflux. *J Gastroenterol Hepatol*. 2019;34(12):2158-63.

Teitelbaum EN, Rajeswaran S, Zhang R, Sieberg RT, Miller FH, Soper NJ, et al. Peroral esophageal myotomy (POEM) and laparoscopic Heller myotomy produce a similar short-term anatomic and functional effect. *Surgery*. 2013;154(4):885-91.

Triadafilopoulos G. Changes in GERD symptom scores correlate with improvement in esophageal acid exposure after the Stretta procedure. *Surg Endosc*. 2004;18(7):1038-44.

Tyberg A, Choi A, Gaidhane, Kahaleh M. Transoral inåisionless fundoplication for reflux after peroral endoscopic myotomy: a crucial addition to our arsenal. *Endosc Int Open*. 2018;6(5):E549-52.

Ujiki MB, Yetasook AK, Zapf M, Linn JG, Carbray JM, Denham W. Peroral endoscopic myotomy: A short-term comparison with the standard laparoscopic approach. *Surgery*. 2013;154(4):893-7.

Vaezi MF, Baker ME, Achkar E, Richter JE. Timed barium oesophagram: Better predictor of long-term success after pneumatic dilation in achalasia than symptom assessment. *Gut* 2002, 50(6):765-70.

Vaezi MF, Felix VN, Penagini R, Mauro A, de Moura EG, Pu LZ, et al. Achalasia: from diagnosis to management. *Ann N Y Acad Sci*. 2016;1381(1):34-44

Vaezi MF, Pandolfino JE, Vela MF. ACG clinical guideline: diagnosis and management of achalasia. *Am J Gastroenterol*. 2013;108(8):1238-49.

van Hoeij FB, Ponds FA, Werner Y, Sternbach JM, Fockens P, Bastiaansen BA, et al. Management of recurrent symptoms after per-oral endoscopic myotomy in achalasia. *Gastrointest Endosc*. 2018;87(1):95-101.

van Hoeij FB, Smout AJPM, Bredenoord AJ. Esophageal stasis in achalasia patients without symptoms after treatment does not predict symptom recurrence. *Neurogastroenterol Motil*. 2017;29(8):10.1111/nmo.13059.

Vela MF. Management strategies for achalasia. *Neurogastroenterol Motil*. 2014;26(9):1215-21.

Wang J, Tan N, Xiao Y, Chen J, Chen B, Ma Z, et al. Safety and efficacy of the modified peroral endoscopic myotomy with shorter myotomy for achalasia patients: a prospective study. *Dis Esophagus*. 2014;28(8):720-7.

Ward MA, Gitelis M, Patel L, Vigneswaran Y, Carbray J, Ujiki MB. Outcomes in patients with over 1-year follow-up after peroral endoscopic myotomy (POEM). *Surg Endosc*. 2017;31(4):1550-7.

Ware JE Jr, Sherbourne CD. The MOS 36-item short-form health survey (SF-36). I. Conceptual framework and item selection. *Med Care*. 1992;30(6):473-83.

Werner YB, Hakanson B, Martinek J, Repici A, von Rahden BHA, Bredenoord AJ, et al. Endoscopic or surgical myotomy in patients with idiopathic achalasia. *N Engl J Med*. 2019;381(23):2219-29.

West RL, Hirsch DP, Bartelsman JF, de Borst J, Ferwerda G, Tytgat GN, et al. Long term results of pneumatic dilation in achalasia followed for more than 5 years. *Am J Gastroenterol*. 2002;97(6):1346-51.

Winter H, Shukla R, Elshaer M, Riaz AA. Current management of achalasia - A review. *Br J Med Pract*. 2015;8(2):a810.

Yamashita H, Ashida K, Fukuchi T, Nagatani Y, Koga H, Senda K, et al. Predictive factors associated with the success of pneumatic dilatation in Japanese patients with primary achalasia: a study using high-resolution manometry. *Digestion*. 2013;87(1):23-8.

Yu L, Li J, Wang T, Zhang Y, Krasna MJ. Functional analysis of long-term outcome after Heller's myotomy for achalasia. *Dis Esophagus*. 2010;23(4):277-83.

Zaninotto G, Bennett C, Boeckxstaens G, Costantini M, Ferguson MK, Pandolfino JE, et al. The 2018 ISDE achalasia guidelines. *Dis Esophagus*. 2018;31(9).

Zhou PH, Cai MY, Yao LQ, Zhong YS, Ren Z, Xu MD. Peroral Endoscopic Myotomy for Esophageal Achalasia by HybridKnife: A Case Report. *Case Rep Gastrointest Med*. 2012;2012:325479.

Zhou PH, Li QL, Yao LQ, Xu MD, Chen WF, Cai MY, et al. Peroral endoscopic remyotomy for failed Heller myotomy: a prospective single-center study. *Endoscopy*. 2013;45(3):161-6.