FELIPE CASTRO VILLEGAS

Padronização da captação de útero e cirurgia de bancada de doadora falecida para transplante

Tese apresentada à Faculdade de Medicina da Universidade de São Paulo para obtenção do título de Doutor em Ciências

Programa de Ciências em Gastroenterologia

Orientador: Prof. Dr. Wellington Andraus

São Paulo

2021

FELIPE CASTRO VILLEGAS

Padronização da captação de útero e cirurgia de bancada de doadora falecida para transplante

Tese apresentada à Faculdade de Medicina da Universidade de São Paulo para obtenção do título de Doutor em Ciências

Programa de Ciências em Gastroenterologia

Orientador: Prof. Dr. Wellington Andraus

São Paulo

2021

Dados Internacionais de Catalogação na Publicação (CIP)

Preparada pela Biblioteca da
Faculdade de Medicina da Universidade de São Paulo

©reprodução autorizada pelo autor

Villegas, Felipe Castro
Padronização da captação de útero e cirurgia de bancada de doadora falecida para transplante / Felipe Castro Villegas. -- São Paulo, 2021.
Tese(doutorado)--Faculdade de Medicina da Universidade de São Paulo.
Programa de Ciências em Gastroenterologia.
Orientador: Wellington Andraus.

Descritores: 1.Útero/transplante 2.Infertilidade feminina 3.Doadores de órgãos 4.Cirurgia de bancada 5.Captação de útero

USP/FM/DBD-357/21

Responsável: Erinalva da Conceição Batista, CRB-8 6755

A humanidade tem gravado no interior uma ideia de imortalidade, este afastamento da presença da morte, não reconhecer a morte como parte da vida faz com que esta perda o sentido, perda o verdadeiro valor de riqueza, riqueza de alma e coração, a que traz felicidade real e tranquilidade no final do caminho.

AGRADECIMENTOS

Ao Prof. Luiz Augusto Carneiro D'Albuquerque, quem abriu a porta a um caminho de formação que mudou minha vida e deu-me a oportunidade de ter hoje o orgulho de ter feito minha formação em transplante no Hospital das Clínicas.

Ao Prof. Wellington Andraus, quem foi meu guia e exemplo de humildade e profissionalismo, quem teve a paciência interminável de dar orientação e conselho sempre que precisei.

Ao Prof. Dani Ejzenberg, quem fez as vezes de orientador, contei sempre com seu apoio incondicional, sempre teve a melhor disposição para me ajudar e aconselhar-me.

Ao Dr. Rafael Pinheiro que, além de ser meu exemplo de profissional, com quem aprendi em todo momento e quem também me ajudou no processo deste projeto e apresentou-me sua amizade.

A toda equipe do Departamento Transplante de fígado e órgãos do aparelho digestivo que me fizeram sentir sempre em casa.

Ao Serviço de Transplante de Fígado da Clínica Imbanaco quem acreditou em mim, e permitiu fazer parte desta tese.

A meus pais Fernando Castro e Olga Villegas, e irmãos Juliana Castro e Manuel Castro, que sempre me ensinaram o valor da verdade e a importância de ajudar a quem precisa.

A minha esposa Linda Gutierrez e meus filhos Samuel e Paulina Castro, que todos os dias fazem que eu acredite que tudo é possível na vida, e são a inspiração de minha vida.

“Quando o objetivo não pode ser alcançado,
não mude o objetivo, mude os passos”

Confucio

NORMALIZAÇÃO ADOTADA

Esta tese está de acordo com as seguintes normas, em vigor no momento desta publicação:

Referências adaptado de *International Committee of Medical Journals Editors* (Vancouver).

Universidade de São Paulo. Faculdade de Medicina. Divisão de Biblioteca e Documentação. *Guia de apresentação de dissertações, teses e monografias*. Elaborado por Anneliese Carneiro da Cunha, Maria Julia de A. L. Freddi, Maria F. Crestana, Marinalva de Souza Aragão, Suely Campos Cardoso, Valéria Vilhena. 3a ed. São Paulo: Divisão de Biblioteca e Documentação; 2011.

Abreviaturas dos títulos dos periódicos de acordo com *List of Journals Indexed in Index Medicus*.

SUMÁRIO

LISTA DE SIGLAS viii
LISTA DE FIGURAS ix
LISTA DE TABELAS xi
RESUMO xii
ABSTRACT xiii
1 INTRODUÇÃO 1
2 OBJETIVO 10
3 MÉTODOS 12
3.1 Ética 14
3.2 Critérios de seleção 15
3.3 Técnica cirúrgica 16
3.4 Descrição cirúrgica final 34
4 RESULTADOS 40
5 DISCUSSÃO 49
6 CONCLUSÃO 61
7 REFERÊNCIAS 63
8 ANEXOS 72
8.1 Anexo 1. Consentimento livre esclarecido fornecido a família da doadora. 73
8.2 Anexo 2. Formato de coleta de dados da cirurgia de captação. 74
8.3 Anexo 3. Formato de coleta de dados da cirurgia de banco 75

LISTAS

SIGLAS

AVCh:	Acidente Vascular Cerebral hemorrágico
AVCi:	Acidente Vascular Cerebral isquêmico
CONEP:	Comissão Nacional de Ética em Pesquisa
FAF:	Ferimento por Arma de Fogo
FAPESP:	Fundação de Amparo à Pesquisa do Estado de São Paulo
FUAI:	Fator Uterino Absoluto de Infertilidade
HCFMUSP:	Hospital das Clínicas Faculdade de Medicina Universidade de São Paulo
LIM/37:	Laboratório de Transplante e Cirurgia do Fígado
OPOs:	Organização de Procura de Órgãos
PAMB:	Prédio dos Ambulatórios
PO:	Pós-operatório
Sd:	Síndrome
SMRKH:	Síndrome de Mayer–Rokitansky–Küster–Hauser
TCE:	Trauma cranioencefálico
Tto:	Tratamento
Tx:	Transplante

FIGURAS

Figura 1 - Ilustração das seis anastomoses vasculares duas de veias gonadais e duas de veias uterinas anastomosada nas veias ilíacas externas, e duas artérias uterinas anastomosadas nas artérias ilíacas externas. 7

Figura 2 - A: Aspecto uterino no final da cirurgia de bancada, os reparos nos ligamentos redondos seccionados e pedículos vasculares uterinos e gonadais longos. B: Vista do colo de útero e vagina curta. 18

Figura 3 - A: Aspecto útero no final da cirurgia de bancada, pedículos vasculares uterinos e gonadais longos. B: Vista do colo de útero e vagina. 20

Figura 4 - A: Reparo das artérias ilíacas comuns para canulação e perfusão. B: Reparo de artéria ilíaca externa distal para clampeamento 21

Figura 5 - A: Aspecto do útero antes do inicio da dissecção quente; B: Dissecção das artérias ilíacas comuns a serem canuladas..... 22

Figura 6 - Aspecto final do útero, sutura por antecedente de cesárea. 23

Figura 7 - A: Canulação de artérias ilíacas comuns. B: Perfusão com pressão com seringas de 60 ml em cada um dos sistemas de infusão. 24

Figura 8 - A: Comprimento da vagina do enxerto. B: Aspecto do enxerto após a cirurgia de banco. 25

Figura 9 - Aspecto do enxerto não foi perfundido..... 26

Figura 10 - Aspecto do enxerto após a cirurgia de bancada. 27

Figura 11 - Aspecto do enxerto após finalizada a cirurgia de banco. 28

Figura 12 - A: Aspecto do enxerto; B: Aspecto da vagina e colo de útero. 29

Figura 13 - A: Aspecto do útero após perfusão; B: Aspecto do enxerto na bandeja. 30

Figura 14 - A: Aspecto final do enxerto. B: Aspecto do coto vaginal e colo de útero. 31

Figura 15 - A: Aspecto do enxerto; B: Aspecto da vagina e colo de útero. 32

Figura 16 - A: Aspecto do enxerto; B: Aspecto da vagina e colo de útero. 33

Figura 17 - Dissecção quente do útero, identificação e isolamento de estruturas vasculares e uterinas antes da canulação. 35

Figura 18 - Canulação de artérias femorais comuns e Clampeamento de artérias ilíacas comuns distais. 36

Figura 19 - Descrição da dissecção na fase fria. 38

Figura 20 - Comparação do terceiro e último enxertos do estudo. A: Enxerto D3 com a artéria uterina dissecada até a entrada dela no útero. B: Eenxerto D3 praticamente sem vagina, com o colo de útero exposto e artéria uterina dissecada. C: Pedículo vascular preservado sem dissecar a artéria uterina no enxerto da D13. D: Vagina do enxerto de 30 mm no enxerto da D13..... 57

TABELAS

Tabela 1 - Experiência mundial de transplante uterino em humanos reportada na literatura. 9

Tabela 2 - Critérios de seleção**.** 15

Tabela 3 - Características das doadoras. 42

Tabela 4 - Tempos cirúrgicos, peso do enxerto e utilização para transplante**.** 44

Tabela 5 - Descrição cirúrgica da fase quente da captação. 45

Tabela 6 - Descrição cirúrgica da fase fria da captação. 46

Tabela 7 - Descrição cirúrgica da bandeja após retirada do órgão**.** 47

Tabela 8 - Descrição da cirurgía de banco. 48

Tabela 9 - Diferenças principais da captação comparada com as diferentes experiências no mundo. 58

RESUMO

Villegas FC. *Padronização da captação de útero e cirurgia de bancada de doadora falecida para transplante* [Tese]. São Paulo: Faculdade de Medicina, Universidade de São Paulo; 2021.

Introdução: Na maior parte do mundo, a única opção para casais com infertilidade por fator uterino exclusivo é a adoção. Alguns poucos países contam com autorização para uso do útero de substituição, como alternativa para reprodução e transmissão genética. Outra alternativa é a realização do transplante uterino com posterior transferência de embrião previamente formado. Contudo, existem poucos relatos de sucesso e a técnica cirúrgica ainda não é bem estabelecida. **Objetivo:** Este estudo foi realizado para desenvolver e padronizar uma técnica de captação de útero e da cirurgia de bancada de doadora falecida. **Métodos:** Estudo prospectivo, realizado no HCFMUSP e Clínica Imbanaco - Colômbia, entre o período de agosto de 2016 e julho de 2019. Foram realizadas 15 cirurgias de captações de útero de pacientes doadoras de múltiplos órgãos, além de 10 cirurgias de bancada completas. O estudo recebeu aprovação do Comitê de Ética das instituições, assim como autorização da central de transplante e dos familiares da doadora. **Resultados:** Aprimoramento da técnica cirúrgica, menor manipulação dos pedículos vasculares uterinos, diminuição dos tempos de isquemia, conseguindo um maior cumprimento da vagina do enxerto, sendo dois dos 15 órgãos utilizados para realização do transplante uterino, um deles com sucesso, obtendo uma nascida viva saudável. **Conclusão:** A padronização da técnica de captação de útero de doadoras de múltiplos órgãos possibilitou a preservação dos enxertos vasculares de forma adequada. Sua replicação é factível, possibilitando a utilização do útero de uma doadora falecida para transplante.

Descritores: Transplante; Útero; Infertilidade feminina; Doadora falecida; Doadora de órgãos; Cirurgia de bancada, Captação de útero.
.

ABSTRACT

Villegas FC. *Standardization of uterus retrieval and back table to transplant from death donor* [thesis]. São Paulo: “Faculdade de Medicina, Universidade de São Paulo”, 2021.

Introduction: In most places of the world, adoption is the only option for couples with exclusive uterine factor infertility. A few countries have permission to use gestational surrogacy as an option for reproduction and genetic transmission. Another alternative is a uterus transplant with subsequent insemination of a previously formed embryo. However, there are few reports of success available, and the surgical technique is not yet well established. **Objective:** This study was performed to develop and standardize a surgical technique for uterus retrieval and back table in a brain-dead organ donor. **Methods:** This is a prospective study, performed at HCFMUSP and Clinica Imbanco - Colombia, from August 2016 to July 2019. 15 uterus retrievals surgeries from multiple organ donor patients were performed, in addition to 10 complete back table surgeries. This study received the approval from both institution's ethics committee, as well as authorization from the transplant center and from the donor's relatives. **Results:** Improvement of the surgical technique, less manipulation of the uterine vascular pedicles, and reduction of ischemia time, achieving greater compliance with the vaginal cuff, being 2 of 15 organs used for uterine transplantation, one of them successful, obtaining a live healthy female at birth. **Conclusion:** The standardization of the technique of uterus retrieval from multiple organ donors allowed the appropriate preservation of the vascular grafts. Its replication is feasible, making possible the use of a uterus from a deceased donor for transplantation.

Descriptors: Uterus; Transplantation; Female infertility; Death donor; Organ donors; Bench surgery; Uterus retrieval.

1 INTRODUÇÃO

1 INTRODUÇÃO

No início da era dos transplantes de órgãos, foi realizada a menção de transplante de órgãos reprodutivos em 1960 por Joshep Asherman, na descrição de amenorreia traumática denominada Sd de Asherman [(1)]. Em 1964, Sir John Peel, do Kings College descreve transplante de tuba uterina com resultados não satisfatórios [(2)].

Em 1978, nasce Louise Brown produto de fertilização in vitro, que foi considerado um tratamento efetivo de infertilidade feminina, sendo realizado com sucesso na maior parte de mulheres com infertilidade [(3-5)], como consequência, houve uma perda de interesse pela pesquisa no campo do transplante uterino, porém as mulheres com infertilidade de causa uterina mantinham-se sem opção de tratamento, ou tinham como única opção a adoção ou utilização do útero de substituição que em muitos países, não é permitido legalmente.

Em 1985, foi realizada perfusão de úteros de mulheres submetidas a histerectomia por diferentes causas, com o intuito de estudar a fisiologia do órgão, com isto, foi possível saber que a perfusão do órgão precisa de pedículos vasculares adequados [(6)].

Podemos afirmar que a indicação do transplante de útero ou as mulheres candidatas a esta modalidade de transplante são as que a causa de sua infertilidade é, exclusivamente, uterina ou Fator Uterino Absoluto de Infertilidade (FUAI), e que tem uma fisiologia hormonal normal. Se bem como será citada, posteriormente, a experiência no mundo no transplante

uterino é pouca, e do transplante com doadora falecida é ainda menor, sendo somente 1/3 dos casos, são poucos os grupos no mundo envolvidos nesta inovação (Tabela 1), evidentemente, não existe uma padronização da cirurgia de captação do útero. Temos várias causas deste tipo de infertilidade. Em um aspecto geral este problema afeta a uma de 500 mulheres em idade fértil [7], isto quer dizer que no mundo existem, aproximadamente, 1.500.000 mulheres afetadas, estas têm como única opção de ter filhos a adoção ou o útero de substituição que, em muitos países, não é permitido.

Existem duas causas gerais de AUFI, congênitas e adquiridas. Em geral a principal causa é a histerectomia com 40% dos casos. Nos Estados Unidos da América são realizadas 5.000 histerectomias por hemorragia e 4.000 por neoplasia por ano em mulheres entre 15 e 24 anos [8]. No mundo, a incidência anual é ao redor de 570.000 novos casos de câncer de colo do útero, seguido pelo câncer do corpo de útero com 382.000 e de ovário com 295.000 novos casos por ano [9]. O câncer de colo de útero é o mais frequente câncer feminino no mundo e 30% dos casos são diagnosticados em mulheres antes dos 40 anos de idade, outros tipos de câncer como sarcoma ou câncer endometrial são raros em mulheres em idade fértil [10].

Nos Estados Unidos da América, há ao redor de 7 milhões de mulheres com infertilidade de causa uterina por complicações obstétricas [11], 18% da mortalidade materna é por causa da hemorragia pós-parto, seja por atonia uterina, alterações de implantação da placenta ou ruptura uterina. O fato que o número de cesáreas tem aumentado ao redor do mundo tem

influído no aumento da incidência destas patologias e, assim, levado ao aumento no número de histerectomias de emergência [12, 13].

As malformações uterinas congênitas estão presentes em 6.7% da população feminina, 7.3% das mulheres têm infertilidade por estas causas congênitas e 16,7% têm abortamento recorrente por estas malformações [14].

O síndrome de Mayer–Rokitansky–Küster–Hauser está presente em uma de 4500 mulheres [15], esta síndrome é caracterizada pela agenesia uterina e do terço proximal da vagina [10].

Os casos ou séries realizadas ao redor do mundo têm incluído em sua maioria mulheres com síndrome MRKH. Nos Estados Unidos da América, 12.000 mulheres entre 15 e 44 anos têm ausência congênita de útero, destas 8.000 queriam ter filhos de uma gravidez e genética própria [11].

O último grupo é o de mulheres com alterações funcionais de útero, mulheres submetidas à radioterapia que causa atrofia uterina. A síndrome de Asherman, caracterizada por presença de aderências intrauterinas, que tem uma prevalência de 1.5% na população feminina, 50 % destas mulheres têm infertilidade e 40% apresentam abortos. O tratamento cirúrgico de lise das aderências por histeroscopía tem resultados variados [10].

A experiência em humanos reportada formalmente na literatura começou com Fageeh et al. [16] na Arábia Saudita no ano 2000. Aqui foi feito um transplante com doadora viva, a receptora foi uma mulher de 26 anos, que tinha sido submetida a histerectomia por uma hemorragia uterina massiva, após uma cesárea. A doadora foi uma mulher de 46 anos. Foram utilizados enxertos vasculares de safena com o intuito de aumentar o

comprimento dos pedículos vasculares uterinos. No 99º dia, PO foi retirado o enxerto por trombose vascular secundária a prolapso do mesmo.

Em 2011, na Turquia, Ozkan et al. [17] realizaram o primeiro transplante uterino com doadora cadáver, após quatro cirurgias de captação [18], a receptora foi uma mulher de 21 anos com síndrome de MRKH. A doadora tinha 22 anos, com morte encefálica secundária a traumatismo cranioencefálico. Com antecedente relevante era nulígesta. Foi realizado ultrassom transvaginal previamente à cirurgia de captação, que não mostrou nenhuma alteração morfológica uterina. Na captação do útero, os pedículos vasculares foram tirados, desde os vasos ilíacos comuns. Até a data não há reporte desta paciente ter tido uma criança, eles obtiveram gravidez em três oportunidades porém ela apresentou abortos [19], talvez o fato da doadora não ter o antecedente de gravidez esteja relacionado com este fato.

Em 2012, Brannstrom et al. [20, 21] começam uma série de nove transplantes uterinos de doadoras vivas, oito receptoras tinham síndrome MRKH, uma delas antecedente de histerectomia por câncer de colo de útero.

Duas receptoras foram submetidas à histerectomia do útero transplantado, a primeira por trombose de artérias uterinas no 3º dia PO, e a segunda por abscesso no enxerto com falha no tratamento clínico e com falha após drenagem percutânea.

Em 2015, Brannstrom et al. [19, 22] publicam o reporte da primeira gravidez da série, e o nascimento da primeira criança por transplante uterino no mundo. Esta receptora teve dois episódios de rejeição, um deles durante a gravidez, os dois tratados com pulso de corticoide. A gravidez finalizou

com 31,4 semanas porque a paciente apresentou pré-eclâmpsia, que não conseguiu reverter com o tratamento clínico. Esta série já reportou nascimento de oito crianças saudáveis [23, 24].

Em 2016, Ejzenberg, Andraus et al. [25] com as equipes de transplante de órgãos do aparelho digestivo, de ginecologia, obstetrícia e fertilidade do Hospital das Clínicas, da Universidade de São Paulo no Brasil realizam dois transplantes de útero de doadora falecida. O primeiro deles teve sucesso, este teve a particularidade que foram realizadas seis anastomoses vasculares, duas veias uterinas, duas veias gonadais e duas artérias uterinas (Figura 1). O resultado final deste transplante foi o nascimento da primeira criança no mundo gerada em um transplante uterino de doadora falecida, entrando sem dúvida na história médica nesta modalidade de transplante e no tratamento de infertilidade. A criança nasceu em dezembro de 2017, a cesárea foi realizada quando a paciente tinha 35,3 semanas de gravidez. A histerectomia foi realizada no mesmo tempo cirúrgico. No segundo caso, a paciente evoluiu com trombose vascular do enxerto, este foi retirado no 3º dia PO.

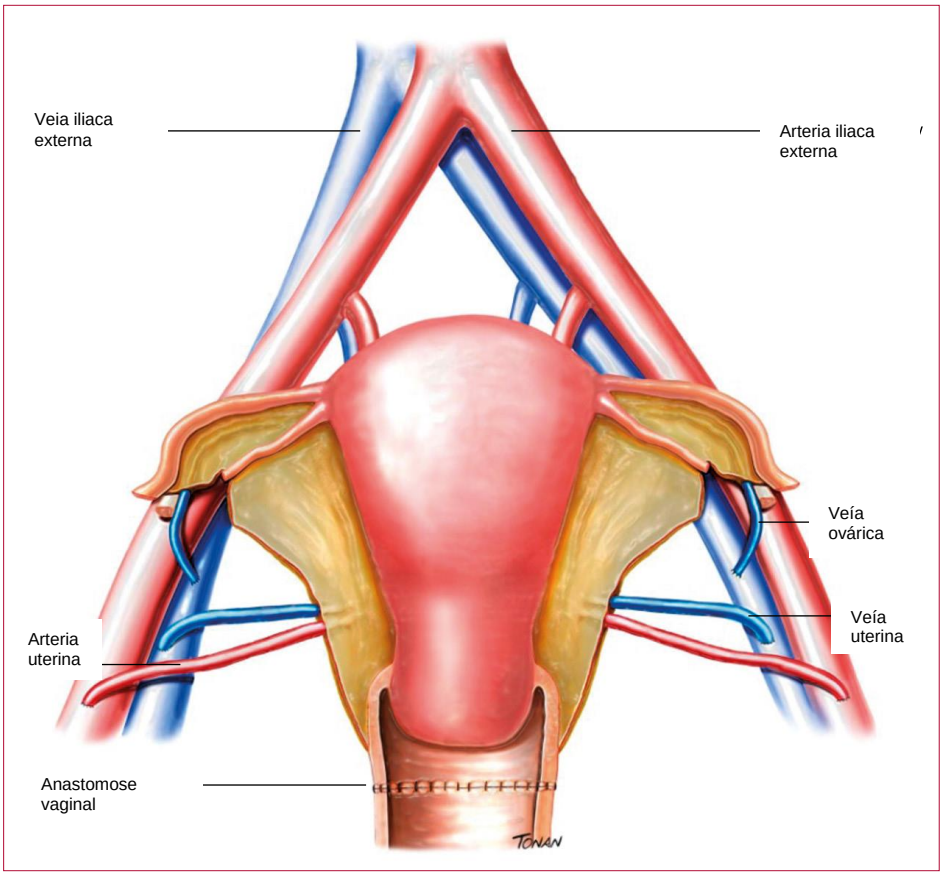

FONTE. Ejzenberg D, Andraus W, Baratelli Carelli Mendes LR, et al. Livebirth after uterus transplantation from a deceased donor in a recipient with uterine infertility. Lancet. 2019;392(10165): 2697-2704.

Figura 1 - Ilustração das seis anastomoses vasculares duas de veias gonadais e duas de veias uterinas anastomosada nas veias ilíacas externas, e duas artérias uterinas anastomosadas nas artérias ilíacas externas

Em 2016, Flyckt, Richards, D'Amico et al. [26-29] da Cleveland Clinic descrevem, inicialmente, sua técnica cirúrgica para captação do útero. Sequencialmente, reportam sua primeira experiência realizando um transplante uterino de doadora falecida, e a receptora tinha SMRKH. O útero sofreu uma trombose vascular por infecção por cândida e o enxerto foi retirado no 12º PO. Em 2019, esta equipe reportou o segundo nascimento no

mundo de um transplante uterino realizado com doadora falecida e um segundo nascido posteriormente [30].

Chmel [31], Fronek et al. [32, 33], descrevem sua experiência na captação de útero de doadora falecida. Em 2016, publicam uma série na qual foram feitos cinco transplantes uterinos com doadora viva, e cinco com doadora falecida (duas doadoras cadáver eram nulígestas). Todas as receptoras tinham MRKHS. Esta série teve até agora um nascimento de um transplante com doadora falecida.

Em novembro de 2017, Testa et al. [34-36], reportam o primeiro nascimento de uma criança produto de um transplante com doadora viva realizado nos Estados Unidos da América em Texas. Descrevem sua técnica de captação de útero, posteriormente, reportam dois transplantes utilizando doadora falecida com uma gravidez bem-sucedida [37].

Equipes ao redor do mundo como na China [38], Alemanha [39] e Índia [40] têm publicado suas experiências, desde 2017, com doadoras vivas, até agora não há reportes de nascimentos produtos destes transplantes.

Em 2007, Del Priore et al. [41] publicam o primeiro artigo relacionado exclusivamente à captação de útero em humanos, em doadora de múltiplos órgãos com morte cerebral, realizado em New York.

Gauthier et al. [42] publicam uma sèrie de sete captações de útero onde descrevem a técnica cirúrgica e o estudo histológico de útero, após tempos de isquemia.

Ao redor do mundo, vem sendo reportado na literatura médica até hoje 18 casos de transplantes uterinos com doadora falecida, dos quais há cinco nascidos vivos.

O resumo da experiência mundial no transplante de útero tanto de doadora viva como falecida pode ser visto nos dados da Tabela 10 [43].

Tabela 1 - Experiência mundial de transplante uterino em humanos reportada na literatura

PAIS	DV	DF	EP	EV	NV	Dx R
Suécia	9	-	2	7	8	8 SMRKH 1H oncológica
Arábia	1	-	1	-	-	Histerectomia obstétrica
Turquia	-	1	-	1	-	SMRKH
China	1	-	-	1	-	SMRKH
Rep. Checa	5	5	3	7	-	10 SMRKH
Alemanha	2	-	-	2	-	2 SMRKH
Índia	4	-	2	2	-	3 SMRKH 1 Asherman
Dallas	18	2	6	14	12	10 SMRKH 10 Histerectomia
Cleveland	-	9	1	8	2	
Brasil	-	2	1	1	1	2 SMRKH
Total	40	19	16	43	23	

DV: Doadora viva; **DF**: Doadora falecida; **EP**: Enxertos perdidos; **EV**: Enxertos viáveis; **NV**: Nascidos vivos; **Dx R**: diagnostico da receptora.

Merece ressaltar que a doadora falecida tem como principal vantagem sobre a doadora viva, não expor nenhuma paciente a nenhum risco secundário de uma cirurgia [44-46].

2 OBJETIVO

2 OBJETIVO

Padronizar a cirurgia da captação de útero e cirurgia de bancada para transplante de útero, obtido de doadora de múltiplos órgãos com morte encefálica.

3 MÉTODOS

3 MÉTODOS

Foram realizadas 10 captações de útero de doadores de múltiplos órgãos, por morte cerebral, na cidade de São Paulo, ofertados pelo Serviço Estadual de Transplantes, desde agosto de 2016 até março de 2017. Foram realizadas cinco captações na cidade de Cali - Colômbia, entre junho de 2019 e abril de 2020. Caso a remoção fosse considerada satisfatória, baseada que a perfusão do órgão estivesse adequada, sem trombose ou lesão vascular dos pedículos uterinos, era realizada, posteriormente, a cirurgia de bancada para preparo dos pedículos vasculares para transplante no Hospital das Clínicas da Faculdade de Medicina da Universidade de São Paulo – Brasil e na Clínica Imbanaco em Cali - Colômbia.

As captações foram realizadas em diferentes hospitais da periferia de São Paulo, no HCFMUSP, e em Cali - Colômbia. As cirurgias de banco e os transplantes foram realizados no HCFMUSP, e também na Clínica Imbanaco, em Cali, Colômbia. Os casos feitos no Brasil foram dirigidos pelo Departamento de Transplante de Órgãos do Aparelho Digestivo, Departamento de Ginecologia e Obstetrícia e Serviço de Fertilidade do HCFMUSP – Brasil. Participação do serviço de transplante de fígado e de ginecologia e obstetrícia da Clínica Imbanaco de Cali, Colômbia.

Antes da execução deste projeto, foi realizado estudo experimental com autotransplante em 10 ovelhas no laboratório de investigação médica (LIM) número 37 da Disciplina de Transplante Hepático da Faculdade de Medicina da Universidade de São Paulo [47], assim como foi realizado estudo

experimental animal com transplante ortotópico em oito ovelhas no laboratório de cirurgia experimental na Universidad del Valle, Cali, Colômbia [48].

O processo de captação foi baseado na experiência prévia de captação de outros órgãos sólidos, também na experiência de captação de doadora viva da Suécia [20, 22], e adaptado à realidade regional de captação de múltiplos órgãos de doadora falecida no Brasil e Colômbia.

3.1 Ética

O projeto de transplante uterino com doador falecido foi aprovado pela Comissão de Ética do Hospital das Clínicas da Faculdade de Medicina nº: 13.122, pela Comissão Nacional de Ética em Pesquisa CONEP (06/03/2016 CAAE: 45068815.3.0000.0065), pelo Sistema Nacional de Transplantes do Brasil (SNT), com autorização do Comitê de Ética da Clínica Imbanaco Acta No 5 de março de 2019, Cali, Colômbia.

Todos os órgãos foram retirados com autorização da Central de Transplantes da cidade de São Paulo, com autorização prévia dos familiares das doadoras, tanto para fins de pesquisa como para uso clínico. Foi assinado Termo de Consentimento Livre e Esclarecido por parte dos familiares das doadoras (Anexo 1), este termo foi exclusivo para a doação de útero, diferente do termo de doação de órgãos, diligenciado pelas OPOS, que também foi assinado. Todas as doadoras tinham diagnóstico de morte encefálica confirmado.

Dados demográficos e clínicos da ficha técnica da doadora, fornecida pela OPO, no momento de ofertar o órgão, foram obtidos, assim como da técnica cirúrgica (Anexo 2). Todas as doadoras foram consideradas, como viáveis para doação de outros órgãos que foram ofertados. A avalição prévia já realizada, conforme o protocolo das OPOS do Estado de São Paulo, dado isto sempre com a presença de outras equipes transplantadoras no ato cirúrgico, sempre houve a colaboração das mesmas para realizar a captação do útero, no caso dos úteros captados na Colômbia, os outros órgãos foram captados pela mesma equipe.

3.2 Critérios de seleção

Os critérios de seleção (Tabela 2) foram aplicados unicamente para doadoras das quais foram utilizados os úteros para transplante, nas doadoras que foram usadas unicamente com a finalidade de treinamento técnico não foram considerados estes critérios pelo baixo número de doadoras.

Tabela 2 - Critérios de seleção

Critérios de inclusão	Critérios de exclusão
Idade < ou igual a 45 anos	Antecedente de neoplasia uterina
Antecedente de, ao menos, 1 gravidez com nascido vivo	Antecedente de malformação uterina
Termo de Consentimento Informado assinado	Índice de Massa Corporal > 35 kg/m²
Doadora hemodinamicamente compensadas	Mais de duas cesárias prévias

3.3 Técnica cirúrgica

Em continuação, será descrita a técnica cirúrgica da primeira doadora e, posteriormente, serão citadas somente as modificações ou passos acrescentados em cada cirurgia durante a evolução do projeto assim como intercorrências ocorridas e a descrição completa da cirurgia na versão, que foi considerada definitiva.

DOADORA 1

- 32 anos, causa da morte TCE
- Embrocamento vaginal com solução de iodopovidona.

Fase quente

- Entrada em campo após dissecção quente do fígado.
- Foram realizados reparo e secção de ligamento redondo direito de útero.
- Dissecção e isolamento dos vasos gonadais e ureter direito.
- Isolamento e reparo de artéria ilíaca comum bilateral e artéria ilíaca externa distal direita.
- Isolamento de artéria ilíaca interna, direita.
- Foram repetidos os mesmos passos do lado esquerdo.
- Heparinização sistêmica.
- Clamp aorta infrarrenal.
- Equipe do fígado realiza sua canulação.

- Clamp aorta torácica.
- Útero não foi perfundido.

Fase fria

- Secção de vasos gonadais, secção de ureter distal bilateral 2 - 3 cm, após seu passo pelos vasos ilíacos comuns, isto em acordo com e equipe de captação dos rins que, posteriormente, fazem a retirada dos mesmos antes de nossa equipe continuar com a fase fria.
- Secção de veia e artéria ilíaca interna direita.
- Realizados os mesmos passos do lado esquerdo.
- Secção de ligamentos uterossacros.
- Dissecção da parede posterior da bexiga e anterior do reto.
- Secção e rafia da vagina com vicryl 1
- Retirada do órgão, porém deixado na cavidade a pedido da OPO.

DOADORA 2

- 39 anos, causa da morte AVCi

Fase quente

- Reparo e secção da artéria obliterada direita.
- Canulação de artéria ilíaca comum bilateral com sonda uretral 20 com dificuldade, clamp de artéria ilíaca externa distal, bilateral.
- Esfriamento da pelve com gelo.
- Realizada perfusão simultânea com a equipe do fígado, infundido 500 ml de Ringer lactato em cada artéria ilíaca comum.

Fase fria

- Grampeamento de terço proximal da vagina com grampeador linear gia 80, carga azul.

Cirurgia de Bancada (Figura. 2)

- Ressecção da tuba a nível do istmo.
- Ligadura de vasos soltos correspondentes a inserção dos ovários, com algodão 4-0
- Ligadura de vasos do plexo uterovaginal com algodão 4-0.
- Ressecção de ureter distal.
- Teste de artéria uterina com refluxo de veia gonadal positivo (infusão de solução de preservação com seringa de 20 ml pela artéria uterina, considera-se positivo quando há presença de saída da solução pelas veias uterinas e gonadais).

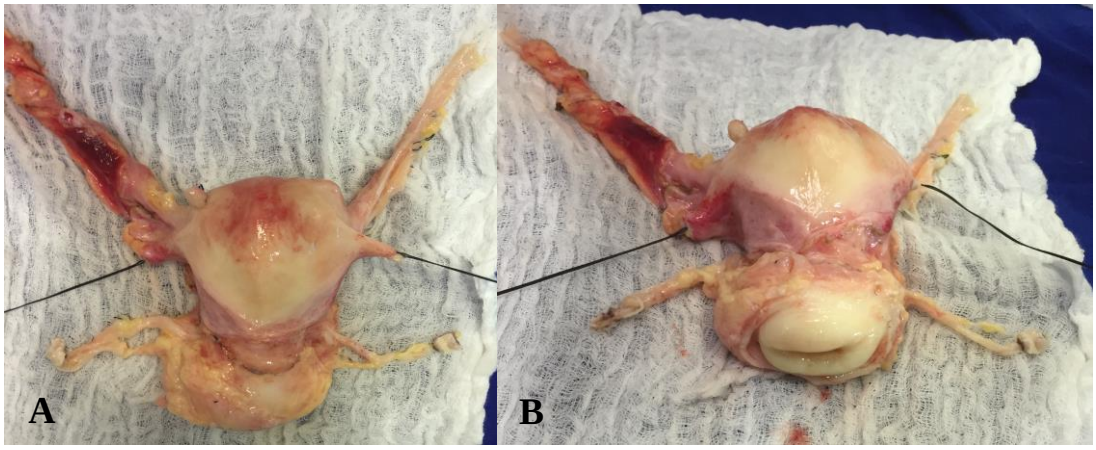

Figura 2 - **A**: Aspecto uterino no final da cirurgia de bancada, os reparos nos ligamentos redondos seccionados e pedículos vasculares uterinos e gonadais longos. **B**: Vista do colo de útero e vagina curta

DOADORA 3

- 37 anos, causa da morte AVCh

Fase quente

- Heparinização sistêmica, canulação de artéria ilíaca comum bilateral com sonda uretral 16.
- Realizada perfusão simultânea com a equipe do fígado, infundido 500 ml de custodiol com 5000 U de heparina em cada artéria ilíaca comum.

Fase fria

- Abertura parcial da linha de grampo, foi realizada reforço da linha de grampo com vicryl 2.

Bandeja

- Abertura do patch da artéria ilíaca interna.
- Lavagem com 1 litro de custodiol, infundido deste litro 500 ml por cada artéria uterina.

Cirurgia de Bancada (Figura 3)

- Linha de sutura correspondente à área de inserção do ovário.
- Coto vaginal anterior com 3 mm de cumprimento.
- Teste de artéria uterina positivo.

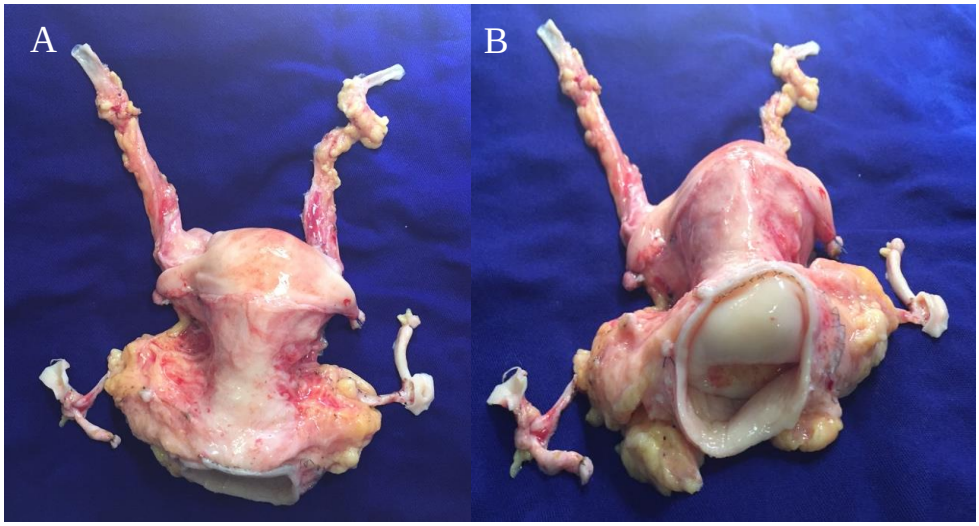

Figura 3 - **A**: Aspecto útero no final da cirurgia de bancada, pedículos vasculares uterinos e gonadais longos. **B**: Vista do colo de útero e vagina

DOADORA 4

- 25 anos, causa da morte AVCh

Fase quente (Figura 4)

- Tentada perfusão previa as outras equipes, porem equipe do coração objetou e decidimos esperar a perfusão simultânea.

Fase fria

- Clamp vaginal com satinsky, secção vaginal, realizada linha de sutura com vicryl 2.

Bandeja

- Sem modificações.

Cirurgia de Bancada

- Não foi realizada cirurgia de bancada por motivos logísticos da equipe.

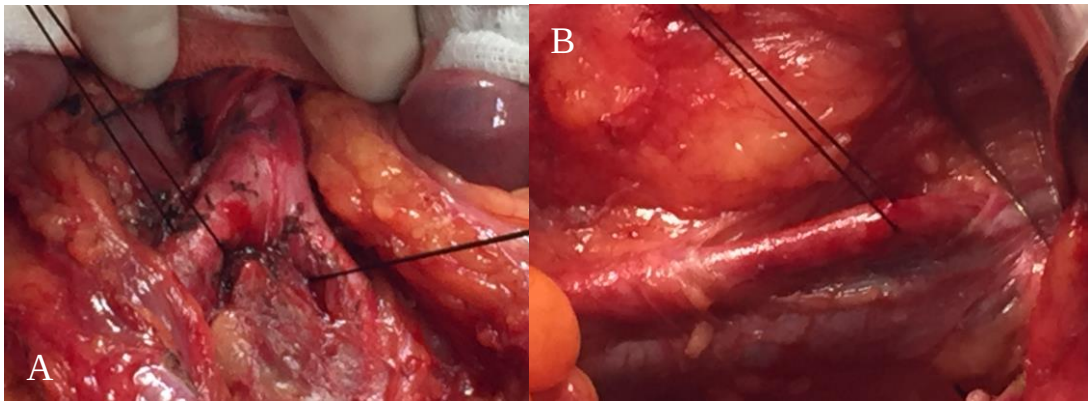

Figura 4 - **A**: Reparo das artérias ilíacas comuns para canulação e perfusão. **B**: Reparo de artéria ilíaca externa distal para clampeamento

DOADORA 5

- 54 anos, hematoma subdural agudo pós-cirúrgico

Fase quente (Figura. 5)

- Paciente apresenta parada cardíaca, sendo identificada pela equipe cirúrgica, dando prioridade à retirada dos rins, não foi realizada heparinização sistêmica.

Fase fria

- Reparo vaginal com pinzas de kocher curvas, rafia da vagina com ethibond 2.

Bandeja

- Sem modificações.

Cirurgia de Bancada

- Teste de artéria uterina com refluxo da veia gonadal negativa.
- Identificada trombose da veia gonadal direita.

- Deixado o segmento de ureter.
- Coto vaginal anterior com 15 mm de cumprimento.

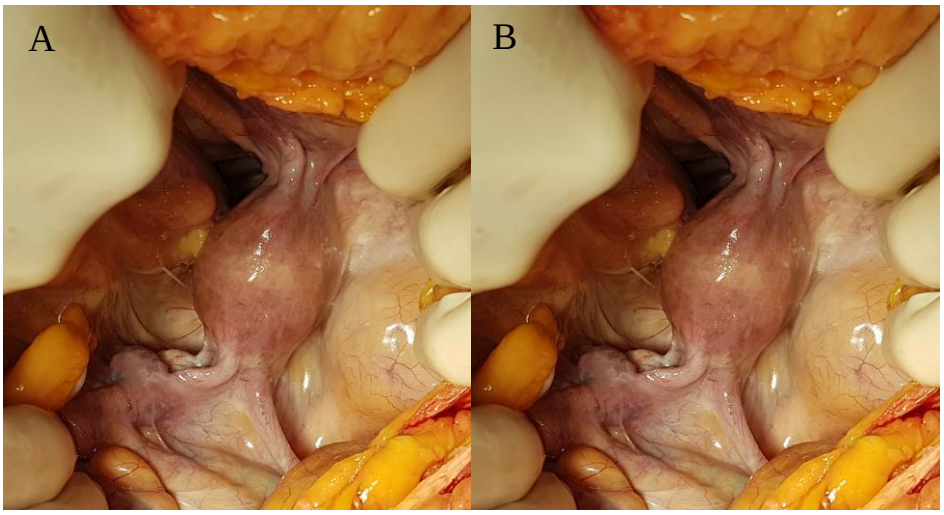

Figura 5 - **A**: Aspecto do útero antes do início da dissecção quente; **B**: Dissecção das artérias ilíacas comuns a serem canuladas

DOADORA 6

- 65 anos, causa da morte HSA

Fase quente

- Não houve modificações técnicas.

Fase fria

- Clamp vaginal com kocher curvas, secção vaginal, realizada linha de sutura com vicryl 2, acima do clampeamento.

Bandeja

- Sem modificações.

Cirurgia de Bancada (Figura. 6)

- Trombose de artéria uterina direita.
- Teste de artéria uterina com refluxo da veia gonadal negativa.
- Identificada trombose da veia gonadal bilateral.
- Coto vaginal anterior com 2 mm de cumprimento.

Figura 6 - Aspecto final do útero, sutura por antecedente de cesárea

DOADORA 7

- 45 anos, causa da morte HSA

Fase quente

- Isolamento e reparo da veia ilíaca interna direita.
- Realizada perfusão simultânea com a equipe do fígado, infundido 1.000 ml de custodiol com 5.000 U de heparina em cada artéria ilíaca comum, utilizando uma seringa de 60 ml em cada um dos sistemas de perfusão (Figura 7).

Fase fria

- Secção da vagina com grampeador linear Gia 80.
- Abertura parcial da linha de grampo, realizada reforço da linha de grampo com vicryl 2.

Bandeja

- Sem modificações.

Cirurgia de Bancada

- Coto vaginal anterior com 20 mm de comprimento (Figura 8).
- Teste de artéria uterina positiva.

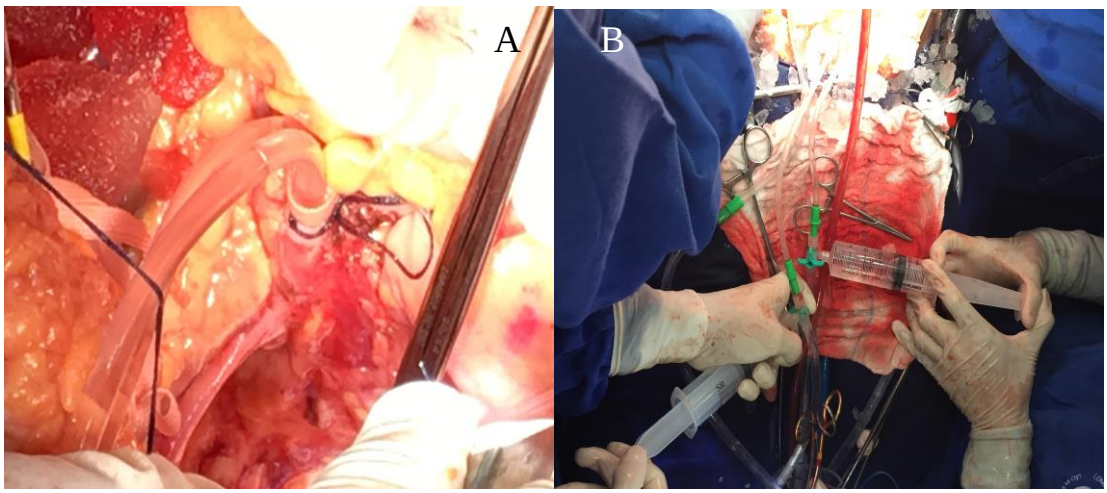

Figura 7 - **A**: Canulação de artérias ilíacas comuns. **B**: Perfusão com pressão com seringas de 60 ml em cada um dos sistemas de infusão

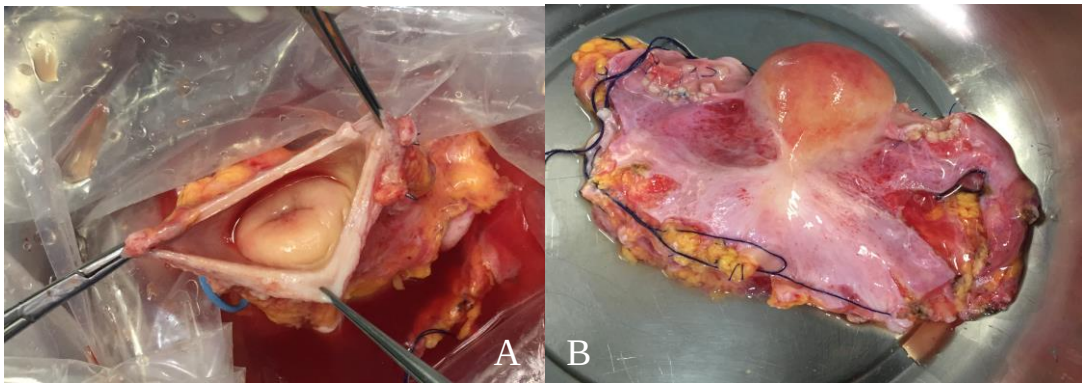

Figura 8 - A: Comprimento da vagina do enxerto. **B**: Aspecto do enxerto, após a cirurgia de banco

Este enxerto foi utilizado para transplante.

DOADORA 8

- 68 anos, causa da morte AVCh

Fase quente

- Entrada em campo após a equipe do fígado inviabilizar o mesmo por esteatose severa.
- Ao inventário da cavidade, paciente com múltiplas aderências.
- Realizada manobra de cattell braasch, aorta e artérias ilíacas tortuosas, com placas ateromatosas perceptíveis à palpação.
- Reparo de aorta infrarrenal e supracelíaca.
- Heparinização sistêmica, clamp aorta infrarrenal.
- Equipe da urologia realiza canulação da aorta, há perda da cânula de perfusão, sangrado massivo e instabilidade hemodinâmica da doadora.

- Realizado clampeamento da aorta supracelíaca, perfusão dos rins.
- Não foi realizada perfusão do útero.

Fase fria

- Lesão da artéria uterina direita.

Bandeja

- Sem modificações.

Cirurgia de Bancada (Figura 9)

- Não foi realizada cirurgia de bancada por lesão vascular durante a retirada do órgão e pela não perfusão do mesmo.
- Coto vaginal anterior de 5 mm.

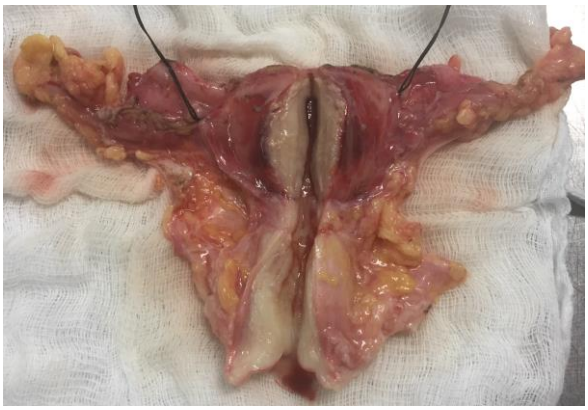

Figura 9 - Aspecto do enxerto não foi perfundido

DOADORA 9

- 28 anos, causa da morte HSA

Fase quente

- Não houve modificações nesta fase

Fase fria

- Realizada perfusão prévia à equipe do fígado, infundido 1.000 ml de custodiol com 5.000 U de heparina em cada artéria ilíaca comum.
- Realizados os pontos de reparo na vagina com vicryl 0, realizado secção da vagina e sutura do remanescente no corpo da doadora com vicryl 0.

Bandeja

- Sem modificações.

Cirurgia de Bancada (Figura 10)

- Coto vaginal anterior com 35 mm de cumprimento.
- Teste de artéria uterina positivo.

Figura 10 - Aspecto do enxerto, após a cirurgia de bancada

Este enxerto foi utilizado para transplante.

DOADORA 10

- 40 anos, causa da morte HSA

Fase quente

- Sem modificações.

Fase fria

- Ligadura de ramos afluentes à veia ilíaca interna, deixando pérvia exclusivamente a drenagem uterina.

Bandeja

- Não foi aberto o patch das artérias ilíacas.
- Teste de artéria uterina positivo.

Cirurgia de Bancada (Figura 11)

- Não foi realizada ressecção da tuba a nível do istmo. (deixado pra fazer no implante)
- Coto vaginal anterior com 20 mm de cumprimento.

Figura 11 - Aspecto do enxerto, após finalizada a cirurgia de banco

DOADORA 11

- 53 anos, causa da morte ACVh

Fase quente

- Não houve modificações.

Fase fria

- Não houve modificações técnicas.

Bandeja (Figura 12)

- Ressecada a tuba a nível do istmo.

Cirurgia de bancada

- Não realizada por motivos logísticos da equipe.

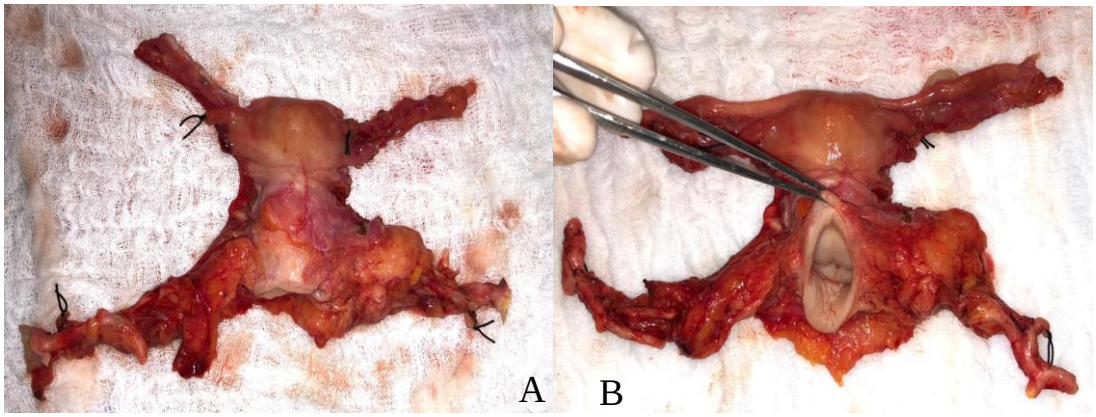

Figura 12 - **A**: Aspecto do enxerto; **B**: Aspecto da vagina e colo de útero

DOADORA 12

- 21 anos, causa da morte TCE – FAF

Fase quente

- Não houve modificações.

Fase fria (Figura 13 A).

- Não houve modificações técnicas.

Bandeja (Figura 13 B)

- Não houve modificações técnicas.

Cirurgia de bancada

- Não realizada por motivos logísticos da equipe

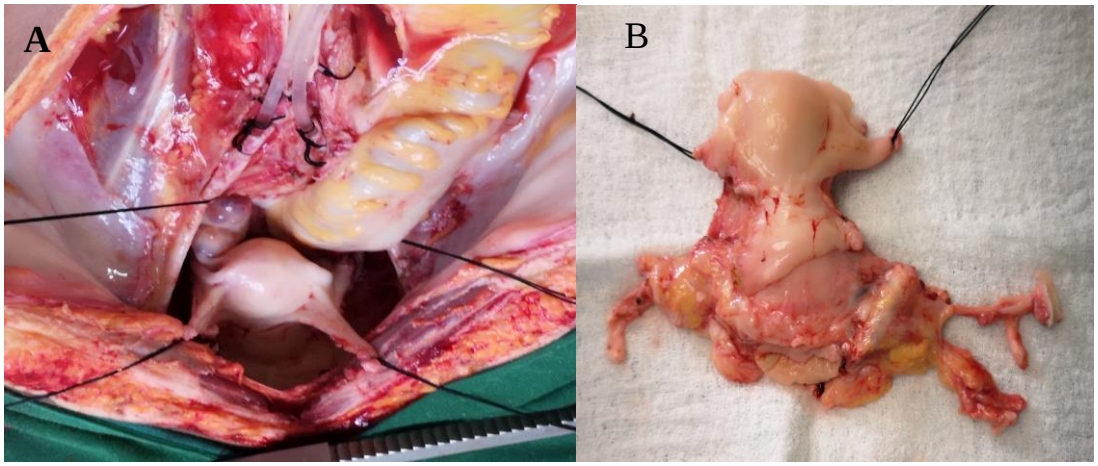

Figura 13 - **A**: Aspecto do útero após perfusão; **B**: Aspecto do enxerto na bandeja

DOADORA 13

- 62 anos, causa da morte ACVh

Fase quente

- Não houve modificações técnicas.

Fase fria

- Não houve modificações técnicas.

Bandeja

- Não houve modificações técnicas

Cirurgia de Bancada (Figura 14)

- Coto vaginal anterior com 30 mm de cumprimento.
- Teste de artéria uterina positivo.

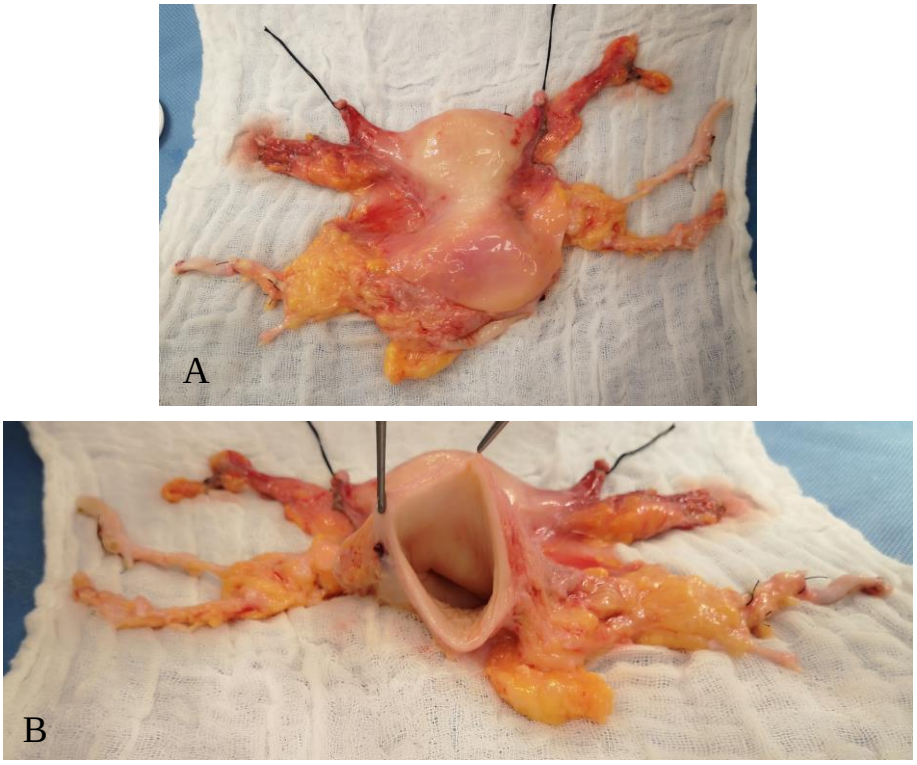

Figura 14 - **A**: Aspecto final do enxerto. **B**: Aspecto do coto vaginal e colo de útero

DOADORA 14

- 49 anos, causa da morte ACVh

Fase quente

- Não houve modificações técnicas.

Fase fria

- Não houve modificações técnicas.

Bandeja

- Não houve modificações técnicas.

Cirurgia de Bancada (Figura 15)

- Coto vaginal anterior com 20 mm de cumprimento.
- Teste de artéria uterina positivo.

Figura 15 - **A**: Aspecto do enxerto; **B**: Aspecto da vagina e colo de útero

DOADORA 15

- 28 anos, causa da morte ACVh

Fase quente

- Não houve modificações técnicas.

Fase fria

- Não houve modificações técnicas.

Bandeja

- Não houve modificações técnicas

Cirurgia de Bancada (Figura 16)

- Coto vaginal anterior com 28 mm de comprimento.
- Teste de artéria uterina positivo.

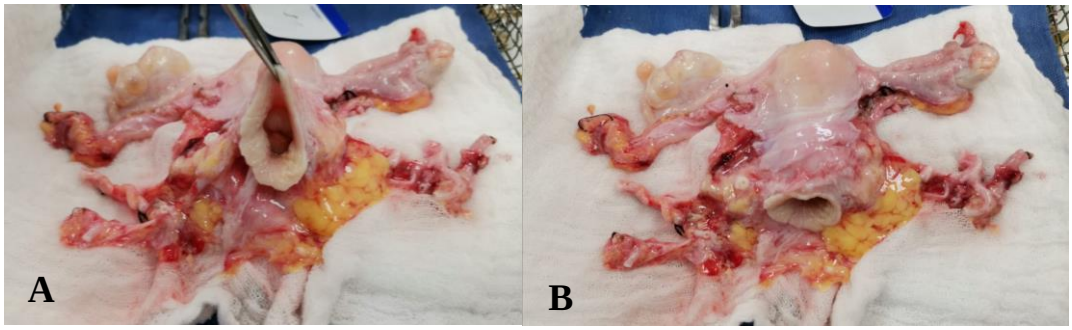

Figura 16 - **A**: Aspecto do enxerto; **B**: Aspecto da vagina e colo de útero

3.4 Descrição cirúrgica final

Fase quente (Figura 17)

- Entrada em campo após dissecção quente do fígado.
- Realizado reparo e secção de ligamento redondo direito de útero (Figura 17 - 1).
- Dissecção e isolamento dos vasos gonadais (Figura 17 - 2), e ureter direito (Figura 17 - 3).
- Isolamento e reparo de artéria ilíaca comum direita (Figura 17 - 4) e artéria ilíaca externa distal direita.
- Isolamento e reparo de artéria ilíaca interna direita (Figura 17 - 5).
- Reparo e secção da artéria obliterada direita (Figura 17 - 6).
- Isolamento e reparo de veia ilíaca interna (Figura 17 - 7).
- Realizados mesmos passos do lado esquerdo.
- Heparinização sistêmica, clamp aorta infrarrenal, canulação de artéria ilíaca comum bilateral (Figura 18 – 8) com sonda uretral 16 - 18, clamp de artéria ilíaca externa distal (Figura 18 – 9), bilateral.
- Realizada perfusão prévia a equipe do fígado, infundido 1.000 ml de custodiol com 5.000 U de heparina em cada artéria ilíaca comum.
- Esfriamento da pelve com gelo.
- Equipe do fígado realiza sua canulação.
- Clamp aorta torácica.

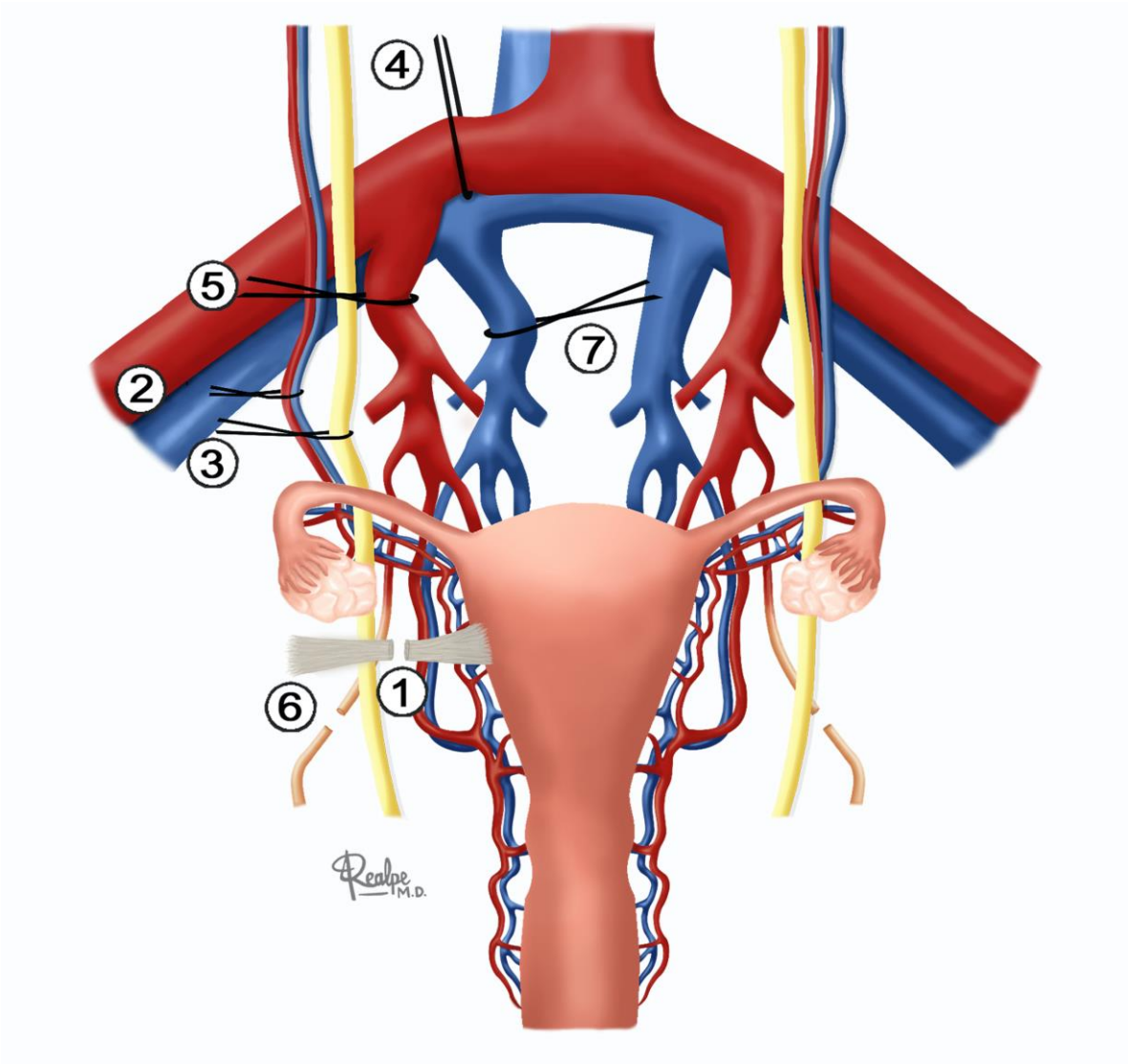

Figura 17 - Dissecção quente de útero, identificação e isolamento de estruturas vasculares e uterinas antes da canulação

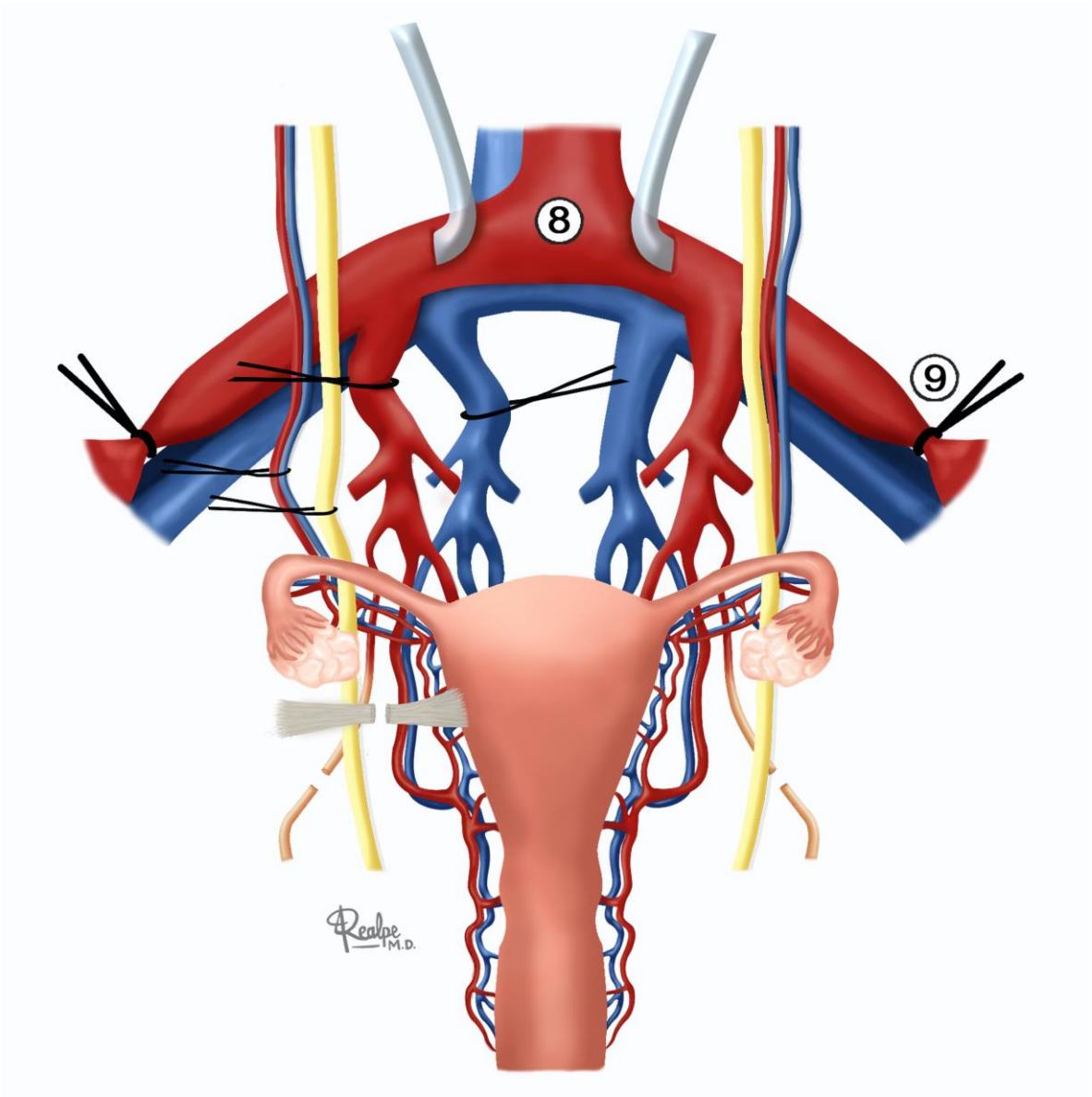

Figura 18 - Canulação de artérias femorais comuns e Clampeamento de artérias ilíacas comuns distais

Fase fria (Figura 19)

- Secção de vasos gonadais (Figura 19 - 1).
- Secção de ureter distal bilateral 2-3 cm após seu passo pelos vasos ilíacos comuns (Figura 19 - 2). Estes dois primeiros passos foram realizados em acordo com equipe de captação dos rins que, posteriormente, faz a retirada dos mesmos antes de nossa equipe continuar com a fase fria.
- Secção de artéria ilíaca interna direita (Figura 19 - 3).
- Ligadura de ramos afluentes à veia ilíaca interna, deixando pérvia exclusivamente a drenagem uterina.
- Ligadura e secção da veia ilíaca interna direita (Figura 19 - 4).
- Realizados os mesmos passos do lado esquerdo.
- Secção de ligamentos uterossacros.
- Dissecção da parede posterior da bexiga.
- Descolamento do reto baixo da vagina.
- Realizados pontos de reparo na vagina com vicryl 0, realizada secção da vagina (Figura 19 – 5) e sutura do remanescente no corpo da doadora com vicryl 0.
- Retirada do órgão.

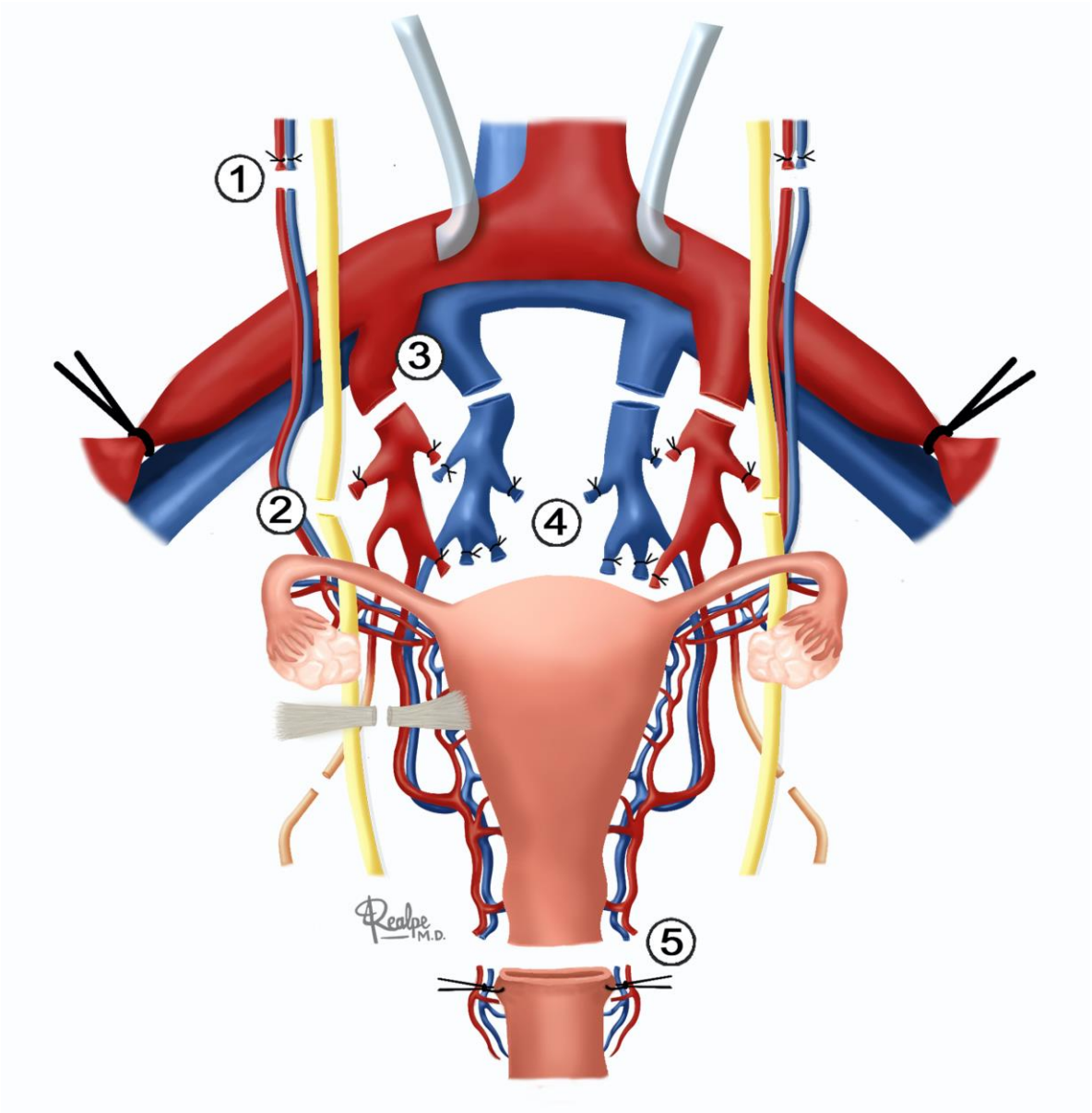

Figura 19 - Descrição da dissecção na fase fria

Bandeja

- Lavagem com 1 litro de custodiol, e infundido deste litro 500 ml por artéria uterina.

Cirurgia de Bancada

- Ressecção da tuba a nível do istmo.

- Linha de sutura correspondente à área de inserção do ovário.
- Ligadura de vasos com algodão 4-0.
- Deixado segmento de ureter distal.
- Teste de artéria uterina com refluxo de veia gonadal (infusão de solução de preservação com seringa de 20 ml pela artéria uterina, considera-se positivo quando a presença de saída da solução pelas veias uterinas e gonadais).
- Medição da largura do coto vaginal e peso de enxerto.

4 RESULTADOS

4 RESULTADOS

Foram realizadas 10 captações de útero, de doadores de múltiplos órgãos, por morte cerebral, na cidade de São Paulo – Brasil; cinco captações na cidade de Cali - Colômbia. 10 órgãos foram ofertados pela central de transplantes, desde agosto de 2016 até março de 2017. Cinco captações foram realizadas entre junho de 2019 e março de 2020 na cidade de Cali - Colômbia. Foi realizada cirurgia de bancada em 10 destes órgãos, sete no PAMB prédio dos ambulatórios, no Centro Cirúrgico do Instituto Central do HCFMUSP e três na Clínica Imbanaco, Cali, Colômbia.

A idade das pacientes variou entre 21 e 68 anos, com média de 44,1 anos. O índice de massa corpórea variou entre 20,7 e 36.6 kg/m^2 com média de 27,03 kg/m^2.

Todas tinham antecedente de ter tido filhos com exceção da D12. Cinco pacientes apresentavam hipertensão arterial sistêmica. Sete eram tabagistas, 12 das 15 doadoras tiveram como causa de morte acidente cerebrovascular hemorrágico (Tabela 3).

Tabela 3 - Características das doadoras

D	IDADE (Anos)	PESO (Kg)	ALTURA (cm)	IMC (kg/m2)	COMORBIDADES	Causa da morte
1	32	55	162	20.9	USUÁRIA DROGAS	TCE
2	39	70	155	29.1	HAS	ACVi
3	37	84	165	30.8	HAS	ACVh
4	25	102	167	36.6	HAS	AVCh
5	54	72	159	28.5	-	POP neuro
6	65	65	168	23	HAS + TABAGISTA	ACVh
7	***45***	***68***	***155***	***28.3***	***-***	***ACVh***
8	68	80	155	33.3	HAS	ACVh
9	***28***	***65***	***165***	***23.8***	***TABAGISTA***	***ACVh***
10	40	70	165	25.7	-	ACVh
11	53	72	163	27.1	TABAGISTA	ACVh
12	21	53	160	20.7	TABAGISTA	TCE
13	62	80	165	29.4	HAS +TABAGISTA	ACVh
14	49	70	163	26.4	HAS	ACVh
15	44	70	153	29.9	-	ACVh

D: doadora; Kg: quilogramas; cm: centímetros; IMC: Índice de Massa Corporea; HAS: Hipertensão Arterial Sistêmica. TCE: trauma cranioencefálico; ACVi: acidente cerebrovascular isquêmico; ACVh: acidente cerebrovascular hemorrágico; POP: pós-operatório. ***Negrito****: úteros utilizados para transplante*

As primeiras seis captações foram realizadas com a finalidade de desenvolvimento e padronização da técnica cirúrgica. A partir do sétimo caso, os órgãos também eram elegíveis para aplicação clínica do transplante uterino sempre que estivessem dentro dos critérios de seleção. Foi realizada perfusão do órgão pelas artérias ilíacas comuns e, posteriormente, na bandeja após a retirada. A dissecção antes da parada cardíaca (fase quente) variou entre 24 e 56 minutos com média de 41,6 minutos, a perfusão com a solução de preservação variou entre 5 e 22 minutos com uma média de 12,4 minutos. A fase fria variou entre 15 e 55 minutos com uma média de 26,6 minutos, e a cirurgia de bancada entre 15 e 110 minutos com uma média de

53,5 minutos. O peso dos úteros captados variou entre 115 e 255 gr, como uma média de 174,4 gr, dois dos órgãos captados foram utilizados para transplante (Tabela 4).

Em três casos (D1, D2 e D5), não foi realizada a marcação do tempo na dissecção e retirada do órgão; nos dois primeiros casos, porque ainda não havia uma sequência dos passos da cirurgia; no terceiro caso, a parada cardíaca mudou a sequência da cirurgia, tendo de priorizar a retirada dos outros órgãos (Tabela 4).

A cirurgia de bancada não foi realizada nos casos (D1, D4, D8, D11 e D12). Na D1, o útero foi deixado na cavidade a pedido da OPO. Na D2, foi realizada pela primeira vez a cirurgia de bancada, porém não foi tomado o tempo. Nas doadoras D4, D11 e D12, não foi feita por motivos logísticos da equipe. D8 teve como intercorrência a perda da cânula de perfusão aórtica com instabilidade hemodinâmica refratária, portanto foi dado prioridade à retirada do rim e o útero não foi perfundido, teve lesão vascular arterial direita, por este motivo não tem tempo de dissecção fria, nem cirurgia de bancada. Os úteros das doadoras D7 e D9 foram utilizados para transplante. No primeiro caso, o órgão teve um tempo de isquemia total de 7 horas e 50 minutos. O segundo órgão transplantado teve tempo de isquemia total de 8 horas e 20 minutos.

Tabela 4 - Tempos cirúrgicos, peso do enxerto e utilização para transplante

D	FASE QUENTE (min)	PERFUSÃO (min)	FASE FRIA (min)	BACK TABLE (min)	PESO DO ENXERTO (gr)	Tx
1	-	-	-	-	-	-
2	-	-	-	●	-	-
3	40	5	20	65	195	-
4	37	20	20	-	-	-
5	-	-	-	39	160	-
6	50	22	15	-	140	-
7	50	18	50	110	255	▲
8	50	-	20	-	115	-
9	52	10	35	100	200	▲
10	45	8	55	15	164	-
11	56	13	21	-	-	-
12	24	13	25	-	-	-
13	28	6	26	25	198	-
14	30	10	15	52	176	-
15	38	12	18	55	151	-

D: doadora; min: minutos; gr: gramas, Tx: transplante.
●*: Back table que foi realizado, mas não houve medição de tempo.*
▲*: Órgão utilizado para transplante.*

A seguir, serão citados os passos de todos os tempos cirúrgicos, as modificações que se realizaram, os passos que foram eliminados ou acrescentados (Tabelas 5, 6, 7 e 8).

Tabela 5 - Descrição cirúrgica da fase quente da captação

Passos Dissecção Quente /D	**1**	**2**	**3**	**4**	**5**	**6**	**7**	**8**	**9**	**10**	**11**	**12**	**13**	**14**	**15**
Entrada em campo**,** após dissecção quente do fígado	●	●	●	●	●	●	▲	●	▲	◆	◆	◆	◆	◆	◆
Reparo e secção do ligamento redondo direito do útero	●	●	●	●	●	●	▲	●	▲	◆	◆	◆	◆	◆	◆
Dissecção e isolamento de vasos gonadais, e ureter	●	●	●	●	●	●	▲	●	▲	◆	◆	◆	◆	◆	◆
Isolamento e reparo de artéria ilíaca comum bilateral e artéria ilíaca externa distal	●	●	●	●	●	●	▲	●	▲	◆	◆	◆	◆	◆	◆
Isolamento de artéria ilíaca interna	●	●	●	●	●	●	▲	●	▲	◆	◆	◆	◆	◆	◆
Reparo e secção da artéria obliterada		●	●	●	●	●	▲	●	▲	◆	◆	◆	◆	◆	◆
Isolamento e reparo de veia ilíaca interna							▲	●	▲	◆	◆	◆	◆	◆	◆
Heparinização sistêmica	●	●	●	●		●	▲	●	▲	◆	◆	◆	◆	◆	◆
Clamp aorta infrarenal	●	●	●	●		●	▲	●	▲	◆	◆	◆	◆	◆	◆
Canulação de artéria ilíaca comum bilateral com sonda uretral, clamp de artéria ilíaca externa distal		●	●	●		●	▲		▲	◆	◆	◆	◆	◆	◆
Perfusão com 500 ml de ringer lactato em cada artéria ilíaca comum.		●													
Perfusão previa a equipe do fígado, infundido 1000 ml de custodiol com 5000 U de heparina em cada artéria ilíaca comum utilizando seringa de 60 ml para aumentar a pressão da infusão.									▲	◆	◆	◆	◆	◆	◆
Perfusão simultânea com a equipe do fígado, infundido 500 ml de custodiol com 5000 U de heparina em cada artéria ilíaca comum			●	●		●									
Perfusão simultânea com a equipe do fígado, infundido 1000 ml de custodiol com 5000 U de heparina em cada artéria ilíaca comum, utilizando seringas de 60 ml conectadas a cânula de perfusão							▲								
Esfriamento da pelve com gelo		●	●	●	●	●	▲	●	▲	◆	◆	◆	◆	◆	◆

D: *Doadora.* ●: Passos realizados; ▲: Passos realizados nos enxertos utilizados para transplante; ◆: Passos realizados na técnica definitiva.

Tabela 6 - Descrição cirúrgica da fase fria da captação

Passos fase fria/D	1	2	3	4	5	6	7	8	9	10	11	12	13	14	15
Secção de vasos gonadais	●	●	●	●	●	●	▲	●	▲	◆	◆	◆	◆	◆	◆
Secção de ureter distal	●	●	●	●	●	●	▲	●	▲	◆	◆	◆	◆	◆	◆
Secção de veia e artéria ilíaca interna	●	●	●	●	●	●	▲	●	▲	◆	◆	◆	◆	◆	◆
Ligadura de ramos afluentes a veia ilíaca interna										◆	◆	◆	◆	◆	◆
Secção de ligamentos útero-sacros	●	●	●	●	●	●	▲	●	▲	◆	◆	◆	◆	◆	◆
Dissecção da parede posterior da bexiga	●	●	●	●	●	●	▲	●	▲	◆	◆	◆	◆	◆	◆
Descolamento do reto baixo da vagina	●	●	●	●	●	●	▲	●	▲	◆	◆	◆	◆	◆	◆
Secção e rafia da vagina com vicryl 1	●							●							
Grampeamento de terço proximal da vagina com grampeador linear gia 80		●	●				▲								
Clamp vaginal com satinsky, secção vaginal, realizada linha de sutura com vicryl 2				●											
Reparo vaginal com pinças de kocher curvas, rafia da vagina com ethibond 2					●										
Clamp vaginal com kocher curvas, secção vaginal, realizada linha de sutura com vicryl 2, acima do clampeamento						●									
Realizados pontos de reparo na vagina com vicryl 0, realizada secção da vagina e sutura do remanescente no corpo da doadora com vicryl 0									▲	◆	◆	◆	◆	◆	◆
Retirada do órgão	●	●	●	●	●	●	▲	●	▲	◆	◆	◆	◆	◆	◆

D: *Doadora.* ●: Passos realizados; ▲: Passos realizados nos enxertos utilizados para transplante; ◆: Passos realizados na técnica definitiva.

Tabela 7 - Descrição cirúrgica da bandeja após retirada do órgão

Bandeja/D	**3**	**4**	**5**	**6**	**7**	**8**	**9**	**10**	**11**	**12**	**13**	**14**	**15**
Abertura do patch das artérias ilíacas	●	●	●	●	▲	●	▲						
Não foi aberto o patch das artérias ilíacas								◆	◆	◆	◆	◆	◆
Infusão de 500 ml de custodiol por artéria	●	●	●	●	▲	●	▲	◆	◆	◆	◆	◆	◆

D: *Doadora.* ●: Passos realizados; ▲: Passos realizados nos enxertos utilizados para transplante; ◆: Passos realizados na técnica definitiva.

.

Tabela 8 - Descrição da cirurgía de banco

Cirurgia de Banco/D	**2**	**3**	**5**	**6**	**7**	**9**	**10**	**13**	**14**	**15**
Ressecção da tuba a nível do istmo	●	●	●	●	▲	▲		◆	◆	◆
Ligadura de vasos da inserção dos ovários, com algodão 4-0	●									
Linha de sutura correspondente à área de inserção do ovário		●	●		▲	▲		◆	◆	◆
Ligadura de vasos do plexo uterovaginal com algodão 4-0	●	●	●		▲	▲	◆	◆	◆	◆
Ressecção de ureter distal	●	●								
Teste de artéria uterina com refluxo de veia gonadal	●	●	●	●	▲	▲	◆	◆	◆	◆

D: *Doadora.* ●: Passos realizados; ▲: Passos realizados nos enxertos utilizados para transplante; ◆: Passos realizados na técnica definitiva.

5 DISCUSSÃO

5 DISCUSSÃO

Até o momento há poucos estudos disponíveis na literatura sobre a técnica para remoção do útero em doador falecido com a finalidade de transplante.

Um importante apontamento refere-se à dificuldade para a dissecção dos vasos pélvicos, entre estes, a dissecção dos pedículos uterinos. Durante os casos para aprimoramento da técnica, passamos a realizar a dissecção das artérias e veias ilíacas internas com seus ramos durante a fase de isquemia quente, deixando exclusivamente os vasos uterinos pérvios para serem ligados e seccionados na fase de isquemia fria da cirurgia. Isto fez com que a fase fria da captação fosse um pouco mais demorada, porém possibilitou que a cirurgia de bancada fosse mais rápida e segura, houve uma menor probabilidade de sangramento e trombose após a reperfusão do órgão, além de deixar viáveis quatro vasos venosos para um fluxo de saída sanguíneo adequado.

O reparo da vagina, antes de sua secção fez que fosse tecnicamente mais fácil e rápida a parte final de retirada do útero, sendo este o ponto da cirurgia que sofreu mais modificações, pela limitação de espaço no fundo da cavidade pélvica.

Em razão de uma diferença na alocação de órgãos do sistema colombiano de transplante de órgãos, não havia concorrência pelos enxertos vasculares com outras equipes transplantadoras, o que permitiu retirar pedículos vasculares, tanto arteriais como venosos do enxerto mais longo.

A canulação das artérias ilíacas comuns não representou dificuldade técnica, utilizamos sistemas de perfusão de solução de preservação independente com seringa para cada um dos lados do útero, o que possibilitou perfusão rápida e homogênea. Nos primeiros úteros perfundidos, onde utilizávamos um sistema sem pressão, a perfusão foi lenta e heterogênea. O fato de ter iniciado a perfusão do órgão, antes do clampeamento aórtico torácico ou supracelíaco, teve a grande vantagem do esfriamento rápido do órgão e diminuição do tempo de isquemia quente, além de deixar a pelve exclusa, isto fez que a solução de preservação fosse utilizada quase em sua totalidade no útero, porém isto poderia produzir hipotermia na doadora. Vale a pena anotar que o tempo de isquemia de útero começa no momento do clampeamento da aorta acima das artérias ilíacas, antes do clampeamento aórtico torácico ou supracelíaco, que é o momento de início da isquemia fria para os outros órgãos. Sendo assim, consideramos que o ideal é iniciar a perfusão de útero antes dos outros órgãos, este passo, assim como, a canulação das artérias ilíacas comuns não tem sido descrito em nenhum estudo. Com respeito à hipotermia que poderia produzir o líquido de preservação e o gelo na pelve, em nenhum dos casos representou alguma alteração hemodinâmica ao doador, e não teve nenhuma consequência na qualidade dos outros órgãos. Quanto à solução de preservação, adotamos o custodiol baseado na composição predominantemente muscular de útero, assim como o coração e sua baixa viscosidade que possibilitariam uma perfusão mais rápida e uniforme do enxerto [49].

Em 2007, Del Priore et al. [41], descrevem a colocação dos cateteres em ambas as artérias femorais, antes do início da cirurgia para realizar, posteriormente, a perfusão; a dissecção de ureter foi realizada até o terço inferior do mesmo na fase quente, sendo separados dos vasos uterinos e seccionados na junção com a bexiga. Consideramos que esta dissecção de ureter neste nível aumenta o risco de lesão dos pedículos vasculares uterinos pela intima relação anatômica das estruturas; em nosso caso, o ureter neste nível não era manipulado, e preservou intacto o pedículo vascular na técnica final.

Froněk et al. [33] descrevem em sua técnica de captação ter realizado ecografia transvaginal prévia à cirurgia, fez a dissecção completa dos ureteres até sua inserção na bexiga, e a dissecção vascular foi feita da borda de útero em sentido aos vasos ilíacos. As cânulas de perfusão foram colocadas nas artérias ilíacas externas, e as veias ilíacas externas foram ligadas, e na cirurgia de banco foi realizada uma histeroscopía para avaliar a qualidade do endométrio. O útero foi o último órgão a ser retirado, a dissecção quente demorou 40 minutos e a retirada 10 minutos. Esta série reportou cinco transplantes de útero com doadora falecida, com duas perdas de enxertos e um nascimento [50]. Consideramos que o cateterismo das artérias femorais pode representar um risco a mais aos outros órgãos. Realizar a canulação das artérias ilíacas comuns, após o reparo da aorta abdominal para perfusão rápida dos outros órgãos, em caso de alguma intercorrência com a doadora, faz este método mais seguro.

Gauthier et al. [42] fizeram a perfusão de útero, canulando as artérias femorais; a diferença dos estudos citados, anteriormente, neste estudo, foram perfundidos os outros órgãos abdominais também pelas artérias femorais, as tubas e os ovários foram separados do útero na cavidade. A dissecção foi feita totalmente no frio, o que fez que todos os casos tivessem tempos de isquemia fria maiores de 1 hora, antes da retirada do órgão. Os órgãos foram deixados no frio com solução de preservação e realizadas biopsias até com 24 horas de isquemia fria. Consideramos que, no método de perfusão, é mais seguro deixar uma infusão do líquido de preservação exclusiva para o útero, pois, além de exclusiva, isto permite utilizar a solução de preservação de nossa preferência. A partir do momento em que foi utilizado um método para aumentar a pressão do fluxo da solução de preservação a lavagem do enxerto foi mais rápida e homogênia. Se bem o tempo seguro de isquemia não está estabelecido, este estudo descreve histologicamente que, nas primeiras 6 horas, o órgão não tem mudanças estruturais importantes; a partir desse momento, podem se apresentar alterações glandulares, porém os órgãos não foram submetidos à revascularização, que é o momento em que se instaura a lesão de isquemia e reperfusão. Em nossa experiência o tempo de dissecção fria foi sempre menor que 1 hora. No caso do primeiro transplante realizado, que foi bem sucedido, o tempo de isquemia total foi 7 horas 50 minutos [25]. Temos claro e como princípio de qualquer captação de órgãos, que mesmo não sabendo o tempo seguro de isquemia, a prioridade é ter o menor tempo de isquemia possível.

Akar et al. [18] não têm uma descrição da cirurgia de captação muito detalhada, o enxerto foi lavado com solução de preservação, depois de ter sido retirado da cavidade, foi tirado antes dos outros órgãos serem captados, foi realizada ecografia transabdominal para descartar anomalias anatômicas de útero [17, 51]. Achamos ser relevante o antecedente de gestação da doadora. Vem sendo uma crítica constante, o fato de que a paciente submetida a transplante já há vários anos recebe imunossupressão e o objetivo ainda não foi atingido. Consideramos por questões éticas que o fato de o útero não ser um órgão vital, não deveria ser retirado antes que os órgãos vitais, para não pôr em risco os mesmos. Uma limitação de nosso estudo, comparado com outras experiências de captação de útero no mundo [33], é o fato de não ter realizado nenhum estudo básico de imagem, antes da captação que pudesse confirmar ou descartar algum tipo de alteração intrauterina.

Análise conjunto da República Checa, Estados Unidos da América, Reino Unido e Suécia evidencia o baixo número de doadoras com morte encefálica [52], por este motivo, em nosso estudo não levamos em conta os critérios de inclusão, quando o objetivo de captação era o treinamento técnico, isto permitiu que o número de captações fosse maior.

Flyckt, Richards, D'Amico et al. [26-29], da Cleveland Clinic, citam a importância de uma equipe multidisciplinar estar em um centro que tenha capacidade tecnológica e recurso humano para realizar o projeto com sucesso. Descrevem sua experiência de nove transplantes com doadora falecida, o primeiro deles, como foi descrito anteriormente, houve trombose

vascular por cândida; o segundo transplante, foi realizado em 2017 o útero foi retirado antes dos outros órgãos, na fase quente, e lavado ex situ, esta série tem o nascimento de dois bebês saudáveis. Não descrevem se há perdas de enxertos nos oito últimos transplantes. A baixa aceitação do útero por parte dos familiares das doadoras foi também descrita [41]. Concordamos com a estrutura da instituição para fazer o transplante. Neste estudo, está demonstrado que o HCFMUSP e a Clínica Imbanaco contam com os recursos humanos e tecnológicos adequados para este tipo de projeto.

Não foi um dos objetivos de nosso estudo medir a aceitação da doação do útero por parte das famílias das doadoras, porém, em razão da diferença da experiência americana, todas as famílias, que foram entrevistadas solicitando a doação do útero, aceitaram e consideravam o fato de que fosse um transplante específico para gestação de uma criança um motivo de incentivo para realizar a doação.

Em Dallas, Testa et al. [36], realizaram a captação do útero, antes dos outros órgãos, fazendo a perfusão com solução de preservação ex situ. O tempo da histerectomia variou entre 90 e 120 minutos, mas não descreve o tempo da isquemia quente do órgão. Em sua última publicação de sua série de 20 transplantes, dois são de doadora falecida com 1 nascimento e 1 enxerto perdido [37]. Como já foi mencionado anteriormente, o útero não pode pôr em risco os órgãos vitais. Outro ponto importante é o tempo de isquemia quente, quando a histerectomia é realizada antes da retirada dos outros órgãos. Neste caso, o tempo que transcorre entre a oclusão do fluxo arterial uterino e a retirada do órgão sem ter solução de preservação,

lavando o enxerto, sem ser exposto ao frio poderia ter um impacto negativo no desfecho do transplante.

As equipes transplantadoras, que procuravam os outros órgãos, também se preocuparam com uma possível contaminação da cavidade abdominal, após a secção da vagina. Mas no estudo publicado, Testa et al. [36] citam que não ocorreu nenhum prejuízo aos demais órgãos com a retirada do útero, antes da captação destes órgãos. Assim como em nossa experiência, no caso das captações realizadas na Colômbia, os órgãos foram retirados pela mesma equipe transplantadora, nenhum dos receptores teve alguma consequência infecciosa.

Como pontos limitantes deste estudo além do já citado da falta do exame de imagem uterina, que não foi realizada sobretudo pela falta de recurso na maioria dos hospitais onde foram feitas as captações, é importante ressaltar o fato de não ter os tempos de todas as pacientes, nem ter conseguido realizar a cirurgia de bancada na totalidade dos mesmos. Outra limitante foi a diferença das características morfológicas das doadoras, como peso, altura e ateromatose arterial, isto fez com que a medição do tempo não fosse um critério para avaliar a melhora na evolução técnica. Não houve restrição para captação do órgão, o que incluiu pacientes que não seriam candidatas para doação do útero (como as pacientes D6, D8, D12, D13 e D14). O fato de que a técnica foi aprimorada ao longo do estudo, compromete a comparação exata do grupo como um todo. Outro ponto importante foi que consideramos que a técnica mais segura foi a das doadoras (D10 – D15), porém não foi testada em um transplante ainda.

Se compararmos os enxertos retirados na primeira e última doadora, é evidente o aprimoramento da técnica cirúrgica. Detalhes como a dissecção profunda e próxima ao útero dos pedículos vasculares realizada nas primeiras captações, aumenta o risco de lesões vasculares iatrogênicas que poderiam inviabilizar o órgão, assim como o tamanho da vagina do enxerto (Figuras 20 A, B, C e D).

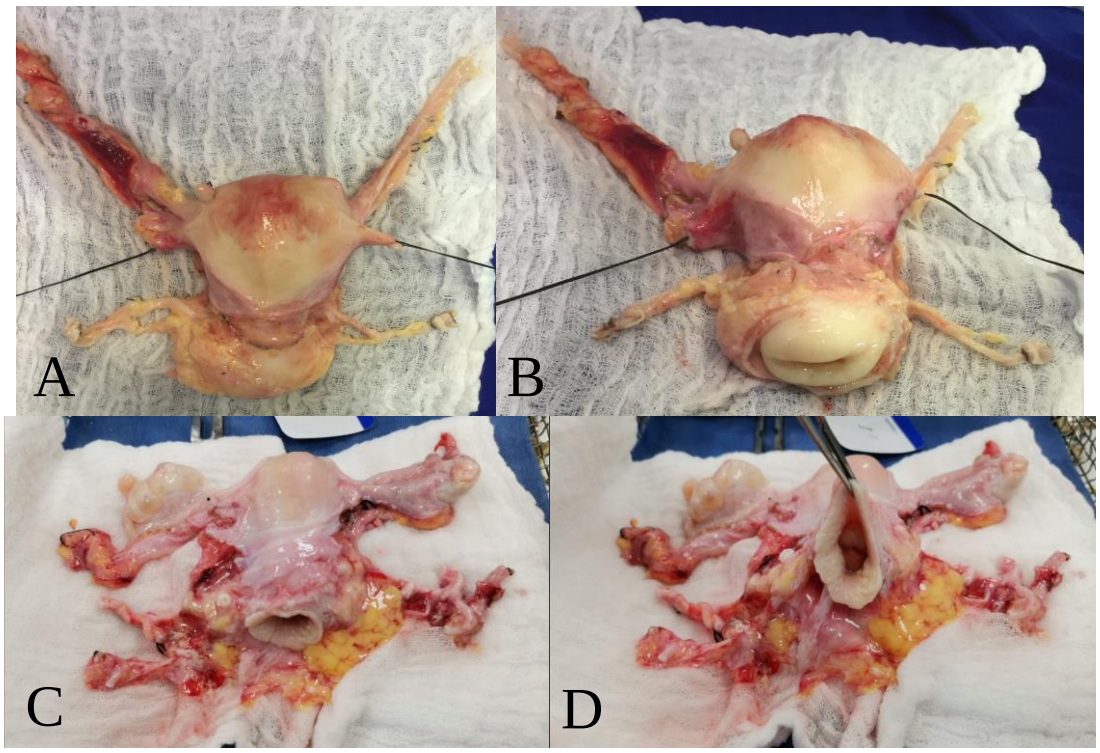

Figura 20 - Comparação do terceiro e último enxertos do estudo. **A**: Enxerto D3 com a artéria uterina dissecada até a entrada dela no útero. **B**: Enxerto D3 praticamente sem vagina, com o colo do útero exposto e artéria uterina dissecada. **C**: Pedículo vascular preservado sem dissecar a artéria uterina no enxerto da D13. **D**: Vagina do enxerto de 30 mm no enxerto da D13

Na continuação, são descritas as principais diferenças técnicas, comparando este estudo com as distintas experiências ao redor do mundo nos dados da Tabela 9.

Tabela 9 - Principais diferenças da captação comparada com as distintas experiências no mundo

	Incisão	Dissecção vascular	Canulação	Perfusão	Ovários	Retirada do órgão
D'Amico et al. (2020)	Mediana e inguinal bilateral	Não manipulação do pedículo vascular	Colocada em uma artéria femoral	Exclusiva para a pelve	Retirados durante a captação	Depois da retirada dos outros órgãos e dos enxertos vasculares
Testa et al. (2018)	Mediana	Não manipulação do pedículo vascular	Não canulação	Ex-situ	Retirados no Back Table	Antes dos outros órgãos.
J Fronek et al. (2016)	Sem dados	Dissecção do pedículo vascular	Colocada nas duas artérias femorais	Sem dados	Sem dados	Depois da retirada dos outros órgãos
Gauthier et al. (2014)	Mediana e femoral	Não manipulação do pedículo vascular	Colocada nas duas artérias femorais	Realizada a mesma perfusão para todos os órgãos abdominais	Retirados durante a captação	Depois da retirada dos outros órgãos e dos enxertos vasculares
Oskan et al. (2013)	Mediana	Dissecção do pedículo vascular	Ex – situ Colocadas nas duas artérias ilíacas comuns	Ex - situ	Sem dados	Antes dos outros órgãos.
Del Priore et al (2007)	Mediana	Dissecção do pedículo vascular	Colocada nas duas artérias femorais	Exclusiva para a pelve	Retirados no Back Table	Depois da retirada dos outros órgãos
Castro et al (2021)	Mediana	Não manipulação do pedículo vascular	Colocadas nas duas artérias ilíacas comuns durante a captação	Exclusiva para a pelve	Retirados no Back Table	Depois da retirada dos outros órgãos

Pelas considerações éticas, é de ressaltar que, em caso de gravidez pelo transplante uterino, há riscos de complicações médicas em dois indivíduos, a receptora e a criança, os riscos de transplante e de imunossupressão são claros tanto à mãe como ao filho. Outra consideração importante é o impacto ou a consequência psicológica da mulher que não pode ter filhos no caso do fracasso do transplante, mas também há o outro lado, pensando no impacto psicológico positivo e a repercussão na qualidade de vida de uma mulher com FUAI que finalmente, pode ter um filho biológico [53].

Esta modalidade de transplante de nenhuma maneira deve ser proposta como uma terapia por cima da adoção [54]. É importante que a autonomia reprodutiva deva prevalecer [55], deverá ser um fator importante na decisão, isto complementado com a informação completa referente ao procedimento e suas consequências. A adoção sempre deverá ser considerada, já que esta não implica riscos médicos para ninguém e, certamente, vai ajudar uma criança que precisa de uma família. No contexto tanto econômico como afetivo, o transplante uterino não pode tirar esta possibilidade das crianças mais vulneráveis da sociedade que estão a espera de ser adotadas [56]. Também foi colocada a posição que o transplante uterino vem sendo em termos gerais bem-visto pela sociedade e pela mídia, tem tido menos repercussões e discussões éticas comparado com a substituição de útero [57].

Evidentemente, o transplante de útero envolve questionamentos éticos referentes a todo transplante, como as possíveis complicações da

cirurgia, se bem que, não houve até hoje nenhuma morte reportada em uma receptora. Mas também existem os questionamentos como, por exemplo, o impacto econômico em um sistema de saúde, a possibilidade de transplante em mulheres transgênero, ser um casal heterossexual, como critério para ser transplantada, etc., o que faz pensar em novas considerações éticas e revisar as que já estão estabelecidas [58].

Esta foi a primeira experiência em humanos de captação de útero em qualquer modalidade na América Latina e consideramos que a técnica de captação é possível e segura. Foram realizados dois transplantes de útero com esta técnica e um deles possibilitou o nascimento do primeiro bebê no mundo com doadora falecida.

Quanto ao número de captações necessárias para levar a cirurgia com segurança, depende de algumas variáveis, tanto técnicas como não técnicas [59]. Neste caso especifico, a captação do útero é uma técnica inovadora, o que faz que a curva de aprendizado seja mais lenta por não ter uma referência de padrão técnico cirúrgico estabelecido. O primeiro transplante foi realizado no sétimo caso, assim, consideramos que o padrão procurado durante o trabalho foi adquirido no décimo caso, onde a técnica não foi mais modificada.

Esta modalidade de transplante ainda tem muito por evoluir, é necessário que se realizem mais estudos futuros e o conhecimento irá aumentando sobretudo quando o transplante uterino deixe de ser considerado uma cirurgia experimental.

6 CONCLUSÃO

6 CONCLUSÃO

Uma técnica cirúrgica segura, factível e reproduzível foi desenvolvida para captação de útero de doadora falecida e de cirurgia de bancada para o preparo do enxerto para o transplante. Isto foi possível graças á experiência técnica obtida durante a evolução deste estudo, á experiência prévia da equipe em transplante de órgãos do aparelho digestivo, ao conhecimento da anatomia pélvica, e à experiência com pesquisa animal.

.

7 REFERÊNCIAS

7 REFERÊNCIAS

1. Asherman JG. The myth of tubal and endometrial transplantation. J Obstet Gynaecol Br Emp. 1960;67:228-33.

2. Peel J. Utero-tubal implantation. Proc R Soc Med. 1964;57:710-4.

3. Castellón LAR, Amador MIG, González RED, Eduardo MSJ, Díaz-García C, Kvarnström N, et al. The history behind successful uterine transplantation in humans. JBRA Assist Reprod. 2017;21(2):126-34.

4. Ejzenberg D, Mendes LR, Haddad LB, Baracat EC, D'Albuquerque LA, Andraus W. Uterine transplantation: a systematic review. Clinics (Sao Paulo). 2016;71(11):679-83.

5. Johannesson L, Järvholm S. Uterus transplantation: current progress and future prospects. Int J Womens Health. 2016;8:43-51.

6. Bulletti C, Jasonni VM, Lubicz S, Flamigni C, Gurpide E. Extracorporeal perfusion of the human uterus. Am J Obstet Gynecol. 1986;154(3):683-8.

7. Milliez J. Uterine transplantation FIGO Committee for the ethical aspects of human reproduction and women's health. Int J Gynaecol Obstet. 2009;106(3):270.

8. Sonoda Y, Abu-Rustum NR, Gemignani ML, Chi DS, Brown CL, Poynor EA, et al. A fertility-sparing alternative to radical hysterectomy: how many patients may be eligible? Gynecol Oncol. 2004;95(3):534-8.

9. Bray F, Ferlay J, Soerjomataram I, Siegel RL, Torre LA, Jemal A. Global cancer statistics 2018: GLOBOCAN estimates of incidence and mortality worldwide for 36 cancers in 185 countries. CA Cancer J Clin. 2018;68(6):394-424.

10. Dahm-Kähler P, Diaz-Garcia C, Brännström M. Human uterus transplantation in focus. Br Med Bull. 2016;117(1):69-78.

11. Nair A, Stega J, Smith JR, Del Priore G. Uterus transplant: evidence and ethics. Ann N Y Acad Sci. 2008;1127:83-91.

12. Zhang Y, Yan J, Han Q, Yang T, Cai L, Fu Y, et al. Emergency obstetric hysterectomy for life-threatening postpartum hemorrhage: A 12-year review. Medicine (Baltimore). 2017;96(45):e8443.

13. Whiteman MK, Kuklina E, Hillis SD, Jamieson DJ, Meikle SF, Posner SF, et al. Incidence and determinants of peripartum hysterectomy. Obstet Gynecol. 2006;108(6):1486-92.

14. Saravelos SH, Cocksedge KA, Li TC. Prevalence and diagnosis of congenital uterine anomalies in women with reproductive failure: a critical appraisal. Hum Reprod Update. 2008;14(5):415-29.

15. Chmel R, Novackova M, Pastor Z, Fronek J. The interest of women with Mayer-Rokitansky-Küster-Hauser Syndrome and laparoscopic vecchietti neovagina in uterus transplantation. J Pediatr Adolesc Gynecol. 2018;31(5):480-4.

16. Fageeh W, Raffa H, Jabbad H, Marzouki A. Transplantation of the human uterus. Int J Gynecol Obstet. 2002;76(3):245-51.

17. Ozkan O, Akar ME, Erdogan O, Hadimioglu N, Yilmaz M, Gunseren F, et al. Preliminary results of the first human uterus transplantation from a multiorgan donor. Fertil Steril. 2013;99(2):470-6.

18. Akar ME, Ozkan O, Ozekinci M, Sindel M, Yildirim F, Oguz N. Uterus retrieval in cadaver: technical aspects. Clin Exp Obstet Gynecol. 2014;41(3):293-5.

19. Erman Akar M, Ozkan O, Aydinuraz B, Dirican K, Cincik M, Mendilcioglu I, et al. Clinical pregnancy after uterus transplantation. Fertil Steril. 2013;100(5):1358-63.

20. Brännström M, Johannesson L, Dahm-Kähler P, Enskog A, Mölne J, Kvarnström N, et al. First clinical uterus transplantation trial: a six-month report. Fertil Steril. 2014;101(5):1228-36.

21. Johannesson L, Kvarnstrom N, Molne J, Dahm-Kahler P, Enskog A, Diaz-Garcia C, et al. Uterus transplantation trial: 1-year outcome. Fertil Steril. 2015;103(1):199-204.

22. Brannstrom M, Johannesson L, Bokstrom H, Kvarnstrom N, Molne J, Dahm-Kahler P, et al. Livebirth after uterus transplantation. Lancet. 2015;385(9968):607-16.

23. Brännström M, Dahm Kähler P, Greite R, Mölne J, Díaz-García C, Tullius SG. Uterus transplantation: a rapidly expanding field. Transplantation. 2018;102(4):569-77.

24. Mölne J, Broecker V, Ekberg J, Nilsson O, Dahm-Kähler P, Brännström M. Monitoring of human uterus transplantation with cervical biopsies: A provisional scoring system for rejection. Am J Transplant. 2017;17(6):1628-36.

25. Ejzenberg D, Andraus W, Baratelli Carelli Mendes LR, Ducatti L, Song A, Tanigawa R, et al. Livebirth after uterus transplantation from a deceased donor in a recipient with uterine infertility. Lancet. 2019;392(10165):2697-704.

26. Flyckt RL, Farrell RM, Perni UC, Tzakis AG, Falcone T. Deceased donor uterine transplantation: innovation and adaptation. Obstet Gynecol. 2016;128(4):837-42.

27. Flyckt R, Kotlyar A, Arian S, Eghtesad B, Falcone T, Tzakis A. Deceased donor uterine transplantation. Fertil Steril. 2017;107(3):e13.

28. D'Amico G, Quintini C, Eghtesad B, Hashimoto K, Ricci S, Flyckt R, et al. Uterus recovery from deceased donor: simple technique securing safety of vital organs and uterus graft. J Am Coll Surg. 2021;232(3):e1-e6.

29. Richards EG, Flyckt R, Tzakis A, Falcone T. Uterus transplantation: organ procurement in a deceased donor model. Fertil Steril. 2018;110(1):183.

30. Flyckt R, Falcone T, Quintini C, Perni U, Eghtesad B, Richards EG, et al. First birth from a deceased donor uterus in the United States: from severe graft rejection to successful cesarean delivery. Am J Obstet Gynecol. 2020;223(2):143-151.

31. Chmel R, Novackova M, Janousek L, Matecha J, Pastor Z, Maluskova J, et al. Revaluation and lessons learned from the first 9 cases of a Czech uterus transplantation trial: Four deceased donor and 5 living donor uterus transplantations. Am J Transplant. 2019;19(3):855-64.

32. Fronek J, Janousek L, Kristek J, Chlupac J, Pluta M, Novotny R, et al. Live birth following uterine transplantation from a nulliparous deceased donor. Transplantation. 2021;105(5):1077-81.

33. Froněk J, Janousek L, Chmel R. Deceased donor uterus retrieval - The first Czech experience. Rozhl Chir. 2016;95(8):312-6.

34. Testa G, Koon EC, Johannesson L, McKenna GJ, Anthony T, Klintmalm GB, et al. Living donor uterus transplantation: a single center's observations and lessons learned from early setbacks to technical success. Am J Transplant. 2017;17(11):2901-10.

35. Testa G, McKenna GJ, Gunby RT, Anthony T, Koon EC, Warren AM, et al. First live birth after uterus transplantation in the United States. Am J Transplant. 2018;18(5):1270-4.

36. Testa G, Anthony T, McKenna GJ, Koon EC, Wallis K, Klintmalm GB, et al. Deceased donor uterus retrieval: A novel technique and workflow. Am J Transplant. 2018;18(3):679-83.

37. Johannesson L, Testa G, Putman JM, McKenna GJ, Koon EC, York JR, et al. Twelve live births after uterus transplantation in the Dallas Uterus Transplant Study. Obstet Gynecol. 2021;137(2):241-9.

38. Wei L, Xue T, Tao KS, Zhang G, Zhao GY, Yu SQ, et al. Modified human uterus transplantation using ovarian veins for venous drainage: the first report of surgically successful robotic-assisted uterus procurement and follow-up for 12 months. Fertil Steril. 2017;108(2):346-56.e1.

39. Brucker SY, Brännström M, Taran FA, Nadalin S, Königsrainer A, Rall K, et al. Selecting living donors for uterus transplantation: lessons learned from two transplantations resulting in menstrual functionality and another attempt, aborted after organ retrieval. Arch Gynecol Obstet. 2018;297(3):675-84.

40. Taneja A, Das S, Hussain SA, Madadin M, Lobo SW, Fatima H, et al. Uterine transplant: a risk to life or a chance for life? Sci Eng Ethics. 2019;25(2):635-42.

41. Del Priore G, Stega J, Sieunarine K, Ungar L, Smith JR. Human uterus retrieval from a multi-organ donor. Obstet Gynecol. 2007;109(1):101-4.

42. Gauthier T, Piver P, Pichon N, Bibes R, Guillaudeau A, Piccardo A, et al. Uterus retrieval process from brain dead donors. Fertil Steril. 2014;102(2):476-82.

43. Brännström M, Enskog A, Kvarnström N, Ayoubi JM, Dahm-Kähler P. Global results of human uterus transplantation and strategies for pre-transplantation screening of donors. Fertil Steril. 2019;112(1):3-10.

44. Kisu I, Banno K, Matoba Y, Aoki D. Uterus transplantation: advantages and disadvantages of a deceased donor. Arch Gynecol Obstet. 2019;299(5):1213-4.

45. Dion L, Tardieu A, Garbin O, Ayoubi JM, Agostini A, Collinet P, et al. Should brain-dead or living donors be used for uterus transplantation? A statement by the CNGOF French Uterus Transplantation Committee (CETUF). J Gynecol Obstet Hum Reprod. 2019;48(1):9-10.

46. Lavoué V, Vigneau C, Duros S, Boudjema K, Levêque J, Piver P, et al. Which donor for uterus transplants: brain-dead donor or living donor? A systematic review. Transplantation. 2017;101(2):267-73.

47. Andraus W, Ejzenberg D, Santos RM, Mendes LR, Arantes RM, Baracat EC, et al. Sheep model for uterine transplantation: the best option before starting a human program. Clinics (Sao Paulo). 2017;72(3):178-82.

48. Castro-Villegas F, Canaval-Erazo GA, Rico-Juri JM, Gutiérrez-Montes J, Vanin-Aguas A, Canaval-Erazo HO. [Orthotopic uterus transplantation. Sheep model experiment, Cali (Colombia)]. Rev Colomb Obstet Ginecol. 2020;71(3):265-74.

49. Mokbel M, Zamani H, Lei I, Chen YE, Romano MA, Aaronson KD, et al. Histidine-tryptophan-ketoglutarate solution for donor heart preservation is safe for transplantation. Ann Thorac Surg. 2020;109(3):763-70.

50. Fronek J, Kristek J, Chlupac J, Janousek L, Olausson M. Human uterus transplantation from living and deceased donors: the interim results of the first 10 cases of the Czech Trial. J Clin Med. 2021;10(4):586.

51. Ozkan O, Akar ME, Erdogan O, Hadimioglu N. Uterus transplantation from a deceased donor. Fertil Steril. 2013;100(6):e41.

52. Kristek J, Johannesson L, Testa G, Chmel R, Olausson M, Kvarnström N, et al. Limited availability of deceased uterus donors: a transatlantic perspective. Transplantation. 2019;103(12):2449-52.

53. Testa G, Johannesson L. The ethical challenges of uterus transplantation. Curr Opin Organ Transplant. 2017;22(6):593-7.

54. Petrini C, Morresi A. Uterus transplants and their ethical implications. Ann Ist Super Sanita. 2017;53(1):25-9.

55. O'Donovan L. Pushing the boundaries: Uterine transplantation and the limits of reproductive autonomy. Bioethics. 2018;32(8):489-98.

56. Lotz M. Uterus transplantation as radical reproduction: Taking the adoption alternative more seriously. Bioethics. 2018;32(8):499-508.

57. Guntram L, Williams NJ. Positioning uterus transplantation as a 'more ethical' alternative to surrogacy: Exploring symmetries between uterus transplantation and surrogacy through analysis of a Swedish government white paper. Bioethics. 2018;32(8):509-518.

58. Williams NJ, Scott R, Wilkinson S. The ethics of uterus transplantation. Bioethics. 2018;32(8):478-80.

59. Jung JJ, Yule S, Boet S, Szasz P, Schulthess P, Grantcharov T. Nontechnical skill assessment of the collective surgical team using the Non-Technical Skills for Surgeons (NOTSS) System. Ann Surg. 2020;272(6):1158-63.

8 ANEXOS

8 ANEXOS

8.1 Anexo 1. Consentimento livre esclarecido fornecido a família da doadora.

SECRETARIA DE ESTADO DE SAÚDE
SISTEMA ESTADUAL DE TRANSPLANTES
home page: HTTP://www.saude.sp.gov.br e-mail: ctrans@saude.sp.gov.br

TERMO DE DOAÇÃO DE ÚTERO – DOADOR FALECIDO

Eu,_____,
grau de parentesco _____, natural de_____,
estado _____, RG _____,
residente a _____, cidade _____,
estado _____, CEP _____, respeitando as Leis nº 9.434/1997
e nº 10.211/2001 autorizo a doação de útero de_____
_____,
nascida em ___/___/_____, natural de _____, estado _____,
RG _____, filha de _____
e de _____, residente a
_____, bairro _____,
cidade_____, estado_____ e CEP_____.

Autorizo a doação de útero para finalidade de transplante /análise da viabilidade do útero.

O útero é um órgão semelhante a um músculo que apenas transporta o bebê durante a gestação. O seu transplante não irá gerar nenhum tipo de descendente ou familiar da doadora. Este transplante possibilitará a uma mulher, que nasceu sem útero ou teve seu órgão retirado, engravidar e dar a luz a um bebê.

- **Doadora já engravidou?** ☐ **Sim** ☐ **Não**
- **Doadora já teve filhos?** ☐ **Sim** ☐ **Não**
- **Número de partos normais:_____ Número de partos cesáreas:_____**
- **Número de partos prematuros (antes de 9 meses de gestação):_____**

_____

Assinatura do responsável legal

TESTEMUNHAS

1. Nome_____
   RG_____Telefone_____
   Endereço_____
   Assinatura_____

2. Nome_____
   RG_____Telefone_____
   Endereço_____
   Assinatura_____

8.2 Anexo 2. Formato de coleta de dados da cirurgia de captação.

CAPTAÇAO UTERO

1. Identificação:

2. Embrocamento vaginal:

Sim

Não

3. Início da cirurgia:

4. Aspecto do útero:

5. Inicio da dissecção na fase quente:

6. Fim da dissecção na fase quente:

7. Horário do clampeamento ilíaco:

8. Solução de preservação:

9. Volume de solução de preservação infundido:

10. Inicio da perfusão:

11. Fim da perfusão:

12. Inicio da dissecção fria:

13. Retirada da peça:

14. Volume infundido na bandeja:

Obs: colocar 1 ml de heparina em cada litro de solução de preservação

8.3 Anexo 3. Formato de coleta de dados da cirurgia de banco.

BACK TABLE UTERO

1. Identificação:

2. Inicio:

3. Fim:

4. Peso:

5. Aspecto da artéria:

6. Aspecto da veia:

7. Tamanho coto vaginal: