CAROLINA SANDER REISER

Caracterização do remodelamento ventricular esquerdo por ressonância magnética cardíaca em pacientes tratados com hiperaldosteronismo primário e hipertensão arterial sistêmica essencial

Tese apresentada à Faculdade de Medicina da Universidade de São Paulo para obtenção do título de doutor em Ciências

Programa: Radiologia.

Orientador: Prof. Dr. José Rodrigues Parga Filho

São Paulo

2022

CAROLINA SANDER REISER

Caracterização do remodelamento ventricular esquerdo por ressonância magnética cardíaca em pacientes tratados com hiperaldosteronismo primário e hipertensão arterial sistêmica essencial

Tese apresentada à Faculdade de Medicina da Universidade de São Paulo para obtenção do título de doutor em Ciências

Programa: Radiologia.

Orientador: Prof. Dr. José Rodrigues Parga Filho

São Paulo

2022

Dados Internacionais de Catalogação na Publicação (CIP)

Preparada pela Biblioteca da
Faculdade de Medicina da Universidade de São Paulo

©reprodução autorizada pelo autor

Reiser, Carolina Sander
Caracterização do remodelamento ventricular esquerdo por ressonância magnética cardíaca em pacientes tratados com hiperaldosteronismo primário e hipertensão arterial sistêmica essencial / Carolina Sander Reiser. -- São Paulo, 2022.
Tese(doutorado)--Faculdade de Medicina da Universidade de São Paulo.
Programa de Radiologia.
Orientador: José Rodrigues Parga Filho.

Descritores: 1.Imagem por ressonância magnética 2.Hipertensão 3.Hiperaldosteronismo primário 4.Remodelamento ventricular esquerdo 5.Fibrose 6.Hipertrofia ventricular esquerda

USP/FM/DBD-165/22

Responsável: Erinalva da Conceição Batista, CRB-8 6755

“O conhecido é finito, o desconhecido infinito... Intelectualmente estamos numa ilha no meio de um oceano ilimitado de inexplicabilidade. Nossa função em cada geração é reivindicar um pouco mais de terra firme”.

Thomas Henry Huxley

Dedicatória

Ao meu amado filho **Lucas**, que em seu primeiro ano de vida, mesmo ser querer ou entender, abriu mão de um tempo precioso com a mãe para que este projeto se concluísse.

Aos meus pais, **Renata** e **Paulo**, e à minha irmã **Cristina**, por proporcionarem a base sólida em que me apoiei para traçar o caminho que me trouxe até aqui.

Ao meu marido **Enio**, que sempre acreditou mais no meu potencial do que eu mesma.

Agradeço pela imensa honra de poder dividir minha vida e minhas conquistas com vocês.

Agradecimentos

Acredito que a meritocracia pelas nossas conquistas é muito mais uma questão de sorte do que de esforço. Se estou escrevendo a conclusão de todos esses anos de trabalho é por ter tido o privilégio de colher os frutos semeados por todos aqueles que me antecederam, tanto no âmbito familiar quanto no profissional. É também resultado da soma dos esforços de pessoas maravilhosas que me cercam, algumas que me inspiraram desde pequena a perseguir os meus sonhos e outras que conheci ao longo da vida e que me estenderam a mão para ajudar nesta desafiadora caminhada. Tornar-me mãe no curso da pós-graduação só aumentou no meu coração o sentimento de gratidão àqueles que compuseram minha rede de apoio para tornar esse projeto possível. Sendo assim, é particularmente difícil escrever essa seção, pois serei inevitavelmente injusta ao não citar nominalmente todos que estiveram envolvidos, direta ou indiretamente, na concretização deste sonho, e, por esta razão, me desculpo antecipadamente. Contudo, o dever me impõe a honra de destacar alguns nomes.

Começo agradecendo conjuntamente a todo Centro de Diagnóstico por Imagem do InCor, desde os funcionários administrativos, equipe de enfermagem, biomédicos e tecnólogos, cujo trabalho de excelência em conjunto permitiu girar as engrenagens para a realização deste trabalho.

Ao Dr. César Nomura, por ter me proporcionado o privilégio de aprender com ele e outros dos maiores nomes da imagem cardiovascular do país.

Ao meu querido orientador José Rodrigues Parga Filho, meu agradecimento pelo acolhimento ao longo de todos esses anos. Levarei eternamente na memória seus ensinamentos valorosos em imagem cardíaca, mas guardarei especialmente no coração aqueles conselhos pessoais sempre oportunos dispensados nos momentos mais difíceis que atravessei ao longo dessa caminhada.

Aos meus colegas de residência em imagem cardiovascular, pela troca sempre frutífera de conhecimentos, mas principalmente pela amizade, risadas e belas lembranças que carrego na memória dos anos que convivemos juntos. Em especial ao amigo José de Arimatéria, que além do exemplo e ajuda incondicionais, foi essencial na minha adaptação à São Paulo e na minha introdução às Belas Artes. Ao também amigo Antonildes, que dispendeu seu precioso tempo na elaboração da análise estatística deste trabalho, abrilhantando-o também com suas opiniões clínicas sempre pertinentes.

Aos membros da banca de qualificação, Dr. Roberto Nery Dantas Junior, Dr. Thiago Andrade de Macêdo e Dr. Luiz Aparecido Bortolotto, pelas preciosas sugestões oferecidas.

Aos médicos do ambulatório de hipertensão do InCor, que, sempre em busca de aperfeiçoamento, participaram da elaboração e execução deste projeto, acompanhando e encaminhando com tanto empenho os pacientes deste estudo.

Aos pacientes, pela confiança e por acreditarem que participando de trabalhos como este ajudam a somar no conhecimento médico e melhorar o tratamento de outras pessoas.

Aos meus sogros, Nara e Enio, assim como à Giseli e Terezinha, pelo cuidado que tantas vezes dispensaram com o Lucas para que eu pudesse concluir este estudo.

Normatização

Esta tese está de acordo com as seguintes normas, em vigor no momento desta publicação:

Referências: adaptado de *International Committee of Medical Journals Editors* (Vancouver).

Universidade de São Paulo. Faculdade de Medicina. Divisão de Biblioteca e Documentação. *Guia de apresentação de dissertações, teses e monografias*. Elaborado por Anneliese Carneiro da Cunha, Maria Julia de A. L. Freddi, Maria F. Crestana, Marinalva de Souza Aragão, Suely Campos Cardoso, Valéria Vilhena. 3a ed. São Paulo: Divisão de Biblioteca e Documentação; 2011.

Abreviaturas dos títulos dos periódicos de acordo com *List of Journals Indexed in Index Medicus*.

Sumário

Listas de abreviaturas, siglas e símbolos ix
Lista de tabelas xii
Lista de figuras xiii
Resumo xiv
Abstract xvi
1 INTRODUÇÃO 1
1.1 Motivação e originalidade 7
2 OBJETIVOS 8
2.1 Objetivo principal 9
2.2 Objetivo secundário 9
3 MÉTODOS 10
3.1 Amostra e desenho do estudo 11
3.2 Critérios de inclusão 11
3.3 Critérios de exclusão 12
3.4 Considerações éticas 12
3.5 Financiamento 13
3.6 Ressonância magnética cardíaca: aspectos técnicos 13
3.7 Metodologia de análise das imagens 14
3.8 Análise estatística 15
4 RESULTADOS 17
4.1 Características clínicas 18
4.2 Parâmetros morfofuncionais da RMC 20
4.3 Análise tecidual por RMC 22
4.4 Correlação dos parâmetros de remodelamento geométrico e tecidual da RMC com a pressão arterial 26
5 DISCUSSÃO 29
5.1 Limitações 37
6 CONCLUSÃO 39
7 SUGESTÕES PARA TRABALHOS FUTUROS 41
8 REFERÊNCIAS 43
APÊNDICE 59

Listas

LISTAS DE ABREVIATURAS, SIGLAS E SÍMBOLOS

ABREVIATURAS

AA	Antagonistas da aldosterona
BRA	Bloqueadores dos receptores AT1 da angiotensina
DP	desvio-padrão
FEVE	Fração de ejeção do ventrículo esquerdo
GCS	*Global circunferencial strain*
GLS	*Global longitudinal strain*
GRS	*Global radial strain*
HAP	Hiperaldosteronismo primário
HAS	Hipertensão arterial sistêmica essencial
HT	Hematócrito
HVE	Hipertrofia ventricular esquerda
iECA	inibidores da enzima conversora da angiotensina
IMC	índice de massa corpórea
M/V	relação massa/volume do ventrículo esquerdo
MECi	Massa extracelular indexada
MICi	Massa intracelular indexada
MOLLI	*Modified Look-Locker Inversion Recovery*
MVEi	Massa do ventrículo esquerdo indexada
PA	Pressão arterial
PAD	Pressão arterial diastólica
PAS	Pressão arterial sistólica
RMC	Ressonância Magnética cardíaca
ROI	*Region of interest*
RT	Realce tardio
RVE	Remodelamento ventricular esquerdo
SC	Superfície corpórea

SRAA	Sistema renina-angiotensina-aldosterona
VDFVE	Volume diastólico final do ventrículo esquerdo
VE	Ventrículo esquerdo
VEC	Volume extracelular
VIC	Volume intracelular
VSFVE	Volume sistólico final do ventrículo esquerdo
λ	**Coeficiente de partição**

SIGLAS

CAPPesq	Comissão de Ética para Análise de Projetos de Pesquisa
FAPESP	Fundação de Amparo à Pesquisa do Estado de São Paulo
HCFMUSP	Hospital das Clínicas da Faculdade de Medicina da Universidade de São Paulo
InCor	Instituto do Coração

SÍMBOLOS

>	maior que
<	menor que
≥	maior que ou igual a
≤	menor que ou igual a
±	mais ou menos
g/m^2	grama por metro quadrado
g/mL	grama por mililitro
kg	quilograma
kg/m^2	quilograma por metro quadrado
m	metro
m^2	metro quadrado
mL/min	mililitro por minuto
mm	milímetro
mmHg	milímetros de mercúrio
mmol	milimol
ms	milisegundos

ng/dL	nanograma por decilitro
ng/mL/h	nanograma por mililitro por hora
T	Tesla
vs	*versus*

LISTA DE TABELAS

Tabela 1 - Dados demográficos, fatores de risco cardiovasculares e antecedentes clínicos dos grupos de estudo..... 19

Tabela 2 - Parâmetros morfofuncionais da ressonância magnética dos grupos de estudo..... 21

Tabela 3 - Parâmetros de análise tecidual da ressonância magnética cardíaca dos grupos de estudo. 22

Tabela 4 - Modelo multivariado de regressão linear avaliando a magnitude do efeito do controle da pressão arterial na massa indexada do ventrículo esquerdo e na massa intracelular indexada do ventrículo esquerdo quando ajustado para a etiologia da hipertensão..... 27

LISTA DE FIGURAS

Figura 1 - Representação esquemática do corte em eixo curto do ventrículo esquerdo exemplificando a metodologia para obtenção dos parâmetros do mapeamento T1. 6

Figura 2 - Realce tardio miocárdico (setas), de padrão não-isquêmico, localizado nos pontos de inserção dos ventrículos direito e esquerdo. 23

Figura 3 - Parâmetros de avaliação do RVE por RMC em paciente com HAP, com PA controlada e HVE. Cortes obtidos no eixo curto dos ventrículos nas sequências de cine (a), realce tardio (b), mapeamento T1 nativo (c) e pós-contraste (d), com as respectivas curvas de relaxação T1 obtidas (e, f). A seta em (b) aponta área de fibrose focal..... 24

Figura 4 - Parâmetros de avaliação do RVE por RMC em paciente com HAS, PA não-controlada e HVE. Cortes obtidos no eixo curto dos ventrículos nas sequências de cine (a), realce tardio (b), mapeamento T1 nativo (c) e pós-contraste (d), com as respectivas curvas de relaxação T1 obtidas (e, f). A seta em (b) aponta área de fibrose focal..... 25

Figura 5 - Relação entre o controle da pressão arterial e as massas indexada do ventrículo esquerdo (MVEi), as massas extracelular (MECi) e intracelular (MICi) do ventrículo esquerdo indexadas. 26

Figura 6 - Tabelas de correlação entre os valores médios de pressão arterial sistólica (PAS) e diastólica (PAD), a etiologia da hipertensão (HAP *versus* HAS) e os parâmetros de remodelamento da RMC: massa indexada do ventrículo esquerdo (MVEi), as massas extracelular (MECi) e intracelular (MICi) do ventrículo esquerdo indexadas..... 28

Resumo

Reiser CR. *Caracterização do remodelamento ventricular esquerdo por ressonância magnética cardíaca em pacientes tratados com hiperaldosteronismo primário e hipertensão arterial sistêmica essencial* [tese]. São Paulo: Faculdade de Medicina, Universidade de São Paulo; 2022.

Introdução: O aumento sustentado da pós-carga cardíaca, em conjunto com uma variedade de estímulos não hemodinâmicos, está implicado no remodelamento ventricular esquerdo adverso (RVE). Isso é particularmente identificável no contexto de hipertensão resistente ao tratamento ou na hipertensão secundária, como no hiperaldosteronismo primário (HAP). Contudo existem poucos dados sobre o RVE nestes indivíduos, particularmente com contexto do pós-tratamento. **Objetivos:** Estudar o papel da ressonância magnética cardíaca (RMC) na caracterização do RVE geométrico e tecidual de pacientes com HAP tratado, comparativamente a pacientes com hipertensão arterial sistêmica essencial (HAS) tratada e controles normais, correlacionando-os com os níveis de pressão arterial (PA). **Métodos:** exames de RMC com mapeamento T1 foram realizados em 14 pacientes com HAP recrutados prospectivamente de um serviço ambulatorial especializado, posteriormente pareados com 15 pacientes com HAS tratados e 15 indivíduos saudáveis. A média de todas as medidas disponíveis durante as visitas foi utilizada para definir os níveis de pressão arterial sistólica (PAS) e diastólica (PAD). PA controlada foi definida como PAS < 140 mmHg e PAD < 90 mmHg. **Resultados:** Os pacientes hipertensos tratados apresentaram massa ventricular esquerda indexada (68 ± 12 g/m^2 para HAP e 63 ± 18 g/m^2 para HAS), massas de matriz extracelular (17 ± 3 g/m^2 para HAP e 16 ± 5 g/m^2 para HAS) e intracelular (52 ± 10 g/m^2 para HAP vs 47 ± 14 g/m^2 para HAS) semelhantes, mas significativamente maiores em relação aos indivíduos normais (respectivamente 47 ± 8 g/m^2, 11 ± 2 g/m^2 e 36 ± 6 g/m^2, $p < 0,05$ para todas as variáveis). Aproximadamente metade dos pacientes hipertensos apresentaram PA não controlada, e estes exibiram maior hipertrofia de cardiomiócitos em relação àqueles com PA controlada (55 ± 11 g/m^2 vs 43 ± 11 g/m^2, $p = 0,01$), diferença que permaneceu significativa independentemente da causa da hipertensão. Pacientes HAP apresentaram maior prevalência de hipertrofia do ventrículo esquerdo (7/14 vs 3/15 com HAS, $p = 0,02$). Pacientes com HAS tiveram fortes correlações entre as médias das medidas de PA obtidas durante as consultas e os parâmetros de remodelamento tecidual da RMC, enquanto que nos pacientes com HAP essas correlações foram mais fracas, particularmente PAS e PAD vs massa de matriz extracelular (R de 0,088 e 0,135, $p > 0,05$ para ambos). **Conclusão:** Em pacientes tratados com HAS e HAP, metade dos quais ainda exibiam PA não controlada, a RMC detectou RVE adverso residual

geométrico e tecidual semelhante em ambos os grupos. PA não controlada mostrou-se mais relacionada ao RVE observado do que a etiologia da hipertensão. Pacientes com HAP exibiram maior prevalência de hipertrofia ventricular esquerda e correlação mais fraca entre os parâmetros teciduais da RMC e os níveis pressóricos, sugerindo que o RVE nestes pacientes é mais complexo do que o esperado para apenas o insulto hemodinâmico.

Descritores: Imagem por ressonância magnética; Hipertensão; Hiperaldosteronismo primário; Remodelamento ventricular esquerdo; Fibrose; Hipertrofia ventricular esquerda.

Abstract

Reiser CR. *Characterization of left ventricular remodeling by cardiac magnetic resonance imaging in treated patients with primary hyperaldosteronism and essential systemic arterial hypertension* [thesis]. São Paulo: "Faculdade de Medicina, Universidade de São Paulo"; 2022.

Introduction: The sustained increase in cardiac afterload, in conjunction with a variety of non-hemodynamic stimuli, is implicated in adverse left ventricular remodeling (LVR). This is particularly identifiable in the context of treatment-resistant hypertension and secondary hypertension, such as primary hyperaldosteronism (PA), however little data exist on LVR in these individuals, particularly post-treatment. **Objectives:** To study the role of cardiac magnetic resonance imaging (CMR) in the characterization of geometric and tissue LVR of patients with treated PA, compared to patients with treated essential systemic arterial hypertension (EH) and normal controls, correlating them with blood pressure levels. (BP). **Methods:** CMR scans with T1 mapping were performed in 14 patients with PA prospectively recruited from a specialized outpatient service, later matched with 15 patients with EH treated in the same service and 15 healthy individuals. The average of all available measurements during visits was used to define systolic (SBP) and diastolic (DBP) blood pressure levels. Controlled BP was defined as SBP < 140 mmHg and DBP < 90 mmHg. **Results:** Treated hypertensive patients had indexed left ventricular mass (68 ± 12 g/m^2 for PA and 63 ± 18 g/m^2 for EH), extracellular matrix masses (17 ± 3 g/m^2 for PA and 16 ± 5 g/m^2 for EH) and intracellular (52 ± 10 g/m^2 for PA vs 47 ± 14 g/m^2 for EH) similar, but significantly higher in relation to normal individuals (47 ± 8 g/m^2, 11 ± 2 g/m^2 and 36 ± 6 g/m^{2,} respectively, $p < 0.05$ for all variables). Approximately half of the hypertensive patients had uncontrolled BP, and they exhibited greater cardiomyocyte hypertrophy than those with controlled BP (55 ± 11 g/m^2 vs 43 ± 11 g/m^2, $p = 0.01$), a difference that remained significant regardless of the cause of hypertension. PA patients had a higher prevalence of left ventricular hypertrophy (7/14 vs 3/15 with EH $p = 0.02$). Patients with EH had strong correlations between the means of BP measurements obtained during visits and tissue remodeling parameters of the CMR, while in PA patients these correlations were weaker, particularly SBP and DBP vs extracellular matrix mass (R of 0.088 and 0.135, $p > 0.05$ for both). **Conclusion:** In patients treated with EH and PA, half of whom still exhibited uncontrolled BP, CMR detected similar residual geometric and tissue LVR in both groups. Uncontrolled BP was more related to the observed LVR than to the etiology of hypertension. Patients with PA exhibited a higher prevalence of left ventricular hypertrophy and a weaker correlation between CMR tissue parameters and blood pressure levels, suggesting that LVR in these patients is more complex than expected for the hemodynamic insult alone.

Descriptors: Magnetic resonance imaging; Hypertension; Primary hyperaldosteronism; Left ventricular remodeling; Fibrosis; Left ventricular hypertrophy.

1 Introdução

1 INTRODUÇÃO

A hipertensão arterial sistêmica continua sendo um dos principais fatores de risco modificáveis de morbimortalidade cardiovascular, com significativos impactos socioeconômicos em saúde pública secundários às suas complicações, fatais ou não [1].

Embora tenha havido um progresso considerável nas estratégias para alcançar o controle da pressão arterial (PA), com modificações comportamentais ou medidas farmacológicas, a prevalência de PA controlada tem diminuído em vários inquéritos populacionais com indivíduos hipertensos tratados ao redor do mundo, variando de 43,7% em países desenvolvidos a 32,5% naqueles de baixa renda [2–5]. Fatores como o risco percebido de doença cardiovascular e a adesão ao tratamento, efeitos adversos indesejáveis das medicações, a disposição dos médicos para uma abordagem mais agressiva e uma hipertensão verdadeiramente resistente têm sido relatados como algumas das barreiras para um controle efetivo da pressão arterial [4–6].

Por se tratar de doença frequentemente assintomática, o aumento sustentado e não percebido da pós-carga determina alterações estruturais e funcionais em órgãos alvo, especialmente no coração, sistema vascular, cérebro e rins [1]. Particularmente no miocárdio, as lesões-alvo hipertensivas compõem-se principalmente de hipertrofia ventricular esquerda (HVE), disfunção diastólica, aumento de átrio esquerdo, arritmias (especialmente fibrilação atrial) e insuficiência cardíaca (com fração de ejeção reduzida ou preservada) [7]. Essas alterações são classicamente pesquisadas através de estudo eletrocardiográfico e/ou ecocardiográfico, quando indicado. Isto ocorre porque no contexto da hipertensão arterial, o remodelamento adverso na forma de HVE é particularmente relacionado a piores desfechos cardiovasculares a longo prazo [8–11]. Embora o aumento da massa indexada do VE seja o principal critério de remodelamento ventricular esquerdo (RVE)

adverso pesquisado nas principais diretrizes de tratamento da hipertensão [1, 7], sabe-se que existe um espectro de diferentes remodelamentos geométricos que também podem estar presentes nos corações desses pacientes, conforme a relação entre a espessura de suas paredes (ou sua massa) e os diâmetros internos de sua cavidade (ou seu volume diastólico final): normal, remodelamento concêntrico, hipertrofia concêntrica e hipertrofia excêntrica [11–14].

Contudo, o RVE é um processo complexo que visa manter o débito cardíaco diante de condições patológicas, englobando tanto as alterações geométricas quanto as mal adaptações teciduais nos compartimentos vascular, celular e extracelular do coração [12, 13]. À luz do conhecimento atual, sabe-se que além do aumento sustentado da pós-carga, uma variedade de estímulos não hemodinâmicos, incluindo hormonais, genéticos e inflamatórios, também está envolvida em seu desenvolvimento [12, 15, 16].

Isto é particularmente identificável no contexto de hiperaldosteronismo primário (HAP), onde a ação hormonal da aldosterona parece amplificar os efeitos hemodinâmicos atribuíveis ao aumento da pós-carga no desenvolvimento do RVE. De fato, este parece ser pior em pacientes com HAP do que em pacientes com hipertensão arterial sistêmica essencial (HAS) com níveis pressóricos semelhantes, sugerindo a existência de insulto direto pela aldosterona no sistema cardiovascular, independentemente dos efeitos hemodinâmicos secundários ao seu excesso [17]. Entre esses, já foram descritos a ativação direta de receptores específicos ou vias de sinalização molecular, resultando em resposta hipertrófica exacerbada, bem como indução de inflamação crônica e aumento da fibrose do VE [17]. Em estudo histológico ultraestrutural recente comparando amostras de miocárdio de indivíduos HAP e HAS [18], apenas o excesso de aldosterona resultou em hipertrofia de cardiomiócitos com desarranjo miofibrilar devido à retenção intracelular de água e íons, bem como aumento de sarcômeros e massas mitocondriais, e, apesar de fibrose intersticial estar presente em ambos os grupos, foi 2,5 vezes maior em pacientes com excesso de aldosterona.

O HAP, antes considerado uma etiologia rara, com prevalências iniciais reportadas em <2% [19], atualmente parece ser na verdade a causa endocrinológica mais comum, com prevalências variando de 13% entre hipertensos gerais [20] até cerca de 20% naqueles com hipertensão resistente [21, 22]. Mais de 70 anos nos separam da primeira descrição dos efeitos cardiológicos deletérios do excesso de aldosterona quando combinada com uma dieta rica em sódio [23], entretanto, essa causa de hipertensão arterial secundária segue subdiagnosticada [24] ou com atraso em sua detecção pelo equívoco que muitos médicos têm de pesquisa-la somente no contexto de hipertensão resistente ou de associá-la apenas a casos de aumento da pressão arterial com hipocalemia (uma condição tardia, presente em menos da metade destes pacientes) [19], potencialmente expondo-os de maneira prolongada aos insultos implicados no RVE adverso.

A ressonância magnética cardíaca (RMC) é considerada o padrão-ouro na quantificação não invasiva de massa, volume e função sistólica, permitindo, assim, acesso ao RVE geométrico [8, 25, 26]. Além disso, este método tem a capacidade única de fornecer também informações sobre RVE tecidual, usando sequencias de realce tardio (RT) com gadolínio para detectar fibrose focal, e, mais recentemente, técnicas de mapeamento T1 para quantificar o envolvimento difuso dos compartimentos celular e extracelular [25, 27].

Resumidamente, o valor do T1 nativo (pré-contraste) representa globalmente os compartimentos celular, extracelular e vascular do miocárdio, sendo sensível a mudanças, patológicas ou não, em qualquer um deles. Contudo, os valores de T1 nativo variam entre diferentes aparelhos de RM e por isso sempre se faz necessário um grupo controle para definir seus valores normais. Após a administração de contraste paramagnético (gadolínio), que reduz o tempo de relaxação T1 e por característica inerente não penetra as membranas celulares íntegras, o valor obtido representa, assim, sua distribuição no espaço extracelular miocárdico (incluindo o vascular). Como os valores de T1 pós-contraste são altamente influenciados pela dinâmica do gadolínio (por exemplo: dose, velocidade de infusão,

tempo da aquisição das imagens após a administração e *clearence* individual de cada paciente), este parâmetro normalmente não é utilizado para comparação entre indivíduos. Contudo, de posse dos valores de T1 nativo e pós-contraste, é possível comparar aqueles da parede ventricular com os do sangue na cavidade adjacente. O conhecimento do hematócrito (cujo resíduo estima o volume extracelular do sangue) permite quantificar o volume de matriz extracelular (VEC) proporcional correspondente à variação dos tempos de T1 em uma determinada área de interesse no miocárdio, e deste derivar a proporção de volume intracelular (VIC) na mesma região [27, 28]. O VEC é uma variável comparável entre indivíduos e exibe boa correlação com a quantificação de fibrose intersticial por biópsia [29–32], mas também está suscetível a expansão por edema e deposição de proteínas [27]. Mais recentemente, trabalhos com estenose aórtica [33, 34] incorporaram aos parâmetros derivados do mapeamento T1 a quantificação da massa de matriz extracelular e intracelular miocárdicas globais indexadas (respectivamente, MECi e MICi) através do produto obtido entre VEC ou VIC e a massa indexada do ventrículo esquerdo (MVEi). Estas últimas variáveis permitem avaliar conjuntamente dois marcadores de RVE (geométrico e tecidual), discriminando se aumentos na massa ventricular global correspondem a incrementos proporcionais na hipertrofia de cardiomiócitos e na expansão difusa da matriz extracelular, ou se existe descoplamento entre a expansão destes dois compartimentos (MECi/MICi) **(Figura 1)**.

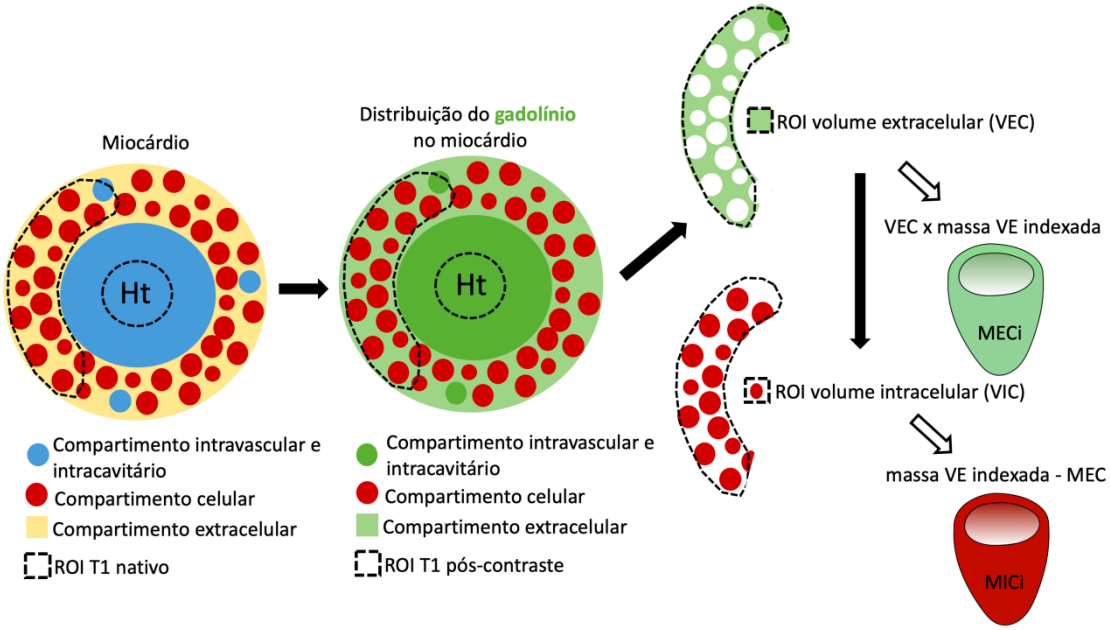

Ht: hematócrito. ROI: *region of interest*. VEC: volume extracellular. VIC: volume intracelular. MECi: massa extracelular indexada pela massa ventricular esquerda. MiCi: massa intracelular indexada pela massa ventricular esquerda.

Figura 1 - Representação esquemática do corte em eixo curto do ventrículo esquerdo exemplificando a metodologia para obtenção dos parâmetros do mapeamento T1

A detecção de RT pela RMC, representando deposição de fibrose focal irreversível – reparativa ou de substituição aos cardiomiócitos – é um final comum a diferentes insultos miocárdicos, tornando-se um marcador robusto de doença avançada e pior prognóstico em diferentes cardiomiopatias [35–39], inclusive na hipertensiva [40]. Os parâmetros do mapeamento T1, contudo, por identificarem fibrose intersticial – potencialmente reversível – podem ajudar a compreender o estado e evolução do RVE adverso em resposta a diferentes insultos, especialmente naqueles difusos e insidiosos, como é o caso da elevação da pressão arterial [41]. Já há extensa literatura enfatizando sua utilidade, para caracterização tecidual compartimental miocárdica em diversas doenças cardíacas [27, 42–44], e trabalhos descrevendo seu impacto prognóstico seguem surgindo [45–51].

A medida que a caracterização do remodelamento ventricular tecidual começa a ser possível e reprodutível de maneira não invasiva, a possibilidade de instituição de pesquisas com novas terapias individualizadas mirando a reversão de insultos em diferentes compartimentos miocárdicos passa a ser concebível [8].

1.1 MOTIVAÇÃO E ORIGINALIDADE

Existem poucos dados abrangentes sobre as alterações do tecido miocárdico em indivíduos assintomáticos com hipertensão arterial, particularmente em pacientes com HAP. Considerando-se que estes pacientes apresentam piores taxas de desfechos cardiovasculares em relação à indivíduos hipertensos essenciais com o mesmo nível pressórico (52), incluindo hipertrofia e fibrose ventriculares [17], este estudo propões avaliar, através dos parâmetros morfofuncionais e de caracterização tecidual da RMC, se esta diferença na prevalência dos marcadores de RVE adverso subclínicos persistem mesmo após seu tratamento.

No melhor do conhecimento, este trabalho é o único estudo de RMC detalhando todos os parâmetros de RVE derivados do mapeamento T1 de pacientes assintomáticos com HAS e HAP tratados, pareados por nível pressórico e tempo de evolução da doença, avaliando sua correlação com o controle pressórico, os valores médios da pressão arterial sistêmica e a etiologia da hipertensão.

2 Objetivos

2 OBJETIVOS

2.1 OBJETIVO PRINCIPAL

Investigar diferenças nos parâmetros de RVE geométrico e tecidual obtidos pela RMC com mapeamento T1 entre os pacientes hipertensos assintomáticos tratados com hiperaldosteronismo primário ou hipertensão arterial sistêmica essencial, comparando-os a controles saudáveis.

2.2 OBJETIVO SECUNDÁRIO

Comparar os parâmetros de RVE da RMC entre indivíduos hipertensos com pressão arterial controlada *versus* não-controlada.

Correlacionar os parâmetros de RVE da RMC com os níveis pressóricos médios dos indivíduos hipertensos e a etiologia da hipertensão.

3 Métodos

3 MÉTODOS

3.1 AMOSTRA E DESENHO DO ESTUDO

O projeto caracteriza-se como estudo prospectivo, observacional transversal, tipo caso-controle.

Este estudo envolveu 15 pacientes consecutivos com HAP e 17 pacientes com HAS com idade e sexo semelhantes. Todos os pacientes hipertensos tinham idade ≥ 18 anos e eram acompanhados na Unidade de Hipertensão do Instituto do Coração (InCor), do Hospital de Clínicas da Faculdade de Medicina da Universidade de São Paulo (HCFMUSP). Também recrutamos 15 voluntários saudáveis (controles) pareados por idade e gênero com os grupos de hipertensos.

3.2 CRITÉRIOS DE INCLUSÃO

No grupo de pacientes hipertensos com HAP foram incluídos indivíduos consecutivos em tratamento clínico no serviço de Hipertensão do InCor. Pacientes com diagnóstico de HAP foram identificados incialmente pela presença de aldosterona plasmática > 15 ng/dL e relação aldosterona/renina plasmática ≥ 30, com posterior confirmação através de testes específicos, de acordo com a Diretriz Brasileira de Hipertensão Arterial, da Sociedade Brasileira de Cardiologia [(1)].

Posteriormente, no grupo de hipertensos controle, foram selecionados pacientes com hipertensão arterial sistêmica (HAS) essencial em acompanhamento no mesmo serviço. Os pacientes com HAS não preenchiam critérios para HAS secundária segundo a mesma diretriz,

incluindo também hipertensão renovascular, pareando-os por idade, sexo, gênero, duração da hipertensão e níveis pressóricos com o grupo HAP.

Além destes, foram também recrutados 15 indivíduos saudáveis compostos por voluntários assintomáticos, sem história clínica de doença cardiovascular, também pareados por idade e sexo com os grupos HAP e HAS.

3.3 CRITÉRIOS DE EXCLUSÃO

Foram excluídos da investigação pacientes que se negarem a assinar o termo de consentimento informado, aqueles com diagnóstico clínico ou por imagem de doença arterial coronariana e outras cardiomiopatias não-isquêmicas. Também não foram incluídos pacientes com contraindicações a realização de ressonância magnética com gadolínio, listadas a seguir: gravidez, alergia ao contraste, depuração renal de creatinina estimada menor que 30 mL/min, portadores de marca-passo ou dispositivos implantáveis incompatíveis com aparelho de ressonância magnética, pacientes com dispositivos metálicos implantados próximos a tecidos nobres (sistema nervoso central, grandes vasos, cóclea e olhos) e pacientes com fibrilação atrial (potencialmente associada a estimativas incorretas do tempo de relaxação T1).

Três pacientes foram excluídos devido à qualidade de imagem insuficiente, um do grupo HAP e dois do grupo HAS.

3.4 CONSIDERAÇÕES ÉTICAS

Este estudo foi elaborado de acordo com a última revisão da Declaração de Helsinque. Todos os pacientes que concordaram em participar do estudo assinaram o termo de consentimento (Apêndice)

conforme as condições estabelecidas nas novas Normas Regulamentadoras de Pesquisa Envolvendo Seres Humanos, estabelecidas pela Resolução 196/96 do Conselho Nacional de Saúde (Lei 9279, de 14/05/1996).

O projeto de pesquisa foi aprovado na Comissão Científica do InCor do HCFMUSP em 16/12/13 (SDC 4013/13/138) e pelo Comitê de Ética CAPPesq em 24/02/14.

3.5 FINANCIAMENTO

A presente pesquisa teve apoio financeiro da Fundação de Amparo à Pesquisa do Estado de São Paulo (FAPESP), sob o número de processo 2014/05650-6.

3.6 RESSONÂNCIA MAGNÉTICA CARDÍACA: ASPECTOS TÉCNICOS

Todos os exames foram realizados com um equipamento de RMC de 1,5 T (Philips Achieva, Best, Holanda). Imagens de cine-ressonância, mapeamento T1 e realce tardio foram obtidas conforme descrito anteriormente [53]. O mapeamento T1 foi realizado usando uma sequência Modified Look-Locker Inversion Recovery (MOLLI), com o padrão de amostragem 3(3)3(3)5. Foram utilizados os seguintes parâmetros: espessura de 10 mm, campo de visão 300x300 mm, matriz ACQ 152x150, ângulo de inclinação 40, tempo mínimo de inversão (TI) de 60 ms e incremento de TI de 150 ms. As imagens MOLLI foram obtidas em corte medioventricular no eixo curto, antes e 20 min após um bolus intravenoso de 0,2 mmol/kg de peso corporal de contraste à base de gadolínio (Dotarem®, Guerbet Aulnay-Sous-Bois, França).

3.7 METODOLOGIA DE ANÁLISE DAS IMAGENS

O pós-processamento de imagens de cine, strain miocárdico, mapeamento T1 e realce tardio foram realizados conforme posicionamento da *Society of the Cardiovascular Magnetic Resonance* [54]. Todas as imagens de RMC foram analisadas usando um software dedicado (Medis Medical Imaging Systems, Leiden, Holanda) por um radiologista treinado, sem conhecimento dos dados clínicos, com mais de 6 anos de experiência em imagens cardiovasculares.

A estimativa de T1 foi realizada usando ROI único desenhado no septo interventricular no corte medioventricular em eixo curto, conforme recomendado para avaliação de fibrose difusa intersticial. Os valores de T1 nativo (ou seja, pré-contraste) e pós-contraste foram relatados apenas para segmentos sem RT. O volume extracelular (VEC) foi então calculado usando os valores obtidos de T1, o coeficiente de partição (λ) e o hematócrito (HT) contemporâneo à RMC, conforme a fórmula:

$$VEC = \lambda \cdot (100\text{-}HT)$$

$$\lambda = \Delta R1_{miocárdio}/\Delta R1_{sangue}$$

$$\Delta R1 = R1_{pós} - R1_{pré}$$

$$R1=1/T1$$

O resíduo do VEC (ou seja, 1-VEC) foi registrado como volume intracelular (VIC). A massa extracelular indexada do VE (MECi) foi definida como MECi = VEC • massa do VE indexada (g), enquanto a massa intracelular indexada (MICi) foi definida como MICi = massa do VE indexada − MECi (g). A **Figura 1** exemplifica esquematicamente os parâmetros de caracterização tecidual derivados do mapeamento T1.

O realce tardio de gadolínio foi medido usando quantificação semiautomática considerando um limiar de cinco desvios-padrão.

Hipertrofia do ventrículo esquerdo foi considerada quando a massa indexada do VE pela superfície corpórea (MVEi) foi superior a 81 g/m^2 para homens e 61 g/m^2 para mulheres [55], não incluindo os músculos papilares para esta análise.

Para o cálculo da pressão arterial sistólica (PAS) e diastólica (PAD) médias foram consideradas todas as medidas retrospectivamente adquiridas no prontuário dos pacientes acompanhados na Unidade de Hipertensão, caracterizadas geralmente pela aquisição de duas medidas após cinco minutos de repouso sentado, com intervalos de 30 segundos. Neste estudo, os pacientes hipertensos tiveram uma mediana de sete consultas médicas. PA controlada foi definida como PAS média < 140 e PAD média < 90 mmHg [1].

3.8 ANÁLISE ESTATÍSTICA

Os dados estão, de forma apropriada, expressos como média ± desvio padrão (ou mediana e intervalo interquartil – IIQ) e frequência (porcentagem). A distribuição das variáveis contínuas foi avaliada visualmente usando gráficos QQ e teste de Kolmogorov-Smirnov. As diferenças entre os três grupos (HAP, HAS e controles) foram testadas com análise de variância de um fator único (ANOVA) ou em postos (Kruskal-Wallis). O método de Hommel para ajuste de múltiplos testes foi utilizado [56]. Para avaliar as diferenças nos parâmetros de RMC entre pacientes com e sem controle da PA, teste t de Student ou Wilcoxon foi usado de acordo. Correlações entre características de RMC e níveis de PA foram avaliadas pelo coeficiente de correlação de postos de Spearman. Também investigamos se a etiologia da hipertensão modifica a relação entre as medidas de PA durante as várias consultas versus as características da RMC usando, para isso, um termo de interação em um modelo de regressão linear. Por fim, construímos um modelo de regressão para investigar o efeito independente da PA e PA controladas na MVEi e MICi.

Todas as análises estatísticas foram realizadas no R versão 4.1.2 (R Foundation for Statistical Computing, Viena, Áustria) e um valor de $p<0,05$ foi considerado estatisticamente significativo.

4 Resultados

4 RESULTADOS

4.1 CARACTERÍSTICAS CLÍNICAS

As características clínicas dos pacientes com HAP (n=14), HAS essencial (n=15) e controles saudáveis (n=15) encontram-se resumidas na **Tabela 1**.

Os três grupos foram pareados por idade e sexo, sem diferenças estatisticamente significativas. Pacientes do grupo HAS apresentaram peso estatisticamente maior do que os controles normais.

A prevalência de fatores de risco cardiovasculares (diabetes mellitus, dislipidemia e história de tabagismo) foi semelhante entre os grupos HAP e HAS.

A maioria dos pacientes hipertensos tinha mais de 10 anos de evolução da doença. Pacientes com HAP apresentaram PAS basal mais elevada ao diagnóstico quando comparada aos indivíduos HAS, porém os níveis pressóricos médios e aqueles obtidos próximos à RMC foram comparáveis entre estes grupos.

A proporção de indivíduos com pressão arterial controlada no momento da RM também foi similar entre as diferentes etiologias de hipertensão.

A maioria dos pacientes hipertensos (cerca de 83%) tinham prescrição de mais de três classes de anti-hipertensivos, incluindo aquelas que interferem no sistema renina-angiotensina-aldosterona (SRAA): inibidores da enzima conversora da angiotensina (iECA), bloqueadores dos receptores AT1 da angiotensina (BRA) ou antagonistas da aldosterona (AA).

Tabela 1 - Dados demográficos, fatores de risco cardiovasculares e antecedentes clínicos dos grupos de estudo

	Controles (n=15)	HAS (n=15)	HAP (n=14)
Idade, anos	48 ± 13	54 ± 13	56 ± 10
Sexo masculino, n (%)	8 (53)	9 (60)	6 (43)
Peso, kg	74,2 ± 14,3	**88,5 ± 12,4£**	86,4 ± 16,5
Altura, m	1,65 ± 0,09	1,66 ± 0,08	1,66 ± 0,08
IMC, kg/m^2	27 ± 5	**32 ± 4£**	**31 ± 6¥**
SC, m^2	1,81 ± 0,19	**1,97 ± 0,16£**	**1,93 ± 0,20¥**
Aldosterona, ng/dL	-	9,85 [5,58-13,12]	**23,55 [20,85-35,40]***
Atividade da renina plasmática, ng/mL/h	-	3,08 [0,49-6,19]	**0,33 [0,16-0,48]***
Relação A/R	-	13,80 [1,03-26,85]	**93,65 [49,35-131,88]***
Diabetes mellitus tipo II	-	6 (40)	6 (43)
Dislipidemia	-	5 (33)	9 (64)
Tabagismo,	-	7 (47)	4 (29)
Tempo de doença > 10 anos	-	8 (53)	10 (71)
PAS basal, mmHg*	-	159 ± 16	**177 ± 23***
PAD basal, mmHg*	-	102 ± 12	107 ± 15
PAS RM, mmHg	118 ± 6	**143 ± 25£**	**146 ± 30¥**
PAD RM, mmHg	66 ± 7	**92 ± 16£**	**88 ± 16¥**
PAS média, mmHg	-	150 ± 23	153 ± 27
PAD média, mmHg	-	93 ±13	92 ± 11
PA controlada		6 (40)	6 (43)
Classes de anti-hipertensivos prescritos			
0	-	0	0
1	-	1 (7)	0 (0)
2	-	3 (21)	0 (0)
≥ 3	-	10 (71)	14 (100)
iECA/BRA	-	14 (93)	14 (100)
AA	-	6 (40)	**12 (86)***

Valores expressos como n (%), média ± desvio-padrão ou mediana [intervalo interquartil], conforme indicado. £ p<0,05 Controles versus HAS, ¥ p<0,05 Controles versus HAP, * p<0,05 HAP versus HAS. HAS = pacientes com hipertensão arterial sistêmica essencial. HAP = pacientes com hiperaldosteronismo primário. IMC = índice de massa corpórea. SC = área de superfície corpórea. PAS basal = pressão arterial sistólica na primeira consulta. PAD basal = pressão arterial diastólica na primeira consulta. PAS RM: pressão arterial sistólica contemporânea à ressonância magnética. PAD RM: pressão arterial diastólica contemporânea à ressonância magnética. PAS média: pressão arterial sistólica média considerando todas as consultas realizadas. PAD média: pressão arterial diastólica considerando todas as consultas realizadas. iECA: inibidores da enzima de conversão da angiotensina. BRA: bloqueadores dos receptores AT1 da angiotensina. AA: antagonistas da aldosterona.

4.2 PARÂMETROS MORFOFUNCIONAIS DA RMC

Os parâmetros morfofuncionais da RMC encontram-se resumidos na **Tabela 2**.

Os grupos hipertensos (HAS e HAP) apresentaram volumes ventriculares e função sistólica semelhantes quando comparados ao grupo controle. Não se observaram diferenças estatisticamente significativas nos principais parâmetros da análise de strain entre os três grupos.

Pacientes com HAP e HAS apresentaram MVEi, espessuras anterosseptal e inferolateral semelhantes, mas significativamente maiores que os indivíduos controles.

Pacientes com HAP apresentaram maior prevalência de HVE do que os pacientes com HAS (7/14 *vs* 3/15 pacientes, p = 0,02), com tendência a um pior remodelamento geométrico do VE na relação massa/volume (0,93 ± 0,18 g/mL *vs* 0,82 ± 0,17 g/mL, p = 0,057).

Tabela 2 - Parâmetros morfofuncionais da ressonância magnética dos grupos de estudo

	Controles (n=15)	HAS (n=15)	HAP (n=14)
VDFVE, ml/m^2	74 ± 9	76 ± 13	74 ± 11
VSFVE, ml/m^2	27 ± 5	29 ± 9	26 ± 5
MVEi, g/m^2	47 ± 8	**63 ± 18** $^{£}$	**68 ± 12** $^{¥}$
M/V, g/mL	0.64 ± 0.07	**0.82 ± 0.17** $^{£}$	**0.93 ± 0.18** $^{¥}$
Espessura da parede septal do VE, mm	9,0 ± 1,4	**11,9 ± 2,4**$^{£}$	**12,4 ± 2,3**$^{¥}$
Espessura da parede posterior do VE, mm	7,6 ± 1,4	**9,4 ± 1,6** $^{£}$	**9,8 ± 2,0**$^{¥}$
FEVE, %	63 ± 5	62 ± 6	65 ± 4
HVE, n (%)	0 (0)	3 (20)	**7 (50)***
GLS, %	-22 ± 2	-21 ± 4	-21 ± 2
GCS, %	-24 ± 3	-23 ± 4	-24 ± 3
GRS, %	65 ± 15	74 ± 20	78 ± 16

Valores expressos como n (%) e média ± desvio-padrão, conforme indicado. $^{£}$ p<0,05 Controles versus HAS, $^{¥}$ p<0,05 Controles versus HAP, * p<0,05 HAP versus HAS.
VDFVE: volume diastólico final do ventrículo esquerdo (indexado). VSFVE: volume sistólico final do ventrículo esquerdo (indexado). MVE: massa do ventrículo esquerdo (indexada). M/V: relação entre a massa e o volume diastólico final do ventrículo esquerdo. VE: ventrículo esquerdo. FEVE: fração de ejeção do ventrículo esquerdo. HVE: hipertrofia do ventrículo esquerdo. GLS: strain longitudunal global. GCS: strain circunferencial global. GRS: strain radial global.

4.3 ANÁLISE TECIDUAL POR RMC

Os parâmetros de caracterização tecidual derivados das imagens de RMC encontram-se resumidos na **Tabela 3**.

Os valores de T1 nativo, VEC e VIC não diferiram estatisticamente entre os três grupos.

Grupos hipertensos tiveram MECi e MICi semelhantes, que foram significativamente maiores do que os controles normais. Não se identificou desacoplamento significativo entre a expansão da matriz extracelular e massa celular (relação MECi/MICi) nos três grupos.

Tabela 3 - Parâmetros de análise tecidual da ressonância magnética cardíaca dos grupos de estudo.

	Controles (n=15)	EH (n=15)	PA (n=14)
RT positivo	-	7 (47)	7 (50)
RT massa, % da massa do VE	-	2.8 ± 1.3	2.5 ± 2.3
T1 nativo, ms	1039 ± 27	1033 ± 25	1041 ± 49
T1 pós-contraste, ms	534 ± 34	508 ± 49	508 ± 33
VEC, %	24 ± 2	26 ± 5	25 ± 3
VIC, %	76 ± 2	74 ± 5	75 ± 3
MECi, g/m2	11 ± 2	**16 ± 5** [£]	**17 ± 3** [¥]
MICi, g/m2	36 ± 6	**47 ± 14** [£]	**52 ± 10** [¥]
MECi/MICi	0.32 ± 0.04	0.35 ± 0.09	0.33 ± 0.05

Valores expressos como n (%) e média ± desvio-padrão, conforme indicado. [£] p<0,05 Controles versus HAS, [¥] p<0,05 Controles versus HAP.
RT positivo: presença de realce tardio pelo gadolínio. RT massa: massa de realce tardio; Massa do VE: massa do ventrículo esquerdo. VEC: volume extracelular. VIC: volume intracelular. MECi: massa extracelular do ventrículo esquerdo indexada. MICi: massa intracelular do ventrículo esquerdo indexada.

Quase metade dos pacientes hipertensos apresentaram prevalência semelhante de realce tardio miocárdico de pequena extensão, com padrão inespecífico e não isquêmico, principalmente nos pontos de inserção dos ventrículos direito e esquerdo (**Figura 2**).

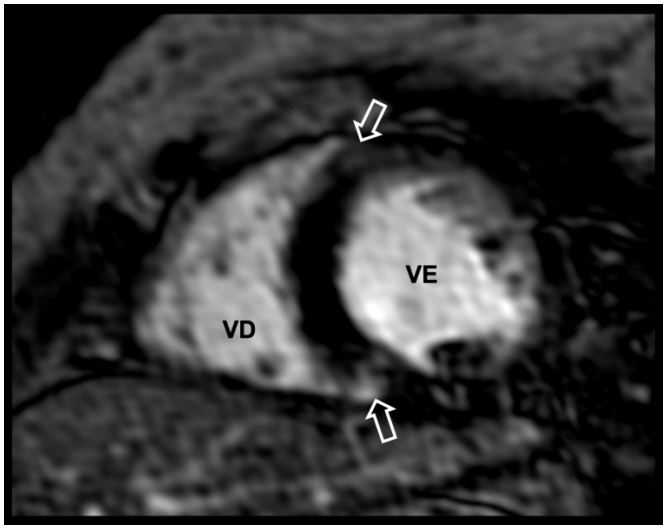

VD: ventrículo direito. VE: ventrículo esquerdo.

Figura 2 - Realce tardio miocárdico (setas), de padrão não-isquêmico, localizado nos pontos de inserção dos ventrículos direito e esquerdo

As **Figuras 3** e **4** exemplificam a análise do RVE por RMC em dois pacientes hipertensos, um com HAP e outro com HAS.

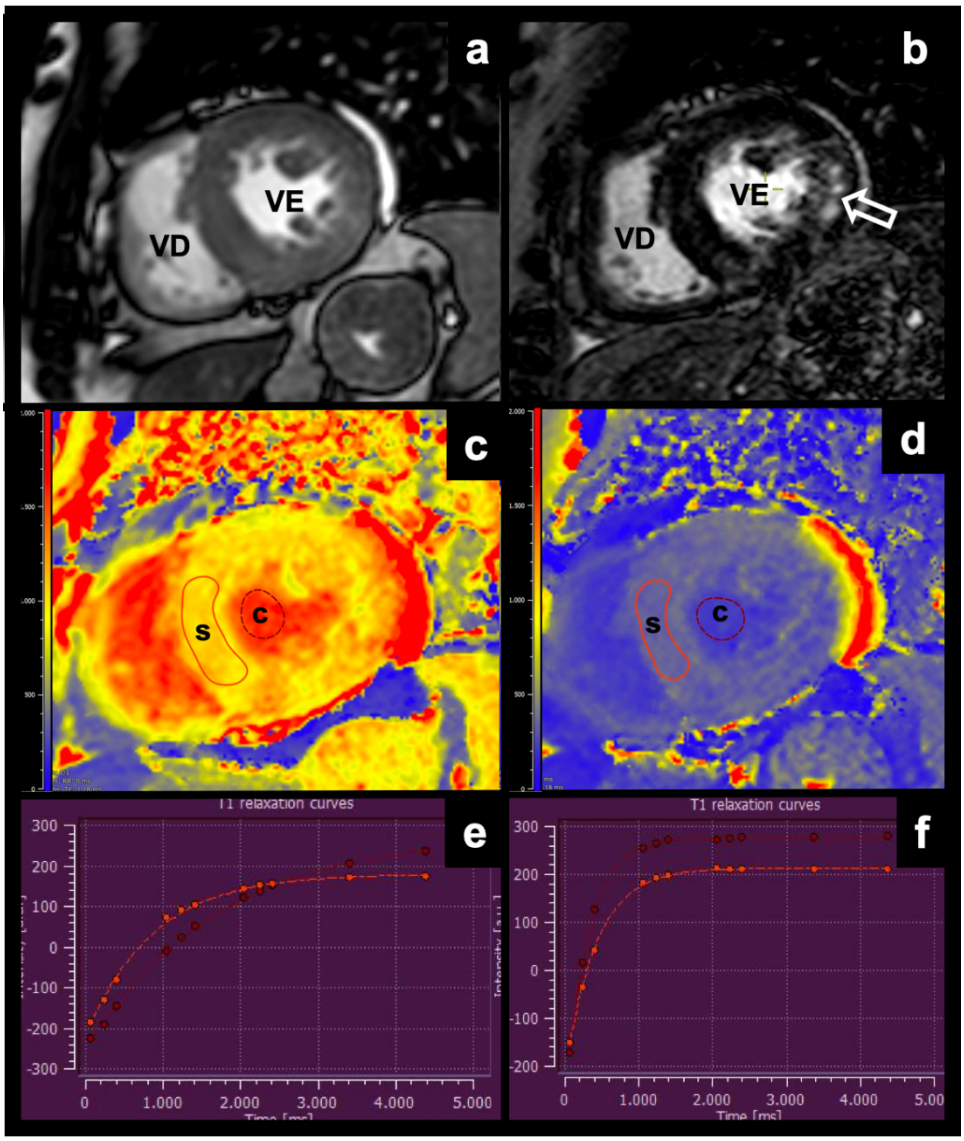

VD: ventrículo direito. VE: ventrículo esquerdo. s: ROI (*region of interest*) do septo interventricular. c: ROI da cavidade ventricular.

Figura 3 - Parâmetros de avaliação do RVE por RMC em paciente com HAP, com PA controlada e HVE. Cortes obtidos no eixo curto dos ventrículos nas sequências de cine (a), realce tardio (b), mapeamento T1 nativo (c) e pós-contraste (d), com as respectivas curvas de relaxação T1 obtidas (**e**, **f**). A seta em (**b**) aponta área de fibrose focal

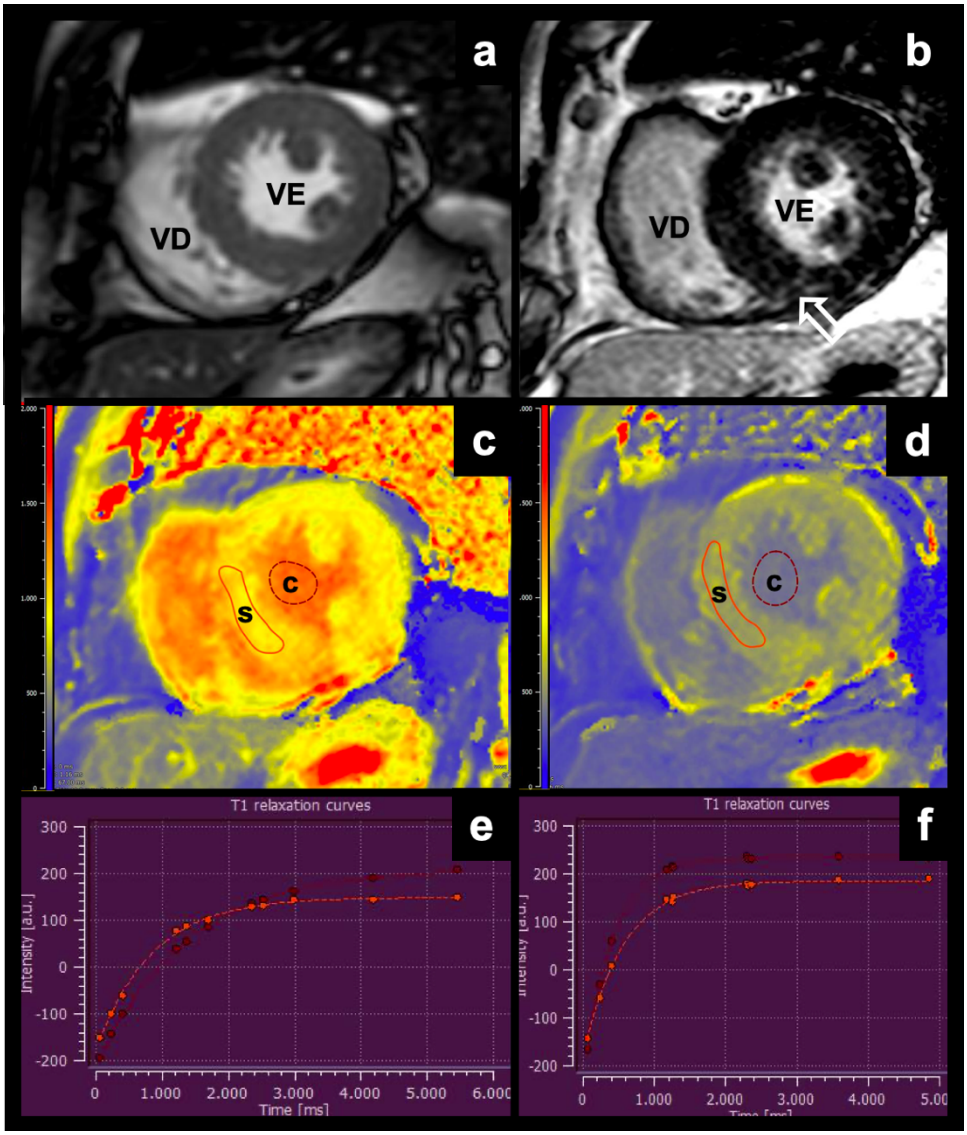

VD: ventrículo direito. VE: ventrículo esquerdo. s: ROI (*region of interest*) do septo interventricular. c: ROI da cavidade ventricular.

Figura 4 - Parâmetros de avaliação do RVE por RMC em paciente com HAS, PA não-controlada e HVE. Cortes obtidos no eixo curto dos ventrículos nas sequências de cine (a), realce tardio (b), mapeamento T1 nativo (c) e pós- contraste (d), com as respectivas curvas de relaxação T1 obtidas (**e**, **f**). A seta em (**b**) aponta área de fibrose focal

4.4 CORRELAÇÃO DOS PARÂMETROS DE REMODELAMENTO GEOMÉTRICO E TECIDUAL DA RMC COM A PRESSÃO ARTERIAL

Conforme exposto acima, a prevalência de pressão não controlada foi semelhante entre os grupos de hipertensos, a despeito de 87% desses pacientes terem prescrição de três ou mais classes de medicações anti-hipertensivas (94% deles utilizando iECA/BRA e 75% AA).

Neste contexto, conforme demonstrado na **Figura 5**, a MVEi foi significativamente menor naqueles pacientes hipertensos com PA controlada do que naqueles que permaneciam com níveis pressóricos altos (MVEi: 58 ± 15 g/m^2 vs 72 ± 14 g/m^2, p = 0,02), especialmente à custa da massa de cardiomiócitos (MICi: 43 ± 11 g/m^2 vs 55 ± 11 g/m^2, p = 0,003). Essa diferença permaneceu significativa quando ajustadas para a causa de hipertensão **(Tabela 4)**.

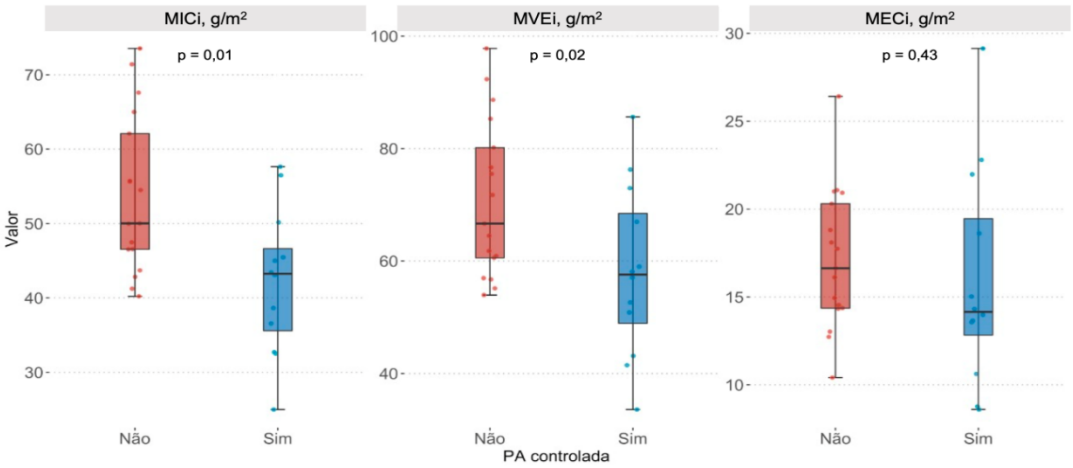

Figura 5 - Relação entre o controle da pressão arterial e a massa indexada do ventrículo esquerdo (MVEi), as massas extracelular (MECi) e intracelular (MICi) do ventrículo esquerdo indexadas

Tabela 4 - Modelo multivariado de regressão linear avaliando a magnitude do efeito do controle da pressão arterial na massa indexada do ventrículo esquerdo e na massa intracelular indexada do ventrículo esquerdo quando ajustado para a etiologia da hipertensão

	MVEi Coeficiente β (valop p)	MICi Coeficiente β (valor p)
PA controlada - sim	-12,8 (p = 0,02)	-11,5 (0,009)
HAP	5,77 (p =0,29)	4,93 (0,23)

MVE: massa indexada do ventrículo esquerdo. MIC: massa intracelular do ventrículo esquerdo indexada. PA: pressão arterial.

A **Figura 6** ilustra que, para os pacientes com HAS, houve fortes correlações entre as médias das medidas de PA obtidas durante as consultas e os valores de MVEi, MICi e MECi, com coeficientes de correlação variando de 0,704 a 0,877 ($p < 0,05$ para todos). Tais correlações foram muito mais fracas para pacientes com HAP, particularmente PAS e PAD *versus* MECi (R de 0,088 e 0,135, $p > 0,05$ para ambos). Houve também uma interação significativa entre a etiologia da hipertensão (HAS ou HAP) e as medidas de PA *versus* os valores de MVE/MICi/MECi.

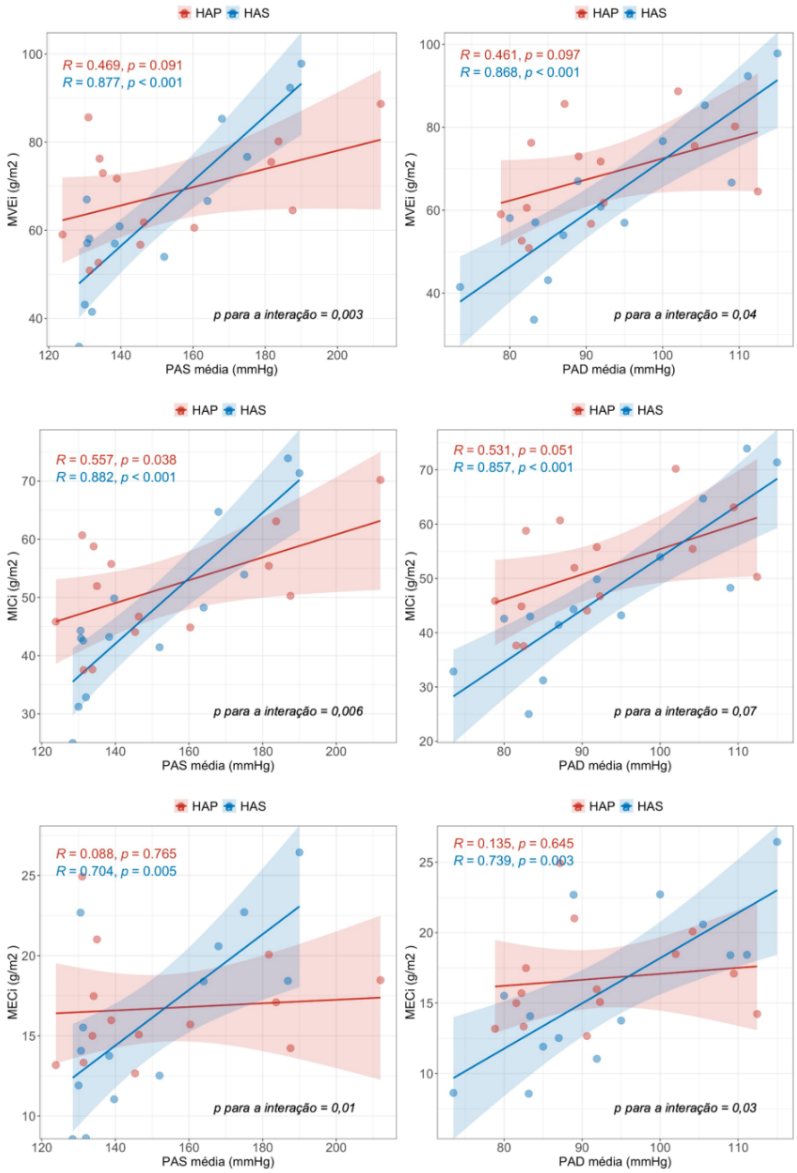

Figura 6 - Tabelas de correlação entre os valores médios de pressão arterial sistólica (PAS) e diastólica (PAD), a etiologia da hipertensão (HAP *versus* HAS) e os parâmetros de remodelamento da RMC: massa indexada do ventrículo esquerdo (MVEi), massas extracelular (MECi) e intracelular (MICi) do ventrículo esquerdo indexadas

5 Discussão

5 DISCUSSÃO

Neste estudo, apresentou-se a caracterização morfológica, funcional e tecidual por RMC do remodelamento miocárdio de pacientes hipertensos assintomáticos, tanto essenciais como secundários a HAP, acompanhados e tratados em uma unidade ambulatorial terciária especializada. Nesta coorte, os pacientes exibiam hipertensão avançada, caracterizada por níveis pressóricos elevados ao diagnóstico e uma doença de longa duração. Pouco menos da metade deles exibiam controles pressóricos adequados no momento da RMC, apesar de terem prescritos em prontuário um elevado número de classes de medicamentos anti-hipertensivos, incluindo algum tipo de inibidor do sistema renina-angiotensina-aldosterona (SRAA). Neste cenário, embora os parâmetros do mapeamento T1 em amostras miocárdicas (T1 nativo, VEC e VIC) tenham sido semelhantes entre os grupos hipertensivos e os controles normais, a RMC demonstrou presença de RVE tecidual subclínico semelhante entre os grupos HAP e HAS, com aumento da massa indexada do VE, à custa do aumento proporcional da massa global de cardiomiócitos (MICi) e de matriz intersticial (MECi), associados a alta prevalência de fibrose focal (realce tardio). Entretanto, o grupo HAP apresentou pior RVE geométrico, caracterizado por maior prevalência de HVE neste grupo e uma tendência a maior relação M/V (um marcador de remodelamento concêntrico). Ainda, de maneira inédita, no melhor do conhecimento, identificamos que a correlação entre os níveis pressóricos médios individuais e os principais parâmetros de RVE adverso aferidos pela RMC (MVEi, MECi e MICi) foi significativamente modificada pelo HAP, cujas correlações positivas foram mais fracas que aquelas observadas nos pacientes com HAS, especialmente na expansão da matriz extracelular.

Apesar do potencial do mapeamento T1 da RMC na avaliação do remodelamento tecidual compartimental miocárdico, relativamente poucos estudos investigaram seu papel na avaliação de pacientes com HAP e HAS.

Em 2018, Grytaas e colaboradores [57] compararam um grupo de pacientes com HAP virgens de tratamento com outro grupo que já estava há pelo menos 12 meses tratado e controles normais. Os autores evidenciaram menor massa ventricular esquerda no grupo tratado, contudo sem diferenças nos valores de VEC, que se demonstraram reduzidos em ambos os grupos HAP na comparação com os controles normais. Em conclusão, na sua coorte, onde os valores de PA dos indivíduos tratados não foram estatisticamente menores que aqueles não-tratados, o principal remodelamento compartimental observado foi a hipertrofia de cardiomiócitos em ambos os grupos.

Em 2020, Redheuil e colaboradores publicaram um artigo de prova de conceito [58] que também não encontrou diferença significativa nos valores de T1 nativo, VEC e VIC em pacientes com HAP em uso de tratamento anti-hipertensivo não interferindo no SRAA (como alfa-bloqueadores, bloqueadores dos canais de cálcio ou anti-hipertensivos centrais) na comparação pareada com indivíduos com HAS, e naquela de pacientes normotensos com hiperaldosteronismo secundário a tubulopatia perdedora de sal (síndrome de Bartter/Gitelman) com indivíduos saudáveis. Contudo, utilizando a indexação dos parâmetros do mapeamento T1, evidenciaram que o aumento da massa celular global (MICi) foi identificado em ambos os grupos hipertensivos, enquanto o aumento da massa intersticial global (MECi) foi percebido apenas no grupo HAP. Os autores concluíram, assim, que o excesso de aldosterona se relaciona a um RVE adverso, especialmente da matriz extracelular, apenas quando associado a aumento da PA. Necessário enfatizar, contudo, que nesse trabalho o grupo controle HAS exibia nível pressórico e massa indexada do VE menor que o grupo HAP.

Mais recentemente, em 2021, Wu e colaboradores [59] compararam indivíduos normais com pacientes com HAP e HAS que exibiam curta duração de doença. Apesar de não deixar claro o uso ou não de tratamento anti-hipertensivo, os grupos HAP e HAS estavam pareados por níveis pressóricos. Mesmo sem detectar diferenças no VEC entre os três grupos, eles observaram maior massa do VE e prolongamento de T1 nativo no grupo HAP, o qual atribuíram a presença de fibrose. Contudo, o grupo HAS desse estudo apresentava níveis séricos de aldosterona maiores que os demais trabalhos, apesar dos testes confirmatórios excluírem hiperaldosteronismo primário.

Também em 2021, Zhou e colaboradores [60] compararam apenas pacientes hipertensos com HAS e HAP pareados por nível pressórico, com curta duração da doença e já em uso de tratamento anti-hipertensivo, porém houve descontinuidade do uso de drogas interferindo no SRAA antes do exame de RMC. Nessa coorte, onde a massa ventricular esquerda era semelhante entre os grupos, o excesso de aldosterona foi associado a prolongamento do T1 nativo e expansão do VEC, caracterizando fibrose intersticial.

A ausência de expansão significativa na massa global de matriz extracelular dos pacientes com HAP em relação aos controles com HAS do presente estudo, assim, vai de encontro a alguns dos dados previamente publicados, podendo ser atribuída a alguns fatores, isolados ou em associação, particulares a esta amostra: maior prevalência de uso de medicações inibidoras do SRAA no momento da RMC, que pode ter desempenhado algum papel na prevenção e/ou reversão da expansão da matriz intersticial desta coorte; doença avançada do grupo controle de hipertensos essenciais, que pode representar uma população com remodelamento tecidual mais adverso do que aquela dos estudos anteriores; o menor tamanho amostral, que é uma limitação do trabalho.

Remodelamento reverso no contexto de bloqueio do SRAA não é fato desconhecido [8, 61], inclusive com algumas evidências apontando que esse

efeito ocorre a despeito de reduções da PA. Em modelos animais de hipertensão, o uso de iECA, BRA [62] e AA [63] foi capaz de reverter HVE e prevenir o desenvolvimento de fibrose intersticial. Trabalhos com hipertensos essenciais demonstraram que a administração de AA associado a iECA [64, 65] bem como o uso de BRA [66] é relacionada a reversão da HVE e estudos anatomopatológicos com BRA [67] nesses pacientes já evidenciaram regressão da fibrose miocárdica, com maior resposta naqueles indivíduos com fibrose grave no exame basal, o que pode ter sido o caso do grupo controle HAS desta coorte com alta prevalência de realce tardio (fibrose focal). Já em indivíduos com HAP, o uso de AA já demonstrou determinar uma redução significativa da massa do VE calculada por RMC detectável apenas três meses após a instituição da terapia, também associada a um efeito diurético significativo, mesmo em indivíduos com doença de longa duração [68]. Essa modificação relativamente rápida da massa do VE após o bloqueio da aldosterona levanta a hipótese de que, pelo menos em parte, possa estar relacionada a reversão de edema intersticial miocárdico, conforme já observado em estudo histológico ultraestrutural pós-adenomectomia [18]. Tal suposição alinha-se e pode ajudar a explicar, também, porque a HVE medida por ecocardiografia precede o aumento da PA em pacientes com HAP familiar [69], sendo mais exacerbada e/ou prevalente sob excesso de aldosterona em relação à indivíduos com HAS apesar do nível pressórico semelhante [70–72] e, principalmente, dependente de uma dieta rica em sódio [73–75]. A despeito de ser, ou não, o uso de inibidores do SRAA o fator que diferencia a matriz extracelular da presente coorte de indivíduos hipertensos das demais, parece bastante notável a potencial sensibilidade da RMC multiparamétrica para explorar futuramente esse mecanismo fisiopatológico do HAP.

Quanto aos parâmetros de mapeamento T1 em pacientes com HAS em uso de tratamento anti-hipertensivo, estudos prévios parecem demonstrar que a expansão do VEC é mais perceptível naqueles com HVE e níveis pressóricos elevados [14, 76, 77]. Rodrigues e colaboradores [14], que, como este estudo, exploram a indexação dos parâmetros do mapeamento

T1 (MECi e MICi), demonstraram que a HVE nesses pacientes também ocorria à custa do aumento proporcional dos compartimentos intra e extracelular, apesar da alta prevalência relatada de uso de iECA e BRA na população estudada. Contudo, a aferição desses parâmetros indexados em indivíduos normais não foi acessada por esses autores, uma vez que realizaram exame sem contraste nesse grupo, não permitindo, assim, comparar eventuais diferenças que pudessem existir nos compartimentos miocárdicos em relação àqueles de hipertensos com PA não-controlada mas sem HVE, como demonstra ser a maior parte do grupo controle HAS deste estudo. A alta prevalência de fibrose focal em ambos os grupos hipertensivos do presente trabalho vai de encontro àquela relatada por Freel e colaboradores que, estudando pacientes HAP e HAS com doença de longa duração, observaram maior prevalência de realce tardio na RMC em casos de excesso de aldosterona [78]. De fato, as altas taxas de fibrose encontradas também nos pacientes do grupo HAS parecem confirmar que estes representam uma população com doença mais avançada, pois estão mais de acordo com aquelas relatadas por Rudolph e colaboradores [79] em pacientes hipertensos essenciais com HVE.

Quanto ao pequeno tamanho amostral, a diferença estatística obtida na quantificação do MECi entre os grupos HAS e HAP foi pequena e, em se mantendo, deve permanecer com significância baixa mesmo aumentando um pouco mais o número de pacientes inclusos. É de suma importância salientar que um ponto forte deste estudo foi a utilização da média das aferições da PA adquiridas ao longo de todas as consultas (mediana de 7) dos grupos de hipertensos, tornando-o um retrato mais robusto da real situação da PA entre casos e controles do que os trabalhos previamente expostos, onde, em sua maioria, os níveis pressóricos utilizados foram a média daqueles aferidos em apenas uma ocasião.

Interessante observar também que, mesmo com amostra tão restrita, houve boa correlação positiva entre os níveis pressóricos médio obtidos e a piora dos parâmetros de remodelamento da RMC. Esse dado já foi identificado com pacientes com HAS, com uma correlação positiva – porém

mais fraca – sendo observada entre os níveis de PA com o T1 nativo e VEC[14], mas infelizmente não contemplaram os compartimentos miocárdicos indexados para permitir uma comparação mais aprofundada. Em trabalhos com outras causas de sobrecarga ventricular esquerda, como na estenose aórtica [33, 34, 80], a indexação dos parâmetros derivados do mapeamento T1 exibiu melhor discriminação entre casos e controles, bem como boa correlação positiva com o incremento na gravidade da doença, que pode ser análogo ao insulto oferecido pela exposição sustentada a diferentes níveis pressóricos no contexto de hipertensão.

É bastante relevante que, a despeito do acompanhamento especializado e do tratamento prescrito, pouco menos da metade dos indivíduos hipertensos efetivamente alcançaram controle pressórico, uma prevalência discretamente acima da média previamente relatada em inquéritos populacionais em nosso continente (36,2%) [5]. O restante desta coorte poderia ser classificada então como hipertensão “aparentemente” resistente [81], uma vez que o controle da PA não foi alcançado apesar do tratamento instituído (87% destes pacientes tinham prescritas 3 ou mais classes de drogas anti-hipertensivas). O fato deste estudo não ter sido desenhado para ser um ensaio clínico controlado é uma limitação, no entanto, os achados representam o cenário da vida real, onde médicos que prescrevem intervenções anti-hipertensivas para garantir o controle da PA, mesmo em unidades especializadas, podem não ter sucesso na prevenção de desfechos adversos [82] se houver resistência para uma abordagem mais agressiva ou redução da consciência do paciente sobre o risco da doença, bem como do seu acesso e adesão à terapia alvo [4].

Em ensaio clínico com ênfase no controle da PA, o tratamento com denervação renal em 12 indivíduos com HAS resistente à medicações ocasionou a redução dos níveis pressóricos e correlacionou-se positivamente com redução da matriz extracelular (medida pelo VEC) após seis meses do procedimento, no entanto também não detectou modificação no T1 nativo ou na massa indexada do VE, que já era relativamente normal no exame basal [83]. Contudo, no subestudo clínico e randomizado com RMC

do trial SPRINT [84], não se observou modificação estatisticamente significativa nos parâmetros de RMC (massa indexada do VE, função sistólica e T1 nativo apenas) entre os pacientes com tratamento para controle agressivo da PA e aqueles com controle padrão, ou em sua correlação com a redução de desfechos clínicos primários observados no primeiro grupo. Entretanto, a população de hipertensos incluídos neste trabalho apresentava PA inicial relativamente bem controlada, também já em uso de medicamentos anti-hipertensivos, com baixas taxas de HVE. Esta ausência de impacto prognóstico na reversão dos parâmetros de RVE aferidos pela RMC pode, inicialmente, parecer antagônica a evidências prévias que correlacionam reversão do remodelamento, na forma de redução da massa ventricular aferida por outros métodos, com redução do risco cardiovascular de maneira independente do controle pressórico [85–88]. Porém estas afirmações não são mutuamente excludentes após uma análise mais ponderada. O que sabemos é que controlar a PA parece não reverter ou prevenir totalmente o desenvolvimento de RVE [8], que é multifatorial. Contudo, os resultados obtidos neste trabalho apontam que o não controle da PA correlaciona-se com a persistência de RVE adverso, pelo menos na forma de aumento da massa indexada do VE e hipertrofia de cardiomiócitos (MICi), independentemente da etiologia da hipertensão. Da mesma forma, reforçam a maior complexidade de fatores envolvidos no RVE no contexto de HAP tratado, onde os níveis pressóricos parecem ter um papel mais marginal, especialmente na matriz extracelular.

Como considerações finais, a RMC demonstra ser um método não invasivo capaz de caracterizar alterações morfológicas subclínicas na cardiopatia hipertensiva, com valor incremental sobre outros métodos mais tradicionais por adicionar informações sobre a composição e remodelamento compartimental do tecido miocárdico. Esta capacidade põe a prova conceitos previamente aceitos sobre o RVE em condições de sobrecarga cardíaca, especialmente aqueles englobados sob o rótulo de “hipertrofia”, uma vez que o aumento de massa ou espessura pode refletir respostas compartimentais diferentes ao mesmo insulto, individuais a cada doença ou,

quem sabe, até a cada indivíduo [12]. Ao mesmo tempo, supera atualmente a compreensão de seu impacto prognóstico, especialmente no contexto de pacientes com hipertensão resistente, verdadeira ou não [26,58]. À medida que o conhecimento se expande para terapias destinadas a atingir componentes individuais do RVE adverso [8], esperamos que mesmo pequenos estudos como este possam ajudar a destacar o potencial desta ferramenta para, no futuro, servir como um robusto biomarcador cardíaco [89], capaz de avaliar a progressão da doença e sua resposta ao tratamento.

5.1 LIMITAÇÕES

Algumas limitações do presente estudo merecem citação.

Por se tratar de uma doença pouco diagnosticada, esta amostra relativamente pequena de pacientes com HAP pode não ter contemplado de maneira representativa todas as suas etiologias (por exemplo, hereditária familiar), bem como todas as suas apresentações de remodelamento geométrico. Da mesma forma, a pequena amostra de pacientes com HAS exibe a mesma limitação. Um numero maior de pacientes não foi alcançado uma vez que a pandemia de COVID-19 limitou a realização de exames de RMC para fins de pesquisa na fase de aquisição final desta coorte.

Este estudo foi realizado em um centro terciário especializado em doença hipertensiva, onde são raros os pacientes com HAP e HAS virgens de tratamento, logo, não foi incluído um grupo controle adicional com tais indivíduos. Da mesma forma, mas não menos importante, não foram acessadas neste trabalho a adesão ao tratamento prescrito em prontuário, incluindo uma dieta hipossódica, bem como a verificação da otimização de dose da terapia instituída. Tampouco foram obtidos dados de medida ambulatorial ou residencial da PA (MAPA e MRPA, respectivamente) em nossos grupos de hipertensos, fato que tentamos mitigar pela utilização da média das medidas obtidas ao longo do acompanhamento dos pacientes no ambulatório especializado. Contudo, viéses de aferição, especialmente

relacionado aos efeitos “do avental branco” e mascaramento [1], podem não ter sido considerado.

Tais limitações, associadas a características inerentes de um estudo transversal caso-controle, não permitem estabelecer uma relação de causalidade entre o não-controle da PA e a hipertrofia de cardiomiócitos, e também prejudicam parcialmente nossas conclusões, especialmente no que se refere ao possível efeito protetor ou reversão do RVE adverso da matriz extracelular associados ao bloqueio do SRAA dos nossos pacientes.

6 Conclusão

6 CONCLUSÃO

Em uma coorte de pacientes hipertensos essenciais e secundários a HAP tratados em centro especializado terciário, pouco menos da metade dos quais exibia pressão arterial não-controlada apesar dos medicamentos prescritos, a RMC foi capaz de detectar RVE adverso residual semelhante em ambos os grupos. Os dados da RMC na nossa população demonstram que o não controle da PA mostrou-se o principal fator correlacionado ao RVE adverso observado em nossos pacientes, estando associado com o aumento da massa, à custa de hipertrofia dos cardiomiócitos. Pacientes com HAP apresentaram maior prevalência de HVE e associação mais fraca entre os valores pressóricos e os parâmetros de remodelamento da RMC (MVEi, MECi e MICi), reforçando que o RVE nestes indivíduos é mais complexo do que pode ser explicado apenas pelo insulto hemodinâmico secundário ao excesso de aldosterona.

7 Sugestões para Trabalhos Futuros

7 SUGESTÕES PARA TRABALHOS FUTUROS

Novos trabalhos prospectivos adequadamente projetados com coortes maiores de pacientes são necessários para validar e acessar ainda mais as implicações prognósticas dos achados deste estudo em indivíduos hipertensos. Mais especificamente, é fundamental o desenvolvimento de ensaios clínicos controlados com finalidade de acessar o impacto do controle pressórico, da dieta hipossódica e do uso de inibidores do SRAA no remodelamento reverso tecidual e geométrico detectado pela RMC, especialmente no contexto de hipertensão resistente, secundária ou não.

8 Referências

8 REFERÊNCIAS

1. Barroso WKS, Rodrigues CIS, Bortolotto LA, Mota-Gomes MA, Brandão AA, Feitosa ADM, Machado CA, Poli-de-Figueiredo CE, Amodeo C, Mion Júnior D, Barbosa ECD, Nobre F, Guimarães ICB, Vilela-Martin JF, Yugar-Toledo JC, Magalhães MEC, Neves MFT, Jardim PCBV, Miranda RD, Póvoa RMDS, Fuchs SC, Alessi A, Lucena AJG, Avezum A, Sousa ALL, Pio-Abreu A, Sposito AC, Pierin AMG, Paiva AMG, Spinelli ACS, Nogueira ADR, Dinamarco N, Eibel B, Forjaz CLM, Zanini CRO, Souza CB, Souza DDSM, Nilson EAF, Costa EFA, Freitas EV, Duarte EDR, Muxfeldt ES, Lima Júnior E, Campana EMG, Cesarino EJ, Marques F, Argenta F, Consolim-Colombo FM, Baptista FS, Almeida FA, Borelli FAO, Fuchs FD, Plavnik FL, Salles GF, Feitosa GS, Silva GVD, Guerra GM, Moreno Júnior H, Finimundi HC, Back IC, Oliveira Filho JB, Gemelli JR, Mill JG, Ribeiro JM, Lotaif LAD, Costa LSD, Magalhães LBNC, Drager LF, Martin LC, Scala LCN, Almeida MQ, Gowdak MMG, Klein MRST, Malachias MVB, Kuschnir MCC, Pinheiro ME, Borba MHE, Moreira Filho O, Passarelli Júnior O, Coelho OR, Vitorino PVO, Ribeiro Junior RM, Esporcatte R, Franco R, Pedrosa R, Mulinari RA, Paula RB, Okawa RTP, Rosa RF, Amaral SLD, Ferreira-Filho SR, Kaiser SE, Jardim TSV, Guimarães V, Koch VH, Oigman W, Nadruz W. Brazilian Guidelines of Hypertension - 2020. Arq Bras Cardiol. 2021;116(3):516-658.

2. Banegas JR, López-García E, Dallongeville J, Guallar E, Halcox JP, Borghi C, Massó-González EL, Jiménez FJ, Perk J, Steg PG, De Backer G, Rodríguez-Artalejo F. Achievement of treatment goals for primary prevention of cardiovascular disease in clinical practice across Europe: the EURIKA study. Eur Heart J. 2011;32(17):2143-52.

3. Visco V, Finelli R, Pascale AV, Mazzeo P, Ragosa N, Trimarco V, Illario M, Ciccarelli M, Iaccarino G. Difficult-to-control hypertension:

identification of clinical predictors and use of ICT-based integrated care to facilitate blood pressure control. J Hum Hypertens. 2018;32(7):467-476.

4. Muntner P, Hardy ST, Fine LJ, Jaeger BC, Wozniak G, Levitan EB, Colantonio LD. Trends in blood pressure control among US adults with hypertension, 1999-2000 to 2017-2018. JAMA. 2020;324(12):1190-1200.

5. Chow CK, Teo KK, Rangarajan S, Islam S, Gupta R, Avezum A, Bahonar A, Chifamba J, Dagenais G, Diaz R, Kazmi K, Lanas F, Wei L, Lopez-Jaramillo P, Fanghong L, Ismail NH, Puoane T, Rosengren A, Szuba A, Temizhan A, Wielgosz A, Yusuf R, Yusufali A, McKee M, Liu L, Mony P, Yusuf S; PURE (Prospective Urban Rural Epidemiology) Study investigators. Prevalence, awareness, treatment, and control of hypertension in rural and urban communities in high-, middle-, and low-income countries. JAMA. 2013;310(9):959-68.

6. Tocci G, Rosei EA, Ambrosioni E, Borghi C, Ferri C, Ferrucci A, Mancia G, Morganti A, Pontremoli R, Trimarco B, Zanchetti A, Volpe M. Blood pressure control in Italy: analysis of clinical data from 2005-2011 surveys on hypertension. J Hypertens. 2012;30(6):1065-74.

7. Williams B, Mancia G, Spiering W, Agabiti Rosei E, Azizi M, Burnier M, Clement DL, Coca A, de Simone G, Dominiczak A, Kahan T, Mahfoud F, Redon J, Ruilope L, Zanchetti A, Kerins M, Kjeldsen SE, Kreutz R, Laurent S, Lip GYH, McManus R, Narkiewicz K, Ruschitzka F, Schmieder RE, Shlyakhto E, Tsioufis C, Aboyans V, Desormais I; ESC Scientific Document Group. 2018 ESC/ESH Guidelines for the management of arterial hypertension. Eur Heart J. 201;39(33):3021-3104.

8. González A, Ravassa S, López B, Moreno MU, Beaumont J, San José G, Querejeta R, Bayés-Genís A, Díez J. Myocardial remodeling in hypertension. Hypertension. 2018;72(3):549-58.

9. Vakili BA, Okin PM, Devereux RB. Prognostic implications of left ventricular hypertrophy. Am Heart J. 2001;141(3):334-41.

10. Stewart MH, Lavie CJ, Shah S, Englert J, Gilliland Y, Qamruddin S, Dinshaw H, Cash M, Ventura H, Milani R. Prognostic implications of left ventricular hypertrophy. Prog Cardiovasc Dis. 2018;61(5-6):446-55.

11. Gjesdal O, Bluemke DA, Lima JA. Cardiac remodeling at the population level--risk factors, screening, and outcomes. Nat Rev Cardiol. 2011;8(12):673-85.

12. Knöll R, Iaccarino G, Tarone G, Hilfiker-Kleiner D, Bauersachs J, Leite-Moreira AF, Sugden PH, Balligand JL; European Society of Cardiology. Towards a re-definition of “cardiac hypertrophy” through a rational characterization of left ventricular phenotypes: a position paper of the Working Group “Myocardial Function” of the ESC. Eur J Heart Fail. 2011;13(8):811-9.

13. Nadruz W. Myocardial remodeling in hypertension. J Hum Hypertens. 2015;29(1):1-6.

14. Rodrigues JC, Amadu AM, Dastidar AG, Szantho GV, Lyen SM, Godsave C, Ratcliffe LE, Burchell AE, Hart EC, Hamilton MC, Nightingale AK, Paton JF, Manghat NE, Bucciarelli-Ducci C. Comprehensive characterisation of hypertensive heart disease left ventricular phenotypes. Heart. 2016;102(20):1671-9.

15. Swynghedauw B. Molecular mechanisms of myocardial remodeling. Physiol Rev. 1999;79(1):215-62.

16. Hill JA, Olson EN. Cardiac plasticity. N Engl J Med. 2008;358(13):1370-80.

17. Tsai CH, Pan CT, Chang YY, Chen ZW, Wu VC, Hung CS, Lin YH. Left ventricular remodeling and dysfunction in primary aldosteronism. J Hum Hypertens. 2021;35(2):131-47.

18. Frustaci A, Letizia C, Verardo R, Grande C, Francone M, Sansone L, Russo MA, Chimenti C. Primary aldosteronism-associated cardiomyopathy: Clinical-pathologic impact of aldosterone normalization. Int J Cardiol. 2019;292:141-7.

19. Calhoun DA. Is there an unrecognized epidemic of primary aldosteronism? Pro. Hypertension. 2007;50(3):447-53.

20. Schwartz GL, Turner ST. Screening for primary aldosteronism in essential hypertension: diagnostic accuracy of the ratio of plasma aldosterone concentration to plasma renin activity. Clin Chem. 2005;51(2):386-94.

21. Calhoun DA, Nishizaka MK, Zaman MA, Thakkar RB, Weissmann P. Hyperaldosteronism among black and white subjects with resistant hypertension. Hypertension. 2002;49(6):892-6.

22. Štrauch B, Zelinka T, Hampf M, Bernhardt R, Widimsky J. Prevalence of primary hyperaldosteronism in moderate to severe hypertension in the Central Europe region. J Hum Hypertens. 2003;17(5):349-52.

23. Selye H. The general adaptation syndrome and the diseases of adaptation. J Clin Endocrinol Metab. 1946;6:117-230.

24. Jaffe G, Gray Z, Krishnan G, Stedman M, Zheng Y, Han J, Chertow GM, Leppert JT, Bhalla V. Screening rates for primary aldosteronism in resistant hypertension: A Cohort Study. Hypertension. 2020;75(3):650-9.

25. American College of Cardiology Foundation Task Force on Expert Consensus Documents, Hundley WG, Bluemke DA, Finn JP, Flamm SD, Fogel MA, Friedrich MG, Ho VB, Jerosch-Herold M, Kramer CM, Manning WJ, Patel M, Pohost GM, Stillman AE, White RD, Woodard PK. ACCF/ACR/AHA/NASCI/SCMR 2010 expert consensus document on cardiovascular magnetic resonance: a report of the American College of Cardiology Foundation Task Force on Expert Consensus Documents. J Am Coll Cardiol. 2010 Jun 8;55(23):2614-62.

26. Tadic M, Cuspidi C, Plein S, Milivojevic IG, Wang DW, Grassi G, Mancia G. Comprehensive assessment of hypertensive heart disease: cardiac magnetic resonance in focus. Heart Fail Rev. 2021;26(6):1383-90.

27. Messroghli DR, Moon JC, Ferreira VM, Grosse-Wortmann L, He T, Kellman P, Mascherbauer J, Nezafat R, Salerno M, Schelbert EB, Taylor AJ, Thompson R, Ugander M, van Heeswijk RB, Friedrich MG. Clinical recommendations for cardiovascular magnetic resonance mapping of T1, T2, T2* and extracellular volume: A consensus statement by the Society for Cardiovascular Magnetic Resonance (SCMR) endorsed by the European Association for Cardiovascular Imaging (EACVI). J Cardiovasc Magn Reson. 2017;19(1):75.

28. Moon JC, Messroghli DR, Kellman P, Piechnik SK, Robson MD, Ugander M, Gatehouse PD, Arai AE, Friedrich MG, Neubauer S, Schulz-Menger J, Schelbert EB; Society for Cardiovascular Magnetic Resonance Imaging; Cardiovascular Magnetic Resonance Working Group of the European Society of Cardiology. Myocardial T1 mapping and extracellular volume quantification: a Society for Cardiovascular Magnetic Resonance (SCMR) and CMR Working Group of the European Society of Cardiology consensus statement. J Cardiovasc Magn Reson. 2013;15(1):92.

29. Diao KY, Yang ZG, Xu HY, Liu X, Zhang Q, Shi K, Jiang L, Xie LJ, Wen LY, Guo YK. Histologic validation of myocardial fibrosis measured by

T1 mapping: a systematic review and meta-analysis. J Cardiovasc Magn Reson. 2016;18(1):92.

30. Miller CA, Naish JH, Bishop P, Coutts G, Clark D, Zhao S, Ray SG, Yonan N, Williams SG, Flett AS, Moon JC, Greiser A, Parker GJ, Schmitt M. Comprehensive validation of cardiovascular magnetic resonance techniques for the assessment of myocardial extracellular volume. Circ Cardiovasc Imaging. 2013;6(3):373-83.

31. Flett AS, Hayward MP, Ashworth MT, Hansen MS, Taylor AM, Elliott PM, McGregor C, Moon JC. Equilibrium contrast cardiovascular magnetic resonance for the measurement of diffuse myocardial fibrosis: preliminary validation in humans. Circulation. 2010;122(2):138-44.

32. Fontana M, White SK, Banypersad SM, Sado DM, Maestrini V, Flett AS, Piechnik SK, Neubauer S, Roberts N, Moon JC. Comparison of T1 mapping techniques for ECV quantification. Histological validation and reproducibility of ShMOLLI versus multibreath-hold T1 quantification equilibrium contrast CMR. J Cardiovasc Magn Reson. 2012;14(1):88.

33. Everett RJ, Tastet L, Clavel MA, Chin CWL, Capoulade R, Vassiliou VS, Kwiecinski J, Gomez M, van Beek EJR, White AC, Prasad SK, Larose E, Tuck C, Semple S, Newby DE, Pibarot P, Dweck MR. Progression of hypertrophy and myocardial fibrosis in aortic stenosis: A multicenter cardiac magnetic resonance study. Circ Cardiovasc Imaging. 2018;11(6):e007451.

34. Chin CWL, Everett RJ, Kwiecinski J, Vesey AT, Yeung E, Esson G, Jenkins W, Koo M, Mirsadraee S, White AC, Japp AG, Prasad SK, Semple S, Newby DE, Dweck MR. Myocardial fibrosis and cardiac decompensation in aortic stenosis. JACC Cardiovasc Imaging. 2017;10(11):1320-33.

35. Disertori M, Rigoni M, Pace N, Casolo G, Masè M, Gonzini L, Lucci D, Nollo G, Ravelli F. Myocardial fibrosis assessment by LGE Is a powerful

predictor of ventricular tachyarrhythmias in ischemic and nonischemic LV dysfunction: A meta-analysis. JACC Cardiovasc Imaging. 2016;9(9):1046-55.

36. Coleman GC, Shaw PW, Balfour PC Jr, Gonzalez JA, Kramer CM, Patel AR, Salerno M. Prognostic value of myocardial scarring on CMR in patients with cardiac sarcoidosis. JACC Cardiovasc Imaging. 2017;10(4):411-420.

37. Kuruvilla S, Adenaw N, Katwal AB, Lipinski MJ, Kramer CM, Salerno M. Late gadolinium enhancement on cardiac magnetic resonance predicts adverse cardiovascular outcomes in nonischemic cardiomyopathy: a systematic review and meta-analysis. Circ Cardiovasc Imaging. 2014;7(2):250-7.

38. Green JJ, Berger JS, Kramer CM, Salerno M. Prognostic value of late gadolinium enhancement in clinical outcomes for hypertrophic cardiomyopathy. JACC Cardiovasc Imaging. 2012;5(4):370-7.

39. Raina S, Lensing SY, Nairooz RS, Pothineni NVK, Hakeem A, Bhatti S, Pandey T. Prognostic value of late Gadolinium enhancement CMR in systemic amyloidosis. JACC Cardiovasc Imaging. 2016;9(11):1267-77.

40. Krittayaphong R, Boonyasirinant T, Chaithiraphan V, Maneesai A, Saiviroonporn P, Nakyen S, Thanapiboonpol P, Yindeengam A, Udompanturak S. Prognostic value of late gadolinium enhancement in hypertensive patients with known or suspected coronary artery disease. Int J Cardiovasc Imaging. 2010;26 Suppl 1:123-31.

41. Maceira AM, Mohiaddin RH. Cardiovascular magnetic resonance in systemic hypertension. J Cardiovasc Magn Reson. 2012;14(1):28.

42. Reiter U, Reiter C, Kräuter C, Fuchsjäger M, Reiter G. Cardiac magnetic resonance T1 mapping. Part 2: Diagnostic potential and applications. Eur J Radiol 2018;109:235-47.

43. Hamlin SA, Henry TS, Little BP, Lerakis S, Stillman AE. Mapping the future of cardiac MR imaging: Case-based review of T1 and T2 mapping techniques. Radiographics. 2014;34(6):1594-611.

44. Schelbert EB, Messroghli DR. State of the art: Clinical applications of cardiac T1 mapping. Radiology. 2016;278(3):658-76.

45. Treibel TA, Fridman Y, Bering P, Sayeed A, Maanja M, Frojdh F, Niklasson L, Olausson E, Wong TC, Kellman P, Miller CA, Moon JC, Ugander M, Schelbert EB. Extracellular volume associates with outcomes more strongly than native or post-contrast myocardial T1. JACC Cardiovasc Imaging. 2020;13(1 Pt 1):44-54.

46. Moustafa A, Khan MS, Alsamman MA, Jamal F, Atalay MK. Prognostic significance of T1 mapping parameters in heart failure with preserved ejection fraction: a systematic review. Heart Fail Rev. 2021;26(6):1325-31.

47. Puntmann VO, Carr-White G, Jabbour A, Yu CY, Gebker R, Kelle S, Hinojar R, Doltra A, Varma N, Child N, Rogers T, Suna G, Arroyo Ucar E, Goodman B, Khan S, Dabir D, Herrmann E, Zeiher AM, Nagel E; International T1 Multicentre CMR Outcome Study. T1-mapping and outcome in nonischemic cardiomyopathy: all-cause mortality and heart failure. JACC Cardiovasc Imaging. 2016;9(1):40-50.

48. Chaikriangkrai K, Abbasi MA, Sarnari R, Dolan R, Lee D, Anderson AS, Ghafourian K, Khan SS, Vorovich EE, Rich JD, Wilcox JE, Blaisdell JA, Yancy CW, Carr J, Markl M. Prognostic value of myocardial extracellular

volume fraction and T2-mapping in heart transplant patients. JACC Cardiovasc Imaging. 2020;13(7):1521-30.

49. Wang TKM, Brizneda MV, Kwon DH, Popovic ZB, Flamm SD, Hanna M, Griffin BP, Xu B. Reference ranges, diagnostic and prognostic utility of native T1 mapping and extracellular volume for cardiac amyloidosis: A meta-analysis. J Magn Reson Imaging. 2021;53(5):1458-68.

50. Yang M xi, Luo H bing, Liu J ke, Li X ming, Wang C hua, Shi K, Ren J, Zhou P. Prognostic value of non-contrast myocardial T1 mapping in cardiovascular diseases: a systematic review and meta-analysis. Heart Fail Rev. 2022;Jan 22.

51. Kiaos A, Antonakaki D, Bazmpani MA, Karvounis C, Rimoldi O, Karamitsos TD. Prognostic value of cardiovascular magnetic resonance T1 mapping techniques in non-ischemic dilated cardiomyopathy: A systematic review and meta-analysis. Int J Cardiol. 2020;312:110-6.

52. Monticone S, D'Ascenzo F, Moretti C, Williams TA, Veglio F, Gaita F, Mulatero P. Cardiovascular events and target organ damage in primary aldosteronism compared with essential hypertension: a systematic review and meta-analysis. Lancet Diabetes Endocrinol. 2018;6(1):41-50.

53. Kramer CM, Barkhausen J, Bucciarelli-Ducci C, Flamm SD, Kim RJ, Nagel E. Standardized cardiovascular magnetic resonance imaging (CMR) protocols: 2020 update. J Cardiovasc Magn Reson. 2020;22(1):17.

54. Schulz-Menger J, Bluemke DA, Bremerich J, Flamm SD, Fogel MA, Friedrich MG, Kim RJ, von Knobelsdorff-Brenkenhoff F, Kramer CM, Pennell DJ, Plein S, Nagel E. S. Standardized image interpretation and post-processing in cardiovascular magnetic resonance - 2020 update: Society for Cardiovascular Magnetic Resonance (SCMR): Board of Trustees Task

Force on Standardized Post-Processing. J Cardiovasc Magn Reson. 2020;22(1):19.

55. Olivotto I, Maron MS, Autore C, Lesser JR, Rega L, Casolo G, De Santis M, Quarta G, Nistri S, Cecchi F, Salton CJ, Udelson JE, Manning WJ, Maron BJ. Assessment and significance of left ventricular mass by cardiovascular magnetic resonance in hypertrophic cardiomyopathy. J Am Coll Cardiol. 2008;52(7):559-66.

56. Hommel G. A stagewise rejective multiple test procedure based on a modified Bonferroni test. Biometrika. 1988;75(2):383-6.

57. Grytaas MA, Sellevåg K, Thordarson HB, Husebye ES, Løvås K, Larsen TH. Cardiac magnetic resonance imaging of myocardial mass and fibrosis in primary aldosteronism. Endocr Connect. 2018;7(3):413-24.

58. Redheuil A, Blanchard A, Pereira H, Raissouni Z, Lorthioir A, Soulat G, Vargas-Poussou R, Amar L, Paul JL, Helley D, Azizi M, Kachenoura N, Mousseaux E. Aldosterone-related myocardial extracellular matrix expansion in hypertension in humans: A proof-of-concept study by cardiac magnetic resonance. JACC: Cardiovascular Imaging. 2020;13(10):2149-59.

59. Wu T, Ren Y, Wang W, Cheng W, Zhou F, He S, Liu X, Li L, Tang L, Deng Q, Zhou X, Chen Y, Sun J. Left ventricular remodeling in patients with primary aldosteronism: A prospective cardiac magnetic resonance imaging study. Korean J Radiol. 2021;22(10):1619-27.

60. Zhou F, Wu T, Wang W, Cheng W, Wan S, Tian H, Chen T, Sun J, Ren Y. CMR-Verified myocardial fibrosis is associated with subclinical diastolic dysfunction in primary aldosteronism patients. Front Endocrinol (Lausanne). 2021;12:672557.

61. Fagard RH, Celis H, Thijs L, Wouters S. Regression of left ventricular mass by antihypertensive treatment: a meta-analysis of randomized comparative studies. Hypertension. 200;54(5):1084-91.

62. Tamura T, Said S, Harris J, Lu W, Gerdes AM. Reverse remodeling of cardiac myocyte hypertrophy in hypertension and failure by targeting of the renin-angiotensin system. Circulation. 2000;102(2):253-9.

63. Coelho-Filho OR, Shah R v., Neilan TG, Mitchell R, Moreno H, Kwong R, Jerosch-Herold M. Cardiac magnetic resonance assessment of interstitial myocardial fibrosis and cardiomyocyte hypertrophy in hypertensive mice treated with spironolactone. J Am Heart Assoc. 2014;3(3):e000790.

64. Sato A, Hayashi M, Saruta T. Relative long-term effects of spironolactone in conjunction with an angiotensin-converting enzyme inhibitor on left ventricular mass and diastolic function in patients with essential hypertension. Hypertens Res. 2002;25(6):837-42.

65. Pitt B, Reichek N, Willenbrock R, Zannad F, Phillips RA, Roniker B, Kleiman J, Krause S, Burns D, Williams GH. Effects of eplerenone, enalapril, and eplerenone/enalapril in patients with essential hypertension and left ventricular hypertrophy: the 4E-left ventricular hypertrophy study. Circulation. 2003;108(15):1831-8.

66. Devereux RB, Dahlöf B, Gerdts E, Boman K, Nieminen MS, Papademetriou V, Rokkedal J, Harris KE, Edelman JM, Wachtell K. Regression of hypertensive left ventricular hypertrophy by losartan compared with atenolol: the Losartan Intervention for Endpoint Reduction in Hypertension (LIFE) trial. Circulation. 2004;110(11):1456-62.

67. Díez J, Querejeta R, López B, González A, Larman M, Martínez Ubago JL. Losartan-dependent regression of myocardial fibrosis is

associated with reduction of left ventricular chamber stiffness in hypertensive patients. Circulation. 2002;105(21):2512-7.

68. Gaddam K, Corros C, Pimenta E, Ahmed M, Denney T, Aban I, Inusah S, Gupta H, Lloyd SG, Oparil S, Husain A, Dell'Italia LJ, Calhoun DA. Rapid reversal of left ventricular hypertrophy and intracardiac volume overload in patients with resistant hypertension and hyperaldosteronism: a prospective clinical study. Hypertension. 2010;55(5):1137-42.

69. Stowasser M, Sharman J, Leano R, Gordon RD, Ward G, Cowley D, Marwick TH. Evidence for abnormal left ventricular structure and function in normotensive individuals with familial hyperaldosteronism type I. J Clin Endocrinol Metab. 2005;90(9):5070-6.

70. Matsumura K, Fujii K, Oniki H, Oka M, Iida M. Role of aldosterone in left ventricular hypertrophy in hypertension. Am J Hypertens. 2006;19(1):13-8.

71. Rossi GP, Sacchetto A, Pavan E, Palatini P, Graniero GR, Canali C, Pessina AC. Remodeling of the left ventricle in primary aldosteronism due to Conn’s adenoma. Circulation. 1997;95(6):1471-8.

72. Rossi GP, Sacchetto A, Visentin P, Canali C, Graniero GR, Palatini P, et al. Changes in left ventricular anatomy and function in hypertension and primary aldosteronism. Hypertension. 1996;27(5):1039-45.

73. Pimenta E, Gordon RD, Stowasser M. Salt, aldosterone and hypertension. J Hum Hypertens. 2013;27(1):1-6.

74. Brilla CG, Weber KT. Mineralocorticoid excess, dietary sodium, and myocardial fibrosis. J Lab Clin Med. 1992;120(6):893-901.

75. Catena C, Colussi GL, Novello M, Verheyen ND, Bertin N, Pilz S, Tomaschitz A, Sechi LA. Dietary salt intake is a determinant of cardiac changes after treatment of primary aldosteronism: a prospective study. Hypertension. 2016;68(1):204-12.

76. Treibel TA, Zemrak F, Sado DM, Banypersad SM, White SK, Maestrini V, Barison A, Patel V, Herrey AS, Davies C, Caulfield MJ, Petersen SE, Moon JC. Extracellular volume quantification in isolated hypertension - changes at the detectable limits? J Cardiovasc Magn Reson. 2015;17(1):74.

77. Kuruvilla S, Janardhanan R, Antkowiak P, Keeley EC, Adenaw N, Brooks J, Epstein FH, Kramer CM, Salerno M. Increased extracellular volume and altered mechanics are associated with LVH in hypertensive heart disease, not hypertension alone. JACC Cardiovasc Imaging. 2015;8(2):172-80.

78. Freel EM, Mark PB, Weir RAP, McQuarrie EP, Allan K, Dargie HJ, McClure JD, Jardine AG, Davies E, Connell JM. Demonstration of blood pressure-independent noninfarct myocardial fibrosis in primary aldosteronism: a cardiac magnetic resonance imaging study. Circ Cardiovasc Imaging. 2012;5(6):740-7.

79. Rudolph A, Abdel-Aty H, Bohl S, Boyé P, Zagrosek A, Dietz R, Schulz-Menger J. Noninvasive detection of fibrosis applying contrast-enhanced cardiac magnetic resonance in different forms of left ventricular hypertrophy relation to remodeling. J Am Coll Cardiol. 2009;53(3):284-91.

80. Treibel TA, Kozor R, Schofield R, Benedetti G, Fontana M, Bhuva AN, Sheikh A, López B, González A, Manisty C, Lloyd G, Kellman P, Díez J, Moon JC. Reverse myocardial remodeling following valve replacement in patients with aortic stenosis. J Am Coll Cardiol. 2018;71(8):860-71.

81. Egan BM, Zhao Y, Axon RN, Brzezinski WA, Ferdinand KC. Uncontrolled and apparent treatment resistant hypertension in the United States, 1988 to 2008. Circulation. 2011;124(9):1046-58.

82. SPRINT Research Group, Wright JT Jr, Williamson JD, Whelton PK, Snyder JK, Sink KM, Rocco MV, Reboussin DM, Rahman M, Oparil S, Lewis CE, Kimmel PL, Johnson KC, Goff DC Jr, Fine LJ, Cutler JA, Cushman WC, Cheung AK, Ambrosius WT. A randomized trial of intensive versus standard blood-pressure control. N Engl J Med. 2015;373(22):2103-16.

83. Delacroix S, Chokka RG, Nelson AJ, Wong DT, Pederson S, Nimmo J, Rajwani A, Williams K, Teo KS, Worthley SG. Effects of renal sympathetic denervation on myocardial structure, function and perfusion: A serial CMR study. Atherosclerosis. 2018;272:207-15.

84. Upadhya B, Rocco M v., Pajewski NM, Morgan T, Blackshear J, Hundley WG, Oparil S, Soliman EZ, Cohen DL, Hamilton CA, Cho ME, Kostis WJ, Papademetriou V, Rodriguez CJ, Raj DS, Townsend R, Vasu S, Zamanian S, Kitzman DW; SPRINT Research Group. Effect of intensive blood pressure reduction on left ventricular mass, structure, function, and fibrosis in the SPRINT-HEART. Hypertension. 2019;Jul 1.

85. Verdecchia P, Schillaci G, Borgioni C, Ciucci A, Gattobigio R, Zampi I, Reboldi G, Porcellati C. Prognostic significance of serial changes in left ventricular mass in essential hypertension. Circulation. 1998;97(1):48-54.

86. Devereux RB, Wachtell K, Gerdts E, Boman K, Nieminen MS, Papademetriou V, Rokkedal J, Harris K, Aurup P, Dahlöf B. Prognostic significance of left ventricular mass change during treatment of hypertension. JAMA. 2004;292(19):2350-6.

87. Bang CN, Devereux RB, Okin PM. Regression of electrocardiographic left ventricular hypertrophy or strain is associated with lower incidence of

cardiovascular morbidity and mortality in hypertensive patients independent of blood pressure reduction - A LIFE review. J Electrocardiol. 2014;47(5):630-5.

88. Pierdomenico SD, Cuccurullo F. Risk reduction after regression of echocardiographic left ventricular hypertrophy in hypertension: a meta-analysis. Am J Hypertens. 2010;23(8):876-81.

89. Taylor AJ, Gutman SJ. Myocardial T1 mapping in heart disease: research tool or new cardiac biomarker? JACC Cardiovasc Imaging. 2020;13(1 Pt 1):55-7.

Apêndice

APÊNDICE

TERMO DE CONSENTIMENTO LIVRE E ESCLARECIDO

HOSPITAL DAS CLÍNICAS DA FACULDADE DE MEDICINA DA UNIVERSIDADE DE SÃO PAULO-HCFMUSP

DADOS DE IDENTIFICAÇÃO DO SUJEITO DA PESQUISA OU RESPONSÁVEL LEGAL

1. NOME: .:.....
DOCUMENTO DE IDENTIDADE Nº : ..... SEXO : .M □ F □
DATA NASCIMENTO: ...../...../.....
ENDEREÇO:..... Nº ..... APTO: .....
BAIRRO: ..... CIDADE .....
CEP:..... TELEFONE: DDD (.....).....

2.RESPONSÁVEL LEGAL .....
NATUREZA (grau de parentesco, tutor, curador etc.) .....
DOCUMENTO DE IDENTIDADE :.....SEXO: M □ F □
DATA NASCIMENTO.: ...../...../.....
ENDEREÇO: ..... Nº ..... APTO: .....
BAIRRO: ..... CIDADE: .....
CEP: ..... TELEFONE: DDD (.....).....

DADOS SOBRE A PESQUISA

1. TÍTULO DO PROTOCOLO DE PESQUISA "Quantificação do volume extracelular miocárdico em pacientes com hiperaldosteronismo primário e hipertensão renovascular por ressonância magnética cardíaca."

PESQUISADOR: Dr. José Rodrigues Parga Filho
CARGO/FUNÇÃO: Médico Assistente INSCRIÇÃO CONSELHO REGIONAL Nº CRM 36255/SP
UNIDADE DO HCFMUSP: Setor de Ressonância Magnética e Tomografia Computadorizada Cardiovascular Instituto do Coração do HC - FMUSP

3. AVALIAÇÃO DO RISCO DA PESQUISA:

RISCO MÍNIMO **X** RISCO MÉDIO □

RISCO BAIXO □ RISCO MAIOR □

4.DURAÇÃO DA PESQUISA : 24 meses

Rubrica do sujeito de pesquisa ou responsável_____

Rubrica do pesquisador_____

HOSPITAL DAS CLÍNICAS DA FACULDADE DE MEDICINA DA UNIVERSIDADE DE SÃO PAULO-HCFMUSP

1 – O senhor (a) está sendo convidado a participar de um trabalho para avaliar a presença de alterações na função e na estrutura do coração. Para tanto, será realizado exame de Ressonância Magnética do coração.

2 – A ressonância magnética mostra imagens de alta definição dos órgãos através da utilização de um campo magnético, sem o uso de radiação. O paciente é deitado numa maca, que desliza para dentro de um tubo. Durante o exame o paciente deve evitar movimentos e manter a respiração conforme a orientação do técnico que realizará o exame.

3 – O senhor (a) será orientado a realizar jejum de 3 horas antes do exame de ressonância magnética.

4 – Será realizada punção de uma veia do braço para injetar contraste a base de gadolínio. Efeitos colaterais do contraste a base de gadolínio incluem dor de cabeça, enjôo e alergia (pele vermelha, coceira e falta de ar).

5 – Pessoas com claustrofobia (medo de lugares pequenos) podem sentir desconforto dentro do aparelho de ressonância magnética. Durante o exame a máquina faz barulhos (sons de batidas repetidas e rápidas), por isso você receberá fones de ouvido para amenizar o barulho.

6 – No caso de alguma alteração significativa ser detectada pelo exame de ressonância magnética, o senhor (a) será encaminhado para acompanhamento com a equipe de referencia para tratamento e seguimento adequado.

7 – Esperamos no final deste projeto oferecer um conhecimento científico melhor sobre eventuais doenças cardíacas na população em estudo.

8 – O senhor(a) terá garantia de acesso a qualquer etapa do estudo e a qualquer dos profissionais responsáveis pela pesquisa para esclarecimento de eventuais dúvidas. Os principais investigadores são o Dr. José Rodrigues Parga Filho, Dr. Luiz Aparecido Bortolotto e Dra. Carolina Sander Reiser, que podem ser encontrados no endereço Av. Dr. Eneas de Carvalho Aguiar, 44, CEP 05403-900, São Paulo/SP. Telefone para contato: (11) 2661-5000, ramal 5355 (sala da tomografia e ressonância magnética cardíaca). Se o senhor(a) tiver alguma dúvida ou consideração sobre a ética da pesquisa, entre em contato com o Comitê de Ética em Pesquisa (CEP), no endereço Rua Ovídio Pires de Campos, 225, 5º andar, telefone (11) 2661 6442, ramais 16, 17, 18 ou 20, FAX (11) 2661 6442, ramal 26, email cappesq@hcnet.usp.br.

9 – É garantida a retirada do consentimento a qualquer momento da pesquisa, sem qualquer prejuízo à continuidade do seu atendimento na instituição.

10 – As informações obtidas serão analisadas de forma confidencial, não sendo divulgada a identidade de nenhum paciente.

11 – Os dados e o material coletado será utilizado exclusivamente pelo pesquisador para esta pesquisa.

12 – Não há despesas pessoais para o participante em qualquer fase do estudo, incluindo exames e consultas. Também não há compensação financeira relacionada a sua participação. Se existir qualquer despesa adicional, ela será absorvida pelo orçamento da pesquisa.

Rubrica do sujeito de pesquisa ou responsável_____

Rubrica do pesquisador_____

HOSPITAL DAS CLÍNICAS DA FACULDADE DE MEDICINA DA UNIVERSIDADE DE SÃO PAULO-HCFMUSP

Acredito ter sido suficientemente informado a respeito das informações que li ou que foram lidas para mim, descrevendo o estudo "QUANTIFICAÇÃO DO VOLUME EXTRACELULAR MIOCÁRDICO EM PACIENTES COM HIPERALDOSTERONISMO PRIMÁRIO E HIPERTENSÃO RENOVASCULAR POR RESSONÂNCIA MAGNÉTICA CARDÍACA"

Eu discuti com o Dr. José Rodrigues Parga Filho sobre a minha decisão em participar nesse estudo. Ficaram claros para mim quais são os propósitos do estudo, os procedimentos a serem realizados, seus desconfortos e riscos, as garantias de confidencialidade e de esclarecimentos permanentes. Ficou claro também que minha participação é isenta de despesas e que tenho garantia do acesso a tratamento hospitalar quando necessário. Concordo voluntariamente em participar deste estudo e poderei retirar o meu consentimento a qualquer momento, antes ou durante o mesmo, sem penalidades ou prejuízo ou perda de qualquer benefício que eu possa ter adquirido, ou no meu atendimento neste Serviço.

Assinatura do paciente/representante legal Data ____/____/___

Assinatura da testemunha Data ___/_____/____

para casos de pacientes menores de 18 anos, analfabetos, semi-analfabetos ou portadores de deficiência auditiva ou visual.

(Somente para o responsável do projeto)

Declaro que obtive de forma apropriada e voluntária o Consentimento Livre e Esclarecido deste paciente ou representante legal para a participação neste estudo.

Assinatura do responsável pelo estudo Data ___/____/____