EVELISE LIMA

Avaliação da presença de colapso de via aérea em portadores de síndrome de Mounier-Kuhn e titulação de pressão positiva contínua por meio de ventilação mecânica não invasiva para redução de colapso

Tese apresentada à Faculdade de Medicina da Universidade de São Paulo para obtenção do título de Doutora em Ciências

Programa de Pneumologia

Orientador: Dr. Rafael Stelmach

São Paulo

2022

EVELISE LIMA

Avaliação da presença de colapso de via aérea em portadores de síndrome de Mounier-Kuhn e titulação de pressão positiva contínua por meio de ventilação mecânica não invasiva para redução de colapso

Tese apresentada à Faculdade de Medicina da Universidade de São Paulo para obtenção do título de Doutora em Ciências

Programa de Pneumologia

Orientador: Dr. Rafael Stelmach

São Paulo

2022

Dados Internacionais de Catalogação na Publicação (CIP)

Preparada pela Biblioteca da
Faculdade de Medicina da Universidade de São Paulo

©reprodução autorizada pelo autor

Lima, Evelise
Avaliação da presença de colapso de via aérea em portadores de síndrome de Mounier-Kuhn e titulação com pressão positiva contínua por meio de ventilação mecânica não invasiva para redução do colapso / Evelise Lima. -- São Paulo, 2022.
Tese(doutorado)--Faculdade de Medicina da Universidade de São Paulo.
Programa de Pneumologia.
Orientador: Rafael Stelmach.

Descritores: 1.Síndrome de Mounier-Kuhn 2.Traqueobroncomegalia 3.Traqueomalácia 4.Broncomalácia 5.Ventilação mecânica 6.Pressão positiva contínua nas vias aéreas 7.Broncoscopia 8.Tomografia de impedância elétrica

USP/FM/DBD-127/22

Responsável: Erinalva da Conceição Batista, CRB-8 6755

Dedicatória

À minha filha Elisa e ao meu esposo Ascédio.
Aos meus pais Wanderley e Marlene.

"Agradeço a Deus toda vez que me lembro de vocês"
Filipenses 1:3

Agradecimentos

Primeiramente, a Deus pela forma como conduz minha vida e por me capacitar diariamente para exercer a medicina.

O meu maior e sincero agradecimento ao melhor orientador que eu poderia ter tido, Prof. Dr. Rafael Stelmach, uma grande referência acadêmica e pneumológica. Atencioso, disponível, objetivo e sempre pronto para me ajudar, incentivou-me, em todos os momentos, principalmente a manter minha essência. Se esta tese tem “a minha cara”, esse mérito é seu.

Ao grande time que colocou “a mão na massa” e possibilitou a realização desta tese. Miyuki, Pedro Genta, Ascédio e Rafa, o longo tempo de procedimento se tornou mais leve com vocês. Miyuki, Edu e Pedro por compartilharem a *expertise* de vocês. Rodrigo e Sâmia por idealizarem o projeto e o confiarem a mim. Vocês foram essenciais!

A todos os médicos e funcionários do serviço de Endoscopia Respiratória do Incor/HC-FMUSP, em especial à Paty, obrigada por sua dedicação e eficiência. À equipe de enfermagem, que foi fundamental para que a pesquisa se efetivasse.

Aos meus pais, Wanderley e Marlene, por tudo que são para mim. Por serem meus exemplos, por terem me ensinado sobre princípios, caráter e espiritualidade e por sempre terem me incentivado e estimulado a ser quem sou. Ao meu irmão e amigo por estar sempre presente.

Ao meu esposo e colega de profissão, grande amigo, companheiro e confidente, que me ajudou em todas as etapas desta tese, desde a formulação e execução até à finalização.

À minha filha Elisa, amor da minha vida. Sua chegada foi meu maior incentivo.

Às minhas avós queridas, Isaura e Nair, sempre presentes na minha vida, e ao Vô Dalo (*in memoriam*), que se orgulhava tanto de ter uma neta médica.

Aos grandes amigos, desde a época do colégio, que colaboraram para a construção do que sou hoje: Guga, Gabi, Mari, Rosa, Bruno Casal, Ney, Kleber e Vaninho.

Às amigas da faculdade (As 8), cada uma com seu jeitinho especial: Lilian, Carol Besser, Carol Martins, Sil, Babi, Carol Nutri e Thatá.

Às amigas que o esporte me proporcionou: Tarsila, Danila e Marcela.

Aos meus amigos da clínica médica do Hospital Geral de Carapicuíba, principalmente à Dra. Maria Luiza, minha chefe desde a residência médica e que se tornou uma grande amiga, um exemplo de médica dedicada ao paciente e ao ensino.

Aos residentes de clínica médica do Hospital Geral de Carapicuíba e de pneumologia e endoscopia respiratória do InCor-HC/FMUSP, e aos alunos da Faculdade de Medicina do Centro Universitário São Camilo, que me dão a oportunidade de ensinar e aprender.

Aos meus assistentes e preceptores da residência de pneumologia, que despertaram em mim a paixão pela pneumologia.

Aos amigos que ganhei na especialidade: Carol Salim, Francisca, Priscila, Felipe Nominando, Mariana, Juliana Pinaffi, Glaucia, Caroline Nappi, Suzana, Leonidas e Juliana Sobral.

E, principalmente, aos pacientes e seus familiares, que são a razão deste projeto.

Muitíssimo obrigada!

Normatização adotada

Esta tese está de acordo com as seguintes normas, em vigor no momento desta publicação:

Referências: adaptado de *International Committee of Medical Journals Editors* (Vancouver).

Universidade de São Paulo. Faculdade de Medicina. Divisão de Biblioteca e Documentação. *Guia de apresentação de dissertações, teses e monografias*. Elaborado por Anneliese Carneiro da Cunha, Maria Julia de A. L. Freddi, Maria F. Crestana, Marinalva de Souza Aragão, Suely Campos Cardoso, Valéria Vilhena. 3a ed. São Paulo: Divisão de Biblioteca e Documentação; 2011.

Abreviaturas dos títulos dos periódicos de acordo com *List of Journals Indexed in Index Medicus*.

Sumário

Lista de abreviatura e siglas
Lista de figuras
Resumo
Abstract
1 Introdução 14
2 Projeto de pesquisa aprovado pela CAPPesq 22
2.1 Introdução 23
2.2 Objetivos 26
2.2.1 Primário 26
2.2.2 Secundários 26
2.3 Método 27
2.3.a Pacientes 28
2.3.b Critérios de exclusão 28
2.3.c Método 28
2.3.d Análise estatística 32
2.3.e Cronograma 33
2.3.f Orçamento 33
2.3.g Aspectos éticos 33
2.3.h Referências 34
3 Manuscritos publicados 42
3.1 Artigo 1: Citação completa 43
3.1.1 Texto principal 44
3.2 Artigo 2: Citação completa 51
3.2.1 Texto principal 52
3.3 Artigo 3: Citação completa 57
3.3.1 Texto principal 58
4 Análise Crítica 83
4.1 Análise crítica do Artigo 1 84
4.2 Análise crítica do Artigo 2 86
4.3 Análise crítica do Artigo 3 88
5 Conclusões 91
6 Anexos 93
7 Referências bibliográficas 97

Lista de abreviaturas e siglas

CAPPESQ: Comissão de Ética para Análise de Projetos de Pesquisa

CPAP: *Continuous positive airway pressure* (pressão positiva contínua nas vias aéreas)

InCor-HC/FMUSP: Instituto do Coração do Hospital das Clínicas da Faculdade de Medicina da Universidade de São Paulo

mMRC: *Medical Research Council modified* (escala de dispneia)

PEEP: ***Positive end-expiratory pressure*** (pressão expiratória final positiva)

PFP: Prova de função pulmonar

SAHOS: Síndrome da Apneia/Hipopneia Obstrutiva do Sono

SGRQ: *Saint Georges respiratory questionnaire* (questionário de qualidade de vida)

SMK: Síndrome de Mounier-Kuhn

TBM: Traqueobroncomalácia

TC: Tomografia computadorizada

TCLE: Termo de Consentimento Livre e Esclarecido

TIE: Tomografia de impedância elétrica

VMNI: Ventilação mecânica não invasiva

Lista de figuras

Figura 1 - Tomografia Computadorizada de tórax de paciente com diagnóstico de Síndrome de Mounier-Kuhn 16

Figura 2 - Broncoscopia em paciente com diagnóstico de Síndrome de Mounier-Kuhn e traqueomalácia 18

Figura A-1 - Imagens da tomografia de impedância elétrica durante a inspiração e a expiração 95

Figura A-2 - Imagens da ventilação pulmonar correspondentes com a variação de impedância (ΔZ) obtidas pela tomografia de impedância elétrica durante um ciclo respiratório. 95

Figura A-3 - Disposição da cinta de eletrodos da tomografia de impedância elétrica..... 96

Resumo

Lima E. *Avaliação da presença de colapso de via aérea em portadores de Síndrome de Mounier-Kuhn e titulação com pressão positiva contínua por meio de ventilação mecânica não invasiva para redução do colapso* [tese]. São Paulo: Faculdade de Medicina, Universidade de São Paulo; 2022.

Introdução: A Síndrome de Mounier-Kuhn (SMK), ou traqueobroncomegalia congênita, é uma doença rara caracterizada pela dilatação da traqueia e dos brônquios principais. Os sinais e sintomas predominantes são tosse com expectoração, dispneia, sibilância e infecção respiratória recorrente. Acredita-se que alguns dos sintomas sejam decorrentes da traqueobroncomalácia (TBM), presente na maioria dos pacientes. O tratamento específico não é consensual. O uso de ventilação mecânica não invasiva (VMNI) com pressão positiva contínua em vias aéreas (CPAP) tem sido relatado como opção terapêutica potencial para a traqueobroncomalácia, mas nenhum estudo comprovou sua eficácia nessa condição. **Objetivos:** Identificar a presença de TBM e verificar a possibilidade de encontrar uma pressão ótima por meio da VMNI com CPAP que seja capaz de reverter o colapso traqueobrônquico em pacientes com SMK. Secundariamente, analisar a repercussão da VMNI com CPAP na ventilação pulmonar e investigar a prevalência da Síndrome da Apneia/Hipopneia Obstrutiva do Sono (SAHOS) nessa população. **Método:** Ensaio clínico de intervenção aberto, de braço único, realizado em pacientes com SMK. O estudo foi realizado em três etapas. Etapa 1: Coleta de dados clínicos, sociodemográficos e de exames previamente realizados. Etapa 2: Polissonografia de noite inteira, broncoscopia e tomografia de impedância elétrica (TIE) com VMNI e titulação de CPAP nas regiões com colapso (traqueia e/ou brônquio). Foram selecionadas três pressões para cada região analisada por meio de três métodos: análise observacional durante a broncoscopia, análise objetiva a partir de imagens gravadas da broncoscopia e análise da TIE, chamadas, respectivamente, de “análise do especialista”, “análise objetiva” e “PEEP TIE”. Etapa 3: Tomografia computadorizada de tórax em inspiração e expiração sem e com CPAP na pressão obtida pela “análise objetiva”. **Resultados:** Doze pacientes com média de idade de 62,25 foram incluídos,

sendo 83,33% homens. Foram observadas bronquiectasias em 91,66%, distúrbio ventilatório obstrutivo em 81,81% e malácia traqueal e/ou brônquica em 91,66% dos pacientes. Oito pacientes foram submetidos à broncoscopia e foram realizados 12 procedimentos para titulação de CPAP (cinco em traqueia, sete em brônquio) e 11 TIE. Houve diferença entre os pixels do lúmen da via aérea na expiração entre a PEEP 0 e a PEEP "análise objetiva" ($p<0,001$) e do percentual da razão inspiração/expiração entre a PEEP de 0 e a PEEP "análise objetiva" ($p<0,002$). Quando comparados os três métodos utilizados para a escolha da PEEP, não houve diferença no tamanho do lúmen expiratório entre as PEEPs selecionadas e houve moderada correlação entre os métodos, com resultado estatisticamente significante quando comparado à PEEP "análise objetiva" e à PEEP "análise do especialista". **Conclusão:** A traqueobroncomalácia é uma condição de alta prevalência nos pacientes com SMK. O diagnóstico de TBM pôde ser feito objetivamente pela broncoscopia. A utilização de pressão positiva resultou em abertura dos lúmens expiratórios das vias aéreas e reversão da malácia em todas as regiões colapsadas analisadas, e melhorou a distribuição da ventilação pulmonar. A SAHOS foi a comorbidade mais encontrada na SMK. Pacientes com diagnóstico de TBM podem se beneficiar com o uso de VMNI com CPAP, porém mais estudos são necessários.

Descritores: Síndrome de Mounier-Kuhn; Traqueobroncomegalia; Traqueomalácia; Broncomalácia; Ventilação mecânica; Pressão positiva contínua nas vias aéreas; Broncoscopia, Tomografia de impedância elétrica.

ABSTRACT

Lima E. *Evaluation of the presence of airway collapse in patients with Mounier-Kuhn syndrome and titration with continuous positive pressure through non-invasive mechanical ventilation to reduce collapse* [thesis]. São Paulo: “Faculdade de Medicina, Universidade de São Paulo”; 2022.

Background: Mounier-Kuhn syndrome (MKS) or congenital trancheobronchomegaly is a rare disease characterized by dilatation of the trachea and main bronchi. The predominant signs and symptoms are coughing, abundant expectoration, dyspnea and wheezing and recurrent respiratory infection. Some of the symptoms should be a consequence of the tracheobronchomalacia presence in most of the patients. Specific treatment is not consensual. The use of non-invasive mechanical ventilation (NIMV) with continuous positive airway pressure (CPAP) has been reported as a therapeutic option for tracheomalacia, but there is a lack of evidence in the current literature regarding its efficacy. **Objectives:** To identify the presence of tracheobronchomalacia and to verify the possibility of finding an CPAP pressure capable of reducing the tracheobronchial collapse in patients with MKS. Secondly, to analyze the impact of CPAP on pulmonary ventilation and to investigate the prevalence of obstructive sleep apnea/hypopnea syndrome (OSAHS). **Methods:** This interventional, open-label, single-arm clinical trial was conducted in patients diagnosed with MKS. The study was carried out in three stages. Step 1: Collect clinical and demographic previously performed exams data. Step 2: All-night polysomnography. Bronchoscopy and electrical impedance tomography (EIT) with NIMV and CPAP level titration in the regions with collapse (trachea and/or bronchus). For each region a PEEP level was selected according to each of the three methods of PEEP trial: observational analysis during the bronchoscopy exam, from recorded bronchoscopy images and EIT analysis, respectively called “expert analysis”, objective analysis” and “EIT PEEP”. Step 3: Helicoidal chest computed tomography scan during inspiration and expiration without and with CPAP at the pressure “objective

analysis". Results: Twelve patients with a mean age of 62.25 years old were included, 83.33% were male. Bronchiectasis was observed in 91.66%. Obstructive respiratory disorder in 81.81% and tracheal and/or bronchial malacia in 91.66% of the patients. Eight patients underwent bronchoscopy, and 12 procedures were performed for CPAP trial (five in the trachea, seven in the bronchus) and 11 EIT monitoring. There was a significant difference between the pixel of the airway lumen at expiration between PEEP 0 and PEEP selected according to the "objective analysis ($p<0.001$) and the percentage of inspiration/expiration ratio between PEEP of 0 and PEEP "objective analysis" ($p <0.002$). When comparing the three methods used to choose PEEP, there was no difference in the size of the expiratory lumen between the selected PEEPs and there was a moderate correlation between the methods, with a statistically significant result when comparing PEEP "objective analysis" and PEEP "expert analysis". **Conclusion:** Tracheobronchomalacia is a highly prevalent condition in patients with MKS. The diagnosis of TBM could be made objectively by bronchoscopy. The use of positive pressure resulted in opening of the expiratory lumens of the airways and reversal of malacia in all collapsed regions analyzed and improved the distribution of pulmonary ventilation. OSAHS was the most common comorbidity in SMK. Patients diagnosed with TBM may benefit from the use of NIMV with CPAP, but more studies are needed.

Descriptors: Mounier-Kuhn syndrome; Tracheobronchomegaly; Tracheomalacia; Bronchomalacia; Mechanical ventilation; Continuous positive airway pressure; Bronchoscopy; Electrical impedance tomography.

1 Introdução

A Síndrome de Mounier-Kuhn (SMK), também conhecida como traqueobroncomegalia congênita, é uma entidade rara caracterizada por acentuada dilatação da traqueia e dos brônquios principais, e está frequentemente associada a infecções respiratórias recorrentes[1]. Define-se traqueobroncomegalia quando o diâmetro transversal da traqueia, do brônquio principal direito e do brônquio principal esquerdo excede 3,0, 2,4 e 2,3 cm, respectivamente, sendo que esses valores são equivalentes a três desvios-padrão acima da média[2,3].

Os achados histológicos relacionados com as vias aéreas aumentadas foram descritos pela primeira vez em 1897 e revisados em 1962[2]. A primeira descrição clínica da síndrome foi feita em 1932 por Pierre-Louis Mounier-Kuhn. Suas particularidades histológicas consistem em diminuição da espessura da mucosa muscular e atrofia ou ausência de fibras elásticas longitudinais e de células musculares lisas das vias aéreas.

Apesar de a etiologia da SMK ser incerta, essas alterações são as principais responsáveis pelas deformidades estruturais encontradas nas vias aéreas, como traqueobroncomegalia, traqueobroncomalácia, divertículos intercartilaginosos, abaulamentos e dilatações presentes nas paredes da traqueia e dos brônquios[1,4] (Figura 1).

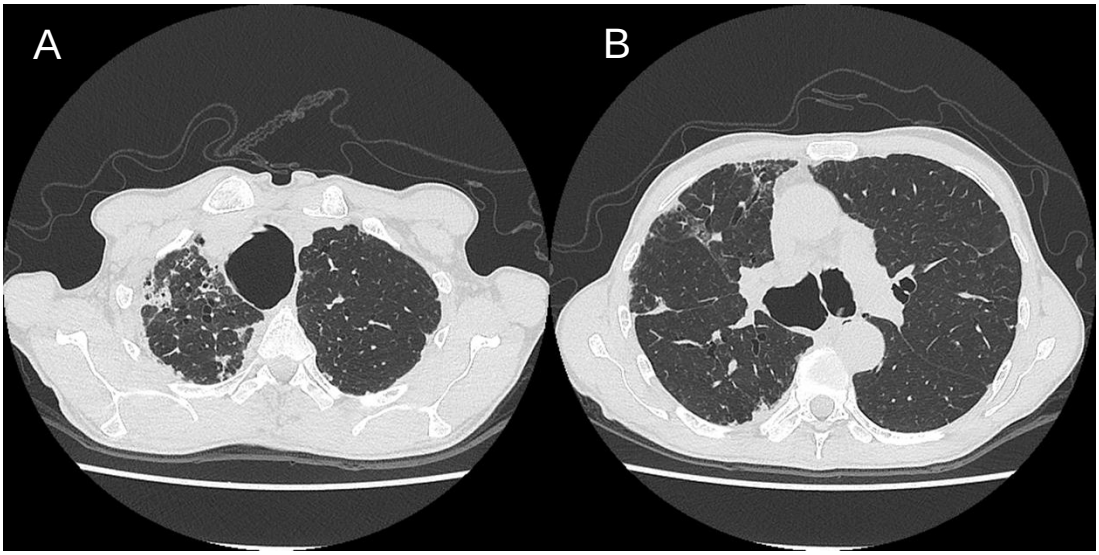

Figura 1 - Tomografia Computadorizada de tórax de paciente com diagnóstico de SMK evidenciando aumento importante da traqueia (A) e dos brônquios principais (B) (Fonte: arquivo pessoal).

Com base em características anatômicas da traqueia e dos brônquios principais, sugere-se a classificação da SMK em três tipos distintos: no tipo I, há dilatação difusa e simétrica da traqueia e dos brônquios; no tipo II, há dilatação e divertículos apenas na traqueia, mas os brônquios são de tamanho normal; no tipo III, há dilatação e divertículos na traqueia e nos brônquios. A importância dessa classificação na prática clínica ainda não está bem definida[1,5-7].

A real prevalência da SMK é desconhecida. Estima-se que 0,15 a 1,6% dos portadores de sintomas respiratórios possuam traqueobroncomegalia. No entanto, são poucos os estudos realizados visando a esse objetivo, e a maioria é antiga, com pequena amostra, e muitos deles são baseados em exame de broncograma. O sexo masculino é preferencialmente acometido, e isso na proporção de 8:1[1,2,8,9].

A apresentação clínica pode ser bastante inespecífica, resultando em dificuldade e atraso diagnóstico. Ocorre com mais frequência na terceira e na quarta décadas de vida, quando os sintomas se tornam mais exuberantes[10].

Os sinais e sintomas predominantes são; tosse e expectoração volumosa, muitas vezes de aspecto purulento; dispneia, principalmente aos esforços; baqueteamento digital; e estridor e sibilância acompanhados, frequentemente, de infecção respiratória de repetição. Pode haver associação com outras comorbidades, como bronquiectasias, doença do refluxo gastroesofágico, doença pulmonar obstrutiva crônica e Síndrome da Apneia/Hipopneia Obstrutiva do Sono (SAHOS)[1,11-15].

Acredita-se que parte dos sintomas apresentados pelos pacientes com SMK se deve à malácia, presente na maioria dos pacientes, que pode acometer apenas a traqueia ou a traqueia e os brônquios, chamadas, respectivamente, de traqueomalácia e traqueobroncomalácia (TBM).

A malácia é uma condição na qual há colapso excessivo das vias aéreas – como consequência de fraqueza muscular – e comprometimento das estruturas de sustentação e dos anéis cartilaginosos. As paredes das vias aéreas se aproximam, resultando em redução de seu lúmen. O colapso patológico é, tradicionalmente, considerado quando essa redução é de 50% ou mais na área seccional da traqueia e/ou dos brônquios durante a expiração[16-20]. A literatura recente questiona esse valor devido à identificação de ampla gama de colapsbilidade traqueal em tomografias de tórax de voluntários saudáveis[20].

O colapso excessivo das vias aéreas ocorre mais acentuadamente durante a expiração e é influenciado pela interação da pressão pleural com a

retração elástica, complacência e resistência das vias aéreas. Durante a inspiração, devido à contração dos músculos inspiratórios e à diminuição da pressão intrapleural, a pressão alveolar se torna mais baixa que a pressão atmosférica, permitindo a entrada do ar para os pulmões.

Durante a expiração, há aumento da pressão intrapleural, e a pressão alveolar se torna mais alta do que a atmosférica, gerando um fluxo de ar em direção à boca. Dessa forma, com o aumento da pressão intratorácica, as estruturas de suporte das vias aéreas (musculatura e cartilagem) se tornam essenciais para a manutenção da patência de seu lúmen, evitando que sejam comprimidas[21] (Figura 2).

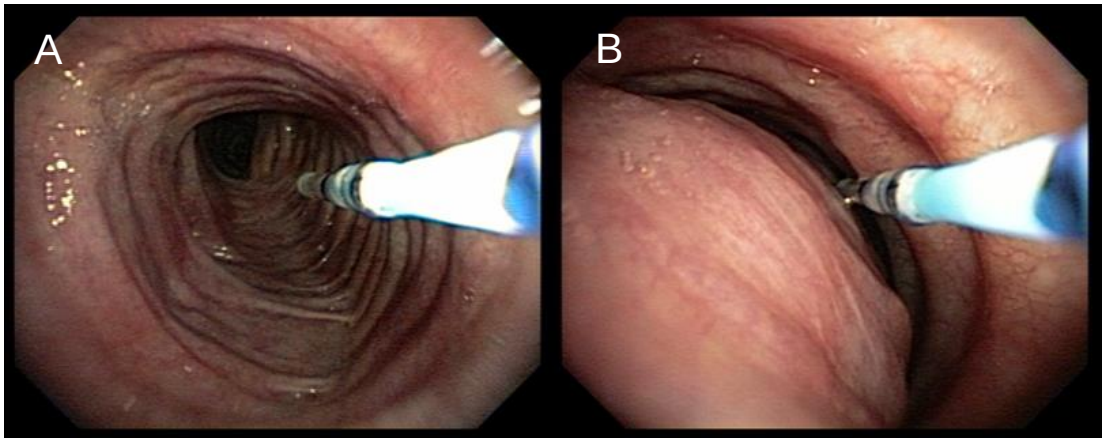

Figura 2 - Broncoscopia em paciente com diagnóstico de SMK e traqueomalácia. A) Patência do lúmen traqueal preservado durante a inspiração. B) Colapso traqueal durante a expiração com redução do lúmen em mais do que 50%. À direita das imagens, observa-se um cateter de fogarty (com marcações de distância), garantindo que as imagens analisadas estejam na mesma distância. (Fonte: arquivo pessoal).

A traqueomalácia é classificada de acordo com o aspecto da traqueia em crescente (estreitamento anteroposterior), lateral (estreitamento lateral) e

circunferencial (estreitamento anteroposterior e lateral). Pode ser leve (redução de 50-75%), moderada (redução de 75-90%) ou grave (redução >90%). No entanto, essas classificações não refletem, necessariamente, na gravidade dos sintomas[20,22].

Os principais impactos clínicos da TBM são obstrução ao fluxo de ar, aprisionamento aéreo e diminuição da efetividade da tosse e da higiene brônquica, o que favorece a colonização por micro-organismos e a infecção respiratória recorrente[4,8].

Os principais exames complementares utilizados para auxílio no diagnóstico da SMK são prova de função pulmonar (PFP), tomografia computadorizada (TC) de tórax e broncoscopia[1].

A PFP pode ser normal, porém o distúrbio ventilatório obstrutivo, associado ou não à diminuição da capacidade vital forçada, é a alteração mais frequentemente encontrada[1,23-25]. Nos pacientes com traqueomalácia, podem ser observadas alterações na curva fluxo-volume decorrentes da obstrução intratorácica variável, como baixo pico de fluxo expiratório seguido de rápida diminuição do fluxo, oscilações e entalhe na alça expiratória[22].

Na TC de tórax, nota-se a presença de dilatação da traqueia e dos brônquios principais. Divertículos traqueobrônquicos, bronquiectasias, aprisionamento aéreo e enfisema são achados comuns, sugerindo acometimento conjunto das pequenas vias aéreas[1,4-7,13,14,26,27]. A broncoscopia flexível com avaliação dinâmica é o exame padrão ouro para o diagnóstico da TBM, sendo possível observar, em tempo real, a via aérea e realizar a avaliação dinâmica do ciclo respiratório e da tosse, além de visualizar mais detalhadamente a morfologia das vias aéreas e a presença de TBM[15-21,27].

Seu tratamento não é consensual, e as principais intervenções são extrapoladas de outras patologias. Como medidas gerais, podem ser utilizados os broncodilatadores, os corticosteroides e a solução hipertônica por via inalatória. Vacinação, fisioterapia respiratória e reabilitação pulmonar são recomendadas[1,28-31].

Dentre as opções invasivas, destacam-se as próteses de silicone em tubo “T” ou em “Y” e a traqueobroncoplastia. As próteses podem ser utilizadas como teste terapêutico e tratamento intermediário para a traqueobroncoplastia, e estudos apontam para melhora dos sintomas e da qualidade de vida. A traqueobroncoplastia é realizada fixando-se uma tela de polipropileno na parede posterior da traqueia com o objetivo de reconstruir a estrutura traqueal e diminuir o colapso da parede posterior.

No entanto, devido às alterações arquiteturais, dilatação das vias aéreas e frouxidão muscular, há grande dificuldade na técnica cirúrgica, e as complicações com o uso das próteses são frequentes, como, por exemplo, migração e obstrução[1,11,19,32,33]. Há relatos de realização de transplante pulmonar[34,35].

O uso da ventilação mecânica não invasiva (VMNI) com pressão positiva contínua nas vias aéreas (CPAP), um dispositivo de baixa complexidade de manuseio e com poucos efeitos adversos, é relatado como opção terapêutica da TBM[9,18,35]. No entanto, não existem estudos que comprovem sua eficácia. O racional da sua utilização é que ela atue como um *stent* pneumático, o que mantém a patência das vias aéreas, diminui a obstrução ao fluxo de ar e permite a mobilização de secreções e higiene brônquica. Experiência anterior mostrou potencial para melhora sintomática e possível redução das infecções

respiratórias[9,18,36-38], além de ser uma terapêutica eficaz naqueles pacientes diagnosticados com SAHOS concomitante[39-41].

Em vista disso, desenvolveu-se um estudo com o objetivo de identificar objetivamente a presença de TBM nos pacientes com SMK por meio da broncoscopia e verificar se o uso da VMNI com CPAP é capaz de reverter esse colapso e, se possível, encontrar a pressão para essa finalidade, além de analisar a repercussão da VMNI com CPAP na ventilação alveolar e investigar a prevalência de SAHOS nessa população.

2 Projeto de pesquisa aprovado pela CAPPesq

1. Introdução

A Síndrome de Mounier-Kuhn (SMK), também conhecida como traqueobroncomegalia congênita, é uma entidade rara caracterizada pela dilatação da traqueia e dos brônquios principais associada a infecções respiratórias recorrentes [1]. A primeira descrição clínica foi em 1932 por Mounier-Kuhn [2]. A prevalência estimada entre os portadores de sintomas respiratórios é de 0,4 a 1,6% e acomete, preferencialmente, o sexo masculino [1, 3, 4, 5]. O diagnóstico ocorre com mais frequência na terceira e na quarta décadas de vida [6], quando os sintomas se tornam mais exuberantes.

Suas particularidades histológicas, descritas pela primeira vez no ano de 1897 e revisada por Katz em 1962, compreendem a atrofia ou ausência de fibras elásticas longitudinais e células musculares lisas das vias aéreas. Esses achados são responsáveis pelas alterações estruturais encontradas, como a traqueobroncomegalia, a presença de divertículos intercartilaginosos, abaulamentos e dilatações nas paredes da traqueia e dos brônquios [1, 7].

Com base nessas alterações estruturais, pode-se classificar a SMK em três tipos distintos. No tipo I, há alargamento tanto da traqueia quanto dos brônquios principais. No tipo II, o mais comum, encontram-se dilatação e divertículos pronunciados que se concentram na traqueia. Já no tipo III, o mais raro, os divertículos se estendem para os brônquios [1, 8, 9, 10].

A apresentação clínica pode ser bastante inespecífica, resultando em atraso e dificuldade diagnóstica. Os sinais e sintomas predominantes são tosse,

expectoração volumosa e purulenta, baqueteamento digital, dispneia – principalmente diante de esforços – e roncos e sibilos acompanhados de infecção respiratória recorrente [1]. Pode ocorrer associação com outras comorbidades, como doença do refluxo gastroesofágico, doença pulmonar obstrutiva crônica, bronquiectasias e Síndrome da Apneia/Hipopneia Obstrutiva do Sono (SAHOS) [1, 11, 12, 13, 14, 15].

Acredita-se que parte desses sintomas se deva à traqueobroncomalácia presente em alguns pacientes. Esta é definida pelo colapso excessivo da traqueia intratorácica e dos brônquios, resultando em obstrução de sua luz em mais de 50% [16, 17, 18, 19]. Pode ser fixo ou dinâmico, ocorrendo principalmente durante a expiração, e é consequência da fraqueza muscular e/ou destruição dos anéis cartilaginosos.

O principal impacto clínico é a obstrução ao fluxo de ar expiratório, com consequente aprisionamento aéreo e diminuição da efetividade da tosse e da higiene brônquica, facilitando a colonização por microrganismos e consequente infecção respiratória recorrente [4, 16].

A prova de função pulmonar pode ser normal, porém o distúrbio ventilatório obstrutivo, associado ou não à diminuição da capacidade vital, é a alteração mais comum [1, 20, 21, 22]. Na tomografia computadorizada de tórax, nota-se dilatação da traqueia e dos brônquios principais (direito e esquerdo) caracterizada por diâmetros acima de 30 mm, 20 mm e 18 mm, respectivamente [4, 23, 24].

Divertículos traqueobrônquicos, bronquiectasias, aprisionamento aéreo e enfisema são achados comuns, sugerindo acometimento conjunto das pequenas

vias aéreas [1, 7, 8, 9, 10, 13, 14, 25, 26]. A endoscopia respiratória é o exame padrão ouro para o diagnóstico da traqueobroncomalácia [15, 17, 18, 19, 26], além de visualizar mais detalhadamente a morfologia das vias aéreas e a presença e extensão dos divertículos, algo necessário para a classificação.

Por ser uma morbidade rara e pouco estudada, a terapêutica específica ainda não é consensual, e as principais intervenções são extrapoladas de outras patologias. Como medidas gerais, podem ser utilizados os broncodilatadores, corticosteroides e a solução hipertônica por via inalatória, além de outros agentes mucolíticos, ventilação mecânica não invasiva (VMNI), vacinação, fisioterapia respiratória e reabilitação pulmonar [1, 28, 29, 30, 31].

Dentre as opções invasivas, destacam-se a cirurgia de traqueobroncoplastia com utilização de tela de polipropileno e as próteses de silicone em tubo “T” ou em “Y”. No entanto, há grande dificuldade técnica cirúrgica devido às alterações arquiteturais e à dilatação das vias aéreas, e são frequentes complicações com o uso das próteses, como, por exemplo, obstrução e migração [1, 11, 19, 32, 33]. Há relatos de realização de transplante pulmonar, porém com evolução desfavorável [34, 35].

O uso da VMNI com pressão positiva contínua nas vias aéreas (CPAP), um dispositivo de baixa complexidade de manuseio e com poucos efeitos adversos, é relatado como uma opção para o tratamento da traqueomalácia [5, 18, 35], porém não existem estudos randomizados comprovando sua eficácia. O racional da utilização do CPAP é manter a patência das vias aéreas colapsadas, diminuindo a obstrução ao fluxo de ar e permitindo a mobilização de secreções.

A experiência anterior mostrou um potencial para melhora sintomática e possível redução das infecções respiratórias responsáveis pelo aumento da morbimortalidade da doença [5, 18, 36, 37, 38], além de ser uma terapêutica eficaz naqueles diagnosticados com SAHOS concomitante [39, 40, 41].

A proposta deste estudo é identificar e reduzir o colapso traqueal e dos brônquios principais de portadores de Síndrome de Mounier-Kuhn com o uso de VMNI CPAP e analisar sua repercussão nas pequenas vias aéreas. Paralelamente, avaliar a frequência de SAHOS nessa população.

2. Objetivos

a) Primário

Identificar, por meio da endoscopia respiratória, se é possível encontrar uma pressão ótima gerada pela VMNI com CPAP que diminua o colapso traqueal e dos brônquios principais em pacientes portadores da Síndrome de Mounier-Kuhn.

b) Secundários

1) Estudar a prevalência de colapso de via aérea em paciente com diagnóstico de Síndrome de Mounier-Kuhn.

2) Estudar a frequência da SAHOS em paciente com Síndrome de Mounier-Kuhn.

3) Identificar o impacto da pressão positiva na distribuição da ventilação pulmonar por meio da análise da tomografia por impedância elétrica.

4) Registrar a reversão do colapso com uso de CPAP por meio da tomografia computadorizada de tórax.

3. Método

a) Pacientes

Serão incluídos no estudo 15 pacientes maiores de 18 anos acompanhados no ambulatório de Doenças Obstrutivas da Disciplina de Pneumologia do Hospital das Clínicas da Faculdade de Medicina da Universidade de São Paulo – FMUSP que preencham os seguintes critérios:

– Ter diagnóstico de Síndrome de Mounier-Kuhn; e

– Assinar o Termo de Consentimento Livre e Esclarecido (TCLE) para a participação do estudo.

b) Critérios de exclusão

– Contraindicação à realização de broncoscopia: trombocitopenia e coagulopatias incorrigíveis, hipoxemia refratária, infarto agudo do miocárdio recente, angina instável, arritmias cardíacas agudas e broncoespasmo refratário;

– Gestação; e – Micobacteriose ou outra pneumopatia associada em atividade.

c) Método

O projeto será realizado em três etapas: visitas 1, visita 2 e visita 3.

Na visita 1 (dia 1), uma semana antes da realização da endoscopia respiratória, após a leitura e assinatura do TCLE, serão registrados os dados sociodemográficos dos pacientes incluídos – bem como os dados clínicos e funcionais com a utilização do questionário *Medical Research Council modificado* (mMRC) para dispneia [42, 43, 44] e o questionário *Saint Georges Respiratory Questionnair*e (SGRQ) [45, 46] para qualidade de vida relacionado à saúde –, a medida da circunferência torácica e os valores da espirometria mais recente.

Nessa visita, todos os pacientes elegíveis receberão prednisona na dose de 40 mg/dia por via oral durante sete dias com a finalidade de diminuir a

secreção pulmonar e evitar uma possível hiper-reatividade brônquica, otimizando a realização do procedimento.

Caso o paciente apresente sinais e sintomas que caracterizem processo infeccioso em curso, como, por exemplo, aumento e/ou mudança do aspecto da secreção e/ou piora dos sintomas respiratórios, será tratado ambulatorialmente e reavaliado posteriormente para o agendamento do exame.

Na visita 2 (dia 7± 3 dias da visita 1), serão realizadas a polissonografia e a endoscopia respiratória. O primeiro exame será a polissonografia de noite inteira (Alice 5, Philips Respironics, Murrysville, PA), que será realizada de acordo com as recomendações da Academia Americana de Medicina do Sono e com as monitorizações de eletroencefalograma, eletro-oculograma de ambos os olhos, eletromiografia, eletrocardiograma, oximetria de pulso (Nonin), medições de fluxo de ar (termistor oronasal e cânula de pressão) e medições dos movimentos da caixa torácica e abdominal durante a respiração [47, 48].

Após o término da polissonografia, será acoplada uma cinta de 32 eletrodos autoadesivos equidistantes ao redor do tórax do paciente, logo abaixo das axilas, para a aquisição dos dados da tomografia de impedância elétrica (TIE), que ocorrerá concomitantemente à endoscopia respiratória. Esta será realizada em duas etapas: 1) sedação, analgesia e avaliação da presença de traqueobroncomalácia seguida de higiene brônquica; e 2) titulação da pressão ótima capaz de diminuir o colapso da via aérea e realização da tomografia de impedância elétrica.

Etapa 1: O paciente será posicionado em decúbito dorsal sob monitorização cardíaca e da pressão arterial não invasiva, além da oximetria de

pulso. As fossas nasais serão lubrificadas com lidocaína tópica gel a 2% seguida da passagem de cateter nasofaríngeo número 08 para oferta de oxigênio suplementar. Serão administrados fentanil (0,5 a 2 mcg/kg) e midazolam (0,03 a 0,05 mcg/kg) por via endovenosa com a finalidade de atingir o nível de sedação leve. Propofol em bolus (20 a 40 mg/dose) poderá ser utilizado para atingir a sedação desejada.

Em seguida, será acoplada máscara nasal de VMNI customizada que permite a passagem do videobroncoscópio Standard Q180 Olympus® de 4,9 mm de diâmetro externo e 1,8 mm de canal de trabalho. Lidocaína tópica 1% sem vasoconstritor (dose máxima de 7 mg/kg) será instilada na laringe e na árvore traqueobrônquica, seguida da aspiração de secreção.

Posteriormente, a presença de colapso traqueal e/ou brônquico fixo ou dinâmico durante o ciclo respiratório será analisada e registrada. Por meio da avaliação observacional, será definido o local com o maior colapso traqueal e/ou de brônquios-fonte. Os pacientes que não apresentarem colapso com obstrução de sua luz maior do que 50% serão excluídos da etapa seguinte.

Etapa 2: Para a avaliação da diminuição do colapso das vias aéreas, o broncoscópio será fixado na região traqueal a 2 cm antes da área de maior colapso previamente definida. Segue-se, então, a titulação da VMNI/CPAP com pressão inicial de 0 cmH2O e aumentos graduais de 2 cmH2O a cada cinco ciclos respiratórios completos para cada pressão, até ser atingida a pressão de 18 cmH2O. Esse procedimento será repetido em um dos brônquios principais (no de maior colapso).

Todo o procedimento (etapas 1 e 2) será documentado por meio de vídeo, e as imagens serão analisadas com auxílio de um *software* personalizado (Imagem Processing Toolbox, Matlab®, Natick, MA) capaz de avaliar e mensurar a variação da área da via aérea comparando a área de colapso em zero de pressão com as diferentes pressões tituladas [47, 48].

Para a análise do impacto das diferentes pressões nas pequenas vias aéreas, será utilizada a tomografia de impedância elétrica (TIE), um método de imagem funcional que utiliza correntes elétricas de baixa intensidade. A TIE é capaz de avaliar dinamicamente a ventilação pulmonar regional por meio da análise das variações da impedância em determinado segmento torácico, reproduzindo-as em imagens bidimensionais. Trata-se de um método não invasivo e que não utiliza radiação ionizante [49, 50, 51, 52].

Os dados da TIE serão adquiridos usando o tomógrafo ENLIGHT (Timpel, São Paulo, Brasil), que produz 50 imagens por segundo, exibidas em tempo real [49, 50, 51, 52], por meio da cinta colocada previamente ao redor do tórax do paciente. A distribuição da ventilação será analisada por quadrantes.

Nos pacientes em que for observada redução da área de colapso por pressurização com CPAP, será realizada uma tomografia computadorizada de tórax em inspiração e expiração forçada sem a VMNI e com a VMNI na pressão ótima titulada (visita 3) para avaliação e documentação da diminuição do colapso traqueal e/ou brônquico.

As imagens serão obtidas por tomógrafo multislice com 160 detectores (Aquilion Prime™ – Toshiba™ Medical Systems Corporation, Otawara, Japan) e

analisadas por meio de *software* para reconstrução tridimensional. Não haverá injeção de contraste endovenoso.

d) Análise estatística

Análise descritiva dos dados sociodemográficos de toda a população portadora de SMK incluída no estudo. Análise comparativa dos dados clínico-funcionais dos pacientes com e sem colapso. As áreas de colapso com e sem titulação de pressão serão analisadas por técnicas de medidas repetidas e/ou antes e depois da intervenção, correlacionando com a pressão que reverte o colapso. Essa comparação também será realizada em relação à distribuição da ventilação da TIE e da reversão/redução do colapso na tomografia.

e) Cronograma

- Tempo total do estudo: Quatro anos

Período	Coleta de dados	Análise dos dados	Redação dos artigos
1.° semestre	X		
2.° semestre	X		
3.° semestre	X	X	
4.° semestre	X	X	
5.° semestre		X	
6.° semestre		X	
7.° semestre		X	X
8.° semestre			X

f) Orçamento

- Valor total: 36.448,49

Descrição	Valor Unitário (R$)	Pacientes (n)	Valor Total (R$)
Transporte dos pacientes	15,2	15	228,00
Alimentação dos pacientes	8,00	15	120,00
Polissonografia	585,28	15	8.778,90
Broncoscopia	326,30	15	4.894,50
Tomografia de impedância elétrica	1.051,60	15	15.774,74
Tomografia computadorizada do tórax	443,49	15	6.652,35

g) Aspectos éticos

Aos participantes do estudo será entregue o Termo de consentimento Livre e Esclarecido (Anexo) para que eles saibam, detalhadamente, os procedimentos a que serão submetidos caso aceitem participar do estudo.

O projeto será submetido à CAPPESQ do InCor-HC/FMUSP.

h) Referências

1. E. Krustins et al. Mounier-Kuhn syndrome or congenital tracheobronchomegaly: A literature review. Respiratory Medicine (2013) 107, 1822-1828.

2. Mounier-Kuhn P. Dilatation de la trachee: constatations radiographiques et bronchoscopiques. Lyon Med 1932;150:106- 9.

3. Katz I, Levine M, Herman P. Tracheobronchiomegaly. The Mounier-Kuhn syndrome. Am J Roentgenol Radium Ther Nucl Med 1962; 88:1084-94.

4. Ozdemir C, Sökücü SN, Karasulu L, Altın S, Dalar L. Tracheomalacia treatment using a large-diameter, custom-made airway stent in a case with mounier-kuhn syndrome. Case Rep Pulmonol. 2014;2014:910135.

5. Adliff M, Ngato D, Keshavjee S, Brenaman S, Granton JT. Teatment of diffuse tracheomalacia secondary to relapsing polychondritis with continuous positive airway pressure. Chest 1997 Dec;112(6):1701-4.

6. Geppert EF. Recurrent pneumonia. Chest. 1990 Sep;98(3):739-45.

7. Van Schoor J, Joos G, Pauwels R. Tracheobronchomegaly--the Mounier-Kuhn syndrome: report of two cases and review of the literature. Eur Respir J. 1991 Nov;4(10):1303-6.

8. Celik B, Bilgin S, Yuksel C. Mounier-Kuhn syndrome: a rare cause of bronchial dilation. Tex Heart Inst J. 2011;38(2):194-6.

9. Schwartz M, Rossoff L. Tracheobronchomegaly. Chest. 1994 Nov;106(5):1589-90. doi: 10.1378/chest.106.5.1589.

10. Himalstein, M.R. and J.C. Gallagher, Tracheobronchiomegaly. Ann Otol Rhinol Laryngol, 1973. 82(2): p. 223-7.

11. Odell DD, Shah A, Gangadharan SP, Majid A, Michaud G, Herth F, Ernst A. Airway stenting and tracheobronchoplasty improve respiratory symptoms in Mounier-Kuhn syndrome. Chest. 2011 Oct;140(4):867-873.

12. Votto JJ, Trueb D, McCormick JR. Sleep apnea contributing to respiratory failure in the Mounier-Kuhn syndrome. Conn Med. 1985 Feb;49(2):73-6.

13. Roditi GH, Weir J. The association of tracheomegaly and bronchiectasis. Clin Radiol. 1994 Sep;49(9):608-11.

14. Cartier Y, Kavanagh PV, Johkoh T, Mason AC, Müller NL. Bronchiectasis: accuracy of high-resolution CT in the differentiation of specific diseases. AJR Am J Roentgenol. 1999 Jul;173(1):47-52.

15. Sundaram P, Joshi JM. Tracheobronchomegaly associated tracheomalacia: analysis by sleep study. Indian J Chest Dis Allied Sci. 2004 Jan-Mar;46(1):47-9.

16. Carden KA, Boiselle PM, Waltz DA, Ernst A. Tracheomalacia and tracheobronchomalacia in children and adults: an in-depth review. Chest. 2005 Mar;127(3):984-1005.

17. Jiang AG, Gao XY, Lu HY. Diagnosis and management of an elderly patient with severe tracheomalacia: A case report and review of the literature. Exp Ther Med. 2013 Sep;6(3):765-768.

18. Murgu SD, Colt HG. Treatment of adult tracheobronchomalacia and excessive dynamic airway collapse: an update. Treat Respir Med. 2006;5(2):103-15.

19. Murgu S, Colt H. Tracheobronchomalacia and excessive dynamic airway collapse. Clin Chest Med. 2013 Sep;34(3):527-55.

20. Benesch M, Eber E, Pfleger A, Zach MS. Recurrent lower respiratory tract infections in a 14-year-old boy with tracheobronchomegaly (Mounier-Kuhn syndrome). Pediatr Pulmonol. 2000 Jun;29(6):476-9.

21. Pilavaki M, Anastasiadou K, Vlachojanni E, Drosos H, Petridis A, Drevelengas A. Tracheobronchomegalie (Mounier-Kuhn-Syndrom): Röntgenbefunde und tracheale Stentinstallation [Tracheobronchomegaly (Mounier-Kuhn syndrome): roentgen findings and tracheal stent instrumentation]. Pneumologie. 1995 Oct;49(10):556-8.

22. Braham W, Daboussi S, Darouaz S, Ben Salem H, Boudawara N, Knani J. Trachéobronchomégalie avec exploration fonctionnelle respiratoire normale: une association rare [An unusual association: tracheobronchomegaly with a normal pulmonary function test]. Rev Pneumol Clin. 2010 Dec;66(6):363-6.

23. Kamel KS, Lau G, Stringer MD. In vivo and in vitro morphometry of the human trachea. Clin Anat. 2009 Jul;22(5):571-9.

24. Kumar S, Mittal AK. Mounier-Kuhn syndrome (MKS) - Pathognomonic Findings. J Clin Diagn Res. 2014 Dec;8(12):RJ01-2.

25. Kent BD, Sulaiman I, Akasheh NB, Nadarajan P, Moloney E, Lane SJ. An unusual cause of spontaneous pneumothorax: the Mounier-Kuhn syndrome. Ir Med J. 2011 May;104(5):152-3.

26. Westerlaan HE, Willems TP, Oudkerk M. Tracheobronchomegaly with bullous emphysema. JBR-BTR. 2006 May-Jun;89(3):164-5.

27. Jiang A, Lu H. Early diagnosis and management of tracheomalacia with invasive bronchopulmonary aspergillosis in an adult. Braz J Infect Dis. 2012 Mar-Apr;16(2):215-6.

28. Fortuna FP, Irion K, Wink C, Boemo JL. Mounier-Kuhn syndrome. J Bras Pneumol. 2006 Mar-Apr;32(2):180-3. English, Portuguese.

29. Collard P, Freitag L, Reynaert MS, Rodenstein DO, Francis C. Respiratory failure due to tracheobronchomalacia. Thorax. 1996 Feb;51(2):224-6.

30. Sundaram P, Joshi JM. Tracheobronchomegaly associated tracheomalacia: analysis by sleep study. Indian J Chest Dis Allied Sci 2004;46(1):47-9.

31. Randak CO, Weinberger M. A child with progressive multiple tracheal diverticulae: a variation of the Mounier-Kuhn syndrome. Pediatr Pulmonol. 2013 Aug;48(8):841-3.

32. Dutau H, Cavailles A, Fernandez-Navamuel I, Breen DP. Tracheal compression in a patient with Marfan's syndrome-associated tracheomegaly treated by an XXL stent: the largest diameter airway stent ever placed in a previously undescribed airway condition. Respiration. 2009;77(1):97-101.

33. Giannoni S, Benassai C, Allori O, Valeri E, Ferri L, Dragotto A. Tracheomalacia associated with Mounier-Kuhn syndrome in the Intensive Care Unit: treatment with Freitag stent. A case report. Minerva Anestesiol. 2004 Sep;70(9):651-9.

34. Shah SS, Karnak D, Mason D, Murthy S, Pettersson G, Budev M, Mehta AC. Pulmonary transplantation in Mounier-Kuhn syndrome: a case report. J Thorac Cardiovasc Surg. 2006 Mar;131(3):757-8.

35. Drain AJ, Perrin F, Tasker A, Stewart S, Wells F, Tsui S, Sivasothy S. Double lung transplantation in a patient with tracheobronchomegaly (Mounier-Kuhn syndrome). J Heart Lung Transplant. 2006 Jan;25(1):134-6.

36. Henri Colt. Section 3 – preatical approach to expiratory central airway collapse. CPAP treatment for moderate diffuse excessive dynamic airway collapse caused by Mounier-Kuhn syndrome.

37. Wiseman NE, Duncan PG, Cameron CB. Management of tracheobronchomalacia with continuous positive airway pressure. J Pediatr Surg. 1985 Oct;20(5):489-93.

38. Ferguson GT, Benoist J. Nasal continuous positive airway pressure in the treatment of tracheobronchomalacia. Am Rev Respir Dis. 1993 Feb;147(2):457-61.

39. Spicuzza L, Caruso D, Di Maria G. Obstructive sleep apnoea syndrome and its management. Ther Adv Chronic Dis. 2015 Sep;6(5):273-85.

40. Strohl M D KP, Baskin M D J, Lance M D C, Ponsky M D D, Weidenbecher M D M, Strohl B A M, Yamauchi M D M. Origins of and implementation concepts for upper airway stimulation therapy for obstructive sleep apnea. Respir Investig. 2016 Jul;54(4):241-9.

41. Strohl KP, Redline S. Nasal CPAP therapy, upper airway muscle activation, and obstructive sleep apnea. Am Rev Respir Dis. 1986 Sep;134(3):555-8.

42. The Global Initiative for Chronic Obstructive Lung Disease. Global Strategy for Diagnosis, Management, and Prevention of COPD 2014. Updated January 2014 [Internet]. [cited 2014 Nov 10]. Available from: http://www.goldcopd.org/.

43. Bestall JC, Paul EA, Garrod R, Garnham R, Jones PW, Wedzicha JA. Usefulness of the Medical Research Council (MRC) dyspnoea scale as a measure of disability in patients with chronic obstructive pulmonary disease. Thorax. 1999 Jul;54(7):581-6.

44. Mahler DA, Ward J, Waterman LA, McCusker C, ZuWallack R, Baird JC. Patient-reported dyspnea in COPD reliability and association with stage of disease. Chest. 2009 Dec;136(6):1473-1479.

45. Guyatt GH, Berman LB, Townsend M, Pugsley SO, Chambers LW. A measure of quality of life for clinical trials in chronic lung disease. Thorax. 1987 Oct;42(10):773-8.

46. Jones PW, Quirk FH, Baveystock CM, Littlejohns P. A self-complete measure of health status for chronic airflow limitation. The St. George's Respiratory Questionnaire. Am Rev Respir Dis. 1992 Jun;145(6):1321-7.

47. Genta PR, Schorr F, Eckert DJ, Gebrim E, Kayamori F, Moriya HT, Malhotra A, Lorenzi-Filho G. Upper airway collapsibility is associated with obesity and hyoid position. Sleep. 2014 Oct 1;37(10):1673-8.

48. Genta PR, Edwards BA, Sands SA, Owens RL, Butler JP, Loring SH, White DP, Wellman A. Tube Law of the Pharyngeal Airway in Sleeping Patients with Obstructive Sleep Apnea. Sleep. 2016 Feb 1;39(2):337-43.

49. Barber DC, Brown BH. Apllied Potencial Tomography. Journal of Physics E Scientific Instruments 1984; 17:723-733.

50. Frerichs I, Hahn G, Schiffmann H, Berger C, Hellige G. Monitoring regional lung ventilation by functional electrical impedance tomography during assisted ventilation. Ann N Y Acad Sci. 1999 Apr 20;873:493-505.

51. Victorino JA, Borges JB, Okamoto VN, Matos GF, Tucci MR, Caramez MP, Tanaka H, Sipmann FS, Santos DC, Barbas CS, Carvalho CR, Amato MB. Imbalances in regional lung ventilation: a validation study on

electrical impedance tomography. Am J Respir Crit Care Med. 2004 Apr 1;169(7):791-800.

52. Costa EL, Lima RG, Amato MB. Electrical impedance tomography. Curr Opin Crit Care. 2009 Feb;15(1):18-24.

3 Manuscritos publicados

3.1 Artigo 1: Citação completa

Lima E, Nakamura MAM, Genta PR, Rodrigues AJ, Athanazio RA, Rached S, Costa ELV, Stelmach R. Improving Airways Patency and Ventilation Through Optimal Positive Pressure Identified by Noninvasive Mechanical Ventilation Titration in Mounier-Kuhn Syndrome: Protocol for an Interventional, Open-Label, Single-Arm Clinical Trial. JMIR Res Protoc. 2020 Aug 14;9(8):e14786. doi: 10.2196/14786. PMID: 32795996; PMCID: PMC7455860.

3.1.1 Texto principal

Protocol

Improving Airways Patency and Ventilation Through Optimal Positive Pressure Identified by Noninvasive Mechanical Ventilation Titration in Mounier-Kuhn Syndrome: Protocol for an Interventional, Open-Label, Single-Arm Clinical Trial

Evelise Lima*, MD; Maria Aparecida Miyuki Nakamura*, PhD; Pedro Rodrigues Genta*, PhD, MD; Ascedio José Rodrigues*, MD; Rodrigo Abensur Athanazio*, PhD, MD; Samia Rached*, MD; Eduardo Leite Vieira Costa*, PhD, MD; Rafael Stelmach*, PhD, MD

Pulmonary Division-Heart Institute (InCor), Hospital das Clínicas da Faculdade de Medicina de São Paulo, São Paulo, Brazil
*all authors contributed equally

Corresponding Author:
Evelise Lima, MD
Pulmonary Division-Heart Institute (InCor)
Hospital das Clínicas da Faculdade de Medicina de São Paulo
Dr. Eneas de Carvalho Aguiar, 44
São Paulo
Brazil
Phone: 55 1126615612
Email: eveliselima53@gmail.com

Abstract

Background: Mounier-Kuhn syndrome or congenital tracheobronchomegaly is a rare disease characterized by dilation of the trachea and the main bronchi within the thoracic cavity. The predominant signs and symptoms of the disease include coughing, purulent and abundant expectoration, dyspnea, snoring, wheezing, and recurrent respiratory infection. Symptoms of the disease in some patients are believed to be pathological manifestations arising due to resident tracheobronchomalacia. Although treatment options used for the management of this disease include inhaled bronchodilators, corticosteroids, and hypertonic solution, there is no consensus on the treatment. The use of continuous positive airway pressure (CPAP) has been reported as a potential therapeutic option for tracheobronchomalacia, but no prospective studies have demonstrated its efficacy in this condition.

Objective: The purpose of this is to identify the presence of tracheobronchomalacia and an optimal CPAP pressure that reduces the tracheobronchial collapse in patients with Mounier-Kuhn syndrome and to analyze the repercussion in pulmonary ventilation. In parallel, we aim to evaluate the prevalence of obstructive sleep apnea/hypopnea syndrome.

Methods: This interventional, open-label, single-arm clinical trial will enroll patients who are diagnosed Mounier-Kuhn syndrome. Patient evaluation will be conducted in an outpatient clinic and involve 3 visits. Visit 1 will involve the collection and registration of social demographic, clinical, and functional data. Visit 2 will entail polysomnography, bronchoscopy for the evaluation of tracheobronchomalacia, titration of the optimal pressure that reduces the degree of collapse of the airway, and electrical impedance tomography. In visit 3, patients exhibiting a reduction in collapse areas will be requested to undergo chest computed tomography during inspiration and forced expiration with and without positive pressure (titrated to determine optimal CPAP pressure).

Results: This protocol is a doctorate project. The project was submitted to the institutional review board on January 24, 2017, and approval was granted on February 2, 2017 (Brazilian Research database number CAAE 64001317.4.000.0068). Patient evaluations started in April 2018. Planned recruitment is based on volunteers' availability and clinical stability, and interventions will be conducted at least once a month to finish the project at the end of 2020. A preliminary analysis of each case will be performed after each intervention, but detailed results are expected to be reported in the first quarter of 2021.

Conclusions: There is no consensus on the best treatment options for managing Mounier-Kuhn syndrome. The use of positive pressure could maintain patency of the collapsed airways, functioning as a "pneumatic stent" to reduce the degree of airflow obstruction. This, in turn, could promote mobilization of thoracic secretion and improve pulmonary ventilation.

Trial Registration: ClinicalTrails.gov NCT03101059; https://clinicaltrials.gov/ct2/show/NCT03101059.

International Registered Report Identifier (IRRID): DERR1-10.2196/14786

(JMIR Res Protoc 2020;9(8):e14786) doi: 10.2196/14786

KEYWORDS

Mounier-Kuhn syndrome; trancheobronchomegaly; tracheobronchomalacia; positive pressure; bronchoscopy

Introduction

Mounier-Kuhn syndrome (MKS) or congenital tracheobronchomegaly is a chronic and rare airway morbidity associated with recurrent respiratory infections and characterized by dilation of the trachea and the main bronchi [1]. This disease was first clinically described by Mounier-Kuhn in 1932 [2]. The estimated prevalence of this syndrome in patients with pulmonary symptoms is between 0.4% and 1.6%, and it mostly affects the male gender [1,3-5]. Diagnosis of the MKS is frequently made in the third or fourth decade of life when the symptoms are more exuberant [6]. Histological alterations seen in the disease can be used to explain structural defects such as tracheobronchomalacia (TBM), saccular diverticula between cartilages, and bulging and dilation of the trachea and bronchi [1,7].

The predominant signs and symptoms of the disease include coughing, purulent and abundant expectoration, digital clubbing, dyspnea, snoring, wheezing, and recurrent respiratory infection [1]. The disease could be associated with other comorbidities such as gastroesophageal reflux disease, chronic obstructive pulmonary disease, bronchiectasis, and obstructive sleep apnea/hypopnea syndrome (OSAHS) [1,8-12].

Some of the observed symptoms could be a consequence of TBM occurrence in some patients, which is defined by more than 50% collapse of the intrathoracic trachea and bronchi [13-16]. The main clinical consequences of TBM are obstruction to expiratory airflow; secondary air trapping; decrease in the effectiveness of cough and bronchial hygiene; and facilitation of conditions that promote microorganism colonization, leading to recurrent respiratory infection [4,13].

Despite the patient's normal pulmonary function, the occurrence of obstructive ventilatory disorder is not uncommon [1,17-19]. Thorax computed tomography (CT) shows dilatation of the trachea and the right and left main bronchi [4,20,21]. Tracheobronchial diverticula, bronchiectasis, air trapping, and emphysema are common findings, suggesting involvement of the small airways [1,7,10,11,22-26]. Bronchoscopy is the gold standard examination for TBM diagnosis [12,14-16,26].

Since TBM is a rare and poorly studied disease, there is no consensus on a specific therapy. Therapeutic management includes inhaled bronchodilators, corticosteroids, hypertonic solution, and mucolytic agents. Some complementary tools used for disease management include noninvasive positive respiratory pressure, vaccination, respiratory physiotherapy, and pulmonary rehabilitation [1,27-29]. Continuous positive airways pressure (CPAP) support has been reported as an option for the treatment of tracheomalacia [5,15,30]. The rationale for using positive pressure in TBM is to recover the patency of the collapsed airways, thereby reducing airflow obstruction and promoting sputum clearance.

Previous experience has shown that CPAP can reduce symptoms, infections, and morbidity/mortality caused by TBM [5,15,31-33]. Additionally, it is an effective therapy in patients diagnosed with concomitant OSAHS [34-36]. This study has two main objectives. First, we aim to confirm the presence of tracheal collapse and the main bronchi of patients with MKS through respiratory endoscopy. Second, we will attempt to optimize the pressure with the CPAP approach to reduce or reverse the pathological consequences of the syndrome on the ventilatory pattern. We also will investigate the prevalence of OSAHS in this population. We hypothesize that maintenance of greater patency of airways could improve pulmonary ventilation for a longer time, reduce symptoms, and improve the quality of life of these patients.

Methods

Overview

This is an interventional, open-label, single-arm clinical trial to be conducted on patients diagnosed with MKS, who are followed up in the outpatient clinic from a tertiary university hospital. Eligible patients diagnosed with MKS who are followed up and agree to participate in the study will be requested to sign an informed consent form after verbal explanation and clarification of the study are provided by the investigator.

The following patients will be excluded from the study: those who are contraindicated for bronchoscopy (with thrombocytopenia, incorrigible coagulopathies, refractory hypoxemia, recent acute myocardial infarction, unstable angina, acute cardiac arrhythmias, and refractory bronchospasm), pregnant women under the age of 18 years, and those suspected of having or diagnosed with mycobacteriosis or other related risk factors by the clinical investigator. The study is approved by the institution's ethical review board and funded by the Division of Pulmonology Obstruction Group.

Study Design

The study will be conducted in three steps including three patient visits. During visit 1 (day 1), sociodemographic information, modified Medical Research Council dyspnea questionnaire measures [37-39], the Saint Georges Respiratory questionnaire measures [40,41] for health-related quality of life, and most recent spirometry values will be recorded. In addition, all eligible patients will receive 40 mg/day oral prednisone for 7 days before endoscopy, to reduce pulmonary secretion and possible airways hyperreactivity. If the patient presents signs or symptoms that characterize an acute pulmonary infection,

the inclusion will be postponed, and specific treatment will be prescribed to reschedule the inclusion.

During visit 2 (day 7 ± 3 days from visit 1), polysomnography and respiratory endoscopy will be performed. Full-night polysomnography will be performed in accordance with the recommendations of the American Academy of Sleep Medicine [42,43].

After polysomnography, a strap of 32 self-adhesive electrodes strap will be attached at the level of fourth intercostal space around the chest, and patients' electrical impedance tomography data will be recorded concomitantly with bronchoscopy. Bronchoscopy will be performed in two stages: (1) sedation, analgesia, and evaluation of the presence of TBM followed by bronchial hygiene and (2) optimal pressure titrations to decrease airway collapse and EIT performance. The procedure sequence will be conducted in two stages, as described below.

Stage 1

The patient will be placed in a dorsal position for cardiac monitoring, noninvasive blood pressure measurement, and pulse oximetry. The nasal fossae will be lubricated with 2% topical lidocaine gel, followed by the introduction of nasopharyngeal catheter number 08 to provide supplemental oxygen. Fentanyl (0.5-2 µg/kg) and midazolam (0.03-0.05 µg/kg) will be administered intravenously to achieve light sedation. Propofol bolus (20-40 mg/dose) may be used to achieve the desired sedation. Next, the custom nasal mask of CPAP will be attached to the patient's face, allowing the passage of the video-bronchoscope (Standard Q180 Olympus) with an external diameter of 4.9 mm and a working channel of 2.0 mm. Topical lidocaine at a dose of 1% without a vasoconstrictor (maximum dose of 7 mg/kg) will be instilled in the larynx and tracheobronchial tree. This will be followed by secretion aspiration. Subsequently, the presence of fixed or dynamic tracheal and bronchial collapse during the respiratory cycle will be analyzed and recorded. Direct observational assessment will be defined at the site with the greatest tracheal collapse and main bronchi during inspiratory and expiratory normal ventilation. Patients who do not present significant airway collapse will be excluded from the next step.

Stage 2

To evaluate the reduction of airway collapse, the bronchoscope will be fixed with the aid of a customized catheter in the tracheal region at least 2 cm before the area of the greatest collapse, previously defined by three bronchoscopists present in the examination room. The CPAP titration will start with a pressure of 0 cm H2O and be gradually increased in steps by 2 cm H2O every 10 complete respiratory cycles until a pressure of 18 cm H2O is reached (Figure 1).

Figure 1. Bronchoscopic view of the trachea and the catheter (blue). Trachea during 0 cm H2O pressure during inspiration (A) and during expiration (B). Trachea in 18 cm H_2O pressure during inspiration (C) and expiration (D)

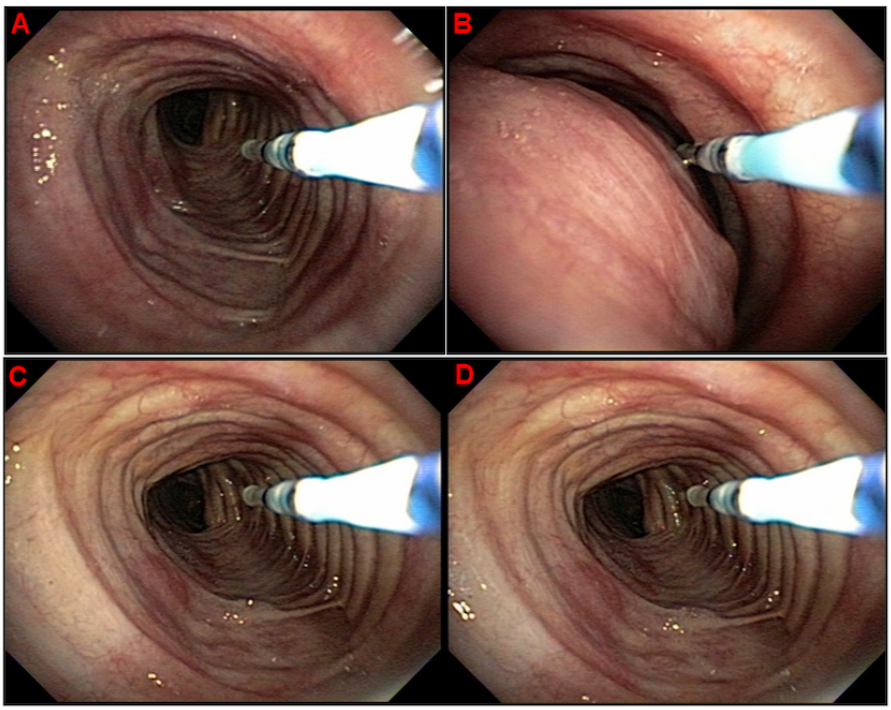

Through observational analysis and after a complete consensus among the bronchoscopists is reached, the minor pressure capable of reducing the degree of collapse in the trachea will be defined (P1). This procedure will be repeated in the main bronchus presenting major collapse. The entire procedure will be documented through video recording, and the images will be analyzed with software assistance (Image Processing Toolbox, Matlab). Measures in the airway variation area will be analyzed by comparing the area of collapse at 0 cm H2O pressure with the corresponding measurements at different applied pressures titrated during the procedure. This analysis will allow us to find the pressure that reduces the degree of airway collapse (P2) [42,43]. EIT will be used for impact analysis of different pressures on pulmonary ventilation (distal

airways), a functional imaging method that uses low-intensity electric currents. EIT can dynamically evaluate regional pulmonary ventilation by analyzing impedance variations and minimum impedance in a given thoracic segment by reproducing them in two-dimensional images. It is a noninvasive method that does not use ionizing radiation [44-47].

The EIT data will be acquired using ENLIGHT (Timpel), which produces 50 images per second, sampled in real time [44-47]. Distribution of ventilation will be analyzed at each CPAP level during the positive and expiratory pressure (PEEP) titration maneuver by dividing the EIT image into 4 quadrants (regions of interest, ROI), 2 of which will be gravity dependent (lower lobes) and 2 will be gravity independent (upper lobes). In patients who present tracheomalacia during bronchoscopy, a chest CT will be performed at visit 3 during inspiration and forced expiration in the presence or absence of CPAP. The ideal pressure for this will be obtained during bronchoscopy with an aim to evaluate and document the reduction of tracheal collapse. The images will be obtained by multislice tomography. No intravenous contrast will be administrated.

Statistical Analysis

Because MKS is a rare disease, there will be no sample size calculation. It will be a convenience sample including all eligible patients from Mounier-Kuhn reference centers in Brazil. As of July 2020, we are following at least 15 patients with MKS.

We will perform five main types of descriptive analysis on the data: (1) sociodemographic data of all MKS populations included in the study; (2) comparative analysis of the clinical-functional data of patients with and without collapse; (3) prevalence of sleep apnea/hypopnea syndrome; (4) repeated measurement techniques (bidirectional analysis of variance and Tukey or Sidak post hoc test when there is a difference) correlating the pressure that reverses the collapse (P1 and P2), to analyze the difference between airway collapse that occurs with and without PEEP; and (5) comparisons in the distribution of EIT ventilation with and without PEEP. Statistical analysis will be performed with statistical packages Sigma Stat V3 or SPSS V22, and an α level $\leq .05$ will be considered significant for all tests.

Results

The project was submitted to the institutional review board on January 24, 2017, and approved on February 2, 2017 (Brazilian Research database number CAAE 64001317.4.000.0068). The project was registered in ClinicalTrails.gov (NCT03101059) on March 23, 2017. This protocol is a doctorate project. Patient evaluations started in April 2018. Planned recruitment is based on volunteers' availability and clinical stability, and the interventions will be conducted at least once a month and completed at the end of 2020. A preliminary analysis of each case will be performed after each intervention, but detailed results are expected to be closed in the first quarter of 2021. We plan to publish 3 papers on this project. The proposed schedule for publication of the papers is as follows: the intervention protocol in 2019-2020; literature review about the concept of tracheobronchomalacia and airway collapse according to diverse uses ways to measure them and their definition in 2020; and results of the presence of tracheal collapse and the main bronchi of patients with MKS, through respiratory endoscopy and optimum positive pressure with CPAP that reduces or reverse it, in 2021.

Discussion

Thus far, the main finding of this study is the identification of the progressive increase in the degree of pressure that can reverse the collapse of the trachea and bronchi and stabilize the airway.

MKS or congenital TBM is a rare and poorly studied disease. It has a wide spectrum of signs and symptoms and can have a great impact on the quality of life. Dyspnea, accumulation of secretions in the airways, bronchiectasis, and recurrent respiratory infections increase the morbimortality of the disease.

There is no consensus on the best treatment. In general, measures extrapolated from other pulmonary pathologies, such as those employed in chronic obstructive pulmonary disease and bronchiectasis, are used for therapeutic management. Among the specific treatments currently available, we want to highlight the endotracheal and endobronchial prosthesis and tracheobroncoplasty surgery. However, both approaches have limited results and are associated with frequent complications.

There is a rationale for the use of positive pressure. The use of positive pressure could maintain the patency of the collapsed airways, thereby providing a "pneumatic stent," which in turn could reduce airflow obstruction and promote mobilization of secretions within the airways. However, no study protocol has been performed to test this hypothesis.

The goal of this study is to assess if positive pressure with CPAP can be applied to reduce the extent of airway collapse and improve ventilation in MKS patients with tracheobronchomalacia. At the same time, we will evaluate the prevalence of OSAHS, a related and frequently occurring comorbidity that contributes to the worsening quality of life of patients with MKS.

Acknowledgments

This study is funded by the Division of Pulmonology Obstruction Group. The funding body will not interfere in the study design, data collection, data analysis, and interpretation of data, and writing of the manuscript.

Conflicts of Interest

None declared.

References

1. Krustins E, Kravale Z, Buls A. Mounier-Kuhn syndrome or congenital tracheobronchomegaly: A literature review. Respiratory Medicine 2013 Dec;107(12):1822-1828. [doi: 10.1016/j.rmed.2013.08.042] [Medline: 24070565]
2. Mounier-Kuhn P. Dilatation de la trachee: constatations radiographiques et bronchoscopiques. Lyon Med 1932;150:106-109.
3. Katz I, Levine M, Herman P. Tracheobronchomegaly. The Mounier-Kuhn syndrome. Am J Roentgenol Radium Ther Nucl Med Dec 1962:88-94. [Medline: 13958486]
4. Özdemir C, Sökücü SN, Karasulu L, Altın S, Dalar L. Tracheomalacia Treatment Using a Large-Diameter, Custom-Made Airway Stent in a Case with Mounier-Kuhn Syndrome. Case Reports in Pulmonology 2014;2014:1-4. [doi: 10.1155/2014/910135]
5. Adliff M, Ngato D, Keshavjee S, Brenaman S, Granton JT. Treatment of Diffuse Tracheomalacia Secondary to Relapsing Polychondritis With Continuous Positive Airway Pressure. Chest 1997 Dec;112(6):1701-1704. [doi: 10.1378/chest.112.6.1701]
6. Geppert EF. Recurrent Pneumonia. Chest 1990 Sep;98(3):739-745. [doi: 10.1378/chest.98.3.739]
7. Van Schoor J, Joos G, Pauwels R. Tracheobronchomegaly--the Mounier-Kuhn syndrome: report of two cases and review of the literature. Eur Respir J 1991 Nov;4(10):1303-1306. [Medline: 1804681]
8. Odell DD, Shah A, Gangadharan SP, Majid A, Michaud G, Herth F, et al. Airway Stenting and Tracheobronchoplasty Improve Respiratory Symptoms in Mounier-Kuhn Syndrome. Chest 2011 Oct;140(4):867-873. [doi: 10.1378/chest.10-2010]
9. Votto JJ, Trueb D, McCormick JR. Sleep apnea contributing to respiratory failure in the Mounier-Kuhn syndrome. Conn Med 1985 Feb;49(2):73-76. [Medline: 3971720]
10. Roditi G, Weir J. The association of tracheomegaly and bronchiectasis. Clinical Radiology 1994 Sep;49(9):608-611. [doi: 10.1016/s0009-9260(05)81876-8]
11. Cartier Y, Kavanagh PV, Johkoh T, Mason AC, Müller NL. Bronchiectasis: accuracy of high-resolution CT in the differentiation of specific diseases. American Journal of Roentgenology 1999 Jul;173(1):47-52. [doi: 10.2214/ajr.173.1.10397098]
12. Sundaram P, Joshi JM. Tracheobronchomegaly associated tracheomalacia: analysis by sleep study. Indian J Chest Dis Allied Sci 2004;46(1):47-49. [Medline: 14870869]
13. Carden KA, Boiselle PM, Waltz DA, Ernst A. Tracheomalacia and Tracheobronchomalacia in Children and Adults. Chest 2005 Mar;127(3):984-1005. [doi: 10.1378/chest.127.3.984]
14. Jiang A, Gao X, Lu H. Diagnosis and management of an elderly patient with severe tracheomalacia: A case report andreview of the literature. Exp Ther Med Sep;. Epub013 Jul 2013;6(3):2. [doi: 10.3892/etm.2013.1195] [Medline: 4137262]
15. Murgu S, Colt H. Treatment of adult tracheobronchomalacia and excessive dynamic airway collapse : an update. Treat Respir Med 2006;5(2):103-115. [doi: 10.2165/00151829-200605020-00004] [Medline: 16512691]
16. Murgu S, Colt H. Tracheobronchomalacia and Excessive Dynamic Airway Collapse. Clinics in Chest Medicine 2013 Sep;34(3):527-555. [doi: 10.1016/j.ccm.2013.05.003]
17. Benesch M, Eber E, Pfleger A, Zach M. Recurrent lower respiratory tract infections in a 14-year-old boy with tracheobronchomegaly (Mounier-Kuhn syndrome). Pediatr. Pulmonol 2000 Jun;29(6):476-479. [doi: 10.1002/(sici)1099-0496(200006)29:6<476::aid-ppul10>3.0.co;2-r]
18. Pilavaki M, Anastasiadou K, Vlachojanni E, Drosos H, Petridis A, Drevelengas A. [Tracheobronchomegaly (Mounier-Kuhn syndrome): roentgen findings and tracheal stent instrumentation]. Pneumologie 1995 Oct;49(10):556-558. [Medline: 8584526]
19. Braham W, Daboussi S, Darouaz S, Ben Salem H, Boudawara N, Knani J. Trachéobronchomégalie avec exploration fonctionnelle respiratoire normale : une association rare. Revue de Pneumologie Clinique 2010 Dec;66(6):363-366. [doi: 10.1016/j.pneumo.2009.10.008]
20. Kamel KS, Lau G, Stringer MD. In vivo and in vitro morphometry of the human trachea. Clin. Anat 2009 Jul;22(5):571-579. [doi: 10.1002/ca.20815]
21. Kumar S, Mittal AK. Mounier-Kuhn syndrome (MKS) - Pathognomonic Findings. J Clin Diagn Res 2014 Dec;8(12):RJ01-RJ02 [FREE Full text] [doi: 10.7860/JCDR/2014/10829.5325] [Medline: 25654012]
22. Celik B, Bilgin S, Yuksel C. Mounier-Kuhn syndrome: a rare cause of bronchial dilation. Tex Heart Inst J 2011;38(2):194-196 [FREE Full text] [Medline: 21494536]
23. Schwartz M, Rossoff L. Tracheobronchomegaly. Chest 1994 Nov;106(5):1589-1590. [doi: 10.1378/chest.106.5.1589]
24. Himalstein MR, Gallagher JC. Tracheobronchiomegaly. Ann Otol Rhinol Laryngol 2016 Jun 29;82(2):223-227. [doi: 10.1177/000348947308200222]
25. Kent BD, Sulaiman I, Akasheh NB, Nadarajan P, Moloney E, Lane SJ. An unusual cause of recurrent spontaneous pneumothorax: the Mounier-Kuhn syndrome. Ir Med J 2011 May;104(5):152-153. [Medline: 21736094]
26. Westerlaan HE, Willems TP, Oudkerk M. Tracheobronchomegaly with bullous emphysema. JBR-BTR 2006;89(3):164-165. [Medline: 16883774]
27. Fortuna FP, Irion K, Wink C, Boemo JL. Síndrome de Mounier-Kühn. J. bras. pneumol 2006 Apr;32(2):180-183. [doi: 10.1590/s1806-37132006000200015]

28. Collard P, Freitag L, Reynaert MS, Rodenstein DO, Francis C. Respiratory failure due to tracheobronchomalacia. Thorax 1996 Feb 01;51(2):224-226. [doi: 10.1136/thx.51.2.224]
29. Randak CO, Weinberger M. A child with progressive multiple tracheal diverticulae: A variation of the Mounier-Kuhn syndrome. Pediatr. Pulmonol 2012 Sep 04;48(8):841-843. [doi: 10.1002/ppul.22663]
30. Drain AJ, Perrin F, Tasker A, Stewart S, Wells F, Tsui S, et al. Double lung transplantation in a patient with tracheobronchomegaly (Mounier-Kuhn syndrome). J Heart Lung Transplant 2006 Jan;25(1):134-136. [doi: 10.1016/j.healun.2005.06.018] [Medline: 16399544]
31. Colt H, Murgu S. CPAP Treatment for Moderate Diffuse Excessive Dynamic Airway Collapse Caused by Mounier-Kuhn Syndrome. In: Bronchoscopy and Central Airway Disorders A Patient-Centered Approach. 1 edition. USA: Elsevier; 2012.
32. Wiseman NE, Duncan PG, Cameron CB. Management of tracheobronchomalacia with continuous positive airway pressure. Journal of Pediatric Surgery 1985 Oct;20(5):489-493. [doi: 10.1016/s0022-3468(85)80471-1]
33. Ferguson GT, Benoist J. Nasal Continuous Positive Airway Pressure in the Treatment of Tracheobronchomalacia. Am Rev Respir Dis 1993 Feb;147(2):457-461. [doi: 10.1164/ajrccm/147.2.457]
34. Spicuzza L, Caruso D, Di Maria G. Obstructive sleep apnoea syndrome and its management. Therapeutic Advances in Chronic Disease 2015 Jul 09;6(5):273-285. [doi: 10.1177/2040622315590318]
35. Strohl, M.D. KP, Baskin, M.D. J, Lance, M.D. C, Ponsky, M.D. D, Weidenbecher, M.D. M, Strohl, B.A. M, et al. Origins of and implementation concepts for upper airway stimulation therapy for obstructive sleep apnea. Respiratory Investigation 2016 Jul;54(4):241-249. [doi: 10.1016/j.resinv.2016.01.006]
36. Strohl KP, Redline S. Nasal CPAP therapy, upper airway muscle activation, and obstructive sleep apnea. Am Rev Respir Dis 1986 Sep;134(3):555-558. [doi: 10.1164/arrd.1986.134.3.555] [Medline: 3530073]
37. Global Strategy for the Diagnosis, Management and prevention of Chronic, Obstructive Pulmonary Disease, 2018 Report; 2017. GOLD COPD. URL: http://goldcopd.org/ [accessed 2018-07-01]
38. Bestall JC, Paul EA, Garrod R, Garnham R, Jones PW, Wedzicha JA. Usefulness of the Medical Research Council (MRC) dyspnoea scale as a measure of disability in patients with chronic obstructive pulmonary disease. Thorax 1999 Jul 01;54(7):581-586. [doi: 10.1136/thx.54.7.581]
39. Mahler DA, Ward J, Waterman LA, McCusker C, ZuWallack R, Baird JC. Patient-Reported Dyspnea in COPD Reliability and Association With Stage of Disease. Chest 2009 Dec;136(6):1473-1479. [doi: 10.1378/chest.09-0934]
40. Guyatt GH, Berman LB, Townsend M, Pugsley SO, Chambers LW. A measure of quality of life for clinical trials in chronic lung disease. Thorax 1987 Oct 01;42(10):773-778. [doi: 10.1136/thx.42.10.773]
41. Jones PW, Quirk FH, Baveystock CM, Littlejohns P. A Self-complete Measure of Health Status for Chronic Airflow Limitation: The St. George's Respiratory Questionnaire. Am Rev Respir Dis 1992 Jun;145(6):1321-1327. [doi: 10.1164/ajrccm/145.6.1321]
42. Genta P, Schorr F, Eckert D, Gebrim E, Kayamori F, Moriya H, et al. Upper airway collapsibility is associated with obesity and hyoid position. Sleep 2014 Oct 01;37(10):1673-1678 [FREE Full text] [doi: 10.5665/sleep.4078] [Medline: 25197805]
43. Genta P, Edwards B, Sands S, Owens R, Butler J, Loring S, et al. Tube Law of the Pharyngeal Airway in Sleeping Patients with Obstructive Sleep Apnea. Sleep 2016 Feb 01;39(2):337-343 [FREE Full text] [doi: 10.5665/sleep.5440] [Medline: 26446124]
44. Barber D, Brown B. Applied potential tomography. J Br Interplanet Soc 1989 Aug;42(7):391-393. [Medline: 11540235]
45. Frerichs I, Hahn G, Schiffmann H, Berger C, Hellige G. Monitoring regional lung ventilation by functional electrical impedance tomography during assisted ventilation. Ann N Y Acad Sci 1999 Apr 20;873(1 ELECTRICAL BI):493-505. [doi: 10.1111/j.1749-6632.1999.tb09498.x] [Medline: 10372185]
46. Victorino JA, Borges JB, Okamoto VN, Matos GFJ, Tucci MR, Caramez MPR, et al. Imbalances in Regional Lung Ventilation. Am J Respir Crit Care Med 2004 Apr;169(7):791-800. [doi: 10.1164/rccm.200301-133oc]
47. Costa EL, Lima RG, Amato MB. Electrical impedance tomography. Current Opinion in Critical Care 2009;15(1):18-24. [doi: 10.1097/mcc.0b013e3283220e8c]

Abbreviations

CPAP: continuous positive airway pressure
CT: computed tomography
EIT: electrical impedance tomography
MKS: Mounier-Kuhn syndrome
OSAHS: obstructive sleep apnea-hypopnea syndrome
TBM: tracheobronchomalacia

Edited by G Eysenbach; submitted 22.05.19; peer-reviewed by G Segrelles-Calvo, D Peña; comments to author 24.03.20; revised version received 28.04.20; accepted 02.06.20; published 14.08.20

Please cite as:
Lima E, Nakamura MAM, Genta PR, Rodrigues AJ, Athanazio RA, Rached S, Costa ELV, Stelmach R
Improving Airways Patency and Ventilation Through Optimal Positive Pressure Identified by Noninvasive Mechanical Ventilation Titration in Mounier-Kuhn Syndrome: Protocol for an Interventional, Open-Label, Single-Arm Clinical Trial
JMIR Res Protoc 2020;9(8):e14786
URL: http://www.researchprotocols.org/2020/8/e14786/
doi: 10.2196/14786
PMID: 32795996

©Evelise Lima, Maria Aparecida Miyuki Nakamura, Pedro Rodrigues Genta, Ascedio José Rodrigues, Rodrigo Abensur Athanazio, Samia Rached, Eduardo Leite Vieira Costa, Rafael Stelmach. Originally published in JMIR Research Protocols (http://www.researchprotocols.org), 14.08.2020. This is an open-access article distributed under the terms of the Creative Commons Attribution License (https://creativecommons.org/licenses/by/4.0/), which permits unrestricted use, distribution, and reproduction in any medium, provided the original work, first published in JMIR Research Protocols, is properly cited. The complete bibliographic information, a link to the original publication on http://www.researchprotocols.org, as well as this copyright and license information must be included.

3.2 Artigo 2 – Citação completa

Lima E, Genta PR, Athanazio RA, Rodrigues AJ, Nakamura MAM, Rached SZ, Costa ELV, Stelmach R. What is the optimal large airway size reduction value to determine malacia: exploratory bronchoscopic analysis in patients in Mounier-Kuhn syndrome. J Thorac Dis. 2021 Jan;13(1):425-429. doi: 10.21037/jtd-20-2395. PMID: 33569226; PMCID: PMC7867837.

3.2.1 Texto principal

Letter to the Editor

What is the optimal large airway size reduction value to determine malacia: exploratory bronchoscopic analysis in patients in Mounier-Kuhn syndrome

Evelise Lima, Pedro Rodrigues Genta, Rodrigo Abensur Athanazio, Ascedio José Rodrigues, Maria Aparecida Miyuki Nakamura, Samia Zahi Rached, Eduardo Leite Vieira Costa, Rafael Stelmach

Pulmonary Division, Heart Institute (InCor) do Hospital das Clínicas da Faculdade de Medicina da Universidade de São Paulo, São Paulo, Brazil

Correspondence to: Evelise Lima. Pulmonary Division, Heart Institute (InCor) do Hospital das Clínicas da Faculdade de Medicina da Universidade de São Paulo, Av. Dr. Enéas Carvalho de Aguiar, 44 - Cerqueira César, São Paulo, SP, Brazil. Email: eveliselima53@gmail.com.

Submitted Jul 08, 2020. Accepted for publication Oct 22, 2020.
doi: 10.21037/jtd-20-2395
View this article at: http://dx.doi.org/10.21037/jtd-20-2395

Excessive airway collapse (EAC) has been increasingly identified as a respiratory condition associated with several symptoms and morbidities. However, we observe a huge variability in the way of diagnosing this entity, often using different techniques. We propose a diagnostic method using bronchoscopy (1).

EAC is characterized by trachea and/or bronchi huge collapse, and occurs mainly during expiration (2,3). During expiration occurs an increase in intrathoracic pressure and supporting structures (musculature and cartilage) of central airways, leading to essential balance, which maintains the patency of tracheal and bronchial lumen (4).

Whenever there is pathological involvement of these structures a collapse can be observed (3).

EAC comprises two entities: excessive dynamic airway collapse (EDAC) and tracheomalacia (TM). In EDAC there is an excessive narrowing of the posterior trachea and/or bronchi promoted by membranaceous posterior wall due to weakness of its musculature. TM is characterized by a pathological movement of the entire tracheal structure, involving both muscles and cartilaginous rings. When it extends to the bronchi, it is referred as tracheobronchomalacia (TBM) (5,6).

TM or TBM may affect the airway either diffusely or segmentally (2,3,5). It is classified according to appearance of the trachea in crescent (anteroposterior narrowing), lateral (lateral narrowing) and circumferential (both anteroposterior and lateral narrowing) (2,3,6). Congenital forms manifest predominantly in childhood, and can be related to other respiratory tract conditions, such as Mucopolychondritis or Mounier-Kuhn syndrome (SMK). Acquired forms are related to traumatic or inflammatory injuries and idiopathic when the cause is unknown (3,5,6).

The recognition of these entities is important since it may be responsible for the existing respiratory symptoms, its worsening or the onset of new symptoms. It may be often confounding with other diseases, such as chronic bronchitis, bronchiectasis, asthma, and chronic obstructive pulmonary disease. The predominant signs and symptoms are cough, abundant tracheobronchial secretion, dyspnea and wheezing (7).

Diagnostic tests include bronchoscopy and computerized tomography scan of the chest (CT). Bronchoscopy is capable of assessing both the anatomical and the dynamic changes of the airway (2,3,6). Classically, the diagnosis is established when there is a 50% decrease in the tracheobronchial cross sectional area (8), although the use of this parameter remains controversial. The definition of the pathological collapse ranges from 35% to 80% of the airway area as shown in studies focused on the definition of pathological collapse (*Table 1*).

Most studies use chest CT scan for measuring the cross-sectional area of the trachea and/or bronchi at maximal inspiration and forced expiration. Some use spirometric monitoring and measured the forced vital capacity (FVC) to ensure maximum expiration. These studies show variations in the normal the values. However, there were different methods and techniques used for measuring, in addition of sample size discrepancies as well as different regions were analyzed.

It is therefore important to define what is really crucial to define excessive collapse. Considering that not all that

© Journal of Thoracic Disease. All rights reserved.

Table 1 Definition of the pathological collapse

Author (year)	Study	Evaluation Method	Evaluation site	Participants	N	Results, expiratory reduction (%)
Rayl 1965 (9)	Does not inform	Bronchography (in cough)	Trachea and bronchi	Chronic Lung Diseases	100	> 50% in all case
Jokinen *et al.* 1977 (10)	Does not inform	Bronchoscopy	Trachea and bronchi	TBM	93	>50% in 44 cases; 50–75% in 38 cases >75% in 12 cases
Stern *et al.* 1993 (11)	Prospective	Chest CT (insp and forced exp)	Trachea	Healthy Volunteers	10	Average 35% (11% to 61%)
Hein *et al.* 2000 (12)	Prospective	Dynamic chest CT (insp and forced exp and cough)	Trachea	Suspected TBM	8	Average 36% (11% to 49%). Cough: average 71% (60% to 80%)
Gilkeson *et al.* 2001 (13)	Does not inform	Dynamic chest CT (insp and forced exp)	Trachea and bronchi	Suspected TBM	13	>50% in all cases
Aquino *et al.* 2001 (14)	Retrospective	Chest CT (insp and forced exp)	Trachea	TBM	10	>18% in the upper trachea 28% in th middle trachea: TM 89–100% probability
Zhang *et al.* 2003 (15)	Retrospective	Dynamic helical chest CT (insp and forced exp)	Trachea and bronchi	TBM and control	20	>50% in all cases with TBM <50% on al controls
Boiselle *et al.* 2009 (16)	Prospective	Dynamic chest CT (insp and forced exp and spirometric monitoring	Trachea	Healthy Volunteers	51	Mean 54.34%±18.6%; upper trachea mean 56.14%±19.3%; lower trachea >50% reduction in 78% participants; Limit + high (>80%) educes false positive rate
Litmanovich *et al.* 2010 (17)	Retrospective	Dynamic chest CT (insp and forced exp and spirometric monitoring	Main and intermediate bronchi	Healthy Volunteers	51	RMB average: 66.9%±19%; LMB Average: 61.4%±16.7%; >50% reduction in 73% participants
Boiselle *et al.* 2012 (18)	Prospective	Dynamic chest CT (insp and forced exp and spirometric monitoring	Trachea	COPD	100	Average 59%; 80% in 20% participants
O'Donnell *et al.* 2012 (19)	Prospective	Chest CT (insp and forced exp and spirometric monitoring	Trachea	COPD	67	≥80% in 22.4% participants
Ciet *et al.* 2016 (20)	Prospective	Chest CT (insp and forced exp and spirometric monitoring	Main and intermediate bronchi	Healthy Volunteers	50	Mean 55% (±19%) trachea; 60% (±20%) in RMB; 62% (±19%) in LMB

CT, computed tomography; Insp, Inspiration; Exp, Expiration; TBM, Tracheobronchomalacia; COPD, chronic obstructive pulmonary disease; TM, tracheomalacia; RMB, right main bronchus; LMB, left main bronchus.

© Journal of Thoracic Disease. All rights reserved.

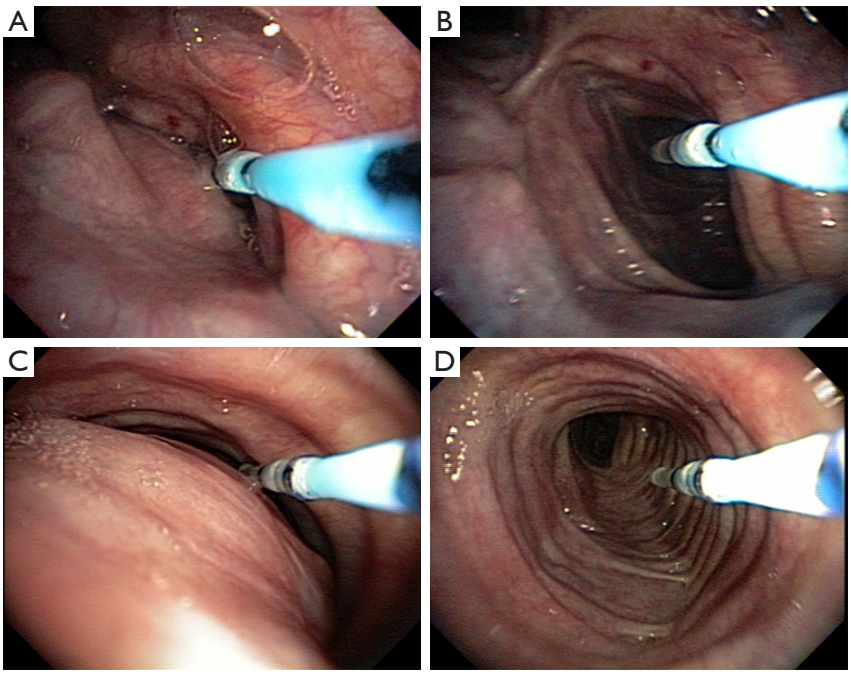

Figure 1 Bronchoscopic view of the trachea, right bronchus and the catheter (blue). (A) Right bronchus during expiration in pressure 0 cmH_2O; (B) rigth bronchus during inspiration in pressure 0 cmH_2O; (C) trachea during expiration in pressure 0 cmH_2O; (D) trachea during inspiration in pressure 0 cmH_2O.

patients with EAC have symptoms (3), and the fact that healthy individuals may have collapse of up to 80% on forced expiration (16), the values for the FVC used in chest CT as a diagnostic for pathological collapse remain unanswered.

Another issue is whether the values found during chest CT studies can actually be extrapolated to bronchoscopic analysis, once respiratory cycles are dynamically evaluated. When symptoms are aggravated or triggered by TBM, it has been shown that they may also occur with spontaneous breathing (2,3,5,6). Thus, defining the percentage value of the diagnosis of pathological collapse using findings on forced expiratory chest CT with spirometry monitoring may result in over diagnosis of TBM.

Despite being the gold standard, bronchoscopy (2,3,6) has been underutilized for the analysis of collapse and one of the limiting factors is the lack standardization of the bronchoscopic procedure. Ideally, sedation should be light in a way that the patient can interact with the examiner, but sufficient to avoid discomfort.

Airway size reduction is achieved during spontaneous and forced inspiration and expiration without spirometric monitoring (2,3). Such technical difficulty during the objective analysis yields to results that are dependent on the examiner's judgement (2,6). For an accurate quantitative measurement of the area to be analysed, the examiner is expected to know the distance between the endoscopic lens and the area of interest, keeping the tip of the bronchoscope in the same position, since any change in this distance may result in an increase (nearness) or decrease (distance) from the assessed area (21). In this context, we believe that the best assessment the diagnosis of TBM is via bronchoscopy using a standardized technique with a method that allows objective analysis of the collapse.

In order to find the best way to objectively analyse the variation between inspiration and expiration using bronchoscopy, we designed an assessment protocol to evaluate patients with MKS and TBM (1).

After sedation, we tested the response to continuous positive airway pressure (CPAP) using non-invasive mechanical ventilation (NIMV). A custom catheter was used containing distance markings in centimeters (we used a Fogarty catheter nº 3 and made markings in centimeters) that is inserted into the working channel of the bronchoscope. It is kept at a known distance between its distal end and the bronchoscope, minimizing the variation in the distance from the device to the collapse region (*Figure 1*). NIMV/CPAP titration was performed from 0 to 18 cmH_2O (started in 0 cmH_2O and gradually increases in

© Journal of Thoracic Disease. All rights reserved.

steps by 2 cmH_2O every 10 complete cycles) (1).

The procedure was recorded digitally and the images analysed by a software (Image Processing Toolbox, Matlab®, Natick, MA) capable of evaluating and measuring airway pixel variation by means of comparing the collapse area at 0 cmH_2O with the different titrated pressures (1). The pixels measured at each titration record are proportional to the airway area when corrected for the known distance. From this analysis it was possible to define the best pressure capable to reduce the collapse.

Despite its experimental character, this methodology can be extrapolated to diagnose TBM, allowing a dynamic analysis of the airway that excludes the bias of using FVC in the diagnosis. Therefore, it allows a more realistic analysis of the dynamic variations in airway diameter, thus avoiding an overdiagnosis of pathological collapse, often made in asymptomatic patients.

Acknowledgments

Funding: None.

Footnote

Provenance and Peer Review: This article was a free submission to the journal. The article was sent for external peer review.

Conflicts of Interest: All author have completed the ICMJE uniform disclosure form (available at http://dx.doi.org/10.21037/jtd-20-2395). RA Athanazio reports personal fees and other from Astrazeneca, personal fees and other from Vertex, grants, personal fees and other from GSK, personal fees and other from Pfizer, personal fees from Roche, non-financial support from Sanofi, personal fees from Novartis, outside the submitted work. MA Nakamura reports non-financial support from Timpel SA, during the conduct of the study; personal fees from Timpel SA, outside the submitted work. EL Costa reports personal fees from Timpel SA, outside the submitted work. R Stelmach reports grants from São Paulo Research Foundation, grants and personal fees from Novartis , grants, personal fees and non-financial support from AstraZeneca, grants from MSD, grants, personal fees and non-financial support from Chiesi, personal fees and non-financial support from Boheringer Ingelheim , outside the submitted work. The other authors have no conflicts of interest to declare.

Ethical Statement: The authors are accountable for all aspects of the work in ensuring that questions related to the accuracy or integrity of any part of the work are appropriately investigated and resolved.

Open Access Statement: This is an Open Access article distributed in accordance with the Creative Commons Attribution-NonCommercial-NoDerivs 4.0 International License (CC BY-NC-ND 4.0), which permits the non-commercial replication and distribution of the article with the strict proviso that no changes or edits are made and the original work is properly cited (including links to both the formal publication through the relevant DOI and the license). See: https://creativecommons.org/licenses/by-nc-nd/4.0/.

References

1. Lima E, Nakamura MAM, Genta PR, et al. Improving Airways Patency and Ventilation Through Optimal Positive Pressure Identified by Noninvasive Mechanical Ventilation Titration in Mounier-Kuhn Syndrome: Protocol for an Interventional, Open-Label, Single-Arm Clinical Trial. JMIR Res Protoc 2020;9:e14786.
2. Buitrago DH, Wilson JL, Parikh M, et al. Current concepts in severe adult tracheobronchomalacia: evaluation and treatment. J Thorac Dis 2017;9:E57-66.
3. Hammond K, Ghori UK, Musani AI. Tracheobronchomalacia and Excessive Dynamic Airway Collapse. Clin Chest Med 2018;39:223-8.
4. Levitzky MG. Mechanics of Breathing. In: Pulmonary Physiology. Seventh Edition. New York: McGrawHill, 2007:11-53.
5. Murgu S, Colt H. Tracheobronchomalacia and excessive dynamic airway collapse. Clin Chest Med 2013;34:527-55.
6. Murgu SD, Colt HG. Description of a multidimensional classification system for patients with expiratory central airway collapse. Respirology 2007;12:543-50.
7. Krustins E, Kravale Z, Buls A. Mounier-Kuhn syndrome or congenital tracheobronchomegaly: a literature review. Respir Med 2013;107:1822-8.
8. Carden KA, Boiselle PM, Waltz DA, et al. Tracheomalacia and tracheobronchomalacia in children and adults: an in-depth review. Chest 2005;127:984-1005.
9. Rayl JE. Tracheobronchial collapse during cough. Radiology 1965;85:87-92.
10. Jokinen K, Palva T, Sutinen S, et al. Acquired tracheobronchomalacia. Ann Clin Res 1977;9:52-7.

© Journal of Thoracic Disease. All rights reserved.

11. Stern EJ, Graham CM, Webb WR, et al. Normal trachea during forced expiration: dynamic CT measurements. Radiology 1993;187:27-31.
12. Hein E, Rogalla P, Hentschel C, et al. Dynamic and quantitative assessment of tracheomalacia by electron beam tomography: correlation with clinical symptoms and bronchoscopy. J Comput Assist Tomogr 2000;24:247-52.
13. Gilkeson RC, Ciancibello LM, Hejal RB, et al. Tracheobronchomalacia: dynamic airway evaluation with multidetector CT. AJR Am J Roentgenol 2001;176:205-10.
14. Aquino SL, Shepard JA, Ginns LC, et al. Acquired tracheomalacia: detection by expiratory CT scan. J Comput Assist Tomogr 2001;25:394-9.
15. Zhang J, Hasegawa I, Feller-Kopman D, et al. 2003 AUR Memorial Award. Dynamic expiratory volumetric CT imaging of the central airways: comparison of standard-dose and low-dose techniques. Acad Radiol 2003;10:719-24.
16. Boiselle PM, O'Donnell CR, Bankier AA, et al. Tracheal collapsibility in healthy volunteers during forced expiration: assessment with multidetector CT. Radiology 2009;252:255-62.
17. Litmanovich D, O'Donnell CR, Bankier AA, et al. Bronchial collapsibility at forced expiration in healthy volunteers: assessment with multidetector CT. Radiology 2010;257:560-7.
18. Boiselle PM, Michaud G, Roberts DH, et al. Dynamic expiratory tracheal collapse in COPD: correlation with clinical and physiologic parameters. Chest 2012;142:1539-44.
19. O'Donnell CR, Litmanovich D, Loring SH, et al. Age and sex dependence of forced expiratory central airway collapse in healthy volunteers. Chest 2012;142:168-74.
20. Ciet P, Boiselle PM, Michaud G, et al. Optimal imaging protocol for measuring dynamic expiratory collapse of the central airways. Clin Radiol 2016;71:e49-55.
21. Ferguson GT, Benoist J. Nasal continuous positive airway pressure in the treatment of tracheobronchomalacia. Am Rev Respir Dis 1993;147:457-61.

Cite this article as: Lima E, Genta PR, Athanazio RA, Rodrigues AJ, Nakamura MAM, Rached SZ, Costa ELV, Stelmach R. What is the optimal large airway size reduction value to determine malacia: ex-ploratory bronchoscopic analysis in patients in Mounier-Kuhn syndrome. J Thorac Dis 2021;13(1):425-429. doi: 10.21037/jtd-20-2395

© Journal of Thoracic Disease. All rights reserved.

3.3 Artigo 3 – Citação completa

Lima E, Nakamura MAM, Rodrigues AJ, Athanazio RA, Rached SZ, Costa ELV, Sawamura MVY, Genta PR, Stelmach R. Investigação de traqueobroncomalácia e avaliação da reversão do colapso com uso de pressão positiva em pacientes com Síndrome de Mounier-Khun. *To be submitted*

3.3.1 Texto principal

Introdução

A Síndrome de Mounier-Kuhn (SMK), ou traqueobroncomegalia congênita, é uma doença rara caracterizada pela dilatação da traqueia e dos brônquios principais, comumente associada a infecções respiratórias recorrentes[1,2]. Define-se traqueobroncomegalia quando o diâmetro transversal da traqueia, do brônquio principal direito e do brônquio principal esquerdo exceder 3,0, 2,4 e 2,3 cm respectivamente[3,4].

Apesar de sua causa não ser muito bem conhecida, as alterações histológicas encontradas nas vias aéreas – como diminuição da espessura da mucosa muscular, atrofia e/ou ausência de fibras elásticas longitudinais e células musculares lisas – podem ser responsáveis pelas deformidades estruturais traqueobrônquicas, como traqueobroncomegalia, traqueobroncomalácia (TBM), divertículos intercartilaginosos, abaulamentos e dilatações em suas paredes[1,5,6].

Os principais sinais e sintomas são tosse, expectoração volumosa, dispneia e sibilância acompanhados de infecções respiratórias recorrentes[1,2]. Associação com outras comorbidades é comum principalmente com bronquiectasias, doença do refluxo gastroesofágico, doença pulmonar obstrutiva crônica e Síndrome da Apneia/Hipopneia Obstrutiva do Sono (SAHOS)[1,7,8].

Acredita-se que parte dos sintomas se deve à TBM, presente na maioria dos pacientes. Esta é definida quando há diminuição de 50% da área seccional traqueobrônquica e ocorre principalmente durante a expiração como

consequência da fraqueza muscular e/ou destruição das estruturas de sustentação e anéis cartilaginosos[9,10,11].

Seu principal impacto clínico é a obstrução do fluxo de ar expiratório, resultando em aprisionamento aéreo e diminuição da efetividade da tosse e da higiene brônquica, o que facilita a colonização por microrganismos e infecções respiratórias[9,12]. A endoscopia respiratória é o exame padrão ouro para o diagnóstico da TBM[13,14,15].

O uso da ventilação mecânica não invasiva (VMNI) com pressão positiva contínua nas vias aéreas (CPAP) é relatado como opção terapêutica da TBM[16,17]. O racional da sua utilização é que ela atue como um *stent* pneumático, o que mantém a patência das vias aéreas, diminui a obstrução ao fluxo de ar e permite a mobilização de secreções e higiene brônquica[12,16,18,19,20].

Em vista disso, foi desenvolvido um estudo com o objetivo principal de identificar objetivamente a presença de TBM nos pacientes com SMK por meio da broncoscopia, verificar se o uso da VMNI com CPAP é capaz de reduzir ou reverter esse colapso e, se possível, encontrar a pressão ideal para essa finalidade. Secundariamente, analisar a repercussão da VMNI com CPAP na ventilação pulmonar e investigar a prevalência de SAHOS nessa população.

Método

Visão Geral

Este é um ensaio clínico de intervenção aberto, de braço único, realizado em pacientes com diagnóstico de SMK em acompanhamento ambulatorial no Serviço de Pneumologia do InCor/HC-FMUSP.

O método completo e detalhado do estudo foi publicado previamente[21].

O estudo foi aprovado pelo Comitê de Ética da instituição (base de dados de Pesquisa Brasileira n.º CAAE 64001317.4.000.0068) e financiado pelo Grupo de doenças obstrutivas – Divisão de Pneumologia.

Registro *Clinical Trails*: ClinicalTrails.gov NCT03101059; https://clinicaltrials.gov/ct2/show/NCT03101059.

Desenho do estudo

O estudo foi realizado em etapas resumidas da seguinte forma[21]:

Etapa 1 – Coleta de dados sociodemográficos, clínicos e de exames previamente realizados (espirometria simples e tomografia computadorizada de tórax).

Etapa 2 – Polissonografia de noite inteira. Broncoscopia e tomografia de impedância elétrica (TIE) com VMNI e titulação de CPAP (Figura 1).

Figura 1: Sala de exame na realização de broncoscopia e TIE

a) Broncoscopia

Após a inspeção da via aérea, a higiene brônquica e a definição da presença de malácia traqueal e/ou brônquica, foi realizada a titulação de CPAP (Figura 2). Por meio da análise observacional, e após consenso entre três broncoscopistas, foi selecionada a menor pressão expiratória final positiva (PEEP) capaz de reverter o colapso da traqueia e dos brônquios principais (chamada de “avaliação do especialista”).

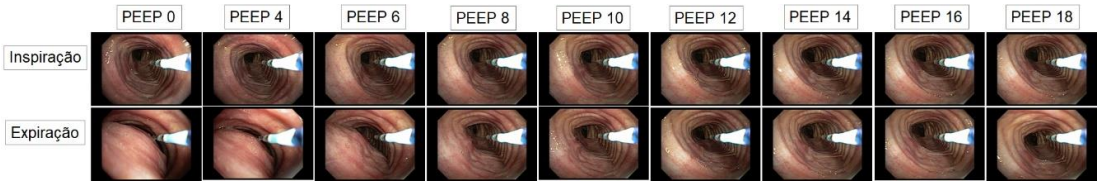

Figura 2: Imagem da broncoscopia em inspiração e expiração em cada PEEP utilizada durante a titulação de CPAP.

O procedimento broncoscópico foi documentado por meio de gravação de vídeo, e as imagens foram analisadas com auxílio de um *software* (Image Processing Toolbox, Matlab®, Natick, MA) que permite medir os pixels de uma

região selecionada (Figura 3). Foram medidos os pixels do lúmen da via aérea na inspiração e na expiração em todas as pressões tituladas (0 a 18 cmH_2O). Os pixels são proporcionais à área das vias aéreas quando corrigidos para a distância conhecida. Por meio dessa análise, foi possível encontrar objetivamente a menor pressão capaz de reverter o colapso das vias aéreas (chamada de "avaliação objetiva").

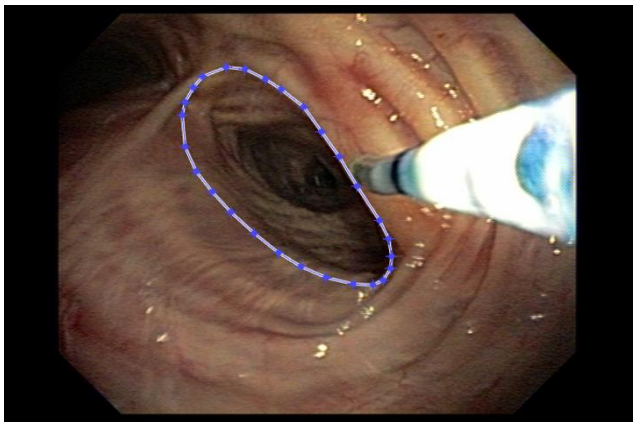

Figura 3 - Marcação da região selecionada para medição de pixel com auxílio do *software* Image Processing Toolbox, Matlab®, Natick, MA.

b) Tomografia de impedância elétrica

Os dados da TIE foram analisados usando o *software* proprietário de análise Timpel Medical®. Em cada etapa da titulação de PEEP, foram selecionados para análise de oito a dez ciclos respiratórios. A área analisada foi dividida em duas regiões de interesse: anterior e posterior. Foi selecionada a menor PEEP que proporcionou a distribuição de ventilação mais homogênea entre as regiões anterior e posterior de interesse (chamada de "PEEP TIE") (Figura 4).

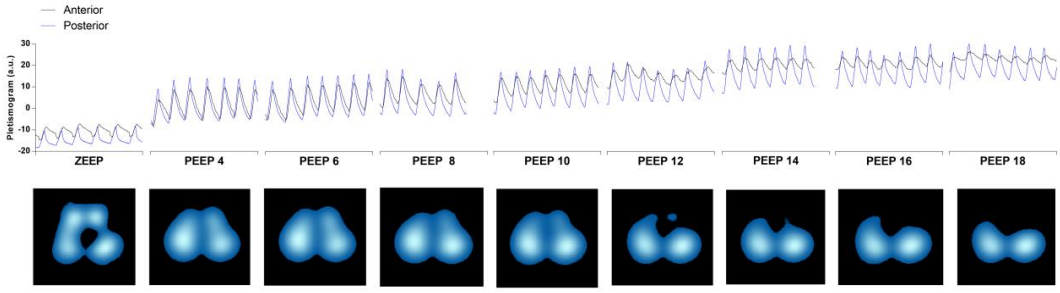

Figura 4 - Tomografia de impedância elétrica mostrando o comportamento da distribuição da ventilação em cada etapa da titulação da PEEP. Na parte superior da figura, estão os pletismogramas regionais, ou seja, o registro da variação da impedância elétrica ao longo do tempo das regiões anterior (em preto) e posterior (em azul); na parte de baixo, estão os mapas da ventilação correspondentes às pressões utilizadas. Observa-se ventilação mais homogênea entre as pressões 4 e 6 cmH_2O, com hiperinsuflação pulmonar a partir da PEEP de 12 cmH_2O, quando a variação da impedância (pletismograma) da região anterior diminui e a ventilação (mapa da ventilação) se torna predominantemente posterior.

Etapa 3 – Tomografia computadorizada (TC) de tórax em inspiração e expiração sem e com CPAP na pressão selecionada, por meio da análise objetiva, em pacientes que apresentaram traqueomalácia.

Análise estatística

A distribuição dos resultados foi apresentada por média, desvio padrão e mediana. A tendência à normalidade foi avaliada por meio do teste Shapiro-Wilk. Foram considerados dados com distribuição normal aqueles com o valor >0,05.

Após a verificação de normalidade, foi realizada análise da igualdade de pares combinados usando o teste de Wilcoxon pareado. Nesse teste, estima-se verificar se existem diferenças medianas entre os resultados de avaliações de pixel expiratório e o percentual da razão entre a inspiração e expiração na PEEP 0 e na PEEP obtida por meio da “análise objetiva”.

Para verificar se o valor de pixel expiratório e do percentual da razão com PEEP obtida com a “análise objetiva” eram influenciados pela avaliação com PEEP 0 (variável em escala logarítmica), utilizou-se o modelo de regressão linear bruto com análise do coeficiente de determinação e posterior análise de resíduos.

Para avaliar a possível diferença de resultados absolutos e a variação relativa do colapso a partir dos três métodos de análise (visão do especialista, análise objetiva e TIE), foram utilizados a análise de correlação de Pearson, a análise de variâncias e Modelos de Regressão Linear.

O coeficiente de correlação de Pearson foi aplicado para avaliar a força e direção das associações do método de “análise objetiva” (considerado como padrão ouro para o presente estudo) e demais métodos avaliativos. Essa análise foi complementada pela análise de variâncias para compreender se a variação média dos indicadores nas três visões propostas pelo estudo apresentava diferença estatística ou se poderiam ser considerados (os indicadores) estatisticamente similares.

Por fim, a análise de regressão linear teve como objetivo verificar o impacto de determinado fator na variação média observada na variável de interesse. No presente estudo, a aplicação de ambos os testes permitiu avaliar o grau de linearidade dos métodos de avaliação, assim como estimar o impacto de um método de avaliação em relação ao outro.

Para essas análises, estabelece-se o método da PEEP obtida por meio da “análise objetiva” como padrão. Quanto menor é o coeficiente de variação,

mais próximos estão os indicadores na predição do colapso das vias aéreas na expiração.

Todas as análises foram realizadas no *software* Stata, versão 15.1.

Resultados

Quinze pacientes com diagnóstico de SMK encontravam-se em seguimento no ambulatório de pneumologia do InCor-HC/FMUSP e 12 consentiram em participar do estudo (Figura 1). Os participantes eram predominantemente do sexo masculino (83,33%) e tinham, em média, 62,25 (±8,94) anos. A idade média do diagnóstico foi de 51,83 (±14,22) anos. Seis (50%) relatavam mMRC ≥ 2 (Tabela 1).

O diâmetro médio da traqueia e do maior brônquio principal encontrado na TC de tórax foi de 3,7 (±0,71) e 2,15 (±0,59) cm, respectivamente. Foram observadas bronquiectasias em 11 (91,66%) pacientes (Tabela 2).

O distúrbio ventilatório obstrutivo foi a alteração mais encontrada na espirometria (81,81%) (Tabela 2).

Todos os pacientes já haviam realizado broncoscopia previamente. Malácia traqueal e/ou brônquica foi evidenciada em 11 (91,66%) (Tabela 2).

Figura 1. Fluxograma de seleção dos indivíduos para o estudo.

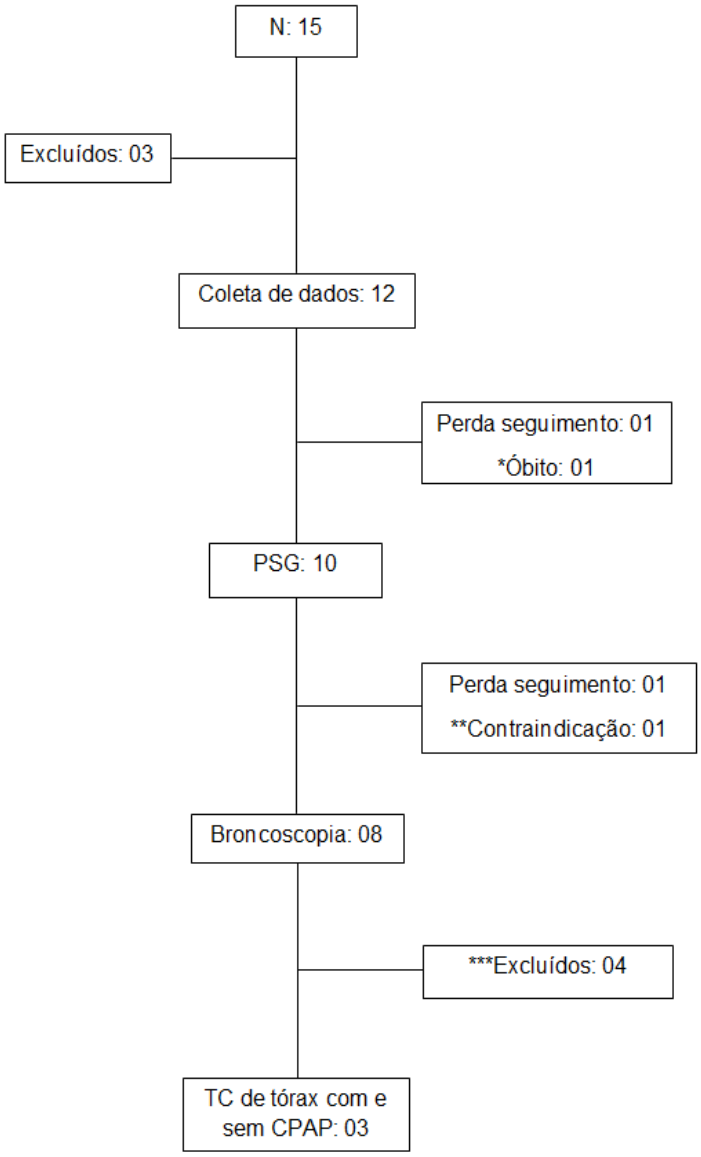

*Óbito devido a complicações da doença de base. Não relacionado a procedimento do estudo.
**Contraindicação: Hipertensão arterial pulmonar associada à hipoxemia.
***Por se julgar que a etapa 3 não acrescentaria benefícios para os pacientes do estudo, optou-se por interrompê-la.

Tabela 2. Dados sociodemográficos, clínicos e de exames prévios

Total, n	12
Idade (anos), média (DP)	62,25 (8,94)
Sexo masculino, n(%)	10 (83,3)
Início dos sintomas (anos), média (DP)	42,58 (18,08)
Idade do diagnóstico (anos), média (DP)	51,83 (14,22)
Tempo de sintomas até diagnóstico (anos), média (DP)	9,25 (11,19)
IMC (Kg/m2), média (DP)	25,07 (4,17)
Ex-tabagistas, n(%)	2 (16,66)
Colonização bacteriana no escarro, n(%)	9 (75)
SpO2 (%), média (DP)	94 (0,04)
mMRC, média (DP)	1,66 (1,07)
SGRQ, média (DP)	56,84 (19,40)
TC de tórax	
Diâmetro traqueal (cm), média (DP)	3,8 (0,71)
Tamanho brônquio (cm), média (DP)	2,15 (0,59)
Bronquiectasias, n(%)	11 (91,66)
Broncoscopia	
Malácia, n(%)	11 (91,66)
Traqueobroncomalácia, n(%)	8 (66)
Broncomalácia, n(%)	3 (25)
Divertículos, n(%)	8 (66)
Espirometria	
Total, n	11
Normal, n(%)	2(18,18)
Distúrbio ventilatório obstrutivo, n(%)	9 (81,81)
CVF (%predito), média (DP)	76 (0,12)
VEF1 (%predito), média (DP)	60 (0,18)

Ao todo, oito pacientes foram submetidos ao exame de broncoscopia. Foram realizados 12 procedimentos para titulação de CPAP (cinco em região da traqueia e sete de brônquio) e 11 tomografias de impedância elétrica (Tabela 3). As PEEPs selecionadas em cada método proposto ("análise do especialista", "análise objetiva" e TIE) encontram-se na Tabela 4.

Tabela 3. Dados da polissonografia e da broncoscopia atual

Polissonografia	
Total, n	10
Síndrome da Apneia/Hipopneia Obstrutiva do Sono, n(%)	9 (90)
IAH (eventos/hora), média (DP)	19,24 (12,75)
Eficiência do sono (%), média (DP)	75 (16,4)
Índice de despertares (eventos/hora), média (DP)	29,13 (12,32)
Índice de dessaturação (eventos/hora), média (DP)	28,21 (20,68)
SpO2 mínima (%), média (DP)	80,4 (10,05)
Broncoscopia	
Total, n	8
Tempo de exame (min), média (DP)	66,62 (14,49)
Malácia, n(%)	7 (87,5)
Traqueobroncomalácia, n(%)	5 (62,5)
Broncomalácia, n(%)	2 (25)
Divertículos, n(%)	6 (75)

Tabela 4. PEEPs selecionadas em cada método proposto

Pacientes	Região analisada	PEEP "análise especialista"	PEEP "análise objetiva"	PEEP TIE
1	BFD	4	4	4
2	TQ	12	10	10
	BFE	12	10	10
3	TQ	10	8	4
	BFD	10	10	4
4	TQ	8	8	8
	BFD	10	10	8
5	TQ	12	10	12
	BFD	14	14	12
6	TQ	12	8	10
	BFD	12	8	10
7	BFD	10	8	NR

NR: Não realizado

Os valores médios dos pixels encontrados na região referente ao lúmen da via aérea da inspiração e expiração em cada PEEP titulada e o percentual da

razão entre eles são apresentados na Figura 5. O ponto de corte considerado para a reversão da malácia foi o de razão de 50%. Observa-se que quanto maior é a PEEP, menor é a variação no tamanho do lúmen da via aérea.

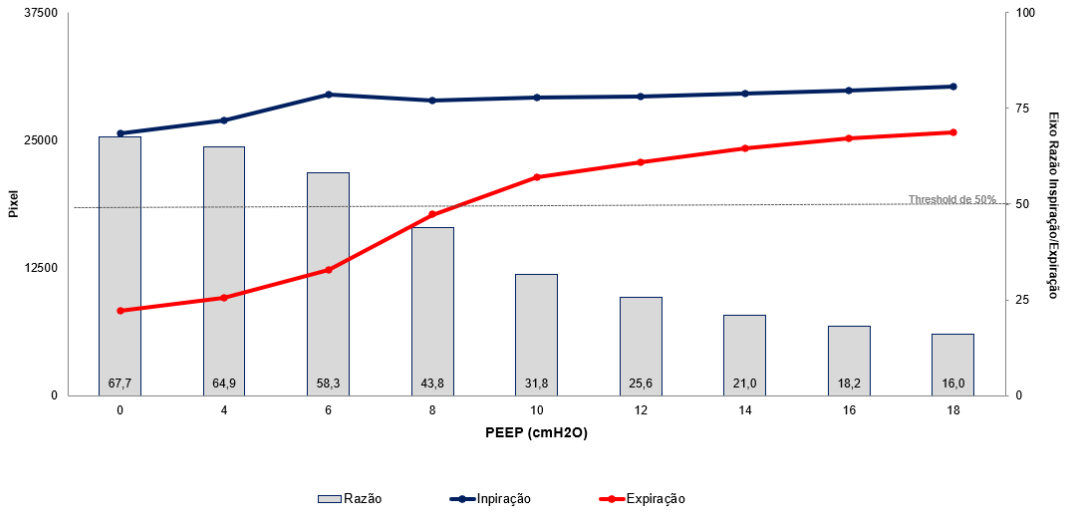

Figura 5. Média do número de pixels encontrados no lúmen das vias aéreas durante inspiração (azul) e expiração (vermelho) e percentual da razão entre valores médios da inspiração e expiração. São Paulo, 2022

Foram constatadas diferenças medianas entre os pixels do lúmen da via aérea na expiração com a PEEP 0 e com a PEEP selecionada por meio da "análise objetiva" (p valor <0,001) (Figura 6). Também houve diferença no percentual da razão entre a inspiração e a expiração com PEEP de 0 e com a PEEP por meio da "análise objetiva" (p valor 0,002) (Figura 7).

Figura 6. Boxplot do Pixel Expiratório conforme gradação de PEEP. PEEP AO: PEEP selecionada pela "análise objetiva"

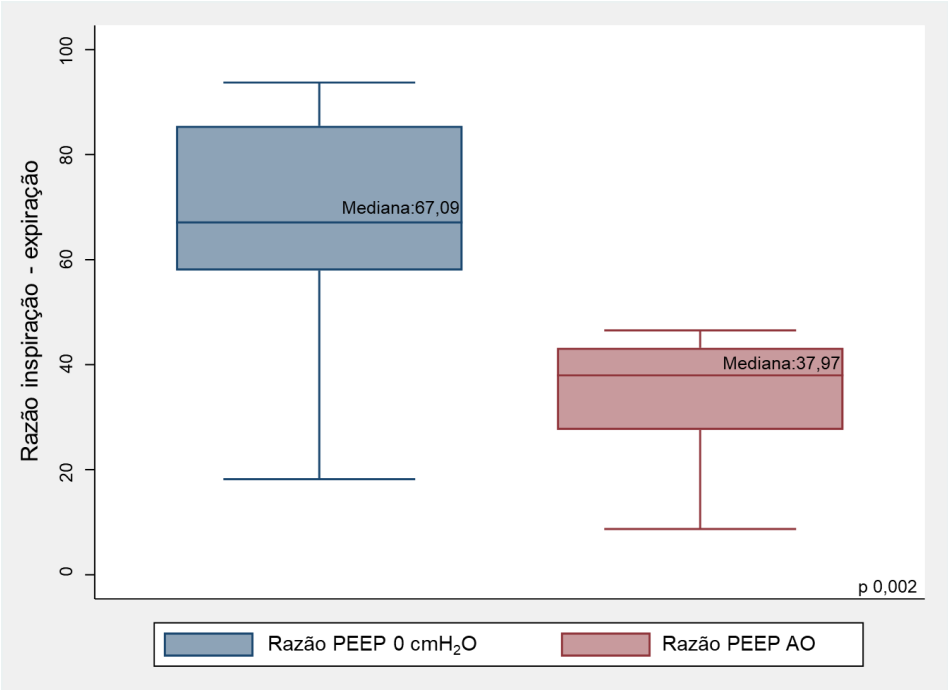

Figura 7. Boxplot do percentual da razão entre a inspiração e a expiração conforme gradação da PEEP. PEEP AO: PEEP selecionada pela "análise objetiva"

Os pixels expiratórios encontrados na PEEP 0 influenciaram a variação média dos pixels da PEEP selecionada por meio da “análise objetiva”. O ganho na abertura do lúmen com a utilização do CPAP na PEEP selecionada por meio da “análise objetiva” foi diretamente proporcional à PEEP 0 ($p < 0{,}005$). O coeficiente de determinação (R^2) indica que o tamanho do lúmen na PEEP 0 explica em 43,5% a variação do lúmen na PEEP da “análise objetiva” (Figura 8).

Associação também foi observada entre o percentual da razão do lúmen da inspiração e da expiração entre a PEEP 0 e a PEEP selecionada por meio da “análise objetiva” (Figura 9). Nesse caso, a relação entre os indicadores é inversamente proporcional, ou seja, quanto maior a razão inspiração/expiração na PEEP 0, menor a razão inspiração/expiração na PEEP AO.

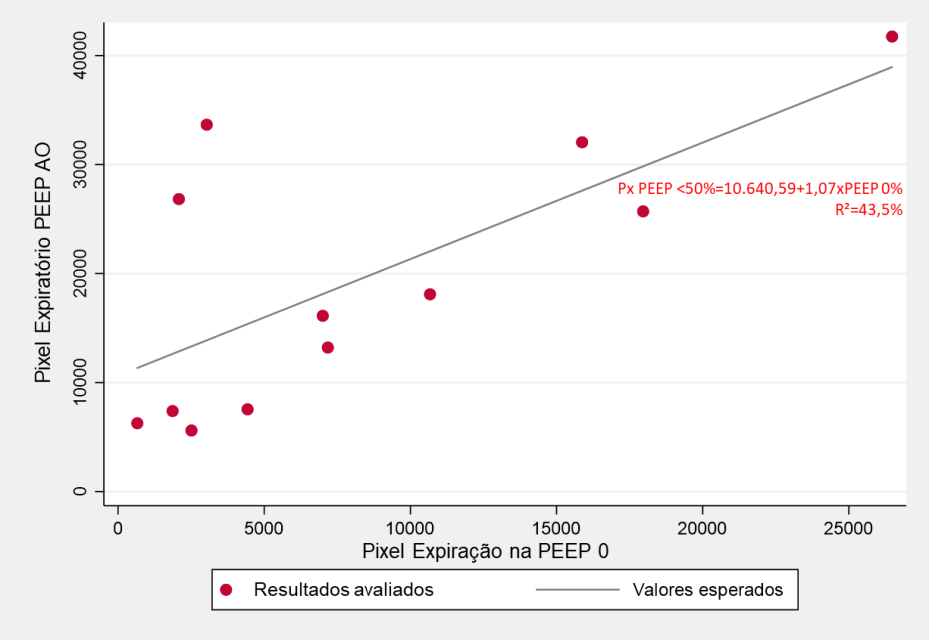

Figura 8. Relação entre lúmen avaliado pela contagem de pixel na expiração com PEEP AO e PEEP 0. PEEP AO: PEEP selecionada pela “análise objetiva”

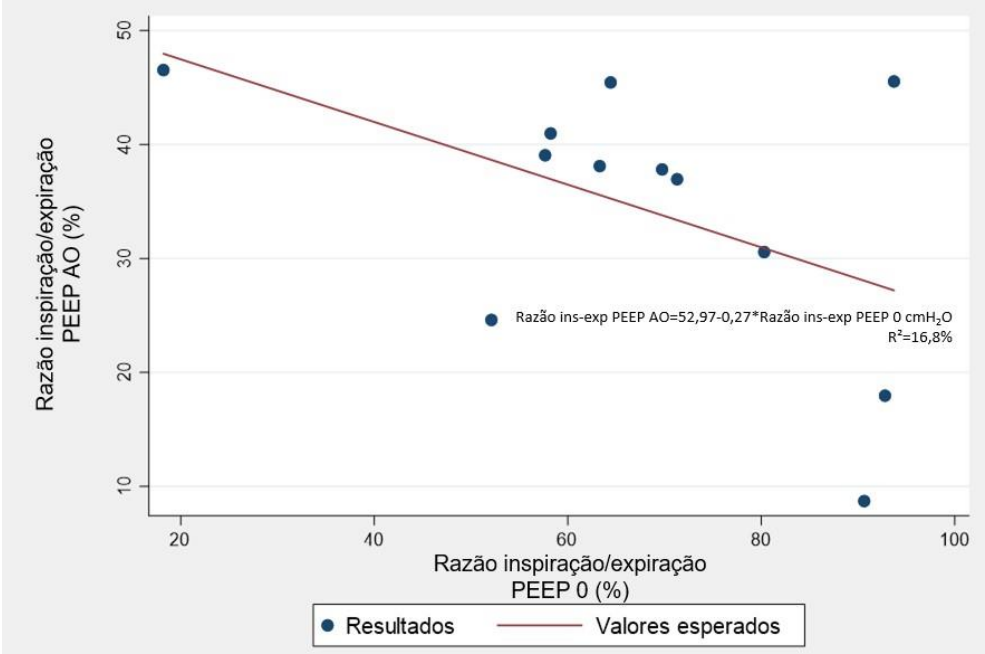

Figura 9. Relação entre percentual da razão do lúmen da inspiração e da expiração com PEEP AO e PEEP 0. PEEP AO: PEEP selecionada pela "análise objetiva"

Quando comparados os três métodos utilizados para a escolha da PEEP ideal (análise do especialista, análise objetiva e TIE), observa-se que não há diferença média no tamanho do lúmen (contagem de pixels) expiratório nas PEEPs encontradas por meio dos métodos propostos. Na avaliação do percentual da razão entre a inspiração e expiração, a análise de variâncias entre os métodos evidencia que há diferença entre eles. No entanto, a avaliação de correlação constata que há moderada correlação entre os métodos, sendo que o resultado foi estatisticamente significante apenas quando comparadas a PEEP selecionada por meio da "análise objetiva" e a PEEP selecionada por meio da "análise do especialista" (Tabela 5).

Tabela 5. Análise de variâncias e de correlação na avaliação do tamanho do lúmen (contagem de pixels) e do percentual da razão entre inspiração e expiração entre os três métodos utilizados para a escolha da PEEP (análise do especialista, análise objetiva e TIE). PEEP AE: PEEP selecionada pela "análise do especialista". PEEP AO: PEEP selecionada pela "análise objetiva". PEEP TIE: PEEP selecionada pela TIE

	Média	**ANOVA**	**Correlação**	**p valor**
Avaliação do tamanho do lúmen na expiração				
Pixel Expiração na PEEP AE	22.287,50			
Pixel Expiração na PEEP AO	19.524,58	0,668	0,973	<0,001
Pixel Expiração na PEEP TIE	17.084,98		0,959	<0,001
Razão				
% Variação Ins/Exp na PEEP AE	26,51			
% Variação Ins/Exp na PEEP AO	34,36	0,035	0,608	0,036
% Variação Ins/Exp na PEEP TIE	44,16		0,476	0,139

Foram estimadas retas de regressão para avaliar o impacto dos resultados da PEEP selecionada por meio da "análise do especialista" e da PEEP selecionada por meio da TIE em relação à variação média do tamanho do lúmen em contagem de pixel no método PEEP selecionada por meio da "análise objetiva" (padrão ouro), e se verifica forte correlação entre elas (representada na Tabela 2) (Figura 10).

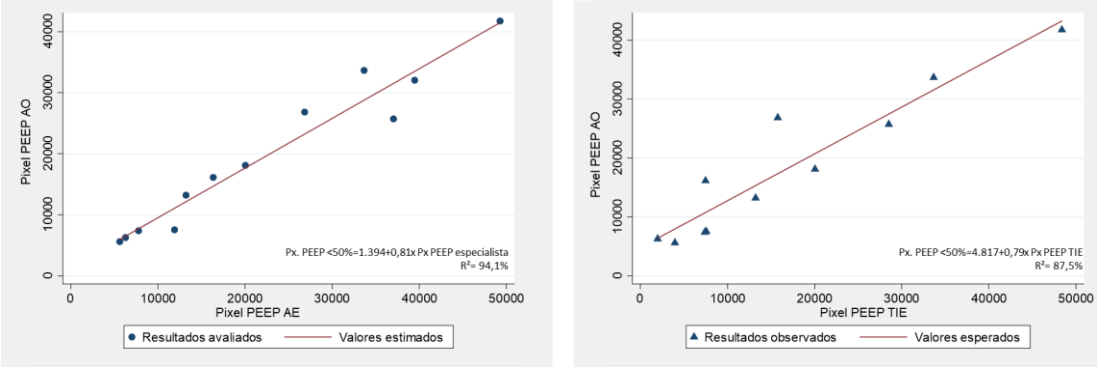

Figura 10: Correlação entre avaliação do lúmen por meio de contagem de pixel entre PEEP AO e PEEP AE (A) e PEEP TIE (B) e representação da variação média e das relações entre métodos de avaliação por meio de reta do modelo regressão linear simples. PEEP AE: PEEP selecionada por meio da análise do especialista. PEEP AO: PEEP selecionada por meio da análise objetiva. PEEP TIE: PEEP selecionada por meio da análise da tomografia de impedância elétrica. Px: pixel.

Dez pacientes realizaram PSG de noite inteira e em nove (90%) foi diagnosticada a SAHOS (Tabela 3).

Três pacientes realizaram a TC de tórax em inspiração e expiração sem e com CPAP com a PEEP selecionada por meio da “análise objetiva”, que evidenciou alterações estruturais em traqueia e brônquios e abertura do lúmen da via aérea com o emprego de pressão positiva (Figura 11).

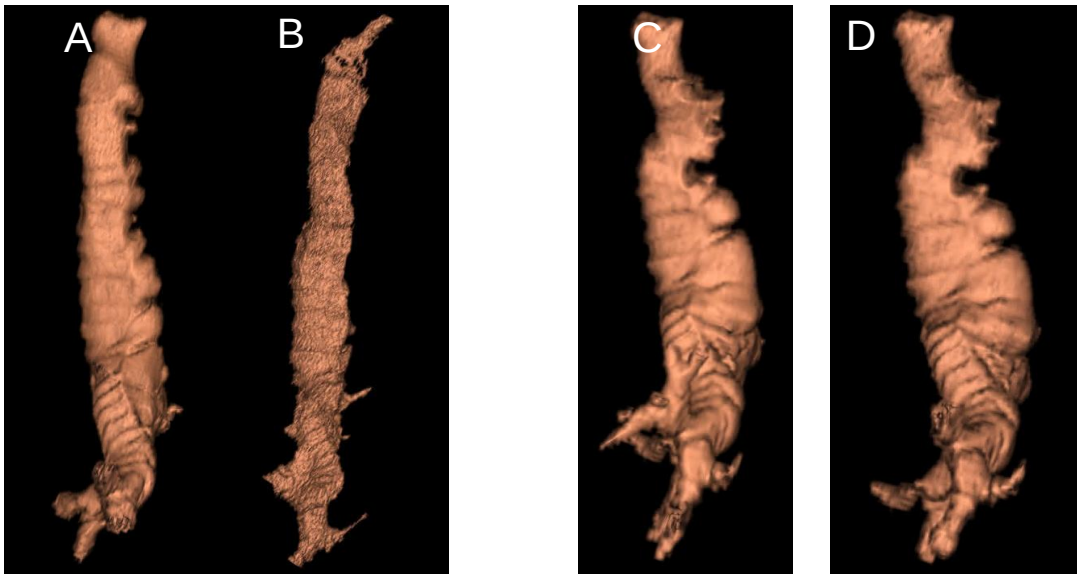

Figura 11: Reconstrução de TC de tórax em inspiração e expiração sem e com CPAP na PEEP selecionada por meio da "análise objetiva". A) Inspiração sem CPAP. B) Expiração sem CPAP. C) Inspiração com CPAP. D) Expiração com CPAP.

Discussão

A TBM é uma condição de alta prevalência nos pacientes com SMK. A utilização de pressão positiva resultou em abertura significativa dos lúmens expiratórios das vias aéreas e reversão da malácia em todas as regiões colapsadas analisadas, além de melhorar a distribuição da ventilação pulmonar.

Houve relação de proporcionalidade na abertura do lúmen da via aérea conforme o aumento da pressão utilizada na VMNI. A fraqueza muscular e flacidez das estruturas de sustentação traqueobrônquicas permitem que o lúmen da via aérea aumente conforme a pressão fornecida.

Não foi encontrada nenhuma correlação entre o grau de colapso e a PEEP necessária para revertê-lo com escala de dispneia, qualidade de vida,

exacerbações, função pulmonar, colonização bacteriana no escarro, SAHOS ou outros dados obtidos.

Em relação à reversão do colapso, observou-se correlação significante entre as PEEPs escolhidas por meio da “análise objetiva” (considerada padrão ouro) e da “análise do especialista”. Esse achado indica que o diagnóstico de malácia e a pressão necessária para revertê-la podem ser determinados pelo julgamento de um especialista treinado.

A TIE evidenciou que a pressão positiva é capaz de proporcionar melhora na distribuição da ventilação. Em alguns casos, a PEEP utilizada para essa finalidade não foi suficiente para reverter o colapso traqueobrônquico, indicando que o uso de pressão positiva pode trazer benefícios para a fisiologia respiratória mesmo que não reverta completamente o colapso. No entanto, deve-se atentar para o fato de que o emprego de pressões inadequadas pode ocasionar efeitos deletérios, como a hiperinsuflação pulmonar.

A SAHOS foi a comorbidade mais encontrada na SMK, corroborando o achado de outros estudos[1,7,8,22]. Diante de sua alta prevalência, não foi possível correlacionar a presença dessa patologia com a apresentação clínica da SMK. Esse achado pode sugerir que a fraqueza nas estruturas de sustentação identificada nas vias aéreas inferiores também possa estar presente na via aérea superior.

A TC de tórax reforçou os achados presentes na broncoscopia, entretanto a avaliação dinâmica durante o exame de broncoscopia associado à TIE acrescentou informações relevantes, como o comportamento da via aérea e da ventilação pulmonar durante a titulação de CPAP.

Neste estudo, foi desenvolvido um método que permitiu tanto quantificar o colapso traqueobrônquico por meio da broncoscopia quanto observar o impacto da VMNI com CPAP nas vias aéreas e na ventilação pulmonar.

Apesar de o uso da VMNI com CPAP ser relatado como opção terapêutica no manejo de pacientes com diagnóstico de TBM, com potencial melhora sintomática e redução de infecções respiratórias[13,16,18,19,20], até o presente momento nenhum estudo havia comprovado sua efetividade na abertura da via aérea colapsada.

Dessa forma, os resultados aqui apresentados trazem uma informação inovadora, com um método pioneiro, que pode ser reproduzida por outros broncoscopistas e que, provavelmente, pode ser extrapolado para uso em pacientes com o diagnóstico de TBM secundárias a outras causas, possibilitando um melhor diagnóstico, a reversão do colapso traqueobrônquico e a distribuição da ventilação pulmonar mais homogênea.

No entanto, o benefício, em longo prazo, do uso crônico da VMNI com CPAP para tratamento da TBM na qualidade de vida e na sobrevida dos pacientes não foi aqui avaliado, e mais estudos são necessários com o método mostrado neste projeto.

A SMK é uma doença rara[23], e o pequeno número de amostra é a principal limitação deste estudo. Além disso, alguns pacientes com SMK têm acometimento grave das vias aéreas que impediram a inclusão de mais voluntários, conforme mostrado na Figura 1 deste estudo. Outras limitações incluem a falta de um grupo controle e a dificuldade técnica de manter o broncoscópio sem movimentação, mesmo que discreta.

Conclusão

O diagnóstico de TBM pode ser feito de forma objetiva por meio da broncoscopia.

O uso da VMNI com CPAP foi capaz de corrigir a TBM, além de proporcionar melhora na distribuição da ventilação pulmonar.

Pacientes com diagnóstico de TBM podem se beneficiar com o uso de VMNI com CPAP, porém mais estudos são necessários.

Referências

1. Krustins E, Kravale Z, Buls A. Mounier-Kuhn syndrome or congenital tracheobronchomegaly: a literature review. Respir Med. 2013 Dec;107(12):1822-8.
2. O'Bryan CJ, Espinosa R, Chittivelu S, Wrenn V. Recurrent Lower Respiratory Tract Infections Due to Mounier-Kuhn Syndrome. Cureus. 2021 Jun 4;13(6):e15437.
3. Katz I, Levine M, Herman P. Tracheobronchomegaly. The Mounier-Kuhn syndrome. Am J Roentgenol Radium Ther Nucl Med.1962 Dec;88:1084-94.
4. Kumar S, Mittal AK. Mounier-Kuhn syndrome (MKS) – Pathognomonic Findings. J Clin Diagn Res. 2014 Dec;8(12):RJ01-2.
5. Loued L, Migaou A, Achour A, Ben Saad A, Mhammed SC, Fahem N, Rouatbi N, Joobeur S. Mounier-Kuhn syndrome: A variable course disease. Respir Med Case Rep. 2020 Sep 29;31:101238.

6. Van Schoor J, Joos G, Pauwels R. Tracheobronchomegaly- the Mounier-Kuhn syndrome: report of two cases and review of the literature. Eur Respir J. 1991 Nov 4(10):1303-6.
7. Cartier Y, Kavanagh PV, Johkoh T, Mason AC, Müller NL. Bronchiectasis: accuracy of high-resolution CT in the differentiation of specific diseases. JR Am J Roentgenol. 1999 Jul;173(1):47-52.
8. Sundaram P, Joshi JM. Tracheobronchomegaly associated tracheomalacia: analysis by sleep study. Indian J Chest Dis Allied Sci. 2004 Jan-Mar;46(1):47-9.
9. Carden KA, Boiselle PM, Waltz DA, Ernst A. Tracheomalacia and tracheobronchomalacia in children and adults: an in-depth review. Chest. 2005 Mar;127(3):984-1005.
10. Lima E, Genta PR, Athanazio RA, Rodrigues AJ, Nakamura MAM, Rached SZ, Costa ELV, Stelmach R. What is the optimal large airway size reduction value to determine malacia: exploratory bronchoscopic analysis in patients in Mounier-Kuhn syndrome. J Thorac Dis. 2021 Jan;13(1):425-429.
11. Murgu SD, Colt HG. Tracheobronchomalacia and excessive dynamic airway collapse. Clin Chest Med. 2013 Sep;34(3):527-55.
12. Murgu SD, Colt HG. Tracheobronchomalacia and excessive dynamic airway collapse. Clin Chest Med. 2013 Sep;34(3):527-55.
13. Ozdemir C, Sökücü SN, Karasulu L, Altın S, Dalar L. Tracheomalacia treatment using a large-diameter, custom-made airway stent in a case with mounier-kuhn syndrome. Case Rep Pulmonol. 2014, 2014:910135.

14. Murgu SD, Colt HG. Treatment of adult tracheobronchomalacia and excessive dynamic airway collapse: an update. Treat Respir Med. 2006;5(2):103-15.

15. Murgu SD, Colt HG. Tracheobronchomalacia and excessive dynamic airway collapse. Clin Chest Med. 2013 Sep;34(3):527-55.

16. Adliff M, Ngato D, Keshavjee S,Brenaman S, Granton JT. Treatment of diffuse tracheomalacia secondary to relapsing polychondritis with continuous positive airway pressure. Chest. 1997 Dec;112(6):1701-4.

17. Drain AJ, Perrin F, Tasker A, Stewart S, Wells F, Tsui S, Sivasothy S. Double lung transplantation in a patient with tracheobroncomegaly (Mounier-Kuhn syndrome). J Heart Lung Transplant. 2006 Jan;25(1):134-6.

18. Colt H, Murgu S. CPAP Treatment for Moderate Diffuse Excessive Dynamic Airway Collapse Caused by Mounier-Kuhn Syndrome. In: Bronchoscopy and Central Airway Disorders A Patient-Centered Approach. 1 edition, 2012.

19. Wiseman NE, Duncan PG, Cameron CB. Management of tracheobronchomalacia with continuous positive airway pressure. J Pediatr Surg. 1985 Oct;20(5)489-93.

20. Ferguson GT, Benoist J. Nasal continuous positive airway pressure in the treatment of tracheobronchomalacia. Am Rev Respir Dis. 1993 Feb;147(2):457-61.

21. Lima E, Nakamura MAM, Genta PR, Rodrigues AJ, Athanazio RA, Rached S, Costa ELV, Stelmach R. Improving Airways Patency and Ventilation

Through Optimal Positive Pressure Identified by Noninvasive Mechanical Ventilation Titration in Mounier-Kuhn Syndrome: Protocol for an Interventional, Open-Label, Single-Arm Clinical Trial. JMIR Res Protoc. 2020 Aug 14;9(8):e14786.

22. Sundaram P, Joshi JM. Tracheobronchomegaly associated tracheomalacia: analysis by sleep study. Indian J Chest Dis Allied Sci. 2004 Jan-Mar;46(1):47-9.

23. Krustins E. Mounier-Kuhn syndrome: a systematic analysis of 128 cases published within last 25 years. Clin Respir J. 2016 Jan;10(1):3-10.

4 Análise Crítica

4.1 Análise crítica do artigo 1

O artigo 1 descreve o desenho de estudo proposto para a realização desta tese. A população estudada possui uma doença rara e pouco investigada, com sintomas que podem ser intensos e limitantes[1]. As poucas opções terapêuticas disponíveis são, em sua maioria, inespecíficas. Para aqueles pacientes que apresentam traqueobroncomalácia, a VMNI com CPAP é uma opção terapêutica recomendada[1,18].

O diagnóstico de traqueobroncomalácia é estabelecido quando há redução de 50% da área seccional da via aérea entre a inspiração e expiração. A broncoscopia flexível com avaliação dinâmica das vias aéreas é o padrão ouro para o diagnóstico, no entanto sua avaliação é subjetiva e depende da experiência do examinador[16-20].

A dificuldade de se obter com precisão uma medida quantitativa da via aérea se deve ao fato de que o exame de broncoscopia é dinâmico e a análise da medida da via aérea se modifica conforme a movimentação do broncoscópio (maior quando o broncoscópio está mais próximo da região de interesse e menor quando o broncoscópio está mais distante)[42-44]. Para corrigir esse viés, é necessário que a distância entre a lente do aparelho e a região a ser analisada se mantenha sempre a mesma.

Diante desse desafio, foi elaborado um protocolo com a finalidade de avaliar, de forma objetiva e por meio da broncoscopia, a porcentagem de variação do lúmen da via aérea entre a inspiração e a expiração e verificar a repercussão da VMNI com CPAP na traqueia e nos brônquios principais.

Foi acoplada ao paciente uma máscara de VMNI orofacial customizada com um orifício de aproximadamente 5,5 mm de diâmetro, permitindo a passagem do broncoscópio, que foi posicionado próximo à região a ser analisada. Para evitar a movimentação do broncoscópio durante o procedimento, o que influenciaria na contagem de pixels (maior quando mais próximo da região a ser analisada e menor quando mais distante), foi utilizado um cateter customizado com marcações de distância em centímetros (cateter Fogarty® n.º 3 Fr com marcações a cada centímetro), inserido no canal de trabalho do broncoscópio durante a titulação de CPAP.

O procedimento foi gravado e as imagens foram analisadas com o auxílio de um *software* (Imagem Processing Toolbox, Matlab®, Natick, MA) capaz de mensurar a quantidade de pixel de uma região delimitada. A partir de fotos da via aérea, foi delimitado o lúmen traqueal ou brônquico na inspiração e na expiração em todas as pressões utilizadas, obtendo-se os pixels de cada lúmen. A partir dessa análise, foi possível encontrar o percentual de variação do lúmen da via aérea entre a inspiração e a expiração, o que permitiu realizar a análise quantitativa do colapso, o diagnóstico de malácia e determinar a pressão capaz de revertê-la.

Apesar de o exame endoscópico já ter sido utilizado previamente para análise do colapso da via área superior em paciente com SAHOS[42-44], seu uso para a avaliação da traqueobroncomalácia é inédito, assim como o uso de um dispositivo que garanta que a distância entre o broncoscópio e a região analisada permaneça a mesma durante o procedimento.

Além disso, o uso da TIE durante o procedimento de titulação de pressão positiva para avaliar a repercussão das diferentes pressões na ventilação pulmonar em pacientes com TBM é pioneiro.

Dessa forma, este artigo torna público um método inovador e acessível para o diagnóstico objetivo de TBM por meio da endoscopia respiratória, que poderá ser reproduzida em outros centros. A TIE traz informações adicionais na fisiologia respiratória, podendo auxiliar na decisão sobre o uso do CPAP nessa população.

4.2 Análise crítica do artigo 2

Para o artigo 2, foram analisados os artigos publicados com a finalidade de diagnosticar o colapso excessivo das vias aéreas.

Atualmente, admite-se como colapso excessivo das vias aéreas a redução de 50% ou mais na área seccional da traqueia e/ou brônquios principais durante a expiração[16-20]. No entanto, esse parâmetro vem sendo questionado.

Apesar de a broncoscopia ser o exame padrão ouro para o diagnóstico de colapso excessivo das vias aéreas[15-21,27], a maioria dos estudos utilizou como critério diagnóstico a diferença da área seccional traqueobrônquica entre a inspiração e expiração forçada durante a TC de tórax, provavelmente pela ampla disponibilidade e facilidade do método[45-54].

Estudos mais recentes utilizaram o espirômetro para medir a CVF e garantir a eficiência da expiração forçada durante a TC de tórax, e foram encontrados valores de até 80% na redução na área seccional traqueobrônquica durante a expiração em indivíduos assintomáticos e sem comorbidades, sugerindo, assim, que o critério previamente utilizado pode resultar em excesso de diagnóstico[50-54].

No entanto, esses métodos diagnósticos são distintos e possuem suas particularidades. Durante a broncoscopia, é possível observar, em tempo real, a via aérea, permitindo a avaliação dinâmica do ciclo respiratório (respiração em volume corrente, respiração forçada) e da tosse. A medição de expiração forçada com espirômetro não é utilizada, portanto o valor de corte para definir o colapso encontrado em um método pode não ser o ideal para o outro, e a extrapolação é contestável.

O diagnóstico do colapso dinâmico das vias aéreas é complexo e desafiador, principalmente se considerarmos a dificuldade de obtenção de medidas objetivas por meio da broncoscopia e a falta de compreensão sobre o grau de colapso que tem relevância clínica para o paciente.

Dessa forma, propõe-se um método que permita a análise objetiva do tamanho do lúmen da traqueia e brônquios por meio da broncoscopia e que avalie a resposta das vias aéreas à administração de pressão positiva.

4.3 Análise crítica do artigo 3

O artigo 3 tem como objetivo descrever os resultados desta tese. Apesar de o número da amostra ser aparentemente pequeno, a população estudada possui uma doença rara, sendo relatados apenas 128 casos na literatura[55].

A maioria dos pacientes com diagnóstico de SMK apresenta TBM associada, condição que agrega importante impacto clínico nessa população[9-11]. A doença é acompanhada de sintomas muitas vezes limitantes, qualidade de vida reduzida, bronquiectasias, infecções respiratórias frequentes e alteração da função pulmonar, conjunto de alterações que torna esses pacientes mais graves[1,2].

A raridade dessa enfermidade, associada à gravidade dos casos, contribuiu para que apenas oito pacientes fossem submetidos ao exame de broncoscopia com titulação de CPAP. Entretanto, a possibilidade de se analisar mais de uma região de colapso aumentou o número de amostras para 12.

O método proposto neste estudo mostrou-se efetivo para o diagnóstico endoscópico da traqueobroncomalácia nos pacientes com Síndrome de Mounier-Kuhn. Até o presente momento, não há, na literatura, a descrição de um método para a quantificação da porcentagem de variação do lúmen da via aérea entre a inspiração e expiração pela broncoscopia.

O uso de pressão positiva por VMNI com visualização direta da via aérea em tempo real por meio da broncoscopia flexível dinâmica resultou em abertura do lúmen traqueobrônquico. Por meio da titulação de CPAP, foi possível

encontrar o valor da menor pressão capaz de reverter o colapso excessivo. Os resultados indicam que o diagnóstico de malácia e a pressão necessária para revertê-la também podem ser determinados pelo julgamento de um especialista treinado durante a realização da broncoscopia flexível com avaliação dinâmica, algo já sugerido, porém ainda sem confirmação científica[56].

A associação da TIE, um método de monitoração não invasivo que possibilita a avaliação da ventilação pulmonar durante os ciclos respiratórios, permitiu analisar o impacto das diferentes pressões na pequena via aérea[42]. A utilização da pressão positiva melhorou a distribuição da ventilação pulmonar em todos os pacientes, entretanto a pressão necessária para esse objetivo nem sempre foi suficiente para a reversão completa da TBM.

Esse achado sugere que, talvez, o objetivo final do tratamento da TBM não seja necessariamente a reversão do colapso, mas sim a correção da heterogeneidade na ventilação pulmonar resultante dele. Pressões acima daquela encontrada capaz de proporcionar distribuição de ventilação mais homogênea podem resultar em hiperinsuflação pulmonar e acarretar efeitos deletérios.

No entanto, apesar de os achados deste estudo evidenciarem efeitos favoráveis da pressão positiva na mecânica da grande via aérea e na ventilação pulmonar, com o seu desenho e método não é possível indicar o uso do CPAP para o tratamento clínico da TBM e da Síndrome de Mounier-Kuhn. O questionamento que surge é se a terapia com CPAP para pacientes com diagnóstico de TBM traria benefício clínico se utilizado em longo prazo, como,

por exemplo, melhora da dispneia, da qualidade de vida, da higiene brônquica, da frequência de exacerbações infecciosas e da fisiologia respiratória.

Dessa forma, esta tese abre caminho para que outros estudos sejam realizados com o propósito de avaliar os benefícios clínicos do tratamento da TBM com CPAP, com potencial de oferecer alguma mudança na vida do paciente com essa enfermidade tão impactante.

Alguns pontos frágeis desses estudos a serem considerados compreendem a dificuldade em reproduzir o método utilizado – visto que é um protocolo novo, de difícil realização e dependente de profissionais treinados e de equipamentos e *softwares* adequados –, a falta de um grupo controle e a ausência de um parâmetro diagnóstico endoscópico para a TBM.

5 Conclusões

As principais conclusões obtidas neste estudo foram:

1) Pacientes com diagnóstico de SMK apresentam qualidade de vida reduzida.
2) Distúrbio ventilatório obstrutivo, bronquiectasias e SAHOS são comuns.
3) A malácia traqueal e/ou brônquica é uma condição de alta prevalência em portadores de SMK.
4) É possível diagnosticar a TBM de forma objetiva por meio da broncoscopia.
5) O uso de pressão positiva nas vias aéreas promove a abertura do lúmen da via aérea.
6) O uso de pressão positiva nas vias aéreas é capaz de reverter a TBM.
7) O uso de pressão positiva nas vias aéreas tem impacto na distribuição da ventilação pulmonar.
8) O diagnóstico de malácia e a pressão necessária para revertê-la podem ser determinados pelo julgamento de um especialista treinado.

6 Anexos

Anexo A – Tomografia de Impedância Elétrica

A TIE é um método de monitoração não invasivo e sem irradiação que possibilita a avaliação da ventilação regional pulmonar durante os ciclos respiratórios. Atua injetando correntes elétricas de alta frequência (> 125 kHz) e de baixa amplitude (< 10 mA) inócuas ao paciente[57].

O tórax possui uma impeditividade à corrente elétrica influenciada pela entrada e saída de ar durante o ciclo respiratório. Durante uma inspiração, entre o volume residual e a capacidade pulmonar total, a impedância dos tecidos pulmonares pode variar 300%, aproximadamente, enquanto a impedância dos demais tecidos torácicos permanece constante[57,58].

A corrente elétrica é injetada por um eletrodo e segue diferentes trajetos, dependendo da impeditividade dos tecidos e da conformação torácica, e o potencial elétrico resultante é captado por outro eletrodo e utilizado para reconstrução de imagem[59].

Assim, a tomografia de impedância elétrica é capaz de fornecer imagens bastante diferenciadas da inspiração e da expiração em cada ciclo respiratório (Figura A-1). A reconstrução das imagens é representada por algoritmos computacionais que transformam as variações de tensão observadas na superfície do tórax em imagens axiais de variação de impedância dentro do tórax[57-60]. Essas imagens são reconstruções relativas, obtidas pela variação da impedância intratorácica entre dois instantes consecutivos em que o primeiro instante funciona como referência.

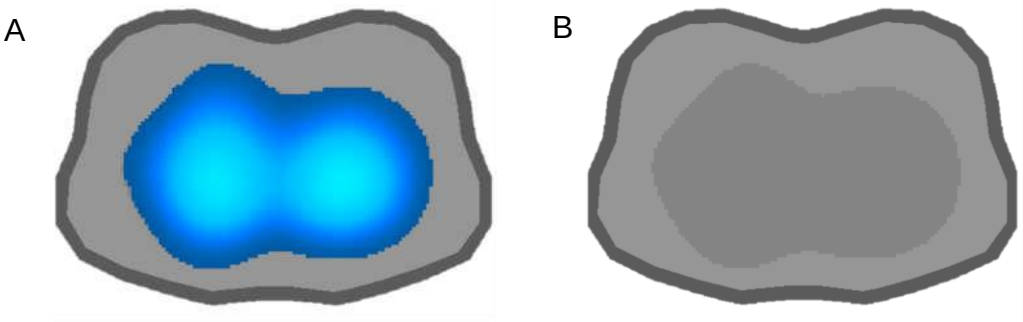

Figura A-1 – Imagens da TIE durante a inspiração (A) (quando há aumento da impedância) e durante a expiração (B) (quando há diminuição da impedância elétrica) (Fonte: Nakamura, MAM. 2018).

A medida da variação da impedância – delta Z (ΔZ) – corresponde à variação de volume de ar dentro dos pulmões. O ΔZ medido pela TIE possui ótima correlação com a variação do conteúdo de ar medido na tomografia computadorizada[59,61].

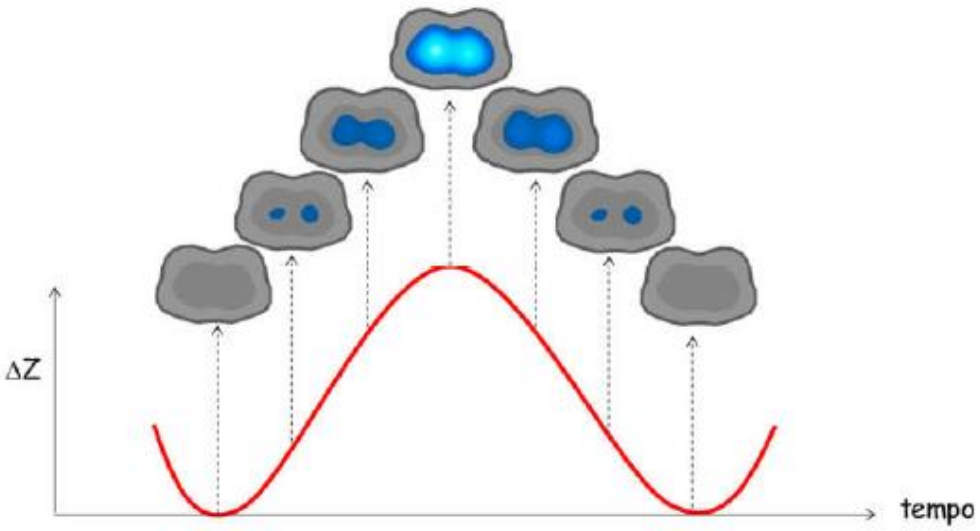

Figura A-2 – Imagens da ventilação pulmonar correspondentes com a variação de impedância (ΔZ) obtidas pela TIE durante um ciclo respiratório. Quanto maior o volume de ar dentro dos pulmões (inspiração máxima), maior a resistividade à corrente elétrica e maior o ΔZ; quanto menor a quantidade de ar dentro dos pulmões (expiração), menor o ΔZ (Fonte: Nakamura, MAM. 2018).

Os dados da TIE são adquiridos usando o tomógrafo ENLIGHT (Timpel, São Paulo, Brasil), que produz 50 imagens por segundo, exibidas em tempo real por meio da cinta colocada previamente ao redor do tórax do paciente (Figura A-3). A distribuição da ventilação pode ser analisada globalmente ou regionalmente de acordo com as regiões de interesse (quadrantes, anterior e posterior, direito e esquerdo)[57,59,62].

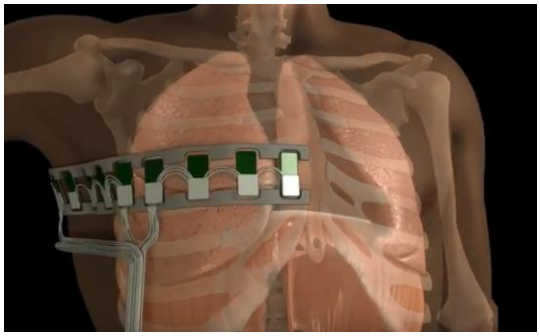

Figura A-3 – Disposição da cinta de eletrodos da TIE na altura do 4.º espaço intercostal (Fonte: Telemedicina, USP).

7 Referências bibliográficas

Referências

1. Krustins E, Kravale Z, Buls A. Respir Med. 2013 Dec;107(12):1822-8.

2. Katz I, Levine M, Herman P. Tracheobronchomegaly. The Mounier-Kuhn Syndrome. Am J Roentgenol Radium Ther Nucl Med.1962 Dec;88:1084-94.

3. Payandeh J, McGillivray B, McCauley G, Wilcox P, Swiston JR, Lehman A. A Clinical Classification Scheme for Tracheobronchomegaly (Mounier-Kuhn Syndrome). Lung. 2015 Oct;193(5):815-22.

4. Van Schoor J, Joos G, Pauwels R. Tracheobronchomegaly- the Mounier-Kuhn syndrome: report of two cases and review of the literature. Eur Respir J. 1991 Nov 4(10):1303-6.

5. Celik B, Bilgin S, Yuksel C. Mounier-Kuhn syndrome: a rare cause of bronchial dilation. Tex Heart Inst J. 2011;38(2):194-6.

6. Schwartz M, Rossoff L. Tracheobronchomegaly. Chest. 1994 Nov;106(5) 1589-90.

7. Himalstein MR, Gallagher JC. Tracheobronchomegaly. Ann Otol Rhinol Laryngol. 1973 Mar-Apr;82(2):223-7.

8. Ozdemir C, Sökücü SN, Karasulu L, Altın S, Dalar L. Tracheomalacia treatment using a large-diameter, custom-made airway stent in a case with mounier-kuhn syndrome. Case Rep Pulmonol. 2014, 2014:910135.

9. Adliff M, Ngato D, Keshavjee S, Brenaman S, Granton JT. Treatment of diffuse tracheomalacia secondary to relapsing polychondritis with continuous positive airway pressure. Chest. 1997 Dec;112(6):1701-4.

10. Geppert EF. Recurrent pneumonia. Chest.1990 Sep;98(3):739-45

11. Odell DD, Shah A, Gangadharan SP, Majid A, Michaud G, Herth F, Ernst A. Airway stenting and tracheobronchoplasty improve respiratory symptoms in Mounier-Kuhn syndrome. Chest. 2011 Oct;140(4):867-873.
12. Votto JJ, Trueb D, McCormick JR. Sleep apnea contributing to respiratory failure in the Mounier-Kuhn syndrome. Conn Med. 1985 Feb;49(2):73-6.
13. Roditi GH, Weir J. The association of tracheomegaly and bronchiectasis. Clin Radiol. 1994 Sep;49(9):608-11.
14. Cartier Y, Kavanagh PV, Johkoh T, Mason AC, Müller NL. Bronchiectasis: accuracy of high-resolution CT in the differentiation of specific diseases. JR Am J Roentgenol. 1999 Jul;173(1):47-52.
15. Sundaram P, Joshi JM. Tracheobronchomegaly associated tracheomalacia: analysis by sleep study. Indian J Chest Dis Allied Sci. 2004 Jan-Mar;46(1):47-9.
16. Carden KA, Boiselle PM, Waltz DA, Ernst A. Tracheomalacia and tracheobronchomalacia in children and adults: an in-depth review. Chest. 2005 Mar;127(3):984-1005.
17. Jiang AG, Gao XY, Lu HY. Diagnosis and management of an elderly patient with severe tracheomalacia: A case report and review of the literature. Exp Ther Med. 2013 Sep;6(3):765-768.
18. Murgu SD, Colt HG. Treatment of adult tracheobronchomalacia and excessive dynamic airway collapse: an update. Treat Respir Med. 2006;5(2):103-15.
19. Murgu SD, Colt HG. Tracheobronchomalacia and excessive dynamic airway collapse. Clin Chest Med. 2013 Sep;34(3):527-55. doi: 10.1016/j.ccm.2013.05.003.

20. Lima E, Genta PR, Athanazio RA, Rodrigues AJ, Nakamura MAM, Rached SZ, Costa ELV, Stelmach R. What is the optimal large airway size reduction value to determine malacia: exploratory bronchoscopic analysis in patients in Mounier-Kuhn syndrome. J Thorac Dis. 2021 Jan;13(1):425-429.
21. Levitzky MG. Mechanics of Breathing. In: Pulmonary Physiology. Seventh Edition. New York: McGrawHill, 2007:11-53.
22. Roy AK, Roy M, Kerolus G. Recurrent dyspnea and wheezing- pulmonary function test and dynamic computed tomography may unfold the diagnosis of tracheobronchomalacia. J Community Hosp Intern Med Perspect. 2017 Oct 18;7(5):303-306.
23. Benesch M, Eber E, Pfleger A, Zach MS. Recurrent lower respiratory tract infections in a 14-year-old boy with tracheobronchomegaly (Mounier-Kuhn syndrome). Pediatr Pulmonol. 2000 Jun;29(6):476-9.
24. Pilavaki M, Anastasiadou K, Vlachojanni E, Drosos H, Petridis A, Drevelengas A. Tracheobronchomegaly (Mounier-Kuhn syndrome): roentgen findings and tracheal stentinstrumentation. Pneumologie. 1995 Oct;49(10):556-8.
25. Braham W, Daboussi S, Darouaz S, Ben Salem H, Boudawara N, Knani J. An unusual association: tracheobronchomegaly with a normal pulmonary function test. Rev Pneumol Clin. 2010 Dec;66(6):363-6. doi: 10.1016/j.pneumo.2009.10.008.
26. Kent BD, Sulaiman I, Akasheh NB, Nadarajan P, Moloney E, Lane SJ. An unusual cause of spontaneous pneumothorax: the Mounier-Kuhn syndrome. Ir Med J. 2011 May;104(5):152-3.
27. Westerlaan HE, Willems TP, Oudkerk M. Tracheobronchomegaly with bullous emphysema. JBR-BTR. 2006 May- Jun;89(3):164-5.

28. Fortuna FP, Irion K, Wink C, Boemo JL. Mounier-Kuhn syndrome. J Bras Pneumol. 2006 Mar-Apr;32(2):180-3.

29. Collard P, Freitag L, Reynaert MS, Rodenstein DO, Francis C. Respiratory failure due to tracheobronchomalacia. Thorax. 1996 Feb;51(2):224-6.

30. Sundaram P, Joshi JM. Tracheobronchomegaly associated tracheomalacia: analysis by sleep study. Indian J Chest Dis Allied Sci. 2004 Jan-Mar;46(1):47-9.

31. Randak CO, Weinberger M. A child with progressive multiple tracheal diverticulae: a variation of the Mounier-Kuhn syndrome. Pediatr Pulmonol. 2013 Aug;48(8):841-3.

32. Dutau H, Cavailles A, Fernandez-Navamuel I, Breen DP. Tracheal compression in a patient with Marfan`s syndrome associated tracheomegaly rated by an XXL stent: the largest diameter airway stent ever placed in a previously undescribed airway condition. Respiration. 2009;77(1):97-101.

33. Giannoni S, Benassai C, Allori O, Valeri E, Ferri L, Dragotto A. Tracheomalacia associated with Mounier-Kuhn syndrome in the intensive Care Unit: treatment with Freitag stent. A case report. Minerva Anestesiol. 2004 Sep;70(9):651-9.

34. Shah SS, Karnak D, Mason D, Murthy S, Pettersson G, Budev M, Mehta AC. Pulmonary transplantation in Mounier-Kuhn syndrome: a case report. J Thorac Cardiovasc Surg. 2006 Mar;131(3):757-8.

35. Drain AJ, Perrin F, Tasker A, Stewart S, Wells F, Tsui S, Sivasothy S. Double lung transplantation in a patient with tracheobroncomegaly (Mounier-Kuhn syndrome). J Heart Lung TRansplant. 2006 Jan;25(1):134-6.

36. Colt H, Murgu S. CPAP Treatment for Moderate Diffuse Excessive Dynamic Airway Collapse Caused by Mounier-Kuhn Syndrome. In: Bronchoscopy and Central Airway Disorders A Patient-Centered Approach. 1 edition, 2012.
37. Wiseman NE, Duncan PG, Cameron CB. Management of tracheobronchomalacia with continuous positive airway pressure. J Pediatr Surg. 1985 Oct;20(5)489-93.
38. Ferguson GT, Benoist J. Nasal continuous positive airway pressure in the treatment of tracheobronchomalacia. Am Rev Respir Dis. 1993 Feb;147(2):457-61.
39. Spicuzza L, Caruso D, Di Maria G. Obstructive sleep apnea syndrome and its management. Ther Adv Chronic Dis. 2015 Sep;6(5):273-85.
40. Strohl MDKP, Baskin MDJ, Lance MDC, Ponsky MD, Weidenbecher MDM 5, Strohl BAM, Yamauchi MDM. Origins of and implementation concepts for upper airway stimulation therapy for obstructive sleep apnea. Respir Investing. 2016 Jul;54(4):241-9.
41. Strohl KP, Redline S. Nasal CPAP therapy, upper airway muscle activation, and obstructive sleep apnea. Am Rev Respir Dis. 1986 Sep;134(3):555-8.
42. Genta PR, Schorr F, Eckert DJ, Gebrim E, Kayamori F, Moriya HT, Malhotra A, Lorenzi-Filho G. Upper airway collapsibility is associated with obesity and hyoid position. Sleep. 2014 Oct 1;37(10):1673-8.
43. Genta PR, Edwards BA, Sands SA, Owens RL, Butler JP, Loring SH, White DP, Wellman A. Tube Law of the Pharyngeal Airway in Sleeping Patients with Obstructive Sleep Apnea. Sleep. 2016 Feb 1;39(2):337-43.
44. Jacomelli, M. Estudo nasofaringoscópico da síndrome da apnéia-hipopnéia obstrutiva do sono: comparação entre a manobra de Muller e o sono induzido.

2007. Dissertação (Doutorado em Ciências) – Programa de Pneumologia, Universidade de São Paulo, São Paulo.

45. Stern EJ, Graham CM, Webb WR, Gamsu G. Normal trachea during forced expiration: dynamic CT measurements. Radiology. 1993 Apr;187(1):27-31.
46. Hein E, Rogalla P, Hentschel C, Taupitz M, Hamm B. Dynamic and quantitative assessment of tracheomalacia by electron beam tomography: correlation with clinical symptoms and bronchoscopy. J Comput Assist Tomogr. 2000 Mar-Apr;24(2):247-52.
47. Gilkeson RC, Ciancibello LM, Hejal RB, et al. Tracheobronchomalacia: dynamic airway evaluation with multidetector CT. AJR Am J Roentgenol 2001;176:205-10.
48. Aquino SL, Shepard JA, Ginns LC, et al. Acquired tracheomalacia: detection by expiratory CT scan. J Comput Assist Tomogr 2001;25:394-9..
49. Zhang J, Hasegawa I, Feller-Kopman D, et al. 2003 AUR Memorial Award. Dynamic expiratory volumetric CT imaging of the central airways: comparison of standard-dose and low-dose techniques. Acad Radiol 2003;10:719-24.
50. Boiselle PM, O'Donnell CR, Bankier AA, et al. Tracheal collapsibility in healthy volunteers during forced expiration: assessment with multidetector CT. Radiology 2009;252:255-62.
51. Litmanovich D, O'Donnell CR, Bankier AA, et al. Bronchial collapsibility at forced expiration in healthy volunteers: assessment with multidetector CT. Radiology 2010;257:560-7.
52. Boiselle PM, Michaud G, Roberts DH, et al. Dynamic expiratory tracheal collapse in COPD: correlation with clinical and physiologic parameters. Chest 2012;142:1539-44.

53. O'Donnell CR, Litmanovich D, Loring SH, et al. Age and sex dependence of forced expiratory central airway collapse in healthy volunteers. Chest 2012;142:168-74.

54. Ciet P, Boiselle PM, Michaud G, et al. Optimal imaging protocol for measuring dynamic expiratory collapse of the central airways. Clin Radiol 2016;71:e49-55.

55. Krustins E. Mounier-Kuhn syndrome: a systematic analysis of 128 cases published within last 25 years. Clin Respir J. 2016 Jan;10(1):3-10.

56. Majid A, Gaurav K, Sanchez MJ, Berger RL, Folch E, Fernandez-Bussy S; Ernst A; Gangadharan SP. Evaluation of Tracheobronchomalacia by Dynamic Flexible Bronchoscopy. A Pilot Study. Ann Am Thorac Soc Vol 11, No 6, pp 951–955, Jul 2014.

57. Costa EL, Lima RG, Amato MB. Electrical impedance tomography. Curr Opin Crit Care. 2009 Feb;15(1):18-24.

58. Bayford RH. Bioimpedance tomography (electrical impedance tomography). Annu Rev Biomed Eng. 2006;8:63-91.

59. Nakamura, MAM. Titulação da PEEP rápida versus lenta guiadas por tomografia de impedância elétrica em pacientes hipoxêmicos no pós-operatório imediato de cirurgia cardíaca: estudo clínico randomizado 2018. Dissertação (Doutorado em Ciências) – Programa de Pneumologia, Universidade de São Paulo, São Paulo.

60. Brown BH. Electrical impedance tomography (EIT): a review. J Med Eng Technol. 2003 May-Jun;27(3):97-108.

61. Victorino JA, Borges JB, Okamoto VN, Matos GF, Tucci MR, Caramez MP, Tanaka H, Sipmann FS, Santos DC, Barbas CS, Carvalho CR, Amato MB.

Imbalances in regional lung ventilation: a validation study on electrical impedance tomography. Am J Respir Crit Care Med. 2004 Apr 1;169(7):791-800.

62. Costa EL, Borges JB, Melo A, Suarez-Sipmann F, Toufen C, Jr., Bohm SH, et al. Bedside estimation of recruitable alveolar collapse and hyperdistension by electrical impedance tomography. Intensive Care Med. 2009;35(6):1132-7.