EDUARDO DAMOUS FONTENELE FEIJÓ

Mensuração do tempo de escoamento da fluoresceína para a cavidade nasal em pós-operatório de dacriocistorrinostomia externa e dacriocistorrinostomia transcanalicular

Tese apresentada à Faculdade de Medicina da Universidade de São Paulo para obtenção do título de Doutor em Ciências

Programa de Oftalmologia

Orientador: Profa. Dra. Suzana Matayoshi

São Paulo

2020

EDUARDO DAMOUS FONTENELE FEIJÓ

Mensuração do tempo de escoamento da fluoresceína para a cavidade nasal em pós-operatório de dacriocistorrinostomia externa e dacriocistorrinostomia transcanalicular

Tese apresentada à Faculdade de Medicina da Universidade de São Paulo para obtenção do título de Doutor em Ciências

Programa de Oftalmologia

Orientador: Profa. Dra. Suzana Matayoshi

São Paulo

2020

Dados Internacionais de Catalogação na Publicação (CIP)

Preparada pela Biblioteca da
Faculdade de Medicina da Universidade de São Paulo

©reprodução autorizada pelo autor

Feijó, Eduardo Damous Fontenele
Mensuração do tempo de escoamento da fluoresceína para a cavidade nasal em pós-operatório de dacriocistorrinostomia externa e dacriocistorrinostomia transcanalicular / Eduardo Damous Fontenele Feijó. -- São Paulo, 2020.
Tese(doutorado)--Faculdade de Medicina da Universidade de São Paulo.
Programa de Oftalmologia.
Orientadora: Suzana Matayoshi.

Descritores: 1.Aparelho lacrimal 2.Ducto nasolacrimal 3.Doenças do aparelho lacrimal 4.Dacriocistorinostomia 5.Lasers 6.Cirurgia

USP/FM/DBD-015/20

Responsável: Erinalva da Conceição Batista, CRB-8 6755

DEDICATÓRIA

A Deus, soberano sobre todas as coisas.

Aos meus pais Regis e Noemia, pelo exemplo, pela educação e por tudo que sou.

À minha esposa Ana Carla, companheira de vida, exemplo de dedicação e retidão, que sempre me apoiou em todas as etapas deste sonho.

Às minhas filhas Bianca e Nicole, por me ensinarem todo dia o que é o amor.

À minha irmã Regia, exemplo que sempre segui.

À Profa. Dra. Suzana Matayoshi pelo privilégio de ser seu orientando, pelo exemplo de dedicação e por todos os ensinamentos.

AGRADECIMENTOS

A ***Deus***, soberano sobre todas as coisas.

Aos meus pais ***Regis*** e ***Noemia*** e à minha irmã ***Regia***, por toda a educação, ensinamentos e exemplos de vida.

À minha esposa ***Ana Carla*** e minhas filhas ***Bianca*** e ***Nicole***, pela paciência e compreensão pelas horas que tive de abdicar dos nossos momentos juntos.

Aos meus sogros ***José Carlos*** e ***Cleonice***, por me acolherem como filho em sua família.

Ao amigo e anestesista Dr. ***Paulo Henrique Campos***, pelo companheirismo, conselhos, apoio e pela fundamental participação neste estudo.

À Dra. ***Juliana Alves Caixeta***, pela participação direta na realização das cirurgias que precederam este trabalho e pelos inúmeros conselhos científicos.

Às técnicas de enfermagem ***Eliane Cristina*** e ***Maria Clemilda***, cujo trabalho incansável foi fundamental na realização deste estudo.

À Prof. Dra ***Suzana Matayoshi***, pelo exemplo de dedicação e por acreditar neste projeto e neste sonho.

Ao Prof. Dr. ***Roberto Murillo Limongi***, co-orientador deste projeto e grande incentivador da pesquisa científica.

À ***Regina Ferreira de Almeida***, pelo auxílio constante e orientações sempre precisas.

Ao Prof. Dr. ***Eduardo Soares*** e ao Prof. Dr. ***Valênio Perez*** (*in memorian)* pelos ensinamentos fundamentais que sempre nortearam minhas condutas médicas.

Aos ***pacientes***, pois sem eles nada seria possível.

A todos os ***funcionários*** do Hospital Oftalmológico de Anápolis, que direta ou indiretamente participaram deste trabalho.

Agradecimento especial à CAPES-DS pelo auxílio em todas as etapas deste projeto

NORMALIZAÇÃO ADOTADA

Esta tese está de acordo com as seguintes normas, em vigor no momento desta publicação:

Referências: adaptado de *Internaional Committee of Medical Journals Editors* (Vancouver). Universidade de São Paulo. Faculdade de Medicina. Divisão de Biblioteca e Documentação. Guia de apresentação de dissertações, teses e monografias. Elaborado por Anneliese Carneiro da Cunha, Maria Julia de A. L. Freddi, Maria F. Crestana, Marinalva de Souza Aragão, Suely Campos Cardoso, Valéria Vilhena. 3ª ed. São Paulo: Divisão de Biblioteca e Documentação; 2011.

Abreviaturas dos títulos dos periódicos de acordo *com List of Journals Indexed in Index Medicus.*

Sumário

Lista de abreviaturas e siglas
Lista de figuras
Lista de tabelas
Lista de gráficos
Resumo
Abstract

1. INTRODUÇÃO 1

1 Revisão de Literatura 3

1.1 Vias Lacrimais 3

1.1.1 Embriologia e anatomia das vias lacrimais de drenagem 3

1.1.2 Pontos lacrimais 4

1.1.3 Canalículos lacrimais 5

1.1.4 Saco lacrimal 6

1.1.5 Ducto nasolacrimal 7

1.1.6 Aspectos Histológicos 8

1.2 Afecções mais frequentes do sistema lacrimal de drenagem 8

1.3 Métodos de investigação das vias lacrimais 10

1.3.1 Teste do desaparecimento do corante 10

1.3.2 Teste de Jones I 12

1.3.3 Teste de Jones II 12

1.3.4 Teste da Sacarina 13

1.3.5 Teste do Tempo de Escoamento da Fluoresceína 13

1.3.6 Dacriocistografia 13

1.3.7 Dacriocintilografia 15

1.3.8 Dacriocistografia por tomografia computadorizada com multi-detectores 16

1.3.9 Tomografia e Ressonância Magnética 16

1.4 Tratamento cirúrgico das obstruções das vias lacrimais 17

1.4.1 Dacriocistorrinostomia externa 18

1.4.2 Dacriocistorrinostomia endonasal 18

1.4.3 Considerações sobre *laser* 19

1.4.4 Dacriocistorrinostomia transcanalicular a *laser* 20

1.4.5 Contraindicações e complicações Cirúrgicas 21

2. OBJETIVOS 24

2.1 Geral 24

2.2 Específicos 24

3. MÉTODOS 25

3.1 Desenho do Estudo 25

3.2 População em Estudo 25

3.3 Critérios de Inclusão 25

3.4 Critérios de Exclusão 26

3.5 Elegibilidade 26

3.6 Técnica cirúrgica de DCR-EXT 27

3.7 Técnica cirúrgica de DCR-T 27

3.8 Parâmetros clínicos 29

3.8.1 Avaliação subjetiva da epífora 29

3.8.2 Dimensão do Saco Lacrimal pré-operatória 30

3.8.3 Avaliação do Óstio cirúrgico 31

3.8.4 Tempo de Escoamento da Fluoresceína 33

3.8.5 Teste do desaparecimento do corante 34

3.9 Amostra e cálculo da amostra 35

3.10 Análise Estatística 36

3.11 Aspectos éticos observados 37

3 RESULTADOS 38

4 DISCUSSÃO 56

6.CONCLUSÕES 69

7. ANEXOS 70

8. REFERÊNCIAS 87

LISTA DE ABREVIATURAS E SIGLAS

3-D	Três dimensões
DCG	Dacriocistografia
DCR	Dacriocistorrinostomia
DCR-EXT	Dacriocistorrinostomia externa
DCR-T	Dacriocistorrinostomia transcanalicular
DP	Desvio padrão
Mm	Milímetros
MMC	Mitomicina C
Min	Minutos
mL	Mililitros
Nm	Nanômetros
OVLB	Obstrução das vias lacrimais baixas
ODNL	Obstrução do ducto nasolacrimal
RR	Risco relativo
ROC	*Receiver-operating characteristic*
SF	Soro fisiológico
seg	Segundos
SPSS	*Statistic Package of Social Sciences*
TC-MD	Tomografia computadorizada com multi-detectores
TEF	Tempo de escoamento da fluoresceína
VPN	Valor preditivo negativo
VPP	Valor preditivo positivo

LISTA DE FIGURAS

Figura 1 - Anatomia das vias lacrimais excretoras 8
Figura 2- Graduação do Teste de Milder: baseado na quantidade residual de contraste quantificado em “cruzes”. Observa-se no alto à esquerda: +/4+, no alto à direita: ++/4+, embaixo à esquerda: +++/4+ e embaixo à direita: ++++/4+11
Figura 3 - DCG em incidência anteroposterior mostrando obstrução subtotal (estenose) à direita (seta vermelha) com via lacrimal normal à esquerda (setas brancas). As setas pretas sinalizam os cateteres usados para a injeção de contraste..... 15
Figura 4 - Dimensões do saco lacrimal previamente à cirurgia: A, saco grau 1. B: Saco grau 2. C: Saco grau 3 e D: Saco grau 4 (Setas pretas)..... 30
Figura 5- Localização do óstio na cavidade nasal. Anterior à linha maxilar (A); anterior à axila da concha média (B) e posterior à axila da concha média (C). SL: saco lacrimal; LN: ducto nasolacrimal; LM: linha maxilar; CM: concha média; AX: axila da concha média; SN: septo nasal 32
Figura 6- A: Pequeno óstio anterior à axila da concha média; B: Óstio médio à frente da axila da concha média; C: Óstio médio atrás da axila da concha média 32
Figura 7 - Endoscopia nasal mostrando óstio cirúrgico oval, de grande dimensão, localizado à frente da axila da concha média..... 33
Figura 8- Nasofibroscópio rígido modelo Storz® 0º com filtro azul (a esquerda) e fluoresceína sendo observada a luz azul no óstio cirúrgico da cavidade nasal (a direita) 34
Figura 9 - Material utilizado para realizar os testes 35

LISTA DE TABELAS

Tabela 1 – Distribuição dos pacientes quanto ao sexo 38
Tabela 2 – Distribuição dos pacientes quanto à idade em anos 39
Tabela 3 - Distribuição dos pacientes quanto à faixa etária 40
Tabela 4 - Distribuição dos pacientes em relação ao olho operado 40
Tabela 5 - Distribuição dos pacientes em relação aos sintomas pré-operatórios 41
Tabela 6 - Distribuição dos pacientes em relação a episódios de dacriocistite prévia 41
Tabela 7 - Distribuição dos pacientes em relação ao tempo médio de pós-operatório no momento do exame 42
Tabela 8 - Distribuição dos pacientes em relação à dimensão prévia do saco lacrimal 42
Tabela 9 – Distribuição dos pacientes em relação ao local da obstrução do ducto nasolacrimal 43
Tabela 10 - Distribuição dos pacientes em relação à natureza da obstrução do ducto nasolacrimal. 44
Tabela 11 - Distribuição dos pacientes em relação à localização do óstio na cavidade nasal. 46
Tabela 12 - Distribuição dos pacientes em relação ao formato do óstio na cavidade nasal. 46
Tabela 13 - Dimensão do óstio na cavidade nasal nos grupos 47
Tabela 14 - Tempo de escoamento da fluoresceína para a cavidade nasal em segundos. 48
Tabela 15 - Tempo de escoamento da fluoresceína para a cavidade nasal 50
Tabela 16 - Sucesso funcional do procedimento em Grupos 50
Tabela 17 - Escore dos sintomas e TEF no Grupo DCR-EXT 51
Tabela 18 - Escore dos sintomas e TEF no Grupo DCR-T 52
Tabela 19 – TEF e Sucesso funcional do procedimento no Grupo DCR-EXT52
Tabela 20 – TEF e Sucesso funcional do procedimento no Grupo DCR-T .. 53
Tabela 21 - TEF e Sucesso funcional do procedimento em ambos os grupos53

Tabela 22 - Correlação entre Teste de Milder e o sucesso funcional da cirurgia 54
Tabela 23 - Correlação entre Teste de Milder e o Critério de Munk 54
Tabela 24 - Regressão logística múltipla em ambos os grupos tendo como variável dependente “TEF ≤ 1 minuto” 55

LISTA DE GRÁFICOS

Gráfico 1 - Comparação das médias de idade dos grupos 39
Gráfico 2 - Distribuição dos pacientes em relação ao local da obstrução do ducto nasolacrimal (%)..... 44
Gráfico 3 - Distribuição dos pacientes em relação à natureza da obstrução do ducto nasolacrimal (%)..... 45
Gráfico 4 - Comparação do tempo de escoamento da fluoresceína para a cavidade nasal nos grupos DCR-EXT e DCR-T (em seg)..... 48
Gráfico 5: Curva *receiver-operating characteristic* (ROC) – ponto de maior sensibilidade e maior especificidade 49

RESUMO

FEIJÓ, EDF. *Mensuração do tempo de escoamento da fluoresceína para a cavidade nasal em pós-operatório de dacriocistorrinostomia externa e dacriocistorrinostomia transcanalicular* [tese]. São Paulo: Faculdade de Medicina, Universidade de São Paulo; 2020.

Introdução: A dacriocistorrinostomia (DCR) é o tratamento cirúrgico padrão-ouro para obstruções do ducto nasolacrimal. Classicamente é realizada por via externa (DCR-EXT), porém o advento das cirurgias minimamente invasivas, o desenvolvimento das tecnologias das fibras ópticas, dos endoscópios e do *laser*, tornaram possível sua abordagem por via transcanalicular (DCR-T). Esta abordagem evita incisões na pele, no músculo orbicular, realiza osteotomias menores, possibilita a realização do procedimento com anestesia local, menor sangramento intraoperatório e promove a recuperação mais rápida do paciente. A ausência de incisões no músculo orbicular e no saco lacrimal evitariam o comprometimento da bomba lacrimal, pressupondo melhor drenagem da lágrima para a rinostomia cirúrgica nos pacientes submetidos a DCR-T. Neste estudo mensuramos o tempo de escoamento da fluoresceína (TEF) para a cavidade nasal em pacientes operados de DCR-T, comparando com os pacientes operados de DCR-EXT. **Métodos:** Este estudo transversal avaliou 50 pacientes submetidos a DCR-EXT (Grupo DCR-EXT) ou DCR-T (Grupo DCR-T) com pós-operatório mínimo de 6 meses, que apresentavam sucesso anatômico do procedimento, confirmado através da irrigação positiva do sistema lacrimal com ausência de refluxo pelo canalículo oposto. Os pacientes foram avaliados quanto ao tempo que a fluoresceína leva para escoar do fórnix conjuntival até o óstio cirúrgico da cavidade nasal em segundos (seg). A avaliação foi realizada através de endoscopia nasal com uma luz azul que possibilitou a detecção mais rápida da fluoresceína na cavidade nasal. A média do tempo de escoamento de ambos os grupos foi comparada através do teste *T de Student* independente. Outras variáveis como sexo, idade, dimensão prévia do saco lacrimal, local e formato da rinostomia foram avaliados quanto à possível relação com o TEF. **Resultados:** O Grupo DCR-EXT (n=25) apresentou 80% de pacientes do sexo feminino, com média de idade de 58 anos. O Grupo DCR-T (n=25) também apresentou maior frequência de pacientes do sexo feminino (78%) e média de idade de 56 anos. A maioria dos pacientes de ambos os grupos apresentou como queixa pré-operatória principal, epífora associada a secreção conjuntival (52% do Grupo DCR-EXT e 42,8% do Grupo DCR-T). A maioria apresentou obstrução a nível da válvula de Krause (95% do Grupo DCR-EXT e 90% no Grupo DCR-T) e a rinostomia pós-operatória localizou-se à frente da axila da concha média. Quanto ao TEF, o Grupo DCR-EXT apresentou como média 47,48 seg e o Grupo DCR-T 33,04 seg ($p = 0,029$). Em ambos os grupos o sucesso funcional foi de 88%. **Conclusões:** O TEF em pacientes do Grupo DCR-T foi significativamente menor que o TEF do Grupo DCR-EXT.O valor preditivo positivo do TEF ≤ 1

minuto em detectar o sucesso funcional foi de 97,4%. Nenhuma outra variável mostrou significância estatística com o TEF. Essa diferença do TEF pode estar relacionada a um melhor desempenho da bomba lacrimal após DCR-T comparada à DCR-EXT.

Descritores: Aparelho lacrimal; Ducto nasolacrimal; Doenças do aparelho lacrimal; Dacriocistorrinostomia; *Lasers*; Cirurgia

SUMMARY

FEIJO, EDF. *Comparative measurement of the fluorescein flow time to nasal cavity after external dacryocystorhinostomy and transcanalicular dacryocystorhinostomy [*thesis]. São Paulo: “Faculdade de Medicina, Universidade de São Paulo”; 2020.

Introduction: Dacryocystorhinostomy (DCR) is the gold standard surgical treatment for nasolacrimal duct obstruction. Classically, it is performed by external approach (EXT-DCR), however, the advent of minimally invasive surgeries and the development of optic fiber, endoscopes and laser technologies, made it possible to perform laser transcanalicular DCR (T-DCR). This minimally invasive approach is faster, it avoids skin scars, orbicularis muscle damage, it performs shorter osteotomies, making possible local anesthesia, less intraoperative bleeding and faster patient recovery. The absence of incisions in orbicularis muscle and lacrimal sac would prevent tear pump damage, resulting in better tear drainage through surgical rhinostomy in patients submitted to T-DCR. In our study, we comparatively measured the fluorescein transit time (FTT) to nasal cavity in the postoperative period of EXT-DCR and T-DCR. **Methods**: This cross-sectional study evaluated fifty patients who underwent to EXT-DCR (EXT-DCR Group) or T-DCR (T-DCR Group) with a minimum 6 months follow up, who were anatomically successful surgery, confirmed by positive irrigation of the lacrimal system with no reflux in the opposite canaliculus. The patients were evaluated measuring FTT from the conjunctival fornix to the nasal cavity surgical ostium, in seconds (sec). This evaluation was performed through rigid nasal endoscopy with a blue filter that enabled the faster detection of fluorescein in the nasal cavity. The mean FTT of both groups was compared using the unpaired Student's T-test. Other variables such as sex, age, previous lacrimal sac size, site and shape of the rhinostomy were evaluated as to the possible relationship with the FTT. **Results:** The EXT-DCR group (n = 25) had 80% female patients, mean age 58 years. The T-DCR group (n = 25) also had the same frequency of female patients (78%) and mean age of 56 years. The majority of patients in both groups presented epiphora associated with conjunctival discharge (52% of the DCR-EXT group and 42.8% of the DCR-T group). Most of the patients had a Krause valve obstruction (95% of the DCR-EXT group and 90% of the DCR-T group), and the postoperative rhinostomy was located in front of the middle turbinate axilla. Regarding FTT, the DCR-EXT group presented a mean of 48.48 sec and the DCR-T group 33.04 sec (p = 0.029). In both groups functional success was 88%. **Conclusions:** The FTT in patients of the DCR-T Group was significantly lower than the FTT of the DCR-EXT Group. The positive predict value of TEF ≤ 1 minute to detect functional success was 97,4%. No other variable showed statistical significance with FTE. DCR-T appears to maintain better lacrimal pump efficiency than DCR-EXT.

Descriptors: Lacrimal apparatus; Nasolacrimal duct; Lacrimal apparatus disease; Dacryocystorhinostomy; Lasers; Surgery.

1. INTRODUÇÃO

A dacriocistorrinostomia (DCR) é um procedimento cirúrgico que tem como objetivo formar uma comunicação (*bypass)*, entre o saco lacrimal e a mucosa nasal. Essa comunicação é feita no nível do meato médio, permitindo assim a drenagem da lágrima por uma nova via de escoamento, através de uma fístula (rinostomia) criada cirurgicamente. É o tratamento padrão das obstruções das vias lacrimais baixas (OVLB), que incluem o saco lacrimal e mais comumente o ducto nasolacrimal [1, 2].

A OVLB adquirida primária é a causa mais comum de obstrução. A etiologia é desconhecida em boa parte dos casos [3]. A incidência da OVLB primária é maior em mulheres caucasianas entre a quinta e sexta década de vida. O local mais frequente de obstrução é no ducto nasolacrimal (ODNL). As manifestações clínicas principais são epífora, drenagem crônica e persistente de secreção purulenta pelos pontos lacrimais, conjuntivites de repetição, episódios de dacriocistite aguda e até fistulização cutânea [3-5].

As técnicas clássicas de DCR são a externa (DCR-EXT), a DCR endonasal e mais recentemente a DCR transcanalicular (DCR-T), que utiliza o próprio canalículo como via cirúrgica de acesso [6, 7]. A DCR-EXT e a endonasal têm eficácia anatômica descrita em literatura de aproximadamente 90 a 95%, embora a DCR-EXT ainda seja considerara padrão-ouro [1, 2, 4, 5, 8, 9].

O sucesso anatômico da DCR é determinado pelo achado objetivo de patência das vias lacrimais, confirmado por irrigação positiva do sistema lacrimal e/ou pela observação da fluoresceína na cavidade nasal após a

instilação de uma gota desse corante no saco conjuntival. Entretanto, esses achados objetivos não fornecem informação quanto à eficiência funcional do procedimento, podendo até superestimar a sua eficácia, pois muitas vezes os pacientes apresentam epífora mesmo com a via lacrimal anatomicamente patente e com a observação do corante na cavidade nasal [8]. O sucesso funcional da DCR é definido pela resolução ou melhora subjetiva da epífora. Outros testes propedêuticos que podem detectar o sucesso funcional são o teste do desaparecimento do corante, que depende da avaliação subjetiva do examinador [10] e a avaliação da altura do menisco lacrimal, que necessita de *software* de edição de imagem e conversão de *pixels*, tornando-o pouco prático [11].

Partindo da hipótese de que a DCR-T não utiliza qualquer acesso cutâneo, enquanto na DCR-EXT, há incisão de pele, músculo orbicular, divulsão do tendão cantal medial, grande abertura do saco lacrimal, esses fatores poderiam acarretar perda de desempenho da bomba lacrimal e sua eficiência após esse procedimento. Dentro desta perspectiva, o objetivo deste estudo é mensurar comparativamente o tempo de escoamento da fluoresceína para a cavidade nasal em pós-operatório de DCR-EXT e DCR-T, correlacionando-os com os resultados funcionais, podendo dessa forma acrescentar uma ferramenta propedêutica quantitativa na avaliação desses pacientes.

1 Revisão de Literatura

1.1 Vias Lacrimais

O aparelho lacrimal se divide em dois grandes sistemas: o sistema lacrimal de produção (secretor) e o sistema lacrimal de drenagem. O sistema lacrimal de produção é constituído pela glândula lacrimal principal, glândulas lacrimais acessórias (glândulas de Krause e Wolfring) [12], glândulas de Meibomius, de Zeiss, as células caliciformes da conjuntiva, as glândulas de Manz e criptas de Henle [13].

A lágrima ou o filme lacrimal é composta por 3 camadas: a camada mais interna em contato com a córnea, que é a camada de mucina, produzida pelas células caliciformes da conjuntiva; a camada intermediária, aquosa, correspondendo à maior camada, produzida pela glândula lacrimal principal e pelas glândulas acessórias de Krause e Wolfring e a camada mais externa, a camada lipídica, produzida pelas glândulas de Meibomius e Zeiss, localizadas na placa tarsal e nos cílios, respectivamente. Essa camada tem o objetivo de impedir a evaporação da lágrima [13].

O sistema lacrimal de drenagem, que são o objetivo deste estudo, têm a função de drenar a lágrima que é produzida pelo sistema produtor.

1.1.1 Embriologia e anatomia das vias lacrimais de drenagem

As vias lacrimais se formam embriologicamente a partir de um espessamento do ectoderma superficial no assoalho do sulco nasolacrimal,

no final da quarta semana de vida intrauterina. Na quinta semana, esse espessamento origina a formação de um cordão sólido de células ectodérmicas que se alonga entre a fossa nasal e o ângulo interno das pálpebras. Na sexta semana ocorre a formação dos canalículos. Na sétima semana ocorre o crescimento dos canalículos em direção à fenda palpebral. Na décima semana os canalículos alcançam as bordas palpebrais. No quarto mês, ocorre a desintegração gradativa das células mais internas do cordão, iniciando a formação do lúmen da via lacrimal. No sétimo mês há a abertura dos pontos lacrimais na borda palpebral. No oitavo mês se forma a abertura do ducto nasolacrimal na fossa nasal ao nível do meato inferior. Muitas vezes a abertura deste ducto se dá somente após o nascimento, originando a obstrução lacrimal congênita, que em aproximadamente 80% dos casos resolve-se espontaneamente [14].

1.1.2 Pontos lacrimais

São os orifícios que dão início ao sistema lacrimal de drenagem. São em número de dois, o superior mais medializado em relação ao inferior. Essa lateralização do ponto lacrimal inferior é ocasionada pelo crescimento ósseo mais rápido da maxila em relação ao osso frontal, tracionando o canalículo inferior lateralmente [15]. Os óstios dos pontos lacrimais medem cerca de 0,3 milímetros (mm) e estão situados a cerca de 8mm do canto medial sobre uma ligeira elevação denominada papila lacrimal. Estão ligeiramente invertidos e em contato direto com o lago lacrimal, o que facilita a drenagem da lágrima.

Os pontos lacrimais podem ter formato de elipse, de rim, alongado, porém na maioria das vezes são circulares. Quando as pálpebras se fecham, os pontos lacrimais se medializam e se coaptam [16].

1.1.3 Canalículos lacrimais

São a continuação dos pontos lacrimais e são constituídos por uma porção vertical de cerca de 2mm de extensão e em seguida se horizontalizam e caminham paralelamente à margem palpebral numa extensão de 8 a 10mm. A porção vertical dos canalículos termina em uma pequena dilatação denominada ampola de Gerlach [16].

O canalículo superior tem uma angulação de aproximadamente 25 graus quando os olhos estão abertos e essa angulação desaparece quando os olhos estão fechados. O canalículo inferior encontra-se horizontalizado [17].

A união dos canalículos forma o canalículo comum (Figura 1), que possui uma extensão de 2 a 3mm e desemboca no saco lacrimal na sua parede lateral formando uma pequena dilatação, o Seio de Maier. Em 10% dos indivíduos, esses canalículos não se fundem e desembocam separados no saco lacrimal, constituindo uma variação anatômica [13].

1.1.4 Saco lacrimal

O saco lacrimal está localizado na fossa lacrimal, na parede medial da órbita. A fossa lacrimal tem forma ovalar e é delimitada pela crista lacrimal anterior do osso maxilar e pela crista lacrimal posterior do osso lacrimal. Consiste em uma dilatação sacular, com 12 a 14mm de altura e 8mm de diâmetro. Na união do seu terço proximal com seus dois terços distais, há a abertura do ducto comum, onde existe uma prega antirefluxo, denominada válvula de Rosenmuller [(18)]. O saco lacrimal encontra-se entre a porção superficial e profunda do tendão cantal medial das pálpebras, formado por um espessamento das fibras do músculo orbicular nessa região. Este detalhe é de suma importância para explicar o mecanismo de drenagem da lágrima [(19)]. Estudos radiológicos avaliaram a relação do saco lacrimal com a parede lateral das fossas nasais, e concluíram que dois terços do comprimento do saco lacrimal estão acima da inserção da concha média (axila) e um terço está abaixo da mesma estrutura [(20)].

Vários mecanismos estão relacionados com a drenagem das lágrimas: a evaporação, a capilaridade, a absorção pela conjuntiva, pelo saco e ducto nasolacrimal e escoamento pelo nariz. O mecanismo pelo qual ocorre a passagem da lágrima para o saco lacrimal é chamado de bomba lacrimal. Quando há o fechamento dos olhos, ocorre a contração do músculo orbicular nas suas porções pré-tarsais e pré-septais, o que faz com que haja fechamento do ponto lacrimal, encurtamento dos canalículos e distensão da parede lateral do saco lacrimal, criando assim uma pressão negativa no

interior do mesmo. Com a abertura palpebral, o relaxamento dos músculos abre novamente a ampola lacrimal e a lágrima flui por capilaridade pelo ponto lacrimal [16]. Foi descrita também a existência de um plexo vascular em forma de corpo cavernoso no saco lacrimal e ducto nasolacrimal que regularia a passagem da lágrima pelo sistema [21].

1.1.5 Ducto nasolacrimal

O ducto nasolacrimal é a continuação do saco lacrimal para baixo, para trás e lateralmente. Na transição do saco lacrimal para o ducto existe um estreitamento denominado Válvula de Krause, local onde há a maior incidência de obstruções primárias adquiridas. O ducto tem uma angulação de 15 graus para trás e possui duas partes, uma intraóssea de 7mm e uma porção meatal de 5mm. Desemboca no meato inferior da cavidade nasal, a 15mm da ponta da concha inferior e a 35mm do vestíbulo nasal. Na sua extremidade distal localiza-se a válvula de Hasner, uma pequena prega mucosa cuja função é prevenir o refluxo de ar e secreção nasal para as vias lacrimais. Tem aproximadamente 4 a 5mm de diâmetro e medidas feitas através de tomografias computadorizadas, mostram que seu comprimento médio é de 11.2 ± 2.6mm. A não canalização desse óstio na válvula de Hasner é a causa mais frequente das obstruções lacrimais congênitas [13, 16, 17, 22].

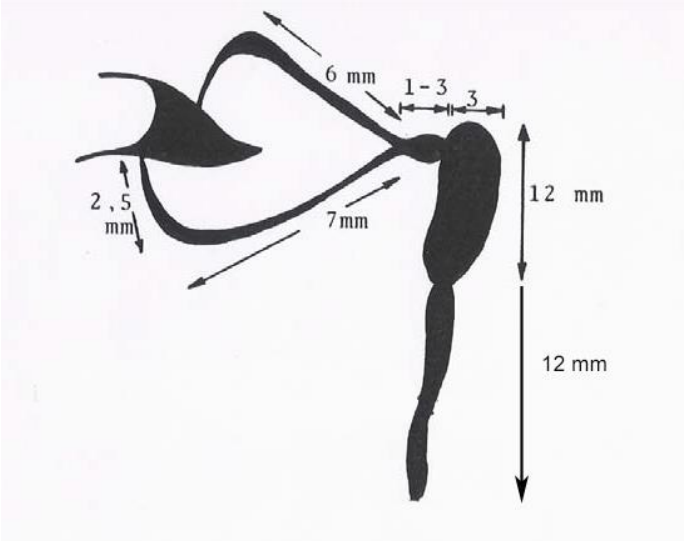

Fonte: Cintra, 2006

Figura 1 - Anatomia das vias lacrimais excretoras

1.1.6 Aspectos Histológicos

Os canalículos apresentam epitélio pavimentoso estratificado composto por camadas repousando sobre uma membrana basal e fibras do orbicular. No saco e ducto nasolacrimal apresenta epitélio cilíndrico estratificado de 4 a 6 camadas e às vezes com células caliciformes. No ducto nasolacrimal ocorre a presença de um plexo vascular submucoso extenso que é responsável pela absorção de parte da lágrima que é drenada pelo sistema [17].

1.2 Afecções mais frequentes do sistema lacrimal de drenagem

Apesar de haver inúmeras afecções congênitas, como ectopia do ponto lacrimal, duplicação do ponto lacrimal, canalículo supranumerário,

imperfuração do ponto lacrimal, agenesia dos pontos lacrimais e dos canalículos, as doenças mais comuns das vias lacrimais são a obstrução lacrimal do recém-nascido, por imperfuração do óstio do ducto nasolacrimal, no nível da válvula de Hasner e a obstrução lacrimal do adulto, por obstrução lacrimal adquirida idiopática ou secundária [23].

A obstrução das vias lacrimais do recém-nascido, também denominada obstrução congênita das vias lacrimais, ocorre, como já foi dito, por imperfuração do óstio do ducto nasolacrimal no meato inferior da cavidade nasal. A incidência varia conforme os estudos tenham sido feitos em prematuros ou recém-nascidos a termo. Em um levantamento realizado em 5.588 vias lacrimais de recém-nascidos a termo, Korchmaros et al. [24] encontraram 54,3% de obstruções.

O quadro clínico é de epífora, com secreção e em alguns casos dacriocistite aguda, que é a infecção do saco lacrimal. A desobstrução espontânea ocorre em 80% dos pacientes até o quarto mês de vida e em 90% dos pacientes até 1 ano de idade. A unilateralidade acontece com mais frequência [24].

Já nos adultos, predomina a ODNL adquirida. As adquiridas se dividem em primárias (idiopáticas), mais comuns e secundárias (sarcoidose, granulomatose de Wegener, lúpus eritematoso sistêmico, corpos estranhos, traumas, neoplasias, infecções no saco lacrimal, radioterapia, drogas). Em geral, existem alguns fatores predisponentes, como idade avançada, devido à diminuição da produção de lágrima, podendo ocorrer má lubrificação das

vias lacrimais e posterior estenose; raça branca, pois o canal ósseo é mais longo e mais estreito; sexo feminino, por alterações hormonais; e hábitos precários de higiene [13]. Mauriello et al demonstraram que em casos de ODNL, o saco lacrimal apresenta padrão inflamatório crônico moderado ou severo com fibrose tecidual [25].

1.3 Métodos de investigação das vias lacrimais

Os métodos de investigação de patência das vias lacrimais mais utilizados são:

1.3.1 Teste do desaparecimento do corante

O teste do desaparecimento da fluoresceína, também conhecido como teste de Zappia-Milder, deve ser realizado na triagem de todos os pacientes com epífora. É um teste funcional, e consiste na observação do menisco lacrimal com auxílio da lâmpada azul de cobalto, cinco minutos (min) após instilar uma gota de fluoresceína a um ou dois por cento no fórnice conjuntival. A intensidade da retenção é quantificada de uma a quatro cruzes. A graduação de nenhuma retenção ou uma cruz é considerada como teste negativo. A especificidade deste teste é de 95%. A graduação de duas cruzes é considerada como teste suspeito, e a resposta de três ou quatro cruzes é considerada como teste positivo (Figura 2). Este é o teste de escolha para crianças com lacrimejamento pois verifica a patência de toda a via lacrimal e

é inócuo, simples e de baixo custo. Entretanto fornece poucas informações sobre a localização exata da obstrução, além de não excluir outras causas de lacrimejamento [10, 26].

Figura 2- Graduação do Teste de Milder: baseado na quantidade residual de contraste quantificado em “cruzes”. Observa-se no alto à esquerda: +/4+, no alto à direita: ++/4+, embaixo à esquerda: +++/4+ e embaixo à direita: ++++/4+

1.3.2 Teste de Jones I

É um teste funcional. Consiste em instilar uma gota de fluoresceína a um ou dois por cento no saco conjuntival, aguardar aproximadamente cinco minutos e detectar sua presença na cavidade nasal, por observação endoscópica ou introduzindo-se um aplicador nasal ou cotonete na mucosa nasal previamente anestesiada. A presença de fluoresceína na cavidade nasal indica que a via lacrimal está pérvia. O teste de Jones positivo revela patência da via lacrimal; quando negativo, revela algum tipo de obstrução da via, alteração funcional ou exame falso negativo [19]. Enzer et al. demonstraram que o uso de luz azul acoplado no endoscópio rígido nasal pode aumentar em até 6 vezes a capacidade de detecção da fluoresceína na cavidade nasal, aumentando a sensibilidade do teste de Jones [27].

1.3.3 Teste de Jones II

É um teste anatômico, realizado logo após o Teste de Jones I. Se o teste de Jones I for negativo, sonda-se a via lacrimal pelo canalículo superior ou inferior e injeta-se solução salina com o paciente inclinado a 45 graus. Se a solução salina chegar até a cavidade nasal corada com fluoresceína, indica via lacrimal alta normal e via lacrimal baixa pérvia, mas possivelmente com alguma obstrução parcial, com bomba lacrimal funcionante. Por outro lado, se a solução salina chegar até a cavidade nasal sem o corante, indica falha da bomba lacrimal ou algum grau de obstrução alta [27].

1.3.4 Teste da Sacarina

É um teste funcional que consiste em instilar 0,4 mililitros (ml) de sacarina sódica a 1% no saco conjuntival e questionar se o paciente sente o sabor da sacarina na cavidade oral. Hornblass observou que o tempo do trânsito da solução de sacarina até o nariz é de aproximadamente 3,5 min e que 70% dos indivíduos reportam o sabor em até 6 min e 90% em até 15 min. Se após 15 min não houver resposta, sugere obstrução no sistema lacrimal de drenagem [28].

1.3.5 Teste do Tempo de Escoamento da Fluoresceína

Consiste em instilar uma gota de colírio de fluoresceína a 2% no fórnice conjuntival e mensurar quanto tempo o corante leva para chegar até o meato inferior da cavidade nasal ou até o óstio cirúrgico em pacientes operados de DCR. É útil para diagnosticar epífora em pacientes operados ou com via lacrimal patente.

1.3.6 Dacriocistografia

Trata-se de um exame radiológico em que se injeta contraste radiopaco (Lipiodol) nos canalículos após sua cateterização e são realizadas sucessivas aquisições de raios-x em um período de tempo, para se observar o desenho das vias lacrimais e possíveis retenções de contraste em algum ponto específico do trajeto. Em geral espera-se a eliminação completa do contraste

em torno de 15 minutos. A dacriocistografia (DCG) é importante para diagnosticar o local da obstrução, o grau de dilatação das vias lacrimais, assim como as alterações de estruturas vizinhas. Estas informações são úteis para o planejamento cirúrgico e como indício prognóstico [29].

Os dados relevantes do exame foram dilatação do saco lacrimal, permeabilidade dos canalículos superior, inferior e comum e presença de obstrução lacrimal baixa. A dilatação do saco lacrimal foi graduada de uma a quatro cruzes, de acordo com a imagem radiológica avaliada. Dilatação de uma cruz foi a dilatação bem leve, quase comparável ao estado normal; quatro cruzes, uma dilatação bem acentuada do saco lacrimal; duas e três cruzes, dilatações intermediárias, utilizando o julgamento de um único examinador [30].

A vantagem desse exame consiste na observação de obstruções do trajeto lacrimal, grau de dilatação do saco lacrimal e possíveis estenoses parciais (figura 3). A desvantagem principal é o custo benefício de se realizar em crianças e em pessoas alérgicas ao contraste.

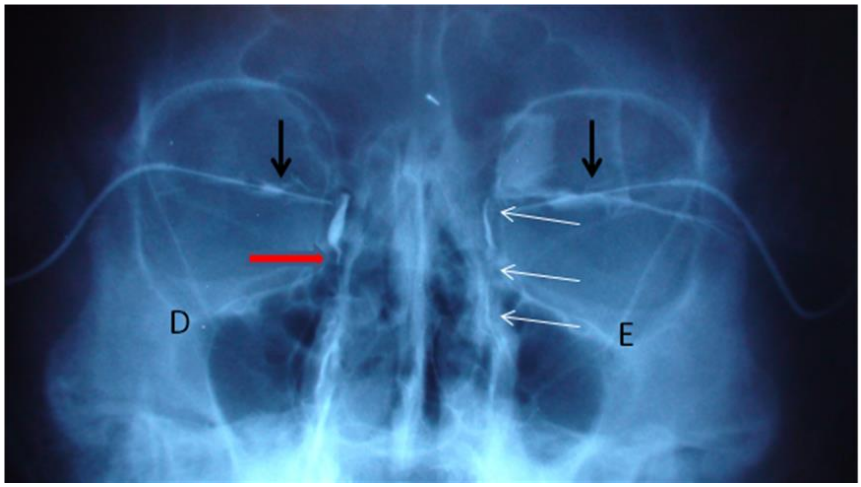

Fonte: Carvalho, 2010.

Figura 3 - DCG em incidência anteroposterior mostrando obstrução subtotal (estenose) à direita (seta vermelha) com via lacrimal normal à esquerda (setas brancas). As setas pretas sinalizam os cateteres usados para a injeção de contraste

A DCG digital ou macrodacriocistografia foi descrita inicialmente por Galloway e consiste na associação da DCG convencional com as vantagens da computadorização da técnica. Este exame permite a ampliação das imagens e ainda a subtração óssea digital para melhor visualização da coluna de contraste [31].

1.3.7 Dacriocintilografia

Consiste em contrastar as vias lacrimais com radioisótopos (tecnécio). É útil pois pode realizar uma análise funcional do trajeto lacrimal, porém não mostra a causa morfológica da epífora [32].

1.3.8 Dacriocistografia por tomografia computadorizada com multi-detectores

Um recente método de exame de imagens foi desenvolvido por Freitag et al. e consiste na injeção de contraste nas vias lacrimais, DCG de subtração digital e escaneamento por tomografia computadorizada com multi-detectores (TC-MD) e reconstrução das imagens em três dimensões (3-D) [33].

Ela fornece informações anatômicas que dizem respeito não só ao sistema lacrimal, mas também aos tecidos moles em torno dele e estruturas ósseas, incluindo os seios paranasais. A reconstrução em 3D permite não só a avaliação da coluna de contraste na íntegra dentro das estruturas ósseas, mas permite de maneira muito importante a rotação da coluna de contraste em 3D para a avaliação das áreas de estenose ou de efeito expansivo que podem não ser aparentes nas incidências oblíqua ou anteroposterior oferecidas pela DCG convencional [33].

1.3.9 Tomografia e Ressonância Magnética

São exames cuja indicação nesses casos ocorre quando há suspeita de corpos estranhos, tumores, traumas, anomalias congênitas, etc. O custo-benefício desses exames para avaliar vias lacrimais é discutível [34].

1.4 Tratamento cirúrgico das obstruções das vias lacrimais

Em casos de obstrução das vias lacrimais do recém-nascido, recomenda-se esperar a desobstrução espontânea até por volta de 1 ano de idade, pois em 80% dos casos ocorre resolução espontânea com massagem no saco lacrimal e higienização frequente. A massagem de Criegler, é realizada colocando-se o indicador sobre o canalículo comum para bloquear a saída de material através do mesmo e comprimindo o saco lacrimal firmemente para baixo para aumentar a pressão hidrostática e provocar a desobstrução do ducto nasolacrimal [23]. Nos casos de não resolução com as condutas descritas, está indicada a sondagem das vias lacrimais que deve ser realizada por volta de 1 ano, pois após essa idade a chance de sucesso diminui gradativamente [35]. Outras alternativas são a sondagem com entubação das vias lacrimais com fio de silicone, dacrioplastia com balão e DCR [35, 36]. Nos adultos com OVLB primária ou secundária e nos casos congênitos não resolvidos com as alternativas anteriores, indica-se a DCR-EXT, endonasal ou DCR-T [1, 2, 37, 38].

A primeira DCR foi realizada em 1904 por Totti [39] e modificada por Dupuy – Dutemps em 1921, por via cutânea, criando uma fístula nasolacrimal, localizada no meato médio.

A primeira DCR realizada no Brasil que se tem notícia, utilizando a técnica de Dupuy-Dutemps foi feita por Donato Valle em 1929 em Varginha-MG, realizando 80 intervenções com índice de sucesso de 97%, em regime ambulatorial e sob anestesia local [40].

1.4.1 Dacriocistorrinostomia externa

Consiste em realizar uma anastomose, entre a mucosa do saco lacrimal e a mucosa nasal, criando assim uma fístula, que será um novo ponto de escoamento da lágrima, acima do local de obstrução [41]. É chamada de externa porque é realizada através de uma incisão cutânea de 10-12mm no dorso nasal a 3-4mm medial ao canto medial do olho, podendo também ser realizada na crista lacrimal anterior. Realiza-se a incisão na pele, divulsiona-se o plano muscular, descola-se o periósteo para acessar a fossa lacrimal [42]. Em seguida realiza-se uma incisão no saco lacrimal, criando um retalho de mucosa. Realiza-se a osteotomia ampla no osso lacrimal e processo frontal do maxilar, de aproximadamente 10mm de altura por 10mm de largura, para conseguir acessar a mucosa nasal, no nível do meato médio. Confecciona-se um retalho de mucosa nasal e suturam-se os dois retalhos entre si. Pode-se realizar a entubação com fio de silicone. Em seguida sutura-se o plano muscular e a pele. O pós-operatório em geral não é doloroso, mas é comum o surgimento de edema, epistaxe e hematomas na região operada. Vários autores descrevem sua eficácia anatômica e funcional em torno de 90% [1, 4, 43, 44].

1.4.2 Dacriocistorrinostomia endonasal

A DCR endonasal foi descrita pela primeira vez por Caldwell em 1893 [45]. As introduções de técnicas endoscópicas tornaram o tratamento endonasal uma excelente escolha para o procedimento, como menos trauma

tecidual e recuperação pós-operatória mais rápida [46]. Consiste na localização do saco lacrimal por via endoscópica, abertura da mucosa nasal, exposição do osso lacrimal e osteotomia do mesmo com osteótomos manuais, brocas de alta rotação, com *laser* ou com formões cirúrgicos [1]. Em seguida realiza-se a abertura da parede medial do saco lacrimal, criando-se assim a anastomose [47]. Também é possível a entubação da via lacrimal com fio de silicone [48]. Fatores preditivos de um bom resultado são a boa mobilidade e marsupialização dos retalhos de mucosa nasal e do saco lacrimal [49]. Suas taxas de sucesso anatômica e funcional estão em torno de 90% [1, 2, 4, 5, 9, 45, 50, 51].

1.4.3 Considerações sobre *laser*

O termo *laser*, é uma abreviatura de *Light Amplification Stimulation by Emission of Radiation*, que significa amplificação da luz estimulada por emissão de radiação. Foi descrito por Einstein em 1900, porém o primeiro uso do *laser* foi realizado em 1958, a gás por Arthur Shalow e Charles Tones [52]. Consiste em um cristal sólido, gás ou produto químico que quando estimulado produz fótons. Tem seu nome relacionado com esse produto, que pode ser argônio, diodo, holmium, neodímio, CO2, etc.

A luz produzida pelo *laser* tem características muito peculiares. É monocromática, pois apresenta um só comprimento de onda, é paralela (colimada) e coerente (todos os elétrons estão em fase).

Quando em contato com o tecido pode ocorrer, reflexão, transmissão, dispersão e absorção. Para que ele seja adequadamente utilizado, ele deve ser absorvido pelo tecido, transformando-se em energia térmica (efeito fototérmico). Esse efeito pode ocasionar, desnaturação protéica, coagulação, vacuolização, vaporização e carbonização, dependendo da temperatura atingida [52].

O *laser* tem ampla utilização na medicina, principalmente nas áreas de otorrinolaringologia e oftalmologia. É bastante utilizado na área de retina, principalmente nas patologias retinianas secundárias ao diabetes mellitus e outras moléstias [7].

1.4.4 Dacriocistorrinostomia transcanalicular a *laser*

Consiste em realizar a cirurgia de DCR utilizando como via de acesso o próprio canalículo lacrimal, chegando até a parede medial do saco lacrimal e em seguida rompendo-a com o *laser*, através de uma fibra óptica conectada ao aparelho [53]. Em seguida perfura-se o periósteo, o osso lacrimal e a mucosa nasal utilizando para isso a energia criada pelo *laser*. Através de endoscopia nasal, localiza-se o óstio criado pelo *laser* e entuba-se a via lacrimal com fio de silicone [54]. A grande diferença entre essa técnica e as já consagradas é a inexistência de retalhos de mucosa, sendo que a cicatrização é feita por segunda intenção [38, 55, 56]. Esse procedimento foi descrito pela primeira vez por Christenburry em 1992, utilizando o *laser* de Argônio para perfurar o saco lacrimal e o osso lacrimal [38]. A literatura descreve alguns

tipos de *lasers* para a DCR-T, dentre eles o *Laser* de Argônio, o Nd-Yag *Laser* [57], o *Laser* Diodo de 940 nanômetros (nm) e o *Laser* Diodo de 810nm [7, 56, 58, 59].

O *laser* diodo tem sido o preferido pelos cirurgiões devido a sua capacidade de gerar energia suficientemente alta através de uma fibra óptica com pequeno diâmetro, sem causar danos térmicos teciduais ao redor do seu local de aplicação. É portátil, de fácil manipulação e baixo custo de manutenção [60]. Porém, o dano térmico causado pelo *laser* na mucosa nasal, pode aumentar a atividade fibroblástica da mucosa, intensificando seu processo cicatricial concêntrico. Isso pode a curto ou a longo prazo acarretar o fechamento do óstio cirúrgico [61-64]. Feijó et al [61] modificaram essa técnica realizando a excisão da mucosa nasal antes da aplicação do *laser,* para proteger a mucosa do efeito térmico. O uso da mitomicina c (MMC) e entubação com silicone têm sido descritos como adjuvantes para impedir o processo cicatricial da mucosa nasal pós-cirurgia e consequente obstrução da fístula [62, 63, 65].

1.4.5 Contraindicações e complicações Cirúrgicas

A contraindicação relativa para a DCR-EXT e DCR-T com *laser* diodo é a presença de dacriocistite aguda, pois durante o processo infeccioso, as mucosas estão friáveis e pode haver rompimento inadvertido das mesmas, o que poderia difundir a infecção para outras estruturas orbitárias [8, 42, 66-68]. A DCR endonasal pode ser realizada na vigência da infecção aguda, pois a

abertura do saco lacrimal ocorre por via endoscópica, e a secreção é drenada para uma cavidade já existente, a cavidade nasal [55, 69].

A cirurgia de DCR, qualquer que seja a técnica, não está isenta de complicações. As complicações mais comuns durante o procedimento são: sangramentos intensos, provocados por lesões dos vasos angulares, mucosa nasal e septo nasal, que são extremamente vascularizados; lesões de conchas nasais, lacerações canaliculares, dificuldade de realizar osteotomias, dificuldade de entubação da via lacrimal, dentre outras [67, 68]. No pós-operatório imediato, as complicações mais comuns são: edemas e hematomas extensos, epistaxe, enfisemas orbitários ou subcutâneos. As incisões na pele das DCR-EXT podem lesar os ramos bucais do nervo facial e ter como consequência lagoftalmo pós-operatório, que na maioria das vezes se resolve em poucas semanas [67] .No pós-operatório tardio, são a formação de granulomas nasais, sinéquias entre a concha e o óstio cirúrgico, cicatrizes inestéticas (no caso de DCR-EXT) e fechamento da fístula com consequente falência do procedimento [50, 58, 69-71].

Na DCR-T muitas complicações são minimizadas devido ao fato de o *laser* ter propriedade hemostática (devido ao calor produzido pela sua energia). Isso acarreta a cauterização da mucosa nasal e previne possíveis sangramentos. Como a cirurgia é realizada por via transcanalicular com auxílio endoscópico, o tempo cirúrgico é menor, o trauma tecidual e a osteotomias são menores, e como consequência os hematomas e os edemas são minimizados. A osteotomia menor e restrita ao osso lacrimal pode ter

como consequência uma maior propensão ao fechamento da fístula e falência do procedimento [58, 59].

2. OBJETIVOS

2.1 Geral

Mensurar e comparar o tempo de escoamento da lágrima corada com fluoresceína, da conjuntiva para a cavidade nasal através do Teste do Tempo de Escoamento da Fluoresceína (TEF), em pacientes operados de DCR-EXT ou DCR-T com *laser* diodo, correlacionando-o com resultados funcionais.

2.2 Específicos

Avaliar outros parâmetros que podem influenciar na velocidade do fluxo da lágrima corada com fluoresceína até a cavidade nasal, tais como, sexo, idade dos pacientes, tempo de pós-operatório, grau de dilatação do saco lacrimal previamente à cirurgia, local e tipo de obstrução, forma, localização e tamanho do óstio cirúrgico no meato médio da cavidade nasal.

3. MÉTODOS

3.1 Desenho do Estudo

Este é um estudo clínico, observacional, transversal, comparativo, com pacientes operados de DCR-EXT ou DCR-T com *laser* diodo.

3.2 População em Estudo

Após a aprovação desde estudo pelo Comitê de Ética da Faculdade de Medicina da Universidade de São Paulo (Anexo A) e pela direção do Hospital Oftalmológico de Anápolis (Anexo B), foram avaliados 57 pacientes em acompanhamento regular no ambulatório de Vias Lacrimais do referido Hospital, durante o período de janeiro a dezembro de 2017, que foram submetidos à cirurgia de DCR-EXT (27 pacientes) ou DCR-T com laser diodo (30 pacientes), por obstrução ou estenose primária adquirida ducto nasolacrimal. As cirurgias foram realizadas no referido serviço, pela mesma equipe, com pós-operatório mínimo de 6 meses.

3.3 Critérios de Inclusão

Pacientes operados de DCR-EXT ou DCR-T, no mínimo há 6 meses, em demanda espontânea, que estavam em acompanhamento pós-operatório ambulatorial. Esses pacientes apresentavam patência anatômica do sistema lacrimal confirmada pela irrigação positiva das vias lacrimais, realizada através da irrigação das vias lacrimais com 1 mililitro (mL) de soro fisiológico

a 0,9% (SF 0,9%) através do canalículo superior, utilizando uma cânula de ponta romba de 23 *Gauge*. O resultado de patência anatômica foi considerado se o paciente referisse a presença do líquido na orofaringe. A patência dos canalículos superiores e inferiores foi detectada pela sensação de *hard stop* durante a sondagem lacrimal com sonda de Bowman 00.

3.4 Critérios de Exclusão

Pacientes com idade inferior a 18 anos; pacientes cujo procedimento faliu por oclusão do óstio nasal ou por sinéquia nasal (obstrução anatômica); pacientes com obstrução lacrimal alta (canalículos ou canalículo comum); pacientes com hipersecreção lacrimal, ectrópio, entrópio, triquíase, paralisia facial, lagoftalmo ou qualquer alteração do piscar ou outra patologia palpebral que alterasse a produção ou escoamento de lágrimas [20].

3.5 Elegibilidade

Vinte e sete pacientes que realizaram DCR-EXT foram elegíveis para participar do estudo, porém 2 não apresentaram patência anatômica pelo teste de irrigação e foram excluídos. Trinta pacientes que realizaram DCR-T também foram elegíveis para participar do estudo, porém 5 dos 30 não preencheram os critérios de inclusão (não apresentaram patência anatômica) e também foram excluídos.

3.6 Técnica cirúrgica de DCR-EXT

Cirurgia realizada com bloqueio anestésico do nervo infratroclear e infraorbitário, com lidocaína a 2% e bupivacaína 0,75% ambas com vasoconstrictor e sedação intravenosa com midazolam. A cirurgia foi realizada conforme os seguintes passos:

- Incisão cutânea de 10-12mm no dorso nasal a 3-4mm medial ao canto medial do olho com lâmina de bisturi número 15.
- Divulsão do plano muscular, descolamento do periósteo e acesso à fossa lacrimal [(42)].
- Incisão no saco lacrimal com lâmina 15, criando um retalho mucoso.
- Realização de osteotomia ampla no osso lacrimal e processo frontal do maxilar, de aproximadamente 10mm de altura por 10mm de largura, para conseguir acessar a mucosa nasal, no nível do meato médio.
- Confecciona-se um retalho de mucosa nasal com lâmina 15 e suturam-se os dois retalhos entre si com fio de poliglactina 6.0. Pode-se realizar a entubação com fio de silicone.
- Sutura-se o plano muscular com fio poliglactina 6.0 e a pele com fio *mononylon* 6.0.

3.7 Técnica cirúrgica de DCR-T

A cirurgia foi realizada com o *Laser* Diodo *Orlight DUO 980nm* (*Orligth®* Buenos Aires, Argentina) acoplado com uma fibra óptica de 600 micras (20 *gauge*), conforme os seguintes passos:

- Anestesia tópica ocular com colírio de tetracaína a 1%;
- Anestesia tópica nasal com spray de lidocaína a 20%;
- Vasoconstricção nasal com algodões embebidos com nafazolina a 5%;
- Bloqueio dos nervos infraorbitário e infratroclear com lidocaína a 2% e bupivacaína a 0,75% ambos com vasoconstrictor + sedação intravenosa com midazolam;
- Dilatação do ponto lacrimal superior com dilatador de ponto lacrimal;
- Inserção da fibra óptica de 600 micras pelo canalículo superior até atingir a parede medial do saco lacrimal na altura do osso lacrimal;
- Observação da mira do *laser* na cavidade nasal e posicionamento da mesma: a posição ideal é imediatamente anterior à axilla do corneto médio;
- Realização de um retalho de mucosa nasal e excisão do mesmo antes da ativação do *laser,* modificação proposta por Feijó et al [61];
- Ativação da energia do *laser* para realizar abertura do saco lacrimal e osso lacrimal até a observação da fibra óptica na cavidade nasal;
- Para essa fase, utilizamos potência de 5 a 7 watts, duração de 0,5 segundo e intervalo de 0,5 segundo (pulsado);
- Ampliação do óstio na direção inferior e anterior, até o mesmo atingir dimensões de 6mm x 6mm;
- Irrigação da via lacrimal com SF0,9% para confirmar sua patência;
- Intubação bicanalicular das vias lacrimais com silicone por 8 a 10 semanas.

3.8 Parâmetros clínicos

Os dados epidemiológicos dos pacientes foram catalogados de acordo com uma ficha de exame (Anexo C), assim como os parâmetros pré e pós-operatórios conforme descrito abaixo.

3.8.1 Avaliação subjetiva da epífora

Os pacientes foram questionados quanto à avaliação subjetiva da epífora, conforme os parâmetros a seguir: a) nenhuma melhora da epífora: quando os pacientes ainda apresentavam epífora semelhante ao pré-operatório; b) pouca melhora: quando apresentavam epífora na grande maioria dos momentos do dia; c) muita melhora: quando apresentavam epífora somente em algumas situações como exposição ao frio ou vento; d) resolução do quadro: quando não apresentava epífora em nenhum momento do dia. Consideramos os itens “a e b” como insucesso funcional e os itens “c e d” como sucesso funcional [72]. Foi utilizado também como avaliação funcional os critérios de Munk[73] : 0: sem epífora; 1: epífora ocasional, paciente enxugava os olhos 1 vez por dia; 2: epífora em que o paciente enxugava os olhos de 2 a 4 vezes por dia; 3: epífora em que o paciente enxugava os olhos entre 5 e 10 vezes por dia; 4: epífora em que o paciente enxugava os olhos mais que 10 vezes por dia; 5: epífora constante. Foram considerados como sucesso funcional, os critérios de Munk 0 e 1.

3.8.2 Dimensão do Saco Lacrimal pré-operatória

Foi avaliado através da dacriocistografia prévia ao procedimento primário. O grau de dilatação do saco lacrimal foi quantificado de 1 a 4 cruzes, sendo que 1 cruz, significa saco lacrimal pequeno, atrófico ou com cicatrizes; 2 cruzes, saco lacrimal discretamente dilatado; 3 cruzes, saco lacrimal moderadamente dilatado e 4 cruzes, saco lacrimal bastante dilatado (Figura 4) [30, 74]. Consideramos os sacos lacrimais 1 e 2 como pequenos e sacos lacrimais 3 e 4 como dilatados.

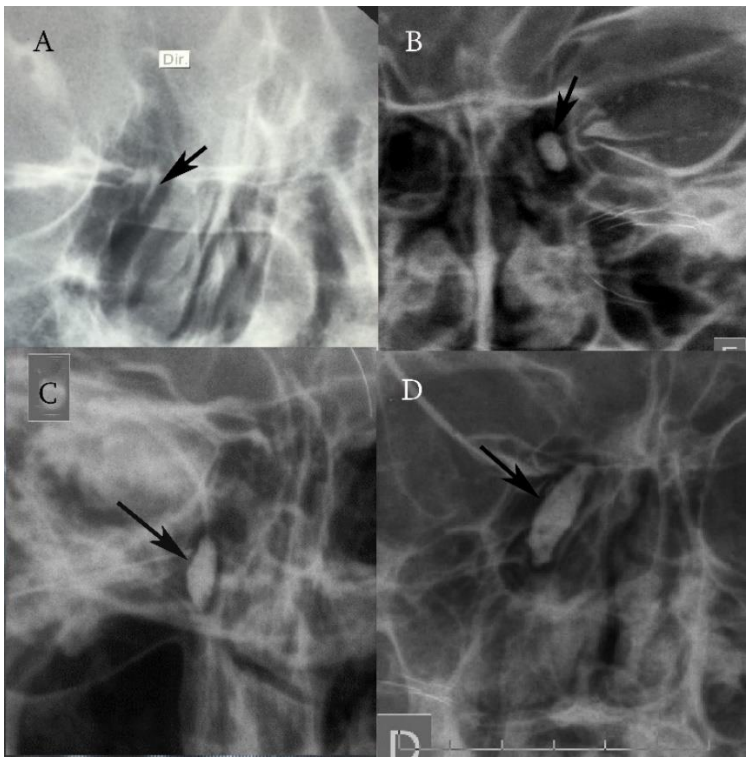

Figura 4 - Dimensões do saco lacrimal previamente à cirurgia: A, saco grau 1. B: Saco grau 2. C: Saco grau 3 e D: Saco grau 4 (Setas pretas)

3.8.3 Avaliação do Óstio cirúrgico

O óstio é a abertura cirurgicamente criada na parede lateral do nariz, no meato médio, expondo o saco lacrimal ou o canalículo comum [75]. Em relação ao óstio, todos os pacientes foram avaliados pelo mesmo médico otorrinolaringologista. Analisamos sua localização, formato e tamanho através de nasofibroscopia simples com um endoscópio rígido modelo Storz de 0° acoplado a uma fonte de luz branca de LED [76]. A localização foi estabelecida seguindo alguns parâmetros anatômicos da cavidade nasal (Figura 5 e 6), podendo estar anterior à linha maxilar (A); anterior à axila da concha média (B) e posterior à axila da concha média (C); quanto ao formato, poderia ser oval/circular e em crescente/vertical [75]; quanto à dimensão do mesmo, foi avaliado em pequeno, médio e grande, utilizando como referência a extensão vertical do concha média. Caso o orifício fosse puntiforme, foi considerado pequeno; caso tenha a dimensão até a metade da extensão da concha média foi classificado como médio; caso tenha extensão superior à metade da extensão da concha média, foi classificado como grande (Figura 7) [77-79].

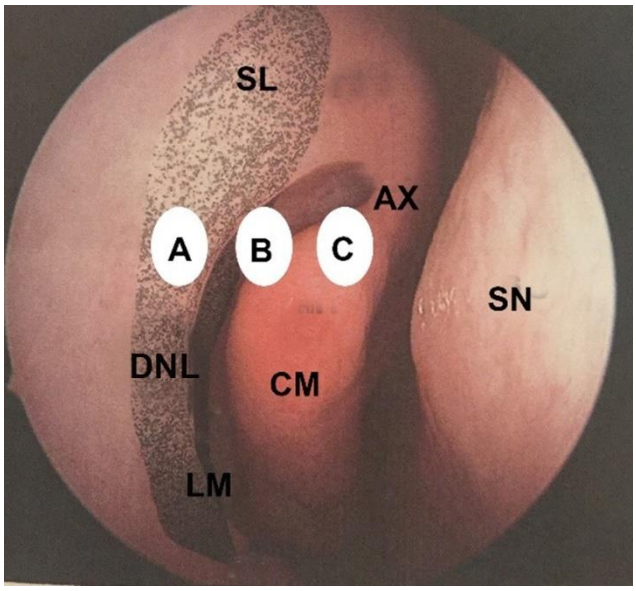

Figura 5- Localização do óstio na cavidade nasal. Anterior à linha maxilar (A); anterior à axila da concha média (B) e posterior à axila da concha média (C). SL: saco lacrimal; DNL: ducto nasolacrimal; LM: linha maxilar; CM: concha média; AX: axila da concha média; SN: septo nasal

A B C

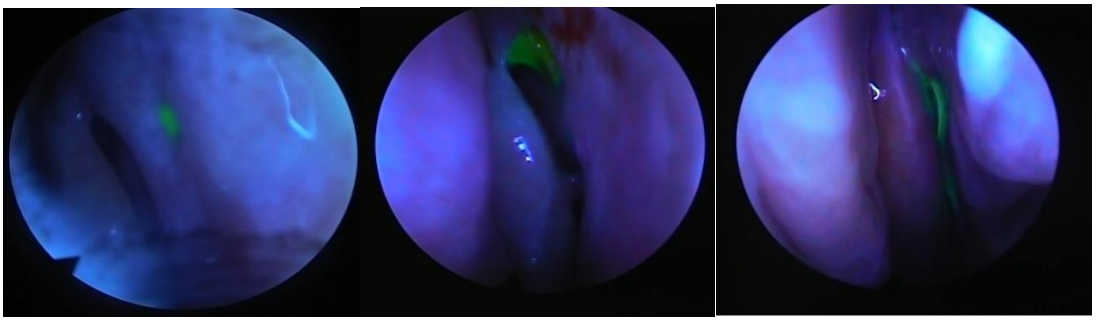

Figura 6- A: Pequeno óstio anterior à axila da concha média; B: Óstio médio à frente da axila da concha média; C: Óstio médio atrás da axila da concha média

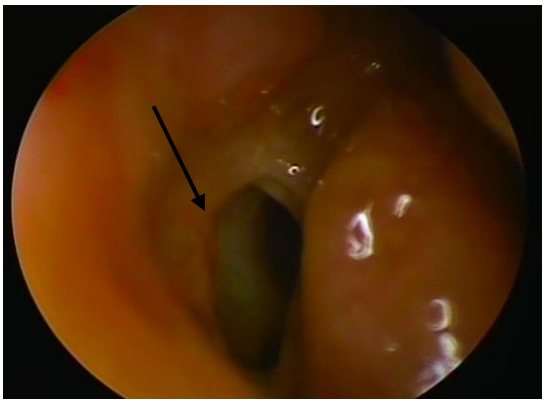

Figura 7 - Endoscopia nasal mostrando óstio cirúrgico oval, de grande dimensão, localizado à frente da axila da concha média

3.8.4 Tempo de Escoamento da Fluoresceína

Os pacientes foram avaliados sentados, em posição vertical, no momento que foi instilada uma gota de fluoresceína no fórnice conjuntival e mensurado o tempo, em segundos, com cronômetro, que o corante foi visualizado no óstio cirúrgico da cavidade nasal, através de nasofibroscopia. Para isso, utilizou-se um endoscópio rígido modelo Storz 0º acoplado a uma fonte de luz azul [27], idealizada pelos próprios autores, para melhor observação da fluoresceína no óstio intranasal (Figura 8). Esse sistema foi acoplado a uma vídeo-câmera e a um monitor de Tv (LG 21'). O examinador não sabia qual técnica cirúrgica de DCR o paciente tinha sido submetido (cegamento unilateral) e nem os sintomas subjetivos da epífora pós-operatória. O cegamento foi realizado da seguinte maneira: o avaliador do desfecho não tinha conhecimento de qual grupo o paciente pertencia, pois em todos os pacientes foi colocada uma pequena fita de micropore, no local onde possivelmente teria cicatriz de DCR-EXT. Isso impossibilitou o avaliador de

tomar conhecimento se havia ou não cicatriz na pele do paciente. Antes deste teste, realizou-se a irrigação da via lacrimal em questão com soro fisiológico a 0,9% (SF0,9%) através da cateterização do canalículo superior conforme já descrito, para constatar a patência anatômica lacrimal (Figura 9).

Interpretação do TEF

Sucesso funcional: presença da fluoresceína no óstio nasal em até 5 min

Insucesso funcional: a não observação da flurescéína no óstio nasal após 5 min [72] [77].

3.8.5 Teste do desaparecimento do corante

Cinco minutos após o TEF (item 3.6.4), foi realizado o teste do desaparecimento do corante, graduado de 1 a 4 cruzes, conforme já descrito na seção 1.3.1 [10, 26] e na Figura 2 .

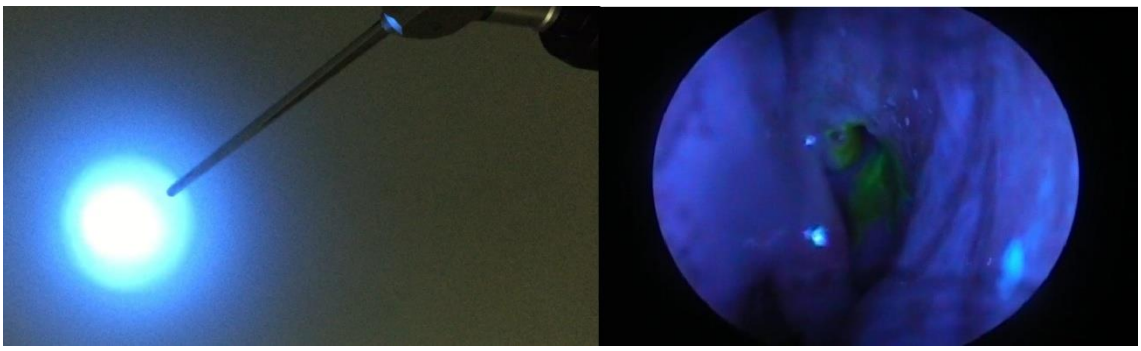

Figura 8- Nasofibroscópio rígido modelo Storz® 0º com filtro azul (a esquerda) e fluoresceína sendo observada a luz azul no óstio cirúrgico da cavidade nasal (a direita)

Figura 9 - Material utilizado para realizar os testes: SF0,9%; anestésico nasal, colírio de fluoresceína a 2%, seringa com cânula de 23 G

3.9 Amostra e cálculo da amostra

O único trabalho que descreve o TEF foi realizado somente em pacientes que realizaram DCR-EXT [72]. Utilizamos esse trabalho como referência para o cálculo do tamanho da amostra. Esse estudo, mensurou o TEF para a cavidade nasal em 39 pacientes, obtendo uma média de 45 segundos e desvio padrão de 10 segundos. No nosso estudo, para obtermos diferença significante entre as médias, considerando uma redução de 20% do tempo de escoamento na DCR-T em relação a DCR-EXT, estabelecendo significância estatística de 95% e poder do estudo de 80%, obtivemos o cálculo da amostra

de 19 pacientes em cada grupo (n=38). A utilização de 25 pacientes em cada grupo aumentou o poder do estudo para aproximadamente 90%.

3.10 Análise Estatística

Os pacientes foram divididos em dois grupos e testada a normalidade das amostras através do teste de Shapiro-Wilk. Como a variável TEF foi considerada normal (variável numérica contínua), as médias do tempo de esoamento do corante entre os grupos foram comparadas utilizando-se o teste T de Student independente. A hipótese nula era a ausência de diferença significante entre as médias de TEF entre os dois grupos. A hipótese alternativa era a presença de diferença significante entre as médias do TEF entre os dois grupos (teste bicaudal). Estratificação por idade também foi comparada pelo mesmo teste estatístico. Os outros parâmetros clínicos, como a dimensão do saco lacrimal, o formato, a localização e a dimensão do óstio nasal, foram correlacionados ao tempo de escoamento utilizando-se o teste do qui-quadrado ou teste exato de Fisher. Também foram realizadas regressões lineares e logísticas. Foi considerada significância estatística o valor de $p < 0,05$. Para os cálculos, utilizou-se o software SPSS.

3.11 Aspectos éticos observados

Todos os pacientes convidados a participar da pesquisa clínica assinaram o termo de consentimento informado e a qualquer momento poderiam se desligar da pesquisa (Anexo D).

3 RESULTADOS

Foram elegíveis para o estudo, 57 pacientes, sendo 27 no grupo DCR-EXT e 30 no grupo DCR-T. Dois pacientes no grupo DCR-EXT e 5 no grupo DCR-T não obedeceram aos critérios de inclusão e foram retirados do estudo. O presente estudo contou, portanto, com 25 pacientes em cada grupo. Os sucessos anatômicos da DCR-EXT e DCR-T na nossa amostra foram, respectivamente, 92% (25/27) e 83,3% (25/30) (p=0,189).

A distribuição dos pacientes quanto ao sexo, mostrou predomínio do sexo feminino em ambos os grupos DCR-EXT e DCR-T (80% e 78%, respectivamente) (Tabela 1).

Tabela 1 – Distribuição dos pacientes quanto ao sexo

Sexo	**DCR-EXT**		**DCR-T**		**Total**
	N	%	N	%	
Feminino	20	80	19	78	39
Masculino	5	20	6	22	11
Total	25	100	25	100	50

p =1,000, Teste exato de Fisher

Quanto à idade dos pacientes, o Grupo DCR-EXT, apresentou média de idade de 58,32 (DP=12,77 e intervalo de 38 a 84 anos), enquanto o Grupo DCR-T de 56,32 (DP= 16,91 e intervalo de 29 a 92 anos) (Tabela 2) (Gráfico 1). Em relação à distribuição por faixa etária, demonstrou-se que em ambos os grupos houve predominância da faixa etária acima de 50 anos, o Grupo DCR-EXT apresentou 64% e o Grupo DCR-T apresentou 56% (Tabela 3).

Tabela 2 – Distribuição dos pacientes quanto à idade em anos

Grupo	N	Média	Desvio Padrão	Mínimo	Mediana	Máximo
DCR-EXT	25	58,32	12,77	38	57	84
DCR-T	25	56,32	16,91	29	51	92

P = 0,802, Teste T de Student independente

Gráfico 1 - Comparação das médias de idade dos grupos

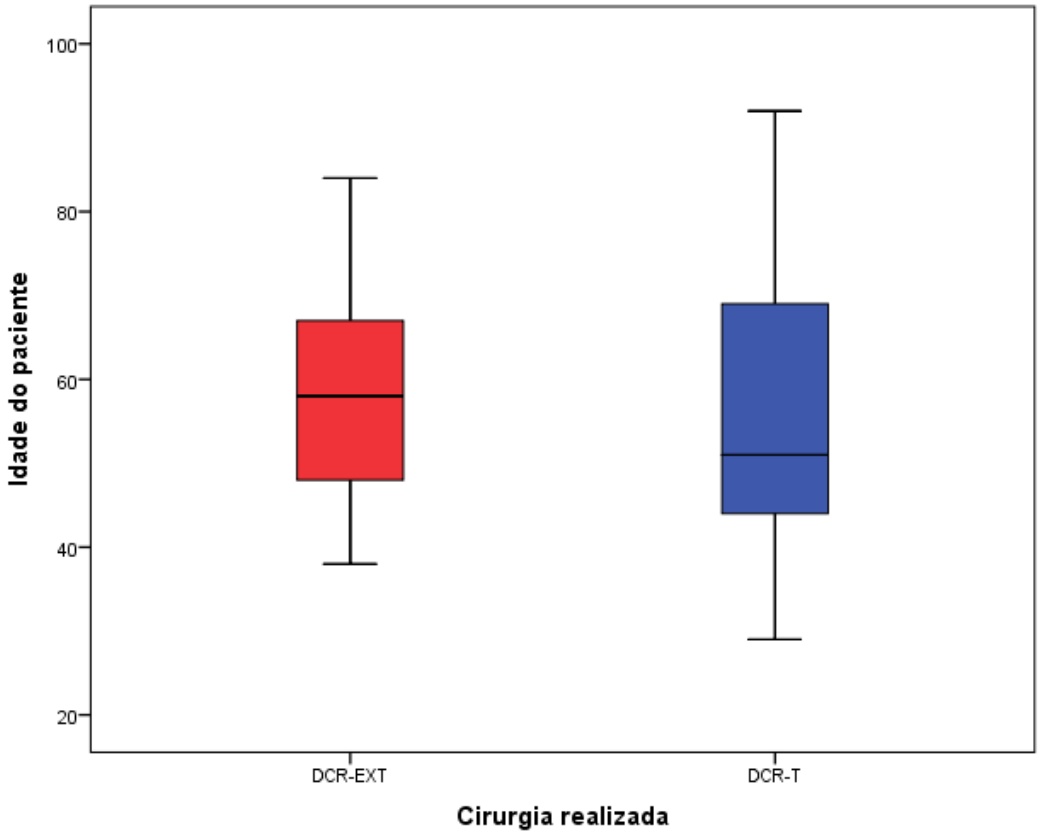

Tabela 3 - Distribuição dos pacientes quanto à faixa etária

Faixa etária	DCR-EXT		DCR-T		Total
	N	%	N	%	
≤ 50 anos	9	36	11	44	20
> 50 anos	16	64	14	56	30
Total	25	100	25	100	50

P = 0,773, Teste exato de Fisher

A distribuição dos grupos quanto à lateralidade do procedimento e os sintomas pré-operatórios estão demonstrados nas Tabelas 4 e 5. A maioria dos pacientes apresentou epífora e secreção ocular no momento do diagnóstico (Tabela 5).

Tabela 4 - Distribuição dos pacientes em relação ao olho operado

Olho operado	DCR-EXT		DCR-T		Total
	N	%	N	%	
OD	8	32	14	56	22
OE	17	68	11	44	28
Total	25	100	25	100	50

P = 0,154, Teste exato de Fisher

Tabela 5 - Distribuição dos pacientes em relação aos sintomas pré-operatórios

Sintoma/Cirurgia	DCR-EXT		DCR-T		Total
	N	%	N	%	
Epífora	3	12	4	16	7
Epífora e secreção	15	60	13	52	28
Epífora e mucocele	7	28	8	32	15
Total	25	100	25	100	50

P = 0,847, Teste do qui-quadrado de Pearson

Quando avaliamos os pacientes em relação à ocorrência de dacriocistite aguda no pré-operatório, verificamos que 48% dos pacientes do Grupo DCR-EXT e 44% dos pacientes do Grupo DCR-T, tiveram pelo menos 1 episódio de dacriocistite aguda (Tabela 6).

Tabela 6 - Distribuição dos pacientes em relação a episódios de dacriocistite prévia

Dacrioc/Cirurgia	DCR-EXT		DCR-T		Total
	N	%	N	%	
Nenhum	13	52	14	56	27
1 episódio	9	36	8	32	17
2 ou mais	3	12	3	12	6
Total	25	100	25	100	50

Dacrioc: dacriocistite aguda
p = 0,953, Teste do qui-quadrado de Pearson

A distribuição comparativa dos grupos quanto ao tempo médio de pós-operatório no momento da avaliação demonstrou uma média de 12,64 meses

no Grupo DCR-EXT (DP: 8,80 e intervalo de 6 a 36) e 10,24 meses no Grupo DCR-T (DP: 4,69 e intervalo de 6 a 22) (Tabela 7).

Tabela 7 - Distribuição dos pacientes em relação ao tempo médio de pós-operatório no momento do exame

Grupo	N	Média	Desvio Padrão	Mínimo	Mediana	Máximo
DCR-EXT	25	12,64	8,80	6	9	36
DCR-T	25	10,24	4,69	7	8	22

P = 0,235, Teste de Mann-Whitney

Quanto à distribuição da dimensão pré-operatória do saco lacrimal, observamos que em ambos os grupos, houve predomínio de pacientes com saco lacrimal dilatado. No Grupo DCR-EXT, 60% dos pacientes apresentaram saco lacrimal com dimensões 3 e 4 e 76% dos pacientes do Grupo DCR-T apresentaram também sacos lacrimais com dimensões 3 e 4 (Tabela 8).

Tabela 8 - Distribuição dos pacientes em relação à dimensão prévia do saco lacrimal

Local	DCR-EXT		DCR-T		Total
	N	%	N	%	N e %
1 e 2	10	40	6	24	16 32%
3 e 4	15	60	19	76	34 68%
Total	25	100	25	100	50 100%

P = 0,364, Teste exato de Fisher.

A distribuição em relação ao local da obstrução das vias lacrimais, observamos que a maioria dos pacientes do grupo DCR-EXT (96%) e do grupo T-DCR (92%) apresentavam obstruções a nível da válvula de Krause, ou seja, na transição do saco lacrimal com o ducto nasolacrimal. Quanto à natureza da obstrução, a grande maioria dos pacientes de ambos os grupos apresentou obstrução total. A obstrução total esteve presente em 72 % dos pacientes do Grupo DCR-EXT e em 76% dos pacientes do Grupo DCR-T (Tabelas 9 e 10) (Gráficos 2 e 3).

Tabela 9 – Distribuição dos pacientes em relação ao local da obstrução do ducto nasolacrimal

Local	**DCR-EXT**		**DCR-T**		**Total**
	N	%	N	%	
Krause	24	96	23	92	47
Distal	1	4	2	8	3
Total	25	100	25	100	50

P = 1,000, Teste exato de Fisher

Gráfico 2 - Distribuição dos pacientes em relação ao local da obstrução do ducto nasolacrimal (%)

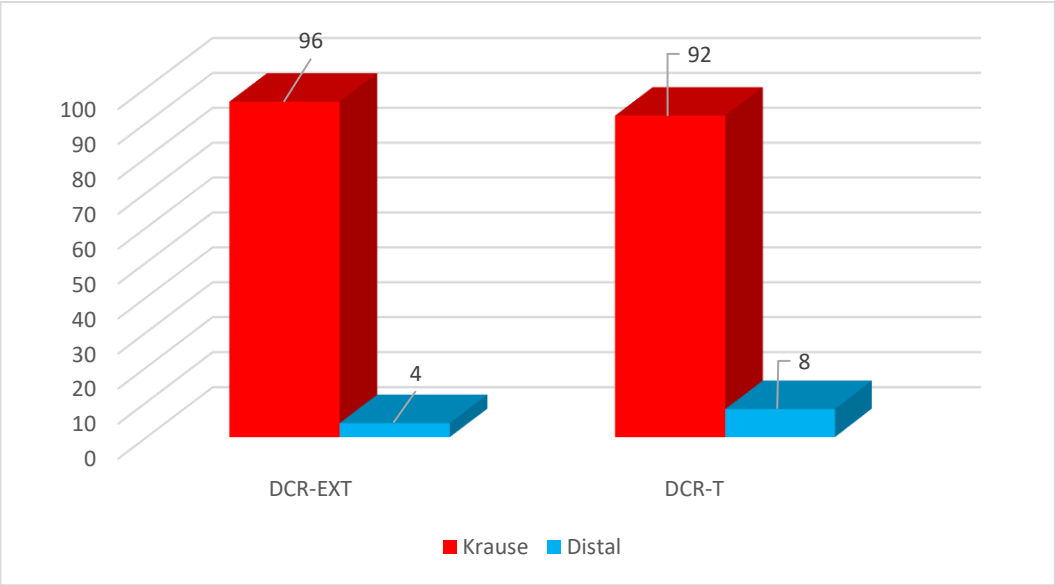

Tabela 10 - Distribuição dos pacientes em relação à natureza da obstrução do ducto nasolacrimal

Local	DCR-EXT		DCR-T		Total
	N	%	N	%	
Parcial	7	28	6	24	13
Obst total	18	72	19	76	37
Total	25	100	25	100	50

P = 1,000, Teste exato de Fisher

Gráfico 3 - Distribuição dos pacientes em relação à natureza da obstrução do ducto nasolacrimal (%)

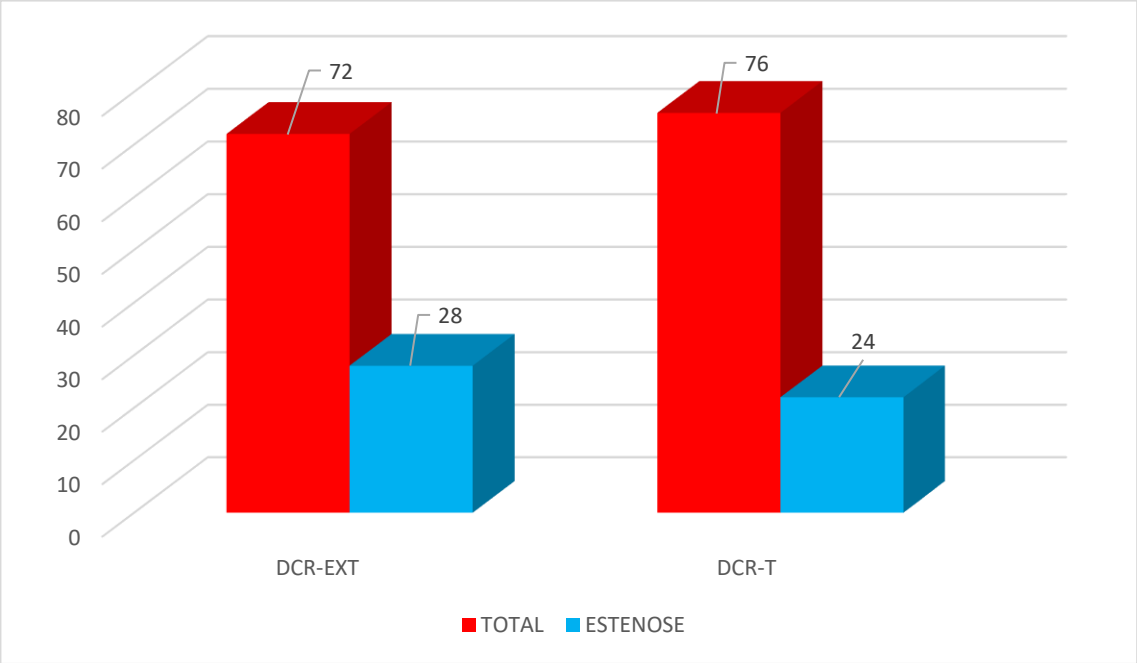

Quanto à localização do óstio cirúrgico na cavidade nasal, observamos que a maioria dos pacientes de ambos os grupos apresentou o óstio localizado à frente da axila da concha média. O Grupo DCR-EXT apresentou 68% dos pacientes com óstio à frente da axila e o Grupo DCR-T, 56% (Tabela 11).

Tabela 11 - Distribuição dos pacientes em relação à localização do óstio na cavidade nasal

Local	DCR-EXT		DCR-T		Total
	N	%	N	%	N
Atrás da axila	8	32	11	44	19
Frente da axila	17	68	14	56	31
Total	25	100	25	100	50

P = 0,561, Teste exato de Fisher

Em relação ao formato do óstio cirúrgico, ambos os grupos apresentaram na sua grande maioria, óstios com formato oval/redondo, sendo 76% em ambos os Grupos (Tabela 12).

Tabela 12 - Distribuição dos pacientes em relação ao formato do óstio na cavidade nasal

Formato	DCR-EXT		DCR-T		Total
	N	%	N	%	
Em crescente	6	24	6	24	12
Oval/redondo	19	76	19	76	38
Total	25	100	25	100	50

P = 1,000, Teste exato de Fisher

Em relação à dimensão do óstio localizado na cavidade nasal, observamos que a maioria dos pacientes do grupo DCR-EXT apresentaram óstio de tamanho médio, 52% (13 pacientes) e a maioria dos pacientes do

grupo DCR-T apresentaram óstio pequeno, 56% (14 pacientes), porém sem significância estatística (Tabela 13).

Tabela 13 - Dimensão do óstio na cavidade nasal nos grupos

Dimensão	DCR-EXT		DCR-T		Total
	N	%	N	%	
Pequeno	11	44	14	56	25
Médio	13	52	11	44	24
Grande	1	4	0	0	1
Total	25	100	25	100	50

P= 0,384, Teste do qui-quadrado de Pearson

As tabelas de 1 a 13 demonstram condições de igualdade entre os grupos DCR-T e DCR-EXT.

Ao analisarmos os dois grupos quanto ao TEF para a cavidade nasal, observamos que o grupo DCR-T apresentou média de TEF de 33,04 seg (DP: 18,02 e intervalo de 6 a 80 seg) e o grupo DCR-EXT apresentou média de 47,48 seg (DP: 25,14 e intervalo de 17 a 105 seg) (Tabela 14) (Gráfico 4).

Tabela 14 - Tempo de escoamento da fluoresceína para a cavidade nasal em segundos.

Grupo	N	Média	Desvio Padrão	Mínimo	Mediana	Máximo
DCR-EXT	25	47,48	25,14	17	41	105
DCR-T	25	33,04	18,02	6	28	80

p = 0,024, Teste T de Student Independente

Gráfico 4 - Comparação do tempo de escoamento da fluoresceína para a cavidade nasal nos grupos DCR-EXT e DCR-T (em seg)

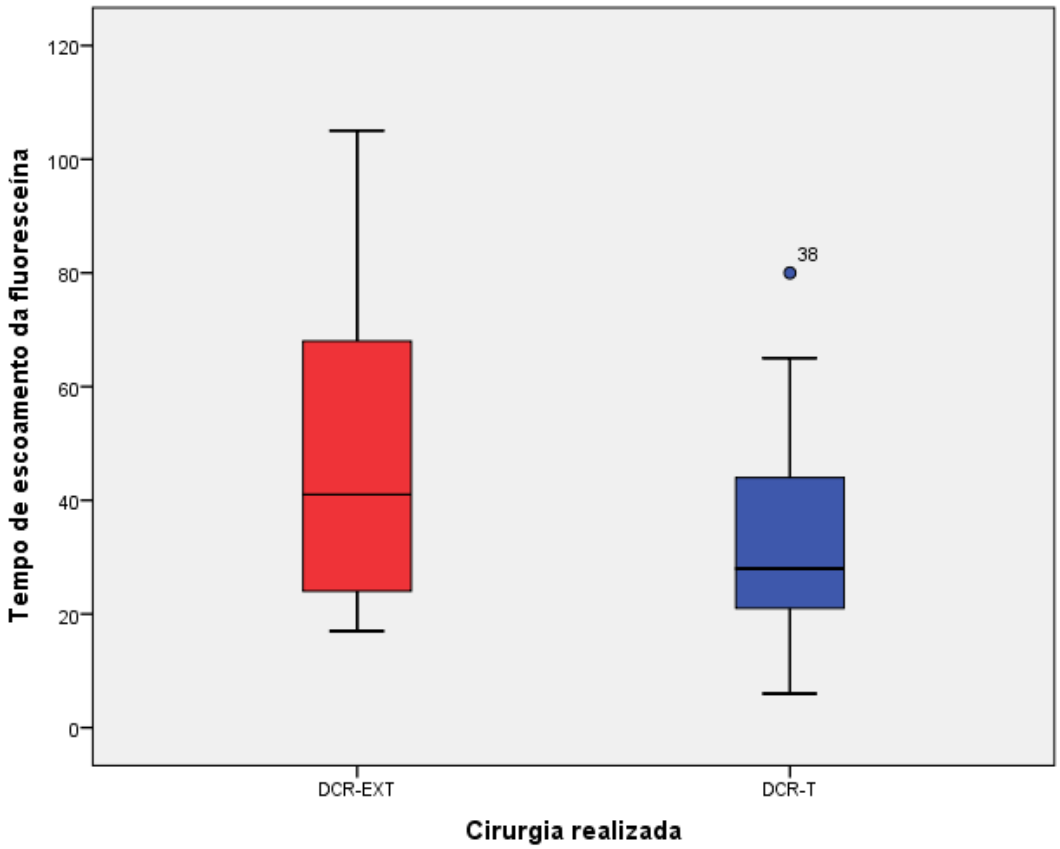

Ao realizarmos uma análise do TEF correlacionando-o com sucesso funcional do procedimento, através de uma curva *receiver-operating characteristic* (ROC), encontramos o ponto de maior sensibilidade e maior especificidade em 60 segundos (Gráfico 5), com uma área abaixo da curva de 0,884 (p=0,006).

Gráfico 5: Curva *receiver-operating characteristic* (ROC) – ponto de maior sensibilidade e maior especificidade

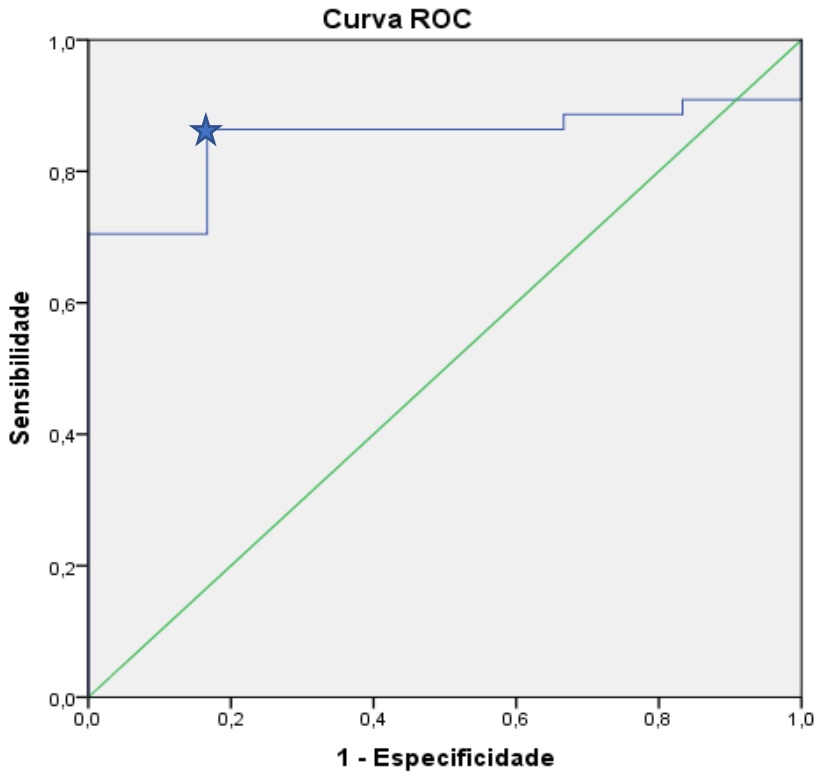

Diante desta informação, transformamos o TEF em variável categórica (≤ 1 minuto e > 1 minuto), e observamos que 68% dos pacientes do Grupo

DCR-EXT e 88% dos pacientes do Grupo DCR-T apresentaram tempo de escoamento inferior a um minuto (Tabela 15).

Tabela 15 - Tempo de escoamento da fluoresceína para a cavidade nasal

Tempo	**DCR-EXT**		**DCR-T**		**Total**
	N	%	N	%	
≤ 1 minuto	17	68	22	88	39
> 1 minuto	8	32	3	12	11
Total	25	100	25	100	50

P = 0,171, Teste exato de Fisher.

RR: 0,599 (IC95% 0,361 a 0,996)

Em relação ao sucesso cirúrgico funcional nos dois grupos, considerando que todos os pacientes tinham sucesso anatômico, observamos que a taxa de sucesso funcional em ambos os grupos foi igual, de 88% (Tabela 16).

Tabela 16 - Sucesso funcional do procedimento em Grupos

Sucesso	**DCR-EXT**		**DCR-T**		**Total**
	N	%	N	%	
Sim	22	88	22	88	44
Não	3	12	3	12	6
Total	25	100	25	100	50

P = 1,000, Teste Exato de Fisher.

Quando analisamos o escore dos sintomas pós-operatórios e correlacionamos com o TEF menor ou igual a 1 minuto, observamos que os pacientes com TEF ≤ 1 minuto apresentaram melhora acentuada ou resolução dos sintomas quando comparado a TEF > 1 minuto. Todos os 17 pacientes do Grupo DCR-EXT que apresentaram TEF ≤ 1 minuto relataram melhora acentuada ou resolução da epífora. Já no Grupo DCR-T 21 dos 22 pacientes com TEF ≤ 1minuto também relataram melhora acentuada ou resolução dos sintomas (Tabelas 17 e 18).

Tabela 17 - Escore dos sintomas e TEF no Grupo DCR-EXT

Tempo	**≤ 1 minuto**		**> 1 minuto**		**Total**
Escore	N	%	N	%	
Igual	0	0	1	12,5	1
Pouco melhor	0	0	2	25	2
Muito melhor	8	52,9	2	25	10
Resolução	9	47,1	3	37,5	12
Total	17	100	8	100	25

P = 0,006, Teste Qui-quadrado de Pearson

Tabela 18 - Escore dos sintomas e TEF no Grupo DCR-T

Tempo	≤ 1 minuto		> 1 minuto		Total
Escore	N	%	N	%	
Igual/pior	0	0	0	0	0
Pouco melhor	1	4,6	2	67,7	3
Muito melhor	6	27,3	1	33,3	7
Resolução	15	68,1	0	0	15
Total	22	100	3	100	25

P = 0,005, Teste Qui-quadrado de Pearson

Quando analisamos o sucesso funcional do procedimento nos grupos (critérios de Munk 0 e 1) e correlacionamos com o TEF, observamos que o TEF ≤ 1minuto é um excelente preditor de sucesso funcional em ambos os Grupos. O Valor Preditivo Positivo (VPP) do TEF ≤ 1 minuto indicou sucesso funcional do procedimento em 100% (17/17) no Grupo DRC-EXT e em 95,4% do Grupo DCR-T (21/22). Em relação à sensibilidade do teste em detectar sucesso funcional, verificamos que no Grupo DCR-EXT, esta foi de 77,2% (17/22) e no Grupo DCR-T foi de 95,4% (21/22) (Tabelas 19 e 20).

Tabela 19 – TEF e Sucesso funcional do procedimento no Grupo DCR-EXT

Tempo/Eficácia	Sucesso		Insucesso		Total
	N	%	N	%	
≤ 1 minuto	17	77,3	0	0	17
> 1 minuto	5	22,7	3	100	8
Total	22	100	3	100	25

P = 0,042, Teste Exato de Fisher.
RR: 1,600 (IC95% 1,135 – 2,737)
VPP: 100% VPN: 37,5% Sensibilidade: 77,2% Especificidade: 100%

Tabela 20 – TEF e Sucesso funcional do procedimento no Grupo DCR-T

Tempo/Eficácia	Sucesso		Insucesso		Total
	N	%	N	%	
≤ 1 minuto	21	95,4	1	33,3	22
> 1 minuto	1	4,6	2	66,6	3
Total	22	100	3	100	25

P = 0,029, Teste Exato de Fisher. RR: 2,860 (IC95% 1,570 – 14,093)
VPP: 95,4% VPN: 66,7% Sensibilidade: 95,4% Especificidade: 66,7%

Tabela 21-TEF e Sucesso funcional do procedimento e em ambos os grupos

Tempo/Eficácia	Sucesso		Insucesso		Total
	N	%	N	%	
≤ 1 minuto	38	86,3	1	16,7	39
> 1 minuto	6	13,7	5	83,3	11
Total	44	100	6	100	50

P = 0,021, Teste Exato de Fisher. RR: 1,78 (IC95% 1,013 – 14,121)
VPP: 97,4% VPN: 45,4% Sensibilidade: 86,3% Especificidade: 83,3%

O teste de Milder realizado no pós-operatório obteve uma correlação negativa significativa em relação ao sucesso funcional do procedimento em ambos os grupos, ou seja, quanto maior a graduação do Teste de Milder, menor a probabilidade de sucesso funcional do procedimento (Tabela 22).

Tabela 22 - Correlação entre Teste de Milder e o sucesso funcional da cirurgia

	DCR-EXT	DCR-T
Rô de Spearman	- 0,580	- 0,730
p-value	p=0,006	p=0,0001

Correlação de Spearman

O teste de Milder pós-operatório também apresentou uma correlação positiva significativa em relação aos critérios de Munk em ambos os grupos estudados, ou seja, quanto maior a graduação do Teste de Milder, maior a graduação do critério de Munk (Tabela 23).

Tabela 23 - Correlação entre Teste de Milder e o Critério de Munk

	DCR-EXT	DCR-T
Rô de Spearman	0,610	0,597
p-value	p=0,003	p=0,004

Correlação de Spearman

Ao realizarmos uma regressão logística múltipla levando-se em consideração os dois grupos, tendo como variável dependente “TEF ≤ 1minuto”, verificamos que apenas a variável “sucesso funcional” obteve significância estatística (Tabela 24).

Tabela 24 - Regressão logística múltipla em ambos os grupos tendo como variável dependente “TEF ≤ 1 minuto”

Variável	Estimativa	Valor de p
Sexo masculino	0,416	0,756
Faixa etária > 50	1,113	0,430
Saco lacrimal dilatado	0,413	0,731
Obstrução parcial	-0,325	0,794
Obstrução Distal	-0,476	0,825
Óstio na frente axila	-1,466	0,241
Óstio tamanho médio	0,318	0,807
Cirurgia DCR-EXT	-2,546	0,063
Sucesso funcional	2,134	**0,011**

4 DISCUSSÃO

A DCR é o tratamento de escolha para epífora causada por obstruções do ducto nasolacrimal em qualquer nível. A DCR-EXT e a DCR endonasal têm eficácia anatômica descrita em literatura entre 90 e 95% [1, 4, 8, 48, 56, 80].

Atualmente, as cirurgias menos invasivas estão bem estabelecidas na maioria das áreas cirúrgicas da medicina. A oftalmologia não é exceção, tendo em vista que uma gama de procedimentos oftalmológicos é considerada minimamente invasiva, como cirurgias de catarata por facoemulsificação, cirurgias retinianas, fotocoagulação, trabeculotomias a *laser*, cirurgias refrativas, dentre outras. Em vias lacrimais, com o advento e a popularização dos endoscópios nasais e fibras ópticas cada vez menores, e o concomitante desenvolvimento das tecnologias de *laser*, tornando possível a fabricação de *lasers* cada vez menores e portáteis, com alta potência, como o *laser* diodo, a DCR-T tornou-se realidade e está ganhando cada vez mais espaço na Europa, Estados Unidos e no Brasil [61].

A DCR-T tem taxa de eficácia anatômica e funcional menor em relação às técnicas clássicas, estudos descrevem sua taxa de eficácia em torno de 70 a 80% [6, 37, 52, 56, 59, 61, 64, 70]. O principal fator que justifica essa taxa de eficácia menor é o fechamento precoce da rinostomia, acelerada pela lesão térmica provocada pelo *laser* e pela ausência de retalhos, deixando a cicatrização do óstio por segunda intenção [6, 58, 61, 81]. A injúria térmica provoca aumento da atividade fibroblástica da mucosa nasal [82], gerando uma cicatrização concêntrica da mesma, podendo desta forma ocluir o óstio da cavidade nasal [75, 83, 84]. Estudos têm demonstrado alguns fatores que podem contribuir para

o aumento da eficácia da DCR-T: realização da cirurgia em pacientes acima de 45 anos [58], limpeza precoce do óstio cirúrgico [85], o uso de *laser* em baixa potência [7, 61], óstios cirúrgicos maiores [60, 86], o uso de MMC, uso conformadores de silicone no intraoperatório [62, 63, 87], excisão da mucosa nasal com lâmina fria previamente à osteotomia com laser associada a MMC [61] e o aumento intraoperatório do óstio nasal com instrumentos frios [71].

A avaliação dos resultados da DCR pode ser realizada através de vários métodos qualitativos, tais como teste do desaparecimento do corante (Teste de Zapia-Milder), teste de Jones 1 e 2, irrigação das vias lacrimais; e subjetivos, como avaliação de melhora da epífora avaliada pelo próprio paciente e os critérios de Munk [73], já descritos. Porém, avaliações quantitativas, como a descrita neste trabalho, são pouco descritas na literatura.

A análise descritiva de ambos os grupos demonstrou semelhança quanto ao sexo e a faixa etária, o que confirma os achados de demais estudos na literatura para ODNL, com predomínio do sexo feminino (80% e 78% nos grupos DCR-EXT e DCR-T respectivamente) e faixa etária mais acometida na sexta década de vida, com média de 57 anos. Delaney and Kooshabeb [72] em seu estudo, encontraram 80% de pacientes do sexo feminino, com média de idade de 55 anos. Lee et al. [88], em um grande estudo com 769 casos, demonstraram que 77% dos pacientes eram do sexo feminino, com idade média de 57,7 anos, confirmando os achados deste estudo.

Em relação aos sintomas que motivaram os pacientes a buscar atendimento médico, vimos que a maioria dos pacientes de ambos os grupos aresentava como queixas principais a epífora associada a secreção nos fórnices conjuntivais (60% no Grupo DCR-EXT e 52% no Grupo DCR-T). Quarenta e oito porcento dos pacientes do grupo DCR-EXT e 44% do Grupo DCR-T, já tinham tido pelo menos 1 episódio de dacriocistite aguda, o que demonstra uma certa cronicidade do quadro. Este fato pode ser confirmado pela presença, em ambos os grupos, do predomínio de pacientes apresentando sacos lacrimais dilatados (Sacos 3 e 4), 60% do Grupo DCR-EXT e 76% no Grupo DCR-T. Fayers et al. [89], demonstraram que 19% dos pacientes apresentavam epífora associada a mucocele do saco lacrimal e que 21% já tinham tido um episódio de dacriocistite aguda, porém o sintoma mais predominante era a epífora isolada ou acompanhada de secreção ocular, dados que concordam com este trabalho.

Em relação ao local e a natureza da obstrução do ducto nasolacrimal, este trabalho corrobora a maioria dos estudos descritos na literatura, onde o local mais comum de obstrução é a válvula de Krause, localizada na transição do saco lacrimal com o ducto nasolacrimal (96% no Grupo DCR-EXT e 92% no Grupo DCR-T). Uma pequena porcentagem dos casos apresentou obstrução distal à válvula de Krause. Fayers et al. [89], demonstraram que 75% das obstruções das vias lacrimais estão localizadas no ducto nasolacrimal e que a grande maioria está na transição do saco lacrimal com o ducto nasolacrimal, ou seja, na válvula de Krause, mais uma vez de acordo com este estudo.

A causa mais comum de obstrução na válvula de Krause é a fibrose cicatricial idiopática, descrita por Mauriello et al [25]. Quanto à natureza da obstrução, constatamos que a maioria dos pacientes apresentavam obstruções totais em relação às parciais (72% no Grupo DCR-EXT e 76% no Grupo DCR-T), o que também explica o fato de a maioria apresentar sacos lacrimais dilatados. As obstruções parciais ainda permitem em certo ponto a passagem da lágrima até a cavidade nasal, o que é um fator protetor para a dilatação do saco lacrimal. Mannor e Millman [30] demonstraram que saco lacrimal dilatado é um fator favorável para o sucesso da DCR-EXT. Eles obtiveram sucesso funcional em 80% das cirurgias realizadas em pacientes com saco lacrimal dilatado e apenas 33% dos pacientes com sacos lacrimais pequenos ou atróficos, achados confirmados por Lee et al. [88], que concluíram que sacos pequenos são fatores de risco para insucesso anatômico e funcional em DCR-EXT, pois são mais difíceis para confecção do retalho do saco lacrimal. Moore et al. [90], observaram em seu estudo que não houve evidência de que sacos lacrimais dilatados tivessem melhores resultados em DCR endonasal, tendo em vista que nesta técnica não existem retalhos formais, apenas marsupialização do saco lacrimal. Este fator ainda permanece controverso na DCR-T, pois a ausência de retalhos e a cicatrização por segunda intenção neste tipo de cirurgia, não torna a presença de sacos lacrimais dilatados um fator de melhora na eficácia do procedimento, porém nessa casuística, a realização de aberturas mais inferiores pode contribuir para a eficácia do procedimento.

A análise pós-operatória dos pacientes de ambos os grupos foi realizada no mínimo após 6 meses do procedimento, sendo em média 12 meses no Grupo DCR-EXT e 10 meses no Grupo DCR-T. Esse tempo corrobora com a maioria dos estudos realizados na literatura, em que o pós-operatório mínimo para garantir a estabilidade dos resultados foi de 6 meses. Segundo At´Kova [(83)], grande parte do processo de reparação dos tecidos após DCR ocorre em até 60 dias.

A análise endoscópica do óstio cirúrgico foi realizada através de endoscopia nasal com luz branca, constatando que em ambos os grupos a maioria das rinostomias estava localizada à frente da axila do concha médio (68% no Grupo DCR-EXT e 56% no Grupo DCR-T) e que a grande maioria dos óstios apresentava formato oval ou redondo (76% em ambos os Grupos). Segundo Ali et al. [(75)], a presença do óstio à frente da axila da concha média, em formato oval/redondo, sem sinéquias, tecido granulomatoso ou cicatricial, está relacionado a um excelente resultado cirúrgico, fato corroborado por este trabalho, que obteve sucesso funcional em 88% em ambos os grupos. O fato de a DCR-EXT apresentar um percentual maior de rinostomias localizadas à frente da axila deve-se ao fato de que nessa técnica, as osteotomias serem mais amplas. Ao contrário disto, muitas vezes durante a DCR-T, a posição da fibra óptica fica posterior à axila da concha média, o que dificulta osteotomias maiores. Nessa técnica a osteotomia é menor e se restringe ao osso lacrimal. Embora intuitivamente possamos pensar que a realização de osteotomias amplas podem ter como consequência melhores resultados cirúrgicos, Chan e Selva [(91)] demonstraram que a dimensão final do óstio é cerca de 20% da

dimensão inicial do mesmo e que sua dimensão pré e pós-operatória não está correlacionada com a patência anatômica e funcional a longo prazo. Eles demonstraram também que 75% da cicatrização se dá nas primeiras 4 semanas após a DCR. Este trabalho não demonstrou evidências de que a localização, formato e tamanho do óstio cirúrgico fosse relacionado com melhor prognóstico. Shin e Woo [(92)], demonstraram que o formato da rinostomia teve relação estatisticamente significante com o sucesso funcional do procedimento. Estes autores demonstraram que a rinostomia em formato de “colher de sorvete”, grande e rasa, tem melhor resultado funcional que em formato oval e profundo ou em formato de “chama de vela” (em crescente). Constataram também que o óstio em formato de “colher de sorvete” é mais encontrado no pós-operatório de pacientes cujo saco lacrimal era dilatado previamente à cirurgia.

As taxas de eficácia da DCR são na maioria das vezes superestimadas, pois utilizam como critério de cura, a patência anatômica das vias lacrimais, confirmada pela irrigação positiva do sistema ou pelo teste de Jones positivo. Contudo, sabemos que uma parte dos pacientes mesmo com a via lacrimal anatomicamente patente no pós-operatório e com o teste de Jones positivo, pode apresentar epífora, mesmo sem alterações palpebrais ou de superfície ocular. O achado de irrigação positiva do sistema lacrimal não nos fornece informação quanto à eficiência do procedimento, pois a pressão exercida pela seringa durante a irrigação substitui o mecanismo da bomba lacrimal do próprio paciente e pode superestimar os resultados. A incidência de epífora com via lacrimal anatomicamente patente é de aproximadamente 10 a 15%.

O teste de Jones 1 é um teste funcional e tende a ter um melhor valor preditivo positivo que a irrigação lacrimal. Após a instilação da fluoresceína no saco conjuntival, a bomba lacrimal do paciente irá drenar o corante até a rinostomia cirúrgica. A positividade deste teste pode não refletir a eficiência da cirurgia, pois se o tempo decorrido entre a instilação do corante e o aparecimento deste na cavidade nasal for demasiadamente longo, o paciente ainda assim poderá apresentar epífora, uma vez que o atraso no escoamento lacrimal poderá ter como consequência este sintoma. Este fato foi comprovado em 6 (12%) pacientes desta casuística, concordando com os dados expostos. O uso da luz azul, como o utilizado nesse trabalho, facilita em até seis vezes a detecção do corante na cavidade nasal, melhorando desta forma a avaliação do resultado cirúrgico [27].

Tucker et al. [93] analisando 50 vias lacrimais normais, observaram que o tempo médio de aparecimento da fluoresceína no meato inferior cavidade nasal foi de 8 minutos com apenas uma gota de fluoresceína e 1,5 minutos com múltiplas gotas. Em contrapartida, Hagele et al. [94] demonstraram que esse tempo é dependente da idade, já que em pacientes menores que 45 anos obteve uma média de recuperação do contraste no meato inferior de 3 minutos e em pacientes maiores de 45 anos, de 6 minutos. Sabemos que após DCR o trajeto fica mais curto e largo, então o tempo do TEF para a rinostomia tende a ser significativamente menor. Delaney e Khooshabeb [72] concluíram que o tempo médio de aparecimento da fluoresceína na cavidade nasal após DCR-EXT é de 45 segundos e que tempos superiores a este podem produzir sintomas mesmo com sucesso anatômico do procedimento [72]. Esse trabalho

confirma plenamente os achados do nosso trabalho, em que o TEF após DCR-EXT foi de 47 seg. Esse tempo foi menor após DCR-T, 33 segs. Apesar de estatisticamente significante, essa diferença não foi clinicamente significante, tendo em vista que em ambos os grupos o sucesso funcional foi idêntico. O TEF inferior a 1 minuto foi preditor de sucesso funcional.

O TEF é uma informação importante que devemos mensurar, pois deficiências da bomba lacrimal, irregularidades no trajeto, óstios em locais inadequados, podem produzir epífora, mesmo com a via patente [(75)]. Ao comparar o tempo de escoamento da fluoresceína até a cavidade nasal, em pós-operatório de dacriocistorrinostomia externa e transcanalicular, podemos ter novos subsídios para a avaliação pós-operatória do paciente e ter uma medida quantitativa do mecanismo de bomba lacrimal.

Como já foi dito, as cirurgias endoscópicas, mecânicas ou a *laser*, ganharam força nas últimas décadas em virtude da evolução tecnológica dos equipamentos de vídeo e das fibras ópticas. Elas têm a vantagem de evitar incisões na pele, preservar incisões sobre o músculo orbicular, preservando assim a bomba lacrimal intacta. Nesses procedimentos, as osteotomias são menores, causando menor trauma cirúrgico, podendo também corrigir patologias nasais concomitantes que poderiam atrapalhar o sucesso cirúrgico. Em geral são procedimentos mais rápidos, com menor sangramento e menor morbidade.

A medida objetiva da função da bomba lacrimal muito difícil de ser realizada e ainda é controverso se as cirurgias endoscópicas realmente

protegem seu mecanismo. Kamel et al. [95] realizaram medidas pressóricas através de manometria no interior do saco lacrimal e detectaram que a pressão negativa exercida pela bomba lacrimal fica menor após DCR-EXT e DCR endonasal, quando comparada à indivíduos normais. Nesse mesmo estudo foi constatado que a pressão fica menor ainda após DCR-EXT em relação à DCR endonasal, demonstrando que as incisões no músculo orbicular e no tendão cantal medial podem comprometer a função da bomba lacrimal [95]. Nesse mesmo estudo, a medida manométrica da pressão no interior do saco lacrimal foi realizada de maneira intervencionista, podendo não refletir a realidade fisiológica normal. Malbouisson et al. [96] realizaram avaliações através de dacriocintilografia e encontraram que a taxa inicial de drenagem da lágrima do saco conjuntival para o saco lacrimal fica comprometida após DCR-EXT, pois a parede medial do saco lacrimal excisada, afeta a movimentação do mesmo e o mecanismo de pressão negativa. Aksoy et al [97] realizaram dacriocintilografia para avaliar a drenagem lacrimal após DCR-T Nesse estudo concluiu-se que o tempo de escoamento foi de 240 seg e que o menor tempo de escoamento tinha correlação com melhora ou resolução da epífora, concordando com este trabalho. Detorakis et al. [34] demonstraram através de ressonância nuclear magnética, comparando DCR-EXT com DCR endonasal, que a função de bomba lacrimal é mais preservada após DCR endonasal que DCR-EXT [34]. Nesse estudo eles avaliaram a intensidade do sinal no óstio cirúrgico após instilação de lágrima artificial corada com elemento radiopaco e concluíram que após DCR-EXT e

DCR endonasal há grande aumento da intensidade do sinal no óstio cirúrgico após cada piscar, porém a intensidade do sinal é maior após DCR endonasal.

Como este trabalho comparou o TEF após os dois procedimentos, e demonstramos que ambos os grupos foram semelhantes em praticamente todos os aspectos, minimizando a possibilidade de vieses de confusão, o fato de encontrarmos diferença estatisticamente significativa no TEF após DCR-EXT e DCR-T, nos dá subsídios quantitativos para supor que a DCR-T preservaria o mecanismo de bomba lacrimal em relação à DCR-EXT, que realiza incisões no músculo orbicular e grandes retalhos do saco lacrimal, podendo comprometer sua funcionalidade.

Ao observar que 95,4% dos pacientes do Grupo DCR-T e 77,3% do Grupo DCR-EXT apresentaram TEF ≤ 1 minuto, podemos constatar que a drenagem lacrimal após DCR-T tende a ser mais eficiente. Ao calcularmos o VPP do TEF ≤ 1 minuto, verificamos que esse achado é um excelente preditor de sucesso funcional do procedimento no Grupo DCR-EXT (VPP = 100%) e no Grupo DCR-T (VPP = 95,4%). Fazendo uma média entre ambos os grupos, constatamos que o VPP foi de 97,8%. Ou seja, o TEF ≤ 1minuto é um excelente preditor de sucesso funcional, acrescentando mais uma ferramenta propedêutica na avaliação pós-operatório de DCR. Este teste foi superior ao Teste de Jones 1 na predição de sucesso funcional, tendo em vista que o VPP do Teste de Jones 1 foi de 88%.

A regressão logística múltipla também demonstrou em ambos os grupos, que apenas a variável TEF ≤ 1minuto foi estatisticamente significativa para sucesso funcional da DCR.

Quanto aos 6 pacientes (3 no Grupo DCR-EXT e 3 no Grupo DCR-T) que obtiveram insucesso funcional do procedimento (Munk 2 ou maior), mesmo com sucesso anatômico, 3 do Grupo DCR-EXT e 2 do Grupo DCR-T apresentaram TEF > 1 minuto. Apenas 1 paciente (do Grupo DCR-T) apresentou TEF ≤ 1 minuto e reportou insucesso funcional do procedimento (sintoma igual ao pré-operatório), porém não houve correlação da nossa propedêutica com as queixas do paciente, tendo em vista que o mesmo apresentava teste de Milder 1+, talvez superestimando o sintoma. Essa taxa de insucesso funcional de 12% está em acordo com a literatura. Muitas são as causas que podem explicar esse paradoxo lacrimal, dentre eles, a síndrome do saco coletor, deficiências na bomba lacrimal previamente à cirurgia, irregularidades cicatriciais no novo trajeto criado e hipersecreção lacrimal prévia. Rose [98] tentou explicar esse paradoxo dividindo os pacientes com ODNL em dois grupos: os pacientes com sintomas de fluxo (somente epífora) e pacientes com sintomas de volume (mucocele, secreção, epífora). Nesse estudo ele defende que o sistema lacrimal é um modelo tricompartimental, sendo o saco conjuntival o primeiro compartimento, o saco lacrimal o segundo e a cavidade nasal, o terceiro. Segundo Rose, os pacientes com sintoma de fluxo apresentam alta resistência, ou seja, baixa condutância, do sistema canalicular e que os seus sintomas não dependem do segundo compartimento. Já os pacientes com sintomas de volume, apresentam

acúmulo de lágrima e consequentemente muco e secreção no segundo compartimento, gerando sintomas de epífora, secreção, mucocele e às vezes dacriocistite aguda. Esse modelo pode explicar os sintomas de epífora mesmo com via lacrimal patente, quando ocorre a permanência do segundo compartimento, causando a síndrome do saco coletor. Neste trabalho não houve nenhum paciente com evidência de síndrome do saco coletor.

Shams et al. [(99)], investigando o manejo de pacientes com epífora mesmo com via lacrimal anatomicamente patente, demonstrou que 62% destes pacientes tinham obstrução parcial (estenose) do ducto nasolacrimal previamente à cirurgia. Neste trabalho, após segundo procedimento (DCR-EXT ou DCR endonasal), 32% dos pacientes tiveram recorrência da epífora e foram submetidos a um terceiro procedimento, como fortalecimento da pálpebra inferior, re-intubação com silicone ou tubo de Lester Jones. A diminuição da flacidez da pálpebra inferior aumentaria a eficiência da bomba lacrimal criando uma pressão hidrostática suficiente para vencer a resistência natural do sistema lacrimal e assim facilitando a adequada drenagem da lágrima. Odat et al. [(67)] demonstraram que qualquer que seja a incisão da DCR-EXT, 28% dos pacientes evoluíram com um certo grau de lagoftalmo e piscar hipométrico pós-operatório, que se resolveu espontaneamente após um período médio de 3 semanas.

A dacrioendoscopia pós-operatória, recurso muito promissor, pode ter um papel fundamental na avaliação da fístula cirúrgica, observando irregularidades no trajeto, dobras de mucosa, granulomas, divertículos,

estreitamentos, que poderiam estar correlacionadas com o insucesso funcional do procedimento, mesmo com sucesso anatômico.

As limitações deste estudo estão relacionadas a pequena casuística, a limitação do estudo a pacientes com sucesso anatômico, a falta de uma medida mais acurada do óstio e a falta de uma avaliação mais detalhada da dinâmica do piscar dos pacientes, que poderia influenciar no TEF.

6.CONCLUSÕES

- O TEF para a cavidade nasal após DCR-T foi significativamente menor que o TEF após DCR-EXT (33,04 x 47,48 seg), porém essa diferença não foi clinicamente significativa.
- O valor preditivo positivo do TEF ≤ 1 minuto em detectar sucesso funcional do procedimento foi de 97,4%, sendo uma ferramenta confiável para predição de sucesso funcional após DCR-EXT ou DCR-T.
- O VPP do TEF ≤ 1 minuto (97,4%) foi superior ao Teste de Jones 1 (88%).
- Nenhuma outra variável se mostrou significativa para o TEF em ambos os grupos.

7. ANEXOS

Anexo A – Aprovação pelo Comitê de Ética em Pesquisa do Hospital das Clínicas da Faculdade de Medicina da USP

FACULDADE DE MEDICINA DA UNIVERSIDADE DE SÃO PAULO - FMUSP

PARECER CONSUBSTANCIADO DO CEP

DADOS DO PROJETO DE PESQUISA

Título da Pesquisa: MENSURAÇÃO DO TEMPO DE ESCOAMENTO DA FLUORESCEÍNA PARA A CAVIDADE NASAL EM PÓS-OPERATÓRIO DA DACRIOCISTORRINOSTOMIA (DCR) EXTERNA E DA DCR TRANSCANALICULAR

Pesquisador: SUZANA MATAYOSHI

Área Temática:

Versão: 1

CAAE: 59641316.6.0000.0065

Instituição Proponente: Departamento de Oftalmologia e Otorrinolaringologia

Patrocinador Principal: Financiamento Próprio

DADOS DO PARECER

Número do Parecer: 1.752.888

Apresentação do Projeto:

Trabalho entitulado ´´MENSURAÇÃO DO TEMPO DE ESCOAMENTO DA FLUORESCEÍNA PARA A CAVIDADE NASAL EM PÓS-OPERATÓRIO DA DACRIOCISTORRINOSTOMIA (DCR) EXTERNA E DA DCR TRANSCANALICULAR``. Visa avaliar o tempo de escoamento de lágrima para a cavidade nasal através de corante, após 2 tipos de tratamento cirúrgico.

O projeto é adequadamente apresentado e tem objetivo e desenhos coerentes.

lado, o resultado cirúrgico poderá ser melhor avaliado, havendo benefício indireto para aqueles submetidps à operação.

Considerações sobre os Termos de apresentação obrigatória:

Adequados

Conclusões ou Pendências e Lista de Inadequações:

Sem conflitos éticos no projeto.

Considerações Finais a critério do CEP:

Este parecer foi elaborado baseado nos documentos abaixo relacionados:

Tipo Documento	Arquivo	Postagem	Autor	Situação
Informações Básicas do Projeto	PB_INFORMAÇÕES_BÁSICAS_DO_PROJETO_784500.pdf	31/08/2016 07:31:32		Aceito
Folha de Rosto	FR_Protocolo_15446.pdf	31/08/2016 07:31:08	SUZANA MATAYOSHI	Aceito
Outros	CADASTRO_CEPFMUSP_Registro_15446.pdf	30/08/2016 15:57:17	SUZANA MATAYOSHI	Aceito
Outros	Oficio_303_Aprovacao_Depto_Oftalmologia.pdf	30/08/2016 15:56:20	SUZANA MATAYOSHI	Aceito
Outros	Anuencia.pdf	30/08/2016 15:17:02	SUZANA MATAYOSHI	Aceito
TCLE / Termos de Assentimento / Justificativa de Ausência	TCLE_Escoamento_Fluoresceina_vesao_29_08_16.doc	30/08/2016 15:16:24	SUZANA MATAYOSHI	Aceito
Projeto Detalhado / Brochura Investigador	Protocolo_Escoamento_Fluoresceina_Cavidade_Nasal_versao_29_08_2016.doc	30/08/2016 15:16:12	SUZANA MATAYOSHI	Aceito

Situação do Parecer:

Aprovado

Necessita Apreciação da CONEP:

Não

Anexo B – Anuência do Hospital Oftalmológico de Anápolis

HOA HOSPITAL OFTALMOLÓGICO DE ANÁPOLIS

TERMO DE ANUÊNCIA DE INSTITUIÇÃO COPARTICIPANTE

Declaramos concordar com o projeto de pesquisa intitulado "MENSURAÇÃO COMPARATIVA DO TEMPO DE ESCOAMENTO DA FLUORESCEÍNA PARA A CAVIDADE NASAL EM PÓS-OPERATÓRIO DE DACRIOCISTORRINOSTOMIA EXTERNA E TRANSCANALICULAR" de responsabilidade do pesquisador Eduardo Damous Fontenele Feijó, bem como declaro conhecer e cumprir as Resoluções Éticas Brasileiras, em especial a Resolução CNS 466/12.

Esta instituição Hospital Oftalmológico de Anápolis está ciente de suas corresponsabilidades como Instituição Coparticipante do presente projeto de pesquisa e de seu compromisso no resguardo da segurança e bem-estar dos sujeitos de pesquisa nela recrutados. Nenhum paciente terá sua identidade revelada durante a apresentação dos resultados. Todo o custo da pesquisa será de responsabilidade do pesquisador principal.

Local, 15 de maio de 2016.

DR. AUGUSTO PEREIRA
CRM 5892/GO
Diretor clínico do Hospital Oftalmológico de Anápolis

Anexo C – Termo de Consentimento Livre e Esclarecido

TERMO DE CONSENTIMENTO LIVRE E ESCLARECIDO

DADOS SOBRE A PESQUISA

1. TÍTULO DO PROTOCOLO DE PESQUISA.

MENSURAÇÃO DO TEMPO DE ESCOAMENTO DA FLUORESCEÍNA PARA A CAVIDADE NASAL NO PÓS-OPERATÓRIO DA "DACRIOCISTORRINOSTOMIA (DCR) EXTERNA E DA DCR TRANSCANALICULAR

2. PESQUISADOR :**PROFA. DRA.SUZANA MATAYOSHI**

CARGO/FUNÇÃO: **Professora Associada da Faculdade de Medicina – USP São Paulo**

INSCRIÇÃO CONSELHO REGIONAL Nº **. 57480**

UNIDADE DO HCFMUSP: **Departamento de Oftalmologia – Serviço de Plástica Ocular**

3. AVALIAÇÃO DO RISCO DA PESQUISA:

RISCO MÍNIMO X RISCO MÉDIO ☐

RISCO BAIXO ☐ RISCO MAIOR ☐

4.DURAÇÃO DA PESQUISA : **12 meses.**

Convidamos O(a) Senhor(a) a participar da Pesquisa MENSURAÇÃO DO TEMPO DE ESCOAMENTO DA FLUORESCEÍNA PARA A CAVIDADE NASAL NO

PÓS-OPERATÓRIO DA DACRIOCISTORRINOSTOMIA (DCR) EXTERNA E DA DCR TRANSCANALICULAR.

O senhor(a) como paciente no pós-operatório de dacriocistorrinostomia, necessita em seu acompanhamento normal, de ser submetido a exames para checar se a via lacrimal operada está funcionando bem. Uma das maneiras de se saber isso é pingando um colírio amarelo, a fluoresceína. Verificamos então se esse colírio aparece no nariz e quanto tempo demora para esse fluxo. Esse é o objetivo do estudo.

Os pacientes serão registrados por meio de filmagem e nasofibroscopia (somente os olhos e a cavidade nasal). A filmagem será feita com o paciente sentado em dia de consulta de retorno pós-operatório.

HOSPITAL DAS CLÍNICAS DA FACULDADE DE MEDICINA DA UNIVERSIDADE DE SÃO PAULO-HCFMUSP

Para a realização da filmagem completa, o paciente permanecerá no hospital por 15 minutos. Acima do habitual de consultas. As imagens serão editadas para a análise posterior de tempo de escoamento.

Não são esperados desconfortos ou riscos nos procedimentos a serem realizados ambulatorialmente.

Não há benefício direto para o participante, já que se trata de um estudo para melhorar as técnicas de avaliação médica e para avaliação do escoamento da lágrima em pacientes operados.

Não existe procedimento alternativo que possa ser vantajoso para o paciente.

Em qualquer etapa do estudo, você terá acesso aos profissionais responsáveis pela pesquisa para esclarecimento de eventuais dúvidas. Os investigadores são a **Dra. SUZANA MATAYOSHI** e o Dr **EDUARDO DAMOUS FONTENELE FEIJÓ,** que podem ser encontradas no Ambulatório de Oftalmologia do Hospital das Clínicas na Av Dr. Enéas Carvalho de Aguiar, 155. 6º andar – Ambulatório de Oftalmologia Serviço de Plástica Ocular, CEP 05403-000. São Paulo-SP Telefone: 3069.6213. Se você tiver alguma consideração ou dúvida sobre a ética da pesquisa, entre em contato com o Comitê de Ética em Pesquisa (CEP) – Rua Ovídio Pires

de Campos, 225 – 5º andar – tel: 2661.6442 ramais 16, 17, 18 ou 20 ou 2661-7585 – E-mail: cappesq.adm@hc.fm.usp.br

É garantida a liberdade da retirada de consentimento a qualquer momento e deixar de participar do estudo, sem qualquer prejuízo à continuidade de seu tratamento na Instituição;

As informações obtidas serão analisadas em conjunto com outros pacientes, não sendo divulgado a identificação de nenhum paciente;

Direito de ser mantido atualizado sobre os resultados parciais das pesquisas, quando em estudos abertos, ou de resultados que sejam do conhecimento dos pesquisadores;

Despesas e compensações: não há despesas pessoais para o participante em qualquer fase do estudo, incluindo exames e consultas. Também não há compensação financeira relacionada à sua participação.

HOSPITAL DAS CLÍNICAS DA FACULDADE DE MEDICINA DA UNIVERSIDADE DE SÃO PAULO-HCFMUSP

Fui suficientemente informado a respeito do estudo: "MENSURAÇÃO DO TEMPO DE ESCOAMENTO DA FLUORESCEÍNA PARA A CAVIDADE NASAL NO PÓS-OPERATÓRIO DA DACRIOCISTORRINOSTOMIA (DCR) EXTERNA E DA DCR TRANSCANALICULAR"

Eu discuti as informações acima com o Pesquisador Responsável **Profa. Dra. SUZANA MATAYOSHI** ou a pessoa por ela delegada **Dr. Eduardo Damous Fontenele Feijó**, sobre a minha decisão em participar nesse estudo. Ficaram claros para mim os objetivos, os procedimentos, os potenciais desconfortos e riscos e as garantias. Concordo voluntariamente em participar deste estudo, assino este termo de consentimento e recebo um via rubricada pelo pesquisador.

Assinatura do paciente/representante lega Data ____/____/____

Assinatura do responsável pelo estudo Data ____/____/____

DADOS DE IDENTIFICAÇÃO DO SUJEITO DA PESQUISA OU RESPONSÁVEL LEGAL

1. NOME: .:..... .....

DOCUMENTO DE IDENTIDADE Nº : ..... SEXO : .M ☐ F ☐

DATA NASCIMENTO: ...../...../.....

ENDEREÇO ..... Nº ..... APTO: .....

BAIRRO: ..... CIDADE .....

CEP:..... TELEFONE: DDD (.....) .....

2.RESPONSÁVEL LEGAL .....

NATUREZA (grau de parentesco, tutor, curador etc.) .....

DOCUMENTO DE IDENTIDADE :.....SEXO: M ☐ F ☐

DATA NASCIMENTO.: ...../...../.....

ENDEREÇO: ..... Nº ..... APTO: .....

BAIRRO: ..... CIDADE: .....

CEP: ..... TELEFONE: DDD (.....).....

Anexo D – Questionário específico desenvolvido para o estudo

NOME: _____

OLHO OPERADO: ( ) OD ( ) OE

IDADE: _____

DIMENSÃO PREVIA DO SACO LACRIMAL: 1 ( ) 2 ( ) 3 ( ) 4 ( )

NIVEL DA OBSTRUÇÃO _____
TOTAL ( ) ESTENOSE ( )

EPÍFORA: ( ) PIOR/IGUAL ( ) POUCA MELHORA ( ) DC aguda _____
( ) MUITA MELHORA ( ) RESOLUÇÃO

( ) DACRIO EXTERNA QUANTO TEMPO? _____
( ) DACRIO TRANSCANALICULAR

ENDOSCOPIA =>

NARIZ: ( ) DESVIO SEPTO ( ) HIPER CORN ( ) PÓLIPOS

AVALIAÇÃO DO ÓSTIO

LOCALIZAÇÃO: ( ) NA FRENTE AXILA ( ) ATRÁS AXILA
( ) ANTERIOR LINHA MAXILAR ( ) OUTRO_____

FORMATO: ( ) CIRCULAR/OVAL ( ) CRESCENTE/VERTICAL
( ) OUTRO _____

TAMANHO: ( ) PEQUENO
( ) MÉDIO
( ) GRANDE

IRRIGAÇÃO COM SF:

TEMPO DE CHEGADA DA FLUORESCEÍNA A 1% (1 GOTA) NO ÓSTIO:
_____

MILDER APÓS 5' : ( ) 1 cruz - negativo ( ) 2 cruzes – suspeito
( ) 3 cruzes – positivo ( ) 4 cruzes - positivo

CONCLUSÃO:

Anexo E – Dados da casuística

Cirurgia	Idade	Follow	Sacolacri	TEF	Milder-pós	Munk
EXT	46	12	3	58	2	0
EXT	57	7	1	81	1	0
EXT	48	9	4	24	1	0
EXT	38	13	3	53	1	1
EXT	61	7	4	27	1	0
EXT	38	12	2	61	3	3
EXT	56	13	2	68	1	0
EXT	71	13	2	75	2	3
EXT	42	6	4	105	1	0
EXT	49	7	4	48	1	1
EXT	84	9	3	72	2	1
EXT	58	12	4	92	1	1
EXT	79	24	2	21	1	0
EXT	67	8	2	17	2	1
EXT	67	7	3	20	2	1
EXT	46	8	4	39	1	1
EXT	48	36	2	41	1	0
EXT	71	28	4	37	1	1
EXT	74	36	2	39	2	1
EXT	58	8	3	71	2	2
EXT	43	13	2	31	1	0
EXT	62	6	4	45	1	0
EXT	62	6	3	18	1	0
EXT	68	6	2	21	1	0
EXT	65	10	3	23	1	0
TRANS	41	8	3	31	1	0
TRANS	47	8	3	22	1	0
TRANS	44	7	2	19	1	0
TRANS	50	13	4	24	1	0
TRANS	38	15	3	12	1	0
TRANS	39	7	1	65	2	3
TRANS	70	12	3	6	1	0
TRANS	70	10	3	30	1	1
TRANS	89	7	4	45	1	0
TRANS	50	14	3	44	2	4
TRANS	54	15	3	62	2	3
TRANS	34	19	3	47	1	1
TRANS	92	8	4	80	2	1
TRANS	62	20	2	35	1	0
TRANS	83	7	4	34	1	0
TRANS	62	7	4	28	1	0

TRANS	38	22	3	21	1	1
TRANS	29	7	3	15	1	1
TRANS	51	7	2	23	1	0
TRANS	69	6	4	24	2	0
TRANS	61	7	1	18	1	0
TRANS	51	7	4	25	1	0
TRANS	73	8	2	56	2	1
TRANS	49	7	3	21	1	0
TRANS	62	8	4	39	2	1

Anexo F – Publicação 1 – Rhinology IF: 3,35

ORIGINAL CONTRIBUTION

Fluorescein transit test time as a tool to assess lacrimal pump function after diode laser transcanalicular dacryocystorhinostomy and external dacryocystorhinostomy *

Eduardo Damous Feijó[1], Roberto Murillo Limongi[2], Suzana Matayoshi[3]

[1] Department of Oculoplastic Surgery of the Ophthalmology Hospital of Anápolis, Goiás, Brazil
[2] Department of Oculoplastic Surgery of the Federal University of Goiás, Goiás, Brazil
[3] Department of Oculoplastic Surgery of the University of São Paulo, São Paulo, Brazil

Rhinology 56: 0-0, 2018
https://doi.org/10.4193/Rhino17.254

***Received for publication:** December 19, 2017
Accepted: February 8, 2018

Proofreading copy

Background: Dacryocystorhinostomy (DCR) is the gold standard surgical treatment for nasolacrimal duct obstruction. External DCR is the traditional approach (EXT-DCR); however, the advent of minimally invasive surgeries and the development of optic fiber and laser technologies have made it possible to perform laser transcanalicular DCR (T-DCR), a minimally invasive procedure. This study measured the fluorescein transit time (FTT) after EXT-DCR or T-DCR to evaluate the lacrimal drainage and lacrimal pump function after these two types of DCR.

Subjects and methods: A cross-sectional study of 50 patients who underwent EXT-DCR (EXT-DCR Group) or T-DCR (T-DCR Group), who were anatomically patent upon irrigation, with a minimum 6 months of follow up. The patients' FTT was measured; it was defined as the time from the instillation of the dye into conjunctival sac to its free flow from the rhinostomy site. This evaluation was performed through nasal endoscopy performed intranasally with a blue filter that enabled the faster detection of fluorescein from the ostium site. The mean FTTs of the two groups were compared using the two-sided Student's unpaired t-test. Other variables such as sex, age, previous lacrimal sac size, and the site and shape of the rhinostomy were evaluated to determine their possible relationships with FTT.

Results: The EXT-DCR group had 80% female patients at a mean age of 58 years. The T-DCR group had the same percentage of female patients (80%) and a mean age of 56 years. The mean FTT group was 47.48 sec in the EXT-DCR and 33.04 sec in the T-DCR group. Functional success was 88% in both groups.

Conclusion: FTT in the DCR-T Group was significantly lower than in the EXT-DCR Group. No other variables exhibited a statistically significant correlation with FTT. Lacrimal drainage was found to be better after T-DCR than after EXT-DCR, results which show that this procedure could prevent lacrimal pump damage.

Key words: epiphora, lacrimal pump, dacryocystorhinostomy, laser dacryocystorhinostomy, jones test

Introduction

Dacryocystorhinostomy (DCR) is the gold standard surgical treatment for nasolacrimal duct obstruction (NLDO)[1]. External DCR is the traditional approach (EXT-DCR), yielding 90% of anatomic success [2-4]. Recently, the development of optic fiber and laser technologies, has made it possible to perform laser transcanalicular DCR (T-DCR), a minimally invasive procedure [5-8]. Minimally invasive surgery has been performed in all areas of modern surgery, including ophthalmology. This minimally invasive T-DCR is a shorter procedure, that does not produce skin scars or orbicularis oculi muscle damage and which results in shorter osteotomies, thus enabling less intraoperative bleeding and the use of local anesthesia with faster patient recovery [8-11].

There is a gap between anatomical and functional success rates in DCRs: even when some patients are patent through irrigation (anatomical success), the procedure does not necessarily im-

prove their symptoms of tearing (functional failure) [12]. A quantitative assessment of lacrimal drainage using fluorescein transit test time (FTT) was first proposed by Delaney and Khooshabeh [13], who demonstrated that slow postoperative transit time causes epiphora and may indicate lacrimal pump dysfunction which precedes surgery. Furthermore, orbicular muscle and lacrimal sac incisions in EXT-DCR may explain slow transit time in some patients as a result of damage to the lacrimal pump mechanism. We hypothesized that the absence of incisions in the orbicularis muscle and the lacrimal sac can prevent lacrimal pump damage, resulting in better tear drainage in patients who have undergone T-DCR. The purpose of this study was to use FTT as a surrogate endpoint to quantitatively evaluate the lacrimal drainage, after EXT-DCR or T-DCR and to correlate with functional outcomes.

Subjects and methods

Study design

This is a cross-sectional and comparative study of 50 patients who underwent EXT-DCR (EXT-DCR Group – 25 patients) and T-DCR (T-DCR Group – 25 patients). All the DCRs procedures were performed by the same surgeon from Ophthalmology Hospital of Anapolis, in Anapolis, Goiás, Brazil, between January 2015 and January 2017. Fifty-seven patients were eligible to this study, 27 who underwent EXT-DCR and 30 who underwent T-DCR. All patients were found to be anatomically patent through irrigation, as confirmed by positive syringing with little or no reflux from the opposite canaliculus, and the minimum follow-up was 6 months [13].

Inclusion criteria were EXT-DCR or T-DCR for treatment of NLDO, and anatomical patency to irrigation. Exclusion criteria were: age under 18 years, secondary lacrimal obstruction, a history of facial trauma, facial palsy, canaliculi obstruction, trichiasis, ectropion, entropion, nasal synechiae, polyps, accentuated nasal septum deviation, and/or middle turbinate hypertrophy. All patients signed the informed consent form. The protocol for the current study was approved by the medical research ethics committee of the University of São Paulo (USP) and the study followed the guidelines established by Declaration of Helsinki. The patients were distributed by sex, age and laterality of the procedure. Preoperative lacrimal sac size (small or enlarged) and the type of NLDO (partial or complete) were assessed by reviewing the patients' chart and previous dacryocystography.

Rigid endoscopy was performed intranasally to assess the location (in front of or behind the axilla of the middle turbinate) and shape (circular/oval or crescentric/vertical) of the postoperative ostium in the nasal cavity [14].

FTT was defined as the time from instillation of 1 drop of 2% fluorescein into the conjunctival sac and to its free flow from the rhinostomy site. All the patients were sitting in upright position and they were asked to blink as natural as possible. FTT was assessed through the intranasal use of a rigid endoscope coupled with a blue filter that enabled the more rapid detection of fluorescein from the ostium site [15]. Two evaluators performed the test, one who put the drop into the eye and another who assessed the nasal ostium. FTT was measured in seconds using a chronometer (Figure 1). Since FTT is an objective endpoint, this could minimize measurement bias.

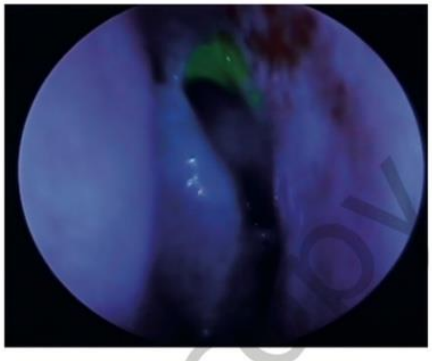

Figure 1. Rigid endoscopy performed intranasally with cobalt blue filter and showing the outflow of fluorescein from the ostium in front of the axilla after T-DCR.

Postoperative improvement in watering was evaluated by the Munk´ scale [16] (0: no epiphora; 1: epiphora requiring dabbing less than twice a day; 2: epiphora requiring dabbing 2 to 4 times a day; 3: epiphora requiring dabbing 5 to 10 times a day; 4: epiphora requiring dabbing more than 10 times a day and 5: constant epiphora). Functional success was defined as the resolution or improvement of epiphora (Munk´ score of 0 or 1).

Statistical analysis

We calculated the sample size accounted for a potential dropout rate of 10%. The sample size was calculated from the target difference of 20% in FTT between the two groups and pooled standard difference (SD) from a previous study (FTT: 45 seconds SD:10 seconds). A power of 80% and confidence level of 95% yielded a sample size of > 19 in each arm. Given the sample size of 25 subjects per arm, the study had a power higher than 80% to show the primary endpoint. The primary null hypothesis was no between-group difference in FTT. The alternative hypothesis was that there was between-group difference in FTT (2-sided t-test). The mean FTTs of the two groups were compared using Student´s unpaired T-test. Other variables such as sex, age, preoperative lacrimal sac size, type of NLDO (partial or complete),

Proofreading copy

Table 1. Patient data.

	EXT-DCR (Group 1) n=25	T-DCR (Group 2) n=25	p-value
Gender (F/M)[a]	20/5 (80% / 20%)	19/6 (78% / 22%)	1.000
Age (years) – mean	58	56	0.802
Side (R/L)[b]	8/17	14/11	0.154
Enlarged lacrimal sac	15 (60%)	19 (76%)	0.364
Obstruction/ Estenosis	18/7 (72% - 28%)	19/6 (76% - 24%)	1.000

a: F, female; M, male; b: R, right; L, left.

Table 2. Intranasal rigid endoscopy evaluation.

	EXT-DCR n=25	T-DCR n=25	p-value
Location of the ostium: Front / Behind axilla	17 / 8 (68% / 32%)	14 / 11 (56% / 44%)	0.561
Shape : Oval / Crescentric	19 / 6 (76% / 24%)	19 /6 (76% / 24%)	1.000
FTT[a] Mean Range (in seconds)	47.48 (17 to 105)	33.04 (6 to 80)	0.024

a: FTT, fluorescein transit test time

and the location and shape of the rhinostomy were evaluated using Fisher´s exact test, and a value of $p < 0.05$ was considered statistically significant.

Results

Fifty patients were included in this study. Two patients in EXT-DCR group and 5 in T-DCR group were excluded due anatomic failure. The patients were divided into two groups: EXT-DCR Group and the T-DCR Group. The EXT-DCR Group was composed of 25 patients (20 women – 80%) at a mean age of 58.32 years (ranging from 38 to 84 years; SD: 12.77). The T-DCR Group was composed of 25 patients (19 women – 78%) at a mean age of 56.32 years (ranging from 29 to 92 years; SD: 16.91).
The laterality of the procedure was also considered: 8 out of 25 procedures in the EXT-DCR Group and 14 out of 25 in the T-DCR Group were performed on the right eye ($p = 0.154$). Fifteen patients in the EXT-DCR Group (60%) and 19 patients in the T-DCR Group (76%) had an enlarged preoperative lacrimal sac ($p=0.364$). Eighteen patients in the EXT-DCR Group (72%) and 19 patients in the T-DCR Group (76%) exhibited complete NLDO ($p = 1.000$; Table 1)

The average length of follow-up was 12 months in the EXT-DCR Group and 10 months in the T-DCR Group ($p=0.235$; Table 1)

In seventeen patients from the EXT-DCR Group (68%) and 14 patients from the T-DCR Group (56%), the ostium was located in front of the axilla of the middle turbinate ($p=0.561$). Most of the patients in the EXT-DCR Group (19 out of 25 – 76%) and in the T-DCR Group (19 out of 25 – 76%) had a circular/oval shaped ostium.

The mean FTT in the EXT-DCR Group was 47.48 seconds (range from 17 to 105; SD: 25.16) and 33.04 seconds in the T-DCR Group (range from 6 to 80; SD: 18.02) ($p=0.024$; Table 2).

Functional success was the same in the two groups. Twenty-two patients in each group (44 out of 50 – 88%) exhibited improvement or complete resolution of epiphora. Three patients in each group (6 patients -12%) reported that postoperative epiphora was the same or had improved slightly. Five out of this six, had FTT > 60 seconds.

No other variables exhibited a statistically significant correlation with FTT.

Discussion

External and endonasal DCR remain the gold standard surgical treatments for NLDO, yielding 90 to 95% of anatomic success rates [1, 17, 18]. In the era of minimally invasive surgery, T-DCR is often requested by patient wishing to avoid facial scars, the risk of bleeding, general anesthesia and a longer surgical recovery time [19]. As we know, the surgical success of this type of DCR is lower than that of EXT-DCR and endonasal DCR [20]; however, some technical modifications have been incorporated into T-DCR in order to improve its success rate. These changes include early cleaning of the surgical ostium [21], the use of the laser at a low energy output [22], the creation of larger nasal ostium [14], applications on patients older than 45 years [5], the use of mitomycin C in the rhinostomy [23, 24] and nasal mucosa blade excision prior to laser osteotomy to avoid thermal injury [25].
The challenge of minimally invasive surgeries is to achieve the same success rates of the gold standard techniques while maintaining the advantages, such shorter procedure times and quicker patient recovery [26].
There is a gap between anatomical and functional success rates in DCR. Anatomical success is determined primarily by patency to irrigation and a positive Jones I test. However, this assessment can overestimate success rates since some patients continue to exhibit symptomatic epiphora even when they are patent to irrigation, as the results of this study have demonstrated. It is

Proofreading copy

believed that the presence of slow lacrimal drainage can cause epiphora [13]. In this study, 5 out of 6 patients (83%) had an FTT > 1 minute, a finding which confirmed this hypothesis. Tucker and Codere [27] demonstrated that the median dye transit time was 8 minutes with a single drop, as we used, and 1.4 minutes with two drops or more. We also used a cobalt blue filter accoupled on a rigid nasal endoscope as described by Enzer and Schorr [15] for more accurate examination of the dye from rhinostomy. The results of their study showed a six-fold increase in the ability of the Jones test to detect fluorescein dye within the nasal cavity over the conventional Jones I test.

In our study, FTT was significantly lower in the T-DCR Group than in the EXT-DCR Group (33.04 sec and 47.48 sec, respectively). This finding may indicate that orbicularis muscle incision, medial canthal tendon injury, large incisions in the medial wall of the lacrimal sac in EXT-DCR, could led to lacrimal pump damage. These factors may explain the higher FTT in this group relative to the T-DCR Group; it is important to note that the features of the two groups were similar, which minimized the possibility of selection bias. Hagele et al. [28] used the Jones test to assess whether lacrimal transit time varies with age and confirmed that lacrimal transit time slows with age. In their study, subjects younger than 45 years of age passed dye in 6 minutes whereas subjects 45 years of age and older passed dye in 12 minutes. In our study, there was no significant difference in age between the two groups, which also prevented selection bias.
Using scintigraphy, Malbouisson et al. [29], showed that EXT-DCR itself may affect the lacrimal pump mechanism. We believe that lacrimal scintigraphy is an excellent tool to assess functional success or failure, however, as we know, the exposure to radiation can increase the risk of cancer. In another study, magnetic resonance imaging dacryocystography was used to evaluate the signal intensity at the rhinostomy site before and after blinking. This study confirmed that epiphora following anatomical success was associated with a reduced post-blinking signal, implying lacrimal pump mechanism damage after EXT-DCR and endonasal DCR, however the lacrimal pump may be better preserved in endonasal DCR. Using manometric measurement of lacrimal sac pressure after endonasal and EXT-DCR, Kamel et al. [30] detected that the lacrimal pump is affected but that its function is restored after successful DCR. The suction power of the pump mechanism was found to be more effective after endoscopic DCR than after external DCR, results which confirm the findings of our study. There are no objective mechanisms to measure the lacrimal pump pressure. Lacrimal manometry is interventional and thus may not reflect physiologic lacrimal outflow. So, we used FTT as a surrogate endpoint to estimate lacrimal pump function.
We also accept that FTT´s are influenced by other variables, as frequency of blinking, ostium size, intra-operative manipulations and post-operative care, however, the studies cited above can confirm our alternative hypothesis.
Approximately 10% of patients continue to exhibit epiphora following an anatomically successful DCR; these cases are referred to as "functional failures". SUMP syndrome, ostium abnormalities, common canaliculum stenosis are causes of persistent epífora despite anatomical success. Shams et al. [12] showed that benefits can be achieved in most patients with lacrimal intubation or eyelid tightening. Eyelid tightening may improve the lacrimal pump mechanism and lacrimal drainage.

Conclusion

In conclusion, FTT was found to be significantly lower after T-DCR than after EXT-DCR. This finding may indicate that T-DCR could protect the lacrimal pump mechanism.

Acknowledgement

Approved by the Research Ethics Committee of the University of São Paulo.

Authorship contribution

EDF: Acquisition of data, analysis and interpretation of data; RL: Statistical analysis, critical revision; SM: research group leadership, statistical analysis, final approval.

Conflict of interest

No conflict of interest. No financial relationships.

Proofreading copy

References

1. Alnawaiseh M, Mihailovic N, Wieneke AC, Prokosch V, Rosentreter A, Merte RL, et al. Long-Term Outcomes of External Dacryocystorhinostomy in the Age of Transcanalicular Microendoscopic Techniques. J Ophthalmol. 2016;2016:5918457.
2. Savino G, Battendieri R, Traina S, Corbo G, D'Amico G, Gari M, et al. External vs. endonasal dacryocystorhinostomy: has the current view changed? Acta Otorhinolaryngol Ital. 2014;34(1):29-35.
3. Tarbet KJ, Custer PL. External dacryocystorhinostomy. Surgical success, patient satisfaction, and economic cost. Ophthalmology. 1995;102(7):1065-70.
4. Yoon SW, Yoon YS, Lee SH. Clinical results of endoscopic dacryocystorhinostomy using a microdebrider. Korean J Ophthalmol. 2006;20(1):1-6.
5. Akay F, Ilhan A, Yolcu U, Gundogan FC, Yildirim Y, Toyran S. Diode laser-assisted transcanalicular dacryocystorhinostomy: the effect of age on the results. Arq Bras Oftalmol. 2015;78(3):164-7.
6. Alanon Fernandez FJ, Alanon Fernandez MA, Martinez Fernandez A, Cardenas Lara M. [Transcanalicular dacryocystorhinostomy technique using diode laser]. Arch Soc Esp Oftalmol. 2004;79(7):325-30.
7. Dogan R, Meric A, Ozsutcu M, Yenigun A. Diode laser-assisted endoscopic dacryocystorhinostomy: a comparison of three different combinations of adjunctive procedures. Eur Arch Otorhinolaryngol. 2013;270(8):2255-61.
8. Maeso Riera J, Sellares Fabres MT. [Transcanalicular diode laser dacryocystorhinostomy: technical variations and results]. Acta Otorrinolaringol Esp. 2007;58(1):10-5.
9. Kaynak P, Ozturker C, Yazgan S, Karabulut

Anexo G – Publicação 2- Arquivos Brasileiros de Oftalmologia IF:0,859

Arquivos Brasileiros de
Oftalmologia

ORIGINAL ARTICLE

Reliability of endoscopic dye transit test for prediction of functional success after diode laser and external dacryocystorhinostomy

Confiabilidade do teste endoscópico do corante na predição do sucesso funcional após dacriocistorinostomia com laser diodo e externa

Eduardo Damous Feijó[1], Juliana Alves Caixeta[2], Adriana Ribeiro de Almeida[3], Roberto Murillo Limongi[4], Suzana Matayoshi[5]

1. Department of Oculoplastic Surgery, Hospital Oftalmológico de Anápolis, Anápolis, GO, Brazil.
2. Department of Otorhinolaringology, Hospital Oftalmológico de Anápolis, Anápolis, GO, Brazil.
3. Hospital Oftalmológico de Anápolis, Anápolis, GO, Brazil.
4. Department of Oculoplastic Surgery, Universidade Federal de Goiás, Goiânia, GO, Brazil.
5. Department of Oculoplastic Surgery, Universidade de São Paulo, São Paulo, SP, Brazil.

ABSTRACT | Purpose: To determine the reliability of the endoscopic dye transit test for the prediction of functional success after dacryocystorhinostomy. **Methods:** A cross-sectional study was conducted with 50 patients who underwent external dacryocystorhinostomy Group or transcanalicular dacryocystorhinostomy Group and had anatomically patent ducts during irrigation, with a minimum 6-month follow-up. The external dacryocystorhinostomy, defined as the time from instillation of the dye into the conjunctival sac until its flow from the rhinostomy site, was performed in all patients. Positive predictive value of the endoscopic dye transit test to assess functional success was analyzed. The cutoff point was determined using a receiver operating characteristic curve. **Results:** Of the 50 patients, 44 (88%) exhibited subjective improvement or complete resolution of epiphora (functional success). The best cutoff point for the endoscopic dye transit test was 60 s. Of 39 patients with endoscopic dye transit test ≤60 s, 38 (97.4%) exhibited functional success, demonstrating a 97.4% positive predictive value. **Conclusion:** The endoscopic dye transit test ≤60 s is a reliable tool to predict functional success and good prognosis after external or laser transcanalicular dacryocystorhinostomy.

Submitted for publication: November 26, 2018
Accepted for publication: March 12, 2019

Funding: No specific financial support was available for this study.

Disclosure of potential conflicts of interest: None of the authors have any potential conflicts of interest to disclose.

Corresponding author: Eduardo D. Feijó.
Av. Faiad Hanna, 235 - Anápolis - GO - 75080-410 - Brazil
E-mail: eduardodff@yahoo.com.br

Approved by the following research ethics committee: Universidade de São Paulo (#1.752.888).

Keywords: Lacrimal apparatus diseases; Dacryocystorhinostomy; Endoscopy; Nasolacrimal duct; Laser therapy/methods; Lasers, semiconductor; Predictive value of tests

RESUMO | Objetivo: Determinar a confiabilidade do teste endoscópico do corante na predição do sucesso funcional após dacriocistorrinostomia. **Métodos**: Estudo transversal com 50 pacientes submetidos ao grupo de dacriocistorrinostomia externa ou grupo dacriocistorrinostomia transcanalicular e que possuíam dutos anatomicamente patentes pela irrigação, com seguimento mínimo de 6 meses. A dacriocistorrinostomia externa, definida como o tempo desde a instilação do corante no saco conjuntival até o fluxo do local da rinostomia, foi realizada em todos os pacientes. O valor preditivo positivo do teste endoscópico do corante para avaliar o sucesso funcional foi analisado. O ponto de corte foi determinado usando uma curva característica de operação do receptor. **Resultados:** Dos 50 pacientes, 44 (88%) apresentaram melhora subjetiva ou resolução completa da epífora (sucesso funcional). O melhor ponto de corte para o teste endoscópico do corante foi de 60 s. Dos 39 pacientes com teste endoscópico do corante ≤60 s, 38 (97,4%) apresentaram sucesso funcional, demonstrando um valor preditivo positivo de 97,4%. **Conclusão:** O teste endoscópico do corante ≤60 s é uma ferramenta confiável para predizer o sucesso funcional e o bom prognóstico após dacriocistorrinostomia transcanalicular externa ou a laser.

Descritores: Doenças do aparelho lacrimal; Dacriocistorinostomia; Endoscopia; Ducto nasolacrimal; Terapia a laser/métodos; Lasers semicondutores; Valor preditivo dos testes

INTRODUCTION

Success after lacrimal surgery is poorly defined. The most practical measure of success is control of symp-

This content is licensed under a Creative Commons Attributions 4.0 International License.

toms; however, this can be discordant with anatomic outcome[1]. There is a discrepancy between anatomic and functional success rates in dacryocystorhinostomy (DCR). Even when some tear ducts are patent to irrigation (anatomic success), the procedure does not necessarily improve tearing symptoms (functional failure)[2-7]. Approximately 10% of patients experience persistent epiphora following anatomically successful DCR.

Qualitative evaluation, including lacrimal syringing, fluorescein dye disappearance testing, air bubble testing, and functional endoscopic dye testing, may overestimate the functional success rates of the procedure. Few reports exist on quantitative assessment of lacrimal drainage. Slow postoperative tear transit can cause epiphora[8], despite anatomic and objective functional postoperative success[9].

External DCR (EDCR) remains the gold standard surgical technique for nasolacrimal duct obstruction (NLDO)[10-13], with a 90% success rate[2-4]. It is possible to perform laser transcanalicular DCR (TDCR), but the surgical success rate of this type of DCR is lower than that of EDCR and endonasal DCR[5-8]. However, the absence of incisions in the orbicularis muscle and lacrimal sac could prevent lacrimal pump damage, resulting in better tear drainage in patients who have undergone TDCR.

In this context, we determined the reliability of endoscopic dye transit test (EDTT) for the prediction of functional success after EDCR or TDCR.

METHODS

This cross-sectional study was performed on 50 patients who underwent EDCR (25 patients) and TDCR (25 patients). All patients had patent ducts on lacrimal irrigation postoperatively, confirmed by positive syringing with no reflux from the opposite canaliculus. The minimum postoperative follow-up was 8 months[14]. All patients underwent the Jones 1 and syringing tests at all postoperative evaluations.

Inclusion criteria were EDCR or TDCR for the treatment of primary nasolacrimal duct obstruction (PANDO) and anatomic patency through irrigation postoperatively. Exclusion criteria were age <21 years, canalicular obstruction, common canalicular stenosis, trichiasis, ectropion, entropion, hypometric blink, lagophthalmos, secondary lacrimal obstruction, history of facial trauma, facial palsy, accentuated nasal septum deviation, middle turbinate hypertrophy nasal synechiae, and/or nasal polyps. The protocol was approved by the medical research ethics committee of the University of São Paulo (USP) and followed the guidelines established by the Declaration of Helsinki. All patients signed an informed consent form.

EDTT was defined as the time from instillation of 1 drop 2% fluorescein (Allergan, Dublin, Ireland) into the conjunctiva to its free flow from the ostium site. EDTT was assessed through nasofibroscopy using a 0º rigid endoscope (Storz, Tuttlingen, Germany)[15,16]. EDTT was measured in seconds using a stopwatch[17]. Functional success was defined as the resolution or improvement of epiphora (Munk score, 0 or 1).

Functional success (Munk score, 0-1) was assessed using a positive predictive test of EDTT. The cutoff point was 60 s, determined using a receiver-operating curve (the maximum sensibility and specificity point). The sample size was calculated from the target difference of 20% in EDTT between the 2 groups and pooled standard difference (SD) from a previous study (FTT, 45 s; SD, 10 s). A power of 80% and confidence level of 95% (95% CI) yielded a sample size of >19 in each arm

$P<0.05$ was considered statistically significant. All statistical evaluations were performed using SPSS software (SPSS, Inc., Chicago, IL, USA).

RESULTS

The 50 patients included in the study were divided into 2 groups: the EDCR group (25 patients [20 women, 80%]; mean age, 58 years; range, 38-84 years; SD, 13.64) and the TDCR group (25 patients [19 women, 78%]; mean age, 56 years; range, 29-92 years; SD, 17.99; p=0.902). All patients had ducts that were anatomically patent to syringing with no reflux. Mean follow-up was 13 and 11 months in the EDCR and TDCR groups, respectively (p=0.332).

Functional success was 88% in the 2 groups. A total of 22 patients in each group (44 of 50, 88%) exhibited improvement or complete resolution of epiphora. Three patients in each group (12%) reported that postoperative epiphora was the same or had improved slightly (Munk score, 2). The discrepancy between anatomic (100%) and subjective functional success (88%) in our study was 12%.

Of 25 patients in the EDCR group, 17 had EDTT ≤60 s, and all of them had functional success (Munk score, 0 or 1). The positive predictive value (PPV) of the test to predict functional success in this group was 100% (p=0.042; Table 1).

A total of 22 patients in the TDCR group had EDTT ≤60 s, and 21 demonstrated functional success (Munk

score, 0 or 1). The PPV of the test to predict functional success in this group was 95.4% (p=0.029; Table 2).

Considering all patients with functional success (44 of 50, 88%) and cases with EDTT ≤1 minute, 39 patients had an EDTT ≤1 minute and 38 of them had functional success. Of 6 patients with functional failure, 5 had EDTT >1 minute (p=0.003). EDTT ≤1 minute had a PPV of 97.4% (Table 3).

There were no differences between the two groups with respect to EDTT.

DISCUSSION

The PPV of EDTT ≤60 s to predict functional success was 97.4%. If we consider that the Jones 1 test (dye observed into the nose) was positive in 100% of all postoperative cases and the subjective functional success rate was 88% (12% misdiagnosis), and our test was better than the Jones 1 test.

Table 1. EDTT and functional success in the EDCR group

	Success		Failure		
QFEDT/outcome	N	%	N	%	Total
≤60 sec	17	77.3	0	0	17
>60 sec	5	22.7	3	100	8
Total	22	100	3	100	25

P=0.042; PPV, 100%; Negative Predictive Value (NPV), 37.5%; Sensibility, 77.3%; Specificity, 100 %; relative risk (RR), 1.6 (95% CI, 1.01-2.737).

Table 2. EDTT and functional success in the TDCR group

	Success		Failure		
QFEDT/outcome	N	%	N	%	Total
≤60 sec	21	95.4	1	33.4	22
>60 sec	1	4.6	2	66.6	3
Total	22	100	3	100	25

P=0.021 ; PPV, 95.4%; NPV, 66.7%; Sensibility, 95.4 %; Specificity, 66.7 %; RR, 2.86 (95% CI, 1.570-14.093).

Table 3. EDTT and overall functional success

	Success		Failure		
QFEDT/Outcome	*N*	%	*N*	%	Total
≤60 sec	38	86.3	1	16.7	39
>60 sec	6	13.7	5	83.3	11
Total	44	100	6	100	50

P=0.021 ; PPV, 97.4%; NPV, 45.4%; Sensibility, 86.3 %; Specificity, 83.3 %; RR, 1.78 (95% CI, 1.013-4.121).

Success after lacrimal surgery is poorly defined. The most practical measure of success is control of symptoms, although this can be discordant with anatomic outcome[9]. There is a discrepancy between anatomic and functional success rates in DCR. Anatomic success is determined primarily by patency to irrigation and a positive Jones I test, both qualitative tests. These assessments can overestimate success rates because the simple detection of dye from the nasal ostium is not a guarantee of functional success. Slow lacrimal drainage can cause epiphora[14]. In this study, 5 of 6 patients (83%) had EDTT >60 s, a finding that confirmed this hypothesis. Almost all patients with EDTT ≤60 s exhibited functional success (97.4%). This result suggests that this test is a reliable tool to assess functional success after EDCR and TDCR because of its excellent PPV.[16].

Lacrimal syringing and probing are invasive methods that do not easily diagnose functional failure, although they have been used widely to evaluate NLDO[18]. The fluorescein dye disappearance test (FDDT) is noninvasive, but it depends on subjective interpretation. Kashkouli et al.[19] demonstrated that the FDDT had a PPV of 25.8%, although it had a sensitivity of 100%. Another quantitative lacrimal test is the measurement of tear meniscus height. The difficulty of this test is that it requires an anterior segment photograph and measurements of the number of pixels (using Photoshop), rendering the test impractical. Our test requires only fluorescein, a rigid nasal endoscope, and a stopwatch.

Approximately 10%-15% of patients continue to experience persistent epiphora following an anatomically successful DCR. This paradox has been explained by Rose[9] who suggested that some patients have high resistance to drainage as a result of low hydraulic conductance through lacrimal pathways, resulting in watering despite anatomic patency. These cases are called "functional failures"[13]. The limitation of this study is the small number of patients in each arm and presence of older patients who cannot have good tear production. Patients can have no tearing because there is no production and not because the drainage is insufficient.

We conclude that EDTT is a reliable tool to predict functional success, and can be performed routinely to evaluate success after TDCR and EDCR.

- Dacryocystorhinostomy*/methods*
- Female
- Follow-Up Studies
- Humans

- Lasers, Semiconductor/therapeutic use*
- Male
- Middle Aged
- Nasolacrimal Duct/surgery*
- Retrospective Studies

REFERENCES

1. Rose GE. The lacrimal paradox: toward a greater understanding of success in lacrimal surgery. Ophthalmic Plast Reconstr Surg. 2004;20(4):262-5. Comment in: Ophthalmic Plast Reconstr Surg. 204;21(2):166-7; author reply 167-8.
2. Kaynak P, Ozturker C, Yazgan S, Karabulut GO, Akar S, Demirok A, et al. Transcanalicular diode laser assisted dacryocystorhinostomy in primary acquired nasolacrimal duct obstruction: 2-year follow up. Ophthalmic Plast Reconstr Surg. 2014;30(1):28-33.
3. Savino G, Battendieri R, Traina S, Corbo G, D'Amico G, Gari M, et al. External vs. endonasal dacryocystorhinostomy: has the current view changed? Acta Otorhinolaryngol Ital. 2014;34(1):29-35.
4. Tarbet KJ, Custer PL. External dacryocystorhinostomy. Surgical success, patient satisfaction, and economic cost. Ophthalmology. 1995;102(7):1065-70.
5. Yoon SW, Yoon YS, Lee SH. Clinical results of endoscopic dacryocystorhinostomy using a microdebrider. Korean J Ophthalmol. 2006; 20(1):1-6.
6. Akay F, Ilhan A, Yolcu U, Gundogan FC, Yildirim Y, Toyran S. Diode laser-assisted transcanalicular dacryocystorhinostomy: the effect of age on the results. Arq Bras Oftalmol. 2015;78(3):164-7.
7. Alanon Fernandez FJ, Alanon Fernandez MA, Martinez Fernandez A, Cardenas Lara M. [Transcanalicular dacryocystorhinostomy technique using diode laser]. Arch Soc Esp Oftalmol. 2004;79(7): 325-30.Spanish.
8. Dogan R, Meric A, Ozsutcu M, Yenigun A. Diode laser-assisted endoscopic dacryocystorhinostomy: a comparison of three different combinations of adjunctive procedures. Eur Arch Otorhinolaryngol. 2013;270(8):2255-61.
9. Maeso Riera J, Sellares Fabres MT. [Trans-canalicular diode laser dacryocystorhinostomy: technical variations and results]. Acta Otorrinolaringol Esp. 2007;58(1):10-5. Spanish.
10. Alnawaiseh M, Mihailovic N, Wieneke AC, Prokosch V, Rosentreter A, Merte RL, et al. Long-Term outcomes of external dacryocystorhinostomy in the age of transcanalicular microendoscopic techniques. J Ophthalmol. 2016;2016:5918457.
11. Kaynak P, Ozturker C, Yazgan S, Karabulut GO, Akar S, Demirok A, et al. Transcanalicular diode laser assisted dacryocystorhinostomy in primary acquired nasolacrimal duct obstruction: 2-year follow up. Ophthalmic Plast Reconstr Surg. 2014;30(1):28-33.
12. Plaza G, Betere F, Nogueira A. Transcanalicular dacryocystorhinostomy with diode laser: long-term results. Ophthalmic Plast Reconstr Surg. 2007;23(3):179-82.
13. Yildirim Y, Kar T, Topal T, Cesmeci E, Kaya A, Colakoglu K, et al. Comparison of transcanalicular multidiode laser dacryocystorhinostomy with and without silicon tube intubation. J Ophthalmol. 2016;2016:6719529.
14. Shams PN, Chen PG, Wormald PJ, Sloan B, Wilcsek G, McNab A, et al. Management of functional epiphora in patients with an anatomically patent dacryocystorhinostomy. JAMA Ophthalmol. 2014;132(9):1127-32.
15. Delaney YM, Khooshabeh R. Fluorescein transit test time and symptomatic outcomes after external dacryocystorhinostomy. Ophthalmic Plast Reconstr Surg. 2002;18(4):281-4.
16. Ali MJ, Psaltis AJ, Wormald PJ. Dacryocystorhinostomy ostium: parameters to evaluate and DCR ostium scoring. Clin Ophthalmol. 2014;8:2491-9.
17. Munk PL, Lin DT, Morris DC. Epiphora: treatment by means of dacryocystoplasty with balloon dilation of the nasolacrimal drainage apparatus. Radiology. 1990;177(3):687-90. Comment in: Ophthalmology. 1991;180(1):289-90.
18. Roh JH, Chi MJ. Efficacy of dye disappearance test and tear meniscus height in diagnosis and postoperative assessment of nasolacrimal duct obstruction. Acta Ophthalmol. 2010;88(3):e73-7.
19. Kashkouli MB, Mirzajani H, Jamshidian-Tehrani M, Shahrzad S, Sanjari MS. Fluorescein dye disappearance test: a reliable test in assessment of success after dacryocystorhinostomy procedure. Ophthalmic Plast Reconstr Surg. 2015;31(4):296-9.

8. REFERÊNCIAS

1. Ben Simon GJ, Joseph J, Lee S, Schwarcz RM, McCann JD, Goldberg RA. External versus endoscopic dacryocystorhinostomy for acquired nasolacrimal duct obstruction in a tertiary referral center. *Ophthalmology*. 2005;112(8):1463-8.

2. Cokkeser Y, Everekliogiu C, Er H. Comparative external versus endoscopic dacryocystorhinostomy: results in 115 patients (130 eyes). *Otolaryngol Head Neck Surg*. 2000;123(4):488-91.

3. Kupper DS, Demarco RC, Resende R, Anselmo-Lima WT, Valera FC, Moribe I. Endoscopic nasal dacryocystorhinostomy: results and advantages over the external approach. *Braz J Otorhinolaryngol*. 2005;71(3):356-60.

4. Alnawaiseh M, Mihailovic N, Wieneke AC, Prokosch V, Rosentreter A, Merte RL, et al. Long-Term Outcomes of External Dacryocystorhinostomy in the Age of Transcanalicular Microendoscopic Techniques. *J Ophthalmol*. 2016;2016:5918457.

5. Eichhorn K, Harrison AR. External vs. endonasal dacryocystorhinostomy: six of one, a half dozen of the other? *Curr Opin Ophthalmol*. 2010;21(5):396-403.

6. Garcia EA, Cintra PP. Transcanalicular dacryocystorhinostomy with diode laser: complications. *Arq Bras Oftalmol*. 2009;72(4):493-6.

7. Gupta SK, Kumar A, Agarwal S, Pandey P. Transcanalicular laser dacryocystorhinostomy using low energy 810 nm diode laser. *Oman J Ophthalmol*. 2012;5(3):171-4.

8. Delaney YM, Khooshabeh R. External dacryocystorhinostomy for the treatment of acquired partial nasolacrimal obstruction in adults. *Br J Ophthalmol*. 2002;86(5):533-5.

9. Duwal S, Saiju R. Outcomes of external dacryocystorhinostomy and endoscopic endonasal dacryocystorhinostomy in the management of nasolacrimal duct obstruction. *Nepal J Ophthalmol*. 2015;7(1):39-46.

10. Zappia RJ, Milder B. Lacrimal drainage function. 2. The fluorescein dye disappearance test. *Am J Ophthalmol*. 1972;74(1):160-2.

11. Roh JH, Chi MJ. Efficacy of dye disappearance test and tear meniscus height in diagnosis and postoperative assessment of nasolacrimal duct obstruction. *Acta Ophthalmol*. 2010;88(3):e73-7.

12. Paulsen F, Langer G, Hoffmann W, Berry M. Human lacrimal gland mucins. *Cell Tissue Res*. 2004;316(2):167-77.

13. Paulsen FP, Schaudig U, Thale AB. Drainage of tears: impact on the ocular surface and lacrimal system. *Ocul Surf*. 2003;1(4):180-91.

14. Moore KL. Aparelho branquial ou faríngeo. In: Koogan G, editor. Embriologia Clínica. 5 ed. Rio de Janeiro1992. p. 177-211.

15. Groessl SA, Sires BS, Lemke BN. An anatomical basis for primary acquired nasolacrimal duct obstruction. *Arch Ophthalmol*. 1997;115(1):71-4.

16. Paulsen F. Anatomy and physiology of efferent tear ducts. *Ophthalmologe*. 2008;105(4):339-45.

17. Paulsen F, Garreis F, Schicht M, Brauer L, Ali MJ, Sel S. Anatomy and physiology of the nasolacrimal ducts. *HNO*. 2016;64(6):354-66.

18. Groell R, Schaffler GJ, Uggowitzer M, Szolar DH, Muellner K. CT-anatomy of the nasolacrimal sac and duct. *Surg Radiol Anat*. 1997;19(3):189-91.

19. Jones LT. Lacrimal fluorescein test. *Am J Ophthalmol*. 1977;83(5):762.

20. Wormald PJ, Kew J, Van Hasselt A. Intranasal anatomy of the nasolacrimal sac in endoscopic dacryocystorhinostomy. *Otolaryngol Head Neck Surg.* 2000;123(3):307-10.

21. Paulsen F, Hallmann U, Paulsen J, Thale A. Innervation of the cavernous body of the human efferent tear ducts and function in tear outflow mechanism. *J Anat*. 2000;197 (Pt 2):177-87.

22. Paulsen F, Thale A, Kohla G, Schauer R, Rochels R, Parwaresch R, et al. Functional anatomy of human lacrimal duct epithelium. *Anat Embryol* (Berl). 1998;198(1):1-12.

23. Schellini SA, Narikawa S, Ribeiro SC, Nakagima V, Padovani CR, Padovani CR. Congenital lacrimal obstruction: outcome and factors associated with therapeutic probing. *Arq Bras Oftalmol*. 2005;68(5):627-30.

24. Korchmaros I, Szalay E. Cannula-probing combined with nasal procedure for dacryocystitis neonatorum. *Acta Ophthalmol* (Copenh). 1978;56(3):357-62.

25. Mauriello JA, Palysowycz S, DeLuca J. Clinicopathologic study of lacrimal sac and nasal mucosa in 44 patients with complete acquired nasolacrimal duct obstruction. *Ophthalmic Plast Reconstr Surg.* 1992; 8(1): 13-21.

26. Zappia RJ, Milder B. Lacrimal drainage function. 1. The Jones fluorescein test. *Am J Ophthalmol*. 1972;74(1):154-9.

27. Enzer YR, Shorr N. The Jones IE test: cobalt blue endoscopic primary dye test of lacrimal excretory function. *Ophthal Plast Reconstr Surg*. 1997;13(3):204-9.

28. Hornblass A. A simple taste test for lacrimal obstruction. *Arch Ophthalmol.* 1973;90(6):435-6.

29. Schellini SA, Hercules LA, Padovani CR, Nascimento SM, Lopes PS, Schellini Rde C. Dacryocystography in adult lacrimal system evaluation. *Arq Bras Oftalmol*. 2005;68(1):89-92.

30. Mannor GE, Millman AL. The prognostic value of preoperative dacryocystography in endoscopic intranasal dacryocystorhinostomy. *Am J Ophthalmol.* 1992;113(2):134-7.

31. Galloway JE, Kavic TA, Raflo GT. Digital subtraction macrodacryocystography. A new method of lacrimal system imaging. *Ophthalmology*. 1984;91(8):956-62.

32. von Denffer H, Dressler J, Pabst HW. Lacrimal dacryoscintigraphy. *Semin Nucl Med*. 1984;14(1):8-15.

33. Freitag SK, Woog JJ, Kousoubris PD, Curtin HD. Helical computed tomographic dacryocystography with three-dimensional reconstruction: a new view of the lacrimal drainage system. *Ophthal Plast Reconstr Surg*. 2002;18(2):121-32.

34. Detorakis ET, Drakonaki EE, Bizakis I, Papadaki E, Tsilimbaris MK, Pallikaris IG. MRI evaluation of lacrimal drainage after external and endonasal dacryocystorhinostomy. *Ophthal Plast Reconstr Surg*. 2009;25(4):289-92.

35. Alanon Fernandez MA, Alanon Fernandez F, Martinez Fernandez A, Cardenas Lara M. Treatment of the congenital obstruction of the lachrymal duct, by means of balloon catheter, monocanalicular intubation, and endoscopic control. *Acta Otorrinolaringol Esp*. 2009;60(6):409-14.

36. Limongi RM, Magacho L, Matayoshi S, Carneiro HM, Avila M. Computed tomographic dacryocystography in children undergoing balloon dacryoplasty. *J AAPOS*. 2012;16(5):464-7.

37. Buttanri IB, Ayintap E, Serin D, Akbaba M, Karslioglu S. Comparison of revision surgeries with transcanalicular diode laser and external approaches in cases with failed transcanalicular diode laser dacryocystorhinostomy. *Ophthal Plast Reconstr Surg*. 2014;30(3):209-11.

38. Christenbury JD. Translacrimal laser dacryocystorhinostomy. *Arch Ophthalmo*l. 1992;110(2):170-1.

39. Toti A. Novo metodo conservatore di cura radicale della supurazionecroniche del saco lacrimale. *Clin Med*. 1904;10(1):5.

40. Soares E, Moura E, Gonçalves J. Cirurgia Plástica Ocular. São Paulo: Editora Roca; 1997.

41. Sagiv O, Rosen N, Priel A, Rosner M, Ben Simon GJ. Dacryocystorhinostomy (DCR) under local anesthesia. *Harefuah*. 2015;154(2):110-3, 36, 35.

42. Waly MA, Shalaby OE, Elbakary MA, Hashish AA. The cosmetic outcome of external dacryocystorhinostomy scar and factors affecting it. *Indian J Ophthalmol*. 2016;64(4):261-5.

43. Caglar C, Yener HI, Gul A, Ozcimen M. The Modified Technique of External Dacryocystorhinostomy in the Management of Complicated Nasolacrimal Duct Obstruction. *J Craniofac Surg*. 2016;27(2):416-9.

44. Tarbet KJ, Custer PL. External dacryocystorhinostomy. Surgical success, patient satisfaction, and economic cost. *Ophthalmology.* 1995;102(7):1065-70.

45. Coumou AD, Genders SW, Smid TM, Saeed P. Endoscopic dacryocystorhinostomy: long-term experience and outcomes. *Acta Ophthalmol*. 2016.

46. Wielgosz R, Mroczkowski E. History of endonasal microsurgery of lacrimal system. *Otolaryngol Pol*. 2006;60(2):235-8.

47. Savino G, Battendieri R, Traina S, Corbo G, D'Amico G, Gari M, et al. External vs. endonasal dacryocystorhinostomy: has the current view changed? *Acta Otorhinolaryngol Ital*. 2014;34(1):29-35.

48. Gauba V. External versus endonasal dacryocystorhinostomy in a specialized lacrimal surgery center. Saudi J Ophthalmol. 2014;28(1):36-9.

49. Davies MJ, Lee S, Lemke S, Ghabrial R. Predictors of anatomical patency following primary endonasal dacryocystorhinostomy: a pilot study. *Orbit*. 2011;30(1):49-53.

50. Ali MJ, Iram S, Ali MH, Naik MN. Assessing the Outcomes of Powered Endoscopic Dacryocystorhinostomy in Adults Using the Lacrimal Symptom (Lac-Q) Questionnaire. *Ophthal Plast Reconstr Surg*. 2016.

51. Dubey SP, Munjal VR. Endoscopic DCR: How To Improve The Results. Indian J Otolaryngol Head Neck Surg. 2014;66(2):178-81.

52. Cintra PP. Dacriocistorrinostomia endocanalicular com laser diodo. Faculdade de Medicina de Ribeirão Preto: Universidade de São Paulo; 2006.

53. Uludag G, Yeniad B, Ceylan E, Yildiz-Tas A, Kozer-Bilgin L. Outcome comparison between transcanalicular and external dacryocystorhinostomy. *Int J Ophthalmol*. 2015;8(2):353-7.

54. Yildirim Y, Kar T, Topal T, Cesmeci E, Kaya A, Colakoglu K, et al. Comparison of Transcanalicular Multidiode Laser Dacryocystorhinostomy with and without Silicon Tube Intubation. *J Ophthalmol*. 2016;2016:6719529.

55. Alanon Fernandez FJ, Alanon Fernandez MA, Martinez Fernandez A, Cardenas Lara M. Transcanalicular dacryocystorhinostomy technique using diode laser. *Arch Soc Esp Oftalmol*. 2004;79(7):325-30.

56. Balikoglu-Yilmaz M, Yilmaz T, Taskin U, Taskapili M, Akcay M, Oktay MF, et al. Prospective comparison of 3 dacryocystorhinostomy surgeries: external versus endoscopic versus transcanalicular multidiode laser. *Ophthal Plast Reconstr Surg*. 2015;31(1):13-8.

57. Moura E, Volpini M, Ianase M. Endonasal dacryocysthorhinostomy with Nd:YAG laser and diode laser. *Arq Bras Oftalmol*. 2004;67(5):8.

58. Akay F, Ilhan A, Yolcu U, Gundogan FC, Yildirim Y, Toyran S. Diode laser-assisted transcanalicular dacryocystorhinostomy: the effect of age on the results. *Arq Bras Oftalmol*. 2015;78(3):164-7.

59. Dogan R, Meric A, Ozsutcu M, Yenigun A. Diode laser-assisted endoscopic dacryocystorhinostomy: a comparison of three different combinations of adjunctive procedures. *Eur Arch Otorhinolaryngol*. 2013;270(8):2255-61.

60. Kaynak P, Ozturker C, Yazgan S, Karabulut GO, Akar S, Demirok A, et al. Transcanalicular diode laser assisted dacryocystorhinostomy in primary acquired nasolacrimal duct obstruction: 2-year follow up. *Ophthal Plast Reconstr Surg*. 2014;30(1):28-33.

61. Feijo ED, Caixeta JA, de Souza Nery AC, Limongi RM, Matayoshi S. A comparative study of modified transcanalicular diode laser dacryocystorhinostomy versus conventional transcanalicular diode laser dacryocystorhinostomy. *Eur Arch Otorhinolaryngol*. 2017.

62. Kar T, Yildirim Y, Topal T, Colakoglu K, Unal MH. Efficacy of adjunctive mitomycin C in transcanalicular diode laser dacryocystorhinostomy in different age groups. *Eur J Ophthalmol*. 2016;26(1):1-5.

63. Kashkouli MB, Parvaresh MM, Mirzajani H, Astaraki A, Falavarjani KG, Ahadian A. Intraoperative mitomycin C use during filtration surgery and

lacrimal drainage system obstruction. *Am J Ophthalmol*. 2009;147(3):453-7 e1.

64. Ozsutcu M, Balci O, Tanriverdi C, Demirci G. Efficacy of adjunctive mitomycin C in transcanalicular diode laser dacryocystorhinostomy. *Eur Arch Otorhinolaryngol*. 2017;274(2):873-7.

65. Ozsutcu M, Balci O, Tanriverdi C, Demirci G. Efficacy of adjunctive mitomycin C in transcanalicular diode laser dacryocystorhinostomy. *Eur Arch Otorhinolaryngol*. 2016.

66. Kashkouli MB, Jamshidian-Tehrani M. Minimum incision no skin suture external dacryocystorhinostomy. *Ophthal Plast Reconstr Surg*. 2014;30(5):405-9.

67. Odat TA, Odat HA, Khraisat H, Odat MA, Alzoubi FQ. Post-external dacryocystorhinostomy lagophthalmos. *Int Ophthalmol*. 2015;35(3):375-9.

68. Struck HG, Tost F. Postoperative complications of Toti DCR (dacryocystorhinostomy. An indication for canalicular surgery. *Ophthalmologe*. 1999;96(7):443-7.

69. Alanon Fernandez MA, Alanon Fernandez FJ, Martinez Fernandez A, Cardenas Lara M, Rodriguez Dominguez R, Ballesteros Navarro JM, et al. Endonasal and endocanalicular dacryocystorhinostomy by diode laser. Preliminary results. *Acta Otorrinolaringol Esp*. 2004;55(4):171-6.

70. Eloy P, Trussart C, Jouzdani E, Collet S, Rombaux P, Bertrand B. Transcanalicular diode laser assisted dacryocystorhinostomy. *Acta Otorhinolaryngol Belg*. 2000;54(2):157-63.

71. Goel R, Nagpal S, Kumar S, Meher R, Kamal S, Garg S. Transcanalicular Laser-Assisted Dacryocystorhinostomy With Endonasal Augmentation in Primary Nasolacrimal Duct Obstruction: Our Experience. *Ophthal Plast Reconstr Surg*. 2016.

72. Delaney YM, Khooshabeh R. Fluorescein transit test time and symptomatic outcomes after external dacryocystorhinostomy. *Ophthal Plast Reconstr Surg*. 2002;18(4):281-4.

73. Munk PL, Lin DT, Morris DC. Epiphora: treatment by means of dacryocystoplasty with balloon dilation of the nasolacrimal drainage apparatus. *Radiology*. 1990;177(3):687-90.

74. Moura E. Dacriocistorrinostia Externa. In: Soares E, Moura E, Gonçalves J, editors. Cirurgia Plástica Ocular. 1. São Paulo: Editora Roca; 1997.

75. Ali MJ, Psaltis AJ, Wormald PJ. Dacryocystorhinostomy ostium: parameters to evaluate and DCR ostium scoring. *Clin Ophthalmol*. 2014;8:2491-9.

76. Mullner K, Bodner E, Mannor GE. Endoscopy of the lacrimal system. *Br J Ophthalmol*. 1999;83(8):949-52.

77. Kakizaki H, Takahashi Y, Miyazaki H, Nakamura Y. Movement of internal canalicular orifice in association with blinking: direct observation after dacryocystorhinostomy. *Am J Ophthalmol*. 2013;156(5):1051-5 e1.

78. Shams PN, Wormald PJ, Selva D. Anatomical landmarks of the lateral nasal wall: implications for endonasal lacrimal surgery. *Curr Opin Ophthalmol*. 2015;26(5):408-15.

79. Shin HJ, Woo KI, Kim YD. Factors Associated with Rhinostomy Shape after Endoscopic Dacryocystorhinostomy. *Clin Otolaryngol*. 2016.

80. Jawaheer L, MacEwen CJ, Anijeet D. Endonasal versus external dacryocystorhinostomy for nasolacrimal duct obstruction. Cochrane Database *Syst Rev*. 2017;2:CD007097.

81. Plaza G, Betere F, Nogueira A. Transcanalicular dacryocystorhinostomy with diode laser: long-term results. *Ophthal Plast Reconstr Surg*. 2007;23(3):179-82.

82. Loevschall H, Arenholt-Bindslev D. Effect of low level diode laser irradiation of human oral mucosa fibroblasts in vitro. *Lasers Surg Med*. 1994;14(4):347-54.

83. At'kova EL, Fedorov AA, Root AO, Krakhovetsky NN, Yartsev VD, Rein DA, et al. Morphological analysis of reparative process at osteotomy site after endoscopic endonasal dacryocystorhinostomy. *Vestn Oftalmol*. 2016;132(6):87-92.

84. Costa MN, Marcondes AM, Sakano E, Kara-Jose N. Endoscopic study of the intranasal ostium in external dacryocystorhinostomy postoperative. Influence of saline solution and 5-fluorouracil. *Clinics* (Sao Paulo). 2007;62(1):41-6.

85. Yener HI, Gul A, Caglar C, Ozcimen M. The effectiveness of postoperative early ostium cleaning in transcanalicular diode laser-assisted dacryocystorhinostomy. *Ophthal Plast Reconstr Surg*. 2014;30(6):476-9.

86. Maeso Riera J, Sellares Fabres MT. Trans-canalicular diode laser dacryocystorhinostomy: technical variations and results. *Acta Otorrinolaringol Esp*. 2007;58(1):10-5.

87. Alanon Fernandez MA, Alanon Fernandez FJ, Martinez Fernandez A, Cardenas Lara M. Results the application of mitomicyn during endonasal and endocanalicular dacryocystorhinostomy by diode laser. *Acta Otorrinolaringol Esp*. 2006;57(8):355-8.

88. Lee MJ, Khwarg SI, Kim IH, Choi JH, Choi YJ, Kim N, et al. Surgical outcomes of external dacryocystorhinostomy and risk factors for functional failure: a 10-year experience. *Eye* (Lond). 2017;31(5):691-7.

89. Fayers T, Laverde T, Tay E, Olver JM. Lacrimal surgery success after external dacryocystorhinostomy: functional and anatomical results using strict outcome criteria. *Ophthal Plast Reconstr Surg*. 2009;25(6):472-5.

90. Moore WM, Bentley CR, Olver JM. Functional and anatomic results after two types of endoscopic endonasal dacryocystorhinostomy: surgical and holmium laser. *Ophthalmology*. 2002;109(8):1575-82.

91. Chan W, Selva D. Ostium shrinkage after endoscopic dacryocystorhinostomy. *Ophthalmology*. 2013;120(8):1693-6.

92. Shin HJ, Woo KI, Kim YD. Factors associated with rhinostomy shape after endoscopic dacryocystorhinostomy. *Clin Otolaryngol*. 2017;42(3):550-6.

93. Tucker NA, Codere F. The effect of fluorescein volume on lacrimal outflow transit time. *Ophthal Plast Reconstr Surg*. 1994;10(4):256-9.

94. Hagele JE, Guzek JP, Shavlik GW. Lacrimal testing. Age as a factor in Jones testing. *Ophthalmology*. 1994;101(3):612-7.

95. Kamel R, El-Deen HG, El-Deen YS, El-Hamshary M, Assal A, Farid M, et al. Manometric measurement of lacrimal sac pressure after endoscopic and external dacryocystorhinostomy. *Acta Otolaryngol*. 2003;123(2):325-9.

96. Malbouisson JM, Bittar MD, Obeid HN, Guimaraes FC, Velasco e Cruz AA. Quantitative study of the effect of dacryocystorhinostomy on lacrimal drainage. *Acta Ophthalmol Scand*. 1997;75(3):290-4.

97. Aksoy Y, Yildirim Y, Topal T, Çesmeci E, Çakir Y. Functional success evaluation of lacrimal drainage system by dacryoscintigraphy after transcanalicular diode laser dacryocystorhinostomy. *Indian J Ophthalmol.* 2018; 66(8): 1161-1164.

98. Rose GE. The lacrimal paradox: toward a greater understanding of success in lacrimal surgery. *Ophthal Plast Reconstr Surg*. 2004;20(4):262-5.

99. Shams PN, Chen PG, Wormald PJ, Sloan B, Wilcsek G, McNab A, et al. Management of functional epiphora in patients with an anatomically patent dacryocystorhinostomy. *JAMA Ophthalmol*. 2014;132(9):1127-32.