LARISSA ROSSANA SOUZA STIVAL

Correlação entre cortisol capilar, interleucina 6, hormônios tireoideanos e as alterações estruturais dos pacientes com ceratocone em progressão

Tese apresentada à Faculdade de Medicina da Universidade de São Paulo para obtenção do título de Doutor em Ciências

Programa de Oftalmologia

Orientador: Prof. Dr. Marcony Rodrigues de Santhiago

(Versão Corrigida. Resolução CoPGr 6018, de 13 de outubro de 2011. A versão original está disponível na Biblioteca da FMUSP)

SÃO PAULO

2020

Dados Internacionais de Catalogação na Publicação (CIP)

Preparada pela Biblioteca da
Faculdade de Medicina da Universidade de São Paulo

©reprodução autorizada pelo autor

Stival, Larissa Rossana Souza
Correlação entre cortisol capilar, interleucina 6, hormônios tireoideanos e as alterações estruturais dos pacientes com ceratocone em progressão / Larissa Rossana Souza Stival. -- São Paulo, 2020.
Tese(doutorado)--Faculdade de Medicina da Universidade de São Paulo.
Programa de Oftalmologia.
Orientador: Marcony Rodrigues de Santhiago.

Descritores: 1.Ceratocone 2.Progressão da doença 3.Hidrocortisona 4.Hormônio tireoestimulante 5.Interleucina-6 6.Crosslinking

USP/FM/DBD-253/20

Responsável: Erinalva da Conceição Batista, CRB-8 6755

Dedicatória

Ao meu pai **Paulo Ovídius**, pelo exemplo de dedicação que me inspirou a seguir seus passos. Pelo apoio irrestrito e por não medir esforços na realização deste sonho.

À minha mãe **Karin**, por ser alento e sabedoria. Agradeço por todas as renúncias em prol da minha felicidade. Pelo suporte, incentivo e por verdadeiramente acreditar em mim. Sempre.

Ao meu marido **Luís**, por estar sempre ao meu lado. Por ser minha fonte de amor e paz. Por me fortalecer e incentivar diariamente e por ter vivido e aliviado todas as angústias e dificuldades desta trajetória.

À minha avó **Floracy**, por ser minha inspiração diária. Por me ensinar a ser forte e confiar em Deus. Pelas orações, pelo colo e pelo amor incondicional.

Aos meus sogros **Ivan e Rosa**, por serem exemplos de caráter e humildade. Agradeço pelas inúmeras palavras de incentivo e cuidado e por torcerem por mim desde o início.

Aos meus irmãos **Flávia, Vinícius e Paulo Filho**, pela proteção mútua eterna. Vocês são a base da minha existência.

Eu dedico esta tese a vocês!

Agradecimentos

Ao grande mestre e orientador **Prof. Dr. Marcony Rodrigues de Santhiago**. Palavras jamais poderão expressar minha gratidão. Agradeço por ter acreditado e confiado em mim. Por ter apontado o caminho e me guiado com firmeza e excelência em todas as etapas desafiadoras dele.

Tive a honra de estar ao lado de um dos maiores pesquisadores da oftalmologia do mundo. Exemplo de determinação, inteligência e persistência. Por ter me incentivado e motivado a ser uma pesquisadora crítica e a nunca desistir dos meus sonhos. Pelos infinitos ensinamentos não somente no desenvolvimento desta tese, mas também na formação da minha carreira e no meu crescimento pessoal.

Eternamente grata por tudo.

Aos **participantes desta pesquisa**, obrigada pela confiança e disponibilidade. Vocês foram fundamentais para a realização deste sonho.

Ao **Prof. Dr. Mário Luiz Ribeiro Monteiro**, coordenador da Pós-Graduação na área de Oftalmologia da Universidade de São Paulo. Por ter me dado a grande oportunidade de ser aluna do programa de pós-graduação e pelo exemplo de ética e dedicação.

À **Dra. Márcia Cristina de Toledo,** por ser exemplo de professora e ser humano. Pelos primeiros ensinamentos em córnea. Por todos os conselhos, tanto na área da oftalmologia quanto na vida. Pela cumplicidade e amizade. Muito obrigada.

À amiga **Dra. Laryssa Paiva de Ávila,** por estar ao meu lado em todas as etapas desta trajetória. Pela colaboração efetiva no projeto, pela tolerância, pela disponibilidade, pelo ânimo e, sobretudo, por todo companheirismo, cuidado e amizade.

À amiga **Daniella Castro Araújo,** por me dar a honra de desfrutar de uma análise estatística tão criteriosa e especializada. Pelo apoio irrestrito em todos os momentos e por ser exemplo de dedicação, sensibilidade, inteligência e lealdade.

Ao **Prof. Dr. Luiz Carlos da Cunha**, por ter acreditado neste projeto mesmo quando ele não passava de uma ideia. Por ter aberto as portas da **Farmárcia da Universidade Federal de Goiás** e viabilizado a concretização deste sonho.

Às minhas grandes amigas **Natália Torres Giacomin** e **Carla Santos Medeiros** pela cumplicidade, pela amizade, pelo apoio e pela imensurável ajuda na realização deste sonho, do início até o fim.

Ao **Centro de Referência em Oftalmologia da Universidade Federal de Goiás**, aos funcionários, residentes, fellows e, em especial, aos amigos oftalmologistas deste setor: **Dr. Luís Fernando Oliveira Borges Chaves e Dra. Maria Cláudia Schelini**, pelo apoio e pela colaboração.

À amiga **Regina Ferreira de Almeida**, secretária da Pós Graduação da Universidade de São Paulo. Obrigada pelo carinho e cuidado em todas as etapas desta longa caminhada. Por ir muito além de suas funções e cuidar com exatidão e responsabilidade de todos os detalhes da Pós-Graduação.

Epígrafe

"O cientista não é o homem que fornece as verdadeiras respostas;

é quem faz as verdadeiras perguntas."

(Claude Lévi-Strauss)

Normatização adotada

Esta tese está de acordo com as seguintes normas em vigor no momento de sua publicação:

Referências: adaptado *de* International Committee of Medical Journals Editors (Vancouver).

Universidade de São Paulo. Faculdade de Medicina. Divisão de Biblioteca e Documentação. Guia de apresentação de dissertações, teses e monografias. Elaborado por Anneliese Carneiro da Cunha, Maria Julia de A.L.Freddi, Maria F.Crestana, Marinalva de Souza Aragão, Suely Campos Cardoso, Valéria Vilhena. 3ª ed. São Paulo: Divisão de Biblioteca e Documentação; 2011.

Abreviatura dos títulos e periódicos de acordo com List of Journals Index ed in Index Medicus.

Sumário

Lista de siglas e abreviaturas

Lista de tabelas

Lista de figuras

Resumo

Abstract

1. INTRODUÇÃO ……..……...…. 01

2. OBJETIVOS ……..……. 05

2.1 Objetivo geral……..…….. 06

2.2 Objetivos específicos .....…….……..…….… 06

3. REVISÃO DE LITERATURA ….……..… 07

3.1 Ceratocone …….……..….. 08

3.1.1 Diagnóstico do ceratocone …….……..……...… 12

3.1.2 Classificação do ceratocone..... 23

3.1.3 Progressão do ceratocone..... 25

3.1.3.1 Vantagens da detecção precoce da progressão do ceratocone.... 27

3.1.4 Citocinas inflamatórias lacrimais no ceratocone……... 29

3.1.5 Alterações hormonais e o ceratocone……..….. 34

3.1.5.1 Cortisol …….....……... 34

3.1.5.2 Hormônios tireoideanos …….…….. 36

4 MATERIAIS E MÉTODOS……...…. 38

4.1 Desenho do estudo 39

4.2 Seleção de pacientes …….…….. 40

4.2.1 Critérios de inclusão ……..……...……..…. 40

4.2.1.1 Grupo ceratocone em progressão……..……. 40

4.2.1.2 Grupo ceratocone estável…….....……..… 41

4.2.1.3 Grupo controle……....…….…….. 41

4.2.2 Critérios de exclusão ……..……..……... 42

4.3 Acuidade visual ……..……..……... 44

4.4 Tomografia de córnea ……..……..…… 44

4.4.1 Sistema Scheimpflug ……..……..……..……. 44

4.4.2 Tomografia de Coerência Óptica……..……..…… 46

4.4.2.1 Mapa epitelial de córnea ……..……..……..….. 46

4.5 Citocinas inflamatórias lacrimais ……..……..…... 48

4.6 Dosagens hormonais ……..……..…….. 50

4.6.1 Cortisol capilar ……..……..…….. 50

4.6.2 Hormônios tireoideanos séricos ……..……..……..…... 51

4.7 Cálculo do tamanho amostral e análise estatística..... 51

5 RESULTADOS …….....…… 53

5.1 Dados gerais 54

5.2 Valores ceratométricos e paquimétricos..... 55

5.3 Mapa epitelial.....…….....….. 55

5.4 Citocinas inflamatórias lacrimais ..…....……..... 57

5.4.1 Comparação entre valores médios..... 57

5.4.2 Interleucina 1B..…….....……..... 58

5.4.2.1 Comparação entre valores médios..…….……..... 58

5.4.3 Interleucina 8..... 59

5.4.3.1 Comparação entre valores médios..…….……..... 59

5.4.4 Interleucina 10 60

5.4.4.1 Comparação entre valores médios..... 60

5.4.5 Interleucina 12p70..... 61

5.4.5.1 Comparação entre valores médios..... 61

5.4.6 TNF α..... 62

5.4.6.1 Comparação entre valores médios..... 62

5.4.7 Interleucina 6..... 63

5.4.7.1 Comparação entre valores médios..... 63

5.4.7.2 Correlação entre IL6 e parâmetros tomográficos..... 65

5.5 Cortisol Capilar..... 66

5.5.1 Comparação entre valores médios..... 66

5.5.2 Correlação entre cortisol capilar e parâmetros tomográficos..... 67

5.5.3 Correlação entre cortisol capilar e IL6..... 68

5.5.4 Correlação entre cortisol capilar e TSH..... 69

5.6 Hormônios tireoideanos séricos..... 70

5.6.1 Comparação entre valores médios 70

5.6.2 Correlação entre TSH e parâmetros tomográficos..... 74

5.7 Correlação entre as variáveis estudadas..... 76

6. DISCUSSÃO..... 77

7. CONCLUSÃO..... 88

8. ANEXOS..... 90

9. REFERÊNCIAS..... 102

Listas

AVCC Acuidade Visual com Correção

AVSC Acuidade Visual sem Correção

AST Astigmatismo

BFS Melhor Esfera de Referência, sigla derivada da língua inglesa (Best-Fit Sphere)

°C Graus Celsius

CEP Comitê de Ética em Pesquisa

CLMI Índice de Magnitude e Localização do Cone, sigla derivada da língua inglesa (Cone Location and Magnitude Index)

CXL Crosslinking Corneano de Colágeno, sigla derivada da língua inglesa (Crosslinking)

Cyl A Ciclosporina A, sigla derivada da língua inglesa (Cyclosporin A)

D Dioptria

DP Desvio padrão

Et al E outros, sigla derivada do latim (Et alii)

FMUSP Faculdade de Medicina da Universidade de São Paulo

GAG Glicosaminoglicano

HPA Eixo Hipotálamo Hipófise Adrenal, sigla derivada da língua inglesa (Hypothalamic Pituitary Adrenal Axis)

IC Intervalo de Confiança

IFNγ Interferon Gama

Ig Imunoglobulina

IHD Índice de Descentração da Altura, sigla derivada da língua inglesa (Index of High Descentration)

IL Interleucina

IMC Índice de Massa Corporal

IS Índice de Assimetria de Córnea Inferior-superior, sigla derivada da língua inglesa (Inferior-superior Index)

IVA Índice de Assimetria Vertical, sigla derivada da língua inglesa (Index of Vertical Assimetry)

K Ceratometria, sigla derivada da língua inglesa (Keratometry)

KC Ceratocone, sigla derivada da língua inglesa (Keratoconus)

K1 Ceratometria Mais Plana, sigla derivada da língua inglesa (Keratometry)

K2 Ceratometria Mais Curva, sigla derivada da língua inglesa (Keratometry)

Kg Quilograma, sigla derivada da língua inglesa (Kilogram)

Km K1 + K2 **/** 2, Ceratometria Média, sigla derivada da língua inglesa (Keratometry)

Kmax Ceratometria Máxima, sigla derivada da língua inglesa (Keratometry)

KPI Índice de Predição do ceratocone, sigla derivada da língua inglesa (Keratoconus Prediction Index)

Logmar Logaritmo de Ângulo Mínimo de Resolução, sigla derivada da língua inglesa (Logarithm of Minimal Angle of Resolution)

LOX Sigla derivada da língua inglesa (Lysyl Oxidase)

MEC Matrix Extracellular

Min Mínimo

Max Máximo

MMP Metaloproteinase

miRNA Micro RNA

OSDI Índice de Doença da Superfície Ocular, sigla derivada da língua inglesa (Ocular Surface Disease Index)

P Significância estatística

Q Coeficiente de asfericidade, sigla derivada do latim (Quoficient)

RMS Sigla derivada da língua inglesa (Root Mean Square)

SAI Índice de Assimetria da Superfície, sigla derivada da língua inglesa (Surface Asymmetry Index)

SOD1 Sigla derivada da língua inglesa (Superoxide Dismutase 1)

SRI Índice de Regularidade de Superfície, sigla derivada da língua inglesa (Surface Regularity Index)

T3 Tri-iodotironina

T4 Tiroxina

TCLE Termo de Consentimento Livre e Esclarecido

TGD Distúrbios da Glândula Tireoide, sigla derivada da língua inglesa (Thyroid Gland Disorder)

TH Linfócito T Auxiliar, sigla derivada da língua inglesa (T Helper)

TIMP Inibidores Teciduais de Metaloproteinases, sigla derivada da língua inglesa (Tecidual Inibitors of Metalloproteinases)

TNF α Fator de Necrose Tumoral Alfa, sigla derivada da língua inglesa (Tumor Necrosis Factor)

TRFL Tempo de Ruptura do Filme Lacrimal

TS Teste de Schirmer

TSH Hormônio Estimulador da Tireoide, sigla derivada da língua inglesa (Thyroid Stimulating Hormone)

UFG Universidade Federal de Goiás

USP Universidade de São Paulo

UV-A Radiação Ultravioleta A

VHF Ultrassom de Alta Frequência, sigla derivada da língua inglesa (Very High Frequency)

Vs Versus

VSX1 Sigla derivada da língua inglesa (Visual System Homeobox 1)

3D Três dimensões

N	Grupo amostral
P	Valor de p, probabilidade de significância
o	Graus
%	Porcentagem
>	Maior
<	Menor
=	Igual
-	Menos
≤	Menor ou igual
≥	Maior ou igual
±	Mais ou menos
µm	Micrômetros ou micra
m	Metros
mU/ml	Miliunidades por mililitro
ml/min	Mililitros por minuto
mHz	Megahertz
nm	Nanômetros
ng/mg	Nanograma por miligrama
ng/ml	Nanograma por mililitro
pg/ml	Picogragra por mililitro
µl	Microlitro

Tabela 1 Dados gerais entre os grupos ……..... 54

Tabela 2 Comparação da média dos parâmetros ceratométricos e de espessura epitelial entre os grupos……. 56

Tabela 3 Comparação da média dos níveis de citocinas inflamatórias na lágrima entre os grupos..... 57

Tabela 4 Relação entre citocinas inflamatórias lacrimais e a gravidade do ceratocone 64

Tabela 5 Comparação da média dos níveis hormonais tireoideanos entre os grupos 70

Figura 1 (A) Posicionamento correto na realização de exame de tomografia de córnea. (B) Visão do participante ao realizar o exame e câmera de Scheimpflug..... 45

Figura 2 Imagem de exame de tomografia de córnea com ceratocone obtida através do sistema Scheimpflug. (Pentacam-Oculus, Wetzlar, Alemanha)..... 46

Figura 3 Aparelho do equipamento de tomografia de coerência óptica (OCT) da córnea (RTVue, Optovue, Inc.)..... 47

Figura 4 Imagem de exame de mapa epitelial obtido através de tomografia de coerência óptica (OCT) da córnea (RTVue, Optovue, Inc.)..... 48

Figura 5 Imagem de microcapilares utilizados para coleta de lágrima……..... 49

Figura 6 Representação das correlações lineares de Pearson entre as variáveis……..... 77

Gráfico 1 Níveis lacrimais de IL 1B em pacientes com ceratocone comparados ao grupo controle…….. 58

Gráfico 2 Níveis lacrimais de IL 8 em pacientes com ceratocone comparados ao grupo controle……..... 59

Gráfico 3 Níveis lacrimais de IL 10 em pacientes com ceratocone comparados ao grupo controle…….. 60

Gráfico 4 Níveis lacrimais de IL12p70 em pacientes com ceratocone comparados ao grupo controle……...… 61

Gráfico 5 Níveis lacrimais de TNFα em pacientes com ceratocone comparados ao grupo controle……..... 62

Gráfico 6 Níveis lacrimais de IL6 em pacientes com ceratocone comparados ao grupo controle……..…….. 63

Gráfico 7 Correlação linear de Pearson entre IL 6 e K2 (A), paquimetria mais fina (B) e epitélio mínimo (C)……... 65

Gráfico 8 Níveis de cortisol capilar em pacientes com ceratocone comparados ao grupo controle…….. 66

Gráfico 9 Correlação linear de Pearson entre cortisol capilar e K2 (A), paquimetria mais fina (B) e epitélio mínimo (C)……. 67

Gráfico 10 Correlação linear de Pearson entre cortisol capilar e TSH…… 68

Gráfico 11 Correlação linear de Pearson entre cortisol capilar e IL6……..... 69

Gráfico 12 Níveis séricos de TSH em pacientes com ceratocone comparados ao grupo controle..... 71

Gráfico 13 Níveis séricos de T4 em pacientes com ceratocone comparados ao grupo controle..... 72

Gráfico 14 Níveis séricos de T3 em pacientes com ceratocone comparados ao grupo controle..... 73

Gráfico 15 Correlação linear de Pearson entre TSH e K2…..…... 74

Gráfico 16 Correlação linear de Pearson entre TSH e paquimetria mais fina……. 75

Gráfico 17 Correlação linear de Pearson entre TSH e epitélio mínimo……...……..…… 75

Resumo

Stival LRS. *Correlação entre cortisol capilar, interleucina 6, hormônios tireoideanos e as alterações estruturais dos pacientes com ceratocone em progressão* [tese]. São Paulo: Faculdade de Medicina, Universidade de São Paulo; 2020.

OBJETIVOS: Avaliar as concentrações de interleucinas lacrimais, cortisol capilar e hormônios tireoideanos sanguíneos em participantes com sinais documentados de progressão do ceratocone, independentemente do estágio, e comparar à participantes com ceratocone estável e ao grupo controle. Além disso, determinar a correlação entre esses mediadores e o dano estrutural representado pelo aumento da curvatura e pelo afinamento estromal e epitelial. **MÉTODOS:** Trata-se de um estudo prospectivo observacional comparativo entre participantes com ceratocone em progressão (aumento de 1D na curvatura máxima em um ano), ceratocone estável e um grupo controle. As amostras de interleucinas (IL)1B, IL6, IL8, IL12p70, IL10 e fator de necrose tumoral (TNFα) na lágrima foram obtidas com microcapilares, congeladas a -80°C e avaliadas pelo citômetro de fluxo. As concentrações de cortisol nos 3 cm proximais de cabelo foram determinadas pelo espectrômetro de massa, representando a secreção cumulativa de cortisol em 3 meses. Adicionalmente, valores de hormônio estimulador da tireoide (TSH) foram obtidos através de coleta sanguínea. **RESULTADOS:** Este estudo abrange a avaliação de 133 olhos de 74 participantes divididos em 3 grupos. A média de idade foi 22,58 ± 6,88, 23,14 ± 5,75 e 20,24 ± 4,42 anos nos grupos controle, estável e progressão, respectivamente. Houve aumento nos níveis de IL6 e cortisol no grupo progressão comparados ao estável (IL6: 6,59 ± 3,25 pg/ml vs. 4,72 ± 1,91pg/ml. Cortisol: 0,62 ng/mg ± 0,16 vs. 0,37 ng/mg ± 0,06; p<0,0001) em contraste com valores similares de IL1B, IL8, IL10, IL12p70 e TNFα. Houve correlação significativa entre IL 6 e cortisol com a ceratometria mais curva (K2), paquimetria mais fina e espessura epitelial mínima. (pearson=IL6: +0,46, -0,57, -0,31. Cortisol: + 0,74, -0,65, -0,35; p<0,0001). Houve aumento de TSH no grupo progressão comparado ao controle (1,96mU/mL ± 0,83 vs. 1,47 mU/mL ± 0,57; p=0,02), porém não houve diferença entre os grupos progressão e estável (1,96mU/mL ± 0,83 vs. 1,68 mU/mL ± 0,52; p=0,41). Houve correlação

significativa entre os níveis de TSH com K2 e paquimetria mais fina (pearson=+0,27, -0,21; p<0,0001). **CONCLUSÃO:** Este estudo mostra que olhos que estão progredindo têm uma concentração ainda maior de IL6 e cortisol em comparação aos pacientes com formas estáveis de ceratocone, independentemente do estágio. Existe uma correlação significativa entre IL6, cortisol e TSH com dano estrutural e entre IL6 e os níveis de cortisol nos últimos meses. O monitoramento dessas informações moleculares pode permitir a detecção precoce e possível intervenção de olhos com maior propensão à progressão.

Descritores: Ceratocone; Progressão da doença; Cortisol; Hormônio tireoestimulante; Interleucina 6; Crosslinking.

Abstract

Stival LRS. *Correlation of hair cortisol, interleukin 6 and thyroid hormones with structural change in progressive keratococonus patients* [thesis]. São Paulo: “Faculdade de Medicina, Universidade de São Paulo”; 2020.

PURPOSE: To evaluate interleukin, cortisol and thyroid hormones concentrations in subjects diagnosed with keratoconus (KC) that showed documented signs of progression, regardless of the stage, and compare with stable eyes and healthy controls. Also, to determine the correlation of these mediators and cortisol, as well as their correlation with the structural damage represented by an increased curvature, stromal and epithelial thinning. **METHODS:** A prospective observational comparative study of subjects with progressive KC (1D incresase in max K over an year), stable KC and a healthy control group. Tear samples were obtained by capillary flow using micropipettes and frozen to -80 °C within one hour of collection. The concentrations of tear cytokines: interleukin (IL) 1B, IL6, IL8, IL10, IL12p70 and tumor necrosis factor α (TNFα) were measured using a flow cytometer. Additionally, the cortisol concentrations were determined from the 3 cm hair segment most proximal to the scalp as an index of cumulative cortisol secretion during a 3-month period prior to hair sampling and measured by liquid chromatography mass spectrometry. Additionally, thyroid-stimulating hormone (TSH) values were obtained through blood sample. **RESULTS:** One hundred and thirty-three eyes of 74 subjects were enrolled in the study. Mean age was 22.58 ± 6.88, 23.14 ± 5.75 and 20.24 ± 4.42 years in control, stable KC and progressive KC groups, respectively. There was an increase of IL6 and cortisol in the progressive group compared with the stable group (IL6: 6.59 ± 3.25 pg/ml vs. 4.72 ± 1.91pg/ml. Cortisol: 0.62 ng/mg 0.16 vs. 0.37 ng/mg ± 0.06; $p<0.0001$) in contrast with similar levels of IL1B, IL8, IL10, IL12p70 e TNFα. There was a significant correlation between IL6 and cortisol with the steepest keratometry (K2), thinnest pachymetry and minimal epithelial thickness (pearson: IL6: +0.46, -0.57, -0.31. Cortisol: +0.74, -0.65, -0.35; $p<0.0001$). There was an increase in TSH in the progressive group compared to controls (1.96 ± 0.83 vs. 1.47 ± 0.57; $p=0.02$), but there was no significant difference between the progressive and stable groups ($p=0.41$). In addition, there was a significant correlation between K2 and

thinnest pachymetry with TSH levels. (pearson=+0.27, -0.21; p<0.0001). **CONCLUSION:** Eyes that are progressing have an even higher concentration of IL6 and cortisol compared to patients with stable forms of KC, regardless of the stage. There is a significant correlation between IL6, cortisol and TSH with structural damage and between IL6 and the past few months' cortisol levels. Monitoring this molecular information can allow earlier detection, and possible intervention of eyes with a greater propensity to progress.

Descriptors: Keratoconus; Disease progression; Cortisol; Thyroid-stimulating hormone; Interleukin 6; Crosslinking.

1.Introdução

Ceratocone é uma doença ectásica da córnea com característica bilateral e assimétrica, e cuja velocidade de progressão está associada ao prognóstico. Esta relação se estabelece na medida em que tanto a celeridade quanto o atual estágio da doença determinam sua repercussão clínica e visual, a indicação ou não de conduta cirúrgica, além do seu real impacto em anos de vida produtiva do paciente.[1]

Apesar de ser classicamente descrita como uma doença não inflamatória,[2] a hipótese da participação da inflamação no mecanismo etiopatogênico do ceratocone tem sido aventada por alguns estudos.[3,4] O aumento nos níveis de citocinas inflamatórias, como interleucinas (IL)1b, IL6 e fator de necrose tumoral (TNFα), e de metaloproteinases (MMP) da matriz extracelular (MEC) 9 e 13 na lágrima de pacientes com ceratocone já foi descrito.[5-8]

Estudos por imunobiologia da córnea demonstram, após traumatismo corneano, apoptose dos ceratócitos que pode ser regulada por interleucinas específicas, como a IL1b.[3,9] O polimorfismo de IL1b e o aumento de IL6 em pacientes com ceratocone já foram demonstrados.[6,10,11] Além disso, outro estudo confirma a presença de lesões na camada de Bowman, afinamento do estroma central e apoptose de ceratócitos em córneas com ceratocone,[12] achados que corroboram com o possível mecanismo inflamatório envolvido na ectasia, desencadeando o comprometimento da junção das fibras de colágeno.[13,14]

Diferentes marcadores biológicos, ou biomarcadores, têm sido usados em oftalmologia como preditores ou indicadores de severidade do ceratocone,

com capacidade inclusive de se determinar a resposta ao tratamento.[15] A diminuição na atividade de IL6 e MMP9 com uso de ciclosporina tópica e sua relação direta com o controle da evolução da ectasia já foram descritas.[16]

O aumento dos níveis de cortisol pode estar associado à produção e à ativação de MMPs, desregulando a expressão da MMP9 e enzimas colagenolíticas.[17-19] Já a maior produção de citocinas pró-inflamatórias, como interleucinas e TNFα, que estão envolvidas no controle transcripcional de MMP9 e do seu inibidor endógeno (TIMP1), pode contribuir para a degradação da MEC e, subsequentemente, acelerar a desorganização estrutural da córnea.[4,6,20-24]

A quantificação do cortisol presente em amostras de cabelo tem sido escolhida como biomarcador para monitorar situações de estresse crônico e exposição a determinadas drogas por apresentar menor volatilidade e dependência do ciclo circadiano se comparada a medições sanguíneas ou de urina.[25] Sendo assim, esta análise permite obter informações mais confiáveis sobre o padrão de produção de cortisol de longo prazo e a relação entre o aumento prévio de cortisol e a eventual progressão do ceratocone.

Em associação ou independentemente do cortisol, hormônios da tireoide parecem ter relação com o ceratocone.[26] Receptores de hormônios da tireoide são expressos em diversos tecidos oculares: na córnea, a tiroxina (T4) é crucial na desidratação e transparência durante o desenvolvimento embrionário, além de regular a síntese de proteoglicanos.[27,28] Na glândula lacrimal, receptores de T4 foram encontrados e, além de modificar a expressão dos proteoglicanos, regulam a síntese de genes de anidrase carbônica, relacionados ao metabolismo corneano.[29,30] Adicionalmente, a diminuição do

hormônio estimulador da tireoide (TSH) relaciona-se ao aumento da espessura corneana.[26] Já níveis séricos baixos de T4 e altos de TSH estão envolvidos na exacerbação do ceratocone durante a gestação.[31]

A alteração estrutural e a progressão do ceratocone podem ser identificadas com exames topográficos ou tomográficos da córnea.[32,33] O crosslinking do colágeno (CXL) é um procedimento cirúrgico que tem se mostrado capaz de estagnar ou ao menos retardar a piora da ectasia.[4,5 34-36] A ação do CXL ocorre pela interação fotoquímica da riboflavina com a radiação ultravioleta A (UV-A). Esta reação produz ligações covalentes adicionais entre cadeias colaterais de colágeno e proteoglicanos da MEC, o que gera aumento da força tensional e remodelamento da córnea. [34,37]

Identificar, portanto, valores hormonais e/ou moleculares que, de alguma forma, precedam as alterações estruturais permitiria a indicação precoce de ações cirúrgicas, como o CXL, que interrompam esta progressão mantendo melhores resultados visuais e evitando o transplante de córnea.[1,36]

2. Objetivos

2.1 Objetivo geral

Mensurar e comparar possíveis biomarcadores inflamatórios e hormonais em participantes com ceratocone em progressão, ceratocone estável e grupo controle.

2.2 Objetivos específicos

1. Avaliar a relação entre citocinas inflamatórias lacrimais específicas (IL1B, IL6, IL8, IL12p70, IL10 e TNFα) com a progressão e gravidade do ceratocone;
2. Avaliar a relação entre o cortisol capilar com a progressão e gravidade do ceratocone;
3. Avaliar a relação entre dosagens hormonais tireoidianas sanguíneas com a progressão e gravidade do ceratocone;
4. Correlacionar dados de IL6, cortisol e TSH com as alterações estruturais da córnea representadas pelo aumento da curvatura e pelo afinamento estromal e epitelial.

3. Revisão de Literatura

3.1 Ceratocone

O ceratocone é uma doença da córnea bilateral assimétrica e progressiva, caracterizada por encurvamento e afinamento localizados, além de astigmatismo irregular que promove piora da função visual e da qualidade óptica.[1]

Os dados sobre a prevalência são imprecisos, mas sabe-se que variam de 54,5 a 2.300 a cada 100.000 pessoas, dependendo da população avaliada.[1,38-40] Apesar de afetar ambos os sexos e todas as etnias, tem sido mostrada alta incidência em asiáticos quando comparada aos caucasianos.[1] Em geral, inicia-se na segunda década de vida.[38,39,41]

Ainda que o diagnóstico da ectasia tenha avançado significativamente, a etiologia e a fisiopatologia permanecem controversas. Existem relatos de casos de ceratocone na mesma família e estudos com uma ampla variação na sua relação genética, limitados a pequenas amostragens com variações na apresentação e local de coleta.[42-46]

Já foi encontrada relação entre enzimas e seus respectivos genes com a patogênese da doença: visual system homeobox 1 (VSX1), superoxide dismutase 1 (SOD1), e lysyl oxidase (LOX).[3,44-47] A LOX, diminuída em pacientes com ceratocone, é essencial para estabilização, integridade e elasticidade das fibras de colágeno e é responsável pela modificação pós tradução enzimática no espaço extracelular das fibrilas de colágeno.[47,48]

O colágeno é o principal componente da córnea, sendo assim, variações na quantidade, disposição ou morfologia desta proteína alteram drasticamente a arquitetura da mesma. Existem mais de 21 tipos de colágeno

no corpo humano: o tipo I, que corresponde a 75% da quantidade presente na córnea, além dos colágenos dos tipos III, V e VI, regularmente entrelaçados em lamelas e colágeno do tipo IV e XII, presentes na membrana basal do epitélio e estroma subepitelial.[49]

Entre as fibras de colágeno do estroma da córnea, estão presentes os proteoglicanos, principais componentes da MEC. São compostos por uma proteína central e cadeias de glicosaminoglicanos (GAG) e parecem modular a gênese de fibrilas de colágeno.[50] Os próprios GAG também desempenham papel importante, independentemente da proteína central à qual estão ligados. Com exceção do hialuronato (ácido hialurônico), os GAG do estroma corneano estão presentes na forma de proteoglicanos. O proteoglicano mais abundante na córnea é o queratan sulfato (65% do total).[51] Lumican, decorin, dermatan, mimecan e condroitin sulfato são os principais demais proteoglicanos estromais.[50,51]

Os GAG apresentam capacidade de absorver e reter água. Embora a hidratação da córnea seja regulada predominantemente por uma bomba endotelial, ela também é influenciada pela barreira epitelial, evaporação da superfície e pressão intraocular. A tendência do estroma a edemaciar resulta da embebição interfibrilar de fluido e repulsão entre as cargas negativas fixas dos proteoglicanos.[49,50] Uma diminuição significativa no número das lamelas de colágeno em córneas de ceratocone já foi demonstrada, além da diminuição na quantidade de colágeno dos tipos I, III, V e XII e de proteoglicanos como o lumican e queratan.[3, 52,53,55]

A córnea necessita de uma superfície epitelial muito regular para atingir

sua transparência óptica ideal, com um índice de refração uniforme e mínima dispersão de luz.[49] Muitas de suas características, incluindo força física, estabilidade do formato e transparência são atribuídas à anatomia e a propriedades bioquímicas do estroma. As suas fibras formam, em média, 400 lamelas dispostas de forma paralela à superfície ocular e são orientadas entre si com ângulos variados, menores que 90 graus no estroma anterior e quase ortogonais no posterior.[52] Alterações sutis na curvatura corneana podem resultar em erros refrativos, bem como as alterações de regularidade da superfície ocular e espessura da córnea podem levar a distorções visuais.[49,52]

As microfibrilas de colágeno de córneas com ceratocone, em resposta à alteração estrutural e com objetivo de fortalecer o estroma anterior e prevenir roturas no ápice do cone, apresentam-se concentradas posteriormente ao epitélio ao longo da progressão da doença.[49,51] Esta disposição das fibras de colágeno é diferente das córneas normais que são dispostas de forma mais homogênea.[52]

A regulação anormal da atividade enzimática tecidual de colagenases, proteinases e inibidores de MMPs presentes em córneas com ectasia parece justificar a perda da organização tecidual original, desencadeando a distribuição desigual do colágeno no estroma da córnea e o deslizamento das fibras de colágeno intra e interlamelares principalmente ao redor do ápice do cone, o que provoca redução do módulo elástico e rigidez corneana, além de perda de suas fibrilas e consequente afinamento e enfraquecimento focal.[53-56]

A degradação do colágeno e a diminuição na população de células estromais, que retarda a substituição da MEC perdida, podem ser resultados

dessa estimulação de enzimas proteolíticas.[54] O enfraquecimento da MEC leva à alteração do ambiente mecânico dos ceratócitos, promovendo novos estímulos para diferenciação celular.[15,24,49,50]

A atuação do processo inflamatório nas mudanças estruturais corneanas presentes no ceratocone já foi descrita através da quantificação de níveis alterados de citocinas inflamatórias no filme lacrimal.[4-8] A presença de atopia, prurido ocular e traumatismo crônico no epitélio corneano está associada ao aumento de IL1b e IL6 que podem ser fatores predisponentes para o ceratocone, gerando apoptose dos ceratócitos. Além disso, a IL1B parece regular a produção de proteases. [9,11,12,14,24]

As Catepsinas B e G, aumentadas no epitélio de córneas ectásicas, são potentes proteases lisossomais que levam ao aumento do P53, marcador de apoptose epitelial.[57-59] Wang et. al. [59] encontraram a expressividade de 12 micro RNAs (miRNA) no epitélio corneano de pacientes com ceratocone e, dentre eles, 4 foram identificáveis na citologia de impressão. O defeito estrutural na manutenção do epitélio pode permitir a entrada de citocinas no estroma, desregulando a composição enzimática.[24]

Estudos demonstram que a desregulação de genes, citocinas, enzimas e outros biomarcadores pode estar relacionada ao ceratocone.[23,57-62] As MMPs são um conjunto de enzimas que respondem à lesão ou ao estresse, levando ao remodelamento da MEC.[63] Já foi demonstrado o aumento da expressão de MMP-9, secretada pela córnea,[64] e de IL-6 [4,6-8] no filme lacrimal. Adicionalmente, foi descrita uma redução dos níveis de LOX em córneas com ceratocone quando comparadas a córneas normais.[48,62] e uma redução da

expressão de LOX dependente da gravidade da ectasia.[16,65]

Estes eventos ocorrem simultaneamente e pode haver um *feedback* positivo entre eles.[3,15,40,50,] A relação de causalidade entre esses fatores ainda é imprecisa, assim como qual precede o outro e quais eventos são necessários para o desenvolvimento e/ ou evolução do ceratocone.[53,3,15,43,54]

3.1.1 Diagnóstico do ceratocone

O diagnóstico correto e precoce do ceratocone é essencial e permite a prevenção de complicações, como as cicatrizes corneanas.[2,66] Alternativas para interromper a progressão da ectasia, como o CXL, potencialmente evitam o transplante de córnea em muitos pacientes jovens. [35,36]

Nos estágios iniciais da doença, a córnea geralmente apresenta-se normal na biomicroscopia com lâmpada de fenda. No entanto, pode haver uma leve distorção ou aumento da curvatura central ou inferior. Técnicas de retroiluminação, reflexo retinoscópico (observação de um reflexo em tesoura) ou o sinal da gota de óleo são indicadores clínicos que podem ser observados no início do ceratocone.[2,66] Os achados biomicroscópicos são característicos e proporcionais à gravidade da doença. Pode haver uma protrusão excêntrica da córnea, geralmente inferior, mais facilmente evidenciada nos casos avançados os quais também apresentam estrias no estroma posterior (estrias de Vogt), anteriores à membrana de Descemet, que desaparecem com o aumento

transitório da pressão externa ao globo ocular.[2]

A anamnese e o exame físico cuidadoso muitas vezes não são suficientes para detectar o ceratocone, já que, nos estágios iniciais da doença, geralmente, não há diminuição da acuidade visual corrigida mesmo em pacientes com sintomas de fotofobia, diplopia monocular e irritação ocular.[67] A medição da sensibilidade ao contraste pode revelar a disfunção visual antes que a perda de acuidade visual possa ser medida.[68]

A topografia com discos de Plácido, também chamada de videoceratoscopia, é uma importante ferramenta para detectar a morfologia corneana, permitindo a correta classificação do ceratocone e detecção de casos suspeitos ou iniciais da doença.[67,69] É baseada no princípio de que a córnea se comporta como um espelho convexo e a reflexão dos discos de Plácido brancos intercalados com discos de cor preta diretamente na superfície da córnea pode ser medida e analisada.[69]

A distância em milímetros entre os discos é convertida em dioptrias usando uma fórmula que contém o índice de refração teórico da córnea. Esta informação permite a avaliação de milhares de pontos no centro e na periferia da córnea. Distâncias maiores entre os discos correspondem a córneas mais planas e são representadas por cores mais frias (azul, violeta, roxo), enquanto distâncias menores entre os discos revelam córneas mais curvas e são representadas por cores mais quentes (amarelo, laranja, vermelho). Os tons de verde, em geral, representam medidas compatíveis com o padrão asférico de uma córnea normal.[70,71]

O mapa de curvatura axial anterior e o mapa tangencial podem ser

extraídos das informações dos discos de Plácido. O mapa de curvatura axial anterior é a reconstrução da superfície da córnea por um algoritmo que mede o raio de curvatura da córnea centrado no eixo óptico. Essa estratégia possibilita considerar melhor a geometria asférica da superfície da córnea e por isso a transição do centro para a periferia é mais suave, gerando uma transição gradual das cores do centro para a periferia de uma córnea normal.[69,71]

No mapa de curvatura tangencial, a medida do raio de curvatura é realizada localmente em cada ponto da córnea, gerando informações mais precisas sobre o raio de curvatura real em cada ponto analisado. No ceratocone, o mapa tangencial destaca a região de aumento de curvatura focal, detectando com maior precisão o ápice do cone.[71]

Os sinais topográficos descritos classicamente em córneas suspeitas de ceratocone estão relacionados ao aumento da curvatura focal, medidas de ceratometria (K) altas e assimetria nos quadrantes inferior, temporal inferior ou nasal inferior, possivelmente estendendo-se às regiões central e paracentral da córnea.[72] Esta região de aumento da curvatura focal pode estar presente em córneas com astigmatismo regular com assimetria inferior. Alguns casos se apresentam com uma tendência à irregularidade do meridiano mais curvo. A região de maior curvatura geralmente é maior que 47 dioptrias (D) e torna-se progressivamente mais plana em direção à periferia da córnea.[69,73]

Ao analisar o ceratocone como uma doença progressiva, é importante entender a doença como uma sequência contínua que geralmente se inicia com assimetria inferior sutil e, com o tempo, progride para uma assimetria marcada também com um padrão truncado e irregular.[73]

As informações qualitativas geradas pelos mapas de curvatura axial e tangencial da superfície anterior da córnea são muito úteis na triagem de pacientes com suspeita de ceratocone. Na tentativa de padronizar o diagnóstico e identificar padrões iniciais de suspeitas de ceratocone, informações quantitativas foram extraídas desses mapas por meio de índices ou descritores quantitativos.

A relação inferior - superior (I-S) consiste na diferença entre cinco pontos do hemisfério inferior da córnea na zona de 3 mm do ápice e cinco pontos do hemisfério superior. Os pontos estão localizados em intervalos espaciais de 30°. Valores maiores que 1 D são suspeitos e maiores que 1,4 D são altamente sugestivos de ceratocone.[74]

O coeficiente de asfericidade (Q) descreve a mudança na curvatura da córnea do centro para a periferia. O valor de Q em córneas normais varia aproximadamente de -0,3 a -0,15. A córnea normal é asférica e ligeiramente prolada ao comparar o centro com a periferia. Córneas mais proladas, presentes no ceratocone, possuem valores de Q mais negativos e córneas obladas possuem valores mais positivos. [74,75]

O índice KISA% descreve uma combinação de índices: ceratometria (K) central, I-S, astigmatismo (AST) e SRAX que corresponde ao ângulo mais agudo formado pelos semimeridianos mais curvos. KISA% = (K) x (I-S) x (AST) x (SRAX) x 100/300. Córneas normais apresentam KISA% <60%. Os casos suspeitos de ceratocone apresentam valores entre 60-100%. Córneas com KISA% maior que 100% geralmente representam casos confirmados da ectasia.[76]

O índice de magnitude e localização do cone (CLMI) utiliza uma ferramenta ativa que identifica a região mais curva de 2 mm em uma zona de 8 mm da córnea. A média de todos os pontos fora dos 2 mm é subtraída da média de todos os pontos dentro da mesma área, resultando na diferença de magnitude da curvatura. O mesmo é feito na direção oposta. O CLMI é derivado da diferença dessas magnitudes e determina se a área mais curva representa um ceratocone. Valores maiores que 1,4 são considerados suspeitos.[77]

Alguns índices são aplicados na diferenciação de ceratocone iniciais de córneas saudáveis, como o índice de descentralização de altura (IHD), que descreve a descentralização dos valores na direção vertical, e o índice de assimetria vertical (IVA), que representa a comparação entre as áreas verticais superiores e inferiores. Já o índice de assimetria de superfície (SAI) indica o valor médio das diferenças de poder entre os pontos localizados espacialmente a 180° de 128 meridianos equidistantes.[75,78,79]

O índice de regularidade de superfície (SRI) é um descritor local de regularidade na área central de 4,5 mm de diâmetro, compreendendo os dez anéis centrais do disco de Plácido, e quantifica as diferenças de gradiente de poder entre pares sucessivos de anéis em 256 semimeridianos equidistantes.[75,80]

O índice de predição de ceratocone (KPI) simula a probabilidade percentual de ceratocone com base na análise da superfície anterior. É a combinação de índices da superfície anterior na tentativa de melhor diferenciar olhos com a ectasia. Valores de KPI maiores que 20% são sugestivos de

ceratocone.[80]

O aprimoramento constante de diferentes tecnologias adiciona informações valiosas no acompanhamento do paciente com ceratocone. O termo tomografia de córnea é utilizado para descrever os métodos propedêuticos que permitem a análise completa desta região, quer seja pelo princípio óptico de Scheimpflug, por ultrassonografia de alta frequência ou por coerência óptica.[81,82]

A topografia por varredura de fenda de luz do Orbscan I (Bausch e Lomb, Salt Lake City, Utah, EUA) utiliza a tecnologia de rastreamento da córnea por meio de 40 fendas verticais de luz de 12,5 mm de comprimento e 0,30 mm de largura projetadas sequencialmente a um ângulo de 45 graus, permitindo a paquimetria óptica da córnea e a reconstrução da sua superfície posterior. Adicionalmente, o Orbscan II combina a tecnologia da reflexão corneana gerada pelos discos de Plácido, gerando os mapas ceratométricos.[82] Existem algumas limitações descritas dessa tecnologia, como o efeito de pálpebras, cílios e reflexos, fazendo com que nem todas as aquisições de imagem proporcionem um mapa completo. A baixa reprodutibilidade impede a obtenção de mapas de curvatura e de poder corneano superiores.[83]

Na tecnologia de Scheimpflug, a imagem de um objeto oblíquo, com suficiente profundidade de campo e sem distorções, pode ser obtida se os planos do objeto e da imagem se encontrarem em um ponto e se os ângulos resultantes entre eles forem coincidentes. A imagem sagital do segmento anterior do olho se mantém focalizada em toda sua extensão, que vai desde a superfície da córnea até a superfície posterior do cristalino.[81]

O sistema Scheimpflug gera mapas da superfície anterior da córnea com os mesmos índices topométricos avaliados pela topografia de córnea, além de informações da superfície posterior, mapas paquimétricos, aberrações de alta ordem e também informações da reconstrução em três dimensões (3D) do segmento anterior do olho.[84]

O princípio do Scheimpflug é utilizado pelos tomógrafos de córnea: Pentacam (Oculus, Wetzlar, Alemanha), com apenas uma câmera, e Galilei (Ziemer Ophthalmics System AG, Port, Suíça), com duas câmeras rotatórias. As medidas de paquimetria apresentam alta repetibilidade entre os aparelhos Orbscan II, Pentacam e Galilei. Porém, os resultados são inferiores com o Orbscan II.[85]

No Pentacam, as câmeras de Scheimpflug giram 360 graus ao redor do eixo óptico ocular com um feixe de luz monocromático de 475 nm de comprimento de onda, adquirem imagens seccionais do segmento anterior do olho da superfície anterior da córnea até a superfície posterior do cristalino. O software do aparelho, então, converte as imagens tridimensionais da córnea em dados topográficos.[86]

O Galilei, diferentemente do Pentacam, utiliza-se de dois sistemas: as imagens de Plácido, que fornecem informações sobre a curvatura, e as imagens Scheimpflug, que dão precisão aos mapas de elevação. Ele combina duas câmeras rotatórias Scheimpflug e consegue medir mais de 122 mil pontos da córnea por exame .[87]

Os mapas de elevação gerados por esses equipamentos resultam da

comparação da forma da córnea estudada com uma superfície de referência padrão perfeita (BFS). O objetivo é visualizar assimetrias ou abaulamentos de forma que não possam ser visualizados somente por análise de curvatura representados pelos mapas de curvatura.[88]

A medida da espessura da córnea é essencial para diagnóstico, classificação, acompanhamento e tratamento de pacientes com ceratocone e pode ser realizada pelo paquímetro ultrassônico ou pela tomografia de córnea. A medida por paquimetria ultrassônica possui limitações por ser uma técnica examinador-dependente e observar a espessura de um único ponto da córnea.[89] Já os tomógrafos de córnea são capazes de obter medidas de espessura em vários pontos de maneira automatizada e gerar mapas paquimétricos. Em pacientes com ceratocone, o mapa paquimétrico revela um afinamento localizado da córnea em relação à córnea normal e uma alteração na relação entre a paquimetria central e a periférica.[73,89]

Para trazer ainda mais sensibilidade ao rastreamento de ceratocone, a tecnologia de tomografia de coerência óptica (OCT) e o sistema digital de ultrassom de alta frequência (VHF) permitem a reconstrução dos mapas epiteliais que podem ter variação significativa nas córneas com ceratocone.[90,91]

O OCT é uma técnica interferométrica e não invasiva, a qual tem a capacidade de penetração tecidual em milímetros com resolução axial e lateral de escala micrométrica.[90] O princípio da interferometria de baixa coerência correlaciona, com alta precisão, a medida da distância do objeto por meio de seu reflexo com o tempo de retorno de um raio de luz conhecido. Quando o feixe de luz se move, formam-se múltiplas imagens de escaneamento axial

(modo A) que, ao serem alinhadas, formam imagens em duas dimensões.[91]

A imagem do segmento anterior do olho usando OCT de comprimento de onda de luz de 830 nm foi demonstrada pela primeira vez em 1994.[92] Em 2005, o primeiro OCT *time-domain* do segmento anterior foi lançado.[93-95] No entanto, a transição de dispositivos de OCT *time-domain* para dispositivos *spectral-domain*, também conhecidos como OCT *fourier-domain*, permitiu velocidades de varredura mais rápidas, maior penetrância do tecido e imagens de resolução axial mais altas devido ao uso de comprimentos de onda de luz mais curtos, tendo capacidade para avaliar detalhadamente o epitélio da córnea.[90] A aquisição dinâmica e rápida de imagens pode ser alcançada com resoluções axiais variando de menos de 5 µm (resolução ultra-alta) a mais de 5 µm (resolução alta). Mais recentemente, a OCT *swept-source* emergiu como o próximo avanço na tecnologia de OCT, permitindo a aquisição simultânea de inúmeras varreduras longitudinais e transversais, gerando imagens tridimensionais da córnea, do segmento anterior e ângulo camerular.[96]

Existem vários equipamentos de OCT de alta qualidade disponíveis comercialmente. Alguns nomes comerciais com o tipo de tecnologia utilizada e a companhia que os representa, respectivamente, serão descritos a seguir: Stratus OCT (*Time-domain*, Carl Zeiss Meditec), Visante OCT (*Time-domain,* Carl Zeiss Meditec), Slit lamp OCT (*Time-domain,* Heidelberg), Spectralis OCT (*Spectral-domain*, Heidelberg), Cirrus OCT (*Spectral-domain*, Carl Zeiss Meditec) SLO OCT (*Spectral-domain*, Optos), 3D OCT 2000 (*Spectral-domain,* Topcon), RT Vue e iVue (Spectral-domain, Optovue), Avanti (*Spectral-domain,* Optovue), SS1000 CASIA (*Spectral-domain*-swept source, Tomey).[90]

Já a biomicroscopia ultrassônica (UBM) é um termo empregado para a utilização de uma técnica de ultrassom B com resolução muito alta (VHF) no exame de segmento anterior. Estes equipamentos possuem transdutores de alta frequência entre 50 e 100 mHz, sendo necessária a interpolação de um líquido condutor do som entre a superfície da sonda e o bulbo ocular. Atualmente, há diversos aparelhos com sistema VHF: UBM P60 (Paradigm, EUA), Hiscan (Optikon 2000, Itália); UD-1000 (Tomey); Vumax-UBM (Sonomed, EUA), HF-35-50 (OTI, Canadá); AVISO (Quantel, França) e Artemis (Ultralink, Canadá), entre outros.[91]

Ambas tecnologias, interferometria e VHF, podem ser utilizadas na avaliação de mapas epiteliais corneanos. As medidas de espessura epitelial utilizando o OCT incluem o filme lacrimal, enquanto as medidas ultrassonográficas digitais de alta frequência não o fazem, pois, como citado anteriormente, são realizadas usando a técnica de imersão.[97,98]

Já foi descrito, com medidas de OCT, que córneas normais apresentam um espessamento epitelial na região inferior de aproximadamente 5 µm.[97] Em geral, o epitélio mais fino se sobrepõe ao estroma mais fino desde que essa área coincida com a área mais curva da córnea. Áreas de espessamento epitelial ocorrem em áreas de afinamento estromal quando essas não se correlacionam com as áreas mais curvas, ou seja, há uma compensação epitelial para as irregularidades estromais anteriores.[53,97]

Os mapas de curvatura e de paquimetria não são capazes de predizer a localização específica do espessamento epitelial, pois a distribuição da espessura epitelial é funcional. Portanto, existe a necessidade de medir

diretamente os perfis de espessura epitelial em situações de diferenças significativas em relação ao padrão esperado normal.[79, 99]

Estudos com VHF em córneas com ceratocone demonstram um comportamento epitelial de afinamento no ápice do cone e espessamento ao redor.[98,100] Estudos com OCT demonstram diversas medidas de espessura epitelial (central, mínima, máxima, superior, inferior, nasal, temporal) e suas variações representadas pelas diferenças entre as áreas superior e inferior, nasal e temporal, mínima e máxima e o standard deviation (Std dev).[101]

A deformação e a diminuição das células do estroma corneano geram afinamento nas células epiteliais que estão em constante processo de remodelamento, a fim de manter uma superfície uniforme e simétrica.[53,97,101] Reinstein et al.[100] demonstraram que pequenas modificações ectásicas no estroma anterior resultam em remodelamento epitelial, mascarando ou minimizando um suposto BFS anterior alterado.

As células epiteliais e estromais, enquanto estruturalmente suportam e protegem uma à outra, também se comunicam através de numerosos fatores secretores mediados por citocinas inflamatórias. Assim, qualquer dano a nível estromal gera repercussões epiteliais.[15,24,]

O mapa epitelial vem se monstrando como ferramenta extremamente útil no diagnóstico precoce das alterações estromais, principalmente em casos de ceratocone iniciais, frustos ou com topografia duvidosa. Adicionalmente, o monitoramento, através do mapa epitelial de pacientes com a ectasia já diagnosticada, permite a detecção precoce de irregularidades e mudanças da espessura epitelial, sendo esses possíveis indicadores de evolução da doença ectásica.[98,100,101]

A combinação de todas essas tecnologias, por meio da inteligência artificial, permite a associação de diferentes índices a fim de obter diagnósticos precoces do ceratocone, além de rastrear a evolução da doença.

3.1.2 Classificação do ceratocone

Existem várias formas de classificação do ceratocone, algumas delas incluem apenas uma variável, como ceratometria, morfologia ou paquimetria. A maioria dos estudos classifica o ceratocone baseando-se nos valores ceratométricos máximos, entre leve (<45D), moderado (45-52D) e grave (>52D).[102] As classificações que limitam o seu uso à presença de aparelhos e tecnologias específicas dos tomógrafos de córnea dificultam a comparação entre os estudos.[103] Já as classificações clássicas são aquelas que incluem mais de uma variável, como a classificação de Amsler-Krumeich[104] ou a de Alio-Shabayek.[105]

Alio et al.[105] acreditam que a medida de aberrações corneanas de alta ordem, especialmente aberrações semelhantes ao coma, usando o sistema de análise de mapa corneano com videoceratografia, é um método útil para classificar o ceratocone. A unidade de medida das aberrações oculares é o micrômetro (µm), representado pelo valor do RMS (root mean square). Assim, por exemplo, RMS de alta ordem significa o valor de todas as aberrações de alta ordem mensuradas pelo aberrômetro em micrômetros. Segundo eles, os valores numéricos fornecidos pelo RMS de aberrações semelhantes à coma,

além dos valores de K e da espessura da córnea, ajudam a quantificar o ceratocone numericamente e com mais precisão.

A classificação de Amsler-Krumeich[104] utiliza os parâmetros da curvatura da córnea (curvatura média nos 3 mm centrais da córnea), do erro refrativo (grau da miopia/astigmatismo), da paquimetria (espessura central da córnea) e da biomicroscopia (córnea transparente ou com opacidades e/ou perfuração) para estadiamento da ectasia. Abaixo segue a classificação de Amsler-Krumeich, útil na comparação com trabalhos já publicados sobre o tema .[16,104]

Grau I

- Ausência de cicatriz corneana;
- Encurvamento excêntrico da córnea;
- Miopia e/ou astigmatismo ≤ 5 D;
- K média central ≤ 48 D.

Grau II

- Ausência de cicatriz corneana;
- Miopia e/ou astigmatismo > 5 e ≤ 8 D;
- K média central > 48 D e ≤ 53 D;
- Espessura central mínima ≥ 400 µm.

Grau III

- Ausência de cicatriz corneana;
- Miopia e/ou astigmatismo > 8 e ≤ 10 D;

- K média central > 53 D e ≤ 55 D;
- Espessura central mínima entre 200 e 400 µm.

Grau IV

- Cicatriz corneana;
- Refração não confiável;
- K média central > 55 D;
- Espessura central mínima ≤ 200 µm.

3.1.3 Progressão do ceratocone

A gravidade da doença, o seu desenvolvimento e fatores que predispõem à progressão variam considerando inúmeros fatores individuais e comportamentais.[3,6,7,15,38] Dentre estes, alterações a nível molecular induzem à cascata de atividade de enzimas que levam a alterações nas proteínas com conseguinte piora da ectasia.[3,19,23,24]

Há uma relação entre a progressão do ceratocone e distúrbios hormonais. O aumento do cortisol, tireoidectomias parciais, tireotoxicose e distúrbios tireoidianos da gestação parecem ter relação com as alterações do colágeno e a progressão da doença.[31,106-108]

Como a ectasia já enfraquece e deforma a córnea, o estresse mecânico ou inflamatório pode piorar essa condição e acelerar a necessidade de tratamento cirúrgico, como o CXL. Por isso, deve ser considerado que qualquer doença ou hábito que resulte em prurido ocular excessivo, como a

atopia e uso de lentes de contato rígidas mal adaptadas, pode estar relacionado à piora do ceratocone.[109,110]

Uma vez diagnosticado, o paciente com ceratocone necessita de uma avaliação periódica, a fim de identificar precocemente a progressão da doença, através de exames complementares e refração. Sabe-se que variações de miopia de 0,75 D e/ou perda de 2 ou mais linhas de visão corrigida em 12 meses são sinais de progressão da doença, porém as flutuações visuais frequentes nos pacientes com ceratocone limitam esses parâmetros de progressão.[1,42]

Ferdi et al.[33] evidenciaram, em uma revisão sistemática com metanálise de 11.529 olhos acompanhados em 12 meses, parâmetros objetivos que podem ser sinais de progressão da ectasia. Entre eles, considerando o maior intervalo de confiança de 95%, estão o aumento da K máxima (Kmax) de aproximadamente 1,0 D e o aumento da K média (Km) de 0,7 D em 12 meses. Ademais, o estudo evidenciou que, para cada aumento de 5,0 D na Kmax na avaliação inicial, há um encurvamento de 1,0 D em 12 meses, evidenciando, ainda, curvaturas maiores que 55 D como um fator de risco para a progressão.

Um dos principais fatores de risco para a progressão para o ceratocone é a idade menor que 17 anos no diagnóstico. Pacientes nessa faixa etária apresentam maior probabilidade de progredirem aproximadamente 1,5 D em 12 meses.[33] Ferdi et al.[33] também evidenciaram que, a cada 10 anos de aumento na idade, há uma redução de 0,8 D de curvatura em 12 meses. Outro estudo

apresentou medidas de encurvamento próximas a 1,0 D na Kmax em pacientes menores de 18 anos.[32]

Em relação à paquimetria mais fina, Ferdi et al.[33] demonstraram que, considerando o maior intervalo de confiança de 95%, a diminuição de aproximadamente 10 µm em 12 meses pode ser considerada um critério de progressão da doença. O que reforça estudo realizado com OCT que evidenciou uma estreita variabilidade entre examinadores ao considerar um afinamento maior que 5 µm em pacientes com ceratocone em progressão.[111]

A comparação dos índices, representações numéricas da alteração do padrão de imagem da topografia, pode ser uma ferramenta adicional na identificação e no acompanhamento de olhos com ceratocone. Os índices de assimetria vertical (IVA) e de descentração da altura (IHD) demonstram a assimetria da superfície anterior e foram os primeiros alterados em pacientes com ceratocone no estudo de Shajari et al.[112]

Outras ferramentas como variáveis de afinamento epitelial, associadas a variáveis de tomografia, podem contribuir para detectar a progressão e diagnosticar a ectasia.[79] Todos os parâmetros citados podem ser utilizados de forma complementar no diagnóstico precoce da progressão do ceratocone com objetivo de indicar tratamento adequado e preciso.

3.1.3.1 Importância da detecção precoce da progressão do ceratocone

A cirurgia de CXL representa um marco na abordagem terapêutica dos pacientes com ceratocone, pois sua ação é direcionada exatamente ao fator

causal da instabilidade do estroma da córnea, ao contrário de apenas melhorar as consequências refrativas da doença.[35,36]

O termo CXL deriva do pressuposto da criação de novas ligações covalentes entre as fibras de colágeno no estroma. Mais especificamente, esse tratamento cria ligações químicas covalentes adicionais entre as cadeias colaterais de colágeno e os proteoglicanos da MEC.[113] O efeito biológico do CXL está relacionado a mudanças no diâmetro das fibras de colágeno e redução no espaçamento interfibrilar. Chang et al.[114] revelaram um aumento significativo de 5% na espessura das fibrilas de colágeno após CXL.

Os primeiros ensaios clínicos controlados e randomizados confirmaram a eficácia na interrupção da progressão da doença de forma segura.[36,115-16] Foram também demonstrados aplanamento da curvatura, melhora da acuidade visual, melhora dos parâmetros topográficos e afinamento transitório da córnea durante os seis primeiros meses.[36,115-16] Raiskup et al[36] publicaram um estudo com seguimento de dez anos de acompanhamento de pacientes com ceratocone, evidenciando estabilidade evolutiva, melhora da acuidade visual e dos parâmetros topográficos a longo prazo.

Estudos demonstram que o uso de corticoesteróides em pacientes que já foram submetidos ao CXL pode causar instabilidade na estrutura da córnea levando a taxas maiores de retratamentos.[18, 115]

Já foi observada redução de derivados de LOX em olhos com ceratocone[48] e a expressão elevada de LOX nos pacientes com ceratocone se correlacionou fortemente com uma maior resposta ao CXL. O que indica que a eficácia da reação fotoquímica nas fibras de colágeno pode ser influenciada

pelo nível de LOX no tecido.[117]

Além da abordagem cirúrgica precoce através do CXL, a identificação de mediadores inflamatórios, diretamente associados à progressão do ceratocone, pode ainda sugerir novas formas de tratamento com os imunossupressores tópicos, já descritos como agentes no retardo da progressão da doença.[16]

3.1.4 Citocinas inflamatórias lacrimais no ceratocone

A comunicação entre as células pode ser feita através de citocinas que, pela função exercida ou pela similaridade na sequência da cadeia do receptor ao qual se ligam, são divididas em famílias. Os diferentes subtipos celulares do sistema imune são caracterizados pelos antígenos de superfície e pelo perfil de citocinas produzidas e são representados, entre outros, por subtipos celulares de linfócitos T e B, células dendríticas e células linfoides.[118]

Os linfócitos T participam de forma indireta na produção de imunoglobulinas (Ig), estão envolvidos nas reações imunes celulares e são divididos em T helper (Th) ou T citotóxico (Tc) de acordo com o antígeno encontrado na superfície. Os linfócitos Th podem ser classificados em Th1, Th2, Th9, Th17 e Th22. [118]

O resultado do complexo mecanismo de liberação de citocinas, causando respostas imunes diferentes, é determinado por fatores genéticos e ambientais. As células apresentadoras de antígenos interagem com o antígeno para ocorrer a diferenciação e ativação do linfócito em seus subtipos e esta

complexa rede de citocinas e diferenciação celular direciona o perfil inflamatório das reações.[118]

As citocinas IL1b e Interferon-gama (IFNγ) são produzidas pelas células Th1 e são responsáveis pela citotoxicidade e pela resposta a patógenos intracelulares.[119] A produção de IL1b também é estimulada pelo traumatismo ocular.[10]

As IL4,IL5, IL9,IL13,IL25, IL31 e IL33 são produzidas pelas células Th2 e atuam no processo inflamatório associado à IgE específica para alérgenos e lesão de barreira epitelial sobre as *tight junctions* e são responsáveis por respostas de hipersensibilidade imediata.[119]

As citocinas inflamatórias IL6, IL8, IL17A, IL17B, IL22, IL26 e TNFα são produzidas pelas células Th17 e estão relacionadas à ativação de metaloproteinases, tendo influência no metabolismo do colágeno.[63] As IL10 e IL9 são liberadas pelas células Th9 e são capazes de ativar as células Th2. A produção de IL 10 também é estimulada por processos alérgicos oculares.[119] Além disso, as células Th9 são responsáveis por ativar células como macrófagos, células dendríticas e LTc.[118]

As células epiteliais, os mastócitos, os basófilos e as células linfoides também são capazes de produzir citocinas. As principais citocinas sintetizadas pelo epitélio são a IL1, IL6 e IL8 que amplicam a reação inflamatória local e apresentam receptores H1 para histamina, cuja ativação também leva à liberação de citocinas.[120]

O estudo das citocinas inflamatórias envolvidas na degradação do estroma corneano vai além de dosar uma citocina isolada. Pode haver o desequilíbrio na quantidade de outras citocinas, enzimas proteolíticas,

inibidores enzimáticos, outros marcadores como as galectinas, moléculas de adesão que modulam a atividade de MMPs, e outros mediadores presentes no filme lacrimal.[3,6,7,15,16,22-24,121]

O volume do filme lacrimal distribuído na superfície ocular está entre 5 e 10 µl e é normalmente substituído na velocidade de 1-2 ml/min. A água corresponde a 98% da lágrima, e a fração aquosa é produzida pela glândula lacrimal principal e pelas glândulas acessórias de Krause e Wolfring. Os lipídeos compõem a barreira mais externa do filme lacrimal e são secretados pelas glândulas de meibomius presentes nas pálpebras. Na interface epitélio-filme lacrimal, a mucina e o glicocálix possuem papel importante para manter a distribuição da fase aquosa do filme lacrimal sobre a camada epitelial.[120]

No filme lacrimal, estão presentes várias proteínas como albumina, lisozima, lactoferrima, beta-lisina, transferrina e ceruloplasmina. Além de imunoglobulinas (IgA, IgM, IgG, IgE), mucinas, fatores de crescimento, lipídeos, eletrólitos, entre outros.[120,122]

As citocinas produzidas pelo estroma corneano ou conjuntival, pela glândula lacrimal e epitélio da superfície ocular também podem ser avaliadas no estudo do filme lacrimal. Porém, a análise da lágrima é limitada por dificuldades metodológicas e resultados inconsistentes e transitórios.[123] Atopia, prurido ocular, uso de lentes de contato e olho seco são causas envolvidas no aumento de citocinas inflamatórias lacrimais, o que dificulta a análise e a correlação com o ceratocone.[6,8,109,110] Segundo Balasubramanian et al.,[8] um minuto de prurido ocular é suficiente para aumentar os níveis de citocinas inflamatórias e MMP9 na lágrima de forma considerável.

Diferentes técnicas de coleta de amostras de lágrima, com finalidade diagnóstica, têm sido descritas, a exemplo da coleta direta com o auxílio de micropipetas de vidro, ou indireta com o uso de um substrato como papéis filtro ou esponjas. Deve-se tentar excluir fatores como lacrimejamento reflexo, alergia e trauma, pois podem interferir no resultado da análise da amostra.[123]

No ceratocone, o aumento dos níveis de citocinas inflamatórias foi descrito em vários estudos[3,22,24] e as mais frequentemente superestimadas são a IL6 e TNFα .[4,6,7,16,110] Outros estudos sugerem alterações de IL1B, IL4, IL5, IL8, IL17 e IFNγ.[6,7,22,102]

A IL6 é uma citocina pleiotrópica com uma gama de funções biológicas como regulação imune, hematopoiese, inflamação e oncogênese.[124] O aumento de IL6 no filme lacrimal, apesar de ocorrer em diversas patologias oculares, como olho seco e alergia, é frequentemente encontrado na maioria dos estudos comparando ceratocone e pacientes normais.[4,6,7,11,] Shetty et al.[16] encontraram, além de níveis aumentados em pacientes com ceratocone, uma relação entre o aumento de IL6 lacrimal e a gravidade da doença.

Alguns tipos de células, incluindo ceratócitos, produzem IL6 em resposta à estimulação pelo TNFα e IL1B que estão frequentemente aumentados na lágrima de pacientes com ceratocone.[125] A IL1B e IL8 fazem parte da família de citocinas que regulam a resposta inflamatória e imune, particularmente durante o processo de cicatrização corneana. As células epiteliais, principalmente durante injúrias corneanas, secretam IL1B, que se difunde no filme lacrimal e, juntamente com TNFα, induz o remodelamento através da apoptose dos ceratócitos e do desequilíbrio de MMPs.[6,7,125,126] Zhou et al.[127] descreveram um aumento de IL1 no epitélio e endotélio de córneas

com ceratocone. Já Balasubramanian et al.[22] e Jun et al.[4] não encontraram nenhuma diferença estatisticamente significativa entre IL1b em relação ao grupo controle.

Juntamente com IL1B e IL6, o TNFα é considerado uma importante citocina mediadora de inflamação e reguladora do sistema imune que pode levar a efeitos locais e sistêmicos em vários tipos de células.[23,128] Apresenta-se aumentado no filme lacrimal, em amostras de córnea e fibroblastos de portadores de ceratocone.[6,7,14, 27,110, 129] Entretanto, Jun et al.[4] encontraram níveis diminuídos de TNFα e IL12 no filme lacrimal de pacientes com a ectasia. O TNFα estimula a produção de IL6 pelos ceratócitos e a quebra da barreira das células epiteliais corneanas.[130]

Estudos têm tentado abordar interleucinas específicas nas patologias de superfície ocular. A ciclosporina A (cyl A) é um peptídeo derivado de fungos que inibe a ativação de células T e, consequentemente, a produção seletiva de IL1B que estimula a expressão de IL6.[131] O tratamento tópico com cyl A diminuiu os níveis de MMP9 e citocinas inflamatórias em um sistema modelo *in vitro* de inflamação e no ceratocone levou à diminuição dos níveis lacrimais de MMP9 e ao retardo da progressão da doença.[16] Além disso, a cyl A apresenta resultados positivos no tratamento de olho seco, que também é mediado por aumento de citocinas inflamatórias.[131]

3.1.5 Alterações hormonais e o ceratocone

3.1.5.1 Cortisol

Uma das teorias que explicam a patogênese do ceratocone se baseia no estresse e dano oxidativo que ativam a cascata enzimática, resultando em alterações nas proteínas e seus inibidores com consequente início ou piora da ectasia.[15,17]

Através da dosagem de cortisol endógeno, é possível quantificar o estresse oxidativo. A medida se torna complexa ao se considerar que o cortisol sérico, salivar e da urina são altamente volúveis devido a alterações do ciclo circadiano (influenciado por diversos fatores externos como sono, repouso e alimentação). Em contrapartida, a análise através de amostras de fios de cabelo já se mostra mais fidedigna.[25]

Historicamente, a análise da presença de substâncias em amostras capilares é utilizada principalmente para detectar a exposição a algumas substâncias, principalmente drogas.[132] A velocidade de crescimento do cabelo é cerca de 1 cm por mês. Sendo assim, considerando que, através desta amostra, a análise dos níveis de cortisol é mais confiável e que este hormônio é relacionado com o ceratocone, pode-se sugerir uma avaliação da presença de cortisol ao longo do tempo e relacionar os resultados com a estabilidade ou progressão da ectasia corneana.[133]

O aumento dos níveis de cortisol endógeno pode ser causado pela ativação do eixo hipotálamo hipófise adrenal (HPA), desencadeando um aumento na produção e ativação de MMPs e enzimas colagenolíticas.[134] Estes produtos em níveis elevados aceleram a degradação de fibras de colágeno tipos I, III, V e VII e componentes da MEC, como a elastina, fibronectina, laminina e proteoglicanos. Assim, há uma redução da rigidez corneana, resultando no desencadeamento ou na piora do ceratocone.[19]

A relação entre níveis de glicocorticóides e alteração estruturais da córnea vem sendo pesquisada cada vez mais.[106,135] Existem evidências da diminuição da rigidez de córneas de coelhos que foram tratados com colírios de glicocorticóides.[135] Brown et al.[106] demonstraram um aumento significativo da ação lítica de colagenases em córneas de coelhos causado pelo cortisol. Há evidência da associação entre níveis elevados de hormônios de estresse em pacientes com apneia, que é uma doença mais prevalente em pacientes com ceratocone.[137,138] Monk et al.[139] descreveram altos níveis de cortisol no filme lacrimal de equinos após estimulação com hormônios adrenocorticais. Um estudo *in vivo*, utilizando córneas porcinas, demonstrou a alteração das propriedades biomecânicas perante altos níveis de cortisol.[18] Além disso, a elevação de cortisol parece estar presente em pacientes com ceratocone em progressão quando comparados aos grupos com ceratocone estável e controle.[17]

A estrutrura corneana enfraquecida tem relação direta com as MMPs, que são reguladas de forma crescente pelos efeitos descritos do cortisol e HPA. Entretanto, existem outros fatores influenciadores sobre os níveis de

cortisol endógeno, como interações com outros hormônios, principalmente de tireoide.[17,140]

Fatores como índice de massa corporal (IMC), tabagismo e contracepção hormonal parecem influenciar na concentração de cortisol capilar.[133] Spoerl et al.[141] mostraram que a fumaça do cigarro poderia ser um fator protetor na progressão do ceratocone, por levar a um crosslinking natural. Já Dettenborn et al.[142] não encontraram nenhuma alteração ou relação nas concentrações de cortisol capilar com o uso de anticoncepcionais ou tabagismo.

O aumento da gordura corporal parece estar associado à ativação do eixo HPA, levando à secreção elevada de cortisol.[143] Apesar do aumento do IMC e dos níveis de cortisol capilar parecerem estar correlacionados, em outro estudo, essa relação não foi encontrada.[17]

3.1.5.2 Hormônios tireoideanos

A prevalência de disfunções de tireoide em pacientes com ceratocone é de 13.6%, maior do que a prevalência na população em geral (2,0%).[140] Pacientes com ceratocone exibindo sintomas de distúrbios da glândula tireoide (TGD) foram inicialmente observados na década de 30 quando Appelbaum et al.[144] reportaram uma série de pacientes com ceratocone com uma alta prevalência de sintomas de hipotireoidismo. Posteriormente, King et al.[145] publicaram casos de ceratocone após tireoidectomia. Lang et al.[146] descreveram um caso de Síndrome de Alagile com ceratocone secundário ao

hipotireoidismo e Koçak et al.[147] reportaram um caso de ceratocone bilateral associado à doença de Hashimoto.

Além disso, a associação entre síndrome de Down e ceratocone foi anteriormente descrita, através de um aumento de mais de 15% na incidência de ceratocone em portadores da síndrome.[148] A maior parte dos casos de hipotireoidismo em pacientes com síndrome de Down apresenta altas concentrações séricas de TSH e baixas de T3 e T4.

Os níveis de T4 estão elevados na lágrima de pacientes com ceratocone,[27] porém não há relação entre esse achado e o T4 sérico que geralmente apresenta-se diminuído.[140] Além da lágrima, existe uma relação entre aumento de T4 no humor aquoso de pacientes com ceratocone independentemente de sexo e idade.[108]

Após tratamento prévio de condições hipotireoideias ou por tireoidopatia idiopática ou autoimune, a diminuição de TSH está relacionada ao aumento da espessura corneana.[26] Beradi et al.[149] demonstraram um aumento da produção de colágeno em tendões após tratamento com hormônios tireoideanos. Adicionalmente, níveis séricos altos de TSH e baixos de T4 podem estar envolvidos na exacerbação do ceratocone durante a gestação e pós-parto.[31,150]

Durante a gestação, mudanças complexas ocorrem na tireoide materna e em diversos fatores que regulam a homeostase tireoideana. Em casos de disfunção tireoideana subclínica, alterações autoimunes da tireoide ou restrições de iodo, a tireoide materna pode não conseguir suprir as demandas da gestação e a homeostase da tireoide fica afetada.[150] Gatiofaz et al.[31]

descreveram um caso de hipotireoidismo durante a gestação que acelerou a evolução de um ceratocone preexistente levando a sérias complicações oculares.

4. Materiais e Métodos

4.1 Desenho do Estudo

Foi realizado um estudo prospectivo observacional para o qual se obteve aprovação do Comitê de Ética em Pesquisa da Faculdade de Medicina da Universidade de São Paulo (Anexo 1). Todos os participantes da pesquisa foram submetidos ao Termo de Consentimento Livre e Esclarecido que esclarece os passos e objetivos da pesquisa (Anexo 2). Todas as etapas foram realizadas em Goiânia em parceira com a Faculdade de Medicina e de Farmácia da Universidade Federal de Goiás (UFG). O estudo obedeceu aos princípios da Declaração de Helsinki.

Foram incluídos participantes com diagnóstico de ceratocone com progressão documentada, participantes com ceratocone que não apresentaram progressão de 1,0 D na ceratometria máxima (Kmax) em 1 ano, aqui denominados grupo estável, e participantes saudáveis como controle.

Na primeira fase do estudo, todos os participantes com critérios de inclusão foram submetidos à coleta de níveis de citocinas inflamatórias na lágrima, cortisol capilar e hormônios tireoidianos séricos em dezembro de 2018 no laboratório do curso de farmácia da UFG. Na segunda fase do estudo, todos os olhos selecionados foram submetidos a exame de tomografia corneana através do Pentacam (Oculus, Wetzlar, Alemanha) e de mapa epitelial através da tomografia de coerência óptica Fourier Domain (OCT- RTVue, Optovue, Inc.).

4.2. Seleção de pacientes

4.2.1 Critérios de inclusão

Foram recrutados 350 indivíduos acompanhados há mais de um ano no ambulatório de Córnea do Centro de Referência em Oftalmologia da UFG e, destes, apenas 74 participantes e 133 olhos foram selecionados para o estudo. O critério diagnóstico considerado para grupos com ceratocone consistiu na assimetria entre os pontos inferiores e superiores da córnea (IS) maior que 1,4 D e ceratometria central acima de 47 D.[12]

O critério de inclusão de todos participantes com ceratocone, além do diagnóstico topográfico, incluiu a realização de pelo menos dois exames de tomografia corneana prévios com intervalo de um ano para seleção de qual grupo de ceratocone seria incluído. Dentre os critérios da classificação de Amsler-Krumeich, ceratometria e paquimetria central foram utilizados para determinar o estágio dos olhos com ceratocone (Graus I até IV).

O critério de inclusão comum a todos participantes do estudo foi o comprimento do fio capilar de pelo menos 3 cm e a medida do peso e altura pelo mesmo avaliador (LRS) e na mesma balança para cálculo do índice de massa corporal (IMC). O IMC consiste no resultado entre a razão do peso do paciente em quilogramas (Kg) e a altura em metros (m) elevada ao quadrado.[6]

4.2.1.1 Grupo ceratocone em progressão

O grupo de participantes com ceratocone em progressão foi definido como aumento de pelo menos 1,0 D na Kmax ou nos valores de mapa

diferencial da tomografia da córnea em intervalo de 12 meses. Esses valores foram obtidos em ambos exames através de um tomógrafo de córnea com sistema de Scheimpflug (Pentacam, Oculus, Wetzlar, Alemanha) e todos participantes inclusos neste grupo, após realização dos exames, foram encaminhados para o setor de cirurgia do ambulatório de córnea da UFG para avaliar a possibilidade de serem submetidos ao CXL.

4.2.1.2 Grupo ceratocone estável

O grupo de participantes denominados como ceratocone estável incluiu os participantes com diagnóstico de ceratocone que não apresentaram critérios de progressão citados acima, ou seja, apresentaram estabilidade documentada de curvatura em intervalo de 12 meses em ambos os olhos.

4.2.1.3 Grupo controle

Foi definido um grupo de participantes saudáveis pareados para a idade para servir como valores de referência e controle. O critério de inclusão dos participantes do grupo controle foi a realização de exame de tomografia corneana (Pentacam-Oculus Instruments, Wetzlar, Alemanha) para excluir qualquer alteração tomográfica que os exclua do grupo controle saudável.

4.2.2 Critérios de exclusão

Foram excluídos participantes que apresentaram forma avançada da doença com cicatriz ou hidropsia. Assim como aqueles com doenças oculares concomitantes, uveíte ou glaucoma, distúrbios inflamatórios sistêmicos, desordens autoimunes, doenças reumatológicas, diabetes mellitus, doenças psiquiátricas e gravidez. Foram excluídos tabagistas e usuárias de anticoncepcionais.

O uso de lentes de contato, de qualquer tipo de anti-inflamatório ou anti-alérgico ocular ou sistêmico ou história prévia de procedimentos cirúrgicos oculares em ambos os olhos foram também critérios de exclusão. Participantes que foram submetidos a cirurgia ocular em apenas um olho foram incluídos no estudo e apenas o olho que não foi submetido à cirurgia foi incluído nas análises de lágrima e de exames de imagem. Apenas participantes do grupo progressão apresentaram cirurgia em apenas um olho. Nesses casos, apenas o olho não operado foi considerado para os exames de imagem e as dosagens hormonais desses pacientes foram mantidas. Pacientes com cirurgia ocular prévia não foram incluídos nos grupos com ceratocone estável ou controle.

Foram excluídos também indivíduos com quadro ativo de alergia ocular ou sistêmica ou com olho seco. Para isso, todos participantes foram submetidos a exame criterioso em lâmpada de fenda pelo mesmo avaliador (LRS) que realizou avaliação de olho seco através do teste de Schirmer 1 (TS) e avaliação do tempo de ruptura do filme lacrimal (TRFL) para diagnosticar e

excluir pacientes com olho seco.

O TS 1 consiste na colocação de uma tira de papel filtro padronizado Whatman 41 com 35 mm de comprimento e 5 mm de largura (Ophthalmos®, São Paulo, Brasil) sem instilação de colírio anestésico, sobre ambas as pálpebras inferiores. Os olhos permanecem suavemente fechados e, após 5 minutos, as tiras de papel filtro são retiradas. A quantificação da produção de lágrima é feita pela medida do papel filtro que fica úmida. Os resultados são lidos da seguinte forma:[151]

Acima de 10mm: Normal;

Entre 5 e 10mm: Olho seco moderado;

Abaixo de 5 mm: Olho seco severo;

Participantes com TS ≤ 10mm foram excluídos do estudo.

O tempo de ruptura do filme lacrimal (TRFL) foi realizado através da medida do tempo entre o piscar e o aparecimento da primeira área seca na córnea. Este exame foi quantificado em segundos após 3 piscadas. Foi considerada a média de três medidas subsequentes. Valores superiores ou iguais a 10 segundos foram considerados normais e valores menores que 10 segundos foram excluídos do estudo.[152]

Todos os participantes responderam a um questionário sobre olho seco, ocular surface disease index (OSDI), validado em português (Anexo 3). Além disso, foram questionados sobre prurido, irritação ou dor ocular para excluir sintomas de alergia.

O OSDI é um questionário com 12 perguntas que são graduadas de 0 (zero) a 4, o valor total vai de 0 (zero) a 100, sendo que valores mais altos indicam maiores sintomas de olho seco. Seu valor final é calculado pela soma

de todos os escores multiplicado por 25 e o resultado é dividido pelo número de questões respondidas.[153] Os participantes da pesquisa que apresentaram classificação diferente do denominado “normal” no questionário foram excluídos. (Anexo 4)

4.3 Acuidade visual

Todos os participantes da pesquisa foram submetidos a exame oftalmológico completo realizado pelo mesmo examinador (LRS) incluindo acuidade visual sem correção (AVSC) e acuidade visual com correção (AVCC). AVSC e AVCC foram medidas através de medidas decimais de Snellen e convertidas para logaritmo do ângulo mínimo de resolução (logMAR).

4.4 Tomografia de Córnea

4.4.1 Sistema Scheimpflug

Os valores ceratométricos e de espessura da córnea foram obtidos pelo sistema de câmeras de Scheimpflug (Pentacam-Oculus, Wetzlar, Alemanha), de acordo com as diretrizes do fabricante e comparados entre os grupos. Três imagens consecutivas foram realizadas e a de melhor qualidade foi utilizada para a análise. A realização dos exames foi feita por um mesmo técnico, com habilitação e treino pelo fabricante. Foi obedecido o correto posicionamento da cabeça no aparelho, evitando inclinações ou alterações de eixo, eliminando possíveis erros de aferição (Figuras 1 e 2).

Os seguintes parâmetros foram avaliados e comparados entre os

grupos:

- Ceratometria mais plana (K1) em dioptrias (D);
- Ceratometria mais curva (K2) em dioptrias (D);
- Ceratometria média (Km) em dioptrias (D);
- Ceratometria máxima (Kmax) em dioptrias (D);
- Paquimetria mais fina em micra (µm).

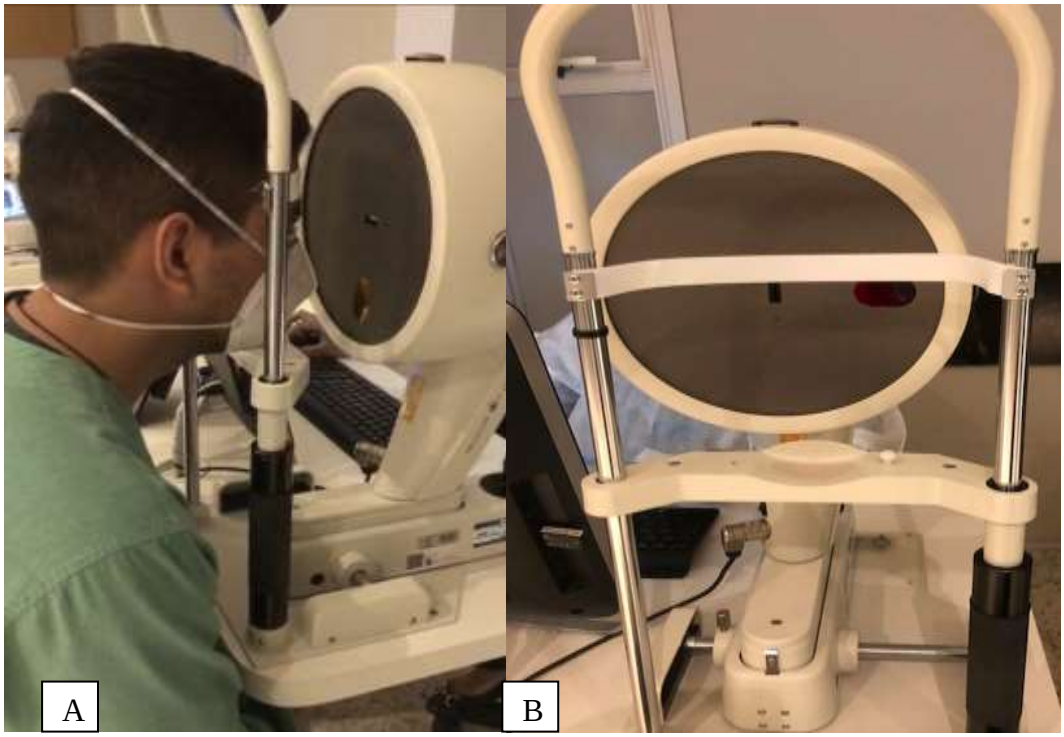

FONTE: Autora (Stival, LR)

Figura 1- (A) Posicionamento correto na realização de exame de tomografia de córnea. (B) Visão do participante ao realizar o exame e câmera de Scheimpflug.

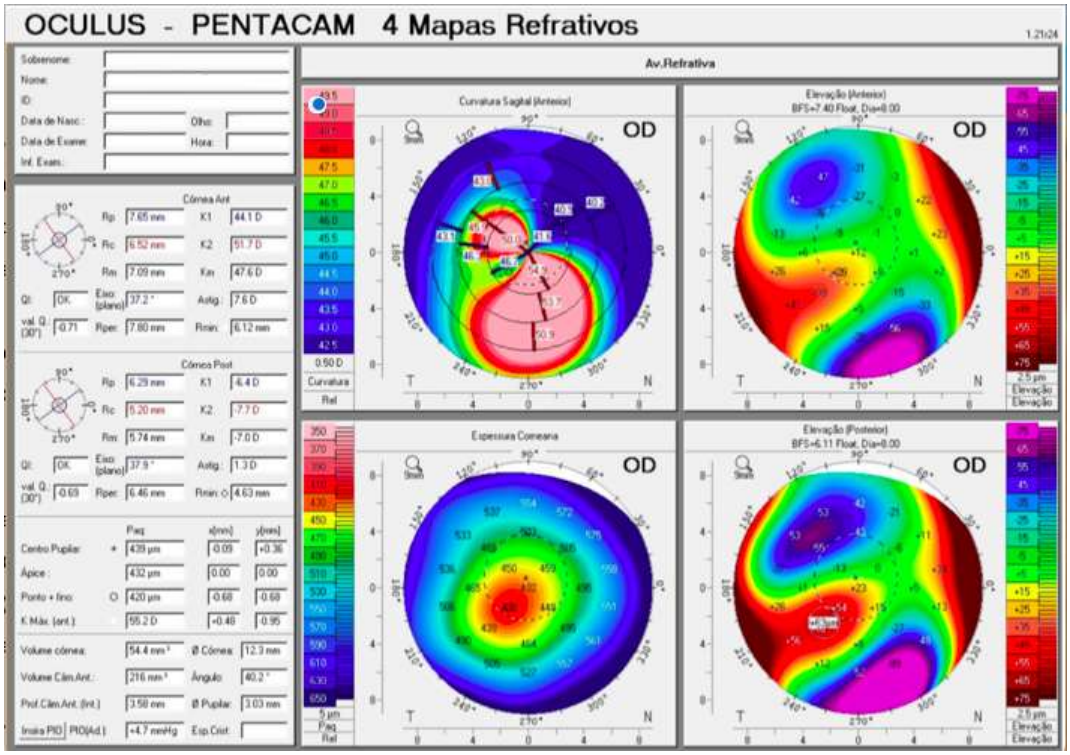

FONTE: Autora (Stival,LR)

Figura 2- Imagem de exame de tomografia de córnea com ceratocone obtida através do sistema Scheimpflug. (Pentacam-Oculus, Wetzlar, Alemanha).

4.4.2 Tomografia de Coerência Óptica (OCT)

4.4.2.1 Mapa epitelial de córnea

O estudo da espessura epitelial corneana foi realizado através do mapa epitelial da Tomografia de Coerência Óptica Fourier Domain (OCT- RTVue, Optovue, Inc.) (Figura 3). Três imagens consecutivas foram obtidas e a de melhor qualidade foi utilizada para a análise. A realização dos exames foi feita por um mesmo técnico, com habilitação e treino pelo fabricante. Foi obedecido o correto posicionamento da cabeça no aparelho, evitando inclinações para

eliminar possíveis erros de aferição.

Os seguintes parâmetros de mapa epitelial dentro do diâmetro de 7 mm foram avaliados e comparados entre os grupos:

- Espessura epitelial Mínima em micra (µm);
- Espessura epitelial Máxima em micra (µm);
- Espessura epitelial Central em micra (µm);
- Desvio padrão da espessura epitelial (Std dev) em micra (µm);
- Diferenças entre as espessuras epiteliais Mínima e Máxima (Min-Máx);
- Paquimetria mais fina em micra (µm).

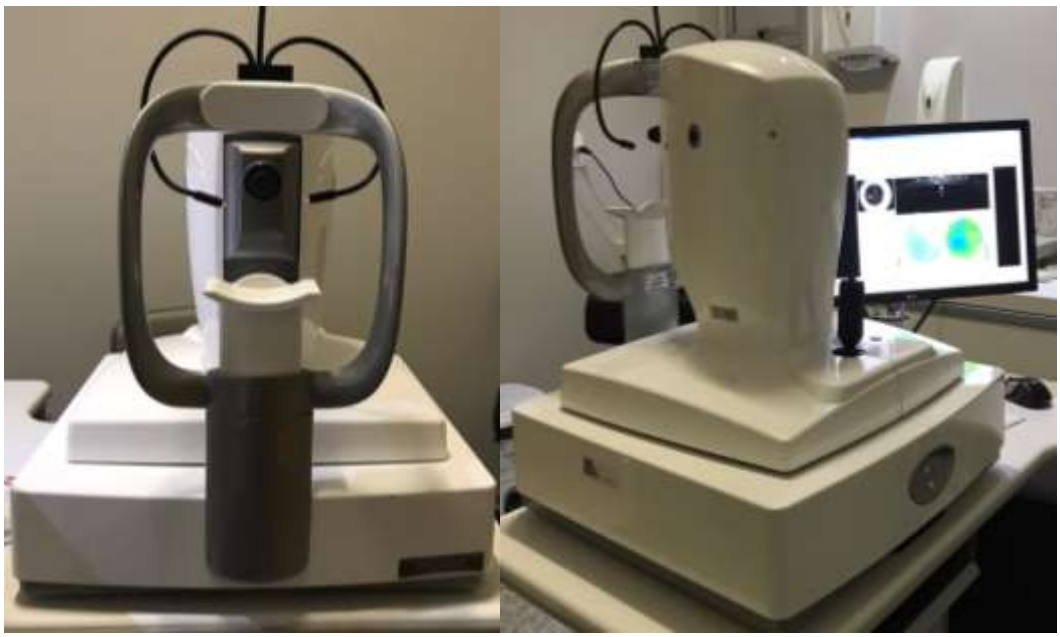

FONTE: Autora (Stival, LR)

Figura 3- Aparelho do equipamento de tomografia de coerência óptica (OCT) da córnea (RTVue, Optovue, Inc.).

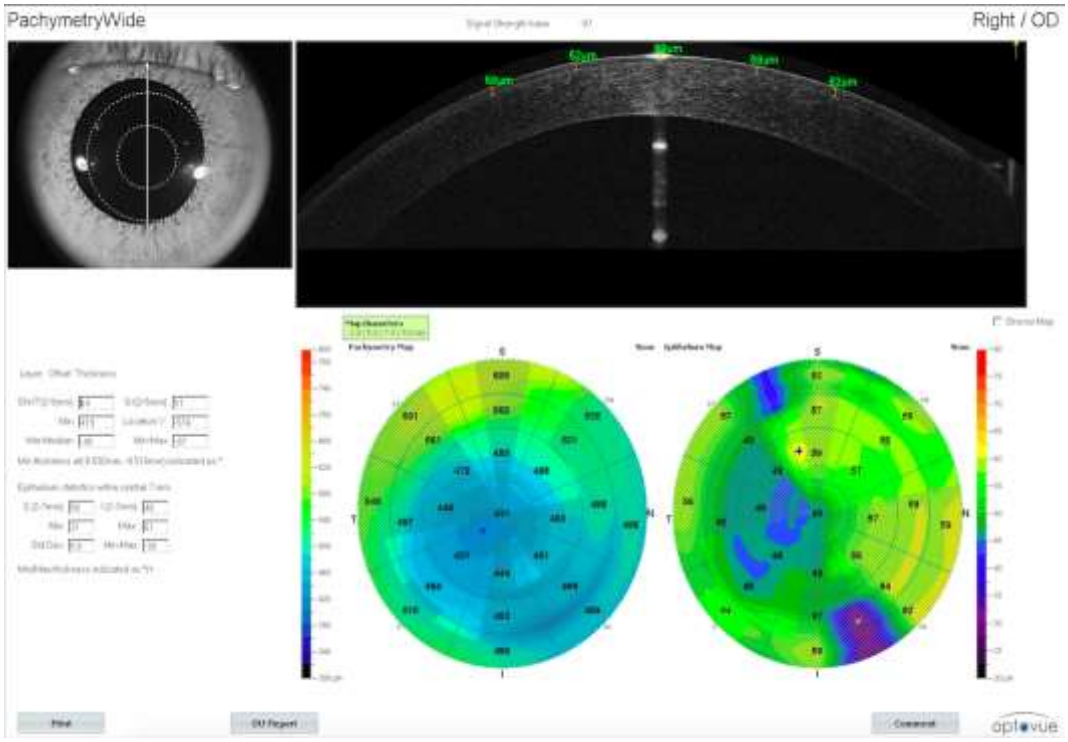

FONTE: Autora (Stival, LR)

Figura 4- Imagem de exame de mapa epitelial obtido através de tomografia de coerência óptica (OCT) da córnea (RTVue, Optovue, Inc.).

4.5 Citocinas inflamatórias lacrimais

A coleta do filme lacrimal foi realizada usando 15 µl de fluido lacrimal, sem estimulação nasal ou instilação prévia de colírios, através de microcapilares de vidro em terço temporal de fórnice inferior. Evitou-se o contato com a superfície conjuntival e corneana . Um novo tubo capilar foi utilizado para cada amostra. Todas as amostras foram obtidas aproximadamente no mesmo horário do dia pelo mesmo pesquisador (LRS), sem o conhecimento de qual grupo o paciente fazia parte (teste cego) e armazenadas e congeladas a - 80°C em menos de trinta minutos. As coletas

foram realizadas no mesmo dia dos exames de imagem e laboratoriais.

Concentrações de citocinas (IL1B, IL6, IL8, IL12p70, IL10 e TNFα) em amostras de lágrimas foram analisadas utilizando o método Cytometric Bead Array (CBA - BD Cytometric Bead Array- kit de citocinas inflamatórias VBA-Human). Detalhadamente, 15 µl de amostras de lágrimas foram adicionados a uma suspensão de 15 µl de grânulos de captura de citocinas fluorescentes em microplacas de filtro. A aquisição de dados multiparamétricos foi realizada em um citômetro de fluxo FACS Array versão 3, seguindo as instruções do fabricante (BD Biosciences Immunocytometry Systems, San Jose, Califórnia, EUA). Os dados foram analisados por meio do software FlowCytomix Pro 2.3. Diluições em série adicionais do padrão foram aplicadas para obter melhor sensibilidade e, portanto, curvas padrão modificadas foram geradas na análise.

FONTE: Autora (Stival, LR)

Figura 5- Imagem de microcapilares utilizados para coleta de lágrima.

4.6 Dosagens hormonais

4.6.1 Cortisol capilar

Foram analisados os fios de cabelos de todos os participantes do estudo. Considerando como base uma taxa média de crescimento do cabelo de 1 cm / mês, a concentração de cortisol do cabelo em um fio de cabelo 3 cm de comprimento pode ser considerado como representante do perfil de cortisol durante os últimos 3 meses. A investigação e a determinação da concentração de cortisol foram determinadas do segmento de cabelo mais proximal ao couro cabeludo e foram realizadas pelo mesmo técnico, com habilitação e treino.

Os níveis de cortisol foram determinados usando Cromatografia Líquida de Alta Eficiência acoplada a Espectrômetro de Massas (LC-MS/MS). As amostras foram cuidadosamente analisadas utilizando QTOF-MS (micrOTOF-Q III; Bruker Daltonics, Bremen, Germany) acoplado a um sistema de cromatografia líquida Shimadzu Prominence (Shimadzu, Kyoto, Japan). A seguinte condição cromatográfica foi utilizada: 75 × 2.0 mm i.d., 2.2 µm, Shim-pack XR-ODS II (Shimadzu, Kyoto, Japan) foi diluído com um gradiente de 0,15 de ácido fórmico em água (A) e acetonitrila (B) uma taxa de fluxo de 400 µL.min-1 e 55°C da seguinte forma: 0 – 6 min, 5 – 50% de B; 6 – 8 min, 100% de B; 8 – 8.1 min, 100 – 5% de B; 8.1 – 10 min, 5% de B. A curva de calibração foi linear no intervalo especificado (0.05 – 30 ng/mg). Os valores hormonais obtidos foram submetidos a uma transformação logarítmica para melhor análise estatística.

4.6.2 Hormônios tireoideanos séricos

Foram coletados 5 ml de sangue total em tubos a vácuo e analisados o nível sérico de hormônio estimulador de tireoide (TSH), tri-iodotironina total (T3) e tiroxina livre (T4) que foram analisados pelo método de quimioluminescência direta. Os kits são imunoensaios competitivos, largamente empregados em humanos, executados de acordo com as instruções do fabricante. (Architect: Abbot Diagnostics).

4.7 Cálculo do tamanho amostral e análise estatística

Programa Office Excel foi utilizado para inserir todos os dados obtidos que, juntamente com exames de imagem, foram armazenados em dispositivo de nuvem denominado Dropbox de acesso exclusivo da autora (LRS) com senha de proteção.

Utilizou-se análise de potência para estimar o tamanho da amostra mínima exigida em cada experiência para tirar conclusões significativas, com 95% de intervalo de de confiança (IC) e 80% de poder. A fim de calcular os tamanhos de efeito, comparou-se a diferença da média de todas as combinações de grupos (Controle vs Ceratocone Estável, Controle vs. Ceratocone em Progressão e Ceratocone Estável vs. Ceratocone em Progressão) usando a medida d de Cohen.

As análises estatísticas foram implementadas com software R para MAC (versão 3.3.3. http://www.R-project.org), e todos os dados coletados

foram expressos em média ± desvio padrão (DP). Análises de significância Variância (ANOVA) foram usadas pra comparar resultados médios no mesmo grupo e, para múltiplas comparações (entre os 3 grupos), foi realizada a análise de comparações de Tukey (Tukey Honest Significant Differences, função R: Tukey HSD), executada com função do R “TukeyHSD”). O nível de significância estatística foi considerado quando o valor de p fosse menor que 0,05 ($p<0,05$).

A correlação de Pearson (r) foi usada para medir a dependência linear entre duas variáveis diferentes (x e y). O gráfico de y = f (x) é representado pela curva de regressão linear. A direção e a força da correlação de Pearson foram interpretadas da seguinte forma: correlação de 0,9 a 1,00 (-0,90 a -1,00) extremamente positiva (negativa); 0,70 a 0,89 (-0,70 a -0,90) correlação altamente positiva (negativa); 0,40 a 0,69 (-0,40 a -0,69) correlação moderadamente positiva (negativa); 0,20 a 0,39 (-0,20 a -0,39) correlação positiva (negativa) baixa; 0,00 a 0,19 (0,00 a -0,19) correlação insignificante. (Correlação de Pearson, Prism; GraphPad). Todas as análises estatísticas foram realizadas com o software estatístico R (http://www.R-project.org). Os valores médios ajustados foram transformados, e intervalos de confiança de 95% (ICs) foram determinados. Valores de $p<0,05$ foram considerados estatisticamente significativos.

5. Resultados

5.1 Dados gerais

Este estudo analisou 133 olhos de 74 participantes, os quais foram divididos em 3 grupos: controle, ceratocone estável e ceratocone em progressão. No grupo controle, foram avaliados 52 olhos de 26 participantes com média de idade de 22,58 ± 6,88 anos. No grupo ceratocone estável, foram avaliados 28 olhos de 14 participantes com média de idade de 23,14 ± 5,75 anos. No grupo ceratocone em progressão, foram avaliados 53 olhos de 34 participantes com média de idade de 20,24 ± 4,42 anos. As diferenças de idade não foram estatisticamente significativas (p=0,156), assim como as diferenças do IMC entre os grupos (p=0,629). Os dados gerais dos grupos estudados estão representados na tabela 1. Ao considerar todos os olhos com ceratocone (estável + progressão), 49 foram classificados como grau I (60,49%), 20 como grau II (24,69%), 3 como grau III (3,70%) e 9 como grau IV (11,11%).

Tabela 1- Dados gerais dos grupos estudados

Grupo	N (olhos)	Idade (anos)	F	M	GI	GII	GIII	GIV
Controle	52	22,58 ± 6,88	14 (53,84%)	12 (46,15%)	-	-	-	-
Estável	28	23,14 ± 5,75	4 (28,57%)	10 (71,42%)	20 (71,42%)	6 (21,42)	1 (3,57%)	1 (3,57%)
Progressão	53	19,24 ± 4,57	12 (35%)	22 (65%)	29 (54,71%)	14 (26,41%)	2 (3,77%)	8 (15,09%)

A= anos; F= sexo feminino; M= sexo masculino; G= grau de ceratocone.

5.2 Valores ceratométricos e paquimétricos

Os valores de K1, K2 e Kmax apresentaram diferenças estatisticamente significativas entre todos os grupos estudados ($p<0,05$). A paquimetria mais fina da córnea, medida através da tecnologia de Scheimpflug, apresentou valores médios de 538,77µm ± 31,93, 482,04µm ± 52,67, e 441,57µm ± 32,47 nos grupos controle, estável e progressão, respectivamente. Houve diferença significativa nos valores de paquimetria mais fina entre os grupos progressão e estável ($p=0,001$) e entre os grupos com ceratocone e o grupo controle ($p<0,0001$). A tabela 2 demonstra a média e o desvio padrão dos valores ceratométricos e das medidas paquimétricas corneanas nos pontos mais finos.

5.3 Mapa epitelial

Dentro da área de captação de 7 mm de imagem pela tomografia de coerência óptica, observou-se que a diferença entre a espessura epitelial mínima e máxima (Min-Max) foi de -8,33 µm ± 3,85 no grupo controle, -18,64 µm ± 5,74 no grupo estável e -24,94 µm ± 8,24 no grupo em progressão.

As variáveis epiteliais: Central, Min, Max, Min-Max, Sup e Std dev, apresentaram diferença significativa entre olhos com ceratocone (estável+progressão) e olhos saudáveis ($p<0,05$). Apenas o parâmetro (Min-Max) apresentou diferença estatisticamente significativa entre os grupos estável e progressão ($p=0,001$). A tabela 2 demonstra a média e a comparação entre as variáveis epiteliais de todos os grupos.

Tabela 2- Comparação da média dos parâmetros ceratométricos, paquimétricos e de espessura epitelial entre os grupos

Parâmetro	Grupo			P-value				
	Controle (média + DP)	Estável (média + DP)	Progressão (média + DP)	ANOVA (p)	Ceratocone vs Controle (p)	Estável vs Controle (p)	Progressão vs Controle (p)	Progressão vs Estável (p)
Ceratometria (D)								
K1	42,46 ± 1,39	45.03± 3,62	47,33± 5,62	**0,049**	**<0,0001**	**0,020**	**0,001**	**0,004**
K2	43,42 ± 1,23	48,14± 4,44	51,69± 6,90	<**0,0001**	**<0,0001**	**0,001**	**0,001**	**0,006**
Km	42,93 ± 1,28	44,96± 9,10	49,40± 6,14	**0,001**	**<0,0001**	0,290	**0,001**	**0,003**
Kmáx	43,83 ± 1,29	51,57± 6,17	56,4±8,79	<**0,0001**	**<0,0001**	**0,001**	**0,001**	**0,004**
Paquimetria (µm)								
Paqui min	538,77± 31,93	482,04± 52,67	441,57± 32,47	<**0,0001**	**<0,0001**	**0,001**	**0,001**	**0,001**
Espessura Epitelial (µm)								
Central	53,23 ± 3,47	48,61 ± 10,95	50,04 ± 6,46	**0,008**	**0,003**	**0,012**	**0,046**	0,633
Mín	47,42 ± 5,19	43,82 ± 7,06	40,53 ± 7,09	**<0,0001**	**<0,0001**	**0,047**	**0,001**	0,075
Máx	56,31 ± 3,97	62,54 ± 6,91	63,77±7,59	**<0,0001**	**<0,0001**	**0,001**	**0,001**	0,661
Min-Máx	-8,33 ± 3,85	-18,64 ±5,74	-24,94 ± 8,24	**<0,0001**	**<0,0001**	**0,001**	**0,001**	**0,001**
Sup	51,75±3,62	53,79±5,87	53,58±5,56	0,100	**0,032**	0,191	0,145	0,900
Inf	53,29±4,25	50,61±13,17	53,64±5,59	0,195	0,603	0,279	0,900	0,194
Std dev	1,65 ± 0,55	4,51 ± 1,78	5,07 ± 2,38	**<0,0001**	**<0,0001**	**0,001**	**0,001**	0,358

ANOVA = análise de variância; Min= mínimo; Max= máximo; Sup= superior; Inf= inferior; Std dev=desvio padrão do epitélio; K1= ceratometria mais plana; K2= ceratometria mais curva; Km= ceratometria média; Kmax= ceratometria máxima; Paqui min=paquimetria mais fina.

5.4 Citocinas inflamatórias lacrimais

5.4.1 Comparação entre valores médios

As médias dos valores encontrados das citocinas inflamatórias estudadas na lágrima foram analisadas separadamente e comparadas entre os grupos. Níveis de citocinas inflamatórias no grupo ceratocone (estável + progressão) foram comparados ao grupo controle (tabela 3). Os valores estatisticamente significativos estão destacados em negrito.

Tabela 3- Comparação da média dos níveis de citocinas inflamatórias na lágrima entre os grupos

Citocina	Grupo			P-value				
	Controle (pg/ml) (média + DP)	Estável (pg/ml) (média + DP)	Progressão (pg/ml) (média + DP)	ANOVA	Ceratocone vs. controle (p)	Estável vs. controle (p)	Progressão vs. Controle (p)	Progressão vs. Estável (p)
IL1B	1,05 ± 0,67	1,51 ± 1,00	1,47 ± 1,08	**0,03**	**<0,0001**	0,10	**0,04**	0,98
IL6	1,37 ± 1,01	4,72 ± 1,91	6,59 ± 3.25	**<0,0001**	**<0,0001**	**<0,0001**	**<0,0001**	**<0,0001**
IL8	139,38 ± 42,35	182,88 ± 59,42	160,10 ± 43,87	**<0,0001**	**<0,0001**	**<0,0001**	**0,04**	0,08
IL10	0,23 ± 0,34	0,04 ± 0,02	0,17 ± 0,25	**0,010**	**0,03**	**<0,0001**	0,50	0,08
IL12p70	0,26 ± 0,45	0,16 ± 0,28	0,19 ± 0,34	0,41	0,19	0,47	0,52	0,94
TNFα	0,07 ± 0,14	0,25 ± 0,24	0,27 ± 0,46	**<0,0001**	**<0,0001**	**0,04**	**0,01**	0,99

ANOVA = análise de variância; IL= interleucina; vs.=versus; TNFα= fator de necrose tumoral.

5.4.2 Interleucina 1B

5.4.2.1 Comparação entre valores médios

Houve um aumento estatisticamente significativo entre os valores lacrimais de interleucina 1B (IL1B) entre o grupo progressão e o grupo controle (1,47 pg/ml ± 1,08 vs 1,05 pg/ml ± 0,67; p=0,04), porém não houve aumento entre grupos estável e controle (1,51 pg/ml ± 1,00 vs 1,05 pg/ml ± 0,67; p= 0,10) e entre grupos progressão e estável (1,47 pg/ml ± 1,08 vs 1,51 pg/ml ± 1,00; p=0,98). Níveis de IL1B no grupo ceratocone (estável + progressão) foram estatisticamente maiores que no grupo controle (p<0,0001). O gráfico 1 ilustra os níveis lacrimais comparativos de IL1B.

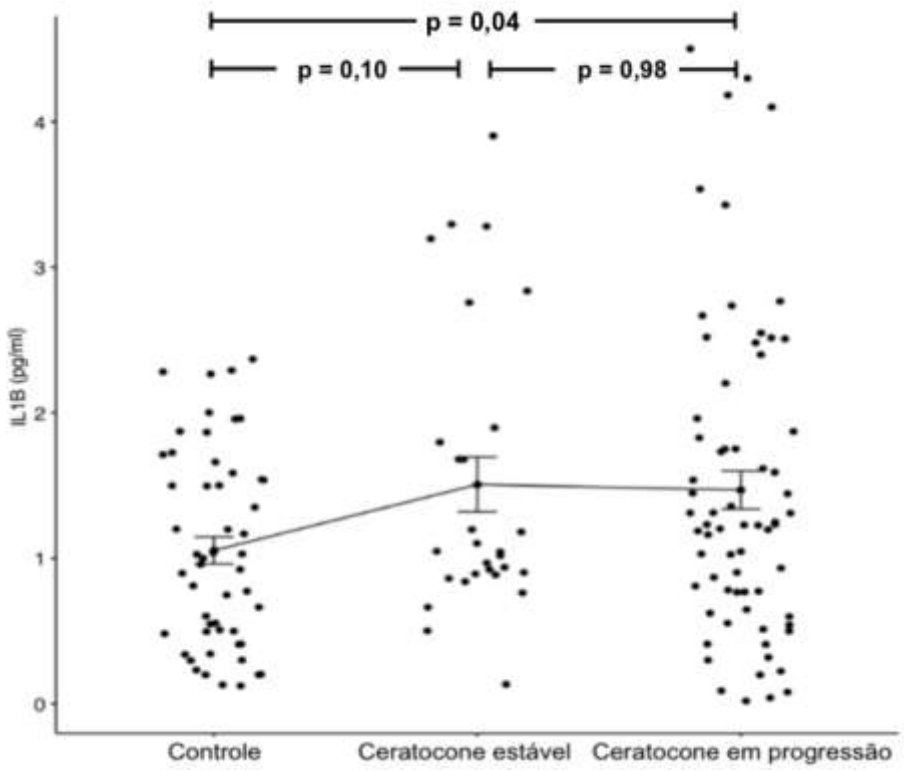

Gráfico 1- Níveis lacrimais de IL1B em pacientes com ceratocone comparados ao grupo controle.

5.4.3 Interleucina 8

5.4.3.1 Comparação entre valores médios

Houve um aumento estatisticamente significativo entre os valores lacrimais de interleucina 8 (IL8) entre o grupo progressão e controle (160,10 pg/ml ± 43,87 vs 139,38 pg/ml ± 42,35; p=0,04) e entre o grupo estável e controle (182,88 pg/ml ± 59,42 vs 139,38 pg/ml ± 42,35; p<0,0001). Porém, não houve aumento significativo entre grupos progressão e estável (160,10 pg/ml ± 43,87 vs.182,88 pg/ml ± 59,42; p=0,08). Níveis de IL8 no grupo ceratocone (estável + progressão) foram estatisticamente maiores que no grupo controle (p<0,0001). O gráfico 2 ilustra os níveis lacrimais comparativos de IL8.

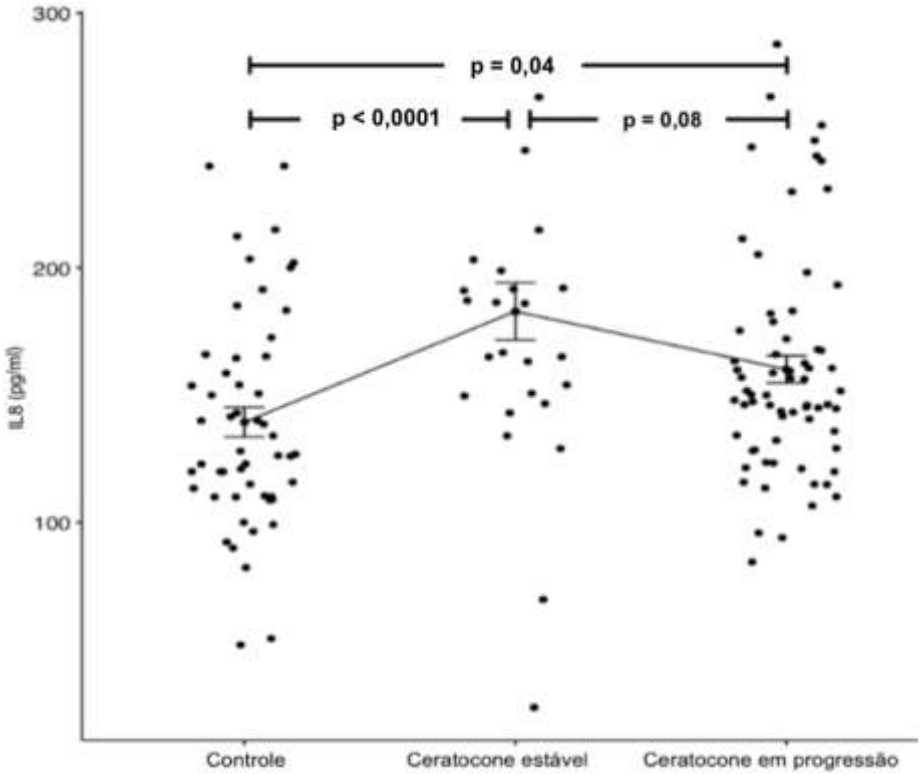

Gráfico 2- Níveis lacrimais de IL8 em pacientes com ceratocone comparados ao grupo controle.

5.4.4 Interleucina 10

5.4.4.1 Comparação entre valores médios

Houve uma diferença estatisticamente significativa entre os valores lacrimais de interleucina 10 (IL10) entre o grupo estável e controle (0,04 pg/ml ± 0,02 vs 0,23 pg/ml ± 0,34; p<0,0001). Porém, não houve diminuição significativa entre os grupos progressão e controle (0,17 pg/ml ± 0,25 vs 0,23 pg/ml ± 0,34; p=0,50) e entre os grupos estável e progressão (0,04 pg/ml ± 0,02 vs 0,17 pg/ml ± 0,25; p=0,08). Níveis de IL10 no grupo ceratocone (estável + progressão) foram estatisticamente menores que no grupo controle (p=0,03). O gráfico 3 ilustra os níveis lacrimais comparativos de IL10.

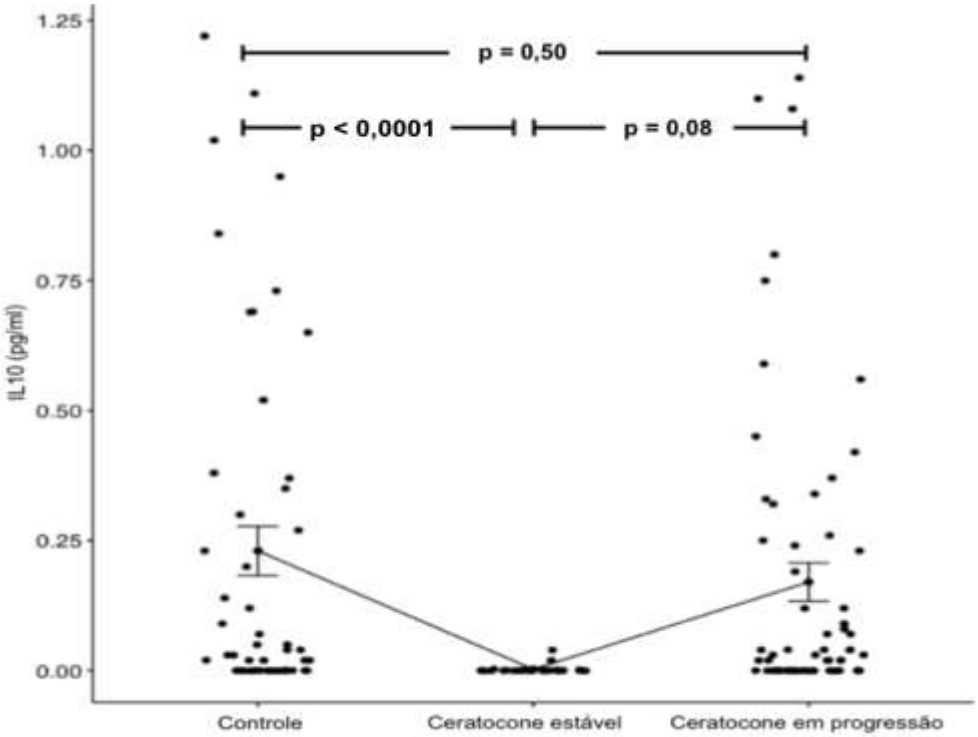

Gráfico 3- Níveis lacrimais de IL 10 em pacientes com ceratocone comparados ao grupo controle.

5.4.5 Interleucina 12p70

5.4.5.1 Comparação entre valores médios

A diminuição dos valores lacrimais de interleucina 12p70 (IL12p70) entre o grupo progressão e controle não foi estatisticamente significativa (0,19 pg/ml ± 0,34 vs 0,26 pg/ml ± 0,45; p=0,52). Assim como a diferença entre o grupo estável e controle (0,16 pg/ml ± 0,28 vs 0,26 pg/ml ± 0,45; p=0,47) e entre o grupo estável e progressão (0,16 pg/ml ± 0,28 vs 0,19 pg/ml ± 0,34; p=0,94). Não houve diferença entre os níveis de IL12p70 entre o grupo ceratocone (estável + progressão) e o controle (p=0,19).

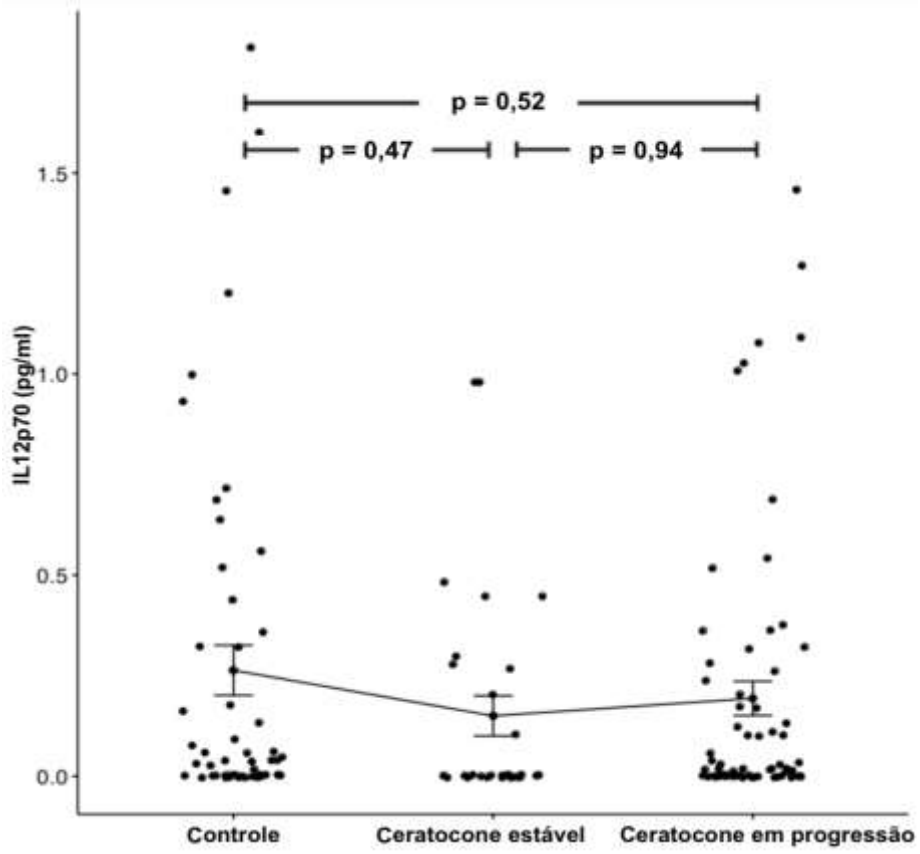

Gráfico 4- Níveis lacrimais de IL 12p70 em pacientes com ceratocone comparados ao grupo controle.

5.4.6 TNF α

5.4.6.1 Comparação entre valores médios

Houve um aumento estatisticamente significativo entre os valores lacrimais de TNFα entre o grupo progressão e controle (0,27 pg/ml ± 0,46 vs 0,07 pg/ml ± 0,14; p=0,01) e entre o grupo estável e controle (0,25 pg/ml ± 0,24 vs 0,07 pg/ml ± 0,14; p=0,04). Porém, não houve aumento estatisticamente significativo entre os grupos progressão e estável (0,27 pg/ml ± 0,46 vs 0,25 pg/ml ± 0,24; p=0,99). Níveis de TNFα no grupo ceratocone (estável + progressão) foram estatisticamente maiores que no grupo controle (p<0,0001). O gráfico 5 ilustra os níveis lacrimais comparativos de TNFα.

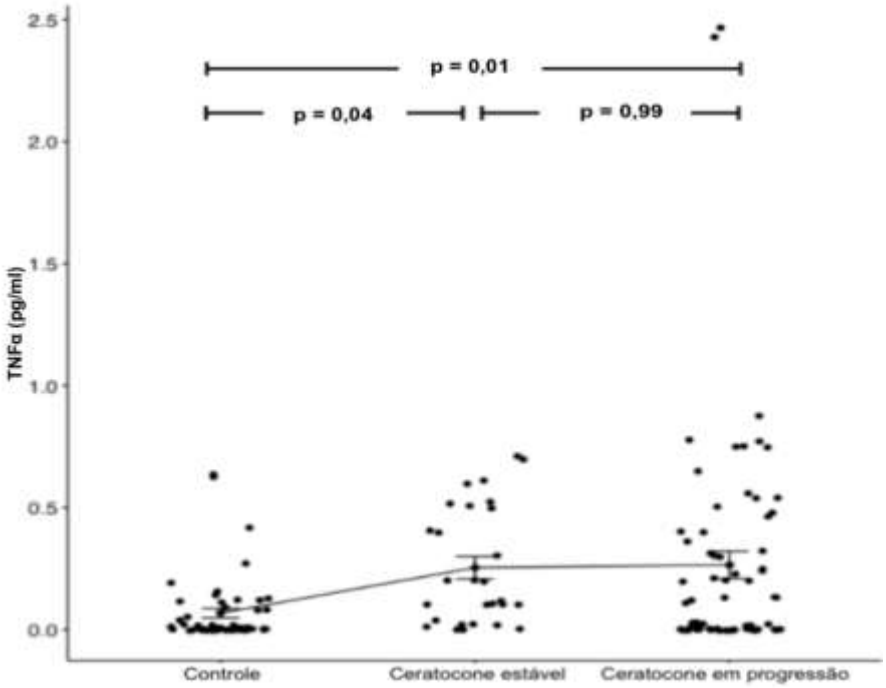

Gráfico 5- Níveis lacrimais de TNFα em pacientes com ceratocone comparados ao grupo controle.

5.4.7 Interleucina 6

5.4.7.1 Comparação entre valores médios

Houve um aumento estatisticamente significativo dos valores lacrimais de IL6 entre o grupo progressão e controle (6,59 pg/ml ± 3,25 vs 1,37 pg/ml ± 1,01; p<0,0001), entre o grupo progressão e estável (6,59 pg/ml ± 3,25 vs 4,72 pg/ml ± 1,91; p<0,0001) e entre o grupo estável e controle (4,72 pg/ml ± 1,91 vs 1,37 pg/ml ± 1,01; p<0,0001). Níveis de IL6 no grupo ceratocone (estável + progressão) foram estatisticamente maiores que no grupo controle (p<0,0001). O gráfico 6 ilustra os níveis lacrimais comparativos de IL6 entre os grupos.

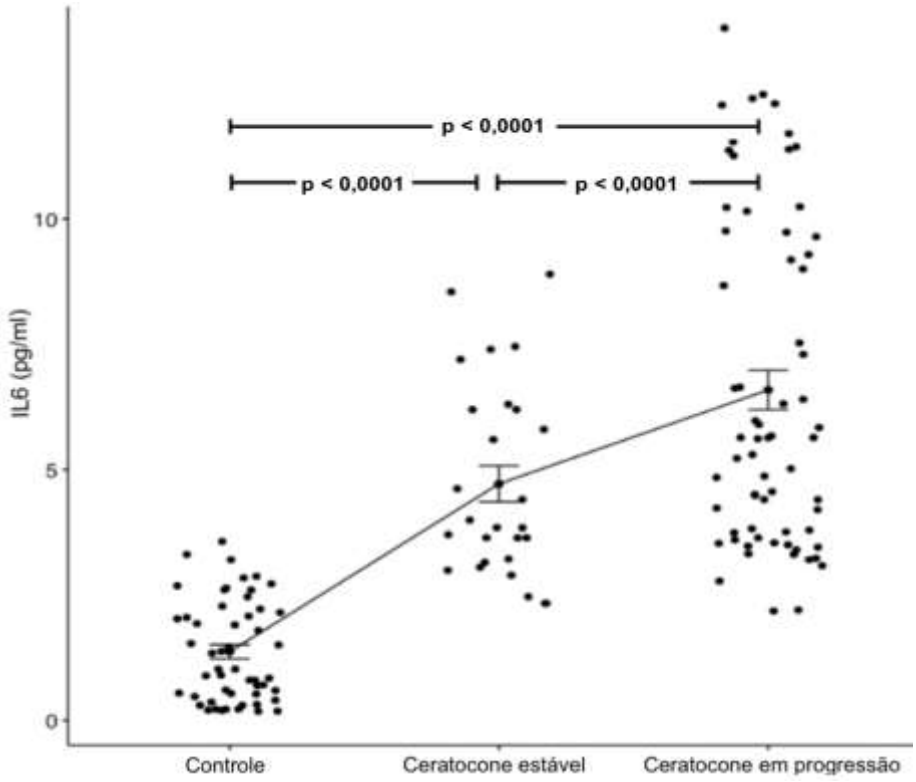

Gráfico 6- Níveis lacrimais de IL6 em pacientes com ceratocone comparados ao grupo controle.

Ao analisar apenas os pacientes com ceratocone (estável + progressão), observou-se um aumento significativo entre os valores lacrimais de IL6 e o grau do ceratocone (p=0,002). Além disso, a comparação entre pacientes com ceratocone grau IV e grau I apresentou diferença estatisticamente significativa (8,67 pg/ml ± 2,69 vs 5,20 pg/ml ± 2,30; p=0,006). A tabela 4 mostra a relação entre as citocinas inflamatórias estudadas (IL1B, IL6, IL8, IL10, 12p70 e TNFα) e o grau de classificação do ceratocone. Os valores estatisticamente significativos estão relacionados apenas à IL6 e estão destacados em negrito.

Tabela 4- Relação entre citocinas inflamatórias lacrimais e a gravidade do ceratocone

	Grau Ceratocone				P-value						
Citocina (pg/ml)	**I**	**II**	**III**	**IV**	**ANOVA**	**I-IV**	**I-II**	**I-III**	**II-III**	**II-IV**	**III-IV**
IL1B	1,56 ± 1,15	1,31 ± 0,99	1,15 ± 0,11	1,60 ± 1,07	0,767	0,999	0,821	0,924	0,996	0,904	0,925
IL6	5,20 ± 2,30	5,90 ± 3,88	9,21 ± 3,13	8,67 ± 2,69	**0,002**	**0,006**	0,788	0,090	0,243	0,080	0,992
IL8	180,10 ± 56,55	158,72 ± 45,66	170,62 ± 67,34	157,17 ± 22,66	0,360	0,615	0,409	0,090	0,982	1,000	0,980
IL10	0,14 ± 0,33	0,08 ± 0,16	0,11 ± 0,18	0,25 ± 0,29	0,536	0,731	0,850	0,998	0,998	0,463	0,887
IL12p70	0,15 ± 0,26	0,24 ± 0,39	0,00 ± 0,00	0,39 ± 0,57	0,181	0,237	0,756	0,871	0,656	0,714	0,324
TNFα	0,34 ± 0,51	0,16 ± 0,23	0,21 ± 0,27	0,28 ± 0,30	0,461	0,987	0,392	0,960	0,997	0,877	0,994

ANOVA = análise de variância; IL= interleucina; TNFα= fator de necrose tumoral alfa.

5.4.7.2 Correlação entre IL6 e parâmetros tomográficos

O gráfico 7 representa as correlações entre os níveis lacrimais de IL6 e os seguintes parâmetros:

- K2: correlação moderadamente positiva (pearson= +0,46; p<0,0001);
- Paquimetria mais fina: correlação moderadamente negativa (pearson= -0,57; p< 0,0001);
- Espessura epitelial mínima: correlação negativa baixa (pearson= -0,31; p<0,0001).

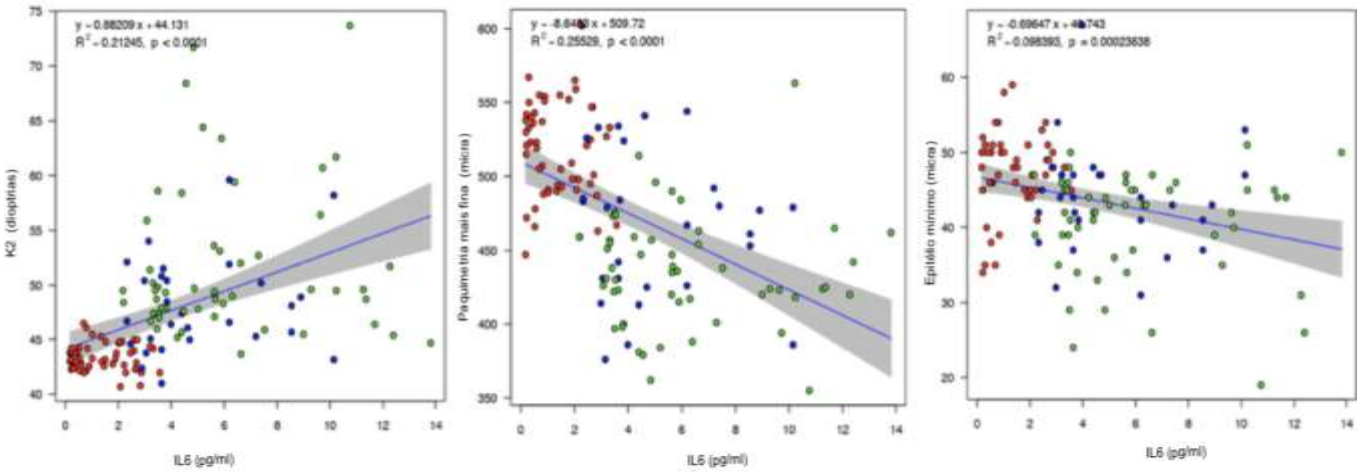

A B C

Gráfico 7- Correlação linear de Pearson entre IL 6 e K2 (A), paquimetria mais fina (B) e epitélio mínimo(C).

5.5 Cortisol capilar

5.5.1 Comparação entre valores médios

Em pacientes do grupo progressão, a média dos níveis de cortisol capilar foi estatisticamente maior do que no grupo estável (0,62 ng/mg ± 0,16 vs. 0,37 ng/mg ± 0,06; p<0,0001). No grupo controle, a média do cortisol capilar foi estatisticamente menor que aqueles do grupo progressão (0,35 ng/mg ± 0,09 vs. 0,62 ng/mg ± 0,16; p<0,0001). Entretanto, não houve diferença estatisticamente significativa entre o grupo controle e pacientes do grupo estável (0,35 ng/mg ± 0,09 vs. 0,37 ng/mg ± 0,06; p= 0,817). Níveis de cortisol capilar no grupo ceratocone (estável + progressão) foram estatisticamente maiores que no grupo controle (p<0,0001). A diferença dos níveis de cortisol capilar entre os grupos está representada no gráfico 8.

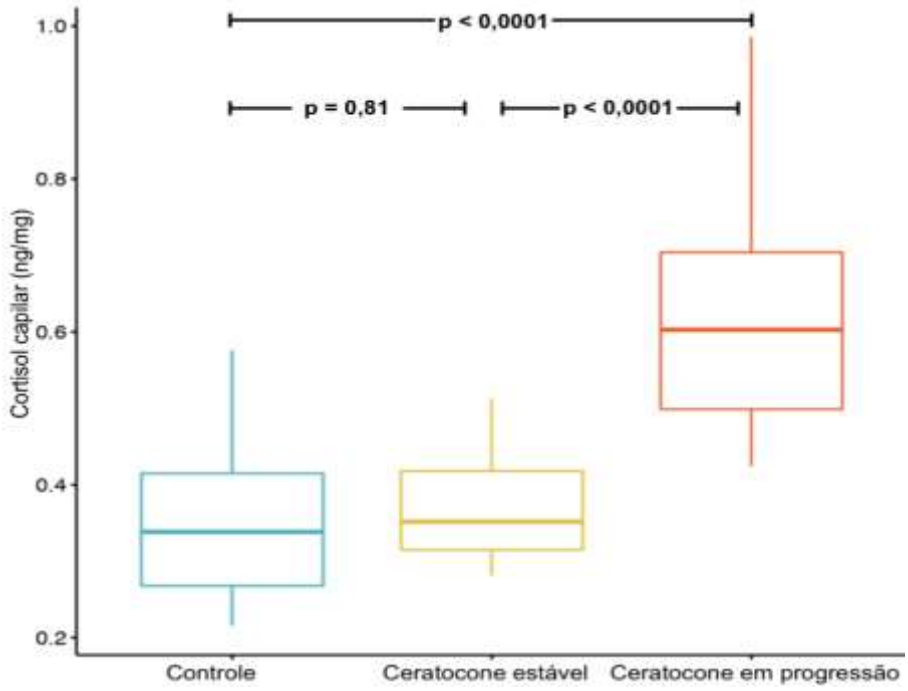

Gráfico 8- Níveis de cortisol capilar em pacientes com ceratocone comparados ao grupo controle.

5.5.2 Correlação entre cortisol capilar e parâmetros tomográficos

O gráfico 9 representa as correlações entre os níveis de cortisol capilar e os seguintes parâmetros:

-K2: correlação altamente positiva (pearson= +0,74; p<0,0001);

-Paquimetria mais fina: correlação moderadamente negativa (pearson= -0,65; p< 0,0001);

-Espessura epitelial mínima: correlação negativa baixa (pearson= -0,35; p<0,0001).

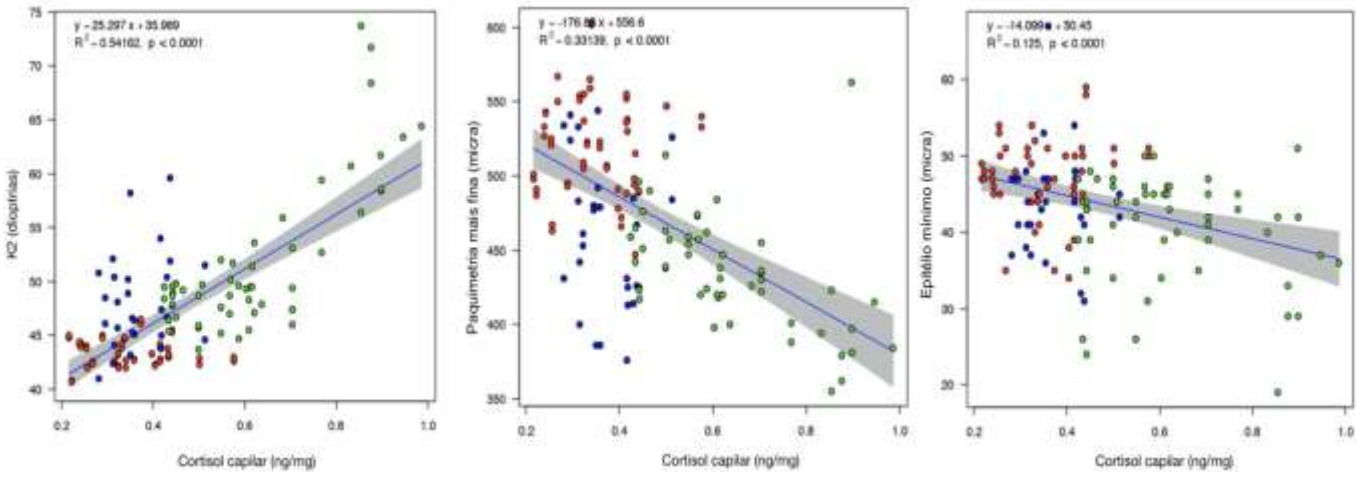

A B C

Gráfico 9- Correlação linear de Pearson entre cortisol capilar e K2 (A), paquimetria mais fina (B) e epitélio mínimo(C).

A associação entre o aumento dos níveis de cortisol capilar e a gravidade do ceratocone (Amsler Krumeich I-IV) também foi analisada. A diferença entre os estágios III-IV de ceratocone não foi estatisticamente

significativa (p= 0,94). Assim como a diferença entre os estágios I-II (p= 0,54), II-III (p= 0,164) e II-IV (p= 0,109). Entretanto, a diferença da concentração de cortisol capilar entre os grupos I-IV foi estatisticamente significativa (p=0,04), assim como a diferença entre os estágios I-III (p=0,03).

5.5.3 Correlação entre cortisol capilar e IL6

O gráfico 10 representa a correlação positiva e estatisticamente significativa entre as concentrações de cortisol capilar e de IL6 na lágrima (pearson=+0,38; p<0,0001).

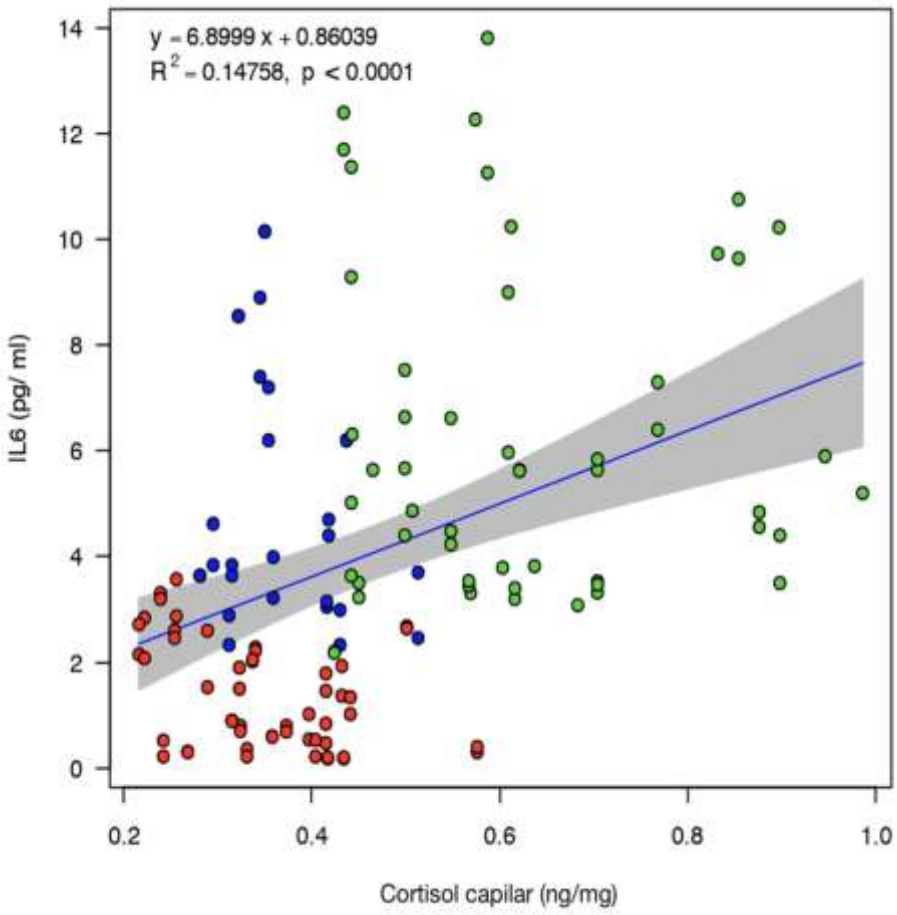

Gráfico 10- Correlação linear de Pearson entre cortisol capilar e IL6.

5.5.4 Correlação entre cortisol capilar e TSH

O gráfico 11 representa a correlação positiva baixa e estatisticamente significativa entre as concentrações de cortisol capilar e as concentrações séricas de TSH (Pearson= +0,24; p=0,005).

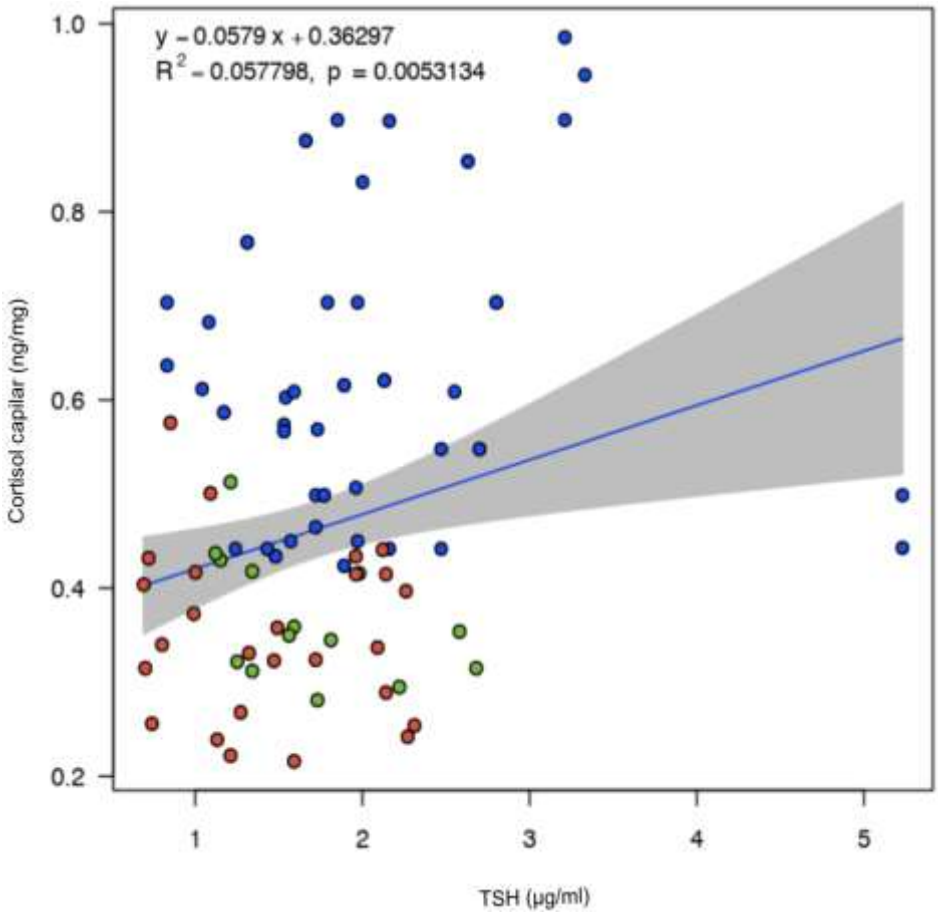

Gráfico 11- Correlação linear de Pearson entre cortisol capilar e TSH.

5.6 Hormônios tireoideanos séricos

5.6.1 Comparação entre valores médios

As dosagens séricas hormonais foram analisadas e comparadas separadamente. Níveis de TSH no grupo ceratocone (estável + progressão) foram estatisticamente maiores que no controle (p=0,01). As análises das médias estão resumidas na tabela 5. Os valores estatisticamente significativos estão destacados em negrito. A associação entre o aumento dos níveis de TSH e a gravidade do ceratocone (Amsler Krumeich I-IV) também foi analisada. Não houve diferença estatisticamente significativa entre nenhum estágio: I-II (p=0,84), I-III(p=0,89), I-IV(p=0,24), II-III(p=0,67), II-IV(p=0,58), III-IV(p=0,26).

Tabela 5- Comparação da média dos níveis hormonais tireoideanos entre os grupos

Parâmetro	Grupo			P-value				
	Controle (média + DP)	Estável (média + DP)	Progressão (média + DP)	ANOVA	Ceratocone vs controle	Estável vs controle	Progressão vs controle	Progressão vs estável
TSH (mU/mL)	1,47 ± 0,57	1,68 ± 0,52	1,96 ± 0,83	**0,02**	**0,01**	0,61	**0,02**	0,41
T3 (ng/mL)	1,02 ± 0,2	1,05 ± 0,19	1,13 ± 0,25	0,16	0,62	0,92	0,99	0,99
T4 (ng/mL)	7,45 ± 1,2	7,48 ± 1,15	7,43 ± 1,98	0,99	0,94	0,99	0,99	0,99

ANOVA = análise de variância; T3= tri-iodotironina;T 4=tiroxina; TSH= hormônio estimulador da tireoide.

A concentração de TSH foi mais alta de uma forma estatisticamente significativa no grupo de 34 pacientes com ceratocone em progressão comparada com grupo de 26 pacientes controle (1,96 mU/mL ± 0,83 vs. 1,47 mU/mL ± 0,57; p=0,02). Entretanto, quando comparados o grupo progressão com o grupo estável (1,96 mU/mL ± 0,83 vs. 1,68 mU/mL ± 0,52; p=0,41), não foi observada diferença estatisticamente significativa. Assim como entre o grupo estável e o grupo controle (1,68 mU/mL ± 0,52 vs. 1,47 mU/mL ± 0,57; p=0,61). A distribuição dos níveis de TSH entre os grupos está ilustrada no gráfico 12.

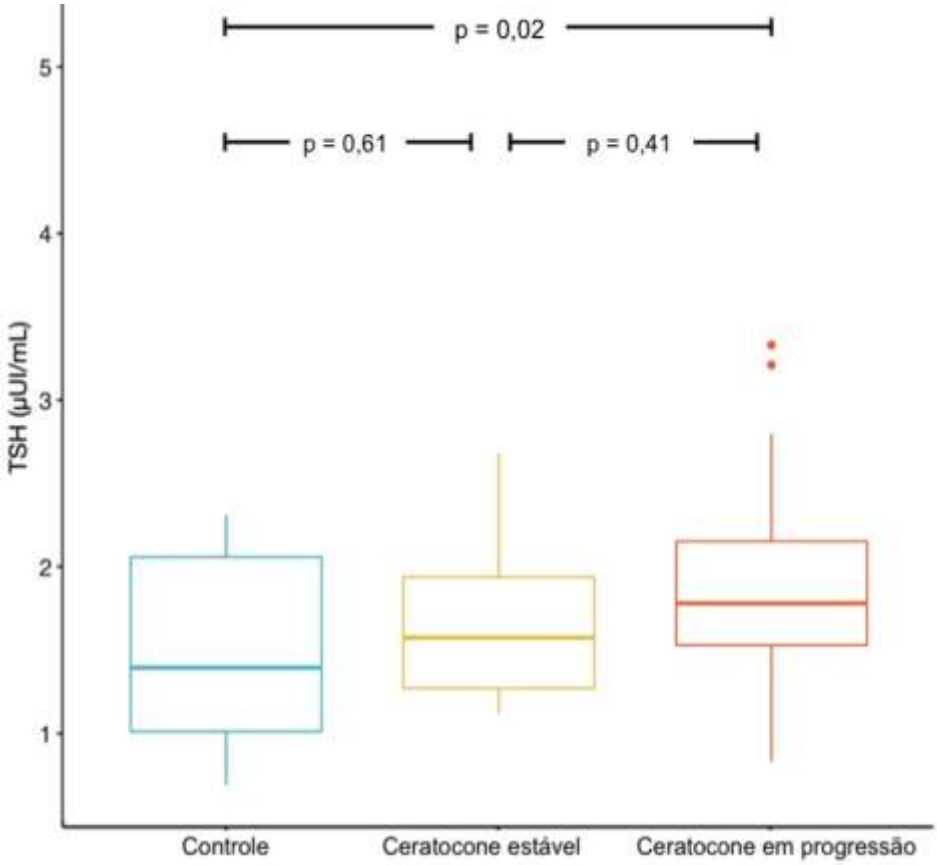

Gráfico 12- Níveis séricos de TSH em pacientes com ceratocone comparados ao grupo controle.

Não foi observada diferença estatisticamente significativa nas dosagens de tiroxina (T4) entre os grupos controle e estável (7,45 ng/mL ± 1,2 vs 7,48 ng/mL ± 1,15; p=0,99), entre os grupos controle e progressão (7,45 ng/mL ± 1,2 vs 7,43 ng/mL ± 1,98; p=0,99) e entre os grupos progressão e estável (7,43 ng/mL ± 1,98 vs 7,48 ng/mL ± 1,15; p=0,99). O gráfico 13 ilustra os níveis séricos de T4 entre os grupos estudados.

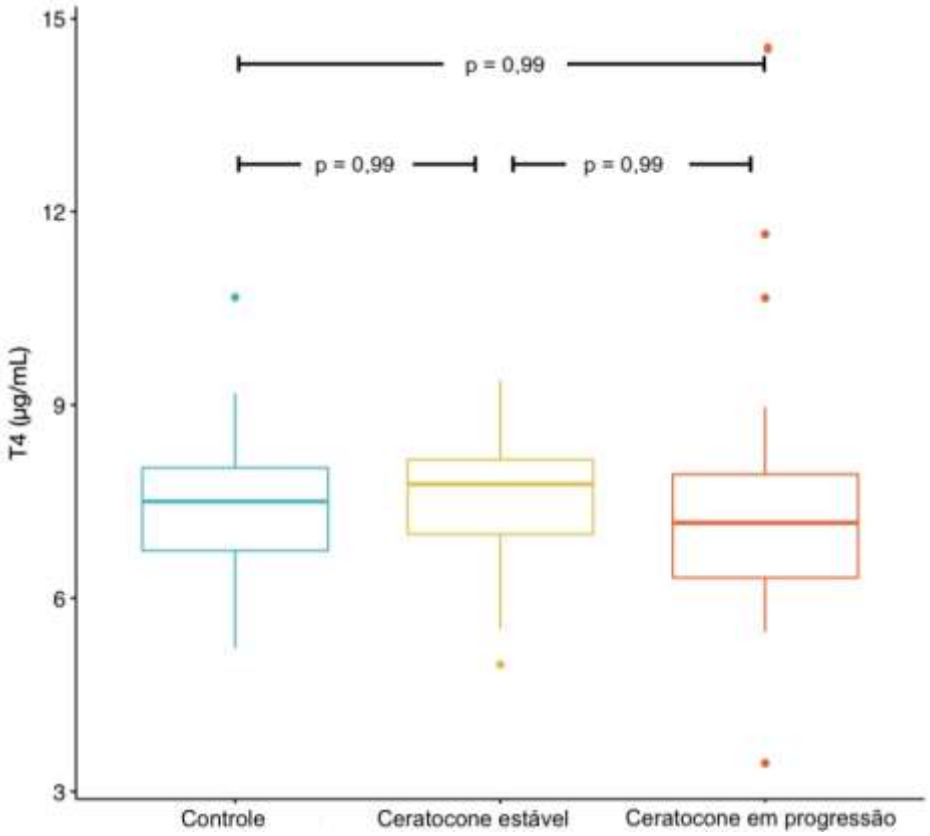

Gráfico 13- Níveis séricos de T4 em pacientes com ceratocone comparados ao grupo controle.

Não houve diferença estatisticamente significativa nas dosagens de tri-iodotironina (T3) entre os grupos controle e estável (1,02 ng/mL ± 0,20 vs 1,05 ng/mL ± 0,19; p=0,92), entre os grupos controle e progressão (1,02 ng/mL ± 0,20 vs 1,13 ng/mL ± 0,25; p=0,99) e entre os grupos estável e progressão (1,05 ng/mL ± 0,19 vs 1,13 ng/mL ± 0,25; p=0,99). O gráfico 14 ilustra a dosagem de T3 entre os grupos.

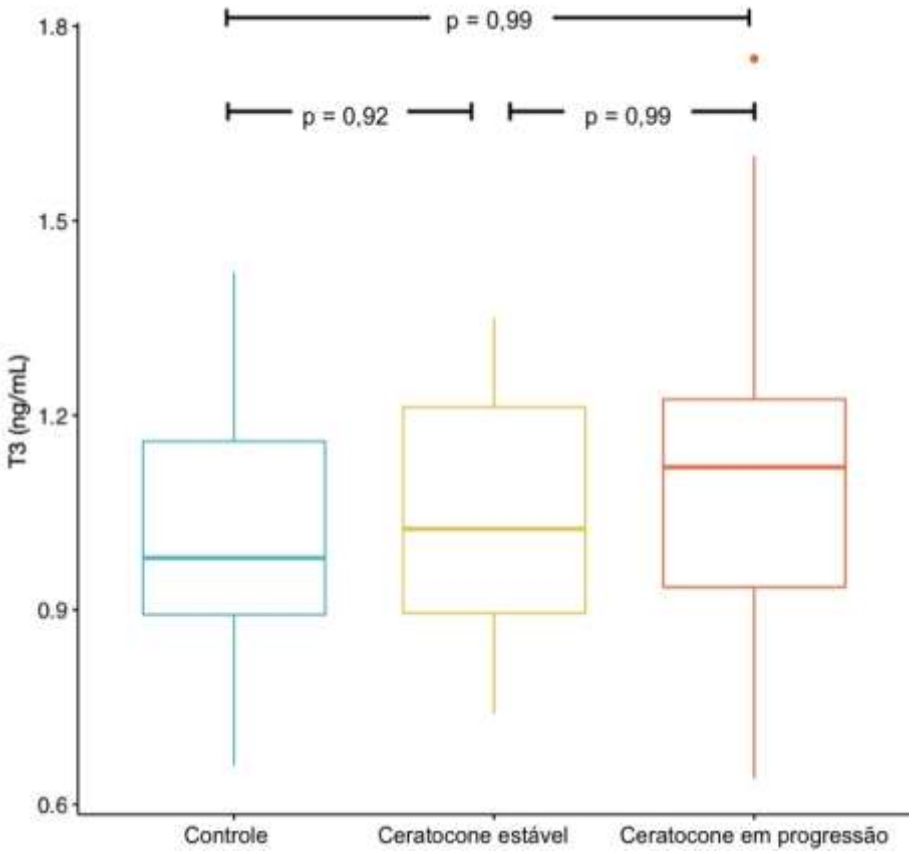

Gráfico 14- Níveis séricos de T3 em pacientes com ceratocone comparados ao grupo controle.

5.6.2 Correlação entre TSH e parâmetros tomográficos

A correlação positiva baixa e estatisticamente significativa entre os valores de TSH e K2 (pearson= +0,27; p<0,05) está representada pelo gráfico 15. Houve uma correlação negativa baixa e estatisticamente significativa entre o aumento dos níveis de TSH e a diminuição da espessura paquimétrica mais fina pelo método de Scheimpflug (pearson=-0,21; p<0,05) e foi representada pelo gráfico 16. Não houve correlação entre os níveis de TSH e o epitélio mínimo (gráfico 17), (pearson= -0,081; p=0,351).

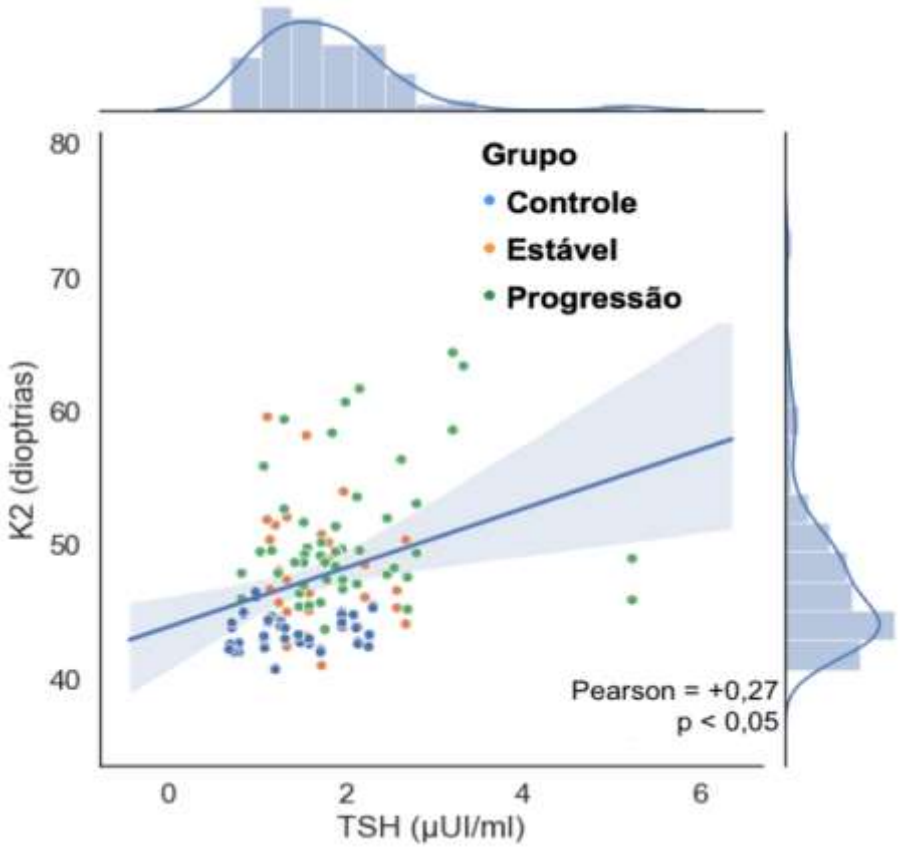

Gráfico 15- Correlação linear de Pearson entre TSH e K2.

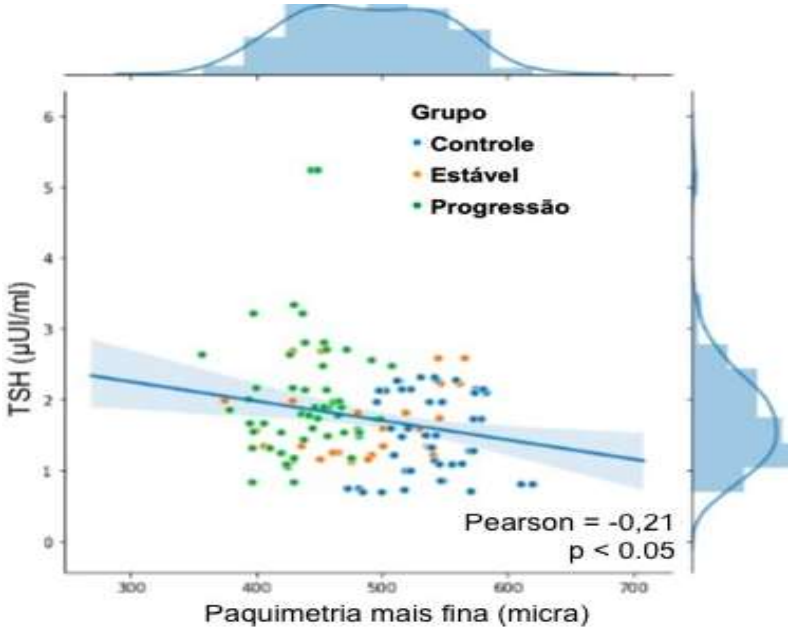

Gráfico 16- Correlação linear de Pearson entre TSH e paquimetria mais fina**.**

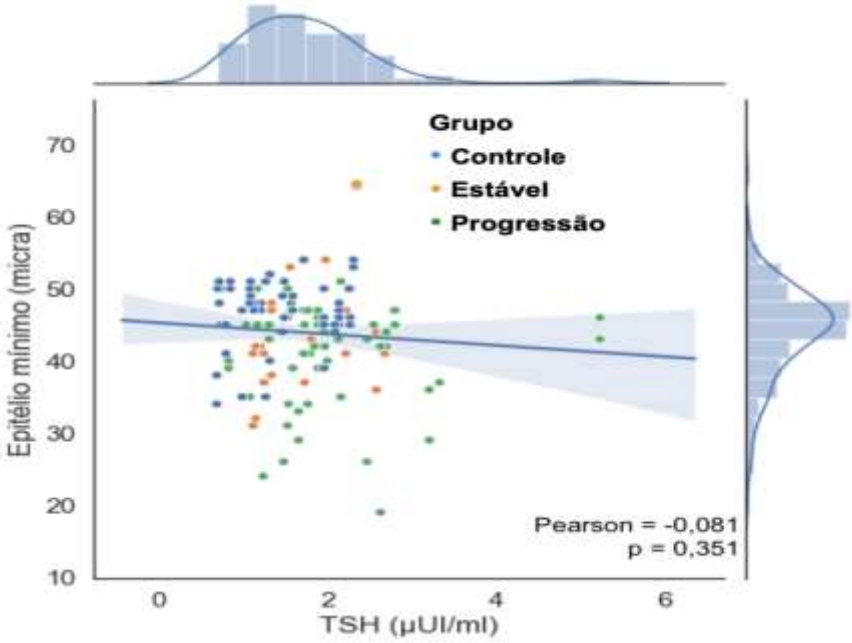

Gráfico 17- Correlação linear de Pearson entre TSH e epitélio mínimo.

5.7 Correlação entre as variáveis estudadas

As principais variáveis relacionadas ao dano estrutural: ceratometria mais curva (K2), paquimetria mais fina da córnea (paquimetria mais fina) e a espessura epitelial mínima (epitélio mínimo) foram correlacionadas com os valores de cortisol capilar, IL6 na lágrima e TSH séricos de todos os grupos e estão representadas na figura 6.

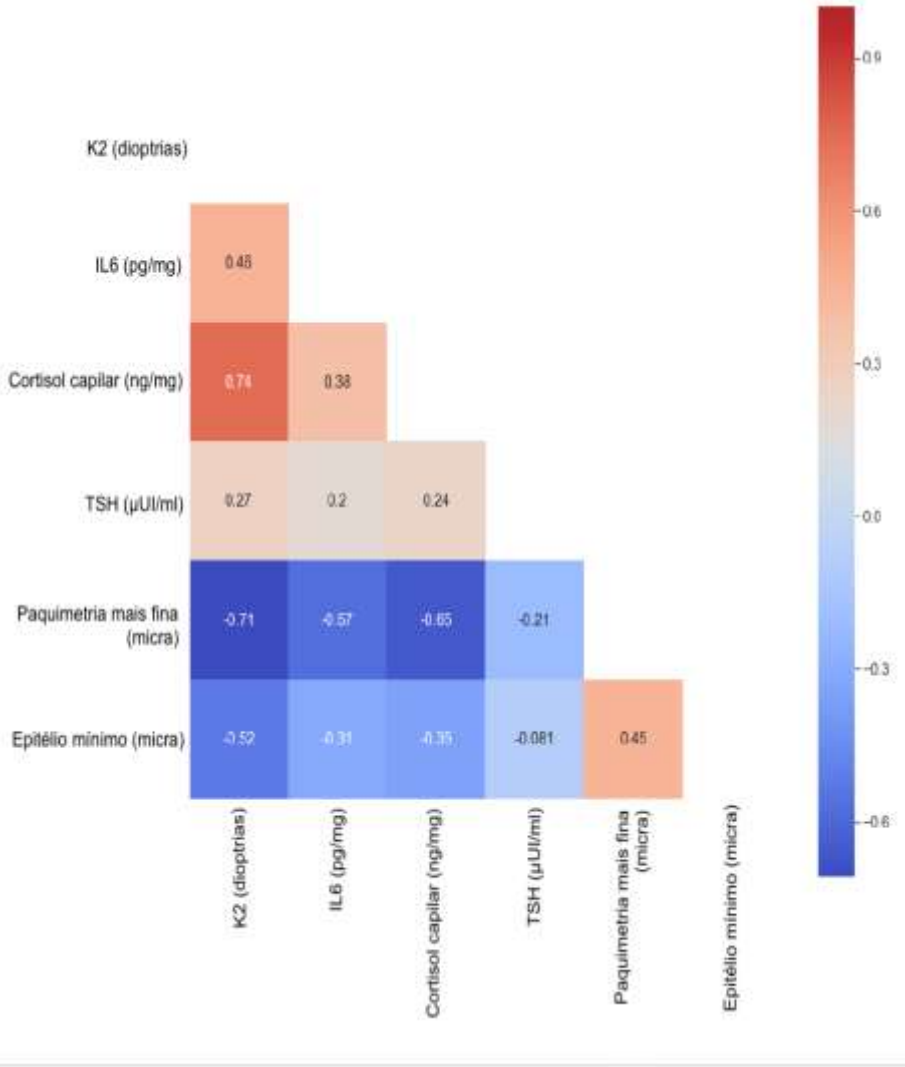

Figura 6- Representação das correlações lineares de Pearson entre as variáveis.

6.Discussão

O conhecimento da correlação entre as interleucinas lacrimais, principalmente a IL6, o aumento crônico do cortisol com alterações estruturais e o processo de progressão em indivíduos com ceratocone ainda não haviam sido determinados. Medidas de interleucinas lacrimais em situações controladas, como neste estudo, representam mediadores inflamatórios produzidos por células epiteliais.[16] O cortisol capilar representa a produção integrada de cortisol nos últimos meses e seu potencial estresse molecular oxidativo crônico.[133] Portanto, por meio dessas medidas, este estudo avaliou o status molecular em olhos com ceratocone em franca progressão, independentemente do estágio, comparados aos olhos que possuem a forma estável da doença e olhos saudáveis. Subsequentemente, esses achados moleculares foram correlacionados com possíveis mudanças estruturais.

Medidas de marcadores inflamatórios em olhos com ceratocone têm sido objeto de debate há alguns anos.[23] Este estudo não apenas corroborou esses níveis mais elevados em pacientes com ceratocone (progressivo ou estável) em comparação com olhos saudáveis, porém mais importante, revelou três novas descobertas relevantes neste contexto. Primeiro, os pacientes que estão progredindo possuem uma concentração ainda maior de IL6 e cortisol em comparação aos pacientes com formas estáveis de ceratocone, independentemente do estágio. Em segundo lugar, existe uma correlação significativa entre este aumento de IL6 e cortisol com danos estruturais representada pelo aumento da curvatura da córnea (K2), afinamento do estroma e do epitélio. Por último, foi demonstrada uma correlação significativa entre a IL6 e os níveis de cortisol dos últimos meses, quantificados na amostra

proximal de 3 cm de cabelo.

Este estudo mostrou que, mesmo mudanças sutis na curvatura, insuficientes para alterar o estágio da doença do paciente, são acompanhadas por uma maior concentração de interleucinas inflamatórias e cortisol capilar. Esses achados podem melhorar os métodos de monitoramento desses pacientes e, eventualmente, permitir que o tratamento anti-inflamatório e as indicações cirúrgicas sejam capazes de interromper a progressão em estágios iniciais.

Um dos aspectos mais substanciais da metodologia deste estudo é que foram identificados olhos que progrediram com base nos limites que os tornariam candidatos ao CXL (1,0 D no Kmax em um ano), independentemente do estágio final de ceratocone em que se encontrem. Este é um ponto essencial por duas razões: primeiro, devido ao fato do aumento superior a 1,0 D em um ano estar além do que é esperado para a história natural do ceratocone,[33] e segundo, ao fato de que, apesar da mudança significativa da curvatura, ainda assim o paciente poderia não atender aos critérios para mudar o estadiamento para um estágio superior, criando, assim, um viés para as análises do papel das citocinas e do cortisol na progressão relevante do ceratocone. Por exemplo, neste estudo, 53 olhos preencheram os critérios para uma clara progressão ao longo de um ano, e apenas 18,86% estão no estágio 3 ou 4.

O fato anteriormente descrito pode justificar resultados obtidos em estudos anteriores nos quais não encontraram diferenças significativas entre a IL6 na lágrima e a gravidade do ceratocone.[102] Devido ao fato da progressão

do paciente não ter sido considerada no grupo de participantes com ceratocone, provavelmente olhos que progrediram e que não progrediram foram agrupados no mesmo estágio.

Além disso, a metodologia permitiu uma comparação direta entre olhos estáveis (independente do estadiamento) e olhos em progressão. Foi demonstrado que, dentre as outras citocinas inflamatórias avaliadas, a IL6 foi a única cuja concentração foi significativamente maior no grupo em evolução. Esse achado destaca o papel da IL6 como um parâmetro potencial para identificar olhos com maior propensão à progressão. A subdivisão em estágios apenas confirma esse achado, uma vez que os olhos no estágio IV também têm concentrações maiores do que no estágio I. Estudo anteriores mostram que a IL6 participa como um regulador da MMP-9, uma importante enzima produzida pelo epitélio da córnea e que participa da degradação de fibras de colágeno tipo 1 e 4.[17]

Os marcadores inflamatórios (IL1B, IL8 e TNFα), também analisados neste estudo, apresentaram maior concentração nos olhos portadores de ceratocone, mas não foram suficientes para indicar os olhos com maior propensão à progressão. Semelhante à IL6, a IL1B possui um papel estimulador para outras metaloproteinases e catepsinas S na matriz extracelular.[59] Por outro lado, níveis de IL10, que têm papel inibitório das catepsinas S na matriz extracelular, apresentaram valores reduzidos nas lágrimas de pacientes com ceratocone no presente estudo. As catepsinas S são uma potente protease lisossomal secretada no espaço extracelular e têm sido implicadas na degradação da elastina e do colágeno em doenças

vasculares.[155]

Pacientes com conjuntivite alérgica sazonal ativa, primaveril, ceratoconjuntivite atópica e pacientes com olho seco foram excluídos do nosso estudo, pois poderiam alterar a concentração dessas citocinas e, portanto, ser uma fonte potencial de viés. No caso da IL10, por exemplo, que tem nível reduzido em pacientes com ceratocone, sua interpretação seria potencialmente afetada, uma vez que essas condições oculares ocorrem, ao contrário, com concentração aumentada de IL10.[156]

Estudos anteriores corroboram com os achados deste estudo. Balasubramanian et al.[22] investigaram uma variedade de marcadores inflamatórios lacrimais em olhos com ceratocone e encontraram níveis aumentados de IL6, IL8 e TNFα em comparação com o controle. Sorkhabi et al.[21] demonstraram que os marcadores inflamatórios IL6, IL1b apresentaram níveis mais elevados em olhos com ceratocone, enquanto os níveis de IL10 foram significativamente menores em comparação aos controles. No entanto, os estudos citados não especificaram a progressão entre os pacientes com ceratocone, portanto, as conclusões foram limitadas ao comportamento desses marcadores inflamatórios.

Os resultados desta tese destacam a relação entre a gravidade do processo inflamatório e as mudanças estruturais mensuráveis na córnea do paciente com ceratocone (Figura 6). Além disso, corrobora o tratamento potencial com anti-inflamatórios, como a ciclosporina A. Estudos anteriores que agruparam pacientes pelo estágio da doença também encontraram alguma correlação entre IL6 e gravidade do ceratocone.[16] Neste, a IL6 foi a única

citocina aumentada em olhos com documentada progressão, independente do estágio, o que permite sugerir que uma resposta inflamatória dependente de IL6 pode ser parte essencial da cascata que leva a danos estruturais como aumento da curvatura e afinamentos epiteliais e estromais, ou seja, atuando diretamente na progressão da doença.

Outro achado sem precedentes refere-se ao aumento sustentado da concentração de cortisol em pacientes com ceratocone em progressão e sua correlação significativa com o aumento da curvatura e afinamento da córnea. Anteriormente, embora os autores não tenham correlacionado os valores com interleucinas ou alterações na curvatura, Lenk et al.[17] já haviam avançado nosso conhecimento sobre a influência do cortisol ao demonstrar uma concentração maior em olhos em evolução. Os autores sugeriram que o cortisol teria seu papel como biomarcador de estresse crônico. Recentemente, um estudo mostrou a relação entre a concentração de cortisol capilar, como um correlato bioquímico dos padrões de produção de cortisol em longo prazo, com a coriorretinopatia serosa central ativa, uma doença classicamente associada à personalidade tipo A.[157]

Em estudo animal, Spoerl et al.[18] mostraram o papel do cortisol como fator modulador das propriedades biomecânicas e de estabilidade da córnea. Eles revelaram que a rigidez da córnea foi significativamente reduzida em olhos suínos com uma concentração mais elevada de cortisol.

Tanto o cortisol quanto a IL6, variáveis que este estudo mostrou serem correlatas, foram encontrados em concentrações mais altas em olhos com progressão documentada. A principal hipótese para o achado é que ambos

atuam na suprarregulação das metaloproteinases da MEC, principalmente da MMP9.[136] Esse achado, mais uma vez, corrobora a relação com o processo inflamatório e justifica o dano estrutural significativo nesses olhos. A MMP9 é a principal enzima de degradação da MEC, com ação colagenolítica em diferentes tipos de colágeno, e é produzida pelo epitélio da córnea humana.[63] Como a expressão de proteases como a MMP9 nem sempre é contínua, a identificação de reguladores positivos em olhos com progressão documentada sugere o papel desses marcadores como possíveis ferramentas de monitoramento.[17]

Além do afinamento do estroma, este estudo foi pioneiro ao demonstrar uma correlação significativa entre níveis elevados de IL6 e cortisol com o afinamento epitelial, provavelmente associado à apoptose de ceratócitos.[12] Esse achado é um sinal indireto de que as células epiteliais de olhos com ceratocone estão em estado inflamatório ativo e que tais fontes contribuem para a hipótese da patologia da doença ser também de origem inflamatória por proteínas que provocam o remodelamento da matriz extracelular.[24]

A microscopia confocal *in vivo* e as análises histológicas também confirmam que as células epiteliais basais em córneas com ceratocone apresentam um padrão irregular e uma redução significativa na densidade celular.[13] Recentemente, foi demonstrado que as citocinas inflamatórias são de fato ativadas a nível de expressão de miRNA nas células epiteliais da córnea. Wang et al.[59] demonstraram, por meio de análise histológica, que as células epiteliais estão fracamente compactadas, enquanto o exame microestrutural revelou que a expressão de miRNAs foi significativamente reduzida em

epitélios corneanos com ceratocone.

Shetty et al.[16] demonstraram que pacientes com ceratocone parecem se beneficiar do efeito anti-inflamatório da ciclosporina A, reduzindo a concentração de interleucinas inflamatórias e, consequentemente, a concentração de enzimas colagenolíticas como a MMP9. Também parece haver uma suposta correlação entre essa redução e o remodelamento corneano. Se a ciclosporina A, além de seus efeitos na cadeia inflamatória, puder reduzir a quantidade de cortisol no plasma, se faz necessário concentrar esforços em estudos que busquem a dosagem adequada que potencialmente interferiria na progressão do ceratocone.

Já as disfunções de glândula tireoide (TGD) podem estar, em associação ou não com as alterações hormonais de cortisol, relacionadas ao ceratocone. Estudos relatam a associação do ceratocone a sintomas de TGD[27, 140, 144,] e descrevem indivíduos com maior evolução da doença após tireoidectomia[145] e ainda casos de ceratocone com progressão abrupta induzida por TGD na gestação.[26]

Parece haver diferença entre as dosagens de T4 na lágrima e humor aquoso de pacientes com ceratocone comparados aos pacientes normais sem descrição de alterações sistêmicas associadas.[140] Stachon et al.[108] encontraram níveis aumentados de T4 no humor aquoso de pacientes com ceratocone comparados ao grupo controle. Já Thanos et al.[140] descreveram aumento de T4 no filme lacrimal de pacientes com ceratocone comparados ao grupo controle, porém sem diferença entre os valores lacrimais de T4 no grupo de pacientes com ceratocone com ou sem TGD. Os valores aumentados de T4

no filme lacrimal não apresentaram relação com os valores séricos dos hormônios tireoideanos que se encontravam diminuídos no grupo com TGD. Por conseguinte, a ausência de correlação estatisticamente significativa entre valores séricos de T3 e T4 observada no presente estudo não exclui uma associação entre ceratocone e TGD. Assim como a relação estatisticamente significativa encontrada entre aumento de TSH sérico no grupo em progressão comparado ao grupo controle não pode ser avaliada isoladamente como fator determinante de progressão. Uma melhor avaliação seria o acompanhamento dos valores séricos de TSH juntamente aos valores ceratométricos ao longo do tempo.

Neste estudo, níveis altos de TSH apresentaram correlação com o aumento da curvatura e afinamento da córnea. O que corrobora com estudo de Tabibian et al.[158] que compararam dosagens plasmáticas de TSH em mulheres durante a gestação e após o parto e as correlacionaram com as mudanças topográficas corneanas.

Ter dois olhos do mesmo paciente pode ser interpretado como uma limitação do estudo; entretanto, como o ceratocone é uma doença bilateral e assimétrica, torna-se importante entender o papel de cada variável em cada olho (dentro do grupo de estudo em que foram designadas). Neste estudo, embora as medidas de cortisol e hormônios tireoideanos sejam sistêmicas, as medidas de citocinas inflamatórias e possíveis correlações com danos estruturais são específicas para cada olho.[159]

Embora a inclusão do segundo olho forneça menos informações sobre o efeito sistêmico do que um olho de outro participante, ainda há um benefício

estatístico de incluir o segundo olho, desde que não substitua o recrutamento de participantes adicionais.[159-161]

Além disso, independentemente do desenho do estudo, o poder estatístico para detectar diferenças aumenta ao incluir o segundo olho para um número fixo de participantes. A magnitude do ganho de poder depende da correlação e se a alocação é no nível do participante ou do olho.[159-161] Em nosso estudo, o que definiu a atribuição para cada grupo não foi uma característica sistêmica do participante, mas sim do olho (estável ou progressão).

Por fim, embora a amostra deste estudo seja relativamente pequena, o que pode ser uma limitação, isso demonstra o compromisso em ter olhos em três grupos diferentes, inclusive os que apresentavam critérios de evolução; todavia, o tamanho foi suficiente para revelar mudanças significativas. Também houve um cuidado para limitar os fatores de confusão tanto quanto possível: foram excluídos pacientes com condições oculares ou sistêmicas que sabidamente aumentam as citocinas inflamatórias. Fatores que poderiam influenciar o cortisol capilar foram controlados, como o IMC, que não apresentou diferença entre os grupos (p=0,629). Foram excluídos do estudo outros fatores que poderiam influenciar a dosagem do cortisol, como o tabagismo e a anticoncepção hormonal. Além disso, um estudo recente mostrou que hábitos como a cor natural do cabelo e a frequência das lavagens do cabelo não influenciam os níveis de cortisol capilar.[133]

Os achados aqui discutidos revelaram a provável influência dos níveis de IL6 e cortisol em olhos com ceratocone em progressão. Os valores de

hormônios tireoideanos séricos não apresentaram diferenças estatisticamente significativas entre os grupos de pacientes em progressão e estável. Adicionalmente, os níveis séricos de TSH, capilares de cortisol e lacrimais de IL6 apresentaram correlações significativas com o dano estrutural.

A análise do cortisol, a dosagem de interleucinas oculares específicas, como a IL6, concomitante ao monitoramento dos danos estruturais, através de exames complementares, podem direcionar o tratamento do paciente com ceratocone, levando a uma indicação cada vez mais precoce de tratamentos que interrompam a progressão clinicamente ou através de procedimentos cirúrgicos como o crosslinking.

7. Conclusão

Em conclusão, os achados desta tese revelaram que pacientes com ceratocone em progressão possuem uma concentração ainda maior de IL6 na lágrima e de cortisol no cabelo em comparação aos pacientes com formas estáveis de ceratocone, independentemente do estágio.

As demais citocinas inflamatórias avaliadas, IL1B, IL8, TNFα e IL10 apresentam relação direta com o ceratocone, estando as 3 primeiras aumentadas e a última diminuída na doença, porém não apresentam relação com a progressão ou gravidade da doença. A IL12p70 não apresenta diferença entre nenhum grupo e a IL6 é a única citocina inflamatória relacionada diretamente à progressão e à gravidade da ectasia.

Níveis aumentados de cortisol capilar estão relacionados à progressão e à gravidade do ceratocone. Adicionalmente, níveis aumentados de IL6, cortisol e TSH apresentam correlação ao dano estrutural relacionado ao ceratocone.

Dentre os hormônios tireoideanos avaliados, apenas o TSH apresenta níveis aumentados nos pacientes com ceratocone em relação ao grupo saudável, porém não há dados que corroborem uma relação direta com a progressão ou gravidade da doença.

Diferentemente dos hormônios tireoideanos, o monitoramento de cortisol capilar e marcadores inflamatórios na lágrima podem permitir a intervenção precoce em olhos com maior propensão à progressão e ao subsequente dano estrutural.

8.Anexos

ANEXO 1- Parecer Consubstanciado do Comitê de Ética e Pesquisa

USP - FACULDADE DE MEDICINA DA UNIVERSIDADE DE SÃO PAULO - FMUSP

PARECER CONSUBSTANCIADO DO CEP

DADOS DO PROJETO DE PESQUISA

Título da Pesquisa: Associação entre cortisol capilar, citocinas inflamatórias lacrimais e superfície ocular com a progressão do ceratocone

Pesquisador: LARISSA ROSSANA SOUZA STIVAL

Área Temática:

Versão: 2

CAAE: 01904418.1.0000.0065

Instituição Proponente: Departamento de Oftalmologia e Otorrinolaringologia

Patrocinador Principal: Financiamento Próprio

DADOS DO PARECER

Número do Parecer: 3.084.451

Apresentação do Projeto:

Trata-se de projeto de pesquisa visando doutorado na Faculdade de Medicina da USP e que será desenvolvido no Instituto de Olhos de Goiânia, em Goiânia. O objetivo do estudo é a investigação dos níveis de cortisol capilar, citocinas inflamatórias lacrimais e mensuração da superfície ocular, visando avaliação destas variáveis com a progressão do ceratocone, condição ocular que determina diminuição da acuidade visual, cirurgias e mesmo transplante de córnea.

Objetivo da Pesquisa:

Trata-se de estudo observacional, que compara 3 grupos de sujeitos (com ceratocone estável, com ceratocone em progressão e controles normais) e cujo objetivo primário é o de investigar a correlação entre os níveis de cortisol capilar, citocinas inflamatórias na lágrima e superfície ocular na progressão do ceratocone. A hipótese é a de que a disfunção do cortisol envolva a desregulação da expressão da MMP- 9 (matriz metaloproteinase) levando a uma piora do ceratocone. Para tal serão investigados os níveis séricos de MMP-9, os níveis lacrimais de citocinas inflamatórias (IL6, TNF alfa), o cortisol capilar, epitélio da córnea e a superfície ocular dos pacientes e controles.

Avaliação dos Riscos e Benefícios:

Benefícios: Identificação de marcadores e da progressão do ceratocone, evitando a progressão da doença e necessidade transplante de córnea.

Riscos: não são especificamente descritos, mas, mas pela descrição, devem ser mínimos.

USP - FACULDADE DE MEDICINA DA UNIVERSIDADE DE SÃO PAULO - FMUSP

Continuação do Parecer: 3.084.451

Comentários e Considerações sobre a Pesquisa:

O projeto visa investigar a relação entre os níveis de cortisol capilar, citocinas inflamatória e a superfície ocular sobre a evolução do ceratocone em 3 grupos de 30 sujeitos cada: ceratocone estável, ceratocone em progressão e controles sem ceratocone. Neles serão investigados os níveis séricos de MMP-9 e seu respectivo inibidor endógeno (TIMP-1), os níveis lacrimais de citocinas inflamatórias (IL6, TNF alfa), o cortisol capilar, epitélio da córnea e a superfície ocular por métodos específicos. Os níveis de MMP-9, cortisol capilar e citocinas serão obtidos por métodos tradicionais de imune ensaio. Pacientes serão submetidos a tomografia de coerência ótica de seguimento anterior, topografia e aberrometria corneana e tomografia corneana. São apresentados critérios oftalmológicos de inclusão (tomografia da córnea e avaliação do comprimento do fio capilar mínimo de 3 cm) e de exclusão tais como presença de doenças autoimunes, entre vários outros.

Considerações sobre os Termos de apresentação obrigatória:

Pesquisadora enviou novo TCLE com informações adequadas do projeto e linguagem acessível ao paciente.

Recomendações:

Não há

Conclusões ou Pendências e Lista de Inadequações:

Projeto aprovado

Considerações Finais a critério do CEP:

Este parecer foi elaborado baseado nos documentos abaixo relacionados:

Tipo Documento	Arquivo	Postagem	Autor	Situação
Informações Básicas do Projeto	PB_INFORMAÇÕES_BÁSICAS_DO_PROJETO_1166308.pdf	16/11/2018 09:15:48		Aceito
Outros	CARTA_CEPFM_LARISSA_VERSAO_15_11_18.pdf	16/11/2018 09:14:52	LARISSA ROSSANA SOUZA STIVAL	Aceito
TCLE / Termos de Assentimento / Justificativa de	TCLE_Larissa_VERSAO15_11_18.pdf	16/11/2018 09:09:47	LARISSA ROSSANA SOUZA STIVAL	Aceito

Endereço: DOUTOR ARNALDO 251 21º andar sala 36
Bairro: PACAEMBU **CEP:** 01.246-903
UF: SP **Município:** SAO PAULO
Telefone: (11)3893-4401 **E-mail:** cep.fm@usp.br

USP - FACULDADE DE MEDICINA DA UNIVERSIDADE DE SÃO PAULO - FMUSP

Continuação do Parecer: 3.084.451

Ausência	TCLE_Larissa_VERSAO15_11_18.pdf	16/11/2018 09:09:47	LARISSA ROSSANA SOUZA STIVAL	Aceito
Outros	Oficio_267_Aprovacao_Depto_Oftalmologia.pdf	25/10/2018 12:25:07	LARISSA ROSSANA SOUZA STIVAL	Aceito
Outros	FORM_cadastro_CEP_FMUSP.pdf	25/10/2018 12:18:08	LARISSA ROSSANA SOUZA STIVAL	Aceito
Folha de Rosto	FR_ASSINADA.pdf	25/10/2018 12:17:38	LARISSA ROSSANA SOUZA STIVAL	Aceito
Declaração de Instituição e Infraestrutura	concordancia_dos_supervisores_larissastival.pdf	14/08/2018 15:48:47	LARISSA ROSSANA SOUZA STIVAL	Aceito
Declaração de Pesquisadores	declaracao_tornar_publicos_resultados_larissastival.pdf	14/08/2018 15:47:18	LARISSA ROSSANA SOUZA STIVAL	Aceito
Declaração de Pesquisadores	declaracao_de_uso_especifico_larissastival.pdf	14/08/2018 15:47:00	LARISSA ROSSANA SOUZA STIVAL	Aceito
Declaração de Pesquisadores	termo_de_confidencialidade_larissastival.pdf	14/08/2018 15:46:44	LARISSA ROSSANA SOUZA STIVAL	Aceito
Declaração de Instituição e Infraestrutura	declaracao_instituicao_coparticipante_larissastival.pdf	14/08/2018 15:45:35	LARISSA ROSSANA SOUZA STIVAL	Aceito
Projeto Detalhado / Brochura Investigador	projeto_doutorado_larissastival.docx	14/08/2018 15:44:04	LARISSA ROSSANA SOUZA STIVAL	Aceito
Outros	planilha_de_coleta_de_dados_larissastival.pdf	13/08/2018 00:22:32	LARISSA ROSSANA SOUZA STIVAL	Aceito
Cronograma	cronograma_preliminar_larissastival.docx	13/08/2018 00:18:02	LARISSA ROSSANA SOUZA STIVAL	Aceito

Situação do Parecer:
Aprovado

Necessita Apreciação da CONEP:
Não

SAO PAULO, 14 de Dezembro de 2018

Assinado por:
Maria Aparecida Azevedo Koike Folgueira
(Coordenador(a))

Endereço: DOUTOR ARNALDO 251 21º andar sala 36
Bairro: PACAEMBU **CEP:** 01.246-903
UF: SP **Município:** SAO PAULO
Telefone: (11)3893-4401 **E-mail:** cep.fm@usp.br

ANEXO 2- Termo de Consentimento Livre e Esclarecido

TERMO DE CONSENTIMENTO LIVRE E ESCLARECIDO

DADOS DE IDENTIFICAÇÃO DO PARTICIPANTE DA PESQUISA OU RESPONSÁVEL LEGAL

1. NOME: .:..... .....

DOCUMENTO DE IDENTIDADE Nº : ..... SEXO : .M ☐ F ☐
DATA NASCIMENTO: ...../...../.....
ENDEREÇO..... Nº..... APTO: .....
BAIRRO: ..... CIDADE .....
CEP:..... TELEFONE:DDD (.....) .....

2.RESPONSÁVEL LEGAL .....
NATUREZA (grau de parentesco, tutor, curador etc.) .....

DOCUMENTO DE IDENTIDADE :.....SEXO: M ☐ F ☐
DATA NASCIMENTO.: ...../...../.....
ENDEREÇO: ..... Nº ..... APTO: .....
BAIRRO:.....CIDADE: .....
CEP:.....TELEFONE:DDD (.....).....

DADOS SOBRE A PESQUISA

1. TÍTULO DO PROTOCOLO DE PESQUISA: **Papel do cortisol capilar, alterações hormonais sanguíneas e citocinas inflamatórias lacrimais na progressão do ceratocone**

PESQUISADOR : Larissa Rossana Souza Stival

CARGO/FUNÇÃO: Médica Oftalmologista

INSCRIÇÃO CONSELHO REGIONAL Nº: CRM GO 15724

UNIDADE DO HCFMUSP: Departamento de Oftalmologia FMUSP

2. AVALIAÇÃO DO RISCO DA PESQUISA:

RISCO MÍNIMO	□	RISCO MÉDIO	□
RISCO BAIXO	X	RISCO MAIOR	□

3.DURAÇÃO DA PESQUISA : 12 meses

4 – Apresentação:

Convidamos o(a) senhor(a) a participar de uma pesquisa científica. Pesquisa é um conjunto de procedimentos que procura criar ou aumentar o conhecimento sobre um assunto. Estas descobertas, embora frequentemente não tragam benefícios diretos ao participante da pesquisa, podem no futuro ser úteis para muitas pessoas.

Para decidir se aceita ou não participar desta pesquisa, o(a) senhor(a) precisa entender o suficiente sobre os riscos e benefícios, para que possa fazer um julgamento consciente. Inicialmente, explicaremos as razões da pesquisa. A seguir, forneceremos um termo de consentimento livre e esclarecido (TCLE), documento que contém informações sobre a pesquisa, para que leia e discuta com familiares e ou outras pessoas de sua confiança. Uma vez compreendido o objetivo da pesquisa e havendo seu interesse em participar, será solicitada a sua rubrica em todas as páginas do TCLE e sua assinatura na última página. Uma via assinada deste termo deverá ser retida pelo senhor(a) ou por seu representante legal e uma cópia será arquivada pelo pesquisador responsável.

5A) Justificativa, objetivos e procedimentos:

O (A) senhor (a) foi selecionado(a) para participar dessa pesquisa, pois entrou nos critérios de inclusão de idade e/ou teve o diagnóstico de ceratocone que é uma doença da córnea que pode ou não progredir. O (A) senhor (a) mantém acompanhamento periódico para avaliar progressão da doença e necessidade de tratamentos específicos. Se aceitar participar deste estudo, o(a) senhor(a) será submetido(a) a uma punção venosa para coleta de 5 ml (cerca de 1 colher de sopa) de sangue, a uma coleta de 3 cm de seu cabelo, a uma coleta de uma amostra de 15 microlitros de lágrima que vai ser absorvida de forma passiva através de tubo de microcapilar colocado nos olhos. Além disso, o senhor(a) será submetido (a) exames de imagem (Pentacam, OPD Scan, Mapa epitelial) que tiram fotos do olho, mas não encostam nada no mesmo. Todos esses exames serão realizados com objetivo de encontrar alguma diferença entre os pacientes que não possuem a doença, entre os pacientes que possuem a doença e evoluem e os que não evoluem, a fim de descobrirmos uma forma de diminuir a evolução e individualizar ainda mais o tratamento do ceratocone.

5B) Desconfortos, riscos e benefícios

Se aceitar participar deste estudo, o(a) senhor(a) será submetido(a) a uma punção venosa para coleta de 5 ml (cerca de 1 colher de sopa) de sangue. Os efeitos colaterais da coleta de sangue podem incluir dor, sangramento, hematoma e, em casos mais raros, infecção. O(A) senhor(a) será submetido(a) também a uma coleta de lágrima através de um tubo de vidro que será colocado no fórnice inferior (espaço entre o olho e a pálpebra inferior) e a um exame de superfície com um fino papel de 1 cm (*schirmer test*) que será colocado no mesmo espaço entre o olho e a pálpebra inferior por um período de 5 minutos com os olhos fechados. Os efeitos colaterais da coleta podem incluir desconforto e, em casos mais raros, infecção.

Além disso, o(a) senhor(a) será submetido(a) a exames que tiram fotos dos olhos. Não necessitará pingar nenhum colírio e não haverá nenhum toque no globo ocular durante a realização dos mesmos. O(A) senhor(a) pode sentir uma leve ardência por ter que ficar alguns segundos sem piscar para melhor qualidade da imagem captada.

Não há benefício direto para o(a) senhor(a). Estudos científicos baseiam-se na análise de grande número de amostras, sendo impossível estimar o benefício individual de cada paciente incluído no estudo. Pode ser que os resultados deste estudo tragam um benefício para uma parcela de pacientes no futuro. Estes resultados podem levar muitos anos para serem alcançados, por isso qualquer benefício proveniente desse estudo, caso haja, será apenas em longo prazo.

Em caso de participantes com desconforto ocular durante os exames, será fornecido pelo pesquisador responsável colírios lubrificantes para aliviar sintomas e toda assistência oftalmológica necessária.

5C) Forma de acompanhamento e assistência

O(A) senhor(a) será acompanhado pela equipe médica do hospital durante o estudo e após o término do mesmo.

Em qualquer etapa do estudo, o(a) senhor(a) terá acesso aos profissionais responsáveis pela pesquisa. O investigador principal é **Larissa Rossana Souza Stival**, que pode ser encontrado no Instituto de Olhos de Goiânia. Rua 9B, n. 48, setor oeste, 1 andar., Telefone (62) 32202521 telefone celular (62) 999003420, horário de atendimento segunda a sexta horário comercial. Outros investigadores envolvidos são **Maria Claudia Schelini e Laryssa Ávila** que podem ser encontrados no CEROF-Hospital das clínicas, localizado na avenida universitária, departamento de córnea. Telefone (62) 981110601, horário de atendimento das segunda, terças e quintas período matutino.

Se apresentar qualquer evento adverso, entre em contato com os investigadores ou ligue para **Telefone 24 horas (062) 99003420**
Se você tiver alguma consideração ou dúvida sobre a ética da pesquisa, entre em contato com o Comitê de Ética em Pesquisa da Faculdade de Medicina da Universidade de São Paulo (**CEP-FMUSP**): Av. Dr. Arnaldo, 251 - Cerqueira César - São Paulo - SP -21º andar – sala 36- CEP: 01246-000, horário de atendimento: 8:00-17:00h; Tel: (11) 3893-4401/4407 E-mail: cep.fm@usp.br

5D) Liberdade de recusar-se e retirar-se do estudo
A escolha de entrar ou não nesse estudo é inteiramente sua. Caso o(a) senhor(a) se recuse a participar deste estudo, o(a) senhor(a) receberá o tratamento habitual, sem qualquer tipo de prejuízo ou represália. O(A) senhor(a) também tem o direito de retirar-se deste estudo a qualquer momento e, se isso acontecer, seu médico continuará a tratá-lo(a) sem qualquer prejuízo ao tratamento ou represália.

5E) Manutenção do sigilo e privacidade
Os seus dados serão analisados em conjunto com outros pacientes, não sendo divulgada a identificação de nenhum paciente sob qualquer circunstância.
Solicitamos sua autorização para que os dados obtidos nesta pesquisa sejam utilizados em uma publicação científica, meio como os resultados de uma pesquisa são divulgados e compartilhados com a comunidade científica.

5F) O(A) senhor(a) receberá uma via deste Termo de Consentimento Livre e Esclarecido.

Acredito ter sido suficientemente informado(a) a respeito das informações que li ou que foram lidas para mim, descrevendo o estudo **Papel do cortisol capilar, alterações hormonais sanguíneas e citocinas inflamatórias lacrimais na progressão do ceratocone.** Eu discuti com o _____ sobre a minha decisão em participar nesse estudo. Ficaram claros para mim quais são os propósitos do estudo, os procedimentos a serem realizados, seus desconfortos e riscos, as garantias de confidencialidade e de esclarecimentos permanentes. Ficou claro também que minha participação é isenta de despesas e que tenho garantia do acesso a tratamento hospitalar, quando necessário.

Concordo voluntariamente em participar deste estudo e poderei retirar o meu consentimento a qualquer momento, antes ou durante o mesmo, sem penalidades
ou prejuízo ou perda de qualquer benefício que eu possa ter adquirido, ou no meu atendimento neste serviço.

Assinatura do paciente/representante legal	Data ____/____/____

Assinatura da testemunha	Data ____/____/____

Para casos de pacientes menores de 18 anos, analfabetos, semi-analfabetos ou portadores de deficiência auditiva ou visual.

(Somente para o responsável do projeto)

Declaro que obtive de forma apropriada e voluntária o Consentimento Livre e Esclarecido deste paciente ou representante legal para a participação neste estudo.

Assinatura do responsável pelo estudo	Data ____/____/____

ANEXO 3- Ocular Surface Disease Index (OSDI)

Ocular Surface Disease Index (OSDI)

Pergunte ao paciente as 12 questões seguintes e circule o número que melhor representa cada resposta. Então preencha as caixas A, B, C, D e E de acordo com cada situação.

Na semana passada você já sentiu algum desses sintomas?

	Os 7 dias na semana	5 a 6 dias na semana	3 a 4 dias na semana	1 a 2 dias na semana	Nenhum dia na semana
1. Claridade incomada os olhos	4	3	2	1	0
2. Sensação de areia nos olhos	4	3	2	1	0
3. Ardência nos olhos	4	3	2	1	0
4. Visão embaçada	4	3	2	1	0
5. Visão ruim	4	3	2	1	0

Somatória das respostas 1 a 5 A

Você deixou de fazer, ou não conseguiu fazer direito alguma das coisas abaixo por causa dos olhos? (Perguntar se a pessoa sabe fazer ou utilizar os itens abaixo, caso a resposta seja negativa marcar Não se aplica)

	Os 7 dias na semana	5 a 6 dias na semana	3 a 4 dias na semana	1 a 2 dias na semana	Nenhum dia na semana	
6. Ler	4	3	2	1	0	Não se aplica
7. Dirigir à noite	4	3	2	1	0	Não se aplica
8. Usar o computador ou caixa eletrônico	4	3	2	1	0	Não se aplica
9. Assistir televisão	4	3	2	1	0	Não se aplica

Somatória das respostas 6 a 9 B

Você já sentiu incomodo ou desconforto em alguma dessas situações na semana passada?

	Os 7 dias na semana	5 a 6 dias na semana	3 a 4 dias na semana	1 a 2 dias na semana	Nenhum dia na semana	
10. O vento incomoda os olhos	4	3	2	1	0	Não se aplica
11. Lugares secos incomodam os olhos	4	3	2	1	0	Não se aplica
12. Lugares com ar condicionado incomodam os olhos	4	3	2	1	0	Não se aplica

Somatória das respostas 10 a 12 C

Adicione o resultado parcial de A, B, C, para obter D
(D= a soma do resultado para todas questões respondidas) D

Número total de perguntas respondidas
(não inclua as respostas Não se aplica) E

Referência: Prigol AM et al. Tradução e validação do índice da doença da superfície ocular para a língua portuguesa. Arq Bras Oftalmol. 2012; 75(1):24-28.

Avaliando o Resultado do OSDI

O OSDI é avaliado em uma escala de 0 a 100, com pontuações mais altas que representam maior incapacidade. O índice demonstra sensibilidade e especificidade na distinção entre indivíduos normais e pacientes com doença do olho seco. O OSDI é um instrumento válido e confiável para medir a doença do olho seco (normal, leve, moderada ou grave) e o efeito sobre a função visual.

Use as respostas D e E para confrontar, no gráfico abaixo, a soma do resultado de todas questões respondidas (D) e o número total de perguntas respondidas (E).* Encontre onde a pontuação do paciente cairá. Use a escala de cores abaixo para determinar se a pontuação do seu paciente indica doença do olho seco normal, leve, moderada ou grave.

Número total de perguntas respondidas (E)	5	10	15	20	25	30	35	40	45	48
12	10.4	20.8	31.3	41.7	52.1	62.5	72.9	83.3	93.8	100.0
11	11.4	22.7	34.1	45.5	56.8	68.2	79.5	90.9	100.0	
10	12.5	25.0	37.5	50.0	62.5	75.0	87.5	100.0		
9	13.9	27.8	41.7	55.6	69.4	83.3	97.2			
8	15.6	31.3	46.9	62.5	78.1	93.8	100.0			
7	17.9	35.7	53.6	71.4	89.3	100.0				
6	20.8	41.7	62.5	83.3	100.0					
5	25.0	50.0	75.0	100.0						
4	31.3	62.5	93.8							
3	41.7	83.3								
2	62.5									
1										

Soma do resultado de todas questões respondidas (D)

Normal **Leve** **Moderada** **Grave**

* Valores para determinar a gravidade do olho seco foram calculados usando a fórmula OSDI

$$\text{OSDI} = \frac{\text{(soma do resultado de todas questões respondidas) x 25}}{\text{Nº total de perguntas respondidas}}$$

Nome do paciente: _____ Data: _____

Há quanto tempo o paciente vem apresentando sintomas de olho seco? _____

Observações: _____

Referências:
1. Data on file Allergan Inc. Ocular Surface Disease Index® (OSDI®). 2. Schiffman RM, Christianson MD, Jacobsen G, Hirsch JD, Reis BL. Reliability and validity of the Ocular Surface Disease Index. Arch Ophthalmol. 2000;118:615-621. 3. Prigol AM et al. Tradução e validação do índice da doença da superfície ocular para a língua portuguesa. Arq Bras Oftalmol. 2012; 75(1):24-28.

Destaque e coloque esta avaliação no prontuário do paciente para acompanhamento do tratamento.

BR/0714/2017 – Fev/2018

9.Referências Bibliográficas

1. Rabinowitz YS. Keratoconus. *Surv Ophthalmol*. 1998;42(4):297-319.

2. Krachmer JH, Feder RS, Belin MW. Keratoconus and related noninflammatory corneal thining disorders. *Surv Ophthalmol*. 1984 Jan-Feb;28(4):293-322.

3. Galvis V, Sherwin T, Tello A, Merayo J, Barrera R, Acera A. Keratoconus: an inflammatory disorder? *Eye* (Lond). 2015 Jul;29(7):843-59.

4. Jun AS, Cope L, Speck C, Feng X, Lee S, Meng H, et al. Subnormal cytokine profile in the tear fluid of keratoconus patients. *PLoS One*. 2011 Jan 27;6(1):e16437.

5. Balasubramanian SA, Wasinger VC, Pye DC, Willcox MD. Preliminary identification of differentially expressed tear proteins in keratoconus. *Mol Vis*. 2013;19:2124-34.

6. Lema I, Durán JA. Inflammatory molecules in the tears of patients with keratoconus. *Ophthalmology*. 2005;112(4):654-9.

7. Lema I, Sobrino T, Duran JA, Brea D, Diez Feijoo E. Subclinical KC and inflammatory molecules from tears. *Br J Ophthalmol*. 2009; 93(6):820–824.

8. Balasubramanian SA, Pye DC, Willcox MD. Effects of eye rubbing on the levels of protease, protease activity and cytokines in tears: relevance in keratoconus. *Clin Exp Optom*. 2013;96(2):214-8.

9. Ambrosio R, Jr., Kara-Jose N, Wilson SE. Early keratocyte apoptosis after epithelial scrape injury in the human cornea. *Exp Eye Res*. 2009;89(4):597-9.

10. Kim SH, Mok JW, Kim HS, Joo CK. Association of -31T>C and -511 C>T polymorphisms in the interleukin 1 beta (IL1B) promoter in Korean keratoconus patients. *Mol Vis*. 2008;14:2109-16.

11. Zahir-Jouzdani F, Atyabi F, Mojtabavi N. Interleukin-6 participation in pathology of ocular diseases. *Pathophysiology*. 2017;24(3):123-131.

12. Kim WJ, Rabinowitz YS, Meisler DM, Wilson SE. Keratocyte apoptosis associated with keratoconus. *Exp Eye Res*. 1999;69(5):475-81.

13. Mathew JH, Goosey JD, Bergmanson JP. Quantified histopathology of the keratoconic cornea. *Optom Vis* Sci. 2011;88(8):988-997.

14. Fabre EJ, Bureau J, Pouliquen Y, Lorans G. Binding sites for human interleukin 1, gamma interferon and tumor necrosis factor on cultured fibroblasts of normal cornea and keratoconus. *Curr Eye Res.* 1991;10(7):585-92.

15. Volatier TLA, Figueiredo FC, Connon CJ. Keratoconus at a Molecular Level: A Review. *Anat Rec* (Hoboken). 2020;03(6):1680-1688.

16. Shetty R, Ghosh A, Lim RR, Subramani M, Mihir K, Reshma AR, et al. Elevated expression of matrix metalloproteinase-9 and inflammatory cytokines in keratoconus patients is inhibited by cyclosporine A. *Invest Ophthalmol Vis* Sci. 2015;56(2):738-50.

17. Lenk J, Spoerl E, Stalder T, Schmiedgen S, Herber R, Pillunat LE , et al. Increased Hair Cortisol Concentrations in Patients With Progressive Keratoconus. *J Refract Surg*. 2017;33(6):383-388.

18. Spoerl E, Zubaty V, Terai N, Pillunat LE, Raiskup F. Influence of high-dose cortisol on the biomechanics of incubated porcine corneal strips. *J Refract Surg*. 2009;25(9):S794-8.

19. Cury PR, Araujo VC, Canavez F, Furuse C, Araujo NS. Hydrocortisone affects the expression of matrix metalloproteinases (MMP-1, -2, -3, -7, and -11) and tissue inhibitor of matrix metalloproteinases (TIMP-1) in human gingival fibroblasts. *Journal of Periodontology*. 2007;78(7):1309-1315.

20. Kenney, M. C. et al. Increased levels of catalase and cathepsin V/L2 but decreased TIMP-1 in keratoconus corneas: evidence that oxidative stress plays a role in this disorder. *Invest Ophthalmol* Vis Sci. 2005; 46(3): 823-832.

21. Sorkhabi R, Ghorbanihaghjo A, Taheri N, Ahoor MH. Tear film inflammatory mediators in patients with keratoconus.*Int Ophthalmol*. 2015;35(4):467-72.

22. Balasubramanian SA, Mohan S, Pye DC, Willcox Perry (2012) Proteases, proteolysis and inflammatory molecules in the tears of people with KC. *Acta Ophthalmol.* 2012;90(4):e303-309.

23. Wisse RP, Kuiper JJ, Gans R, Imhof S, Radstake TR, Van der Lelij A. Cytokine Expression in Keratoconus and its Corneal Microenvironment: A Systematic Review. *Ocul Surf*. 2015;13(4):272-283.

24. Hong JW, Liu JJ, Lee JS, et al. Proinflammatory chemokine induction in keratocytes and inflammatory cell infiltration into the cornea. *Invest Ophthalmol Vis Sci*. 2001;42(12):2795-2803.

25. Russell E, Koren G, Rieder M, Van Uum S. Hair cortisol as a biological marker of chronic stress: current status, future directions and unanswered questions. *Psychoneuroendocrinology*. 2011;37(5):589-601.

26. Gatzioufas Z, Panos GD, Brugnolli E, Hafezi F. Corneal topographical and biomechanical variations associated with hypothyroidism. *J Refract Surg*. 2014;30(2):78-79.

27. Kahán IL, Varsányi-Nagy M, Tóth M, Nádrai A. The possible role of tear fluid thyroxine in keratoconus development. *Exp Eye Res*. 1990;50(4):339-343.

28. Coulombre AJ, Coulombre JL. Corneal development: 3. The role of the thyroid in dehydration and the development of transparency. *Exp Eye Res*. 1964;3:105-114.

29. Masterson E, Edelhauser HF, Van Horn DL. The role of thyroid hormone in the development of the chick corneal endothelium and epithelium. *Invest Ophthalmol Vis Sci*. 1977;16(2):105-115.

30. Conrad AH, Zhang Y, Walker AR, et al. Thyroxine affects expression of KSPG-related genes, the carbonic anhydrase II gene, and KS sulfation in the embryonic chicken cornea. *Invest Ophthalmol Vis* Sci. 2006;47(1):120-132.

31. Gatzioufas Z, Thanos S. Acute keratoconus induced by hypothyroxinemia during pregnancy. *J Endocrinol Invest*. 2008;31(3):262-266.

32. Romano V, Vinciguerra R, Arbabi EM, Hicks N, Rosetta P, Vinciguerra P, Kaye SB. Progression of Keratoconus in Patients While Awaiting Corneal Cross-linking: A Prospective Clinical Study. *J Refract Surg*. 2018;34(3):177-180.

33. Ferdi AC, Nguyen V, Gore DM, Allan BD, Rozema JJ, Watson SL. Keratoconus Natural Progression: A Systematic Review and Meta-analysis of 11 529 *Eyes. Ophthalmology*. 2019;126(7):935-945.

34. Spoerl E, Huhle M, Seiler T. Induction of cross-links in corneal tissue. *Exp Eye Res*. 1998;66(1):97-103.

35. Wollensak G, Spoerl E, Seiler T. Riboflavin/ultraviolet-a-induced collagen crosslinking for the treatment of keratoconus. *Am J Ophthalmol*.

2003;135(5):620-7.

36. Raiskup F, Theuring A, Pillunat LE, Spoerl E. Corneal collagen crosslinking with riboflavin and ultraviolet-A light in progressive keratoconus: ten-year results. *J Cataract Refract Surg*. 2015;41(1):41-46.

37. Zhang Y, Conrad AH, Conrad GW. Effects of ultraviolet-A and riboflavin on the interaction of collagen and proteoglycans during corneal cross-linking. *J Biol Chem*. 2011;286(15):13011-22.

38. Zadnik K, Barr JT, Edrington TB, Everett DF, Jameson M, McMahon TT, et al. Baseline findings in the Collaborative Longitudinal Evaluation of Keratoconus (CLEK) Study*. Invest Ophthalmol Vis* Sci. 1998;39(13):2537-46.

39. Weed KH, MacEwen CJ, Giles T, Low J, McGhee CN. The Dundee University Scottish Keratoconus study: demographics, corneal signs, associated diseases, and eye rubbing. *Eye (Lond).* 2008;22(4):534-41.

40. Jonas JB, Nangia V, Matin A, Kulkarni M, Bhojwani K. Prevalence and associations of keratoconus in rural maharashtra in central India: the central India eye and medical study. *Am J Ophthalmol*. 2009 Nov;148(5):760-5.

41. Godefrooij DA, De Wit GA, Uiterwaal CS, Imhof SM, Wisse RP. 2017. Age-specific incidence and prevalence of keratoconus: A Nationwide Registration Study. *Am J Ophthalmol* 175:169-172.

42. Tur V, MacGregor C, Jayaswal R, O'Brart D, Maycock N. A review of keratoconus: Diagnosis, pathophysiology, and genetics. *Surv Ophthalmol*. 2017;62 (6):770-783.

43. Lambiase A, Merlo D, Mollinari C, Bonini P, Rinaldi AM, M DA, et al. Molecular basis for keratoconus: lack of TrkA expression and its transcriptional repression by Sp3. *Proc Natl Acad*. Sci U S A. 2005;102(46):16795-800.

44. Wang Y, Rabinowitz YS, Rotter JI, Yang H. Genetic epidemiological study of keratoconus: evidence for major gene determination. *Am J Med. Genet*. 2000;93(5):403-409.

45. Wheeler J, Hauser MA, Afshari NA, Allingham RR, Liu Y.The Genetics of Keratoconus: *A Review. Reprod Syst Sex Disord*. 2012;(Suppl 6):001.

46. Gordon-Shaag A, Millodot M, Shneor E, Liu Y. The genetic and environmental factors for keratoconus. *Biomed Res Int*. 2015:795738.

47. Zhang J, Zhang L, Hong J, Wu D, Xu J. Association of common variants in LOX with keratoconus: a meta-analysis. *PLoS One,* 2015; 10(12): e0145815.

48. Takaoka A, Babar N, Hogan J, Kim M, Price MO, Price FW Jr, Trokel SL, Paik DC. An Evaluation of Lysyl Oxidase-Derived Cross-Linking in Keratoconus by Liquid Chromatography/Mass Spectrometry. *Invest Ophthalmol Vis Sci*. 2016;57(1):126-36.

49. Krachmer JH, Mannis MJ, Holland EJ. Fundamentals, Diagnosis and Management. *Cornea*. 3a Edição. New York: Elsevier. 2011; 03-24

50. Iozzo RV. Matrix proteoglycans: from molecular design to cellular function*. Annu Rev Biochem.* 1998; 67:609-52.

51. Funderburgh JL. Keratan sulfate: structure, biosynthesis, and function.*Glycobiology*. 2000;10(10):951-8.

52. Blackburn BJ, Jenkins MW, Rollins AM, Dupps WJ. A review of structural and biomechanical changes in the cornea in aging, disease, and photochemical crosslinking. *Front Bioeng Biotechnol*. 2019;7:66.

53. Sykakis E, Carley F, Irion L, Denton J,. Hillarby MC. An in depth analysis of histopathological characteristics found in keratoconus. *Pathology*. 2012. 44(3):234–239.

54. Joseph R, Srivastava OP, Pfister RR. Differential epithelial and stromal protein profiles in keratoconus and normal human corneas. *Exp Eye Res*. 2011.92(4):282-298.

55. White TL, Lewis PN, Young RD, Kitazawa K, Inatomi T, Kinoshita S, Meek KM. Elastic microfibril distribution in the cornea: Differences between normal and keratoconic stroma. *Exp Eye Res*. 2017;159:40-8.

56. Roberts CJ, Dupps WJ. Biomechanics of corneal ectasia and biomechanical treatments. *J Cataract Refract Surg*. 2014;40(6):991-8.

57. Balasubramanian SA, Pye DC, Willcox MD. Are proteinases the reason for keratoconus? *Curr Eye Res*. 2010;35(3):185-91.

58. Zhou L, Sawaguchi S, Twining SS, Sugar J, Feder RS, Yue BY. Expression of degradative enzymes and protease inhibitors in corneas with keratoconus. *Invest Ophthalmol Vis Sci*. 1998;39(7):1117-24.

59. Yu Meng Wang, Tsz Kin Ng, Kwong Wai Choy, Hoi Kin Wong, Wai Kit Chu, Chi Pui Pang, Vishal Jhanji. Histological and microRNA Signatures of Corneal Epithelium in Keratoconus. *J Refract Surg*. 2018;34:201-211.

60. Ghosh A, Zhou L, Ghosh A, Shetty R, Beuerman R. Proteomic and gene expression patterns of keratoconus. *Indian J Ophthalmol*. 2013;61(8):389–391.

61. Pahuja N, Kumar NR, Shroff R, Shetty R, Nuijts RM, Ghosh A, Sinha-Roy A, Chaurasia SS, Mohan RR, Ghosh A. Differential Molecular Expression of Extracellular Matrix and Inflammatory Genes at the Corneal Cone Apex Drives Focal Weakening in Keratoconus. *Invest Ophthalmol Vis Sci*. 2016;57(13):5372-5382.

62. Dudakova L, Liskova P, Trojek T, Palos M, Kalasova S, Jirsova K. Changes in lysyl oxidase (LOX) distribution and its decreased activity in keratoconus corneas. *Exp Eye Res*. 2012;104:74-81.

63. Malemud CJ. Matrix metalloproteinases (MMPs) in health and disease: an overview. *Frontiers Biosci*. 2006;11:1696-1701.

64. Sobrin L, Liu Z, Monroy DC, Solomon A, Selzer MG, Lokeshwar BL, Pflugfelder SC. Regulation of MMP-9 activity in human tear fluid and corneal epithelial culture supernatant. *Invest Ophthalmol Vis Sci*. 2000;41(7):1703-1709.

65. Shetty R, Sathyanarayanamoorthy A, Ramachandra RA, Arora V, Ghosh A, Srivatsa PR, Pahuja N, Nuijts RM, Sinha-Roy A, Mohan RR, Ghosh A. Attenuation of lysyl oxidase and collagen gene expression in keratoconus patient corneal epithelium corresponds to disease severity. *Mol Vis*. 2015;21:12-25.

66. Krachmer JH, Mannis MJ, Holland EJ. Fundamentals, Diagnosis and Management. Cornea. 3a Edição. New York: *Elsevier*. 2011; 865-888.

67. Maeda N, Klyce S, Tano Y. Detection and classification of mild irregular astigmatism in patients with good visual acuity. *Surv Ophthalmol*. 1998;43(1):53-58.

68. Zadnik K, Mannis MJ, Johnson CA, Rich D. Rapid contrast sensitivity assessment in keratoconus. Am J Optom Physiol Opt. 1987;64(9):693-7.

69. Klyce SD, Wilson SE. Methods of analysis of corneal topography. *Refract Corneal Surg*. 1989;5(6):368-371.

70. Maguire LJ, Bourne WM. Corneal topography of early keratoconus. *Am J Ophthalmol.* 1989;108(2):107-112.

71. Wilson SE, Lin DT, Klyce SD. Corneal topography of keratoconus. *Cornea*. 1991;10(1):2-8.

72. Piñero DP, Soto-Negro R, Ruiz-Fortes P, Pérez-Cambrodí RJ, Fukumitsu H. Analysis of Intrasession Repeatability of Ocular Aberrometric Measurements and Validation of Keratometry Provided by a New Integrated System in Mild to Moderate Keratoconus. *Cornea*. 2019;38(9):1097-1104.

73. Henriquez MA, Hadid M, Izquierdo L Jr. A Systematic Review of Subclinical Keratoconus and Forme Fruste Keratoconus. *J Refract Surg*. 2020;36(4):270-279.

74. Rabinowitz YS. Videokeratographic indices to aid in screening for keratoconus. *J Refract Surg* 1995; 11(5):371–379

75. Shajari M, Jaffary I, Herrmann K, et al. Early Tomographic Changes in the Eyes of Patients With Keratoconus. *J Refract Surg*. 2018;34(4):254-259.

76. Rabinowitz YS, Rasheed K. KISA% index: a quantitative videokeratography algorithm embodying minimal topographic criteria for diagnosing keratoconus. *J Cataract Refract Surg*. 2000;26(4):480.

77. Mahmoud AM, Roberts CJ, Lembach RG, et al. CLMI: the cone location and magnitude index. *Cornea*. 2008;27(4):480-487.

78. Bae GH, Kim JR, Kim CH, Lim DH, Chung ES, Chung TY. Corneal topographic and tomographic analysis of fellow eyes in unilateral keratoconus patients using Pentacam. *Am J Ophthalmol*. 2014;157(1):103-109.

79. Hwang ES, Perez-Straziota CE, Kim SW, Santhiago MR, Randleman JB. Distinguishing Highly Asymmetric Keratoconus Eyes Using Combined Scheimpflug and Spectral-Domain OCT Analysis. *Ophthalmology*. 2018;125(12):1862-1871.

80. Maeda N, Klyce SD, Smolek MK, Thompson HW. Automated keratoconus screening with corneal topography analysis. *Invest Ophthalmol Vis Sci*. 1994;35(6):2749-2757.

81. Forseto AS, Nosé W. Sistema *Scheimpflug*. Cirurgia Refrativa. Série Oftalmologia Brasileira. 2 ed. Rio de Janeiro: Cultura Médica. 2007;243-49.

82. Arce CG, Francesconi CM. Cirurgia Refrativa. 3a edição. Rio de Janeiro: Cultura Médica. 2013; 71-86.

83. Cairns G, McGhee CN. Orbscan computerized topography: attributes, applications, and limitations. *J Cataract Refract Surg.* 2005;31(1):205-20.

84. Piñero DP, Alió JL, Alesón A, Escaf Vergara M, Miranda M. Corneal volume, pachymetry, and correlation of anterior and posterior corneal shape in subclinical and different stages of clinical keratoconus. *J Cataract Refract Surg*. 2010;36(5):814-25.

85. Meyer JJ, Gokul A, Vellara HR, Prime Z, McGhee CNJ. Repeatability and agreement of Orbscan II, Pentacam HR, and Galilei Tomography Systems in corneas with keratoconus. *Am J Ophthalmol*. 2017;175:122-8.

86. Chen D, Lam AKC. Reliability and repeatability of the Pentacam on corneal curvatures. *Clin Exp Optom*. 2009;92(2):110-8.

87. Savini G, Barboni P, Carbonelli M, Hoffer KJ. Accuracy of a dual Scheimpflug analyzer and a corneal topography system for intraocular lens power calculation in unoperated eyes. *J Cataract Refract Surg*. 2011;37(1):72-6.

88. Ishii R, Kamiya K, Igarashi A, Shimizu K, Utsumi Y, Kumanomido T. Correlation of corneal elevation with severity of keratoconus by means of anterior and posterior topographic analysis. Correlation of corneal elevation with severity of kerato-conus by means of anterior and posterior topographic analysis. *Cornea*. 2012;31(3):253-258.

89. de Sanctis U, Missolungi A, Mutani B, Richiardi L, Grignolo FM. Reproducibility and repeatability of central corneal thickness measurement in keratoconus using the rotating Scheimpflug camera and ultrasound pachymetry. *Am J Ophthalmol*. 2007;144(5):712-8.

90. Venkateswaran N, Galor A, Wang J, Karp CL. Optical coherence tomography for ocular surface and corneal diseases: a review. *Eye Vis* (Lond). 2018;5:13.

91. Chalita MR, Huang D, Li Yan, Radhakrishman. Exames Complementares. Cirurgia Refrativa. 2 ed. Rio de Janeiro: Cultura Médica. 2007; 193-196.

92. Izatt JA, Hee MR, Swanson EA, Lin CP, Huang D, Schuman JS, et al. Micrometer-scale resolution imaging of the anterior eye in vivo with optical coherence tomography. *Arch Ophthalmol*. 1994;112(12):1584-9.

93. Han SB, Liu YC, Noriega KM, Mehta JS. Applications of anterior segment optical coherence tomography in cornea and ocular surface diseases. *J Ophthalmol*. 2016;2016:4971572.

94. Wang J, Abou Shousha M, Perez VL, Karp CL, Yoo SH, Shen M, et al. Ultra-high resolution optical coherence tomography for imaging the anterior segment of the eye. *Ophthalmic Surg Lasers Imaging*. 2011;42(Suppl):S15–27.

95. Ramos JL, Li Y, Huang D. Clinical and research applications of anterior segment optical coherence tomography - a review. *Clin Exp Ophthalmol*. 2009;37(1):81-9.

96. Nowinska AK, Teper SJ, Janiszewska DA, Lyssek-Boron A, Dobrowolski D, Koprowski R, et al. Comparative study of anterior eye segment measurements with spectral swept-source and time-domain optical coherence tomography in eyes with corneal dystrophies. *Biomed Res Int*. 2015;2015:805367.

97. Hashmani N, Hashmani S, Saad CM. Wide Corneal Epithelial Mapping Using an Optical Coherence Tomography. *Invest Ophthalmol Vis Sci*. 2018;59(3):1652-1658.

98. Reinstein DZ, Archer TJ, Gobbe M. Corneal epithelial thickness profile in the diagnosis of keratoconus. *J Refract Surg*. 2009;25(7):604-610.

99. Schallhorn JM, Tang M, Li Y, Louie DJ, Chamberlain W, Huang D. Distinguishing between contact lens warpage and ectasia: Usefulness of optical coherence tomography epithelial thickness mapping. *J Cataract Refract Surg*. 2017;43(10):1367-1368.

100. Reinstein DZ, Archer TJ, Urs R, Gobbe M, RoyChoudhury A, Silverman RH. Detection of Keratoconus in Clinically and Algorithmically Topographically Normal Fellow Eyes Using Epithelial Thickness Analysis. *J Refract Surg*. 2015;31(11):736-44.

101. Li Y, Tan O, Brass R, Weiss JL, Huang D. Corneal epithelial thickness mapping by Fourier-domain optical coherence tomography in normal and keratoconic eyes. *Ophthalmology*. 2012;119(12):2425-33.

102. Kolozsvari BL, Petrovski G, Gogolak P, et al. Association between mediators in the tear fluid and the severity of keratoconus. *Ophthalmic Res.* 2014;51:46-51.

103. Shetty R, Rao H, Khamar P, Sainani K, Vunnava K, Jayadev C, Kaweri L. Keratoconus Screening Indices and Their Diagnostic Ability to Distinguish Normal From Ectatic Corneas. *Am J Ophthalmol*. 2017;181:140-148.

104. Krumeich JH, Daniel J, Knülle A. Live-epikeratophakia for keratoconus. *J Cataract Refract Surg.* 1998;24(4):456-63.

105. Alió JL, Shabayek MH. Corneal higher order aberrations: a method to grade keratoconus. *J Refract Surg*. 2006;22(6):539-45.

106. Brown SI, Weller CA, Vidrich AM. Effect of corticosteroids on corneal collagenase of rabbits. *Am J Ophthalmol*. 1970;70:744-747.

107. Lee R, El-Massry A, El-Massry Y, Randleman JB. Bilateral, Asymmetric Keratoconus Induced by Thyrotoxicosis With Long-term Stability After Corneal Cross-linking. *J Refract Surg*. 2018;34(5):354-356.

108. Stachon T, Stachon A, Hartmann U, Seitz B, Langenbucher A, Szentmary N.Urea, Uric Acid, Prolactin and fT4 Concentrations in Aqueous Humor of Keratoconus Patient. *Curr Eye Res*. 2017;42(6):842-846.

109. Fodor M, Kolozsvari BL, Petrovski G, Kettesy BA, Gogolak P, et al. Effect of contact lens wear on the release of tear mediators in keratoconus. *Eye Contact Lens*. 2013;39:147-152.

110. Lema I, Duran JA, Ruiz C, et al. Inflammatory response to contact lenses in patients with keratoconus compared with myopic subjects. *Cornea*. 2008;27:758–763.

111. Ouanezar S, Sandali O, Atia R, Temstet C, Georgeon C, Laroche L, Borderie V, Bouheraoua N. Contribution of Fourier-domain optical coherence tomography to the diagnosis of keratoconus progression. *J Cataract Refract Surg*. 2019;45(2):159-166.

112. Shajari M, Jaffary I, Herrmann K, Grunwald C, Steinwender G, Mayer WJ, Kohnen T. Early Tomographic Changes in the Eyes of Patients With Keratoconus*. J Refract Surg.* 2018;34(4):254-259.

113. Zhang Y, Conrad AH, Conrad GW. Effects of ultraviolet-A and riboflavin on the interaction of collagen and proteoglycans during corneal cross-linking. *J Biol Chem*. 2011;286(15):13011-22.

114. Chang SH, Mohammadvali A, Chen KJ, Ji YR, Young TH, Wang TJ, Willoughby CE, Hamill KJ, Elsheikh A. The Relationship Between Mechanical Properties, Ultrastructural Changes, and Intrafibrillar Bond Formation in Corneal UVA/Riboflavin Cross-linking Treatment for Keratoconus. *J Refract Surg*. 2018;34(4):264-272.

115. Frederik Raiskup-Wolf, Anne Hoyer, Eberhard Spoerl, Lutz E Pillunat. Collagen crosslinking with riboflavin and ultraviolet-A light in keratoconus: long-term results. *J Cataract Refract Surg*. 2008;34(5):796-801.

116. Wittig-Silva C, Whiting M, Lamoureux E, Lindsay RG, Sullivan LJ, Snibson GR. A randomized controlled trial of corneal collagen cross-linking in progressive keratoconus: preliminary results. *J Refract Surg*. 2008;24(7):S720-5.

117. Shetty R, Rajiv Kumar N, Pahuja N, Deshmukh R, Vunnava K, Abilash VG, Sinha Roy A, Ghosh A. Outcomes of Corneal Cross-Linking Correlate With Cone-Specific Lysyl Oxidase Expression in Patients With Keratoconus. *Cornea.* 2018;37(3):369-374.

118. Akdis M, Burgler S, Crameri R, Eiwegger T, Fujita H, Gomez E, et al. Interleukins, from 1 to 37, and interferon-gamma: receptors, functions, and roles in diseases. *J Allergy Clin Immunol.* 2011;127(3):701-21 e1-70.

119. Leonardi A. Allergy and allergic mediators in tears. *Exp Eye Res*. 2013;117:106-17.

120. Hofling-Lima AL, Mitsuhiro MR. Imunologia da Superficie Ocular. Doenças Externas Oculares e Córnea. Série Oftalmologia Brasileira. 3ed. Rio de Janeiro: Cultura Médica.2013;3-22.

121. Andrade FEC, Covre JL, Ramos L, Hazarbassanov RM, Santos MSD, Campos M, Gomes JÁP, Gil CD. Evaluation of galectin-1 and galectin-3 as prospective biomarkers in keratoconus.*Br. J Ophthalmol.* 2018;102(5):700-707.

122. Ueta M, Kinoshita S. Ocular surface inflammation mediated by innate immunity. *Eye Contact Lens*.2010;36:269-81

123. Saijyothi AV, Angayarkanni N, Syama C, Utpal T, Shweta A, Bhaskar S, et al. Two dimensional electrophoretic analysis of human tears: collection method in dry eye syndrome. *Electrophoresis*.2010;31(20):3420-7.

124. Song M, Kellum JA. Interleukin 6. *Crit Care Med.* 2005; 33:S463-5.

125. Cristina Kenney M, Brown DJ. The cascade hypothesis of keratoconus. *Cont Lens Anterior Eye.* 2003;26:139–146.

126. Pannebaker C, Chandler HL, Nichols JJ. Tear proteomics in keratoconus. Mol Vis 2010;16:1949-57.

127. Zhou L, Yue BY, Twining SS, Sugar J, Feder RS. Expression of wound healing and stress-related proteins in KC corneas. *Curr Eye Res.* 1996; 15:1124-1131.

128. Tracey KJ, Cerami A. Tumor necrosis factor and regulation of metabolism in infection: role of systemic versus tissue levels. *Proc Soc Exp Biol Med*. 1992 Jun;200(2):233-9.

129. Cheung IM, McGhee CNj, Sherwin T. Deficient repair regulatory response to injury in keratoconic stromal cells. *Clin Exp Optom*. 2014;97(3):234-9.

130. Kimura K, Teranishi S, Fukuda K, et al. Delayed disruption of barrier function in cultured human corneal epithelial cells induced by tumor necrosis factor-alpha in a manner dependent on NF-kappaB. *Invest Ophthalmol Vis Sci*. 2008;49(2):565-71.

131. Kymionis GD, Bouzoukis DI, Diakonis VF, Siganos C. Treatment of chronic dry eye: focus on cyclosporine. *Clin Ophthalmol*. 2008;2(4):829-36.

132. Gaillard Y, Vayssette F, Balland A, Pépin G. Gas chromatographic-tandem mass spectrometric determination of anabolic steroids and their esters in hair: application in doping control and meat quality control. *J Chromat B Biomed Sci App*. 1999;735:189-205.

133. Stalder T, Kirschbaum C. Analysis of cortisol in hair: state of the art and future directions. *Brain Behavior Immunity*. 2012;26:1019-1029.

134. Hillegass JM, Villano CM, Cooper KR, White LA. Glucocorticoids alter craniofacial development and increase expression and activity of matrix metalloproteinases in developing zebrafish (Danio rerio). *Toxicol Sci*. 2008;102:413-424.

135. Yu JG, Bao FJ, Joda A, Fu XA, Zhou S, Wang J, Hu XL, Wang QM, Elsheikh A. Influence of glucocorticosteroids on the biomechanical properties of in-vivo rabbit cornea. *J Mech Behavior Biomed Mat*. 2014;29:350-359.

136. Brown SI, Weller CA, Vidrich AM. Effect of corticosteroids on corneal collagenase of rabbits. *Am J Ophthalmol*. 1970;70:744- 747.

137. Crawford-Achour E, Saint Martin M, Roche F. Stress hormones in obstructive sleep apnea complications: the role of cortisol. *Sleep Med*. 2014;15:3-4.

138. Gupta PK, Stinnett SS, Carlson AN. Prevalence of sleep apnea in patients with keratoconus. *Cornea*. 2012;31:595-599.

139. Monk CS, Hart KA, Berghaus RD, Norton NA, Moore PA, Myrna KE. Detection of endogenous cortisol in equine tears and blood at rest and after simulated stress. *Vet Ophthalmol*. 2014;(17 suppl 1):53-60.

140. Thanos S1, Oellers P, Meyer Zu Hörste M, Prokosch V, Schlatt S, Seitz B, Gatzioufas Z. Role of Thyroxine in the Development of Keratoconus. *Cornea.* 2016;35(10):1338-46.

141. Spoerl E, Raiskup-Wolf F, Pillunat LE. Cigarette smoking is negatively associated with keratoconus. *J Refract Surg*. 2008;24:S737-S740.

142. Dettenborn L, Tietze A, Kirschbaum C, Stalder T. The assessment of cortisol in human hair: associations with sociodemographic variables and potential confounders. *Stress*. 2012;15:578-588.

143. Manenschijn L, van Kruysbergen RG, de Jong FH, Koper JW, van Rossum EF. Shift work at young age is associated with elevated long-term cortisol levels and body mass index. *J Clin Endocrinol Metab*. 2011;96:e1862-e1865.

144. Appelbaum A. Keratoconus. Arch Ophthalmol. 1936;15:900–921.

145. King ET. Keratoconus following thyroidectomy. *Trans Opthal Soc UK*.1953;73:31–39.

146. Lang GE, Naumann GO. Keratoconus in Alagille syndrome. *Klin Monatsbl Augenheilkd.* 1991; 198(6): 555-7.

147. Koçak Altintas AG, Gül U, Duman S. Bilateral keratoconus associated with Hashimoto's disease, alopecia areata and atopic keratoconjuctivitis. *Eur J Ophthalmol*. 1999; 9(2): 130-3.

148. Shapiro MB, France TD. The ocular features of Down's syndrome. *Am J Ophthalmol*.1985; 99: 659-63.

149. Berardi AC, Oliva F, Berardocco M, la Rovere M, Accorsi P, Maffulli N. Thyroid hormones increase collagen I and cartilage oligomeric matrix protein (COMP)

expression in vitro human tenocytes. *Muscles Ligaments Tendons J. Italy*; 2014;4 (3):285–291.

150. Glinoer D. What happens to the normal thyroid during pregnancy? *Thyroid*. 1999; 9(7): 631-5.

151. Korb DR. Survey of preferred tests for diagnosis of the tear film and dry eye. *Cornea*. 2000; 19(4): 483-6.

152. Shapiro A, Merin S. Schirmer test and break-up time of tear film in normal subjects. *Am J Ophthalmol*. 1979;88(4):752-7.

153. Prigol AM; Tenorio MB, Matschinske R, Gehlen ML, Skare T. Tradução e validação do índice da doença da superfície ocular para a língua portuguesa. Arq. Bras. Oftalmol. 2012; 75(1): 24-28.

154. Cohen J. Statistical power analysis for the behavioral sciences. 2nd ed. 1988. Hillside, NJ: Lawrence Erlbaum Associates.

155. Farand P, Garon A, Plante GE. Structure of large arteries: orientation of elastin in rabbit aortic internal elastic lamina and in the elastic lamellae of aortic media. *Microvasc Res*. 2007;73(2):95-9.

156. Leonardi A, Curnow SJ, Zhan H, Calder VL. Multiple cytokines in human tear specimens in seasonal and chronic allergic eye disease and in conjunctival fibroblast cultures. *Clin Exp Allergy*. 2006;36(6):777-84.

157. Lenk J, Sandner D, Schindler L, Pillunat LE, Matthé E. Hair cortisol concentration in patients with active central serous chorioretinopathy is elevated - a pilot study. Acta Ophthalmol 2019;97(4):568-571.

158. Tabibian D, de Tejada BM, Gatzioufas Z, Kling S, Meiss VS, Boldi MO, Othenin-Girard V, Chilin A, Lambiel J, Hoogewoud F, Hafezi F. Pregnancy-induced Changes in Corneal Biomechanics and Topography Are Thyroid Hormone Related. *Am J Ophthalmol*. 2017;184:129-136.

159. Glassman AR, Melia M. Randomizing 1 eye or 2 eyes: a missed opportunity. JAMA Ophthalmol 2015;133(1):9-10.

160. Fan Q, Teo YY, Saw SM. Application of advanced statistics in ophthalmology. Invest Ophthalmol Vis Sci 2011;52(9):6059-6065.

161. Glynn RJ, Rosner B. Regression methods when the eye is the unit of analysis. Ophthalmic Epidemiol 2012;19(3):159-165.