RODRIGO GUIMARÃES DE SOUZA

# Papel do estresse oxidativo no envelhecimento das glândulas lacrimais

Tese apresentada à Faculdade de Medicina da Universidade de São Paulo para a obtenção do título de Doutor em Ciências

Programa de Oftalmologia

Orientador: Prof. Dr. Milton Ruiz Alves

Coorientadora: Profa. Dra. Cintia Sade de Paiva

(Versão corrigida. Resolução CoPGr 6018/11, de 1 de novembro de 2011. A versão original está disponível na Biblioteca da FMUSP)

**São Paulo**

**2021**

**Dados Internacionais de Catalogação na Publicação (CIP)**

Preparada pela Biblioteca da
Faculdade de Medicina da Universidade de São Paulo

©reprodução autorizada pelo autor

Souza, Rodrigo Guimarães de
Papel do estresse oxidativo no envelhecimento das glândulas lacrimais / Rodrigo Guimarães de Souza. -- São Paulo, 2021.
Tese(doutorado)--Faculdade de Medicina da Universidade de São Paulo.
Programa de Oftalmologia.
Orientador: Milton Ruiz Alves.
Coorientadora: Cintia Sade de Paiva.

Descritores: 1.Aparelho lacrimal 2.Síndromes do olho seco 3.Estresse oxidativo 4.Envelhecimento 5.Interferon gama 6.Catepsina S 7.Inflamação

USP/FM/DBD-181/21

Responsável: Erinalva da Conceição Batista, CRB-8 6755

# DEDICATÓRIA

Ao meu filho **Lucas Kerbauy Souza** que me ensinou o verdadeiro sentido da vida.

# AGRADECIMENTOS

Aos meus pais **Luiz Antônio de Souza** e **Lúcia Helena Guimarães Souza** pelo apoio incondicional em todas as etapas da minha vida, pelos incentivos e pela dedicação para que conseguisse realizar meus sonhos. Obrigado por terem acreditado tanto em mim.

À minha esposa **Lucila Nassif Kerbauy** que sempre me incentivou e esteve ao meu lado. O sucesso na elaboração e desenvolvimento deste doutorado pertence a ela também, sem ela nada seria possível.

À minha irmã **Raquel Guimarães de Souza** pelo carinho e atenção com toda a nossa família, além dos constantes incentivos desde o início. Hoje compartilho este importante momento com ela também.

Aos professores **Dra. Ruth Miyuki Santo**, **Dra. Luciana Olivalves**, **Dr. Fernando Betty Cresta**, **Dr. Antônio Milani** e demais professores e colaboradores do departamento de córnea e doenças externas do Hospital das Clínicas da Faculdade de Medicinada da Universidade de São Paulo pelos ensinamentos.

Ao meu orientador **Dr. Milton Ruiz Alves** pelo incentivo, dedicação, orientação e paciência na realização deste projeto. Agradeço imensamente pelos constantes estímulos e apoio nos momentos mais difíceis para que conseguisse chegar até aqui.

À minha co-orientadora **Dra. Cintia Sade de Paiva** pela orientação, ensino e preocupação desde o início dos meus estudos na clínica e no laboratório. Nunca agradecerei o suficiente por nos acolher com tanto carinho e como parte da sua família nos Estados Unidos.

À **Regina Ferreira de Almeida** pela dedicação e trabalho exemplares na pós-graduação e pela ajuda em cada etapa percorrida até esse momento.

Agradeço, sobretudo, a **Deus** pela bênção da vida.

# NORMATIZAÇÃO ADOTADA

Esta tese está de acordo com as seguintes normas, em vigor no momento desta publicação:

Referências: adaptado de *International Committee of Medical Journals Editors* (Vancouver).

Universidade de São Paulo. Faculdade de Medicina. Divisão de Biblioteca e Documentação. *Guia de Apresentação de dissertações, teses e monografias.* Elaborado por Anneliese Carneiro da Cunha; Maria Júlia de A. L. Freddi; Maria F. Crestana; Marinalva de Souza Aragão; Suely Campos Cardoso; Valéria Vilhena. 3a. ed. São Paulo: Divisão de Biblioteca e Documentação, 2011.

Abreviatura dos títulos de periódicos de acordo com *List of Journals Indexed in Index Medicus*.

# SUMÁRIO

Lista de Abreviaturas, Siglas e Símbolos ..... viii
Lista de Figuras ..... ix
RESUMO ..... x
ABSTRACT ..... xii
1 INTRODUÇÃO ..... 1
2 OBJETIVOS ..... 5
3 REVISÃO DA LITERATURA ..... 7
4 MÉTODOS ..... 11
4.1 Modelo experimental ..... 12
4.2 Dieta com Oltipraz® ..... 13
4.3 Isolamento de RNA e PCR em tempo real ..... 14
4.4 Histologia, coloração PAS, imunofluorescência, imuno-histoquímica e quantificação do focus score ..... 15
4.5 Avaliação da função da barreira corneana ..... 17
4.6 Medição dos níveis de NFκB ..... 17
4.7 Coleta de lágrimas e ensaio de citocinas multiplex ..... 18
4.8 Análise por citometria de fluxo ..... 19
4.9 Western Blot ..... 20
4.10 Análise estatística ..... 21
5 RESULTADOS ..... 23
6 DISCUSSÃO ..... 39
7 CONCLUSÕES ..... 47
8 ANEXOS ..... 49
9 REFERÊNCIAS ..... 52
10 APÊNDICE ..... 67

# LISTAS

## ABREVIATURAS, SIGLAS E SÍMBOLOS

| | |
|---|---|
| 4-HNE | 4-hidroxinonenal |
| ERO | Espécies Reativas de Oxigênio |
| GL | Glândula Lacrimal |
| GST-P1 | Glutationa S-transferase P |
| H&E | Hematoxilina e Eosina |
| IFN-γ | Interferon-γ |
| IL-1β | Interleucina 1β |
| KO | Knock-out |
| MHC II | Complexo Principal de Histocompatibilidade II |
| NRF2 | Fator Nuclear Eritroide 2 |
| NT | Nitrotirosina |
| OGD | Oregon Dextran Green |
| OTZ | Oltipraz |
| TNF-α | Fator de Necrose Tumoral α |
| | |
| % | Porcentagem |
| < | Menor |
| = | Sinal de igual |
| ± | Mais ou menos |
| ≤ | Menor ou igual |
| ≥ | Maior ou igual |
| mm | Milímetro |
| n | Número |
| v. | Versus |
| µm | Micrômetro |

## FIGURAS

**Figura 1 -** Aumento de marcadores inflamatórios na glândula lacrimal envelhecida ..... 26

**Figura 2 -** Alteração nas citocinas inflamatórias nas lágrimas de camundongos idosos ..... 29

**Figura 3 -** Aumento nos marcadores de estresse oxidativo na glândula lacrimal envelhecida ..... 31

**Figura 4** - Aumento da dacrioadenite com o envelhecimento em camundongos Nrf2-/- ..... 34

**Figura 5** - Dieta indutora de Nrf2 melhora o olho seco relacionado à idade ..... 37

# RESUMO

Souza RG. *Papel do estresse oxidativo no envelhecimento das glândulas lacrimais* [tese]. São Paulo: Faculdade de Medicina, Universidade de São Paulo, 2021.

**INTRODUÇÃO:** O envelhecimento desempenha um fator relevante no processo de alterações oftalmológicas, sendo um agente contribuinte para o surgimento de inúmeras patologias. O estresse oxidativo e a diminuição da capacidade de reparo e degradação celular contribuem para acentuar as alterações do envelhecimento. Por meio do fator nuclear eritroide 2 (NRF2) o organismo expressa proteínas antioxidantes que atuam como fatores protetores. A glândula lacrimal representa uma estrutura fundamental na compreensão das alterações imunológicas e estruturais que ocorrem no decorrer da vida e seu estudo contribui de forma significativa para um melhor conhecimento sobre o olho e suas estruturas na senilidade. Com este estudo poderemos entender melhor os mecanismos envolvidos no estresse oxidativo da glândula lacrimal e compreender suas alterações, além de discutirmos o potencial uso de uma dieta antioxidante como adjuvante neste processo. **JUSTIFICATIVA:** Os resultados deste estudo contribuem para um melhor conhecimento sobre a intersecção entre estresse oxidativo e envelhecimento da glândula lacrimal. Auxiliam para as respostas de vários questionamentos envolvidos neste processo, além de propor eventuais opções de tratamento por meio da modulação da via do estresse oxidativo. **MÉTODOS:** Camundongos knock-out para o fator nuclear eritroide 2 $(Nrf2)^{-/-}$ e do tipo selvagem (WT) foram usados com 2-3 meses (2-3M) e 12-13 meses (12-13M). Um grupo separado de camundongos C57BL/6 (B6) com 15,5-17 meses de idade recebeu uma dieta contendo um indutor Nrf2 (Oltipraz) por 8 semanas. As GL foram excisadas e coletadas para análise histológica, imunocoloração, expressão gênica, western blot e citometria de fluxo. Lâminas histológicas foram usadas para medir o focus score da GL. **RESULTADOS:** GL de camundongos B6 idosos apresentaram infiltração linfocítica significativamente maior, níveis mais altos de transcrição de mRNA de MHC II, IFN-γ, IL-1β, TNF-α e catepsina, além de maior expressão proteica de nitrotirosina (NT) e 4-hidroxinonenal (4-HNE). Os camundongos jovens $Nrf2^{-/-}$ mostraram um aumento nos níveis de transcrição de mRNA de IL-1β, IFN-γ, MHC II e Ctss em comparação aos camundongos WT jovens, e maiores alterações relacionadas à idade foram observadas aos 12-13M de idade. A dieta com Oltipraz diminuiu significativamente a expressão de nitrotirosina e 4-HNE, diminuiu os níveis de mRNA de IL-1β e TNF-α, além de reduzir a frequência de células $CD45^{+}CD4^{+}$ na GL, aumentando significativamente a densidade de células caliciformes em comparação com a dieta padrão. **CONCLUSÃO:** O aumento dos marcadores de estresse oxidativo e inflamatórios foi constatado com o envelhecimento da glândula lacrimal. A administração da dieta

antioxidante Oltipraz® (OTZ) mostrou melhora desses marcadores e do olho seco relacionado à idade.

**Descritores:** Aparelho lacrimal; Síndromes do olho seco; Estresse oxidativo; Envelhecimento; Interferon gama; Catepsina S; Inflamação.

# ABSTRACT

Souza RG. *Role of oxidative stress in aging of the lacrimal glands* [thesis]. São Paulo: “Faculdade de Medicina, Universidade de São Paulo”, 2021.

**INTRODUCTION:** Aging contributes as a relevant factor to ophthalmologic changes over time, being an important agent associated with many ocular pathologies. Oxidative stress and the decreased mechanisms of cell repair and degradation contribute to accentuate the aging modifications. Through erythroid nuclear factor 2 (NRF2) the body expresses anti-oxidant proteins that act as protective factors. The lacrimal gland is an important structure for the understanding of immunological and structural changes that happen throughout life and its study contributes significantly to a better comprehension about the behavior of the eye in senility. Through this study we can better interpret the mechanisms involved in the oxidative stress in the aging of lacrimal gland, besides discuss the potential use of an antioxidant diet as an adjuvant component in this process. **PURPOSE:** The outcomes of this study contribute to a better understanding of the intersection between oxidative stress and aging of lacrimal gland. They contribute to answer many questions associated with this process, besides proposing possible treatment options through modulation of the oxidative stress pathway. **METHODS:** Nuclear factor erythroid derived-2-related factor 2 $(Nrf2)^{-/-}$ and their corresponding wild-type (WT) mice were used at 2-3M and 12-13M. A separate group of 15.5-17M C57BL/6 (B6) mice received a diet containing an Nrf2 inducer (Oltipraz) for 8 weeks. LGs were excised and collected for histology, immunostaining, gene expression, western blot, and flow cytometry analysis. Histology slides were used to measure the LG focus score. **RESULTS:** Aged B6 LGs showed significantly greater lymphocitic infiltration, higher levels of *MHC II, IFN-γ, IL-1β, TNF-α, and Cathepsin S (Ctss)* mRNA transcripts, and greater nitrotyrosine (NT) and 4-hydroxyneal (4-HNE) protein. Young $Nrf2^{-/-}$ mice showed an increase in *IL-1β*, *IFN-γ* and *MHC II and Ctss* mRNA transcripts compared to young WT mice, and greater age-related changes at 12-13M of age. Oltipraz diet significantly decreased nitrotyrosine and 4-HNE, decreased the expression of *IL-1β* and *TNF-α* mRNA transcripts, while decreasing the frequency of $CD45^{+}CD4^{+}$ cells in LGs and significantly increasing conjunctival goblet cell density compared to a standard diet. **CONCLUSION:** Increased inflammatory and oxidative stress marks have been found with aging of the lacrimal gland. The administration of an antioxidant diet Oltipraz® (OTZ) is associated with an improvement of age-related dry eye.

**Descriptors:** Lacrimal apparatus; Dry eye syndromes; Oxidative stress; Aging; Interferon-gamma; Cathepsin s; Inflammation.

# 1 INTRODUÇÃO

# 1 INTRODUÇÃO

A capacidade do organismo em metabolizar e eliminar substâncias tóxicas diminui com a idade. O aumento na expressão de marcadores de estresse oxidativo foi evidenciado no filme lacrimal e na superfície ocular de pacientes com olho seco e seu estudo pode contribuir não apenas para compreender melhor a intensidade da doença, como também para esclarecer sua patogênese [1, 2].

O estresse oxidativo está diretamente relacionado com o envelhecimento ocular e moléculas produzidas durante esse processo têm sido relatadas como componentes de sinalização celular [3]. O aumento relacionado à idade na quantidade de espécies reativas de oxigênio (ERO), assim como uma diminuição nos mecanismos de reparo e degradação celular, contribuem para o acúmulo de proteínas oxidadas e à consequente formação de proteínas amiloides [4].

A glândula lacrimal, apesar de não ser constantemente agredida pelas alterações ambientais como a superfície ocular, também reflete em suas estruturas alterações relacionadas ao envelhecimento, tais como fibrose, infiltração e proliferação ductal, formação cística e diminuição de sua capacidade secretora [5, 6]. No decorrer da vida, a exposição a numerosos agentes externos e um sistema imunológico que começa a diminuir sua eficácia contribuem para que a glândula não consiga lidar de maneira adequada contra agentes estressores, podendo gerar inflamação e

modificações estruturais. Uchino et al. [7] demonstraram que o estresse oxidativo na glândula lacrimal acarreta disfunções no filme lacrimal que contribuem para o surgimento do olho seco, dentre outras alterações.

O estresse oxidativo ocorre quando os antioxidantes presentes no organismo são incapazes de neutralizar as ERO geradas habitualmente pelos processos metabólicos [4]. A manutenção de um nível fisiológico do processo de oxidação-redução é fundamental para o desempenho adequado do organismo, enquanto em excesso pode causar dano celular [8]. Em jovens saudáveis, por exemplo, baixos níveis de ERO são neutralizados por enzimas antioxidantes. Dessa forma, embora as ERO sejam tradicionalmente vistas como nocivas, a produção controlada de oxidantes em olhos normais é importante na coordenação das vias de sinalização [8, 9]. Níveis elevados de ERO, marcadores de estresse oxidativo e células inflamatórias foram encontradas na conjuntiva e filme lacrimal de pacientes com Síndrome de Sjögren e em diferentes modelos animais de olho seco, assim como em outras disfunções oculares, tais como alterações de superfície, catarata, glaucoma, retinopatia diabética, retinose pigmentar, neuropatias tóxicas, uveítes e degeneração macular relacionada a idade [1, 3].

O fator nuclear eritroide 2 (NRF2) representa o fator de transcrição que regula a expressão de proteínas antioxidantes que protegem contra o estresse oxidativo, causado por lesões ou processos inflamatórios. A sua ativação é nitidamente uma atuação protetora do organismo e seu estímulo representa uma das respostas primárias contra agentes estressores e tóxicos, protegendo os principais órgãos e sistemas [8, 10, 11]. Sob condições normais,

ele é mantido no citoplasma por um aglomerado de proteínas que podem degradá-lo rapidamente. Sob condições de estresse oxidativo, não é degradado, se dirige ao núcleo da célula e se liga a um DNA promoter, um segmento do ácido desoxirribonucleico que leva à iniciação da transcrição de um determinado gene e suas proteínas que atuam em processos antioxidativos [10, 12].

Muitas drogas que estimulam a via NFR2 têm sido estudadas para o tratamento de doenças causadas pelo estresse oxidativo. O tratamento ocular tópico com medicamentos antioxidantes mostrou melhora dos sinais clínicos, além de diminuir processos inflamatórios, marcadores de estresse oxidativo e produção de ERO na superfície ocular [13]. Oltipraz®, que representa uma dieta antioxidante, tem sido associado como um indutor de enzimas metabólicas e do fator NRF2 [14].

Este projeto baseia-se na hipótese de que há um aumento patológico de marcadores celulares de estresse oxidativo com o envelhecimento da glândula lacrimal, comprometendo o seu funcionamento fisiológico e predispondo a eventuais alterações oftalmológicas.

# 2 OBJETIVOS

# 2 OBJETIVOS

## 2.1 Objetivos gerais

- Identificar se marcadores inflamatórios e de estresse oxidativo aumentam com o envelhecimento da glândula lacrimal.
- Verificar se as glândulas lacrimais de camundongos knock-out para NRF2 são mais suscetíveis ao estresse oxidativo.

## 2.2 Objetivo específico

- Verificar se a dieta com um potente agente indutor de NRF2 (Oltipraz®), oferecida por 2 meses a um grupo de camundongos, é eficaz na prevenção do aparecimento de anormalidades decorrentes do estresse oxidativo na glândula lacrimal.

# 3 REVISÃO DA LITERATURA

# 3 REVISÃO DA LITERATURA

Alterações oftalmológicas decorrentes do envelhecimento têm sido bastante estudadas nos últimos anos, como as proposições listadas abaixo:

**a. O envelhecimento é responsável por inúmeras alterações oftalmológicas na população idosa, sendo o olho seco uma das mais frequentes**

O olho seco representa uma das doenças mais prevalentes na população idosa. Outras importantes alterações oculares incluem a degeneração macular relacionada à idade, a frouxidão palpebral, a atrofia e metaplasia da glândula meibomiana, a diminuição do volume lacrimal associado à redução do tempo de ruptura do filme lacrimal e o olho seco. Grandes estudos epidemiológicos do Women's Health Study e Physician's Health observaram que a prevalência de olho seco aumenta em mulheres e homens a cada 5 anos após os 50 anos, com maior prevalência em mulheres em comparação com homens. Assim, idade e gênero feminino representam os maiores fatores de risco para o olho seco [15, 16]. Além disso, achados clínicos da diminuição da produção lacrimal em mulheres durante a 6ª década de vida contribuem para essa afirmativa [17, 18]. A irregularidade da superfície corneana no olho seco degrada a função visual, diminuindo a sensibilidade ao contraste e a acuidade visual [19]. O comprometimento visual é um das 10 deficiências

mais comuns, com impactos não apenas relacionados à visão, como também na mobilidade, independência e qualidade de vida. Verificou-se que a presença de olho seco afetou significativamente a capacidade de realizar atividades diárias, como leitura, uso de computador e condução de automóveis [20]. Deficiências visuais relacionadas ao olho seco foram associadas a quedas em pessoas idosas [21], sendo as complicações desses acidentes as principais causas de morte por lesões em idosos com idade superior a 65 anos [1]. Usando técnicas de trade-off, Schifman, dentre outras, calculou-se que o olho seco intenso tem o mesmo impacto na qualidade de vida que a angina moderada a grave [22].

### b. O sistema imunológico muda com o envelhecimento

Imunossenescência é um declínio na função imunológica com diminuição na população de células T naïve, acompanhada por inflamação crônica, hiperimunoglobulinemia, autoimunidade, má resposta a vacinas e aumento da suscetibilidade a infecções. Uma característica típica do envelhecimento é o estado inflamatório crônico de baixo grau, caracterizado por um aumento geral na produção de citocinas pró-inflamatórias [23]. Os mediadores inflamatórios séricos aumentados foram associados à doença de Alzheimer, demência, doença de Parkinson e diabetes tipo 2 [13, 24, 25]. Os leucócitos de pessoas idosas produzem quantidades maiores de IL-1, IL-6, IL-8 e fator de necrose tumoral (TNF-α) após serem induzidos por lipopolisacarídeos, quando comparados a leucócitos de doadores jovens [26].

Embora o aumento dos níveis séricos de TGF-β em pessoas que alcançaram os 100 anos de idade possa ser considerado um biomarcador de boa saúde [27], o aumento dos níveis séricos de IL-6 e TNF-α são preditores de morbidade e mortalidade em pessoas de 80 a 100 anos [28, 29, 30]. As diferenças individuais na regulação das citocinas pró e anti-inflamatórias talvez sejam críticas no resultado final da resposta imune e inflamatória relacionada à idade [31]. As mudanças no sistema imunológico têm profundas consequências para a sobrevida e são preditores confiáveis de morbidade e mortalidade em idosos [32].

# 4 MÉTODOS

# 4 MÉTODOS

O desenvolvimento deste projeto foi possível mediante financiamento do National Eye Institute e National Health Institute (NEI/NIH EY026893). O protocolo experimental foi aprovado pelo Comitê de Ética em Pesquisa com Animais Experimentais do Baylor College of Medicine Center for Comparative Medicine (Protocolo AN-7342) e na Comissão de Ética no Uso de Animais da Faculdade de Medicina da Universidade de São Paulo (CEUA-FMUSP) n°1148/2018. Os experimentos foram efetuados no Ocular Surface Center, Departamento de Oftalmologia, Baylor College of Medicine, Houston, Texas.

## 4.1 Modelo experimental

Casais de camundongos C57BL/6J com 6-8 semanas de idade foram adquiridos no The Jackson Laboratory (Bar Harbor, ME) para estabelecer colônias de reprodutores. Camundongos idosos fêmeas C57BL/6 foram mantidos em viveiros livres de patógenos e utilizados com 2 a 3 meses (n = 20), 12 meses (n = 18), 15,5-17 meses (n = 30), 18 -19 meses (n = 8) ou 24 meses de idade (n = 24). Camundongos jovens (2 a 3 meses de idade, n = 8) e com 12 a 13 meses de idade Nrf2-/- (n = 12) foram comparados a camundongos do tipo selvagem (wild-type) da mesma idade (jovens, n = 8 e meia-idade, n = 4). Os camundongos Nrf2-/- e do tipo selvagem foram inicialmente um presente do Dr. Jiyang Cai (Oklahoma City, OK), seguidos

pela transferência de casais para acasalamento e estabelecimento de colônias de reprodução no Baylor College of Medicine. Os camundongos Nrf2-/- homozigotos têm um fundo genético misto de C57BL/6/SV129. Os camundongos foram mantidos em instalações específicas livres de patógenos no Baylor College of Medicine, com ciclos diurnos de 12 horas de luz e 12 horas de escuro, com livre acesso a comida e água. Como o olho seco é mais frequente em mulheres [15, 28] e camundongos machos idosos não desenvolvem ruptura da barreira corneana (uma característica do olho seco) [31], apenas fêmeas foram utilizadas neste estudo.

### 4.2 Dieta com Oltipraz®

Para este projeto, 30 camundongos idosos fêmeas C57BL/6, com idades entre 15,5-17 meses foram divididos entre duas dietas: submetidos a dieta standard (ou padrão), foram comparados a camundongos com a mesma idade submetidos a uma dieta contendo 0,1% de Oltipraz® (Toronto Research Chemicals, Toronto, Canadá), feita sob encomenda, por um período de 8 semanas (n = 15 por dieta). Oltipraz® é um composto organosulfurado pertencente à classe das ditioletionas, correspondendo a uma dieta antioxidante, com relatos em diversos estudos de sua capacidade em inibir o crescimento de tumores em camundongos, assim como diminuir danos ao DNA hepático e induzir enzimas a mediar processos de desintoxicação [14, 33]. Os tecidos foram coletados após a eutanásia dos animais e analisados via

western-blot, histologia e imunohistoquímica [10]. Os camundongos foram pesados semanalmente.

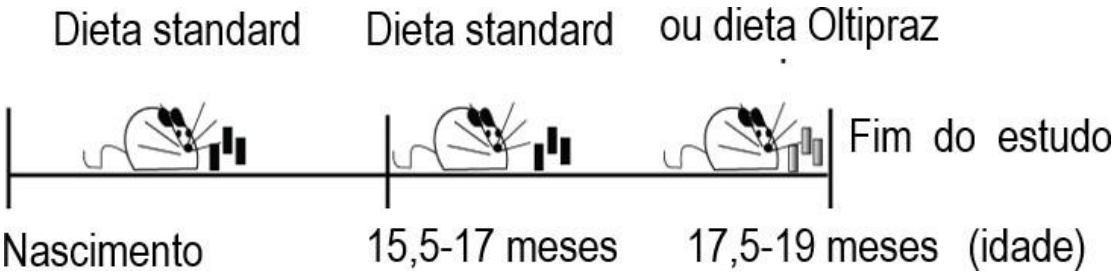


**Esquema das dietas usadas**

### 4.3 Isolamento de RNA e PCR em tempo real

O RNA total das glândulas lacrimais foi extraído usando o kit de isolamento de RNA QIAGEN RNeasy Plus Mini (Qiagen), seguindo o protocolo do fabricante. Após o isolamento, a concentração de RNA foi medida e o cDNA foi sintetizado usando o kit Ready-To-Go™ You-Prime First-Strand (GE Healthcare). PCR em tempo real (reação de polimerase em cadeia em tempo real) foi realizada utilizando sondas MGB Taqman específicas para IL-1β (Il1b, Mm00434228), complexo principal de histocompatibilidade classe II (MHC-II, Mm00482914), IFN-γ (Ifng, Mm00801778), TNF-α (TNFα, Mm00443258), Catepsina S (Ctss, Mm00457902), glutationa S-transferase P (GST-P1, Mm04213618) e Taqman Universal PCR Master Mix AmpErase UNG em um sistema de termociclagem comercial (sistema de PCR em tempo real StepOnePlus™, Applied Biosystems), de acordo com as recomendações do fabricante. O gene da hipoxantina fosforibosiltransferase 1 (HPRT1,

Mm00446968) foi utilizado como referência endógena para cada reação. Os resultados do PCR quantitativo foram analisados pelo método comparativo de Ct e normalizados pelo valor de Ct de HPRT1 [34]. O grupo jovem serviu como calibrador.

### 4.4 Histologia, coloração PAS, imunofluorescência, imuno-histoquímica e quantificação do focus score

Os olhos e anexos oculares foram excisados, fixados em formalina a 10%, embebidos em parafina e cortados em seções de 5 µm usando um micrótomo (Microm HM 340E, ThermoScientific Wilmington, DE). As secções foram coradas com o reagente Periodic Acid Schiff (PAS). A densidade das células caliciformes foi medida na conjuntiva bulbar e tarsal superior e inferior usando o software NIS-Elements e expressa o número de células positivas por milímetro [33].

A imunofluorescência foi realizada para detectar anticorpos de nitrotirosina (1: 100, Cat # 306507, RD Systems, Minneapolis, MN) e fator fosfonuclear kappa beta (NFκB) p65 (1: 100, Abcam, Cambridge, MA, Cat # ab106129), usando para fixação acetona gelada e como solução de bloqueio goat serum a 20%. Como anticorpos secundários, utilizou-se anticorpos IgG conjugados Alexa-Fluor 488 de goat anti-rabbit, como descrito anteriormente [35]. As imagens foram capturadas e fotografadas por um microscópio de fluorescência Nikon (Nikon, Eclipse E400 equipado com uma câmera digital DS-F1).

A imuno-histoquímica foi realizada para detectar IL-1β (1:100, rabbit monoclonal D4T2D, Cell Signaling Technology, Danvers, MA, Cat # 12426S) e MHC II (1:100, IA/IE, clone M5 / 114.15.2, BD Pharmingen, San Diego, CA, Cat # 556999), TNF-α (1:100, rabbit monoclonal antibody, clone D2D4, Cell Signaling, Cat # 11948) ou Catepsina S (1:100, Santa Cruz Biotechnology, Dallas, TX, Cat # 271619), usando anticorpos secundários biotinilados apropriados (BD Biosciences) e um kit Vectastain Elite ABC usando reagentes NovaRed (Vector Laboratories, Burlingame, CA) como descrito anteriormente [33, 36].

O *focus score* foi contado nas seções de glândula lacrimal coradas com hematoxilina e eosina em um microscópio de luz padrão usando uma objetiva 10X (Nikon, Eclipse E400) por dois observadores mascarados. Os focos compostos por um mínimo de 50 células mononucleares foram contados e registrados. As lâminas foram digitalizadas para obter imagens digitais usando o PathScan Enabler V (Meyer Instruments, Houston, TX). As áreas de tecido foram medidas usando o software Nikon Elements. Os escores de foco foram quantificados como o número de focos de células inflamatórias por área de tecido de 4 $mm^2$.

### 4.5 Avaliação da função da barreira corneana

A função da barreira corneana foi avaliada pela quantificação da permeabilidade do epitélio corneano a Oregon Green Dextran-488 70-kDa (Invitrogen, Carlsbad, CA), de acordo com protocolo previamente publicado [37]. Brevemente, 1uL de uma solução de 50 mg/mL de Oregon Green Dextran-488 foi instilado na superfície ocular 1 minuto antes da eutanásia. As córneas foram enxaguadas com 2 mL de solução salina de tampão fosfato fotografadas com microscópio de aumento (modelo SMZ 1500; Nikon), sob fluorescência a 470 nm. As imagens foram adquiridas com uma fonte LED de luz Lumecor, uma câmara de alta velocidade e sensibilidade (Andor, Oxford Instrument, Abingdon, UK) e um filtro de 488 nm. A intensidade da coloração de Oregon Green Dextran-488 foi graduada em imagens digitais pela medida da fluorescência média dentro de um círculo de 2 mm de diâmetro na córnea central usando o software NIS Elements versão AR, 5.20.02, avaliada por 2 observadores mascarados. A intensidade média dos olhos direito e esquerdo foi calculada.

### 4.6 Medição dos níveis de NFκB

As glândulas lacrimais foram coletadas e lisadas para extração de proteínas citoplasmáticas e nucleares com um kit de extração nuclear (Cat# 40596, Active Motif, Carlsbad, CA), e armazenadas a -80 °C até serem utilizadas. A ativação de NFκB p65 foi medida quantitativamente por um

TransAM NFκB p65 que quantifica especificamente NFκB p65 fosforilado e NFκB p65 total, de acordo com o protocolo do fabricante. Lisados proteicos de células nucleares ou de células inteiras de jovens e idosos (50 µg) foram adicionados a uma placa de 96 poços, nos quais um oligonucleotídeo contendo o local de NFκB, havia sido bloqueado. A forma ativa de NFκB contida no extrato nuclear de células inteiras se liga explicitamente a esse oligonucleotídeo. Após a incubação com um anticorpo secundário conjugado com HRP e solução de desenvolvimento colorimétrico, a absorbância foi lida a 450 nm com um comprimento de onda de referência de 655 nm, usando um leitor de placas colorimétrico (Tecan Infinite M200, software Magellan V6.55; Tecan, Männedorf, Suíça). Os resultados estão presentes como a razão de NFκB p65 fosforilada em Serina 536 / total de NFκB p65.

### 4.7 Coleta de lágrimas e ensaio de citocinas multiplex

As lágrimas foram coletadas de camundongos vivos de 2 a 3, 12 e 24 meses [38, 39]. Em resumo, instilou-se 1,5 µL de PBS + BSA a 0,1% no saco conjuntival. O fluido lacrimal e o tampão foram coletados com um tubo capilar de vidro de volume de 1 µL (Drummond Scientific Co., Broomhall, PA) por ação capilar do menisco lacrimal no canto lateral e armazenados a -80 °C até a realização do ensaio. Uma amostra consistiu em lavagens lacrimais de ambos os olhos de dois camundongos reunidas (4 µL) em PBS + albumina sérica bovina a 0,1% (BSA) (6 µL). Havia 7-18 amostras por grupo, divididas em 4 experimentos independentes.

As amostras foram adicionadas aos poços contendo a mistura apropriada de esferas de citocinas que incluía anticorpos monoclonais de camundongo específicos para IFN-γ, IL-17, IL-13, IL-12p70, VEGF, IL-1β, TNF-α, CCL-2 (Millipore, Burlington, MA, Cat #: MCYTOMAG-70K), como relatado anteriormente [38]. As reações foram detectadas com estreptavidina-fitoeritrina usando um sistema Luminex 100 IS 2.3 (Austin, TX, EUA). O limite mínimo de detecção para este ensaio foi de 0,3 pg/ml para VEGF, 0,5 pg/ml para IL-17, 1,1 pg/ml para IFN-γ, 2,3 pg/ml para TNF-α, 4,8 pg/ml para IL-12p70, 5,4 pg/ml para IL-1β, 6,7 pg/ml para CCL2, 7,8 pg/ml para IL-13 e 12,8 pg/ml para IL-13. Os resultados são apresentados como média e desvio padrão (DP) (pg/ml).

### 4.8 Análise por citometria de fluxo (Flow Cytometry)

As glândulas lacrimais foram excisadas e incubadas com 0,1% de colagenase IV, como descrito anteriormente [40]. Linfonodos foram excisados e preparados como descritos previamente [41]. Suspensões de células únicas de glândulas lacrimais jovens e envelhecidas foram incubadas com anti-CD16/32 (4°C, 10 minutos) e subsequentemente coradas em três painéis diferentes: painel 1) CD45 (clone 30F11, BD Biosciences) e MHC II (clone IA/IE, BD Pharmingen); painel 2) CD45 e IFN-γ (clone XMG1.2, Biolegend) e painel 3) CD45 e CD4 (clone GK1.5, BD Bioscience).

Para coloração intracelular de IFN-γ, foram obtidas suspensões unicelulares e as células foram incubadas por cinco horas na presença de 5%

de $CO_2$ com 0,5 µL de Golgi Stop ™ (BD Bioscience), 0,5 µL de Golgi Plug ™ (BD Bioscience), PMA (0,5 µg) (Sigma-Aldrich, St. Louis, MO), ionomicina (0,5 µg) (Sigma) em 1 mL em RPMI 1640 completo. As células foram coradas com um corante de viabilidade fluorescente infravermelha (Life Technologies, Grand Island, NY) antes da incubação com uma solução de Fixação/Permeabilização (eBioscience) por 18 horas, seguida de incubação com anti-IFN-γ_Pacific Blue e anti-CD45_Alexa Fluor®700, conforme descrito anteriormente [42].

Utilizou-se a seguinte estratégia de *gating*: os linfócitos foram identificados por propriedades de dispersão direta e lateral, células únicas foram identificadas, células mortas foram excluídas e células $CD45^+$ foram bloqueadas e seguidas pela identificação de $CD45^+MHCII^+$ ou $CD45^+IFN\text{-}\gamma^+$ ou Células $CD45^+CD4^+$. Os controles negativos consistiram em fluorescência menos um esplenócito.

As células foram adquiridas com o citômetro BD LSR II ou BD Canto II Benchtop com o software BD Diva versão 6.7 (BD Biosciences). Pelo menos 100.000 eventos ou mais foram coletados. Os dados finais foram analisados usando o software FlowJo versão 10 (Tree Star Inc., Ashland, OR).

### 4.9 Western Blot

Glândulas lacrimais foram excisadas cirurgicamente e lisadas em tampão de lise RIPA (Thermo Fisher, Waltham, MA, Cat# 89900) e em um coquetel com inibidores de protéase (SIGMA, St. Louis, MO, Cat# P8340). A

concentração de proteína foi medida usando um kit específico para para micro-proteína BCA (Thermo Fisher, Waltham, MA, Cat# 23235). Os extratos das glândulas lacrimais (50 µg) foram ressuspensos em tampão e separadas por eletroforese num gel TGX 4-15% pré moldado (Bio-Rad, Hercules, CA, Cat# 4568084). As proteínas foram transferidas para membranas de difluoreto de polivinilideno (Bio-Rad, Hercules, CA, Cat# 170-4157), usando como sondas os anticorpos anti-nitrotirosina (2 ug/ml, ThermoFisher, Waltham, MA, Cat# A21285), anti-4-hidroxinonenal (4-HNE, 0.5 ug/ml, Abcam, Cambridge, MA, Cat# ab48506) ou anti-β actina (SIGMA, St. Louis, MO, Cat# A5441), e incubadas durante a noite a 4°C. A proteína actina é constitutivamente expressa nas formas celulares, sendo por isso usada para a normalização de proteínas. Os complexos antígeno-anticorpos foram detectados pelo sistema ECL Western Blotting (ECL™, GE Healthcare, Chicago, IL, Cat# RPN2106), usando IgG anti-camundongo conjugado com peroxidase como anticorpo secundário. As imagens foram tiradas pela ChemiDoc Touch Imaging Systems (ChemiDoc Touch Imaging Systems; Bio-Rad), e as densidades de banda medidas pelo software Bio-rad (Bio-Rad, Hercules, CA, Image lab 6.0).

### 4.10 Análise Estatística

O tamanho da amostra foi calculado com o StatMate2 Software (GraphPad Software, San Diego, CA) com base em estudos piloto. As análises estatísticas foram realizadas com o software Graph Pad Prism (GraphPad Software, San Diego, CA, versão 8). Os dados foram avaliados primeiro

quanto à normalidade com o teste de normalidade de Kolmogorov-Smirnov. Testes estatísticos paramétricos (teste t) ou não paramétricos (Mann-Whitney) foram utilizados para fazer comparações entre dois grupos etários. Sempre que adequado, foram utilizados ANOVA unidirecional ou bidirecional ou Kruskal-Wallis, seguidos de testes post hoc. A amostra final por cada desfecho é mostrada nas legendas das figuras.

# 5 RESULTADOS

# 5 RESULTADOS

## Inflamação aumentada na glândula lacrimal envelhecida

O envelhecimento é um fator de risco significativo para o surgimento do olho seco [43], sendo relatado um estado inflamatório de baixo grau em humanos com idade aumentada [44]. Foi mostrado anteriormente que camundongos C57BL/6J idosos desenvolvem espontaneamente olho seco, assim como em humanos [45, 46]. No presente estudo, coletamos glândulas lacrimais de camundongos C57BL/6J com idades entre 2 e 3, 12, 20 e 24 meses, ou mais velhos. A avaliação histológica das glândulas lacrimais envelhecidas mostrou infiltração periductal frequente e presença de infiltrados linfocitários, muitas vezes organizados em características concêntricas, semelhante aos centros germinativos (Figura 1A). Em aproximadamente 20 a 30% dos casos, ductos epiteliais aumentados e destruição tecidual moderada a extensa foram observados, confirmando relatos anteriores [47, 48]. A infiltração linfocítica da glândula lacrimal foi quantificada usando o *focus score* nas seções histológicas de H&E, evidenciando um aumento significativo em camundongos com 24 meses de idade, em comparação com os jovens (Figura 1A). A perda de células caliciformes é uma das características da doença do olho seco e a quantidade destas células na conjuntiva foi investigada em animais de diferentes idades (Figura 1B). Houve uma diminuição significativa

na densidade das células caliciformes à medida que os camundongos envelheciam, observados a partir dos 12 meses de idade.

NFκB é um marcador dos processos de inflamação, sendo relatado previamente um aumento no NFκB p65 nas glândulas lacrimais envelhecidas de camundongos [49, 50]. A partir de resultados anteriores, hipotetizamos que o NFκB poderia estar aumentado na glândula lacrimal envelhecida dos camundongos. Usando um anticorpo NFκB p65 específico, observamos translocação nuclear de p65 em células acinares da glândula lacrimal (Figura 1C), que foi quantificada usando um kit TransAM NFκB. Houve um aumento da razão fosfo p65/total de NFκB p65 em 24 meses quando comparado aos lisados de glândula lacrimal dos jovens (Figura 1D)

Citocinas inflamatórias e T helper (Th)-1 foram investigadas por imunohistoquímica, PCR em tempo real e citometria de fluxo, evidenciando um aumento significativo nos valores de IL-1β, TNF-α e catepsina S na glândula lacrimal envelhecida (Figura 1E). Curiosamente, a expressão da proteína IL-1β e TNF-α foi observada nas áreas de infiltração linfocítica, enquanto a catepsina S estava entre as células acinares (Figura 1E). Estes resultados foram confirmados por citometria de fluxo e imuno-histoquímica, demonstrando aumento da expressão proteica de MHC II, IFN-γ, IL-1β, TNF-α e catepsina S no grupo de camundongos idosos em comparação aos jovens (Figura 2A). O aumento da expressão proteica de MHC II e IFN-γ também foi encontrado em lisados de glândulas lacrimais de camundongos envelhecidos (Figura 2B).

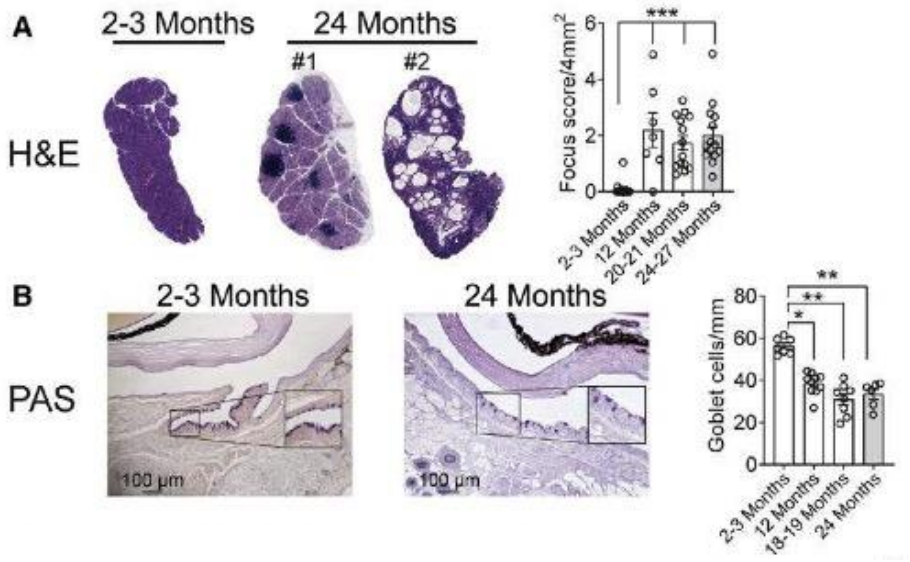


continua

*$P$ < 0.05, **$P$ < 0.01, e ***$P$ < 0.001. Barras de escala: 100 µm (B e E); 25 µm (C, E e F). Aumentos: 10x (E) e_40x (E e F).

**Figura 1 -** Aumento de marcadores inflamatórios na glândula lacrimal envelhecida

**A.** Secções representativas da glândula lacrimal de camundongos C57BL/6 fêmeas [2-3 meses (2-3M)] e idosas [24 meses (24M)] coradas com hematoxilina e eosina (H&E), usadas para calcular o focus score no gráfico. Observe áreas evidentes de infiltração em 24M F #1. A dilatação ductal e a perda de células acinares estavam presentes em cerca de 20% dos casos (assim como 24M #2); estas glândulas não estão incluídas no gráfico acumulativo. n = 14 camundongos envelhecidos com 2-3, 20-21 e 24 meses; n = 7 camundongos envelhecidos com 12 meses. O teste de Kruskal-Wallis foi utilizado, seguido pelo teste de comparação de Dunn. **B.** Imagens representativas de secções conjuntivais coradas com PAS de camundongos jovens e idosos. A demarcação dos quadrados representa uma ampliação maior da área. Gráfico acumulativo da densidade de células caliciformes na conjuntiva de camundongos em idades diferentes. n = 7 camundongos envelhecidos com 2-3 meses; n = 10 camundongos envelhecidos com 12 meses; n = 9 camundongos envelhecidos com 18-19 meses; n = 6 camundongos envelhecidos com 24 meses. Teste U de Mann-Whitney. O teste de Kruskal-Wallis foi utilizado, seguido pelo teste de comparação de Dunn.

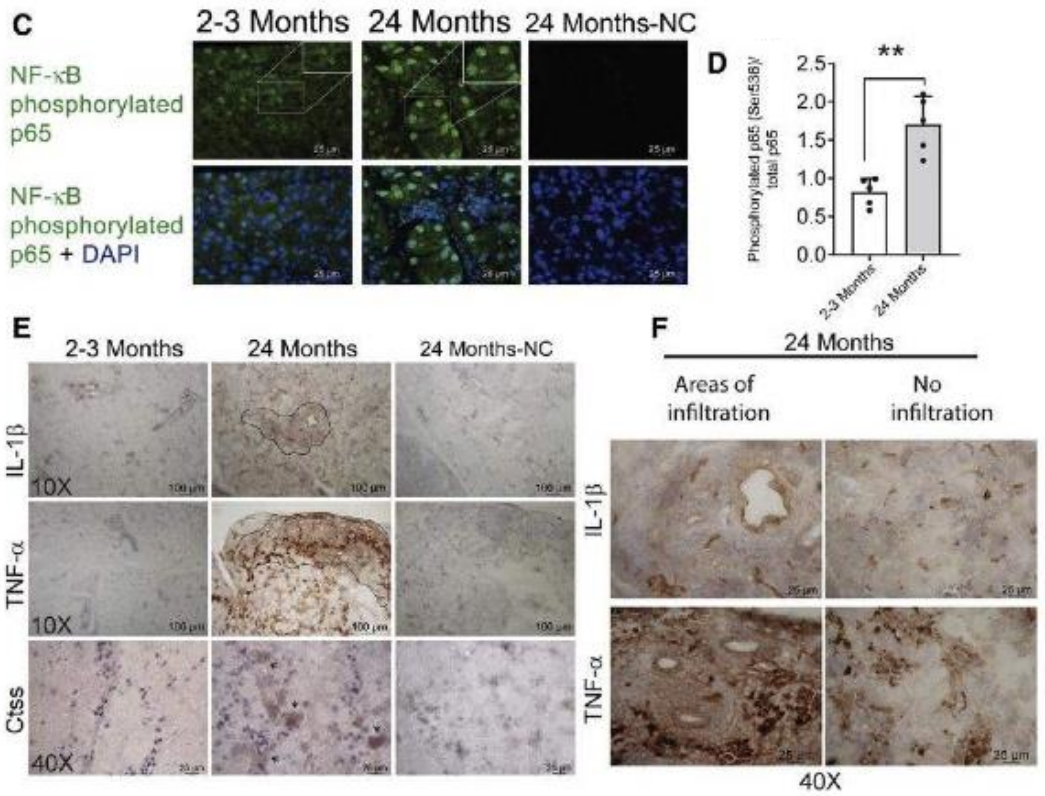


*$P$ < 0.05, **$P$ < 0.01, and ***$P$ < 0.001. Barras de escala: 100 μm (B e E); 25 μm (C, E e F). Aumentos: 10x (E) e_40x (E e F).

**Figura 1 (continuação) -** Aumento de marcadores inflamatórios na glândula lacrimal envelhecida

**C.** Imagem representativa de imunofluorescência da glândula lacrimal jovem e envelhecida mostrando translocação aumentada de NFkB fosfo p65 (verde) e DAPI (azul – marcação nuclear) no tecido acinar envelhecido (representado pela demarcação dos quadrados). NC = controle negativo. **D.** Atividade de NFkB (fosfo p65/p65 total) medida em frações celulares de glândulas lacrimais usando um kit TransAM NFkB p65 (Active Motif); n = 4-5 por idade. Teste U de Mann-Whitney. **E.** Imagens de imuno-histoquímicas representativas coradas para IL-β, TNF-α e ctss (em vermelho) na glândula lacrimal jovem e envelhecida. Áreas de infiltração linfocítica em camundongos envelhecidos estão delimitadas. NC = controle negativo. **F.** Imagens representativas de glândulas lacrimais de camundongos idosos coradas para IL-β e TNF-α (vermelho), mostrando imunoreatividade em áreas com e sem infiltração linfocítica.

Pacientes com olho seco e indivíduos idosos saudáveis também apresentam um padrão inflamatório da lágrima [51-54]. Para investigar se camundongos idosos teriam o mesmo fenótipo inflamatório nas lágrimas como descrito em humanos, medimos uma série de fatores inflamatórios e citocinas imunológicas (IFN-γ, IL-17, IL-13, IL-12p70, IL-1β, TNF-α, CCL2 e VEGF) em lágrimas de camundongos jovens, de meia-idade e envelhecidos. Os testes foram realizados em quatro conjuntos independentes de lágrimas, sendo considerada a média dos resultados. As concentrações medidas dessas citocinas são mostradas na Figura 2C. Houve um aumento progressivo no IFN-γ e IL-12p70 à medida que os ratos envelheciam, enquanto houve uma diminuição acentuada nos níveis de VEGF aos 12 e 24 meses (Figura 2A). Os níveis de IL-17A foram muito baixos e permaneceram constantes em todas as idades. Os resultados de IL-1β, TNF-α e IL-13 não foram mostrados, porém ficaram abaixo dos níveis de detecção.

Estes resultados indicam que camundongos C57BL/6 idosos desenvolveram espontaneamente inflamação, um mecanismo que pode ser mediado pela ativação de NFκB na glândula lacrimal. Marcadores inflamatórios podem ser identificados em lágrimas de camundongos idosos, com o potencial de causar mais danos à superfície ocular.

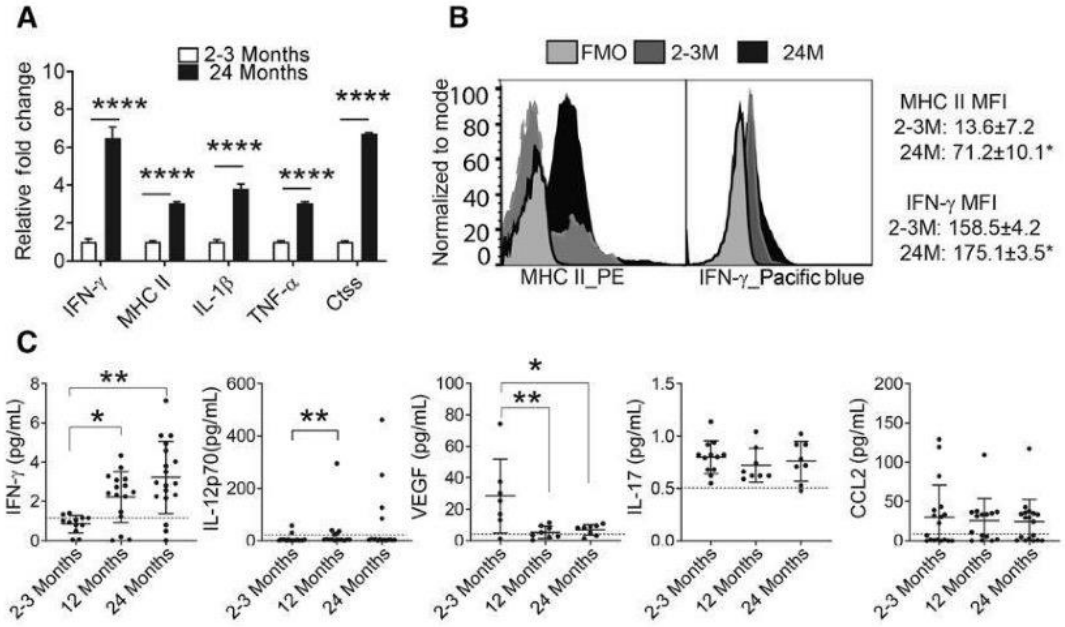


*$P < 0.05$, **$P < 0.01$, e ****$P < 0.0001$.

**Figura 2 -** Alteração nas citocinas inflamatórias nas lágrimas de camundongos idosos

**A**. Alterações relativas na expressão de MHC II, IFN-γ, IL-1β, TNF-α e catepsina S (ctss) nas glândulas lacrimais de camundongos com 2-3M e 24M; n = 5 glândulas lacrimais esquerdas/idade. Teste U de Mann-Whitney. **B.** Histogramas representativos de citometria de fluxo mostrando expressão aumentada de MHC II e IFN-γ em células $CD45^+$ em lisados da glândula lacrimal. A estratégia de análise na citometria de fluxo foi a seguinte: os linfócitos foram identificados por áreas de dispersão frontal (FSC-A) e lateral (SSC-A), seguidas por duas áreas de "singlet" (altura FSC versus FSC-A, e altura SSC versus SSC-A), seguidas pela identificação de células live/dead usando iodeto de propídeo. As células vivas foram selecionadas para mostrar a expressão de MHC II ou seguidas pela demarcação da área de células $CD4^+$ e identificação de células de $CD45^+$IFNγ; n = 5 glândulas lacrimais direitas/idade. FMO = fluorescência menos um. MFI = intensidade média da fluorescência; * P<0,05, teste U de Mann-Whitney. **C.** Lágrimas coletadas de camundongos jovens (2-3 meses [2-3M]), meia-idade (12 meses [12M]) e idosos (24 meses [24M]). As citocinas foram investigadas usando o teste multiplex. Resultados da concentração média de IFN-γ, IL12p70, VEGF, IL-17 e CCL2 são mostrados; n = 7-18 amostras/idade. Uma amostra corresponde à coleta lacrimal de quatro olhos. Três a quatro experiências independentes foram reunidas. Teste U de Mann-Whitney.

**Aumento do estresse oxidativo na glândula lacrimal envelhecida**

Danos causados pelo estresse oxidativo ocorrem quando os níveis de antioxidantes não estão em equilíbrio com a formação de ERO. Níveis elevados de estresse oxidativo foram relatados na conjuntiva de pacientes com Síndrome de Sjögren [55, 56]. Em nosso estudo, os níveis de estresse oxidativo nas glândulas lacrimais foram investigados usando marcadores de proteínas de nitração (nitrotirosina) e peroxidação lipídica (4-hidroxinonenal, 4- HNE) por imunocoloração e Western Blot. A imunorreatividade à nitrotirosina foi negativa nas áreas de infiltração linfocítica, mas estava concentrada nas células acinares da glândula lacrimal envelhecida (Figura 3A). As glândulas lacrimais de camundongos jovens apresentaram imunorreatividade mínima à nitrotirosina. Western Blot de lisados celulares totais da glândula lacrimal envelhecida apresentaram níveis aumentados da banda de nitrotirosina e 4-HNE na idade de 24 meses, quando comparados ao grupo jovem ($P < 0,05$; Figura 3B-C). Esses resultados confirmam que os níveis de estresse oxidativo são elevados na glândula lacrimal envelhecida.

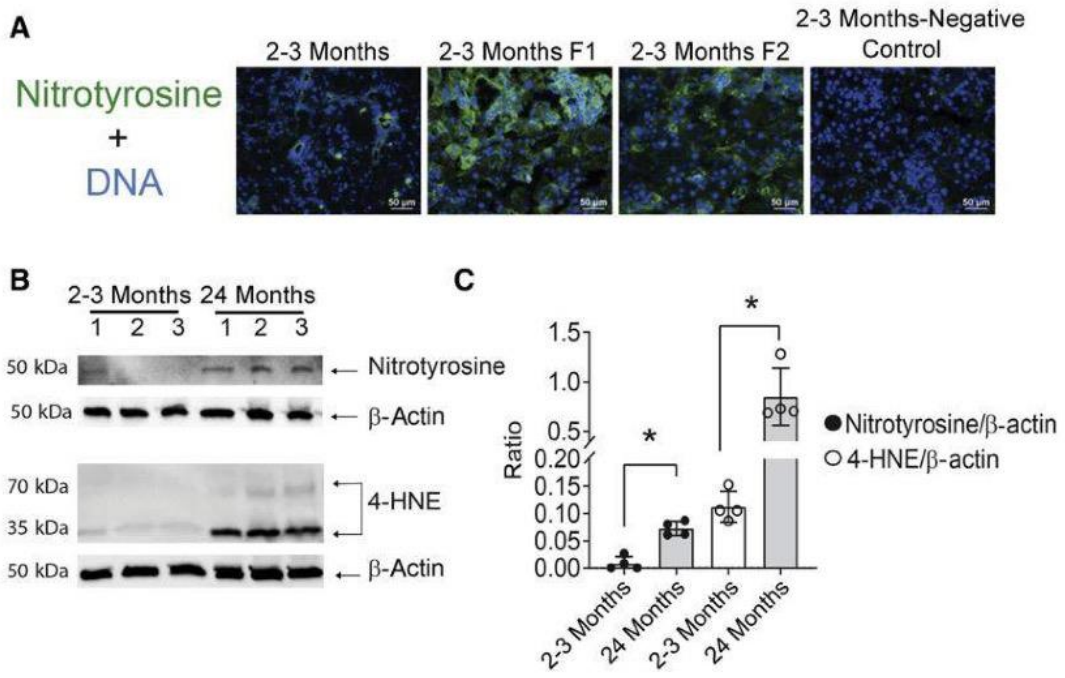


*$P < 0.05$. Barra da escala = 50 μm.

**Figura 3 -** Aumento nos marcadores de estresse oxidativo na glândula lacrimal envelhecida

**A**. Imagens representativas de glândulas lacrimais de camundongos C57BL/6 fêmeas [2-3 meses (2-3M)] e envelhecidas [24 meses (24M)] coradas para nitrotirosina (verde) e DAPI (azul, marcação nuclear), mostrando seções de dois animais diferentes (F1 e F2). **B.** Western blot para nitrotirosina, 4-hidroxinonenal (4-HNE) e β-actina em três lisados biológicos diferentes da glândula lacrimal de 2-3M e 24M. **C**. Densitometria mostrando razões nitrotirosina/β-actina ou 4-HNE/β-actina. Teste U de Mann-Whitney.

**Aumento do olho seco relacionado à idade em camundongos Nrf2-/-**

Existem muitas defesas anti-oxidantes, como a superóxido dismutase (SOD) e os sistemas anti-oxidantes Nrf2. Evidências na literatura mostram que camundongos SOD1$^{-/-}$ desenvolvem infiltração da glândula lacrimal e apoptose acinar por volta de 1 ano de idade [57, 58]. Em nosso estudo, procuramos investigar os efeitos da deleção do Nrf2 na glândula lacrimal envelhecida e na superfície ocular. Os camundongos Nrf2$^{-/-}$ têm um fundo misto e foram comparados aos animais do tipo selvagem da mesma ninhada. Camundongos fêmeas foram estudados com 2 a 3 e 12 a 13 meses de idade. A avaliação histológica da glândula lacrimal mostrou escores de dacrioadenite significativamente maiores nas glândulas lacrimais Nrf2$^{-/-}$ de camundongos jovens e de meia-idade, quando comparadas ao tipo selvagem da mesma idade (Figura 4A). Além disso, níveis aumentados no *focus score*, uma medida de infiltração da glândula lacrimal, foram encontrados em camundongos Nrf2$^{-/-}$ de meia idade. A avaliação da densidade de células caliciformes evidenciou que camundongos Nrf2$^{-/-}$ apresentaram perda destas células no envelhecimento semelhante a camundongos do tipo selvagem (Figura 4B). Não houve diferença no *focus score* entre camundongos reprodutores e não-reprodutores de meia idade (dados não mostrados). Isso indica que o acúmulo progressivo de ERO tem um efeito deletério e acentuado na glândula lacrimal. Em seguida, a absorção de um corante fluorescente foi investigada como uma medida da permeabilidade corneana, uma característica importante da doença do olho seco em humanos. Dados na Figura 4C mostram um aumento

significativo na permeabilidade corneana com o envelhecimento nos camundongos das linhagens selvagem e Nrf2$^{-/-}$ de 12 a 13 meses de idade. No entanto, camundongos Nrf2$^{-/-}$ apresentaram um aumento significativo na ruptura da barreira corneana.

Observou-se também que níveis de mRNA de IL-1β, MHC II e IFN-γ estavam aumentados em camundongos jovens Nrf2$^{-/-}$ em comparação com o tipo selvagem da mesma idade, e níveis maiores de mRNA de IL-1β, MHC II, TNF-α, IFN-γ e catepsina S foram observados em camundongos Nrf2$^{-/-}$ de meia idade em comparação com camundongos do tipo selvagem da mesma idade (Figura 4D). Estes resultados indicam que a falta de equilíbrio e aumento das vias oxidativas podem alterar profundamente a saúde da glândula lacrimal com o envelhecimento, promovendo aumento da inflamação e infiltração tecidual. Além disso, também indica que o Nrf2 é uma via crucial para controlar o estresse oxidativo com o envelhecimento nas glândulas lacrimais.

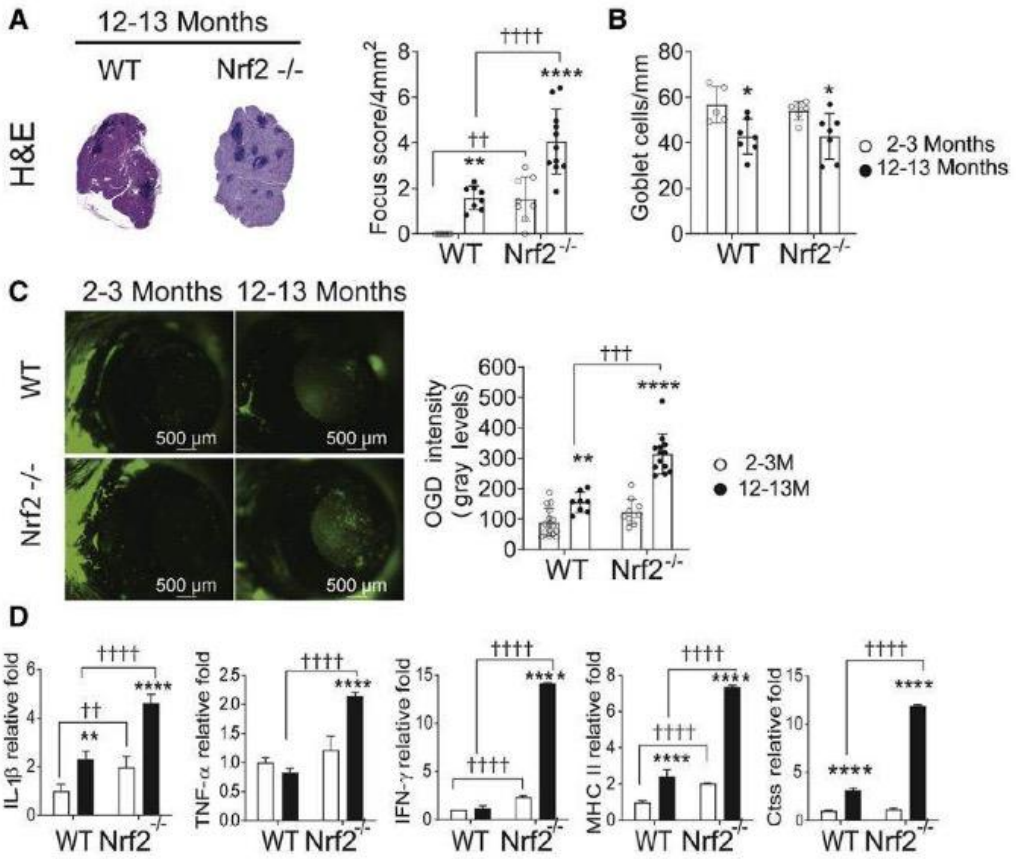


* *P* <0,05, ** *P* <0,01, **** *P* <0,0001, comparando-se a idade na mesma linhagem. ++ *P* <0,01, +++ *P* <0,001 e ++++*P* <0,0001, comparando-se linhagens distintas.

**Figura 4 -** Aumento da dacrioadenite e olho seco com o envelhecimento em camundongos Nrf2$^{-/-}$

**A.** Secções representativas da glândula lacrimal coradas com hematoxilina e eosina (H&E) mostrando aumento da densidade do focus score em camundongos Nrf2$^{-/-}$, em comparação com camundongos do tipo selvagem (WT) da mesma idade; n = 4-5/idade/linhagem. Teste 2-Way ANOVA, seguido pelo teste de comparação de Sidak. **B.** Densidade de células caliciformes medida na conjuntiva de camundongos WT e Nrf2$^{-/-}$. Cada ponto representa um animal. Teste de Kruskal-Wallis, seguido pelo teste de comparação de Dunn. **C.** Imagens representativas de córneas coradas com Oregon Green Dextran-488 (OGD) em camundongos WT e Nrf2$^{-/-}$ jovens e de meia-idade. Dados acumulados no gráfico. Cada ponto representa um animal (média entre os olhos direito e esquerdo). Teste de Kruskal-Wallis, seguido pelo teste de comparação de Dunn. Barra da escala = 500 µm. **D.** Expressão de IL-1β, TNF-α, IFN-γ, MHC II e catepsina S após transcrição do mRNA em glândulas lacrimais de camundongos WT e Nrf2$^{-/-}$ com 2-3 meses e 12-13 meses de idade; n = 4-5/grupo. Teste 2-Way ANOVA, seguido pelo teste de comparação de Sidak.

**Uma dieta indutora de Nrf2 melhora o olho seco relacionado à idade**

Já mostramos anteriormente que o componente pterostilbene da fruta blueberry protegia as células epiteliais da córnea do estresse oxidativo induzido pela hiperosmolaridade [59]. Portanto, testamos se a administração de uma dieta antioxidante poderia alterar a inflamação e o estresse oxidativo relacionados à idade e melhorar o olho seco. Camundongos C57BL/6 com 15,5 a 17 meses de idade foram randomizados para receber uma dieta padrão ou uma dieta contendo 0,1% de Oltipraz® por oito semanas (Figura 5A). Uma dieta com a mesma concentração de Oltipraz® administrada a camundongos com 18 meses de idade durante as 2 semanas melhorou o estresse oxidativo relacionado à idade no fígado [60].

Os tecidos foram coletados após a eutanásia quando os camundongos tinham 17,5-19 meses de idade. Os camundongos foram pesados semanalmente; não houve diferença na massa corporal no início ou no final do estudo (dados não mostrados). Western Blot de lisados das glândulas lacrimais coletadas após o tratamento mostraram que os níveis de nitrotirosina e 4-HNE foram reduzidos no grupo da dieta Oltipraz, confirmando seu efeito antioxidante (Figura 5B). A dieta anti-oxidante produziu um número significativamente menor no *focus score* (Figura 5C), acompanhado por uma diminuição significativa na expressão das citocinas inflamatórias IL-1β e níveis de mRNA de TNF-α em comparação à dieta regular. Não houve alteração nos níveis de MHC II, IFN-γ e cathespin S. Houve um aumento significativo em glutationa S-transferase P (GST-P1) nas glândulas lacrimais do grupo da dieta

Oltipraz®, um gene que foi demonstrado ser regulado positivamente por Oltipraz® (Figura 5D). Uma diminuição nas células T $CD45^+CD4^+$ que se infiltravam nas glândulas lacrimais foi observada através da análise de citometria de fluxo no grupo com a dieta Oltipraz® (Figura 5E). A infiltração de células B foi investigada a nível genético usando sondas específicas de CD19, observando uma diminuição significativa no mRNA nas células CD19 em camundongos submetidos à dieta Oltipraz® (Figura D). A avaliação das células caliciformes na conjuntiva mostrou que o tratamento com a dieta antioxidante melhorou significativamente a perda de células caliciformes que acontece no envelhecimento (Figura 5F).

Esses resultados indicam que a dieta com Oltipraz® melhorou o olho seco relacionado à idade, diminuindo os marcadores de estresse oxidativo, a infiltração linfocítica, os marcadores inflamatórios e a densidade celular.

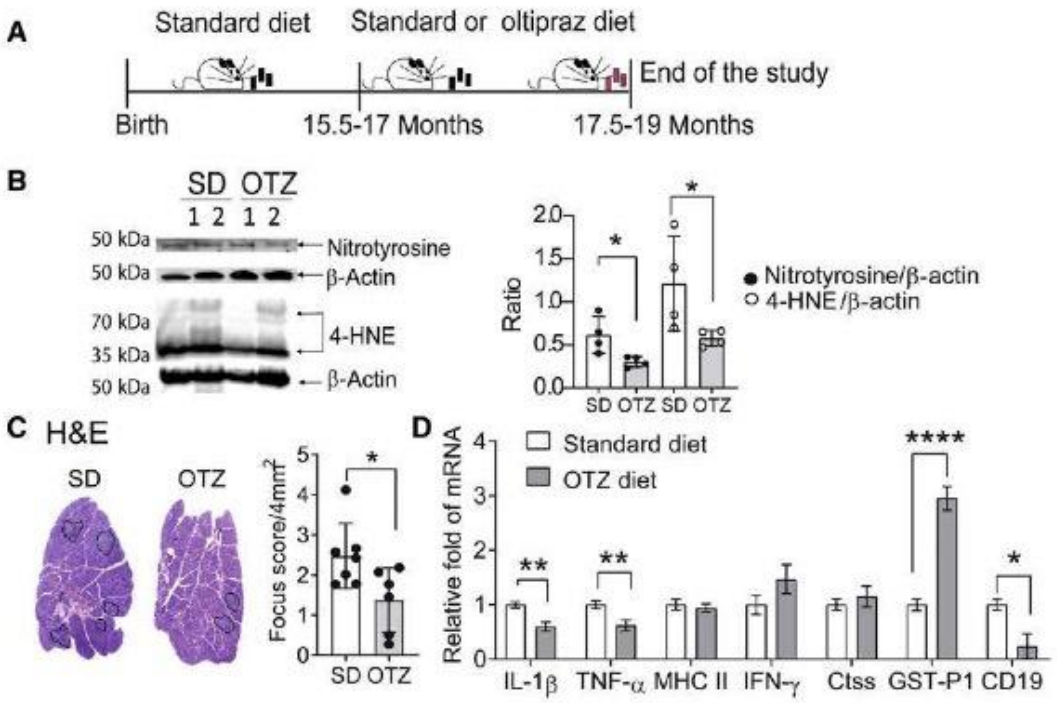


continua

**Figura 5 -** Uma dieta indutora de Nrf2 melhora o olho seco relacionado à idade

**A.** Esquema das dietas utilizadas. Os camundongos C57BL/6 com idades entre 15,5 e 17 meses foram randomizados para receber dieta padrão (SD) ou dieta contendo 0,1% de Oltipraz® (OTZ) por 2 meses. **B.** Western Blot para nitrotirosina, 4-HNE e β-actina em lisados da glândula lacrimal comparando as dietas SD e OTZ e densitometria mostrando razões WB após 2 meses; n = 4/grupo. Teste U de Mann-Whitney. **C.** Seções representativas de LG coradas com H&E mostrando focus score diminuído após a dieta OTZ; dados acumulados mostrados no gráfico à direita. As áreas de infiltração são demarcadas; n = 6-7/grupo. Teste U de Mann-Whitney. **D.** Análise da expressão gênica de citocinas inflamatórias e glutationa S-transferase P (GST-P1) mostrando diminuição do mRNA inflamatório na LG após a dieta com OTZ; n = 4-5/grupo. Teste 2-Way ANOVA, seguido pelo teste de comparação de Sidak.

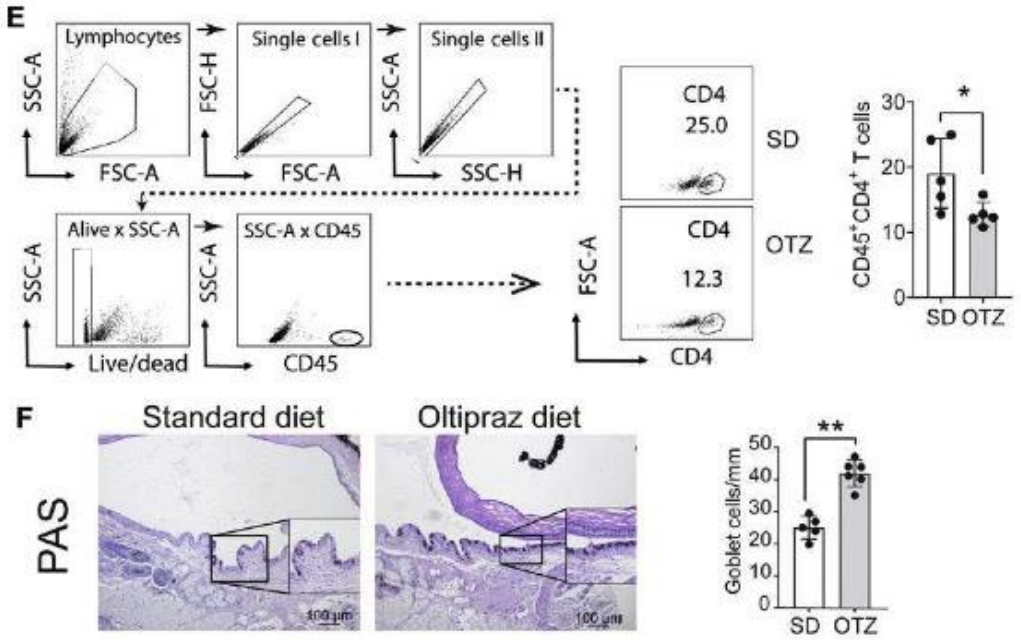


**Figura 5 (continuação) -** Uma dieta indutora de Nrf2 melhora o olho seco relacionado à idade

**E**. Gráficos de pontos representativos mostrando a estratégia de gating de glândulas lacrimais digeridas por colagenases e coradas com corante live/dead, CD45 e anticorpos CD4 para a citometria de fluxo. O gráfico acumulativo à direita mostra a frequência de células T $CD45^{+}CD4^{+}$; n = 6/grupo. Teste U de Mann-Whitney. **F.** Imagens representativas de secções conjuntivas coradas com PAS mostrando aumento da densidade de células caliciformes com a dieta OTZ. A demarcação dos quadrados à esquerda representa uma ampliação maior da área, com o gráfico acumulativo à direita; n = 6/grupo; Teste U de Mann-Whitney.

# 6 DISCUSSÃO

# 6 DISCUSSÃO

Com o aumento da expectativa de vida, também ocorre o aumento das doenças relacionadas à idade. Há um grande esforço para encontrar novas terapias, não apenas para melhorar a qualidade de vida, mas também para prevenir doenças frequentemente encontradas na população idosa. O estresse oxidativo foi reconhecido como parte do processo de envelhecimento. Muitas das perguntas deste estudo abordam lacunas no conhecimento relacionado ao envelhecimento, com especial atenção à glândula lacrimal e à superfície ocular. Nosso estudo mostrou que o envelhecimento está associado ao aumento de marcadores inflamatórios e de estresse oxidativo. Uma dieta antioxidante com um indutor Nrf2 melhorou o olho seco relacionado à idade, enquanto os camundongos $Nrf2^{-/-}$ tiveram pior dacrioadenite com o envelhecimento.

As glândulas lacrimais envelhecidas apresentaram considerável infiltração linfocítica, semelhante à infiltração observada em outros modelos animais da síndrome de Sjögren [61]. A infiltração em algumas glândulas foi organizada em áreas concêntricas, semelhante aos centros germinativos (Figura 1). Estudos em biópsias de glândulas lacrimais também identificaram considerável infiltração imune e perda de parênquima acinar em camundongos mais velhos e cadáveres [62, 63]. Draper et al. [64] mostraram uma diminuição significativa no conteúdo total de proteínas e secreção de peroxidase na estimulação basal e após estímulo agonista. Outros estudos

demonstram um aumento paradoxal no volume de lágrimas em camundongos idosos B6, avaliado por meio da análise do menisco lacrimal [65, 66]. Os níveis de certas imunoglobulinas nas lágrimas também são alterados em camundongos idosos [67].

A avaliação das citocinas lacrimais em nosso estudo mostrou um aumento progressivo no IFN-γ e IL-12p70, o que foi acompanhado por uma queda acentuada nos níveis de VEGF já aos 12 meses de idade. O IFN-γ e a IL-13 têm efeitos opostos na superfície ocular, promovendo apoptose das células caliciformes e manutenção homeostática, respectivamente [33, 38]. Indivíduos saudáveis apresentam um aumento dos sintomas oculares e piora do tempo de ruptura do filme lacrimal à medida que envelhecem [52, 53]. Foi demonstrado que os níveis de concentração de IL-8, IL-6, TNF-α e a expressão e secreção de células T apresentaram correlação positiva (aumento) com a idade em indivíduos idosos que não apresentavam olho seco [53]. Ao mesmo tempo, lágrimas de idosos apresentaram níveis diminuídos de fatores de crescimento específicos, como fator de crescimento semelhante à insulina tipo 1 [68]. O resultado são lágrimas pró-inflamatórias, como observado em nosso estudo.

Observamos um aumento significativo nos níveis de MHC II, IFN-γ, IL-1β, TNF-α e catepsina S nos níveis de mRNA e de proteínas, assim como um aumento na fosforilação de p65 da via NFκB na glândula lacrimal envelhecida. Uma característica típica do envelhecimento é um estado inflamatório crônico de baixo grau denominado *inflammaging* [24], caracterizado por um aumento geral na produção de citocinas pró-inflamatórias, como IL-6, TNF-α e IL-1β.

Mediadores inflamatórios séricos aumentados estão associados a doenças relacionadas à idade [23-25]. Níveis séricos aumentados de TGF-β em centenários podem ser considerados um biomarcador de boa saúde [26], enquanto níveis séricos aumentados de IL-6 e TNF-α são preditores de incapacidade e mortalidade em octogenários e centenários [27, 29, 30]. As diferenças individuais na regulação de citocinas pró e anti-inflamatórias podem ser críticas no resultado das respostas imunológica e inflamatória relacionadas à idade [44]. A catepsina S é uma potente cisteína/protease expressa nos compartimentos lisossômicos das células com atividade fagocítica, como macrófagos e células apresentadoras de antígenos (APCs), também encontrada no compartimento lisossômico das glândulas lacrimais [69, 70]. NFκB é a principal via de sinalização da inflamação utilizada por células epiteliais dendríticas [71, 72]. Foi demonstrado que o knock-out da subunidade reguladora negativa nfkb1 do fator de transcrição NFκB induz o envelhecimento prematuro em camundongos, devido à ativação constitutiva da via NFkB [73], enquanto a modulação da via NFkB foi proposta como uma terapia antienvelhecimento [74].

Existem muitas teorias que tentam explicar as causas do declínio e disfunção celular que acompanham a cronologia do envelhecimento. O conceito de estresse oxidativo levando ao envelhecimento foi proposto pela primeira vez em 1956 por Harman [75]. Desde então, avançamos no entendimento de como o estresse oxidativo participa do processo de envelhecimento. A nitrotirosina foi identificada como um indicador de dano celular, inflamação e produção de óxido nítrico 3, enquanto o 4-HNE é um dos

principais produtos da peroxidação lipídica, intensificada no mecanismo do estresse oxidativo. Nossos resultados mostraram níveis elevados de ambos os marcadores, confirmando níveis aumentados de estresse oxidativo na glândula lacrimal envelhecida. Estudos anteriores demonstraram uma ligação entre o aumento dos níveis de estresse oxidativo e a doença da superfície ocular e inflamação da glândula lacrimal. Foi demonstrado que em camundongos com Tet-mev-1 induzível houve um aumento da infiltração da glândula lacrimal, inflamação e diminuição da secreção de lágrimas [76]. Isso ocorre devido ao aumento dos níveis de ERO secundárias a uma maior cadeia de transporte de elétrons nas mitocôndrias [76]. Os camundongos SOD1$^{-/-}$ apresentam mais rápido sinais de envelhecimento, assim como a disfunção mitocondrial e a infiltração da glândula lacrimal. Foram encontrados marcadores de oxidação lipídica e protéica aumentados na conjuntiva de pacientes com olho seco e síndrome de Sjögren [55, 56, 77, 78, 79]. Há um interesse crescente em modular os danos do estresse oxidativo como terapia para o olho seco [2, 78, 80-86].

Há evidências crescentes na literatura sobre o papel do Nrf2 no envelhecimento. Camundongos Nrf2$^{-/-}$ apresentaram um envelhecimento mais acelerado na retina e aumentaram as respostas inflamatórias ao LPS [87, 88]. A síndrome de progeria de Hutchinson-Gilford, que apresenta o envelhecimento acelerado, apresenta a atividade transcricional de Nrf2 prejudicada e, consequentemente, aumento do estresse oxidativo crônico [89]. Nossos achados mostrando que o envelhecimento é acompanhado por estresse oxidativo foram fornecidos pela avaliação dos camundongos Nrf2$^{-/-}$, nos quais

o *focus score* e os marcadores inflamatórios da glândula lacrimal aumentaram a partir dos 2 meses de idade (Figura 4). O envelhecimento cronológico de 1 ano aumentou os focos e a inflamação para níveis ainda mais altos do que os observados nos camundongos C57BL/6 com 24 meses de idade. Além disso, os camundongos Nrf2$^{-/-}$ exibiram altos níveis de citocinas pró-inflamatórias, de acordo com a literatura [88, 90]. Neste estudo, houve uma perda significativa de células caliciformes com o envelhecimento nos camundongos C57BL/6, embora não tenha diferença nas linhagens de camundongos Nrf2$^{-/-}$ e do tipo selvagem.

Alguns estudos mostraram que o envelhecimento pode ser retardado. Estudos de restrição calórica sem desnutrição demonstraram que a vida útil pode ser aumentada em ratos e camundongos [91-95]. Estudos demonstraram que a administração de dietas ricas em anti-oxidantes pode ser usada para retardar a atividade de radicais livres nas alterações fisiológicas associadas à idade e aumentar a vida útil do corpo [60, 75, 96-98]. Nossos resultados mostraram que o uso de uma dieta indutora de Nrf2 (Oltipraz) por 8 semanas em camundongos com 19 meses de idade mostrou não apenas uma melhora nos níveis de estresse oxidativo e no *focus score* da glândula lacrimal, mas também uma redução na IL-1β e TNF-α, embora não tenha apresentado diminuição nos valores de MHC II, catepsina S e IFN-γ. Houve também um efeito benéfico na superfície ocular, observado através do aumento nas células caliciformes conjuntivais. Optamos por iniciar o tratamento em 15,5 a 17 meses porque queríamos demonstrar efeitos terapêuticos em vez de preventivos. No entanto, não podemos excluir que um início mais cedo (antes

de 15 meses) ou tratamento prolongado (maior que 8 semanas) poderia modular ainda mais o aumento relacionado à idade no MHC II, IFN-γ e catepsina S. O Oltipraz® foi inicialmente usado para inibir o crescimento tumoral em diferentes órgãos de roedores e, recentemente, tem sido utilizado para terapia e prevenção do estresse oxidativo, tanto *in vitro* quanto *in vivo* [60, 99-101]. A dieta do Oltipraz® por 2 semanas em camundongos com 18 meses aumentou os níveis de glutationa no fígado [60]. Na doença renal induzida por cisplatina, o Oltipraz® melhorou a sobrevivência celular e aumentou os genes anti-oxidantes GCLC e NQO1 *in vitro* [100]. Gavagem oral de Oltipraz® também melhorou a função cardíaca e diminuiu os níveis de proteína IL-1β e TNF-α em um modelo de insuficiência cardíaca em ratos [101]. A ativação sistêmica do Nrf2 demonstrou modular a autoimunidade no camundongo scurfy, uma linhagem autoimune desprovida de células T reguladoras; resultados impressionantes foram observados no fígado, pele e pulmão [102]. Os autores mostraram uma diminuição significativa na produção de citocinas pelas células T CD4 e $CD8^+$, além de um aumento da sobrevida.

Enquanto progredimos no melhor entendimento sobre confluência entre o envelhecimento e doenças oculares, há uma falta de informações sobre como esses mecanismos podem ser associados entre si. Nossos estudos mostraram que direcionar o estresse oxidativo com terapias antioxidantes pode atrasar e modificar alterações relacionadas à idade, tanto na glândula lacrimal quanto na superfície ocular. Esses resultados lançam luz sobre a interseção entre inflamação, envelhecimento e saúde da superfície ocular. Novos tratamentos e abordagens terapêuticas podem surgir na

tentativa de reduzir doenças oculares que são acompanhadas pelo envelhecimento.

# 7 CONCLUSÕES

# 7 CONCLUSÕES

A administração da dieta antioxidante Oltipraz® (OTZ) por 2 meses em camundongos com 15,5-17 meses de idade evidenciou melhora nos níveis de estresse oxidativo e de focos inflamatórios nas glândulas lacrimais. Este estudo identificou marcadores inflamatórios e de estresse oxidativo que aumentam com o envelhecimento da glândula lacrimal, além da constatação de que glândulas lacrimais de camundongos knock-out para NRF2 são mais suscetíveis ao estresse oxidativo.

Os resultados deste estudo ajudam a entender como a biologia do estresse oxidativo relaciona-se com o envelhecimento das glândulas lacrimais, assim como um melhor conhecimento da intersecção entre a senilidade e a saúde da superfície ocular.

O estudo propõe uma abordagem terapêutica que poderá contribuir para a diminuição de outras doenças oculares e alterações oftalmológicas durante o processo do envelhecimento.

# 8 ANEXOS

# 8 ANEXOS

## Carta de aprovação do Comitê de Ética – Baylor College of Medicine



July 20, 2018

Baylor College of Medicine
Office of Research
One Baylor Plaza, 600D
Houston, Texas 77030
Phone: (713) 798-6970
Fax: (713) 798-6990
Email: iacuc@bcm.tmc.edu

CINTIA S DE PAIVA
BAYLOR COLLEGE OF MEDICINE
OPHTHALMOLOGY

**AN-7342: INFLAMMATORY EFFECTS OF AGING IN THE OCULAR MUCOSA AND LACRIMAL GLAND**

**APPROVAL VALID FROM February 7, 2017 thru February 6, 2020**

Dear Dr. DE PAIVA

The animal care and use of your research protocol indicated above has been approved by the Institutional Animal Care and Use Committee of Baylor College of Medicine.

Baylor College of Medicine has an Animal Welfare Assurance approved by the Office of Laboratory Animal Welfare (OLAW), meeting the requirements of the Public Health Service Policy on Humane Care and Use of Laboratory Animals. The Assurance number is D16-00475.

As principal investigators of this research, you are required to provide a copy of the approved protocol and all subsequently approved amendments to each individual working on this project for their reference.

You will be notified should any U.S.D.A., Baylor College of Medicine, VAMC (if applicable) or other policies come into effect that would require you to amend your project.

Respectfully,

FREDERICK A PEREIRA, Ph.D.
Institutional Animal Care and Use Committee

## Carta de aprovação CEUA - FMUSP

**Faculdade de Medicina da Universidade de São Paulo**
Avenida Dr. Arnaldo, 455
Pacaembu – São Paulo – SP

**COMISSÃO DE ÉTICA NO USO DE ANIMAIS**

Certificamos que a proposta intitulada **"Papel do Estresse Oxidativo no Envelhecimento das Glândulas Lacrimais"**, registrada com o **nº 1148/2018**, sob a responsabilidade de **Milton Ruiz Alves** e **Rodrigo Guimarães de Souza**, apresentada pelo Departamento de Oftalmologia e Otorrinolaringologia - que envolve a produção, manutenção e/ou utilização de animais pertencentes ao filo Chordata, subfilo Vertebrata (exceto humanos), para fins de pesquisa científica (ou ensino) - encontra-se de acordo com os preceitos da Lei nº 11.794, de 8 de outubro de 2008, do Decreto nº 6.899, de 15 de julho de 2009, e com as normas editadas pelo Conselho Nacional de Controle de Experimentação Animal (CONCEA), e foi aprovada pela COMISSÃO DE ÉTICA NO USO DE ANIMAIS (CEUA) da Faculdade de Medicina da USP em reunião de 12.09.18

| Finalidade | ( ) Ensino ( x ) Pesquisa Científica |
|---|---|
| Vigência da autorização | Início: 02-01-2017 Término: 31-12-2020 |
| Espécie/linhagem/raça | Camundongo C57BL/6 e Camundongo Knockout NFR2 |
| Nº de animais | Não se aplica |
| Peso/Idade | Não se aplica |
| Sexo | Não se aplica |
| Origem | Baylor College of Medicine |

A CEUA FMUSP solicita que ao final da pesquisa seja enviado Relatório com todas as atividades.

CEUA-FMUSP, 12 de Setembro de 2018

Dr. Eduardo Pompeu
Coordenador
**Comissão de Ética no Uso de Animais**

Comissão de Ética no Uso de Animais da FMUSP
e-mail: ceua@fm.usp.br

# 9 REFERÊNCIAS

# 9 REFERÊNCIAS

1 Sattin RW. Falls among older persons: a public health perspective. Annu Rev Public Health. 1992;13:489-508.

2 Deng R, Hua X, Li J, Chi W, Zhang Z, Lu F, Zhang L, Pflugfelder SC, Li DQ. Oxidative stress markers induced by hyperosmolarity in primary human corneal epithelial cells. PLoS One. 2015;10(5):e0126561.

3 Pinazo-Durán MD, Gallego-Pinazo R, García-Medina JJ, Zanón-Moreno V, Nucci C, Dolz-Marco R, Martínez-Castillo S, Galbis-Estrada C, Marco-Ramírez C, López-Gálvez MI, Galarreta DJ, Díaz-Llópis M. Oxidative stress and its downstream signaling in aging eyes. Clin Interv Aging. 2014:9:637-52.

4 Saccà SC, Cutolo CA, Ferrari D, Corazza P, Traverso CE. The eye, oxidative damage and polyunsaturated fatty acids. Nutrients. 2018;10(6):668.

5 Rocha EM, Alves M, Rios JD, Dartt DA. The aging lacrimal gland: changes in structure and function. Ocul Surf. 2008;6(4):162-74.

6 Bron AJ, de Paiva CS, Chauhan SK, Bonini S, Gabison EE, Jain S, Knop E, Markoulli M, Ogawa Y, Perez V, Uchino Y, Yokoi N, Zoukhri D, Sullivan DA. TFOS DEWS II pathophysiology report. Ocul Surf. 2017;15(3):438-510.

7 Uchino Y, Kawakita T, Ishii T, Ishii N, Tsubota K. A new mouse model of dry eye disease: oxidative stress affects functional decline in the lacrimal gland. Cornea. 2012;31(Suppl 1):S63-7.

8 Sies H, Berndt C, Jones DP. Oxidative stress. Annu Rev Biochem. 2017;86:715-48.

9 Ma Q. Role of Nrf2 in oxidative stress and toxicity. Annu Rev Pharmacol Toxicol. 2013;53:401-26.

10 Kemmerer ZA, Ader NR, Mulroy S, Eggler AL. Comparison of human Nrf2 antibodies: A tale of two proteins. Toxicol Lett. 2015;238(2):83-9.

11 Kojima T, Dogru M, Higuchi A, Nagata T, Ibrahim OM, Inaba T, Tsubota K. The effect of Nrf2 knockout on ocular surface protection from acute tobacco smoke exposure. Evidence from Nrf2 knockout mice. Am J Pathol. 2015;185(3):776-85.

12 Chen J, Wang L, Chen Y, Sternberg P, Cai J. Phosphatidylinositol 3 kinase pathway and 4-hydroxy-2-nonenal-induced oxidative injury in the RPE. Invest Ophthalmol Vis Sci. 2009;50(2): 936-42.

13 Mariani E, Pulsatelli L, Neri S, Dolzani P, Meneghetti A, Silvestri T, Ravaglia G, Forti P, Cattini L, Facchini A. RANTES and MIP-1alpha production by T lymphocytes, monocytes and NK cells from nonagenarian subjects. Exp Gerontol. 2002;37(203):219-26.

14 Merrell MD, Jackson JP, Augustine LM, Fisher CD, Slitt AL, Maher JM, Huang W, Moore DD, Zhang Y, Klaassen CD, Cherrington NJ. The Nrf2 activator oltipraz also activates the constitutive androstane receptor. Drug Metab Dispos. 2008;36(8):1716-21.

15 Schaumberg DA, Sullivan DA, Buring JE, Dana MR. Prevalence of dry eye syndrome among US women. Am J Ophthalmol. 2003;136(2):318-26.

16 Schaumberg DA, Dana R, Buring JE, Sullivan DA. Prevalence of dry eye disease among US men: estimates from the Physicians' Health Studies. Arch Ophthalmol. 2009;127(6):763-8.

17 McCarty CA, Bansal AK, Livingston PM, Stanislavsky YL, Taylor HR. The epidemiology of dry eye in Melbourne, Australia. Ophthalmology. 1998;105(6):1114-9.

18 Lamberts DW, Foster CS, Perry HD. Schirmer test after topical anesthesia and the tear meniscus height in normal eyes. Arch Ophthalmol. 1979;97(6):1082-5.

19 Maeda N, Sato S, Watanabe H, Inoue Y, Fujikado T, Shimomura Y, Tano Y. Prediction of letter contrast sensitivity using videokeratographic indices. Am J Ophthalmol. 2000;129(6):759-63.

20 Miljanovic B, Dana R, Sullivan DA, Schaumberg DA. Impact of dry eye syndrome on vision-related quality of life. Am J Ophthalmol. 2007;143(3):409-415.

21 Ivers RQ, Cumming RG, Mitchell P, Attebo K. Visual impairment and falls in older adults: the Blue Mountains Eye Study. J Am Geriatr Soc. 1998;46(1):58-64.

22 Schiffman RM, Walt JG, Jacobsen G, Doyle JJ, Lebovics G, Sumner W. Utility assessment among patients with dry eye disease. Ophthalmology. 2003;110(7):1412-9.

23 Gerli R, Monti D, Bistoni O, Mazzone AM, Peri G, Cossarizza A, Di Gioacchino M, Cesarotti ME, Doni A, Mantovani A, Franceschi C, Paganelli R. Chemokines, sTNF-Rs and sCD30 serum levels in healthy aged people and centenarians. Mech Ageing Dev. 2000;121(1-3):37-46.

24 Franceschi C, Bonafe M, Valensin S, Olivieri F, De Luca M, Ottaviani E, De Benedictis G. Inflamm-aging. An evolutionary perspective on immunosenescence. Ann N Y Acad Sci. 2000;908:244-54.

25 Bruunsgaard H, Pedersen M, Pedersen BK. Aging and proinflammatory cytokines. Curr Opin Hematol. 2001;8(3):131-6.

26 Carrieri G, Marzi E, Olivieri F, Marchegiani F, Cavallone L, Cardelli M, Giovagnetti S, Stecconi R, Molendini C, Trapassi C, De Benedictis G, Kletsas D, Franceschi C. The G/C915 polymorphism of transforming growth factor beta1 is associated with human longevity: a study in Italian centenarians. Aging Cell. 2004;3(6):443-8.

27 Ferrucci L, Harris TB, Guralnik JM, Tracy RP, Corti MC, Cohen HJ, Penninx B, Pahor M, Wallace R, Havlik RJ. Serum IL-6 level and the development of disability in older persons. J Am Geriatr Soc. 1999;47(6):639-46.

28 Moss SE, Klein R, Klein BE. Prevalence of and risk factors for dry eye syndrome. Arch Ophthalmol. 2000;118(9):1264-8.

29 Bruunsgaard H, Ladelund S, Pedersen AN, Schroll M, Jorgensen T, Pedersen BK. Predicting death from tumour necrosis factor-alpha and interleukin-6 in 80-year-old people. Clin Exp Immunol. 2003;132(1):24-31.

30 Bruunsgaard H, Andersen-Ranberg K, Hjelmborg JvB, Pedersen BK, Jeune B. Elevated levels of tumor necrosis factor alpha and mortality in centenarians. Am J Med. 2003;115(4):278-83.

31 Lee JB, Kim SH, Lee SC, Kim HG, Ahn HG, Li Z, Yoon KC. Blue light-induced oxidative stress in human corneal epithelial cells: protective effects of ethanol extracts of various medicinal plant mixtures. Invest Ophthalmol Vis Sci. 2014;55(7):4119-27.

32 Capri M, Monti D, Salvioli S, Lescai F, Pierini M, Altilia S, Sevini F, Valensin S, Ostan R, Bucci L, Franceschi C. Complexity of anti-immunosenescence strategies in humans. Artif Organs. 2006;30(10):730-42.

33 de Paiva CS, Villarreal AL, Corrales RM, Rahman HT, Chang VY, Farley WJ, Stern ME, Niederkorn JY, Li DQ, Pflugfelder SC. Dry eye-induced conjunctival epithelial squamous metaplasia is modulated by interferon-gamma. Invest Ophthalmol Vis Sci. 2007;48(6):2553-60.

34 Coursey TG, Bohat R, Barbosa FL, Pflugfelder SC, de Paiva CS. Desiccating stress-induced chemokine expression in the epithelium is dependent on upregulation of NKG2D/RAE-1 and release of IFN-gamma in experimental dry eye. J Immunol. 2014;193(10):5264-72.

35 de Paiva CS, Corrales RM, Villarreal AL, Farley W, Li DQ, Stern ME, Pflugfelder SC. Apical corneal barrier disruption in experimental murine dry eye is abrogated by methylprednisolone and doxycycline. Invest Ophthalmol Vis Sci. 2006;47(7):2847-56.

36 Zhang X, Schaumburg CS, Coursey TG, Siemasko KF, Volpe EA, Gandhi NB, Li DQ, Niederkorn JY, Stern ME, Pflugfelder SC, de Paiva CS. CD8(+) cells regulate the T helper-17 response in an experimental murine model of Sjögren syndrome. Mucosal Immunol. 2014;7(2):417-27.

37 de Paiva CS, Volpe EA, Gandhi NB, Zhang X, Zheng X, Pitcher JD III, Farley WJ, Stern ME, Niederkorn JY, Li DQ, Flavell RA, Pflugfelder SC: Disruption of TGF-beta signaling improves ocular surface epithelial disease in experimental autoimmune keratoconjunctivitis sicca. PLoS One 2011; 6:e29017.

38 de Paiva CS, Raince JK, McClellan AJ, Shanmugam KP, Pangelinan SB, Volpe EA, Corrales RM, Farley WJ, Corry DB, Li DQ, Pflugfelder SC. Homeostatic control of conjunctival mucosal goblet cells by NKT-derived IL-13. Mucosal Immunol. 2011;4(4):397-408.

39 de Paiva CS, Yoon KC, Pangelinan SB, Pham S, Puthenparambil LM, Chuang EY, Farley WJ, Stern ME, Li DQ, Pflugfelder SC. Cleavage of functional IL-2 receptor alpha chain (CD25) from murine corneal and conjunctival epithelia by MMP-9. J Inflamm. (Lond) 2009;6:31.

40 Barbosa FL, Xiao Y, Bian F, Coursey TG, Ko BY, Clevers H, de Paiva CS, Pflugfelder SC. Goblet cells contribute to ocular surface immune tolerance-implications for dry eye disease. Int J Mol Sci. 2017;18(5):978.

41 Bian F, Barbosa FL, Corrales RM, Pelegrino FS, Volpe EA, Pflugfelder SC, de Paiva CS. Altered balance of interleukin-13/interferon-gamma contributes to lacrimal gland destruction and secretory dysfunction in CD25 knockout model of Sjogren's syndrome. Arthritis Res Ther. 2015;17(1):53.

42 Zaheer M, Wang C, Bian F, Yu Z, Hernandez H, de Souza RG, Simmons KT, Schady D, Swennes AG, Pflugfelder SC, Britton RA, de Paiva CS. Protective role of commensal bacteria in Sjogren Syndrome. J Autoimmun. 2018;93:45-56.

43 Schein OD, Muñoz B, Tielsch JM, Bandeen-Roche K, West S. Prevalence of dry eye among the elderly. Am J Ophthalmol. 1997;124(6):723-8.

44 Franceschi C, Bonafe M. Centenarians as a model for healthy aging. Biochem Soc Trans. 2003;31(2):457-61.

45 Volpe EA, Henriksson JT, Wang C, Barbosa FL, Zaheer M, Zhang X, Pflugfelder SC, de Paiva CS. Interferon-gamma deficiency protects against aging-related goblet cell loss. Oncotarget. 2016;7(40):64605-14.

46 McClellan AJ, Volpe EA, Zhang X, Darlington GJ, Li DQ, Pflugfelder SC, de Paiva CS. Ocular surface disease and dacryoadenitis in aging C57BL/6 mice. Am J Pathol. 2014;184(3):631-43.

47 Bian F, Xiao Y, Barbosa FL, de Souza RG, Hernandez H, Yu Z, Pflugfelder SC, de Paiva CS. Age-associated antigen-presenting cell alterations promote dry-eye inducing Th1 cells. Mucosal Immunol. 2019;12(4):897-908.

48 Nasu M, Matsubara O, Yamamoto H. Post-mortem prevalence of lymphocytic infiltration of the lacrymal gland: a comparative study in autoimmune and non-autoimmune diseases. J Pathol. 1984;143(1):11-5.

49 Alves M, Calegari VC, Cunha DA, Saad MJA, Velloso LA, Rocha EM. Increased expression of advanced glycation end-products and their receptor, and activation of nuclear factor kappa-B in lacrimal glands of diabetic rats. Diabetologia. 2005;48(12):2675-81.

50 Alves M, Cunha DA, Calegari VC, Saad MJ, Boschero AC, Velloso LA, Rocha EM. Nuclear factor-kappaB and advanced glycation end-products expression in lacrimal glands of aging rats. J Endocrinol. 2005;187(1):159-66.

51 Lam H, Blieden L, de Paiva CS, Farley WJ, Stern ME, Pflugfelder SC. Tear cytokine profiles in dysfunctional tear syndrome. Am J Ophthalmol. 2009;147(2):198-205.

52 Di Zazzo A, Micera A, Coassin M, Varacalli G, Foulsham W, De Piano M, Bonini S. InflammAging at ocular surface: clinical and biomolecular analyses in healthy volunteers. Invest Ophthalmol Vis Sci. 2019;60(5):1769-1775.

53 Micera A, Di Zazzo A, Esposito G, Longo R, Foulsham W, Sacco R, Sgrulletta R, Bonini S. Age-related changes to human tear composition. Invest Ophthalmol Vis Sci. 2018;59(5):2024-31.

54 Enriquez-de-Salamanca A, Castellanos E, Stern ME, Fernández I, Carreño E, García-Vázquez C, Herreras JM, Calonge M. Tear cytokine and chemokine analysis and clinical correlations in evaporative-type dry eye disease. Mol Vis. 2010;16:862-73.

55 Wakamatsu TH, Dogru M, Matsumoto Y, Kojima T, Kaido M, Ibrahim OM, Sato EA, Igarashi A, Ichihashi Y, Satake Y, Shimazaki J, Tsubota K. Evaluation of lipid oxidative stress status in Sjogren syndrome patients. Invest Ophthalmol Vis Sci. 2013;54(1):201-10.

56 Cejkováa J, Ardan T, Simonová Z, Cejka C, Malec J, Dotrelová D, Brunová B. Decreased expression of antioxidant enzymes in the conjunctival epithelium of dry eye (Sjogren's syndrome) and its possible contribution to the development of ocular surface oxidative injuries. Histol Histopathol. 2008;23(12):1477-83.

57 Ibrahim OM, Dogru M, Matsumoto Y, Igarashi A, Kojima T, Wakamatsu TH, Inaba T, Shimizu T, Shimazaki J, Tsubota K. Oxidative stress induced age dependent meibomian gland dysfunction in Cu, Zn-superoxide dismutase-1 (Sod1) knockout mice. PLoS One. 2014;9(7):e99328.

58 Kojima T, Wakamatsu TH, Dogru M, Ogawa Y, Igarashi A, Ibrahim OM, Inaba T, Shimizu T, Noda S, Obata H, Nakamura S, Wakamatsu A, Shirasawa T, Shimazaki J, Negishi K, Tsubota K. Age-related dysfunction of the lacrimal gland and oxidative stress: evidence from the Cu,Zn-superoxide dismutase-1 (Sod1) knockout mice. Am J Pathol. 2012;180(5):1879-96.

59 Li J, Ruzhi D, Hua X, Zhang L, Lu F, Coursey TG, Pflugfelder SC, Li DQ. Blueberry component pterostilbene protects corneal epithelial cells from inflammation via anti-oxidative pathway. Sci Rep. 2016;6:19408.

60 Stohs SJ, Lawson TA, Anderson L, Bueding E. Effects of oltipraz, BHA, ADT and cabbage on glutathione metabolism, DNA damage and lipid peroxidation in old mice. Mech Ageing Dev. 1986;37(2):137-45.

61 Coursey TG, Bian F, Zaheer M, Pflugfelder SC, Volpe EA, de Paiva CS. Age-related spontaneous lacrimal keratoconjunctivitis is accompanied by dysfunctional T regulatory cells. Mucosal Immunol. 2017;10(3):743-56.

62 Damato BE, Allan D, Murray SB, Lee WR. Senile atrophy of the human lacrimal gland: the contribution of chronic inflammatory disease. Br J Ophthalmol. 1984;68(9):674-80.

63 Draper CE, Adeghate E, Lawrence PA, Pallot DJ, Garner A, Singh J. Age-related changes in morphology and secretory responses of male rat lacrimal gland. J Auton Nerv Syst. 1998;69(2-3):173-83.

64 Draper CE, Adeghate EA, Singh J, Pallot DJ. Evidence to suggest morphological and physiological alterations of lacrimal gland acini with ageing. Exp Eye Res. 1999;68(3):265-76.

65 De Silva MEH, Hill LJ, Downie LE, Chinnery HR. The effects of aging on corneal and ocular surface homeostasis in mice. Invest Ophthalmol Vis Sci. 2019;60(7):2705-15.

66 Shikama Y, Kurosawa M, Furukawa M, Ishimaru N, Matsushita K. Involvement of adiponectin in age-related increases in tear production in mice. Aging (Albany NY). 2019;11(19):8329-46.

67 de Souza RG, de Paiva CS, Alves MR. Age-related autoimmune changes in lacrimal glands. Immune Netw. 2019;19(1):e3.

68 Patel R, Zhu M, Robertson DM. Shifting the IGF-axis: An age-related decline in human tear IGF-1 correlates with clinical signs of dry eye. Growth Horm IGF Res. 2018;40:69-73.

69 Li X, Wu K, Edman M, Schenke-Layland K, MacVeigh-Aloni M, Janga SR, Schulz B, Hamm-Alvarez SF. Increased expression of cathepsins and obesity-induced proinflammatory cytokines in lacrimal glands of male NOD mouse. Invest Ophthalmol Vis Sci. 2010;51(10):5019-29.

70 Wendt W, Lübbert H, Stichel CC. Upregulation of cathepsin S in the aging and pathological nervous system of mice. Brain Res. 2008;1232:7-20.

71 Baratin M, Foray C, Demaria O, Habbeddine M, Pollet E, Maurizio J, Verthuy C, Davanture S, Azukizawa H, Flores-Langarica A, Dalod M, Lawrence T. Homeostatic NF-kappaB signaling in steady-state migratory dendritic cells regulates immune homeostasis and tolerance. Immunity. 2015;42(4):627-39.

72 Grinberg-Bleyer Y, Dainichi T, Oh H, Heise N, Klein U, Schmid RM, Hayden MS, Ghosh S. Cutting edge: NF-kappaB p65 and c-Rel control epidermal development and immune homeostasis in the skin. J Immunol. 2015;194(6):2472-6.

73 Jurk D, Wilson C, Passos JF, Oakley F, Correia-Melo C, Greaves L, Saretzki G, Fox C, Lawless C, Anderson R, Hewitt G, Pender SL, Fullard N, Nelson G, Mann J, van de Sluis B, Mann DA, von Zglinicki T. Chronic inflammation induces telomere dysfunction and accelerates ageing in mice. Nat Commun. 2014;2:4172.

74 Adler AS, Kawahara TL, Segal E, Chang HY. Reversal of aging by NFkappaB blockade. Cell Cycle (Georgetown, Tex). 2008;7(5):556-9.

75 Harman D. Aging: a theory based on free radical and radiation chemistry. J Gerontol. 1956;11(3):298-300.

76 Uchino Y, Kawakita T, Miyazawa M, Ishii T, Onouchi H, Yasuda K, Ogawa Y, Shimmura S, Ishii N, Tsubota K. Oxidative stress induced inflammation initiates functional decline of tear production. PLoS One. 2012;7(10):e45805.

77 Choi W, Lian C, Ying L, Kim GE, You IC, Park SH, Yoon KC. Expression of lipid peroxidation markers in the tear film and ocular surface of patients with non-Sjogren syndrome: potential biomarkers for dry eye disease. Curr Eye Res. 2016;41(9):1143-9.

78 Macri A, Scanarotti C, Bassi AM, Giuffrida S, Sangalli G, Traverso CE, Iester M. Evaluation of oxidative stress levels in the conjunctival epithelium of patients with or without dry eye, and dry eye patients treated with preservative-free hyaluronic acid 0.15 % and vitamin B12 eye drops. Graefes Arch Clin Exp Ophthalmol. 2015;253(3):425-30.

79 Li B, Sheng M, Li J, Yan G, Lin A, Li M, Wang W, Chen Y. Tear proteomic analysis of Sjögren syndrome patients with dry eye syndrome by two-dimensional-nano-liquid chromatography coupled with tandem mass spectrometry. Sci Rep. 2014;4:5772.

80 Li YJ, Luo LJ, Harroun SG, Wei SC, Unnikrishnan B, Chang HT, Huang YF, Lai JY, Huang CC. Synergistically dual-functional nano eye-drops for simultaneous anti-inflammatory and anti-oxidative treatment of dry eye disease. Nanoscale. 2019;11(12):5580-94.

81 Dai Y, Zhang J, Xiang J, Li Y, Wu D, Xu J. Calcitriol inhibits ROS-NLRP3-IL-1beta signaling axis via activation of Nrf2-antioxidant signaling in hyperosmotic stress stimulated human corneal epithelial cells. Redox Biol. 2019;21:101093.

82 Park B, Jo K, Lee TG, Hyun S-W, Kim JS, Kim C-S. Polydatin inhibits NLRP3 inflammasome in dry eye disease by attenuating oxidative stress and inhibiting the NF-κB pathway. Nutrients. 2019;11(11):E2792.

83 Dogru M, Kojima T, Simsek C, Tsubota K. Potential role of oxidative stress in ocular surface inflammation and dry eye disease. Invest Ophthalmol Vis Sci. 2018;59(14):DES163-DES168.

84 Choi W, Lee JB, Cui L, Li Y, Li Z, Choi JS, Lee HS, Yoon KC. Therapeutic efficacy of topically applied antioxidant medicinal plant extracts in a mouse model of experimental dry eye. Oxid Med Cell Longev. 2016;2016:4727415.

85 Li J, Ruzhi D, Hua X, Zhang L, Lu F, Coursey TG, Pflugfelder SC, Li DQ. Blueberry component pterostilbene protects corneal epithelial cells from inflammation via anti-oxidative pathway. Sci Rep. 2016;6:19408.

86 Hua X, Deng R, Li J, Chi W, Su Z, Lin J, Pflugfelder SC, Li DQ. Protective effects of L-carnitine against oxidative injury by hyperosmolarity in human corneal epithelial cells. Invest Ophthalmol Vis Sci. 2015;56(9):5503-11.

87 Zhao Z, Chen Y, Wang J, Sternberg P, Freeman ML, Grossniklaus HE, Cai J. Age-related retinopathy in NRF2-deficient mice. PLoS One. 2011;6(4):e19456.

88 Liu X, Zhang X, Ding Y, Zhou W, Tao L, Lu P, Wang Y, Hu R. Nuclear factor E2-related factor-2 negatively regulates NLRP3 inflammasome activity inhibiting reactive oxygen species-induced NLRP3 priming. Antioxid Redox Signal. 2017;26(1):28-43.

89 Kubben N, Zhang W, Wang L, Voss TC, Yang J, Qu J, Liu GH, Misteli T. Repression of the antioxidant NRF2 pathway in premature aging. Cell. 2016;165(6):1361-74.

90 Ma TJ, Lan DH, He SZ, Ye Z, Li P, Zhai W, Chen WQ, Huang Y, Fu Y, Sun A, Wang YB, Ye Z, Li JL, Gao Y, Yan XL, Li ZH. Nrf2 protects human lens epithelial cells against $H_2O_2$-induced oxidative and ER stress: The ATF4 may be involved. Exp Eye Res. 2018;169:28-37.

91 Most J, Tosti V, Redman LM, Fontana L. Calorie restriction in humans: An update. Ageing Res Rev. 2017;39:36-45.

92 Kawashima M, Tsubota K. Effect of calorie restriction on change in lacrimal gland with age. Cornea. 2011;30 Suppl 1:S29-S33.

93 Kawashima M, Kawakita T, Okada N, Ogawa Y, Murat D, Nakamura S, Nakashima H, Shimmura S, Shinmura K, Tsubota K. Calorie restriction: A new therapeutic intervention for age-related dry eye disease in rats. Biochem Biophys Res Commun. 2010;397(4):724-8.

94 Fontana L, Weiss EP, Villareal DT, Klein S, Holloszy JO. Long-term effects of calorie or protein restriction on serum IGF-1 and IGFBP-3 concentration in humans. Aging Cell. 2008;7(5):681-7.

95 Fontana L, Villareal DT, Weiss EP, Racette SB, Steger-May K, Klein S, Holloszy JO; Washington University School of Medicine CALERIE Group. Calorie restriction or exercise: effects on coronary heart disease risk factors. A randomized, controlled trial. Am J Physiol Endocrinol Metab. 2007;293(1):E197-202.

96 Eddy DE, Harman D. Free radical theory of aging: effect of age, sex and dietary precursors on rat-brain docosahexanoic acid. J Am Geriatr Soc. 1977;25(5):220-9.

97 Harman D. Nutritional implications of the free-radical theory of aging. J Am Coll Nutr. 1982;1(1):27-34.

98 Kohn RR. Effect of antioxidants on life-span of C57BL mice. J Gerontol. 1971;26(3):378-80.

99 Nelson KC, Armstrong JS, Moriarty S, Cai J, Wu MW, Sternberg P Jr, Jones DP. Protection of retinal pigment epithelial cells from oxidative damage by oltipraz, a cancer chemopreventive agent. Invest Ophthalmol Vis Sci. 2002;43(11):3550-4.

100 Atilano-Roque A, Wen X, Aleksunes LM, Joy MS. Nrf2 activators as potential modulators of injury in human kidney cells. Toxicol Rep. 2016;3:153-9.

101 Tang Y, Guo M, Ma XY, Sun WP, Hao MH, Zhu HY. Oltipraz attenuates the progression of heart failure in rats through inhibiting oxidative stress and inflammatory response. Eur Rev Med Pharmacol Sci. 2018;22(24):8918-23.

102 Suzuki T, Murakami S, Biswal SS, Sakaguchi S, Harigae H, Yamamoto M, Motohashi H. Systemic activation of NRF2 alleviates lethal autoimmune inflammation in scurfy mice. Mol Cell Biol. 2017;37(15):e00063-17.

# 10 APÊNDICE

## APÊNDICE

**Publicação**: de Souza RG, Yu Z, Hernandez H, Trujillo-Vargas CM, Lee A, Mauk KE, Cai J, Alves MR, de Paiva CS. Modulation of oxidative stress and inflammation in the aged lacrimal gland. Am J Pathol. 2021 Feb;191(2):294-308.

ARTICLE IN PRESS

The American Journal of Pathology, Vol. ■, No. ■, ■ 2020

ELSEVIER

The American Journal of PATHOLOGY

ajp.amjpathol.org

# Modulation of Oxidative Stress and Inflammation in the Aged Lacrimal Gland

Rodrigo G. de Souza,*† Zhiyuan Yu,* Humberto Hernandez,* Claudia M. Trujillo-Vargas,*‡ Andrea Lee,§ Kelsey E. Mauk,§ Jiyang Cai,¶ Milton R. Alves,† and Cintia S. de Paiva*†

*From the Department of Ophthalmology* and the Graduate Program in Immunology and Microbiology,§ Baylor College of Medicine, Houston, Texas; the Department of Ophthalmology,† University of São Paulo, São Paulo, Brazil; the Grupo de Inmunodeficiencias Primarias,‡ Facultad de Medicina, Universidad de Antioquia, Medellín, Colombia; and the Department of Physiology,¶ University of Oklahoma Health Sciences Center, Oklahoma City, Oklahoma*

Accepted for publication October 20, 2020.

Address correspondence to Cintia S. de Paiva, M.D., Ph.D., Ocular Surface Center, Cullen Eye Institute, Baylor College of Medicine, 6565 Fannin St., NC505, Houston, TX 77030. E-mail: cintiadp@bcm.edu.

Inflammation and oxidative stress accompany aging. This study investigated the interplay between oxidative stress and inflammation in the lacrimal gland. C57BL/6 mice were used at 2-3, 12, and 24 months of age. Nuclear factor erythroid derived-2—related factor 2 (Nrf2) $^{/}$ and their corresponding wild-type mice were used at 2 to 3 and 12 to 13 months of age. A separate group of 15.5 to 17 months of age C57BL/6 mice received a diet containing an Nrf2 inducer (Oltipraz) for 8 weeks. Aged C57BL/6 lacrimal glands showed significantly greater lymphocytic infiltration, higher levels of *MHC II, IFN-γ, IL-1β, TNF-α,* and *cathepsin S (Ctss)* mRNA transcripts, and greater nitrotyrosine and 4-hydroxynonenal protein. Young Nrf2 $^{/}$ mice showed an increase in *IL-1β, IFN-γ, MHC II,* and *Ctss* mRNA transcripts compared with young wild-type mice and greater age-related changes at 12 to 13 months of age. Oltipraz diet significantly decreased nitrotyrosine and 4-hydroxynonenal and decreased the expression of *IL-1β and TNF-α* mRNA transcripts, while decreasing the frequency of $CD45^+CD4^+$ cells in lacrimal glands and significantly increasing conjunctival goblet cell density compared with a standard diet. The findings provide novel insight into the development of chronic, low-grade inflammation and oxidative stress in age-related dry eye. New therapies targeting oxidative stress pathways will be valuable in treating age-related dry eye. *(Am J Pathol 2020, ■: 1—15; https://doi.org/10.1016/j.ajpath.2020.10.013)*

Oxidative stress occurs when cell antioxidants are unable to neutralize free radicals, usually generated by metabolic processes.[1] Although the excess can damage the cells, maintaining a physiological oxidation-reduction level is fundamental for homeostasis. In healthy eyes, the controlled production of oxidants is vital in coordinating signaling pathways.[2] Elevated levels of reactive oxygen species (ROS), markers of oxidative stress, and inflammatory cells were found in the conjunctiva and tear film in patients with Sjögren syndrome and different animal models of dry eye. Also, an oxidation-reduction imbalance is observed in other ocular dysfunctions, such as surface alterations, cataract, glaucoma, diabetic retinopathy, retinitis pigmentosa, toxic neuropathies, uveitis, and age-related macular degeneration.[3–5]

Supported by the National Institute of Health (NIH) National Eye Institute (NEI) EY030447 (C.S.D.P.) and EY028773 (J.C.), National Eye Institute training grant in vision sciences T32 EY007001 (H.H.), NIH/NEI EY002520 core grant (Vision Research Department of Ophthalmology), NIH CA125123 (Baylor Pathology and Histology Core), NIH National Institute of Allergy and Infectious Diseases P30AI036211, National Cancer Institute P30CA125123, and National Center for Research Resources S10RR024574 (Baylor Cytometry and Cell Sorting Core), Research to Prevent Blindness unrestricted grant (Department of Ophthalmology, Baylor College of Medicine), The Hamill Foundation (Ocular Surface Center), and The Sid Richardson Foundation (Ocular Surface Center). C.M.T.-V. received supplemental salary support from Facultad de Medicina, Universidad de Antioquia, Medellin, Colombia.

Disclosures: None declared.

Presented in part as abstracts at the following meetings: 2019 Oklahoma Geroscience Symposium (Oklahoma City, OK, April 24, 2019), Roy Huffington Aging Symposium (Houston, TX, January 21 to January 22, 2020), and Cornea and Ocular Surface Biology and Pathology, Gordon Research Conference (Barga, Italy, February 16 to February 21, 2020).

Copyright © 2020 American Society for Investigative Pathology. Published by Elsevier Inc. All rights reserved.
https://doi.org/10.1016/j.ajpath.2020.10.013

FLA 5.6.0 DTD ■ AJPA3465_proof ■ 23 December 2020 ■ 3:09 am ■ EO: AJPA-D-20-

In healthy young individuals, antioxidant enzymes neutralize low levels of ROS. The age-related increase in the amount of ROS, cell degradation, and decrease repair mechanisms contribute to the accumulation of oxidized molecules and the consequent formation of amyloid.[6] The lacrimal gland, although not repeatedly assaulted by environmental changes, such as the ocular surface, also exhibits aging-related changes. The exposition to many external agents and a dysregulated immune system may contribute to an inadequate response against stressors throughout life, leading to inflammation and structural changes in the lacrimal gland. Oxidative stress in the lacrimal gland causes dysfunction in the tear film that contributes to the onset of dry eye, among other alterations.[7]

The nuclear factor erythroid derived-2–related factor 2 (Nrf2) is a transcription factor that regulates the expression of antioxidant and detoxification genes, protecting against oxidative stress caused by lesions or inflammatory processes.[8,9] Under conditions of oxidative stress, Nrf2 translocates to the nucleus, where it binds to promoter regions of a battery to antioxidant and detoxification genes, initiating antioxidative and repair processes.[9,10] Cornea and conjunctival epithelia express Nrf2, and $Nrf2^{-/-}$ mice were more sensitive to ocular alterations induced by acute tobacco smoke exposure.[8]

Many drugs that activate the Nrf2 antioxidant pathway have been studied to treat diseases caused by oxidative stress. Topical ocular treatment with antioxidant drugs has been shown to improve clinical signs and decrease inflammatory processes, oxidative stress markers, and ROS production on the ocular surface.[11–17] Oltipraz is an organosulfur compound belonging to the class of dithioethiones with antioxidant properties through induction of Nrf2.[18] Studies have reported oltipraz's ability to inhibit the growth of tumors in mice, as well as to reduce damage to liver DNA and induce enzymes to mediate detoxification processes.[18,19]

This study aimed to investigate oxidative stress pathways in aged lacrimal glands and test if a diet with an Nrf2 inducer could modulate age-related dry eye disease.

## Materials and Methods

The Institutional Animal Care and Use Committees at Baylor College of Medicine approved all animal experiments. All studies adhered to the Association for Research in Vision and Ophthalmology for the Use of Animals in Ophthalmic and Vision Research and to the NIH *Guide for the Care and Use of Laboratory Animals*.[20] The experiments were performed at the Ocular Surface Center, Department of Ophthalmology, Baylor College of Medicine, Houston, TX.

### Animals

Young breeder pairs of C57BL/6J mice were purchased from The Jackson Laboratory (Bar Harbor, ME) for establishing breeder colonies. Naturally, aged female C57BL/6 mice were maintained in specific pathogen-free vivarium and were used at 2 to 3 ($n = 20$), 12 ($n = 18$), 15.5 to 17 ($n = 30$), 18 to 19 ($n = 8$), 21 to 22 ($n = 14$), or 24 months of age ($n = 24$).

Young (aged 2 to 3 months; $n = 22$) and middle-aged (aged 12 to 13 months; $n = 29$) $Nrf2^{-/-}$ mice were compared with age-matched wild-type mice (young, $n = 28$; middle aged, $n = 20$). Tissues from $Nrf2^{-/-}$ and wild-type mice were initially a gift from Dr. Jiyang Cai (Department of Physiology, University of Oklahoma Health Sciences Center, Oklahoma City, OK), followed by transfer of mating pairs and establishment of breeding colonies at Baylor College of Medicine. Homozygous $Nrf2^{-/-}$ mice have a mixed genetic background of C57BL/6/SV129.[21] The correlation of human years to mouse days may vary according to the developmental stage.[22] Mice aged 10 to 14 months can be considered middle aged (roughly 35 to 47 years in human years), and mice aged 18 to 24 months can be considered old, aged, or elderly (roughly 56 to 69 human years), as these age intervals correlate with loss of reproductive function and decrease in life span, respectively.[22,23]

Mice were housed at specific pathogen-free facilities of Baylor College of Medicine and were kept on diurnal cycles of 12 hours light and 12 hours dark with ad libitum access to food and water. Because dry eye is more frequent in women,[24,25] and aged male mice do not develop corneal barrier disruption (a hallmark of dry eye),[26] only female mice were used. An effort was made to collect multiple tissues from each mouse. A final sample size per end point can be found in figure legends.

### Oltipraz Diet

Oltipraz (4-methyl-5-pyrazinyl-3H-1,2-dithiole-3-thione) was initially purchased from Toronto Research Chemicals (Toronto, ON, Canada). A customized diet with 0.1% oltipraz was prepared by LabSupply (Fort Worth, TX). Thirty C57BL/6 female mice, aged 15.5 to 17 months, were randomized to receive either a standard diet (5V5R; Lab Supply) or oltipraz diet for 8 weeks ($n = 15$ per diet). Mice were weighed weekly, and body mass was recorded. At the end of the eighth week, they were euthanized, and tissues were collected and processed.

### RNA Isolation and Real-Time PCR

Total RNA from lacrimal glands was extracted using a QIAGEN RNeasy Plus Mini RNA isolation kit (Qiagen, Hilden, Germany) following the manufacturer's protocol. After isolation, RNA concentration was measured, and cDNA was synthesized using the Ready-To-Go You-Prime First-Strand kit (GE Healthcare, Chicago, IL). Real-time PCR was performed using specific TaqMan minor groove binder probes for IL-1β (*Il1b*; Mm00434228), major histocompatibility complex class II (*MHC II*; Mm00482914),


FLA 5.6.0 DTD ■ AJPA3465_proof ■ 23 December 2020 ■ 3:09 am ■ EO: AJPA-D-20-

interferon (IFN)-γ (*Ifng*; Mm00801778), tumor necrosis factor (TNF)-α (*TNFα*; Mm00443258), cathepsin S (*Ctss*; Mm00457902), glutathione S-transferase P (*GST-P1*; Mm04213618), CD19 (*CD19*; Mm00515420), and TaqMan Universal PCR Master Mix AmpErase UNG in a commercial thermocycling system (StepOnePlus Real-Time PCR System; Applied Biosystems/Thermo Fisher Scientific, Foster City, CA), according to the manufacturer's recommendations. The hypoxanthine phosphoribosyltransferase 1 (*HPRT1*; Mm00446968) gene was used as an endogenous reference for each reaction. The quantitative PCR results were analyzed by the comparative Ct method and were normalized by the Ct value of HPRT1.[27] The young group served as calibrator.

### Histology, Periodic Acid-Schiff Staining, Immunohistochemistry, and Quantification of Focus Score

Eyes and ocular adnexa were excised, fixed in 10% formalin, paraffin embedded, and cut into sections (5 μm thick) using a microtome (Microm HM 340E; Thermo Fisher Scientific, Waltham, MA). Sections cut from paraffin-embedded globes were stained with periodic acid-Schiff reagent. The goblet cell density was measured in the superior and inferior bulbar and tarsal conjunctiva using NIS-Elements software AR, version 5.20.2 (Nikon, Melville, NY) and expressed as the number of positive cells per millimeter.[28]

Immunofluorescence was performed to detect nitrotyrosine (1:100; catalog number 306507; RD Systems, Minneapolis, MN) and phosphorylated NF-κB p65 (1:100; Abcam, Cambridge, MA; catalog number ab106129) antibodies using cold acetone fixation and 20% goat serum as blocking solution. Secondary goat anti-rabbit Alexa-Fluor 488 conjugated IgG antibodies were used, as previously described.[29] The images were captured and imaged by an Eclipse E400 Nikon fluorescence microscope equipped with a DS-F1 digital camera.

Immunohistochemistry was performed to detect IL-1β (1:100; rabbit monoclonal clone D4T2D; Cell Signaling Technology, Danvers, MA; catalog number 12426S), MHC II (1:100; I-A/I-E; clone M5/114.15.2; BD Pharmingen, San Diego, CA; catalog number 556999), TNF-α (1:00 dilution; rabbit monoclonal antibody; clone D2D4; Cell Signaling Technology; catalog number 11948), or cathepsin S (1:00 dilution; Santa Cruz Biotechnology, Dallas, TX; catalog number sc-271619) antibodies and appropriate biotinylated secondary antibodies (BD Biosciences, San Diego, CA) and a Vectastain Elite ABC kit using NovaRed reagents (Vector Laboratories, Burlingame, CA), as previously described.[30]

Lymphocytic infiltration foci were counted in hematoxylin and eosin−stained lacrimal gland sections by standard light microscopy using a 10× objective (Nikon; Eclipse E400) by two masked observers. A minimum of 50 mononuclear cells was counted as one focus, and the total number of foci per gland was recorded. Slides were scanned to obtain digital images using PathScan Enabler V (Meyer Instruments, Houston, TX) and were calibrated according to the manufacturer's instructions (2.54 μm/pixel) using NIS Elements software. The lacrimal glands' total area was measured using the autodetect area function of the Nikon Elements software or was manually circumscribed using the polyline function. Finally, focus scores were calculated by dividing the number of foci per $mm^2$ and quantifying the number of inflammatory cell foci per 4 $mm^2$ tissue area.

### Measurement of Corneal Barrier Function

Corneal barrier function was assessed by quantifying corneal epithelial permeability to 70-kDa Oregon Green Dextran-488 (Invitrogen, Carlsbad, CA), according to a previously published protocol,[31] with modifications. Briefly, 1 μL of a 50 mg/mL solution of Oregon Green Dextran-488 was instilled onto the ocular surface 1 minute before euthanasia. Corneas were rinsed with 2 mL of phosphate-buffered saline and imaged with a stereoscopic zoom microscope (model SMZ 1500; Nikon), under fluorescence excitation at 470 nm. Images were acquired with an LED Lumecor Light source and a high-speed, high-sensitivity Zyla Camera (Andor, Oxford Instrument, Abingdon, UK) and a 488-nm filter. Oregon Green Dextran-488 staining intensity was graded in digital images by measuring the mean fluorescence intensity within a 2-mm diameter circle placed on the central cornea using NIS Elements software version AR, 5.20.02 by two masked observers. The mean intensity of the right and left eyes was averaged, and the mean average from biological replicates was calculated and analyzed.

### Measurement of NF-κB Levels

Lacrimal glands were excised and lysed to extract cytoplasmic and nuclear proteins with a nuclear extraction kit and stored at −80°C until use. NF-κB p65 activation was quantitatively measured by a TransAM NF-κB p65 that specifically quantifies phosphorylated NF-κB p65 and total NF-κB p65, according to the manufacturer's protocol (Active Motif, Carlsbad, CA; catalog number 40596). Nuclear or whole-cell protein lysates from young and aged (50 μg) mice were added to wells of a 96-well plate to which an oligonucleotide containing the NF-κB consensus site had been immobilized. The active form of NF-κB contained in nuclear specimens of whole-cell extract binds explicitly to this oligonucleotide. After incubation with a horseradish peroxidase−−conjugated secondary antibody and colorimetric developing solution, the absorbance was read at 450 nm with a reference wavelength of 655 nm by using a colorimetric plate reader (Tecan Infinite M200; Magellan V6.55 software; Tecan, Männedorf,


FLA 5.6.0 DTD ■ AJPA3465_proof ■ 23 December 2020 ■ 3:09 am ■ EO: AJPA-D-20-

Switzerland). Results are presented as the ratio of NF-κB p65 phosphorylated at serine 536/total NF-κB p65.

### Tear Washings and Multiplex Cytokine Immunobead Assay

Tear washings were collected from live 2- to 3-, 12-, and 24-month–old mice. Briefly, 1.5 μL of phosphate-buffered saline + 0.1% bovine serum albumin was instilled into the conjunctival sac. The tear fluid and buffer were collected with a 1-μL volume glass capillary tube (Drummond Scientific Co, Broomhall, PA) by capillary action from the tear meniscus in the lateral canthus and stored at −80°C until the assay was performed. One sample consisted of tear washings from both eyes of two mice pooled (4 μL) in phosphate-buffered saline + 0.1% bovine serum albumin (6 μL). There were 7 to 18 samples per group, divided into four independent experiments.

Samples were added to wells containing the appropriate cytokine bead mixture that included mouse monoclonal antibodies specific for IFN-γ, IL-17, IL-13, IL-12p70, vascular endothelial growth factor (VEGF), IL-1β, TNF-α, and chemokine (C-C motif) ligand 2 (Millipore, Burlington, MA; catalog number MCYTOMAG-70K), as previously reported.[32] The reactions were detected with streptavidin-phycoerythrin using a Luminex 100 IS 2.3 system (Austin, TX). The minimum limit of detection for this assay was 0.3 pg/mL for VEGF, 0.5 pg/mL for IL-17, 1.1 pg/mL for IFN-γ, 2.3 pg/mL for TNF-α, 4.8 pg/mL for IL-12p70, 5.4 pg/mL for IL-1β, 6.7 pg/mL for chemokine (C-C motif) ligand 2, 7.8 pg/mL for IL-13, and 12.8 pg/mL for IL-13. Results are presented as means ± SD (pg/mL).

### Flow Cytometry Analysis

Lacrimal glands were excised and incubated with 0.1% collagenase IV, as previously described.[33] Draining nodes were excised and prepared, as previously described.[34] Single-cell suspensions were incubated with anti-CD16/32 (4°C; 10 minutes), and subsequently stained into three different panels: panel 1: MHC II (clone I-A/I-E; BD Pharmingen); panel 2: CD45 (clone 30F11; BD Biosciences, San Diego, CA) and IFN-γ (clone XMG1.2; Biolegend, San Diego, CA); and panel 3: CD45 and CD4 (clone GK1.5; BD Biosciences).

For IFN-γ intracellular staining, single-cell suspensions were incubated for 5 hours in the presence of 5% $CO_2$ with 0.5 μL Golgi Stop (BD Biosciences), 0.5 μL Golgi Plug (BD Bioscience), phorbol myristate acetate (0.5 μg; Sigma-Aldrich, St. Louis, MO), and ionomycin (0.5 μg; Sigma, St. Louis, MO) in 1 mL in complete RPMI 1640 medium. Cells were stained with an infrared fluorescent viability dye (Life Technologies, Grand Island, NY) before incubation with a fixation/permeabilization working solution (Ebiosciences/Thermofisher, Waltham, MA) for 18 hours, followed by incubation with anti–IFN-γ_Pacific Blue and anti-CD45_Alexa Fluor700.

The gating strategy was as follow: lymphocytes were identified by forward scatter area and side scatter area gates, followed by two singlets gates (forward scatter height versus forward scatter area and side scatter height versus side scatter area) followed by live/dead identification using propidium iodide. Alive cells were either plotted for MHC II expression or followed by $CD45^+$ gate and identification of $CD45^+$IFN-γ $cells^+$. Negative controls consisted of fluorescence minus one splenocytes.

Cells were acquired with either BD LSR II or BD Canto II Benchtop cytometer with BD Diva software version 6.7 (BD Biosciences). At least 100,000 events or more were collected. Final data were analyzed using FlowJo software version 10 (Tree Star Inc., Ashland, OR).

### Western Blot Analysis

Lacrimal glands were surgically excised and lysed in radioimmunoprecipitation assay lysis buffer (Thermo Fisher, Waltham, MA; catalog number 89900) plus protease inhibitor cocktail (Sigma; catalog number P8340). Protein concentration was measured using a micro BCA protein assay kit (Thermo Fisher; catalog number 23235). Lacrimal gland extracts (50 μg) were resuspended in SDS sample buffer, boiled for 5 minutes, and analyzed on 4% to 15% mini-protean TGX stain-free gels (Bio-Rad, Hercules, CA; catalog number 4568084). The proteins were electrophoretically transferred to polyvinylidene difluoride membranes (Bio-Rad; catalog number 170-4157). The blots were probed with an anti-nitrotyrosine antibody (2 μg/mL; ThermoFisher; catalog number A21285), anti–4-hydroxynonenal (4-HNE) antibody (0.5 μg/mL; Abcam; catalog number ab48506), or anti–β actin antibody (Sigma; catalog number A5441) overnight at 4°C. The blots were washed extensively with a solution containing 50 mmol/L Tris, pH 8.0, 138 mmol/L NaCl, 2.7 mmol/L KCl, and 0.05% Tween 20. The antigen-antibody complexes were detected by the ECL plus Western Blotting Detection System (GE Healthcare, Chicago, IL; catalog number RPN2106) using horseradish peroxidase–conjugated goat anti-mouse IgG as a secondary antibody. Images were taken by ChemiDoc Touch Imaging Systems (Bio-Rad), and band densities were measured by Bio-Rad software (Image Lab version 6.0; Bio-Rad).

### Statistical Analysis

The sample size was calculated with StatMate2 Software (GraphPad Software, San Diego, CA) based on pilot studies. Statistical analyses were performed with Graph Pad Prism software version 8 (GraphPad Software). Data were first evaluated for normality with the Kolmogorov-Smirnov normality test. Appropriate parametric (*t*-test) or nonparametric (*U*-test) statistical tests were used to make comparisons between two age groups. Whenever adequate, one- or


FLA 5.6.0 DTD ■ AJPA3465_proof ■ 23 December 2020 ■ 3:09 am ■ EO: AJPA-D-20-

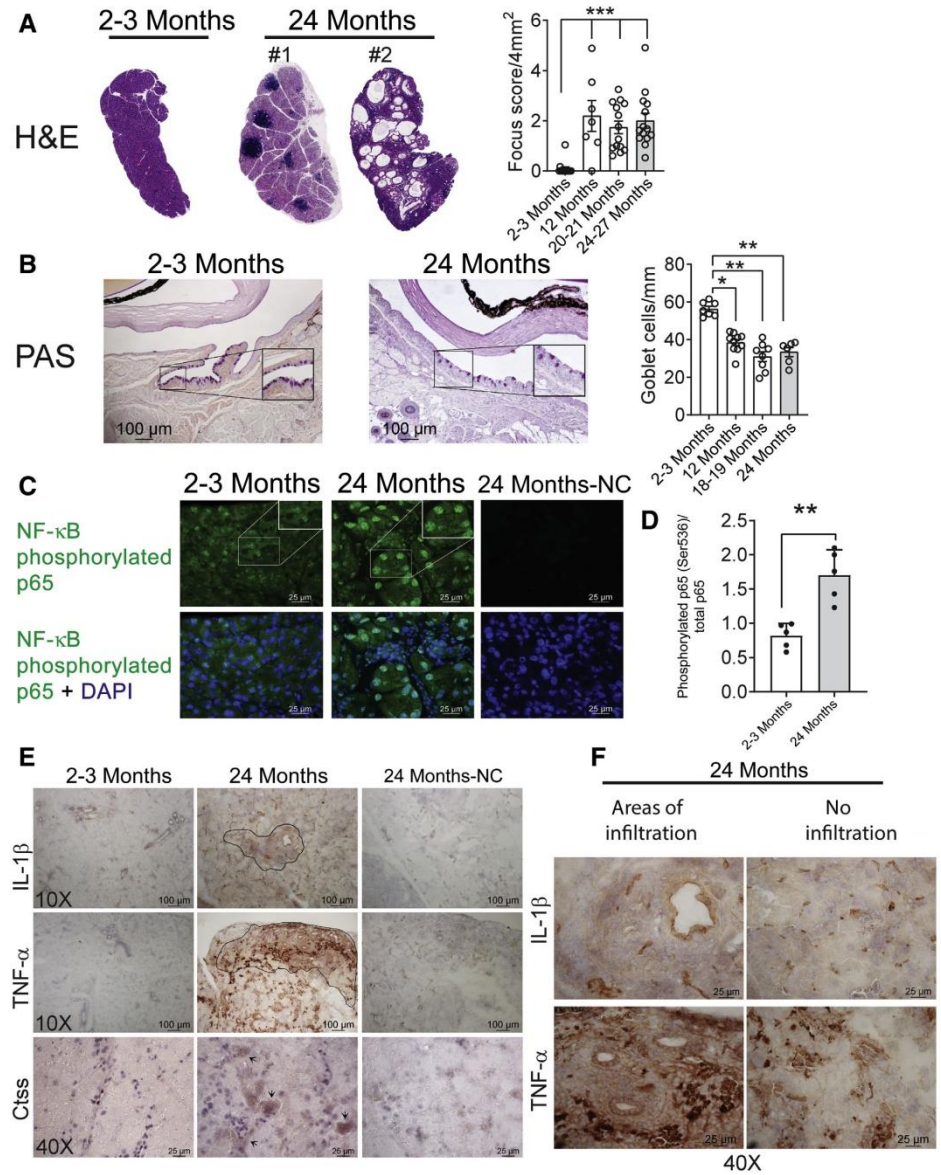




FLA 5.6.0 DTD ■ AJPA3465_proof ■ 23 December 2020 ■ 3:09 am ■ EO: AJPA-D-20-

two-way analysis of variance or Kruskal-Wallis followed by post hoc tests were used. All experiments were repeated at least once. The final sample per experiment is shown in the figure legends.

## Results

### Increased Inflammation in the Aged Lacrimal Gland

Aging is a significant risk factor for dry eye disease. A state of low-grade inflammation has been described as inflammaging and reported in humans with increased age.[35] Publications from the laboratory have shown that aged C57BL/6 mice spontaneously develop dry eye, recapitulating the human disease.[26,36] In the present study, lacrimal glands were collected from C57BL/6J mice aged 2 to 3, 12, 20 and 24 months (M), or older. Histologic evaluation of aged lacrimal glands showed frequent periductal infiltration and presence of lymphocytic infiltrates, sometimes organized in concentric features (Figure 1A). In about 20% to 30%, enlarged epithelial ducts and moderate to extensive tissue destruction of the cases were observed, confirming previous reports.[37,38] The focus score method was used to quantify the lacrimal gland lymphocytic infiltration in hematoxylin and eosin histologic sections, as described in *Materials and Methods*. Lacrimal gland lymphocytic infiltration was quantified using the focus score method in hematoxylin and eosin histologic sections. There was a significant increase in focus score in 24-month–old mice compared with young mice (Figure 1A). Lacrimal gland sections with extensive epithelial ducts were not included in the evaluation. Goblet cell loss is one of the hallmarks of dry eye disease. Conjunctival goblet cell density was investigated in animals of different ages. There was a significant decrease in goblet cell density as mice aged, noted as early as 12 months of age (Figure. 1B).

NF-κB is a master regulator of inflammation. An age-related increase in p65 NF-κB has been reported in aged lacrimal glands of rats.[39] We hypothesized that NF-κB might also be increased in the murine aged lacrimal gland. Using a specific NF-κB phosphorylated p65 antibody, nuclear translocation of p65 was observed in lacrimal gland acinar cells (Figure 1C), quantified using a TransAM NF-κB kit. There was an increased phosphorylated p65/total p65 NF-κB ratio in 24-month–old compared with young lacrimal gland lysates (Figure 1D).

Next, inflammatory and type 1 helper T-cell related cytokines were investigated by immunohistochemistry, real-time PCR, and flow cytometry. There was an increase in IL-1β, TNF-α, and cathepsin S immunoreactivity in aged lacrimal glands (Figure 1E). Interestingly, IL-1β and TNF-α protein expression levels were strongly observed in the ductal epithelial cells and immune cells in the areas of lymphocytic infiltration (Figure 1E); however, immunoreactivity in immune cells was also observed in areas without infiltration. Cathepsin S immunoreactivity was in between acinar cells (Figure 1E). A significant increase in *MHC II, IFN-γ, IL-1β, TNF-α, and cathepsin S* transcript levels was observed in the aged lacrimal gland (Figure 2A). Increased MHC II and IFN-γ protein levels were also found in aged lacrimal gland lysates compared with young lysates, using flow cytometry (Figure 2B). Published studies from the laboratory also showed increased IFN-γ expression in the conjunctiva at protein and mRNA levels.[26,36,37]

A tear profile moving toward an inflammatory milieu has also been seen in patients with dry eye and aged healthy subjects.[40–42] To investigate if aged mice would have the same inflammatory phenotype in tears as previously described in humans,[42] an array of inflammatory/immune cytokines (IFN-γ, IL-17, IL-13, IL-12p70, IL-1β, TNF-α, chemokine (C-C motif) ligand 2, and VEGF) was investigated in tears of young, middle-aged, and aged mice. Assays were performed on four independent sets of tears, and results were averaged. The measured concentrations of these cytokines are shown in Figure 2C. There was a progressive increase in IFN-γ and IL-12p70 as mice aged, whereas there was a sharp decrease in VEGF levels at 12 and 24 months (Figure 2A). IL-17A levels were low in young mice and remained low at all ages. IL-1β, TNF-α, and IL-13 results were below the detection levels and are not shown.

print & web 4C/FPO

**Figure 1** Increased inflammatory markers in the aged lacrimal gland. **A:** Representative lacrimal gland sections of young (2 to 3 months) and aged (24 months) C57BL/6 female mice stained with hematoxylin and eosin (H&E), which were used to calculate the focus scores in the graph. Note evident areas of infiltration in 24-month–old female 1. Ductal dilation and loss of acinar cells is present in about 20% of cases (as in 24-month–old 2); these glands were not included in the accumulative graph. Kruskal-Wallis test was used, followed by the Dunn multiple comparison test. **B:** Representative conjunctival sections stained with periodic acid-Schiff (PAS; purple/magenta) from young and aged mice. **Insets:** High magnifications of the **boxed areas** demarcated. Accumulative data of goblet cell density measured in the conjunctiva of mice at different ages. Kruskal-Wallis test was used, followed by the Dunn multiple comparison test. **C:** Representative immunofluorescence image of young and aged lacrimal gland, showing increased NF-κB phosphorylated p65 translocation (green) and DAPI (blue; nuclei counterstaining) in aged acinar tissue. **Insets:** High magnifications of the **boxed areas** demarcated. **D:** NF-κB activity (phosphorylated p65/total p65) measured in cellular fractions of lacrimal glands using a TransAM NF-κB p65 kit (Active Motif); *U*-test was used. **E:** Representative immunohistochemistry images stained for IL-β, tumor necrosis factor (TNF)-α, and cathepsin S (Ctss; red) in young and aged lacrimal gland. Areas of lymphocytic infiltration in aged sections are circumscribed. **F:** Representative images of 24-month–old lacrimal gland stained for IL-β and TNF-α (red), showing immunoreactivity in areas with and without lymphocytic infiltration. $n = 14$ mice aged 2 to 3, 20 to 21, and 24 months (**A**); $n = 7$ mice aged 12 months (**A**); $n = 7$ mice aged 2 to 3 months (**B**); $n = 10$ mice aged 12 months (**B**); $n = 9$ mice aged 18 to 19 months (**B**); $n = 6$ mice aged 24 months (**B**); $n = 4$ to 5 per age (**D**). $^{*}P < 0.05$, $^{**}P < 0.01$, and $^{***}P < 0.001$. Scale bars: 100 μm (**B** and **E**, **top** and **middle panels**); 25 μm (**C**, **E**, **bottom panel**, and **F**). Original magnification, ×10 (**E**, **top** and **middle panels**); ×40 (**E**, **bottom panel**, and **F**). NC, negative control.



FLA 5.6.0 DTD ■ AJPA3465_proof ■ 23 December 2020 ■ 3:09 am ■ EO: AJPA-D-20-

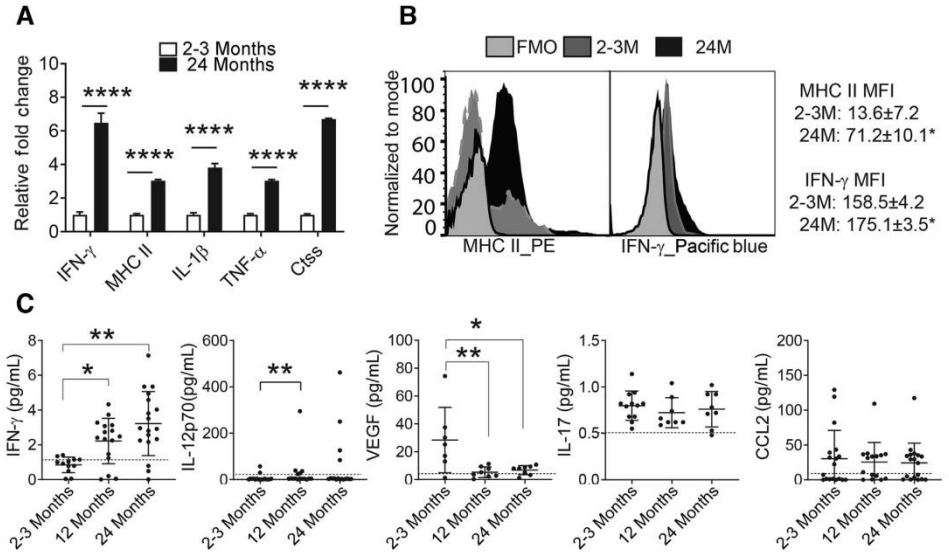


**Figure 2** Altered inflammatory cytokines in lacrimal gland lysates and tears of aged mice. **A:** Relative fold expression changes of major histocompatibility complex II (*MHC II*), interferon-γ (*IFN-γ*), *IL-1β*, tumor necrosis factor-α (*TNF-α*), and *cathepsin S (Ctss)* in 2- to 3- and 24-month−old lacrimal glands. *U*-test was used. **B:** Representative flow cytometry histograms showing increased expression of MHC II and IFN-γ in lacrimal gland lysates. The gating strategy was as follow: lymphocytes were identified by forward scatter area (FSC-A) and side scatter area (SSC-A) gates, followed by two singlet gates (FSC height versus FSC-A and SSC height versus SSC-A), followed by live/dead identification using propidium iodide. Alive cells were either plotted for MHC II expression or followed by $CD45^+$ gate and identification of $CD45^+$IFN-γ $cell^+$ cells. *U*-test was used. **C:** Tear washings were collected from young (2 to 3 months), middle-aged (12 months), and aged mice (24 months). Cytokines were investigated using multiplex assay. Mean concentration of IFN-γ, IL12p70, vascular endothelial growth factor (VEGF)-A, IL-17, and chemokine (C-C motif) ligand 2 (CCL2); one sample equals pooled tear washings from four eyes. Three to four independent experiments were pooled; *U*-test was used. $n = 5$ left lacrimal glands per age (**A**); $n = 5$ right lacrimal glands per age (**B**); $n = 7$ to 18 samples per age (**C**). $^*P < 0.05$, $^{**}P < 0.01$, and $^{****}P < 0.0001$. FMO, fluorescence minus one; MFI, median fluorescence intensity.

These results indicate that aged C57BL/6 mice spontaneously developed inflammation, a mechanism that may be mediated by NF-κB activation in the lacrimal gland. Inflammatory markers can be identified in tears of aged mice, which have the potential to cause further harm to the ocular surface.

## Increased Oxidative Stress in the Aged Lacrimal Gland

Oxidative stress damage occurs when levels of antioxidants are imbalanced with ROS formation. Increased oxidative stress levels were reported in the conjunctiva of Sjögren syndrome patients.[43,44] The levels of oxidative stress in lacrimal glands were investigated using markers for protein nitration (nitrotyrosine) and lipid peroxidation (4-HNE) by immunostaining and Western blot analysis. The immunoreactivity to nitrotyrosine was negative within the lymphocytic infiltration areas, but it was concentrated in the acinar cells of the aged lacrimal gland (Figure 3A). Minimal immunoreactivity to nitrotyrosine was observed in the lacrimal glands of young mice. Western blots of the aged lacrimal gland's total cell lysates showed increased nitrotyrosine and 4-HNE intensity band levels in the 24-month−old compared with the young group ($P < 0.05$) (Figure 3B-C). These results confirm that oxidative stress levels are elevated in the aged lacrimal gland.

## $Nrf2^{-/-}$ Mice Have Increased Age-Related Dry Eye Disease

There are many antioxidant defenses, such as the superoxide dismutase and the Nrf2 antioxidant systems. Evidence in the literature shows that superoxide $dismutase^{-/-}$ mice develop lacrimal gland infiltration and acinar apoptosis around 1 year of age.[45] The effects of Nrf2 deletion were investigated in aged lacrimal gland and the ocular surface. $Nrf2^{-/-}$ mice have a mixed C57BL/SV129 background,[21] and they were compared with their wild-type littermates. Female mice were used at 2 to 3 and 12 to 13 months of age (middle age). Histologic evaluation in hematoxylin and eosin−stained sections showed a significantly increased focus score in both young and middle-aged


FLA 5.6.0 DTD ■ AJPA3465_proof ■ 23 December 2020 ■ 3:09 am ■ EO: AJPA-D-20-

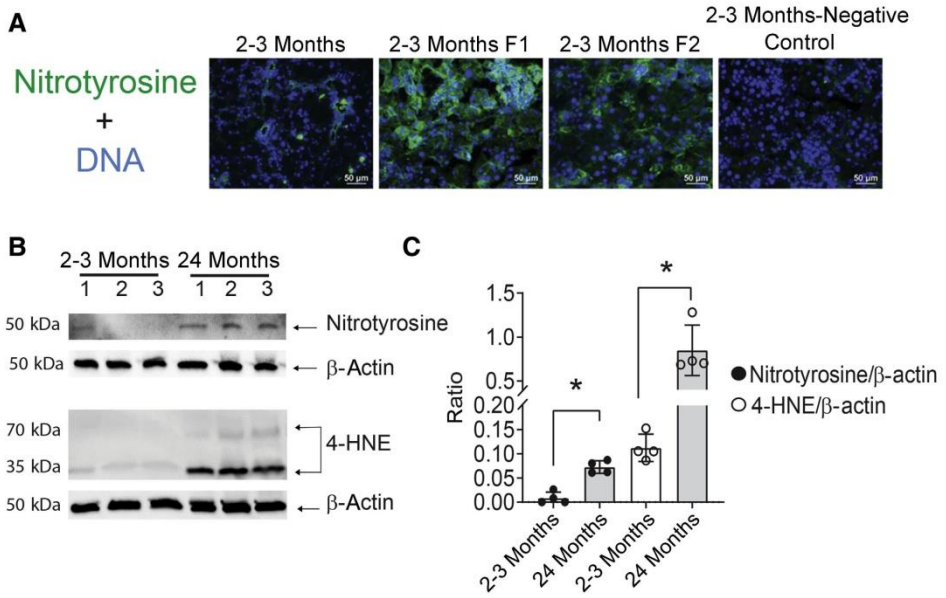


**Figure 3** Increased oxidative stress markers in the aged lacrimal gland. **A:** Representative images of lacrimal glands from young (2 to 3 months) and aged (24 months) C57BL/6 female (F) mice stained for nitrotyrosine (green) and DAPI (blue; nuclei counterstaining), showing sections from two different animals (F1 and F2). **B:** Western blot analysis for nitrotyrosine, 4-hydroxynonenal (4-HNE), and β-actin in three different biological samples from young and elderly lacrimal gland lysates. **C:** Densitometry is showing nitrotyrosine/β-actin or 4-HNE/β-actin ratio. *U*-test was used. $^*P < 0.05$. Scale bar = 50 μm (**A**).

print & web 4C/FPO

$Nrf2^{-/-}$ lacrimal gland when compared with age-matched wild type (Figure 4A).

Furthermore, greater focus scores, a measurement of lacrimal gland infiltration, were observed in middle-aged $Nrf2^{-/-}$ compared with middle-aged wild-type mice. Evaluation of conjunctival goblet cell density showed that $Nrf2^{-/-}$ mice had comparable age-related goblet cell loss (Figure 4B). There was no difference in the focus score between virgin and retired breeder middle-aged mice (data not shown). This indicates that progressive accumulation of unbalanced ROS has a deleterious and accentuated effect in the lacrimal gland. Next, the uptake of a fluorescent dye was investigated as a measurement of corneal permeability, a hallmark of dry eye disease in humans. Data in Figure 4C show a significant age-related increase in corneal permeability in both wild-type and $Nrf2^{-/-}$ mice at 12 to 13 months of age; however, there was a more significant corneal barrier disruption in the $Nrf2^{-/-}$ group.

Increased mRNA levels of *IL-1β, MHC II, and IFN-γ* mRNA were observed in young $Nrf2^{-/-}$ compared with young wild-type mice, and greater *IL-1β, MHC II, TNF-α, IFN-γ, and cathepsin S* mRNA transcripts were found in middle-aged $Nrf2^{-/-}$ mice compared with wild-type mice of the same age in the lacrimal gland (Figure 4D). These results indicate that imbalanced and increased oxidative pathways can profoundly alter the lacrimal gland health status with aging by promoting increased inflammaging and tissue infiltration. These results also indicate that Nrf2 is a crucial pathway, controlling oxidative stress with aging within the lacrimal glands.

## An Nrf2-Inducer Diet Improves Age-Related Dry Eye

Diet components can modulate oxidative stress; for example, the blueberry component pterostilbene protected corneal epithelial cells from hyperosmolarity-induced oxidative stress.[15] A diet with 0.1% oltipraz, given to 18-month−old mice for the 2 weeks, improved age-related oxidative stress in the liver.[19] An investigation of an Nrf2-inducing diet in aged mice was then performed in this study. To accomplish this, 15.5- to 17-month−old C57BL/6 mice were randomized to receive either a standard diet or a diet containing 0.1% oltipraz for 8 weeks (Figure 5A). The only difference in the diet is the addition of oltipraz.

Tissues were collected after euthanasia when mice were 17.5 to 19 months old. Mice were weighed weekly; there was no difference in the body mass at either the beginning


FLA 5.6.0 DTD ■ AJPA3465_proof ■ 23 December 2020 ■ 3:09 am ■ EO: AJPA-D-20-

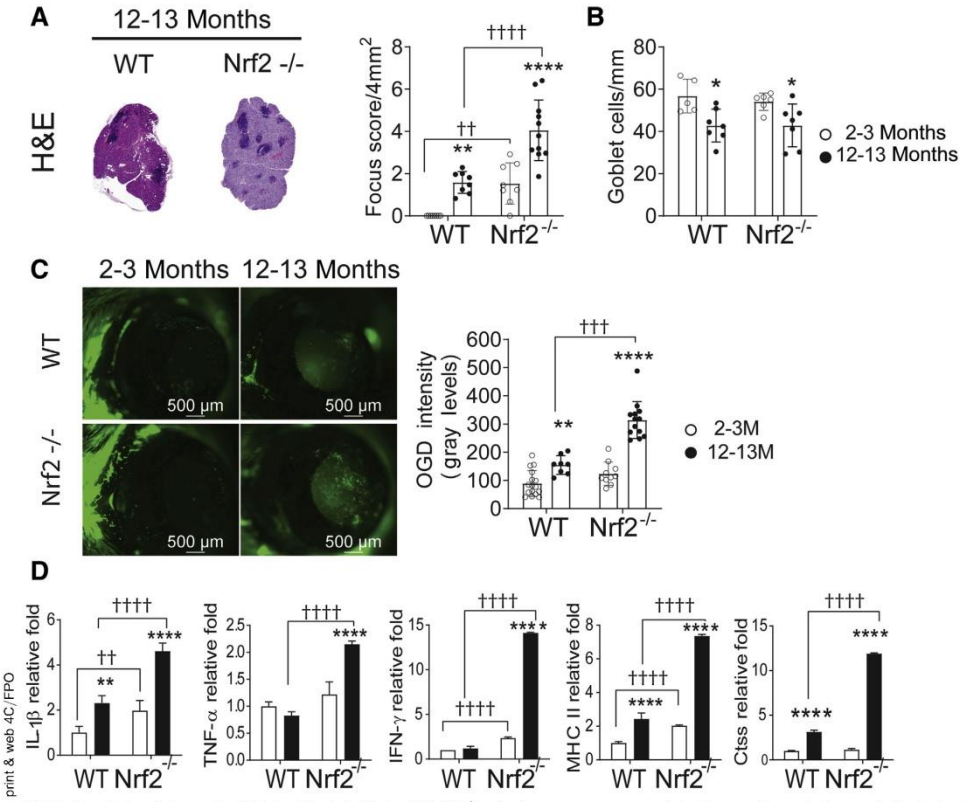


print & web 4C/FPO

**Figure 4** Nuclear factor erythroid derived-2—related factor 2 (Nrf2)$^{-/-}$ mice have more severe age-related dry eye disease. **A:** Representative lacrimal gland sections stained with hematoxylin and eosin (H&E), showing increased focus score in Nrf2$^{-/-}$ mice compared with age-matched wild-type (WT) mice; two-way analysis of variance was used, followed by the Sidak post hoc test. **B:** Accumulative data of goblet cell density measured in the conjunctiva of WT and Nrf2$^{-/-}$ mice. Each dot is one animal. Kruskal-Wallis test was used, followed by the Dunn multiple comparison test. **C:** Representative images of corneas stained with Oregon Green Dextran-488 (OGD) in young and middle-aged Nrf2 and WT mice. Accumulative data on the graph; each dot is one animal (average of right and left eyes). Kruskal-Wallis test was used, followed by the Dunn multiple comparison test. **D:** Relative fold expression of *IL-1β*, tumor necrosis factor-α (*TNF-α*), major histocompatibility complex II (*MHC II*), interferon-γ (*IFN-γ*), and *cathepsin S* (*Ctss*) mRNA transcripts in 2- to 3- and 12- to 13-month—old WT and Nrf2$^{-/-}$ lacrimal glands. Two-way analysis of variance was used, followed by the Sidak post hoc test. $n = 4$ to 5 per group (**D**). $^{*}P < 0.05$, $^{**}P < 0.01$, and $^{****}P < 0.0001$ for age comparison within the same strain; $^{\dagger\dagger}P < 0.01$, $^{\dagger\dagger\dagger}P < 0.001$, and $^{\dagger\dagger\dagger\dagger}P < 0.0001$ for interstrain comparison (as shown). Scale bar = 500 µm (**C**).

or the end of the study (data not shown). Western blots of lacrimal gland lysates collected after treatment showed that nitrotyrosine and 4-HNE levels were decreased in the oltipraz diet group, confirming its antioxidant effect (Figure 5B). The oltipraz diet yielded a significantly lower number of focus scores (Figure 5C), which was accompanied by a significant decrease in the expression of inflammatory cytokine IL-1β and TNF-α mRNA levels in the regular diet. There was no change in the levels of *MHC II, IFN-γ, and cathepsin S*. There was a significant increase in *GST-P1* transcripts in lacrimal glands in the oltipraz diet group, a gene that is up-regulated by oltipraz (Figure 5D). A decrease in the CD45$^{+}$CD4$^{+}$ T cells infiltrating the lacrimal glands was observed by flow cytometry in the oltipraz group (Figure 5E). Infiltration of B cells was investigated at the gene level using *CD19* specific probes, and there was a significant decrease in *CD19* mRNA in mice subjected to the oltipraz diet (Figure 5D). Furthermore, evaluation of



FLA 5.6.0 DTD ■ AJPA3465_proof ■ 23 December 2020 ■ 3:09 am ■ EO: AJPA-D-20-

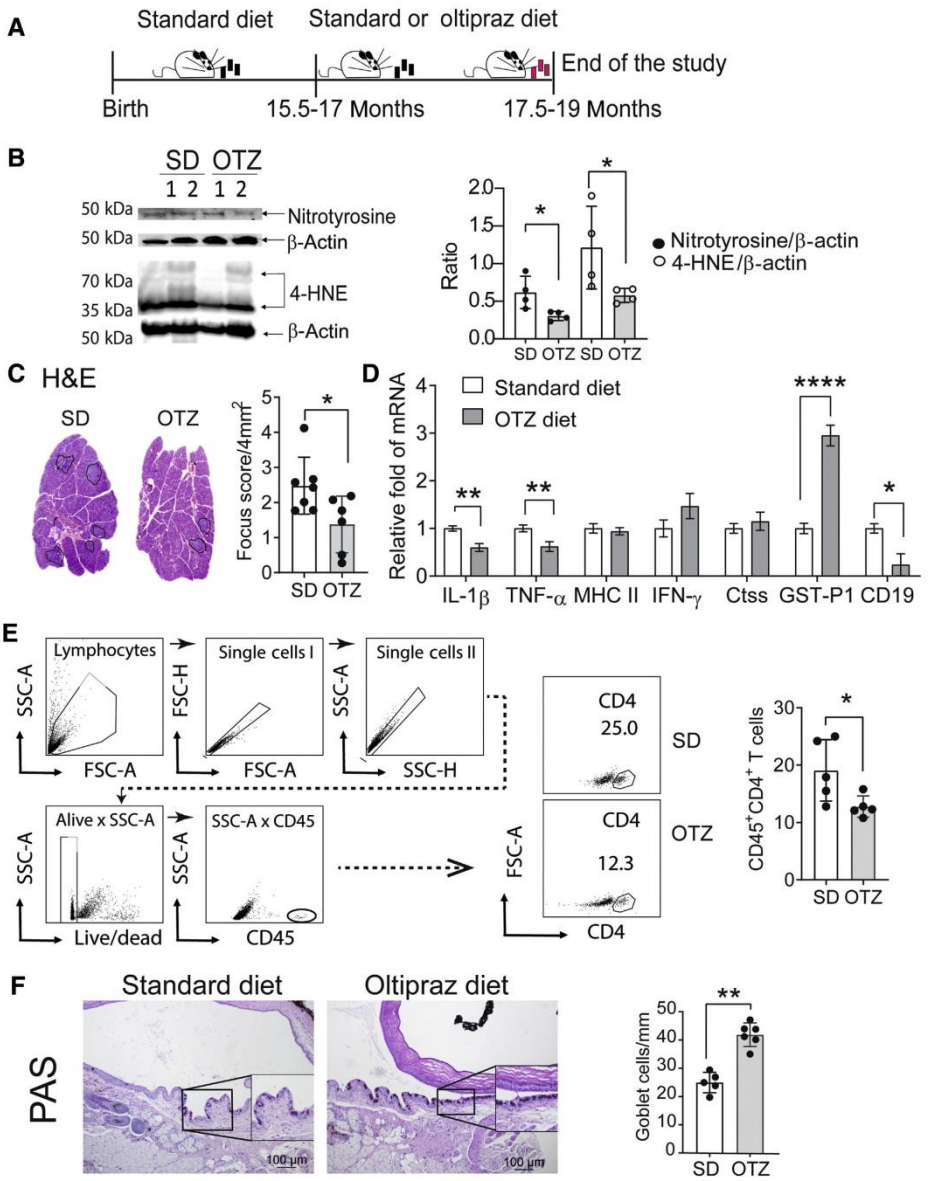
A
Standard diet
Standard or oltipraz diet
End of the study
Birth
15.5-17 Months
17.5-19 Months
B
SD OTZ
1 2 1 2
50 kDa
Nitrotyrosine
β-Actin
70 kDa
35 kDa
4-HNE
Ratio
Nitrotyrosine/β-actin
4-HNE/β-actin
SD OTZ SD OTZ
C H&E
SD
OTZ
Focus score/4mm²
D
Standard diet
OTZ diet
Relative fold of mRNA
IL-1β TNF-α MHC II IFN-γ Ctss GST-P1 CD19
E
Lymphocytes
Single cells I
Single cells II
SSC-A
FSC-A
FSC-H
SSC-H
Alive x SSC-A
SSC-A x CD45
Live/dead
CD45
CD4
25.0
12.3
SD
OTZ
CD45⁺CD4⁺ T cells
F
Standard diet
Oltipraz diet
PAS
100 µm
Goblet cells/mm

conjunctival goblet cells showed that treatment with the antioxidant diet significantly improved age-related goblet cell loss (Figure 5F).

These results indicate that oltipraz diet improved age-related dry eye by decreasing oxidative stress markers, decreasing lymphocytic infiltration and inflammatory markers, and improving goblet cell density.

## Discussion

With increased life expectancy, it is expected that age-related diseases are also expected to increase. There is a great effort to find new therapies to improve the quality of life and prevent diseases frequently found in the aged population. Oxidative stress has been recognized as part of the aging process. Many of the questions in this study address gaps in aging knowledge with attention to the lacrimal gland and ocular surface. This study showed that aging is associated with increased inflammatory and oxidative stress markers. A diet with an Nrf2 inducer improved age-related dry eye, whereas Nrf2$^{-/-}$ mice had worse lacrimal gland infiltration with aging.

Aged lacrimal glands had considerable lymphocytic infiltration, resembling the infiltration seen in other animal models of Sjögren syndrome.[46] The infiltration in some glands was organized in concentric areas, resembling germinative centers (Figure 1). Similar to our findings, histologic evaluation of human cadaveric lacrimal glands showed ductal dilatation that was more prevalent in older cadavers.[47] Studies in lacrimal gland biopsies have also identified considerable immune infiltration and loss of acinar parenchyma in older cadavers and aged rodents.[47,48] Draper et al[49] have shown a significant decrease in total protein content and peroxidase secretion at basal and agonist stimulation. A paradoxical increase in tear volume in aged C57BL/6 mice when collected at the tear meniscus has been shown by our group and others.[50,51] The levels of certain immunoglobulins in tears are also altered in aged mice.[52]

The evaluation of tear cytokines showed a progressive increase in IFN-γ and IL-12p70, accompanied by a sharp decrease in VEGF levels as early as 12 months of age. IFN-γ and IL-13 have opposite effects on the ocular surface, promoting goblet cell apoptosis and homeostatic maintenance, respectively.[28,32] Healthy subjects have increased ocular symptoms and worse tear breakup film as they age.[41,42] It has been shown that IL-8, IL-6, TNF-α, and regulated on activation normal T cell expressed and secreted concentration levels had a positive correlation (increase) with age in aged subjects who did not have dry eye.[42] At the same time, aged tears have decreased levels of specific growth factors, such as insulin-like growth factor type 1.[53] The net result is proinflammatory tears. VEGF has potent angiogenesis properties; however, it can also be neuroprotective *in vitro* and *in vivo*.[54,55] VEGF expression can be found in cornea epithelial cells, ciliary body and retina, and lacrimal gland.[56–58] VEGF is secreted in tears of normal subjects,[59] and increased levels are found in diabetic tears of patients who progressed to diabetic retinopathy.[60] The sharp decrease in VEGF in tears of aged mice corresponded to the same time points when decreased corneal innervation and corneal sensitivity are observed,[61,62] suggesting loss of VEGF in tears might facilitate corneal neuron loss, although the precise mechanisms need further investigation.

A significant increase in the levels of MHC II, IFN-γ, IL-1β, TNF-α, and cathepsin S, both at mRNA and protein levels, and increased phosphorylation of p65 of the NF-κB pathway were observed in the aged lacrimal gland. Bian et al[37] also showed an increase in *MHC II, IL-1β, IL-12, and IFN-γ* mRNA transcripts in the conjunctiva of 24-month–old female C57BL/6 mice. They also showed increased protein expression of all these markers. A typical feature of aging is a chronic, low-grade inflammatory status named inflammaging, characterized by a general increase in the production of proinflammatory cytokines, such as IL-6, TNF-α, and IL-1β. Increased serum inflammatory mediators are associated with age-related diseases.[63–65] Increased serum levels of transforming growth factor-β in centenarians can be considered a biomarker of good health,[66] whereas increased serum levels of IL-6 and TNF-α are predictors of disability and mortality in octogenarians and centenarians.[67] Individual differences in regulating proinflammatory and anti-inflammatory cytokines may be critical in the outcome of age-related inflammatory immune response. Cathepsin S is a lysosomal protein that is highly abundant in the lysosomal compartments of phagocytic cells, such as antigen-presenting cells and macrophages, where it is thought to participate in the MHC II

print & web 4C/FPO

**Figure 5** Nuclear factor erythroid derived-2–related factor 2–inducing diet improves age-related dry eye. **A:** Schematic of diets used. C57BL/6 mice aged 15.5 to 17 months were randomized to receive either standard diet (SD) or a medicated diet containing 0.1% oltipraz (OTZ) for 2 months. **B:** Western blot (WB) analysis for nitrotyrosine, 4-hydroxynonenal (4-HNE), and β-actin in lacrimal gland (LG) lysates comparing SD and OTZ diets and densitometry showing WB ratios after 2 months; *U*-test was used. **C:** Representative LG sections stained with hematoxylin and eosin (H&E), showing decreased focus score after the OTZ diet; accumulative data on the graph on the right. Areas of infiltration are demarcated; *U*-test was used. **D:** Gene expression analysis of inflammatory cytokines and glutathione S-transferase P (GST-P1), showing decreased inflammatory mRNA in LG after OTZ diet. **E:** Representative dot plots, showing gating strategy of collagenase-digested lacrimal glands stained with live/dead dye, CD45, and CD4 antibodies. Accumulative graph on the right shows the frequency of $CD45^+CD4^+$ T cells measured by flow cytometry. *U*-test was used. **F:** Representative images of conjunctiva sections stained with periodic acid-Schiff (PAS), showing increased goblet cell density with the OTZ diet. **Insets:** Higher magnifications of the **boxed areas**—accumulative graph on the right; *U*-test was used. $n = 4$ per group (**B**); $n = 6$ to 7 per group (**C**); $n = 4$ to 5 per group (**D**); $n = 5$ per group (**E**); $n = 6$ per group (**F**). $^*P < 0.05$, $^{**}P < 0.01$, and $^{****}P < 0.0001$. Scale bar = 100 μm (**F**). Ctss, cathepsin S; FSC-A, forward scatter area; FSC-H, forward scatter height; IFN-γ, interferon-γ; MHC, major histocompatibility complex; SSC-A, side scatter area; SSC-H, side scatter height; TNF-α, tumor necrosis factor-α.



FLA 5.6.0 DTD ■ AJPA3465_proof ■ 23 December 2020 ■ 3:09 am ■ EO: AJPA-D-20-

presentation.[68] Interestingly, cathepsin S is also found in lacrimal gland acinar cells,[69,70] and increased levels of cathepsin S in tears have been suggested as a novel biomarker in dry eye and Sjögren syndrome.[71] NF-κB is a major inflammation-signaling pathway used by epithelial cells and dendritic cells. Knockout of the negative regulator nfkb1 subunit of the transcription factor NF-κB has been shown to induce premature aging in mice, because of constitutive activation of the NF-κB pathway,[72] and modulation of NF-κB pathway has been proposed as an anti-aging therapy.[73]

Many theories of aging aim to understand the causes of cell decline and dysfunction that accompany chronological aging. The concept of oxidative stress leading to aging was first proposed in 1956 by Harman.[74] Nitrotyrosine has been identified as an indicator of cellular damage, inflammation, and production of nitric oxide 3, whereas 4-HNE is one of the main products of lipid peroxidation, which is intensified in the mechanism of oxidative stress. The results showed increased levels of both markers, confirming increased oxidative stress levels in the aged lacrimal gland. Previous studies have demonstrated a link for increased oxidative stress levels and ocular surface disease and lacrimal gland inflammation.[75] It has been shown that in the inducible *Tet-mev-1*, mice have increased lacrimal gland infiltration, inflammation, and decreased tear secretion.[75] This is due to increased levels of ROS secondary to a higher electron transport chain in mitochondria.[75] The superoxide dismutase$^{-/-}$ mice have accelerated aging, mitochondrial dysfunction, and lacrimal gland infiltration. Increased lipid and protein oxidation markers have been found in the conjunctiva of patients with dry eye and Sjögren syndrome.[5,43,44,76,77] There is an increased interest in modulating oxidative stress damage as a therapy for dry eye.[11–17]

There is increasing evidence in the literature about the role of Nrf2 and aging. Nrf2$^{-/-}$ mice have been shown to develop accelerated aging in the retina and have increased inflammatory responses to lipopolysaccharide.[78,79] The Hutchinson-Gilford progeria syndrome, which has accelerated aging, has been shown to have impaired Nrf2 transcriptional activity and consequently increased chronic oxidative stress.[80] The findings showing that aging is accompanied by oxidative stress were provided by evaluating the Nrf2$^{-/-}$ mice, on which lacrimal gland focus score, corneal barrier disruption, and inflammatory markers were increased as early as 2 to 3 months of age (Figure 4). Chronological aging to 1 year increased both the foci and the inflammation to levels that were even higher than the ones observed in the 24-month–old C57BL/6 mice. Furthermore, Nrf2$^{-/-}$ mice exhibited high levels of proinflammatory cytokines, as published.[81]

There was a significant goblet cell loss with aging in this study in the C57BL/6 mice, but no difference in the Nrf2$^{-/-}$ strain than in wild-type mice. Goblet cells are highly secretory cells that secrete immunoregulatory factors, such as retinoic acid and transforming growth factor-β, in addition to mucins.[82–84] Maintenance of conjunctival goblet cells has been associated with ocular health; several US Food and Drug Administration–approved drugs for dry eye improve goblet cell density.[85–89] Goblet cells are responsive to the inflammatory milieu in the conjunctiva. It has been shown that IL-13 is a homeostatic factor for goblet cells, whereas IFN-γ causes apoptosis, conjunctival metaplasia, and induction of unfolded protein response in goblet cells.[28,32,90–92] McClellan et al[36] were the first to report a significant decrease in conjunctival goblet cells in aged C57BL/6 mice. The 15-month–old IFN-γ knockout mice in C57BL/6 mice have decreased age-related goblet cell loss compared with age- and sex-matched controls.[26] Interestingly, Lpr mice in a Balb/c background develop several Sjögren syndrome features, but have increased conjunctival goblet cell density compared with wild-type mice.[93] This is thought to be related to the mouse background, as Balb/c mice are type 2 helper T-cell prone mice.

Some studies have shown that aging can be delayed. Calorie restriction without malnutrition studies have shown that lifespan can be expanded in worms, rats, and mice.[94,95] Studies have shown that the administration of antioxidant-rich diets can be used to delay free radical activity in age-associated physiological changes and increase body lifespan.[19,74,96,97] The results showed that the use of an Nrf2-inducing diet (oltipraz) for 8 weeks in 19-month–old mice showed not only an improvement in oxidative stress levels and lacrimal gland focus score, but also a reduction in *IL-1β and TNF-α, but not MHC II, cathepsin S,* and IFN-γ. There was also a beneficial effect on the ocular surface, as an increase in conjunctival goblet cells was noted. Published studies from the laboratory have shown that C57BL/6 mice display loss of goblet cells around middle age.[36] Treatment was initiated at 15.5 to 17 months to demonstrate therapeutic rather than preventative effects. However, it is possible that an earlier start (before 15 months) or prolonged treatment (>8 weeks) could further modulate the age-related increase in MHC II, IFN-γ, and cathepsin S. Oltipraz was initially used to inhibit tumor growth in different organs in rodents and recently has been used for therapy and prevention of oxidative stress, both *in vitro* and *in vivo*.[19,98–100] Oltipraz diet for 2 weeks in 18-month–old mice increased glutathione levels in the liver.[19] In cisplatin-induced kidney disease, oltipraz improved cell survival and increased antioxidant genes *GCLC* and *NQO1 in vitro*.[99] Oltipraz oral gavage also improved heart function and decreased IL-1β and TNF-α protein levels in a heart failure model in rats.[100] Systemic activation of Nrf2 by *Keap1* knockdown has been shown to modulate autoimmunity in the scurfy mouse, an autoimmune strain devoid of regulatory T cells; striking ameliorated results were seen in the liver, skin, and lung pathology.[101] Of note, the authors showed a significant decrease in cytokine production by CD4 and CD8$^{+}$ T cells and a significantly increased life span survival of these autoimmune mice (60 versus 21 days).[101]

Although the scientific community is making progress in better understanding the confluence between aging and ocular


FLA 5.6.0 DTD ■ AJPA3465_proof ■ 23 December 2020 ■ 3:09 am ■ EO: AJPA-D-20-

diseases, there is a lack of information on how these mechanisms can be associated. These studies showed that targeting oxidative stress with Nrf2-inducing therapies can delay and modify age-related alterations in both the lacrimal gland and ocular surface. They also shed light on the intersection of inflammation, aging, and ocular surface health. New treatments and therapeutic approaches can emerge to reduce ocular diseases that are accompanied by aging.

## Acknowledgments

We thank Leiqi Zhang for expert management of the aged C57BL/6 colony; and Sarah Amra for the histology preparation.

## References

1. Yin Y, Zong R, Bao X, Zheng X, Cui H, Liu Z, Zhou Y: Oxidative stress suppresses cellular autophagy in corneal epithelium. Invest Ophthalmol Vis Sci 2018, 59:3286–3293
2. Sies H, Berndt C, Jones DP: Oxidative stress. Annu Rev Biochem 2017, 86:715–748
3. Pinazo-Duran MD, Gallego-Pinazo R, Garcia-Medina JJ, Zanon-Moreno V, Nucci C, Dolz-Marco R, Martinez-Castillo S, Galbis-Estrada C, Marco-Ramirez C, Lopez-Galvez MI, Galarreta DJ, Diaz-Llopis M: Oxidative stress and its downstream signaling in aging eyes. Clin Interv Aging 2014, 9:637–652
4. Yarosz EL, Chang CH: The role of reactive oxygen species in regulating T cell-mediated immunity and disease. Immune Netw 2018, 18:e14
5. Choi W, Lian C, Ying L, Kim GE, You IC, Park SH, Yoon KC: Expression of lipid peroxidation markers in the tear film and ocular surface of patients with non-Sjogren syndrome: potential biomarkers for dry eye disease. Curr Eye Res 2016, 41:1143–1149
6. Sacca SC, Cutolo CA, Ferrari D, Corazza P, Traverso CE: The eye, oxidative damage and polyunsaturated fatty acids. Nutrients 2018, 10
7. Uchino Y, Kawakita T, Ishii T, Ishii N, Tsubota K: A new mouse model of dry eye disease: oxidative stress affects functional decline in the lacrimal gland. Cornea 2012, 31 Suppl 1:S63–S67
8. Kojima T, Dogru M, Higuchi A, Nagata T, Ibrahim OM, Inaba T, Tsubota K: The effect of Nrf2 knockout on ocular surface protection from acute tobacco smoke exposure: evidence from Nrf2 knockout mice. Am J Pathol 2015, 185:776–785
9. Kemmerer ZA, Ader NR, Mulroy SS, Eggler AL: Comparison of human Nrf2 antibodies: a tale of two proteins. Toxicol Lett 2015, 238:83–89
10. Chen J, Wang L, Chen Y, Sternberg P, Cai J: Phosphatidylinositol 3 kinase pathway and 4-hydroxy-2-nonenal-induced oxidative injury in the RPE. Invest Ophthalmol Vis Sci 2009, 50:936–942
11. Li YJ, Luo LJ, Harroun SG, Wei SC, Unnikrishnan B, Chang HT, Huang YF, Lai JY, Huang CC: Synergistically dual-functional nano eye-drops for simultaneous anti-inflammatory and anti-oxidative treatment of dry eye disease. Nanoscale 2019, 11:5580–5594
12. Park B, Jo K, Lee TG, Hyun S-W, Kim JS, Kim C-S: Polydatin inhibits NLRP3 inflammasome in dry eye disease by attenuating oxidative stress and inhibiting the NF-κB pathway. Nutrients 2019, 11:E2792
13. Dogru M, Kojima T, Simsek C, Tsubota K: Potential role of oxidative stress in ocular surface inflammation and dry eye disease. Invest Ophthalmol Vis Sci 2018, 59:DES163–DES168
14. Choi W, Lee JB, Cui L, Li Y, Li Z, Choi JS, Lee HS, Yoon KC: Therapeutic efficacy of topically applied antioxidant medicinal plant extracts in a mouse model of experimental dry eye. Oxid Med Cell Longev 2016, 2016:4727415
15. Li J, Ruzhi D, Hua X, Zhang L, Lu F, Coursey TG, Pflugfelder SC, Li DQ: Blueberry component pterostilbene protects corneal epithelial cells from inflammation via anti-oxidative pathway. Sci Rep 2016, 6: 19408
16. Deng R, Hua X, Li J, Chi W, Zhang Z, Lu F, Zhang L, Pflugfelder SC, Li DQ: Oxidative stress markers induced by hyper-osmolarity in primary human corneal epithelial cells. PLoS One 2015, 10:e0126561
17. Hua X, Deng R, Li J, Chi W, Su Z, Lin J, Pflugfelder SC, Li DQ: Protective effects of L-carnitine against oxidative injury by hyperosmolarity in human corneal epithelial cells. Invest Ophthalmol Vis Sci 2015, 56:5503–5511
18. Merrell MD, Jackson JP, Augustine LM, Fisher CD, Slitt AL, Maher JM, Huang W, Moore DD, Zhang Y, Klaassen CD, Cherrington NJ: The Nrf2 activator oltipraz also activates the constitutive androstane receptor. Drug Metab Dispos 2008, 36: 1716–1721
19. Stohs SJ, Lawson TA, Anderson L, Bueding E: Effects of oltipraz, BHA, ADT and cabbage on glutathione metabolism, DNA damage and lipid peroxidation in old mice. Mech Ageing Dev 1986, 37:137–145
20. Committee for the Update of the Guide for the Care and Use of Laboratory Animals: National Research Council: Guide for the Care and Use of Laboratory Animals: Eighth Edition. Washington, DC, National Academies Press, 2011
21. Chan K, Lu R, Chang JC, Kan YW: NRF2, a member of the NFE2 family of transcription factors, is not essential for murine erythropoiesis, growth, and development. Proc Natl Acad Sci U S A 1996, 93:13943–13948
22. Dutta S, Sengupta P: Men and mice: relating their ages. Life Sci 2016, 152:244–248
23. Flurkey KCJ, Harrison DE: The mouse in aging research. Edited by Fox JG, Davisson M, Newcomer C, Quimby F, Smith A. In The Mouse in Biomedical Research. ed 2. Burlington, MA: American College Laboratory Animal Medicine (Elsevier), 2007. pp. 637–672
24. Moss SE, Klein R, Klein BE: Prevalence of and risk factors for dry eye syndrome. Arch Ophthalmol 2000, 118:1264–1268
25. Schaumberg DA, Sullivan DA, Buring JE, Dana MR: Prevalence of dry eye syndrome among US women. Am J Ophthalmol 2003, 136: 318–326
26. Volpe EA, Henriksson JT, Wang C, Barbosa FL, Zaheer M, Zhang X, Pflugfelder SC, de Paiva CS: Interferon-gamma deficiency protects against aging-related goblet cell loss. Oncotarget 2016, 7: 64605–66461
27. Coursey TG, Bohat R, Barbosa FL, Pflugfelder SC, de Paiva CS: Desiccating stress-induced chemokine expression in the epithelium is dependent on upregulation of NKG2D/RAE-1 and release of IFN-gamma in experimental dry eye. J Immunol 2014, 193:5264–5272
28. de Paiva CS, Villarreal AL, Corrales RM, Rahman HT, Chang VY, Farley WJ, Stern ME, Niederkorn JY, Li DQ, Pflugfelder SC: Dry eye-induced conjunctival epithelial squamous metaplasia is modulated by interferon-{gamma}. Invest Ophthalmol Vis Sci 2007, 48:2553–2560
29. de Paiva CS, Corrales RM, Villarreal AL, Farley W, Li DQ, Stern ME, Pflugfelder SC: Apical corneal barrier disruption in experimental murine dry eye is abrogated by methylprednisolone and doxycycline. Invest Ophthalmol Vis Sci 2006, 47:2847–2856
30. Zhang X, Schaumburg CS, Coursey TG, Siemasko KF, Volpe EA, Gandhi NB, Li DQ, Niederkorn JY, Stern ME, Pflugfelder SC, de Paiva CS: CD8(+) cells regulate the T helper-17 response in an experimental murine model of Sjogren syndrome. Mucosal Immunol 2014, 7:417–427
31. de Paiva CS, Volpe EA, Gandhi NB, Zhang X, Zheng X, Pitcher JD III, Farley WJ, Stern ME, Niederkorn JY, Li DQ, Flavell RA, Pflugfelder SC: Disruption of TGF-beta signaling



FLA 5.6.0 DTD ■ AJPA3465_proof ■ 23 December 2020 ■ 3:09 am ■ EO: AJPA-D-20-

improves ocular surface epithelial disease in experimental autoimmune keratoconjunctivitis sicca. PLoS One 2011, 6:e29017
32. de Paiva CS, Raince JK, McClellan AJ, Shanmugam KP, Pangelinan SB, Volpe EA, Corrales RM, Farley WJ, Corry DB, Li DQ, Pflugfelder SC: Homeostatic control of conjunctival mucosal goblet cells by NKT-derived IL-13. Mucosal Immunol 2011, 4: 397–408
33. Barbosa FL, Xiao Y, Bian F, Coursey TG, Ko BY, Clevers H, de Paiva CS, Pflugfelder SC: Goblet cells contribute to ocular surface immune tolerance-implications for dry eye disease. Int J Mol Sci 2017, 18:1–13
34. Bian F, Barbosa FL, Corrales RM, Pelegrino FS, Volpe EA, Pflugfelder SC, de Paiva CS: Altered balance of interleukin-13/interferon-gamma contributes to lacrimal gland destruction and secretory dysfunction in CD25 knockout model of Sjogren's syndrome. Arthritis Res Ther 2015, 17:53
35. Franceschi C, BonaFe M: Centenarians as a model for healthy aging. Biochem Soc Trans 2003, 31:457–461
36. McClellan AJ, Volpe EA, Zhang X, Darlington GJ, Li DQ, Pflugfelder SC, de Paiva CS: Ocular surface disease and dacryoadenitis in aging C57BL/6 mice. Am J Pathol 2014, 184:631–643
37. Bian F, Xiao Y, Barbosa FL, de Souza RG, Hernandez H, Yu Z, Pflugfelder SC, de Paiva CS: Age-associated antigen-presenting cell alterations promote dry-eye inducing Th1 cells. Mucosal Immunol 2019, 12:897–908
38. Nasu M, Matsubara O, Yamamoto H: Post-mortem prevalence of lymphocytic infiltration of the lacrymal gland: a comparative study in autoimmune and non-autoimmune diseases. J Pathol 1984, 143:11–15
39. Alves M, Calegari VC, Cunha DA, Saad MJ, Velloso LA, Rocha EM: Increased expression of advanced glycation end-products and their receptor, and activation of nuclear factor kappa-B in lacrimal glands of diabetic rats. Diabetologia 2005, 48:2675–2681
40. Lam H, Blieden L, de Paiva CS, Farley WJ, Stern ME, Pflugfelder SC: Tear cytokine profiles in dysfunctional tear syndrome. Am J Ophthalmol 2009, 147:198–205
41. Di Zazzo A, Micera A, Coassin M, Varacalli G, Foulsham W, De Piano M, Bonini S: Inflamm aging at ocular surface: clinical and biomolecular analyses in healthy volunteers. Invest Ophthalmol Vis Sci 2019, 60:1769–1775
42. Micera A, Di Zazzo A, Esposito G, Longo R, Foulsham W, Sacco R, Sgrulletta R, Bonini S: Age-related changes to human tear composition. Invest Ophthalmol Vis Sci 2018, 59:2024–2031
43. Wakamatsu TH, Dogru M, Matsumoto Y, Kojima T, Kaido M, Ibrahim OM, Sato EA, Igarashi A, Ichihashi Y, Satake Y, Shimazaki J, Tsubota K: Evaluation of lipid oxidative stress status in Sjogren syndrome patients. Invest Ophthalmol Vis Sci 2013, 54: 201–210
44. Cejkova J, Ardan T, Simonova Z, Cejka C, Malec J, Dotrelova D, Brunova B: Decreased expression of antioxidant enzymes in the conjunctival epithelium of dry eye (Sjogren's syndrome) and its possible contribution to the development of ocular surface oxidative injuries. Histol Histopathol 2008, 23: 1477–1483
45. Kojima T, Wakamatsu TH, Dogru M, Ogawa Y, Igarashi A, Ibrahim OM, Inaba T, Shimizu T, Noda S, Obata H, Nakamura S, Wakamatsu A, Shirasawa T, Shimazaki J, Negishi K, Tsubota K: Age-related dysfunction of the lacrimal gland and oxidative stress: evidence from the Cu,Zn-superoxide dismutase-1 (Sod1) knockout mice. Am J Pathol 2012, 180:1879–1896
46. Coursey TG, Bian F, Zaheer M, Pflugfelder SC, Volpe EA, de Paiva CS: Age-related spontaneous lacrimal keratoconjunctivitis is accompanied by dysfunctional T regulatory cells. Mucosal Immunol 2017, 10:743–756
47. Damato BE, Allan D, Murray SB, Lee WR: Senile atrophy of the human lacrimal gland: the contribution of chronic inflammatory disease. Br J Ophthalmol 1984, 68:674–680
48. Draper CE, Adeghate E, Lawrence PA, Pallot DJ, Garner A, Singh J: Age-related changes in morphology and secretory responses of male rat lacrimal gland. J Auton Nerv Syst 1998, 69:173–183
49. Draper CE, Adeghate EA, Singh J, Pallot DJ: Evidence to suggest morphological and physiological alterations of lacrimal gland acini with ageing. Exp Eye Res 1999, 68:265–276
50. De Silva MEH, Hill LJ, Downie LE, Chinnery HR: The effects of aging on corneal and ocular surface homeostasis in mice. Invest Ophthalmol Vis Sci 2019, 60:2705–2715
51. Shikama Y, Kurosawa M, Furukawa M, Ishimaru N, Matsushita K: Involvement of adiponectin in age-related increases in tear production in mice. Aging (Albany NY) 2019, 11:8329–8346
52. de Souza RG, de Paiva CS, Alves MR: Age-related autoimmune changes in lacrimal glands. Immune Netw 2019, 19:e3
53. Patel R, Zhu M, Robertson DM: Shifting the IGF-axis: an age-related decline in human tear IGF-1 correlates with clinical signs of dry eye. Growth Horm IGF Res 2018, 40:69–73
54. Góra-Kupilas K, Jośko J: The neuroprotective function of vascular endothelial growth factor (VEGF). Folia Neuropathol 2005, 43: 31–39
55. Nishijima K, Ng YS, Zhong L, Bradley J, Schubert W, Jo N, Akita J, Samuelsson SJ, Robinson GS, Adamis AP, Shima DT: Vascular endothelial growth factor-A is a survival factor for retinal neurons and a critical neuroprotectant during the adaptive response to ischemic injury. Am J Pathol 2007, 171:53–67
56. Colafrancesco V, Cirulli F, Rossi S, Berry A, Aloe L: Anti-NGF-antibody administration as collyrium reduces the presence of NGF and enhances the expression of VEGF in the retina, lacrimal gland and hippocampus. Neurosci Lett 2009, 463:203–206
57. van Setten GB: Vascular endothelial growth factor (VEGF) in normal human corneal epithelium: detection and physiological importance. Acta Ophthalmol Scand 1997, 75:649–652
58. Ford KM, Saint-Geniez M, Walshe TE, D'Amore PA: Expression and role of VEGF–a in the ciliary body. Invest Ophthalmol Vis Sci 2012, 53:7520–7527
59. Vesaluoma M, Teppo AM, Grönhagen-Riska C, Tervo T: Release of TGF-beta 1 and VEGF in tears following photorefractive keratectomy. Curr Eye Res 1997, 16:19–25
60. Ang WJ, Zunaina E, Norfadzillah AJ, Raja-Norliza RO, Julieana M, Ab-Hamid SA, Mahaneem M: Evaluation of vascular endothelial growth factor levels in tears and serum among diabetic patients. PLoS One 2019, 14:e0221481
61. Stepp MA, Pal-Ghosh S, Tadvalkar G, de Paiva CS: Parity attenuates intraepithelial corneal sensory nerve loss in female mice. Int J Mol Sci 2020, 21:5172
62. Stepp MA, Pal-Ghosh S, Tadvalkar G, Williams A, Pflugfelder SC, de Paiva CS: Reduced intraepithelial corneal nerve density and sensitivity accompany desiccating stress and aging in C57BL/6 mice. Exp Eye Res 2018, 169:91–98
63. Gerli R, Monti D, Bistoni O, Mazzone AM, Peri G, Cossarizza A, Di GM, Cesarotti ME, Doni A, Mantovani A, Franceschi C, Paganelli R: Chemokines, sTNF-Rs and sCD30 serum levels in healthy aged people and centenarians. Mech Ageing Dev 2000, 121: 37–46
64. Franceschi C, BonaFe M, Valensin S, Olivieri F, De LM, Ottaviani E, De BG: Inflamm-aging: an evolutionary perspective on immunosenescence. Ann N Y Acad Sci 2000, 908:244–254
65. Bruunsgaard H, Pedersen M, Pedersen BK: Aging and proinflammatory cytokines. Curr Opin Hematol 2001, 8:131–136
66. Carrieri G, Marzi E, Olivieri F, Marchegiani F, Cavallone L, Cardelli M, Giovagnetti S, Stecconi R, Molendini C, Trapassi C, De BG, Kletsas D, Franceschi C: The G/C915 polymorphism of transforming growth factor beta1 is associated with human longevity: a study in Italian centenarians. Aging Cell 2004, 3:443–448
67. Bruunsgaard H, Andersen-Ranberg K, Hjelmborg J, Pedersen BK, Jeune B: Elevated levels of tumor necrosis factor alpha and mortality in centenarians. Am J Med 2003, 115:278–283


FLA 5.6.0 DTD ■ AJPA3465_proof ■ 23 December 2020 ■ 3:09 am ■ EO: AJPA-D-20-

68. Shi GP, Villadangos JA, Dranoff G, Small C, Gu L, Haley KJ, Riese R, Ploegh HL, Chapman HA: Cathepsin S required for normal MHC class II peptide loading and germinal center development. Immunity 1999, 10:197–206
69. Li X, Wu K, Edman M, Schenke-Layland K, MacVeigh-Aloni M, Janga SR, Schulz B, Hamm-Alvarez SF: Increased expression of cathepsins and obesity-induced proinflammatory cytokines in lacrimal glands of male NOD mouse. Invest Ophthalmol Vis Sci 2010, 51:5019–5029
70. Wendt W, Lubbert H, Stichel CC: Upregulation of cathepsin S in the aging and pathological nervous system of mice. Brain Res 2008, 1232:7–20
71. Hamm-Alvarez SF, Janga SR, Edman MC, Madrigal S, Shah M, Frousiakis SE, Renduchintala K, Zhu J, Bricel S, Silka K, Bach D, Heur M, Christianakis S, Arkfeld DG, Irvine J, Mack WJ, Stohl W: Tear cathepsin S as a candidate biomarker for Sjogren's syndrome. Arthritis Rheumatol 2014, 66:1872–1881
72. Jurk D, Wilson C, Passos JF, Oakley F, Correia-Melo C, Greaves L, Saretzki G, Fox C, Lawless C, Anderson R, Hewitt G, Pender SL, Fullard N, Nelson G, Mann J, van de Sluis B, Mann DA, von Zglinicki T: Chronic inflammation induces telomere dysfunction and accelerates ageing in mice. Nat Commun 2014, 2:4172
73. Adler AS, Kawahara TL, Segal E, Chang HY: Reversal of aging by NFkappaB blockade. Cell Cycle 2008, 7:556–559
74. Harman D: Aging: a theory based on free radical and radiation chemistry. J Gerontol 1956, 11:298–300
75. Uchino Y, Kawakita T, Miyazawa M, Ishii T, Onouchi H, Yasuda K, Ogawa Y, Shimmura S, Ishii N, Tsubota K: Oxidative stress induced inflammation initiates functional decline of tear production. PLoS One 2012, 7:e45805
76. Li B, Sheng M, Li J, Yan G, Lin A, Li M, Wang W, Chen Y: Tear proteomic analysis of Sjogren syndrome patients with dry eye syndrome by two-dimensional-nano-liquid chromatography coupled with tandem mass spectrometry. Sci Rep 2014, 4:5772
77. Macri A, Scanarotti C, Bassi AM, Giuffrida S, Sangalli G, Traverso CE, Iester M: Evaluation of oxidative stress levels in the conjunctival epithelium of patients with or without dry eye, and dry eye patients treated with preservative-free hyaluronic acid 0.15 % and vitamin B12 eye drops. Graefes Arch Clin Exp Ophthalmol 2015, 253:425–430
78. Zhao Z, Chen Y, Wang J, Sternberg P, Freeman ML, Grossniklaus HE, Cai J: Age-related retinopathy in NRF2-deficient mice. PLoS One 2011, 6:e19456
79. Liu X, Zhang X, Ding Y, Zhou W, Tao L, Lu P, Wang Y, Hu R: Nuclear factor E2-related factor-2 negatively regulates NLRP3 inflammasome activity by inhibiting reactive oxygen species-induced NLRP3 priming. Antioxid Redox Signal 2017, 26:28–43
80. Kubben N, Zhang W, Wang L, Voss TC, Yang J, Qu J, Liu GH, Misteli T: Repression of the antioxidant NRF2 pathway in premature aging. Cell 2016, 165:1361–1374
81. Ma TJ, Lan DH, He SZ, Ye Z, Li P, Zhai W, Chen WQ, Huang Y, Fu Y, Sun A, Wang YB, Ye Z, Li JL, Gao Y, Yan XL, Li ZH: Nrf2 protects human lens epithelial cells against H2O2-induced oxidative and ER stress: the ATF4 may be involved. Exp Eye Res 2018, 169: 28–37
82. Alam J, de Paiva CS, Pflugfelder SC: Immune - goblet cell interaction in the conjunctiva. Ocul Surf 2020, 18:326–334
83. Xiao Y, de Paiva CS, Yu Z, de Souza RG, Li DQ, Pflugfelder SC: Goblet cell-produced retinoic acid suppresses CD86 expression and IL-12 production in bone marrow-derived cells. Int Immunol 2018, 30:457–470
84. Contreras-Ruiz L, Masli S: Immunomodulatory cross-talk between conjunctival goblet cells and dendritic cells. PLoS One 2015, 10:e0120284
85. de Paiva CS, Pflugfelder SC, Ng SM, Akpek EK: Topical cyclosporine A therapy for dry eye syndrome. Cochrane Database Syst Rev 2019, 9:Cd010051
86. Alam J, de Souza RG, Yu Z, Stern ME, de Paiva CS, Pflugfelder SC: Calcineurin inhibitor voclosporin preserves corneal barrier and conjunctival goblet cells in experimental dry eye. J Ocul Pharmacol Ther 2020, 36:679–685
87. Zhang X, Volpe EA, Gandhi NB, Schaumburg CS, Siemasko KF, Pangelinan SB, Kelly SD, Hayday AC, Li DQ, Stern ME, Niederkorn JY, Pflugfelder SC, de Paiva CS: NK cells promote Th-17 mediated corneal barrier disruption in dry eye. PLoS One 2012, 7:e36822
88. Guimaraes de Souza R, Yu Z, Stern ME, Pflugfelder SC, de Paiva CS: Suppression of Th1-mediated keratoconjunctivitis sicca by lifitegrast. J Ocul Pharmacol Ther 2018, 34:543–549
89. Sall K, Stevenson OD, Mundorf TK, Reis BL; CsA Phase 3 Study Group: Two multicenter, randomized studies of the efficacy and safety of cyclosporine ophthalmic emulsion in moderate to severe dry eye disease. Ophthalmology 2000, 107:631–639
90. Tukler Henriksson J, Coursey TG, Corry DB, De Paiva CS, Pflugfelder SC: IL-13 stimulates proliferation and expression of mucin and immunomodulatory genes in cultured conjunctival goblet cells. Invest Ophthalmol Vis Sci 2015, 56:4186–4197
91. Coursey TG, Henriksson JT, Barbosa FL, de Paiva CS, Pflugfelder SC: Interferon-gamma-induced unfolded protein response in conjunctival goblet cells as a cause of mucin deficiency in Sjogren syndrome. Am J Pathol 2016, 186:1547–1558
92. Zhang X, Chen W, de Paiva CS, Corrales RM, Volpe EA, McClellan AJ, Farley WJ, Li DQ, Pflugfelder SC: Interferon-gamma exacerbates dry eye-induced apoptosis in conjunctiva through dual apoptotic pathways. Invest Ophthalmol Vis Sci 2011, 52:6279–6285
93. Diebold Y, Chen LL, Tepavcevic V, Ferdman D, Hodges RR, Dartt DA: Lymphocytic infiltration and goblet cell marker alteration in the conjunctiva of the MRL/MpJ-Fas(lpr) mouse model of Sjogren's syndrome. Exp Eye Res 2007, 84:500–512
94. Fontana L, Weiss EP, Villareal DT, Klein S, Holloszy JO: Long-term effects of calorie or protein restriction on serum IGF-1 and IGFBP-3 concentration in humans. Aging Cell 2008, 7:681–687
95. Fontana L, Villareal DT, Weiss EP, Racette SB, Steger-May K, Klein S, Holloszy JO: Calorie restriction or exercise: effects on coronary heart disease risk factors: a randomized, controlled trial. Am J Physiol Endocrinol Metab 2007, 293:E197–E202
96. Harman D: Nutritional implications of the free-radical theory of aging. J Am Coll Nutr 1982, 1:27–34
97. Kohn RR: Effect of antioxidants on life-span of C57BL mice. J Gerontol 1971, 26:378–380
98. Nelson KC, Armstrong JS, Moriarty S, Cai J, Wu M-WH, Sternberg JP, Jones DP: Protection of retinal pigment epithelial cells from oxidative damage by oltipraz, a cancer chemopreventive agent. Invest Ophthalmol Vis Sci 2002, 43:3550–3554
99. Atilano-Roque A, Wen X, Aleksunes LM, Joy MS: Nrf2 activators as potential modulators of injury in human kidney cells. Toxicol Rep 2016, 3:153–159
100. Tang Y, Guo M, Ma XY, Sun WP, Hao MH, Zhu HY: Oltipraz attenuates the progression of heart failure in rats through inhibiting oxidative stress and inflammatory response. Eur Rev Med Pharmacol Sci 2018, 22:8918–8923
101. Suzuki T, Murakami S, Biswal SS, Sakaguchi S, Harigae H, Yamamoto M, Motohashi H: Systemic activation of NRF2 alleviates lethal autoimmune inflammation in scurfy mice. Mol Cell Biol 2017, 37:e00063-17


FLA 5.6.0 DTD ■ AJPA3465_proof ■ 23 December 2020 ■ 3:10 am ■ EO: AJPA-D-20-