THAÍS DE SOUSA PEREIRA

Estudo comparativo dos resultados da descompressão orbitária inferomedial *vs*. balanceada em pacientes com Orbitopatia de Graves, por meio de análise tomográfica, fotográfica e clínica

Tese apresentada à Faculdade de Medicina da Universidade de São Paulo para obtenção do título de Doutor em Ciências

Programa de Oftalmologia

Orientador: Prof. Dr. Allan Christian Pieroni Gonçalves

(Versão corrigida. Resolução CoPGr 6018/11, de 13 de outubro de 2011.

A versão original está disponível na Biblioteca da FMUSP)

São Paulo

2020

Dados Internacionais de Catalogação na Publicação (CIP)

Preparada pela Biblioteca da
Faculdade de Medicina da Universidade de São Paulo

©reprodução autorizada pelo autor

Pereira, Thaís Sousa
Estudo comparativo dos resultados da descompressão orbitária inferomedial vs. balanceada em pacientes com Orbitopatia de Graves, por meio de análise tomográfica, fotográfica e clínica / Thaís Sousa Pereira. -- São Paulo, 2020.
Tese(doutorado)--Faculdade de Medicina da Universidade de São Paulo.
Programa de Oftalmologia.
Orientador: Allan Christian Pieroni Gonçalves.

Descritores: 1.Oftalmopatia de Graves 2.Orbitopatia de Graves 3.Oftalmopatia distireoideana 4.Descompressão cirúrgica 5.Órbita 6.Tomografia computadorizada multidetectores

USP/FM/DBD-168/20

Responsável: Erinalva da Conceição Batista, CRB-8 6755

Dedicatória

Aos meus pais, Francelino e Cássia, exemplos de força e perseverança. Todas as minhas conquistas serão sempre dedicadas a vocês.

Ao meu querido irmão, Thiago, pela presença, disponibilidade e incentivo constantes.

Ao meu esposo, Gustavo, pela cumplicidade, companheirismo e apoio ao longo desta jornada.

Agradecimentos

Ao meu orientador, Professor Dr. Allan Christian Pieroni Gonçalves, pela excelente condução desta tese, com dedicação, paciência e disponibilidade para compartilhar todo seu conhecimento. Obrigada por acreditar em minha competência como pesquisadora e ter me escolhido como sua aluna da pós-graduação.

Ao Professor Dr. Mário Luiz Ribeiro Monteiro, pelo exemplo de liderança, dedicação e incentivo constante à pesquisa científica no Departamento de Oftalmologia da FMUSP e neste projeto.

À Secretária, Sra. Regina Ferreira de Almeida, pelo auxílio, atuação presente e dedicação constante ao serviço de pós-graduação da Disciplina de Oftalmologia da FMUSP.

Às radiologistas Dra. Eloísa Maria Mello Santiago Gebrim e Dra. Cristina Hiromi Kuniyoshi pela colaboração na execução deste projeto.

Aos pacientes, que possibilitaram a realização desta tese e contribuíram para a construção do conhecimento.

A todos os Professores, colegas, residentes e funcionários do Departamento de Oftalmologia do HCFMUSP que contribuíram para a realização deste projeto de alguma forma.

Esta tese está de acordo com as seguintes normas, em vigor no momento desta publicação:

Referências: adaptado de *International Committee of Medical Journals Editors* (Vancouver).

Universidade de São Paulo. Faculdade de Medicina. Serviço de Biblioteca e Documentação. *Guia de apresentação de dissertações, teses e monografias.*
Elaborado por Anneliese Carneiro da Cunha, Maria Julia de A. L. Freddi, Maria F. Crestana, Marinalva de Souza Aragão, Suely Campos Cardoso, Valéria Vilhena. 3ª ed. São Paulo: Divisão de Biblioteca e Documentações; 2011.

Abreviatura dos títulos dos periódicos de acordo com *List of Journals Indexed in Index Medicus*.

SUMÁRIO

Lista de Abreviaturas e Siglas

Lista de Símbolos

Lista de Figuras

Lista de Tabelas

Resumo

Summary

1 INTRODUÇÃO 1

2 OBJETIVOS 7

2.1 Gerais 8

2.2 Específicos 8

3 REVISÃO DA LITERATURA 9

3.1 Doença de Graves 10

3.2 Orbitopatia de Graves 11

3.3 Qualidade de vida 15

3.4 Olho seco na Orbitopatia de Graves 16

3.5 Descompressão orbitária 18

3.6 Avaliação tomográfica no estudo das alterações orbitárias 25

3.7 Fotografia nas alterações orbito-palpebrais 26

3.8 Estudo comparativo de fotografia e tomografia para avaliação da exoftalmometria 28

4 MÉTODOS 31

4.1 Desenho do estudo 32

4.2 Amostra 32

4.3 Avaliações pré e pós-operatórias 34

4.4 Avaliação da superfície ocular 35

4.5 Avaliação psicológica 35

4.6 Documentação fotográfica e análise digital 36

4.7 Tomografia computadorizada 39

4.8 Técnicas cirúrgicas 42

4.9 Análise dos dados e estatística 44
5 RESULTADOS 46
5.1 Resultados da Avaliação clínica 47
5.2 Avaliação tomográfica 48
5.3 Avaliação fotográfica 51
5.4 Avaliação da qualidade de vida 53
5.5 Avaliação da superfície ocular 54
6 DISCUSSÃO 55
6.1 Avaliação clínica e radiológica 57
6.2 Avaliação fotográfica 60
6.3 Avaliação da qualidade de vida 61
6.4 Avaliação da superfície ocular 62
7 CONCLUSÃO 64
8 ANEXOS 67
9 REFERÊNCIAS 77
APÊNDICES 85

LISTAS

LISTA DE ABREVIATURAS E SIGLAS

CAPPesq: Comissão de Ética para Análise de Projetos de Pesquisa

CAS: Do inglês, *Clinical Activity Score* ou Escore de Atividade Clínica

DG: Doença de Graves

DRM_1 Distância do Reflexo Pupilar à Margem Palpebral Superior

DRM_2 Distância Reflexo Pupilar à Margem Palpebral Inferior

EH: Exoftalmometria de Hertel

GO-QoL: Do inglês, *Graves' Orbitopathy Quality of Life Questionaire* ou Questionário de Qualidade de Vida na Orbitopatia de Graves

HCFMUSP: Hospital das Clínicas da Faculdade de Medicina da Universidade de São Paulo

ICC: Do inglês, *Intraclass and Interclass Correlation Coefficients* ou Coeficientes de Correlação Intraclasse e Interclasse

IGF-1: Do inglês, *Insulin Growth Factor 1* ou Fator de Crescimento Insulina-1

MCID: Do inglês, *Minimal Clinically Important Difference* ou Diferença Mínima Clinicamente Importante

MD: Do inglês, *Mean Deviation* ou Desvio Médio

OG: Orbitopatia de Graves

OSDI: *Ocular Surface Disease Index* ou Índice de Doenças da Superfície Ocular

RM: Ressonância Magnética

ROI: *Region of Interest* ou Região de Interesse

SOS: Síndrome do Olho Seco

TC: Tomografia Computadorizada

TCMD: Tomografia Computadorizada de Multidetectores

TRAb: Do inglês, *TSH Receptor antibody* ou anticorpos anti-receptores de TSH

TRFL: Tempo de Ruptura do Filme Lacrimal

TSH: Do inglês, *Thyroid–Stimulating Hormone* ou Hormônio Estimulante da Tireoide

TSHR: Do inglês, *TSH Receptor* ou Receptor de TSH

LISTA DE SÍMBOLOS

cm: centímetros

cm^3: centímetros cúbicos

Kv: Quilovolts

mA: miliampéres

MP: Megapixels

mm: milímetros

mm^2: milímetros quadrados

rpm: rotações por minuto

LISTA DE FIGURAS

Figura 1 – Paredes da órbita: (A) Medial, (B) Inferior, (C) Lateral, (D) Teto Orbitário 20

Figura 2 – Acesso transcaruncular 22

Figura 3 – Parede medial: (A) Forame etmoidal posterior, (B) Lâmina orbitária do etmoide, (C) Crista lacrimal posterior 22

Figura 4 – Incisão na prega palpebral superior em terço lateral com exposição do músculo temporal 23

Figura 5 – Modelo de órbita demonstrando áreas de descompressão: DS, deep sphenoid (door jamb); MW, medial wall (parede medial); OF, orbital floor (assoalho); SL, superior lateral (keyhole); ZB, zygomatic basin 24

Figura 6 – Paciente em posição primária do olhar 36

Figura 7 – Mensuração das distâncias do reflexo pupilar à margem palpebral superior (DRM_1) e margem palpebral inferior (DRM_2) com o programa Contour 38

Figura 8 – Áreas da fenda palpebral a partir do uso do programa ImageJ. AT: Área total, AMS: Área medial da porção superior, ALS: Área lateral da porção superior, AI: Área inferior 39

Figura 9 – (A) Exoftalmometria radiológica (distância do ápice da córnea à linha interzigomática) e distância do bulbo ocular ao septo nasal (B) Distância do bulbo ocular ao rebordo orbitário superior. (C) Limite anterior da órbita: linha reta traçada conectando órbita lateral e órbita medial. (D) Região de interesse (ROI). (E) Limites incluindo tecidos herniados. (F) Área expandida após descompressão orbitária 42

Figura 10 – Imagens tomográficas antes e após descompressão inferomedial em corte coronal 43

Figura 11 – Imagens tomográficas antes e após descompressão balanceada em corte axial 44

Figura 12 – Imagens tomográficas antes e após descompressão balanceada em corte coronal 44

Figura 13 – Gráficos de dispersão da redução de exoftalmia versus volume descompressivo. (A) Volume de descompressão total ($r=0,234$, $p<0,05$). (B) Parede medial ($r=0,058$, $p>0,05$). (C) Parede lateral ($r=0,253$, $p<0,05$). (D) Parede inferior ($r=-0,048$, $p>0,05$) 51

LISTA DE TABELAS

Tabela 1 – Clinical Activity Score (CAS) 14

Tabela 2 – Resumo da classificação NOSPECS 17

Tabela 3 – Caracterização da amostra 47

Tabela 4 – Comparação da exoftalmometria entre os grupos de tratamento antes e após a descompressão orbitária 48

Tabela 5 – Análise de correlação de Pearson entre exoftalmometria clínica e tomográfica antes e após cirurgia 50

Tabela 6 – Comparação dos parâmetros da TC entre os grupos de tratamento antes e após a descompressão orbitária..... 50

Tabela 7 – Volume de descompressão, análise de correlação do volume de descompressão e redução da exoftalmia (r) em diferentes locais..... 50

Tabela 8 – Análise de regressão linear multivariada da redução da exoftalmia após a cirurgia em cada parede orbitária..... 51

Tabela 9 – Comparação do deslocamento palpebral e das áreas da fenda palpebral entre os grupos de tratamento antes e após a descompressão orbitária. Medição da distância do centro pupilar à margem palpebral superior (DRM_1) e distância do centro pupilar à margem palpebral inferior (DRM_2), Áreas: medial superior (AMS), lateral superior (ALS), inferior (AI), superior (MAS+ALS) e total (AT) 52

Tabela 10 – Análise de correlação de Pearson entre redução da exoftalmometria e deslocamento palpebral 53

Tabela 11 – Comparação da pontuação do questionário GO-QoL referente ao funcionamento visual e aparência física entre os grupos de descompressão orbitária..... 53

Tabela 12 – Comparação da pontuação do questionário de olho (OSDI) e teste de Schirmer entre os grupos de descompressão orbitária..... 54

Tabela 13 – Comparação da pontuação Teste de Ruptura do Filme Lacrimal (TRFL) entre os grupos de descompressão orbitária 54

RESUMO

Pereira TS. *Estudo comparativo dos resultados da descompressão orbitária inferomedial vs. balanceada em pacientes com Orbitopatia de Graves, por meio de análise tomográfica, fotográfica e clínica.* [tese]. São Paulo: Faculdade de Medicina, Universidade de São Paulo; 2020.

OBJETIVOS: Investigar e comparar alterações do volume orbitário, posição do bulbo ocular, parâmetros palpebrais, superfície ocular e qualidade de vida após descompressão orbitária inferomedial e balanceada (paredes medial e lateral profunda) em pacientes com Orbitopatia de Graves. **MÉTODOS:** Ensaio clínico prospectivo, randomizado e intervencionista. Quarenta e dois pacientes com OG inativa e indicação clínica foram divididos aleatoriamente em dois grupos, de acordo com a cirurgia a serem submetidos: descompressão orbitária inferomedial (DIM) ou balanceada (DB). Exoftalmometria de Hertel (EH), fotografia e tomografia computadorizada (TC) pré e pós-operatórias foram realizadas para avaliar exoftalmia, áreas total e segmentada da fenda palpebral, distâncias do reflexo pupilar às margens superior e inferior (DRM_1 e DRM_2), expansão orbitária e alterações da posição do bulbo ocular. Teste de Schirmer, tempo de ruptura do filme lacrimal (TRFL) e questionário *ocular surface disease index* (OSDI) foram realizados para avaliação da superfície ocular. O questionário de qualidade de vida GO-QoL foi realizado para avaliação subjetiva da aparência e função visual. A análise estatística foi realizada por análise de variância (ANOVA), Friedman, regressão linear multivariada e teste de Pearson. **RESULTADOS:** As exoftalmometrias clínica e radiológica reduziram significativamente após a descompressão nas duas técnicas ($p<0,001$). A redução foi maior na DB quando comparada à DIM ($p=0,017$). Ocorreu descida do bulbo ocular pós-operatória ($p=0,01$) e expansão da capacidade volumétrica orbitária nas duas técnicas ($p<0,001$). Nenhum deslocamento horizontal significativo do bulbo ocular foi observado nos dois grupos. A média do volume descompressivo da parede medial foi de $1,25 \pm 0,72$ cm^3, semelhante à parede lateral de $1,23 \pm 0,65$ cm^3, e ambas superiores à média da parede inferior de $0,64 \pm 0,51$ cm^3 ($p<0,05$). A correlação de Pearson foi estatisticamente significante entre a redução da EH e o volume descompressivo total ($r = 0,234$, $p<0,05$) e o volume da parede lateral ($r=0,253$, $p<0,05$). Na análise linear multivariada, a parede lateral foi preditor significativo de redução da exoftalmia ($p<0,05$). Ambos os grupos apresentaram redução semelhante nas áreas de fenda palpebral total e segmentadas, DRM_1 e DRM_2. Houve correlação significativa entre a redução da EH e a elevação da pálpebra inferior nas duas técnicas [DIM ($r=0,363$, $p<0,05$) e DB ($r=0,442$, $p<0,05$)]. A área palpebral lateral apresentou maior redução na DB ($p=0,011$). Os escores do OSDI, testes de Schirmer e TRFL não apresentaram diferenças após a descompressão. Os escores do GO-QoL após intervenção melhoraram apenas na DB e somente na sub-escala da aparência. **CONCLUSÕES:** A DIM é capaz de reduzir a exoftalmia moderada e expandir a capacidade orbitária de maneira semelhante à DB. A DB, pelo fato de incluir parede lateral, mostrou-se mais eficaz na redução da exoftalmia. A retração e o contorno palpebral superior e inferior melhoram após a descompressão, mas apenas esta última foi correlacionada com a redução da exoftalmia.

Descritores: Oftalmopatia de Graves; Orbitopatia de Graves; Oftalmopatia Distireoideana; Descompressão Cirúrgica; Órbita; Tomografia Computadorizada Multidetectores.

SUMMARY

Pereira TS. *Comparative study between Inferomedial and Balanced orbital decompression in Graves' Orbitopathy through photographic, tomographic and clinical analysis.* [thesis]. São Paulo: Faculdade de Medicina, Universidade de São Paulo; 2020.

PURPOSE: To investigate and compare changes in orbital volume, eyeball position, eyelid parameters, eye surface and quality of life after inferomedial and balanced (medial and deep lateral walls) orbital decompression in patients with Graves' orbitopathy.
METHODS: Prospective, randomized and interventional clinical trial. Forty-two patients with inactive GO and clinical indication were randomly assigned to one of 2 groups according to the surgery each would be submitted to: inferomedial (IMD) or balanced (BD) orbit decompression. Pre and postoperative Hertel exophthalmometry (HE), photograph and Computed Tomography (CT) were performed in order to evaluate eyelid fissure total and segmented areas, upper and lower margin reflex distances (MRD_1 and MRD_2), orbital expansion and eyeball position changes. Schirmer's test, tear breakup time test (TBUT) and ocular surface disease index questionnaire (OSDI) were performed to evaluate the ocular surface. The Graves' Ophthalmopathy Quality of Life Questionnaire (GO-QoL) was conducted for subjective assessment of appearance and visual function. Statistical analysis was performed by analysis of variance (ANOVA), Friedman, multivariate linear regression and Pearson tests. **RESULTS:** Clinical and radiologic exophthalmometry reduced significantly after decompression in both surgical techniques ($p<0.001$). The reduction was greater in the BD compared to the IMD ($p=0.017$). We detected consonant postoperative descent of the eyeball ($p=0.01$) and volumetric orbital capacity expansion in both techniques ($p<0.001$). No significant eyeball horizontal displacement was found in both groups. The average decompression volume of the medial wall was 1.25 ± 0.72 cm^3 similar to the lateral wall $1.23 \pm 0.65cm^3$, and both greater than lower wall $0.64 \pm 0.51cm^3$ ($p<0.05$). Pearson's correlation was statistically significant between the reduction in HE and total decompression volume ($r=0.234$, $p<0.05$) and the volume of lateral wall ($r=0.253$, $p<0.05$). In multivariate linear analysis, the lateral wall was a significant predictor of reduction in exophthalmos ($p<0.05$). Both groups showed similar reduction in total and segmented eyelid fissure areas, MRD_1 and MRD_2. Significant correlation was also found between HE reduction and lower lid elevation in both techniques [IMD ($r=0.363$, $p<0.05$) and in BD ($r=0.428$, $p<0.05$)]. The lateral eyelid area showed greater reduction in the balanced surgery ($p=0.011$). The OSDI, Schirmer and TBUT scores did not differ after decompression. The GO-QoL scores after intervention improved only in BD and only in the appearance subscale. **CONCLUSIONS:** IMD can provide moderate exophthalmos and expand orbit capacity similarly to the BD. BD, because it includes a lateral wall, was more effective in reducing exophthalmos. Upper and Lower eyelid retraction and contour improve after decompression but only the latter is correlated with exophthalmos reduction.

Descriptors: Graves' Ophthalmopathy; Graves' Orbitopathy; Dysthyroid Ophthalmopathy; Decompression, Surgical; Orbit; Multidetector Computed Tomography.

1 INTRODUÇÃO

Classicamente descrita por tireotoxicose, bócio e exoftalmo, a Doença de Graves (DG) é um distúrbio autoimune. Trata-se de uma doença bem caracterizada, geralmente diagnosticada pela história e impressão clínica. Dados laboratoriais e radiológicos proveem importantes informações comprobatórias. Sua patogênese deriva da quebra de tolerância imunológica contra antígenos da tireoide, onde anticorpos estimulantes se ligam aos receptores de hormônio tireoestimulante (TSH – *Thyroid-Stimulating Hormone*) e amplificam sua função levando ao hipertireoidismo, geralmente associado à tireomegalia [1, 2]. A DG é acompanhada de uma série de sintomas relacionados diretamente ao excesso de hormônio tireoidiano circulante. Muitas vezes, esta patologia também se manifesta em regiões extra-tireoidianas, incluindo a Orbitopatia de Graves (OG), acropaquia e a dermopatia pré-tibial distireoidiana. Estas manifestações são atribuídas ao processo autoimune da DG sobre o tecido conectivo local e não são consideradas uma consequência do hipertireoidismo [3].

A Orbitopatia de Graves é a complicação extratireoidiana mais frequente da DG e está presente em 30 a 50% dos pacientes [4]. O tecido conectivo orbitário que envolve os músculos extraoculares e organiza a gordura orbitária parece ser o alvo primário da autoimunidade. Os fibroblastos presentes nesse tecido conectivo expressam receptores de TSH com semelhantes características dos receptores no tecido tireoidiano. Esse processo imune causa aumento dos músculos extraoculares e da gordura orbitária, podendo haver predominância de um ou de outro. São dois polos, o miogênico e o lipogênico, com variado espectro entre eles. Esta variabilidade pode ser atribuída a uma heterogeneidade fenotípica importante da população dos fibroblastos [5-7].

O progresso da OG não é um processo linear. Parece ser um ciclo de *feedback* positivo composto por fatores mecânicos, imunológicos e celulares. Os sinais e sintomas

da OG podem ser explicados mecanicamente pelo desequilíbrio entre o aumento do volume dos tecidos moles orbitários edemaciados e o rígido continente ósseo [8]. São sinais da OG: exoftalmo, retração palpebral superior e inferior, neoadipogênese, edema periorbitário, ceratopatia de exposição e neuropatia óptica [9]. O quadro clínico da OG se manifesta com diferentes combinações destes sinais e sintomas. Apresenta uma natureza bastante variável, desde alterações subclínicas a graves deformidades [8, 9].

A história natural da OG apresenta uma fase inflamatória ou ativa inicial, na qual o processo inflamatório é presente, as alterações orbitárias evoluem e o paciente tem maior sintomatologia. Possui duração de 12 a 24 meses. Na fase inativa, o quadro clínico é estável e a sequelas da fase ativa como a proptose, retração palpebral e o estrabismo podem permancer [3, 10].

A abordagem cirúrgica é indicada quando as complicações se tornam sintomáticas ou ameaçam a visão e não respondem a tratamentos clínicos. Na fase ativa, a indicação é restrita à neuropatia óptica, úlcera corneana de exposição ou grave congestão. Na fase inativa, a cirurgia abrange um processo de reabilitação cosmética e funcional das sequelas da OG [11].

O processo de reabilitação da OG, é composto de uma sequência de procedimentos cirúrgicos, indicados de forma sequencial, de acordo com as necessidades dos pacientes. Esses procedimentos incluem: descompressão orbitária, correção do estrabismo, correção da retração palpebral e, por fim, blefaroplastia [12]. A descompressão orbitária geralmente é a primeira e principal etapa e o sucesso em seu resultado influencia toda sequência do processo.

A descompressão da órbita confere mais espaço aos limites orbitários, removendo ou desgastando partes ósseas da órbita [13]. Embora não atue diretamente na patogênese

da OG, é eficaz na redução da exoftalmia e das manifestações oculares causadas por congestão venosa e exposição da superfície [11].

Várias técnicas cirúrgicas são descritas contemplando diferentes combinações e abordagens das paredes lateral, inferior e medial e remoção de gordura [14-19]. A escolha das melhores técnicas considera uma variedade de fatores, como a eficiência na correção proptose axial e a redução do risco de diplopia, amaurose, hipoglobo ou hipossensilidade da porção média da face [20].

Significativos avanços técnicos expandiram as indicações de descompressão orbitária para fins de reabilitação estética e funcional. Essa mudança de paradigma no espectro de pacientes submetidos à descompressão orbitária implicou a necessidade de refinar as técnicas cirúrgicas para uma abordagem personalizada, previsível e minimamente invasiva [21]. Assim, fatores secundários como o volume da órbita ampliado e alterações palpebrais e da posição do bulbo ocular também ganharam relevância.

Nessa nova perspectiva, vários estudos analisaram detalhadamente os resultados de diferentes técnicas de descompressão orbitária, evidenciando que o grau de redução da proptose é diretamente proporcional ao número de paredes ósseas descomprimidas e à quantidade de remoção da gordura. Complicações graves são raras e a diplopia induzida é a complicação mais comum. Nesse contexto, a parede lateral tem sido considerada por alguns autores como a primeira opção para descompressão óssea, pela menor incidência de distopia ocular e diplopia, embora não haja unanimidade nos resultados dos estudos [13-15, 17, 22-28].

Estudos com o uso da tomografia computadorizada (TC) demonstraram informações mais sólidas sobre as alterações da posição orbitária e do bulbo ocular após a descompressão. Importantes aspectos dos efeitos da cirurgia como alterações no volume orbitário, na posição dos olhos foram pormenorizados usando essa tecnologia [17, 22, 24, 29].

Entretanto, poucos foram realizados de maneira padronizada, prospectiva e consistente [17, 30].

Os efeitos da descompressão orbitária nos parâmetros palpebrais como a altura e o contorno das margens das pálpebras também têm sido estudados. Essas alterações são relevantes para o aspecto estético e fazem parte no plano personalizado de tratamento cirúrgico da reabilitação da OG. Alguns desses estudos, quantificaram as alterações palpebrais e da posição do bulbo ocular com medições fotográficas manuais, além de compararem diferentes amostras de pacientes [31, 32]. Posteriormente, Cho *et al*. [33] avaliaram a posição das pálpebras na mesma amostra no pré e pós-operatório, mas sem muita clareza quanto aos métodos utilizados, havendo portanto críticas quanto às medições clínicas [34]. Com um maior refinamento na metodologia, outros estudos utilizaram análise da retração e contorno das pálpebras com imagens digitais [16, 35-37].

Como as pálpebras e a posição do bulbo ocular estão intimamente relacionadas, podemos inferir que a junção da análise do posicionamento ocular usando a TC e dos parâmetros palpebrais com análise digital de fotografias poderia aprimorar a compreensão dos efeitos da descompressão orbitária.

Ademais, uma avaliação concomitante da percepção do paciente aos resultados cirúrgicos também poderia trazer dados relevantes. Estudos sobre a percepção da doença e sua influência na qualidade de vida em pacientes com OG já são consolidados na literatura com questionários padronizados e validados [38-40]. Esses questionários têm sido utilizados para avaliar tanto o estado de saúde e a qualidade de vida dos pacientes relacionados à OG, como também efeitos de procedimentos reabilitativos [14, 15]. A variabilidade de metodologia e procedimentos estudados dificultam comparação dos resultados, porém ainda assim são pertinentes.

Os sintomas de olho seco muitas vezes comprometem os pacientes com OG [41]. A exposição aumentada da superfície ocular decorrente da combinação de proptose, retração palpebral e lagoftalmia podem levar a ceratopatia e sofrimento conjuntival [42]. Além disso, estudos sugerem que cirurgias reabilitativas da OG podem exacerbar os sintomas do olho seco. Apesar de reduzir a perda de lágrimas por evaporação, pode haver risco de dano à glândula lacrimal e potencial deficiência aquosa [43]. Embora o estudo localizado seja para correção de retração palpebral na OG, retrospectivo e com amostra pequena, os resultados sugerem um possível problema.

2 OBJETIVOS

2.1 Gerais

Comparar, em um estudo prospectivo, randomizado e intervencionista, os resultados cirúrgicos de duas técnicas de descompressão óssea em pacientes com OG: a descompressão inferomedial *versus* balanceada, por meio de análises radiológicas, fotográficas e clínicas, tanto objetivas quanto subjetivas.

2.2 Específicos

1. Comparar o efeito na exoftalmometria entre as duas técnicas cirúrgicas de descompressão.
2. Comparar as alterações da posição dos olhos dos resultados cirúrgicos entre as duas técnicas de descompressão.
3. Comparar as alterações volumétricas e o efeito descompressivo de cada técnica e a contribuição de cada parede orbitária envolvida.
4. Comparar as alterações da fenda palpebral pós-operatória entre as duas técnicas cirúrgicas de descompressão.
5. Avaliar e comparar o impacto dos resultados cirúrgicos de cada técnica na qualidade de vida dos pacientes.
6. Avaliar e comparar a mudança nos sintomas de olho seco e o seu impacto na função visual, entre as duas técnicas cirúrgicas de descompressão.

3 REVISÃO DA LITERATURA

3.1 Doença de Graves

A Doença de Graves (DG) é um distúrbio autoimune caracterizado em sua apresentação típica pela associação de tireotoxicose, bócio e exoftalmo [1]. Foi descrita independentemente por quatro médicos europeus no final do século XIX. Geralmente é chamada de Doença de Graves na literatura americana ou doença de Basedow-Graves na literatura europeia. A tríade clássica pode não ser observada em todos os pacientes, e o hipertireoidismo pode ser a única manifestação [1, 44-46].

Faz parte do grupo das doenças tiroidianas autoimunes, que afetam de 2% a 5% da população geral [47]. Como a maioria das doenças autoimunes, é mais frequente em mulheres do que em homens, sendo de seis a oito vezes mais comum no sexo feminino. Pode ocorrer em qualquer idade, sendo mais frequente entre a quarta e a sexta década de vida [48].

Apesar de a etiologia exata da DG não ser totalmente compreendida, acredita-se que seja multifatorial, causada por uma interação entre fatores genéticos e ambientais, que levam à perda da tolerância imunológica aos antígenos tireoidianos [49]. Alguns fatores ambientais conhecidos por influenciar o desenvolvimento da DG são a ingestão aumentada de iodo, deficiência nos níveis de selênio e vitamina D, bem como o tabagismo, com o risco proporcional ao número de cigarros fumados diariamente [50].

A glândula tireoide é o alvo principal no processo autoimune. Nessa glândula, anticorpos estimulantes se ligam a receptores do hormônio tireoestimulante (TSH) e amplificam sua função, levando ao hipertireoidismo, geralmente associado à tireomegalia. A DG é acompanhada de uma série de sintomas relacionados diretamente ao excesso de hormônio tireoidiano circulante. Ocorre a manifestação da doença em

regiões localizadas do sistema conectivo, incluindo a órbita e a derme pré-tibial. Essas manifestações são decorrentes do processo autoimune da DG e não uma consequência do hipertireoidismo [3].

3.2 Orbitopatia de Graves

A Orbitopatia de Graves é a manifestação extratireoidiana mais relevante da DG e sua patogênese ainda não é totalmente compreendida [51]. A associação entre o início do hipertireoidismo da DG e o desenvolvimento da OG sugere que essas duas condições compartilham mecanismos patogênicos [9, 51].

Sabe-se que os anticorpos anti-receptores de TSH (TRAb) ligam-se ao receptor de TSH (TSHR), inibindo, interferindo ou estimulando a sinalização intracelular. Esses receptores são altamente expressos não apenas pela tireoide, mas também pelos músculos extraoculares e pelo tecido adiposo da órbita [8].

Evidências têm sugerido que o TRAb estimula a inflamação e a ativação de fibroblastos orbitários, induzindo edema intraorbitário e, posteriormente, reação fibrótica [52]. O fibroblasto parece ser o principal alvo e mediador das reações inflamatórias, proliferativas e fibróticas observadas na órbita.

A membrana do fibroblasto orbitário possui o TSHR presente no epitélio tireoidano, alvo do processo autoimune na respectiva glândula. Vários estudos têm demonstrado que os fibroblastos orbitários, especialmente os de pacientes com OG, apresentam respostas heterogêneas às citocinas e imunomediadores [6, 7, 53]. Foi demonstrado *in vitro* que algumas populações de fibroblastos orbitários, quando estimulados, podem produzir citocinas, enquanto outras promovem diferenciação em

lipócitos (neoadipogênese). Essa heterogeneidade na diferenciação dessas células na órbita podem ser a causa das diferentes manifestações clínicas da doença [6, 54].

O marcador de superfície celular Thy-1 (CD90) é superexpresso nos tecidos orbitários na OG e define uma população de fibroblastos capazes de produzir prostaglandina-E2 e interleucina-8. Quando expostos ao TGF-β, esses fibroblastos se diferenciam em miofibroblastos que podem participar processo de inflamação, reparo e fibrose [6].

Embora os fibroblastos dentro dos músculos extraoculares sejam quase exclusivamente Thy-1+, aproximadamente metade dos fibroblastos no tecido adiposo não possui esse marcador e são pré-adipócitos capazes de se diferenciar em células adiposas. As proporções de fibroblastos Thy-1+ e Thy-1- e o grau de exposição destes ao TGF-β podem afetar a expressão da doença, incluindo o predomínio do crescimento muscular ou de gordura e a extensão da fibrose que se desenvolve dentro da órbita [6].

No âmbito molecular, postula-se que o receptor da tireotropina é um alvo de autoimunidade dentro da órbita. Seu reconhecimento por um fator circulante do tipo "tireotropina-like" explica a ligação entre o hipertireoidismo e a OG [2]. Estudos demonstraram a expressão elevada de receptores de tireotropina nos tecidos orbitários em pacientes com OG, principalmente naqueles com doença ativa. Esses achados, somados à associação entre a OG, o hipertireoidismo e os níveis elevados de anticorpos anti-receptor de tireotropina na OG, apoiam o conceito de que o receptor da tireotropina é o autoanticorpo primário na OG [5].

O receptor do Fator de Crescimento Insulina-1 (IGF-1) pode ser outro auto-antígeno importante no processo inflamatório e manifestações extra-tireoideanas da DG. Os fibroblastos orbitários em pacientes com OG expressam níveis mais altos de IGF-1 do que o normal. As imunoglobulinas direcionadas contra o receptor IGF-1 podem ativar a

sinalização nos fibroblastos orbitários, levando à produção de citocinas, hialuronanos glicosaminoglicanos, que expandem o tecido orbitário [2, 51].

A apresentação da OG é variável, sendo na maioria das vezes subclínica, mas podendo chegar a manifestações graves. As características clínicas mais comuns da OG são a retração palpebral superior, o edema e hiperemia dos tecidos conjuntivais periorbitários e a proptose [55]. A OG é a principal causa de proptose em adultos [56]. Raramente, pacientes com OG podem apresentar deformidades graves, com ameaça à visão, dor intensa, inflamação e ulceração corneana ou neuropatia óptica compressiva [55].

O grau de proptose é influenciado pela profundidade da órbita, o grau de aumento dos músculos retro-oculares e os tecidos fibrosos e gordurosos retro-oculares. Um edema periorbitário geralmente acompanha a proptose e pode mascará-la [9, 55].

A maioria dos pacientes apresenta aumento dos músculos extraoculares e tecido adiposo, com predomínio de um ou outro. A OG se manifesta com diferentes combinações desses sinais e sintomas. Alguns pacientes apresentam um predomínio do aumento dos músculos extraoculares, no qual há manifestação de proptose e estrabismo restritivo, fatores de risco para desenvolvimentos da neuropatia óptica compressiva. Noutros pacientes, o aumento dos músculos extraoculares é discreto e há principalmente aumento do volume da gordura orbitária, o quadro clínico é de proptose sem restrição da motilidade ocular. Homens e idosos tendem a apresentar o quadro clínico do primeiro grupo enquanto mulheres e jovens, o do segundo grupo [57].

A gravidade da OG pode não coincidir com a atividade da doença. Três fases podem ser identificadas nos pacientes com OG: uma fase inicial de inflamação (fase ativa), um período de estabilização e uma fase final de inativação, que quase nunca está associada a uma completa remissão das alterações oculares [11].

Na fase ativa, o processo inflamatório está presente, as alterações orbitárias evoluem e o paciente tem maior sintomatologia. Possui caráter autolimitado e geralmente não apresenta uma relação temporal definida com a atividade da DG [3, 58]. O estágio final apresenta um quadro clínico estável, no qual é improvável que as manifestações residuais da doença como proptose e estrabismo, devido a alterações fibróticas dos músculos extraoculares, apresentem modificação [4, 10].

Com a hipótese de que apenas os pacientes com orbitopatia ativa pudessem responder ao tratamento imunossupressor, ao contrário dos pacientes com doença fibrótica, foi proposto um escore de atividade clínica para avaliar a atividade da OG, o *Clinical Activity Score* (CAS). Possui em sua formulação 10 itens baseados em manifestações inflamatórias. Os valores do escore variam de 0 (sem atividade) a 10 (maior atividade). Um CAS>4/10 indica doença ativa [59]. (Tabela 1)

Tabela 1 – Clinical Activity Score (CAS)

Sensação dolorosa e opressiva sobre ou por detrás do olho
Dor na tentativa de olhar para cima, para os lados ou para baixo
Vermelhidão das pálpebras
Vermelhidão difusa da conjuntiva
Quemose
Carúncula edemaciada
Edema palpebral
Aumento de 2 mm ou mais na proptose nos últimos 1 a 3 meses
Diminuição da acuidade visual nos últimos 1 a 3 meses
Diminuição dos movimentos oculares de 5 graus ou mais nos últimos 1 a 3 meses

As sequelas decorrentes do estágio final resultam em um quadro clínico desfigurante, de restrição da motilidade ocular e olho seco pela exposição ocular e podem levar a um efeito psicossocial negativo nos pacientes. A deformidade facial que a OG pode ocasionar, geralmente induz a uma aversão social e estigma dos pacientes. A diminuição da capacidade visual também tem grande impacto na capacidade funcional diária e no bem-estar dos pacientes.

A reabilitação cirúrgica objetiva a melhora da função visual e cosmética do paciente na fase sequelar da OG. A sua realização em etapas fornece uma abordagem sistemática ao tratamento desses pacientes, facilitando a organização dos planos do cirurgião, além de haver uma interdependência entre elas, ou seja, cada etapa pode afetar a próxima. As etapas geralmente são realizadas na seguinte sequência:

1. Descompressão da órbita: para reposicionar os olhos mais posteriores e protegidos dentro da órbita;
2. Correção do estrabismo: para correção da diplopia;
3. Correção da retração das pálpebras superiores e inferiores: para melhorar o seu mal posicionamento e reduzir a exposição da superfície ocular e consequentemente danos à córnea e conjuntiva
4. Blefaroplastia: para remoção do excesso de pele e gordura.

Nem todas as cirurgias dessa sequência são necessárias, ou seja, algumas etapas da reabilitação podem ser dispensadas dependendo da necessidade do paciente [11, 12].

3.3 Qualidade de vida

Os problemas visuais decorrentes da OG podem ter um grande impacto na realização das atividades diárias, além de consequências psicológicas relativas a

deformidade facial causada pela doença [60]. Pacientes com OG referem pior qualidade de vida que pacientes com outras doenças crônicas como diabetes, enfisema e insuficiência cardíaca [61]. São também relatados isolamento social e prejuízo nas relações interpessoais devido a alterações na aparência [42].

Foi desenvolvido um questionário de qualidade de vida específico para a OG, o chamado GO-QoL, para tentar detectar pequenos detalhes, que os questionários de avaliação da qualidade de vida até então disponíveis, com perguntas muito amplas e abordagens muito genéricas não conseguiam detectar [39]. O GO-QoL é o questionário de qualidade de vida específico para doenças crônicas mais validado e mais frequentemente usado para OG [62]. Disponível em 8 idiomas, apresenta 8 perguntas sobre função visual e 8 perguntas sobre a aparência; as respostas em cada subgrupo são transformadas em pontuações que variam de 0 (pior) a 100 (melhor) [39, 62].

Tem sido recomendada a inclusão do questionário de qualidade de vida na avaliação da gravidade da OG após intervenções em ensaios clínicos. O objetivo é melhorar a compreensão do efeito das intervenções na percepção dos pacientes, assim como identificar pacientes mais vulneráveis psicologicamente [62, 63].

3.4 Olho seco na Orbitopatia de Graves

A presença de alterações na superfície ocular devido a um filme lacrimal anormal, podendo levar ao desconforto ocular, define a síndrome do olho seco (SOS). A SOS é comum em pacientes com doença tireoidiana concomitante [64]. A OG também está comumente associada à SOS, e é a causa mais frequente de desconforto ocular nesses pacientes [65]. A SOS na OG é frequentemente subdiagnosticada, mas pode causar efeitos prejudiciais graves na qualidade de vida e na função visual [41].

Foram incluídas, em diversos estudos de pacientes com OG e SOS, avaliações qualitativas ou quantitativas da superfície ocular, como o NOSPECS e o Clinical Activity Score (CAS), os quais tentam determinar a gravidade da doença baseados em algum aspecto dos danos da superfície ocular desses pacientes (Tabela 2). Pacientes com OG e SOS geralmente apresentam maiores danos na superfície ocular, assim como testes de Schirmer [65] e Tempo de Ruptura do Filme Lacrimal (TRFL) menores, podendo sugerir uma instabilidade no filme lacrimal [66].

Tabela 2 – Resumo da classificação NOSPECS

Classe	Mnemônico	Alteração (inglês)	Alteração (português)
0	N	No symptoms or signs	Ausência de sinais e sintomas
1	O	Only signs	Apenas sinais, ausência de sintomas
2	S	Soft tissue involvement with symptoms	Envolvimento dos tecidos moles com sinais e sintomas
3	P	Proptosis	Proptose
4	E	Extraocular muscle involvement	Envolvimento dos músculos extra-oculares
5	C	Corneal involvement	Envolvimento corneano por lagoftalmo
6	S	Sight loss	Déficit visual por lesão do nervo óptico

O *Ocular Surface Disease Index* (OSDI) é um instrumento de avaliação utilizado para determinar os sintomas de olho seco. O OSDI já demonstrou ser confiável na avaliação da gravidade da doença de superfície ocular e na avaliação da eficácia de intervenções. Possui 12 questões para a avaliação da presença ou ausência de ressecamento ocular, irritação, peso, fadiga e coceira nos últimos 7 dias. A escala de teste varia de 0 a 100; pontuações mais altas representaram maior incapacidade [67]. Pacientes com OG apresentam escores no OSDI maiores em comparação com o grupo de controle [66].

Ainda não é completamente conhecido o mecanismo que explica a relação entre OG e SOS. Além da deformidade estética significativa, os pacientes com OG apresentam ressecamento superficial e ceratites devido à exposição aumentada da superfície ocular pela proptose e retração palpebral, bem como deficiência aquosa de lágrimas [68].

O aumento do conteúdo intraorbitário, retração palpebral, alargamento da fenda e dificuldade de fechamento da pálpebra podem, combinados, piorar os sintomas de olho seco. O piscar incompleto causa uma distribuição lacrimal inadequada e a fenda palpebral alargada causa evaporação aumentada da lágrima [66].

As evidências sugerem, associadamente aos fatores anteriores, uma disfunção imunomediada da glândula lacrimal como possível causa da alteração do filme lacrimal [69].

Apesar de o mecanismo pelo qual OG leva aos sintomas de olho seco não ser totalmente entendido, é provável que vários mecanismos estejam envolvidos e estejam combinados [70].

Do ponto de vista funcional, a cirurgia de descompressão reduz a proptose e pode, consequentemente, reduzir o ressecamento e o lagoftalmo, ao reduzir a fenda palpebral e exposição corneana.

3.5 Descompressão orbitária

A descompressão orbitária é o procedimento cirúrgico que restabelece o equilíbrio entre o conteúdo orbitário aumentado e a capacidade orbitária. Tem como objetivo aliviar a pressão intraorbitária elevada, reduzir a proptose ou ambas [71]. A descompressão orbitária compreende vários procedimentos diferentes, projetados para aumentar a

capacidade da órbita pela remoção ou desgaste de suas paredes ósseas e/ou diminuir o volume do seu conteúdo, removendo a gordura intraorbitária [15].

Esse procedimento tem sido indicado principalmente para pacientes com OG. A neuropatia, a grave congestão orbitária e a úlcera corneana por exposição são as principais indicações cirúrgicas, no entanto, existem atualmente indicações mais amplas para essa cirurgia na fase ativa da OG, como a inflamação persistente, dor retrobulbar e a dependência ao uso do corticosteroide [13, 27, 72, 73]. Na maioria dos casos, a descompressão ocorre na fase sequelar com fins reabilitativos funcionais e cosméticos [15, 23].

A descompressão orbitária também se mostrou eficaz em doenças oculares não tireoidianas, como olhos aumentados (alta miopia e buftalmo), órbita rasa congênita (olhos proeminentes), orbitopatia inflamatória e tumores orbitais [71].

A expansão do continente orbitário é realizada pela remoção ou desgaste das paredes ósseas que limitam a órbita. São quatro superfícies disponíveis para a descompressão: a inferior, a medial, o teto e a parede lateral. A superfície inferior é o limite da órbita com o seio maxilar. A superfície medial inclui a parede do seio etmoidal e tem especial indicação no tratamento da neuropatia óptica distireoidiana. O teto, que inclui o osso frontal, não tem mais indicação cirúrgica atualmente, pela complexidade, complicações e pouco efeito. A parede lateral é atualmente considerada por alguns autores a primeira opção em descompressão óssea [14, 18, 74, 75] (Figura 1).

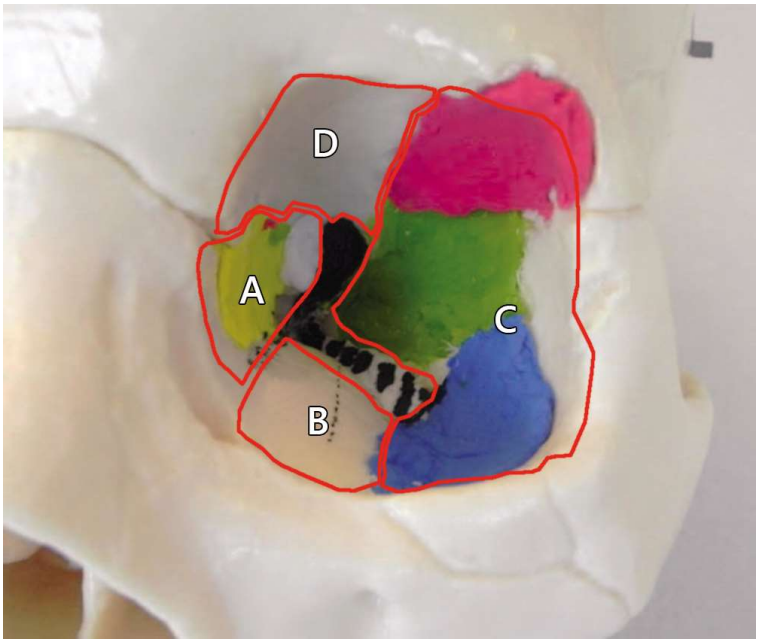

Figura 1 – Paredes da órbita: (A) Medial, (B) Inferior, (C) Lateral, (D) Teto Orbitário

A parede lateral pode ser dividida pela porção anterior, que compreende o osso zigomático, adjacente à fissura orbitária inferior e a porção posterior, que consiste no corpo da asa maior do esfenoide e de sua asa menor, que se localiza justa-anteriormente à fissura orbitária superior e fossa da glândula lacrimal.

A lipectomia isolada como opção de descompressão, foi primeiramente descrita por Olivari em 1988 [(76)], possui indicação para um restrito grupo de pacientes com aumento importante do volume gorduroso sem aumento muscular e deve ser evitada em casos ativos. Apresenta capacidade de descompressão variável, descrita entre 3,6 mm e 5,9 mm [(77-79)]. Esta técnica ainda é indicada como uma boa alternativa por alguns autores por apresentar menor risco de estrabismo e uma possível maior previsibilidade [(78, 80)]. Entretanto, a técnica apresenta possíveis complicações como a lesão do nervo óptico e a hemorragia retrobulbar. Foi observado, numa grande série de casos, que o baixo índice de estrabismo alegado por alguns autores não é mais baixo que o observado em técnicas

de descompressão óssea, além disso os casos de estrabismo decorrentes da técnica de lipectomia isolada são descritos como mais graves devido às aderências [79]. Uma piora do aspecto cosmético sem um bom efeito descompressivo é uma outra crítica a essa técnica [80].

É evidente a grande preferência pelas técnicas de descompressão óssea na literatura [72]. Entretanto um consenso sobre a técnica ideal ainda não existe [81]. Evidências sugerem que as descompressões de um maior número de paredes são escolhidas para pacientes com maior grau de proptose [15]. Houve uma evolução técnica na seleção das partes ósseas a serem removidas e incisões a serem utilizadas para o acesso à cavidade orbitária [82]. Com procedimentos menos invasivos, complicações cirúrgicas como o estrabismo e a distopia tendem a ter incidência menor. Enfisema subconjuntival [83], oscilopsia [28] e déficit sensitivo em áreas da face e fronte [84] também são complicações descritas, porém menos comuns.

As técnicas mais utilizadas na prática oftalmológica atualmente, são a descompressão da parede medial associada à porção medial da parede inferior, denominada inferomedial e a descompressão da parede lateral isolada ou associada a parede medial, denominada descompressão balanceada [82, 85]. Para potencializar seu efeito na descompressão, as técnicas de descompressão óssea podem ser associadas a uma lipectomia profunda.

A descompressão inferomedial geralmente é realizada através de uma incisão transconjuntival inferior para o acesso do assoalho e transcaruncular para o acesso da parede medial [86] (Figura 2). As superfícies disponíveis para descompressão, nesta técnica, são o assoalho orbitário, sobrejacente ao seio maxilar, e a parede medial, sobrejacente aos seios etmoidais. A lâmina papirácea e seu periósteo, septo e mucosa das células aéreas etmoidais são removidas com o osteótomo, iniciando posteriormente à

crista lacrimal posterior e até o nível do forame etmoidal posterior [87] (Figura 3). Tem como vantagens o menor tempo cirúrgico, o menor custo e uma relativa menor dificuldade técnica. São desvantagens descritas a maior ocorrência de estrabismo, principalmente se houver inclusão do esporão inferomedial, distopia do bulbo e um menor efeito descompressivo [84].

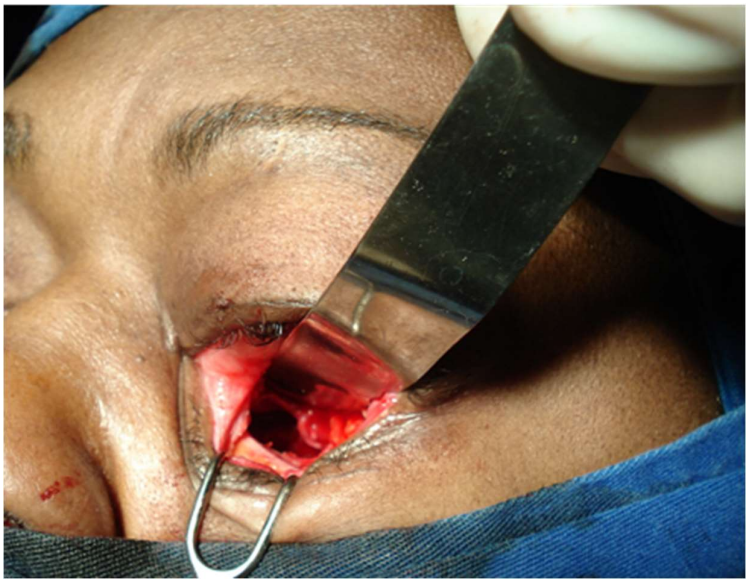

Figura 2 – Acesso transcaruncular

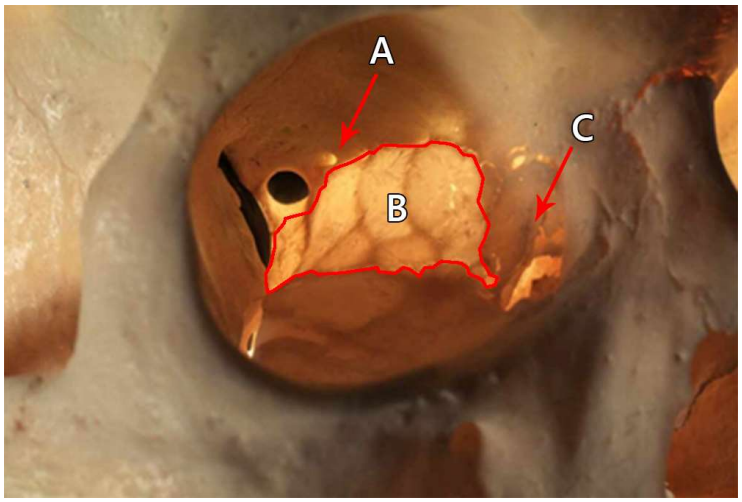

Figura 3 – Parede medial: (A) Forame etmoidal posterior, (B) Lâmina orbitária do etmoide, (C) Crista lacrimal posterior

A descompressão balanceada também tem um acesso transcaruncular para abordagem da parede medial, [86]. Já o acesso da parede lateral pode ser por incisão no sulco palpebral superior [85] (Figura 4), Kronlein modificada (incisão de 30 a 40 mm da pele e tecidos subcutâneos da têmpora até a fáscia temporal do canto externo em direção à orelha) [88], por cantotomia lateral ou *swinging eyelid* [89]. Pode ser *ab interno,* mantendo o rebordo orbitário e a parte principal do músculo temporal e seu suprimento de sangue intacto [90], ou por via lateral, rebatendo o músculo temporal com [14, 91] ou sem remoção do rebordo lateral [28]. A lateralização do osso zigomático também pode ser realizada como parte da descompressão da parede lateral [17]. Após exposição da parede lateral, as três áreas de osso espesso (*lacrimal keyhole* - rima súperolateral, *door jamb* - asa maior do osso esfenoide e *basin* - corpo do osso zigomático e parte lateral do osso maxilar) são esculpidas e afinadas com uma broca cirúrgica diamantada (Figura 5). O limite de profundidade do desgaste nessa área é a lâmina cortical posterior, anterior à fossa cerebral média [18].

Figura 4 – Incisão na prega palpebral superior em terço lateral com exposição do músculo temporal

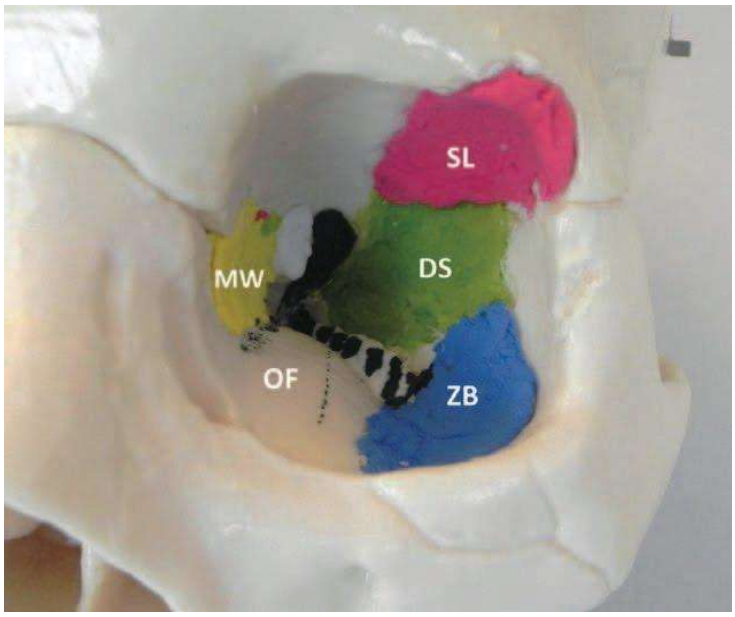

Figura 5 – Modelo de órbita demonstrando áreas de descompressão: DS, deep sphenoid (door jamb); MW, medial wall (parede medial); OF, orbital floor (assoalho); SL, superior lateral (keyhole); ZB, zygomatic basin

A descompressão da parede lateral tem como vantagem um possível maior efeito descompressivo associado a um menor índice de estrabismo. As complicações mais associadas à descompressão da parede lateral são a oscilopsia e a atrofia do músculo temporal, porém, se o acesso for minimamente invasivo essas complicações são evitadas [28, 82]. Entretanto, quando a rima lateral não é retirada algumas áreas com potencial descompressivo podem ser negligenciadas [91].

A abordagem da parede lateral exige equipamentos especiais e maior tempo cirúrgico, além de apresentar uma maior complexidade técnica [18]. O profundo conhecimento anatômico é essencial para evitar complicações [92].

O comprometimento muscular já presente previamente à cirurgia, como condição da própria OG, pode também determinar uma maior ou menor indução ao estrabismo. Há uma tendência maior de ocorrer estrabismo em pacientes com músculos aumentados [25].

Outras complicações como o deslocamento do bulbo ou um efeito descompressivo insatisfatório são decorrentes mais da técnica empregada do que do comprometimento muscular.

3.6 Avaliação tomográfica no estudo das alterações orbitárias

Exames de imagem podem auxiliar no diagnóstico e na avaliação da OG, fornecendo dados morfológicos objetivos das estruturas da órbita [93]. Por meio deles, é possível quantificar proptose, hipertrofia da musculatura extraocular e gordura orbitária [94, 95].

Ressonância magnética (RM) e tomografia computadorizada (TC) são os exames de imagem de preferência na avaliação da OG. Pela capacidade de visualizar ossos e tecidos moles na órbita, a TC é normalmente a modalidade de imagem mais utilizada para diagnóstico de pacientes com OG [93, 96]. Vários critérios diagnósticos para OG são obtidos por meio de imagens tomográficas [95]. As alterações presentes na tomografia mais comumente associadas à OG são aumento do ventre muscular, aumento no volume de gordura orbitária e efeito "crowded", com compressão do nervo óptico no ápice da órbita [96, 97]. Alargamento da glândula lacrimal e proptose também são descritas como alterações, porém menos específicas [96].

Apesar da menor eficiência na avaliação das alterações presentes nos tecidos moles, a TC é utilizada na avaliação do aumento da musculatura extraocular [94]. As vantagens da TC em relação à RM são menor custo, rapidez e maior facilidade de realização. A RM tem sido o método de preferência na avaliação dos músculos extraoculares e em estudos que buscam prever a atividade da doença, com técnicas sequenciais de inversão-recuperação em T1 [93].

A TC permite a visualização precisa dos limites do bulbo ocular e sua relação com os limites ósseos orbitários. Com a TC é possível realização de medidas precisas do posicionamento, além de possibilitar a mensuração volumétrica das estruturas e do continente ósseo [98].

A TC também tem sido útil na avaliação anatômica das paredes orbitárias e seios faciais, tendo sido bastante utilizada no planejamento da descompressão orbitária e avaliação do efeito descompressivo no pós-operatório [17, 18, 92]. Alsuhaibani *et al.* avaliaram as mudanças na posição ocular e expansão do volume da órbita após descompressão balanceada por meio de medidas tomográficas pré e pós-operatórias [17]. Por meio da delimitação de perímetros de estruturas ósseas ou partes moles e utilização de softwares, é possível calcular volumes disponíveis para potencial expansão [18].

3.7 Fotografia nas alterações orbito-palpebrais

Artigos mais recentes sobre afecções palpebrais e seus tratamentos incluem análises da fenda palpebral e de contornos palpebrais em imagens fotográficas digitais [99]. A retração palpebral superior e inferior representa um dos achados clínicos mais prevalentes na OG [100]. Grande parte dos artigos sobre correção da retração palpebral nessa patologia aborda também a correção do alargamento palpebral lateral presente nesses pacientes [16, 33].

Como vantagens potenciais, a técnica fotográfica permite o mascaramento de observadores, além de permitir a transferência de imagens entre instituições e facilitar o armazenamento de dados. Uma possível limitação do método é a medição incorreta, a partir de fotografias realizadas de modo errôneo, daí a necessidade de padronização na obtenção dessas imagens [80, 101].

A escolha de um método para demonstrar anormalidades do contorno palpebral é difícil e, apesar de várias técnicas já terem sido tentadas, a confiabilidade de uma técnica fotográfica em comparação com uma técnica clínica, geralmente tem sido demonstrada como apenas moderada [80, 101, 102].

Medidas de área da porção superior da fenda palpebral podem ser usadas para identificar as assimetrias temporais/nasais [103]. Outra medida proposta para indicar uma modificação cirúrgica é a mudança na altura da fenda palpebral. Já foi demonstrado que a medida da distância entre o centro pupilar e a margem da pálpebra é um método aceito para quantificar a altura palpebral [104].

A distância do reflexo pupilar à margem palpebral a 90° (assumindo que 0° está no eixo horizontal), tanto superior quanto inferior, representa o método clínico de rotina para avaliar a retração palpebral [16, 105, 106]. Esse método é atualmente considerado como o padrão ouro, tanto em estudos de avaliação da altura da pálpebra superior, quanto da inferior [16, 34, 106].

Para se obter uma linha curva que represente o contorno palpebral, podem ser utilizados softwares de processamento de imagens, como o ImageJ (National Institute of Health Image), colocando-se manualmente uma linha de pontos na margem da pálpebra [105]. O contorno palpebral pode ser considerado uma parábola a partir da representação gráfica desses pontos [106].

A posição axial do olho em relação à órbita óssea tem sido usada para diagnosticar, caracterizar e acompanhar as doenças da órbita, incluindo a OG. Apesar da exoftalmometria de Hertel ser a mais familiar aos oftalmologistas, estudos tem utilizado medições de TC e correlações fotográficas da pálpebra para avaliação posição axial do olho em busca de concordância entre essas medidas. Uma correlação forte entre TC e exoftalmometria e moderada entre TC e fotografia tem sido relatada [36, 80, 102].

A retração palpebral deve ser incluída no plano de tratamento cirúrgico da reabilitação da OG. A altura e o contorno das margens palpebrais são relevantes para o aspecto estético, mas a previsibilidade desses resultados pós-operatórios ainda é considerada um desafio para os cirurgiões. Uma correlação entre redução da proptose e melhora na retração palpebral inferior na OG tem sido relatada [16, 33, 107], não sendo claro em alguns estudos se essa melhora ocorreu por movimento de descida do bulbo ocular ou redução da abertura da fenda palpebral [33, 107].

3.8 Estudo comparativo de fotografia e tomografia para avaliação da exoftalmometria

Exoftalmometria é a avaliação da posição anteroposterior do olho na órbita em relação à borda orbitária. Embora várias doenças orbitárias possam ser avaliadas com base no grau de exoftalmia, ainda não existe um método padrão ouro para a medição desse parâmetro. Um dos métodos mais utilizados é a exoftalmometria de Hertel (EH) [108-110]. No entanto, apesar da facilidade e conveniência proporcionadas por esse método, os problemas de reprodutibilidade e padronização das medições permanecem sem solução [108, 110, 111]. Como demonstrado por vários autores, a TC correlaciona-se bem com a EH, proporcionando maior precisão [112-114], mas o alto custo, a exposição à radiação e a necessidade de medições repetidas restringem severamente o uso dessa tecnologia para exoftalmometria de rotina.

A exoftalmometria digital é um método recente para medir a posição axial do olho. Alguns autores que utilizam a fotografia para avaliar a posição palpebral relataram

bons resultados em pacientes com OG [36, 101], mas poucos estudos compararam os métodos de fotografia, EH e TC na medição da exoftalmia [114, 115].

No estudo de Bingham *et al*., os autores consideraram a correlação entre os métodos clínico ou tomográfico e a fotografia fraca, possivelmente pelo fato de o estudo ser multicêntrico e envolver diferentes fotógrafos e avaliadores, comprometendo a confiabilidade e a reprodutibilidade [114].

As vantagens de usar a fotografia em vez da exoftalmometria por TC ou Hertel são a não invasão e a alta disponibilidade. As desvantagens são o requisito de uma boa padronização, incluindo o olhar, a luz e os parâmetros da câmera (posição, zoom e abertura). Além disso, diferentemente da EH, as medições não estão prontamente disponíveis.

Estudo prévio buscou comparar a exoftalmometria digital e clínica à exoftalmometria radiológica (TC) em uma amostra de pacientes de um único centro, empregando um único fotógrafo treinado, além de determinar o nível de concordância e reprodutibilidade das respectivas medidas [115].

Em todos os três métodos de medição, os valores médios foram significativamente maiores no grupo de pacientes com proptose do que no grupo controle. Entretanto, a precisão permaneceu inalterada à medida que o grau de proptose aumentava. Estudos anteriores produziram resultados inconsistentes a esse respeito: alguns descobriram que a precisão está associada negativamente ao grau de proptose [109, 116] , enquanto outros não [80]. Os altos níveis de confiabilidade e reprodutibilidade observados em nosso estudo (ICC≤0,93 para medições clínicas; ICC≤0,95 para medições radiológicas) correspondem aos resultados de vários outros estudos [110, 111, 117].

Devido à alta correlação intra e interclass das medidas da TC (uma indicação de boa reprodutibilidade e consistência), a TC foi escolhida como o padrão ouro com o qual

os outros métodos foram comparados. A TC também se correlacionou bem com a EH. Ambas as observações são compatíveis com as de estudos prévios [80, 102, 113, 117].

A correlação intraclínica foi menor para as medidas digitais do que para a as medidas clínicas e radiológicas, indicando menor reprodutibilidade, possivelmente devido a marcações imprecisas das bordas da rima ou inconsistência na fotografia. As medições digitais também apresentaram maior valor médio, faixa mais ampla e desvios-padrão (especialmente no grupo com proptose), e menores índices de correlação de Pearson com a TC, quando comparados às medições clínicas.

A exoftalmometria da fotografia digital associou-se a maior variância, menor correlação e concordância com as medidas radiológicas quando comparada à EH. Apesar de melhoras na padronização da fotografia e na consistência da medição em relação a estudo anterior, a exoftalmometria digital ainda não é precisa o suficiente para suplantar a EH [115].

4 MÉTODOS

4.1 Desenho do estudo

Ensaio clínico prospectivo, randomizado e intervencionista. O estudo foi realizado sob os princípios da Declaração de Helsinki, com aprovação da Comissão de Ética para Análise de Projetos de Pesquisa (CAPPesq) da diretoria clínica do Hospital das Clínicas e da Faculdade de Medicina da Universidade de São Paulo em 2015. (Anexo A)

4.2 Amostra

4.2.1 Pacientes

Foram estudados 42 pacientes do ambulatório de órbita do Departamento de Oftalmologia do Hospital das Clínicas da Faculdade de Medicina da Universidade de São Paulo portadores de OG na fase sequelar. Esses pacientes apresentavam a OG por mais de 2 anos, quadro estável por pelo menos 6 meses e indicação para a cirurgia de descompressão orbitária com objetivo de reabilitação funcional e cosmética. A fase sequelar da OG desses pacientes também cumpria os critérios do *Clinical Actvity Score* (CAS) [59].

Os pacientes considerados na fase ativa da OG foram acompanhados com exames clínicos e seções fotográficas trimestralmente. Apenas após a observação de sua evolução e constatar que a OG se encontrava fora da fase ativa é que o paciente se tornava elegível para o estudo.

4.2.1.1 Critérios de inclusão

Os pacientes com CAS menor ou igual a 2 e tempo de doença superior a 2 anos foram considerados na fase sequelar e incluídos no estudo.

Além disso, os pacientes obedeceram aos seguintes critérios de inclusão:

1. Concordância com o Termo de Consentimento Livre e Esclarecido assinado na visita de seleção (Anexo B);
2. Capacidade de aderir às consultas periódicas de avaliação do estudo;
3. Boa colaboração para realização dos exames;
4. Idade acima de 21 anos;
5. Ausência de outras anormalidades oculares ou orbitárias
6. Eutireoidismo;
7. Exoftalmometria de Hertel ≥ 20 mm e
8. Avaliação clínica pré-operatória indicando ausência de contraindicações para procedimento cirúrgico.

4.2.1.2 Critérios de exclusão

1. Cirurgia orbitária, de estrabismo ou palpebral prévia;
2. Pacientes portadores de Miastenia Gravis;
3. Gestantes ou
4. Outras condições oculares anormais ou sintomas que impossibilitassem a admissão do paciente no estudo, de acordo com o julgamento clínico do investigador.

4.2.2 Alocação dos grupos

Antes da cirurgia, todos os pacientes com OG incluídos no estudo foram submetidos a exames clínicos, laboratoriais e radiológicos completos para avaliação pré-operatória nos ambulatórios de clínica médica e de anestesiologia do HCFMUSP. Apenas quando aptos, os pacientes foram agendados para a cirurgia.

Foram alocados aleatoriamente em um dos 2 grupos, segundo a cirurgia a serem submetidos:

1. Descompressão inferomedial ou
2. Descompressão de parede medial associada à lateral (balanceada).

Essa decisão foi aleatória, para o primeiro paciente, tomada por sorteio e alternadamente para os demais. Os casos foram agendados para a cirurgia por um pesquisador-cego para o tipo de cirurgia a ser realizada. As cirurgias foram realizadas por dois cirurgiões. Um cirurgião executava a técnica balanceada e o outro cirurgião, a técnica inferomedial. Foi realizada a mesma técnica cirúrgica nos dois olhos.

4.3 Avaliações pré e pós-operatórias

Os pacientes incluídos passaram por uma consulta pré-operatória e três consultas pós-operatórias após uma semana, um mês e seis meses. Nessas consultas eles foram submetidos a exame oftalmológico completo, incluindo medida da acuidade visual com e sem correção (tabela de Snellen), exame refracional dinâmico, exoftalmometria com exoftalmômetro de Hertel, medidas da fenda palpebral, avaliação da motilidade ocular, reações pupilares, biomicroscopia, tonometria de aplanação de Goldmann e fundoscopia.

4.4 Avaliação da superfície ocular

No exame oftalmológico foi incluída uma avaliação da superfície ocular, em ambiente com umidade e temperatura controladas, com:

- Teste de Schirmer;
- Tempo de ruptura do filme lacrimal (TRFL)

Além disso, na primeira e última consultas, os pacientes foram submetidos a um questionário desenvolvido por Schiffman *et al.* (OSDI) específico para avaliar a severidade e a frequência de sintomas de olho seco e seu impacto na função visual [(67)]. (Anexo C)

4.5 Avaliação psicológica

Na consulta pré-operatória e seis meses após a cirurgia os pacientes foram submetidos a um questionário em língua portuguesa de auto avaliação de qualidade de vida na OG (*Graves' Orbitopathy Quality of Life Questionaire* - GO-QoL) (Anexo D). Esse é um questionário já validado, amplamente utilizado e disponível em oito idiomas [(62)].

4.6 Documentação fotográfica e análise digital

4.6.1 Registro fotográfico

Os pacientes foram fotografados em todas as consultas. A seção de fotografia foi padronizada com o objetivo de garantir a consistência das imagens armazenadas. O registro fotográfico foi realizado por médico oftalmologista previamente treinado e orientado para a realização das fotografias frontais em posição primária do olhar (Figura 6)

Figura 6 – Paciente em posição primária do olhar

4.6.1.1 Câmera

As fotos foram realizadas com a mesma câmera fotográfica modelo Digital Sony DSC-H300 20.1 MP Zoom 35x.

4.6.1.2 Instruções para fotografia dos pacientes

Com o objetivo de obter imagens consistentes e reprodutíveis, a distância do paciente às lentes foi a pré-determinada em 50 cm, com zoom de 2,0x.

O paciente foi acomodado em uma cadeira, com um fundo limpo e instruído a encarar a câmera diretamente com as pálpebras abertas, as sobrancelhas relaxadas e a cabeça nivelada. Pacientes com cabelos longos foram solicitados a prendê-los a fim de expor seus olhos e orelhas. A câmera estava alinhada no eixo horizontal com o olhar do paciente. A fotografia também incluía um adesivo circular de 12 mm de diâmetro para calibração digital.

4.6.2 Análise das imagens

Após a obtenção das fotos dos pacientes, as mesmas foram transferidas para um notebook (Dell Inspiron N4030), e então processadas com os programas Contour [106] e ImageJ, por um mesmo profissional. Com as imagens armazenadas no computador, foram realizadas medidas quantitativas da fenda palpebral. Foram feitas as medidas de área, altura e largura da fenda palpebral e distância entre o centro pupilar e a pálpebra superior em programas de medidas digitais de imagens da forma descrita a seguir:

- Usando o programa Contour, o centro pupilar foi definido arbitrariamente pelo usuário, e o software desenhou automaticamente várias linhas radiais, incluindo uma linha vertical (90°). Após a calibração pixel/milímetros, os comprimentos das linhas verticais que cruzavam a margem palpebral na posição das 12 horas e das 6 horas foram designados, respectivamente, como distância da margem palpebral superior à pupila (DRM_1) e distância da margem palpebral inferior à pupila (DRM_2) (Figura 7).

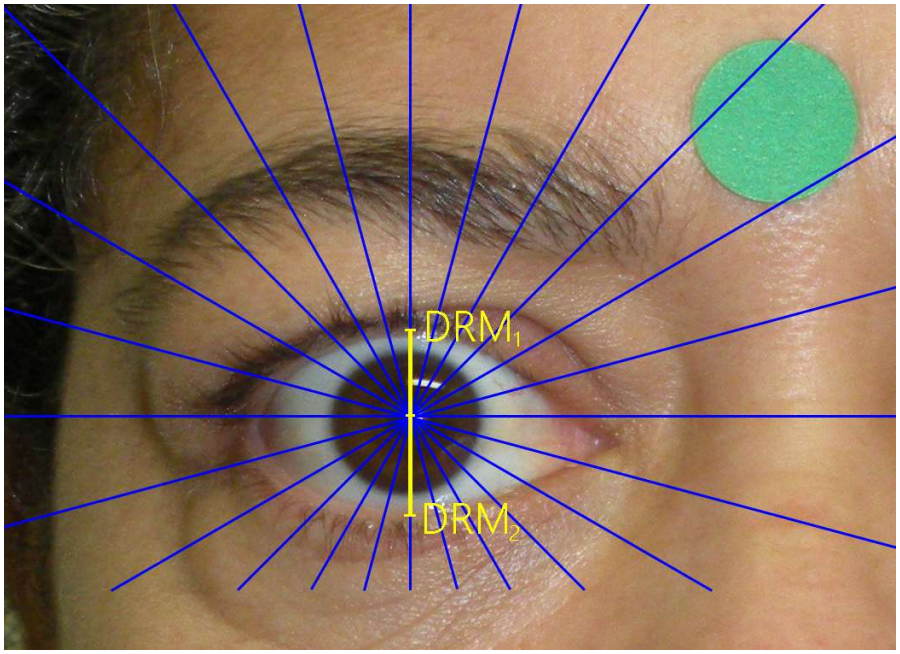

Figura 7 – Mensuração das distâncias do reflexo pupilar à margem palpebral superior (DRM_1) e margem palpebral inferior (DRM_2) com o programa Contour

- Usando o programa ImageJ, a medição da área de fenda palpebral total foi feita através do rastreamento manual ao longo dos limites da margem palpebral. Além disso, a segmentação da área total foi realizada com uma linha reta conectando os cantos das pálpebras medial e lateral dos olhos e uma linha vertical passando através do ponto médio da pupila. As quatro frações foram denominadas áreas medial superior (AMS), lateral superior (ALS), inferior (AI) e total (AT) (Figura 8).

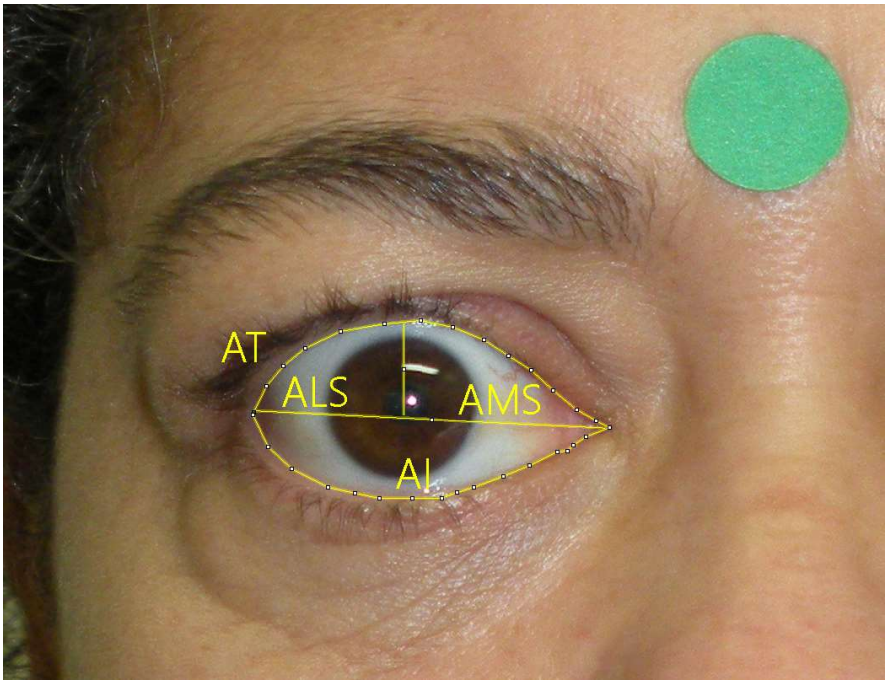

Figura 8 – Áreas da fenda palpebral a partir do uso do programa ImageJ. AT: Área total, AMS: Área medial da porção superior, ALS: Área lateral da porção superior, AI: Área inferior

4.7 Tomografia computadorizada

Num período de duas semanas após a consulta pré-operatória e de duas semanas após a consulta pós-operatória de seis meses, todos os pacientes do estudo foram submetidos a Tomografia Computadorizada de Multidetectores (TCMD) (Brilliance 16, Philips Medical Systems, Holand) sem o uso de sedação ou contraste endovenoso.

As imagens da tomografia computadorizada foram obtidas por meio de cortes axiais contínuos do paciente deitado em decúbito dorsal e com a cabeça posicionada paralela ao plano de Frankfurt. Os pacientes foram instruídos a manterem seus olhos fechados. Os parâmetros de aquisição foram: 120 Kv, 200 mA, detector com configuração 16x0,75 mm, com espessura de corte de 1,5 mm e 0,7mm de incremento.

As imagens foram processadas na estação de trabalho do próprio tomógrafo e avaliadas por um único radiologista. Nas imagens pré e pós-operatórias, foram realizadas as seguintes medidas:

- Exoftalmometria por TC: Em cortes axiais ajustados, com os canais ópticos visualizados igualmente e na mesma posição, foi medida a distância do ápice corneano à linha interzigomática. (Figura 9A)
- Deslocamento horizontal do bulbo ocular: Foi medida a distância do ponto mais medial do bulbo ocular ao septo nasal. A diferença entre as medidas pré e pós-operatórias correspondeu ao deslocamento horizontal do olho. (Figura 9A)
- Deslocamento vertical do bulbo ocular: No plano parassagital ajustado (permitindo a visão completa do nervo óptico), foi medida a distância de uma linha tangente ao limite superior do bulbo ocular a uma linha paralela tangente ao rebordo orbitário superior, representando a distância do olho ao rebordo orbitário superior. A diferença entre as medidas pré e pós-operatórias correspondeu ao deslocamento vertical do olho. (Figura 9B)
- Capacidade de volume de órbita e volume total de descompressão orbitária: Primeiro foram segmentadas as órbitas em fatias axiais consecutivas, traçando cuidadosamente uma linha ao longo do contorno que separa a órbita óssea do conteúdo orbitário. Para o limite anterior da órbita, foi traçada uma linha reta conectando a rima orbitária lateral e a rima orbitária medial (Figura 9C). A região de interesse (ROI) incluiu toda a órbita, desde o corte axial superior até o inferior (Figura 9D). Após a cirurgia, os limites incluíram tecidos herniados no espaço recém-criado (Figura 9E). Os limites inferiores do tecido herniado foram definidos com o auxílio de cortes coronais simultâneos. A capacidade

de volume orbitário foi calculada automaticamente multiplicando a área medida em cada fatia pela espessura do corte. A diferença entre a capacidade de volume pré e pós-operatória correspondeu ao volume de descompressão orbitária.

- Volume de descompressão da parede medial: Foi determinado a partir de varreduras axiais, conforme descrito acima, mas limitando a ROI para a área expandida pelo volume de descompressão da parede medial (Figura 9F). O volume foi calculado multiplicando a área de cada fatia pela espessura do corte.
- Volume de descompressão da parede lateral: Foi calculado subtraindo o volume de descompressão da parede medial do volume total de descompressão orbitária, em pacientes tratados com a técnica balanceada.
- Volume de descompressão da parede inferior: Foi calculado subtraindo o volume de descompressão da parede medial do volume total de descompressão orbitária, em pacientes tratados com a técnica inferomedial.

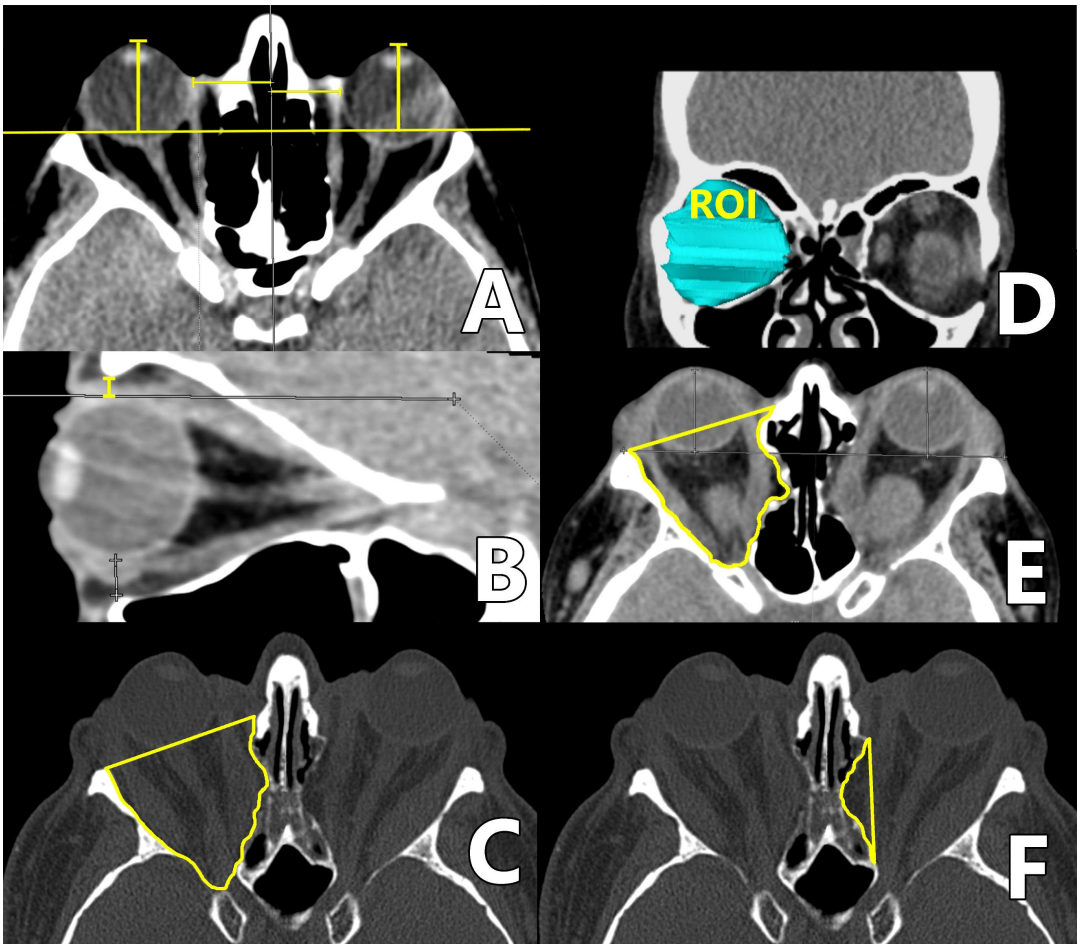

Figura 9 – (A) Exoftalmometria radiológica (distância do ápice da córnea à linha interzigomática) e distância do bulbo ocular ao septo nasal (B) Distância do bulbo ocular ao rebordo orbitário superior. (C) Limite anterior da órbita: linha reta traçada conectando órbita lateral e órbita medial. (D) Região de interesse (ROI). (E) Limites incluindo tecidos herniados. (F) Área expandida após descompressão orbitária

4.8 Técnicas cirúrgicas

A técnica inferomedial foi realizada por meio de uma incisão transconjuntival do fórnix inferior para acesso ao assoalho e incisão transcaruncular para acesso à parede medial [86]. A parede medial, composta pela lâmina papirácea do osso etmoide, foi fraturada, respeitando seus limites superior com o osso frontal e posterior com a asa

menor do esfenoide. No limite inferior, a porção anterior do esporão orbitário foi preservada [84, 118]. A descompressão do assoalho orbitário foi restrita à porção medial do osso maxilar entre o esporão orbitário e o sulco infraorbitário, por meio uma incisão transconjuntival [23, 89], sem a realização de cantotomia lateral. Após as fraturas ósseas, foram realizadas incisões na periórbita, para herniação da gordura (Figura 10).

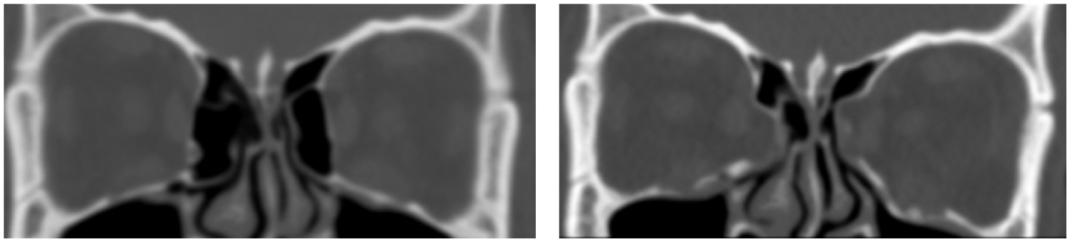

Figura 10 – Imagens tomográficas antes e após descompressão inferomedial em corte coronal

A segunda técnica, denominada balanceada, aborda a parede medial e lateral, sem intervir no assoalho. A descompressão da parede medial foi realizada por meio de uma abordagem transconjuntival semelhante à técnica inferomedial previamente detalhada.

A abordagem da parede lateral foi realizada de maneira minimamente invasiva, semelhante à descrita por Goldberg *et al*. [18]. A rima orbitária superolateral foi exposta através de uma incisão na porção lateral do sulco palpebral superior. A parede lateral foi exposta e todas as três áreas de osso espesso (*lacrimal keyhole* - rima súperolateral, *door jamb* - asa maior do osso esfenoide e *basin* - corpo do osso zigomático e parte lateral do osso maxilar) foram esculpidas e afinadas com uma broca cirúrgica diamantada de 5 mm, acoplada a uma caneta angulada e conectada a um micromotor rotacional de até 30.000 rpm. Após a descompressão da parede lateral, incisões periorbitárias foram realizadas para permitir a herniação de tecidos orbitários no espaço criado (Figuras 11 e 12).

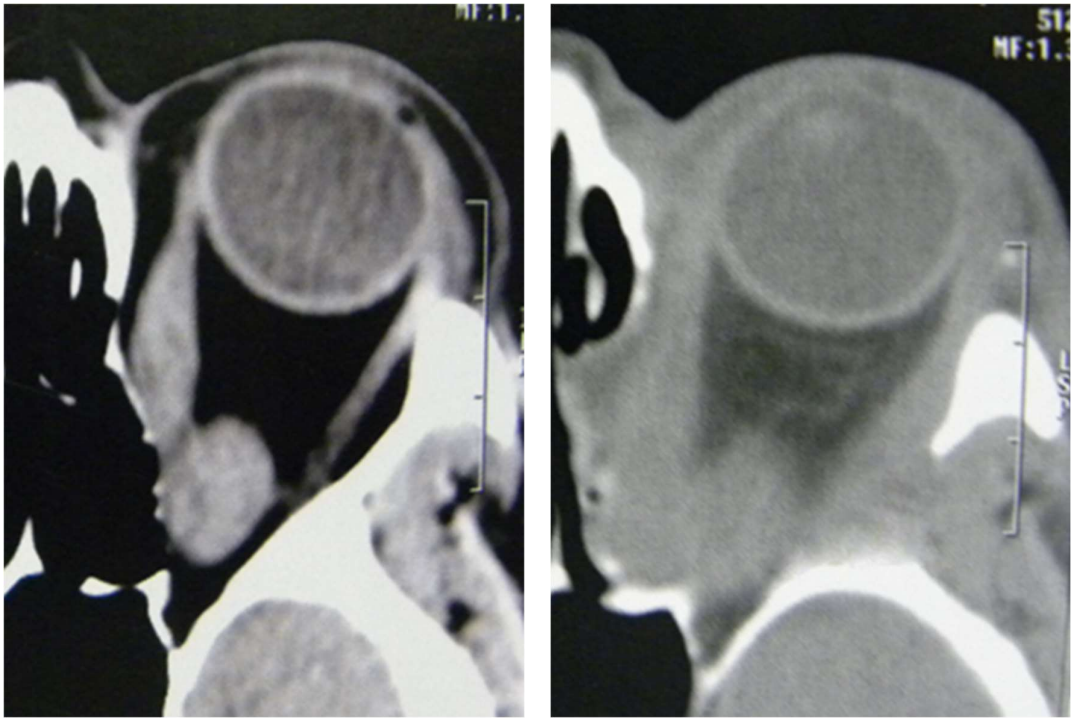

Figura 11 – Imagens tomográficas antes e após descompressão balanceada em corte axial

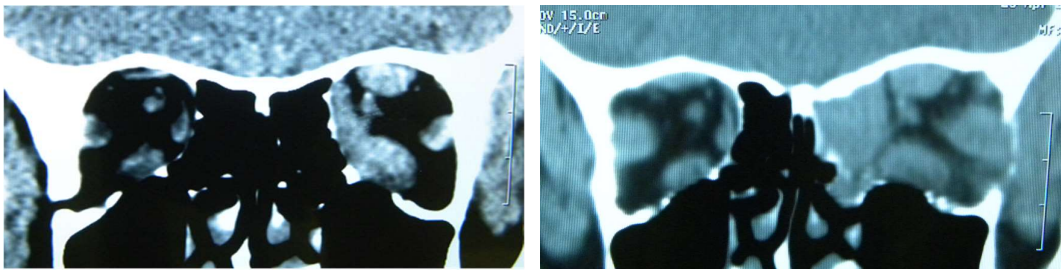

Figura 12 – Imagens tomográficas antes e após descompressão balanceada em corte coronal

4.9 Análise dos dados e estatística

As técnicas foram comparadas entre si quanto a alterações clínicas, tomográficas e fotográficas, em um acompanhamento de seis meses após o procedimento.

O cálculo da amostra foi estabelecido baseado na redução da proptose (em mm) como sendo a variável resposta principal. Como o desvio padrão médio encontrado na

literatura é de 2,1 mm e o tamanho do efeito pretendido, baseado no julgamento clínico, de 1,5 mm, chegou-se ao tamanho amostral de 24 olhos em cada grupo. Sendo então a quantidade total de 30 pacientes, considerando perdas, suficiente para a análise proposta.

As variáveis quantitativas foram descritas através do cálculo de medidas de tendência central e dispersão, enquanto as variáveis categóricas foram descritas por meio do cálculo de frequências absolutas e relativas (percentagens).

Para verificar se os grupos de tratamento apresentavam distribuições equivalentes nas variáveis demográficas e clínicas, foi utilizado o teste de associação do qui-quadrado (ou teste exato de Fisher, quando pelo menos uma das frequências esperadas foi menor do que 5).

Para o cálculo da diferença entre as médias das variáveis quantitativas, segundo o momento da avaliação (pré e pós-operatório) e técnica utilizada, foi utilizada a análise de variância (ANOVA) de medidas repetidas seguida por comparações múltiplas, quando apropriado, realizadas com o Teste de Tukey-HSD (Teste de Tukey da Diferença Honestamente Significativa). Alternativamente, quando as variâncias não eram homogêneas (comparadas através do teste de Levene), foi usado o teste de Friedman (método não-paramétrico).

A correlação de Pearson foi usada para avaliar a associação entre duas variáveis. Uma análise de regressão linear multivariada foi realizada para avaliar os fatores que influenciam na redução da proptose.

Para todos os testes estatísticos foi estabelecido um erro alfa=5%, isto é, os resultados foram considerados estatisticamente significativos quando $p<0,05$.

Todas as análises foram realizadas com o auxílio dos softwares Stata (versão 15) e Statistica (versão 13).

5 RESULTADOS

A tabela 3 mostra a caracterização da amostra de 42 pacientes separados de acordo com a técnica de descompressão. As características dos pacientes nos dois grupos são semelhantes, demonstrando que os grupos são comparáveis.

Tabela 3 – Caracterização da amostra

Variável	Categoria	Técnica		*p*
		Inferomedial (n=21)	Balanceada (n=21)	
Sexo	Feminino	15	16	0,726
	Masculino	6	5	
Idade (Média ± DP)		47,5 (±12,7)	49,9 (±10,9)	0,616
TRAb	Normal	9	9	0,849
	Alterado	7	8	
Tabagismo	Não	12	9	0,355
	Sim	9	12	
Tratamento DG				
Radioiodo	Não	10	7	0,346
	Sim	11	14	
Tireoidectomia	Não	19	14	0,13
	Sim	2	7	
Reposição Hormonal	Não	19	21	0,488
	Sim	2	0	
Tratamento OG				
Lubrificante	Não	7	4	0,292
	Sim	14	17	
Radioterapia	Não	20	20	1
	Sim	1	1	

5.1 Resultados da Avaliação clínica

5.1.1 Exoftalmometria de Hertel

As médias pré-operatórias da exoftalmometria de Hertel foram semelhantes nos dois grupos (p=0,899). Ambos os grupos apresentaram redução significativa na exoftalmometria (p<0,010) e, ao comparar os dois grupos, o grupo da técnica balanceada

(3,8 ± 3,1 mm) apresentou redução da exoftalmometria significativamente maior que a técnica inferomedial (2,4 ± 1,9 mm). (Tabela 4)

Tabela 4 – Comparação da exoftalmometria entre os grupos de tratamento antes e após a descompressão orbitária

Técnica	n	Exoftalmometria (mm) Média ± DP (Intervalo) Pré	Exoftalmometria (mm) Média ± DP (Intervalo) Pós	Redução de exoftalmia (mm) Média ± DP (Intervalo)	*p*
Inferomedial	42	23,9 ± 2,8 (20-30)	21,4 ± 2,9 (14-28)	2,4 ± 1,9 (0-8)	**<0,001***
Balanceada	42	23,5 ± 2,6 (20-34)	19,6 ± 2,2 (14-24)	3,8 ± 3,1 (0-12)	**<0,001***
Total	84	23,7 ± 2,7 (20-34)	20,5 ± 2,7 (14-28)	3,1 ± 2,7 (0-12)	
		(p=0,899)*	(**p=0,010**)*		

*Tukey-HSD **Negrito**= significância estatística

5.2 Avaliação tomográfica

Houve forte correlação entre a exoftalmometria clínica (Hertel) e a radiológica antes da cirurgia (coeficiente de correlação de Pearson r=0,774, p<0,001). Esta correlação foi menor após a cirurgia (Pearson r=0,645, p<0,001). (Tabela 5)

A exoftalmometria radiológica reduziu significativamente após a descompressão nas duas técnicas cirúrgicas. Houve uma redução significativamente maior na técnica balanceada em comparação à técnica inferomedial (p=0,017). (Tabela 6)

A distância pós-operatória do bulbo ocular à parede superior aumentou significativamente nas duas técnicas (p<0,05). A descida do bulbo ocular foi semelhante nos dois grupos (p=0,471). As distâncias pré e pós-operatórias médias do bulbo ocular ao septo nasal não diferiram significativamente. Nos dois grupos, nenhum deslocamento horizontal significativo do bulbo ocular foi observado. (Tabela 6)

A descompressão orbitária aumentou significativamente a capacidade orbitária volumétrica nas duas técnicas. Esse aumento volumétrico não apresentou diferenças entre

os grupos (p=0,999). A média do volume de descompressão da parede lateral foi de 1,23 ± 0,65 cm^3 no grupo da técnica balanceada e a média do volume de descompressão da parede inferior foi de 0,64 ± 0,52 cm^3 no grupo da técnica inferomedial. (Tabela 7)

O volume de descompressão da parede lateral foi significativamente maior que o volume de descompressão da parede inferior (p<0,05). O teste ANOVA das medidas volumétricas resultou em um valor-p<0,05; portanto, havia evidências de que pelo menos uma das médias de volume difere das demais. Após a realização do teste *post hoc* de Tukey, observamos que o volume médio das paredes lateral e inferior (p<0,05) e medial e inferior eram diferentes (p<0,05). (Tabela 7)

A análise de correlação de Pearson demonstrou correlação positiva entre a redução da exoftalmia de Hertel *versus* volume de descompressão total orbitário (r=0,234, p<0,05) e redução da exoftalmia de Hertel *versus* volume da parede lateral (r=0,253, p<0,05). (Tabela 7). Os gráficos de dispersão refletem o maior poder de correlação na descompressão da parede lateral e, portanto, maior previsibilidade cirúrgica. (Figura 13).

Na análise de regressão linear multivariada dos locais de descompressão como variáveis independentes, a parede lateral permaneceu como preditor significativo de redução nos valores de exoftalmometria de Hertel pós-operatória (p<0,05). A eficiência cirúrgica foi obtida a partir do valor do coeficiente não padronizado (B) e o nível de contribuição para a redução da exoftalmia foi obtido a partir do valor do coeficiente padronizado (b). A redução da exoftalmia (mm) por unidade de volume de descompressão (cm^3) foi maior na parede lateral (0,915 ± 0,364 mm / cm^3), seguida pela parede medial (0,335 ± 0,319 mm / cm^3) e pela parede inferior (0,065 ± 0,583 mm / cm^3). O nível de contribuição para a redução da exoftalmia foi maior na descompressão lateral (0,351). (Tabela 8)

Tabela 5 – Análise de correlação de Pearson entre exoftalmometria clínica e tomográfica antes e após cirurgia

Correlações	r*	*p*
Exoftalmometria (Hertel) *vs*. Exoftalmetria (Tomografia) pré-operatória	0,774	**<0,001**
Exoftalmometria (Hertel) *vs*. Exoftalmetria (Tomografia) pós-operatória	0,645	**<0,001**

*Coeficiente de correlação de Pearson **Negrito** = significância estatística

Tabela 6 – Comparação dos parâmetros da TC entre os grupos de tratamento antes e após a descompressão orbitária

Avaliação Tomográfica					
					Redução (mm)
	Técnica	**Pré**	**Pós**	***p***	**Média ± DP(Intervalo)**
Exoftalmometria tomográfica (mm)**	Inferomedial	25,2 (2,8)	23,1 (3,5)	**<0,001**	-1,6(1,7) [-4,1; 0,7]
	Balanceada	24,1 (2,4)	21,9 (1,8)	**<0,001**	-2,3(1,7) [-6,7; 0,0]
		(p=0,301)	**(p=0,017)**		
Distância do bulbo ocular à parede superior * (deslocamento vertical) (mm)	Inferomedial	3,0 (1,1)	3,6 (1,7)	**0,011**	0,6(1,2) [-1,4; 5,5]
	Balanceada	2,6 (1,2)	3,1 (1,6)	**0,016**	0,6(1,0) [-1,0; 3,1]
		(p=0,540)	(p=0,471)		
Distância do bulbo ocular ao septo * (deslocamento horizontal) (mm)	Inferomedial	19,9 (4,7)	19,6 (1,9)	0,934	-0,4(4,9) [-4,9; 1,9]
	Balanceada	20,7 (2,0)	19,4 (1,9)	0,113	-1,3(1,1) [-4,1; 1,6]
		(p=0,598)	(p=0,998)		
Volume da órbita ** (cm^3)	Inferomedial	24,2 (2,5)	26,0 (1,9)	**<0.001**	1,9(0,8) [0,7; 3,7]
	Balanceada	23,7 (3,2)	26,1 (3,2)	**<0.001**	2,5(0,9) [1,4; 6,0]
		(p=0,872)	(p=0,999)		

*ANOVA de medidas repetidas/Tukey-HSD, **Friedman, **Negrito**= significância estatística

Tabela 7 – Volume de descompressão, análise de correlação do volume de descompressão e redução da exoftalmia (r) em diferentes locais

Volume de descompressão	Órbitas	Volume (cm^3) (Média ± DP)	r*	*p**
Órbita total	84	2,193 ± 0,869	**0,234**	**0,045**
Parede medial da órbita	84	1,248 ± 0,724	0,058	0,622
Parede lateral da órbita	42	1,230 ± 0,648	**0,253**	**0,029**
Parede inferior da órbita	42	0,641 ± 0,518	-0,048	0,780

*Coeficiente de correlação de Pearson **Negrito** = significância estatística

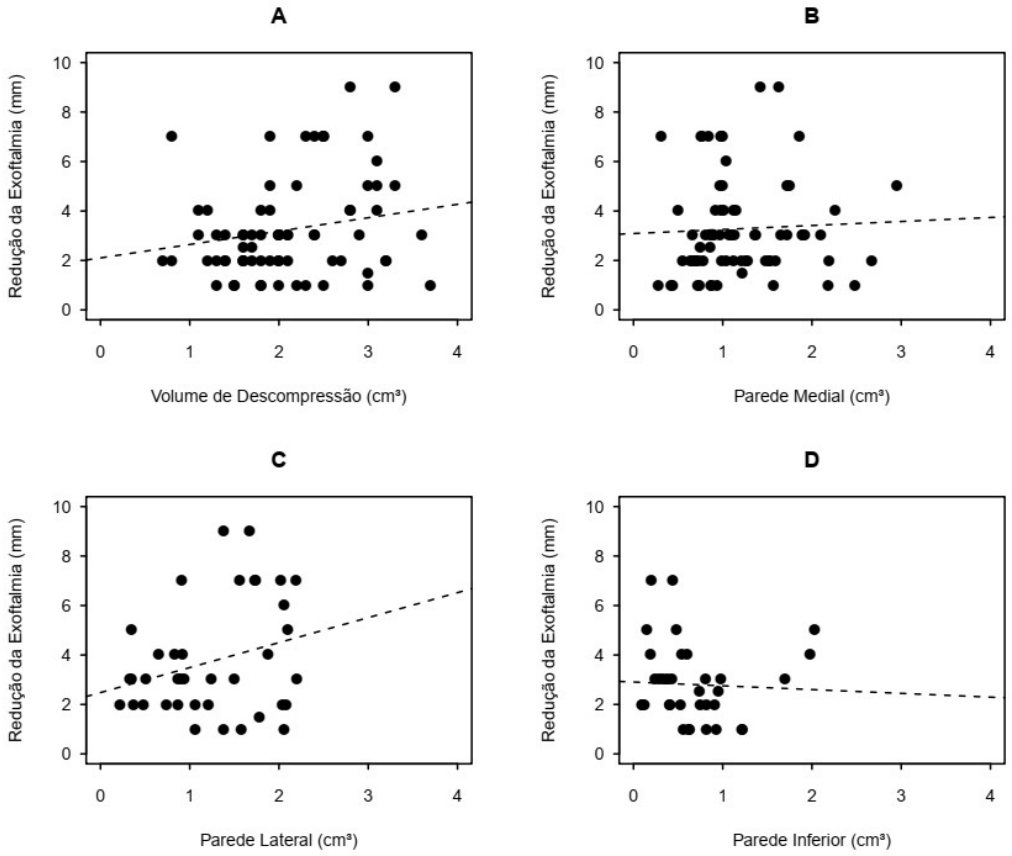

Figura 13 – Gráficos de dispersão da redução de exoftalmia versus volume descompressivo. (A) Volume de descompressão total (r=0,234, p<0,05). (B) Parede medial (r=0,058, p>0,05). (C) Parede lateral (r=0,253, p<0,05). (D) Parede inferior (r=-0,048, p>0,05)

Tabela 8 – Análise de regressão linear multivariada da redução da exoftalmia após a cirurgia em cada parede orbitária

Local da descompressão	Órbitas	Eficiência de descompressão (Média ± DP) *	Nível de contribuição**
Parede lateral da órbita X1	42	0,915 ± 0,364	0,351
Parede medial da órbita X2	84	0,335 ± 0,319	0,125
Parede inferior da órbita X3	42	0,065 ± 0,583	0,015
Equação de redução da exoftalmia (mm) = 0,915 X1 + 0,335 X2 + 0,065 X3 + 2,261 p=0,033			

* Coeficiente não padronizado ** Coeficiente padronizado

5.3 Avaliação fotográfica

Foi observada uma descida significativa da pálpebra superior no pós-operatório em ambos os grupos (p<0,001). Não houve diferença na redução da DRM_1 entre os grupos

após a descompressão orbitária. A DRM_2 também reduziu de maneira semelhante em ambos os grupos (Tabela 9).

Houve redução nas áreas da fenda palpebral total, superior, medial superior e inferior após a descompressão da mesma forma nas duas técnicas cirúrgicas. A área palpebral lateral superior apresentou maior redução na técnica balanceada (p=0,047). A redução média da área total da fenda palpebral foi de 30,72 ± 35,06 mm^2 na técnica inferomedial e de 35,55 ± 41,13 mm^2 na balanceada (Tabela 9).

Foi encontrada correlação estatisticamente significante entre redução de exoftalmia e elevação da pálpebra inferior na técnica inferomedial (r=0,363, p<0,05) e na balanceada (r=0,428, p<0,05) (Tabela 10).

Tabela 9 – Comparação do deslocamento palpebral e das áreas da fenda palpebral entre os grupos de tratamento antes e após a descompressão orbitária. Medição da distância do centro pupilar à margem palpebral superior (DRM_1) e distância do centro pupilar à margem palpebral inferior (DRM_2), Áreas: medial superior (AMS), lateral superior (ALS), inferior (AI), superior (MAS+ALS) e total (AT)

Avaliação fotográfica						
					Redução (mm)	
	Técnica	**Pré**	**Pós**	***p***	**Média ± DP (Intervalo)**	
Deslocamento Palpebral						
DRM_1**	Inferomedial	4,8 (1,2)	3,9 (0,9)	**<0,001**	0,88(1.25)	[-3,38, 1,49]
	Balanceada	5,7 (1,8)	4,6 (1,6)	**<0,001**	1,1(1,55)	[-4,34; 1,8]
DRM_2**	Inferomedial	6,3 (1,2)	5,7 (1,3)	**<0,001**	0,63(0,84)	[-2,2; 1,56]
	Balanceada	6,8 (1,1)	5,9 (1,1)	**<0,001**	0,91(1,01)	[-4,09; 1,02]
Área da Fenda Palpebral						
Área Total* (AT)	Inferomedial	202,4 (47,3)	171,6 (50,5)	**<0,001**	30,72(35,06)	[-68,36; 133,79]
	Balanceada	230,5 (55,8)	195,0 (50,3)	**<0,001**	35,55(41,13)	[-42,26;151,51]
Área Superior* (AMS+ALS)	Inferomedial	116,9 (28,4)	101,9 (34,4)	**<0,001**	15,12(19,87)	[-32,94; 66,34]
	Balanceada	139,4 (32,8)	123,8 (32,1)	**<0,001**	15,61(27,98)	[-50,88; 95,81]
Área Inferior* (AI)	Inferomedial	85,4 (32,9)	69,8 (22,4)	**<0,001**	15,6(26,36)	[-35,43; 135,11]
	Balanceada	91,1 (30,3)	71,2 (22,9)	**<0,001**	19,95(18,71)	[-18,2; 66,05]
Área Lateral Superior* (ALS)	Inferomedial	60,3 (15,9)	55,8 (22,0)	0,231	4,44(14,11)	[-32,53;33,34]
	Balanceada	68,9 (17,2)	62,8 (17,1)	**0,047**	6,14(15,93)	[-32,69; 47,24]
Área Medial Superior* (AMS)	Inferomedial	56,7 (15,0)	46,0 (14,7)	**<0,001**	10,68(9,68)	[-37,57; 9,54]
	Balanceada	70,4 (18,7)	60,9 (17,9)	**<0,001**	9,47(15,65)	[-27.17; 48.57]

* ANOVA de medidas repetidas/Tukey-HSD **Friedman, **Negrito**=significância estatística

Tabela 10 – Análise de correlação de Pearson entre redução da exoftalmometria e deslocamento palpebral

Correlações	r*	*p*
Exoftalmometria (Hertel) *vs*. elevação da pálpebra inferior (inferomedial)	0,363	**0,01**
Exoftalmometria (Hertel) *vs*. elevação da pálpebra inferior (balanceada)	0,428	**0,01**
Exoftalmometria (Hertel) *vs*. descida da pálpebra superior (inferomedial)	0,159	0,31
Exoftalmometria (Hertel) *vs*. descida da pálpebra superior (balanceada)	0,235	0,13

*Coeficiente de correlação de Pearson **Negrito**=significância estatística

5.4 Avaliação da qualidade de vida

Houve melhora na pontuação do questionário GO-QoL na subescala de aparência física após descompressão nos pacientes submetidos à descompressão balanceada (p=0,006). Não foram observadas diferenças estatisticamente significativas entre as médias da pontuação na subescala relacionada ao funcionamento visual segundo o momento da avaliação ou técnica de tratamento (Tabela 11).

Tabela 11 – Comparação da pontuação do questionário GO-QoL referente ao funcionamento visual e aparência física entre os grupos de descompressão orbitária

	(Pontuação 0-100) Média (DP)		
Técnica	**Pré**	**Pós**	***p****
GO-QoL Funcionamento Visual			
Inferomedial	82,2 (17,2)	90,5 (13,6)	0,362
Balanceada	87,9 (14,4)	82,8 (19,9)	0,727
Total	85,1 (17,2)	86,6 (17,1)	
	(p=0,844)	(p=0,984)	
GO-QoL Aparência Física			
Inferomedial	67,4 (17,6)	73,5 (17,1)	0,675
Balanceada	60,9 (15,7)	81,3 (12,9)	**0,006**
Total	64,1 (16,6)	77,4 (15,3)	
	(p=0,750)	(p=0,633)	

* ANOVA de medidas repetidas/Tukey-HSD, **Negrito**=significância estatística

5.5 Avaliação da superfície ocular

Não houve melhora estatisticamente significativa entre as médias da pontuação do questionário OSDI dos pacientes deste estudo em ambas as técnicas. Os testes de Shirmer e TRFL também não apresentaram melhora após intervenção cirúrgica (Tabelas 12 e 13)

Tabela 12 – Comparação da pontuação do questionário de olho (OSDI) e teste de Schirmer entre os grupos de descompressão orbitária

		Avaliação Olho Seco		
	Técnica	**Pré**	**Pós**	***p***
Schirmer*	Inferomedial	13,9 (4,5)	14,7 (11,3)	0,711
	Balanceada	13,1 (6,9)	14,1 (10,1)	0,981
		(p=0,701)	(p=0,728)	
OSDI*	Inferomedial	26,4 (19,6)	20,0 (21,2)	0,545
	Balanceada	29,6 (17,1)	22,1 (16,5)	0,399
		(p=0,974)	(p=0,993)	

*ANOVA de medidas repetidas

Tabela 13 – Comparação da pontuação Teste de Ruptura do Filme Lacrimal (TRFL) entre os grupos de descompressão orbitária

	Inferomedial		
TRFL	**Pós (%)**		
Pré	**<10**	**>10**	***p***
<10	10 (100,0)	0 (0,0)	1
>10	0 (0,0)	8 (100,0)	
Total	10 (55,6)	8 (44,4)	
	Balanceada		
TRFL	**Pós (%)**		
Pré	**<10**	**>10**	***p***
<10	4 (66,7)	2 (33,3)	0,5
>10	0 (0,0)	8 (100,0)	
Total	4 (28,6)	10 (71,4)	

6 DISCUSSÃO

A cirurgia de descompressão orbitária passou por melhorias relevantes, incluindo abordagens minimamente invasivas através de incisões ocultas, desbaste de osso da parte mais profunda da parede orbitária lateral, preservação do suporte inferomedial e manipulação cuidadosa da periórbita. Esses avanços tornaram as técnicas de expansão orbitária óssea mais seguras e eficazes, ampliando as indicações funcionais e estéticas. O planejamento cirúrgico inclui previsão de alterações axiais e não axiais do bulbo ocular e das pálpebras para uma operação bem-sucedida.

A técnica de descompressão orbitária inferomedial, amplamente utilizada, tem como alvo os ossos mais frágeis da órbita para permitir a herniação de tecidos orbitários nos seios. Quando abordada através da conjuntiva, esta técnica é rápida e direta, com custo reduzido e facilidade de instrumentação. É criticada principalmente pelas eventuais taxas de estrabismo induzido, hipoanestesia do nervo infraorbitário e hipoglobus, associados à abordagem transconjuntival [13, 18, 89]. No entanto, modificações na técnica como preservar o esporão ósseo inferomedial e uma cuidadosa abertura periorbitária, fizeram a descompressão inferomedial causar menos complicações embora resultando em uma menor redução da exoftalmia [119, 120].

Juntamente com o desenvolvimento de métodos menos invasivos para expandir a parede lateral profunda, o conceito de descompressão orbitária balanceada entrou em voga [17, 26, 84, 121]. Ao poupar o assoalho orbitário, essa abordagem demonstrou minimizar o deslocamento inferomedial do bulbo ocular, o desequilíbrio da musculatura ocular extrínseca e dano ao nervo infraorbitário. Apesar disso, a abordagem da parede lateral profunda, é uma técnica relativamente demorada, cara e requer uma longa curva de aprendizado para ser executada.

6.1 Avaliação clínica e radiológica

Os valores medidos pela TC antes da cirurgia foram superiores às leituras da exoftalmometria de Hertel, concordando com os achados de Bingham, com o mesmo exoftalmômetro (Oculus) usado neste estudo [80]. As medidas tomográficas foram fortemente correlacionadas com a EH antes da cirurgia, concordando com estudos anteriores, conforme demonstrado pelo coeficiente de correlação de Pearson de 0,774 [19, 102, 117]. Houve uma concordância mais fraca entre essas variáveis após a cirurgia (r=0,645), mostrando pior previsibilidade após alteração anatômica.

Ambas as técnicas foram eficazes na redução da exoftalmia, com uma vantagem significativa da técnica balanceada (3,8 ± 3,1 mm *vs.* 2,4 ± 1,9 mm). Apesar de a abordagem da parede lateral poupar a rima orbitária, a abordagem balanceada em nosso estudo mostrou resultados dentro dos parâmetros publicados anteriormente [22, 26]. Por outro lado, a técnica inferomedial conservadora, realizada em nosso estudo, exibiu melhora moderada da EH, em comparação às séries de abordagens transantrais [13, 15, 120, 122]. Além disso, é importante mencionar que ambas as técnicas utilizadas neste estudo não incorporaram a remoção de gordura orbitária.

Um estudo anterior que investigou os resultados da descompressão orbitária da parede lateral observou uma correlação da redução da exoftalmia e da descida do bulbo ocular, especialmente quando a "zygomatic basin" foi abordada [16]. A "zygomatic basin" (osso anterior à fissura orbitária inferior) está localizada sob o bulbo; sua remoção pode implicar em maior deslocamento vertical do bulbo ocular. Da mesma forma, nosso estudo detectou um deslocamento ocular significativo no pós-operatório na técnica balanceada, na qual a descompressão da parede lateral incluía a "zygomatic basin". No entanto, nossos

achados não foram congruentes com o estudo de Alsuhaibani *et al.*, no qual nenhuma alteração na posição vertical dos olhos foi observada após técnica semelhante de descompressão balanceada [17]. Em nosso estudo, a técnica inferomedial também mostrou movimento descendente do bulbo ocular no pós-operatório semelhante à técnica balanceada.

Em relação aos movimentos horizontais, alguns autores argumentam que, devido à natureza oblíqua e divergente do eixo orbitário, a proptose axial seria acompanhada de aumento da distância interpupilar em pacientes com OG e a descompressão orbitária reduziria essa distância [21]. De acordo com essa hipótese, Alsuhaibani *et al.* relataram mudança nasal significativa da posição do bulbo ocular no plano horizontal, com avaliação tomográfica, após descompressão orbitária balanceada [17]. De maneira contrária, em um estudo usando pupilômetro digital, Fitcher *et al*. verificaram que a distância pupilar aumentou após a descompressão da parede lateral com a remoção da rima orbitária. Contrariando os dois estudos, não encontramos em nenhuma das técnicas nenhum movimento horizontal significativo em nossa amostra. Tais discrepâncias entre os estudos podem sugerir que os movimentos horizontais não são realmente tão relevantes.

O presente estudo avaliou ainda as alterações volumétricas na órbita, a fim de avaliar a eficiência e o papel de cada parede orbitária na cirurgia de descompressão. Para esta tarefa, utilizamos um software dedicado a imagens tomográficas com ferramenta de reconstrução 3D para medidas de volume. Considerado o método mais preciso e confiável para medições volumétricas [123], possui vantagens em relação à análise de imagens de TC colimadas com o software Image J, usado em outros estudos de descompressão orbitária. [22, 24, 29]

Encontramos uma expansão global do volume orbitário semelhante nas duas técnicas e uma correlação positiva significativa com a redução da EH. Em relação a cada parede da órbita, encontramos expansão volumétrica pela descompressão da parede lateral profunda (1,230 ± 0,648 cm^3) semelhante à da parede medial (1,248 ± 0,724 cm^3) e maiores que a da parede inferior (0,641 ± 0,518 cm^3). A descompressão da parede lateral possibilitou expansão volumétrica com valor relativamente menor em comparação com estudos que estimaram esse volume em estudos de TC pré-operatórios [18, 29], mas maiores que os valores dos estudos de análises pós-operatórias [17, 22, 24]. A expansão volumétrica média após descompressão da parede medial em nosso estudo foi maior que a obtida nos trabalhos de Choi *et al*. [22]. e Kim *et al*. [24] mas menor que no artigo de Alsuhaibani *et al*. [17]. A expansão volumétrica obtida pela descompressão da parede inferior também foi maior quando comparada com estudo anterior [24].

Embora tenhamos encontrado expansão volumétrica pela descompressão da parede medial semelhante à da parede lateral, ela foi menos eficiente no retrocesso direto do bulbo ocular. Além disso, encontramos apenas alteração volumétrica, significativamente correlacionada com a redução da exoftalmia ($r=0,253$, $p<0,05$), pela descompressão da parede lateral, diferentemente da descompressão da parede medial ou inferior. Esse achado reforça a hipótese de que não apenas o volume, mas a fibrose, a complacência dos tecidos moles, a forma e a localização dos ossos, além de fatores individuais do paciente, podem influenciar na eficácia da expansão volumétrica após a descompressão da parede orbitária [13, 18, 24, 81].

6.2 Avaliação fotográfica

Em relação à posição palpebral, do ponto de vista mecanicista, uma vez que as pálpebras são apostas ao bulbo ocular, faz sentido intuitivo que a redução da exoftalmia reduziria a fenda palpebral [33]. No entanto, existem outros fatores, como inflamação e fibrose, que afetam as pálpebras na OG, principalmente a pálpebra superior. De acordo com nossa análise, a retração das pálpebras superior e inferior reduzem significativamente após a descompressão nas duas técnicas. Além disso, foi observada uma correlação significativa entre a redução da proptose e a elevação da pálpebra inferior, demonstrando uma previsibilidade nesse efeito, conforme relatado em outros estudos [14, 16, 33, 37].

Também detectamos queda da pálpebra superior após cirurgia em ambas as técnicas, consistente com estudos anteriores de fotografia digital [35, 37], mas em desacordo com os estudos baseados em medidas clínicas [14, 33]. Além disso, diferentemente da pálpebra inferior, não foi observada correlação entre queda da pálpebra superior com a redução da exoftalmia. Isso sugere que outros fatores, como a fibrose, podem ter uma influência maior na pálpebra superior do que apenas a exoftalmia.

Além das medidas lineares, foram realizadas medidas da área da fenda palpebral na tentativa de avaliar melhor os efeitos da descompressão no contorno palpebral. Houve uma redução geral da área da fenda palpebral, após a cirurgia, nas duas técnicas. A técnica balanceada reduziu a área lateral da fenda palpebral neste estudo. Esse achado está de acordo com Park, que demonstrou redução na área lateral e elevação da porção externa da pálpebra inferior após descompressão orbitária [37]. O deslocamento posterior e inferior do bulbo ocular após a descompressão pode interferir na altura e no contorno palpebral,

deslocando a pálpebra superior para baixo e a pálpebra inferior para cima e reduzindo a área da fenda palpebral.

6.3 Avaliação da qualidade de vida

A resposta subjetiva ao tratamento foi medida com o questionário GO-QoL para avaliar mudanças na função visual e na aparência [39]. Os escores pós-tratamento melhoram de acordo com a eficácia da intervenção na função visual e/ou aparência.

Considera-se como uma alteração importante na percepção dos pacientes, uma mudança média de pelo menos 6 pontos em uma das duas escalas do GO-QoL [62]. Procedimentos de intervenção considerados grandes como a descompressão orbitária, necessitam de uma "diferença mínima clinicamente importante" (MCID) de 10 a 20 pontos nos valores do GO-QoL para determinar uma resposta clínica que os pacientes percebam como benéfico [40].

Os escores médios do GO-QoL do presente estudo permitiram classificar os pacientes de ambos os grupos em estágio moderado a grave de prejuízo na qualidade de vida. Segundo estudo prévio, os escores variavam entre 82,2; 66,6 e 41,9 de acordo com a graduação leve, moderada a grave e muito grave na escala de funcionamento visual, e 86,0; 65,5 e 58,5 nas escalas de aparência [124].

Um aumento médio na qualidade de vida, relacionada a aparência, do questionário GO-QoL foi de 6,2 na técnica inferomedial e 20,4 na técnica balanceada, sendo essa diferença estatisticamente significativa. Não foram observadas diferenças estatisticamente significativas entre as médias dos escores de qualidade de vida, relacionada ao funcionamento visual, segundo o momento da avaliação ou técnica de tratamento.

Como os pacientes foram operados para proptose desfigurante, desse modo, foram esperadas maiores mudanças no questionário de aparência, em detrimento do questionário relacionado à função visual, semelhante aos resultados da literatura [15].

6.4 Avaliação da superfície ocular

Existe uma complexa relação entre Orbitopatia de Graves e síndrome do olho seco. Pesquisas recentes sugerem uma associação entre comprometimento mecânico pelo aumento da exposição ocular (olho seco evaporativo) e uma disfunção da glândula lacrimal imunomediada (olho seco por deficiência aquosa) [70].

Os pacientes deste estudo apresentaram valores médios do teste Schirmer semelhantes aos da literatura (14,4 ± 8,34 mm), que são mais baixos que as médias de pacientes controles (24,9 ± 3,57 mm) [65].

Estudos encontraram correlação positiva entre maior tamanho da fenda palpebral de pacientes com OG e menor tempo de ruptura do filme lacrimal [68] e melhora significativa nos escores do questionário OSDI após cirurgia para reparo da retração palpebral [125]. A correção da retração palpebral pode contribuir para redução da evaporação precoce do filme lacrimal [126].

Estudos prévios indicavam que ocorreria melhora no questionário OSDI, que é um teste subjetivo, não sendo acompanhado de melhoras equivalentes nos testes objetivos de Schirmer e TRFL[125, 127]. Entretanto, nos pacientes deste estudo, não houve melhora estatisticamente significativa entre as médias da pontuação do questionário OSDI. Também não houve melhora nos testes de Shirmer e TRFL após a intervenção cirúrgica.

A discordância entre a associação reportada na literatura e ausente em nosso estudo pode dever-se ao fato do primeiro estudo ter avaliado o olho seco com o Teste Rosa Bengala e com variáveis categóricas e não lineares [68].

Os pacientes deste estudo foram classificados pelo OSDI com sintomas moderados e precisariam de uma melhora de pelo menos 4,5 a 7,3% para ser considerada clinicamente significante, ou seja, apesar de eventualmente haver alguma melhora, ela não foi suficiente para ser percebida pelos pacientes como benéfica [67, 127].

Embora a exposição aumentada da superfície ocular, devido à proptose e à retração palpebral, possam ser primariamente responsáveis pelos sintomas de olho seco, a deficiência aquosa de lágrimas parece contribuir majoritariamente para esses sintomas nesses pacientes [70].

7 CONCLUSÃO

Os resultados deste estudo possibilitaram as seguintes conclusões:

1. Ambas as técnicas cirúrgicas foram eficazes na redução do exoftalmo, na avaliação clínica e radiológica, porém, a técnica balanceada apresentou redução significativamente maior que a técnica inferomedial.
2. Nos dois grupos, nenhum deslocamento horizontal significativo do bulbo ocular foi observado na avaliação tomográfica.
3. Houve deslocamento inferior significativo do bulbo ocular no pós-operatório nos dois grupos, na avaliação tomográfica, sem diferença entre eles.
4. A descompressão orbitária aumentou significativamente o volume do continente ósseo nas duas técnicas, sem diferença entre os grupos. Quando comparamos as paredes orbitárias abordadas, os volumes expansivos médios de descompressão das paredes medial e lateral foram semelhantes e maiores que o volume médio de descompressão da parede inferior.
5. A redução da EH apresentou correlação positiva com o aumento do volume de descompressão total orbitária e aumento do volume da parede lateral. O nível de contribuição para a redução da exoftalmia foi maior na parede lateral.
6. Houve redução da DRM_1 e DRM_2 no pós-operatório em ambos os grupos, sem diferença estatisticamente significativa entre as técnicas.
7. A redução da EH apresentou correlação positiva com a redução da DRM_2 nas duas técnicas, sendo maior a correlação na técnica balanceada.
8. As áreas da fenda palpebral total e inferior reduziram após a descompressão da mesma forma nas duas técnicas cirúrgicas. A redução da área lateral foi maior na técnica balanceada.

9. No questionário de qualidade de vida (GO-QoL), pacientes perceberam melhora relacionada à aparência física após descompressão apenas na técnica balanceada. Não foram percebidas diferenças relacionadas ao funcionamento visual após cirurgia em nenhuma das técnicas.
10. Não houve melhora nos parâmetros que avaliaram a superfície ocular após a intervenção cirúrgica.

Em conclusão, nosso estudo indica que as descompressões orbitárias balanceada e inferomedial levaram à redução moderada da exoftalmia e expandiram a capacidade da órbita. A descompressão orbitária balanceada é mais eficiente na redução da proptose devido ao efeito descompressivo na parede lateral. A retração e o contorno palpebral superior e inferior melhoraram em ambas as técnicas, mas apenas a elevação da pálpebra inferior foi significativamente correlacionada com a redução da exoftalmia. Nossos resultados confirmam a utilidade da TC e da fotografia na avaliação dos efeitos da descompressão orbitária e no planejamento cirúrgico.

8 ANEXOS

ANEXO A

HOSPITAL DAS CLÍNICAS DA FACULDADE DE MEDICINA DA USP - HCFMUSP

PARECER CONSUBSTANCIADO DO CEP

DADOS DO PROJETO DE PESQUISA

Título da Pesquisa: Análise morfométrica, funcional e psicossocial comparativa entre os resultados de duas técnicas cirúrgicas de descompressão orbitária em pacientes com orbitopatia de Graves.

Pesquisador: Allan Pieroni Goncalves

Área Temática:

Versão: 1

CAAE: 39748114.0.0000.0068

Instituição Proponente: Hospital das Clínicas da Faculdade de Medicina da USP

Patrocinador Principal: FUNDACAO DE AMPARO A PESQUISA DO ESTADO DE SAO PAULO
Hospital das Clínicas da Faculdade de Medicina da USP

DADOS DO PARECER

Número do Parecer: 941.213

Data da Relatoria: 27/01/2015

Apresentação do Projeto:

Trata-se de estudo prospectivo que procura determinar se existe diferença no resultado do tratamento cirúrgico de descompressão orbitária na oftalmopatia da Doença de Graves

Objetivo da Pesquisa:

Analisar e comparar o resultado de duas técnicas reconhecidas no tratamento descompressivo da oftalmopatia da Doença de Graves

Avaliação dos Riscos e Benefícios:

O estudo em si não impõe riscos adicionais e não há alternativa de tratamento.

O benefício é para a coletividade, se houver superioridade de resultado em alguma técnica

Comentários e Considerações sobre a Pesquisa:

Projeto bem estruturado e apresentado.

Considerações sobre os Termos de apresentação obrigatória:

O TCLE está acessível ao paciente. Existem erros de digitação que devem ser corrigidos. Considerar a inserção de esclarecimento que a operação a ser realizada não é escolhida nem pelo paciente e nem pelo médico, mas determinada pelo protocolo.

Endereço: Rua Ovídio Pires de Campos, 225 5º andar
Bairro: Cerqueira Cesar **CEP:** 05.403-010
UF: SP **Município:** SAO PAULO
Telefone: (11)2661-7585 **Fax:** (11)2661-7585 **E-mail:** cappesq.adm@hc.fm.usp.br

HOSPITAL DAS CLÍNICAS DA FACULDADE DE MEDICINA DA USP - HCFMUSP

Continuação do Parecer: 941.213

A randomização exposta é previsível (primeiro caso sorteio e demais alternados). Os autores podem fazer uma randomização aleatória, uma vez que essa forma de escolha pode determinar viés de seleção.

Recomendações:
Corrigir os erros de digitação do TCLE. Considerar a inserção do esclarecimento de que a escolha do tipo de operação é determinada pelo estudo.
Verificar se na metodologia é possível modificar a randomização, evitando previsibilidade do tipo de operação no próximo caso, pois isso pode enfraquecer a análise dos resultados.

Conclusões ou Pendências e Lista de Inadequações:
Projeto bem apresentado, pode ser aprovado com as recomendações.

Situação do Parecer:
Aprovado

Necessita Apreciação da CONEP:
Não

Considerações Finais a critério do CEP:
Em conformidade com a Resolução CNS nº 466/12 – cabe ao pesquisador: a) desenvolver o projeto conforme delineado; b) elaborar e apresentar relatórios parciais e final; c)apresentar dados solicitados pelo CEP, a qualquer momento; d) manter em arquivo sob sua guarda, por 5 anos da pesquisa, contendo fichas individuais e todos os demais documentos recomendados pelo CEP; e) encaminhar os resultados para publicação, com os devidos créditos aos pesquisadores associados e ao pessoal técnico participante do projeto; f) justificar perante ao CEP interrupção do projeto ou a não publicação dos resultados.

SAO PAULO, 29 de Janeiro de 2015

Assinado por:
ALFREDO JOSE MANSUR
(Coordenador)

Endereço: Rua Ovídio Pires de Campos, 225 5º andar
Bairro: Cerqueira Cesar **CEP:** 05.403-010
UF: SP **Município:** SAO PAULO
Telefone: (11)2661-7585 **Fax:** (11)2661-7585 **E-mail:** cappesq.adm@hc.fm.usp.br

ANEXO B

HOSPITAL DAS CLÍNICAS DA FACULDADE DE MEDICINA DA UNIVERSIDADE DE SÃO PAULO-HCFMUSP

TERMO DE CONSENTIMENTO LIVRE E ESCLARECIDO

DADOS DE IDENTIFICAÇÃO DO SUJEITO DA PESQUISA OU RESPONSÁVEL LEGAL

1. NOME: .....
DOCUMENTO DE IDENTIDADE Nº : ..... SEXO: M □ F □
DATA NASCIMENTO: ...../...../.....
ENDEREÇO: ..... Nº: ..... APTO: .....
BAIRRO: ..... CIDADE: .....
CEP: ..... TELEFONE: DDD (.....) .....

2. RESPONSÁVEL LEGAL: .....
NATUREZA (grau de parentesco, tutor, curador, etc.): .....
DOCUMENTO DE IDENTIDADE Nº: ..... SEXO: M □ F □
DATA NASCIMENTO: ...../...../.....
ENDEREÇO: ..... Nº: ..... APTO: .....
BAIRRO: ..... CIDADE: .....
CEP: ..... TELEFONE: DDD (.....) .....

DADOS SOBRE A PESQUISA

TÍTULO DO PROTOCOLO DE PESQUISA:

ANÁLISE MORFOMÉTRICA, FUNCIONAL E PSICOSSOCIAL COMPARATIVA ENTRE OS RESULTADOS DE DUAS TÉCNICAS CIRÚRGICAS DE DESCOMPRESSÃO ORBITÁRIA EM PACIENTES COM ORBITOPATIA DE GRAVES.

1. PESQUISADORES:

ALLAN CHRISTIAN PIERONI GONÇALVES

CARGO/FUNÇÃO: **Médico pós-doutorando** INSCRIÇÃO CONSELHO REGIONAL Nº **97336**

UNIDADE DO HCFMUSP: **Depto. de Oftalmologia e Otorrinolaringologia**

THAÍS DE SOUSA PEREIRA

CARGO/FUNÇÃO: **Médica Colaboradora** INSCRIÇÃO CONSELHO REGIONAL Nº **153779**

UNIDADE DO HCFMUSP: **Depto. de Oftalmologia e Otorrinolaringologia**

CRISTIANE DE ALMEIDA LEITE

CARGO/FUNÇÃO: **Médica Colaboradora** INSCRIÇÃO CONSELHO REGIONAL Nº **90769**

UNIDADE DO HCFMUSP: **Depto. de Oftalmologia e Otorrinolaringologia**

2, AVALIAÇÃO DO RISCO DA PESQUISA:

RISCO MÍNIMO □ RISCO BAIXO x RISCO MÉDIO □ RISCO MAIOR □

3. DURAÇÃO DA PESQUISA: **36 meses**

HOSPITAL DAS CLÍNICAS DA FACULDADE DE MEDICINA DA UNIVERSIDADE DE SÃO PAULO-HCFMUSP

TERMO DE CONSENTIMENTO LIVRE E ESCLARECIDO

1. Desenho do estudo e objetivo(s)

Você está sendo convidado a participar de uma pesquisa clínica referente à cirurgia de descompressão orbitária em pacientes com orbitopatia de Graves (doença da tireóide que também ataca os olhos).

Você está sendo convidado, porque você tem essa doença que ataca os olhos e agora tem indicação médica de ser submetido a essa cirurgia.

Essas informações abaixo serão fornecidas para sua participação voluntária neste estudo, que tem como objetivo avaliar dois tipos de cirurgias para a proptose ocular (olhos saltados para fora) que afetam os pacientes, que como você, são portadores da orbitopatia de Graves.

Leia cuidadosamente este termo de consentimento e faça todas as perguntas que quiser antes de decidir se quer participar do estudo. Sua decisão de consentir em participar é voluntária e você tem a liberdade de não continuar no estudo a qualquer momento, sem prejuízo ao seu tratamento. Seu médico pode descontinuar sua participação deste estudo, independente de seu consentimento, se ele/ela considerar que esta é a melhor conduta no seu caso em particular.

Informações sobre a sua doença e objetivos da pesquisa

Você tem uma doença que atinge a tireóide (glândula que fica na parte anterior do seu pescoço) e provoca algumas alterações no seu organismo. Os olhos também são afetados e podem ficar saltados para fora, arregalados, vermelhos e até desviados (tortos). Essas alterações possuem duas fases, a ativa (ou inflamatória, que dura cerca de 6 a 36 meses) e a inativa, onde as sequelas nos seus olhos não se alteram mais.

Geralmente na fase da doença ativa tratamos com remédios (corticóide) e colírios e esperamos o quadro acalmar e estabilizar.

Quando a doença já acalmou (estabilizou), dependendo da gravidade das sequelas da doença em seus olhos, temos que fazer cirurgias para corrigir os problemas, pois sabemos que não vão melhorar mais nem com remédios. A cirurgia de descompressão orbitária é a cirurgia para corrigir os olhos saltados para fora. Como você precisa dela, você é um candidato ao estudo.

Nesse estudo faremos em você um de dois tipos de cirurgia que sempre fazemos, mas agora queremos comparar os resultados. Existem diferentes técnicas para essa cirurgia e nossa equipe de órbita da clínica oftalmológica do HCFMUSP está apta e acostumada a fazer algumas dessas técnicas. O objetivo desse estudo é comparar 2 técnicas que já fazemos de rotina, com as fotos e os exames que você será submetido. São exames comuns da nossa prática e necessários antes da cirurgia. No estudo queremos comparar as técnicas cirúrgicas com uma análise desses dados coletados.

2. Descrição dos procedimentos que serão realizados, com seus propósitos e identificação dos que forem experimentais e não rotineiros

Todos os pacientes incluídos farão exame oftalmológico completo, medidas de tamanho dos olhos e das pálpebras com fotografias para acompanhamento e comparação. Também faremos medidas do desvio dos olhos (estrabismo) e da visão dupla (diplopia). Todos os exames a serem realizados já fazem parte da prática oftalmológica internacional. Você já fez boa parte destes exames já que é de nosso ambulatório. As fotografias também são feitas no ambulatório ou em algum local discreto em nosso complexo hospitalar. Faremos também tomografias computadorizada da região das órbitas, sem uso de contraste. Todas essas avaliações mencionadas serão realizadas antes da cirurgia proposta e durante o período de recuperação pós-cirúrgica.

Sendo constatado que você precisa corrigir os olhos saltados pra fora e que este problema já está estável (ou seja, não deve melhorar mais sozinho) programaremos a cirurgia para correção cirúrgica.

Depois de avaliado clinicamente e visto pelo cardiologista que você está bem de saúde para operar, marcaremos a cirurgia.

HOSPITAL DAS CLÍNICAS DA FACULDADE DE MEDICINA DA UNIVERSIDADE DE SÃO PAULO-HCFMUSP

TERMO DE CONSENTIMENTO LIVRE E ESCLARECIDO

Quando marcamos a cirurgia, informamos o dia e como chegar para operar. Para operar você será submetido a um dos dois tipos de cirurgia que queremos comparar. As duas cirúrgias já são consagradas na prática médica. Uma corrige o problema pela parede interna da órbita (parte do olho que fica próximo ao nariz) e a outra pela parede externa (parte lateral do olho). O médico que vai operar sabe fazer bem qualquer das duas cirurgias. Ou seja, você **não** será submetido a uma cirurgia experimental e sim a uma de dois tipos de cirurgia que sempre fazemos para corrigir os olhos saltados. O estudo apenas quer comparar uma com a outra.

Na cirurgia faremos o seguinte (em qualquer uma delas):

1. Sedação leve para acalmar você feita por um anestesista, antes de entrar na sala de cirurgia.
2. Você será submetido à anestesia geral (estará dormindo durante todo o procedimento cirúrgico).
3. A cirurgia terá duração de 2 a 4 horas.
4. Quando terminamos, colocamos pomadas nos olhos e um curativo, caso necessário.
5. Você segue para a enfermaria para observação e cuidados do pós-operatório imediato.
6. Como geralmente ocorre nesse tipo de cirugia, você deve passar a noite na enfermaria, recebendo alta no dia seguinte, com orientação, receita de remédios para dor e colírios.

3. Descrição dos desconfortos e riscos esperados nos procedimentos

As fotografias, simples com máquinas especiais, serão feitas antes e depois da cirurgia. Elas não incomodam, são rápidas e farão parte do estudo.

Os exames oftalmológicos são parte da consulta que você está habituado em nosso ambulatório. Nos exames são utilizados colírios que não fazem mal aos olhos. Nos exames também utilizamos instrumentos que podem incomodar um pouco mas não tem risco de prejudicar sua visão.

O exame de tomografia é um exame rápido e com segura exposição à radiação. É um exame de imagem necessário rotineiramente para programação cirúrgica. Após 6 meses da cirurgia esse exame será novamente realizado para observação dos resultados. Nessa altura, você já estará bem, sem inchaços ou dores.

Logo após a cirurgia você ficará com as pálpebras inchadas e roxas. Os olhos ficarão vermelhos e irritados. Estaremos atentos a todos os sintomas, que serão cuidados com medicação e outras medidas como compressas frias. Pode ter pontos na pele ou não, mas caso tenha, a cicatriz fica bem fina e fraca depois de tirarmos os pontos.

Você poderá ter visão dupla no pós-operatório, o que é esperado entre 10 a 30% dos casos. Essa visão dupla geralmente melhora no período pós-operatório e também será medido para corrigir posteriormente se necessário.

Caso você já tenha a visão dupla antes da cirurgia, por causa da doença em si, essa visão dupla pode melhorar, não sofrer nenhuma mudança ou piorar um pouco após a cirurgia.

O procedimento cirúrgico a ser realizado tem um risco muito baixo de dano permanente à visão. (Independente da técnica a ser realizada).

Nesta cirurgia, o objetivo principal é colocar os olhos mais para dentro da órbita, corrigindo os olhos saltados. Com a cirurgia esperamos melhorar o aspecto cosmético de seus olhos, deixá-los menos expostos e ardendo.

4. Benefícios que poderão ser obtidos

Não há benefício direto ao paciente ou compensação em dinheiro para aqueles que participam desse estudo. A sua participação deve ser voluntária e os resultados do estudo poderão ajudar na melhor compreensão e tratamento da doença dos pacientes participantes do estudo.

HOSPITAL DAS CLÍNICAS DA FACULDADE DE MEDICINA DA UNIVERSIDADE DE SÃO PAULO-HCFMUSP

TERMO DE CONSENTIMENTO LIVRE E ESCLARECIDO

5. Relação de procedimentos alternativos que possam ser vantajosos, pelos quais o paciente pode optar

Não se aplica às condições deste estudo.

6. Garantia de acesso: em qualquer etapa do estudo

Você terá acesso ao profissional responsável pela pesquisa para esclarecimento de eventuais dúvidas. O principal investigador é o Dr. Allan Pieroni Gonçalves, que pode ser encontrado no endereço Rua Dr. Eneas Carvalho de Aguiar,155 - Prédio dos Ambulatórios - 6º andar – Bloco 8 – Oftalmologia - Telefone(s): (0xx11) 26616213 e **Enfermaria da Oftalmologia (0xx11) 26616287 (24 horas).**

Se você tiver alguma consideração ou dúvida sobre a ética da pesquisa, entre em contato com o Comitê de Ética em Pesquisa (CEP): Rua Ovídio Pires de Campos, 225 – 5º andar – Telefone: (0xx11) 26616442 ramais 16, 17, 18 ou 20, FAX: (0xx11) 26616442 ramal 26 – E-mail: cappesq@hcnet.usp.br

7. É garantida a liberdade da retirada de consentimento a qualquer momento e deixar de participar do estudo, sem qualquer prejuízo à continuidade de seu tratamento na Instituição

Sua participação neste estudo é totalmente voluntária. Você não perderá benefícios de tratamento de saúde que de outra forma teria se decidir não participar ou se desistir de participar do estudo a qualquer momento.

8. Direito de confidencialidade

As informações obtidas serão analisadas em conjunto com outros pacientes, não sendo divulgada a identificação de nenhum paciente.

Qualquer informação coletada é estritamente confidencial. Seu nome nunca será revelado nos relatórios do estudo e sua identidade não será comunicada a terceiros, podendo ser fornecido apenas aos médicos envolvidos nesta pesquisa.

Os dados obtidos na pesquisa poderão ser utilizados para futuras publicações, respeitando-se a confidencialidade de cada paciente.

9. Direito de ser mantido atualizado sobre os resultados parciais das pesquisas, quando em estudos abertos, ou de resultados que sejam do conhecimento dos pesquisadores

Você poderá ter acesso a qualquer informação e qualquer dúvida sobre seu caso e de todos os exames que estão sendo realizados, através de seu médico.

10. Despesas e compensações

Não há despesas pessoais para o participante em qualquer fase do estudo, incluindo exames e consultas. Também não há compensação financeira relacionada à sua participação. Se existir qualquer despesa adicional, ela será absorvida pelo orçamento da pesquisa.

11. Compromisso do pesquisador de utilizar os dados e o material coletado somente para esta pesquisa.

Os dados e informações referentes a esta pesquisa serão utilizados somentes para esta pesquisa e poderão ser utilizados na publicação de trabalhos e artigos científicos, conforme explicado no item 8.

HOSPITAL DAS CLÍNICAS DA FACULDADE DE MEDICINA DA UNIVERSIDADE DE SÃO PAULO-HCFMUSP

TERMO DE CONSENTIMENTO LIVRE E ESCLARECIDO

Acredito ter sido suficientemente informado a respeito das informações que li ou que foram lidas para mim, descrevendo o estudo **ANÁLISE MORFOMÉTRICA, FUNCIONAL E PSICOSSOCIAL COMPARATIVA ENTRE OS RESULTADOS DE DUAS TÉCNICAS CIRÚRGICAS DE DESCOMPRESSÃO ORBITÁRIA EM PACIENTES COM ORBITOPATIA DE GRAVES.**

Eu discuti com o **Dr. Allan Ch Pieroni Gonçalves / Dra. Cristiane Leite / Dra. Thaís Pereira** sobre a minha decisão em participar nesse estudo. Ficaram claros para mim quais são os propósitos do estudo, os procedimentos a serem realizados, seus desconfortos e riscos, as garantias de confidencialidade e de esclarecimentos permanentes. Ficou claro também que minha participação é isenta de despesas e que tenho garantia do acesso a tratamento hospitalar quando necessário. Concordo voluntariamente em participar deste estudo e poderei retirar o meu consentimento a qualquer momento, antes ou durante o mesmo, sem penalidades ou prejuízo ou perda de qualquer benefício que eu possa ter adquirido, ou no meu atendimento neste Serviço.

_____ Data ___/___/___

Assinatura do paciente/representante legal

_____ Data ___/___/___

Assinatura da testemunha

(Para casos de pacientes menores de 18 anos, analfabetos, semi-analfabetos ou portadores de deficiência auditiva ou visual)

(Somente para o responsável do projeto)

Declaro que obtive de forma apropriada e voluntária o Consentimento Livre e Esclarecido deste paciente ou representante legal para a participação neste estudo.

_____ Data ___/___/___

Assinatura do responsável pelo estudo

ANEXO C

Ocular Surface Disease Index (OSDI)

Nome: Data: ___/___/___

Responda as perguntas abaixo marcando um X na resposta que o senhor (a) acha a mais correta.

Nos últimos 7 dias, você teve algumas dessas sensações?

		O tempo todo 4	A maior parte do tempo 3	A metade do tempo 2	Em alguns momentos 1	Em nenhum momento 0
1	Olhos sensíveis à luz?					
2	Sensação de areia nos olhos?					
3	Dor ou irritação nos olhos?					
4	Visão embaçada?					
5	Olhos pesados ou cansados?					

Nos últimos 7 dias, por causa dos problemas dos seus olhos, o senhor (a) teve dificuldades para realizar as seguintes tarefas? (Mesmo com o uso dos óculos)

		O tempo todo 4	A maior parte do tempo 3	A metade do tempo 2	Em alguns momentos 1	Em nenhum momento 0	Não realizei esta atividade
6	Ler?						
7	Dirigir ou ver o nome do ônibus à noite?						
8	Trabalhar com computador ou usar caixa eletrônico?						
9	Assistir TV?						

Nos últimos 7 dias, seus olhos incomodaram o senhor(a) em alguma destas situações?

		O tempo todo 4	A maior parte do tempo 3	A metade do tempo 2	Em alguns momentos 1	Em nenhum momento 0	Não realizei esta atividade
10	Lugares com vento?						
11	Lugares secos ou com pó?						
12	Lugares com ar condicionado?						

ANEXO D

Graves' opthalmopathy quality of life questionnaire (GO-QOL)								
GO-QOL traduzido em português								
Abaixo temos um questionário para avaliar sua qualidade de vida e seu psicológico com a doença que acomete seus olhos: a Orbitopatia de Graves								
Preste atenção nas perguntas e responda assinalando com **X** em uma das 4 respostas ao lado.								
Na última semana, por causa da Orbitopatia de Graves, você se sentiu limitado em realizar as seguintes funções descritas abaixo? Se sim, quão limitado?								
1. Andar de bicicleta		Sim, muito limitado		Sim, um pouco limitado		Não, nenhuma limitação		Não se aplica - Não sei
2. Dirigir		Sim, muito limitado		Sim, um pouco limitado		Não, nenhuma limitação		Não se aplica - Não sei
3. Andar em casa ou outros lugares fechados		Sim, muito limitado		Sim, um pouco limitado		Não, nenhuma limitação		Não se aplica - Não sei
4. Andar fora de casa, na rua ou lugares abertos		Sim, muito limitado		Sim, um pouco limitado		Não, nenhuma limitação		Não se aplica - Não sei
5. Ler		Sim, muito limitado		Sim, um pouco limitado		Não, nenhuma limitação		Não se aplica - Não sei
6. Assistir TV		Sim, muito limitado		Sim, um pouco limitado		Não, nenhuma limitação		Não se aplica - Não sei
7. Fazer atividades normais com a família, como ir à igreja, lazer, restaurantes		Sim, muito limitado		Sim, um pouco limitado		Não, nenhuma limitação		Não se aplica - Não sei
8. Na última semana, por causa da Orbitopatia de Graves, você se sentiu limitado em realizar atividades diárias?		Sim, muito limitado		Sim, um pouco limitado		Não, nenhuma limitação		Não se aplica - Não sei
As seguintes perguntas tratam da sua doença da tireoide em geral								
9. Você sente que sua aparência mudou por causa da Orbitopatia de Graves?		Sim, muito		Sim, um pouco		Não, nenhuma limitação		Não se aplica - Não sei
10. Você se sente observado pelas pessoas, na rua, por causa da doença de seus olhos?		Sim, muito		Sim, um pouco		Não, nenhuma limitação		Não se aplica - Não sei
11. Você se sente preocupado com o que as pessoas acham dos seus olhos?		Sim, muito		Sim, um pouco		Não, nenhuma limitação		Não se aplica - Não sei
12. Você acha que o problema dos seus olhos o deixa inseguro?		Sim, muito		Sim, um pouco		Não, nenhuma limitação		Não se aplica - Não sei
13. Você sente que seu problema nos olhos o limita em fazer novos amigos?		Sim, muito		Sim, um pouco		Não, nenhuma limitação		Não se aplica - Não sei
14. Você se sente isolado socialmente por causa da doença que acomete seus olhos?		Sim, muito		Sim, um pouco		Não, nenhuma limitação		Não se aplica - Não sei
15. Você evita aparecer em fotos por causa da aparência dos seus olhos?		Sim, muito		Sim, um pouco		Não, nenhuma limitação		Não se aplica - Não sei
16. Você tenta esconder as mudanças de sua aparência por causa da doença dos seus olhos?		Sim, muito		Sim, um pouco		Não, nenhuma limitação		Não se aplica - Não sei

9 REFERÊNCIAS

1. Burgi H. Thyroid eye disease: a historical perspective. Orbit. 2009;28(4):226-30.
2. Smith TJ, Hegedüs L. Graves' Disease. N Engl J Med. 2016;375(16):1552-65.
3. Garrity JA, Bahn RS. Pathogenesis of graves ophthalmopathy: implications for prediction, prevention, and treatment. Am J Ophthalmol. 2006;142(1):147-53.
4. Naik VM, Naik MN, Goldberg RA, Smith TJ, Douglas RS. Immunopathogenesis of thyroid eye disease: emerging paradigms. Surv Ophthalmol. 2010;55(3):215-26.
5. Bahn RS. Graves' ophthalmopathy. N Engl J Med. 2010;362(8):726-38.
6. Smith TJ, Koumas L, Gagnon A, Bell A, Sempowski GD, Phipps RP, et al. Orbital fibroblast heterogeneity may determine the clinical presentation of thyroid-associated ophthalmopathy. J Clin Endocrinol Metab. 2002;87(1):385-92.
7. Smith TJ. Orbital fibroblasts exhibit a novel pattern of responses to proinflammatory cytokines: potential basis for the pathogenesis of thyroid-associated ophthalmopathy. Thyroid. 2002;12(3):197-203.
8. Bahn RS. Current Insights into the Pathogenesis of Graves' Ophthalmopathy. Horm Metab Res. 2015;47(10):773-8.
9. Bahn RS, Heufelder AE. Pathogenesis of Graves' ophthalmopathy. N Engl J Med. 1993;329(20):1468-75.
10. Rundle FF, Wilson CW. Development and course of exophthalmos and ophthalmoplegia in Graves' disease with special reference to the effect of thyroidectomy. Clin Sci. 1945;5(3-4):177-94.
11. Bartalena L, Pinchera A, Marcocci C. Management of Graves' ophthalmopathy: reality and perspectives. Endocr Rev. 2000;21(2):168-99.
12. Shorr N, Seiff SR. The four stages of surgical rehabilitation of the patient with dysthyroid ophthalmopathy. Ophthalmology. 1986;93(4):476-83.
13. Garrity JA, Fatourechi V, Bergstralh EJ, Bartley GB, Beatty CW, DeSanto LW, et al. Results of transantral orbital decompression in 428 patients with severe Graves' ophthalmopathy. Am J Ophthalmol. 1993;116(5):533-47.
14. Fichter N, Krentz H, Guthoff RF. Functional and esthetic outcome after bony lateral wall decompression with orbital rim removal and additional fat resection in graves' orbitopathy with regard to the configuration of the lateral canthal region. Orbit. 2013;32(4):239-46.
15. Mourits MP, Bijl H, Altea MA, Baldeschi L, Boboridis K, Curro N, et al. Outcome of orbital decompression for disfiguring proptosis in patients with Graves' orbitopathy using various surgical procedures. Br J Ophthalmol. 2009;93(11):1518-23.
16. Goncalves AC, Gupta S, Monteiro ML, Douglas RS. Customized Minimally Invasive Orbital Decompression Surgery Improves Lower Eyelid Retraction and Contour in Thyroid Eye Disease. Ophthal Plast Reconstr Surg. 2016.
17. Alsuhaibani AH, Carter KD, Policeni B, Nerad JA. Orbital volume and eye position changes after balanced orbital decompression. Ophthal Plast Reconstr Surg. 2011;27(3):158-63.
18. Goldberg RA, Kim AJ, Kerivan KM. The lacrimal keyhole, orbital door jamb, and basin of the inferior orbital fissure. Three areas of deep bone in the lateral orbit. Arch Ophthalmol. 1998;116(12):1618-24.
19. Hallin ES, Feldon SE. Graves' ophthalmopathy: II. Correlation of clinical signs with measures derived from computed tomography. Br J Ophthalmol. 1988;72(9):678-82.
20. Borumandi F, Hammer B, Kamer L, von Arx G. How predictable is exophthalmos reduction in Graves' orbitopathy? A review of the literature. British journal of ophthalmology. 2011;95(12):1625-30.

21. Gupta S, Briceno CA, Douglas RS. Customized minimally invasive orbital decompression for
thyroid eye disease. Expert Reviews Ophthalmology. 2013;8(3):255-66.
22. Choi SU, Kim KW, Lee JK. Surgical Outcomes of Balanced Deep Lateral and Medial Orbital Wall Decompression in Korean Population: Clinical and Computed Tomography-based Analysis. Korean J Ophthalmol. 2016;30(2):85-91.
23. Goncalves AC, Moura F, Moura J, Bloise W, Monteiro ML. Comparação entre os resultados da descompressão orbitária antro-etmoidal isolada e associada à remoção de tecido adiposo. Arquivos Brasileiros de Oftalmologia. 2005;68(4):445-9.
24. Kim KW, Byun JS, Lee JK. Surgical effects of various orbital decompression methods in thyroid-associated orbitopathy: computed tomography-based comparative analysis. J Craniomaxillofac Surg. 2014;42(7):1286-91.
25. Cruz AA, Leme VR. Orbital decompression: a comparison between trans-fornix/transcaruncular inferomedial and coronal inferomedial plus lateral approaches. Ophthal Plast Reconstr Surg. 2003;19(6):440-5; discussion 5.
26. Graham SM, Brown CL, Carter KD, Song A, Nerad JA. Medial and lateral orbital wall surgery for balanced decompression in thyroid eye disease. Laryngoscope. 2003;113(7):1206-9.
27. Fatourechi V, Garrity JA, Bartley GB, Bergstralh EJ, Gorman CA. Orbital decompression in Graves' ophthalmopathy associated with pretibial myxedema. J Endocrinol Invest. 1993;16(6):433-7.
28. Fayers T, Barker LE, Verity DH, Rose GE. Oscillopsia after lateral wall orbital decompression. Ophthalmology. 2013;120(9):1920-3.
29. Kitaguchi Y, Takahashi Y, Kakizaki H. Computed Tomography-Based Prediction of Exophthalmos Reduction After Deep Lateral Orbital Wall Decompression for Graves' Orbitopathy. Graefes Arch Clin Exp Ophthalmol. 2019;257(12):2759-67.
30. Choi YJ, Lim HT, Lee SJ, Lee SY, Yoon JS. Assessing Graves' ophthalmopathy-specific quality of life in Korean patients. Eye (Lond). 2012;26(4):544-51.
31. van den Bosch WA, Tjon-Fo-Sang MJ, Lemij HG. Eyeball position in Graves orbitopathy and its significance for eyelid surgery. Ophthalmic Plast Reconstr Surg. 1998;14(5):328-35.
32. Kikkawa DO, Pornpanich K, Cruz RC, Levi L, Granet DB. Graded orbital decompression based on severity of proptosis. Ophthalmology. 2002;109(7):1219-24.
33. Cho RI, Elner VM, Nelson CC, Frueh BR. The effect of orbital decompression surgery on lid retraction in thyroid eye disease. Ophthalmic Plast Reconstr Surg. 2011;27(6):436-8.
34. Chang EL, Bernardino CR, Rubin PA. Re: "The effect of orbital decompression surgery on lid retraction in thyroid eye disease". Ophthalmic Plast Reconstr Surg. 2012;28(3):229; author reply -30.
35. Chang EL, Bernardino CR, Rubin PA. Normalization of upper eyelid height and contour after bony decompression in thyroid-related ophthalmopathy: a digital image analysis. Arch Ophthalmol. 2004;122(12):1882-5.
36. Miot HA, Fernandes LP, Jorge EN, Pivotto DR, Nogueira CR, Mazeto GM. Comparative evaluation of oculometric variables in Graves' ophthalmopathy. Clinics (Sao Paulo). 2009;64(9):885-9.
37. Park HH, Chun YS, Moon NJ, Kim JT, Park SJ, Lee JK. Change in eyelid parameters after orbital decompression in thyroid-associated orbitopathy. Eye (Lond). 2018;32(6):1036-41.
38. Rumsey N, Clarke A, White P, Wyn-Williams M, Garlick W. Altered body image: appearance-related concerns of people with visible disfigurement. J Adv Nurs.

2004;48(5):443-53.
39. Terwee CB, Gerding MN, Dekker FW, Prummel MF, Wiersinga WM. Development of a disease specific quality of life questionnaire for patients with Graves' ophthalmopathy: the GO-QOL. Br J Ophthalmol. 1998;82(7):773-9.
40. Terwee CB, Dekker FW, Mourits MP, Gerding MN, Baldeschi L, Kalmann R, et al. Interpretation and validity of changes in scores on the Graves' ophthalmopathy quality of life questionnaire (GO-QOL) after different treatments. Clin Endocrinol (Oxf). 2001;54(3):391-8.
41. Friedman NJ. Impact of dry eye disease and treatment on quality of life. Curr Opin Ophthalmol. 2010;21(4):310-6.
42. Bruscolini A, Sacchetti M, La Cava M, Nebbioso M, Iannitelli A, Quartini A, et al. Quality of life and neuropsychiatric disorders in patients with Graves' Orbitopathy: Current concepts. Autoimmun Rev. 2018;17(7):639-43.
43. George JL, Tercero ME, Angioï-Duprez K, Maalouf T. Risk of dry eye after mullerectomy via the posterior conjunctival approach for thyroid-related upper eyelid retraction. Orbit. 2002;21(1):19-25.
44. Nunery WR, Tao J. Thyroid orbitopathy. Ophthalmology. 2007;114(3):621-2; author reply 2.
45. Khoo TK, Bahn RS. Pathogenesis of Graves' ophthalmopathy: the role of autoantibodies. Thyroid. 2007;17(10):1013-8.
46. Burch HB, Wartofsky L. Graves' ophthalmopathy: current concepts regarding pathogenesis and management. Endocr Rev. 1993;14(6):747-93.
47. Sgarbi JA, Maciel RM. [Pathogenesis of autoimmune thyroid diseases]. Arq Bras Endocrinol Metabol. 2009;53(1):5-14.
48. Prabhakar BS, Bahn RS, Smith TJ. Current perspective on the pathogenesis of Graves' disease and ophthalmopathy. Endocr Rev. 2003;24(6):802-35.
49. Collins J, Gough S. Autoimmunity in thyroid disease. Eur J Nucl Med Mol Imaging. 2002;29 Suppl 2:S417-24.
50. Ferrari SM, Fallahi P, Antonelli A, Benvenga S. Environmental Issues in Thyroid Diseases. Front Endocrinol (Lausanne). 2017;8:50.
51. Smith TJ. Pathogenesis of Graves' orbitopathy: a 2010 update. J Endocrinol Invest. 2010;33(6):414-21.
52. Bahn RS. Thyrotropin receptor expression in orbital adipose/connective tissues from patients with thyroid-associated ophthalmopathy. Thyroid. 2002;12(3):193-5.
53. Chen B, Tsui S, Boeglin WE, Douglas RS, Brash AR, Smith TJ. Interleukin-4 induces 15-lipoxygenase-1 expression in human orbital fibroblasts from patients with Graves disease. Evidence for anatomic site-selective actions of Th2 cytokines. J Biol Chem. 2006;281(27):18296-306.
54. Koumas L, Smith TJ, Feldon S, Blumberg N, Phipps RP. Thy-1 expression in human fibroblast subsets defines myofibroblastic or lipofibroblastic phenotypes. Am J Pathol. 2003;163(4):1291-300.
55. Boulos PR, Hardy I. Thyroid-associated orbitopathy: a clinicopathologic and therapeutic review. Curr Opin Ophthalmol. 2004;15(5):389-400.
56. Kamminga N, Jansonius NM, Pott JW, Links TP. Unilateral proptosis: the role of medical history. Br J Ophthalmol. 2003;87(3):370-1.
57. Nunery WR, Martin RT, Heinz GW, Gavin TJ. The association of cigarette smoking with clinical subtypes of ophthalmic Graves' disease. Ophthal Plast Reconstr Surg. 1993;9(2):77-82.
58. Rundle FF. Some observations on exophthalmos. West J Surg Obstet Gynecol. 1947;55(11):578-83.

59. Mourits MP, Prummel MF, Wiersinga WM, Koornneef L. Clinical activity score as a guide in the management of patients with Graves' ophthalmopathy. Clin Endocrinol (Oxf). 1997;47(1):9-14.
60. Kahaly GJ, Hardt J, Petrak F, Egle UT. Psychosocial factors in subjects with thyroid-associated ophthalmopathy. Thyroid. 2002;12(3):237-9.
61. Gerding MN, Terwee CB, Dekker FW, Koornneef L, Prummel MF, Wiersinga WM. Quality of life in patients with Graves' ophthalmopathy is markedly decreased: measurement by the medical outcomes study instrument. Thyroid. 1997;7(6):885-9.
62. Wiersinga WM. Quality of life in Graves' ophthalmopathy. Best Pract Res Clin Endocrinol Metab. 2012;26(3):359-70.
63. Coulter I, Frewin S, Krassas GE, Perros P. Psychological implications of Graves' orbitopathy. Eur J Endocrinol. 2007;157(2):127-31.
64. The definition and classification of dry eye disease: report of the Definition and Classification Subcommittee of the International Dry Eye WorkShop (2007). Ocul Surf. 2007;5(2):75-92.
65. Gürdal C, Saraç O, Genç I, Kırımlıoğlu H, Takmaz T, Can I. Ocular surface and dry eye in Graves' disease. Curr Eye Res. 2011;36(1):8-13.
66. Eckstein AK, Finkenrath A, Heiligenhaus A, Renzing-Köhler K, Esser J, Krüger C, et al. Dry eye syndrome in thyroid-associated ophthalmopathy: lacrimal expression of TSH receptor suggests involvement of TSHR-specific autoantibodies. Acta Ophthalmol Scand. 2004;82(3 Pt 1):291-7.
67. Schiffman RM, Christianson MD, Jacobsen G, Hirsch JD, Reis BL. Reliability and validity of the Ocular Surface Disease Index. Arch Ophthalmol. 2000;118(5):615-21.
68. Brasil MV, Brasil OF, Vieira RP, Vaisman M, Amaral Filho OM. [Tear film analysis and its relation with palpebral fissure height and exophthalmos in Graves' ophthalmopathy]. Arq Bras Oftalmol. 2005;68(5):615-8.
69. Moncayo R, Baldissera I, Decristoforo C, Kendler D, Donnemiller E. Evaluation of immunological mechanisms mediating thyroid-associated ophthalmopathy by radionuclide imaging using the somatostatin analog 111In-octreotide. Thyroid. 1997;7(1):21-9.
70. Selter JH, Gire AI, Sikder S. The relationship between Graves' ophthalmopathy and dry eye syndrome. Clin Ophthalmol. 2015;9:57-62.
71. Limongi RM, Feijó ED, Rodrigues Lopes E Silva M, Akaishi P, Velasco E Cruz AA, Christian Pieroni-Gonçalves A, et al. Orbital Bone Decompression for Non-Thyroid Eye Disease Proptosis. Ophthalmic Plast Reconstr Surg. 2019.
72. Garrity JA. Orbital lipectomy (fat decompression) for thyroid eye disease: an operation for everyone? Am J Ophthalmol. 2011;151(3):399-400.
73. Sellari-Franceschini S, Dallan I, Bajraktari A, Fiacchini G, Nardi M, Rocchi R, et al. Surgical complications in orbital decompression for Graves' orbitopathy. Acta Otorhinolaryngologica Italica. 2016;36(4):265-74.
74. Baldeschi L, MacAndie K, Hintschich C, Wakelkamp IM, Prummel MF, Wiersinga WM. The removal of the deep lateral wall in orbital decompression: its contribution to exophthalmos reduction and influence on consecutive diplopia. Am J Ophthalmol. 2005;140(4):642-7.
75. Beden U, Edizer M, Elmali M, Icten N, Gungor I, Sullu Y, et al. Surgical anatomy of the deep lateral orbital wall. Eur J Ophthalmol. 2007;17(3):281-6.
76. Olivari N. [Transpalpebral decompression operation in endocrine orbitopathy (exophthalmos)]. Wien Med Wochenschr. 1988;138(18):452-5.
77. Trokel S, Kazim M, Moore S. Orbital fat removal. Decompression for Graves orbitopathy. Ophthalmology. 1993;100(5):674-82.

78. Wu CH, Chang TC, Liao SL. Results and predictability of fat-removal orbital decompression for disfiguring graves exophthalmos in an Asian patient population. Am J Ophthalmol. 2008;145(4):755-9.
79. Richter DF, Stoff A, Olivari N. Transpalpebral decompression of endocrine ophthalmopathy by intraorbital fat removal (Olivari technique): experience and progression after more than 3000 operations over 20 years. Plast Reconstr Surg. 2007;120(1):109-23.
80. Bingham CM, Sivak-Callcott JA, Gurka MJ, Nguyen J, Hogg JP, Feldon SE, et al. Axial Globe Position Measurement: A Prospective Multicenter Study by the International Thyroid Eye Disease Society. Ophthal Plast Reconstr Surg. 2016;32(2):106-12.
81. Sellari-Franceschini S, Lenzi R, Santoro A, Muscatello L, Rocchi R, Altea MA, et al. Lateral wall orbital decompression in Graves' orbitopathy. Int J Oral Maxillofac Surg. 2010;39(1):16-20.
82. Goldberg RA. The evolving paradigm of orbital decompression surgery. Arch Ophthalmol. 1998;116(1):95-6.
83. Hsu NM, Close LG. Subconjunctival emphysema after orbital decompression for Graves' ophthalmopathy. Otolaryngol Head Neck Surg. 2013;148(3):523-4.
84. Goldberg RA, Perry JD, Hortaleza V, Tong JT. Strabismus after balanced medial plus lateral wall versus lateral wall only orbital decompression for dysthyroid orbitopathy. Ophthal Plast Reconstr Surg. 2000;16(4):271-7.
85. Goldberg RA, Weinberg DA, Shorr N, Wirta D. Maximal, three-wall, orbital decompression through a coronal approach. Ophthalmic Surg Lasers. 1997;28(10):832-43.
86. Shorr N, Baylis HI, Goldberg RA, Perry JD. Transcaruncular approach to the medial orbit and orbital apex. Ophthalmology. 2000;107(8):1459-63.
87. Liao SL, Chang TC, Lin LL. Transcaruncular orbital decompression: an alternate procedure for Graves ophthalmopathy with compressive optic neuropathy. Am J Ophthalmol. 2006;141(5):810-8.
88. BERKE RN. A modified Krönlein operation. Trans Am Ophthalmol Soc. 1953;51:193-231.
89. McCord CD, Jr. Orbital decompression for Graves' disease. Exposure through lateral canthal and inferior fornix incision. Ophthalmology. 1981;88(6):533-41.
90. Paridaens DA, Verhoeff K, Bouwens D, van Den Bosch WA. Transconjunctival orbital decompression in Graves' ophthalmopathy: lateral wall approach ab interno. Br J Ophthalmol. 2000;84(7):775-81.
91. Kakizaki H, Takahashi Y, Ichinose A, Iwaki M, Selva D, Leibovitch I. The importance of rim removal in deep lateral orbital wall decompression. Clin Ophthalmol. 2011;5:865-9.
92. Takahashi Y, Miyazaki H, Ichinose A, Nakano T, Asamoto K, Kakizaki H. Anatomy of deep lateral and medial orbital walls: implications in orbital decompression surgery. Orbit. 2013;32(6):409-12.
93. Gonçalves AC, Gebrim EM, Monteiro ML. Imaging studies for diagnosing Graves' orbitopathy and dysthyroid optic neuropathy. Clinics (Sao Paulo). 2012;67(11):1327-34.
94. Enzmann DR, Donaldson SS, Kriss JP. Appearance of Graves' disease on orbital computed tomography. J Comput Assist Tomogr. 1979;3(6):815-9.
95. Ozgen A, Ariyurek M. Normative measurements of orbital structures using CT. AJR Am J Roentgenol. 1998;170(4):1093-6.
96. Nugent RA, Belkin RI, Neigel JM, Rootman J, Robertson WD, Spinelli J, et al.

Graves orbitopathy: correlation of CT and clinical findings. Radiology. 1990;177(3):675-82.
97. Feldon SE, Muramatsu S, Weiner JM. Clinical classification of Graves' ophthalmopathy. Identification of risk factors for optic neuropathy. Arch Ophthalmol. 1984;102(10):1469-72.
98. Fang ZJ, Zhang JY, He WM. CT features of exophthalmos in Chinese subjects with thyroid-associated ophthalmopathy. Int J Ophthalmol. 2013;6(2):146-9.
99. Frueh BR. Graves disease: correcting upper eyelid retraction. Ophthalmology. 1996;103(11):1713-4.
100. Bartley GB, Fatourechi V, Kadrmas EF, Jacobsen SJ, Ilstrup DM, Garrity JA, et al. Clinical features of Graves' ophthalmopathy in an incidence cohort. Am J Ophthalmol. 1996;121(3):284-90.
101. Edwards DT, Bartley GB, Hodge DO, Gorman CA, Bradley EA. Eyelid position measurement in Graves' ophthalmopathy: reliability of a photographic technique and comparison with a clinical technique. Ophthalmology. 2004;111(5):1029-34.
102. Ramli N, Kala S, Samsudin A, Rahmat K, Abidin ZZ. Proptosis--Correlation and Agreement between Hertel Exophthalmometry and Computed Tomography. Orbit. 2015;34(5):257-62.
103. Cruz AA, Akaishi PM, Coelho RP. Quantitative comparison between upper eyelid retraction induced voluntarily and by Graves orbitopathy. Ophthalmic Plast Reconstr Surg. 2003;19(3):212-5.
104. Sarver BL, Putterman AM. Margin limbal distance to determine amount of levator resection. Arch Ophthalmol. 1985;103(3):354-6.
105. Cruz AA, Coelho RP, Baccega A, Lucchezi MC, Souza AD, Ruiz EE. Digital image processing measurement of the upper eyelid contour in Graves disease and congenital blepharoptosis. Ophthalmology. 1998;105(5):913-8.
106. Milbratz GH, Garcia DM, Guimarães FC, Cruz AA. Multiple radial midpupil lid distances: a simple method for lid contour analysis. Ophthalmology. 2012;119(3):625-8.
107. Rajabi MT, Jafari H, Mazloumi M, Tabatabaie SZ, Rajabi MB, Hasanlou N, et al. Lower lid retraction in thyroid orbitopathy: lamellar shortening or proptosis? Int Ophthalmol. 2014;34(4):801-4.
108. Musch DC, Frueh BR, Landis JR. The reliability of Hertel exophthalmometry. Observer variation between physician and lay readers. Ophthalmology. 1985;92(9):1177-80.
109. Vardizer Y, Berendschot TT, Mourits MP. Effect of exophthalmometer design on its accuracy. Ophthal Plast Reconstr Surg. 2005;21(6):427-30.
110. Kashkouli MB, Beigi B, Noorani MM, Nojoomi M. Hertel exophthalmometry: reliability and interobserver variation. Orbit. 2003;22(4):239-45.
111. Lam AK, Lam CF, Leung WK, Hung PK. Intra-observer and inter-observer variation of Hertel exophthalmometry. Ophthalmic Physiol Opt. 2009;29(4):472-6.
112. Kim IT, Choi JB. Normal range of exophthalmos values on orbit computerized tomography in Koreans. Ophthalmologica. 2001;215(3):156-62.
113. Hauck MJ, Tao JP, Burgett RA. Computed Tomography Exophthalmometry. Ophthalmic Surg Lasers Imaging. 2010:1-4.
114. Bingham CM, Sivak-Callcott JA, Gurka MJ, Nguyen J, Hogg JP, Feldon SE, et al. Axial Globe Position Measurement: A Prospective Multi-center Study by the International Thyroid Eye Disease Society. Ophthalmic plastic and reconstructive surgery. 2016;32(2):106.
115. Pereira TS, Kuniyoshi CH, Leite CA, Gebrim EMMS, Monteiro MLR, Pieroni Gonçalves AC. A Comparative Study of Clinical vs. Digital Exophthalmometry

Measurement Methods. J Ophthalmol. 2020;2020:1397410.
116. Frueh BR, Garber F, Grill R, Musch DC. Positional effects on exophthalmometer readings in Graves' eye disease. Arch Ophthalmol. 1985;103(9):1355-6.
117. Segni M, Bartley GB, Garrity JA, Bergstralh EJ, Gorman CA. Comparability of proptosis measurements by different techniques. Am J Ophthalmol. 2002;133(6):813-8.
118. Kim JW, Goldberg RA, Shorr N. The inferomedial orbital strut: an anatomic and radiographic study. Ophthal Plast Reconstr Surg. 2002;18(5):355-64.
119. Nunery WR, Nunery CW, Martin RT, Truong TV, Osborn DR. The risk of diplopia following orbital floor and medial wall decompression in subtypes of ophthalmic Graves' disease. Ophthalmic Plast Reconstr Surg. 1997;13(3):153-60.
120. Finn AP, Bleier B, Cestari DM, Kazlas MA, Dagi LR, Lefebvre DR, et al. A Retrospective Review of Orbital Decompression for Thyroid Orbitopathy with Endoscopic Preservation of the Inferomedial Orbital Bone Strut. Ophthalmic Plast Reconstr Surg. 2017;33(5):334-9.
121. Sellari-Franceschini S, Berrettini S, Santoro A, Nardi M, Mazzeo S, Bartalena L, et al. Orbital decompression in graves' ophthalmopathy by medial and lateral wall removal. Otolaryngol Head Neck Surg. 2005;133(2):185-9.
122. Anderson RL, Linberg JV. Transorbital approach to decompression in Graves' disease. Arch Ophthalmol. 1981;99(1):120-4.
123. Rha EY, Kim JM, Yoo G. Volume Measurement of Various Tissues Using the Image J Software. J Craniofac Surg. 2015;26(6):e505-6.
124. Ponto KA, Hommel G, Pitz S, Elflein H, Pfeiffer N, Kahaly GJ. Quality of life in a german graves orbitopathy population. Am J Ophthalmol. 2011;152(3):483-90.e1.
125. Gonçalves ACP, Nogueira T, Gonçalves ACA, Silva LD, Matayoshi S, Monteiro MLR. A Comparative Study of Full-Thickness Blepharotomy Versus Transconjunctival Eyelid Lengthening in the Correction of Upper Eyelid Retraction in Graves' Orbitopathy. Aesthetic Plast Surg. 2018;42(1):215-23.
126. Sokol JA, Foulks GN, Haider A, Nunery WR. Ocular surface effects of thyroid disease. Ocul Surf. 2010;8(1):29-39.
127. Miller KL, Walt JG, Mink DR, Satram-Hoang S, Wilson SE, Perry HD, et al. Minimal clinically important difference for the ocular surface disease index. Arch Ophthalmol. 2010;128(1):94-101.

APÊNDICES

Apêndice 1: Publicação na revista *Journal of Ophthalmology* em 2020

Hindawi
Journal of Ophthalmology
Volume 2020, Article ID 1397410, 6 pages
https://doi.org/10.1155/2020/1397410

Research Article

A Comparative Study of Clinical vs. Digital Exophthalmometry Measurement Methods

Tháis de Sous Pereira,[1] Cristina Hiromi Kuniyoshi,[2] Cristiane de Almeida Leite,[1] Eloisa M. M. S. Gebrim,[2] Mário L. R. Monteiro,[1] and Allan C. Pieroni Gonçalves[1]

[1]*Laboratory of Investigation in Ophthalmology (LIM 33), Division of Ophthalmology, University of São Paulo Medical School, São Paulo, Brazil*
[2]*Department of Radiology, University of São Paulo Medical School, São Paulo, Brazil*

Correspondence should be addressed to Allan C. Pieroni Gonçalves; allanpieroni75@gmail.com

Received 27 September 2019; Revised 6 February 2020; Accepted 14 February 2020; Published 23 March 2020

Academic Editor: Enrique Mencía-Gutiérrez

Copyright © 2020 Tháis de Sous Pereira et al. This is an open access article distributed under the Creative Commons Attribution License, which permits unrestricted use, distribution, and reproduction in any medium, provided the original work is properly cited.

Background. A number of orbital diseases may be evaluated based on the degree of exophthalmos, but there is still no gold standard method for the measurement of this parameter. In this study we compare two exophthalmometry measurement methods (digital photography and clinical) with regard to reproducibility and the level of correlation and agreement with measurements obtained with Computerized Tomography (CT) measurements. *Methods*. Seventeen patients with bilateral proptosis and 15 patients with normal orbits diseases were enrolled. Patients underwent orbital CT, Hertel exophthalmometry (HE) and standardized frontal and side facial photographs by a single trained photographer. Exophthalmometry measurements with HE, the digital photographs and axial CT scans were obtained twice by the same examiner and once by another examiner. Pearson correlation coefficient (PCC) was used to assess correlations between methods. Validity between methods was assessed by mean differences, interintraclass correlation coefficients (ICC's), and Bland–Altman plots. *Results*. Mean values were significantly higher in the proptosis group (34 orbits) than in the normal group (30 orbits), regardless of the method. Within each group, mean digital exophthalmometry measurements (24.32 ± 5.17 mm and 18.62 ± 3.87 mm) were significantly greater than HE measurements (20.87 ± 2.53 mm and 17.52 ± 2.67 mm) with broader range of standard deviation. Inter-/intraclass correlation coefficients were 0.95/0.93 for clinical, 0.92/0.74 for digital, and 0.91/0.95 for CT measurements. Correlation coefficients between HE and CT scan measurements in both groups of subjects ($r = 0.84$ and $r = 0.91$, $p < 0.05$) were greater than those between digital and CT scan measurements ($r = 0.61$ and $r = 0.75$, $p < 0.05$). On the Bland–Altman plots, HE showed better agreement to CT measurements compared to the digital photograph method in both groups studied. *Conclusions*. Although photographic digital exophthalmometry showed strong correlation and agreement with CT scan measurements, it still performs worse than and is not as accurate as clinical Hertel exophthalmometry. This trail is registered with NCT01999790.

1. Background

Exophthalmometry is the assessment of the anteroposterior position of the globe in the orbit relative to the orbital rim. Though a number of orbital diseases may be evaluated based on the degree of exophthalmos, there is still no gold standard method for the measurement of this parameter. One of the most widely used methods is Hertel exophthalmometry (HE) [1–3]. However, despite the ease and convenience afforded by this method, the problems of reproducibility and standardization of measurements remain unsolved [1, 3, 4].

As shown by several authors, computed tomography (CT) correlates well with HE while providing greater accuracy, [5–8] but the high cost, exposure to radiation, and the need for repeated measurements severely restrict the use of this technology for routine exophthalmometry.

Digital photography is a simple, noninvasive method of measurement, with the additional advantage that

measurements are documented and the images are easily shared online. Photographic techniques have been used to evaluate palpebral position, [9, 10] but to our knowledge, only one previous study has compared the methods of photography, clinical exophthalmometry, and CT in the measurement of exophthalmos. The authors found the correlation between the methods to be weak, possibly due to the fact that the study was multicentric and involved different photographers and evaluators, compromising reliability and reproducibility [8].

In the present investigation, we compared digital and clinical exophthalmometry to radiological exophthalmometry (CT) in a sample of patients from a single center, employing a single trained photographer. We also determined the level of agreement and reproducibility of the respective measurements.

2. Methods

This was an observational, cross-sectional, and descriptive study conducted at a hospital-based tertiary-level ophthalmology and otorhinolaryngology outpatient clinic in São Paulo, Brazil. The study protocol complied with the tenets of the Declaration of Helsinki, was approved by the Institutional Review Board of the University of São Paulo Medical School, and all participants gave their informed written consent.

Between May 2016 and August 2017, 17 patients with bilateral proptosis defined as clinical exophthalmometry readings greater than 20 mm due to orbital diseases were recruited. We also recruited 15 patients with normal orbits who had recently been submitted to CT scanning for nasal evaluation. The inclusion criteria were: (i) age above 21 years, (ii) absence of ocular abnormalities such as degenerative myopia, microphthalmos, and anophthalmic socket, (iii) absence of orbital abnormalities such as previous fractures and congenital defects, (iv) good patient collaboration, and (v) absence of previous orbital, strabismus, or eyelid surgery. Patients with poor-quality images (head tilted or eyes not in primary gaze) were excluded.

2.1. Clinical Exophthalmometry. Patients were submitted to clinical exophthalmometry twice by one examiner (senior faculty) and once by a second examiner (senior faculty). All measurements were taken in the primary position, with the patient standing up and with the eyes at the same level as the examiner's eyes. The exophthalmometer (Oculus Inc., Dutenhofen, Germany) was fitted with a double mirror, without prism. The base was recorded and maintained at all 3 measurements.

2.2. Radiological Exophthalmometry. No later than 4 weeks after the ophthalmologic examination, patients were submitted to multidetector CT scanning of the orbit (Brilliance 16, Philips Medical Systems, the Netherlands) without intravenous contrast. Axial scanning was performed with the patient in dorsal decubitus and with the head parallel to the Frankfurt plane. Patients were instructed to keep their eyes open and static in the primary position of gaze. The acquisition parameters were 120 kv, 200 mAs; detector setting 16 × 0.75 mm; slice thickness 1.5 mm; and increase 0.7 mm. After acquisition, images were processed and analyzed with the dedicated workstation software (Extended Brilliance Workspace (EBW) Philips Medical Imaging, Best, the Netherlands) The images were examined by a head-and-neck radiologist and by a second reader, both of whom were blinded to the clinical condition of the patient. Having selected the full-orbit image with the greatest intraocular lens thickness, a line was drawn from the zygomatic rhymes to the anterior surface of the cornea in order to measure exophthalmos (Figure 1(c)) [8, 11]. The images of the right and left orbits were evaluated independently. The reliability of the measurements was assessed by repeating them on the same CT images 6 months later.

2.3. Digital Photography Exophthalmometry. Standardized frontal and side-view photographs (Canon Power-Shot SX530 HS) of each subject were taken by a single trained ophthalmologist. The patient was positioned in a chair with a blue background, with the head aligned in primary gaze and parallel to the photographer (Figure 1(a)). A surgical pen mark was made on the anterior border of the lateral orbital rim at the height of the lateral canthus. The photograph also included a 12 mm diameter circular sticker for digital calibration. The digital images were processed and analyzed by two readers with the assistance of custom software developed at Matlab (MathWorks, Natick, MA) by Garcia and colleagues [12]. One of the readers repeated the measurements on a different day. Based on the side-view photograph, exophthalmos was defined as the distance from the lateral orbital rim to the corneal vertex (Figure 1(b)).

2.4. Statistical Analysis. The statistical analysis was performed in the R Language [13]. The data generated with the three methods of exophthalmometry (clinical, radiological, and digital) in both groups (normal and proptosis) were compared with paired t tests. Intraclass and interclass correlation coefficients (ICC) were used to assess the consistency or reproducibility of the measurements. Radiological (CT) was the modality to which the other two methods were compared. Pearson correlations coefficient was used to evaluate the association between the different modalities, while the agreement between clinical and digital to radiological exophthalmometry was assessed with Bland–Altman plots. The level of statistical significance was set at 5% ($p < 0.05$).

3. Results

Thirty-four orbits with proptosis and 30 orbits without proptosis (normal group) were included in the study. Table 1 shows the clinical, radiological, and digital exophthalmometry measurements of the normal and proptosis group, expressed as mean values ± standard deviation (SD). Mean values were significantly higher in the proptosis group than in the normal group, regardless of the method. Within

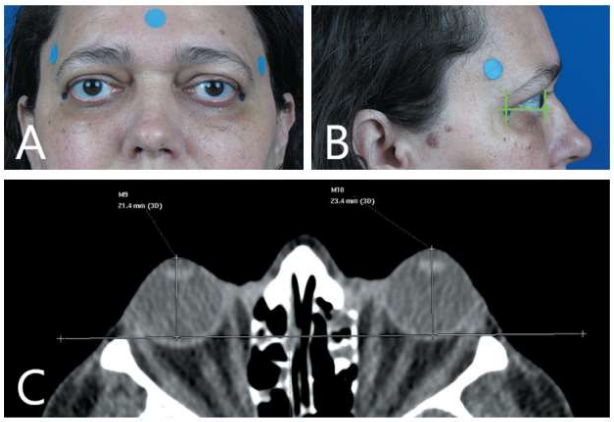

Figure 1: (a) Standardized frontal patient photography. (b) Side view photography with digital measurement method. (c) Radiological exophthalmometry method.

each group, clinical exophthalmometry yielded significantly smaller mean values (control −0.58 mm; proptosis −0.82 mm) than radiological exophthalmometry. Moreover, mean digital exophthalmometry values were significantly greater (control +0.52 mm; proptosis +2.63 mm) than mean radiological exophthalmometry values ($p = 0.276$ and $p < 0.05$, respectively).

The level of intra- and interclinician agreement of the clinical measurements was 0.93 and 0.95, respectively. The intra- and interclass correlation coefficients were, respectively, 0.95 and 0.91 for radiological measurements and 0.74 and 0.92 for digital measurements. A stronger correlation was observed between clinical and radiological measurements in both the proptosis group and the control group (Pearson correlation coefficient: $r = 0.84$ and $r = 0.91$, respectively; both $p < 0.05$). Somewhat weaker, although still significant, correlations were found between digital and radiological measurements (Pearson $r = 0.61$ and $r = 0.75$, respectively; both $p < 0.05$) (Figure 2).

When comparing clinical and radiological measurements on the Bland–Altman plot [14], the 95% limits of agreement (LOA) were −3.12 and 1.96 mm for the control group and −4.49 and 2.85 mm for the proptosis group. While comparing digital and radiological measurements, LOA were −4.52 and 5.56 mm for the control group and −5.41 and 10.68 mm for the proptosis group. In other words, clinical measurements showed better agreement to CT especially in the normal orbits group (Figure 3).

4. Discussion

Exophthalmometry is an important tool in the evaluation and follow-up of orbital diseases. A variety of instruments have been used to measure proptosis [7, 15, 16], including radiological exophthalmometry, which was shown to correlate well with HE [6, 7, 16]. However, the use of CT solely for exophthalmometry should be avoided due to radiation exposure and high costs. HE is still the most widely used method, although readings, reproducibility, and accuracy are affected by the device type and examiner skill. In our study, the readings were made by a single senior faculty and repeated by another senior faculty in order to calculate interobserver variability [1, 4]. With all three measuring methods, mean values were significantly higher in the proptosis group than in the control group. In addition, accuracy remained unchanged as the degree of proptosis increased. Previous studies have yielded inconsistent results in this regard: some have found accuracy to be negatively associated with the degree of proptosis [2, 17], while others have not [8]. The high levels of reliability and reproducibility observed in this study (ICC = 0.93 for clinical measurements; ICC = 0.95 for radiological measurements) match the results of several other studies [3, 4, 16].

Due to the high intra- and interclass correlation of the CT measurements (an indication of good reproducibility and consistency), CT was chosen as the gold standard to which the other methods were compared. CT also correlated well with HE. Both observations are compatible with those of previous studies [6–8, 16].

Because patients are in the supine position during CT imaging and standing upright during HE reading, CT measurements are expected to be lower than Hertel readings. However, the opposite was observed in our study. This nevertheless coincides with Bingham's findings for the Oculus exophthalmometer, the same device used in this study [8]. The lower estimation of the HE method may overcome the position bias on measurement. On the other hand, the digital measurements from photographs made in

Table 1: Clinical, radiological, and digital exophthalmometry means and standard deviations (SD) for each group (normal and proptosis). Intra- and interclass correlation coefficients (ICC) of each exophthalmometry method.

Exophthalmometry method	Normal group 30 orbits Mean (range) ± SD (mm)	Proptosis group 34 orbits Mean (range) ± SD (mm)	ICC	
			Intra	Inter
Clinical (Hertel)	17.52 ± 2.67	20.87 ± 2.53	0.93	0.95
Radiological (CT)	18.10 ± 3.09	21.69 ± 2.91	0.95	0.91
Digital photography	18.62 ± 3.87	24.32 ± 5.17	0.74	0.92

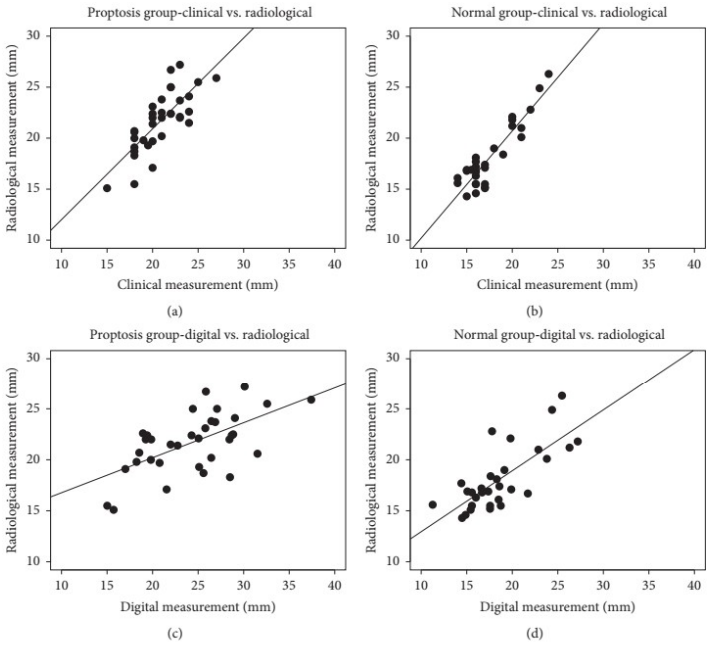

Figure 2: (a–d) Correlations between clinical and digital photographic measurements versus CT measurements.

the upright position were higher than the radiological measurements.

Digital exophthalmometry is a recent method to measure the axial globe position. Some authors using photography to evaluate palpebral position have reported good results in patients with Graves Orbitopathy [9, 10]. The upsides of using photography instead of CT or Hertel exophthalmometry are noninvasiveness and high availability. The downsides are the requirement of good standardization, including gaze, light, and camera parameters (position, zoom, and aperture). Furthermore, different that HE, measurements are not prompt available.

We found lower intraclinician correlation for digital than clinical and radiological measurements, indicating lower reproducibility, possibly due to inaccurate rhyme edge markings or photography inconsistency. Digital measurements also displayed higher mean value, broader range and standard deviations (especially in the proptosis group), and lower Pearson correlation indices to CT, when compared with clinical measurements.

On the Bland–Altman plot, LOA was larger in the proptosis group than in the control group in all methods comparisons. It was also larger for digital vs. CT measurements than for clinical vs. CT measurements in both groups. These findings suggest that measurements were less reliable (greater variation) in the proptosis group and when using digital photography.

Our study was carried out in a single center, employing a single trained photographer and specific custom software for

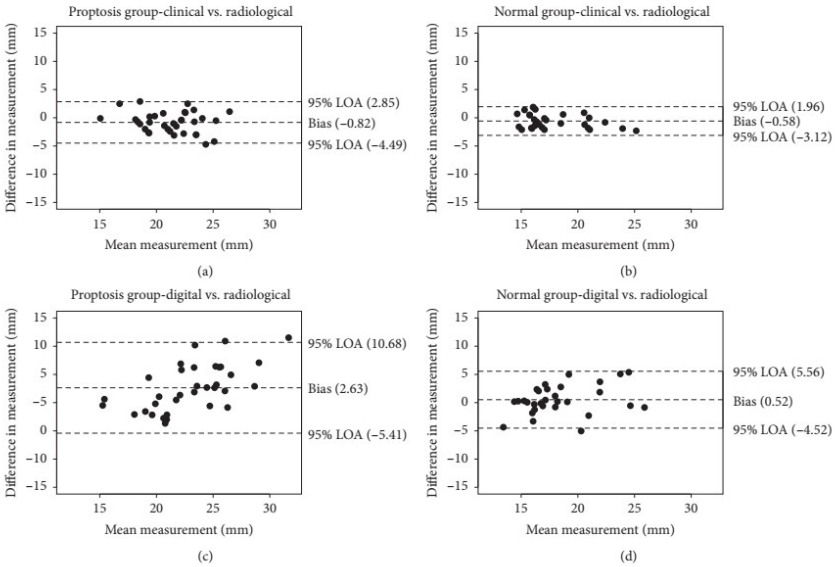

Figure 3: (a–d) Bland–Altman plots comparing clinical and digital photographic measurements versus CT measurements.

the measurements. It also has some limitations as small sample size. Albeit the correlation indices observed in our study were better than the indices reported elsewhere [8], the level of agreement was below our expectations.

5. Conclusions

Digital photography exophthalmometry was associated with greater variance, lower correlation, and agreement to radiological measurements when compared to clinical exophthalmometry. Inspite of improving photography standardization and measurement consistency, digital exophthalmometry is still not accurate enough to supplant Hertel exophthalmometry.

Abbreviations

HE: Hertel exophthalmometry
CT: Computed tomography
SD: Standard deviation
LOA: Limits of agreement
ICC: Intraclass and interclass correlation coefficients.

Data Availability

The datasets used and/or analyzed during the current study are available from the corresponding author on reasonable request. Requests for access to these data should be made to allanpieroni75@gmail.com.

Consent

All participants gave their written informed consent.

Disclosure

The study was approved by the Institutional Review Board at of the University of São Paulo Medical School.

Conflicts of Interest

The authors declare that they have no conflicts of interest.

Authors' Contributions

T.S.P. and C.H.K. have contributed to the acquisition, analysis, and interpretation of data; A.C.P.G., E.M.M.S.G., and C.A.L. made substantial contributions to the conception, design, interpretation of data, and writing of the work; and M.L.R.M. contributed to the conception of the work and have substantively revised it.

Acknowledgments

This work was supported by grants from CAPES-Coordenação de Aperfeiçoamento de Nível Superior, Brasília,

Brazil, and CNPq-Conselho Nacional de Desenvolvimento Científico e Tecnológico (No. 308172/2018-3), Brasília, Brazil. The funding organizations had no role in the design or conduct of this research.

References

[1] D. C. Musch, B. R. Frueh, and J. R. Landis, "The reliability of Hertel exophthalmometry," *Ophthalmology*, vol. 92, no. 9, pp. 1177–1180, 1985.

[2] Y. Vardizer, T. T. J. M. Berendschot, and M. P. Mourits, "Effect of exophthalmometer design on its accuracy," *Ophthalmic Plastic & Reconstructive Surgery*, vol. 21, no. 6, pp. 427–430, 2005.

[3] M. B. Kashkouli, B. Beigi, M. M. Noorani, and M. Nojoomi, "Hertel exophthalmometry: reliability and interobserver variation," *Orbit*, vol. 22, no. 4, pp. 239–245, 2003.

[4] A. K. C. Lam, C.-f. Lam, W.-k. Leung, and P.-k. Hung, "Intra-observer and inter-observer variation of Hertel exophthalmometry," *Ophthalmic and Physiological Optics*, vol. 29, no. 4, pp. 472–476, 2009.

[5] I. T. Kim and J. B. Choi, "Normal range of exophthalmos values on orbit computerized tomography in Koreans," *Ophthalmologica*, vol. 215, no. 3, pp. 156–162, 2001.

[6] N. Ramli, S. Kala, A. Samsudin, K. Rahmat, and Z. Zainal Abidin, "Proptosis-correlation and agreement between Hertel exophthalmometry and computed tomography," *Orbit*, vol. 34, no. 5, pp. 257–262, 2015.

[7] M. J. Hauck, J. P. Tao, and R. A. Burgett, "Computed tomography exophthalmometry," *Ophthalmic Surgery, Lasers, and Imaging*, vol. 42, pp. 1–4, 2010.

[8] C. M. Bingham, J. A. Sivak-Callcott, M. J. Gurka et al., "Axial globe position measurement," *Ophthalmic Plastic and Reconstructive Surgery*, vol. 32, no. 2, pp. 106–112, 2016.

[9] D. T. Edwards, G. B. Bartley, D. O. Hodge, C. A. Gorman, and E. A. Bradley, "Eyelid position measurement in graves' ophthalmopathy," *Ophthalmology*, vol. 111, no. 5, pp. 1029–1034, 2004.

[10] H. A. Miot, "Comparative evaluation of oculometric variables in graves' ophthalmopathy," *Clinics*, vol. 64, no. 9, pp. 885–889, 2009.

[11] R. D. Gibson, "Measurement of proptosis (exophthalmos) by computerised tomography," *Australasian Radiology*, vol. 28, no. 1, pp. 9–11, 1984.

[12] G. H. Milbratz, D. M. Garcia, F. C. Guimarães, and A. A. V. Cruz, "Multiple radial midpupil lid distances: a simple method for lid contour analysis," *Ophthalmology*, vol. 119, no. 3, pp. 625–628, 2012.

[13] R Core Team, *R: A Language and Environment for Statistical Computing*, R Foundation for Statistical Computing, Vienna, Austria, 2017.

[14] J. M. Bland and D. G. Altman, "Statistical methods for assessing agreement between two methods of clinical measurement," *Lancet*, vol. 327, no. 8476, pp. 307–310, 1986.

[15] K. KNUDTZON, "On exophthalmometry; the result of 724 measurements with Hertel's exophthalmometer on normal adult individuals," *Acta Psychiatrica Scandinavica*, vol. 24, no. 3-4, pp. 523–537, 1949.

[16] M. Segni, G. B. Bartley, J. A. Garrity, E. J. Bergstralh, and C. A. Gorman, "Comparability of proptosis measurements by different techniques11InternetAdvance publication at ajo.com March 7, 2002," *American Journal of Ophthalmology*, vol. 133, no. 6, pp. 813–818, 2002.

[17] B. R. Frueh, F. Garber, R. Grill, and D. C. Musch, "Positional effects on exophthalmometer readings in graves' eye disease," *Archives of Ophthalmology*, vol. 103, no. 9, pp. 1355-1356, 1985.

Apêndice 2: Artigo submetido à revista Eye em 2020

manuscripttrackingsystem Eye

A randomized comparative study of Inferomedial versus Balanced orbital decompression. Analysis of changes in orbital volume, eyelid parameters and eyeball position.

Thaís de Sousa Pereira. MD[1]
Cristiane de Almeida Leite. MD[1]
Cristina Hiromi Kuniyoshi. MD[2]
Eloisa M. M. S. Gebrim. MD. PhD[2]
Mário L. R. Monteiro. MD. PhD[1]
Allan C. Pieroni Gonçalves. MD. PhD[1]

Type of manuscript: Original article. Clinical science.

[1] Division of Ophthalmology and Laboratory for Investigation in Ophthalmology (LIM-33), University of São Paulo Medical School, São Paulo, Brazil

[2] Department of Radiology, University of São Paulo Medical School, São Paulo, Brazil.

Level I: Evidence obtained from at least one properly designed randomized controlled trial.

Financial Support: Supported by grants from CAPES (Coordenação de Aperfeiçoamento de Nível Superior, Brasília, Brazil) and CNPq (Conselho Nacional de Desenvolvimento Científico e Tecnológico, Brasília, Brazil, grant #308172/2018-3). The funding organizations had no role in the design or conduct of the study.

Conflicts of interest: None of the authors has any conflict of interest to disclose.

Abstract word count: 250

Manuscript word count: 3478

Corresponding author: Allan C. Pieroni Gonçalves
Av. Angélica 1761 conj 122.
01227-200. São Paulo. Brazil.
Phone (Fax): +55 11 31205789
E-mail: allanpieroni75@gmail.com

Running head: Inferomedial versus Balanced orbital decompression

Key words: Graves' ophthalmopathy. Graves' orbitopathy. Orbital decompression. Exophthalmos reduction. Orbit computed tomography. Eyelid photography.

Clinical trial registration: ClinicalTrials.gov ID: NCT03278964. Unique Protocol ID: 39748114.0.0000.0068

ABSTRACT

Background/Objectives: To investigate and compare changes in orbital volume, eyelid parameters and eyeball position after inferomedial and balanced (medial + deep lateral walls) orbital decompression (OD) in patients with Graves' orbitopathy (GO).

Subjects/Methods: Prospective interventional trial. Forty-two patients with inactive GO and clinical indication for OD were randomly assigned to inferomedial or balanced OD. Pre- and postoperative Hertel exophthalmometry, standardized photography and computed tomography(CT) were used to evaluate eyelid fissure areas (total and segmented), upper and lower margin reflex distances (MRD_1 and MRD_2), orbital expansion and changes in eyeball position.

Results: Clinical and radiological exophthalmometry improved significantly after OD with both surgical techniques ($p<0.001$), but more so with balanced OD ($p=0.017$). Concurrent eyeball descent ($p=0.01$) and orbital volume expansion ($p<0.001$) were observed with both techniques. The mean decompression volume was similar for the medial wall and the lateral wall but significantly smaller for the inferior wall ($p<0.05$). Significant correlation coefficients were found for Hertel reduction vs. total decompression volume ($p<0.05$). In the multivariate linear analysis, lateral wall decompression volume was predictive of exophthalmos reduction ($p<0.05$). The two techniques produced a similar reduction in total and segmented eyelid fissure areas, MRD_1 and MRD_2. A significant correlation was also found between Hertel reduction and lower lid elevation ($p<0.05$).

Conclusions: Both inferomedial and balanced OD successfully expanded orbit capacity, but the latter was more efficient at reducing exophthalmos probably due to the inclusion of the lateral wall. Upper and lower eyelid retraction and contour improved after OD, but only lower eyelid elevation was correlated with exophthalmos reduction.

INTRODUCTION

Graves' orbitopathy (GO) is a disfiguring, potentially blinding autoimmune disease which shares common etiologic factors with Graves' disease (GD). Heterogeneous GO manifestations arise from the clash between the constraints of the rigid orbital walls and the increase in orbital content caused by the swelling of soft tissues, extraocular muscle enlargement and orbital fat proliferation (1, 2). GO is active for a period of 6-24 months, followed by a stable phase, usually with incomplete remission of orbital and periocular changes(3).

In the stable phase of the disease, multi-staged surgical rehabilitation of sequelae remains the mainstay of treatment. This is usually achieved by way of orbital decompression (OD), removing or debulking orbital bone tissue to make room for the increased orbital content(4). Several surgical techniques are currently in use, including OD of the lateral wall, the inferomedial wall, the medial + lateral wall (balanced), or the medial + inferior + lateral wall. OD may also be combined with orbital fat removal(5, 6). Technical advances have expanded the indications of OD to include cosmetic and functional rehabilitation. This paradigm shift in the spectrum of OD patients has made it possible to refine surgical techniques and customize approach(7). The choice of technique should take into account an array of factors not limited to diplopia and axial proptosis in order to improve surgical predictability and efficiency. This includes variations in orbit volume, eyelid parameters and eyeball position.

Early quantitative studies on the effects of OD on eyelid and eyeball position investigated such secondary factors, but relied on cumbersome manual photographic or imprecise clinical measurements(8-10). The problem of accuracy was eventually overcome with the advent of digital image analysis of eyelid retraction and contour(11-14), making it possible to prospectively evaluate and compare the effect of different

surgical techniques. Also, digitized computed tomography (CT) may generate useful information on changes in orbital volume and eyeball position following OD(15-18). Nevertheless, not all studies using this technology were performed in a standardized, prospective and consistent manner(16, 17). Considering the close relationship between eyelid parameters and eyeball position, more meaningful results may be produced by combining CT-measured eyeball position with eyelid photography.

In this prospective randomized study, we therefore investigated and compared changes in eyelid and eyeball position in GO patients submitted to inferomedial vs. balanced OD, combining clinical, radiological and photographic data. We also performed a CT-based orbital volume expansion analysis to evaluate the role of each orbital wall in exophthalmos reduction.

METHODS

Subjects

Following institutional review board approval, this prospective, randomized, interventional trial was conducted at a single university referral hospital in the period 2016-2019, in compliance with the principles of the Declaration of Helsinki. Fifty patients in the inactive phase of GO and with indication for OD were studied. The GO phase was established according to disease duration and clinical activity score (CAS)(19). Patients with CAS ≤4 and disease duration >2 years were considered to be in the stable phase. Information was collected on sex, age, smoking history, thyrotropin receptor antibody levels, use of lubricant eyedrops, and history of anti-inflammatory orbital radiotherapy, and radioiodine therapy or thyroidectomy for GD. Patients with ocular or orbital abnormalities, myasthenia gravis, history of strabismus or eyelid surgery were excluded.

Clinical evaluation

One preoperative and three postoperative consultations at 1, 3 and 6 months were held. A complete ophthalmic examination was performed, including measurement of best-corrected visual acuity, Hertel exophthalmometry, eyelid fissure measurements, eye motility assessment, pupillary reactions, biomicroscopy, tonometry and fundoscopy.

All exophthalmometry measurements were made at the preoperative and the 6-month postoperative consultation by a single senior surgeon using an exophthalmometer fitted with a double mirror, without prism (Oculus Inc.).

Randomization

Eligible patients were randomly assigned to one of two groups according to the surgical technique to be employed, either inferomedial or balanced OD. The decision was made by lot for the first patient and alternately for the others. Surgeries were scheduled by a researcher blinded to the patients' clinical data. Likewise, the researcher responsible for the preoperative and postoperative consultations was blinded to surgical technique.

Surgical techniques

Each OD technique was performed by a different orbit surgeon with ample experience in the technique. The same surgical technique was employed in both orbits of each patient.

Inferomedial OD was performed as described in the literature, with some modifications(20-23). To access the medial wall, a C-shaped incision was made vertically just behind the caruncle in the medial conjunctiva, with dissection posteriorly through the subconjunctival tissue and then medially in the preseptal plane to the posterior lacrimal crest. The medial wall was fractured respecting its upper limits with the frontal bone and posterior limits with the lesser wing of the ethmoid bone. At the

lower limits (junction with the maxillary bone), the anterior aspect of the inferomedial orbital strut was preserved(20, 21). The orbital floor was accessed through a fornix transconjunctival incision(22, 23) without lateral canthotomy whenever possible. The maxillary fracture comprised only the medial portion relative to the infraorbital groove. The periorbital opening was carefully planned to avoid damaging the recti muscles. No orbital fat was removed.

In balanced OD, only the medial and lateral walls are involved. The transconjunctival approach described above was used for the medial wall. Rim-sparing lateral wall OD was performed in a minimally invasive manner, as proposed by Goldberg et al.(24). The superolateral orbital rim was exposed through an incision in the lateral portion of the upper eyelid sulcus. The lateral wall was exposed and the three areas of thick bone (lacrimal keyhole, doorjamb and basin) were sculpted and thinned with a diamond surgical drill, leaving a thin shell of bone. After lateral wall decompression, periorbital incisions were made to enable orbital tissues to herniate into the newly created space. The orbital fat was left untouched.

Radiological evaluation and measurements

Within two weeks of the preoperative consultation before surgery and at the 6-month postoperative visit, the patients were submitted to multi-detector CT (Brilliance 16, Philips Medical Systems) without intravenous contrast. CT images were acquired in continuous axial sections with the body in the supine position and the head parallel to the Frankfurt plane. The patients were instructed to keep their eyes closed in the primary position of gaze. The acquisition parameters were: 120 Kv, 200 mA, detector 16 x 0.75 mm, 1.5 mm slice thickness, and 0.7 mm increment.

The images were sent to IntelliSpace PACS Radiology (Philips Medical System) and analyzed on a dedicated workstation by a head-and-neck radiologist masked to

surgical technique. A 3-D reconstruction tool was used for volume assessment. The preoperative and postoperative images were used to make the following measurements:

1- *CT exophthalmometry*: On adjusted axial sections, with the optical canals viewed equally and in the same position, we measured the distance from the corneal apex to the interzygomatic line (Figure 1A).

2- *Horizontal eyeball displacement*: The distance from the most medial point on the eyeball to the nasal septum was measured. The difference between the pre- and postoperative measurement corresponded to horizontal eye displacement (Figure 1A).

3- *Vertical eyeball displacement*: In the adjusted parasagittal plane (allowing full view of the optic nerve), we measured the distance from a line tangent to the uppermost limit of eyeball to a parallel line tangent to the upper orbital edge, representing the distance from the eye to the upper orbital rim. The difference between the pre- and postoperative measurements corresponded to vertical eye displacement (Figure 1B).

4- *Orbit volume capacity and OD total volume*: We first segmented the orbits into consecutive axial slices, carefully tracing a line along the contour separating the bony orbit from the orbital contents. For the anterior boundary of the orbit, a straight line was drawn connecting the lateral orbital and the medial orbital rim (Figure 1C). The region of interest (ROI) included the entire orbit, from the topmost axial slice and downwards (Figure 1D). After surgery, the limits included herniated tissues in the newly created space (Figure 1E). The inferior limits of the herniated tissue were defined with the help of simultaneous coronal views. Orbital volume capacity was calculated automatically by multiplying the area measured in each slice by the thickness of the cut. The difference between the pre- and postoperative volume capacity corresponded to the OD volume.

5- *Medial wall decompression (MWD) volume:* The MWD volume was determined from axial scans, as described above, but limiting the ROI to the area expanded by the MWD (Figure 1F). The volume was calculated by multiplying the area of each slice by the thickness of the cut.

6- *Lateral wall decompression (LWD) volume*: In patients treated with the balanced technique, the LWD volume was calculated by subtracting the MWD volume from the total OD volume.

7- *Inferior wall decompression (IWD) volume*: In patients treated with the inferomedial technique, the IWD volume was calculated by subtracting the MWD volume from the total OD volume.

Photographic evaluation and measurements

Patients were photographed at all visits. Standardized frontal photographs were taken by a single trained ophthalmologist with a Sony DSC-H300 digital camera (20.1 MP, Zoom 35x) at a distance of 1 m. The patient was accommodated in a chair in front of a solid background and instructed to face the camera directly with the eyelids open, brows relaxed, and head level. The camera was aligned with the patient's gaze on the horizontal axis. The photograph also included a 12-mm diameter circular sticker for digital calibration.

The digital images were processed and analyzed by a single examiner using the softwares Contour(25) and ImageJ(26). Following calibration (pixels and mm), area and linear measurements were taken.

After the pupillary center was arbitrarily defined by the user, the software Contour automatically drew multiple radial lines, including a vertical line (90°). The length of the vertical lines intersecting the eyelid margin at the 12 o'clock and 6 o'clock

position were designated respectively as the midpupil upper eyelid distance (MRD_1) and the midpupil lower eyelid distance (MRD_2) (Figure 2A).

Using the software ImageJ, the total eyelid fissure area was measured by manually tracing along the eyelid margin limits. We then segmented the total area drawing a straight line between the medial and lateral eyelid corners and a vertical line through the midpoint of the pupil. The 4 segments were denominated upper medial area (UMA), upper lateral area (ULA), lower area (LA) and total area (TA) (Figure 2B).

Statistical analysis

The sample size was calculated based on the main outcome variable (proptosis reduction, in mm). The mean standard deviation found in the literature is 2.1 mm and the intended effect size, based on clinical judgment, is 1.5 mm. This required a sample size of 24 or more eyes per group.

To evaluate demographic and clinical variables distribution we used the chi-squared test or Fisher's exact test. For group comparisons of quantitative variables we used variance analysis (followed, when appropriate, by the Tukey-HSD test) of the Friedman test. To compare the mean differences in horizontal and vertical displacement in each treatment group, we used Student's *t* test for independent samples. An alpha error of 5% ($p<0.05$) was adopted, with $p<0.001$ being regarded as highly significant.

Pearson's correlation coefficients were used to evaluate the association between variables, while multivariate linear regression analysis was performed to identify factors influencing exophthalmos reduction. All analyses were carried out with the software Stata (v. 15) and Statistica (v. 13).

RESULTS

234 Forty-two recruited patients were included in the analysis. Supplementary table
235 shows the demographic and clinical characteristics of the sample according to OD
236 technique. The two groups were statistically similar.

237 No major complications of visual acuity, permanent infraorbital dysesthesia or
238 hypoglobus occurred in either group. Pre- and postoperative clinical and CT
239 measurements are shown in Table 1. Preoperative clinical and CT exophthalmometry
240 values were similar and displayed a significant reduction after OD in both groups, but
241 significantly more so with the balanced technique. The eyeball descent occurred
242 significantly in both techniques. No significant horizontal eyeball displacement was
243 observed in either group.

244 OD significantly increased orbital volume, with no significant difference
245 between the techniques. The MWD volume was also statistically similar in the two
246 groups. The mean LWD volume in the balanced technique was significantly greater than
247 the IWD in the inferomedial technique. ANOVA of the volume measurements yielded a
248 significant *p*-value, indicating that at least one of the mean values differed from the
249 others. Tukey *post-hoc* analysis confirmed the difference in mean volume between the
250 lateral wall and the inferior wall ($p<0.05$) and between the medial wall and the inferior
251 wall ($p<0.05$). Pearson's correlation analysis revealed a positive correlation between
252 Hertel exophthalmos reduction and both total OD volume and LWD volume.

253 In the multivariate linear regression analysis using decompression volumes as
254 independent variables, LWD volume remained a significant predictor of postoperative
255 Hertel exophthalmometry reduction ($p<0.05$). The amount of reduction (mm) per unit of
256 OD volume (cm^3) was greatest in the lateral wall (0.915 ± 0.364 mm/cm^3), followed by
257 the medial wall (0.335 ± 0.319 mm/cm^3) and the inferior wall (0.065 ± 0.583 mm/cm^3).

Thus, LWD made the greatest contribution to exophthalmos reduction (0.351) (Figure 3).

Digital photography

Pre- and postoperative photographic measurements are shown in Table 2. In both groups, significant postoperative upper eyelid descent was observed. Both MRD_1 and MRD_2 decreased after OD, but the groups did not differ significantly.

The decrease in total, inferior, superior and medial eyelid fissure area after OD was similar for the two techniques, but balanced OD was more efficient at reducing lateral eyelid area. Significant correlations were found between exophthalmos reduction and lower lid elevation with the inferomedial technique and with the balanced technique.

DISCUSSION

OD surgery has advanced considerably over the years, with the introduction of minimally invasive approaches through hidden incisions, debulking of bone from the deeper part of the lateral orbital wall, preservation of the inferomedial strut and careful periorbital manipulation. These improvements have made orbital bone expansion techniques safer and more effective, thereby broadening the spectrum of functional and esthetic indications. Surgical planning now also includes the prediction of axial and nonaxial eyeball displacement and possible effects on eyelid contour.

One widely used technique, the inferomedial OD, targets the most fragile bones of the orbit, allowing for the herniation of orbital tissues into the sinuses. When the approach is through the conjunctiva, the technique is fast and straightforward, with reduced cost and ease of instrumentation. It has been criticized mostly because of the high rates of induced strabismus, infraorbital nerve hypoanesthesia and hypoglobus associated with the transantral approach(4, 22, 27), but advances such as inferomedial

bone strut preservation and careful periorbital opening have substantially reduced the risk of complications, though with some loss of efficiency in the treatment of exophthalmos(28, 29). On the other hand, the development of minimally invasive methods to expand the deep lateral wall has helped promote the concept of another important technique, the balanced OD(16, 20, 30, 31). By sparing the orbital floor, the new technique has been shown to minimize inferomedial eyeball shift, ocular muscle imbalance and infraorbital nerve damage, but the deep lateral wall procedure makes it relatively costly, skill-intensive and time-consuming.

In this study, we compared in detail the surgical outcomes of inferomedial vs. balanced OD. Both techniques were effective at reducing exophthalmos, especially the latter. Despite the use of the rim-sparing lateral wall approach, the balanced technique yielded results within previously published parameters(17, 31). On the other hand, the more conservative inferomedial transconjunctival technique produced a moderate improvement in Hertel exophthalmometry values compared to earlier series using the transantral approach(4, 5, 29, 32). Neither of the techniques evaluated in this study involved orbital fat removal.

A previous study on lateral wall OD found a correlation between exophthalmos reduction and eyeball descent, especially when the approach included the zygomatic basin (bone area located anterior to the inferior orbital fissure, under the globe)(11). Likewise, we detected significant postoperative downward eyeball displacement with the balanced technique. This contradicts the findings of Alsuhaibani et al.(16) who observed no change in vertical eye position following balanced OD. In our study, the inferomedial OD also produced downward eyeball movement.

As for horizontal movement, some authors have argued that, due to the oblique configuration of the orbital axis in GO patients, axial proptosis tends to occur in concert

with increased interpupillary distance, but this can be reduced with OD(7). This would explain the observation by Alsuhaibani et al. of a significant horizontal nasal shift in eyeball position on CT following balanced OD(16). In contrast, in a study by Fitcher et al. using digital pupillometry, the pupillary distance increased after lateral wall OD with orbital rim removal. Contradicting both studies, no significant horizontal movement was observed in our study, regardless of technique. These discrepancies suggest that horizontal movement is influenced by factors not evaluated in the analysis.

Moreover, changes in orbit volume were measured in order to evaluate the efficiency, predictability and role of each orbital wall in OD. To do so, we used a dedicated CT-based 3-D reconstruction tool for volume analysis which is considered to be more accurate and reliable(33) than collimated CT image analysis with Image J(15, 17, 18). The overall orbital volume expansion was similar for the two techniques and both were significantly and positively correlated with Hertel exophthalmos reduction. More specifically, volume expansion in the deep lateral wall and the medial wall was similar and greater than in the inferior wall. The expanded lateral wall volume was relatively small compared to the preoperative estimates of two CT-based studies(18, 24), but comparable to—or even better than—the postoperative values reported in three other studies(15-17). Medial wall expansion was greater in our study than in Choi et al.(17) or Kim et al.(15), but smaller than in Alsuhaibani(16). Inferior wall expansion was also greater in our study than in Kim et al.(15).

Although the expansion volume of the medial wall was similar to that of the lateral wall, it was less efficient at direct eyeball retroplacement. Furthermore, volume change was significantly correlated with exophthalmos reduction for the lateral wall, but not for the medial or inferior walls, reinforcing the notion that OD efficiency does not depend solely on volume expansion, but also on soft tissue compliance, bone shape and

location. Eyeball retrodisplacement is more easily achieved by deep lateral wall expansion than by expansion of the medial and inferior walls(4, 15, 24, 34).

From a mechanistic perspective, considering the apposition of the eyelid against the eyeball, one would expect exophthalmos reduction to reduce eyelid fissure as well(9). However, in GO patients other factors such as inflammation and fibrosis may affect the position of the eyelid, especially the upper eyelid. In our sample of patients, both upper and lower eyelid retraction improved significantly after OD, regardless of technique. In addition, a significant correlation was observed between proptosis reduction and lower eyelid elevation, suggesting this is a predictable effect, as reported elsewhere(6, 9, 11, 13). Our patients also experienced a lowering of the upper eyelid, regardless of technique, matching the results of studies using digital photography(13, 14). However, in contrast with our observations for the lower eyelid, upper eyelid descent was not correlated with exophthalmos reduction. Perhaps upper eyelid position is more strongly influenced by fibrosis and other factors than by exophthalmos reduction.

Rather than just analyzing linear measurements, we also measured the palpebral fissure area to better understand the effects of OD on eyelid contour. With both techniques, an overall reduction of palpebral fissure area was observed. Thus, balanced OD reduced the lateral area of the eyelid fissure, matching the findings of Park, who demonstrated a reduction in the lateral area and elevation of the external portion of the lower eyelid after OD(13). While the exact explanation is not known, it is possible that in our study, the posterior and inferior displacement of the eyeball after OD interfered with eyelid height and contour, displacing the upper eyelid downward and the lower upward and therefore reducing the area of the eyelid fissure.

In order to minimize selection and confounding biases (common problems in surgical studies), we conducted a randomized trial in which all patients were carefully and prospectively evaluated. Nevertheless, our study may have had other limitations, such as small sample size and inherent measurement errors. Although digital photography and CT procedures were standardized and consistent, all measurements were performed by only one examiner (ophthalmologist and radiologist). The quantification of orbital volume based on axial slices required manual definition of the ROI, which in theory could compromise the accuracy of the measurements. Finally, 2-dimensional photography cannot fully depict the 3-dimensional relationship between eyelid contour and eyeball.

In conclusion, our study indicates that both balanced and inferomedial OD lead do moderate exophthalmos reduction and expanded orbit capacity. Balanced OD is more efficient at reducing proptosis due to the decompressive effect on the lateral wall. Upper and lower eyelid retraction and contour improved with both techniques, but only lower eyelid elevation was significantly correlated with exophthalmos reduction. Our results confirm the usefulness of CT and photography in the evaluation of the effects of OD and in surgical planning.

REFERENCES

1. Mimura LY, Villares SM, Monteiro ML, Guazzelli IC, Bloise W. Peroxisome proliferator-activated receptor-gamma gene expression in orbital adipose/connective tissues is increased during the active stage of Graves' ophthalmopathy. Thyroid. 2003;13(9):845-50.
2. Smith TJ. Pathogenesis of Graves' orbitopathy: a 2010 update. J Endocrinol Invest. 2010;33(6):414-21.
3. Bartalena L, Fatourechi V. Extrathyroidal manifestations of Graves' disease: a 2014 update. J Endocrinol Invest. 2014;37(8):691-700.
4. Garrity JA, Fatourechi V, Bergstralh EJ, Bartley GB, Beatty CW, DeSanto LW, et al. Results of transantral orbital decompression in 428 patients with severe Graves' ophthalmopathy. Am J Ophthalmol. 1993;116(5):533-47.

5. Mourits MP, Bijl H, Altea MA, Baldeschi L, Boboridis K, Curro N, et al. Outcome of orbital decompression for disfiguring proptosis in patients with Graves' orbitopathy using various surgical procedures. Br J Ophthalmol. 2009;93(11):1518-23.
6. Fichter N, Krentz H, Guthoff RF. Functional and esthetic outcome after bony lateral wall decompression with orbital rim removal and additional fat resection in graves' orbitopathy with regard to the configuration of the lateral canthal region. Orbit. 2013;32(4):239-46.
7. Gupta S, Briceno CA, Douglas RS. Customized minimally invasive orbital decompression for thyroid eye disease. Expert Reviews Ophthalmology. 2013;8(3):255-66.
8. van den Bosch WA, Tjon-Fo-Sang MJ, Lemij HG. Eyeball position in Graves orbitopathy and its significance for eyelid surgery. Ophthalmic Plast Reconstr Surg. 1998;14(5):328-35.
9. Cho RI, Elner VM, Nelson CC, Frueh BR. The Effect of Orbital Decompression Surgery on Lid Retraction in Thyroid Eye Disease. Ophthalmic Plast Reconstr Surg. 2011;27(6):436-8.
10. Chang EL, Bernardino CR, Rubin PA. Re: "The effect of orbital decompression surgery on lid retraction in thyroid eye disease". Ophthalmic Plast Reconstr Surg. 2012;28(3):229; author reply -30.
11. Goncalves AC, Gupta S, Monteiro ML, Douglas RS. Customized Minimally Invasive Orbital Decompression Surgery Improves Lower Eyelid Retraction and Contour in Thyroid Eye Disease. Ophthal Plast Reconstr Surg. 2016.
12. Miot HA, Fernandes LP, Jorge EN, Pivotto DR, Nogueira CR, Mazeto GM. Comparative evaluation of oculometric variables in Graves' ophthalmopathy. Clinics (Sao Paulo). 2009;64(9):885-9.
13. Park HH, Chun YS, Moon NJ, Kim JT, Park SJ, Lee JK. Change in eyelid parameters after orbital decompression in thyroid-associated orbitopathy. Eye (Lond). 2018;32(6):1036-41.
14. Chang EL, Bernardino CR, Rubin PA. Normalization of upper eyelid height and contour after bony decompression in thyroid-related ophthalmopathy: a digital image analysis. Arch Ophthalmol. 2004;122(12):1882-5.
15. Kim KW, Byun JS, Lee JK. Surgical effects of various orbital decompression methods in thyroid-associated orbitopathy: computed tomography-based comparative analysis. J Craniomaxillofac Surg. 2014;42(7):1286-91.
16. Alsuhaibani AH, Carter KD, Policeni B, Nerad JA. Orbital volume and eye position changes after balanced orbital decompression. Ophthal Plast Reconstr Surg. 2011;27(3):158-63.
17. Choi SU, Kim KW, Lee JK. Surgical Outcomes of Balanced Deep Lateral and Medial Orbital Wall Decompression in Korean Population: Clinical and Computed Tomography-based Analysis. Korean J Ophthalmol. 2016;30(2):85-91.
18. Kitaguchi Y, Takahashi Y, Kakizaki H. Computed Tomography-Based Prediction of Exophthalmos Reduction After Deep Lateral Orbital Wall Decompression for Graves' Orbitopathy. Graefes Arch Clin Exp Ophthalmol. 2019;257(12):2759-67.
19. Mourits MP, Prummel MF, Wiersinga WM, Koornneef L. Clinical activity score as a guide in the management of patients with Graves' ophthalmopathy. Clin Endocrinol (Oxf). 1997;47(1):9-14.

20. Goldberg RA, Perry JD, Hortaleza V, Tong JT. Strabismus after balanced medial plus lateral wall versus lateral wall only orbital decompression for dysthyroid orbitopathy. Ophthal Plast Reconstr Surg. 2000;16(4):271-7.
21. Kim JW, Goldberg RA, Shorr N. The inferomedial orbital strut: an anatomic and radiographic study. Ophthal Plast Reconstr Surg. 2002;18(5):355-64.
22. McCord CD, Jr. Orbital decompression for Graves' disease. Exposure through lateral canthal and inferior fornix incision. Ophthalmology. 1981;88(6):533-41.
23. Goncalves AC, Moura F, Moura J, Bloise W, Monteiro ML. Comparação entre os resultados da descompressão orbitária antro-etmoidal isolada e associada à remoção de tecido adiposo. Arquivos Brasileiros de Oftalmologia. 2005;68(4):445-9.
24. Goldberg RA, Kim AJ, Kerivan KM. The lacrimal keyhole, orbital door jamb, and basin of the inferior orbital fissure. Three areas of deep bone in the lateral orbit. Arch Ophthalmol. 1998;116(12):1618-24.
25. Milbratz GH, Garcia DM, Guimarães FC, Cruz AA. Multiple radial midpupil lid distances: a simple method for lid contour analysis. Ophthalmology. 2012;119(3):625-8.
26. Schneider CA, Rasband WS, Eliceiri KW. NIH Image to ImageJ: 25 years of Image Analysis. Nat Methods; 2012. p. 671-5.
27. Tallstedt L, Papatziamos G, Lundblad L, Anggård A. Results of transantral orbital decompression in patients with thyroid-associated ophthalmopathy. Acta Ophthalmol Scand. 2000;78(2):206-10.
28. Nunery WR, Nunery CW, Martin RT, Truong TV, Osborn DR. The risk of diplopia following orbital floor and medial wall decompression in subtypes of ophthalmic Graves' disease. Ophthalmic Plast Reconstr Surg. 1997;13(3):153-60.
29. Finn AP, Bleier B, Cestari DM, Kazlas MA, Dagi LR, Lefebvre DR, et al. A Retrospective Review of Orbital Decompression for Thyroid Orbitopathy with Endoscopic Preservation of the Inferomedial Orbital Bone Strut. Ophthalmic Plast Reconstr Surg. 2017;33(5):334-9.
30. Sellari-Franceschini S, Berrettini S, Santoro A, Nardi M, Mazzeo S, Bartalena L, et al. Orbital decompression in graves' ophthalmopathy by medial and lateral wall removal. Otolaryngol Head Neck Surg. 2005;133(2):185-9.
31. Graham SM, Brown CL, Carter KD, Song A, Nerad JA. Medial and lateral orbital wall surgery for balanced decompression in thyroid eye disease. The Laryngoscope. 2003;113(7):1206-9.
32. Anderson RL, Linberg JV. Transorbital approach to decompression in Graves' disease. Arch Ophthalmol. 1981;99(1):120-4.
33. Rha EY, Kim JM, Yoo G. Volume Measurement of Various Tissues Using the Image J Software. J Craniofac Surg. 2015;26(6):e505-6.
34. Sellari-Franceschini S, Lenzi R, Santoro A, Muscatello L, Rocchi R, Altea MA, et al. Lateral wall orbital decompression in Graves' orbitopathy. Int J Oral Maxillofac Surg. 2010;39(1):16-20.

FIGURE LEGEND

Figure 1. Radiological measuring methods. **(A)** Radiological exophthalmometry and

distance from the eyeball to the nasal septum. **(B)** Distance from the eyeball to the upper orbital edge. **(C)** Axial segmentation of orbit prior to volume assessment. Anterior boundary of the orbit: straight line connecting the lateral orbital and the medial orbital rim. **(D)** Region of interest (ROI). **(E)** Limits including herniated tissues. **(F)** expanded area after OD.

Figure 2. (A) Measurement of midpupil upper eyelid distance (MRD_1) and midpupil lower eyelid distance (MRD_2) using the software Contour. **(B)** Eyelid fissure area measurements were managed with the software ImageJ. UMA=upper medial area; ULA=upper lateral area; LA=lower area; TA=total area.

Figure 3. Scatterplots of exophthalmos reduction *versus* decompressive volume. **(A)** Total decompressive volume ($r=0.234$, $p<0.05$). **(B)** Medial wall ($r=0.058$, $p>0.05$). **(C)** Lateral wall ($r=0.253$, $p<0.05$). **(D)** Inferior wall ($r=-0.048$, $p>0.05$).

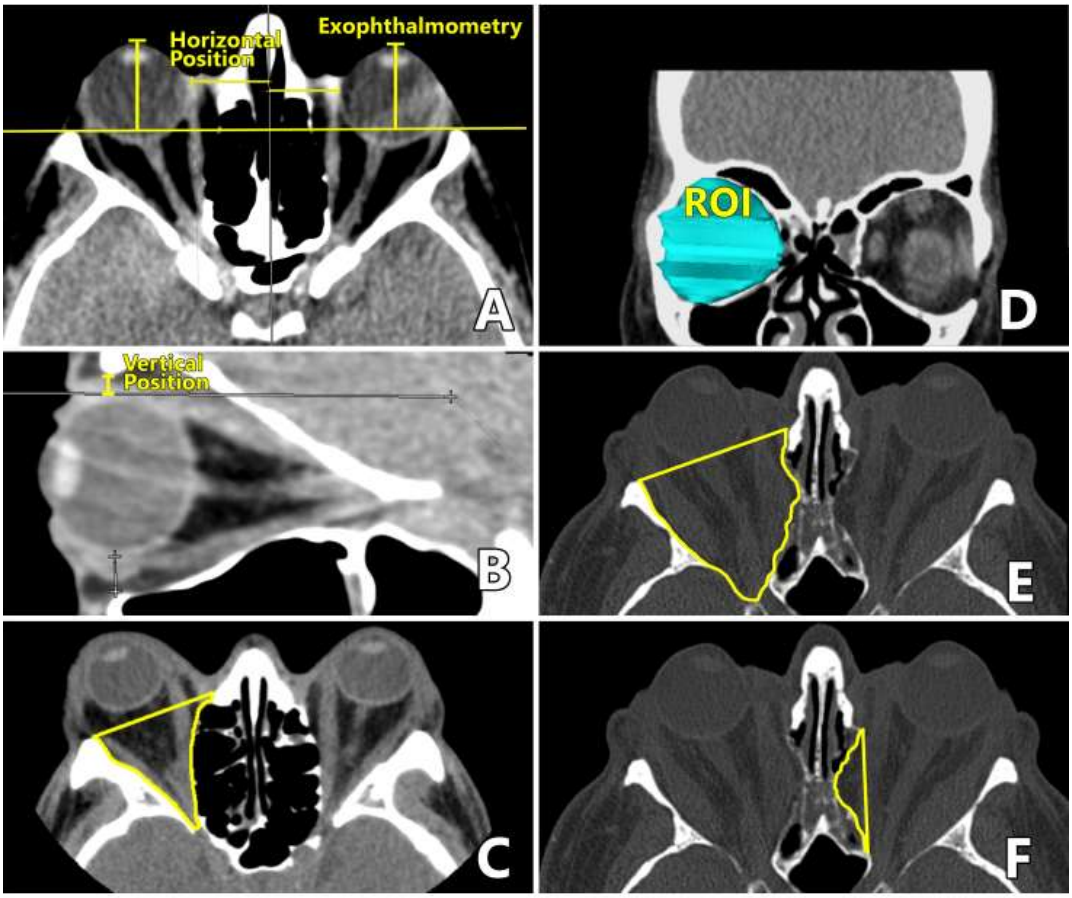
Horizontal Position
Exophthalmometry
A
ROI
D
Vertical Position
B
E
C
F

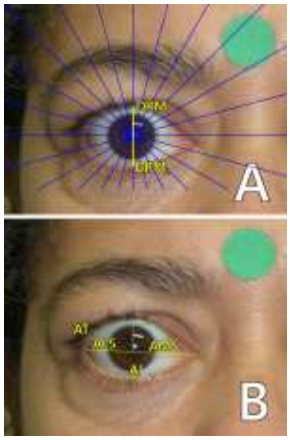
A
B

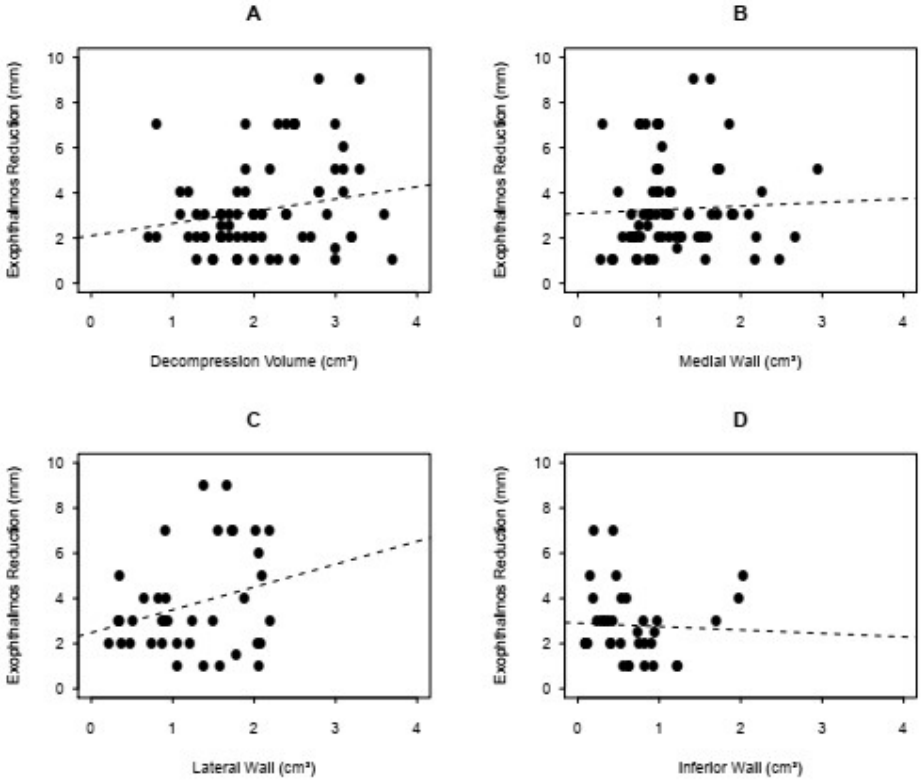
A
B
C
D
Exophthalmos Reduction (mm)
Decompression Volume (cm³)
Medial Wall (cm³)
Lateral Wall (cm³)
Inferior Wall (cm³)

Table 1: Hertel exophthalmometry values and computerized tomography parameters in the two treatment groups before and after orbital decompression. Decompression volume, correlation analysis of decompression volume and exophthalmos reduction (r).

Technique	Orbits (n)	**Exophthalmometry** (mm) Mean ± SD (range) pre-op	post-op	**Exophthalmos reduction** (mm) Mean ± SD (range)	*p-value*
Inferomedial	42	23.9 ± 2.8 (20-30)	21.4 ± 2.9 (14-28)	2.4 ± 1.9 (0-8)	**<0.001***
Balanced	42	23.5 ± 2.6 (20-34)	19.6 ± 2.2 (14-24)	3.8 ± 3.1 (1-9)	**<0.001***
		(*p*=0.899)*	(***p*=0.010**)*		

	Technique	Pre-op Mean ± SD	Post-op Mean ± SD	*p-value*	Reduction (mm) Mean ± SD (range)
CT exophthalmometry ** (mm)	Inferomedial	25.2 (2.8)	23.6 (3.5)	**<0.001**	-1.56 (1.67) [-4.1; 0.7]
	Balanced	24.1 (2.4)	21.8 (1.8)	**<0.001**	-2.27 (1.66) [-6.7; 0.0]
		(*p*=0.251)	(***p*=0.017**)		
Distance from eyeball to upper wall* (vertical displacement) (mm)	Inferomedial	3.0 (1.1)	3.6 (1.7)	**0.011**	-0.35 (4.94) [-4.9; 2.7]
	Balanced	2.6 (1.2)	3.1 (1.6)	**0.016**	-1.31 (1.14) [-4.1; 1.6]
		(*p*=0.540)	(*p*=0.471)		
Distance from eyeball to septum* (horizontal displacement) (mm)	Inferomedial	19.9 (4.7)	19.6 (1.9)	0.934	-1.31(1.14) [-4.1; 1.6]
	Balanced	20.7 (2.0)	19.4 (1.9)	0.113	0.55 (0.97) [-1; 3.1]
		(*p*=0.598)	(*p*=0.998)		
Orbit volume capacity** (cm^3)	Inferomedial	24.2 (1.7)	26.1 (2.0)	**<0.001**	1.91 (0.81) [0.7; 3.7]
	Balanced	23.7 (3.2)	26.2 (3.2)	**<0.001**	2.47 (0.85) [1.4; 6]
		(*p*=0.872)	(*p*=0.999)		

Decompression volume	**Orbits (n)**	**Volume (cm3)** (mean ± SD)	r***	p***
Total orbit	84	2.193 ± 0.87	0.234	**0.045**
Medial wall (MWD)	84	1.248 ± 0.72	0.058	0.622
Lateral wall (LWD)	42	1.230 ± 0.65	0.253	**0.029**
Inferior wall (IWD)	42	0.641 ± 0.52	-0.048	0.780

*=Repeated measures ANOVA/Tukey-HSD; **=Friedman; *** Pearson correlation coefficient **Bold**=statistically significant.

Table 2: Eyelid fissure area and eyelid displacement in the two treatment groups before and after orbital decompression. Measurement of midpupil upper eyelid distance (MRD_1) and midpupil lower eyelid distance (MRD_2), upper medial area (UMA), upper lateral area (ULA), lower are (LA) and total area (TA).

	Photographic evaluation				Mean reduction (mm)	
	Technique	**Before**	**After**	***p-value***	(± SD)	[range]
Eyelid displacement						
MRD_1**	Inferomedial	4.8 (1.2)	3.9 (0.9)	**<0.001**	0.88(1.25)	[-1.49; 3.38]
	Balanced	5.7 (1.8)	4.6 (1.6)	**<0.001**	1.1(1.55)	[-1.8; 4.34]
MRD_2**	Inferomedial	6.3 (1.2)	5.7 (1.3)	**<0.001**	0.63(0.84)	[-1.56; 2.2]
	Balanced	6.8 (1.1)	5.9 (1.1)	**<0.001**	0.91(1.01)	[-1.02; 4.09]
Eyelid fissure area						
Total area* (TA)	Inferomedial	202.4 (47.3)	171.6 (50.5)	**<0.001**	30.72(35.06)	[-68.36; 133.79]
	Balanced	230.5 (55.8)	195.0 (50.3)	**<0.001**	35.55(41.13)	[-42.26; 151.51]
Upper area* (ULA+UMA)	Inferomedial	116.9 (28.4)	101.9 (34.4)	**<0.001**	15.61 (19.87)	[-32.94; 66.34]
	Balanced	139.4 (32.8)	123.8 (32.1)	**<0.001**	15.12 (27.98)	[-50.88, 95.8]
Lower area* (LA)	Inferomedial	85.4 (32.9)	69.8 (22.4)	**<0.001**	15.6(26.36)	[-35.43; 135.11]
	Balanced	91.1 (30.3)	71.2 (22.9)	**<0.001**	19.95(18.71)	[-18.2, 66.05;]
Upper lateral area* (ULA)	Inferomedial	60.3 (15.9)	55.8 (22.0)	0.231	4.44(14.11)	[-32.53; 33.34]
	Balanced	68.9 (17.2)	62.8 (17.1)	**0.047**	6.14(15.93)	[-32.69; 47.24;]
Upper medial area* (UMA)	Inferomedial	56.7 (15.0)	46.0 (14.7)	**<0.001**	10.68(9.68)	[- 9.54; 37.57]
	Balanced	70.4 (18.7)	60.9 (17.9)	**<0.001**	9.47(15.65)	[-27.17; 48.57]

Correlations	r***	*p*-value
Proptosis (Hertel) vs. elevation of lower eyelid (inferomedial technique)	0.363	**0.010**
Proptosis (Hertel) vs. elevation of lower eyelid (balanced technique)	0.428	**0.010**
Proptosis (Hertel) vs. descent of the upper eyelid (inferomedial technique)	0.159	0.310
Proptosis (Hertel) vs. descent of the upper eyelid (balanced technique)	0.235	0.130

*=Repeated measures ANOVA/Tukey-HSD; **=Friedman; r***=Pearson correlation coefficient

Apêndice 3: Artigo em processo de submissão à revista Clinics em 2020

Orbital decompression surgery advances and new technologies

Thais de Sousa Pereira, MD[1]
Lissa Beltrão Fernandes, MD[1]
Mário L. R. Monteiro. MD. PhD[1]
Allan C. Pieroni Gonçalves, MD, PhD[1]

Type of manuscript: Review article

[1] Division of Ophthalmology and Laboratory for Investigation in Ophthalmology (LIM-33), University of São Paulo Medical School, São Paulo, Brazil

Corresponding author: Allan C. Pieroni Goncalves
Av. Angélica 1761 - cj122
012400-300, São Paulo, Brazil.
Phone (Fax): 55 11 31205789
E-mail: allanpieroni75@gmail.com

Key words: Orbital Decompression, orbit, Graves Orbitopathy

There is no conflicts of interest in this article.

Abstract

The literature regarding orbital decompression is vast, comprising multiple specialty areas as neurosurgery, head and neck, maxillofacial and ophthalmic plastic surgery. Although techniques have advanced considerably over the more than 100 years during which this procedure has been performed, the four major approaches remain: transorbital, transcranial, transantral and transnasal. The plethora of papers in literature related to orbital decompression has mostly involved minor technical variations on broader surgical themes. The purpose of this review was to describe systematically its indications, major techniques, and the recent technological innovations.

Orbital decompression surgery

The orbit is a cranial cone-shaped space that contains the eyeball, orbital fat, extraocular muscles, lacrimal gland, nerves and blood vessels. It holds a confined capacity, limited anteriorly by the orbital septum and tarsal plates of the upper and lower eyelid and posterocircumferentially by the bones walls (1). The average adult orbit volume varies from 18.9 to 33.4ml and has limited compliance, beyond which results in anterior eye displacement and increased intra-orbital pressure (2). Proptosis is the term used to describe any organ that is displaced forward, while exophthalmos refers only to the eyes. Exophthalmos represents a disfiguring problem for the patient with potential functional sequel and associated to low self-esteem (3).

Orbital decompression (OD) is the surgical procedure that reestablishes disbalance between expanded orbital content and orbital capacity. It aims to alleviate raised intra orbital pressure or to improve proptosis or both (4). OD comprises a wide range of different procedures designed to enhance orbital capacity by orbital bone wall expansion and/or to decrease orbital content volume by removing intraorbital fat (5). The surgery provides relief of intraorbital pressure, decreases venous congestion, decreases mechanical pressure of the optic nerve and reduces proptosis (6, 7).

This procedure has mostly been indicated for patients with Graves Orbitopathy (GO), acknowledged as the most common cause of both unilateral or bilateral exophthalmos in adults. GO is a term used to describe an array of orbital and periocular changes which shares common etiologic factors with autoimmune Graves' disease (GD). This condition is characterized by enlargement of extraocular muscles, adipogenesis, cellular infiltration, and glycosaminoglycan deposition and edema, all of which expand the orbital soft tissue compartment. GO typically has a self-limited active phase

(fluctuating inflammation and/or proliferation) that lasts between 6 and 24 months followed by a stable phase, usually with incomplete remission of orbital and periocular changes (8). Despite gaps in our understanding of the pathogenesis of GO, recent insights have led to the development of novel medical treatments for active GO which promise to reduce sequelae substantially (9).

During GO active phase, OD has been classically indicated to treat compressive optic neuropathy and corneal ulceration. However, in light of the reduced morbidity of decompression surgery, the indications have expanded to include milder complications such as persistent inflammation, orbital congestion, corneal exposure, retrobulbar pain and dependence of corticosteroids (10-14).

By the same token, aesthetic–functional rehabilitation indications for stable GO has also increased (6). OD represents the foundation of a multi-stage process, in order to restore premorbid function and appearance (5, 11). Since the clinical presentation of GO is highly heterogeneous, the choice of approach should take into account an array of factors in order to improve surgical predictability and efficiency (10).

Further, OD has been shown to improve functionality and cosmesis of non-thyroid exophthalmos, such as congenital shallow orbits, enlarged globes (high myopia, buphthalmos, etc.), hypoplastic malar eminence with scleral show, inflammatory orbitopathy, and anesthetic prominent eyes by recessing the globe relative to its bony support (4, 15).

Different specialties usually present different accesses to the surgery; ophthalmologists generally use transorbital access, while neurosurgeons routinely have cranial approaches, head and neck surgeons and otolaryngologists most often pass through the sinus.

OD may involve fat only, single or multiples walls. There are four walls available for decompression: the floor, the medial, the roof and the lateral wall. The lower limit of the orbit is the maxillary sinus, the medial includes a wall of the ethmoid sinus and is especially indicated for the treatment of GO optic neuropathy (16, 17). The intervention of the orbital roof, which includes the frontal bone, is currently no longer indicated. Several surgical techniques are currently in use, encompassing different combinations of walls and fat removal. This techniques includes the Fat-only OD, the isolated lateral wall, the inferomedial technique (floor + medial wall) , the medial + lateral wall (balanced technique), or the 3 wall OD (medial + inferior + lateral wall). Bone OD may also be combined with orbital fat removal (5, 17). The amount of proptosis reduction is proportional to the number of bony walls decompressed and whether or not fat is removed (5, 18).The extent of exophthalmos reduction is also related to the etiology of exophthalmos (4, 5).

Evidence suggests that decompression of a greater number of walls is chosen for patients with a higher degree of proptosis (5, 19). Mourits et. al related that the average of proptosis reduction was greater in three-wall decompression (5.6 to 6.5 mm) group than in the two wall decompression group (3.2 to 4.8 mm) (5). Jefferis et. al described reduction in exophthalmometry of 4.2 mm with isolated lateral approach and 7.6 mm with 3 wall OD (19), while Cruz et. al reported a significantly greater reduction of proptosis in 3-wall coronal decompression (5.76 mm) compared to the inferomedial technique (4.37 mm) (20).

Consecutive strabismus (new onset or worsened strabismus) is the most important side effect of orbital decompression surgery (6). Although orbits with enlarged extraocular muscles are highly correlated to strabismus, the technique employed also has significant influence (21). Since its introduction, technical advancements have made the

procedure more time-efficient, customized and incisions are now smaller, postoperative recovery is faster and, most importantly, the incidence of postoperative strabismus has decreased dramatically (6, 22).

A general conceptual framework for OD technique to choose is mainly based on the amount of exophthalmos reduction, reduced risk of strabismus and the characteristics of the patient. If patient has expanded fat as in fat predominant GO and the need to reduce proptosis is less than 2mm orbital fat decompression has become the initial consideration. If additional proptosis reduction is required, the extent of bone removal is based on several individualized preoperative factors. Based on a recent review by Rocchi et al., which included 247 patients following orbital decompression, suggests an increased risk of postoperative diplopia when balanced medial and lateral decompression is performed, compared with a lateral-only decompression [29]. And in addition, to a study of Goldberg et al. where reduced rates of diplopia were shown with lateral and fat decompression compared with balanced decompression [30]. The lateral wall has been advocated as the first bony wall to be included. When additional decompression is required, the combination of the medial wall in a technique nominated as Balanced OD has been shown to have reduced rates of diplopia compared with the three-wall bony decompression that includes the orbital floor. Based on the ease of access the use of 2 thin sinus walls, the Inferomedial OD is still very popular and has great importance. Borumandi et al in an overview of 37 cases series using wide range of techniques showed an average of 4.45 mm in exophthalmos reduction. The choice of surgical technique was more associated with the surgeons background than the objective criteria (23).

The most common techniques, perspectives and new technologies will be discussed in further detail in the following sections..

Fat orbital decompression

Fat-only OD was first described by Olivari in 1988 (24). It is suitable to patients with inactive fat-predominant GO and mild exophthalmos. Orbital fat can be accessed by transconjuctival or by transcutaneous approaches. The transconjunctival approaches are most often adopted in the lower quadrants of the orbit, while the transcutaneous approaches can be adopted in the upper and the lower quadrants (24-27). There is a higher volume of fat in the inferior quadrants, mainly in the inferior-lateral quadrant, which is reported free of vital structures and therefore is the standard for fat orbital removal (25, 28, 29).

According to a number of studies, Fat only OD can significantly reduce proptosis with a minimal risk of diplopia (ranging from 2,8% to 32%)(25-27, 30, 31), with a mean proptosis reduction varying between 3.5mm to 5.9mm (13, 25, 26, 28, 30, 32). Some authors also advocated that removing intraconal fat may improve strabismus and reduce congestive orbitopathy and even compressive neuropathy (32). In the other hand, some authors argues that risk of diplopia of fat only OD and not lower compared to bony techniques, and the cases of strabismus resulting are more severe due to adhesions between the extraocular muscles and the periosteum and indurated fibrotic extraocular muscles (28) Fat only OD is also associated to complications such as injury to the optic nerve, loss of vision, hemorrhage, infection, poor wound healing, reactivation of GO, retrobulbar hemorrhage, diplopia and injury to the supraorbital nerve, lacrimal nerve and the inferior oblique (25, 28, 33). Furthermore, this technique is also associated to eyelid malposition, especially if extraconal fat is approached (31).

Although fat only OD may have limited results, the association of contained fat removal in safe areas to bony OD techniques are very useful.

Inferomedial decompression

Inferomedial decompression is a classic procedure that can be performed through multiple approaches. In order to obtain safe, versatile and direct access, evolution of surgical approaches to the medial and inferior orbital walls has occurred in order to minimize unwanted changes and scarring (34). In addition, the technique is fast and low-cost and, in many cases, provides satisfactory exophthalmos reduction. The relatively high postoperative diplopia rates reported for this technique are usually associated with transantral approaches.(12, 35) Thus, McCord found a significantly lower incidence of strabismus with the transpalpebral approach (6%) than with the transantral approach (41%).(7) Concerns about globe dystopia and strabismus have made many surgeons spare the anterior inferomedial orbital strut,(36) but the gain in safety comes at the cost of effectiveness in exophthalmos reduction.

This technique targets the most fragile bones of the orbit, allowing for the herniation of orbital tissues into the sinuses. It encompasses the orbital floor, overlying the maxillary sinus, and the medial wall, overlying the ethmoid sinuses. Decompression of the inferior wall is rarely performed alone, since it has limited effective at reducing exophthalmos, so it is usually associated with decompression of the medial wall. Decompression of the medial wall, on the other hand, can be performed alone or associated with other walls. Decompression of the posterior medial wall is usually performed to treat optic neuropathy as it overlies the apical portion of the medial rectus muscle (37).

Frontoethmoidal suture or anterior ethmoidal neurovascular bundle are used as landmarks of the upper limit of the bone removal during the medial wall decompression. Therefore, bone removal above the level of the frontoethmoidal suture may cause

cerebrospinal fluid leakage (CSF) in the posterior orbit (18, 20). Due to the difficult visualization of the dura mater above the fovea ethmoidalis, it can be injured and result in a CSF leak or in intracranial bleeding (37).

The posterior ethmoidal foramen is a key structure for judging the depth of the orbit during medial orbital wall decompression. Optic nerve damage may be caused by bone removal beyond this structure (38). The neurovascular bundle in the orbital floor has usually been used as landmark (preserving this nerve function) and only the nasal floor is removed (19). Some surgeons also remove the temporal floor (20) and others extract the neurovascular bundle for wider expansion (39) with higher risk of hypoglobous.

As for cutaneous incisions, both inferior eyelid crease and Lynch incision (halfway between the bridge of the nose and medial canthus) are technically effective, but nevertheless they produce visible scars (37). In addition, cutaneous incisions are associated with the risk of lid retraction, entropion and risk of injury to the lacrimal system (34) The best aesthetic results are obtained with hidden incisions, such as medial transconjunctival (transcaruncular), inferior conjunctival, transantral, endoscopic transnasal, and coronal incisions (37).

When the medial wall and inferior walls are addressed, the transcaruncular approach is usually combined with the inferior conjunctival fornix approach and with or without the swinging eyelid approach (34, 37). Therefore, this technique has been preferred over other more invasive techniques (20).

Transantral approach (which involves accessing the maxillary sinus via a Caldwell-Luc antrostomy) is hardly performed nowadays (40). Endoscopic transnasal decompression produces similar surgical results with less morbidity and increased visualization of the orbital apex compared to the transantral technique (41). The

transnasal approach to the medial wall may be preferable in inflamed or tight orbit, as it avoids the need to violate and retract the orbital tissues (37).

The medial and inferior rectus are the muscles most involved in the inflammatory process, and usually the removal of bone in their proximity is responsible for a high risk of postoperative diplopia. A restricted muscle can lead to deviation of the eye in its direction and the removal of the bone adjacent to it can cause or worsen eye imbalance (10).

The high prevalence of consecutive strabismus, due to an inferior globe shift, can be reduced by preserving the anterior part of the strut; this is in between the ethmoidal and maxillary sinuses. This residual bone area helps support the globe and its removal does not improve the surgery outcome (19, 42).

Transnasal and transantral approaches usually do not allow sparing strut (37). The preservation of the strut is technically difficult due to the approach limits in accessing the orbital floor (43). Although improvements in this access have not always allowed for the preservation of orbital strut, as well as orbital sling and the implementation of balanced decompression, they have contributed to the reduction of consecutive strabismus in this approach (41, 43). However, inferomedial decompression, despite preserving the strut, still presents risk of globe displacement and consecutive diplopia according to some authors (19, 37).

Nasolacrimal duct injury is a complication usually related to occlusion of the sac or nasolacrimal canal in transantral, transnasal ethmoidal endoscopic technique (41, 44) and in transcutaneous approaches (34). Further, complications found in the transantral approach include hematomas, mucocele and oral antral fistulae. While tranconjunctival approach can lead to CSF leakages and mucocele (45). The violation of the sinuses may

be responsible for mucoceles and chronic sinusitis, especially if the osteomeatal apex is compromised (37, 41).

Infraorbital anesthesia is commonly found in patients who underwent inferomedial decompression; it is usually transient, resolving in 6 weeks. In cases where the neurovascular bundles were purposely removed in order to allow greater enlargement, this complication is probably definitive (20, 39). Other complications include hemorrhage, CSF leaks, optic nerve damage with visual acuity loss and damage to extraocular muscles and symptomatic adhesions (41).

Lateral wall decompression

The lateral orbital wall has a wide range of bony decompression strategies. There is a considerable room for orbital expansion in the lateral part of the orbit if the thicker, lateral wall deep areas are removed (16).

The lateral wall approach requires special equipment and longer surgical time, in addition to presenting greater technical complexity (5), therefore, a profound understanding of the anatomy of the orbital walls is essential to avoid complications (46).

The 3 areas of thick bone of this wall are designated the lacrimal keyhole, sphenoid door jamb, and the basin of orbital fissure. These three bony parts have potential space for substantial expansion of the orbit, especially the sphenoid port jamb, which contributes to the greater volume of the three. The door jamb has almost twice the volume of the other two bony parts together (bone volume available for removal was estimated by CT). Goldberg *et al* estimated a 0.8 mm reduction in proptosis for each ml of bone removed (37).

These three bony parts have potential space for substantial expansion of the orbit, especially the sphenoid port jamb, which contributes to the greater volume of the three. The door jamb has almost twice the volume of the other two bony parts together (16).

The lacrimal keyhole is a wedge-shaped section of bone formed by the frontal bone, part of the lesser wing of the sphenoid and a small portion of the greater wing. It extends into the entire fossa of the lacrimal gland (16).

The sphenoid door jamb consists of the greater wing of the sphenoid. It is a triangular prism, so this shape it is also called the "trigone" of the greater wing. The sphenoid door jamb is limited posteriorly by the middle cranial fossa and laterally borders the inferotemporal fossa (temporalis muscle). In the fibrotic orbits, this area may be the only one that can effectively reduce proptosis (16).

Part of the zygomatic bone and lateral maxilla form the basin of the inferior orbital fissure. The body of the zygoma can be sculpted until there is only a thin rim of bone alongside the orbital rim and facing the zygoma. The lateral portion of the maxillary sinus roof can be removed, and the basin of the inferior orbital fissure can be removed all the way to the zygomatic-maxillary suture (16). Gonçalves et al. demonstrated that patients that had lateral orbital decompression with zygomatic basin removal had a statistically significant greater improvement in lower lid retraction, compared with those without basin removal. The basin removal did not significantly decrease the proptosis, but significantly induced vertical displacement of the globe (47).

The deep lateral wall can be accessed through a coronal, lateral cutaneous (for example the upper eyelid crease, brow incision and Kronlein incision) or lateral transconjunctival approach (swinging eyelid with lateral canthotomy and lower fornix incision) (16, 20, 48, 49).

The *ab interno* approach leaves the lateral orbital rim intact (deep lateral wall is sculpted in the inner surface), at the same time that it minimally disinserts the temporalis muscle, resulting in less cosmetic disfigurement and oscillopsia (19, 50), while in the *ab externo* approach, the lateral rim is exposed and the temporalis fossa is dissected with the disinsertion of the muscle, and the orbit is accessed through the temporalis fossa (51).

There is no consensus on the removal of the lateral rim (marginotomy). Some authors recommend the rim of the lateral wall be preserved during surgery or repositioned after decompression of the deep lateral orbital wall (17, 52-55). Complete resection of the lateral orbital wall can result in midface disfigurement (17). On the other hand, some authors advocate that bony removal allows complete and direct visualization of the deep lateral area of the trigone, which enables maximum amount of bone removal and leads a significantly more effective proptosis reduction (17, 38, 56). In a retrospective study, Kakizaki et al reported a greater proptosis reduction in the removal of the rim (5.73mm), compared to the intact rim group (4.1 mm) (57). The main disadvantages of marginotomy are longer surgical time and postoperative chewing difficulties (57).

The incision in the lateral eyelid crease provides excellent access to the lateral orbit and hides the scar well in the upper eyelid crease (1, 58). The lid crease or swinging eyelid approach may result in temporary numbness in the distribution of the zygomatic or temporal-zygomatic trigeminal nerve and the incision can lead to problems of scar formation and hypersensitive scar, in spite of its healing process being usually uncomplicated (17, 37, 59). The brow incision can lead to visible scarring and brow alopecia (60).

The coronal incision is an extremely versatile approach and allows broad exposure of the lateral and the medial orbit with an incision that can be hidden in patients with adequate hairline. However, it requires an extensive dissection, it is more time-

consuming, with longer postoperative period and it has potential morbidity including alopecia, forehead numbness, and injury to the temporal branches of the facial nerve, causing facial nerve palsy, hematoma and skin necrosis (60, 61). There has been a tendency in recent years to abandon the coronal approach in favor of less invasive alternatives (59).

Lateral decompression surgery has the lowest incidence of new-onset or worsening strabismus and dystopia, even though strabismus is the most common complication of this approach (48, 51, 59, 62). Emphysema (49), oscillopsia (48), numbness or hyperesthesias in the distribution of the infraorbital and lacrimal nerve injury (63) are also described complications, although more unusual ones.

Chewing oscillopsia is due the transmission of forces of the contraction of the temporalis muscle and the lateral orbital tissues. It may occur after removal of the bone of the lateral orbital wall and can be avoided by leaving a thin shell of bone to partially cover the deep surface of the muscle (10, 48).

The hypoesthesia of innervation area of the infraorbital nerve occurs because it runs through a bony canal within the orbital floor and drilling procedures can overheat the nerve and impair its function (53). It is usually transient (53). The hypoesthesia of zygomaticotemporal and zygomatic facial nerves are also related (62).

Another complication of lateral orbital decompression is a small exposure of dura mater, common in aggressive bony removals, sometimes with cerebrospinal fluid leaks through small perforations created in the dura. These leaks can be patched intraoperatively, and even if slight leakage is present at the end of surgery, it is generally self-limited (16, 52, 53, 64). A rare complication is intracranial bleeding associated with laceration of the dura mater, and neurosurgical support should be available (16).

Balanced orbital decompression

Balanced OD is the combination of the medial wall and deep lateral wall. This technique gained popularity due to the reportedly lower risk of diplopia and hypoglobus, while increased proptosis reduction.(21, 22, 62) Several authors have argued that the removal of the orbital wall close to a restricted rectus muscle may lead to ocular motility imbalance and, consequently, postoperative new-onset or worsening of diplopia. By sparing the orbital floor, the technique has been shown to minimize inferomedial eyeball shift, ocular muscle imbalance and infraorbital nerve damage, but the deep lateral wall procedure makes it relatively costly, skill-intensive and time-consuming.

Ultrasound tools devices

Lateral orbital decompression is typically performed with a high -speed drill (56). The ultrasound tools devices are an alternative to high-speed drill and it is coming extensively used in lateral orbital decompression and lacrimal surgery (removing bone from lacrimal sac fossa) (65, 66). Nonetheles, it is also useful for bone removal from the orbital floor and medial wall (65). The denomination ultrasound describes mechanical vibrations superior to 20 kHz, whose are frequencies above the human upper audible limit (67).

The ultrasound tools devices use the equivalent physical principles of phacoemulsification to emulsify bone (65). Distinct devices present different features. Misonix Bonescalpel (Misonix Inc., Farmingdale, NY, EUA) and Sonopet (Stryker Corporation, Kalamazoo, MI, EUA) perform using low-frequency ultrasonic vibrations to the handpiece to fragment tissue in the same time that irrigation and aspiration of the

surgical field (56, 65, 68, 69). The piezoeletric device (Synthes USA, West Chester, PA) performs using intermittent ultrasonic vibrations with high and low amplitudes (28-36 kHz) for fast bone removal with a smoother surface. (70). It includes an irrigation and a light-emitting diode illumination, though does not includes an aspiration. The light-emitting diode illumination enables a superior visualization of the operative field (70). The Mectron Medical Technology (Carasco, Italy) uses the piezoeletrics that causes ultrasonic vibration in low amplitudes (25-30 kHz) and has an integrated irrigation (71). The Mectron™ (piezosurgery, Cologne, Germany), aspiration and irrigation occur at the tip. (72) The ultrasonic devices spares the soft tissue and have a selectively and precise bone cutting (70, 72). The Sonopet frequency used for mineralized tissues is about 25 kHz and allows selective cutting of the minerelized tissue, thereby sparing surrounding soft tissue, while frequencies ≥34kHz best cut it soft (70, 73, 74). The mechanicals attributes of this instrument, as low profile, relatively small footprint, directional and non-rotational cutting surface, reduces the risk of soft tissue damage (including dura, mucosa and neurovascular bundles) (65, 66, 75, 76).

Naik et al. presented an interventional case series of 24 patients who underwent 3-wall decompression and compare piezoelectric surgery versus mechanical drilling for orbital floor decompression and the effect on infraorbital hypoaesthesia. Subjects were asked to rate the infraorbital nerve hypoaesthesia and at all post-operative visits, the hypoaesthesia was less in the Piezoelectric group and it was statistically significant (77). That could be related because in conventional surgery implemented with chisel and hammer, injure to bordering soft tissue is difficult to avoid (72).

There is a significant difference between the ultrasonic devices, some as the Sonopet has diverse types of tips with variable lengths, sizes and angles for the cutting are usable (74), other as the Piezosurgery presents a limited variety of tips for the

handpiece when compared to conventional high speed mechanical tools and others ultrasonic devices (78).

The drill forms bone dust and it usually requires an instrument for aspiration that compromises the visualization of the surgical field. (65) These limitations are minimized with the Misonix Bonescalpel and Sonopet because aspiration and irrigation occur at the handpiece (69, 76) and with the piezoeletric device that combine irrigation and illumination (70). Because this feature, the ultrasound tools devices are a valuables instruments in narrow surgical spaces such as orbit (56, 70), which enables a reduction of the number of instruments and a better visualization of the operative field. (56, 70) That might reduce the need to remove lateral rim for orbital decompression (56).

The relatively slow rate that ultrasound tools devices removes bone, turning it slower than high-speed drills, when large amounts of bone need to be removed. That is recognize as detriment for some authors. (69, 70, 78) Nonetheless, the continuous irrigation flow in some devices minimizes the interruptions to cooling the equipment. It also decreases the amount of heat generated and reduces the risk of overheat injury of neurovascular bundles, others soft tissues and bone (66) The adequate cooling and the selective cutting of the mineralized tissue are relevant for bone healing postoperatively. (79-81) A disadvantage of the integrate cooling function is that might affects potential hemostatic of heat on bone (56).

The ultrasonic devices costs are higher than those for the high-speed drill for conventional surgery. Even though, the piezosurgery might be associated with a lower costs of hospitalizations because the faster healing process (72).

This instrument has an advantage over the high-speed drills because its stability, while high-drills speed can cause uncontrolled movements as chatter, kicking and grabbing of adjacent soft tissues. The oscilation of the piezoeletric device can be easily controlled and

requires less strength by the surgeon and does not produce any movement in the surgeon's hand. (56, 76) During the surgery, perhaps, it is necessary hold the standards drills with both hands to protect the surrounding tissue from an unexpected movement of the drill (74).

Cho et al related no statistically significant differences in postoperative like proptosis, lagophthalmos, inferior esclero show, margin to reflex distance between the groups of high-speed drill (n=18) and the Sonopet (n=18) in retrospective comparative study. There is a significant difference in operative times. The average Sonopet case time group was 14 minutes shorter than the average drill case time. (56) This difference is possible attributed to constantly remove bone without pausing to eliminate blood or debris. (56, 65) Stähr et al presented a comparative study analysis of piezosurgery and oscillating saw for balanced orbital decompression of 318 cases with GO. There is no significant difference in the surgical outcomes, in the postoperative rate of new-onset diplopia, in the average surgical time between the two groups. (71)

Different authors recently related operating the ultrasonic tolls are effective instruments, allow fine control and to realize precise and thin osteotomies, are safer and better than standard drills in manipulation, have a lower risk of collateral damage, a better visualization of the operation field, a faster bone flap re-ossification, a shorter healing process and a relatively shorter learning curve. (56, 65, 71-73, 76, 78) These features are particular available for utilization for orbital surgeons less experienced in orbital decompression. (56)

Stereotaxy

Stereotactic techniques are currently used in intraoperative surgical navigation and preoperative surgical planning. Stereotaxis is based on the use of Cartesian principles to define a point in three-dimensional space (82).

Neuronavigation is used mainly in craniofacial and neurological surgical specialties due to the presence of complex dissections. Currently, there has been an increase in its use by oculoplastic surgeons, mainly because it is a technique primarily developed to assist in bone tissue surgeries and the orbital region presents structural and functional challenges, especially in the deep orbital region (82, 83).

Preoperative computed tomography and magnetic resonance images are used to record the patient's skull for intraoperative navigation (84). In frameless systems, the patient's head must be fixed in relation to a reference device and a light probe. Light emitting diodes (LEDs) are used to outline external anatomical contours in the stereotaxic space. Thus, the probe tip allows real-time correlation between anatomical structures and their corresponding locations in preoperative imaging studies during the surgery with high resolution images (82).

The benefits suggested by this technique are good anatomical localization, reduction of surgical stress, assistance in training, precise lesion targeting, small incisions and safety in defining limits of decompression (especially in deep lateral decompression). High cost, difficulty in equipment availability and learning curve are reported disadvantages (82, 85).

Although the surgical time is initially longer with the navigation guidance, there is a tendency of continuous reduction, after overcoming an initial learning curve, until a shorter surgical time than that found in decompression with traditional techniques is

obtained. This was demonstrated especially in lateral wall decompression. Neuronavigation allowed the surgeon greater confidence in drilling the deep posterolateral orbital wall to achieve more decompression while avoiding inadvertent entry in the temporalis fossa and intracranial cavity (86).

Conclusion

There are several limitations related to studies comparing different orbital decompression techniques. Several factors affect the outcome, such as pretreatments, disease extension and the state of extraocular muscles enlargement. Each technique has its own learning curve, making it difficult to differentiate the effects of each from the surgeon's experience

In addition, different results in proptosis reduction may reflect distinct preoperative conditions, because surgeons often tend to be more aggressive in most severe cases and greater reductions in proptosis are achieved in the orbits with the greater preoperative proptosis, regardless of the technique employed. But commonly, a number of surgeons involved in the studies choose approaches based on their experience rather than the specific needs patients.

Technical and conceptual advances have allowed improvement of surgical outcomes. Considering the low morbidity of modern OD techniques, indications have been expanded to include esthetic-functional deformities. In this context, the pursuit for safe, cost-effective, customized and minimally invasive techniques are paramount. In most cases, appearance and function improves as long with quality of live.

References

1. Rootman DB. Orbital decompression for thyroid eye disease. Survey of Ophthalmology. 2018;63(1):86-104.
2. Kamer L, Noser H, Schramm A, Hammer B, Kirsch E. Anatomy-based surgical concepts for individualized orbital decompression surgery in graves orbitopathy. I. Orbital size and geometry. Ophthalmic Plast Reconstr Surg. 2010;26(5):348-52.
3. Yeatts RP. Quality of life in patients with Graves ophthalmopathy. Trans Am Ophthalmol Soc. 2005;103:368-411.
4. Limongi RM, Feijó ED, Rodrigues Lopes E Silva M, Akaishi P, Velasco E Cruz AA, Christian Pieroni-Gonçalves A, et al. Orbital Bone Decompression for Non-Thyroid Eye Disease Proptosis. Ophthalmic Plast Reconstr Surg. 2019.
5. Mourits MP, Bijl H, Altea MA, Baldeschi L, Boboridis K, Curro N, et al. Outcome of orbital decompression for disfiguring proptosis in patients with Graves' orbitopathy using various surgical procedures. Br J Ophthalmol. 2009;93(11):1518-23.
6. Goldberg RA. Advances in surgical rehabilitation in thyroid eye disease. Thyroid. 2008;18(9):989-95.
7. McCord CD. Current trends in orbital decompression. Ophthalmology. 1985;92(1):21-33.
8. Bartalena L, Fatourechi V. Extrathyroidal manifestations of Graves' disease: a 2014 update. J Endocrinol Invest. 2014;37(8):691-700.
9. Smith TJ. Thyroid-associated ophthalmopathy: Emergence of teprotumumab as a promising medical therapy. Best Pract Res Clin Endocrinol Metab. 2020:101383.
10. Sellari-Franceschini S, Dallan I, Bajraktari A, Fiacchini G, Nardi M, Rocchi R, et al. Surgical complications in orbital decompression for Graves' orbitopathy. Acta Otorhinolaryngologica Italica. 2016;36(4):265-74.
11. Goncalves AC, Moura F, Moura J, Bloise W, Monteiro ML. Comparação entre os resultados da descompressão orbitária antro-etmoidal isolada e associada à remoção de tecido adiposo. Arquivos Brasileiros de Oftalmologia. 2005;68(4):445-9.
12. Garrity JA, Fatourechi V, Bergstralh EJ, Bartley GB, Beatty CW, DeSanto LW, et al. Results of transantral orbital decompression in 428 patients with severe Graves' ophthalmopathy. Am J Ophthalmol. 1993;116(5):533-47.
13. Garrity JA. Orbital lipectomy (fat decompression) for thyroid eye disease: an operation for everyone? Am J Ophthalmol. 2011;151(3):399-400.
14. Fatourechi V, Garrity JA, Bartley GB, Bergstralh EJ, Gorman CA. Orbital decompression in Graves' ophthalmopathy associated with pretibial myxedema. J Endocrinol Invest. 1993;16(6):433-7.
15. Taban MR. Expanding Role of Orbital Decompression in Aesthetic Surgery. Aesthetic Surgery Journal. 2017;37(4):389-95.
16. Goldberg RA, Kim AJ, Kerivan KM. The lacrimal keyhole, orbital door jamb, and basin of the inferior orbital fissure. Three areas of deep bone in the lateral orbit. Arch Ophthalmol. 1998;116(12):1618-24.
17. Fichter N, Krentz H, Guthoff RF. Functional and esthetic outcome after bony lateral wall decompression with orbital rim removal and additional fat resection in graves' orbitopathy with regard to the configuration of the lateral canthal region. Orbit. 2013;32(4):239-46.

18. Takahashi Y, Kakizaki H, Nakano T, Asamoto K, Selva D, Leibovitch I. The ethmoidal sinus roof: anatomical relationships with the intracranial cavity. Ophthalmic Plast Reconstr Surg. 2010;26(5):372-4.
19. Jefferis J, Jones R, Currie Z, Tan J, Salvi S. Orbital decompression for thyroid eye disease: methods, outcomes, and complications. Eye. 2018;32(3):626-36.
20. Cruz AA, Leme VR. Orbital decompression: a comparison between trans-fornix/transcaruncular inferomedial and coronal inferomedial plus lateral approaches. Ophthal Plast Reconstr Surg. 2003;19(6):440-5; discussion 5.
21. Alsuhaibani AH, Carter KD, Policeni B, Nerad JA. Orbital volume and eye position changes after balanced orbital decompression. Ophthal Plast Reconstr Surg. 2011;27(3):158-63.
22. Sellari-Franceschini S, Berrettini S, Santoro A, Nardi M, Mazzeo S, Bartalena L, et al. Orbital decompression in graves' ophthalmopathy by medial and lateral wall removal. Otolaryngol Head Neck Surg. 2005;133(2):185-9.
23. Borumandi F, Hammer B, Kamer L, von Arx G. How predictable is exophthalmos reduction in Graves' orbitopathy? A review of the literature. British journal of ophthalmology. 2011;95(12):1625-30.
24. Olivari N. [Transpalpebral decompression operation in endocrine orbitopathy (exophthalmos)]. Wien Med Wochenschr. 1988;138(18):452-5.
25. Prat MC, Braunstein AL, Dagi Glass LR, Kazim M. Orbital fat decompression for thyroid eye disease: retrospective case review and criteria for optimal case selection. Ophthalmic Plast Reconstr Surg. 2015;31(3):215-8.
26. Wu CH, Chang TC, Liao SL. Results and predictability of fat-removal orbital decompression for disfiguring graves exophthalmos in an Asian patient population. Am J Ophthalmol. 2008;145(4):755-9.
27. Liao SL, Huang SW. Correlation of retrobulbar volume change with resected orbital fat volume and proptosis reduction after fatty decompression for Graves ophthalmopathy. Am J Ophthalmol. 2011;151(3):465-9 e1.
28. Richter DF, Stoff A, Olivari N. Transpalpebral decompression of endocrine ophthalmopathy by intraorbital fat removal (Olivari technique): experience and progression after more than 3000 operations over 20 years. Plast Reconstr Surg. 2007;120(1):109-23.
29. Sires BS, Lemke BN, Dortzbach RK, Gonnering RS. Characterization of human orbital fat and connective tissue. Ophthalmic Plast Reconstr Surg. 1998;14(6):403-14.
30. Adenis JP, Robert PY, Lasudry JG, Dalloul Z. Treatment of proptosis with fat removal orbital decompression in Graves' ophthalmopathy. Eur J Ophthalmol. 1998;8(4):246-52.
31. Bingham CM, Sivak-Callcott JA, Gurka MJ, Nguyen J, Hogg JP, Feldon SE, et al. Axial Globe Position Measurement: A Prospective Multicenter Study by the International Thyroid Eye Disease Society. Ophthal Plast Reconstr Surg. 2016;32(2):106-12.
32. Trokel S, Kazim M, Moore S. Orbital fat removal. Decompression for Graves orbitopathy. Ophthalmology. 1993;100(5):674-82.
33. Olivari N. Transpalpebral decompression of endocrine ophthalmopathy (Graves' disease) by removal of intraorbital fat: experience with 147 operations over 5 years. Plast Reconstr Surg. 1991;87(4):627-41; discussion 42-3.
34. Shorr N, Baylis HI, Goldberg RA, Perry JD. Transcaruncular approach to the medial orbit and orbital apex. Ophthalmology. 2000;107(8):1459-63.

35. Tallstedt L, Papatziamos G, Lundblad L, Anggård A. Results of transantral orbital decompression in patients with thyroid-associated ophthalmopathy. Acta Ophthalmol Scand. 2000;78(2):206-10.
36. Kim JW, Goldberg RA, Shorr N. The inferomedial orbital strut: an anatomic and radiographic study. Ophthal Plast Reconstr Surg. 2002;18(5):355-64.
37. Goldberg RA. The evolving paradigm of orbital decompression surgery. Arch Ophthalmol. 1998;116(1):95-6.
38. Choe CH, Cho RI, Elner VM. Comparison of lateral and medial orbital decompression for the treatment of compressive optic neuropathy in thyroid eye disease. Ophthalmic Plastic & Reconstructive Surgery. 2011;27(1):4-11.
39. McCord CD, Jr. Orbital decompression for Graves' disease. Exposure through lateral canthal and inferior fornix incision. Ophthalmology. 1981;88(6):533-41.
40. WALSH TE, OGURA JH. Transantral orbital decompression for malignant exophthalmos. Laryngoscope. 1957;67(6):544-68.
41. Massey CJ, Hink E. Endoscopic Orbital Decompression for Thyroid Eye Disease. Current Otorhinolaryngology Reports. 2019;7(2):147-52.
42. Siracuse-Lee DE, Kazim M. Orbital decompression: current concepts. Current opinion in ophthalmology. 2002;13(5):310-6.
43. Metson R, Samaha M. Reduction of diplopia following endoscopic orbital decompression: the orbital sling technique. The Laryngoscope. 2002;112(10):1753-7.
44. Colvard D, Waller R, Neault R, DeSanto L. Nasolacrimal duct obstruction following transantral-ethmoidal orbital decompression. Ophthalmic surgery. 1979;10(6):25-8.
45. Shorr N, Seiff SR. The four stages of surgical rehabilitation of the patient with dysthyroid ophthalmopathy. Ophthalmology. 1986;93(4):476-83.
46. Takahashi Y, Miyazaki H, Ichinose A, Nakano T, Asamoto K, Kakizaki H. Anatomy of deep lateral and medial orbital walls: implications in orbital decompression surgery. Orbit. 2013;32(6):409-12.
47. Pieroni Goncalves AC, Gupta S, Monteiro MLR, Douglas RS. Customized Minimally Invasive Orbital Decompression Surgery Improves Lower Eyelid Retraction and Contour in Thyroid Eye Disease. Ophthalmic Plast Reconstr Surg. 2017;33(6):446-51.
48. Fayers T, Barker LE, Verity DH, Rose GE. Oscillopsia after lateral wall orbital decompression. Ophthalmology. 2013;120(9):1920-3.
49. Hsu NM, Close LG. Subconjunctival emphysema after orbital decompression for Graves' ophthalmopathy. Otolaryngol Head Neck Surg. 2013;148(3):523-4.
50. Paridaens DA, Verhoeff K, Bouwens D, van Den Bosch WA. Transconjunctival orbital decompression in Graves' ophthalmopathy: lateral wall approach ab interno. Br J Ophthalmol. 2000;84(7):775-81.
51. Chang EL, Piva AP. Temporal fossa orbital decompression for treatment of disfiguring thyroid-related orbitopathy. Ophthalmology. 2008;115(9):1613-9.
52. Unal M, Leri F, Konuk O, Hasanreisoğlu B. Balanced orbital decompression combined with fat removal in Graves ophthalmopathy: do we really need to remove the third wall? Ophthalmic Plast Reconstr Surg. 2003;19(2):112-8.
53. Sellari-Franceschini S, Lenzi R, Santoro A, Muscatello L, Rocchi R, Altea MA, et al. Lateral wall orbital decompression in Graves' orbitopathy. Int J Oral Maxillofac Surg. 2010;39(1):16-20.
54. Goldberg RA, Weinberg DA, Shorr N, Wirta D. Maximal, three-wall, orbital decompression through a coronal approach. Ophthalmic Surg Lasers. 1997;28(10):832-43.

55. Bengoa-González Á, Galindo-Ferreiro A, Mencía-Gutiérrez E, Sánchez-Tocino H, Martín-Clavijo A, Lago-Llinás MD. Deep Lateral Wall Partial Rim-Sparing Orbital Decompression with Ultrasonic Bone Removal for Treatment of Thyroid-Related Orbitopathy. J Ophthalmol. 2019;2019:9478512.
56. Cho RI, Choe CH, Elner VM. Ultrasonic bone removal versus high-speed burring for lateral orbital decompression: comparison of surgical outcomes for the treatment of thyroid eye disease. Ophthalmic Plastic & Reconstructive Surgery. 2010;26(2):83-7.
57. Kakizaki H, Takahashi Y, Ichinose A, Iwaki M, Selva D, Leibovitch I. The importance of rim removal in deep lateral orbital wall decompression. Clin Ophthalmol. 2011;5:865-9.
58. Rootman J, Stewart B, Goldberg RA. Orbital surgery: a conceptual approach: Lippincott Williams & Wilkins; 1995.
59. Fichter N, Guthoff R, Schittkowski M. Orbital decompression in thyroid eye disease. ISRN ophthalmology. 2012;2012.
60. Humphrey CD, Kriet JD. Surgical approaches to the orbit. Operative Techniques in Otolaryngology-Head and Neck Surgery. 2008;19(2):132-9.
61. Stewart WB, Levin PS, Toth BA. Orbital surgery: the technique of coronal scalp flap approach to the lateral orbitotomy. Archives of Ophthalmology. 1988;106(12):1724-6.
62. Goldberg RA, Perry JD, Hortaleza V, Tong JT. Strabismus after balanced medial plus lateral wall versus lateral wall only orbital decompression for dysthyroid orbitopathy. Ophthal Plast Reconstr Surg. 2000;16(4):271-7.
63. Beden U, Edizer M, Elmali M, Icten N, Gungor I, Sullu Y, et al. Surgical anatomy of the deep lateral orbital wall. Eur J Ophthalmol. 2007;17(3):281-6.
64. Graham SM, Brown CL, Carter KD, Song A, Nerad JA. Medial and lateral orbital wall surgery for balanced decompression in thyroid eye disease. Laryngoscope. 2003;113(7):1206-9.
65. Sivak-Callcott JA, Linberg JV, Patel S. Ultrasonic bone removal with the Sonopet Omni: a new instrument for orbital and lacrimal surgery. Archives of Ophthalmology. 2005;123(11):1595-7.
66. Vrcek I, Starks V, Mancini R, Gilliland G, editors. Use of an ultrasonic bone curette (Sonopet) in orbital and oculoplastic surgery. Baylor University Medical Center Proceedings; 2015: Taylor & Francis.
67. Gonzalez-Lagunas J. Is the piezoelectric device the new standard for facial osteotomies? Journal of stomatology, oral and maxillofacial surgery. 2017;118(4):255-8.
68. Chappell MC, Moe KS, Chang S-H. Learning curve for use of the sonopet ultrasonic aspirator in endoscopic dacryocystorhinostomy. Orbit. 2014;33(4):270-5.
69. Hadeishi H, Suzuki A, Yasui N, Satou Y. Anterior clinoidectomy and opening of the internal auditory canal using an ultrasonic bone curette. Neurosurgery. 2003;52(4):867-71.
70. De Castro DK, Fay A, Wladis EJ, Nguyen J, Osaki T, Metson R, et al. Self-irrigating piezoelectric device in orbital surgery. Ophthalmic Plastic & Reconstructive Surgery. 2013;29(2):118-22.
71. Stähr K, Eckstein A, Holtmann L, Schlüter A, Dendy M, Lang S, et al. A comparative analysis of piezosurgery and oscillating saw for balanced orbital decompression. Orbit. 2019;38(6):433-9.
72. Ponto KA, Zwiener I, Al-Nawas B, Kahaly GJ, Otto AF, Karbach J, et al. Piezosurgery for orbital decompression surgery in thyroid associated orbitopathy. Journal of Cranio-Maxillofacial Surgery. 2014;42(8):1813-20.

73. Cappabianca P, Cavallo LM, Esposito I, Barakat M, Esposito F. Bone removal with a new ultrasonic bone curette during endoscopic endonasal approach to the sellar-suprasellar area. Operative Neurosurgery. 2010;66(suppl_1):ons-E118-ons-E.
74. Samy RN, Krishnamoorthy K, Pensak ML. Use of a novel ultrasonic surgical system for decompression of the facial nerve. The Laryngoscope. 2007;117(5):872-5.
75. Garzino-Demo P, Boffano P, Tanteri G, Gerbino G. The use of an ultrasonic bone curette in the surgery of jaw tumors involving the inferior alveolar nerve. Journal of Oral and Maxillofacial Surgery. 2011;69(6):e100-e4.
76. Bengoa-González Á, Galindo-Ferreiro A, Mencía-Gutiérrez E, Sánchez-Tocino H, Martín-Clavijo A, Lago-Llinás M-D. Deep Lateral Wall Partial Rim-Sparing Orbital Decompression with Ultrasonic Bone Removal for Treatment of Thyroid-Related Orbitopathy. Journal of Ophthalmology. 2019;2019.
77. Naik MN, Nema A, Ali MH, Ali MJ. Piezoelectric surgery versus mechanical drilling for orbital floor decompression: effect on infraorbital hypoaesthesia. Orbit. 2019;38(3):184-6.
78. Iacoangeli M, Neri P, Balercia P, Lupi E, Di Rienzo A, Nocchi N, et al. Piezosurgery for osteotomies in orbital surgery: Our experience and review of the literature. International journal of surgery case reports. 2013;4(2):188-91.
79. Chiriac G, Herten M, Schwarz F, Rothamel D, Becker J. Autogenous bone chips: influence of a new piezoelectric device (Piezosurgery®) on chip morphology, cell viability and differentiation. Journal of clinical periodontology. 2005;32(9):994-9.
80. Preti G, Martinasso G, Peirone B, Navone R, Manzella C, Muzio G, et al. Cytokines and growth factors involved in the osseointegration of oral titanium implants positioned using piezoelectric bone surgery versus a drill technique: a pilot study in minipigs. Journal of periodontology. 2007;78(4):716-22.
81. Labanca M, Azzola F, Vinci R, Rodella LF. Piezoelectric surgery: twenty years of use. British Journal of Oral and Maxillofacial Surgery. 2008;46(4):265-9.
82. Lee KY, Ang BT, Ng I, Looi A. Stereotaxy for surgical navigation in orbital surgery. Ophthalmic Plast Reconstr Surg. 2009;25(4):300-2.
83. Hejazi N. Frameless image-guided neuronavigation in orbital surgery: practical applications. Neurosurg Rev. 2006;29(2):118-22.
84. Grunert P, Müller-Forell W, Darabi K, Reisch R, Busert C, Hopf N, et al. Basic principles and clinical applications of neuronavigation and intraoperative computed tomography. Comput Aided Surg. 1998;3(4):166-73.
85. Millar MJ, Maloof AJ. The application of stereotactic navigation surgery to orbital decompression for thyroid-associated orbitopathy. Eye (Lond). 2009;23(7):1565-71.
86. Wu CY, Kahana A. Stereotactic Navigation With a Registration Mask in Orbital Decompression Surgery: Preliminary Results. Ophthalmic Plast Reconstr Surg. 2015;31(6):440-4.