JULIANA MOTTA ALMODIN

Resultado da ação da ciclofosfamida x mitomicina c em coelhos submetidos à trabeculectomia

Tese apresentada à Faculdade de Medicina da Universidade de São Paulo como requisito para obtenção do título de Doutora em Ciências.

Programa de Pós-graduação em Oftalmologia
Orientador: Prof. Dr. Remo Susanna Junior

Versão Corrigida
(Resolução CoPGr 6018/11 de 01 de novembro de 2011. A versão original está disponível na Biblioteca da FMUSP)

São Paulo
2021

JULIANA MOTTA ALMODIN

Resultado da ação da ciclofosfamida x mitomicina c em coelhos submetidos à trabeculectomia

Tese apresentada à Faculdade de Medicina da Universidade de São Paulo como requisito para obtenção do título de Doutora em Ciências.

Programa de Pós-graduação em Oftalmologia
Orientador: Prof. Dr. Remo Susanna Junior

Versão Corrigida
(Resolução CoPGr 6018/11 de 01 de novembro de 2011. A versão original está disponível na Biblioteca da FMUSP)

São Paulo
2021

Dados Internacionais de Catalogação na Publicação (CIP)

Preparada pela Biblioteca da
Faculdade de Medicina da Universidade de São Paulo

©reprodução autorizada pelo autor

Almodin, Juliana Motta
Resultado da ação da ciclofosfamida x mitomicina c em coelhos submetidos à trabeculectomia / Juliana Motta Almodin. -- São Paulo, 2021.
Tese(doutorado)--Faculdade de Medicina da Universidade de São Paulo.
Programa de Oftalmologia.
Orientador: Remo Susanna Junior.

Descritores: 1.Trabeculectomia 2.Glaucoma/cirurgia 3.Mitomicina 4.Ciclofosfamida 5.Fibroblastos 6.Túnica conjuntiva 7.Cicatrização 8.Fibrose 9.Antimetabólitos 10.Colágeno

USP/FM/DBD-312/21

Responsável: Erinalva da Conceição Batista, CRB-8 6755

Dedicatória

A minha família.

Ao meu pai, por ser o grande incentivador deste projeto desde o início da minha residência médica e por sempre me apoiar e caminhar ao meu lado em todos os momentos da minha vida.

A minha mãe, por ser meu maior exemplo de profissional, mulher e mãe. A grande responsável por eu ter escolhido a Oftalmologia em minha vida.

As minhas irmãs Flavia e Paula, que são meu porto seguro.

A minha filha Luiza, que é o maior tesouro da minha vida.

Agradecimentos

Ao Professor Dr. Remo Susana, que acreditou em mim e me deu essa grande oportunidade, sendo meu orientador. Mesmo com sua extensa agenda de eventos, pacientes e brilhante carreira acadêmica, nunca deixou de atender-me em todas as necessidades durante a pesquisa. E ainda me serviu de grande exemplo de dedicação integral à evolução da ciência oftalmológica, estimulando meu crescimento acadêmico.

A minha equipe de profissionais do Provisão Hospital de Olhos, que me acompanha dia a dia e que dividiu comigo minhas dúvidas, alegrias e conquistas durante o projeto.

À Dra. Nilma Fernandes, que se tornou grande amiga na execução do projeto e que foi fundamental durante toda a pesquisa.

Ao Dr. Marcio Mendes, que, durante o processo todo, sempre esteve ao meu lado, aconselhando-me, corrigindo e orientando, para que o projeto estivesse em sua melhor forma possível. E que, ao final do projeto, acabou me presenteando com sua amizade.

À Regina Ferreira, que me ajudou em todo o processo e que se tornou uma amiga que estimo muito e por quem tenho muita admiração.

Aos grandes professores que tive em minha vida acadêmica e durante a residência médica. Dr. Tadeu Cvintal, que é o meu maior exemplo dentro da Oftalmologia e que sempre vibrou com minhas conquistas; Dr. Leonardo Pereira, que me ajudou a dar meus primeiros passos na Oftalmologia; Dr. Renato Duarte que realizou comigo minha primeira cirurgia de glaucoma; Dr. Ricardo Giacometti e Dra. Luciana Amizo, que pegaram em minhas mãos para ensinar a arte da trabeculectomia com muito amor; Dr. Marcelo Jordão, que foi meu inspirador para me especializar em glaucoma; por fim, meu grande mestre, Dr. George Spaeth, que me passou seu amor pela pesquisa científica.

Normalização

Esta dissertação ou tese está de acordo com as seguintes normas, em vigor no momento desta publicação:

Referências: Vancouver.

Universidade de São Paulo. Faculdade de Medicina. Divisão de Biblioteca e Documentação. Guia de apresentação de dissertações, teses e monografias. Elaborado por Anneliese Carneiro da Cunha, Maria Julia de A. L. Freddi, Maria F. Crestana, Marinalva de Souza Aragão, Suely Campos Cardoso, Valéria Vilhena. 3a ed. São Paulo:

Divisão de Biblioteca e Documentação; 2011. Abreviaturas dos títulos dos periódicos de acordo com List of Journals Indexed in Index Medicus.

Sumário

1. INTRODUÇÃO 14
2. OBJETIVOS 17
3. REVISÃO DA LITERATURA 18

3.3 Ciclofosfamida 22
3.4 Cascata da cicatrização em trabeculectomia 23
3.5 Coelhos como modelo animal para doenças oculares 25

4. MATERIAIS E MÉTODOS 28

4.1 Amostra 28
4.2 Anestesia 29
4.3 Ambiente de Experimentação 28
4.4 Grupos de estudo 29
4.5 Trabeculectomia 31
4.6 Análise das bolhas no pós-operatório 34
4.7 Avaliação estrutural e ultraestrutural da conjuntiva de coelhos 34
4.8 Análise histológica 35
4.9 Microscopia Eletrônica de Transmissão (MET) 36
4.10 Análise estatística 36

5. RESULTADOS 37

5.1 Biomicroscopia 37
5.2 Avaliação estrutural e ultraestrutural da conjuntiva de coelhos 43

6. DISCUSSÃO 49
7. CONCLUSÃO 53
ANEXO I 54
ANEXO II 55
8. REFERÊNCIAS 56

Lista de Figuras

Figura 1: Estrutura molecular da 5-fluorouracil. 20
figura 2: Estrutura molecular da mitomicina-c. 21
figura 3: Estrutura molecular da ciclofosfamida. 23
figura 4: Diagrama esquemático destacando a semelhança anatômica e dimensional do olho humano e do coelho. 27
figura 5: Fluxograma do desenho experimental realizado. 31
figura 6: Imagens ilustrativas do processo cirúrgico (trabeculectomia) realizado nos coelhos. 33
figura 7: Gráfico da porcentagem de olhos de coelhos em que foram observadas vascularização da bolha e outras complicações pós-cirúrgicas. 39
figura 8: Imagens representativas da análise da bolha filtrante em coelhos submetidos à trabeculectomia. 40
figura 9: Gráfico da análise da bolha filtrante em coelhos submetidos à trabeculectomia. 42
figura 10: Microscopia óptica da conjuntiva de coelhos corada com hematoxilina/eosina (a, c e e) e tricrômico de masson (b, d e f). 45
figura 11: Análise quantitativa do número de fibroblastos nos grupos avaliados. 46
figura 12: Imagens representativas de microscopia eletrônica de transmissão da conjuntiva de coelhos.. 48

Lista de Tabelas

Tabela 1: Porcentagem de olhos dos coelhos em que foi avaliada a presença ou ausência de intercorrências. 38

tabela 2: Porcentagem de olhos dos coelhos em que foi avaliada a câmara anterior e a presença ou ausência de reação da câmara anterior (rca). 43

Lista de abreviaturas

5-FU	5-Fluorouracil
AAO	American Academy of Ophthalmology
CF	Ciclofosfamida
COBEA	Colégio Brasileiro de Experimentação Animal
HE	Hematoxilina-Eosina
IM	Intramuscular
MET	Microscopia Eletrônica de Transmissão
MM-C	Mitomicina-C
PIO	Pressão Intraocular
Tc	Telócitos
TM	Tricrômio de Masson
UEM	Universidade Estadual de Maringá
UNINGA	Faculdade Ingá

Almodin J. Resultado da ação da ciclofosfamida x mitomicina em coelhos submetidos à trabeculcectomia [tese]. São Paulo: Faculdade de Medicina, Universidade de São Paulo; 2021.

Objetivo: Avaliar alterações estruturais e ultraestruturais no processo cicatricial em conjuntiva de coelhos submetidos à trabeculectomia com mitomicina e ciclofosfamida. **Métodos:** Vinte e quatro coelhos foram submetidos à trabeculectomia: 17 coelhos com uso de ciclofosfamida 10 mg/ml subconjuntival em OD, mitomicina 0,4 mg/ml em OE; 7 coelhos foram submetidos à trabeculectomia em um olho sem o uso de medicamentos per operatório (grupo controle). Os coelhos foram avaliados durante o primeiro, o sétimo e o trigésimo dia de pós-operatório. Foi avaliado no pós-operatório: as características da bolha filtrante, córnea, profundidade da câmara anterior e complicações. Após trinta dias, retiramos amostras da conjuntiva sobre a fístula para análise estrutural e ultraestrutural. Dois espécimes de conjuntiva marcados com o número do animal foram retirados e acondicionados. Um em frasco contendo formol 10% e enviado para a análise anatomopatológica com hematoxilina e eosina e tricômio de Masson; outro foi acondicionado em frasco contendo glutaraldeído 2,5% em tampão cacodilato e encaminhado para análise de microscopia eletrônica de transmissão. Por meio da avaliação histológica, procurou-se observar as alterações na conjuntiva dos coelhos submetidos à trabeculectomia tratados com mitomicina ou ciclofosfamida, além do número dos fibroblastos, e comparados com o grupo controle. As amostras de conjuntiva analisadas por microscopia eletrônica de transmissão avaliaram o efeito das substâncias utilizadas – mitomicina e ciclofosfamida – nas células e fibras de colágeno da conjuntiva dos coelhos após a trabeculectomia. **Resultados:** Após 30 dias, 12 (75%) animais tratados com ciclofosfamida apresentaram bolhas funcionantes, 8 coelhos (50%) com MMC e 0% no grupo controle. Na análise estrutural e ultraestrutural da conjuntiva, encontramos plasmócitos em 40% dos animais no grupo controle; 53,3% nos tratados com mitomicina; 12,5% nos tratados com ciclofosfamida, sugerindo, significativamente (p=0.01), maior reação inflamatória no grupo tratado com mitomicina do que no grupo em que se utilizou ciclofosfamida. Não houve diferença na espessura do colágeno, porém as fibras de colágeno se apresentaram de forma desorganizada no grupo controle e no tratado com mitomicina; ao passo que, na ciclofosfamida, mantiveram-se organizadas. Houve diminuição do número de

fibroblastos nos animais tratados tanto com a mitomicina como com a ciclofosfamida. **Conclusão:** Em nosso estudo em coelhos, a ciclofosfamida apresentou resultados semelhantes à mitomicina em relação à inibição da proliferação de fibroblastos, com alterações estruturais e ultraestruturias mostrando maior quantidade de células inflamatórias no grupo tratado com a mitomicina. Entretanto, mais estudos são necessários com maior número de animais e maior tempo de seguimento.

Descritores: trabeculectomia/ glaucoma; mitomicina/ciclofosfamida, fibroblastos/conjuntiva, cicatrização/ fibrose; antimetabólitos/ antifibróticos; colágeno/ inflamação.

Almodin J. Resultado da ação da ciclofosfamida x mitomicina em coelhos submetidos à trabeculcectomia [tese]. São Paulo: Faculdade de Medicina, Universidade de São Paulo; 2021.

Aims: To evaluate structural and ultrastructural changes in the healing process in the conjunctiva of rabbits submitted to trabeculectomy with mitomycin and cyclophosphamide. **Methods:** Twenty-four rabbits underwent trabeculectomy: 17 rabbits using cyclophosphamide 10 mg/ml subconjunctival in the RE, mitomycin 0.4 mg/ml in the LE; 7 rabbits underwent trabeculectomy in one eye without the use of medication per operative (control group). Rabbits were evaluated on the first, seventh and thirtieth postoperative day. Postoperatively, the external anatomy was evaluated: the characteristics of the filtering bubble, cornea, anterior chamber depth and complications. After thirty days, we took samples of the conjunctiva over the fistula for structural and ultrastructural analysis. Two specimens of conjunctiva marked with the animal's number were removed and stored. One in a flask containing 10% formalin and sent for pathological analysis with hematoxylin and eosin and Masson's trichrome; another was placed in a flask containing 2.5% glutaraldehyde in cacodylate buffer and sent for analysis by transmission electron microscopy. Through histological evaluation, we sought to observe changes in the conjunctiva of rabbits submitted to trabeculectomy treated with mitomycin or cyclophosphamide, in addition to the number of fibroblasts, and compared with the control group. The conjunctival samples analyzed by transmission electron microscopy evaluated the effect of the substances used – mitomycin and cyclophosphamide – on the cells and collagen fibers of the rabbits conjunctiva after trabeculectomy**. Results:** After 30 days, 12 (75%) animals treated with cyclophosphamide had functioning bubbles, 8 rabbits (50%) with MMC and 0% in the control group. In the structural and ultrastructural analysis of the conjunctiva, we found

plasma cells in 40% of the animals in the control group; 53.3% in those treated with mitomycin; 12.5% in those treated with cyclophosphamide, suggesting significantly (p=0.01) greater inflammatory reaction in the group treated with mitomycin than in the group in which cyclophosphamide was used. There was no difference in collagen thickness, but collagen fibers were disorganized in the control and mitomycin treated groups; whereas, in cyclophosphamide, they remained organized. There was a decrease in the number of fibroblasts in animals treated with both mitomycin and cyclophosphamide. **Conclusion:** In our study in rabbits, cyclophosphamide showed similar results to mitomycin in terms of inhibition of fibroblast proliferation, with structural and ultrastructural alterations showing a greater number of inflammatory cells in the group treated with mitomycin. However, more studies are needed with a larger number of animals and longer follow-up.

Descriptors: trabeculectomy/glaucoma; mitomycin/cyclophosphamide, fibroblasts/conjunctiva, scarring/fibrosis; antimetabolites/antifibrotics; collagen/inflammation.

1. INTRODUÇÃO

Glaucoma é um grupo de neuropatias ópticas caracterizado por degeneração progressiva das células ganglionares retinianas, que causa alterações características no nervo óptico, acompanhado de perda de visual e podendo levar à cegueira (1,2).

A redução da pressão intraocular (PIO) é atualmente a única medida terapêutica para o controle do glaucoma (3). Os tratamentos disponíveis, atualmente, incluem: uso de colírios hipotensores oculares, terapia com laser de diferentes modalidades e cirurgias (4).

Com a introdução da trabeculectomia por Cairns, em 1968, a cirurgia do glaucoma tornou-se mais segura (5,6). O objetivo da cirurgia é reduzir e manter a PIO em um nível que irá prevenir maior dano ao nervo óptico e ao campo visual. A causa mais comum de falência da cirurgia filtrante é a cicatrização do local da filtração devido à fibrose excessiva (7). Essa fibrose é causada pela proliferação de tecido fibrovascular da cápsula de Tenon, da conjuntiva e da episclera, que é composta principalmente por fibroblastos e pelo depósito de colágeno no local da fístula (8–10). Como consequência do processo de cicatrização, temos o acúmulo de humor aquoso pela obstrução e, consequentemente, a falência da cirurgia em aproximadamente 40% dos casos (8).

Ao contrário do que esperamos na maioria dos procedimentos cirúrgicos, na trabeculectomia o nosso objetivo é ter uma cicatrização parcial, para manter de uma forma contínua a drenagem do humor aquoso através da fístula (10). A utilização de drogas que inibem a proliferação dos fibroblastos e a biossíntese de colágeno e material extracelular em olhos trabeculectomizados veio melhorar, em muito, os resultados cirúrgicos desses procedimentos (5). A aplicação de anitmetabólitos, como a mitomicina (MMC) e o 5 Fluouracil (5-FU), tem melhorado consideravelmente os resultados da trabeculectomia. Entretanto seus efeitos podem causar uma série de complicações como: hipotonia, toxicidade corneana, bolhas avasculares, endoftalmite e vazamento externo do humor aquoso (Seidel+). (8,11–13). Descrito pela primeira vez há mais de uma década, o uso de MMC tem se tornado mais popular como adjuvante na cirurgia filtrante. Em parte, isso pode ser atribuído à fácil aplicação quando comparado com o tratamento com o 5-FU (7,14).

A MMC é um antibiótico produzido pelo *Streptomyces caespitosus* com ação tanto antineoplásica como antiproliferativa. Como ação antineoplásica, ela funciona como um agente alquilante que causa uma ligação cruzada do DNA e inibe o RNA e a síntese de proteínas. Topicamente, atua como um agente antiproliferativo, inibindo a atividade de fibroblastos (15,16). O efeito da MMC na cicatrização tem sido investigado, porém o exato mecanismo da sua ação antiproliferativa em fibroblastos permanece ainda um pouco obscuro (16).

Nos últimos anos, tem-se buscado o uso de agentes antifibróticos alternativos com ações mais específicas e menos tóxicas. Nos últimos 10 anos, vários agentes foram avaliados, como inibidores da metaloproteinase, fatores de crescimento endotelial antivascular e implantes biodegradáveis (Ologen) (9,13).

Tendo em vista os efeitos colaterais da MMC e do 5 FU, buscamos uma droga que, potencialmente, poderia melhorar o sucesso da cirurgia de glaucoma e diminuir suas complicações. Este medicamento teria que ter ação antiproliferativa dos fibroblastos, diminuir o depósito de colágeno e ter uma ação menos tóxica e inflamatória.

A ciclofosfamida (CF) é um agente antineoplásico, alquilante, já utilizado para tratamento de várias doenças sistêmicas, inclusive com ação inibitória para a proliferação de fibroblastos, e agindo também na diminuição da produção de colágeno, como, por exemplo, na esclerose múltipla (17). Em Oftalmologia, ela foi descrita pela primeira vez em 1952 para o tratamento de uveítes de formas desconhecidas (18). É um potente imunossupressor prescrito para controle de doenças inflamatórias graves e atua como um agente alquilante através de ligações cruzadas do DNA. Tem efeito citotóxico para células vivas que estão em rápida divisão e diferenciação (19).

Em um estudo *in vitro* previamente publicado pelo nosso grupo, foi observada uma ação inibitória da proliferação dos fibroblastos após o tratamento com CF, sugerindo que essa droga possa ser uma alternativa à MMC. Além disso, a CF é uma droga antimitótica que não induz necrose celular, podendo ser mais segura que a MMC e com menos efeitos colaterais (20). Nosso grupo ainda demonstrou, em um trabalho publicado em 2021, os efeitos da CF subconjuntival em olhos de coelhos. Em apenas 15% dos coelhos, foram observados efeitos colaterais, tais como: hiperemia e irite um dia após o procedimento, desaparecendo nos dias seguintes (21).

Com base nas complicações do uso da MMC, quando usada na trabeculectomia, e nos resultados preliminares obtidos por nós em estudos prévios, decidimos verificar os efeitos da CF aplicada na conjuntiva de coelhos durante a trabeculectomia, quanto aos resultados e efeitos colaterais, e compará-los com os mesmos efeitos em coelhos em que se usou a MMC e ambas as substâncias com o grupo controle. A dosagem de CF escolhida foi de 10 mg/ml. Tal dosagem foi definida previamente baseada na inibição da proliferação de fibroblastos *in vitro* (20). Dessa forma, avaliamos, clínica e estruturalmente, os efeitos da CF comparados com a MMC em cirurgias de trabeculectomia em olhos de coelhos e com grupo controle.

2. OBJETIVOS

- Comparar, através da avaliação histológica, alterações na conjuntiva dos coelhos submetidos à trabeculectomia tratados com MMC ou CF;
- Avaliar o número de fibroblastos após a trabeculectomia nos dois grupos tratados e comparar com o grupo controle (trabeculectomia sem medicação);
- Comparar as amostras de conjuntiva analisadas por microscopia eletrônica de transmissão para avaliar o efeito das substâncias utilizadas, MMC e CF, nas células e fibras de colágeno da conjuntiva dos coelhos após a trabeculectomia e no grupo controle;
- Comparar, entre os três grupos (MMC, CF e controle), as características da bolha filtrante, profundidade da câmara anterior e complicações.

3. REVISÃO DA LITERATURA

Os glaucomas são um grupo de neuropatias ópticas progressivas caracterizadas pela degeneração das células ganglionares da retina e alterações resultantes na cabeça do nervo óptico (1). A perda progressiva de células ganglionares da retina causa o aumento do comprometimento do campo visual, podendo levar à cegueira (4,12,22). A doença é considerada a principal causa de perda irreversível da visão, afetando mais de 70 milhões de pessoas em todo o mundo (1). Cerca de 50% dos pacientes portadores de glaucoma encontra-se em países desenvolvidos. (23). Na Europa, a prevalência é de 2,93% entre pessoas com idade entre 40 e 80 anos, e os estudos mostram que a prevalência aumenta com a idade, chegando a 10% nas pessoas com mais de 90 anos (4). A forma mais frequente de glaucoma, no mundo ocidental, é o glaucoma primário de ângulo aberto (GPAA). Embora algumas mutações genéticas tenham sido identificadas para alguns glaucomas, aquelas associadas ao GPAA são limitadas e, para a maioria dos pacientes com GPAA, a etiologia ainda não é clara. (22).

A perda de células ganglionares está relacionada ao nível de PIO, mas outros fatores também podem desempenhar papel importante (1). Duas teorias principais para a patogênese da neuropatia óptica glaucomatosa foram descritas: a teoria mecânica e a teoria vascular. Ambas as teorias foram defendidas por vários grupos de pesquisas nos últimos 150 anos. De acordo com a teoria mecânica, o aumento da PIO causa alongamento dos feixes laminares e danos aos axônios das células ganglionares da retina; conforme a teoria vascular, por sua vez, o glaucoma ocorre como consequência do suprimento de sangue insuficiente devido ao aumento da PIO, ou a outros fatores de risco que reduzem o fluxo sanguíneo ocular.

O aumento da PIO é um dos fatores mais importantes para o desenvolvimento do glaucoma e a única medida terapêutica para o controle da doença (4,24). O aumento da pressão ocular em nervos susceptíveis a esse nível de pressão causa perda de células ganglionares retinianas e deterioração progressiva dos campos visuais, que, geralmente, começam da periferia média e podem progredir de maneira centrípeta até que permaneça apenas uma ilha de visão central ou periférica (1).

Para diminuir a PIO temos disponíveis o tratamento clínico através de drogas hipotensoras oculares, medicações via oral e endovenosa, procedimentos a laser e

cirurgias filtrantes e não filtrantes (4). Entre os procedimentos cirúrgicos para redução da PIO, até hoje, a trabeculectomia é considerada o padrão-ouro. (6)

As primeiras tentativas de diminuir a PIO no glaucoma através da cirurgia datam da primeira metade do século XIX (25). Contudo foi somente no final dos anos 1960, que um novo procedimento cirúrgico filtrante, a trabeculectomia, foi estabelecido como o padrão-ouro para o tratamento do glaucoma (6). Desde então, a trabeculectomia tem passado por várias mudanças à medida que novos materiais, instrumentos e medicações têm sido introduzidos (26–28). Devido à sua eficácia, baixo risco, e por ser tecnicamente reprodutível, a trabeculectomia é, ainda hoje, o procedimento cirúrgico mais amplamente utilizado.

O objetivo desta cirurgia filtrante é reduzir e manter a PIO em um nível que irá diminuir ou evitar maior dano ao nervo óptico, à camada de fibras nervosas retinianas e ao campo visual. Nessa cirurgia, uma fistula entre a câmara anterior e o espaço subconjuntival/sub tenoniano é criada para permitir a drenagem do humor aquoso (26,27). A indicação da trabeculectomia é dependente de vários fatores, tais como: o estágio da doença e sua progressão, a aderência do paciente ao tratamento, os níveis da PIO, o tipo de glaucoma, a presença de conjuntiva viável, etc. (29).

Para que a filtração e o fluxo de humor aquoso sejam mantidos, é imprescindível que a patência da fístula criada pela trabeculectomia seja mantida a longo prazo (30). A causa principal para o fracasso desse procedimento está correlacionada com uma falha da filtração, a qual pode ocorrer semanas, meses ou até mesmo anos após a cirurgia. Isto é determinado pela formação de fibrose de tecido episcleral e endotelial, causada por uma proliferação do tecido cicatricial composto por fibroblastos, neovasos, colágeno e outros componentes extracelulares, próprios dos processos cicatriciais fisiológicos, os quais levam ao bloqueio da passagem do humor aquoso a partir da câmara anterior para espaço subconjuntival (31). Pacientes portadores de glaucoma inflamatório, neovascular, afácicos ou pseudofácicos podem apresentar maior risco de falência cirúrgica, além de negros e pacientes submetidos à cirurgia prévia (30–32), quando a falência cirúrgica ocorre por fibrose excessiva e o prognóstico para novas cirurgias é pior que na primeira cirurgia, devido à resposta cicatricial mais intensa (33,34).

O processo de cicatrização que provoca a proliferação do tecido fibrovascular é resultado de migração e proliferação celular associados à formação de neovasos com depósitos de material extracelular (35). Numerosos autores, analisando os diversos

fatores que interferem no processo de cicatrização das cirurgias filtrantes, propõem o uso de agentes antifibróticos com a finalidade de reduzir essa fibrose e melhorar as taxas de sucesso da cirurgia (36). Os inibidores fibroblásticos e antimetabólitos usados atualmente são o 5-FU e a MMC (5,37), dependendo da preferência dos cirurgiões. A MMC tem sido a mais utilizada pela facilidade na aplicação e também por mostrar melhores resultados em baixar a PIO em relação ao 5-FU (38)

O 5-FU (figura 1) é um análogo de pirimidina que tem o seu principal efeito através da inibição da timidilato sintetase e da incorporação dos seus metabólitos no RNA e DNA, sendo este efeito específico em células que estão na fase S (síntese) (39,40). É um fármaco capaz de inibir a proliferação de fibroblastos *in vitro* e *in vivo*, reduzindo a síntese de colágeno e a formação da cicatriz. Pode ser injetada no espaço subconjuntival no período pós-operatório, ou aplicada sob o retalho conjuntival durante o procedimento cirúrgico (14). A presença de concentrações de 5-FU, após aplicação tópica, varia de 12 a 96 horas, sendo encontrada em 12 horas no humor aquoso e por até 96 horas na conjuntiva e na esclera (39).

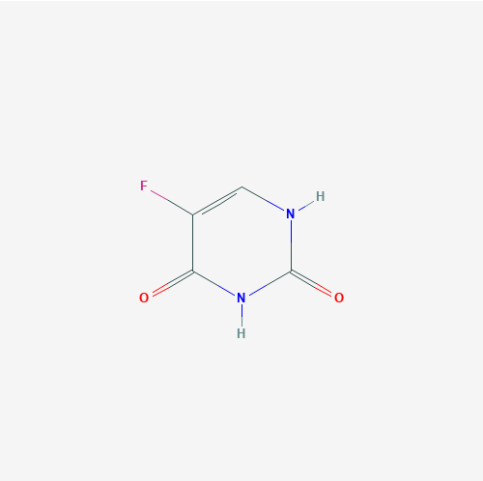

Figura 1: Estrutura molecular da 5-fluorouracil. Fonte: PubChem
URL: https://pubchem.ncbi.nlm.nih.gov

A MMC (figura 2) é um agente antineoplásico, antiproliferativo e atimetabólito alquilante que atua ligando-se ao DNA do tecido conjuntivo, levando a ligações anômalas e a quebras em sua estrutura, o que inibe a mitose e a síntese protéica e resulta em morte celular (41). Como agente tópico, ela tem a função antiproliferativa, coibindo a atividade de fibroblastos, no entanto o exato mecanismo ainda é desconhecido (15).

Estudos mostram que, após aplicação tópica corneana da MMC, a concentração máxima ocorre em 30 minutos e, no humor aquoso, o pico ocorre em uma hora, podendo durar até 3 horas (42). A MMC é aplicada em dose única peroperatória e tem sido utilizada como alternativa ao 5-FU, de modo a evitar as múltiplas injeções subconjuntivais, como com o 5-FU e as complicações epiteliais corneanas que podem decorrer das mesmas (14). Trabalhos *in-vitro* demonstraram a capacidade de inibição de fibroblastos da MMC e a possibilidade de seu uso em Oftalmologia para o controle da recidiva nas cirurgias de pterígio e da falência da trabeculectomia (43). Assim, agentes antifibroblásticos têm sido utilizados para aumentar as taxas de sucesso cirúrgico, principalmente em casos com maiores chances de falência cirúrgica (7).

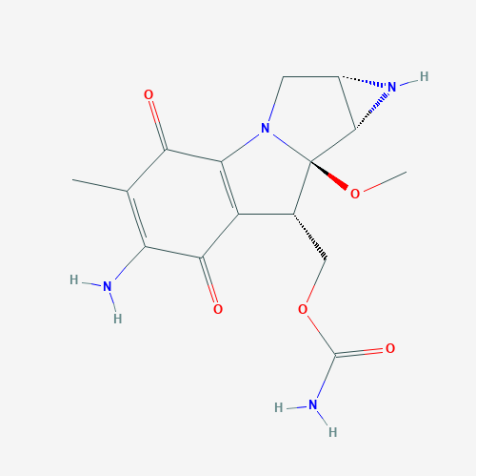

Figura 2: Estrutura molecular da mitomicina-C. Fonte: PubChem
URL: https://pubchem.ncbi.nlm.nih.gov

A utilização de substâncias antimetabólicas associadas à trabeculectomia melhora o controle da PIO nos casos de glaucoma crônico, simples e secundário, refratário aos tratamentos convencionais (44). Porém seu uso pode associar-se a complicações, tais como a formação de vesículas filtrantes gigantes, finas e hiperfiltrantes, que induzem à hipotonia, à irritação ocular e ao vazamento de humor aquoso com Seidel+. O vazamento de aquoso (Seidel+) no pós-operatório precoce pode levar à hipotonia, câmara anterior rasa e dificuldade na formação da bolha filtrante (45). Complicações graves, como endoftalmite infecciosa e maculopatia hipotônica podem ocorrer tanto precocemente quanto tardiamente nesses casos, o que implica a

necessidade de aumentar a segurança desses procedimentos (46). Por isso, novas substâncias têm sido avaliadas, com a finalidade de aumentar o sucesso da trabeculectomia e, ao mesmo tempo, trazer menor número e severidade de complicações.

3.3 Ciclofosfamida

A CF é um fármaco indicado principalmente para uso no tratamento de linfomas malignos em estágios III e IV, incluindo linfoma de Hodgkin e não-Hodgkin, linfoma de Burkitt e mieloma múltiplo. Outras indicações aprovadas pela *Food Drug Admnistration* de CF incluem o uso no tratamento de câncer de mama, neuroblastomas disseminados, retinoblastoma, síndrome nefrótica de alteração mínima em pacientes pediátricos e adenocarcinomas ovarianos. Como um agente imunossupressor eficaz, vários estudos de CF descobriram que a droga é útil no tratamento de doenças autoimunes, como a esclerose múltipla. A droga também foi prescrita antes do transplante como imunossupressor, para prevenir a rejeição do transplante e complicações (47,48).

A substância é uma mostarda nitrogenada (figura 3), pertencente ao grupo de drogas citotóxicas ou citostáticas, também conhecidas como antineoplásicos. Ela integra um subgrupo de substâncias denominado agentes alquilantes, que é eficaz contra tumores de crescimento lento, que danificam as células em qualquer fase do crescimento celular. Os agentes alquilantes têm a propriedade de se tornarem eletrólitos fortes, por meio da formação de íons de carbono intermediários ou da transição de complexos com moléculas-alvo, que podem incluir guaninas e outros componentes de DNA (49). A maioria dos efeitos antineoplásicos da CF são devidos à mostarda fosforamida, formada a partir do metabolismo da droga por enzimas hepáticas como o citocromo P-450. As enzimas hepáticas primeiro convertem a CF em hidroxiciclofosfamida e, em seguida, são metabolizadas em aldofosfamida. A aldofosfamida é clivada no agente alquilante ativo, mostarda de fosforamida e acroleína. O metabólito da fosforamida forma ligações cruzadas dentro e entre as fitas de DNA adjacentes na posição N-7 da guanina. Essas modificações são permanentes e, eventualmente, levam à morte celular programada (50,51).

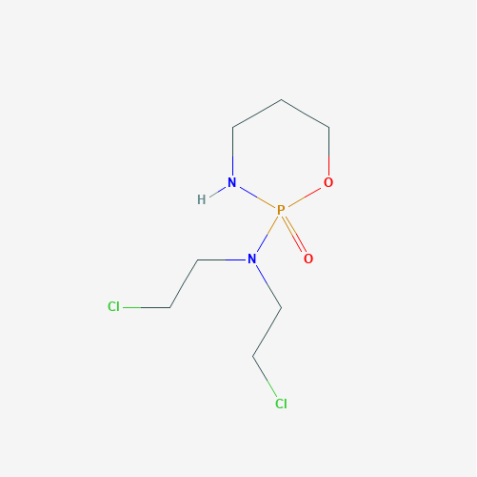

Figura 3: Estrutura molecular da ciclofosfamida. **Fonte: PubChem URL: https://pubchem.ncbi.nlm.nih.gov**

Em relação ao uso de CF em pacientes com glaucoma, observou-se que pacientes com esclerose múltipla que faziam o uso de 50 mg/dia via oral de CF, por pelo menos dois meses, tiveram resultados excelentes após a trabeculectomia. A PIO média dos pacientes era 20.2 ± 1.6 mmHg no pré-operatório, tendo decréscimo para 13 ± 2.6 mmHg em alguns meses após a cirurgia. Nenhum dos pacientes teve complicações pós-operatória. Os autores sugerem que o curso clínico satisfatório, observado após a cirurgia, pode estar relacionado a um possível papel modulador da CF na cascata de fibrose (52). De fato, foi demonstrado que a CF tem um papel no controle de fibrose em pacientes com esclerose sistêmica, com efeito na redução da deposição de fibrilina na matriz extracelular, limitando a remodelação da matriz (53).

3.4 Cascata da cicatrização em trabeculectomia

O processo de cicatrização é um evento fisiológico, complexo e dinâmico que compreende uma cascata de diferentes processos intimamente ligados e ainda não totalmente esclarecidos. Para o sucesso na trabeculectomia, a cicatrização completa não pode ocorrer (10). Assim, para manter o controle da pressão intraocular no pós-operatório, é preciso ter um balanço entre a inflamação e a fibrose. Ou seja, fibrose e inflamação suficientes para prevenir hipotonia e, ao mesmo tempo, manter a drenagem do humor aquoso a longo prazo (12).

A proliferação de tecido fibrovascular da cápsula de Tenon, da conjuntiva e da episclera é a principal causa de falência em cirurgia filtrante de glaucoma (8). A grande limitação ocorre pelo desenvolvimento de fibrose, secundária à proliferação de fibroblastos (10). Esse processo inicia-se dentro de dois dias após a cirurgia, sendo que, em três a sete dias, os fibroblastos estão presentes e, consequentemente, tem-se um aumento na produção de colágeno ao longo do tempo (54). Como consequência do processo cicatricial, a drenagem do humor aquoso pode ficar prejudicada ou completamente obstruída, levando à falência em aproximadamente 30 a 40% dos casos das cirurgias filtrantes (8).

Agentes antiinflamatórios já fazem parte do arsenal terapêutico como estratégia para modular a inflamação e melhorar a cicatrização. Hormônios esteroides possuem uma ação antiinflamatória e antifibrótica, que agem mediando e suprimindo a ação e concentração de leucócitos, bem como seus efeitos na permeabilidade vascular. O uso tópico de corticoides no pós-operatório aumenta o sucesso cirúrgico ao inibir a cicatrização através da diminuição da inflamação e proliferação de fibroblastos (10).

Os fibroblastos ativos, conhecidos como miofibroblastos, são células que têm um papel fundamental na cicatrização normal e que tendem a desaparecer nas fases mais tardias da trabeculectomia. No entanto eles permanecem em alguns casos e causam cicatrização excessiva, incluindo a formação das bolhas encistadas em trabeculectomias (16).

A cicatrização pode ser dividida em quatro fases: coagulante ou hemostática, inflamatória, proliferativa e remoduladora. Os antimetabólitos atuais, como a MMC e o 5-FU, atuam na fase proliferativa da cicatrização através da inibição da cicatrização, alterando a atividade dos fibroblastos e inibindo a sua proliferação. Outro elemento importante nessa fase é a angiogênese, processo de crescimento de novos vasos sanguíneos (10). As drogas antiinflamatórias e os corticoesteróides atuam na fase inflamatória, reduzindo a produção de mediadores inflamatórios, como leucotrienos, prostaglandinas e tromboxanos. (12).

A maior causa de falência da trabeculcetomia é o desenvolvimento da fibrose, secundária à proliferação dos fibroblastos, e da deposição de colágeno na fístula (10). Devido à relação entre miofibroblastos e inflamação, a fibrose excessiva pode levar a bolhas encistadas. Os miofibroblastos são produzidos na fase inflamatória aguda com potencial de fechar a fístula através da contração de colágeno. Quanto maior a fístula,

maior será a produção de miofibroblastos e maior será a chance de falência da cirurgia (11).

3.5 Coelhos como modelo animal para doenças oculares

Várias espécies, incluindo macacos, cavalos, porcos, cães, gatos, coelhos e roedores foram usados como modelos para melhor entendimento das patologias oculares (55–57). Embora cada um desses modelos possa imitar certos aspectos de doenças oculares, nenhum deles é ideal, tendo em vista a complexidade do olho humano. Evidentemente, primatas não humanos são os únicos animais capazes de desenvolver apresentação clínica ocular muito semelhante à observada em humanos. Contudo experimentos em macacos requerem instalações laboratoriais especiais, tornando-os inacessíveis à maioria dos pesquisadores (58).

Modelos amplamente utilizados em pesquisa, como camundongos e ratos, têm a desvantagem de ter pequeno globo ocular, tornando difícil acessá-lo para manipulações clínicas e cirúrgicas e, portanto, limitando o uso destes animais. Além disso, os roedores são pouco adequados para testar novas abordagens terapêuticas, como a liberação controlada de produtos farmacêuticos usando lentes intraoculares farmacológicas ou os implantes intraoculares. Ainda, tais espécies não são adequadas para estudos pré-clínicos de eficácia e segurança devido a diferenças significativas na farmacocinética e dosagens em comparação com humanos (59).

As limitações descritas acima podem ser parcialmente superadas usando coelhos (*Oryctolagus cuniculus*) como modelo experimental (57,59). Geralmente coelhos são de fácil manipulação, reprodução rápida e representam uma das espécies mais econômicas entre os modelos animais. Apesar de seus tamanhos relativamente grandes, os coelhos são classificados como pequenos animais experimentais, exigindo, portanto, apenas a ética animal local e aprovação do comitê (60). Além disso, os coelhos têm olhos relativamente grandes, compartilham muitas características anatômicas com os humanos, incluindo o tamanho do globo ocular, sua estrutura interna, seu sistema óptico, características biomecânicas e bioquímicas, bem como volume da cavidade e da conjuntiva. Ao contrário dos roedores comumente utilizados em laboratórios de pesquisa, os coelhos são maiores e têm vida útil prolongada, permitindo, assim, estudos de aspectos das doenças oculares. Sua superfície ocular é facilmente acessível, sendo

um importante recurso para alguns modelos. Além disso, os vasos sanguíneos da retina de coelho são mais superficiais e, portanto, mais acessíveis para injeções (57,61).

As características do olho dos coelhos descritas acima e resumidas na figura 4 tornam-nos modelos adequados para várias manipulações cirúrgicas, como remoção de catarata, inserção de lente intraocular, transplante de córnea, cirurgia de glaucoma, injeções intravítrea e sub-retiniana, entre outros (56,58). O compartilhamento de muitas características comuns com humanos – incluindo fisiologia semelhante e fundo genético heterogêneo, além da proximidade evolutiva (em comparação com roedores) – torna esses animais adequados para testar a segurança e a eficácia de novas abordagens para tratamento de doenças oculares (59,62).

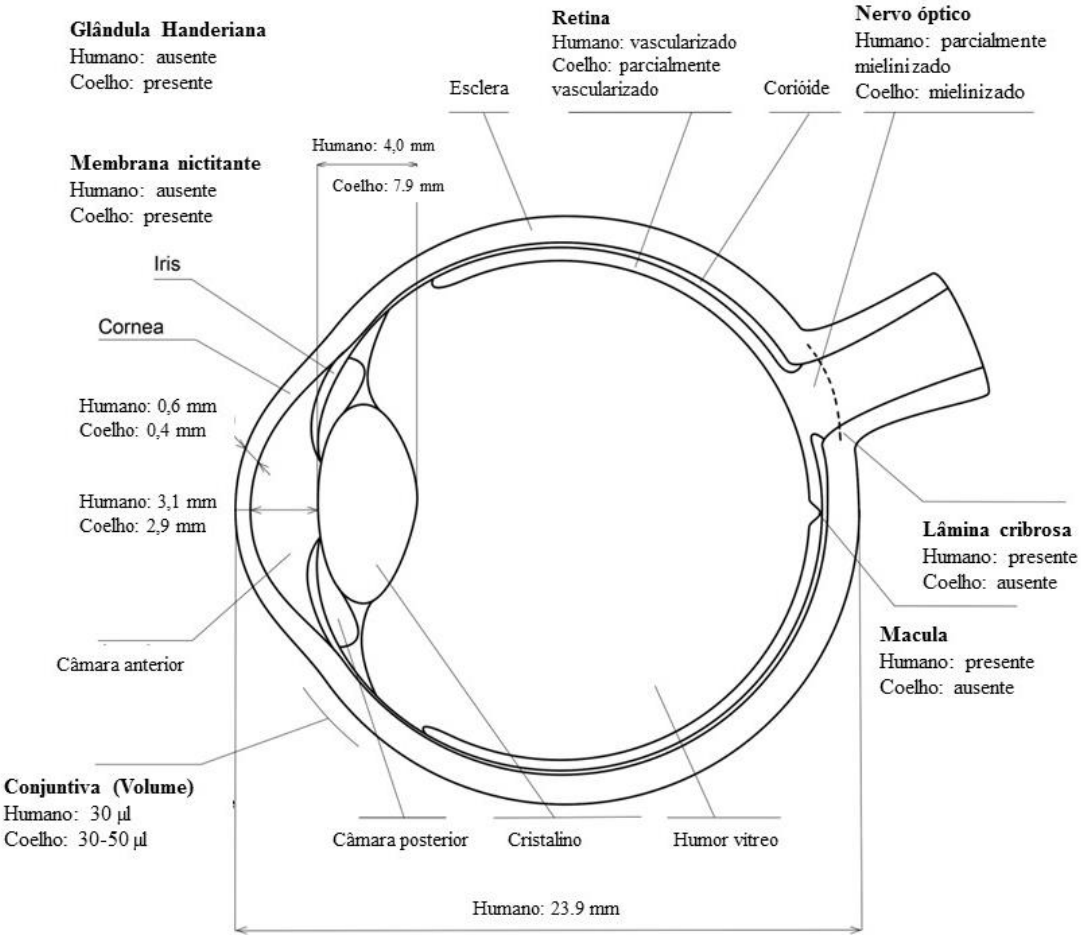

Figura 4: Diagrama esquemático destacando a semelhança anatômica e dimensional do olho humano e do coelho. Estruturas perioculares, que estão presentes em coelhos, mas não em humanos, são indicados no lado superior esquerdo do diagrama. Modificado de (58).

4. MATERIAIS E MÉTODOS

O estudo foi conduzido no Provisão Hospital de Olhos de Maringá, em conjunto com a Universidade Estadual de Maringá (UEM), a Faculdade Ingá (UNINGÁ) – situadas na cidade de Maringá, Brasil – e a Faculdade de Medicina da Universidade de São Paulo (USP).

Todos os procedimentos foram devida e previamente aprovados pelo Comitê de Ética para Pesquisa com Animais da UNINGÁ (Anexo 1) e pela Comissão de Ética no Uso de Animais da Faculdade de Medicina da USP (CEUA) (Anexo 2), os quais foram conduzidos de acordo com critérios preconizados pelo Colégio Brasileiro de Experimentação Animal (COBEA). A Nomina Anatômica Veterinária (1975) para nomenclaturas animais também foi seguida.

4.1 Amostra

A amostra foi composta por 24 coelhos albinos da raça Nova Zelândia (*Oryctolagus cuniculus*), procedentes do Biotério da UEM, Maringá, Brasil, pesando em média 4 kg, divididos em duas cirurgias. O número de animais para o estudo baseou-se em estudos prévios também realizados com coelhos (63,64). Antes de sua seleção, os animais foram cuidadosamente avaliados por um veterinário. Animais que apresentassem quaisquer sinais de injúria externa ou alterações patológicas em qualquer dos olhos foram excluídos do estudo. Os animais selecionados foram numerados com uma marcação no interior de sua orelha direita, feita com caneta de tinta permanente.

4.2 Ambiente de Experimentação

Todos os animais ficaram individualmente alojados em gaiola de polipropileno de dimensões padronizadas (50 x 30 x 50 cm), no biotério da UEM, com ambiente climatizado e temperatura constante (~25°C), e ciclos de luz e escuridão de 12 horas. Os animais receberam água e ração própria para a espécie (Nuvilab CR1, Nuvital, Colombo, PR) *ad libitum* durante todo o período em que permaneceram no biotério. No dia anterior ao início dos procedimentos, os animais foram reavaliados por uma veterinária, de modo a garantir a sua adequada condição de saúde. Entre 12 a 16 horas

antes do início da indução anestésica, os animais permaneceram em jejum completo, inclusive hídrico.

4.3 Anestesia

Os coelhos, em jejum, foram levados para o centro cirúrgico, onde foram submetidos a um procedimento pré-anestésico com 0,2 ml/kg de acepromazina 0,2% (Univet, Cambuci, SP/Brasil) intramuscular (IM), com a intenção de acalmar e diminuir o estresse dos animais. Logo em seguida, foi administrado 0,1 ml/kg de atropina 1% IM (Laboratório Calbos, Curitiba, PR/Brasil) e Cloridrato de 2-(2,6-xilidino)-5,6-dihidro-4H-1,3-tiazina (Bayer, São Paulo, SP/Brasil) 9,0 mg/kg IM, como sedativo e relaxante muscular associado ao cloridrato de quetamina 10% (União Química Farmacêutica Nacional, Embu-Guaçu, SP/Brasil) na dosagem de 35,0 mg/kg IM como anestésico. Todo o procedimento anestésico foi acompanhado por uma veterinária especialista em anestesia animal.

A ação anestésica foi avaliada pelos reflexos palpebral e mandibular, resposta ao estímulo doloroso e aos movimentos respiratórios. A ventilação foi realizada por máscara e oxigênio fornecido a 2 L/min durante todo o procedimento.

4.4 Grupos de estudo

Foram submetidos à trabeculectomia 24 coelhos. Destes, 17 foram submetidos à trabeculectomia com aplicação de CF 10 mg/ml subconjuntival em OD, e de MMC 0,4 mg/ml em OE, além de sete coelhos no grupo controle sem a medicação. Para o grupo controle (C), os coelhos foram aleatoriamente selecionados através de sorteio, e estes foram submetidos à trabeculectomia em olho direito sem a aplicação dos medicamentos. Um coelho veio a óbito no grupo tratado e um no grupo controle e não foram avaliados, totalizando, assim, 16 coelhos no grupo tratado e seis coelhos analisados no grupo controle. Os animais foram utilizados para análises clínicas: reação da câmara anterior (RCA), câmara anterior (CA), bolha, e possíveis intercorrências. Também foram feitas análises microscópicas.

O design experimental e o número de animais para cada análise realizada estão descritos no fluxograma abaixo (Figura 5).

Os resultados foram analisados sem que o avaliador soubesse qual droga havia sido utilizada ou se pertencia ao grupo controle.

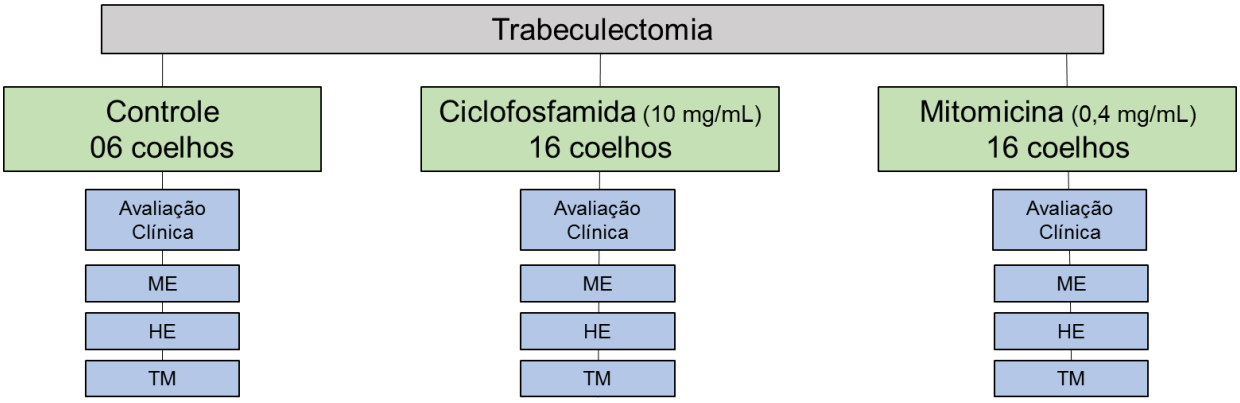

Figura 5: Fluxograma do desenho experimental realizado.

4.5 Trabeculectomia

Todas as cirurgias foram realizadas pela mesma cirurgiã (JA) no centro cirúrgico do Provisão Hospital de Olhos de Maringá. Após a anestesia, foi colocado um campo cirúrgico plástico adesivo estéril (Ingamed, Maringá, PR, Brasil) sob os olhos dos animais. Para o isolamento dos cílios, um blefaro foi usado de modo a manter o olho do coelho aberto durante a cirurgia sem exercer pressão sobre o globo ocular. A ordem do olho a ser operado sempre iniciou pelo olho direito e, em seguida, pelo olho esquerdo.

Para que a área cirúrgica ficasse adequadamente exposta, uma corneopexia foi conduzida a uma profundidade de aproximadamente três-quartos da espessura da córnea e a aproximadamente 2 mm do limbo com fio seda 8.0 (Etchicon, São José dos Campos, Brasil). A seguir, a peritomia conjuntival de base fórnix às 12 hs foi conduzida. Após a dissecção da conjuntiva, os vasos sanguíneos da esclera foram cauterizados. Uma pequena parte da cápsula de Tenon de 3 x 3 mm foi removida, para que a conjuntiva dissecada fosse mais facilmente mobilizada. Em seguida, um retalho escleral de 3,0 x 3,5 mm foi demarcado com aproximadamente metade a dois-terços da espessura da esclera.

Um dos olhos (olho direito) foi tratado com 0,3 mL de solução de CF na dose de 10 mg/mL, enquanto o olho contralateral (olho esquerdo) foi tratado com 0,3 mL de solução de MMC na dose de 0,4 mg/mL, ambos durante a o procedimento de trabeculectomia.

Para o tratamento com as medicações, um fragmento de esponja de celulose (Ingá cel, Maringá-PR, Brasil) com dimensões padronizadas, (2,0 x 2,0 mm) foi embebido em solução de MMC (0,4 mg/ml) ou de CF (10 mg/ml), o qual foi colocado sobre a episclera em área subconjuntival posterior ao retalho escleral criado. O retalho conjuntival foi estendido sobre a esponja, onde ficou por três minutos (65). Após o procedimento, a região tratada foi lavada com 10 ml de solução salina balanceada.

Em seguida, o retalho escleral foi dissecado até, ao menos, 1 mm em córnea clara. Uma paracentese biselada auto selante foi então criada em córnea transparente através de uma lança-esclerótomo 20G (Alcon, Texas – EUA). Uma incisão corneana anterior foi conduzida paralela ao limbo, penetrando na câmara anterior imediatamente atrás da dobra do retalho escleral rebatido, o qual foi alargado em cada uma de suas bordas em aproximadamente 0,5 mm, além da incisão posterior e paralela à incisão límbica, formando um segundo retalho escleral. O tecido anterior ao esporão escleral foi então excisado com uma lâmina de bisturi de diamante 1.0 para a confecção da ceratoesclerectomia, além da realização da iridéctomia às 12 hs. A patência da fístula foi testada com o preenchimento da câmara anterior com solução salina balanceada, e os vértices do retalho escleral foram suturados nos ângulos proximais da incisão com dois pontos de fio mononylon 10.0 (Ethchicon, São José dos Campos, Brasil). A verificação de que a sutura do retalho conjuntival estava fechada foi conduzida com uma nova injeção de solução salina balanceada no interior da câmara anterior, para verificar a presença ou não de Seidel.

Ao término da cirurgia, dipirona endovenosa na dose de 30 mg/kg foi administrada como analgésico. Colírio de cloridrato de moxifloxacino 5 mg/ml associado a fosfato dissódico de dexametasona 1 mg/ml (Novartis, São Paulo, SP – Brasil) foi aplicado quatro vezes ao dia durante 30 dias para evitar infecção. Os principais passos cirúrgicos realizados estão demonstrados na figura 6.

No grupo controle, o mesmo procedimento foi realizado, contudo sem a utilização de medicamentos per operatórios.

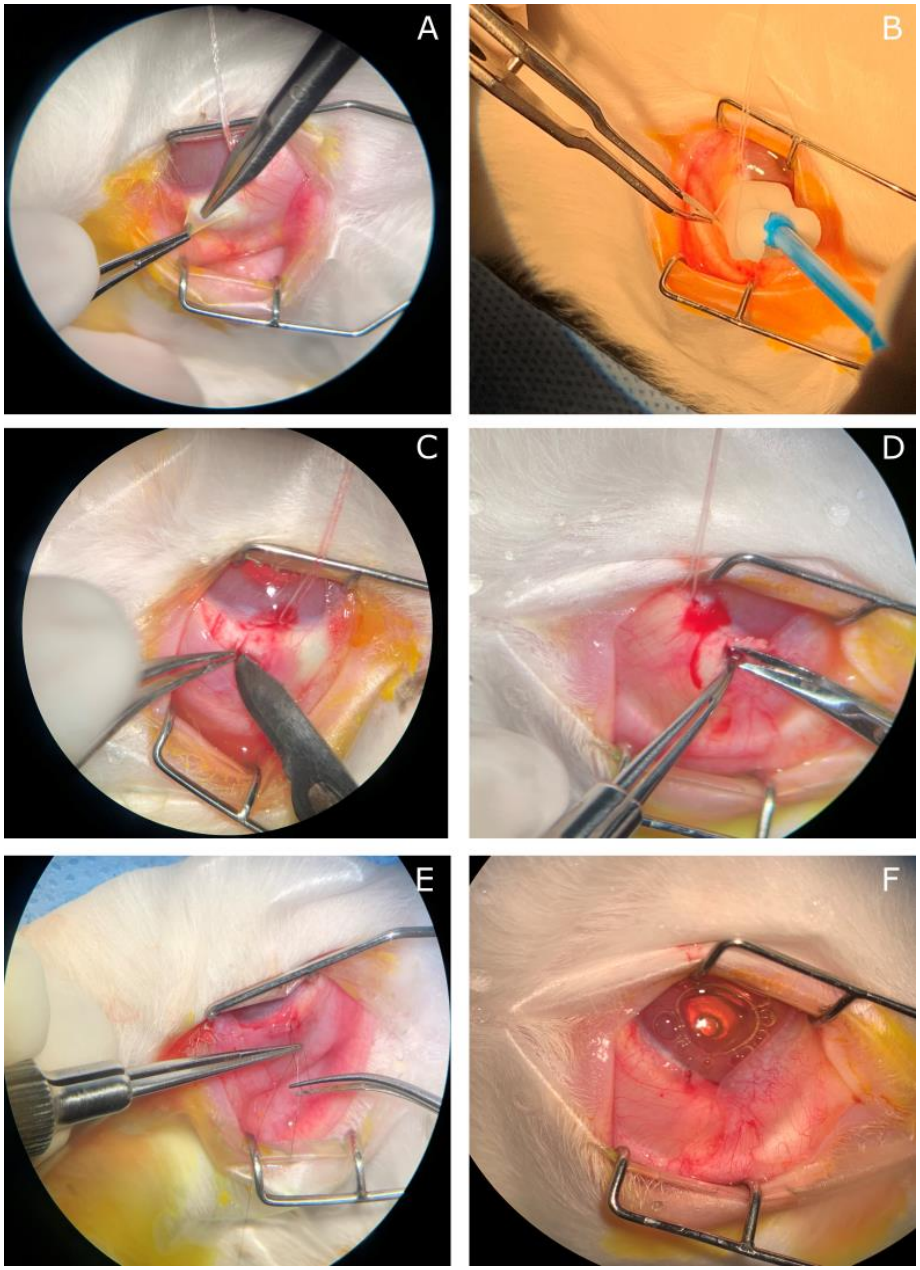

Figura 6: Imagens ilustrativas do processo cirúrgico (trabeculectomia) realizado nos coelhos. (A) Abertura da conjuntiva; (B) Drogas subconjuntival (MMC/CF); (C) Confecção do flap escleral; (D) Ceratoesclerectomia e iridéctomia; (E) Sutura conjuntival com Nylon 10.0; (F) Aspecto final da cirurgia.

Durante a recuperação anestésica, os animais ficaram em gaiolas individuais com oxigenioterapia através de máscaras, aquecidos por meio de cobertas, para evitar hipotermia grave. Os coelhos ficaram sob observação até o momento em que eles recuperaram os sentidos e retornaram para o biotério da UEM, onde ficaram alojados em gaiolas individuais sob a supervisão de um veterinário. Reações, tais como

mudanças de comportamento e no consumo de ração e água, foram anotadas durante o período pós-operatório.

Os coelhos foram avaliados durante o primeiro, sétimo e trigésimo dia de pós-operatório, após as cirurgias em relação à anatomia externa. O objetivo era avaliar a formação de bolha, câmara anterior e possíveis intercorrências.

Ao final dos 30 dias de pós-operatório, os animais foram levados ao centro cirúrgico, onde foram sacrificados para a retirada das amostras da conjuntiva sobre a fístula. A eutanásia foi realizada conforme os padrões recomendados pelo Guia Brasileiro de Boas Práticas para a Eutanásia em Animais. Altas concentrações de fármacos anestésicos injetáveis (barbitúricos, agonista alfa 2 adrenérgico) foram administradas por via intraperitoneal, promovendo a parada cardiorrespiratória dos coelhos.

4.6 Análise das bolhas no pós-operatório

A cicatrização dos olhos dos coelhos foi avaliada por análise através da biomicroscopia sob lâmpada de fenda um, sete e trinta dias após o procedimento cirúrgico por investigadora que não tinha conhecimento de qual medicação os coelhos haviam sido submetidos. Ao longo dos exames, foram considerados e documentados: altura da bolha filtrante, profundidade da câmara anterior e quaisquer outras complicações oculares observadas. A altura da bolha filtrante e a profundidade da câmara anterior foram registradas segundo parâmetros descritos por MAJ e colaboradores. (MAJ, LI *et al*., 2014)

A altura da bolha filtrante foi medida com um compasso e graduada em: plana, difusa (formada, mas baixa) <1 mm e elevada >2 mm.

A profundidade da câmara anterior foi classificada em profunda, rasa ou ausente. A falência da trabeculectomia foi definida como uma bolha plana, vascularizada e encistada com câmara anterior profunda.

4.7 Avaliação estrutural e ultraestrutural da conjuntiva de coelhos

Após a constatação do óbito dos animais, a conjuntiva sobre a fistula cirúrgica foi removida e cortada ao meio. Um dos espécimes de conjuntiva foi acondicionado em um frasco de plástico transparente, marcado com o número do animal e contendo formol 10%, e enviado para a análise anatomopatológica com hematoxilina e eosina (HE) e

Tricômio de Masson (TM); enquanto que o outro espécime foi acondicionado em frasco de plástico transparente, também numerado e contendo glutaraldeído 2,5% em tampão cacodilato, e encaminhado para análise de microscopia eletrônica de transmissão (MET). As amostras foram enviadas para análise sem revelação dos grupos.

4.8 Análise histológica

Os espécimes de conjuntiva enviados para a análise anatomopatológica foram fixados em formol tamponado a 10% (fosfato de sódio difásico anidro e fosfato de sódio monobásico monohidratado) por um período de 24 horas, respeitando a proporção de 10 vezes o volume do fixador em relação ao volume da amostra. Posteriormente, os espécimes foram clivados, acondicionados dentro de um cassete e processados. Após a fixação, as amostras foram desidratadas gradualmente em etanol (80%, 90% e 100%) e, finalmente, em xilol, por pelo menos 12 horas. A parafina substituiu o xilol, gradualmente, a 70°C, até a inclusão completa. Os blocos de parafina foram cortados usando um micrótomo (Leica Biosystems®, Nussloch, GmbH, Germany), e cortes com 2 μm de espessura foram obtidos. As secções foram recolhidas em lâminas previamente preparadas com poli-L-lisina, coradas com HE e TM, e montadas, utilizando meio de montagem (PermountTM – Fisher Scientific Company, LLC, USA).

Através da avaliação histológica, observaram-se as alterações na conjuntiva dos coelhos submetidos à trabeculectomia do grupo controle e dos tratados com MMC ou CF, além da contagem do número dos fibroblastos no corte histológico. A coloração de HE é a mais utilizada na rotina, objetivando a evidenciação das maiorias das estruturas componentes dos tecidos. Lâminas coradas com HE foram avaliadas para a presença de diferentes tipos celulares indicativos de reação inflamatória em cada coelho após o tratamento. As lâminas foram analisadas sem conhecimento por parte do examinador acerca do grupo a que os coelhos pertenciam, utilizando-se de microscópio óptico com aumento de 400 e 1000 vezes. Todas as extensões teciduais foram observadas quanto a alterações. Para a contagem de fibroblastos, 10 campos foram visualizados com aumento de 1000 vezes para cada tratamento e controle. A média de contagem de fibroblastos para cada tratamento dos coelhos foi usada para a análise estatística.

4.9 Microscopia Eletrônica de Transmissão (MET)

Para a MET, as amostras da conjuntiva foram fixadas por imersão em glutaraldeído (Electron Microscopy Sciences, Hatfield, PA, USA) 2,5% em tampão cacodilato de sódio 0,1 M em temperatura ambiente, por pelo menos três horas. Após a fixação, foram lavadas com tampão cacodilato 0,1 M, pós-fixadas em tetróxido de ósmio 1% e ferrocianeto de potássio 0,8% à temperatura ambiente, lavadas em tampão cacodilato 0,1 M, desidratadas com acetona em concentrações crescentes (30%, 50%, 70%, 80%, 95% e 100%), incluídas em resina (Embed-812 – Electron Microscopy Sciences, Hatfield, PA, USA) e polimerizadas em estufa a 60°C durante 72 horas. Cortes ultrafinos foram feitos em um ultramicrótomo (Boeckeler Instruments, Tucson, AZ, USA), inseridos em grade de cobre, contrastados com acetato de uranila 5% em água destilada, durante 40 minutos, e citrato de chumbo, durante 40 minutos. A visualização foi realizada em microscópio eletrônico de transmissão (JEOL JEM-1400 – JEOL USA, Peabody, Massachusetts, USA). As amostras de conjuntiva analisadas por MET avaliaram o efeito da medicação nas células e fibras de colágeno da conjuntiva dos coelhos após a trabeculectomia quando comparadas com o grupo controle.

4.10 Análise estatística

As intercorrências, tais como: Seidel, infecção, vascularização, reação inflamatória, além de formação da bolha cirúrgica, e câmara anterior foram analisadas descritivamente por frequência absoluta e relativa (%). A diferença estatística entre os grupos foi avaliada utilizando o teste Z para proporções.

Para a quantificação dos fibroblastos, as médias dos campos foram plotadas e analisadas no software *GraphPad Prism* 5.0. O teste One Way Anova e o pós-teste de Tukey foram realizados para comparação entre o controle e os tratamentos e também entre os tratamentos.

5. RESULTADOS

Dos 17 animais dos grupos em que se usou a MMC e a CF, 16 coelhos sobreviveram no período de 30 dias pós-operatório. Além desse óbito no grupo de animais tratados com MMC e CF, um animal do grupo controle também foi a óbito, ambos de causa indeterminada, e, assim, foram retirados dos resultados. Durante o período experimental, todos os animais continuaram a se alimentar normalmente sem apresentar alterações de comportamento.

5.1 Biomicroscopia

A evolução do pós-operatório observado ao longo do tempo experimental são apresentadas na tabela 1. É demonstrada a porcentagem de animais em cada grupo em que foram observadas intercorrências, como, por exemplo, vascularização e encistamento da bolha. No primeiro dia após a trabeculectomia (1 PO), somente um coelho do grupo controle apresentou vascularização da bolha, os demais, tratados com CF e MMC, não apresentaram alterações. No 7 PO, em cinco animais (31.25%) do grupo MMC e um (16.6 %) do controle, foi observada vascularização da bolha, enquanto do grupo CF não houve nenhum caso. No grupo tratado com CF, em nenhum animal foi observada vascularização da bolha, valor significantemente diferente do grupo MMC ($p= 0.009$). Não houve diferença significativa em comparação com o grupo controle e os tratados. No 7 PO, também foi visualizado encistamento em dois (12.5%) coelhos tratados com MMC. Nos outros grupos não houve encistamento. Após 30 dias da cirurgia, no grupo controle, três (50%) coelhos apresentaram vascularização da bolha. Já no grupo tratado com CF, foram dois (12.5%) e, no MMC, seis animais (37.5%). Não houve diferença estatística entre os tratados e o controle, nem entre os grupos tratados, $p >0.05$. No grupo tratado com MMC, também foi observado encistamento em dois (12.5%) coelhos no 30 PO, enquanto houve 12,5% no grupo tratado com MMC e 0% no grupo CF. Em nenhum outro valor apresentado foi verificada diferença estatística entre os grupos.

	CF (%)			MM-C (%)			Controle (%)		
	1 PO	**7 PO**	**30 PO**	**1 PO**	**7 PO**	**30 PO**	**1 PO**	**7 PO**	**30 PO**
Vascularização	0.0	0.0	12.5	0.0	31.25*	37.5	16.6	16.6	50
Encistamento	0.0	0.0	0.0	0.0	12.5	12.5	0.0	0.0	0.0

Tabela 1: Porcentagem de olhos dos coelhos em que foi avaliada a presença ou ausência de intercorrências. São exibidos os dados da avaliação um, sete e trinta dias após a trabeculectomia. Os não tratados (controle), tratados com ciclofosfamida (CF) ou mitomicina (MMC). * indica diferença significava em comparação ao grupo tratado com MMC ($p = 0.009$).

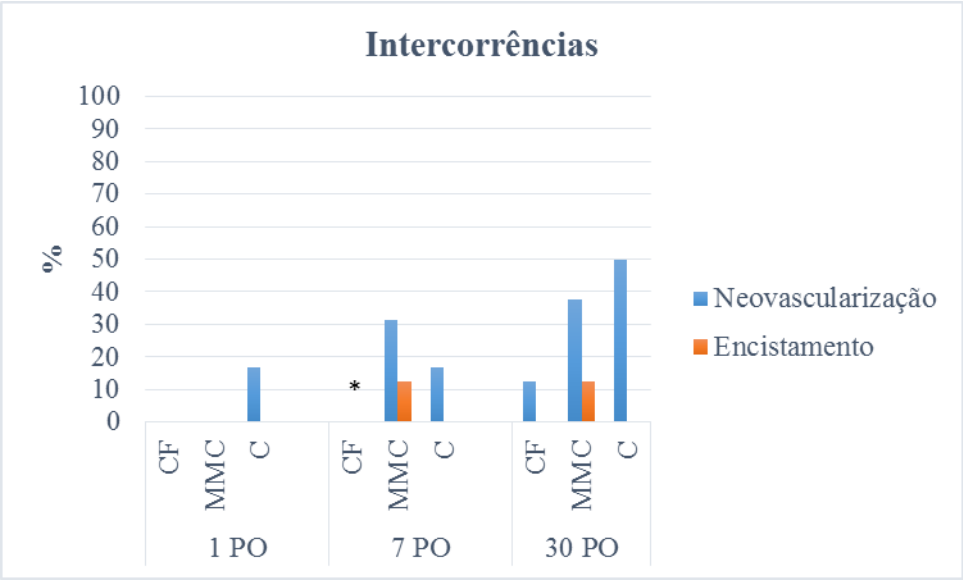

Figura 7: Gráfico da porcentagem de olhos de coelhos em que foram observadas vascularização da bolha e outras complicações pós-cirúrgicas. No gráfico, têm-se os grupos não tratados (C), tratados com ciclofosfamida (CF) e tratados com mitomicina (MMC). * indica diferença significava em comparação ao grupo tratado com MMC (p = 0.009).

A biomicroscopia ainda foi utilizada para verificar a bolha filtrante após a trabeculectomia (Figura 8 e 9). As bolhas foram classificadas como plana, difusa (<1 mm) e elevada (>2 mm), como foi realizado por MA e colaboradores (2014) (66).

Na figura 8, são mostradas as imagens representativas das bolhas observadas nos coelhos.

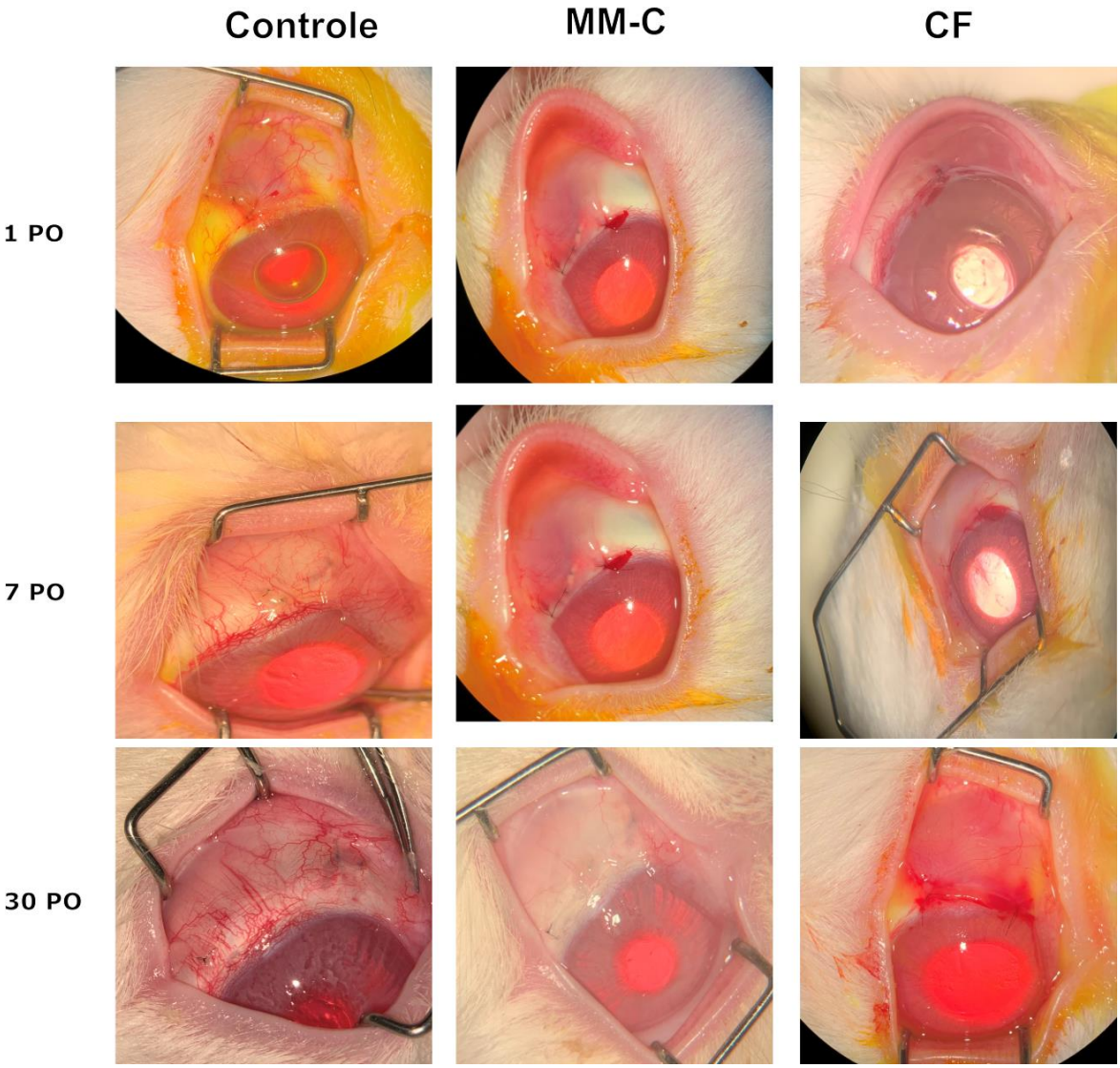

Figura 8: Imagens representativas da análise da bolha filtrante em coelhos submetidos à trabeculectomia. As fotos estão separadas por dias após a trabeculectomia (1, 7 e 30 pós-cirurgia, linhas) e por controle e tratamentos (MMC e CF), colunas.

As características das bolhas foram analisadas, e os resultados estão demonstrados no gráfico abaixo (Figura 9). No primeiro dia após a trabeculectomia, não houve diferença estatística em relação às bolhas planas ($p > 0.05$). Somente no controle, foi observada bolha plana em um animal (16.6%), enquanto no grupo tratado com CF e MMC não houve nenhum caso. Após sete dias de cirurgia, quatro coelhos (66.6%) do controle, seis do MMC (37.5%) e dois (12.5%) do grupo CF apresentavam olhos com a bolha plana. Não houve diferença estatística entre os grupos CF e MMC, nem entre MMC e controle. A incidência de bolhas planas no grupo tratado com CF foi

estatisticamente diferente em comparação ao controle, p= 0.01. Trinta dias após a trabeculectomia, a presença de bolha plana no grupo da MMC se manteve em 37.5 %. Já com a CF, a porcentagem de presença de bolha plana foi observada em quatro (25%) coelhos. No controle, todos os animais apresentaram bolha plana (n = 6, 100%). Nos dois grupos tratados, a diferença de bolhas planas em relação ao controle foi significativa: CF e C, p= 0. Entre os grupos tratados, não houve diferença significativa, p = 0.45.

Quanto às bolhas difusas, no 1 PO, foram observadas em cinco animais (83.3%) do grupo controle, em sete (43.75%) do MMC e em oito (50%) do CF. Não houve diferença significativa entre os dois grupos nem entre os grupos tratados e o controle (p>0.05). No 7 PO, as bolhas difusas foram observadas em todos os grupos, sendo, no controle, em dois coelhos (33.3%); no grupo CF, em dez (62.5%); no MMC, em cinco (31.25%). Não houve diferença estatística entre os grupos, p >0.05. No 30 PO, no grupo controle, não foi observado nenhum olho com bolha difusa (0%). No grupo MMC, a bolha difusa estava presente em sete olhos (43.75 %). No grupo da CF, foram nove olhos (56.25%) com bolha difusa. Os valores obtidos foram estatisticamente diferentes entre os tratados com CF e controle (p= 0) e os tratados com MMC e controle (p=0.00006). Não houve diferença significativa entre os dois grupos tratados, p =0.49.

No grupo de coelhos não tratados, um dia após a cirurgia, não foi observada bolha elevada. No grupo MMC, foram nove animais (56.25%) e, no CF, oito animais (50%). Após sete dias da trabeculectomia, não foi observada bolha elevada no grupo controle. No MMC, a bolha elevada estava presente em três olhos (19.75%). No CF, quatro animais (25%) apresentaram bolha elevada no sétimo dia. Após 30 dias da cirurgia, o grupo controle não apresentou animais com bolha elevada (0%). No grupo MMC observou-se a bolha filtrante elevada em um coelho (6.25%). No grupo CF, três olhos (18.75%) apresentaram bolha elevada. Não houve diferença estatística entre os valores de bolha elevada entre os grupos tratados em comparação ao controle, p<0.05. Também não houve diferença entre os grupos tratados.

No grupo controle, nenhum animal apresentou bolhas funcionantes. Foram consideradas bolhas funcionantes as difusas e elevadas no 30 PO. Para os tratados com MMC, a taxa foi de 50 % (oito animais); aos do grupo CF, a taxa foi de 75 % (doze animais).

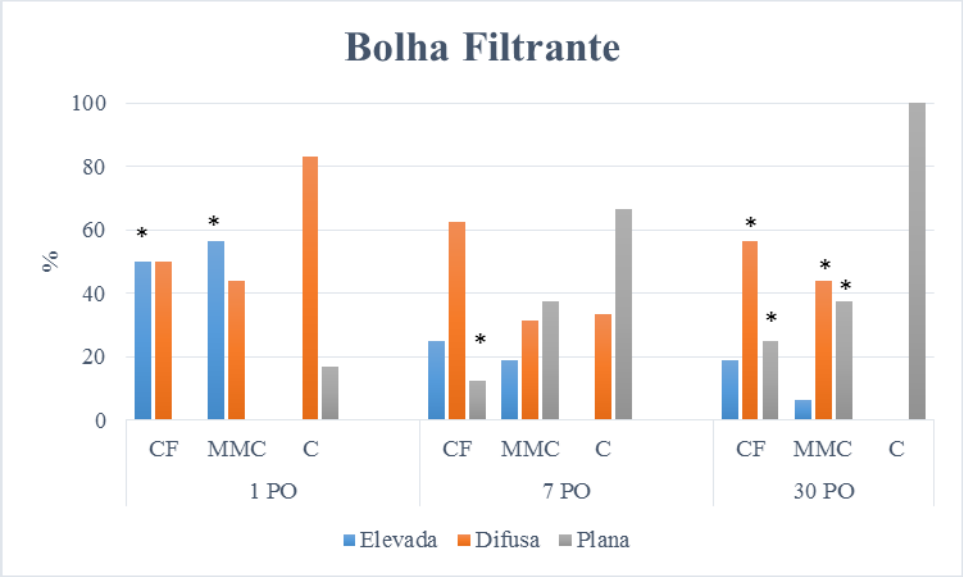

Figura 9: Gráfico da análise da bolha filtrante em coelhos submetidos à trabeculectomia. A porcentagem do tipo de bolha é observada em coelhos não tratados (C), tratados com ciclofosfamida (CF) e tratados com mitomicina (MMC). * indicam diferença significativa do grupo tratado em relação ao controle ($p < 0.05$)

A presença de câmara anterior (CA) também foi avaliada por biomicroscopia (Tabela 2). Com relação à profundidade da câmara anterior, 87,5% dos olhos (14 animais) no grupo tratado com CF apresentaram uma câmara anterior profunda no exame de 1, 7 e 30 dias. No grupo tratado com MMC, foram 62,5 % (dez animais) no 1 PO, valor estatisticamente diferente em comparação ao controle ($p=0.002$) e não significativo em relação à CF ($p=0.09$). Nas avaliações de 7 e 30 PO, foram 87,5% (14 animais) no grupo MMC. Já no controle, 100% dos animais apresentaram câmara anterior profunda no 1, 7 e 30 PO. O número de coelhos com câmara anterior profunda não teve diferença estatística entre os grupos tratados nem entre os tratados e o controle nas avaliações de 7 e 30 PO, $p > 0.05$. Já a CA rasa foi observada em 12,5% (2 olhos) dos animais no grupo CF após 1, 7 e 30 dias da trabeculectomia. Nenhum dos valores diferiu significativamente do controle nem do grupo tratado com MMC ($p>0.05$). No grupo MMC, no 1 PO, foram seis animais (37.5%) com CA rasa, valor estatisticamente diferente do controle ($p=0.002$). Dois (12.5%) coelhos, no 7 e 30 PO, apresentaram CA rasa no grupo MMC. No grupo controle, nenhum animal (0%) apresentou CA rasa nas avaliações de 1, 7 e 30 PO.

Na análise de reações da câmara anterior (RCA), no grupo CF, os animais não apresentaram nenhum tipo de reação inflamatória nos exames em nenhum tempo

analisado. No grupo de MMC, um animal (6.25%) apresentou RCA no 1 PO e quatro (25%) no 7 PO. O valor observado no 7 PO foi significativamente diferente em comparação ao controle e ao grupo CF (p = 0.02). No controle, em um animal (16.6%), havia RCA no 1 PO. Contudo todos os casos resolveram-se com o uso de colírio e já não estavam presentes no exame de 30 dias em nenhum grupo.

		CF (%)			**MM-C (%)**			**Controle (%)**		
		1 PO	**7 PO**	**30 PO**	**1 PO**	**7 PO**	**30 PO**	**1 PO**	**7 PO**	**30 PO**
Câmara anterior	**Profunda**	87.5	87.5	85.7	62.5*	87.5	87.5	100	100	100
	Rasa	12.5	12.5	12.5	37.5*	12.5	12.5	0	0	0
	Ausente	0	0	0	0	0	0	0	0	0
RCA	**Ausente**	100	100	100	93.7	75	100	83.3	100	100
	Presente	0	0	0	6.25	25*	0	16.6	0	0

Tabela 2: Porcentagem de olhos dos coelhos em que foi avaliada a câmara anterior e a presença ou ausência de reação da câmara anterior (RCA). São exibidos os dados da avaliação um, sete e trinta dias após a trabeculectomia. Os coelhos foram não tratados (controle), tratados com ciclofosfamida (CF) ou mitomicina (MMC). * indicam diferença significava em comparação ao controle ($p < 0.05$).

5.2 Avaliação estrutural e ultraestrutural da conjuntiva de coelhos

Na análise ex-vivo da conjuntiva, realizamos a coloração com tricrômio de Masson (TM) para verificar a quantidade de deposição de colágeno, avaliando a densidade de coloração (azul). Também avaliamos a estrutura da conjuntiva e a presença de células inflamatórias, utilizando a coloração hematoxilina/eosina (HE). As estruturas principais estão destacadas no controle (Figura 10 A e B).

Nas imagens de HE, observa-se o epitélio estratificado colunar em coloração roxa com presença de células calciformes (seta) (Figura 10). A região do estroma também está evidente nas imagens histológicas, de coloração rosada em HE e azul em TM (Figura 10).

A conjuntiva dos coelhos em todos os grupos avaliados exibiu a coloração azul fraca com algumas regiões de colágeno densamente compactado com coloração azul intensa. No entanto a espessura do colágeno não diferiu entre os grupos experimentais.

Os animais submetidos à trabeculectomia e tratados com MMC apresentaram alterações características de processo inflamatório em relação à presença de tipos celulares na região submucosa, como linfócitos, plasmócitos e mastócitos (Figura 10 C e D). Em um animal tratado com MMC, observou-se hemorragia na biópsia realizada, destacada com um círculo na figura 8 C. Nos animais submetidos à trabeculectomia e tratados com CF, também foram encontradas células inflamatórias plasmócitos, mastócitos e macrófagos (Figura 10 E e F). Nos animais controle, foram observados plasmócitos, heterófilos e linfócitos (Figura 10 A e B).

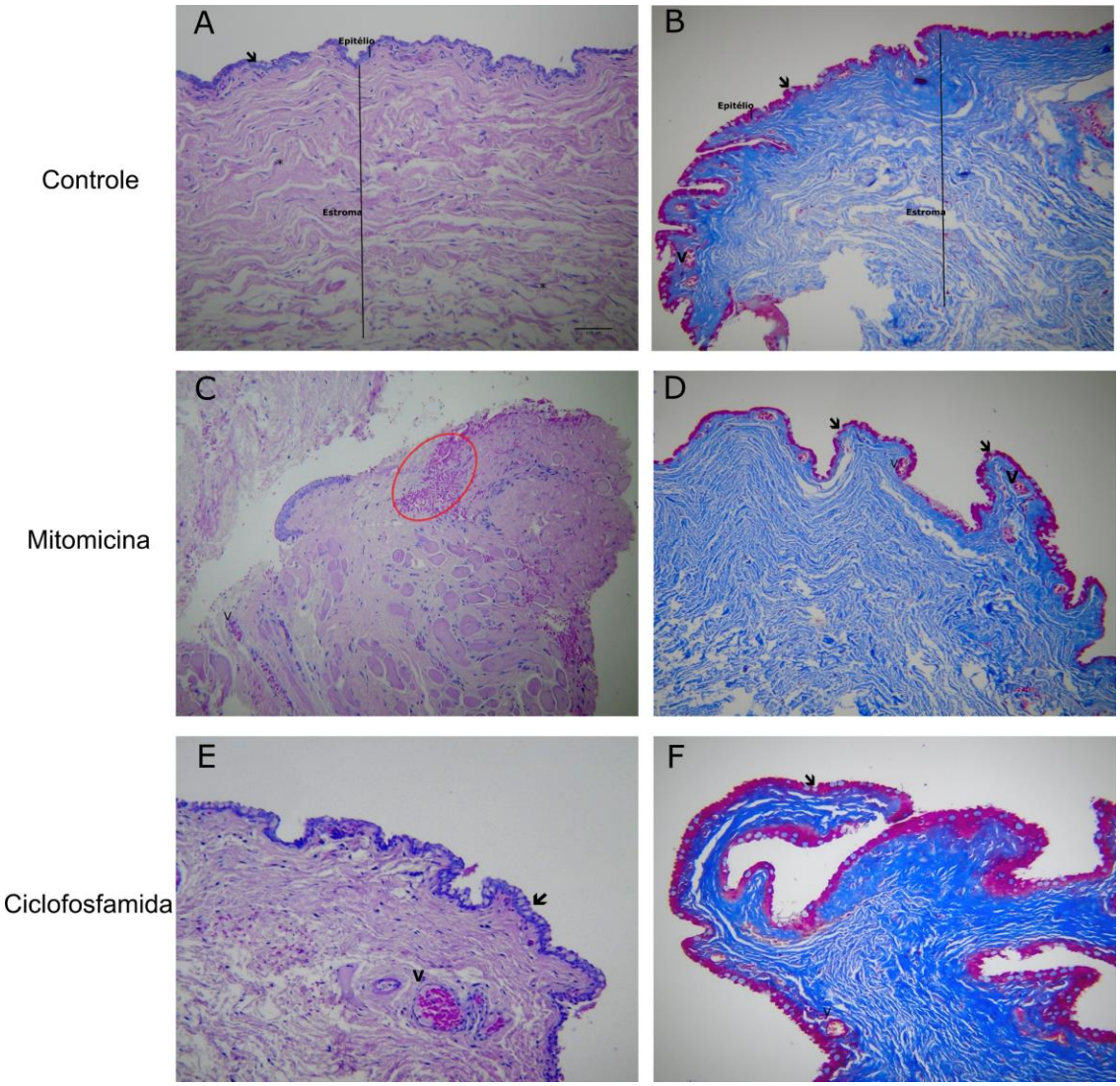

Figura 10: Microscopia óptica da conjuntiva de coelhos corada com hematoxilina/eosina (A, C e E) e Tricrômico de Masson (B, D e F). Conjuntiva de coelho submetido à trabeculectomia e não tratado com as medicações (A e B). Conjuntiva de coelho submetido à cirurgia e tratado com MMC (C e D). Conjuntiva de coelho submetida à cirurgia e tratado com CF (E e F). Seta: células calciformes; V: vasos sanguíneos; Destaque círculo: hemorragia.

A presença ou aumento dos macrófagos, plasmócitos e mastócitos podem ser observados em processos inflamatórios da conjuntiva e na cicatrização (81). Foi observada diferença somente no número de plasmócitos entre os grupos tratados. No controle, foram vistos plasmócitos em dois animais (40%). No tratamento com CF, os plasmócitos foram visualizados em duas de 16 amostras (12,5%). Para os tratados com MMC, os plasmócitos foram observados em oito das 16 amostras (50%), valor significativamente maior (p=0.01) que os tratados com CF. Isso sugere que os coelhos

tratados com MMC apresentaram mais inflamação quando comparado com os tratados com CF. Quando comparados ao controle, os tratamentos não tiveram diferença estatística (Controle x CF p= 0.28; Controle x MM-C p=0.69). Quanto à presença de mastócitos e macrófagos, foram visualizados um macrófago e um mastócito em cada grupo.

A contagem de fibroblastos das amostras de MO está representada na Figura 11. Para obtenção dos valores, a lâmina corada com HE foi observada no microscópio óptico, e os fibroblastos presentes em 10 campos foram anotados. No gráfico abaixo, nota-se que não houve diferença estatística no número de fibroblastos no controle e mitomicina (p = 0.13), controle e ciclofosfamida (p = 0.96), nem entre os grupos tratados (p = 0.08).

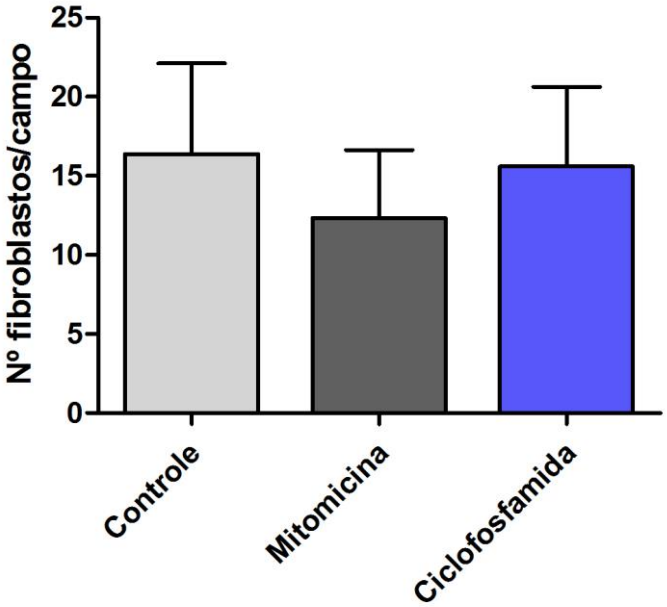

Figura 11: Análise quantitativa do número de fibroblastos nos grupos avaliados. Os fibroblastos foram contados e o número total visualizado em dez campos das amostras de conjuntiva coradas com HE está representado no gráfico como média e desvio padrão.

Embora a distribuição dos tipos de células da conjuntiva seja melhor apreciada por microscopia óptica do que por microscopia eletrônica – pois possibilita que áreas mais extensas do tecido possam ser observadas –, realizamos a MET com intuito de verificar alterações nas fibras de colágeno e presença de células inflamatórias.

Na figura 12, são observadas as imagens representativas de MET dos grupos avaliados. No controle, observam-se fibras de colágeno desorganizadas (Figura 12A).

Nas imagens de coelhos tratados com MMC (Figura 12D-F), também foram visualizadas fibras de colágeno em diferentes orientações (C). Na figura 12D, têm-se ainda espaços nos estromas cheios de fluido e inúmeras vesículas, indicando exocitose (setas) e edema. Na figura 12E, vemos fibroblastos (F) com interdigitações entre eles.

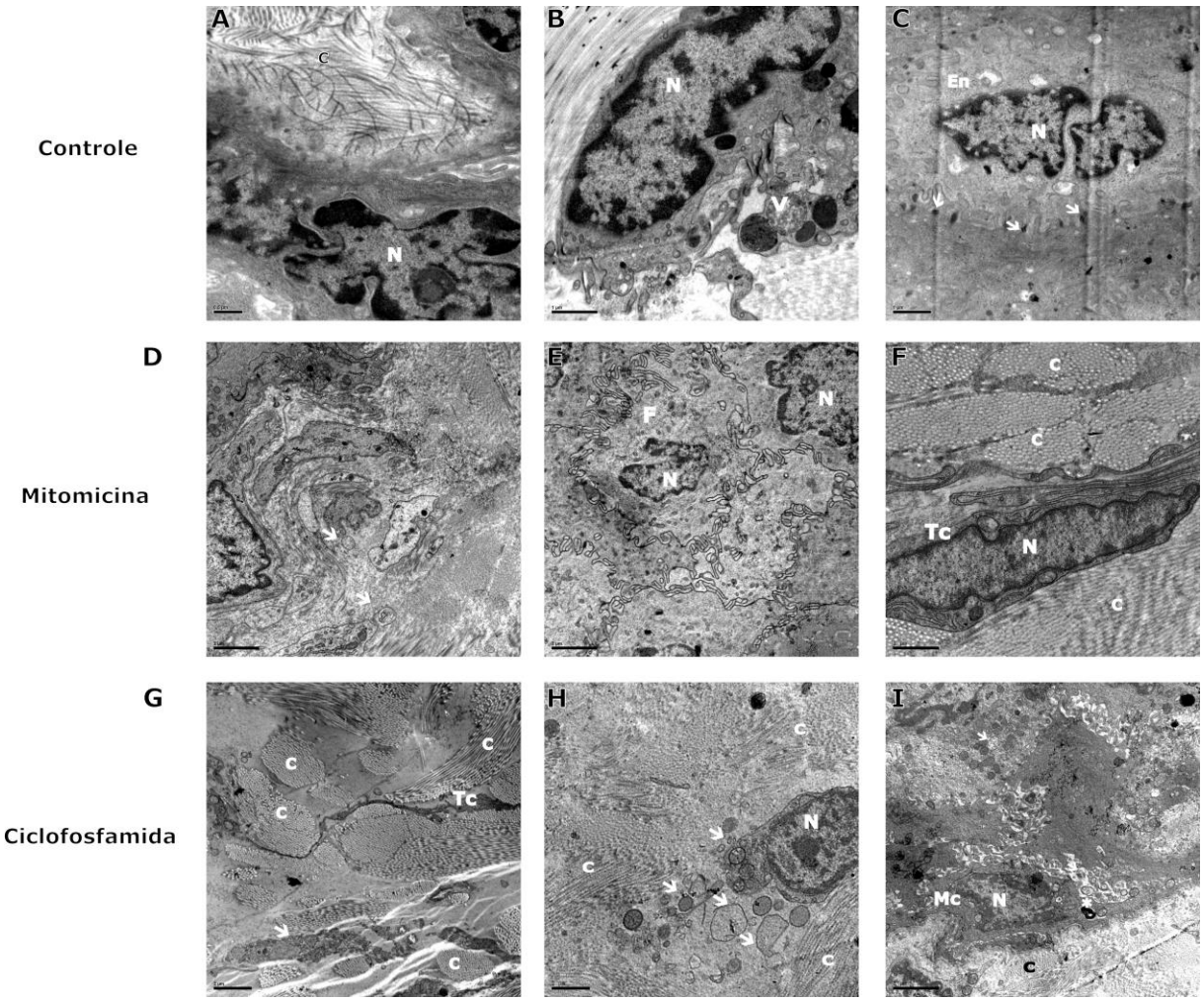

Figura 12: Imagens representativas de microscopia eletrônica de transmissão da conjuntiva de coelhos. Controle, conjuntiva de coelho submetida à trabeculectomia e não tratado (A-C). Conjuntiva de coelho submetido à cirurgia e tratado com MMC (D-F). Conjuntiva de coelho submetida à cirurgia e tratado com CF (G-I). C: fibras de colágeno; En: célula endotelial; F: fibroblasto; N: núcleo; Setas pretas: vesículas; Setas: desmossomos; Mc: macrófago; Tc: telócitos; V: vacúolos.

6. DISCUSSÃO

O glaucoma é uma neuropatia óptica progressiva que pode causar cegueira se não tratado de forma adequada. A PIO elevada causa alterações estruturais ao nervo óptico e perda de células ganglionares retinianas que causam aumento do comprometimento do campo visual (4). Muitos pacientes glaucomatosos têm indicação de cirurgia filtrante para controle da PIO durante seu curso. A trabeculectomia, para aumentar sua eficácia, usa agentes antifibróticos com a finalidade de modular o processo de cicatrização. A MMC é o agente mais utilizado nos dias de hoje. É um antibiótico derivado do *Streptomyces caespitosus* com propriedades alquilantes e que podem provocar várias complicações como: hipotonia com câmara anterior rasa, maculopatia hipotônica, descolamento de coróide, progressão da catarata, bolhas avasculares e finas, reação inflamatória e até mesmo endoftalmites (67,68).

Ao contrário da maioria das cirurgias onde desejamos uma completa cicatrização do tecido, na cirurgia filtrante, o objetivo é ter uma cicatrização incompleta que permita a drenagem do humor aquoso (68).

Além da MMC e do 5-FU, vários outros agentes foram propostos para diminuir a cicatrização episcleral após a trabeculetomia, mas apenas alguns foram validados em ensaios clínicos e nenhum se tornou bem aceito ou amplamente utilizado (21).

Após considerar algumas propriedades farmacológicas e a necessidade de melhorar a segurança na cirurgia filtrante no pós-operatório, propusemos o uso da CF subconjuntival durante a trabeculectomia. Assim como a MMC, a CF é um agente citotóxico, antimitótico, antiproliferativo e antineoplásico largamente utilizado em neoplasias. Em Oftalmologia, a CF é utilizada, na forma oral, no tratamento de manifestações oculares da Doença de Behçet, para suprimir atividade inflamatória (69,70).

Além de ter as mesmas propriedades da MMC, a CF não é vesicante. Acreditamos que os efeitos indesejados da MMC sobre o olho sejam principalmente devido à droga ter esse efeito. Drogas vesicantes são aquelas que provocam irritação severa, com formação de vesículas e destruição tecidual, quando infiltradas fora do vaso sanguíneo, e podem ocasionar necrose (71). A CF foi utilizada numa dosagem maior

que a MMC. Tendo em vista que a concentração usada de MMC neste trabalho é a utilizada em pacientes e a concentração da CF escolhida é a mesma utilizadas em trabalho anterior. (20)

Até o momento, não encontramos, na literatura, avaliação similar utilizando CF para inibição de fibrose após trabeculectomia. O presente trabalho embasou-se nos resultados previamente obtidos em pesquisas anteriores empreendidas pelo nosso grupo, onde a CF apresentou atividade antifibrótica e menor toxicidade em comparação à MMC (20,21).

Nossos estudos iniciaram-se em 2013, observando a inibição da proliferação de fibroblastos *in vitro* em pterígios primários e utilizando MMC, CF e metotrexato. Na época, procuramos por medicações que tivessem as mesmas propriedades da MMC, que pudessem inibir a proliferação de fibroblastos e com menos efeitos colaterais. Neste estudo, a utilização de MMC inibiu em 90% a proliferação celular, em 24 horas. A utilização de CF inibiu em 50% o crescimento dos fibroblastos em 24 horas de exposição à droga, e essa inibição aumentou consideravelmente com o aumento do tempo de exposição à CF, chegando a 100% em 72 horas. Já com o metotrexato, nenhum efeito foi observado em até 120 horas (20).

Em seguida, decidimos realizar uma análise comparativa da inibição da proliferação de fibroblastos *in vitro*, utilizando a MMC e CF. A ideia foi verificar se conseguiríamos uma inibição da proliferação de fibroblastos com a CF e compararmos com a obtida com o uso da MMC. Retiramos pterígios primários e submetemos ao cultivo celular e, após passarem pela exposição das drogas, realizamos a contagem dos fibroblastos. Neste estudo, o tratamento com CF teve taxa de inibição da proliferação de fibroblastos de 100%, e a MMC, 95% (70).

A próxima etapa foi observar clinicamente possíveis efeitos colaterais da CF na forma de injeção subconjuntival em coelhos. Neste estudo, 5% dos coelhos apresentaram hiperemia, 5% hiperemia e irite e 5% hiperemia e presença de secreção, na leitura de 24 horas. Ao final do estudo, em 60 dias, não foram observadas outros efeitos ou complicações (21).

Frente a esses resultados, nosso grupo decidiu analisar a ação da CF, comparando-a à MMC em coelhos submetidos à trabeculectomia. Verificamos a inibição da proliferação de fibroblastos, que sabemos ser um dos fatores principais para o funcionamento da trabeculectomia, além de possíveis complicações no pós-operatório,

atividade inflamatória e alterações celulares pelo efeito das medicações. Ao final do experimento, tivemos três (50%) dos coelhos no grupo controle com vascularização de bolhas, enquanto seis (37.5%) coelhos no grupo dos tratados com MMC e dois (12.5%) no grupo CF. Porém, no grupo da MMC, ainda tivemos dois (12.5%) coelhos com encistamento da bolha.

Em nosso estudo, o grupo controle teve 100% de falência da bolha filtrante ao final do experimento, assim como Ekinci *et al*. Ao final de 28 dias de estudo, tiveram uma taxa de sucesso de 77%, além do exame histológico mostrar menor reação inflamatória no mesmo grupo (72).

Em relação à RCA, observou-se que, em 100% dos coelhos nos três grupos, não houve nenhum tipo de reação inflamatória após 30 dias da trabeculectomia. As reações inflamatórias no grupo MMC, no primeiro e sétimo dia, foram tratadas com o uso de colírio combinado de cloridrato de moxifloxacino 5mg/ml + fosfato dissódico de dexametasona 1 mg/ml (Novartis AG, Basileia, Suíça) 4x/dia e, no exame de 30 dias, não estavam mais presentes.

Os animais submetidos à trabeculectomia com CF apresentaram quantidade menor de plasmócitos, células relacionadas a processos inflamatórios (12,5%), em comparação ao grupo MMC (50%) e ao grupo controle (40%). Considerando este marcador, nossos resultados sugerem que o grupo tratado com MMC apresentou maior reação inflamatória do que a CF.

A presença de fibroblastos pode ser um indicativo de excesso de matriz extracelular (MEC), sugerindo maior chance de fibrose. Em nosso estudo, observou-se uma diminuição do número de fibroblastos nos animais tratados com CF e MMC quando comparados ao grupo controle. Contudo a espessura do colágeno não diferiu entre os grupos experimentais, em concordância com os achados de Ishida K *et al*. (73).

É interessante perceber que, no grupo em que se utilizou a CF, não se observou a desorganização das fibras de colágeno, como no grupo controle e MMC, indicando organização estrutural dessas fibras. Notou-se importante diminuição de plasmócitos na conjuntiva dos olhos tratados com CF, quando comparados aos tratados com MMC, sugerindo menor reação inflamatória dos mesmos.

O menor número de vesículas vascularizadas no grupo da CF, em comparativo com o grupo da MMC, pode ter duas implicações distintas: sugere a possibilidade de ocorrência de um menor número de complicações futuras como as causadas por bolhas

isquêmicas ou um maior número de falências destas bolhas. O desenho deste estudo não permite conclusões a este respeito.

Ao contrário da dosagem da MMC, já bem estabelecida em trabalhos experimentais e em humanos, a dosagem da CF ainda necessita de estudos visando a estabelecer a concentração e tempo ideais de sua aplicação.

7. CONCLUSÃO

Nossos resultados mostraram que, após 30 dias da trabeculectomia, os coelhos tratados com CF tiveram uma porcentagem maior de bolhas difusas e elevadas quando comparados ao grupo controle, 50% dos animais tratados com MMC e 75% dos tratados com CF. O grupo tratado com a CF também apresentou menor taxa de bolhas vascularizadas e encistadas.

Em todos os grupos, encontramos células inflamatórias nas lâminas histológicas avaliadas, porém a presença de plasmócitos foi significativamente maior no grupo tratado com MMC em comparação ao tratado com a CF, o que indica maior reação inflamatória no grupo tratado com MMC.

Por MET, foi evidenciado que, após a trabeculectomia, não diferiu a espessura do colágeno, mas o grupo controle e o grupo tratado com MMC apresentaram uma desorganização das fibras de colágeno. No grupo tratado com CF, isso não ocorreu, indicando organização estrutural destas fibras.

Em relação à presença de fibroblastos, em nosso estudo, observou-se uma diminuição do número de fibroblastos nos animais tratados com a MMC e com a CF quando comparados ao grupo controle.

Os resultados deste estudo preliminar sugerem que a CF pode ter papel de agente antifibrótico para a modulação da resposta cicatricial na trabecuclectomia quando comparada à droga padrão-ouro, podendo trazer menor reação inflamatória e, consequentemente, influenciar no sucesso cirúrgico.

Estudos adicionais em animais são necessários para melhor caracterizar e expandir os presentes resultados, como tempo maior de seguimento, maior concentração da CF e medida da pressão intraocular.

Anexo I

Centro Universitário Ingá

Credenciada pela Portaria do Ministério da Educação Nº 776 /2016

Maringá, 13 de outubro de 2017

Pesquisador Coordenador: JULIANA MOTTA ALMODIN COLALLILO
Pesquisador Responsável: REMO SUZANNA JUNIOR
Pesquisadores Participantes: MOACIR RAFAEL MARTINS RADAELLI e EDNA ALMODIN

O Comitê de Ética no Uso de Animais - CEUA, na reunião do dia 28 de setembro de 2017, **APROVOU** os procedimentos éticos apresentados no projeto intitulado: **"**ESTUDO DA AÇÃO DA CICLOFOSFAMIDA X MITOMICINA EM COELHOS SUBMETIDOS A TRABECULECTOMIA**",** (10 coelhos, raça Nova Zelândia, entre 6 e 24 meses, ambos os sexos, pesando entre 2 e 6 kg), sob o **PM07/2017.**

Atenciosamente,

Prof. Dr. Luiz Antonio Bento
Presidente do CEUA/UNINGÁ

Anexo II

Faculdade de Medicina da Universidade de São Paulo
Avenida Dr. Arnaldo, 455
Pacaembu – São Paulo – SP

COMISSÃO DE ÉTICA NO USO DE ANIMAIS

Certificamos que a proposta intitulada **"Estudo da ação da ciclofosfamida x mitomicina em coelhos submetidos a trabeculectomia"**, registrada com o **nº 952/2018**, sob a responsabilidade de **Remo Susanna Junior** e **Juliana Motta Almodin Colalillo,** apresentado pelo Departamento de Oftalmologia - que envolve a produção, manutenção e/ou utilização de animais pertencentes ao filo Chordata, subfilo Vertebrata (exceto humanos), para fins de pesquisa científica (ou ensino) - encontra-se de acordo com os preceitos da Lei nº 11.794, de 8 de outubro de 2008, do Decreto nº 6.899, de 15 de julho de 2009, e com as normas editadas pelo Conselho Nacional de Controle de Experimentação Animal (CONCEA), e foi aprovada pela COMISSÃO DE ÉTICA NO USO DE ANIMAIS (CEUA) da Faculdade de Medicina da USP em 23.02.18

Finalidade	( ) Ensino (x) Pesquisa Científica
Vigência da autorização	Início: 02-10-2017 Término: 23-10-2020
Espécie/linhagem/raça	Coelho New Zealand
Nº de animais	**10**
Peso/Idade	2-6 kg
Sexo	fêmeas
Origem	Uningá

A CEUA FMUSP solicita que ao final da pesquisa seja enviado Relatório com todas as atividades.

CEUA-FMUSP, 23 de Fevereiro de 2018

Dr. Eduardo Pompeu
Coordenador
Comissão de Ética no Uso de Animais

Comissão de Ética no Uso de Animais da FMUSP
e-mail: ceua@fm.usp.br

8. REFERÊNCIAS

1. Weinreb RN, Aung T, Medeiros FA. The Pathophysiology and Treatment of Glaucoma. JAMA [Internet]. 2014 May 14;311(18):1901. Available from: http://jama.jamanetwork.com/article.aspx?doi=10.1001/jama.2014.3192

2. Infeld DA, O'Shea JG. Glaucoma: diagnosis and management. Postgrad Med J [Internet]. 1998 Dec;74(878):709–15. Available from: http://www.ncbi.nlm.nih.gov/pubmed/10320884

3. Sihota R, Angmo D, Ramaswamy D, Dada T. Simplifying "target" intraocular pressure for different stages of primary open-angle glaucoma and primary angle-closure glaucoma. Indian Journal of Ophthalmology. 2018.

4. Schuster AK, Erb C, Hoffmann EM, Dietlein T, Pfeiffer N. The diagnosis and treatment of glaucoma. Dtsch Arztebl Int. 2020;117(13):225–34.

5. Susanna R, Takahashi WY. Estudo Comparativo Entre O Uso Do 5-Fluoro-Uracil E Da Mitomicina Em Olhos Trabeculectomizados. Arq Bras Oftalmol. 1993;56(1):25–8.

6. Cairns JE. Trabeculectomy. Preliminary report of a new method. Am J Ophthalmol. 1968;66(4):673–9.

7. Mello e Oliveira N de, Porto RB, Freitas TG, Lacava AC. Estudo comparativo entre a eficácia da trabeculectomia com e sem uso de 5-Fluorouracil ou Mitomicina-C: comparative study with and without 5-Fluorouracil or Mitomycin-C. Arq Bras Oftalmol. 1999;62(6):739–46.

8. Spitzer MS, Sat M, Schramm C, Schnichels S, Schultheiss M, Yoeruek E, et al. Biocompatibility and antifibrotic effect of UV-cross-linked hyaluronate as a release-system for tranilast after trabeculectomy in a rabbit modela pilot study. Curr Eye Res. 2012;37(6):463–70.

9. Nikita E, Moulin A, Vergados I, Brouzas D, Theodossiadis PG. A Pilot Study on Ocular Safety and Efficacy of Infliximab as an Antifibrotic Agent After Experimental Glaucoma Filtration Surgery. Ophthalmol Ther. 2017;6(2):323–34.

10. Rangel HMDA, Rolim HT, Vidigal P, de Araújo ID, Cronemberger S. Healing modulation in glaucoma surgery after application of subconjunctival triamcinolone acetate alone or combined with mitomycin C: An experimetal study. Rev Col Bras Cir. 2018;45(4):1–9.

11. Hsu WC, Ritch R, Krupin T, Chen HSL. Tissue bioengineering for surgical bleb defects: An animal study. Graefe's Arch Clin Exp Ophthalmol. 2008;246(5):709–17.

12. Almatlouh A, Bach-Holm D, Kessel L. Steroids and nonsteroidal anti-inflammatory drugs in the postoperative regime after trabeculectomy – which provides the better outcome? A systematic review and meta-analysis. Acta Ophthalmol [Internet]. 2018 Mar 21;97(2):146–57. Available from: https://onlinelibrary.wiley.com/doi/abs/10.1111/aos.13919

13. Niu W, Shen G, Yuan Y, Ma X, Li S, Wang J, et al. Biodegradable PTLGA terpolymers versus collagen implants used as an adjuvant in trabeculectomy in rabbit eye. J Ophthalmol. 2015;2015.

14. Norris EJ, Schiffman JC, Palmberg PF, Mello PADA. Resultados a longo prazo do uso de drogas antiproliferativas na trabeculectomia primária. Arq Bras Oftalmol. 2002;

15. Chen T, Kunnavatana SS, Koch RJ. Effects of mitomycin-C on normal dermal fibroblasts. Laryngoscope. 2006;

16. Lin LT, Chen JT, Lu DW, Tai MC, Liang CM, Chen CL, et al. Antifibrotic role of low-dose mitomycin-c-induced cellular senescence in trabeculectomy models. PLoS One [Internet]. 2020;15(6 June):1–24. Available from: http://dx.doi.org/10.1371/journal.pone.0234706

17. Bruni C, Furst DE. The burning question: To use or not to use cyclophosphamide in systemic sclerosis. Eur J Rheumatol. 2020;7(3):237–41.

18. Zhao L, Peng M, Lin W, Tan Q, Khan MA, Lin D. Efficacy of sub-tenon micro-perfusion of cyclophosphamide in rabbits with severe ocular inflammation. Drug Des Devel Ther. 2020;14:3407–16.

19. Wakefield D. Does cyclophosphamide still have a role in the treatment of severe inflammatory eye disease? Ocul Immunol Inflamm. 2014;22(4):306–10.

20. Almodin J, Almodin F, Almodin E, Minguetti-Câmara VC, Neves JP, Bezzon AKT, et al. Efeitos de algumas drogas sobre a proliferação de fibroblastos de pterígio primário in vitro. Rev Bras Oftalmol. 2013;

21. Almodin JM, Almodin FM, Almodin EM, Mendes M, Cvintal T, Susanna Junior R. Ação da ciclofosfamida subconjuntival em coelhos. Rev Bras Oftalmol. 2021;80(1):17–20.

22. He S, Stankowska DL, Ellis DZ, Krishnamoorthy RR, Yorio T. Targets of neuroprotection in glaucoma. J Ocul Pharmacol Ther. 2018;34(1–2):85–106.

23. Hong CJ, Trope GE. A woman with a family history of glaucoma. Can Med Assoc J [Internet]. 2015 Sep 8;187(12):899–900. Available from: http://www.cmaj.ca/lookup/doi/10.1503/cmaj.140685

24. Foster PJ, Buhrmann R, Quigley HA, Johnson GJ. The definition and classification of glaucoma in prevalence surveys. Br J Ophthalmol [Internet]. 2002 Feb 1;86(2):238–42. Available from: https://bjo.bmj.com/lookup/doi/10.1136/bjo.86.2.238

25. Alward WLM, Feldman F, Trope G, Cashwell LF, Wilensky J, Geijssen HC, et al. Natural history of normal-tension glaucoma. Ophthalmology. 2001;108(2):247–53.

26. Coleman AL. Advances in Glaucoma Treatment and Management: Surgery. Investig Opthalmology Vis Sci [Internet]. 2012 May 3;53(5):2491. Available from: http://iovs.arvojournals.org/article.aspx?doi=10.1167/iovs.12-9483l

27. Salim S. Current variations of glaucoma filtration surgery. Curr Opin Ophthalmol [Internet]. 2012 Mar;23(2):89–95. Available from: http://journals.lww.com/00055735-201203000-00003

28. Mandia Júnior C, Rodrigues M de LV. Trabeculectomia com mitomicina-C no tratamento de glaucomas refratários: avaliação dos resultados de 108 casos. Arq Bras Oftalmol. 2002;

29. Weinreb RN, Leung CKS, Crowston JG, Medeiros FA, Friedman DS, Wiggs JL, et al. Primary open-angle glaucoma. Nat Rev Dis Prim [Internet]. 2016;2:16067. Available from: http://www.ncbi.nlm.nih.gov/pubmed/27654570

30. Lamping KA, Bellows AR, Hutchinson BT, Afran SI. Long-term Evaluation of Initial Filtration Surgery. Ophthalmology. 1986;

31. Chen TC, Wilensky JT, Viana MAG. Long-term follow-up of initially successful trabeculectomy. Ophthalmology. 1997;

32. Cheung JC, Wright MM, Murali S, Pederson JE. Intermediate-term outcome of variable dose mitomycin C filtering surgery. Ophthalmology. 1997;

33. Broadway DC, Grierson I, Hitchings RA. Local effects of previous conjunctival incisional surgery and the subsequent outcome of filtration surgery. Am J Ophthalmol. 1998;

34. Law SK, Shih K, Tran DH, Coleman AL, Caprioli J. Long-term Outcomes of Repeat vs Initial Trabeculectomy in Open-Angle Glaucoma. Am J Ophthalmol. 2009;

35. Lama PJ, Fechtner RD. Antifibrotics and wound healing in glaucoma surgery. Surv Ophthalmol [Internet]. 48(3):314–46. Available from: http://www.ncbi.nlm.nih.gov/pubmed/12745005

36. Bruno CA, Fisher GJ, Moroi SE. Is ‘scarless wound healing’ applicable to glaucoma surgery? Expert Rev Ophthalmol. 2007;2(1):79–90.

37. Joshi AB, Parrish RK, Feuer WF. 2002 Survey of the American Glaucoma Society. J Glaucoma [Internet]. 2005 Apr;14(2):172–4. Available from: http://journals.lww.com/00061198-200504000-00016

38. Skuta GL, Beeson CC, Higginbotham EJ, Lichter PR, Musch DC, Bergstrom TJ, et al. Intraoperative Mitomycin versus Postoperative 5-Fluorouracil in High-risk Glaucoma Filtering Surgery. Ophthalmology. 1992;

39. Abraham LM, Selva D, Casson R, Leibovitch I. The clinical applications of fluorouracil in ophthalmic practice. Drugs. 2007.

40. Longley DB, Harkin DP, Johnston PG. 5-Fluorouracil: Mechanisms of action and

clinical strategies. Nat Rev Cancer. 2003;3(5):330–8.

41. Cronemberger S, De Vasconcelos Santos DV, Ramos LFF, Oliveira ACM, Maestrini HA, Calixto N. Trabeculectomia com mitomicina C em pacientes com glaucoma congênito refratário. Arq Bras Oftalmol. 2004;

42. Song JS, Kim JH, Yang M, Sul D, Kim HM. Mitomycin-C concentration in cornea and aqueous humor and apoptosis in the stroma after topical mitomycin-C application: Effects of mitomycin-C application time and concentration. Cornea. 2007;26(4):461–7.

43. Ribeiro F de AQ, Borges J de P, Zacchi FFS, Guaraldo L. O comportamento clínico e histológico da pele do rato submetida ao uso tópico e injetável de Mitomicina C. Rev Bras Otorrinolaringol. 2005;

44. Gomes JÁP, Fernandes LHS, Komagome CM, Höfling-Lima AL, Prata JA. Uso de membrana amniótica no tratamento de complicações pós - trabeculectomia. Arq Bras Oftalmol. 2001;

45. Geyer O. Management of large, leaking, and inadvertent filtering blebs with the neodymium:YAG laser. Ophthalmology. 1998 Jun;105(6):983–7.

46. Zalta AH, Wieder RH. Closure of leaking filtering blebs with cyanoacrylate tissue adhesive. Br J Ophthalmol. 1991;

47. Mills KA, Chess-Williams R, McDermott C. Novel insights into the mechanism of cyclophosphamide-induced bladder toxicity: chloroacetaldehyde's contribution to urothelial dysfunction in vitro. Arch Toxicol. 2019;

48. Emadi A, Jones RJ, Brodsky RA. Cyclophosphamide and cancer: golden anniversary. Nat Rev Clin Oncol [Internet]. 2009 Nov;6(11):638–47. Available from: http://www.ncbi.nlm.nih.gov/pubmed/19786984

49. Kanno TYN, Sensiate LA, De Paula NA, Salles MJS. Toxic effects of different doses of cyclophosphamide on the reproductive parameters of male mice. Brazilian J Pharm Sci. 2009;

50. Colvin OM. An overview of cyclophosphamide development and clinical applications. Curr Pharm Des [Internet]. 1999 Aug;5(8):555–60. Available from:

http://www.ncbi.nlm.nih.gov/pubmed/10469891

51. Ogino MH, Tadi P. Cyclophosphamide [Internet]. Treasure Island (FL): StatPearls Publishing; 2020 Jan. 2020 [cited 2021 Feb 15]. Available from: https://www.ncbi.nlm.nih.gov/books/NBK553087/

52. Giudiceandrea A, Toro ME, Scupola A, Caporossi A, Nociti V, Mirabella M, et al. Potential Effect of Cyclophosphamide on Bleb Survival in Five Patients with Multiple Sclerosis Who Underwent Glaucoma Surgery. Ophthalmol Ther [Internet]. 2018;7(2):431–6. Available from: https://doi.org/10.1007/s40123-018-0133-y

53. Villano M, Borghini A, Manetti M, Gabbrielli E, Rossi A, Sestini P, et al. Systemic sclerosis sera affect fibrillin-1 deposition by dermal blood microvascular endothelial cells: Therapeutic implications of cyclophosphamide. Arthritis Res Ther. 2013;

54. Wu KY, Wu PC, Lai YH, Hong SJ. Novel usage of intraocular pressure-lowering drugs as wound-healing inhibitors after trabeculectomy with cell culture and animal models. Kaohsiung J Med Sci [Internet]. 2013;29(7):353–61. Available from: http://dx.doi.org/10.1016/j.kjms.2012.11.002

55. Bouhenni RA, Dunmire J, Sewell A, Edward DP. Animal models of glaucoma. Journal of Biomedicine and Biotechnology. 2012.

56. Pennesi ME, Neuringer M, Courtney RJ. Animal models of age related macular degeneration. Molecular Aspects of Medicine. 2012.

57. Vézina M. Comparative Ocular Anatomy in Commonly Used Laboratory Animals. In: Molecular and Integrative Toxicology. 2013.

58. Y. Zernii E, E. Baksheeva V, N. Iomdina E, A. Averina O, E. Permyakov S, P. Philippov P, et al. Rabbit Models of Ocular Diseases: New Relevance for Classical Approaches. CNS Neurol Disord - Drug Targets [Internet]. 2016 Mar 10;15(3):267–91. Available from: http://www.eurekaselect.com/openurl/content.php?genre=article&issn=1871-5273&volume=15&issue=3&spage=267

59. Short BG. Safety Evaluation of Ocular Drug Delivery Formulations: Techniques and Practical Considerations. Toxicol Pathol. 2008;

60. Thomas B, Bhat K, Mapara M. Rabbit as an animal model for experimental research. Dent Res J (Isfahan). 2012;

61. York M, Steiling W. A critical review of the assessment of eye irritation potential using the Draize rabbit eye test. J Appl Toxicol. 1998;

62. Morrison PWJ, Khutoryanskiy V V. Advances in ophthalmic drug delivery. Therapeutic Delivery. 2014.

63. Cerialle PMA, Almodin CG, Radaelli MRM, Minguetti-Câmara VC, Souza MC, Oliveira CAM, et al. Viability of homologous and heterologous subcutaneous transplantation of fresh germ cells in rabbits. J Bras Reprod Assist. 2017;

64. Almodin CG, Minguetti-Câmara VC, Meister H, Ferreira JOHR, Franco RL, Cavalcante AA, et al. Recovery of fertility after grafting of cryopreserved germinative tissue in female rabbits following radiotherapy. Hum Reprod. 2004;

65. Al Habash A, Aljasim LA, Owaidhah O, Edward DP. A review of the efficacy of mitomycin C in glaucoma filtration surgery. Clin Ophthalmol. 2015;9:1945–51.

66. Ma J, Li X, Zhang W, Huang L, Chen M, Xi L, et al. CSM enhances the filtration bleb survival in rabbit model of experimental glaucoma surgery. Curr Eye Res. 2014;

67. Suh W, Han KE, Han JR. Safety of using matrix metalloproteinase inhibitor in experimental glaucoma filtration surgery. J Korean Med Sci. 2017;32(4):666–71.

68. Said AMA, Zaki RGE, Mohamed TH, Salman MI. Safety and efficacy of photodynamic therapy using BCECF-AM compared to mitomycin C in controlling post-operative fibrosis in a rabbit model of subscleral trabeculectomy. Int J Ophthalmol. 2016;9(3):348–56.

69. Davatchi F, Sadeghi Abdollahi B, Shams H, Shahram F, Nadji A, Chams-Davatchi C, et al. Combination of pulse cyclophosphamide and azathioprine in ocular manifestations of Behcet's disease: Longitudinal study of up to 10 years. Int J Rheum Dis. 2014;17(4):444–52.

70. Almodin JM, Engel E, Santos JF, Almodin FM, Minguetti-Câmara VC, Almodin EM, et al. Estudo comparativo da inibição da proliferação de fbroblastos in vitro na conjuntiva utilizando mitomicina C e ciclofosfamida. Rev Bras Oftalmol. 2021;80:8–11.

71. Kreidieh FY, Moukadem HA, El Saghir NS. Overview, prevention and management of chemotherapy extravasation. World Journal of Clinical Oncology. 2016.

72. Ekinci M, Çagatay HH, Ceylan E, Keles S, Koban Y, Gokce G, et al. Reduction of conjunctival fibrosis after trabeculectomy using topical α-lipoic acid in rabbit eyes. J Glaucoma. 2014;23(6):372–9.

73. Ishida K, Nakano Y, Ojino K, Shimazawa M, Otsuka T, Inagaki S, et al. Evaluation of bleb characteristics after trabeculectomy and glaucoma implant surgery in rabbit. Ophthalmic Res. 2020;