MARCELO MENDES LAVEZZO

Análise multimodal e eletrofisiológica de pacientes na fase aguda da doença de Vogt-Koyanagi-Harada tratados prospectivamente com corticoterapia e imunossupressão precoce em um seguimento de 24 meses

Tese apresentada à Faculdade de Medicina da Universidade de São Paulo para obtenção do título de Doutor em Ciências

Programa de Oftalmologia

Orientadora: Dra. Joyce Hisae Yamamoto

(Versão corrigida. Resolução CoPGr 6018/11, de 1 de novembro de 2011. A versão original está disponível na Biblioteca da FMUSP)

São Paulo

2019

Dados Internacionais de Catalogação na Publicação (CIP)

Preparada pela Biblioteca da
Faculdade de Medicina da Universidade de São Paulo

©reprodução autorizada pelo autor

Lavezzo, Marcelo Mendes
Análise multimodal e eletrofisiológica de pacientes na fase aguda da doença de Vogt-Koyanagi-Harada tratados prospectivamente com corticoterapia e imunossupressão precoce em um seguimento de 24 meses / Marcelo Mendes Lavezzo. -- São Paulo, 2019.
Tese(doutorado)--Faculdade de Medicina da Universidade de São Paulo.
Programa de Oftalmologia.
Orientadora: Joyce Hisae Yamamoto.

Descritores: 1.Síndrome uveomeningoencefálica 2.Pan-uveíte 3.Imunossupressão 4.Corticosteroides 5.Verde de indocianina 6.Angiofluoresceinografia 7.Tomografia de coerência óptica 8.Eletrofisiologia

USP/FM/DBD-502/19

Responsável: Erinalva da Conceição Batista, CRB-8 6755

EPÍGRAFE

"A verdadeira viagem de descobrimento
não consiste em procurar novas paisagens,
mas em ter novos olhos".
(Marcel Proust)

DEDICATÓRIA

Dedico esta tese a minha família!

A meus pais **Wagner** e **Otávia** que me apresentaram à Universidade, desde criança, quando acompanhava seus projetos na Fazenda Experimental Lageado – UNESP, *Campus* de Botucatu. Obrigado por terem me proporcionado um de meus maiores bens: a educação! Obrigado pelo carinho, amor, ensinamentos, confiança, valores de respeito, dignidade e honestidade e pelo exemplo de seres humanos que são! Sem vocês, nada disso seria possível. Minha admiração eterna...

A minha noiva, **Caroline Midori,** que se uniu a mim nesta empreitada quando o Doutorado já estava em andamento. Companheira de todas as horas, você me faz ser uma pessoa melhor! Obrigado pelo amor, carinho, compreensão, paciência, palavras de encorajamento e pelo apoio incondicional nos momentos difíceis. Você foi minha maior incentivadora para concluir este projeto e atingir meus objetivos!

A meu irmão **Rafael**, obrigado pela sua amizade, carinho, estímulo e companheirismo, ao longo de todos estes anos!

A minha cunhada **Daniela**, as minhas sobrinhas **Sofia** e **Laura** e à família **Takigami**, obrigado pelo desvelo, incentivo, momentos felizes e pelas palavras de apoio.

AGRADECIMENTOS

À **Dra. Joyce Hisae Yamamoto Takiuti**, exemplo de orientadora, sempre presente, dedicada, modesta, que prima pelo rigor técnico, conhecimento, competência, perfeccionismo, disciplina, ética e trabalho metódico. Sua busca incansável pelo academicismo merece total reconhecimento. Obrigado pela convivência e pelos ensinamentos inestimáveis, ao longo destes anos de Pós-Graduação.

Ao **Dr. Carlos Eduardo Hirata**, pelas inúmeras contribuições e sugestões pertinentes e construtivas, feitas durante o desenvolvimento desta tese.

À **Dra. Maria Kiyoko Oyamada**, pela paciência durante meu aprendizado das técnicas para realização dos exames de eletrorretinograma e também pelo constante auxílio na interpretação dos mesmos e na análise crítica dos trabalhos derivados desta tese.

Ao **Prof. Dr. Remo Susanna Junior**, Professor Titular da Clínica Oftalmológica do HCFMUSP, por me servir de inspiração e admiração no meio acadêmico oftalmológico, desde 2008, quando ingressei na Residência de Oftalmologia no HCFMUSP.

Ao **Prof. Dr. Mário Luiz Ribeiro Monteiro**, por propiciar meu ingresso no programa de Pós-graduação em Oftalmologia da Faculdade de Medicina da Universidade de São Paulo.

À **Profa. Dra. Silvana Artioli Schellini**, Professora Titular da Disciplina de Oftalmologia da Universidade Estadual Paulista "Júlio de Mesquita Filho"- UNESP - *Campus* de Botucatu, por ter me introduzido na vida acadêmica ainda durante a graduação em Medicina, na FMB - UNESP, pelo seu conhecimento, competência, dinamismo, correção de atitudes, sendo exemplo de rigor científico, produtividade, eficiência e amizade para mim.

À **Dra. Maria Lúcia Carnevale Marin** e ao **Dr. Helcio Rodrigues**, do Laboratório de Imunologia, Instituto do Coração (InCor), Faculdade de Medicina, Universidade de São Paulo pela tipificação do alelo HLA-DRB1*0405.

A **Dra. Viviane Mayumi Sakata**, por ter iniciado o primeiro trabalho prospectivo sobre a doença de Vogt-Koyanagi-Harada no HCFMUSP, que se tornou inspiração e ponto de partida para esta tese.

Aos colegas **Dr. Celso Morita**, **Dr. Ever Ernesto Caso Rodriguez**, **Dra. Priscilla Campos da Nóbrega**, **Dra. Fernanda Maria Silveira Souto**, **Dr. Ruy Felippe Brito Gonçalves Missaka** e **Dr. Felipe Theodoro Bezerra Gaspar Carvalho da Silva**, pela ajuda na coleta de dados e no acompanhamento dos pacientes.

Às tecnológas em Oftalmologia, **Smairah Frutuoso Abdallah** e **Cíntia Kanenobu**, pelo auxílio na realização dos exames de imagem dos pacientes, distinguindo-se pelo esmero e qualidade técnica.

Obrigado a todos meus **familiares** e **amigos** que, direta ou indiretamente, contribuíram para meu crescimento pessoal e profissional.

À **Sra. Regina Ferreira de Almeida**, exemplo de responsabilidade e dedicação à Pós-Graduação, pela sua amizade e carinho, acompanhando-me, sempre, gentilmente, durante todo o processo para a obtenção do título de Doutor em Ciências.

Ao estatístico, **Rogério Ruscitto do Prado**, pela disponibilidade e competência, na execução da análise estatística dos dados desta tese de doutorado.

À **Fundação de Amparo à Pesquisa do Estado de São Paulo (FAPESP)**, por conceder o auxílio financeiro (processo nº 2011/50936-7), no início do projeto de estudo da doença de Vogt-Koyanagi-Harada, o que viabilizou a aquisição dos equipamentos necessários para a execução do projeto e também deste trabalho.

Ao **Dr. Acácio Alves de Souza Lima Filho**, diretor da Ophthalmos S. A., pela doação do contraste indocianina verde, para realização dos exames de angiografia com indocianina verde, sem os quais esta tese não poderia ter sido concluída.

A toda **equipe do Serviço de Oftalmologia** do Hospital das Clínicas da Faculdade de Medicina da Universidade São Paulo, incluindo docentes, médicos assistentes, médicos voluntários, médicos pós-graduandos, médicos residentes, graduandos em Medicina, equipe de enfermagem e pessoal administrativo, que contribuíram, sobremaneira, para a realização desta pesquisa.

Aos **pacientes**, foco do estudo e objetivo principal desta tese, pelo comprometimento, tolerância e receptividade como participantes principais deste projeto. Como reconhecimento, ficam as inferências obtidas, a partir dos resultados oriundos deste estudo, como minha contribuição para o melhor entendimento da doença de Vogt-Koyanagi-Harada, possibilitando o tratamento mais eficaz destes pacientes acompanhados, bem como de outras pessoas que venham a desenvolver a mesma doença, ao longo da vida.

NORMALIZAÇÃO ADOTADA

Esta tese está de acordo com as seguintes normas, em vigor no momento desta publicação:

Referências: adaptado de *International Committee of Medical Journals Editors* (Vancouver).

Universidade de São Paulo. Faculdade de Medicina. Divisão de Biblioteca e Documentação. *Guia de apresentação de dissertações, teses e monografias*. Elaborado por Anneliese Carneiro da Cunha, Maria Julia de A.L. Freddi, Maria F. Crestana, Marinalva de Souza Aragão, Suely Campos Cardoso, Valéria Vilhena. 3ª Ed. São Paulo: Serviços de Biblioteca e Documentação; 2011.

Abreviaturas dos títulos dos periódicos de acordo com *List of Journals Indexed in Index Medicus.*

SUMÁRIO

Lista de Abreviaturas
Lista de Figuras
Lista de Tabelas
Resumo
Abstract
1 Introdução e Justificativa do estudo 1
2 Objetivos 4
2.1 Objetivo geral 5
2.2 Objetivos específicos 5
3 Revisão da literatura 6
3.1 Histórico e importância da doença no contexto atual 7
3.2 Critérios diagnósticos 8
3.3 Curso clínico e aspectos histopatológicos 14
3.3.1 Fase prodrômica 14
3.3.2 Fase uveítica aguda 14
3.3.3 Fase convalescente 15
3.3.4 Fase crônica recorrente 16
3.3.5 Manifestações extraoculares 17
3.3.6 Fase aguda e fase não aguda 18
3.4 Monitoramento da atividade inflamatória 19
3.4.1 Angiografia com fluoresceína sódica (AGF) 19
3.4.2 Angiografia com indocianina verde (ICGA) 21
3.4.3 Tomografia de coerência óptica (OCT) 22
3.4.4 Autofluorescência (FA) 25
3.4.5 Eletrorretinograma (ERG) 26
3.4.6 Análise multimodal 28
3.5 Patogênese 28
3.6 Tratamento 30
3.6.1 Fase uveítica aguda 31

3.6.2 Fase uveítica não aguda 32
3.6.3 Tratamento local 36
3.6.4 Situações especiais 36
3.7 Complicações 37
3.8 Prognóstico e conceito de inflamação subclínica 39
4 Pacientes e métodos 44
4.1 Pacientes 45
4.2 Intervenção terapêutica 46
4.3 Análise de modo integrado 48
4.3.1 Avaliação clínica 48
4.3.2 Avaliação angiográfica 49
4.3.3 Tomografia de coerência óptica espectral 52
4.3.4 Eletrorretinograma de campo total (ERGct) 53
4.3.5 Frequência dos exames 53
4.4 Definição de melhora ou piora da atividade inflamatória 54
4.5 Análise estatística 56
4.6 Aprovação do Comitê de Ética 57
5 Resultados 58
6 Discussão 84
7 Conclusões 102
8 Referências 105
9 Apêndices 125
9.1 Características clínicas, tomográficas e angiográficas dos olhos dos pacientes com doença de Vogt-Koyanagi-Harada, ... 126
9.2 Aprovação pelo Comitê de Ética Institucional 127
9.3 Termo de Consentimento Livre e Esclarecido 128
9.4 Publicação: Orphanet Journal of Rare Diseases em 2016 134
9.5 Publicação: Acta Ophthalmologica em 2016 155
9.6 Publicação: Graefe's Archive for Clincal and Experimental Ophthalmology em 2019 157
9.7 Publicação: Ocular Immunology and Inflammation em 2019 168
9.8 Publicação: Ocular Immunology and Inflammation em 2019 181
9.9 Publicação: Ocular Immunology and Inflammation em 2019 189

LISTAS

ABREVIATURAS

AF	Autofluorescência do fundo do olho *(fundus autofluorescence)*
AGF	Angiofluoresceinografia
ART	*Automated averaging system* (sistema automatizado de filtragem)
ASUWOG	*Angiography Scoring for Uveitis Working Group* (Grupo de estudos para pontuação angiográfica em uveítes)
AUS	*American Uveitis Society* (Sociedade Americana de Uveíte)
AV	Acuidade visual
AZA	Azatioprina
BL-FAF	*Blue-light fundus autofluorescence* (autofluorescência com emissão de luz de baixo comprimento de onda ou luz azul)
CCA	Celularidade na câmara anterior
CMV	Citomegalovírus
CNV	*Choroidal neovascularization* (neovascularização de coroide (ou membrana neovascular sub-retinana)
CYA	*Cyclosporine* (ciclosporina A)
DCV	*Diagnostic Criteria for VKH Disease* (critérios diagnósticos para a doença de Vogt-Koyanagi-Harada)
DD	*Dark dots*
DP	Desvio-padrão
DR	Descolamento de retina
DVKH	Doença de Vogt-Koyanagi-Harada
EBV	Epstein-Barr vírus
EC	Espessura da coroide
EEG	Equações de estimação generalizada
EPR	Epitélio pigmentado da retina
ERG	Eletrorretinograma
ERGct	Eletrorretinograma de campo total (*full-field electroretinogram*)
ERGmf	Eletrorretinograma multifocal (*multifocal electroretinogram*)
FA	Fosfatase alcalina
GGT	Gama glutamil transpeptidase

HCFMUSP	Hospital das Clínicas da Faculdade de Medicina da Universidade de São Paulo
HIV	*Human immunodeficiency virus* (vírus da imunodeficiência humana)
HLA	*Human leukocyte antigen* (antígeno leucocitário humano)
HTLV	*Human T-cell lymphotropic virus* (vírus linfotrópico da célula T humana)
Hz	Hertz
ICGA	*Indocyanine green angiography* (angiografia com indocianina verde)
IFX	Infliximabe
IMT	*Immunosuppressive therapy* (agentes imunossupressores / imunossupressão / terapia imunossupressora)
ISCEV	*International Society for Clinical Electrophysiology of Vision* (Sociedade Internacional de Eletrofisiologia Clínica da Visão)
KIR	*Killer immunoglobulin-like receptors (*receptores das células *Natural Killer)*
LCR	Líquido cefalorraquidiano
MKP1	*Mitogen-activated protein kinase phosphatase-1* (fosfatase-1 da proteína quinase ativada por mitógeno)
MMF	Micofenolato mofetila (*mycophenolate mofetil*)
MTX	Metotrexato (*methotrexate*)
NIR-FAF	*Near-infrared fundus autofluorescence* (autofluorescência com emissão de luz infravermelha)
NK	Células *Natural Killer*
OCT	*Optical coherence tomography* (tomografia de coerência óptica)
OCT EDI	*Enhanced depth imaging optical coherence tomography* (tomografia de coerência óptica com profundidade de imagem aprimorada)
OS	Oftalmia simpática
PCR	Proteína C reativa *(C-reactive protein)*
PIO	Pressão intraocular
PPD	*Purified protein derivative skin test* (derivado proteico purificado)
PPF	Protoparasitológico de fezes
PRN	*Pro re nata*
PSIIS	*Posterior segment imaging inflammatory signs* (Sinais inflamatórios do segmento posterior evidenciados pelos exames de imagem)

RDC	*Revised Diagnostic Criteria for VKH disease* (Critérios Diagnósticos Revisados)
RR	Risco relativo
®	Registrado
SGF	*Sunset glow fundus* (fundo em pôr do sol)
SNC	Sistema nervoso central
SS-OCT	*Swept-source optical coherence tomography* (tomografia de coerência óptica com *swept-source)*
TGO	Transaminase glutâmica oxalacética
TGP	Transaminase glutâmica pirúvica
VHS	Velocidade de hemossedimentação
TNF	*Tumor necrosis fator* (fator de necrose tumoral)

FIGURAS

Figura 1 – Angiografia com indocianina verde de um paciente com doença de Vogt-Koyanagi-Harada na fase não aguda representando o escore 8 de *dark dots* segundo sistema de escore dos *dark dots* modificado de Tugal-Tutkun e colaboradores 52

Figura 2 – Algoritmo de tratamento com imunossupressão desde a fase aguda nos pacientes com doença de Vogt-Koyanagi-Harada baseado em critérios clínicos e subclínicos.....56

Figura 3 – Achados fundoscópicos representativos da fase aguda da doença de Vogt-Koyanagi-Harada 63

Figura 4 – Achados angiofluoresceinográficos representativos da fase aguda da doença de Vogt-Koyanagi-Harada.....64

Figura 5 – Achados representativos da fase aguda da doença de Vogt-Koyanagi-Harada encontrados na angiografia com a indocianina verde.....65

Figura 6 – Achados na tomografia de coerência óptica (A) e na tomografia de coerência óptica com profundidade de imagem aprimorada (B) representativos da fase aguda da doença de Vogt-Koyanagi-Harada 65

Figura 7 – Achados na tomografia de coerência óptica representativos do aumento da espessura da coroide ao longo do tempo de seguimento 69

Figura 8 – Achados na angiografia com fluoresceína sódica representativos da atenuação da hiperfluorescência de disco óptico ao longo do tempo de seguimento.....70

Figura 9 – Achados na angiografia com indocianina verde representativos da flutuação dos *dark dots* ao longo do tempo de seguimento.....71

Figura 10 – Achados na angiografia com fluoresceína sódica representativos de extravasamento perivascular ao longo do tempo de seguimento 72

TABELAS

Tabela 1 – Critérios diagnósticos de Sugiura para a doença de Vogt-Koyanagi- Harada 9

Tabela 2 – Critérios Diagnósticos Revisados da doença de Vogt-Koyanagi-Harada propostos pelo Comitê de Nomenclatura Internacional 11

Tabela 3 - Critérios Diagnósticos para a doença de Vogt-Koyanagi-Harada propostos por Yang e colaboradores 13

Tabela 4 – Exemplo de redução programada da prednisona oral em indivíduo de 60 kg com doença de Vogt-Koyanagi-Harada em acompanhamento desde a fase aguda e após pulsoterapia com metilprednisolona 47

Tabela 5 – Sistema de escore dos *dark dots* encontrados na angiografia com indocianina verde (modificado de Tugal-Tutkun e colaboradores) 51

Tabela 6 – Frequência da realização dos exames dos pacientes com doença de Vogt-Koyanagi-Harada, desde a fase aguda 54

Tabela 7 – Dados demográficos e características clínicas individuais dos pacientes com doença de Vogt-Koyanagi-Harada, no momento da inclusão, em acompanhamento mínimo de 24 meses, desde a fase a aguda, tratados com corticoide em altas doses e com imunossupressão precoce, Serviço de Uveítes, HCFMUSP, 2015-2019 60

Tabela 8 – Dados individuais dos parâmetros de atividade inflamatória em pacientes com doença de Vogt-Koyanagi-Harada, no período de 24 meses de seguimento, desde a fase aguda, tratados com corticoide em altas doses e com imunossupressão precoce, Serviço de Uveítes, HCFMUSP, 2015-2019.....67

Tabela 9 – Características epidemiológicas e de aspectos clínicos dos 15 pacientes com doença de Vogt-Koyanagi-Harada, em acompanhamento mínimo de 24 meses, desde a fase a aguda, tratados com corticoide em altas doses e com imunossupressão precoce, Serviço de Uveítes, HCFMUSP, 2015-2019 73

Tabela 10 – Dados individuais dos sinais inflamatórios e complicações oculares observados durante os 24 meses de seguimento, excluindo-se os seis meses iniciais, e os resultados do eletrorretinograma no 24º mês nos pacientes com a doença de Vogt-Koyanagi-Harada, tratados com corticoide em altas doses e com imunossupressão precoce, desde a fase a aguda, Serviço de Uveítes, HCFMUSP, 2015-2019.....74

Tabela 11 – Resultados do eletrorretinograma de campo total nos meses 12 e 24 (valores medianos) e a variação dos resultados entre o mês 24 em relação mês 12, nos pacientes com doença de Vogt-Koyanagi-Harada e controles 77

Tabela 12 – Características clínicas, tomográficas e angiográficas dos olhos dos pacientes com doença de Vogt-Koyanagi-Harada, tratados com imunossupressão precoce, divididos em grupos com função visual estável e piora, baseando-se nos parâmetros do eletrorretinograma de campo total, ao longo de 24 meses de seguimento, Serviço de Uveítes, HCFMUSP, 2015-2019 79

Tabela 13 – Características clínicas, tomográficas e angiográficas dos olhos dos pacientes com doença de Vogt-Koyanagi-Harada, tratados com imunossupressão precoce baseados no intervalo entre sintomas e início do tratamento, Serviço de Uveítes, HCFMUSP, 2015-2019.....83

RESUMO

Lavezzo MM. *Análise multimodal e eletrofisiológica de pacientes na fase aguda da doença de Vogt-Koyanagi-Harada tratados prospectivamente com corticoterapia e imunossupressão precoce em um seguimento de 24 meses* [tese]. São Paulo: Faculdade de Medicina, Universidade de São Paulo; 2019.

OBJETIVO: Avaliar a evolução da inflamação ocular mediante análise multimodal e da função visual em pacientes com doença de Vogt-Koyanagi-Harada (DVKH), acompanhados desde a fase aguda e tratados com imunossupressão precoce associada à corticoterapia em altas doses, em um período de 24 meses de seguimento. **MÉTODOS:** Estudo prospectivo e longitudinal, incluindo pacientes com diagnóstico da DVKH desde a fase aguda, tratados com pulsoterapia de metilprednisolona seguida de prednisona 1mg/kg/dia com redução lenta, associada precocemente (em até 2 meses) à azatioprina. As avaliações sistemáticas consistiram em: exame clínico oftalmológico, retinografia, angiografias com fluoresceína sódica (AGF) e indocianina verde (ICGA), tomografia de coerência óptica (OCT) e com profundidade de imagem aprimorada (OCT EDI) e eletrorretinograma de campo total (ERGct). **RESULTADOS:** Foram incluídos 15 pacientes (14 mulheres), com idade mediana de 34 anos e tempo mediano de início do tratamento de 21 dias. No primeiro mês, 76,6% dos olhos apresentaram acuidade visual ≥ 20/40; houve redução da espessura de coroide (EC) subfoveal em 100% dos olhos e melhora do escore de *dark dots* (DD) em 80% dos olhos (comparando-se o mês 12 com o mês 1). Após os 6 meses de início da doença, foram observados sinais de inflamação clínica: 12 olhos (40%) com persistência/recorrência da celularidade de câmara anterior e cinco olhos (16,7%) com edema macular. Quanto aos sinais sugestivos de inflamação do segmento posterior, foram observados: flutuação no escore dos DD em 24 olhos (80%); aumento da EC em 13 olhos (43,3%); extravasamento perivascular em 17 olhos (56,7%) e dobras de coroide em seis olhos (20%). Os olhos foram agrupados de acordo com a presença ou não de redução ≥ 30% de qualquer um dos parâmetros da fase escotópica do ERGct entre os 12 e 24 meses de seguimento. Desse modo, 11 olhos (36,7%) foram classificados no grupo de piora e 19 olhos (63,3%) no grupo estável. Aos 24 meses, 23 olhos (76,7%) apresentavam ERGct subnormal em pelo menos um parâmetro. O grupo de piora apresentou uma maior média do escore de DD no mês 24 (p=0,047) e mais flutuações no escore de DD (90,9% dos olhos) (p=0,032). O grupo estável apresentou 52,6% dos olhos com flutuação da EC (p=0,002). A dose de prednisona ≤ 10 mg/dia foi atingida em 14 de 15 casos com uma mediana de 8,5 meses. Quanto às complicações, observaram-se, no período de 24 meses, catarata em nove olhos (30%), aumento da pressão intraocular em 16 olhos (53,3%), despigmentação do fundo em 21 olhos (70%), fibrose em 15 olhos (50%) e membrana neovascular sub-retiniana em cinco olhos (16,7%). **CONCLUSÕES:** O tratamento com imunossupressão precoce associado com corticoterapia em altas doses foi bem tolerado e efetivo, melhorando a acuidade visual ≥ 20/40 em 90% dos olhos e controlando a inflamação clínica em 60% dos olhos. Entretanto, não foi capaz de suprimir os sinais subclínicos, sendo que 36,7% dos olhos evoluíram com piora dos parâmetros escotópicos do ERGct. Estes

resultados sugerem a necessidade de um tratamento individualizado em uma parcela pequena de pacientes com evolução mais grave.

Descritores: Síndrome uveomeningoencefálica; Pan-uveíte; Imunossupressão; Corticosteroides; Verde de indocianina; Angiofluoresceinografia; Tomografia de coerência óptica; Eletrofisiologia.

ABSTRACT

Lavezzo MM. *Multimodal and electrophysiological analysis of patients with acute Vogt-Koyanagi-Harada disease treated prospectively with corticosteroid and early immunosuppression during a 24-month follow-up* [thesis]. São Paulo: "Faculdade de Medicina, Universidade de São Paulo"; 2019.

OBJECTIVE: To evaluate ocular inflammation behavior through multimodal analysis and visual function of patients with Vogt-Koyanagi-Harada disease (VKHD) followed from the acute phase, for a minimum period of 24 months, and treated with early immunosuppression (IMT) associated with high-dose corticosteroid therapy. **METHODS:** A prospective and longitudinal study, in which patients diagnosed with VKHD from the acute phase were included. These subjects received initial treatment with methylprednisolone pulse therapy followed by prednisone 1 mg/kg/day with slowly regressive doses associated with early immunosuppression (within two months) with azathioprine. Systematic evaluations consisted of: ophthalmological clinical examination; retinography; fluorescein (FA) and indocyanine green (ICGA) angiographies; optical coherence tomography (OCT) also with enhanced depth imaging (EDI OCT) and full-field electroretinogram (ffERG). **RESULTS:** 15 patients (14 female) were included, with a median age of 34 years and median time of treatment onset of 21 days. In the first month, 76.6% of the eyes had best corrected visual acuity ≥ 20/40; subfoveal choroidal thickness (CT) reduced in 100% of the eyes, and dark dots (DD) score improved in 80% of the eyes (comparing month 12 with month 1). Six months after the onset of the disease, there were: 12 eyes (40%) with persistence or recurrence of anterior chamber cells and 5 eyes (16.7%) with macular edema. Regarding signs suggestive of posterior segment inflammation, the following were observed: DD score fluctuation in 24 eyes (80%); increase of CT in 13 eyes (43.3%); perivascular leakage in 17 eyes (56.7%) and choroidal folds in 6 eyes (20%). VKHD patients' eyes were divided into stable and worsening groups, in the presence of any ffERG scotopic phase parameters reduction ≥ 30%, when 12- and 24-month exams were compared. Eleven eyes (36.7%) were classified into worsening group and 19 eyes (63.3%) into stable group. In the 24th month, 23 eyes (76.7%) presented subnormal ffERG in at least one parameter. The worsening group presented a higher mean DD score at month 24 (p=0.047) and more DD score fluctuations (90.9% of eyes) (p=0.032). 52.6% of the eyes of the stable group evolved with a fluctuation of CT (p=0.002). The dose of prednisone ≤ 10 mg/day was achieved in 14 of 15 cases with a median of 8.5 months. As for ocular complications, 9 eyes (30%) developed cataract; 16 eyes (53.3%) presented an increase of intraocular pressure; 21 eyes (70%) developed sunset glow fundus; 15 eyes (50%) developed subretinal fibrosis, and 5 eyes (16.7%) developed choroidal neovascularization during the 24-month follow-up. **CONCLUSIONS:** The association of early immunosuppressive therapy with high-dose corticosteroids was well tolerated and effective, improving best corrected visual acuity ≥ 20/40 in 90% of the eyes and controlling clinical inflammation in 60% of the eyes. However, this therapy was not able to suppress subclinical inflammation and 36.7% of the eyes evolved with worsening of scotopic ffERG parameters. These results suggest the

need for individualized treatment in a small portion of patients with more severe evolution.

Descriptors: Uveomeningoencephalitic syndrome; Panuveitis; Immunosuppression; Adrenal cortex hormones; Indocyanine green; Fluorescein angiography; Tomography, optical coherence; Electrophysiology.

1 INTRODUÇÃO E JUSTIFICATIVA DO ESTUDO

1 JUSTIFICATIVA DO ESTUDO

Desde início do século XX, a doença de Vogt-Koyanagi-Harada (DVKH) é descrita. As publicações referentes a esta doença vêm aumentando nos últimos anos: até 1990, encontram-se 77 publicações; na década entre 1990 até 2000, 201; na década entre 2000 até 2010, 322; e, a partir de 2010 há 626 publicações. O número de revisões sobre a doença também somam 25 nos últimos 5 anos (desde 2015), demonstrando um interesse contínuo e crescente pelo tema. Conhecimentos preestabelecidos estão sendo revistos sobretudo com os avanços nos estudos da coroide e de sua circulação. Existem indícios cada vez mais contundentes de que os pacientes na fase convalescente da doença não estão necessariamente curados. Mas, de fato, estes pacientes estariam com a doença quiescente, apresentando sinais de atividade subclínica nem sempre facilmente detectáveis, especialmente, mascarados pela falsa impressão que o bom prognóstico visual da DVKH causa, com a grande maioria dos pacientes com acuidade visual (AV) final de 20/20 [1-4]. Contudo, apesar do bom prognóstico, há evidências de deterioração da função retiniana; progressão da atrofia peripapilar e do *sunset glow fundus* (SGF) em olhos com AV 20/20, sugerindo haver uma inflamação subclínica indolente [5, 6].

Desta forma, a presença de inflamação subclínica da coroide vem sendo enfatizada e considerada fator determinante de desfechos morfológicos como o fundo em pôr do sol e a presença de complicações oculares.

Indubitavelmente, o tratamento precoce com altas doses de corticosteroides é recomendado na literatura mundial [7]. Todavia, a tendência mais recente é o uso de imunossupressores não esteroidais, como efeito poupador de corticoide [8]. No entanto, a literatura ainda carece de um estudo prospectivo com imunossupressão precoce e padronizada para tentar identificar, além do efeito poupador de corticoide, quais os possíveis impactos sobre o curso da DVKH, em termos de prognóstico visual, número de recorrências, incidência de complicações oculares e efeitos sobre a função visual, com o auxílio da análise multimodal.

Recentemente, Sakata e colaboradores [9, 10] avaliaram, com análise multimodal e eletrorretinográfica, 12 pacientes com DVKH, acompanhados prospectivamente desde a fase aguda, por 24 meses, e tratados com pulsoterapia com metilprednisolona seguida de prednisona oral (1 mg/kg/dia), com redução lenta e progressiva durante o período mediano de 23 meses (entre 7 e 42 meses). Os autores demonstraram, que apesar do tratamento padrão, todos os pacientes apresentaram inflamação subclínica após os 6 meses iniciais da doença e, em oito olhos (33,3%), houve persistência ou recorrência de celularidade da câmara anterior (CCA). Além disso, em quatro indivíduos (sete olhos - 29,2%) dentre 12 pacientes (24 olhos), houve piora da função dos parâmetros escotópicos pelo eletrorretinograma (ERG) de campo total (ERGct).

Houve relação entre uma maior espessura da coroide (EC) no primeiro mês de tratamento e o grupo de piora baseado no ERGct quando comparado com o grupo de ERGct estável (635 μm *versus* 545 μm; p=0,001). Do mesmo modo, a flutuação da espessura da coroide, durante os 24 meses de seguimento, foi mais frequente no grupo de piora baseado no ERGct do que no grupo de ERG estável (57% *versus* 47%, p=0,022). Estes achados corroboram a impressão de que a monoterapia com corticosteroide não é suficiente para o tratamento da fase não aguda da DVKH [10].

Desta forma, o presente estudo foi desenhado para abordar a hipótese de que um tratamento mais agressivo com imunossupressão precoce seria efetivo para controlar a inflamação subclínica e, por conseguinte, evitar a piora funcional da retina.

2 OBJETIVOS

2 OBJETIVOS

2.1 OBJETIVO GERAL

Avaliar a evolução da inflamação ocular mediante análise multimodal e da função visual em pacientes com doença de Vogt-Koyanagi-Harada, acompanhados desde a fase aguda e tratados com imunossupressão (IMT) precoce associada à corticoterapia em altas doses e com redução lenta, em um período mínimo de seguimento de 24 meses.

2.2 OBJETIVOS ESPECÍFICOS

No período de 24 meses de seguimento e após os 6 meses iniciais:

1. Avaliar a presença de recidivas clínicas;
2. Avaliar a presença de sinais angiográficos e na tomografia de coerência óptica sugestivos de recidivas subclínicas;
3. Avaliar a função visual medida pela acuidade visual;
4. Avaliar a função visual por meio do eletrorretinograma de campo total aos 12 e aos 24 meses de seguimento; e
5. Relacionar o desfecho medido pelo eletrorretinograma e os aspectos clínicos da doença.

3 REVISÃO DA LITERATURA

3 REVISÃO DA LITERATURA

A doença de Vogt-Koyanagi-Harada (DVKH), inicialmente descrita como síndrome uveomeningoencefálica, é doença sistêmica granulomatosa autoimune, cujo alvo são os tecidos ricos em melanócitos em um indivíduo geneticamente susceptível. Isto explica as principais manifestações da doença: uveíte difusa e bilateral, manifestações neurológicas, auditivas e da pele e anexos [2, 11].

3.1 HISTÓRICO E IMPORTÂNCIA DA DOENÇA NO CONTEXTO ATUAL

Em 1906, na Suíça, Alfred Vogt, seguido pelos pesquisadores japoneses, Einosuke Harada, em 1926, e Yoshizo Koyanagi no Japão, em 1929, descreveram com detalhe todas as manifestações que caracterizam a doença de Vogt-Koyanagi-Harada: fase prodrômica com irritação meníngea e um mal estar inespecífico, uveíte bilateral de intensidade variável, descolamento de retina bilateral que se resolve espontaneamente, alterações tegumentares, linfocitose no líquido cefalorraquiano (LCR) e disacusia. Nos primórdios da descrição da DVKH, o fundo em pôr do sol foi descrito com detalhe e observado que a retina não estava afetada, indicando que a doença envolvia primariamente a coroide. Nesta época, ainda sem tratamento, o curso natural da doença, com todas as suas fases, foi detalhado e a hipótese de uma reação imune contra pigmento foi proposta [12-15]. Outros nomes dados a esta condição são: uveoencefalite; síndrome uveomeningoencefalítica ou uveomeningoencefalite [16, 17]. Todavia, o termo mais atual é doença de Vogt-Koyanagi-Harada.

A DVKH é uma importante causa de uveíte não-infecciosa, acometendo, com mais frequência, indivíduos melanodérmicos, tais como asiáticos, hispânicos, americanos nativos e pessoas provenientes do Oriente Médio e da região do Mediterrâneo. Apesar disso, é infrequente entre indivíduos de descendência africana [18]. As mulheres são mais comumente acometidas do que os homens,

apresentando o início da doença nas segunda e quinta décadas de vida. Entretanto, crianças [19, 20] e idosos [21, 22] também podem ser acometidos.

A prevalência da DVKH varia em diferentes países. No sudeste asiático e Extremo Oriente, corresponde entre 7 e 10% do total das uveítes no Japão [23], a 16% na China [24] e entre 11 a 22% na Tailândia [25]. Na Índia, é a causa mais comum de panuveíte correspondendo a 21% dos casos [26]. No Oriente Médio, é relatada em 19% do total das uveítes na Arábia Saudita [27] e em 12% no Iraque [28]. A DVKH é também causa comum de uveíte difusa na América do Sul, correspondendo entre 13% [29] e 17% [30] de todas as uveítes na Argentina e no Chile, respectivamente. Nos Estados Unidos da América, a DVKH corresponde entre 1 e 4% de todas as uveítes [31].

No Brasil, a prevalência da DVKH em serviços terciários varia entre 7,5% e 12,5% [32, 33]. No Serviço de Uveítes do Hospital das Clínicas, Faculdade de Medicina, Universidade de São Paulo (HCFMUSP), São Paulo, SP, (BR), a prevalência da DVKH foi 13% em levantamento realizado entre período de fevereiro e agosto de 2002, sendo a primeira causa de uveíte não infecciosa [33]. A incidência desde 2011 é entre 4 a 7 casos novos/ano (informação pessoal).

3.2 CRITÉRIOS DIAGNÓSTICOS

O diagnóstico da DVKH é essencialmente clínico. Não há exame laboratorial ou complementar que seja específico para seu diagnóstico. Desta forma, em 1978, Sugiura sistematizou critérios diagnósticos para a DVKH incluindo três critérios maiores: uveíte aguda com acometimento bilateral, edema de retina circunscrito e pleocitose do LCR no estágio precoce da doença. Estes critérios apresentam limitações e críticas ao incluir obrigatoriamente a punção liquórica para o diagnóstico e ao não excluir histórico de trauma, não permitindo a diferenciação com a oftalmia simpática [34], conforme dados da **Tabela 1**:

Tabela 1 - Critérios diagnósticos de Sugiura para a doença de Vogt-Koyanagi-Harada

Critérios
Critérios maiores
1. Uveíte aguda com acometimento dos dois olhos. Os sintomas podem passar despercebidos por até 10 dias no segundo olho.
2. Edema de retina circunscrito, mais pronunciado no polo posterior. A angiografia fluoresceínica revela vazamento do corante por meio do epitélio pigmentado da retina para os espaços sub-retinianos.
3. Pleocitose do líquido cefalorraquidiano no estágio precoce da doença.
Critérios menores
Disacusia, vertigem e hipersensibilidade do couro cabeludo ao toque são importantes para o diagnóstico precoce, quando presentes.
Células na câmara anterior, precipitados ceráticos granulomatosos e nódulos de íris são sinais importantes, mas podem estar ausentes precocemente.
Alopecia e despigmentação do olho e pele também são sinais importantes na fase convalescente da doença.
Despigmentação do limbo corneano (sinal de Sugiura) aparece de maneira precoce, cerca de um mês após o início e também tem valor para estabelecer o diagnóstico.

Fonte: Modificado de Sugiura [34]
Os critérios 1 ou 2 e 3 são mandatórios para diagnóstico. Critérios menores (pródromos), se presentes, auxiliam no diagnóstico.

Em 1980, a Sociedade Americana de Uveíte (*American Uveitis Society*, AUS) propôs outros critérios diagnósticos, a saber [35]:

I. Ausência de história de trauma ocular penetrante e / ou cirurgia intraocular;

II. Um achado de, pelo menos, três dos quatro grupos seguintes:

a) Iridociclite crônica bilateral;

b) Uveíte posterior: descolamento de retina (DR) exsudativo ou forma frustra de DR (hiperemia ou edema do disco, edema de retina e mácula); fundo em pôr do sol (*sunset glow fundus*);

c) Sinais neurológicos: zumbido, rigidez de nuca, alterações dos pares cranianos ou do sistema nervoso central (SNC), pleocitose no LCR; e

d) Achados cutâneos: alopecia, poliose, vitiligo.

Os critérios da AUS são insuficientes para diferenciar os casos agudos dos crônicos. Outra limitação consiste na caracterização inadequada dos casos agudos, uma vez que dois dos quatro sinais principais ocorrem, caracteristicamente, nas fases convalescente/crônica da doença. Além disso, tanto a angiofluoresceinografia (AGF) como a angiografia com indocianina verde (*indocyanine green angiography*, ICGA), bem como os achados ultrassonográficos não foram levados em conta pelos critérios da AUS. Assim, tanto o fenômeno cronológico/temporal da doença, como os exames complementares não foram considerados.

Em 2001, com o intuito de aprimorar o diagnóstico da DVKH, foram propostos os Critérios Diagnósticos Revisados (*Revised Diagnostic Criteria for VKH disease*, RDC) pelo Comitê Internacional de Nomenclatura, reconhecendo as apresentações da doença em diferentes estágios e excluindo os pacientes com cirurgia intraocular prévia. Nestes critérios revisados, a pleocitose no LCR não se torna um critério obrigatório, exceto na ausência de meningismo ou zumbido [36]. A DVKH foi categorizada em completa, incompleta ou provável, com base na presença ou não de manifestações extraoculares (**Tabela 2**). Os RDC foram validados por diversos autores demonstrando 100% de especificidade e maior sensibilidade diagnóstica do que a classificação de Sugiura [37-39]. Dois estudos nacionais demonstram a aplicabilidade dos RDC em nossa população [40, 41].

Tabela 2 - Critérios Diagnósticos Revisados da doença de Vogt-Koyanagi-Harada propostos pelo Comitê de Nomenclatura Internacional [36]

1. Ausência de história de trauma penetrante ocular ou cirurgia intraocular prévios ao início da uveíte.
2. Ausência de evidências clínicas ou laboratoriais sugestivas de outras doenças oculares.
3. Envolvimento ocular bilateral (a ou b devem estar presentes, dependendo do estágio da doença, quando o paciente for examinado):
   a. Manifestações precoces da doença:
      I. Evidência de coroidite difusa (com ou sem uveíte anterior, reação inflamatória vítrea ou hiperemia do disco óptico), que pode se manifestar como (A) áreas focais de líquido sub-retiniano, ou (B) descolamentos de retina exsudativos extensos.
      II. Se achados fundoscópicos insuficientes, ambos devem estar presentes:
         A. Angiografia com fluoresceína mostrando atraso focal na perfusão da coroide; múltiplas áreas de extravasamento (*pinpoints*); áreas placoides grandes de hiperfluorescência/acúmulo de fluido sub-retiniano e impregnação do nervo óptico;
         B. Ultrassonografia revelando espessamento difuso da coroide sem evidência de esclerite posterior.
   b. Manifestações tardias da doença:
      I. História sugestiva da presença prévia dos achados precoces descritos no item 3a e tanto II quanto III ou múltiplos sinais de III descritos abaixo:
      II. Despigmentação ocular: tanto (A) *sunset glow fundus* ou (B) sinal de Sugiura.
      III. Outros sinais oculares incluindo: (A) cicatrizes coriorretinianas despigmentadas numulares, ou (B) grumos e/ou migração do epitélio pigmentado da retina, ou (C) uveíte anterior crônica ou recorrente.
4. Achados neurológicos/auditivos (que podem resolver com a evolução da doença):
   a. Meningismo (mal-estar, febre, cefaleia, náusea, dor abdominal, rigidez de nuca ou lombalgia, ou uma combinação destes fatores). Notar que a cefaleia, isoladamente, não é suficiente para preencher a definição de meningismo.
   b. Zumbido
   c. Pleocitose no líquido cefalorraquidiano
5. Manifestações cutâneas (não precedendo o início da doença ocular ou as manifestações do sistema nervoso central):
   a. Alopecia, ou
   b. Poliose, ou
   c. Vitiligo.

DVKH completa: os critérios de 1 a 5 devem estar presentes

DVKH incompleta: os critérios de 1 a 3 e tanto 4 ou 5 devem estar presentes

DVKH provável (doença ocular isolada): os critérios de 1 a 3 devem estar presentes

Rao e colaboradores demonstraram a importância de dois sinais no diagnóstico da DVKH, a saber, o descolamento de retina exsudativo, na fase aguda, e a despigmentação difusa do fundo (*sunset glow fundus*), na fase crônica, com valor

preditivo positivo de 100 e 94,5, respectivamente, e valor preditivo negativo de 88,4 e 89,2, respectivamente [18].

Vários estudos com aplicação deste critério revisado apontam que, apenas 12% dos pacientes, são categorizados na forma completa [37], sendo discutido que os sinais extraoculares da doença podem não se manifestar diante de tratamento precoce e adequado [42]. Discute-se também a pequena relevância clínica desta categorização. Além destas considerações, um estudo que verificou a concordância no diagnóstico de DVKH precoce teve um coeficiente *kappa* de somente 0,45 e de DVKH tardia de 0,42, e a concordância em pares (*pairwise concordance*) variou entre 0,16 e 0,72 para a fase aguda e entre 0,13 e 0,68 para a fase tardia, indicando que um par de especialistas concordam com o diagnóstico de DVKH em uma taxa quase que zero [43].

Em 2018, Yang e colaboradores propuseram critérios diagnósticos (*Diagnostic Criteria for Vogt-Koyanagi-Harada disease*, DCV), baseados somente em achados oculares e inclusão de achados baseados em exames de imagem do segmento posterior (e.g. angiofluoresceinografia, tomografia de coerência óptica com profundidade de imagem aprimorada (OCT EDI), ultrassom), com possibilidade de inclusão de achados não típicos, validando o mesmo em uma população chinesa de 634 pacientes com DVKH e 623 pacientes com uveíte de outra etiologia. Estes critérios incluem: ausência de trauma ou cirurgia ocular prévia; acometimento bilateral com intervalo menor ou igual a 2 semanas; ausência de evidência de uveíte infecciosa ou doenças sistêmicas reumatológicas ou outra doença ocular; achados na fase aguda (coroidite difusa/descolamento de retina exsudativo clínico ou detectado na tomografia de coerência óptica (OCT) ou ultrassom, espessamento da coroide pela OCT EDI, alterações na AGF de hiperfluorescência precoce puntiforme e acúmulo de líquido no espaço sub-retiniano, hiperfluorescência de disco óptico na AGF) e achados na fase tardia (fundo em pôr do sol/migração/ acúmulo do epitélio pigmentado da retina (EPR), uveíte anterior granulomatosa recorrente bilateral, atrofia coriorretiniana multifocal, defeito em janela na AGF, história de achados característicos da fase aguda). Os autores comparam os critérios DCV com os RDC e relatam maior sensibilidade (94,6% *versus* 71,9%) e maior valor preditivo negativo (94,3% *versus* 76,6%). Já a especificidade e o valor preditivo positivo não diferiram

em relação aos RDC, sendo 92,2% *versus* 93,9% e 89,3% *versus* 92,3%, respetivamente [44] (Conforme dados da **Tabela 3**)

Tabela 3 - Critérios diagnósticos para a doença de Vogt-Koyanagi-Harada propostos por Yang e colaboradores [44].

A. Não há histórico de trauma ocular penetrante ou cirurgia intraocular precedendo o início da uveíte

B. Envolvimento ocular bilateral (intervalo de início entre os 2 olhos deve ser ≤ 2 semanas)

C. Nenhuma evidência de uveíte infecciosa ou doenças reumatológicas sistêmicas associadas ou evidências sugestivas de outras doenças oculares[a]

D. Doença de Vogt-Koyanagi-Harada na fase inicial:

1. Sinais de coroidite difusa e descolamento de retina exsudativo
2. Descolamento de retina seroso na tomografia de coerência óptica (OCT) ou no modo B da ultrassonografia
3. Espessamento da coroide na tomografia de coerência óptica com profundidade de imagem aprimorada (OCT EDI)[b]
4. Impregnação puntiforme precoce ou acúmulo tardio de contraste na angiofluoresceinografia (AGF)
5. Hiperfluorescência do disco óptico na AGF

Diagnóstico definitivo:

Variante 1: Em pacientes com A + B + C + D (1)

Variante 2: Em pacientes sem descolamento de retina exsudativo clinicamente visível, isto é, A + B + C + D (2) + D (3) ou A + B + C + D (4)

Variante 3: Em pacientes já tratados com corticosteroides sistêmicos ou em combinação com outros agentes imunossupressores, uma história de aparência típica da variante 1 ou 2 e A + B + C + D (5)

E. Doença de Vogt-Koyanagi-Harada na fase tardia

1. Sinais definitivos de fundo em pôr do sol ou acúmulo / migração do epitélio pigmentado da retina
2. Sinais de uveíte anterior granulomatosa recorrente bilateral
3. Nódulos de Dalen-Fuchs ou atrofia coriorretiniana multifocal
4. Defeitos em janela / fluorescência em padrão "roído de traça" na AGF
5. História prévia de achados característicos correspondentes ao diagnóstico da fase inicial da doença de Vogt-Koyanagi-Harada

Diagnóstico definitivo:

Variante 1: Em pacientes com A + B + C + E (1) + E (2)

Variante 2: Em pacientes sem fundo em pôr do sol ou alterações pigmentares visíveis em razão de um tratamento precoce e adequado, ou seja, A + B + C + E (2) + E (3) ou A + B + C + E (2) + E (4)

Variante 3: Em pacientes com opacidade de meios significativa, ou seja, A + B + C + E (2) + E (5)

[a] Este critério inclui (1) nenhuma história ou evidência clínica que sugira tuberculose ocular, sífilis ou toxoplasmose ocular; (2) nenhuma doença reumatológica sistêmica subjacente que poderia explicar a forma de uveíte que estes pacientes têm; e (3) nenhuma história ou evidência clínica que sugira a possibilidade de uma entidade específica, por exemplo, tumores intraoculares, uveíte tóxica, síndrome de Fuchs ou síndrome de Posner-Schlossman

[b] A ultrassonografia pode ser usada para detectar o espessamento da coroide e, portanto, pode servir como uma alternativa no exame quando a OCT EDI não estiver disponível, embora seja menos preciso.

Assim, os critérios para o diagnóstico da DVKH ainda estão em constante revisão. Jabs [43] comenta que os DCV têm certa imprecisão nas definições de termos utilizados, enquanto Hedayatfar e colaboradores [45] apontam a inclusão da angiografia com indocianina verde, além da OCT e da OCT EDI.

3.3 CURSO CLÍNICO E ASPECTOS HISTOPATOLÓGICOS

A DVKH apresenta-se, classicamente, em quatro diferentes fases, i.e. prodrômica, uveítica aguda, convalescente e crônica recorrente [2, 46]. As fases da doença serão sucintamente apresentadas.

3.3.1 Fase prodrômica

A duração desta fase varia de alguns dias a poucas semanas, lembrando uma infecção viral [2, 47]. As manifestações clínicas são, predominantemente, extraoculares e incluem cefaleia (82%), meningismo (55%), febre (18%), náusea (9%), vertigem (9%), dor orbitária, fotofobia, lacrimejamento e distúrbios auditivos [18, 48]. Pode ocorrer pleocitose no LCR em mais de 80% dos pacientes [47], podendo durar por até 8 semanas [46].

3.3.2 Fase uveítica aguda

Clinicamente, esta fase, no geral, ocorre dentro de 3 e 5 dias da fase prodrômica, podendo durar várias semanas. Até 70% dos pacientes apresentam redução da acuidade visual de caráter agudo em ambos os olhos. Em 30% dos pacientes, ocorre um atraso entre 1 e 3 dias antes do envolvimento do segundo olho e, em alguns casos, este intervalo pode demorar até 10 dias [2, 18, 34].

O acometimento do segmento posterior manifesta-se com hiperemia e edema do disco óptico com lesões branco-amareladas da retina profunda e coroide. Histopatologicamente, a coroide é difusamente infiltrada por linfócitos, com agregados focais de células gigantes multinucleadas e histiócitos epitelioides. O

descolamento de retina (DR) exsudativo presente nesta fase da doença é indicativo de alterações no epitélio pigmentado da retina (EPR), observado, tanto clinicamente como pela AGF ou pela tomografia de coerência óptica (OCT). Nesta fase, pode-se observar, na histopatologia, os nódulos de Dalen-Fuchs que consistem em agregados de linfócitos, macrófagos contendo pigmento, células epitelioides e células do EPR alteradas, sem uma necrose coroideana aparente [49].

Apesar do extenso infiltrado inflamatório celular na coroide na fase aguda da doença, a coriocapilar é poupada. As células inflamatórias também se estendem para a região da *pars* plana, vítreo, corpo ciliar e íris. Na câmara anterior, pode-se observar uma reação granulomatosa com a presença de precipitados ceráticos do tipo *mutton fat* e nódulos de íris. O edema do disco óptico é observado em cerca de 47% dos pacientes [18], podendo, em alguns casos, evoluir com defeitos no campo visual sugerindo uma neuropatia associada à DVKH [50]. Pode haver aumento moderado da pressão intraocular (PIO) em até 54% dos pacientes [51]. Isto seria decorrente de um edema transitório do corpo ciliar, assim como a rotação anterior do diafragma iridocristaliano [52]. Este aumento da PIO costuma responder melhor ao uso de esteroides do que a colírios hipotensores [52]. Todavia, alguns pacientes podem apresentar hipotonia, em razão de inflamação da úvea anterior e da disfunção do corpo ciliar [47].

Na AGF, observam-se múltiplos pontos hiperfluorescentes de vazamento (*pinpoints*), que se tornam coalescentes pelo acúmulo de fluoresceína no espaço sub-retiniano, achado característico da fase uveítica aguda [53, 54].

O envolvimento meníngeo e os sintomas auditivos podem também estar presentes durante esta fase, durando semanas ou mesmo meses [2].

3.3.3 Fase convalescente

A fase convalescente ocorre após alguns meses da fase uveítica aguda, podendo continuar por meses ou mesmo anos [55]. Caracteriza-se pela despigmentação da pele e anexos, bem como da coroide. Os achados podem incluir vitiligo, alopecia e poliose. No fundo de olho, observa-se grau variável de despigmentação difusa ou localizada, com áreas de acúmulo de pigmentos focais, em

bandas ou nódulos, intercalados com áreas de rarefação do pigmento. Na médio periferia, podem estar presentes múltiplas lesões hipopigmentadas, numulares e atróficas.

Sugiura descreveu uma despigmentação perilimbar, que ocorre no primeiro mês após o início da uveíte e é observada, sobretudo, em indivíduos japoneses (sinal de Sugiura) [56]. O *sunset glow fundus* (SGF) aparece mais precocemente em indivíduos com inflamação crônica em relação àqueles sem esta inflamação [57]. Além disso, Keino e colaboradores [58] verificaram que a frequência da pleocitose e o número de células no LCR era mais elevado em pacientes que desenvolveram o SGF. Acredita-se que o SGF seja decorrente de um tratamento inadequado e, portanto, evitável [59].

A fase de convalescença caracteriza-se, histopatologicamente, pela presença de infiltrado celular inflamatório não granulomatoso leve a moderado com agregados focais de linfócitos e macrófagos ocasionais. A perda dos grânulos de melanina encontrada nos melanócitos coroideanos leva ao aspecto pálido e despigmentado da coroide. Assim, o fundo em pôr do sol (*sunset glow fundus*) observado nesta fase da doença é resultante de um dano imunomediado aos melanócitos coroideanos. O EPR pode assumir uma aparência relativamente normal ou ser focalmente destruído, com as subsequentes adesões coriorretinianas, que correspondem às lesões numulares pequenas, atróficas e hipopigmentadas encontradas na médio periferia [49].

3.3.4 Fase crônica recorrente

Histopatologicamente, a fase crônica recorrente é caracterizada, por um infiltrado difuso granulomatoso da úvea semelhante ao da fase aguda, porém, menos proeminente. Diferentemente do observado nas outras fases, ocorre o envolvimento da coriocapilar [49]. Adesões coriorretinianas, com atrofia e/ou proliferação do EPR são comuns nesta fase. A proliferação do EPR reflete-se clinicamente nas alterações hiperpigmentadas observadas à oftalmoscopia, formação de canais de neovascularização sub-retiniana e lesões pigmentadas elevadas que podem simular tumores pigmentados [49]. O EPR hiperplásico pode sofrer uma reorganização e

formar áreas de fibrose sub-retiniana. Além destas alterações no EPR, também podem ser observadas a degeneração dos fotorreceptores e a gliose [49].

Clinicamente, é caracterizada por recorrência da uveíte anterior, sendo menos frequentes os nódulos de Koeppe e Busacca [18]. Atrofia iriana e a despigmentação também podem ser observadas [2]. As alterações inflamatórias do segmento posterior clinicamente detectáveis, como DR exsudativo e edema do disco óptico, são menos comuns [60].

Geralmente, a fase crônica recorrente desenvolve-se entre 6 a 9 meses após o início da doença e é caracterizada pelas complicações da DVKH, a saber: proliferação do EPR, fibrose sub-retiniana (8%), membrana neovascular sub-retiniana (11%), catarata (42%), glaucoma (27%), sinéquias posteriores (31,8%), assim como ceratopatia em faixa (3,6%) [2, 46, 51]. A frequência das complicações oculares está associada com o número de recorrências da inflamação e com a duração da doença [46].

Entre 17% e 73% dos pacientes podem progredir para a recorrência ou a cronicidade, havendo a interrupção da fase de convalescença [2, 61]. Rubsamen e Gass[4], em 1991, relataram taxas de recorrência de 43%, nos primeiros 3 meses, e de 52% nos primeiros 6 meses, muitas vezes, associadas à redução muito rápida dos corticosteroides. Em estudo retrospectivo realizado no Serviço de Uveítes, HCFMUSP, no período entre 1997 e 2013, incluindo 29 pacientes com DVKH, observou-se que 79% dos casos apresentavam curso crônico recorrente, apesar do tratamento precoce com corticoterapia em altas doses [61].

Embora a recorrência ocorra, sobretudo, no segmento anterior, estudos recentes mostram que existe inflamação subclínica da coroide, com agressão persistente aos melanócitos coroidais, observada na ICGA e na OCT [53, 62-64].

3.3.5 Manifestações extraoculares

O envolvimento da pele, fâneros e do SNC pode estar presente em várias fases da doença. A frequência e a gravidade das manifestações extraoculares varia, de

acordo com o grupo étnico dos pacientes, sendo mais comum na população asiática, dependendo também do tratamento instituído [31].

O envolvimento do SNC é, frequentemente, observado na fase prodrômica (também chamada de estágio meníngeo) com cefaleia e rigidez de nuca. A pleocitose do LCR é observada em mais de 80% dos casos, com predominância de linfomononucleares, que podem estar presentes até a 8ª semana do início da doença [34]. As manifestações meningoencefálicas e os sinais neurológicos focais (isto é, neuropatias cranianas, hemiparesias, afasia, mielite transversa aguda e ganglionite ciliar) também foram relatados [18, 34]. Em 2007, o grupo de Mochizuki reforçou a utilidade do exame do LCR para o diagnóstico precoce da DVKH [65].

As alterações do ouvido interno, como disacusia, perda auditiva e vertigem foram observadas em 70% dos pacientes, especialmente, na fase prodrômica. O zumbido está presente em 42% dos pacientes [55, 66]. O padrão de perda auditiva é tipicamente coclear, nas frequências altas, com melhora entre 2 e 3 meses. A disfunção vestibular é incomum [67].

Geralmente, os achados cutâneos desenvolvem-se durante a fase crônica ou de convalescença da doença e incluem vitiligo, alopecia e poliose dos cílios, sobrancelhas e cabelo. O vitiligo pode ser encontrado entre 10 e 63% dos pacientes [68]. A pele das costas ou das nádegas parece ser a região anatômica inicialmente envolvida [68]. O sinal de Sugiura (vitiligo perilimbar) é a primeira manifestação de despigmentação a acontecer, ocorrendo, geralmente, um mês após a fase uveítica [69].

É interessante ressaltar que as manifestações extraoculares não fazem parte dos DCV propostos por Yang e colaboradores em 2018 [44], e estas manifestações podem não ser detectadas diante de tratamento precoce e adequado [59, 70].

3.3.6 Fase aguda e fase crônica

A literatura crescente vem apontando para um entendimento dicotômico da doença com duas fases: precoce aguda e tardia, crônica ou não aguda [43, 44, 59]. De fato, Sakata e colaboradores[10] demonstraram inflamação subclínica da coroide em 100% dos olhos mesmo após os 6 meses iniciais da doença sugerindo que muitos

olhos classificados em uma fase convalescente da doença apresentam inflamação crônica e, portanto, deveriam ser reclassificados, como na fase crônica recorrente.

3.4 MONITORAMENTO DA ATIVIDADE INFLAMATÓRIA

Como mencionado anteriormente (item Critérios Diagnósticos), o diagnóstico da DVKH é, essencialmente, clínico, e os principais diagnósticos diferenciais devem ser excluídos. Oftalmia simpática (OS) apresenta curso clínico e alterações histopatológicas muito semelhantes à DVKH, com o diferencial da história de trauma penetrante ou de cirurgia intraocular prévios [2, 71]. Outros diagnósticos diferenciais incluem as coroidites não infecciosas ou síndrome dos pontos brancos, representada pela epiteliopatia pigmentar placoide multifocal posterior aguda, esclerite posterior, sarcoidose, coroidites infecciosas secundárias à tuberculose ou à sífilis e os quadros não inflamatórios, como coroidopatia hipertensiva e linfoma intraocular [11, 72-77].

Os achados nos exames de imagem do segmento posterior podem contribuir para o diagnóstico inicial da DVKH, o monitoramento da atividade da doença e o tratamento.

3.4.1 Angiografia com fluoresceína sódica (AGF)

A AGF é um dos exames com maior utilidade para a caracterização da fase aguda da doença, podendo, inclusive, auxiliar na diferenciação de outras condições [53, 54], pois monitora as alterações retinianas e da coroide que ocorrem nas diferentes fases da DVKH.

Inicialmente, com a inflamação ativa, a AGF revela um atraso na perfusão coroideana, causando hipofluorescência de algumas áreas circunscritas mal perfundidas. Os clássicos pontos hiperfluorescentes aparecem sucessivamente e podem corresponder a alterações focais do EPR *(pinpoints*). Estes pontos hiperfluorescentes gradualmente aumentam de tamanho e impregnam o espaço sub-retiniano subjacente com acúmulo de contraste. Estes focos de hiperfluorescência

coincidem com áreas de coroidite. Quase 70% dos pacientes podem apresentar extravasamento do disco óptico na fase aguda da doença [54].

Arellanes-Garcia e colaboradores[78] avaliaram a AGF de 60 pacientes divididos em quatro grupos baseados na fase da DVKH. A fase aguda da DVKH, incluindo 18 pacientes, caracterizou-se pela hiperfluorescência do disco óptico e pela presença de pontos de hiperfluorescência difusa da coroide em 94,4% e pela hipofluorescência da coroide (por atraso de enchimento) em 83,3%.

Em alguns casos, é possível observar áreas de hipofluorescência linear, sobretudo, em razão da presença de dobras de coroide. Áreas de extravasamento perivascular são mais raras [78]. A presença e a extensão dos *pinpoints* podem ser empregadas para monitorar a eficácia do tratamento com corticosteroides [53].

Em um estudo retrospectivo, Chee e colaboradores[79] incluíram 28 pacientes com DVKH e observaram *pinpoints* hiperfluorescentes peripapilares precoces na AGF de pacientes na fase hiperaguda da doença (aqueles nos quais as retinografias foram realizadas em menos de 14 dias, após o início dos sintomas). Os pacientes com *pinpoints* hiperfluorescentes tiveram a resolução da doença, em comparação aos que não apresentavam este achado, o que pode indicar ser este um fator prognóstico da doença ainda na fase hiperaguda. Assim, pacientes sem este achado deveriam ter o tratamento mais agressivo e mais longo, uma vez que seu tratamento teria começado mais tardiamente no curso da doença [79].

No mesmo estudo de Arellanes-Garcia e colaboradores[78], os achados mais comuns nos 30 pacientes incluídos na fase de convalescença foram: pontos de hiperfluorescência intercalados com pontos de hipofluorescência (fundo em "sal e pimenta”) em 73,3%; bloqueio da fluorescência da coroide em razão da migração do EPR em 56,7%; pontos de hiperfluorescência no equador (lesões numulares esbranquiçadas) em 43,3% e um padrão reticular em 13,3% dos pacientes.

Estes mesmos autores[78] descreveram, nos 11 pacientes na fase crônica e recorrente, os seguintes achados mais frequentes: pontos de hiperfluorescência (por defeito em janela) e de hipofluorescência (por bloqueio), com aspecto de fundo em “sal e pimenta”, e a ocorrência de hiperfluorescência do disco óptico (papilite) em 72,7% dos pacientes. Além disso, estes autores observaram ainda na fase crônica,

bloqueio da fluorescência da coroide (em razão da migração do EPR) em 63,6% e a hiperfluorescência perivascular retiniana em 18,2% dos pacientes. Já um padrão de hipofluorescência reticular foi observado em 9,1% dos pacientes. Sakata e colaboradores[10], em seu estudo prospectivo com 12 pacientes, observaram, nesta fase, hiperfluorescência perivascular retiniana em 54,2% dos olhos.

Neovascularização da coroide (CNV), fibrose sub-retiniana, anastomoses retinocoroidais e a neovascularização do disco óptico também podem estar presentes [78].

3.4.2 Angiografia com indocianina verde (ICGA)

A ICGA é exame essencial para o estudo da vasculatura e estroma da coroide, sendo útil para o diagnóstico precoce da DVKH, incluindo casos com apresentação clínica supostamente unilateral [53, 80].

Herbort e colaboradores revisaram e descreveram os sinais característicos na ICGA na fase aguda da DVKH, a saber [62, 81]:

1. A vasculopatia inflamatória da coroide pode levar a um atraso na perfusão da coroide nos estágios iniciais do exame (2 a 3 minutos, após a injeção do contraste), envolvendo o polo posterior e toda a periferia;
2. Uma fluorescência irregular da coroide, visível na fase intermediária, resulta de múltiplas lesões arredondadas hipofluorescentes no estroma da coroide;
3. As dobras de coroide podem parecer hiperfluorescentes;
4. Hiperfluorescência precoce com extravasamento por meio do estroma da coroide com o esvaecimento dos grandes vasos da coroide na fase intermediária (*fuzzy vessels*), levando a uma hiperfluorescência difusa;
5. Numerosos pontos hipofluorescentes e uniformemente distribuídos (*dark dots*) (DD) na fase intermediária, os quais gradualmente tornam-se isofluorescentes na fase tardia, podendo representar granulomas da coroide. Este é o sinal mais facilmente detectável; e

6. Hiperfluorescência do disco óptico, podendo indicar uma doença mais grave.

As mudanças na permeabilidade vascular da coroide (*fuzzy vessels* e hiperfluorescência) tendem a desaparecer em 8 semanas, refletindo rapidamente uma resposta ao tratamento inicial com corticosteroide em altas doses. Já os *dark dots* tendem a desaparecer em 4 meses [53, 62].

Abouammoh e colaboradores[82] descreveram os achados na ICGA em 36 pacientes, em um estudo retrospectivo, e observaram dois sinais adicionais na fase aguda: manchas hipofluorescentes, persistentes mesmo na fase tardia do exame, que correspondem ao descolamento da retina exsudativo, presente em 83% dos olhos e pontos hiperfluorescentes espalhados (*starry sky)*, observados na fase tardia do exame, presente em 51% dos olhos. Estes pontos hiperfluorescentes focais vêm sendo descritos em outros processos inflamatórios, como tuberculose, sarcoidose e sífilis e parecem estar relacionados à doença de longa duração e à ligação extensa das moléculas de indocianina verde em áreas onde as lesões focais granulomatosas se desenvolvem [82].

A ICGA permite avaliar a atividade subclínica da coroide durante o tratamento e detectar as recorrências [53, 62, 63, 83-85]. Dentre os sinais observados na ICGA, os *dark dots* são os sinais angiográficos mais constantes e facilmente evidenciáveis, permitindo uma avaliação semiquantitativa da atividade inflamatória da coroide [62, 64].

3.4.3 Tomografia de coerência óptica (OCT)

A tomografia de coerência óptica (*optical coherence tomography*, OCT) de domínio espectral (*spectral domain*) permitiu caracterizar em detalhes as alterações presentes na fase aguda, assim como na crônica e convalescente[86]. Além disso, a OCT com profundidade de imagem aprimorada (OCT EDI) tornou-se essencial para avaliação da coroide, sobretudo quanto à sua espessura [87].

Na fase aguda da DVKH, estudos com OCT com domínio de tempo (*time-domain)* e, posteriormente, com domínio espectral (*spectral domain*) demonstraram

que o DR seroso multifocal continha espaços císticos e estruturas membranáceas contínuos à zona elipsoide [88]. Ishihara e colaboradores[89] descreveram que a separação das camadas da retina foi visível acima da linha dos segmentos interno e externo dos fotorreceptores, próximo a espaços cistoides que envolviam a fóvea, em nove dos 20 olhos examinados (45%).

Todos estes achados anormais foram observados abaixo da linha que representa a membrana limitante externa, isto é, na camada externa dos fotorreceptores [89]. De Smet e Rao [90] não concordaram com esta denominação de "espaços císticos". Estes autores sugeriram que, patologicamente, estas alterações cistoides seriam atribuíveis à perda das estruturas de suporte da retina, particularmente das células de Müller, o que sugeriria que a DVKH aguda seria caracterizada pelo desenvolvimento de espaços semelhantes a retinosquises, o que implicaria em uma perda visual irreversível. Estes septos parecem ser constituídos por material inflamatório como fibrina, que adquire um aspecto granular até seu desaparecimento em resposta ao tratamento com corticosteroide [89, 91]. Estes septos podem ser responsáveis pelo acúmulo multilobular de contraste observado na angiofluoresceinografia [91].

Outros achados tomográficos descritos na fase aguda são edema intrarretiniano, dobras ou estriações da coroide (ondulações do EPR), pontos hiperrefletivos da coroide, entre outros [92-95]. Vários destes parâmetros da OCT foram associados com pior prognóstico, a saber: separação dos segmentos interno e externo dos fotorreceptores [89]; grande altura do descolamento seroso de retina [96] e ondulações do EPR [96].

Chee e colaboradores [97] utilizaram OCT EDI e/ou tomografia de coerência óptica com *swept-source* (SS-OCT) para avaliar pacientes na fase aguda da DVKH, nos primeiros 3 meses do início dos sintomas, e concluíram que estes exames foram úteis no reconhecimento precoce da variante com edema predominantemente do disco óptico, que estava correlacionado com um pior prognóstico. Além disso, estes autores descreveram que uma espessura de retina central menor na primeira semana e uma medida de espessura de retina central persistentemente aumentada em 2 meses após o tratamento tinham relação com a evolução para a doença crônica recorrente.

Na fase não aguda da DVKH, alterações da retina externa e do EPR foram observadas. Estes achados coincidiram com as alterações histopatológicas, tais como acúmulos das células do EPR e dano às junções do segmento interno/externo dos fotorreceptores [86]. Vasconcelos-Santos e colaboradores [86] estudaram pacientes na fase não aguda da DVKH e SGF. A OCT de domínio espectral (*spectral domain*) demonstrou arquitetura retiniana normal nas regiões de SGF; afilamento do complexo membrana de Bruch/EPR nas regiões de atrofia e espessamento nas regiões de cicatrizes pigmentadas.

Na OCT EDI, vários estudos demonstraram o espessamento difuso da coroide na fase uveítica aguda com progressivo retorno à normalidade como resposta ao tratamento sistêmico com corticosteroide [98, 99]. A variação da espessura da coroide (EC) na fase não aguda da DVKH pode preceder ou ser concomitante a uma reativação da doença [100, 101]. O espessamento da coroide deve-se sobretudo às camadas de Sattler e Haller [102].

A coroide é mais fina nos pacientes que se encontram na fase convalescente e também naqueles com sinais clínicos do SGF ou com doença de longa duração [94, 95, 100, 103]. Esta diminuição da espessura da coroide medida pela OCT pode significar tanto a perda de melanócitos da coroide, bem como a perda da coriocapilar [104].

A resolução do fluido sub-retiniano e o retorno da medida da EC à normalidade correlacionam-se bem com as medidas da função visual, sugerindo que os exames de imagem de forma seriada possam auxiliar na redução gradual do corticosteroide sistêmico. Hirooka e colaboradores [105], em um estudo retrospectivo, verificaram que uma coroide mais espessa, com uma semana de seguimento, em pacientes tratados com altas doses de corticosteroides, esteve relacionada com uma maior chance de desenvolvimento do *sunset-glow fundus*. Tais autores, inclusive, propõem o valor de 410 μm da EC na primeira semana de tratamento, como um ponto de corte para uma intervenção mais agressiva, aumentando a dose de corticosteroides ou utilizando IMT, caso a medida da EC seja maior que este valor.

Sakata e colaboradores [10], em um estudo prospectivo de 12 pacientes incluídos desde a fase aguda da DVKH, tratados com corticoterapia em altas doses, observaram que os pacientes que evoluíram com piora da função eletrorretinográfica

pelo ERGct apresentaram uma maior espessura da coroide na região subfoveal no 1º mês de tratamento.

Balci e colaboradores [106], em um estudo piloto com dois pacientes, enfatizaram que a ICGA detecta mais precocemente e mais prontamente as recidivas do que a OCT EDI.

3.4.4 Autofluorescência (AF)

A AF reflete as mudanças funcionais e metabólicas no EPR, pela visualização da lipofuscina (*blue light*, BL-AF) ou da melanina / seus compostos (*near infrared*, NIR-AF) [107]. Estas duas modalidades de autofluorescência diferem, de acordo com o comprimento de onda empregado, isto é, AF com emissão de luz de baixo comprimento de onda ou luz azul (BL-AF) e AF com emissão de luz infravermelha (NIR-AF). Tal instrumento vem sendo utilizado para avaliar as anormalidades encontradas na DVKH, que não são visíveis ao exame clínico, sendo útil também para documentar a extensão da doença [108].

Koizumi e colaboradores [107], analisando cinco pacientes (10 olhos) com DVKH, descreveram dois padrões de AF. Nos pacientes que receberam, inicialmente, pulsoterapia de corticosteroide, as áreas hiperautofluorescentes melhoraram, e os pacientes que receberam o tratamento mais tardiamente, tenderam a apresentar persistências de áreas de hiperautofluorescência macular moteada e difusa, aos 6 meses, após o início do tratamento [107].

Na fase crônica, Vasconcelos-Santos e colaboradores [86] descreveram padrões de aumento da autofluorescência ou de hipoautofluorescência na DVKH [86]. A diminuição da autofluorescência esteve relacionada com a perda do EPR e com o envolvimento da retina externa no processo da doença.

Morita e colaboradores [109] classificaram nove pacientes (18 olhos) em dois grupos, mediante o padrão encontrado na AF, i.e, leve (padrão granular e reticular) e grave (padrão difuso ou placoide). Durante o período de seguimento de 12 meses, os olhos com padrão leve voltaram ao normal, e os olhos com padrão grave mantiveram-se desta forma. Além disso, correlação deste padrão grave foi observada

com uma maior espessura da coroide subfoveal no primeiro mês de seguimento e com maior frequência de neovascularização da coroide (NVC) e pior resultado funcional no mês 12, avaliado por meio do eletrorretinograma de campo total (ERGct) e pelo eletrorretinograma multifocal (ERGmf).

Estes estudos indicam que achados na AF, exame não invasivo e de fácil realização, possam ser marcadores de doença mais grave [86, 107, 109].

3.4.5 Eletrorretinograma (ERG)

O eletrorretinograma (ERG) pode ser útil no monitoramento da DVKH, bem como na avaliação do grau de comprometimento funcional, decorrente do dano inflamatório dos componentes da retina [5, 110].

Da Silva e colaboradores [6] demonstraram uma correlação entre as alterações do fundo de olho e os parâmetros do ERGct, em 26 pacientes com DVKH no estágio tardio da doença (com mais de 6 meses de doença, tempo este que incluiria as fases crônica e convalescente da DVKH). Pacientes com fundo de olho mais grave apresentaram maior disfunção retiniana, mostrando uma congruência entre a aparência do fundo de olho e a extensão do dano retiniano. Estes autores observaram uma diminuição difusa das amplitudes das ondas tanto das fases escotópicas como das fases fotópicas, embora os tempos de latência fossem poupados.

Yang e colaboradores [110] utilizaram o ERGmf para avaliar a melhora da função visual de 11 pacientes, antes e após o tratamento, durante um seguimento de 12 meses. Observaram que houve recuperação da função macular, embora esta permanecesse reduzida em relação ao grupo de controles normais A acuidade visual recuperou-se mais rapidamente do que a função macular observada no ERGmf.

Em um estudo prospectivo de 12 pacientes desde a fase aguda da DVKH tratados com corticoterapia em altas doses, Sakata e colaboradores [10] observaram que os parâmetros do ERGct melhoraram em todos os olhos. Mas, ao compararem o tempo de seguimento de 24 meses com o de 12 meses, os resultados escotópicos do ERGct permaneceram estáveis em 17 olhos (71%) e pioraram em sete (29%). Além disso, resultados escotópicos subnormais do ERGct foram observados em 15 olhos

(62%) no tempo de seguimento de 24 meses. Vale ressaltar que, neste estudo, 10 olhos desenvolveram SGF, dos quais, 100% apresentavam ERGct subnormal no 24º mês de seguimento. Entretanto, mesmo olhos sem SGF apresentaram ERGct subnormal no final do seguimento (nove de 14 olhos, 64%). Similarmente, Chee e colaboradores [5], estudando pacientes com DVKH na fase convalescente, correlacionaram atrofia peripapilar e os resultados do ERGmf. Estes autores verificaram que pacientes com DVKH sem atrofia peripapilar e acuidade visual preservada apresentavam disfunção retiniana subclínica (resposta subnormal pelo ERGmf). Além disso, evidenciaram uma redução importante das amplitudes e aumento das latências do ERGmf, em olhos com atrofia peripapilar extensa, quando comparados com aqueles sem atrofia. Desse modo, estes autores concluíram que o ERGmf pode ser um exame complementar útil no seguimento da DVKH ao detectar alterações retinianas precoces.

Yuan e colaboradores [111], em uma série de casos de 42 pacientes com DVKH e 45 controles normais, avaliaram as alterações dinâmicas do ERGct e sua relação com as alterações estruturais na DVKH. Todos os pacientes com DVKH apresentaram piora da acuidade visual e alterações estruturais retinianas antes do tratamento. Estas alterações estruturais melhoraram significativamente com 2 meses e não houve anormalidades aparentes com 6 meses, após o tratamento. Foram observadas amplitudes significativamente baixas e latências prolongadas nas fases escotópicas e fotópicas do ERGct, antes do início do tratamento. Todos estes parâmetros, com exceção da amplitude da onda *a* da fase escotópica, melhoraram com 2 meses de tratamento e retornaram a níveis normais com 12 meses. Estes achados vão de encontro ao que revelou Sakata e colaboradores [10], com altos índices de ERGct subnormal. Isto pode ser explicado talvez pelo fato de o tempo de seguimento do trabalho de Yuan [111] ter sido mais curto (12 meses) em relação ao trabalho de Sakata [10] (24 meses).

Desta forma, o ERG pode ser útil para avaliar de forma mais abrangente a função visual em relação à acuidade visual. No entanto, é um exame com disponibilidade limitada com alta complexidade em sua realização e interpretação.

3.4.6 Análise multimodal

A análise multimodal tornou-se essencial para uma abordagem mais adequada das uveítes posteriores e difusas, proporcionando um diagnóstico mais acurado, monitoramento da atividade inflamatória, controle do tratamento e das recidivas [112-115]. Nesta análise, incluem-se: a OCT de domínio espectral, os exames contrastados (AGF e ICGA) e a autofluorescência.

Na DVKH, a análise multimodal, já foi empregada em outros trabalhos, tendo sido muito útil para seu diagnóstico, em casos iniciais, em suas apresentações atípicas e em sua diferenciação com outras coroidopatias serosas [86, 116]. Em conjunto, estas modalidades de exames de imagem adicionaram novos parâmetros para detecção e quantificação da inflamação, permitindo uma melhor avaliação da eficácia do tratamento na DVKH.

3.5 PATOGÊNESE

Na úvea, o evento inflamatório inicial da DVKH ocorre no estroma da coroide [117]. As demais estruturas, como retina e nervo óptico, cujo envolvimento caracteriza a fase aguda da doença (descolamento da retina exsudativo, edema e hiperemia do disco óptico), são acometidas secundariamente à inflamação na coroide.

Embora a etiologia e a patogênese da DVKH ainda não sejam bem definidas, evidências acumuladas nas últimas décadas sugerem que a DVKH ocorre em indivíduos geneticamente susceptíveis, como uma resposta autoimune contra proteínas de melanócitos, desencadeadas por fatores ainda não bem conhecidos [118, 119].

Na fase prodrômica, as manifestações meníngeas dão substrato à possibilidade de que uma infecção viral seja o desencadeante da DVKH. Mimetismo molecular entre peptídeos da tirosinase, presente no melanócito, e sequência de citomegalovírus (CMV), assim como a detecção de genoma do vírus Epstein-Barr (EBV) no vítreo de pacientes, apontam para a importância dos vírus da família Herpes na DVKH.

Células do sistema imune observadas nos focos inflamatórios na coroide, incluindo células T do subtipo T *helper* 1 (Th1) e T *helper* 17 (Th17) e citocinas enfatizam o papel central da imunidade celular na patogênese da DVKH [122-125]. Os antígenos uveais, como tirosinase, induzindo uveíte experimental em animais, além dos estudos *in vitro*, demonstrando autoagressão na presença de proteínas contidas nos melanócitos, dão fundamento à natureza autoimune da DVKH [126].

Os antígenos leucocitários humanos (*human leukocyte antigen*, HLA), primeiramente, descritos na associação com a DVKH no Japão foram HLA-Bw22J e LD-Wa [127, 128]. Posteriormente, houve descrição de uma forte associação nos pacientes japoneses com outros dois antígenos HLA, a saber, HLA-DR4 e HLA-DRw53 [129], que se confirmou em diferentes grupos étnicos, indicando que a DVKH tem um componente genético de susceptibilidade [130-132]. Além disso, outros antígenos HLA, tais como: HLA-B54, HLA-DQ4e HLA-DR1 também foram descritos em associação com a DVKH [133]. Em uma população miscigenada brasileira, o alelo HLA-DRB1*0405 foi também predominante, com um risco relativo (RR) de 12 [132]. Desse modo, o HLA-DRB1*0405 e o HLA-DQB1*0401 têm um papel crucial em diversas populações [134-137].

A molécula HLA-DRB1 é expressa na superfície da célula apresentadora de antígeno. O complexo de um peptídeo específico (derivado de uma proteína contida no melanócito) associado a esta molécula de HLA classe II é apresentado ao linfócito T. Se o linfócito T contiver um receptor correspondente para o complexo peptídeo-HLA-DRB1, ocorrerá uma expansão destas células, num contexto de quebra dos mecanismos de tolerância imune, resultando no dano tecidual de alvos que expressam estes peptídeos. É interessante observar que a associação só foi observada com os antígenos HLA de classe II e não com os de classe I. O HLA de classe II está envolvido com a apresentação de antígenos extracelulares às células T, enquanto as moléculas HLA de classe I apresentam antígenos intracelulares [119].

Ademais, a autoimunidade celular e humoral contra componentes retinianos também foi demonstrada em pacientes portadores da DVKH [138, 139]. Igualmente, já foram detectados autoanticorpos contra os segmentos externos dos fotorreceptores e células de Müller, no soro de pacientes com DVKH. Todavia, estes anticorpos

podem representar uma resposta secundária, que decorre de um dano retiniano nos pacientes com DVKH [138].

Outros fatores de risco para doenças imunomediadas, como a disfunção da resposta imune, incluindo imunidade inata e adaptativa, além dos mencionados acima, estão envolvidos na patogênese da DVKH. Desta forma, genes *Killer Immunoglobulin-like Receptors* (*KIR*) expressam-se como receptores que estimulam ou inibem as células *Natural Killer* (NK). As células NK fazem parte da imunidade inata e, por meio de seus receptores KIR, identificam células-alvo que apresentam moléculas HLA modificadas ou diferentes, induzindo à sua lise. A frequência aumentada de alguns destes receptores na DVKH pode contribuir na susceptibilidade da doença [140-142]. A associação da DVKH e o sistema HLA e KIRs não explica completamente o risco genético da DVKH; sendo assim, vários polimorfismos de genes funcionais que participam na apresentação do antígeno e nas vias de regulação do sistema imune vêm sendo avaliados na DVKH [119].

No entanto, vale ressaltar que a DVKH não é uma doença genética com herança mendeliana e, usualmente, ocorre de forma esporádica. O papel genético na patogênese da doença é intuitivamente reconhecido pela alta incidência da doença em populações com maior pigmentação e na coincidência entre irmãos [143] ou em gêmeos monozigóticos [144, 145].

3.6 TRATAMENTO

Diante do exposto, o tratamento da DVKH deve ter como objetivo principal o controle da inflamação presente no estroma da coroide na fase uveítica aguda com o uso precoce e em altas doses de corticosteroide sistêmico, seguido de sua retirada lenta [2, 4, 59]. O tratamento ideal evita a progressão para a fase crônica e diminui a incidência das manifestações extraoculares e complicações [2]. A iridociclite deve ser tratada com corticosteroide tópico em combinação com midriático / cicloplégico [2].

Na fase aguda, há consenso do uso de terapia sistêmica com corticosteroide em alta dose (oral ou endovenoso), com redução lenta pelo período mínimo de 6

meses [2, 4, 65, 146]. No entanto, não há ainda um consenso para o tratamento da fase não aguda.

3.6.1 Fase uveítica aguda

Em 2006, Read e colaboradores [7], ao avaliarem a via de administração do corticosteroide na fase aguda em 48 pacientes, em um seguimento médio de 15 meses, sugeriram que a via de administração do corticosteroide não influenciou o resultado medido pela acuidade visual. No entanto, estudos mais recentes mostraram melhor eficácia da pulsoterapia com resolução mais rápida dos sinais inflamatórios, bem como menor evolução para SGF [59, 103].

Vários estudos demonstraram a importância do tratamento precoce com corticosteroide na dose adequada encurtando o tempo da doença, diminuindo a evolução para cronicidade e a frequência de complicações oculares, incluindo atrofia peridiscal e fundo em pôr do sol [42, 84, 147, 148].

O grupo de Herbort, na Suíça, em 2010, preconizou pulsoterapia com 1g de metilprednisolona durante 3 dias, seguido de prednisona oral (1 a 1,5 mg/kg/dia) com regressão lenta, de forma a se manter 0,75 mg/kg/dia no 4º mês de tratamento. Em casos mais graves, este grupo associou ciclosporina A no primeiro mês. Em contrapartida, o grupo de Mochizuki, no Japão, preconizou pulsoterapia com 0,5 a 1g de metilprednisolona durante 3 dias, seguido de prednisona oral (0,6 a 0,8 mg/kg/dia) com redução em 4 meses. Estes autores observaram que o desaparecimento dos *dark dots* ocorreu somente no grupo com tratamento mais agressivo; por outro lado, fundo em pôr do sol foi observado somente no outro grupo [84].

O grupo de Chee, em Singapura, a partir de 2006, observou em pacientes que receberam dose abaixo de 1 mg/kg/dia de corticosteroide e após 1 mês do início da doença (grupo "*low dose*"), maior extensão de atrofia peridiscal, assim como evolução para um curso crônico/recorrente com maior frequência, pior acuidade visual em um seguimento de 3 anos e maior frequência de complicações oculares [42, 147, 148]. Este mesmo grupo de pesquisadores demonstrou que a extensão da atrofia peridiscal serviu como um marcador de disfunção retiniana mais grave, medida pelo ERGmf, nos pacientes portadores da DVKH [5].

Quanto à duração do tratamento, há consenso de que a terapia com corticosteroide deve ter duração mínima de 6 meses [4]. Lai e colaboradores [146], em 2009, demonstraram menor taxa de recorrência e melhor acuidade visual em pacientes tratados por período mínimo de 6 meses. Errera e colaboradores [149], em 2011, ressaltaram que pacientes com tempo de tratamento menor ou igual a 6 meses tiveram, com mais frequência, recidivas posteriores com DR exsudativo.

Desta forma, a corticoterapia como monoterapia em altas doses permanece como o tratamento de escolha, na fase aguda da doença de Vogt-Koyanagi-Harada, em muitos países, incluindo Japão, onde a doença é bastante prevalente [150-153].

3.6.2 Fase uveítica não aguda

Embora o tratamento da fase uveítica aguda seja considerado ótimo, com a utilização precoce e em altas doses dos corticosteroides, até um terço dos pacientes com DVKH evolui para cronicidade, mantendo uma atividade inflamatória e desenvolvendo complicações que comprometem a visão, exigindo, portanto, o incremento com terapia imunossupressora não esteroidal [154].

Recentemente, em 2019, Sakata e colaboradores [10] seguiram 12 pacientes com DVKH desde a fase aguda, de forma prospectiva, pelo período mínimo de 24 meses. Todos os pacientes foram tratados com pulsoterapia endovenosa com metilprednisolona (1 g/dia, 3 dias) seguido de prednisona oral (1 mg/kg/dia), com redução lenta, com um tempo mediano de 23 meses (entre 7 e 42 meses). A dose de prednisona ≤ 10 mg/dia foi atingida em 10 de 12 pacientes com a mediana de 12 meses (entre 4 e 18 meses). Não obstante, o tratamento não eliminou os sinais inflamatórios clínicos e subclínicos em 33,3% e 100% dos olhos, respectivamente, durante o seguimento de 24 meses. Além disso, resultados subnormais de ERGct em, pelo menos, um parâmetro da fase escotópica foram observados em 15 olhos (62,5%) no período de seguimento de 24 meses. A piora do ERGct escotópico foi observado em sete olhos (29%) entre os 12 e 24 meses [10]. Desse modo, este trabalho sugeriu que apenas a corticoterapia sistêmica em altas doses, desde a fase aguda, talvez não seja suficiente para controlar a DVKH e a evolução para a fase não aguda.

Assim, muitos especialistas, considerando os efeitos adversos da corticoterapia prolongada em altas doses, somados à necessidade de um melhor controle da inflamação, evitando-se a cronicidade, têm preconizado o uso precoce de IMT com o corticosteroide sistêmico.[155, 156] No entanto, as evidências de que a IMT precoce determinem um melhor controle clínico e subclínico com impacto em desfechos funcionais, como acuidade visual e testes psicofísicos, são escassos e ainda não conclusivos [152, 153, 157-159].

Em 2006, o grupo de Foster observou um melhor resultado visual em oito pacientes com DVKH que receberam corticosteroide em alta dose associado à IMT precoce, definida como aquela iniciada dentro dos primeiros 6 meses do diagnóstico, quando comparado aos resultados em cinco pacientes tratados com monoterapia com corticosteroides, ou com introdução mais tardia de uma IMT adicional. Fizeram uso de micofenolato, ciclosporina A, metotrexato ou azatioprina [155]. Estes autores apontavam para a necessidade de estudos controlados randomizados para melhor definir a eficácia da IMT, como primeira linha de terapia nos pacientes com DVKH.

Nos anos subsequentes, o uso de vários imunossupressores não esteroidais foram descritos, tanto como IMT de primeira linha ou como um tratamento adjuvante em casos crônicos e recorrentes ou intolerantes aos corticosteroides [60, 157].

A monoterapia com ciclosporina A (CYA), embora muito promissora desde sua introdução em Oftalmologia, em 1986, por Nussenblatt, em estudos mais recentes não demonstrou ser superior a outras drogas imunossupressoras, apresentando eficácia moderada para controlar a inflamação ocular [160]. Além disso, os efeitos colaterais são frequentes, sobretudo com o aumento da idade [160]. No entanto, vários grupos vêm avaliando a sua eficácia na DVKH. Grupo de Yang e Kijlstra, em 2007, descreveu bom resultado visual com o uso de ciclosporina A (3 a 5 mg/kg/dia) ou clorambucil (0,1 mg/kg/dia), em pacientes com DVKH de início em um período maior que 2 meses, todos com uveíte anterior recorrente granulomatosa [161]. Cuchacovich [8], em 2010, em estudo prospectivo, em pacientes na fase crônica, comparou a eficácia da azatioprina (AZA) (n=12) com a ciclosporina A (n=9) para a DVKH em combinação com corticosteroides e demonstrou que a CYA parecia ser um melhor agente poupador de corticoide do que a AZA, com menor evolução para

fibrose sub-retiniana e SGF. Por outro lado, o grupo com AZA teve menos neovascularização da coroide e menor evolução para hipertensão ocular/glaucoma.

Antimetabólitos são drogas que inibem a síntese dos nucleotídeos, inibindo a divisão e proliferação das células inflamatórias. Alguns exemplos de antimetabólitos são: metotrexato (MTX), azatioprina (AZA) e micofenolato mofetila (MMF) [(162)]. O MTX foi utilizado para controlar a DVKH em sete crianças com doença refratária ao corticosteroide com início entre 5 e 120 meses da apresentação da doença (média: 58 meses), com bom controle da inflamação e da acuidade visual [(163)]. Kondo e colaboradores [(164)] demonstraram que uma dose sistêmica baixa de MTX (6 mg/semana) foi efetiva como agente poupador de corticoide no tratamento da fase crônica em três pacientes com DVKH.

Abu El-Asrar e colaboradores, em 2012 e 2017, usaram MMF (2 g/dia), um inibidor seletivo da inosina monofosfato desidrogenase (enzima essencial para a proliferação de linfócitos B e T), como terapia de primeira linha associada à corticoterapia em altas doses (3 dias de pulsoterapia com metilprednisolona seguido de prednisona oral 1 mg/kg/dia durante 3 semanas, com redução de 10 mg a cada 2 semanas até a dose de 40 mg; redução de 5 mg a cada 2 semanas até a dose de 5 a 10 mg/dia), em estudo prospectivo, incluindo 19 pacientes com DVKH no primeiro estudo e chegando a 38 pacientes no segundo estudo. Os pacientes tiveram menos recorrências e uma melhora da acuidade visual. Nenhum dos olhos no grupo com MMF e corticosteroide desenvolveu SGF. O grupo com MMF comparado com o grupo com corticoide (grupo histórico) apresentou: maior proporção de indivíduos com acuidade visual 20/20 (74% vs 38%); menos inflamação recorrente (3% vs 18%); menos complicações, como catarata (3% vs 29%), hipertensão ocular/glaucoma (5% vs 18%), neovascularização da coroide (0 vs 5%), fibrose sub-retiniana (0 vs 5%) e SGF (0 vs 100%) [(156, 165)].

Curiosamente, Urzua e colaboradores [(166)] avaliaram em 2015, em um estudo retrospectivo, pacientes com DVKH tratados com IMT precoce (dentro de 6 meses do diagnóstico) e pacientes tratados com IMT tardia (após 6 meses do diagnóstico). Tais autores não encontraram diferenças em termos de melhora da acuidade visual, complicações e efeito poupador de glicocorticoides. No entanto, estes mesmos

autores sugeriram que aqueles pacientes com má resposta à terapia isolada com glicocorticoides poderiam se beneficiar da IMT como terapia de primeira linha e apontaram que o tratamento deveria ser individualizado.

Shen e colaboradores [167], em uma subanálise de um trabalho prospectivo e randomizado de pacientes com DVKH divididos em dois braços, tratados com MTX ou com MMF, seguidos por 6 meses, revelaram que o efeito poupador de corticoide foi atingido em 74% dos pacientes do grupo tratado com MTX (17 de 23 pacientes) e em 53% dos pacientes do grupo tratado com MMF (oito de 15 pacientes). Tais autores concluíram que a chance de se obter um efeito poupador de corticoide foi 2,5 vezes maior no grupo MTX *versus* o grupo MMF (intervalo de confiança 95%: 0,6, 9,8; 0,20).

A azatioprina, um inibidor da síntese da purina, mostrou-se ser efetivo no tratamento da DVKH, geralmente, em combinação com os corticosteroides [8, 168, 169]. Kim e colaboradores [168], em 2007, avaliaram 34 pacientes com DVKH, sendo que 16 receberam azatioprina (2,5 mg/kg/dia) e, destes, seis indivíduos estavam na fase aguda. Neste estudo, observou-se um efeito poupador de corticoide em 86,5% e em 90% dos pacientes tratados nas fases aguda e crônica, respectivamente. O efeito poupador de corticoide foi atingido em 3,5 meses (mediana). Apesar do tratamento, a incidência de membrana neovascular sub-retiniana foi 7,4% por olho e foi observada fibrose em 10,3% dos olhos (sete de 68 olhos). Não houve diferença na taxa de recidiva. Dois pacientes que receberam azatioprina tiveram o acréscimo de ciclosporina A pela persistência da inflamação [168].

A terapia imunossupressora tripla (prednisona oral, AZA e CYA) foi descrita como uma modalidade de tratamento da DVKH e resultou em rápida remissão em todos os pacientes, auxiliando na prevenção de recorrências [170]. Em conjunto, estes agentes imunossupressores provaram ser um ótimo complemento aos corticosteroides no controle da inflamação na DVKH.

Outros imunossupressores e/ou agentes biológicos, tais como infliximabe, adalimumabe, rituximabe e interferon alfa 2, na DVKH, têm sua eficácia demonstrada em séries de casos [171-173]. Por outro lado, agentes alquilantes, tais como a ciclofosfamida e clorambucil, vêm sendo usados cada vez menos pela

gravidade dos efeitos adversos, como supressão da medula óssea, malignidade e infertilidade [154, 158, 174].

3.6.3 Tratamento local

Na fase aguda, casos isolados de tratamento da DVKH, com corticosteroide intraocular vêm sendo relatados, embora a doença seja sistêmica e o principal órgão alvo da doença, a coroide, seja altamente vascularizada com boa penetração do tratamento sistêmico [175, 176].

Heo e colaboradores [177] fizeram uma análise de um subgrupo de pacientes com DVKH, utilizando dados de dois trabalhos multicêntricos randomizados usando o implante de acetonida de fluocinolona. Cada paciente fez o implante em um dos olhos e o outro olho recebeu o tratamento padrão. Houve redução significativa da taxa cumulativa de recorrência da uveíte por 3 anos, comparando-se os olhos com o implante e os contralaterais (33% *versus* 87%; $p < 0,001$). Além disso, houve menor necessidade de corticosteroide sistêmico e imunossupressores não esteroidais nos pacientes com DVKH. Entretanto, o aumento da pressão intraocular foi mais frequente nos olhos implantados, quando comparados com os olhos que não receberam o implante (70% *versus* 20%, $p < 0,001$). Ademais, houve progressão da catarata em todos os olhos fácicos que receberam o implante.

Antiangiogênico, como o bevacizumabe, pode ser efetivo, associado ou não à IMT, no tratamento da neovascularização da coroide na DVKH [178, 179].

3.6.4 Situações especiais

Na gravidez, as drogas imunossupressoras não esteroidais devem ser evitadas pelo risco de malformações no feto. Nestes casos, doses altas de corticosteroides vêm sendo utilizadas para tratar a DVKH com sucesso, durante os segundo e terceiro trimestres da gestação, geralmente, sem complicações no parto e ao recém-nascido [180, 181].

Já na população pediátrica, o tratamento de primeira linha na DVKH aguda é o uso de corticosteroides. Mas, considerando-se os efeitos colaterais da corticoterapia

sistêmica prolongada em crianças, em especial, o retardo do crescimento, os agentes imunossupressores não esteroidais vêm sendo utilizados com sucesso nesta população, como MTX, CYA, AZA, ciclofosfamida e agentes biológicos [20, 163, 182-184].

Desta forma, a Sociedade Americana de Uveíte e o painel de consenso do Grupo Internacional de Estudos em Uveíte recomendam o uso de IMT no tratamento da DVKH [185]. Entretanto, ainda há controvérsias sobre qual o melhor momento para se iniciar a IMT.

O presente estudo tem a proposta de avaliar a eficácia da IMT com azatioprina, associada a altas doses de corticosteroide, de forma prospectiva, em pacientes com DVKH desde a fase aguda, com avaliação de desfechos clínicos, subclínicos e eletrofisiológicos de forma original.

3.7 COMPLICAÇÕES

A inflamação crônica ou recorrente pode estar associada com o desenvolvimento de complicações oculares, tais como: catarata, glaucoma e neovascularização da coroide (CNV). Outras complicações menos comuns foram relatadas, incluindo edema macular cistoide, proliferação pseudotumoral do EPR, ceratopatia em faixa, atrofia do disco óptico e *phthisis bulbi* [186-189]. Da Silva e colaboradores [6] dividiram os pacientes com DVKH em dois grupos: fase aguda e não aguda. Os pacientes que iniciaram tratamento com menos de 4 semanas do início dos sintomas foram agrupados como fase aguda; os outros foram agrupados como fase não aguda. Estes apresentaram mais complicações oculares e recaídas da doença após o início dos sintomas, quando comparados com os da fase aguda [6].

A catarata pode surgir em razão da inflamação crônica e/ou terapia prolongada com corticosteroides [190], sendo que sua formação foi relatada entre 10% e 42% dos pacientes. A cirurgia de catarata deve ser adiada até que a uveíte esteja inativa por um período mínimo de 3 meses [190]. Moorthy e colaboradores [190] relataram que 68% dos 19 olhos submetidos à cirurgia de catarata evoluíram com

uma acuidade visual de 20/40 ou melhor. Cerqueira e colaboradores [191] avaliaram os resultados da facectomia em pacientes com uveíte em um hospital terciário. Foram avaliados 45 olhos de 38 pacientes, dos quais nove olhos eram de pacientes portadores da DVKH. A maioria dos olhos pós-facectomia apresentou melhora de acuidade visual em relação ao quadro inicial [191].

A elevação da pressão intraocular em pacientes com DVKH pode ocorrer, como consequência da inflamação da malha trabecular; do bloqueio do trabeculado pelas células inflamatórias; da presença de sinéquias periféricas anteriores e do bloqueio pupilar com fechamento angular, entre outros. Sua prevalência varia entre 6% e 45% [46], o que pode ser atribuído a diferentes populações de pacientes e períodos de acompanhamento. O tratamento tópico com colírios hipotensores deve ser instituído, porém, muitas vezes, nestes pacientes, a trabeculectomia se faz necessária, com taxa de sucesso de 71% em comparação a 90% no grupo controle sem uveíte [192].

A CNV pode ser decorrente do dano inflamatório da membrana de Bruch e da coriocapilar, o que levaria a uma isquemia da coroide e da retina externa, resultando em proliferação do endotélio da coriocapilar. Além disso, a inflamação ativa poderia induzir a liberação de citocinas que estimulariam a angiogênese [46]. A prevalência desta complicação variou entre 7% e 15% dos casos e está associada a um mau prognóstico visual [46]. As membranas neovasculares sub-retinianas estão localizadas, sobretudo, nas regiões peripapilar e subfoveal, onde os focos inflamatórios tendem a se concentrar [46]. Os fatores predisponentes para o desenvolvimento da CNV incluem inflamação crônica / recorrente do segmento anterior e mudanças extensas do EPR. O tratamento consiste no controle da inflamação com corticosteroides e drogas imunossupressoras, bem como o uso de agentes antiangiogênicos [178, 193]. Desse modo, em casos de CNV associada à DVKH, deve-se instituir a imunossupressão sistêmica com a terapia local com agentes antiangiogênicos [194].

A fibrose sub-retiniana foi descrita entre 8% e 40% dos casos com DVKH e é mais comum em casos crônicos ou recorrentes. Os locais mais comuns são: a região peripapilar e a área extrafoveal. Os achados histopatológicos revelam a presença de fibrose sub-retiniana, metaplasia das células do EPR e agregados de células

inflamatórias da coroide na área de fibrose sub-retiniana [195]. Acredita-se que as citocinas, imunoglobulinas e mediadores celulares produzidos pelos linfócitos T causem a formação do tecido fibrótico, pela interação das células do EPR, células de Müller e fibrócitos coroidais. A presença de fibrose sub-retiniana em pacientes com DVKH está associada a um mau prognóstico visual [195].

3.8 PROGNÓSTICO E CONCEITO DE INFLAMAÇÃO SUBCLÍNICA

O prognóstico visual em pacientes com DVKH melhorou consideravelmente com o uso de doses altas de corticosteroides, associado ou não a drogas imunossupressoras, e com os avanços no manejo das complicações, como catarata, glaucoma e CNV. O prognóstico da DVKH é, geralmente, considerado bom, com 60% dos pacientes evoluindo com acuidade visual (AV) melhor que 20/40 [2, 4]. Isso só é possível com o diagnóstico precoce e início do tratamento de forma rápida e agressiva com corticosteroides e agentes imunossupressores não esteroidais [2, 46, 47, 55].

No entanto, várias evidências indicam que a DVKH é uma doença com maior gravidade, visto que mais de 50% dos pacientes evoluem para a cronicidade [2, 61, 196] e 50% dos olhos com DVKH desenvolvem, pelo menos, uma complicação [46]. Além disso, a abordagem da inflamação na DVKH somente com aspectos clínicos, como presença de células na câmara anterior e desfecho funcional baseado somente na AV parecem não ser suficientes [64]. Os avanços recentes nos exames de imagem da coroide possibilitaram uma melhor identificação e quantificação da atividade inflamatória [62, 89, 94, 98-100]. Na ausência de achados clínicos de inflamação (e. g. células na câmara anterior), denomina-se inflamação subclínica.

Desta forma, até recentemente, a DVKH era considerada "curada" para aqueles pacientes que se encontravam no estágio convalescente da doença. Entretanto, estudos recentes revelaram indícios de progressão da doença, mesmo em casos aparentemente quiescentes. As principais evidências desta progressão são despigmentação progressiva do fundo, mesmo em pacientes sem atividade clínica persistente óbvia [83]; piora das queixas de acuidade visual em pacientes

aparentemente "curados" e sem atividade clínica da doença [57]; e, presença de células inflamatórias na coroide de globos oculares enucleados de pacientes nas fases crônica e convalescente [138]. Mesmo quando há resolução da inflamação aguda e boa recuperação da acuidade visual, alguns pacientes ainda apresentam disfunção retiniana subclínica, conforme medido pelo ERGmf [5, 110] e ERGct [10].

Assim, uma melhor avaliação da doença subclínica pode ser realizada por meio de exames de imagem, tais como: ICGA, AF e OCT. Isto poderia levar a uma maior duração do tratamento, porém resultaria em menos recorrências; menor evolução para SGF e afilamento da coroide [53, 62, 63, 83-85, 108]. Alguns fatores foram descritos como indicativos de prognóstico [11]:

I. Relacionados ao tratamento:

a. Início tardio do tratamento, desde a fase aguda da doença: o tratamento precoce com altas doses de corticosteroides sistêmicos resultou em menos inflamação persistente [197];

b. Tratamento com duração menor que 6 meses: o uso dos corticosteroides sistêmicos por mais de 6 meses e sua redução lenta foram associados significativamente com uma boa AV final [4, 158, 197];

c. Tratamento com corticosteroides em dose subótima: os pacientes tratados com baixas doses de corticosteroides na fase aguda da DVKH foram mais propensos a apresentar uma inflamação persistente [42, 84]. A extensão das alterações pigmentares em pacientes com DVKH pareceu estar relacionada com a quantidade de corticosteroide recebida durante a fase aguda da doença. A administração de altas doses de corticosteroide e de forma precoce pode preservar mais os melanócitos e, assim, reduzir a extensão do dano ao pigmento [148].

II. Relacionados ao paciente:

a. Idade mais jovem (controverso): a idade do início da doença foi relacionada de forma inconclusiva com a AV final. Pior prognóstico foi associado com

idade avançada no início da DVKH por alguns autores [42, 46] e com a idade mais jovem por outros [182, 198];

b. A presença do HLA-DRB1*0405/0410 é mais comum em pacientes com doença crônica: Islam e colaboradores [133] investigaram as variações do gene HLA-DR4 em 46 pacientes japoneses, sendo 28 com o tipo crônico e 18 com o não crônico da DVKH. Diferenças significantes foram encontradas na variação do gene DR4 nestes dois subtipos clínicos. Todos os pacientes com o tipo crônico apresentavam a variante DRB1*0405 ou DRB1*0410, e 39% dos pacientes com o tipo não crônico não apresentaram nenhuma variante. Esta diferença de frequência foi altamente significante, do ponto de vista estatístico. Os autores concluíram que as variantes do gene DR4 diferiram significativamente entre os dois subgrupos da DVKH, sugerindo que o curso clínico da DVKH seja parcialmente determinado pela variação do gene HLA-DR do paciente [133].

c. Resistência aos corticosteroides: Urzua e colaboradores [166] propuseram um conjunto de características clínicas da DVKH que estariam relacionadas à resistência ao tratamento com corticosteroides sistêmicos, a saber: melhor acuidade visual corrigida < 20/200; *tinnitus*; doença crônica e despigmentação do fundo de olho (SGF).

Urzua e colaboradores [153] aventaram a hipótese de haver, inclusive, um grupo de pacientes com resistência aos corticosteroides, por meio da medida das isoformas dos receptores de corticosteroides α e β nas células mononucleares do sangue periférico de pacientes portadores da DVKH, tanto na fase aguda como na crônica. A despigmentação do fundo e a cronicidade da doença ao diagnóstico estiveram relacionadas com a resistência aos corticosteroides. Desse modo, os autores concluíram que a avaliação clínica de fatores preditivos e a determinação na mudança na expressão das isoformas dos receptores de corticosteroides como possíveis biomarcadores poderiam contribuir para identificar precocemente os pacientes com DVKH com resistência aos corticosteroides. Isso contribuiria para um tratamento mais personalizado e poderia justificar o porquê alguns pacientes não respondem bem ao tratamento apenas com corticosteroides e exigem o incremento /

associação da IMT. Este mesmo grupo avaliou, em outro estudo, a influência da fosfatase-1 da proteína quinase ativada por mitógeno (MKP1) nos pacientes que apresentam resistência ao uso de corticosteroides e houve correlação com a expressão desta enzima [199].

III. Relacionado à doença:

a. Baixa AV no início da doença: quanto melhor a AV na apresentação da DVKH, melhor AV final [46]. Chee e colaboradores [42] propuseram que uma boa AV com um mês de doença associou-se com uma maior probabilidade de melhor AV com 3 anos de doença. A AV final de 20/200 ou pior pode ser explicada pela presença de alterações pigmentares extensas secundárias à inflamação prévia e ao descolamento de retina seroso sem quaisquer outras complicações associadas [46]. Alguns pacientes com DVKH ainda podem ter perda de campo visual concomitante e disfunção retiniana subclínica causada por alterações pigmentares e atrofia coriorretiniana, embora apresentem AV de 20/20 [5, 42, 46, 200].

b. A presença de atrofia peripapilar esteve associada à disfunção visual quando comparada com olhos sem atrofia peripapilar [5]. A hiperfluorescência peripapilar precoce na AGF pré-tratamento mostrou-se ser um indicador de bom prognóstico. De fato, este sinal teve maior probabilidade de ser evidenciado em olhos no início da doença do que nos olhos examinados mais tardiamente [79];

c. Presença de complicações na fase inicial: o desenvolvimento de complicações oculares associou-se a uma pior AV final, de forma significante [198];

d. Aumento do número de recorrências: uma maior duração da doença e um maior número de recidivas da inflamação associaram-se a um maior risco de complicações e a um pior prognóstico visual. A maior duração da doença e o alto número de recorrências expõem o olho ao efeitos nocivos da inflamação ativa, assim como do tratamento, especialmente, dos corticosteroides [46];

e. Achados da OCT: a separação entre os segmentos interno e externo da camada de fotorreceptores [89] e ondulações do EPR [96] associaram-se a um pior prognóstico. Outros autores sugeriram que uma coroide mais espessa com uma semana de seguimento em pacientes tratados com altas doses de corticosteroides esteve relacionada com uma maior chance de desenvolvimento do *sunset glow fundus* [105];

f. Achados da AF: Olhos com padrão mais difuso ou placoide à autofluorescência no mês 1 estiveram correlacionados com uma maior espessura da coroide subfoveal, uma maior frequência de CNV e um pior resultado funcional (avaliado pelo ERGct e ERGmf), indicando um possível pior prognóstico nestes pacientes [109];

g. A presença de neovascularização da coroide esteve associada a um mau prognóstico visual [46].

h. A presença de fibrose sub-retiniana em pacientes com DVKH esteve associada a um mau prognóstico visual [195].

Parte desta revisão está compilada e publicada em Orphanet Journal of Rare Diseases 2016;11:29 (**Apêndices**)

4 PACIENTES E MÉTODOS

4 PACIENTES E MÉTODOS

4.1 PACIENTES

Trata-se de estudo prospectivo e longitudinal, onde foram incluídos 15 pacientes com diagnóstico da doença de Vogt-Koyanagi-Harada atendidos na Clínica Oftalmológica do Hospital das Clínicas HCFMUSP, Faculdade de Medicina, Universidade de São Paulo, desde maio de 2015 até agosto de 2019. Os pacientes apresentavam mediana de 34 anos de idade (média: 32,7 anos, variação entre 19 e 56 anos), sendo 14 do sexo feminino e 1 do sexo masculino; 6 indivíduos eram brancos e 9 pardos. Para o diagnóstico, foram considerados os Critérios Diagnósticos Revisados propostos pelo Comitê de Nomenclatura Internacional, já expostos anteriormente [36]. O Termo De Consentimento Livre e Esclarecido foi apresentado e obtido de todos os pacientes, antes da inclusão (**Apêndices**).

Assim, os **critérios de inclusão** foram pacientes com diagnóstico de DVKH, desde a fase aguda da doença; idade acima de 18 anos; ausência de contraindicação para uso de imunossupressor sistêmico (e.g., processo infeccioso associado ou não ao quadro ocular, malignidade); disponibilidade de colaboração para realização dos exames e para as visitas programadas. Os **critérios de exclusão** foram: pacientes com outras causas de uveítes infecciosas ou não infecciosas diferentes da DVKH que possam ser compatíveis com o quadro clínico apresentado; condições que prejudiquem a realização do eletrorretinograma, i.e., opacidades de meios que impeçam a avaliação do segmento posterior, midríase inadequada (<7 mm, de acordo com os critérios estabelecidos pela Sociedade Internacional de Eletrofisiologia Clínica da Visão - ISCEV), erros de refração superiores a cinco dioptrias e glaucoma (definido como dano característico ao nervo óptico ou defeitos característicos de campo visual acompanhados de defeitos da camada de fibras nervosas compatíveis).

Os pacientes foram seguidos, de modo integrado, durante o período de 24 meses, desde a fase aguda e tratados com corticoterapia em altas doses associada à

imunossupressão precoce. As alterações clínicas, estruturais e funcionais foram avaliadas. Vale ressaltar que análise de modo integrado foi definida como avaliação da atividade da doença por meio de aspectos clínicos e angiográficos (com fluoresceína e com indocianina verde); avaliação das alterações estruturais (fundoscopia, OCT de domínio espectral e OCT EDI) e avaliação funcional (acuidade visual e eletrorretinograma de campo total).

4.2 INTERVENÇÃO TERAPÊUTICA

Na fase aguda da doença, todos os pacientes foram submetidos à pulsoterapia com metilprednisolona, na dose de 1 g/dia, por via endovenosa, durante 3 dias, seguida de prednisona oral 1 mg/kg/dia. A fase inicial do tratamento foi feita com o paciente internado na Enfermaria da Clínica Oftalmológica do HCFMUSP.

Obedeceu-se ao seguinte protocolo:

1) Caracterização do diagnóstico de DVKH, baseando-se nos Critérios Diagnósticos Revisados propostos pelo Comitê de Nomenclatura Internacional, já expostos anteriormente [36];
2) Internação hospitalar;
3) Ivermectina (200 mcg/kg em dose única) para prevenção de estrongiloidíase disseminada;
4) Sorologias para doenças infecciosas (toxoplasmose, vírus herpes, sífilis, vírus da imunodeficiência humana (HIV), vírus linfotrópico da célula humana (HTLV), hepatite C, hepatite B), teste tuberculínico (PPD) e raio-X de tórax;
5) Exames gerais: hemograma completo, velocidade de hemossedimentação (VHS), proteína C reativa (PCR), glicemia de jejum, sódio, potássio, ureia, creatinina, transaminase glutâmica oxalacética (TGO), transaminase glutâmica pirúvica (TGP), fosfatase alcalina (FA), gama glutamil transpeptidase (GGT), colesterol total e frações, triglicerídeos, urina I, protoparasitológico de fezes (PPF);
6) Tomografia computadorizada de crânio seguida da coleta de LCR; e

7) Pulsoterapia com metilprednisolona (succinato sódico de metilprednisolona) 1 g diluído em 250 a 500 ml de soro fisiológico 0,9%, administrado via endovenosa em 3 a 4 horas. Esquema repetido durante 3 dias consecutivos.

A pulsoterapia foi contraindicada caso o paciente apresentasse febre, infecção ativa ou hipopotassemia. A redução do corticosteroide via oral, na fase aguda, foi realizada conforme exposto nos dados da **Tabela 4**. Diante da persistência ou piora da atividade inflamatória, a redução programada do corticosteroide foi postergada, havendo incremento apenas da IMT não esteroidal.

Tabela 4 – Exemplo de redução programada da prednisona oral em indivíduo de 60 kg com doença de Vogt-Koyanagi-Harada em acompanhamento desde a fase aguda e após pulsoterapia com metilprednisolona

Dose (mg/kg/dia)	Dose aproximada/dia (mg/dia)	Dose total (mg)	Tempo (semanas)	Tempo total (meses)
1	60	1260	3	
0,9	50	1050	3	1,5
0,66	40	1120	4	2,5
0,5	30	420	2	3
0,33	20	280	2	3,5
0,25	15	210	2	4
0,16	10	280	4	5
0,125	7,5	210	4	6
0,08	5	140	4	7
0,04	2,5	70	4	8

Período total no exemplo: 8 meses; Dose total: 5.040 mg

Nova pulsoterapia com metilprednisolona 1 g, via endovenosa, por 3 dias consecutivos foi indicada na situação de persistência e/ou piora da atividade inflamatória identificada pela persistência de células na câmara anterior, persistência de descolamento de retina exsudativo identificado pelos exames clínicos, angiográficos e tomográficos e/ou piora de qualquer parâmetro do ERGct após 1 mês de tratamento. Do mesmo modo, no decorrer de 24 meses, nova pulsoterapia foi indicada se houvesse piora da AV maior do que duas linhas na tabela de Snellen,

persistente e refratária ao aumento da IMT não esteroidal. Nessas situações, o esquema de corticoterapia foi retomado como inicialmente proposto (1 mg/kg/dia por 3 semanas e assim por diante). A imunossupressão foi mantida no esquema originalmente proposto, conforme exposto abaixo.

Após a pulsoterapia e início da corticoterapia via oral em altas doses, no período máximo de 2 meses, foi iniciado o uso de azatioprina 50 mg, via oral, 1 vez/dia. Após uma semana do uso da azatioprina, desde que não houvesse intolerância e/ou efeitos colaterais, aumentou-se a dose para 2 mg/kg/dia, via oral, 1 vez/dia. Se houvesse sinais de descontrole clínico da doença (vide abaixo), aumentar-se-ia a dose da azatioprina para até 3 mg/kg/dia.

Neste protocolo, caso houvesse falta de eficácia (controle da inflamação) com a dose máxima preconizada de azatioprina, ou se houvesse sinais de intolerância, o imunossupressor seria trocado para micofenolato mofetila na dose 2 g/dia. A dose máxima preconizada, para este protocolo, foi 3 g/dia.

Se mesmo após o uso do micofenolato mofetila, houvesse sinais de descontrole da doença, considerar-se-ia o uso de ciclosporina A, anti-TNFα (infliximabe) ou pulsoterapia com ciclofosfamida (1 g, via endovenosa, em ciclos mensais, no total de seis ciclos).

A imunossupressão sistêmica em dose plena foi mantida até a ausência de sinais clínicos de inflamação e estabilização dos sinais subclínicos durante um período mínimo de 1 ano. Após este período, optou-se pela suspensão do imunossupressor.

4.3 ANÁLISE DE MODO INTEGRADO

4.3.1 Avaliação clínica

Todos os pacientes foram submetidos ao exame ocular incluindo acuidade visual corrigida (medida na tabela de Snellen e feita a conversão para logMAR), biomicroscopia de segmento anterior e de segmento posterior, tonometria de aplanação e oftalmoscopia binocular indireta.

A atividade clínica do segmento anterior foi realizada sempre pelo pesquisador principal, na mesma lâmpada de fenda. Feixe luminoso na intensidade máxima, medindo 1x1 mm, obliquamente posicionado (entre 45º e 60º), na magnificação de 16X foi utilizado. A quantificação da celularidade foi baseada nas Normas do Grupo de Trabalho para Padronização da Nomenclatura em Uveítes (*SUN Working Group*) [(201)].

Alterações do segmento posterior foram anotadas e documentadas com retinografias padronizadas, incluindo fotografias digitalizadas do polo posterior, centralizadas na mácula, e no disco óptico e abrangendo a média periférica ao fotografar o fundo nas quatro posições cardinais do olhar e nas quatro posições intermediárias. As retinografias foram realizadas com retinógrafo acoplado ao sistema de digitalização de fotografias (Retinógrafo, TRC 50-X, TOPCON Inc, Tóquio, Japão; sistema de digitalização Imagenet, 50X, Imaginet *Systems*, TOPCON Inc, Tóquio, Japão). Os seguintes parâmetros foram avaliados: turvação vítrea; hiperemia de disco óptico; descolamento exsudativo de retina; lesões branco-amareladas de retina profunda/coroide; embainhamento vascular, edema e hemorragias; alterações do EPR, como presença de acúmulos de pigmento e lesões numulares, presença de fibrose sub-retiniana (peripapilar ou em outros locais) e despigmentação difusa do fundo de olho (*sunset glow fundus*). As alterações do fundo de olho foram classificadas, conforme proposta de Da Silva e colaboradores [(6)], em leve, moderada e grave.

4.3.2 Avaliação angiográfica

Os exames de AGF e ICGA foram realizados no oftalmoscópio confocal de varredura a *laser* Spectralis HRA+OCT *system*® (Heidelberg *Engineering*, Heidelberg, Alemanha). As ICGAs foram feitas, após a injeção endovenosa de 12,5 mg de indocianina verde diluída em 1 ml de água destilada (Ophthalmos, São Paulo, SP, Brasil), seguida de *flush* de 7,5 ml de soro fisiológico 0,9%. Procedeu-se à filmagem dos 20 segundos iniciais, após a observação da chegada do contraste aos vasos da coroide, iniciando-se o exame, preferencialmente, pelo pior olho. Em seguida, retinografias centradas no polo posterior foram realizadas em ambos os

olhos até 2 minutos. Após este período, iniciou-se a avaliação da periferia, sendo a primeira imagem centrada no nervo óptico, seguida pelas quatro posições cardinais do olhar e quatro posições intermediárias. Esta sequência (polo posterior e periferias) foi repetida mais duas vezes, entre 5 e 10 minutos, e entre 10 e 15 minutos.

Após o término do exame de ICGA, foi realizada a angiografia fluoresceínica (AGF) por meio da infusão de 2,5 ml de fluoresceína sódica a 20% (Ophthalmos, São Paulo, SP, Brasil). Após a chegada do contraste aos vasos da retina, procedeu-se à filmagem dos 20 segundos iniciais, iniciando-se, preferencialmente, pelo pior olho. Em seguida, imagens centradas na mácula foram realizadas até 2 minutos. A documentação da periferia seguiu a mesma sequência utilizada na ICGA, sendo realizadas, porém, somente duas séries da periferia. Imagens centradas na mácula de ambos os olhos foram realizadas aos 5, 10 e 15 minutos.

Na fase aguda, os sinais observados na AGF foram: hiperfluorescência do disco óptico; múltiplos pontos de extravasamento; acúmulo de fluoresceína; extravasamento macular; evidências de membrana neovascular sub-retiniana e extravasamento de contraste pelos vasos.

Na ICGA, os sinais observados na fase aguda foram: borramento dos grandes vasos da coroide (*fuzzy vessels*); extravasamento a partir dos vasos pré-capilares ou vasos coroideanos maiores e não fenestrados (hiperfluorescência difusa tardia ou *late diffuse hyperfluorescence*); pontos hipofluorescentes que se tornavam isofluorescentes ao longo do exame (*dark dots*) e hiperfluorescência do disco. Outros sinais descritos na literatura observados foram: atraso na perfusão da coroide, dobras de coroide e áreas hipofluorescentes correspondentes a áreas de descolamento de retina.

Na fase não aguda, foram avaliados os seguintes aspectos da AGF: a presença de hiperfluorescência por defeito em janela, por impregnação e por extravasamento, assim como hipofluorescência por bloqueio e não perfusão. Os achados da ICGA considerados na fase não aguda foram: pontos hipofluorescentes que se tornaram isofluorescentes ao longo do exame (*dark dots*); borramento dos grandes vasos da coroide (*fuzzy vessels*); extravasamento a partir dos vasos pré-capilares ou vasos

coroideanos maiores e não fenestrados (hiperfluorescência difusa tardia) e pontos hiperfluorescentes espalhados (*starry sky*).

A quantificação dos *dark dots* foi baseada na graduação inflamatória para uveítes (do inglês, ASUWOG ou *Angiography Scoring for Uveitis Working Group*) proposta por Herbort e colaboradores [(1)] com algumas modificações. Por meio deste escore, os *dark dots* foram quantificados em numerosos e esparsos. Assim, se esparsos no polo posterior, atribuiu-se a pontuação 1 e, se numerosos, a pontuação 2. Já para os quatro quadrantes periféricos, atribuiu-se a pontuação 1 para cada quadrante, se os *dark dots* fossem esparsos; e pontuação 1,5, se os *dark dots* fossem numerosos, para cada quadrante. Desse modo, a pontuação máxima seria 8, considerando numerosos *dark dots* no polo posterior (pontuação 2) e em cada um dos quatro quadrantes (pontuação 1,5 + 1,5 + 1,5 + 1,5 = 6). Além disso, caso houvesse flutuação pequena do número dos *dark dots*, porém sem configurar mudança de pontuação, atribuia-se uma pontuação 0,25 a mais ou a menos, dependendo da flutuação para menos ou para mais. Assim, a pontuação máxima seria 8,25 (vide os dados da **Tabela 5** e da **Figura 1**).

Tabela 5 – Sistema de escore dos *dark dots* encontrados na angiografia com indocianina verde (modificado de Tugal-Tutkun e colaboradores [(1)])

Dark dots	**Escore**
Polo posterior	
Esparsos e/ou leves	1
Numerosos e/ou nítidos	2
Para cada quadrante	
Esparsos e/ou leves	1
Numerosos e/ou nítidos	1,5

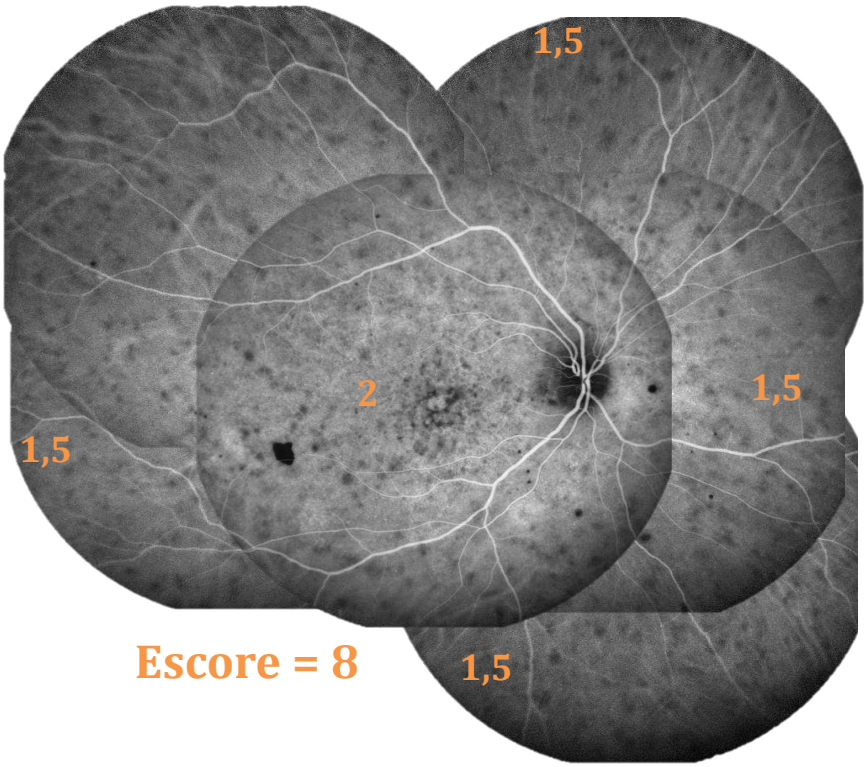

Figura 1 – Angiografia com indocianina verde de um paciente com doença de Vogt-Koyanagi-Harada na fase não aguda representando o escore 8 de *dark dots* conforme o sistema de escore dos *dark dots* modificado de Tugal-Tutkun e colaboradores [1]

4.3.3 Tomografia de coerência óptica de domínio espectral

As tomografias de coerência óptica de domínio espectral (OCT *spectral domain*) foram feitas com o Spectralis HRA+OCT *system*® (Heidelberg *Engineering*, Heidelberg, Alemanha). Todos os exames foram realizados por um mesmo tecnólogo, seguindo protocolo predeterminado. As varreduras (*scans*) foram feitas ao longo dos planos vertical e horizontal centrados na fóvea (1.536 a-*scans*, ângulo de 30°, comprimento de cerca de 9 mm). As varreduras (*scans*) foram obtidas utilizando o sistema automatizado de filtragem ajustado em 25 (*automated averaging system*, ART 25), de modo a amplificar o sinal e reduzir os ruídos dentro do sistema. A camada hiperreflectante interna ou zona elipsoide e a camada hiperreflectante externa ou complexo do epitélio pigmentado da retina/membrana de Bruch foram

avaliados. Foram analisadas as varreduras (*scans*) vertical e horizontal perpendiculares centradas na fóvea. As varreduras (*scans*) lineares foram avaliadas, utilizando o sistema Heidelberg *Eye Explorer Software*, versão 1.6.2.0. (Heidelberg *Engineering*, Heidelberg, Alemanha). As imagens foram avaliadas no modo branco em preto (*white-on-black*).

Além disso, foi realizada também a tomografia de coerência óptica com profundidade de imagem aprimorada (OCT EDI), para se avaliar a estrutura e a espessura da coroide subfoveal com a varredura (*scan*) horizontal. Os limites considerados foram a linha do EPR na região subfoveal e a interface coroide-esclera [(202)].

4.3.4 Eletrorretinograma de campo total (ERGct)

O ERGct foi realizado no sistema RETIport e cúpula de estimulação de Ganzfeld (RETIportsystem - Roland *Consult, Eletrophysiological Diagnostic Systems*, Brandenburgo, Alemanha). Estes exames foram realizados binocularmente, com dilatação pupilar máxima (≥ 7 mm). A captação da resposta foi realizada com eletrodos corneanos do tipo ERG-jet (*Universe* SA, La Chaux-de-Fons, Suíça) e com eletrodos de cúpula, posicionados de acordo com as diretrizes da Sociedade Internacional de Eletrofisiologia Clínica Visual (*International Society for Clinical Electrophysiology of Vision* ou ISCEV) [(203)] e impedância < 5 kOms. Os pacientes foram adaptados ao escuro por 30 minutos, para a fase escotópica (resposta escotópica, escotópica máxima e potencial oscilatório) e, ao claro, por 10 minutos para a fase fotópica (resposta fotópica e *flicker* de 30 hertz (Hz)). Para cada fase, foi registrada a onda promediada de oito estímulos sequenciais. Os resultados de 37 indivíduos normais (60 olhos), ajustados para idade e gênero, obtidos sob as mesmas condições foram utilizados como controles.

4.3.5 Frequência dos exames

Os exames que compõem a análise multimodal foram realizados na seguinte frequência, conforme os dados da **Tabela 6**.

Tabela 6 – Frequência da realização dos exames dos pacientes com doença de Vogt-Koyanagi-Harada, desde a fase aguda

Exame	Mês 0	Mês 1	Mês 3	Mês 6	Mês 9	Mês 12	Mês 15	Mês 18	Mês 21	Mês 24
Avalição clínica	X	X	X	X	X	X	X	X	X	X
AGF	X	X	X	X	X	X	X	X	X	X
ICGA	X	X	X	X	X	X	X	X	X	X
OCT EDI	X	X	X	X	X	X	X	X	X	X
ERGct	X	X		X		X		X		X

4.4 DEFINIÇÃO DE MELHORA OU PIORA DA ATIVIDADE INFLAMATÓRIA

Incremento da imunossupressão foi considerado diante de qualquer um dos critérios clínicos/eletrorretinográficos listados abaixo:

- presença de celularidade (≥ 1+, Normas do Grupo de Trabalho para Padronização da Nomenclatura em Uveítes (*SUN Working* Group) [201] na câmara anterior após pelo menos 3 meses do início do quadro;
- presença de membrana neovascular sub-retiniana (CNV) ativa;
- presença de edema macular pela OCT ou pela angiografia com fluoresceína sódica; ou,
- piora dos parâmetros eletrorretinográficos maior ou igual que 30% em dois exames consecutivos (extrapolando dados de outros trabalhos que envolvem eletrofisiologia) [204]

O diagnóstico de CNV em atividade foi baseado pelo conjunto dos achados de biomicroscopia de fundo (descolamento seroso da retina com ou sem hemorragia); angiográficos (hiperfluorescência precoce com extravasamento tardio) e/ou tomográficos (área hiperrefletiva acima do EPR associada a fluido intrarretiniano, aumento da espessura da retina e/ou descolamento seroso da retina).

Diante do diagnóstico de CNV, além do incremento da imunossupressão, procedeu-se às aplicações mensais de injeção intravítrea de antiangiogênico

(bevacizumabe) nos primeiros 3 meses, seguidas de injeções subsequentes até a melhora e/ou estabilização da quantidade de fluido intra e sub-retiniano à OCT em duas visitas consecutivas (PRN, *pro re nata*).

Sinais subclínicos foram definidos como aqueles observados em exames de imagem de segmento posterior, com análise comparativa entre exames subsequentes do mesmo paciente. Os sinais subclínicos considerados foram:

- AGF: surgimento ou piora da hiperfluorescência do disco óptico e / ou surgimento ou piora do extravasamento perivascular;
- ICGA: surgimento ou piora dos *dark dots*, com aumento do escore já descrito anteriormente;
- Aumento da espessura da coroide subfoveal maior ou igual a 30%.

Caso fosse detectado, ao menos, um destes sinais subclínicos, o paciente era submetido a eletrorretinograma de campo total. Não havendo piora maior ou igual que 30% dos parâmetros escotópicos e/ou fotópicos, o tratamento era mantido. Caso houvesse piora de, pelo menos, um dos parâmetros, o ERGct era repetido dentro de um mês. Se não houvesse confirmação de piora, o tratamento seria mantido. Se houvesse confirmação de piora dos parâmetros eletrorretinográficos em dois exames consecutivos, haveria incremento da imunossupressão, conforme descrito anteriormente (vide algoritmo de tratamento na **Figura 2**). Considerou-se ERGct subnormal quando havia pelo menos um parâmetro permanecendo abaixo do limite inferior dos controles.

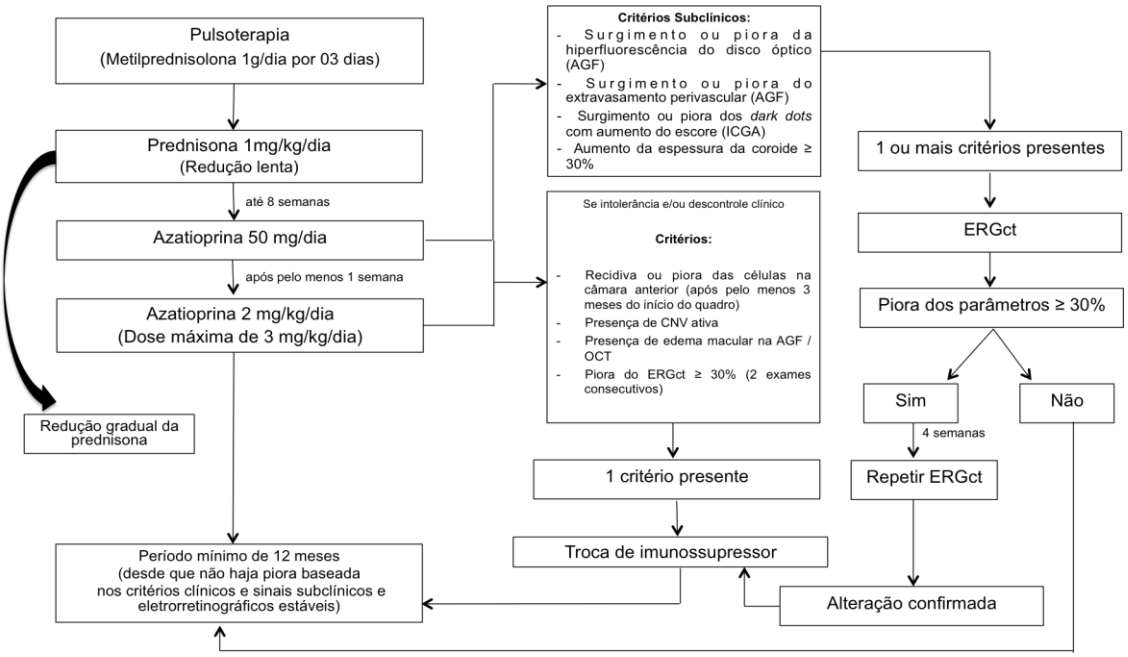

*atentar para o esquema de desmame da prednisona descrito no texto

Figura 2 – Algoritmo de tratamento com imunossupressão, desde a fase aguda, nos pacientes com doença de Vogt-Koyanagi-Harada, baseado em critérios clínicos e subclínicos

Os exames de imagem foram lidos sempre pelo mesmo examinador, de forma sequencial e comparativa.

4.5 ANÁLISE ESTATÍSTICA

A análise estatística foi realizada com *software* comercial (SPPS, ver 12.0; SPSS, Chicago, IL). Além da estatística descritiva, utilizaram-se as equações de estimação generalizadas (EEG) e função de ligação identidade com matriz de correlações permutáveis entre os olhos, bem como as EEG com distribuição binomial e função de ligação logito e EEG com distribuição Poisson e função ligação identidade. Utilizou-se nível de significância de 0,05. O coeficiente Kappa foi utilizado para a avaliação do grau de concordância nos achados de SGF e ERGct subnormal.

4.6 APROVAÇÃO DO COMITÊ DE ÉTICA

Este projeto de pesquisa foi aprovado pelo Comitê de Ética em Pesquisa desta Instituição, em consoante à Declaração de Helsinki (**Apêndices**).

5 RESULTADOS

5 RESULTADOS

No período de maio de 2015 até agosto de 2019 foram incluídos 15 pacientes com diagnóstico de DVKH na fase aguda, com mediana de 34 anos de idade (média: 32,7 anos, variação entre 19 e 56 anos), com mediana do tempo de início do tratamento de 21 dias (variação entre 8 e 67 dias). O alelo HLA-DRB1*0405 foi encontrado em cinco pacientes (33,3%).

A **Tabela 7** apresenta os dados epidemiológicos e clínicos de cada paciente incluído.

Tabela 7– Dados demográficos e características clínicas individuais dos pacientes com doença de Vogt-Koyanagi-Harada, no momento da inclusão, em acompanhamento mínimo de 24 meses, desde a fase aguda, tratados com corticoide em altas doses e com imunossupressão precoce, Serviço de Uveítes, HCFMUSP, 2015-2019

Caso #	Idade (anos), sexo, raça	Presença do alelo HLA-DRB1* 0405	Intervalo entre o início dos sintomas e o tratamento (dias)	Sintomas extra oculares[a]	LCR, células/ mm^3	Tempo de seguimento
1	56, F, P	Não	67	1,2	108	51
2	34, F, P	Não	36	1,2	970	51
3	38, F, B	Não	19	1	3	47
4	19, F, B	Não	21	-	198	47
5	29, F,P	Não	10	1	240	44
6	39, F, B	Não	23	1,2	130	43
7	40, F, B	Sim	35	1	3	41
8	22, F, P	Sim	57	1	16	38
9	23, F, P	Não	27	1,2	345	38
10	37, F, B	Não	8	-	0	36
11	37, F, P	Não	12	1,2	32	35
12	26, F, P	Não	14	1	180	31
13	26, M, P	Sim	32	1,2	220	29
14	30, F, B	Sim	16	1,2	520	25
15	35, F, P	Sim	13	1,2	285	24

F= feminino, M= masculino; B= branca; P= pardo; LCR: líquido cefalorraquidiano; AV= acuidade visual; OD= olho direito; OE=olho esquerdo; AGF= angiografia com fluoresceína sódica; ICGA= angiografia com indocianina verde; OCT= tomografia de coerência óptica.
[a]Sintomas extraoculares: 1= cefaleia; 2= zumbido.
[b]Alterações fundoscópicas: 1= hiperemia do disco óptico; 2= edema do disco óptico; 3= descolamento de retina seroso; 4= fibrose; 5= alterações numulares.
[c]Alterações na AGF: 1= extravasamento de contraste no disco óptico; 2= *pinpoints*; 3= dobras de coroide; 4= bloqueio por migração do epitélio pigmentado da retina (EPR); 5= acúmulo de contraste; 6= defeito em janela; 7= extravasamento perivascular.
[d]Alterações na ICGA: 1= *dark dots*; 2= *fuzzy vessels*; 3= dobras de coroide; 4= hiperfluorescência do disco óptico; 5= hiperfluorescência difusa; 6= pontos hiperfluorescentes espalhados (*starry sky*)
[e]Alterações na OCT: 1= aumento da espessura da coroide; 2= descolamento de retina seroso; 3= material hiperrefletivo sub-retiniano; 4= células no vítreo anterior; 5= pregueamento do EPR/coroide; 6= descontinuidade da zona elipsoide; 7=fibrose.
[f]Os exames de imagem foram realizados três dias após a pulsoterapia com metilprednisolona

Tabela 7 (continuação) – Dados demográficos e características clínicas individuais dos pacientes, com doença de Vogt-Koyanagi-Harada, no momento da inclusão, em acompanhamento mínimo de 24 meses, desde a fase a aguda, tratados com corticoide em altas doses e com imunossupressão precoce, Serviço de Uveítes, HCFMUSP, 2015-2019

Caso #	Olho	AV inicial (logMAR)	Células na câmara anterior	Alterações fundos-cópicas [b]	Sinais inflamatórios encontrados nos exames de imagem do segmento posterior [f]		
					AGF[c]	ICGA[d]	OCT[e]
1	OD	3,0	4+	1,2,3	1,2,5	1,2	1,2,3,5,6
	OE	3,0	4+	1,2,3	1,2,5	1,2	1,2,3,5,6
2	OD	2,0	1+	1,3,4	1,3,4,6	1,2,4,5	1,2,3,4,5,7
	OE	2,0	2+	1,3,4	1,3,4,6	1,3,4,5	1,2,3,4,7
3	OD	0,0	2+	1,2,3,5	1,5	1,2	1,2,3,4
	OE	0,0	2+	1,2,3,5	1,2,5	1,2	1,2,3,4
4	OD	2,0	3+	1,3	1,2	1,4	1,2
	OE	2,0	3+	1,3	1,2	1,4	1,2
5	OD	2,0	4+	1,2,3	1,2	1,3	1,2,3,4,5,6
	OE	3,0	4+	1,2,3	1,2	1,3	1,2,3,4,5,6
6	OD	2,0	1+	1,2,3	1,2,5,7	1,4	1,2,3,4,5,6
	OE	2,0	1+	1,2,3	1,2,5,7	1,6	1,2,3,4,5,6
7	OD	2,0	3+	1,2,3	1,5	1,2	1,2,3,4,5,6
	OE	0,0	1+	1,2,3	1,5	1,2	1
8	OD	0,22	1+	1,2,3	1,2	1	1,2
	OE	0,04	2+	1,2,3	1,2	1	1,2
9	OD	0,22	traços	1,2,3	1,7	1,2,4,5	1,2,3,4,5,6
	OE	0,22	1+	1,2,3	1,2,7	1,2,5	1,2,3,4,5,6
10	OD	0,4	traços	1,3	2,5	1,2	1,2
	OE	0,0	traços	-	2,5	1,2,5,6	1
11	OD	1,0	1+	1,2,3	1,2,3	1,2,5	1,2,3,4,5,6
	OE	1,0	traços	1,2,3	1,2,3	1,2,5	1,2,3,4,5,6
12	OD	3,0	2+	1,2,3	1,2,5,7	1	1,2,3,4,5,6
	OE	2,0	2+	1,2,3	1,2,5,7	1	1,2,3,4,5,6

continua

Tabela 7 (continuação) – Dados demográficos e características clínicas individuais dos pacientes, com doença de Vogt-Koyanagi-Harada, no momento da inclusão, em acompanhamento mínimo de 24 meses, desde a fase a aguda, tratados com corticoide em altas doses e com imunossupressão precoce, Serviço de Uveítes, HCFMUSP, 2015-2019 (conclusão)

Caso #	Olho	AV inicial (logMAR)	Células na câmara anterior	Alterações fundos-cópicas [b]	Sinais inflamatórios encontrados nos exames de imagem do segmento posterior [f]		
					AGF[c]	ICGA[d]	OCT[e]
13	OD	2,0	2+	1,2,3	1,2,5	1,4	1,2,3,4,5,6
	OE	2,0	1+	1,2,3	1,2,5	1,4	1,2,3,4,5,6
14	OD	0,1	3+	1,2,3	1,2	1,2,4	1,2,3,4,5,6
	OE	0,3	2+	1,2,3	1,2	1,2,4	1,2,3,4,5,6
15	OD	0,7	2+	1,2,3	1,2,5	1,2,4,6	1,2,3,4,5,6
	OE	0,4	2+	1,2,3	1,2,5	1,6	1,2,3,4,5,6

AV= acuidade visual; OD= olho direito; OE=olho esquerdo; AGF= angiografia com fluoresceína sódica; ICGA= angiografia com indocianina verde; OCT= tomografia de coerência óptica.
[a]Sintomas extraoculares: 1= cefaleia; 2= zumbido.
[b]Alterações fundoscópicas: 1= hiperemia do disco óptico; 2= edema do disco óptico; 3= descolamento de retina seroso; 4= fibrose; 5= alterações numulares.
[c]Alterações na AGF: 1= extravasamento de contraste no disco óptico; 2= *pinpoints*; 3= dobras de coroide; 4= bloqueio por migração do epitélio pigmentado da retina (EPR); 5= acúmulo de contraste; 6= defeito em janela; 7= extravasamento perivascular.
[d]Alterações na ICGA: 1= *dark dots*; 2= *fuzzy vessels*; 3= dobras de coroide; 4= hiperfluorescência do disco óptico; 5= hiperfluorescência difusa; 6= pontos hiperfluorescentes espalhados (*starry sky*)
[e]Alterações na OCT: 1= aumento da espessura da coroide; 2= descolamento de retina seroso; 3= material hiperrefletivo sub-retiniano; 4= células no vítreo anterior; 5= pregueamento do EPR/coroide; 6= descontinuidade da zona elipsoide; 7=fibrose.
[f]Os exames de imagem foram realizados três dias após a pulsoterapia com metilprednisolona.

Destaca-se que todos os pacientes apresentavam hiperemia do disco óptico e descolamento exsudativo da retina, com exceção do olho esquerdo da paciente 10, que não apresentava alterações fundoscópicas. (**Figura 3**) Quanto aos aspectos angiográficos agudos, todos os pacientes apresentavam hiperfluorescência do disco óptico (93,3% dos olhos), com exceção dos dois olhos da paciente 10. Vinte e quatro olhos (80%) apresentavam pontos de hiperfluorescência precoce (*pinpoints*). Dezesseis olhos (53,3%) apresentavam acúmulo de contraste, decorrente do descolamento seroso de retina, à angiofluoresceinografia. Duas pacientes (quatro olhos – 13,3%) apresentavam dobras de coroide visíveis à AGF. Quanto aos achados angiofluoresceinográficos mais crônicos, a paciente 2 apresentava ambos os olhos

(6,7% do total) com fibrose já no exame inicial, bem como defeito em janela, destacando-se o tempo do início do tratamento em relação ao início da apresentação/sintomas de 36 dias. (**Figura 4**)

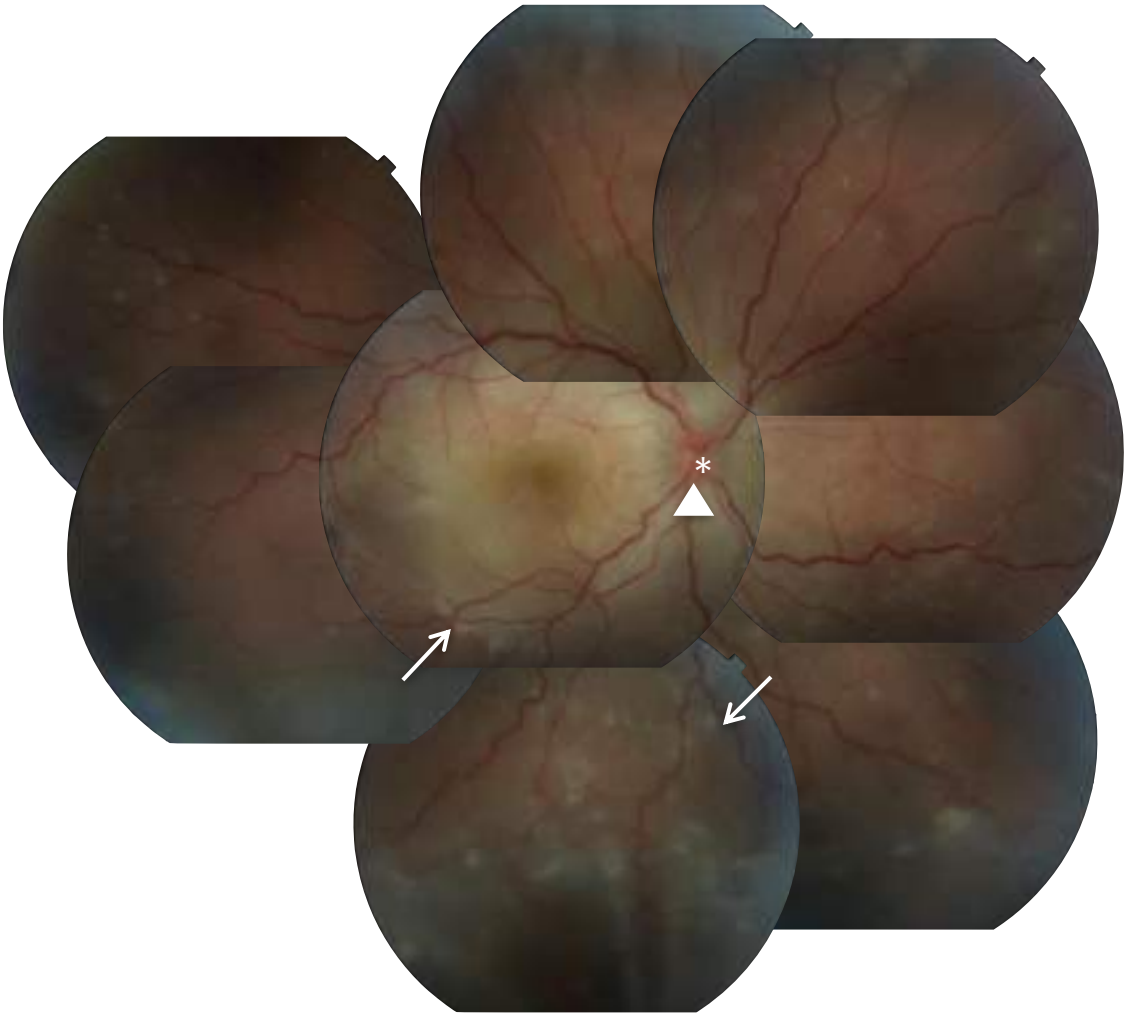

Figura 3 – Achados fundoscópicos representativos da fase aguda da doença de Vogt-Koyanagi-Harada. (*: hiperemia do disco óptico; ponta de seta: edema do disco óptico; seta: descolamento de retina seroso)

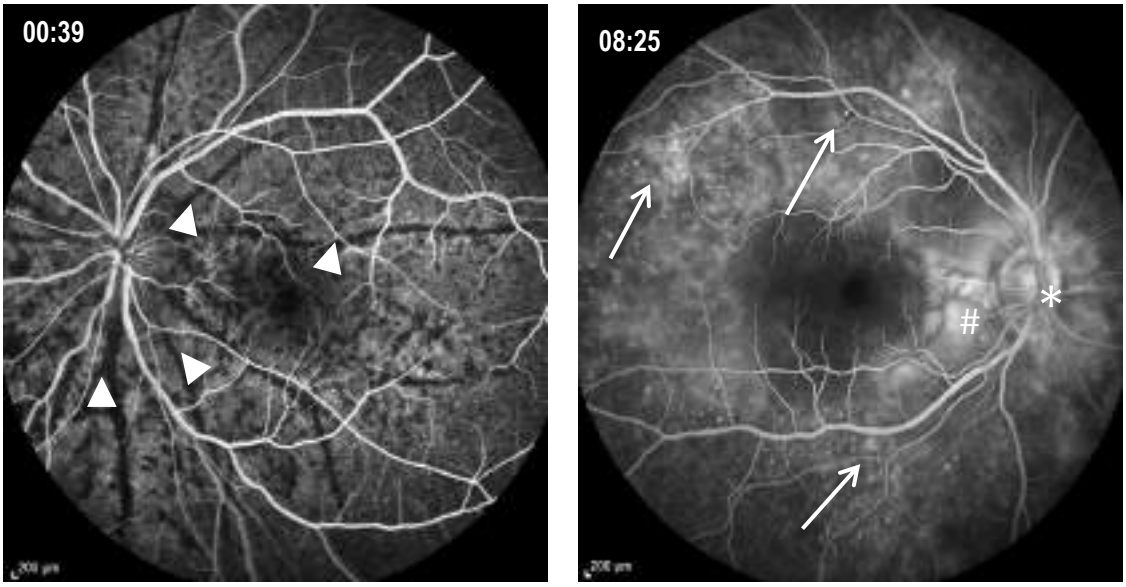

Figura 4 – Achados angiofluoresceinográficos representativos da fase aguda da doença de Vogt-Koyanagi-Harada (ponta de seta: dobras de coroide; *: extravasamento de contraste no disco óptico; #: acúmulo de contraste; seta: *pinpoints*)

Na inclusão dos pacientes, a ICGA revelou: *dark dots* em 100% dos olhos; *fuzzy vessels* em 16 olhos (53,3%); dobras de coroide em três olhos (10%); hiperfluorescência do disco óptico em 11 olhos (36,7%); hiperfluorescência difusa em sete olhos (23,3%); pontos hiperfluorescentes focais em quatro olhos (13,3 %). (**Figura 5**) A OCT revelou aumento da espessura da coroide em 100% dos olhos. Apenas dois olhos (6,7%) não apresentavam descolamento de retina exsudativo observado à OCT. (**Figura 6**)

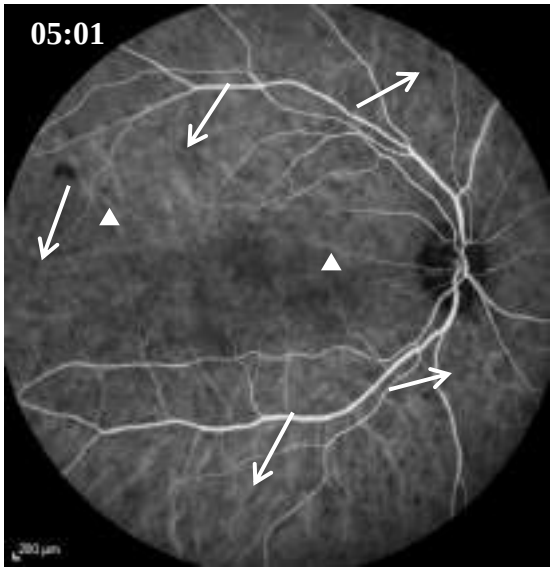

Figura 5 – Achados representativos da fase aguda da doença de Vogt-Koyanagi-Harada encontrados na angiografia com a indocianina verde (ponta de seta: *fuzzy vessels*; seta: *dark dots*)

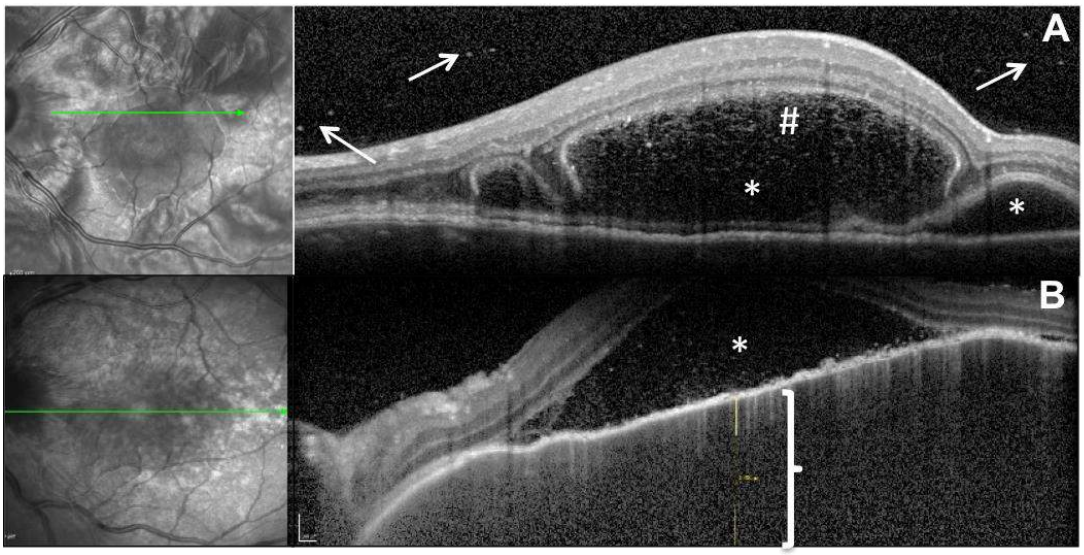

Figura 6 – Achados na tomografia de coerência óptica (A) e na tomografia de coerência óptica com profundidade de imagem aprimorada (B) representativos da fase aguda da doença de Vogt-Koyanagi-Harada (seta: células no vítreo posterior; *: descolamento de retina seroso; #: material fibrinoide sub-retiniano; chave: aumento da espessura da coroide (> 1000 μm))

Tabela 8 – Dados individuais dos parâmetros de atividade inflamatória em pacientes com doença de Vogt-Koyanagi-Harada, no período de 24 meses de seguimento, desde a fase aguda, tratados com corticoide em altas doses e com imunossupressão precoce, Serviço de Uveítes, HCFMUSP, 2015-2019

Caso	Olho	Acuidade visual corrigida (logMAR)			Classificação fundoscópica[a]	Espessura da coroide subfoveal (µm)[b]			Melhora do extravasamento do disco óptico (meses)	Escore dos *dark dots*[c]		
		M1	M12	M24	M24	M1	M12	M24		M1	M12	M24
1	OD	3,0	0,4	0,2	3	525	281	317	2	5	8	4
	OE	3,0	0,4	0,8	3	553	232	253	2	8	8	4
2	OD	2,0	0,4	1,3	3	480	195	214	2	7	5	6
	OE	2,0	0,4	0,7	3	418	244	254	2	8	5	5
3	OD	0	0	0	1	631	269	300	12	8	5	5
	OE	0	0	0	1	346	289	310	10	8	5	5
4	OD	2,0	0,15	0,15	2	741	521	444	4	8	5	3
	OE	0,3	0	0	2	628	336	501	4	8	5	3
5	OD	0,25	0	0,04	2	627	315	289	4	8	6,5	5,25
	OE	0,25	0	0	2	791	225	227	4	8	5	5,25
6	OD	0,2	0	0	2	505	398	310	6	8	8	5
	OE	0,15	0	0	1	513	429	333	3	8	8	5
7	OD	0,05	0,7	0,15	1	434	341	262	4	8	5,5	4
	OE	0	0,04	0	1	537	398	369	9	8	8	3,75
8	OD	0	0	0	3	612	667	624	18	8	5	4
	OE	0	0	0,04	3	599	651	643	18	8	5,5	4,75

continua

Tabela 8 – Dados individuais dos parâmetros de atividade inflamatória em pacientes com doença de Vogt-Koyanagi-Harada, no período de 24 meses de seguimento, desde a fase aguda, tratados com corticoide em altas doses e com imunossupressão precoce, Serviço de Uveítes, HCFMUSP, 2015-2019 (conclusão)

Caso	Olho	Acuidade visual corrigida (logMAR)			Classificação fundoscópica[a]	Espessura da coroide subfoveal (µm) [b]			Melhora do extravasamento do disco óptico (meses)	Escore dos *dark dots*[c]		
		M1	M12	M24	M24	M1	M12	M24		M1	M12	M24
9	OD	0	0	0	3	506	346	331	1	8,25	5,5	4
	OE	0	0	0	3	532	299	270	1	8,25	5,5	4,75
10	OD	0,3	0	0	1	516	305	473	0	8	5	3,75
	OE	0	0	0	1	583	460	506	0	8	5	4
11	OD	0	0	0	1	310	253	220	2	8	5	3,75
	OE	0	0	0	1	382	372	350	2	8	4,25	4,75
12	OD	0,4	0	0	3	527	279	274	2	8	5	5
	OE	0,5	0	0	3	532	248	293	2	8	5	5
13	OD	0,3	0	0	3	940	347	336	2	8	4,75	5,25
	OE	0,2	0	0	3	898	447	397	2	8	5	4,75
14	OD	0	0	0	1	367	293	288	1	7	5,5	4,75
	OE	0	0	0	1	357	284	228	1	7,5	4	4,75
15	OD	0,15	0	0	1	506	350	258	1	6,5	6	5
	OE	0,3	0	0	2	475	364	292	1	7	7	5

M1= no 1º mês de seguimento; M12= no 12º mês de seguimento após o início do tratamento; M24= no 24º mês de seguimento após o início do tratamento
[a]Classificação fundoscópica sugerida por Silva e colaboradores, 2009: 1= fundo leve; 2= fundo moderado; 3= fundo grave. [b]A espessura de coroide subfoveal era maior que 1000 µm, em todos os olhos, no momento da inclusão. [c]Escore modificado dos *dark dots* sugerido por Tugal-Tutkun e colaboradores, 2010

A acuidade visual mediana com um mês de seguimento foi 0,2 (logMAR), e 23 olhos (76,6%) apresentavam acuidade visual melhor ou igual a 20/40 (logMAR 0.3), neste momento do seguimento. Houve melhora progressiva da AV ao longo de 12 meses de seguimento em todos os pacientes, com exceção dos dois olhos da paciente 7 (93,3%). Após 12 e 24 meses de seguimento, a acuidade visual mediana foi de 0,0 e 0,0 (logMAR), respectivamente. Mas, ao se avaliar o mês 24 de seguimento, observou-se piora da acuidade visual em cinco olhos (16,7%), em razão da opacidade de meios (catarata) em três olhos (10%) e reativação da inflamação do segmento anterior em quatro olhos (13,3%). (**Tabelas 8** e **9)**

No primeiro mês de seguimento, a espessura de coroide subfoveal mediana foi de 526 μm (variação entre 310 e 940 μm). Vale ressaltar que, na inclusão (tempo zero), em razão do descolamento de retina volumoso e/ou da qualidade inadequada da OCT, em alguns casos, o limite externo da coroide não pôde ser corretamente avaliado (pacientes 1, 2, 4 e 5). A medida da espessura da coroide subfoveal reduziu em relação ao exame inicial em 30 olhos (100%) no mês 1 e, comparando o mês 1 com o mês 12, ela reduziu em todos os olhos exceto em dois olhos (paciente 8) (93,3%). (**Tabelas 8, 9** e **Figura 7**)

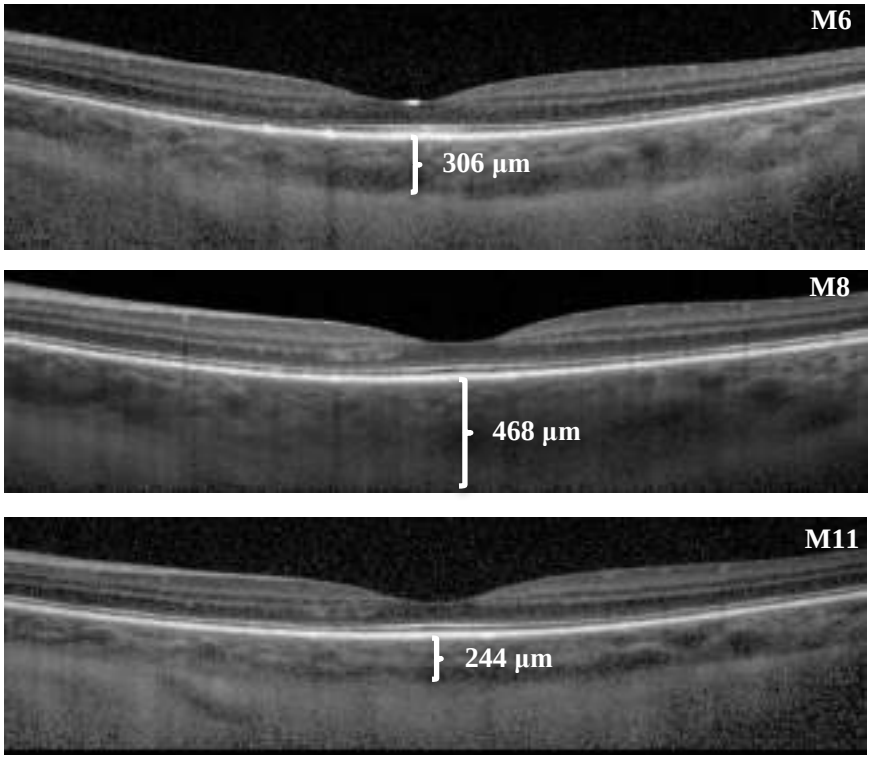

Figura 7 – Achados na tomografia de coerência óptica representativos do aumento da espessura da coroide ao longo do tempo de seguimento. As chaves representam a espessura da coroide nos meses 6 (M6), 8 (M8) e 11 (M11) de seguimento, com as respectivas medidas. Observa-se que, no mês 8, houve aumento da espessura da coroide de 52,9% em relação ao mês 6

Todos os 30 olhos apresentaram atenuação da hiperfluorescência do disco óptico, considerando-se o seguimento de 24 meses. O tempo mediano de melhora da hiperfluorescência de disco óptico foi de 2 meses (variação entre 0 e 18 meses). (**Tabelas 8, 9** e **Figura 8**)

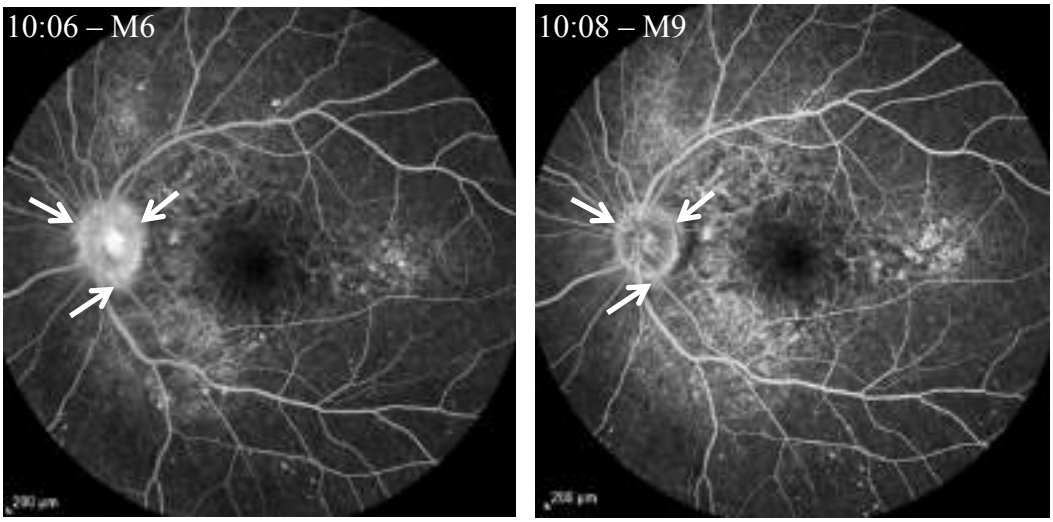

Figura 8 – Achados na angiografia com fluoresceína sódica representativos da atenuação da hiperfluorescência de disco óptico ao longo do tempo de seguimento. As setas representam a diminuição da hiperfluorescência do disco óptico no mês 9 (M9) em relação ao mês 6 (M6)

Em relação ao escore de *dark dots*, os mesmos praticamente não melhoraram durante o primeiro mês, apresentando mediana 8 (variação entre 5 e 8,25). Mas, considerando-se o escore de 12 meses, houve melhora em 24 olhos (80%), com mediana de 5 (variando entre 4 e 8). Com 24 meses de seguimento, a mediana foi 5, variando entre 3 e 6. Comparando-se 24 meses com 12 meses de seguimento, houve diminuição do escore em 20 olhos (66,7%); manutenção do escore em cinco olhos (16,7%) e aumento do escore em cinco olhos (16,7%). (**Tabelas 8, 9** e **Figura 9**)

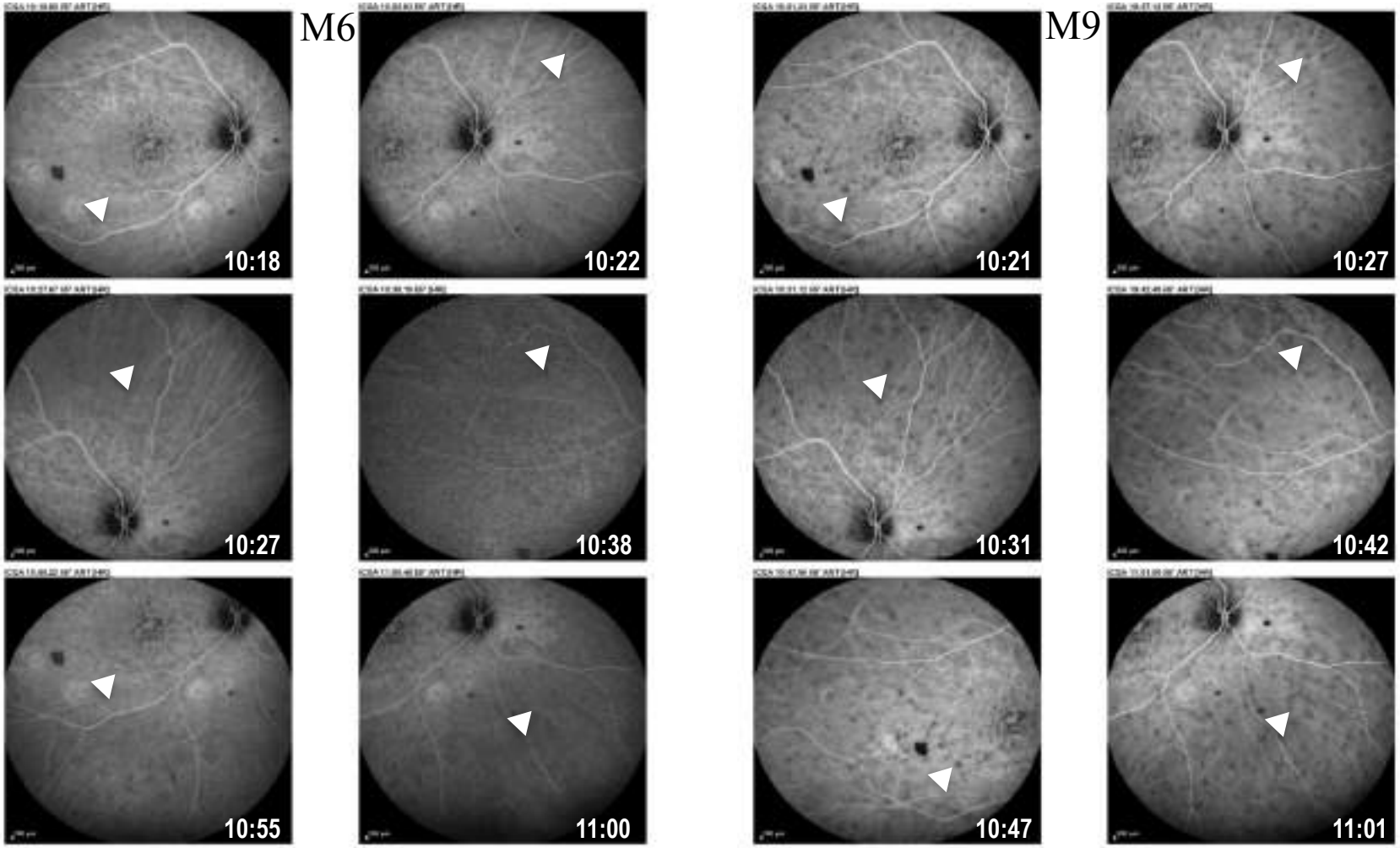

Figura 9 – Achados na angiografia com indocianina verde representativos da flutuação dos *dark dots* ao longo do tempo de seguimento. As pontas de seta representam áreas onde se observa aumento dos *dark dots* nos diferentes quadrantes, comparando-se o mês 9 (M9) em relação ao mês 6 (M6)

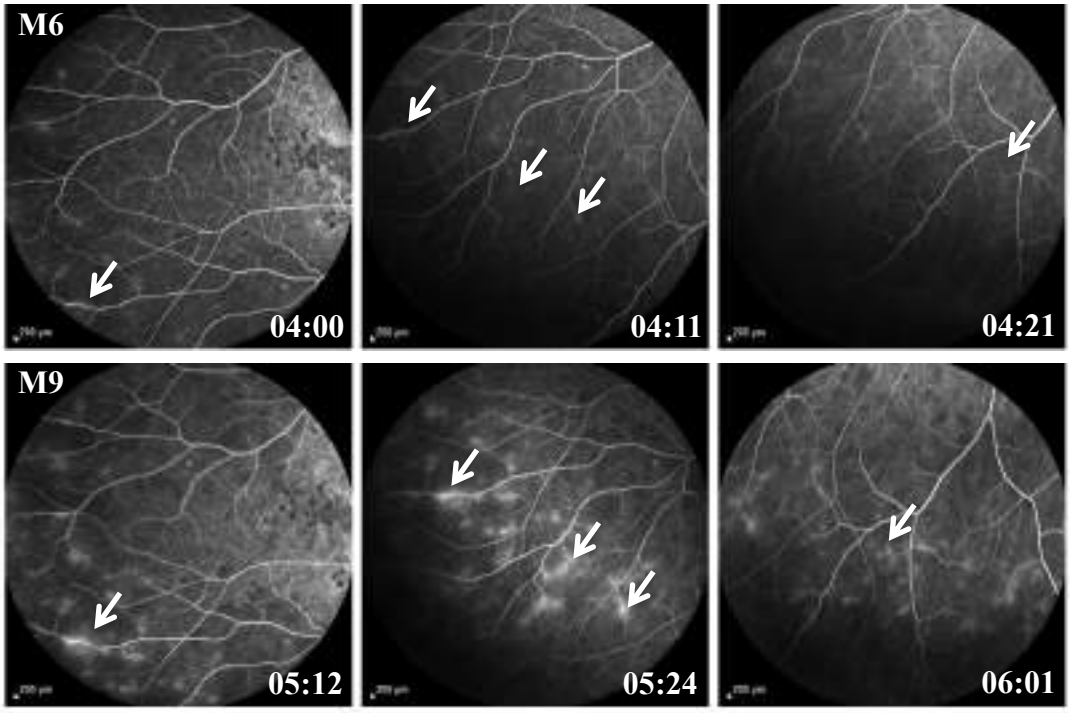

Figura 10 – Achados na angiografia com fluoresceína sódica representativos de extravasamento perivascular ao longo do tempo de seguimento. As setas representam áreas onde houve piora do extravasamento perivascular, comparando-se os sexto (M6) e nono (M9) meses de seguimento

Tabela 9 – Características epidemiológicas e aspectos clínicos dos 15 pacientes com doença de Vogt-Koyanagi-Harada, em acompanhamento mínimo de 24 meses, desde a fase aguda, tratados com corticoide em altas doses e com imunossupressão precoce, Serviço de Uveítes, HCFMUSP, 2015-2019

Descrição	Média ± DP	Mediana	Mínimo – Máximo
Idade, anos	32,7 ± 9,3	34	19 – 56
Intervalo entre início dos sintomas e tratamento, dias	26 ± 17,2	21	8 – 67
Pleocitose, células/mm^3	232,1 ± 257,9	189	3 – 970
Acuidade visual, logMAR			
M1	0,5 ± 0,9	0,2	0 – 3
M12	0,1 ± 0,2	0	0 – 0,7
M24	0,1 ± 0,3	0	0 – 1,3
Nº de episódios de CCA	0,8 ± 1,1	0	0 – 3
Nº de flutuações dos DD	1,3 ± 0,9	1	0 – 3
EscoreDD			
M6	6,2 ± 1,5	6,25	3,75 – 8
M12	5,7 ± 1,2	5	4 – 8
M18	4,9 ± 1,4	5	1 – 8
M24	4,6 ± 0,7	4,75	3 – 6

DP: desvio-padrão; M1: mês 1 de seguimento; M12: mês 12 de seguimento; M24: mês 24 de seguimento CCA: celularidade na câmara anterior após o 3º mês de seguimento; DD: *dark dots*, após o 6º mês de seguimento; M6: mês 6 de seguimento; Escore modificado baseado em Tugal-Tutkun e colaboradores [(1)]

Presença ou piora na celularidade na câmara anterior após os 3 meses do início da doença, foi observada em 12 olhos (40%) e edema macular em 5 olhos (16,7%). Nenhum paciente apresentou recorrência clínica no polo posterior (descolamento de retina exsudativo) durante os 24 meses de seguimento (**Tabela 10**).

Considerando o período após o 6º mês de seguimento, os sinais inflamatórios subclínicos estavam presentes em todos os olhos durante o período de seguimento de 24 meses. Os *dark dots* continuavam evidentes em todos os olhos no mês 24 e houve flutuação do escore dos *dark dots* em 24 olhos (80%). Houve flutuação da espessura da coroide em 13 olhos (43,3%). Extravasamento perivascular na AGF foi observado em 17 olhos (56,7%) (**Figura 10**) e as dobras de coroide foram observadas em seis olhos (20%), desde a fase aguda e persistiram durante o seguimento. (**Tabela 10**)

Tabela 10 - Dados individuais dos sinais inflamatórios e complicações oculares observados durante os 24 meses de seguimento, excluindo-se os 6 meses iniciais, e os resultados individuais do eletrorretinograma no 24º mês nos pacientes com a doença de Vogt-Koyanagi-Harada, tratados com corticoide em altas doses e com imunossupressão precoce, desde a fase a aguda, Serviço de Uveítes, HCFMUSP, 2015-2019

		Sinais inflamatórios clínicos		**Sinais inflamatórios nos exames de imagem do segmento posterior**				**Complicações**					**Eletrorretinograma**	
Caso	**Olho**	Células na câmara anterior	Edema de mácula	Flutuação dos *dark dots* (nº de episódios)	Extravasa-mento peri-vascular	Dobras de coroide	Aumento da EC (nº de espisódios)	Catarata	HO	SGF	Fibrose	MNVSR	Subnormal no 24º mês	Variação entre 12 e 24 meses
1	OD	Sim	Não	1	Sim	Não	0	Sim	Sim	Sim	Sim	Não	Sim	Piora
	OE	Sim	Sim	0	Sim	Não	0	Sim	Sim	Sim	Sim	Não	Sim	Piora
2	OD	Sim	Sim	2	Sim	Sim	0	Sim	Sim	Sim	Sim	Sim	Sim	Piora
	OE	Sim	Sim	2	Sim	Sim	0	Sim	Sim	Sim	Sim	Não	Sim	Piora
3	OD	Não	Não	1	Não	Não	1	Não	Não	Não	Não	Não	Não	Estável
	OE	Não	Não	1	Sim	Não	1	Não	Não	Não	Não	Não	Não	Estável
4	OD	Não	Sim	2	Sim	Não	0	Não	Sim	Sim	Sim	Não	Sim	Estável
	OE	Não	Não	1	Sim	Não	1	Não	Sim	Sim	Não	Não	Sim	Estável
5	OD	Não	Não	3	Não	Sim	0	Não	Não	Sim	Não	Não	Sim	Piora
	OE	Não	Não	2	Não	Sim	0	Não	Não	Sim	Não	Não	Sim	Piora
6	OD	Não	Não	3	Sim	Não	1	Sim	Sim	Sim	Sim	Não	Sim	Estável
	OE	Não	Não	2	Sim	Não	1	Sim	Sim	Sim	Sim	Não	Sim	Estável
7	OD	Sim	Não	1	Sim	Não	0	Não	Não	Sim	Sim	Não	Sim	Estável
	OE	Sim	Não	2	Sim	Não	0	Não	Não	Não	Não	Não	Não	Estável
8	OD	Sim	Não	1	Não	Não	1	Não	Não	Sim	Sim	Sim	Sim	Estável
	OE	Sim	Não	1	Não	Não	0	Não	Não	Sim	Sim	Sim	Sim	Estável

continua

Tabela 10 – Dados individuais dos sinais inflamatórios e complicações oculares observados durante os 24 meses de seguimento, excluindo-se os 6 meses iniciais, e os resultados individuais do eletrorretinograma no 24º mês nos pacientes com a doença de Vogt-Koyanagi-Harada, tratados com corticoide em altas doses e com imunossupressão precoce, desde a fase a aguda, Serviço de Uveítes, HCFMUSP, 2015-2019 (conclusão)

		Sinais inflamatórios clínicos		**Sinais inflamatórios nos exames de imagem do segmento posterior**				**Complicações**					**Eletrorretinograma**	
Caso	**Olho**	Células na câmara anterior	Edema de mácula	Flutuação dos *dark dots* (nº de episódios)	Extravasa-mento peri-vascular	Dobras de coroide	Aumento da EC (nº de espisódios)	Catarata	HO	SGF	Fibrose	MNVSR	Subnormal no 24º mês	Variação entre 12 e 24 meses
9	OD	Não	Não	2	Sim	Não	1	Não	Não	Sim	Não	Não	Sim	Piora
	OE	Não	Não	2	Sim	Não	0	Não	Não	Sim	Não	Não	Sim	Piora
10	OD	Não	Não	0	Não	Não	1	Sim	Não	Não	Não	Não	Sim	Estável
	OE	Não	Não	0	Não	Não	1	Não	Não	Não	Não	Não	Sim	Estável
11	OD	Não	Não	2	Não	Sim	1	Sim	Sim	Não	Não	Não	Não	Estável
	OE	Não	Não	3	Não	Sim	1	Sim	Sim	Não	Não	Não	Não	Estável
12	OD	Não	Não	1	Sim	Não	0	Não	Não	Sim	Sim	Sim	Sim	Estável
	OE	Não	Não	1	Sim	Não	0	Não	Não	Sim	Sim	Sim	Sim	Estável
13	OD	Não	Não	1	Não	Não	1	Não	Sim	Sim	Sim	Não	Não	Piora
	OE	Não	Não	0	Não	Não	0	Não	Sim	Sim	Sim	Não	Não	Estável
14	OD	Sim	Não	1	Não	Não	1	Não	Sim	Não	Não	Não	Sim	Piora
	OE	Sim	Não	1	Não	Não	0	Não	Sim	Não	Não	Não	Sim	Piora
15	OD	Sim	Não	0	Sim	Não	0	Não	Sim	Sim	Não	Não	Sim	Estável
	OE	Sim	Sim	0	Sim	Não	0	Não	Sim	Sim	Sim	Não	Sim	Estável

EC, espessura de coroide; MNVSR, membrana neovascular sub-retiniana; HO, hipertensão ocular; SGF, *sunset glow fundus*
*Eletrorretinograma subnormal significa que, pelo menos, um parâmetro estava abaixo do intervalo de normalidade, comparando-se com os controles.

Os olhos dos pacientes foram divididos em dois grupos baseados nos parâmetros da fase escotópica do ERGct, i.e. estável e com piora. Grupo com piora foi definido como aquele com flutuação maior ou igual que 30% de qualquer um dos parâmetros da fase escotópica do ERGct ao serem comparados os exames realizados aos 12 e 24 meses de seguimento. Desse modo, 11 olhos (36,7%) foram classificados no grupo de piora da função visual e 19 olhos (63,3%) foram agrupados no grupo de função visual estável, baseando-se nos parâmetros do ERG. Os dados da **Tabela 11** demonstram as diferenças estatisticamente significantes entre os 30 olhos dos pacientes com DVKH com 24 meses de seguimento em comparação com os 60 olhos do grupo controle. Desse modo, houve significância estatística: onda *b* da fase escotópica (p=0,002); ondas *a* (p<0,001) e *b* (p=0,004) da fase escotópica máxima; ondas *a* (p<0,001) e *b* (p<0,001) da fase fotópica e *flicker* (p<0,001). Não houve significância estatística entre os grupos estável e piora ao se comparar as flutuações dos sinais inflamatórios nos exames de imagem do segmento posterior.

Todos os parâmetros do ERGct melhoraram dentro dos primeiros 12 meses de seguimento. Entretanto, no 24º mês de seguimento, ERGct subnormal (pelo menos um parâmetro permanecendo abaixo do limite inferior dos controles) foi observado em 23 olhos (76,7%) (**Tabela 11**).

Tabela 11 – Resultados do eletrorretinograma de campo total nos meses 12 e 24 (valores medianos) e a variação dos resultados entre o mês 24 em relação mês 12, nos pacientes com doença de Vogt-Koyanagi-Harada e controles

Parâmetros[a]	Controles (n = 60 olhos)	Pacientes (n=30 olhos)			valor de *p*[c]	Grupos baseados no ERG						valor de *p*[d]
						Estável (n = 19 olhos)			Piora (n = 11 olhos)			
		M12	M24	M24-M12[b]		M12	M24	M24-M12[b]	M12	M24	M24-M12[b]	
Escotópica												
amplitude da onda *b* (µV)	210 (114-366)	190,1 (2,3-285,2)	182,7 (0-261,9)	-10,5%	**0,002**	232,5 (111,8-285,2)	208,7 (126,4-261,9)	1,2%	151 (2,32-215,6)	111,5 (0-175,8)	-26,2%	**<0,001**
Escotópica máxima												
amplitude da onda *a* (µV)	299,5 (211-440)	220,9 (19-372,3)	222 (23,4-325,1)	-3,4%	**<0,001**	224,1 (123,5-372,3)	230,3 (120,4-325,1)	3,8%	128 (19-265,2)	95,5 (23,4-273,6)	-7,3%	0,095
amplitude da onda *b* (µV)	510 (348-789)	468,8 (40,8-790,1)	490,3 (8,9-616,9)	-7,1%	**0,004**	514 (344,4-790,1)	533,6 (434,6-616,9)	0,7%	377 (40,8-580,1)	360,4 (8,9-502,9)	-8,1%	**0,031**
potencial oscilatório (µV)	122.2 (92,3- 227,9)	123,5 (11,3-288,4)	116,7 (0-272,1)	-4,3%	0,239	155,8 (58,3-288,4)	148,4 (61,1-272,1)	-3,4%	79,2 (11,3-205,1)	68,4 (0-122,6)	-36,6%	**0,041**
Fotópica												
amplitude da onda *a* (µV)	49.2 (33,6-89,5)	36,6 (6,3-58,5)	40,2 (5,3-68,7)	0,4%	**<0,001**	38,3 (24,2-50,8)	40,2 (17-59)	1,3%	29,9 (6,3-58,5)	26,5 (5,3-68,7)	-8,3%	0,657
amplitude da onda (µV)	224,5 (106-367)	150,4 (33,4-300)	155,1 (11,7-298,5)	-4,5%	**<0,001**	155,8 (114-300)	163,5 (11,7-298,5)	-4,1%	136 (33,4-273,4)	115,7 (23,3-287,2)	-5,3%	0,739
flicker 30 Hz	67,3 (41,9-122,1)	42,8 (4,1-86,6)	43,8 (4,6-90,3)	3,8%	**<0,001**	43,1 (31,9-86,6)	43,8 (31,2-90,3)	2,1%	41,6 (4,1-62,1)	37,2 (4,6-64,9)	6,0%	0,276

ERG: eletrorretinograma [a]Medidas do ERG representadas em medianas; [b]Diferença, em porcentagem, entre os valores observados nos meses 24 e 12 para cada paciente, sendo a mediana aqui representada; [c]Valor de *p* comparando controles e pacientes nos 24 meses de seguimento—equações estimadas generalizadas com distribuição normal e função de ligação identidade com matriz de correlações permutável entre os olhos; [d]Valor de *p* comparando M24—12 entre os grupos estável e de piora baseados no ERG de campo total—equações estimadas generalizadas com distribuição normal e função de ligação identidade com matriz de correlações permutáveis entre os olhos

Ao relacionar parâmetros epidemiológicos e clínicos com os grupos funcionalmente distintos baseados no ERGct, pôde-se observar que não houve diferença entre estes grupos, no que que diz respeito à idade, tempo para início do tratamento, acuidade visual inicial e espessura da coroide no primeiro mês. Também não houve diferença estatisticamente significante entre os dois grupos, quando se avaliou a flutuação da celularidade da câmara anterior, a flutuação dos escores dos *dark dots*, e o escore de *dark dots* nos meses 6, 12 e 18. Todavia, houve diferença estatisticamente significante entre os grupos baseados no ERGct quando se avaliou o escore de *dark dots* no mês 24 de seguimento, com maior média do escore de DD no grupo de piora funcional pelo ERGct (p=0,047). Além disso, 90,9% dos olhos com piora do ERGct apresentavam flutuações dos DD (p=0,032). Por outro lado, 52,6% dos olhos com flutuação da espessura da coroide pertenciam ao grupo de ERGct estável (p=0,002). (**Tabela 12**)

Tabela 12 – Características clínicas, tomográficas e angiográficas dos olhos dos pacientes com DVKH, tratados com imunossupressão precoce, divididos em grupos com função visual estável e piora, baseando-se nos parâmetros do ERGct, ao longo de 24 meses de seguimento, Serviço de Uveítes, HCFMUSP, 2015-2019

	Grupo com ERG estável	**Grupo com piora do ERG**	**p[a]**
N (olhos)	19	11	
Idade, anos, mediana (intervalo)	37 (19-40)	30 (23-56)	0,763
Intervalo entre início dos sintomas e tratamento, dias, mediana (intervalo)	19 (8-57)	27 (10-67)	0,357
Pleocitose, células/mm^3, mediana (intervalo)	130 (3-285)	345 (108-970)	0,086
Acuidade visual no M1 (logMAR), mediana (intervalo)	0,15 (0-2)	0,25 (0-3)	0,190
Acuidade visual no M12 (logMAR), mediana (intervalo)	0 (0-0,7)	0 (0-0,4)	0,628
Acuidade visual no M24 (logMAR), mediana (intervalo)	0 (0-0,15)	0,12 (0-1,3)	0,407
Espessura da coroide no M1, µm, mediana (intervalo)	527 (310-898)	525 (357-940)	0,485
Sinais inflamatórios			
Flutuação das células na câmara anterior, olhos (%)	6 (31,6)	6 (54,5)	0,375
Flutuação da espessura da coroide, olhos (%)[#]	10 (52,6)	3 (27,3)	**0,002**
Flutuação dos *dark dots*, olhos (%)[@]	14 (73,7)	10 (90,9)	**0,032**
Escore dos *dark dots* no M6, mediana (intervalo)	5 (4-8)	7,5 (3,75-8)	0,476
Escore dos *dark dots* no M12, mediana (intervalo)	5 (4,25-8)	5,5 (4-8)	0,770
Escore dos *dark dots* no M18, mediana (intervalo)	4,75 (1-5,5)	5 (4,75-8)	0,212
Escore dos *dark dots* no M24, mediana (intervalo)	4,75 (3-5)	4,75 (4-6)	**0,047**
Complicações oculares, olhos (%)			
Catarata	5 (26,3)	4 (36,4)	0,775
Hipertensão ocular / glaucoma	9 (47,4)	7 (63,6)	0,538
Sunset-glow fundus	12 (63,2)	9 (81,8)	0,588
Membrana neovascular sub-retiniana	4 (21,1)	1 (9,1)	0,810
Fibrose sub-retiniana	10 (52,6)	5 (45,5)	0,889
Fundo de olho grave [&], olhos (%)	5 (26,3)	7 (63,6)	0,160
Tratamento, pacientes (%)			
Redução lenta do corticoide	2 (10,5)	4 (36,4)	0,240
Troca da IMT	6 (31,6)	6 (54,5)	0,375

[a]Equações estimadas generalizadas com distribuição binomial e função de ligação logito. [#]Aumento da espessura da coroide em ≥ 30%, entre dois intervalos de tempos diferentes e consecutivos [@]Aumento no número dos *dark dots* por região, tanto no polo posterior ou em cada quadrante, seguido de diminuição. Objetivamente, foi definido como uma variação do escore final entre dois momentos diferentes no tempo ≥ 0,5 (Tugal-Tutkun e colaboradores, 2010).[&]Classificação fundoscópica sugerida por Silva e colaboradores, 2009

Quanto às complicações oculares, nove olhos (30%) evoluíram com a formação de catarata durante os 24 meses de seguimento, e 16 olhos (53,3%) apresentaram aumento da pressão intraocular ou desenvolvimento de glaucoma. A despigmentação do fundo (SGF) ocorreu em 21 olhos (70%) e houve desenvolvimento de fibrose sub-retiniana em 15 olhos (50%). Cinco olhos (16,7%) apresentaram edema macular não associado à membrana neovascular sub-retiniana (CNV). Durante o período de seguimento de 24 meses, cinco olhos (16,7%) desenvolveram CNV, sendo tratados, subsequentemente, com injeções intravítreas de antiangiogênico (bevacizumabe) e incremento da IMT, conforme descrito na metodologia (**Tabela 10**).

Vinte e um olhos (70%) desenvolveram *sunset glow fundus*, e 19 destes olhos (90,5%) apresentavam ERGct subnormal no 24º mês de seguimento e nove olhos apresentavam piora nos parâmetros do ERGct de 12 para 24 meses. Considerando 23 olhos com ERGct subnormal, 19 olhos (82,6%) também apresentavam SGF e, analisando os 11 olhos com piora baseada no ERGct, nove olhos (81,8%) apresentavam SGF. O coeficiente Kappa resultou em moderada concordância entre SGF e ERGct subnormal 0,492 (IC 95% 0,14-0,84). O ERGct subnormal esteve relacionado com mais fibrose sub-retiniana ($p<0,001$) e mais SGF ($p<0,001$).

Durante o seguimento de 24 meses, seis pacientes (40%) não obedeceram à redução programada dos corticosteroides. Uma das pacientes (caso 2) fez nova pulsoterapia com metilprednisolona com cerca de um mês de tratamento, em razão de piora dos parâmetros eletrofisiológicos, a despeito do tratamento com corticosteroides em altas doses e imunossupressão precoce. A outra paciente (número 7) também foi submetida à nova pulsoterapia com cerca de 7 meses de seguimento, em razão de queda da acuidade visual em um dos olhos de caráter súbito, sem indícios de reativação clínica da doença.

O corticoide oral foi utilizado por um tempo mediano de 12 meses (variação entre 9 e 22 meses). Dois pacientes (13,3%) não suspenderam por completo o uso do corticosteroide durante o período de seguimento de 24 meses. O efeito poupador de corticosteroide, definido como redução da prednisona oral para menor ou igual a 10 mg/dia [154], mantendo-se a uveíte inativa e o tempo para atingir este efeito, foi avaliado. A dose de prednisona ≤ 10 mg/dia foi atingida em 14 de 15 pacientes, com

a mediana de 8,5 meses (entre 4 e 17 meses). Em um paciente (6,7%), a dose de prednisona ≤ 10 mg/dia foi atingida depois dos 24 meses de seguimento, em razão de recidivas clínicas, que postergaram a redução do corticosteroide, durante o período de seguimento. Nove pacientes (60%) mantiveram somente azatioprina, como agente de imunossupressão e seis pacientes (40%) necessitaram de troca da imunossupressão (azatioprina para micofenolato mofetila), durante o período de seguimento de 24 meses, por apresentarem refratariedade em quatro casos e intolerância clínica à azatioprina em dois casos. Ao se detalhar os motivos da troca de imunossupressor: três pacientes apresentaram reativações frequentes de segmento anterior e piora confirmada dos parâmetros eletrofisiológicos, mesmo com dose máxima da azatioprina (3 mg/kg/dia) (casos 1, 2 e 8); um paciente com redução súbita da acuidade visual, sem outros sinais inflamatórios associados, apesar da dose máxima preconizada da azatioprina (3 mg/kg/dia) (caso 7); um paciente com intolerância gástrica importante (caso 6); e um paciente com alterações dermatológicas importantes (farmacodermia) que inviabilizaram a manutenção da azatioprina (caso 14).

Quanto à dose de corticosteroide, a dose cumulativa mediana (média ± desvio-padrão; mínimo – máximo), aos 4 meses de seguimento foi: 5.347 mg (5.636,1 ± 1.692,1; 3.105 – 8.849). Já aos 6 meses de seguimento, a dose cumulativa mediana de corticosteroides foi de 6.671 mg (6.994,6 ± 2.150,2; 3.480 – 10.860); aos 12 meses de seguimento, foi 8.017 mg (8.693,8 ± 3.350,7; 3.705 – 15.599) e, aos 24 meses de seguimento, foi de 8.017 mg (10.383,8 ± 5.843,7; 3.705 – 22.724).

Quanto às alterações laboratoriais, 12 pacientes (80%) apresentaram elevações discretas das enzimas hepáticas (TGO, TGP, GGT, FA) e/ou bilirrubinas; sete pacientes (46,7%) apresentaram alteração no perfil lipídico; quatro pacientes (26,7%) elevação da glicemia; 3 pacientes (20%) aumento discreto da amilase e dois pacientes (13,3%) aumento discreto da lipase.

A influência do intervalo entre o início da doença e o início do tratamento sobre os desfechos foi avaliada não sendo encontrada diferença entre os grupos (**Tabela 13**). Ademais, relação entre os sinais inflamatórios clínicos e subclínicos e outros aspectos clínicos e/ou funcionais demonstrou que a presença de pelo menos um sinal inflamatório clínico, isto é, celularidade na câmara anterior, edema macular

ou CNV, durante os 24 meses de seguimento, esteve relacionada com pior acuidade visual no 24º mês ($p<0,001$); fibrose sub-retiniana ($p<0,001$); menor flutuação da espessura da coroide ($p=0,004$); menor flutuação do escore de *dark dots* ($p=0,028$) e necessidade de aumento/troca da imunossupressão ($p=0,047$).

Tabela 13 – Características clínicas, tomográficas e angiográficas dos olhos dos pacientes com doença de Vogt-Koyanagi-Harada, tratados com imunossupressão precoce baseados no intervalo entre sintomas e início do tratamento, Serviço de Uveítes, HCFMUSP, 2015-2019

	Intervalo para o início do tratamento			
	Até 14 dias	**14-30 dias**	**Acima de 30 dias**	**p[a]**
N (olhos)	8	12	10	
Idade, anos, mediana (intervalo)	36 (29-37)	28 (19-39)	34 (22-56)	0,889
Pleocitose, células/mm^3, mediana (intervalo)	240 (32-285)	189 (3-520)	108 (3-970)	0,833
Acuidade visual no M1 (logMAR), mediana (intervalo)	0,225 (0-0,3)	0,075 (0-2)	0,25 (0-3)	0,973
Acuidade visual no M12 (logMAR), mediana (intervalo)	0 (0-0)	0 (0-0,15)	0,22 (0-0,7)	0,988
Acuidade visual no M24 (logMAR), mediana (intervalo)	0 (0-0,04)	0 (0-0,15)	0,095 (0-1,3)	0,987
Espessura de coroide no M1, µm, mediana (intervalo)	511 (310-791)	520 (346-741)	545 (418-940)	0,989
Sinais inflamatórios *(após 6 meses do início da doença)*				
Presença de celularidade na câmara anterior, olhos (%)	2 (25)	2 (16,7)	8 (80)	0,213
Flutuação na espessura da coroide [#], olhos (%)	4 (50)	7 (58,3)	2 (20)	0,994
Flutuação dos *dark dots*[@], mediana (intervalo)	1 (0-3)	1 (1-3)	1 (0-2)	0,997
Escore de *dark dots* no M6, mediana (intervalo)	6 (5-8)	5 (3,75-8)	7,75 (5-8)	0,983
Escore de *dark dots* no M12, mediana (intervalo)	5 (4,25-7)	5 (4-8)	5,25 (4,75-8)	0,993
Escore de *dark dots* no M18, mediana (intervalo)	4,875 (4-5,5)	5 (1-6)	4,875 (4-8)	0,971
Escore de *dark dots* no M24, mediana (intervalo)	4,875 (3,75-5,25)	4,875 (3-5)	4,375 (3,75-6)	0,999
Complicações oculares, olhos (%)				
Catarata	3 (37,5)	2 (16,7)	4 (40)	0,996
Hipertensão ocular / glaucoma	4 (50)	6 (50)	6 (60)	0,814
Sunset-glow fundus	4 (50)	8 (66,7)	9 (90)	0,986
Membrana neovascular sub-retiniana	0 (0)	2 (16,7)	3 (30)	0,990
Fibrose subrretiniana	1 (12,5)	5 (41,7)	9 (90)	0,977
Fundo de olho grave [&], olhos (%)	0 (0)	4 (33,3)	8 (80)	0,092
Grupo baseado no ERGct				0,727*
Estável, olhos (%)	6 (75)	8 (66,7)	5 (50)	
Piora, olhos (%)	2 (25)	4 (33,3)	5 (50)	
Tratamento, pacientes (%)				
Redução lenta do corticoide	0 (0)	0 (0)	6 (60)	0,174
Troca da IMT	0 (0)	4 (33,3)	8 (80)	0,092

[a]Equações estimadas generalizadas com distribuição Poisson e função de ligação identidade. *Equações estimadas generalizadas com distribuição binomial e função de ligação logito [#]Aumento da espessura da coroide em ≥ 30%, entre dois intervalos de tempo diferentes e consecutivos [@]Aumento no número dos *dark dots* por região, tanto no polo posterior ou em cada quadrante, seguido de diminuição. Objetivamente, foi definido como uma variação do escore final entre dois momentos diferentes no tempo ≥ 0,5 (Tugal-Tutkun e colaboradores, 2010). [&]Classificação fundoscópica sugerida por da Silva e colaboradores, 2009

6 DISCUSSÃO

6 DISCUSSÃO

O curso natural da DVKH sem tratamento foi sugerido desde os primórdios da descrição da doença por Harada e Koyanagi, com regressão dos achados inflamatórios após vários meses, mas com recidiva frequente e despigmentação do fundo, pele e fâneros [12-16]. A intervenção precoce e em altas doses da corticoterapia sistêmica tornou a DVKH uma afecção de bom prognóstico visual com recuperação da acuidade visual ≥ 20/40 em mais de 60% dos pacientes [2, 4]. No entanto, exames de imagem do segmento posterior, como angiografia com indocianina verde e tomografia de coerência óptica de domínio espectral, vêm possibilitando a avaliação da coroide, a estrutura primária da doença. Desta forma, observou-se que o tratamento proposto durante décadas estava controlando, sobretudo, a inflamação na fase aguda, permanecendo os sinais sugestivos de inflamação subclínica da coroide na fase não aguda [85, 159]. Alguns desfechos como a despigmentação do fundo e as complicações oculares dão embasamento ao prejuízo causado por esta inflamação indolente e subclínica da coroide [59]. As evidências da necessidade de um tratamento mais agressivo, desde a fase aguda para se abortar esta inflamação e suas consequências somadas à necessidade do efeito poupador de corticoide, resultaram na indicação de imunossupressão precoce, como tratamento padrão da DVKH por uma grande maioria de especialistas [155, 157].

Neste estudo prospectivo, foram incluídos pacientes com DVKH desde a fase aguda com uma proposta de intervenção terapêutica com corticoterapia em altas doses associada à imunossupressão precoce com azatioprina, a fim de verificar, de forma sistemática, qual seria o impacto no controle dos sinais clínicos e subclínicos de inflamação e nos resultados funcionais avaliados pela acuidade visual e por meio do eletrorretinograma de campo total.

Os resultados observados no presente estudo serão inicialmente confrontados com os resultados obtidos por Sakata e colaboradores. Neste estudo, foram incluídos 12 pacientes com DVKH, acompanhados desde a fase aguda, no período de junho de 2011 a janeiro de 2017, com protocolo similar ao do estudo atual, com o mesmo período de seguimento de 24 meses, com um diferencial no tratamento no qual a

imunossupressão foi introduzida tardiamente e somente em casos refratários ou intolerantes à corticoterapia [10]. (**Apêndice 1**)

Características clínicas e sinais de atividade na fase aguda

As características dos 15 pacientes incluídos quanto ao sexo e idade são condizentes com o que se tem descrito na literatura [2, 4]. Nossa população, no entanto, vem se mostrando com distribuição ainda maior no sexo feminino [2, 4, 41, 61]. Todos os pacientes foram tipificados quanto à presença do alelo de susceptibilidade HLA-DRB1*0405 e observou-se uma frequência de 33,3%, que foi similar aos 37,1% (risco relativo de 11,76) descrito na população brasileira, em estudo prévio de nosso grupo [132].

Todos os indivíduos, exceto uma paciente (6,7%), apresentaram, pelo menos uma manifestação extraocular, sendo observadas alterações neurológicas e de pele/fâneros em 33,3% (cinco pacientes – DVKH forma completa) e alterações neurológicas isoladas em 60% (nove pacientes – DVKH forma incompleta). Em dois estudos do mesmo serviço terciário em São Paulo, observou-se a presença de pelo menos uma manifestação extraocular em todos os 12 pacientes incluídos desde a fase aguda com seguimento de 24 meses [10] e, em 36 dos 46 pacientes (78%) incluídos na fase aguda da DVKH e com seguimento mínimo de 12 meses [41]. Diferentemente da nossa população de pacientes, vários estudos vêm apontando uma maior taxa de pacientes na forma provável, sem as manifestações extraoculares, sugerindo que o tratamento adequado possa evitar o aparecimento destas manifestações ou ainda reverter as mesmas [59, 205].

A maioria dos pacientes do presente estudo apresentou resposta clínica favorável quanto aos sinais da fase aguda com o tratamento combinado de corticosteroides e IMT. No primeiro mês, 23 olhos (76,6%) apresentaram AV melhor ou igual a 20/40 (logMAR 0,3). Houve redução da espessura da coroide subfoveal em 100% dos olhos no primeiro mês em relação ao início do quadro, bem como houve melhora do escore de *dark dots* na maioria dos olhos (80%) no mês 12 em relação ao mês 1 (**Tabela 8**). Estes dados são semelhantes aos do estudo de Sakata e colaboradores [10], a saber: a evolução da AV para melhor ou igual a 20/32 (logMAR

0,2) foi observada em 50% dos olhos no primeiro mês de seguimento, assim como redução da espessura da coroide subfoveal em todos os olhos, com melhora parcial dos *dark dots* no período de 12 meses iniciais de seguimento. (**Apêndice 1**)

Sinais de atividade na fase não aguda

A despeito de um bom controle dos sinais inflamatórios da fase aguda, observou-se, no seguimento de 24 meses, e após os 6 meses iniciais da doença, reativação da uveíte anterior em 12 olhos (40%), com ou sem edema macular, e edema macular sem alteração de segmento anterior em um olho. Todos os 13 olhos com recidiva clínica apresentaram alguma inflamação subclínica detectada com exames de imagem do segmento posterior (PSIIS), a saber: flutuação nos escores de *dark dots* (10 olhos; 76,9%); extravasamento perivascular (9 olhos; 69,2%); surgimento ou persistência de dobras de coroide (2 olhos; 15,4%) e aumento na EC (2 olhos; 15,4%). Em 16 olhos (53,3%) encontrou-se algum PSIIS sem reativação clínica, sendo flutuação no escore dos DD em 14 olhos (87,5%); extravasamento perivascular em 8 olhos (50%); surgimento ou persistência de dobras de coroide em 4 olhos (25%) e aumento na EC em 11 olhos (68,8%). Nesta casuística, somente um olho apresentou-se no período de seguimento de 24 meses sem nenhuma reativação clínica ou subclínica. Se compararmos estes resultados com o estudo de Sakata e colaboradores, a persistência ou reativação da uveíte anterior foi observada em oito dos 24 olhos (33,3%), e, em todos estes olhos, algum PSIIS também foi observado. PSIIS sem reativação clínica foi observado em todos os demais 16 olhos (66,7%), sendo aumento no escore dos DD em 14 olhos (87,5%), extravasamento perivascular em nove olhos (56,3%) e aumento na EC em oito olhos (50%). No estudo de Sakata e colaboradores não foram observados pregas da coroide em nenhum dos olhos [10]. Desta forma, não se evidenciaram diferenças com significância estatística (**Apêndice 1**) entre os resultados atuais em relação aos obtidos no estudo de Sakata e colaboradores [10], quanto à frequência de recidivas clínicas ou subclínicas.

Desfechos funcionais e morfológicos

Quanto à avaliação da acuidade visual, tanto aos 12 como aos 24 meses, 80% dos olhos apresentavam AV melhor ou igual a 20/25 (logMAR 0,1). Na década de 90, a porcentagem de olhos com recuperação da AV para igual ou maior a 20/30 (logMAR 0,15) era de 66% [(4)]. No entanto, vários outros estudos recentes mostram que a recuperação da AV para 20/20 (logMAR 0) pode ser observada em até 93% dos pacientes no primeiro ano da doença [(165, 206)]. Este melhor resultado visual talvez possa ser atribuído a um tratamento mais efetivo [(156)].

Quanto à função retiniana por meio do ERGct, os olhos dos pacientes foram agrupados baseados na variação dos parâmetros escotópicos do ERGct, comparando-se os resultados aos 12 meses com os obtidos aos 24 meses . Observou-se melhora ou estabilidade da função retiniana em 19 olhos (63,3%) e piora em pelo menos um parâmetro escotópico em 11 olhos (36,7%). Além disso, 23 olhos (76,7%), aos 24 meses de seguimento, permaneceram com pelo menos um valor do ERGct abaixo do limite inferior dos controles normais (ERGct subnormal). Esta mesma análise foi realizada no estudo de Sakata e colaboradores. Estes autores relataram que houve piora da função dos parâmetros escotópicos pelo ERGct em sete dos 24 olhos (29%) e observaram ERGct subnormal em pelo menos um parâmetro em 15 olhos (62%), aos 24 meses de seguimento, apesar do tratamento proposto [(10)]. Desta forma, não se evidenciaram diferenças com significância estatística (**Apêndice 1**) entre os resultados atuais dos obtidos no estudo de Sakata e colaboradores [(10)], com preservação da função visual medida pelo ERGct nesse período de seguimento em mais da metade dos olhos estudados.

Outros estudos avaliam o *sunset glow fundus* como principal desfecho para se analisar se há um controle adequado do processo inflamatório na DVKH [(57, 84)]. Assim, observou-se, na presente casuística, que 21 olhos (70%) desenvolveram SGF. A concordância entre SGF e ERGct subnormal foi moderada (coeficiente Kappa 0,492 (IC 95% 0,14-0,84)). Assim, em 19 destes olhos, houve coincidência com ERGct subnormal; dois olhos apresentaram somente SGF e, por outro lado, quatro olhos somente ERGct subnormal. Ainda, dentre os 11 olhos com piora nos parâmetros escotópicos, comparando-se o período de 12 para 24 meses, nove olhos

apresentavam SGF e 10 olhos tinham ERGct subnormal. No estudo de Sakata e colaboradores, observou-se SGF em 10 olhos (41,7%), sendo todos coincidentes com um ERGct subnormal [10]. Embora no estudo atual as porcentagens sejam menores, não houve diferença significante (**Apêndice 1**).

Assim, de fato, no presente estudo, o ERGct subnormal esteve relacionado com mais fibrose sub-retiniana ($p<0,001$) e mais SGF ($p<0,001$). Na literatura, é descrito que o *sunset glow fundus* aparece mais precocemente em indivíduos com inflamação crônica em relação aos sem esta inflamação [57]. Além disso, acredita-se que o SGF seja decorrente de um tratamento inadequado e, portanto, evitável [59]. Chee e colaboradores também demonstraram que uma maior extensão de atrofia peridiscal serviu como um marcador de disfunção retiniana mais grave, medida pelo ERGmf nos pacientes portadores da DVKH [5]. Ademais, da Silva e colaboradores também demonstraram uma boa concordância entre o aspecto fundoscópico e a função pelo ERGct [6]. Desta forma, estes estudos reforçam a validação do desfecho eletrorretinográfico usado para se estudar o impacto da inflamação. No entanto, a definição de piora funcional estabelecida neste estudo, considerando-se pelo menos um único parâmetro escotópico e o período de estudo de 24 meses, ainda precisa ser validado com estudos futuros.

Imunossupressão na doença de Vogt-Koyanagi-Harada

Ao se avaliar a literatura que descreve o uso de IMT na DVKH, têm-se as indicações clássicas da imunossupressão em casos refratários ou com intolerância clínica ao corticosteroide [155, 168], como foi feito no estudo de Sakata e colaboradores [10]. A proposta de IMT precoce remonta o estudo retrospectivo com oito pacientes de Paredes e colaboradores, em 2006, no qual os autores relataram que haveria melhora da acuidade visual se a IMT fosse introduzida dentro de 6 meses do diagnóstico [155]. Sequencialmente, outros estudos majoritariamente observacionais/ retrospectivos e poucos estudos prospectivos surgiram, fornecendo alguns resultados conflitantes. Diferentes drogas imunossupressoras foram utilizadas, tais como: azatioprina, micofenolato mofetila, metotrexato, ciclosporina A, ciclofosfamida, infliximabe e adalimumabe [8, 149, 155, 156, 161, 166, 168, 169, 173, 207-210]. Alguns destes estudos sugeriram

que pacientes tratados com IMT associada à corticoterapia apresentaram melhor acuidade visual [156, 211], menor celularidade na câmara anterior [165, 211], menos complicações [156], menos recorrências [156], e/ou menor evolução para SGF [156, 165]. Por outro lado, outros estudos sugeriram que não haveria benefício sobre a AV final [166], não haveria diferença sobre as complicações oculares [166], nem mudança das flutuações da inflamação no segmento anterior [151].

Dentre estes estudos, poucos são prospectivos. Apenas um estudo analisou pacientes na fase aguda da DVKH com introdução precoce de IMT. El-Asrar e colaboradores avaliaram IMT precoce com micofenolato mofetila (2 g/dia) e corticoterapia em altas doses em dois estudos consecutivos [156, 165]. No primeiro estudo, com inclusão de 19 pacientes, com intervalo entre início dos sintomas e tratamento variando entre 2 e 42 dias (média 16,4 dias), e seguimento entre 16 e 54 meses (média de 27 meses), a duração da terapia com corticosteroide variou entre 8 e 15,5 meses (média 12,4 meses) e com micofenolato mofetila variou entre 12 e 21 meses (média 16,4 meses). Ainda neste primeiro estudo, os autores observaram recidiva manifesta, como uveíte anterior recorrente em um olho (3%) e em nenhum olho foi observado SGF [156]. Já no segundo estudo, com inclusão de 38 pacientes, o intervalo entre o início dos sintomas e o tratamento variando entre 1 e 30 dias (média 9,9 dias), e seguimento variando entre 9 e 120 meses (média 37 meses), a duração da terapia com corticosteroide variou entre 10 e 34 meses (média 18,7 meses) e com micofenolato mofetila variou entre 9 e 34 meses (média 20,1 meses). Neste segundo estudo de Abu El-Asrar e colaboradores, nenhum dos olhos apresentou uveíte anterior crônica recorrente ou desenvolveu SGF [165]. Diferenças importantes em relação ao presente estudo são o esquema de tratamento com início concomitante de micofenolato mofetila com a pulsoterapia com corticosteroide e os desfechos avaliados que foram essencialmente desfechos clínicos, sem considerar possíveis achados de inflamação subclínica da coroide detectada por meio de exames de imagem. A despeito destas considerações, estes resultados positivos diferem dos obtidos no presente estudo.

Outros estudos que abordam a importância da IMT precoce na fase aguda da DVKH devem ser interpretados com cautela, visto que alguns trabalhos foram retrospectivos [149, 151, 155, 211] e incluíram pacientes com DVKH na fase não aguda [8,

[166, 211]. Considerando apenas os estudos prospectivos, algumas limitações podem ser destacadas, tais como: ausência de padronização na frequência de realização dos exames de imagem do polo posterior para avaliar os sinais inflamatórios subclínicos [156, 167], tempo de seguimento curto (6 meses)[167] e estudo incluindo uma subanálise de pacientes com DVKH fazendo parte de um ensaio clínico maior englobando outras causas não infecciosas de uveíte [167]. Os desfechos nos vários estudos mencionados foram a acuidade visual [156, 211], inflamação clínica [165, 211], complicações [156], e evolução para SGF [156, 165].

Desta forma, de acordo com a literatura apresentada, este é o primeiro estudo prospectivo avaliando o uso da IMT precoce com azatioprina associado a altas doses de corticoterapia no tratamento de pacientes com DVKH, desde a fase aguda, tendo como desfechos, além da inflamação clínica, a inflamação subclínica, com avaliações sistemáticas com análise multimodal que incluiu AGF, ICGA, OCT e OCT EDI. Além disso, considerou-se o desfecho da acuidade visual e da função retiniana medida pelo ERGct em um seguimento de médio prazo de 24 meses.

No presente estudo, a azatioprina foi usada como primeira opção de IMT. Estudos prévios demonstraram sua eficácia em uveítes não infecciosas, incluindo DVKH [8, 168, 169]. Além disso, a azatioprina é uma droga disponível pelo Sistema Único de Saúde para doenças oculares inflamatórias não infecciosas no nosso país [212]. A indicação do MMF ficou como segunda opção de IMT, sendo fornecida pela instituição com restrição e mediante protocolos específicos. Quatro pacientes (26,7%) necessitaram de troca da imunossupressão (azatioprina para micofenolato mofetila), durante o período de seguimento de 24 meses, por refratariedade à azatioprina, mesmo na dose de 3 mg/kg/dia, e dois pacientes (13,3%), por intolerância clínica à azatioprina. Desse modo, neste estudo, com seguimento de 24 meses, a azatioprina mostrou-se ser uma boa opção de IMT na doença de Vogt-Koyanagi-Harada, com bom controle clínico e boa tolerância, sem complicações clínicas graves associadas. Na literatura, outros imunossupressores já foram utilizados, como, por exemplo, a ciclosporina A. O grupo de Yang e Kijlstra, em 2007, descreveu bom resultado visual em pacientes com DVKH com uveíte anterior recorrente granulomatosa com o uso de ciclosporina A (3 a 5 mg/kg/dia) ou clorambucil (0,1 mg/kg/dia), com início em um período maior que 2 meses [161]. Em

2010, Cuchacovich, em estudo prospectivo, com pacientes na fase crônica, comparou a eficácia da azatioprina (n=12) com a ciclosporina A (n=9) para a DVKH em combinação com corticosteroides e demonstraram que a ciclosporina A parecia ser um melhor agente poupador de corticoide do que a azatioprina, com menor evolução para fibrose sub-retiniana e SGF. Por outro lado, o grupo com AZA teve menos neovascularização da coroide e menor evolução para hipertensão ocular/glaucoma [8].

Importância da análise multimodal

Deve-se ressaltar que, até recentemente, os parâmetros de atividade da DVKH na fase não aguda eram essencialmente clínicos. No entanto, na atualidade, os PSIIS vêm sendo valorizados como indicadores da necessidade de incremento do tratamento [83, 84, 108]. Desta forma, a análise multimodal, incluindo angiografias com fluoresceína sódica e indocianina verde, tomografia de coerência óptica e autofluorescência, em conjunto com desfechos clínicos e funcionais, permite uma abordagem mais ampla da inflamação na DVKH. No presente estudo, a presença de PSIIS sinalizava para a necessidade de exame eletrorretinográfico e o tratamento era incrementado se houvesse uma piora maior ou igual a 30% em qualquer parâmetro do ERGct, confirmada por dois exames consecutivos. [204]

Ainda no contexto de sinais subclínicos, verificou-se que houve diferença estatisticamente significante entre os grupos baseados no ERGct em relação aos *dark dots* no 24º mês de seguimento, com uma maior média do escore de DD no grupo de piora (p=0,047). Além disso, 90,9% dos olhos com piora baseada no ERGct apresentavam mais flutuações dos DD (p=0,032). Conforme já descrito anteriormente, a ICGA permite avaliar a atividade subclínica da coroide durante o tratamento e permite detectar as recorrências, avaliando, por exemplo, a flutuação dos DD [53, 62, 63, 83-85]. Embora sinais como *fuzzy vessels* e a hiperfluorescência difusa denotem de forma mais dinâmica a atividade inflamatória da coroide, os *dark dots* são o sinal angiográfico mais constante e facilmente evidenciável, permitindo uma avaliação semiquantitativa da atividade inflamatória da coroide [62, 64]. Desta forma, no presente estudo, para monitorização da atividade inflamatória, foram avaliados somente os DD. Herbort e colaboradores advogam o uso da angiografia com

indocianina verde para monitorização da DVKH [62, 64, 85]; por outro lado, Chee e colaboradores observaram não haver diferença nos desfechos finais entre a doença monitorizada clinicamente e a monitorizada pela ICGA [159].

É interessante, ao se comparar os escores de DD nos pacientes do presente estudo e os obtidos no estudo de Sakata e colaboradores, no mês 24 houve uma redução significativa dos escores de DD (p=0,002) (**Apêndice 1**), sugerindo que a intervenção com IMT precoce possa de forma discreta alterar a intensidade deste sinal sugestivo de inflamação da coroide.

Há estudos que advogam que a ICGA é melhor que a OCT EDI para monitorização da coroidite estromal [106]. No estudo de Balci e colaboradores, foram avaliados dois pacientes com retinocoroidopatia *birdshot* e dois indivíduos com DVKH e evidenciou-se que a ICGA foi capaz de detectar recorrências e as respostas às mudanças de tratamento em sete momentos durante o seguimento, os quais não foram detectados pela OCT EDI [106]. Em contrapartida, também há estudos que demonstram que a OCT EDI seria útil na detecção da inflamação da coroide [101]. Tagawa e colaboradores, ao estudarem 11 pacientes com DVKH, verificaram que houve espessamento da coroide em associação com a recorrência observada no segmento anterior e este espessamento poderia ser observado também antes de a recorrência ocorrer. Assim, o aumento da espessura da coroide subfoveal vem sendo descrito como antecedendo ou sendo concomitante a uma reativação clínica [101]. Na presente casuística, pôde-se observar que a relação com os sinais subclínicos como variação na espessura da coroide e variação no escore dos DD foi inversa, denotando achados conflitantes. Curiosamente, observou-se que 52,6% dos olhos com flutuação da EC pertenciam ao grupo estável baseado no ERGct, após 24 meses de seguimento, havendo significância estatística (p=0,002). Já no estudo de Sakata e colaboradores, foi observado relação direta entre a piora no ERGct, no período entre 12 e 24 meses, e as flutuações na espessura da coroide mais frequentes [10].

A relação estatisticamente significante entre os escores mais elevados e maior flutuação dos DD e a piora nos parâmetros do ERGct indica que a monitorização dos sinais sugestivos de inflamação subclínica da coroide na DVKH pode ser importante no acompanhamento desses pacientes. Todavia, a mudança do tratamento baseada apenas nestes sinais ainda deve ser vista com cautela, necessitando de mais estudos

com casuística mais robusta incluindo a análise dos sinais subclínicos dos pacientes com DVKH. Como mencionado anteriormente, no presente estudo, a presença de PSIIS sinalizava para a necessidade de exame eletrorretinográfico e o tratamento foi incrementado somente se houvesse um impacto na função visual medida pelo ERGct (confirmada por dois exames consecutivos).

Se por um lado a presente casuística evidencia que a IMT precoce associada à corticoterapia controla a inflamação clínica em dois terços dos pacientes, Herbort e colaboradores preconizam uma IMT "hiperprecoce", ou seja, iniciada nas duas a três primeiras semanas do início da doença, com terapia imunossupressora dupla (ciclosporina A e ácido micofenólico) e corticoterapia, com duração mínima de 15 meses e tolerância zero à coroidite subclínica, que seria melhor monitorada pela ICGA [(70)]. Estes autores defendem que uma ICGA precoce realizada durante a fase prodrômica da DVKH poderia identificar sinais de inflamação subclínica da coroide e o monitoramento com a ICGA deveria ser realizado a cada 5 a 6 semanas durante os primeiros 4 a 5 meses e, posteriormente, a cada 2 a 3 meses durante o período de redução gradual do corticosteroide [(70)].

No entanto, na realidade da maioria dos países, o paciente dificilmente chegará a um serviço terciário na fase quase assintomática da doença. Além disso, o acesso à ICGA não é universal. Ademais, ainda não há evidências claras do benefício de um tratamento tão precoce, intenso e agressivo para uma doença classicamente conhecida por ter um prognóstico visual muito bom até recentemente, sendo tratada apenas com monoterapia com corticosteroide [(7)] e na qual a consequência de sinais sugestivos de uma inflamação crônica e contínua da coroide ainda não está bem definida [(213)].

Desta forma, a valorização dos sinais subclínicos deve ser feita com cautela, assim como os desfechos avaliados devem ser amplos o suficiente para se captar de forma integral e adequada o impacto que a inflamação clínica e subclínica pode trazer ao indivíduo. Recentemente, Souto e colaboradores demonstraram, em um estudo de qualidade de vida com dois questionários, SF-36 e VFQ-25, que avaliam quesitos da saúde global e da saúde relacionada à visão, que o impacto da corticoterapia prolongada e em altas doses, assim como da imunossupressão, na fase

não aguda da doença, talvez seja maior do que o impacto da própria inflamação subclínica [213].

Fatores prognósticos que podem interferir nos resultados do estudo

Como exposto, os resultados do presente estudo com controle parcial da inflamação clínica podem ter influência do tempo de início do tratamento ou da inclusão de um grupo de indivíduos com doença intrínseca mais grave. Assim, dentre os fatores prognósticos que possam influenciar nos desfechos propostos, deve-se relevar a importância do tratamento precoce. Em nossa casuística, o intervalo entre o início dos sintomas e o início do tratamento variou entre 8 e 67 dias, com a mediana de 21 dias; no entanto, pode-se observar que, em dois terços dos pacientes, este intervalo foi menor que 4 semanas.

Nos estudos retrospectivos de Chee e colaboradores, os pacientes, com seguimento mínimo de 1 ano, foram classificados em três grupos baseados no tempo do início do tratamento e na dose do corticosteroide: dois grupos receberam doses adequadas, por um período mínimo de 3 meses, sendo que o grupo *early-high* (EH) recebeu tratamento em um intervalo menor ou igual a 14 dias e o grupo *late-high* (LH) em um intervalo entre 2 e 4 semanas do início dos sintomas [42, 147]. Sessenta e sete por cento dos pacientes do grupo EH atingiram resolução completa, e 78% dos pacientes do grupo LH evoluíram para cronicidade. No entanto, mesmo no grupo EH, 33% dos pacientes evoluíram para cronicidade, sugerindo doença mais grave em alguns pacientes. Na presente casuística, cinco pacientes seriam EH, cinco LH e cinco *low-dose* (LD), apesar da dose adequada de corticosteroide.

Vale ressaltar que não houve diferenças estatisticamente significantes entre os grupos, mediante o tempo de início do tratamento em relação aos sintomas (**Tabela 13**). Como no estudo de Chee e colaboradores, seis de 10 olhos do grupo EH evoluíram com *sunset glow fundus* e também houve piora funcional em dois olhos pelo ERGct (paciente 5), sugerindo que outros fatores, além do intervalo de início do tratamento, possam influenciar no curso mais grave da doença.

Quanto às características intrínsecas da população incluída no presente estudo, alguns achados clínicos e funcionais sugerem doença mais grave, pelo menos, em

alguns dos pacientes incluídos, que podem ter interferido nos resultados obtidos. Algumas evidências que substanciam esta observação são: refratariedade à terapia instituída, tendo necessidade de uma segunda pulsoterapia em dois pacientes nos primeiros 12 meses de seguimento (paciente 2 – aos 2 meses de seguimento; paciente 7 – aos 7 meses de seguimento); necessidade de troca de imunossupressor ou de incremento da prednisona oral em seis pacientes; presença de alguma manifestação extraocular na maioria (93%) dos pacientes incluídos; alta frequência de reativação clínica (40%); alta porcentagem de olhos (77%) com ERGct subnormal aos 24 meses de seguimento e com SGF (70%); alta frequência de fibrose sub-retiniana (50%) e neovascularização da coroide (16,7%).

Na literatura, são descritos outros fatores prognósticos na DVKH, os quais não foram observados na presente casuística [46]. Chee e colaboradores propuseram que uma boa acuidade visual no primeiro mês de doença estaria associada a uma maior probabilidade de melhor AV com 3 anos de doença [42]. Na presente casuística, houve uma rápida recuperação da AV no primeiro mês de seguimento e início do tratamento, com 76,6% dos olhos (23 de 30 olhos) com AV melhor ou igual a 20/40 (logMAR 0,3) e, aos 24 meses de seguimento, esta porcentagem subiu para 90% (27 de 30 olhos). No entanto, não se visualizou relação da AV no M1 como fator prognóstico para uma melhor função retiniana aos 24 meses de seguimento.

A fibrose sub-retiniana e neovascularização da coroide estão associadas a um pior prognóstico visual [195, 214]. Na presente casuística, observou-se fibrose sub-retiniana em 50% dos casos e neovascularização da coroide em 17%, valores acima dos descritos na literatura [215]. Mais uma vez, nesta casuística, estes achados não foram correlacionados com os grupos de piora/estável baseados no ERGct. Quanto a outras complicações oculares, i.e., catarata e aumento da pressão intraocular, observou-se em 30% e 53,3% dos olhos, respectivamente. Na literatura, a frequência de catarata varia entre 10 e 42% dos pacientes [10, 190, 216, 217] e o aumento da pressão intraocular varia entre 6 e 45% dos pacientes [46]. É interessante observar que no estudo de Sakata e colaboradores, que utilizou apenas corticoterapia em altas doses no tratamento de pacientes com a fase aguda da DVKH, não havendo, portanto, o efeito benéfico do efeito poupador de corticoide conferido pela IMT, a proporção de olhos com hipertensão ocular foi semelhante (50%) [10]. Esta alta frequência de

aumento da pressão intraocular em nossa casuística talvez possa sugerir características intrínsecas da população estudada, que poderia ser mais susceptível ao uso dos corticosteroides sistêmicos e tópicos. [153] Não houve diferença das frequências destas complicações nos dois grupos classificados pelo ERGct.

A maior espessura da coroide subfoveal na primeira semana de seguimento esteve relacionada com a maior chance de desenvolvimento do *sunset glow fundus*, conforme Hirooka e colaboradores, em um estudo retrospectivo. Tais autores, inclusive, propuseram o valor de 410 μm da EC na primeira semana de tratamento, como um ponto de corte para uma intervenção mais agressiva, aumentando a dose de corticosteroides ou utilizando IMT, caso a medida da EC fosse maior que este valor [105]. Sakata e colaboradores, em um estudo prospectivo desde a fase aguda da DVKH, tratando os pacientes com corticoterapia em altas doses de forma isolada, verificaram que houve significância estatística entre uma espessura da coroide subfoveal maior no primeiro mês (653 μm versus 545 μm) e uma piora funcional identificada pelo ERGct (p=0,001) [10]. Em nossa casuística, a espessura subfoveal da coroide no primeiro mês de seguimento ainda se mantinha espessa (mediana: 526 μm, com variação entre 310 e 940 μm), e somente cinco olhos atingiram valores menores que 410 μm.

Efeito poupador de corticoide

Embora no presente estudo tenha se evidenciado somente um controle parcial da inflamação clínica e/ou subclínica, o efeito poupador de corticoide, ou seja, a redução da dose de prednisona ≤ 10 mg/dia mantendo a uveíte inativa, pôde ser observado em 93,3% dos pacientes. O corticosteroide sistêmico foi utilizado por um tempo mediano de doze meses (variação entre 9 e 22 meses) no presente estudo em relação a 23 meses (variação entre 7 e 42 meses) no estudo de Sakata e colaboradores, no qual foi utilizado corticoterapia em altas doses e, em alguns pacientes, IMT tardia [10]. A dose de prednisona ≤ 10 mg/dia foi alcançada em quatorze de quinze casos (93,3%), com uma mediana de 8,5 meses (variação entre 4 e 17 meses) no presente estudo em relação a dez de doze casos (83%), com uma mediana de doze meses (variação entre 4 e 18 meses) no estudo de Sakata e

colaboradores [10]. Este efeito poupador de corticoide foi descrito em várias publicações [156, 165, 167, 168], sendo uma das grandes vantagens e indicações para se utilizar a IMT precocemente. Estes estudos descrevem o efeito poupador de corticosteroide em: 86,5% dos pacientes na fase uveítica aguda e em 90% dos pacientes na fase crônica recorrente, em um estudo retrospectivo com azatioprina [168]; em 50% dos pacientes tratados com azatioprina e em 77,8% dos pacientes tratados com ciclosporina A, em um estudo prospectivo com 21 pacientes na fase não aguda da DVKH [8]; em 100% dos pacientes tratados com micofenolato mofetila 2 g/dia, após um tempo médio de 5,1 ± 1,2 meses, em um estudo prospectivo com 19 pacientes [156]; em 100% dos 38 pacientes tratados com micofenolato mofetila 2 g/dia, após um tempo médio de 3,8 ± 1,3 meses e mediana de 4 meses (variação entre 3 e 7 meses), em um estudo prospectivo [165]. O conceito de efeito poupador de corticoide divergiu no estudo de Shen e colaboradores. Neste estudo, o efeito poupador de corticoide foi considerado como o controle da inflamação em ambos os olhos nas visitas de 5 e 6 meses. Assim, nesta subanálise de um ensaio clínico comparando terapias com antimetabólitos, foram avaliados 43 pacientes com DVKH (30 na fase aguda), os quais foram randomizados para uso de 25 mg/semana de metotrexato (27 indivíduos) e 2 g/dia de micofenolato mofetila (16 pacientes). Sessenta e seis por cento (66%) atingiu controle da inflamação com efeito poupador de corticoide e a chance de atingir este marco com o uso de metotrexato como agente imunossupressor foi 2,5 maior comparado com o uso do micofenolato mofetila, sem haver significância estatística (intervalo de confiança de 95%: 0,6 - 9,8; p=0,20) [167]. Na presente casuística, embora a redução do corticosteroide fosse programada em todos os indivíduos, com a meta de se atingir a dose de 10 mg/dia no quinto mês de tratamento, seis pacientes (40%) foram refratários ao tratamento, necessitando de pausa na regressão dos corticosteroides, durante o seguimento de 24 meses. Desse modo, o efeito poupador de corticoide nesta casuística, embora presente, ficou um pouco menos evidente. Ademais, dois pacientes (13,3%) inclusive necessitaram de nova pulsoterapia com metilprednisolona, em razão da piora dos parâmetros eletrofisiológicos ou piora da acuidade visual sem outros sinais inflamatórios associados, contribuindo para um efeito poupador de corticoide mais tardio. A despeito desse efeito poupador de corticoide observado em nossos dados, o período

proporcionalmente mais longo do uso de corticoide poderia refletir uma doença mais grave em nossa amostra.

Limitações do presente estudo

O pequeno número de pacientes pode influenciar os resultados. Nesta casuística de 15 pacientes, visualiza-se inflamação mais refratária à terapia proposta em quatro pacientes, evidenciada pela necessidade de uma segunda pulsoterapia com metilprednisolona em dois indivíduos (pacientes 2 e 7); interrupção da redução programada da prednisona oral por persistência de inflamação clínica e/ou piora dos parâmetros eletrorretinográficos em três indivíduos (pacientes 1, 2 e 7) e necessidade de troca da azatioprina para micofenolato mofetila em quatro indivíduos (pacientes 1, 2, 7 e 8).

Além disso, os parâmetros do ERGct foram definidos como sendo um dos desfechos para se avaliar a eficácia da IMT precoce. No estudo, foram valorizados a piora em qualquer parâmetro ≥ 30% em dois exames consecutivos, assim como foi considerado ERGct subnormal quando havia, pelo menos, um parâmetro permanecendo abaixo do limite inferior dos valores medidos nos controles, em um período de 24 meses. Um tempo de seguimento mais longo, assim como a associação de outros desfechos como os mencionados acima (SGF e frequência de complicações) e outros desfechos funcionais, como campimetria visual e qualidade de vida [213], poderiam acrescentar mais robustez aos dados obtidos no presente estudo.

Considerações e mudanças propostas para o acompanhamento dos pacientes com DVKH baseadas nos resultados do presente estudo

O presente estudo demonstrou que a associação de corticoterapia em altas doses com a imunossupressão precoce com azatioprina permitiu o controle clínico da inflamação dos pacientes com DVKH em 60% dos casos. Além disso, houve melhora da acuidade visual logo no início do tratamento, e, aos 24 meses de seguimento, cerca de 90% dos olhos apresentavam acuidade visual maior ou igual a

20/40 (logMAR 0,3). A função visual aferida por meio do ERGct revelou que, após o tratamento proposto, 63% dos olhos mantinham ERGct estável. Apesar disso, 100% dos olhos ainda apresentavam algum sinal subclínico subjacente de inflamação ao longo do seguimento, e 77% dos olhos permaneceram com ERGct subnormal aos 24 meses de seguimento e 70% dos olhos evoluíram com SGF.

Isto leva a crer que estes sinais subclínicos devam ser valorizados, pois, possivelmente, possam ter algum impacto no desfecho funcional destes doentes. Em contrapartida, estes mesmos sinais subclínicos ainda têm interpretação duvidosa e sujeita à subjetividade do avaliador, apresentando, inclusive, resultados conflitantes no presente estudo: o grupo com piora do ERGct apresentou maior média do escore de DD no 24º mês de seguimento (p=0,047), e houve maior flutuação da EC no grupo estável baseado no ERGct, após 24 meses de seguimento (p=0,002). Outros exames funcionais como, por exemplo, a campimetria visual, o teste de sensibilidade ao contraste, a microperimetria, acrescidos de questionários de qualidade de vida e/ou relacionados à visão poderiam agregar dados valiosos em termos da repercussão que estes sinais subclínicos poderiam causar do ponto de vista de função visual, nos pacientes com DVKH na fase não aguda.

Desse modo, acreditamos que estes sinais subclínicos devam ser monitorizados, porém o aparecimento e/ou flutuação destes sinais de forma isolada ainda não permitiriam mudanças no tratamento dos pacientes.

A IMT foi bem tolerada pelos pacientes, sem haver complicações clínicas graves e o efeito poupador de corticoide pôde ser demonstrado. Isto por si só já justifica a associação destas medicações imunossupressoras aos corticosteroides. Acreditamos que a azatioprina seja uma opção segura e disponível em nosso meio, sendo adequada a sua introdução de forma precoce, a fim de se garantir o efeito poupador de corticoide de forma breve.

Todavia, vale a reflexão de que alguns pacientes poderiam necessitar de um tratamento mais agressivo e individualizado, visto que o tratamento proposto não foi capaz de controlar clinicamente todos os indivíduos. Infelizmente, não se conseguiu identificar marcadores biológicos de gravidade da DVKH no presente estudo. Isto pode ter ocorrido em razão da amostra limitada de pacientes, tempo curto de seguimento ou ainda por uma maior gravidade intrínseca da amostra estudada.

Desse modo, a proposta seria dar continuidade ao presente estudo prospectivo, com o seguimento destes pacientes pelos próximos anos e incluir novos testes funcionais, para tentar consolidar os resultados aqui apresentados, além da busca por biomarcadores relacionados a um prognóstico mais grave, acrescentando novas considerações ao conhecimento da DVKH.

7 CONCLUSÕES

7 CONCLUSÕES

Neste estudo prospectivo de pacientes com DVKH, com seguimento mínimo de 24 meses, desde a fase aguda, tratados com corticosteroides em altas doses associados à imunossupressão precoce com azatioprina, a evolução da inflamação ocular e da função visual foi avaliada por meio de análise multimodal, da acuidade visual e do ERGct.

Apesar do tratamento proposto com corticoterapia precoce em altas doses e com redução lenta associada à imunossupressão precoce com azatioprina, observaram-se, neste período de seguimento de 24 meses:

1. Sinais clínicos de atividade inflamatória, representados pela presença de células na câmara anterior em 40% dos olhos, após a melhora inicial da fase aguda, no período mínimo de seguimento de 24 meses;

2. Sinais de atividade subclínica, representados pela presença de *dark dots* em 100% dos olhos, na angiografia com indocianina verde, aos 24 meses de seguimento; flutuação do escore dos *dark dots* ao longo dos 24 meses de seguimento em 80% dos olhos; flutuação na espessura da coroide em 43,3% dos olhos na tomografia de coerência óptica com profundidade de imagem aprimorada; extravasamento perivascular em 56,7% dos olhos na angiografia fluoresceínica;

3. Houve melhora da acuidade visual no primeiro mês de tratamento para maior ou igual a 20/40 (logMAR 0,3) em 77% dos olhos, sendo que, aos 24 meses de seguimento, esta porcentagem aumentou para 90% dos olhos;

4. Os parâmetros eletrorretinográficos apresentaram melhora em relação à fase inicial da doença em todos os olhos, porém permaneceram abaixo do limite inferior de controles (ERGct subnormal) em 23 olhos (76,7%). Ao se comparar os parâmetros escotópicos do ERGct, nos períodos entre 12 e 24

meses de seguimento, 19 olhos (63,3%) pacientes apresentaram estabilidade da função retiniana e 11 olhos (36,7%) apresentaram piora; e

5. Ao se dividir os olhos em grupos com função visual estável e com piora dos parâmetros escotópicos do ERGct, não houve diferença estatisticamente significante entre os dois grupos, quando se avaliou: flutuação da celularidade da câmara anterior e o escore de *dark dots* nos meses 6, 12 e 18. Todavia, houve diferença estatisticamente significante entre os grupos baseados no ERGct quando se avaliou o escore de *dark dots* no 24º mês de seguimento, com maior média do escore de DD no grupo de piora funcional pelo ERGct, (p=0,047). Além disso, 90,9% dos olhos com piora do ERGct apresentavam flutuações dos DD (p=0,032). Por outro lado, 52,6% dos olhos com flutuação da espessura da coroide pertenciam ao grupo de ERGct estável (p=0,002).

8 REFERÊNCIAS

8 REFERÊNCIAS

1. Tugal-Tutkun I, Herbort CP, Khairallah M, Angiography Scoring for Uveitis Working G. Scoring of dual fluorescein and ICG inflammatory angiographic signs for the grading of posterior segment inflammation (dual fluorescein and ICG angiographic scoring system for uveitis). Int Ophthalmol. 2010;30(5):539-52.

2. Moorthy RS, Inomata H, Rao NA. Vogt-Koyanagi-Harada syndrome. Surv Ophthalmol. 1995;39(4):265-92.

3. Suzuki S. Quantitative evaluation of "sunset glow" fundus in Vogt-Koyanagi-Harada disease. Jpn J Ophthalmol. 1999;43(4):327-33.

4. Rubsamen PE, Gass JD. Vogt-Koyanagi-Harada syndrome. Clinical course, therapy, and long-term visual outcome. Arch Ophthalmol. 1991;109(5):682-7.

5. Chee SP, Luu CD, Cheng CL, Lim WK, Jap A. Visual function in Vogt-Koyanagi-Harada patients. Graefes Arch Clin Exp Ophthalmol. 2005;243(8):785-90.

6. da Silva FT, Hirata CE, Olivalves E, Oyamada MK, Yamamoto JH. Fundus-based and electroretinographic strategies for stratification of late-stage Vogt-Koyanagi-Harada disease patients. Am J Ophthalmol. 2009;148(6):939-45 e3.

7. Read RW, Yu F, Accorinti M, Bodaghi B, Chee SP, Fardeau C, et al. Evaluation of the effect on outcomes of the route of administration of corticosteroids in acute Vogt-Koyanagi-Harada disease. Am J Ophthalmol. 2006;142(1):119-24.

8. Cuchacovich M, Solanes F, Diaz G, Cermenati T, Avila S, Verdaguer J, et al. Comparison of the clinical efficacy of two different immunosuppressive regimens in patients with chronic vogt-koyanagi-harada disease. Ocul Immunol Inflamm. 2010;18(3):200-7.

9. Sakata VM. Análise integrada de parâmetros clínicos, estruturais e funcionais nas fases aguda e não aguda da doença de Vogt-Koyanagi-Harada: estudo longitudinal [tese]. São Paulo: Faculdade de Medicina, Universidade de São Paulo; 2015.

10. Sakata VM, Lavezzo MM, da Silva FT, Rodriguez EEC, Morita C, Abdallah SF, et al. Full-field electroretinogram behavior in Vogt-Koyanagi-Harada disease: a 24-month longitudinal study in patients from acute onset evaluated with multimodal analysis. Graefes Arch Clin Exp Ophthalmol. 2019;257(10):2285-95.

11. Lavezzo MM, Sakata VM, Morita C, Rodriguez EE, Abdallah SF, da Silva FT, et al. Vogt-Koyanagi-Harada disease: review of a rare autoimmune disease targeting antigens of melanocytes. Orphanet J Rare Dis. 2016;11:29.

12. Koyanagi Y. Dysakusis, Alopecia und Poliosis bei schwerer Uveitis nicht traumatischen Ursprungs. Kiln Monatsbl Augenheilkd. 1929;82:194-211.

13. Babel J. Syndrome de Vogt-Koyanagi (Uveite bilaterale, poliosis, alopecie, vitiligo et dysacusie). Schweiz Med Wochenschr N R. 1932(44):1136-40.

14. Bruno MG, McPherson Jr. S. Harada's disease. Am J Ophthalmol. 1949;32:513-22.

15. Cowper AR. Harada's disease and Vogt-Koyanagi syndrome. Arch Ophthalmol. 1951a;45:367-76.

16. Cowper AR. Harada's disease and Vogt-Koyanagi syndrome: uveoencephalitis. AMA Arch Opthalmol. 1951b;45:367-76.

17. Vancea P, Lazarescu D. [Uveomeningoencephalitic syndrome; contributions to the study of Vogt-Koyanagi disease]. Arch Ophtalmol Rev Gen Ophtalmol. 1958;18(6):652-6.

18. Rao NA, Gupta A, Dustin L, Chee SP, Okada AA, Khairallah M, et al. Frequency of distinguishing clinical features in Vogt-Koyanagi-Harada disease. Ophthalmology. 2010;117(3):591-9, 9 e1.

19. Hamade IH, Al Shamsi HN, Al Dhibi H, Chacra CB, Abu El-Asrar AM, Tabbara KF. Uveitis survey in children. Br J Ophthalmol. 2009;93(5):569-72.

20. Martin TD, Rathinam SR, Cunningham ET, Jr. Prevalence, clinical characteristics, and causes of vision loss in children with Vogt-Koyanagi-Harada disease in South India. Retina. 2010;30(7):1113-21.

21. Ikeda N, Hayasaka S, Hayasaka Y. Uveitis and pseudouveitis presenting for the first time in Japanese elderly patients. Ophthalmologica. 2005;219(5):263-6.

22. Kiyomoto C, Imaizumi M, Kimoto K, Abe H, Nakano S, Nakatsuka K. Vogt-Koyanagi-Harada disease in elderly Japanese patients. Int Ophthalmol. 2007;27(2-3):149-53.

23. Ohguro N, Sonoda KH, Takeuchi M, Matsumura M, Mochizuki M. The 2009 prospective multi-center epidemiologic survey of uveitis in Japan. Jpn J Ophthalmol. 2012;56(5):432-5.

24. Yang P, Zhang Z, Zhou H, Li B, Huang X, Gao Y, et al. Clinical patterns and characteristics of uveitis in a tertiary center for uveitis in China. Curr Eye Res. 2005;30(11):943-8.

25. Pathanapitoon K, Kunavisarut P, Ausayakhun S, Sirirungsi W, Rothova A. Uveitis in a tertiary ophthalmology centre in Thailand. Br J Ophthalmol. 2008;92(4):474-8.

26. Biswas J, Narain S, Das D, Ganesh SK. Pattern of uveitis in a referral uveitis clinic in India. Int Ophthalmol. 1996;20(4):223-8.

27. Al-Mezaine HS, Kangave D, Abu El-Asrar AM. Patterns of uveitis in patients admitted to a University Hospital in Riyadh, Saudi Arabia. Ocul Immunol Inflamm. 2010;18(6):424-31.

28. Al-Shakarchi FI. Pattern of uveitis at a referral center in Iraq. Middle East Afr J Ophthalmol. 2014;21(4):291-5.

29. Couto C, Merlo JL. Epidemiological study of patients with uveitis in Buenos Aires, Argentina. 3rd International symposium on uveitis, Recent advances in uveitis. Brussels: Kugler; 1993. p. 171- 4.

30. Liberman P, Gauro F, Berger O, Urzua CA. Causes of uveitis in a tertiary center in Chile: A cross-sectional retrospective review. Ocul Immunol Inflamm. 2015;23(4):339-45.

31. Ohno S, Char DH, Kimura SJ, O'Connor GR. Vogt-Koyanagi-Harada syndrome. Am J Ophthalmol. 1977;83(5):735-40.

32. Belfort Jr R, Nishi M, Hayashi S, Abreu MT, Petrilli AM, Plut RC. Vogt-Koyanagi-Harada's disease in Brazil. Jpn J Ophthalmol. 1988(32):344-7.

33. Gouveia EB, Yamamoto JH, Abdalla M, Hirata CE, Kubo P, Olivalves E. Causas das uveítes em serviço terciário em São Paulo, Brasil. Arq Bras Oftalmol. 2004;67(1):p. 139-45.

34. Sugiura S. Vogt-Koyanagi-Harada Disease. Jpn J Ophthalmol. 1978(22):9-35.

35. Snyder DA, Tessler HH. Vogt-Koyanagi-Harada syndrome. Am J Ophthalmol. 1980;90(1):69-75.

36. Read RW, Holland GN, Rao NA, Tabbara KF, Ohno S, Arellanes-Garcia L, et al. Revised diagnostic criteria for Vogt-Koyanagi-Harada disease: report of an international committee on nomenclature. Am J Ophthalmol. 2001;131(5):647-52.

37. Kitamura M, Takami K, Kitaichi N, Namba K, Kitamei H, Kotake S, et al. Comparative study of two sets of criteria for the diagnosis of Vogt-Koyanagi-Harada's disease. Am J Ophthalmol. 2005;139(6):1080-5.

38. Tsai JH, Evans M, Rao NA. Comparative study of two sets of criteria for the diagnosis of Vogt-Koyanagi-Harada disease. Am J Ophthalmol. 2006;141(4):778-9; author reply 9.

39. Rao NA, Sukavatcharin S, Tsai JH. Vogt-Koyanagi-Harada disease diagnostic criteria. Int Ophthalmol. 2007;27(2-3):195-9.

40. Cardoso IH, Zajdenweber ME, Muccioli C, Fimamor LP, Belfort R, Jr. Applicability of the 2001 revised diagnostic criteria in Brazilian Vogt-Koyanagi-Harada disease patients. Arq Bras Oftalmol. 2008;71(1):67-70.

41. da Silva FT, Damico FM, Marin ML, Goldberg AC, Hirata CE, Takiuti PH, et al. Revised diagnostic criteria for vogt-koyanagi-harada disease: considerations on the different disease categories. Am J Ophthalmol. 2009;147(2):339-45 e5.

42. Chee SP, Jap A, Bacsal K. Prognostic factors of Vogt-Koyanagi-Harada disease in Singapore. Am J Ophthalmol. 2009;147(1):154-61 e1.

43. Jabs DA. Improving the diagnostic criteria for Vogt-Koyanagi-Harada disease. JAMA Ophthalmol. 2018;136(9):1032-3.

44. Yang P, Zhong Y, Du L, Chi W, Chen L, Zhang R, et al. Development and evaluation of diagnostic criteria for Vogt-Koyanagi-Harada Disease. JAMA Ophthalmol. 2018;136(9):1025-31.

45. Hedayatfar A, Khochtali S, Khairallah M, Takeuchi M, El Asrar AA, Herbort CP, Jr. "Revised diagnostic criteria" for Vogt-Koyanagi-Harada disease fail to improve disease management. J Curr Ophthalmol. 2019;31(1):1-7.

46. Read RW, Rechodouni A, Butani N, Johnston R, LaBree LD, Smith RE, et al. Complications and prognostic factors in Vogt-Koyanagi-Harada disease. Am J Ophthalmol. 2001;131(5):599-606.

47. Damico FM, Kiss S, Young LH. Vogt-Koyanagi-Harada disease. Semin Ophthalmol. 2005;20(3):183-90.

48. Sukavatcharin S, Tsai JH, Rao NA. Vogt-Koyanagi-Harada disease in Hispanic patients. Int Ophthalmol. 2007;27(2-3):143-8.

49. Rao NA. Pathology of Vogt-Koyanagi-Harada disease. Int Ophthalmol. 2007;27(2-3):81-5.

50. Nakao K, Abematsu N, Mizushima Y, Sakamoto T. Optic disc swelling in Vogt-Koyanagi-Harada disease. Invest Ophthalmol Vis Sci. 2012;53(4):1917-22.

51. Forster DJ, Rao NA, Hill RA, Nguyen QH, Baerveldt G. Incidence and management of glaucoma in Vogt-Koyanagi-Harada syndrome. Ophthalmology. 1993;100(5):613-8.

52. Kimura R, Kasai M, Shoji K, Kanno C. Swollen ciliary processes as an initial symptom in Vogt-Koyanagi-Harada syndrome. Am J Ophthalmol. 1983;95(3):402-3.

53. Fardeau C, Tran TH, Gharbi B, Cassoux N, Bodaghi B, LeHoang P. Retinal fluorescein and indocyanine green angiography and optical coherence tomography in successive stages of Vogt-Koyanagi-Harada disease. Int Ophthalmol. 2007;27(2-3):163-72.

54. Sakata VM, da Silva FT, Hirata CE, de Carvalho JF, Yamamoto JH. Diagnosis and classification of Vogt-Koyanagi-Harada disease. Autoimmun Rev. 2014;13(4-5):550-5.

55. Rajendram R, Evans M, Rao NA. Vogt-Koyanagi-Harada disease. Int Ophthalmol Clin. 2005;45(2):115-34.

56. Sugiura S. [Some observations on uveitis in Japan, with special reference to Vogt-Koyanagi-Harada and Behcet diseases (author's transl)]. Nihon Ganka Gakkai Zasshi. 1976;80(11):1285-326.

57. Keino H, Goto H, Usui M. Sunset glow fundus in Vogt-Koyanagi-Harada disease with or without chronic ocular inflammation. Graefes Arch Clin Exp Ophthalmol. 2002;240(10):878-82.

58. Keino H, Goto H, Mori H, Iwasaki T, Usui M. Association between severity of inflammation in CNS and development of sunset glow fundus in Vogt-Koyanagi-Harada disease. Am J Ophthalmol. 2006;141(6):1140-2.

59. Herbort CP, Jr., Abu El Asrar AM, Yamamoto JH, Pavesio CE, Gupta V, Khairallah M, et al. Reappraisal of the management of Vogt-Koyanagi-Harada disease: sunset glow fundus is no more a fatality. Int Ophthalmol. 2017;37(6):1383-95.

60. Andreoli CM, Foster CS. Vogt-Koyanagi-Harada disease. Int Ophthalmol Clin. 2006;46(2):111-22.

61. Sakata VM, da Silva FT, Hirata CE, Marin ML, Rodrigues H, Kalil J, et al. High rate of clinical recurrence in patients with Vogt-Koyanagi-Harada disease

treated with early high-dose corticosteroids. Graefes Arch Clin Exp Ophthalmol. 2015;253(5):785-90.

62. Herbort CP, Mantovani A, Bouchenaki N. Indocyanine green angiography in Vogt-Koyanagi-Harada disease: angiographic signs and utility in patient follow-up. Int Ophthalmol. 2007;27(2-3):173-82.

63. da Silva FT, Hirata CE, Sakata VM, Olivalves E, Preti R, Pimentel SL, et al. Indocyanine green angiography findings in patients with long-standing Vogt-Koyanagi-Harada disease: a cross-sectional study. BMC Ophthalmology. 2012;12:40.

64. Knecht PB, Mantovani A, Herbort CP. Indocyanine green angiography-guided management of Vogt-Koyanagi-Harada disease: differentiation between choroidal scars and active lesions. Int Ophthalmol. 2013;33(5):571-7.

65. Miyanaga M, Kawaguchi T, Shimizu K, Miyata K, Mochizuki M. Influence of early cerebrospinal fluid-guided diagnosis and early high-dose corticosteroid therapy on ocular outcomes of Vogt-Koyanagi-Harada disease. Int Ophthalmol. 2007;27(2-3):183-8.

66. Al Dousary S. Auditory and vestibular manifestations of Vogt-Koyanagi-Harada disease. J Laryngol Otol. 2011;125(2):138-41.

67. Morita S, Nakamaru Y, Obara N, Masuya M, Fukuda S. Characteristics and prognosis of hearing loss associated with Vogt-Koyanagi-Harada disease. Audiol Neurootol. 2014;19(1):49-56.

68. Barnes L. Vitiligo and the Vogt-Koyanagi-Harada syndrome. Dermatol Clin. 1988;6(2):229-39.

69. Friedman AH, Deutsch-Sokol RH. Sugiura's sign. Perilimbal vitiligo in the Vogt-Koyanagi-Harada syndrome. Ophthalmology. 1981;88(11):1159-65.

70. Herbort CP, Jr., Abu El Asrar AM, Takeuchi M, Pavesio CE, Couto C, Hedayatfar A, et al. Catching the therapeutic window of opportunity in early initial-onset Vogt-Koyanagi-Harada uveitis can cure the disease. Int Ophthalmol. 2019;39(6):1419-25.

71. Rao NA, Marak GE. Sympathetic ophthalmia simulating vogt-Koyanagi-Harada's disease: a clinico-pathologic study of four cases. Jpn J Ophthalmol. 1983;27(3):506-11.

72. Fiore T, Iaccheri B, Androudi S, Papadaki TG, Anzaar F, Brazitikos P, et al. Acute posterior multifocal placoid pigment epitheliopathy: outcome and visual prognosis. Retina. 2009;29(7):994-1001.

73. Levinson RD, Brezin A, Rothova A, Accorinti M, Holland GN. Research criteria for the diagnosis of birdshot chorioretinopathy: results of an international consensus conference. Am J Ophthalmol. 2006;141(1):185-7.

74. McCluskey PJ, Watson PG, Lightman S, Haybittle J, Restori M, Branley M. Posterior scleritis: clinical features, systemic associations, and outcome in a large series of patients. Ophthalmology. 1999;106(12):2380-6.

75. Gill MK, Jampol LM. Variations in the presentation of primary intraocular lymphoma: case reports and a review. Surv Ophthalmol. 2001;45(6):463-71.

76. Carvalho-Recchia CA, Yannuzzi LA, Negrao S, Spaide RF, Freund KB, Rodriguez-Coleman H, et al. Corticosteroids and central serous chorioretinopathy. Ophthalmology. 2002;109(10):1834-7.

77. Wolfensberger TJ, Tufail A. Systemic disorders associated with detachment of the neurosensory retina and retinal pigment epithelium. Curr Opin Ophthalmol. 2000;11(6):455-61.

78. Arellanes-Garcia L, Hernandez-Barrios M, Fromow-Guerra J, Cervantes-Fanning P. Fluorescein fundus angiographic findings in Vogt-Koyanagi-Harada syndrome. Int Ophthalmol. 2007;27(2-3):155-61.

79. Chee SP, Jap A, Cheung CM. The prognostic value of angiography in Vogt-Koyanagi-Harada disease. Am J Ophthalmol. 2010;150(6):888-93.

80. Stanga PE, Lim JI, Hamilton P. Indocyanine green angiography in chorioretinal diseases: indications and interpretation: an evidence-based update. Ophthalmology. 2003;110(1):15-21; quiz 2-3.

81. Herbort CP, LeHoang P, Guex-Crosier Y. Schematic interpretation of indocyanine green angiography in posterior uveitis using a standard angiographic protocol. Ophthalmology. 1998;105(3):432-40.

82. Abouammoh MA, Gupta V, Hemachandran S, Herbort CP, Abu El-Asrar AM. Indocyanine green angiographic findings in initial-onset acute Vogt-Koyanagi-Harada disease. Acta Ophthalmol. 2016;94(6):573-8.

83. Bacsal K, Wen DS, Chee SP. Concomitant choroidal inflammation during anterior segment recurrence in Vogt-Koyanagi-Harada disease. Am J Ophthalmol. 2008;145(3):480-6.

84. Kawaguchi T, Horie S, Bouchenaki N, Ohno-Matsui K, Mochizuki M, Herbort CP. Suboptimal therapy controls clinically apparent disease but not

subclinical progression of Vogt-Koyanagi-Harada disease. Int Ophthalmol. 2010;30(1):41-50.

85. Bouchenaki N, Herbort CP. Indocyanine green angiography guided management of vogt-koyanagi-harada disease. J Ophthalmic Vis Res. 2011;6(4):241-8.

86. Vasconcelos-Santos DV, Sohn EH, Sadda S, Rao NA. Retinal pigment epithelial changes in chronic Vogt-Koyanagi-Harada disease: fundus autofluorescence and spectral domain-optical coherence tomography findings. Retina. 2010;30(1):33-41.

87. Margolis R, Spaide RF. A pilot study of enhanced depth imaging optical coherence tomography of the choroid in normal eyes. Am J Ophthalmol. 2009;147(5):811-5.

88. Tsujikawa A, Yamashiro K, Yamamoto K, Nonaka A, Fujihara M, Kurimoto Y. Retinal cystoid spaces in acute Vogt-Koyanagi-Harada syndrome. Am J Ophthalmol. 2005;139(4):670-7.

89. Ishihara K, Hangai M, Kita M, Yoshimura N. Acute Vogt-Koyanagi-Harada disease in enhanced spectral-domain optical coherence tomography. Ophthalmology. 2009;116(9):1799-807.

90. de Smet MD, Rao NA. Retinal cystoid spaces in acute Vogt-Koyanagi-Harada syndrome. Am J Ophthalmol. 2005;140(5):962; author reply -3.

91. Yamaguchi Y, Otani T, Kishi S. Tomographic features of serous retinal detachment with multilobular dye pooling in acute Vogt-Koyanagi-Harada disease. Am J Ophthalmol. 2007;144(2):260-5.

92. Gupta V, Gupta A, Gupta P, Sharma A. Spectral-domain cirrus optical coherence tomography of choroidal striations seen in the acute stage of Vogt-Koyanagi-Harada disease. Am J Ophthalmol. 2009;147(1):148-53 e2.

93. Ikewaki J, Kimoto K, Choshi T, Nagata M, Motomura Y, Tamura K, et al. Optical coherence tomographic assessment of dynamic macular changes in patients with Vogt-Koyanagi-Harada disease. Int Ophthalmol. 2011;31(1):9-13.

94. Fong AH, Li KK, Wong D. Choroidal evaluation using enhanced depth imaging spectral-domain optical coherence tomography in Vogt-Koyanagi-Harada disease. Retina. 2011;31(3):502-9.

95. Shinoda K, Imamura Y, Matsumoto CS, Mizota A, Ando Y. Wavy and elevated retinal pigment epithelial line in optical coherence tomographic images of

eyes with atypical Vogt-Koyanagi-Harada disease. Graefes Arch Clin Exp Ophthalmol. 2012;250(9):1399-402.

96. Zhao C, Zhang MF, Dong FT, Wang XQ, Wen X, Dai RP, et al. Spectral domain optical coherence tomography of Vogt-Koyanagi-Harada disease: novel findings and new insights into the pathogenesis. Chinese medical sciences journal = Chung-kuo i hsueh k'o hsueh tsa chih / Chinese Academy of Medical Sciences. 2012;27(1):29-34.

97. Chee SP, Afrin M, Tumulak MJ, Siak J. Role of Optical Coherence Tomography in the Prognosis of Vogt-Koyanagi-Harada Disease. Ocul Immunol Inflamm. 2019 Oct 2:1-6.

98. Nakayama M, Keino H, Okada AA, Watanabe T, Taki W, Inoue M, et al. Enhanced depth imaging optical coherence tomography of the choroid in Vogt-Koyanagi-Harada disease. Retina. 2012;32(10):2061-9.

99. Maruko I, Iida T, Sugano Y, Oyamada H, Sekiryu T, Fujiwara T, et al. Subfoveal choroidal thickness after treatment of Vogt-Koyanagi-Harada disease. Retina. 2011;31(3):510-7.

100. da Silva FT, Sakata VM, Nakashima A, Hirata CE, Olivalves E, Takahashi WY, et al. Enhanced depth imaging optical coherence tomography in long-standing Vogt-Koyanagi-Harada disease. Br J Ophthalmol. 2013;97(1):70-4.

101. Tagawa Y, Namba K, Mizuuchi K, Takemoto Y, Iwata D, Uno T, et al. Choroidal thickening prior to anterior recurrence in patients with Vogt-Koyanagi-Harada disease. Br J Ophthalmol. 2016;100(4):473-7.

102. Hirooka K, Saito W, Namba K, Mizuuchi K, Iwata D, Hashimoto Y, et al. Significant role of the choroidal outer layer during recovery from choroidal thickening in Vogt-Koyanagi-Harada disease patients treated with systemic corticosteroids. BMC Ophthalmology. 2015;15:181.

103. Park UC, Cho IH, Lee EK, Yu HG. The effect on choroidal changes of the route of systemic corticosteroids in acute Vogt-Koyanagi-Harada disease. Graefes Arch Clin Exp Ophthalmol. 2017;255(6):1203-11.

104. Nazari H, Hariri A, Hu Z, Ouyang Y, Sadda S, Rao NA. Choroidal atrophy and loss of choriocapillaris in convalescent stage of Vogt-Koyanagi-Harada disease: in vivo documentation. J Ophthalmic Inflamm Infect. 2014;4:9.

105. Hirooka K, Saito W, Namba K, Mizuuchi K, Iwata D, Hashimoto Y, et al. Early post-treatment choroidal thickness to alert sunset glow fundus in patients with

Vogt-Koyanagi-Harada disease treated with systemic corticosteroids. PloS One. 2017;12(2):e0172612.

106. Balci O, Gasc A, Jeannin B, Herbort CP, Jr. Enhanced depth imaging is less suited than indocyanine green angiography for close monitoring of primary stromal choroiditis: a pilot report. Int Ophthalmol. 2017;37(3):737-48.

107. Koizumi H, Maruyama K, Kinoshita S. Blue light and near-infrared fundus autofluorescence in acute Vogt-Koyanagi-Harada disease. Br J Ophthalmol. 2010;94(11):1499-505.

108. Heussen FM, Vasconcelos-Santos DV, Pappuru RR, Walsh AC, Rao NA, Sadda SR. Ultra-wide-field green-light (532-nm) autofluorescence imaging in chronic Vogt-Koyanagi-Harada disease. Ophthalmic Surg Lasers Imaging. 2011;42(4):272-7.

109. Morita C, Sakata VM, Rodriguez EE, Abdallah SF, Lavezzo MM, da Silva FT, et al. Fundus autofluorescence as a marker of disease severity in Vogt-Koyanagi-Harada disease. Acta Ophthalmol. 2016;94(8):e820-e1.

110. Yang P, Fang W, Wang L, Wen F, Wu W, Kijlstra A. Study of macular function by multifocal electroretinography in patients with Vogt-Koyanagi-Harada syndrome. Am J Ophthalmol. 2008;146(5):767-71.

111. Yuan W, Zhou C, Cao Q, Du Z, Hu R, Wang Y, et al. Longitudinal study of visual function in Vogt-Koyanagi-Harada disease using full-field electroretinography. Am J Ophthalmol. 2018;191:92-9.

112. Agarwal A, Afridi R, Agrawal R, Do DV, Gupta V, Nguyen QD. Multimodal imaging in retinal vasculitis. Ocul Immunol Inflamm. 2017;25(3):424-33.

113. Gupta V, Al-Dhibi HA, Arevalo JF. Retinal imaging in uveitis. Saudi J Ophthalmol. 2014;28(2):95-103.

114. Tugal-Tutkun I, Ozdal PC, Oray M, Onal S. Review for diagnostics of the year: multimodal imaging in behcet uveitis. Ocul Immunol Inflamm. 2017;25(1):7-19.

115. Mahajan S, Invernizzi A, Agrawal R, Biswas J, Rao NA, Gupta V. Multimodal imaging in sympathetic ophthalmia. Ocul Immunol Inflamm. 2017;25(2):152-9.

116. Attia S, Khochtali S, Kahloun R, Ammous D, Jelliti B, Ben Yahia S, et al. Clinical and multimodal imaging characteristics of acute Vogt-Koyanagi-Harada

disease unassociated with clinically evident exudative retinal detachment. Int Ophthalmol. 2016;36(1):37-44.

117. Bouchenaki N, Herbort CP. Stromal choroiditis. In: Pleyer U, Mondino B, editors. Essentials in ophthalmology: uveitis and immunological disorders. Berlin: Springer; 2004. p. 234–53.

118. Damico FM, Cunha-Neto E, Goldberg AC, Iwai LK, Marin ML, Hammer J, et al. T-cell recognition and cytokine profile induced by melanocyte epitopes in patients with HLA-DRB1*0405-positive and -negative Vogt-Koyanagi-Harada uveitis. Invest Ophthalmol Vis Sci. 2005;46(7):2465-71.

119. Du L, Kijlstra A, Yang P. Vogt-Koyanagi-Harada disease: Novel insights into pathophysiology, diagnosis and treatment. Prog Retin Eye Res. 2016;52:84-111.

120. Bassili SS, Peyman GA, Gebhardt BM, Daun M, Ganiban GJ, Rifai A. Detection of Epstein-Barr virus DNA by polymerase chain reaction in the vitreous from a patient with Vogt-Koyanagi-Harada syndrome. Retina. 1996;16(2):160-1.

121. Sugita S, Takase H, Kawaguchi T, Taguchi C, Mochizuki M. Cross-reaction between tyrosinase peptides and cytomegalovirus antigen by T cells from patients with Vogt-Koyanagi-Harada disease. Int Ophthalmol. 2007;27(2-3):87-95.

122. Norose K, Yano A. Melanoma specific Th1 cytotoxic T lymphocyte lines in Vogt-Koyanagi-Harada disease. Br J Ophthalmol. 1996;80(11):1002-8.

123. Liang L, Peng XY, Wang H. Th lymphocyte subsets in patients with Vogt-Koyanagi-Harada disease. Int J Ophthalmol. 2019;12(2):207-11.

124. Sugita S, Sagawa K, Mochizuki M, Shichijo S, Itoh K. Melanocyte lysis by cytotoxic T lymphocytes recognizing the MART-1 melanoma antigen in HLA-A2 patients with Vogt-Koyanagi-Harada disease. Int Immunol. 1996;8(5):799-803.

125. Chi W, Yang P, Li B, Wu C, Jin H, Zhu X, et al. IL-23 promotes CD4+ T cells to produce IL-17 in Vogt-Koyanagi-Harada disease. J Allergy Clin Immunol. 2007;119(5):1218-24.

126. Yamaki K, Kondo I, Nakamura H, Miyano M, Konno S, Sakuragi S. Ocular and extraocular inflammation induced by immunization of tyrosinase related protein 1 and 2 in Lewis rats. Exp Eye Res. 2000;71(4):361-9.

127. Yakura H, Wakisaka A, Aizawa M, Itakura K, Tagawa Y. HLA-D antigen of Japanese origin (LD-Wa) and its association with Vogt-Koyanagi-Harada syndrome. Tissue Antigens. 1976;8(1):35-42.

128. Tagawa Y, Sugiura S, Yakura H, Wakisaka A, Aizawa M. Letter: HLA and Vogt-Koyanagh-Harada syndrome. N Engl J Med. 1976;295(3):173.

129. Ohno S. Immunological aspects of Behcet's and Vogt-Koyanagi-Harada's diseases. Trans Ophthalmol Soc U K. 1981;101 (Pt 3)(3):335-41.

130. Davis JL, Mittal KK, Freidlin V, Mellow SR, Optican DC, Palestine AG, et al. HLA associations and ancestry in Vogt-Koyanagi-Harada disease and sympathetic ophthalmia. Ophthalmology. 1990;97(9):1137-42.

131. Shindo Y, Inoko H, Yamamoto T, Ohno S. HLA-DRB1 typing of Vogt-Koyanagi-Harada's disease by PCR-RFLP and the strong association with DRB1*0405 and DRB1*0410. Br J Ophthalmol. 1994;78(3):223-6.

132. Goldberg AC, Yamamoto JH, Chiarella JM, Marin ML, Sibinelli M, Neufeld R, et al. HLA-DRB1*0405 is the predominant allele in Brazilian patients with Vogt-Koyanagi-Harada disease. Hum Immunol. 1998;59(3):183-8.

133. Islam SM, Numaga J, Fujino Y, Hirata R, Matsuki K, Maeda H, et al. HLA class II genes in Vogt-Koyanagi-Harada disease. Invest Ophthalmol Vis Sci. 1994;35(11):3890-6.

134. Iqniebi A, Gaafar A, Sheereen A, Al-Suliman A, Mohamed G, Al-Hussein K, et al. HLA-DRB1 among patients with Vogt-Koyanagi-Harada disease in Saudi Arabia. Mol Vis. 2009;15:1876-80.

135. Zhang M, Qiu C, Hu T. [Association of HLA-DRB genes with Vogt-Koyanagi-Harada syndrome in a Chinese Han population]. Zhongguo Yi Xue Ke Xue Yuan Xue Bao. 2000;22(1):36-40.

136. Min HY, Liu Y, Niu NF, Zhang MF, Zhu XL, Zhao JL. [Polymorphism of HLA-DQB1 alleles in Chinese Han patients with Vogt-Koyanagi-Harada syndrome]. Zhonghua Yan Ke Za Zhi. 2007;43(4):355-60.

137. Kim MH, Seong MC, Kwak NH, Yoo JS, Huh W, Kim TG, et al. Association of HLA with Vogt-Koyanagi-Harada syndrome in Koreans. Am J Ophthalmol. 2000;129(2):173-7.

138. Chan CC, Palestine AG, Nussenblatt RB, Roberge FG, Benezra D. Anti-retinal auto-antibodies in Vogt-Koyanagi-Harada syndrome, Behcet's disease, and sympathetic ophthalmia. Ophthalmology. 1985;92(8):1025-8.

139. de Smet MD, Yamamoto JH, Mochizuki M, Gery I, Singh VK, Shinohara T, et al. Cellular immune responses of patients with uveitis to retinal antigens and their fragments. Am J Ophthalmol. 1990;110(2):135-42.

140. Levinson RD, Du Z, Luo L, Holland GN, Rao NA, Reed EF, et al. KIR and HLA gene combinations in Vogt-Koyanagi-Harada disease. Hum Immunol. 2008;69(6):349-53.

141. Levinson RD, Okada AA, Ashouri E, Keino H, Rajalingam R. Killer cell immunoglobulin-like receptor gene-cluster 3DS1-2DL5-2DS1-2DS5 predisposes susceptibility to Vogt-Koyanagi-Harada syndrome in Japanese individuals. Hum Immunol. 2010;71(2):192-4.

142. Sheereen A, Gaafar A, Iqneibi A, Eldali A, Tabbara KF, Adra C, et al. A study of KIR genes and HLA-C in Vogt-Koyanagi-Harada disease in Saudi Arabia. Mol Vis. 2011;17:3523-8.

143. Benedict WH, Benedict WL. Uveitis, poliosis, and alopecia in siblings; a case report. AMA Arch Ophthalmol. 1951;46(5):510-2.

144. Itho S, Kurimoto S, Kouno T. Vogt-Koyanagi-Harada disease in monozygotic twins. Int Ophthalmol. 1992;16(1):49-54.

145. Ishikawa A, Shiono T, Uchida S. Vogt-Koyanagi-Harada disease in identical twins. Retina. 1994;14(5):435-7.

146. Lai TY, Chan RP, Chan CK, Lam DS. Effects of the duration of initial oral corticosteroid treatment on the recurrence of inflammation in Vogt-Koyanagi-Harada disease. Eye (Lond). 2009;23(3):543-8.

147. Chee SP, Jap A, Bacsal K. Spectrum of Vogt-Koyanagi-Harada disease in Singapore. Int Ophthalmol. 2007;27(2-3):137-42.

148. Jap A, Luu CD, Yeo I, Chee SP. Correlation between peripapillary atrophy and corticosteroid therapy in patients with Vogt-Koyanagi-Harada disease. Eye (Lond). 2008;22(2):240-5.

149. Errera MH, Fardeau C, Cohen D, Navarro A, Gaudric A, Bodaghi B, et al. Effect of the duration of immunomodulatory therapy on the clinical features of recurrent episodes in Vogt--Koyanagi--Harada disease. Acta Ophthalmol. 2011;89(4):e357-66.

150. Iwahashi C, Okuno K, Hashida N, Nakai K, Ohguro N, Nishida K. Incidence and clinical features of recurrent Vogt-Koyanagi-Harada disease in Japanese individuals. Jpn J Ophthalmol. 2015;59(3):157-63.

151. Concha-Del Rio LE, Gomez L, Arellanes-Garcia L. Corticotherapy vs. corticotherapy plus immunosuppressive therapy in acute Vogt-Koyanagi-Harada disease. Arch Soc Esp Oftalmol. 2018;93(5)225-230.

152. Bonnet C, Daudin JB, Monnet D, Brezin A. [Vogt-Koyanagi-Harada disease]. J Fr Ophtalmol. 2017;40(6):512-9.

153. Urzua CA, Guerrero J, Gatica H, Velasquez V, Goecke A. Evaluation of the glucocorticoid receptor as a biomarker of treatment response in Vogt-Koyanagi-Harada disease. Invest Ophthalmol Vis Sci. 2017;58(2):974-80.

154. Jabs DA, Rosenbaum JT, Foster CS, Holland GN, Jaffe GJ, Louie JS, et al. Guidelines for the use of immunosuppressive drugs in patients with ocular inflammatory disorders: recommendations of an expert panel. Am J Ophthalmol. 2000;130(4):492-513.

155. Paredes I, Ahmed M, Foster CS. Immunomodulatory therapy for Vogt-Koyanagi-Harada patients as first-line therapy. Ocul Immunol Inflamm. 2006;14(2):87-90.

156. Abu El-Asrar AM, Hemachandran S, Al-Mezaine HS, Kangave D, Al-Muammar AM. The outcomes of mycophenolate mofetil therapy combined with systemic corticosteroids in acute uveitis associated with Vogt-Koyanagi-Harada disease. Acta Ophthalmol. 2012;90(8):e603-8.

157. Rao NA. Treatment of Vogt-Koyanagi-Harada disease by corticosteroids and immunosuppressive agents. Ocul Immunol Inflamm. 2006;14(2):71-2.

158. Kempen JH, Gangaputra S, Daniel E, Levy-Clarke GA, Nussenblatt RB, Rosenbaum JT, et al. Long-term risk of malignancy among patients treated with immunosuppressive agents for ocular inflammation: a critical assessment of the evidence. Am J Ophthalmol. 2008;146(6):802-12 e1.

159. Chee SP, Jap A. The outcomes of indocyanine green angiography monitored immunotherapy in Vogt-Koyanagi-Harada disease. Br J Ophthalmol. 2013;97(2):130-3.

160. Kacmaz RO, Kempen JH, Newcomb C, Daniel E, Gangaputra S, Nussenblatt RB, et al. Cyclosporine for ocular inflammatory diseases. Ophthalmology. 2010;117(3):576-84.

161. Yang P, Ren Y, Li B, Fang W, Meng Q, Kijlstra A. Clinical characteristics of Vogt-Koyanagi-Harada syndrome in Chinese patients. Ophthalmology. 2007;114(3):606-14.

162. Galor A, Jabs DA, Leder HA, Kedhar SR, Dunn JP, Peters GB, 3rd, et al. Comparison of antimetabolite drugs as corticosteroid-sparing therapy for noninfectious ocular inflammation. Ophthalmology. 2008;115(10):1826-32.

163. Soheilian M, Aletaha M, Yazdani S, Dehghan MH, Peyman GA. Management of pediatric Vogt-Koyanagi- Harada (VKH)-associated panuveitis. Ocul Immunol Inflamm. 2006;14(2):91-8.

164. Kondo Y, Fukuda K, Suzuki K, Nishida T. Chronic noninfectious uveitis associated with Vogt-Koyanagi-Harada disease treated with low-dose weekly systemic methotrexate. Jpn J Ophthalmol. 2012;56(1):104-6.

165. Abu El-Asrar AM, Dosari M, Hemachandran S, Gikandi PW, Al-Muammar A. Mycophenolate mofetil combined with systemic corticosteroids prevents progression to chronic recurrent inflammation and development of 'sunset glow fundus' in initial-onset acute uveitis associated with Vogt-Koyanagi-Harada disease. Acta Ophthalmol. 2017;95(1):85-90.

166. Urzua CA, Velasquez V, Sabat P, Berger O, Ramirez S, Goecke A, et al. Earlier immunomodulatory treatment is associated with better visual outcomes in a subset of patients with Vogt-Koyanagi-Harada disease. Acta Ophthalmol. 2015;93(6):e475-80.

167. Shen E, Rathinam SR, Babu M, Kanakath A, Thundikandy R, Lee SM, et al. Outcomes of Vogt-Koyanagi-Harada disease: A subanalysis from a randomized clinical trial of antimetabolite therapies. Am J Ophthalmol. 2016;168:279-86.

168. Kim SJ, Yu HG. The use of low-dose azathioprine in patients with Vogt-Koyanagi-Harada disease. Ocul Immunol Inflamm. 2007;15(5):381-7.

169. Pacheco PA, Taylor SR, Cuchacovich MT, Diaz GV. Azathioprine in the management of autoimmune uveitis. Ocul Immunol Inflamm. 2008;16(4):161-5.

170. Agarwal M, Ganesh SK, Biswas J. Triple agent immunosuppressive therapy in Vogt-Koyanagi-Harada syndrome. Ocul Immunol Inflamm. 2006;14(6):333-9.

171. Wang Y, Gaudio PA. Infliximab therapy for 2 patients with Vogt-Koyanagi-Harada syndrome. Ocul Immunol Inflamm. 2008;16(4):167-71.

172. Dolz-Marco R, Gallego-Pinazo R, Diaz-Llopis M. Rituximab in refractory Vogt-Koyanagi-Harada disease. J Ophthalmic Inflamm Infect. 2011;1(4):177-80.

173. Jeroudi A, Angeles-Han ST, Yeh S. Efficacy of adalimumab for pediatric Vogt-Koyanagi-Harada syndrome. Ophthalmic Surg Lasers Imaging Retina. 2014;45(4):332-4.

174. Goldstein DA, Fontanilla FA, Kaul S, Sahin O, Tessler HH. Long-term follow-up of patients treated with short-term high-dose chlorambucil for sight-threatening ocular inflammation. Ophthalmology. 2002;109(2):370-7.

175. Khalifa Y, Loh AR, Acharya NR. Fluocinolone acetonide intravitreal implants in Vogt-Koyanagi-Harada disease. Ocul Immunol Inflamm. 2009;17(6):431-3.

176. Zarranz-Ventura J, Carreno E, Johnston RL, Mohammed Q, Ross AH, Barker C, et al. Multicenter study of intravitreal dexamethasone implant in noninfectious uveitis: indications, outcomes, and reinjection frequency. Am J Ophthalmol. 2014;158(6):1136-45 e5.

177. Heo JW, Cho BJ, Goldstein DA, Sepah YJ, Do DV, Nguyen QD. Fluocinolone acetonide implant for Vogt-Koyanagi-Harada disease: Three-year outcomes of efficacy and safety. Retina. 2016;36(11):2124-31.

178. Wu L, Evans T, Saravia M, Schlaen A, Couto C. Intravitreal bevacizumab for choroidal neovascularization secondary to Vogt-Koyanagi-Harada syndrome. Jpn J Ophthalmol. 2009;53(1):57-60.

179. Arevalo JF, Adan A, Berrocal MH, Espinoza JV, Maia M, Wu L, et al. Intravitreal bevacizumab for inflammatory choroidal neovascularization: results from the Pan-American Collaborative Retina Study Group at 24 months. Retina. 2011;31(2):353-63.

180. Doi M, Matsubara H, Uji Y. Vogt-Koyanagi-Harada syndrome in a pregnant patient treated with high-dose systemic corticosteroids. Acta Ophthalmol Scand. 2000;78(1):93-6.

181. Miyata N, Sugita M, Nakamura S, Isobe K, Matoba H, Tsuda K, et al. Treatment of Vogt-Koyanagi- Harada's disease during pregnancy. Jpn J Ophthalmol. 2001;45(2):177-80.

182. Tabbara KF, Chavis PS, Freeman WR. Vogt-Koyanagi-Harada syndrome in children compared to adults. Acta Ophthalmol Scand. 1998;76(6):723-6.

183. Abu El-Asrar AM, Al-Kharashi AS, Aldibhi H, Al-Fraykh H, Kangave D. Vogt-Koyanagi-Harada disease in children. Eye (Lond). 2008;22(9):1124-31.

184. Budmann GA, Franco LG, Pringe A. Long term treatment with infliximab in pediatric Vogt-Koyanagi-Harada disease. Am J Ophthalmol Case Rep. 2018;11:139-41.

185. Biswas J, Rao NA. Management of intraocular inflammation. In: Ryan SJ, editor. Retina. Vol. 2. St. Louis: Mosby-Year Book; 1994. p. 1061-9.

186. Rutzen AR, Ortega-Larrocea G, Frambach DA, Rao NA. Macular edema in chronic Vogt-Koyanagi-Harada syndrome. Retina. 1995;15(6):475-9.

187. Khairallah M, Rao NA, Ben Yahia S, Zaouali S, Attia S. Pseudotumoral retinal pigment epithelium proliferation in a patient with Vogt-Koyanagi-Harada disease. Arch Ophthalmol. 2006;124(9):1366-7.

188. Nakao K, Mizushima Y, Abematsu N, Goh N, Sakamoto T. Anterior ischemic optic neuropathy associated with Vogt-Koyanagi-Harada disease. Graefes Arch Clin Exp Ophthalmol. 2009;247(10):1417-25.

189. Yang P, Sun M. Band-shaped keratopathy in Chinese patients with Vogt-Koyanagi-Harada syndrome. Cornea. 2011;30(12):1336-40.

190. Moorthy RS, Rajeev B, Smith RE, Rao NA. Incidence and management of cataracts in Vogt-Koyanagi-Harada syndrome. Am J Ophthalmol. 1994;118(2):197-204.

191. Cerqueira PMG, Silva F, Carricondo PC, Olivalves E, Hirata CE, Yamamoto JH. Outcomes of phacoemulsification in patients with uveitis at a tertiary center in Sao Paulo, Brazil: a review of cases from 2007 to 2012. Arq Bras Oftalmol. 2017;80(2):104-7.

192. Iwao K, Inatani M, Seto T, Takihara Y, Ogata-Iwao M, Okinami S, et al. Long-term outcomes and prognostic factors for trabeculectomy with mitomycin C in eyes with uveitic glaucoma: a retrospective cohort study. J Glaucoma. 2014;23(2):88-94.

193. Mansour AM, Arevalo JF, Ziemssen F, Mehio-Sibai A, Mackensen F, Adan A, et al. Long-term visual outcomes of intravitreal bevacizumab in inflammatory ocular neovascularization. Am J Ophthalmol. 2009;148(2):310-6 e2.

194. Sakata VM, Morita C, Lavezzo MM, Rodriguez EEC, Abdallah SF, Pimentel SLG, et al. Outcomes of intravitreal bevacizumab in choroidal neovascularization in Vogt-Koyanagi-Harada disease - A prospective study. Ocul Immunol Inflamm. 2019 **ov 20**1-7.

195. Lertsumitkul S, Whitcup SM, Chan CC, Nussenblatt RB. Subretinal fibrosis in Vogt-Koyanagi Harada syndrome. Ophthalmology. 2001;108(8):1371.

196. Ozdal P, Ozdamar Y, Yazici A, Teke MY, Ozturk F. Vogt-Koyanagi-Harada disease: clinical and demographic characteristics of patients in a specialized eye hospital in Turkey. Ocul Immunol Inflamm. 2014;22(4):277-86.

197. Ohno S, Minakawa R, Matsuda H. Clinical studies of Vogt-Koyanagi-Harada's disease. Jpn J Ophthalmol. 1988;32(3):334-43.

198. Al-Kharashi AS, Aldibhi H, Al-Fraykh H, Kangave D, Abu El-Asrar AM. Prognostic factors in Vogt-Koyanagi-Harada disease. Int Ophthalmol. 2007;27(2-3):201-10.

199. Urzua CA, Chen P, Chaigne-Delalande B, Liu B, Anguita R, Guerrero J, et al. Glucocorticoid receptor alpha and MKP-1 as candidate biomarkers for treatment response and disease activity in Vogt-Koyanagi-Harada disease. Am J Ophthalmol. 2019.

200. Sonoda S, Nakao K, Ohba N. Extensive chorioretinal atrophy in Vogt-Koyanagi-Harada disease. Jpn J Ophthalmol. 1999;43(2):113-9.

201. Jabs DA, Nussenblatt RB, Rosenbaum JT, Standardization of Uveitis Nomenclature Working G. Standardization of uveitis nomenclature for reporting clinical data. Results of the First International Workshop. Am J Ophthalmol. 2005;140(3):509-16.

202. Nakai K, Gomi F, Ikuno Y, Yasuno Y, Nouchi T, Ohguro N, et al. Choroidal observations in Vogt-Koyanagi-Harada disease using high-penetration optical coherence tomography. Graefes Arch Clin Exp Ophthalmol. 2012;250(7):1089-95.

203. Marmor MF, Fulton AB, Holder GE, Miyake Y, Brigell M, Bach M, et al. ISCEV Standard for full-field clinical electroretinography (2008 update). Doc Ophthalmol. 2009;118(1):69-77.

204. Berson EL, Sandberg MA, Rosner B, Birch DG, Hanson AH. Natural course of retinitis pigmentosa over a three-year interval. Am J Ophthalmol. 1985;99(3):240-51.

205. Silpa-Archa S, Silpa-Archa N, Preble JM, Foster CS. Vogt-Koyanagi-Harada syndrome: Perspectives for immunogenetics, multimodal imaging, and therapeutic options. Autoimmun Rev. 2016;15(8):809-19.

206. Nakayama M, Keino H, Watanabe T, Okada AA. Clinical features and visual outcomes of 111 patients with new-onset acute Vogt-Koyanagi-Harada disease treated with pulse intravenous corticosteroids. Br J Ophthalmol. 2019;103(2):274-8.

207. Arevalo JF, Lasave AF, Gupta V, Kozak I, Al Harbi MB, Al Rushood AA, et al. Clinical outcomes of patients with Vogt-Koyanagi-Harada disease over 12 years at a tertiary center. Ocul Immunol Inflamm. 2016;24(5):521-9.

208. Arcinue CA, Radwan A, Lebanan MO, Foster CS. Comparison of two different combination immunosuppressive therapies in the treatment of Vogt-Koyonagi-Harada syndrome. Ocul Immunol Inflamm. 2013;21(1):47-52.

209. Imrie FR, Dick AD. Biologics in the treatment of uveitis. Curr Opin Ophthalmol. 2007;18(6):481-6.

210. Zmuda M, Tiev KP, Knoeri J, Heron E. Successful use of infliximab therapy in sight-threatening corticosteroid-resistant Vogt-Koyanagi-Harada disease. Ocul Immunol Inflamm. 2013;21(4):310-6.

211. Couto C, Schlaen A, Frick M, Khoury M, Lopez M, Hurtado E, et al. Adalimumab treatment in patients with Vogt-Koyanagi-Harada disease. Ocul Immunol Inflamm. 2018;26(3):485-9.

212. Figueiredo FA, Vianna D. Protocolo clínico e diretrizes terapêuticas das uveítes não infecciosas. Disponível em: http://portalarquivos2.saude.gov.br/images/pdf/2019/setembro/16/Portaria-Conjunta-PCDT-Uve--tes-SET.pdf2019 [

213. Souto FMS, Missaka R, Magalhaes BM, Caetano VMC, Takiuti JT, Lavezzo MM, et al. Impact of inflammation and treatment on self-reported quality of life in patients with non-acute Vogt-Koyanagi-Harada disease (VKHD). Ocul Immunol Inflamm. 2019 Oct 31:1-12.

214. Read RW, Rao NA, Cunningham ET. Vogt-Koyanagi-Harada disease. Curr Opin Ophthalmol. 2000;11(6):437-42.

215. Lertsumitkul S, Whitcup SM, Nussenblatt RB, Chan CC. Subretinal fibrosis and choroidal neovascularization in Vogt-Koyanagi-Harada syndrome. Graefes Arch Clin Exp Ophthalmol. 1999;237(12):1039-45.

216. Mehta S, Linton MM, Kempen JH. Outcomes of cataract surgery in patients with uveitis: a systematic review and meta-analysis. Am J Ophthalmol. 2014; 158(4):676-92 e7.

217. Quek DT, Jap A, Chee SP. Risk factors for poor visual outcome following cataract surgery in Vogt-Koyanagi-Harada disease. Br J Ophthalmol. 2011;95(11): 1542-6.

9 APÊNDICES

9.1 Características clínicas, tomográficas e angiográficas dos olhos dos pacientes com doença de Vogt-Koyanagi-Harada, divididos em grupos tratados com corticoterapia e imunossupressão precoce e tratados com corticoterapia isolada associada ou não à imunossupressão tardia, Serviço de Uveítes, HCFMUSP, 2015-2019

	Grupo com corticoterapia e imunossupressão precoce	**Grupo com corticoterapia isolada associada ou não à imunossupressão tardia[c]**	**p**
N (olhos)	30	24	
Idade, anos, mediana (intervalo)	34 (19-56)	31,5 (15-67)	0,836#
Intervalo entre início dos sintomas e tratamento, dias, mediana (intervalo)	21 (8-67)	19 (3-51)	0,660#
Pleocitose, células/mm^3, mediana (intervalo)	189 (3-970)	102 (3-590)	0,438#
Acuidade visual no M1 (logMAR), mediana (intervalo)	0,2 (0-3)	0,23 (0-2)	0,534*
Acuidade visual no M12 (logMAR), mediana (intervalo)	0 (0-0,7)	0 (0-0,4)	0,499*
Acuidade visual no M24 (logMAR), mediana (intervalo)	0 (0-1,3)	0 (0-0,4)	0,472*
Espessura de coroide no M1, µm, mediana (intervalo)	526 (310-940)	545 (303-911)	0,648#
Sinais inflamatórios			
Flutuação das células na câmara anterior, olhos (%)	12 (40)	8 (33,3)	0,722&
Flutuação da espessura da coroide, olhos (%)[a]	13 (43,3)	12 (50)	0,690&
Flutuação dos *dark dots*, olhos (%)[b]	24 (80)	22 (91,7)	0,385&
Presença de extravasamento perivascular, olhos (%)	17 (56,7)	13 (54,2)	0,894&
Escore dos *dark dots* no M6, mediana (intervalo)	6,25 (3,75-8)	5 (3-8,25)	0,329#
Escore dos *dark dots* no M12, mediana (intervalo)	5 (4-8)	5 (5-8,25)	0,648#
Escore dos *dark dots* no M18, mediana (intervalo)	5 (1-8)	5 (4-8)	0,205#
Escore dos *dark dots* no M24, mediana (intervalo)	4,75 (3-6)	5 (4,75-7)	**0,002#**
Complicações oculares, olhos (%)			
Catarata	9 (30)	5 (20,8)	0,574&
Hipertensão ocular / glaucoma	16 (53,3)	12 (50)	0,863&
Sunset-glow fundus	21 (70)	10 (41,7)	0,140&
Membrana neovascular subrretiniana	5 (16,7)	3 (12,5)	0,716&
Fibrose subrretiniana	15 (50)	6 (25)	0,146&
Piora do ERGct, olhos (%)	11 (36,7)	7 (29,2)	0,671&
ERGct subnormal, olhos (%)	23 (76,7)	15 (62,5)	0,408&

#Equações estimadas generalizadas com distribuição normal e função de ligação identidade.*Equações estimadas generalizadas com distribuição normal e função de ligação logarítmica. &Equações estimadas generalizadas com distribuição binomial e função de ligação logito [a]Aumento da espessura da coroide em ≥ 30%, entre dois intervalos de tempo diferentes e consecutivos [b]Aumento no número dos *dark dots* por região, tanto no polo posterior ou em cada quadrante, seguido de diminuição. Objetivamente, foi definido como uma variação do escore final entre dois momentos diferentes no tempo ≥ 0,5 (Tugal-Tutkun e colaboradores., 2010). [c]Dados do estudo de Sakata e colaboradores [(10)]

9.2 Aprovação pelo Comitê de Ética Institucional

Hospital das Clínicas da FMUSP
Comissão de Ética para Análise de Projetos de Pesquisa
CAPPesq

CÓPIA

Nº Protocolo: 0496/11

Título: "Análise integrada de parâmetros clínicos, funcionais e estruturais na fase aguda e no estágio tardio da doença de Vogt-Koyanagi-Harada – Estudo longitudinal".

Pesquisador Responsável: Joyce Hisae Yamamoto

Pesquisador Executante: Marcelo Mendes Lavezzo

Disciplina: Oftalmologia

Departamento: OFTALMOLOGIA E OTORRINOLARINGOLOGIA

A Comissão de Ética para Análise de Projetos de Pesquisa – CAPPesq da Diretoria Clínica do Hospital das Clínicas da Faculdade de Medicina da Universidade de São Paulo, **APROVOU / TOMOU CIÊNCIA** na sessão datada de 16/12/2015, do(s) documento(s) abaixo mencionado(s):

•Carta datada de 05/11/2015 - Solicitação de inclusão do pesquisador executante Marcelo Mendes Lavezzo - Adendo ao protocolo do estudo - Termo de Consentimento Livre e esclarecido versão de novembro de 2015.

CAPPesq, 16 de Dezembro de 2015

Prof. Dr. Alfredo José Mansur
Coordenador
Comissão de Ética para Análise de Projetos de Pesquisa – CAPPesq

Rua Dr. Ovídio Pires de Campos, 225 - Prédio da Administração - 5º andar - CEP 05403-010 - São Paulo - SP.
55 11 2661-7585 - 55 11 2661-6442 ramais: 16, 17, 18 | cappesq.adm@hc.fm.usp.br

9.3 Termo de Consentimento Livre e Esclarecido

HOSPITAL DAS CLÍNICAS DA

FACULDADE DE MEDICINA DA UNIVERSIDADE DE SÃO PAULO

TERMO DE CONSENTIMENTO LIVRE E ESCLARECIDO

Influência do tratamento com imunomodulação precoce no curso da doença de Vogt-Koyanagi-Harada: Estudo longitudinal e prospectivo

---

I - DADOS DE IDENTIFICAÇÃO DO SUJEITO DA PESQUISA OU RESPONSÁVEL LEGAL

1. NOME DO PACIENTE .:..... .....

DOCUMENTO DE IDENTIDADE Nº : ..... SEXO : M Ž F Ž

DATA NASCIMENTO: ...../...../.....

ENDEREÇO ..... Nº ..... APTO: .....

BAIRRO: ..... CIDADE .....

CEP:..... TELEFONE: DDD (.....) .....

2.RESPONSÁVEL LEGAL .....

NATUREZA (grau de parentesco, tutor, curador etc.) .....

DOCUMENTO DE IDENTIDADE :.....SEXO: M Ž F Ž

DATA NASCIMENTO.: ...../...../.....

ENDEREÇO: ..... Nº ..... APTO: .....

BAIRRO: ..... CIDADE: .....

CEP: ..... TELEFONE: DDD (.....).....

II - DADOS SOBRE A PESQUISA CIENTÍFICA

1. TÍTULO DO PROTOCOLO DE PESQUISA

Análise integrada de parâmetros clínicos, funcionais e estruturais na fase aguda e no estágio tardio da doença de Vogt-Koyanagi-Harada – Estudo longitudinal. Adendo: Influência do tratamento com imunomodulação precoce no curso da doença de Vogt-Koyanagi-Harada: Estudo longitudinal e prospectivo

2. PESQUISADOR:. **Dra. Joyce Hisae Yamamoto**

CARGO/FUNÇÃO: **Médica Assistente/Pesquisadora**

INSCRIÇÃO CONSELHO REGIONAL Nº: **51804**

UNIDADE DO HCFMUSP: **Clínica Oftalmológica**

3. AVALIAÇÃO DO RISCO DA PESQUISA:

SEM RISCO Ž RISCO MÍNIMOŽ RISCO MÉDIO X

RISCO BAIXO Ž RISCO MAIOR Ž

4.DURAÇÃO DA PESQUISA : **2 anos**

III - REGISTRO DAS EXPLICAÇÕES DO PESQUISADOR AO PACIENTE OU SEU REPRESENTANTE LEGAL SOBRE A PESQUISA CONSIGNANDO:

1. Justificativa e os objetivos da pesquisa

Você está sendo convidado(a) a participar de uma pesquisa clínica envolvendo pessoas com a doença de Vogt-Koyanagi-Harada e tratamento com imunossupressão precoce. Leia cuidadosamente este termo de consentimento livre e esclarecido e faça todas as perguntas que quiser antes de decidir se quer participar do estudo. Sua decisão de consentir em participar deste estudo é **voluntária** e você **pode sair do estudo a qualquer momento**. Se decidir não participar ou retirar-se do estudo, você **não** perderá os benefícios a que teria direito de outra forma. Você será informado(a) sobre toda informação nova que possa surgir durante a pesquisa que possa alterar sua disposição em participar deste estudo. Seu médico pode descontinuar sua participação deste estudo, independentemente de seu consentimento, se ele/ela considerar que esta é a melhor conduta no seu caso em particular.

Informações sobre a sua doença e objetivos da pesquisa

A doença de Vogt-Koyanagi-Harada é uma doença que afeta estruturas pigmentadas. Ocorre um ataque do próprio organismo às estruturas que contêm melanina. Assim, a doença afeta pele, ouvidos, meninge e, principalmente, o olho. Esta doença, se diagnosticada precocemente e tratada de forma adequada, resulta em uma boa recuperação da visão. Porém, em alguns pacientes a inflamação não cede facilmente e ela permanece por períodos longos (meses) e, em outros, a inflamação desaparece totalmente, mas recidiva após algum tempo (meses a anos).

A doença de Vogt-Koyanagi-Harada não tem ainda uma causa definida, mas sabe-se que é consequência de uma “auto-agressão”. Em outras palavras, o sistema imune do paciente, que tem a função primária de defesa contra organismos estranhos e externos, agride proteínas presentes no próprio organismo causando a doença. Em geral, ela ocorre em pessoas que apresentam uma tendência genética para esta “auto-agressão”.

O tratamento clássico da doença de Vogt-Koyanagi-Harada consiste em altas doses de um antiinflamatório potente (corticóide), inicialmente administrado de forma endovenosa (sob internação hospitalar) e, em seguida, em altas doses via oral, por tempo prolongado (usualmente mais que seis meses). Os principais efeitos colaterais deste uso prolongado do corticóide são: alterações glicêmicas, hipertensão, osteoporose, alterações musculares (miopatias), catarata e glaucoma. Apesar deste tratamento agressivo, muitos pacientes portadores da doença de Vogt-Koyanagi-Harada apresentam recidivas clínicas e subclínicas. Por conta disso, além da terapia com corticoide, o intuito do presente estudo é acrescentar um medicamento imunossupressor de forma precoce, com o intuito de se diminuir as doses do corticoide, a fim de reduzir as taxas de complicações / efeitos colaterais decorrentes do uso prolongado desta medicação, bem como diminuir os casos de recidiva clínica / subclínica da doença.

A medicação imunossupressora será introduzida após o primeiro mês do início do uso do corticoide via oral, em uma dosagem baixa, a fim de se verificar a ocorrência de efeitos colaterais sistêmicos. Caso isso não ocorra, a dosagem mais adequada para o seu peso será ajustada no segundo mês, com o intuito de melhor controlar a doença de Vogt-Koyanagi-Harada. Somente será iniciada a medicação imunossupressora após a coleta de exames laboratoriais e checagem dos mesmos pelo médico responsável por seu tratamento. Além disso, novos exames laboratoriais serão colhidos rotineiramente durante o tratamento imunssupressor (com frequência a cada mês nos primeiros três meses e, depois, a cada dois/três meses). Exames complementares podem ser necessários e serão solicitados, a critério do seu médico.

2. Efeitos colaterais possíveis

Caso haja algum efeito colateral e/ou intolerância, o mesmo deverá ser comunicado a seu médico e a medicação poderá ser trocada / substituída, a critério do seu médico, levando em consideração seus sintomas, controle da doença de base e tempo de tratamento.

Expresso também minha concordância e espotânea vontade em submeter-me ao referido tratamento, assumindo a responsabilidade e os riscos por eventuais efeitos indesejáveis.

Assim, declaro que:

- fui claramente informado (a) de que os medicamentos podem trazer os seguintes **benefícios**:
    - controle da doença nos meus olhos e/ou diminuição das recidivas da inflamação;
    - possibilidade de preservar a minha visão;
    - e, por conseguinte, permirtir uma qualidade de vida dependente da minha visão melhor

Fui também claramente informado (a) a respeito das seguintes contra-indicações e **potenciais efeitos colaterais e riscos**:

- medicações classificados na **gestação** como:
    - categoria C (pesquisas em animais mostraram anormalidades em descendentes, porém não há estudos em humanos; o risco para o bebê não pode ser descartado, mas um benefício potencial pode ser maior que os riscos): ciclosporina A, micofenolato (mofetil ou sódico), prednisona
    - categoria D (há evidências de riscos ao feto, mas um benefício potencial pode ser maior que os riscos): azatioprina
- medicamentos contraindicados em casos de **hipersensibilidade (alergia)** aos fármacos
- aumento do risco de infecções de várias etiologias e alguns tipos de neoplasias (câncer), principalmente com o uso destes medicamentos;
- necessidade de dosar os níveis sanguíneos de alguns dos medicamentos
- possibilidade de ocorrência de diversos efeitos colaterais, de acordo com os diferentes medicamentos:
    - **Prednisona:** insônia, nervosismo, vertigem, convulsões, psicose, pseudotumor cerebral, dor de cabeça, delírio, alucinações, euforia, úlcera péptica, náuseas, vômitos, distensão abdominal, esofagite ulcerativa, pancreatite, catarata, glaucoma, aumento da quantidade de pêlos no corpo, acne (espinhas), atrofia da pele, hiperpigmentação, síndrome de Cushing, aumento do apetite, diabetes mellitus, inchaço, supressão adrenal, supressão do crescimento, retenção de líquidos, parada da menstruação, dores articulares, sangramentos nasais, pressão alta, hipocalemia, alcalose, fraqueza muscular, osteoporose, fraturas e reações de hipersensibilidade
    - **Azatioprina:** principais efeitos tóxicos incluem os sistemas hematológico e gastrointestinal. Também podem ocorrer: anemia,

diminuição das células brancas, vermelhas e plaquetas do sangue, náuseas, vômitos, diarreia, dor abdominal, fezes com sangue, toxicidade para o fígado, febre, calafrios, diminuição do apetite, vermelhidão na pele, perda de cabelo, aftas, dores articulares, retinopatia, falta de ar, pressão baixa e reações de hipersensibilidade.

- **Micofenolato (mofetil ou sódico):** principais reações adversas incluem diarreia, diminuição das células brancas do sangue, infecção generalizada e vômitos. Também podem ocrrer: dor no peito, palpitações, pressão baixa, trombose, insuficiência cardíaca, hipertensão pulmonar, morte súbita, desmaio, ansiedade, depressão, rigidez muscular, formigamentos, sonolência, neuropatia, convulsões, alucinações, vertigens, tremores, insônia, tonturas, queda de cabelo, aumento na quantidade de pêlos no corpo, coceiras, ulcerações na pele, espinhas, vermelhidão na pele, prisão de ventre, náuseas, azia e dor de estômago, perda de apetite, gases, gastrite, gengivite, hipertrofia gengival, hepatite, sangue na urina, aumento da frequência ou retenção urinária, insuficiência renal, desconforto para urinar, impotência sexual, anemia, diminuição das plaquetas do sangue, diabetes mellitus, síndrome de Cushing, hipotireoidismo, inchaço, alteração de eletrólitos (hipofosfatemia, hipocalemia, hipercalemia, hipocloremia), hiperglicemia, hipercolesterolemia, alteração de enzimas hepáticas, febre, dor de cabeça, fraqueza, dor nas costas e no abdômen, pressão alta, falta de ar, tosse.

- O risco da ocorrência de efeitos adversos aumenta com a superdosagem;

Estou da mesma forma ciente de que pode haver necessidade de mudança das doses, assim como o tipo de medicamentos imunossupressores que farão parte do meu tratamento.

Estou ciente de que, se suspender este tratamento sem orientação médica, corro o risco de a inflamação retornar e o risco de piora importante da visão.

Estou ciente de que posso suspender o tratamento a qualquer momento, sem que este fato implique em qualquer forma de constrangimento entre mim e meu médico, que se dispõe a continuar me tratando em quaisquer circunstâncias.

Autorizo o Ministério da Saúde e a Secretaria de Saúde a fazer uso de informações relativas ao meu tratamento desde que assegurado o anonimato.

Declaro, finalmente, ter compreendido e concordado com todos os termos deste Consentimento Informado.

Assim, o faço por livre e espontânea vontade e por decisão conjunta, minha e de meu médico.

3. Desconfortos e riscos esperados

Todos os exames a serem realizados já fazem parte da prática oftalmológica internacional e trazem consigo risco pequeno.

Os exames que utilizam contraste (angiografia fluoresceínica e com indocianina) podem desencadear efeitos colaterais leves, moderados ou, menos comumente, graves.

A reação mais comum são as **náuseas** (1-15% dos casos) e, eventualmente vômitos, imediatamente após a injeção do contraste. São, em geral, de curta duração e o alívio acontece naturalmente ou com uso de medicação normalmente utilizadas para náuseas. As reações moderadas mais comuns são as urticárias (reação alérgica na pele com coceira e vermelhidão) e desmaios. Há também a **remota possibilidade de alergia generalizada ao contraste** – cerca de 1 em cada 10.000 exames. É importante relatar ao médico responsável pelo seu exame eventuais alergias a medicações, iodo e principalmente à ingestão de frutos do mar. Estas alergias prévias podem ajudar a prever se você tem maiores possibilidades de desenvolver este tipo de reação. Alergias graves podem ser manejadas com uso de medicações. Risco à vida, no entanto, pode acontecer em casos raros. Em caso de suspeita de gestação é importante relatar ao médico antes da realização do procedimento. Pode haver pigmentação escura de urina e do suor nos dias que se seguem ao exame, sem permanecer assim por mais que dois ou três dias.

Para a realização destes exames, será necessário o seu comparecimento em datas pré agendadas. Você deve vir acompanhado(a) para a realização das fotografias do fundo de olho pela necessidade de dilatação ocular. Esta dilatação da pupila leva à dificuldade visual momentânea, motivo pelo qual recomendamos que esteja acompanhado para o retorno para casa. Além disso, teremos as consultas para avaliação clínica, que serão agendadas em datas adequadas para você e para equipe médica. Seu comparecimento para realização de todos os procedimentos é essencial para o melhor acompanhamento de sua doença e bom andamento do estudo. Por isso, é importante que você concorde e se comprometa a comparecer, a não ser que tenha motivos justos para a falta.

4. Benefícios que poderão ser obtidos

Com a imunomodulação precoce, espera-se reduzir a dosagem e o tempo de duração do tratamento com o corticoide (efeito poupador de corticóide), além de controle da doença nos seus olhos e/ou diminuição das recidivas da inflamação; possibilidade de preservar sua visão; e, por conseguinte, permirtir uma melhor qualidade de vida.

Não há compensação financeira aos participantes do estudo.

IV - ESCLARECIMENTOS DADOS PELO PESQUISADOR SOBRE GARANTIAS DO SUJEITO DA PESQUISA CONSIGNANDO:

1. Acesso, a qualquer tempo, às informações sobre procedimentos, riscos e benefícios relacionados à pesquisa, inclusive para dirimir eventuais dúvidas.

Você poderá ter acesso a qualquer informação e qualquer dúvida sobre seu caso e de todos os exames que estão sendo realizados, através de seu médico.

2. *Liberdade de retirar seu consentimento a qualquer momento e de deixar de participar do estudo, sem que isto traga prejuízo à continuidade da assistência.*

Sua participação neste estudo é totalmente voluntária. Você não perderá benefícios de tratamento de saúde que de outra forma teria se decidir não participar ou se desistir de participar do estudo a qualquer momento.

3. Salvaguarda da confidencialidade, sigilo e privacidade.

Qualquer informação coletada é estritamente confidencial. Seu nome nunca será revelado nos relatórios do estudo e sua identidade não será comunicada a terceiros, podendo ser fornecido apenas aos médicos envolvidos nesta pesquisa.

Os dados obtidos na pesquisa poderão ser utilizados para futuras publicações, respeitando-se a sua confidencialidade.

4. Disponibilidade de assistência no HCFMUSP, por eventuais danos à saúde, decorrentes da pesquisa.

Qualquer dano a sua saúde decorrente da pesquisa terá assistência neste Hospital sem custo algum. Considera-se um problema de saúde relacionado à pesquisa quando o mesmo tenha sido ocasionado pelos procedimentos exigidos pela pesquisa.

V. INFORMAÇÕES DE NOMES, ENDEREÇOS E TELEFONES DOS RESPONSÁVEIS PELO ACOMPANHAMENTO DA PESQUISA, PARA CONTATO EM CASO DE INTERCORRÊNCIAS CLÍNICAS E REAÇÕES ADVERSAS.

O principal pesquisador desse estudo é a **Dra. Joyce Hisae Yamamoto Takiuti** e o investigador executante **Marcelo Mendes Lavezzo,** que poderão ser encontrados no endereço Av. Dr. Enéas Carvalho de Aguiar, 255 – 6º andar Bloco 8, telefone: 2661-6213. Se você tiver alguma consideração ou dúvida sobre a ética da pesquisa, entre em contato com o Comitê de Ética em Pesquisa (CAPPESQ) – Rua Ovídio Pires de Campos, 225 – 5º andar – tel: 2661.6442 ramais 16, 17 e 18 , FAX: 2661-6442 ramal 26 – E-mail: **marcia.carvalho@hc.fm.usp.br**

_____ Data ___/___/___

Assinatura do paciente/representante legal

_____ Data ___/___/___

Assinatura da testemunha

Para casos de pacientes menores de 18 anos, analfabetos, semi-analfabetos ou portadores de deficiência auditiva ou visual.

DECLARAÇÃO DO PESQUISADOR

Declaro que obtive de forma apropriada e voluntária o Consentimento Livre e Esclarecido deste paciente ou representante legal para a participação neste estudo.

_____ Data ___/___/___

Assinatura do responsável pelo estudo

9.4 Publicação *Orphanet Journal of Rare Diseases* em 2016

Lavezzo et al. Orphanet Journal of Rare Diseases (2016) 11:29
DOI: 10.1186/s13023-016-0412-4

Orphanet Journal of Rare Diseases

REVIEW Open Access

Vogt-Koyanagi-Harada disease: review of a rare autoimmune disease targeting antigens of melanocytes

Marcelo Mendes Lavezzo, Viviane Mayumi Sakata, Celso Morita, Ever Ernesto Caso Rodriguez, Smaleah Frutuoso Abdallah, Felipe T. G. da Silva, Carlos Eduardo Hirata and Joyce Hitae Yamamoto*

Abstract

Vogt-Koyanagi-Harada disease (VKHD) is a rare granulomatous inflammatory disease that affects pigmented structures, such as eye, inner ear, meninges, skin and hair. This disease is mainly a Th1 lymphocyte mediated aggression to melanocytes after a viral trigger in the presence of HLA-DRB1*0405 allele. The absence of ocular trauma or previous intraocular surgery sets VKHD apart from sympathetic ophthalmia, its main differential diagnosis. The disease has an acute onset of bilateral blurred vision with hyperemia preceded by flu-like symptoms. The acute uveitic stage is characterized by a diffuse choroiditis with serous retinal detachment and optic disc hyperemia and edema. Fluorescein angiography in this phase demonstrates multiple early hyperfluorescent points. After the acute uveitic stage, ocular and integumentary system pigmentary changes may appear. Ocular findings may be accompanied by lymphocytic meningitis, hearing impairment and/or tinnitus in a variable proportion of patients. Prompt diagnosis followed by early, aggressive and long-term treatment with high-dose corticosteroids is most often ensued by good visual outcomes. However, some patients may experience chronic uveal inflammation with functional eye deterioration. The current review discusses the general features of VKHD, including epidemiology, classification into categories, differential diagnosis and current therapeutic approaches.

Keywords: Vogt-Koyanagi-Harada disease, Uveitis, Review

Background

Vogt-Koyanagi-Harada disease (VKHD), initially described as an uveomeningoencephalitic syndrome, is a systemic granulomatous autoimmune disease that targets melanocyte-rich tissues, such as the eye, inner ear, meninges, skin and hair [1].

In 1906, Alfred Vogt in Switzerland first described a patient with premature whitening of eyelashes of sudden onset and bilateral subacute iridocyclitis. Twenty years later, Harada (1926) reported a case series with bilateral serous retinal detachment in association with cerebrospinal fluid (CSF) pleocytosis. Shortly thereafter (1929), Koyanagi published a review article associating unequivocally the posterior eye involvement with auditory and integumentary manifestations. In 1932, Babel suggested that these cases represented a single entity, which was then named Vogt-Koyanagi-Harada Disease [2].

It is speculated that the renowned painter Francisco José Goya y Lucientes (1746–1828) may have presented the disease in his midcareer (1792). Its main features were loss of vision and hearing, ringing in the ears, vertigo, weakness on one side of the body, confusion, abdominal pain and malaise. Goya recovered most of his eyesight, but remained permanently deaf [3].

Thus, VKHD is an uncommon multisystem inflammatory disease characterized by panuveitis, often associated with neurologic and cutaneous manifestations, including headache, hearing loss, vitiligo and poliosis.

Epidemiology

VKHD is an important cause of noninfectious uveitis affecting, more frequently, individuals of pigmented skin, such as Asians, Middle Easterners, Hispanics and Native

* Correspondence: joyce@uveitis.br
Uveitis Service, Department of Ophthalmology, Hospital das Clínicas, Faculdade de Medicina da Universidade de São Paulo, Rua Ceará 365 andar 11, 01060-000 São Paulo, Brazil

BioMed Central

© 2016 Lavezzo et al. Open Access: This article is distributed under the terms of the Creative Commons Attribution 4.0 International License (http://creativecommons.org/licenses/by/4.0/), which permits unrestricted use, distribution, and reproduction in any medium, provided you give appropriate credit to the original author(s) and the source, provide a link to the Creative Commons license, and indicate if changes were made. The Creative Commons Public Domain Dedication waiver (http://creativecommons.org/publicdomain/zero/1.0/) applies to the data made available in this article, unless otherwise stated.

Americans. It is very infrequent among persons of African descent [4].

The incidence of VKHD varies. Among all cases of uveitis, it was estimated to represent approximately 7 % in Japan [5], 1–4 % in the United States [6] and 3 % in Brazil [7, 8]; thus ranking, along with Behçet's disease, as the most prevalent causes of noninfectious uveitis in Brazil [7]. In China, VKHD is one of the most common uveitis entities [9]. In the United States, the incidence of VKHD is approximately 1.5 to 4 per 1 million patients, while in Japan it is seen in approximately 800 new patients each year [1, 10].

Most studies have found that women were affected more frequently than men and that most patients were in the second to fifth decades of life at the onset of the disease. However, children [11, 12] and the elderly may also be affected [13, 14]. Women account for 55 to 78 % of VKHD patients in the United States and approximately 38 % in Japan, showing a global variation in gender predilection [1, 10].

Pathogenesis

The exact etiology of VKHD is still a matter of enquiry. The most accepted mechanism involves an autoimmune aggression against antigens associated with melanocytes in a genetically susceptible individual after a virus infection trigger (Fig. 1). Genome of viruses from the herpes family (Epstein-Barr virus) was detected by PCR (Polymerase Chain Reaction) in the vitreous from VKHD patients [15]. Sugita et al. described that T cells from peripheral blood and intraocular fluid from patients with VKHD cross-reacted with tyrosinase protein and with highly homologous cytomegalovirus specific sequences [16].

Histopathologic findings and in vitro experiments demonstrated the role of CD4$^+$ T lymphocytes. Matsuda demonstrated, in eyes globes from patients with VKHD, a close interaction between lymphocytes and melanocytes [17]. In vitro, uveal pigment inhibited leukocyte migration of peripheral blood mononuclear cells (PBMC) from patients with VKHD [18], and both CD4$^+$ and CD8$^+$ T lymphocytes were cytotoxic against melanocytes in vitro [19]. Moreover, Nozoe *et al.* described cytotoxicity displayed by lymphocytes from PBMC and CSF of patients with VKHD against the B-16 melanoma cell line [20]. McClellan et al. also found that IL-2 dependent T cells from VKHD patients reacted specifically with normal melanocytes as well as melanoma cells [21].

As suggested by these studies, the immune response is aimed at proteins associated with melanocytes. Melanocyte-specific proteins, shown to have a major role in differentiation, such as tyrosinase (TYR), tyrosinase-related protein 1 (TRP1) and 2 (TRP2), MART-1/Melan A and Pmel17/gp100, are also expressed in human melanoma cell lines and were recognized by T lymphocytes of patients with melanoma and are involved in tumor regression [22]. PBMCs from patients with VKHD recognized peptides derived from tyrosinase family proteins involved in melanin synthesis [23–26]. Peptides derived from TYR, TRP1, and TRP2 induced an autoimmune disease in rats that resembles VKHD [27], making these melanocyte proteins candidate autoantigens for VKHD. Altogether, these data indicate that patients with VKHD are sensitized to melanocyte epitopes and display a peptide-specific Th1 cytokine response [25, 26].

Sakamoto et al., in an immunohistochemical study of eyes affected by VKHD, revealed an increased T helper/T suppressor cells ratio and CD25$^+$ and CD26$^+$ T lymphocytes within choroidal inflammatory foci. These authors also observed class II major histocompatibility complex (MHC) expression in choroidal melanocytes

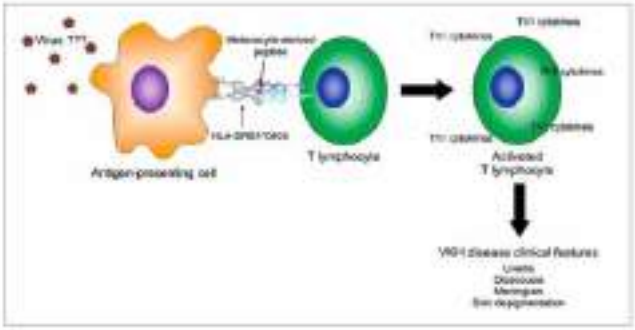

Fig. 1 Hypothetical scheme of VKHD pathogenesis. Courtesy of Arquivos Brasileiros de Oftalmologia – Gemmo F.M. et al. New insights into Vogt-Koyanagi-Harada disease. Arq Bras Oftalmol. 2009; 72 (3): p. 413-20 [28]

and endothelium of choriocapillaris [28]. Inomata and Sakamoto demonstrated a remarkable disappearance of choroidal melanocytes in VKHD eyes [29]. These findings suggested that T cell-mediated immune process against melanocytes that express class II MHC play a pathogenic role in VKHD.

Several studies have demonstrated that HLA-DR4 (human leukocyte antigen) is strongly associated with VKHD patients of different ethnic groups, e.g. North Americans [30], Japanese [31–33], Chinese [34], Hispanics [35] and Brazilian [36]. In Japanese subjects, HLA-DRB1*0405 and DRB1*0410 combined susceptibility was robust (relative risk (RR) = 100) [32]. In ethnically heterogeneous Brazilian subjects, HLA-DRB1*0405 was also the predominant allele, with a RR of 12 [36]. Thus, HLA-DRB1*0405 plays a pivotal role in several populations. Besides HLA-DR involvement in VKHD, recently accumulating evidence has demonstrated association of non-HLA genetic factors in VKHD, i.g. cytotoxic T-lymphocyte antigen 4 gene, interleukin genes, macrophage migration inhibitory factor gene and osteopontin gene [37]. More recently, on genome wide analysis, three loci were associated with VKHD susceptibility IL23R-C1orf141, rs117633839; ADO-ZNF365-EGR2, rs6462309 and HLA-DRB1/DQA1, rs3021304 [38]. Thus, immunogenetics rather than skin pigmentation may be the clue for disease susceptibility.

Helper T cell subsets producing Th1 cytokines (interferon-gamma and interleukin-2) after melanocyte derived peptides may produce pathological changes in VKHD, such as the granulomatous choroid inflammation in acute phase of VKHD [39–41]. Also of importance, are the cytokines associated with the pro-inflammatory IL-17-producing T helper (Th17) cell, i.g. IL-23, IL-7 and IL-21 [42–44]. In active VKHD patients, increased IL-17 may also result from a decreased IL-27 expression [42, 45]. By contrast, IL-10 and TGF-β regulatory cytokines are associated with the resolution of active inflammation [46]. Active VKHD has also been associated with a diminished function of regulatory T cells ($CD4^+CD25^{high}$ regulatory) [47]. Concerning, innate inflammatory cytokines such as IL-6, Chen et al. described significantly higher levels in aqueous humor of VKHD cataract patients as compared to age-related cataract patients [5, 48].

Cellular and humoral autoimmunity against retinal components have also been demonstrated in patients with VKHD [49–51], as well as anti-Ro/SSA reactivity, in a small percentage of patients [52]. In vitro lymphocytic proliferation in the presence of retinal antigens has shown contradictory results. Naidu et al. showed a positive response to retinal S antigen and interphotoreceptor retinoid binding protein (IRBP) in active untreated patients [49]. Conversely, de Smet et al. detected no such response in chronic VKHD patients [50]. Thus, autoreactivity against retinal proteins seem to differ upon disease stages, i.e., acute vs. chronic. Autoantibodies against photoreceptor outer segments and Müller cells in the sera of VKHD patients have been detected [51]. However, these antibodies could represent a secondary response, which follows the retinal damage in VKHD patients.

Histopathologic aspects

Histopathological features of VKHD vary according to the stage of disease [53]. The primary pathological feature of VKHD is, however, diffuse thickening of the uveal tract (more prominent in the juxtapapillary choroid). In the acute stage there is a granulomatous process.

In the acute uveitic stage, it is of note a diffuse lymphocytic infiltration with focal aggregates of epithelioid cells and multinucleated giant cells containing pigment devoid apparent choroidal necrosis [53]. Choroidal infiltrate consists of T lymphocytes, which exhibit the markers of helper ($CD4^+$) and suppressor/cytotoxic cells, along with melanocytes expressing class II major histocompatibility complex molecules. An eosinophilic exudate with proteinaceous material may be detected underlying the detached retina. While the retinal pigment epithelium (RPE) may appear unharmed using light microscopy, occasional lymphocytes below the RPE may be observed. Focal collections of hyperplastic/modified RPE, macrophages, epithelioid cells and lymphocytes located between RPE and Bruch's membrane may form the Dalen-Fuchs nodules [53].

During the convalescent stage, there is a nongranulomatous inflammation, which consists histopathologically of a mild to moderate non-granulomatous inflammatory cell infiltrate with focal aggregates of lymphocytes and occasional macrophages. The loss of melanin granules of choroidal melanocytes renders a pale, depigmented aspect to the choroid. Thus, the "sunset glow fundus" appearance in the convalescent stage results from immune-mediated insult to choroidal melanocytes. The RPE may assume either a relatively normal appearance or be focally destroyed, with subsequent chorioretinal adhesions, which correspond to the small atrophic macular hypopigmented lesions observed in the mid periphery of the fundus [53].

During chronic recurrent stage, a granulomatous choroiditis with damage of choriocapillaris is observed. Furthermore, one may observe a granulomatous infiltrate with less prominent diffuse uveal thickening than that observed in the acute stage. Chorioretinal adhesions with atrophy and/or proliferation of RPE are frequent. Focal areas of hyperpigmentation in depigmented fundi are the consequence of RPE proliferation. This may be accompanied by subretinal neovascularization and elevated pigmented lesions. The hyperplasic RPE can be reorganized and form areas of subretinal fibrosis. Besides

these RPE changes, photoreceptor degeneration and gliosis can also be observed. In fact, chronic and recurrent inflammation in the choroid, as noted in VKHD, may stimulate proliferation of retinal pigment epithelial cells [53, 54]. Unlike other stages, there is involvement of the choriocapillaris [53].

In other tissues affected by VKHD (skin and central nervous system (CNS)), there are similar findings: cellular infiltrate composed of T lymphocytes, especially $CD4^+$ T cells, and macrophages containing melanin granules [53]. On the other hand, skin lesions of VKHD patients were analysed with electron microscopy and it was possible to demonstrate that, at the periphery of the depigmented lesion, the melanocytes had several subcellular abnormalities, i.e. vacuolization of the cytoplasm, aggregation of melanosomes, autophagic vacuoles, fatty degeneration, pyknosis or homogeneous cytoplasmic degeneration, and others. And even absence of melanocytes could be observed [55].

Table 1 describes the main histopathological aspects and their clinical correspondents in Vogt-Koyanagi-Harada disease.

Table 1 Histopathological aspects and their clinical correspondents in Vogt-Koyanagi-Harada disease [53, 54]

Histopathologic findings	Clinical correspondents/ancillary exams
Diffuse granulomatous inflammatory infiltrate of choroid (lymphocytes, macrophages, epithelioid cells, multinucleated giant cells)	In the acute and chronic stages:
	Creamy white lesions in deep retina/choroid
	Diffuse choroid thickening (US, EDI-OCT)
	Dark dots (T) (ICGA)
Dalen-Fuchs nodules (conglomerate between Bruch's membrane and RPE consisting of lymphocytes, pigmentation, macrophages, epithelioid cells, and proliferated RPE)	In the acute stage:
	Focal leakage at the RPE level (T) FA
Choroidal melanocytes without melanin granules	In the convalescent stage:
	"Sunset glow fundus" (diffuse depigmentation)
Focal RPE atrophy with retinal and choroidal adhesion	In the convalescent stage:
	Atrophic numerous hypopigmented lesions in the mid-periphery
	Window defect in FA (OCT)
RPE hyperplasia	In the convalescent stage:
	Pigment clumps (OCT, FAF (T))
RPE hyperplasia without melanin granules	Subretinal fibrosis (OCT)
Degenerated photoreceptor	Ellipsoid layer disruption (OCT)
	Abnormal (ERG)

US ultrasound, EDI-OCT enhanced depth imaging optical coherence tomography, ICGA indocyanine green angiography, RPE retinal pigment epithelium, FA fluorescein angiography, FAF fundus autofluorescence imaging, ERG electroretinography

Diagnostic criteria

The diagnosis of VKHD is primarily based on clinical features. Several criteria have been proposed to clarify the diagnostic approach, including the American Uveitis Society (AUS) in 1978 and the Sugiura's Criteria in 1976. The AUS adopted the following diagnostic criteria [4, 56]:

- No history of ocular trauma and/or surgery;
- At least three of the following four signs:
  - a) Bilateral chronic iridocyclitis;
  - b) Posterior uveitis (multifocal exudative retinal or RPE detachments; disc hyperemia or edema; or "sunset glow fundus", which is a yellow-orange appearance of the fundus due to depigmentation of the RPE and choroid);
  - c) Neurologic signs (tinnitus, neck stiffness, cranial nerve or central nervous system symptoms or cerebral spinal fluid pleocytosis);
  - d) Cutaneous findings (alopecia, poliosis or vitiligo).

The AUS criteria come short in setting apart acute and chronic cases. Another limitation consists in inadequate consideration of acute cases, as two of the four cardinal signs characteristically occur in the convalescent/chronic stages of disease. Moreover, fluorescein (FA) and indocyanine angiography (ICGA), as well ultrasonographic findings were not taken into account by the AUS criteria. As such, neither chronology nor complementary exams were taken into account.

Sugiura et al. proposed another set of diagnostic criteria for VHKD. This system is seldom used outside Japan once CSF analysis is mandatory [4, 57, 58].

More comprehensive criteria were put forth in 2001 by the International Nomenclature Committee, namely the Revised Diagnostic Criteria (RDC). The RDC classifies disease into three categories: complete, incomplete and probable VKH based on the presence of extraocular findings (Table 2) [59]. By considering early and late ocular manifestations, patients may be diagnosed regardless of time elapsed to presentation. However, ancillary examinations (i.e. ICGA [60, 61] and optical coherence tomography (OCT) [62] were not taken into account. Also of note, the RDC does not consider follow up period and treatment; both parameters may interfere on extraocular manifestations incidence [63].

Recently, da Silva et al. demonstrated a correlation between fundus changes and parameters of the full-field electroretinography (ffERG) in patients with VKHD at late stage (with more than 6 months duration of the disease, which includes chronic and convalescent stages). Fundus parameters were used to propose an analytic

Table 2 Revised Diagnostic Criteria of Vogt-Koyanagi-Harada disease proposed by the International Nomenclature Committee [58]

1. No history of penetrating ocular trauma or surgery preceding the initial onset of uveitis.

2. No clinical or laboratory evidence suggestive of other ocular disease entities.

3. Bilateral ocular involvement (a or b) must be met, depending on the stage of disease when the patient is examined:

a. Early manifestations of disease:

i. Evidence of diffuse choroiditis (with or without anterior uveitis, vitreous inflammatory reaction or optic disc hyperemia), which may manifest as (A) focal areas of subretinal fluid, or (B) bullous exudative retinal detachments.

ii. If equivocal fundus findings, then both:

A. Fluorescein angiography showing focal delayed choroidal perfusion, multiple areas of pinpoint leakage, large placoid areas of hyperfluorescence, pooling within subretinal fluid, and optic nerve staining.

B. Ultrasonography showing diffuse choroidal thickening without evidence of posterior scleritis.

b. Late manifestations of disease:

i. Lesions suggestive of prior presence of early findings noted in 3a and either (ii) or (iv) below, or multiple signs from (iii) below.

ii. Ocular depigmentation either (A) sunset glow fundus or (B) Sugiura sign.

iii. Other ocular signs including (A) nummular chorioretinal depigmented scars, or (B) retinal pigment epithelium clumping and/or migration, or (C) recurrent or chronic anterior uveitis.

4. Neurological/auditory findings (may resolve by time of evaluation):

a. Meningitis (malaise, fever, headache, nausea, abdominal pain, stiffness of the neck and back, or a combination of these factors); note that headache alone is not sufficient to meet definition of meningitis.

b. Tinnitus.

c. Cerebrospinal fluid pleocytosis.

5. Integumentary findings (not preceding onset of central nervous system or ocular disease):

a. Alopecia, or

b. Poliosis, or

c. Vitiligo.

Complete VKH: criteria 1–5 must be present.

Incomplete VKH: criteria 1–3 and either 4 or 5 must be present.

Probable VKH (isolated ocular disease): criteria 1–3 must be present.

framework for fundus changes in late-stage VKHD, namely: diffuse pigmentary changes, nummular lesions, pigment clumps and subretinal fibrosis. The correlation of fundus severity and ffERG parameters indicates that fundus changes may reflect functional abnormalities [64].

Lumbar puncture is useful in confirming the diagnosis of VKHD in the acute stage only [44]. Given the large amount of patients found to have auditory symptoms, audiological testing is recommended in VKHD patients [65].

Clinical features

VKHD is classically divided into four stages: prodromic, acute uveitic, convalescent and chronic/recurrent [1]. To "stage" the disease may enable exchange information rapidly between caregivers as to chronology of the disease which implies in treatment strategies.

Prodromal stage

The prodromal stage lasts a few days and mimics a viral infection [1]. Patients may present with fever, headache, nausea, vertigo, orbital pain, photophobia, tearing, tinnitus, vertigo and neurologic symptoms. In this stage, cerebrospinal fluid may reveal pleocytosis [4, 59]. Extraocular manifestations will be detailed in an appropriate following section.

Acute uveitic stage

This typically occurs within 3 to 5 days of the prodromal stage and lasts for several weeks. Patients may experience acute blurring of vision in both eyes; in 30 % of patients, the involvement of the fellow eye occurs after a few days [1, 4, 58]. The underlying pathologic process in its early stage is the occurrence of a diffuse choroiditis. Features of this choroiditis are exudative detachment of the neurosensory retina secondary to diffuse choroidal inflammation. Hyperemia and edema of the optic disk are observed in about 47 % [4] (Figs. 2 and 3). On FA there are multiple hyperfluorescent leaking dots (**pinpoints**), which become coalescent due to accumulation of fluorescein in the subretinal space (pooling of dye). This is a typical feature of the acute uveitic stage.

Inflammation extends into the anterior segment to varying degrees. Thus, patients with VKHD may have acute bilateral granulomatous iridocyclitis with mutton fat keratic precipitates, iris nodules and shallow anterior chamber due to ciliary body edema and inflammation and suprachoroidal fluid collection. This last feature may lead to acute angle closure glaucoma.

In a Chinese retrospective study including 410 VKHD patients, the posterior and anterior uveal involvement were delineated as consecutive stages [66].

Meningeal involvement and auditory symptoms may also be present during the acute uveitic stage, which may last for weeks or even months.

Convalescent stage

The convalescent stage follows the acute uveitic stage, usually a few months later. It is characterized by depigmentation of the integument and choroid. Findings may include vitiligo, alopecia and poliosis. Sugiura described a perilimbal depigmentation that occurs on the first month after the uveitis onset and is observed mainly in Japanese subjects (Sugiura's sign) [57]. At this stage, varying degree

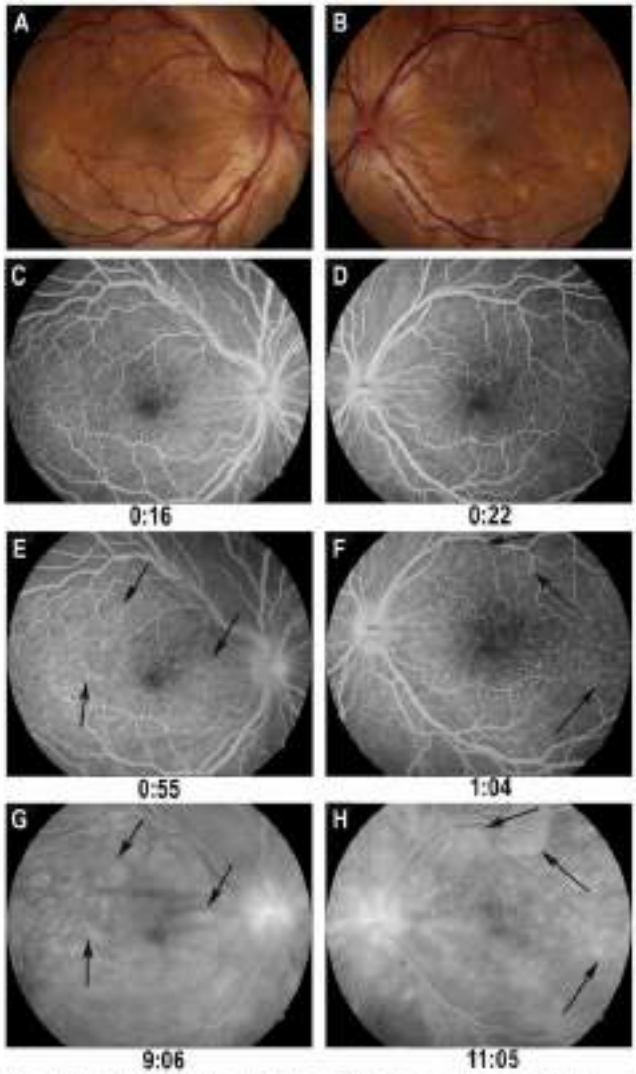

Fig. 2 Acute uveitic stage: **a** and **b**: Right and left eye of a patient in the acute stage of Vogt-Koyanagi-Harada disease, presenting white-yellowish deep round lesions, hyperemia and blurring of the optic disc and exudative retinal detachment; **c** and **d**: Early fluorescein angiography, showing choroidal and optic disc hyperfluorescence; **e** and **f**: Increase in choroidal hyperfluorescence (spread) and optic disc leakage; **g** and **h**: Coalescence of choroidal hyperfluorescence resulting in pooling of the contrast (arrows) in exudative retinal detachment areas

Fig. 3 OCT scans in the acute uveitic stage **a** and **c** fundoscopic aspect with optic disc swelling and hyperemia, besides multiple yellowish deep round lesions and exudative retinal detachment; **b** OCT scan showing a serious unique exudative retinal detachment with hyperreflective material within the subretinal fluid (Dalen) and a shape continuous to the affected zone (arrow); **d** OCT scan of an exudative retinal detachment with multiple compartments (arrow) separated by membranous structures

of diffuse or localized depigmentation with areas of pigment accumulation may be observed in the fundus. This depigmentation occurs 2 to 3 months after the uveitic stage; the change may be from brunette to blonde, or it may present as an exaggerated reddish glow fundus [4, 54, 67], which is described as "sunset glow fundus" (Fig. 4). Fundus appearance may have focal accumulation of pigment in bands or in lumps, interspersed with areas of pigment marcfaction. In the mid-periphery, there are multiple, well-defined hypopigmented white lesions.

Recurrent or chronic stage

This stage may interrupt the convalescent stage. About 17–73 % of patients may progress to recurrence or chronicity [1, 68]. Rubsamen and Gass reported recurrence rates of 43 % within the first 3 months and 52 % within the first 6 months, often associated with rapid tapering of corticosteroids [10]. Recurrence mainly involves anterior segment, without clinically detectable posterior involvement. However, recent studies have shown that there is a persistent aggression to choroidal melanocytes, observed on ICGA and OCT [61, 62, 69, 70].

Ocular complications can often be observed in convalescent and chronic stages. The most frequent ocular complications are cataract, glaucoma, choroidal neovascularization and retinal/choroidal fibrosis.

Extraocular manifestations

Involvement of integument and the central nervous system (CNS) may be present at various stages of the disease. The frequency and severity of extraocular manifestations varies by patients' ethnic group, being more common in Asian population (Table 3), and also by treatment adequacy.

CNS involvement

The prodromic stage (also called meningeal stage) occurs due to the CNS involvement. During the acute stage meningeal signs may also arise, such as neck stiffness, confusion and headache. CSF pleocytosis is observed in more than 80 % of cases, with a predominance of lymphomononuclear cells, which may be present until the eighth week of the onset of the disease [45]. Serious meningeal-encephalic manifestations and focal neurological signs (i.e.cranial neuropathies, hemiparesis, aphasia, acute transverse myelitis and ciliary ganglionitis) were also reported [4, 58, 71].

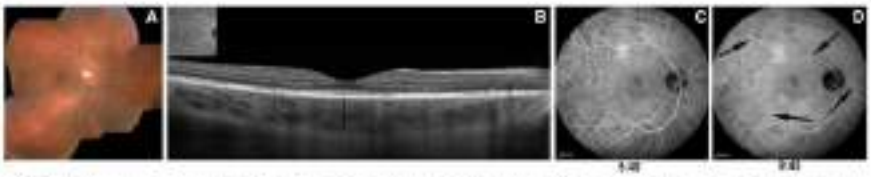

Fig. 4 Right eye of a patient in the chronic stage: **a** fundoscopy with a mild depigmentation; **b** OCT scan showing an increased choroidal thickness of 444 μm; **c** and **d** indocyanine green angiography showing multiple dark dots (arrows) and an uneven background choroidal fluorescence visible at the mid phase of ICGA

Inner ear involvement

Changes in the inner ear, such as dysacusis, hearing loss and vertigo, have been observed in 70 % of patients, especially during the prodromal stage. Tinnitus is present in 42 % [65]. The hearing loss pattern is typically cochlear at high frequencies with improvement in 2 to 3 months [63]. Vestibular dysfunction is uncommon.

Skin and appendages involvement

Cutaneous findings usually develop during the chronic or convalescent stage of the disease and include vitiligo, alopecia and poliosis of the lashes, eyebrows and scalp hair (Fig. 5). Vitiligo can be found in 10 to 63 % of patients [72]. The skin of the back or buttocks seems to be the initial or main anatomic area involved [73].

Sugura's sign (perilimbal vitiligo) is the earliest depigmentation to occur, presenting itself one month after the uveitic stage [74].

Differential diagnosis

The main differential diagnosis of VKHD is sympathetic ophthalmia, the latter being necessarily preceded by ocular penetrating trauma and/or previous intraocular surgery.

Table 3 Prevalence of extraocular manifestations in Vogt-Koyanagi-Harada disease

	Japan, 2007 [18]	USA, 1991 [70]	Brazil, 2009 [94]
	N = 136 patients	N = 48 patients	N = 67 patients
Meningeal signs	80 %	67 %	18 %
Pleocytosis	90 %	-	-
Tinnitus	53 %	17 %	34 %
Alopecia	7 %	13 %	3 %
Poliosis	18 %	6 %	22 %
Vitiligo	13 %	10 %	16 %
VKHD categories			
Complete	22 %	-	13 %
Incomplete	65 %	-	55 %
Probable	13 %	-	30 %

Other conditions that may mimic VKHD are represented in Table 4 [1, 75–82].

Sympathetic ophthalmia is histopathologically identical to VKHD and can present in a similar fashion with rapid, bilateral visual loss associated with anterior segment inflammation, choroidal thickening, disc hyperemia or edema and serous retinal detachments. Nevertheless, the definition of sympathetic ophthalmia requires previous penetrating trauma or intraocular surgery [1, 83].

Acute posterior multifocal placoid pigment epitheliopathy is a rare inflammatory ocular disease, which affects the choriocapillaris, the RPE and the outer retina in previously healthy and young patients. There is a sudden and painless loss of central visual acuity (VA), unilateral or bilateral, after a viral prodrome, with multiple creamy white lesions, which can evolve to chorioretinal scars. Usually, there is mild or no reaction in the vitreous. FA typically shows early hypofluorescence by blockage in the site of lesions, followed by a late hyperfluorescence. FA findings set VKHD apart from APMMPE. ICGA allows the observation of the entire length of the choroidal involvement as depicted by hypofluorescent lesions in the mid and late phases. Both entities may present with serous retinal detachments, which improve with corticosteroid treatment. Many authors describe CNS involvement that can range from mild changes (as headache) to severe diffuse cerebral vasculitis. Prognosis of APMMPE is generally good with spontaneous and/or rapid resolution of visual function. Some patients may experience only partial visual recovery. Systemic treatment may be indicated in cases with severe visual impairment and/or CNS complications [75, 84–87].

Birdshot chorioretinopathy is a chronic, bilateral intraocular inflammation, occurring more frequently in Caucasians, after the fourth decade of life. The typical presentation is mild yellowish-white lesions throughout the entire posterior pole, cystoid macular edema (CME), disc edema, vasculitis and chronic vitritis. There is mild anterior segment inflammation. It has a chronic course with periods of exacerbation and remission of the disease, with progressive loss of visual acuity. FA findings

Fig. 6 Poliosis of the lashes, eyebrows and scalp hair

are not so evident while ICGA tends to show areas of hypofluorescence that persist until the late phases. ERG shows an impairment of rod and cone function. A strong association with HLA-A29 was observed indicating involvement of autoimmune mechanisms in its pathogenesis [78].

Retinal lesions found in multiple evanescent white dot syndrome can be mistaken with VKHD. MEWDS is usually unilateral, affects young women and is characterized by sudden and painless loss of visual acuity. A viral infection may be present in half of the cases. Characteristically, there are numerous, multifocal yellowish-white lesions found in the deep retina/RPE at the posterior pole. In the fovea, there is a distinctive granular appearance. It tends to behave in a self-limited fashion with patients recovering visual acuity in a few weeks. There is usually none or minimal anterior chamber reaction, but vitreous cells may be observed as well choroidal thickening [85]. FA shows hyperfluorescence in the early and late phases, disc leakage and, occasionally, perivascular sheathing. ICGA reveals multiple round hypofluorescent points at the posterior pole. There is enlargement of the blind spot on visual field and reduced amplitude of ERG waves. Recurrences are uncommon [77].

Multifocal choroiditis and panuveitis is a chronic relapsing inflammatory disease, characterized by multiple choroidal lesions on the posterior pole, mid-periphery or periphery, associated with vitritis and anterior chamber reaction. Predominantly, it affects women between 20 and 60 years, in a bilateral and often asymmetrical fashion. FA reveals initial hypofluorescence followed by hyperfluorescence. Subretinal fibrosis and choroidal neovascularization may be observed [88].

Posterior scleritis is an uncommon form of scleral inflammation and is twice as common in women as in men. Thirty percent to 45 % of cases may be associated with systemic diseases such as systemic vasculitis, autoimmune diseases and lymphoma. Posterior scleritis can also present with intense ocular pain, radiating to the head, ears and jaw, redness, choroidal folds, exudative retinal detachment, optic disc edema and choroidal detachment. However, it is usually unilateral and not associated with neurologic or dermatologic findings. Also, unique to posterior scleritis is the ultrasonographic "T sign," or squaring of the interface between the optic nerve and the sclera, indicating the presence of fluid in the sub-Tenon's space. Characteristically, there may also be posterior scleral shell thickening and retrobulbar edema. The FA appearance may be similar to the VKHD [1, 79, 89].

Primary intraocular lymphoma is a subtype of non-Hodgkin central nervous system lymphoma (CNSNHL), with moderate to high malignancy, most commonly observed in individuals over 60 years of age. It can affect the vitreous, retina and optic nerve, presenting as a chronic uveitis, little or partially responsive to corticosteroids accompanied by neurological signs and symptoms. Bilateral involvement is common. The fundus may show multifocal elevated subretinal and sub-RPE yellow lesions, involving the posterior pole, associated with vitritis. Satellite lesions may also be present, simulating hypopigmented lesions in the mid-periphery. Generally, there is choroidal thickening with/without associated with retinal detachment. FA shows choroidal fluorescence blockage with late leakage at the site of inflammatory lesions. Unlike VKHD there is extensive focal early hyperfluorescence with dye pooling in the detached retina region in later phases of the angiogram. In patients with CNSNHL, 20 to 25 % have ocular involvement and 56 to 85 % initially presenting ocular lymphoma develop brain lymphoma. Thus, patients with uveitis and

Table 4 Differential diagnosis of Vogt-Koyanagi-Harada disease

Sympathetic ophthalmia	Previous penetrating ocular trauma or intraocular surgery
Noninfectious choroiditis	Acute posterior multifocal placoid pigment epitheliopathy (APMPPE)
	Birdshot chorioretinopathy
	Multifocal choroiditis and panuveitis (MCP)
	Multiple evanescent white dot syndrome (MEWOS)
Infectious choroiditis	Syphilis
	Tuberculosis
Others inflammatory disorders	Posterior scleritis
	Sarcoidosis
	Lupus choroidopathy
Noninflammatory disorders	Hypertensive choroidopathy
	Bilateral diffuse melanocytic hyperplasia
	Specific hypertensive fundus of gestation
	Uveal effusion syndrome
Masquerade syndrome	Carcinoma
	Leukemia
	Lymphoma
	Metastasis

neurological symptoms should be carefully examined with CSF tap and neuroimaging (preferably magnetic resonance imaging (MRI) with intravenous Gadolinium enhancement). Diagnosis of intraocular lymphoma can be confirmed by vitreous, retinal and/or choroidal biopsies [76].

Central serous retinopathy (CSC) is an idiopathic condition characterized by the development of serous detachment of the sensory retina and, in some cases, serous detachments of the RPE. It occurs primarily in healthy men between 25 and 55 years of age. In rare cases, these symptoms are accompanied by a migraine-like headache, which could resemble the prodromal stage of VKHD. FA may show different patterns, being the diffuse one more similar to the VKHD findings: large areas of serous detachment and extensive RPE changes. Bilateral CSC may have asymmetric findings. FA show choroidal vascular abnormalities. However, although the yellow-white exudates of VKHD may appear similar to CSC, the granulomatous uveitis is not usually seen in this condition. Besides that, it is very important to differenciate these two pathologies, since corticosteroids (the initial and main treatment of VKHD) could increase the risk of developing CSC [90, 91].

Systemic arterial hypertension and pre-eclampsia may also result in serous retinal detachments. It is suspected that choroidal vascular changes predominate when acute elevation of blood pressure is present, whereas a more gradual onset of hypertension results in retinal vascular changes. Hypertensive choroidopathy may manifest as Elschnig spots (ischemic infarcts of the RPE and hypoperfusion in the underlying choroid); subretinal exudates; serous retinal detachment; fundus depigmentation and optic disc edema [1, 92].

Besides that, the cutaneous manifestations should exclude diagnosis such as Alexandrini's syndrome, alopecia areata, vitiligo and poliosis. Other immunomediated sensorineural hearing loss should also be excluded such as Cogan syndrome. Uncommon VKHD association with cutaneous pigmented malignant melanoma [93], with Chron's disease [94, 95] and polycystic ovary syndrome [96] among others have been described.

Ancillary ophthalmic examination

The diagnosis of VKHD is clinical (as no laboratory marker identifies the presence thereof) and is based on the RDC to date (Table 2). Nevertheless, FA and ocular ultrasonography (US) can help the diagnosis and follow-up of atypical cases. ERG examination may be a useful method to evaluate the functional implications of VKHD. Recently, technological advances have allowed a better evaluation of the retina and choroid with ICGA and spectral-domain OCT. In conjunction, these imaging modalities have added new parameters for detecting and quantifying inflammation and may allow better assessment of treatment efficacy.

Fluorescein angiography (FA)

Changes in FA during the acute uveitic stage are characteristic [62, 97] and can help differentiate VKHD from other conditions (Fig. 2). Initially, with active inflammation, FA reveals a delay in choroidal perfusion, causing hypofluorescence of circumscribed areas poorly perfused. The classical numerous hyperfluorescent pinpoints appeared successively and could correspond to focal alterations of the RPE. These hyperfluorescent dots gradually enlarge and stain the surrounding subretinal fluid with pooling of dye in the subretinal space. These foci of hyperfluorescence coincide with areas of chorioditis. Nearly 70 % of the patients may present with disc leakage in the acute stage of disease [97]. In some cases, it is possible to observe areas of linear hypofluorescence, mostly due to the presence of choroidal folds. Sheathing and retinal vascular leakage are rare in contrast to birdshot chorioretinopathy for instance. The presence and extent of pinpoints may be employed in order to monitor the efficacy of initial therapy with corticosteroids [62, 98].

In the convalescent stage, disc leakage and hyperfluorescent dots may also be observed in respectively 29 % and in 14 % of patients [62, 98].

In chronic and recurrent stages, FA may show multiple hyperfluorescent window defects coupled with areas of hypofluorescence due to blockage without progressive staining due to areas of damage to the RPE, rendering a

"moth eaten" aspect. Choroidal neovascularization (CNV), retinochoroidal anastomoses and neovascularization of the disc may also be present [62].

Indocyanine green angiography (ICGA)

ICGA is generally employed in the study of choroidal vasculature and stroma. It may also contribute to the understanding of the pathophysiology of chorioretinal inflammatory disorder [99]. Herbort et al. reviewed the characteristic ICGA signs in VKHD and described the following signs [60–62]:

- Inflammatory choroidal vasculopathy may lead to delay in choroidal perfusion in the early stages of ICGA (2 to 3 min after dye injection), involving the posterior pole and the whole periphery.
- An uneven background choroidal fluorescence visible at the mid phase of ICGA is the result of multiple hypofluorescent round lesions in the choroidal stroma.
- Choroidal folds could appear hyperfluorescent in ICGA.
- Early hyperfluorescence with leakage throughout the choroidal stroma coupled with loss of large choroidal vessels in the intermediate phase (fuzzy vessels) leading to diffuse hyperfluorescence;
- Numerous hypofluorescent, evenly distributed foci (dark dots) in the intermediate phase, that gradually become isofluorescent in the late phase may represent choroidal granulomas (Fig. 3);
- Optic disc hyperfluorescence.

At this point, it is worthy to mention that, till recently, disease activity parameters in non-acute VKHD stage were essentially clinical; nowadays, there is a trend towards taking posterior segment imaging inflammatory signs also into consideration as inflammation markers and, consequently, as indicators of additional systemic treatment.

Fundus autofluorescence (FAF)

FAF reflects functional and metabolic changes in RPE visualizing lipofuscin (BL-FAF) or melanin or its compounds (NIR-FAF). These two modalities of fundus autofluorescence (FAF) differ according to the wavelength employed i.e. FAF with short wavelength light or blue (BL-FAF) and near-infrared light (NIR-FAF) emission.

Koizumi et al. described that areas of both BL- as well as NIR-FAF hypoautofluorescence in five patients (ten eyes) with acute VKHD corresponded to regions of serous retinal detachment. After resolution of subretinal fluid, FAF demonstrated placoid regions of hyperautofluorescence in the macula and peripapillary region, which corresponded to hypofluorescence on ICGA. In patients receiving initial corticosteroid pulsetherapy, hyperautofluorescent areas resolved, while patients receiving delayed treatment tended to present persistent areas of macular hyperautofluorescence [100] which may be attributed to alterations in distribution of both, melanin as well as lipofuscin.

Heussen et al., in a retrospective study in ten patients (20 eyes) with chronic VKHD utilizing ultra-wide-field FAF, demonstrated peripheral changes on FAF images with no correspondence to color images, i.e. areas of hypoautofluorescence, areas of hyperautofluorescence and "lattice-like" pattern of FAF [101].

Thus, as VKHD may affect both the choroid as well as the RPE, different FAF patterns in both BL- and NIR modalities are not surprising.

Optical coherence tomography (OCT)

OCT has revealed unique features of multifocal serous retinal detachment in acute VKHD with cystic spaces and membranous structures continuous to the ellipsoid zone (internal and external segments junction of the photoreceptors). Splitting of retinal layers was visible over the IS/OS line near cystoid spaces that involved the fovea in 45 % of the examined eyes. All of these abnormal features were seen below the line representing the external limiting membrane, that is, in the outer photoreceptor layer [102]. Some authors hypothesized that these strands are formed by fibrin and disrupted outer segment of the photoreceptors [102–104] Other OCT findings in the acute stage are intraretinal edema, choroidal folds or striations (RPE undulations), choroidal hyperreflective dots, among others [105–107] (Fig. 3). Prompt resolution of the retinal detachment is usually observed in OCT after high-dose systemic corticosteroid [103, 108]. Several OCT parameters have been associated with a worse prognosis, e.g. "splitting off" of outer segments of the photoreceptor layer from the inner segments [102], height of serous retinal detachment [104], RPE undulations [104].

OCT imaging in chronic stage VKHD showed RPE and outer retinal changes. These coincided with histopathological findings, such as RPE cell clumping and damage to outer- and inner- segment junction of photoreceptors. Vasconcelos-Santos et al. studied patients with chronic VKHD and "sunset glow" fundus. Spectral domain-OCT demonstrated normal retinal architecture in regions of "sunset glow fundus", RPE/Bruch's membrane's thinning in regions of atrophy and RPE/Bruch's membrane thickening in areas overlying pigmented scars [109].

Enhanced-depth imaging spectral-domain OCT (EDI-OCT) improved ability to visualize the choroid and its thickness [109, 110]. Patients in the acute uveitic stage had markedly thickened choroids related to inflammatory

infiltration and increased exudation [111, 112]. Choroidal thickness decreases quickly with corticosteroid treatment [111, 112]. Da Silva et al. described that patients with long-standing VKHD presented with thinner choroids when compared to normal individuals [113]. Furthermore, patients with recurrent inflammation presented thicker choroids when compared to patients with quiescent disease [113, 114]. Choroidal thinning at the foveal center occurred in an inversely proportional relation to the duration of disease [113]. EDI-OCT is a non-invasive and quantitative method and can be used to assess the degree of choroidal inflammatory reactions during the follow-up [114].

Ocular ultrasonography (US)

Echography may be an invaluable adjunct in diagnosis since it allows differentiation with posterior scleritis, benign reactive lymphoid hyperplasia of the uvea, diffuse malignant melanoma and choroidal involvement in leukemia or lymphoma [97, 115].

Ultrasonography may also be helpful when fundus viewing is obscured by media opacities, when presentation is atypical and/or when extraocular signs are absent. High-definition ocular US may demonstrate choroidal thickening in subclinical VKHD and may also aid in monitoring response to treatment, most notably in the presence of media opacities. However, US imaging does not add much information in cases with subtle alterations due to its imaging resolution (100 μm vs 7 μm in SD-OCT and 5 μm in EDI-OCT) Nonetheless, Forster et al. described the following US signs in VKHD [115]:

1. Diffuse choroidal thickening with low to medium reflectivity;
2. Serous retinal detachments around posterior pole or inferiorly;
3. Vitreous opacities without posterior vitreous detachment (PVD);
4. Scleral or episcleral thickening.

Ultrasound biomicroscopy (UBM) allows detailed evaluation of changes affecting the ciliary body and iris. Anterior chamber shallowing was shown to occur acutely due to ciliochoroidal detachment and ciliary body thickening. These may lead to anterior displacement of the iridolenticular diaphragm, simulating acute angle-closure glaucoma [116].

Electrophysiological testing

Electroretinogram (ERG) can be helpful in monitoring disease course as well as in demonstrating the degree of functional compromise due to the inflammatory damage to retinal components [117, 118]. Abnormal ERGs have been described in VKHD patients with extensive chorioretinal atrophy. Da Silva et al. demonstrated a correlation between fundus changes and parameters of the ffERG in patients with VKHD at late stage (with more than 6 months duration of the disease, which includes chronic and convalescent stages). Patients with more severe fundus-based disease presented greater retinal dysfunction, showing congruity between fundus appearance and the extent of retinal damage. These authors observed diffusely diminished amplitudes in both scotopic and photopic phases, while sparing the respective implicit times [64].

Management of Vogt-Koyanagi-Harada disease

Treatment of iridocyclitis should be performed according to the intensity of anterior segment inflammation. Topical corticosteroids (e.g., dexamethasone 0.1 % or prednisolone acetate 1 % eyedrops) in combination with mydriatics/cycloplegics (e.g., tropicamide 1.0 % eyedrops) to reduce ciliary spasm and prevent posterior synechiae, are most frequently used [1].

The mainstay of treatment of VKHD is prompt, high-dose systemic corticosteroids, administered either orally (prednisone 1–1.5 mg/kg per day) or through a short course of intravenous delivery (methylprednisolone 1000 mg per day, intravenously, during 3 days), followed by slow tapering of oral corticosteroids throughout a minimum 6-month period (Fig. 6). Timing to initiate therapy, corticosteroid dosing and duration of therapy are the key factors in reducing the chance of recurrences.

Read et al. compared the use of oral corticosteroids and the use of pulsetherapy followed by oral corticosteroids and suggested that the route of initial administration did not influence the outcomes measured by visual acuity [119]. However, more recent studies show a trend to aggressive high-dose corticosteroid, i.e. pulsetherapy, with faster resolution of clinical inflammatory signs as well as posterior segment imaging inflammatory signs (PSIIS). Kawaguchi et al. demonstrated that medium-dose systemic corticosteroid therapy may be insufficient to adequately suppress ocular inflammation in VKHD. In their case series, ICGA detected the persistence of hypofluorescent dark dots after 4 months in patients receiving such regimens. Furthermore, these same patients were more likely to develop "sunset glow fundus". Dose as high as 0.75 mg/kg per day was necessary during the first 4 months of treatment [120]. Moreover, Chee et al. have emphasized with about equal importance the early treatment instauration [121]. This group demonstrated that peripapillary atrophy (PPA) developed more frequently as well as to a greater extent in patients receiving delayed and low dose corticosteroids [121]. The same authors showed that this finding was a marker of more severe retinal dysfunction in these patients as measured by mfERG [117].

At this point, it is needed to emphasize that a more comprehensive approach of inflammation in post-acute

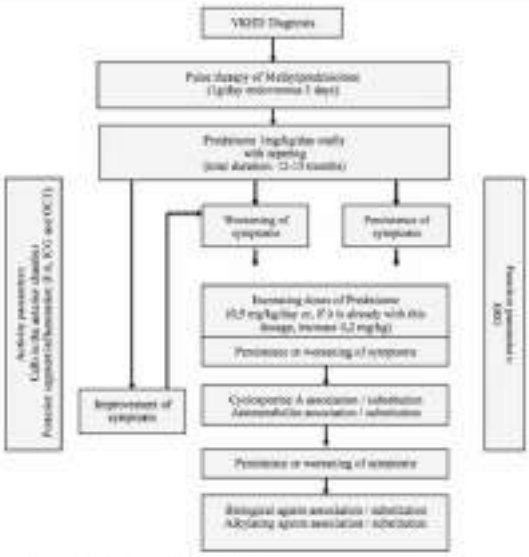

Fig. 6 Vogt-Koyanagi-Harada disease treatment flowchart under consideration in the Uveitis Service, Hospital das Clínicas, Faculdade de Medicina, São Paulo University, São Paulo, SP, Brazil

uveitic stage of VKHD does not take into account isolate visual acuity, but also the presence of cells in anterior chamber and PSIIS (FA, ICGA, OCT) [61, 108, 108, 112–114]. Therefore, concerning ICGA signs, hypofluorescent dark dots may resolve in 4 months, while changes in choroidal vascular permeability tend to disappear in 8 weeks due to their response to initial therapy with high-dose corticosteroids [61, 62] Dark dots are the most constant and most readily recordable angiographic sign enabling choroidal inflammatory activity semi-quantitative assessment (Fig. 4).

Some authors indicate therapy guided by ICGA inflammatory signs [68]. Nevertheless, a more comprehensive understanding of choroidal inflammatory signs is lacking [122, 123].

Rapid discontinuation of systemic corticosteroid may incur in recurrences [10, 124]. Several studies have pointed out that the minimum treatment period is 6 months. Lai et al. and Errera et al. formally demonstrated in their retrospective studies the relevance of a minimum of 6-month systemic and/or immunosuppressive drug therapy in diminishing recurrence frequency and severity [124, 125]. The final treatment duration varies widely according to the presence of inflammation.

Immunosuppressive therapy is formally indicated in corticosteroid refractory or intolerant cases [126]. Nevertheless, in VKHD, the long-term systemic corticotherapy was acceptable due to till recent notion that it presents a good response to this therapy alone and had a good prognosis counterbalancing the more serious immunosuppression induced side effects [127]. However, recent literature is pointing out to the deleterious effect on visual function of chronic relentless choroidal inflammation and a trend to an earlier start on systemic immunosuppression.

Some investigators have suggested immunosuppression with agents such antimetabolites, cyclosporine and biological agents (IMT) as first-line therapy in the treatment of VKHD. Aggressive treatment may result in fewer complications and less recurrence. Paredes et al. described IMT given within 6 months of diagnosis with or without steroid was associated with a superior visual outcome when compared to steroid as monotherapy or with delayed additional of IMT [128]. Rao et al. pointed out that a prospective study should be conducted to validate the role of first-line immunosuppressive therapy in all VKHD patients, particularly during the acute stage of the disease, accounting for both, potential side effects as well as little evidence available [122].

Either as first-line IMT or as an adjuvant treatment in chronic recurrent or steroid intolerant cases, use of several IMT drugs has been reported. The choice of immunosuppressive agent will be more dependent on drug availability, including cost, and tolerability than on drug-specific efficacy on VKHD (Table 5). Therefore, much experience has been gained with the wide spread-use of cyclosporine A during the 1980s. However, cyclosporine monotherapy did not demonstrate to be superior to other IMT drugs being modestly effective for controlling ocular inflammation with frequent side effects, mainly with increasing age [129]. Of note is the long list of cyclosporin drug interactions that may increase (e. g., macrolide antibiotics, antifungals, diltiazem, metoclopramide, oral contraceptives, allopurinol etc.) or decrease (e. g., barbiturates, carbamazepine, rifampin etc.) cyclosporine A bioavailability [129].

Antimetabolites are drugs that inhibit nucleotide synthesis, inhibiting the division and proliferation of inflammatory cells, i.e. methotrexate, azathioprine and mycophenolate mofetil [130]. Methotrexate has been used to control pediatric VKHD as well as adult VKHD [131]. Mycophenolate mofetil, a selective inhibitor of inosine monophosphate dehydrogenase (an enzyme essential for the proliferation of B and T lymphocytes), has been used as first-line therapy in a prospective study including 19 patients leading to less recurrences and improved visual outcome [132]. Interestingly, Urzua et al. recently evaluated, in a retrospective study, VKHD patients treated with early IMT (within 6 month of diagnosis) and patients treated with late IMT and found no differences in terms of visual acuity improvement, complications and glucocorticoid sparing effect [133]. However, these authors suggested that those with poor response to glucocorticoid therapy could benefit with the IMT as first-line therapy and pointed out that treatment should be individualized. Azathioprine had been demonstrated to be effective by other authors in patients with corticosteroid intolerance or uncontrolled inflammation [134].

Case series demonstrating the efficacy of several other treatment modalities are found in the literature including biologics agents, such as infliximab and rituximab [135–137] and intravitreal drug therapy, such as triamcinolone, bevacizumab and fluocinolone acetonide [138–141]. Even though intravitreal drug therapy as a first line treatment for acute VKHD is very controversial, it may be useful as an adjunt treatment in chronic and/or recurrent stages of the disease.

In infants, methotrexate is most widely used than other IMT and seems to be effective with minimal side effects [11, 142–144]. In pregnancy, high-dose corticosteroids have been used to treat VKHD successfully during the second and third trimester of pregnancy, usually devoid complications in delivery [145–148].

New highly effective drugs with less toxicity in the management of VKHD are continuously being searched. One example is the strong steroid difluprednate, which was used topically, at the onset of diagnosis, and promoted complete resolution of exudative detachments with improvement of visual acuity [149]. New biological

Table 5 Treatment of Vogt-Koyanagi-Harada disease: drugs, dosages and main side effects [126, 127]

Drug	Dosage	Main side effects
Corticosteroids		
Prednisone or prednisolone	1–1.5 mg/kg/day, gradual tapering along a minimum 6 month-period	hyperglycemia, hypertension, osteoporosis, Cushingoid appearance, myopathy, cataract, glaucoma
Pulse therapy of methylprednisolone	1 g/day during 3 days, followed by oral prednisone	
Antimetabolites		
Azathioprine	1–2.5 mg/kg/day	myelosuppression, gastrointestinal disturbances, infection
Methotrexate	7.5–25 mg/week	nausea, vomiting, abnormalities in liver function tests, infection
Mycophenolate mofetil	1–3 g/day	gastrointestinal disturbances with diarrhea, infection
Calcineurin inhibitors		
Cyclosporine A	up to 3 mg/kg/day (trough: 0.1–0.2 μg/L whole blood)	nephrotoxicity, hepatotoxicity, hyperglycemia, hypertension, tremors, gum hyperplasia and neurological disorders
Biological agents		
Infliximab (Intravenous)	5 mg/kg at 0.2 and 6 weeks, followed by 5 mg/kg every 4–8 weeks	reactivation of latent tuberculosis, lymphoproliferative diseases
Adalimumab (SubQ)	40 mg every other week	headache, infection
Alkylating agents		
Cyclophosphamide	1–2 mg/kg/day	myelosuppression, hair loss, nausea, vomiting, loss of fertility, cancer risk, infection, bladder toxicity

agents are also being pursued such as secukinumab and gevokizumab. Secukinumab is a full or recombinant monoclonal antibody against IL-17 and gevokizumab is a humanized IgG2k monoclonal antibody, which binds to IL-1β with high affinity and inhibits IL-1β-mediated responses [150].

Complications

Chronic or recurrent inflammation may be associated with the development of ocular complications, e.g. cataract, glaucoma and choroidal neovascularization (CNV) (Table 6). Other less common complications have been reported [151–154], including cystoid macular edema, pseudotumoral RPE proliferation, band-shaped keratopathy, optic disc atrophy and phthisis bulbi.

Da Silva et al. divided VKHD patients in two groups, i.e. early stage and late stage groups. Patients who presented with symptoms for less than 4 weeks were grouped in early stage; others were grouped as late stage. Patients first seen in the late stage of disease had more ocular complications and relapses after disease onset, when compared to those first seen in the early stage [64].

Cataract

Cataract may arise due to chronic inflammation and/or prolonged corticosteroid therapy [155]. Cataract formation was reported in 10–42 % of patients. Cataract surgery should be postponed until the uveitis is inactive for a minimum period of 3 months [155–158]. Systemic corticosteroids (0.5–1 mg/kg/day) should be given starting 1 to 2 weeks [159] before surgery and then tapered after surgery accordingly to the intensity of inflammation. Synechiolysis with or without iris-stretching maneuvers or iris hooks may be required. Foldable hydrophobic acrylic or heparin-surface modified polymethylmethacrylate intraocular lenses (IOL) can be safely used in eyes with VKH disease [156, 158]. Moorthy et al. reported that 68 % of 19 eyes that underwent cataract surgery have a visual acuity of 20/40 or better [155]. In-the-bag intraocular lens implantation has ultimately shifted the paradigm regarding complicated cataract surgery, showing promising results [160, 161].

Glaucoma

Intraocular pressure (IOP) elevation in patients with VKHD may occur as a consequence of inflammation of the trabecular meshwork, blockage of trabecular meshwork by inflammatory cells, presence of peripheral anterior synechiae and pupillary block with angle closure, among others. Its prevalence ranges widely, from 6 to 45 % [162], which may be attributable to distinct patient populations and follow-up periods. Takahashi et al., in a retrospective study of 217 patients with uveitic glaucoma, found that 16 % of cases were VKHD patients; the majority had active anterior uveitis at the time of high IOP [163]. Medical therapy should be tried, but often these patients end up evolving to trabeculectomy. Iwao et al., in a comparative retrospective study of 101 eyes with uveitic glaucoma and 103 eyes with primary open-angle glaucoma who underwent trabeculectomy with mitomycin C, with an average of 24 months follow-up, reported a success rate of 71 % in patients with uveitis and 90 % in the control group [164].

Choroidal neovascularization (CNV)

CNV may develop from inflammatory damage to Bruch's membrane and choriocapillaris, which leads to choroidal and outer retinal ischemia. The ischemia may then serve as a stimulus for proliferation of choriocapillaris endothelium. Moreover, it has been suggested that active inflammation induced the release of chemokines that induces angiogenesis. The prevalence of this complication varies from 7 to 15 % of cases and is associated with poor visual prognosis. They are mainly localized peripapillary and subfoveal where inflammatory foci tend to concentrate [162]. Factors predisposing for the development of CNV development include chronic/recurrent inflammation of the anterior segment and extensive RPE changes. Treatment consists in control of inflammation with corticosteroids and immunosuppressive drugs as well as use of anti-VEGF agents (vascular endothelial growth factor) [165–167]. The need of anti-VEGF reinjection should be evaluated according to the presence of disease activity as estimated on FA, ICGA and/or OCT (presence of intra- or subretinal fluid). Mansour et al., in a retrospective multicenter study, evaluated the visual result of intravitreal injection of bevacizumab in patients with CNV with a 24 months follow-up. They reported aggressive CNV in

Table 6 Prevalence of the most common complications in VKHD

Author	Number of eyes	% Cataract	% Glaucoma	% CNV
Ohno [6]	93	30	29	Not available
Snyder [59]	40	18	Not available	25
Rubenstein [10]	32	36	42	8
Forster [160]	86	Not available	38	Not available
Moorthy [1]	130	38	Not available	12
Read [162]	90	42	27	11

six cases of VKHD-associated CNV requiring a careful monitoring, systemic immunomodulation and frequent injections of anti-VEGF [167]. Some additional treatment options that warrant investigation in the management of VKHD-associated CNVs include photodynamic therapy, laser photocoagulation and combination of pharmacotherapy of anti-VEGF compounds alongside immunosuppressants [168, 169]. It remains to be determined whether agressive immunosuppression or anti-VEGF therapy play the foremost role in the treatment of CNV associated with VKHD.

Subretinal fibrosis

Subretinal fibrosis is described in 8 to 40 % of VKHD cases and is more common in long standing or recurrent cases. The most common locations are peripapillary and extrafoveal areas. Histopathologic findings reveal the presence of subretinal fibrosis, RPE cells metaplasia and choroidal inflammatory cell aggregates in subretinal fibrosis area. It is believed that cytokines, immunoglobulins and cellular mediators produced by T-lymphocytes cause fibrous tissue production through interactions with the RPE cells, Müller cells and choroidal fibrocytes. Presence of subretinal fibrosis in patients with VKHD is associated with a poor visual prognosis [170, 171]. Kuo et al. observed subretinal fibrosis more often in Hispanics, who develop this complication in a much shorter disease duration than non-Hispanics (median of 6.5 months in Hispanics and 6.5 years for non-Hispanics) [172].

Prognosis

The visual outcome in patients with VKHD has improved considerably with the use of high-dose corticosteroids, immunosuppressant drugs and advances in the management of complications, such as cataract, glaucoma and CNV. The prognosis of VKHD is usually considered good with 60 % of patients having VA better than 20/40 [1, 10].

However, several evidences point to VKHD as a much more serious illness, i.g. more than 50 % of patients evolves towards chronicity [1, 68, 173] and 50 % of eyes with VKHD develop at least one complication [160]. Furthermore, a more comprehensive approach of inflammation in VKHD does not take into account isolate visual acuity and characterization of inflammatory activity based only on the presence of cells in anterior chamber seems not to be sufficient [69]. Recent choroid imaging advances have made possible a better identification and quantification of inflammatory activity [61, 102, 107, 111–113].

Until recently, VKHD was considered "cured" for those patients who were in the convalescent stage. Nevertheless, recent studies have pointed to disease progression, even in seemingly quiescent cases. The main evidences of this progression are: progressive fundus depigmentation, even in patients without obvious persistent clinical activity [174]; worsening of visual acuity complaints in patients apparently "cured" and with no clinical disease activity [175]; and, presence of inflammatory cells in the choroid of enucleated globes of patients in chronic and convalescent stages [51].

Even when there is resolution of acute inflammation and recovery of good visual acuity, some patients still have subclinical retinal dysfunction as measured by multifocal electroretinogram (mfERG) [117, 118].

Some factors have been described as indicative of prognosis:

I. Related to treatment: a. *Late instauration of treatment from the acute disease onset*: early treatment with high-dose systemic corticosteroids resulted in less persistent inflammation [176]; b. *Treatment shorter than 6 months*: use of systemic corticosteroids for longer than 6 months and slow tapering were significantly associated with good final visual acuity [10, 127, 176]; c. *Treatment with corticosteroids in suboptimal dose*: patients treated with low doses of corticosteroids in the acute stage were more likely to have persistent inflammation [120, 121]. The extent of pigmentary changes in patients seemed to be dependent on the amount of corticosteroid received during the acute stage of the disease. Administering an initial high-dose of corticosteroid may preserve more melanocytes and may reduce the extent of pigment damage [178].

II. Related to the patient: a. *Younger age* (*controversial*): age at onset of the disease has been differently linked to final VA. Poor prognosis has been associated with older age at onset of VKHD by some authors [121, 162] and with younger age at onset by others [142, 177]; b. *Presence of HLA-DRB1*0405/0410 is more common in patients with prolonged disease*: Islam et al. investigated HLA-DR4 gene variations in 46 Japanese patients, 28 with the prolonged type and 18 with the nonprolonged type of VKHD. Significant differences were found in the DR4 gene variations in the two clinical subtypes. All the patients with the prolonged type had either the DRB1*0405 or DRB1*0410 variant, whereas 39 % of the patients with the nonprolonged type had neither of them. This difference in frequency was statistically highly significant. The authors concluded that DR4 gene variants differed significantly between the two subtypes of VKHD, suggesting that the clinical course of VKHD is determined partly by the patient's HLA-DR gene variation [179].

III. Related to the disease: a. *Poor visual acuity at presentation*: better VA at presentation is associated with a better final VA [162]. Chee et al. proposed that good VA at one month was associated with greater likelihood of good VA at 3 years [121]. Final VA of 20/200 or worse

may be explained by the presence of extensive pigmentary changes and disruption in the fundus secondary to previous inflammation and serous retinal detachment without any other associated complications [162]. Some VKHD patients may still have concomitant visual field loss and subclinical retinal dysfunction caused by chorioretinal atrophy and pigmentary changes, despite having a final VA of 20/20 [117, 121, 162, 180]. Besides, peripapillary atrophy is associated with visual dysfunction compared with eyes without peripapillary atrophy [117]. Early pinpoint peripapillary hyperfluorescence on pretreatment FA was found to be an indicator for good prognosis. In fact, this sign was more likely to be associated with eyes imaged early in the course of the disease than eyes imaged later [181]; b. *Presence of complications in the initial presentation*: the development of ocular complications is significantly associated with a worse final VA [177]; c. *Increased number of recurrences*: a longer duration of disease and higher number of recurrent episodes of inflammation are associated with a higher risk of complications and worse visual prognosis. A longer duration of disease and increased number of recurrences expose the eye to the harmful effects of active inflammation as well as treatment, especially corticosteroids [162].

Conclusions

VKHD is a severe bilateral, granulomatous panuveitis associated with serous retinal detachment, causing a significant impact for patient's life, especially considering its frequent onset at young and working ages. Ocular involvement undoubtedly accounts for most of the disease impact on individuals' lives. While meningeal (neck stiffness, headache and CSF pleocytosis) and ocular signs are characteristic of acute stage, skin changes may be observed later on in the course of disease. Early diagnosis coupled with proper treatment may result in visual recovery. However, VKHD does require regular and close monitoring even in apparently quiescent cases as recent evidences lead to progressive subclinical visual deterioration in such instances.

Ethical approval

All studies included in this review had the Ethics in Research Committee (CAPPesq) approval (#0496/2011).

Consent

Written informed consent was obtained from the patient for the publication of this report and any accompanying images.

Abbreviations

APMPPE: acute posterior multifocal placoid pigment epithelitis; ALS: American uveitis society; BL/NV: blue fundus autofluorescence imaging; CME: cystoid macular edema; CNS: central nervous system; CNSN-F: CNS non-Hodgkin lymphoma; CNV: choroidal neovascularization; CSF: cerebrospinal fluid; ICG-DCT: enhanced depth imaging optical coherence tomography; EEG: electroencephalography; FA: fluorescein angiography; FAF: fundus autofluorescence imaging; FF-ERG: full field electroretinography; HLA: human leukocyte antigen; ICGA: indocyanine green angiography; IMT: immunosuppressive therapy; IOL: intraocular lens; IOP: intraocular pressure; IVBM: intravitreoretinal vitreoretinal lymphoma; MLP: multifocal choroiditis and panuveitis; MEWDS: multiple evanescent white dot syndrome; mfERG: multifocal electroretinography; MHC: major histocompatibility complex; MRI: magnetic resonance imaging; NIR/FAF: near infrared light fundus autofluorescence imaging; OCT: optical coherence tomography; PAMC: peripheral basal microvascular cells; PCR: polymerase chain reaction; PPN: pancoronary panuveitis; PSS: posterior segment imaging inflammatory signs; RRD: posterior vitreous detachment; ROC: revised diagnostic criteria; RPE: retinal pigment epithelium; SR: relative risk; TRP1: tyrosinase-related protein 1; TTR: tyrosinase; USM: ultrasound biomicroscopy; US: ultrasonography; VA: visual acuity; VEGF: vascular endothelial growth factor; VKH: Vogt-Koyanagi-Harada disease.

Competing interests

The authors declare that they have no competing interests.

Authors' contributions

MML, VMS, CM, EBC, SAF and FTGS are PhD students and carried out patient recruitment, clinical and ancillary ophthalmic exams, analysis of the data. MML, VMS and FTGS contributed to the writing of this review. CH and JH participated in the review design, in the coordination of all the authors studies included in this review, and in the writing. All authors read and approved the final manuscript.

Acknowledgements

Part of the research included in this review received the following grants: grant #301170/2006-7; #301171/2184-4; #301310/2963-0; #301610/2123-8; São Paulo Research Foundation (FAPESP).

Received: 17 August 2015 Accepted: 16 March 2016
Published online: 24 March 2016

References

1. Moorthy RS, Inomata H, Rao NA. Vogt-Koyanagi-Harada syndrome. Surv Ophthalmol. 1995;39(265–92).
2. Herbort CP, Mochizuki M. Vogt-Koyanagi-Harada disease: inquiry into the genesis of a disease name in the historical context of Switzerland and Japan. Int Ophthalmol. 2007;27(2–3):61–79.
3. Adams SM, Rosen JS, Chapter 34 - Gray's Strange Malady: In The Anatomy Lyon - Marie and the History of Art. New York: Rheoms; 2002. p. 184–7.
4. Rao NA, Gupta A, Dustin L, Cao S, Ohno S, Okada AA, Khairallah M, et al. Frequency of distinguishing clinical features in Vogt-Koyanagi-Harada disease. Ophthalmology. 2010;117(3):591–9, 9 e1.
5. Ohguro N, Sonoda KH, Takeuchi M, Matsumura M, Mochizuki M. The 2009 prospective multicenter epidemiologic survey of uveitis in Japan. Jpn J Ophthalmol. 2012;56(5):502–8.
6. Chee S, Chan DW, Ernest G, O'Connor GR. Vogt-Koyanagi-Harada syndrome. Am J Ophthalmol. 1977;83(2):155–60.
7. Gouvea RB, Yamamoto JH, Abdalla M, Maia CS, Ruby F, Oliveira E. Causes due uveitis em serviço no Rio de Janeiro. Brasil. Arq Bras Oftalmol. 2004;67(1):29–33.
8. Belfort Jr R, Nishi M, Hayashi S, Abreu MR, Pinelli AM, Paz JC. Vogt-Koyanagi-Harada's disease in Brazil. Jpn J Ophthalmol. 1988;32:561–7.
9. Tang F, Zhang Z, Zhao H, Shi B, Huang X, Cao Y, et al. Clinical patterns and characteristics of uveitis in a tertiary center for uveitis in China. Curr Eye Res. 2009;34(11):966–8.
10. Rubsamen PE, Gass JD. Vogt-Koyanagi-Harada syndrome. Clinical course, therapy, and long-term visual outcome. Arch Ophthalmol. 1991;109(492–7.
11. Martin RG, Rathbun SR, Cunningham Jr ET. Prevalence, clinical characteristics, and causes of vision loss in children with Vogt-Koyanagi-Harada disease in South India. Retina. 2010;30(7):1114–21.
12. Hamade IH, Al Shoaib HM, Al Dhibi H, Chaito CR, Abu El-Asrar AM, Tabbara KF. Uveitis survey in Makkah. Br J Ophthalmol. 2008;92(5):665–17.
13. Ikeda N, Hayasaka S, Hayasaka Y. Uveitis and pseudouveitis presenting for the first time in Japanese elderly patients. Ophthalmologica. 2005;219(5):369–6.

14. Miyanaga C, Inukawa M, Mizuno B, Abe H, Mizuno S, Nakazawa K. Vogt-Koyanagi-Harada disease in elderly Japanese patients. Int Ophthalmol. 2011; 31(1):
15. Revelt TS, Pearson GA, Gebhardt BM, Dean HJ, Gardner GJ, Pirie K. Detection of Epstein-Barr virus DNA by polymerase chain reaction in the vitreous from a patient with Vogt-Koyanagi-Harada syndrome. Retina. 1995; 15(2):
16. Sugita S, Takase H, Kawaguchi T, Taguchi C, Mochizuki M. Cross-reaction between uveitogenic peptides and cytomegalovirus antigens by T cells from patients with Vogt-Koyanagi-Harada disease. Br J Ophthalmol. 2010; 94(1):
17. Matsuda H. Electron microscopic studies on Vogt-Koyanagi-Harada syndrome and sympathetic ophthalmia with special reference to the melanocyte. Nihon Ganka Gakkai Zasshi. 1970; 74(11):
18. Hammer H. Cellular hypersensitivity to uveal pigment confirmed by leucocyte migration tests in sympathetic ophthalmitis and the Vogt-Koyanagi-Harada syndrome. Br J Ophthalmol. 1974; 58(8):
19. Matsuda M, Yano A, Tsuo-Watanabe J, Ishibashi T. Lymphocyte subpopulations in patients with Vogt-Koyanagi-Harada disease that recognize human melanoma cells. Microbiol Immunol. 1994; 38(5):
20. Nomen B, Yano A, Arnal F, Segawa K. Immunologic analysis of cerebrospinal fluid lymphocytes in Vogt-Koyanagi-Harada disease. Invest Ophthalmol Vis Sci. 1990; 31(1):
21. McDallen RK, MacDonald M, Heavey P, Billson FA. Vogt-Koyanagi-Harada syndrome—isolation of cloned T cells with specificity for melanocytes and melanoma cells. Aust N Z J Ophthalmol. 1995; 23(3):
22. Kawakami Y, Robbins PF, Rosenberg SA. Human melanoma antigens recognized by T lymphocytes. Nat J Med. 1995; 5(2):
23. Tamaki K, Gocho K, Miyokawa K, Kondo I, Sakunaga S. Melanoma-family proteins are antigens specific to Vogt-Koyanagi-Harada disease. J Immunol. 2002; 168(3):
24. Gocho K, Kondo I, Yamaki K. Identification of autoreactive T cells in Vogt-Koyanagi-Harada disease. Invest Ophthalmol Vis Sci. 2001; 42(12):
25. Sugita S, Takase H, Taguchi C, Imai Y, Kamoi K, Kawaguchi T, et al. Ocular infiltrating CD4+ T cells from patients with Vogt-Koyanagi-Harada disease recognize melanocyte antigens. Invest Ophthalmol Vis Sci. 2006; 47(8):
26. Damico FM, Gurfein BT, Goldberg AC, Isse LB, Maia M, Dua-Hurt J, et al. T cell recognition and cytokine profile induced by melanocyte epitopes in patients with HLA-DRB1*0405-positive and negative Vogt-Koyanagi-Harada uveitis. Invest Ophthalmol Vis Sci. 2005; 46(5):
27. Yamaki K, Kondo I, Nakamura H, Miyano M, Kimura S, Sakunaga S. Ocular and neuronal inflammation induced by intracellular expression of tyrosinase related protein 1 and 2 in Lewis rats. Exp Eye Res. 2000; 71(6):
28. Sakamoto F, Murano T, Inomata H. Class II major histocompatibility complex in melanocytes of Vogt-Koyanagi-Harada disease. Arch Ophthalmol. 1981; 99(6):
29. Inomata H, Sakamoto T. Immunohistochemical studies of Vogt-Koyanagi-Harada disease with sunset sky fundus. Curr Eye Res. 1992; 11(Suppl):
30. Davis JL, Mazzilli MR, Griffin V, Willow SR, Opitz DL, Rubsam AG, et al. HLA associations and anatomic localization in Vogt-Koyanagi-Harada disease and sympathetic ophthalmia. Ophthalmology. 1990; 97(4):
31. Sugawa T, Sugiura S, Yokura H, Hirakata A, Aizawa M. The association between major histocompatibility antigens, HLA, and Vogt-Koyanagi-Harada syndrome in Japan. Nihon Ganka Gakkai Zasshi. 1990; 94(8):
32. Sheehy N, Beatty P, Yamamoto F, Chang S. HLA-DRB1 typing of Vogt-Koyanagi-Harada disease by PCR-RFLP and the linking association with DRB1*0405 and DRB1*0410. Br J Ophthalmol. 1994; 78(3):
33. Mori SA, Momose J, Fujiwa Y, Hirose B, Matsuda K, Maeda H, et al. HLA class II genes in Vogt-Koyanagi-Harada disease. Invest Ophthalmol Vis Sci. 1994; 35(1):
34. Zhang XY, Wang XM, Fu TS. Profiling human leukocyte antigens in Vogt-Koyanagi-Harada syndrome. Am J Ophthalmol. 1992; 113(5):
35. Weisz JM, Holland GN, Rao NA, Park MK, Tugal AZ, Kinoshita JH, et al. Association between Vogt-Koyanagi-Harada syndrome and HLA-DR1 and -DR4 in Hispanic patients living in southern California. Ophthalmology. 1995; 102(1):
36. Gochberg AC, Yannuzzi LA, Chiarella JM, Arnold MA, Sibrava M, Neubert B, et al. HLA-DRB1*0405 is the predominant allele in Brazilian patients with Vogt-Koyanagi-Harada disease. Ocul Immunol. 1998; 6(3):
37. Ng JP, Lai TO, Lai TY, Pang CP. Influence of molecular genetics in Vogt-Koyanagi-Harada disease. J Ophthalmic Inflamm Infect. 2012; 2:
38. Hou S, Qi Y, Lei B, Yang CF, Zhang M, Zhuang W, et al. Genome-wide association analysis of Vogt-Koyanagi-Harada syndrome identifies two new susceptibility loci at 1p31.3 and 1q32.1. PLoS Genet. 2014; 10(8):
39. Rao NA. Mechanisms of inflammatory response in sympathetic ophthalmitis and VKH syndrome. Eye (Lond). 1995; 9(Pt 2):
40. Damico FM, Bezerra FL, Silva SJC, Gasparini F, Tarantino JP. New insights into Vogt-Koyanagi-Harada disease. Rev Bras Oftalmol. 2009; 68(3):
41. Imai Y, Sugita M, Nakamura S, Ishiyama S, Ohno S. Cytokine production and Th1/Th2 T cell subsets in Vogt-Koyanagi-Harada disease. Curr Eye Res. 2001; 23(5):
42. Qin W, Yang P, Li B, Wei L, Jin H, Zhu X, et al. B7 promotes CD4+ T cells in patients of Vogt-Koyanagi-Harada disease. J Allergy Clin Immunol. 2003; 111(6):
43. Shu Q, Yang P, Hou S, Liu F, Chen Y, Du L, et al. Interleukin-17 gene polymorphism is associated with Vogt-Koyanagi-Harada syndrome but not with Behçet's disease in a Chinese Han population. Hum Immunol. 2010; 71(9):
44. Li C, Yang P, Liu X, Wang C, Hou S, Kijlstra A. Upregulation of interleukin-21 and paucity of interleukin-17 production in chronic recurrent Vogt-Koyanagi-Harada disease. Arch Ophthalmol. 2010; 128(11):
45. Wang L, Tian Y, Liu B, Xiao X, Ye Z, Li T, et al. Decreased IL-27 expression association with an increased Th17 response in Vogt-Koyanagi-Harada disease. Invest Ophthalmol Vis Sci. 2012; 53(9):
46. Commandeur AG, Parow JP, Geiler J, Ardemani C, Sandino L, Muccioli C, et al. IL-10 and TGF-beta: immunoregulatory cytokines rather than neuroid regulatory T cells are associated with the resolution phase of Vogt-Koyanagi-Harada (VKH) syndrome. Scand J Immunol. 2010; 72(1):
47. Chen L, Yang P, Zhou H, Ye H, Kijlstra A, Qin W, et al. Diminished frequency and function of CD4+CD25high regulatory T cells associated with active uveitis in Vogt-Koyanagi-Harada syndrome. Invest Ophthalmol Vis Sci. 2008; 49(9):
48. Chen W, Lin H, Zhang X, Liu J, Cang Y, Qin C, et al. Decreased expression of cytokines in inflammatory and age-related cataract patients. PLoS One. 2013; 8(1):
49. Nussenblatt RB, Fawzi Zargham G, Sun Y, et al. Preliminary experience of T cell antigen receptor (TCR) Vb 17 in Vogt-Koyanagi-Harada (VKH) syndrome. Invest Ophthalmol Vis Sci. 1991; 32(Suppl):
50. de Smet MD, Yamamoto JH, Hochwald M, Gery I, Singh VK, Nussenblatt B, et al. Cells in immune responses of patients with uveitis to retinal antigens and their fragments. Am J Ophthalmol. 1990; 110(1):
51. Chan CC, Palestine AG, Nussenblatt RB, Roberge FG, Benezra D. Anti-retinal autoantibodies in Vogt-Koyanagi-Harada syndrome, Behcet's disease, and sympathetic ophthalmia. Ophthalmology. 1990; 97(8):
52. Shimizu M, Yamamoto JH, Hirose CE, Ohashi E, Ikeda F, Aoki H. A-Ro reactivity in patients with Vogt-Koyanagi-Harada syndrome. Japan. 2004; 19(2):
53. Rao NA. Pathology of Vogt-Koyanagi-Harada disease. Int Ophthalmol. 2003; 25(2):
54. Inaba G, Rao NA. Depigmented lymphatic lesions in uveitis (glow lymph) of Vogt-Koyanagi-Harada disease. Am J Ophthalmol. 2001; 131(6):
55. Mochizuki M, Kuiperij HP, Scott IU, Pavesio CE, Rao P. Ultrastructural studies of vitiligo, Vogt-Koyanagi-Harada syndrome, and incontinentia pigmenti achromians. Arch Dermatol. 1997; 133(7):
56. Snyder DA, Tessler HH. Vogt-Koyanagi-Harada syndrome. Am J Ophthalmol. 1979; 87(1):
57. Sugiura S. Some observations on uveitis in Japan, with special reference to Vogt-Koyanagi-Harada and Behcet. Nihon Ganka Gakkai Zasshi. 1976; 80(7):
58. Sugiura S. Vogt-Koyanagi-Harada Disease. Jpn J Ophthalmol. 1978; 22(4):
59. Read RW, Holland GN, Rao NA, Tabbara KF, Ohno S, Arellanes-Garcia L, et al. Revised diagnostic criteria for Vogt-Koyanagi-Harada disease: report of an international committee on nomenclature. Am J Ophthalmol. 2001; 131(6):
60. Herbort CP, Le Hoang P, Guex-Crosier Y. Schematic interpretation of indocyanine green angiographic in published uveitis using a standard angiographic protocol. Ophthalmology. 1995; 102(1):
61. Herbort CP, Iwanowski A, Mochizuki M. Indocyanine green angiography in Vogt-Koyanagi-Harada disease: angiographic signs and utility in patient follow-up. Int Ophthalmol. 2010; 30(2):
62. Tomkins O, Shah N, Chatziralli I, Cassoux N, Rodrigues M, Lehoang P. Retinal fluorescein and indocyanine green angiography and optical coherence

tomographic in successive stages of Vogt-Koyanagi-Harada disease. Int Ophthalmol. 2007;27(2–3):69–72.
63. de Souza FT, Cardoso RM, Marie AR, Guilherme AC, Helcio CR, Tabacchi RR, et al. Revised diagnostic criteria for Vogt-Koyanagi-Harada disease: considerations on the different disease categories. Am J Ophthalmol. 2000;130(3):384–95. e1.
64. de Souza FT, Helcio CR, Oliveira R, Cavendes MR, Yamamoto JH, Tsanto-Filho F. Infrared and electroretinographic strategies for classification of the acute Vogt-Koyanagi-Harada disease patients. Am J Ophthalmol. 2000;130(5):614–21. e1.
65. Al Gouzey S. Auditory and vestibular manifestations of Vogt-Koyanagi-Harada disease. J Laryngol Otol. 2011;125(2):198–9.
66. Tang P, Rao S, Li B, Tang W, Wang G, Rijsta A. Clinical characteristics of Vogt-Koyanagi-Harada syndrome in Chinese patients. Ophthalmologica. 2011;226(4):14.
67. Usui Y, Goto H, Sakai J, Takeuchi M, Usui M, Rao NA. Recurrent Vogt-Koyanagi-Harada disease with unilateral ocular involvement: report of three cases. Graefes Arch Clin Exp Ophthalmol. 2006;244(8):1121–22.
68. Sakai VM, de Souza FT, Helcio CR, Alves MR, Rodrigues H, Kalil J, et al. High rate of clinical recurrence in patients with Vogt-Koyanagi-Harada disease treated with early high-dose corticosteroids. Graefes Arch Clin Exp Ophthalmol. 2010;248(5):785–90.
69. Kirchhofer PB, Weinreich A, Herbort CP. Indocyanine green angiography-guided management of Vogt-Koyanagi-Harada disease: differentiation between choroidal scars and active lesions. Int Ophthalmol. 2014;34(6):1–7.
70. de Souza FT, Helcio CR, Sakai VM, Oliveira R, Pereira G, Pereira G, et al. Indocyanine green angiography findings in patients with long-standing Vogt-Koyanagi-Harada disease: a cross-sectional study. BMC Ophthalmol. 2012;12:45.
71. Jia S, Liu Y, Tang Z, Zi X, Deng H. Acute myopia in a patient with Vogt-Koyanagi-Harada disease: case report and review of the literature. J Clin Neurol. 2012;8(1):1–4.
72. Belair J, Parsons DA, Lean JS, Smith RE, Rao NA. Variations in clinical features of the Vogt-Koyanagi-Harada syndrome. Retina. 1991;11(3):75–80.
73. Rivera L. Vitiligo and the Vogt-Koyanagi-Harada syndrome. Dermatol Clin. 1998;16(3):529–38.
74. Newman AH, Deutsch Sokol RH. Vogt-Koyanagi-Harada syndrome. Ophthalmology. 1981;88(11):1195–65.
75. Fiore T, Iacchetti E, Andreoli S, Papa-Belli KG, Arrese F, Bradellino P, et al. Acute posterior multifocal placoid pigment epitheliopathy: outcome and visual prognosis. Retina. 2006;26(7):849–1003.
76. Gill MK, Jampol LM. Variations in the presentation of primary intraocular lymphoma: case reports and a review. Surv Ophthalmol. 2001;45(5):461–71.
77. Gass JM, Tankosic LA, Fenoyl RB, Spaide RF, Arroyo CR, Sigel K. Multiple evanescent white dot syndrome. Arch Ophthalmol. 2000;118(4):493–500.
78. Levinson RD, Brazie A, Rothova A, Anzalota M, Holland GN. Research criteria for the diagnosis of birdshot chorioretinopathy: results of an international consensus conference. Am J Ophthalmol. 2008;145(3):195–7.
79. McDonald PJ, Watson PG, Eighteen S, Hedbladh J, Rosser M, Bradley W. Posterior scleritis: clinical features, systemic associations, and outcome in a large series of patients. Ophthalmology. 1999;106(2):286–6.
80. Vianna RM, Chobal RC, Filho JP, Moraes HP, Tavares VS, Deschamps J. Long-term follow-up of patients with multifocal choroiditis and panuveitis. Acta Ophthalmol Scand. 2004;82(2):49–53.
81. Nguyen QD, Ivy HS, Akpek EK, Harper SL, Zeldis DR, Arroyo CS. Chorioretinopathy of systemic lupus erythematosus. Lupus. 2000;9(8):598–98.
82. Bagnoud M, Tomasevic-Lagrelli G, Lehmann EL. Uveal effusion syndrome. Surv Ophthalmol. 2010;55(2):34–46.
83. Rao NA, Marak GE. Sympathetic ophthalmitis simulating Vogt-Koyanagi-Harada disease: a clinicopathologic study of four cases. Jpn J Ophthalmol. 1982;27(3):66–11.
84. Gass JD. Acute posterior multifocal placoid pigment epitheliopathy. Arch Ophthalmol. 1968;80(3):77–89.
85. Switzer S, Goldstein DA. Imaging in the diagnosis and management of AMPPE. Int Ophthalmol Clin. 2012;52(3):21–4.
86. Lee EJ, Lee JWY, Rao NA, Fawzi AA. Spectral domain optical coherence tomography and autofluorescence in a case of acute posterior multifocal placoid pigment epitheliopathy mimicking Vogt-Koyanagi-Harada disease: case report and review of literature. Ocul Immunol Inflamm. 2011;19(1):43–7.
87. Aoyagi R, Fujiwara T, Mizuo A, Mizushima K, Geller S, Kosaki R, et al. Subfoveal choroidal thickness in multiple evanescent white dot syndrome. Clin Exp Optom. 2011;94(2):12–7.
88. Spaide RF, Koizumi H, Pozzoni MC, Fenoyl RB. Choroidal spectral-domain optical coherence tomography findings of multifocal choroiditis. Retina. 2011;31(10):17–24.
89. Nelson WR. Posterior scleritis. Surv Ophthalmol. 1983;28(2):97–114.
90. Carvalho-Recchia CA, Yamamoto JA, Regatieri S, Spaide RF, Fine-Art MR, Rodrigues-Coleman H, et al. Corticosteroids and central serous chorioretinopathy. Ophthalmology. 2002;109(10):1934–7.
91. Chan WS, Kim DM, Lee CS, Lee SC, Kim H. Comparison of the clinical manifestations between acute Vogt-Koyanagi-Harada disease and acute bilateral central serous chorioretinopathy. Korean J Ophthalmol. 2015;29(6):389–95.
92. Rodenbeckgen TJ, Tufail A. Systemic disorders associated with deafferentation of the neurosensory retina and related papillary epithelium. Curr Opin Ophthalmol. 2008;19(6):10–21.
93. Alexiades S, Lulic C, Aronsky HD, Dhanat S, Pantelyat A, Brunner R. Vogt-Koyanagi-Harada syndrome associated with cutaneous malignant melanoma: an 11-year follow-up. Graefes Arch Clin Exp Ophthalmol. 2011;249(12):1999–9.
94. Sougal A, Hammami A, Dahmani W, Jalili H, Ben Mansour I, Zouari A, et al. Vogt-Koyanagi-Harada syndrome and Crohn's disease: an exceptional association. Gastroenterology report. 2015. [Epub ahead of print].
95. Huberman DG, Rosen JD, Yuen DR, Jackson PH, Klaber RS. Vogt-Koyanagi-Harada syndrome and ulcerative colitis. South Med J. 2004;97(3):104–11.
96. Kaye MK, Fungai B, Emre T, Collier S, Gunters R. A case of Vogt-Koyanagi-Harada disease associated with polyposis coli syndrome. J Clin Med Res. 2011;3(2):93–5.
97. Sakai VM, de Souza FT, Helcio CR, de Carvalho JR, Yamamoto JH. Diagnosis and classification of Vogt-Koyanagi-Harada disease. Autoimmunitis. 2010;1:194–5:195–5.
98. Arellano-Garcia L, Hernandez-Bartolo M, Fromow-Guerra J, Zamora-Tehozol F. Fluorescein fundus angiographic findings in Vogt-Koyanagi-Harada syndrome. Int Ophthalmol. 2007;27(2–3):159–61.
99. Spaga PE, Lim JI, Hamilton P. Indocyanine green angiography in chorioretinal disease: indications and interpretation: an evidence-based update. Ophthalmology. 2007;114(11):1–21. quiz 2–4.
100. Kobuke H, Maruyama K, Kawaguchi S. Blue light and near-infrared fundus autofluorescence in acute Vogt-Koyanagi-Harada disease. Br J Ophthalmol. 2010;94(11):1484–505.
101. Heussen FM, Vasconcelos-Santos DV, Fagerness RH, Walsh AC, Rao NA, Sadda SR. Ultra-wide field green-light (532 nm) autofluorescence imaging in chronic Vogt-Koyanagi-Harada disease. Ophthalmic Surg Lasers Imaging. 2011;42(6):503–7.
102. Markan K, Hangai M, Ito R, Yoshimura N. Acute Vogt-Koyanagi-Harada disease in enhanced spectral-domain optical coherence tomography. Ophthalmology. 2009;116(8):1799–802.
103. Nassar K, Rao NA. Resolution of subretinal fluid with pulse corticosteroid treatment in acute Vogt-Koyanagi-Harada disease. Br J Ophthalmol. 2010;94(10):1416–4.
104. Zhao C, Zhang W, Dong H, Wang XQ, Wen X, Du W, et al. Spectral domain optical coherence tomography of Vogt-Koyanagi-Harada disease: novel findings and new insights into the pathogenesis. Chin Med J. 2012;125(1):29–34.
105. Iwasaki J, Kimoto K, Chida T, Nagao M, Matsumoto Y, Tamaki K, et al. Optical coherence tomographic assessment of dynamic macular changes in patients with Vogt-Koyanagi-Harada disease. Int Ophthalmol. 2017;37(1):9–15.
106. Gupta V, Gupta A, Gupta P, Sharma A. Spectral domain-class optical coherence tomography of choroidal masses seen in the acute stage of Vogt-Koyanagi-Harada disease. Am J Ophthalmol. 2009;148(1):148–50.e1.
107. Tong JP, Li M, Wang D. Choroidal evaluation using enhanced depth imaging spectral-domain optical coherence tomography in Vogt-Koyanagi-Harada disease. Retina. 2011;31(10):902–9.
108. Yamamoto S, Okiguro N, Yamamoto S, Nakagawa C, Hirose T, Tano Y. Evaluation of pulse corticosteroid therapy for Vogt-Koyanagi-Harada disease assessed by optical coherence tomography. Am J Ophthalmol. 2002;134(3):434–6.
109. Vasconcelos-Santos DV, Sohn EH, Sadda S, Rao NA. Retinal pigment epithelial changes in chronic Vogt-Koyanagi-Harada disease: fundus autofluorescence and spectral domain optical coherence tomography findings. Retina. 2010;30(1):33–41.
110. Margolis R, Spaide RF. A pilot study of enhanced depth imaging optical coherence tomography of the choroid in normal eyes. Am J Ophthalmol. 2009;147(4):811–4.

111. Nakayama M, Keino H, Okada AA, Watanabe T, Taki W, Inoue M, et al. Enhanced depth imaging optical coherence tomography of the choroid in Vogt-Koyanagi-Harada disease. Retina. 2012;32:1744–51.
112. Maruko I, Iida T, Sugano Y, Ojima A, Sekiryu T, Hasegawa T, et al. Subfoveal choroidal thickness after treatment of Vogt-Koyanagi-Harada disease. Retina. 2010;30:678–83.
113. de Souza EC, Takase HM, Nakashima A, Moraes CE, Oliveira P, Tabacchi RM, et al. Enhanced depth imaging optical coherence tomography in long-standing Vogt-Koyanagi-Harada disease. Br J Ophthalmol. 2013; 97:1395–4.
114. Fujiwara K, Imamura Y, Fujikawa T, Machida S, Ishida M, Kurosaka D. Choroidal thickness in eyes with posterior recurrence of Vogt-Koyanagi-Harada disease after high-dose steroid therapy. Acta Ophthalmol. 2014; 92(8):e692–1.
115. Fraser DJ, Liao MK, Green RL, Rao NA. Ophthalmic features of the Vogt-Koyanagi-Harada syndrome. Arch Ophthalmol. 1976;94:1210–4.
116. Gaudio T, Tsukahara S. Ultrasound fluorescein angiography of vitreous anterior chamber in Vogt-Koyanagi-Harada syndrome. Am J Ophthalmol. 1986; 102(1):13–4.
117. Chen YP, Liu CJL, Chang CJ, Lin KK, Jap A. Visual function in Vogt-Koyanagi-Harada patients. Graefes Arch Clin Exp Ophthalmol. 2007;245(6): 799–90.
118. Yang P, Fang W, Wang L, Wen F, Wu W, Kijlstra A. Study of macular function by multifocal electroretinography in patients with Vogt-Koyanagi-Harada syndrome. Am J Ophthalmol. 2008;145(5):907–7.
119. Read RW, Yu F, Accorinti M, Biswas P, Chee SP, Gaudaux C, et al. Retrospective of the effect on outcomes of the route of administration of corticosteroids in acute Vogt-Koyanagi-Harada disease. Am J Ophthalmol. 2008;145(2):19–24.
120. Kawaguchi T, Inoko S, Bouchenaki M, Ohno-Matsui K, Mochizuki M, Herbort CP. Subapeutical therapy cannot clinically approved disease but not subclinical progression of Vogt-Koyanagi-Harada disease. Int Ophthalmol. 2010;30(1):47–48.
121. Chee SP, Jap A, Bacal K. Prognostic factors of Vogt-Koyanagi-Harada disease in Singapore. Am J Ophthalmol. 2006;142(1):164–61. e.
122. Rao NA. Treatment of Vogt-Koyanagi-Harada disease by corticosteroids and immunosuppressive agents. Ocul Immunol Inflamm. 2000;14(2):71–2.
123. Chee SP, Jap A. The outcomes of indocyanine green angiography transport immunotherapy in Vogt-Koyanagi-Harada disease. Br J Ophthalmol. 2010;94(7):30–8.
124. Lai TY, Chan RP, Chan CK, Lam DS. Effects of the duration of initial oral corticosteroid treatment on the recurrence of inflammation in Vogt-Koyanagi-Harada disease. Eur J Ophthalmol. 2009;19(1):5–8.
125. Rothova A, Tadayoni C, Cohen D, Rosenzweig A, Gaudric A, Bodaghi B, et al. Effect of the duration of immunomodulatory therapy on the clinical features of recurrent uveitis in Vogt-Koyanagi-Harada disease. Acta Ophthalmol. 2011;89(4):317–60.
126. Jabs DA, Rosenbaum JT, Foster CS, Holland GN, Jaffe GJ, Louie JS, et al. Guidelines for the use of immunosuppressive drugs in patients with ocular inflammatory disorders: recommendations of an expert panel. Am J Ophthalmol. 2000;130(4):492–513.
127. Kempen JH, Gangaputra S, Daniel E, Levy-Clarke GA, Nussenblatt RB, Rosenbaum JT, et al. Long-term risk of malignancy among patients treated with immunosuppressive agents for ocular inflammation: a critical assessment of the evidence. Am J Ophthalmol. 2008;146(6):823–12. e1.
128. Rosales C, Ahmed M, Foster CS. Immunomodulatory therapy for Vogt-Koyanagi-Harada patients in first line therapy. Ocul Immunol Inflamm. 2006; 14(2):87–93.
129. Kaothan PO, Kempen JH, Newcomb C, Daniel E, Gangaputra S, Nussenblatt RB, et al. Cyclosporine for ocular inflammatory diseases. Ophthalmology. 2010;117(9):1696–65.
130. Lakos A, Jabs DA, Lieber HA, Kedhar SR, Davis JE, Frohman SEB, et al. Comparison of antimetabolite drugs as corticosteroid sparing therapy for uveitis associated inflammation. Ophthalmology. 2008;115(10):1835–12.
131. Bando Y, Fujiwara E, Suzuki K, Nakada T. Chronic nonfatal blur uveitis associated with Vogt-Koyanagi-Harada disease treated with low dose weekly systemic methotrexate. Jpn J Ophthalmol. 2012;56(1):64–6.
132. Abu El-Asrar AM, Herbrechtsmeier S, Al-Mezaine HS, Bangash EB, Al-Muammar AM. The outcomes of mycophenolate mofetil therapy combined with systemic corticosteroids in acute uveitis associated with Vogt-Koyanagi-Harada disease. Acta Ophthalmol. 2011;89(8):e603–4.
133. Dacou CK, Velissaris V, Sakkas P, Bergin D, Romaios S, Gaudric A, et al. Better immunomodulatory response is associated with better visual outcomes in a cohort of patients with Vogt-Koyanagi-Harada disease. Acta Ophthalmol. 2012;90(4):75–85.
134. Kim S-J, Yu H-G. The use of low-dose azathioprine in patients with Vogt-Koyanagi-Harada disease. Ocul Immunol Inflamm. 2009;17(6):391–7.
135. Wang Y, Gaudio PA. Infliximab therapy for 2 patients with Vogt-Koyanagi-Harada syndrome. Ocul Immunol Inflamm. 2003;11(3):167–71.
136. Niccoli L, Nannini C, Cassone R, Giani G, Lenzetti I, Cardelli P. Efficacy of infliximab therapy in two patients with refractory Vogt-Koyanagi-Harada disease. Br J Ophthalmol. 2005;89(11):1519–4.
137. Diaz-Llopis M, Calleja-Rosado R, Diaz-Llopis M, Blasco-Ortiz M. Infliximab in refractory Vogt-Koyanagi-Harada disease. J Ophthalmic Inflam Infect. 2011;1(3):177–80.
138. Andreoli RE, Muccioli C, Farah ME, Nussenblatt RB, Belfort Jr R. Intravitreal triamcinolone in the treatment of serous retinal detachment in Vogt-Koyanagi-Harada syndrome. Am J Ophthalmol. 2004;137(5):873–4.
139. Kovacs W, Ali Rasoulis S, Dalpiaz H. Intravitreal triamcinolone acetonide in Vogt-Koyanagi-Harada syndrome. Am J Ophthalmol. 2003;135(4):481–3.
140. Park HS, Nam KY, Kim JY. Intravitreal bevacizumab injection for persistent serous retinal detachment associated with Vogt-Koyanagi-Harada disease. Graefes Arch Clin Exp Ophthalmol. 2011;249(3):435–6.
141. Bhatia Y, Lob AR, Acharya NR. Fluocinolone acetonide intravitreal implants in Vogt-Koyanagi-Harada disease. Ocul Immunol Inflamm. 2009;17(6):441–3.
142. Tabbara KF, Duvoisin RS, Fenninger WR. Vogt-Koyanagi-Harada syndrome in children compared to adults. Acta Ophthalmol Scand. 1998;76(6):721–4.
143. Schellini SA, Moraha VA, Yamada ST, Dahguian AR1, Pereira GA. Management of pediatric Vogt-Koyanagi-Harada (VKH) associated panuveitis. Ocul Immunol Inflamm. 2006;14(2):91–8.
144. Abu El-Asrar AM, Al Rashaidi AS, Akkhchi H, Al-Rajeh R, Jangaua D. Vogt-Koyanagi-Harada disease in children. Eye (Lond). 2008;23(6):1234–51.
145. Frederiksen Z, Gaster M, Neermann K. The syndrome of Vogt-Koyanagi-Harada and pregnancy. Metab Pediatr Ophthalmol. 1990;4(3):141–4.
146. Miyata N, Sugita M, Nakamura S, Inoko K, Mizuno H, Tsuda K, et al. Treatment of Vogt-Koyanagi-Harada's disease during pregnancy. Jpn J Ophthalmol. 2007;51(2):71–80.
147. Dick M, Mouzouras H, Li T. Vogt-Koyanagi-Harada syndrome in a pregnant patient treated with high-dose systemic corticosteroids. Acta Ophthalmol Scand. 2002;80(1):84–6.
148. Yeh MC, Tsai SC. Treatment of Vogt-Koyanagi-Harada syndrome in pregnancy. Can J Ophthalmol. 2005;40(2):211–2.
149. Dalal DH, Avila MC, Chen C, Gallemore RP. Topical difluprednate for the treatment of Harada's disease. Clin Ophthalmol. 2010;4:57–67.
150. Meyer JR, Sellig MA, Zapata LJ, Nakazi M, Sawar S, Bajopolos R, et al. Emerging therapies for immunologic uveitis: what may be coming to the fleas. J Ophthalmol. 2014;2014:1–2.
151. Rosen AB, Obrien Lawrence G, Hoerbach DA, Rao NA. Mycobacteriosis in chronic Vogt-Koyanagi-Harada syndrome. Retina. 1995;15(6):475–9.
152. Khairallah M, Rao NA, Mori Yokio S, Zouaoui S, Attar S. Proteolytic inactivated papillomatous epithelium in a patient with Vogt-Koyanagi-Harada disease. Arch Ophthalmol. 2008;126(6):866–7.
153. Yang P, Yuan W. Band-shaped keratopathy in Chinese patients with Vogt-Koyanagi-Harada syndrome. Cornea. 2011;30(12):1386–90.
154. Nakao K, Mizuhara Y, Matsunaga N, Goto N, Sakamoto T. Anterior ischemic optic neuropathy associated with Vogt-Koyanagi-Harada disease. Graefes Arch Clin Exp Ophthalmol. 2008;247(8):1171–25.
155. Moorthy RS, Rajeev B, Smith RE, Rao NA. Incidence and management of cataracts in Vogt-Koyanagi-Harada syndrome. Am J Ophthalmol. 1994; 118(3):391–334.
156. Mehta S, Larson NM, Kempen JH. Outcomes of cataract surgery in patients with uveitis: a systematic review and meta-analysis. Am J Ophthalmol. 2014; 158(6):1161–67. e7.
157. Quek DT, Jap A, Chee SP. Risk factors for poor visual outcome following cataract surgery in Vogt-Koyanagi-Harada disease. Br J Ophthalmol. 2011; 95(7):1962–4.
158. Ganesh SK, Rathinam, Bobu R, Biswas J. Cataract surgery in patients with Vogt-Koyanagi-Harada syndrome. J Cataract Refract Surg. 2004;30(2):425–30.
159. Mancook WR, Spotnitz DJ, Bresler L, Ait-Ali F, Hassler C, Stanford MR, et al. Steroid prophylaxis in eyes with uveitis undergoing phacoemulsification. Br J Ophthalmol. 2004;88(11):122–4.
160. Lueshen E, Zimmerman C. Cataract extraction and intraocular lens implantation in children with uveitis. Br J Ophthalmol. 1992;76(7):1–4.

161. Ikeo J, Sugita A, Kumo S, Kaushik S, Sugita N, Tamaki S. Phacoemulsification with intraocular lens implantation in patients with uveitis. J Cataract Refract Surg. 2010;36(8):1384–8.
162. Rodd RM, Richardson K, Russell M, Johnston R, Lightman DL, Smith PE, et al. Complications and prognostic factors in Vogt-Koyanagi-Harada disease. Am J Ophthalmol. 2003;135(6):896–898.
163. Takahashi T, Okano S, Hikita K, Matsui N, Shiono S, Hochstule M. A clinical evaluation of events associated in uveitic glaucoma. Jpn J Ophthalmol. 2002;46(5):539–43.
164. Iwao K, Inatani M, Seki T, Takihara Y, Inoue-Iwao M, Ohkawa S, et al. Long-term outcomes and prognostic factors for trabeculectomy with mitomycin C in eyes with uveitic glaucoma: a retrospective cohort study. J Glaucoma. 2014;23(5):289–94.
165. Rubenstein AM, Roy MS, Chu DS. The use of intraocular medikamente for chronic neovascularization associated with vogt-koyanagi-harada syndrome. Case Rep Med. 2011;2011:343668.
166. Wu L, Evans T, Szerenyi M, Velilla A, Cosco C. Intravitreal bevacizumab for chronic neovascularization secondary to Vogt-Koyanagi-Harada syndrome. Jpn J Ophthalmol. 2009;53(1):57–60.
167. Moreira AM, Arevalo JF, Zaverson F, Maher-Silva A, Maldonado F, Adas A, et al. Long-term visual outcomes of intravitreal bevacizumab in inflammatory ocular neovascularization. Am J Ophthalmol. 2010;149(3):10–5, e2.
168. Moudgil SP, Bouhanna M. Photodynamic therapy for subfoveal choroidal neovascularization in Vogt-Koyanagi-Harada disease. Br J Ophthalmol. 2006;90(8):982–4.
169. Schellini SA, Moscoso JR, Kanemoto A, Pereira GA. Pilot study of safety and effect of combined intravitreal bevacizumab and mifepristone for neovascular age-related macular degeneration. Eur J Ophthalmol. 2011;21(1):17–20.
170. Lamoureux E, Willerup JM, Muecke JS, Chan CC. Subretinal fibrosis and choroidal neovascularization in Vogt-Koyanagi-Harada syndrome. Graefes Arch Clin Exp Ophthalmol. 1999;237(7):595–9.
171. Lamoureux E, Willerup JM, Chan CC, Muecke JS. Subretinal fibrosis in Vogt-Koyanagi-Harada syndrome. Ophthalmology. 2001;108(8):1371.
172. Rao JC, Rechtman A, Rao NA, Johnson RP, Margolis TP, Cunningham Jr ET. Subretinal fibrosis in patients with Vogt-Koyanagi-Harada disease. Ophthalmology. 2000;107(9):1721–8.
173. Gabel P, Gedamu Y, Yazici A, Tolle MF, Ozkaya E. Vogt-Koyanagi-Harada disease: clinical and demographic characteristics of patients in a specialized eye hospital in Turkey. Ocul Immunol Inflamm. 2010;22(4):271–88.
174. Rosset E, Yannuzzi LA, Chan SP. Concentric chorioretinal inflammation during anterior segment vasculitis in Vogt-Koyanagi-Harada disease. Am J Ophthalmol. 2000;130(3):380–4.
175. Inaba H, Goto H, Usui M. Sunset glow fundus in Vogt-Koyanagi-Harada disease with or without chronic ocular inflammation. Graefes Arch Clin Exp Ophthalmol. 2002;240(10):819–82.
176. Ohno S, Maekawa R, Nozaki K. Clinical studies of Vogt-Koyanagi-Harada's disease. Jpn J Ophthalmol. 1980;24(3):34–41.
177. Al-Mezaal KS, Akihiro H, Al-Fadhli H, Kongsri D, Abu El-Asrar AM. Prognostic factors in Vogt-Koyanagi-Harada disease. Int Ophthalmol. 2001;25(5):307–13.
178. Jap A, Lua CD, Yee E, Chee SP. Correlation between postoperative uveitis and corticosteroid therapy in patients with Vogt-Koyanagi-Harada disease. Eye (Lond). 2008;22(2):240–5.
179. Mori SM, Maruoka J, Matsuki R, Fujino Y, Maeda H, Masuda K. Influence of HLA-DRB1 gene variation on the clinical course of Vogt-Koyanagi-Harada disease. Invest Ophthalmol Vis Sci. 1999;40(3):582–6.
180. Sawada S, Nakao K, Ohba N. Recovery disorderred uveitis in Vogt-Koyanagi-Harada disease. Jpn J Ophthalmol. 1999;43(1):14–9.
181. Chee SP, Jap A, Cheung CM. The prognostic value of angiography in Vogt-Koyanagi-Harada disease. Am J Ophthalmol. 2010;150(3):888–93.
182. Horie Y, Inazumi M, Takeuchi T, Bamba R, Yoshida K, Hirose S, et al. Polymorphism of IRF4gene gene and Vogt-Koyanagi-Harada disease. Mol Vis. 2007;13:259–6.
183. Fusser DL, Rao NA, Hill RA, Nguyen QH, Burnstein G. Incidence and management of glaucoma in Vogt-Koyanagi-Harada syndrome. Ophthalmology. 1999;106(6):1–8.

Submit your next manuscript to BioMed Central and we will help you at every step:

- We accept pre-submission inquiries
- Our selector tool helps you to find the most relevant journal
- We provide rapid, high quality, accessible support
- Convenient online submission
- Thorough peer review
- Inclusion in PubMed and all major indexing services
- Maximum visibility for your research

Submit your manuscript at
www.biomedcentral.com/submit

BioMed Central

9.5 Publicação *Acta Ophthalmologica* em 2016

Acta Ophthalmologica

Acta Ophthalmologica 2016

Letter to the Editor

Fundus autofluorescence as a marker of disease severity in Vogt–Koyanagi–Harada disease

Celso Morita, Viviane Mayumi Sakata, Ever Ernesto Caso Rodriguez, Smairah Frutuoso Abdallah, Marcelo Mendes Lavezzo, Felipe T. da Silva, Cláide Guimarães Machado, Maria Kiyoko Oyamada, Carlos Eduardo Hirata and Joyce Hisae Yamamoto

Department of Ophthalmology, Hospital das Clínicas, University of São Paulo School of Medicine, São Paulo, SP, Brazil

doi: 10.1111/aos.13147

Editor,

Recently, we have pointed out that Vogt–Koyanagi–Harada disease (VKHD) may evolve to chronicity/recurrence in a high rate (Sakata et al. 2015). Identifying disease markers for severe cases are desirable. At this point, we would like to present our data about fundus autofluorescence (FAF) aspects in nine patients (18 eyes) with VKHD, prospectively followed for a minimum 12-month period, and its correlation with disease outcomes. All patients received a standardised treatment with methylprednisolone pulse therapy followed by 1 mg/kg/day oral prednisone with 12–15 months taper.

Fundus autofluorescence (FAF) with blue and near-infrared light was carried out as part of a multimodal fundus imaging analysis, that is fluorescein angiography, indocyanine green angiography and spectral domain optical coherence tomography, employing a confocal scanning laser ophthalmoscope (Spectralis® HRA+OCT; Heidelberg Engineering, Heidelberg, Germany). Fundus autofluorescence (FAF) images were obtained at the diagnosis (M0), 1 (M1), 3 (M3), 6 (M6) and 12 (M12) months thereafter. According to hyper-(Hy) and hypo-(Ho) autofluorescent areas, FAF images at M1 were subsequently clustered into mild (granular and reticular) or severe (diffuse or placoid) groups, as depicted in Fig. 1. Retinal function was assessed using full-field and multifocal electroretinograms (ffERG, mfERG) at the diagnosis, M6 and M12. Full-field electroretinograms (FFERG) and mfERG parameters at M12 were mathematically stratified into two groups (mild and severe) based solely on numerical similarity between amplitudes, so-called cluster stratification.

Nine patients (7F/2M) were included with a mean (SD) age of 35.0 (15.3) years. The mean interval (SD) between disease onset and treatment was 24.0 (19.0) days. The median (range) visual acuity at M1 was 0.10 (0–0.7) logMAR; at M12, 16 eyes (88.9%) had a VA 0.0 logMar.

At the first month, FAF analysis depicted that eight eyes had mild FAF and 10 had severe FAF. The mean interval (SD) between onset of symptoms and starting treatment was similar between mild and severe FAF groups, 18.2 (17.4) and 22.8 (17.1) days ($p = 0.73$, Mann–Whitney test), respectively. During the 12-month follow-up, eyes with mild FAF pattern returned to normal, whereas those with severe FAF pattern remained altered. Severe FAF pattern was correlated with thicker subfoveal choroidal thickness (381.7 μm versus 531.5 μm, $p = 0.017$, generalised estimating equation) at M1, with more frequent choroidal neovascularization at M12 (0.00 versus 0.31, $p = 0.025$, log-rank test), and worse functional results at M12 (Fig. 1). There was substantial correlation between the severe FAF group defined at M1 and severe ffERG cluster group [kappa = 0.667; confidence interval (CI): 0.324–1.010] at M12. There was no similar correlation between mfERG and FAF groups

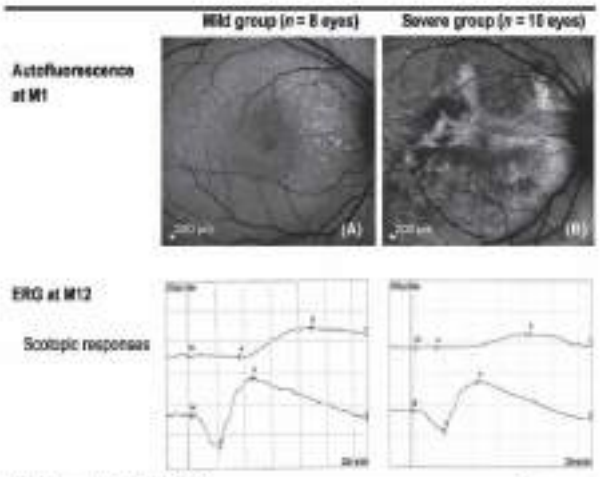

ERG parameters at M12 (μV)			p*
Scotopic			
b wave amplitude	293.7 (49.3)†	183.1 (49.7)	<0.001
Maximum scotopic			
a wave amplitude	249.2 (42.0)	202.2 (80.5)	0.161
b wave amplitude	590.1 (67.1)	438.7 (88.0)	0.002
ffERG cluster			
Mild (%)	7 (38.9)‡	2 (11.1)	Kappa 0.66
Severe (%)	1 (5.6)	8 (44.4)	(0.324;1.010)

Fig. 1. Fundus autofluorescence at M1 (A, mild, B, severe) and full-field electroretinogram parameters at M12 in patients with Vogt–Koyanagi–Harada disease. *Generalised estimating equation. †Mean (SD). ‡n eyes (%).

(kappa = 0.222, CI: 0.225–0.669). No correlation between FAF-defined groups and sunset glow fundus or chronic/recurrent inflammation was found.

Fundus autofluorescence (FAF) in VKHD may represent a novel and an invaluable tool for non-invasive, in vivo imaging of the retinal pigment epithelium (RPE) and outer retina (Keilhauer & Delori 2006; Hasu & Spaide 2008). Koizumi et al. (2010), analysing five patients (10 eyes) with VKHD, previously described two different FAF patterns. This case series demonstrated that eyes of patients treated with early- and high-dose steroid presented mild hyperautofluorescence in the macula. Furthermore, FAF returned to normal at 6 months, while eyes of patients with late presentation showed diffuse and mottled FAF, so persisting after high-dose steroid treatment. Thus, initial treatment compromised by late institution was linked with persistent FAF alterations. In this study, all patients received a standardized corticosteroid high-dose therapy, and the timing of starting treatment was similar for both groups. Also of note, this study did emphasize the prognostic value FAF derangements at M1 may have with regard to retinal function measured by fERG at M12. The perpetuation of FAF findings in the severe group was also reproduced in the current series.

Markers for disease severity are important clues to individualize treatment. In VKHD, several prognostic factors have been previously described, that is early and adequate treatment, age and immunogenetics among others (Sakata et al. 2014). This small case series indicates that FAF pattern at M1 may be related to retinal functional compromise at M12 and may be useful for early identification of severe cases. Further studies may unravel which early onset disease findings are relevant for the severe RPE and outer retina derangement observed on FAF at M1.

References

Hasu SP & Spaide RF (2008): Fundus autofluorescence in multifocal choroiditis and panuveitis. Am J Ophthalmol **148**: 847–853.

Keilhauer CN & Delori FC (2006): Near-infrared autofluorescence imaging of the fundus: visualization of ocular melanin. Invest Ophthalmol Vis Sci **47**: 3556–3564.

Koizumi H, Maruyama K & Kinoshita S (2010): Blue light and near-infrared fundus autofluorescence in acute Vogt-Koyanagi-Harada disease. Br J Ophthalmol **94**: 1499–1505.

Sakata VM, da Silva FT, Hirata CE, Carvalho JF & Yamamoto JH (2014): Diagnosis and classification of Vogt-Koyanagi-Harada disease. Autoimmun Rev **13**: 556–559.

Sakata VM, da Silva FT, Hirata CE, Marin ML, Rodrigues H, Kold J, Costa RA & Yamamoto JH (2015): High rate of clinical recurrence in patients with Vogt-Koyanagi-Harada disease treated with early high-dose corticosteroids. Graefes Arch Clin Exp Ophthalmol **253**: 505–510.

Correspondence:
Joyce Hiromi Yamamoto, MD, PhD
Rua Diana, 843 apto 91 J Pompéia 05019-000
São Paulo, SP
Brazil
Tel: 55 11 982666474
Fax: 55 11 30523475
Email: joycehy@uol.com.br

9.6 Publicação *Graefes Arch Clin Exp Ophthalmol* em 2019.

Graefe's Archive for Clinical and Experimental Ophthalmology
https://doi.org/10.1007/s00417-019-04440-w

INFLAMMATORY DISORDERS

Check for updates

Full-field electroretinogram behavior in Vogt-Koyanagi-Harada disease: a 24-month longitudinal study in patients from acute onset evaluated with multimodal analysis

Viviane Mayumi Sakata[1,2] · Marcelo Mendes Lavezzo[1] · Felipe T. da Silva[3] · Ever Ernesto Caso Rodriguez[1] · Celso Morita[1] · Smairah Frutuoso Abdallah[1] · Maria Kiyoko Oyamada[1] · Carlos Eduardo Hirata[1] · Joyce Hisae Yamamoto[1]

Received: 20 March 2019 / Revised: 7 August 2019 / Accepted: 11 August 2019
© Springer-Verlag GmbH Germany, part of Springer Nature 2019

Abstract

Purpose To prospectively evaluate the dynamic changes of the full-field electroretinogram (ff-ERG) and its association with inflammatory signs in patients with Vogt-Koyanagi-Harada disease (VKHD) followed up after acute onset.

Methods Twelve acute VKHD patients, who were followed up for at least 24 months, were enrolled at a tertiary center from June 2011 to January 2017. Treatment consisted of intravenous methylprednisolone followed by 1 mg/kg/day of oral prednisone with a slow tapering associated with late non-steroidal immunosuppressive therapy in previously defined cases. Inflammation was systematically evaluated with clinical and posterior segment imaging (PSI) exams (fluorescein angiography, FA, indocyanine green angiography, ICGA, enhanced depth imaging optical coherence tomography, EDI-OCT). A ff-ERG was performed upon enrollment as well as at predefined intervals. Scotopic ff-ERG parameters changes between the 12th and 24th months defined the ERG-stable or ERG-worsening groups. "Flare" was defined as an appearance or worsening of inflammatory signs (after the initial 6 months following disease onset) under the predefined treatment protocol.

Results ff-ERG parameters initially improved in all eyes; in the evaluation between the 12th and 24th months, ff-ERG results were stable in 17 eyes (71 %) and worsened in 7 eyes (29 %). Subnormal ff-ERG results were observed in 15 eyes (62 %) at the 24th month. On the other hand, the flare was observed in 8 eyes (33 %) as cells in the anterior chamber and in 24 eyes (100 %) as any PSI inflammatory sign. The ERG-worsening group presented thicker subfoveal choroid at the first month ($p = 0.001$) and fluctuations in choroidal thickness more often during follow-up when compared to the ERG-stable group ($p = 0.02$).

Conclusions Scotopic ff-ERG parameters worsened between the 12th and 24th months in a quarter of the patients. Subclinical inflammation detected as an increase in CT seems to be related to worsening in visual function measured with ffERG.

Keywords Vogt-Koyanagi-Harada · Subclinical inflammation · Indocyanine green angiography · Electroretinogram · Corticosteroid

✉ Viviane Mayumi Sakata
vmsakata@yahoo.com.br

1 Department of Ophthalmology, Faculdade de Medicina, Universidade de Sao Paulo, Sao Paulo, SP, Brazil

2 Department of Ophthalmology, Faculdade de Medicina, Universidade Federal do Paraná, Rua Marechal Hermes,872 ap 404 Torre A, Curitiba, Paraná 80530-230, Brazil

3 Clinica Gaspar, Lages, SC, Brazil

Introduction

Vogt-Koyanagi-Harada (VKH) disease is a systemic autoimmune disorder in which the choroid is the main site of disease-related inflammation in the eye [1, 2]. Its acute phase is characterized by diffuse choroiditis presenting as panuveitis with serous retinal detachment. Once the acute phase is resolved, the disease can progress to its chronic or convalescent phases. The chronic phase is usually marked by recurrent anterior uveitis [1, 2], while features of the convalescent phase include

Published online: 22 August 2019

diffuse (e.g., sunset glow fundus, SGF) or focal depigmentation (e.g., peripapillary atrophy, PPA, or summular atrophic lesions) and have been attributed to the presence of subclinical choroidal inflammation detected on indocyanine green angiography (ICGA) or enhanced depth imaging optical coherence tomography (EDI-OCT) [3–5].

Despite fundus depigmentation in the non-acute phase, most patients with VKH disease exhibit good visual acuity (VA) (often better than 20/25) within the first few months following disease onset [6, 7]. Both a good visual acuity prognosis and remission are related to early and adequate high dosing corticosteroids treatment eventually associated with non-steroidal systemic immunosuppressive therapy (IMT) [2, 3]. However, severe visual field loss and abnormal electroretinogram (ERG) results have been observed in patients with non-acute VKH disease [6–8]. Most case reports regarding functional evaluation studies in VKH disease patients have examined an absence of or diminished electrical retinal response during the acute phase with gradual, incomplete recovery during the following years [6, 7]. Conversely, Yuan et al. examined normal full-field ERG (ff-ERG) responses 1 year following a disease outbreak among 42 VKH patients [9].

None of these studies evaluated choroidal inflammation using ICGA or EDI-OCT during follow-up. Therefore, the present study was designed to prospectively analyze the ff-ERG behavior in a cohort of acute onset VKH patients evaluated with multimodal imaging during a minimum 24-month follow-up period, followed by a correlated examination of the data and inflammatory signs.

Methods

This study was conducted from June 2011 through January 2017 and is part of a prospective cohort study on VKH disease conducted at Uveitis Service, Hospital das Clínicas HCFMUSP, Faculdade de Medicina, Universidade de Sao Paulo, SP, BR since 2011. The local institutional review board approved the full protocol, which follows the tenets of the declaration of Helsinki (clinical trials NCT03811366). The inclusion criteria consisted of diagnosis of VKH disease in the acute phase according to the International Committee in 2001 [10]. The exclusion criteria were less than a 24-month follow-up period and contraindication to corticosteroid therapy.

Twelve patients diagnosed with VKH disease from the initial acute onset were included in the study. All patients were treated with a three-day course of intravenous methylprednisolone (1000 mg per day) followed by a high dose of oral prednisone (1.0 mg/kg/day) with a slow tapering with a dose equal or less than 0.1 mg/kg/day after 10 months. The prednisone dose was reduced in a 0.1-mg/kg step ladder until it reached 0.3 mg/kg (i.e., for an individual with 60 kg, dose would be 20 mg): from 1 to 0.8 mg/kg every 2 to 3 weeks; at 0.7 mg/kg for 4 weeks; at 0.6 mg/kg for 2 to 3 weeks; from 0.5 mg/kg every 4 weeks; from 0.3 to 0.15 mg/kg every 6 weeks; and 0.1 mg/kg, 0.075 mg/kg, and 0.05 mg/kg for 8 weeks each. Oral corticosteroid dose was increased in case of persistent clinical inflammation signs in two steps and at least 0.5 mg/kg/day. For example, if a patient with 60 kg presented worsening of inflammatory signs while in use of 0.4 mg/kg/day, the oral corticosteroid should be increased to 0.6 mg/kg/day. On the other hand, if a patient with 60 kg presented a clinical flare while using 0.2 mg/kg/day, the oral corticosteroid was increased to at least 0.5 mg/kg/day. Subsequent tapering was performed as previously scheduled. Additional non-steroidal immunosuppressive therapy (IMT) was prescribed if the patient presented intolerance due to side effects (psychosis) or prednisone monotherapy-refractory inflammation. IMT use was considered when implemented for at least 6 months and included cyclosporine A, azathioprine, or mycophenolate mofetil. All included patients had a minimum 24-month follow-up period.

Observation procedures

In the first month after treatment start, patients had weekly complete clinical examination (VA testing, slit-lamp biomicroscopy, fundoscopy, and applanation tonometry). Pre-scheduled visits that included clinical and imaging examinations were performed at inclusion, 1, 2, 4, 6 months (M), and, thereafter, every 3 months. Imaging examinations included fundus color photography (ICGA), fluorescein angiography (FA), and EDI-OCT. ff-ERG was performed at inclusion, at 30 days and at 6 months intervals thereafter, using RETIport system (Roland Consult; Electrophysiological Diagnostic Systems, Brandenburg, Germany). Fundus color photography was performed using the Topcon TRC-50DX (Tokyo, Japan); FA, ICGA, and EDI-OCT were performed using Spectralis® HRA + OCT (Heidelberg Engineering, Germany).

Fundus findings were graded according to a previously described analytical framework [4]. The development of sunset glow fundus was classified as either present or absent based on the fundus color photography. Imaging examinations were read by two well-trained examiners (VMS, MML). In case of instances of disagreement, a senior reader (JHY) classified the images and was responsible for the final decision. The FA and ICGA reading charts were adapted from Tugal-Tutkun et al. [11]. Dark dots (DD) were evaluated based on a semi-quantitative score for the posterior pole and each quadrant: sparse and/or faint and numerous and/or pronounced. The total score varied from 0 to 8 [12]. Fluctuation was defined as a change in DD quantity (e.g., sparse to numerous or vice versa) according to the Tugal-Tutkun et al. score and whether the DD in the posterior pole or in each quadrant

[11]. Objectively, DD fluctuation was defined as a final score variation ≥ 0.5 between two different points in time.

ff-ERG recordings were performed in accordance with the International Society for Clinical Electrophysiology of Vision guidelines with the RETI-port system (Roland Consult) using ERG-jet electrodes (Universe SA, La Chaux-de-Fons, Switzerland) [12]. Scotopic ERG responses were recorded after a period of 20 min of dark adaptation, and photopic ERG responses were recorded after 10 min of light adaptation. The recording sequence was scotopic rod response, scotopic cone-rod combined response, scotopic oscillatory potentials, photopic cone response, and 30-Hz flicker cone response. The normal value limits for each specific ERG response were established at 95 % confidence intervals. Amplitude and implicit time of a and b wave of eight averaged stimulus responses for each phase were analyzed, and the results were compared with a normative database. The worsening of the ERG parameters was defined as a value reduction of ≥ 30 % in any scotopic ERG parameter, which was confirmed in two consecutive examinations [13]. ff-ERG scotopic parameters obtained at 12 and 24 months were compared; all included eyes were grouped based on the worsening or stabilization of the scotopic parameters between the 12th and 24th months.

After the acute inflammatory phase (6 months following disease onset), disease activity was systematically evaluated based on both clinical and subclinical signs. Specifically, clinical signs included anterior chamber cells (ACC) of at least 1+ cells, exudative retinal detachment, and macular edema confirmed on FA and/or OCT. Visual acuity measured with a Snellen chart was converted to LogMAR values. Subclinical signs were those detected exclusively in posterior segment imaging (PSI) and included optic disc leakage/hyperfluorescence (ODH) and/or perivascular leakage on FA; hypofluorescent DD on ICGA; and, increase of at least 30 % in subfoveal choroidal thickness (CT) in two consecutive EDI-OCT examinations. Perivascular leakage was observed as an increase in hyperfluorescence around retinal vasculature over time on FA exam at midperiphery. Isolated subclinical signs of activity did not infer change in treatment schedule, whereas clinical signs led to either an increase in a daily oral prednisone dosage of 0.2 mg/kg (up to at least 0.5 mg/kg/day) or the introduction of non-steroidal IMT (i.e., azathioprine, cyclosporine, or mycophenolate mofetil). Any intolerance to corticosteroid also determined a switch in treatment to non-steroidal IMT. Based on the predefined protocol, the term "flare" was used to describe the appearance or worsening of inflammatory signs observed at least 6 months after disease onset.

During the 24-month follow-up period, the presence of ocular complications (i.e., cataract [14], ocular hypertension/glaucoma [15, 16], choroidal neovascularization (CNV) [17], or SGF) was recorded. Cataract was defined as any lens opacification greater than nuclear or cortical 2+/4 or subcapsular 1+/4 [14]. Ocular hypertension was defined as an intraocular pressure (IOP) above 21 mmHg [15, 16]. The CNV membrane was diagnosed when increasingly localized hyperfluorescence at the posterior pole was detected on FA or a hyperreflective subretinal lesion associated with a sub- or intraretinal fluid was detected on OCT.

The main outcomes of measures included clinical and subclinical flares, presence of sunset glow fundus, and ff-ERG results from 12 to 24 months of follow-up.

Statistical analysis For descriptive data analysis, medians and ranges were calculated. For the comparison of qualitative and quantitative data between the stable ERG and worsening ERG groups, the Fisher exact test and Mann-Whitney test, respectively, were used (Tables 2 and 3). Generalized estimated equations (GEE) were used for analysing binary ocular data (Tables 2 and 3). Furthermore, Kappa statistics was used to test interrater reliability between subnormal ERG and SGF. P values ≤ 0.05 were considered statistically significant. Data analysis and statistical tests were conducted using SPSS 20.0 (SPSS Science, Chicago, IL, USA).

Results

Twelve patients (24 eyes, 10 female) with a median age of 31 years (range, 15 to 67 years old) and acute VKH disease were included in the study; incomplete and complete diseases were observed in seven (58 %) and five (42 %) cases, respectively [15]. Additionally, the median interval between symptoms presentation and treatment administration was 19 days (range, 3 to 51 days). All cases (24 eyes) presented in the acute phase with serous retinal detachment and panuveitis in both eyes.

In terms of acute inflammatory signs, all patients exhibited an initially favorable clinical response to high-dose corticosteroid treatment: macular retinal detachment resolved in 23 out of 24 eyes (96 %) during the first month. Specifically, BCVA improved to at least logMAR 0.2 in 12 out of 24 eyes (50 %) during the first month (Fig. 1). Oral corticosteroid was used for a median time of 23 months (range, 7 to 42 months); prednisone dosage ≤ 10 mg daily was achieved in 10 out of 12 cases within a median of 12 months (range, 4 to 18 months). In two patients, prednisone dosage ≤ 10 mg/day was achieved after 24 months due to an increase in corticosteroid dose during the follow-up period, as previously determined in case of flares. Even though six patients (50 %) remained on corticosteroid monotherapy, three required an increase in oral corticosteroid dose. The other six patients (50 %) required a late association or change to non-steroidal IMT due to persistent ACC or corticosteroid-induced side effects.

During the initial six post-acute months, persistence or recurrence of anterior chamber cells was observed in eight eyes

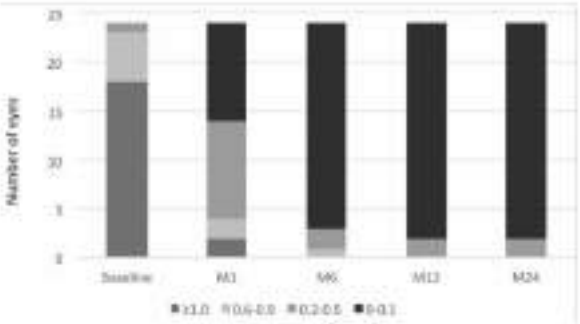

Fig. 1 Improvements in best-corrected visual acuity (logMAR) during the 24-month follow-up period following acute onset in patients with Vogt-Koyanagi-Harada disease

(33.3 %), one patient also presented exudative retinal detachment and optic disc hyperemia after 12 months following disease onset while taking prednisone 5 mg/day (patient 5). PSI inflammatory signs (subclinical signs) were also present in all eyes, including an increase in the dark dots' score in 22 eyes (91.7 %), perivascular leakage on the FA in 13 eyes (54.2 %), and increase in subfoveal CT on the EDI-OCT in 12 eyes (50 %). CNV was detected in three eyes (12.5 %), which were subsequently treated with intravitreal bevacizumab injection, oral prednisone dose increase, association of IMT, or a combination thereof. In regard to other complications, cataract was observed in five eyes (27.8 %) and ocular hypertension in 12 eyes (50 %). At the 24-month evaluation point, SGF was observed in ten eyes (41.7 %). Table 1 summarizes these results.

In regard to ff-ERG evaluation, all parameters improved within 12 months of follow-up; nevertheless, subnormal ff-ERG in at least one scotopic parameter was observed in 15 eyes (62.5 %) at the 24-month follow-up point (Table 1). Worsening of the scotopic parameters between the 12- and 24-month points was observed in seven eyes (29.2 %), whereas these parameters remained stable or improved in 17 eyes (70.8 %) (Tables 1 and 2). Both stable and worsening ERG-groups exhibited similar results at the 12-month period; nevertheless, by month 24, the stable group experienced the stability or even improvement of their scotopic parameters, while the worsening group experienced a significant worsening of these parameters (Table 2 and Fig. 2).

Potential associations of the ff-ERG-based groups with the clinical and treatment data were examined. The time period between disease onset and treatment, presence of clinical inflammation, and treatment were observed to be similar for both groups (Table 3). Six patients had a step ladder increase in prednisone dose as previously determined, while in two cases, one eye exhibited ERG-worsening parameters while the other eye exhibited a stable ERG. Going through subclinical inflammation, CT at month 1 and fluctuation in CT during follow-up significantly differed between stable and ERG-worsening groups. Patients in the ERG-worsening group presented thicker choroid at 1 month when compared to the ERG-stable group (635 versus 545 μm; $p = 0.001$). Similarly, fluctuation in CT during follow-up was more frequent in the ERG-worsening group than in ERG-stable group (47 % versus 57 %, $p = 0.022$).

Figure 3 demonstrates two representative cases of the ERG-stable and ERG-worsening status.

Ten eyes (41.7 %) presented SGF, and all exhibited subnormal ff-ERG at the 24-month period (Table 1). However, subnormal ff-ERG results in this same period were also observed in five eyes without any apparent SGF (20.8 %). Nine eyes (37.5 %) presented normal fundus pigmentation and normal ff-ERG at the 24-month endpoint, with one eye belonging to the worsening ERG group (hyper value of 0.316; 95 % CI 0.059–0.573) (Table 1).

Discussion

This prospective study included 12 patients with acute VKH disease who were systematically observed for a minimum 24-month follow-up period. All participants received early, high-dose systemic corticosteroid followed by a slow tapering of oral prednisone. Six patients received additional, late non-steroidal IMT, and three patients needed a step ladder increase in oral prednisone dose during the follow-up period. Acute inflammatory signs receded rapidly and efficiently in all patients. The treatment, however, did not eliminate clinical and subclinical flares in 33.3 % and 100 % of these examined eyes, respectively, during follow-up. In addition, subnormal ff-ERG results, in terms of at least one scotopic parameter, were still observed in 15 (62.5 %) eyes at the 24-month follow-up period. Worsening of the scotopic ERG parameters was observed in 29 % of eyes (7 out of 24 eyes) between the 12- and 24-month periods. At this point, based on the

Table 1 Inflammatory signs and ocular complications observed during the 24-month follow-up, excluding the initial 6 months, and electroretinogram results at the 24 months in patients with Vogt-Koyanagi-Harada disease

Case	Eye	Cells in anterior chamber	PSIB			Complications				ERG	
			Dark dots (number of episodes)	Perivascular leakage	CT increase	Cataract	Ocular hypertension	CNV membrane	SGF	Subnormal* at 24 months	Variation between 12 and 24 m
1	RE	Yes	2	No	No	No	Yes	No	No	No	Stable
	LE	Yes	1	No	No	No	Yes	No	No	No	Stable
2	RE	No	1	No	No	No	Yes	Yes	Yes	Yes	Worsening
	LE	No	1	Yes	No	No	Yes	No	Yes	Yes	Worsening
3	RE	No	2	No	Yes	No	No	No	No	Yes	Worsening
	LE	No	2	No	Yes	No	No	No	No	Yes	Worsening
4	RE	No	3	Yes	No	No	Yes	No	No	Yes	Stable
	LE	No	2	Yes	Yes	No	Yes	No	No	No	Worsening
5	RE	Yes	1	No	Yes	Yes	Yes	No	No	No	Stable
	LE	Yes	1	No	Yes	Yes	Yes	No	No	No	Stable
6	RE	No	0	Yes	Yes	No	Yes	No	No	Yes	Worsening
	LE	No	0	Yes	No	No	Yes	No	No	Yes	Worsening
7	RE	Yes	1	Yes	Yes	No	No	No	Yes	Yes	Stable
	LE	Yes	3	Yes	Yes	No	No	No	Yes	Yes	Stable
8	RE	No	1	Yes	No	No	No	No	Yes	Yes	Stable
	LE	No	2	Yes	No	No	No	Yes	Yes	Yes	Stable
9	RE	Yes	1	Yes	No	No	No	No	Yes	Yes	Stable
	LE	Yes	1	Yes	No	No	No	Yes	Yes	Yes	Stable
10	RE	No	1	Yes	Yes	Yes	Yes	No	No	No	Stable
	LE	No	3	Yes	Yes	No	Yes	No	No	No	Stable
11	RE	No	1	No	Yes	Yes	No	No	Yes	Yes	Stable
	LE	No	1	No	Yes	Yes	No	No	Yes	Yes	Stable
12	RE	No	1	No	No	No	No	No	No	No	Stable
	LE	No	1	No	No	No	No	No	No	No	Stable

PSIB, posterior segment imaging inflammatory sign observed on indocyanine green angiography, on fluorescein angiography and on enhanced depth imaging optical coherence tomography; CT, choroidal thickness; CNV, choroidal neovascular membrane; SGF, sunset glow fundus; ERG, electroretinography

*Subnormal ERG means at least one scotopic parameter below normal range when compared to control group

comparative analysis of the ERG-worsening and -stable groups, subclinical inflammation as detected on CT was more frequent in ERG-worsening group.

The ff-ERG analysis can be a complementary method for analyzing the impact of the disease on visual functioning since VKH disease is a diffuse choroiditis. Visual field together with microperimetry, contrast sensibility, and self-reported questionnaires could further allow for a more extensive global evaluation of the impact of the disease on a patient's daily life [8, 18, 19]. In the present study, ff-ERG exams were conducted every 6 months and an improvement in ff-ERG parameters was observed in all eyes during the first year of follow-up. Nevertheless, subnormal ff-ERG results were observed in 62 % of eyes at the 24-month follow-up period (Table 1). In the literature, there have been few studies on VKH disease-related visual function evaluated by ERG, and, among these few, most are case reports. Jacobson et al., in 1967, described one case which presented improved visual acuity, though grossly constricted visual fields, reduced rod function (measured by dark adaptometry), and the loss of the scotopic components on the ERG [7]. Godel et al., in 1978, reported both scotopic and photopic reduced b-wave amplitudes with normal latency 3 years following VKH disease onset [20]. In the present study, which included 12 patients (24 eyes), subnormal retinal functioning at the 24-month period was also observed in a very high proportion (62 %) of eyes. This may reflect VKH disease as an irreversible visual impairment or indicate persistent inflammation [6]. In the present study, even though some patients did receive a step ladder increase in corticosteroid dose or additional late IMT, this latter treatment was not properly dealt. The present study demonstrated the worsening of scotopic ERG parameters in 29 % of eyes from

Table 2 Electroretinogram results at 12 and 24 months (median value) and variation between 24 and 12 months in patients with Vogt-Koyanagi-Harada disease and controls

Parameters[a]	Controls (n = 61 eyes)	Patients (n = 24 eyes)				ERG-based groups: Stable (n = 17 eyes)			Worsening (n = 7 eyes)			
		T12	T24	T24-T12[b]	p[c]	T12	T24	T24-T12[b]	T12	T24	T24-T12[b]	p[d]
Scotopic												
[a]Amplitude (μV)	211 (114–366)	281 (184–352)	189 (130–380)	8 %	0.584	192 (104–352)	210 (138–380)	9.5 %	231 (112–368)	161 (134–183)	−32.9 %	0.096
[a]Latency (ms)	77 (70–86)	89 (78–100)	89 (75–99)	−0.4 %	<0.001	90 (79–100)	89 (75–99)	−0.6 %	83 (81–92)	148 (120–262)	2.3 %	0.319
Maximum scotopic												
[a]Amplitude (μV)	300 (211–440)	230 (134–356)	189 (120–317)	−1.5 %	<0.001	203 (134–356)	224 (166–317)	7 %	213 (157–330)	148 (120–262)	−21.4 %	<0.001
[a]Latency (ms)	22 (18–23)	23 (19–25)	23 (20–35)	−0.6 %	0.008	23 (22–23)	23 (22–35)	−1.3 %	23 (19–24)	24 (20–34)	5.2 %	0.295
[a]Amplitude (μV)	510 (348–789)	508 (328–728)	484 (356–769)	−1.4 %	0.164	507 (328–728)	528 (355–769)	2.8 %	546 (398–997)	404 (316–340)	−10.8 %	0.001
[a]Latency (ms)	48 (36–50)	50 (44–62)	50 (41–55)	−2.3 %	<0.001	50 (44–62)	50 (46–55)	−1.3 %	49 (45–50)	46 (41–54)	−3.3 %	<0.001
Oscillatory potential (μV)	121 (92–228)	92 (48–272)	114 (35–259)	0.7 %	0.215	95 (48–272)	135 (46–259)	5.9 %	88 (71–119)	55 (55–134)	−47.1 %	0.168
Photopic												
[a]Amplitude (μV)	30 (24–89)	42 (23–65)	45 (25–66)	−1 %	0.084	42 (23–68)	44 (23–66)	0 %	33 (29–63)	33 (24–52)	−5 %	0.328
[a]Latency (ms)	15 (14–17)	16 (14–17)	16 (14–17)	−2.2 %	0.005	16 (15–17)	16 (14–17)	−2.5 %	16 (14–17)	16 (14–17)	3.7 %	0.723
[a]Amplitude (μV)	227 (106–367)	202 (87–312)	186 (111–345)	−1.4 %	0.025	190 (113–312)	209 (147–345)	2.4 %	218 (87–236)	176 (111–190)	−13.6 %	0.139
[a]Latency (ms)	31 (27–34)	31 (29–35)	31 (29–33)	−2.6 %	0.263	31 (29–35)	30 (29–33)	−1.8 %	32 (31–33)	31 (29–32)	−2.8 %	0.628
Flicker 30 Hz	69 (42–122)	52 (24–89)	54 (29–85)	0.5 %	<0.001	55 (52–89)	55 (37–85)	6.2 %	52 (24–81)	56 (29–67)	−6.9 %	0.189

[a]ERG measures represented as median. ERG electroretinographic, Mann-Whitney test between ERG-based groups; [b]difference, in percentage, between values observed at 24 and 12 months was calculated for each patient and the median value is here represented; [c]p value comparing controls + patients at 24 months—generalized estimated equation with normal distribution and logarithmic link function, supposing an interchangeable correlation matrix between the eyes; [d]p value comparing T24—12 months between stable and worsening ERG groups—generalized estimated equation with normal distribution and logarithmic link function, supposing an interchangeable correlation matrix between the eyes

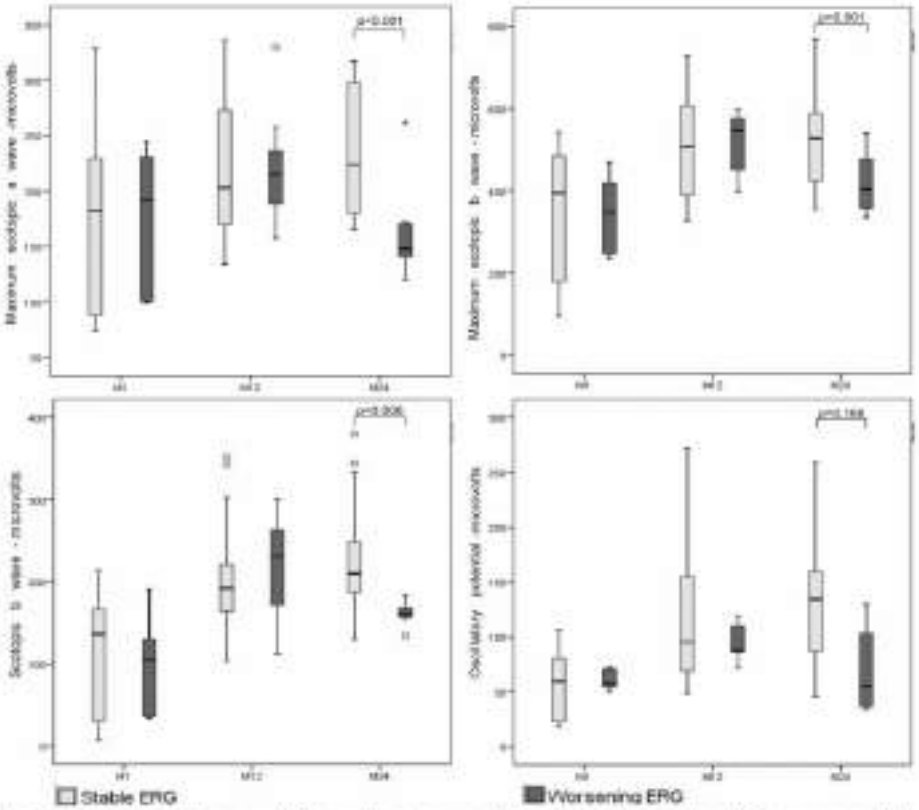

Fig. 2 Scotopic, full-field electroretinograms (ERGs) parameters for patients with Vogt-Koyanagi-Harada disease followed from acute onset through a 24-month follow-up period according to ERG-based stable or worsening groups. Amplitude of maximum scotopic *a* wave (a) and *b* wave (b), amplitude of scotopic *a* wave (c) and oscillatory potential (d) are represented. Outliers are represented as open circle or asterisks. The significance between the ERG-stable and ERG-worsening groups at the 24-month period was observed, and *p* value is included in the figure (generalized estimated equation with normal distribution and logarithmic link function, supposing an interchangeable correlation matrix between the eyes)

12 to 24 months of follow-up. Therefore, it can be inferred that additional treatment could help prevent this deterioration. Concerning the hypothesis, this group already has another study in progress that uses an early IMT treatment protocol for acute VKH disease (clinicaltrials NCT03399175), and the preliminary data is currently under analysis.

Yuan et al. recently published a similar longitudinal study using ff-ERG for 42 patients with VKH disease for a 12-month follow-up period [9]. Their results showed a complete return to normal levels for all parameters except scotopic *a*-wave amplitude. In the present study, only 37.5 % of eyes (9 out of 24 eyes) recovered to normal ERG levels at the 24-month period. In Yuan's study, ERG exams were carried out at baseline as well as the 2nd, 6th, and 12th month of treatment; nevertheless, at the 12-month period, there were only 36 of the initial 84 eyes (42.8 %) with ERG evaluation, denoting a significant sampling loss. Conversely, in the present study, in spite of its small sample size, there was no loss during the 24-month follow-up period, and all predefined exams were carried out in a timely manner for all patients. Additionally, ERG-worsening was further confirmed by a second exam within 30 days after the previous exam. In Yuan's report, even though

Table 3 Electroretinogram-based groups of patients with Vogt-Koyanagi-Harada disease and their clinical characteristics

	ERG-stable group	ERG-worsening group	*p*
N (eyes)	17	7	
Age, years, median (range)	32 (13–42)	22 (21–67)	0.864[a]
Interval to treatment start, days, median (range)	21 (3–51)	17 (7–33)	0.727[a]
Visual acuity at M1(logMAR), median (range)	0.3 (0–2)	0.1 (0–0.7)	0.413[b]
Choroidal thickness at M1, μm, median (range)	545 (308–904)	835 (305–911)	0.005[a]
Inflammatory signs, eyes (%)			
Anterior chamber cells fluctuation	8 (47.1)	0 (0)	0.014[c]
Choroidal thickness fluctuation, eyes (%)	8 (47.1)	4 (57.1)	0.022[c]
Dark dots fluctuation[d]			
None	0 (0)	2 (28.6)	0.478[f]
One	12 (70.6)	2 (28.6)	
Two	2 (11.8)	3 (42.8)	
Three	3(17.6)	0 (0)	
Perivascular leakage	9 (52.9)	4 (57.1)	0.938[c]
Ocular complications, eyes (%)			
Cataract	5 (29.4)	0 (0)	0.272[e]
Ocular hypertension	7 (41.2)	5 (71.4)	0.383[c]
Sunset glow fundus	8 (47.1)	2 (28.6)	0.388[c]
Neovascularization	2 (11.8)	1 (14.3)	0.833[c]
Fibrosis	4 (23.5)	2 (28.6)	0.846[c]
Treatment, patients (%)			
Additional NS immunosuppression	5 (55.6)	1 (33.3)	>0.999[g]
Prednisone increment**	6 (66.7)	2 (66.7)	>0.999[g]

[a] Mann-Whitney; [b] generalized estimated equation with normal distribution and logarithmic link function, supposing an interchangeable correlation matrix between the eyes; [c] generalized estimated equation with normal distribution and identity link function, supposing an interchangeable correlation matrix between the eyes; [e] Fisher exact test; [d] generalized estimated equation with binomial distribution and logit link function, supposing an interchangeable correlation matrix between the eyes; [f] generalized estimated equation with Poisson distribution and identity link function supposing an interchangeable correlation matrix between the eyes; [d] increase in the number of DD by region, whether in the posterior pole or in each quadrant, followed by a dichotomous. Objectively was defined as a variation in the final score between two different points in time ≥0.5(Tugal-Tutkun et al., 2010). NS, non-steroidal; **two patients that *receive* increment in prednisone dose presented one eye in stable and one eye in worsening groups.

the authors proposed correlating the IF-ERG parameters with structural changes via a fundoscopy, B scan ultrasonography, FA, and ICGA, data concerning the non-acute disease phase could not be found. Yuan et al. also mentioned two different treatment groups, but this data was also missing.

In terms of SGF, it frequently is a finding related to uncontrolled inflammation in several studies. Nakayama et al. reported that, despite a high dosage of corticosteroid as initial treatment, 110/222 eyes (49 %) developed SGF and 25/111 (22.5 %) patients clinically presented inflammation, whether anterior, posterior, or both [21]. Furthermore, Keino et al. described an association between the incidence rate of chronic clinical inflammation lasting more than 6 months and the appearance of SGF [22]. Kawaguchi et al. described SGF as related to the persistence of choroidal inflammation due to suboptimal treatment [23]. Lee et al. classified SGF into three groups based on the extent and severity of their depigmentary changes: early (n = 7), intermediate (n = 10), and advanced (n = 20) [24]. Based on Lee's retrospective and transversal study, eyes with a higher SGF grade were more likely to exhibit chronic recurrence, cataracts, glaucoma, a decreased subfoveal choroidal thickness, and longer disease duration [24]. Indeed, the relationship between clinical or subclinical inflammatory signs persistence and SGF development and ocular complications is well described in the literature. A consequent circulating concept is that SGF should be avoided through the use of early and aggressive IMT [23, 25, 26]. Despite the fact that El-Asrar et al. found a correlation between fundus depigmentation (SGF) and subnormal macular sensitivity using microperimetry [19], studies on the association between subnormal visual function and fundus depigmentation are scarce. The present group, in a transversal study of 26 patients with VKH disease, reported that a substantial

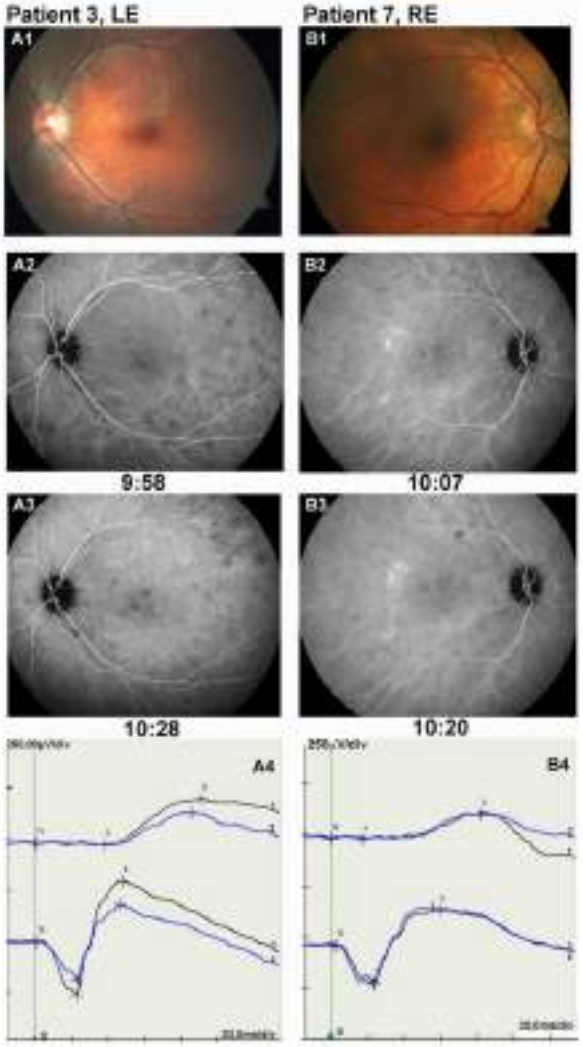

Fig. 3 Representative patients with Vogt-Koyanagi-Harada disease and worsening of scotopic electroretinogram (ffERG) parameters (left images, patient 3) and stable ffERG parameters (right images, patient 7). Both patients were initially treated with high-dose corticosteroid monotherapy. Oral prednisone was slowly tapered off and discontinued after 12 months (patient 3) and 9 months (patient 7). Patient 7 had corticosteroid-related psychosis as well as associated azathioprine at the 4-month period. Visual acuity in either eye was 20/20 with no clinical flares for both patients during the 24-month follow-up period. Fundus color photography at 24 months (A1, B1). Indocyanine green angiography (ICGA) at 12 (A2, B2) and 24 months (A3, B3). Scotopic phase of full-field electroretinogram at 12 (black line) and 24 (blue line) months (A4, B4). A4 and B4: 1 and 2: scotopic waves; 3 and 4: maximum scotopic waves

concordance correlation coefficient (kappa = 0.68) between focal fundus aspects (i.e., pigmentary changes and fibrosis) and ffERG results could be observed [4]. In this study, isolate fundus depigmentation was not examined. In the present study, ten eyes developed SGF, among which 100 % presented subnormal visual function measured by ffERG at the 24-month period. However, even eyes without SGF presented subnormal visual function by the final follow-up (9/14 eyes, 64 %). Similarly, Chee et al., in their study of convalescent VKH patients correlating with PPA rate and mf-ERG results, observed that eyes with no apparent retinal atrophy and normal visual acuity had a reduced mf-ERG response [5].

Therefore, our results reinforce that subnormal retinal function can be detected even in the normal fundus.

It should be noted that, in the present study, clinical or subclinical persistent inflammation was observed in 33 % and 100 % of patients during the 24-month follow-up period, respectively. Other retrospective studies have also described clinical or subclinical inflammation flares, with inadequate treatment usually suggested as a cause [21, 27]. Indeed, Herbort et al. suggested that sufficient, high-dose, post-acute therapy during the first 4 months following disease onset would be crucial to the complete suppression of choroidal inflammation. Even more recently, it has been suggested that earlier treatment administration will help avoid further chronicity [3]. Nevertheless, in the present study, corticosteroid dosage at the 4-month period was still high (0.6–0.7 mg/kg).

Interestingly, the correlated analysis of ff-ERG behavior during the 24-month follow-up period and subclinical inflammatory signs denoted that CT at 1 month and CT fluctuation during follow-up differed between ERG-worsening and ERG-stable groups. In a previous study published by the present group, the fundus autofluorescence pattern in the first month was pointed out as a biomarker of a worse ERG results at the 12-month follow-up evaluation in VKH patients. At this study, a severe fundus autofluorescence pattern was also correlated with the thicker subfoveal choroidal thickness (381.7 μm versus 531.5 μm, $p = 0.017$, generalized estimating equation) at the first month after treatment start [28]. Increase in CT as an indication of posterior segment inflammatory recurrences has been previously reported by many authors [27, 29, 30]. However, this is the first study to point out that choroidal thickness, whether in the first month after treatment start or intermittent thickening during follow-up, is related to a worsening ERG behavior from the 12th- to 24th-month period.

Certain limitations of the present study could be raised. First, it is important to consider that even though VKH is a rare disease, the small sample size might limit the ability to draw conclusions. Besides, a 24-month follow-up period may also not be long enough for drawing definitive conclusions concerning retinal function impairment and its association with clinical or subclinical signs of inflammation. In addition, the definition of scotopic ff-ERG worsening used in the present study needs to be further validated by future studies. Finally, despite the initial proposal of a uniform treatment protocol, changes in therapy were added according to side effects and the persistence of clinical inflammation other than an increase in corticosteroid dosage. Furthermore, another arm of treatment would be desirable to deal with the hypothesis of an even earlier and aggressive treatment would completely control disease inflammation. As previously mentioned, this hypothesis is being evaluated as part of another ongoing prospective study (Lavezzo MM, et al. Invest Ophthalmol Vis Sci. 2018;59(9):422. ARVO Abstract 422).

In conclusion, in our cohort of 12 patients, followed up for a minimum of 24 months from acute onset, with a predefined treatment protocol with high-dose corticosteroid and in some patients with late non-steroidal IMT, subnormal retinal function evaluated by ff-ERG was observed in 62.5 % of eyes at 24 months and a worsening of scotopic parameters in 29 % of eyes between the 12th and 24th month of follow-up. No significant association could be found between the worsening of retinal functioning and treatment. Thicker CT at the first month and episodes of CT fluctuation during follow-up, though, were more frequent in the worsening ERG group. The present data also emphasized that high-dose systemic corticosteroid (followed by a long and lengthy tapering period) in addition to late non-steroid IMT in select cases is not enough to control clinical flare in 33 % of eyes and subclinical flare in 100 % of eyes or to avoid visual function impairment by a 24-month endpoint. Whether this outcome is related to inadequate treatment or a more severe VKH disease presentation in this population due to genetics is a question that needs to be further studied.

Acknowledgments The authors thank Rogério Ruscitto Prado, PhD in Statistics, Department of Public Health and Preventive Medicine, University of São Paulo School of Medicine, São Paulo, Brazil, for his assistance in statistical analysis; Dr. Everett Cunningham, Department of Ophthalmology, California Pacific Medical Center, San Francisco, California, USA, Department of Ophthalmology, Stanford University School of Medicine, Stanford, California, USA, Francis I. Proctor Foundation; UCSF School of Medicine, San Francisco, California, USA, for his critical reading and suggestions on the manuscript. Part of this paper was presented as an oral presentation at American Research in Vision and Ophthalmology (ARVO) 2015 in Denver, Colorado. No financial disclosure.

Authors' Contributions All authors contributed to the manuscript as follows:

VMS, MML, FTS, CM, EECR, SFA, CEH, MKO, JHY: conception, design, analysis, and interpretation of data.

VMS, JHY: drafting the paper.

CEH, MKO, JHY: revising paper critically for important intellectual content.

VMS, MML, FTS, CM, EECR, SFA, CEH, MKO, JHY: final approval of version sent out for publishing.

All authors read and approved the final manuscript.

Funding This study was funded by the São Paulo Research Foundation (FAPESP) through grants 2011/10194-4 (VMS); 2013/07462-0 (SFA); 2014/01222-2 (SFA); 2011/50896-7, São Paulo Research Foundation (FAPESP). The other authors received no funding or support relative to this study.

Compliance with ethical standards

Conflict of interest The authors declare that they have no conflict of interest.

Ethical approval All procedures performed in this study were in accordance with the ethical standards of the institutional research committee (0496/11) and the 1964 Helsinki declaration and its later amendments.

Informed consent Informed consent was obtained from all individual participants included in the study.

References

1. Rubsamen P, Gass J (1991) Vogt-Koyanagi-Harada syndrome: clinical course, therapy and long-term visual outcome. Arch Ophthalmol 109(5):682–687
2. Chee S-P, Jap A, Bacsal K (2007) Spectrum of Vogt-Koyanagi-Harada disease in Singapore. Int Ophthalmol 27(2–3):137–142
3. Herbort CP, Abu El-Asrar A, Takeuchi M, Pavesio CE, Couto C, Hedayatfar A et al (2018) Catching the therapeutic window of opportunity in early initial-onset Vogt–Koyanagi–Harada uveitis can cure the disease. Int Ophthalmol 1–7
4. da Silva FT, Hirata CE, Oliveira E, Oyamada MK, Yamamoto JH (2009) Fundus-based and electroretinographic strategies for stratification of late-stage Vogt–Koyanagi–Harada disease patients. Am J Ophthalmol 148(6):934–945
5. Chee SP, Liu CD, Chang C-L, Lim WK, Jap A (2005) Visual function in Vogt-Koyanagi-Harada patients. Graefes Arch Clin Exp Ophthalmol 243:785–790
6. P Yang P, Fang W, Wang L, Wen F, Wu W, Kijlstra A (2008) Study of macular function by multifocal electroretinography in patients with Vogt-Koyanagi-Harada syndrome. Am J Ophthalmol 146(5): 765–771
7. Jacobson JH, Feghhi A, Tabaac T (1967) The electroretinogram in Harada's disease. Am J Ophthalmol 64(6):1152–1154
8. Yang P, Sun M, Liu X, Zhou H, Fang W, Wang L et al (2012) Alterations of color vision and central visual field in patients with Vogt-Koyanagi-Harada syndrome. J Ophthalmic Inflamm Infect 2: 75–79
9. Yuan W, Zhou C, Cao Q, Du Z, Hu R, Wang Y et al (2018) Longitudinal study of visual function in Vogt-Koyanagi-Harada disease using full-field electroretinography. Am J Ophthalmol 191:92–99
10. Read RW, Holland GN, Rao NA, Tabbara KF, Ohno S, Arellanes-Garcia L et al (2001) Revised diagnostic criteria for Vogt-Koyanagi-Harada disease: report of an international committee on nomenclature. Am J Ophthalmol 131:647–652
11. Topal-Tulkun L, Herbort CP, Khairallah M (2010) Scoring of dual fluorescein and ICG inflammatory angiographic signs for the grading of posterior segment inflammation (dual fluorescein and ICG angiographic scoring system for uveitis). Int Ophthalmol 30(5): 539–552
12. McCulloch DL, Marmor MF, Brigell M, Hamilton R, Holder G, Tzekov R, Bach M (2015) ISCEV Standard for full-field clinical electroretinography (2015 update). Doc Ophthalmol 130:1–12
13. Benson WE, Sandberg MA, Rosner B, Birch DG, HAnson AH et al (1985) Natural course of retinitis pigmentosa over a three-year interval. Am J Ophthalmol 99(3):240–251
14. Olyhack LT, Wolfe JK, Singer DM, Lonki MC, Bullrowe MA, Bailey IL, Friend J, McCarthy D, Wu SY (1993) Opacities classification. Arch Ophthalmol 111(6):831–836
15. Jabs DA, Nussenblatt RB, Rosenbaum JT, Standardization of Uveitis Nomenclature (SUN) Working Group (2005) Standardization of uveitis nomenclature for reporting clinical data. Results of the First International Workshop. Am J Ophthalmol 140(5):509–516
16. Foster PJ, Buhrmann R, Quigley HA, Johnson GA (2002) The definition and classification of glaucoma in prevalence surveys. Br J Ophthalmol 86:238–243
17. Adán A, Maíz C, Navarro R, Bitrian E, Casaroli-Marano RP (2007) Intravitreal bevacizumab (avastin) injection as primary treatment of inflammatory choroidal neovascularization. Retina 9:1180–1186
18. Frick KD, Drye LT, Kempen JH, Dunn JP, Holland JN, Lathamy P et al (2012) Associations among visual acuity and vision- and health-related quality of life among patients in the multicenter uveitis steroid treatment trial. Investig Ophthalmol Vis Sci 53(3):1169–1176
19. Abu El-Asrar A, Al-Mezaine HS, Hemachandran S, Hariz R, Kangave D (2012) Retinal functional changes measured by microperimetry after immunosuppressive therapy in patients with Vogt-Koyanagi-Harada disease. Eur J Ophthalmol 22(3):368–375
20. Godel V, Blumenthal M, Regenbogen L (1978) Functional evaluation in Harada's disease. Acta Ophthalmol 56:314–321
21. Nakayama M, Keino H, Watanabe T, Okada AA (2018) Clinical features and visual outcomes of 111 patients with new-onset acute Vogt-Koyanagi-Harada disease treated with pulse intravenous corticosteroids. Br J Ophthalmol:1–5
22. Keino H, Goto H, Usui M (2002) Sunset glow fundus in Vogt-Koyanagi-Harada disease with or without chronic ocular inflammation. Graefes Arch Clin Exp Ophthalmol 240(10):878–882
23. Kawaguchi T, Horie S, Bouchenaki N, Ohno-Matsui K, Mochizuki M, Herbort CP (2010) Suboptimal therapy controls clinically apparent disease but not subclinical progression of Vogt-Koyanagi-Harada disease. Int Ophthalmol 30:41–50
24. Lee EK, Lee SY, Yu HG (2013) A clinical grading system based on ultra-wide field retinal imaging for sunset glow fundus in Vogt-Koyanagi-Harada disease. Graefes Arch Clin Exp Ophthalmol 251(3):359–368
25. Herbort CE, Abu El-Asrar AM, Yamamoto JH, Pavesio CE, Gupta V, Khairallah M et al (2016) Reappraisal of the management of Vogt–Koyanagi–Harada disease: sunset glow fundus is no more a fatality. Int Ophthalmol:1–13
26. Abu El-Asrar AM, Hemachandran S, Al-Mezaine HS, Kangave D, Al Muammar AM (2012) The outcomes of cyclosporine-contained therapy combined with systemic corticosteroids in acute uveitis associated with Vogt-Koyanagi-Harada disease. Acta Ophthalmol 90:603–608
27. Tagawa Y, Nambu K, Mizuuchi K, Takemoto Y, Iwata D, Uno T, Fukushima T, Hinodia K, Kitaichi N, Ohno S, Ishida S (2015) Choroidal thickening prior to anterior recurrence in patients with Vogt – Koyanagi – Harada disease. Br J Ophthalmol 100(4):473–477
28. Morais C, Salomão VM, Rodrigues EEC, Abdallah SF, Lorenzo MM, da Silva FT, Machado CG, Oyamada MK, Hirata CE, Yamamoto JH (2016) Fundus autofluorescence as a marker of disease severity in Vogt-Koyanagi-Harada disease. Acta Ophthalmol 94(8):e820–e821
29. Hashizume K, Imamura Y, Fujiwara T, Machida S, Ishida M, Kawasaki D (2014) Choroidal thickness in eyes with posterior recurrence of Vogt–Koyanagi–Harada disease after high-dose steroid therapy. Acta Ophthalmol 92(6):e490–e491
30. Jap A, Chee SP (2017) The role of enhanced depth imaging optical coherence tomography in chronic Vogt-Koyanagi-Harada disease. Br J Ophthalmol 101(2):188–189

Publisher's note Springer Nature remains neutral with regard to jurisdictional claims in published maps and institutional affiliations.

9.7 Publicação *Ocul Immunol Inflamm* em 2019

Ocular Immunology and Inflammation

ISSN: 0927-3948 (Print) 1744-5078 (Online) Journal homepage: https://www.tandfonline.com/loi/ioi20

Impact of Inflammation and Treatment on Self-reported Quality of Life in Patients with Non-acute Vogt–Koyanagi–Harada Disease (VKHD)

Fernanda Maria Silveira Souto, Ruy Felippe Brito Gonçalves Missaka, Breno Marchiori Magalhães, Victor Marcos Couto Caetano, Julia Thiemi Takiuti, Marcelo Mendes Lavezzo, Viviane Mayumi Sakata, Maria Kiyoko Oyamada, Carlos Eduardo Hirata & Joyce Hisae Yamamoto

To cite this article: Fernanda Maria Silveira Souto, Ruy Felippe Brito Gonçalves Missaka, Breno Marchiori Magalhães, Victor Marcos Couto Caetano, Julia Thiemi Takiuti, Marcelo Mendes Lavezzo, Viviane Mayumi Sakata, Maria Kiyoko Oyamada, Carlos Eduardo Hirata & Joyce Hisae Yamamoto (2019): Impact of Inflammation and Treatment on Self-reported Quality of Life in Patients with Non-acute Vogt–Koyanagi–Harada Disease (VKHD), Ocular Immunology and Inflammation, DOI: 10.1080/09273948.2019.1668431

To link to this article: https://doi.org/10.1080/09273948.2019.1668431

Published online: 31 Oct 2019.

Submit your article to this journal

View related articles

View Crossmark data

Full Terms & Conditions of access and use can be found at
https://www.tandfonline.com/action/journalInformation?journalCode=ioi20

Ocular Immunology & Inflammation, 2019; 00(00): 1–12
© 2019 Taylor & Francis Group, LLC
ISSN: 0927-3948 print / 1744-5078 online
DOI: 10.1080/09273948.2019.1668403

Taylor & Francis

ORIGINAL ARTICLE

Impact of Inflammation and Treatment on Self-reported Quality of Life in Patients with Non-acute Vogt–Koyanagi–Harada Disease (VKHD)

Fernanda Maria Silveira Souto, MD[1], Ruy Felippe Brito Gonçalves Missaka, MD[1], Breno Marchiori Magalhães, MD[1], Victor Marcos Couto Caetano, MD[1], Julia Thiemi Takiuti, MD[1], Marcelo Mendes Lavezzo, MD[1], Viviane Mayumi Sakata, MD, PhD[1,2], Maria Kiyoko Oyamada, MD, PhD[1], Carlos Eduardo Hirata, MD, PhD[1], and Joyce Hisae Yamamoto, MD, PhD[1]

[1]*Department of Ophthalmology, LIM-33, Faculdade de Medicina FMUSP, Universidade de Sao Paulo, Sao Paulo, SP, Brazil and* [2]*Department of Ophthalmology, Universidade Federal do Paraná, Curitiba, PR, Brazil*

ABSTRACT

Aims: To evaluate associations between vision-related (VR-) and health-related (HR-) QoL metrics and inflammation and treatment in non-acute VKHD patients.

Methods: Cross-sectional study in a tertiary center in Sao Paulo, Brazil with 22 patients with non-acute VKHD followed prospectively for >12 months since acute disease onset, with systematic evaluation and predefined treatment protocols. VR- and HR-QoL aspects were assessed by VFQ-25 and SF-36 questionnaires, respectively. Associations between the questionnaire's subscale item scores with inflammation and systemic medical therapies were assessed.

Results: After generalized linear model analysis, worse VA, severe fundus changes, fluctuation of VA and fluctuation of anterior chamber cells impacted negatively on VR-QoL items. Higher cumulative total dose of corticosteroids and use of immunosuppressive therapy impacted negatively on both questionnaires.

Conclusion: Worse VA, clinical inflammation and systemic treatment have a significant impact on VR- and HR-QoL questionnaires. Subclinical choroidal inflammation did not seem to impact QoL.

Keywords: Inflammation, quality of life, treatment medical, uveitis, uromeningoencephalitic syndrome

Vogt–Koyanagi–Harada disease (VKHD) is a systemic autoimmune disease that targets melanocyte-rich tissues such as the choroid.[1–4] The mainstay treatment is prompt, high-dose systemic corticosteroids with slow taper.[2,5] Advances in choroid evaluation tools with indocyanine green angiography (ICGA) and enhanced depth imaging optical coherence tomography (EDI-OCT) have shown that subclinical choroidal inflammation persists long after acute inflammatory signs subsided in VKHD.[5,6] Although the prognosis is considered good with 66% of patients having final visual acuity (VA) better than 20/40, some authors suggest early immunosuppressive therapy (IMT) to reduce complications and recurrences primarily associated with chronic subclinical inflammation.[1,2,7,8]

Given the importance of subclinical choroidal inflammation and the tendency to switch to early and intensive IMT, a QoL approach may promote a broader understanding of the impact of subclinical inflammation on visual function under long-term systemic treatment. Questionnaires that assess vision-related (VR-) quality of life (QoL), as the 25-item National Eye Institute Vision Function Questionnaire (VFQ-25), and assess health-related (HR-) QoL, as the 36-item Short Form Health Survey (SF-36), are effective means of measuring visual functioning in patients with uveitis.[9–12] The first study of QoL in VKHD was recently published by our group demonstrating that VA, ocular complications, and local treatment had an impact on patients' QoL.[12]

Received 20 August 2019; revised 4 September 2019; accepted 12 September 2019

Correspondence: Fernanda Maria Silveira Souto, Department of Ophthalmology, Faculdade de Medicina FMUSP, Universidade de São Paulo, São Paulo 01246, Brazil. E-mail: fernanda.souto@yahoo.com.br

Therefore, the present study proposes to clarify the association between self-reported VR- and HR-QoL metrics, inflammation and systemic treatment in non-acute VKHD patients who have been followed prospectively since acute disease onset under predefined treatment protocols.

METHODS

Study Design and Sample

This cross-sectional study was conducted from July 1, 2017, to December 31, 2017, with 22 patients with non-acute VKHD who were followed at the Uveitis Service, Department of Ophthalmology, Hospital das Clínicas HCFMUSP, Faculdade de Medicina, Universidade de São Paulo, Brazil. Inclusion criteria were: diagnosis of VKHD[13]; participants of an ongoing prospective study in which all patients had been followed from acute onset and were systematically followed up and treated as described below; a minimum 12-month follow-up from acute onset; and, non-acute disease, defined as disease duration ≥12 months from disease onset. All patients were initially treated with three-day intravenous methylprednisolone (1 g) followed by oral prednisone (1mg/kg/d) with slow tapering. Four patients were maintained with oral prednisone (group I), while 18 patients had associated systemic IMT (eight after the first month [group II] and 10 within the first month [group III]).

This study was approved by the Institutional Ethics Committee (CapPesq 2.289.034/17). Written informed consent was obtained from all participants and all study methods adhered to the tenets of the Declaration of Helsinki. After agreeing to participate, patients underwent a socio-demographic interview, QoL assessment, and ophthalmologic evaluation. Clinical data were obtained from the current ophthalmological evaluation, as well as from medical records. A database was created for clinical record-keeping purposes.

All patients had systematic evaluations with clinical, posterior segment imaging exams (fundus color photography, ICGA, fluorescein angiography (FA) and EDI-OCT) performed at diagnosis at one, three, and 6 months and thereafter every 3 months. Patients also had full-field electroretinogram (ff-ERG) exams at diagnosis, at 30 days and at 6-month intervals thereafter. Disease activity after 6 months from disease onset was characterized by the presence or fluctuation of anterior chamber cells (ACC), and/or macular edema confirmed by FA, and/or OCT. Subclinical signs observed were optic disc and/or perivascular leakage on FA, choroidal thickness increase of 30% on EDI-OCT in two consecutive exams, and presence or fluctuation of dark dots (DD) on ICGA. A fundus color photography was taken using the Topcon® TRC-50DX (Tokyo, Japan) and was graded according to an analytical framework for fundus findings previously described.[14] Development of sunset glow fundus was classified as present or absent. A senior reader (JHY) classified the images. FA, ICGA, and EDI-OCT were performed using Spectralis® HRA+OCT (Heidelberg Engineering, Germany). FA and ICGA reading charts were adapted from Tugal-Tutkun et al.[15] DD were evaluated with a semi-quantitative score for posterior pole and for each quadrant: sparse and/or faint, and numerous and/or pronounced; total score varied from 0 to 8.[15] Fluctuation was defined as an increase in the number of DD, whether in the posterior pole or in each quadrant, followed by a diminishment.

ff-ERG was performed using the RETI-port system (Roland Consult, Germany). Exam recordings were done in accordance with the International Society for Clinical Electrophysiology of Vision guidelines using ERG-jet electrodes (Universe SA, La Chaux-de-Fonds, Switzerland).[16] Amplitude and implicit time of *a* and *b* waves of eight averaged stimulus responses for each phase were analyzed. The limits of normal values for each specific ff-ERG response were established at 95% confidence limits. The exam was considered normal when ff-ERG scotopic parameters in both eyes were within the limit of ±2 standard deviation in comparison with a normative database adjusted for age range.

Contrast sensitivity (CS) was measured using a Pelli–Robson chart that consists of 16 letter triplets. Each of the triplets is equivalent to 1 logMAR unit. The lens power of the eye being tested was increased by 0.75 diopters. The patient viewed the chart at 1-m distance with the fellow eye occluded and then with both eyes opened.

VR-QoL and HR-QoL Assessment

The VR- and HR-QoL metrics instruments were administered by one of the authors during a face-to-face interview. The questionnaires were completed before the ophthalmic examination to reduce the influence of the clinical encounter on patient responses. The VR- and HR-QoL were assessed using VFQ-25 and SF-36 questionnaires, respectively. The VFQ-25 contains 25 items that evaluate 12 dimensions.[17] The SF-36 consists of 36 items that measure health status in eight dimensions.[18] In both questionnaires, scores range from 0 to 100, with higher scores indicating a better QoL.[17,18] The VFQ-25 and SF-36 questionnaires have been translated into Portuguese, and their reliability and validity have been established.[19,20]

Outcomes

Main outcomes were VR- and HR-QoL metrics, presence of inflammatory signs and use of systemic corticosteroid and/or IMT treatment and their associations. Secondary outcomes were visual function measurements (VA, ff-ERG, CS), presence of ocular and systemic complications and their associations with QoL metrics.

Data Analysis

Descriptive statistical analysis was performed to describe socio-demographic and clinical data, and distributions were summarized using proportions, medians, and range. Associations were studied between the VFQ-25 and SF-36 subscale item scores with socio-demographic features, visual functions (VA, ff-ERG, and CS), clinical and subclinical parameters of disease activity and their fluctuation, systemic comorbidities, systemic medical therapies, and ocular and systemic complications. For items analyzed per eye, the better eye was chosen for VA and CS, and the worse eye for fundus graduation. To test for differences in the VFQ-25 and SF-36 subscale item scores between subgroups, the Mann–Whitney U test was used for continuous variables and the Spearman's correlation analysis was used for correlations. The Kruskal–Wallis test was used to compare the questionnaire scores with items with three or more groups. The Dunn test was used as a multiple comparison post hoc test. Generalized linear models with normal distribution and logarithmic link function were adjusted to explain the relation between QoL domain and factors identified to be significant in univariate analysis (Wald test). In this logarithmic model, the coefficients, according to its sign, represent an increase or decrease in the value of the QoL score. A P-value < 0.05 was accepted as indicating statistical significance. The Statistical Package for the Social Sciences version 22.0 software (SPSS Inc., Chicago, Illinois, USA) was used for statistical analysis.

RESULTS

Twenty-two patients (20 female, 90.9%) with non-acute VKHD were evaluated. The median age was 37 years (range 20–72 years) and median disease duration was 38 months (range 15–79 months). Patients' clinical profile (Table 1) demonstrated that 86% had VA of 20/20 in the better eye, 91% had a mild or moderate fundus classification in the worse eye and 41% of patients had abnormal ff-ERG. At inclusion, clinical signs of inflammation were observed in three patients (14%) and subclinical signs (i.e., DD) were observed in all patients. During the follow-up, fluctuation of parameters was observed: VA (45%), ACC (32%), perivascular leakage on FA (59%), DD (86%), optic disc hyperfluorescence on FA (41%) and subfoveal choroidal thickness (50%).

The scores of the VFQ-25 and SF-36 questionnaires are given in Table 2. On the VFQ-25 questionnaire, the median final score was 88.4 (range 50.2–99.4), with the lowest scores on general health (median = 50, range 0–100) and vision-specific mental health (median = 71.9, range 12.5–93.7) subscale items. On the SF-36 questionnaire, the median final score was 75.4 (range 17–95.7), with the lowest scores on bodily pain (median = 52, range 0–100) and general perception of health (median = 52.5, range 20–85) subscale items. Statistically significant differences in the scores between the three different treatment groups were related to vision-specific social functioning and final score on the VFQ-25 questionnaire.

In univariate analysis, the VFQ-25 subscale item scores showed statistically significant differences based on social demographic data, clinical data, disease activity parameters (clinical and subclinical), treatment aspects, and systemic complications (Table 3). Worse VA in the better eye was related to a lower peripheral vision score, while VA fluctuation was associated with a lower general vision score. Patients with ACC during follow-up had lower near activities, ocular pain, and dependency scores. Patients with cataracts had lower driving scores. Higher corticosteroids total dose was associated with lower distance activities, ocular pain, vision-specific role difficulties, vision-specific mental health, and overall composite scores. Use of a higher number of immunosuppressive drugs was related to lower general health, near activities, peripheral vision, and dependency scores.

In univariate analysis, the SF-36 subscale item scores showed significant differences according to social demographic data, clinical data, clinical and subclinical disease activity parameters, ocular complications, treatment aspects, and systemic complications (Table 4). Longer disease duration was associated with higher mental health scores that differed from VFQ-25 findings, in which disease duration was associated with a lower vision-specific social functioning score. Vascular leakage on FA impacted negatively on the social functioning score. Higher cumulative corticosteroids total dose was related to lower role limitations due to emotional and physical problems, social functioning, and mental health scores, while the use of IMT was associated with lower bodily pain, vitality, and social functioning scores. Hyperglycemia impacted negatively on social and physical functioning and role limitations due to emotional problems scores. Choroidal thickness fluctuation and infection impacted positively on several SF-36 subscale scores.

© 2019 Taylor & Francis Group, LLC

TABLE 1. Socio-demographic and clinical features of 22 patients with non-acute Vogt-Koyanagi-Harada disease included in the study.

Feature		
Age, median (range)	37	(20-72)
Sex, n (%)		
Male	2	(9)
Female	20	(91)
Race§, n (%)		
White	10	(45)
Black	10	(45)
Pardo	1	(5)
Yellow	1	(5)
Education, n (%)		
Middle school	4	(18)
High school	13	(59)
Graduated	5	(23)
Employment Status, n (%)		
Employed (part-time/full-time)	16	(73)
Unemployed/retired	6	(27)
Mensal household income R$, n (%)		
< R$ 1,002.00*	10	(45)
≥ R$ 1,002.00 < 2,004.00	7	(32)
≥ R$ 2,004.00	3	(14)
Prefer not to answer/do not know	2	(9)
Disease duration in months, median (range)	38	(15-79)
Oral corticosteroids, n (%)		
Yes	22	(100)
Duration of the use of oral corticosteroids (months), median (range)	18	(9-60)
Cumulative oral corticosteroids dose†, (mg), median (range)	16,367.5	(7,970.0- 54,660.0)
Group I (n=4)	13,855.0	(6,790.0-22,885.0)
Group II (n=8)	13,855.0	(7,970.0-54,660.0)
Group III (n=10)	14,170.0	(8,847.0-52,032.0)
Non-steroidal immunosuppressive therapy‡, n (%)		
Yes	18	(82)
No	4	(18)
Disease activity status at inclusion | during follow-up, n (%)		
Clinical signs		
Anterior chamber cells	1 | 7	(5| 32)
Macular edema	3	(14)
Subclinical signs		
Optic disc hyperfluorescence (FA)	10 | 9	(45 | 41)
Perivascular leakage (FA)	3 | 13	(14 | 59)
Dark dots (ICGA)	22 | 19	(100 | 86)
Choroidal thickness fluctuation (DCT-EDI)	11	(50)
Visual acuity, n (%) (better eye)		
20/20	19	(86)
<20/20 ≥ 20/60	3	(14)
Ocular complications¶, n (%) (any eye)		
Cataract	10	(45)
Ocular hypertension	10	(45)
Glaucoma	1	(5)
Choroidal neovascular membrane	5	(23)
Sunset glow fundus	9	(41)
Ocular surgery¶, n (%) (any eye)		
Yes	1	(5)
Systemic comorbidities¶, n (%)		
Yes	9	(41)
Systemic complications, n (%)		
Hyperglycemia	3	(14)
Gastrointestinal disturbances	7	(32)
Infection	2	(9)
Skin alterations	7	(32)
Neuropsychiatric disturbances	5	(23)
Hematologic disturbances	3	(14)

(Continued)

TABLE 1. (Continued)

Feature		
Severity according to analytic classification of eye fundus, n (%) (worse eye)		
Mild	12	(35)
Moderate	8	(36)
Severe	2	(9)
ff-ERG, n (%)		
Normal	13	(59)
Abnormal	9	(41)
Contrast sensitivity (log), median (range)		
Right eye	1.80	(0.90-1.80)
Left eye	1.65	(0.60-1.95)
Binocular	1.65	(1.35-1.95)

Abbreviations: ff-ERG: full-field electroretinogram; FA: fluorescent angiography; Group I: only corticosteroid; Group II: late immunosuppressive therapy; Group III: early immunosuppressive therapy; ICGA: indocyanine green angiography; OCT-EDI: enhanced-depth imaging optical coherence tomography; §self-classification based on categories used in the official Brazilian census; *corresponding to one Brazil national monthly minimal wage; ¶at inclusion or during follow-up; †No statistically significant difference between the groups; ‡Azathioprine was used by 17 patients (7 from group II and 10 from group III), mycophenolate mofetil was used by 5 patients (1 from group II and 4 from group III) and cyclosporine was used by 2 patients (both from group II).

After generalized linear model analysis, significant associations of VFQ-25 and SF-36 subscale items emerged (Table 5). Concerning the VFQ-25 questionnaire, high school educational level was independently associated with a 37% worse general health score and a 30% worse vision-specific mental health score. Each month of longer disease duration was independently associated with a 1% worse vision-specific social functioning score. Worse VA was independently associated with a 64% worse peripheral vision score, while VA fluctuation was independently associated with a 12% lower general vision score. Severe fundus graduation was independently associated with a 37% worse peripheral vision score. Each milligram of higher total dose of corticosteroids was independently associated with a 1% worse distance activities, ocular pain, and role difficulties scores. Higher number of IMT was independently associated with 41% worse general health and 2% worse peripheral vision scores. Each milligram of higher total dose of corticosteroids was independently associated with 1% worse role limitations owing to physical and emotional problems scores.

DISCUSSION

VKHD in the non-acute phase may present with relentless, subclinical choroidal inflammation pushing toward long-term systemic treatment. This study assessed the impact of inflammation (clinical or subclinical) and treatment on VR- and HR-QoL in these patients as primary outcomes; as secondary outcomes, visual function impact on QoL was also evaluated. We demonstrated that, despite the good visual prognosis associated with VKHD and infrequent clinical inflammation, the disease and its treatment have a significant impact on both visual functioning and general health status of patients in the non-acute phase of the disease.

The median of total scores of VFQ-25 was 88.4 and SF-36 was 75.4. In our recently published study evaluating QoL in patients with long-standing VKHD, these median scores were 56 and 60.3, respectively.[12] The non-acute VKHD and long-standing VKHD population had different socio-demographic and clinical profiles, being better in the actual (non-acute) population: employed (70% versus 34.7%), high school degree (81.8% versus 32.7% illiterate), VA equal to 20/20 (86.4% versus 71.5% with VA ≥ 20/40), active disease (13.6% versus 53%), and median disease duration (38 months versus 73 months). The previous study revealed that difficulties reported on VFQ-25 and SF-36 questionnaires were primarily related to socio-economic aspects (unemployment status and lower monthly household income), worse VA, ocular complications, and local treatment.[12] It is of note that, in the actual study, all included patients had a systematic follow-up from acute onset under a predefined treatment protocol. These differences between the two populations may lead to the finding that, in the present study with shorter disease duration and better VA, strict follow-up, and rigorous treatment, the median scores for both questionnaires were better; in addition, association with treatment became evident.

Regarding ocular inflammation, in noninfectious posterior uveitis, Lescrauwaet et al. demonstrated clinically meaningful improvements in patients' visual functioning assessed by the VFQ-25 questionnaire associated with inflammation control.[20] Evaluation of QoL issues captured a broader benefit of inflammation control, in addition to improvement achieved on VA.[21,22] Although in our sample only 13% of patients had active disease (ACC and/or macular edema), fluctuations in

© 2019 Taylor & Francis Group, LLC

TABLE 2. Scores of SF-36 and VFQ-25 questionnaires of 22 patients with non-acute Vogt-Koyanagi-Harada disease included in the study.

Item	Median [range]	Group I Median [range]	Group II Median [range]	Group III Median [range]
VFQ-25 questionnaire				
General health	50 [0-100]	62.5 [50-100]	57.5 [25-100]	37.5 [0-75]
General vision	80 [60-100]	80 [60-100]	80 [60-100]	80 [60-100]
Near activities	100 [50-100]	100 [100]	95.8 [75- 100]	95.8 [50- 100]
Distance activities	100 [62.5-100]	100 [100]	87.5 [63- 100]	100 [63- 100]
Driving*	93.4 [58.3-100]	100 [75-100]	72.9 [58-88]	91.7 [83-100]
Peripheral vision	100 [50-100]	100 [100]	100 [50- 100]	100 [50- 100]
Color vision	100 [75-100]	100 [100]	100 [75- 100]	100 [100]
Ocular pain	87.5 [50- 100]	95.7 [75-100]	75 [50-88]	87.5 [50-100]
Vision-specific role difficulties	100 [25-100]	100 [88-100]	87.5 [50-100]	100 [25-100]
Vision-specific dependency	100 [8.3-100]	100 [100]	83.3 [42- 100]	95.8 [8- 100]
Vision-specific social functioning	100 [50-100]	100 [100]	95.8 [50- 100]	**100‡** **[100]**
Vision-specific mental health	71.9 [12.5-95.7]	75 [75-94]	63.9 [31-81]	62.5 [13- 88]
Final score	**88.4** [50.2- 99.4]	**94.8** [91.4-99.4]	**83.4** [63.9-92.5]	**91‡** **[50.2- 96.3]**
SF-36 questionnaire				
Physical functioning	87.5 [0-100]	100 [90-100]	80 [10-100]	72.5 [10-100]
Role limitations due to physical health	100 [0-100]	100 [75- 100]	87.5 [0-100]	87.5 [0- 100]
Bodily Pain	52 [0-100]	100 [62- 100]	51 [0- 100]	51.5 [22- 100]
General perception of health	52.5 [20-85]	62.5 [50-75]	50 [20-77]	55 [30-85]
Energy and vitality	60 [15-100]	77.5 [77-100]	57.5 [25-85]	57.5 [15-85]
Role limitations due to emotional problems	100 [0-100]	100 [100]	83.3 [0- 100]	83.3 [0- 100]
Social functioning	75 [12.5-100]	100 [100]	75 [13- 100]	68.8 [25- 100]
Mental health	56 [20-96]	72 [56-96]	76 [24-88]	54 [20-96]
Total score	75.4 [17-95.7]	86.3 [81.4-95.8]	62.5 [17.1-90.9]	65.5 [23.4-89.8]

Abbreviations: VFQ-25, National Eye Institute Visual Functioning Questionnaire; SF-36, 36-Item Short Form Health Survey; *n = 8 patients; Group I used only corticosteroid; Group II used corticosteroid followed by late immunosuppressive therapy (IMT); Group III used corticosteroid followed by early IMT; ‡$p < 0.05$, Kruskal–Wallis test.

Concerning the treatment groups, multiple comparison post hoc (Dunn test) did not identify which subgroups differed from each other on vision-specific social functioning and final score.

ACC impacted negatively on VR-QoL scores, suggesting that flare-ups of inflammation can be harmful and that long-term control, is important. In this regard, multiple episodes of anterior uveitis in HLA-B27 associated diseases were associated with lower VFQ-25 scores, while longer disease remission was positively correlated with better scores.[23] In adult patients with juvenile idiopathic arthritis (JIA), active uveitis and/or having a history of uveitis was statistically significantly associated with lower VFQ-25 scores.[24] Similarly, in patients with noninfectious uveitis, the active disease was associated with decrease in several VR-QoL scores,

TABLE 3. Median VFQ-25 questionnaire scores and significant associations with socio-demographic data, clinical data and treatment in 22 patients with non-acute Vogt-Koyanagi-Harada disease included in the study.

Features	General health	General vision	Near activities	Distance activities	Driving	Peripheral vision	Color vision	Ocular pain	Role difficulties	Dependency	Social functioning	Mental health	Final score
Social demographic data													
Educational level													
Middle school	**50**	80	100	100	100	100	100	81.3	93.8	87.5	100	**75**	88.1
High school	**25**	80	100	83.3	75	100	100	87.5	87.5	91.7	100	**62.5**	88.2
Graduated	**75†¶**	80	91.6	100	93.8	100	100	87.5	100	100	100	**84.3†¶**	95.4
Employment status													
Employed	50	80	100	100	87.5	100	100	87.5	100	**100**	100	75	90
Unemployed or retired	25	80	100	91.7	100	100	100	68.8	81.3	**75†¶**	100	52.7	72.2
Mensal household income (R$)													
<1002.00	**25**	80	100	91.6	66.7	100	100	**75**	**87.5**	**83.3**	100	65.9	**83.6**
1002.00–2004.00	**50**	80	100	100	93.8	100	100	**87.5**	**100**	**100**	100	75	**93.6**
>2004.00	**75‡**	100	100	100	100	100	100	**100‡**	**100‡**	**100‡**	100	87.5	**95.9‡**
Clinical data													
Duration of disease (months)	0.172	−0.045	−0.069	−0.083	0.038	−0.375	−0.344	−0.179	−0.261	−0.023	**−0.456¶**	0.288	−0.179
Systemic comorbidities													
Yes	**25**	80	100	91.7	87.5	100		75	87.5	91.6	100	65.3	84.3
No	**50†**	80	100	100	100	100	100	87.5	100	100	100	75	81.4
Cataract							100						
Yes	50	80	100	91.7	**75**	100		87.5	100	100	100	67	91.9
No	50	80	95.8	100	**100†**	100	100	75	93.8	91.6	100	75	88.1
Visual acuity (logMar)	0.051	−0.243	−0.321	−0.016	0.138	**−0.628¶**	100	−0.371	−0.128	−0.027	0.188	0.002	−0.133
Visual acuity fluctuation							0.087						
Yes	25	**80**	91.7	83.3	93.8	100		75	93.8	91.7	100	67	85.8
No	50	**80†¶**	100	100	91.7	100	100	87.5	100	100	100	75	91.9
Fundus graduation							100						
Mild	50	80	100	**100**	87.5	**100**		81.3	100	100	100	71.9	88.4
Moderate	50	80	100	**95.8**	100	**100**	**100**	87.5	100	93.8	100	75	93.1
Severe	25	70	66.7	**62.5‡**	–	**50‡¶**	**87.5‡**	62.5	43.8	33.3	75	31.3	57.0
Disease activity parameters during follow-up													
Anterior chamber cells													
Yes	50	80	**75**	91.6	87.5	100	100	**62.5**	87.5	**75**	100	75	82.7
No	50	80	**100†¶**	100	100	100	100	**87.5†¶**	100	**100†**	100	68.8	92.5
Optic disk hyperfluorescence													
Yes	25	80	**100**	100	79.2	100	100	87.5	100	100	100	75	93.6
No	50	80	**91.6†¶**	100	93.8	100	100	87.5	100	100	100	68.8	88.3
Choroidal thickness													
Yes	50	**80**	100	100	83.3	100	100	87.5	100	100	100	75	93.6
No	50	**80†**	91.6	91.7	100	100	100	75	87.5	91.6	100	56.3	87.0

(*Continued*)

© 2015 Taylor & Francis Group, LLC

TABLE 3. (Continued)

Features	General health	General vision	Near activities	Distance activities	Driving	Peripheral vision	Color vision	Ocular pain	Role difficulties	Dependency	Social functioning	Mental health	Final score
Treatment													
Duration of use of oral corticosteroids (months)	−0.104	−0.061	0.124	−0.401	−0.115	−0.26	−0.121	**−0.468§**	**−0.496§**	−0.307	−0.227	−0.31	−0.390
Higher total dose of corticosteroids	−0.371	−0.178	−0.013	**−0.522§¶**	−0.203	−0.074	−0.056	**−0.616§¶**	**−0.499§¶**	−0.344	−0.174	**−0.522§**	**−0.487§**
Number of immunosuppressive drugs	**−0.469§¶**	−0.22	**−0.533§**	−0.385	−0.268	**−0.554§¶**	−0.303	−0.316	−0.221	**−0.447§**	−0.127	−0.387	−0.411
Treatment group													
I	62.5	80	100	100	100	100	100	93.8	100	100	**100**	75	**91.8**
II	37.5	80	95.8	87.5	72.9	100	72.9	75	87.5	83.3	**91.8**	63.9	**83.6**
III	37.5	80	95.8	89.6	91.7	100	91.7	87.5	100	95.8	**100‡**	62.5	**91‡**
Systemic complications													
Gastrointestinal disturbances													
Yes	25	80	100	83.3	72.9	100	100	75	87.5	75	100	62.5	**82.7**
No	50	80	100	100	100	100	100	87.5	100	100	50	12.5	**93.6†**

Abbreviations: VFQ-25, National Eye Institute Visual Functioning Questionnaire; GH: general health; Group I used only corticosteroid; Group II used corticosteroid followed by late immunosuppressive therapy (IMT); Group III used corticosteroid followed by early IMT; FA, fluorescein angiography; †p < 0.05, Mann–Whitney Test; §p < 0.05, Spearman's rho Test; ‡p < 0.05, Kruskal–Wallis test; ¶generalized linear model analysis (Wald's test)

Concerning educational level, after multiple comparison post hoc test (Dunn test), significance was observed between the following subgroup: for vision-specific mental health, high school versus graduated (p = 0.044).

Concerning mensal household income, after multiple comparison post hoc (Dunn test), significance was observed between the following subgroups: for general health, <1002.00 (versus >2004.00 (p = 0.041); vision-specific role difficulties, <1002.00 (versus 1002.00–2004.00 (p = 0.004)

Concerning fundus graduation, multiple comparison post hoc (Dunn test) did not identify which subgroups differed from each other on distance activities, peripheral vision and color vision subscales;

Concerning treatment groups, multiple comparison post hoc (Dunn test) did not identify which subgroups differed from each other on social functioning and final score subscales.

TABLE 4. Median SF-36 questionnaire scores and significant associations with socio-demographic data, clinical data and treatment in 22 patients with non-acute Vogt-Koyanagi-Harada disease included in the study.

Features	Physical Functioning	Role physical	Bodily Pain	General Health	Vitality	Social Functioning	Mental Health	Role Emotional	Total Score
Social demographic data									
Sex									
Female	100	100	51.5	52.5	**40**	75	56	100	73.8
Male	87.5	100	81	60	**90†**	100	90	100	88.6
Age	**-0.488§**	0.261	-0.183	0.153	-0.158	-0.328	-0.069	**-0.478§**	-0.336
Clinical data									
Duration of disease (months)	0.166	0.233	0.251	-0.087	0.398	0.204	**0.4965¶**	0.247	0.275
Disease activity parameters at inclusion or during follow-up									
Vascular leakage (FA)									
Yes	60	50	51	50	**40**	**37.5**	44	0	39.1
No	90	100	62	55	60	**100†**	72	100	81.4
Choroidal thickness fluctuation (EDI-OCT)									
Yes	90	100	62	**65**	60	100	72	100	81.4
No	85	75	51	**45†**	60	75	54	100	57.8
Treatment									
Duration of use of oral corticosteroids (months)	-0.226	-0.38	0.049	0.009	0.032	-0.109	-0.264	**-0.438§**	-0.13
Higher total dose of corticosteroids	-0.342	**-0.567§**	0.272	0.132	-0.286	**-0.422§**	**-0.505§**	**-0.595§¶**	-0.417
Non-steroidal immunosuppressive therapy									
Yes	77.5	87.5	**51**	50	**57.5**	75	56	83.3	65.5
No	100	100	**100†**	62.5	**77.5†**	**100†**	72	100	86.3
Systemic complications									
Infection									
Yes	97.5	100	97	42.5	62.5	100	**42**	100	88.9
No	82.5	87.5	51.5	56	60	75	**56†**	100	73.8
Hyperglycemia									
Yes	**60**	50	51	50	55	**37.5**	56	**0**	39.1
No	**95†**	100	62	55	50	**100†**	60	**100†**	81.4
Skin disturbances									
Yes	75	75	51	50	55	50	52	66.7	57.8
No	95	100	72	70†	50	100	60	100	84.1

Abbreviations: SF-36, 36-Item Short Form Health Survey; FA: fluorescein angiography; EDI-OCT: enhanced depth optical coherence tomography; †p < 0.05, Mann–Whitney Test; §p < 0.05, Spearman's rho Test; ¶generalized linear model analysis (Wald's test)

© 2015 Taylor & Francis Group, LLC

TABLE 3. Significant associations of VFQ-25 and SF-36 questionnaire scores (univariate analysis and generalized linear model analysis) with socio-demographic data, clinical data, disease activity parameters and treatment in 22 patients with non-acute Vogt-Koyanagi-Harada disease.

	Features				
	Social demographic data	Clinical data and disease activity parameters	Treatment	β	P
VFQ-25 questionnaire					
General health	High school			−.46	.012
			Number of IMT drugs	−.52	.025
General vision	VA fluctuation			−.13	.039
Near activities		ACC during follow-up		−.19	.001
		ODH (FA) during follow-up		.15	.001
Distance activities			Higher total dose of corticosteroids	-5.64×10^{-9}	.024
Peripheral vision		Worse VA (logMar)		−1.02	<.001
		Severe fundus graduation		−.46	<.001
			Number of IMT drugs	−.02	0.048
Driving		Cataract			.036†
Color vision		Severe fundus graduation			.007†
Ocular pain			Higher total dose of corticosteroids	-1.05×10^{-7}	.003
Role difficulties			Higher total dose of corticosteroids	-1.1×10^{-7}	.02
Dependency	Unemployed/retired				.021†
Social Functioning		Longer disease duration		−.004	.007
Mental health	High school			−.35	.011
SF-36 questionnaire					
Role physical			Higher total dose of corticosteroids	−.567§	.006
Bodily pain			IMT use		.042†
General health		Choroidal thickness fluctuation			.004†
Mental health		Longer disease duration		.006	.045
Role emotional			Higher total dose of corticosteroids	-4.5×10^{-7}	.005

Abbreviations: VFQ-25, National Eye Institute Visual Functioning Questionnaire; SF-36, 36-Item Short Form Health Survey; FA: fluorescein angiography; VA: visual acuity; ACC: anterior chamber cells; ODH: optic disk hyperfluorescence; IMT: immunosuppressive therapy; ff-ERG: full field electroretinogram; †Mann–Whitney Test (p-value); § Spearman's rho Test coefficient; β: generalized linear model analysis coefficient; P: p-value <0.05

The factors that did not have statistical significance in the univariate analysis were not analyzed in the generalized linear model. Only statistically significant results ($p < 0.05$) are shown.

indicating the impact that active disease has on patients' well-being.[16] In patients with Behçet's uveitis, the relief and decreased frequency of uveitis attacks achieved by infliximab therapy improved VR- and HR-QoL scores.[25]

When going through subclinical posterior segment inflammation, no negative impact on QoL scores was observed in the present study. On the contrary, patients with subclinical signs, such as optic disc hyperfluorescence or choroidal thickness fluctuation, had a positive impact on HR-QoL scores. We hypothesize that these inflammatory signs may be too subtle to impact QoL scores or may not ideally represent choroidal inflammation. The small sample size may also have limited the detection of the accurate impact of subclinical inflammation on QoL scores.

The association of visual function (VA, CS, and ff-ERG) and QoL questionnaires was analyzed. In spite of the low frequency of eyes with VA worse than 20/20 (14%), the association between poor VA with lower perceived peripheral vision on the VR-QoL questionnaire could still be observed, as seen in our first study on VKHD patients.[12] Indeed, visual function compromise in patients with uveitis, measured by VA, is a primary determinant of patient's perceived VR- and HR-QoL.[26–29] Studies investigating patients with ocular disease, including uveitis, have found that VA < 20/40 had a negative impact on physical, mental, and visual scores.[24–29] Concerning CS, in the setting of several retinal disorders, the presence of abnormal CS despite normal VA suggests that CS might be a more sensitive measure, with changes in VA occurring only with more advanced alterations.[30–32] Nevertheless, in our sample, the median binocular logCS was 1.50 (considered to be normal)[31] and not associated with lower QoL scores. Our findings may be due to most of the patients

having very mild visual dysfunction that even CS could not capture.[30–32] In our data, severe fundus graduation negatively impacted color and peripheral vision. In regards to ff-ERG results and QoL items, no associations were found, which may be due to mild visual dysfunction in our present population. Nevertheless, da Silva et al. had demonstrated a high correlation between fundus severity and worse ff-ERG parameters.[14]

Related to systemic treatment, a negative impact of higher total dose of corticosteroids and use/number of non-steroidal IMT on VR- and HR-QoL scores was clearly demonstrated in our patients with non-acute VKHD. We believe that the systematic prospective evaluation and predefined treatment protocols in this actual study make these observations robust and reliable. Similar findings of a negative impact of systemic therapy (corticosteroids and/or IMT) on VR- and HR-QoL can be found in the literature.[24,33] In adult patients with JIA, the use of IMT negatively influenced the outcomes of the general health scores in VFQ-25[34] and, in patients with birdshot chorioretinopathy, the use of systemic corticosteroids was associated with lower scores on VR-QoL,[33] as shown in our population. Despite the improved visual outcomes, patients with uveitis receiving antimetabolites may experience a deterioration of mental health scores on SF-36.[24] In our patients who used IMT, mostly azathioprine, there was an association with the lower bodily pain score on SF-36.

The main shortcoming of our study is its modest sample size, which may limit the power to detect significant differences when subgroup analyses are performed. Even so, statistically significant differences were found. Also, a healthy control group would have been beneficial in comparing HR-QoL and VR-QoL results. Nevertheless, reliable, valid, and accepted HR- and VR-QoL measures were used,[17,18] and systematic data collection provided a comprehensive analysis of socio-demographic, clinical, and treatment-related variables in patients with non-acute VKHD.

In conclusion, worse VA, clinical inflammation and systemic treatment (corticosteroids and IMT) had a significant impact on HR- and VR-QoL questionnaires. In our sample, subclinical choroidal inflammation did not seem to impact QoL. Hence, the present data add to the importance of reaching the break-even -point between the benefit of long-term treatment of non-acute VKHD on one side and the negative impact on VR- and HR-QoL scores on the other side. The measure of patient-centered outcomes such as VR- and HR-QoL supports the holistic approach to caring for patients with non-acute VKHD and helps us to understand more about the effects of disease activity (especially choroidal inflammation), visual function, and burden of treatment on patients' QoL.

DECLARATION OF INTEREST

The authors report no conflicts of interest. The authors alone are responsible for the content and writing of the article.

FUNDING

São Paulo Research Foundation (FAPESP) Grant #2011/50936-7.

ROLE OF THE FUNDER/SPONSOR

The funding source had no role in the design and conduct of the study; collection, management, analysis, and interpretation of the data; preparation, review, or approval of the manuscript; and decision to submit the manuscript for publication.

AUTHOR CONTRIBUTIONS

Definition of study design: Yamamoto JH; data collection: Souto FMS, Misaka RFRG, Magalhães BM, Caetano VMC, Takiuti JT; analysis and interpretation of data: all authors; manuscript writing: Souto FMS, Yamamoto JH; critical review and approval of the manuscript: all authors.

REFERENCES

1. Moorthy RS, Inomata H, Rao NA. Vogt–Koyanagi–Harada syndrome. *Surv Ophthalmol*. 1995;39:265–292. doi:10.1016/S0039-6257(95)80105-5.
2. Lavezzo MM, Sakata VM, Morita C, et al. Vogt–Koyanagi–Harada disease: review of a rare autoimmune disease targeting antigens of melanocytes. *Orphanet J Rare Dis*. 2016;11:29. doi:10.1186/s13023-016-0412-4.
3. Du L, Kijlstra A, Yang P. Vogt–Koyanagi–Harada disease: novel insights into pathophysiology, diagnosis and treatment. *Prog Retin Eye Res*. May 2016;52:84–111. doi:10.1016/j.preteyeres.2016.02.002.
4. Sakata VM, Da Silva FT, Hirata CE, et al. Autoimmunity reviews diagnosis and classification of Vogt–Koyanagi–Harada disease. *Autoimmun Rev*. 2014;13:935. doi:10.1016/j.autrev.2014.01.023.
5. Tagawa Y, Namba K, Mizuuchi K, et al. Choroidal thickening prior to anterior recurrence in patients with Vogt–Koyanagi–Harada disease. *Br J Ophthalmol*. 2015;1(1):1–5.
6. Herbort CP, Mantovani A, Bouchenaki N. Indocyanine green angiography in Vogt–koyanagi–harada disease: angiographic signs and utility in patient follow-up.

© 2018 Taylor & Francis Group, LLC

Int Ophthalmol. 2007 Apr–Jun;27(2–3):173–182. doi:10.1007/s10792-007-9060-y.

7. Herbort CP Jr., Abu El Asrar AM, Yamamoto JH et al. Reappraisal of the management of Vogt–Koyanagi–Harada disease: sunset glow fundus is no more a fatality. *Int Ophthalmol.* 2016;37(6):1383–1395. doi:10.1007/s10792-016-0388-0.
8. Herbort CP Jr., Abu El Asrar AM, Takeuchi M et al. Catching the therapeutic window of opportunity in early initial-onset Vogt–Koyanagi–Harada uveitis can cure the disease. *Int Ophthalmol.* 2019;39(6):1419–1425. doi:10.1007/s10792-018-0949-4.
9. Murphy CC, Hughes EH, Frost NA, et al. Quality of life and visual function in patients with intermediate uveitis. *Br J Ophthalmol.* 2005;89:1161–1165. doi:10.1136/bjo.2004.059121.
10. Schiffman RM, Jacobson G, Whitcup SM. Visual functioning and general health status in patients with uveitis. *Arch Ophthalmol.* 2001;119:841–849. doi:10.1001/archopht.119.6.841.
11. Gardiner AM, Armstrong RA, Dunne MC, et al. Correlation between visual function and visual ability in patients with uveitis. *Br J Ophthalmol.* 2002;86:993–996. doi:10.1136/bjo.86.9.993.
12. Minaka RFKG, Souto FMS, Albornoz NC, et al. Self-reported quality of life in patients with long-standing Vogt–Koyanagi–Harada disease. *Ocr Immunol Inflamm.* 2019;28:1–12.
13. Read RW, Holland GN, Rao NA et al. Revised diagnostic criteria for Vogt–Koyanagi–Harada disease: report of an international committee on nomenclature. *Am J Ophthalmol.* 2001;131:647–652.
14. Da Silva FT, Hirata CE, Oliveiros E, Oyamada MK, Yamamoto JH. Fundus-based and electroretinographic strategies for stratification of late-stage Vogt–Koyanagi–Harada disease patients. *Am J Ophthalmol.* 2009;148(6):939–945. doi:10.1016/j.ajo.2009.06.029.
15. Tugal-Tutkun I, Herbort CP, Khairallah M. Scoring of dual fluorescein and ICG inflammatory angiographic signs for the grading of posterior segment inflammation (dual fluorescein and ICG angiographic scoring system for uveitis). *Int Ophthalmol.* 2010;30(5):539–552. doi:10.1007/s10792-008-9263-x.
16. McCulloch DL, Marmor MF, Brigell MG, et al. ISCEV standard for full-field clinical electroretinography. *Doc Ophthalmol.* 2015;130:1–12. doi:10.1007/s10633-014-9473-7.
17. Mangione CM, Lee PP, Gutierrez PR, et al. National Eye Institute Visual Function Questionnaire field test investigators: development of the 25-item National Eye Institute Visual Function Questionnaire. *Arch Ophthalmol.* 2001;119:1050–1058. doi:10.1001/archopht.119.7.1050.
18. Ware JE, Kosinski M, Keller S. *SF-36 Physical and Mental Health Summary Scales: A User's Manual.* Boston, MA: The Health Institute, New England Medical Center; 1993.
19. Ciconelli RM. Tradução para o portugês e validação do questionário genérico de avaliação de qualidade de vida, "Medical Outcomes Study 36 item short-form health survey (SF-36)." São Paulo; 1997. [Tese de doutorado- Escola Paulista de Medicina de São Paulo da Universidade Federal de São Paulo.]
20. Simão LM, Pereira MAL, Araujo CR, et al. The Brazilian version of the 25-item National Eye Institute Visual Function Questionnaire: translation, reliability and validity. *Arq Br Oftalmol.* 2008;71:540–546. doi:10.1590/S0004-27492008000400014.
21. Lascaratou L, Miserocchi E, Thurau S, et al. Association between visual function response and reduction of inflammation in noninfectious uveitis of the posterior segment. *Invest Ophthalmol Vis Sci.* 2017;58(9):3555–3562. doi:10.1167/iovs.16-20610.
22. Kaleeswaran S, Sudharshan S, Biswas J. Quality of life in non-infectious uveitis patients on immunosuppressive therapy. *Middle East Afr J Ophthalmol.* 2014;21(3):225–231. doi:10.4103/0974-9233.134675.
23. Hoekstra L, Lee LL. Vision-related quality of life in patients with inactive HLA-B27- spectrum anterior uveitis. *PLoS One.* 2016 Jan 25;11(1):e0146956. doi:10.1371/journal.pone.0146956.
24. Heuvroet AJ, Jago NFMS, Telostra J, et al. Impact of uveitis on quality of life in adult patients with juvenile idiopathic arthritis. *Arthritis Care Res (Hoboken).* 2017;69(12):1895–1902. doi:10.1002/acr.23224.
25. Sakai T, Watanabe H, Kuroyanagi K, et al. Health- and vision-related quality of life in patients receiving infliximab therapy for Behçet uveitis. *Br J Ophthalmol.* 2013;97(3):338–342. doi:10.1136/bjophthalmol-2012-302315.
26. Pitt MM, Wakefield D, Patel I, et al. Visual functioning and health-related quality-of-life are compromised in patients with uveitis. *Ocr Immunol Inflamm.* 2017;25:486–491. doi:10.3109/09273948.2016.1136734.
27. Sugar EA, Vemugopal VBhome JE et al.. Longitudinal vision-related quality of life for patients with noninfectious uveitis treated with fluocinolone acetonide implant or systemic corticosteroid therapy. *Ophthalmol.* 2017;124(11):1–8.
28. Miserocchi E, Modorati G, Monteri P, Colucci A, Bardello F. Quality of life in patients with uveitis on chronic systemic immunosuppressive treatment. *Ocr Immunol Inflamm.* 2010;18(4):297–304. doi:10.3109/09273941003607510.
29. Murphy CC, Greiner K, Plskova J, et al. Validity of using vision-related quality of life as a treatment end point in intermediate and posterior uveitis. *Br J Ophthalmol.* Feb 2007;91(2):154–156. doi:10.1136/bjo.2006.105528.
30. Kapp PJ, Morrot D, Yu F, et al. Contrast sensitivity among patients with birdshot chorioretinopathy. *Am J Ophthalmol.* Feb 2009;147(2):351–356. doi:10.1016/j.ajo.2008.08.021.
31. Shah KH, Holland GN, Yu F et al. Contrast sensitivity and color vision in HIV-infected individuals without infectious retinopathy. *Am J Ophthal.* 2006;142:284–292. doi:10.1016/j.ajo.2006.03.046.
32. Marmor MF. Contrast sensitivity versus visual acuity in retinal disease. *Br J Ophthalmol.* 1986;70:553–559. doi:10.1136/bjo.70.7.553.
33. Kuiper JJ, Missotten T, Baarsma SG, et al. Vision-related quality of life in patients with birdshot chorioretinopathy. *Acta Ophthalmol.* Jun 2013;91(4):e329–331. doi:10.1111/aos.12084.
34. Niemeyer KM, Gonzales JA, Rathinam SR, et al. Quality of life from a randomized clinical trial comparing antimetabolites for intermediate, posterior, and panuveitis. *Am J Ophthalmol.* 2017;179:10–17. doi:10.1016/j.ajo.2017.04.003.

9.8 Publicação *Ocul Immunol Inflamm* em 2019

Ocular Immunology and Inflammation

ISSN: 0927-3948 (Print) 1744-5078 (Online) Journal homepage: https://www.tandfonline.com/loi/oii20

Outcomes of Intravitreal Bevacizumab in Choroidal Neovascularization in Vogt-Koyanagi-Harada Disease - A Prospective Study

Viviane M. Sakata, Celso Morita, Marcelo M. Lavezzo, Ever E. C. Rodriguez, Smairah F. Abdallah, Sergio L.G. Pimentel, Carlos E. Hirata & Joyce H. Yamamoto

To cite this article: Viviane M. Sakata, Celso Morita, Marcelo M. Lavezzo, Ever E. C. Rodriguez, Smairah F. Abdallah, Sergio L.G. Pimentel, Carlos E. Hirata & Joyce H. Yamamoto (2019): Outcomes of Intravitreal Bevacizumab in Choroidal Neovascularization in Vogt-Koyanagi-Harada Disease - A Prospective Study. Ocular Immunology and Inflammation. DOI: 10.1080/09273948.2019.1687731

To link to this article: https://doi.org/10.1080/09273948.2019.1687731

Published online: 20 Nov 2019.

Submit your article to this journal

View related articles

View Crossmark data

Full Terms & Conditions of access and use can be found at
https://www.tandfonline.com/action/journalInformation?journalCode=oii20

OCULAR IMMUNOLOGY AND INFLAMMATION
https://doi.org/10.1080/09273948.2019.1667731

Taylor & Francis
Taylor & Francis Group

ORIGINAL ARTICLE

Outcomes of Intravitreal Bevacizumab in Choroidal Neovascularization in Vogt-Koyanagi-Harada Disease– A Prospective Study

Viviane M. Sakata, MD, PhD[a,b], Celso Morita, MD[a], Marcelo M. Lavezzo, MD[a], Ever E. C. Rodriguez, MD[a], Smairah F. Abdallah, COMT[a], Sergio L.G. Pimentel, MD, PhD[a], Carlos E. Hirata, MD, PhD[a], and Joyce H. Yamamoto, MD, PhD[a]

[a]Department of Ophthalmology, Faculdade de Medicina FMUSP, LIM 33, Universidade de Sao Paulo, Sao Paulo, Brazil; [b]Department of Ophthalmology, Hospital das Clinicas, Universidade Federal do Parana, Curitiba, Brazil

ABSTRACT

Purpose: To assess the effectiveness of intravitreal (IV) bevacizumab and the need for systemic immunosuppressive therapy (IMT) in choroidal neovascularization (CNV) in Vogt-Koyanagi-Harada disease (VKHD).

Methods: CNV treatment consisted of three monthly IV bevacizumab injections as a loading dose; if intra/subretinal fluid (IRF) persisted, further injections were proceeded besides increment in systemic IMT. Outcome analyses at 3, 6, and 12 months were visual acuity, central foveal thickness, macular volume, IRF, and addition of IMT.

Results: Seven eyes of six patients were included. Five patients (five eyes) completed a 12-month follow-up and received 12 IV bevacizumab injections. At the 12-month follow-up, visual acuity improved in four out of five eyes ($p = .0568$); all eyes had decreased macular volume ($p = .0431$) but they still had persistent IRF; and all cases needed IMT introduction/increment.

Conclusion: Intravitreal bevacizumab in association with systemic IMT was effective for CNV in VKHD. Active CNV may indicate disease of inadequate clinical control.

ARTICLE HISTORY
Received 16 May 2019
Revised 18 October 2019
Accepted 29 October 2019

KEYWORDS
bevacizumab; choroidal neovascularization; inflammation; Vogt-Koyanagi-Harada

Vogt-Koyanagi-Harada (VKH) disease is an autoimmune disorder directed against melanocytes in susceptible individuals. It is characterized by diffuse uveitis and is usually associated with a good visual prognosis.[1] Subretinal fibrosis and choroidal neovascularization (CNV), though, can develop and are related to chronic inflammation and poor visual function.[1,2] Prevalence of CNV in VKH disease ranges from 7% to 15%.[1,3–5] In our series, 12.5% of VKH patients treated with early and high dose corticosteroids presented CNV during a 24-month follow-up.[6]

The main underlying pathophysiologic process of inflammatory CNV remains unclear. It has been postulated, though, that CNV may develop from inflammatory-mediated angiogenic drive and/or secondary to a degenerative disruption in the Bruch's membrane-retinal pigment epithelium (RPE).[7,8] Neovascular buds grow through the damaged RPE-Bruch's complex. Infiltrating myeloid cells promote angiogenic responses with vascular endothelium growth factor (VEGF) as one of the most important angiogenic drivers.[7,9] In specific, interleukin-1 and tumor necrosis factor alpha stimulate the production of VEGF by the RPE,[8] which leads to CNV development.

There is no clear standard of care for CNV management in inflammatory diseases, VKH disease included.[8,10] Treatment options include immunosuppression, laser photocoagulation, photodynamic therapy (PDT) and surgical removal of the CNV,[11] which have been associated with an incomplete resolution of CNV, high rate of recurrence and potential complications. Diagnosis of CNV associated with VKH disease still prognosticates a poor visual outcome, despite referred treatments. Intravitreal bevacizumab, a full-length humanized antibody that binds to all subtypes of VEGF, has been successfully used to treat CNV associated with age-related macular degeneration (ARMD), myopia, angioid streaks, and inflammatory diseases.[12–15] The effectiveness of anti-VEGF treatment in patients with CNV associated with VKH disease, however, is still uncertain.[16,17] The purpose of this prospective study is to assess the effectiveness of intravitreal bevacizumab and the need for systemic immunosuppressive therapy (IMT) in the treatment of CNV in VKH disease.

Methods

The current analysis refers to patients with VKH disease who have been prospectively recruited from the Uveitis Service, Hospital das Clínicas HCFMUSP, Faculdade de Medicina, Universidade de Sao Paulo, Sao Paulo, SP, BR. Patients with VKH disease and active CNV were included in the present study. The study protocol followed the statements of the Declaration of Helsinki, and was approved by the local Institutional Review Board (#10121/2008).

The diagnosis of VKH disease was based on the Revised Diagnostic Criteria proposed by the International Nomenclature Committee.[18] Active CNV diagnosis was based on fundus biomicroscopy (serous retinal detachment with or without retinal hemorrhages), fluorescein angiography (FA) (presence of early-phase hyperfluorescence with late-phase leakage), and spectral-

CONTACT Celso Morita celsomorita@gmail.com Department of Ophthalmology, Faculdade de Medicina FMUSP, LIM 33, Universidade de Sao Paulo, Rua Vergueiro, 3857 (1908), São Paulo, SP 04101-000, Brazil

Color versions of one or more of the figures in the article can be found online at www.tandfonline.com/ioi.

© 2019 Taylor & Francis Group, LLC

domain optical coherence tomography (OCT) findings (hyperreflective lesion related to a CNV complex with serous foveal detachment or intraretinal fluid with increased foveal thickness). Inflammation was considered active if anterior chamber cells (at least 1+ of cells) or optic disc leakage in FA (confirmed by three examiners) was observed.

Ocular examinations included measurement of best-corrected visual acuity (VA) using Snellen charts (which was later converted to logMAR), slit-lamp biomicroscopy, intraocular pressure measured by the Goldmann applanation tonometer, and indirect ophthalmoscopic and biomicroscopic fundus examinations. Baseline OCT, FA, and ICGA were performed using Spectralis HRA-OCT (Heidelberg Engineering, Heidelberg, Germany). Retinal central foveal thickness (CFT) was manually measured by the same examiner on the horizontal scan, and macular volume (MV-mm^3) was automatically calculated by the software after manual corrections of the inner and outer limits of the retina.

After CNV diagnosis, a loading dose of three injections of intravitreal bevacizumab (Avastin; Genentech Inc, South San Francisco, California, USA) was prescheduled with 4 weeks' interval, regardless the visual status or OCT findings. If inflammation was concomitantly present, systemic corticosteroids or immunosuppressive therapy were added or increased at baseline. Bevacizumab (1.25 mg/0.05 ml) was injected intravitreally through the pars plana 3.5 mm to 4.0 mm posterior to the surgical limbus using a 30-gauge needle using a sterile technique.

After the first bevacizumab injection, monthly follow-up examinations were proceeded including measurement of VA, slit-lamp and fundus examination and OCT. FA and ICGA were performed every 3 months till 12-month endpoint. The need for repeated injection(s) was determined by clinical and imaging evidence of active CNV, which included any sign of hemorrhage, leakage on FA and/or any evidence of CNV with intra or subretinal fluid on OCT. Besides IV injections, complementary systemic therapy was analysed every 3 months. After 3 months (or after three bevacizumab injections), increment in immunosuppressive treatment was indicated if there were intraretinal fluid (IRF) or subretinal fluid (SRF) on OCT. Only eyes with a minimum of 6 months of follow-up were included in the study.

The effect of bevacizumab was evaluated by changes in best-corrected visual acuity (logMAR) and OCT parameters (CFT, MV, and the presence of intra/subretinal fluid) at 3, 6, and 12-month endpoints. The addition of systemic treatment during the follow-up was also noted.

Statistical analyses were performed using StataSE Statistical Software, Release 14.0, 2015 (Stata Corp, College Station, Texas, USA). The comparisons between the endpoint results and baseline were performed using the Wilcoxon test. P values ≤.05 were considered statistically significant.

Results

Patient clinical data, CNV characteristics, systemic treatment and findings before and after treatment are summarized in Table 1. Seven eyes of six female patients with VKH disease and CNV were included. Median age and median disease

Table 1. Data for seven eyes (six patients) with Vogt-Koyanagi-Harada disease and chorioidal neovascularization treated with intravitreal bevacizumab injections and systemic immunosuppressive therapy.

Patient, sex, age (years)	Disease duration (months), eye, location	Number of injections	Baseline					Month 3					Month 6					Month 12				
			Signs of disease activity	Oral therapy	BCVA*	CFT (μm)	MV (mm^3)	Signs of disease activity	Oral therapy	BCVA	CFT (μm)	MV (mm^3)	Signs of disease activity	Oral therapy	BCVA	CFT (μm)	MV (mm^3)	Signs of disease activity	Oral therapy	BCVA	CFT (μm)	MV (mm^3)
1, F, 51	14, RE, juxta-papillary	12	None IV	None	0.0	189	10.03	OD leakage OD	CS10	0.05	107	10.03	OD staining	CSA250 CS30	0.0	105	8.03	None	CSA200 AZA100	0.0	108	8.15
2, F, 33	63, RE, subfoveal	12	ACC	CSA250 MMF3	3.0	754	7.88	OD leakage ME	CSA 250 MMF 3	1.0	703	7.84	ACC	CSA250 MMF3 Local TST TCN	0.3	599	7.78	ACC	CSA250 MMF3	0.1	447	7.65
3, F, 52	60, RE, juxta-foveal	12	None	AZA200 CS10	2.0	188	8.53	None	CS15 MMF 2	0.6	191	8.52	None	CS20 MMF2.5	0.7	185	8.58	None DD	CS15 MMF2.5	0.7	191	8.42
4, F, 29	39, RE, subfoveal	12	None DD	None	0.05	387	10.77	DD	CS20	0.2	305	9.95	ACC DD	CSA250 CS10	0.0	346	8.29	None DD	CSA200 MMF1.5 CS10	0.7	282	8.39
	39, LE, juxta-papillary	6	None	CSA250	0.0	227	8.61	None	CS15 CSA 250	0.0	227	8.15	None	CSA200 MMF1.5 CS10	0.0	220	8.29					
5, F, 67	10, LE, juxta-foveal	12	ACC OD	CS40	0.1	150	8.91	None	CS20	0.0	141	8.65	None	MMF2 CS20	0.0	126	8.77	None	MMF2	0.0	115	8.52
6, F, 30	27, LE, juxta-foveal	6	leakage DD None	CS25	3.0	186	6.98	None	CS25	0.7	232	7.76	None	MMF1.5 CS60	0.2	220	6.71					

F: Female; RE: right eye; LE: left eye; *BCVA: best corrected visual acuity (logMAR); CFT: central foveal thickness; MV: macular volume; FA: fuzzy vessels; ACC: anterior chamber cells; DD: dark dots; OD: optic disc; ME: macular edema; CSA: cyclosporine A; MMF: mycophenolate mofetil; AZA: azathioprine; CS: corticosteroid; ST CTN: subtenonian triamcinolone. Numbers together with medication represent dose/day.

duration when included at this protocol were 31 years (range, 29–62 years) and 29 months (range, 14–63 months), respectively. The CNV was juxta-papillary (adjacent to the optic nerve) in two eyes, juxta-foveal (1–199 microns from the center of the fovea) in three eyes and subfoveal (directly under the center of the foveal avascular zone) in two eyes. Signs of active inflammation were observed in two eyes at the time of inclusion in this protocol. Two patients were in use of oral prednisone and three patients were already in use of oral immunosuppressive drugs at CNV diagnosis.

After the loading dose of three monthly bevacizumab injections, all patients (six patients, seven eyes) needed further applications, with a total of six injections each till the 6-month endpoint. Five cases (five eyes) completed 12 months of follow-up and received 12 IV bevacizumab injections. Systemic immunosuppression was introduced or intensified in all patients (cyclosporine A and/or mycophenolate mofetil). At 6-month endpoint, all patients (six cases) were in use of immunosuppressants, four of them associated with oral corticosteroids. All five cases that completed 12-month of follow-up were in use of at least one immunosuppressant. Concomitant to active CNV, inflammatory signs were observed, such as cells in anterior chamber (cases 2 and 4, RE) and optic disk hyperfluorescence (cases 1 and 2). One eye developed cataract (case 4, RE). In patient 2, a relapse in anterior chamber cells was also observed, which was probably related to VKH disease persistent inflammation rather than bevacizumab side effect.

Table 2 shows the results of VA, CFT, and MV at baseline, 3 months, 6 months, and 12 months. VA and OCT parameters improved gradually with some fluctuations. Nevertheless, significant visual acuity improvement was observed at the 6-month endpoint when compared to baseline ($p = .0314$). A significant decrease in macular volume was found at the 6-month endpoint ($p = .0180$) and 12-month endpoint (0.0431) when compared to baseline. IRF decreased in all of the eyes but was still present at the final endpoint in all eyes.

Concerning systemic immunosuppressive therapy, patient 6 developed pneumonia and sepsis, while in use of mycophenolate mofetil (1.5 g/day), and died during follow-up (seventh month). None of the eyes presented local complications after intravitreal injections.

Representative cases are shown in Figures 1 (case 1) and 2 (case 4, RE).

Discussion

In the present study, patients with active CNV associated with VKH disease were prospectively evaluated after anti-VEGF and immunosuppressive treatment during 12 months of follow-up. After three IV bevacizumab loading injections, an improvement or at least stabilization of VA, CFT, and MV was observed in all cases, even though with no statistical significance. Three patients were already taking IMT and two cases were taking oral corticosteroids at baseline due to active inflammation. At 3 months, considering persistence of CNV activity, all patients received additional immunosuppressive treatment. Discrete worsening at 6-month outcomes followed by a progressive improvement till 12-month endpoint could be noticed in all cases considering all parameters after monthly injections of

Table 2. Best-corrected visual acuity, central foveal thickness, and macular volume at baseline, 3 months, 6 months, and 12 months in patients with Vogt-Koyanagi-Harada disease and chronical neovascularization treated with monthly intravitreal bevacizumab injections and additional systemic immunosuppressive therapy.

	Best-Corrected Visual Acuity (logMAR)				Central Foveal Thickness (μm)				Macular Volume (mm³)	
Time	N	Mean ± sd	Median (range)	Comparison with baseline (p value)[1]	Mean ± sd	Median (range)	Comparison with baseline (p value)[1]	Mean ± sd	Median (range)	Comparison with baseline (p value)[1]
Baseline	7	1.13 ± 1.30	0.85 (0.00–3.00)	—	288.71 ± 223.05	306 (109–754)	—	8.82 ± 1.77	8.61 (6.98–12.77)	—
Month 3	7	0.39 ± 0.45	0.20 (0.00–1.00)	.0311	272.71 ± 199.07	227 (107–782)	.3508	8.61 ± 0.94	8.52 (7.70–10.03)	.2013
Month 6	7	0.29 ± 0.36	0.20 (0.00–0.80)	**.0314**	290.43 ± 170.54	220 (103–599)	.3910	8.17 ± 0.73	8.29 (6.71–8.88)	**.0180**
Month 12	5	0.30 ± 0.37	0.10 (0.00–0.70)	.0668	256.68 ± 155.38	191 (108–447)	.1380	8.21 ± 0.34	8.29 (7.65–8.52)	**.0431**

[1]Wilcoxon test.

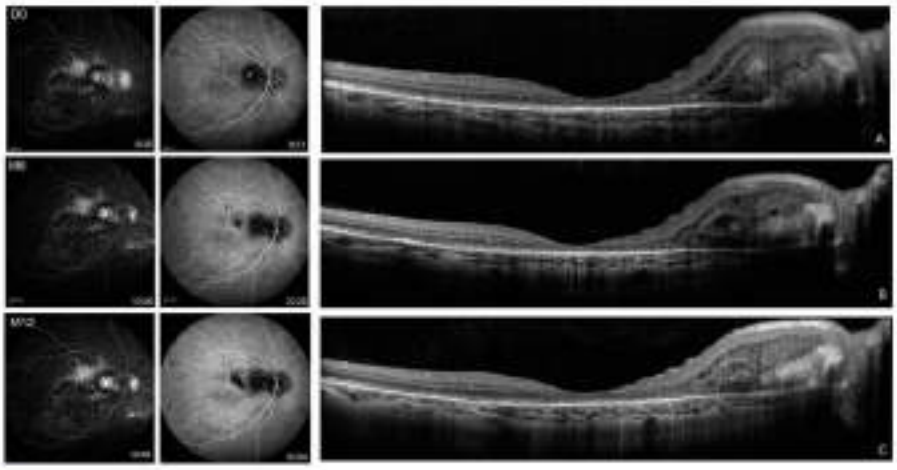

Figure 1. Follow-up of patient 1 with choroidal neovascularization (CNV) related to Vogt-Koyanagi-Harada disease treated with monthly intravitreal bevacizumab injections associated with systemic immunosuppression. (a) Day 0: Optic disc leakage associated to hyperfluorescence of the CNV at papillomacular bundle on FA and ICGA, discrete dark dots above the superior temporal vascular arcade on ICGA, nasal juxta-papillary type 2 CNV, with intraretinal fluid at OCT. (b) month 6: after six intravitreal bevacizumab injections and use of cyclosporine A 250 mg/d there is persistence of OD leakage and CNV hyperfluorescence, though less intense when compared to Day 0; extensive reduction of intraretinal fluid, with visual improvement. (c) month 12: After 12 intravitreal injections, in use of cyclosporine A 200 mg/d and azathioprine 100 mg/d, it is possible to observe staining of the optic disc and CNV, besides important reduction of intraretinal fluid, though still present.

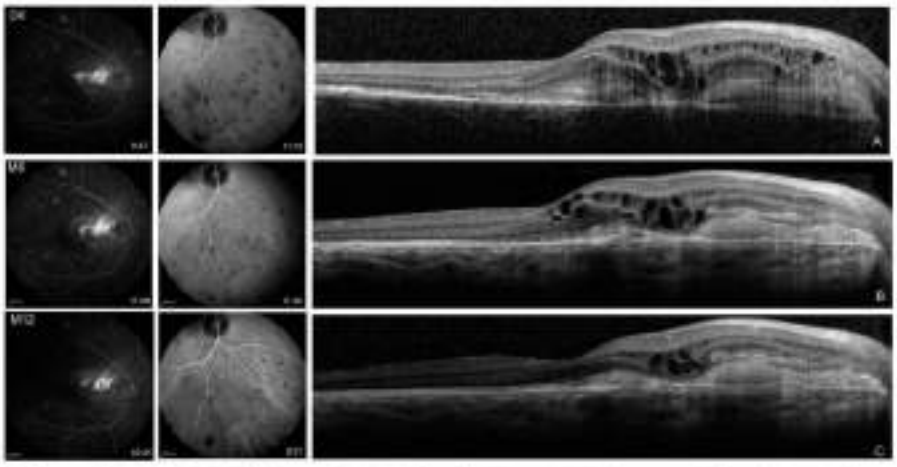

Figure 2. Follow-up of patient 4 (RB) with choroidal neovascularization (CNV) related to Vogt-Koyanagi-Harada disease treated with monthly intravitreal bevacizumab injections associated with systemic immunosuppression. (a) Day 0: Increased staining of the optic disc rim, leakage of the CNV at papillomacular bundle and fovea on FA and ICGA, dark dots on ICGA. Active CNV with intraretinal fluid on OCT. (b) Month 6: Diminishment of CNV leakage on FA and ICGA and reduction in intraretinal fluid on OCT after six intravitreal bevacizumab injections and introduction of cyclosporine A 150 mg/d. (c) Month 12: Staining of CNV on FA and ICGA and reduction of dark dots on ICGA. Diminishment in intraretinal fluid on OCT, though still persistent after 12 intravitreal bevacizumab injections and introduction of cyclosporine A 200 mg/d and mycophenolate mofetil 1.5 g/d.

bevacizumab and immunosuppression increment. Best results concerning BCVA, IRF, and CFT were achieved between 6 and 12 months after monthly bevacizumab injections and maximum immunosuppression.

Inflammatory choroidal neovascularization in VKH disease is associated with a severe visual loss, and, despite treatment with systemic immunosuppression, photocoagulation or photodynamic therapy, there is still no standard of care to

CNV in this disease.[8,19,20] Intravitreous anti-VEGF has been widely used in CNV of various etiologies, including inflammatory diseases and has been related to CNV regression and stabilization and/or improvement of VA.[15–17,19–21] Only few reports, however, include CNV in VKH cases and analyze the response to IV bevacizumab injections, as summarized in Table 3.[16,17,19–26]

In our study, all patients needed monthly bevacizumab injections and systemic immunosuppressant/corticosteroids. Visual acuity and OCT parameters improved in all eyes though intraretinal fluid persisted in all eyes at the final endpoint.

A retrospective multicenter study in inflammatory ocular neovascularization held by members of the American Society of Retina Specialists and the American Uveitis Society analyzed the long-term (24 months) efficacy of intravitreal bevacizumab injection in 89 eyes with CNV related to varied uveitic conditions. The authors included six eyes with CNV and VKH disease and concluded that aggressive inflammatory CNV, like those in VKH disease and sympathetic ophthalmia, required close observation, systemic immunomodulation and frequent intravitreal bevacizumab injections in contrast to other forms of inflammatory CNV that had prompt regression with few injections.[27] Another study with 10 cases of CNV secondary to uveitis included one case with VKH disease.[28] This case received high dose systemic corticosteroids as first-line therapy with CNV remaining still active and therefore two IV bevacizumab injections were performed leading to a subtle improvement in VA (20/30 to 20/25), as well as a decrease in retinal central thickness. The authors commented that CNV in VKH disease seemed to be more aggressive and had a worse vision outcome since submacular fibrosis was more frequent.[28]

On the other hand, few studies have reported cases of VKH disease and CNV with better visual outcomes after IV bevacizumab treatment with no systemic medication but usually combined with another local treatment modality.[16,24] Wu et al. described two cases: the first case received 4 IV bevacizumab injections with the third infusion being concomitant to laser photocoagulation, and after 12 months of follow-up, VA was still maintained and CNV was inactive; the second case received only one injection and achieved CNV regression and VA stabilization during 7 months of follow-up.[16] Lott et al. evaluated the effectiveness of IV bevacizumab in 34 eyes with inflammatory CNV, including one eye with VKH disease, suggesting that bevacizumab promotes stability of VA and is most effective when administered immediately after development of CNV.[24]

Usually, inflammatory CNV differs favorably from age-related CNV, once CNV stabilization is achieved with fewer injections.[15,23,27] The persistent CNV observed in VKH disease, however, may be due to the relentless subclinical choroidal inflammation previously described.[8,29] In our case series, at CNV diagnosis only two eyes had a clinical sign of active inflammation (cells in anterior chamber). This subclinical inflammation may be the difference between the prompt regression of CNV in uveitic conditions such as punctate inner choroidopathy and multifocal choroiditis after a single or fewer anti-VEGF injections, and difficulty in CNV management in VKH disease.[21,27] Indeed, Baxter et al. in a retrospective cohort study including 81 eyes with inflammatory CNV observed that active inflammation is among the risk factor for incident CNV, consistent with the concept that CNV is driven at least in part by inflammatory processes.[30]

Considering previous reports that described VA improvement and inflammatory CNV regression only with introduction of anti-VEGF treatment and the potential side effects of immunosuppression,[30,31,33] local therapy was first attempted as an individual treatment. In the present study, anti-VEGF was used as a first-line therapy. Increment or association with systemic therapy (corticosteroid/IMT) was carried out only if inflammatory signs were present. Systemic immunosuppression though proved to be necessary in all cases (persistence of IRF or SRF on OCT; presence of inflammatory signs), reinforcing the inflammation as the basic stimulus to CNV development and persistence in VKH disease.

In our study, all patients developed subretinal fibrosis at CNV area. Previous studies have reported different clinical outcomes due to subretinal fibrosis at CNV area.[3] Wachtlin et al. observed one patient with VKH disease and CNV treated with PDT presenting visual loss 18 months after treatment due to subretinal fibrosis.[32] Newilaty et al. also reported submacular fibrosis in 3 out of 6 cases of CNV secondary to VKH disease treated with systemic immunosuppression and PDT.[29] Tran et al. observed that two eyes with sympathetic ophthalmia and one eye with VKH developed submacular fibrosis after treatment with intravitreous bevacizumab.[20] Mansour et al. also described subretinal

Table 3. Previous studies (≥2 cases) in the literature concerning choroidal neovascularization in Vogt-Koyanagi-Harada disease treated with intravitreal bevacizumab injection including data from the present study.

Study (year)	N	Median (range) anti-VEGF injections	Median (range) follow-up, months	Disease activity (baseline/last follow-up)	Concomitant systemic prednisone/IMT	Outcome (BCVA/CFT)
Wu L et al. (2008)[16]	2	1 and 4	7 and 12	NO	none†	I/I
Mansour AM et al. (2012)[27]	2	1 and 15	12 and 36	yes/NO	prednisone/IMT	I/NO
Roy R et al. (2017)[21]	4	2.86 (1 and 5)	17.96 (6 and 53)	NO	NO	2 S-D/NO
D Souza et al. (2018)[22]	2	1 and 1	12 and 6	yes and no/	NO	I/I
Ganesh S et al. (2018)[19]	4	39 (1 to 8)	186 (15 to 308)	pos/yes and no	prednisone/IMT†	1-S (3 eyes) D (1 eye)/NO
Current study (2019)	7	12 (6–12)	6 (6–12)	pos (2 cases)/yes (1 case)	prednisone/IMT	I/I

SD = standard deviation; IMT = immunosuppressive therapy; I = improved; S = stabilized; D = deteriorated; BCVA = best corrected visual acuity; CFT = central foveal thickness; NO = not described.

†One case used concomitant photocoagulation, together with intravitreal triamcinolone acetonide; in Ganesh's study, one eye received intravitreal triamcinolone acetonide; §Mean value.

fibrosis in two eyes with VKH related CNV after intravitreal bevacizumab injections; in none of these eyes there was CNV regression.[27] These findings suggest that VKH-related CNV more commonly results in subretinal fibrosis with consequent lower visual prognosis, despite treatment, when compared to other uveitic conditions.

Although the results of this study should be interpreted with caution because of the small sample size and the relatively short follow-up of 12 months, this prospective study suggests that isolated intravitreal bevacizumab may not be enough for CNV in VKH disease and point out to the importance of intense systemic immunosuppression to control an inflammatory trigger even when clinical inflammatory signs are not evident. The need for repeated monthly bevacizumab injection and a constant increase of systemic immunosuppression characterizes the recalcitrant nature of CNV in VKH disease.[25] Therefore, we believe the CNV presence and activity on VKH disease could be indicative of inadequate clinical control of the disease. Further studies for CNV management in VKH disease are necessary.

Financial Disclosure

The authors have no financial interest in the products mentioned in the manuscript.

Declaration of Interest

The authors report no conflicts of interest. The authors alone are responsible for the content and writing of the article.

REFERENCES

1. Moorthy RS, Inomata H, Rao NA. Major review: Vogt-Koyanagi-Harada syndrome. *Surv Ophthalmol*. 1995;39:265–292. doi:10.1016/S0039-6257(05)80105-5.
2. da Silva FT, Hirata CE, Okuhara E, Oyamada MK, Yamamoto JH. Fundus-based and electroretinographic strategies for stratification of late-stage Vogt-Koyanagi-Harada disease patients. *Am J Ophthalmol*. 2009;148:939–945. doi:10.1016/j.ajo.2009.08.029.
3. Lertumbkul S, Whitcup SM, Nussenblatt RB, Chan CC. Subretinal fibrosis and choroidal neovascularization in Vogt-Koyanagi-Harada syndrome. *Graefe's Arch Clin Exp Ophthalmol*. 1999;237:1039–1043. doi:10.1007/s00417005051242.
4. Sakurabarin S, Tsai JH, Rao NA. Vogt-Koyanagi-Harada disease in Hispanic patients. *Int Ophthalmol*. 2007;27:143–148. doi:10.1007/s10792-006-9017-6.
5. Read RW, Rechodouni A, Butani N, et al. Complications and prognostic factors in Vogt-Koyanagi-Harada disease. *Am J Ophthalmol*. 2001;131:599–606. doi:10.1016/S0002-9394(01)00937-0.
6. Sakata VM, Lavezzo MM, da Silva FT, et al. Full-field electroretinogram behavior in Vogt-Koyanagi-Harada disease: a 24-month longitudinal study in patients from acute onset evaluated with multimodal analysis. *Graefe's Arch Clin Exp Ophthalmol*. 2019;257:2285–2295. doi:10.1007/s00417-019-04440-w.
7. Dhongra N, Kelly S, Majid MA, Bailey CR, Dick AD. Inflammatory choroidal neovascular membrane in posterior uveitis: pathogenesis and treatment. *Indian J Ophthalmol*. 2010;58:3–10. doi:10.4103/0301-4738.58607.
8. Agarwal A, Invernizzi A, Singh RB, et al. An update on inflammatory choroidal neovascularization: epidemiology, multimodal imaging, and management. *J Ophthalmic Inflam Infect*. 2018;8:13. doi:10.1186/s12348-018-0135-6.
9. Oh H, Takagi H, Takagi C, et al. The potential angiogenic role of macrophages in the formation of choroidal neovascular membranes. *Invest Ophthalmol Vis Sci*. 1999;40:1891–1898.
10. Pertuiset E, Van Tran T, Sidoroff-Dorsch M, Herbort CP. Subretinal neovascular membranes complicating uveitis: frequency, treatments, and visual outcome. *Ocul Immunol Inflamm*. 2005;13:219–224. doi:10.1080/09273940490518903.
11. Adin A, Mateo C, Wolley-Dod C. Surgery for subfoveal choroidal neovascularization in toxoplasmic retinochoroiditis. *Am J Ophthalmol*. 2003;135:386–387. doi:10.1016/S0002-9394(02)01947-3.
12. Dadgostar H, Waheed N. The evolving role of vascular endothelial growth factor inhibitors in the treatment of neovascular age-related macular degeneration. *Eye (Lond)*. 2008;22:761–767. doi:10.1038/eye.2008.86.
13. Arias L, Planas N, Prados S, et al. Intravitreal bevacizumab (Avastin) for choroidal neovascularization secondary to pathological myopia: 6-month results. *Br J Ophthalmol*. 2008;92:1035–1039. doi:10.1136/bjo.2007.134260.
14. Battaglia Parodi M, Iacono P, La Spina C, et al. Intravitreal bevacizumab for nonsubfoveal choroidal neovascularization associated with angioid streaks. *Am J Ophthalmol*. 2014;157:374–377. doi:10.1016/j.ajo.2013.10.015.
15. Roversi A, Petrou P, Dourish M, Niwaraki A, Vergados I, Georgalas IM. Intravitreal ranibizumab for the treatment of inflammatory choroidal neovascularization. *Retina*. 2011;31:871–878. doi:10.1097/IAE.0b013e3182003c68.
16. Wu L, Freire T, Saraiva M, Schlaen A, Couto C. Intravitreal bevacizumab for choroidal neovascularization secondary to Vogt-Koyanagi-Harada syndrome. *Jpn J Ophthalmol*. 2009;53:57–60. doi:10.1007/s10384-008-0600-4.
17. Kokemyer AM, Roy MS, Chu DS. The use of intravitreal ranibizumab for choroidal neovascularization associated with Vogt-Koyanagi-Harada syndrome. *Case Rep Ophth*. 2011;2011:747648. doi:10.1155/2011/747648.
18. Read RW, Holland GN, Rao NA, et al. Revised diagnostic criteria for. *Am J Ophthalmol*. 2001;131:647–652. doi:10.1016/S0002-9394(01)00925-4.
19. Gareth S, Ahmed A, Biswas J. Analysis of the clinical profile and management of inflammatory choroidal/chorioretinal neovascular membranes in uveitic eyes: a study from a tertiary referral center. *Ocul Immunol Inflamm*. 2019;27:424–434. doi:10.1080/09273948.2017.1375109.
20. Nowilaty SR, Bonhurmed M. Photodynamic therapy for subfoveal choroidal neovascularization in Vogt-Koyanagi-Harada disease. *Br J Ophthalmol*. 2006;90:982–986. doi:10.1136/bjo.2006.091538.
21. Mansour AM, Arevalo JF, Fardman C, et al. Three-year visual and anatomic results of administering intravitreal bevacizumab in inflammatory ocular neovascularization. *Can J Ophthalmol*. 2012;47:269–274. doi:10.1016/j.jcjo.2012.03.042.
22. Roy R, Saurabh K, Bansal A, Kumar A, Majumdar AK, Paul SS. Inflammatory choroidal neovascularization in Indian eyes: etiology, clinical features, and outcomes to anti-vascular endothelial growth factor. *Indian J Ophthalmol*. 2017;65:295–300. doi:10.4103/ijo.IJO_262_16.
23. D'Souza P, Ranjan R, Babu U, Kanakath AV, Saravanan VR. Inflammatory choroidal neovascular membrane: long-term visual and anatomical outcomes after intravitreal anti-vascular endothelial growth factor therapy. *Retina*. 2018;38:1307–1315. doi:10.1097/IAE.0000000000001710.
24. Lott MN, Schiffman JC, Davis JL. Bevacizumab in inflammatory eye disease. *Am J Ophthalmol*. 2009;149:711–717. doi:10.1016/j.ajo.2009.06.010.
25. Raffa L, Rassmann A. Intravitreal bevacizumab injection in a 14-year-old Vogt-Koyanagi-Harada patient with choroidal neovascular membrane. *Can J Ophthalmol*. 2009;44:615–616. doi:10.3129/i09-144.
26. Pai S, Mehri SP, Loonah AM. Management of recurrent inflammatory choroidal neovascular membrane secondary to Vogt-Koyanagi-Harada syndrome, using combined intravitreal injection of bevacizumab and triamcinolone acetate. *Indian J Ophthalmol*. 2012;60:551–552. doi:10.4103/0301-4738.103795.

27. Mansour AM, Arevalo JF, Zimmsen F, et al. Long-term visual outcomes of intravitreal bevacizumab in inflammatory ocular neovascularization. *Am J Ophthalmol*. 2009;148:510–516. doi:10.1016/j.ajo.2009.01.023.
28. Tran THC, Jardeza C, Terrada C, et al. Intravitreal bevacizumab for refractory choroidal neovascularization (CNV) secondary to uveitis. *Graefes Arch Clin Exp Ophthalmol*. 2008;246:1685–1692. doi:10.1007/s00417-008-0906-4.
29. Biesal K, Wee DSH, Chee S-P. Concomitant choroidal inflammation during anterior segment recurrence in Vogt-Koyanagi-Harada disease. *Am J Ophthalmol*. 2008;145:480–486. doi:10.1016/j.ajo.2007.10.012.
30. Baxter SL, Pistilli M, Pajari SS, et al. Risk of Choroidal Neovascularization among the Uveitides. *Am J Ophthalmol*. 2013;156:468–477. doi:10.1016/j.ajo.2013.04.048.
31. Adán A, Mateo C, Navarro R, Ritrian E, Casaroli-Marano RP. Intravitreal bevacizumab (avastin) injection as primary treatment of inflammatory choroidal neovascularization. *Retina*. 2007;27:1180–1186. doi:10.1097/IAE.0b013e318156f83b.
32. Wachtlin J, Heimann H, Behrens T, Forster M. Long-term results after photodynamic therapy with verteporfin for choroidal neovascularizations secondary to inflammatory chorioretinal diseases. *Graefe's Arch Clin Exp Ophthalmol*. 2003;241:899–906. doi:10.1007/s00417-003-0734-5.

9.9 Publicação *Ocul Immunol Inflamm* em 2019

Ocular Immunology and Inflammation

ISSN: 0927-3948 (Print) 1744-5078 (Online) Journal homepage: https://www.tandfonline.com/loi/oii20

Self-Reported Quality of Life in Patients with Long-Standing Vogt-Koyanagi-Harada Disease

Ruy Felippe Brito Gonçalves Missaka, Fernanda Maria Silveira Souto, Nataly Caroline de Almeida Albornoz, Felipe Theodoro Bezerra Gaspar Carvalho da Silva, Marcelo Mendes Lavezzo, Maria Kiyoko Oyamada, Carlos Eduardo Hirata & Joyce Hisae Yamamoto

To cite this article: Ruy Felippe Brito Gonçalves Missaka, Fernanda Maria Silveira Souto, Nataly Caroline de Almeida Albornoz, Felipe Theodoro Bezerra Gaspar Carvalho da Silva, Marcelo Mendes Lavezzo, Maria Kiyoko Oyamada, Carlos Eduardo Hirata & Joyce Hisae Yamamoto (2019): Self-Reported Quality of Life in Patients with Long-Standing Vogt-Koyanagi-Harada Disease, Ocular Immunology and Inflammation, DOI: 10.1080/09273948.2019.1595672

To link to this article: https://doi.org/10.1080/09273948.2019.1595672

Published online: 28 May 2019.

Submit your article to this journal

View Crossmark data

Full Terms & Conditions of access and use can be found at
https://www.tandfonline.com/action/journalInformation?journalCode=oii20

Ocular Immunology & Inflammation, 2019; 0(00): 1–12
© 2019 Taylor & Francis Group, LLC
ISSN: 0927-3948 print / 1744-5078 online
DOI: 10.1080/09273948.2019.1595672

Taylor & Francis
Taylor & Francis Group
Check for updates

ORIGINAL ARTICLE

Self-Reported Quality of Life in Patients with Long-Standing Vogt-Koyanagi-Harada Disease

Ruy Felippe Brito Gonçalves Missaka, Fernanda Maria Silveira Souto, Nataly Caroline de Almeida Albornoz, Felipe Theodoro Bezerra Gaspar Carvalho da Silva, Marcelo Mendes Lavezzo, Maria Kiyoko Oyamada, Carlos Eduardo Hirata, and Joyce Hisae Yamamoto

Department of Ophthalmology, LIM-33, Hospital das Clínicas HCFMUSP, Faculdade de Medicina, Universidade de São Paulo, São Paulo, Brazil

ABSTRACT

Purpose: To assess health-related (HR-) and vision-related (VR-) quality of life (QoL) in patients with long-standing Vogt-Koyanagi-Harada disease (VKHD).

Methods: Cross-sectional study of 49 patients with disease duration ≥12 months followed at Uveitis Service, Universidade de São Paulo, BR, for at least 12 months. HR- and VR-QoL were evaluated using SF-36 and NEI VFQ-25 questionnaires, respectively. Demographic, clinical and visual function data were compared with questionnaire scores.

Results: After generalized linear models, lower manual household income was associated with lower scores in both questionnaires while unemployment was associated with SF-36 questionnaire only. Treatment with peri-/intraocular medications and ocular surgery were associated with higher scores on SF-36 questionnaire. Worse visual acuity (VA), ocular complications and no ocular surgery were related to lower scores on NEI VFQ-25 questionnaire.

Conclusions: On HR- and VR-QoL questionnaires difficulties perceived by patients with long-standing VKHD were mainly associated with socio-economic aspects, VA, local treatment and ocular complications.

Keywords: Inflammation, quality of life, surveys and questionnaires, Uveitis, Uveomeningoencephalitic syndrome

Vogt-Koyanagi-Harada disease (VKHD) is a systemic autoimmune disorder affecting melanocyte-rich organs, such as the eye, middle ear, meninges and skin, in susceptible individuals.[1,2] The incidence of VKHD varies worldwide. Among all cases of uveitis, approximately 7% occur in Japan,[3] 1% in the United States,[4] and in tertiary centers in Brazil, 3%.[5,6] Ocular involvement of VKHD is characterized by an acute, bilateral panuveitis associated with serous retinal detachment. The disease is divided into four clinical stages: prodromic, acute uveitic, convalescent and chronic/recurrent.[1,2] Chronicity or recurrence, mainly characterized by recurrent bouts of anterior uveitis, is often observed, varying from 17% to 79% of patients.[1,6,7]

The visual outcome is considered good, with 66% of patients having final visual acuity (VA) better than 20/30.[1–3] Despite having good VA, intensive systemic treatment, long-term follow-up and visual disturbances may cause a significant impact on patients' quality of life (QoL), especially considering the disease's frequent onset at young and working ages. To understand the effect of a disease on patients' QoL and to evaluate disease from the patients' perspective, questionnaires assessing health-related QoL (HR-QoL), such as the 36-item Short Form Health Survey (SF-36), and visual-related QoL (VR-QoL), such as the National Eye Institute Vision Function Questionnaire (NEI VFQ-25), have been used for several ocular diseases.[10–12]

This study aimed to be the first in literature to evaluate the HR- and VR-QoL of patients with long-standing VKHD.

Received 26 December 2018; revised 26 February 2019; accepted 12 March 2019

Correspondence: Ruy Felippe Brito Gonçalves Missaka, Department of Ophthalmology, LIM-33, Hospital das Clínicas HCFMUSP, Faculdade de Medicina, Universidade de São Paulo, São Paulo 01246, Brazil. E-mail: ruymissaka@gmail.com

PATIENTS AND METHODS

Patient Group and Data Collection

This was a cross-sectional study of patients with VKHD followed at the Uveitis Service, Department of Ophthalmology, Hospital das Clínicas HCFMUSP, Faculdade de Medicina, Universidade de São Paulo, SP, Brazil. These patients attended the Uveitis Service between September 1, 2009 and March 31, 2011. Inclusion criteria were patients diagnosed with long-standing VKHD based on diagnostic criteria proposed by the International Committee in 2001[13] as well as a minimum 12-month follow-up at the Uveitis Service. Long-standing disease was defined as disease duration longer than 12 months from the disease onset. This study was approved by the Institutional Ethics Committee (CapPesq 1.134/09). Written informed consent was obtained from all participants, and all study methods adhered to the tenets of the Declaration of Helsinki. After agreeing to participate, patients underwent a socio-demographic interview, QoL assessment and ophthalmologic evaluation.

Clinical data were obtained from the current ophthalmological evaluation as well as from medical records, and a database was created for clinical record-keeping purposes. Data retrieved and analyzed included disease duration (in months), previous and actual systemic treatment (corticosteroids and/or immunosuppressive drugs), peri-/intraocular medication, ocular complications, ocular surgery, systemic comorbidities, and the number of consults during the last year.

An interview was conducted to obtain data on socio-demographics, including age, gender, race, educational level, employment status, and mensal household income per capita (determined by self-report).

Clinical Examination

All patients underwent a complete ophthalmological evaluation, including measurement of the best-corrected visual acuity (BCVA) using a Snellen chart, applanation tonometry, biomicroscopy, and indirect binocular ophthalmoscopy. Active or inactive status was defined on the day of consultation as the presence of ≥ 1+ cells in the anterior chamber and macular edema confirmed by fluorescein angiography and/or spectral-domain optical coherence tomography.[14] Visual function measurement, besides BCVA, included full-field electroretinogram (ffERG) using the RETIscan System (Roland Consult, Germany). FIERG exam recordings were performed in accordance with the International Society for Clinical Electrophysiology of Vision guideline, using ERG-jet electrodes (Universe SA, LA Chaux-de-Fons, Switzerland).[15]

Quality of Life Assessment

The HR-QoL and VR-QoL metrics instruments were administered by one of the authors (N.C.A.A) during a face-to face interview. The questionnaires were completed before the ophthalmic examination to reduce the influence of the clinical encounter on patient responses. To examine overall aspects of HR-QoL, the SF-36 questionnaire was administered. The SF-36 is a questionnaire with 36 items which measure health status in eight dimensions: physical functioning, role limitation due to physical problems, pain, general health, vitality, social functioning, role limitation due to emotional problems, and mental health. The physical (PCS) and mental component summary (MCS) can be scored.[16] The VR-QoL was assessed using the NEI VFQ-25, which contains 25 items which evaluate 12 dimensions: general health, general vision, ocular pain, near activities, distance activities, vision-specific social functioning, vision-specific mental health, vision-specific role difficulties, vision-specific dependency, driving, color vision, and peripheral vision. An overall composite score was calculated and served as an average of all subscales, excluding the general health subscale. In both questionnaires, higher scores indicated a better QoL.[11] The SF-36 and the NEI VFQ-25 questionnaires have been translated into the Portuguese language, and their reliability and validity have been established.[16,17]

Data Analysis

Descriptive statistical analysis was performed to describe socio-demographic and clinical data, and distributions were summarized using proportions, medians and range. A Mann-Whitney test was used to test for differences in the SF-36 and NEI VFQ-25 subscale item scores, with current systemic treatment, peri-/intraocular medication, ocular comorbidities, ocular surgery, systemic comorbidities, and disease activity. A Kruskal-Wallis test was used to compare the questionnaire scores with items with three or more groups, such as educational level, employment status, mensal household income, VA, and number of consults during the last year. The associations between age and time of disease duration and the questionnaire scores were examined using Spearman correlation analysis. The Dunn test was used as a multiple comparison post hoc test. Generalized linear models with normal distribution and logarithmic link function were adjusted to explain the relation between QoL domain and factors identified to be significant in univariate analysis (Wald's test). The *t*-student test was performed to compare mean subscales item scores of the questionnaires with mean scores derived from some selected studies from the literature. A p value <0.05 was accepted as indicating statistical significance. The statistical software *Statistical*

Package for the Social Sciences version 22.0 (SPSS Inc, Chicago, Illinois) was used for statistical analysis.

RESULTS

Socio-Demographic and Clinical Characteristics

Forty-nine patients (41 female, 83.7%) with long-standing VKHD were evaluated. The median age was 44 years (range 13–76 years); 29 (59.2%) were white, and the median disease duration was 73 months (range 12–420 months). Only three patients (6.1%) had a college degree. Thirty-two patients (65.3%) were unemployed, retired/removed on account of visual deficiency or non-working, and 46 (93.8%) had a mensal household income equal to or less than USD 1,100.00, corresponding to two Brazil national monthly minimum wages at the time of the study. The demographic characteristics are described in Table 1.

The clinical and visual functioning characteristics are also provided in Table 1. At the time of evaluation, in 26 patients (53%) uveitis was active; 33 patients (67.4%) had ocular complications (e.g. cataract, glaucoma, neovascular membrane, seclusion and *phthisis bulbi*); 14 patients (28.5%) had undergone ocular surgery (e.g. cataract and glaucoma surgery); and 31 patients (63.2%) had systemic comorbidities (e.g. arterial hypertension, diabetes, myocardium infarction, congestive heart disease). Thirty-five patients (71.5%) had 4–12 consults during the last year. VA in the best eye was equal to or better than 0.5 in 35 patients (71.5%). At the time of evaluation, 46 patients (93.8%) and 21 patients (42.8%), respectively, used systemic corticosteroids or non-steroidal immunosuppressive therapy (IMT). Sixteen patients had had a ffERG examination.

Quality of Life Assessment

The scores of the SF-36 and NEI VFQ-25 questionnaires are given in Table 2. On the SF-36 questionnaire, the median final score was 60.3 (range 12.5–94.7), and the PCS and MCS median scores were 59.3 (range 12.5–95) and 59.8 (range 11.1–97), respectively. The lowest scores were in the role limitations due to physical health (median = 25, range 0–100) and in the role limitations due to emotional problems (median = 33.3, range 0–100) subscale items. On the NEI VFQ-25 questionnaire, the median final score was 56 (range 17.2–92.5), with the lowest scores on the general health (median = 25, range 0–100) and mental health (median = 37.5, range 0–100) subscale items.

© 2019 Taylor & Francis Group, LLC

TABLE 1. Socio-demographic and clinical data of 49 patients with long-standing Vogt-Koyanagi-Harada disease included in the study.

Feature		
Age, median (range)	44	(13–76)
Sex, *n* (%)		
Male	8	(16.3)
Female	41	(83.7)
Race, *n* (%)		
White	29	(59.2)
African American	7	(14.3)
Mixed	11	(22.4)
Asian	2	(4.1)
Education, *n* (%)		
Illiterate	16	(32.7)
Middle school	10	(20.4)
High school	20	(40.8)
College	3	(6.1)
Employment status, *n* (%)		
Employed	17	(34.7)
Unemployed	14	(28.5)
Retired/removed on account of visual deficiency	16	(32.7)
Nonworking (retired)	2	(4.1)
Mensal household income USD, *n* (%)		
< US$440.00[a]	11	(22.4)
≥ US$ 440.00 < 1100.00	27	(55.2)
≥ US$1100.00 < 2200.00	8	(16.3)
Prefer not to answer/do not know	3	(6.1)
Duration in months; median (range)	73	(12–420)
Activity status, *n*[*] (%)		
Active	26	(53.1)
Inactive	22	(44.9)
Medications peri/intraocular, *n* (%)		
Yes	6	(12.2)
No	43	(87.8)
Ocular complications (any eye), *n* (%)		
Yes	33	(67.4)
No	16	(32.6)
Ocular surgery (any eye), *n* (%)		
Yes	16	(32.6)
No	33	(67.4)
Systemic comorbidities, *n* (%)		
Yes	31	(63.3)
No	18	(36.7)
Visual acuity (best eye), *n*[*] (%)		
≥0.1 and<0.5	13	(26.5)
≥0.5	35	(71.5)
Consults during last year, *n*[*] (%)		
≤4	8	(16.3)
4–12	35	(71.5)
≥12	5	(10.2)
full-field electroretinogram, *n*[¶] (%)		
Mild	6	(37.5)
Moderate	5	(31.2)
Severe	5	(31.2)
Corticosteroids, *n* (%)		
Yes	46	(93.8)
No	3	(6.2)
Immunosuppressant, *n* (%)		
Yes	21	(42.9)
No	28	(57.1)

[*]*n* = 48 patients; [¶] *n* = 16 patients; [a]one Brazil national monthly minimum wage

TABLE 2. Median scores of SF-36 and VFQ-25 questionnaires of 49 patients with long-standing Vogt-Koyanagi-Harada disease included in the study.

Item	Median	[Range]
SF-36		
Physical functioning	85	[20–100]
Role limitations due to physical health	25	[0–100]
Bodily pain	57.5	[0–100]
General perception of health	55	[10–100]
Physical component summary score	59.3	[12.5–95]
Energy and vitality	55	[10–100]
Role limitations due to emotional problems	33.3	[0–100]
Social functioning	62.5	[12.5–100]
Mental health	60	[12–98]
Mental component summary score	59.6	[11.1–97]
Final score	61.3	[12.5–94.7]
NEI VFQ-25		
General health	25	[0–100]
General vision	60	[0–100]
Near activities	58.3	[0–100]
Distance activities	50	[0–100]
Driving*	–	–
Peripheral vision	50	[0–100]
Color vision	100	[0–100]
Ocular pain	50	[0–100]
Role difficulties	50	[0–100]
Dependency	58.3	[0–100]
Social functioning	75	[0–100]
Mental health	37.5	[0–100]
Final score	56	[17.2–93.3]

SF-36: 36-Item Short Form Health Survey; NEI-VFQ-25: National Eye Institute Visual Functioning Questionnaire. *The driving item of NEI-VFQ-25 questionnaire was not considerate in this study because most patients have never driven.

The SF-36 subscale item scores were analyzed according to socio-demographic, clinical, and vision function data (Table 3). Significant differences were found based on employment status, mensal household income, peri-/intraocular medications and ocular surgery in univariate analysis. Unemployed patients had lower physical functioning, general health, mental health, and PCS scores than those who were employed (multiple comparison post hoc test, Dunn test). Unemployed patients had also lower general heath and mental health score than those who were retired/removed on account of visual deficiency (multiple comparison post hoc test, Dunn test). Mensal household income significantly differed among the three groups, that is, < USD 440.00, USD 440.00–USD 1100.00, and USD 1100.00–USD 2200.00, concerning MCS scores (multiple comparison post hoc test did not identify which subgroups differed from each other). Patients who had received peri-/intraocular treatment had higher scores on general health, energy, and vitality, role limitation due to emotional problems and MCS scores. Patients who had done any type of ocular surgery had higher pain, PCS, and energy and vitality scores.

The NEI VFQ-25 subscale item scores showed statistically significant differences according to employment status, mensal household income, disease activity status, VA, ocular complications, and ocular surgeries in univariate analysis (Table 4). Unemployed patients had significantly lower color vision and social functioning scores than those who were employed (multiple comparison post hoc test, Dunn test). Mensal household income significantly differed among the three groups, that is, <USD 440.00, USD 440.00–USD 1100.00, and USD 1100.00–USD 2200.00, concerning color vision, dependency, social functioning, and mental health scores, indicating more role difficulty and dependency. Patients with mensal household income less than USD 440.00 had lower color vision and mental health scores than those with mensal household income between USD 1100.00 and 2200.00; patients with mensal household income between USD 440.00 and 1100.00 had lower mental health scores than those with mensal household income between USD 1100.00 and USD 2200.00 (multiple comparison post hoc test, Dunn test). Active disease was identified to have significantly lower general vision, near activities, and peripheral vision scores, while worse VA in the better eye was associated with significantly lower general vision, near and distance activities, vision-specific role difficulties, dependency, social functioning, and the total score. Patients with any ocular complications had significantly lower general vision, near and distance activities, peripheral vision, dependency, social functioning, and total scores. Patients who had not done any ocular surgery had a worse general health score. The time of disease duration presented a negative impact on the distance activities subscale item of the NEI VFQ-25 questionnaire ($p = 0.00475$, Spearman's rho).

After generalized linear models analysis, items that impacted significantly on SF-36 subscale item scores were employment status, mensal household income, peri-/intraocular medications and ocular surgery (Table 3). Mensal household income <USD 440.00 was independently associated with a 29% worse MCS score, while mensal household income between USD 440.00 and 1100.00 had a 26% worse MCS score. Peri-/intraocular treatment was independently associated with 40% better general heath, 35% better energy and vitality, and 45% better MCS scores. Ocular surgery was independently associated with 24% better PCS and 40% better energy and vitality scores. Considering NEI VFQ-25 subscale item scores, items that impacted significantly were: mensal household income, VA, ocular complications and ocular surgery (Table 4). Mensal household income <USD 440.00 was independently associated with a 24% worse color vision and 34% worse dependency score. One unit increase in the logMar scale (i.e. a worse VA) was independently associated with a 37% worse near activities, 51% worse dependency, and 27% worse total scores. The presence of ocular complications

TABLE 3. SF-36 questionnaire median scores in 49 patients with long-standing Vogt-Koyanagi-Harada disease and its main association with social-demographic and clinical data

	Median score									
	Physical functioning	Role limitation due to physical problems	Pain	General health	PCS	Energy and vitality	Role limitation due to emotional problems	Social functioning	Mental health	MCS
Employment status[‡]										
Employed (n = 17)	**90** [70–100]	75 [0–100]	67.5 [12.5–100]	65 [20–100]	74.3 [33.1–95]	55 [30–80]	66.6 [0–100]	62.5 [37.5–100]	**60** [36–96]	59.8 [29.1–87.7]
Unemployed (n = 14)	**60†** [20–100]	12.5 [0–100]	51.2 [10–100]	**42.5†** [30–85]	**44†** [12.5–80]	32.5 [10–80]	0 [0–100]	56.2 [12.5–87.5]	**48†** [32–84]	42.8 [11.1–80.6]
Retired/removed on account of visual deficiency (n = 16)	**90** [25–100]	37.5 [0–100]	56.2 [0–100]	**60** [20–100]	**60** [19.3–90]	62.5 [20–100]	50 [0–100]	68.7 [25–100]	72 [32–88]	64.7 [19.2–96]
Nonworking (n = 2)	**57.5** [20–95]	50 [0–100]	83.7 [67.5–100]	**47.5** [20–75]	**59.6** [26.8–92.5]	72.5 [45–100]	50 [0–100]	62.5 [25–100]	**64** [40–88]	62.2 [27.5–97]
Mensal household income (USD)[§]										
<440 (n = 11)	70 [30–100]	25 [0–100]	37.5 [10–100]	45 [10–100]	59.3 [12.5–90]	50 [10–100]	33.3 [0–100]	62.5 [12.5–100]	56 [32–84]	**53.8** [11.1–96]
440–1100 (n = 27)	85 [20–100]	25 [0–100]	37.5 [0–100]	50 [20–100]	56.2 [20–100]	50 [20–85]	33.3 [0–100]	62.5 [25–100]	64 [24–88]	**53.2†§** [19.2–87.7]
1100–2200 (n = 8)	90 [75–100]	75 [0–100]	62.5 [22.5–100]	70 [25–85]	70.6 [44.3–92.5]	62.5 [45–100]	100 [0–100]	81.2 [50–100]	76 [48–96]	**73.6** [45.3–97]
Activity status[¶]										
Active (n = 26)	85 [20–100]	25 [0–100]	65 [0–100]	60 [10–100]	57.1 [12.5–95]	55 [10–95]	66.6 [0–100]	62.5 [12.5–100]	60 [24–88]	57.8 [12.6–87.7]
Inactive (n = 22)	82.5 [20–100]	75 [0–100]	56.25 [12.5–100]	52.5 [15–100]	61.8 [14.3–92.5]	50 [20–100]	33.3 [0–100]	62.5 [12.5–100]	58 [32–88]	57.2 [11.1–97]
Visual acuity[‖]										
≥0.1 and <0.5 (n = 13)	90 [20–100]	25 [0–100]	62.5 [0–80]	50 [10–100]	51.8 [12.5–86.2]	50 [10–70]	66.7 [0–100]	50 [12.5–100]	60 [28–88]	61.3 [12.6–82.2]
≥0.5 (n = 35)	85 [20–100]	50 [0–100]	37.5 [12.5–100]	60 [15–100]	60.6 [14.3–95]	55 [20–100]	33.3 [0–100]	62.5 [12.5–100]	60 [32–96]	53.8 [11.1–97]
Peri-/intraocular medications										
Yes (n = 6)	92.5 [60–95]	75 [0–100]	80 [20–100]	**72.5** [60–100]	73.4 [56.2–92.5]	**67.5** [50–100]	**100** [33.3–100]	75 [37.5–100]	78 [32–88]	**75.5** [50.6–97]
No (n = 43)	80 [20–100]	25 [0–100]	37.5 [0–100]	**50†§** [10–100]	55.6 [12.5–95]	**50†§** [10–95]	**33.3†** [0–100]	62.5 [12.5–100]	60 [32–88]	**53.2†§** [11.1–87.7]
Ocular complications										
Yes (n = 33)	90 [20–100]	25 [0–100]	62.5 [0–100]	50 [10–100]	59.3 [12.5–92.5]	50 [10–100]	33.3 [0–100]	62.5 [12.5–100]	60 [24–88]	59.8 [12.6–97]
No (n = 16)	82.5 [20–100]	62.5 [0–100]	37.5 [12.5–100]	57.5 [15–100]	66.3 [14.3–95]	57.5 [20–85]	50 [0–100]	62.5 [12.5–100]	68 [32–96]	57.4 [11.1–87.7]
Ocular surgery										
Yes (n = 34)	90 [20–100]	50 [0–100]	**80** [12.5–100]	65 [20–85]	**58.1** [26.8–92.5]	**70** [30–100]	50 [0–100]	68.7 [25–100]	66 [40–88]	71.1 [27.5–97]

(Continued)

© 2015 Taylor & Francis Group, LLC

TABLE 3. (Continued)

	Median score									
	Physical functioning	Role limitation due to physical problems	Pain	General health	PCS	Energy and vitality	Role limitation due to emotional problems	Social functioning	Mental health	MCS
No (n = 33)	75 [20–100]	25 [0–100]	55† [0–100]	50 [10–100]	55†§ [12.5–95]	50†§ [10–85]	33.3 [0–100]	62.5 [12.5–100]	56 [12–98]	55.8 [11.1–87.7]
Systemic comorbidities										
Yes (n = 31)	80 [20–100]	25 [0–100]	37.5 [0–100]	50 [10–100]	55 [12.5–92.5]	50 [10–100]	33.3 [0–100]	62.5 [12.5–100]	60 [12–98]	61.3 [11.1–97]
No (n = 18)	85 [20–100]	62.5 [0–100]	62.5 [12.5–100]	60 [30–100]	66.2 [19.3–95]	57.5 [25–85]	50 [0–100]	62.5 [37.5–87.5]	64 [24–96]	53.5 [26.8–87.7]
Corticosteroids										
Yes (n = 46)	85 [20–100]	37.5 [0–100]	57.5 [0–100]	60 [10–100]	60.6 [12.5–95]	55 [10–100]	50 [0–100]	62.5 [12.5–100]	62 [24–98]	60.4 [12.6–97]
No (n = 3)	90 [30–100]	25 [0–50]	42.5 [12.5–62.5]	25 [15–50]	51.8 [14.3–59.3]	45 [20–60]	0 [0–100]	25 [12.5–75]	48 [32–56]	35.2 [11.1–67]
Immunosuppressant drugs										
Yes (n = 23)	90 [20–100]	50 [0–100]	67.5 [0–100]	60 [20–100]	60.2 [25–95]	55 [25–85]	66.6 [0–100]	62.5 [25–87.5]	60 [24–98]	61 [27.8–87.7]
No (n = 28)	75 [20–100]	25 [0–100]	37.5 [0–100]	50 [10–85]	57.8 [12.5–92.5]	55 [10–100]	33.3 [0–100]	62.5 [12.5–100]	60 [32–96]	54.5 [11.1–97]
Full-field electroretinogram*										
Mild (n = 6)	90 [65–100]	37.5 [0–100]	62.5 [35–100]	65 [20–85]	67.1 [37.5–95]	60 [30–80]	100 [0–100]	75 [62.5–87.5]	68 [32–96]	72.3 [39.2–87.7]
Moderate (n = 5)	65 [20–100]	0 [0–75]	12.5 [12.5–90]	45 [35–55]	33.1 [14.3–80]	35 [20–80]	0 [0–100]	75 [12.5–87.5]	56 [32–80]	48.2 [11.1–80.8]
Severe (n = 3)	90 [30–95]	100 [0–100]	67.5 [12.5–100]	60 [20–75]	75 [19.3–92.5]	35 [20–100]	66.7 [0–100]	62.5 [25–100]	72 [32–88]	50 [19.2–97]
Last year consults‡										
<4 (n = 6)	57.5 [30–90]	12.5 [0–100]	56.2 [10–100]	55 [10–85]	49.3 [12.5–87.5]	47.5 [10–85]	50 [0–100]	56.2 [12.5–75]	56 [32–84]	56.1 [11.1–77.7]
≥4 and <12 (n = 35)	85 [20–100]	50 [0–100]	37.5 [0–100]	55 [20–100]	59.3 [19.3–95]	50 [20–100]	33.3 [0–100]	62.5 [25–100]	64 [32–98]	55.8 [19.2–97]
≥12 (n = 5)	90 [60–95]	50 [25–100]	57.5 [20–100]	60 [40–100]	60.6 [41.8–90]	55 [25–100]	66.7 [33.3–100]	62.5 [50–100]	56 [24–84]	61.3 [44.5–96]

SF-36: 36-Item Short Form Health Survey; PCS: Physical Component Summary; MCS: Mental Component Summary; †$p < 0.05$; ¶ n = 48 patients; *n = 16 patients; §multiple comparison post hoc test (Dunn test); ‡generalized linear models analysis (Wald's test).

Concerning employment status, after multiple comparison post hoc test (Dunn test), significance was observed between the following subgroups: for physical functioning, employed *versus* unemployed ($p = 0.003$); for general health, employed *versus* unemployed ($p = 0.003$) and unemployed *versus* retired/removed ($p = 0.010$); for physical component summary, employed *versus* unemployed ($p = 0.004$); for mental health, employed *versus* unemployed ($p = 0.047$) and unemployed *versus* retired/removed ($p = 0.002$).

Concerning mensal household income, multiple comparison post hoc test did not identify which subgroups differed from each other on mental component summary.

Copyright © 2012 Wolters Kluwer Health, Inc. Unauthorized reproduction of this article is prohibited.

TABLE 4. NEI VFQ-25 questionnaire median scores in 49 patients with long-standing Vogt-Koyanagi-Harada disease and its main association with social-demographic and clinical data.

	General health	General vision	Near activities	Distance activities	Peripheral vision	Color vision	Ocular pain	Role difficulties	Dependency	Social functioning	Mental health	Total score
Employment status†												
Employed (n = 17)	25 [25–75]	60 [40–100]	58.3 [16.6–100]	58.3 [16.6–100]	75 [25–100]	**100** [25–100]	62.5 [12.5–100]	**62.5** [12.5–100]	83.3 [0–100]	**87.5** [12.5–100]	62.5 [6.2–87.5]	61.5 [25.9–92.5]
Unemployed (n = 14)	25 [0–50]	60 [0–100]	58.3 [0–100]	45.8 [0–100]	62.5 [0–100]	**75†** [0–100]	50 [0–100]	50 [0–100]	25 [0–100]	**50†** [0–100]	18.7 [0–87.5]	44 [17.2–89.7]
Retired/removed on account of visual deficiency (n = 16)	50 [0–100]	50 [20–80]	41.6 [0–100]	29.5 [0–100]	50 [0–100]	**100** [25–100]	43.7 [12.5–87.5]	50 [0–100]	50 [0–100]	**68.7** [25–100]	31.2 [0–100]	48.7 [18.2–76.1]
Other (n = 2)	50 [25–75]	70 [60–80]	75 [50–100]	56.2 [25–87.5]	87.5 [75–100]	**100** [100]	37.5 [25–50]	81.2 [75–87.5]	54.1 [25–83.3]	**93.7** [87.5–100]	53.1 [31.2–75]	65.5 [55.5–75.4]
Mensal household income (USD) ‡												
<440 (n = 11)	50 [0–50]	60 [40–80]	58.3 [16.6–100]	50 [16.6–100]	50 [25–100]	**75†§** [25–100]	25 [0–87.5]	37.5 [12.5–100]	**25†§** [0–100]	**62.5†** [12.5–100]	**12.5†** [0–75]	42.6 [25.2–87.9]
440–1100 (n = 27)	25 [0–100]	60 [0–100]	50 [0–100]	41.6 [0–100]	75 [0–100]	**100** [25–100]	50 [12.5–100]	50 [0–100]	**50** [0–100]	**75** [12.5–100]	**31.2†** [0–100]	55.5 [17.2–92.5]
1100–2200 (n = 8)	50 [25–75]	60 [20–80]	66.6 [25–100]	70.8 [33–91.6]	62.5 [25–100]	**100** [75–100]	75 [25–100]	**68.7** [25–100]	**87.5** [33.3–100]	**100** [37.5–100]	**75** [44–87.5]	73.6 [38.5–79.6]
Activity status¶												
Active (n = 26)	25 [0–75]	**50†** [0–100]	**41.6†§** [0–100]	45.8 [0–100]	**50†** [0–100]	100 [25–100]	50 [0–87.5]	50 [0–100]	45.8 [0–100]	**68.7** [12.5–100]	34.3 [0–81.2]	49.8 [17.2–92.5]
Inactive (n = 22)	25 [0–100]	**60** [40–100]	**58.3** [0–100]	58.3 [0–100]	**75** [0–100]	100 [0–100]	50 [12.5–100]	56.25 [0–100]	74.9 [0–100]	81.2 [0–100]	50 [0–100]	60.7 [24.7–89.7]
Visual acuity¶												
≥0.1 and <0.5 (n = 13)	25 [0–100]	**60†** [20–80]	**41.6†** [0–66.6]	**41.6†** [0–58.3]	50 [0–100]	75 [25–100]	37.5 [0–100]	**25†** [0–87.5]	**16.6†§** [0–100]	**50†** [12.5–100]	12.5 [0–100]	**40.9†§** [18.3–65.7]
≥0.5 (n = 35)	25 [0–75]	**60** [0–100]	**58.3** [0–100]	**58.3** [0–100]	75 [0–100]	100 [0–100]	50 [25–100]	**62.5** [12.5–100]	**83.3** [0–100]	**75** [0–100]	50 [0–87.5]	**58.1** [17.2–92.5]
Peri/intraocular medications												
Yes (n = 6)	50 [25–100]	60 [40–80]	45.8 [16.6–100]	50 [17–87.5]	75 [25–100]	87.5 [25–100]	50 [25–100]	43.7 [0–100]	62.4 [0–100]	68.7 [12.5–100]	68.7 [12.5–100]	58.7 [25.9–75.4]
No (n = 43)	25† [0–75]	60 [0–100]	58.3 [0–100]	50 [0–100]	50 [0–100]	100 [0–100]	50 [0–100]	50 [0–100]	50 [0–100]	75 [0–100]	31.2 [0–87.5]	55.5 [17.2–92.5]
Ocular complications												
Yes (n = 33)	25 [0–100]	**60†** [0–100]	**50†§** [0–100]	**41.6†** [0–91.6]	**50†§** [0–100]	100 [25–100]	50 [0–87.5]	50 [0–100]	**50†§** [0–100]	**62.5†** [12.5–100]	31.2 [0–100]	**50.6†§** [17.2–84.3]
No (n = 16)	25 [0–75]	70 [40–100]	**70.8** [0–100]	**66.6** [0–100]	75 [0–100]	100 [0–100]	62.5 [25–100]	62.5 [0–100]	**83.3** [0–100]	**93.7** [0–100]	65.6 [0–87.5]	**69.7** [24.7–92.5]
Ocular surgery												
Yes (n = 14)	**50** [25–75]	60 [40–100]	58.3 [0–100]	45.8 [0–91.6]	75 [0–100]	100 [25–100]	56.2 [25–87.5]	75 [12.5–100]	62.5 [0–100]	75 [12.5–100]	34.3 [0–75]	57.9 [25.9–82.1]
No (n = 35)	**25†** [0–100]	60 [0–100]	50 [0–100]	50 [0–100]	50 [0–100]	87.5 [0–100]	50 [0–100]	50 [0–100]	50 [0–100]	75 [0–100]	37.5 [0–100]	52.2 [17.2–92.5]

(Continued)

© 2015 Taylor & Francis Group, LLC

TABLE 4. (Continued)

	General health	General vision	Near activities	Distance activities	Peripheral vision	Color vision	Ocular pain	Role difficulties	Dependency	Social functioning	Mental health	Total score
Systemic comorbidities												
Yes (n = 51)	25 [0–100]	60 [20–100]	50 [0–100]	50 [0–100]	50 [0–100]	100 [25–100]	50 [0–100]	50† [0–100]	50 [0–100]	62.5 [12.5–100]	31.2 [0–100]	50.6 [17.2–84.1]
No (n = 18)	37.5 [25–75]	60 [0–100]	58.3 [0–100]	58.3 [0–100]	75 [0–100]	100 [0–100]	62.5 [25–100]	75 [12.5–100]	83.3 [0–100]	87.5 [0–100]	50 [0–67.5]	62.7 [24.7–92.5]
Corticosteroids												
Yes (n = 46)	25 [0–100]	60 [0–100]	54.1 [0–100]	50 [0–100]	75 [0–100]	100 [0–100]	50 [0–100]	50 [0–100]	58.3 [0–100]	75 [0–100]	37.5 [0–100]	56.5 [17.2–92.5]
No (n = 3)	25 [25–25]	60 [60–60]	58.3 [0–91.6]	50 [6–58.5]	50 [0–50]	100 [75–100]	87.5 [25–87.5]	62.5 [25–75]	50 [0–91.6]	50 [37.5–75]	31.2 [6.2–87.5]	45.4 [35.5–71.7]
Immunosuppressant drugs												
Yes (n = 23)	25 [0–100]	60 [0–100]	58 [8.3–100]	50 [0–100]	50 [0–100]	100 [25–100]	50 [12.5–100]	50 [0–100]	58.3 [0–100]	75 [12.5–100]	43.7 [0–100]	57.8 [17.2–92.5]
No (n = 28)	25 [0–75]	60 [20–100]	58.3 [0–100]	50 [0–100]	62.5 [0–100]	87.5 [0–100]	50 [0–100]	62.5 [0–100]	50 [0–100]	75 [0–100]	31.2 [0–87.5]	52.2 [18.2–84.1]
Full-field electroretinogram												
Mild (n = 6)	37.5 [25–75]	50 [20–100]	66.6 [25–100]	54.1 [25–91.6]	62.5 [25–100]	100 [75–100]	50 [12.5–87.5]	68.7 [12.5–100]	83.3 [25–100]	81.2 [37.5–100]	62.5 [31–81.2]	64.1 [38.5–92.5]
Moderate (n = 5)	25 [25–50]	60 [40–80]	58.3 [0–100]	50 [0–100]	75 [0–100]	75 [0–100]	25 [25–87.5]	57.5 [25–100]	50 [0–100]	75 [0–100]	31.2 [0–75]	45.4 [24.7–87.9]
Severe (n = 5)	50 [0–75]	80 [60–80]	91.6 [33.3–100]	75 [50–100]	100 [25–100]	100 [75–100]	37.5 [25–62.5]	75 [50–100]	83.3 [41.6–100]	100 [50–100]	62.5 [6.2–75]	75.4 [46.5–78.6]
Last-year consults¶												
<4 (n = 8)	25 [0–50]	50 [20–60]	58 [17–83.3]	45.8 [17–83.3]	50 [25–100]	75 [25–100]	50 [0–100]	25† [0–62.5]	50 [0–91.6]	50† [12–87.5]	21.8 [0–81.2]	43 [35.2–84.1]
≥4 and <12 (n = 35)	25 [0–75]	60 [20–100]	58.3 [0–100]	50 [0–100]	75 [0–100]	100 [0–100]	50 [12.5–100]	62.5 [0–100]	58.3 [0–100]	75 [0–100]	37.5 [0–67.5]	57.6 [17.2–92.5]
≥12 (n = 5)	50 [25–100]	60 [0–80]	41.6 [8.3–83.3]	37.5 [16.6–91.6]	75 [25–100]	100 [25–100]	25 [25–75]	50 [0–100]	66.6 [8.3–100]	50 [25–100]	62.5 [37.5–100]	60 [33.2–79.6]

NEI-VFQ-25: National Eye Institute Visual Functioning Questionnaire; *the driving item of NEI-VFQ-25 questionnaire was not considerate in this study because most patients have never driven. ¶ n = 48 patients; †multiple comparison post hoc test (Dunn test); §Generalized linear models analysis (Wald's test).

Concerning employment status, after multiple comparison post hoc test (Dunn test), significance was observed between the following groups: for color vision, employed versus unemployed ($p = 0.022$); for social functioning, employed versus unemployed ($p = 0.008$).

Concerning mensal household income, after multiple comparison post hoc test (Dunn test), significance was observed between the following groups: for color vision, < USD 440.00 versus USD 1100.00–USD 2200.00 ($p = 0.034$); for mental health, < USD 440.00 versus USD 1100.00–USD 2200.00 ($p = 0.038$) and USD 440.00 to USD 1100.00 versus USD 1100.00–USD 2200.00 ($p = 0.049$). Multiple comparison post hoc test did not identify which subgroups differed from each other in dependency and social functioning.

Copyright © 2018 Wiley-Hindawi Publishers

was independently associated with a 34% worse dependency and 20% worse total scores.

In Table 5 it is represented results of SF-36 questionnaires of the actual study and of some selected studies from the literature.[18–20]

DISCUSSION

After the acute uveitic phase of VKHD, approximately 17%–73% of patients progress to the chronic/recurrent phase, mainly characterized by anterior segment inflammation without clinically detectable evidence of posterior segment involvement.[1] The main goal of medical intervention in patients with a chronic disease is to optimize physical and psychological well-being in order to maximize their daily physical and social activities. In the literature, this is the first study, which evaluates QoL in patients with VKHD.

Regarding the SF-36 questionnaire, patients with long-standing VKHD had PCS and MCS scores with median values around 60 indicating a moderate HR-QoL impairment.[21,22] These results are comparable to those obtained in studies of QoL in patients with other noninfectious uveitis that have some aspects in common with VKHD, for example, chronicity, use of systemic corticosteroid and immunosuppressive therapy (Table 5).[20–20] Nevertheless, in noninfectious uveitis study,[20] the impact of the disease seemed to be milder than in Behçet's disease[19] and in VKHD patients. It should be considered that 28% of patients in the aforementioned noninfectious uveitis study had anterior uveitis and mostly had inactive ocular disease.[20] It is important to mention that our patients with long-standing VKHD had role limitations due to physical and emotional problems scores lower (25.0 and 33.3, respectively) than patients with Behçet's disease (50 and 66.6, respectively) or with noninfectious uveitis (100).[19,20] This finding highlights the impact of long-standing VKHD on HR-QoL of patients. Mean HR-QoL scores of intermediate uveitis cohort seemed to be worse than scores of patients with VKHD and noninfectious uveitis study, even though with no statistically significance ($p > 0.05$, *t* student); this may reflect differences in disease characteristics and severity.[19]

Patients treated with peri-/intraocular medication had better general health, PCS, energy and vitality, and MCS scores on SF-36 questionnaire than those patients who did not receive this treatment. Similarly, performing an ocular surgery resulted in better scores of pain, PCS, and energy and vitality subscales on SF-36 questionnaire. From these results, we can infer that these interventions may have improved eyesight and, therefore, resulted in higher scores demonstrating that better visual function translates into better HR-QoL.[23]

Concerning the NEI VFQ-25 questionnaire, the lowest scores were obtained on the general and mental health subscale items, which were lower than other of the NEI VFQ-25 subscales related to vision. This result is quite similar to that observed in 51 patients with chronic Behçet's uveitis.[19] Mensal household income, VA, the presence of ocular complications and surgical ocular treatment impacted on several NEI VFQ-25 subscales related to vision. In our sample, as expected, a worse VA together with the presence of ocular complications significantly impacted on many aspects of visual functioning, confirming that some degree of visual impairment in patients with long-standing VKHD leads to more role difficulties and dependency and, consequently, a worsening in VR-QoL related scores. Arriola-Villalobos et al have also shown that, in a cohort of patients with noninfectious uveitis from Spain, worse VA and the presence of ocular complications were the main determinants of the VR-QoL.[24]

Ocular surgery impacted positively on general health score on NEI VFQ-25 in our patients with long-standing VKHD, as observed for peri./local treatment

TABLE 5. Comparison of the SF-36 mean and median scores in patients of the current study with long-standing VKHD and in patients with other noninfectious uveitis (intermediate uveitis, Behçet's uveitis and noninfectious uveitis).

	Current study ($n = 49$)		Intermediate uveitis[18] ($n = 42$)	Behçet's uveitis[19] ($n = 51$)	Noninfectious uveitis[20] ($n = 147$)	
	Median (range)	Mean (SD)*	Mean (SD)*	Median (range)	Median (range)	Mean (SD)*
Physical functioning	85.0 (20–100)	75.5 (±23.7)	49.2 (±15.3)	80.0 (30–100)	90.0 (0–100)	81 (±24)
Role physical	25.0 (0–100)	46.9 (±40.1)	47.5 (±15.3)	50.0 (0–100)	100 (0–100)	65 (±43)
Pain	57.5 (0–100)	58.1 (±29.4)	45.8 (±11.6)	66.6 (0–100)	50.0 (10–100)	47 (±15)
General health	55.0 (10–100)	55.0 (±21.8)	42.6 (±12.3)	50.0 (20–70)	60.0 (10–100)	60 (±21)
Energy and vitality	55.0 (10–100)	54.3 (21.7)	47.1 (±12.9)	55.0 (5–95)	65.0 (5–100)	63 (±21)
Role emotional	33.3 (0–100)	50.5 (43.7)	48.6 (±11.7)	66.6 (0–100)	100 (0–100)	83 (±34)
Social functioning	62.5 (12.5–100)	61.5 (±23.1)	44.0 (±14.8)	55.5 (11.1–88.8)	88.0 (0–100)	82 (±24)
Mental health	65.0 (12–98)	60.9 (±20.3)	49.2 (±11.6)	60.0 (8–92)	84.0 (16–100)	78 (±17)

SF-36: 36-Item Short Form Health Survey; VKHD: Vogt-Koyanagi-Harada Disease; *$p > 0.05$: *t*-student test.

© 2019 Taylor & Francis Group, LLC

on several SF-36 subscales scores; nevertheless, if one looks at the other side, that is, patients who had not done any ocular surgery having a worse general health score on NEI VFQ-25 questionnaire, there should be some speculations. First, it may be due to worse general health conditions that may interfere with any surgery, even if the patient may benefit from surgery, for example, cataract surgery. Secondly, doctors might not perform surgery because they did not expect a favorable result. Lastly, some patients might not have good follow-up because of lower income or low socioeconomic status and, usualtantly, did not have a good health service. In another study, collagen cross-linking treatment significantly improved general health scores of SF-36 questionnaire in keratoconus patients.[25] In that study, treatment was performed to worse eyes of the patient and postoperative vision did not significantly change. However, patients felt themselves in better health condition following treatment, not because of improvement in their visions, but because of decreased trait anxiety levels about their disease progression.[25] In our current study, we did not assess anxiety levels specifically; however, performing an ocular surgery improved the general health condition of our patients.

Besides disease-related factors, it is worth emphasizing the importance of mensal household income and employment status on HR- and VR-QoL. Mensal household income was associated, on SF-36 questionnaire, with lower MCS score and, on NEI VFQ-25 questionnaire, with lower color vision, dependency, and mental health scores. These findings demonstrate the broader impact of lower mensal wage on HR- and VR-QoL of patients with long-standing VKHD. Furthermore, unemployed patients had worse scores on items related to physical functioning and mental health on SF-36 questionnaire than employed patients. Jalil et al. evaluated the QoL and employment status in patients with chronic uveitis using immunosuppression.[26] These authors observed that 10% of the 41 patients evaluated believed that they had lost their jobs because of the impact of the disease in their lives. When the researchers considered the multifactorial influences of unpredictable inflammatory recurrences, associated complications, immunosuppression, laboratory monitoring, side effects, and repeated clinic appointments, they concluded that despite the uveitis being controlled, the confluence of factors had important implications for these patients' QoL,[26] corroborating what was observed in our study. Indeed, we hypothesize that it may be a vicious circle composed of several factors that independently affect QoL. In this regard, our generalized linear models analysis has showed that worse VA has a significant negative impact on VR-QoL; we may conjecture that worse VA may result in unemployment and unemployed patients had worse HR-QoL scores because of insufficient health facilities.

The presence of systemic comorbidities did not influence the QoL of patients with VKHD. Real et al. already suggested an absent or negligible effect of comorbidities upon QoL of patients with chronic vitreoretinal disease; QoL was mainly affected by the single disease which most adversely impacted an individual rather than grouped diseases (primary disease and comorbidities).[27]

Concerning the two questionnaires used in the study, SF-36 and NEI VFQ-25 questionnaires, both are validated and reliable tools to measure different dimensions of HR- and VR-QoL.[10,11,26,27] Although their results cannot be conceptualized as exact measures due to the nonstatic nature of QoL, they are useful tools to measure QoL in general and allow comparison between different subgroups. Previous studies have already shown that the information provided by both measures is complementary in the evaluation of patients with uveitis.[21,22] VKHD, like other uveitis, is well known by its prominent systemic features and risk of important visual impairment. As shown by our results, the use of the SF-36 and NEI VFQ-25 questionnaires assess independently a broad array of outcomes that helps to capture the impact of the disease on HR- and VR-QoL and supports the holistic approach to caring for patients with long-standing VKHD.

The main shortcoming of this study is its modest sample size in the univariate analysis, which limits the power to detect significant differences when subgroup analyses are performed. Also, there is a lack of a healthy control group, which would be beneficial in the comparison of HR-QoL and VR-QoL results. Another consideration is the great range in the disease duration, from 12 to 420 months. This heterogeneity could suggest that other facts, such as older age and systemic comorbidities, might have influenced the negative impact of the longer disease duration on the distance activities subscale item of the NEI VFQ-25 questionnaire. Nevertheless, neither age nor presence of systemic comorbidities did impact on QoL results in our sample. Lastly, our study sample included mainly women and two patients under 18 years old. Both questionnaires were mainly delineated to person age 21 and older[10,11] and women may have distinct trajectories through life.[21,22,28]

It was noted that the visual function compromise measured by ffERG did not impact the SF-36 and NEI VFQ-25 questionnaires. The current results of negative comparison may be due to the small sample size. Other methods for assessing visual function, such as contrast sensitivity[29] and visual field, might be more useful in correlating with the self-reported outcome. In this cross-sectional study, no impact of systemic treatment on patients' QoL could be observed.

In summary, the present study showed that in patients with long-standing VKHD socio-economic aspects, VA and ocular complications had a significant negative effect on HR- and VR-QoL, while treatment with peri-/intraocular medication and ocular surgeries had a positive effect on QoL. A more comprehensive approach to the disease, involving not only clinical aspects but also potential psychosocial effects, might allow a better understanding of the impact of the disease in this group of patients.

DECLARATION OF INTEREST

The authors report no conflicts of interest.

FUNDING

This work was supported by Fundação de Amparo à Pesquisa do Estado de São Paulo [Grant #2009/53781-4].

CONTRIBUTORSHIP STATEMENT

Definition of study design: Yamamoto JH; data collection: Alberoaz NCA, Silva FTBGC; analysis and interpretation of data: all authors; manuscript writing: Missaka RFBC, Souto FMS, Yamamoto JH; critical review and approval of the manuscript: all authors.

REFERENCES

1. Laverzo MM, Sakata VM, Morita C, et al. Vogt-Koyanagi-Harada disease: review of a rare autoimmune disease targeting antigens of melanocytes. *Orphanet J Rare Dis*. 2016;11:29. doi:10.1186/s13023-016-0412-4.
2. Rao NA, Moorthy RS, Inomata H. Vogt-Koyanagi-Harada syndrome. *Surv Ophthalmol*. 1995;39:265–292. doi:10.1016/S0039-6257(05)80103-5.
3. Ohguro N, Sonoda KH, Takeuchi M, Matsumura M, Mochizuki M. The 2009 prospective multicenter epidemiologic survey of uveitis in Japan. *Jpn J Ophthalmol*. 2012;56:432–435. doi:10.1007/s10384-012-0158-z.
4. Ohno S, Char DH, Kimura SJ, O'Connor GR. Vogt-Koyanagi-Harada syndrome. *Am J Ophthalmol*. 1977;83:735–740. doi:10.1016/0002-9394(77)90142-6.
5. Gonzales EB, Yamamoto JH, Abdalla M, Hirata CE, Kalio P, Oliveira E. Causas das uveítes em serviço terciário em São Paulo, Brasil. *Arq Bras Oftalmol*. 2004;67:139–145. doi:10.1590/S0004-27492004000100025.
6. Belfort R Jr, Nishi M, Hayashi S, Abreu MT, Petrilli AM, Plut RC. Vogt-Koyanagi-Harada's disease in Brazil. *Jpn J Ophthalmol*. 1988;32:344–347.
7. Herbort CP, Mochizuki M. Vogt-Koyanagi-Harada disease: inquiry into the genesis of a disease name in the historical context of Switzerland and Japan. *Int Ophthalmol*. 2007;27:67–79. doi:10.1007/s10792-007-9083-4.
8. Sakata VM, da Silva FE, Hirata CE, et al. High rate of clinical recurrence in patients with Vogt-Koyanagi-Harada disease treated with early high-dose corticosteroids. *Graefes Arch Clin Exp Ophthalmol*. 2015;253:785–790. doi:10.1007/s00417-014-2804-z.
9. Rubsamen PE, Gass JDM. Vogt-Koyanagi-Harada syndrome: clinical course, therapy, and long-term visual outcome. *Arch Ophthalmol*. 1991;109:682–687. doi:10.1001/archopht.1991.01080050096037.
10. Ware JE, Kosinski M, Keller S. *SF-36 Physical and Mental Health Summary Scales: A User Manual*. Boston, MA: Medical Outcomes Trust; 1994.
11. Mangione CM, Lee PP, Gutierrez PR, et al. National eye institute visual function questionnaire field test investigators. Development of the 25-item national eye institute visual function questionnaire. *Arch Ophthalmol*. 2001;119:1050–1058. doi:10.1001/archopht.119.7.1050.
12. Khanna CL, Leske DA, Holmes JM. Factors associated with health-related quality of life in medically and surgically treated patients with glaucoma. *JAMA Ophthalmol*. 2018;136:348–355. doi:10.1001/jamaophthalmol.2018.0012.
13. Read RW, Holland GN, Rao NA, et al. Revised diagnostic criteria for Vogt-Koyanagi-Harada disease: report of an international committee on nomenclature. *Am J Ophthalmol*. 2001;131:647–652. doi:10.1016/S0002-9394(01)00925-4.
14. Jabs DA, Nussenblatt RB, Rosenbaum JT. Standardization of uveitis nomenclature for reporting clinical data. Results of the first international workshop. *Am J Ophthalmol*. 2005;140:509–516. doi:10.1016/j.ajo.2005.03.057.
15. Brigell M, Bach M, Barber C, Kawasaki K, Kooijman A. Guidelines for calibration of stimulus and recording parameters used in clinical electrophysiology of vision. Calibration standard committee of the International Society for Clinical Electrophysiology of Vision (ISCEV). *Doc Ophthalmol*. 1998;95:1–84. doi:10.1023/A:1001724411607.
16. Ceconelli RM. *Tradução para o português e validação do questionário genérico de avaliação de qualidade de vida "Medical Outcomes Study 36-item short-form health survey (SF-36)*. São Paulo: Repositório Institucional UNIFESP; 1997. [Tese de doutorado- Escola Paulista de Medicina de São Paulo da Universidade Federal de São Paulo].
17. Simão LM, Lana-Peixoto MA, Araújo CR, Moreira MA, Teixeira AL. The Brazilian version of the 25-item national eye institute visual function questionnaire: translation, reliability and validity. *Arq Bras Oftalmol*. 2008;71:540–546. doi:10.1590/S0004-27492008000400014.
18. Murphy CC, Hughes EH, Frost NA, et al. Quality of life and visual function in patients with intermediate uveitis. *Br J Ophthalmol*. 2005;89:1161–1165. doi:10.1136/bjo.2004.059121.
19. Onal S, Sawar E, Akman M, Kazokoglu H. Vision- and health-related quality of life in patients with Behçet uveitis. *Arch Ophthalmol*. 2010;128:1265–1271. doi:10.1001/archophthalmol.2010.209.
20. Verhagen FH, Wijnhoven R, Ossewaarde-van Norel J, et al. Prevalence and characteristics of ocular pain in non-infectious uveitis: a quality of life study. *Br J Ophthalmol*. 2018;1–7. doi:10.1136/bjophthalmol-2017-311573.
21. Schiffman RM, Jacobsen G, Whitcup SM. Visual functioning and general health status in patients with uveitis. *Arch Ophthalmol*. 2005;139:841–849. doi:10.1001/archophc.139.6.841.

© 2019 Taylor & Francis Group, LLC

22. Hui MM, Wakefield D, Patel I, et al. Visual functioning and health-related quality-of-life are compromised in patients with uveitis. *Oc Immunol Inflamm*. 2017;25:486–491.
23. Cabezas-Lazo M, Garcia-Caballero J, Moreno-Matas P. Impact of cataract surgery on visual acuity and quality of life. *Arch Soc Esp Oftalmol*. 2008;83:237–248.
24. Artiola-Vilabos P, Abisado L, Garcia-Feijoo J, et al. Vision-related quality of life in patients with non-infectious uveitis: A cross-sectional study. *Ocul Immunol Inflamm*. 2018;26(5):717–725. doi:10.1080/09273948.2017.1289034.
25. Cingu AK, Bor Y, Cinar Y, et al. Impact of Collagen cross-linking on psychological distress and vision and health-related quality of life in patients with Keratoconus. *Eye Contact Lens*. Nov 2015;41(6):349–353. doi:10.1097/ICL.0000000000000129.
26. Jalil A, Yin K, Coyle L, Harper R, Jones NP. Vision-related quality of life and employment status in patients with uveitis of working age: a prospective study. *Ocul Immunol Inflamm*. 2012;20:262–265. doi:10.3109/09273948.2012.684430.
27. Real FJ, Brown GC, Brown HC, Brown MM. The effect of comorbidities upon ocular and systemic health-related quality of life. *Br J Ophthalmol*. 2008;92:770–774. doi:10.1136/bjo.2007.127407.
28. Mishra GD, Hockey R, Dobson AJ. A comparison of SF-36 summary measures of physical and mental health for women across the life course. *Qual Life Res*. 2014;23(5):1515–1521. doi:10.1007/s11136-013-0586-3.
29. Gardiner AM, Armstrong RA, Dunne MC, Murray PI. Correlation between visual function and visual ability in patients with uveitis. *Br J Ophthalmol*. 2002;86:993–996. doi:10.1136/bjo.86.9.993.