PEDRO BERTINO MOREIRA

Associação de implante de segmentos de anéis corneanos intraestromais com ceratectomia fotorrefrativa para tratamento de alto astigmatismo após ceratoplastia penetrante

Tese apresentada à Faculdade de Medicina da Universidade de São Paulo para obtenção do título de Doutor em Ciências

Programa de Oftalmologia
Orientador: Prof. Dr. Marcony Rodrigues de Santhiago

(Versão corrigida. Resolução CoPGr 6018/11, de 13 de outubro de 2011. A versão original está disponível na Biblioteca da FMUSP)

SÃO PAULO
2021

PEDRO BERTINO MOREIRA

Associação de implante de segmentos de anéis corneanos intraestromais com ceratectomia fotorrefrativa para tratamento de alto astigmatismo após ceratoplastia penetrante

Tese apresentada à Faculdade de Medicina da Universidade de São Paulo para obtenção do título de Doutor em Ciências

Programa de Oftalmologia
Orientador: Prof. Dr. Marcony Rodrigues de Santhiago

(Versão corrigida. Resolução CoPGr 6018/11, de 13 de outubro de 2011. A versão original está disponível na Biblioteca da FMUSP)

SÃO PAULO
2021

Dados Internacionais de Catalogação na Publicação (CIP)

Preparada pela Biblioteca da
Faculdade de Medicina da Universidade de São Paulo

©reprodução autorizada pelo autor

Bertino Moreira, Pedro
Associação de implante de segmentos de anéis corneanos intraestromais com ceratectomia fotorrefrativa para tratamento de alto astigmatismo após ceratoplastia penetrante / Pedro Bertino Moreira. -- São Paulo, 2021.
Tese(doutorado)--Faculdade de Medicina da Universidade de São Paulo.
Programa de Oftalmologia.
Orientador: Marcony Rodrigues de Santhiago.

Descritores: 1.Córnea 2.Astigmatismo 3.Ceratoplastia penetrante 4.Transplante de córnea 5.Ceratectomia fotorrefrativa 6.Procedimentos cirúrgicos refrativos

USP/FM/DBD-459/21

Responsável: Erinalva da Conceição Batista, CRB-8 6755

Dedicatória

À minha esposa, **Renata**, que colaborou diretamente neste trabalho, com inúmeras horas de atendimento e coleta de dados. Obrigado pelo companheirismo inabalável, pela caminhada conjunta do cotidiano, pela paciência e compreensão sobre a importância e o esforço envolvidos nesta obra. Obrigado por sua surpreendente capacidade de se reinventar diariamente por nós e por nossos meninos. Por manter nossa família forte e unida ao longo desta jornada. Obrigado, meu amor!

Aos meus filhos, **João e Rafael**, minhas maiores inspirações. Obrigado por me ensinarem tanto, em tão pouco tempo, e de forma tão intensa. Obrigado por me refazerem e por gerarem em mim um amor que não imaginava ser possível existir neste mundo.

Ao meu pai, **Luiz Ricardo**, meu maior exemplo de força, resiliência e superação. Obrigado por seu amor, pelos ensinamentos e pelo apoio na trajetória da vida. Sua influência – tão óbvia e direta - em minha escolha profissional, traduziu-se na recuperação visual de muitos pacientes. Juntos, fizemos com que eles voltassem a enxergar! Sua ética, seu amor ao próximo, sua percepção da psique humana, tanto quanto sua alegria e irreverência, estarão comigo para sempre.

À minha mãe, **Lúcia** (*in memoriam*), meu alicerce para a vida. Seu amor incondicional e tudo que dele foi fruto são, essencialmente, a força motriz da minha caminhada. Obrigado por seu exemplo na luta, no caráter, na

compaixão e, fundamentalmente, no seu contagiante amor à vida. Seu sorriso radiante me acompanha até hoje.

À minha querida irmã, **Júlia**. Obrigado pelo fiel companheirismo, por estar presente e firme no enfrentamento das dificuldades que superamos juntos. Sem o seu amor, o caminho seria impossível. Obrigado por seu exemplo de ética e de força e por me fazer acreditar em um mundo melhor, através de sua incansável defesa por menos desigualdade entre os homens.

À minha tia **Gláucia**, minha quase mãe. Nos momentos mais duros, você nos reergueu, nos ouviu, nos conduziu e nos amparou. Obrigado por seu amor e apoio incondicionais. Ontem e hoje.

Aos meus avós (*in memoriam*), **Nilde**, **Alcindo**, **Gláucia** e **Antônio**, que, durante suas existências, foram, para mim, sinônimos de amor e perseverança.

Aos meus sogros, **Henrique e Ísis**, por me acolherem de forma tão amorosa em sua família. Obrigado pelo apoio e pelo exemplo de sucesso.

Aos meus familiares, **Marcos**, **Thaís**, **Pedro**, **Letícia**, **Ana Paula**, **Thomaz**, **Aline**, **Ricardo, Leonardo** e **Patrícia**. Obrigado por me apoiarem e compreenderem minha ausência em muitos momentos desta jornada.

Agradecimentos

Ao meu amigo e orientador, Prof. Dr. **Marcony Rodrigues de Santhiago**. Sua impressionante trajetória profissional, sua enorme dedicação à ciência, sua ética com os pacientes e seu constante desejo de aprender e ensinar são inspiração no caminho do aprendizado. Obrigado por todos os conselhos, ensinamentos e oportunidades nesses últimos anos. Obrigado pelo exemplo de ser o que você se tornou. Por acreditar em trabalho árduo e excelência. E por acreditar em mim e neste projeto.

Ao Prof. Dr. **Mário Luiz Ribeiro Monteiro**, coordenador da pós-graduação da área de oftalmologia da Universidade de São Paulo, por ter me recebido como aluno e por ser exemplo de dedicação pela ciência.

Ao meu amigo e principal colaborador neste projeto, **Carlos José de Souza Júnior**. O nascimento desta tese dependeu imensamente de sua participação. Suas incontáveis horas de empenho neste trabalho e seu compromisso desde o início serão sempre inestimáveis para mim.

Ao meu amigo e colaborador neste projeto, **Guilherme Andrade do Nascimento Rocha**. Obrigado pela amizade, pelos conselhos, por dividir conhecimento e por sua dedicação neste trabalho.

Às minhas amigas de pós-graduação, **Carla Santos Medeiros**, **Larissa Stival** e **Lycia Pedral Sampaio** que tanto contribuíram com conselhos e ensinamentos valiosos. Obrigado pela amizade e apoio em todos os momentos.

À **Regina Ferreira de Almeida**, por todo apoio técnico que possibilitou completar esta tese. A excelência da pós-graduação da Universidade de São Paulo depende, também, da sua fiel dedicação.

À **Ferrara Ophthalmics**, ao Dr. **Paulo Ferrara** e a **Fabiano Temperini**, pelo apoio ao cederem os implantes estromais e por acreditarem neste projeto.

Aos diretores da clínica INOB, **Henrique Cesar Vianna Magalhães**, **Renato Braz Dias**, **Daniel Moon Lee** e **José Geraldo Pereira**, que viabilizaram a realização deste trabalho na instituição.

Aos funcionários da clínica INOB, Sulidade (Sol), **Raquel, Stephanie**, **Soraya**, **Henrique**, **Maria Lucimar**, **Lucilene**, **Leila**, **Cíntia**, **Lúbia**, **Georges**, **Edileusa**, **Taise**, **Everton**, **Antônio Carlos** (**Toninho**), **Ulisses** e a todos os demais profissionais que estiveram envolvidos neste projeto.

Aos queridos amigos anestesiologistas, **Maria Helena Ernesto do Rêgo** e **Daniel Cunha da Silva Lima**, pelo amor e dedicação com que realizam essa tão nobre especialidade.

Aos professores, **David Duarte Lima** e **José Alberto Dulluca**, pelos valiosos ensinamentos em estatística e pelo apoio técnico neste trabalho, respectivamente.

À **Mônica Galati**, pela revisão da língua portuguesa neste trabalho e pela forma dedicada e comprometida com que o fez.

À **Tatiane Lago**, por não medir esforços em busca de uma formatação minuciosa desta tese.

A **Carey Million**, meu grande amigo. Obrigado pela revisão detalhada da língua inglesa neste e em outros trabalhos. Obrigado por seus comentários brilhantes, sua incrível bagagem cultural, seu imenso conhecimento e sua apaixonante visão de mundo. E, principalmente, por sua amizade.

A **Yoshifumi Yamane**, **Sérgio Meirelles**, **Armando Crema**, **Aileen Walsh**, **Luciene Barbosa**, **Renato Machado, Rodrigo Pavanelli e Luiz Antônio Brito**, representando todos os mestres que foram primordiais na minha formação. Obrigado pelos ensinamentos e pelo exemplo que são para muitos de nós. Por acreditarem - e fazerem acreditar - em uma medicina com excelência e ética.

A **Fábio Barreto**, **Riani Morello**, **Priscila Botelho**, **Diogo Lucena**, **Marcelo Carvalho, Mônica Araújo**, **Natércia Jeha**, **Allan Luz**, **Marcos Andião**, **Gustavo Novaes**, **Evandro Diniz**, **Leonardo Oliveira**, **Camila Linhalis**, **Micheline Lucas** e **Vânia Hummel**, representando todos os amigos oftalmologistas que tiveram influência na minha formação e neste trabalho.

Aos meus ex-alunos do Hospital Oftalmológico de Sorocaba e da Santa Casa de Misericórdia de Limeira, que, por muitos anos, me possibilitaram vivenciar a arte do ensino. E, com a mesma intensidade, me estimularam continuamente a aprender.

Aos pacientes de quem tive o privilégio de melhorar o sentido da visão, bem como aos que não pude fazê-lo, quer por limitação pessoal, quer pela própria medicina, quer pelo acaso, o meu agradecimento por me confiarem essa nobre função.

Aos meus grandes amigos, **Francisco Becker**, **André Veras**, **Leonardo Pereira**, **Tatiana Prazeres**, **Carey Million**, **Rodrigo Tenório**, **Juliana Fincatti**, **Luiz Fernando Antelo**, **Lúcio Maranhão, Fernando Suárez, Letícia Feiertag e Luiz Fernando Cazar.** Obrigado por estarem por perto. Amizades como essas são inestimáveis.

A **Paulo Tavares**, **Eloísa Valler** e **Sandra Baccara**, por me ajudarem a enxergar através das lentes da psicanálise.

A **Zilda Cardoso Abreu de Jesus**, **Andréia Santos Faria**, **Maria Reis de Jesus Ferreira, Fernanda Maciel** e **Edineura Gonçalves da Silva**, por terem cuidado do nosso lar, dos nossos filhos e de nós, durante esta caminhada, nos momentos de nossa ausência. Vocês são, igualmente, parte deste trabalho.

Epígrafe

“Um cientista no seu laboratório não é apenas um técnico: é, também, uma criança colocada à frente de fenômenos naturais que impressionam como se fossem um conto de fadas.” (**Marie Curie)**

“Em questões de ciência, a autoridade de milhares não vale mais do que o humilde raciocínio de um único indivíduo.” (**Galileu Galilei)**

Normatização adotada

Esta tese está de acordo com as seguintes normas, em vigor no momento de sua publicação:

Referências: adaptado *de* International Committee of Medical Journals Editors (Vancouver).

Universidade de São Paulo. Faculdade de Medicina. Divisão de Biblioteca e Documentação. Guia de apresentação de dissertações, teses e monografias. Elaborado por Anneliese Carneiro da Cunha, Maria Julia de A.L.Freddi, Maria F.Crestana, Marinalva de Souza Aragão, Suely Campos Cardoso, Valéria Vilhena. 3ª ed. São Paulo: Divisão de Biblioteca e Documentação; 2011.

Abreviatura dos títulos e periódicos de acordo com List of Journals Index ed in Index Medicus.

Sumário

Lista de siglas e abreviaturas

Lista de símbolos

Lista de tabelas

Lista de figuras

Lista de gráficos

Resumo

Abstract

1. INTRODUÇÃO ……..……...…. 01

2. OBJETIVOS ……..……. 09

2.1 Objetivo primário..……...…….…..... 10

2.2 Objetivos secundários.....……..……..……..… 10

3. REVISÃO DE LITERATURA…….……..… 11

3.1 Transplante de córnea penetrante....……..… 12

3.1.1 Ceratocone …….……..……...……...……...…... 14

3.1.2 Ceratopatia bolhosa do pseudofácico..... 16

3.1.3 Outras indicações..... 17

3.1.4 Técnicas cirúrgicas: manual versus laser..... 18

3.1.5 Resultados visuais ……..... 19

3.1.6 Astigmatismo residual pós-transplante penetrante……... 20

3.1.7 Outras complicações……..…..... 23

3.2 Tratamento do astigmatismo pós-transplante penetrante…… 24

3.2.1 Tratamento clínico……..... 24

3.2.1.1 Óculos……..…..... 24

3.2.1.2 Lentes de contato……..…..... 25

3.2.2 Tratamento cirúrgico……..…..... 29

3.2..2.1 Ressecção estromal ……..…..... 29

3.2.2.2 Incisões relaxantes arqueadas……..…..... 31

3.2.2.3 Implante de segmentos intraestromais……..…. 34

3.2.2.4 Foto-ablação por excimer laser (LASIK, PRK e LASEK)……..... 38

3.2.2.5 Lentes intraoculares……..…..... 45

3.2.2.6 Associação de técnicas cirúrgicas……..…..... 47

3.2.2.7 Associação de ICRS com PRK……..…..... 47

4 MATERIAIS E MÉTODOS ……...…… 49

4.1 Aspectos éticos..... 50

4.2 Tipo de estudo e população……... 51

4.2.1 Critérios de inclusão ……..……..... 52

4.2.2 Critérios de exclusão……..……..... 53

4.3 Avaliação pré-operatória.....……..... 55

4.4 Intervenções cirúrgicas ……....……..... 57

4.4.1 Primeiro procedimento: implante de ICRS assistido por laser de femtossegundo ……..……...……..... 57

4.4.2 Estudo tomográfico de segurança pré-ablação com excimer laser (TASAP)……..……...……..... 62

4.4.2.1 Tomografia de coerência óptica……..……..... 62

4.4.2.2 Avaliação de risco de extrusão de segmento……..……..... 66

4.4.2.3 Avaliação de risco de afinamento excessivo de junção ou vazamento de humor aquoso……..……...……..... 69

4.4.3 Segundo procedimento: PRK ……..……..……... 71

4.5 Acompanhamento pós-operatório…….……..... 74

4.6 Análise vetorial do astigmatismo……..……..……..……..... 76

4.7 Análise estatística……..……...……..……..... 79

5 RESULTADOS …….....……. 81

5.1 Pré-operatório e intraoperatório..... 82

5.2 Pós-operatório..... 89

5.2.1 Acuidade visual para longe sem correção..... 89

5.2.2 Acuidade visual para longe com correção..... 91

5.2.3 Segurança..... 93

5.2.4 Potencial visual máximo e visão corrigida..... 94

5.2.5 Acuidade visual para perto sem e com correção..... 96

5.2.6 Equivalente esférico e componente esférico..... 96

5.2.7 Astigmatismo refracional..... 99

5.2.8 Readaptação de correção óptica..... 100

5.2.9 Astigmatismo topográfico anterior..... 102

5.2.10 Astigmatismo topográfico posterior..... 103

5.2.11 Análise vetorial do astigmatismo..... 104

5.2.12 Outros parâmetros topográficos (KMáx, KMéd, valor Q)..... 110

5.2.13 Densidade Endotelial..... 111

5.2.14 Resumo da variação de todos os parâmetros..... 112

5.3 Correlações estatísticas..... 116

5.3.1 Características pré-operatórias do transplante..... 116

5.3.2 Parâmetros pré-operatórios de tomografia Scheimpflug..... 117

5.3.3 Parâmetros intraoperatórios..... 118

5.4 Análise dos fatores relacionados à opacificação corneana..... 120

5.5 Questionário visual..... 123

5.6 Questionário de satisfação..... 124

5.7 Complicações..... 125

5.7.1 Complicações intraoperatórias..... 125

5.7.2 Complicações pós-operatórias..... 126

6. DISCUSSÃO..... 130

6.1 Acuidade visual para longe sem correção..... 132

6.2 Acuidade visual para longe com correção 133

6.3 Acuidade visual para perto com e sem correção..... 135

6.4 Astigmatismo..... 136

6.4.1 Astigmatismo Topográfico Anterior e Posterior..... 137

6.4.2 Astigmatismo Refracional..... 138

6.4.3 Análise vetorial do astigmatismo..... 140

6.5 Componente esférico e equivalente esférico..... 143

6.6 Parâmetros topográficos (KMáx, KMéd, valor Q)..... 145

6.7 Estabilidade..... 148

6.7.1 Após implante de segmentos de anéis corneanos intraestromais.. 148

6.7.2 Após ceratectomia fotorrefrativa..... 149

6.8 Segurança..... 150

6.9 Opacificação corneana..... 152

6.9.1 Fatores de risco para opacificação corneana..... 157

6.10 Perfuração endotelial..... 158

6.11 Perda endotelial..... 160

6.12 Outras complicações..... 161

6.13 Pontos positivos e negativos do estudo..... 162

7. CONCLUSÃO..... 164

8. ANEXOS..... 167

9. REFERÊNCIAS…….…….....……. 181

Listas

ACGR	registro de transplantes da Austrália (do inglês, AustralianCorneal Graft Registry)
AE	ângulo de desvio (do inglês, angle of error)
ALTK	ceratoplastia terapêutica lamelar automatizada (do inglês, automated lamellar therapeutic keratoplasty)
ARPT	astigmatismo residual pós-transplante
ASP	astigmatismo com sutura presente
ASTr	astigmatismo refracional
ASTta	astigmatismo topográfico anterior
ASTtp	astigmatismo topográfico posterior
AV	acuidade visual
AVLcc	acuidade visual para longe com correção
AVLsc	acuidade visual para longe sem correção
AVPcc	acuidade visual para perto com correção
AVPsc	acuidade visual para perto sem correção
CAPES	Coordenação de Aperfeiçoamento de Pessoal de Nível Superior
CBP	ceratopatia bolhosa do pseudofácico
CCil	componente cilíndrico da refração dinâmica
CE-J	consumo estromal máximo sobre a área de junção
céls./mm^2	células por milímetro quadrado
CE-S	consumo estromal máximo sobre o segmento
CEsf	componente esférico da refração dinâmica
CI	índice de correção (do inglês, correction index)
CXL	crosslinking de colágeno corneano
D	dioptria

DALK ceratoplastia lamelar anterior profunda (do inglês, deep anterior lamellar keratoplasty)

DC densitometria corneana

DEnd densidade de células endoteliais

DLK ceratite lamelar difusa

DMEK ceratoplastia endotelial com membrana de Descemet (do inglês, Descemet membrane endothelial keratoplasty)

DSAEK ceratoplastia endotelial automatizada com desnudamento da Descemet (do inglês, Descemet stripping automated endothelial keratoplasty)

DSEK ceratoplastia endotelial com desnudamento da Descemet (do inglês, Descemet stripping endothelial keratoplasty)

DV vetor diferencial (do inglês, difference vector)

EC-H espessura estromal central horizontal

EC-V espessura estromal central vertical

EEsf equivalente esférico

EJ espessura da junção doador-receptor

EJ-D espessura estromal total localizada na córnea doadora adjacente à junção

EJ-J espessura estromal total localizada exatamente sobre a junção

EJ-Mín menor espessura de junção

EJ-R espessura estromal total localizada na córnea receptora adjacente à junção

ES espessura do segmento

ES-Sob espessura do estroma sobrejacente ao segmento

ES-Sob-Mín menor espessura estromal sobrejacente ao segmento

ES-Sub espessura do estroma subjacente ao segmento

ES-T espessura estromal total na área do implante

EUA	Estados Unidos da América
FALK	ceratoplastia lamelar anterior com laser de femtossegundo (do inglês, femtosecond laser-assisted anterior lamellar keratoplasty)
FE	efeito de aplanamento (do inglês, flattening effect)
GSU	unidades de escala de cinza (do inglês, gray scale units)
HC-FMUSP	Hospital das Clínicas da Faculdade de Medicina da Universidade de São Paulo
ICRS	segmentos de anéis corneanos intraestromais
IOS	índice de sucesso (do inglês, index of success)
IRA	incisão relaxante arqueada
K	ceratometria
KMáx	maior valor de ceratometria do mapa topográfico
KMéd	ceratometria central média
LASEK	ceratomileusis subepitelial a laser
LASIK	ceratomileusis in situ assistida por excimer laser
LC	lente de contato
LCT	lente de contato terapêutica
LES	limite de espessura de segmento
LIO	lente intraocular
logMAR	logaritmo do mínimo ângulo de resolução
MMC	mitomicina C

OCS	opacidade clinicamente significativa
OCT	tomografia de coerência óptica (do inglês, Optical Coherence Tomography)
OD	olho direito
OE	olho esquerdo
PDEK	ceratoplastia endotelial com camada pré-Descemet (do inglês, pre-Descemet membrane endothelial keratoplasty)
PMF	paquimetria do ponto mais fino
PRK	ceratectomia fotorrefrativa
PTK	ceratectomia fototerapêutica
PVM	potencial visual máximo
Q	valor Q de asfericidade corneana
RMS	raiz do valor quadrático médio (do inglês, root mean square)
SCTR	registro de transplante de córnea da Suécia (do inglês, Swedish corneal transplant register)
SIA	Essesastigmatismo cirurgicamente induzido (do inglês, surgically induced astigmatism)
TASAP	protocolo de segurança pré-ablação guiado por tomografia óptica (do inglês, tomography-assisted safety ablation protocol)
TCLE	Termo de Consentimento Livre e Esclarecido
TCP	transplante de córnea penetrante
TG-PRK	ceratectomia fotorrefrativa guiada por topografia
TIA	astigmatismo planejado para correção (do inglês, target-induced astigmatism)
WF-PRK	ceratectomia fotorrefrativa guiada por frente de ondas

ZAI zona anular do implante

ZAIMF ponto mais fino da zona anular do implante

%	porcentagem
>	maior
≥	maior ou igual
<	menor
≤	menor ou igual
µJ	microjoule
µm	micra (micrômetro)
mm	milímetro
p	valor p, significância estatística
r	coeficiente de correlação de Pearson

Tabela 1 Características demográficas……..... 82

Tabela 2 Características referentes ao transplante de córnea..... 83

Tabela 3 Parâmetros pré-operatórios..... 85

Tabela 4 Parâmetros cirúrgicos relacionados às intervenções..... 87

Tabela 5 Parâmetros derivados de análise vetorial de astigmatismo..... 108

Tabela 6 Variação dos parâmetros visuais, refracionais e tomográficos ao longo dos três estágios do estudo..... 113

Tabela 7 Correlação entre parâmetros do transplante e parâmetros pós-operatórios de visão e astigmatismo..... 117

Tabela 8 Correlação entre parâmetros tomográficos pré-operatórios (tomografia *Scheimpflug*) e parâmetros pós-operatórios de visão, astigmatismo e opacificação..... 118

Tabela 9 Correlação entre parâmetros cirúrgicos e opacificação corneana..... 119

Tabela 10 Análise estatística dos nove parâmetros correlacionados com opacificação corneana..... 122

Figura 1 Exemplo de cálculo para planejamento da espessura de ICRS……..... 59

Figura 2 Localização e orientação dos cortes realizados por OCT..... 65

Figura 3 Medidas derivadas de cortes de OCT..... 66

Figura 4 Requisitos de segurança (TASAP) relativos à ablação sobre a área do implante dos segmentos..... 68

Figura 5 Requisito de segurança (TASAP) relativo à ablação sobre a área de junção..... 70

Figura 6 Fluxograma de alimentação e aplicação do TASAP..... 71

Figura 7 Fluxograma para mudança de planejamento de correção após aplicação do protocolo de segurança TASAP..... 73

Figura 8 Linha do tempo do estudo..... 76

Figura 9 Evolução topográfica e refracional de 3 casos submetidos à associação de ICRS com PRK..... 115

Figura 10 Evolução da opacificação corneana no único caso bilateral do estudo..... 157

Gráfico 1	Evolução e estabilidade da acuidade visual para longe sem correção …….....	90
Gráfico 2	Porcentagem de olhos com acuidade visual para longe sem correção melhor ou igual a 20/20, 20/30, 20/40, 20/60 e 20/100 durante os três estágios principais do acompanhamento.....	91
Gráfico 3	Evolução e estabilidade da acuidade visual para longe com correção.....	92
Gráfico 4	Porcentagem de olhos com acuidade visual para longe com correção melhor ou igual a 20/20, 20/30, 20/40, 20/60 e 20/100 durante os três estágios principais do acompanhamento.....	93
Gráfico 5	Ganho e perda de linhas de visão corrigida durante os três intervalos de acompanhamento.....	94
Gráfico 6	Diferença entre o potencial visual máximo e a visão para longe com correção durante os três estágios principais do acompanhamento.....	95
Gráfico 7	Evolução e estabilidade do equivalente esférico.....	97
Gráfico 8	Evolução e estabilidade do astigmatismo refracional...	99
Gráfico 9	Frequência de distribuição do astigmatismo refracional nos três estágios do estudo.....	100
Gráfico 10	Porcentagem de olhos em que o astigmatismo refracional seria completamente corrigido nos três estágios principais do estudo, através de três métodos de correção óptica.....	102
Gráfico 11	Evolução e estabilidade do astigmatismo topográfico anterior.....	103
Gráfico 12	Evolução e estabilidade do astigmatismo topográfico posterior.....	104
Gráfico 13	Evolução dos vetores de astigmatismo topográfico e refracional ao longo do estudo.....	110

Gráfico 14 Evolução da nota média do questionário visual VF-14 ao longo do estudo..... 124

Gráfico 15 Notas médias do questionário de satisfação modificado..... 125

Gráfico 16 Distribuição da opacidade corneana por grau de intensidade..... 129

Resumo

Bertino Moreira P. *Associação de implante de segmentos de anéis corneanos intraestromais com ceratectomia fotorrefrativa para tratamento de alto astigmatismo após ceratoplastia penetrante* [tese]. São Paulo: Faculdade de Medicina, Universidade de São Paulo; 2021.

OBJETIVOS: Avaliar a segurança e eficácia da associação de implante de segmentos de anéis corneanos intraestromais (ICRS) seguido de ceratectomia fotorrefrativa (PRK) para tratamento de alto astigmatismo pós-ceratoplastia penetrante. **MÉTODOS:** Trata-se de estudo prospectivo e não comparativo que incluiu pacientes com astigmatismo corneano acima de 6,0 dioptrias (D) secundário à ceratoplastia penetrante. Todos os pacientes foram submetidos ao implante de ICRS através do uso de laser de femtossegundo. Três meses depois realizou-se tomografia de coerência óptica (OCT) de segmento anterior para definir a segurança e viabilidade do tratamento subsequente com PRK. Os parâmetros avaliados foram refração, acuidade visual para longe sem correção (AVLsc) e com correção (AVLcc), acuidade visual para perto sem correção (AVPsc) e com correção (AVPcc), valores ceratométricos [ceratometria central média (KMéd) e maior valor de ceratometria do mapa topográfico (Kmáx)], paquimetria do ponto mais fino (PMF), densitometria corneana (DC) e densidade de células endoteliais (DEnd). As avaliações foram realizadas no pré-operatório, 3 meses após implante de ICRS, assim como 6 e 12 meses após a PRK. Ao fim do estudo foi realizada análise vetorial da mudança de astigmatismo. **RESULTADOS:** Foram incluídos 30 olhos de 29 pacientes. Os dois procedimentos foram realizados em 27 olhos, uma vez que o PRK foi contraindicada em três casos. Vinte e seis casos seguiram até o fim

do estudo. Houve melhora de AVLsc e AVLcc em todos os casos, exceto em um. As médias de AVLsc e AVLcc variaram de 1,16 ± 0,37 LogMAR a 0,34 ± 0,29 LogMAR (p<0,001) e de 0,45 ± 0,22 LogMAR a 0,11 ± 0,11 LogMAR (p<0,001), respectivamente. O percentual de pacientes com AVLsc e AVLcc maior ou igual a 20/40 aumentou de 7% (n=2) para 65% (n=17) e de 30% (n=8) para 100% (n=26), respectivamente. As médias de astigmatismos corneano e refrativo diminuíram de -7,88 ± 2,13 D para -4,12 ± 2,93 D (p<0,001) e de -7,10 ± 1,13 D para -2,58 ± 1,49 D (p<0,001), respectivamente. A média do equivalente esférico (EEsf) diminuiu significativamente de -5,19 ± 4,81 D para -2,30 ± 2,84 D (p=0,001). A análise vetorial do astigmatismo mostrou que a associação de implante ICRS com PRK foi superior à de implante de ICRS isoladamente. Em um caso houve extrusão do segmento de anel. Alem disso as principais complicações foram ceratite infecciosa (n=1, 4%), rejeição endotelial (n=1, 4%) e opacidade corneana clinicamente significativa (n=2, 8%). **CONCLUSÃO:** Após seguimento de 12 meses a associação de implante de ICRS com PRK em pacientes com alto astigmatismo pós-ceratoplastia penetrante apresentou taxa de segurança aceitável e mostrou-se eficaz em melhorar os parâmetros visuais e topográficos.

Descritores: Córnea; Astigmatismo; Ceratoplastia penetrante; Transplante de córnea; Ceratectomia fotorrefrativa; Procedimentos cirúrgicos refrativos.

Abstract

Bertino Moreira P. *Intrastromal corneal ring segments combined with photorefractive keratectomy for the treatment of high postkeratoplasty astigmatism* [thesis]. São Paulo: “Faculdade de Medicina, Universidade de São Paulo”; 2021.

PURPOSE: To provide a 12-month post-operative evaluation of the implantation of Intrastromal Corneal Ring Segments (ICRS) followed by Photorefractive Keratectomy (PRK) for the treatment of high postkeratoplasty astigmatism by reviewing of both refractive and topographic results.

METHODS: A prospective, non-comparative study included patients with postkeratoplasty topographic astigmatism higher than 6.0 diopters (D). All patients underwent femtosecond laser-assisted ICRS implantation. After 3 months, all patients underwent an optical coherence tomography (OCT) evaluation before PRK was performed. Evaluation included refraction, uncorrected distance visual acuity (UCDVA), best-corrected distance visual acuity (BCDVA), slit lamp examination and corneal tomography. Postoperative visits were at 3 months after ICRS, and at 6 and 12 months after PRK. At the end of the study, astigmatic changes were assessed by vectorial analysis.

RESULTS: Of the 30 eyes (29 patients) included in this study, 27 eyes underwent both procedures, while PRK was contraindicated in three cases. After one case of segment extrusion, 26 eyes were followed until the end of the study.

UCDVA and BCDVA improved in all patients except in one. Mean UCDVA and mean BCDVA changed significantly from 1.16 ± 0.37 LogMAR to 0.34 ± 0.29 LogMAR ($p<0.001$) and from 0.45 ± 0.22 LogMAR to 0.11 ± 0.11 LogMAR

(p<0.001), respectively. The percentage of patients with UCDVA and BCDVA of 20/40 or better increased significantly from 7% (n=2) to 65% (n=17) and from 30% (n=8) to 100% (n=26), respectively. Mean corneal and refractive astigmatism decreased significantly from -7.88 ± 2.13 D to -4.12 ± 2.93 D (p<0.001) and from -7.10 ± 1.13 D to -2.58 ± 1.49 D (p<0.001), respectively. Mean spherical equivalent significantly decreased from -5.19 ± 4.81 D to -2.30 ± 2.84 D (p=0.001). The vectorial analysis showed that the ICRS/PRK association was more effective than ICRS only to treat astigmatism. The main complications were segment extrusion (n=1, 4%), infectious keratitis (n=1, 4%), endothelial rejection (n=1, 4%) and clinically significant corneal opacity (n=2, 8%). **CONCLUSION:** After 12 months of follow-up, the association of ICRS and PRK for treating high postkeratoplasty astigmatism presented an acceptable safety index and effectively improved visual and topographic parameters.

Descriptors: Cornea; Astigmatism; Penetrating keratoplasty; Corneal transplantation; Photorefractive keratectomy; Refractive surgical procedures.

1. Introdução

O primeiro transplante bem-sucedido de um órgão humano foi realizado em 7 de dezembro de 1905, em Viena, na Áustria. O oftalmologista tcheco Eduard Konrad Zirm removeu as duas córneas de uma criança de 11 anos, cujos olhos haviam sido recentemente enucleados e as transplantou nos olhos do paciente Alois Glogar, um trabalhador rural que havia sofrido um acidente químico com álcali. Um dos olhos teve uma evolução favorável, permitindo a primeira reabilitação visual por transplante penetrante na história da medicina.[1] Durante as décadas que se seguiram, a nova técnica não conseguiu êxito na maioria dos casos, com altas taxas de falência. Somente a partir da década de 1940, inovações revolucionárias, como as criações da lâmpada de fenda, do microscópio cirúrgico, do fio de sutura, do porta-agulhas, bem como do advento de antibióticos, possibilitaram melhorar as taxas de sucesso gradativamente.[2] Depois desses avanços, a técnica popularizou-se, consagrando-se como a primeira escolha para reabilitação visual em doenças da córnea por cerca de 6 décadas.[1,3-5]

Apesar da recente e revolucionária evolução das técnicas lamelares em transplante de córnea[6,7], a modalidade penetrante ainda é a mais realizada no mundo.[3,8,9] Nos Estados Unidos da América (EUA), por exemplo, é a segunda técnica mais empregada, apresentando 38% de transplantes do país.[10] Sua gama de indicações muito ampla, sua curva de aprendizado mais rápida de menor complexidade cirúrgica em relação aos métodos lamelares e suas altas taxas de sucesso explicam esse fato. Atualmente, as principais indicações de transplante de córnea penetrante (TCP) no Brasil são as seguintes: ceratocone e ceratopatia bolhosa do pseudofácico (CBP).[11-13]

O ceratocone é um tipo prevalente de ectasia primária da córnea que

se caracteriza por afinamento estromal, defeitos na camada de Bowman e aumento progressivo de curvatura nas faces anterior e posterior da córnea.[14] Nas formas avançadas da doença, a protrusão acentuada impossibilita, em muitos casos, a reabilitação através de óculos ou lente de contato (LC), sendo a ceratoplastia lamelar anterior profunda (DALK) a primeira escolha. Apesar disso, uma parcela dos pacientes é submetida à modalidade penetrante, seja pela ruptura espontânea da membrana de Descemet (hidropsia), seja pela conversão intraoperatória durante a tentativa de tratamento lamelar.[15,16] Vale ressaltar que, apesar de a ruptura da membrana de Descemet ser uma indicação clássica de transplante penetrante, o transplante lamelar anterior já foi relatado com sucesso em alguns desses casos.[17]

A CBP é uma desordem corneana, em que a função endotelial é comprometida após trauma cirúrgico.[18] O endotélio corneano disfuncional é incapaz de promover a deturgescência fisiológica do estroma, gerando edema e perda de transparência. Em casos iniciais, o transplante lamelar posterior (ou ceratoplastia endotelial) tem sido a primeira opção terapêutica.[19] Entretanto, quando já existe fibrose e perda de transparência estromal, a modalidade penetrante é a opção mais indicada.[20]

Apesar do sucesso do transplante penetrante na maioria dos casos de ceratocone ou CBP, uma relevante parte ainda apresenta resultados visuais pobres.[21–23] Nesses casos, embora haja o sucesso anatômico do procedimento (com substituição de todas as camadas corneanas e restauração da transparência), a limitação se dá pela qualidade óptica da superfície refrativa. A principal causa de falha na reabilitação visual após transplante de córnea é o astigmatismo residual.[21-23]

O astigmatismo residual pós-TCP pode ser classificado segundo duas etapas do acompanhamento pós-operatório: astigmatismo com sutura presente (ASP) e astigmatismo com sutura ausente, também chamado de astigmatismo residual pós-transplante (ARPT). O ASP pode ser manejado com sucesso através da retirada seletiva de suturas, geralmente após o terceiro mês. Para a maioria dos casos, o desafio é o manejo do ARPT, especialmente quando o astigmatismo é de alta monta ou irregular.[24]

A gênese do astigmatismo é multifatorial. Está fortemente relacionada aos seguintes fatores: características do tecido doador, parâmetros do receptor, intraoperatório, características do trépano, tamanho do enxerto, aposição doador/receptor, sutura e condução pós-operatória. [24]

O transplante lamelar posterior resolveu essa complicação nos casos em que a indicação se dá por disfunção do endotélio (como na CBP ou na distrofia endotelial de Fuchs) na medida em que se preservam as camadas corneanas anteriores do receptor.[25] Entretanto, quando a indicação está relacionada à perda de transparência ou a alterações de curvatura (como nas ectasias corneanas), as camadas anteriores ainda são necessariamente substituídas. Consequentemente, o astigmatismo permanece sendo um entrave à reabilitação visual em uma porcentagem considerável de pacientes.

O tratamento clínico do ARPT está indicado em astigmatismos regulares e de baixa monta, geralmente abaixo de 6,0 dioptrias (D).[24] A adaptação de óculos ou LCs costuma ser bem-sucedida nesses casos.[26,27]

Em situações de insucesso com tratamento clínico ou quando o ARPT é irregular e/ou de alta monta (acima de 6,0 D), o tratamento cirúrgico se faz necessário. Segundo estudos, entre 8% e 20% dos casos apresentam erro

refrativo que não pode ser eficazmente corrigido a não ser através de abordagem cirúrgica.[28-30] Uma grande diversidade de técnicas cirúrgicas para esses casos foi desenvolvida e publicada ao longo dos anos. As principais são: incisões relaxantes arqueadas (IRAs) associadas ou não com suturas de compressão em meridiano oposto, ressecção em crescente de estroma periférico, ressutura 360 graus, implante de ICRS, ceratectomia fotorrefrativa (PRK), *ceratomileusis in situ* assistida por excimer laser (LASIK), implante de lentes tóricas intraoculares (fácicas ou pseudofácicas), implante de lentes intraoculares com buraco espenopeico e retransplante.

Nenhuma dessas técnicas se consagrou com resultado muito superior ou teve indicação unânime, pois todas apresentam pelo menos uma das três principais limitações listadas a seguir:

- Limite de correção astigmática.
- Imprevisibilidade de correção.
- Instabilidade de resultado a longo prazo.

O implante de ICRS foi, no início, usado para correção de miopia, mas, depois, consagrou-se como importante técnica no tratamento de ectasias primárias e secundárias, especialmente do ceratocone.[31] Diversos trabalhos comprovam sua eficácia em melhorar a acuidade e qualidade visual em olhos com ceratocone.[32–36] As principais vantagens dessa cirurgia são: preservar o eixo visual, prescindir de suturas, preservar a superfície corneana com trauma mínimo ao epitélio, gerar correção topográfica reversível, permitir ajustes no resultado obtido através da troca ou reposicionamento de segmentos e apresentar rápida recuperação. [32–36]

Nos últimos 10 anos, alguns trabalhos mostraram resultados promissores com ICRS para tratamento de astigmatismo pós-transplante.[37-42] O advento do laser de femtossegundo tornou a técnica mais previsível e reprodutível nesses casos, diminuindo a probabilidade de abertura da junção doador-receptor durante a criação do túnel estromal.[38,39,42] Em tese, a presença de uma prótese rígida dentro do estroma periférico do enxerto poderia gerar maior estabilidade refrativa após o tratamento. Esse conceito de "novo limbo cirúrgico" tem sido discutido após a introdução de segmentos de arco longo no mercado.[35,39] Ainda assim, esse método apresenta limitações importantes, como imprevisibilidade de correção e possibilidade de perfuração endotelial.[37-42]

O uso de excimer laser em astigmatismo residual após transplante apresenta extensa literatura. As técnicas mais frequentemente utilizadas são PRK e LASIK.[43,44] *Ceratomileusis* subepitelial a laser (LASEK) também já foi relatada.[45]

As principais vantagens do LASIK sobre o PRK em olhos normais são a menor taxa de regressão e menor chance de opacificação corneana ou *haze*.[46,47] Apesar disso, um estudo mostrou altas taxas de regressão em córneas pós-transplante.[48] Adicionalmente, a confecção do *flap* por si só gera mudanças topográficas imprevisíveis antes do início da ablação, o que aumenta a imprevisibilidade no resultado refracional. As principais complicações dessa técnica estão relacionadas à criação do *flap,* como estrias, ao crescimento epitelial em interface, à disfunção lacrimal, à ceratite lamelar difusa (DLK) e ao deslocamento tardio de *flap.*[49] O tratamento por LASIK em olhos pós-transplante tem a temível complicação adicional de abertura da

junção doador-receptor durante o aumento transitório da pressão ocular gerado pelo microcerátomo ou pelo anel de sucção do laser de femtossegundo.[49-51]

Pelos motivos mencionados anteriormente, muitos cirurgiões preferem o PRK ao LASIK quando decidem realizar tratamento com excimer laser em olhos transplantados. Entretanto, regressão e opacificação corneana são complicações mais incidentes nesses olhos.[44,52-55] A mitomicina C (MMC) pode ser usada por tempo maior que o habitual com objetivo de diminuir essas complicações.[44,52,56-58]

Como já exposto, a maioria das técnicas apresenta um limite de correção para o tratamento de astigmatismos altos. Na maioria dos equipamentos de excimer laser, há um limite de tratamento cilíndrico de 6,0 D. Esse valor pode ser considerado insuficiente para reabilitar uma parte dos pacientes com alto astigmatismo residual.

Em última análise, a chave do tratamento bem-sucedido nesses casos pode residir na associação de técnicas. O emprego das técnicas ICRS e PRK isoladamente tem sido publicado para tratamento de astigmatismo em olhos transplantados.[37,42,44,52,53,56,57] Suas taxas de correção, estabilidade e complicação estão bem documentadas, com relativa eficácia e segurança.

A associação de ICRS com PRK para astigmatismo após transplante ainda não foi descrita na literatura. O uso de ICRS reconfigura as curvaturas anterior e posterior do enxerto através da adição de material sintético entre as lamelas estromais posteriores, bem como permite alteração da distribuição de forças entre doador e receptor, com previsibilidade baixa, mas com maior poder teórico de alteração de curvatura. Diferentemente, o PRK atua por consumo de tecido corneano. Tem limitação de correção astigmática, mas permite um

tratamento mais fino e com maior previsibilidade em astigmatismos mais baixos, através da alteração isolada da curvatura anterior do enxerto.

Portanto, no campo teórico, a vantagem dessa associação envolveria um aumento no poder de correção do astigmatismo corneano, com menor consumo tecidual e uma maior estabilidade topográfica e/ou refrativa.

2.Objetivos

Este trabalho se propõe a atingir os seguintes objetivos:

2.1. Objetivo primário

Avaliar a eficácia e a segurança da associação das técnicas de ICRS e de PRK na correção de alto astigmatismo em pacientes previamente submetidos à ceratoplastia penetrante.

2.2. Objetivos secundários

a. determinar o aparecimento de possíveis novas complicações, inerentes à associação das técnicas empregadas.
b. investigar a capacidade preditiva de o protocolo de segurança desenvolvido neste estudo (TASAP) evitar a extrusão dos segmentos e o vazamento de humor aquoso.
c. Identificar possíveis correlações entre os parâmetros pré-operatórios e os resultados.

3. Revisão de Literatura

3.1 Transplante de córnea penetrante

O transplante de córnea, ou ceratoplastia, é o principal método cirúrgico para reabilitação visual em casos de cegueira relacionada à córnea.[10,59] Entre os diferentes transplantes teciduais, é o que apresenta maior taxa de sucesso.[60] Anualmente, para cada 1 milhão de habitantes: no Reino Unido, são realizados 39 transplantes; na Holanda, 42; na Espanha, 61; na Suécia, 68; na Itália, 90; e, nos Estados Unidos da América, 127 (dados pré-pandemia).[3] No Brasil, país com o maior sistema público de transplantes do mundo, foram realizados 14.943 transplantes de córnea em 2019, o que corresponde a 71 casos por 1 milhão de habitantes.[61]

Dependendo da patologia corneana de base, algumas camadas podem ser substituídas seletivamente. As técnicas lamelares anteriores [por exemplo, as modalidades DALK, ceratoplastia lamelar anterior com laser de femtossegundo (FALK) e ceratoplastia terapêutica lamelar automatizada (ALTK)[16,62] substituem as camadas anteriores do receptor, enquanto as técnicas lamelares posteriores substituem o complexo Descemet-endotélio e, dependendo da técnica, algumas camadas de estroma posterior [por exemplo, as várias modalidades de transplante lamelar posterior, como ceratoplastia endotelial com desnudamento da Descemet (DSEK), ceratoplastia endotelial automatizada com desnudamento da Descemet (DSAEK), ceratoplastia endotelial com membrana de Descemet (DMEK) e ceratoplastia endotelial com camada pré-Descemet (PDEK)[16,19,63,64] O TCP consiste na substituição de todas as camadas da córnea receptora.

Atualmente, as técnicas lamelares converteram-se na primeira escolha para reabilitação em casos de baixa visual significativa por causa devido às suas menores taxas de complicação.[19,63-65] Há, portanto, uma tendência de queda na indicação de transplantes penetrantes.[4,19,65]

Entretanto, quando a alteração corneana envolve todas as camadas ou em casos de conversão intraoperatória durante dissecções lamelares anteriores, a modalidade penetrante é geralmente inevitável.[7] Além disso, alguns cirurgiões ainda indicam TCP por não terem vencido a curva de aprendizado dos métodos lamelares, de maior complexidade.[16,66] Por fim, é importante salientar que o baixo nível de conhecimento sobre a doença de base e sobre seu tratamento impede que a maior parcela da população participe da escolha da modalidade de transplante à qual irá se submeter.[67-69]

Ao promover a substituição de todas as camadas corneanas, o TCP restaura transparência, função endotelial e curvatura, levando todos esses parâmetros a níveis mais próximos dos fisiológicos. Consequentemente, apesar das maiores taxas de complicação em comparação às de transplantes lamelares, apresenta-se ainda como opção para a maioria das causas de cegueira corneana presentes na prática oftalmológica.[3]

Ceratocone e CBP figuram entre as principais indicações de TCP segundo a maioria dos autores.[4,10,13,22,59,69-78] São as duas indicações mais prevalentes em alguns estudos baseados em dados de registros nacionais, como o de M. Edwards (Nova Zelândia, n=1.308), do registro de transplantes da Austrália (ACGR) (Austrália, n=13.831) e do registro de transplante de córnea da Suécia (SCTR) (Suécia, n=1.957).[3,79]

3.1.1 Ceratocone

A baixa visual associada às formas iniciais ou moderadas de ceratocone são tratadas com sucesso através de adaptação de óculos, LCs e ICRS.[80,81]

Em estágios avançados, embora o implante de ICRS continue sendo uma opção, apresenta menor taxa de sucesso.[81] Os novos segmentos com arco longo promovem aplanamento maior da curvatura e, nos últimos anos, melhoraram a taxa de sucesso dessa modalidade terapêutica.[35]

As LCs rígidas gás-permeáveis com desenhos especiais podem ser indicadas com bom resultado em alguns desses casos, apesar de adaptação mais difícil.[80,81] As LCs esclerais tornaram-se, nos últimos anos, uma eficaz forma de reabilitação visual em córneas mais irregulares, postergando ou contraindicando transplante. Koppen et al. mostraram adaptação eficaz com lentes esclerais em 40 dos 51 olhos avaliados com ceratocone avançado (>70 D de curvatura máxima).[82] Godefrooij et al. avaliaram 1.041 procedimentos de TCP ao longo de 9 anos em estudo retrospectivo e evidenciaram diminuição no número de transplantes em casos de ceratocone, na Holanda. Os autores atribuem essa queda ao progresso na contatologia, entre outros fatores.[5]

Apesar desses avanços, o transplante ainda é necessário para recuperação da visão em muitos pacientes. Há mais de 70 anos, o TCP vem sendo empregado como tratamento da baixa visual em ceratocone.[83] E ainda permanece como a técnica mais difundida para o tratamento dessa patologia.[64] Aproximadamente de 12% a 20% dos pacientes com ceratocone vão precisar

de transplante em algum estágio do acompanhamento.[81] Ceratocone é a principal indicação de transplante de córnea em diversos países da Europa, Oriente Médio, América do Sul, África e Austrália.[10] Como já exposto, apesar de não se apresentar mais como primeira opção, a modalidade penetrante é realizada em considerável parcela desses olhos.

Em geral, o TCP reabilita visualmente os casos de ceratocone avançado e apresenta a maior taxa de sucesso entre todas as indicações.[1,84] E, adicionalmente, consegue manter transparência por longo prazo. [1,84] Felipe et al., em avaliação de casos de transplante com mais de 20 anos, mostraram que a maioria dos casos incluídos no estudo era de ceratocone.[71]

Esses olhos, entretanto, podem desenvolver afinamento de junção e ectasia do enxerto a longo prazo com piora do resultado visual.[85,86] Os principais fatores envolvidos na gênese dessa complicação são: afinamento progressivo na córnea receptora; planejamento pré-operatório inadequado (com trepanação da córnea receptora insuficiente, não envolvendo completamente a área de ectasia); recidiva da doença no enxerto; e córnea doadora com ectasia não diagnosticada.[85,86]

Yoshida et al. estudaram fatores de risco para recidiva de ceratocone no enxerto em transplantes com mais de 10 anos. O grupo, cuja indicação foi ceratocone, teve 36% de recidiva da doença contra nenhum caso no outro grupo. Mudança ceratométrica no acompanhamento e valores altos de cilindro topográfico foram considerados fatores de risco para a recidiva.[85]

Lim et al. avaliaram o desenvolvimento de afinamento de junção e

ectasia de enxerto em 10 olhos com TCP para tratamento de ceratocone. O afinamento na córnea receptora apareceu em média após 13,5 anos da cirurgia. O astigmatismo corneano médio pré e pós-afinamento foi de 5,0 D e 11,0 D, respectivamente.[86]

Em resumo, o TPC consegue reabilitar a visão em casos de ceratocone avançado com resultados satisfatórios e duradouros. Todavia, instabilidade de resultados é esperada a longo prazo.

3.1.2 Ceratopatia bolhosa do pseudofácico

Uma miríade de técnicas vem sendo utilizada com sucesso para tratamento dos sintomas ocasionados pela exposição do plexo subepitelial na CBP, como micropuntura estromal, transplante de membrana amniótica, ceratectomia fototerapêutica (PTK), recobrimento conjuntival e *crosslinking* de colágeno corneano (CXL).[18] Todavia, embora essas técnicas amenizem os sintomas temporariamente, elas não têm como finalidade a reabilitação visual. Dessa forma, dentro do contexto de CBP, são usadas como tratamento paliativo durante a espera pelo transplante.[18]

Atualmente, o tratamento com objetivo de reabilitação visual nestes casos depende do estado do estroma. Quando a cicatrização ainda não comprometeu a transparência, o transplante endotelial é a primeira opção.[87] Entretanto, para os casos com doença avançada, a reabilitação passa inevitavelmente pela indicação de TCP.

Na maioria das vezes, o TCP consegue reabilitar os pacientes com CBP, mas apresenta a pior taxa de sucesso a longo prazo segundo alguns estudos.[84]

Kim et al. compararam retrospectivamente resultados de 2 anos entre as técnicas penetrante e lamelar em 26 olhos com CBP. O grupo penetrante mostrou maior perda endotelial, maior taxa de rejeição e pior resultado visual.[87]

Samples et al., em estudo de TCP em 76 olhos com CBP, encontraram transparência em 80% dos casos e observaram alta incidência de edema macular cistoide.[88]

Em resumo, o TCP consegue reabilitar com bons resultados os casos com CBP. Entretanto, já não se apresenta como primeira indicação devido às menores taxas de complicação dos transplantes endoteliais a longo prazo.

3.1.3 Outras indicações

Retransplante, distrofia de Fuchs, leucoma e ceratite (infecciosa ou não) são outras prevalentes indicações de transplante penetrante no Brasil e no mundo.[10,12,13,19,71-73,75-78]

Entre essas indicações, a distrofia de Fuchs destaca-se por melhores resultados a longo prazo.[84]

3.1.4 Técnicas cirúrgicas: manual versus laser

A técnica de transplante penetrante clássica envolve trepanação de espessura total, que é realizada no tecido doador e no receptor. Imperfeições na trepanação, como trepanação incompleta, inclinada ou ovalizada, retenção da membrana de Descemet do receptor e problemas de aposição na junção doador-receptor ocasionam complicações com frequência. Astigmatismo, vazamento de humor aquoso, degrau de junção doador-receptor, sinéquias anteriores e defeitos epiteliais são algumas dessas complicações.

O advento do laser de femtossegundo trouxe a possibilidade de trepanação modelada e permitiu diferentes configurações, priorizando a substituição preferencial das camadas anteriores ou posteriores dependendo da indicação.[89] De acordo com alguns autores, essa nova modalidade de trepanação conseguiu induzir cicatrização mais resistente na junção e possibilitou recuperação visual mais rápida e com menor astigmatismo final.[89-91]

Farid et al., em série de 13 olhos consecutivamente submetidos a transplante penetrante com laser e trepanação em zigue-zague, mostraram excelente aposição da junção doador-receptor através de OCT. Em acompanhamento de 3 meses, 69% dos casos tinham astigmatismo menor ou igual a 3 D.[92]

Chamberlain et al. compararam 50 casos de transplante com laser de femtossegundo com 50 casos submetidos à técnica tradicional. Esse estudo mostrou remoção mais breve da sutura, maior estabilidade topográfica e menor astigmatismo corneano no grupo operado com o laser a partir de 15 meses de

seguimento.[90]

Esses dados são controversos na literatura. Daniel et al. compararam os resultados de 141 transplantes a laser com 1.254 transplantes convencionais, ao longo de um acompanhamento médio de 33 meses. Esse estudo não encontrou diferença significativa entre os grupos nos resultados visuais e refrativos de longo prazo. Além disso, o astigmatismo médio foi maior nos grupos operados com o laser (5,8 D nos transplantes *top-hat*; 5,9 D nos *mushrooms;* e 4,5 D nos transplantes com trépano, $p<0,01$).[93]

Apesar dos resultados controversos, astigmatismo residual relevante nos olhos operados a laser é uma unanimidade.[90,93]

Por fim, o custo elevado do aparelho ainda é um entrave à sua utilização, impedindo a popularização da técnica entre os cirurgiões.

3.1.5 Resultados visuais

A maioria dos trabalhos relata AV suficiente para reabilitação visual após TCP, independentemente da indicação a curto ou médio prazo.[4,7,22,23,71,79,88]

Muraine et al. avaliaram, em estudo retrospectivo, 97 olhos com mais de 10 anos de TCP. Dos 39 olhos que mantiveram transparência ao fim do estudo, 58% tinham visão maior ou igual a 20/40, 29% tinham entre 20/200 e 20/50 e 13% tinham visão menor que 20/200.[4]

Beckingsale et al. examinaram retrospectivamente 1.096 procedimentos de TCP realizados consecutivamente em uma mesma instituição. Após o quinto ano de pós-operatório, 40% tinham visão maior ou

igual a 20/40, 53% tinham mais que 20/50 e 73% tinham visão melhor que 20/200.[22]

Em estudo de 109 pacientes com TCP com mais de 20 anos de duração, Felipe et al. relataram AV média de 20/39. Na última visita, 62% dos casos tinham AV de 20/40 ou melhor.[71]

Em estudo de metanálise comparando TCP e DALK, Chen et al. incluíram cinco ensaios clínicos randomizados, totalizando 192 olhos no grupo de TCP. Os autores relataram superioridade de resultados visuais no grupo de TCP, com 84% dos casos com visão maior ou igual a 20/40.[7]

Estudando 76 olhos com CBP submetidos a TCP, Samples et al. observaram visão maior ou igual a 20/40 em 61% dos casos sem troca de lente intraocular (LIO) e em 43% dos que tiveram a lente substituída. Esses autores sugeriram que a manutenção da LIO *in situ* estaria relacionada a melhor prognóstico.[88]

Claesson et al. encontraram, em 520 olhos submetidos a TCP, visão maior ou igual a 20/40 em 48% dos casos após 2 anos de acompanhamento.[79]

Kelly et al., em estudo com 4.834 casos de TCP em olhos com ceratocone, relataram que 74% tinham visão de 20/40 ou melhor. A acuidade corrigida mediana foi de 20/30.[23]

3.1.6 Astigmatismo residual pós-transplante penetrante

O ARPT pós-TCP permanece sendo um desafio aos cirurgiões de córnea. É o mais importante fator limitador da reabilitação visual após um caso de sucesso anatômico com enxerto transparente.[21] A complexidade de sua

gênese deriva de diversos fatores:

a. **Fatores do Doador**: córneas de doadores mais jovens resultam em maiores graus de astigmatismo e miopia.[94] Afinamento, neovascularização e cicatrizes podem influenciar na aposição da junção doador-receptor. Segundo alguns autores, a influência do astigmatismo do doador em vida pode ter influência no receptor após TCP, mas essa correlação não foi até o momento estudada.[24]
b. **Fatores do Receptor**: afacia, ceratocone e quaisquer patologias geradoras de afinamento da rima receptora periférica são condições com maior probabilidade de desenvolver astigmatismo.[95,96] Vascularização pode causar hipo ou hipercicatrização de junção, podendo gerar astigmatismo.[97] Pressão intraocular e rigidez escleral são outros possíveis fatores.[98]
c. **Fatores Intraoperatórios**: blefarostato e anel de Flieringa podem gerar distorção por pressão no globo e influenciar na distribuição de força da sutura do enxerto.[99] A trepanação é o momento crucial para obtenção de enxerto circular e pode ser considerada a principal etapa em TCP.[24] Os fatores relacionados à trepanação incluem: qualidade do trépano, técnica cirúrgica (centralização e inclinação) e diferença de diâmetro doador-receptor.[98,100] A trepanação do doador e receptor por via epitelial usando uma câmara artificial, em tese, produz tecidos de mesmo diâmetro.[97] Trepanações de pequeno diâmetro no receptor (<7,0 mm) estão associadas a maior astigmatismo.[101] Enxertos ovais podem resultar de uma trepanação inclinada e estão fortemente relacionados a

astigmatismo.[102] Disparidade de espessura na junção doador-receptor altera os vetores de força, gerando astigmatismo.[102] Diferentes técnicas de sutura podem ocasionar diferentes graus de astigmatismo a longo prazo. Javadi et al. compararam os três tipos mais frequentemente usados de sutura e não observaram diferença estatística no resultado.[103]

d. **Fatores Pós-Operatórios**: a cicatrização da junção doador-receptor é um fator importante na geração de astigmatismo. Seu controle pelo cirurgião é limitado e envolve habitualmente uso corticosteroides tópicos. Quaisquer fatores que interfiram nesse processo podem gerar cicatrização heterogênea e astigmatismo, em especial deiscência de ferida.[88] A remoção seletiva de sutura interrompida e/ou o ajuste de sutura contínua são primordiais para adequado controle do astigmatismo no pós-operatório.[103]

O grande número de fatores envolvidos na formação do ARPT expostos anteriormente explica não apenas a dificuldade em preveni-lo, mas também sua grande prevalência. Segundo alguns trabalhos, astigmatismos aceitáveis de até 3,0 D foram relatados em 27%-34% dos casos.[79,104,105] Aproximadamente, um terço dos casos apresenta astigmatismo maior que 5,0 D.[84]

Um estudo baseado no registro nacional de transplantes australiano (*Australian Corneal Graft Registry*) avaliou 15.543 olhos submetidos a transplante, dos quais 4.834 por ceratocone. Astigmatismo maior ou igual a 5,0 D foi encontrado em 23% do grupo com ceratocone e em 18% no grupo de outras causas.[23]

Após 5 anos de TCP em 1.096 casos, Beckingsale et al. relataram média de astigmatismo de 3,4 D. Os grupos com maiores taxas de astigmatismo residual foram retransplante e ceratocone com 4,2 D e 3,3 D, respectivamente. Os grupos com as menores taxas foram ceratopatia bolhosa e distrofia de Fuchs com 2,3 D e 2,6 D, respectivamente.[22]

Shumway et al. avaliaram retrospectivamente 319 olhos submetidos a TCP com uso do laser e submetidos a três diferentes técnicas de sutura. Após remoção da sutura, as médias menor e maior de astigmatismo foram 4,51 D (sutura contínua) e 5,62 D (sutura interrompida), respectivamente.[106]

Claesson et al. avaliaram 520 casos de TCP com 2 anos de acompanhamento e encontraram astigmatismo médio de 4,3 D.[79]

Samples et al. relataram astigmatismo médio de 2,43 D em 76 procedimentos tríplice para olhos com CBP.[88]

Em resumo, o ARPT é uma complicação relevante e prevalente pós-TCP. A complexidade de sua origem e evolução explica o desafio envolvido em sua prevenção e tratamento.

3.1.7 Outras complicações

Outras complicações prevalentes após TCP são: ectasia do enxerto, rejeição endotelial, glaucoma, catarata e descolamento de retina.[4,22,71]

A longo prazo, a falência endotelial tem importante impacto no prognóstico. Um estudo com 1.144 olhos estimou sobrevivência de enxerto de 27%, com 20 anos, e de 2%, com 30 anos de pós-operatório.[70]

3.2 Tratamento do astigmatismo pós-transplante penetrante

Habitualmente, o ARPT de baixa monta (<6,0 D) e regular é tratado com sucesso através de adaptação de óculos ou lentes de contato.[23-27,107,108] Contrariamente, o ARPT de alta monta (>6,0 D) ou irregular requer tratamento cirúrgico com maior frequência.[24,113-135]

3.2.1 Tratamento clínico

3.2.1.1 Óculos

A adaptação de óculos é relevante em todas as fases de um TCP, ora corrigindo o ASP, ora corrigindo o ARPT. Além de corrigir integral ou parcialmente o astigmatismo, permite melhorar o componente esférico e a anisometropia. Fornece melhora da AV sem os riscos do contato direto com o enxerto, o que é inerente às LCs. E, finalmente, melhora a qualidade de vida ao proporcionar reabilitação visual precoce logo após a resolução do edema do enxerto, já nas primeiras semanas.

A maioria dos cirurgiões prefere adaptar óculos em olhos com até 3,0 D de astigmatismo, situação em que a probabilidade de adaptação é alta.[24] Apesar disso, valores maiores de correção cilíndrica podem ser bem tolerados por muitos pacientes, especialmente quando proporcionam melhor resultado visual. A maioria dos fabricantes de lentes de óculos no mercado brasileiro disponibiliza correção de, no máximo, até 6,0 D. Valores acima disso podem ser produzidos sob encomenda por poucas empresas. A prescrição de óculos e/ou LCs depende da escolha do paciente e dos graus de ametropia e

anisometropia.

Em estudo baseado no registro de transplantes da Austrália (ACGR) que incluiu 15.543 transplantes, a correção óptica apenas com óculos foi relatada em 8.594 pacientes (55%). Houve correção mista com óculos e LCs em 355 (2%).[23]

Asena et al. estudaram retrospectivamente reabilitação visual após TCP em 86 olhos. A reabilitação através de adaptação de óculos foi observada em 83% dos casos, com astigmatismo médio de 3,4 D.[107]

Apesar de melhorar a performance visual após TCP na maioria dos casos, a adaptação de óculos nem sempre é realizada. Um estudo brasileiro com 46 olhos transplantados na rede pública mostrou que apenas 24% dos pacientes estavam adaptados ao uso de óculos após a cirurgia.[69] Os motivos para esse achado perpassam dificuldade financeira para aquisição dos óculos, dificuldade de acesso à consulta oftalmológica na rede pública, questões estéticas e visão insuficiente para reabilitação.[67,68] Esse último fator está atrelado à relevante incidência de astigmatismos altos ou irregulares após TCP.

3.2.1.2 Lentes de contato

As LCs rígidas permitem correção do astigmatismo irregular e das aberrações corneanas de alta ordem geradas por um TCP. Adicionalmente, permitem correção total em casos de alta anisometropia. Essas duas principais vantagens em relação aos óculos fazem com que as LCs rígidas sejam a primeira escolha em certos casos de TCP.[27] Além disso, alguns pacientes

rejeitam o uso de óculos por motivos estéticos.

As LCs gelatinosas são uma alternativa para pacientes que não toleram adaptação com LCs rígidas. Sua vantagem principal é o maior conforto durante o uso. A principal desvantagem reside em não corrigir o astigmatismo irregular e nem as aberrações de alta ordem.

Além disso, as LCs gelatinosas tóricas permitem apenas correção parcial em casos de alto astigmatismo. A maioria dos fabricantes disponibiliza correção de até 2,50 D cilíndricas. Poucos modelos, de descarte anual, permitem correção de até 5,00 D cilíndricas.

Mais recentemente, a adaptação de LCs esclerais e semiesclerais vem se popularizando. Em olhos com superfície muito aberrada, permitem melhora da visão com conforto superior às LCs rígidas tradicionais, além de uma adaptação sem descentração. Uma vantagem adicional é manter a superfície ocular hidratada. As principais desvantagens são as seguintes: custos e dificuldade na inserção e remoção.[26,27,108]

Independentemente do modelo de LC, olhos com TCP devem ser monitorados frequentemente durante a adaptação para ceratite infecciosa, rejeição e falência endotelial.[26,27,108]

O estudo australiano citado no item anterior, relatou uso de LC como único auxílio óptico em 1.441 olhos (9%) dos 15.543 estudados.[23]

Gruenauer-Kloevekorn et al. avaliaram resultados de adaptação de LCs rígidas com desenho especial de face posterior em 28 olhos submetidos a TCP.

Esse estudo observou melhora média de 3,6 linhas de visão corrigida e nenhuma complicação.[109]

Phan et al. avaliaram retrospectivamente 14 olhos submetidos a TCP e adaptados com LCs rígidas bitóricas. Os pacientes tinham astigmatismo médio de 10,0 ± 5,0 D. A AV corrigida média de 20/25 foi relatada e não houve diferença na dificuldade de adaptação em relação às LCs esféricas.[110]

Em estudo prospectivo recente com 20 olhos após TCP, Altay et al. avaliaram resultados de adaptação de LC híbrida. A acuidade corrigida média foi de 20/25. O uso foi descontinuado por dois pacientes e não houve complicações relacionadas ao enxerto.[111]

Barnett et al. avaliaram retrospectivamente 48 olhos submetidos a TCP e adaptação com LCs esclerais. Os pacientes tiveram melhora média de duas linhas na visão corrigida em relação à adaptação anterior com óculos ou outro tipo de LC rígida. Visão maior ou igual a 20/40 foi observada em 92% das adaptações. Apesar do bom resultado, 39% descontinuaram o uso principalmente por dificuldade na inserção e remoção das LCs. Em 12% dos casos, relatou-se rejeição endotelial.[27]

Em estudo prospectivo conduzido por Alipour et al., foram analisados 56 olhos com visão corrigida insatisfatória após TCP e DALK, adaptados com LCs miniesclerais. Os autores relataram AV corrigida média de 20/30. As principais dificuldades encontradas nos cinco olhos que descontinuaram o uso foram custo e manejo das LCs.[108]

Em estudo de reabilitação visual após TCP em 27 olhos, Rocha et al.

estudaram retrospectivamente adaptação de LCs miniesclerais. Os autores relataram AV corrigida média de 20/25, descontinuação da adaptação em quatro casos e ceratite microbiana em um.[26]

Severinsky et al. publicaram resultados de longo prazo (9 anos) em 31 pacientes adaptados com LCs esclerais após TCP. Os pacientes tiveram acuidade corrigida média de 20/25, com 82% atingindo visão maior ou igual a 20/40. As principais complicações foram rejeição em 30% e ceratite microbiana em 6% dos casos. Os transplantes com mais de 20 anos tiveram maior taxa de readaptação.[104]

Em estudo nacional em hospital público, Moreno et al. avaliaram 46 olhos submetidos a TCP e relataram que apenas 10% dos casos estavam em uso de LC.[69] Essa baixa porcentagem pode estar relacionada a diversos fatores, como carência financeira para aquisição das lentes, dificuldade de acesso a serviço público que ofereça testes de adaptação e fatores relacionados ao transplante, como alto astigmatismo.[68,69]

Em resumo, a literatura de LC para ARPT mostra taxa de visão acima de 20/40 entre 80% a 90%, acuidade visual final média variando de 20/30 a 20/25, taxa de descontinuação entre 9 a 39%, incidência de rejeição endotelial entre 12% a 30% e ceratite infeciosa entre 4 a 6%.[23,26,27,68,69,104,108,109-111]

Como conclusão, as LCs são uma importante ferramenta no tratamento clínico do ARPT. Entretanto, a dificuldade de adaptação em muitos casos faz com que outros métodos sejam necessários para reabilitação visual.

3.2.2 Tratamento cirúrgico

3.2.2.1 Ressecção estromal

O conceito de ressecção estromal em cunha foi descrito por Troutman para correção de astigmatismos de alta monta.[112] Essencialmente, consiste em remoção de parte do tecido corneano do enxerto ou do receptor gerando encurvamento no meridiano abordado. Esta técnica tem alto poder de correção astigmática, mas com pouca previsibilidade.

Em estudo de tratamento de ametropia após TCP em seis olhos, Buzard et al. apresentaram resultados de três tipos de ressecção estromal: ressecções estromais de 0,5 mm com extensão de 2 x 60 graus (grupo 1), 180 graus (grupo 2) e 360 graus (grupo 3). Após um ano, os procedimentos tiveram correção média no EEsf de 2,75 D, 4,50 D e 10,50 D, respectivamente. Os autores relatam período prolongado até reabilitação com essas técnicas, especialmente pelo manejo de astigmatismo irregular.[113]

De La Paz et al. avaliaram 22 olhos com ceratocone submetidos à ressecção em cunha no receptor para tratamento de ARPT. Após acompanhamento médio de 39 meses, relataram melhora do astigmatismo médio topográfico de 10,88 D para 3,38 D (69% de correção topográfica e 57% de correção refrativa). A análise dos tecidos removidos foi consistente com progressão do ceratocone em todos os casos.[114]

Ressecção em cunha assistida por laser de femtossegundo já foi relatada. Ghanem et al. descreveram técnica de ressecção arqueada com laser, observando correção de 14,5 D.[115]

Ezra et al. relataram, em cinco casos, técnica de excisão de 0,1-0,2 mm de tecido do doador próximo à área de junção com extensão de 60º-90º. O astigmatismo médio foi reduzido de 15,2 D para 2,3 D, com correção média de 12,9 D.[116]

Frucht-Pery analisou 12 casos de ARPT tratados com ressecção em cunha no tecido doador. O astigmatismo médio foi reduzido de 15,4 para 4,3 D.[117]

Ilari et al. relataram três casos de ressecção em forma de crescente no leito doador, guiada por topografia (OrbscanII). Após acompanhamento médio de 14 meses, o astigmatismo médio foi reduzido de 10,1 para 1,8 D.[118]

Wylegala et al. estudaram 11 pacientes submetidos à ressecção em cunha do doador e observaram redução do astigmatismo de 13,9 D para 8,4 D após 24 meses.[119]

Hoppenreijs et al. avaliaram retrospectivamente 41 ressecções em cunha para tratamento de ARPT. Após 11 meses do procedimento, relataram 70% de correção média do astigmatismo, com queda de 11,7 D para 3,5 D. Dos 25 casos que tiveram acompanhamento de pelo menos 3 anos, 16 permaneceram estáveis e seis tiveram piora e, em três, houve melhora progressiva.[120]

Em estudo retrospectivo de 14 olhos submetidos à ressecção em cunha para tratar ARPT, Lugo et al. observaram queda do astigmatismo médio de 8,1 D para 3,0 D.[121]

Em resumo, a literatura de ressecção estromal para ARPT mostra taxa de redução no astigmatismo topográfico nominal que varia entre 5,50 D a 14,50 D.[112-121] Os olhos com indicação para esta técnica geralmente apresentam

desordem que envolve afinamento periférico e, portanto, instabilidade e regressão são frequentes.

Como conclusão, ressecção estromal é uma técnica relativamente invasiva, implicando em risco de perfuração. Por outro lado, preserva o eixo visual e permite altos valores de correção.

3.2.2.2 Incisões relaxantes arqueadas

Introduzidas por Troutman em 1980, as incisões relaxantes arqueadas (IRAs) continuam sendo uma das técnicas mais usadas na correção cirúrgica do ARPT[122], tendo como vantagens seu caráter minimamente invasivo, preservação do eixo visual e simplicidade técnica.

A técnica consiste em incisões paralelas à junção doador-receptor, geralmente posicionadas no enxerto corneano, nos meridianos mais curvos.

As principais desvantagens são imprevisibilidade e instabilidade de resultado ao longo do tempo.[97,123] Além disso, as incisões podem gerar aberrações de alta ordem e estão associadas à maior chance de astigmatismo oblíquo, resultando em melhora mais pronunciada na acuidade não corrigida do que na corrigida.[124]

Como normalmente o aplanamento do eixo curvo e o encurvamento do eixo plano ocorrem simultaneamente (efeito *coupling*), as IRAs, em geral, não alteram significativamente o EEsf.[125]

O resultado dessa técnica depende do seguinte: comprimento e profundidade das incisões, distância em relação ao centro do enxerto, idade e

sexo do paciente. Adicionalmente, o poder de correção astigmática é proporcional ao astigmatismo pré-operatório.[126-128]

Apesar disso, em estudo com 140 olhos, St. Clair et al. mostraram que, após IRAs, 33% da variação de resultado não podem ser explicados por esses fatores, sendo inerentes à técnica e dependentes de variáveis desconhecidas.[129] Esses achados estão alinhados à imprevisibilidade de resultados da maioria dos trabalhos, com relatos de hipo e hipercorreção.[123,128-133]

Os resultados refrativos indesejados gerados pela imprevisibilidade podem ser submetidos à reoperação. Bayramlar et al. estudaram 16 olhos submetidos a IRAs e observaram que, em 75% dos casos, foi necessária alguma técnica cirúrgica adicional, como prolongamento das incisões ou suturas de compressão.[134]

As incisões podem ser realizadas de forma manual ou automatizada, através do ceratótomo de Hanna ou laser de femtossegundo.[124,128,130,135,136]

Hoffart et al. comparam resultados de IRAs com laser e com ceratótomo de Hanna e observaram maior correção no grupo com laser (3,0 D em média para astigmatismo refracional (ASTr); 55% de correção). Apesar disso, relatou-se erro sistemático no alinhamento do eixo do tratamento astigmático nos casos operados a laser. Hipocorreção foi observada nos dois grupos.[130]

Em estudo com IRAs a laser, Buzzonetti et al. relataram desalinhamento médio no eixo de tratamento de 49 graus.[137] Cleary et al. conseguiram reduzir o desalinhamento médio para 5,1 graus após a realização de marcações no intraoperatório.[138]

Nubile et al. observaram, através de estudo com OCT, que a profundidade das incisões feitas com laser são mais consistentes com o planejamento pré-operatório.[136] Loriaut et al. confirmaram esses achados em estudo posterior.[131]

Em estudo prospectivo com 44 olhos, Kubaloglu et al. estudaram efeito de IRA manual em olhos submetidos à DALK e a TCP e mostraram resultados semelhantes entre os grupos, com correção de 43% e 52%, respectivamente.[123]

Bahar et al. comparam resultados de IRAs manuais e a laser em 40 olhos transplantados e não acharam diferença estatística entre os grupos, apesar de uma tendência de maior correção no grupo com laser. Houve hipercorreção nos dois grupos. O grupo a laser não teve perfuração relatada contra 15% no grupo manual. Os autores relataram um caso de rejeição e um caso de infecção.[133]

Nubile et al. estudaram 12 olhos transplantados em estudo prospectivo com IRA com planejamento através de topografia. Cada incisão teve seu planejamento de posicionamento e extensão de forma individualizada, e os autores relataram correção média de 66% no ASTr.[136] De forma similar, Kymionis et al. constataram resultado de um paciente submetido a incisões assimetricamente posicionadas com redução do astigmatismo de 4,0 para 0,5 D.[135]

Kumar et al. estudaram 37 olhos transplantados submetidos à IRA com laser e relataram redução de astigmatismo médio de 7,4 para 4,7 D. Além disso, relataram que a estabilidade do resultado foi atingida entre 3 e 6 meses após o procedimento. Hipercorreção ocorreu em 24% dos olhos e rejeição em

8%.[124]

Uma complicação frequente das IRAs é o espaçamento entre as bordas incisionais e a sensação de corpo estranho. Cleary et al. modificaram a técnica a laser, realizando incisões inclinadas a 135 graus em seis pacientes. Os autores relataram diminuição no astigmatismo de 9,8 para 4,5 D. Adicionalmente, notaram deslocamento anterior da membrana de Bowman, sem espaçamento entre as incisões.[138]

Em resumo, as IRAs apresentam correção topográfica absoluta que varia entre 2,38 D a 7,46 D e percentual entre 30% a 70%. Tem índice de perfuração que varia entre 2% a 16%, hipercorreção de 7% a 50%, regressão de 2% a 16%, ceratite infeciosa de até 5% e rejeição entre 2% a 9%.[97,122-138]

Como conclusão, as IRAs são uma relevante opção no tratamento cirúrgico do ARPT. Entretanto, apresentam imprevisibilidade e instabilidade a longo prazo.

3.2.2.3 Implante de segmentos intraestromais

O implante de ICRS apresenta respaldo para tratamento de ectasias corneanas em inúmeras publicações. Seu uso já foi relatado em ceratocone, degeneração marginal pelúcida e ectasia após cirurgia refrativa com segurança e eficácia satisfatórios.[32,34-36,139-142]

Mais recentemente, vem sendo usado para tratamento de ARPT com bons resultados.[37,38,41,42,143] A maioria relata redução dos valores ceratométricos, diminuição no EEsf, redução do astigmatismo e melhora das acuidades visuais corrigida e não corrigida.[37,38,41,42,143]

As principais vantagens dessa técnica consistem em poupar a córnea central, ser essencialmente um procedimento extraocular e ter relativa reversibilidade. Além disso, os ajustes de resultado são possíveis através de troca de segmentos e/ou reposicionamento.

O implante de ICRS pode ser realizado por técnica manual ou por laser de femtossegundo. Muitas das complicações conhecidas estão relacionadas à criação do túnel estromal confeccionado manualmente com tunelizador.[41]

No estudo com maior número de casos até o momento, Coscarelli et al. avaliaram retrospectivamente 59 olhos com ARPT submetidos a ICRS com técnica manual. Os autores observaram que 5% dos olhos tiveram cirurgia adiada por deiscência de junção doador-receptor durante a etapa de tunelização manual. A porcentagem de olhos com acuidade visual para longe com correção (AVLcc) maior ou igual a 20/40 passou de 32% para 79%. Esse estudo mostrou mudança no EEsf médio de -6,3 para -2,3 D. O componente esférico teve redução de -7,1 para -3,4 D. O astigmatismo corneano médio foi reduzido de 3,3 para 1,6 D. A média da curvatura máxima foi reduzida de 48,0 para 44,1 D. Houve hipocorreção em 72% e hipercorreção em 15% dos olhos. Seguindo o nomograma utilizado para tratamento de ceratocone, o resultado refrativo coincidiu com o planejamento apenas em 13% dos casos. Os autores sugeriram que um ajuste deve ser feito durante o planejamento, através de aumento da espessura indicada pelo nomograma.[41]

Arriola-Villalobos et al. também avaliaram retrospectivamente resultados de ICRS com a técnica manual em nove olhos com ARPT, a maioria com indicação por ceratocone (5 olhos). Após acompanhamento mínimo de 24 meses, houve melhora estatística da visão corrigida e nenhum olho perdeu

linhas de visão. O astigmatismo corneano médio e o EEsf foram reduzidos de -7,0 D para -4,4 D e de -3,1 D para -0,1 D, respectivamente. A curvatura central média caiu de 46,2 D para 42,0 D. A análise vetorial mostrou uma correção de 4,0 D em média, mas não relatou significância estatística. Houve estabilidade refracional durante acompanhamento médio de 29 meses. Relataram-se duas complicações: um caso de neovascularização de túnel (que se resolveu após explante) e um caso de halos noturnos. Há dois casos com deiscência de junção que foram excluídos da análise estatística, mas relatados. Os autores desencorajam o uso de ICRS em enxertos muito descentrados e/ou vascularizados devido a maiores riscos nesses casos de neovascularização e rejeição.[37]

Coskunseven et al. relataram o primeiro caso de ICRS para tratamento de ARPT através de laser de femtossegundo. Após 10 meses de acompanhamento, o astigmatismo diminuiu de -5,5 D para -3,5 D, e a visão corrigida melhorou de 20/63 para 20/32.[144]

Prazeres et al. publicaram a primeira série de ICRS implantados com laser de femtossegundo para ARPT, que incluiu 14 olhos avaliados retrospectivamente. Após 6 meses, a visão corrigida e não corrigida melhorou em 86% e 93% dos casos, respectivamente. Grande variabilidade na melhora visual não corrigida foi relatada: 14% dos casos mantiveram a mesma visão pré-operatória, 64% teve ganho entre três e seis linhas e 21% ganhou sete linhas. A porcentagem de olhos com AVLcc maior ou igual a 20/40 passou de 7% a 50%. Os autores relataram estabilidade refrativa a partir do terceiro mês. A análise estatística não mostrou diferença entre o terceiro e o sexto mês em relação à AV corrigida e não corrigida. Nenhuma complicação foi relatada.[38]

O maior estudo prospectivo até o momento sobre ICRS com laser de femtossegundo para tratamento de ARPT foi publicado por Lisa et al. e incluiu 32 olhos. Os autores propuseram um nomograma usando segmentos de 120 e de 90 graus de arco, de 5,0 e de 6,0 mm de zona óptica. Além disso, por acreditarem que as córneas transplantadas são mais rígidas que em olhos com ceratocone, decidiram utilizar apenas segmentos com 300 µm de espessura. Uma importante modificação na técnica foi a de que os segmentos com zona óptica de 6,0 mm foram igualmente implantados em um túnel de 5,0 mm e indicados para os casos com astigmatismos mais altos. Após acompanhamento de 6 meses, 40% dos olhos tinha visão não-corrigida igual ou superior a 20/40. A visão corrigida média melhorou de 20/125 para 20/50 e 97% dos olhos atingiram 20/40. O equivalente esférico melhorou de -1,9 D para -0,2 D. O astigmatismo corneano médio caiu de -6,9 D para -3,8 D, mas não foi realizada análise vetorial. A ceratometria máxima diminuiu de 48,6 D para 44,9 D, em média. Nenhuma complicação foi relatada.[41]

Arantes et al avaliaram retrospectivamente 25 olhos com ARPT submetidos a ICRS com arco e espessura variáveis. Este é o único trabalho que relata resultados de ICRS em DALK até o momento. Após acompanhamento de 12 meses, a AVLcc melhorou significativamente e o astigmatismo corneano médio foi reduzido significativamente de -3,8 para -1,9 D. A análise vetorial não mostrou redução significativa nos astigmatismos corneano ou refrativo. Houve diminuição significativa tanto da ceratometria máxima, de 47,2 para 43,37 D, quanto da ceratometria média, de 45,2 para 42,7 D. [40]

Recentemente, em estudo prospectivo envolvendo 18 olhos, Tzelikis et

al publicaram a primeira série de ICRS de arco longo (340º) implantados com femtossegundo para correção de ARPT. A porcentagem de olhos com AVLcc maior que 20/40 aumentou de 75 para 95%. O equivalente esférico médio melhorou de -5,2 para -2,5 D, o astigmatismo corneano médio foi reduzido de -5,5 para -3,9 D e o astigmatismo refracional, de -5,3 para -2,6 D. Apesar disso, análise vetorial do astigmatismo não mostrou melhora significativa. Houve diminuição da ceratometria máxima de 58,5 para 56,3 D e da ceratometria média, de 47,9 para 44,9 D. O valor Q de asfericidade aumentou de -0,29 para +0,32. A espessura corneana central aumentou de 482 para 497 µm. Todas estas mudanças foram estatisticamente significativas.[39]

Em resumo, os ICRS apresentam correção topográfica absoluta que varia entre 1,63 D a 3,11 D e percentual entre 29% a 51%. Abertura de junção pode ocorrer com a técnica manual com taxa de até 5%.[37,38,41,42,143]

Como conclusão, ICRS para ARPT se consolidou como uma técnica eficaz e muito segura. Suas principais limitações residem em limitado poder de correção e imprevisibilidade.

3.2.2.4 Foto-ablação por excimer laser (LASIK, PRK e LASEK)

O uso do excimer laser para erros refrativos após ceratoplastia apresenta como grande vantagem sobre as técnicas acima, a possibilidade de correção esfero-cilíndrica, tratando adicionalmente miopia e hipermetropia. Adicionalmente, a abordagem extraocular da cirurgia a laser garante menor interferência na densidade endotelial do enxerto, o que é especialmente

relevante nos inúmeros casos de TCP com baixa reserva de células endoteliais.

Como vantagens sobre o PRK, em olhos normais o LASIK reduz a chance de formação de *haze* e apresenta menores taxas de regressão. Apesar disso, Donoso et al estudaram 19 olhos com acompanhamento de longo prazo (5,8 anos de média) e mostraram grande taxa de regressão após LASIK em olhos transplantados, não recomendando a técnica nestes casos.[48]

O advento do laser de femtossegundo possibilitou a criação de *flaps* mais finos, previsíveis e de espessura uniforme, diminuindo as taxas de complicações. Existem na literatura bons resultados publicados após femto-LASIK para olhos pós-ceratoplastia.[145]

Todavia, alguns problemas relacionados ao *flap* ainda são complicações possíveis como crescimento epitelial na interface, disfunção lacrimal e ceratite lamelar difusa (DLK). Cistos de fluido na interface, baixa aderência e deslocamento pós-operatório do flap também já foram relatados em ceratoplastias submetidas a LASIK. Em olhos transplantados, em função do aumento transitório da pressão intra-ocular, o LASIK ainda traz consigo a possibilidade de abertura da junção doador-receptor.[49-51] Além disso, a criação do *flap* muda a distribuição de força na matriz de colágeno, mesmo antes da aplicação do laser. Esta mudança ocorre em olhos normais e é ainda mais imprevisível em olhos pós-ceratoplastia. A mudança biomecânica induzida pelo *flap* e a geração de novas aberrações acrescenta um componente de imprevisibilidade nestes resultados.[43,146]

Alió et al compararam os resultados de LASIK após ceratoplastia em um e dois tempos, e concluíram que a cirurgia em duas etapas pode aumentar

a acurácia do tratamento refrativo.[43] Segundo trabalho de Kohnen et al, em alguns casos a confecção do flap pode melhorar o status refrativo a ponto de se prescindir da ablação posterior com excimer laser.[146]

Imamoglu et al estudaram 11 olhos tratados com LASIK guiado por frente de ondas após transplante de córnea. Concluiu-se que a maioria dos casos resultou em hipocorreção tanto do erro refrativo como de aberrações de alta ordem. Segundo os autores, a correção completa das ametropias resultaria em grande consumo de tecido corneano, impraticável pela paquimetria do enxerto em muitos olhos.[147]

Para muitos o PRK se tornou a técnica padrão para o tratamento de ametropias após transplantes de córnea devido a bons resultados com a melhora dos equipamentos e baixa taxa de complicações derivada da ausência de *flap*.

Entretanto, estes olhos ainda apresentam maiores taxas de *haze* e de regressão em relação aos não-transplantados, sendo aconselhável por alguns autores maior tempo de mitomicina C (MMC) intra-operatória.[58] O uso de MMC a 0,02% por 20 a 60 segundos no intra-operatório é a prática da maior parte dos cirurgiões para inibir a formação de *haze*, mas existem relatos de até 2 minutos de exposição.[44,56,58,148,149] Estudos utilizando a concentração de 0,02% não evidenciaram toxicidade ao endotélio.[44,148,149] Apesar disso, descompensação endotelial do enxerto após PRK já foi relatada.[44] A incidência de *haze* após PRK em ceratoplastia com uso de MMC 0,02% no intra-operatório tem sido relatada entre 8 e 20%.[44,56,149]

Forseto et al avaliaram prospectivamente 36 olhos transplantados (80% por ceratocone) submetidos a PRK com MMC a 0,02% por 1 minuto. Após

acompanhamento médio de 16 meses, 61% dos olhos estavam dentro da faixa de ±1,0 D de emetropia. O astigmatismo refracional médio foi reduzido de -4,2 para -1,4 D e o equivalente esférico médio, de -4,0 para -0,4 D. A análise vetorial resultou em índice de sucesso de 55% para correção astigmática. Houve 1 caso de descompensação endotelial (3%) e 3 casos de *haze* (8%).[44]

Ward et al estudaram retrospectivamente 20 olhos transplantados (por múltiplas indicações) submetidos a PRK com MMC 0,02% por 12 segundos. Foi planejada hipocorreção de 1,0 D para compensar o efeito da MMC. Após acompanhamento de 6 meses, o equivalente esférico médio diminuiu de -5,2 para -0,9 D e o astigmatismo médio de -4,9 para -2,0 D. Os autores relataram estabilidade visual e refracional entre 3 e 12 meses. Nenhuma complicação foi relatada. Um olho teve perda de duas linhas de visão (5%).[148]

Leccisotti et al estudaram prospectivamente 10 olhos transplantados pela técnica DALK (todos por ceratocone) e submetidos a PRK com MMC 0,2% por 45 segundos. Foi planejada hipocorreção para compensar o efeito da MMC. Após 10 meses de acompanhamento o equivalente esférico médio diminuiu de -4,9 para 0,2 D. O astigmatismo refracional médio diminuiu de -4,1 para -1,0 D. Foi relatado *haze* grau 0,5 em 2 olhos (20%).[149]

Hodge et al avaliaram retrospectivamente 47 olhos transplantados (todos por ceratocone) e tratados com PRK e MMC 0,02% entre 15 e 60 segundos. Foi planejada hipocorreção de 10% para compensar o efeito da MMC. O estudo comparou pacientes com ARPT abaixo (grupo 1) e acima (grupo 2) de 6,0 D. Após 12 meses de acompanhamento o astigmatismo refracional médio diminuiu de -4,2 para -1,7 D no grupo 1 (60%) e de -7,7 para -4,6 D no grupo 2 (41%). A análise vetorial resultou em índice de sucesso de

33% (30% no grupo 1 e 34% no grupo 2) para correção astigmática. Maior estabilidade refracional foi relatada no grupo 1. Houve perda de linhas de visão em 8% dos casos. Não houve diferença entre a incidencia de *haze* entre o grupo 1 e 2 e não houve nenhum caso de *haze* maior que grau 2.[58]

Pedrotti et al estudaram prospectivamente 9 olhos transplantados (8 por ceratocone) submetidos a PRK com correção guiada por topografia (TG-PRK). O tratamento foi transepitelial e MMC não foi utilizada. Após 12 meses de acompanhamento, o astigmatismo refracional médio diminuiu de -4,7 para -0,3 D. O equivalente esférico médio diminuiu de -2,9 para -0,5 D. Todos os pacientes ganharam pelo menos duas linhas de visão não corrigida. Um paciente perdeu linhas de visão corrigida (11%). Um caso *haze* grau 1 foi relatado (11%).[150]

De Rosa et al estudaram prospectivamente 5 olhos transplantados (todos por ceratocone) submetidos a TG-PRK, sem uso de MMC. Após 12 meses de acompanhamento, o astigmatismo refracional médio diminuiu de -4,8 para -0,9 D. O equivalente esférico médio diminuiu de -5,1 para -0,6 D. Todos os pacientes ganharam pelo menos três linhas de visão não corrigida. Houve melhora significativa no índice de aberrações (RMS total) mas não no coma ou aberração esférica. Nenhuma complicação foi relatada.[55]

La Tegola et al. avaliaram prospectivamente 44 olhos submetidos à TG-PRK, sem uso de MMC (transepitelial em 28 olhos), para correção de ametropia pós-transplante. Após acompanhamento médio de 25 meses, a correção astigmática foi, em média, 7,6 D e 6,9 D nos grupos com astigmatismo regular e irregular, respectivamente. O índice de sucesso para correção astigmática foi de 13% nos dois grupos. *Haze* foi relatado em três

casos (7%).[151]

Ohno avaliou retrospectivamente cinco olhos submetidos à TG-PRK, sem uso de MMC, para tratamento de ametropia pós-transplante. Após acompanhamento que variou de 3 meses a 4,5 anos, o ASTr médio diminuiu de -7,0 D para -1,2 D. O EEsf médio diminuiu de -4,5 D para -1,0 D. Houve melhora significativa no índice de aberrações totais (RMS total) e de aberração esférica, mas não no de alta ordem. Não houve perda de linhas de visão corrigida, e todos os pacientes melhoraram a visão não corrigida. Sem exceção, os casos tiveram readaptação ao uso de óculos com sucesso. Nenhuma complicação foi relatada.[152]

Bandeira e Silva et al. avaliaram prospectivamente 15 olhos transplantados (73% por ceratocone) submetidos à TG-PRK, com uso de MMC 0,2% por 1 minuto. Após 12 meses de acompanhamento, o ASTr médio diminuiu de -5,1 para -3,3 D. O EEsf médio diminuiu de -4,0 para -0,5 D. Houve melhora significativa no índice de aberrações totais (RMS total) e de aberração esférica, mas não no de coma. Foram relatados três casos de *haze* leve (20%) e um de fibrose subepitelial (6%).[56]

Sorkin et al. avaliaram retrospectivamente 13 olhos transplantados (92% por ceratocone) submetidos ao PRK com correção fotorrefrativa guiada por frente de ondas (WF-PRK), com uso de MMC 0,02% por 12 a 60 segundos. Após média de 14 meses de acompanhamento, o ASTr médio diminuiu de -3,9 para - 1,4 D. Foi relatada perda de visão corrigida em 15% dos casos. Houve um caso de *haze* (7%) e um caso de rejeição endotelial (7%).[57]

Camellin et al. avaliaram retrospectivamente 18 olhos transplantados e 17 olhos com ceratotomia radial submetidos ao WF-PRK associado ao PTK. Os

autores aplicaram MMC 0,02% por 2 minutos antes do início da ablação. Quanto ao grupo transplantado, após média de 7 meses de acompanhamento, o ASTr médio diminuiu de -3,5 para -1,4 D. Houve melhora significativa no índice de aberrações totais de alta ordem (RMS de alta ordem) e de aberração esférica, mas não no de coma. Houve um caso de *haze* leve no grupo de transplante (5%).[153]

Sorkin et al. propuseram tratamento de ametropia após transplante através de PRK em dois estágios, usando MMC 0,02% por 30-60 segundos: inicialmente, TG-PRK e, após estabilização refracional, TG-PRK ou WF-PRK. Esse estudo retrospectivo incluiu 34 olhos. Cerca de 8% dos casos não puderam realizar a segunda etapa por leito residual de paquimetria planejada insuficiente. Após média de 17 meses de acompanhamento, o ASTr médio diminuiu de -4,1 para -2,5 D. Houve melhora estatística em todos os parâmetros de aberrometria (RMS total, RMS de alta ordem, coma e aberração esférica). Houve um caso de *haze* leve e transitório (3%) e um caso de rejeição (3%).[52]

Em resumo, o LASIK apresenta correção refracional absoluta variando de 1,65 D a 4,54 D e percentual, de 40% a 73%. A taxa de perda de linhas de visão foi relatada até 18%, a de retransplante de 6 a 9%, a de crescimento epitelial em interface de até 18% e de rejeição de até 12%.[49,51,146,147]

Em resumo, o PRK apresenta correção refracional absoluta variando de 1,56 D a 7,18 D e percentual, de 34% a 92%. A taxa de perda de linhas de visão foi relatada de 3% a 28%, a de reepitelização tardia de 3% a 8%, a de rejeição de até 12% e a de *haze* de até 37%[49,51,146,147]

Como conclusão, o PRK tem sido preferido como tratamento de ARPT

por não apresentar complicações relacionadas ao *flap*. Apesar de apresentar bons resultados, suas principais desvantagens estão na limitação do poder de correção e na formação de *haze*.

3.2.2.5 Lentes intraoculares

A correção de ARPT com lentes intraoculares (LIOs) tóricas tem como vantagens a possibilidade de correção esferocilíndrica, a boa estabilidade refracional e a preservação da superfície do enxerto. As principais desvantagens derivam da natureza intraocular do procedimento, como perda de células endoteliais do enxerto, endoftalmite, descolamento de retina e edema macular cistoide. Além disso, as aberrações corneanas e o astigmatismo irregular não são abordados com esse método.

Wade et al. avaliaram retrospectivamente 21 olhos transplantados e submetidos à facoemulsificação e ao implante de LIO tórica. O astigmatismo médio (topográfico no pré-operatório e refracional no pós-operatório) diminuiu de -4,5 D para -1,5 D (66% de redução), com 76% dos casos apresentando erro cilíndrico dentro da faixa de ±1,0 D. Nenhum caso de rejeição ou de descompensação endotelial ocorreu.[154]

Lockington et al. avaliaram retrospectivamente 26 olhos transplantados e submetidos à facoemulsificação e ao implante de LIO tórica. O ASTr médio diminuiu de -5,4 D para -2,6 D (52% de redução), com 50% dos casos apresentando erro cilíndrico dentro da faixa de ±1,0 D. O índice de correção astigmática foi de 1,14. Nenhuma complicação foi relatada.[155]

Stewart et al. compararam retrospectivamente resultados de implante

de LIO tórica em oito olhos transplantados *versus* 14 olhos normais. O ASTr médio no grupo transplantado diminuiu de -6,1 D para -2,8 D (53% de redução, porcentagem semelhante à do outro grupo). Não houve diferença significativa na rotação da LIO entre os dois grupos.[156]

Tehrani et al. publicaram relato de caso sobre o implante de LIO fácica tórica de 7,0 D (especialmente fabricada) para tratamento de ARPT. No pré-operatório, havia ASTr oblíquo de -7,6 D. A AV final não corrigida foi de 20/20.[157]

Tiveron et al. avaliaram retrospectivamente o implante de LIO fácica tórica em 24 olhos transplantados pela técnica DALK. Após 12 meses, o ASTr médio no grupo transplantado diminuiu de -4,9 D para -0,6 D (87% de redução), com 76% dos casos com cilindro residual dentro da faixa de ±1,0 D. A perda endotelial foi de 6%, e não houve nenhum caso de descompensação.[158]

Tahzib et al. publicaram a maior série de implantes de LIO fácica tórica para correção de ARPT (todos por TCP) em estudo que avaliou 36 olhos por 3 anos. O ASTr médio diminuiu de -7,0 D para -2,0 D (71% de redução). O índice de correção astigmática foi de 96%. A perda endotelial do enxerto foi de 35% e três casos desenvolveram falência endotelial.[159]

Em resumo, as LIOs tóricas conseguem correção esferocilíndrica com boa previsibilidade. Apesar disso, não corrigem astigmatismo irregular e apresentam riscos maiores ao endotélio do enxerto.

3.2.2.6 Associação de técnicas cirúrgicas

Belmont et al. combinaram ressecção em cunha com incisões arqueadas em nove olhos com ARPT. O astigmatismo médio foi reduzido de 7,4 D para 2,9 D, e o EEsf médio mudou de 0,08 D para -0,32 D.[160]

Çakir et al. associaram ressecção em cunha com ceratotomia circular em sete olhos para tratamento de ARPT. Após acompanhamento médio de 18 meses, o astigmatismo médio foi reduzido de 15,1 D para 4,9 D. Segundo análise de vetores, a redução observada foi de 12,8 D. Em cinco olhos, houve afrouxamento de sutura precocemente aos dois meses.[161]

3.2.2.7 Associação de ICRS com PRK

Até o momento, existem na literatura alguns estudos avaliando a associação de ICRS com PRK em olhos com ceratocone. Todos com CXL associado.

Kymionis et al. publicaram relato de caso de degeneração marginal pelúcida tratada com associação de PRK com CXL em um olho com implante prévio de ICRS. Após 9 meses, houve melhora da AV não corrigida e corrigida de conta dedos para 20/63 e de 20/40 para 20/25, respectivamente. Durante o acompanhamento, houve estabilidade refracional e nenhuma complicação foi relatada.[162]

Iovieno et al. também demonstraram resultados da associação tríplice de ICRS com PRK e CXL em cinco olhos com ceratocone. Com 6 meses de acompanhamento, houve melhora da visão corrigida, estabilidade refracional, e

nenhum paciente perdeu linhas de visão corrigida. Nenhum caso foi relatado com *haze*.[163]

Kremer et al. estudaram prospectivamente o efeito da associação de ICRS com WF-PRK e CXL em 45 olhos com ceratocone. Após 12 meses de acompanhamento, o astigmatismo médio foi reduzido de -5,7 para -1,3 D. Nenhum paciente perdeu linhas de visão corrigida. Houve hiperplasia epitelial ao longo da área sobrejacente ao túnel em quatro olhos (9%). *Haze* grau 1 persistente foi relatado em cinco casos (11%). Não houve mudança significativa na densidade endotelial.[164]

Coskunseven et al. avaliaram a associação de ICRS com CXL, implante de LIO fácica tórica e TG-PRK, com intervalo de 6 meses entre os procedimentos. Os resultados de 11 olhos foram avaliados retrospectivamente com acompanhamento de 12 meses após o último procedimento. A visão corrigida média pós-operatória foi similar à visão corrigida com LCs no pré-operatório. O astigmatismo médio foi reduzido de -5,1 para -0,8 D. Nenhum caso de *haze* foi relatado.[165]

Não existe na literatura qualquer estudo avaliando a associação de ICRS com PRK em olhos com transplante de córnea.

4. Materiais e Métodos

O estudo em questão foi desenhado no Hospital de Olhos INOB, em Brasília (DF), em parceria com o Setor de Oftalmologia do Hospital das Clínicas da Faculdade de Medicina da Universidade de São Paulo (HC-FMUSP) e executado no período de 2017 a 2019 nas dependências do Hospital de Olhos INOB.

O estudo recebeu apoio financeiro da Coordenação de Aperfeiçoamento de Pessoal de Nível Superior (CAPES) através de bolsa de doutorado direto.

4.1 Aspectos éticos

Os participantes deste estudo foram informados detalhadamente da natureza da pesquisa e assinaram o Termo de Consentimento Livre e Esclarecido (TCLE) (Anexo 1). O estudo foi realizado em conformidade com a Declaração de Helsinki, e o projeto de pesquisa foi aprovado pelo Conselho de Ética do Hospital de Olhos INOB (Anexo 2) e pela Comissão de Ética para Análise de Projetos de Pesquisa da Diretoria Clínica do Hospital das Clínicas e da Faculdade de Medicina da Universidade de São Paulo (SP), sob o parecer nº 2.056.668 (Anexo 3). O estudo foi registrado na Plataforma Brasil (http://plataformabrasil.saude.gov.br) sob nº 67523417.3.0000.0065.

O autor declara não possuir interesse financeiro nos produtos referidos no estudo e ser este um trabalho inédito. Os custos operacionais do laser de femtossegundo, da fotoablação pelo excimer laser e da realização dos exames complementares foram arcados pelo Hospital de Olhos INOB. Os segmentos

intraestromais foram fornecidos gratuitamente pela empresa Ferrara Ophthalmics (Belo Horizonte - MG, Brasil).

4.2 Tipo de estudo e população

Trata-se de estudo intervencional prospectivo, do tipo série de casos, não comparativo, não randomizado.

A seleção de pacientes ocorreu inicialmente por revisão de prontuários dos que já haviam se submetido a TCP no período de 2005 a 2016. De um total de 162 prontuários revisados, 124 foram excluídos pelos motivos a seguir: baixo astigmatismo (50), perda de seguimento (33), transplante endotelial (26), glaucoma avançado (6), falecimento (4), falência endotelial (3) e presença de suturas (2).

Foram recrutados para entrevista e avaliação oftalmológica 38 pacientes com alto astigmatismo pós transplante. Após a entrevista, um paciente desistiu de participar, e oito pacientes foram excluídos pela avaliação oftalmológica inicial. Os motivos para exclusão foram: baixo astigmatismo (2), ambliopia (1), luxação de LIO (1), retinite pigmentar (1), transplante lamelar anterior (2) e caso de transplante penetrante excessivamente descentrado (1), em que a trepanação distava menos de 0,5 mm do limbo inferior.

Por fim, neste estudo, 30 olhos de 29 pacientes (16 olhos de pacientes do sexo masculino e 14 do sexo feminino) foram incluídos. Ao longo do estudo, três casos tiveram contraindicação ao PRK e um teve extrusão de segmento.

Consequentemente, 26 olhos de 25 pacientes foram submetidos à associação de ICRS com PRK e seguidos até o fim do estudo.

As cirurgias foram realizadas pelo mesmo cirurgião (P.B.M.) no período de 2017 a 2019, utilizando-se técnica padronizada em todos os casos.

4.2.1 Critérios de inclusão

Foram incluídos neste estudo pacientes que atendiam os seguintes critérios:

1. Histórico de ceratoplastia penetrante.
2. Remoção completa de todas as suturas por, no mínimo, 12 meses.
3. Estabilidade refracional por, no mínimo, 6 meses.
4. Insatisfação com a visão corrigida por óculos.
5. Impossibilidade de adaptação de LCs.
6. Astigmatismo topográfico maior que 6,0 D (medido através de topografia de Plácido).
7. Paquimetria central menor que 600 micrômetros (µm) (medida através de paquímetro ultrassônico).

Este último critério de inclusão teve por objetivo excluir pacientes com edema no enxerto, resultantes de rejeição endotelial ou falência. Segundo estudo de paquimetria em córneas de indivíduos normais, uma paquimetria acima de 603 µm pode ser encontrada em olhos normais em apenas 2,5% da população.[166]

Durante a inclusão dos pacientes no estudo, avaliou-se a topografia com disco de Plácido para triagem do astigmatismo topográfico dos candidatos. O motivo para o uso desse método reside no fato de que grande parte dos prontuários não continha resultados de tomografia *Scheimpflug*.

Pelo mesmo motivo, a paquimetria central disponível nos prontuários e considerada durante a seleção foi derivada de paquímetro ultrassônico.

Após início do estudo, esses dois parâmetros foram acompanhados através de tomografia *Scheimpflug*.

4.2.2 Critérios de exclusão

Foram excluídos do estudo pacientes apresentando quaisquer dos seguintes critérios:

1. Histórico de transplante de córnea lamelar.

2. Histórico de qualquer procedimento cirúrgico no enxerto (ceratotomias astigmáticas relaxantes, suturas de compressão, fotoablação por excimer laser, etc.).

3. Presença ao exame biomicroscópico de opacidade, afinamento ou neovascularização na área pupilar do enxerto.

4. Presença ao exame biomicroscópico de edema de córnea em qualquer área do enxerto.

5. Presença ao exame biomicroscópico de opacidades de meio (catarata em qualquer estágio, opacificação de cápsula posterior, opacificação de LIO, opacidades vítreas ou quaisquer outras opacidades no eixo visual).

6. Presença ao exame biomicroscópico de afacia ou subluxação de cristalino ou de LIO.

7. Presença ao exame biomicroscópico de facodonese ou pseudofacodonese.

8. Presença de qualquer patologia potencialmente limitadora de visão (retinopatias ou maculopatias de qualquer natureza, neuropatia glaucomatosa ou de outra origem, ambliopia, uveítes, disfunção lacrimal severa, etc.).
9. Potencial de Acuidade Macular (medido com uso de lente de contato rígida e buraco estenopeico simultaneamente) menor que 20/40.
10. Teste de Schirmer menor ou igual a 10,0 mm em 5 minutos sem uso de anestésico.
11. Gestantes ou lactantes.

4.3 Avaliação pré-operatória

Todos os pacientes passaram por avaliação pré-operatória, realizada pelo mesmo examinador (P.B.M.), nas dependências do Hospital de Olhos INOB.

Uma entrevista foi realizada antes do exame oftalmológico para preenchimento de ficha padronizada, com informações sobre o histórico da cirurgia de transplante de córnea, a adaptação de óculos ou LCs, as doenças oculares e sistêmicas (Anexo 4).

O questionário VF-14 (Anexo 5) foi aplicado. Foram respondidas 14 perguntas associadas a tarefas do cotidiano. O paciente foi orientado a considerar a visão binocular e não corrigida para quantificar o grau de dificuldade para realização das tarefas apresentadas. Essa quantificação se fez através da conversão de cinco possíveis respostas em uma nota com variação de 0 a 4: a resposta “incapaz de executar a tarefa” correspondeu à nota 0, enquanto uma resposta “nenhuma dificuldade para executar a tarefa” correspondeu à nota 4. A média das respostas obtidas foi multiplicada por 25, resultando em uma nota final de 0 a 100. Quanto maior este valor, melhor o desempenho na realização das tarefas cotidianas.

Todos os pacientes foram orientados a usar colírio lubrificante (Ecofilm®, carboximetilcelulose colírio a 5%, Latinofarma) a ser iniciado, no mínimo, 7 dias antes da primeira avaliação e administrados por, no mínimo, quatro vezes ao dia durante todo o período do estudo. O objetivo dessa prescrição foi o de tratar possíveis casos de ceratite secundária à disfunção lacrimal. Este estudo foi realizado em Brasília, cidade que apresenta grande

variação de humidade ao longo de 1 ano, e a presença de ceratite poderia alterar resultados refracionais e topográficos durante o curso do estudo.

Foi reforçado que o uso de LCs poderia alterar os resultados e que seu uso estaria proscrito durante qualquer etapa do estudo.

Em alguns pacientes, foi feito diagnóstico de blefarite, e o tratamento foi iniciado antes da primeira avaliação com compressas mornas, massagem digital das pálpebras e uso de pomada de antibiótico associado a corticoide (Maxinom® pomada, dexametasona/sulfato de neomicina/sulfato de polimixina B, Genom) por 5 dias. Todos os pacientes foram orientados a manter o tratamento com compressa e massagem ao longo do estudo.

A avaliação pré-operatória incluiu os seguintes itens:

I. Acuidade visual para longe sem correção (AVLsc).
II. Acuidade visual para longe com correção (AVLcc).
III. Acuidade visual para perto sem correção (AVPsc).
IV. Acuidade visual para perto com correção (AVPcc).
V. Acuidade visual para longe corrigida com LCs rígida e buraco estenopeico usados simultaneamente.
VI. Refração dinâmica.
VII. Refração estática realizada sob cicloplegia após três instilações de cicloplégico colírio (Cicloplégico®, cloridrato de ciclopentolato colírio a 1%, Allergan) em intervalos de 10 minutos.
VIII. Biomicroscopia.
IX. Medidas referentes ao transplante de córnea: diâmetros vertical e horizontal e distância da junção ao limbo temporal, nasal, superior e

inferior. Todas essas medidas foram feitas ao biomicroscópio com um compasso cirúrgico (Odous Instrumentos Ltda., Contagem - MG).

X. Teste de Schirmer (Schirmer strips®, Ophthalmos, São Paulo - SP) com 35 mm de comprimento e 5 mm de largura, no fundo de saco conjuntival, em terço lateral da pálpebra inferior do olho, sem uso de anestésico e com olhos fechados. A leitura do resultado foi feita após 5 minutos.

XI. Tonometria de aplanação de Goldmann (Haag-Streit, Suíça).

XII. Fundoscopia sob midríase com lente Volk de 90 D (Volk Optical Inc., EUA).

XIII. Topografia de córnea (TMS-2®, Tomey Corp., EUA).

XIV. Microscopia especular de córnea (Topcon SP-2000P®; Topcon America Corp, EUA).

XV. Tomografia de coerência óptica (OCT), (Cirrus OCT®, Carl Zeiss Meditec, Alemanha).

XVI. Tomografia corneana de Scheimpflug (Pentacam®, Oculus, Alemanha).

4.4 Intervenções cirúrgicas

4.4.1 Primeiro procedimento: implante de ICRS assistido por laser de femtossegundo

Após realização dos exames pré-operatórios, os pacientes foram submetidos ao implante de dois segmentos estromais (Ferrara Ring®; AJL, Espanha).

Todos os pacientes foram submetidos a um par de segmentos de 140 graus de arco. A escolha pelo comprimento de arco de 140 graus deu-se por

alguns motivos. Inicialmente, pelo equilíbrio entre correção astigmática e correção esférica proporcionadas por esse tipo de segmento, uma vez que o mesmo se encontra no meio do espectro de opções de comprimento de arco do mercado (90º, 120º, 140º, 210º e 320º). Além disso, os segmentos de menor comprimento (de 90º e 120º), apesar de suposto maior poder de correção astigmática, poderiam ser insuficientes para gerar estabilização das forças entre enxerto e córnea receptora. E, finalmente, a escolha de um único comprimento de arco para todos os casos uniformizaria o tratamento na primeira fase cirúrgica do estudo, reduzindo o número de variáveis e permitindo análise mais confiável dos resultados.

A espessura de cada segmento foi definida individualmente conforme estudo paquimétrico (através de tomografia *Scheimpflug*) na zona anular do implante (ZAI), cuja extensão variou de 5,0 mm a 6,0 mm de diâmetro.

O cálculo do limite de espessura de cada segmento foi conduzido conforme as etapas seguintes:

I. Identificação em tomografia *Scheimpflug* do ponto mais fino da ZAI para o determinado segmento, aqui denominado ZAIMF.

II. Subtração do consumo tecidual estimado para o tratamento de 6,0 D cilíndricas pelo PRK (correção máxima possível no equipamento). Considerando-se o consumo médio de aproximadamente 15 µm por D, o valor de 90 µm foi empregado para esse cálculo.

III. Determinação do limite de espessura de segmento (LES) através da fórmula abaixo:

$$LES = 0{,}6 \times (ZAIMF - 90)\ \mu m$$

IV. Escolha da espessura do segmento (ES) a ser implantado, respeitando-se o LES calculado, dentro das opções disponíveis pelo fabricante. A Figura 1 exemplifica o cálculo para escolha da espessura dos segmentos.

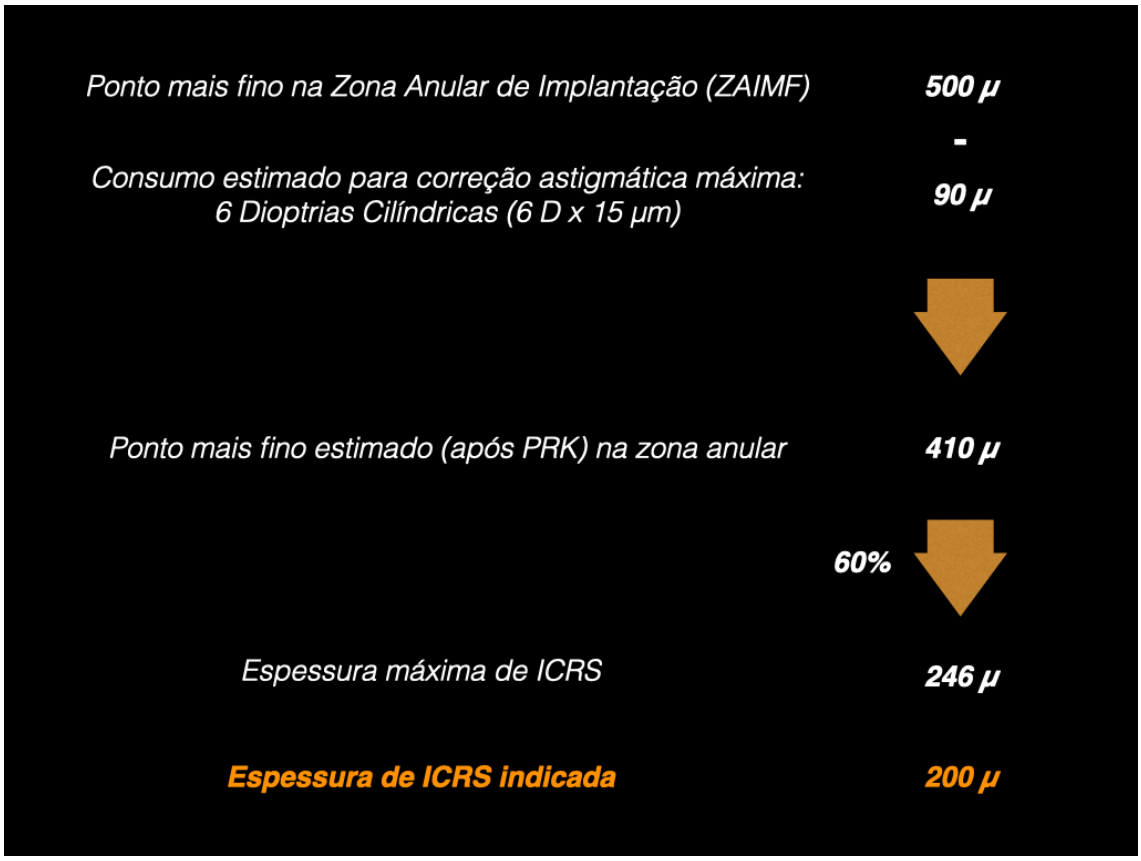

Figura 1- Exemplo de cálculo para planejamento da espessura de ICRS

Os implantes foram realizados através de confecção de túnel estromal por laser de femtossegundo (IntraLase FS® laser 60 KHz; Abbott Medical Optics, EUA). A técnica cirúrgica seguiu os seguintes passos:

I. Anestesia tópica através da instilação de 2 gotas de colírio de cloridrato

de proximetacaína (Anestalcon®, Alcon Laboratórios do Brasil Ltda.) aos 10, 5 e 1 minuto antes do início do procedimento.

II. Controle de ciclotorção através de marcação em lâmpada de fenda, com caneta de genciana, dos pontos de 3 e 9 horas e do eixo da incisão.

III. Assepsia da hemiface correspondente ao olho a ser operado com iodopovidona 10% (PVPI Povidine), evitando-se o contato com a superfície ocular.

IV. Posicionamento do paciente sob o microscópico cirúrgico.

V. Marcação com caneta de violeta genciana dos limites da junção doador-receptor às 12, 3, 6 e 9 horas em microscópio cirúrgico.

VI. Marcação com caneta de violeta genciana do reflexo de Purkinje em microscópio cirúrgico do excimer laser, utilizando-se a mira de fixação do mesmo.

VII. Posicionamento do anel de sucção sob o microscópio cirúrgico.

VIII. Acoplamento do cone de aplanação no anel de sucção e depressão até indicação de conformidade na tela do equipamento.

IX. Verificação das marcas de controle de ciclotorção e posicionamento da incisão. Correção do eixo da incisão quando necessário.

X. Incisão de 1,1 mm de extensão e de 1,5 μJ de energia, realizada no eixo mais curvo do enxerto.

XI. Posicionamento do planejamento de dissecção lamelar anular na tela do equipamento, com priorização da centralização pelo reflexo de Purkinje, mas respeitando as marcações de junção doador-receptor.

XII. Dissecção lamelar anular em profundidade de 75%-80% da ZAIMF, com pulsos com tamanho de 1 µm, duração de 600 femtossegundos e energia de 1,6 µJ. Os limites de dissecção interno e externo foram de 5,0 e 6,0 mm de diâmetro de zona óptica, respectivamente.

XIII. Abertura da incisão com espátula (Ferrara Ring®; AJL, Espanha).

XIV. Implante de dois segmentos de ICRS, objetivando-se posicionamento com a maior simetria possível entre eles.

XV. Complementação de tunelização, quando necessário, através de tunelizadores manuais do fabricante de ICRS (Ferrara Ring®; AJL, Espanha).

XVI. Instilação de 2 gotas de colírio de gatifloxacina 0,3% (Zymar®, Allergan Produtos Farmacêuticos Ltda.).

XVII. Colocação de lente de contato terapêutica (LCT) (Acuvue 2®, etafilcon A, Johnson & Johnson, EUA) com remoção da mesma no dia seguinte durante a primeira consulta de pós-operatório.

4.4.2 Estudo tomográfico de segurança pré-ablação com excimer laser (TASAP)

O consumo excessivo de tecido pela ação do excimer laser em áreas sobrejacentes aos segmentos de ICRS poderia, em teoria, levar à extrusão. Além disso, a ação do laser sobre as áreas de junção doador-receptor poderia teoricamente ocasionar vazamento de humor aquoso.

Não existem normas de segurança na literatura para prevenção das duas possíveis complicações descritas anteriormente nesse cenário. Dessa forma, desenvolveu-se um protocolo de segurança pré-ablação, aqui denominado TASAP (do inglês, *Tomography-Assisted Safety Ablation Protocol*), o qual se baseou em:

I. cortes de OCT (pormenorizados no próximo item); e

II. simulação de consumo tecidual esperado pela ação do PRK.

4.4.2.1 Tomografia de coerência óptica

Alguns critérios de segurança para implante de ICRS em olhos com ceratocone foram estudados e são geralmente recomendados pelos fabricantes durante a programação cirúrgica. Para se evitar complicações decorrentes de alteração no metabolismo corneano e/ou extrusão de segmentos, os fabricantes de anel recomendam que a ES não exceda 50% ou 60% da espessura corneana na zona do implante, dependendo do fabricante.

No presente estudo, devido ao local do implante estar dentro da zona óptica de ablação programada com excimer laser, é esperado que haja algum consumo de tecido em algum ponto do estroma sobrejacente aos segmentos. Além disso, na maioria dos casos, o perfil de ablação para correção astigmática envolve consumo tecidual relevante ao longo do eixo corneano mais plano, isto é, o eixo em que se encontrariam os centros dos ICRS. Dessa forma, uma potencial complicação seria a extrusão de segmento.

Adicionalmente, algum grau de correção do excimer laser sobre as áreas de junção doador-receptor era previsível. Ainda que o consumo esperado nessas regiões mais periféricas seja baixo, em olhos com maiores graus de descentração do enxerto, esses valores podem ser relevantes. Assim, uma possível complicação nessa situação seria o afinamento excessivo na área de junção, podendo ocasionar vazamento de humor aquoso ou ectasia do enxerto.

O estudo com OCT foi realizado em todos os pacientes após 90 dias do implante de ICRS, a fim de evitar falsas medidas decorrentes de edema estromal na fase inicial do pós-operatório. Os seguintes cortes foram realizados (Figura 2):

I. **ICRS:** foram feitos três cortes em cada segmento (centro e duas extremidades de ICRS, sendo as medidas das extremidades realizadas no corpo do anel e adjacentes ao orifício do implante), totalizando seis cortes por olho. Desses cortes, derivaram as seguintes medidas (Figura 3):

i. Espessura do estroma sobrejacente ao segmento: definido como “ES-Sob”.

ii. Espessura do estroma subjacente ao segmento: definido como “ES-Sub”.

iii. Espessura estromal total na área do implante: definida como “ES-T” e calculada pela soma das medidas acima e abaixo dos segmentos: *ES-T = ES-Sob + ES-Sub.*

II. **Junção doador-receptor:** a espessura da junção doador-receptor foi definida como “EJ”. Foram estudadas as regiões localizadas às 12, 3, 6 e 9 horas. Cada um desses quatro cortes perpendiculares à junção originou três medidas (Figura 3):

i. Uma medida da espessura estromal total localizada exatamente sobre a junção, denominada “EJ-J”

ii. Uma medida da espessura estromal total localizada na córnea receptora adjacente à junção, denominada “EJ-R”.

iii. Uma medida da espessura estromal total localizada na córnea doadora adjacente à junção, denominada “EJ-D”.

III. **Centro do enxerto:** foram realizados dois cortes na região central do transplante: um horizontal e um vertical. Seus objetivos foram apenas de documentar com OCT a espessura central do enxerto, não apresentando relevância para protocolo de segurança. Esses dois cortes originaram duas medidas (Figura 3):

i. Uma medida da espessura central vertical, denominada "EC-V".

ii. Uma medida da espessura central horizontal, denominada "EC-H".

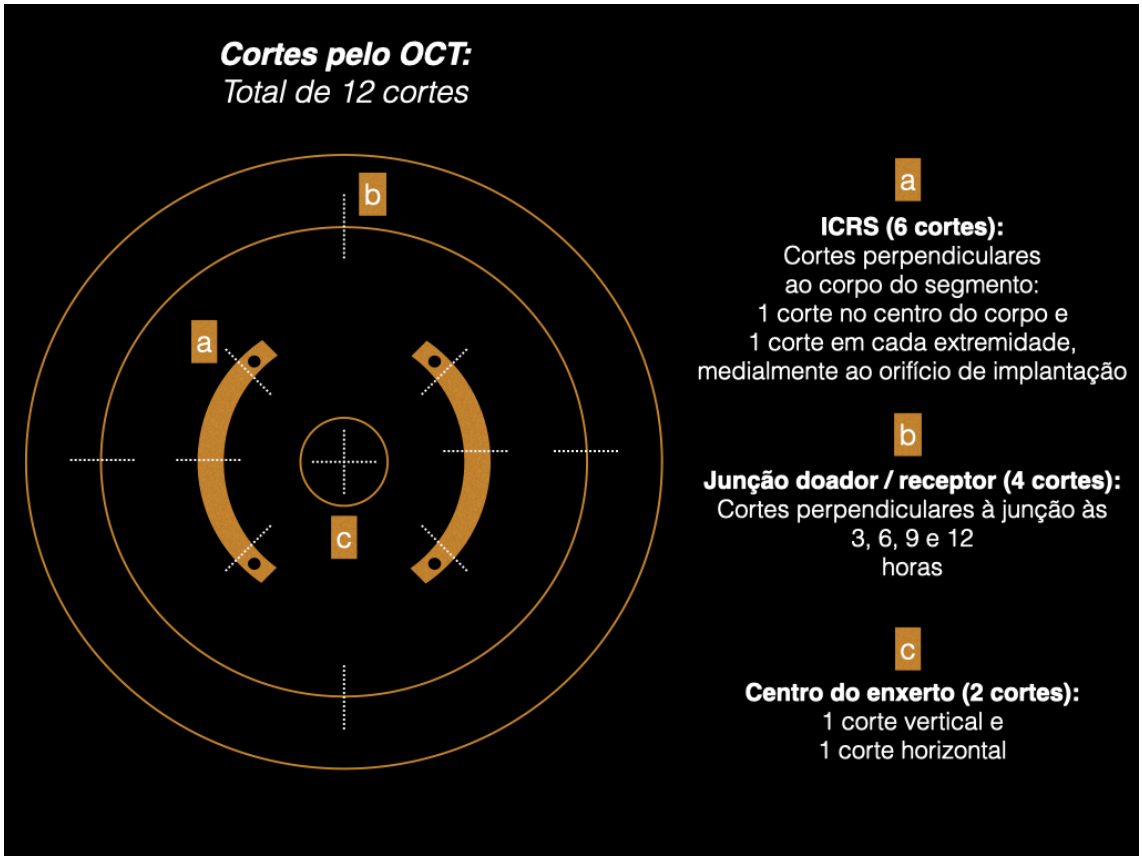

Figura 2- Localização e orientação dos cortes realizados por OCT

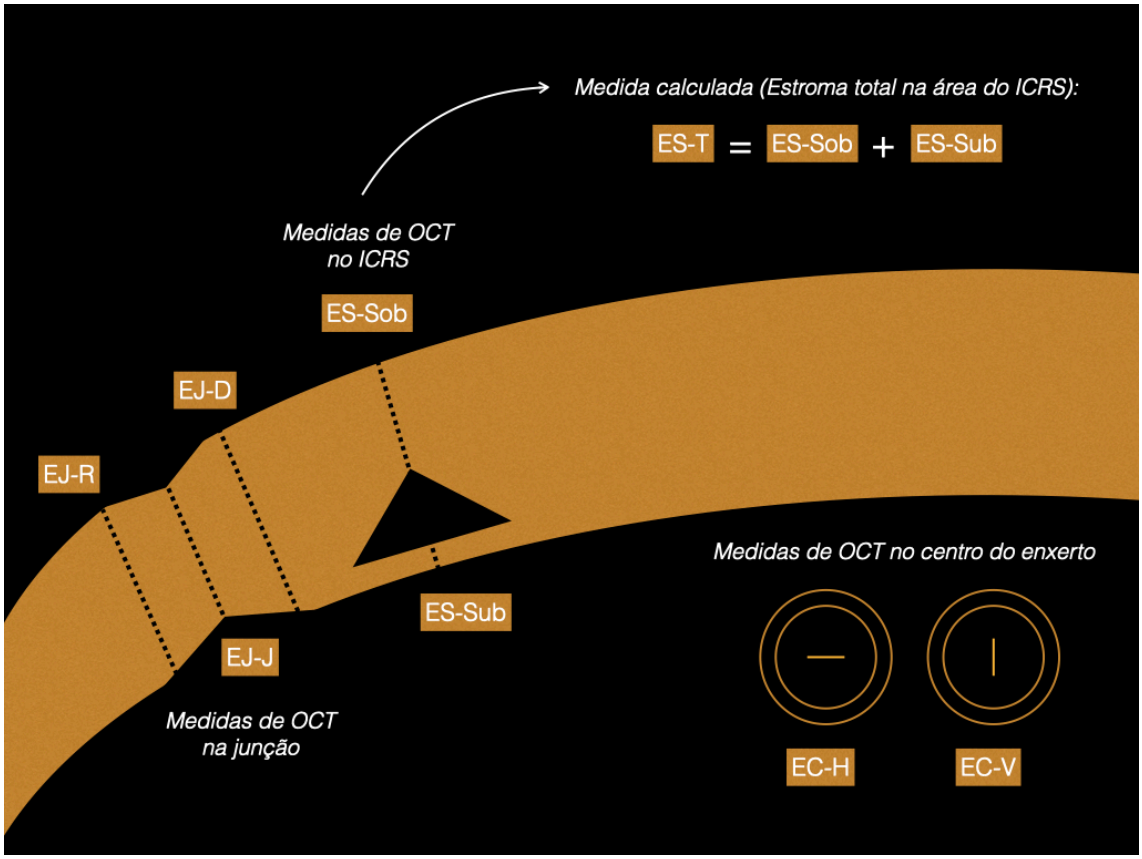

Figura 3- Medidas derivadas de cortes de OCT

4.4.2.2 Avaliação de risco de extrusão de segmento

A avaliação de risco de extrusão foi feita individualmente para cada segmento implantado e considerou quatro parâmetros (Figura 4):

I. Menor espessura estromal sobrejacente ao segmento avaliado, ou seja, a menor medida das três medidas ES-Sob, aqui denominada “ES-Sob-Mín”.

II. Consumo estromal máximo sobre o segmento (CE-S) (na zona anular de 5,0 mm a 6,0 mm), estimado através do mapa de previsão de consumo tecidual no software do equipamento de excimer laser, aqui denominado

"CE-S".

III. Espessura estromal total na área do implante, anteriormente definida como "ES-T".

IV. Espessura do segmento, fornecida pelo fabricante e aqui definida como "ES".

Todos os pacientes tinham que preencher os dois requisitos a seguir (Figura 4):

a) A espessura estromal sobre o segmento estimada (após PRK) em cada um dos três pontos avaliados do segmento deveria ser maior ou igual a 200 µm, isto é:

$$ES\text{-}Sob\text{-}Mín - CE\text{-}S \geqslant 200\ \mu m.$$

b) A espessura relativa do segmento estimada (após PRK) em cada um dos três pontos avaliados do segmento deveria ser menor ou igual a 60%, isto é:

$$ES\ /\ (ES\text{-}T - CE\text{-}S) \leqslant 60\%.$$

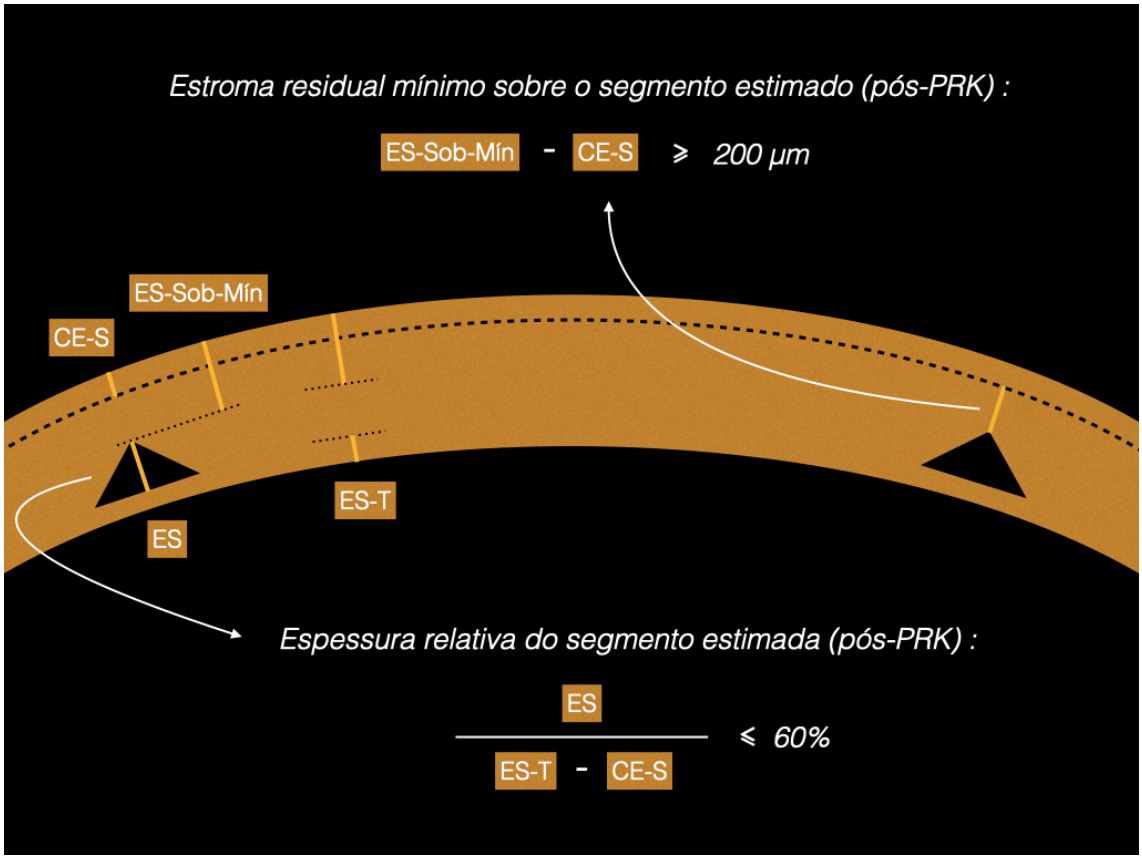

Figura 4- Requisitos de segurança (TASAP) relativos à ablação sobre área do implante dos segmentos

Nos casos em que o planejamento do PRK implicava cálculo de consumo tecidual acima do limite de segurança, isto é, não contemplando simultaneamente os dois requisitos anteriormente mencionados, a programação da ablação era modificada até que esse limite fosse respeitado.

Nos olhos em que, mesmo com planejamento mais conservador, os critérios não eram respeitados, a ablação com excimer laser foi contraindicada e o paciente seguido até o fim do estudo.

4.4.2.3 Avaliação de risco de afinamento excessivo de junção ou vazamento de humor aquoso

A avaliação de risco de vazamento de humor aquoso ou afinamento de junção foi realizada nas áreas de junção doador-receptor, localizadas às 12, 3, 6 e 9 horas (Figura 2).

Para isso, foram considerados dois parâmetros:

I. Menor espessura de junção entre as três medidas realizadas em cada região estudada (EJ-J, EJ-D e EJ-R, anteriormente descritas), aqui denominada “EJ-Mín”.

II. Consumo estromal máximo sobre a área de junção (CE-J) (na zona anular de 7,0 mm a 9,0 mm), estimado através do mapa de previsão de consumo tecidual no software do equipamento de excimer laser, aqui denominado “CE-J”.

Todos os pacientes tinham que preencher o seguinte requisito (Figura 5): a espessura estimada na área de junção (após PRK) deveria ser maior ou igual a 200 µm, isto é:

$$EJ\text{-}Mín - CE\text{-}J \geqslant 200\ \mu m.$$

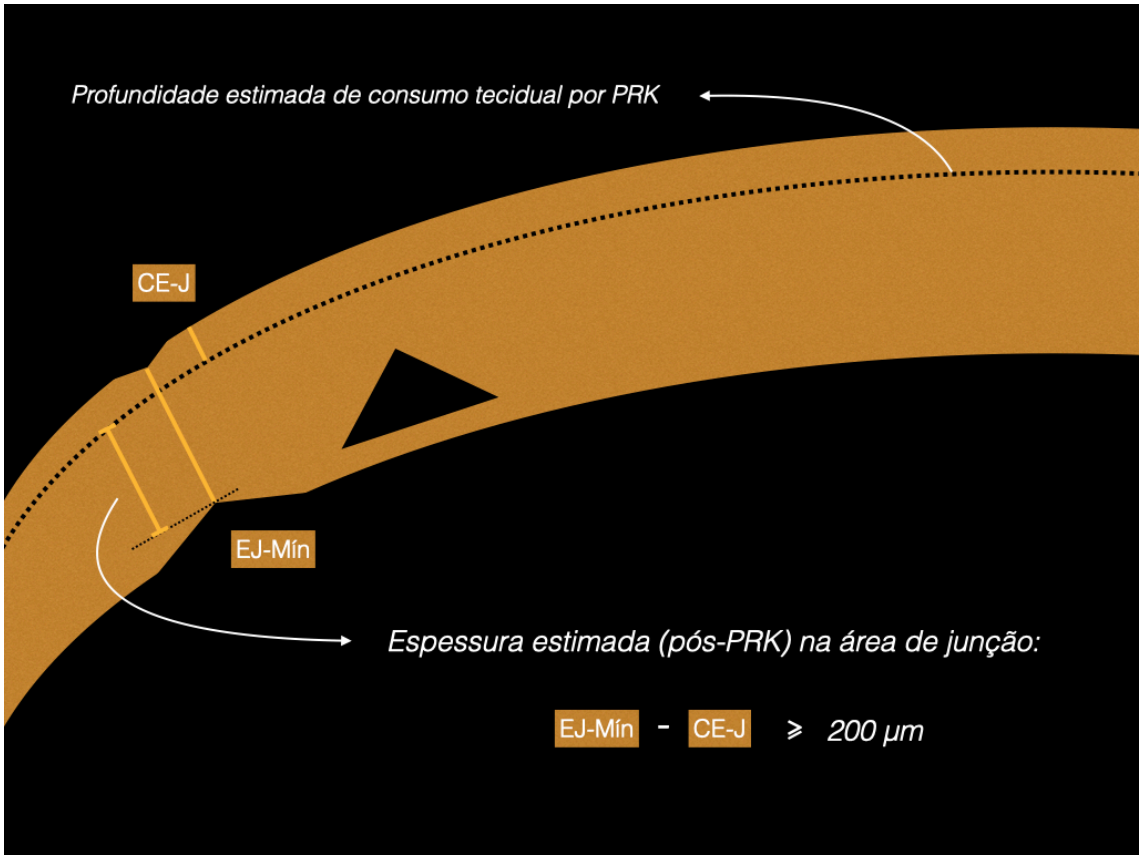

Figura 5- Requisito de segurança (TASAP) relativo à ablação sobre a área de junção

Nos casos em que o planejamento do PRK implicava cálculo de consumo tecidual acima do limite de segurança, a programação da ablação era modificada até que esse limite fosse respeitado.

Nos olhos em que, mesmo com planejamento mais conservador, esse critério não era respeitado, a ablação com excimer laser foi contraindicada e o paciente seguido até o fim do estudo.

Em resumo, para proceder ao PRK, os dois requisitos para cada um dos dois segmentos e o requisito de junção para cada uma das quatro junções deveriam ser simultaneamente respeitados, conforme Figura 6.

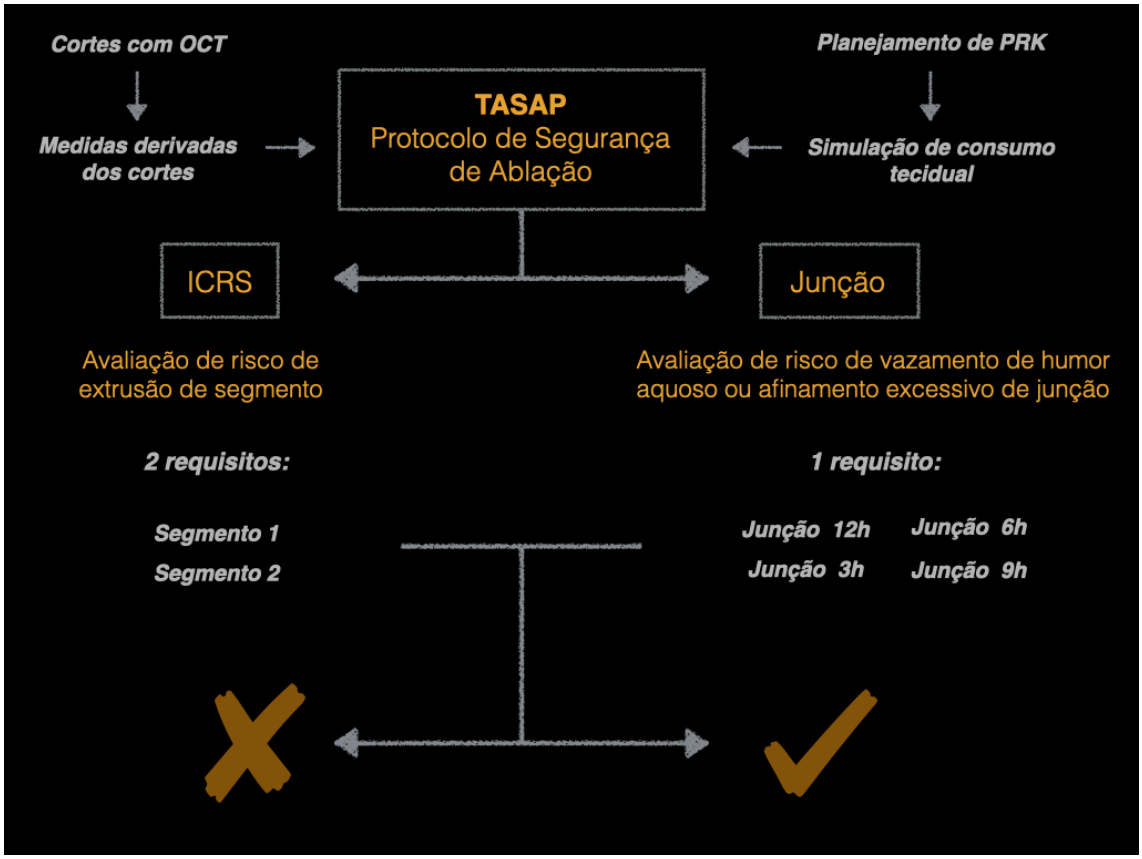

Figura 6- Fluxograma de alimentação e aplicação do TASAP

4.4.3 Segundo procedimento: PRK

O segundo procedimento (PRK), associado ao uso intraoperatório de MMC a 0,02% por 60 segundos, foi realizado logo após o terceiro mês completo de pós-operatório do primeiro procedimento (ICRS).

O planejamento de tratamento com PRK seguiu as seguintes etapas até aprovação ou contraindicação (Figura 7):

I. Tratar completamente o componente cilíndrico da refração dinâmica (CCil). O limite máximo de correção cilíndrica do equipamento (6,0 D) era empregado quando o componente cilíndrico excedia esse valor.

II. Tratar o maior valor do componente esférico desde que os critérios de segurança do TASAP fossem respeitados.

III. O tratamento cilíndrico era sempre priorizado. Caso o planejamento não fosse aprovado pelo TASAP, a correção esférica era inicialmente reduzida.

IV. Quando a redução do tratamento esférico ainda não era suficiente para aprovação pelo TASAP, o tratamento cilíndrico era então reduzido.

V. A zona óptica foi sempre ajustada para o maior valor possível desde que os limites do protocolo fossem respeitados. Em alguns pacientes, quando o tratamento era aprovado, mas os valores se encontravam perto dos limites estabelecidos de segurança, a zona óptica era reduzida em 0,5 mm.

VI. Quando a redução nos componentes esféricos e cilíndricos ainda não era suficiente para aprovação pelo TASAP, o PRK era definitivamente contraindicado.

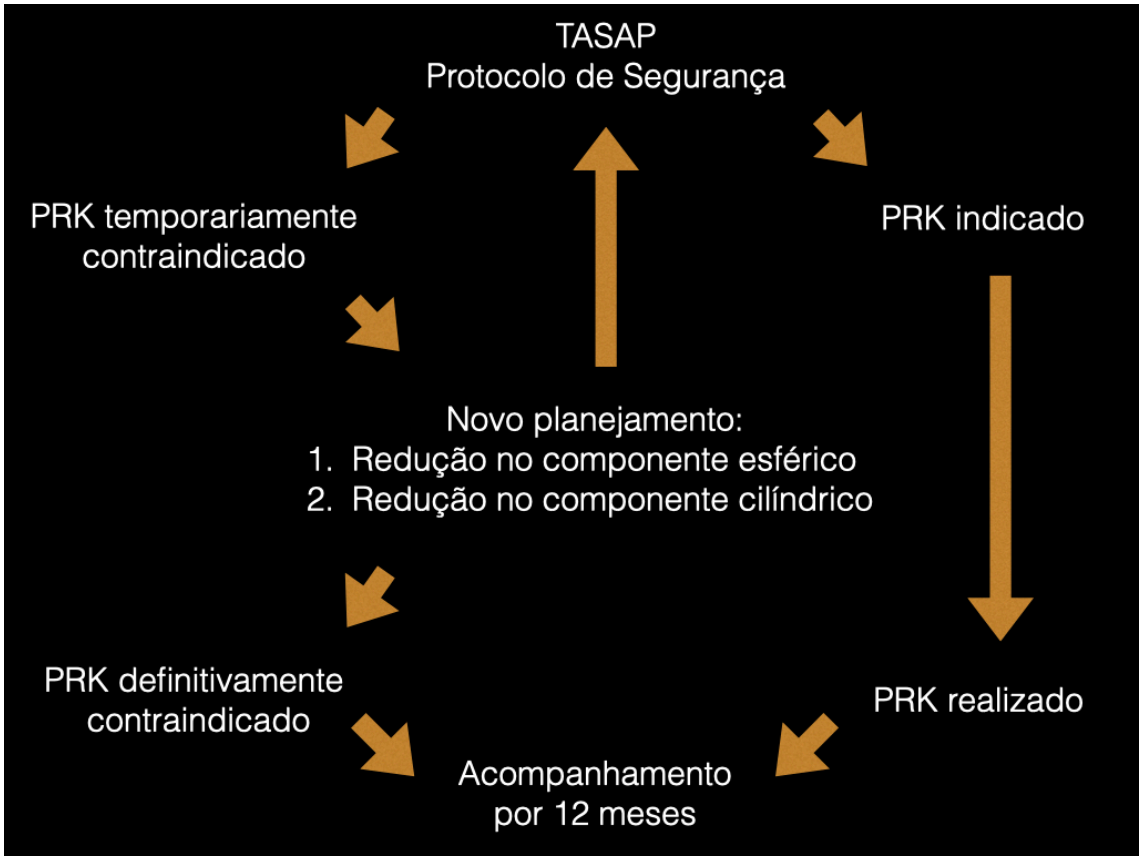

Figura 7- Fluxograma para mudança de planejamento de correção após aplicação do protocolo de segurança TASAA evolução

Quando aprovada, a cirurgia de PRK foi realizada através de tratamento convencional do excimer laser Alcon Allegretto EX 500 Hz (Alcon, EUA) conforme as seguintes etapas:

I. Anestesia tópica através da instilação de 2 gotas de colírio de cloridrato de proximetacaína (Anestalcon®, Alcon Laboratórios do Brasil Ltda.) aos 10, 5 e 1 minuto antes do início do procedimento.

II. Assepsia da hemiface do olho a ser operado com iodopovidona 10% (PVPI Povidine), evitando o contato com a superfície ocular.

III. Reconhecimento de íris para controle e compensação de movimentos

oculares (*eye tracking*).

IV. Marcação dos 9,0 mm centrais com marcador circular, tendo como referência os limites do limbo, e não os limites do enxerto.

V. Remoção mecânica do epitélio com espátula romba, dentro da área marcada. A remoção fez-se em regiões anulares, com início na periferia e com progressão centrípeta.

VI. Aplicação de MMC 0,2 mg/ml (0,02%) por 60 segundos. A aplicação foi realizada logo após a fotoablação, através do enchimento do marcador circular, pressionando-se levemente o mesmo contra a superfície ocular.

VII. Lavagem da superfície ocular com 20 ml de solução salina balanceada.

VIII. Colocação de LCT Acuvue 2® (etafilcon A, Johnson & Johnson) com remoção da mesma somente após reepitelização completa.

IX. Instilação de 2 gotas de colírio de gatifloxacina 0,3% (Zymar®, Allergan Produtos Farmacêuticos Ltda.).

4.5 Acompanhamento pós-operatório

Os pacientes foram seguidos até que completassem 12 meses de acompanhamento após o segundo procedimento (PRK). Nos casos em que o PRK foi contraindicado, os pacientes foram seguidos até que completassem 12 meses do primeiro procedimento (ICRS).

As consultas oftalmológicas no pós-operatório recente dos dois procedimentos foram realizadas pelo mesmo examinador (P.B.M.) nos dias 1, 7, 14 e 30. Durante as avaliações biomicroscópicas após o PRK, qualquer opacificação corneana foi anotada e classificada conforme a escala publicada por Fantes et al.: 0 = sem opacidade identificável; 1 = opacidade com densidade mínima (dificilmente vista através de iluminação direta ou difusa ao biomicroscópio; 2 = opacidade leve (identificada através de iluminação focal direta); 3 = opacidade moderada (em que os detalhes da íris são parcialmente observados); 4 = opacidade severa (em que há grande dificuldade para visibilização da câmara anterior).[167]

Os mesmos exames complementares realizados no pré-operatório (item 4.3), e as demais consultas foram repetidas aos 30 e 90 dias após o primeiro procedimento (ICRS) e aos 3, 6, 9 e 12 meses após o segundo procedimento (PRK), seguindo padronização de avaliação (Anexo 6). Para avaliação da densitometria corneana gerada pelo tomógrafo Scheimpflug, foi considerado o valor máximo, relativo à córnea central e à espessura total. A acuidade visual para perto foi avaliada apenas no pré-operatório e na consulta de 12 meses pós-PRK.

O questionário VF-14, aplicado no pré-operatório, foi reaplicado após 90 dias de ICRS e após 1 ano de PRK (Anexo 5).

Um questionário de satisfação modificado foi aplicado ao fim do estudo, 360 dias após PRK (Anexo 7). Dez perguntas relacionadas aos resultados e à experiência pessoal vivida individualmente foram aplicadas. O paciente foi orientado a responder com uma nota de 0 a 10, quantificando sua satisfação. Para referência antes de dar a nota, o paciente foi orientado que uma nota 0

significaria “muito insatisfeito”, uma nota 5 significaria “neutro” e uma nota 10 significaria “muito satisfeito”. Assim, quanto maior a nota final, maior o grau de satisfação.

A Figura 8 descreve a linha do tempo com as principais etapas deste estudo.

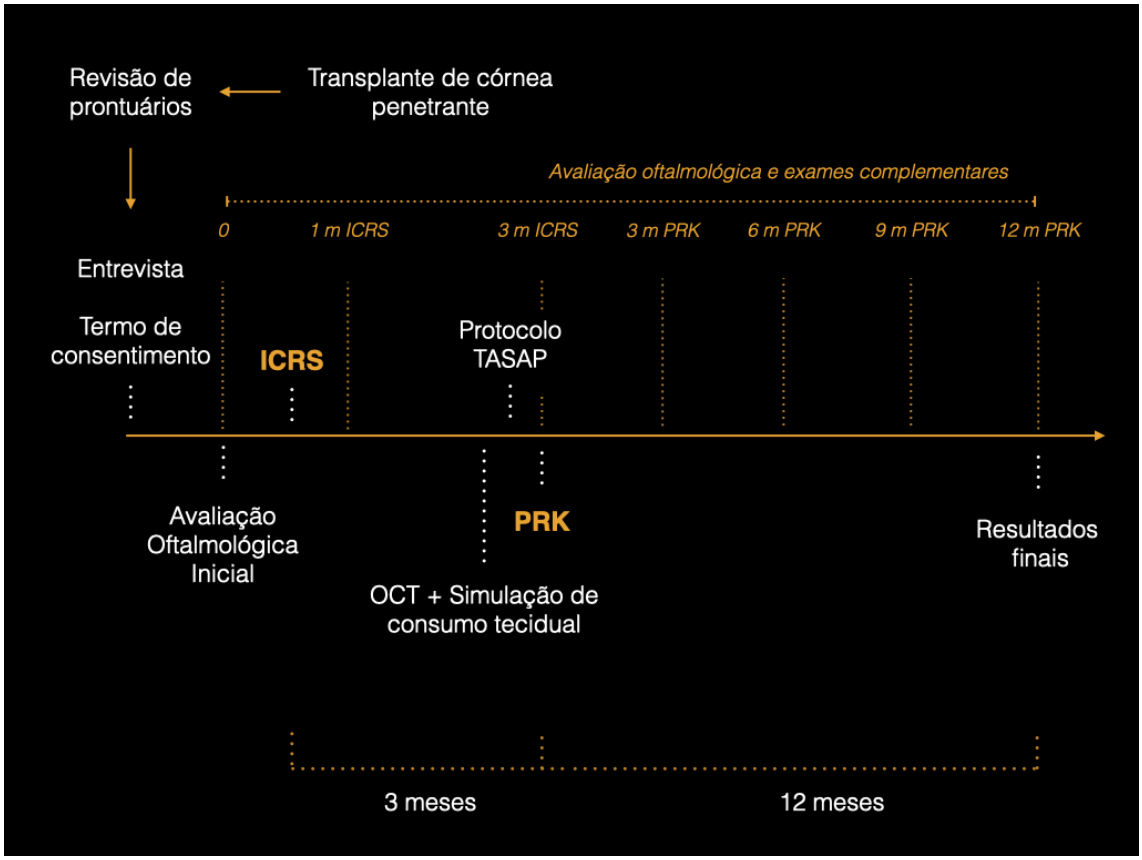

Figura 8- Linha do tempo do estudo

4.6 Análise vetorial do astigmatismo

Após os 15 meses de acompanhamento, os astigmatismos topográfico e refracional foram estudados através de análise vetorial pelo método Alpins.[168-170] As mudanças entre o pré-operatório e 90 dias após ICRS e entre o pré-operatório e 360 dias após o PRK foram avaliadas através do programa

VECTrAK™ (versão 2.4.6, ASSORT™, Melbourne, Austrália).

Os seguintes vetores foram determinados e avaliados:

I. TIA (do inglês, *Target-Induced Astigmatism*) ou astigmatismo planejado para correção: corresponde à mudança de astigmatismo proposta para que se atinja o resultado pretendido. É também chamado de vetor-alvo de astigmatismo induzido. Idealmente, tem a mesma magnitude que o astigmatismo pré-operatório, o qual se deseja corrigir integralmente.

II. SIA (do inglês, *Surgically Induced Astigmatism*) ou astigmatismo cirurgicamente induzido: corresponde à mudança real de astigmatismo que se obteve após uma intervenção.

III. DV (do inglês, *Difference Vector*) ou vetor diferencial: corresponde à mudança adicional no astigmatismo (magnitude e orientação) necessária para se atingir o resultado proposto. É a diferença vetorial entre o que se pretendia corrigir e o resultado realmente obtido.

Em seguida, os seguintes parâmetros, derivados dos vetores anteriormente mencionados, foram calculados:

I. CI (do inglês, *Correction Index*) ou índice de correção: corresponde à razão SIA/TIA, com valor ideal de 1,00. É a relação entre o que se obteve na correção *versus* o que se pretendia obter. Valores acima ou abaixo de 1,00 significam hipercorreção ou hipocorreção, respectivamente.

II. AE (do inglês, *Angle of Error*) ou ângulo de desvio: corresponde ao ângulo formado entre SIA e TIA, isto é, o desvio de eixo entre o tratamento proposto e o obtido.

III. IOS (do inglês, *Index of Success*) ou índice de sucesso: corresponde à razão de DV/TIA. É um indicador de êxito cirúrgico. Apresenta valor inversamente proporcional à eficácia da correção, tendo valor ideal de zero.

IV. FE (do inglês, *Flattening Effect*) ou efeito de aplanamento: corresponde à redução de astigmatismo obtida no meridiano pretendido.

V. Torque: corresponde à mudança no valor do astigmatismo induzido pelo SIA que, devido ao desvio de alinhamento no tratamento, não foi efetivo no meridiano pretendido.

Um gráfico tipo grade polar de duplo ângulo (do inglês, *double-angle polar plot*) foi criado usando uma planilha gratuitamente disponível na internet (disponível em: https://ascrs.org/tools/astigmatism-double-angle-plot-tool; Excel para Mac 2011 versão 14.7.2, Microsoft Corp., EUA). Nesse tipo de gráfico, os ângulos dos vetores são dobrados, gerando coordenadas cartesianas em 360 graus e mantendo a relação espacial de cada valor astigmático.[171]

Três elementos fazem parte desse tipo de gráfico: (i) o centroide, que representa o centro vetorial dos dados; (ii) a elipse maior, cuja área contém 95% dos dados e corresponde ao intervalo de confiança de 95% das observações em uma análise univariada; e (iii) a elipse menor, que é chamada

de elipse de confiança do centroide e é análoga ao intervalo de confiança de 95% da média em uma análise univariada.[171]

Os limites da elipse maior correspondem a 1,96 vez o desvio padrão em uma distribuição normal. Os limites da elipse menor correspondem a 1,96 vez o erro padrão da média em uma distribuição normal.[171]

4.7 Análise estatística

A acuidade visual para longe foi registrada em acuidade visual de Snellen e convertida para logaritmo do mínimo ângulo de resolução (logMAR), utilizando uma tabela padronizada de conversão de acuidade visual.[173] Seguindo o mesmo método, a acuidade visual de perto foi registrada em escala de Jaeger e convertida para logMAR. Após análise estatística, os valores de logMAR foram reconvertidos para AV de Snellen e escala de Jaeger.

O teste de Shapiro-Wilk foi utilizado para análise de normalidade dos parâmetros. Variáveis paramétricas foram apresentadas no formato média ± desvio padrão.

Para comparação de variáveis paramétricas em dois momentos do estudo, utilizou-se o teste t de Student pareado. Para comparação de variáveis não paramétricas em dois momentos do estudo, utilizou-se o teste Wilcoxon *Signed Rank*.

Para análise de correlação entre variáveis paramétricas, foi realizada a correlação linear de Pearson, enquanto variáveis não paramétricas foram avaliadas através de correlação de postos de Spearman.

Para comparação de duas subamostras da população com distribuição normal e não normal, foram realizados o teste t para amostras independentes e o teste U de Mann-Whitney, respectivamente.

Para comparação da frequência do desenvolvimento de opacidade corneana em duas subamostras não-pareadas, o teste qui-quadrado de Pearson foi aplicado.

Um valor de p menor que 0,05 foi considerado estatisticamente significativo. Nas tabelas, valores marginais de significância foram definidos como sendo entre 0,05 e 0,10 e destacados em itálico. Todas as análises foram realizadas com StatPlus:mac de AnalystSoft, programa de análise estatística, versão v7 (http://www.analystsoft.com/br/).

5. Resultados

5.1 Pré-operatório e intraoperatório

Após revisão de prontuários, entrevistas e consultas oftalmológicas, 30 olhos de 29 pacientes preencheram os critérios de inclusão e iniciaram o estudo. Todos os participantes haviam se submetido a TCP através da técnica manual, isto é, a trepanação tinha sido realizada sem auxílio de laser de femtossegundo. As características demográficas estão descritas na Tabela 1.

Tabela 1- Características demográficas

Características	Resultados
Número de olhos / pacientes	30 / 29
Sexo, n (%) Masculino / feminino	16 (53) / 14 (47)
Idade, anos média ± DP (mín. – máx.)	38,33 ± 16,48 (17-83)
Lateralidade, n (%) olho direito / olho esquerdo	14 (47) / 16 (53)
Miopia / hipermetropia / emetropia*, n (%)	18 (60) / 10 (33) / 2 (7)

* Número de olhos classificados conforme componente esférico da refração; DP = desvio padrão; mín. = mínimo; máx. = máximo, n = número.

Durante a avaliação inicial, algumas características referentes ao transplante de córnea foram medidas com compasso cirúrgico em lâmpada de fenda e anotadas. A Tabela 2 descreve esses dados.

Tabela 2- Características referentes ao transplante de córnea

Características	Resultados (n=30)
Tempo desde a cirurgia, anos média ± DP (mín. – máx.)	6,48 ± 5,30 (2-20)
Indicação, n (%)	
Ceratocone	25 (83,3)
Ceratopatia bolhosa	3 (10,0)
Ceratocone + distrofia de Fuchs	1 (3,3)
Degeneração marginal pelúcida	1 (3,3)
Diâmetro, mm média ± DP (mín. – máx.)	
Horizontal	8,00 ± 0,44 (7,00-9,00)
Vertical	7,97 ± 0,38 (7,00-9,00)
Médio	7,98 ± 0,39 (7,00-9,00)
Distância do limbo, mm média ± DP (mín. – máx.)	
Temporal	2,66 ± 0,54 (2,00-3,50)
Nasal	1,97 ± 0,60 (1,00-3,50)
Superior	1,59 ± 0,50 (1,00-2,50)
Inferior	1,93 ± 0,59 (1,00-3,00)
Descentralização*, n (%)	
Ausente	17 (57,0)
Presente	13 (43,0)
Afinamento periférico**, n (%)	
Ausente	19 (63,0)
Presente	11 (37,0)
Neovascularização***, n (%)	
Ausente	28 (93,0)
Presente	2 (6,6)

Dimensões do enxerto medidas com compasso cirúrgico à biomicroscopia com iluminação difusa. DP = desvio padrão; mm = milímetros; mín. = valor mínimo; máx. = valor máximo; n = número.

* Aspecto ao biomicroscópio, com menor aumento em iluminação difusa.

** Aspecto ao biomicroscópio de afinamento presente na junção ou adjacente à mesma, utilizando-se corte óptico perpendicular à linha de junção nos quatro quadrantes do enxerto.

*** Aspecto biomicroscópico sob iluminação difusa, referente à presença de pelo menos um neovaso periférico até a linha de junção em qualquer quadrante do enxerto.

Logo após inclusão no estudo, 30 olhos foram submetidos ao implante de ICRS. Após 90 dias do primeiro procedimento, todos os casos foram avaliados pelo protocolo de segurança de ablação (TASAP), e três olhos tiveram o PRK contraindicado. Foram submetidos ao PRK 27 olhos, os quais também foram seguidos até o fim do estudo. Um paciente teve extrusão de segmento de ICRS após a realização do PRK.

Os parâmetros visuais, refracionais e topográficos do período pré-operatório estão descritos a seguir, na Tabela 3.

Tabela 3- Parâmetros pré-operatórios

Características	Média ± DP (n=30)	Mínimo / máximo
AVLsc, logMAR	1,16 ± 0,37	0,30 / 1,60
AVLcc, logMAR	0,45 ± 0,22	0,10 / 1,00
AVPsc, logMAR	0,40 ± 0,14	0,10 / 0,48
AVPcc, logMAR	0,23 ± 0,15	0,00 / 0,48
Potencial visual máximo*, logMAR	0,08 ± 0,09	-0,10 / 0,30
Componente esférico, D	-1,88 ± 4,48	-12,50 / 5,50
EEsf, D	-5,19 ± 4,81	-14,88 / 3,00
ASTr, D	7,10 ± 1,13	4,50 / 8,00
KMáx**, D	59,82 ± 7,87	48,90 / 84,10
KMéd**, D	47,27 ± 3,14	40,25 / 54,85
ASTta**, D	7,88 ± 2,13	5,10 / 13,30
ASTtp**, D	1,14 ± 0,46	0,20 / 2,00
Valor Q**	0,31 ± 0,69	-1,01 / 1,40
Densitometria**, GSU	15,71 ± 1,55	13,10 / 21,10
Ponto tomográfico mais fino**, µm	497 ± 69	313 / 617
Densidade endotelial, céls./mm²	1010 ± 409	468 / 2082

DP = desvio padrão; logMAR = logaritmo do mínimo ângulo de resolução; D = dioptrias; GSU = unidades de escala de cinza; µm = micrômetros; céls./mm^2 = células por milímetro quadrado; ASTr = astigmatismo refracional; ASTta = astigmatismo topográfico anterior; ASTtp = astigmatismo topográfico posterior; AVLsc = acuidade visual para longe sem correção; AVLcc = acuidade visual para longe com correção; AVPsc = acuidade visual para perto sem correção; AVPcc = acuidade visual para perto com correção; EEsf = equivalente esférico; KMáx = maior valor de ceratometria do mapa topográfico; KMéd = ceratometria média simulada do mapa topográfico; valor Q = valor de asfericidade corneana; densitometria = densitometria central de espessura total; n = número.

* Medido através da melhor acuidade visual com refração, lente de contato rígida e buraco estenopeico, simultaneamente.

** Medidas realizadas através de tomografia Scheimpflug.

Vale observar que, durante a inclusão dos pacientes no estudo, a topografia com disco de Plácido foi utilizada. O astigmatismo médio pré-operatório através desse método foi de 8,20 D ± 1,91 D (variando de 6,04 D a 12,33 D).

Os parâmetros cirúrgicos intra e pós-operatórios referentes a duas intervenções estão descritos a seguir na Tabela 4:

Tabela 4- Parâmetros cirúrgicos relacionados às intervenções

Parâmetros de ICRS	**Resultados** (n=26), média ± DP (mín – máx)
Espessura média de segmento[a], µm	210 ± 26 (150-250)
Ponto mais fino na área de implantação (5,0-6,0 mm)[b], µm	536 ± 49 (400-619)
Profundidade de túnel planejada[c], µm	409 ± 37 (300-495)
Profundidade medida de implantação[d], µm	363 ± 51 (278-468)
Profundidade relativa dos segmentos[e], %	68 ± 8 (55-84)
Diferença de profundidade de implantação (planejada – medida)[f], µm	48 ± 40 (-34 a 134)
Parâmetros de PRK	**Resultados** (n=26), média ± DP (mín – máx)
Correção esférica planejada, D Míopes Hipermétropes	0,20 ± 3,15 (-5,75 a +5,00) 2,46 ± 1,99 (0,25-5,75) 2,88 ± 1,43 (1,00-5,00)
Correção cilíndrica planejada, D Míopes Hipermétropes	3,95 ± 1,24 (1,50-6,00) 3,57 ± 0,84 (1,50-4,75) 4,27 ± 1,52 (1,50-6,00)
Zona óptica, mm	6,50 ± 0,63 (5,5-8,0)
Zona total de ablação, mm	8,83 ± 0,37 (8,0-9,7)
Ablação máxima central[g] (0,00-3,00 mm), µm	57 ± 33 (5-125)
Ablação máxima periférica[h] (5,00-6,00 mm), µm	65 ± 22 (28-102)

Tabela 4- Parâmetros cirúrgicos relacionados às intervenções (continua)

Parâmetros de PRK (cont.)	**Resultados** (n=26), média ± DP (mín – máx)
Razão de ablação central sobre periférica[i], %	94 ± 56 (18-257)
Espessura mínima sobre segmento antes do PRK[j], µm	311 ± 51 (214-442)
Espessura mínima sobre segmento após PRK[l], µm	249 ± 36 (200-346)
Espessura relativa de segmento após PRK[m], %	40 ± 7 (31-63)
Consumo relativo de estroma suprajacente a segmento[n], %	21 ± 5 (10-31)

DP = desvio padrão, mín = valor mínimo, máx = valor máximo, µm = micrômetros, D = dioptrias, mm = milímetros, % = porcentagem.
[a] Média da espessura dos dois segmentos implantados, fornecida pelo fabricante.
[b] Ponto mais fino na ZAI, zona anular de implantação de segmento (5,0-6,0 mm), medido por tomografia Scheimpflug.
[c] Profundidade planejada no pré-operatório para confecção do túnel com laser de femtossegundo; variando de 75 a 80% do ponto mais fino na área de implantação (ZAIMF).
[d] Profundidade de implantação de segmento, medida no pós-operatório através de OCT (tomografia de coerência óptica); média das profundidades de implantação medidas no centro do corpo dos dois segmentos.
[e] Razão entre a profundidade de implantação de segmento e a espessura estromal total no local do implante, medidos por OCT.
[f] Diferença entre a profundidade de implantação planejada no pré-operatório e a medida no pós-operatório através de OCT.
[g] Consumo tecidual máximo na área central do enxerto, entre 0,00 e 3,00 mm, segundo mapa de ablação do software do excimer laser.
[h] Consumo tecidual máximo na área periférica do enxerto, entre 5,00 e 6,00 mm, segundo mapa de ablação do software do excimer laser.
[i] Razão entre o consumo tecidual máximo central e o periférico.
[j] Menor espessura estromal sobre segmento antes do PRK, medida no pré-operatório através de OCT.
[l] Menor espessura estromal sobre segmento após o PRK, calculada através da diferença entre medida pré-operatória (OCT) e consumo esperado (mapa de ablação do laser).
[m] Razão entre a espessura do segmento (informada pelo fabricante) e a espessura estromal total após PRK (medida por OCT).
[n] Razão entre o consumo tecidual na área de implantação (5,00-6,00 mm; mapa de ablação do laser) e a espessura estromal sobre o segmento antes do PRK (medida por OCT).

5.2 Pós-operatório

5.2.1 Acuidade visual para longe sem correção

A AVLsc melhorou em todos os pacientes, exceto em um caso. Ao fim do estudo, ao comparar os valores de pré-operatório, apenas um caso perdeu linhas de visão não corrigida (uma linha de visão).

Aos 3 meses de ICRS, o ganho médio de linhas de visão não corrigida foi de 5,11 ± 3,95 (-3 a +11). Aos 12 meses de PRK, o ganho médio de linhas de visão foi de 8,69 ± 4,80 (-1 a +19), em relação ao pré-operatório. A diferença de ganho em linhas de visão entre os dois momentos anteriormente mencionados (ICRS e PRK) foi de 3,65 ± 3,50 (-3 a +10).

A melhora da AVLsc foi estatisticamente significativa entre os três estágios principais do estudo, variando de 1,16 ± 0,37 logMAR (no pré-operatório) a 0,69 ± 0,40 logMAR (após ICRS) e a 0,34 ± 0,29 logMAR (após PRK) (Gráfico 1). Houve estabilização entre 7 e 90 dias, após ICRS, e entre 90 e 360 dias, após PRK.

Gráfico 1- Evolução e estabilidade da acuidade visual para longe sem correção

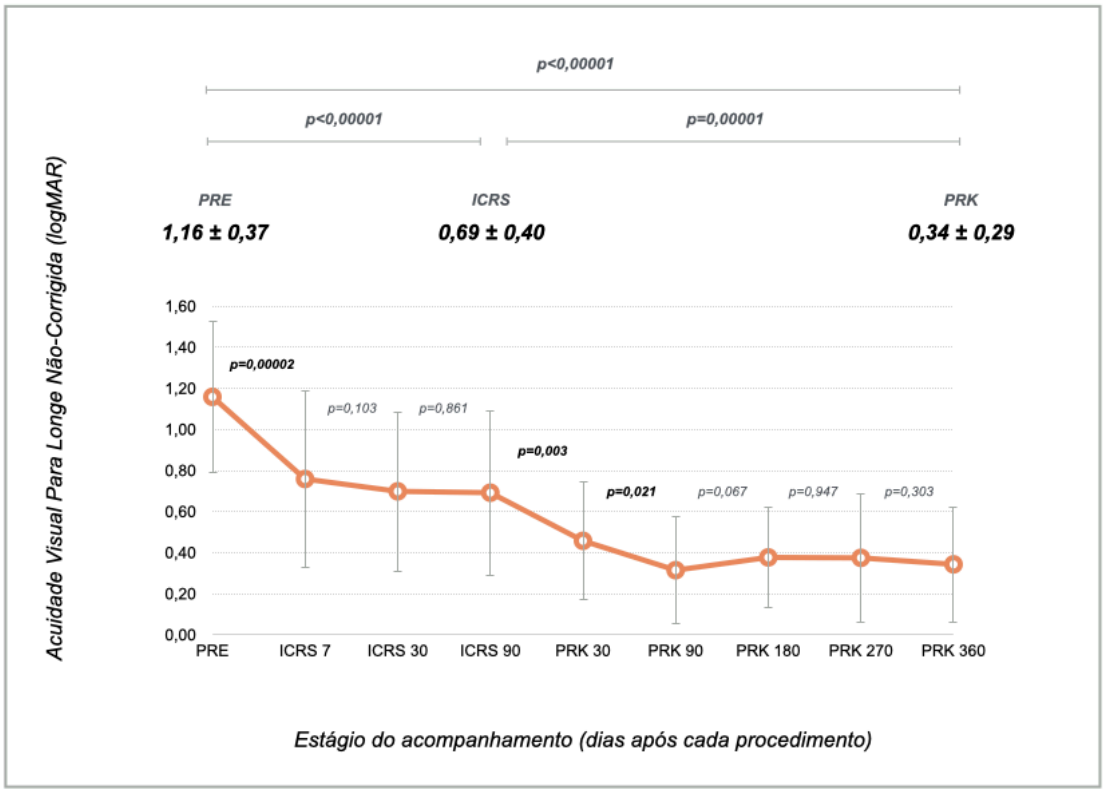

Barras de erro representam ± 1 desvio padrão. Os valores de média e desvio padrão dos três estágios principais (pré-operatório, 90 dias após ICRS e 360 dias após PRK) estão representados em negrito na parte superior. Entre cada estágio da evolução, os valores p significativos (p<0,05) estão destacados (teste t de Student para amostras pareadas). LogMAR = logaritmo do mínimo ângulo de resolução; PRE = pré-operatório; ICRS = 90 dias após ICRS; PRK = 360 dias após PRK.

No início do estudo, a porcentagem de olhos com AVLsc maior ou igual a 20/100 era de 19% e, ao final dele, aumentou para 96%. Para visão maior ou igual a 20/40, essa porcentagem aumentou de 7% para 65%. E, para maior ou igual a 20/30, de 0% para 38% (Gráfico 2).

Gráfico 2- Porcentagem de olhos com acuidade visual para longe sem correção melhor ou igual a 20/20, 20/30, 20/40, 20/60 e 20/100 durante os três estágios principais do acompanhamento.

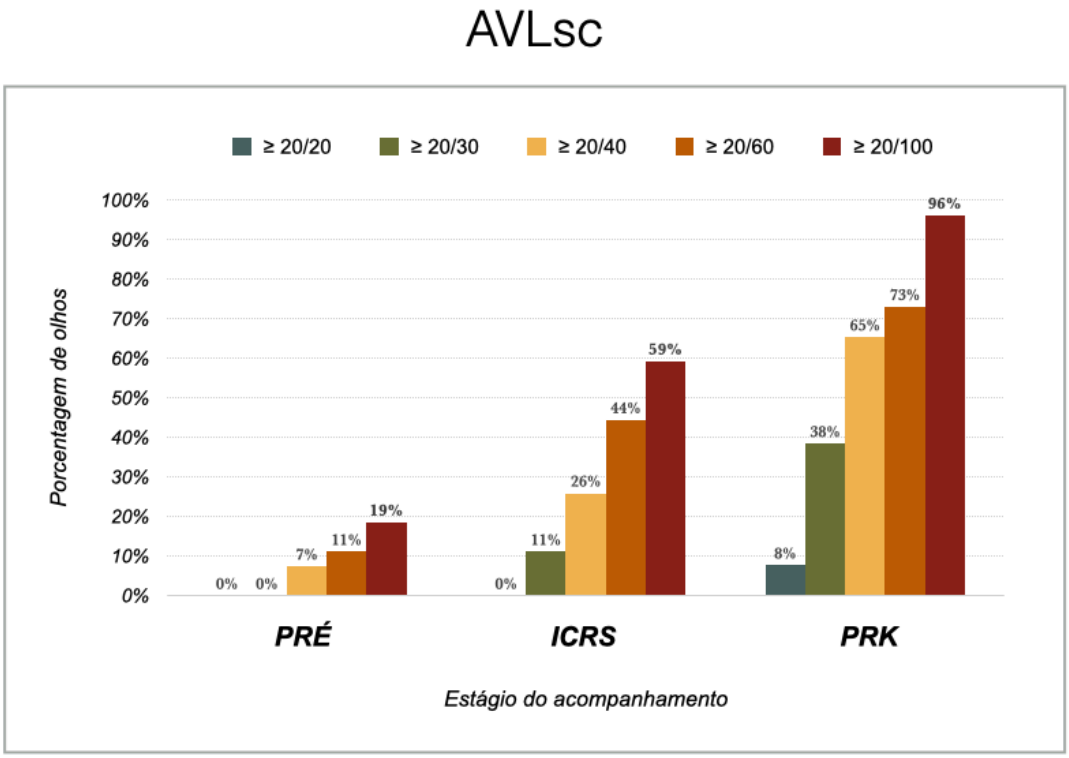

PRÉ = pré-operatório; ICRS = 90 dias após ICRS; PRK = 360 dias após PRK.

5.2.2 Acuidade visual para longe com correção

Aos 3 meses de ICRS, o ganho médio de linhas de visão corrigida foi de 2,30 ± 1,94 (-3 a +7). Aos 12 meses de PRK, o ganho médio de linhas de visão foi de 3,46 ± 1,96 (-1 a +8), em relação ao pré-operatório. A diferença de ganho em linhas de visão entre os dois momentos anteriores foi de 1,19 ± 1,27 (-2 a +3).

A melhora da AVLcc foi estatisticamente significativa entre os três estágios principais do estudo, variando de 0,45 ± 0,22 logMAR (no pré-

operatório) a 0,22 ± 0,13 logMAR (após ICRS) e a 0,11 ± 0,11 logMAR (após PRK) (Gráfico 3). Houve estabilização entre 7 e 90 dias após ICRS e entre 90 e 360 dias após PRK.

Gráfico 3- Evolução e estabilidade da acuidade visual para longe com correção

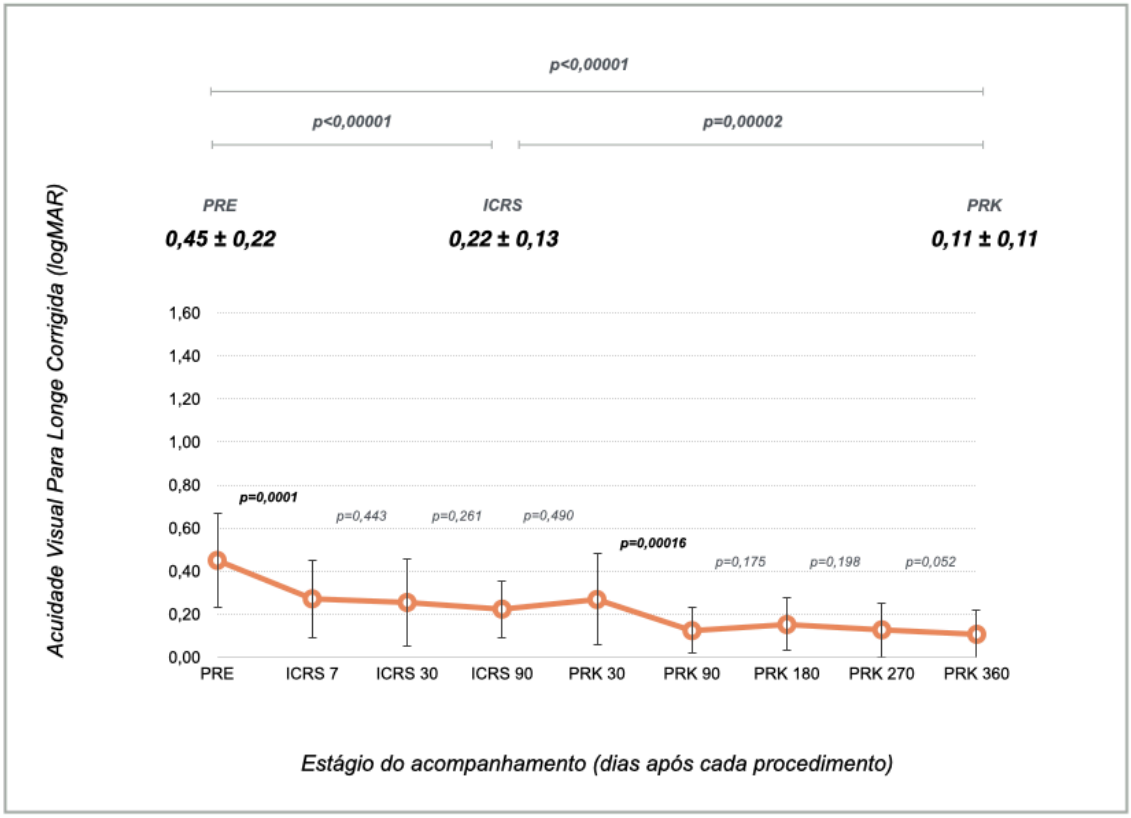

Barras de erro representam ± 1 desvio padrão. Os valores de média e desvio padrão dos três estágios principais (pré-operatório, 90 dias após ICRS e 360 dias após PRK) estão representados em negrito na parte superior. Entre cada estágio da evolução, os valores p significativos (p<0,05) estão destacados (teste t de Student para amostras pareadas). LogMAR = logaritmo do mínimo ângulo de resolução; PRE = pré-operatório; ICRS = 90 dias após ICRS; PRK = 360 dias após PRK.

No início do estudo, a porcentagem de olhos com AVLcc maior ou igual a 20/40 era de 30% e, ao final dele, aumentou para 100%. Para visão maior ou igual a 20/30, essa porcentagem aumentou de 15% para 85%. E, para maior ou igual a 20/20, de 0% para 46% (Gráfico 4).

Gráfico 4- Porcentagem de olhos com acuidade visual para longe com correção melhor ou igual a 20/20, 20/30, 20/40, 20/60 e 20/100 durante os três estágios principais do acompanhamento.

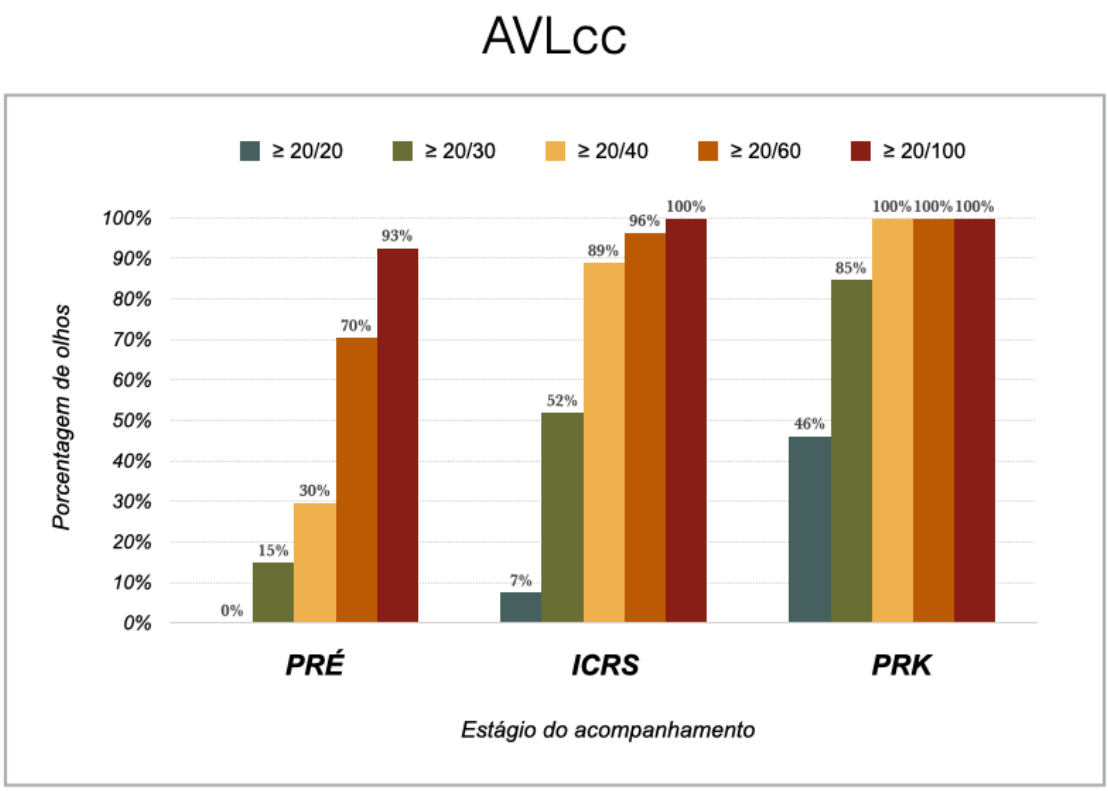

PRÉ = pré-operatório; ICRS = 90 dias após ICRS; PRK = 360 dias após PRK.

5.2.3 Segurança

Após ICRS, 23 casos (85%) ganharam linhas de visão corrigida, quatro (15%) permaneceram estáveis e nenhum caso perdeu linhas de visão.

Após PRK, 20 (77%) ganharam linhas de visão corrigida, quatro (15%) ficaram estáveis e dois olhos (8%) perderam linhas de visão.

Ao fim do estudo, ao comparar os valores do pré-operatório, todos os casos ganharam linhas de visão, exceto o de um paciente (4%), que teve perda de uma linha de visão corrigida.

O Gráfico 5 descreve ganho e perda de linhas de visão corrigida durante o acompanhamento.

Gráfico 5- Ganho e perda de linhas de visão corrigida durante os três intervalos de acompanhamento

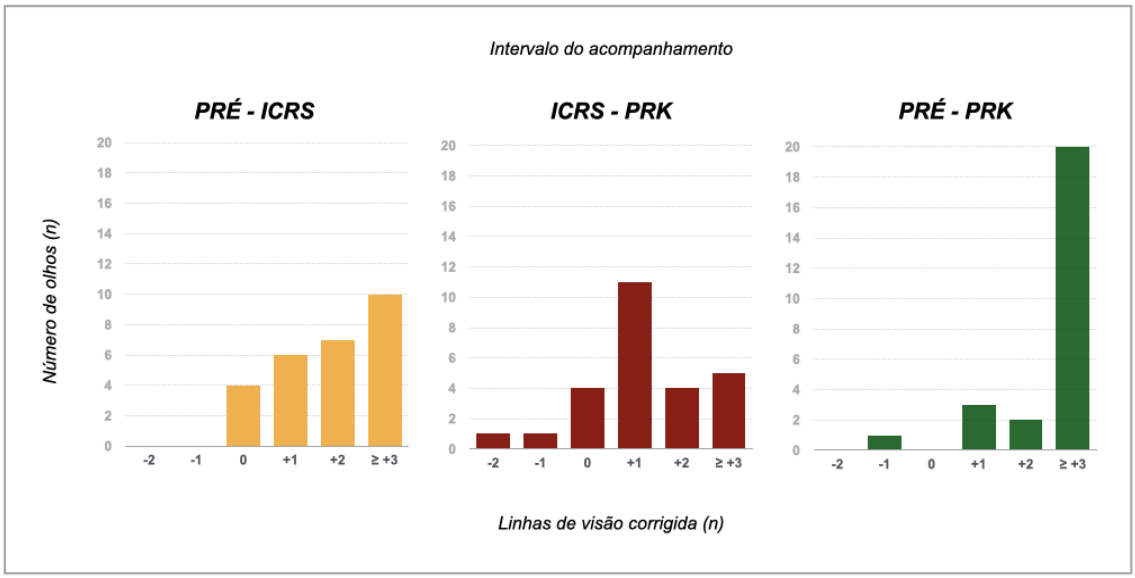

O eixo x representa ganho (números positivos) ou perda (números negativos) de linhas de visão. O eixo y representa o número de olhos (n). PRÉ – ICRS = intervalo entre o pré-operatório e 90 dias após ICRS; ICRS – PRK = intervalo entre 90 dias após ICRS e 360 dias após PRK; PRÉ – PRK = intervalo entre o pré-operatório e 360 dias após PRK.

O índice de segurança, calculado pela razão da AVLcc pós-operatória sobre a AVLcc pré-operatória após ICRS, foi de 1,86 ± 1,12; após PRK, foi de 1,32 ± 0,39; e, para o estudo todo, foi de 2,34 ± 1,30.

5.2.4 Potencial visual máximo e visão corrigida

O PVM foi medido no início do estudo através da melhor AV com lente de contato rígida, sobrerrefração e buraco estenopeico, empregados simultaneamente.

A diferença entre o PVM e a AVLcc reduziu gradativa e significativamente ao longo do estudo. Essa diferença era de 0,40 ± 0,20 logMAR no início do estudo, diminuiu para 0,17 ± 0,10 logMAR após 90 dias de ICRS e para 0,06 ± 0,08 após 1 ano de PRK (Gráfico 6).

Gráfico 6- Diferença entre o potencial visual máximo e a visão para longe com correção durante os três estágios principais do acompanhamento

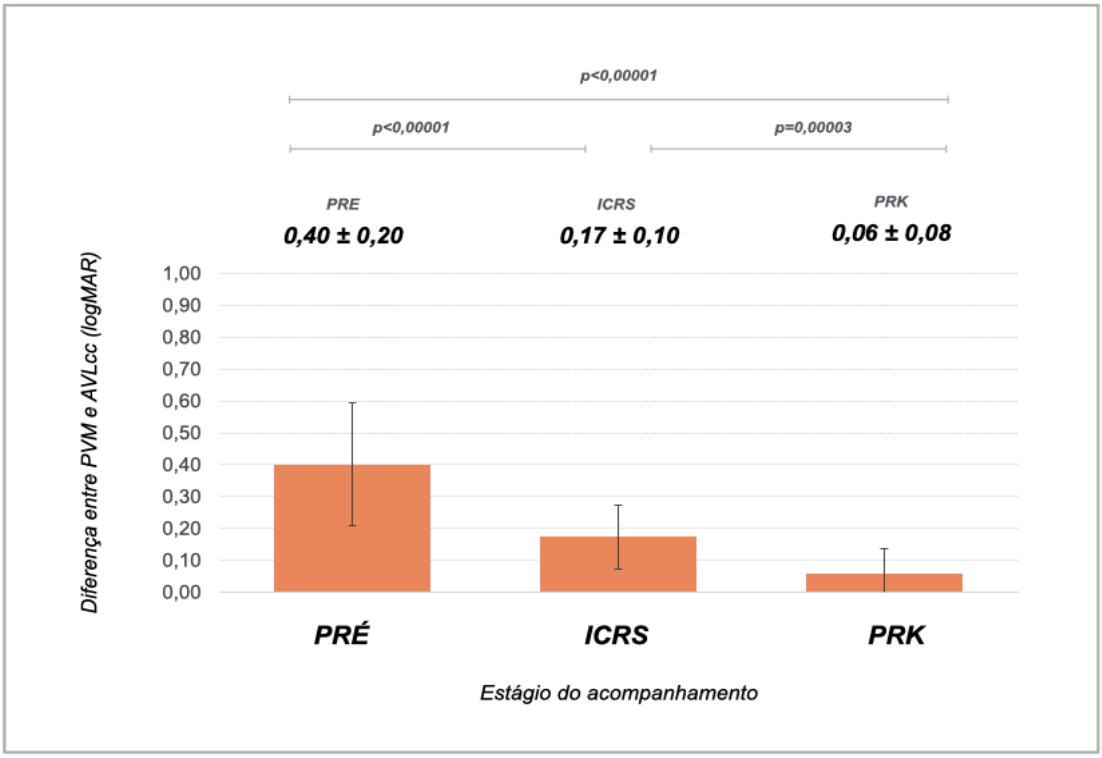

Barras de erro representam ± 1 desvio padrão. Acima e em negrito, as médias das diferenças com desvio padrão para cada estágio. Entre os estágios da evolução, os valores p foram calculados através do teste t de Student para amostras pareadas. LogMAR = logaritmo do mínimo ângulo de resolução; PVM = potencial visual máximo (lente de contato rígida, sobrerrefração e buraco estenopeico); AVLcc = acuidade visual para longe com correção; PRÉ = pré-operatório; ICRS = 90 dias após ICRS; PRK = 360 dias após PRK.

5.2.5 Acuidade visual para perto sem e com correção

A acuidade visual para perto foi avaliada no início e no fim do estudo, após 1 ano de PRK. A AVPsc melhorou significativamente de 0,40 ± 0,14 logMAR no pré-operatório para 0,13 ± 0,14 logMAR após 1 ano de PRK ($p<0,00001$). Nesse mesmo período, a AVPcc melhorou significativamente de 0,23 ± 0,15 logMAR (no pré-operatório) para 0,03 ± 0,07 logMAR ($p<0,00001$).

Usando a tabela de AV de Jaeger, a porcentagem de olhos com AVPcc maior ou igual a J3 aumentou de 52% para 96%. A porcentagem de olhos com AVPcc maior ou igual a J2 aumentou de 26% para 96%. A porcentagem de olhos com AVPcc maior ou igual a J1 aumentou de 7% para 73%. Ao início do estudo, 20 olhos (77%) tinham AVPcc menor que J2 e, ao fim do estudo, apenas um (4%).

5.2.6 Equivalente esférico e componente esférico

O EEsf melhorou em 14 dos 15 olhos míopes (93%) e piorou em um caso (7%). Nos nove pacientes hipermétropes, houve melhora em oito casos (89%) e piora em um (11%).

A melhora em média foi de 5,28 ± 3,52 D nos míopes e de 1,75 ± 1,19 D nos hipermétropes. A piora foi de 0,88 D no paciente míope e de 5,13 D no hipermétrope. Nos dois casos com componente esférico da refração dinâmica (CEsf) plano, o EEsf melhorou em 2,0 D.

Considerando toda a população do estudo, o EEsf médio pré-

operatório era de -5,19 ± 4,81 D. Após 90 dias de ICRS, melhorou para -3,38 ± 4,51 D. E, após 360 dias de PRK, para -2,30 ± 2,84 D. Entre 90 dias de ICRS e 360 de PRK, a mudança não foi estatisticamente significativa (Gráfico 7).

Após ICRS, o EEsf permaneceu estável até 90 dias. Após PRK, permaneceu estável entre 30 e 270 dias e, entre 270 e 360 dias, houve piora significativa (Gráfico 7).

Gráfico 7- Evolução e estabilidade do equivalente esférico

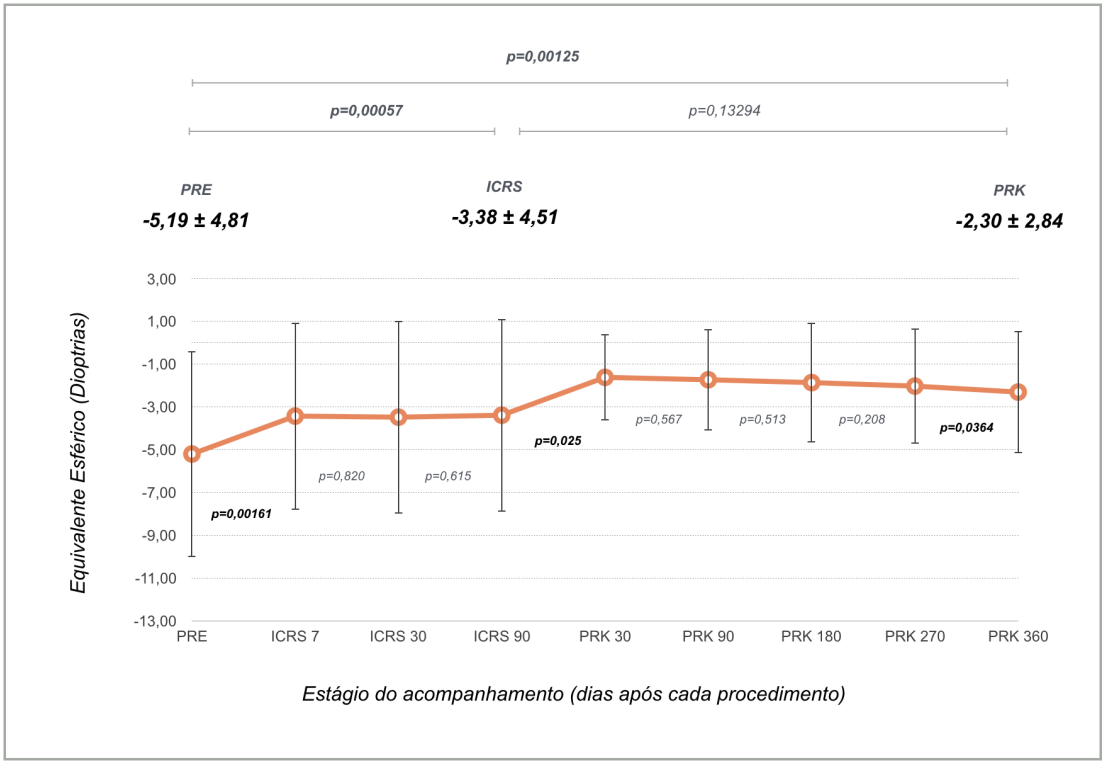

Barras de erro representam ± 1 desvio padrão. Os valores de média e desvio padrão dos três estágios principais (pré-operatório, 90 dias após ICRS e 360 dias após PRK) estão representados em negrito na parte superior. Entre cada estágio da evolução, os valores p significativos ($p<0,05$) estão destacados (teste t de Student para amostras pareadas). D = dioptrias; PRE = pré-operatório; ICRS = 90 dias após ICRS; PRK = 360 dias após PRK.

O CEsf melhorou em 19 dos 26 olhos (73%). Houve melhora em 12 dos 15 olhos míopes (80%) e piora em três casos (20%). Nos nove pacientes

hipermétropes, houve melhora em sete casos (78%) e piora em dois (22%).

A melhora do CEsf, em média, foi de 2,98 ± 3,16 D nos míopes e de 1,05 ± 3,31 D nos hipermétropes. Nos dois casos com CEsf plano, houve piora de 0,5 D em um caso e de 1,25 D no outro. Os três pacientes míopes pioraram 0,5 D, 1,0 D e 2,75 D. Os dois hipermétropes pioraram 0,75 D e 6,25 D.

O CEsf médio pré-operatório era de -1,88 ± 4,48 D. Após 90 dias de ICRS, mudou significativamente para -0,86 ± 4,76 D (p=0,0455; teste de Wilcoxon para dados emparelhados) e, após 360 dias de PRK, para -0,99 ± 2,72 D. Entre 90 dias de ICRS e 360 de PRK, a mudança não foi estatisticamente significativa (p=0,819; teste de Wilcoxon para dados emparelhados). O CEsf não melhorou significativamente entre o início e o fim do estudo (p=0,297).

Quando analisados apenas os pacientes míopes, houve mudança marginalmente significativa entre o pré-operatório e 90 dias de ICRS (p=0,051). Não houve mudança significativa entre 90 dias de ICRS e 360 de PRK (p=0,165). E houve mudança significativa entre o início e o fim do estudo (p=0,026).

Quando analisados apenas os pacientes hipermétropes, não houve mudança significativa entre o pré-operatório e 90 dias de ICRS (p=0,939). Houve mudança significativa entre 90 dias de ICRS e 360 de PRK (p=0,035). E houve mudança significativa entre o início e o fim do estudo (p=0,011).

5.2.7 Astigmatismo refracional

O ASTr melhorou em todos os pacientes. A variação média do ASTr durante o estudo foi de 4,57 ± 1,64 D (2,0 a 7,2 D).

A melhora do ASTr foi estatisticamente significativa entre os três estágios principais do estudo, variando de 7,10 ± 1,13 D (no pré-operatório) a 4,61 ± 1,61 D (após ICRS) e a 2,58 ± 1,49 D (após PRK). Houve estabilização entre 7 e 90 dias após ICRS. Após PRK, a estabilização ocorreu depois de 180 dias (Gráfico 8).

Gráfico 8- Evolução e estabilidade do astigmatismo refracional

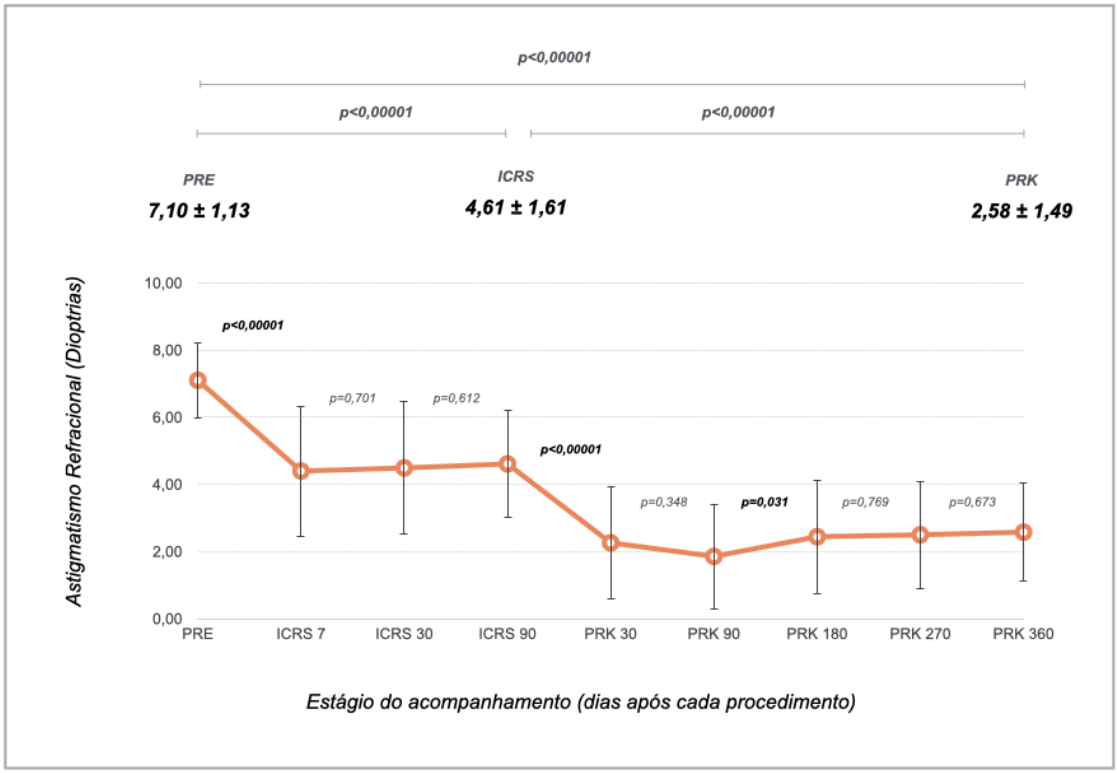

Barras de erro representam ± 1 desvio padrão. Os valores de média e desvio padrão dos três estágios principais (pré-operatório, 90 dias após ICRS e 360 dias após PRK) estão representados em negrito na parte superior. Entre cada estágio da evolução, os valores p significativos (p<0,05) estão destacados (teste t de Student para amostras pareadas). D = dioptrias; PRE = pré-operatório; ICRS = 90 dias após ICRS; PRK = 360 dias após PRK.

No início do estudo, a porcentagem de olhos com ASTr maior ou igual a 6,0 D era de 85% e, ao final, diminuiu para 4%. A porcentagem de olhos com astigmatismo menor que 4,0 D era zero no início do estudo e, ao final deste, aumentou para 77% (Gráfico 9).

Gráfico 9- Frequência de distribuição do astigmatismo refracional nos três estágios do estudo

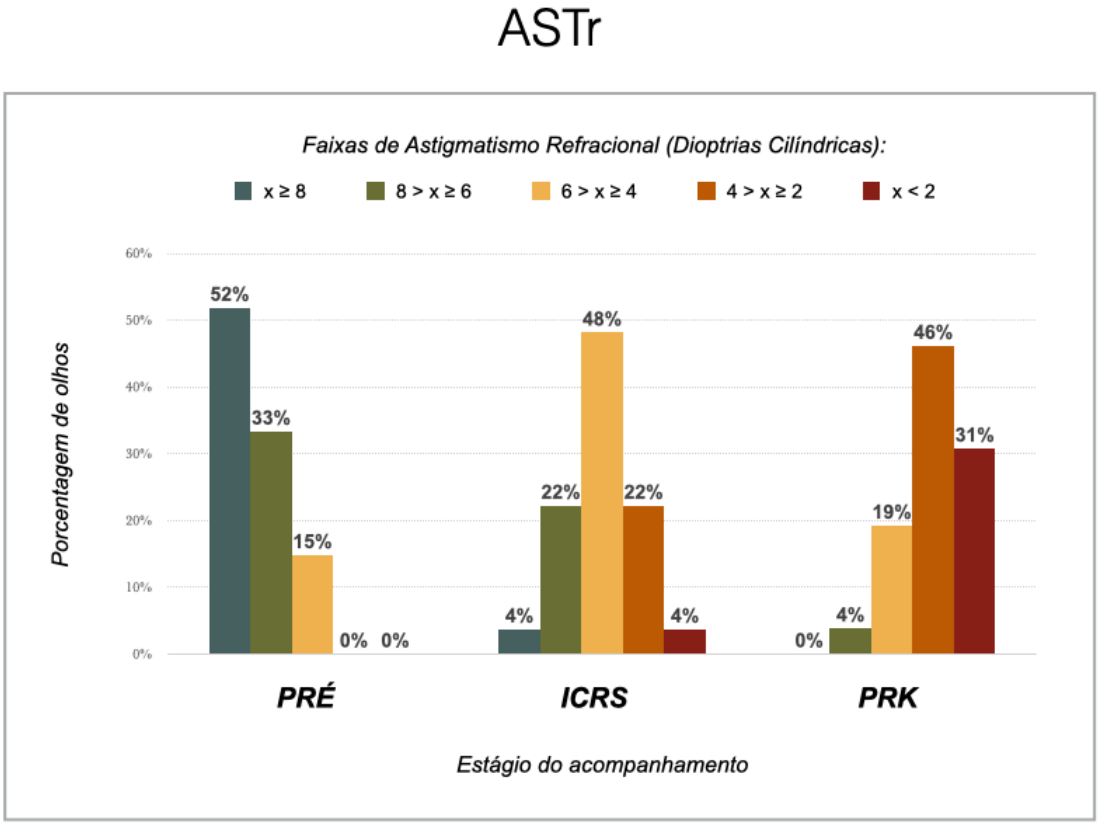

PRÉ = pré-operatório; ICRS = 90 dias após ICRS; PRK = 360 dias após PRK. Na parte superior, as cinco faixas de ASTr, em dioptrias cilíndricas.

5.2.8 Readaptação de correção óptica

Todos os pacientes do estudo tinham adaptação de LCs impossível ao início do trabalho. A maioria dos pacientes relatou especial dificuldade de adaptação com LCs rígidas gás-permeáveis.

Ao início do estudo, outras alternativas para correção óptica, como óculos ou LCs gelatinosas tóricas, conseguiam corrigir completamente o componente cilíndrico do erro refracional em uma minoria dos olhos.

No mercado brasileiro, a correção cilíndrica através de LCs gelatinosas tóricas de descarte mensal atinge no máximo 2,75 D. No início do estudo, nenhum paciente conseguiu correção total do astigmatismo através desse método. Ao fim do estudo, isso foi possível em 63% dos olhos.

Da mesma maneira, a correção cilíndrica através de LCs gelatinosas tóricas de descarte anual atinge no máximo 5,00 D. No início do estudo, 7% dos olhos tiveram possibilidade correção total do astigmatismo através desse método. Ao fim do estudo, essa porcentagem aumentou para 93% dos olhos.

Por fim, os fabricantes de lentes corretivas de óculos oferecem correção cilíndrica de até 6,0 D. A porcentagem de pacientes com correção completa do astigmatismo usando óculos passou de 29%, no começo do estudo, para 96%, ao fim do mesmo (Gráfico 10).

A porcentagem de casos com astigmatismo de até 3,0 D – valor considerado por muitos como de fácil adaptação aos óculos - passou de 0% no pré-operatório, para 19% (n=5) após ICRS e para 65% (n=17) após o PRK.

Gráfico 10- Porcentagem de olhos em que o astigmatismo refracional seria completamente corrigido nos três estágios principais do estudo, através de três métodos de correção óptica

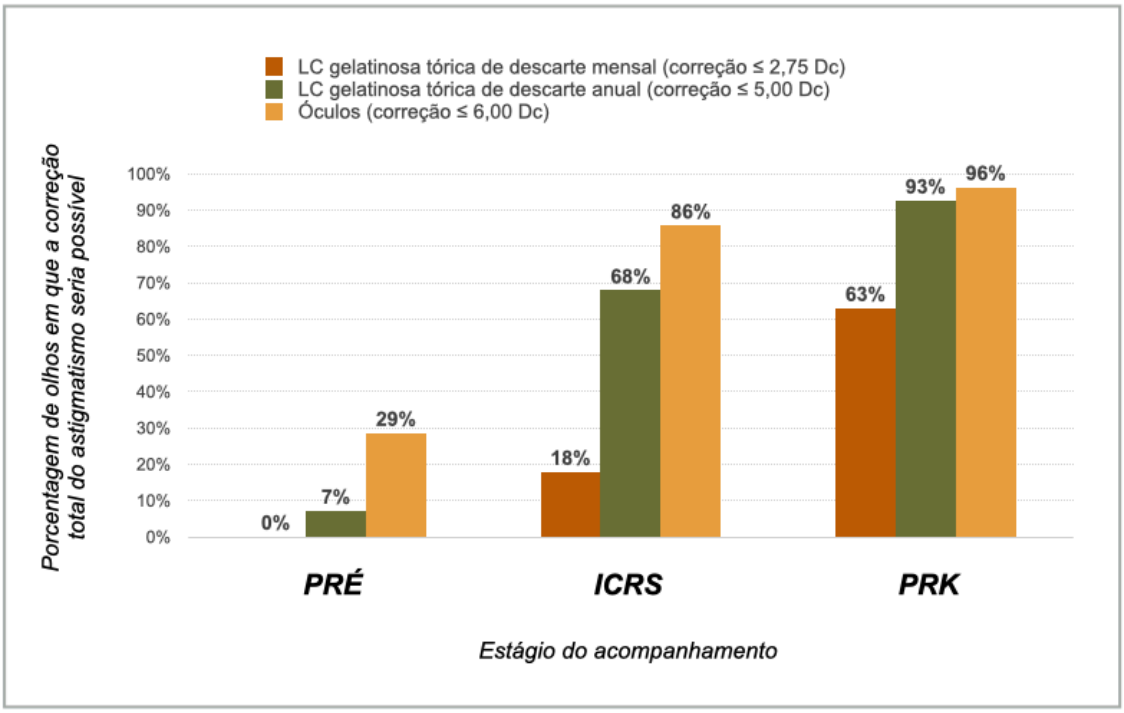

LC = lente de contato; Dc = dioptrias cilíndricas; PRÉ = pré-operatório; ICRS = 90 dias após ICRS; PRK = 360 dias após PRK. Na parte superior, três métodos de correção óptica e suas correções cilíndricas máximas

5.2.9 Astigmatismo topográfico anterior

O ASTta melhorou em todos os pacientes, exceto em um caso (melhora em 96% dos olhos). A variação média do ASTta durante o estudo foi de 3,89 ± 2,52 D (-5,6 a +7,2 D).

A melhora do ASTta foi estatisticamente significativa entre os três estágios principais do estudo, variando de 7,88 ± 2,13 D (no pré-operatório) a 5,47 ± 2,29 D (após ICRS) e a 4,12 ± 2,93 D (após PRK). Houve estabilização entre 7 e 90 dias após ICRS e entre 30 e 360 dias após PRK (Gráfico 11).

Gráfico 11- Evolução e estabilidade do astigmatismo topográfico anterior

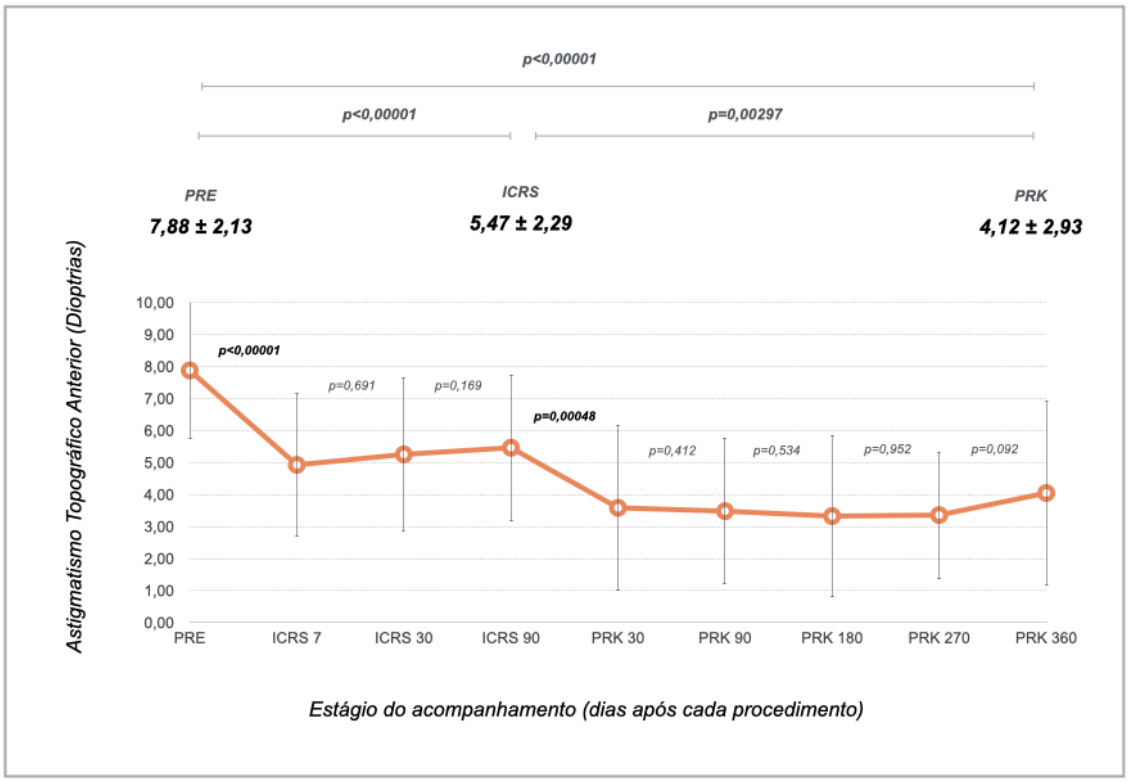

Barras de erro representam ± 1 desvio padrão. Os valores de média e desvio padrão dos três estágios principais (pré-operatório, 90 dias após ICRS e 360 dias após PRK) estão representados em negrito na parte superior. Entre cada estágio da evolução, os valores p significativos (p<0,05) estão destacados (teste t de Student para amostras pareadas). D = dioptrias; PRE = pré-operatório; ICRS = 90 dias após ICRS; PRK = 360 dias após PRK.

5.2.10 Astigmatismo topográfico posterior

O ASTtp melhorou em 19 olhos (73%) e piorou em sete (27%). Durante o estudo, a variação média do ASTtp foi de 0,32 ± 0,54 D (-1,0 a +1,2 D).

A melhora do ASTtp foi estatisticamente significativa após o ICRS mas não após o PRK, variando de 1,14 ± 0,46 D (no pré-operatório) a 0,74 ± 0,40 D (após ICRS) e a 0,85 ± 0,52 D (após PRK). Houve estabilização com 7 dias após ICRS, mantida até o fim do acompanhamento (Gráfico 12).

Gráfico 12- Evolução e estabilidade do astigmatismo topográfico posterior

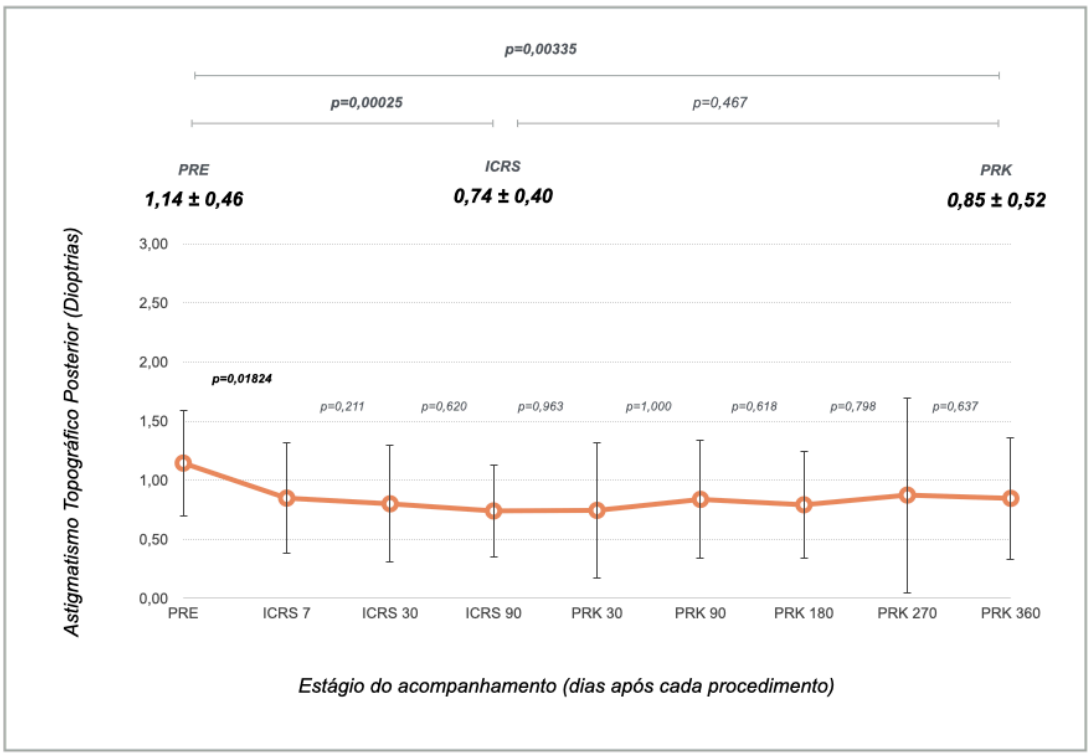

Barras de erro representam ± 1 desvio padrão. Os valores de média e desvio padrão dos três estágios principais (pré-operatório, 90 dias após ICRS e 360 dias após PRK) estão representados em negrito na parte superior. Entre cada estágio da evolução, os valores p significativos ($p<0,05$) estão destacados (teste t de Student para amostras pareadas). D = dioptrias; PRE = pré-operatório; ICRS = 90 dias após ICRS; PRK = 360 dias após PRK.

5.2.11 Análise vetorial do astigmatismo

A comparação entre o efeito isoladamente de cada uma das duas técnicas não é completamente possível neste estudo. Para isso, seria necessário que tivessem alvos de astigmatismo semelhantes (comparação dos TIAs entre ICRS e PRK, ambos topográficos e refracionais; p = 0,00001, teste de Wilcoxon para amostras pareadas). Neste trabalho, a correção do PRK foi aplicada em olhos previamente tratados por ICRS, ou seja, com astigmatismo já significativamente reduzido.

A única comparação possível entre as duas técnicas diz respeito ao SIA, que independe do TIA e representa mudança astigmática causada por cada

uma das intervenções. Não houve diferença entre elas, nem para o astigmatismo topográfico (p = 0,55), nem para o refracional (p = 0,94; teste de Wilcoxon para amostras pareadas).

Para comparação de resultado entre o efeito do ICRS isoladamente e o da associação de ICRS com PRK, a correção planejada (TIA) foi, nesses dois casos, programada para tratamento integral do astigmatismo. Consequentemente, não houve diferença na comparação da correção astigmática pretendida (TIA) entre astigmatismo refracional e topográfico (p = 0,99 e 0,74, respectivamente; teste de Wilcoxon para amostras pareadas).

A associação de ICRS com PRK resultou em maior correção cilíndrica (SIA) que o ICRS isoladamente, tanto para o astigmatismo topográfico como para o refracional (p = 0,002 e 0,001, respectivamente; teste de Wilcoxon para amostras pareadas).

A associação de ICRS com PRK resultou em índice DV menor que o do ICRS isoladamente, tanto para o astigmatismo topográfico (p = 0,08) como para o refracional (p = 0,00003), porém essa diferença não foi significativa para o primeiro (teste de Wilcoxon para amostras pareadas).

O índice DV pré-operatório pode ser considerado igual ao TIA pré-operatório, uma vez que nenhuma correção havia sido realizada naquele momento (SIA = 0). Assim, o índice DV pré-operatório (vetorialmente idêntico ao TIA) foi significativamente reduzido após a associação de ICRS com PRK, tanto para o astigmatismo topográfico (p < 0,00001), como para o refracional (p = 0,00001; teste de Wilcoxon para amostras pareadas).

A associação de ICRS com PRK resultou em CI mais próximo de 1,00 (menor hipocorreção) que o ICRS isoladamente, tanto para o astigmatismo topográfico (p = 0,0008), como para o refracional (p = 0,0005; teste de Wilcoxon para amostras pareadas).

Ao fim do estudo, o índice AE permaneceu entre -10 e +10 graus na maioria dos casos. Após ICRS, 63% e 50% dos olhos resultaram em índice AE nessa faixa para astigmatismo topográfico e refracional, respectivamente. Após a associação, esses índices aumentaram para 77% e 84%, respectivamente. Não houve diferença de AE entre o ICRS isoladamente e a associação de ICRS com PRK, tanto para o astigmatismo topográfico (p = 0,93) como para o refracional (p = 0,38; teste de Wilcoxon para amostras pareadas).

Após a associação de ICRS com PRK, a média do índice IOS aproximou-se do zero, indicando maior êxito no tratamento em relação ao ICRS isoladamente, tanto para o astigmatismo topográfico (p = 0,07) como para o refracional (p = 0,00005; teste de Wilcoxon para amostras pareadas). O ICRS isoladamente apresentou pior resultado que a associação de ICRS/ com PRK, mas não atingiu significância estatística para o astigmatismo topográfico.

O FE da associação de ICRS com PRK foi mais efetivo que o do ICRS isoladamente, tanto para o astigmatismo topográfico (p = 0,006) como para o refracional (p = 0,0005; teste de Wilcoxon para amostras pareadas).

Não houve diferença significativa entre o torque resultante da associação de ICRS com PRK e do ICRS isoladamente, tanto para o astigmatismo topográfico (p = 0,37) como para o refracional (p = 0,05; teste de Wilcoxon para amostras pareadas). Entretanto, o último resultou em valor no

limite de significância estatística.

As mudanças observadas em todos os vetores analisados estão descritas na Tabela 5, a seguir.

Tabela 5- Parâmetros derivados de análise vetorial de astigmatismo

	Parâmetros*	**Pré-operatório**		**ICRS** (n=30)		**PRK** (n=26)		**ICRS + PRK** (n=26)		**valor p†**	**valor p†**	**valor p†**
		Média ± DP	mín - máx	Média ± DP	mín – máx	Média ± DP	mín - máx	Média ± DP	mín - máx	(ICRS vs PRK)	(ICRS vs ICRS+PRK)	(pré-op vs ICRS+PRK)
Astigmatismo Topográfico	TIA (D)	8,24 ± 1,95	6,04 – 12,33	8,24 ± 1,95	6,04 – 12,33	4,04 ± 1,24	1,50 — 6,00	8,20 ± 1,91	6,04 – 12,33	**0,00001**	0,99	0,99
	SIA (D)	0,00 ± 0,00	0,00 – 0,00	3,63 ± 1,69	0,57 – 7,61	4,16 ± 1,99	1,39 — 7,60	6,11 ± 2,67	1,79 – 14,61	0,55	**0,002**	-
	DV (D)	8,24 ± 1,95	6,04 – 12,33	5,19 ± 2,17	0,97 – 9,47	5,33 ± 2,97	0,29 — 11,69	4,03 ± 2,71	0,90 – 11,16	0,98	0,08	**< 0,00001**
	CI	-	-	0,45 ± 0,21	0,08 – 1,08	1,17 ± 0,82	0,28 — 4,23	0,77 ± 0,36	0,22 – 2,06	**0,00007**	**0,0008**	-
	AE (graus)	-	-	4,90 ± 22,84	-16 – 90	-20,88 ± 43,82	-86 — 83	1,65 ± 20,26	-28 – 84	**0,009**	0,93	-
	IOS	-	-	0,63 ± 0,21	0,14 – 1,13	1,43 ± 0,94	0,10 — 4,07	0,48 ± 0,30	0,11 – 1,22	**0,0007**	0,07	-
	Flattening Effect (D)	-	-	3,39 ± 1,66	0,57 – 7,57	2,74 ± 1,89	0,00 — 6,31	5,67 ± 2,72	1,79 – 14,61	0,21	**0,006**	-
	Torque (D)	-	-	1,00 ± 0,94	0,00 – 3,31	2,61 ± 1,85	0,09 — 6,14	1,50 ± 1,66	0,00 – 6,92	**0,003**	0,37	-
Astigmatismo Refracional	TIA (D)	7,13 ± 1,09	4,50 – 8,00	7,13 ± 1,09	4,50 – 8,00	4,14 ± 1,13	1,50 — 6,00	7,14 ± 1,13	4,50 – 8,00	**0,00001**	0,74	0,74
	SIA (D)	0,00 ± 0,00	0,00 – 0,00	3,56 ± 1,59	0,50 – 6,49	3,78 ± 1,90	1,26 — 7,65	5,67 ± 1,92	2,28 – 9,12	0,94	**0,001**	-
	DV (D)	7,13 ± 1,09	4,50 – 8,00	4,57 ± 1,59	1,00 – 8,00	2,71 ± 1,45	0,50 — 5,06	2,58 ± 1,49	0,00 – 6,00	**0,0003**	**0,00003**	**0,00001**
	CI	-	-	0,50 ± 0,22	0,11 – 0,94	1,02 ± 0,73	0,23 — 3,71	0,81 ± 0,30	0,36 – 1,59	**0,002**	**0,0005**	-
	AE (graus)	-	-	-4,70 ± 16,24	-42 – 37	0,07 ± 23,41	-90 — 30	-0,81 ± 7,77	-23 – 13	0,17	0,38	-
	IOS	-	-	0,64 ± 0,20	0,17 – 1,00	0,74 ± 0,60	0,12 — 3,00	0,36 ± 0,20	0,00 – 0,75	0,77	**0,00005**	-
	Flattening Effect (D)	-	-	3,02 ± 1,50	0,52 – 8,11	3,34 ± 1,82	0,78 — 7,63	5,50 ± 1,99	2,25 – 9,03	0,98	**0,0005**	-
	Torque (D)	-	-	1,45 ± 1,35	0,00 – 4,78	1,37 ± 1,28	0,00 — 4,95	0,94 ± 0,84	0,00 – 3,03	0,96	0,05	-

ICRS = intervalo entre o pré-operatório e 3 meses após o implante dos segmentos intra-estromais corneanos; PRK = intervalo entre 3 meses após ICRS e 12 meses após ceratectomia fotorrefrativa; ICRS + PRK = intervalo entre o pré-operatório e 12 meses após ceratectomia fotorrefrativa; TIA = astigmatismo planejado para correção (*target-induced astigmatism*); SIA = astigmatismo cirurgicamente induzido (*surgically induced astigmatism*); DV = vetor diferencial (*difference vector*); AE = ângulo de desvio (*angle of error*); IOS = índice de sucesso (*index of success*); FE = efeito de aplanamento (*flattening effect*); pré-op. = pré-operatório; D = dioptrias; DP = desvio padrão. * Calculado usando o método Alpins para análise vetorial. † Valores p estatisticamente significativos (<0.05) estão representados em negrito.

O centroide de astigmatismo topográfico pré-operatório foi de 0,29 D a 117º ± 8,50 D. Após ICRS, diminuiu para 0,10 D a 84º ± 5,72 D e, após PRK, aumentou para 0,64 D a 112º ± 4,87 D. Não houve mudança significativa entre as três fases do estudo (p = 0,91 para pré-operatório *versus* pós-ICRS; p = 0,85 para pré-operatório *versus* pós-PRK; p = 0,70 para pós-ICRS *versus* pós-PRK; teste t não pareado).

O centroide de astigmatismo refracional pré-operatório foi de 0,70 D a 11º ± 6,43 D. Após ICRS, diminuiu para 0,12 D a 29º ± 4,61 D e, após PRK, aumentou para 0,16 D a 114º ± 2,84 D. Não houve mudança significativa entre as três fases do estudo (p = 0,69 para pré-operatório *versus* pós-ICRS; p = 0,69 para pré-operatório *versus* pós-PRK; p = 0,97 para pós-ICRS *versus*. pós-PRK; teste t não pareado).

O gráfico de grade polar (*double-angle polar plot*) fornece uma visão geral sobre a magnitude e eixo dos astigmatismos topográfico e refracional durante o estudo (Gráfico 13):

Gráfico 13- Evolução dos vetores de astigmatismo topográfico e refracional ao longo do estudo

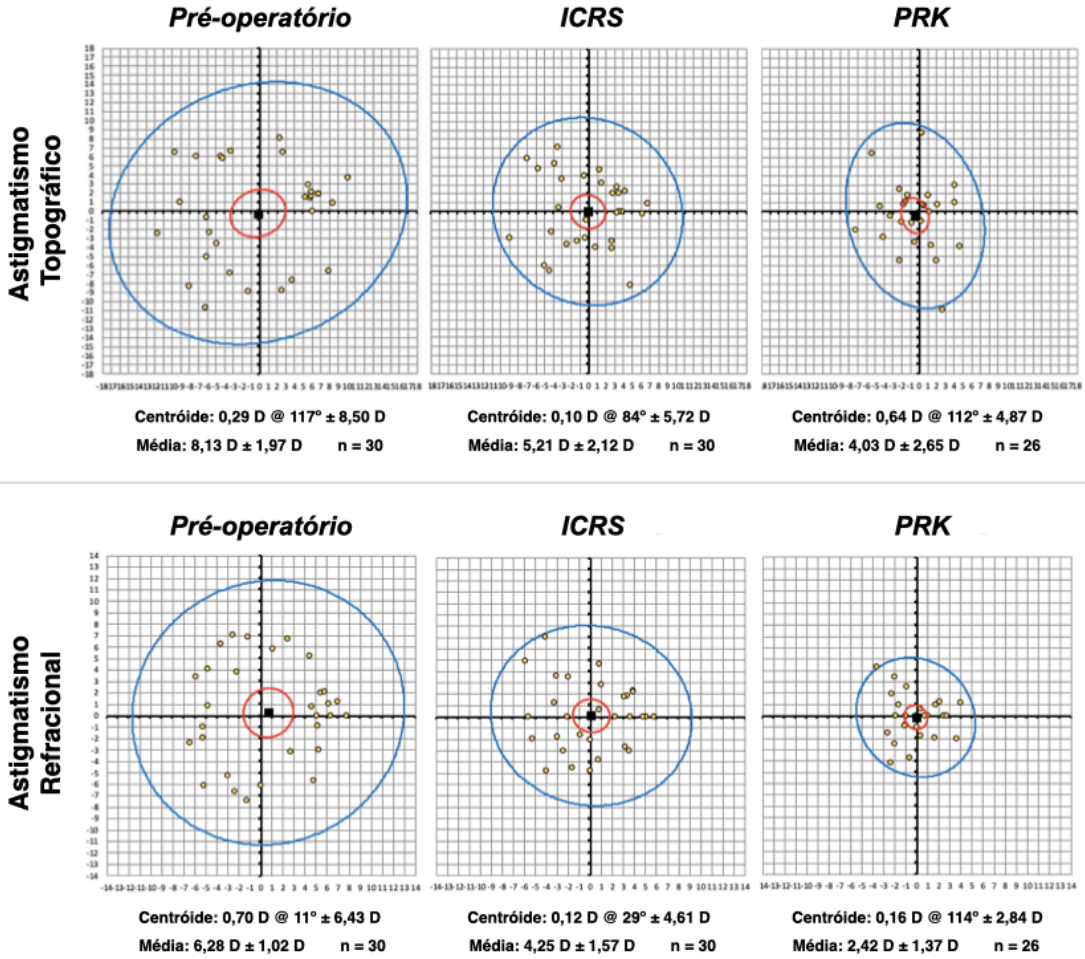

Os pontos amarelos representam os vetores de astigmatismo em cada fase do estudo. A elipse maior, em azul, representa o intervalo de confiança de 95% relativo a todos os dados observados em uma análise univariada. A elipse menor, em vermelho, representa o intervalo de confiança de 95% relativo à média dos dados em uma análise univariada. ICRS = 90 dias após ICRS; PRK = 360 dias após PRK.

5.2.12 Outros parâmetros topográficos (KMáx, KMéd, valor Q)

O KMáx variou em média 0,60 ± 4,00 D ao longo do estudo. A mudança não foi significativa, variando de 59,82 ± 7,86 D, no pré-operatório, a 59,83 ± 10,03 D, no fim do estudo (p=0,913; teste de Wilcoxon para amostras

pareadas).

O KMéd variou em média -1,54 ± 2,84 D ao longo do estudo. A mudança foi estatisticamente significativa, diminuindo de 47,27 ± 3,14 D, no pré-operatório, a 45,83 ± 3,47 D, no fim do estudo (p=0,00617; teste de Wilcoxon para amostras pareadas).

O valor Q variou em média 0,09 ± 0,39 ao longo do estudo. A mudança não foi significativa, aumentando de 0,31 ± 0,68, no pré-operatório, a 0,40 ± 0,73, no fim do estudo (p=0,29).

5.2.13 Densidade Endotelial

A densidade endotelial (DEnd) sofreu alteração estatisticamente significante após ICRS, variando de 1.010 ± 409 céls./mm^2 a 909 ± 310 céls./mm^2 (p=0,00918). Em relação aos valores pós-ICRS, também houve diminuição significativa da DEnd após PRK, variando de 909 ± 310 céls./mm^2 a 810 ± 287 céls./mm^2 (p=0,00939). Entre o início e o fim do estudo, a DEnd diminuiu em média 200 ± 260 céls./mm^2, variando de 1.010 ± 409 céls./mm^2 a 810 ± 287 céls./mm^2 (p=0,00361).

A perda estimada de células endoteliais após TCP (em olhos que não sofreram nenhum procedimento adicional) pode ser calculada da seguinte forma: perda de 40% ao ano até o segundo ano e cerca de 10% ao ano nos anos subsequentes.[70] Apenas dois casos da amostra haviam sido operados há menos de 2 anos. Exceto nesses dois casos, a perda endotelial foi calculada

seguindo decréscimo de 10% ao ano.

Assim, a DEnd estimada para a população do estudo, caso esses olhos não tivessem sofrido nenhuma intervenção posterior ao transplante, seria de 973 ± 384 céls./mm^2 após 90 dias de ICRS, o que representa uma perda estimada significativamente menor que a encontrada (p=0,03971). Após 360 dias de PRK, a DEnd estimada seria de 832 ± 321 céls./mm^2, um valor que não seria estatisticamente diferente do que foi encontrado (p=0,62413).

Considerando a DEnd estimada, se não tivesse havido qualquer intervenção, a perda endotelial após 3 meses (período pós-ICRS usado no estudo) seria estatisticamente significativa (p=0,00107). Essa perda também seria significativa após 15 meses (período pós-PRK usado no estudo) (p=0,00064). Considerando os valores estimados no início e no fim do estudo, a perda esperada também seria significativa (p=0,00072).

Ao longo dos 15 meses de acompanhamento do estudo, a perda endotelial medida (perda de 19,8% ou 200 ± 260 céls./mm^2) não foi estatisticamente diferente da perda estimada para esse período (perda de 17,6% ou 178 ± 190 céls./mm^2), se esses olhos não tivessem sido operados (p=0,80921).

5.2.14 Resumo da variação de todos os parâmetros

Com exceção de KMáx, CEsf, Valor Q e DC, todos os parâmetros avaliados neste estudo apresentaram mudança significativa ao fim do

acompanhamento. A Tabela 6 resume os parâmetros pré e pós-operatórios nos três estágios principais do estudo, com os valores p calculados entre eles.

Tabela 6- Variação dos parâmetros visuais, refracionais e tomográficos ao longo dos três estágios do estudo

Características	**PRÉ** Média±DP (n=30)	**ICRS** Média±DP (n=30)	**Valor p** (PRÉ vs ICRS)	**PRK** Média±DP (n=26)	**Valor p** (ICRS vs PRK)	**Delta** (PRÉ-PRK); Média± DP (n=26)	**Valor p** (PRÉ vs PRK)
AVLsc, logMAR	1,16 ± 0,37	0,69 ± 0,40	**<0,00001** (t)	0,34 ± 0,29	**0,00001** (t)	0,82 ± 0,42	**<0,00001** (t)
AVLcc, logMAR	0,45 ± 0,22	0,22 ± 0,13	**<0,00001** (t)	0,11 ± 0,11	**0,00002** (t)	0,34 ± 0,19	**<0,00001** (t)
AVPsc, logMAR	0,40 ± 0,14	-	-	0,13 ± 0,14	-	0,27 ± 0,17	**<0,00001** (t)
AVPcc, logMAR	0,23 ± 0,15	-	-	0,03 ± 0,07	-	0,20 ± 0,16	**<0,00001** (t)
AVLcc - PVM*, logMAR	0,40 ± 0,20	0,17 ± 0,10	**<0,00001** (t)	0,06 ± 0,08	**0,00003** (t)	0,34 ± 0,19	**<0,00001** (t)
CEsf, D	-1,88 ± 4,48	-0,86 ± 4,76	**0,0455** (w)	-0,99 ± 2,72	0,819 (w)	2,02 ± 3,27	0,297 (t)
EEsf, D	-5,19 ± 4,81	-3,38 ± 4,51	**0,00057** (t)	-2,30 ± 2,84	0,132 (t)	3,54 ± 3,66	**0,00125** (t)
ASTr, D	7,10 ± 1,13	4,61 ± 1,61	**<0,00001** (t)	2,58 ± 1,49	**<0,00001** (t)	4,57 ± 1,64	**<0,00001** (t)
KMáx**, D	59,82 ± 7,87	59,56 ± 7,24	0,980 (w)	59,83 ± 10,03	0,848 (w)	-0,60 ± 4,00	0,913 (w)
KMéd**, D	47,27 ± 3,14	45,67 ± 3,55	**0,00001** (w)	45,83 ± 3,47	0,942 (w)	-1,54 ± 2,84	**0,00617** (w)
ASTta**, D	7,88 ± 2,13	5,47 ± 2,29	**<0,00001** (t)	4,12 ± 2,93	**0,00297** (t)	3,89 ± 2,52	**<0,00001** (t)
ASTtp**, D	1,14 ± 0,46	0,74 ± 0,40	**0,00025** (t)	0,85 ± 0,52	0,467 (t)	0,32 ± 0,54	**0,00335** (t)
Valor Q**	0,31 ± 0,68	0,55 ± 0,79	**0,00259** (t)	0,40 ± 0,73	0,066 (t)	0,09 ± 0,39	0,290 (t)
PMF**, µm	497 ± 69	503 ± 60	**0,02924** (w)	445 ± 60	**<0,00001** (w)	61 ± 52	**0,00002** (w)
Densitometria, GSU	15,71 ± 1,55	15,90 ± 1,64	0,319 (w)	16,20 ± 6,71	0,215 (w)	0,54 ± 5,48	0,492 (w)
DEnd, céls./mm²	1010 ± 409	909 ± 310	**0,00918** (t)	810 ± 287	**0,00939** (t)	200 ± 260	**0,00361** (t)

PRE = pré-operatório; ICRS = 90 dias após ICRS; PRK = 360 dias após PRK; Delta = diferença entre parâmetros do pré-operatório e de 360 dias após PRK; DP = desvio padrão; logMAR = logaritmo do mínimo ângulo de resolução; D = dioptrias; µm = micrômetros; GSU = unidades de

escala de cinza; céls./mm^2 = células por milímetro quadrado; AVLsc = acuidade visual para longe sem correção; AVLcc = acuidade visual para longe com correção; AVPsc = acuidade visual para perto sem correção; AVPcc = acuidade visual para perto com correção; AVLcc - PVM = diferença entre o potencial visual máximo e a acuidade visual para longe com correção; CEsf = componente esférico da refração; EEsf = equivalente esférico da refração; ASTr = astigmatismo refracional; KMáx = maior valor de ceratometria do mapa topográfico; KMéd = ceratometria média simulada do mapa topográfico; ASTta = astigmatismo topográfico anterior; ASTtp = astigmatismo topográfico posterior; Valor Q = valor de asfericidade corneana; PMF = ponto mais fino corneano no mapa paquimétrico; Densitometria = densitometria central medida pelo tomógrafo de Scheimpflug; DEnd = densidade endotelial. Valor p: (t) = teste t de Student para duas amostras pareadas, utilizado em dados paramétricos. (w) = teste de Wilcoxon para duas amostras pareadas, utilizado em dados não paramétricos. Entre cada estágio da evolução, os valores p significativos ($p<0,05$) estão destacados em negrito. *Medido através da melhor AV com refração, LC rígida e buraco estenopeico, simultaneamente; ** Medidas realizadas através de tomografia Scheimpflug.

As evoluções topográfica e refracional de três casos do estudo estão exemplificadas na Figura 9.

		AVLsc	Refração	AVLcc
Caso núm. 5	Pré-operatório	20/400	-2,75 -8,00 x 165º	20/50
	90 dias após ICRS	20/60	-3,50 -4,00 x 170º	20/40
	360 dias após PRK	20/30	plano -3,00 x 15º	20/25
Caso núm. 7	Pré-operatório	20/400	plano -6,00 x 10º	20/25
	90 dias após ICRS	20/40	+1,00 -4,00 x 25º	20/25
	360 dias após PRK	20/30	-0,75 -0,75 x 75º	20/20
Caso núm. 12	Pré-operatório	20/400	+2,00 -7,75 x 60º	20/100
	90 dias após ICRS	20/100	+2,50 -4,00 x 70º	20/60
	360 dias após PRK	20/60	+1,75 -1,25 x 80º	20/40

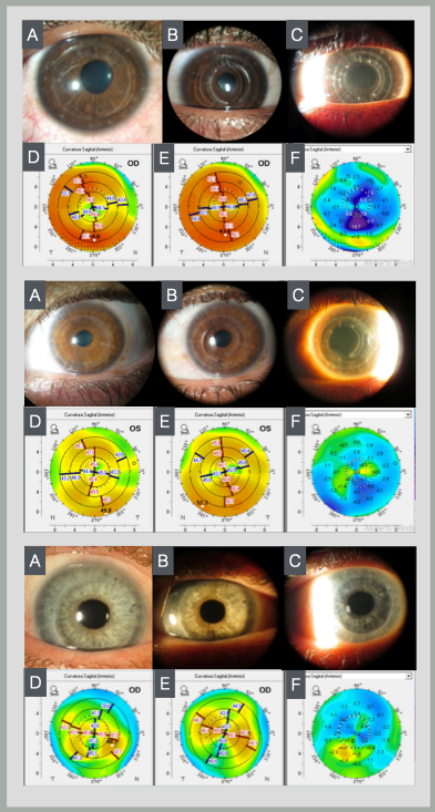

À esquerda, a evolução visual (acuidade visual de Snellen sem e com correção) e refracional (através de refração dinâmica) durante as três fases do estudo: pré-operatório, 3 meses após implante de ICRS e 1 ano após realização do PRK. À direita, as imagens superiores (de A a C), da esquerda para a direita, correspondem a fotografias em lâmpada de fenda: A) iluminação difusa no pré-operatório; B) iluminação difusa após 90 dias de ICRS e C) dispersão escleral após 360 dias de PRK. As imagens inferiores (de D a F) correspondem a mapas topográficos da curvatura anterior da córnea (tomografia Scheimpflug, mapas tangenciais e diferenciais): D) mapa topográfico ao final do estudo, 360 dias após PRK; E) mapa topográfico do pré-operatório, no início do estudo e F) mapa diferencial entre topografias feitas ao final e ao início do estudo (F = D - E). OD = olho direito; OE = olho esquerdo. (crédito das fotografias: Pedro Bertino Moreira)

Figura 9- Evolução topográfica e refracional de 3 casos submetidos à associação de ICRS com PRK

5.3 Correlações estatísticas

5.3.1 Características pré-operatórias do transplante

Foram encontradas apenas três correlações estatisticamente significativas entre as características do transplante de córnea e as variáveis pós-operatórias.

Foi observada uma correlação negativa entre a variação de astigmatismo relacionada ao ICRS e à ovalidade do transplante (r= -0,50; p=0,007). Diferentemente, a variação de astigmatismo relacionada ao PRK correlacionou-se positivamente com a descentração horizontal do transplante (r= 0,43; p=0,024) (Tabela 7).

Além disso, houve uma correlação positiva entre a descentração vertical do transplante e o grau de opacificação central (r= 0,50; p=0,009) (Tabela 7).

Tabela 7- Correlação entre parâmetros do transplante e parâmetros pós-operatórios de visão e astigmatismo

		DIÂMETRO, mm	**OVALIDADE,** mm	**DESC. HORIZ.,** mm	**DESC. VERT.,** mm	**TEMPO,** meses
AVLcc Final, logMAR	p r	0,43 -	0,27 -	0,49 -	0,62 -	0,84 -
AVLcc Delta, logMAR	p r	0,66 -	*0,072* *-0,35*	0,59 -	*0,071* *-0,35*	0,32 -
ASTta Final, D	p r	0,83 -	0,47 -	0,30 -	0,16 -	0,62 -
ASTta Delta, D	p r	0,33 -	0,28 -	0,24 -	0,87 -	0,56 -
ASTta ICRS, D	p r	0,84 -	**0,007** **-0,50**	0,93 -	0,18 -	0,29 -
ASTta PRK, D	p r	0,10 -	0,76 -	**0,024** **0,43**	0,37 -	0,71 -
Opacidade Central, grau	p r	0,69 -	0,62 -	0,60 -	**0,009** **0,50**	0,25 -
Opacidade Periférica, grau	p r	0,99 -	0,93 -	0,77 -	*0,085* *0,34*	0,77 -

AVLcc Final = acuidade visual para longe com correção ao fim do estudo; AVLcc Delta = diferença entre a AVLcc ao fim e ao início do estudo; ASTta Final = astigmatismo topográfico anterior ao fim do estudo; ASTta Delta = diferença entre o ASTta ao fim e ao início do estudo; ASTta ICRS = variação do ASTta entre o pré-operatório e 90 dias após o ICRS; ASTta PRK = variação do ASTta entre 90 dias após o ICRS e 360 dias após o PRK; Opacidade central = grau de opacificação da córnea central (maior valor ao longo de todo o acompanhamento); Opacidade periférica = grau de opacificação da córnea periférica (maior valor ao longo de todo o acompanhamento); Diâmetro = média dos diâmetros horizontal e vertical; Ovalidade = diferença entre os diâmetros horizontal e vertical; Desc. Horiz. = descentração horizontal, diferença entre as distâncias entre o limbo e a junção do transplante às 3 e 9 horas; Desc. Vert. = descentração vertical, diferença entre as distâncias entre o limbo e a junção do transplante às 12 e 6 horas; Tempo = tempo entre a realização do transplante de córnea e o início do estudo. p = valor p ou significância estatística. r = coeficiente de correlação de Spearman (quando variável de distribuição não normal) ou coeficiente de correlação linear de Pearson (quando variável de distribuição normal). Valores estatisticamente significantes estão destacados em negrito ($p<0,05$). Valores em itálico representam um valor p entre 0,05 e 0,10.

5.3.2 Parâmetros pré-operatórios de tomografia Scheimpflug

Algumas correlações entre parâmetros pré-operatórios derivados de tomografia Scheimpflug e parâmetros clínicos pós-operatórios foram estatisticamente significativas e estão resumidas a seguir, na Tabela 8.

Tabela 8- Correlação entre parâmetros tomográficos pré-operatórios (tomografia *Scheimpflug*) e parâmetros pós-operatórios de visão, astigmatismo e opacificação

		PMF da CÓRNEA, µm	**PMF da ZONA ANULAR**, µm	**DENSITO -METRIA**, GSU	**KMÁX**, D	**KMÉD**, D	**Q**
AVLcc Final, logMAR	p r	0,37 -	0,65 -	**0,022** **0,44**	0,63 -	0,72 -	**0,011** **-0,47**
AVLcc Delta, logMAR	p r	0,13 -	0,16 -	**0,001** **-0,60**	**0,022** **-0,43**	0,43 -	0,75 -
ASTta Final, D	p r	**0,001** **-0,59**	*0,084* *-0,33*	**0,007** **0,51**	**0,027** **0,42**	**0,008** **0,49**	0,11 -
ASTta Delta, D	p r	**0,008** **0,51**	*0,054* *0,38*	**0,0002** **-0,65**	**0,003** **-0,55**	0,50 -	0,88 -
Opacidade Central, grau	p r	0,24 -	0,12 -	**0,005** **0,53**	0,16 -	**0,004** **0,54**	0,60 -
Opacidade Periférica, grau	p r	0,13 -	**0,033** **-0,43**	0,77 -	0,16 -	0,27 -	0,37 -

AVLcc Final = acuidade visual para longe com correção ao fim do estudo; AVLcc Delta = diferença entre a AVLcc ao fim e ao início do estudo; ASTta Final = astigmatismo topográfico anterior ao fim do estudo; ASTta Delta = diferença entre o ASTta ao fim e ao início do estudo; Opacidade central = grau de opacificação da córnea central (maior valor ao longo de todo o acompanhamento); Opacidade periférica = grau de opacificação da córnea periférica (maior valor ao longo de todo o acompanhamento); PMF da córnea = ponto mais fino do mapa paquimétrico; PMF da zona anular = ponto mais fino da área de implantação dos ICRS. Densintometria = densintometria máxima, relativa à espessura total e na área central do enxerto; p = valor p ou significância estatística. r = coeficiente de correlação de Spearman (quando variável de distribuição não normal) ou coeficiente de correlação linear de Pearson (quando variável de distribuição normal). Valores estatisticamente significantes estão destacados em negrito ($p<0,05$). Valores em itálico representam um valor p entre 0,05 e 0,10.

5.3.3 Parâmetros intraoperatórios

Algumas correlações entre os parâmetros cirúrgicos e o grau de opacidade corneana (nota máxima na escala de *haze*) foram estatisticamente significativas e estão resumidas a seguir, na Tabela 9.

Tabela 9- Correlação entre parâmetros cirúrgicos e opacificação corneana

Parâmetro		**Opacidade central,** Grau	**Opacidade periférica,** grau
Espessura de segmento, µm	p r	0,82 0,04	0,54 0,12
Profundidade de implantação de segmento, µm	p r	0,40 -0,17	0,27 -0,22
Profundidade relativa de implantação de segmento, %	p r	0,53 0,12	0,47 0,14
Correção esférica, D	p r	0,14 -0,29	0,60 -0,10
Correção cilíndrica (míopes), D	p r	**0,038** **0,693**	0,30 0,38
Correção cilíndrica (hipermétropes), D	p r	0,54 -0,18	0,26 0,33
Ablação central máxima, µm	p r	0,50 0,13	0,81 0,04
Ablação periférica máxima, µm	p r	*0,081* *-0,349*	0,72 -0,07
Razão de ablação centro/periferia, %	p r	**0,044** **0,397**	0,35 0,18
Espessura sobre segmentos pós-PRK, µm	p r	0,61 -0,10	0,64 -0,09
Espessura relativa de segmento pós-PRK, %	p r	0,68 0,08	0,20 0,25
Espessura relativa de tecido ablado acima de segmento, %	p r	**0,049** **-0,389**	0,56 -0,11
Zona óptica, mm	p r	*0,058* *-0,375*	**0,049** **-0,388**
Zona de ablação, mm	p r	**0,008** **-0,502**	*0,081* *-0,348*

Opacidade central = grau de opacificação da córnea central (maior valor ao longo de todo o acompanhamento); Opacidade periférica = grau de opacificação da córnea periférica (maior valor ao longo de todo o acompanhamento); µm = micrômetros; % = percentual; D = dioptrias; mm = milímetros. p = valor p ou significância estatística. r = coeficiente de correlação de Spearman (quando variável de distribuição não normal) ou coeficiente de correlação linear de Pearson (quando variável de distribuição normal). Valores estatisticamente significantes estão destacados em negrito ($p<0,05$). Valores em itálico representam um valor p entre 0,05 e 0,10.

5.4 Análise dos fatores relacionados à opacificação corneana

Conforme os resultados mencionados anteriormente (Tabelas 7, 8 e 9), nove parâmetros se correlacionaram significativamente com a opacificação corneana. Realizou-se uma nova análise com o objetivo de se estabelecer limiares para essas variáveis. Esse novo estudo estatístico identificou o seguinte:

a) As médias de descentração vertical do transplante nos olhos com e sem opacificação foram de 0,9 ± 0,5 mm e 0,5 ± 0,4 mm, respectivamente (p=0,065; teste U de Mann-Whitney para amostras independentes). Os casos com descentração vertical maior ou igual a 1,0 mm tiveram taxa de 66% de opacificação (6 casos em 9) em comparação a 23% (4 em 17) dos casos menos descentrados (p=0,031; teste qui-quadrado de Pearson).

b) As médias de KMéd pré-operatório nos olhos com e sem opacificação foram de 49,1 ± 3,1 D e 46,2 ± 2,7 D, respectivamente (p=0,016; teste U de Mann-Whitney para amostras independentes). Os casos com KMéd maior ou igual a 45,5 D apresentaram taxa de opacificação de 52% (10 em 19) contra 0% dos que tinham menor curvatura (0 em 8) (p=0,009; teste qui-quadrado de Pearson).

c) As médias da razão de ablação entre o centro e a periferia nos olhos com e sem opacificação foram de 113 ± 44% e 82 ± 60%, respectivamente (p=0,050; teste U de Mann-Whitney para amostras

independentes). Os casos com razão maior ou igual a 130% apresentaram taxa de opacificação de 66% (6 em 9) contra 22% dos que tinham razão inferior (4 em 18) (p=0,024; teste qui-quadrado de Pearson).

d) As médias de zona de óptica nos olhos com e sem opacificação foram de 6,1 ± 0,4 mm e 6,7 ± 0,6 mm, respectivamente (p=0,020; teste U de Mann-Whitney para amostras independentes). Os casos com zona de ablação ≤ 6,0 mm apresentaram taxa de opacificação de 63% (7 em 11) contra 18% dos que foram tratados com maior diâmetro (3 em 16) (p=0,017; teste qui-quadrado de Pearson).

e) As médias de zona de ablação nos olhos com e sem opacificação foram de 8,6 ± 0,3 mm e 8,9 ± 0,3 mm, respectivamente (p=0,009; teste U de Mann-Whitney para amostras independentes). Os casos com zona de ablação ≤ 8,5 mm apresentaram taxa de opacificação de 85% (6 em 7) contra 21% dos que foram tratados com maior diâmetro (4 em 19) (p=0,002; teste qui-quadrado de Pearson), e

f) Os míopes com correção acima de 4,0 D tiveram taxa de opacificação de 66% (4 em 6), enquanto os com menor correção apresentaram taxa de 33% (2 em 6) (p=0,17; teste qui-quadrado de Pearson). De todos os olhos do estudo que foram submetidos à correção cilíndrica ≥ 4,0 D, os míopes apresentaram taxa de opacificação de 66% (4 em 6) contra 12,5% dos hipermétropes (1 em 8) (p=0,036, teste qui-quadrado de Pearson).

Todas as análises feitas com os nove parâmetros correlacionados com opacificação corneana estão resumidas na Tabela 10.

Tabela 10- Análise estatística dos nove parâmetros correlacionados com opacificação corneana

	Comparação de médias: com *versus* sem opacidade			**Frequência de opacificação: dentro *versus* fora da condição predisponente**			
	Com opacidade (Média ± DP)	Sem opacidade (Média ± DP)	Valor p*	Condição predisponente à opacidade	Opacificação dentro da condição (n,%)	Opacificação fora da condição (n,%)	Valor p**
Densitometria pré-operatória, GSU	16,4 ± 1,9	15,2 ± 1,1	0,13	≥ 15,6 GSU	6 em 13 (46%)	4 em 13 (31%)	0,42
Descentração vertical do transplante, mm	0,9 ± 0,5	0,5 ± 0,4	*0,065*	≥ 1,0 mm	6 em 9 (66%)	4 em 17 (23%)	**0,031**
Ponto mais fino na zona de implantação (ZAIMF), µm	510 ± 49	551 ± 44	*0,066*	≤ 530 µm	5 em 10 (50%)	5 em 17 (29%)	0,284
KMéd pré-operatório, D	49,1 ± 3,1	46,2 ± 2,7	**0,016**	≥ 45,5 D	10 em 19 (52%)	0 em 8 (0%)	**0,009**
Correção cilíndrica (míopes), D	4,0 ± 0,6	3,2 ± 0,8	0,103	≥ 4,0 D	4 em 6 (66%)	2 em 6 (33%)	0,17
Razão de ablação centro/periferia, %	113 ± 44	82 ± 60	**0,05**	≥ 130%	6 em 9 (66%)	4 em 18 (22%)	**0,024**
Espessura relativa de tecido ablado acima de segmento, %	19 ± 4	22 ± 6	0,191	≤ 23%	8 em 17 (47%)	2 em 10 (20%)	0,159
Zona óptica, mm	6,1 ± 0,4	6,7 ± 0,6	**0,02**	≤ 6,0 mm	7 em 11 (63%)	3 em 16 (18%)	**0,017**
Zona de ablação, mm	8,6 ± 0,3	8,9 ± 0,3	**0,009**	≤ 8,5 mm	6 em 7 (85%)	4 em 19 (21%)	**0,002**

GSU = unidades de escala de cinza (densitometria máxima, central e da espessura total); mm = milímetros; ZAIMF = ponto mais fino na zona anular de implantação; KMéd = ceratometria média simulada do mapa topográfico; µm = micrômetros; D = dioptrias; % = percentual. DP = desvio padrão; p = valor p ou significância estatística. Considerados "com opacidade" casos com grau de opacificação da córnea central (maior valor ao longo de todo o acompanhamento) ≥ 2 e/ou grau de opacificação da córnea periférica (maior valor ao longo de todo o acompanhamento) ≥ 3. * teste U de Mann-Whitney para amostras independentes. ** teste qui-quadrado de Pearson. Valores estatisticamente significantes estão destacados em negrito (p<0,05). Valores em itálico representam um valor p entre 0,05 e 0,10.

5.5 Questionário visual

O questionário visual (VF-14) considera o grau de dificuldade para executar tarefas cotidianas com a visão binocular não corrigida (Anexo 5).

Durante todo o estudo, a visão contralateral não variou, exceto em um paciente que foi submetido ao implante de ICRS (com melhora de 0,48 a 0,3 logMAR).

Na análise da variação da nota do questionário, três olhos foram excluídos: um citado anteriormente com melhora da visão contralateral e dois olhos de uma mesma paciente (única paciente do estudo em que os dois olhos foram incluídos).

A média da AVLsc contralateral foi de 0,93 ± 0,61 logMAR (pré-operatório) e de 0,94 ± 0,62 logMAR (fim do estudo) (p=0,527).

A nota no pré-operatório foi de 44 ± 24. Após 90 dias do implante de ICRS, a nota melhorou significativamente para 62 ± 24 (p=0,00029). Após 360 dias de PRK, a nota melhorou significativamente para 75 ± 17 (p=0,00025). Entre o início e o fim do estudo, a melhora da nota foi significativa (p=0,00000003).

A evolução das médias das notas ao longo do estudo pode ser vista a seguir, no Gráfico 14.

Gráfico 14- Evolução da nota média do questionário visual VF-14 ao longo do estudo

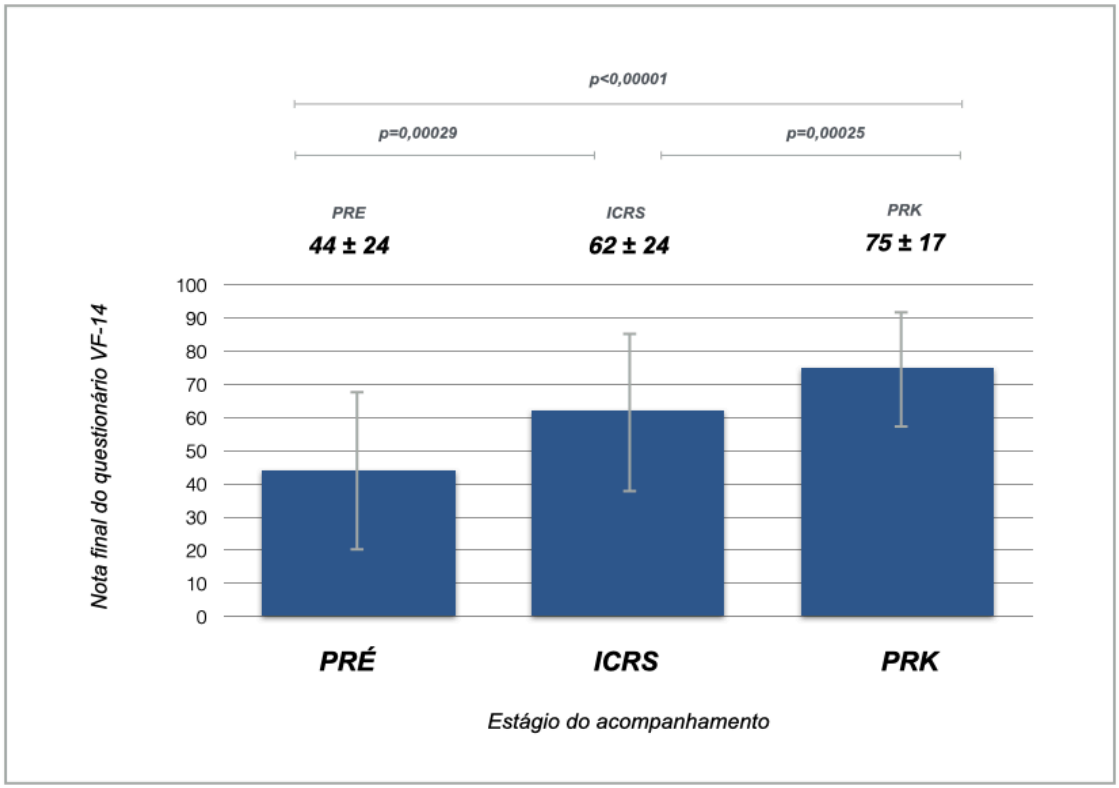

Sobre as barras estão destacadas as médias das notas com seus respectivos desvios-padrão. Barras de erro representam ± 1 desvio padrão. Na parte superior do gráfico, entre cada estágio da evolução, os valores p significativos ($p<0,05$) estão destacados (teste t de Student para amostras pareadas). PRE = pré-operatório; ICRS = 90 dias após ICRS; PRK = 360 dias após PRK.

5.6 Questionário de satisfação

O questionário de satisfação modificado foi aplicado ao fim do estudo (Anexo 7). O Gráfico 15 mostra a média das notas para cada pergunta.

Gráfico 15- Notas médias do questionário de satisfação modificado

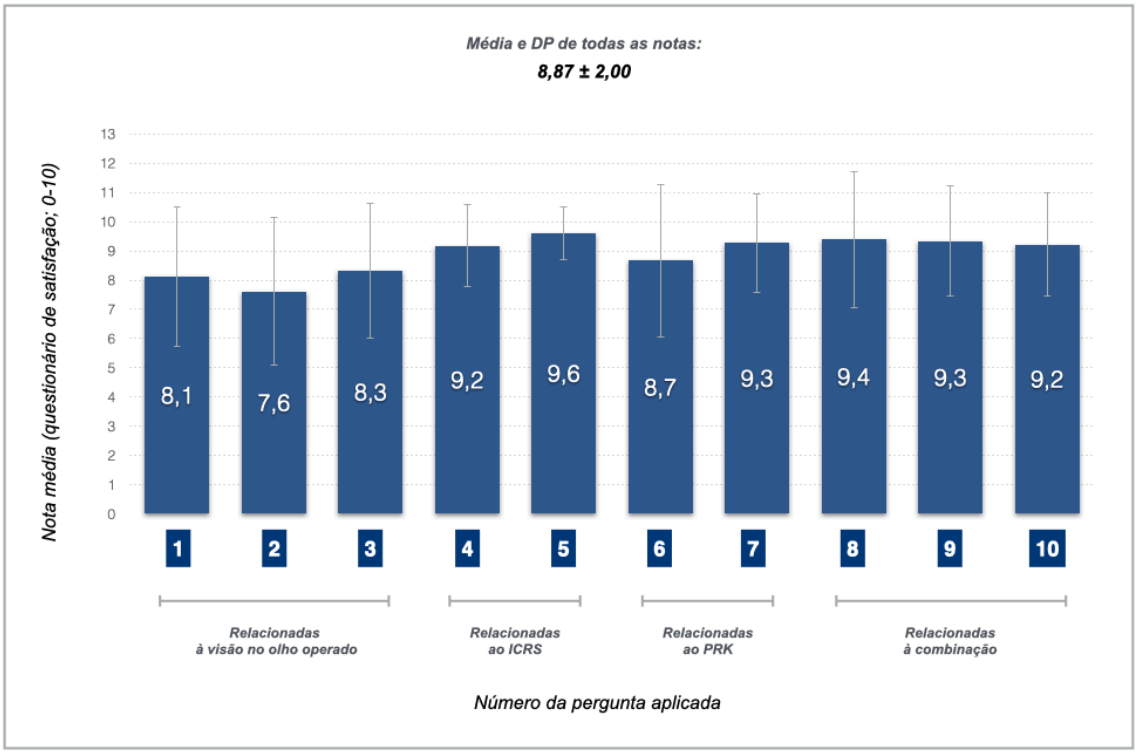

Dentro das barras estão destacadas as médias das notas. Barras de erro representam ± 1 desvio padrão. Os números no eixo x representam as seguintes perguntas aplicadas: 1. Qual a sua avaliação da sua visão no olho operado para longe?; 2. Qual a sua avaliação da sua visão no olho operado para distância intermediária?; 3. Qual a sua avaliação da sua visão no olho operado para perto?; 4. Você realizaria a cirurgia do anel novamente?; 5. Você recomendaria a cirurgia do anel a um amigo ou familiar?; 6. Você realizaria a cirurgia do laser novamente?; 7. Você recomendaria a cirurgia do laser a um amigo ou familiar?; 8. Você participaria deste trabalho novamente?; 9. Você recomendaria esta combinação de cirurgias a um amigo ou familiar?; 10. Qual o impacto destas duas cirurgias na sua qualidade de vida?

5.7 Complicações

5.7.1 Complicações intraoperatórias

Durante o implante de ICRS, houve dificuldade de progressão de pelo menos um segmento após confecção dos túneis em 13 casos (43%), sendo necessário complementar a tunelização manualmente.

Houve três casos de perfuração endotelial (10%) durante a confecção dos túneis. O procedimento foi abortado e, após 30 dias, o implante de dois segmentos de ICRS foi realizado com sucesso em todos esses casos. Nenhum desses olhos evoluiu com edema de córnea ou falência endotelial do enxerto.

Não houve nenhum caso de abertura de junção doador-receptor com vazamento de humor aquoso.

Durante a realização do PRK, não houve nenhuma complicação.

5.7.2 Complicações pós-operatórias

Durante o seguimento após implante de ICRS, foram observados depósitos na face pupilar de pelo menos um dos segmentos em três olhos (11%), sem repercussão clínica. Algum grau de migração de ICRS foi observado em três olhos (11%). Em nenhum caso, houve migração para baixo da incisão. Em nenhum caso, foi necessário reposicionamento de segmentos.

Os pacientes foram entrevistados sobre halos, quantificando o incômodo visual relacionado a essa complicação em uma escala de 0 a 10. A nota média para halos foi de 2,88 ± 2,22 (variando de 0 a 6). Uma avaliação maior que 5 foi relatada por oito pacientes (29%). Não houve nenhum caso de explante de segmento por queixa de halos.

Ceratite puntata transitória ocorreu nas primeiras duas semanas após cada cirurgia (n=8 ou 30% após ICRS e n=13 ou 48% após PRK) e se resolveu com uso de lubrificantes.

Em três casos, houve reepitelização tardia (maior que 14 dias) após PRK (n=3; 11%). Todos esses casos foram tratados com lubrificantes sem conservantes e tiveram reepitelização completa antes de 30 dias. Em todos os outros casos do estudo, o epitélio refez-se completamente até o sétimo dia após o procedimento.

Houve um caso de ceratite infecciosa (n=1; 4%) após 10 dias de PRK. A lesão localizava-se no enxerto, no estroma suprajacente ao corpo de um dos segmentos. Os exames laboratoriais foram negativos e fez-se diagnóstico presumido de infecção fúngica. Após tratamento com anfotericina B colírio a 0,15%, houve resolução da infecção e a AV corrigida melhorou até 20/30. Essa visão se manteve até o fim do estudo.

Houve um caso de necrose estromal (*melting*) e extrusão de segmento (n=1; 4%) após 30 dias de PRK. O segmento inferior foi explantado, e a necrose foi tratada. Devido à piora do resultado visual após o explante, indicou-se retransplante de córnea.

Houve um caso de rejeição endotelial (n=1; 4%) após 11 meses de PRK, quando já se havia suspendido o uso de corticosteroide tópico. Neovascularização até o enxerto estava presente previamente ao início do estudo, sendo esse o primeiro episódio de rejeição desse paciente. O tratamento com corticosteroides evoluiu com regressão completa do edema corneano, e a visão retornou aos valores anteriores ao aparecimento da complicação (20/30 com correção). Essa visão se manteve até o fim do estudo.

Houve, em sete pacientes (23%), aumento transitório da pressão

intraocular, que foi, neste estudo, definida como pelo menos uma medida maior que 21 mmHg ou variação maior que 5 mmHg durante o acompanhamento. Em todos esses casos, hipotensores oculares foram usados temporariamente, e a pressão retornou aos níveis pré-operatórios após suspensão da corticoterapia.

Opacificação corneana, ou *haze*, foi a principal complicação deste estudo.

Algum grau de opacidade periférica (fora dos 4,0 mm centrais em relação ao centro da pupila) ocorreu em 19 olhos (73%). A opacidade periférica leve (graus 1 e 2) ocorreu em nove olhos (34%) e 10 olhos (38%) tiveram entre moderada e severa (graus 3 e 4). O início da opacificação periférica deu-se em média com 156 ± 92 dias (variando de 30 a 360 dias).

Algum grau de opacidade central (dentro dos 4,0 mm centrais em relação ao centro da pupila) ocorreu em nove olhos (34%). A opacidade central leve (graus 1 e 2) ocorreu em cinco olhos (19%) e quatro olhos (15%) tiveram entre moderada e severa (graus 3 e 4). O início da opacificação central deu-se em média com 192 ± 102 dias (variando de 30 a 360 dias).

O Gráfico 16 descreve a distribuição de intensidade das opacidades corneanas.

Gráfico 16- Distribuição da opacidade corneana por grau de intensidade

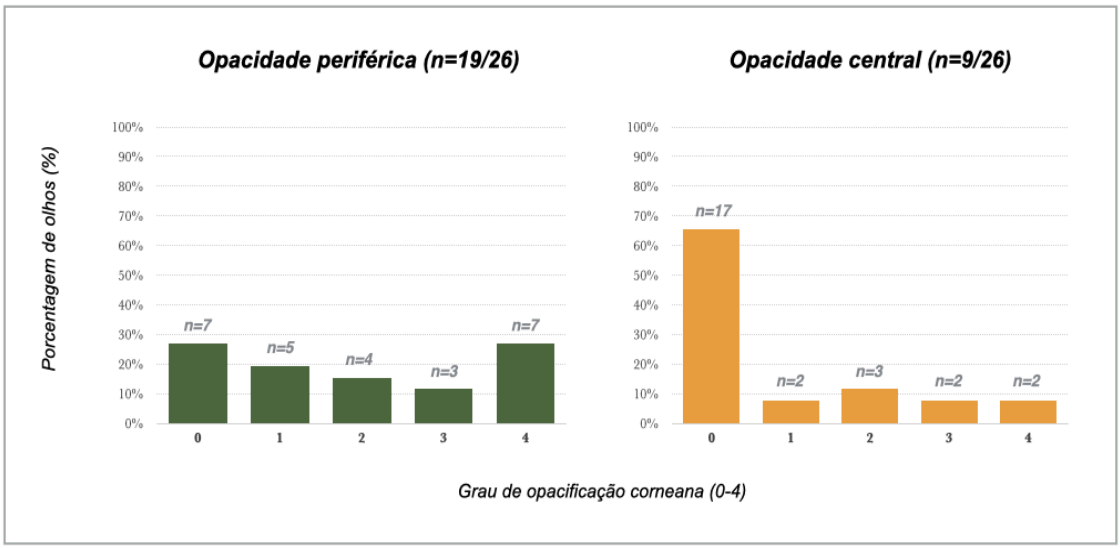

O eixo x representa os cinco graus de opacidade, em ordem crescente de densidade: 0 = sem opacidade identificável; 1 = opacidade com densidade mínima; 2 = opacidade leve; 3 = opacidade moderada; 4 = opacidade severa. O eixo y representa a porcentagem de olhos (%). Acima das barras de porcentagem estão representados os números de olhos acometidos (n). Os graus de opacidade seguem uma escala subjetiva de avaliação ao biomicroscópico, publicada por Fantes et al.[167]

A opacidade clinicamente significativa (OCS) foi definida como qualquer opacidade que tenha ocasionado perda de linhas de visão corrigida após PRK. A OCS ocorreu em dois pacientes (8%), em consequência de opacidade central.

Um desses casos perdeu duas linhas de visão após o surgimento da opacidade. Entretanto, ao fim do estudo teve ganho de duas linhas em relação à sua visão pré-operatória. O outro caso perdeu uma linha de visão após o surgimento da opacidade e, ao fim do estudo, teve perda de uma linha em relação à sua visão pré-operatória. Esse foi o único caso com perda de linha de visão em relação ao início do estudo (4%). A evolução da visão corrigida durante todo o acompanhamento está descrita no Gráfico 5.

6. Discussão

O astigmatismo pós-transplante é reconhecidamente um importante fator de limitação da reabilitação visual. Seu tratamento é um desafio à oftalmologia contemporânea. Uma grande variedade de técnicas foi desenvolvida ao longo de décadas, mas nenhuma se estabeleceu como padrão-ouro de tratamento. Isso se deve a resultados imprevisíveis, instabilidade refracional, limitação no poder total de correção do astigmatismo ou a associação desses fatores.

A associação de técnicas pode ser vantajosa nesse cenário, pois pode permitir maior poder de correção. Além disso, a previsibilidade e a estabilidade resultantes da associação podem ser diferentes das técnicas já estabelecidas.

Este estudo apresenta os resultados de uma associação inédita na literatura para tratamento de ARPT: de ICRS com PRK. Essas duas técnicas estão bem estabelecidas, mas apresentam pelo menos uma das limitações previamente citadas.

Como é inerente ao tratamento desses casos, o desafio aqui também se coloca na medida em que córneas muito aberradas têm frequentemente evolução menos previsível. Além disso, a complexa estrutura biomecânica desses olhos (com afinamento de junção e/ou algum grau de descentração de enxerto em muitos casos) quase que invariavelmente compromete a estabilidade da maior parte dos tratamentos disponíveis.

A justificativa teórica para se acreditar nessa associação fundamenta-se nos seguintes fatores:

1. No maior poder de estabilização das forças biomecânicas entre a córnea receptora e a doadora através da inserção de próteses sintéticas: ICRS.

2. Na correção complementar do astigmatismo através de fotoablação com excimer laser: PRK.

6.1 Acuidade visual para longe sem correção

A melhora da visão não corrigida foi estatisticamente significativa em todas as fases do estudo. Na fase pós-ICRS, estabilizou-se a partir do sétimo dia e, na fase pós-PRK, após 90 dias.

Com exceção de um caso, em todos os outros a visão não corrigida melhorou. A porcentagem de casos com visão maior ou igual a 20/40 aumentou de 7% para 65%. E a melhora foi em média de 8,6 linhas de visão.

A variação da AVLsc média foi a maior da literatura de ICRS ou PRK para ARTP, uma mudança de 0,82 logMAR. [37-39,42,44,52,53,55-58,148-152,174-176]

Apenas dois trabalhos em ICRS[38,39] e dois em PRK[44,148] avaliaram uma população com média de AVLsc inicial semelhante ou pior que este estudo. Este trabalho resultou em AVLsc média de 0,34 ± 0,29 logMAR, um resultado superior ao dos quatros trabalhos mencionados anteriormente. Esse resultado é também superior ao de todos os demais trabalhos sobre ICRS para ARPT.[37-42] E mais: supera também os demais resultados de PRK para ARPT[44,52,53-58,148],

com exceção de apenas três estudos.[57,150,152] Vale ressaltar que esses três trabalhos iniciaram a intervenção com visão pré-operatória superior.

Os dados pós-operatórios do presente trabalho indicam maior grau de independência de correção óptica e pressupõem melhora na qualidade de vida. Isso pode ser observado indiretamente através da melhora significativa da nota média no questionário VF-14: de 44 ± 24 para 75 ± 17 (p=0,00000003).

Neste estudo, uma crítica ao uso do questionário VF-14 diz respeito à interferência do olho contralateral no resultado, uma vez que as perguntas envolvidas consideram visão binocular não corrigida. Todavia, em todos os casos, exceto em três, a visão não corrigida do olho contralateral permaneceu estável ao longo do acompanhamento. A média da AVLsc contralateral foi de 0,98 ± 0,60 logMAR (pré-operatório) e de 0,99 ± 0,61 logMAR (fim do estudo) (p=0,527). Esses três casos, cuja visão contralateral poderia influenciar nessa interpretação, foram excluídos desta análise (um caso que implantou ICRS no olho contralateral durante o estudo e os dois olhos do único caso bilateral do estudo).

Consequentemente, pode-se considerar que a melhora na nota do questionário VF-14 seja decorrente da melhora visual no olho estudado.

6.2 Acuidade visual para longe com correção

A melhora da visão corrigida foi estatisticamente significativa em todas as fases do estudo. Na fase pós-ICRS, estabilizou-se a partir do sétimo dia e,

na fase pós-PRK, após 90 dias. Com exceção de um caso, em todos os outros a visão corrigida melhorou. Durante o acompanhamento, houve melhora média de 3,4 linhas de visão.

A visão corrigida inicial deste trabalho foi inferior àquelas de todos os trabalhos em PRK.[44,52,53,55,57,58,148,152] E apenas dois trabalhos em ICRS relataram visão inicial pior que a deste estudo.[38,39]

Este trabalho resultou em AVLcc média de 0,11 ± 0,11 logMAR, um resultado superior a de todos os estudos de ICRS para ARPT[37,38,40-42], com exceção de um.[39] Cinco estudos de PRK para ARPT tiveram resultado superior.[55-57,151,152] Entretanto, todos eles partiram de uma visão corrigida inicial superior à do trabalho em questão.

A variação da AVLcc média foi a maior da literatura de ICRS ou PRK para ARTP, uma mudança de 0,34 logMAR. [37-39,42,44,52,53,55-58,148-152,174-176]

Como reflexo disso, porcentagem de casos com visão maior ou igual a 20/40 aumentou de 30% para 100%. Em comparação à literatura de ICRS em transplantes, apenas dois trabalhos apresentaram taxas semelhantes (95% e 97%).[39,42] Entretanto, nesses dois estudos, as taxas iniciais já eram altas (de 75% e 80%). Os outros trabalhos, que tinham taxas iniciais comparáveis (de 0% a 32%), tiveram taxas finais de 50% a 77%.[37,38,41] Em comparação à literatura de PRK em transplantes, a taxa final varia na maioria dos estudos de 80% a 100%.[44,52,53,55,58,149-151,174-176] Todavia, apenas dois trabalhos apresentam taxas iniciais comparáveis às deste estudo: partiram de valores de 8% e 20% e finalizaram com 92% e 70%, respectivamente.[56,57]

O potencial de visão máximo foi medido através de refração, LC rígida e buraco estenopeico, empregados simultaneamente, no início do estudo e serviu como referência de prognóstico visual para cada paciente. No pré-operatório, a grande diferença entre a visão corrigida e o seu potencial máximo pode ser entendida como importante limitação na readaptação visual após o transplante de córnea: quatro linhas de visão, em média (0,40 logMAR).

Após cada um dos procedimentos cirúrgicos realizados, a visão corrigida aproximou-se significativamente de seu potencial máximo (Gráfico 6). Ao fim do estudo, essa diferença foi, em média, menor que uma linha de visão (0,06 logMAR). Essa aproximação do potencial máximo de cada indivíduo pode ser entendida como otimização da performance visual do transplante de córnea para cada indivíduo.

6.3 Acuidade visual para perto com e sem correção

A visão não corrigida para perto melhorou significativamente. Isso pressupõe maior independência de óculos para as atividades de perto ao fim do estudo. Essa melhora contribuiu em algum grau para o aumento da nota do questionário VF-14, uma vez que este também considera atividades que envolvem visão de perto. Entretanto, entre os olhos incluídos neste estudo, existiam fácicos e pseudofácicos, présbitas e pacientes com acomodação preservada. Dessa forma, esta análise é prejudicada pelo viés da acomodação.

Diferentemente, o resultado da visão para perto corrigida independe da

acomodação. Sua média, convertida em visão de escala de Jaeger, melhorou significativamente de J4 para J1 ($p<0,00001$). A porcentagem de olhos com visão J1 ou melhor aumentou de 7% para 73%. E, ao fim do estudo, apenas um caso apresentou visão pior que J2.

Esses dados indicam melhora da qualidade de vida na execução de tarefas cotidianas que envolvem visão de perto, como leitura, por exemplo. A pergunta de número 3 do questionário de satisfação, correspondente à visão de perto no olho operado, teve nota média de 8,3 (Gráfico 15).

6.4 Astigmatismo

Alguns fatores implicados na gênese e na evolução do astigmatismo foram identificados na amostra do estudo: afinamento de junção, neovascularização, cicatrizes, doença ectásica (majoritariamente ceratocone) e enxertos com configuração oval. Estes fatores explicam a dificuldade relacionada à sua prevenção e tratamento.

É importante notar que a amostra aqui estudada incluiu pacientes com altos valores de astigmatismo, uma das maiores taxas da literatura de ARPT. Enquanto na literatura a taxa de astigmatismo refracional médio pré-operatório é relatada entre 2,43 D a 5,62 D, neste estudo este valor foi de 7,10 D. [37-39,42,44,52,53,55-58,148-152,174-176]

6.4.1 Astigmatismo Topográfico Anterior e Posterior

A variação do ASTta foi a maior da literatura de ICRS ou PRK para ARTP, uma mudança de 3,89 D. [37-39,42,44,52,53,55-58,148-152,174-176]

O ASTta foi modificado significativamente após os dois procedimentos. O implante de ICRS foi responsável pela maior parte da redução. O ASTtp foi modificado pela inserção de ICRS e, após 7 dias, manteve-se inalterado até o fim do estudo.

Esses dados estão de acordo com a forma como cada procedimento produz redução do astigmatismo. O implante de ICRS gerou mudança nas duas curvaturas corneanas ao promover o remodelamento tridimensional de toda a estrutura do enxerto, e o PRK gerou mudança apenas em sua superfície.

A literatura de ICRS para ARPT mostra correção do ASTta variando de 29% a 51%.[37,39-42] Neste estudo, o ICRS gerou correção de 30%, o que está de acordo com a literatura.

A literatura de PRK para ARPT mostra correção do ASTta variando de 21 a 37%.[56,58,176] Neste estudo o PRK gerou correção de 24%, o que está de acordo com a literatura, igualmente.

A associação de ICRS com PRK gerou correção de 49% no ASTta. Apenas dois trabalhos de ICRS mostraram correção semelhante, de 50% e 51%.[40,41] Esses dois estudos, porém, apresentam ASTta médio pré-operatório

abaixo de 4,0 D. Dois outros estudos, com ASTta médio pré-operatório próximo de 7,0 D, relataram correção de 37% e 45%.[37,42] Vale ressaltar que o presente estudo apresenta maior valor de ASTta pré-operatório da literatura de ICRS em transplantes: 7,88 D.

Houve, neste estudo, uma correlação negativa entre o ASTta final e a paquimetria pré-operatória (r=-0,59; p=0,001). Também se observou correlação positiva entre a variação do ASTta e a paquimetria pré-operatória (r=0,51; p=0,008). Esses dados sugerem que córneas mais espessas têm maior potencial de correção astigmática através da associação em estudo (Tabela 8).

Estes dados fazem sentido na medida em que córneas espessas têm maior chance de terem correções de alta monta aprovadas pelo protocolo de segurança.

6.4.2 Astigmatismo Refracional

O ASTr modificou-se como consequência da melhora topográfica, visto que nenhuma alteração foi relatada durante o acompanhamento em relação ao estado do cristalino ou da LIO. De forma similar ao ASTta, sua melhora também foi estatisticamente significativa após cada procedimento.

A variação do ASTr foi a maior da literatura de ICRS ou PRK para ARTP, uma mudança de 5,57 D.[37-39,42,44,52,53,55-58,148-152,174-176] Como consequência, a porcentagem de casos com ASTr abaixo de 4,0 D passou de 0% para 77% ao fim do estudo (Gráfico 9). Essa melhora se traduz em

reabilitação visual na medida em que a correção total da ametropia cilíndrica se torna possível com adaptação de óculos na maior parte dos pacientes (Gráfico 10). Além disso, astigmatismos abaixo de 3,0 D permitem adaptação de óculos com maior facilidade.[24] A porcentagem de casos com astigmatismo de até 3,0 D passou de 0% no pré-operatório para 65% ao fim do estudo.

A literatura de ICRS para ARPT mostra correção do ASTr variando de 35% a 57%.[37-39,42] Neste estudo, o implante de ICRS gerou correção de 35%, o que está de acordo com a literatura.

A literatura de PRK para ARPT mostra correção do ASTr variando de 34% a 92%.[44,52,53,55-58,148-152,174-176] Neste estudo, houve correção de 35%, o que está igualmente de acordo com a literatura. Muitos estudos relataram correção superior, mas esses resultados não são comparáveis ao presente trabalho, dado que o planejamento cirúrgico foi de correção quase total do componente cilíndrico. Contrariamente, neste estudo a correção cilíndrica foi em muitos casos limitada pelo protocolo de segurança em função da presença de ICRS.

A associação de ICRS com PRK gerou correção de 64% no ASTr, cuja média pré-operatória foi de 7,10 D. A literatura em ICRS não apresenta nenhum trabalho com média pré-operatória maior. Os três trabalhos com as maiores médias pré-operatórias apresentam os seguintes valores: 5,97 D, 6,08 D e 6,17 D.[37,38,42] Apenas quatro estudos de PRK relatam média pré-operatória semelhante ou maior.[58,151,152,176] Nestes estudos, houve correção de 41%, 43%, 82% e 84%, respectivamente. Tal variação pode ser uma consequência de viés

de seleção, uma vez que pouco se sabe sobre centralização do enxerto, estado paquimétrico da córnea receptora, bem como sobre regularidade e padrão do astigmatismo topográfico.

6.4.3 Análise vetorial do astigmatismo

Matematicamente, vetores são segmentos de retas orientados, responsáveis pela caraterização de grandezas definidas como vetoriais. O astigmatismo pode ser estudado como sendo um vetor, na medida em que também possui uma magnitude (força cilíndrica ou poder cilíndrico) e uma direção (eixo).[168,170,171,177]

Assim sendo, o uso de análise vetorial tem sido cada vez mais frequente na literatura para descrever as mudanças induzidas no astigmatismo após alguma intervenção. Para muitos, uma análise profunda do astigmatismo só pode ser realizada ao se levar em conta seu caráter vetorial.[168-172,177]

Durante este estudo, a escolha pelo método Alpins pretendeu analisar os efeitos causados por uma associação de técnicas em altos astigmatismos secundários a transplante de córnea. Um estudo concluiu que o método proposto por Alpins é preferível para se avaliar mudanças no astigmatismo, enquanto o método proposto por Thibos é melhor para sua descrição objetiva.[177]

Na literatura, existem apenas três artigos sobre ICRS para ARPT que

analisaram o astigmatismo vetorialmente.[39-41] Em todos eles, houve deslocamento do centroide em direção ao centro do gráfico, bem como redução da área da elipse que contém o centroide (em dois trabalhos a elipse representa o desvio padrão e, em um, o intervalo de confiança de 95%).

Acerca de artigos de PRK para ARPT, existe apenas um artigo que relata análise vetorial.[44] Forseto et al. utilizaram o método Alpins e relataram apenas resultados de astigmatismo refracional: IOS de 0,45 (55% de sucesso). Não há dados sobre o centroide de astigmatismo e nem gráficos de grade nesse trabalho. No presente estudo, houve IOS semelhante para astigmatismo topográfico (0,48 ou 52% de sucesso) e um resultado superior para o astigmatismo refracional (0,36 ou 64% de sucesso).[44]

Sobre o gráfico de grade polar, todos os três artigos de ICRS relataram redução do centroide: de 3,39 D para 2,02 D (Tzelikis et al., astigmatismo topográfico); de -1,14 D para -0,76 D (Coscarelli et al., astigmatismo topográfico); de -1,86 D para -0,86 D (Coscarelli et al., astigmatismo refracional); de 1,87 D para 1,01 D (Arantes et al., astigmatismo refracional) e de 0,97 D para 0,75 D (Arantes et al., astigmatismo topográfico).[39-41] Apesar disso, em apenas um trabalho a mudança foi estatisticamente significativa (Coscarelli et al.).

Na série deste estudo, houve resultado semelhante após ICRS: de 0,29 D para 0,10 D (astigmatismo topográfico) e de 0,70 D para 0,12 D (astigmatismo refracional). O mesmo não ocorreu após PRK, em que o centroide do astigmatismo refracional permaneceu estável (de 0,12 D para 0,16

D) e o topográfico apresentou aumento (de 0,10 D para 0,64 D). Apesar disso, nenhuma dessas mudanças foi estatisticamente significativa.

É importante destacar que, na população estudada, os centroides topográficos e refracionais já estavam próximos do centro do gráfico antes de as intervenções ocorrerem. Isso significa que o centro vetorial dos dados dessa amostra já se encontrava próximo de zero, o que pode ocorrer ao acaso. Assim, a centralização do centroide em um gráfico de grade não parece ser a melhor maneira de se representar graficamente sucesso ou insucesso quando se pretende reduzir astigmatismos.

Uma outra forma de representação gráfica não está sujeita ao viés anteriormente exposto: a dispersão dos dados no gráfico de grade. O poder do vetor de astigmatismo de cada ponto é proporcional à sua distância em relação ao centro da grade polar. Assim, uma redução da área em que esses dados se dispersam representa, de forma quase irrefutável, melhora do astigmatismo.

De maneira semelhante aos resultados já publicados sobre ICRS para ARPT, no presente estudo, o gráfico de grade polar mostrou a contração das elipses de confiança (relativas à totalidade dos dados e às suas médias). Isso ocorreu também após PRK, o que se entende como melhora no *status* do astigmatismo após cada uma das duas intervenções.

Esses achados estão de acordo com a melhora estatisticamente significativa encontrada no índice DV em relação ao pré-operatório ($p<0,00001$). Em outras palavras, a correção não atingida (TIA – SIA), residual ou necessária para se atingir o tratamento ideal (SIA = TIA), foi

significativamente reduzida após a associação das técnicas.

Neste estudo, a associação de técnicas teve performance superior ao ICRS isoladamente. A maioria dos índices comprovou essa superioridade com significância estatística: SIA, DV, CI, IOS e FE. Para o astigmatismo topográfico, entretanto, o DV ($p = 0,08$) e o IOS ($p = 0,07$) atingiram apenas significância marginal, provavelmente devido ao pequeno tamanho de amostra deste estudo.

Além disso, quase todos os índices de tratamento foram piores para o astigmatismo topográfico em comparação ao refracional. Acredita-se que esse pior desempenho para o tratamento do astigmatismo topográfico se deva à alta proporção de astigmatismos irregulares na amostra. De fato, em muitos desses casos pós-transplante, a melhor refração possível não se correlaciona com o alto nível de aberração existente na córnea transplantada.

6.5 Componente esférico e equivalente esférico

Neste estudo, houve redução tanto do CEsf, quanto do EEsf após ICRS, uma consequência da redução do KMéd e do ASTr.

Os achados deste estudo estão de acordo com a maioria dos trabalhos de implante de ICRS para ARPT, que relataram melhora significativa no EEsf.[38-42] Contrariamente, um estudo não encontrou diferença.[37] Quanto ao CEsf, dois estudos mostraram redução[39,41], e dois estudos, não.[38-42]

Vale ressaltar que, neste trabalho, quando analisados apenas os pacientes míopes, houve melhora significativa do CEsf após ICRS como consequência do aplanamento corneano, e essa melhora impactou no resultado geral deste subgrupo. Contrariamente, quando apenas os hipermétropes são considerados, há melhora significativa do CEsf após PRK, influenciando igualmente no resultado final deste subgrupo.

Assim, em resumo, espera-se, com essa técnica, uma melhora do CEsf após ICRS apenas em míopes. Após PRK, espera-se esta melhora apenas em hipermétropes.

Considerando a amostra inteira, após PRK não houve mudança significativa do CEsf nem do EEsf. Sabe-se que, em teoria, o valor do CEsf independe do CCil. Assim, a correção isolada do CCil não teria influência sobre a do CEsf. Esse resultado pode ser entendido como resultante da priorização da correção cilíndrica durante o planejamento do tratamento.

Quanto ao EEsf, seu cálculo depende diretamente do componente cilíndrico: EEsf = CEsf + (CCil / 2). Portanto, uma redução do astigmatismo após PRK pode gerar mudança no EEsf. Apesar disso, no cálculo do EEsf, o componente cilíndrico contribui apenas com metade de seu valor. Neste estudo, não houve mudança significativa do EEsf após PRK.

Contrariamente, a maioria dos trabalhos de PRK para ARPT apresenta redução no EEsf.[44,53,55-57,148,176] Entretanto, esses resultados não são comparáveis aos encontrados neste trabalho, uma vez que seus planejamentos consistiram em correção total ou quase total do CEsf.

6.6 Parâmetros topográficos (KMáx, KMéd, valor Q)

Neste estudo, não houve mudança significativa no KMáx em nenhuma das etapas cirúrgicas. Contrariamente, a maioria dos estudos relatou diminuição desse parâmetro após ICRS em olhos transplantados.[37-42]

Em primeiro lugar, o KMáx pré-operatório médio deste trabalho (59,82 D) é superior ao da literatura (variação de 47,20 a 52,10 D).[37,38,40-42] Apenas um trabalho apresentou valor comparável (58,53 D).[39] Os trabalhos com amostra com menor curvatura inicial resultaram em maior aplanamento do enxerto após ICRS.[40,42] Como consequência, seria esperado que uma amostra com maior curvatura inicial, como a deste estudo, tivesse menores valores de aplanamento.

Em segundo lugar, o único trabalho com curvatura comparável, utilizou segmentos com 320 graus de arco[39], enquanto neste estudo foram implantados segmentos de 140 graus de arco. Espera-se que segmentos de arco mais longo gerem maior aplanamento no enxerto.

E, em terceiro lugar, neste trabalho, o planejamento de ICRS foi balizado por um protocolo de segurança para permitir a ação do PRK em segundo tempo. Isso limitou a espessura dos segmentos. Espera-se que segmentos com espessura menor gerem menor aplanamento. Um dos trabalhos nesse tópico utilizou apenas segmentos de 300 µm com intenção de proporcionar maior aplanamento ao enxerto.[42]

Quanto ao PRK, em muitos casos deste estudo, o ponto de maior curvatura estava localizado na periferia do enxerto ou até mesmo fora dele, principalmente nos transplantes com importante descentração. Sabe-se que as médias das zonas ópticas de ablação e de transição foram, respectivamente, de 6,50 mm (5,50-8,00 mm) e de 8,84 mm (8,00-9,70 mm). Assim, nesses olhos o KMáx permaneceu fora da área de tratamento ou em área de transição, sofrendo pouca ou nenhuma alteração. De acordo, em toda a literatura de PRK para ARPT, apenas um trabalho relatou diminuição significativa do KMáx (Twairqi et al, 2013). [44,53,55-57,148,176]

Detectou-se, neste trabalho, uma correlação positiva entre o KMáx e o ASTta final (r=0,42; p=0,027). O KMáx esteve correlacionado negativamente tanto com a variação do ASTta (r=-0,55; p=0,003), como com a variação da AVLcc (r=-0,43; p=0,022) (Tabela 8). Esses dados sugerem que córneas com maior curvatura máxima pré-operatória estão relacionadas com menor mudança de astigmatismo topográfico e de visão.

Diferentemente do KMáx, o KMéd é derivado da curvatura central. Está sempre localizado dentro da área do enxerto. Sua diminuição foi significativa após ICRS mas não após PRK, o que está de acordo com a literatura em ICRS.[37,39,40] Já a literatura de PRK é escassa quanto ao relato do KMéd: um estudo mostrou diminuição significativa[56], e outro relatou diminuição, mas não informou sua significância estatística.[58]

Foi encontrada uma correlação positiva entre o KMéd pré-operatório e o ASTta final (r=0,49; p=0,008) (Tabela 8). Esse dado sugere que córneas com

maior curvatura média ao início do estudo estão mais propensas a resultar em maior astigmatismo.

O valor Q é um parâmetro de asfericidade corneana. O aumento desse parâmetro significa diminuição da asfericidade. Neste estudo, ocorreu aumento do valor Q após ICRS, mas não após PRK. Esse achado pode ser entendido como consequência do aplanamento causado por ICRS.

Em olhos com ceratocone, a diminuição de asfericidade após ICRS já foi relatada.[35] Já em olhos transplantados, este é o segundo trabalho a avaliar essa variável. Tzelikis et al., em um estudo recente, também encontraram diminuição significativa da asfericidade corneana, utilizando segmentos com arco de 340 graus.[39]

Quanto ao PRK, o planejamento de ablação priorizou a correção do CCil. Assim, houve tratamento com padrão de ablação para miopia em 13 olhos (nos quais se esperaria aumento do valor Q) e para hipermetropia em 13 olhos (nos quais se esperaria o contrário). Consequentemente, os tipos opostos de padrão de ablação, utilizados em igual número de casos, podem ter tido efeito compensatório na análise estatística total da amostra em relação à asfericidade. Até o momento, nenhum trabalho de PRK para ARPT avaliou esse parâmetro.

Houve, no presente trabalho, uma correlação negativa entre o valor Q pré-operatório e a AVLcc final em LogMAR (r=-0,47; p=0,011) (Tabela 8). Esse dado sugere que córneas com maior asfericidade estiveram associadas com pior visão final.

6.7 Estabilidade

6.7.1 Após implante de segmentos de anéis corneanos intraestromais

Após implante de ICRS, a estabilidade de parâmetros visuais (AVLsc e AVLcc), refracionais (ASTr e EEsf) e topográficos (ASTta e ASTtp) foi atingida após 7 dias de pós-operatório. Esses resultados comprovam que o implante de ICRS gera mudança na anatomia do enxerto em um curto período de tempo após o procedimento. Todos esses parâmetros se mantiveram inalterados até 90 dias, quando foi realizado o PRK.

Esses achados sugerem que o segundo procedimento poderia ser realizado após a primeira semana de ICRS, sem prejuízo no planejamento. Até o momento, o único trabalho a avaliar estabilidade após ICRS em olhos transplantados foi o de Prazeres et al.[38] Os autores encontraram estabilidade em parâmetros visuais (AVLsc e AVLcc) após 3 meses do implante, mas não foi relatada análise de estabilidade para parâmetros topográficos.

Apesar disso, não é possível inferir sobre a estabilidade a longo prazo. Todos os trabalhos relatam acompanhamento de até 12 meses após ICRS[38-42], exceto um com 24 meses.[37] Este trabalho com maior acompanhamento, apresentou amostra de apenas nove olhos, não relatou sobre estabilidade de parâmetros e não mencionou os momentos de avaliação.

Estudos sobre ICRS em olhos transplantados com acompanhamento de maior duração serão necessários no futuro para determinar a estabilidade

dos resultados. Ainda assim, é esperado que ocorra variação topográfica e/ou refracional nesses casos considerando prazos mais longos. Isso se deve à natureza da doença de base desses olhos, que envolve afinamento progressivo da córnea periférica receptora e/ou da junção doador-receptor.

6.7.2 Após ceratectomia fotorrefrativa

Em olhos normais, o remodelamento epitelial após PRK pode gerar instabilidade refrativa até 6 meses do procedimento.[178] Neste estudo, os parâmetros visuais (AVLsc e AVLcc) atingiram estabilidade após 90 dias de PRK.

O ASTr foi o parâmetro mais instável. Atingiu estabilidade entre 30 e 90 dias, mas piorou entre 90 e 180 dias. Depois, manteve-se estável até o fim do estudo. Esse período de instabilidade corresponde ao início da opacificação periférica, que ocorreu em média 156 dias após PRK. Acredita-se que a opacificação corneana periférica, de localização subepitelial, tenha influenciado nesses resultados. Em olhos normais, o aparecimento de *haze* pode estar relacionado à mudança refracional.[179]

Apesar disso, o ASTta atingiu estabilidade com 30 dias e manteve-se estável até o fim do estudo. O ASTta deriva da ceratometria simulada do tomógrafo, em que a córnea central tem influência direta. Assim, acredita-se que a opacificação corneana central tenha tido maior influência no ASTta. Seu início médio foi mais tardio que o da periférica: 192 dias. No último período de

aferição (entre 270 e 360 dias), observou-se tendência de piora do ASTta, apesar de não ter sido estatisticamente significativa (p=0,092).

O EEsf estabilizou-se aos 30 dias após PRK, mas também apresentou piora significativa no último período de avaliação (p=0,0364). Acredita-se que a opacificação central também tenha tido influência direta nesse resultado, pelo exposto anteriormente.

6.8 Segurança

O primeiro procedimento (ICRS) mostrou-se seguro, sem nenhum caso com perda de linhas de visão corrigida. Após o segundo procedimento (PRK), dois casos perderam linhas de visão corrigida em relação ao estado visual pós-ICRS. Entretanto, apenas um caso perdeu visão corrigida em relação ao início do estudo. A piora visual, nesses casos, ocorreu por opacificação corneana central.

A maior segurança de ICRS frente ao PRK, neste estudo, pode ser comprovada pelos índices de segurança de 1,86 e 1,32, respectivamente. Esses números estão de acordo com a literatura. O índice de segurança relatado em trabalhos em ICRS para ARPT varia entre 1,19 e 5,50.[37-42] Na literatura de PRK para ARPT[1], varia entre 0,99 a 1,77.[44,52,53,55-57,148,152]

De fato, para tratamento de astigmatismo em olhos transplantados, as

[1] Em alguns artigos o índice de segurança foi calculado após conversão dos parâmetros de acuidade visual relatados (de logaritmo do mínimo ângulo de resolução para escala decimal). Em outros, o índice foi diretamente relatado pelos autores.

taxas de complicação são maiores após PRK.[44,52,53,55-58,148,150-152,175,176] do que após ICRS[37-42].

Além disso, as complicações que podem levar um enxerto à falência, como rejeição ou infecção, são relatadas após PRK [44,52,53,57,58,175,176], mas não após ICRS[37-42]. Neste estudo, essas duas complicações ocorreram após PRK, estando de acordo com a literatura. Ambas foram tratadas com sucesso, sem ocasionar perda do enxerto.

Apesar destas complicações, o índice de segurança referente à associação das duas técnicas foi de 2,34 ao fim do estudo. Nenhum trabalho sobre PRK em olhos transplantados reportou índice superior, sendo o maior valor de 1,77.[44,52,53,55-58,148,150,151,176] Apenas dois estudos com ICRS apresentam índices superiores a esse.[37,38] Ambos envolveram amostras significativamente menores que as deste estudo: 9 e 14 olhos. Um índice de seguraça discrepante na literatura relatado por Arriola-Villalobos et al, com valor de 5,50, pode estar associado com segmentos implantados mais superficialmente em decorrência da técnica manual de tunelização.

O protocolo de segurança para fotoablação após ICRS (TASAP) foi desenvolvido no início do estudo e objetivou manter condições fisiológicas ao enxerto após os dois procedimentos. Sua criação se baseou parcialmente em requisitos de segurança já recomendados pelos fabricantes e amplamente utilizados na prática.

O protocolo permitiu a realização do PRK em 27 dos 30 olhos incluídos no estudo (90%). Entre estes, foi eficaz em evitar a extrusão de segmentos em

todos os casos exceto em um. Esses dados confirmam que o protocolo desenvolvido conferiu segurança ao uso do excimer laser neste estudo. Sua validação, entretanto, exigiria utilização em amostras maiores.

Neste estudo, houve perda endotelial significativa após os dois procedimentos. Os casos de perfuração endotelial e rejeição endotelial podem ter interferido negativamente nesta análise: são fatores conhecidos de potencial dano ao endotélio. Quando estes casos são excluídos da análise estatística (3 casos de perfuração e um de rejeição), não há diferença entre a perda medida e a estimada após o ICRS (p=0,106). Estes dados sugerem que ambas as técnicas ICRS e PRK, isoladas ou associadas, não geram perda endotelial superior àquela esperada para o mesmo período caso nenhuma cirurgia tivesse sido realizada. Além disso, não houve perda de nenhum enxerto por descompensação endotelial no estudo.

Por fim, os dados mencionados anteriormente comprovam que a associação das duas técnicas foi segura durante o acompanhamento estudado. Todavia, estudos que contenham amostras maiores e com tempo de acompanhamento mais longo seriam necessários para se determinar a segurança dessa associação de técnicas.

6.9 Opacificação corneana

A opacificação corneana foi a complicação mais prevalente deste estudo, acometendo a córnea periférica em 73% dos casos e a central em

34%. Apesar dessa alta porcentagem, a opacidade foi clinicamente significativa em apenas dois casos, nos quais ocasionou perda de linhas de visão corrigida. Desses dois casos, somente um terminou o estudo com AVLcc inferior à do pré-operatório.

Acredita-se que a alta incidência encontrada neste estudo esteja relacionada à associação de fatores predisponentes. Foram identificados pelo menos cinco fatores de risco para desenvolvimento de opacidade após PRK na população estudada: desepitelização mecânica[54], astigmatismo alto[54,180], hipermetropia (em 13 olhos)[54], transplante de córnea[44,52,53,57,150,151,175,176] e presença de ICRS.[162-164]

Em teoria, o acometimento mais frequente da córnea periférica poderia estar relacionado ao local de maior consumo tecidual pelo excimer laser. Um estudo encontrou que a profundidade de ablação e o EEsf pré-operatório estão diretamente correlacionados com *haze*.[54] No presente estudo, a área de maior consumo pelo laser ocorreu no eixo mais plano do enxerto, devido à priorização do tratamento astigmático. Essa área coincide com o corpo de ICRS. Em todos os casos com opacificação, sua localização ocorreu próximo do centro do corpo do segmento. A opacificação acometeu com maior frequência o estroma exatamente sobre o segmento (50% de todos os segmentos do estudo) ou centralmente a ele (39%) e, mais raramente, perifericamente a ele (11%). Esse padrão topográfico de acometimento coincide com as áreas de maior consumo em um tratamento cilíndrico com zona óptica média de 6,50 mm. Apesar disso, não houve correlação entre o grau de opacificação e a profundidade de ablação (Tabela 9).

Correções de astigmatismo maiores que 3,0 D podem ter 3,5 vezes mais probabilidade de formação de *haze* em relação a valores menores.[54] Outro estudo também encontrou essa correlação em olhos com astigmatismo maior que 2,0 D.[180] Este estudo avaliou casos com alto ASTr e ASTta e priorizou o tratamento cilíndrico. A correção cilíndrica média pelo laser foi de 3,95 ± 1,24 D (variando de 1,50 a 6,00 D) e, portanto, pode ser considerada um fator de risco para opacificação neste trabalho. Entretanto, sete casos (27%) não tiveram qualquer opacificação periférica.

Em olhos normais o pico de *haze* habitualmente ocorre entre 1 a 3 meses após PRK.[181] Apesar disso, *haze* tardio vem sendo descrito com início entre 4 a 12 meses.[53,182-184] Alguns trabalhos de PRK em olhos transplantados relataram o início da opacificação, com variação entre 10 dias a 12 meses.[44,53,56,150] Neste estudo, o início da opacificação ocorreu em média aos 156 dias nas opacidades periféricas e aos 192 nas centrais, o que está de acordo com a literatura.

Em olhos normais, o *haze* pós-PRK acomete habitualmente apenas o estroma superficial. No presente estudo, entretanto, dois casos tiveram acometimento profundo, de até dois terços da espessura corneana, o que pode sugerir um mecanismo diferente na geração da opacidade. A literatura é escassa em trabalhos que relatem a profundidade da opacificação após PRK. Opacificação do estroma profundo já foi relatada em olhos com ceratocone submetidos a PRK associado a CXL[185].

Neste trabalho, a maioria dos casos apresentou algum grau de

opacificação apesar do uso de MMC 0,02% por 60 segundos. O aparecimento de *haze* pós-PRK pode ocorrer mesmo com o uso de MMC (do inglês, *breakthrough haze*) tanto em olhos normais, como em transplantados. Um estudo com 7.535 olhos normais encontrou incidência de 2,1% em miopia alta e de 1,1% em miopia leve a moderada, todos após uso de MMC.[54] Entretanto, em olhos transplantados a taxa de *haze* após PRK com uso de MMC varia de 3 a 37%.[44,52,53,56,57,150-152,175,176] Alguns autores acreditam que a MMC seja eficiente em prevenir formação de *haze* de início precoce, mas ineficaz em evitar aquele de aparecimento tardio.[186]

A maioria dos estudos não faz distinção em relação à localização da opacidade. Considerando apenas opacidades centrais, a taxa de 34% deste trabalho está de acordo com a literatura. Entretanto, se forem analisadas as opacificações periféricas, a taxa encontrada de 73% pode ser considerada como desfavorável. Acredita-se que esse elevado índice esteja relacionado a múltiplos fatores de risco presentes na amostra avaliada por este estudo.

Além disso, é importante considerar a possibilidade de subnotificação na literatura. De fato, existem trabalhos com descrições de *haze* como as seguintes: *"haze ocorreu em alguns pacientes, com nota de 0 a 1"* ou "*haze leve e transitório na maioria dos olhos"*. No presente estudo, mesmo as opacificações periféricas, de intensidade leve e clinicamente irrelevantes foram relatadas, como a que é vista na figura 10 (olho esquerdo, imagem inferior à direita).

A aplicação de excimer laser em córneas com ICRS já foi relatada, mas

de forma associada a CXL e em olhos com ceratocone. Esses estudos apresentam taxas de *haze* de 0% a 11%.[162-165] Todavia, a associação de PRK com ICRS em olhos transplantados ainda não havia sido estudada.

O uso de corticoide tópico após PRK com o objetivo de prevenir formação de *haze* tardio é um tema controverso na literatura.[184,187,188-190] Neste estudo, corticoide tópico em dose alta foi prescrito por 4 semanas (quatro vezes ao dia e regressão de 1 gota por semana) e então corticoide em dose baixa (acetato de fluormetolona, colírio a 0,1%; quatro vezes ao dia e regressão de 1 gota a cada 2 semanas) foi usado por mais 8 semanas. O único caso bilateral deste estudo, evoluiu com importante opacidade central (grau 4 no centro e na periferia) no primeiro olho operado, após 5 meses de PRK. Neste ponto do acompanhamento o olho contralateral estava no terceiro mês pós PRK e sem qualquer opacidade identificável. Optou-se por reiniciar corticoide tópico de baixa dosagem (acetato de fluormetolona, colírio a 0,1%) quatro vezes ao dia com regressão ao longo de 6 meses. Apesar desse segundo olho ter igualmente desenvolvido opacidade, sua intensidade foi significativamente menor e poupou o centro do enxerto: grau 0 no centro e grau 1 na periferia, com início aos 180 dias de PRK (Figura 10). Acredita-se que o uso do corticoide milesimal por 6 meses, ao invés de por 2 meses, pode ter sido crucial na prevenção de opacificação neste caso.

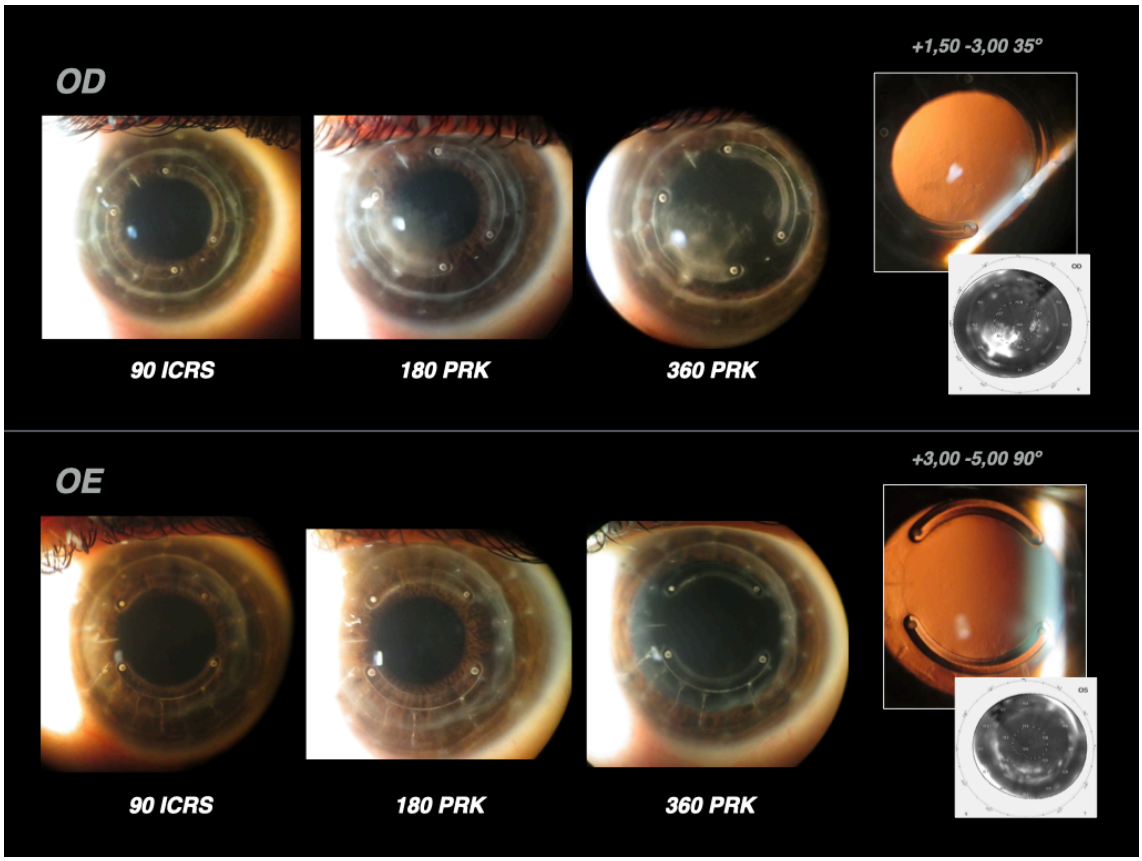

As cinco imagens referem-se, da esquerda para a direita, a três fotografias em lâmpada de fenda, utilizando técnica de dispersão escleral em três momentos cirúrgicos (90 ICRS = 90 dias após ICRS; 180 PRK = 180 dias após PRK; 360 PRK = 360 dias após PRK), reflexo vermelho (360 dias de PRK) e mapa de densitometria (tomografia Scheimpflug, 360 dias de PRK). Acima à direita, a correção realizada. OD = olho direito; OE = olho esquerdo. Observação: as imagens referentes ao 360º dia após PRK foram feitas sob midríase, nos dois olhos, para efeito de comparação. (Crédito das fotografias: Pedro Bertino Moreira)

Figura 10- Evolução da opacificação corneana no único caso bilateral do estudo

6.9.1 Fatores de risco para opacificação corneana

O estudo estatístico das nove variáveis significativamente correlacionadas com opacidade permitiu a determinação de limiares de opacificação para cada parâmetro estudado.

Esses limiares foram testados através da comparação da frequência de opacificação nos dois subgrupos gerados por cada um deles. Em cinco dessas análises, o desenvolvimento de opacificação foi estatisticamente superior em um dos subgrupos.

Assim, foram considerados fatores predisponentes à opacificação: (a) descentração vertical do transplante ≥ 1,0 mm; (b) KMéd pré-operatório ≥ 45,5 D; (c) razão de ablação centro-periferia ≥ 130%; (d) zona óptica ≤ 6,0 mm, e (e) zona de ablação ≤ 8,5 mm. Esses limiares apresentam importância clínica, na medida em que podem significar maior chance de evolução para opacificação.

Assim, acredita-se que candidatos à associação de ICRS com PRK, cujos transplantes apresentem valores dentro das condições acima, devam ser advertidos da maior probabilidade de opacificação. Adicionalmente, em eventual decisão pela cirurgia, acredita-se que o uso de corticoide tópico, em baixa dose e por prazo maior que o habitual, deva ser considerado.

Entretanto, futuros estudos com amostras maiores serão importantes para a confirmação do valor preditivo destes fatores.

6.10 Perfuração endotelial

Durante a confecção do túnel de ICRS pelo laser de femtossegundo, houve três casos de perfuração endotelial (10%). Essa taxa é superior à publicada por outros autores.[37-42]

Uma hipótese é a de que a localização do túnel realizado pelo laser tenha tido uma diferença daquela que foi programada com base na tomografia por Scheimpflug. Durante a medida do mapa paquimétrico, a centralização é dependente da fixação do paciente. Diferentemente, durante o intraoperatório o túnel foi centralizado, tendo como referência os limites do enxerto e o reflexo de Purkinje. Essa divergência poderia explicar um plano de dissecção que ultrapassasse a espessura total do enxerto em alguns pontos.

Além disso, sabe-se que a tomografia Scheimpflug depende da transparência corneana preservada para gerar medidas confiáveis de paquimetria. Na amostra deste estudo, opacidades presentes no enxerto mas fora do eixo visual não foram consideradas critério de exclusão e, portanto, podem ter influenciado no planejamento de profundidade do túnel.

Em dois dos três olhos com perfuração, a programação de profundidade do túnel foi de 80% do ZAIMF e, em um caso, de 75%. Houve outros oito casos no estudo com profundidade de 80%, os quais não tiveram complicação. Consequentemente, a incidência de perfuração foi de 20% e 5% para profundidades de 80% e de 75%, respectivamente.

No presente estudo, um implante profundo era desejável, e o risco de perfuração foi considerado. Quanto maior a espessura estromal sobrejacente aos segmentos após o implante, maior a probabilidade de o tratamento com PRK ser permitido pelo protocolo de segurança. Contrariamente, a maioria dos trabalhos de ICRS em olhos transplantados com laser de femtossegundo utilizou profundidade de 70% ou 75% do ZAIMF.[39,40,42] O único trabalho que

usou profundidade de 80% foi uma série de 14 olhos.[38]

Vale ressaltar que, apesar de ser uma complicação potencialmente grave, as microperfurações causadas pelo laser geralmente produzem defeitos endoteliais puntiformes. Estes, habitualmente, evoluem sem edema, cicatrizam em poucos dias e permitem reabordagem em pouco tempo, como ocorreu nos três casos deste estudo.

6.11 Perda endotelial

Algum grau de perda endotelial pode ser esperado em qualquer procedimento cirúrgico após TCP. Apesar disso, a incidência de descompensação endotelial após procedimentos extraoculares para correção de ARPT (IRAs, topoplastias, excimer laser e ICRS) é baixa.[37-44,48,52,53,56,130,133,149,174,191-193] Esse baixo risco de falência de enxerto deve ser considerado individualmente frente à probabilidade de melhora da performance visual.

Neste estudo, a perda endotelial foi significativa em todas as etapas: após ICRS, após PRK e, também, ao considerar o período total do acompanhamento. No entanto, há de se analisar o decréscimo na contagem endotelial que se espera em casos de TCP, mesmo sem intervenções adicionais. Se nenhum procedimento tivesse sido realizado, a perda endotelial teria sido igualmente significativa após 3 meses e após 15 meses.

Assim, apenas após ICRS, a perda endotelial foi estatisticamente

diferente da esperada se a intervenção não tivesse ocorrido. Essa perda foi maior que a calculada para o período. Uma possível explicação para isso seria um dano endotelial mais alto nos casos que complicaram: os olhos que tiveram perfuração (n=3) e rejeição (n=1). De fato, se esses casos fossem excluídos da análise, a DEnd após ICRS não seria estatisticamente diferente da esperada para o período (p=0,10678).

Portanto, atribuiu-se a perda endotelial aumentada após ICRS às complicações. Apesar disso, esses quatro casos tiveram uma relevante melhora refracional e visual. Nenhum enxerto descompensou, e a perda endotelial ao longo do acompanhamento todo não divergiu daquela esperada para o período. Esses achados indicam que as intervenções foram benéficas mesmo nos casos que tiveram complicação e, portanto, suas indicações estão justificadas.

6.12 Outras complicações

Rejeição endotelial e infecção são complicações graves, com risco de perda do enxerto após qualquer intervenção cirúrgica em olhos transplantados.[44,52,53,57,175,176]

Neste estudo, ambas ocorreram após o PRK, sendo um caso de rejeição e outro, de infecção. Há que se enfatizar, portanto, o risco adicional que o PRK conferiu a esses dois casos.

Apesar disso, o índice de segurança do PRK (em relação ao estado

pós-ICRS) calculado para estes dois casos foi de 1,32 e 1,60. Estes dados confirmam que ambos tiveram melhora visual apesar das complicações, justificando a indicação do procedimento.

6.13 Pontos positivos e negativos do estudo

Talvez os principais pontos positivos deste trabalho sejam ineditismo e aplicabilidade clínica. A associação das técnicas aqui estudada, com o objetivo de tratamento de ARPT, não é encontrada na literatura até a data da escrita desta tese. Os resultados relatados sobre a performance da associação de ICRS com PRK em olhos transplantados são inéditos e promissores.

Consequentemente, a associação aqui estudada apresenta potencial para figurar como uma nova modalidade no manejo cirúrgico de casos desafiadores de astigmatismo pós-transplante.

Os principais pontos negativos do trabalho incluem amostra pequena e ausência de um grupo controle. Apenas 26 olhos foram submetidos às duas intervenções propostas e seguiram o acompanhamento completo de 15 meses. Apesar de os resultados apontarem na direção de se tratar de uma associação segura, o tamanho da amostra é insuficiente para tal conclusão.

Muito embora seja difícil a padronização de casos pós-transplantes em função de sua gênese multifatorial, a presença de um grupo controle aumentaria o valor científico deste trabalho. Futuras linhas de pesquisa poderão confirmar ou contradizer esses resultados através de estudos

prospectivos, controlados, randomizados, com amostras maiores e com maior tempo de acompanhamento.

7. Conclusão

Este estudo avaliou a inédita associação de ICRS com PRK para tratamento de alto astigmatismo em olhos submetidos a transplante de córnea.

Em face do objetivo primário do estudo (eficácia e segurança da combinação), as conclusões foram as seguintes:

1. A associação de ICRS com PRK, durante o acompanhamento de 12 meses, foi eficaz em:
    a. reduzir o astigmatismo topográfico e refracional;
    b. melhorar a acuidade visual corrigida e não corrigida; e
    c. possibilitar readaptação ao uso de óculos.
2. Houve estabilidade visual (AVLcc e AVLsc) e topográfica (ASTta e ASTtp) ao longo do acompanhamento.
3. Houve instabilidade refrativa (ASTr e EEsf) durante o acompanhamento.
4. Os resultados da associação ICRS com PRK foram superiores aos do ICRS isoladamente.
5. A associação de ICRS com PRK pareceu ser segura. A taxa de perda de AV corrigida foi baixa e nenhum transplante descompensou. A perda endotelial foi mais alta que a esperada apenas nos casos que complicaram.

Perante os objetivos secundários do estudo (complicações, eficácia do protocolo de segurança e identificação de correlações entre parâmetros pré-

operatórios e resultados), as conclusões foram as seguintes:

1. Opacificação corneana foi a principal complicação do estudo. Apesar disso, foi clinicamente significativa em um número baixo de casos.

2. O protocolo de segurança desenvolvido neste estudo foi eficaz em evitar a extrusão dos segmentos e o vazamento de humor aquoso após PRK.

3. As correlações estatísticas deste trabalho indicam que:

    a. maior correção de astigmatismo foi encontrada nas córneas mais espessas, com menor curvatura máxima e com menor densitometria, e

    b. opacificação corneana foi encontrada com maior frequência nas córneas mais descentradas verticalmente, com maior curvatura média, tratadas com maior ablação central em relação à periférica e submetidas a menor zona de tratamento (zonas óptica e de ablação).

Apesar dos achados promissores, estudos prospectivos, com amostras maiores, grupo controle e tempo maior de acompanhamento serão necessários para confirmar a segurança e a estabilidade de longo prazo dessa associação de técnicas.

8. Anexos

Anexo 1- Termo de Consentimento Livre e Esclarecido

FACULDADE DE MEDICINA DA UNIVERSIDADE DE SÃO PAULO

TERMO DE CONSENTIMENTO LIVRE E ESCLARECIDO

DADOS DE IDENTIFICAÇÃO DO SUJEITO DA PESQUISA OU RESPONSÁVEL LEGAL

1. NOME: ....
DOCUMENTO DE IDENTIDADE Nº : ..... SEXO : .M □ F □
DATA NASCIMENTO: ...../...../.....
ENDEREÇO ..... Nº ..... APTO: ..
BAIRRO:.....CIDADE .....
CEP:..... TELEFONE: DDD (.....) .....

2.RESPONSÁVEL LEGAL .....
NATUREZA (grau de parentesco, tutor, curador etc.) .....
DOCUMENTO DE IDENTIDADE :.....SEXO: M □ F □
DATA NASCIMENTO.: ...../...../.....
ENDEREÇO: ..... Nº..... APTO: .....
BAIRRO:.....CIDADE: .....
CEP:.....TELEFONE:DDD (.....).....

DADOS SOBRE A PESQUISA

1. TÍTULO DO PROTOCOLO DE PESQUISA : **Tratamento de astigmatismo pós ceratoplastia através de implantes de segmentos intra-estromais (ICRS) associados a ceratectomia fotorrefrativa (PRK)**

2. PESQUISADOR : **Pedro Bertino Moreira (CPF 270.772.838-10 / CRM-DF 19.885)**

CARGO/FUNÇÃO: **Médico Oftalmologista**

INSCRIÇÃO CONSELHO REGIONAL Nº ..**127789 (CREMESP) 19885 (CRM-DF)**

UNIDADE DO HCFMUSP: **Departamento Oftalmologia**

3. AVALIAÇÃO DO RISCO DA PESQUISA:

RISCO MÍNIMO □ RISCO MÉDIO □

RISCO BAIXO X RISCO MAIOR □

4.DURAÇÃO DA PESQUISA : **09 meses**

FACULDADE DE MEDICINA DA UNIVERSIDADE DE SÃO PAULO

Estudo: Tratamento de astigmatismo pós ceratoplastia através de implantes de segmentos intra-estromais (ICRS) associados a ceratectomia fotorrefrativa (PRK)

Pesquisador: Pedro Bertino Moreira (CPF 270.772.838-10 / CRM-DF 19.885)

Trata-se de um estudo clínico cujo título é "**Tratamento de astigmatismo pós ceratoplastia através de implantes de segmentos intra-estromais (ICRS) associados a ceratectomia fotorrefrativa (PRK)**". O objetivo deste trabalho é avaliar o astigmatismo (um tipo de grau muito comum após transplante de córnea) e a curvatura da córnea (a parte anterior do olho, onde se encontra o transplante) após a realização de dois procedimentos cirúrgicos. O primeiro, consiste na implantação de anéis estromais dentro da córnea transplantada. Estes anéis são próteses, conhecidas como segmentos intra-estromais, anel estromal ou anel de Ferrara. O segundo procedimento consiste na cirurgia de grau a laser, também conhecida como cirurgia refrativa.

Os pacientes serão selecionados conforme os critérios de inclusão e exclusão definidos no projeto.

Participarão deste estudo 30 pacientes selecionados em quaisquer serviços de oftalmologia, privados ou públicos, e encaminhados ao (ou proveniente do próprio) Hospital de Olhos INOB (SHLS 716 Centro Clínico Sul Torre II Térreo, Asa Sul. Brasília - DF), onde serão realizados exames. Os procedimentos cirúrgicos serão realizados no centro cirúrgico do Advance Centro clínico (SGAS 915 lote 69ª e, 70A, Brasília - DF).

Antes da cirurgia, responda as perguntas e realize exames necessários para garantir a sua possibilidade em participar deste estudo. Sendo assim, se desejar participar, será solicitado que você assine este termo de consentimento livre e esclarecido, que indica que você recebeu informações sobre os possíveis riscos e benefícios envolvidos em sua participação. Você será então admitido no estudo.

Antes das cirurgias, você será submetido a uma avaliação oftalmológica, incluindo exames de refração (algumas vezes com dilatação da menina dos olhos - ou pupila - podendo gerar embaçamento passageiro em sua visão), exame de fundo de olho, teste de lente de contato (em que uma lente de contato rígida é colocada sobre a córnea apenas por alguns minutos para se avaliar o seu efeito na visão) e exames em alguns aparelhos oftalmológicos como: microscopia especular da córnea (uma fotografia para avaliação das células da córnea), paquimetria ultrassônica da córnea (um exame realizado com colírio anestésico que determina a espessura da córnea através do contato da ponta de um instrumento chamado sonda, que tem o formato parecido com o de uma caneta), topografia da córnea (um exame para avaliação da curvatura da córnea, em que círculos de luz são projetados na córnea antes da tomada de uma fotografia), Pentacam (um tomógrafo de córnea, exame muito parecido com a topografia) OCT de córnea (outro tomógrafo de córnea que usa emissão de luz para avaliar a espessura da córnea) e IOL Master (um aparelho que mede várias estruturas do olho apenas com emissão de luz).

Depois que todos os exames forem concluídos os resultados serão avaliados pelo médico

pesquisador. Se não houver nenhum critério médico que impeça a sua participação no trabalho você será informado. E, se desejar participar deste trabalho, você será incluído no estudo e submetido aos procedimentos e exames descritos abaixo:

1. **Primeira cirurgia : implante de anel estromal (ou anel de Ferrara).** Esta cirurgia é realizada com anestesia tópica, isto é, apenas com colírio anestésico. O paciente não precisa ser internado e é liberado logo após a realização da cirurgia.

2. Exames para avaliar a segurança da próxima cirurgia

Após o implante dos anéis estromais, uma avaliação pelo médico pesquisador será feita para avaliar a possibilidade ou não da segunda cirurgia.

Caso esta avaliação, baseada em critérios de segurança estabelecidos antes do início do trabalho, considere possível a realização da segunda cirurgia, o paciente será informado.

Assim, após a primeira cirurgia, dependendo dos resultados dos exames e da avaliação do médico pesquisador, o paciente poderá ter a segunda cirurgia contra-indicada ou cancelada e, neste caso, seguirá até o fim do estudo apenas realizando exames e sendo acompanhado.

3. Segunda cirurgia: cirurgia refrativa com laser

A segunda cirurgia é realizada com colírio anestésico e não necessita internação. Também chamada de cirurgia refrativa, este procedimento é realizado através de um laser. Logo após a cirurgia, uma lente de contato é colocada para dar maior conforto, sendo retirada apenas após 7 dias.

4. Acompanhamento pós-operatório

O acompanhamento ocorrerá ao longo de nove meses através de exames pós operatórios nos meses 3, 6 e 9 após a primeira cirurgia (implante de anel). O uso de lente de contato será interrompido por no mínimo 30 dias antes da primeira avaliação. Os exames serão realizados no Hospital de Olhos INOB e custeados por esta instituição.

As complicações durante ou após o procedimento de implante de anel incluem infecção da córnea (ceratite infecciosa), melting ("derretimento" da córnea), neovascularização (crescimento de vasos sanguíneos anormais na córnea), migração de segmento de anel (um dos anéis implantados ou os dois podem migrar para fora da sua posição ideal), extrusão de segmento de anel (um dos anéis implantados ou os dois podem sair para fora da córnea), perfuração ocular (a córnea pode ser perfurada durante o implante do anel), correção do grau além ou aquém do planejado.

As complicações durante ou após a cirurgia refrativa a laser incluem infecção da córnea (ceratites infecciosas), melting ("derretimento" da córnea), neovascularização (crescimento de vasos sanguíneos na córnea), dificuldade de reepitelização (dificuldade de se refazer a camada de células que cobre a superfície da córnea), correção do grau além ou aquém do planejado, haze (ou opacidade da área central da córnea), diminuição da sensibilidade da córnea e síndrome de olho seco (ressecamento da superfície do olho).

Dependendo da complicação que apareça após qualquer uma das duas cirurgias podem ser necessários alguns tratamentos clínicos e/ou cirúrgicos para correção da complicação, como tratamento com antibióticos ou outros medicamentos, ou mesmo procedimentos cirúrgios como retirada de anel (procedimento chamado de explante), alteração na posição dos anéis (procedimento

chamado de reposicionamento), novo implante de anel (chamado de reimplante, quando houve saída ou retirada do anel) e mesmo um novo transplante de córnea.

Após cada uma das duas cirurgias propostas você utilizará colírios por pelo menos 3 meses e será submetido a consultas e exames oftalmológicos com 1 dia, 7 dias, 1 mês, 3 meses e 6 meses.

Durante este estudo de 9 (nove) meses, seu médico poderá solicitar a realização de outros exames oftalmológicos quando necessários.

Somente no final do estudo poderemos concluir a performance destas duas técnicas na correção ou diminuição do astigmatismo que se desenvolveu após o seu transplante de córnea. Você terá acesso aos profissionais responsáveis pela pesquisa para esclarecimento de eventuais dúvidas. O principal investigador é o Dr. Pedro Bertino Moreira. A segunda investigadora é a Dra. Renata Soares Magalhães.

Caso você decida não participar desta pesquisa isso resultará em não ser acompanhado no Hospital de Olhos INOB. É garantida a liberdade da retirada de consentimento a qualquer momento e deixar de participar do estudo. O acompanhamento dos pacientes que vêm de outros serviços será garantido no Hospital de Olhos INOB somente durante o tempo de duração do estudo que é de nove meses. Após este período o paciente originário de outro serviço, particular ou público, deverá retornar ao seu serviço de origem para acompanhamento subsequente. Caso o paciente decida retirar-se do estudo durante seu curso, o mesmo deverá continuar seu acompanhamento no serviço de origem. Após o término do estudo (nove meses após a avaliação inicial do paciente) o paciente não terá mais direito a exames gratuitos e/ou acompanhamento gratuito no Hospital de Olhos INOB.

Direito de confidencialidade – As informações obtidas serão analisadas em conjunto com as de outros pacientes, não sendo divulgada a identificação de nenhum paciente. É compromisso do pesquisador de utilizar os dados e o material coletado somente para esta pesquisa.

Durante o estudo você terá direito de ser mantido atualizado sobre os resultados parciais das pesquisas, quando em estudos abertos, ou de resultados que sejam do conhecimento dos pesquisadores;

Despesas e compensações: não há despesas pessoais para o participante em qualquer fase do estudo, incluindo exames, consultas e cirurgias. Também não há compensação financeira relacionada à sua participação. Despesas decorrentes de transporte (deslocamentos) e medicação serão de responsabilidade do participante.

Garantia de acesso: em qualquer etapa do estudo, você terá acesso aos profissionais responsáveis pela pesquisa para esclarecimento de eventuais dúvidas. O principal investigador é o Dr. Pedro Bertino Moreira que pode ser encontrado no Hospital de Olhos INOB no endereço SHLS 716, Centro Sul, Torre II, térreo, Brasília, DF, fone (61) 3298.6060. O telefone celular pessoal do Dr Pedro lhe será disponibilizado após a primeira cirurgia para eventuais dúvidas ou emergências. O Orientador desta Pesquisa poderá ser encontrado no Depto. de Oftalmologia da FMUSP Av. Dr. Enéas Carvalho de Aguiar, 255 – 6º andar Fone: 2661.7870.

Se você tiver alguma consideração ou dúvida sobre a ética da pesquisa, entre em contato com o Comitê de Ética em Pesquisa (CEP) – **Instituto do Câncer do Estado de São Paulo**

"Octávio Frias de Oliveira" - 21º andar – sala 36 - Av. Dr. Arnaldo, 251 - Cerqueira César - São Paulo - SP - CEP: 01246-000 - tel: **3893-4401 / 3893-4407** – E-mail: cep.fm@usp.br

Em caso de dano pessoal, diretamente causado pelos procedimentos ou tratamentos propostos neste estudo (nexo causal comprovado), o participante tem direito a tratamento médico na Instituição, bem como às indenizações legalmente estabelecidas.

Eu, _____ (nome completo do participante), RG número _____ e CPF número _____, acredito ter sido suficientemente informado a respeito das informações que li ou que foram lidas para mim, descrevendo o estudo "**Tratamento de astigmatismo pós ceratoplastia através de implantes de segmentos intra-estromais (ICRS) associados a ceratectomia fotorrefrativa (PRK)**". Discuti com o Dr. Pedro Bertino Moreira sobre a minha decisão em participar nesse estudo. Ficaram claros para mim quais são os propósitos do estudo, os procedimentos a serem realizados, seus desconfortos e riscos, as garantias de confidencialidade e de esclarecimentos permanentes. Ficou claro também que minha participação é isenta de despesas (exceto deslocamento e medicação, isto é, as despesas de transporte e medicação serão de responsabilidade do participante) e que tenho garantia do acesso a tratamento hospitalar quando necessário. Também ficou claro que após o término do período de nove meses do estudo, devo retornar ao serviço de oftalmologia de onde fui encaminhado, acabando meu vínculo gratuito com a instituição Hospital de Olhos INOB. Concordo voluntariamente em participar deste estudo e poderei retirar o meu consentimento a qualquer momento, antes ou durante o mesmo, sem penalidades ou prejuízo ou perda de qualquer benefício que eu possa ter adquirido, ou no meu atendimento neste Serviço.

Assinatura do paciente/representante legal Data ____/____/____

(Somente para o responsável do projeto)

Declaro que obtive de forma apropriada e voluntária o Consentimento Livre e Esclarecido deste paciente ou representante legal para a participação neste estudo.

Assinatura do responsável pelo estudo Data ____/____/____

Anexo 2- Aprovação do Comitê de Ética Médica do Hospital de Olhos INOB

Grupo INOB
Ver e viver bem.

CARTA DE ANUÊNCIA DA INSTITUIÇÃO SEDIADORA DA PESQUISA

Declaramos, para os devidos fins, que consentimos em disponibilizar o(s) setor(es) de exames/SADT, consultório ambulatorial e Centro Cirúrgico desta Instituição, para o desenvolvimento das atividades referentes ao Projeto de Pesquisa intitulado: Estudo clínico prospectivo de Tratamento de astigmatismo pós ceratoplastia através de implantes de segmentos intra-estromais (ICRS) associados a ceratectomia fotorrefrativa (PRK), do pesquisador Pedro Bertino Moreira, CRM 19885 DF, sob a responsabilidade do Professor Dr. Marcony R. Santhiago do curso de Medicina, da Universidade de São Paulo- USP, pelo período de execução previsto no referido Projeto.
O projeto foi feito com a anuência dos diretores e comitê de ética médica desta Instituição, cumprindo com as Resoluções Éticas Brasileiras. Esta instituição está ciente de suas corresponsabilidades como instituição coparticipante do presente projeto de pesquisa, e de seu compromisso no resguardo da segurança e bem estar dos sujeitos de pesquisa nela recrutados, dispondo de infra-estrutura necessária para a garantia de tal segurança e bem-estar

Brasília, 07 de fevereiro de 2017.

Dr. Edenilson Carvalho
Oftalmologista
CRM-14.813

Edenilson dos Santos Carvalho Junior
CRM-DF: 14813
Membro efetivo da Comissão de Ética Médica

Ana Cláudia Moura Fiúza
CRM-DF: 9150
Membro efetivo da Comissão de Ética Médica

Renato Braz Dias
CRM-DF: 9647
Diretor Técnico

inob.com.br
SHLS 716, Centro Clínico Sul, Torre II
Térreo, Brasília - DF / 70390.700
(61) 3298.6060

hogdf.com.br
Quadra 1, conjunto G, lote 1
Setor Sul, Gama - DF / 72410.107
(61) 3298.6061

Anexo 3- Parecer de ética da Universidade de São Paulo

USP - FACULDADE DE MEDICINA DA UNIVERSIDADEDE SÃO

PARECER CONSUBSTANCIADO DO CEP

DADOS DO PROJETO DE PESQUISA

Título da Pesquisa: Tratamento de astigmatismo pós ceratoplastia através de implantes de segmentos intra -estromais (ICRS) associados a ceratectomia fotorrefrativa (PRK).

Pesquisador: Marcony Rodrigues de Santhiago
Área Temática:
Versão: 1
CAAE: 67523417.3.0000.0065
Instituição Proponente: Departamento de Oftalmologia e Otorrinolaringologia
Patrocinador Principal: Financiamento Próprio

DADOS DO PARECER

Número do Parecer: 2.056.668

Apresentação do Projeto:
O projeto "tratamento de astigmatismo pós ceratoplastia através de implantes de segmentos intra-estromais (ICRS) associados a ceratectomia fotorrefrativa (PRK)"está bem apresentado, embora o texto seja bastante confuso em algumas partes, e bem justificado. A seção de materiais e métodos está bem descrita e a bibliografia é farta.

Objetivo da Pesquisa:
O objetivo deste trabalho é avaliar a performance da associação de implante de segmentos intra-estromais com ceratectomia fotorefrativa no tratamento de astigmatismo pós ceratoplastia.

Avaliação dos Riscos e Benefícios:
O risco é pequeno e os benefícios são altos.

Comentários e Considerações sobre a Pesquisa:
Esta pesquisa é importante porque altos graus de astigmatismo constituem a complicação mais frequenteapós ceratoplastia.

Considerações sobre os Termos de apresentação obrigatória:
Terms apresentados e corretos

Endereço: DOUTOR ARNALDO 251 21º andar sala 36
Bairro: PACAEMBU **CEP:** 01.246-903
UF: SP **Município:** SAO PAULO
Telefone: (11)3893-4401 **E-mail:** cep.fm@usp.br

USP - FACULDADE DE MEDICINA DA UNIVERSIDADEDE SÃO

Continuação do Parecer: 2.056.668

Conclusões ou Pendências e Lista de Inadequações:

Projeto bem elaborado, sem problemas éticos aparentes.

Considerações Finais a critério do CEP:

Este parecer foi elaborado baseado nos documentos abaixo relacionados:

Tipo Documento	Arquivo	Postagem	Autor	Situação
Informações Básicas do Projeto	PB_INFORMAÇOES_BASICAS_DO_PROJETO_901678.pdf	25/04/2017 10:41:31		Aceito
Outros	CADASTRO_CEP_FMUSP_16264.pdf	25/04/2017 10:38:55	Marcony Rodrigues de Santhiago	Aceito
Outros	Oficio_130_Aprovacao_Depto_Oftalmologia.pdf	25/04/2017 10:37:54	Marcony Rodrigues de Santhiago	Aceito
Folha de Rosto	FR_Protocolo_Registro_16264.pdf	25/04/2017 10:36:36	Marcony Rodrigues de Santhiago	Aceito
Outros	Carta_Anuencia_Hospital_de_Olhos_INOB.pdf	12/04/2017 10:09:38	Marcony Rodrigues de Santhiago	Aceito
TCLE / Termos de Assentimento / Justificativa de Ausência	TCLE_Protocolo_Pedro_Bertino_abril_2017.doc	12/04/2017 10:06:46	Marcony Rodrigues de Santhiago	Aceito
Projeto Detalhado / Brochura Investigador	Projeto_Pedro_Bertino_fev_2017.doc	12/04/2017 10:06:35	Marcony Rodrigues de Santhiago	Aceito

Situação do Parecer:

Aprovado

Necessita Apreciação da CONEP:

Não

SAO PAULO, 10 de Maio de 2017

Assinado por:

Maria Aparecida Azevedo
Koike Folgueira
(Coordenador)

Endereço: DOUTOR ARNALDO 251 21º andar sala 36
Bairro: PACAEMBU **CEP:** 01.246-903
UF: SP **Município:** SAO PAULO
Telefone: (11)3893-4401 **E-mail:** cep.fm@usp.br

Anexo 4- Entrevista e primeira avaliação oftalmológica

NOME:_____PRONT:_____CASO NUM: _____
TELEFONES:_____EMAIL:_____
END:_____
IDADE:_____SEXO: ☐M ☐F
☐ SUS ☐CONVENIO
LOCAL ONDE REALIZOU O TX/CIRURGIAO:_____
SERVIÇO ONDE VEM ACOMPANHANDO/MEDICO: _____

OLHO: ☐OD ☐OE
TIPO DE TX: ☐PK ☐DALK ☐NÃO SABE
TEMPO DE TX:_____MOTIVO DO TX: _____
USA COLÍRIOS? QUAIS: _____
HISTÓRIA FAMILIAR: ☐ CERATOCONE ☐ALERGIA OCULAR ☐ALERGIA SISTEMICA
☐ OUTROS: _____
HOUVE MELHORA APÓS O TX? ☐S ☐N OBS:_____ QUANDO INICIOU A BAV?
ESTABILIDADE REFRACIONAL? ☐S ☐N OBS: _____
☐ ALGUMA CIRURGIA ANTES DO TX: _____
☐ ALGUMA CIRURGIA APÓS O TX: _____
JÁ TEVE REJEIÇÃO: ☐S ☐N QUANDO?:_____
☐ USO DE LC APÓS TX: ☐GEL ☐RGP , SUSPENSÃO HÁ : _____
☐ USO DE ÓCULOS APÓS TX
☐ COÇAVA O OLHO APÓS TX
☐ TRAUMA OCULAR APÓS TX: _____

PATOLOGIA SISTEMICA ASSOCIADA?
☐ DM : ☐TIPO ☐TIPO II , ☐SEM RETINOPATIA ☐COM RETINOPATIA
☐ ALERGIA SISTÊMICA: ☐ASMA ☐RINITE OUTRO:_____
☐ PATOLOGIA DERMATOLÓGICA: _____
☐ PATOLOGIA REUMATOLÓGICA: _____
☐ PATOLOGIA CARDIOLÓGICA: _____
☐ PATOLOGIA DO COLÁGENO: _____
☐ SD DE DOWN
☐ OUTROS: _____

PATOLOGIA OCULAR ASSOCIADA?
☐ ALERGIA OCULAR : _____
☐ CIRURGIA: _____
☐ GLAUCOMA: _____
☐ DESCOLAMENTO DE RETINA: _____
☐ DOENÇAS DA RETINA: _____
☐ ESTRABISMO: _____
☐ OUTROS: _____

☐ completou questionário de qualidade de vida? (1/3)

CONSULTA 1: INICIAL (PRÉ OP) , data ____/_____/_____

Acuidade visual para longe não corrigida (AVLNC): _____
Acuidade visual para perto não corrigida (AVPNC): _____
AutoRef DIN:_____TONO SOPRO:_____(_____HS)
Refração dinâmica (Refração D): _____ Add: _____
Acuidade visual para longe corrigida (AVLC):_____
Acuidade visual para perto (30CM) corrigida (AVPC):_____
Biomicroscopia:

_____

_____

Sobre o TX:
Diâmetro do enxerto:_____mm (horiz) x_____mm (vert)
Distância do limbo:_____mm (temp);_____mm (nasal);_____mm (sup);_____mm (inf)

☐ centrado OU ☐ descentrado
☐ Sinéquia anterior periférica
☐ Opacidades (fora do eixo)
☐ Pigmentos endoteliais
☐ Guttata (centro do enxerto)
☐ Afinamento de junção (trepanação)
☐ Neovascularização até o enxerto
☐ outros: _____

Precisa tratar blefarite?: ☐S ☐N
☐ fotografias na lâmpada de fenda
☐ encaminhar para exames.

Exames: INICIAL (PRÉ OP), data_____/_____/_____
Uso de LC: ☐não usa ☐suspendeu há _____
Usou o lubrificante por 4x ao dia: ☐S ☐N

☐Topografia de córnea ---------- pen drive? ---------- ☐S
☐Microscopia especular ---------- pen drive? ---------- ☐S
☐OCT ---------- pen drive? ---------- ☐S
☐Pentacam ---------- pen drive? ---------- ☐S
☐IOL Master ---------- pen drive? ---------- ☐S

Tempo de quebra do filme lacrimal (BUT): (ar cond. desligado)
tempo 1:_____tempo 2:_____tempo 3: _____Média: _____

Teste de Schirmer (em terço lateral da pálpebra inferior do olho, sem uso de anestésico. Leitura doresultado após 5 minutos de olhos fechados) :_____mm
Acuidade visual para longe corrigida com lentes de contato rígida e anest. (AVLC-LC): _____
SR_____AV com LC + PH do greens: _____
Tonometria de aplanação:_____mmHg às_____hs
☐DILATAÇÃO (cicloplegia logo após 3 instilações de tropicamida colírio em intervalos de 10 minutos)AutoRef Estatica: _____
Refração estática (Refração E): _____
Mapeamento sob midríase: ☐ normal ☐ anormal: _____

Anexo 5- Questionário visual VF-14

Questionário VF-14

Nome:	
AVsc AO longe:	AVsc AO perto:

Sem os óculos, você tem alguma dificuldade para:

		Nenhuma dificuldade	Pouca dificuldade	Moderada dificuldade	Muita dificuldade	Incapaz
1	Ler letras pequenas, como bulade remédio ou lista telefônica?					
2	Ler jornal ou livro?					
3	Ler título de um livro ou letras grandes no jornal ou os númerosde telefone?					
4	Reconhecer pessoas no outrolado da rua?					
5	Ver degraus, escadas oucalçadas?					
6	Ler sinais de transito, placas derua ou destino de ônibus?					
7	Fazer trabalhos manuais comobordar, costurar, cortar com tesoura?					
8	Preencher cheques ou formulários?					
9	Jogar jogos como bingo, dama,dominó, jogo de cartas?					
10	Participar de esportes como futebol, tênis, vôlei ou boliche?					
11	Cozinhar?					
12	Assistir TV?					
13	Dirigir durante o dia?					
14	Dirigir durante a noite?					

Anexo 6- Ficha padronizada para consultas de acompanhamento

NOME:_____PRONT:_____ CASO NUM: _____
TELEFONES: _____ EMAIL: _____

CONSULTA # ____. Data _____/_____/_____
☐Topografia de córnea ☐Microscopia especular ☐OCT ☐Pentacam ☐IOL Master

PENTACAM: ASTIG ANT _____ ASTIG POST _____ KMAX _____Q_____
ABERR: P-V_____ RMS T_____LOA_____HOA_____
AbEs_____Coma0_____Coma90_____Trefoil_____

Acuidade visual para **longe não corrigida**: _____
AutoRef DIN:_____
TONO SOPRO:_____(_____HS)
Refração dinâmica (Refração D): _____ EQ ESF_____
Acuidade visual para **longe corrigida**:_____
Acuidade visual para **perto não corrigida**: _____
Acuidade visual para **perto corrigida**: _____

Biomicroscopia: ☐ normal ☐ anormal:
_____
_____
_____

☐fotografias na lâmpada de fenda
☐Depósitos: Perif , Sobre , Central
☐Halos/glare : Nota (Qto incomoda de 0-10): _____
☐Ceratite : local _____

☐Haze CENTRAL: ____em 4+ DENSITOM (0-2mm) : _____
☐Haze PERIF : ____em 4+: DENSITOM (2-6 mm): _____
Anel (local) : _____ acometendo : Perif , Sobre , Central
Anel (local) : _____ acometendo : Perif , Sobre , Central

Tempo de quebra do filme lacrimal (BUT): (ar cond. desligado)
tempo 1:_____tempo 2: _____tempo 3: _____ Média: _____
☐BUT diminuído sobre anel
☐BUT diminuído sobre haze
Teste de Schirmer : _____ mm ☐ QUEST. VF-14

Tonometria de aplanação: _____ mmHg às _____hs

DILATAÇÃO - AutoRef Estatica: _____
Refração estática (Refração E): _____(20 /____)

☐ Catarata _____local: _____
Mapeamento sob midríase: ☐ normal ☐ anormal:
_____

OUTROS:
_____
_____
_____

Anexo 7- Questionário de satisfação

NOME:_____PRONT:_____ CASO NUM: _____

QUESTIONÁRIO SATISFAÇÃO :
12 m POS OP PRK, data _____/_____/_____

0-MUITO INSATISFEITO / 5-NEUTRO / 10-MUITO SATISFEITO

1 QUAL A SUA AVALIAÇÃO DA SUA VISAO NO OLHO OPERADO PARA **LONGE**?
0 1 2 3 4 5 6 7 8 9 10

2 QUAL A SUA AVALIAÇÃO DA SUA VISAO NO OLHO OPERADO PARA **INTERMEDIÁRIO**?
0 1 2 3 4 5 6 7 8 9 10

3 QUAL A SUA AVALIAÇÃO DA SUA VISAO NO OLHO OPERADO PARA **PERTO**?
0 1 2 3 4 5 6 7 8 9 10

4 VOCE REALIZARIA A CIRURGIA DO **ANEL NOVAMENTE**?
0 1 2 3 4 5 6 7 8 9 10

5 VOCE RECOMENDARIA A CIRURGIA DO **ANEL P/ UM AMIGO OU FAMILIAR**?
0 1 2 3 4 5 6 7 8 9 10

6 VOCE REALIZARIA A CIRURGIA DO **PRK NOVAMENTE**?
0 1 2 3 4 5 6 7 8 9 10

7 VOCE RECOMENDARIA A CIRURGIA DO **PRK P/ UM AMIGO OU FAMILIAR?**
0 1 2 3 4 5 6 7 8 9 10

8 VOCE PARTICIPARIA DESTE **TRABALHO NOVAMENTE?**
0 1 2 3 4 5 6 7 8 9 10

9 VOCE RECOMENDARIA ESTA **COMBINAÇÃO DE CIRURGIAS P/ UM AMIGO OU FAMILIAR?**
0 1 2 3 4 5 6 7 8 9 10

10 QUAL O **IMPACTO** DESTAS DUAS CIRURGIAS NA SUA **QUALIDADE DE VIDA**?
0 1 2 3 4 5 6 7 8 9 10

GOSTARIA DE REGISTRAR ALGUM COMENTÁRIO SOBRE O SEU RESULTADO ATÉ O MOMENTO?

_____
_____
_____

9. Referências Bibliográficas

1. Moffatt SL, Cartwright VA, Stumpf TH. Centennial review of corneal transplantation. Clin Exp Ophthalmol. 2005;33(6):642–57.
2. Mannis MJ, Krachmer JH. Keratoplasty: a historical perspective. Surv Ophthalmol. 1981;25(5):333–8.
3. Fasolo A, Frigo AC, Böhm E, Genisi C, Rama P, Spadea L, et al. The CORTES study: Corneal transplant indications and graft survival in an Italian cohort of patients. Cornea. 2006;25(5):507–15.
4. Muraine M, Sanchez C, Watt L, Retout A, Brasseur G. Long-term results of penetrating keratoplasty. A 10-year plus retrospective study. Graefe's Arch Clin Exp Ophthalmol. 2003;241(7):571–6.
5. Godefrooij DA, Gans R, Imhof SM, Wisse RPL. Trends in penetrating and anterior lamellar corneal grafting techniques for keratoconus: a national registry study. Acta Ophthalmol. 2016;94(5):489–93.
6. Anshu A, Price MO, Tan DTH, Jr FWP. MAJOR REVIEW Endothelial Keratoplasty : A Revolution in Evolution. Surv Ophthalmol. 2012;57(3):236–52.
7. Chen G, Tzekov R, Li W, Jiang F, Mao S, Tong Y. Deep anterior lamellar keratoplasty versus penetrating keratoplasty: A meta-analysis of randomized controlled trials. Cornea. 2016;35(2):169–74.
8. Kim BZ, Meyer JJ, Brookes NH, Moffatt SL, Twohill HC, Pendergrast DG, et al. New Zealand trends in corneal transplantation over the 25 years 1991-2015. Br J Ophthalmol. 2017;101(6):834–8.
9. Crawford AZ, Krishnan T, Ormonde SE, Patel D V., McGhee CN. Corneal Transplantation in New Zealand 2000 to 2009. Cornea. 2018;37(3):290–5.

10. Mathews PM, Lindsley K, Aldave AJ, Akpek EK. Etiology of Global Corneal Blindness and Current Practices of Corneal Transplantation: A Focused Review. Vol. 37, Cornea. 2018; Sep;37(9):1198-1203.
11. Netto MJC, Della Giustina E, Ramos GZ, Peccini RFC, Sobrinho M, de Souza LB. Principais indicações de transplante penetrante de córnea em um serviço de referência no interior de São Paulo (Sorocaba - SP, Brasil). Arq Bras Oftalmol. 2006;69(5):661–4.
12. Sano FT, Dantas PEC, Silvino WR, Sanchez JZ, Sano RY, Adams F, et al. Tendencia de mudança nas indicações de transplante penetrante de córnea. Arq Bras Oftalmol. 2008;71(3):400–4.
13. Flores VGC, Dias HLR, de Castro RS. Penetrating keratoplasty indications in “Hospital das Clínicas-UNICAMP.” Arq Bras Oftalmol. 2007;70(3):507–8.
14. Sugar J, MacSai M. What causes keratoconus? Cornea. 2012;31(6):716–9.
15. Gadhvi KA, Romano V, Fernandez-Vega Cueto L, Aiello F, Day AC, Allan BD. Deep Anterior Lamellar Keratoplasty for Keratoconus: Multisurgeon Results. Am J Ophthalmol. 2019 May;201:54–62.
16. Smadja D, Colin J, Krueger RR, Mello GR, Gallois A, Mortemousque B, et al. Outcomes of deep anterior lamellar keratoplasty for keratoconus: Learning curve and advantages of the big bubble technique. Cornea. 2012;31(8):859–63.
17. Chew ACY, Mehta JS, Tan DTH. Deep lamellar keratoplasty after resolution of hydrops in keratoconus. Cornea. 2011;30(4):454–9.

18. Siu GDJY, Young AL, Jhanji V. Alternatives to corneal transplantation for the management of bullous keratopathy. Vol. 25, Current Opinion in Ophthalmology. 2014. p. 347–52.

19. Price MO, Gupta P, Lass J, Price FWJ. EK (DLEK, DSEK, DMEK): New Frontier in Cornea Surgery. Annu Rev Vis Sci. 2017 Sep;3:69–90.

20. Shulman J, Kropinak M, Ritterband DC, Perry HD, Seedor JA, McCormick SA, et al. Failed Descemet-Stripping Automated Endothelial Keratoplasty Grafts: A Clinicopathologic Analysis. Am J Ophthalmol. 2009; Nov;148(5):752-759.

21. Williams K, Lowe M, Bartlett C, Kelly L, Coster D. The Australian corneal graft registry. 2007 report. [Internet]. Adelaide, Australia, Flinders University Press. 2007. Available from: https://dspace.flinders.edu.au/xmlui/bitstream/handle/2328/1723/FINAL%jsessionid=273BE53AE5DDA663B973074AD2AEB017?sequence=3

22. Beckingsale P, Mavrikakis I, Al-Yousuf N, Mavrikakis E, Daya SM. Penetrating keratoplasty: Outcomes from a corneal unit compared to national data. Br J Ophthalmol. 2006;90(6):728–31.

23. Kelly TL, Williams KA, Coster DJ. Corneal transplantation for keratoconus: A registry study. Arch Ophthalmol. 2011;129(6):691–7.

24. Fares U, Sarhan ARS, Dua HS. Management of post-keratoplasty astigmatism. Vol. 38, Journal of cataract and refractive surgery. ASCRS and ESCRS; 2012. p. 2029–39.

25. Bertino P, Magalhães RS, de Souza Junior CJ, Prazeres TMB, de Sousa LB. Standardized pachymetry-assisted manual lamellar dissection for

Descemet stripping endothelial keratoplasty. Eur J Ophthalmol. 2020; Jul;31(4):1754-1761.

26. Rocha GA do N, Miziara POB, Castro ACV de, Rocha AA do N. Visual rehabilitation using mini-scleral contact lenses after penetrating keratoplasty. Arq Bras Oftalmol. 2017;80(1):17–20.
27. Barnett M, Lien V, Li JY, Durbin-Johnson B, Mannis MJ. Use of scleral lenses and miniscleral lenses after penetrating keratoplasty. Eye Contact Lens. 2016; May;42(3):185-9.
28. Lawless MA, Troutman RC. The role of penetrating keratoplasty and epikeratoplasty in the surgical management of keratoconus. Aust N Z J Ophthalmol. 1989 Nov;17(4):387–93.
29. Troutman RC, Lawless MA. Penetrating keratoplasty for keratoconus. Cornea. 1987;6(4):298–305.
30. Wiggins RE, Cobo M, Foulks GN. Results of penetrating keratoplasty by residents. Arch Ophthalmol (Chicago, Ill 1960). 1990 Jun;108(6):851–3.
31. Rapuano CJ, Sugar A, Koch DD, Agapitos PJ, Culbertson WW, de Luise VP, et al. Intrastromal corneal ring segments for low myopia: A report by the American Academy of Ophthalmology. Vol. 108, Ophthalmology. 2001. p. 1922–8.
32. Gharaibeh AM, Muhsen SM, Abukhader IB, Ababneh OH, Abu-Ameerh MA, Albdour MD. KeraRing intrastromal corneal ring segments for correction of keratoconus. Cornea. 2012;31(2):115–20.
33. Haddad W, Fadlallah A, Dirani A, El Rami H, Fahd D, Khanafer D, et al. Comparison of 2 types of intrastromal corneal ring segments for keratoconus. J Cataract Refract Surg. 2012;38(7):1214–21.

34. Shabayek MH, Alió JL. Intrastromal Corneal Ring Segment Implantation by Femtosecond Laser for Keratoconus Correction. Ophthalmology. 2007;114(9):1643–52.

35. Torquetti L, Cunha P, Luz A, Kwitko S, Carrion M, Rocha G, et al. Clinical Outcomes After Implantation of 320°-Arc Length Intrastromal Corneal Ring Segments in Keratoconus. Cornea. 2018;37(10):1299–305.

36. Alió JL, Artola A, Ruiz-Moreno JM, Hassanein A, Galal A, Awadalla MA. Changes in keratoconic corneas after intracorneal ring segment explantation and reimplantation. Ophthalmology. 2004;111(4):747–51.

37. Arriola-Villalobos P, Diaz-Valle D, Guell JL, Iradier-Urrutia MT, Jimenez-Alfaro I, Cuina-Sardina R, et al. Intrastromal corneal ring segment implantation for high astigmatism after penetrating keratoplasty. J Cataract Refract Surg. 2009;35(11):1878–84.

38. Prazeres TMB, Da Luz Souza AC, Pereira NC, Ursulino F, Grupenmacher L, De Souza LB. Intrastromal corneal ring segment implantation by femtosecond laser for the correction of residual astigmatism after penetrating keratoplasty. Cornea. 2011;30(12):1293–7.

39. Tzelikis PF, Rocha GAN, Hida WT, Souza LB De. Clinical outcomes after femtosecond laser–assisted implantation of an intrastromal corneal ring segment with a 340-degree arc length in postkeratoplasty patients: 12-month follow-up. J Cataract Refract Surg. 2020;46:78–85.

40. Arantes JCD, Coscarelli S, Ferrara P, Araújo LPN, Ávila M, Torquetti L. Intrastromal Corneal Ring Segments for Astigmatism Correction after Deep Anterior Lamellar Keratoplasty. J Ophthalmol. 2017;2017:8689017.

41. Coscarelli S, Ferrara G, Alfonso JF, Ferrara P, Merayo-Lloves J, Araújo LPN, et al. Intrastromal corneal ring segment implantation to correct astigmatism after penetrating keratoplasty. J Cataract Refract Surg. 2012;38(6):1006–13.

42. Lisa C, Garcia-Fernandez M, Madrid-Costa D, Torquetti L, Merayo-Lloves J, Alfonso JF. Femtosecond laser-assisted intrastromal corneal ring segment implantation for high astigmatism correction after penetrating keratoplasty. J Cataract Refract Surg. 2013;39(11):1660–7.

43. Alió JL, Javaloy J, Osman AA, Galvis V, Tello A, Haroun HE. Laser in situ keratomileusis to correct post-keratoplasty astigmatism: 1-Step versus 2-step procedure. J Cataract Refract Surg. 2004;30(11):2303–10.

44. Dos Santos Forseto A, Marques JC, Nosé W. Photorefractive keratectomy with mitomycin C after penetrating and lamellar keratoplasty. Cornea. 2010;29(10):1103–8.

45. Huang PYC, Huang PT, Astle WF, Ingram AD, Hbert A, Huang J, et al. Laser-assisted subepithelial keratectomy and photorefractive keratectomy for post-penetrating keratoplasty myopia and astigmatism in adults. J Cataract Refract Surg. 2011;37(2):335–40.

46. Ambrósio R, Wilson SE. LASIK vs LASEk vs PRK: Advantages and indications. Seminars in Ophthalmology. 2003 ;Mar;18(1):2-10.

47. Rosman M, Alió JL, Ortiz D, Perez-Santonja JJ. Comparison of LASIK and photorefractive keratectomy for myopia from -10.00 to -18.00 diopters 10 years after surgery. J Refract Surg. 2010; Mar;26(3):168-76.

48. Donoso R, Díaz C, Villavicencio P. Resultados a largo plazo de lasik para ametropía residual en queraplastia penetrante en pacientes con queratocono. Arch Soc Esp Oftalmol. 2015;90(7):308–11.

49. Santos AM dos, Torricelli AAM, Marino GK, Garcia R, Netto M V., Bechara SJ, et al. Femtosecond Laser-Assisted LASIK Flap Complications. J Refract Surg. 2016;32(1):52–9.

50. Buzard K, Febbraro JL, Fundingsland BR. Laser in situ keratomileusis for the correction of residual ametropia after penetrating keratoplasty. J Cataract Refract Surg. 2004;30(5):1006–13.

51. Pajic B, Vastardis I, Pajic-Eggspuehler B, Gatzioufas Z, Hafezi F. Femtosecond laser versus mechanical microkeratome-assisted flap creation for lasik: A prospective, Randomized, Paired-eye study. Clin Ophthalmol. 2014;8:1883–9.

52. Sorkin N, Einan-Lifshitz A, Abelson S, Boutin T, Showail M, Borovik A, et al. Stepwise Guided Photorefractive Keratectomy in Treatment of Irregular Astigmatism after Penetrating Keratoplasty and Deep Anterior Lamellar Keratoplasty. Cornea. 2017;36(11):1308–15.

53. Laíns I, Rosa AM, Guerra M, Tavares C, Lobo C, Silva MFL, et al. Irregular Astigmatism After Corneal Transplantation - Efficacy and Safety of Topography-Guided Treatment. 2016;35(1):30–6.

54. Kaiserman I, Sadi N, Mimouni M, Sela T, Munzer G, Levartovsky S. Corneal Breakthrough Haze After Photorefractive Keratectomy With Mitomycin C: Incidence and Risk Factors. Cornea. 2017 Aug;36(8):961–6.

55. De Rosa G, Boccia R, Santamaria C, Fabbozzi L, De Rosa L, Lanza M. Customized photorefractive keratectomy to correct high ametropia after penetrating keratoplasty: A pilot study. J Optom. 2014;8(3):174–9.

56. Bandeira E Silva F, Hazarbassanov RM, Martines E, Güell JL, Hofling-Lima AL. Visual Outcomes and Aberrometric Changes with Topography-Guided Photorefractive Keratectomy Treatment of Irregular Astigmatism after Penetrating Keratoplasty. Cornea. 2018;37(3):283–9.

57. Sorkin N, Kreimei M, Einan-Lifshitz A, Mednick Z, Belkin A, Chan CC, et al. Wavefront-guided photorefractive keratectomy in the treatment of high astigmatism following keratoplasty. Cornea. 2019;38(3):285–9.

58. Hodge C, Sutton G, Lawless M, Rogers C. Photorefractive keratectomy with mitomycin-C after corneal transplantation for keratoconus. J Cataract Refract Surg. 2011;37(10):1884–94.

59. Frigo AC, Fasolo A, Capuzzo C, Fornea M, Bellucci R, Busin M, et al. Corneal transplantation activity over 7 years: Changing trends for indications, patient demographics and surgical techniques from the corneal transplant epidemiological study (CORTES). Transplant Proc. 2015;47(2):528–35.

60. Chalita MRC, Diazgranados EBM, Sato EH, Branco BC, De Freitas D. Rejeição corneana pós transplante de córnea: Análise de dados do Banco de Olhos do Hospital São Paulo- Escola Paulista de Medicina. Arq Bras Oftalmol. 2000;63(1):55–8.

61. Registro Brasileiro de Transplante - RBT. Dimensionamento dos Transplantes no Brasil e em cada estado (2012-2019).

http://www.abto.org.br. Vol. XXV, Veiculo oficial da Associação Brasileira de Transplante de Orgãos - ABTO. 2019.

62. Macintyre R, Chow SP, Chan E, Poon A. Long-term outcomes of deep anterior lamellar keratoplasty versus penetrating keratoplasty in Australian keratoconus patients. Cornea. 2014;33(1):6–9.

63. Akanda ZZ, Naeem A, Russell E, Belrose J, Si FF, Hodge WG. Graft rejection rate and graft failure rate of penetrating keratoplasty (PKP) vs lamellar procedures: A systematic review. PLoS One. 2015 Mar 17;10(3).

64. Liu H, Chen Y, Wang P, Li B, Wang W, Su Y, et al. Efficacy and safety of deep anterior lamellar keratoplasty vs. penetrating keratoplasty for keratoconus: A meta-analysis. PLoS One. 2015;10(1):1–14.

65. Sarezky D, Orlin SE, Pan W, Vanderbeek BL. Trends in Corneal Transplantation in Keratoconus. Cornea. 2017;36(2):131–7.

66. Dapena I, Ham L, Droutsas K, Van Dijk K, Moutsouris K, Melles GRJ. Learning curve in Descemet's membrane endothelial keratoplasty: First series of 135 consecutive cases. Ophthalmology. 2011;118(11):2147–54.

67. Almeida HG, Hida RY. Social aspects of corneal transplantation in Brazil: Contrast between advances in surgical technique and limiting access to the population. Rev Bras Oftalmol. 2014;73(5):260–1.

68. Kara-Junior N, Abou Mourad P de C, de Espíndola RF, AbilRuss HH. Expectativas e conhecimento entre pacientes com indicação de transplante de córnea. Rev Bras Oftalmol. 2011;70(4):230–4.

69. Moreno GL, Souza LB de, Freitas D de, Sato EH, Vieira LA. Transplante de córnea e o conhecimento do procedimento pelos pacientes. Arq Bras Oftalmol. 2003;66(6):797–801.

70. Borderie VM, Boëlle PY, Touzeau O, Allouch C, Boutboul S, Laroche L. Predicted Long-term Outcome of Corneal Transplantation. Ophthalmology. 2009;116(12):2354–60.

71. Felipe AF, Hammersmith KM, Nottage JM, Rapuano CJ, Nagra PK, Cohen EJ, et al. Indications, visual outcome, and ectasia in clear corneal transplants 20 years old or more. Cornea. 2013;32(5):602–7.

72. Almeida HG, Souza ACD de. Epidemiological profile of patients waiting for penetrating keratoplasty in state of pernambuco-Brazil. Rev Bras Oftalmol. 2014;73(1):28–32.

73. de Almeida Sobrinho EF, Negrão BC, Almeida HG. Perfil epidemiológico de pacientes na fila de transplante penetrante de córnea no estado do Pará, Brasil. Rev Bras Oftalmol. 2011;70(6):384–90.

74. Neves RC, Boteon JE, Santiago AP de MS. Indicações de transplante de córnea no Hospital São Geraldo da Universidade Federal de Minas Gerais. Rev Bras Oftalmol. 2010;69(2):84–8.

75. Cattani S, Kwitko S, Kroeff MAH, Marinho D, Rymer S, Bocaccio FDL. Indicações de transplante de córnea no Hospital de Clínicas de Porto Alegre. Arq Bras Oftalmol. 2002;65(1):95–8.

76. Fabris C, Corrêa ZMS, Marcon AS, Castro TN de, Marcon ÍM, Pawlowski C. Estudo retrospectivo dos transplantes penetrantes de córnea da Santa Casa de Porto Alegre. Arq Bras Oftalmol. 2001;64(5):449–53.

77. Pedro SA, de Andrade Araújo PH, Bicalho JAR, Alves SS, de Moura Magalhães BAB, de Lemos LD, et al. Analysis of the epidemiological profile of patients submitted to corneal transplantation in the Espírito Santo. Rev Bras Oftalmol. 2020;79(6):370–3.

78. Araújo ÂA, Melo GB de, Silva RL, Araújo Neta VM de. Perfil epidemiológico dos pacientes na lista de espera para transplante de córnea no Estado de Sergipe. Arq Bras Oftalmol. 2004;67(4):613–6.

79. Claesson M, Armitage WJ, Fagerholm P, Stenevi U. Visual outcome in corneal grafts: A preliminary analysis of the Swedish Corneal Transplant Register. Br J Ophthalmol. 2002;86(2):174–80.

80. Mohammadpour M, Heidari Z, Hashemi H. Updates on Managements for Keratoconus. J Curr Ophthalmol. 2018;30(2):110–24.

81. Jhanji V, Sharma N, Vajpayee RB. Management of keratoconus: Current scenario. Br J Ophthalmol. 2011;95(8):1044–50.

82. Koppen C, Kreps EO, Anthonissen L, Van Hoey M, Dhubhghaill SN, Vermeulen L. Scleral Lenses Reduce the Need for Corneal Transplants in Severe Keratoconus. Am J Ophthalmol. 2018;185:43–7.

83. Castroviejo R. Keratoplasty for the treatment of keratoconus. Trans Am Ophthalmol Soc. 1948;46:127–53.

84. Claesson M, Armitage WJ. Ten-year follow-up of graft survival and visual outcome after penetrating keratoplasty in Sweden. Cornea. 2009;28(10):1124–9.

85. Yoshida J, Murata H, Miyai T, Shirakawa R, Toyono T, Yamagami S, et al. Characteristics and risk factors of recurrent keratoconus over the long term after penetrating keratoplasty. Graefe's Arch Clin Exp Ophthalmol. 2018;256(12):2377–83.

86. Lim L, Pesudovs K, Goggin M, Coster DJ. Late onset post-keratoplasty astigmatism in patients with keratoconus. Br J Ophthalmol. 2004;88(3):371–6.

87. Kim SE, Lim SA, Byun YS, Joo CK. Comparison of Long-term Clinical Outcomes between Descemet's Stripping Automated Endothelial Keratoplasty and Penetrating Keratoplasty in Patients with Bullous Keratopathy. Korean J Ophthalmol. 2016;30(6):443–50.

88. Samples JR, Binder PS. Visual Acuity, Refractive Error, and Astigmatism Following Corneal Transplantation for Pseudophalcic Bullous Keratopathy. Ophthalmology. 1985;92(11):1554–60.

89. Steinert RF. Femtosecond Laser-enabled Keratoplasty Ijeoma Asota , MD Marjan Farid , MD Sumit Garg , MD. 2013;53(2):103–14.

90. Chamberlain WD, Rush SW, Mathers WD, Cabezas M, Fraunfelder FW. Comparison of femtosecond laser-assisted keratoplasty versus conventional penetrating keratoplasty. Ophthalmology. 2011;118(3):486–91.

91. Farid M, Steinert RF. Deep anterior lamellar keratoplasty performed with the femtosecond laser zigzag incision for the treatment of stromal corneal pathology and ectatic disease. J Cataract Refract Surg. 2009;35(5):809–13.

92. Farid M, Kim M, Steinert RF. Results of Penetrating Keratoplasty Performed with a Femtosecond Laser Zigzag Incision Initial Report. Ophthalmology. 2007;114(12):1–9.

93. Daniel MC, Böhringer D, Maier P, Eberwein P, Birnbaum F, Reinhard T. Comparison of long-term outcomes of femtosecond laser-assisted keratoplasty with conventional keratoplasty. Cornea. 2016;35(3):293–8.

94. Palay DA, Kangas TA, Stulting RD, Winchester K, Litoff D, Krachmer JH. The effects of donor age on the outcome of penetrating keratoplasty in adults. Ophthalmology. 1997;104(10):1576–9.

95. Perlman EM. An Analysis and Interpretation of Refractive Errors after Penetrating Keratoplasty. Ophthalmology. 1981;88(1):39–45.

96. Serdaveric O. Refractive corneal transplantation: control of astigmatism and ametropia during penetrating keratoplasty. Int Ophthalmol Clin. 1994;34(4):13–33.

97. Butrus SI, Ashraf MF, Azar DT. Postkeratoplasty astigmatism: Etiology, management and femtosecond laser applications. In: Azar DT, editor. Refractive Surgery 2nd Edn. Mosby-Elsevier; 2007. p. 549–59.

98. Olson RJ. Variation in Corneal Graft Size Related to Trephine Technique. Arch Ophthalmol. 1979;97(7):1323–5.

99. Olson RJ. Modulation of postkeratoplasty astigmatism by surgical and suturing techniques. Int Ophthalmol Clin. 1983;23(4):137–51.

100. Magalhães RS, Moro KM, Moro F, Cvintal T. Efeito da trepanação na previsibilidade da correção da ametropia esférica pós-transplante. Rev Bras Oftalmol. 2011;70(2):77–82.

101. Speaker MG, Arentsen JJ, Laibson PR. Long-term survival of large diameter penetrating keratoplasties for keratoconus and pellucid marginal degeneration. Acta Ophthalmol Suppl (Oxf). 1989;192:17–9.

102. Nassar GA, Arfeen SAES, Sharma P, Gaur N. Correlation between the graft-host junction of penetrating keratoplasty by anterior segment-optical coherence tomography and the magnitude of postoperative astigmatism. Indian J Ophthalmol. 2017 Jul;65(7):574–8.

103. Javadi MA, Naderi M, Zare M, Jenaban A. Comparison of the Effect of Three Suturing Techniques on Postkeratoplasty Astigmatism in Keratoconus. 2006;25(9):1029–33.

104. Severinsky B, Behrman S, Frucht-Pery J, Solomon A. Scleral contact lenses for visual rehabilitation after penetrating keratoplasty: long term outcomes. Cont Lens Anterior Eye. 2014 Jun;37(3):196–202.

105. Szczotka LB, Lindsay RG. Contact lens fitting following corneal graft surgery. Clin Exp Optom. 2003 Jul;86(4):244–9.

106. Shumway CL, Aggarwal S, Farid M, Muniz-Castro H, Jarstad A, Garg S, et al. Penetrating Keratoplasty Using the Femtosecond Laser: A Comparison of Postoperative Visual Acuity and Astigmatism by Suture Pattern. Cornea. 2018;37(12):1490–6.

107. Asena L, Altinors DD. Visual Rehabilitation After Penetrating Keratoplasty. Exp Clin Transplant. 2016 Nov;14(Suppl 3):130–4.

108. Alipour F, Jabarvand Behrouz M, Samet B. Mini-scleral lenses in the visual rehabilitation of patients after penetrating keratoplasty and deep lamellar anterior keratoplasty. Contact Lens Anterior Eye. 2015; Feb;38(1):54-8.

109. Gruenauer-Kloevekorn C, Kloevekorn-Fischer U, Duncker GI. Contact lenses and special back surface design after penetrating keratoplasty to improve contact lens fit and visual outcome. Br J Ophthalmol. 2005;89(12):1601–8.

110. Phan VA, Kim YH, Yang C, Weissman BA. Bitoric rigid gas permeable contact lenses in the optical management of penetrating keratoplasty. Cont Lens Anterior Eye. 2014 Feb;37(1):16–9.

111. Altay Y, Balta O, Burcu A, Ornek F. Hybrid contact lenses for visual management of patients after keratoplasty. Niger J Clin Pract. 2018 Apr;21(4):451–5.

112. Troutman RC. Astigmatic considerations in corneal graft. Ophthalmic Surg. 1979 May;10(5):21–6.

113. Buzard KA. Circumferential block resection to reduce myopia. Refract Corneal Surg. 1993;9(4):283–92.

114. De La Paz MF, Sibila GR, Montenegro G, De Toledo JA, Michael R, Barraquer R, et al. Wedge resection for high astigmatism after penetrating keratoplasty for keratoconus: Refractive and histopathologic changes. Cornea. 2010; Jun;29(6):595-600.

115. Ghanem RC, Azar DT. Femtosecond-laser arcuate wedge-shaped resection to correct high residual astigmatism after penetrating keratoplasty. J Cataract Refract Surg. 2006;32(9):1415–9.

116. Ezra DG, Hay-Smith G, Mearza A, Falcon MG. Corneal wedge excision in the treatment of high astigmatism after penetrating keratoplasty. Cornea. 2007; Aug;26(7):819-25.

117. Frucht-Pery J. Wedge resection for postkeratoplasty astigmatism. Ophthalmic Surg. 1993; Aug;24(8):516-8.

118. Ilari L, Daya SM. Corneal wedge resection to treat progressive keratoconus in the host cornea after penetrating keratoplasty. J Cataract Refract Surg. 2003; Feb;29(2):395-401.

119. Wylegała E, Romaniuk W, Banyś W, Szkaradek P. Surgical correction of astigmatism after wedge resection keratoplasty. Klin Oczna. 2000; ;102(4):245-8.

120. Hoppenreijs VPT, Van Rij G, Beekhuis WH, Rijneveld WJ, Rinkel-Van Driel E. Long-term results of corneal wedge resections for the correction of high astigmatism. Doc Ophthalmol. 1990; Oct;75(3-4):263-73.

121. Lugo M, Donnenfeld ED, Arentsen JJ. Corneal wedge resection for high astigmatism following penetrating keratoplasty. Ophthalmic Surg. 1987; Sep;18(9):650-3.

122. Troutman RC, Swinger C. Relaxing incision for control of postop- erative astigmatism following keratoplasty. Ophthalmic Surg. 1980;11:117–1202.

123. Kubaloglu A, Coskun E, Sari ES, Gunes AS, Cinar Y, Pinero DP, et al. Comparison of astigmatic keratotomy results in deep anterior lamellar keratoplasty and penetrating keratoplasty in keratoconus. Am J Ophthalmol. 2011;151(4):637-643 e1.

124. Kumar NL, Kaiserman I, Shehadeh-mashor R. IntraLase-Enabled Astigmatic Keratotomy for Post-Keratoplasty Astigmatism : On-Axis. OPHTHA. 2010;117(6):1228-1235.e1.

125. Taneri S Azar DT NLT. The incisional management of astigmatism. In: Azar DT, ed, Refractive Surgery, 2nd ed. St. Louis, MO, Mosby Elsevier, 2007; 325–338.

126. Wilkins MR, Mehta JS, Larkin DFP. Standardized arcuate keratotomy for postkeratoplasty astigmatism. J Cataract Refract Surg. 2005;31(2):297–301.

127. Hjortdal JO, Ehlers N. Paired arcuate keratotomy for congenital and post-keratoplasty astigmatism. Acta Ophthalmol Scand. 1998;76(2):138–41.

128. Poole TR, Ficker LA. Astigmatic keratotomy for post-keratoplasty astigmatism. J Cataract Refract Surg. 2006;32(7):1175–9.

129. St. Clair RM, Sharma A, Huang D, Yu F, Goldich Y, Rootman D, et al. Development of a nomogram for femtosecond laser astigmatic keratotomy for astigmatism after keratoplasty. J Cataract Refract Surg. 2016;42(4):556–62.

130. Hoffart L, Proust H, Matonti F, Conrath J, Ridings B. Correction of postkeratoplasty astigmatism by femtosecond laser compared with mechanized astigmatic keratotomy. Am J Ophthalmol. 2009;147(5):779–87, 787 e1.

131. Loriaut P, Borderie VM, Laroche L. Femtosecond-Assisted Arcuate Keratotomy for the Correction of Postkeratoplasty Astigmatism. Cornea. 2015;34(9):1063–6.

132. Nubile M, Carpineto P, Lanzini M, Calienno R, Agnifili L. for the Correction of High Astigmatism after Keratoplasty. OPHTHA. 2009;116(6):1083–92.

133. Bahar I, Levinger E, Kaiserman I, Sansanayudh W, Rootman DS. IntraLase-enabled astigmatic keratotomy for postkeratoplasty astigmatism. Am J Ophthalmol. 2008;146(6):897-904 e1.

134. Bayramlar H, Karadag R, Cakici O, Ozsoy I. Arcuate keratotomy on post-keratoplasty astigmatism is unpredictable and frequently needs repeat procedures to increase its success rate. Br J Ophthalmol. 2016;100(6):757–61.

135. Kymionis GD, Yoo SH, Ide T, Culbertson WW. Femtosecond-assisted astigmatic keratotomy for post-keratoplasty irregular astigmatism. 2009;11–3.

136. Nubile M, Carpineto P, Lanzini M, Calienno R, Agnifili L, Ciancaglini M, et al. Femtosecond laser arcuate keratotomy for the correction of high astigmatism after keratoplasty. Ophthalmology. 2009;116(6):1083–92.

137. Buzzonetti L, Petrocelli G, Laborante A, Mazzilli E, Gaspari M, Valente P. Arcuate keratotomy for high postoperative keratoplasty astigmatism performed with the intralase femtosecond laser. J Refract Surg. 2009;.Aug;25(8):709-14.

138. Cleary C, Tang M, Ahmed H, Fox M, Huang D. Beveled femtosecond laser astigmatic keratotomy for the treatment of high astigmatism post-penetrating keratoplasty. Cornea. 2013;32(1):54–62.

139. Piñero DP, Alio JL, Uceda-Montanes A, Kady B El, Pascual I. Intracorneal Ring Segment Implantation in Corneas with Post-Laser In Situ Keratomileusis Keratectasia. Ophthalmology. 2009;116(9):1665–74.

140. Aylin Ertan , Mehmet Bahadir. Intrastromal ring segment insertion using a femtosecond laser to correct pellucid marginal degeneration. J Cataract Refract Surg; 2006; Oct;32(10):1710-6.

141. Kymionis GD, Tsiklis NS, Pallikaris AI, Kounis G, Diakonis VF, Astyrakakis N, et al. Long-term Follow-up of Intacs for Post-LASIK Corneal Ectasia. Ophthalmology. 2006;113(11):1909–17.

142. Daxer A, Mahmoud H, Venkateswaran RS. Intracorneal continuous ring implantation for keratoconus: One-year follow-up. J Cataract Refract Surg. 2010;36(8):1296–302.

143. Birnbaum F, Schwartzkopff J, Böhringer D, Reinhard T. The intrastromal corneal ring in penetrating keratoplasty-long-term results of a prospective randomized study. Vol. 30, Cornea. 2011. p. 780–3.

144. Coskunseven E, Kymionis GD, Talu H, Aslan E, Diakonis VF, Bouzoukis DI, et al. Intrastromal corneal ring segment implantation with the femtosecond laser in a post-keratoplasty patient with recurrent keratoconus. J Cataract Refract Surg. 2007;33(10):1808–10.

145. Ghoreishi M, Naderi Beni A, Naderi Beni Z. Visual outcomes of Femto-LASIK for correction of residual refractive error after corneal graft. Graefe's Arch Clin Exp Ophthalmol. 2013;251(11):2601–8.

146. Kohnen T, Bühren J. Corneal first-surface aberration analysis of the biomechanical effects of astigmatic keratotomy and a microkeratome cut after penetrating keratoplasty. J Cataract Refract Surg. 2005;31(1):185–9.

147. Imamoglu S, Kaya V, Oral D, Perente I, Basarir B, Yilmaz OF. Corneal wavefront-guided customized laser in situ keratomileusis after penetrating keratoplasty. J Cataract Refract Surg. 2014;40(5):785–92.

148. Ward MS, Wandling GR, Goins KM, Sutphin JE, Kitzmann AS, Wagoner MD. Photorefractive keratectomy modification of postkeratoplasty anisometropic refractive errors. Cornea. 2013;32(3):273–9.

149. Leccisotti A. Photorefractive keratectomy with mitomycin C after deep anterior lamellar keratoplasty for keratoconus. Cornea. 2008;27(4):417–20.

150. Pedrotti E, Sbabo A, Marchini G. Customized transepithelial photorefractive keratectomy for iatrogenic ametropia after penetrating or deep lamellar keratoplasty. J Cataract Refract Surg. 2006; Aug;32(8):1288-91.

151. La Tegola MG, Alessio G, Sborgia C. Topographic customized photorefractive keratectomy for regular and irregular astigmatism after

penetrating keratoplasty using the LIGI CIPTA/LaserSight platform. J Refract Surg. 2007; Sep;23(7):681–93.

152. Ohno K. Customized photorefractive keratectomy for the correction of regular and irregular astigmatism after penetrating keratoplasty. In: Cornea. 2011. p. 41–4.
153. Camellin M, Arba Mosquera S. Simultaneous aspheric wavefront-guided transepithelial photorefractive keratectomy and phototherapeutic keratectomy to correct aberrations and refractive errors after corneal surgery. J Cataract Refract Surg. 2010;36(7):1173–80.
154. Wade M, Steinert RF, Garg S, Farid M, Gaster R. Results of toric intraocular lenses for post-penetrating keratoplasty astigmatism. Ophthalmology. 2014;121(3):771–7.
155. Lockington D, Wang EF, Patel D V., Moore SP, McGhee CNJ. Effectiveness of cataract phacoemulsification with toric intraocular lenses in addressing astigmatism after keratoplasty. J Cataract Refract Surg. 2014; Dec;40(12):2044-9.
156. Stewart CM, McAlister JC. Comparison of grafted and non-grafted patients with corneal astigmatism undergoing cataract extraction with a toric intraocular lens implant. Clin Exp Ophthalmol. 2010;38(8):747–57.
157. Tehrani M, Dick HB. Korrektur eines höhergradigen Astigmatismus nach Keratoplastik durch Implantation einer phaken torischen Iris-Klauen-Linse. Klin Monbl Augenheilkd. 2002;219(3):159–63.
158. Tiveron MC, Alió Del Barrio JL, Kara N, Plaza-Puche AB, Abu-Mustafa SK, Zein G, et al. Outcomes of toric iris-claw phakic intraocular lens

implantation after deep anterior lamellar keratoplasty for keratoconus. J Refract Surg. 2017; Aug 1;33(8):538-544.

159. Tahzib NG, Cheng YYY, Nuijts RMMA. Three-Year Follow-up Analysis of Artisan Toric Lens Implantation for Correction of Postkeratoplasty Ametropia in Phakic and Pseudophakic Eyes. Ophthalmology. 2006;113(6):976–84.
160. Belmont SC, Lazzaro DR, Muller JW, Troutman RC. Combined wedge resection and relaxing incisions for astigmatism after penetrating keratoplasty. J Refract Surg. 1995; Nov-Dec;11(6):472-6.
161. Cakir H, Genc S, Guler E. Circular Keratotomy Combined With Wedge Resection in the Management of High Astigmatism After Penetrating Keratoplasty. Eye Contact Lens. 2018 Nov;44 Suppl 2:S392–5.
162. Kymionis GD, Grentzelos MA, Portaliou DM, Karavitaki AE, Krasia MS, Dranidis GK, et al. Photorefractive keratectomy followed by same-day corneal collagen crosslinking after intrastromal corneal ring segment implantation for pellucid marginal degeneration. J Cataract Refract Surg. 2010;36(10):1783–5.
163. Iovieno A, Legare ME, Rootman DB, Yeung SN, Kim P, Rootman DS. Intracorneal ring segments implantation followed by same-day photorefractive keratectomy and corneal collagen cross-linking in keratoconus. J Refract Surg. 2011; Dec;27(12):915–8.
164. Kremer I, Aizenman I, Lichter H, Shayer S, Levinger S. Simultaneous wavefront-guided photorefractive keratectomy and corneal collagen crosslinking after intrastromal corneal ring segment implantation for keratoconus. J Cataract Refract Surg. 2012;38(10):1802–7.

165. Coskunseven E, Sharma DP, Grentzelos MA, Sahin O, Kymionis GD, Pallikaris I. Four-Stage Procedure for Keratoconus: ICRS Implantation, Corneal Cross-linking, Toric Phakic Intraocular Lens Implantation, and Topography-Guided Photorefractive Keratectomy. J Refract Surg. 2017 Oct;33(10):683–9.

166. Feng MT, Kim JT, Ambrósio R, Belin MW, Grewal SPS, Yan W, et al. International Values of Central Pachymetry in Normal Subjects by Rotating Scheimpflug Camera. Asia-Pacific J Ophthalmol. 2012;1(1):13–8.

167. Fantes FE, Hanna KD, Waring GO 3rd, Pouliquen Y, Thompson KP, Savoldelli M. Wound healing after excimer laser keratomileusis (photorefractive keratectomy) in monkeys. Arch Ophthalmol (Chicago, Ill 1960). 1990 May;108(5):665–75.

168. Alpins NA. A new method of analyzing vectors for changes in astigmatism. J Cataract Refract Surg. 1993;19(4):524–33.

169. Alpins N. Treatment of irregular astigmatism. J Cataract Refract Surg. 1998;24(5):634–46.

170. Alpins N. Astigmatism analysis by the Alpins method. J Cataract Refract Surg. 2001;27(1):31–49.

171. Abulafia A, Koch DD, Holladay JT, Wang L, Hill W. Pursuing perfection in intraocular lens calculations: IV. Rethinking astigmatism analysis for intraocular lens-based surgery: Suggested terminology, analysis, and standards for outcome reports. J Cataract Refract Surg. 2018;44(10):1169–74.

172. Holladay JT, Dudeja DR, Koch DD. Evaluating and reporting astigmatism for individual and aggregate data. J Cataract Refract Surg. 1998;24(1):57–65.

173. Holladay JT. Visual acuity measurements. Vol. 30, Journal of cataract and refractive surgery. United States; 2004 Feb;30(2):287-90

174. Lazzaro DR, Haight DH, Belmont SC, Gibralter RP, Aslanides IM, Odrich MG. Excimer laser keratectomy for astigmatism occurring after penetrating keratoplasty. Ophthalmology. 1996;103(3):458–64.

175. Bilgihan K, Özdek ŞC, Akata F, Hasanreisoğlu B. Photorefractive keratectomy for post-penetrating keratoplasty myopia and astigmatism. J Cataract Refract Surg. 2000;26(11):1590–5.

176. Campos M, Hertzog L, Garbus J, Lee M, McDonnell PJ. Photorefractive keratectomy for severe postkeratoplasty astigmatism. Am J Ophthalmol. 1992;114(4):429–36.

177. Freitas GDO, Ambrósio Júnior R, Alves MR. Vector analysis of astigmatism according to the methods of Alpins and Thibos: a systematic review. e-OftalmoCBO Rev Digit Oftalmol. 2016;2(1).

178. Hou J, Wang Y, Lei Y, Zheng X, Zhang Y. Corneal Epithelial Remodeling and Its Effect on Corneal Asphericity after Transepithelial Photorefractive Keratectomy for Myopia. J Ophthalmol. 2016;2016:8582362.

179. Kuo IC, Lee SM, Hwang DG. Late-Onset Corneal Haze and Myopic Regression after Photorefractive Keratectomy (PRK). Cornea. 2004; May;23(4):350-5.

180. Thomas KE, Brunstetter T, Rogers S, Sheridan M V. Astigmatism: risk factor for postoperative corneal haze in conventional myopic

photorefractive keratectomy. J Cataract Refract Surg. 2008 Dec;34(12):2068–72.

181. Caubet E. Course of subepithelial corneal haze over 18 months after photorefractive keratectomy for myopia [corrected]. Refract Corneal Surg. 1993;9(2 Suppl):S65-70.

182. Stojanovic A, Nitter TA. Correlation between ultraviolet radiation level and the .pdf. Journal of Refractive Surgery. 2001;3350(00).

183. Lipshitz I, Loewenstein A, Varssano D, Lazar M. Late onset corneal haze after photorefractive keratectomy for moderate and high myopia. Ophthalmology. 1997 Mar;104(3):364–9.

184. Meyer JC, Stulting RD, Thompson KP, Durrie DS. Late onset of corneal scar after excimer laser photorefractive keratectomy. Am J Ophthalmol. 1996 May;121(5):529–39.

185. Güell JL, Verdaguer P, Elies D, Gris O, Manero F. Late onset of a persistent, deep stromal scarring after PRK and corneal cross-linking in a patient with forme fruste keratoconus. J Refract Surg. 2014; Apr;30(4):286-8

186. Hofmeister EM, Bishop FM, Kaupp SE, Schallhorn SC. Randomized dose-response analysis of mitomycin-C to prevent haze after photorefractive keratectomy for high myopia. J Cataract Refract Surg. 2013 Sep;39(9):1358–65.

187. Gartry DS, Muir MG, Lohmann CP, Marshall J. The effect of topical corticosteroids on refractive outcome and corneal haze after photorefractive keratectomy. A prospective, randomized, double-blind trial. Arch Ophthalmol (Chicago, Ill 1960). 1992 Jul;110(7):944–52.

188. O'Brart DP, Lohmann CP, Klonos G, Corbett MC, Pollock WS, Kerr-Muir MG, et al. The effects of topical corticosteroids and plasmin inhibitors on refractive outcome, haze, and visual performance after photorefractive keratectomy. A prospective, randomized, observer-masked study. Ophthalmology. 1994 Sep;101(9):1565–74.

189. Baek SH, Chang JH, Choi SY, Kim WJ, Lee JH. The effect of topical corticosteroids on refractive outcome and corneal haze after photorefractive keratectomy. J Refract Surg. 1997;13(7):644–52.

190. Aras C, Ozdamar A, Aktunc R, Ercikan C. The effects of topical steroids on refractive outcome and corneal haze, thickness, and curvature after photorefractive keratectomy with a 6.0-mm ablation diameter. Ophthalmic Surg Lasers. 1998 Aug;29(8):621–7.

191. Fares U, Mokashi AA, Al-Aqaba MA, Otri AM, Miri A, Dua HS. Management of postkeratoplasty astigmatism by paired arcuate incisions with compression sutures. Br J Ophthalmol. 2013;97(4):438–43.

192. Kovoor TA, Mohamed E, Cavanagh HD, Bowman RW. Outcomes of LASIK and PRK in previous penetrating corneal transplant recipients. Eye Contact Lens. 2009;35(5):242–5.

193. Park CH, Kim SY, Kim MS. Laser-assisted in situ keratomileusis for correction of astigmatism and increasing contact lens tolerance after penetrating keratoplasty. Korean J Ophthalmol. 2014;28(5):359–63.