ALEXANDRE WADY DEBES FELIPPU

# Estudo dos canais etmoidais em peças anatômicas sob visão endoscópica e análise histológica

Tese apresentada à Faculdade de Medicina da Universidade de São Paulo para obtenção do título de Doutor em Ciências

Programa de Otorrinolaringologia

Orientador: Prof. Dr. Richard Louis Voegels

**São Paulo**

**2022**

ALEXANDRE WADY DEBES FELIPPU

# Estudo dos canais etmoidais em peças anatômicas sob visão endoscópica e análise histológica

Tese apresentada à Faculdade de Medicina da Universidade de São Paulo para obtenção do título de Doutor em Ciências

Programa de Otorrinolaringologia

Orientador: Prof. Dr. Richard Louis Voegels

**São Paulo**

**2022**

**Dados Internacionais de Catalogação na Publicação (CIP)**

Preparada pela Biblioteca da
Faculdade de Medicina da Universidade de São Paulo

©reprodução autorizada pelo autor

Felippu, Alexandre Wady Debes
Estudo dos canais etmoidais em peças anatômicas sob visão endoscópica e análise histológica / Alexandre Wady Debes Felippu. -- São Paulo, 2022.
Tese(doutorado)--Faculdade de Medicina da Universidade de São Paulo.
Programa de Otorrinolaringologia.
Orientador: Richard Louis Voegels.

Descritores: 1.Seio etmoidal 2.Artéria oftálmica 3.Dissecção 4.Osso etmoidal

USP/FM/DBD-218/22

Responsável: Erinalva da Conceição Batista, CRB-8 6755

# DEDICATÓRIA

A meu avô, Dr. Minus Felippu, primeiro médico da família, por semear frutos que minha geração está colhendo.

A minha avó, Mercedes, por me ensinar que o conhecimento e a cultura são os bens mais importantes.

A minha avó, Georgette que, após o falecimento de meu avô, proveu à família com honra e força.

A minha mãe, que sempre governou e deu o rumo à família.

A meu pai, coautor de todas as minhas realizações profissionais e pessoais, e minha referência em dedicação e comprometimento.

A meus irmãos, pelo apoio incondicional.

A meu irmão, André, que me deu todo o suporte profissional durante minha ausência em meus estudos.

A meus tios, pelo amparo em todos os momentos de dificuldade.

# AGRADECIMENTOS

A meu orientador, Prof. Dr. Richard Voegels, por acreditar em meu potencial desde o início, e ser inspiração em ciência, gestão de pessoas e ética de trabalho.

A meus professores, Prof. Dr. André Vicente Guimarães e Prof. Dr. Rogerio Aparecido Dedivits, por plantarem a semente da pesquisa em otorrinolaringologia, desde o primeiro ano de minha graduação.

Ao Prof. Dr. Rui Imamura pelos ensinamentos, desde os primeiros anos como médico, até a etapa final do doutorado.

Ao cadáver desconhecido, que me proporcionou aprendizado ímpar, a quem devo meu respeito eterno e incondicional.

A meus colegas do Instituto Felippu, que me ajudaram a enfrentar esse desafio e tornaram meus dias de trabalho e estudo prazerosos.

Aos meus amigos Filippo e Felice Cascio pela parceria longínqua que atravessa gerações.

A meus amigos do ciclismo. Sem os momentos de relaxamento e amizade com vocês, a conclusão deste estudo não seria possível.

Ao Prof. Dr. Ricardo Bento, por sempre estar disponível e aberto para diálogos e novos projetos. Pela inspiração a todos os otorrinos do Brasil.

Aos doutores Rodrigo Álvares e Thiago Picolli Morsch, por me ajudarem nas etapas finais da pesquisa.

A Marilene e Rosi, por me ajudarem durante todo o processo de pós-graduação.

Aos funcionários do serviço de verificação de óbitos da capital, por colaborarem com este estudo.

À Dra. Cláudia Regina e ao Sérgio da patologia, pela ajuda na conclusão desta pesquisa.

A minha amiga Marta, por toda a ajuda durante este processo. Sem você isso não seria possível!

***"Esforço sobre-humano***
***não tem valor sem resultados".***

***Ernest Shackleton***

# NORMALIZAÇÃO ADOTADA

Esta tese está de acordo com as seguintes normas, em vigor no momento desta publicação:

- Referências: adaptado de *International Committee of Medical Journals Editors (Vancouver).*

- Universidade de São Paulo. Faculdade de Medicina. Serviço de Biblioteca e Documentação. Guia de apresentação de dissertações, teses e monografias. Elaborado por Anneliese Carneiro da Cunha, Maria Julia de A.L. Freddi, Maria F. Crestana, Marinalva de Souza Aragão, Suely Campos Cardoso, Valéria Vilhena. 3ª Ed. São Paulo: Serviços de Biblioteca e Documentação; 2011.

- Abreviaturas dos títulos dos periódicos de acordo com *List of Journals Indexed in Index Medicus.*

# SUMÁRIO

Lista de abreviaturas, siglas e símbolos ..... ix
Lista de Figuras ..... x
Lista de Tabelas ..... xii
Resumo ..... xiii
Abstract ..... xiv
1 INTRODUÇÃO ..... 1
2 OBJETIVOS ..... 5
2.1 Geral ..... 6
2.2 Específicos ..... 6
3. REVISÃO DA LITERATURA ..... 7
3.1 Anatomia endonasal da base anterior do crânio ..... 8
3.1.1 Anatomia da artéria oftálmica ..... 14
3.1.2 Anatomia da artéria etmoidal anterior ..... 15
3.1.3 Anatomia da artéria etmoidal média ..... 33
3.1.4 Anatomia da artéria etmoidal posterior ..... 37
3.1.5 Periórbita medial e dura-máter ..... 43
3.2 Epistaxe ..... 45
4 CASUÍSTICA E MÉTODOS ..... 49
4.1 Casuística ..... 50
4.2 Métodos ..... 51
4.2.1Via Endoscópica Endonasal ..... 51
4.2.2 Instrumental cirúrgico ..... 51
4.2.3 Técnica de dissecção ..... 51
4.2.4 Análise histológica ..... 54
5 RESULTADOS ..... 57
5.1 Registro dos dados aferidos ..... 58
5.2 Análise das medidas ..... 58
6 DISCUSSÃO ..... 65
7 CONCLUSÃO ..... 73
ANEXO ..... 75
ANEXO A - APROVAÇÃO DO COMITÊ DE ÉTICA EM PESQUISA ..... 76
REFERÊNCIAS ..... 78

# LISTAS

## LISTAS DE ABREVIATURAS, SIGLAS E SÍMBOLOS

| | |
|---|---|
| ACI | Artéria Carótida Interna |
| AE | Arteriais Etmoidais |
| AEA | Artéria Etmoidal Anterior |
| AEM | Artérias Etmoidais Médias |
| AEP | Artéria Etmoidal Posterior |
| AO | Artéria Oftálmica |
| AP | Anteroposterior |
| ATC | Angiotomografia Computadorizadas |
| CE | Canais Etmoidais |
| CEA | Canal Etmoidal Anterior |
| CEAD | Canal Etmoidal Anterior Direito |
| CEAE | Canal Etmoidal Anterior Esquerdo |
| CEE | Cirurgia Endoscópica Endonasal |
| CEMD | Canal Etmoidal Médio Direito |
| CEME | Canal Etmoidal Médio Esquerdo |
| CEP | Canal Etmoidal Posterior |
| CEPD | Canal Etmoidal Posterior Direito |
| CEPE | Canal Etmoidal Posterior Esquerdo |
| CESO | Célula Etmoidal Supra Orbital |
| CO | Canal Ósseo |
| D | Deiscente |
| EF | Forames Etmoidais |
| IC | Intracraniana |
| NO | Nervo Óptico |
| SP | Seios Paranasais |
| TC | Tomografia Computadorizada |

## LISTA DE FIGURAS

**Figura 1** – Peça anatômica de cadáver, fossa nasal esquerda, parede lateral da cavidade do nariz e seios paranasais ..... 10

**Figura 2** – Peça anatômica de cadáver, base anterior do crânio, visibilização craniocaudal..... 11

**Figura 3** - TC de seios paranasais, corte axial, estágio 1 de Yenigun..... 21

**Figura 4** - Trajeto da Artéria Etmoidal Anterior (AEA) em reconstrução tomográfica, visão crânio-caudal..... 26

**Figura 5** - Classificação de Landsberg-Friedman, demonstrando as variações de inserção cranial da unciforme ..... 28

**Figura 6** - Tomografia de seios paranasais – corte coronal, canais etmoidais anteriores evidenciados bilateralmente ..... 33

**Figura 7** - Cortes tomográficos em planos sagital, axial e coronal com identificação do canal etmoidal posterior em fossa nasal esquerda ..... 42

**Figura 8** - Tomografia de seios paranasais, corte coronal, canais etmoidais posteriores evidenciados bilateralmente..... 42

**Figura 9** - Dissecção em cadáver, periórbita medial esquerda, etmoidectomia, sinusotomia esfenoidal, antrostomia maxilar e remoção da lâmina papirácea foram realizados previamente ..... 44

**Figura 10** - Dissecção em cadáver, dura-máter da base anterior do crânio com identificação da crista galli..... 44

**Figura 11** - Ligadura. endoscópica da AEA lado direito ..... 46

**Figura 12** - Visibilização endoscópica endonasal da AEA direita..... 46

**Figura 13** - Fossa nasal direita, remoção de canal ósseo da AEP ..... 52

**Figura 14** - Fossa nasal direita: visibilização das artérias etmoidais anterior e posterior e dura-máter da base anterior do crânio ..... 52

**Figura 15** - Fossa nasal esquerda com exposição da base anterior do crânio e periórbita medial, visualização de artérias etmoidais anterior e posterior..... 53

**Figura 16** - Fossa nasal direita com exposição de base do crânio e periórbita ipsilateral ..... 53

**Figura 17** - Medição das distâncias entre canais e fossa nasal direita..... 54

**Figura 18** - Análise histológica com microscopia óptica, evidenciando artéria com calcificação de camada média ..... 55

**Figura 19** - Análise histológica com microscopia óptica, evidenciando tecido nervoso e vascular ..... 55

## LISTA DE TABELAS

**Tabela 1** - Características da amostra, distribuição por sexo das peças anatômicas estudadas..... 58

**Tabela 2** - Características da amostra, idade, peso e altura das peças anatômicas estudadas..... 59

**Tabela 3** - Tabela Geral da Amostra: Dados das amostras e medidas.... 60

**Tabela 4** - Mensuração das distâncias entre canais e parede anterior do seio esfenoidal ..... 62

**Tabela 5** - Descrições do Canal Ósseo (CO) Intracraniano (IC) e Deiscente (D) ..... 62

**Tabela 6** - Conteúdo dos canais etmoidais ..... 63

# RESUMO

Felippu AWB. *Estudo dos canais etmoidais em peças anatômicas sob visão endoscópica e análise histológica* [tese]. São Paulo: Faculdade de Medicina, Universidade de São Paulo; 2022.

Introdução: O advento do endoscópio possibilitou a difusão da via endonasal para diversos tipos de doenças. O estudo dos canais etmoidais é importante para cirurgias dos seios paranasais e da base anterior do crânio. O objetivo desta pesquisa foi investigar os canais etmoidais, para avaliar a estrutura do canal, a presença de vasos, nervos, a localização e o estudo anatomopatológico. Material e método: Avaliaram-se 20 cadáveres (20 fossas nasais esquerdas e 20 fossas nasais direitas) com: 1- dissecção endoscópica da base anterior do crânio, exposição da periórbita medial e dura-máter; 2- localização dos canais etmoidais; 3- medida dos canais etmoidais em relação à parede anterior do seio esfenoidal e entre as artérias etmoidais; 4- remoção do conteúdo dos canais etmoidais para análise histológica. Resultados: A média do Canal Etmoidal Anterior Esquerdo (CEAE) em relação ao Canal Etmoidal Posterior Esquerdo (CEPE), foi 1,45 cm; CEPE-esfenoide (E) a média de 0,65 cm; Canal Etmoidal Anterior Direito (CEAD) em relação ao Canal Etmoidal Posterior Direito (CEPD) média de 1,41 cm; CEPD-E, média de 0,78 cm; CEAE quanto ao Canal Etmoidal Médio Esquerdo (CEME), média de 0,93 cm; e CEAD referente ao Canal Etmoidal Médio Direito (CEMD) obteve média de 1,00 cm. Conclusão: Identificaram-se 75% dos canais etmoidais anteriores esquerdos com vasos, 70% dos canais etmoidais posteriores esquerdos com vaso, 75% dos canais etmoidais médios esquerdos com vasos, 85% dos canais etmoidais anteriores direitos com vasos, 64,5% dos canais etmoidais posteriores direitos com vaso e 50% dos canais etmoidais médios direitos com vaso.

Descritores: Seio etmoidal; Artéria oftálmica; Dissecção; Osso etmoidal.

# ABSTRACT

Felippu AWD. *Study of ethmoidal canals in anatomical specimens under endoscopic view and histological analysis* [thesis]. São Paulo: "Faculdade de Medicina, Universidade de São Paulo"; 2022.

Introduction: With the advent of the endoscope, it has become possible to utilize the endonasal approach for a variety of types of diseases. Study of the ethmoid canals is important for surgeries of the paranasal sinuses and to the anterior skull base. The objective of this research is to investigate the ethmoidal canals, to evaluate the structure of the canal, presence of vessels, nerves, location of the canal and anatomopathological study. Materials and methods: 20 cadavers (20 left nasal cavities and 20 right nasal cavities) were evaluated with: 1- endoscopic dissection of the anterior skull base, exposure of the medial periorbita and dura mater; 2- location of the ethmoidal canals; 3- measurement of the ethmoid canals in relation to the anterior wall of the sphenoid sinus and between the ethmoidal arteries; 4- removal of the content of the ethmoidal canals for histological analysis. Results: The average of the Left Anterior Ethmoidal Canal (CEAE) in relation to the Left Posterior Ethmoidal Canal (CEPE) was 1.45 cm; CEPE-sphenoid (E) average of 0.65cm; Right Anterior Ethmoidal Canal (RDC) in relation to the Right Posterior Ethmoidal Canal (RCEP) average of 1.41 cm; average of CEPD-E of 0.78 cm; CEAE regarding the Left Middle Ethmoidal Canal (CEME) average of 0.93 cm; and CEAD referring to the Right Middle Ethmoidal Canal (CEMD) obtained an average of 1.00 cm. Conclusion: 75% of the left anterior ethmoidal canals contained vessels, 70% of the left posterior ethmoid canals contained vessels, 75% of the left middle ethmoidal canals contained vessels, 85% of the right anterior ethmoid canals contained vessels, 64.5 % of the right posterior ethmoid canals contained one vessel and 50% of the right middle ethmoidal canals contained one vessel.

Descriptors: Ethmoid sinus; Ophthalmic artery; Dissection; Ethmoidal bone.

# 1 INTRODUÇÃO

# 1 INTRODUÇÃO

O advento do endoscópio trouxe a difusão da via endonasal para diversos tipos de cirurgias. A cirurgia endonasal passou a ter emprego não só para corrigir doenças endonasais, como também via de acesso para cirurgia da órbita, cirurgia da base anterior do crânio, cirurgia da fossa média e cirurgia da fossa posterior. Com isso, compreender a anatomia endonasal tornou-se cada vez mais importante [1, 2].

A cirurgia endoscópica endonasal oferece várias vantagens: procedimentos em tempo real com visibilização em vídeo; ausência de incisões faciais; cicatrizes ou edema facial; hospitalização do paciente, geralmente, mais curta; dor pós-operatória reduzida e taxas de complicações marcadamente mais baixas [3].

A abordagem endoscópica, comparada às cirurgias tradicionais abertas, reduz a necessidade de dissecção de tecidos moles, desmontagem esquelética e retração cerebral para acesso às lesões e ressecção [3].

Para garantir a segurança e eficácia da Cirurgia Endoscópica Endonasal (CEE), é essencial o conhecimento das estruturas das cavidades nasossinusais e atenção às principais referências anatômicas [4].

Não identificar as artérias etmoidais pode resultar em lesão inadvertida que, em alguns casos, provoca hematoma intraorbital, podendo evoluir para amaurose [5, 6].

A artéria oftálmica emite ramos para a fossa nasal e à base anterior do crânio. Estudos mostram que o número de ramos, localização e calibre das artérias são escassos e com divergência de informações [7].

As duas artérias etmoidais, anterior e posterior, dividem a vascularização das fossas nasais e são envolvidas na etiologia de certos casos de epistaxe, particularmente na região posterior em pacientes idosos [8].

Caliot e colaboradores (1995) estudaram 100 crânios secos, ao analisarem os forames etmoidais e as artérias etmoidais, encontraram um forame em 2% dos casos, dois forames etmoidais em 80% dos casos, três em 16,5% dos casos e quatro em 0,5% dos casos, concluindo, deste modo, que, em alguns casos, pode haver mais de duas artérias etmoidais na fossa nasal, porém não houve comprovação se nos forames havia, realmente, a passagem de artérias [8].

Gotwald *et al*. (2003) analisaram 80 tomografias computadorizadas e estudaram os canais etmoidais, identificaram a artéria etmoidal posterior em 66% das imagens [9].

Cankal *et al.* (2004) estudaram 150 tomografias computadorizadas e encontraram a artéria etmoidal posterior em 8% dos pacientes, porém sem análise histológica, tornando os dados inconclusivos [2].

Han *et al*. (2008) estudaram 24 cadáveres com incisão de Lynch, endoscópio e avaliaram o número de artérias etmoidais, concluindo que havia apenas uma das 48 fossas nasais na qual não havia a etmoidal posterior (aproximadamente, 2%) [5], assim, com dados divergentes de Ducasse e Caliot [10].

Em 2011, Monjas-Cánovas *et al*. realizaram outro estudo em cadáveres nas artérias etmoidais, com breve resumo da literatura, reconheceram o problema atual:

> "...a anatomia radiológica das artérias etmoidais vem sendo amplamente estudada. A maioria dos trabalhos publicados faz referência a observações na tomografia computadorizada dos canais etmoidais anterior e posterior propriamente ditos. Em razão de limitações técnicas, o conteúdo arterial e dos segmentos intraorbitários e intracraniais apenas vêm sendo reverenciado".

Em estudo, Cánovas *et al*. localizaram as artérias etmoidais posteriores em apenas 35% das fossas nasais, novamente discordando de outros estudos [11].

Ainda divergindo das informações anteriores, em 2014, Wang *et al*. estudaram a possível artéria etmoidal média em 22 cadáveres sob visão

endoscópica e identificaram em 31,8% dos lados estudados a presença de uma artéria etmoidal média [5].

Em nenhum destes artigos, evidenciou-se o conteúdo dos canais etmoidais, o que pode induzir à conclusão de que as supostas artérias etmoidais posteriores e médias podem não ser artérias ou haver mais artérias que a tomografia não identificou.

O conhecimento detalhado dos canais etmoidais permitirá melhor planejamento cirúrgico e menor índice de acidentes hemorrágicos.

# 2 OBJETIVOS

# 2 OBJETIVOS

## 2.1 Geral

Realizar estudo dos canais etmoidais e das respectivas artérias.

## 2.2 Específicos

1. Avaliar a presença de ramos arteriais, localização e estudo anatomopatológico dos canais etmoidais;
2. Verificar a característica macroscópica dos canais etmoidais e qualificar os canais em intracanal, intracraniano e deiscente;
3. Medir as distâncias dos canais etmoidais em relação à parede anterior do seio esfenoidal; e
4. Descrever os achados histológicos dos canais etmoidais anterior e posterior.

# 3 REVISÃO DA LITERATURA

# 3 REVISÃO DA LITERATURA

## 3.1 Anatomia endonasal da base anterior do crânio

A anatomia da base anterior do crânio é uma das mais complexas do corpo humano, em razão da relação de importantes estruturas (artérias e veias que se dirigem e drenam o encéfalo, respectivamente, e nervos cranianos), situados em pequeno espaço [12].

A forma e o tamanho dos Seios Paranasais (SP) provavelmente, sejam as mais variáveis de todas as estruturas anatômicas do corpo. É importante reconhecer o significado clínico e cirúrgico destas variações. Certas variações anatômicas são consideradas fatores predisponentes para o desenvolvimento de doenças sinusais e, portanto, torna-se necessário que o radiologista esteja ciente destas variações, especialmente, se o paciente for submetido à cirurgia endoscópica funcional dos seios paranasais [13].

A nova perspectiva da anatomia endonasal e o uso da neuronavegação permitem que o cirurgião explore áreas desafiadoras e trabalhe em condições nas quais as relações anatômicas são modificadas pela patologia apresentada. O conhecimento anatômico atual e a cirurgia assistida por computador têm permitido aos cirurgiões remover grandes lesões nos SP, que se estendem além dos limites correspondentes [14].

De acordo com Navarro (1997), a poucos milímetros do forame esfenopalatino, no sentido da cavidade nasal, a artéria maxilar ramifica-se em ramos terminais, a artéria septal e a artéria nasal lateral posterior que, depois de pequeno trajeto, percorrem o forame esfenopalatino, mutuamente, pelas extremidades superior e inferior, alcançando a parede lateral da cavidade nasal [15].

Mencionados por Navarro (1997), os ramos etmoidais anterior e posterior da Artéria Oftálmica (AO), adicionados pelos referentes nervos, saem da órbita pela parede medial, mediante os forames homônimos,

localizam-se na junção dos ossos frontais e etmoidais, na borda superior dessa parede. Na presença de forames acessórios, situam-se usualmente, posterior e mais delgados, pedículos vásculo-nervosos. A periórbita evagina-se em diminutos afunilamentos, conduzindo pedículos vásculo-nervosos etmoidais por entre os canais ósseos, mais frágeis, na região medial e anterior. O trajeto desses canais vai da órbita à superfície da base anterior do crânio, acabando no nível das extremidades laterais e póstero-laterais da lâmina cribriforme do etmoide, de modo recíproco. Normalmente, o Canal Etmoidal Anterior (CEA) é único, especificado e extenso, ao passo que o posterior é estreito e múltiplo, dividindo-se de modo assimétrico. Por meio deles, os pedículos etmoidais frágeis, circundados pela órbita, alcançam a superfície cranial da lâmina cribriforme. Os forames etmoidais anterior e posterior, pelo lado orbital, encontram-se em uma continuidade anteroposterior, separando-se, a partir da crista lacrimal, 24, 12 e 6 mm do forame óptico, mutuamente [15].

Conforme Navarro (1997), os Canais Etmoidais (CE) nem sempre se localizam em referência ao teto das células, em vários níveis, de acordo com as expansões celulares. Estes canais são capazes de alcançar por entre, sobre ou abaixo das células etmoidais anteriores e posteriores, reciprocamente. O CEA, abrindo-se cranialmente, encontra-se associado com a fóvea etmoidal, projetando-se vertical e medialmente sobre a lâmina cribriforme do etmoide, à medida que o Canal Etmoidal Posterior (CEP) e os respectivos forames, tanto quanto o orbital bem como o cranial, podem situar-se associados ao canal óptico, juntos ao vértice orbital, com imensa ameaça anatomocirúrgica [15].

Para Navarro (1997), os ramos delgados das artérias e dos nervos etmoidais, na parte superior da lâmina cribriforme do etmoide, seguem trajetos póstero-anteriores, percorrem os forames crivosos diferentes, predispostos entre os forames olfatórios, e atingem o teto, septo e paredes laterais da cavidade nasal [15].

Navarro (1997), ainda, cita que são os ramos etmoidais externos que se anastomosam com as extremidades das artérias e dos nervos maxilar e facial. Na cavidade nasal, as extremidades maxilares relacionam-se, geralmente, aos ramos etmoidais, nos níveis mais superiores do septo e das paredes [15].

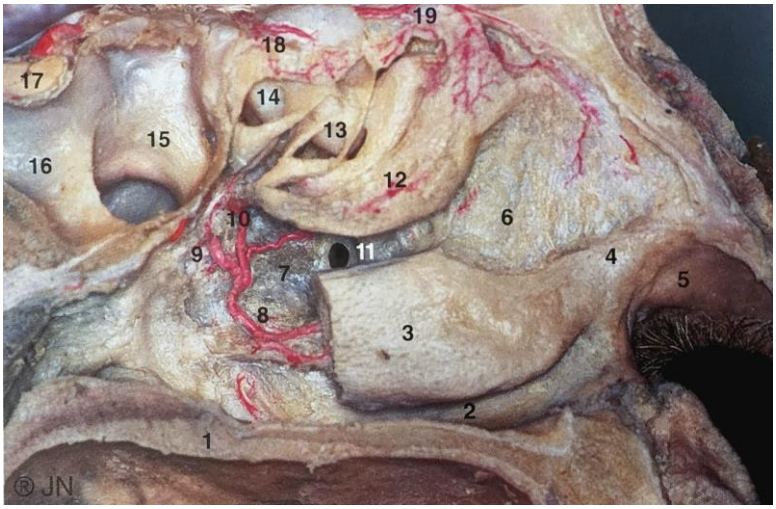


Fonte: Navarro, 1997 [15]
Número 19: Artéria etmoidal anterior e seus ramos
Número 18 Artéria etmoidal posterior e seus ramos

**Figura 1** – Peça anatômica de cadáver, fossa nasal esquerda, parede lateral da cavidade do nariz e seios paranasais

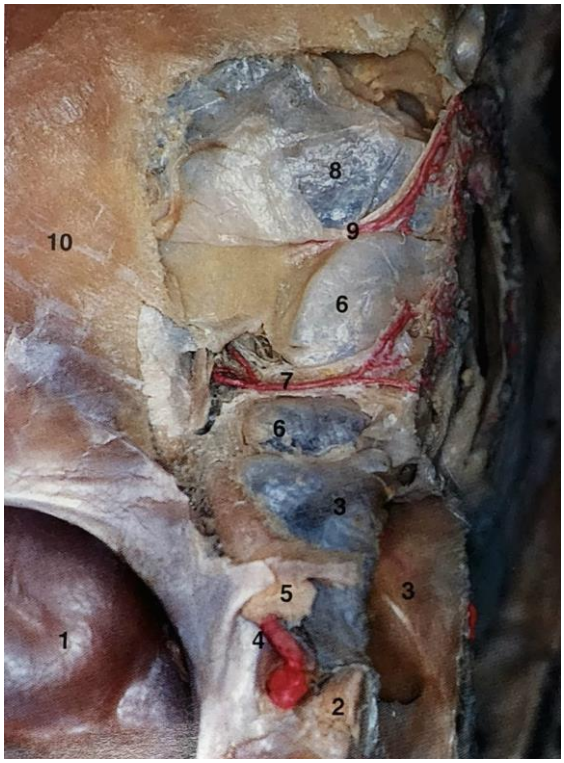


Fonte: Navarro, 1997 [15]
Legenda: 9 - Artéria etmoidal anterior
7 - Artéria etmoidal posterior

**Figura 2** - Peça anatômica de cadáver, base anterior do crânio, visibilização craniocaudal

De acordo com autor supracitado, na área mais superior do septo nasal, as extremidades nervosas olfatórias e Arteriais Etmoidais (AE) confundem-se, por estarem instaladas em local limitado, com mucosa densa e sob a lâmina cribriforme bastante fina, cercada lateralmente por células etmoidais, várias vezes volumosas e delicadas. Neste ponto, encontram-se os ramos terminais das artérias e dos nervos etmoidais, que atravessam a superfície cranial da lâmina cribriforme do etmoide por forames distintos. Na sequência, disseminam-se na mucosa pituitária septal do teto nasal e nas áreas superiores das paredes laterais da cavidade nasal [15].

Em conformidade com Navarro (1997), o pedículo vásculo-nervoso nasopalatino, resultante da artéria e nervo septais, difunde-se pelo septo nasal, bilateralmente, próximo à borda superior do vômer, até os forames incisivos, pelo assoalho nasal, na região proporcional à pré-maxila. Estes

canais tornam-se únicos e os pedículos apresentam-se, para se manifestarem no forame incisivo no palato anterior. Diversas terminações vásculo-nervosas disseminam-se pelo septo nasal. As mais superiores atingem-se com os homólogos etmoidais; as anteriores transmitem-se, originando-se dos ramos faciais e infraorbitais; ao ponto que as descendentes alcançam o assoalho nasal e encontram-se com as do palato. Como o septo nasal é muito fino, há muitas junções arteriais e ligações nervosas transeptais a todos os níveis [15].

Wang e colaboradores (2014) relatam que a relação anatômica endonasal para a cirurgia da base anterior do crânio é complexa. Como resultado, uma série de observações científicas focou na anatomia aplicada. No entanto, a prevenção de hemorragia durante a cirurgia e o sangramento pós-operatório tardio raramente são estudados. A identificação de marcos anatômicos e as relações equivalentes, durante a abordagem endonasal, são importantes para o controle do sangramento. Assim, neste estudo, foram realizadas abordagens endonasais em espécimes de cabeça de crânio e cadáveres [16].

Wang *et al*. (2014) simularam a cirurgia endonasal da base anterior do crânio, após a incisão da cavidade nasal, identificaram a estrutura do corneto médio, processo uncinado, recesso esfenoetmoidal e óstio esfenoidal. A porção anterior do seio etmoidal foi exposta por ressecção do corneto médio, processo uncinado e parede anterior da bula etmoidal. Após o desbridamento da porção anterior do seio etmoidal, a Artéria Etmoidal Anterior (AEA) foi identificada. Depois da remoção das lamelas basais da concha média e posterior abertura do seio etmoidal posterior ao longo do teto etmoidal, encontrou-se a Artéria Etmoidal Posterior (AEP). A proeminência do canal óptico e a proeminência da artéria carótida interna foram encontradas no seio esfenoidal [16].

Chakraborty, Singh, Ghosh e Kundu (2016) mencionam que, tradicionalmente, a base anterior do crânio foi dividida em três regiões,

dependendo das relações intracranianas com as fossas cranianas, isto é, as bases do crânio anterior, médio e posterior [17].

As bases do crânio anterior e média podem ser consideradas em conjunto, do ponto de vista cirúrgico, pois ambas compartilham a relação anatômica com as órbitas, as cavidades nasais e os SP. Por isso, elas também são afetadas por muitos processos patológicos relacionados [16].

A base anterior do crânio, intracranianamente, é composta do osso frontal, das placas orbitais dos ossos frontal, etmoidal e esfenoidal [17].

Os pontos de referência importantes incluem anterior e posterior, os seios frontais, o forame cego, a crista galli, a placa cribriforme com fossa olfatória, formando em ambos, os lados da crista galli, o plano esfenoidal, cobrindo os seios esfenoidais [17].

A base anterior do crânio é delineada, posteriormente, pelas asas menores do esfenoide e pelos processos clinoides anteriores, que estão intimamente relacionados ao canal óptico e às artérias carótidas internas [17].

Na porção extracraniana, a base anterior do crânio anterior está relacionada às órbitas, aos seios etmoidais, seios esfenoidais e às cavidades nasais. A órbita contém a fissura orbitária superior, comunicando-se com a fossa craniana média, a fissura orbitária inferior comunicando-se com a fossa pterigopalatina e o canal óptico [17].

Intracranianamente, a base média do crânio consiste na borda posterior da asa menor do esfenoide, das asas maiores do esfenoide, da parte escamosa do osso temporal e da parte petrosa do osso temporal [17].

Na porção extracraniana, a base média do crânio está relacionada à parede posterior do seio maxilar, à fossa infratemporal e à fossa pterigopalatina [17].

### 3.1.1 Anatomia da artéria oftálmica

O conhecimento da anatomia detalhada da AO é essencial para entendimento da fisiopatologia, da abordagem diagnóstica e das modalidades terapêuticas para diversas patologias [7]. A órbita do ser humano é suprida sobretudo pela AO, com contribuições menores da artéria carótida externa [18].

Meyer (1887) estabeleceu o chamado padrão anatômico "normal" da anatomia da AO. A AO foi exaustivamente estudada por Hayreh, em 1962. Desde então, vários pesquisadores enriqueceram a literatura com estudos detalhados. Novas modalidades terapêuticas redefiniram a importância desses estudos para um importante problema clínico [17, 18]. Bird e Stawicki (2019) relatam que a AO desprende muitos ramos, que suprem a órbita, a meninge, a face e o nariz superior [19].

A AO é ramo intracraniano da Artéria Carótida Interna (ACI). Surgiu pouco depois que a ACI emergiu do seio cavernoso, seguindo caminho intracraniano curto, atravessando o canal óptico e entrando na órbita.[19] Neste, ramifica-se em padrão complexo e vasculariza o globo ocular e os tecidos perioftálmicos. O ramo mais crítico da AO é a artéria central da retina que vasculariza a retina e é fundamental para a visão [17, 18, 20].

O Nervo Óptico (NO) dentro do canal é suprido por ramos piais da AO. A AO deixa o forame óptico no lado inferolateral do nervo e atravessa o NO em até 90% das órbitas na direção medial. Aproximadamente, 10 mm posterior ao globo ocular, a AO fornece o ramo da artéria central da retina que entra na superfície ventral do NO [20].

Outros ramos incluem as artérias ciliares posteriores lacrimais, supraorbitais, etmoidais e artérias musculares que suprem os músculos extraoculares. A AO terminal sai da órbita medial, como as artérias supratroclear, nasal dorsal e palpebral medial. Outros ramos incluem o posterior lacrimal, supraorbital, etmoide, artérias ciliares longas e as artérias musculares que suprem os músculos extraoculares. A AO terminal deixa a órbita medial como supratroclear, nas artérias palpebral nasal e medial

dorsal. Existe variabilidade significativa em relação à ordem em que a AO dá origem aos próprios ramos [17, 20].

A anatomia da AO é complexa. A dupla via intracraniana e extracraniana, o pequeno tamanho, a proximidade a muitos elementos anatômicos importantes, especialmente, o NO, e a grande importância para a visão fazem dela um desafio anatômico e cirúrgico [17, 20].

A AO também participa do tratamento de lesões intravasculares e epistaxe. Por esta razão, o estudo detalhado e profundo da anatomia, do ponto de vista clínico, é obrigatório para garantir a segurança dos procedimentos endoscópicos endonasais [17, 20].

### 3.1.2 Anatomia da artéria etmoidal anterior

O suprimento arterial das fossas nasais superiormente é assegurado pelas duas AE, anterior e posterior (provenientes das AO ramos da ACI ou AE comum) e, posterior e inferiormente, pelas artérias nasais posteriores laterais, provenientes da artéria esfenopalatina, ramo da carótida externa [20, 21, 22].

A posição da AEA fora ou dentro da base anterior do crânio é importante para o risco potencial de lesão. Com a mesma importância, a profundidade da base anterior do crânio, ou seja, a altura da lamela lateral da fossa olfatória deve ser avaliada no pré-operatório para evitar possíveis lesões e facilitar o manejo de complicações [21, 23].

Na região anterior do septo, encontra-se uma área muito vascularizada, o plexo de Kiesselbach, suprido pelas duas artérias, que normalmente é origem frequente de epistaxe [20].

Conforme O’Brien, Hamelln e Weltzel (2016), o seio etmoidal estabelece contato por meio do teto com a base anterior do crânio (meninge, lobo frontal), sendo atravessado pelas AEA e AEP. Mediante a parede lateral (lâmina papirácea), o seio etmoidal associa-se à órbita e ao conteúdo (periórbita, gordura periorbitária, musculatura extrínseca do olho, nervo

óptico). Por intermédio da porção póstero-súpero-lateral, correlaciona-se com o NO [12, 24].

Entretanto, a AEA merece importância, uma vez que é a estrutura que percorre três cavidades: a órbita, o labirinto etmoidal e a fossa anterior do crânio [11, 12, 25, 26].

A localização da AEA é, particularmente, complexa, pois apresenta grande variabilidade anatômica e características anatômicas incomuns, pois está presente nas cavidades nasais, no nível intracraniano na base anterior do crânio e no nível intraorbitário [27]. Também, vêm sendo relatada como altamente variável, em termos de distância do seio frontal e da base anterior do crânio [28, 29, 30].

A AEA é um ramo direto da AO distal e acompanha o nervo nasociliar que passa entre os músculos oblíquo superior e reto medial e, então, deixa a órbita por meio do forame etmoidal anterior, por um canal ósseo ou apenas recoberta por mesentério ao longo da sutura frontoetmoidal, de anterior para posterior, para penetrar na lâmina cribiforme [1, 9, 27, 29, 31].

A AEA irriga a lâmina cribriforme do etmoide e da parede lateral do nariz, incluindo as regiões anteriores das conchas nasais [4, 14]. Nessa primeira parte do trajeto, a artéria está envolta apenas por um canal ósseo fino chamado CE ou canal órbito-cranial [2, 5, 11, 15, 27].

Quando o teto do etmoide é baixo, ou seja, um pouco maior que o nível da lâmina cribriforme, este canal localiza-se no teto do etmoide [13]. No entanto, geralmente, este canal está unido pelo teto do etmoide por uma estrutura óssea [7, 11, 27, 31].

A AEA irriga o músculo oblíquo superior da órbita, a porção etmoidal anterior e média, o seio frontal, a parede lateral do nariz e o septo nasal [22, 24, 27], na saída do canal, localiza-se na placa cribriforme, que dá o ramo meníngeo anterior [27]. Continua na direção anterior, entrando na cavidade nasal pelo orifício etmoidal anterior da lâmina cribriforme, onde se ramifica [24, 27].

Para identificação da AEA, deve-se seguir a superfície anterior da bula etmoidal em direção ao teto do etmoide. Nos casos em que a bula alcança o teto do etmoide, a AE encontra-se adjacente a esta região. Quando a bula não alcança o teto do etmoide e não há separação entre o recesso frontal e o seio lateral, a AEA encontra-se neste último. Após alcançar o etmoide anterior, esta artéria alcança a fossa olfatória (fossa cranial anterior) pela lamela lateral da lâmina cribriforme. O ponto em que a AEA penetra a lâmina cribriforme é a região mais frágil da base anterior do crânio. Neste ponto, a artéria volta-se anteriormente a uma região chamada de sulco etmoidal. É, também, no sulco etmoidal que a artéria meníngea anterior se forma [13]. A AEA e as estruturas ao redor dela são de grande importância clínica, uma vez que são as áreas com maiores chances de sofrerem lesões [1]. Isso ocorre porque existem algumas características anatômicas únicas nestas áreas [2, 4, 6, 9, 10, 14-16, 25, 27, 31-33].

Alquezar e colaboradores (2010) concluíram que a AEA é encontrada, frequentemente, entre a segunda e terceira lamelas etmoidais e no nível da base do crânio. O canal etmoidal anterior apresenta deiscência óssea em porcentagem variável. Em 40% dos casos, observam-se deiscências parciais ou totais do canal etmoidal, ocorrendo, sobretudo, na porção mais inferior.[12, 25, 27, 35].

Os Forames Etmoidais (EF) são pequenas aberturas, geralmente, na parede medial da órbita e laterais à extremidade medial do canal óptico. Tipicamente, a parede medial da órbita contém um forame etmoidal anterior e um forame etmoidal posterior, como também pode ter múltiplos EF que transmitem as artérias e aos nervos, entre a órbita e a fossa craniana anterior [2, 15, 17, 36].

Jang, Lachanas, White e Kountakis (2014) apontam que uma Célula Etmoidal Supraorbital (CESO) pode servir, como destaque para identificação endoscópica da AEA, mesmo onde ocorre a patologia inflamatória severa.[6, 11, 27].

Em 2016, O'Brien, Hamelln e Weltzel mencionaram que a pneumatização supraorbital é uma variante crítica comum e, muitas vezes, negligenciada, ocorrendo a, aproximadamente, entre 26% e 35% dos pacientes. A borda superomedial da cavidade nasal e a axila da concha média formam uma linha reta com a AEA, sendo esta referência válida para a localização [6, 27]. Os autores avaliaram as TC de seios paranasais para presença de uma CESO [6, 27, 29].

A CESO foi definida, como uma célula etmoidal imediatamente posterior e lateral ao óstio frontal com pneumatização lateral, além do plano da porção medial da lâmina papirácea. A AEA também foi localizada nos três cortes [6, 27, 29].

Os resultados mencionados pelos autores citados foram: distância média entre a AEA e o ápice frontal de 17,36 ± 2,19 mm. A distância média entre a AEA e a base anterior do crânio foi 1,32 ± 1,51 mm. Em todos os casos (68 lados), a AEA localizava-se dentro da borda posterior da abertura do CESO ou no interior de uma septação óssea que se estendia, desde a borda posterior da abertura. A extensão lateral da pneumatização do CESO e a distância entre o AEA e a base do crânio foram significativamente maiores (P<.0,01) no grupo do CESO. Verificou-se que a AEA estava intimamente associada à borda posterior da abertura do CESO em todos os 19 casos [6, 29].

Em síntese, as considerações finais deste estudo a respeito da localização variável da AEA em relação ao seio frontal, assim como a distância variável da base anterior do crânio, acrescentam um elemento de complexidade à cirurgia endoscópica de recesso frontal. Os resultados demonstram que a presença de CESO pode servir como destaque para identificar a AEA, mesmo em casos da anatomia alterada do recesso frontal [6, 25, 27, 29].

Fatores como a acentuada pneumatização etmoidal e a existência de uma célula supraorbital ou grau II ou III de Keros, são preditores de localização de AEA abaixo do nível da base anterior do crânio, indicando,

portanto, maior risco de lesão [6, 27, 29]. A classificação de Keros baseia-se na altura da lamela lateral, Keros tipo 1 de 1 a 3 mm, Keros tipo 2 de 3,1 a 7 mm e Keros tipo 3 de 7,1 para 11 mm [25, 37].

Poteet, Cox, Wang, Fitzgerald e Kanaan (2017) relatam que embora vários estudos tenham citado a respeito da anatomia da AEA dentro da cavidade etmoidal, ainda, não foram realizados estudos que comparem a posição da AEA com a altura da base anterior do crânio, incluindo comparações de sexo e idade. Se houvesse relação entre a posição da AEA fora da base anterior do crânio com uma lamela lateral mais longa, a identificação ajudaria o cirurgião a evitar problemas intraoperatórios [37].

Mediante a análise retrospectiva de 101 TC, os autores aferiram a altura da base do crânio ao longo da lamela lateral entre a lâmina cribriforme e a fóvea etmoidal, as medidas foram categorizadas, conforme a classificação de Keros [37].

A AEA foi identificada e registrada, como dentro da base anterior do crânio ou separada da base anterior do crânio (dentro do mesentério ósseo ou deiscente). Se a artéria não estiver fixada à base anterior do crânio, a distância vertical entre o ponto médio da AEA intranasal e a base anterior do crânio será medida [37]. Os autores observaram que quanto mais a AEA fica abaixo da base anterior do crânio, maior será a altura desta e a classificação de Keros [37]. Em 55,0% dos casos de Keros tipo 3, a AEA foi encontrada abaixo da base anterior do crânio [37]. Houve 29,5% medições de Keros tipo 2 e 0,0% do Keros tipo 1 [37].

Os autores concluíram que, até 25% das cirurgias endonasais podem ter uma AEA abaixo da base anterior do crânio, é importante encontrar e avaliar isso no pré-operatório para evitar complicações. Ao usar a TC de seios paranasais, a pesquisa indica que a posição aberrante do AEA pode ser inferida a partir da altura da base anterior do crânio. Descobriram que a classificação mais alta de Keros aumenta a chance de que uma variação de AEA seja observada em um paciente e que a AEA fique a uma distância maior da base anterior do crânio [37]. O reconhecimento desta associação

ajuda o cirurgião a realizar a cirurgia endoscópica com margem de segurança [37].

Michalinos, Zogana, Kotsiomitis, Mazarakis e Troupis (2015) descrevem que a AEA entra na cavidade craniana pelo forame etmoidal anterior. O diâmetro da AEA é, aproximadamente, 0,6 mm, enquanto o diâmetro posterior é 0,4 mm [7].

Yenigun, Goktas, Dogan, Eren e Ozturan (2016) apresentam nova classificação, com objetivo de analisar a associação da identificação da AEA com as variações e estruturas adjacentes nas imagens de TC de seios paranasais para avaliar a relação com o teto etmoidal, e, com base nessa relação, introduzir nova classificação para o teto etmoidal [32].

Em 184 pacientes, de acordo com os achados na TC, a visualização da AEA foi avaliada em relação à profundidade crânio-caudal da lâmina cribriforme (classificação de Keros), o comprimento anteroposterior da lâmina cribriforme, pneumatização supraorbital, pneumatização da crista galli, agger nasi, concha bolhosa e desvio de septo [32].

A avaliação da visualização da AEA nas TC paranasais seguiu o canal da AEA, rastreando a incisura medial bilateral e o sulco etmoidal na lâmina cribriforme [32].

Para avaliar a profundidade superior e inferior da lâmina cribriforme, foi usada a classificação de Keros [32].

A “classificação de Yenigun” foi definida, adaptando a classificação de Keros realizada no corte coronal ao comprimento anterior-posterior na seção axial [32]. A classificação de Yenigun mede o nível esperado da artéria, ao rastrear o sulco etmoidal na seção axial, seja do nível da artéria vista entre a órbita e a base do crânio ou, caso a artéria não tenha sido totalmente selecionada, medial à região orbital e lateralmente à lâmina cribriforme [32]. Para esta medição, o ponto final do cristal galli foi aceito como limite posterior [32].

A classificação de Yenigun foi definida como: comprimento anterior-posterior da placa cribriforme, tipo 1: 6–10 mm (Figura 1a), tipo 2: 11–15 mm (Figura 3b) e tipo 3: 16–20 mm [32].

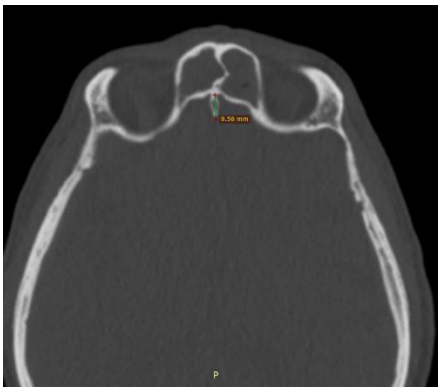

Fonte: acervo próprio, 2015

**Figura 3** - TC de seios paranasais, corte axial, estágio 1 de Yenigun, software Radiant DICOM VIEWER® versão 2021.2

Ao avaliar a distribuição da visualização da AEA nos 184 pacientes, as imagens mostraram um trajeto visível da AEA dentro do seio etmoidal em 53,2% dos casos, enquanto em 46,7%, a AEA estava penetrando diretamente na base do crânio [32].

A distribuição, conforme as TC dos seios paranasais, a classificação de Yenigun foi 41,8% para o tipo 1 (direita: 42,5%, esquerda: 41,1%), 53,3% tipo 2 (direita: 52,0%, esquerda: 54,6%) e 4,9% tipo 3 (direita: 5,1%, esquerda: 4,7%) [32].

Ao verificar as imagens das TC, a pneumatização supraorbital foi observada em 40,2% dos casos (direita: 39,7%, esquerda: 40,8%) [32].

Na presença de pneumatização supraorbital, a AEA correu visivelmente dentro do seio, em 75,0% dos casos (direita: 72,7%, esquerda: 77,3%); na ausência de pneumatização supraorbital, os números foram 25,0% (direita: 27,3%, esquerda: 22,7%) [32].

Este estudo demonstrou que, com o aumento da profundidade superior-inferior e do comprimento anteroposterior e a presença de pneumatização supraorbital, a AEA tem probabilidade significativamente maior de correr livremente dentro do seio etmoidal, sendo mais propensa a sofrer lesões durante a cirurgia [32].

Com a nova classificação, mostraram que o comprimento da lâmina cribriforme é tão relevante clinicamente quanto a profundidade, sendo necessária avaliação tridimensional [32].

Assim como outros autores, Yenigun e col (2016) realçam que a dissecção cuidadosa, a experiência cirúrgica e a conscientização dos pontos anatômicos cirúrgicos são muito importantes na cirurgia dos seios paranasais [32].

Berens, Davis e Moe (2016) mencionam que a artéria etmoidal anterior irriga os seios paranasais, o septo e a parede nasal lateral. A identificação precisa destas artérias é importante durante os procedimentos prévios da base anterior do crânio, da cirurgia da parede medial da órbita, da cirurgia endoscópica dos seios paranasais e do tratamento da epistaxe refratária ao tratamento padrão [4, 21, 27, 28].

Fontes *et al*. (2016), por meio de estudo prospectivo de 678 TC dos seios paranasais, avaliaram a presença de deiscência do canal da artéria etmoidal anterior sustentada por citações prévias do trajeto AEA entre a parede orbital medial e a parede lateral da fossa olfatória [38].

O parecer deste estudo em relação à tomografia computadorizada dos seios paranasais classificou cada lado, fundamentado nas referências anatômicas radiológicas determinadas, para verificação da AEA. As citações foram: o entalhe ósseo na parede medial da órbita, que se relaciona ao forame etmoidal; o sulco ósseo na parede lateral da fossa olfatória, que equivale ao sulco etmoidal anterior ou entalhe ósseo na parede lateral da fossa olfatória; a presença de pneumatização do teto da órbita, póstero-lateral ao recesso frontal, nomeada por alguns autores como células

etmoidais supraorbitais; trajeto parcial ou total do canal da artéria etmoidal anterior [38].

Conforme os resultados obtidos nesse estudo, em 563 (83%) das imagens tomográficas dos seios paranasais, no que se refere ao trajeto do canal da artéria etmoidal anterior, há possibilidade de ser parcial ou totalmente determinado. O canal da artéria etmoidal anterior foi identificado acima do teto etmoidal em 291(43%) das imagens, em 272 (40%), o trajeto localizado foi anexado à cúpula do teto etmoidal na base do crânio [38].

Em síntese, o estudo aponta a posição e o curso do canal da artéria etmoidal anterior que tem diferenças anatômicas no teto etmoidal e nos seios paranasais, por meio das imagens tomográficas dos seios da face que estabelecem com exatidão o trajeto do canal da artéria etmoidal anterior, da origem na parede orbital até o término no fragmento medial da base do crânio do paciente examinado [38].

Martel *et al*. (2019) desenvolveram estudo sobre o trajeto intraorbital das AE e a associação com as sustentações musculares e nervosas da parede medial da órbita, a partir de aprendizado anatômico sob visão endoscópica endonasal [24].

Martel *et al*. (2019) elaboraram um estudo anatômico em 20 narinas, vinculado à Universidade de Barcelona, com dissecções em duas áreas da parede muscular orbitária, área 1; músculos reto e inferior e reto medial e área 2; músculos reto medial e oblíquo superior. A AO cruza o NO em 90%, a AEA foi verificada inferior ao músculo oblíquo superior e à artéria inferior ao NO em 10%. Concluíram que a compreensão anatômica minuciosa da origem intraorbital da AO possibilita intervenções cirúrgicas da parede medial da órbita, imprescindível para o conhecimento da relação com as estruturas nervosas e musculares situadas nesta área [24].

Em particular, a localização da AEA, é uma das referências endoscópicas mais notáveis que marcam a identificação do limite posterior do recesso do seio frontal nas abordagens externas ou endonasais, cuja identificação na sutura fronto-etmoidal indica o limite da base anterior do

crânio. A localização é variável, em termos de distância do seio frontal e da base do crânio, o que o torna potencialmente vulnerável a lesões em procedimentos de cirurgia nasal [22, 39].

Embora existam múltiplos fatores que atuem na localização da AEA com relação à bula etmoidal e ao ápice frontal, as medidas realizadas neste estudo contribuem para um conhecimento anatômico que pode servir como parâmetro na cirurgia do seio frontal e etmoidal. No entanto, com essa variabilidade, estas medidas não devem ser usadas isoladamente no intraoperatório. Logo, o estudo prévio da tomografia computadorizada de cada paciente é essencial [22, 39].

A correta identificação da AEA no pré-operatório ajuda a reduzir as complicações que possam ocorrer nas cirurgias endoscópicas endonasais, como sangramento e fístula liquórica. A lesão da AEA pode ser, especialmente, problemática, se a extremidade da artéria retrair-se para a órbita e causar um hematoma orbital [22].

Além disso, a identificação da AEA torna-se muito mais difícil na vigência de uma doença inflamatória do recesso frontal [22, 39].

Na Malásia, Kho, Tang, Tan, Koa, Prepageran e Raiagopalan (2019) realizaram estudos das AE, utilizando-se de 54 tomografias computadorizadas dos seios paranasais [40]. Os parâmetros radiológicos das amostras foram investigados quanto à existência da AEA, AEP seguida AEM [40]. O autor classificou a relação das artérias em direção à base do crânio como mesentério curto (distância vertical menor que 1 mm da base anterior do crânio) e mesentério longo (distância maior que 1 mm da base do crânio) [40].

Nos resultados obtidos, a AEA foi localizada em 100% da amostra. [40] A AEA identificou 57,4% com mesentério longo, 22,2% com mesentério curto e foi localizado 20,4% em um canal ósseo [40].

Verificou-se que a distância vertical da AEA à base do crânio variou entre 0 e 12,5 mm. Estudo deduziu que não houve diferenciação entre as

distâncias das três AE em relação à base anterior do crânio entre os gêneros e, inclusive, não houve diferenças nas distâncias entre as artérias [40].

Outro estudo, de autoria de Abdullah, Lim, Husain, Snidvonas e Wang (2019), teve a finalidade de apresentar revisão, a partir de pesquisa bibliográfica nas bases de dados eletrônicas, PUBMED, SCOPUS E EMBASE, resgatando 105 artigos, que incluíram estudos prospectivos e retrospectivos de evidência de nível III, para analisar as alterações anatômicas da AEA e a respectiva importância na cirurgia endoscópica dos seios paranasais [41].

Os autores totalizaram 1.985 artérias. A localização das artérias na base anterior do crânio foi influenciada pela existência de células etmoidais supraorbitais e pelo comprimento da lamela lateral da lâmina cribriforme. As alterações morfológicas em relação às populações auxiliam nas variações anatômicas [41].

O diâmetro médio da AEA foi 0,80 ± 0,24 mm e o comprimento intranasal médio foi 5,82 ± 1,41 mm. Os segmentos superior e inferior do canal etmoidal anterior ósseo em relação à espessura média foi 1,01 ± 0,46 mm e 0,37 ± 0,18 mm. Observaram deiscência parcial ou total do canal etmoidal anterior ósseo e a taxa variou, conforme diferentes estudos. Na região em que a artéria entra na fossa craniana anterior por meio da lamela lateral da lâmina cribriforme, o osso é delgado na base anterior do crânio, que apresenta menor resistência a lesões durante o procedimento cirúrgico. Em torno de 14% dos casos, a AEA esteve ausente unilateral e em 4% dos casos, ausente bilateral [41].

A relação das lamelas etmoidais com as artérias etmoidais anteriores foi pesquisada em seis artigos. A relação da AEA com as lamelas etmoidais é importante, tendo em vista que a artéria pode sofrer danos, à medida que a lamela é removida no momento do ato cirúrgico. Nas AEA pesquisadas no total de 252 (79,2%), a artéria foi identificada entre a segunda e a terceira lamelas; 30 casos (12,0%) na terceira lamela; 6% depois da terceira lamela;

1,2% na segunda lamela. A AEA em relação à base anterior do crânio foi amplamente pesquisada com diferentes resultados [41].

Em relação ao predomínio da célula etmoidal supraorbital, houve variação significativa em seis artigos, entre 5,0 e 55,8%. A pneumatização de uma célula etmoidal supraorbital faz com que a AE localize-se mais abaixo da base do crânio, vulnerável a danos no procedimento cirúrgico [41].

Os resultados dos pesquisadores foram: diâmetro médio da AEA foi 0,80 mm e o comprimento intranasal foi 5,82 mm. Os segmentos superior e inferior do canal etmoidal anterior ósseo relacionado à espessura média foram 1,01 mm e 0,37 mm. Identificaram 79,2% entre as segunda e terceira lamelas, 12,0% terceira lamela, posterior à terceira lamela 6% e na segunda lamela 1,2% [41].

Cascio *et al*. (2020) citam pesquisas que evidenciam que o canal etmoidal anterior ósseo, ocasionalmente, é regular quanto à sustentação óssea, entretanto, identificaram a deiscência óssea parcial ou total na porção mais caudal [39].

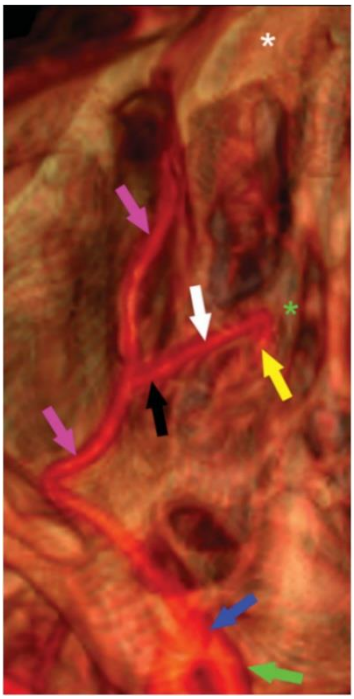

Fonte: Cascio *et al*., 2020 [39]

**Figura 4** - Trajeto da artéria etmoidal anterior em reconstrução tomográfica, visão crânio-caudal

A AEA (seta branca) origina-se da artéria oftálmica (seta azul), em um ponto avançado do trajeto, entre a saída do sifão carotídeo (seta verde) e os ramos terminais na parede anterior do osso frontal (asterisco branco); então, ele vai ao longo do trato intraorbital (seta preta), passa pela lâmina papirácea e depois torna-se intranasal (seta branca), ao nível da lâmina cribriforme (asterisco verde) [39].

Os pesquisadores citados realizaram estudo retrospectivo, por intermédio de TC de 18 pacientes, com faixa etária entre 28 e 82 anos, para identificação das AEA em relação aos comprimentos e às distâncias das AEA relacionadas à base anterior do crânio, da porção média do ápice frontal e da cabeça do corneto médio. No levantamento estatístico, não se identificaram diferenças entre os lados direito e esquerdo nem em relação ao gênero. Identificaram-se 10 AEA deiscentes (27,8%), 20 (55,5%) intracanal e, em seis casos, o CEA (16,7%) estava incompleto e aberto anteroinferior, e as artérias estavam estritamente aderidas à base anterior do crânio. Os CEA da parede medial da órbita (lâmina papirácea) aproximaram a porção lateral da lâmina cribriforme; eles se deslocaram para o pedículo neurovascular, inserindo a artéria, a veia e o nervo etmoidal anterior [39].

Conforme Berger, Grinevych, Milewska, Lukasiewicz e Tarasow (2020), o propósito deste estudo foi classificar a relação da AEA, com a inserção superior do processo uncinado e a associação com a lamela lateral da lâmina cribriforme, por meio de 60 TC [42].

Utilizaram-se dos critérios de Keros: avaliar a profundidade da lamela lateral da lâmina cribriforme no teto etmoidal e utilizar para aferição da dimensão do comprimento ântero-posterior da lamela lateral da lâmina cribriforme com os critérios de Yenigun, conforme citado. A dimensão anteroposterior da lamela lateral da lâmina cribriforme foi analisada entre a AEA anterior à borda da crista galli, pela tomografia computadorizada [32, 42].

Neste estudo, a mensuração incluída seguiu: inserção superior do processo uncinado, conforme os critérios de Landsberg e Friedman (nos planos coronal e sagital); comprimento da lamela lateral da lâmina

cribriforme na dimensão anteroposterior, conforme os critérios de Yenigun (varreduras axiais); profundidade na dimensão superior-inferior da lamela lateral da lâmina cribriforme (LLCP) no teto etmoidal, de acordo com os critérios de Keros (exames coronais) [32, 42].

Foram usadas varreduras sagitais para determinar a distância entre a AEA e a inserção superior do processo uncinado. A posição da inserção superior do processo uncinado tornou-se horizontal à base anterior do crânio, referencial na mensuração da distância entre AEA e a inserção superior do processo uncinado [42].

Os autores utilizam a classificação Landsberg-Friedman, aplicada para estadiar os trajetos da lâmina unciforme na órbita ou base do crânio.

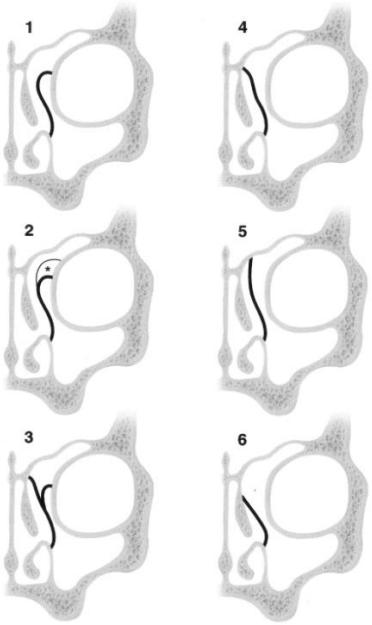


Fonte: Landsberg R, Friedman M. A computer-assisted anatomical study of the nasofrontal region. Laryngoscope. 2001. [43]

**Figura 5** - Classificação de Landsberg-Friedman, demonstrando as variações de inserção cranial da unciforme. Tipo 1: inserção na lâmina papirácea. Tipo 2: inserção na parede póstero-medial da célula do agger nasi. Tipo 3: inserção tanto na lâmina papirácea quanto na junção do corneto médio com a lâmina cribriforme. Tipo 4: inserção na junção da concha nasal média com a lâmina cribriforme. Tipo 5: inserção na base do crânio. Tipo 6: inserção na concha nasal média

Neste estudo, os resultados encontrados são os tipos de processo uncinado de modo frequente, conforme os critérios de Landsberg-Friedman, no grupo masculino tipo I - 30,77%, tipo II - 30,77%, tipo III - 26,92%, tipo VI - 7,69%, tipo V - 3,85%, tipo IV - 0%. No grupo feminino: tipo III - 44,12%, tipo II - 32,35%, tipo I - 8,82%, tipo V - 8,82%, tipo IV - 5,88%, tipo VI - 0%. A lamela lateral mediana do comprimento da placa cribriforme na dimensão anteroposterior é 13 mm, isto é, Yenigun mencionado acima tipo II, em ambos os lados. O valor médio da profundidade na dimensão superior-inferior da lamela lateral da placa cribriforme no teto etmoide é 5 mm, isto é, Keros tipo II, em ambos os lados. A distância média entre AEA e a inserção superior do processo uncinado é, aproximadamente, 9,73 mm e 9,16 mm nos lados direito e esquerdo, respectivamente. Deduziram que a classificação da relação entre a direção da lamela lateral da lâmina cribriforme e a fixação superior do processo uncinado impede lesões à AEA e fístula liquórica, acima de tudo nos Landsberg-Friedman IV e V. Neste estudo, o processo uncinado tipos IV-V-VI correlacionou-se com a curta distância da AEA, ou seja, faixa entre 4 e 10 mm, valor médio: 8 mm ($p = 0,017$). Ainda, a estrutura da base anterior do crânio, conforme os critérios Keros e Yenigun é pertinente. A AEA serve como ponto referencial clinicamente, desta forma, os ramos percorrem a região da parede posterior do seio frontal, sobretudo, medialmente ao teto etmoidal anterior. Contudo, por causa de variação, as tomografias computadorizadas pré-operatórias são fundamentais [42, 44].

No estudo de Huang *et al*. (2020), o propósito foi avaliar, por meio da rede neural convolucional (algoritmo aliado à inteligência artificial), o local da AEA, como aderente à base anterior do crânio ou no interior de um "mesentério" ósseo, por exames de tomografia computadorizada dos seios da face [44].

Nos resultados deste estudo, incluíram-se 675 imagens de 388 pacientes, utilizadas para treinamento da rede neural convolucional. A AEA foi identificada na base anterior do crânio em 63,7% [44].

Utilizou-se, como modelo da rede neural convolucional Inception-V3 (Google, Mountain View, Califórnia, EUA), o algoritmo de inteligência artificial. Ademais, usaram-se 197 imagens para testar o algoritmo da rede neural convolucional. Deste modo, 67,5% foram classificados com AEA aderida à base do crânio, comparando 62,4% pelo algoritmo da rede neural convolucional [44].

Assim, foram deduzidas que as redes neurais convolucionais são válidas na localização das estruturas anatômicas fundamentais para intervenções cirúrgicas endoscópicas dos seios da face, na identificação da AEA na base do crânio ou suspenso em "mesentério" ósseo, por meio de tomografia computadorizada pré-operatória dos seios da face [44].

Na investigação de Takeda, Kajiwara, Omura, Otori e Wada (2020), o objetivo foi classificar a inclinação das inserções das lamelas na base anterior do crânio, abrangendo a lamela basal da concha média, que contribui para classificação intraoperatória. Esta classificação foi realizada em imagens pré-operatórias, por meio de tomografia computadorizada de 177 pacientes, onde se pesquisou a associação entre inserções das lamelas na base anterior do crânio, incluindo a lamela basal do corneto médio e a localização da AEA. A finalidade do estudo foi estabelecer identificação pré-operatória para contribuir com a prevenção de danos intraoperatórios da AEA. Ademais, utilizaram a classificação secundária, ao examinar a associação entre as AEA flutuantes (deiscentes), incluindo as lamelas e o corneto médio, a presença de células etmoidais supraorbitais, a altura da lamela lateral da lâmina cribriforme e a distância entre a AEA e a base do crânio [45]. O estudo identificou a inclinação das lamelas na base do crânio em tipos de direção: anterior, perpendicular e posterior [45].

As AEA flutuantes (deiscentes) estavam presentes em 190 (51,9%) de 366 lados. As AEA não flutuantes, contendo as AEA na base do crânio e aderidas à base anterior do crânio, foram identificadas em 176 (48,1%) de 366 lados. Em relação às lamelas em direção anterior à base do crânio, identificaram-se 131 (68,9%) de 190 lados que abrangeram as lamelas que

incluem as AEA flutuantes, em 58 lados (30,5%) na direção perpendicular e 0,5% dos lados na direção posterior [45].

Em 106 lados (55,8%), as AEA flutuantes foram identificadas à frente da lamela basal do corneto médio, em 83 lados (43,7%), dentro da lamela basal do corneto médio e 0,5% posteriores à lamela basal do corneto médio em um lado [45].

As AEA flutuantes (deiscentes) e não flutuantes decorreram dentro ou à frente da lamela basal do corneto médio. Na identificação da AEA, não se observou diferenciação entre os grupos das AEA flutuantes e não flutuantes [45].

A célula etmoidal supraorbital esteve presente nos 186 lados (51%). A respeito da altura da lamela lateral da lâmina cribriforme, verificou-se em 1–3 mm (Keros Tipo I), em 69 (19%), 4–7 mm (Keros Tipo II) em 273 (75%) e 8–16 mm (Keros Tipo III) em 24 lados (7%) [45]. A célula etmoidal supraorbital esteve presente em 74,4% das AEAs flutuantes, mas apenas em 25% das AEAs não flutuantes [45].

Além disso, entre as lamelas que incluem as AEA flutuantes, inclinadas na base direta anterior, verificou-se a presença da célula etmoidal supraorbital em 80,9% dos casos [45].

Com o acréscimo da lamela lateral da lâmina cribriforme, aumentou-se o predomínio das AEAs flutuantes ($P < 0,001$). Mas, não houve correlação significativa entre a altura da lamela lateral da lâmina cribriforme e a inclinação da lamela que inclui a AEA ($P = 0,107$) [45].

As AEA flutuantes estavam, na média, de 4,50 mm em relação à base do crânio [45].

Assim que a AEA decorreu perante a lamela basal do corneto médio, a distância média foi 4,57 ± 1,22 mm (2,29-8,85 mm), a AEA decorreu dentro da lamela basal do corneto médio 4,47 ± 0,92 mm (3,00-6,80 mm), e a AEA atrás da lamela basal do corneto médio 4,39 mm [45].

Comparando-se a distância da base do crânio à AEA em relação à localização do trajeto, não se observou diferenciação entre os grupos (P = 0,514) [45].

Referente à lamela, quando estava anteriormente inclinada, a distância média foi 4,65 ± 1,11 mm (2,29-8,85 mm), lamela perpendicular 4,25 ± 1,01 mm (2,96-7,30 mm) e lamela inclinada, posteriormente, 4,39 mm [45].

Verificando-se a identificação das AEA bilaterais, as AEAs flutuantes foram bilaterais em 76 pacientes (42%) e unilaterais, em 38 pacientes (21%); AEAs bilaterais não flutuantes foram identificadas em 69 pacientes (38%) [45].

Esse estudo demonstra que, no intraoperatório, é simples verificar a AEA, quando a inclinação da lamela da base do crânio é manifestada nas imagens da tomografia computadorizada pré-operatória. Este recurso aplica-se a todas as lamelas dos seios paranasais e contribui para verificação da AEA e de distintas estruturas adjacentes dentro do campo cirúrgico [45].

Gras-Cabrerizo *et al.* (2021), por meio de dissecções em 34 cadáveres, realizaram etmoidectomia por via endoscópica endonasal para reconhecimento dos canais etmoidais. Localizaram o Canal Etmoidal Anterior (CEA) em 100% das fossas nasais. Os canais etmoidais anteriores consistiam em vaso arterial. No trajeto intraorbital, a artéria etmoidal anterior encontrava-se abaixo do Músculo Oblíquo Superior (MOS). A origem da artéria etmoidal anterior era decorrente da artéria oftálmica [45].

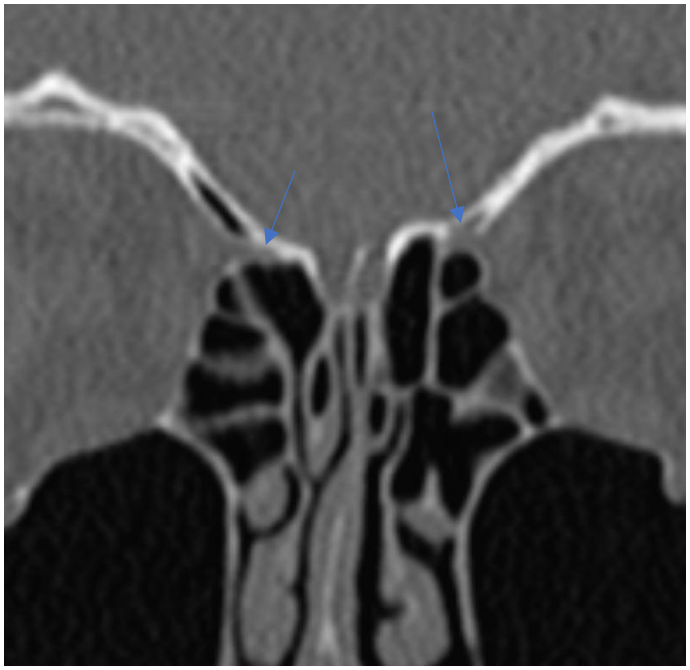

Fonte: Acervo Instituto Felippu de Otorrinolaringologista, 2022

**Figura 6** - Tomografia de seios paranasais – corte coronal, canais etmoidais anteriores evidenciados bilateralmente, software Radiant DICOM VIEWER® versão 2021.2

### 3.1.3 Anatomia da artéria etmoidal média

O estudo de Wang *et al*. (2014), já citado, procedeu à exposição endoscópica endonasal da base anterior do crânio para avaliar as artérias etmoidais [3]. Os autores identificaram 31,8% dos lados com artérias etmoidais médias e 14% dos cadáveres com artérias etmoidais médias presentes bilateralmente [5].

Cabe citar o trabalho de Mason, Solares, Carrau e Figueroa (2015), em relação à complexidade do sistema AE, cujas Artérias Etmoidais Médias (AEM) podem ser encontradas e discutidas em estudos anteriores [28, 47].

Como descrito pelos autores, as AEM estão variavelmente presentes e entram na cavidade nasal, por meio do forame individual no osso etmoidal, entre as AEA e AEP [28, 47].

Os resultados desse estudo foram analisados em amostra de 50 Angiotomografia Computadorizadas (ATC), em que se constatou que 19

tinham AEM unilaterais ou bilaterais ou forames (38%). Estavam presentes 26 AEM (100 lados totais) (26%). As AEM unilaterais foram mais comuns (12 de 19 = 63%) do que bilaterais (7 de 19 = 37%). As AEM direitas foram significativamente mais frequentes (17 de 26 = 65%) do que as AEM esquerdas (9 de 26 = 35%) [47].

Não foram encontradas evidências de múltiplos forames ou artérias acessórias em um único lado [47].

Para as nove AEM esquerdas, as distâncias médias entre a AEM e a AEA e a AEP eram de 11,77 ± 2,09 mm e 11,40 ± 2,34 mm, respectivamente [47].

Para as 17 AEM encontradas à direita, a distância entre a AEM e a AEA foi 10,80 ± 3,13 mm; e a distância AEM e AEP foi 11,21 ± 3,57 mm [47].

O forame etmoidal foi significativamente mais fácil de identificar do que a artéria contrastada. Isso foi autêntico para todas as artérias (anterior, média e posterior). Como ilustrado nas figuras, as pequenas artérias da órbita eram difíceis de discernir, impossibilitando a identificação confiável das AE contrastadas. Decidiu-se, portanto, interpretar os forames ósseos como evidência de uma AEM [47].

Mason e colaboradores (2015) concluíram que a existência das AEM é clinicamente relevante para as práticas atuais em cirurgia endonasal. O advento das cirurgias endoscópicas da base craniana aumenta o envolvimento destas artérias; as cirurgias dos seios paranasais e orbitais endonasais ainda são, frequentemente, utilizadas para abordar a patologia. O aumento do conhecimento desse sistema arterial ajudará a prevenir complicações e refinar ainda mais os resultados dos pacientes [47].

Berens, Davis e Moe (2016) mencionaram que há controvérsias na literatura sobre a prevalência das "artérias etmoidais supranumerárias", "artérias etmoidais acessórias" ou "artérias etmoidais médias" [28]. De acordo com estudos anteriores, a artéria etmoidal supranumerária está presente entre 15% e 40,9% da população [28].

Este estudo investigou a prevalência e localização de artérias etmoidais supranumerárias, utilizando abordagem transorbital endoscópica em cadáveres. No geral, havia mais de duas artérias etmoidais (incluindo artérias anteriores e posteriores) em 58% dos espécimes e mais de três artérias etmoidais em 8% do total dos espécimes. O número médio de artérias etmoidais foi 2,7. Os locais relativos à crista lacrimal anterior da etmoidal anterior, da etmoidal posterior e do nervo óptico foram 20, 35 e 41 mm, respectivamente. A distância média para a artéria etmoidal supranumerária foi 29 mm. Os resultados deste estudo sugerem que a maioria dos pacientes têm mais de duas artérias etmoidais [28].

Tais achados são importantes para o tratamento endoscópico da epistaxe refratária, cirurgia endoscópica dos seios paranasais, procedimentos anteriores da base anterior do crânio, além de outros procedimentos nos quais a localização destas estruturas é crítica [28].

Estudo prévio observou o forame na parede medial da órbita, inferindo indiretamente na presença da AEM (ou seja, feixe neurovascular) [21]. Nesta investigação, várias características da AEM foram observadas pela via endoscópica endonasal [5].

A AEM cruza a fóvea etmoidal dentro de um canal ósseo que, geralmente, forma uma crista óssea na base anterior do crânio anterior. O canal ósseo da AEM parece mais espesso que a AEA, portanto, é difícil identificar a artéria por meio do osso. A AEM gira, aproximadamente, na horizontal da órbita até a base do crânio. A AEM parece menor e mais fina do que a artéria etmoidal anterior [5].

Ao usar as AEA e AEP como referências, pode-se determinar, aproximadamente, a localização da AEM por endoscopia endonasal.[5] Os achados desta pesquisa têm significado clinicamente relevante durante as cirurgias da parede medial da órbita, para epistaxes intratáveis e tumores da base anterior do crânio, bem como nas cirurgias endoscópicas tradicionais [5].

Yamamoto, Nomura, Hidaka, Katori e Yoshida (2018) examinaram a Anatomia das Artérias Posteriores (AEP) e Médias (AEM), por meio de

tomografia computadorizada, classificaram-nas em relação às paredes da célula etmoidal e mediram a presença da AEP e AEM, bem como as distâncias da base do crânio e os comprimentos expostos nas células etmoidais. Em seguida, testaram a hipótese de que a distância da AEP do teto etmoidal está associada à idade e ao sexo do paciente, à presença da AEM e ao tipo anatômico da AEP [48].

A presença da AEM foi negativamente associada com a distância da AEP em relação à base do crânio. A AEM e a AEP suprem o septo nasal e as células etmoidais. Um suprimento sanguíneo reduzido da AEM acarreta aumento no fluxo por meio da AEP. Quando a distância da AEP da base do crânio é curta, o cirurgião deve prestar atenção à presença da AEM. Algumas limitações do estudo citado devem ser consideradas, como cortes de 0,5 mm de espessura e variações étnicas na anatomia, onde as imagens para as medidas foram reconstruídas a partir de dados de Tomografia Computadorizada (TC) de cortes de 0,5 mm de espessura [48].

O estudo de Gras-Cabrerizo *et al*. (2021), citado no tópico referente à AEA, também investigou as dissecções das 34 fossas nasais (12%) e distinguiu quatro Canais Etmoidais Acessórios (AcEC) [46]. Em todas as amostras, o canal etmoidal anterior continha artéria, porém, nos canais etmoidais acessórios (quatro casos, totalizando 12% das amostras), duas amostras continham vasos, uma amostra tinha tecido neural e outra amostra, nenhuma estrutura. Em 32 das 34 cavidades nasais, o CEP incluía uma artéria e apenas em dois casos, o CEP não apresentava qualquer estrutura vascular. Nestes espécimes, observamos que o AcEC com vaso arterial no interior (6%) estava mais próximo do canal posterior do que do canal anterior [46].

Logo, demonstra-se ser fundamental para intervenção da epistaxe a compreensão anatômica da artéria etmoidal acessória ou média, para procedimentos cirúrgicos endoscópicos endonasais da base anterior do crânio e cirurgias orbitárias endonasais [46].

Conforme os resultados, sugestionou-se que a existência do canal não implica a existência do vaso arterial, e que a existência da artéria etmoidal acessória ou média mantém-se relacionada à inexistência da artéria etmoidal posterior [46]. No entanto, a supressão da vascularização da artéria etmoidal posterior pode ser retribuída pela artéria etmoidal acessória ou artéria etmoidal média [46].

### 3.1.4 Anatomia da Artéria Etmoidal Posterior

Yanagisawa, Mirante e Christmas (2004) mencionam que a artéria etmoidal posterior irriga a parte posterior superior da parede nasal lateral (concha superior) e uma parte similar do septo nasal. Os dois forames etmoidais anterior e posterior estão, normalmente, localizados no percurso da sutura frontoetmoidal. O intervalo entre os forames etmoidais anterior e posterior é próximo a 10 mm [22].

Os autores citados observaram que em caso de dano da AEP, a artéria pode contrair para a órbita e continuar a sangrar, com possível hematoma periorbital, infraorbital ou retro-orbital e alterações visuais [22].

Conforme Han, Becker, Bomeli e Gross (2008), a AEP também está inserida ao longo da base do crânio e é difícil visualizá-la endoscopicamente, porque é, consideravelmente, menor que a AEA. Geralmente a AEP está entre 10 e 13 mm atrás da artéria etmoidal anterior [10, 22].

No entanto, o uso da AEA como ponto de referência endoscópico para encontrar a AEP pode não ser o método mais consistente, em razão da variabilidade da distância anteroposterior (AP) entre as AEA e AEP. Os autores realçam que o uso da parede anterior do seio esfenoidal pode ser um melhor ponto de referência endoscópico para localização da AEP. A AEP, geralmente era (98%), anterior ao seio esfenoidal. A identificação da AEP pode não ser importante para cirurgia endoscópica dos seios paranasais, mas é muito significativa para procedimentos da base anterior do crânio e descompressão orbital ou do nervo óptico. Neste estudo, a AEP

não esteve presente em 2% da amostra, sendo a amostra total de 24 cadáveres [10].

Michalinos, Zogana, Kotsiomitis, Mazarakis e Troubis (2015) constataram que a AEP supre o músculo oblíquo superior, o reto superior e medial e o elevador e atravessa o canal etmoidal posterior, os seios paranasais etmoidais e, menos frequentemente, a foice e a dura-máter na fossa craniana anterior, o periósteo e o tecido areolar na órbita, e muito raramente o seio esfenoidal. O diâmetro da artéria etmoidal anterior é de, aproximadamente, 0,6 mm, enquanto o diâmetro da artéria etmoidal posterior é 0,4 mm [7].

Jeddy, Theodorsson e Adds (2015) estudaram amostra de 30 cadáveres de etnia caucasiana e verificaram que a AEP localiza-se próximo à junção da segunda e terceira porções da artéria oftálmica e pode estar ausente em 25% dos casos. Em 75% dos indivíduos que possuem esse vaso, ela surge da artéria supraorbitária, ou menos frequentemente, da AEA. Ela se estende, medialmente, por meio da órbita e passa, comumente sobre o músculo oblíquo superior, ocasionalmente, passando por baixo. Posteriormente, a artéria deixa o forame etmoidal posterior a 5-10 cm na frente do canal óptico [49].

De acordo com Bird e Stawicki (2017), a AEP entra no nariz pelo canal etmoidal posterior, fornece o suprimento sanguíneo aos seios etmoidais posteriores. Também, subsequentemente, entra no crânio e oferece suprimento às meninges [19].

Yamamoto, Nomura, Hidaka, Katori e Yoshida (2017) mencionam que a AEP está mais próxima do Nervo Óptico (NO) do que a AEA, e a coagulação ou a dissecção da AEP é difícil. A anatomia ao redor da AEP é complexa e variável. A identificação da AEP em imagens de TC e a compreensão da relação desta com as paredes da célula etmoidal antes da cirurgia é necessária para evitar lesões à área [48].

Nesse estudo de 100 pacientes, os autores descreveram que a AEP estava presente próxima ou dentro da parede da célula etmoidal. A distância

da AEP da base do crânio era mais de 2,0 mm em 24 lados (12%). A AEM estava presente em 42 lados (21%) e a distância era maior que 2,0 mm nos dois lados (1%). Finalmente, a distância da AEP à base do crânio foi positivamente associada à idade avançada, ao comprimento da AEP exposto nas células etmoidais e à ausência da AEM. Enfatiza-se que na anatomia há variações étnicas. As distâncias das AEP e AEM da base anterior do crânio e sua associação com idade e sexo podem ser diferentes em outros grupos étnicos [48].

Embora estudos anteriores tenham focado nas diferentes origens e trajetórias da AEP, pouco se encontra na literatura a respeito de qualquer variação da artéria, à medida que se aproxima da parede medial da órbita. No entanto, várias investigações foram realizadas sobre as variantes do forame etmoidal posterior [48].

Logo após a artéria oftálmica entrar na órbita, a AEP surge no terço posterior, geralmente, acima do músculo oblíquo superior. Na trajetória intraorbitária, identifica-se a alça de convexidade superior que percebe ser acima do músculo oblíquo. Muitas variações anatômicas ocorrem com frequência na origem da AEP (86%) [28, 34].

Tem pequeno calibre, geralmente menor que 1 mm, o que dificulta a identificação em estudos de TC; e trajeto menos tortuoso, às vezes, é difícil localizar durante a cirurgia. A AEP, em seu canal, apresenta orientação mais horizontal do que a AEA, com ângulo de entrada na base do crânio entre $0^0$ e $18^0$ [9, 11].

A AEP também se destina à parede lateral da cavidade nasal, atravessa a lâmina cribriforme próxima à borda posterior, alguns milímetros antes da extremidade orbital do canal óptico [9, 22].

Após o trajeto intraorbitário, é direcionada para a sutura fronto-etmoidal e introduzida pelo canal etmoidal posterior para atravessar o labirinto etmoidal a poucos milímetros da parede do seio esfenoidal anterior no ângulo esfenoetmoidal [9, 11, 34]. Muitas vezes, há um ramo meníngeo na dura-máter, enquanto ainda está contido no crânio [34]. Esta artéria fornece os

seios arteriais etmoidais posteriores à dura-máter da fossa craniana anterior e à parte superior da mucosa nasal do septo nasal [34]. A identificação da trajetória da AEP diminui o risco de lesão [2].

Greco, Mattioli, Albericie e Presutti (2016) mencionam que durante a cirurgia nasal, é importante lembrar que a AEP tem trajeto próximo ao nervo óptico: a distância entre as duas estruturas pode variar entre 4 e 16 mm; por esse motivo, é necessário extremo cuidado durante procedimentos que exijam instrumentalizar próximo ao leito cirúrgico [50].

Os autores citados também comentam que em um dos casos clínicos apresentados, encontraram restos da AEA cauterizada acima do teto do etmoide; suturaram a AEA com grampos, e usando um endoscópio, exploraram o seio esfenoidal [50].

Conforme Martel *et al*. (2019), a AEP é o ramo mais proximal que percorre os músculos reto superior e oblíquo superior. A AEP entra na fossa nasal por entre o forame posterior e etmoidal da lâmina papirácea, atravessa o teto do etmoide na direção lateromedial até alcançar a lâmina lateral da lâmina cribriforme. A AEP supre ramos meníngeos intracranianos que se comunicam com o ramo meníngeo anterior da AEA [24, 39, 50].

Por outro lado, oferece ramos que percorrem a lâmina cribriforme para banhar a concha superior, as células posteriores e a porção superior posterior do septo; dentre as duas artérias etmoidais, a artéria supraorbital. Descreveram que, em torno de 40% dos casos, uma terceira artéria etmoidal nomeada de artéria etmoidal média ou acessória foi relatada [24].

Martel *et al*. (2019), vinculados à Universidade de Barcelona, realizaram estudo de dissecção anatômica em 20 narinas e identificaram que a AEP estava posicionada acima do músculo oblíquo superior em todas as cavidades. A artéria etmoidal média não foi observada. A origem da artéria supraorbital foi localizada em ambas as artérias etmoidais [24].

O estudo de Kho *et al*. (2019), já citado, examinou 54 TC de seios paranasais, estudando as artérias etmoidais em população de múltiplas etnias, com objetivo de correlacionar as imagens radiográficas para

planejamento de cirurgias endoscópicas endonasais, avaliando pontos anatômicos na base anterior do crânio, parede anterior do canal óptico, seio esfenoidal e artérias etmoidais [40]. A descrição das artérias foi registrada em canal ósseo, mesentério curto ou mesentério longo e a distância vertical à base do crânio. A identificação da artéria em um canal ósseo é nomeada de distância vertical inferior a 1 mm da base do crânio, entretanto, um mesentério longo é calculado, como uma distância superior a 1 mm da base do crânio. A AEP foi observada em 86% dos exames. A maior parte das AEP: 87,1% estavam latentes em um canal ósseo, mesentério curto em 9,7% e mesentério longo em 3,2%, no qual a AEP, à base do crânio, é 0–4,7 mm [40].

Nesse estudo, concluíram que não houve diferença na comparação das distâncias em relação as três artérias com a base do crânio entre os sexos. Nem houve também diferença significativa nas distâncias entre as artérias: a AEP à parede anterior do esfenoide ou AEP ao canal óptico, comparando homens e mulheres. Finalmente, sobre a intervenção cirúrgica entre o sexo masculino e feminino, não houve diferença em relação às distâncias das principais estruturas. O entendimento das artérias etmoidais na cavidade nasal é imprescindível para prevenir as complicações de lesões, sendo clinicamente relevante [40].

Gras-Cabrerizo *et al*. (2021), mencionados acima, identificaram o canal etmoidal posterior em 100% das fossas nasais. A origem da artéria etmoidal posterior foi decorrente da artéria oftálmica, localizada superiormente ao músculo oblíquo superior à Artéria Etmoidal Posterior (AEP) [46].

Fonte: acervo pessoal, 2015
Legenda: 1- corte sagital
2 - corte axial
3 - corte coronal
Software Radiant DICOM VIEWER® versão 2021.2

**Figura 7** - Cortes tomográficos em planos sagital, axial e coronal com identificação do canal etmoidal posterior em fossa nasal esquerda

Fonte: acervo Instituto Felippu de Otorrinolaringologia, 2022.

**Figura 8** - Tomografia de seios paranasais, corte coronal, canais etmoidais posteriores evidenciados bilateralmente, software Radiant DICOM VIEWER® versão 2021.2

### 3.1.5 Periórbita medial e dura-máter

A periórbita, também chamada de periósteo orbital ou fáscia orbital, é o periósteo que reveste as paredes da órbita óssea e, tradicionalmente, tem sido considerada a camada decisiva que determina a extensão subsequente da cirurgia [19].

Esta membrana de tecido conjuntivo denso serve como local de ligação para músculos, tendões e ligamentos, é uma estrutura de suporte para o suprimento sanguíneo aos ossos orbitais. A periórbita é unida apenas frouxamente ao osso subjacente, exceto nas margens orbitais, suturas e bordas das fissuras e dos forames. Em outros lugares, é frouxamente aderente ao osso, é um espaço potencial para o acúmulo de sangue, exsudato ou crescimento tumoral, também fornece um plano conveniente de dissecação para o cirurgião [7, 19].

Nas margens orbitais, é contínua com a cobertura periosteal dos ossos da face; nas bordas da fissura orbital superior, o canal óptico, os canais etmoidais, a periórbita é contínua com a camada periosteal da dura-máter. Na porção anterior do canal óptico, a periórbita divide-se de tal forma que uma porção torna-se contínua com a dura-máter do nervo óptico e outra parte reflete-se para frente para tomar parte na formação do anel tendinoso comum. Na fissura orbital inferior, a periórbita é contínua com o periósteo do crânio [19].

Medialmente inferior, as linhas periórbitas da fossa lacrimal, extensão chamada fáscia lacrimal, cobrem o lado lateral do saco lacrimal. A periórbita é extensamente vascularizada com interconexões entre o osso e os lados do tecido mole. Portanto, o periósteo não serve como barreira vascular. No entanto, pode restringir hematomas subperiosteais e temporariamente fornecer resistência à propagação de infecções e tumores dos seios paranasais e ossos ao redor da órbita [19].

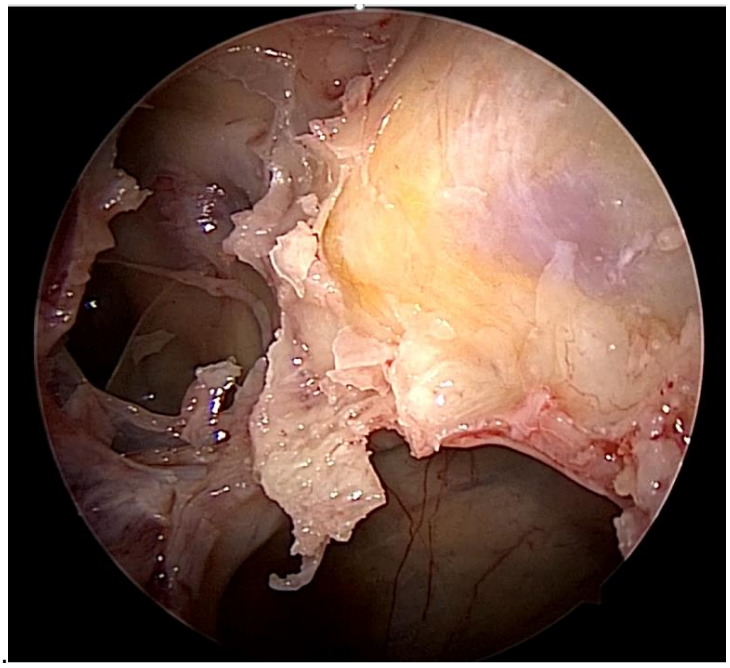

Fonte: acervo próprio, 2015

**Figura 9** - Dissecção em cadáver com auxílio de endoscópio de 4 milímetros, 30 graus, periórbita medial esquerda exposta. Realizados previamente etmoidectomia, sinusotomia esfenoidal, antrostomia maxilar e remoção da lâmina papirácea

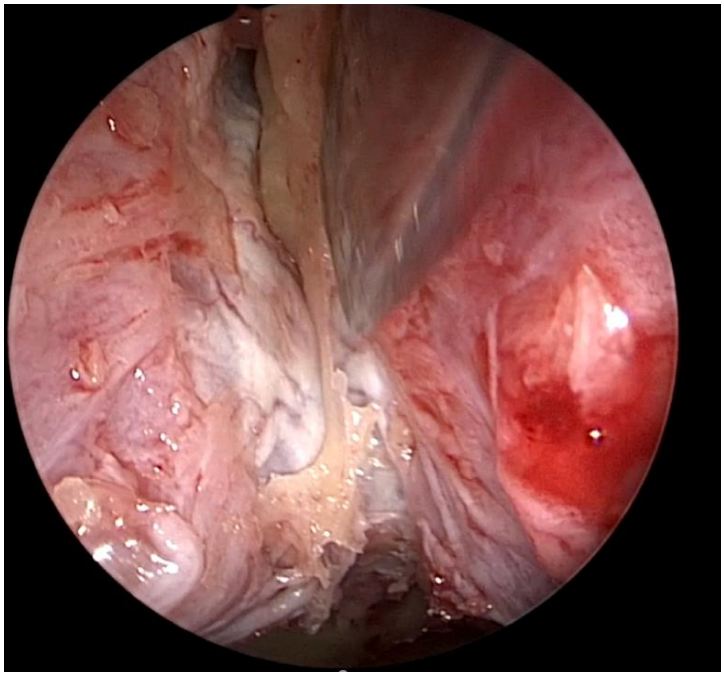

Fonte: acervo próprio, 2015

**Figura 10** - Dissecção em cadáver com auxílio de endoscópio de 4 milímetros, 30 graus. Visibilização da dura-máter da base anterior do crânio com identificação da crista galli

## 3.2 Epistaxe

Quanto ao suprimento arterial das fossas nasais superiormente, este é estabelecido pelas duas artérias etmoidais, anterior e posterior e posterior e inferiormente, pelas artérias nasais posteriores laterais, originário da artéria esfenopalatina, ramo da carótida externa. Na região anterior do septo, localiza-se uma área muito vascularizada, o plexo de Kiesselbach, suprido pelas duas artérias, na qual, geralmente, ocorre a epistaxe [21].

Os autores Z-C Lou e Z-H Lou, em estudo retrospectivo com 107 pacientes com epistaxe, referem que o ponto sangrante deve ser buscado cautelosamente, sendo identificado na primeira cirurgia em 103 pacientes. Acrescentam, ainda, que o ponto sangrante pode estar localizado na fossa olfatória, meato inferior, meato médio e região superior da cavidade nasal, realçam também a identificação de múltiplos pontos sangrantes. Outra observação dos autores é sobre a relação do epistaxe com a mudança no fluxo de ar nasal [52].

Felippu, Mora, Guastini (2011) realizaram estudo retrospectivo de 299 ligaduras endoscópicas endonasais da AEA, em que os pacientes obtiveram a redução do sangramento, um paciente apresentou complicação intraoperatória (fístula liquórica) que foi tratada imediatamente. Os autores citam que a ligadura endoscópica da AEA é bem aceita e confiável no tratamento do epistaxe severo, quando o ponto sangrante não é identificado [53].

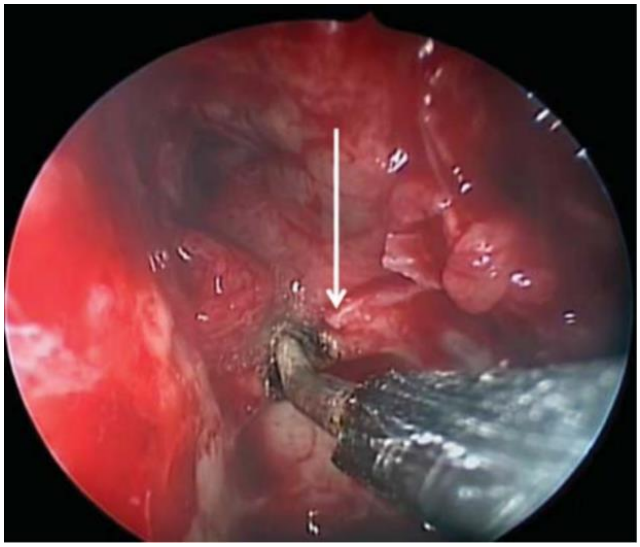

Fonte: Felippu, Mora, Guastini. 2011

**Figura 11** - Ligadura endoscópica da artéria etmoidal anterior em fossa nasal direita, visibilização com endoscópio de 4 milímetros, 30 graus

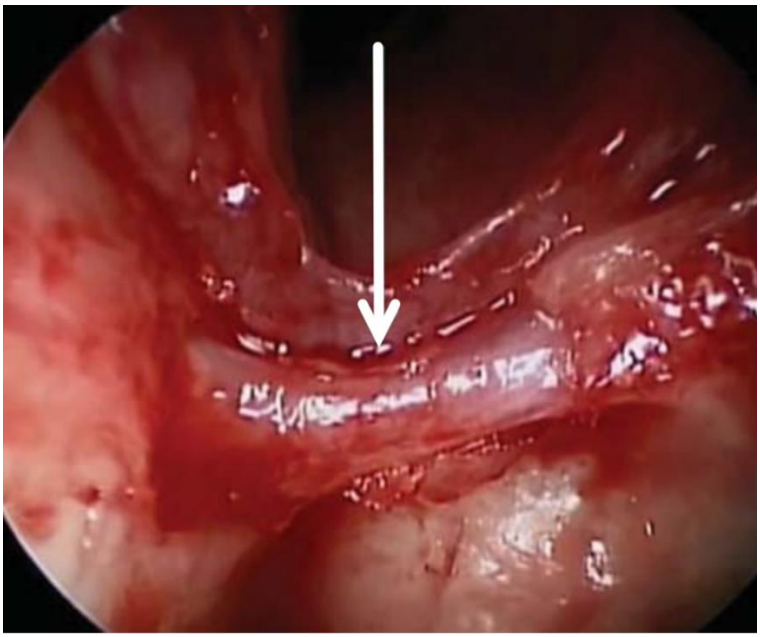

Fonte: Felippu, Mora, Guastini. 2011

**Figura 12** - Visibilização endoscópica endonasal da artéria etmoidal anterior direita, utilização de endoscópio 30 graus, 4 milímetros

Ruggeri, Principe e Cajelli (2018) realizaram estudo prospectivo descritivo, no qual os pacientes foram tratados por epistaxe posterior recorrente por cauterização endoscópica transorbital, na divisão de

rinossinusologia, do Departamento de Otorrinolaringologia do Hospital Italiano de Buenos Aires, entre junho de 2007 e maio de 2017 [53].

A antrostomia maxilar foi seguida por etmoidectomia anterior e localização da drenagem frontal. Uma vez identificada a lâmina papirácea, realizou-se a orbitotomia medial mínima, ressecando-a [53].

Um protetor ocular foi inserido, pela narina, para evitar possíveis danos ao olho pelo calor, e a artéria foi cauterizada com diatermia monopolar ou bipolar. A cauterização da artéria esfenopalatina foi reavaliada. Nas considerações finais, menciona-se que a eficácia da cauterização da AEA foi realizada pela via endoscópica transorbital (100%), em razão da epistaxe posterior recorrente [53].

Nicolay e colaboradores (2015) explicam que a epistaxe é relativamente comum na população geral. Cerca de 60% das pessoas experimentam um ou mais episódios de epistaxe ao longo da vida, homens e mulheres igualmente afetados [54].

A maioria dos sangramentos nasais é autolimitado e origina-se na cavidade nasal anterior, mais específica na área septal anterior, vascularizada pelo plexo de Kiesselbach, conhecida como área de Little [21].

Berens, Davis e Moe (2016) mencionam que a compreensão profunda do número e distribuição das artérias etmoidais é fundamental para o manejo da epistaxe refratária ao tamponamento anterior e / ou posterior, visto que estas hemorragias podem falhar na ligadura da artéria maxilar interna, em 20% das vezes [28].

O envolvimento dos sistemas da artéria etmoidal na epistaxe refratária também deve ser considerado após uma lesão nasal, trauma anterior à base do crânio ou cirurgia sinusal endoscópica recente [28].

Conforme Bortoli, Martins e Negri (2017), a maioria das hemorragias da AEA não é tão difícil de administrar quanto se pode imaginar, desde que sejam devidamente identificadas. No entanto, quando é completamente dissecada, a AEA pode retrair-se para a órbita e continuar a sangrar,

resultando em uma hemorragia retrobulbar. A progressão causa perda da acuidade visual ou mesmo amaurose, se a descompressão orbital não for realizada. A lesão na porção média da AEA, onde é inserida na lamela lateral da lâmina cribriforme, pode resultar em uma fístula liquórica. A embolização por AEA é perigosa, porque pode causar migração retrógrada de partículas para a artéria oftálmica, com risco de perda da visão [4, 10, 49].

Manjila e colaboradores (2013) identificaram 12 pacientes que foram submetidos à ligadura cirúrgica extracraniana das artérias etmoidais por meio de uma abordagem transcaruncular ou Lynch. Além disso, apresentaram três casos, nos quais as abordagens transcaruncular e de Lynch foram usadas para ligar as artérias etmoidais anteriores, quando possível, posteriores, para reduzir a perda sanguínea durante a ressecção do sulco olfatório e dos meningiomas do plano esfenoidal. Assim, concluíram que a ligadura cirúrgica da AEA e frequente da AEP, antes da ressecção de grandes meningiomas, na base do crânio, fornece opção segura e viável para limitar a perda sanguínea durante a ressecção de tumores hipervasculares [55].

De acordo com Nicolay e colaboradores (2015), a maioria dos episódios de epistaxe é encontrada anteriormente na cavidade nasal e autolimitados. No entanto, a epistaxe posterior é mais difícil de tratar. No caso de sangramento persistente ou recorrente, apesar das medidas conservadoras adequadas, incluindo tamponamento nasal anterior e posterior, a embolização transarterial é uma opção de tratamento. O sucesso e a taxa de complicações são comparáveis à cirurgia. Contudo, complicações graves, como perda da visão e acidente vascular cerebral, são mais, frequentemente, associadas à embolização. Por outro lado, uma abordagem de tratamento endovascular é muito menos invasiva, menos onerosa e, geralmente não requer anestesia geral. Portanto, na prática diária, a escolha do tratamento deve ser feita em avaliação individual, baseada no paciente, considerando as comorbidades presentes [54].

# 4 CASUÍSTICA E MÉTODOS

# 4 CASUÍSTICA E MÉTODOS

## 4.1 Casuística

Este estudo foi realizado no Serviço de Verificação de Óbitos da Capital, da Faculdade de Medicina, da Universidade de São Paulo (SVOC-USP). Após aprovação pelo Comitê de Ética em Pesquisa da Faculdade de Medicina da Universidade de São Paulo, conforme Certificado de Apresentação para Apreciação Ética 620838 16.8.0000.0065, foram dissecados e analisados, entre 3 de janeiro e 26 de julho de 2015, 20 cadáveres procedentes. O material foi usado de acordo com a Lei nº 8501, de 30 de novembro de 1992, que dispõe sobre a utilização de cadáveres não reclamados para fins de estudo ou pesquisa científica.

Excluíram-se da amostra os cadáveres que apresentassem ausência de conteúdo orbitário, sinais de trauma facial, de epistaxe prévio ou de manipulação endonasal.

A amostra utilizada foi constituída de 20 cadáveres adultos (20 fossas nasais esquerdas e 20 fossas nasais direitas). Os cadáveres foram dissecados por via endoscópica endonasal.

Os fragmentos ressecados foram fixados em formol a 10%, tamponados por até 24 horas.

Aferiram-se as distâncias dos Canais Etmoidais (CE) em relação à parede anterior do seio esfenoidal, a descrição da análise endoscópica dos canais etmoidais que foram divididos em CO (canal ósseo), IC (intracraniana) e D (deiscente), dos achados histológicos e medida do conteúdo dos CE em relação à parede anterior do seio esfenoidal e posterior, remoção dos conteúdos dos CE para análise histológica, bem como das características relevantes ao estudo. Os achados foram documentados fotograficamente e os dados tabulados e comparados com os descritos na literatura. Vasta revisão de literatura foi realizada na biblioteca

BIREME, plataformas virtuais, PUBMED, SCOPUS, EMBASE, biblioteca da Fundação de Otorrinolaringologia, biblioteca do Instituto Felippu de Otorrinolaringologia, sendo os dados coletados comparados com os da literatura.

## 4.2 Métodos

### 4.2.1 Via Endoscópica Endonasal

Os materiais utilizados para realizar a dissecção e cirurgia foram: câmera médica Storz Telecan NTSC®; Monitor Samsung® 15 polegadas; Fonte de luz Ferrari® 250 Watts; Endoscópio Carl Storz Hopkins® 4 mm, $30^0$; Computador Macbook Pro® 13 polegadas; e sistema de captura Elgato vídeo capture®.

### 4.2.2 Instrumental cirúrgico

Os instrumentos da Ferrari medical® (pinça Blakesley, pinça Blakesley curva, pinça cortante, pinça cortante curva, Micro-Dissector Arterial, Micro-Cureta Angulada, Micro-Bisturi Curvo, Micro-Escopo, Micro-Escopo Angulado, Espátula, Micro-Cureta, Micro-Bisturi, Descolador com aspiração) foram utilizados nos procedimentos.

### 4.2.3 Técnica de dissecção

Realizou-se a septoplastia com: incisão na mucosa septal, descolamento da mucosa septal, remoção de cartilagem septal e lâmina perpendicular do etmoide, preservando 1,5 cm cranial. Em seguida, iniciou-se a dissecção dos seios paranasais com etmoidectomia pela técnica centrípeta, sinusotomia maxilar, sinusotomia frontal, identificação dos forames e canais etmoidais, exposição da periórbita medial, identificação,

exposição dos canais etmoidais e exposição da dura-máter da base anterior do crânio, com ênfase na preservação do conteúdo dos canais etmoidais [57].

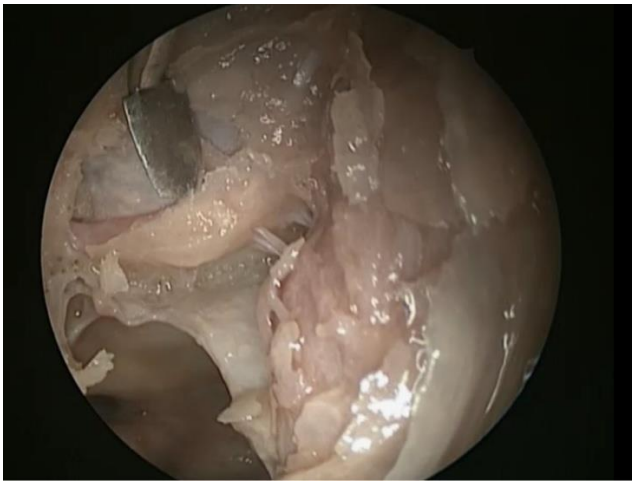

Fonte: Acervo próprio, 2015

**Figura 13** – Peça anatômica de cadáver, visibilização com endoscópio de 4 milímetros, 30 graus, fossa nasal direita, remoção de canal ósseo do canal etmoidal posterior direito

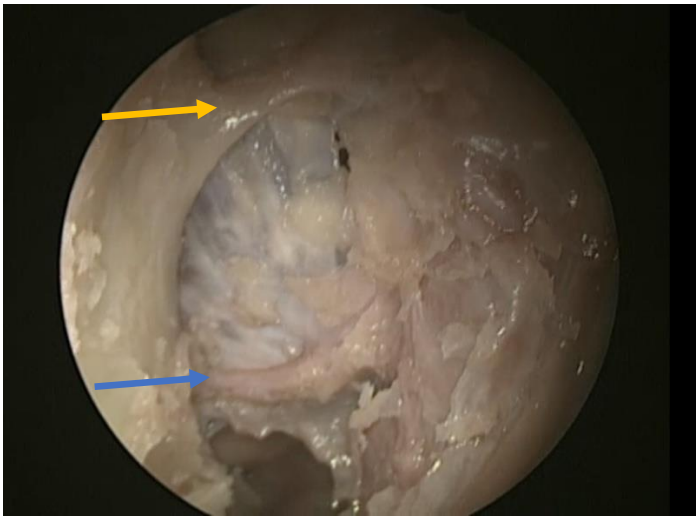

Fonte: Acervo próprio, 2015

**Figura 14** - Peça anatômica de cadáver, visibilização com endoscópio de 4 milímetros, 30 graus, fossa nasal direita: visibilização dos canais etmoidais anterior (seta amarela), posterior (seta azul) e dura-máter da base anterior do crânio

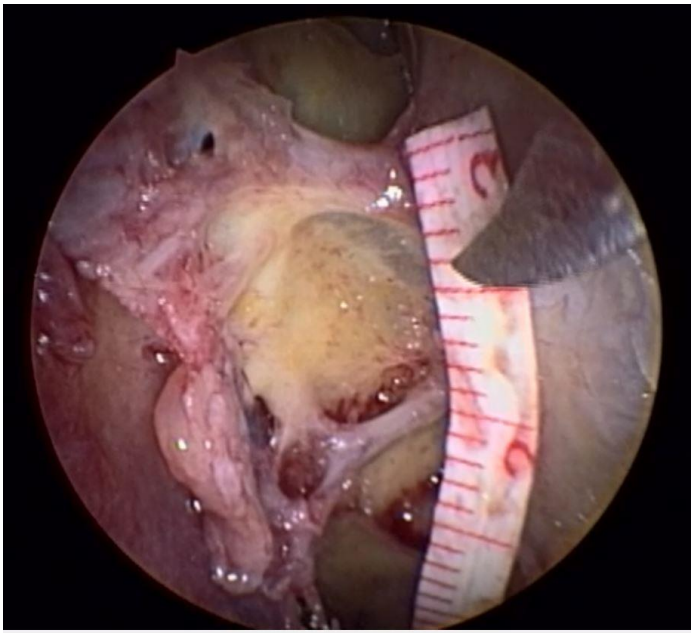

Fonte: Acervo próprio, 2015

**Figura 15** - Peça anatômica de cadáver, visibilização com endoscópio de 4 milímetros, 30 graus, fossa nasal esquerda com exposição da base anterior do crânio e periórbita medial, visibilização de canais etmoidais anterior e posterior

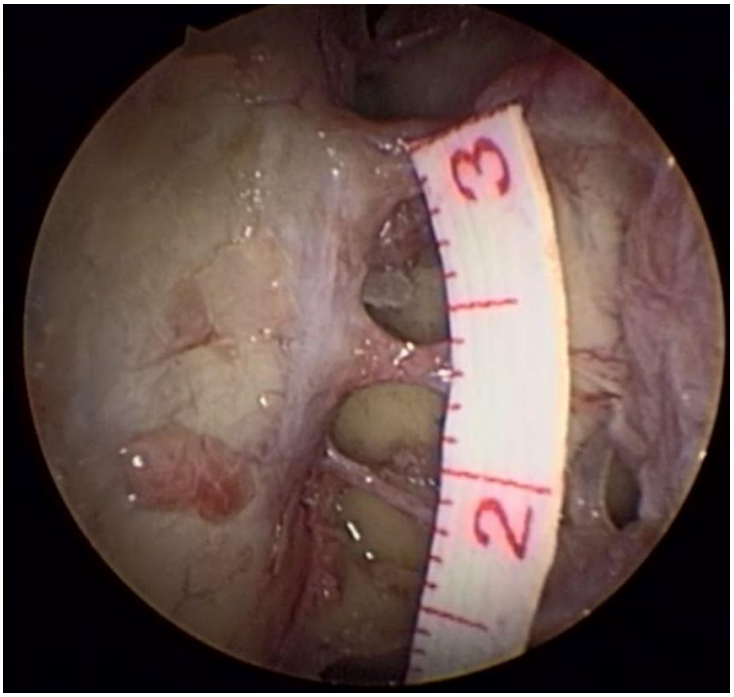

Fonte: Acervo próprio, 2015

**Figura 16** - Peça anatômica de cadáver, visibilização com endoscópio de 4 milímetros, 30 graus, fossa nasal direita com exposição de base anterior do crânio e periórbita ipsilateral, evidenciando medida entre os canais etmoidais

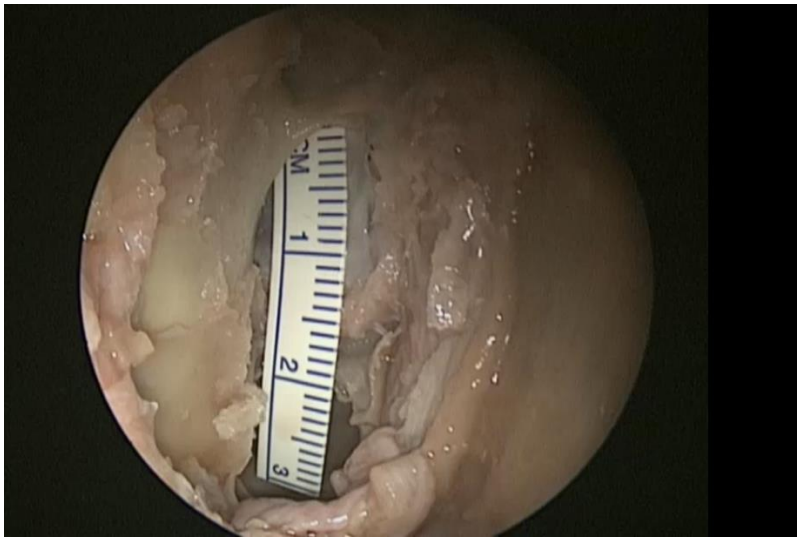


Fonte: Acervo próprio, 2015

**Figura 17** - Peça anatômica de cadáver, fossa nasal direita, endoscópio de 4 milímetros, 30 graus. Aferição das distâncias entre os canais etmoidais

### 4.2.4 Análise histológica

A observação microscópica foi realizada em microscópio Olympus CX41, com aumentos de 40X ,100X, 200X, 400X.

As fotos microscópicas foram realizadas no sistema de análise de imagem Axioskoop 2 Plus Carl Zeiss, acoplada ao computador Intel Celeron Dual Core 4GB, com monitor Samsung 19 polegadas.

A análise foi qualitativa e quantitativa, com observação das seguintes variáveis histológicas: presença ou não de estrutura vascular; presença ou não de estrutura neural; existência ou não de tecido conjuntivo denso.

O processamento técnico realizado no histotécnico seguiu as seguintes etapas: cortes sagitais na espessura de 5 micrômetros pelo micrótomo do material emblocado em parafina, durante processamento técnico; coloração pelo método de hematoxilina e eosina; avaliação histológica por dupla observação patologia-otorrinolaringologia.

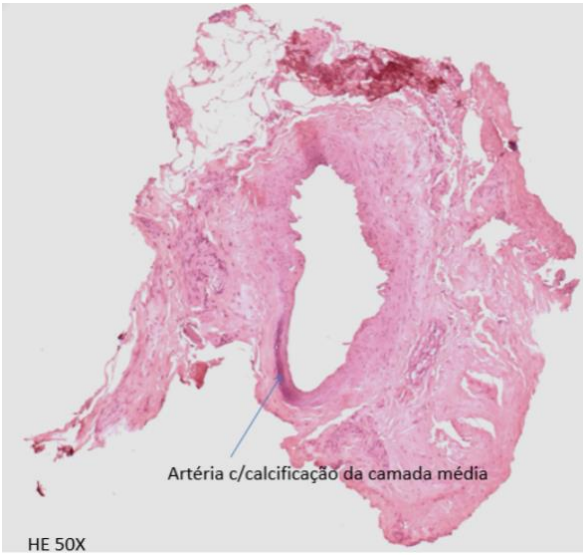


Fonte: Acervo próprio, 2015

**Figura 18** - Análise histológica com microscopia óptica, aproximação de 50 vezes; coloração pelo método de hematoxilina e eosina, evidenciando artéria com calcificação de camada média

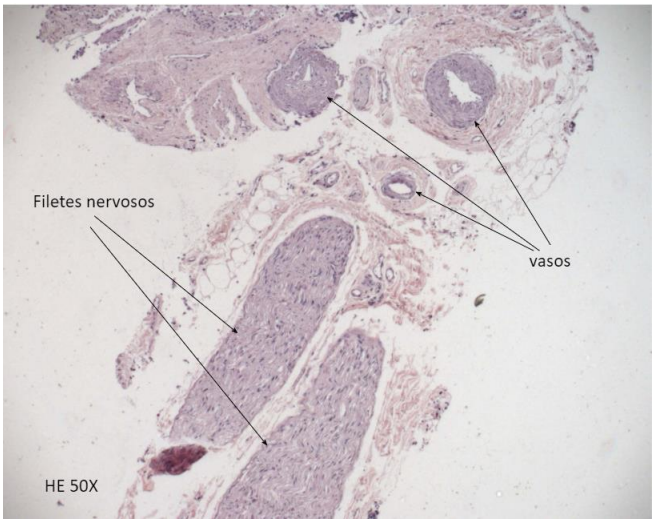


Fonte: Acervo próprio, 2015

**Figura 19** - Análise histológica com microscopia óptica, aproximação de 50 vezes; coloração pelo método de hematoxilina e eosina, evidenciando tecido nervoso e vascular

Quanto à análise estatística, o resultado foi expresso por frequência e o percentual de cadáveres com alguma alteração na artéria. A estimativa do percentual foi procedida com base no intervalo de 95% de confiança.

Foram realizadas média e mediana da idade e altura dos cadáveres. Aplicou-se o teste T de Student para comparar as medidas dos canais e parede anterior do seio esfenoidal entre os gêneros e as medidas dos canais em relação aos lados direito e esquerdo. Os resultados estão apresentados nos dados das Tabelas a seguir.

# 5 RESULTADOS

# 5 RESULTADOS

## 5.1 Registro dos dados aferidos

A versão utilizada para aferição dos dados referente à pesquisa foram o *Excel* 2019 *Office* 365 e o *Software Stata*, versão 17.

As Tabelas foram elaboradas a partir da análise quantitativa, de acordo com os dados levantados e a representatividade percentual para medir as características de cada canal etmoidal (anterior, médio e posterior).

## 5.2 Análise das medidas

Entre os cadáveres pesquisados, 14 (70%) eram do sexo masculino e seis (30%) do feminino. A idade diferenciou-se na média de 64 anos e mediana de 63,5 anos. O peso corporal variou na média de 67,35 quilos, a altura média de 168 cm, com altura mediana de 167 cm (Tabelas 1 e 2).

**Tabela 1** - Características da amostra, distribuição por sexo das peças anatômicas estudadas

| Considerados para medição dos canais | | |
|---|---|---|
| **Dados Gerais** | **Valores** | |
| | **Quantidade** | **Porcentagem** |
| Sexo Masculino | 14 | 70% |
| Sexo Feminino | 6 | 30% |
| Total de Amostras | 20 | |

**Tabela 2** - Características da amostra, idade, peso e altura das peças anatômicas estudadas

| Dados Gerais Considerados para medição dos canais | |
|---|---|
| **Dados Gerais** | **Média** |
| Idade | 64 anos |
| Peso | 67,35 kg |
| Altura | 1m e 68cm |

Referente às medidas dos canais etmoidais, constataram-se: Canal Etmoidal Anterior Esquerdo (CEAE), em relação ao Canal Etmoidal Posterior Esquerdo (CEPE), média de 1,45 cm; CEPE-E, média de 0,65 cm; Canal Etmoidal Anterior Direito (CEAD), em relação ao Canal Etmoidal Posterior Direito (CEPD), média de 1,41 cm; CEPD-E, média de 0,78 cm; CEAE, em relação ao Canal Etmoidal Médio Esquerdo (CEME), média de 0,93 cm; e CEAD, em relação ao Canal Etmoidal Médio Direito (CEMD), média de 1,00 cm.

**Tabela 3** – Tabela Geral da Amostra: Dados das amostras e medidas demonstrando data, sexo, idade, altura, peso, cor e característica dos canais etmoidais anteriores esquerdos (CEAE), canais etmoidais anteriores direitos (CEAD), canais etmoidais posteriores esquerdos (CEPE), canais etmoidais posteriores direitos (CEPD), canais etmoidais médios esquerdos (CEME), canais etmoidais médios direitos (CEMD), esfenoide (E)

| | **Cadáver Nº** | **2015/ 2082** | **2015/ 2325** | **2015/ 2681** | **2015/ 2768** | **2015/ 2927** | **2015/ 3133** | **2015/ 3209** | **2015/ 3502** | **2015/ 3790** | **2015/ 3714** | **2015/ 3502** | **2015/ 4005** | **2015/ 4858** | **2015/ 4949** | **2015/ 5147** | **2015/ 5477** | **2015/ 6761** | **2015/ 3787** | **2015/ 9698** | **2015/ 8145** |
|---|---|---|---|---|---|---|---|---|---|---|---|---|---|---|---|---|---|---|---|---|---|
| **DADOS DAS AMOSTRAS** | **Data** | 03/01/ 2015 | 08/03/ 2015 | 17/03/ 2015 | 22/03/ 2015 | 24/03/ 2015 | 29/03/ 2015 | 02/04/ 2015 | 07/04/ 2015 | 14/04/ 2015 | 12/04/ 2015 | 07/04/ 2015 | 09/04/ 2015 | 10/05/ 2015 | 12/05/ 2015 | 19/05/ 2015 | 24/05/ 2015 | 27/05/ 2015 | 31/05/ 2015 | 06/09/ 2015 | 26/07/ 2015 |
| | **Sexo** | M | F | M | M | M | M | M | M | M | F | M | F | M | M | M | F | F | M | M | F |
| | **Idade** | 76 | 80 | 61 | 63 | 64 | 79 | 72 | 65 | 42 | 78 | 65 | 63 | 49 | 76 | 63 | 63 | 50 | 45 | 62 | 71 |
| | **Altura (cm)** | 179 | 166 | 164 | 152 | 171 | 179 | 158 | 167 | 183 | 166 | 167 | 168 | 165 | 175 | 173 | 161 | 159 | 170 | 175 | 171 |
| | **Peso** | 70 | 57 | 52 | 58 | 94 | 54 | 55 | 66 | 90 | 77 | 66 | 67 | 64 | 53 | 51 | 106 | 52 | 82 | 84 | 49 |
| | **Cor** | B | P | P | B | P | B | P | P | B | B | P | P | P | B | B | B | P | P | B | P |
| | **CEAE** | CO | CO | CO | CO | CO | CO | CO | D | CO | CO | D | CO | CO | CO | CO | CO | CO | D | CO | CO |
| | **CEPE** | CO | CO | CO | IC | CO | IC | CO | D | IC | CO | D | CO | CO | CO | CO | CO | CO | CO | CO | CO |
| | **CEME** | CO | | | | CO | CO | | | | | | | | | | IC | | | | |
| | **CEAD** | D | CO | CO | CO | CO | CO | CO | D | CO | CO | D | CO | CO | CO | CO | CO | CO | D | CO | CO |
| | **CEPD** | CO | CO | CO | IC | CO | IC | CO | D | IC | CO | D | CO | CO | CO | CO | CO | CO | CO | CO | CO |
| | **CEMD** | | | | | CO | | | | | | | | | | | | | CO | | |

**continua**

| | **Cadáver Nº** | **2015/ 2082** | **2015/ 2325** | **2015/ 2681** | **2015/ 2768** | **2015/ 2927** | **2015/ 3133** | **2015/ 3209** | **2015/ 3502** | **2015/ 3790** | **2015/ 3714** | **2015/ 3502** | **2015/ 4005** | **2015/ 4858** | **2015/ 4949** | **2015/ 5147** | **2015/ 5477** | **2015/ 6761** | **2015/ 3787** | **2015/ 9698** | **2015/ 8145** |
|---|---|---|---|---|---|---|---|---|---|---|---|---|---|---|---|---|---|---|---|---|---|
| **MEDIDAS (cm)** | **CEAE-CEPE (CM)** | 2 | 1,5 | 1,5 | 1,3 | 1,6 | 1,5 | 1,4 | 1,5 | 1,2 | 1,6 | 1,5 | 1,3 | 1,1 | 1,5 | 1,3 | 1,3 | 1,4 | 1,4 | 1,3 | 1,4 |
| | **CEPE-E** | 1 | 1 | 0,3 | 0,3 | 0,3 | 0,5 | 0,5 | 0,8 | 0,6 | 0,1 | 0,8 | 0,7 | 0,3 | 1,5 | 1 | 0,8 | 0,7 | 0,6 | 0,8 | 0,4 |
| | **CEAD-CEPD** | 1,6 | 1,4 | 1,3 | 1,4 | 1,5 | 1,5 | 1,3 | 1,5 | 1,2 | 2 | 1,4 | 1,4 | 1,1 | 1,4 | 1,2 | 1,8 | 1,3 | 2.0 | 1,3 | 1,5 |
| | **CEPD-E** | 1,1 | 1,2 | 0,3 | 0,3 | 0,4 | 0,4 | 0 | 0,8 | 1,3 | 1 | 0,9 | 0,6 | 0,7 | 1,5 | 1,1 | 1 | 0,7 | 0,9 | 0,7 | 0,7 |
| | **CEAE-CEME** | 0,8 | | | 0,9 | 1,1 | 0,9 | | | | | | | | | | | | | | |
| | **CEAD-CEMD** | | | | 1 | 1,1 | | | | | | | | | | | | | 0,9 | | |

**continua**

**Tabela 3** – Tabela Geral da Amostra: Dados das amostras e medidas (conclusão)

| | Cadáver No | 2015/ 2082 | 2015/ 2325 | 2015/ 2681 | 2015/ 2768 | 2015/ 2927 | 2015/ 3133 | 2015/ 3209 | 2015/ 3502 | 2015/ 3790 | 2015/ 3714 | 2015/ 3502 | 2015/ 4005 | 2015/ 4858 | 2015/ 4949 | 2015/ 5147 | 2015/ 5477 | 2015/ 6761 | 2015/ 3787 | 2015/ 9698 | 2015/ 8145 |
|---|---|---|---|---|---|---|---|---|---|---|---|---|---|---|---|---|---|---|---|---|---|
| DESCRIÇÕES | CEAE | 2 grandes filetes nervosos, um vaso colabado | vários filetes nervoso, um grande vaso | 2 vasos grandes com parede espessada, sem nervos | 2 vasos, 1 nervo | um vaso e um pequeno nervo | 2 vasos 9 ramos nervosos | 6 ramos nervosos, um vaso grande e dois pequenos | um vaso um nervo | epitelio e tecido conjuntivo denso | 2 ramos arteriais + tecido conjuntivo | um vaso um nervo | tecido confuntivo com feixe vasculo nervoso grande | 2 artérias, 7 nervos | um vaso um nervo | um vaso um nervo | um vaso um nervo | 2 nervos grandes | 5 nervos e um vaso grande | 1 vaso grande, 3 nervos e mais um vaso | 2 vasos, 2 nervos |
| | CEPE | só tecido conuntivo | 3 vasos, 1 filete | 1 pequeno vaso e varios nervos | 2 vasos, 3 nervos | 2 vasos e um nervo com envelope | 2 vasos e tecido conjuntivo | tecido conjuntivo | um vaso um nervo | um vaso | um vaso um nervo | um vaso um nervo | só artérias | 1 vaso, 2 nervos | um vaso um nervo | um tronco principal com vários ramos de nervo | um vaso um nervo | um vaso um nervo | tecido conjuntivo | 1 ramo nervoso + 1 ramo vascular | 1 vaso grande, 1 vaso menor, 5 filetes nervosos |
| | CEME | só tecido conjuntivo | | | | 1 vaso | 3 vasos | | | | | | | | | | uma vaso um nervo | | | | |
| | CEAD | 2 nervos, 1 vaso | 7 filetes, 2 artérias | 4 ramos arteriais | 4 vasos, 4 nervos | artéria grande com calcificação na parede e filete nervoso | 3 vasos | 3 vasos 8 ramos nervosos | um vaso um nervo | 1 vaso e 2 filetes nervosos | um vaso um nervo | um vaso um nervo | um vaso e tecido conjuntivo | 5 vasos, 2 nervos, 2 troncos nervosos | um vaso um nervo | vários vasos e vários nervoso 4 vasos 4 nervos | 1 vaso, sem nervos | 5 vasos 1 ramo nervoso | 3 filetes nervosos, 2 vasos, filetes nervosos maiores que os vasos | 1 nervo e um vaso | 1 vaso, 2 filetes nervosos |
| | CEPD | 2 vasos grandes e 2 filetes menores | 2 vasos menores | 1 vaso, tecido conjuntivo | 8 vasos | 2 ramos arteriais 1 nervo e 1 filete de nervo | 2 vasos | só tecido conjuntivo | um vaso um nervo | 1 vaso | tecido conjuntivo denso+ 2 artérias | um vaso um nervo | 2 filetes nervosos e uma artéria | 1 vaso, 2 nervos | um vaso um nervo | 2 troncos de nervos, um vaso grande e um pequeno | um vaso sem nervo | 1 filete nervoso | tecido conjuntivo | 1 nervo e um vaso | 1 vaso, 4 filetes nervosos pequenos |
| | CEMD | | | | | tecido conjuntivo denso | | | | | | | | | | | | | parede vascular de artéria calcificada com nervo do lado | | |

**Tabela 4** - Mensuração das distâncias entre canais etmoidais e parede anterior do seio esfenoidal (E), canais etmoidais anteriores esquerdos (CEAE), canais etmoidais anteriores direitos (CEAD), canais etmoidais posteriores esquerdos (CEPE), canais etmoidais posteriores direitos (CEPD), canais etmoidais médios esquerdos (CEME), canais etmoidais médios direitos (CEMD)

| Medida dos canais | Média (cm) |
|---|---|
| CEAE-CEPE | 1,45 |
| CEPE-E | 0,65 |
| CEAD-CEPD | 1,41 |
| CEPD-E | 0,78 |
| CEAE-CEME | 0,93 |
| CEAD-CEMD | 1,00 |
| **Média Geral** | **1,04** |

As descrições dos achados endoscópicos dos canais etmoidais anteriores e posteriores estão apresentadas na Tabela 4.

**Tabela 5** - Descrições do canal ósseo (CO) intracraniano (IC) e deiscente (D) de canais etmoidais anteriores esquerdos (CEAE), canais etmoidais anteriores direitos (CEAD), canais etmoidais posteriores esquerdos (CEPE), canais etmoidais posteriores direitos (CEPD), canais etmoidais médios esquerdos (CEME), canais etmoidais médios direitos (CEMD), esfenoide (E)

| Canais | CO | | IC | | D | |
|---|---|---|---|---|---|---|
| | Quantidade | % | Quantidade | % | Quantidade | % |
| CEAE | 17 | 85% | 0 | 0% | 3 | 15% |
| CEPE | 15 | 75% | 3 | 15% | 2 | 10% |
| CEME | 3 | 75% | 1 | 25% | 0 | 0% |
| CEAD | 16 | 80% | 0 | 0% | 4 | 20% |
| CEPD | 15 | 75% | 3 | 15% | 2 | 10% |
| CEMD | 2 | 100% | 0 | 0% | 0 | 0% |
| **Total** | **68** | **82%** | **7** | **9%** | **11** | **9%** |

**Tabela 6** - Conteúdo dos canais etmoidais, distribuição de acordo com número de vasos e nervos no interior dos canais etmoidais anteriores esquerdos (CEAE), canais etmoidais anteriores direitos (CEAD), canais etmoidais posteriores esquerdos (CEPE), canais etmoidais posteriores direitos (CEPD), canais etmoidais médios esquerdos (CEME), canais etmoidais médios direitos (CEMD)

| Canais | Descrições | | |
|---|---|---|---|
| | **Sem vaso** | **Com 1 vaso** | **Mais de 1 vaso** |
| CEAE | 5 | 9 | 6 |
| CEPE | 6 | 9 | 5 |
| CEME | 1 | 2 | 1 |
| CEAD | 3 | 10 | 7 |
| CEPD | 7 | 10 | 3 |
| CEMD | 1 | 1 | 0 |

| Canais | Descrições | | |
|---|---|---|---|
| | **Sem vaso** | **Com 1 vaso** | **Mais de 1 vaso** |
| CEAE | 25,0% | 45,0% | 30,0% |
| CEPE | 30,0% | 45,0% | 25,0% |
| CEME | 25,0% | 50,0% | 25,0% |
| CEAD | 15,0% | 50,0% | 35,0% |
| CEPD | 35,0% | 50,0% | 15,0% |
| CEMD | 50,0% | 50,0% | 0,0% |

| Canais | Descrições | |
|---|---|---|
| | **Sem Nervo** | **Com Nervo** |
| CEAE | 4 | 16 |
| CEPE | 6 | 14 |
| CEME | 3 | 1 |
| CEAD | 4 | 16 |
| CEPD | 9 | 11 |
| CEMD | 1 | 1 |

| Canais | Descrições | |
|---|---|---|
| | **Sem Nervo** | **Com Nervo** |
| CEAE | 20,0% | 80,0% |
| CEPE | 30,0% | 70,0% |
| CEME | 75,0% | 25,0% |
| CEAD | 20,0% | 80,0% |
| CEPD | 45,0% | 55,0% |
| CEMD | 50,0% | 50,0% |

### 5.2.1 Comparação das medidas dos canais do lado esquerdo e direito, canais etmoidais anteriores esquerdos (CEAE), canais etmoidais anteriores direitos (CEAD), canais etmoidais posteriores esquerdos (CEPE), canais etmoidais posteriores direitos (CEPD), canais etmoidais médios esquerdos (CEME), canais etmoidais médios direitos (CEMD), esfenoide (E)

**a) CEAE-CEPE *vs* CEAD-CEPD**

| | **CEAE-CEPE** | **CEAD-CEPD** |
|---|---|---|
| média | 1,45 | 1,40 |
| | Resultado: | |
| **Teste T de Student:** | 0,28862201 | |

**Conclusões:** Não existe diferença significativa entre as médias desses dois canais

**b) CEPE-E *vs* CEPD-E**

| | **CEPE-E** | **CEPD-E** |
|---|---|---|
| média | 0,64 | 0,78 |
| | Resultado: | |
| **Teste T de Student:** | 0,172061093123 | |

**Conclusões:** Não existe diferença significativa entre as médias desses dois canais

**c) CEAE-CEME *vs* CEAD-CEMD**

| | **CEAE-CEME** | **CEAD-CEMD** |
|---|---|---|
| média | 0,93 | 1,00 |
| | Resultado: | |
| **Teste T de Student:** | 0,218294030510 | |

**Conclusões:** Não existe diferença significativa entre as médias desses dois canais.

# 6 DISCUSSÃO

# 6 DISCUSSÃO

A anatomia da base anterior do crânio é uma das mais complexas do corpo humano, em razão da relação com as estruturas vitais [12].

Nos seios paranasais, a forma e o tamanho, provavelmente, sejam as mais variáveis de todas as estruturas anatômicas do corpo. A identificação destas variações garante segurança e eficácia na cirurgia endoscópica endonasal dos seios paranasais [4, 9, 12, 17].

O conhecimento da anatomia endonasal e o uso da neuronavegação permitem que o cirurgião explore áreas desafiadoras e trabalhe em condições nas quais as relações anatômicas são modificadas pela patologia apresentada [14, 16, 17, 19].

A localização das artérias etmoidais (anterior, média e posterior) no pré-operatório reduz as lesões nas intervenções cirúrgicas endoscópicas endonasais e aumenta as taxas de sucesso [22, 32, 34].

A maioria dos autores sugere o auxílio da TC de seios paranasais no planejamento pré-operatório para evitar lesões inadvertidas [6, 27, 32, 35, 37].

Os estudos anatômicos que compõem a tese apresentada utilizaram tomografias computadorizadas, dissecções em cadáveres com técnicas cirúrgicas para localização, distância, mensuração das medidas das artérias etmoidais (anterior, média e posterior).

Os autores mencionados neste estudo concordam que a AEA apresenta significância, uma vez que a estrutura percorre três cavidades: a órbita, o labirinto etmoidal e a base anterior do crânio [6, 11, 25, 26].

Acrescenta-se que a localização, a distância do seio frontal e da base anterior do crânio da AEA é complexa, pois apresenta grande variabilidade anatômica e características anatômicas incomuns, já que está presente nas cavidades nasais, no nível intracraniano na base anterior do crânio e no nível intraorbitário [29, 30, 52].

Ademais, concorda-se que não há diferenças significativas entre os gêneros (masculino e feminino), porém, há discordância quanto à etnia (negros, pardos, caucasianos, entre outros) [22, 39, 40].

Assim, estudos sugerem que há diferença de todas as artérias etmoidais, em relação à distância, trajetória, prevalência e histologia, mas pesquisas maiores e robustas são necessárias [2, 19, 22, 48, 52].

Apesar da AEA emergir da artéria oftálmica, na maioria das vezes, elas também podem ser ramos da artéria etmoidal comum, o que deve ser estudado em acessos intraorbitários.[11].

A proximidade das artérias etmoidais com a base do crânio tem relevância na cirurgia da base do crânio e seios paranasais, mas poucos estudos descrevem essa variação [40].

A relação da artéria etmoidal posterior com o nervo óptico deve ser considerada em ligaduras do vaso. Esta proximidade foi observada em outro estudo [58].

Poteet, Cox, Wang, Fitzgerald e Kanaan (2016), também, realizaram medidas da AEA, porém não confirmaram o conteúdo do canal e subentenderam que o canal etmoidal seja composto por artérias [37].

O estudo de Gras-Cabrerizo *et al*. (2021) abordou a questão que canais etmoidais podem não ser necessariamente artérias, mas não houve análise histológica da amostra [46].

Apesar de grande parte dos artigos mencionados na revisão deduzirem que os canais etmoidais sempre são compostos de feixes neurovasculares, os dados desta pesquisa demonstram que os componentes destes canais são variáveis [5, 28, 47].

Além da amostra baixa, outro limitador deste estudo é a dissecção, podendo ter menos validade em análises radiológicas.

Em 1998, Navarro descreveu as artérias etmoidais em detalhes, porém a difusão do trabalho foi insatisfatória. As deficiências dos achados

incluem ausência de identificação da artéria etmoidal média e da amostra pequena de cadáveres [15].

Atualmente, a descrição da AEA é bem documentada, porém, na literatura, o conhecimento anatômico das AEP e das AEM em relação à prevalência, à trajetória, ao fluxo sanguíneo e à distribuição são escassos, limitados e poucos estudos quantificam os respectivos tamanhos, sendo fundamentais para procedimentos de epistaxe, intervenções cirúrgicas endoscópicas endonasais na base anterior do crânio e cirurgias orbitárias. A artéria etmoidal posterior e média vem sendo descrita, como mais delgada que a anterior, entretanto, há escassez de estudos que especifiquem o tamanho exato e a diferença de tamanho entre elas [46, 47].

Nesta pesquisa, baseou-se na dissecção em cadáveres, por meio da intervenção endoscópica endonasal. Apesar de Felippu (2011), ter amostra alta de abordagens endoscópicas endonasais para a artéria etmoidal anterior, outros estudos ainda citam o acesso externo da AEA como padrão ouro [42, 48, 52].

Nenhum autor pesquisado publicou amostra alta de ligaduras das AEP, AEM e artérias etmoidais supranumerárias, por via endoscópica endonasal. A despeito da técnica, a ligadura endoscópica endonasal da AEP, AEM e as artérias etmoidais supranumerárias podem ser alternativa válida.

Embora os estudos sobre as artérias etmoidais tenham aumentado nos últimos anos, poucos exploram o conteúdo e a avaliação histológica do interior do canal etmoidal. O trabalho que abordou esse tema, não apresentou estudo histológico. A literatura subentende que o conteúdo do canal etmoidal possui artéria, porém os achados deste estudo sugerem que alguns canais etmoidais, não contêm vasos [3].

Não se encontraram estudos que evidenciem que a AEM, AEP e as artérias supranumerárias não são uma das causas de falha nas cirurgias do epistaxe severo. Logo, sugere-se a realização de futuras pesquisas.

Outros autores utilizaram o nervo óptico, como parâmetro para mensuração das artérias etmoidais [10, 28, 48]. Assim, acredita-se que a parede anterior do seio esfenoidal seja uma referência anatômica mais adequada [49], tendo em vista ser estrutura horizontal em relação à posição do endoscópio, nas quais as artérias etmoidais são paralelas à parede anterior do seio esfenoidal. Em contrapartida, o nervo óptico tem projeção anteroposterior que dificulta a medida precisa por via endoscópica endonasal.

Embora a literatura descreva as artérias etmoidais anteriores e posteriores, como único vaso e um nervo, encontraram-se canais etmoidais com mais de um vaso e mais de um nervo, sem vasos e sem nervos [15].

Na amostra desta tese, encontraram-se quatro canais etmoidais médios à esquerda e dois à direita. Em razão do número da amostra ser baixo, não se pode considerar os dados estatísticos, porém estes condizem com a literatura.

Realizaram-se testes estatísticos para avaliar diferenças entre os lados direito e esquerdo, assimetrias entre mulheres e homens e medidas entre os canais etmoidais e esfenoide, porém, ao considerar o tamanho da amostra, os testes obtiveram pouca validade.

Identificaram-se apenas quatro canais etmoidais médios com vaso, os outros possuíam apenas tecido conjuntivo. Apesar da amostra baixa, os resultados demonstraram poucos canais etmoidais médios com vasos, motivando a compreensão de que as artérias etmoidais médias têm menos relevância em cirurgias do que as artérias etmoidais anteriores e posteriores. Contudo, as artérias etmoidais médias não podem ser negligenciadas em epistaxe ou acessos à base anterior do crânio.

Apesar das artérias pequenas poderem ser menos relevantes na epistaxe, elas constituem um ponto de reparo nos acessos à base anterior do crânio, podendo causar epistaxes intraoperatórias. É importante ressaltar que a artéria etmoidal média nutre uma porção da dura-máter da base anterior do crânio [5].

Outro fator que deve ser ponderado é a possível relevância das artérias etmoidais médias nas epistaxes que não melhoram com cirurgias convencionais [5]. Alguns autores padronizam as medidas entre artérias e nervo óptico, como a regra 24-12-6', porém deve ser questionada, pois o alto índice de variação entre as distâncias e o número de canais podem desqualificar regras [58].

Outros autores descrevem a nomenclatura da artéria flutuante (deiscente) e não flutuante como aderida à dura-máter ou não. Observa-se que, nas artérias deiscentes, a dissecção torna-se muito mais fácil, enquanto nos casos de artérias próximas à base anterior do crânio, a dissecção é complexa.

A respeito das artérias etmoidais supranumerárias de diversas formas, referem-se às artérias etmoidais acessórias e outros como supranumerárias, motivando imprecisão na nomenclatura [28].

Autores citam que a parede medial da órbita contém um forame etmoidal anterior e um forame etmoidal posterior, como também pode ter múltiplos forames emergindo as artérias e os nervos entre a órbita e a fossa craniana anterior, porém não são específicos em relação ao número de forames e porcentagens [2].

No estudo realizado na Malásia por Kho, Tang, Tan, Koa, Prepageran e Raiagopalan (2019), relacionou-se a medida das artérias em relação à base do crânio como mesentério curto (próximo à base do crânio) e mesentério longo (deiscente), tornando a nomenclatura difícil sobre a distância dos canais etmoidais em relação à base do crânio [40].

O estudo de Berger, Grinevych, Milewska, Lukasiewicz e Tarasow (2020) torna a identificação da artéria etmoidal mais complexa, criando critérios que possam ser difíceis de aplicar na prática clínico-cirúrgica [42].

Como relatado nos resultados apresentados, a maioria das AEA é coberta por um canal ósseo. As artérias etmoidais, que estão protegidas por um canal ósseo, podem tornar a cirurgia dos seios paranasais mais segura, porém a ressecção do canal para ligadura das artérias é mais difícil.

Apesar da AEA ter parâmetros para identificação, a relação da AEM e AEP com a lamelas do etmoide ou outro tipo de reparo anatômico é pouco estudada.

Além de canais etmoidais sem artérias, ainda se encontram canais etmoidais com múltiplos nervos e múltiplas artérias, o que refuta a hipótese da descrição de artérias etmoidais, como uma artéria e um nervo.

Apesar dos estudos sobre as artérias etmoidais terem aumentado nos últimos anos, este é o primeiro estudo com a remoção do conteúdo e avaliação anatomopatológica, subentendendo que o conteúdo do canal etmoidal é a artéria.

Cirurgiões costumam identificar o canal etmoidal e intitular como artéria etmoidal, considera-se, também, que o nome artéria etmoidal deve ser usado apenas quando houver certeza de vaso no interior do canal. Nos artigos estudados, observou-se que, os pesquisadores subentendem, que nos canais etmoidais existam artérias etmoidais, o que, ainda, é impreciso.

Evidenciou-se a importância dos canais etmoidais e das respectivas artérias no tratamento da epistaxe, como pontos de reparo aos acessos cirúrgicos à base anterior do crânio. A cirurgia da epistaxe continua sendo um desafio aos cirurgiões, assim, acredita-se que este trabalho possa realçar a importância de estudos sobre as outras artérias etmoidais. Tendo em vista o grande número de insucesso na cirurgia da epistaxe, a ligadura das artérias etmoidais deve ser melhor avaliada.

Ademais, acredita-se que as artérias etmoidais médias e posteriores não possam ser excluídas da rotina de investigação da epistaxe e cirurgia da base do crânio.

Sugere-se, portanto, uniformização da nomenclatura das artérias etmoidais médias ou supranumerárias, relevantes na compreensão da anatomia, além da padronização na nomenclatura da relação dos canais etmoidais com a base do crânio.

Considera-se, também, que a identificação dos canais etmoidais não possa ser confundida com artérias etmoidais, tendo em vista que muitos canais etmoidais não possuem artéria.

Estudos futuros com amostra maior devem ser realizados para adquirir melhor conhecimento das artérias e dos canais etmoidais.

# 7 CONCLUSÃO

# 7 CONCLUSÃO

Identificaram-se 75% dos Canais Etmoidais Anteriores Esquerdos (CEAE) com vaso; 70% dos Canais Etmoidais Posteriores Esquerdo (CEPE) com vaso; 75% dos Canais Etmoidais Médios Esquerdos com vasos; 85% dos Canais Etmoidais Anteriores Direitos (CEAD) com vasos; 64,5% dos Canais Etmoidais Posteriores Direitos (CEPD) com vaso; e 50% dos Canais Etmoidais Médios Direitos com vaso.

As distâncias dos canais foram: CEAE-CEPE: 1,45; CEPE-esfenoide: 0,65 CEAD-CEPD: 1,41 CEPD-E: 0,78; CEAE-CEME: 0,93; CEAD-CEMD: 1,00.

Constataram-se 85% dos CEAE em canal ósseo, 0% intracraniano e 15% deiscente, 75% dos CEPE canal ósseo 15% intracraniano e 10% deiscente; 75% dos CEME em CO; 25% dos CEME IC e 0% D; 80% dos CEAD-CO 0% IC e 20% D; 75% dos CEPD-CO ,15% IC e 10% D 10%; 100 % dos CEMD – CO.

# 8 ANEXOS

# ANEXO A - APROVAÇÃO DO COMITÊ DE ÉTICA EM PESQUISA

USP - FACULDADE DE MEDICINA DA UNIVERSIDADE DE SÃO PAULO - FMUSP

## PARECER CONSUBSTANCIADO DO CEP

**DADOS DO PROJETO DE PESQUISA**

**Título da Pesquisa:** Estudo das artérias etmoidais sob visão endoscópica e análise histológica.
**Pesquisador:** RICHARD LOUIS VOEGELS
**Área Temática:**
**Versão:** 1
**CAAE:** 62083816.8.0000.0065
**Instituição Proponente:** Faculdade de Medicina da Universidade de São Paulo
**Patrocinador Principal:** Financiamento Próprio

**DADOS DO PARECER**

**Número do Parecer:** 1.897.326

**Apresentação do Projeto:**
O advento do endoscópio possibilitou a difusão da via endonasal para diversos tipos de doenças. O estudo dos ramos da artéria oftalmica na fossa nasal são escassos, tem divergência de informações e não há estudo demonstrando o conteúdo histológico do canal.
Serão avaliados 30 cadavers (30 fossas nasais esquerdas e 30 fossas nasais direitas) com: 1- dissecção endoscópica da base anterior do crânio, exposição da periórbita medial e dura-mater; 2- localização das artérias etmoidais; 3- medida das artérias etmoidais em relação a parede anterior do esfenóide, nervo óptico e entre as artérias etmoidais; 4- remoção do conteúdo dos canais etmoidais para análise histológica.

**Objetivo da Pesquisa:**
Estudar os ramos artéria carótida interna na base anterior do crânio e fossas nasais avaliando o número de ramos, localização e estudo anatomopatológico.

**Avaliação dos Riscos e Benefícios:**
sem riscos

**Comentários e Considerações sobre a Pesquisa:**
Estudo endoscópico feito em cadáveres para melhor conhecimento da vascularização e enervação da fossa nasal.
Desenho de estudo bem delineado, adequado a responder seus objetivos, sem impedimento ético

**Endereço:** DOUTOR ARNALDO 251 21° andar sala 36
**Bairro:** PACAEMBU **CEP:** 01.246-903
**UF:** SP **Município:** SAO PAULO
**Telefone:** (11)3893-4401 **E-mail:** cep.fm@usp.br

USP - FACULDADE DE MEDICINA DA UNIVERSIDADE DE SÃO PAULO - FMUSP

Continuação do Parecer: 1.897.326

**Considerações sobre os Termos de apresentação obrigatória:**

Dispensa de TCLE (estudo em cadáveres).

Pesquisadores apresentam carta de anuência dos SVO e da Anatomia

**Recomendações:**

Aprovação

**Conclusões ou Pendências e Lista de Inadequações:**

Aprovado

**Considerações Finais a critério do CEP:**

**Este parecer foi elaborado baseado nos documentos abaixo relacionados:**

| Tipo Documento | Arquivo | Postagem | Autor | Situação |
|---|---|---|---|---|
| Informações Básicas do Projeto | PB_INFORMAÇÕES_BÁSICAS_DO_PROJETO_792949.pdf | 08/11/2016 10:29:56 | | Aceito |
| Outros | REGISTRO_ONLINE0001.pdf | 08/11/2016 10:28:24 | RICHARD LOUIS VOEGELS | Aceito |
| Outros | Carta_SVO0001.pdf | 08/11/2016 10:27:13 | RICHARD LOUIS VOEGELS | Aceito |
| Outros | Anuencia_IOT0001.pdf | 08/11/2016 10:25:03 | RICHARD LOUIS VOEGELS | Aceito |
| Projeto Detalhado / Brochura Investigador | Projeto.docx | 08/11/2016 10:23:26 | RICHARD LOUIS VOEGELS | Aceito |
| Folha de Rosto | FOLHA_ROSTO0001.pdf | 08/11/2016 10:23:03 | RICHARD LOUIS VOEGELS | Aceito |

**Situação do Parecer:**
Aprovado

**Necessita Apreciação da CONEP:**
Não

SAO PAULO, 19 de Janeiro de 2017

**Assinado por:**
**Maria Aparecida Azevedo Koike Folgueira**
**(Coordenador)**

**Endereço:** DOUTOR ARNALDO 251 21º andar sala 36
**Bairro:** PACAEMBU **CEP:** 01.246-903
**UF:** SP **Município:** SAO PAULO
**Telefone:** (11)3893-4401 **E-mail:** cep.fm@usp.br

# 8 REFERÊNCIAS

# REFERÊNCIAS

1 Solari D, Villa A, De Angelis M, Esposito F, Cavallo LM, Cappabianca P. Anatomy and surgery of the endoscopic endonasal approach to the skull base. Transl Med UniSa. 2012 Jan 18;2:36-46

2 Cankal F, Apaydin N, Acar HI, Elhan A, Tekdemir I, Yurdakul M, Kaya M, Esmer AF. Evaluation of the anterior and posterior ethmoidal canal by computed tomography. Clin Radiol. 2004 Nov;59(11):1034-40.

3 Lipski SM, Digonnet A, Dolhen P. Modern indications for endoscopic endonasal surgery. EMJ Oncol. 2016 Nov;4(1):96-102.

4 Bortoli VT, Martins RF, Negri KC. Study of anthropometric measurements of the anterior ethmoidal artery using three-dimensional scanning on 300 patients. Int Arch Otorhinolaryngol. 2017 Apr;21(2):115-121.

5 Wang L, Youseef A, Al Qahtani AA, Gun R, Prevedello DM, Otto BA, Ditzel L, Carrau RL. Endoscopic anatomy of the middle ethmoidal artery. Int Forum Allergy Rhinol. 2014 Feb;4(2):164-8.

6 O'Brien WT Sr, Hamelin S, Weitzel EK. The preoperative sinus CT: avoiding a "CLOSE" call with surgical complications. Radiology. 2016 Oct;281(1):10-21.

7 Michalinos A, Zogana S, Kotsiomitis E, Mazarakis A, Troupis T. Anatomy of the ophthalmic artery: a review concerning its modern surgical and clinical applications. Anat Res Int. 2015;2015:591961.

8 Caliot P, Plessis JL, Midy D, Poirier M, Ha JC. The intraorbital arrangement of the anterior and posterior ethmoidal foramina. Surg Radiol Anat. 1995;17(1):29-33.

9 Gotwald TF, Menzler A, Beauchamp NJ, zur Nedden D, Zinreich SJ. Paranasal and orbital anatomy revisited: identification of the ethmoid arteries on coronal CT scans. Crit Rev Comput Tomogr. 2003;44(5):263-78.

10 Han JK, Becker SS, Bomeli SR, Gross CW. Endoscopic localization of the anterior and posterior ethmoid arteries. Ann Otol Rhinol Laryngol. 2008 Dec;117(12):931-5.,

11 Monjas-Cánovas I, García-Garrigós E, Arenas-Jiménez JJ, Abarca-Olivas J, Sánchez-Del Campo F, Gras-Albert JR. Anatomía radiológica de las arterias etmoidales: estudio por TC en cadáver [Radiological anatomy of the ethmoidal arteries: CT cadaver study]. Acta Otorrinolaringol Esp. 2011 Sep-Oct;62(5):367-74.

12 Kasemsiri P, Carrau RL, Ditzel Filho LF, Prevedello DM, Otto BA, Old M, de Lara D, Kassam AB. Advantages and limitations of endoscopic endonasal approaches to the skull base. World Neurosurg. 2014 Dec;82(6 Suppl):S12-21.

13 Reddy UD, Dev B. Pictorial essay: Anatomical variations of paranasal sinuses on multidetector computed tomography-How does it help FESS surgeons? Indian J Radiol Imaging. 2012 Oct;22(4):317-24.

14 Castelnuovo P, Dallan I, Battaglia P, Bignami M. Endoscopic endonasal skull base surgery: past, present and future. Eur Arch Otorhinolaryngol. 2010 May;267(5):649-63.

15 Navarro JAC, Navarro J de L, Navarro P de L. Cavidade do nariz e seios paranasais: anatomia cirúrgica 1. Bauru: All Dent; 1997. 146 p.

16 Wang S, Lv J, Xue L, Xi Z, Zheng H, Wang R. Anatomic study and clinical significance of extended endonasal anterior skull base surgery. Neurol India. 2014 Sep-Oct;62(5):525-31.

17 Chakraborty R, Singh MK, Ghosh SK, Kundu I. Endoscopic skull base surgery: our initial experience. Bengal Journal of Otolaryngology and Head Neck Surgery. 2016;24(3):148-153.

18 Hayreh SS. Orbital vascular anatomy. Eye (Lond). 2006 Oct;20(10):1130-44.

19 Bird B, Stawicki SP. Anatomy, head and neck, ophthalmic arteries. [Updated 2021 Aug 11]. In: StatPearls [Internet]. Treasure Island (FL): StatPearls Publishing; 2022.

20 Burkat CN, Lemke BN. Anatomy of the orbit and its related structures. Otolaryngol Clin North Am. 2005 Oct;38(5):825-56.

21 Reyre A, Michel J, Santini L, Dessi P, Vidal V, Bartoli JM, Moulin G, Varoquaux A. Epistaxis: The role of arterial embolization. Diagn Interv Imaging. 2015 Jul-Aug;96(7-8):757-73.

22 Yanagisawa E, Mirante JP, Christmas DA. Endoscopic view of the posterior ethmoid artery. Ear Nose Throat J. 2004 Apr;83(4):217-8.

23 Çomoğlu Ş, Şahin B, Sönmez S, Değer K. Frontal sinus pneumatization affects height of the lateral lamella and position of anterior ethmoidal artery. J Craniofac Surg. 2017 Jan;28(1):265-269.

24 Martel M, Maria; Gras C, Juan R; León V, Xavier; Ramírez R, Rosa D; Sandoval P, Marta; Mirapeix L, Rosa; Martel L, Antonio; Massegur S, Humbert. Origen intraorbitario de las arterias etmoidales. Estudio anatómico. Rev Otorrinolaringol Cir Cabeza Cuello. 2019 Jun;79(2):143-150.

25 Lisbona Alquezar MP, Fernández Liesa R, Lorente Muñoz A, Pérez Delgado L, Herrera Tolosana S, Tejero-Garcés Galve G, Guallar Larpa M, Ortiz García A. La arteria etmoidal anterior en el laberinto etmoidal: Revisión

bibliográfica sobre variantes anatómicas y referencias para la cirugía endoscópica [Anterior ethmoidal artery at ethmoidal labyrinth: Bibliographical review of anatomical variants and references for endoscopic surgery]. Acta Otorrinolaringol Esp. 2010 May-Jun;61(3):202-8.

26 Araujo Filho BC, Pinheiro-Neto CD, Ramos HF, Voegels RL, Sennes LU. Endoscopic ligation of the anterior ethmoidal artery: a cadaver dissection study. Braz J Otorhinolaryngol. 2011 Feb;77(1):33-38.

27 Vatanasapt P, Thanaviratananich S, Chaisiwamongkol K. Landmark of ethmoid arteries in adult Thai cadavers: application for sinus surgery. J Med Assoc Thai. 2012 Nov;95 Suppl 11:S153-6.

28 Berens AM, Davis GE, Moe KS. Transorbital endoscopic identification of supernumerary ethmoid arteries. Allergy Rhinol (Providence). 2016 Jan 1;7(3):144-146.

29 Jang DW, Lachanas VA, White LC, Kountakis SE. Supraorbital ethmoid cell: a consistent landmark for endoscopic identification of the anterior ethmoidal artery. Otolaryngol Head Neck Surg. 2014;151(6):1073-7.

30 Regoli M, Bertelli E. The revised anatomy of the canals connecting the orbit with the cranial cavity. Orbit. 2017 Apr;36(2):110-7.

31 Turri-Zanoni M, Arosio AD, Stamm AC, Battaglia P, Salzano G, Romano A, Castelnuovo P, Canevari FR. Septal branches of the anterior ethmoidal artery: anatomical considerations and clinical implications in the management of refractory epistaxis. Eur Arch Otorhinolaryngol. 2018 Jun;275(6):1449-56.

32 Yenigun A, Goktas SS, Dogan R, Eren SB, Ozturan O. A study of the anterior ethmoidal artery and a new classification of the ethmoid roof

(Yenigun classification). Eur Arch Otorhinolaryngol. 2016 Nov;273(11):3759-64.

33 Cecchini G. Anterior and posterior ethmoidal artery ligation in anterior skull base meningiomas: a review on microsurgical approaches. World Neurosurg. 2015 Oct;84(4):1161-5.

34 Quintana LM. Ethmoidal arteries and vascularized anterior skull base lesions. World Neurosurg. 2015 Oct;84(4):881-3.

35 Ferrari M, Pianta L, Borghesi A, Schreiber A, Ravanelli M, Mattavelli D, Rampinelli V, Belotti F, Rodella LF, Maroldi R, Nicolai P. The ethmoidal arteries: a cadaveric study based on cone beam computed tomography and endoscopic dissection. Surg Radiol Anat. 2017 Sep;39(9):991-8.

36 Celik S, Ozer MA, Kazak Z, Govsa F. Computer-assisted analysis of anatomical relationships of the ethmoidal foramina and optic canal along the medial orbital wall. Eur Arch Otorhinolaryngol. 2015 Nov;272(11):3483-90.

37 Poteet PS, Cox MD, Wang RA, Fitzgerald RT, Kanaan A. Analysis of the relationship between the location of the anterior ethmoid artery and Keros Classification. Otolaryngol Head Neck Surg. 2017 Aug;157(2):320-324. Erratum in: Otolaryngol Head Neck Surg. 2017 Aug;157(2):351.

38 Fontes AS, Minaret SJ, Liwven EQP, Bethencourt CYR, Carrasquero Guevara YL. Identificación de la dehiscencia del canal de la arteria etmoidal anterior por tomografía computada de los senos paranasales. Gac Méd Caracas. 2016;124(2):111-21.

39 Cascio F, Cacciola A, Portaro S, Basile GA, Rizzo G, Felippu AWD, Felippu AWD, Bruschetta A, Anfuso C, Cascio F, Milardi D, Bramanti A. In vivo computed tomography direct volume rendering of the anterior ethmoidal

artery: A descriptive anatomical study. Int Arch Otorhinolaryngol. 2020 Jan;24(1):e38-e46.

40 Kho JPY, Tang IP, Tan KS, Koa AJ, Prepageran N, Rajagopalan R. Radiological study of the ethmoidal arteries in the nasal cavity and its pertinence to the endoscopic surgeon. Indian J Otolaryngol Head Neck Surg. 2019 Nov;71(Suppl 3):1994-9.

41 Abdullah B, Lim EH, Husain S, Snidvongs K, Wang Y. Anatomical variations of anterior ethmoidal artery and their significance in endoscopic sinus surgery: a systematic review. Surg Radiol Anat. 2019 May;41(5):491-9.

42 Berger G, Grinevych V, Milewska AJ, Łukasiewicz A, Tarasów E. Estimation of the ethmoid roof depth and length of lateral lamella of the cribriform plate, upper attachment of the uncinate process and anterior ethmoid artery in multiplanar reconstructions of Computed Tomography. Pol Przegl Chir. 2020 Jun 24;92(5):1-5.

43 Landsberg R, Friedman M. A computer-assisted anatomical study of the nasofrontal region. Laryngoscope. 2001 Dec;111(12):2125-30.

44 Huang J, Habib AR, Mendis D, Chong J, Smith M, Duvnjak M, Chiu C, Singh N, Wong E. An artificial intelligence algorithm that differentiates anterior ethmoidal artery location on sinus computed tomography scans. J Laryngol Otol. 2020 Jan;134(1):52-5.

45 Takeda T, Kajiwara R, Omura K, Otori N, Wada K. Analysis of anatomical variation of the inclination of lamellas attached to the skull base and its correlation with the anterior ethmoidal artery floating in the ethmoid sinus for use in endoscopic sinus surgery. Surg Radiol Anat. 2020 Sep;42(9):995-1002.

46 Gras-Cabrerizo JR, Martel-Martin M, Villatoro-Sologaistoa JC, Reina De la Torre F, Mirapeix R, Carrera A, Montserrat-Gili JR, Pujol-Olmo A, Massegur-Solench H. The accessory ethmoidal canal does not necessarily contain an arterial structure. Ear Nose Throat J. 2022 Feb;101(2_suppl):50S-55S.

47 Mason E, Solares CA, Carrau RL, Figueroa R. Computed tomographic exploration of the middle ethmoidal artery. J Neurol Surg B Skull Base. 2015 Sep;76(5):372-8.

48 Yamamoto H, Nomura K, Hidaka H, Katori Y, Yoshida N. Anatomy of the posterior and middle ethmoidal arteries via computed tomography. SAGE Open Med. 2018 Apr 27;6:2050312118772473.

49 Jeddy H, Theodorsson M, Adds P. The surgical relevance of a histological investigation into the accessory ethmoidal foramina and their contents in a Caucasian population. J Clin Exp Ophthalmol. 2016;7(3):564.

50 Greco MG, Mattioli F, Alberici MP, Presutti L. Recurrent massive epistaxis from an anomalous posterior ethmoid artery. Case Rep Otolaryngol. 2016;2016:8504348.

51 Lou ZC, Lou ZH. The distribution of bleeding sites in idiopathic hidden arterial epistaxis. J Laryngol Otol. 2019 Apr;133(4):309-12.

52 Felippu A, Mora R, Guastini L. Endoscopic transnasal cauterization of the anterior ethmoidal artery. Acta Otolaryngol. 2011 Oct;131(10):1074-8.

53 Ruggeri CS, Principe L, Cajelli AL. Endoscopic transorbital cauterization of the anterior ethmoidal artery. Exp Rhinol Otolaryngol. 2018; 2(4). ERO.000545.

54 Nicolay S, Van Der Zijden T, Voormolen M, d'Archambeau O, Maes J, De Belder F, Parizel PM. The endovascular treatment of epistaxis. J Belg Soc Radiol. 2015 Dec 30;99(2):65-73.

55 Manjila S, Cox EM, Smith GA, Corriveau M, Chhabra N, Johnson F, Geertman RT. Extracranial ligation of ethmoidal arteries before resection of giant olfactory groove or planum sphenoidale meningiomas: 3 illustrative cases with a review of the literature on surgical techniques. Neurosurg Focus. 2013 Dec;35(6):E13.

56 Felippu A. Nasal centripetal endoscopic sinus surgery. Ann Otol Rhinol Laryngol. 2011 Sep;120(9):581-5.

57 Abed SF, Shams P, Shen S, Adds PJ, Uddin JM. A cadaveric study of ethmoidal foramina variation and its surgical significance in Caucasians. Br J Ophthalmol. 2012 Jan;96(1):118-21.

58 Pernas FG, Coughlin AM, Hughes SE, Riascos R, Maeso PA. A novel use of a landmark to avoid injury of the anterior ethmoidal artery during endoscopic sinus surgery. Am J Rhinol Allergy. 2011 Jan-Feb;25(1):54-7.