José Francisco da Silva Franco

Avaliação clínico-laboratorial dos pacientes com Mucopolissacaridose tipos I, II e VI em Terapia de Reposição Enzimática (TRE)

Dissertação apresentada à Faculdade de Medicina da Universidade de São Paulo para obtenção do título de Mestre em Ciências

Programa de Pediatria

Orientador: Prof[a]. Dr[a]. Chong Ae Kim

São Paulo

2015

Dados Internacionais de Catalogação na Publicação (CIP)

Preparada pela Biblioteca da
Faculdade de Medicina da Universidade de São Paulo

©reprodução autorizada pelo autor

Franco, José Francisco da Silva
Avaliação clínico-laboratorial dos pacientes com mucopolissacaridose tipos I, II e VI em Terapia de Reposição Enzimática (TRE) / José Francisco da Silva Franco. -- São Paulo, 2015.
Dissertação(mestrado)--Faculdade de Medicina da Universidade de São Paulo. Programa de Pediatria.
Orientadora: Chong Ae Kim.

Descritores: 1.Mucopolissacaridoses 2.Terapia de reposição de enzimas 3.Evolução clínica 4.Seguimentos 5.Glicosaminoglicanas

USP/FM/DBD-440/15

DEDICATÓRIA

À minha mãe Benedita, que sempre me incentivou a buscar esta conquista.

Ao meu pai que já partiu...

A toda minha família que sempre esteve por perto.

AGRADECIMENTOS

Aos pacientes e seus familiares, que aceitaram participar desse estudo e que continuam me ensinando neste longo e eterno aprendizado.

À querida Dra. Chong Ae Kim, pela paciência, carinho, orientação, respeito, organização e suporte ao longo desses anos.

À querida Dra. Lilian pela enorme ajuda e ensinamentos.

À querida Dra. Débora Bertola pela amizade e carinho.

À querida Laurianne Franco pelo esforço e ajuda nos momentos difíceis.

Aos médicos da unidade de Genética do Instituto da Criança (ICr): Dra. Raquel Honjo, Dr. Guilherme Yamamoto, Dr. Diogo Soares, Dra. Stephanie Pegler, Dr. Caio Quaio, Dr. José Ricardo Ceroni, Dra. Christine Chung, Dra Sofia Sugayama, Dra. Larissa Atayde, Dra. Samanta Kelmann, Dr. Wagner Baratela, Dra. Flávia Piazzon, Dra. Leslie Kulikowski, Dra. Tatiana Almeida.

À Neuropsicóloga Leiliane Tomashiro pela grande ajuda, apoio e amizade.

À Carolina Moreno, grande amiga, sempre à disposição e pronta a contribuir.

À Equipe do plantão de Pediatria do ICr- USP.

À Equipe da Fisioterapia do ICr-USP.

À Cardiologista ICr-USP Dra. Gabriela Leal, pelo aprendizado.

À Equipe de Enfermagem do leito dia do Instituto da Criança – USP.

À Equipe de Médicos e de Enfermagem do Hospital Infantil Cândido Fontoura.

Á Equipe de Enfermagem do oitavo e nono andar Hospital Infantil Sabará.

À Equipe de Enfermagem do Bloco 4 e da Quimioterapia do Hospital e Maternidade Celso Pierro da Pontifícia Universidade Católica de Campinas.

Ao Dr. Roberto Giugliani e toda a equipe da Rede MPS.

Às Dras. Ana Beatriz, Vânia Almeida e toda a equipe da Genética da UNIFESP.

À equipe da Casa Hunter pelo propósito de ajudar os pacientes.

EPÍGRAFE

“A persistência é o menor caminho do êxito”.

Charles Chaplin

NORMALIZAÇÃO ADOTADA

Esta dissertação está de acordo com as seguintes normas, em vigor no momento desta publicação:

Referências: adaptado de *International Commitee of Medical Journals Editors* (Vancouver).

Universidade de São Paulo. Faculdade de Medicina. Divisão de Biblioteca e Documentação. Guia de apresentação de dissertações, teses e monografias. Elaborado pela Anneliese Carneiro da Cunha, Maria Júlia de A. L. Freddi, Maria F. Crestana, Marinalva de Souza Aragão, Suely Campos Cardoso, Valéria Vilhena. 3a. ed. São Paulo: Divisão de Biblioteca e Documentação; 2011.

Abraviaturas dos títulos dos periódicos de acordo com *List of Journals Indexed in Index Medicus*.

SUMÁRIO

SUMÁRIO

Lista de abreviaturas e siglas

Lista de figuras

Lista de tabelas

Resumo

Abstract

1. INTRODUÇÃO 1

1.1 Definição 1

1.2 Classificação 2

1.3 Incidência 3

1.4 Herança 4

1.5 Características dos tipos de MPS 4

1.5.1 Mucopolissacaridose Tipo I 4

1.5.2 MPS II ou Síndrome de Hunter 8

1.5.3 MPS VI ou Síndrome de Maroteaux-Lamy 10

1.5.4 Outros Tipos de Mucopolissacaridoses 12

1.6 Diagnóstico 14

1.6.1 Estudo Molecular 15

1.7 Complicações clínicas 18

1.7.1 Respiratório 18

1.7.2 Cardiovascular 20

1.7.3 Oftalmológico 21

1.7.4 Sistema nervoso central 21

1.7.5 Osteomuscular 22

1.7.6 Complicações Anestésicas 23

1.8 Tratamento 24

1.8.1 Terapia de reposição enzimática (TRE)..... 24
1.8.1.1 Administração da TRE..... 29
1.8.1.2 Reações Adversas 30
1.8.2 Transplante de Medula Óssea (TMO)..... 31
1.9 JUSTIFICATIVA DO PROJETO..... 34
2. OBJETIVO GERAL 35
3. MÉTODO..... 36
3.1 Critérios de inclusão..... 36
3.2 Critérios de exclusão..... 37
3.3 Protocolo de Avaliação 37
3.4 Testes estatísticos 39
4. CASUÍSTICA..... 39
4.1 Caracterização dos pacientes MPS I 41
4.2 Caracterização dos pacientes MPS II 44
4.3 Caracterização dos pacientes com MPS VI 45
4.4 Manifestações Clínicas 47
4.5 Diagnóstico 49
4.6 Terapia de Reposição Enzimática (TRE) 53
4.6.1 Eventos adversos 55
4.6.2 Aspectos Clinicos antes e durante a TRE..... 57
4.7 Transplante de Medula Óssea.....68
4.8 Procedimentos Cirúrgicos 7169
4.9 Complicações Anestésicas 72
4.10 Exames Laboratoriais..... 72
5. CONCLUSÕES 87
5.1 Aspectos clínicos antes da TRE..... 87

5.2 Terapia de Reposição Enzimática (TRE) 87
5.3 Aspectos clínicos durante a TRE 87
5.4 Aspectos laboratoriais 88
5.5 Considerações finais 89
ANEXOS 90
6. REFERÊNCIAS 105

LISTAS

LISTA DE FIGURAS

Figura 1 - Representação esquemática dos proteoglicanos 02
Figura 2 - Fluxograma para diagnóstico das MPS 15
Figura 3 - Paciente com MPS II durante CPAP 19
Figura 4 - Distribuição dos pacientes conforme o tipo de MPS 40
Figura 5 - Procedência dos pacientes MPS 41
Figura 6 - Fotos de pacientes Hurler 47
Figura 7 - Fotos de pacientes Hurler-Scheie 47
Figura 8 - Fotos de pacientes Scheie 47
Figura 9 - Fotos de pacientes MPS II 48
Figura 10 - Fotos de pacientes MPS VI 48
Figura 11 - Principais motivos de faltas à TRE dos pacientes MPS I,II e VI 54
Figura 12 - Paciente mostrando reação alérgica cutânea durante TRE 56
Figura 13 - Foto evolutiva de paciente MPS II 57
Figura 14 - Fotos de duas irmãs MPS VI 57
Figura 15 - Manifestações clínicas dos pacientes com MPS I (Hurler) em relação ao período da TRE 58
Figura 16 - Manifestações clínicas dos pacientes com MPS I (Hurler-Scheie) em relação ao período da TRE 58
Figura 17 - Manifestações clínicas dos pacientes com MPS I (Scheie) em relação ao período da TRE 59
Figura 18 - Manifestações clínicas dos pacientes com MPS II em relação ao período da TRE 59
Figura 19 - Manifestações clínicas dos pacientes com MPS VI em relação ao período da TRE 60
Figura 20 - Evolução pôndero-estatural MPS I na TRE (Meninas 2 a 20 anos) 62
Figura 21 - Evolução pôndero-estatural MPS I na TRE (Meninos 2 a 20 anos) 63
Figura 22 - Evolucão pôndero-estatural dos pacientes MPS II (2 a 20 anos) 64
Figura 23 - Evolução pôndero-estatural de pacientes MPS VI (Meninos 2 a 20 anos) 65
Figura 24 - Evolução pôndero-estatural de pacientes MPS VI (Meninas 2 a 20 anos) 66
Figura 25 - Evolução dos níveis de GAGs urinários em pacientes MPS I .. 73
Figura 26 - Evolução dos níveis de GAGs urinários em pacientes MPS II . 74
Figura 27 - Evolução dos níveis de GAGs urinários em pacientes MPS VI 75
Figura 28 - Achados radiográficos em pacientes com MPS 79

LISTA DE TABELAS

Tabela 1 - Classificação das MPSs segundo a deficiência enzimática e a excreção urinária dos GAGs..... 03

Tabela 2 - Terapia de reposição enzimática para MPS I, II e VI 30

Tabela 3 - Avaliação clínica e laboratorial dos pacientes antes e durante a TRE 38

Tabela 4 - Caracterização de pacientes com MPS I 43

Tabela 5 - Caracterização dos pacientes com MPS II 44

Tabela 6 - Caracterização de pacientes com MPS VI de acordo com a consanguinidade, Idade do início dos sintomas e do diagnóstico, destino e idade atual 45

Tabela 7 - Atividade enzimática da α-L-Iduronidase (vr: 32 a 56) de pacientes MPS I Hurler 49

Tabela 8 - Atividade enzimática da α-L-Iduronidase (vr: 32 a 56) de pacientes MPS I Hurler-Scheie 50

Tabela 9 - Atividade enzimática α-L-Iduronidase (vr: 32 a 52) de pacientes MPS I Scheie 50

Tabela 10 - Atividade enzimática iduronato-2-sulfatase de pacientes MPS II..... 51

Tabela 11 - Atividade enzimática da N-acetilgalactosamina 4-sulfatase em leucócitos de pacientes MPS VI 52

Tabela 12 - Procedimentos cirúrgicos realizados nos pacientes..... 70

Tabela 13 - Estudo Molecular dos Pacientes com MPS I, II e VI 83

Tabela 14 - Caracterização dos pacientes falecidos..... 86

LISTA DE SIGLAS

ADNPM	Atraso de desenvolvimento neuropsicomotor
AH	Ácido hialurônico
ANVISA	Agência Nacional de Vigilância Sanitária
BiPAP	Bilevel positive airway pressure ventilators
CAPPesq	Comissão de Ética para análise dos projetos de Pesquisa
CPAP	Continuous Positive Airway Pressure
CS	Condroitin sulfato
DDL	Doença de Depósito Lisossômico
DS	Dermatan sulfato
DVP	Derivação ventrículo-peritoneal
ECA	Enzima conversora de angiotensina
FDA	Food and Drug Administration
GAGs	Glicosaminoglicanos
HAS	Hipertensão Arterial Sistêmica
HGMD	The Human Gene Mutation Database
HOS	Hunter Outcome Survey
HS	Heparan sulfato
ICr - FMUSP	Institudo da Criança da Faculdade de Medicina da Universidade de São Paulo
IOT	Intubação Orotraqueal
IVAS	Infecção das Vias Aéreas Superiores
MPS	Mucopolissacaridose
MPS I H	Mucopolissacaridose do subtipo Hurler
MPS I H/S	Mucopolissacaridose do subtipo Hurler-Scheie
MPS I S	Mucopolissacaridose do subtipo Scheie
PSAP	Pressão sistólica em artéria pulmonar
PUC	Pontíficia Universidade Católica
QS	Queratan sulfato
RNM	Ressonância Nuclear Magnética
SAOS	Síndrome da Apneia Obstrutiva do Sono
TC	Tomografia Computadorizada

TCLE	Termo de Consentimento Livre e Esclarecido
TCTH	Transplante de células-tronco hematopoiéticas
TKT	Transkaryotic Therapies
TLC	Cromatrografia de camada fina
TMO	Transplante de Medula Óssea
TRE	Terapia de Reposição Enzimática
US	United States of America
UTI	Unidade de Terapia Intensiva
VEF 1	Volume expiratório forçado em 1 segundo
VR	Valor de Referência

RESUMO E ABSTRACT

Franco JFS. ***Avaliação clínico-laboratorial dos pacientes com mucopolissacaridose tipos I, II e VI em Terapia de Reposição Enzimática (TRE)*** [dissertação]. São Paulo: Faculdade de Medicina, Universidade de São Paulo; 2015.

Introdução: As mucopolissacaridoses (MPSs) são doenças de depósito lisossômico causadas por deficiências enzimáticas envolvidas na degradação dos glicosaminoglicanos (GAGs). As MPSs dos tipos I, II e VI decorrem da deficiência das enzimas alfa-L-iduronidase, iduronato-2-sulfatase e N-acetilgalactosamina 4-sulfatase, respectivamente. As manifestações clínicas são multissistêmicas e progressivas. **Objetivo:** O objetivo deste estudo foi descrever a evolução clínica e laboratorial de pacientes com Mucopolissacaridose I, II e VI, em terapia de reposição enzimática (TRE). **Métodos:** Foram avaliados 27 pacientes com MPS (13 MPS I, 8 MPS II e 6 MPS VI), com diagnóstico confirmado pela dosagem enzimática e GAGs urinários, acompanhados em três centros de referência para TRE. **Resultados:** Cinco pacientes eram casos familiares (3 MPS I e 2 MPS VI). Todos os indivíduos estudados nasceram sem alterações clínicas e as mães relataram o aparecimento dos sintomas (alteração da face, aumento do volume abdominal, rigidez articular e déficit de crescimento) a partir dos 6 meses a 8 anos de idade, MPS I-Hurler (média 7m), MPS I Hurler-Scheie (média 2a), MPS I-Scheie (6a10m), MPS II (média 3a6m) e MPS VI (média 1a). A idade ao diagnóstico foi: MPS I-H (média 1a6m), I-HS (média 4a8m) e I-S (média 13a7m), MPS II e VI (média 5a). Entre os pacientes avaliados, observaram-se cinco casos familiais, sendo uma família com duas irmãs com MPS VI e outra família com dois irmãos e um primo com MPS I-S. Todos os pacientes apresentaram dismorfismos faciais típicos, associados a outros achados frequentes: restrição articular, mãos em garra, macrocefalia, baixa estatura, déficit ponderal. Pacientes com atraso no DNPM e/ou deficiência intelectual foram: Hurler (3/3), Hurler-Scheie (3/5) e MPS II (4/8). A idade do início da TRE foi de 1a2m a 31a9m. O tempo de TRE variou de 40 semanas a 556 semanas (média 259 semanas). Ao diagnóstico, todos os pacientes I, II e VI apresentaram o nível de GAGs urinários aumentado de 2 a 13 vezes o valor de referência para a idade. Aproximadamente 26 semanas após TRE, houve redução de GAGs urinários com a normalização do nível em 12/27 (44%) e o valor ainda um pouco acima do normal em 15/27(56%). Antes da TRE, 24/26 (92%) pacientes apresentaram alterações ecocardiográficas, e a despeito da TRE, houve persistência ou progressão das anormalidades. A polissonografia foi realizada em 10 pacientes antes da TRE sendo constatada a Síndrome da Apnéia Obstrutiva do Sono (SAOS) em nove pacientes (2 Hurler, 3 Hurler-Scheie, 3 MPS II e 1 MPS VI). Mesmo com o uso da TRE observou-se aumento do índice de apneias. As reações às infusões foram observadas em

55% dos pacientes (15/27), a maioria, presente nas primeiras semanas de infusão. Elas consistiram de: erupção cutânea, HAS, febre e broncoespasmo, revertidas após o uso de anti-histamínicos, antitérmicos e/ou redução da velocidade da infusão. As reações mais graves foram encontradas em dois pacientes. As principais complicações clínicas diagnosticadas, antes da TRE, foram: HAS (25%), perda auditiva (37%) e hidrocefalia (15%). Durante a TRE, houve aumento das frequências das complicações: HAS (37%), perda auditiva (59%) e hidrocefalia (22%). Entre os pacientes submetidos a intervenções cirúrgicas, cinco apresentaram complicações anestésicas e dois faleceram durante o procedimento. **Conclusões:** Este estudo mostrou heterogeneidade clínica pela variabilidade inter e intrafamilial. A utilização da TRE é capaz de atenuar, mas não de impedir a progressão da doença, cuja mortalidade permanece elevada. O diagnóstico precoce e a instituição da TRE pode modificar substancialmente a história natural da doença e melhorar a qualidade de vida.

Descritores: mucopolissacaridoses; terapia de reposição de enzimas; evolução clínica; seguimentos; glicosaminoglicanas.

Franco JFS. ***Clinical and laboratory evaluation of patients with mucopolysaccharidosis types I, II and VI receiving Enzyme Replacement Therapy (ERT)*** [dissertation]. São Paulo: “Faculdade de Medicina, Universidade de São Paulo"; 2015.

Introduction: Mucopolysaccharidosis (MPS) are lisosomal storage disorders caused by glycosaminoglycans (GAGs) enzymatic catabolism deficiencies, leading to mucopolysaccharides organ and tissues deposition. MPS types I, II and VI are due to deficiency of respectively, alpha-L-iduronidase, iduronate-2-sulfatase and N-acetylgalactosamine-4-sulfatase. Clinical manifestations are progressive and multisystemic. **Objective:** The aim of this study was to describe the clinical and laboratory data of patients with MPS types I, II and VI receiving Enzyme Replacement Therapy (ERT). **Methods:** This study involved 27 patients with MPS (13 MPS I; 8 MPS II and 6 MPS VI) diagnosed by enzymatic and urinary GAGs measurement, followed in three reference centers for ERT. **Results:** Five patients were familial cases (3 MPS I and 2 MPS VI). All patients. All patients were born without clinical complications and their mothers referred the first signs and symptoms (coarse face, enlarged abdomen, stiff joints, short stature) had started at 6mo to 8y: MPS I Hurler (mean 7mo), MPS I Hurler-Scheie (mean 2y), MPS I Scheie (mean 6y10mo), MPS II (mean 3y6mo) and MPS VI (mean 1y). The mean age of diagnosis was: MPS I Hurler (1y6mo), MPS I Hurler-Scheie (4y8mo), MPS I Scheie (13y7mo), MPS II and VI (5y). There were five familial cases, including a MPS VI family (two sisters) and a MPS I Scheie family (two brothers and one cousin). All patients presented progressive typical facial coarsening. Other frequent findings were: stiff joints, clowded hands, macrocrania, failure to thrive. The prevalence of developmental milestones delay and/or mental intellectual disability was: MPS I Hurler (3/3), MPS I Hurler-Scheie (3/5) and MPS II (4/8). The age of onset of ERT ranged from 1y 2mo to 31y 9mo. The follow-up time after ERT initiation ranged from 40w to 556w (mean 259w). The baseline levels of urinary GAGs were increased two to 13 folds compared to reference values according to age. Approximately 26 weeks after ERT, urinary GAGs levels decreased. Normal levels of urinary GAGs in 12/27 (44%) and slightly increased in 15/27(56%) patients were observed. Before ERT, 24/26 (92%) patients presented echocardiographic abnormalities, which persisted or worsened in spite of ERT. Polysomnography was performed in 10 patients before ERT and revealed obstructive sleep apnea in nine patients (2 MPS I Hurler, 3 MPS I Hurler-Scheie, 3 MPS II and 1 MPS VI); the apnea/hypopnea index increased after ERT. Adverse infusion reactions were reported in 55% (15/27) of patients. Most of them was observed during the first weeks of treatment and included: skin rash, arterial hypertension, fever and

bronchospasm, and were solved with antihistamines, antipyretics and/or reduction of infusion rate. Severe reactions were noted in two patients. Regarding clinical complications, arterial hypertension (25%), hypoacusia (37%) and hydrocephalus (15%) were diagnosed before ERT. After ERT arterial hypertension (37%), hypoacusia (59%) and hydrocephalus (22%) were reported. Among the patients that undergone surgical procedures, five presented anesthestical complications and two patients deceased during the procedure. **Conclusions:** This study showed both inter and intrafamilial clinical heterogeneity. ERT is able to ameliorate but not to stop the progression of the disease that remains with high mortality rate. This study emphasizes that the early diagnosis and ERT are critical for a better outcome and for enhancing the quality of life of these patients.

Descriptors: mucopolysaccharidosis; enzyme replacement therapy; clinical evolution; follow-up studies; glycosaminoglycans.

INTRODUÇÃO

OBJETIVOS

CASUÍSTICA E MÉTODOS

——— *RESULTADOS/DISCUSSÃO*

CONCLUSÕES

ANEXOS

REFERÊNCIAS

1. INTRODUÇÃO

1.1 Definição

As mucopolissacaridoses (MPS), consideradas doenças lisossômicas de depósito, constituem um grupo heterogêneo de doenças metabólicas hereditárias de caráter crônico, progressivo e sistêmico (Neufeld e Muenzer, 2001).

As MPS resultam da deficiência de uma das onze enzimas lisossomais responsáveis pela degradação dos glicosaminoglicanos (GAGs) – dermatan sulfato (DS), heparan sulfato (HS), queratan sulfato (QS), condroitin sulfato (CS) e ácido hialurônico (AH) (Neufeld e Muenzer, 2001).

Os GAGs são polímeros complexos de proteína-carboidrato, ramificados que formam o principal constituinte de matriz extracelular encontrada na maioria dos tecidos conjuntivos (Simmons et al., 2005). A síntese de GAGs é efetuada no complexo de Golgi, e a degradação, por ação de enzimas específicas, nos lisossomos (Champe e Harvey, 1997). A deficiência das enzimas lisossomais específicas resulta na falha da degradação dos GAGs. Os GAGs não degradados são acumulados, de forma gradativa, no interior das células e, consequentemente, acarretam disfunções celulares, tecidual e orgânica (Neufeld e Muenzer, 2001). O excesso de GAGs acumulados é excretado pela urina (Neufeld e Muenzer, 2001).

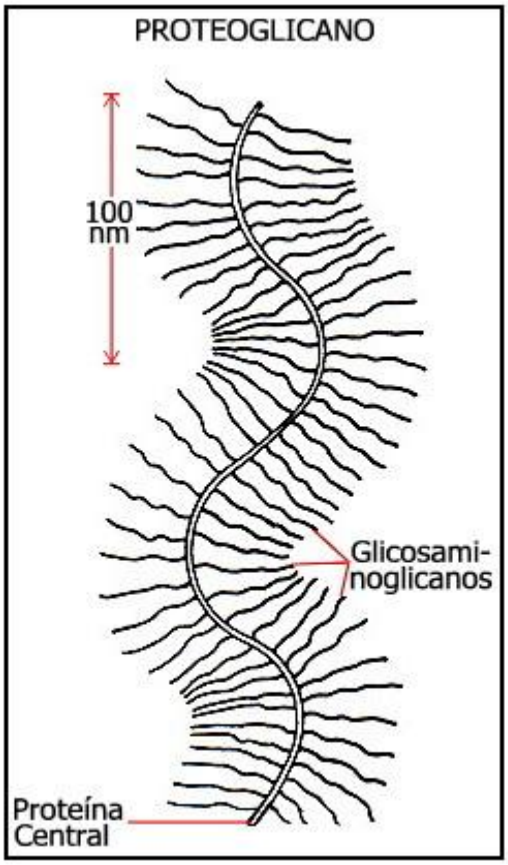

FONTE: http://www.creces.cl/images/articulos/2q13b2-3.jpg

Figura 1. Representação esquemática dos proteoglicanos

Após décadas, nossos conhecimentos sobre as bases moleculares e as manifestações clínicas desta doença têm aumentado assustadoramente. A mucopolissacaridose tem se mostrado mais complexa, heterogênea e muito mais prevalente que pensávamos (Muenzer, 2004).

1.2 Classificação

As MPSs são classificadas em sete tipos (Tabela 1), de acordo com a deficiência enzimática.

Tabela 1 – Classificação das MPSs segundo a deficiência enzimática e a excreção urinária dos GAGs

TIPO DE MPS	Epônimo	Enzima deficiente	GAGs urinários
I	Hurler		DS / HS
	Hurler-Scheie	α-L-iduronidase	
	Scheie		
II	Hunter	Iduronato-2-sulfatase	DS / HS
III	Sanfilippo A	Heparan-N-sulfatase	HS
	Sanfilippo B	α-N-acetilglicosaminidase	
	Sanfilippo C	Acetil-CoA:α-glicosamina acetiltransferase	
	Sanfilippo D	N-acetilglicosamina 6-sulfatase	
IV	Morquio A	Galactose 6-sulfatase	QS
	Morquio B	β-Galactosidase	
VI	Maroteaux-Lamy	N-acetilgalactosamina 4-sulfatase	DS / CS
VII	Sly	β-Glicuronidase	DS / HS
IX	Natowicz	Hialuronidase	AH

FONTE: Muenzer, 1986; Neufeld e Muenzer, 2001.

1.3 Incidência

A incidência conjunta das MPS na austrália é estimada em 1:29.000 nascidos vivos (Nelson et al., 2003), considerando-se a MPS I e a MPS III as mais frequentes, e a MPS VII a mais rara na austrália (Meikle et al.,1999).

No Brasil, Schwartz et al. (2001) detectaram o predomínio das MPS I, MPS II e MPS VI. Correspondem a 32% dos erros inatos do metabolismo e a 54% das doenças lisossomais de depósito (Leistner e Giugliani,1998).

Atualmente, uma incidência mínima estimada no Brasil comparada com o resto do mundo foi de 0,24:100.000 para MPS I e de 0,38:100.000 para MPS II, (Federhen et al., 2015).

1.4 Herança

Em todos os tipos, o padrão de herança é autossômico recessivo, com exceção na MPS II, na qual a herança é ligada ao cromossomo X (Neufeld e Muenzer, 2001).

1.5 Características dos tipos de MPS

1.5.1 Mucopolissacaridose Tipo I

A MPS I é subdividida pelo grau de manifestação clínica em três subtipos: Hurler (MPSI H) – forma grave com deficiência intelectual importante; Hurler-Scheie (MPS I H/S)– forma moderada; e Scheie (MPS I S) – forma leve (Neufeld and Muenzer, 2001).

De acordo com estudos recentes, a frequência esperada para cada um desses três subtipos é de: 60,9% para a síndrome de Hurler; 23% para a síndrome de Hurler-Scheie; e 12,9% para síndrome de Scheie. Aproximadamente, 3,2% dos casos que preenchem o critério para MPS são classificados como indeterminados (Beck et al., 2014).

MPS I H ou Síndrome de Hurler

A síndrome de Hurler constitui a forma mais grave da MPS I (Soliman et al., 2007).

Os sinais e sintomas iniciam após o nascimento e avançam rapidamente (Pastores et al., 2007). A média da idade do aparecimento da doença é de seis meses (Beck et al., 2014).

Hérnias umbilical e/ou inguinal, macrocefalia e alguma limitação na abdução do quadril podem estar presentes já ao nascimento, embora, geralmente, não se observam manifestações clínicas (Gorlin et al., 1990; Neufeld e Muenzer, 2001).

As alterações faciais iniciam-se entre 3 e 6 meses de idade e são constituídas pela presença de epicanto, ponte nasal deprimida, narinas alargadas e antevertidas, macroglossia, lábios grossos e protusão lingual. A infiltração facial, em geral, é o primeiro sinal observado e a boca mantém-se aberta, em geral, após os 3 anos de idade (Gorlin et al., 1990).

No primeiro ano de vida, começa a ser evidente uma opacidade da córnea, além outras alterações oculares, como glaucoma (Neufeld e Muenzer, 2001). Ainda nesta faixa etária, a cardiopatia começa a ser identificada, sendo a regurgitação mitral o acometimento mais frequente (Neufeld e Muenzer, 2001).

A gibosidade, frequentemente observada em pacientes com síndrome de Hurler, decorre do achatamento anterior e deslocamento posterior das vértebras lombares superiores, resultando em uma deformidade em ponta (Levin et al., 1997). A cifoescoliose tóraco-lombar pode ser um achado clínico inicial, porém, normalmente é reconhecida no momento que a criança começa a sentar-se (Whitley, 1993).

No segundo ano de vida, o aumento abdominal inicia-se como consequência da hepatoesplenomegalia, deformidade torácica e frouxidão da parede abdominal. A hérnia umbilical, geralmente presente ao nascimento,

pode aumentar progressivamente de tamanho, atingindo grandes proporções (Gorlin et al., 1990). Embora exista aumento do fígado e do baço, suas funções permanecem preservadas (Whitley, 1993).

Por volta dos dois anos de idade, os dedos das mãos ficam fletidos e enrijecidos, adquirindo um aspecto em garra. A rigidez articular dos membros com limitação dos movimentos também é notada nesse período. Os pacientes podem apresentar, em decorrência dos pés equinos, marcha caraterística em ponta dos pés (Whitley, 1993).

As alterações ósseas, também conhecidas como disostose múltipla, são características da doença e constituídas por: macrocefalia, espessamento da calota craniana, sela túrcica em “j”, hipoplasia do odontóide, cifoescoliose, alteração no formato do corpo vertebral, trabeculado ósseo grosseiro e espessamento das diáfises dos ossos longos, costelas "em forma de remo", *pectus carinatum*, fossa glenóidea hipoplásica, úmero proximal "em forma de machado", teto acetabular hipoplásico e irregular, colo femoral afilado, metacarpos grosseiros, cônicos e convergentes, carpos pequenos e irregulares (Paula et al., 2006; Barbosa et al., 2007).

A baixa estatura é universal e resulta das alterações esqueléticas (Gardner et al., 2011). A velocidade de crescimento pode estar acelerada no primeiro ano de vida, porém, entre 6 e 8 anos de idade inicia-se uma desaceleração responsável por uma estatura final em torno de 110 centímetros, o que faz com que os doentes permaneçam abaixo do 5º percentil (Neufeld e Muenzer, 2001; Gardner et al., 2011).

O desenvolvimento neuropsicomotor (DNPM) pode ser normal durante o primeiro ano de vida (Cleary e Whaith, 1995); porém, o atraso geralmente ocorre entre 1 ano e 2 meses a 2 anos de idade. A idade funcional máxima situa-se ao redor de 2 a 4 anos, evoluindo para progressiva deterioração neurológica (Neufeld e Muenzer, 2001).

O óbito ocorre geralmente na primeira década de vida, por complicações cardiorrespiratórias e cerebrais (Weisstein et al., 2004; Boelens, 2009).

O diagnóstico é geralmente realizado entre 6 meses e 2 anos de idade (Neufeld e Muenzer, 2001).

MPS I H S ou Síndrome de Hurler-Scheie

Os afetados apresentam achados clínicos semelhantes aos do subtipo Hurler, porém, com gravidade intermediária (Neufeld e Muenzer, 2001; Pastores et al., 2007). A média de idade de aparecimento dos sintomas é de 1,5 anos (Beck et al., 2014).

Os achados são constituídos por baixa estatura, fácies infiltrada, opacidade corneana, cardiopatia, hepatoesplenomegalia, hérnia umbilical e/ou inguinal e alterações ósseas (disostose múltipla), restrição articular e, na maioria dos casos, a função cognitiva está preservada (Vijay et al., 2005)

Frequentemente, há um declínio intelectual com o passar dos anos e alguns pacientes podem apresentar dificuldades na leitura (Whitley, 1993; Bjoraker et al., 2006).

A expectativa de vida é reduzida e o óbito ocorre entre a segunda e terceira décadas de vida, geralmente, após os 25 anos de idade, por complicações cardíacas e obstrução das vias aéreas superiores (Gorlin et al., 1990; Neufeld e Muenzer, 2001; Pastores et al., 2007).

MPS I S ou Síndrome de Scheie

A síndrome de Scheie é a forma mais leve da MPS I (Soliman et al., 2007). Os sinais clínicos são mais brandos e observados após os 5 anos de idade. Assim, eles ocorrem mais tardiamente e apresentam uma progressão mais lenta que os outros tipos (Neufeld e Muenzer, 2001; Pastores et al., 2007). A idade média de aparecimento dos sintomas é de 5,3 anos (Beck et al., 2014). O fácies se mostra relativamente sem alterações, com ausência das características grosseiras já descritas. A ponte nasal é deprimida, as narinas

alargadas, a bochecha é proeminente, havendo ainda prognatismo (Whitley, 1993).

Os pacientes apresentam opacidade da córnea, mãos em garra e acometimento cardíaco (Neufeld e Muenzer, 2001). A opacidade da córnea pode ser detectada em 70% e, as mãos em garra, em 40% dos casos (Vijay et al., 2005). Os afetados podem atingir uma altura próxima ao normal (Rodzynska et al., 2011).

O diagnóstico é realizado, frequentemente, entre 10 e 20 anos (Neufeld e Muenzer, 2001).

A função mental está preservada, não havendo alteração cognitiva (Pastores et al., 2007).

1.5.2 MPS II ou Síndrome de Hunter

Na MPS tipo II, os pacientes são clinicamente muito semelhantes aos do tipo I. Há uma grande variabilidade nas manifestações clínicas, incluindo o sistema nervoso central, que pode ser acometido e classificado como forma grave ou neuropática; e forma atenuada ou não neuropática (Martin et al., 2008; Wraith et al., 2008). Diferentemente do tipo I, os pacientes dessa forma apresentam córneas transparentes (Neufeld e Muenzer, 2001) e pápulas subcutâneas hipocrômicas localizadas nas regiões escapulares, tórax, braço e coxa (Thappa et al., 1998).

A forma neuropática acomete cerca de 2/3 de pacientes com MPS II, que apresentam atraso de desenvolvimento e/ou regressão neurológica com rápida progressão dos sintomas (Schwartz et al., 2008). O início da doença se dá entre 2 e 4 anos de idade (Young e Harper, 1982). As convulsões manifestam-se, às vezes, no começo do quadro neurodegenerativo (Martin et al., 2008). Mudanças de comportamento como hiperatividade e agressividade, também podem ser encontradas em pacientes gravemente afetados (Martin et al., 2008). Segundo Young e Harper (1982), a forma grave da MPS II

desenvolve-se em três estágios. No primeiro, o inicio da deficiência intelectual e do atraso do DNPM é insidioso; no segundo, há piora da deficiência intelectual e a doença, gradualmente, assume um caráter consumptivo; e no terceiro, há regressão neurológica total, convulsão e caquexia neurodegenerativa. O óbito pode ocorrer por obstrução de vias aéreas superiores, mas, geralmente, se dá por problemas cardiovasculares (Neufeld e Muenzer, 2001).

A forma não-neuropática é caracterizada pelo pouco ou nenhum envolvimento do sistema nervoso central. Assim, a inteligência, normalmente, está preservada e a expectativa de vida aumentada. As características somáticas são parecidas às da forma neuropática, mas, em geral, o aparecimento dos sinais e sintomas ocorre mais tardiamente. A expectativa de vida é maior, podendo alguns pacientes chegar aos 50-60 anos de idade, havendo casos, na literatura, de sobrevida até os 87 anos de idade. O óbito, em geral, ocorre por falência cardíaca, podendo também decorrer de obstrução das vias aéreas (Neufeld e Muenzer, 2001).

Às vezes, o enquadramento da MPS II nesses dois subtipos (neuropático e não-neuropático) é difícil, porque existem pacientes com características intermediárias (Froissart et al., 2007; Sanjurjo-Crespo, 2007). Hidrocefalia comunicante, síndrome da compressão da medula espinhal e síndrome do túnel do carpo também podem ocorrer nesse subtipo (Martin et al., 2008).

Manifestações cardiológicas são comuns, sendo observadas, em geral, em torno dos 5 anos de idade. Elas constituem normalmente a causa primária do óbito (Martin et al., 2008).

As infecções recorrentes do trato respiratório são complicações causadas pela disfunção obstrutiva ou restritiva nas vias aéreas respiratórias (Martin et al., 2008; Wraith et al., 2008). A maioria dos pacientes desenvolve otite recorrente com algum grau de perda auditiva (Martin et al., 2008).Outra complicação frequentemente encontrada é a apneia do sono (Wraith et al., 2008).

As alterações ósseas, conhecidas como disostose múltipla, apresentam características muito peculiares como nas outras MPS (Martin et al., 2008).

Entre as alterações musculoesqueléticas observadas têm-se a restrição articular, displasia pélvica, deformidade em costelas e em vértebras (Sanjurjo-Crespo, 2007).

Anormalidades dentárias como hipertrofia e hiperplasia gengivais podem ser encontradas (Martin et al., 2008).

As alterações do trato gastrointestinal mais frequente são: hepatomegalia e/ou esplenomegalia (Wraith et al., 2008) e hérnias umbilicais e/ou inguinais (Sanjurjo-Crespo, 2007; Martin et al., 2008; Schumacher et al., 2008).

Papiledema, atrofia do nervo ótico e distrofia da retina são algumas das anomalias oculares observadas (Anawis, 2006; Martin et al., 2008; Schumacher et al., 2008).

Na MPS II, os depósitos de GAGs na pele são responsáveis por lesões papulares situadas, geralmente no tronco, consideradas típicas deste tipo de MPS, porem não exclusiva deste grupo. (Ochiai et al., 2003; Martin et al., 2008; Wraith et al., 2008). Outras alterações de pele já descritas são o hirsutismo e as manchas mongólicas.

A velocidade de crescimento está acelerada nos primeiros três anos e, posteriormente, observa-se um declínio da velocidade (Rodzynska et al., 2011).

1.5.3 MPS VI ou Síndrome de Maroteaux-Lamy

Na MPS VI a maioria dos pacientes é normal ao nascimento. Os sinais e sintomas deste tipo são semelhantes aos da MPS I H (Neufeld e Muenzer, 2001); todavia, a inteligência, na MPS VI, está preservada (Whitley, 1993).

Os primeiros sinais da doença como face infiltrada, obstrução de vias aéreas, alterações esqueléticas e retardo de crescimento, aparecem na infância, sendo o diagnóstico realizado, geralmente, entre 6 e 24 meses de idade (Harmatz et al., 2004).

A doença é crônica e progressiva. Assim, o crescimento e o desenvolvimento podem ser normais no primeiro ano de vida, estagnando em torno de 6 a 8 anos de idade. Com o passar dos anos, os pacientes exibem uma grande variedade de sintomas multissistêmicos: cardiopulmonar, pele, fígado, baço, córnea, cérebro e meninges, além da estrutura óssea (Harmatz et al., 2004).

Assim, as anormalidades esqueléticas (disostose múltipla) estão presentes, como o tronco encurtado, cifose e giba toracolombar, alteração no formato das vértebras (ovaladas e com labiação anterior), alargamento diafisário de ossos longos e de costelas, mãos e pés curtos e epífises irregulares, (Guigliani et al., 2007).

Entre as manifestações oculares têm-se a opacidade da córnea, a retinopatia, o glaucoma, a hipertensão ocular e o papiledema com atrofia do nervo óptico, nos mais diferentes estágios (Giugliani et al., 2007). Hipoacusia é a manifestação otológica mais comum, geralmente associada com perda de neurossensorial e condutiva (Simmons et al., 2005).

Pescoço curto, epiglote elevada, depressão cervical profunda, mandíbula hipoplásica e traqueobroncomalácia constituem algumas das alterações que contribuem para o aparecimento dos problemas respiratórios. A apneia obstrutiva também é uma complicação frequente da MPS VI (Giugliani et al., 2010).

Normalmente, na MPS VI os afetados não apresentem deficiência intelectual progressiva, porém, os déficts visual e auditivo influenciam negativamente no desempenho intelectual destes indivíduos. O aprendizado e o desenvolvimento de algumas habilidades motoras podem ser prejudicados pelas limitações físicas que estes pacientes apresentam (Giugliani et al., 2007).

As alterações cardíacas são frequentes na doença e responsáveis pela grande parte da morbidade e da mortalidade observadas (Tan et al., 1992; Dilber et al., 2002; Azevedo et al., 2004; Oudit et al., 2007).

A maioria dos indivíduos com MPS VI progride para o óbito na segunda ou terceira década de vida pela insuficiência cardíaca, geralmente, secundária a uma obstrução crônica respiratória. (Harmatz et al., 2004).

1.5.4 Outros Tipos de Mucopolissacaridoses

A **MPS III** é conhecido como **síndrome Sanfilippo** se divide-se em quatro subtipos A, B, C e D, que são clinicamente indistinguíveis, mas, cada um deles apresenta uma deficiência enzimática distinta. Há uma grande variabilidade na expressão clínica tanto em cada um desses subtipos como dentro do mesmo grupo e da mesma família (Whitley, 1993).

O achado mais importante desse tipo é uma deficiência intelectual, profunda e progressiva, além de distúrbios de comportamento. A maioria dos afetados exibe desenvolvimento intelectual e social aparentemente normais desde o nascimento, e que se estende dos 4 aos 6 anos de idade. A partir dessa data, começa a haver um declínio cognitivo, com regressão da memória e da linguagem. Os primeiros sinais dessa doença começam frequentemente por distúrbios do sono (Whitley, 1993; Malm et al., 2010).

O fenótipo grave da síndrome de Sanfilippo é aparentemente o mais comum. A primeira fase inicia-se, geralmente, entre 1 a 3 anos de idade, observando-se um atraso de fala mais importante do que o cognitivo. A segunda fase começa entre 3 e 4 anos, e caracteriza-se por deterioração cognitiva, hiperatividade, distúrbio do sono e comportamento autista-like. A terceira fase inicia-se na adolescência e apresenta demência grave, declínio da função motora até atingir um estado neurovegetativo. O óbito se dá, normalmente, na terceira década de vida (Malm et al., 2010; Wijburg et al.,2013).

Em relação ao fenótipo atenuado da síndrome de Sanfilippo, inicialmente, há um atraso da linguagem que se inicia aos quatro anos de idade; posteriormente, observa-se um atraso cognitivo leve e alteração de comportamento; e, finalmente, a morte ocorre entre a quarta e sexta década de vida, havendo alguns relatos de óbito próximo aos 70 anos de idade (Moog et al., 2007; Moog, 2010; Wijburg et al., 2013).

A **síndrome de Morquio**, também conhecida como **MPS IV**, dependendo da deficiência enzimática, subdivide-se em outros dois subtipos: IV A e IV B. Da mesma forma que nas outras MPSs, o espectro clínico é variável indo desde grave a leve ou atenuado. Na forma grave, as alterações são detectadas no primeiro ano de vida e, na segunda forma (atenuada), os sintomas só aparecem em torno da segunda década de vida (Hendriksz et al., 2014).

A estatura, de ≤ 120 cm na forma grave e de ≥ 140 cm na forma atenuada, é um outro achado diferencial entre essas duas formas, bem como o acometimento de órgãos e a quantificação do substrato, entre outras características (Hendriksz et al., 2013b). Os achados observados são constituídos por: fácies não infiltrado, maxilares proeminentes, dentes espaçados, platispondilia, hipoplasia do odontóide levando a uma instabilidade atlanto-axial, tórax em barril, *pectus carinatum*, hepatoesplenomegalia, *genu valgo*, rigidez e alargamento articular, osteoporose, e opacidade da córnea. A insuficiência aórtica pode surgir mais tardiamente. A deficiência intelectual não é usual (Jones, 1997).

A **MPS tipo VII** ou **síndrome de Sly** apresenta dismorfismos craniofaciais, alterações esqueléticas (disostose múltipla), hepatoesplenomegalia, déficit auditivo, deficiência intelectual e morte prematura (Sands, 2014).

A síndrome de Sly constitui o único subtipo de MPS com início no período pré-natal. Assim, alguns casos apresentam história de hidropsia fetal. O fácies é infiltrado e a hepatoesplenomegalia podem ser evidenciados já ao nascimento. A expectativa de vida está na dependência da gravidade dos

sintomas clínicos. Dessa forma, pacientes com acometimento leve possuem uma possibilidade de sobrevida maior (Muenzer, 2004). Em contrapartida, os pacientes com acometimento sistêmico importante estão sujeitos a várias complicações clínicas. A cardiopatia, a infecção respiratória e a obstrução de vias aéreas superiores são as principais causas de óbito (Neufeld e Muenzer, 2001).

1.6 Diagnóstico

Embora em alguns tipos de MPS a suspeita possa ser evidenciada ao exame físico, o diagnóstico definitivo é, obrigatoriamente, laboratorial.

Nas MPS, os GAGs parcialmente degradados são armazenados no lisossomo e excretados na urina em grandes quantidades. Diante da suspeita clínica, deve-se realizar a pesquisa de GAGs na urina. Eles permitem direcionar a investigação da doença (Schwartz et al., 2001; Beck, 2000). Estes testes podem ser tanto qualitativos quanto quantitativos.

Os testes quantitativos auxiliam no diagnóstico, mas não esclarecem o tipo de MPS (Leistern e Giugliani, 1998). Por isso é importante que se associem outros testes qualitativos.

A cromatografia ou eletroforese de GAGs são testes qualitativos e servem para identificar o tipo de GAGs aumentados. O padrão da cromatografia de GAGs associado aos achados clínicos direcionam o médico durante a investigação para determinar qual ensaio enzimático específico deverá ser realizado (Mahalingam et al., 2004).

O diagnóstico é definido apenas pela medida da atividade enzimática em plasma, leucócitos ou fibroblasto para cada tipo de MPS (Schwartz et al., 2000; Beck, 2000).

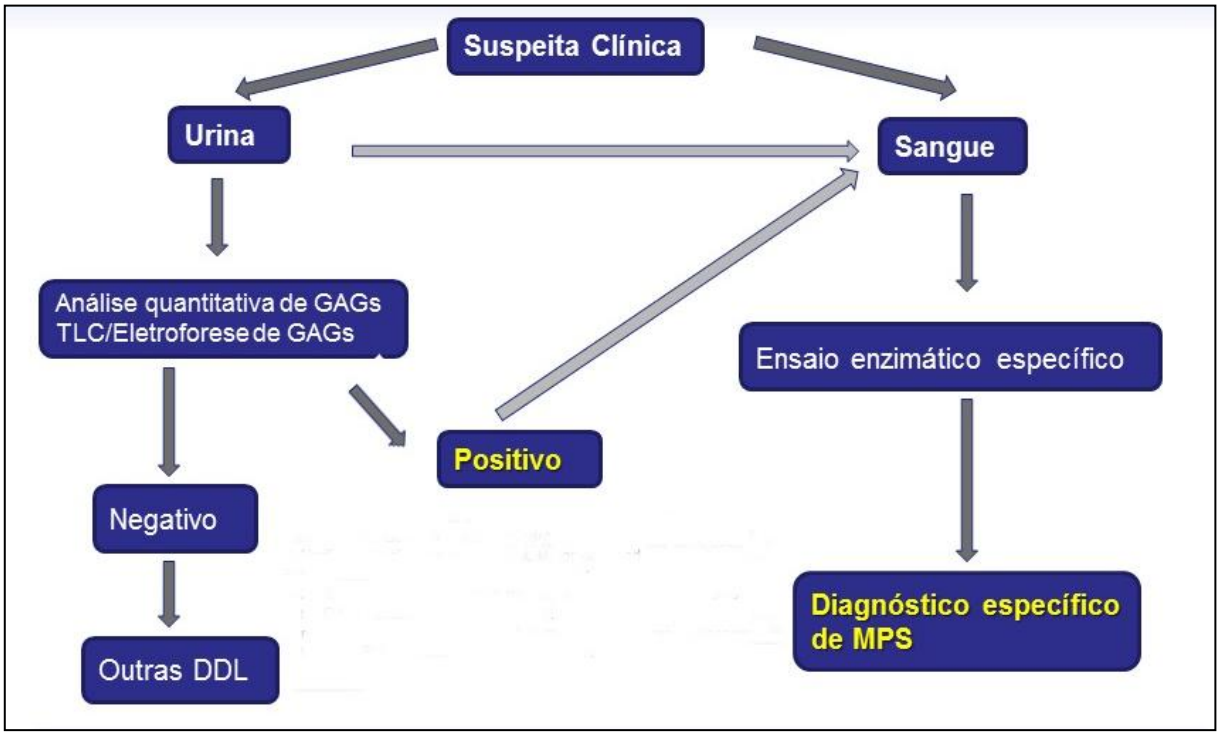

FONTE: Martin R et al., 2008.

Figura 2 - Fluxograma para diagnóstico das MPS

1.6.1 Estudo molecular

Mucopolissacaridose tipo I

O gene *IDUA* está localizado na região p16.3 do cromossomo 4, possui 19 kb, incluindo 14 éxons, os quais codificam um proteína com 627 resíduos de aminoácidos (Scott et al.,1990). Em relação às mutações patogênicas descritas no gene *IDUA*, Scott et al. (1992) mostraram a existência de algumas mutações frequentes em populações caucasianas como, por exemplo, W402X e Q70X e outra menos frequente como P533R. Essas mutações são responsáveis pela ausência da produção da enzima funcional e, consequentemente, pelo aparecimento de formas graves e/ou intermediárias.

Outras mutações também foram descritas em pacientes com MPS I (mutações sem sentido, destruição do sítio de splicing e mudança na matriz de leitura), correlacionadas a diferentes quadros clínicos. De acordo com o banco de dados *The Human Gene Mutation Database* – HGMD, já foram descritas 189 mutações no gene *IDUA.*

Matte et al. (2003) descreveram 13 novas mutações em pacientes brasileiros. As mutações mais comuns encontradas nesses pacientes foram a W402X (fenótipo grave) e a P533R (fenótipo intermediário), sendo que a primeira foi encontrada com a mesma frequência em populações ibero-americanas (60%) (Gort et al., 1998), e a segunda foi, também, encontrada com a mesma frequência (10%) em populações italianas (Gatti et al., 1997).

Mucopolissacaridose tipo II

O gene *IDS* que codifica a enzima iduronato-sulfatase, deficiente na MPS II, está localizado na região q28 do cromossomo X, sendo composto por aproximadamente 24 kb distribuídos por 9 éxons. O gene também possui um pseudogene que compreende cópias dos éxons 2 e 3 e do íntron 7, localizado 20kb distante da região codificante do gene (Timms et al., 1995; Froissart et al., 2007).

De acordo com o banco de dados *The Human Gene Mutation Database* – HGMD, já foram descritas quase 400 mutações no gene *IDS*. Dentre as mutações estão as alterações estruturais, tais como deleções parciais e totais, inserções e mutações no sítio de *splicing*, representando aproximadamente 20% do total de alterações encontradas (Lin et al., 2006).

Essas alterações, geralmente associadas ao aparecimento de fenótipos graves (com elevada frequência de comprometimento neurológico), estão relacionadas a processos de falha no emparelhamento cromossômico, o que leva a recombinações homólogas entre sequências do gene *IDS* e de seu pseudogene (*IDS-2*) (Lagerstedt et al.,1997). As alterações mais frequentes

são as mutações do tipo *missense*, *nonsense* e pequenas inserções e deleções (Sukegawa-Hayasaka et al., 2006; Froissart et al., 2007; Martin et al., 2008).

Outros estudos, no entanto, relatam que mutações que afetam o processo de *splicing* representaram cerca de 50% das mutações apresentadas em pacientes com MPS II (Alves et al., 2006). Outras alterações como mutações pontuais de uma, duas ou três bases e pequenas alterações estruturais do gene aparecem em, aproximadamente, 80% dos pacientes avaliados (Hopwood et al., 1993).

O estabelecimento de uma correlação genótipo-fenótipo em pacientes com MPS II é muito difícil, haja vista a ampla heterogeneidade de mutações no gene IDS e a falta de uma classificação clínica dos pacientes em relação às diferentes apresentações fenotípicas.

Mucopolissacaridose tipo VI

O gene *ARSB*, codificador da enzima arilsulfatase B (deficiente na MPS VI), está localizado na região q13-q14 do cromossomo 5 e possui 8 éxons. Mutações em homozigose desse gene promovem as formas mais graves da doença. As mutações mais frequentes costumam ocorrer nas regiões correspondentes aos éxons 4 e 5 (Karageorgos et al., 2007). De acordo com o banco de dados *The Human Gene Mutation Database* – HGMD, já foram descritas quase 135 mutações no gene *ARSB.*

Petry et al. (2005) descreveram a variabilidade de mutações nesse gene (a maioria no éxon 1), através da análise de 12 pacientes sul-americanos (11 brasileiros e 1 chileno). A mutação 1533del23 (éxon 8), frequente entre pacientes brasileiros, associada com fenótipo grave e intermediário, foi encontrada em 23,1% dos alelos analisados neste estudo.

A heterogeneidade de mutações no gene *ARSB* dificulta o estabelecimento de uma correlação genótipo-fenótipo em pacientes com MPS VI.

1.7 Complicações clínicas

Nas MPSs a heterogeneidade clínica é importante. Pacientes com deficiência enzimática idêntica podem apresentar um espectro clínico distinto, variando o quadro clínico de leve à grave (Muenzer, 2004). Em geral, a doença se manifesta nos primeiros anos de vida, tornando-se mais evidente com o decorrer dos anos. Nos indivíduos com sintomas leves, cujo diagnóstico foi realizado na idade adulta, o início pode ser mais tardio (Neufeld e Muenzer, 2001).

As MPS apresentam uma evolução crônica e progressiva com acometimento multissistêmico de órgãos e/ou tecidos. Os sistemas mais envolvidos são os abaixo descritos.

1.7.1 Respiratório

As alterações respiratórias e suas complicações são comuns em todos os pacientes com MPS e contribuem para morbimortalidade. Elas resultam de excesso de secreção, obstrução das vias aéreas, alterações esqueléticas, visceromegalias, infecções recorrentes e comprometimento neurológico. Devem ser precocemente tratadas e acompanhadas (Wraith, 1995; Semenza e Pyeritz, 1988), pois levam à insuficiência respiratória progressiva, síndrome da apneia do sono e morte súbita com apneia central.

A secreção espessa deve ser lubrificada e umedecida, o uso do antibiótico deve ser empregado principalmente nas otites e sinusites crônicas e recorrentes (Semenza e Pyeritz, 1988). Os pacientes com MPS I, II, VI e VII frequentemente desenvolvem obstrução de vias aéreas devido à macroglossia, hipertrofia de gengivas, aumento das tonsilas, adenoides e dos tecidos linfoide da nasofaringe (Yeung, 2009).

A doença restritiva pulmonar é mais referida pelas alterações esqueléticas e visceromegalias, que uma doença intersticial propriamente dita. Num estudo de caso, 12 de 15 pacientes com MPS II tiveram um volume expiratório forçado em 1 segundo (VEF1) abaixo de 80% do predito (Wooten et al., 2013).

A traqueostomia e a adenoamigdalectomia podem ser necessárias, com o intuito de melhorar a obstrução das vias aéreas e, consequentemente, a síndrome de apneia obstrutiva do sono (SAOS) e o esforço respiratório. Quanto à SAOS, o uso do CPAP (*Continuous Positive Airway Pressure*) com suplementação de oxigênio, aplicado à noite, tem sido uma excelente proposta para os pacientes com MPS sem condição cirúrgica (Ginzburg et al., 1990; Giugliani et al., 2007). Pacientes jovens parecem adaptar-se melhor ao CPAP, entretanto, pacientes com dismorfias faciais e dificuldade de adaptação com a máscara facial podem ter melhor resultado com BiPAP (*Bilevel positive airway pressure ventilators*), ambos diminuem a pressão durante a expiração e aumentam durante a inspiração.

FONTE: http://vidadoarthur.blogspot.com.br

Figura 3 – Paciente com MPS II durante CPAP

1.7.2 Cardiovascular

As alterações cardíacas são resultantes de complicações da doença pulmonar grave associada à hipoxemia crônica (Braunlin et al., 2011).

A hipoxemia crônica, causada pela obstrução das vias aéreas e doença pulmonar, pode levar à hipertensão pulmonar, fator que agrava ainda mais as alterações das câmaras cardíacas direitas decorrentes do regurgitamento valvar mitral. As alterações cardíacas mais descritas na literatura são as lesões valvares esquerdas, hipertrofia do septo e as da parede posterior do ventrículo esquerdo (Leal et al., 2010). Na síndrome de Hurler e na MPS VI são relatadas cardiomiopatia e fibroelastose endocárdica.

O acompanhamento cardiológico é fundamental, uma vez que, os sintomas costumam ser “silenciosos”, mesmo diante de um acometimento cardíaco grave (Dangel, 1998; John et al., 1990; Rigante e Segni, 2002).

O estreitamento da artéria coronária, pode ser grave na MPS I e na MPS II, por levar à isquemia e obstrução do fluxo sanguíneo com risco de morte súbita. Esse estreitamento é causado pelo depósito de glicosaminoglicanos na parede do vaso que, embora possa ser extenso, usualmente é assintomático. A lesão endotelial da camada íntima resulta em estreitamento da aorta, hipertensão e baixa perfusão de membros (Taylor et al., 1991).

O espessamento valvar mitral e aórtico e a insuficiência dessas valvas são achados frequentes em MPS, especialmente nos tipos I, II e VI. Contudo, são menos comumente observados em todos os subtipos III (Wraith et al., 2008). Em uma série de 84 pacientes com MPS, diagnosticaram-se regurgitação mitral e aórtica, respectivamente, em 64% e 41% (Wippermann et al., 1995). A regurgitação das valvas tricúspide e pulmonar pode exacerbar a hipertensão pulmonar, sendo necessária uma abordagem cirúrgica para troca nas alterações valvares graves (Masuda et al., 1993).

A morte precoce, especialmente nos casos não tratados, se dá por acometimento respiratório e cardíaco, observando-se insuficiência cardíaca,

morte súbita, arritmias (bloqueio atrioventricular), e obstrução das artérias coronárias (Gross et al., 1988; Chen et al., 2005; Jones et al., 2009; Martins et al., 2009).

1.7.3 Oftalmológico

A opacidade de córneas constitui a complicação mais comum, contudo, também é descrito glaucoma, atrofia óptica, retinopatia degenerativa (Schumacher et al., 2008).

O transplante de córnea pode ser necessário, mesmo diante de uma possível recorrência de depósito de GAGs (Casanova et al., 2001). Alguns estudos demonstram que, após cinco anos do transplante, 60% dos pacientes conservaram córneas transparentes e boa acuidade visual (Varssano et al., 1997).

1.7.4 Sistema nervoso central

O envolvimento do sistema nervoso central é um achado comum, mesmo sem alterações significativas ao exame físico, sendo a ressonância nuclear magnética (RNM) extremamente relevante para o diagnóstico e seguimento. Alterações estruturais da fossa média e da sela túrcica são úteis para o diagnóstico, especialmente em pacientes com sinais subclínicos, demostrando um envolvimento silencioso do sistema nervoso central (Borlot et al., 2013).

As alterações neurológicas são decorrentes do depósito de GAGs nas células nervosas e nas meninges, bem como nas células da coluna dorsal por onde trafega a via sensitiva ou pelo depósito, diretamente em órgãos sensoriais. Os achados em RNM incluem cisto aracnóide, alargamento da cisterna magna, hipoplasia cerebellar, encefalocele e imagens císticas na substância branca subcortical e no corpo caloso. Estes cistos são causados

pelo depósito nos espaços de Virchow-Robin na parede dos vasos sanguíneos e não estão associados a déficit cognitivo (Kakkis et al., 1996).

A hidrocefalia comunicante é frequente nas MPS I, II, III, VI e VII (Giugliani et al., 2007; Whaith et al., 2008), sendo secundária ao espessamento das meninges e à disfunção do vilo aracnóide (Muenzer, 1986). Watts et al. (1981) analisaram tomografias computadorizadas (TC) de crânio de 12 pacientes com MPS, em várias faixas etárias, e detectaram o desenvolvimento e as complicações evolutivas da hidrocefalia. Segundo esses autores, uma intervenção precoce pode ser indicada, no sentido de melhorar a progressão da doença no sistema nervoso central.

Para detectar sinais precoces da compressão medular recomenda-se uma avaliação clínica e estudos de imagem por RNM antes de uma abordagem cirúrgica, para que seja possível a detecção de lesões ainda ocultas ou assintomáticas (Borlot et al., 2013). Compressão medular decorrente da subluxação de vertebras é frequentemente observada na via motora (Mikles e Staton, 1997). O tratamento pode ser cirúrgico e inclui a estabilização da região cervical para reduzir o dano causado pela compressão.

1.7.5 Osteomuscular

Segundo Mizuno et al. (2010), os pacientes podem apresentar piora das contraturas articulares dos dedos que se mantém fletidos (mãos em garra) e das articulações maiores como dos joelhos e dos ombros.

As alterações dos corpos vertebrais ocorrem frequentemente e podem resultar em instabilidade da coluna vertebral, subluxação de corpos vertebrais e cifoescoliose. As vértebras apresentam um formato ovoide. A hipoplasia ou displasia do osso odontóide é uma característica comumente observada na síndrome de Morquio e também das formas graves da MPS I e VII podendo levar a uma instabilidade atlanto-axial como resultado de uma subluxação da

primeira e segunda vértebra cervicais (C1 e C2), causando compressão da medula cervical (Stevens et al., 1991).

A fisioterapia para pacientes com MPS pode aprimorar as limitações motoras, aumentar a capacidade respiratória, manter a limpeza brônquica e contribuir para o desenvolvimento neuropsicomotor, aumentando a socialização e a integração nas atividades diárias (Gabarra, 2003).

1.7.6 Complicações Anestésicas

Em geral, os pacientes com MPS frequentemente necessitam de cirurgias, porém deve-se avaliar os fatores de risco e benefício, uma vez que o procedimento anestésico é complexo e arriscado, principalmente durante anestesia geral devido a presença de aumento secreção, obstruções vias aéreas, macroglossia, alterações anatômicas que dificultam intubação endotraqueal (Walker et al.,2013).

A subluxação atlanto-axial, secundária à hipoplasia do processo odontóide, resulta na instabilidade da coluna cervical e, obrigatoriamente, deve ser investigada (Walker et al., 1994) pois a flexão do pescoço pode causar o colapso da traquéia e a obstrução completa da passagem do ar (Morgan et al., 2002).

A dificuldade de intubação orotraqueal (IOT) é a principal intercorrência anestésica. O estreitamento da luz da traquéia, pelo acúmulo de GAGs (principalmente dermatan e queratan sulfato), juntamente com a anormalidade no seu formato e no formato das cordas vocais (Shih et al., 2002), são responsáveis pela dificuldade na IOT. Outros fatores também contribuem, como: pescoço curto, instabilidade na coluna cervical, rigidez da articulação temporomandibular, macroglossia, hipertrofia das amígdalas e presença constante de secreção espessa nas vias aéreas superiores (Walker et al., 1994).

1.8 Tratamento

Diante de uma doença crônica, multisistêmica e progressiva, como é o caso das MPSs, os pacientes necessitam de um acompanhamento cauteloso, por meio de uma equipe multidisciplinar, com o objetivo de se estabelecer um manejo adequado das complicações clínicas (Wraith, 1995).

O tratamento sintomático deve oferecer alívio dos sintomas, na tentativa de melhorar a qualidade de vida dos pacientes afetados e de suas famílias.

1.8.1 Terapia de reposição enzimática (TRE)

Atualmente, os pacientes com MPS I, II e VI são tratáveis com TRE e mais recentemente, a síndrome de Morquio (IV A) (Dietz et al., 2010; Hendriksz et al., 2013b; Hendriksz et al., 2014). MPS VII está em estudos clínicos fase III (clinicaltrials).

MPS I

Em 2003, após estudos clínicos fase I/II e fase III, a enzima laronidase (Aldurazyme®) foi aprovada para o tratamento de MPS I nos Estados Unidos e na Europa. No Brasil, essa droga foi aprovada pela Agência Nacional de Vigilância Sanitária (ANVISA), em 2005. Atualmente, mais de 40 países já aprovaram o uso da laronidase para o tratamento da MPS I (Pastores et al., 2007).

O estudo fase I/II foi concluído por Kakkis et al. em 2001. Os autores trataram 10 pacientes com MPS I (nove Hurler-Scheie e um Scheie) com idades variando entre 5 e 22 anos. As infusões com a laronidase foram realizadas por via endovenosa, semanalmente, durante 52 semanas. Os pacientes foram avaliados após o inicio do tratamento, com 6, 12, 26 e 52 semanas, observando-se diminuição do volume hepático e da excreção de

GAGs urinários, melhora da rigidez articular e da apneia noturna do sono. Os índices de crescimento em estatura e em peso aumentaram em média de 85% e 131%, respectivamente, em seis pacientes.

Em 2004, Wraith et al., publicaram o estudo fase II/III multinacional, que incluiu o Brasil. Ele foi randomizado, duplo-cego, placebo-controlado, e envolveu 45 pacientes com MPS I: 1 Hurler, 37 Hurler-Scheie e 7 Scheie. Os pacientes com MPS I foram submetidos a 26 semanas de tratamento com Laronidase ou placebo, observando-se: melhora da mobilidade dos ombros, da capacidade vital forçada (CVF), dos índices de apneia/hipopneia, do teste de caminhada de seis minutos, redução do volume hepatoesplênico no primeiro ano e do nível dos GAGs urinários nas primeiras 12 semanas. Quanto aos efeitos adversos, não houve diferença entre os dois grupos.

Somente 40 pacientes completaram o estudo de extensão que teve duração de 3,5 anos. Em comparação com o estudo anterior, os autores também observaram: diminuição dos GAGs urinários e do volume hepático, melhora ou estabilidade dos parâmetros da CVF, do teste de caminhada de 6 minutos, da apneia do sono, da flexão do ombro e das atividades da vida diária. Não houve alteração na opacidade de córnea. As reações à infusão foram leves e diminuíram após 6 meses. Anticorpos anti-laronidase foram observados em 93% dos casos, contudo, 29% dos pacientes foram soronegativos nos últimos exames (Clarke et al., 2009)

Achados parecidos, como melhora da hepatomegalia e da mobilidade articular, dos índices de crescimento (peso e estatura), foram notados numa série de dez pacientes durante 1 ano; e em cinco casos, durante 6 anos de seguimento. Pacientes com cardiopatia valvar importante no início do estudo mostraram progressão da lesão, necessitando abordagem cirúrgica, mas, naqueles com grau leve ou mínimo de acometimento, houve estabilização do quadro. Após seis anos de seguimento, quatro dos 10 pacientes morreram por causas diversas, incluindo dois por complicações pós-cirúrgicas (Kakavanos et al., 2003; Sifuentes et al., 2007).

O estudo multinacional com pacientes menores de cinco anos foi concluído em 2007. Vinte crianças com MPS I (16 Hurler e 4 Hurler-Scheie) foram tratadas com infusões da laronidase, semanalmente, num período de 52 semanas. O estudo revelou melhora da hepatomegalia, da hipertrofia ventricular esquerda e das apneias noturnas. A laronidase foi bem tolerada e o nível médio de GAGs urinários baixou aproximadamente 50% na 13º semana e se manteve estável, resultando em benefícios clínicos para pacientes com idade inferior a cinco anos (Wraith et al., 2007).

O uso da laronidase para MPS I (Síndrome de Hurler) em pacientes sem indicação de transplante (que seria o tratamento recomendável para menores de dois anos), está associado à redução da excreção de GAGs urinários, obstrução das vias aéreas superiores e melhora da cardiomiopatia. Para as outros subtipos de MPS I (síndromes de Hurler-Scheie e Scheie), a TRE é o tratamento recomendado por toda vida, melhorando a excreção de GAGs urinários, a função respiratória, o teste de caminhada e a mobilidade articular. A TRE, entretanto, não mostrou evidências positivas sobre a melhora do espessamento dural, das lesões das valvas cardíacas ou das alterações oculares (Wraith e Jones, 2014), parecendo não reverter a opacidade da córnea ou as alterações do disco óptico (Pitz et al., 2007).

O tratamento da MPS I em camundongos com células-tronco mesenquimais foi bem sucedido (Wraith e Jones, 2014), sendo melhores os resultados quando administradas antes do surgimento de complicações (Gabrielli et al., 2010).

De acordo com estudos recentes, a idade média para o início do tratamento TRE e/ou Transplante de células-tronco hematopoiéticas (TCTH) para a síndrome de Hurler foi de 1,5 anos. (Beck et al., 2014).

MPS II

A idursulfase (Elaprase®) foi aprovada em 2006, nos Estados Unidos; na Europa, em 2007; e, no Brasil, em 2008. O Canadá, o Japão e o México também a aprovaram.

O estudo fase I/II (Munzer et al., 2007), duplo-cego, durou 27 semanas e incluiu 12 pacientes com idade igual ou maior a 5 anos. Os pacientes em uso de idursulfase mostraram redução da excreção urinária dos GAGs e da hepatoesplenomegalia. Após 12 semanas de tratamento, oito de 12 pacientes mostraram um aumento de pelo menos 30 metros na distância caminhada.

Um estudo clínico de fase II/III, com duração de 53 semanas, envolveu 96 pacientes de vários países incluindo o Brasil, com idades entre 5 e 31 anos. Este estudo foi randomizado, duplo cego, placebo controle, e demonstrou melhora do teste de caminhada, da função pulmonar, do volume hepático e esplênico e da excreção urinária dos GAGs. Os efeitos adversos não foram muito importantes e as reações mais comuns diminuíram de frequência com o passar do tempo e foram as seguintes: cefaléia, febre, reação cutânea e hipertensão (Muenzer et al., 2006).

A melhora cognitiva após a TRE não é descrita e já era esperada, pelo fato de a droga não atravessar a barreira hematoencefálica. Os autores preconizam que não está indicado o início da terapia em pacientes em estágio terminal. (Muenzer et al., 2012).

A terapia de reposição enzimática pode melhorar o crescimento de pacientes com MPS II, particularmente, se iniciada antes dos 10 anos de idade (Schulze- Frenking et al., 2011).

Em 2007, o ICr - FMUSP participou do estudo multicêntrico de extensão, fase aberta, patrocinado pela Transkaryotic Therapies (TKT), para avaliar a segurança e os resultados clínicos a longo prazo (2 anos). Foram avaliados cinco pacientes com MPS II recebendo TRE com Iduronato 2-sulfatase. O resultado mostrou-se satisfatório no controle dos sintomas clínicos e na redução de GAGs urinários.

Uma revisão de 22 pacientes com idades variando entre 18 meses e 21 anos tratados com idursulfase, por um período mínimo de dois anos consecutivos, registrou melhora da doença esquelética, da mobilidade articular, da hepatoesplenomegalia, das infecções respiratórias, da doença cardíaca, da diarreia, da textura da pele e do número de hospitalizações (Lampe et al., 2014). Todos os pacientes tiveram melhora em quatro ou mais sinais e sintomas. A tendência atual é iniciar a TRE precocemente para diminuir ou prevenir as manifestações irreversíveis da doença, ainda que a experiência em crianças com menos de 5 anos seja limitada (Muenzer et al., 2011; Tylki et al., 2012).

Em 2015, um estudo clínico fase I/II com administração intratecal de idursulfase para pacientes MPS II foi finalizado, demostrando-se uma redução de GAGs no líquor em torno de 70%, após 1 mês de tratamento. Como esse trabalho incluiu um número pequeno de pacientes e o período de análise foi curto (6 meses), novos estudos em pacientes com déficit cognitivo moderado a grave serão necessários, a partir dessa pesquisa preliminar, para se verificar os efeitos da administração intratecal da enzima nos aspectos cognitivos desses pacientes (Muenzer et al., 2015).

De acordo com estudos recentes, a idade média para início do tratamento TRE foi de oito anos (Beck et al., 2014).

MPS VI

Em maio de 2005, a galsulfase (Naglazyme®) foi aprovada nos Estados Unidos e, em 2006, na Europa. No Brasil, a ANVISA, aprovou seu uso em fevereiro de 2008.

O estudo clínico fase I/II, randomizado, duplo-cego de Harmatz et al. (2004), analisou seis pacientes com MPS VI, durante 48 semanas de tratamento com galsulfase. Os autores observaram redução de GAGs urinários e melhora motora-articular, não sendo observados efeitos adversos sérios. Em 2005, Harmatz et al., ampliaram o número de pacientes analisados para dez e

confirmaram que a galsulfase promove benefícios na função articular; melhora as funções cardiorrespiratórias; os testes de resistência; e as dores articulares, quando se compara com os achados iniciais.

Outro estudo fase III foi realizado por 24 semanas, envolvendo 39 pacientes (Harmatz et al., 2006). Foi demonstrada melhora para subir e descer escadas e do teste da caminhada, bem como redução da excreção de GAGs urinários, ratificando os resultados anteriores.

O aumento da sobrevida, da função pulmonar e do teste de resistência, foram demostrados, após o tratamento com galsulfase, em um estudo com tempo médio de duração da TRE de 6,8 anos (longo prazo) (Giugliani et al., 2014).

De acordo com estudos recentes, a idade média para o início do tratamento com TRE para a síndrome de Scheie foi de 16,9 anos (Beck et al., 2014).

1.8.1.1 Administração da TRE

O paciente, na terapia de reposição enzimática (TRE), recebe semanalmente, por via endovenosa a enzima fabricada por engenharia genética. Esse tratamento, na verdade, não constitui a cura para a doença, mas, uma tentativa de se reduzir os sintomas e melhorar a qualidade de vida dos pacientes.

A Tabela 2 mostra o regime de uso das medicações (fabricante, apresentação, a dose padrão, a via de administração, a periodicidade e o tempo de infusão):

Tabela 2 - Terapia de reposição enzimática para MPS I, II e VI

TIPO	MPS I	MPS II	MPS VI
Nome comercial da Enzima (Fabricante)	Aldurazyme® (Genzyme Corporation)	Elaprase® (Shire HGT)	Naglazyme® (BioMarin Pharmaceuticals)
Apresentação	Frascos com 2,9 mg/5mL (0,58 mg/mL)	Frascos com 6 mg/3mL (2 mg/mL)	Frascos com 5 mg/5mL (1 mg/mL)
Dose	0,58 mg/kg, via IV	0,50 mg/kg, via IV	1 mg/kg, via IV
Periodicidade	Semanal (7 +/- 3 dias)	Semanal (7 +/- 3 dias)	Semanal (7 +/- 3 dias)
Tempo de Infusão	Infusão 3-4 horas	Infusão 1 a 3 horas	Infusão mínima de 4 horas

FONTE: Aldurazyme® bula, Elaprase® bula e Naglazyme® bula.

O volume final a ser infundido depende do peso do paciente e da medicação a ser instituída: MPS I: 100 mL (peso ≤ a 20 kg) ou 250 mL (peso > 20 kg); MPS II: 100 mL (para todos os pesos); MPS VI: 100 mL (em geral - para peso igual ou inferior a 20 kg).

1.8.1.2 Reações adversas

Em caso de reações associadas à infusão, as velocidades de escalonamento e velocidade final máxima alcançada poderão ser modificadas de acordo com a tolerabilidade de cada paciente e uso de medicações como anti-histamínicos e/ou corticoides.

As reações à infusão mais frequentemente relatadas na literatura com uso de TRE foram: pirexia, calafrios, cefaleia, hipertensão/hipotensão, dispneia, dor abdominal, artralgia, prurido, urticária e exantema. As medidas realizadas durante as reações são: diminuição da velocidade da infusão, administração de

antipiréticos e anti-histamínicos, interrupção temporária da infusão e uso de pré-medicações nas próximas infusões (Giugliani et al., 2010).

Corticosteróides, adrenalina subcutânea e outras medicações devem ser usadas de acordo com as necessidades clínica e gravidade dos eventos (US FDA, 2003). No caso de reação à infusão, uma amostra de sangue pode ser necessária para dosar os níveis de anticorpos. Recomenda-se não descontinuar a TRE, pois os benefícios clínicos rapidamente são perdidos quando o tratamento é interrompido (Wegrzyn et al., 2007)

1.8.2 Transplante de Medula Óssea (TMO)

MPS I

Há 30 anos recomenda-se para pacientes com MPS I (síndrome de Hurler) tratamento por Transplante de Células-Tronco Hematopoiéticas (TCTH) pelos seus efeitos conhecidos sobre a estabilização das alterações cognitivas e a redução dos seguintes achados: hepatoesplenomegalia, excreção de GAGs urinários, obstrução das vias aéreas e cardiomiopatia. Contudo, para que todos esses efeitos possam ocorrer, o diagnóstico deve ser precoce e o tratamento deve ser realizado antes dos dois anos de idade, o que constitui uma tarefa difícil (Wraith e Jones, 2014).

As fontes de células-troncos incluem medula óssea, sangue do cordão umbilical ou sangue periférico. O termo TMO tem sido amplamente substituído pelo termo mais abrangente TCTH (Peters e Sterward, 2003; Church et al., 2007).

Os trabalhos mostraram melhora discreta da face infiltrada, do espessamento do cabelo e da opacidade da córnea. Entretanto, não houve melhora da disostose múltipla e da mielopatia cervical (Wraith e Jones, 2014).

Na síndrome de Hurler, o TCTH é mais efetivo em prevenir a progressão da doença. O sucesso clínico do transplante é mais claramente relacionado à

idade na época do transplante e à quantidade de enzima contida nos leucócitos do doador (Prasad et al., 2010; Boelens et al., 2013).

Até o presente, testou-se o TCTH em mais de 500 pacientes com a sídrome de Hurler (MPS I) (Aldenhoven et al., 2008; Boelens et al., 2013), observando-se melhora, tanto em estudos independentes, quanto em estudos de registro.

Em uma série de 258 pacientes com síndrome de Hurler, foi observada uma taxa de sobrevida em cinco anos de 81% quando o transplante foi realizado com doador irmão HLA compatível (Boelens et al., 2013).

A TRE (laronidase) é usada antes e após o transplante, durante um curto período de tempo, em muitos centros de transplante para estabilizar ou melhorar as condições clínicas dos pacientes com MPS I.

Em pacientes com cardiomiopatia, a TRE antes do transplante pode ser extremamente benéfica (Cox-Brinkman et al., 2006; Wynn et al., 2009). Em uma série de 18 pacientes nos quais a TRE foi mantida até o transplante, o sucesso do transplante foi de 89%, observando-se também um aumento da sobrevida (Wynn et al., 2009). O uso da laronidase não foi associado a um aumento do risco de doença do enxerto *versus* hospedeiro nem à falha do transplante. Eisengart et al. (2013) relataram melhora cognitiva com TRE antes do TCTH.

MPS II

Na literatura, não há estudos clínicos controlados referentes à eficácia do TMO na síndrome de Hunter. Poucos casos isolados já foram descritos (Mullen et al., 2000). Na maioria dos casos de pacientes com a forma grave de MPS II, o transplante não previne a degeneração do sistema nervoso central (SNC). Em outros tipos de MPS o transplante não tem sido bem sucedido (Prasad et al., 2010).

Parece haver algum grau de melhora da hepatoesplenomegalia, do espessamento da pele, e da mobilidade articular na MPS II após TMO (Coppa et al., 1995). Contudo, apenas um caso foi relatado na literatura que apresentou melhora da hepatoesplenomegalia e crescimento – um menino de 10 meses de idade submetido a um transplante de sangue do cordão umbilical não aparentado (Mulllen et al., 2000).

Assim, o uso do TCTH para tratamento da síndrome de Hunter permanece controverso, uma vez que o uso dessa terapia está associado a uma taxa elevada de morbimortalidade (Peters e Krivit, 2000).

MPS VI

Alguns autores relataram benefício do TCTH para um número restrito de pacientes com MPS VI (Krivit, 2004). A falta de doadores compatíveis e a morbimortalidade elevada da MPS VI limita o emprego de TCTH.

Quatro pacientes com MPS VI foram acompanhados por um longo período de tempo, demonstrando-se redução da infiltração da face, estabilização das manifestações cardíacas e melhora da mobilidade articular. Entretanto, não houve melhora da disostose múltipla (Shapiro et al., 1995; Gullinsgrud et al., 1998; Herskhovitz et al.,1999; Ucakhan et al., 2001).

1.9 JUSTIFICATIVA DO PROJETO

Desde 1994 a Unidade de Genética do ICr HCFM-USP vem acompanhando mais de 30 pacientes afetados por MPS de diferentes tipos.

Foram desenvolvidas três teses de mestrado: “História natural de pacientes com Mucopolissacaridoses” pela Ana Carolina de Paula em 2006, “Estudo Ecocardiográfico de pacientes com Mucopolissacaridose” pela Gabriela Nunes Leal em 2009 e “Alterações neurológicas em pacientes com Mucopolissacaridose“ pelo Felippe Borlot em 2014.

Em setembro de 2005, foi iniciada a enzimoterapia para três pacientes com MPS tipo I no Leito Dia do ICr HCFM-USP. Em 2007, a Unidade de Genética do ICr HCFM-USP participou do estudo multicêntrico para estabelecer a segurança e eficácia do tratamento com idursulfase para MPS II, patrocinado pela Transkaryotic Therapies (TKT). Finalmente, em 2008, foi iniciada a TRE para 3 pacientes com MPS tipo VI também no ICr.

Na literatura, há alguns trabalhos que demonstram a melhora clínica e laboratorial com o uso da TRE baseados em seguimento menor que cinco anos (Whaith et al., 2005; Brands et al., 2013).

Este projeto é inédito no Brasil, pois visa avaliar a evolução clínica e laboratorial de pacientes com TRE por período mais prolongado, maior que cinco anos.

2. OBJETIVO GERAL

Descrever a evolução clínica e laboratorial de pacientes com Mucopolissacaridose I, II e VI, em terapia de reposição enzimática (TRE).

2.1 Objetivos específicos

Analisar os benefícios da TRE comparando-se parâmetros clínicos e laboratoriais antes e durante a enzimoterapia:

Parâmetros Clínicos: alterações fenotípicas, medidas antropométricas, evolução clínica, complicações e efeitos adversos durante o tratamento;

Parâmetros Laboratoriais: alterações em exames complementares não invasivos.

3. MÉTODO

Tratou-se de um estudo retrospectivo e prospectivo, em que foram avaliados pacientes com mucopolissacaridose em seguimento no Ambulatório de Genética do Instituto da Criança do Hospital das Clínicas FMUSP; no Setor de Quimioterapia da PUC Campinas. e no Hospital Infantil Cândido Fontoura.

O projeto "Avaliação clínico-laboratorial de pacientes com mucopolissacaridose em uso da terapia de reposição enzimática" foi registrado sob número 1034/08 pela Comissão de Ética para análise dos projetos de Pesquisa (CAPPesq) da diretoria clínica do Hospital das Clínicas da Faculdade de Medicina da Universidade de São Paulo.

A participação no estudo foi condicionada à assinatura do Termo de Consentimento Livre e Esclarecida (TCLE) informado ao paciente ou ao seu responsável legal.

O estudo foi realizado com 27 pacientes.

Os pacientes foram avaliados pelo mesmo geneticista por meio de um protocolo clínico e laboratorial elaborado em 2007 por Giugliani et al. (Quadro 1), para o manejo de pacientes com MPS em terapia de reposição enzimática.

3.1 Critérios de inclusão

Pacientes com diagnóstico confirmado da deficiência enzimática.

3.2 Critérios de exclusão

Pacientes que receberam, previamente, transplante de medula óssea.

3.3 Protocolo de Avaliação

Na metodologia foi usado um protocolo clínico e laboratorial de acordo com as recomendações de um grupo de especialistas brasileiros, elaborado por Giugliani et al.(2007), para o manejo de pacientes com MPS em terapia de reposição enzimática, usado em todos os centros de referência para Reposição Enzimática do País.

Os pacientes foram avaliados prospectiva e retrospectivamente antes e após o início das infusões (Tabela 3).

Tabela 3. Avaliação clínica e laboratorial dos pacientes antes e durante a TRE

Antes do inicio das infusões	• Registro da história clinica desde o nascimento até a idade atual • Exame físico detalhado, incluindo peso, altura e perímetro cefálico. • Documentação fotográfica • Solicitação e/ou avaliação dos exames: ✓ Ecocardiograma ✓ Raios-X de esqueleto completo

	✓ Ultrassom abdome e/ou tomografia computadorizada de abdome ✓ Tomografia computadorizada de crânio e de coluna quando disponíveis. ✓ Polissonografia ✓ Dosagem de GAGs urinários ✓ Avaliação oftalmológica ✓ Teste de caminhada ✓ Oximetria
Após início das infusões	• Registro das melhoras clínicas • Registro das complicações clínicas • Registro dos efeitos adversos durante a TRE • Exame físico detalhado, dados antropométricos e fenótipo. • Documentação fotográfica • Solicitação dos exames:
Semestral	✓ Ecocardiograma ✓ Ultrassom abdome ✓ Dosagem de GAGs urinários ✓ Oximetria
Após inicio das infusões	• Solicitação dos exames:
Anual	✓ Raios-X de esqueleto completo ✓ Polissonografia ✓ Oftalmológico ✓ Teste de caminhada ✓ Ressonância e/ou Tomografia computadorizada de crânio e Ressonância de coluna, quando necessário.

FONTE: Giugliani et al., 2007.

Parâmetros laboratoriais

Foram analisados dosagem quantitativa e qualitativa de GAGs urinários, de acordo com os valores de referência para a idade e atividade enzimática em leucócitos.

Os dados avaliados ao ecocardiograma foram: espessamento e/ou insuficiência valvar aórtica e mitral, geometria ventricular (realizadas através de

medidas do escore z: diâmetro diastólico do ventrículo esquerdo, diâmetro diastólico do ventrículo direito, diâmetro do septo Interventricular e diâmetro da parede posterior do ventrículo esquerdo), função ventricular esquerda (pela medida da fração de ejeção (%) e da função diastólica, perturbada como na alteração do relaxamento ventricular) e presença de hipertensão pulmonar (pressão sistólica em artéria pulmonar (PSAP) >35mmHg).

Os dados analisados a partir da ultrassonografia de abdome e/ou Tomografia Computadorizada de abdome foram: presença de hepato e/ou esplenomegalia, Radiografia de Esqueleto (presença dos sinais de disostose múltipla em crânio, tórax, coluna, bacia, ossos longos, mãos e pés).

Pela polissonografia avaliou-se o índice apneia/hipopneia (episódios por hora).

Na ressonância nuclear magnética e/ou tomografia computadorizada de crânio e a ressonância de coluna examinaram-se o alargamento ventricular e a compressão medular cervical e/ou tóraco-lombar.

A pesquisa da mutação genética foi realizada quando disponível

3.4 Testes estatísticos

O estudo foi descritivo, longitudinal, retrospectivo e prospectivo, sendo as variáveis qualitativas descritas pelas suas frequências e as quantitativas por meio da média. O programa Office Excel versão 2007 foi usado no trabalho.

4. CASUÍSTICA

No presente estudo, foram estudados 27 pacientes, no período de outubro de 2012 a julho de 2015, constituídos por 13 pacientes com MPS I, 8 pacientes com MPS II e 6 pacientes com MPS VI, mostrando um predomínio de MPS I (Figura 4). Este estudo não foi um trabalho epidemiológico, embora a casuística foi proveniente de três centros de infusão.

Na literatura, há variação da frequência dos tipos de MPS de acordo com os países estudados, sendo o tipo II mais prevalente em Portugal e na Austrália, o tipo III na Polônia e na Alemanha, e no tipo VI no Brasil (Nelson et al., 2003; Jurecka et al., 2015).

No Brasil, há diferenças regionais quanto à distribuição das MPS. A MPS I é considerada mais frequente nas regiões sudeste e sul e a MPS VI nas regiões sudeste e nordeste do país (Giugliani et al., 2005). No presente trabalho, nota-se predominância dos pacientes MPS I nascidos na região sudeste.

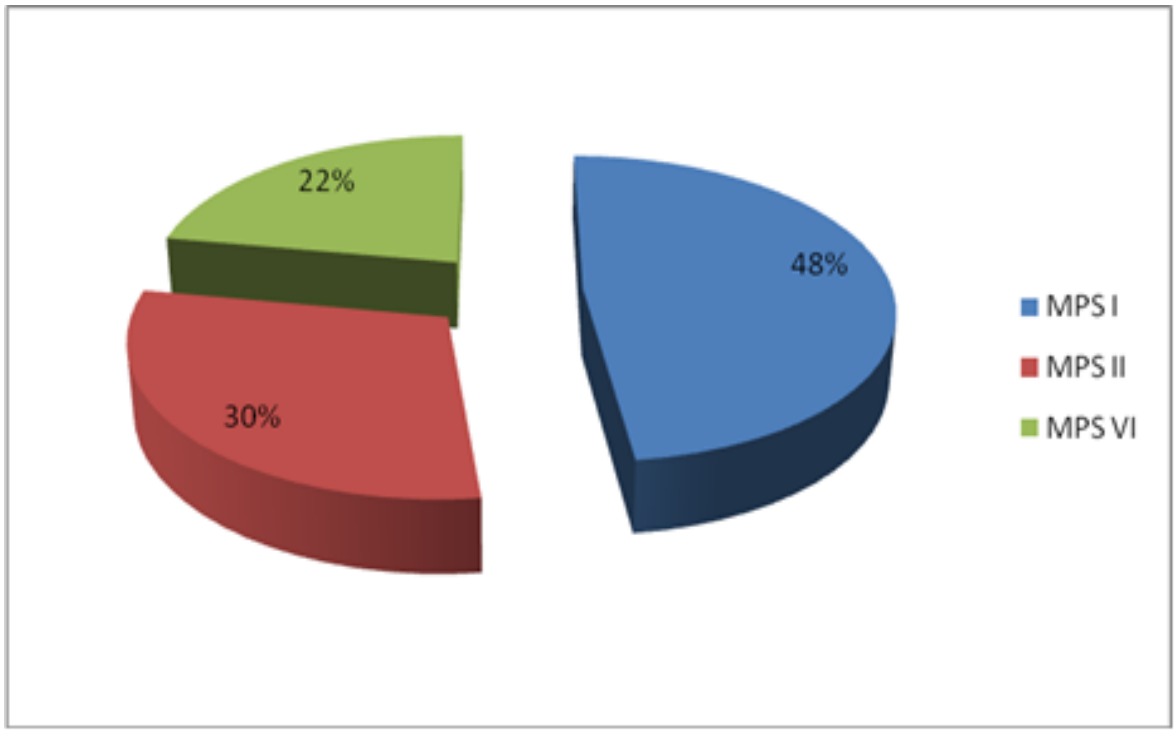

Figura 4 - Distribuição dos pacientes conforme o tipo de MPS

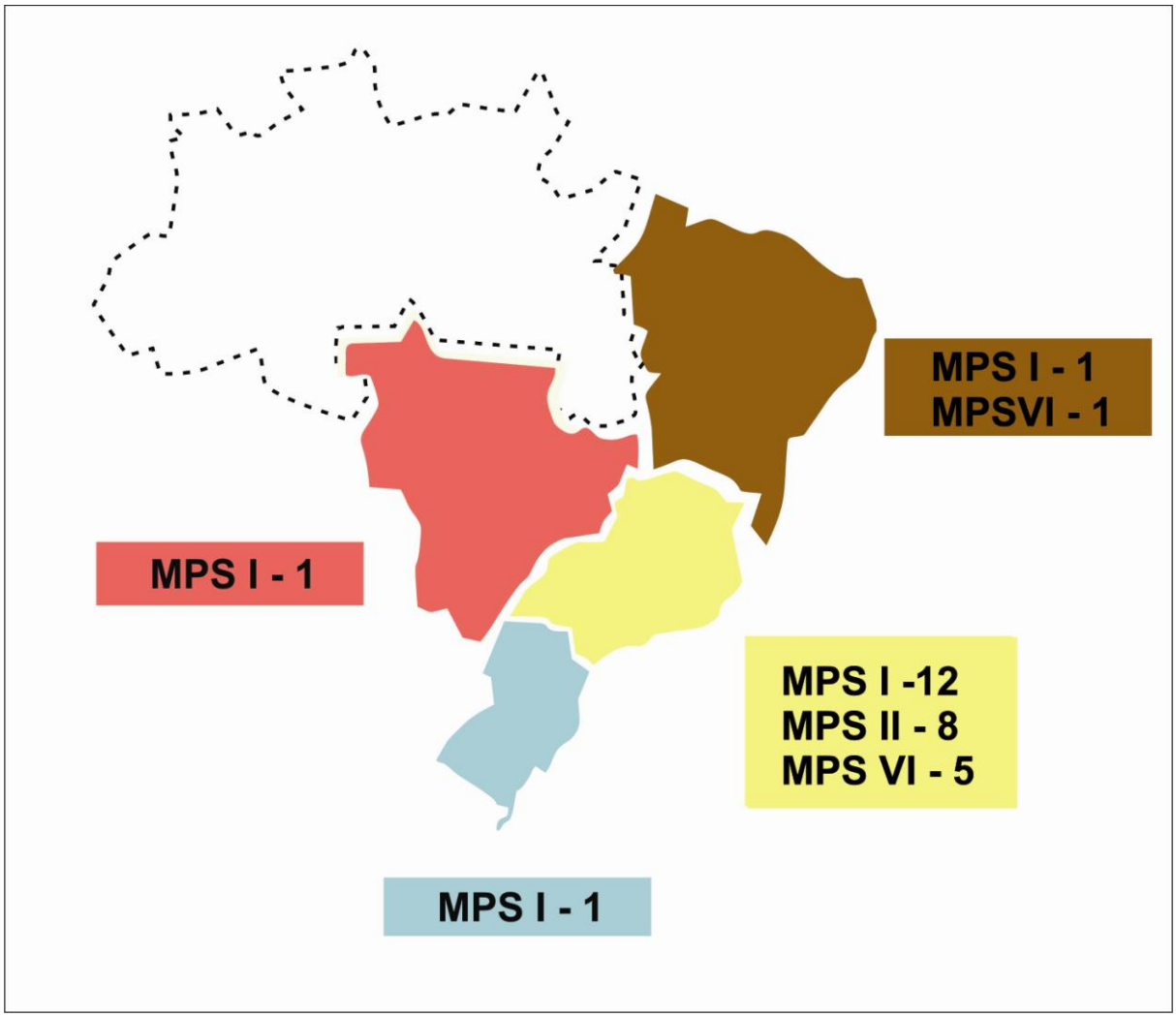

Figura 5 - Procedência dos pacientes MPS

4.1 Caracterização dos pacientes MPS I

Foram estudados 13 pacientes pertencentes a 11 famílias, sendo quatro do sexo feminino e nove do sexo masculino.

A consanguinidade foi observada em 3/11 famílias. Cinco pacientes eram casos familiais, sendo uma família com duas irmãs com MPS VI e outra família com dois irmãos e um primo com MPS I-S.

Os subtipos de MPS I foram: 3 pacientes Hurler, 5 Hurler Scheie e 5 Scheie.

O início dos sintomas para pacientes Hurler variou de 6 meses a 8 meses de idade (média 7 meses), para pacientes Hurler-Scheie variou de 1

ano a 3 anos (média 2 anos) e para pacientes Scheie variou de 5 anos a 8 anos (média de 6 anos e 9 meses).

Os primeiros sintomas foram gibosidade, alteração ocular (glaucoma) e face infiltrada para pacientes Hurler; aumento do volume abdominal, face infiltrada e macrocefalia, para pacientes Hurler-Scheie; e rigidez articular e baixa estatura, para pacientes Scheie.

A idade ao diagnóstico para pacientes Hurler variou de 1 a 2 anos de idade (média 1 ano e 6 meses); para pacientes Hurler-Scheie variou de 1 a 7 anos de idade (média 4 anos e 8 meses); e para pacientes Scheie de 7 a 24 anos de idade (média 13 anos e 7 meses)(Tabela 4).

Tabela 4 - Caracterização de pacientes com MPS I

PACIENTE	F	Sexo	Cons	Tipos	Id. Sint.	Id. Diag.	Destino	Id. Atual
1	3	M	S	H	8m	2a	Óbito (5a 6m)	-
2	4	F	N	H	6m	1a	Seguimento TMO	3a 4m
3	6	F	N	H	8m	1a 8m	Seguimento	4a 11m
4	1	M	N	H/S	1a	1a 5m	Seguimento	11a 10m
5	2	M	S	H/S	3a	4 a	Óbito (13a 10m)	-
6	5	F	N	H/S	2a 6m	7a 9m	Óbito (18a 5m)	-
7	10	M	N	H/S	3a	6a	Seguimento	18a 10m
8	1	M	N	H/S	2a	4a 1m	Seguimento	17a 3m
9	7	F	N	S	7a	17a	Seguimento	41a 1m
10	8	M	N	S	5a	24a	Seguimento	39a 11m
11	9	M	S	S	6a	12a	Seguimento	38a 7m
12	9	M	S	S	8a	7a	Seguimento	33a 9m
13	9	M	S	S	8a	8a	Seguimento	35a 7m

F = Família; Cons = Consanguinidade; Id. Sint. = Idade de início dos sintomas; Id. Diag = Idade do diagnóstico; Id. Atual = Idade Atual.

4.2 Caracterização dos pacientes MPS II

Foram estudados 8 pacientes pertencentes a 8 famílias sendo todos os pacientes do sexo masculino.

Os primeiros sintomas foram: atraso de desenvolvimento neuropsicomotor (ADNPM), restrição articular e face infiltrada, que apareceram entre 2 anos a 5 anos (média 3 anos e 6 meses).

A idade ao diagnóstico foi de 2 a 10 anos (média de 5 anos)(Tabela 5).

Tabela 5 – Caracterização dos pacientes com MPS II

PACIENTE	Sexo	Cons	Id. Sint.	Id. Diag	Destino	Id. Atual
14	M	N	2a	4a6m	Seguimento	22a2m
15	M	N	2a6m	3a3m	Seguimento	6a7m
16	M	N	4a	6a	Seguimento	13a10m
17	M	N	5a	5a	Seguimento	16a5m
18	M	N	2a6m	5a	Óbito 13a9m	-
19	M	N	3a	10a	Óbito 23a	-
20	M	N	2a	5a6m	Seguimento	8a5m
21	M	N	2a	2a6m	Seguimento	9a5m

Cons = Consanguinidade; Id. Sint. = Idade de início dos sintomas; Id. Diag = Idade do diagnóstico; Id. Atual = Idade Atual.

4.3 Caracterização dos pacientes com MPS VI

Foram estudados 6 pacientes pertencentes a 5 famílias: quatro do sexo feminino e dois de sexo masculino.

Os primeiros sintomas foram: face infiltrada, deformidade em coluna (gibosidade) e macrocefalia. Apareceram entre os 3 meses a 3 anos de idade (média 1 ano).

A idade ao diagnóstico variou de 8 meses a 10 anos (média 5 anos).

Tabela 6 - Caracterização de pacientes com MPS VI de acordo com a consanguinidade, Idade do início dos sintomas e do diagnóstico, destino e idade atual

Pacientes	Sexo	Família	Cons.	Id.Sint.	Id. Diag.	Destino	Id. Atual
22	F	1	N	3m	8a	Seguimento	16 a 4m
23	F	2	S	7m	8m	Seguimento	9 a 1m
24	M	3	N	6m	3a8m	Óbito (13a 5m)	-
25	F	4	S	3a	10a	Seguimento	15 a 1 m
26	M	5	S	1a	3a	Seguimento	9 a 5m
27	F	5	S	1a	5a	Seguimento	7 a 3m

Cons = Consanguinidade; Id. Sint. = Idade de início dos sintomas; Id. Diag = Idade do diagnóstico; Id. Atual = Idade Atual.

Todos os pacientes estudados nasceram sem anormalidades, e as mães relataram o aparecimento dos sintomas (alteração da face, aumento do volume abdominal, rigidez articular e déficit de crescimento) a partir dos 3 aos 6 meses de idade.

A idade de início e os principais sintomas estão de acordo com a literatura, exceto um paciente MPS I H, que apresentou glaucoma aos 8 meses de idade. Há poucos relatos de glaucoma com início tão precoce. Na literatura, existem estudos reportando três crianças com glaucoma a partir dos 16 meses de idade (Nowaczyk, 1988; Neufeld and Muenzer, 2001; Harmatz et al, 2004; Pastores et al, 2007; Beck et al 2014; Muenzer et al., 2015).

A idade média ao diagnóstico de MPS I foi de: para Hurler,1 ano e 6 meses; para Hurler-Scheie, 4 anos e 8 meses; e para Scheie, 13 anos e 7 meses.

Em um estudo multicêntrico para MPS I em 2007, envolvendo 891 pacientes procedentes de 24 países, a idade média ao diagnóstico de pacientes Hurler foi de 0,8 anos; para pacientes Hurler-Scheie, de 3,9 anos; e para pacientes Scheie, de 9,3 anos (Pastores et al., 2007).

A idade média ao diagnóstico para MPS II de nossos pacientes foi de 5 anos.

O estudo multicêntrico Hunter Outcome Survey – HOS, envolvendo 16 países, realizado em 2007, foram estudados 263 pacientes com MPS II. Nele, a idade média ao diagnóstico foi de 3,5 anos (Wraith et al., 2007).

Nossos pacientes MPS VI apresentaram uma idade média ao diagnóstico de 5 anos.

Na literatura, estudos mostram que a idade ao diagnóstico para pacientes MPS VI na forma rapidamente progressiva foi de 1 a 9 anos, e para a forma lentamente progressiva foi maior que 5 anos (Neufeld e Muenzer 2001; Harmatz et al., 2004, Giugliani et al., 2007; Valayannopoulos et al., 2010).

Portanto, a idade ao diagnóstico de nossos pacientes em todos os tipos de MPS I, II e VI foi mais tardia do que a literatura, provavelmente, pela dificuldade de acesso aos serviços de genética, pouco existentes no Brasil.

4.4 MANIFESTAÇÕES CLÍNICAS

Todos os pacientes MPS I, II e VI apresentavam dismorfismo facial típico de MPS, com face infiltrada e aspecto grosseiro de acordo com as figuras seguintes, sendo os achados mais discretos nos pacientes Scheie.

Figura 6 - Fotos de pacientes Hurler

Figuras 7- Fotos de pacientes Hurler-Scheie

Figura 8 - Fotos de pacientes Scheie

Figura 9 - Fotos de pacientes MPS II

Figura 10 - Fotos de pacientes MPS VI

Outros achados frequentes foram: restrição articular, mãos em garra, macrocefalia, baixa estatura, déficit ponderal presentes em todos os tipos de pacientes MPS I, II e VI.

A baixa estatura estava presente em 67% (18/27) dos pacientes: Hurler (1/3), Hurler-Scheie (3/5), Scheie (5/5), MPS II (3/8) e MPS VI (6/6).

Pacientes com atraso de desenvolvimento neuropsicomotor (ADNPM) e/ou deficiência intelectual foram: Hurler (3/3), Hurler-Scheie (3/5) e MPS II (4/8). Não houve ADNPM e/ou deficiência intelectual em todos os pacientes Scheie e nos casos de MPS VI.

Assim, os principais achados clínicos apresentados pelos nossos pacientes com MPS I, II e VI foram semelhantes aos da literatura (Wraith, 1995; Garcia et al., 2010; Lachman et al., 2010; Ferrari et al.,2011).

4.5 DIAGNÓSTICO

O diagnóstico foi baseado em atividade enzimática (nmol/h/mg proteína) específica e aumento de GAGs urinários.

Em relação à influência da atividade da enzima em leucócitos sobre a gravidade do quadro, não houve diferença entre o fato de a enzima ser indetectável ou estar reduzida quanto à gravidade do quadro clínico, em todos os tipos de MPS, inclusive entre os diferentes subtipos de MPS I.

MPS I H

A atividade enzimática da α-L-iduronidase em leucócitos e/ou plasma estava indetectável em 1/3 pacientes de acordo com a Tabela 7.

Tabela 7 – Atividade enzimática da enzima α-L-iduronidase (VR: 32 a 56) de pacientes MPS I Hurler:

PACIENTE	Atividade
1	0,073 (reduzida)
2	0,06 (reduzida)
3*	0,0 (indetectável)

* Valor de referência em plasma (4,7 a 18,1).

MPS I H/S

A atividade enzimática da α-L-iduronidase em leucócitos estava indetectável em 1/5 pacientes como mostrado na Tabela 8.

Tabela 8 – Atividade enzimática da α-L-iduronidase (VR: 32 a 56) de pacientes MPS I Hurler-Scheie:

PACIENTE	Atividade
4	0,07(reduzida)
5	0,0 (indetectável)
6*	0,06 (reduzida)
7	0,1 (reduzida)
8	0,1(reduzida)

* Valor de referência em leucócitos de 32 a 56

MPS I S

A atividade enzimática da α-L-iduronidase em leucócitos estava indetectável em 3/5 pacientes como detalhado na Tabela 9.

Tabela 9 – Atividade enzimática α-L-iduronidase (VR: 32 a 52) de pacientes MPS I Scheie

PACIENTE	Atividade
9	0,5 (reduzida)
10	0,09 (reduzida)
11	0,0 (indetectável)
12	0,0 (indetectável)
13	0,0 (Indetectável)

MPS II

A atividade enzimática da idurolnato-2-sulfatase em leucócitos (nmoles/h/mg/proteína) estava indetectável em 2/8 pacientes (Tabela 10).

Tabela 10 – Atividade enzimática idurolnato-2-sulfatase de pacientes MPS II

PACIENTE	Atividade	Valor de Referência
14	6 (reduzida)	110-370
15	1,1 (reduzida)	31-110
16	0,73 (reduzida)	31-110
17	0,0 (indetectável)	31-110
18	0,35 (reduzida)	122-463
19	0,4 (reduzida)	110-370
20	0,0 (indetectável)	30-53
21	0,40 (reduzida)	122-463

MPS VI

A atividade enzimática da N-acetilgalactosamina 4-sulfatase em leucócitos (nmol/mg/proteína/h) estava indetectável em um paciente (Tabela 11).

Tabela 11 – Atividade enzimática da N-acetilgalactosamina 4-sulfatase (nmoles/h/mg/proteína) em leucócitos de pacientes MPS VI.

PACIENTE	Atividade	Valor de Referência
22	4 (reduzida)	72-176
23	12 (reduzida)	72-176
24	8 (reduzida)	72-176
25	0,0 (indetectável)	5,31-21,85
26	6 (reduzida)	72-176
27	1,39 (reduzida)	5,31-21,85

Na literatura, os métodos atuais para dosar a atividade enzimática não são suficientemente sensíveis para medir a completa ausência ou a presença da atividade residual enzimática (Froissart et al., 2007). Assim, é difícil correlacionar a atividade indetectável da enzima a fenótipos graves.

A dosagem inicial quantitativa de GAGs apresentou elevação de 2 a 13,3 vezes o valor de referência para idade em todos os pacientes MPS I, II e VI.

Quanto à cromatografia de GAGs, o dermatan sulfato e o heparan sulfato foram predominantes em pacientes MPS I e II e o dermatan sulfato e condroitin sulfato, na MPS VI.

4.6 TERAPIA DE REPOSIÇÃO ENZIMÁTICA (TRE)

A idade do início da TRE variou de 1 a 31 anos (média = 14 anos).

Houve demora de 2 meses a 9 anos para o início da TRE, após o diagnóstico, principalmente, pela dificuldade de obtenção da enzima recombinante. Como esse medicamento é de alto custo (até US$ 400.000/ ano/paciente) há necessidade, em geral, de ação judicial para a sua obtenção. Convém ressaltar que foram excluídos os cinco pacientes Scheie porque, neles, a TRE não é obrigatória. Como Scheie constitui uma forma atenuada da doença, nem sempre a TRE está indicada, o que faz com que a data de início da TRE seja postergada.

A duração da infusão variou de 40 semanas a 556 semanas (média de 259 semanas).

A porcentagem de faltas à infusão variou de 0% a 32% (média de 17,8%), pelos seguintes motivos: falta da enzima, feriados, motivos particulares (doença na família, greve em transporte público) e doenças (IVAS, internações e procedimentos cirúrgicos) (Figura 11).

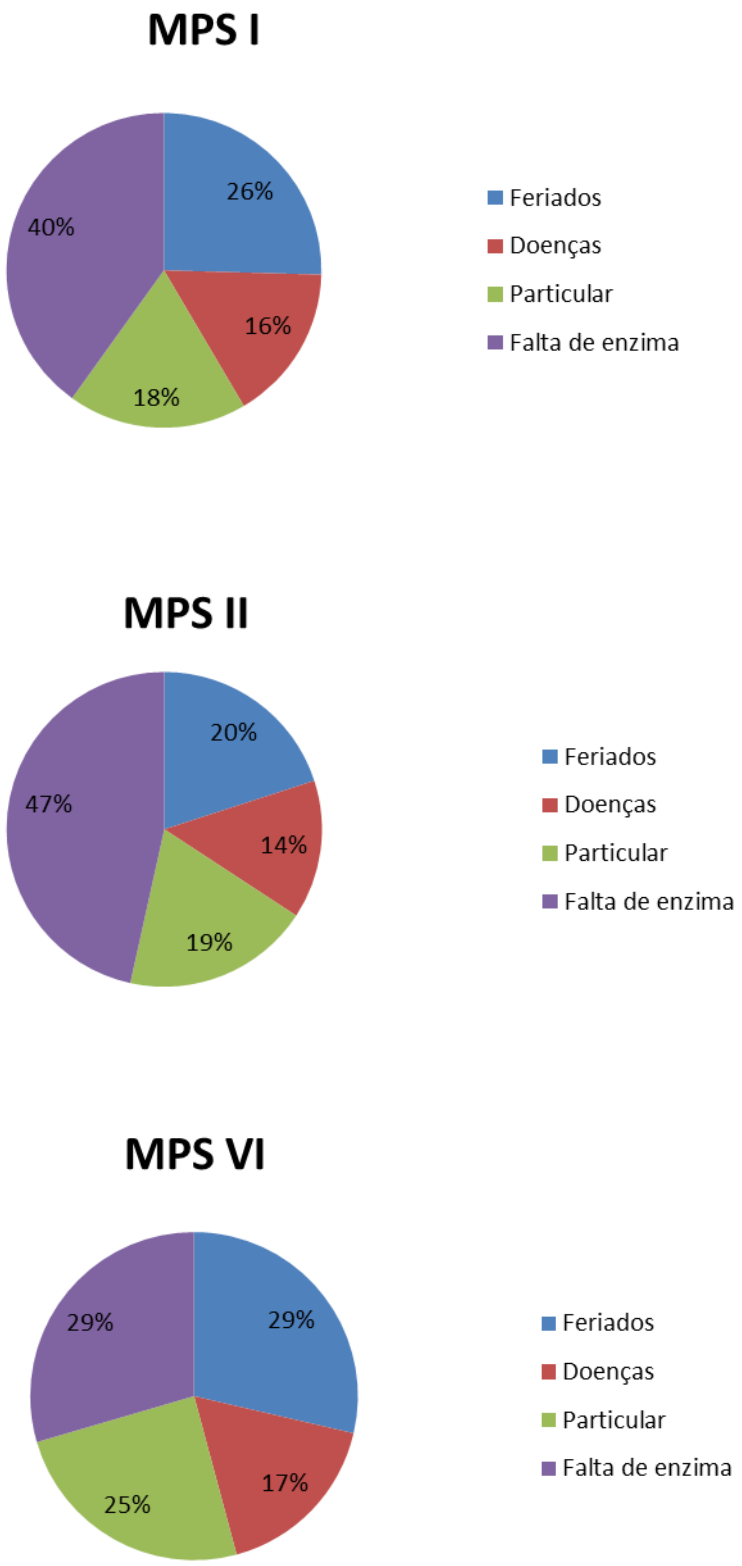

Figura 11 - Principais motivos de faltas à TRE dos pacientes MPS I,II e VI

4.6.1 Eventos adversos

As reações às infusões foram observadas em 55% dos pacientes (15/27), a maioria, exibida nas primeiras semanas de infusão. Foram constituídas por: rash cutâneo, HAS, febre e broncoespasmo que melhoraram após o uso de anti-histamínicos, antitérmicos e redução da velocidade da infusão.

As reações mais graves foram encontradas em dois dos 27 pacientes estudados.

Um paciente MPS VI, aos 4 anos e 5 meses, na semana 48 da TRE, apresentou falta de ar, rubor facial, taquipnéia, taquicardia e insuficiência respiratória que necessitou transferência imediata para UTI onde permaneceu por 30 dias sob a ventilação mecânica. Na ocasião, foi suspensa a TRE e foi diagnosticada Hipertensão Pulmonar. Desde a alta hospitalar até o presente, faz uso contínuo de oxigênio nasal inalatório, CPAP noturno, vasodilatador pulmonar e medicação anti-hipertensiva. Após a reintrodução da TRE, passou a apresentar reações mais leves, controladas com anti-histamínico e antitérmicos, que precisaram ser mantidos por mais oito meses durante a infusão. Atualmente, está na semana 358 e não teve outros episódios de reações até o momento.

O outro caso foi uma paciente MPS I – Scheie, que aos 29 anos e 3 meses, apresentou HAS no início da TRE (semanas 1 e 2), revertida com medicações anti-hipertensivas. Desde a semana 320, ela vem apresentando, em todas as infusões, uma forma grave de reação com falta de ar, taquicardia, placas urticariformes, avermelhadas e pruriginosas e, atualmente, está na semana 500. Como não houve melhora com medicação padrão (anti-histamínicos, antitérmicos e corticoides) foi iniciado um protocolo rápido de dessensibilização. Este protocolo consiste na redução da velocidade da infusão (que pode durar até 10 horas) e uso de drogas como: difenidramina, ranitidina, montelukaste, acetaminofen, metilprednisolona e benzodiazepínicos. Esse tempo total prolongado de infusão inviabilizou a possibilidade de as infusões serem realizadas no setor de quimioterapia do serviço de origem, o

que fez com que essa paciente precisasse ser transferida para outro centro de infusão privado (Figura 12).

Na literatura, já foram relatados em 36% dos pacientes efeitos adversos mais leves como: eritema, febre, vermelhidão/rubor, HAS, urticária ou rash cutâneo nos primeiros 6 meses de infusão (Giugliani, 2007; Miebach, 2009; Muenzer et al., 2015).

As reações adversas mais graves também já foram descritas na literatura em poucos casos, reações potencialmente fatais como anafillaxia, comprometimento da função respiratória e necessidade de monitoramento adicional (Wraith et al., 2004; Muenzer et al., 2006; Miebach, 2009; Muenzer, 2014).

Ainda que tenha sido instituída uma pré-medicação e até que melhorem os sintomas, diante de uma reação à infusão, preconizam-se: a) diminuição da velocidade de infusão; b) diminuição temporária da infusão; c) administração adicional de antitérmicos e de anti-histamínicos. Se ocorrer uma reação grave de hipersensibilidade como reação anafilática, a infusão deve ser interrompida imediatamente e as medidas de suporte adequadas devem ser estabelecidas prontamente de acordo com o quadro apresentado (Giugliani et al., 2010).

Figura 12 - Paciente mostrando reação alérgica cutânea durante TRE

4.6.2 Aspectos clínicos antes e durante a TRE

A maioria dos pacientes continuou a apresentar fácies infiltrado mesmo com a TRE.

O paciente abaixo nasceu normal, mas o aspecto facial foi modificando com o passar do tempo. O diagnóstico foi feito aos 5 anos e a TRE iniciada aos 6 anos (Figura 13).

Figura 13 - Foto evolutiva de paciente MPS II

Observamos um aspecto facial menos acentuado em uma das duas irmãs que iniciou a TRE mais precocemente (1 ano e 5 meses), comparado ao de sua irmã que iniciou a TRE aos 8 anos e 9 meses (Figura 13).

Figura 14 - Fotos de duas irmãs MPS VI

Os principais achados clínicos de pacientes com MPS I, II e VI antes e após a TRE estão ilustrados a seguir (figuras 15 a 19).

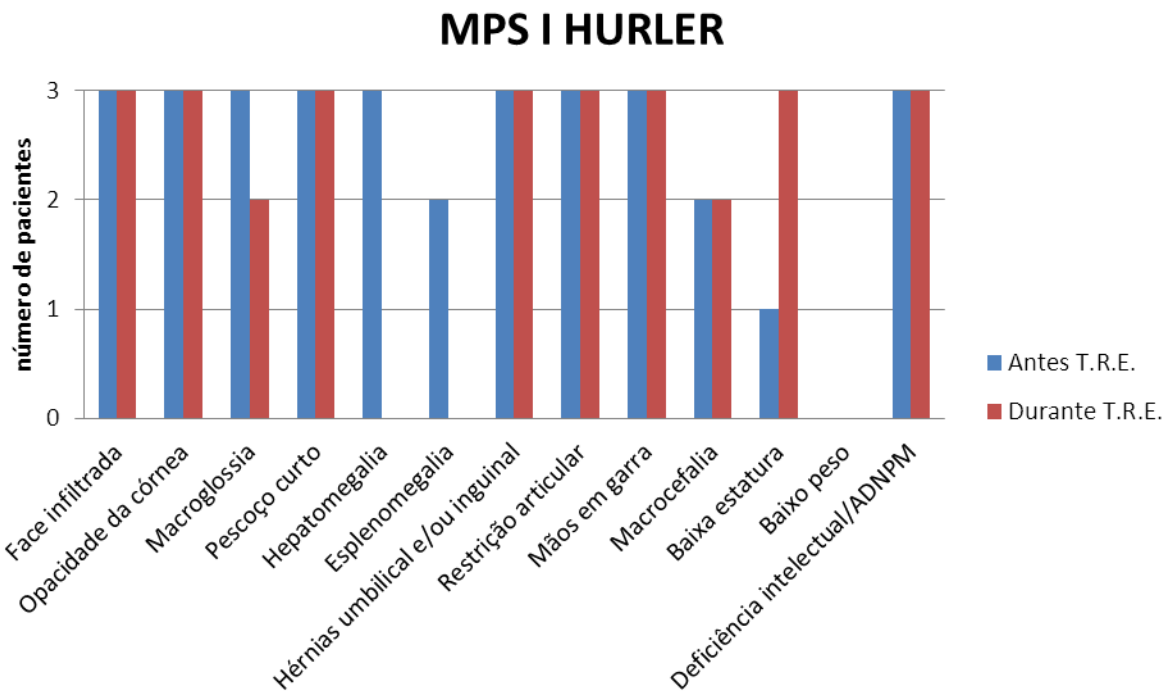

Figura 15- Manifestações clínicas dos pacientes com MPS I (Hurler) em relação ao período da Terapia de Reposição Enzimática (TRE)

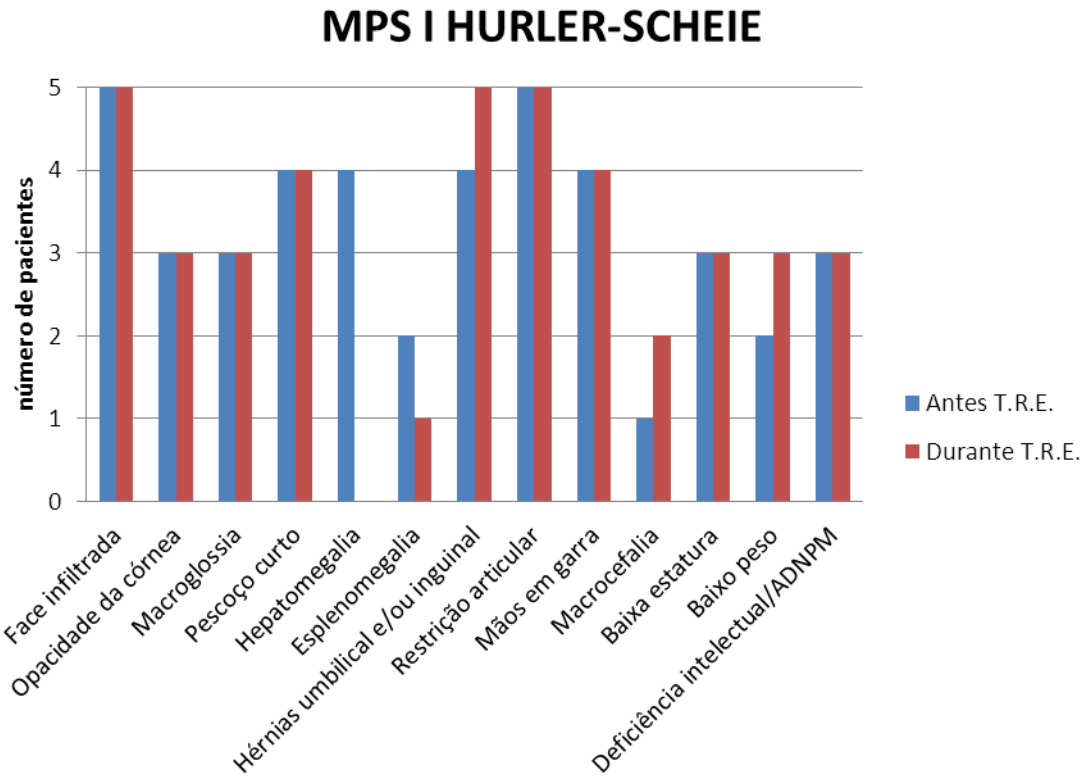

Figura 16 - Manifestações clínicas dos pacientes com MPS I (Hurler-Scheie) em relação ao período da Terapia de Reposição Enzimática (TRE)

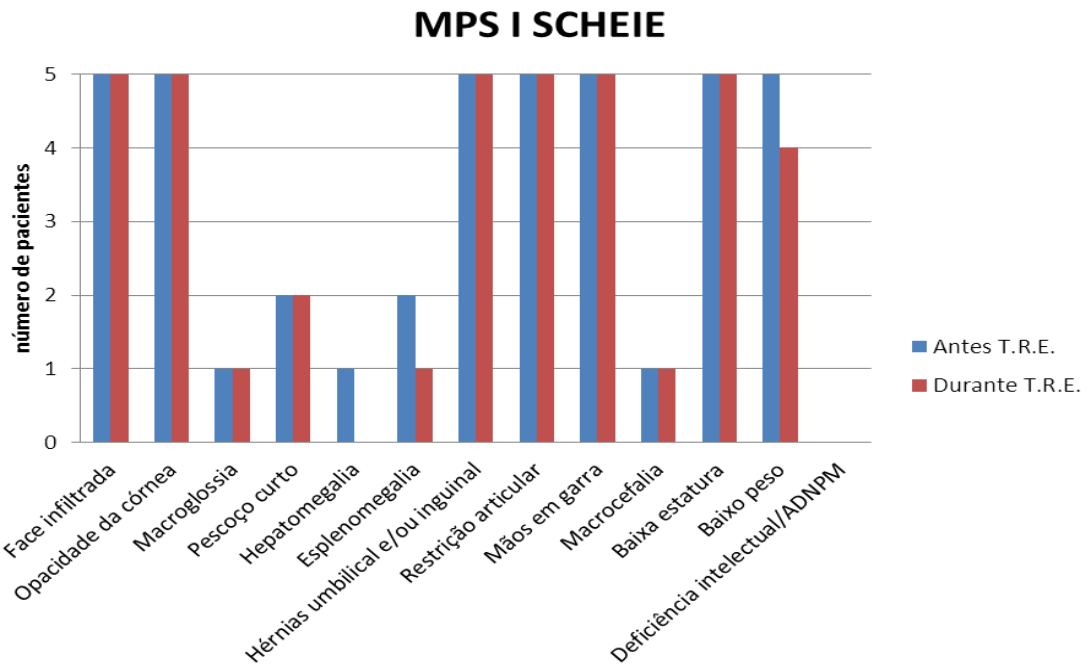

Figura 17 - Manifestações clínicas dos pacientes com MPS I (Scheie) em relação ao período da Terapia de Reposição Enzimática (TRE)

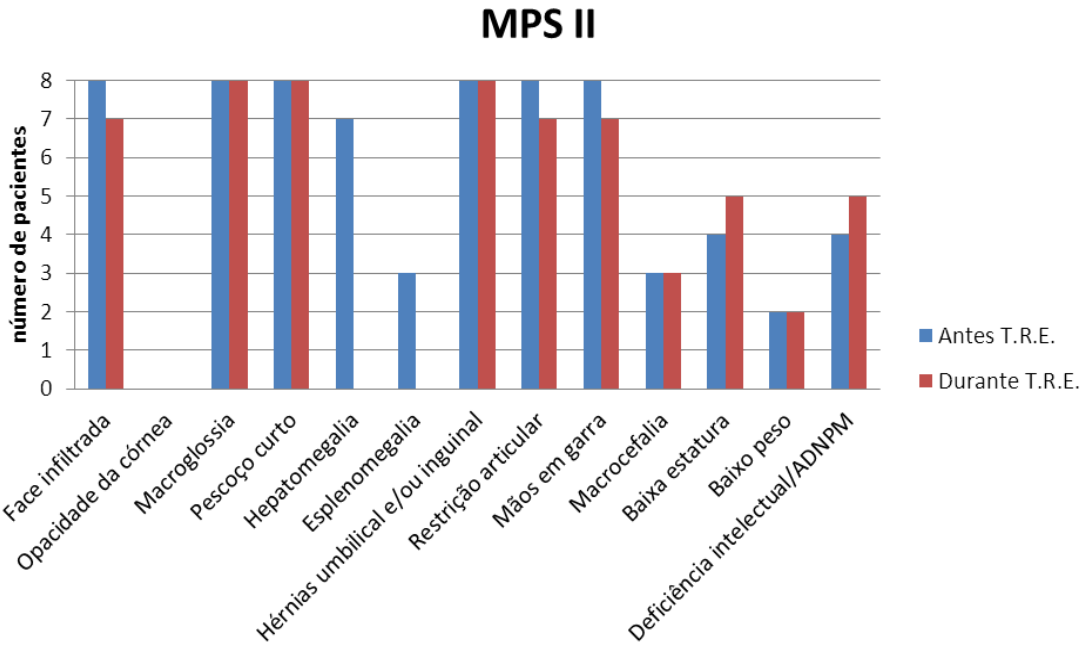

Figura 18- Manifestações clínicas dos pacientes com MPS II em relação ao período da Terapia de Reposição Enzimática (TRE)

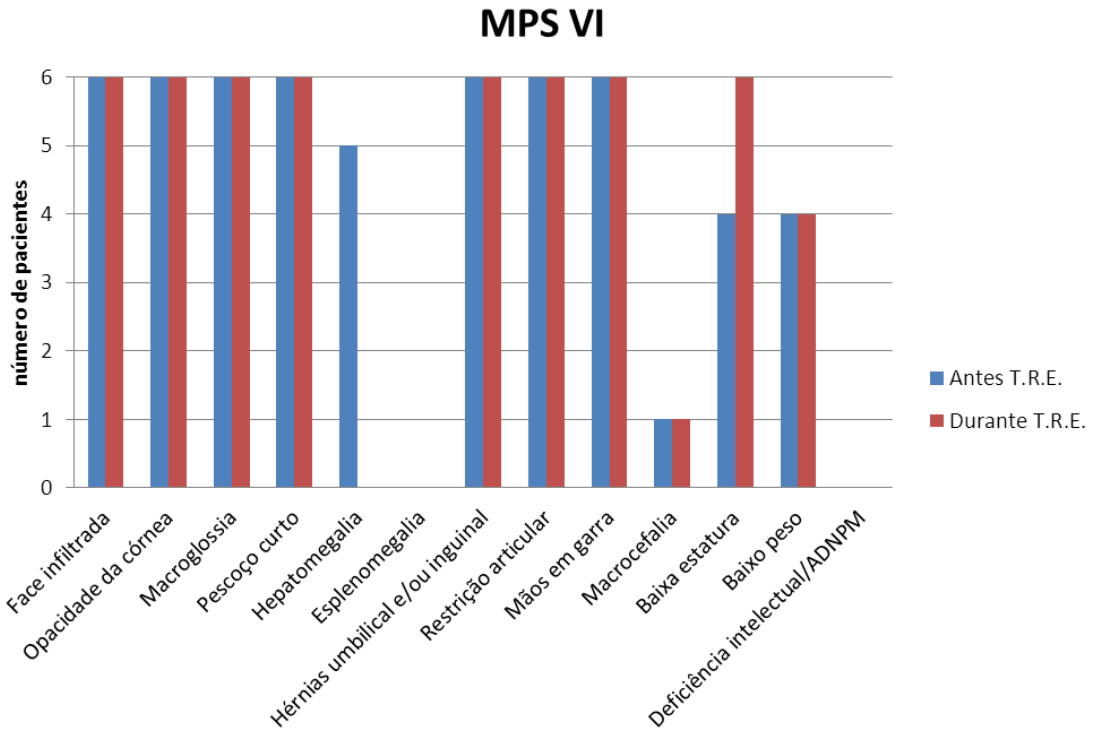

Figura 19- Manifestações clínicas dos pacientes com MPS VI em relação ao período da Terapia de Reposição Enzimática (TRE)

Notamos que houve semelhança dos principais achados clínicos entre os pacientes com MPS I, II e VI de nossa casuística, antes e durante a TRE. Como já esperado, houve ausência de atraso de DNPM e/ou deficiência intelectual nos pacientes com MPS I S e MPS VI.

Assim, os principais achados clínicos apresentados pelos nossos pacientes com MPS I, II e VI foram semelhantes aos da literatura (Wraith, 1995; Garcia et al., 2010; Lachman et al., 2010; Ferrari et al.,2011).

Em relação aos pacientes MPS I Hurler, nossos achados são concordantes com os da literatura, em que o ADNPM e/ou deficiência intelectual está presente em todos os pacientes (Muenzer, 2004; Soliman et al., 2007). Em relação à MPS II, metade dos nossos pacientes apresentaram ADNPM, achado próximo da literatura, que aponta ADNPM em 66% dos pacientes (Young e Harper, 1982). Não há relatos que a TRE possa melhorar a

deficiência intelectual dos pacientes, uma vez que a enzima não atravessa a barreira hematoencefálica (Muenzer, 2014).

A baixa estatura esteve presente em 67% (18/27) dos pacientes: Hurler (1/3), Hurler-Scheie (3/5), Scheie (5/5), MPS II (3/8) e MPS VI (6/6).

As evoluções pôndero-estaturais dos pacientes são representadas nas figuras seguintes (20 a 24).

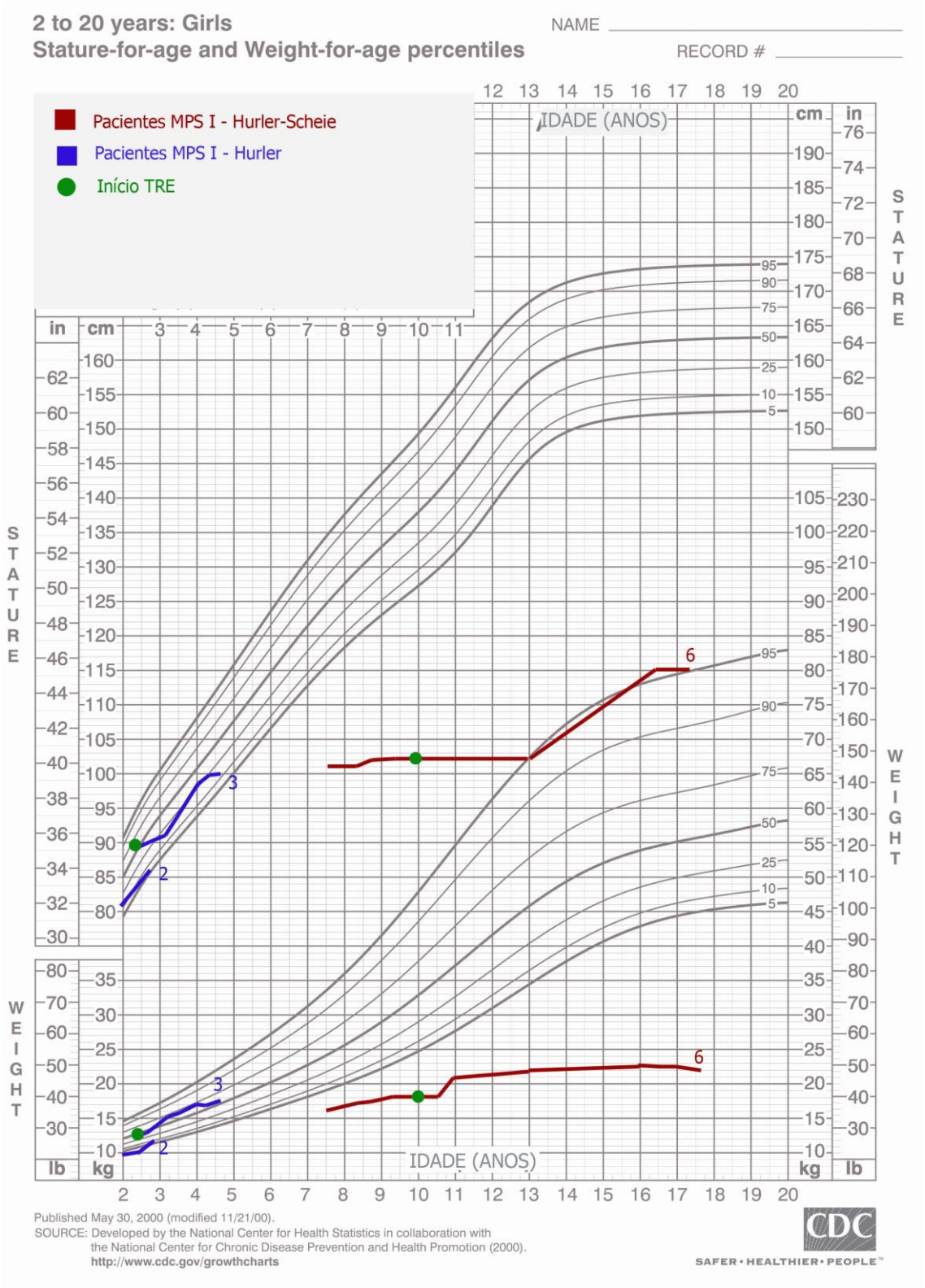

Figura 20 - Evolução pôndero-estatural MPS I na TRE (Meninas 2 a 20 anos)

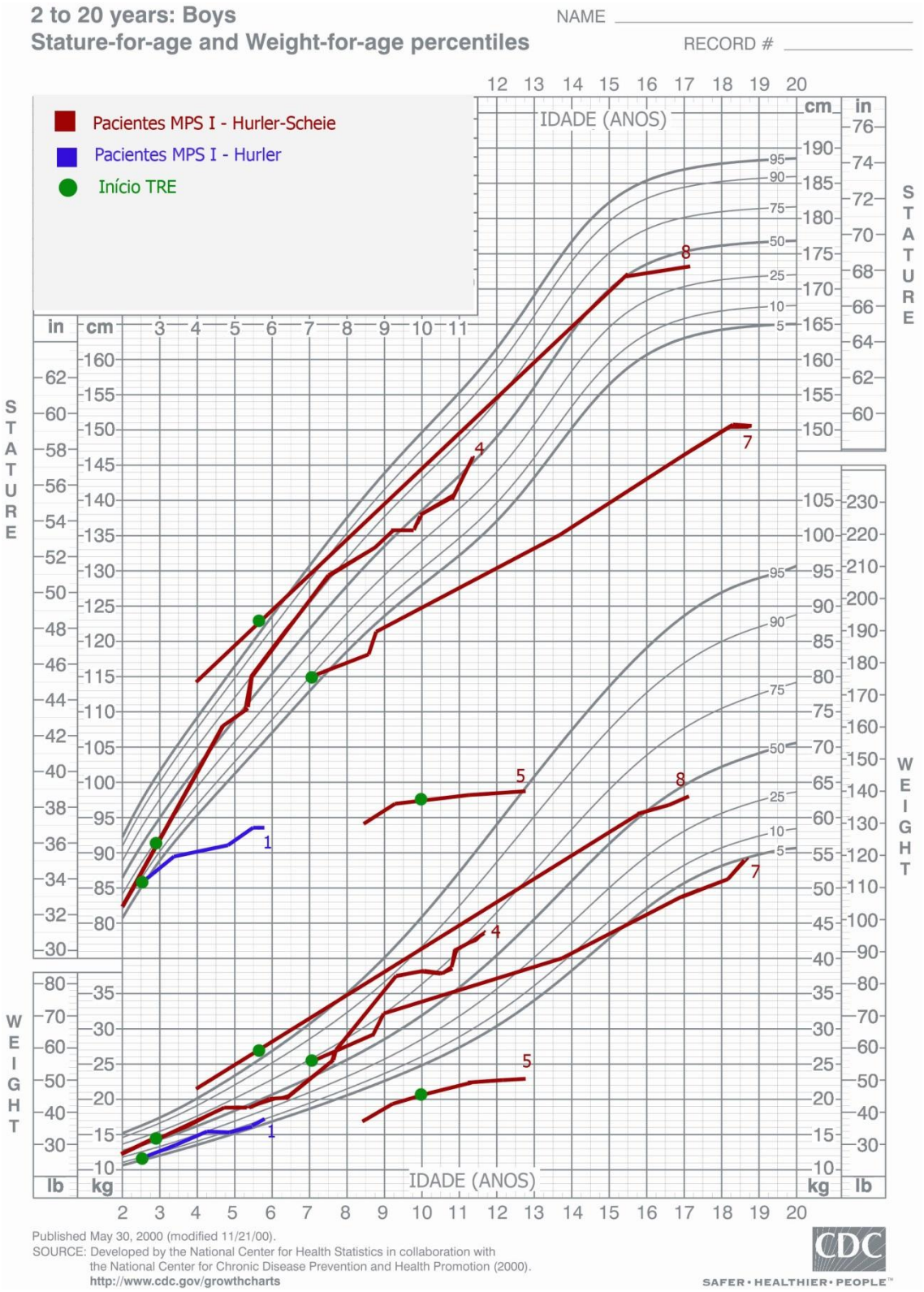

Figura 21 - Evolução pôndero-estatural MPS I na TRE (Meninos 2 a 20 anos)

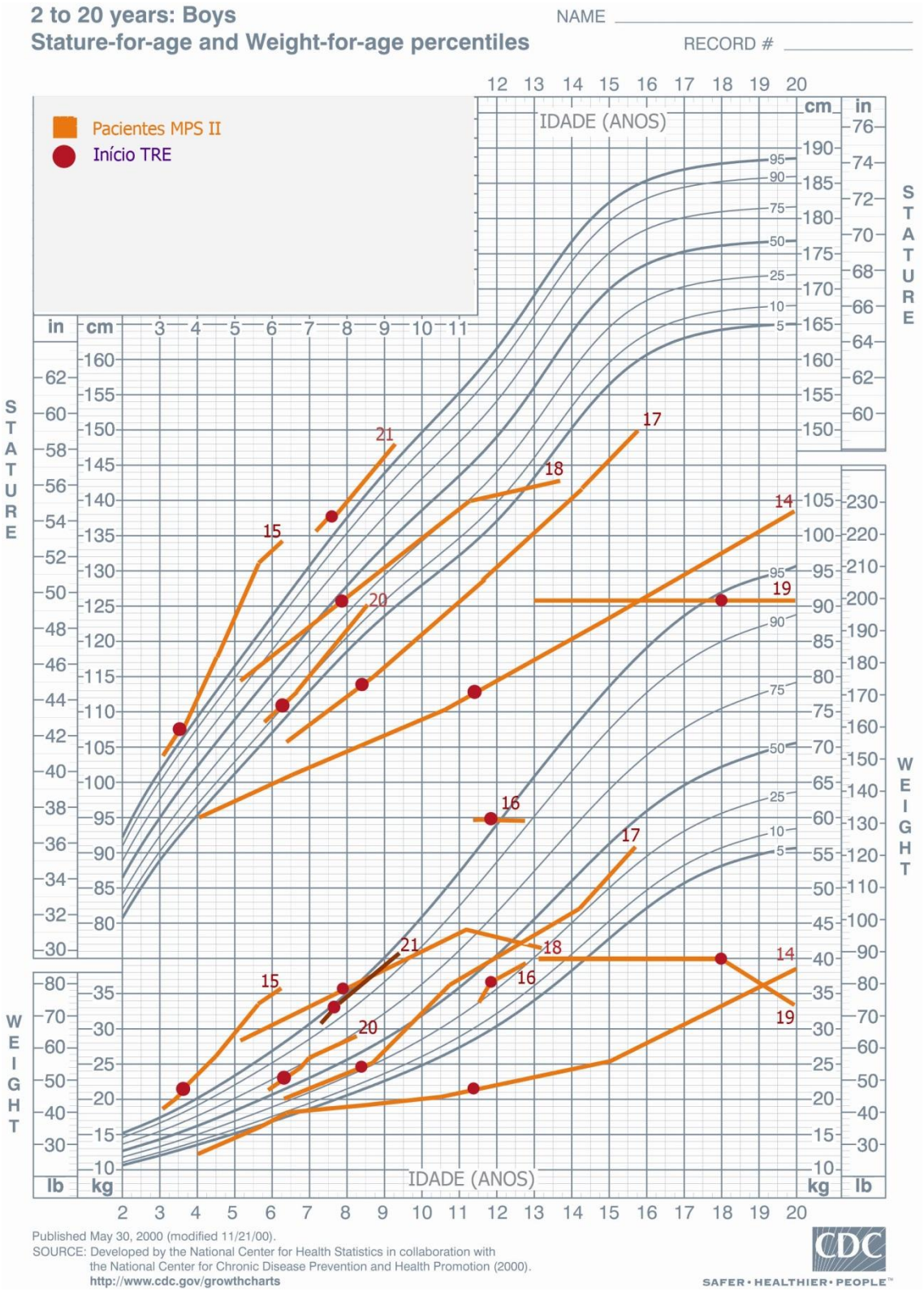

Figura 22 - Evolucão pôndero-estatural dos pacientes MPS II (2 a 20 anos)

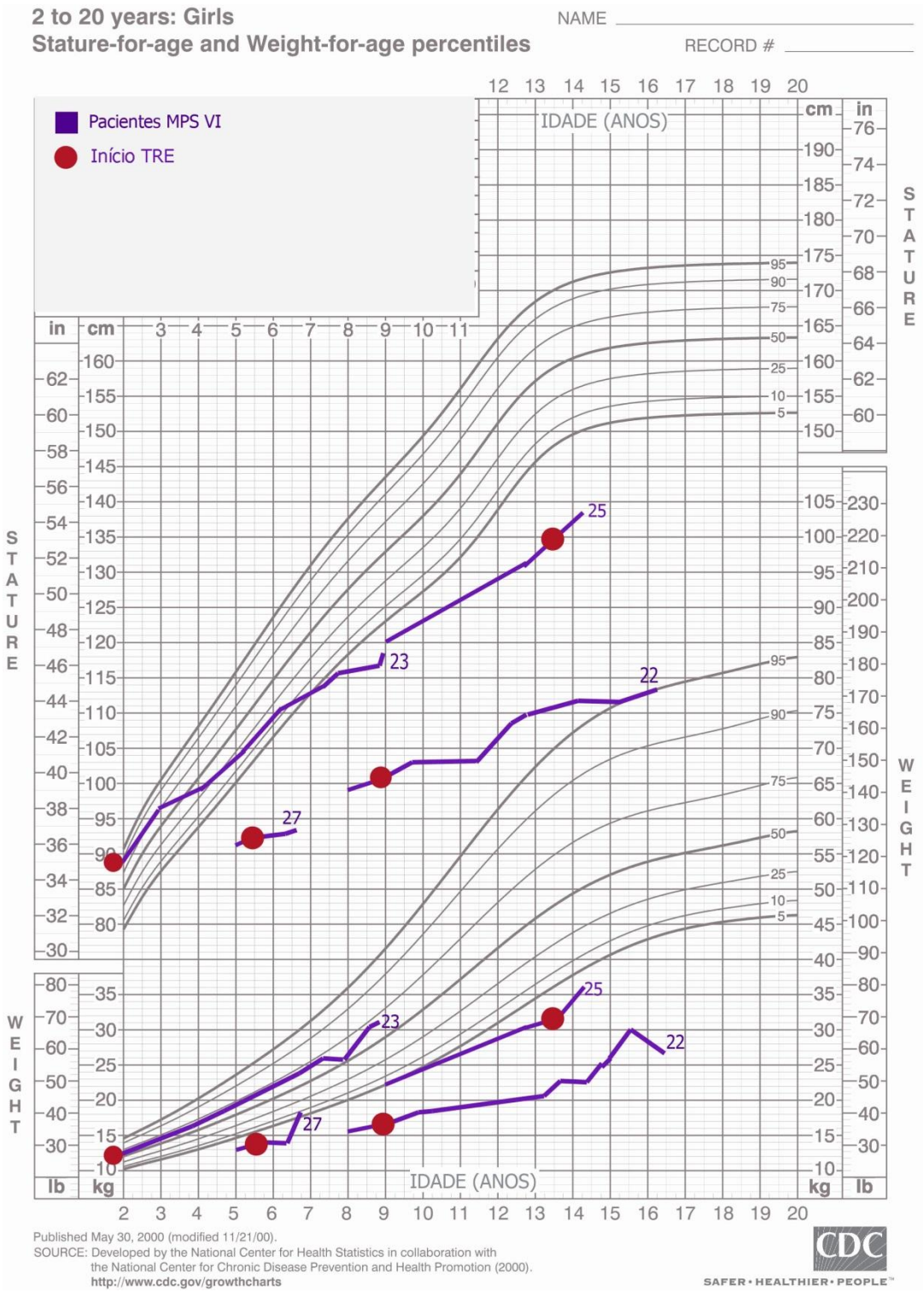

Figura 23 - Evolução pôndero-estatural de pacientes MPS VI (Meninos 2 a 20 anos)

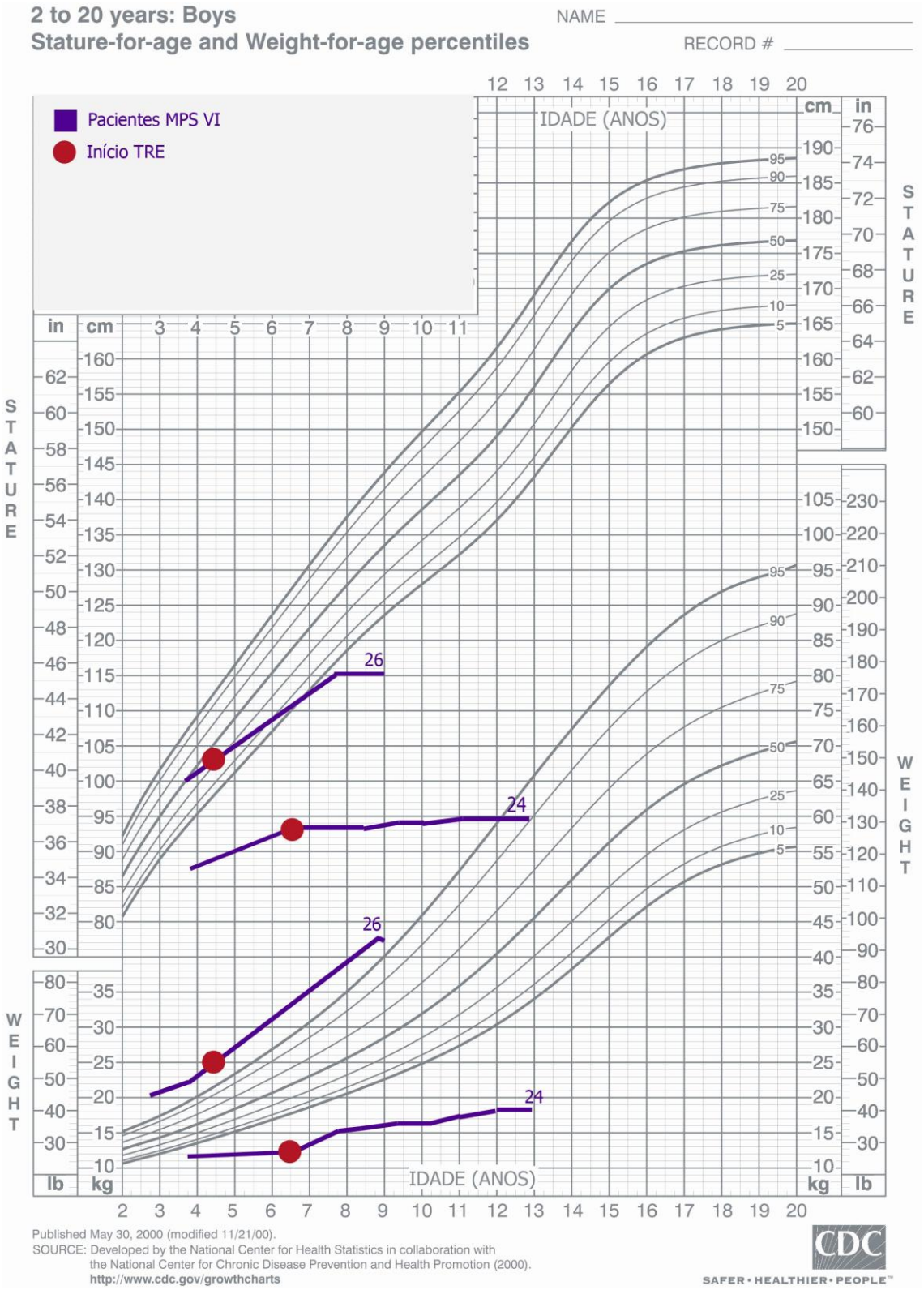

Figura 24 - Evolução pôndero-estatural de pacientes MPS VI (Meninas 2 a 20 anos)

Durante a TRE, houve melhora dos seguintes achados: obstrução nasal, infecção de vias aéreas superiores e diminuição dos episódios de pneumonia, hepatomegalia e/ou esplenomegalia.

Os outros achados permaneceram inalterados, evoluíram ou aumentaram de proporções, como macrocefalia, déficit ponderal, baixa estatura e atraso de DNPM e/ou deficiência intelectual.

A macrocefalia (≥p97) foi observada em 2/3 pacientes com Hurler; em 1/5 pacientes com Hurler-Scheie; e em 2/5 dos pacientes com Scheie. Após a introdução de TRE, todos mantiveram macrocefalia e mais um paciente Hurler-Scheie passou a apresentar a macrocefalia.

Complicações clínicas

As principais complicações clínicas diagnosticadas antes da TRE foram: HAS (25%), perda auditiva (37%) e hidrocefalia (15%). Durante a TRE, houve aumento das frequências dessas complicações: HAS (37%), perda auditiva (59%) e sinais de hipertensão intracraniana (22%).

Antes da TRE, em um paciente MPS I Hurler, foi diagnosticado com glaucoma congênito aos 8 meses de idade, tendo sido operado aos 11 meses. No entanto, durante a TRE na semana 124, aos 4 anos de idade, evoluiu com perda visual, ptose à direita e estrabismo bilateral. Dois pacientes MPS VI, em vigência da terapia, tiveram diagnóstico de glaucoma, respectivamente aos 5 e aos 6 anos.

Um paciente Hurler-Scheie na semana 485, aos 15 anos de idade, apresentou taquicardia supraventricular, revertida após cirurgia de crioablação por cateterismo cardíaco.

Um paciente Scheie na semana 440, aos 39 anos, exibiu sinais de insuficiência cardíaca congestiva, requerendo internação por 5 dias e uso de diuréticos, inibidor de ECA e de beta bloqueadores.

Dois pacientes com MPS II tiveram crises convulsivas antes da TRE, que se mantiveram durante. Outros dois pacientes (um com Hurler e outro com Scheie) apresentaram crises convulsivas durante TRE, necessitando medicamento anticonvulsivante (carbamazepina).

4.7 Transplante de Medula Óssea

Paciente 2 com MPS I Hurler, cujo diagnóstico foi realizado com 1 ano de idade, iniciou TRE dois meses depois. Aos 2 anos, foi submetida a TMO com doador HLA compatível (10/10) do Registro Internacional de Doadores de Medula Óssea, após condicionamento mieloablativo com ciclofosfamida, bulssofano e timoglobulina.

Vinte e dois dias após a TMO houve recuperação neutrofílica com quimerismo de 100% de células do doador, sem complicações maiores relacionadas ao procedimento. A dosagem enzimática, que inicialmente era de 0,06 (VR=32-56), aumentou para 66 (VR=32-56); e a dosagem de GAGs urinários, antes de 1291 (VR=133-274), reduziu para 321 (VR= 68-186), após 5 meses da realização do TMO.

No entanto, um ano após a realização do TMO, evoluiu com aumento de GAGs urinários, queda dos níveis enzimáticos em leucócitos, e perda do transplante. Assim, houve a necessidade de se reintroduzir a TRE e planejar um novo transplante. Esse foi o primeiro caso de transplante realizado em nossa instituição para pacientes com MPS.

No Brasil, entre 1979 e 2002, seis pacientes com MPS (3 MPS I; 1 MPS III; e 2 MPS VI) foram transplantados no serviço de Transplante de Medula Óssea da Universidade Federal do Paraná. Um paciente MPS1 e 1 MPS VI melhoram, contudo, dois MPSI e 1 MPS VI faleceram (Lange et al., 2006).

4.8 Procedimentos Cirúrgicos

Houve necessidade de derivação (DVP) em cinco pacientes.

Em uma paciente MPS VI, antes da terapia, foi necessário realizar, aos 8 anos e 7 meses de idade, a troca da valva mitral por prótese metálica, a ligadura de persistência do canal arterial e a plastia de valva aórtica.

Uma paciente com Hurler–Scheie, antes da TRE, foi submetida à correção cirúrgica de sua cifoescoliose lombar aos 4 anos. Contudo, mesmo na vigência da enzimoterapia, iniciada aos 10 anos de idade, houve evolução do quadro; e, aos 14 anos, ela parou de deambular, vindo a falecer aos 18 anos de pneumonia, hipertensão pulmonar e sepse.

Durante a TRE, um paciente Hurler–Scheie realizou duas cirurgias ortopédicas, uma para a liberação do túnel do carpo, bilateralmente, na semana 150, aos 8 anos e 6 meses; e a outra, para a liberação do tendão de Aquiles, na semana 260 de TRE, aos 10 anos de idade.

Dois pacientes Scheie, antes da TRE, foram submetidos à correção cirúrgica do túnel do carpo aos 22 e 25 anos de idade. Um paciente Hurler-Scheie na semana 150, aos 8 anos e 6 meses, foi submetido à correção cirúrgica bilateral do túnel do carpo.

No total, 22/26 pacientes (84%) foram submetidos a 63 procedimentos cirúrgicos, portanto, 2,9 cirurgias/pacientes. A herniorrafia inguinal e/ou umbilical representou 50% das intervenções.

A adenoamigdalectomia foi realizada em oito pacientes (30%) antes da TRE. Durante a TRE, outros dois pacientes (1 H e 1 H/S) foram submetidos a esse procedimento, sendo que um paciente Hurler-Scheie realizou adenoamigdalectomias, 3 timpanostomias, 2 DVPs e cirurgia para mielopatia cervical e herniorrafia.

A Tabela 12 mostra os procedimentos cirúrgicos nos diversos tipos de MPS.

Tabela 12. Procedimentos cirúrgicos realizados nos pacientes

	MPS I H		**MPS I H/S**		**MPS I S**		**MPS II**		**MPS VI**	
	A	D	A	D	A	D	A	D	A	D
Adenoamigdalectomias	1/3	1/3	3/5	1/5	1/5	-	6/7	-	-	-
Hérnia (Umb. e/ou Ing.)	1/3	1/3	2/5	1/5	4/5	-	5/7	-	2/6	-
Timpanostomia	-	-	1/5	1/5	-	-	1/7	-	-	-
Glaucoma	1/3	-	-	-	-	-	-	-	-	-
Túnel do carpo	-	-	1/5	-	2/5	-	-	-	-	-
Tendão Aquiles	-	-	1/5	-	-	-	-	1/7	-	-
Escoliose	-	-	1/5	-	-	-	-	-	-	-
DVP	-	2/3	1/5	-	-	-	1/7	-	1/6	-
Mielopatia cervical	-	-	1/5	-	-	-	-	-	-	-
Troca valvar mitral	-	-	-	-	-	-	-	-	1/6	-

A=Antes da TRE; D = Depois da TRE.

Nossos achados estão de acordo com a literatura que mostra 83,7% de intervenções cirúrgicas em pacientes MPS. No estudo HOS (Hunter Outcome Survey), envolvendo 527 pacientes MPS II provenientes de vários países, os achados mais frequentes foram a herniorrafia, timpanostomia, correção cirúrgica para síndrome do túnel do carpo e adenoidectonia (Mendelsohn et al., 2010).

E, para MPS I, os dados obtidos também estão de acordo com o estudo multicêntrico realizado em 2009, envolvendo 544 pacientes MPS I relatou que aproximadamente 75% dos pacientes realizaram no mínimo uma cirurgia, e as mais comuns foram: timpanostomia, herniorrafia, adenoamidalectomia, cirurgia do túnel do carpo (Arn et al., 2009).

As intervenções cirúrgicas mais comuns em MPS incluem herniorrafia, adenoamigdalectomia, e descompressão do nervo mediano; por outro lado, outros procedimentos não são rotineiros, como troca da valva cardíaca,

descompressão medular, derivação ventrículo peritoneal e cirurgia ortopédica para correção de escoliose e outros defeitos (Valayannopoulos, 2011).

4.9 Complicação anestésica

Cinco pacientes apresentaram complicações anestésicas e dois faleceram durante o procedimento cirúrgico, conforme descrição abaixo.

- ✓ Paciente Hurler, na semana 161 da TRE, aos 5 anos e 5 meses de idade, teve complicações durante a indução anestésica para descompressão de hidrocefalia (DVP) e faleceu durante o procedimento.
- ✓ Paciente MPS II, antes da TRE, aos 5 anos de idade, apresentou via aérea difícil, houve dificuldade na intubação orotraqueal (IOT) durante a realização de uma adenoamidalactomia. Na semana 321, aos 13 anos de idade, já durante a TRE, houve necessidade de se realizar uma IOT, novamente, para a realização de ressonância nuclear magnética de crânio, que foi extremamente difícil. Houve sangramento durante a IOT e a criança faleceu, após um mês na UTI, por complicações respiratórias decorrentes dessa IOT.
- ✓ Paciente Hurler–Scheie, antes da TRE, aos 3 e aos 5 anos de idade, apresentou intubação difícil nas duas vezes em que foi submetida à correção cirúrgica da cifoescoliose lombar
- ✓ Paciente MPS VI, antes da TRE, aos 8 anos e 7 meses de idade, foi relatada dificuldade durante a IOT para cirurgia cardíaca de troca de valva.
- ✓ Paciente MPS VI, na semana 340 da TRE, aos 9 anos idade, apresentou dificuldade durante a IOT para tratamento de pneumonia e permaneceu na UTI por 10 dias.

As complicações anestésicas foram presentes em 18% dos nossos pacientes, o que concorda com a literatura. Uma pesquisa sobre complicações das vias aéreas num grupo de pacientes da Royal Manchester Children´s Hospital (Manchester, Reino Unido) mostrou uma incidência 25% de dificuldades de intubação em todos os subtipos de MPS (Walker e Rothera, 1997).

Outros achados sobre anestesia na síndrome de Hunter reportam falha ou dificuldade de intubação em 42% (5/12) dos pacientes (Moores et al., 1996; Walker et al.,1994). Edema pós-procedimento podem agravar a obstrução das vias aéreas superiores e suas ocorrências são relatadas até 27 horas após a cirurgia (Hopikins et al., 1973). O risco de morte durante a indução anestésica para um procedimento cirúrgico é de 20% (King et al., 1984).

4.10 Exames Laboratoriais

Todos os pacientes I, II e VI exibiram níveis de GAGs urinários aumentados de 2 a 13,3 vezes o valor de referência para a idade, quando se fez o diagnóstico.

Com a TRE houve redução acentuada de GAGs urinários, em média, em torno de 26 semanas após o início da infusão. Houve normalização do nível de GAGs urinários em 12/27 (44%) e os valores mantiveram-se um pouco acima do normal em 15/27(56%).

A dosagem periódica de GAGs urinários está ilustrada abaixo (Figuras 25, 26 e 27)

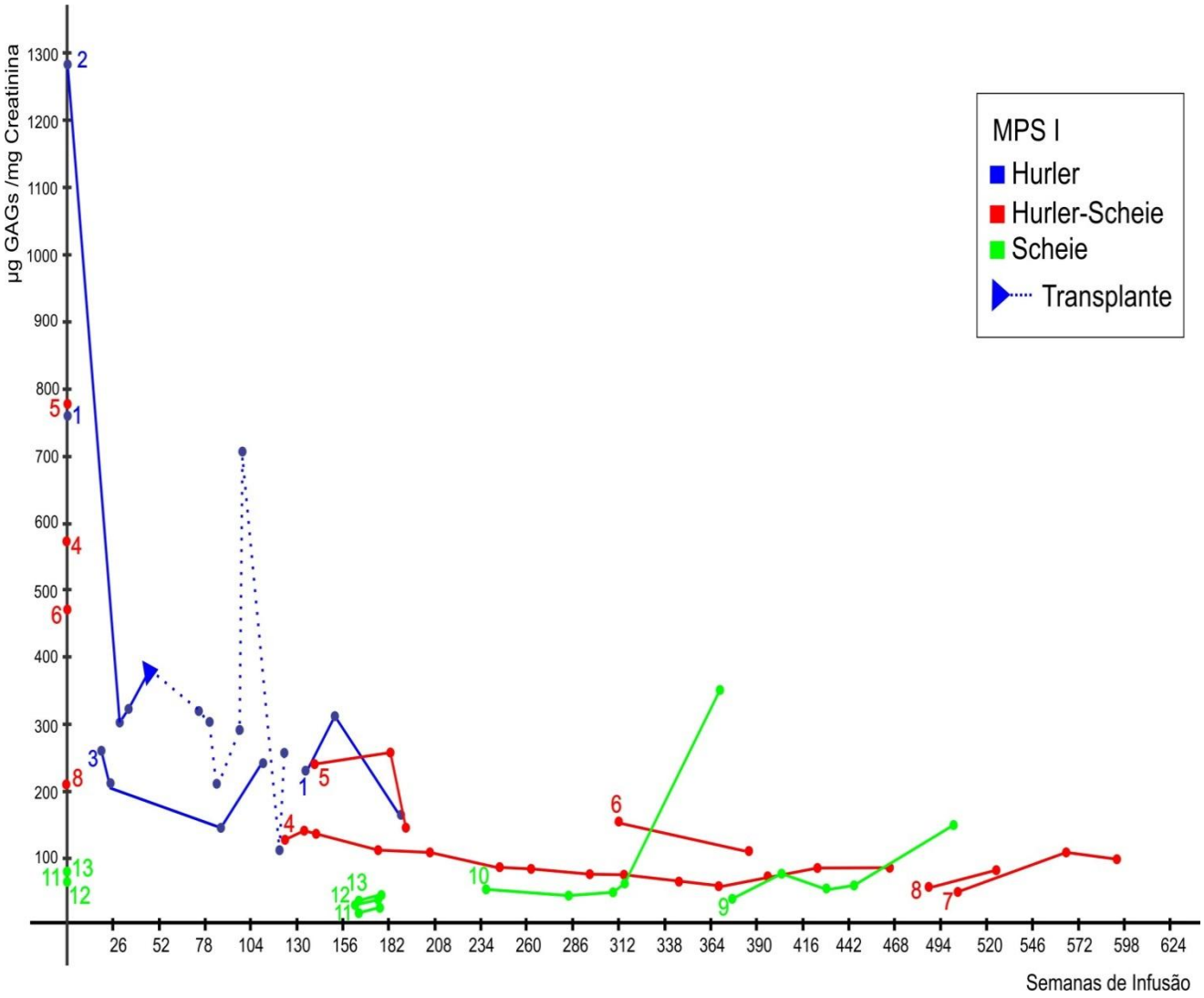

Figura 25 - Evolução dos níveis de GAGs urinários em pacientes MPS I

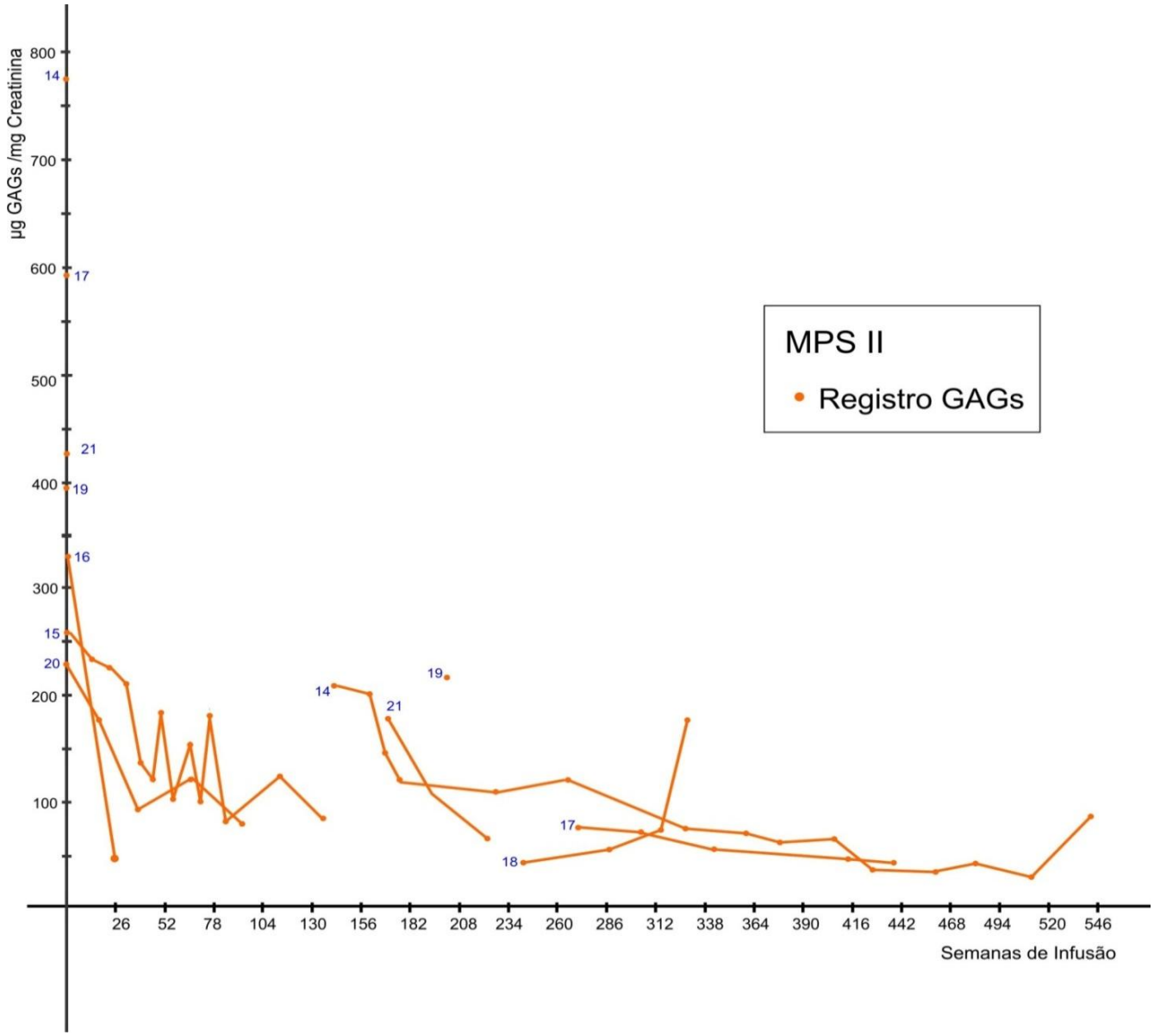

Figura 26 - Evolução dos níveis de GAGs urinários em pacientes MPS II

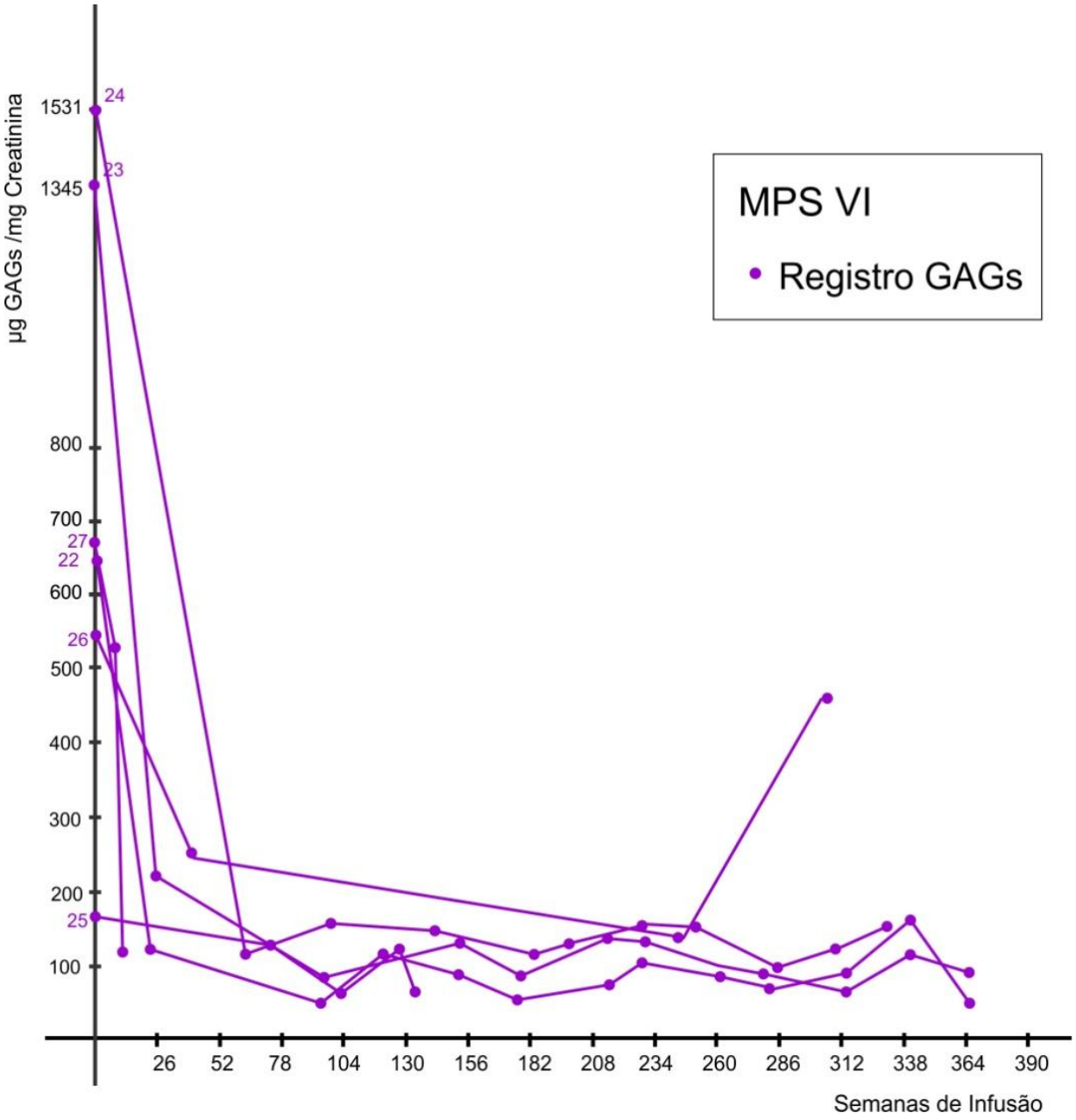

Figura 27 - Evolução dos níveis de GAGs urinários em pacientes MPS VI

Houve picos de aumento de GAGs urinários em seis pacientes devido às seguintes intercorrências:

- ✓ MPS I, aos 2 anos e 7 meses, após TMO.
- ✓ MPS I, aos 41 anos e 2 meses, na semana 500, após descompensação de um quadro de ICC e uso de subdose (<50%) da medicação laronidase.
- ✓ MPS I, aos 40 anos, na semana 369, após crise convulsiva e infecção trato urinário, que requereu internação em enfermaria para tratamento.
- ✓ MPS II, aos 13 anos de idade, durante a semana 321 de TRE, após dificuldades na IOT para a realização de ressonância nuclear magnética de crânio, com sangramento e óbito, após um mês na UTI por complicações respiratórias.
- ✓ MPS II aos 23 anos, na semana 200, após pneumonia, desnutrição e quadro séptico, que requereu internação em UTI por 20 dias.
- ✓ MPS VI, aos 9 anos idade, durante a semana 307 da TRE, apresentou dificuldade na intubação para tratamento de pneumonia, permanecendo na UTI por 10 dias.

Ecocardiograma

Antes da TRE, 24/26 (92%) pacientes apresentaram alterações ecocardiográficas, sendo as principais: espessamento e/ou insuficiência da valva mitral e/ou aórtica em 88% (21/24); e hipertrofia ventricular direita e/ou esquerda em 58% (14/24). Um paciente Scheie apresentou disfunção ventricular com redução leve da função contrátil do ventrículo esquerdo.

Durante a TRE, não houve melhora das alterações cardíacas iniciais, havendo persistência ou acentuação dessas alterações valvares mitrais e/ou aórticas.

Dois pacientes (1 Hurler e 1 Hurler–Scheie) não apresentaram alterações ecocardiográficas antes da TRE, porém, evoluíram com alterações valvares e hipertrofia ventricular durante a TRE.

A hipertensão pulmonar foi observada, antes de TRE, em três pacientes (2 Hurler–Scheie e 1 MPS VI). Durante a TRE, mais três pacientes exibiram hipertensão pulmonar totalizando 6 casos, quatro deles evoluíram com disfunção ventricular (1 Hurler, 1 Hurler–Scheie, 1 Scheie e 1 MPS VI) e dois, que eram normais e apresentaram o quadro hipertensivo durante a vigência do tratamento enzimático, faleceram (1 Hurler-Scheie e 1 MPS VI).

Houve diferença quanto à progressão das lesões cardíacas em duas irmãs com MPS VI. A irmã mais velha iniciou a TRE aos 8 anos e 10 meses de idade e necessitou de correção cirúrgica da válvula mitral, três meses antes da TRE, aos 8 anos e 7 meses. A irmã mais nova que começou a TRE com 1 ano e 7 meses, mostrou uma reversão parcial da hipertrofia ventricular após 3 anos de tratamento com reposição enzimática, sendo, portanto, desnecessária a cirurgia cardíaca. Assim, quando a TRE é instituída precocemente, ela pode diminuir a progressão da doença cardíaca e prevenir lesões cardíacas graves (Leal et al., 2010).

Em 26 pacientes MPS (I, II, III, IV, VI e VII), Leal et al. (2010), observaram alterações da valva mitral (60,3%); da valva aórtica (35,8%); hipertrofia ventricular (43%); e hipertensão pulmonar (36%).

Nossos achados foram concordantes com os da literatura, uma vez que a TRE não previne a progressão do acometimento de valvas cardíacas como o espessamento e/ou estenose (Braulin et al., 2006; Fesslová et al., 2009; Scarpa et al., 2009; Okuyama et al., 2010).

Radiografia

A radiografia constitui um exame de fácil acesso e contribui para o acompanhamento da doença.

Antes da TRE foi realizado um estudo radiológico em 21/27 (78%) dos pacientes. Os principais achados radiográficos foram: costelas em forma de remo, úmero proximal em formato de machado, alteração no formato do corpo vertebral, trabeculado ósseo grosseiro com diáfises espessas dos ossos longos, metacarpos espessos, cônicos e convergentes (Figura 28).

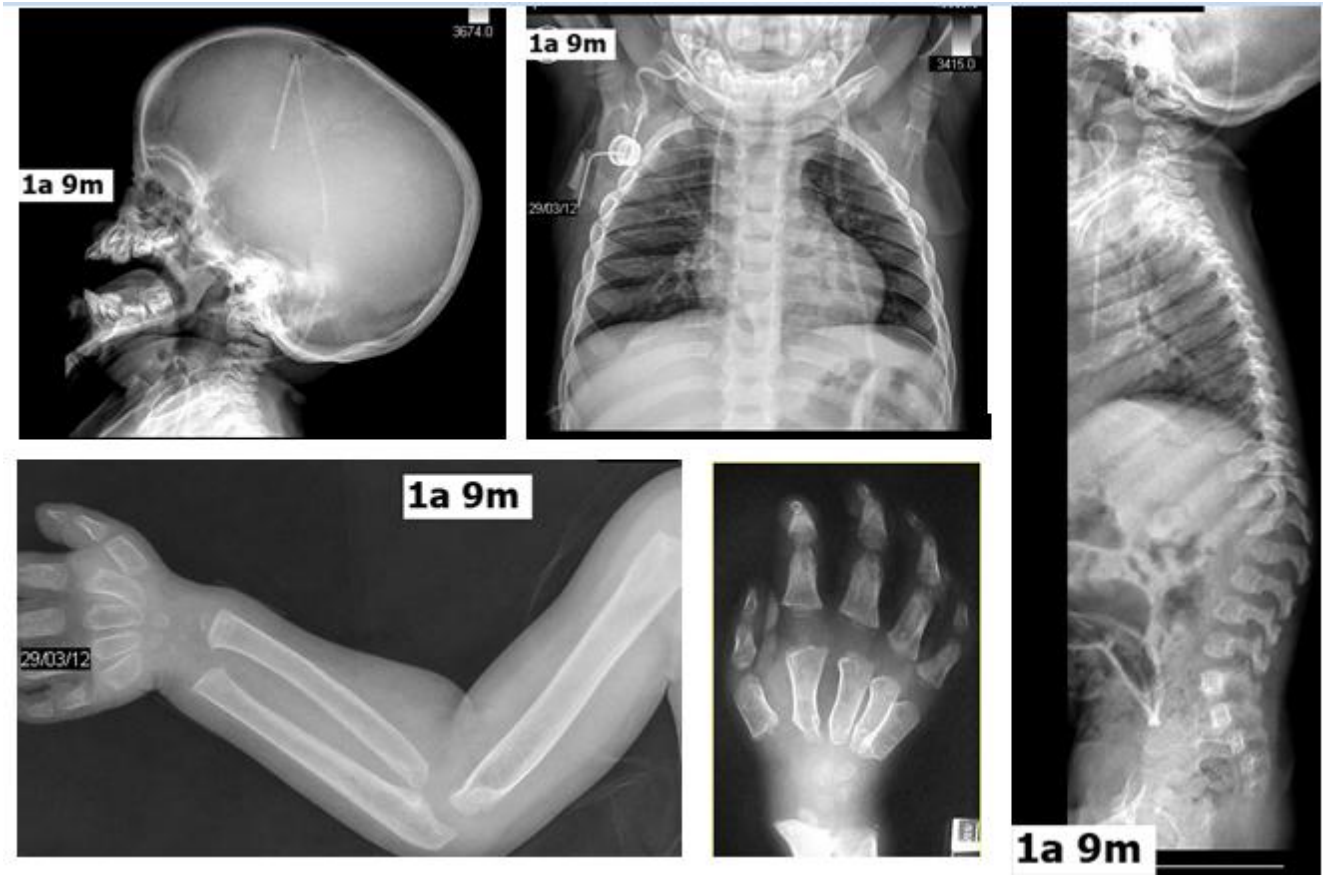

Figura 28 – Achados radiográficos em pacientes com MPS

Os achados radiológicos de nossos pacientes foram concordantes com os da literatura, evidenciando que mesmo com TRE a enzima não ultrapassa ou ultrapassa pouco locais de pouca vascularização, como os ossos, não sendo obviamente capaz de atravessar a cartilagem avascular. Consequentemente, a melhora das lesões ósseas em pacientes MPS I, II e VI são restritas, mesmo após um longo período de tratamento (Tomatsu et al., 2015).

Cifoescoliose grave levando a dificuldades para a deambulação foi observada em dois pacientes (MPS Hurler–Scheie e MPS II), aos 4 e aos 14 anos de idade, respectivamente.

McGill et al. (2010), demonstraram em um estudo envolvendo dois irmãos com MPS VI o grande benefício de TRE precoce, introduzida na 8 semana de vida no irmão mais jovem e aos 3,6 anos no mais velho. Após

receber TRE durante 3 anos e 6 meses, o irmão mais jovem evoluiu com um quadro mais benigno e não apresentou a escoliose nem outras complicações da doença presentes em seu irmão.

Ressonância Nuclear Magnética (RNM) do crânio e/ou coluna

A RNM do crânio e/ou coluna foram realizadas em 6 pacientes antes da TRE, observando-se dilatação ventricular em 3/6 pacientes (1Hurler-Scheie, 1MPS II e 1MPS VI).

Durante a TRE, 13 pacientes realizaram ressonância magnética de crânio e/ou coluna evidenciando-se: persistência ou surgimento de mais casos de dilatação ventricular em 5/13 pacientes (1Hurler, 1 MPS II e 3 MPS VI); e compressão medular na região cervical em 6/13 pacientes (1Hurler-Scheie, 3MPS II, 2 MPS VI).

Os resultados do presente estudo são concordantes aos da literatura, os quais mostraram dilatação ventricular e envolvimento da medula espinhal em pacientes com MPS, em que o depósito de GAGs em ligamentos e meninges leva, além da hidrocefalia, a uma instabilidade e subluxação atlantoaxial da coluna cervical (Lachman et al., 2010; Rasalkar et al., 2011; Solanki et al, 2013; Zafeiriou e Batzios, 2013).

Poucos estudos relataram a influência da TRE sobre a compressão medular. Em nosso estudo anterior envolvendo 11 pacientes (2 MPS I, 3 MPS II, e 6 MPSVI), foram observadas dilatação ventricular em todos os pacientes MPS I e II; compressão medular em um paciente MPS I e nos seis pacientes com MPS VI (Borlot et al., 2014).

Ultrassonografia de abdome

A hepatomegalia e a esplenomegalia foram observadas, respectivamente, em 11/22 e em 7/22 pacientes dos 27 analisados por ultrassonografia de abdome, antes da TRE.

Durante a TRE, observou-se regressão da hepatomegalia em 10/11 (91%) pacientes, a partir das semanas: 31 (MPS VI), 42 (MPS II) e 91 (MPS I). Em um paciente MPS II, a regressão se deu na semana 412. Quanto à esplenomegalia, presente em 7/25 pacientes com MPS, sua regressão ocorreu em 3/7 pacientes (43%). Desses três, em um paciente MPS II, a regressão da esplenomegalia se deu a partir da semana 13; em 1 MPS I, ela ocorreu a partir da semana 80; e em outro MPS II, ela se deu mais tardiamente, a partir da semana 412.

Houve aparecimento da hepatomegalia e/ou esplenomegalia durante a TRE em quatro pacientes: 3 com MPS VI e 1 com MPS I H/S que, em parte, poderiam estar associadas à piora do acometimento cardíaco, inclusive levando a óbito dois deles. Entretanto, uma paciente MPS VI, que iniciou o tratamento mais precocemente em relação à sua irmã, apesar da piora cardiológica e da esplenomegalia (discreta) apresentou, melhora dos demais achados (face menos infiltrada, maior crescimento e diminuição do número de IVAS).

Nossos dados estão conforme a literatura que mostra redução do volume hepático em 18,9% de 22 pacientes a partir da semana 26 (Wraith et al., 2004). Com uma casuística menor, Sifuentes et al. (2007), estudando 10 pacientes com MPS1, durante 6 anos sob TRE, (apenas cinco deles chegaram até o final da pesquisa), demonstraram que todos os pacientes MPS I apresentaram regressão da hepatomegalia e, em 3, a esplenomegalia regrediu a um volume quase normal.

Hendriksz et al. (2013a) em um estudo multicêntrico de 132 pacientes MPS VI durante cinco anos, obtiveram 40% de normalização da hepatoesplenomegalia.

Polissonografia

A polissonografia foi realizada em 10/27 pacientes (37%) antes da TRE sendo diagnosticada a Síndrome de Apneia Obstrutiva do Sono (SAOS) em

nove pacientes (2 Hurler, 3 Hurler-Scheie, 3 MPS II e 1 MPS VI). Um paciente MPS I Hurler apresentou SAOS grave e necessitou de tratamento com pressão positiva das vias aéreas (CPAP) para melhora dos sintomas.

Durante a TRE, 11/27 pacientes (41%) realizaram polissonografia. Entre eles, nove persistiram com a SAOS, mostrando ainda um aumento do Índice de Apneia. Apenas um paciente apresentou redução do Índice de Apnéia/ Hipopneia (43 para 16) a partir da semana 51. Houve necessidade do uso de CPAP em mais dois outros pacientes MPS I e em um paciente MPS VI.

Nossos dados foram discordantes com os da literatura, em que é relatada melhora da SAOS com a TRE. Em Horovitz et al. (2013) houve redução dos índices de Apnéia/Hipopnéia em 7/9 pacientes MPS VI sob terapia.

Estudo Molecular

O estudo molecular foi realizado em 19 pacientes: 9/13 MPS I, 7/8 MPS II e 3/6 MPS VI (Tabela 13).

Tabela 13 - Estudo Molecular dos Pacientes com MPS I, II e VI

TIPO	Gene	Paciente	Estudo molecular
MPS I – Hurler	*IDUA*	1	p.W402X em heterozigose
		2	p.W402X em homozigose
		3	NR
MPS I – Hurler-Scheie	*IDUA*	4	p.H20140R / p.A79T
		5	NR
		6	p.W402X em homozigose
		7	p.533R em homozigose
		8	p.W402X em homozigose
		9	NR
		10	NR
MPS I – Scheie	*IDUA*	11	p.W402X/deltaD445
		12	
		13	
MPS II	*IDS*	14	p.P156Q
		15	p.P86L
		16	NR
		17	R443X
		18	Inconclusivo
		19	c.153delG
		20	p.S305P
		21	p.S333L
MPS VI	*ARSB*	22	IVS5-8T>G
	ARSB	23	IVS5-8T>G
	ARSB	24	p.R197X
	ARSB	25	NR
	ARSB	26	NR
	ARSB	27	NR

NR = não foi realizado estudo molecular.

MPS I

A mutação W402X foi a mais frequente, sendo três em homozigose (1 Hurler e 2 Hurler-Scheie) e quatro em heterozigose (1 Hurler e 3 Scheie).

Três pacientes homozigotos para mutação W402X, todos apresentaram complicações graves da doença: um paciente Hurler teve hidrocefalia com necessidade de uso DVP além da falha ao TMO e retorno à TRE ; um paciente Hurler-Scheie faleceu devido às complicações cardiopulmonares aos 18 anos e 5 meses; outro paciente Hurler-Scheie, aos 15 anos apresentou piora cardíaca com a disfunção ventricular, derrame pericárdico e arritmia ventricular e necessidade de ablação cardíaca.

Somente um paciente Hurler-Scheie apresentou P533R em homozigose, apresentou várias cirurgias adenoidectomias, timpanostomias, descompressão da hidrocefalia (DVP) aos 3 anos e teve mielopatia cervical aos 14 anos.

Nossos dados estão de acordo com a literatura que mostra as mutações em pacientes MPS I mais frequentes no Brasil são W402X e P533R (Matte et al., 2003) e quando identificadas em ambos os alelos, originam um fenótipo mais grave da doença. Os pacientes heterozigotos compostos apresentam uma grande variabilidade fenotípica, dependendo do segundo alelo (Terlato e Cox, 2003).

A determinação genotípica pode fornecer parâmetros individuais da resposta terapêutica do paciente às terapias como TRE e TMO.

MPS II

Não houve mutação mais frequente, porém um paciente apresentou deleção pequena 153delG com fenótipo grave com atraso de DNPM e comprometimento cognitivo grave, faleceu aos 23 anos por complicações pulmonares e desnutrição.

Esse dado está de acordo com a literatura que mostra grandes e pequenas deleções envolvendo o gene *IDS* relacionadas a fenótipos mais graves da doença (Froissart et al., 2007; Hopwood et al., 1993).

MPS VI

A mutação intrônica IVS-8T>g, foi encontradas em duas irmãs. Elas apresentam um fenótipo mais grave da doença como a cardiopatia, baixa estatura, cirurgia cardíaca (plastia e prótese de valvas) além da compressão medular, encontrada na irmã mais velha. Os pais são provenientes de Fortaleza-Brasil.

Kageogorgos et al. (2007) num estudo multicêntrico que envolveu 105 pacientes de várias nacionalidades, observou a mutação IVS-8T>g somente em pacientes brasileiros, podendo caracterizar um efeito fundador estas alterações intrônicas podem estar relacionadas ao fenótipo rapidamente progressivo.

Óbito

Faleceram 6/27 pacientes (22%) avaliados (1 MPS I-Hurler; 2 MPS I-Hurler-Scheie; 2 MPS II; 1 MPS VI). Todos haviam recebido no mínimo 136 semanas (2,6 anos) a 317 semanas (6 anos) de TRE.

Tabela 14 - Caracterização dos pacientes falecidos

TIPO MPS	Idade Diagnóstico	Idade início TRE	Semana TRE	Idade Óbito	Causa morte
I H	2a	2a4m	148	5a6m	Complicações da anestesia
I H/S	4a	10a	136	13a10m	Sepse, rompimento de hérnia
I H/S	2a6m	10a	289	18a5m	Pneumonia, Hipertensão Pulmonar
MPS II	5a	7a4m	230	13a9m	Complicações da anestesia
MPS II	10a	19a	139	23a	Pneumonia, caquexia
MPSVI	3a8m	6a7m	317	13a5m	Hipertensão Pulmonar

Alta mortalidade encontrada em nossos pacientes estão de acordo com a literatura. Dorneles et al. (2014) em pesquisa com 24 pacientes MPS I, observou óbito em sete indivíduos durante a terapia de reposição enzimática. As principais causas de morte foram problemas respiratórios como pneumonia e complicações da anestesia. Outra causa de mortalidade em pacientes MPS, está relacionada com a hipertensão pulmonar (Leal et al., 2010).

5. CONCLUSÕES

5.1 Aspectos clínicos antes da TRE

- O diagnóstico foi tardio em todos os pacientes com MPS I, II e VI. Assim, a idade média ao diagnóstico foi: MPS I-Hurler (1a6m); MPS I Hurler-Scheie (4a8m); MPS I-Scheie (13a7m); MPS II (5a); e MPS VI (5a).
- As manifestações clínicas foram multissistêmicas e progressivas.
- Os achados clínicos foram semelhantes nas MPS I, II e VI, contudo, na MPS I-Scheie, eles foram mais leves.
- As alterações cardíacas foram observadas em 24/26 pacientes (92%), acometendo, principalmente, as valvas mitral e aórtica.

5.2 Terapia de Reposição Enzimática (TRE)

- A idade do início da TRE variou entre 1 ano e 2 meses a 31 anos e 9 meses.
- A duração da TRE variou de 40 semanas a 556 semanas (média de 259 semanas).
- Os efeitos adversos à TRE considerados leves ocorreram em 15/27 (55%) e os graves em 2/27 (7%).

5.3 Aspectos clínicos durante a TRE

- As complicações pré-existentes, descritas abaixo, persistiram ou pioraram com a TRE.

  Antes da TRE, a HAS foi observada, em 25%; a perda auditiva, em 37%; e a hidrocefalia, em 15% dos casos.

Durante a TRE, houve aumento das frequências dessas complicações: HAS (37%); perda auditiva (59%); e hidrocefalia (22%).

- Entre os 26 pacientes, 22 (84%) foram submetidos a 63 procedimentos cirúrgicos, o que significa 2,9 cirurgias/paciente. Cinco apresentaram complicações anestésicas; e dois deles, faleceram em decorrência de intubação orotraqueal, corroborando o alto risco deste procedimento nas MPS.
- A mortalidade foi elevada (22% – 6/27 pacientes). Todos os pacientes que foram a óbito receberam TRE por um período mínimo de 136 semanas (2,6 anos) e máximo de 317 semanas (6 anos).

5.4 Aspectos laboratoriais

- Todos os pacientes I, II e VI apresentaram níveis de GAGs urinários aumentados de 2 a 13 vezes o valor de referência para a idade, por ocasião do diagnóstico.
- O valor dos GAGs urinários após, aproximadamente, 26 semanas em média, mostrou normalização em 12/27 (44%) e um valor pouco acima do normal, em 15/27(56%).
- Antes da TRE, foi observada Síndrome de Apneia Obstrutiva do Sono (SAOS) em 9/10 pacientes (2 Hurler, 3 Hurler-Scheie, 3 MPS II e 1 MPS VI) por polissonografia. Mesmo sob TRE verificou-se um aumento do índice de apneias.
- Antes da TRE, a hepatomegalia foi encontrada em 11/22 (50%) e a esplenomegalia em 7/22 (32%). Durante a TRE, houve demora na regressão da hepatomegalia (31 semanas a 412 semanas) e da esplenomegalia (31 semanas a 412 semanas).

- Antes da TRE, a dilatação ventricular foi detectada em 3/6 pacientes (1 Hurler-Scheie, 1 MPS II e 1 MPS VI) por RNM do crânio e/ou de coluna. Durante a TRE, houve persistência e/ou surgimento de dilatação ventricular em 5/13 pacientes (1 Hurler-Scheie, 1 MPS II e 3 MPS VI); e compressão medular na região cervical em 6/13 pacientes (1 Hurler-Scheie, 3 MPS II, 2 MPS VI).

5.5 Considerações finais

A despeito da casuística não ser muito expressiva (N=27), o presente estudo mostrou heterogeneidade clínica pela variabilidade inter e intrafamilial. A utilização da TRE foi capaz de atenuar, mas, não de impedir a progressão da doença e a morbimortalidade ainda é elevada. O diagnóstico e a instituição da TRE precoces podem modificar a história natural da doença e melhorar, especialmente, os aspectos faciais; o volume hepático e esplênico; e o crescimento estatural.

ANEXO A

HOSPITAL DAS CLÍNICAS
DA FACULDADE DE MEDICINA
DA UNIVERSIDADE DE SÃO PAULO

CIÊNCIA

O Coordenador da Comissão de Ética para Análise de Projetos de Pesquisa - CAPPesq da Diretoria Clínica do Hospital das Clínicas da Faculdade de Medicina da Universidade de São Paulo, em 18/07/2011, **TOMOU CIENCIA da alteração do Pesquisador executante** do Protocolo de Pesquisa nº **1034/08**, intitulado: **"Avaliação clínico-laboratorial dos pacientes com mucopolissacaridose em uso da terapia de reposição enzimática."**, apresentado pelo Departamento de **Pediatria** , de **Ana Carolina de Paula** para o **José Francisco da Silva Franco**.

CAPPesq, 18 de Maio de 2011

PROF. DR. EUCLIDES AYRES DE CASTILHO
Coordenador
Comissão de Ética para Análise de Projetos de Pesquisa - CAPPesq

Comissão de Ética para Análise de Projetos de Pesquisa do HCFMUSP da Diretoria Clínica do Hospital das Clínicas da Faculdade de Medicina da Universidade de São Paulo Rua Ovídio Pires de Campos, 225, 5º andar - CEP 05403 010 - São Paulo – SP Fone: 011 3069 6442 Fax: 011 3069 6492 e-mail: cappesq@hcnet.usp.br

ANEXO B

September 11, 2015

Title: Impact of early enzyme replacement therapy in mucopolysaccharidosis VI: results of a long-term follow-up of Brazilian siblings

Authors: Jose Francisco S Franco, Diogo C Q Soares, Leuridan C Torres, Gabriela N Leal, Maristela T Cunha, Rachel S Honjo, Debora R Bertola, Chong A Kim

Due to the authors' wish to publish their manuscript in *Genetics and Molecular Research*, in electronic format, it is necessary to obtain the authors' formal consent.

The authors state that this is an original article, and has not been simultaneously presented to any other journal. It is understood that the submission of this original article is exclusive to *Genetics and Molecular Research.*

The authors are aware of the above publication fee and understand that the paper (in case accepted) will undergo a final processing only after payment of this fee.

The authors agree that if the article is removed from the publishing process but has already undergone English revision, the cost for this revision must be covered.

José Francisco S Franco	**Signature:**
Diogo Cordeiro Q Soares	**Signature:**
Leuridan Cavalcante Torres	**Signature:**
Gabriela Nunes Leal	**Signature:**
Maristela Trevisan Cunha	**Signature:**
Rachel Sayuri Honjo	**Signature:**
Debora Romeo Bertola	**Signature:**
Chong Ae Kim	**Signature:**

ANEXO C

MEDICINA
USP

São Paulo, September 06, 2015.

To Dr. Francisco Alberto de Moura Duarte
Editor
Genetics and Molecular Research

Dear Dr. Editorian:

I am pleased to submit a Short Communication entitled "**Impact of early enzyme replacement therapy in mucopolysaccharidosis VI: results of a long-term follow-up of Brazilian siblings**" for consideration for publication in the *Genetics and Molecular Research*. The authors of this paper are Jose Francisco Franco, MD, Diogo Cordeiro de Queiroz Soares, MD, Leuridan Cavalcante Torres, PhD, Gabriela Nunes Leal, MD, MSc, Maristela Trevisan Cunha, MSc, Rachel Sayuri Honjo, MD, PhD, Debora Romeo Bertola, MD, PhD and Chong Ae Kim, MD, PhD.

Mucopolysaccharidosis type VI (MPS VI; MIM 253200) is an autosomal recessive multisystem lysosomal storage disorder characterized by the deficient activity of the enzyme arylsulfatase B, which is encoded by the *ARSB* gene. Treatment of this disease with enzyme replacement therapy (ERT) for MPS VI improves the clinical status of and generates hope for MPS VI patients. However, few reports of patients with MPS VI treated before 5 years of age have been published. Thus, the objective of our study was to compare the clinical parameters of two sisters affected by MPS VI who started ERT at different ages (8 y 9 mo and 1 y 5 mo, respectively) and to determine the most relevant clinical impacts of early treatment after 85 months of evaluation.

The treatment was well tolerated by both siblings. In the younger sibling, ERT was related to increased growth, improvement on the 6-minute walk test, a less coarse face, a slower rate of progression of cardiac valve disease and the absence of compressive myelopathy compared to with her sister. On the other hand, the older sibling had typical MPS VI phenotypic features before commencing ERT. Corneal clouding, clawed hands and progressive skeletal changes were observed in both sibs despite treatment. There was a reduction in the frequency of upper respiratory infections and in the apnea index for both siblings. This study emphasizes that the early diagnosis and treatment of MPS VI are critical for a better outcome and for enhancing the quality of life of these patients.

This manuscript has not been published and is not under consideration for publication elsewhere. We have no conflicts of interest to disclose.

Thank you for your consideration.

Sincerely,

Chong Ae Kim, M.D., Ph.D.
Associate Professor, Pediatrics Department
Faculdade de Medicina da Universidade de São Paulo

Faculdade de Medicina da Universidade de São Paulo
Hospital das Clínicas – Instituto da Criança
Av. Dr. Enéas Carvalho de Aguiar, 647 – 7th Floor – Cerqueira César – São Paulo – SP – Brazil – Zip Code 05403-000
Phone: +55 11 2661.8671 – E-mail: chong.kim@hc.fm.usp.br

ANEXO D

Short Communication

Title Page

Title:

Impact of early enzyme replacement therapy in mucopolysaccharidosis VI: results of a long-term follow-up of Brazilian siblings

Running Title:

Impact of early enzyme replacement therapy in MPS VI

Authors:

Jose F S Franco (Franco JF)[1]
E-mail: franco.unifesp@gmail.com

Diogo C Q Soares (Soares DC)[1]
E-mail: diogo.soares@hc.fm.usp.br

Leuridan C Torres (Torres LC)[2]
E-mail: leuridan.torres@gmail.com

Gabriela Nunes Leal (Leal GN)[1]
E-mail: gnleal@gmail.com

Maristela Trevisan Cunha (Cunha MT)[1]
E-mail: maristela.cunha@hc.fm.usp.br

Rachel S Honjo (Honjo RS)[1]
E-mail: rachel.honjo@hc.fm.usp.br

Debora R Bertola (Bertola DR)[1]
E-mail: debora.bertola@usp.br

Chong A Kim (Kim CA)[1]
E-mail: chong.kim@hc.fm.usp.br

Institutions:

[1] Unidade de Genética, Hospital das Clínicas da Faculdade de Medicina da Universidade de São Paulo (HC-FMUSP), São Paulo, SP, Brazil

[2] Laboratório de Pesquisa Translacional, Instituto de Medicina Integral Prof. Fernando Figueira (IMIP), Recife, PE, Brazil

Correspondence:

Chong Ae Kim, MD, PhD

Unidade de Genética, Hospital das Clínicas da Faculdade de Medicina da Universidade de São Paulo (HC-FMUSP)

Av. Dr. Enéas Carvalho de Aguiar, 647, 7th floor

Cerqueira César – São Paulo – SP – Brazil – Zip Code: 05403-000

Phone: +55 11 26618671 – Fax: +55 11 26618503

E-mail: chong.kim@hc.fm.usp.br

ABSTRACT

Mucopolysaccharidosis type VI (MPS VI) is an autosomal recessive multisystem lysosomal storage disorder characterized by the deficient activity of the enzyme arylsulfatase B, which is encoded by the ARSB gene. Treatment of this disease with enzyme replacement therapy (ERT) for MPS VI improves the clinical status of and generates hope for MPS VI patients. However, few reports of patients with MPS VI treated before 5 years of age have been published. Thus, the objective of this article was to compare the clinical parameters of two sisters affected by MPS VI who started ERT at different ages (9 y and 1 y 7 mo, respectively) and to determine the most relevant clinical impacts of early treatment after 85 months of evaluation. The treatment was well tolerated by both siblings. In the younger sibling, ERT was related to increased growth, improvement on the 6-minute walk test, a less coarse face, a slower rate of progression of cardiac valve disease and the absence of compressive myelopathy compared to with her sister. On the other hand, the older sibling had typical MPS VI phenotypic features before commencing ERT. Corneal clouding, clawed hands and progressive skeletal changes were observed in both sibs despite treatment. There was a reduction in the frequency of upper respiratory infections and in the apnea index for both siblings. This study emphasizes that the early diagnosis and treatment of MPS VI are critical for a better outcome and for enhancing the quality of life of these patients.

KEY WORDS: enzyme replacement therapy, galsulfase, glycosaminoglycan, mucopolysaccharidosis, arylsulfatase B, N-acetylgalactosamine-4-sulfatase

1. Introduction

Mucopolysaccharidosis type VI (MPS VI) or Maroteaux-Lamy syndrome (MIM 253200) is an autosomal recessive lysosomal storage disease with progressive multisystem involvement in which reduced or absent activity of the enzyme arylsulfatase B (ASB), also known as N-acetylgalactosamine-4-sulfatase, leads to incomplete degradation and cellular accumulation of the glycosaminoglycans (GAGs) dermatan sulfate (DS) and chondroitin sulfate (CS) within lysosomes in connective tissues (Harmatz et al., 2004; Giugliani et al., 2007). Defective ASB activity is determined by pathogenic variants in the *ARSB* gene located in chromosome 5 (5q13-5q14)(Litjens et al., 1989).

MPS VI patients present with a broad spectrum of clinical manifestations related to the progressive accumulation of GAGs and sulfated oligosaccharides derived from DS and CS in lysosomes, cells and tissues that range from severe to relatively mild. The major clinical presentation of MPS VI includes coarse face, growth retardation, dysostosis multiplex and degenerative joint deformities. Other findings are cardiac valve disease, reduced pulmonary function, upper airway obstruction, sinusitis, otitis media, hearing loss, carpal tunnel disease, inguinal and umbilical hernia, corneal clouding and hepatosplenomegaly. Patients with MPS VI usually have normal intelligence, unlike the majority of those with other MPS types, but they may present with some important central nervous system complications, such as cervical cord compression, meningeal thickening, communicating hydrocephalus, optic nerve atrophy and blindness (Guimaraes et al., 2010). This syndrome is usually characterized by significant functional impairment and a shortened lifespan.

In the past, there was no satisfactory treatment for MPS VI, and few patients have benefited from bone marrow transplantation (Herskhovitz et al., 1999). Enzyme replacement therapy (ERT) for MPS VI was approved in the USA for clinical purposes in 2005. Clinical trials of ERT have demonstrated rapid reductions in urinary GAG levels, improved endurance

based on walking and stair climbing tests, increased range of joint movement and improved respiratory functioning (Harmatz et al., 2008).

In the literature, there are limited studies of the early initiation of ERT in affected individuals, and there are only two reports of siblings with MPS VI younger than five years of age from Australia and Japan (McGill et al., 2010; Furujo et al., 2011; Muenzer, 2014). Thus, the objective of this article is to present two Brazilian siblings with MPS VI who began ERT at different ages (9 y and 1 y 5 mo) and to determine the most relevant clinical impacts of the early treatment of this disorder.

2. Case Presentation

2.1 Sibling 1

Sib 1 was 8 years old at our initial evaluation and was the product of an uneventful pregnancy of healthy, consanguineous (first-degree cousins) parents. She was born at term with no intercurrence. Her birth weight was 3.7 kg, length 52 cm, and a head circumference (HD) 36 cm. The first symptoms recognised by the family were coarse facial features at 2 years old. Biochemical diagnosis of mucopolysaccharidosis type VI was made when she was 3 y. Molecular analysis of the *ARSB* gene identified the homozygous mutation c.1143-8T>G, which has been previously described in the literature in MPS VI patients (Petry et al., 2005; Garrido et al., 2008). At that time, she has already developed mitral and aortic lesions, along with a dilated and hypertrophic left ventricle. At 3 years old, she underwent surgical treatment for glaucoma, and at 4 years old, she received surgical correction of an umbilical hernia. Her mitral valve was then replaced by a mechanical prosthesis and the aortic valve was surgically repaired at 8 years old. She presented frequent, recurrent upper respiratory tract infections. Her cognitive development was completely normal.

Physical examination at eight years old demonstrated a height of 98 cm (< 5th percentile), weight of 15.5 kg (< 5th percentile) and normal HD (52.2 cm), a broad and coarse face, corneal opacities, a long philtrum, large protruding tongue, short neck, narrow chest with a mild

pectus carinatum deformity, prominent abdomen, lumbar gibbus deformity with stiffness and contractures of several joints.

Complementary examinations were as follows: skeletal X-ray, which revealed typical findings of dysostosis multiplex; echocardiography, which showed pulmonary hypertension (systolic pressure of 51 mmHg), moderate aortic regurgitation and mitral valve double lesion; abdominal ultrasound, which showed mild hepatomegaly; and urinary chromatography of GAGs, which revealed an increased DS fraction. Leukocyte assays demonstrated ASB deficiency (4 nmol/h/mg of protein; normal range: 44-106 nmol/h/mg of protein).

Weekly infusions of ERT with recombinant human arylsulfatase B (rhASB) were started at the age of 9 y. A dose of 1 mg/kg was prescribed weekly throughout the study period. She has been receiving the enzyme for 6.5 years (340 weeks) without adverse effects.

2.2 Sibling 2

Sib 2 was born at term with no intercurrence. Her birth weight was 3.5 kg, length 49 cm, and HD 36.5 cm. The first symptoms recognised by the family were the coarse facial features and joint stiffness at 7 months, earlier than her sister. The biochemical diagnosis of MPS VI was made soon after clinical suspicion. Molecular analysis of the *ARSB* gene identified the same variant in homozygosis found in her sister (c.1143-8T>G). Physical examination at 8 months of age revealed only a mildly coarse face with prominent cheeks with no other abnormalities, a weight of 9.5 kg (95th percentile), height of 68.5 cm (75th percentile) and HD of 45 cm (75th percentile). She had normal cognitive development.

Complementary examinations were as follows: skeletal X-ray, which revealed abnormal J-shaped sella turcica, oar shaped ribs, gibbus malformation of the L1 vertebral body, hypoplastic and irregularly shaped carpal bones, hypoplastic radius and ulna, flaring of the diaphyseal canal of the long bones and proximal pointed metacarpals; echocardiography, which showed enlarged left ventricle with compromised systolic function and mild pulmonary hypertension (systolic pressure of 37 mmHg). There

was also a prolapsed posterior mitral leaflet with no signs of regurgitation or stenosis; abdominal ultrasound, which was normal; urinary chromatography of GAGs, which revealed an increased DS fraction; and leukocyte assays, which showed ASB deficiency (12.72 nmol/h/mg of protein; normal range: 44-106 nmol/h/mg of protein).

In spite of the early diagnosis, enzyme therapy was only available for her at 1 year and 7 months of age. A dose of 1 mg/kg was prescribed weekly throughout the study period. She has been receiving the enzyme for 6.5 years (340 weeks) without adverse effects.

2.3 Clinical evaluations

Both sisters showed an improvement in upper airway obstruction, with a 50% reduction in the frequency of episodes of infection. Furthermore, the apnea index (episodes/hour) was much lower for Sib 2 (5.4) compared with Sib 1 (16.1).

With regard to the facial dysmorphic features, Sib 2 presented with a less coarse face compared with Sib 1 (Figure 1). Furthermore, the height and weight of Sib 1 always stayed below the normal reference values; however, Sib 2 maintained a normal rate of growth compared with healthy children of the same age.

Corneal opacities and clawed hands were observed in both sisters at week 340. The younger sister developed a moderate form of corneal opacity, and the older sister developed a severe form. Both siblings presented severely clawed hands in addition to dysostosis multiplex. Sib 1 was already severely affected at the age of 8 y 9 mo, and Sib 2 developed a mild to moderate form at age 8 (week 340 of ERT).

MRI of the spine showed foramen magnum stenosis and compressive myelopathy in Sib 1 at week 340 (15 y), while Sib 2 remained normal (8 y 6 mo).

A recent study reporting the cardiac abnormalities presented by both Sibs showed that Sib 1 had mitral and aortic valve compromise at only 2 y of age, and at 8 y, she needed surgical intervention, which was before the start of ERT. Furthermore, Sib 2 developed mild mitral and

aortic lesions throughout the follow-up period of three years. Both Sibs had left ventricle cardiomyopathy; however, partial reverse remodeling was detected after 100 weeks of ERT (Leal et al., 2014).

Measurement of urinary GAGs was performed at 340 weeks after the first infusion of ERT, showing a reduction of 83% (655 to 178 µg/mg creatinine) in Sib 1 and 91% (1245 to 111 µg/mg creatinine) in Sib 2. Despite these reductions, the urinary GAG levels remained above the reference values.

The 6-minute walk test (6MWT) was performed by Sib 1 at weeks 73, 122, 173 and 240. Compared with the reference values, she consistently scored below the 3rd percentile on this test. This test was administered to Sib 2 twice (at weeks 173 and 240) because of her age at the beginning of the study. For both evaluations, she scored within the normal range for healthy individuals of the same age (the first assessment: 75th percentile-90th percentile; and the last assessment: 50th percentile-75th percentile).

3. Discussion

ERT has been shown to have clinical benefits for MPS VI patients older than 5 years of age (Giugliani et al., 2007; Harmatz et al., 2006). However, the initiation of this therapy before this age may have additional benefits and/or prevent some complications (McGill et al., 2010; Furujo et al., 2011; Horovitz et al., 2013). This study presents follow-up data for two Brazilian siblings diagnosed with MPS VI, enabling a comparison of clinical and laboratory outcomes of the effects of ERT initiated at different ages.

Moreover, it is interesting to notice that MPS VI has a wide spectrum of clinical severity primarily because of the effect of various mutations, some of which permit residual enzyme activity (Giugliani et al., 2007). The study of siblings, where same mutations are present and intra-familial variation is small, surely strengthens the importance of the results regarding early enzyme replacement therapy.

ERT was well tolerated by both siblings. With regard to the growth parameters, the early introduction of ERT for Sib 2 (1 y 5 mo) allowed for

normal growth, and she even reached the height of her older sister (at 6 y 6 mo and 13 y 6 mo, respectively). Growth failure is characteristic of untreated MPS VI. Growth plate failure in MPS disease may be related to abnormal GAG storage in chondrocytes, leading to an inflammatory response, cell dysfunction, and death (Simonaro et al., 2001). With regard to the facial characteristics, Sib 2 had a less coarse face compared with Sib 1 (Figure 1). Hepatomegaly, which was present in Sib 1 at baseline, was not observed at week 340.

Cardiac dysfunction is a significant cause of morbidity and mortality across the spectrum of MPS VI patients. As mentioned, a recent study conducted by our group showed that Sib 2 did not need surgical replacement of the mitral valve. Sib 1 had undergone this procedure due to the worsening of mitral insufficiency even before starting ERT (Leal et al., 2014). These results suggest that the earlier initiation of ERT may limit the development or progression of cardiac valve disease. Furthermore, the two siblings had left ventricle cardiomyopathy, and partial reverse remodeling was induced by ERT in both cases.

The normal scores achieved by Sib 2 on the 6MWT indicated an improvement in the distance walked from weeks 173 to 240 compared with Sib 1 and even compared with healthy children. Importantly, there was a 50% reduction in the number of upper airway infections per year in both patients, which reduced the need for antibiotic therapy and improved their qualities of life.

Urinary GAGs are associated with lysosomal storage reduction in well-vascularized tissues, as has been observed in animal studies (Auclair et al., 2003). The response to ERT in this study is similar to that observed in other studies, and the 10-20-fold reduction in GAGs observed in our patients after 340 weeks showed that administration of galsulfase was effective in removing these substrates (Swiedler et al., 2005).

4. Conclusions

Although ERT is not a curative treatment, it significantly improves various clinical aspects related to MPS VI. This study corroborates scientific

evidence indicating that the early diagnosis and treatment of this disorder are critical for a long-term favorable clinical outcome and for enhancing the quality of life of these patients.

5. Consent

The study protocol was approved by the ethics committee of Hospital das Clínicas da Faculdade de Medicina da Universidade de São Paulo and followed the tenets of the Declaration of Helsinki. The family was informed of the nature of the study, and written informed consent was obtained from the parent for publication of this case report and any accompanying images.

6. Competing Interests

The authors declare that they have no competing interests.

7. Acknowledgments

We thank the patient and her parents for participating in this study. We also thank FAPESP (Nº 2010/52694-80), CNPQ and BioMarin Pharmaceutical Inc., for their financial support.

8. References

Auclair D, Hopwood JJ, Brooks DA, Lemontt JF, Crawleyv AC. Replacement therapy in mucopolysaccharidosis type VI: advantages of early onset of therapy. Mol Genet Metab 2003;78:163–174.

Furujo M, Kubo T, Kosuga M, Okuyama T. Enzyme replacement therapy attenuates disease progression in two Japanese siblings with mucopolysaccharidosis type VI. Mol Genet Metab 2011;104:597–602.

Garrido E, Cormand B, Hopwood JJ, Chabas A, Grinberg D, Vilageliu L. Maroteaux-Lamy syndrome: functional characterization of pathogenic

mutations and polymorphisms in the arylsulfatase B gene. Mol Genet Metab 2008;94(3): 305-312.

Giugliani R, Harmatz P, Wraith JE. Management guidelines for mucopolysaccharidosis VI. Pediatrics 2007;120(2): 405-418.

Guimaraes MC, de Farias SM, Costa AM, de Amorim RF. Maroteaux-Lamy syndrome: orofacial features after treatment by bone marrow transplant. Oral Health Prev Dent 2010;8(2): 139-142.

Harmatz P, Giugliani R, Schwartz I, Guffon N, Teles EL, Miranda MC et al. Enzyme replacement therapy for mucopolysaccharidosis VI: a phase 3, randomized, double-blind, placebo-controlled, multinational study of recombinant human N-acetylgalactosamine 4-sulfatase (recombinant human arylsulfatase B or rhASB) and follow-on, open-label extension study. J Pediatr 2006;148(4): 533-539.

Harmatz P, Giugliani R, Schwartz IV, Guffon N, Teles EL, Miranda MC et al. Long-term follow-up of endurance and safety outcomes during enzyme replacement therapy for mucopolysaccharidosis VI: Final results of three clinical studies of recombinant human N-acetylgalactosamine 4-sulfatase. Mol Genet Metab 2008;94(4): 469-475.

Harmatz P, Whitley CB, Waber L et al. Enzyme replacement therapy in mucopolysaccharidosis VI (Maroteaux-Lamy syndrome). J Pediatr 2004;144(5): 574-580.

Herskhovitz E, Young E, Rainer J, Hall CM, Lidchi V, Chong K et al. Bone marrow transplantation for Maroteaux-Lamy syndrome (MPS VI): long-term follow-up. J Inherit Metab Dis 1999;22(1): 50-62.

Horovitz DD, Magalhães TS, Acosta A, Ribeiro EM, Giuliani LR, Palhares DB et al. Enzyme replacement therapy with galsulfase in 34 children younger than five years of age with MPS VI. Mol Genet Metab. 2013;109(1):62-9.

Leal GN, de Paula AC, Morhy SS, Andrade JL, Kim CA. Advantages of early replacement therapy for mucopolysaccharidosis type VI: echocardiographic follow-up of siblings. Cardiol Young 2014;24(2):229-35.

Litjens T, Baker EG, Beckmann KR, Morris CP, Hopwood JJ, Callen DF. Chromosomal localization of ARSB, the gene for human N-acetylgalactosamine-4-sulphatase. Hum Genet 1989;82(1): 67-68.

McGill JJ, Inwood AC, Coman DJ, Lipke ML, de Lore D, Swiedler SJ et al. Enzyme replacement therapy for mucopolysaccharidosis VI from 8 weeks of age-a sibling control study. Clin Genet 2010;77(5): 492-498.

Muenzer J. Early initiation of enzyme replacement therapy for the mucopolysaccharidoses. Mol Genet Metab. 2014;111(2):63-72.

Petry MF, Nonemacher K, Sebben JC, Schwartz IV, Azevedo AC, Burin MG et al. Mucopolysaccharidosis type VI: Identification of novel mutations on the arylsulphatase B gene in South American patients. J Inherit Metab Dis 2005;28(6): 1027-1034.

Simonaro CM, Haskins ME, Schuchman EH. Articular chondrocytes from animals with a dermatan sulfate storage disease undergo a high rate of apoptosis and release nitric oxide and inflammatory cytokines: a possible mechanism underlying degenerative joint disease in the mucopolysaccharidoses. Lab Invest. 2001;81(9):1319-28.

Swiedler SJ, Beck M, Bajbouj M, Giugliani R, Schwartz I, Harmatz P et al. Threshold effect of glycosaminoglycans and the walk test as indicators of disease progression in a survey of subjects with Mucopolysaccharidosis VI (Maroteaux-Lamy syndrome). *Am J Med Genet Part A* 2005:134A(2): 144-150.

FIGURES

Figure 1 – Marked coarse faces in Sibling 1 at eight years (II-A and II-B) and mild dysmorphisms in Sibling 2 at 1.5 year (II-C) and at 6 y 6 mo and 13 y 6 mo, respectively (III-A, III-B and III-C).

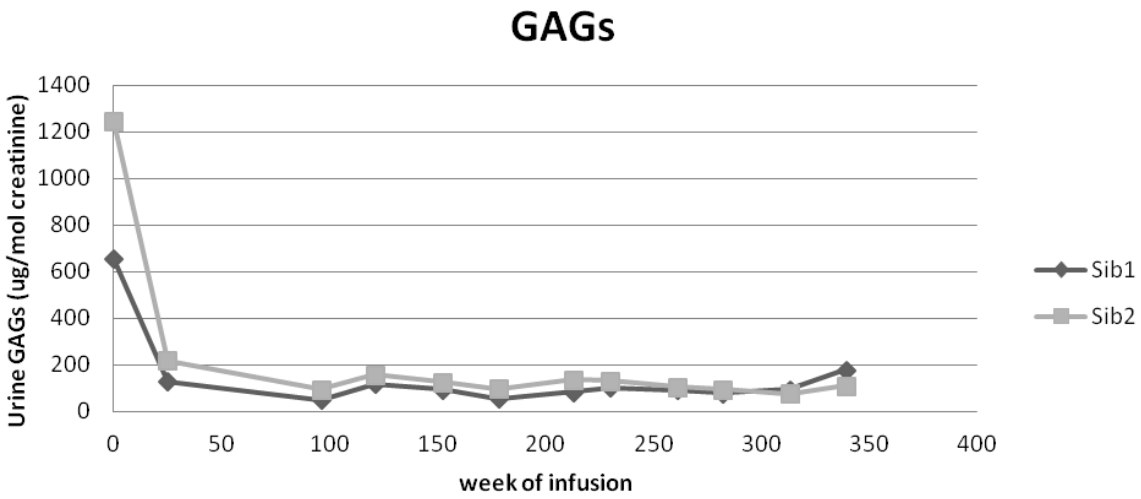

Figure 2 – Decrease in absolute urinary GAG levels (mg/mg creatinine) for individual patients from baseline to week 340.
Legend Figure 2: Normal urine GAG values (mean SD) are age dependent: <1 year (133-274); <2 years (79-256); <5 years (67-124); <7 years (53-115) and <14 years (26-97).

6. REFERÊNCIAS

Aldenhoven M, Boelens JJ, de Koning TJ. The clinical outcome of Hurler syndrome after stem cell transplantation. *Biol Blood Marrow Transplant*. 2008;14:485-98.

Aldurazyme (laronidase) *solution for intravenous infusion* [Prescribing Information]. Cambridge: Biomarin Pharmaceutical Inc., Novato, CA and Genzyme Corporation; 2011.

Alves S, Mangas M, Prata MJ, Ribeiro G, Lopes L, Ribeiro H, Pinto-Basto J, Lima MR, Lacerda L. Molecular characterization of Portuguese patients with mucopolysaccharidosis type II shows evidence that the IDS gene is prone to splicing mutations. *J Inherit Metab Dis*. 2006;29:743-54.

Anawis MA. Hunter syndrome (MPS II-B): A report of bilateral vitreous floaters and maculopathy. *Ophthalmic Genet.* 2006 ;27:71-2.

ANVISA. Agência Nacional de Vigilância Sanitária. Disponível em: http://www.anvisa.gov.br/.

Arn P, Wraith JE, Underhill L. Characterization of surgical procedures in patients with mucopolysaccharidosis type I: findings from the MPS I Registry. *J Pediatr*. 2009;154:859-64.

Azevedo A, Schwartz I, Kalakun L,. Brustolin S, Burin MG, Beheregaray AP, Leistner S, Giugliani C, Rosa M, Barrios P, Marinho D, Esteves P, Valadares E, Boy R, Horovitz D, Mabe P, da Silva LC, de Souza IC, Ribeiro M, Martins AM, Palhares D, Kim CA, Giugliani R. Clinical and biochemical study of 28 patients with mucopolysaccaridoses type VI. *Clin Genet*. 2004;66:2c08-13.

Barbosa FT, Borges ELA, Brandão RRM. General anesthesia after failed spinal block for emergency surgery in a patient with mucopolysaccharidosis. Case Report. *Rev Bras Anestesiol*. 2007;57:6:658-64.

Beck M. Mucopolysaccharidosis and oligosaccharidosis. In: Fernandes J, Saudubray M, Van der Berghe G. Inborn metabolic diseases, diagnosis and treatment. New York, Springer, 2000;3:415-421.

Beck M, Arn P, Giugliani R, Muenzer J, Okuyama T, Taylor J, Fallet S. The natural history of MPS I: global perspectives from the MPS I Registry. Genet Med. 2014;16:759-65.

Bjoraker KJ, Delaney K, Peters C, Krivit W and Shapiro EG Long term-outcomes of adaptative function for children with mucopolysaccharidosis I (Hurler Syndrome) treated with hematopoietic stem cell transplantation. *J Dev Behav Pediatr*. 2006;27:290-6.

Boelens JJ, Rocha V, Aldenhoven M, Wynn R, O'Meara A, Michel G, Ionescu I, Parikh S, Prasad VK, Szabolcs P, Escolar M, Gluckman E, Cavazzana-Calvo M, Kurtzberg J; EUROCORD, Inborn error Working Party of EBMT and Duke University. Risk factor analysis of outcomes after unrelated cord blood transplantation in patients with hurler syndrome. *Biol Blood Marrow Transplant*. 2009;15:618-25.

Boelens JJ, Aldenhoven M, Purtill D, Ruggeri A, Defor T, Wynn R, Wraith E, Cavazzana-Calvo M, Rovelli A, Fischer A, Tolar J, Prasad VK, Escolar M, Gluckman E, O'Meara A, Orchard PJ, Veys P, Eapen M, Kurtzberg J, Rocha V; Eurocord; Inborn Errors Working Party of European Blood and Marrow Transplant group; Duke University Blood and Marrow Transplantation Program; Centre for International Blood and Marrow Research. Outcomes of transplantation using various hematopoietic cell sources in children with Hurler syndrome after myeloablative conditioning. *Blood*. 2013;121:3981-7.

Borlot F, Arantes PR, Quaio CR, Franco JFS, Lourenço CM, Bertola DR, Kim CA. Mucopolysaccharidosis type IVA: Evidence of primary and secondary central nervous system involvement. *Am J Med Genet Part* A. 2013; 164A:1162-9.

Borlot F. Avaliação neurológica e de neuroimagem em pacientes com mucopolissacaridoses [dissertação]. São Paulo: Universidade de São Paulo,

Faculdade de Medicina; 2014 [acesso 2015-06-10]. Disponível em: http://www.teses.usp.br/teses/disponiveis/5/5141/tde-21012015-151627/.

Borlot F, Arantes PR, Quaio CR, Franco JFS, Lourenço CM, Bertola DR, Kim CA. New insights in mucopolysaccharidosis type VI: Neurological perspective. *Brain Dev*. 2014;36:585-92.

Brands MM, Hoogeveen-Westerveld M, Kroos MA, Nobel W, Ruijter GJ, Ozkan L, Plug I, Grinberg D, Vilageliu L, Halley DJ, van der Ploeg AT, Reuser AJ. Mucopolysaccharidosis type VI phenotypes-genotypes and antibody response to galsulfase. *Orphanet J Rare Dis*. 2013;8:51.

Braunlin EA, Harmatz PR, Scarpa M, Furlanetto B, Kampmann C, Loehr JP, Ponder KP, Roberts WC, Rosenfeld HM, Giugliani R. Cardiac disease in patients with mucopolysaccharidosis: presentation, diagnosis and management. J Inherit Metab Dis. 2011 Dec;34(6):1183-97.

Casanova FH, Adan CB, Allemann N, da Freitas D. Findings in the anterior segment on ultrasound biomicroscopy in Maroteaux-Lamy syndrome. *Cornea*. 2001;20:333-8.

Champe PC, Harvey RA. *Bioquímica ilustrada*. Porto Alegre: Artes médicas. 1997. p.153-60: Glicosaminoglicanos.

Chen MR, Lin SP, Hwang HK, Yu CH. Cardiovascular changes in mucopolysaccharidoses in Taiwan. *Acta Cardiol*. 2005;60:51-3.

Church H, Tylee K, Cooper A, Thornley M, Mercer J, Wraith E, Carr T, O'Meara A, Wynn RF. Biochemical monitoring after haemopoietic stem cell transplant for Hurler syndrome (MPSIH): implications for functional outcome after transplant in metabolic disease. *Bone Marrow Transplant*. 2007;39(4):207-10.

Clarke LA, Wraith JE, Beck M, Kolodny EH, Pastores GM, Muenzer J, Rapoport DM, Berger KI, Sidman M, Kakkis ED, Cox GF. Long-term efficacy and safety of laronidase in the treatment of mucopolysaccharidosis I. *Pediatrics*. 2009;123:229-40.

Cleary MA, Wraith JE. The presenting features of mucopolysaccharidosis type IH (Hurler syndrome). *Acta Paediatr*. 1995;84:337-9.

Clinicaltrials. A Phase 3 Study of UX003 rhGUS Enzyme Replacement Therapy in Patients With MPS7. Available: https://clinicaltrials.gov/ct2/show/NCT02230566?term=MPS+VII&rank=3 (acesso 2 jan 2016).

Coppa GV, Gabrielli O, Zampini L, Jetzequel AM, Miniero R, Busca A, De Luca T, Di Natale P. Bone marrow transplantation in Hunter syndrome. J Inherit Metab Dis. 1995;18:91-2.

Cox-Brinkman J, Boelens JJ, Wraith JE, O'meara A, Veys P, Wijburg FA, Wulffraat N, Wynn RF. Haematopoietic cell transplantation (HCT) in combination with enzyme replacement therapy (ERT) in patients with Hurler syndrome. *Bone Marrow Transplant*. 2006;38:17-21.

Dangel JH. Cardiovascular changes in children with mucopolysaccharide storage diseases and related disorders - clinical and echocardiographic findings in 64 patients. *Eur J Pediatr*. 1998;157:534-8.

Dietz HC. New therapeutic approaches to mendelian disorders. N Engl J Med. 2010;363:852-63.

Dilber E, Celiker A, Karagöz T, Kalkanoglu HS. Permanent transfemoral pacemaker implantation in a child with Maroteaux Lamy syndrome. *Pacing Clin Electrophysiol*. 2002;25:1784-5.

Dorneles A, e Camargo Pinto LL, de Paula AC, Steiner CE, Lourenço CM, Kim CA, Horovitz DD, Ribeiro EM, Valadares ER, Goulart I, Neves de Souza IC, da Costa Neri JI, Santana-da-Silva LC13, Silva LR, Ribeiro M, de Oliveira Sobrinho RP, Giugliani R, Schwartz IV. Enzyme replacement therapy for Mucopolysaccharidosis Type I among patients followed within the MPS Brazil Network. *Genet Mol Biol*. 2014;37:23-9.

Eisengart JB, Rudser KD, Tolar J, Orchard PJ, Kivisto T, Ziegler RS, Whitley CB, Shapiro EG. Enzyme replacement is associated with better cognitive outcomes after transplant in Hurler syndrome. *J Pediatr*. 2013;162:375-80.e1

Elaprase (idursulfase). Solution for intravenous infusion [Prescrinbing Information]. Cambridge, MA: Shire, Human Genetics Therapies, Inc.; 2013.

Federhen A et al. MPS I and MPS II: Minimal estimated incidence in Brazil and comparison to the rest of the world. *Mol Genet Metab*. 2015;114:467-73.

Ferrari S, Ponzin D, Ashworth JL, Fahnehjelm KT, Summers CG, Harmatz PR, Scarpa M. Diagnosis and management of ophthalmological features in patients with mucopolysaccharidosis. *Br J Ophthalmol*. 2011;95:613-9.

Fesslová V, Corti P, Sersale G, Rovelli A, Russo P, Mannarino S, Butera G, Parini R. The natural course and the impact of therapies of cardiac involvement in the mucopolysaccharidoses. *Cardiol Young*. 2009;19:170-8.

Froissart R, Da Silva IM, Maire I. Mucopolysaccharidosis type II: an update on mutation spectrum. *Acta Paediatr Suppl*. 2007;96:71-7.

Gabarra AFJ. Fisioterapia respiratória e hidroterapia na mucopolissacaridose [apostila]. In: 1o Congresso Nacional de portadores e familiares de MPS; Campinas. 2003. p.1-15.

Gabrielli O, Clarke LA, Bruni S, Coppa GV. Enzyme-replacement therapy in a 5-month-old boy with attenuated presymptomatic MPS I: 5-year follow-up. *Pediatrics*. 2010;125:e183-7.

Garcia P, Sousa SB, Ling TP, Conceição M, Seabra J, White KK, Diogo L. Skeletal complications in mucopolysaccharidosis VI patients: case reports. *J Pediatr Rehabil Med.* 2010;3:63-9.

Gardner CJ, Robinson N, Meadows T, Wynn R, Will A, Mercer J, Church HJ, Tylee K, Wraith JE, Clayton PE. Growth, final height and endocrine sequelae in a UK population of patients with Hurler syndrome (MPS1H). *J Inherit Metab Dis*. 2011;34:489-97.

Gatti R, DiNatale P, Villani GR, Filocamo M, Muller V, Guo XH, Nelson PV, Scott HS, Hopwood JJ. Mutations among Italian mucopolysaccharidosis type I patients. *J Inherit Metab Dis*. 1997;20:803-6.

Ginzburg AS, Önal E, Aronson RM, Schild JA, Mafee MF, Lopata M. Successful use of nasal-CPAP for obstructive sleep apnea in Hunter syndrome with diffuse airway involvement. *Chest*. 1990;97:1496-8.

Giugliani R, Scwartz I, Soleiro K, Pinto L, Huve F, Rafaelli C, et al. MPS Brazil *Network; a country wide iniative to improve diagnosis and management of mucopolisaccharidosis in Brazil. Libro del congreso*. 2005;330:A152 (Presented at Congreso Latinoamericano de Errors Innatos del Metabolismo y Pesquisa Neonatal; 2005 Nov 8-10; São José, Costa Rica. Abstracts).

Giugliani R, Harmatz P, Wraith JE. Management Guidelines for Mucopolysaccharidosis VI . *Pediatrics.* 2007;120:405-18.

Giugliani R, Federhen A, Muñoz Rojas MV, Vieira TA, Artigalás O, Pinto LL, Azevedo AC, Acosta AX, Bomfim C, Lourenço CM, Kim CA, Horovitz D, Souza DB, Norato D, Marinho D, Palhares D, Santos ES, Ribeiro E, Valadares ER, Guarany F, De Lucca GR, Pimentel H, Souza IN, Corrêa Neto J, Fraga JC, Góes JE, Cabral JM, Simeonato J, Llerena JC Jr, Jardim LB, Giuliani Lde R, Silva LC, Santos M, Moreira MA, Kerstenetzky M, Ribeiro M, Ruas N, Barrios P, Aranda P, Honjo R, Boy R, Costa R, Souza CF, Alcântara FF, Avilla SG, Fagondes S, Martins AM.l. Terapia de reposição enzimática para as mucopolissacaridoses I, II e VI: recomendações de um grupo de especialistas brasileiros. *Rev Assoc Med Bras*. 2010;56:271-7.

Giugliani R, Villarreal MS, Valdez CAA, Hawilou AM, Guelbert N, Garzón LNC, Martins AM, Acosta A, Cabello JF, Lemes A, Schmitz ML, Ferreira Santos, Amartino H. Guidelines for diagnosis and treatment of Hunter Syndrome for clinicians in Latin America. *Genet Mol Biol*. 2014;37:315-29.

Gorlin RJ, Cohen MM, Hennekan RCM. Metabolic disorders. In: *Syndromes of the head and neck*. 3rd ed. New York: Oxford University Press; 1990. p.99-117.

Gort L, Chabás A, Coll MJ. Hunter disease in the Spanish population: molecular analysis in 31 families. *J Inherit Metab Dis*. 1998;21:655-61.

Gross DM, Williams JC, Caprioli C, Dominguez B, Howell RR. Echocardiographic abnormalities in the mucopolysaccharide storage diseases. Am J Cardiol. 1988;61:170–176.

Harmatz P, Whitley CB, Waber L, Pais R, Steiner R, Plecko B, Kaplan P, Simon J, Butensky E, Hopwood JJ. Enzyme replacement therapy in mucopolysaccharidosis VI (Maroteaux-Lamy syndrome). *J Pediatr*. 2004;144:574-80.

Harmatz P, Ketteridge D, Giugliani R, Guffon N, Teles EL, Miranda MC, Yu ZF, Swiedler SJ, Hopwood JJ; MPS VI Study Group. Direct comparison of measures of endurance, mobility, and joint function during enzyme-replacement therapy of mucopolysaccharidosis VI (Maroteaux-Lamy syndrome): results after 48 weeks in a phase 2 open-label clinical study of recombinant human N-acetylgalactosamine 4-sulfatase. *Pediatrics*. 2005;115:681-9.

Harmatz P, Giugliani R, Schwartz I, Guffon N, Teles EL, Miranda MC, Wraith JE, Beck M, Arash L, Scarpa M, Yu ZF, Wittes J, Berger KI, Newman MS, Lowe AM, Kakkis E, Swiedler SJ. MPS VI Phase 3 Study Group.Enzyme replacement therapy for mucopolysaccharidosis VI: a phase 3, randomized, double-blind, placebo-controlled, multinational study of recombinant human N-acetylgalactosamine 4-sulfatase (recombinant human arylsulfatase B or rhASB) and follow-on, open-label extension study. *J Pediatr*. 2006;148:533-9.

Hendriksz CJ, Giugliani R, Harmatz P, Lampe C, Martins AM, Pastores GM, Steiner RDJ. Design, baseline characteristics, and early findings of the MPS VI (mucopolysaccharidosis VI) Clinical Surveillance Program (CSP).Inherit Metab Dis. 2013a; 36(2):373-84. doi: 10.1007/s10545-011-9410-9. Epub 2011 Nov 30.

Hendriksz CJ, Al-Jawad M, Berger KI, Hawley SM, Lawrence R, Mc Ardle C, Summers CG, Wright E, Braunlin E. Clinical overview and treatment options for non-skeletal manifestations of mucopolysaccharidosis type IVA. *J Inherit Metab Dis*. 2013b;36:309-22.

Hendriksz CJ, Lavery C, Coker M, Ucar SK, Jain M, Bell L, Lampe C. Burden of disease in patients with Morquio A syndrome: results from an international patient-reported outcomes survey. *Orphanet J Rare Dis*. 2014;9:32.

Herskhovitz E, Young E, Rainer J, Hall CM, Lidchi V, Chong K, Vellodi A. Bone marrow transplantation for Maroteaux-Lamy syndrome (MPS VI): long-term follow-up. *J Inherit Metab Dis.* 1999;22:50-62.

Hopkins R, Watson JA, Jones JH, Walker M. Two cases of Hunter's syndrome--the anaesthetic and operative difficulties in oral surgery. *Br J Oral Surg*. 1973;10:286-99.

Hopwood JJ, Bunge S, Morris CP, Wilson PJ, Steglich C, Beck M, Schwinger E, Gal A. Molecular basis of mucopolysaccharidosis type II: mutations in the iduronate-2-sulphatase gene. *Hum Mutat*. 1993;2:435-42.

Horovitz DD, Magalhães TS, Acosta A, Ribeiro EM, Giuliani LR, Palhares DB, Kim CA, de Paula AC, Kerstenestzy M, Pianovski MA, Costa MI, Santos FC, Martins AM, Aranda CS, Correa Neto J, Holanda GB, Cardoso L Jr, da Silva CA, Bonatti RC, Ribeiro BF, Rodrigues Mdo C, Llerena JC Jr. Enzyme replacement therapy with galsulfase in 34 children younger than five years of age with MPS VI. *Mol Genet Metab*. 2013;109:62-9.

Human Gene Mutation Database (HGMD). Institute of Medical Genetics in Cardiff. [Internet] Acesso em Jul 2015. Disponível em: http://www.hgmd.cf.ac.uk/ac/index.php

John RM, Hunter D, Swanton. Echocardiographic abnormalities in type IV mucopolysaccharidosis. *Arch Dis Child*. 1990;65:746-9.

Jones KL. *Smith's Recognizable Patterns of Human Malformation*. Philadelphia: WB Sauders; 1997. p.466-7.

Jones SA, Almássy Z, Beck M, Burt K, Clarke JT, Giugliani R, Hendriksz C, Kroepfl T, Lavery L, Lin SP, Malm G, Ramaswami U, Tincheva R, Wraith JE; HOS Investigators. Mortality and cause of death in mucopolysaccharidosis type

II-a historical review based on data from the Hunter Outcome Survey (HOS). *J Inherit Metab Dis*. 2009;32:534-43.

Jurecka A, Ługowska A, Golda A, Czartoryska B, Tylki-Szymańska A. Prevalence rates of mucopolysaccharidoses in Poland. *J Appl Genet.* 2015;56:205-10.

Kakavanos R, Turner CT, Hopwood JJ, et al. Immune tolerance after long-term enzyme-replacement therapy among patients who have mucopolysaccharidosis I. *Lancet.* 2003;361:1608-13.

Kakkis ED, Neufeld EF. The mucopolysaccharidoses. In: Berg BO ed. *Principles of child neurology*. New York: McGraw-Hill; 1996. p.1141.

Kakkis ED, Muenzer J, Tiller GE, Waber L, Belmont J, Passage M, Izykowski B, Phillips J, Doroshow R, Walot I, Hoft R, Neufeld E. Enzyme replacement therapy in mucopolysaccharidosis I. *N Engl J Med*. 2001;344:182-8.

Karageorgos L, Brooks DA, Pollard A, Melville EL, Hein LK, Clements PR, Ketteridge D, Swiedler SJ, Beck M, Giugliani R, Harmatz P, Wraith JE, Guffon N,Leão Teles E, Sá Miranda MC, Hopwood JJ. Mutational analysis of 105 mucopolysaccharidosis type VI patients. *Hum Mutat.* 2007;28:897-903.

King DH, Jones RM, Barnett MB. Anaesthesia considerations in the mucopolysaccharidoses. *Anaesthesia*. 1984;39:126-31.

Krivit W. Allogeneic stem cell transplantation for the treatment of lysosomal and peroxisomal metabolic diseases. *Springer Semin Immunopathol*. 2004; 26:119-32.

Lachman R, Martin KW, Castro S, Basto MA, Adams A, Teles EL. Radiologic and neuroradiologic findings in the mucopolysaccharidoses*. J Pediatr Rehabil Med.* 2010;3:109-18.

Lagerstedt K, Karsten S, Carlsberg BM, Kleijer WJ, Tönnesen T, Petterson U, Bondenson ML. Double -strand breaks may initiate the inversion mutation causing the Hunter syndrome*. Hum Mol Genet*. 1997;6:627-33.

Lampe C, Bosserhoff AK, Burton BK, Giugliani R, de Souza CF, Bittar C, Muschol N, Olson R, Mendelsohn NJ. Long-term experience with enzyme replacement therapy (ERT) in MPS II patients with a severe phenotype: an international case series. *J Inherit Metab Dis*. 2014;37:823-9.

Lange C, Bassler P, Lioznov MV, Bruns H, Kluth D, Zander AR, Fiegel HC. Hepatocytic gene expression in cultured rat mesenchymal stem cells. Transplant Proc. 2006;37(1):276–279.

Leal, G N. Estudo ecocardiográfico de pacientes pediátricos com mucopolissacaridoses [dissertação]. São Paulo: Universidade de São Paulo, Faculdade de Medicina; 2009 [acesso 2015-12-02]. Disponível em: http://www.teses.usp.br/teses/disponiveis/5/5141/tde-08122009-172753/.

Leal GN, de Paula AC, Leone C, Kim CA. Echocardiographic study of paediatric patients with mucopolysaccharidosis. *Cardiol Young*. 2010;20:254-61.

Leistern S, Giugliani R. A useful routine for biochemical detection and diagnosis of mucopolysaccharidoses. Genet Mol Biol. 1998;21:1415-57.

Levin TL, Berdon WE, Lachman RS, Anyane-Yeboa K, Ruzal-Shapiro C, Roye DP Jr. Lumbar gibbus in storage diseases and bone dysplasias. *Pediatr Radiol* 1997;27:289-94.

Lin SP, Chang JH, Lee-Chen GJ, Lin DS, Lin HY and Chuang CK (2006) Detection of Hunter syndrome (mucopolysaccharidosis type II) in Taiwanese: Biochemical and linkage studies of the iduronate-2-sulfatase gene defects in MPS II patients and carriers. *Clin Chim Acta*. 2006;369:29-34.

Mahalingam K, Janani S, Priya S, Elango EM, Sundari RM. Diagnosis of mucopolysaccharidoses: how to avoid false positivos and false negatives. *Indian J Pediatr*. 2004;71:29-32.

Malm G, Mansson JE. Mucopolysaccharidosis type III (Sanfilippo disease) in Sweden: clinical presentation of 22 children diagnosed during a 30-year period. *Acta Paediatr*. 2010;99:1253-7.

Martin R, Beck M, Eng C, Giugliani R, Harmatz P, Muñoz V, Muenzer J. Recognition and diagnosis of mucopolysaccharidosis II (Hunter syndrome). *Pediatrics*. 2008;121:e377-e386.

Martins AM, Dualibi AP, Norato D, Takata ET, Santos ES, Valadares ER, Porta G, de Luca G, Moreira G, Pimentel H, Coelho J, Brum JM, Semionato Filho J, Kerstenetzky MS, Guimarães MR, Rojas MV, Aranda PC, Pires RF, Faria RG, Mota RM, Matte U, Guedes ZC. Guidelines for the management of mucopolysaccharidosis type I. *J Pediatr*. 2009;155:S32-S46.

Masuda H, Morishita Y, Taira A, Kuriyama M. Aortic stenosis associated with Scheie's syndrome. Report of successful valve replacement. Chest. 1993;103:968-70.

Matte U, Yogalingam G, Brooks D, Leistner S, Schwartz I, Lima L, Norato DY, Brum JM, Beesley C, Winchester B, Giugliani R, Hopwood JJ. Identification and characterization of 13 new mutations in mucopolysaccharidosis type I patients. *Mol Genet Metab*. 2003 ;78:37-43.

McGill JJ, Inwood AC, Coman DJ, Lipke ML, de Lore D, Swiedler SJ, Hopwood JJ. Enzyme replacement therapy for mucopolysaccharidosis VI from 8 weeks of age - a sibling control study. *Clin Genet*. 2010;77:492-8.

Meikle PJ, Hopwood JJ, Clague AE, Carey WF. Prevalence of Lysosomal Storage Disorders. *JAMA*. 1999;281:249-54.

Mendelsohn N, Harmatz P, Bodamer O, Burton BK, Giugliani R, Jones SA, Lampe C, Malm G, Steiner R,1Parini R. Importance of surgical history in diagnosing mucopolysaccharidosis type II (Hunter syndrome): Data from the Hunter Outcome Survey. *Genet Med*. 2010;12:816-22.

Miebach E. Management of infusion-related reactions to enzyme replacement therapy in a cohort of patients with mucopolyssacharidosis disorders. I*nt J Clin Pharmacol Ther.* 2009;47(Suppl. 1):S100-S106.

Mikles M, Stanton RP. A review of Morquio syndrome. *Am J Orthop* (Belle Mead NJ). 1997;26:533-40.

Mizuno JC, Mizuno CA, Figueiredo JB, Teza, ITV, Taira, LGN, Silva TAS, Paixão DL. Aspectos clínicos da Mucopolissacaridose tipo VI. *Rev Bras Clin Med*. 2010;8:356-61.

Moog U, van Mierlo I, van Schrojenstein Lantman-de Valk HM, Spaapen L, Maaskant MA, Curfs LM. Is Sanfilippo type B in your mind when you see adults with mental retardation and behavioral problems?. *Am J Med Genet C Semin Med Genet*. 2007;145C:293-301.

Moog U. Sanfilippo B in an elderly female psychiatric patient: a rare but relevant diagnosis in presenile dementia. (Invited comment).*Acta Psychiatr Scand*. 2010;122:166.

Moores C, Rogers JG, McKenzie IM, Brown TCK. Anaesthesia for children with mucopolysaccharidoses. *Anaesth Intensive Care*. 1996;24:459-63.

Morgan KA, Rehman MA, Schwartz RE. Morquio's syndrome and its anaesthetic considerations. *Pediatr Anaesth*. 2002;12:641-4.

Muenzer J. Mucopolysaccharidoses. *Adv Pediatr*. 1986;33:269-302.

Muenzer J. The mucopolysaccharidoses: A heterogeneous group of disorders with variable pediatric presentations. *J Pediatr*. 2004;144:S27-34.

Muenzer J, Wraith JE, Beck M, Giugliani R, Harmatz P, Eng C, Vellodi A, Martin R, Ramaswami U, Gucsavas-Calikoglu M, Vijayaraghavan S, Wendt S, Puga AC, Ulbrich B, Shinawi M, Cleary M, Piper D, Conway AM, Kimura A. A phase II/III clinical study of enzyme replacement therapy with idursulfase in mucopolysaccharidosis II (Hunter syndrome). *Genet Med*. 2006;8465-73.

Muenzer J, Guscsavas-Calikoglu M, Shawn E, MacCandless SE, Schuertz TJ, Kimura A.. A phase I/II clinical trial of enzyme replacement therapy with idursulfase in mucopolysaccharidosis II (Hunter syndrome). *Mol Genet Metab.* 2007;90:329-37.

Muenzer J, Beck M, Giugliani R, Suzuki Y, Tylki-Szymanska A, Valayannopoulos V, Vellodi A, Wraith JE. Idursulfase treatment of Hunter

syndrome in children younger than 6 years: results from the Hunter Outcome Survey. *Genet Med*. 2011;13:102-9.

Muenzer J, Bodamer O, Burton B, Clarke L, Frenking GS, Giugliani R, Jones S, Rojas MV, Scarpa M, Beck M, Harmatz P. The role of enzyme replacement therapy in severe Hunter syndrome-an expert panel consensus. *Eur J Pediatr*. 2012;171:181-8.

Muenzer J. Early initiation of enzyme replacement therapy for the mucopolysaccharidoses. *Mol Genet Metab.* 2014;111:63-72.

Muenzer J, Hendriksz C, Fan Z, Vijayaraghavan S, Perry V, Santra S, Solanki GA, Mascelli MA, Pan L, Wang N, Sciarappa K, Barbier AJ. A phase I/II study of intrathecal idursulfase-IT in children with severe mucopolysaccharidosis II. *Genet Med*. 2015 Apr 2.

Mullen CA, Thompson JN, Richard LA, Chan KW. Unrelated umbilical cord blood transplantation in infancy for mucopolysaccharidosis type IIB (Hunter Syndrome) complicated by autoimmune hemolytic anemia. *Bone Marrow Transplant.* 2000;25:1097-9.

Nelson J, Crowhurst J, Carey B, Greed L. Incidence of the mucopolysaccharidoses in Western Australia. *Am J Med Genet*. 2003; 123:3103.

Neufeld EF, Muenzer J. The mucopolysaccharidoses. In: Scriver CR, Beaudet AL, Sly WS, Valle D. *The metabolic and molecular bases of inherited diseases*. 8th ed. New York: McGray-Hill; 2001. p.3421-52.

Nowaczyk MJ, Clarke JT, Morin JD. Glaucoma as an early complication of Hurler’s disease. *Arch Dis Child.* 1988;63:1091-3.

Ochiai T, Ito K, Okada T, Chin M, Shichino H and Mugishima H (2003) Significance of extensive Mongolian spots in Hunter's syndrome. *Br J Dermatol*. 2003;148:1173-8.

Okuyama T, Tanaka A, Suzuki Y, Ida H, Tanaka T, Cox GF, Eto Y, Orii T. Japan Elaprase® Treatment (JET) study: idursulfase enzyme replacement therapy in adult patients with attenuated Hunter syndrome (mucopolysaccharidosis II, MPS II) *Mol Genet Met*ab. 2010;99:18-25.

Oudit GY, Butany J, Williams WG, Siu SC, Clarke JT, Iwanochko RM. Left ventricular aneurysm in a patient with mucopolysaccharidosis type VI (Maroteaux-Lamy syndrome): clinical and pathological correlation. *Cardiovasc Pathol*. 2007;16:237-40.

Pastores GM, Arn P, Beck M, Clarke JTR, Guffon N, Kaplan P, Muenzer J, Norato DYJ, Shapiro E, Thomas J, Viskochil D, Wraith JE. The MPS I registry: design, methodology, and early findings of s global disease registry for monitoring patients with mucopolysaccharidosis type I. *Mol Genet Metabol*. 2007;91:37-47.

Paula, A C. História natural de pacientes com mucopolissacaridoses [dissertação]. São Paulo: Universidade de São Paulo, Faculdade de Medicina; 2006 [acesso 2015-06-02]. Disponível em: http://www.teses.usp.br/teses/disponiveis/5/5141/tde-16102014-092555/.

Paula AC, Bertola DR, Albano LMJ, Santos ACG, Mentzingen DF, Oliveira LAN; Kim CA. Radiological findings in patients with mucopolysaccharidosis type VI (Maroteaux-Lamy syndrome). *Rev Imagem*. 2006;28:7-12.

Peters C, Krivit W. Hematopoietic cell transplantation for mucopolysaccharidosis IIB (Hunter syndrome). *Bone Marrow Transplant*. 2000;25:1097-9.

Peters C, Sterward CG. Hematopoietic cell transplantation for inherited metabolic diseases: an overview of outcomes and practice guidelines. *Bone Marrow Transplant* 2003;31:229-39.

Petry MF, Nonemacher K, Sebben JC, Schwartz IV, Azevedo AC, Burin MG, de Rezende AR, Kim CA, Giugliani R, Leistner-Segal S. Mucopolysaccharidosis type VI: Identification of novel mutations on the arylsulphatase B gene in South American patients. *J Inherit Metab Dis*. 2005;28:1027-34.

Pitz S, Ogun O, Bajbouj M, Arash L, Schulze-Frenking G, Beck M. Ocular changes in patients with mucopolysaccharidosis I receiving enzyme replacement therapy: a 4-year experience. *Arch Ophthalmol*. 2007;125:1353.

Prasad VK, Kurtzberg J. Transplant outcomes in mucopolysaccharidoses. *Semin Hematol*. 2010;47:59-69.

Rasalkar DD, Chu WC, Hui J, Chu CM, Paunipagar BK, Li CK. Pictorial review of mucopolysaccharidosis with emphasis on MRI features of brain and spine. *Br J Radiol*. 2011; 84:469-77.

Riganti D, Segni G. Cardiac structural involvement in mucopolysaccharidoses. *Cardiology*. 2002;98:18-20.

Rodzynska A, Tylki-Szymanska A, Jurecka A, Cieslik J. Growth pattern and growth prediction of body height in children with mucopolysaccharidosis type II. *Acta Paediatr*. 2011;100:456-60.

Sands M. Mucopolysaccharidosis type VII: a powerful experimental system and therapeutic challenge. *Pediatr Endocrinl Rev*. 2014;12:1

Sanjurjo-Crespo P. Mucopolysaccharidosis type II: Clinical aspects. *Rev Neurol*. 2007;44:S3-S6.

Scarpa M, Barone R, Fiumara A, Astarita L, Parenti G, Rampazzo A, Sala S, Sorge G, Parini R. Mucopolysaccharidosis VI: the Italian experience. *Eur J Pediatr.* 2009;168:1203-6.

Schulze-Frenking G, Simon A, Jones A, Roberts J, Beck M, Wraith JE. Effects of enzyme replacement therapy on growth in patients with mucopolysaccharidosis type II. *J Inherit Metab Dis.* 2011;34:203–208.

Schumacher RG, Brzezinska R, Schulze-Frenking G, Pitz S. Sonographic ocular findings in patients with mucopolysaccharidoses I, II and VI. *Pediatr Radiol*. 2008;38:543-50.

Schwartz IV. Mucopolissacaridose tipo I - análise da variabilidade clínica e sua associação com o genótipo em pacientes brasileiros [tese]. Universidade Federal do Rio Grande do Sul; Porto Alegre, 2000.

Schwartz IVD, Matte US, Leistner S, Giugliani R. Mucopolissacaridoses. In: Carakushansky, G. *Doenças genéticas em pediatria*. Rio de Janeiro: Guanabara Koogan; 2001. p.180-4.

Schwartz IV, Souza CFM, Giugliani R. Treatment of inborn errors of metabolism. *J Pediatr (Rio J).* 2008;84(4 Suppl):S8-19.

Scott HS, Ashton IJ, Eyre HJ, Baker E, Brooks DA, Callen DF, Sutherland GR, Morris CP, Hopwood JJ. Chromossomal localization of the human a-L-iduronidase gene (IDUA) to 4P16.3. *Am J Hum Genet*. 1990;47:802-7.

Scott HS, Guo XH, Hopwood JJ, Morris CP. Structure and sequence of the human alpha-L-iduronidase gene. *Genomics*. 1992;13:1311-3.

Semenza GL, Pyeritz RE. Respiratory complications of mucopolysaccharide storage disorders. Medicine. 1988;67:209-19.

Shapiro EG, Lockman LA, Balthazor M, Krivit W. Neuropsychological outcomes of several storage diseases with and without bone marrow transplantation. *J Inherit Metab Dis*. 1995;18:413-29.

Shih SL, Lee YJ, Lin SP, Sheu CY, Blickman JG. Airway changes in children with mucopolysaccharidoses. *Acta Radiol*. 2002;43:40-3.

Sifuentes M, Doroshow R, Hoft R, Mason G, Walot I, Diament M, Okazaki S, Huff K, Cox GF, Swiedler SJ, Kakkis ED. A follow-up study of MPS I patients treated with laronidase enzyme replacement therapy for 6 years. *Mol Genet Metab.* 2007;90:171-80.

Simmons MA, Bruce IA, Penney S, Wraith E, Rothera MP. Otorhinolaryngological manifestations of the mucopolysaccharidosis. *Int J Pediatr Otorhinolaryngol.* 2005;69:589-95.

Solanki GA, Martin KW, Theroux MC, Lampe C, White KK, Shediac R, Lampe CG, Beck M, Mackenzie WG, Hendriksz CJ, Harmatz PR. Spinal involvement in mucopolysaccharidosis IVA (Morquio-Brailsford or Morquio A syndrome) :presentation, diagnosis and management. *J Inherit Metab Dis.* 2013;36:339-55.

Solimann OII, Timmermans RGM, Nemes A, Vletter WB, Wilson JH, Ten Cate FJ and Geleijnse ML. Cardiac abnormalities in adults with the attenuated form of mucopolysaccharidosis type I. *J Inherit Metab Dis*. 2007;30:750-7.

Stevens JM, Kendall BE, Crockard HA, Ransford A. The odontoid process in Morquio-Brailsford's disease. The effects of occipitocervical fusion. *J Bone Joint Surg Br*. 1991;73:851.

Sukegawa-Hayasaka K, Kato Z, Nakamura H, Tomatsu S, Fukao T, Kuwata K, et al. Effect of Hunter disease (mucopolysaccharidosis type II) mutations on molecular phenotypes of iduronate-2-sulfatase: enzymatic activity, protein processing and structural analysis. J Inherit Metab Dis. 2006;29:755–761.

Tan CTT, Schaff HV, Miller FA, Jr, Edwards WD, Karnes PS. Valvular heart disease in four patients with Maroteaux-Lamy syndrome. *Circulation*. 1992;85:188-95.

Taylor DB, Blaser SI, Burrows PE, Stringer DA, Clarke JT, Thorner P. Arteriopathy and coarctation of the abdominal aorta in children with mucopolysaccharidosis: imaging findings. *AJR Am J Roentgenol*. 1991;157:819-23.

Terlato NJ, Cox GF. Can mucopolysaccharidosis type I disease severity be predicted based on a patient's genotype? A comprehensive review of the literature. *Genet Med*. 2003;5:286-94.

Thappa DM, Singh A, Jaisankar TJ, Rao R, Ratnakar C. Pebbing of the skin: a marker of Hunter’s syndrome. *Pediatr Dermatol*. 1998:15:370-3.

Timms KM, Lu F, Shen Y, Pierson CA, Muzny DM, Gu Y, Nelson DL, Gibbs RA. 130 kb of DNA sequence reveals two new genes and a regional duplication

distal to the human iduronate-2-sulfate sulfatase locus. *Genome Res*. 1995;5:71-8.

Tomatsu S, Alméciga-Díaz CJ, Montaño AM, Yabe H, Tanaka A, Dung VC, Giugliani R, Kubaski F, Mason RW, Yasuda E, Sawamoto K, Mackenzie W, Suzuki Y, Orii KE, Barrera LA, Sly WS, Orii T. Therapies for the bone in mucopolysaccharidoses. Mol Genet Metab. 2015;114(2):94-109.

Tylki-Szymanska A, Jurecka A, Zuber Z, Rozdzynska A, Marucha J, Czartoryska B. Enzyme replacement therapy for mucopolysaccharidosis II from 3 months of age: a 3-year follow-up. *Acta Paediatr*. 2012;101:e42-7.

Ucakhan OO, Brodie SE, desnick R, Willner J, Asbell PA. Long-term follow-up of corneal graft survival following bone marrow transplantation in the Maroteaux-Lamy syndrome*. CLAO J.* 2001;27:234-7.

Valayannopoulos V, Nicely H, Harmatz P, Turbeville S. Mucopolysaccharidosis VI. *Orphanet J Rare Dis*. 2010;5:5.

Valayannopoulos V, Wijburg FA. Therapy for the mucopolysaccharidoses. *Rheumatology* (Oxford). 2011;50(Suppl 5):v49-59.

Varssano D, Cohen EJ, Nelson LB, Eagle Jr RC. Corneal transplantation in Maroteaux-lamy syndrome. *Arch Ophthalmol*. 1997;115:428-9.

Vijay S, Wraith JE. Clinical presentations and follow up of patients with the attenuated phenotype of mucopolysaccharidosis type I. *Acta Paediatr*. 2005;94:872-7.

Walker RWM, Darowski M, Morris P, Wraith JE. Anaesthesia and mucopolysaccharidoses. *Anaesthesia*. 1994;49:1078-84.

Walker RW, Allen DL, Rothera MR. A fibreoptic intubation technique for children with mucopolysaccharidoses using the laryngeal mask airway. *Paediatr Anaesth*. 1997;7:421-6.

Walker R, Belani KG, Braunlin EA, Bruce IA, Hack H, Harmatz PR, Jones S, Rowe R, Solanki GA, Valdemarsson B. Anaesthesia and airway management in mucopolysaccharidosis. *J Inherit Metab Dis*. 2013;36:211-9.

Watts RWE, Spellacy E, Kendall BE, Boulay G, Gibbs DA. Computed tomography studies on patients with mucopolysaccharidoses. *Neuroradiology*. 1981; 21:9-23.

Wegrzyn G, Tylki-Szymaska A, Liberek A, Piotrowska E, Jakóbkiewicz-Banecka J, Marucha J, Czartoryska B, Wegrzyn A. Rapid deterioration of a patient with mucopolysaccharidosis type I during interruption of enzyme replacement therapy. *Am J Med Genet Part A.* 2007;143:1925-7.

Weisstein JS, Delgado E, Steinbach LS, Hart K, Packman S. Musculoskeletal manifestations of Hurler syndrome: long-term follow up after bone marrow transplantation. *J Pediatr Orthop*. 2004;24:97-101.

Whitley, CB. The Mucopolysaccharidoses. In: Beighton P*. McKusick's heritable disorders of connective tissue.* 5th ed. St Louis: Mosby; 1993. p.367-500.

Wijburg FA, Grzegorz W, Burton B, Tylki-Szyma A. Mucopolysaccharidosis type III (Sanfilippo syndrome) and misdiagnosis of idiopathic developmental delay, attention deficit/hyperactivity disorder or autism spectrum disorder. *Acta Pædiatr.* 2013;102:462-70.

Wippermann CF, Beck M, Schranz D, Huth R, Michel-Behnke I, Jüngst BK. Mitral and aortic regurgitation in 84 patients with mucopolysaccharidoses. *Eur J Pediatr*. 1995;154:98-101.

Wooten WI 3rd, Muenzer J, Vaughn BV, Muhlebach MS. Relationship of sleep to pulmonary function in mucopolysaccharidosis II. *J Pediatr*. 2013;162:1210-5.

Wraith JE. The mucopolysaccharidoses: a clinical review and guide to management. *Arch Dis Child*. 1995;72:263-7.

Wraith JE, Clarke LA, Beck M, Kolodny EH, Pastores GM, Muenzer J, Rapoport DM, Berger KI, Swiedler SJ, Kakkis ED, Braakman T, Chadbourne E, Walton-Bowen K, Cox GF. Enzyme replacement therapy for mucopolysaccharidosis I: a

randomized, double-blinded, placebo-controlled, multinational study of recombinant human alpha-L-iduronidase (laronidase). J Pediatr. 2004 May;144(5):581-8

Wraith JE. The first 5 years of clinical experience with laronidase enzyme replacement therapy for mucopolysaccharidosis I. *Expert Opin Pharmacother*. 2005;6:489-506.

Wraith JE, Beck M, Lane R, van der Ploeg A, Sapiro, Xue Y, Kakkis ED, Guffon N. Enzyme replacement therapy for mucopolysaccharidosis I younger than 5 years: results of a multinational study of recombinant human alpha-L-iduronidase (laronidase). *Pediatrics*. 2007;120:37-46.

Wraith E J, Scarpa M, Beck M, Bodamer OA , De Meirleir L, Guffon N, Lund M, Malm G, Van der Ploeg A T, Zeman J. Mucopolysaccharidosis type II (Hunter syndrome): a clinical review and recommendations for treatment in the era of enzyme replacement therapy. *Eur J Pediatr*. 2008;167:267-77.

Wraith JE, Jones S. Mucopolisaccharidosis type I. *Pediatr Endocrinol Rev.* 2014;12(Suppl 1):102-6.

Wynn RF, Mercer J, Page J, Carr TF, Jones S, Wraith JE. Use of enzyme replacement therapy (Laronidase) before hematopoietic stem cell transplantation for mucopolysaccharidosis I: experience in 18 patients. *J Pediatr.* 2009;154:135-9.

Yeung AH, Cowan MJ, Horn B, Rosbe KW. Airway management in children with mucopolysaccharidoses. *Arch Otolaryngol Head Neck Surg*. 2009;135:73-9.

Young ID, Harper PS. Mild form of Hunter´s syndrome: clinical deliniation based on 31 casas. *Arch Dis Child*. 1982;57:828-36.

Zafeiriou DI, Batzios SP. Brain and spinal MR imaging findings in mucopolysaccharidoses: a review. *AJNR Am J Neuroradiol* 2013;34:5-13.