MÁRCIO MIRANDA BRITO

Avaliação da função sistólica ventricular através da técnica de *Speckle Tracking* bidimensional em pacientes com atresia de vias biliares antes e após o transplante hepático pediátrico

Tese apresentada à Faculdade de Medicina da Universidade de São Paulo para obtenção do título de Doutor em Ciências

Programa de Pediatria
Orientadora: Profa. Dra. Ana Cristina Aoun Tannuri

São Paulo – SP
2020

Dados Internacionais de Catalogação na Publicação (CIP)

Preparada pela Biblioteca da
Faculdade de Medicina da Universidade de São Paulo

©reprodução autorizada pelo autor

Brito, Márcio Miranda
Avaliação da função sistólica ventricular através da técnica de Speckle Tracking bidimensional em pacientes com atresia de vias biliares antes e após o transplante hepático pediátrico / Márcio Miranda Brito. -- São Paulo, 2020.
Tese(doutorado)--Faculdade de Medicina da Universidade de São Paulo.
Programa de Pediatria.
Orientadora: Ana Cristina Aoun Tannuri.

Descritores: 1.Crianças 2.Transplante de fígado 3.Atresia biliar 4.Alterações cardíacas 5.Ecocardiografia

USP/FM/DBD-231/20

Responsável: Erinalva da Conceição Batista, CRB-8 6755

“Mas, em todas as coisas, somos mais que vencedores pela virtude daquele que nos amou”.

Carta aos Romanos 8:37

Dedico este trabalho aos meus pais Seny e Edson, a minha esposa Nayana, às minha irmãs Márcia e Marcela e a todos os amigos que no silêncio da oração me apoiaram. Sem o apoio e o carinho de vocês nada disso seria possível!

À Deus, meu maior tesouro, por nunca me abandonar e sempre me conduzir mesmo quando eu desanimava.

Aos meus pais Edson e Seny, que sempre apostaram em meus sonhos, muitas vezes sacrificando os seus para me verem feliz, minha eterna gratidão e admiração.

À minha esposa Nayana que sempre me impulsionou e apoiou nos momentos difíceis, e me fez acreditar que este sonho profissional se realizaria.

Às minhas irmãs Márcia e Marcela pelo incentivo e confiança nos meus projetos de vida.

De forma muito especial agradeço à minha orientadora, Profa. Ana Cristina, por toda competência, paciência, empenho e exemplo profissional. Obrigado por acreditar e apostar em mim.

Aos amigos e colegas do Serviço de Ecocardiografia do Incor: Dra. Glaucia M. P. Tavares, Dra. Claudia R. P. de Castro, Dra. Renata de Sá Cassar, Dra. Renata N. Rossi,

Dra. Renata P. B. Mendes, Dra. Leína Zorzanelli, Dr. Adaílson Wagner S. Siqueira.

Ao Dr. Wilson Mathias Jr., Dr. Marcelo Vieira, Dr. Wercules Oliveira, Dra. Maria Cristina Abud e Dra. Nana Miura pelos ensinamentos técnicos e incentivo profissional.

À equipe administrativa do Serviço de Ecocardiografia do Incor: Adriana C. Xavier, Cristiane de C. Lima, Camila Manduca, pela gentileza, simpatia e disponibilidade em ajudar sempre.

À equipe do Serviço de Transplante Hepático Pediátrico do ICr: enfermeira Helena e enfermeiro Paulo, pela ajuda valiosa, sem vocês esse trabalho teria sido muito árduo e difícil de conquistar. Ao Prof. Dr. Uenis Tannuri pelo apoio na realização desta tese.

À Patrícia Lopes Pereira pela ajuda valorosa, sempre disposta, me ajudando com vários “caminhos das pedras”.

À Camila Jordão, Ainda Luiza R. Turquetto, Prof. Carlos Eduardo Negrão pela ajuda com o suporte tecnológico quando necessitei.

À Sra. Eliane Falconi e Monica Souza da Pós-Graduação, pelo auxílio ao longo deste trabalho.

Aos amigos e colegas do Hospital Municipal Infantil Menino Jesus que me deram as bases sólidas de minha primeira formação em São Paulo, da Santa Casa de Misericórdia de São Paulo que tão bem me acolheram, à equipe de cardiologia pediátrica do Hospital São Paulo e da RedeCor pelo apoio. À equipe da cardiologia pediátrica do HMA.

Aos membros participantes da minha banca de qualificação Dr. Erasmo Simão Silva, Dra. Liane Hulle Catani e Dra. Gabriela Nunes Leal pelas sugestões valiosas que contribuíram para finalização desta tese.

Aos colegas da pós-graduação Dra. Cecilia Beatriz B. V. Cruz, Dr. Bruno Tavares, Dr. Miguel Osman, Dra. Ligia Carvalho, Dra. Andrea Diniz, pelo companheirismo e amizade.

À Mônica Paiva e Meirilane Leocadio pela revisão técnica.

Aos amigos que mesmo na minha ausência me acolheram e confiaram no sucesso deste trabalho.

Agradeço às crianças que colaboraram com este projeto, seus pais que sempre lhe trouxeram com um sorriso no rosto e nos ensinaram grandes lições de vida.

NOMALIZAÇÃO ADOTADA

Esta tese está de acordo com as seguintes normas, em vigor no momento desta publicação:

Referências: adaptado de *International Committee of Medical Journals Editors* (Vancouver).

Universidade de São Paulo. Faculdade de Medicina. Divisão de Biblioteca e Documentação. *Guia de apresentação de dissertações, teses e monografias*. Elaborado por Anneliese Carneiro da Cunha, Maria Julia de A. L. Freddi, Maria F. Crestana, Marinalva de Souza Aragão, Suely Campos Cardoso, Valéria Vilhena. 3a ed. São Paulo: Divisão de Biblioteca e Documentação; 2011.

Abreviaturas dos títulos dos periódicos de acordo com L*ist of Journals Indexed in Index Medicus*.

SUMÁRIO

LISTA DE FIGURAS
LISTA DE TABELAS
LISTA DE GRÁFICOS
LISTA DE ABREVIATURAS
RESUMO
ABSTRACT
1. INTRODUÇÃO 1
2. OBJETIVOS 14
2.1 Objetivo geral 15
2.2 Objetivos específicos 15
3. MATERIAL E MÉTODOS 16
3.1 Desenho do estudo 17
3.2 Aspectos éticos 17
3.3 População de estudo 18
3.4 Critérios de inclusão 18
3.5 Critérios de exclusão 18
3.6 Amostra 19
3.7 Delineamento do estudo 20
3.8 Análise estatística 30
3.9 Análise de risco 30
3.10 Orçamento 31
4. RESULTADOS 32
4.1 Dados demográficos e clínicos 33
4.2 Ecocardiograma convencional 35
4.3 Avaliação Doppler convencional 39
4.4 Avaliação Doppler tecidual 41
4.5 Avaliação através do *speckle-tracking* bidimensional 44
4.6 Correlação entre as variáveis do *speckle-tracking* bidimensional 48
4.7 Análise de reprodutibilidade 51
5. DISCUSSÃO 52
6. CONCLUSÕES 62
7. REFERÊNCIAS 64
8. ANEXOS 74
Anexo 1. Parecer Consubstanciado do CEP 75
Anexo 2. Termo de Consentimento Livre e Esclarecido 78
Anexo 3. Declaração de Anuência Instituto do Coração do HC-FMUSP 81
Anexo 4. Declaração de Anuência Instituto da Criança do HC-FMUSP 82
Anexo 5. Ficha de avaliação 83

LISTA DE FIGURAS

Figura 1. Imagem de ecocardiograma transtorácico convencional magnificada mostrando o aspecto pontilhado *(speckles)* inerente ao tecido miocárdico..... 11
Figura 2. Teoria da banda helicoidal única de Torrent Guasp 12
Figura 3. Modo M das cavidades cardíacas com mensuração dos diâmetros das cavidades e estimativa da fração de ejeção do ventrículo esquerdo..... 22
Figura 4. Medida do volume do átrio esquerdo através do Simpson 23
Figura 5. Avaliação da função sistólica do ventrículo direito através do TAPSE 24
Figura 6. Doppler convencional da mitral com padrão normal E/A 25
Figura 7. Doppler contínuo da regurgitação tricúspide realizado para estimar a pressão sistólica do ventrículo direito 25
Figura 8. Doppler tecidual da parede lateral do ventrículo direito demonstrando as velocidades miocárdicas 266
Figura 9. *Strain* de pico sistólico no sentido longitudinal 27
Figura 10. *Strain* de pico sistólico no sentido circunferencial 28

LISTA DE TABELAS

Tabela 1. Dados demográficos e clínicos dos pacientes antes do transplante hepático e controles 33
Tabela 2. Dados demográficos e clínicos dos pacientes após o transplante hepático e controles 344
Tabela 3. Parâmetros do ecocardiograma convencional dos pacientes antes do transplante hepático e controles 366
Tabela 4. Parâmetros do ecocardiograma convencional dos pacientes após o transplante hepático e controles 388
Tabela 5. Parâmetros do Doppler convencional dos pacientes antes do transplante hepático e controles 40
Tabela 6. Parâmetros do Doppler convencional dos pacientes após do transplante hepático e controles 41
Tabela 7. Parâmetros do Doppler tecidual nos pacientes antes do transplante hepático e controles 42
Tabela 8. Parâmetros do Doppler tecidual nos pacientes após o transplante hepático e controles 43
Tabela 9. Parâmetros do estudo da deformação miocárdica através do speckle-tracking bidimensional nos pacientes antes do transplante hepático e controles 45
Tabela 10. Parâmetros do estudo da deformação miocárdica através do speckle-tracking bidimensional nos pacientes após o transplante hepático e controles 47
Tabela 11. Correlação entre as variáveis do *speckle-tracking* bidimensional e o valor do PELD nos pacientes antes do transplante hepático 48
Tabela 12. Correlação entre as variáveis do *speckle-tracking* bidimensional e o valor do PELD nos pacientes após o transplante hepático 48
Tabela13. Avaliação do *strain* global de acordo com a gravidade do escore PELD nos pacientes antes do transplante hepático 49
Tabela 14. Avaliação do *strain* global de acordo com a gravidade do escore PELD nos pacientes após o transplante hepático 49
Tabela 15. Correlação das variáveis do *speckle-tracking* bidimensional e o valor do BNP e troponina nos pacientes antes do transplante hepático 50
Tabela 16. Correlação das variáveis do *speckle-tracking* bidimensional e o valor do BNP e troponina nos pacientes após o transplante hepático 51

LISTA DE GRÁFICOS

Gráfico 1. Número anual de transplantes hepático pediátrico realizados com doadores vivos e com doadores cadáver no Instituto da Criança HC-FMUSP no período de setembro 1989 a dezembro de 2017 3
Gráfico 2. Correlação entre os valores do SLG e o valor do BNP nos pacientes após o transplante hepático 50

LISTA DE ABREVIATURAS

ICr-HC/FMUSP	Instituto da Criança do Hospital das Clínicas da Faculdade de Medicina da USP
CKMB	Fração MB da creatinofosfoquinase
BNP	Peptídeo natriurético atrial
FE	Fração de ejeção
TRIV	Tempo de relaxamento isovolumétrico
AVB	Atresia de vias biliares
VE	Ventrículo esquerdo
VD	Ventrículo direito
TDI	Imagem do Doppler Tecidual
CPK	Creatinofosfoquinase
DDVE	Diâmetro Diastólico do ventrículo esquerdo
EPP	Espessura da parede posterior
ESIV	Espessura do septo interventricular
TAPSE	*Tricuspid Annular Plane Systolic*
TRIV	Tempo de relaxamento isovolumétrico
IPM	Índice de performance miocárdico
TCIV	Tempo de contração isovolumétrica
APLAX	Projeção apical paraesternal do eixo longo
ICC	Insuficiência cardíaca congestiva
INCOR	Instituto do Coração
FAPESP	Fundação de Amparo à Pesquisa do Estado de São Paulo
BPM	Batimento por minuto
PELD	*Pediatric End-Stage Liver*
MELD	*Model for End-stage Liver Disease*
ERP	Espessura relativa da parede
DD	Fração de encurtamento
AE	Átrio esquerdo
DDVD	Diâmetro diastólico do ventrículo direito
DDVE	Diâmetro diastólico do ventrículo esquerdo
DSVE	Diâmetro diastólico do ventrículo esquerdo
VTI	Velocidade integral tempo
PSVD	Pressão sistólica do ventrículo direito
SLG	*Strain* longitudinal global
SLVD	*Strain* longitudinal do ventrículo direito
DP	Desvio padrão

RESUMO

Brito MB. *Avaliação da função sistólica ventricular através da técnica de Speckle Tracking bidimensional em pacientes com atresia de vias biliares antes e após o transplante hepático pediátrico* [tese]. São Paulo: Faculdade de Medicina, Universidade de São Paulo; 2020.

INTRODUÇÃO: A miocardiopatia do cirrótico está associada a um aumento da espessura da parede do ventrículo esquerdo, aumento de câmaras cardíacas e a um significante prejuízo na resposta ao volume. Existem poucos relatos na literatura sobre a avaliação da função das crianças com doença hepática e miocardiopatia submetidos a transplante hepático. Não há estudos na população pediátrica a respeito das modificações cardíacas após o transplante hepático. A ecocardiografia com *speckle tracking* permite a análise da dinâmica de contração ventricular, possibilitando a detecção precoce de disfunção miocárdica. OBJETIVO: Avaliar a função ventricular dos pacientes com atresia de vias biliares antes e após o transplante hepático utilizando novas técnicas ecocardiográficas como *speckle tracking* bidimensional. MÉTODOS: Estudo observacional, analítico, transversal com grupo controle saudável de voluntários. Foram recrutados pacientes de zero a 18 anos candidatos a transplante hepático e pacientes após seis meses do transplante hepático realizado por atresia de vias biliares no período de janeiro de 1997 a agosto de 2015 no Instituto da Criança do Hospital das Clínicas da Faculdade de Medicina da Universidade de São Paulo. Os pacientes foram submetidos a estudo ecocardiográfico convencional completo. Após essa etapa, foi realizada a captura de imagens para análise do *speckle tracking* bidimensional. Foi coletado também amostra de sangue para dosagem de Troponina T e dosagem de peptídeo natriurético atrial (BNP). RESULTADOS: A fração de ejeção obtida pelo método de Simpson foi significantemente maior no grupo pré transplante hepático ($p<0,001$), bem como o tamanho do átrio esquerdo ($p<0,001$) e ventrículo esquerdo ($p=0,039$). O índice de massa ventricular esquerda foi significantemente maior no grupo pré-transplante hepático ($p<0,001$), à custa de aumento da espessura do septo e da parede posterior. O volume do átrio esquerdo foi maior no grupo pós-transplante ($p=0,008$) assim como o índice de massa ventricular esquerda ($p=0,035$). O tempo de relaxamento isovolumétrico do ventrículo esquerdo foi significantemente mais prolongado nos pacientes pré-transplante hepático ($p=0,021$). Houve uma correlação inversa e significativa entre BNP e o *Strain* longitudinal global no grupo pós-transplante ($p=0,038$ e $r=0,427$). Foi detectada redução significativa do *strain* global longitudinal do ventrículo esquerdo antes ($p=0,01$) e após o transplante hepático ($p=0,019$). CONCLUSÃO: Foi evidenciado disfunção sistólica subclínica do ventrículo esquerdo através da técnica de *speckle tracking* bidimensional antes e após o transplante hepático pediátrico.

Palavras-chave: transplante de fígado; atresia biliar; criança; ecocardiografia; contração miocárdica; disfunção ventricular esquerda.

ABSTRACT

Brito MB. *Avaliação da função sistólica ventricular através da técnica de Speckle Tracking bidimensional em pacientes com atresia de vias biliares antes e após o transplante hepático pediátrico* [tese]. São Paulo: "Faculdade de Medicina, Universidade de São Paulo"; 2020.

INTRODUCTION: Cirrhotic cardiomyopathy is associated with an increase in the thickness of the left ventricular wall, an increase in cardiac chambers and a significant impairment in response to volume. There are few reports in the literature on the assessment of the function of children with liver disease and cardiomyopathy who underwent liver transplantation. There are no studies in the pediatric population regarding cardiac changes after liver transplantation. Speckle tracking echocardiography allows the analysis of the dynamics of ventricular contraction, enabling the early detection of myocardial dysfunction. OBJECTIVE: To evaluate the ventricular function of patients with biliary atresia before and after liver transplantation using new echocardiographic techniques such as two-dimensional speckle tracking. METHODS: Observational, analytical, cross-sectional study with a healthy control group of volunteers. Patients from zero to 18 years of age who were candidates for liver transplantation and patients after six months of liver transplantation performed for biliary atresia between January 1997 and August 2015 were recruited at Instituto da Criança, Hospital das Clinicas, Faculdade de Medicina da Universidade from Sao Paulo. The patients underwent a complete conventional echocardiographic study. After this stage, images were captured for analysis of two-dimensional speckle tracking. Blood samples were also collected for Troponin T measurement and atrial natriuretic peptide (BNP) measurement. RESULTS: The ejection fraction obtained by the Simpson method was significantly higher in the pre-liver transplant group ($p < 0.001$), as well as the size of the left atrium ($p < 0.001$) and left ventricle ($p = 0.039$). The left ventricular mass index was significantly higher in the liver pre-transplant group ($p < 0.001$), at the expense of increasing the thickness of the septum and the posterior wall. The volume of the left atrium was greater in the post-transplant group ($p = 0.008$) as well as the left ventricular mass index ($p = 0.035$). The left ventricular isovolumetric relaxation time was significantly longer in patients before liver transplantation ($p = 0.021$). There was an inverse and significant correlation between BNP and the global longitudinal Strain in the post-transplant group ($p = 0.038$ and $r = 0.427$). A significant reduction in the global longitudinal strain of the left ventricle was detected before ($p = 0.01$) and after liver transplantation ($p = 0.019$). CONCLUSION: Left ventricular subclinical systolic dysfunction was evidenced using the two-dimensional speckle tracking technique before and after pediatric liver transplantation.

Keywords: liver transplant; biliary atresia; children; echocardiography; myocardial contraction; left ventricular dysfunction.

1. INTRODUÇÃO

A atresia de vias biliares (AVB) é uma colangiopatia obstrutiva e a principal causa de colestase neonatal. Evolui rapidamente para cirrose biliar secundária, levando ao óbito nos primeiros dois anos de vida quando não tratada. Cursa com icterícia, acolia fecal, colúria, hepatomegalia endurecida. Classifica-se em forma precoce (embrionária) ou tardia (perinatal).[1] A AVB pode estar associada a anomalias congênitas em cerca de 20% dos pacientes: poliesplenia, situs inversus abdominal, má-rotação intestinal, veia porta pré-duodenal, anomalia de artéria hepática, interrupção da veia cava. A AVB está associada com defeitos cardíacos em 15% dos casos. Atualmente, a AVB é a indicação mais frequente de transplante hepático na maioria dos centros pediátricos. O Brasil é o segundo país em número absoluto de transplantes hepáticos, entre 35 países, e o fígado é o segundo órgão mais transplantado no país, perdendo apenas para o transplante de rim.

Na unidade de Cirurgia Pediátrica do Instituto da Criança HC-FMUSP foram realizados no período de setembro de 1989 a dezembro de 2019, 806 transplantes hepáticos em crianças, 416 com doador cadáver e 390 com doador vivo. Foram realizados 68 retransplantes com doadores cadáveres e 8 retransplantes com doadores vivos. O gráfico 1 demonstra o número de transplantes anuais realizados com doadores vivos e com doadores cadáveres.

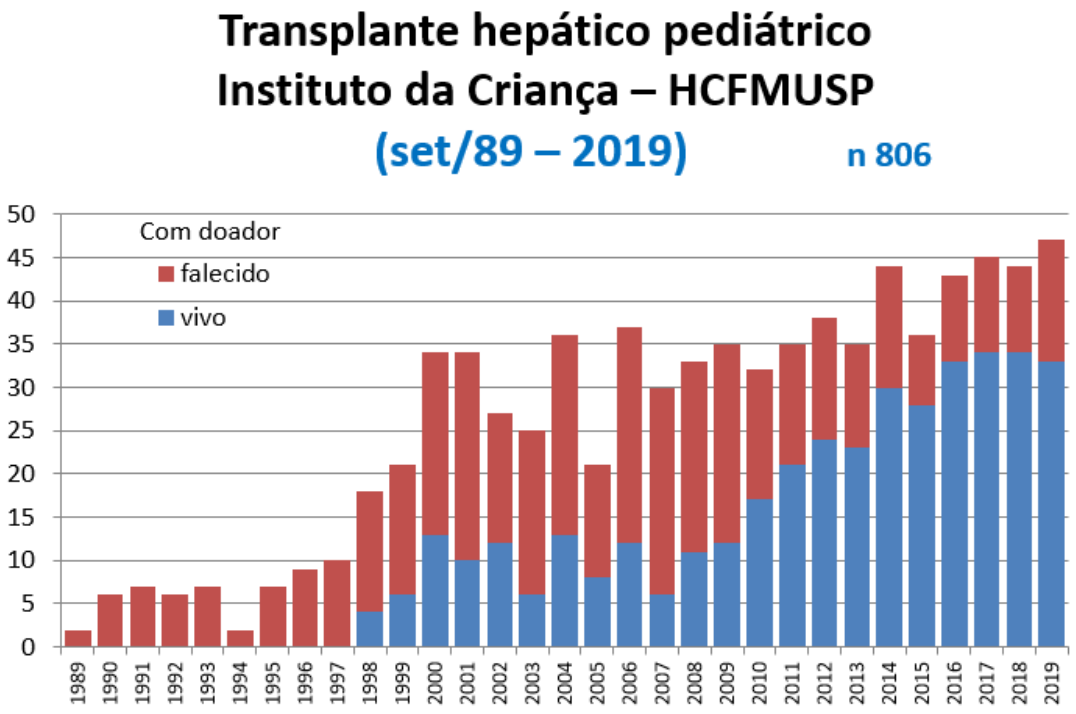

Gráfico 1. Número anual de transplantes hepático pediátrico realizados com doadores vivos e com doadores cadáver no Instituto da Criança HC-FMUSP no período de setembro 1989 a dezembro de 2019

A cirrose está associada a anormalidades cardiovasculares tais como aumento do débito cardíaco, diminuição da pressão arterial e da resistência vascular periférica, caracterizando circulação hiperdinâmica. Este estado hiperdinâmico do paciente cirrótico faz com que ocorra um aumento da atividade do sistema nervoso simpático, produzindo altos níveis de noradrenalina circulante, o que pode causar dano direto ao miocárdio. A cirrose também está associada a um aumento da espessura da parede do ventrículo esquerdo, aumento de câmaras cardíacas e a um significante prejuízo na resposta ao volume. O grau de hipertrofia ventricular esquerda visto na ecocardiografia transtorácica pré-operatória é normalmente alto, mesmo quando corrigido para a altura, sexo e carga hemodinâmica, sugerindo um componente de miocardiopatia subclínica intrínseca em

candidatos a transplante hepático.[1,2,3] Estudos hemodinâmicos revelam comportamento anormal do coração em 25% dos pacientes com cirrose.[4]

A miocardiopatia cirrótica, descrita inicialmente em 1989 é definida pelos seguintes critérios: contratilidade ventricular esquerda sistólica normal ou aumentada em repouso; contração sistólica ou relaxamento diastólico atenuado em vigência de estresse farmacológico, fisiológico ou cirúrgico, anormalidades elétricas cardíacas e hipertrofia miocárdica.[1] Um grupo de trabalho reunido no Congresso Mundial de Gastroenterologia de 2005 elaborou uma proposta de definição de miocardiopatia do cirrótico, e descreveram uma série de anormalidades ao ecodopplercardiograma de repouso em adultos: relação E/A < 1, : tempo de desaceleração da onda E > 200 ms, tempo de relaxamento isovolumétrico > 80ms, aumento do volume atrial esquerdo, diminuição da contratilidade do ventrículo esquerdo, presença de hipocinesia e/ou acinesia de parede, aumento da massa miocárdica, fração de ejeção rebaixada (< 55%), níveis de peptídeos natriuréticos atriais e de troponina aumentados.[5] Os critérios diagnósticos para crianças não estão bem estabelecidos ou validados. O que se sabe é que as alterações cardíacas se desenvolvem mais rapidamente na criança que no adulto. [6] Estudos relatam prevalência de alterações cardíacas em até 60% de adultos cirróticos. [7]

Alterações histológicas iniciais incluem hipertrofia do miocárdio, edema intersticial e celular e sinais de injúria celular. Isso provoca o espessamento global do ventrículo esquerdo com o septo mais afetado do que a parede livre. O átrio esquerdo dilata-se em resposta a uma maior impedância de enchimento do ventrículo esquerdo.[8,9]

Achados semelhantes à miocardiopatia dilatada também são comumente relatados na triagem ecocardiográfica de rotina dos candidatos a transplante hepático. Um aumento

da notificação de miocardiopatia hipertrófica em candidatos a transplante sugere que este distúrbio também pode ser mais prevalente em pacientes cirróticos.[10,11,12]

Um estudo que avaliou a situação cardiovascular de 40 crianças com atresia de vias biliares listadas para o transplante hepático, mostrou parâmetros anormais na avaliação ecocardiográfica bidimensional em 70% dos pacientes em comparação com os do grupo controle saudável. Estas incluíram maior espessura da parede diastólica, maior índice de massa do ventrículo esquerdo e alteração da fração de encurtamento. Nenhuma diferença foi notada nos parâmetros ecocardiográficos entre sete crianças que morreram pré-transplante e 33 crianças que sobreviveram ao transplante de fígado.[13]

Diferentemente da miocardiopatia alcoólica, a miocardiopatia do cirrótico acomete mais a função diastólica. O mecanismo subjacente da disfunção diastólica na cirrose é provavelmente devido ao aumento da rigidez da parede do miocárdio causada por hipertrofia miocárdica, fibrose e edema subendotelial, e subsequentemente resultando em altas pressões de enchimento do ventrículo esquerdo e do átrio. Com o aumento do número de transplantes, houve um maior destaque à insuficiência cardíaca no pós-operatório, decorrente desta afecção, chegando a necessidade de tratamento com antagonistas da aldosterona e betabloqueadores em alguns casos. Glicosídeos cardíacos não parecem ter efeito benéfico na contratilidade desses pacientes. O quadro de alteração diastólica pode permanecer vários meses após o transplante hepático.[14,15,16]

A resposta fisiológica ao exercício e outros fatores de estresse são escassos nesses pacientes, e aumentos abruptos no fluxo sanguíneo para o coração pode manifestar uma insuficiência cardíaca congestiva, apresentando-se com edema pulmonar. Não inesperadamente, 7 a 15% das mortes no período pós-operatório de um transplante de fígado em pacientes adultos têm sido atribuídas a causas cardíacas. Ainda não há

evidências de resultados semelhantes a estes ocorrendo em crianças com cirrose[13]. A resposta cardíaca embotada ao estresse é provavelmente devido à disfunção autonômica, em conjunto com deficiência de barorreceptores, podendo ser um preditor de mortalidade em pacientes adultos.[1]

O estresse hemodinâmico causado pelo transplante de fígado é maior após a reperfusão do enxerto e é caracterizado por um aumento súbito da pré-carga. No cenário de uma miocardiopatia, a elevação da pressão capilar pulmonar ou redução da pressão arterial média pode acarretar profunda instabilidade hemodinâmica pós-reperfusão e congestão hepática. A parada cardíaca pode ocorrer após a reperfusão devido a uma multiplicidade de causas, incluindo arritmia, insuficiência cardíaca aguda e infarto agudo do miocárdio.[1,17]

A insuficiência cardíaca direita pode manifestar-se como congestão hepática e imitar obstrução ao fluxo hepático no pós-transplante. Há um aumento da pressão venosa sistêmica porque o coração direito é incapaz de bombear o sangue. Este aumento da pressão venosa sistêmica leva a mudanças de pressão nos sinusóides hepáticos, dificultando muitas vezes o diagnóstico diferencial entre componente cardíaco e lesões residuais cirúrgicas[18].

No período pós-operatório do transplante hepático a maioria destas crianças usará tacrolimo, um agente imunossupressor primário empregado após os transplantes de órgãos sólidos. É importante reconhecer que a toxicidade cardíaca sob a forma de hipertrofia cardíaca raramente ocorre nestas crianças, sendo descrita em alguns casos da literatura. [19]

Em um estudo realizado por Torregrosa et al, foi relatado que todas as alterações cardíacas detectadas em adultos antes do transplante voltaram à normalidade entre 6 e 12 meses após o transplante hepático. O estado hiperdinâmico desapareceu, a função sistólica basal normalizou, a hipertrofia da parede ventricular regrediu, a função diastólica melhorou e finalmente, houve uma normalização da resposta sistólica e da capacidade de exercício durante o estresse físico. Como consequência disto, a função cardíaca em pacientes pós-transplante não poderia ser distinguida dos controles. [20,21]

De acordo com as recomendações atuais, a ecocardiografia é o método de imagem de primeira linha na avaliação de doentes com suspeita de miocardiopatia cirrótica, fornecendo informação estrutural e funcional. Contudo, muitos pacientes podem apresentar função sistólica preservada em repouso avaliado pelas técnicas convencionais (mudanças de diâmetro na avaliação bidimensional, índices de Doppler convencionais). Entretanto, novos métodos ecocardiográficos poderão permitir ultrapassar algumas destas limitações, permitindo uma análise quantitativa da deformação miocárdica (uma medida indireta do encurtamento e distensão dos miócitos durante o ciclo cardíaco). Estas novas técnicas baseiam-se na determinação das velocidades relativas de diferentes pontos do miocárdio aplicando o princípio Doppler ao movimento do músculo cardíaco (Doppler tecidual) ou no cálculo da distância inicial e final entre vários pontos na imagem bidimensional através do seu seguimento ao longo do ciclo cardíaco ("*speckle tracking*"). Também na análise da função diastólica, os novos métodos ecocardiográficos, particularmente a análise das velocidades do miocárdio por Doppler tecidual, assumiram uma importância crescente. [22,23]

Estudo mais recente utilizando o Doppler tecidual mostrou haver um maior tempo de relaxamento isovolumétrico do ventrículo esquerdo, maior velocidade diastólica tardia

e maior velocidade sistólica do ventrículo direito nas crianças com cirrose que nos controles normais. O índice de Tei tanto do VE quanto do VD foi significativamente maior nos casos do que nos controles denotando disfunção cardíaca global. Combinar TDI (imagem do Doppler tecidual) com índices Doppler usando parâmetros como E / E' permite refinar os critérios requeridos para detectar pacientes com disfunção diastólica especialmente para aqueles com estado hiperdinâmico acompanhando cirrose hepática [24].

A interpretação dos novos métodos de imagem, como o *speckle tracking* no diagnóstico e prognóstico da miocardiopatia do cirrótico permanecem controverso. Rimbas et al, estudaram a dinâmica cardíaca de pacientes adultos com cirrose através do Doppler tecidual e do *speckle tracking*, sendo observado disfunção diastólica biventricular em repouso, atualmente não incluída na definição de miocardiopatia do cirrótico [25].

O BNP tem sido utilizado recentemente no diagnóstico diferencial e no seguimento de pacientes com insuficiência cardíaca. É um neuro-hormônio liberado pelos miócitos ventriculares e desempenha um papel fundamental na homeostase do volume. Inicialmente, o BNP foi identificado no cérebro e, posteriormente, no coração, sobretudo em miócitos do ventrículo. Apresenta baixas concentrações plasmáticas em condições fisiológicas, com aumento significativo em situações patológicas, como hipertrofia ventricular e insuficiência cardíaca. O BNP tem sua secreção regulada pela tensão na parede miocárdica. O nível de BNP no plasma é um indicador sensível de disfunção ventricular tanto em pacientes sintomáticos como assintomáticos e sua concentração plasmática aumenta com o volume e a sobrecarga de pressão em pacientes com insuficiência cardíaca. Vários estudos demonstraram níveis plasmáticos aumentados de BNP em alguns pacientes com cirrose, e esses achados podem sugerir disfunção cardíaca.

Além da disfunção sistólica do ventrículo esquerdo, sugere-se que os níveis plasmáticos de BNP estejam significativamente associados ao estágio da disfunção diastólica [26].

Outro marcador de acometimento miocárdico e consequente disfunção cardíaca é a troponina. As troponinas são proteínas contidas nas células musculares, no aparelho miofibrilar que constituem o sarcômero. São compostas de múltiplas subunidades: troponina I (subunidade inibidora da actina), troponina C (subunidade ligada ao cálcio e reguladora da contração) e troponina T (subunidade ligada à miosina-tropomiosina). A determinação sérica do valor da troponina é realizada para avaliar a quantidade destas proteínas no sangue, que são liberadas quando existe lesão no músculo cardíaco. Quanto maior for a lesão no coração, maior é a quantidade destas proteínas no sangue. Assim, em pessoas saudáveis, o teste de troponina normalmente não identifica a presença destas proteínas no sangue, sendo considerado um resultado negativo. Na maioria dos cenários clínicos a especificidade da Troponina T é comparável à da troponina I. A dosagem de troponina T ultrassensível é uma técnica que detecta quantidades ainda menores no plasma. Por isso, é capaz de mostrar lesão miocárdica mais precocemente.

O estudo da deformação miocárdica é relativamente novo e possibilita a avaliação da função sistólica e diastólica. A análise da deformação pelo *speckle tracking* baseia-se no rastreamento (*tracking*) de marcadores acústicos naturais (*speckles*) presentes na imagem bidimensional em escala de cinza. Os *speckles* funcionam como uma “impressão digital” daquele determinado segmento miocárdico estudado e é possível calcular a deformação (*strain*) e a velocidade com que a deformação ocorre (*strain rate*) a partir do deslocamento destes marcadores (Figura 1). É necessário um *frame rate* alto para acompanhar os *speckles*. Reverberações, ruídos e interposição de tecidos limitam o

acompanhamento do padrão de *speckle*. Portanto, quanto melhor a qualidade da imagem bidimensional, melhor será a aquisição das imagens para análise do *speckle tracking*.

Entendendo melhor, os valores de *strain* são expressos por porcentagem entre a diferença da posição inicial e posição final do *speckle* analisado. O *strain* longitudinal observa a deformação miocárdica dirigida do ápice para a base do VE. Durante a sístole, as fibras miocárdicas ventriculares encurtam com um movimento translacional do ápice para a base, e a consequente redução da distância entre esses pontos faz com que os valores de porcentagem sejam representados por curvas com valores negativos. O *strain* circunferencial demonstra a deformação miocárdica ao longo do perímetro circular do VE, que em um coração normal, diminui de diâmetro na sístole. Essas medidas são também representadas por curvas com valores negativos. O *strain* radial exprime o espessamento concêntrico das fibras miocárdicas, e aumentam a espessura durante a sístole em uma contração preservada, portanto tem porcentagem de deformação representado por curvas com valores positivos, uma vez que a espessura final é maior do que a inicial. Consequentemente o *strain* pode detectar mudanças antes da disfunção ventricular observada na avaliação subjetiva e quantitativa. [23]

Algumas vantagens desta nova ferramenta ecocardiográfica são claramente identificadas em relação ao Doppler tecidual. A principal delas é a de não depender do ângulo de incidência do feixe de ultrassom. Além disso, as análises advindas do *speckle tracking* não estão sujeitas à interferência de tracionamento segmentar ou do movimento translacional do coração. A avaliação da região apical do VE, muito problemática com o Doppler tecidual, é mais facilmente realizada com essa nova técnica. Ainda, por motivo de incidência paralela do feixe de ultrassom, a avaliação da deformação radial das paredes inferior e anterior, não factível por Doppler tecidual, torna-se possível por *speckle*

tracking. O mesmo problema também é contornado para avaliação de deslocamento e deformação na orientação circunferencial das paredes septal e inferolateral, quando, aqui, a incidência do feixe deveria ser paralela, e pelo Doppler tecidual tende a ser perpendicular. Como o *speckle tracking* avalia a movimentação dos padrões pontilhados existentes no miocárdio, independentemente de ângulo de incidência de feixe, não tem esta limitação.

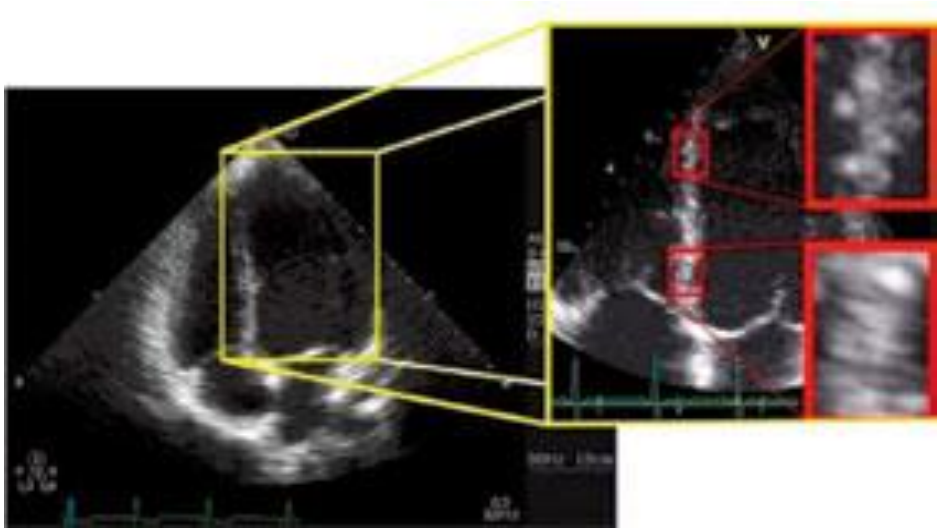

Figura 1. Imagem de ecocardiograma transtorácico convencional magnificada mostrando o aspecto pontilhado *(speckles)* inerente ao tecido miocárdico

A base conceitual para o estudo da deformação miocárdica vem da teoria do cardiologista espanhol Francisco Torrent Guasp (1935-2005). Em 1967 este autor formulou a teoria da banda ventricular helicoidal, no qual o coração é formado por uma banda muscular única, que se dobra sobre si mesma formando uma dupla hélice. Sabe-se atualmente que a função sistólica cardíaca é um fenômeno complexo que depende do arranjo estrutural e da contração das fibras miocárdicas nos sentidos longitudinal (a base

move-se em direção ao ápice), circunferencial (a cavidade diminui perpendicularmente ao eixo longo) e radial (dada pelo espessamento sistólico das paredes) (Figura 2) [27].

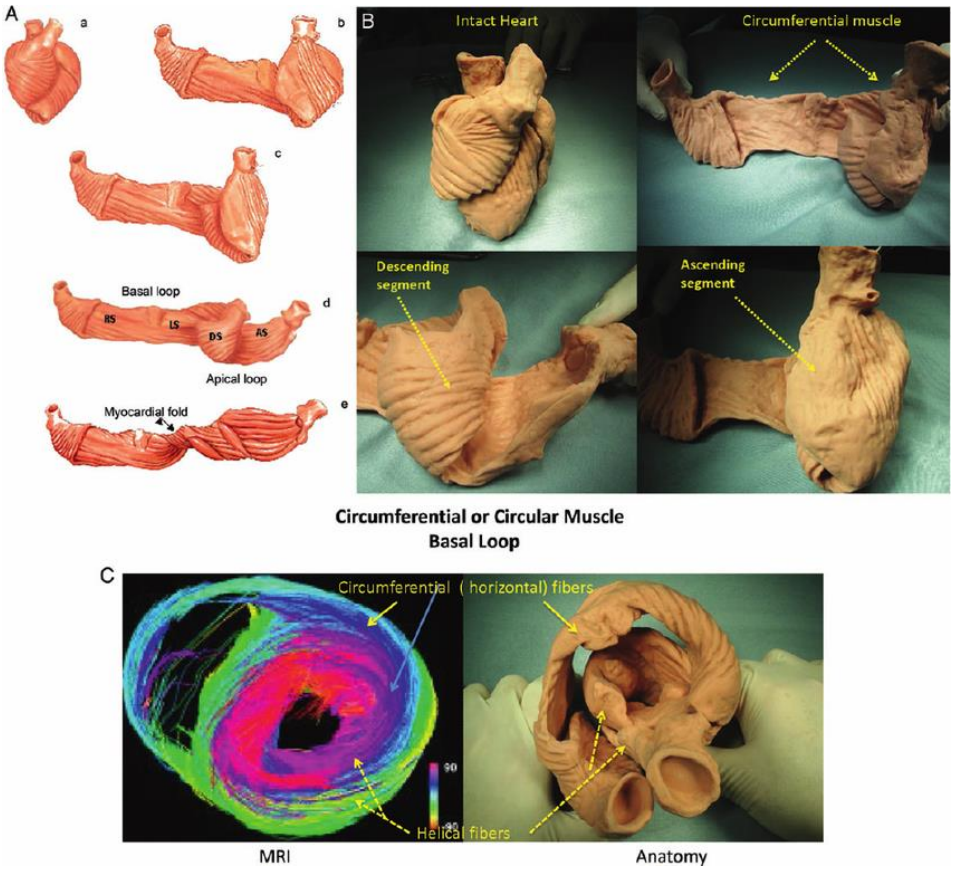

Figura 2. Teoria da banda helicoidal única de Torrent Guasp [27]

Além disso, para o estudo da mecânica cardíaca é importante também considerar que o ápice e a base rodam em direções opostas, sendo a base em direção horária e a ponta em direção anti-horária, de maneira semelhante ao movimento de torcer uma toalha. A técnica do *speckle tracking* bidimensional baseia-se na capacidade do *software* de reconhecer e rastrear esses *speckles* ao longo do ciclo cardíaco, surgindo como um método promissor para a análise da função cardíaca por possibilitar a detecção precoce

de alterações incipientes da função miocárdica segmentar ou global, se mostrando mais acurado que o ecocardiograma convencional em muitas doenças [28].

Recentemente foi publicada uma metanálise que incluiu 2325 crianças e adolescentes normais, proveniente de 43 estudos realizados com diferentes marcas e equipamentos, estabelecendo uma faixa universal de valores normais para os parâmetros de deformação miocárdica na pediatria. [29]

Existem poucos relatos na literatura sobre a evolução dos pacientes pediátricos com doença hepática e miocardiopatia submetidos a transplante hepático. Não há estudos na população pediátrica a respeito das modificações cardíacas antes e após o transplante hepático usando a técnica de *speckle tracking* bidimensional.

2. OBJETIVOS

2.1 Objetivo geral

Avaliar a função ventricular dos pacientes com atresia de vias biliares antes e após o transplante hepático pediátrico utilizando novas técnicas ecocardiográficas como *speckle tracking* bidimensional.

2.2 Objetivos específicos

Avaliar a função sistólica e diastólica biventricular pelos métodos convencionais nos pacientes com atresia de vias biliares antes e após o transplante hepático.

Comparar o remodelamento do átrio esquerdo através da medida do volume nos pacientes com atresia de vias biliares antes e após o transplante hepático e com um grupo controle de crianças saudáveis.

Avaliar o índice de massa ventricular e espessura relativa da parede do ventrículo esquerdo antes e após o transplante hepático.

Verificar associação entre os níveis séricos de peptídeo natriurético atrial e troponina T com anormalidades nos valores obtidos pelo *speckle tracking* bidimensional.

3. MATERIAL E MÉTODOS

3.1 Desenho do estudo

Estudo observacional, analítico, transversal com grupo controle, conduzido no Serviço de Cirurgia Pediátrica do Instituto da Criança HC-FMUSP, em parceria com o Setor de Ecocardiografia do Instituto do Coração HC-FMUSP.

3.2 Aspectos éticos

O estudo respeitou os preceitos éticos e seguiu as normas da Resolução n.º 466/2012 do Conselho Nacional de Saúde – pesquisa envolvendo seres humanos (BRASIL, 1996) e do código de ética médica. A pesquisa seguiu ainda as normas pré-estabelecidas pelo Comitê de Ética do Instituto da Criança e do Instituto do Coração – Hospital das Clínicas – FMUSP, após sua aprovação. Foi mantido o sigilo de identificação dos participantes.

Todos os representantes legais dos pacientes do estudo assinaram um termo de consentimento livre e esclarecido após detalhada explicação da presente pesquisa e suas implicações para o paciente, abordando justificativa e objetivos do estudo, procedimentos empregados, riscos, possíveis desconfortos e benefícios que possam ser obtidos a partir dos dados coletados através de seu exame.

Este processo foi conduzido pelo pesquisador responsável pelo projeto. As informações foram prestadas em ambiente reservado e foram mantidas em absoluto sigilo.

Foram fornecidos endereços, telefones e nomes dos responsáveis pela pesquisa, garantindo assim, a qualquer momento, seus direitos à informação sobre qualquer aspecto da pesquisa; a retirada do consentimento e exclusão do estudo; mantida a garantia da assistência, confidencialidade, sigilo e privacidade, bem como a disponibilidade de

assistência médico-hospitalar.

3.3 População de estudo

Pacientes do ICr-HC/FMUSP candidatos a transplante hepático devido a atresia de vias biliares com cirrose grave. Pacientes submetidos a transplante hepático no ICr-HC/FMUSP. Pacientes controles saudáveis voluntários de unidades de cuidados primários.

3.4 Critérios de inclusão

Pacientes de zero a 18 anos candidatos a transplante hepático devido atresia de vias biliares.

Pacientes de zero a 18 anos após pelo menos seis meses do transplante hepático realizado por atresia de vias biliares no período de janeiro de 1997 a agosto de 2015 no ICr-HC/FMUSP e que apresentaram algum dos seguintes parâmetros alterados no ecocardiograma pré-transplante hepático: dilatação de câmaras cardíacas, hipertrofia ventricular, disfunção sistólica, alteração diastólica.

Pacientes de zero a 18 anos saudáveis, voluntários de unidades de cuidados primário, pareados de acordo com sexo e idade.

3.5 Critérios de exclusão

Pacientes com diagnóstico de cardiopatia congênita, cardiopatias estruturais (doença valvar) ou miocardite.

Pacientes com derrame pericárdico moderado ou importante.

Pacientes com arritmia avaliado pelo eletrocardiograma.

Hipertensão arterial sistêmica (de acordo com o critério do 4º Consenso de diagnóstico, avaliação e tratamento da hipertensão arterial em crianças e adolescentes).

Pacientes com outras condições sistêmicas que pudessem afetar a função cardíaca, como diabetes *mellitus* (de acordo com International Society for Pediatric and Adolescents Diabetes), tireoidopatias (de acordo com as diretrizes da Sociedade Brasileira de Endocrinologia e Metabologia) e insuficiência renal.

Imagem ecocardiográfica transtorácica inadequada.

Internação no último mês prévio ao exame.

Retransplante hepático.

Não assinatura do termo de consentimento esclarecido pelo responsável legal.

3.6 Amostra

Considerando um nível de significância de 5%, com poder do teste de 80% e tamanho do efeito igual a 0,80, sendo a hipótese alternativa: “a média da função sistólica ventricular pelo *speckle tracking* bidimensional é maior (ou menor) em um dos grupos comparado com o outro grupo”, então o tamanho de amostra seria de 21 crianças em cada um dos grupos. O cálculo do tamanho de amostra foi realizado no G*Power v.3.1.9.2 ©.

Foi realizada avaliação de 30 crianças pré-transplante hepático, 30 crianças pós-transplante hepático e 60 crianças controles saudáveis.

3.7 Delineamento do estudo

Os pacientes ambulatoriais selecionados foram divididos em quatro grupos: pacientes candidatos a transplante hepático, pacientes após o transplante hepático, pacientes controles saudáveis do grupo pré-transplante e pacientes controles saudáveis do grupo pós-transplante, pareados de acordo com sexo e idade. Os pacientes convocados realizaram entrevista baseada em questionário estruturado contendo data de nascimento, sexo, idade na época do transplante hepático, escore PELD *(Pediatric End-stage Liver Disease)* na ocasião do transplante hepático, medicações usadas atualmente, comorbidades como por exemplo insuficiência renal e fatores de riscos tradicionais para doença cardiovascular tais como: história familiar positiva, presença de hipertensão arterial, diabetes, obesidade, arritmias. Foi realizado também exame físico cardiovascular detalhado, incluindo medida de frequência cardíaca e pressão arterial não invasiva através de método oscilométrico após cincos minutos de repouso de acordo com as normas do 4º Consenso de diagnóstico, avaliação e tratamento da hipertensão arterial em crianças e adolescentes [30], bem como avaliação antropométrica (peso, altura).

O escore PELD é um sistema de pontuação usado para estabelecer a prioridade dos pacientes cirróticos menores de doze anos, em lista para transplante hepático, capaz de estratificar a gravidade da doença e tem se mostrado útil para estimar o risco de morbimortalidade na avaliação pré-operatória de pacientes cirróticos. O cálculo do PELD é baseado nos níveis séricos de albumina, bilirrubina, do valor do RNI (relação normatizada internacional) e do déficit de crescimento menor que dois desvios padrões. O PELD corrigido é o valor obtido do PELD multiplicado por três para efeito de harmonização com os valores MELD (Model for End-stage Liver Disease) usado em adultos, pois a lista é única, tanto para crianças quanto para adultos.

Os pacientes foram submetidos a estudo ecocardiográfico convencional completo que incluiu modo unidimensional (modo-M), bidimensional (modo-B), Doppler convencional (mapeamento de fluxo a cores, Doppler pulsado e contínuo) e tecidual, utilizando o aparelho Vivid E9 (GE Vingmed Ultrasound AS), equipado com transdutores lineares de banda larga com frequências de 4,5-1,5 MHz e 8-2.7 MHz no Serviço de Ecocardiografia do Instituto do Coração do HCFMUSP. Os exames foram gravados em DVD para posterior análise. Os pacientes foram monitorados com eletrodos para eletrocardiograma do próprio aparelho e em seguida posicionados em decúbito lateral esquerdo, com a cabeceira elevada a 30º, conforme padronização da Sociedade Americana de Ecocardiografia [31]. Os seguintes cortes foram adquiridos: subcostal, supraesternal, apical quatro câmaras, apical duas câmaras, apical três câmaras, paraesternal eixo longo, paraesternal eixo curto ao nível de aorta/átrio esquerdo, ao nível de valva mitral, dos músculos papilares e do ápice.

Foram analisados os seguintes índices ecocardiográficos:

A) Fração de ejeção do ventrículo esquerdo através dos volumes diastólico e sistólico do ventrículo esquerdo, obtidas pelo modo M ou bidimensional, utilizando o método de Teichholz, segundo as fórmulas [32] (Figura 3):

Volume Diastólico (ml) = 7x Diâmetro diastólico^3 ÷ 2,4 + diâmetro diastólico

Volume Sistólico (ml) = 7 x Diâmetro sistólico^3 ÷ 2,4 + diâmetro sistólico

Fração de Ejeção = Volume diastólico – volume sistólico ÷ volume diastólico × 100%

A fração de encurtamento do ventrículo esquerdo foi calculada através da razão entre os diâmetros diastólico e sistólico.

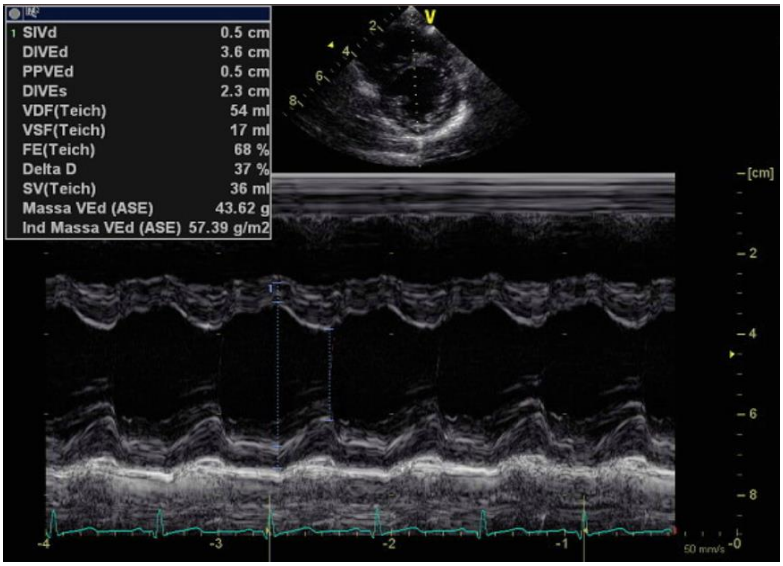

Figura 3. Modo M das cavidades cardíacas com mensuração dos diâmetros das cavidades e estimativa da fração de ejeção do ventrículo esquerdo

B) Volumes atrial indexado pela superfície corpórea (Figura 4) e volume ventricular esquerdo, índices de função sistólica pelo método de Simpson biplano modificado e massa do ventrículo esquerdo conforme recomendações da Sociedade Americana de Ecocardiografia e Diretriz Brasileira de Ecocardiografia. [31] Para a determinação da massa do ventrículo esquerdo em gramas, foi utilizada a fórmula de Devereux, de acordo com a convenção de Penn e foi indexado pela altura elevada a 2,7 [33]. Quando o índice de massa ventricular obtido foi superior ao percentil 95 esperado para sexo e idade, foi feito o diagnóstico de hipertrofia do VE: [34]

Massa = 0,8 x {1.04 [(DDVE + EPP + ESIV)^3 – DDVE^3]} + 0.6 , onde, DDVE corresponde à dimensão interna do ventrículo esquerdo, EPP corresponde à espessura da parede posterior, ESIV corresponde à espessura do septo interventricular, 1.04 indica a gravidade específica do miocárdio, e 0.8 é o fator de correção. A geometria e o tipo de hipertrofia ventricular foi classificado utilizando a massa do ventrículo esquerdo associado à medida da espessura relativa da parede (ERP). O ponto de corte para

considerar que a ERP está aumentada é > 0,42. Os pacientes com aumento da massa acima do percentil 95 foram divididos em dois grupos de acordo com o valor da ERP: hipertrofia concêntrica (espessura relativa da parede >0,42) e hipertrofia excêntrica (espessura relativa da parede ≤ 0,42).

A área de superfície corpórea foi calculada pela fórmula de Haycock: SC (m²) = 0,024265 x peso (kg)^{0,5378} x estatura (cm)^{0,3964}.

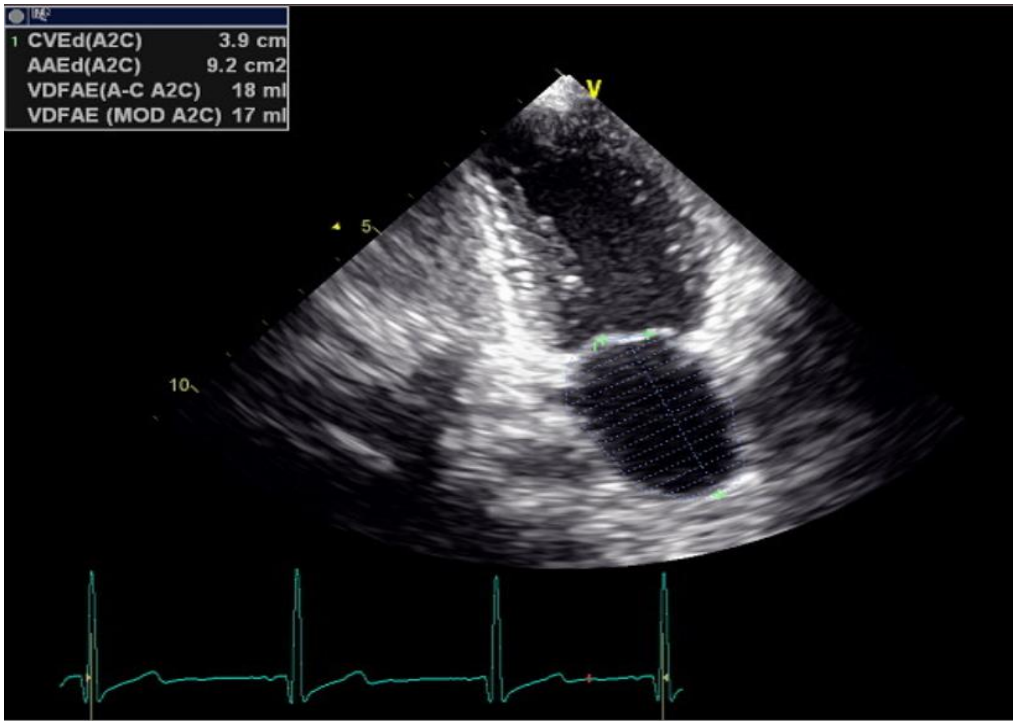

Figura 4. Medida do volume do átrio esquerdo através do Simpson

C) A excursão sistólica do plano do anel tricúspide (TAPSE) utilizada como método de mensuração da função sistólica do ventrículo direito foi obtida pelo posicionamento do cursor no modo M (unidimensional) no anel tricúspide e medida da movimentação longitudinal do anel no pico da sístole. [35] (Figura 5)

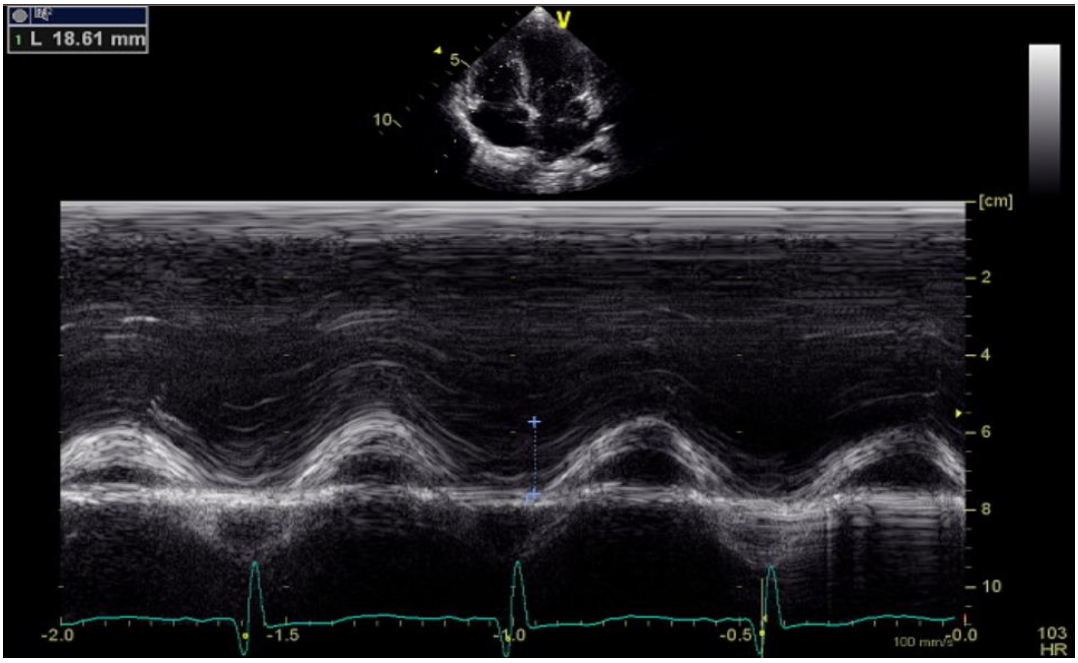

Figura 5. Avaliação da função sistólica do ventrículo direito através do TAPSE

D) Doppler pulsado: No corte apical 4-câmaras foi colocada a amostra do Doppler pulsado na ponta das valvas mitral e tricúspide, avaliando, assim, o fluxo de ambas. A velocidade de varredura do Doppler escolhida foi de 100mm/seg, com ajustes de ganho para maximizar o sinal. Foi considerada a média de três medidas consecutivas devido à variação respiratória em crianças. A análise do fluxo mitral constou das medidas das ondas E (enchimento rápido), onda A (contração atrial), relação E/A e tempo de desaceleração da onda E (Figura 6). As integrais de velocidade da via de saída do ventrículo esquerdo e da via de saída do ventrículo direito foram aferidas de acordo com as normas da Sociedade Americana de Ecocardiografia. [35]

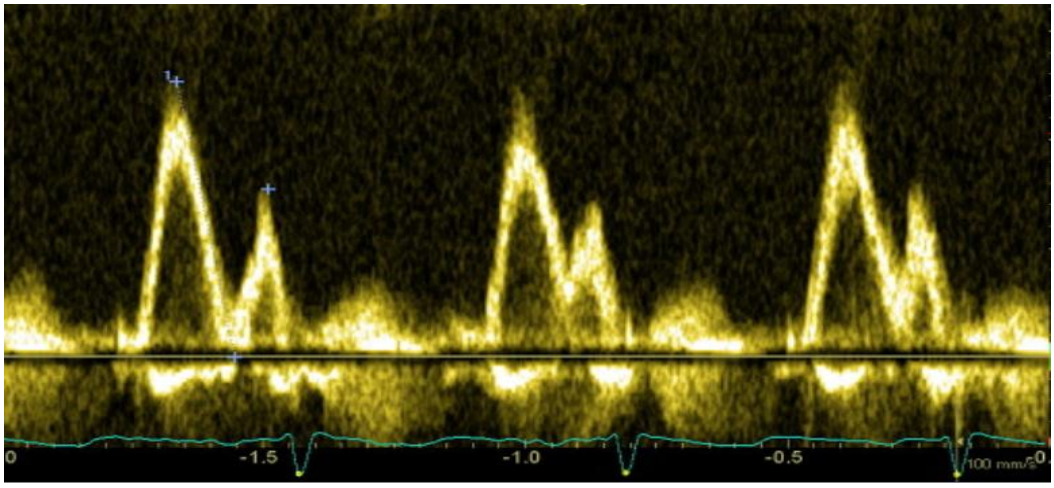

Figura 6. Doppler convencional da mitral com padrão normal E/A

E) Doppler contínuo: foi utilizado para estimativa da pressão sistólica da artéria pulmonar, através da velocidade de regurgitação tricúspide (Figura 7). A pressão média do átrio direito foi avaliada através do diâmetro e da variação respiratória espontânea da veia cava inferior no plano subcostal. [31]

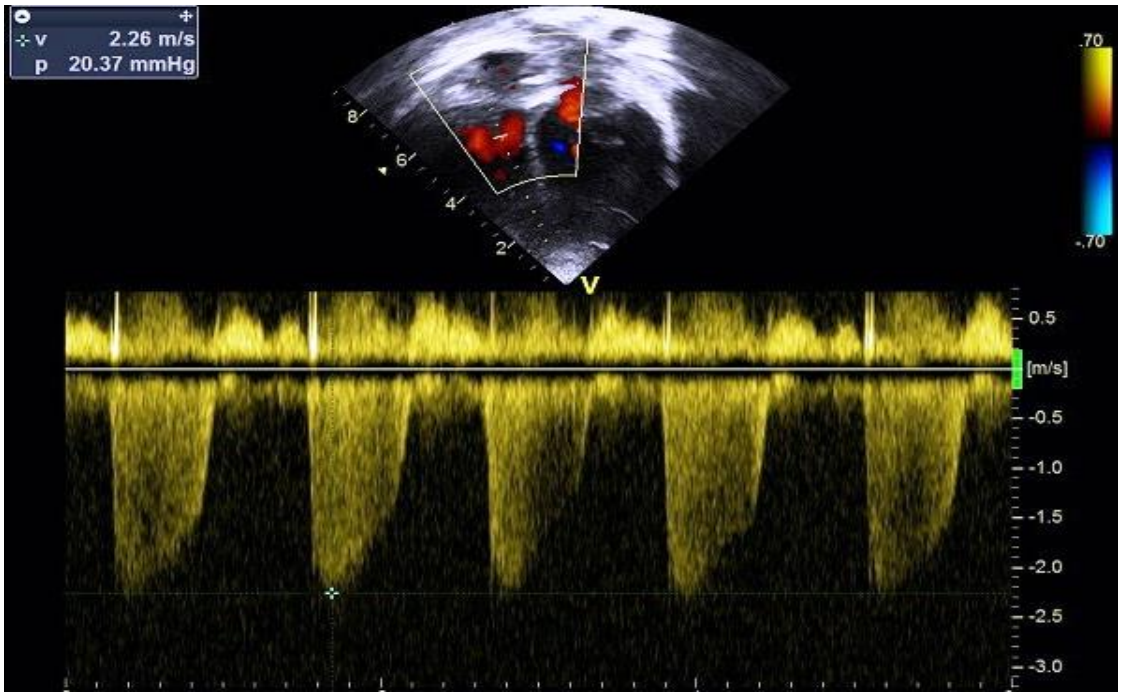

Figura 7. Doppler contínuo da regurgitação tricúspide realizado para estimar a pressão sistólica do ventrículo direito

F) Doppler tecidual: foram analisados os picos das velocidades miocárdicas sistólicas (onda S'), diastólica precoce (e'), diastólica tardia (a'), as relações e'/a' e E/e' média (relação onda E Doppler pulsado mitral e Doppler tecidual diastólico precoce), o tempo de relaxamento isovolumétrico (TRIV), o índice de Tei (IPM) na altura do anel mitral nas junções septal e lateral e no anel tricúspide apenas na junção lateral (Figura 8). O TRIV foi medido no final da onda S` até o início da onda E`. O IPM é definido como a relação: TRIV+TCIV/tempo de ejeção, usado na avaliação global da função sistólica e diastólica. [36]

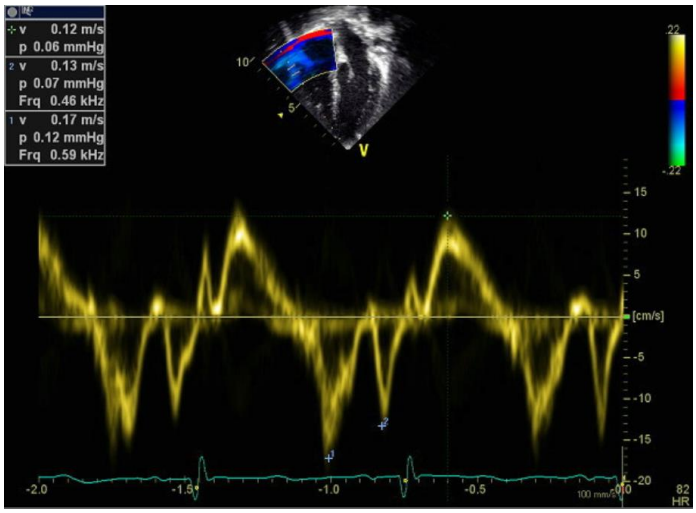

Figura 8. Doppler tecidual da parede lateral do ventrículo direito demonstrando as velocidades miocárdicas

G) Avaliação da deformação miocárdica segmentar pelo programa EchoPAC na sua versão BT10 (GE Healthcare, Milwaukee, EUA).

Para aquisição das imagens bidimensionais para análise por *speckle tracking*, o aparelho de ecocardiografia foi ajustado para gravar 3 ciclos cardíacos com período de gravação 100 ms antes e após o ciclo. Foi utilizada a imagem em segunda harmônica em escala de cinza, com taxa de enquadramento (*frame rate*) ajustada entre 60-80 quadros/s,

conforme preconizado pela maioria das publicações na literatura e ajustado o foco para obter a melhor imagem. Esta taxa de enquadramento foi obtida, tanto por ajustes indiretos como por meio da profundidade de imagem, abertura do feixe de ultrassom e resolução (ajustes gerais para a qualidade de imagem), e também por ajustes diretos permitidos pelos aparelhos ecocardiógrafos utilizados.

O tempo "evento sistólico" foi determinado por meio da marcação dos momentos de abertura e fechamento da valva aórtica. Subsequentemente foram obtidas imagens na janela apical do ventrículo esquerdo nas incidências três câmaras ou longitudinal (APLAX), quatro câmaras (4C) e duas câmaras (2C) (Figura 9). Da mesma forma foi realizada a aquisição das imagens na janela paraesternal, eixo curto transversal do ventrículo esquerdo em seus 03 principais cortes: basal, médio e apical (Figura 10).

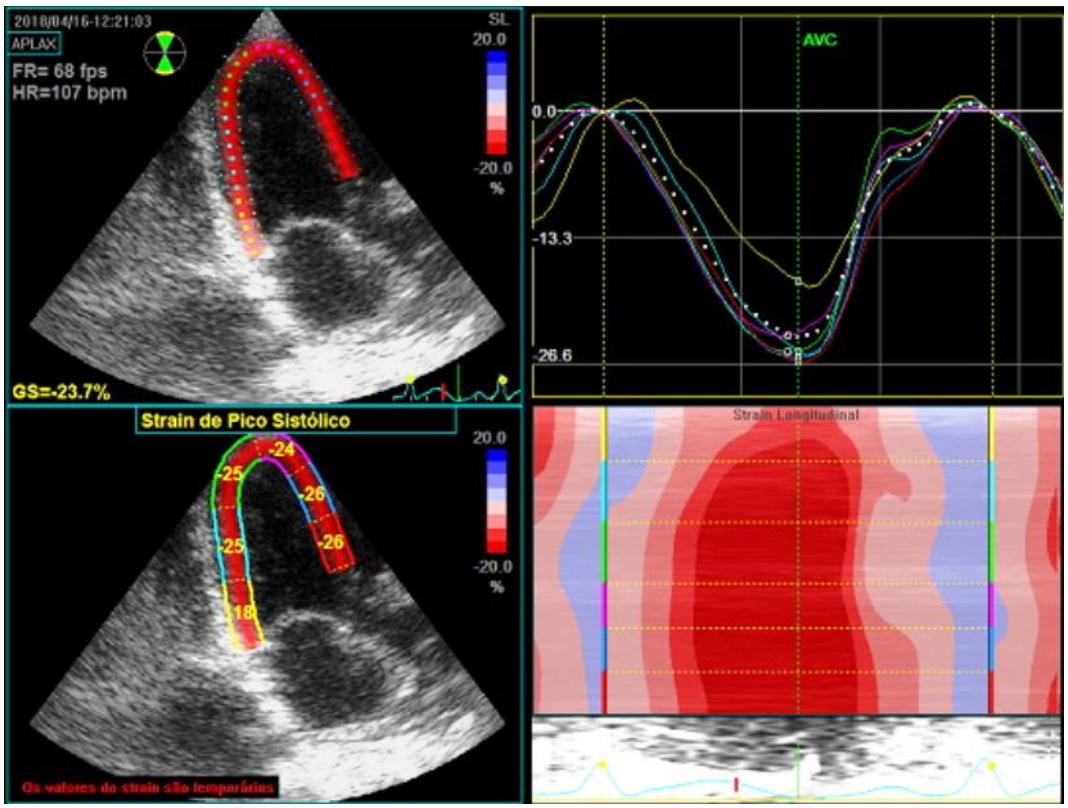

Figura 9. *Strain* de pico sistólico no sentido longitudinal

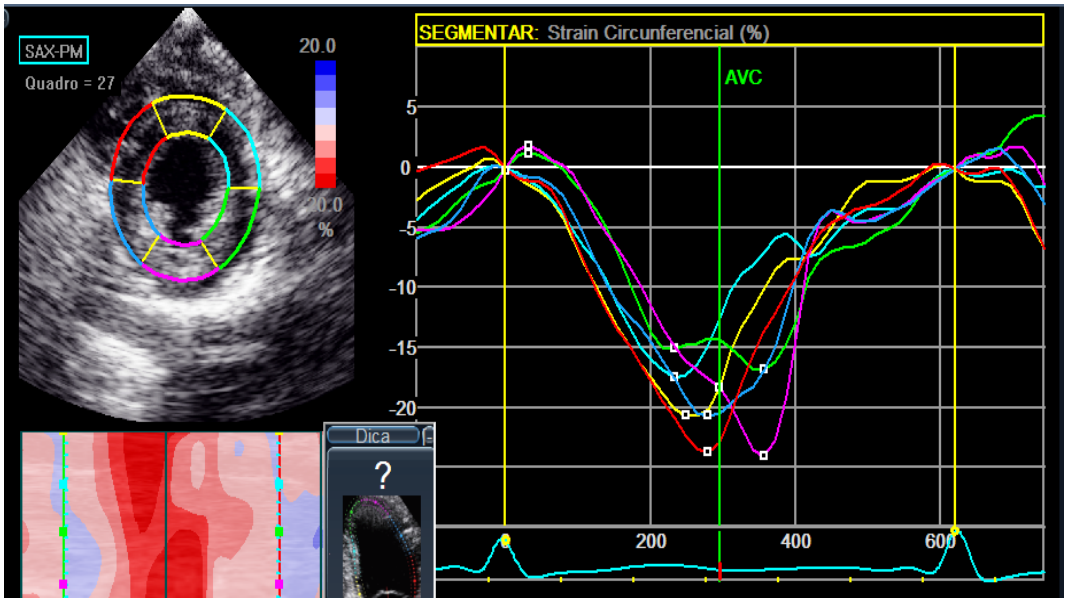

Figura 10. *Strain* de pico sistólico no sentido circunferencial

O programa utilizado para análise quantitativa pelo *speckle tracking* foi o EchoPAC em sua versão BT10 (GE Healthcare, Milwaukee, EUA). Após a marcação de pontos na face interna do VE e do VD, há delimitação semiautomática da borda endocárdica e o limite epicárdico, as chamadas regiões de interesse. Dentro destas regiões, padrões pontilhados miocárdicos (*speckles*) foram detectados e acompanhados automaticamente quadro a quadro ao longo do ciclo cardíaco. Uma avaliação automática da acurácia do seguimento do padrão pontilhado foi fornecida pelo programa, podendo ser aceita ou não. Quando não aprovada, ajustes na região de interesse foram possíveis, para propiciar um seguimento mais acurado. Todo este processo foi realizado nas janelas apical e transversal sendo obtidos os diversos parâmetros que compõem a análise da mecânica de contração do VE e do VD, mencionados abaixo. Esta análise foi realizada segmento a segmento e as curvas geradas foram codificadas por cores. O programa mapeia e divide o VE em 18 segmentos, sendo esta segmentação baseada, porém não idêntica, à preconizada pela Sociedade Americana de Ecocardiografia. O VD é dividido

em seis segmentos, sendo três segmentos referentes ao septo interventricular e os outros três referentes à parede livre desse ventrículo.

Após cerca de três meses, o mesmo examinador avaliou novamente as imagens sem o conhecimento dos resultados iniciais, para se determinar a variabilidade intraobservador. Na mesma ocasião, um segundo examinador experiente, "cego" para os resultados do primeiro examinador, realizou a análise, estabelecendo a variabilidade interobservador.

Foi coletado uma amostra de 3ml de sangue para dosagem de Troponina T e dosagem de peptídeo natriurético atrial (BNP) logo após a realização do ecocardiograma nos pacientes dos grupos pré e pós-transplante.

O método de dosagem de BNP utilizado foi o teste Triage R (*Biosite Diagnostics*), teste de imunofluorescência para determinação quantitativa do BNP em sangue ou plasma conservados com EDTA como anticoagulante. Depois de colocada a amostra de sangue no dispositivo, o sangue é separado do plasma por um filtro. Uma quantidade predeterminada de plasma é colocada sob reação com anticorpos fluorescentes. Após um período de incubação, a amostra segue para uma análise onde se detectam os complexos formados com os anticorpos fluorescentes. O material utilizado para dosagem podia ser tanto sangue total em um período de 4 horas após a coleta, ou plasma, separado e estocado em temperatura de -20ºC, homogeneizado e trazido à temperatura ambiente, antes da realização do teste.

A determinação quantitativa de troponina T foi obtida por meio de um imunoensaio de troponina ultrassensível de terceira geração (Elecsys® Troponin T STAT Immunoassay, Roche Diagnostics, Germany), que utilizou tecnologia de

eletroquimioluminescência direta e quantidades constantes de dois anticorpos monoclonais.

3.8 Análise estatística

Os dados coletados foram tabulados em banco de dados do programa "Excel 7.0, 2000 - Microsoft Office". Para as variáveis quantitativas esta análise foi feita através da observação dos valores mínimos e máximos, e do cálculo de médias, desvios-padrão e mediana. Para as variáveis qualitativas calcularam-se frequências absolutas e relativas. O teste de normalidade dos dados mostrou uma distribuição normal.

Para a comparação de médias de dois grupos foi utilizado o teste t de Student. Para se testar a homogeneidade entre as proporções foi utilizado o teste qui-quadrado. A correlação entre variáveis foi avaliada através do coeficiente de correlação de Pearson. O software utilizado para os cálculos foi o SPSS 17.0 *for windows*. O nível de significância utilizado para os testes foi de 5%.

Para testar a reprodutibilidade intraobservador e interobservador, foi utilizado o coeficiente de correlação intraclasse (intraclass correlation coefficient – ICC), possibilitando a mensuração da confiabilidade entre as medidas e a variabilidade total atribuída ao objeto medido.

3.9 Análise de risco

Levando em consideração que o exame ecodopplercardiográfico é um método diagnósticos não-invasivo e tem caráter absolutamente inócuo, conclui-se que não há

nenhum risco inerente no fato dos pacientes randomizados para a pesquisa em questão serem submetidos a tal exame. Para a coleta de exames há o desconforto de haver uma punção venosa, porém os mesmos foram colhidos preferencialmente junto com os exames de rotina. A pessoa que coletou o sangue trabalha no laboratório e é habilitada para utilizar os procedimentos adequados para minimizar os riscos.

3.10 Orçamento

Foram utilizados recursos próprios da Disciplina de Cirurgia Pediátrica e Transplante Hepático do ICr/FMUSP e do Setor de Ecocardiografia do INCOR/FMUSP.

4. RESULTADOS

4.1 Dados demográficos e clínicos

Entre julho de 2016 a junho de 2018 125 pacientes foram submetidos a estudo ecocardiográfico e, inicialmente, incluídos no estudo. Destes, 5 foram excluídos, sendo dois no grupo pré-transplante e um no grupo pós-transplante por janela ecocardiográfica transtorácica inadequada e dois no grupo controle devido não colaboração do paciente.

Os 30 pacientes do grupo pré transplante hepático e os 30 pacientes do grupo controle tiveram idade semelhantes [14,30 (3,00-60,00) vs. 14,33 (3,00-60,00) meses; p=0,994]. Dezessete (56,7%) pacientes do sexo feminino eram do grupo pré-transplante e dezessete (56,7%) do grupo controle (teste qui-quadrado, p=1,000) (Tabela 1).

Tabela 1. Dados demográficos e clínicos dos pacientes antes do transplante hepático e controles

Variável	Grupo	n	Média	Dp	Mínimo	Máximo	p*
Idade atual (em meses)	Pré Tx	30	14,30	15,87	3,00	60,00	0,994
	Controle	30	14,33	15,86	3,00	60,00	
Peso, Kg	Pré Tx	30	8,62	3,66	4,50	18,00	0,151
	Controle	30	10,25	4,90	5,30	26,00	
Estatura, cm	Pré Tx	30	69,73	12,59	52,00	102,00	0,166
	Controle	30	74,93	15,89	57,00	110,00	
Superfície corpórea, m²	Pré Tx	30	0,41	0,12	0,26	0,72	0,137
	Controle	30	0,47	0,15	0,30	0,90	
Frequência cardíaca, bpm	Pré Tx	30	121,27	17,13	90,00	157,00	0,390
	Controle	30	124,93	15,61	95,00	160,00	
PELD	Pré Tx	30	14,93	9,34	1,00	43,00	-
	Controle	0					
PELD corrigido	Pré Tx	30	44,80	28,03	3,00	129,00	-
	Controle	0					

DP: desvio padrão; Kg: kilograma; cm: centímetros; m²: metro quadrado; BPM: batimentos por minuto; Pré-Tx: pré-transplante hepático. PELD: *Pediatric End-Stage Liver Disease.* * Teste t de Student.

Não houve diferença significativa em relação ao peso do grupo pré-transplante e do grupo controle [8,62 (4,50-18,00) vs 10,25 (5,30-26,00) quilogramas; p=0,151],

estatura [69,73 (52,00-102,00) vs. 74,93 (57,00-110,00) centímetros; p=0,1666], superfície corpórea [0,41 (0,26-0,72) vs. 0,47 (0,30-0,90) metros²; p=0,137] e frequência cardíaca [121,27 (90,00-157,00) vs. 124,93 (95,00-160,00) batimentos por minuto; p=0,390].

Os 30 pacientes do grupo pós-transplante hepático e os 30 pacientes do grupo controle tiveram idade semelhantes [6,70 (1,00-17,00) vs. 6,70 (1,00-17,00) anos; p=1,000]. Dezesseis (53,3%) pacientes do sexo feminino eram do grupo pré-transplante e dezesseis (53,3%) do grupo controle (teste qui-quadrado, p=1,000) (Tabela 2).

Tabela 2. Dados demográficos e clínicos dos pacientes após o transplante hepático e controles

Variável	Grupo	n	Média	dp	Mínimo	Máximo	p*
Idade atual (em anos)	Pós Tx	30	6,70	5,47	1,00	17,00	1,000
	Controle	30	6,70	5,47	1,00	17,00	
Peso, Kg	Pós Tx	30	26,39	17,12	9,00	59,00	0,994
	Controle	30	26,35	18,99	7,00	89,00	
Estatura, cm	Pós Tx	30	117,53	31,47	71,00	177,00	0,831
	Controle	30	115,73	33,38	62,00	178,00	
Superfície corpórea, m²	Pós Tx	30	0,92	0,40	0,43	1,69	0,905
	Controle	30	0,90	0,44	0,35	2,12	
Frequência cardíaca, bpm	Pós Tx	30	98,03	23,49	64,00	150,00	0,250
	Controle	30	91,20	22,01	60,00	134,00	
PELD	Pós Tx	30	18,70	11,19	1,00	54,00	-
	Controle	0					
PELD corrigido	Pós Tx	30	57,63	31,40	3,00	162,00	-
	Controle	0					

DP: desvio padrão; Kg: kilograma; cm: centímetros; m²: metro quadrado; BPM: batimentos por minuto; Pós-Tx: pós-transplante hepático. PELD: *Pediatric End-Stage Liver Disease.* * Teste t de Student.

Não houve diferença significativa em relação ao peso do grupo pós-transplante e do grupo controle [26,39 (9,00-59,00) vs 26,35 (7,00-89,00) quilogramas; p=0,994], estatura [117,53 (71,00-177,00) vs. 115,73 (62,00-178,00) centímetros; p=0,831],

superfície corpórea [0,92 (0,43-1,69) vs. 0,90 (0,35-2,12) metros²; p=0,905] e frequência cardíaca [98,03 (64,00-150,00) vs. 91,20 (60,00-134,00) batimentos por minuto; p=0,250].

4.2 Ecocardiograma convencional

No grupo pré-transplante hepático não houve diferença significativa com o grupo controle na dimensão da raiz aórtica, no TAPSE, fração de encurtamento (DD) e fração de ejeção pelo método de Teichholz (Tabela 3). No entanto, a fração de ejeção obtida pelo método de Simpson foi significantemente menor no grupo pré-transplante hepático (60,50 ± 4,49 vs. 66,40 ± 6,56 %, p<0,001), apesar de não estar abaixo dos valores esperados para crianças normais. O diâmetro do septo interventricular foi significantemente maior (5,64 ± 1,28 vs. 4,07 ± 0,78 mm, p<0,001) assim como o diâmetro da parede posterior (5,25 ± 0,96 vs. 3,67 ± 0,71 mm, p<0,001), o diâmetro diastólico do ventrículo esquerdo (28,00 ± 4,55 vs. 25,60 ± 4,23 mm, p=0,039), o diâmetro sistólico do ventrículo esquerdo (17,40 ± 2,95 vs. 15,73 ± 2,88 mm, p=0,031) e o diâmetro diastólico do ventrículo direito (14,70 ± 1,97 vs. 13,08 ± 1,98).

Tabela 3. Parâmetros do ecocardiograma convencional dos pacientes antes do transplante hepático e controles

Variável	Grupo	n	Média	dp	Mínimo	Máximo	p*
TAPSE, cm	Pré Tx	30	1,70	0,26	1,30	2,30	0,124
	Controle	30	1,59	0,29	0,80	2,20	
FE Simpson, %	Pré Tx	30	60,50	4,49	53,00	73,00	**<0,001**
	Controle	30	66,40	6,56	55,00	87,00	
Seio aórtico, mm	Pré Tx	30	15,20	2,25	12,00	20,00	0,111
	Controle	30	14,28	2,14	12,00	20,00	
AE, mm	Pré Tx	30	22,32	4,03	16,00	33,00	**<0,001**
	Controle	30	15,93	2,39	12,00	22,00	
DDVD, mm	Pré Tx	30	14,70	1,97	11,00	21,00	**0,003**
	Controle	30	13,08	1,98	9,00	17,00	
Volume AE, ml/m²	Pré Tx	30	31,78	6,35	23,00	46,00	**<0,001**
	Controle	30	14,25	2,04	11,00	19,00	
Septo, mm	Pré Tx	30	5,64	1,28	4,00	11,00	**<0,001**
	Controle	30	4,07	0,78	3,00	6,00	
Parede posterior, mm	Pré Tx	30	5,25	0,96	3,00	7,00	**<0,001**
	Controle	30	3,67	0,71	3,00	5,00	
DDVE, mm	Pré Tx	30	28,00	4,55	20,00	41,00	**0,039**
	Controle	30	25,60	4,23	20,00	34,00	
DSVE, mm	Pré Tx	30	17,40	2,95	12,00	27,00	**0,031**
	Controle	30	15,73	2,88	12,00	23,00	
FE TEICHHOLZ %	Pré Tx	30	69,47	4,96	58,00	79,00	0,069
	Controle	30	71,67	4,20	63,00	79,00	
DD, %	Pré Tx	30	37,67	4,07	29,00	45,00	0,109
	Controle	30	39,30	3,69	33,00	47,00	
Massa VE, g	Pré Tx	30	32,36	12,48	14,20	68,80	**<0,001**
	Controle	30	18,48	8,76	9,20	38,70	
Massa VE indexada, g/m^{2,7}	Pré Tx	30	89,72	35,56	36,60	187,80	**<0,001**
	Controle	30	39,93	10,30	23,90	61,80	
Espessura relativa da parede	Pré Tx	30	0,39	0,10	0,24	0,81	**<0,001**
	Controle	30	0,30	0,05	0,21	0,40	

DP: desvio padrão; cm: centímetros; %: porcentagem; mm: milímetros; ml/m²: mililitros por metro quadrado; g: grama; AE: átrio esquerdo; DDVD: diâmetro diastólico do ventrículo direito; DDVE: diâmetro diastólico do ventrículo esquerdo; DSVE: diâmetro sistólico do ventrículo esquerdo; FE: fração de ejeção; VE: ventrículo esquerdo; Pré-Tx: pré-transplante hepático. * Teste t de Student.

Tanto o diâmetro do átrio esquerdo ao bidimensional (22,32 ± 4,03 vs. 15,93 ± 2,39 mm, p< 0,001) como o volume do átrio esquerdo (31,78 ± 6,35 vs. 14,25 ± 2,04 ml/m², p<0,001) foram significantemente maiores no grupo pré-transplante hepático. De fato, 20 (66,6%) dos 30 pacientes pré-transplante hepático apresentaram Z Score > +2,0 quando se analisou o diâmetro do átrio esquerdo.

A massa ventricular esquerda foi maior no grupo pré-transplante hepático que nos controles (32,36 ± 12,48 vs. 18,48 ± 8,76 gramas, p<0,001), assim como a espessura relativa da parede (0,39 ± 0,10 vs. 0,30 ± 0,05). Quando avaliado o índice de massa ventricular esquerda, permanece significantemente maior no grupo pré-transplante hepático (89,72 ± 35,56 vs. 39,93 ± 10,30 $g/m^{2,7}$, p<0,001), à custa de aumento da espessura do septo e da parede posterior. Dessa forma, 20 (66,6%) dos 30 pacientes apresentaram índice de massa ventricular > percentil 95 para idade e sexo (Tabela 3).

Em relação ao grupo pós-transplante hepático não houve diferença estatística significativa na avaliação do TAPSE, diâmetro da raiz aórtica, diâmetro diastólico do ventrículo direito, diâmetro diastólico do ventrículo esquerdo e diâmetro sistólico do ventrículo esquerdo. Houve diferença significativa na fração de ejeção obtida pelo método de Simpson (60,72 ± 4,31 vs. 64,07 ± 4,08 %, p=0,003), de conformidade com a fração de ejeção pelo método de Teichholz (66,93 ± 4,16 vs. 70,47 ± 4,80 %, p=0,004) e com a fração de encurtamento (36,43 ± 3,07 vs. 39,20 ± 3,75 %, p=0,003) (Tabela 4).

Tabela 4. Parâmetros do ecocardiograma convencional dos pacientes após o transplante hepático e controles

Variável	Grupo	n	Média	dp	Mínimo	Máximo	p*
TAPSE, cm	Pós Tx	30	1,86	0,26	1,40	2,30	0,536
	Controle	30	1,90	0,28	1,50	2,40	
FE Simpson, %	Pós Tx	30	60,72	4,31	52,00	70,00	**0,003**
	Controle	30	64,07	4,08	58,00	73,00	
Seio aórtico, mm	Pós Tx	30	21,83	5,04	15,00	33,00	0,154
	Controle	30	20,10	4,21	13,00	30,00	
AE, mm	Pós Tx	30	25,35	4,86	19,00	37,00	**0,017**
	Controle	30	22,42	4,38	14,00	31,00	
DDVD, mm	Pós Tx	30	18,95	3,63	13,00	26,00	0,180
	Controle	30	17,67	3,69	11,00	24,00	
Volume AE, ml/m²	Pós Tx	30	23,24	5,81	15,00	38,40	**0,008**
	Controle	30	19,66	4,11	12,80	29,00	
Septo, mm	Pós Tx	30	6,17	1,29	4,00	9,00	**0,002**
	Controle	30	5,17	1,15	4,00	8,00	
Parede posterior, mm	Pós Tx	30	5,96	1,18	4,00	9,00	**<0,001**
	Controle	30	4,77	1,22	3,00	8,00	
DDVE, mm	Pós Tx	30	36,45	8,07	24,00	54,00	0,872
	Controle	30	36,77	7,09	24,00	52,00	
DSVE, mm	Pós Tx	30	23,17	5,41	14,00	36,00	0,571
	Controle	30	22,43	4,53	14,00	31,00	
FE TEICHHOLZ %	Pós Tx	30	66,93	4,16	60,00	77,00	**0,004**
	Controle	30	70,47	4,80	60,00	78,00	
DD, %	Pós Tx	30	36,43	3,07	32,00	44,00	**0,003**
	Controle	30	39,20	3,75	32,00	45,00	
Massa VE, g	Pós Tx	30	60,76	37,31	23,00	158,20	0,176
	Controle	30	48,75	30,29	15,80	133,80	
Massa VE Indexada, g/m^{2,7}	Pós Tx	30	40,97	18,28	16,00	86,30	**0,035**
	Controle	30	32,70	10,02	18,00	57,70	
Espessura relativa da parede	Pós Tx	30	0,34	0,08	0,22	0,54	**<0,001**
	Controle	30	0,27	0,04	0,21	0,40	

DP: desvio padrão; cm: centímetros; %: porcentagem; mm: milímetros; ml/m²: mililitros por metro quadrado; g: grama; AE: átrio esquerdo; DDVD: diâmetro diastólico do ventrículo direito; DDVE: diâmetro diastólico do ventrículo esquerdo; DSVE: diâmetro sistólico do ventrículo esquerdo; FE: fração de ejeção; VE: ventrículo esquerdo; Pós-Tx: pós-transplante hepático. * Teste t de Student.

O diâmetro do átrio esquerdo (25,35 ± 4,86 vs. 22,42 ± 4,38 mm, p=0,017) bem como volume do átrio esquerdo (23,24 ± 5,81 vs. 19,66 ± 4,11ml/m², p=0,008) foram maiores no grupo pós-transplante hepático em comparação aos controles. Aqui também, 07 (23,3%) dos 30 pacientes pós-transplante hepático apresentaram Z Score > +2,0 do diâmetro do átrio esquerdo. O diâmetro do septo interventricular (6,17 ± 1,29 vs. 5,17 ± 1,15 mm, p=0,002) e da parede posterior (5,96 ± 1,18 vs. 4,77 ± 1,22 mm, p<0,001) também tiveram significância estatística.

Quando analisamos isoladamente a massa do ventrículo esquerdo no grupo pós-transplante hepático, não foi observada diferença estatística significativa em relação aos controles. Entretanto, quando a massa foi indexada pela altura elevada a 2,7 houve diferença entre os grupos (40,97 ±18,28 vs. 32,70 ± 10,02 $g/m^{2,7}$, p=0,035). Diante disto, 7 (23,3%) dos 30 pacientes apresentaram índice de massa ventricular > percentil 95 para idade e sexo. A espessura relativa da parede foi significativamente maior no grupo pós-transplante hepático (0,34 ± 0,08 vs. 0,27 ± 0,04) (Tabela 4).

4.3 Avaliação Doppler convencional

A velocidade integral tempo (VTI) aórtico (19,42 ± 4,15 vs. 16,11 ± 2,50 cm, p=0,001) e a VTI pulmonar (19,76 ± 3,74 vs, 16,36 ± 2,48 cm, p<0,001) foram significantemente diferentes entre o grupo pré-transplante hepático e o controle. A pressão sistólica da artéria pulmonar (PSVD), estimada através do refluxo tricúspide, apesar de ainda dentro dos valores da normalidade, foi maior nos pacientes pré-transplante hepático (28,90 ± 4,87 vs. 23,83 ± 3,44 mmHg, p<0,001). No Doppler pulsado da valva mitral houve diferença no pico da velocidade da onda A (80,57 ± 21,59 vs. 71,10

± 13,77) e no tempo de desaceleração da onda E (131,33 ± 24,91 vs. 116,7 ± 17,25 ms, p=0,010) (Tabela 5).

Tabela 5. Parâmetros do Doppler convencional dos pacientes antes do transplante hepático e controles

Variável	Grupo	n	Média	dp	Mínimo	Máximo	p*
VTI aórtico, cm	Pré Tx	30	19,42	4,15	14,00	28,50	**0,001**
	Controle	30	16,11	2,50	10,60	22,00	
VTI pulmonar, cm	Pré Tx	30	19,76	3,74	14,50	28,70	**<0,001**
	Controle	30	16,36	2,48	10,60	21,40	
PSVD, mmHg	Pré Tx	30	28,90	4,87	20,00	36,00	**<0,001**
	Controle	30	23,83	3,44	18,00	32,00	
E, cm/s	Pré Tx	30	112,90	27,29	12,00	153,00	0,137
	Controle	30	104,63	12,12	84,00	137,00	
A, cm/s	Pré Tx	30	80,57	21,59	48,00	137,00	**0,048**
	Controle	30	71,10	13,77	40,00	100,00	
E/A	Pré Tx	30	1,54	0,49	0,77	2,94	0,733
	Controle	30	1,51	0,28	1,00	2,20	
Tempo de desaceleração, ms	Pré Tx	30	131,33	24,91	95,00	216,00	**0,010**
	Controle	30	116,67	17,25	99,00	159,00	

DP: desvio padrão; cm: centímetros; cm/s: centímetros por segundo; mmHg: milímetros de mercúrio; ms: milissegundos; VTI: velocidade integral tempo; PSVD: pressão sistólica do ventrículo direito; Pré-Tx: pré-transplante hepático. * Teste t de Student.

No grupo pós-transplante hepático, a VTI aórtica, VTI pulmonar, onda E, onda A, relação E/A e o tempo de desaceleração não foram significantemente diferentes ao controle. Apenas a PSVD foi maior no grupo pós-transplante hepático (27,03 ± 5,56 vs. 24,63 ± 3,23 mmHg, p=0,047) (Tabela 6).

Tabela 6. Parâmetros do Doppler convencional dos pacientes após do transplante hepático e controles

Variável	Grupo	n	Média	dp	Mínimo	Máximo	p*
VTI aórtico, cm	Pós Tx	30	19,66	3,20	13,60	27,20	0,604
	Controle	30	20,04	2,27	16,20	27,00	
VTI pulmonar, cm	Pós Tx	30	18,50	2,94	11,50	25,00	0,190
	Controle	30	19,40	2,25	16,60	26,00	
PSVD, mmHg	Pós Tx	30	27,03	5,56	18,00	44,00	**0,047**
	Controle	30	24,63	3,23	17,00	32,00	
E, cm/s	Pós Tx	30	109,73	16,38	88,00	147,00	0,823
	Controle	30	108,83	14,56	85,00	140,00	
A, cm/s	Pós Tx	30	66,77	19,28	37,00	110,00	0,455
	Controle	30	63,53	13,49	41,00	100,00	
E/A	Pós Tx	30	1,79	0,47	1,15	2,77	0,697
	Controle	30	1,75	0,32	1,27	2,30	
Tempo de Desaceleração, ms	Pós Tx	30	139,17	32,94	90,00	220,00	0,862
	Controle	30	137,87	24,11	100,00	190,00	

DP: desvio padrão; cm: centímetros; cm/s: centímetros por segundo; mmHg: milímetros de mercúrio; ms: milissegundos; VTI: velocidade integral tempo; PSVD: pressão sistólica do ventrículo direito; Pós-Tx: pós-transplante hepático. * Teste t de Student.

4.4 Avaliação Doppler tecidual

Em relação à avaliação através do Doppler tecidual, houve diferença significativa na velocidade sistólica (onda S') da parede livre do ventrículo esquerdo (8,87 ± 1,57 vs. 7,23 ± 1,38 cm/s, p<0,001), velocidade diastólica final (onda a') (8,53 ± 2,32 vs. 7,03 ± 1,87 cm/s, p=0,008) e no TRIV (39,30 ± 7,71 vs. 35,40 ± 4,53 ms, p=0,021), entre os grupos pré-transplante e controles (Tabela 7).

Tabela 7. Parâmetros do Doppler tecidual nos pacientes antes do transplante hepático e controles

Variável	Grupo	n	Média	dp	Mínimo	Máximo	p*
e' VD, cm/s	Pré Tx	30	15,77	2,85	10,00	24,00	0,539
	Controle	30	16,27	3,39	10,00	25,00	
a' VD, cm/s	Pré Tx	30	12,43	3,20	8,00	22,00	0,622
	Controle	30	12,83	3,05	6,00	19,00	
e'/a' VD	Pré Tx	30	1,34	0,40	0,52	2,63	0,700
	Controle	30	1,31	0,27	0,59	2,17	
S' VD, cm/s	Pré Tx	30	12,67	1,73	9,00	15,00	0,627
	Controle	30	12,37	2,88	7,00	18,00	
TRIV VD, ms	Pré Tx	30	37,77	6,45	28,00	51,00	0,078
	Controle	30	35,27	4,03	28,00	42,00	
IPM VD	Pré Tx	30	0,34	0,06	0,24	0,49	0,887
	Controle	30	0,34	0,05	0,25	0,45	
e' septo, cm/s	Pré Tx	30	10,83	1,93	6,00	16,00	0,183
	Controle	30	11,70	2,94	8,00	20,00	
a' septo, cm/s	Pré Tx	30	8,17	1,44	5,00	11,00	0,184
	Controle	30	7,63	1,63	5,00	12,00	
e'/a' septo	Pré Tx	30	1,38	0,42	0,55	2,67	0,091
	Controle	30	1,61	0,57	0,80	3,20	
S' septo, cm/s	Pré Tx	30	7,60	0,97	6,00	10,00	0,346
	Controle	30	8,00	2,08	5,00	13,00	
TRIV septo, ms	Pré Tx	30	34,43	8,23	17,00	55,00	0,775
	Controle	30	34,93	4,78	25,00	45,00	
IPM septo	Pré Tx	30	0,31	0,05	0,22	0,40	0,127
	Controle	30	0,33	0,05	0,24	0,44	
e' VE, cm/s	Pré Tx	30	13,37	3,48	7,00	22,00	0,135
	Controle	30	12,10	2,98	7,00	21,00	
a' VE, cm/s	Pré Tx	30	8,53	2,32	6,00	17,00	**0,008**
	Controle	30	7,03	1,87	4,00	11,00	
e'/a' VE	Pré Tx	30	1,65	0,57	0,58	3,67	0,254
	Controle	30	1,86	0,78	1,11	4,75	
S' VE, cm/s	Pré Tx	30	8,87	1,57	7,00	12,00	**<0,001**
	Controle	30	7,23	1,38	5,00	11,00	
TRIV VE, ms	Pré Tx	30	39,30	7,71	27,00	67,00	**0,021**
	Controle	30	35,40	4,53	25,00	45,00	

IPM VE	Pré Tx	30	0,36	0,11	0,20	0,84	0,445
	Controle	30	0,34	0,05	0,24	0,44	
Relação E/e'	Pré Tx	30	9,55	2,48	1,09	14,00	0,542
	Controle	30	9,18	2,16	5,45	13,78	

DP: desvio padrão; cm/s: centímetros por segundo; ms: milissegundos; TRIV: tempo de relaxamento isovolumétrico; IPM: índice de performance miocárdico; VD: ventrículo direito; VE: ventrículo esquerdo; Pré-Tx: pré-transplante hepático. * Teste t de Student.

No grupo pós-transplante hepático houve diferença estatisticamente significante na velocidade da onda S' da parede lateral do ventrículo direito (13,37 ± 2,13 vs. 14,47 ± 1,72 cm/s, p=0,031), velocidade diastólica inicial (onda e') septal (13,27 ± 1,80 vs. 14,40 ± 2,51 cm/s, p=0,049), onda a' da parede lateral do ventrículo esquerdo (8,83 ± 2,95 vs. 6,70 ± 1,53 cm/s, p=0,001), na relação e'/a' septal (1,94 ± 0,63 vs. 2,30 ± 0,72, p=0,049) e na relação e'/a' da parede lateral do ventrículo esquerdo (2,19 ± 0,78 vs. 2,89 ± 0,73, p=0,002) (Tabela 8).

Tabela 8. Parâmetros do Doppler tecidual nos pacientes após o transplante hepático e controles

Variável	Grupo	n	Média	dp	Mínimo	Máximo	p*
e' VD, cm/s	Pós Tx	30	16,50	1,94	11,00	19,00	0,134
	Controle	30	17,43	2,75	12,00	27,00	
a' VD, cm/s	Pós Tx	30	11,53	3,54	7,00	22,00	0,157
	Controle	30	10,43	2,24	6,00	15,00	
e'/a' VD	Pós Tx	30	1,54	0,43	0,68	2,57	0,081
	Controle	30	1,76	0,54	1,13	3,00	
S' VD, cm/s	Pós Tx	30	13,37	2,13	9,00	18,00	**0,031**
	Controle	30	14,47	1,72	12,00	19,00	
TRIV VD, ms	Pós Tx	30	40,07	6,24	25,00	55,00	0,664
	Controle	30	39,37	6,17	28,00	50,00	
IPM VD	Pós Tx	30	0,34	0,05	0,26	0,46	0,230
	Controle	30	0,35	0,06	0,23	0,47	
e' septo, cm/s	Pós Tx	30	13,27	1,80	10,00	17,00	**0,049**
	Controle	30	14,40	2,51	10,00	20,00	

a' septo, cm/s	Pós Tx	30	7,43	2,21	4,00	14,00	0,105
	Controle	30	6,63	1,47	4,00	10,00	
E'/A' septo	Pós Tx	30	1,94	0,63	0,71	3,75	**0,049**
	Controle	30	2,30	0,72	1,10	4,00	
S' septo, cm/s	Pós Tx	30	8,23	1,10	6,00	11,00	0,299
	Controle	30	8,60	1,57	6,00	12,00	
TRIV septo, ms	Pós Tx	30	37,13	7,26	25,00	55,00	0,831
	Controle	30	36,77	5,89	30,00	46,00	
IPM septo	Pós Tx	30	0,32	0,07	0,22	0,60	0,740
	Controle	30	0,31	0,05	0,23	0,43	
e' VE, cm/s	Pós Tx	30	17,50	2,99	10,00	23,00	0,541
	Controle	30	17,97	2,88	12,00	24,00	
a' VE, cm/s	Pós Tx	30	8,83	2,95	5,00	17,00	**0,001**
	Controle	30	6,70	1,53	4,00	12,00	
E'/A' VE	Pós Tx	30	2,19	0,78	0,79	4,00	**0,002**
	Controle	30	2,82	0,73	1,08	4,20	
S' VE, cm/s	Pós Tx	30	10,10	1,84	7,00	16,00	0,691
	Controle	30	9,87	2,61	6,00	17,00	
TRIV VE, ms	Pós Tx	30	37,53	4,87	30,00	48,00	0,224
	Controle	30	36,00	4,79	30,00	48,00	
IPM VE	Pós Tx	30	0,31	0,07	0,21	0,47	0,947
	Controle	30	0,31	0,04	0,22	0,42	
Relação E/e'	Pós Tx	30	7,31	1,66	4,81	10,48	0,291
	Controle	30	6,88	1,45	4,70	10,75	

DP: desvio padrão; cm/s: centímetros por segundo; ms: milissegundos; TRIV: tempo de relaxamento isovolumétrico; IPM: índice de performance miocárdico; VD: ventrículo direito; VE: ventrículo esquerdo; Pós-Tx: pós-transplante hepático. * Teste t de Student.

4.5 Avaliação através do *speckle-tracking* bidimensional

Os pacientes pré-transplante hepático apresentaram redução significativa dos parâmetros de deformação miocárdica longitudinal do ventrículo esquerdo como demonstrado na Tabela 9. O *strain* longitudinal global do ventrículo esquerdo (SLG) foi

significantemente menor nos pacientes pré-transplante hepático (-20,86 ± 2,59 vs. -22,79 ± 1,52 %, p=0,001).

Tabela 9. Parâmetros do estudo da deformação miocárdica através do *speckle-tracking* bidimensional nos pacientes antes do transplante hepático e controles

Variável	Grupo	N	Média	dp	Mínimo	Máximo	p*
SLG, %	Pré Tx	30	-20,86	2,59	-15,50	-25,70	**0,001**
	Controle	30	-22,79	1,52	-20,20	-27,60	
APLAX, %	Pré Tx	30	-20,38	3,08	-15,70	-26,10	**0,005**
	Controle	30	-22,40	2,21	-18,60	-26,70	
4C, %	Pré Tx	30	-21,10	3,05	-14,50	-26,90	**0,001**
	Controle	30	-23,57	2,64	-19,20	-29,90	
2C, %	Pré Tx	30	-21,21	3,24	-13,50	-28,20	0,078
	Controle	30	-22,43	1,83	-18,90	-28,10	
SLVD, %	Pré Tx	30	-23,91	4,34	-14,20	-31,30	**0,017**
	Controle	30	-26,45	3,65	-18,60	-34,00	
***Strain* radial ápice**	Pré Tx	30	29,84	11,12	12,00	51,37	**0,044**
	Controle	30	35,14	8,63	20,70	56,08	
***Strain* radial mp**	Pré Tx	30	25,28	8,57	14,07	48,30	**0,001**
	Controle	30	31,75	5,36	21,80	45,81	
***Strain* radial vm**	Pré Tx	30	26,03	8,29	15,25	46,81	0,315
	Controle	30	27,72	3,84	20,17	37,69	
***Strain* radial global**	Pré Tx	30	27,05	6,92	17,43	42,90	**0,004**
	Controle	30	31,54	4,23	23,04	39,29	
***Strain* circunferencial ápice**	Pré Tx	30	-29,09	7,10	-18,10	-47,40	0,173
	Controle	30	-31,67	7,43	-22,56	-56,66	
***Strain* circunferencial mp**	Pré Tx	30	-23,89	4,88	-16,17	-35,00	**0,019**
	Controle	30	-26,55	3,58	-20,36	-35,26	
***Strain* circunferencial vm**	Pré Tx	30	-24,31	4,61	-17,23	-32,16	0,350
	Controle	30	-25,29	3,38	-20,37	-32,57	
***Strain* circunferencial global**	Pré Tx	30	-25,76	4,42	-17,80	-36,63	**0,045**
	Controle	30	-27,84	3,38	-21,61	-36,59	

DP: desvio padrão; %: porcentagem; SLG: *strain* longitudinal global; APLAX: *strain* longitudinal no corte três câmaras; 4C: *strain* longitudinal no corte apical quatro câmaras; 2C: *strain* longitudinal no corte duas câmaras; SLVD: *strain* longitudinal do ventrículo direito; Pré-Tx: pré-transplante hepático; mp: músculo papilar; vm: valva mitral. * Teste t de Student.

Quando analisado separadamente cada janela, foi constatada redução significativa do *strain* longitudinal no corte três câmaras (APLAX) (-20,38 ± 3,08 vs. –22,40 ± 1,52 %, p= 0,005) e no corte apical quatro câmaras (4C) (-21,10 ± 3,05 vs. -23,57 ± 2,64 %, p= 0,001). O *Strain* longitudinal global do ventrículo direito também apresentou redução significativa no grupo pré-transplante (-23,91 ± 4,34 vs. -26,45 ± 3,65 %, p= 0,017).

O *strain* radial do ápice foi significantemente menor nos pacientes pré-transplante hepático (29,84 ± 11,12 vs. 35,14 ± 8,63, p= 0,044), assim como o *strain* radial ao nível do músculo papilar (25,28 ± 8,57 vs. 31,75 ± 5,36, p= 0,001) e o *strain* radial global (27,05 ± 6,92 vs. 31,54 ± 4,23, p= 0,004). O *strain* circunferencial ao nível do músculo papilar foi significantemente menor nos pacientes pré-transplante hepático (-23,89 ± 4,88 vs. -26,55 ± 3,58, p= 0,019) bem como o *strain* circunferencial global (-25,76 ± 4,42 vs. -27,84 ± 3,38, p= 0,045) (Tabela 9).

Os pacientes pós-transplante hepático, da mesma forma, apresentaram redução significativa dos parâmetros de deformação miocárdica longitudinal do ventrículo esquerdo como demonstrado na Tabela 10. O SLG do ventrículo esquerdo foi significantemente menor nos pacientes pós-transplante hepático (-21,47 ± 2,25 vs. -22,89 ±2,30 %, p=0,019). Quando analisado separadamente cada janela, foi constatada redução significativa do *strain* longitudinal no corte APLAX (-20,70 ± 3,76 vs. -23,33 ± 2,92 %, p= 0,004) e no corte 4C (-21,30 ± 2,9 vs. -23,01 ± 2,50 %, p= 0,02). O *Strain* longitudinal global do ventrículo direito também apresentou redução significativa no grupo pós-transplante (-24,59 ± 3,53 vs. -27,60 ± 3,35 %, p= 0,001) assim como o *strain* radial ao nível do músculo papilar (27,85 ± 6,90 vs. 32,14 ± 6,42, p= 0,015), o *strain* radial ao nível da valva mitral (25,66 ± 6,57 vs. 29,99 ± 5,36, p= 0,007) e *strain* radial global (27,58 ± 4,90 vs. 31,13 ± 4,89, p= 0,007).

Tabela 10. Parâmetros do estudo da deformação miocárdica através do *speckle-tracking* bidimensional nos pacientes após o transplante hepático e controles

Variável	Grupo	n	Média	dp	Mínimo	Máximo	p*
SLG, %	Pós Tx	30	-21,47	2,25	-17,40	-27,50	**0,019**
	Controle	30	-22,89	2,30	-19,70	-28,10	
APLAX, %	Pós Tx	30	-20,70	3,76	-7,30	-29,30	**0,004**
	Controle	30	-23,33	2,92	-18,60	-31,40	
4C, %	Pós Tx	30	-21,30	2,90	-16,30	-28,00	**0,02**
	Controle	30	-23,01	2,50	-17,80	-29,40	
2C, %	Pós Tx	30	-21,73	2,30	-17,70	-28,30	0,140
	Controle	30	-22,67	2,59	-19,00	-28,70	
SLVD, %	Pós Tx	30	-24,59	3,53	-16,00	-31,60	**0,001**
	Controle	30	-27,60	3,35	-21,70	-35,60	
***Strain* radial**	Pós Tx	30	29,23	8,33	18,00	47,88	0,365
ápice	Controle	30	31,26	8,87	20,00	58,61	
***Strain* radial**	Pós Tx	30	27,85	6,90	17,80	43,38	**0,015**
mp	Controle	30	32,14	6,42	21,88	46,27	
***Strain* radial**	Pós Tx	30	25,66	6,57	15,52	42,14	**0,007**
vm	Controle	30	29,99	5,36	20,00	45,65	
***Strain* radial global**	Pós Tx	30	27,58	4,90	18,51	37,05	**0,007**
	Controle	30	31,13	4,89	23,21	44,90	
Strain	Pós Tx	30	-30,45	8,70	-15,45	-50,00	0,270
circunferencial ápice	Controle	30	-32,70	6,82	-21,66	-51,88	
Strain	Pós Tx	30	-24,83	4,20	-17,01	-34,42	0,127
circunferencial mp	Controle	30	-26,40	3,61	-18,50	-33,57	
Strain	Pós Tx	30	-24,75	4,26	-18,54	-34,43	0,128
circunferencial vm	Controle	30	-26,34	3,65	-20,55	-35,61	
Strain	Pós Tx	30	-26,68	4,21	-19,44	-33,94	0,065
circunferencial global	Controle	30	-28,48	3,12	-21,27	-36,62	

DP: desvio padrão; %: porcentagem; SLG: *strain* longitudinal global; APLAX: *strain* longitudinal no corte três câmaras; 4C: *strain* longitudinal no corte apical quatro câmaras; 2C: *strain* longitudinal no corte duas câmaras; SLVD: *strain* longitudinal do ventrículo direito; Pós-Tx: pós-transplante hepático mp: músculo papilar; vm: valva mitral. * Teste t de Student.

4.6 Correlação entre as variáveis do *speckle-tracking* bidimensional

Observamos pela tabela abaixo (Tabela 11) que não há correlação significativa entre valores mais baixos de PELD (absoluto e corrigido) e valores mais baixos das variáveis do *speckle-tracking* bidimensional no grupo pré-transplante hepático. Da mesma forma, não houve diferença significativa entre valores mais baixos de PELD (absoluto e corrigido) e valores mais baixos das variáveis do *speckle-tracking* bidimensional no grupo pós-transplante hepático (Tabela 12).

Tabela 11. Correlação entre as variáveis do *speckle-tracking* bidimensional longitudinal e o valor do PELD nos pacientes antes do transplante hepático

		SLG	APLAX	4C	2C	SLVD
PELD	r	-0,049	-0,083	-0,006	-0,039	-0,161
	p	0,799	0,663	0,973	0,837	0,395
PELD	r	-0,049	-0,083	-0,006	-0,039	-0,161
corrigido	p	0,799	0,663	0,973	0,837	0,395

* Coeficiente de correlação de Pearson

r: coeficiente de correlação; p: p-valor; SLG: *strain* longitudinal global; APLAX: *strain* longitudinal no corte três câmaras; 4C: *strain* longitudinal no corte apical quatro câmaras; 2C: *strain* longitudinal no corte duas câmaras; SLVD: *strain* longitudinal do ventrículo direito; PELD: *Pediatric End-Stage Liver Disease;* Coeficiente de correlação de Pearson

Tabela 12. Correlação entre as variáveis do *speckle-tracking* bidimensional longitudinal e o valor do PELD nos pacientes após o transplante hepático

		SLG	APLAX	4C	2C	SLVD
PELD	r	0,010	0,187	0,038	-0,040	0,178
	p	0,959	0,324	0,843	0,836	0,347
PELD	r	-0,034	0,184	0,000	-0,081	0,214
corrigido	p	0,859	0,329	0,998	0,671	0,257

r: coeficiente de correlação; p: p-valor; SLG: *strain* longitudinal global; APLAX: *strain* longitudinal no corte três câmaras; 4C: *strain* longitudinal no corte apical quatro câmaras; 2C: *strain* longitudinal no corte duas câmaras; SLVD: *strain* longitudinal do ventrículo direito; PELD: *Pediatric End-Stage Liver Disease;* Coeficiente de correlação de Pearson

Na escala MELD, usada para pacientes adultos, graduada de 6 a 40 pontos, um valor maior ou igual a 15 pontos é um parâmetro utilizado para alocar os pacientes para uma lista de transplante hepático. Esse valor não existe para a escala PELD. Sendo assim, alocamos os pacientes deste estudo em dois grupos dividindo baseado na média dos valores de PELD obtidos neste estudo que foi 17. Quando estratificados para valores de escore PELD acima ou abaixo de 17, nota-se diferença significativa apenas no grupo pré-transplante na variável *strain* radial, sendo significantemente maior nos pacientes com PELD abaixo de 17 (p= 0,046) (Tabela 13). Não houve diferença nos pacientes após o transplante hepático quando estratificados com PELD coletado na ocasião do transplante hepático acima ou abaixo de 17 (Tabela 14).

Tabela 13: Avaliação do *strain* global de acordo com a gravidade do escore PELD nos pacientes antes do transplante hepático

Strain Global	PELD	n	Média	dp	Mediana	Mínimo	Máximo	p*
Longitudinal	< 17	17	-20,95	2,70	-21,70	15,50	24,60	0,837
	>=17	13	-20,75	2,54	-20,80	17,60	25,70	
Radial	< 17	17	29,23	7,24	27,90	21,05	42,90	**0,046**
	>=17	13	24,19	5,48	24,14	17,43	36,88	
Circunferencial	<17	17	-25,86	4,05	-26,58	18,02	32,31	0,895
	>=17	13	-25,64	5,03	-24,75	17,80	36,63	

(*) nível descritivo de probabilidade do teste t de Student.

Tabela14 : Avaliação do *strain* global de acordo com a gravidade do escore PELD nos pacientes após o transplante hepático

Strain Global	PELD	n	Média	dp	Mediana	Mínimo	Máximo	p*
Longitudinal	< 17	14	21,26	2,39	21,60	17,40	27,20	0,636
	>=17	16	21,66	2,18	21,50	18,90	27,50	
Radial	< 17	14	27,89	4,73	27,21	21,48	37,05	0,755
	>=17	16	27,31	5,19	26,87	18,51	35,49	
Circunferencial	<17	14	27,39	4,32	27,01	19,44	33,94	0,384
	>=17	16	26,05	4,15	25,95	19,54	32,55	

(*) nível descritivo de probabilidade do teste t de Student.

Na tabela 15 podemos notar que não houve correlação significativa entre as variáveis do *speckle-tracking* bidimensional e o valor do BNP e troponina T nos pacientes antes do transplante hepático. Da mesma maneira não houve correlação significativa entre as variáveis do *speckle-tracking* bidimensional e o valor da troponina nos pacientes após o transplante hepático (Tabela 16). Entretanto, no grupo após o transplante hepático há uma correlação significativa entre BNP e SLG (p=0,038 e r= -0,427). Portanto quanto menor o valor do BNP menor o valor do SLG (gráfico 2). Não observamos correlação significativa entre o BNP e as demais variáveis do *strain* no grupo pós-transplante (Tabela 16).

Tabela 15. Correlação das variáveis do *speckle-tracking* bidimensional e o valor do BNP e troponina nos pacientes antes do transplante hepático

		SLG	APLAX	4C	2C	SLVD
BNP	r	0,107	0,365	0,116	-0,236	0,202
	p	0,643	0,104	0,617	0,302	0,379
Troponina T	r	-0,220	-0,104	-0,129	-0,311	-0,299
	p	0,351	0,663	0,587	0,182	0,200

r: coeficiente de correlação; p: p-valor; SLG: *strain* longitudinal global; APLAX: *strain* longitudinal no corte três câmaras; 4C: *strain* longitudinal no corte apical quatro câmaras; 2C: *strain* longitudinal no corte duas câmaras; SLVD: *strain* longitudinal do ventrículo direito; BNP: Peptídeo natriurético atrial; Coeficiente de correlação de Pearson

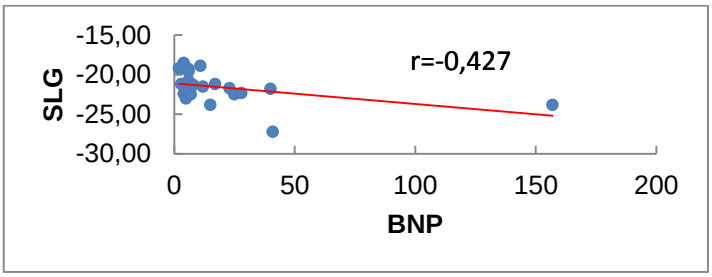

Gráfico 2. Correlação entre os valores do SLG e o valor do BNP nos pacientes após o transplante hepático

Tabela 16. Correlação das variáveis do *speckle-tracking* bidimensional e o valor do BNP e troponina nos pacientes após o transplante hepático

		SLG	APLAX	4C	2C	SLVD
BNP	r	0,427	0,111	0,366	0,195	0,358
	p	**0,038**	0,607	0,078	0,362	0,086
Troponina T	r	0,060	0,173	-0,005	0,109	0,206
	p	0,785	0,431	0,981	0,620	0,347

r: coeficiente de correlação; p: p-valor; SLG: *strain* longitudinal global; APLAX: *strain* longitudinal no corte três câmaras; 4C: *strain* longitudinal no corte apical quatro câmaras; 2C: *strain* longitudinal no corte duas câmaras; SLVD: *strain* longitudinal do ventrículo direito; BNP: Peptídeo natriurético atrial*;* Coeficiente de correlação de Pearson

4.7 Análise de reprodutibilidade

A reprodutibilidade das medidas de *strain* foi analisada em 40 pacientes selecionados randomicamente. A correlação intraclasse do *strain* longitudinal global do VE foi 0,92 (intervalo de confiança de 95% = 0,85-0,96) para variabilidade inter-observador. Em relação à variabilidade intraobservador, a correlação intraclasse do *strain* longitudinal global do VE foi 0,93 (intervalo de confiança de 95% = 0,86-0,97). As correlações intraclasses do *strain* longitudinal do VD foram 0,90 (intervalo de confiança de 95% = 0,80-0,95) e 0,92 (intervalo de confiança de 95% = 0,84-0,96) para variabilidade inter e intra-observador, respectivamente.

5. DISCUSSÃO

Este foi o primeiro estudo a identificar disfunção subclínica do ventrículo esquerdo e do ventrículo direito através do *speckle tracking* bidimensional em pacientes pediátricos com cirrose grave devido atresia de vias biliares, listados para transplante hepático. Neste grupo não houve complicações cardíacas maiores no pós-operatório apesar da disfunção subclínica do ventrículo esquerdo. Foi também possível avaliar outro grupo de pacientes, já no pós-transplante hepático, que também possuíam disfunção sistólica subclínica do ventrículo esquerdo.

A mediana da idade de transplante foi de 12,5 meses. A inclusão de pacientes muito jovens no grupo pré-transplante hepático (< cinco anos) tornaram os resultados ainda mais impactantes, possibilitando inferir que mesmo pacientes com pouco tempo de cirrose já podem ter acometimento miocárdico, mesmo que subclínico. O fato de os pacientes do estudo não estarem internados, não apresentarem descompensação clínica nos últimos 30 dias da realização do estudo favoreceram terem PELD mais baixo. Contudo, mesmo estes pacientes tiveram menor valor de *strain* global longitudinal se comparado aos controles saudáveis. Isso nos faz levantar a hipótese de que um maior tempo de exposição a um estágio circulatório hiperdinâmico poderia tornar essa disfunção sistólica diagnosticada nos métodos habituais, que não dispõem da mesma sensibilidade do *strain*.

A análise da função sistólica através do *speckle tracking* representa uma modalidade ecocardiográfica capaz de avaliar alterações subclínicas da contratilidade miocárdica. Essa ferramenta diagnóstica pode ser particularmente útil na cirrose hepática na qual a vasodilatação arterial esplâncnica associada à diminuição da resistência vascular periférica determinam diminuição da pós-carga e aumento da fração de ejeção em repouso[4]. Injúrias miocárdicas relacionadas ao subendocárdio são detectadas pelo *strain*

longitudinal, que é o primeiro a se alterar. Já o envolvimento transmural do miocárdio acarreta redução na deformação circunferencial e na torção do VE e pode determinar queda da fração de ejeção. Portanto, a possibilidade de se avaliar os diferentes eixos e planos de deformação miocárdica auxilia no entendimento dos mecanismos envolvidos com a fisiopatologia da disfunção ventricular. Essa condição torna a ecocardiografia convencional um método pouco sensível para definir alterações da função sistólica em estágios menos avançados da miocardiopatia do cirrótico.

Neste estudo foi verificado alteração do *strain* longitudinal, circunferencial e radial antes do transplante hepático, bem como alteração do *strain* longitudinal e radial após o transplante hepático. Interessante notar que mesmo após o transplante hepático os valores do *strain* longitudinal dos ventrículos direito e esquerdo são menores que dos pacientes controles.

Quando comparamos os resultados do *strain* longitudinal global obtido no estudo com os valores sugeridos pela mais recente metanálise e revisão sistemática pediátrica no assunto [29], observamos que 33,3% dos pacientes apresentavam valores abaixo do esperado antes do transplante hepático e 36,3% após o transplante hepático. Não há estudos de coorte com estes pacientes demonstrando se esses valores de *strain* persistentemente reduzidos poderiam estar relacionados como fator de risco para morbimortalidade cardiovascular em adultos ou se o tempo pós transplante hepático poderia causar alterações nesses parâmetros podendo afetar a sobrevida futuramente.

Assim como já descrito em estudos prévios em populações pediátricas com cirrose, o ecocardiograma convencional apontou um aumento do índice de massa ventricular como principal alteração estrutural, associado à dilatação das câmaras esquerdas, provavelmente devido ao estado de circulação hiperdinâmica destes pacientes

e dificuldade de enchimento ventricular [1,2,3]. Grose et al. mostraram que os volumes sistólico final sistólico e diastólico final aumentam na cirrose e atribuem isso à diminuição da contratilidade cardíaca[37]. Estudos relatam esta alteração em até 70% dos pacientes pré-transplante hepático [38]. Nossos dados vêm ao encontro deste estudo, sendo encontrado alterações ao ecocardiograma convencional em 66,6% dos pacientes pré-transplante hepático. Houve aumento significativo no diâmetro diastólico do ventrículo direito, também já citado em outros estudos, principalmente em pacientes descompensados, o que pode ser atribuído à sobrecarga de volume prolongada.

O valor da massa do VE, considerando o valor absoluto, foi maior nos pacientes pré-transplante hepático e mesmo quando indexada pela altura elevada a 2,7 ainda permaneceu significantemente maior nestes pacientes. Estudos mais recentes escolhem pelo cálculo da massa através da altura elevada a 2,7 devido este cálculo se aproximar mais da massa corporal magra [34]. Este dado tem importância visto que é usado na estratificação de risco cardiovascular, é preditivo de desfechos cardiovasculares e pode alterar as decisões de tratamento [39]. Nos pacientes antes do transplante hepático seis (35%) tinham hipertrofia ventricular esquerda concêntrica e treze (65%) tinham hipertrofia ventricular esquerda excêntrica. No pós-transplante hepático cinco (71,4%) tinham hipertrofia ventricular esquerda concêntrica e dois (28,6%) tinham hipertrofia ventricular esquerda excêntrica. Essa redução pode ser atribuída a melhora da insuficiência hepática após o transplante cardíaco, com redução de edema miocárdico e redução do estado hiperdinâmico conforme já relatado em estudos [20,21]. Um recente estudo em crianças mostrou que índice de massa do VE ≥ 95 g / $m^{2,7}$ ou espessura relativa da parede do VE $\geq 0,42$ foi encontrado em 34 dos 69 (49%) pacientes com atresia de vias biliares listados para transplante e foi associado a aumento de disfunção multiorgânica,

suporte mecânico, vasopressor, maior tempo de internação em unidade de terapia intensiva e maior mortalidade [40].

A geometria ventricular também pode influenciar o desenvolvimento de insuficiência cardíaca. Nesse contexto, a hipertrofia concêntrica corresponde ao padrão geométrico que tem sido mais associado à progressão para insuficiência cardíaca. Diversos mecanismos têm sido propostos para explicar a transição de hipertrofia ventricular esquerda para insuficiência cardíaca. Entre eles, destacam-se as alterações na micro e na macrocirculação coronária e a fibrose intersticial, as quais comprometem o suprimento de oxigênio e nutrientes para os miócitos cardíacos e impedem um desempenho mecânico satisfatório dessas células. Esses fatores modificam tanto a contratilidade quanto o relaxamento miocárdico, sugerindo que as disfunções sistólica e diastólica relacionadas à hipertrofia podem representar um *continum* [39].

No grupo pós-transplante hepático foi constatado também aumento significativo do volume do átrio esquerdo, sem dilatação do ventrículo esquerdo. Adicionalmente também foi verificado aumento do índice de massa ventricular nestes pacientes. Apesar de ser relatado em estudos que há redução do tamanho das câmaras cardíacas esquerdas e redução da massa ventricular esquerda após o transplante, em nossa casuística ainda houve diferença significativa quando comparados a controles normais, apesar de valores ainda dentro da normalidade. A maioria destas crianças usa ou usou tacrolimo, que é um agente imunossupressor primário utilizado após os transplantes de órgãos sólidos. É importante reconhecer que a toxicidade cardíaca, sob a forma de hipertrofia cardíaca decorrente do uso desta medicação raramente ocorre nestas crianças. Tanto hipertrofia cardíaca simétrica como hipertrofia septal assimétrica têm sido relatadas. O início da hipertrofia após o início da terapia tem variado entre os estudos, que vão desde tão

precoce como em três semanas até tão tarde quanto cinco anos. O risco de desenvolvimento de hipertrofia cardíaca tem sido associado com os níveis séricos da droga. Relatos de casos sugerem reversão desse processo patológico com a descontinuação da terapia e uso de ciclosporina ou sirolimo. Assim, o desenvolvimento de sintomas relacionados ao sistema cardiovascular ou a presença de um novo sopro no exame físico em uma criança sob esta terapia deve desencadear uma avaliação com um cardiologista pediátrico. Estudos prospectivos avaliando sistematicamente a função cardiovascular em crianças em uso prolongado de tacrolimo são necessários para estimar a verdadeira incidência desta patologia e estabelecer diretrizes para a avaliação cardíaca e acompanhamento desses pacientes [41]. Em nossa casuística nenhum dos pacientes apresentou nível tóxico de tacrolimo no momento do exame.

Apesar de ser descrito na literatura um aumento da atividade simpática nestes pacientes, isso não foi demonstrado através da observação da frequência cardíaca neste estudo[3]. Isto pode ter ocorrido possivelmente devido o curto período de observação que foi apenas durante o exame de ecocardiograma, geralmente com o paciente calmo.

Embora nenhum paciente do estudo apresentasse disfunção sistólica ventricular esquerda, o valor da fração de ejeção pelo método de Simpson foi significantemente menor nos pacientes pré-transplante hepático em relação aos controles, mesmo estes valores estando ainda dentro da faixa da normalidade. Este fato não foi verificado quando analisado através do método de Teichholz, que tem a desvantagem de sofrer interferência com alteração da geometria ventricular esquerda. Mesmo nos pacientes após o transplante hepático, esta alteração ainda continua com significância estatística, porém sem significado clínico aparente. Especula-se que talvez essa disfunção pudesse se tornar clinicamente visível se submetidos a exames com estresse farmacológico ou físico. Neste

contexto a avaliação do *strain* poderia indicar quais pacientes se beneficiariam de ecocardiograma de estresse. A função sistólica geralmente é preservada até muito tarde no curso, por isso não pode ser contado para o diagnóstico precoce de miocardiopatia do cirrótico. Nossos pacientes podem ter tido melhores reservas cardíacas, podendo mascarar as manifestações da miocardiopatia do cirrótico mais do que em adultos, especialmente aqueles com fatores de risco cardiovascular.

O pico de velocidade sistólica do VE medido pelo TDI não foi reduzido nos pacientes pré-transplante hepático, todavia houve maior velocidade da onda S' na parede lateral do ventrículo esquerdo, podendo estes fatores serem atribuídos ao estado hiperdinâmico que acompanha a cirrose. O TRIV do ventrículo esquerdo foi significantemente mais prolongado nos pacientes pré-transplante hepático que nos controles, assim como o aumento da velocidade da onda a', podendo sugerir um prejuízo da função diastólica do ventrículo esquerdo neste estágio subclínico. O mecanismo subjacente da disfunção diastólica na cirrose é provavelmente devido ao aumento da rigidez da parede do miocárdio causada por hipertrofia miocárdica, fibrose e edema subendotelial, e subsequentemente resultando em altas pressões de enchimento do ventrículo esquerdo e do átrio [24].

Os parâmetros de velocidade do fluxo transmitral apresentam várias limitações em pacientes com cirrose hepática. Mudanças na volemia (pré-carga) e na frequência cardíaca podem alterar significativamente a relação E/A, o tempo de desaceleração e superestimar a prevalência de disfunção diastólica nessa população. Em crianças menores, a frequência cardíaca elevada pode levar a fusão das ondas E e A, prejudicando a avaliação da função diastólica. A adoção de parâmetros como o Doppler tecidual, a variação do volume do AE indexado e a velocidade do refluxo tricúspide, além de estarem

de acordo com as recomendações atuais para análise da função diastólica, adaptam-se mais adequadamente às variações da frequência cardíaca e a influência da hipervolemia nesses pacientes.

Nos pacientes após o transplante hepático foi verificado menor relação e'/a' no septo e na parede lateral do VE, menor velocidade e' septal e maior velocidade da onda a' na parede lateral do ventrículo esquerdo. Esse achado foi descrito em estudo prévio nos pacientes com cirrose por hepatite B crônica [42].

O presente trabalho demonstrou aumento significante dos VTIs aórtico e pulmonares no grupo pré-transplante hepático, possivelmente devido à circulação hiperdinâmica destes pacientes, não tendo significância estatística no grupo pós-transplante hepático. Igualmente, a pressão sistólica da artéria pulmonar, estimada através do refluxo tricúspide, mesmo dentro dos valores da normalidade, mostrou-se estar significativamente aumentada nos grupos pré e pós-transplante hepático. Foi demonstrado recentemente que a hipertensão pulmonar se desenvolve em uma proporção substancial de pacientes com cirrose. O mecanismo de aumento da pressão arterial pulmonar não é totalmente compreendido, mas estudos anteriores sugeriram o aumento dos níveis de substâncias vasoativas na circulação pulmonar e o provável efeito tóxico dessas substâncias nas células endoteliais. Alguns autores sugeriram que os microtrombos podem migrar para o leito vascular pulmonar ao longo dos desvios portossistêmicos e podem causar um aumento da resistência vascular [13].

A pressão sistólica da artéria pulmonar no ecocardiograma transtorácico pode ser elevada por muitas razões além da hipertensão portopulmonar, incluindo hipertensão pulmonar venosa secundária à disfunção ventricular esquerda, sobrecarga de volume ou aumento do débito cardíaco [1,13]. O valor do TAPSE não se alterou apesar da diferença

significativa do valor da PSVD entre os grupos. O *strain* do ventrículo direito apresentou valores de reduzido em comparação com os controles mostrando ser uma parâmetro de avaliação mais precoce da disfunção ventricular.

O estudo da função cardíaca foi complementado nos pacientes pré e pós-transplante hepático através de biomarcadores como o BNP e a troponina, que estiveram com valores normais para a idade em todos os pacientes, possivelmente devido os pacientes não estarem descompensados no momento do exame. O BNP é um excelente marcador de dano miocárdico e de distensão atrial, e apesar da dilatação do átrio esquerdo estar presente em 66,6% dos pacientes pré-transplante hepático, o valor deste marcador permaneceu dentro dos limites da normalidade. Todavia, na análise de correlação, houve uma diferença significante, com menores valores de BNP associado a menores valores de *strain* longitudinal no grupo após o transplante hepático. Este fato poderia levantar a necessidade de mais estudos para correlacionar o BNP com alterações clínicas destes pacientes, servindo talvez no futuro como uma biomarcador de rotina. Alguns estudos demonstraram que o BNP foi significativamente maior nos pacientes cirróticos do que nos controles [24,26]. Outros pesquisadores relataram associação entre o nível de BNP e pro-BNP com a gravidade da doença hepática, ou com a espessura da parede posterior e do septo interventricular, incluindo alterações no Doppler tecidual [43,44,45,46,47].

Estudos prospectivos serão necessários para que se estabeleça se a disfunção subclínica do ventrículo esquerdo e do ventrículo direito detectada através do *speckle tracking* bidimensional na cirrose decorrente da atresia de vias biliares conseguirá predizer eventos cardiovasculares adversos no futuro [48]. Além disso, a inclusão do *speckle tracking* bidimensional na avaliação ecocardiográfica de rotina dos pacientes listados para transplante hepático é viável, e poderá ajudar a definir se alguma intervenção terapêutica

precoce modificará o prognóstico cardiovascular ou indicará condutas mais agressivas no intra e pós-operatório do transplante hepático [49].

Como limitações da presente pesquisa, temos que esse foi um estudo observacional relativamente pequeno e conduzido em um único centro de atendimento, o que pode prejudicar a generalização de nossas conclusões para populações maiores. Além disso, os pacientes avaliados antes do transplante hepático não fazem parte da mesma coorte dos pacientes após o transplante hepático, o que dificulta inferir se as alterações encontradas no pós-transplante seriam devido a alterações já estabelecidas antes do transplante ou adquiridas (efeito cumulativo) no decorrer do tratamento.Outro ponto é que, apesar do método de ecocardiografia com *speckle tracking* ter sido extensivamente validado, é uma técnica em evolução e ainda são necessárias melhorias, como na precisão do rastreamento dos pontos. Além disso, esta precisão também é altamente dependente da qualidade da imagem. Variáveis longitudinais são as mais acuradas. O *strain* circunferencial tem pior acurácia, seguindo-se dos parâmetros radiais [50]. Isso pode ter tido algum impacto no poder da técnica em demonstrar diferenças entre os grupos.

6. CONCLUSÕES

a) O presente estudo demonstrou a presença de redução significativa dos valores do *strain* longitudinal global do ventrículo esquerdo e do direito no grupo pré e pós transplante hepático. Demonstrou também redução do *strain* radial e circunferencial no grupo pré-transplante e redução do *strain* radial no pós-transplante hepático, através da avaliação da deformação miocárdica pela técnica do *speckle tracking* bidimensional. O *strain* radial foi maior nos pacientes com PELD < 17 antes do transplante hepático.

b) Houve aumento do índice de massa ventricular como principal alteração estrutural, associado à dilatação das câmaras esquerdas no grupo pré e pós transplante corroborando estudos prévios.

c) Foi detectado um aumento significante dos VTIs aórtico e pulmonares no grupo pré-transplante hepático, possivelmente devido à circulação hiperdinâmica destes pacientes.

d) O TRIV do ventrículo esquerdo foi significantemente mais prolongado nos pacientes pré-transplante hepático que nos controles, podendo sugerir um prejuízo da função diastólica do ventrículo esquerdo neste estágio subclínico.

e) Menores valores de BNP foram associado a menores valores de *strain* longitudinal no grupo após o transplante hepático.

7. REFERÊNCIAS

1. Raval Z, Harinstein ME, Skaro AI, Erdogan A, Wolf AMD, Shah SJ, et al. Cardiovascular Risk Assessment of the Liver Transplant Candidate. *Journal of the American College of Cardiology*. 2011 Jul;58(3):223-31.

2. Espinosa MD, Nogueras F, Olmedo C, Macias R, Granero KM, Cominon A, et al. Echocardiographic Study in Cirrhotic Patient Candidates for Liver Transplantation. *Transplantation Proceedings.* 2012 Sep;44(7):2074-5.

3. Lee RF, Glenn TK, Lee SS. Cardiac dysfunction in cirrhosis. *Best Practice & Research Clinical Gastroenterology*. 2007;21(1):125-40.

4. Bernal V; Rippol C. Emergencias en gastroenterología y hepatologia. *Miocardiopatía del cirrótico*. 2010;9(5):258-65.

5. Moller S, Henriksen JH. Cardiovascular complications of cirrhosis. *Gut*. 2008 Feb;57(2):268-78.

6. Desai SM, Zainuer S, Kennedy C, Kearney D, Goss J, Karpen SJ. Cardiac Structural and Functional Alterations in Infants and Children With Biliary Atresia, Listed for Liver Transplantation. *Clinical-Biliary*. 2011 Oct;141(4):1264-72.

7. Urdaneta P C; Tovar M Y; Feijoo J; Magdaniel J; Cabrera L; Hinestrosa, H. Prevalencia de la Miocardiopatía Cirrótica. *Revista de la sociedade Venezolana de Gastroenterologia*. 2010;64(4):293-6.

8. Mandell MS. Cardiovascular disease in liver transplant candidates. *Trends in Anaesthesia and Critical Care*. 2011;(1):219-3.

9. Mandell MS, Tsou MY. Cardiovascular Dysfunction in Patients with End-stage Liver Disease. *J Chin Med Assoc*. 2008 Jul;71(7):331-5.

10. Timoh T, Protano MA, Wagman G, Bloom M, Vittorio TJ. A Perspective on Cirrhotic Cardiomyopathy. *Transplantation Proceedings*. 2011 Jun;43(5):1649-53.

11. Merli M, Calicchia A, Ruffa A, Pellicori P, Riggio O, Giusto M, et al. Cardiac dysfunction in cirrhosis is not associated with the severity of liver disease. *European Journal of Internal Medicine.* 2013 Mar;24(2):172-6.

12. Moller S, Hove JD, Dixen U, Bendtsen F. New insights into cirrhotic cardiomyopathy. *International Journal of Cardiology*. 2013 Aug;167(4):1101-8.

13. Madan N, Arnon R, Arnon R. Evaluation of cardiac manifestations in pediatric liver transplant candidates. *Pediatric Transplantation*. 2012 Jun;16(4):318-28.

14. Yang YY, Lin HC. The heart: Pathophysiology and clinical implications of cirrhotic cardiomyopathy. *Journal of the Chinese Medical Association*. 2012 Dec;75(12):619-23.

15. Theocharidou E, Krag A, Bendtsen F, Møller S, Burroughs K. Cardiac dysfunction in cirrhosis – does adrenal function play a role? A hypothesis. *Liver International*. 2012 Oct;32(9):1327-32.

16. Özçay F, Tokel K, Varan B, Saygili A. Cardiac Evaluation of Pediatric Liver Transplantation Candidates. *Transplantation Proceedings*. 2002 Sep;34(6):2150-2.

17. Manzoni D, D'ercole C, Spotti A, Carrara B, Sonzogni V. Congenital heart disease and pediatric liver transplantation: Complications and outcome. *Pediatric Transplantation*. 2007 Dec;11(8):876-81.

18. Concejero A, Chen CL, Liang CD, Wang CC, Wang SH, Lin CC, et al. Living Donor Liver Transplantation in Children With Congenital Heart Disease. *Transplantation*. 2007 Aug 27;84(4):484-9.

19. Chang RK, McDiarmid SV, Alejos JC, et al. Echocardiographic findings of hypertrophic cardiomyopathy in children after orthotopic liver transplantation. *Pediatr Transplant*. 2001 Jun;5(3):187-91.

20. Torregrosa M, Aguade S, Dos L, Segura R, Gónzalez A, Evangelista A, et al. Cardiac alterations in cirrhosis: reversibility after liver transplantation. *Journal of Hepatology*. 2005 Jan;42(1):68-74.

21. Roig MT. Miocardiopatia en el paciente con cirrosis hepática: un trastorno reversible [tese]. Barcelona: Universitat Autonoma e Barcelona; 2004.

22. Mota VG, Markman Filho B, O EcoDopplercardiograma na Doença Hepática Crônica: Revisão Sistemática. *Arq Bras Cardiol*. 2013;100(4):376-85.

23. Sampaio F, Pimenta, J, Bettencourt N, et.al. Systolic and diastolic dysfunction in cirrhosis: a tissue-Doppler and speckle tracking echocardiography study. *Liver International*. 2013 Sep;33(8):1158-65.

24. Aya M Fattouh, Mortada H El-Shabrawi, Enas H Mahmoud, and Wafaa O Ahmed. Evaluation of cardiac functions of cirrhotic children using serum brain natriuretic peptide and tissue Doppler imaging. *Ann Pediatr Cardiol.* 2016 Jan-Apr;9(1):22-8.

25. Rimbas RC, Baldea SM, Guerra RDGA, Visoiu SI, Rimbas M, Pop CS, Vinereanu D. New definition criteria of myocardial dysfunction in patients With liver cirrhosis: a speckle tracking and tissue Doppler Imaging study. *Ultrasound in Med. & Biol.* 2018 Mar;44(3):562-574.

26. Henriksen JH, Gøtze JP, Fuglsang S, Christensen E, Bendtsen F, Møller S. Increased circulating probrain natriuretic peptide (proBNP) and brain natriuretic peptide (BNP) in patients with cirrhosis: Relation to cardiovascular dysfunction and severity of disease. *Gut.* 2003 Oct;52(10):1511-7.

27. Torrent-Guasp F. Sobre morfologia y funcionalismo cardíacos. *Rev Esp Cardiol*. 1967;20:14.

28. Silva CES, Rabischoffsky A**.** Strain e Speckle Tracking: conceitos e bases fisiológicas. In: Hotta VT, Vieira MLC. *Técnicas avançadas em ecocardiografia*. Rio de Janeiro: Elsevier; 2015. p.75-77.

29. Levy PT, Machefsky A, Sanchez AA, Patel MD, Rogal S, Fowler S, Yaeger L, Hardi A, Holland MR, Hamvas A, Singh GK. Reference ranges of left ventricular strain measures by two-dimensional speckle-tracking echocardiography in children: a systematic review and meta-analysis. *J Am Soc Echocardiogr*. 2016 Mar 1;29(3):209-255.

30. National High Blood Pressure Education Program Working Group on High Blood Pressure in Children and Adolescents. The fourth report on the diagnosis, evaluation, and treatment of high blood pressure in children and adolescents. *Pediatrics*. 2004 Aug;114(2 Suppl 4th Report):555-76.

31. Lopez L, Colan SD, Frommelt PC, Ensing GJ, Kendall K, Younoszai AK, et al. Recommendations for quantification methods during the performance of a pediatric echocardiogram: a report from the pediatric measurements writing group of the American society of echocardiography pediatric and congenital heart disease council. *J Am Soc Echocardiogr*. 2010 May;23(5):465-95.

32. Teichholz LE, Kreulen T, Herman MV, Gorlin R. Problems in echocardiographic volume determinations: echocardiographic-angiographic correlations in the presence or absence of asynergy. *Am J Cardiol*. 1976 Jan;37(1):7-11.

33. Devereux RB, Alonso DR, Lutas EM, Gottlieb GJ, Campo E, Sachs I, et al. Echocardiographic assessment of left ventricular hypertrophy: comparison to necropsy findings. *Am J Cardiol*. 1986 Feb;57(6):450-8.

34. Khoury PR, Mitsnefes M, Daniels SR, Kimball TR. Age-specific reference intervals for indexed left ventricular mass in children. *J Am Soc Echocardiogr*. 2009 Jun;22(6):709-14.

35. Rudski et al. Guidelines for the Echocardiographic Assessment of the Right Heart in Adults: A report from the American Society of Echocardiographic: Endorsed by the European Association of Echocardiographic, a registered branch of the European Society of Cardiology, and the Canadian Society of Echocardiography. *J Am Soc Echocardiogr*. 2010 Jul;23(7):685-713.

36. Nagueh SF, Appleton CP, Gillebert TC, Marino PN, Oh JK, Smiseth OA, et al. Recommendations for the evaluation of left ventricular diastolic function by echocardiography. *J Am Soc Echocardiogr*. 2009 Mar;10(2):165-93.

37. Grose RD, Nolan J, Dillon JF, et al. Exercise-induced left ventricular dysfunction in alcoholic and non-alcoholic cirrhosis. *J Hepatol*. 1995 Mar;22(3):326-32.

38. Fishberger SB, Pittman NS, Rossi AF. Prolongation of the QT interval in children with liver failure. *Clin Cardiol.* 1999 Oct;22(10):658-60.

39. Liao Y, Cooper RS, Durazo-Arvizu R, Mensah GA, Ghali JK. Prediction of mortality risk by different methods of indexation for left ventricular mass. *J Am Coll Cardiol.* 1997 Mar;29(3):641-7.

40. Gorgis N M, Kennedy C, Lam F, Thompson K, Coss-Bu J, Arikan A A et al. Clinical Consequences of Cardiomyopathy in Children With Biliary Atresia Requiring Liver Transplantation. *Hepatolgy*. 2019 Mar;69(3):1206-1218.

41. Chang RK, McDiarmid SV, Alejos JC, et al. Echocardiographic findings of hypertrophic cardiomyopathy in children after orthotopic liver transplantation. *Pediatr Transplant*. 2001 Jun;5(3):187-91.

42. Polat TB, † Urganci N, Yalcin Y, Akdeniz C, Zeybek C, Erdem A, et al. Evaluation of Cardiac Function by Tissue Doppler Imaging in Children With Chronic Hepatitis. *J. Pediatr Gastroenterol Nutr*. 2006 Aug;43(2):222-7.

43. Philip R. Khoury, MS, Mark Mitsnefes, MD, MS, Stephen R. Daniels, MD, PhD, Thomas R. Kimball, MD. Age-Specific Reference Intervals for Indexed Left Ventricular Mass in Children. *Journal of the American Society of Echocardiography.* 2009 Jun;22(6):709-14.

44. Padilloa J, Pilar R, Marıa C, Juan A, et al. Relationship of increased serum brain natriuretic peptide levels with hepatic failure, portal hypertension and treatment in patients with cirrhosis. *Turk J Gastroenterol*. 2010 Dec;21(4):381-6.

45. Mihailovicia AR, Donoiub I, Gheoneac D I, Mireab O, Târtead GC, Buşea M et al. NT-proBNP and Echocardiographic Parameters in Liver Cirrhosis: Correlations with Disease Severity. *Medical Principles and Practice.* 2019 Apr;28(5):432-441.

46. Kruger S, Graf J, Kunz D, Stickel T, Hanrath P, Janssens U. Brain Natriuretic Peptide Levels Predict Functional Capacity In Patients With Chronic Heart Failure. *J Am Coll Cardiol.* 2002 Aug;40(4):718-22.

47. Adams JE 3rd, Bodor GS, Dávila-Roman VG, Delmez JA, Apple FS, Ladenson JH, Jaffe AS. Cardiac troponin I. A marker with high specificity for cardiac injury. *Circulation.* 1993 Jul;88(1):101-6.

48. Junge N, Junge C, Schröder J, Pfister E D, Leiskau C, Hohmann D et al. Pediatric Cirrhotic Cardiomyopathy: Impact on Liver Transplant Outcomes. *Liver Transpl*. 2018 Jun;24(6):820-830.

49. Perk G, Tunick PA, Kronzon I. Non-Doppler two-dimensional strain imaging by echocardiography – From technical considerations to clinical applications. *J Am Soc Echocardiogr*. 2007 Mar;20(3):234-43.

50. Rimbas RC, Baldea SM, Guerra RDGA, Visoiu SI, Rimbas M, Pop CS, Vinereanu D. New definition criteria of myocardial dysfunction in patients with liver cirrhosis: a speckle tracking and tissue Doppler imaging study. *Ultrassound in Med. & Biol.* 2018 Mar;44(3):562-574.

8. ANEXOS

Anexo 1. Parecer Consubstanciado do CEP

HOSPITAL DAS CLÍNICAS DA FACULDADE DE MEDICINA DA USP - HCFMUSP

PARECER CONSUBSTANCIADO DO CEP

DADOS DO PROJETO DE PESQUISA

Título da Pesquisa: Avaliação da função sistólica ventricular através da técnica de speckle tracking bidimensional em pacientes com atresia de vias biliares antes e após o transplante hepático pediátrico

Pesquisador: Ana Cristina Aoun Tannuri

Área Temática:

Versão: 1

CAAE: 56304416.4.0000.0068

Instituição Proponente: HOSPITAL DAS CLINICAS DA FACULDADE DE MEDICINA DA U S P

Patrocinador Principal: FUNDACAO DE AMPARO A PESQUISA DO ESTADO DE SAO PAULO
Financiamento Próprio

DADOS DO PARECER

Número do Parecer: 1.571.793

Apresentação do Projeto:

Projeto que visa avaliar a função sistólica ventricular com uma nova técnica ecocardiográfica (speckle tracking) em crianças com atresia de vias biliares antes e após o transplante hepático pediátrico.

Objetivo da Pesquisa:

Objetivo Primário: Avaliar a função ventricular dos pacientes com atresia de vias biliares antes e após o transplante hepático pediátrico utilizando novas técnicas ecocardiográficas como speckle tracking bidimensional. Objetivo Secundário: Avaliar a função sistólica e diastólica biventricular pelos métodos convencionais nos paciente com atresia de vias biliares antes e após o transplante hepático; Comparar o remodelamento do átrio esquerdo através da medida do volume e do speckle tracking bidimensional nos pacientes com atresia de vias biliares antes e após o transplante hepático e com um grupo controle de crianças saudáveis; Verificar associação entre os níveis séricos de peptídeo natriurético atrial e troponina I com anormalidades nos valores obtidos pelo speckle tracking bidimensional.

Avaliação dos Riscos e Benefícios:

Riscos: Não há risco para a realização do ecocardiograma transtorácico visto que é um método não

Endereço: Rua Ovídio Pires de Campos, 225 5º andar
Bairro: Cerqueira Cesar **CEP:** 05.403-010
UF: SP **Município:** SAO PAULO
Telefone: (11)2661-7585 **Fax:** (11)2661-7585 **E-mail:** cappesq.adm@hc.fm.usp.br

HOSPITAL DAS CLÍNICAS DA FACULDADE DE MEDICINA DA USP - HCFMUSP

Continuação do Parecer: 1.571.793

invasivo e inócuo. Existe um pequeno desconforto pois durante a realização do ecocardiograma o (a) paciente deverá permanecer deitado "de lado" por um mais ou menos 30 minutos e se possível com pouca movimentação. Para a coleta de exames há o desconforto de haver uma punção venosa, porém os mesmos serão colhidos preferencialmente junto com os exames de rotina. A pessoa que coletará o sangue trabalha no laboratório e é habilitada a utilizar os procedimentos adequados para minimizar os riscos. Entretanto, há a possibilidade de ocorrer riscos e desconfortos relacionados à coleta de sangue, ainda que raros e passageiros, como dor localizada, hematoma e infecção. Benefícios: O estudo visa conhecer melhor a função sistólica ventricular através de novas metodologias que avaliam até mesmo disfunção subclínica, contribuindo dessa forma para enriquecimento da literatura e possíveis futuras intervenções clínicas sobre este estado fisiopatológico.

Comentários e Considerações sobre a Pesquisa:

Pequisa de interesse clínico, de tema escasso na literatura médica na população pediátrica.

Considerações sobre os Termos de apresentação obrigatória:

Adequados.

Recomendações:

Aprovar.

Conclusões ou Pendências e Lista de Inadequações:

Sem pendências ou inadequações.

Considerações Finais a critério do CEP:

Em conformidade com a Resolução CNS nº 466/12 –cabe ao pesquisador: a) desenvolver o projeto conforme delineado; b) elaborar e apresentar relatórios parciais e final; c)apresentar dados solicitados pelo CEP, a qualquer momento; d) manter em arquivo sob sua guarda, por 5 anos da pesquisa, contendo fichas individuais e todos os demais documentos recomendados pelo CEP; e) encaminhar os resultados para publicação, com os devidos créditos aos pesquisadores associados e ao pessoal técnico participante do projeto; f) justificar perante o CEP interrupção do projeto ou a não publicação dos resultados.

Este parecer foi elaborado baseado nos documentos abaixo relacionados:

Tipo Documento	Arquivo	Postagem	Autor	Situação
Informações	PB_INFORMAÇÕES_BÁSICAS_DO_P	20/05/2016		Aceito

Endereço: Rua Ovídio Pires de Campos, 225 5º andar
Bairro: Cerqueira Cesar **CEP:** 05.403-010
UF: SP **Município:** SAO PAULO
Telefone: (11)2661-7585 **Fax:** (11)2661-7585 **E-mail:** cappesq.adm@hc.fm.usp.br

HOSPITAL DAS CLÍNICAS DA FACULDADE DE MEDICINA DA USP - HCFMUSP

Continuação do Parecer: 1.571.793

Básicas do Projeto	ETO_705604.pdf	11:58:42		Aceito
TCLE / Termos de Assentimento / Justificativa de Ausência	TCLE_Marcio.pdf	20/05/2016 11:57:48	Ana Cristina Aoun Tannuri	Aceito
Outros	CAPPesq_Cadastro_Online_14999.pdf	19/05/2016 14:25:17	Ana Cristina Aoun Tannuri	Aceito
Folha de Rosto	Folha_de_Rosto_Plataforma_Brasil_Marcio.pdf	19/05/2016 14:16:06	Ana Cristina Aoun Tannuri	Aceito
Outros	DECL_Anuencia_InCor.pdf	19/05/2016 14:15:22	Ana Cristina Aoun Tannuri	Aceito
Outros	DECL_Anuencia_ICr.pdf	19/05/2016 14:14:30	Ana Cristina Aoun Tannuri	Aceito
Projeto Detalhado / Brochura Investigador	Projeto_Marcio.pdf	19/05/2016 14:12:47	Ana Cristina Aoun Tannuri	Aceito

Situação do Parecer:
Aprovado

Necessita Apreciação da CONEP:
Não

SAO PAULO, 02 de Junho de 2016

Assinado por:
ALFREDO JOSE MANSUR
(Coordenador)

Endereço: Rua Ovídio Pires de Campos, 225 5º andar
Bairro: Cerqueira Cesar **CEP:** 05.403-010
UF: SP **Município:** SAO PAULO
Telefone: (11)2661-7585 **Fax:** (11)2661-7585 **E-mail:** cappesq.adm@hc.fm.usp.br

Anexo 2. Termo de Consentimento Livre e Esclarecido

HOSPITAL DAS CLÍNICAS

DA FACULDADE DE MEDICINA DA UNIVERSIDADE DE SÃO PAULO

CAIXA POSTAL, 8091 – SÃO PAULO – BRASIL

DADOS DE IDENTIFICAÇÃO (OU ETIQUETA INSTITUCIONAL DE IDENTIFICAÇÃO) DO PARTICIPANTE DA PESQUISA OU RESPONSÁVEL LEGAL

1. NOME: .....

DOCUMENTO DE IDENTIDADE Nº : ..... SEXO : .M □ F □

DATA NASCIMENTO: ...../...../.....

ENDEREÇO ..... Nº ..... APTO: .....

BAIRRO: ..... CIDADE .....

CEP:..... TELEFONE: DDD (.....) .....

2. RESPONSÁVEL LEGAL : .....

NATUREZA (grau de parentesco, tutor, curador etc.) : .....

DOCUMENTO DE IDENTIDADE Nº : ..... SEXO : .M □ F □

DATA NASCIMENTO: ...../...../.....

ENDEREÇO ..... Nº ..... APTO: .....

BAIRRO: ..... CIDADE .....

CEP:..... TELEFONE: DDD (.....) .....

TERMO DE CONSENTIMENTO LIVRE E ESCLARECIDO

DADOS DA PESQUISA

Título: **Avaliação da função sistólica ventricular através da técnica de *speckle tracking* bidimensional em pacientes com atresia de vias biliares antes e após o transplante hepático pediátrico.**

Pesquisador responsável: **Profa. Dra. Ana Cristina Aoun Tannuri**

Departamento: **Pediatria / Instituto da Criança**

Você está sendo convidada (o) a autorizar a participação do seu filho na pesquisa: "Avaliação da função sistólica ventricular através da técnica de *speckle tracking* bidimensional em pacientes com atresia de vias biliares antes e após o transplante hepático pediátrico". O objetivo desse trabalho é avaliar a função do coração dos pacientes com atresia de vias biliares antes e após o transplante hepático, utilizando novas técnicas de ecocardiograma. Os dados da pesquisa serão coletados através de questionário, de exame chamado ecocardiograma transtorácico e coleta de uma

amostra de sangue do seu filho (a) para análise e avaliação de mudanças na função do coração ao longo do transplante hepático.

DESCONFORTOS E RISCOS E BENEFÍCIOS: Existe um pequeno desconforto por perda de alguns minutos em ler, esclarecer as dúvidas e assinar esse termo, se concordar em participar. Durante a realização do ecocardiograma o (a) paciente deverá permanecer deitado "de lado" por um mais ou menos 30 minutos e se possível com pouca movimentação. O exame é composto das seguintes etapas: o (a) paciente é deitado confortavelmente em uma maca com a cabeceira elevada e com o responsável ao lado para acalmar a criança. A seguir, são colocados pequenos adesivos no tórax, para que se possa conectar o aparelho de eletrocardiograma para registrar os batimentos cardíacos durante o exame. Após, é utilizado um instrumento chamado de transdutor, na superfície do qual é colocado um gel à base de água e levado em contato com o tórax do paciente para obtenção das imagens do coração. O exame é gravado em CDs e analisado posteriormente por uma equipe de médicos especialistas em doenças cardíacas. Não há risco para o seu filho (a) visto que é um método não invasivo e não causa dano ao corpo humano.

Para a coleta de exames há o desconforto de haver uma "picada de agulha", sendo retirado no máximo 4ml de sangue, porém os mesmos serão colhidos preferencialmente junto com os exames de rotina. A pessoa que coletará o sangue trabalha no laboratório e é habilitada a utilizar os procedimentos adequados para não haver riscos para o seu filho (a). Entretanto, observamos que há a possibilidade de ocorrer riscos e desconfortos relacionados à coleta de sangue, ainda que raros e passageiros, como dor localizada, hematoma (inchaço por juntar sangue) e infecção.

A pesquisa trará vários benefícios às crianças transplantadas, pois poderá esclarecer melhor sobre o funcionamento da contração do coração antes e após o transplante, fazendo assim com que melhores medidas e precauções possam ser adotadas nesses pacientes com função do coração alterada.

GARANTIA DE ESCLARECIMENTO, LIBERDADE DE RECUSA E GARANTIA DE SIGILO: Você e seu filho receberão explicações sobre o trabalho e poderão tirar suas dúvidas. Vocês podem se negar a participar, retirar o consentimento ou deixar de participar quando quiserem. A participação é voluntária e se você preferir não participar, isso não levará a nenhuma consequência negativa.

Não será identificado o nome ou o material que indique a participação do seu filho sem a sua permissão. Uma cópia deste documento será arquivada junto com o pesquisador e outra será fornecida a você.

CUSTOS DA PARTICIPAÇÃO, RESSARCIMENTO E INDENIZAÇÃO POR EVENTUAIS DANOS: não há despesas pessoais para o participante do estudo, com relação a exames e consultas. As despesas pessoais com transporte e alimentação quando necessário serão compensadas. Também não haverá recebimento de dinheiro pela participação no estudo. Se existir qualquer despesa adicional, ela será absorvida pelos pesquisadores. O (A) participante de pesquisa receberá a assistência integral e imediata, de forma gratuita pelo tempo que for necessário em caso de danos decorrentes da pesquisa. O participante de pesquisa tem direito à indenização em caso de danos decorrentes do estudo.

Em qualquer etapa do estudo, você terá acesso aos profissionais responsáveis pela pesquisa para esclarecimento de dúvidas. O principal investigador é o **Dr. Márcio Miranda Brito** que pode ser encontrado no endereço Rua Teodoro Sampaio, 363 – Pinheiros – São Paulo/SP, telefone (11) 98500-3613 e (11) 3061-7479, e-mail marciombc@yahoo.com.br.
Se você tiver alguma consideração ou dúvida sobre a ética da pesquisa, entre em contato com o Comitê de Ética em Pesquisa (CEP) – Rua Ovídio Pires de Campos, 225 – 5º andar – tel: (11) 2661-7585; e-mail: cappesq.adm@hc.fm.usp.br.

Fui suficientemente informado a respeito do estudo "**Avaliação da função sistólica ventricular através da técnica de *speckle tracking* bidimensional em pacientes com atresia de vias biliares antes e após o transplante hepático pediátrico**".
Eu discuti as informações acima com a pesquisadora responsável (**Profa. Dra. Ana Cristina Aoun Tannuri**) ou com o pesquisador designado por ela (**Dr. Márcio Miranda Brito**) sobre a minha decisão em participar nesse estudo. Ficaram claros para mim os objetivos, os procedimentos, os potenciais desconfortos e riscos e garantias. Concordo voluntariamente em participar deste estudo, assino este termo de consentimento e recebo uma via rubricada pelo pesquisador.

_____

Assinatura do participante/representante legal Data _____/_____/_____

_____

Assinatura do Pesquisador Data _____/_____/_____

Anexo 3. Declaração de Anuência Instituto do Coração do HC-FMUSP

Memo CC 0108/16

São Paulo, 09 de maio de 2016.

DECLARAÇÃO DE ANUÊNCIA

Declaro estar ciente e de acordo com a participação do Departamento de Ecocardiografia e Imagem em Cardiologia do Incor, sob a responsabilidade e execução do Prof. Dr. Wilson Mathias Júnior e Profª. Drª. Ana Cristina Aoun Tannuri respectivamente, no protocolo de pesquisa SDC-COP 040/16/009 "**Avaliação da função sistólica ventricular através da técnica de speckle tracking bidimensional em pacientes com atresia de vias biliares antes e após o transplante hepático pediátrico**", sendo este um projeto com custo, com fonte de recursos financeiros a solicitar para FAPESP, no valor alocado de R$ 12.350,00 (doze mil, trezentos e cinqüenta reais), conforme proposta orçamentária apresentada pela pesquisadora executante.

Esta anuência está condicionada à aprovação* pelo Comitê de Ética em Pesquisa da Instituição proponente e ao cumprimento das determinações éticas propostas na Resolução 466/12 do Conselho Nacional de Saúde – CNS.

Atenciosamente,

Prof. Dr. Roberto Kalil Filho
Professor Titular da Disciplina de Cardiologia
do InCor-HCFMUSP

*É de responsabilidade da área executora exigir a apresentação da aprovação, para o início da pesquisa, nas dependências do InCor.

Anexo 4. Declaração de Anuência Instituto da Criança do HC-FMUSP

–

MEDICINA
USP

Instituto da Criança
Hospital das Clínicas - FMUSP

DECLARAÇÃO

Declaro, para os devidos fins, que o Departamento de Pediatria da Faculdade de Medicina da Universidade de São Paulo está ciente e de acordo com o Projeto de Pesquisa intitulado: **"Avaliação da função sistólica ventricular através da técnica de speckle tracking bidimensional em pacientes com atresia de vias biliares antes e após o transplante hepático pediátrico"**, de Marcio Miranda Brito, aluno de doutorado da Profa. Dra. Ana Cristina Aoun Tannuri, do Departamento de Cirurgia da FMUSP.

Este projeto de pesquisa tem por objetivo avaliar a função ventricular dos pacientes com atresia de vias biliares antes e após o transplante hepático pediátrico utilizando novas técnicas ecocardiográficas como tracking bidimensional.

São Paulo, 4 de maio de 2016.

Profa. Dra. Sonia Regina T.S. Ramos
Coordenadora do Corpo de Pareceristas
Departamento de Pediatria FMUSP

Prof. Denis Tannuri
Presidente CPE
Departamento de Pediatria
FMUSP

Profa. Sandra J.F.E. Grisi
Chefe do Departamento de
Pediatria da FMUSP

Anexo 5. Ficha de avaliação

Ficha de Avaliação Clínica Ecocardiográfica

Nome:_____ RG: _____

Idade: _____ Sexo: _____ Data transplante: _____

PA: _____X_____ FC: _____ Peso: _____ Estatura: _____

PELD:_____ DN:_____ ( )Pré-Transplante ( )Pós Transplante ( ) Controle

SLG: _____ APLAX: _____ 4C: _____ 2C: _____

SLVD: _____ VTI Ao: _____ VTI pul: _____ TAPSE: _____

PSVD: _____ FE Simpson: _____ Rao: _____ AE: _____

DDVD: _____ DDVE: _____ DSVE: _____ FE Teic: _____

DD: _____ Vol. AE: _____ Massa VE: _____

E: _____ A: _____ Relação E/A: _____ TD: _____

Doppler Tecidual

Lateral VD=> E: _____ A: _____ S': _____ TRIV: _____

Tei: _____

Septo => E: _____ A: _____ S': _____ TRIV: _____

Tei: _____

Lateral VE=> E: _____ A: _____ S': _____ TRIV: _____

Tei: _____

Strain circunferencial=> valva mitral: _____ músculo papilar _____
ápice _____

Strain radial => valva mitral: _____ músculo papilar _____

ápice _____

BNP: _____ Troponina: _____ CKMB: _____

Observação: _____