FABIANO KUPCZIK

Reconstrução do ligamento patelofemoral medial com o terço medial do tendão patelar no tratamento da instabilidade recidivante da patela: resultados a médio e longo prazo

Tese apresentada à Faculdade de Medicina da Universidade de São Paulo para obtenção do título de Doutor em Ciências

Programa de Ciências do Sistema Musculoesquelético

Orientador: Prof. Dr. Riccardo Gomes Gobbi

São Paulo

2020

FABIANO KUPCZIK

Reconstrução do ligamento patelofemoral medial com o terço medial do tendão patelar no tratamento da instabilidade recidivante da patela: resultados a médio e longo prazo

Tese apresentada à Faculdade de Medicina da Universidade de São Paulo para obtenção do título de Doutor em Ciências

Programa de Ciências do Sistema Musculoesquelético

Orientador: Prof. Dr. Riccardo Gomes Gobbi

São Paulo

2020

Dados Internacionais de Catalogação na Publicação (CIP)

Preparada pela Biblioteca da
Faculdade de Medicina da Universidade de São Paulo

©reprodução autorizada pelo autor

Kupczik, Fabiano
Reconstrução do ligamento patelofemoral medial com o terço medial do tendão patelar no tratamento da instabilidade recidivante da patela : resultados a médio e longo prazo / Fabiano Kupczik. -- São Paulo, 2020.
Tese(doutorado)--Faculdade de Medicina da Universidade de São Paulo.
Programa de Ciências do Sistema Musculoesquelético.
Orientador: Riccardo Gomes Gobbi.

Descritores: 1.Instabilidade articular 2.Luxação patelar 3.Ligamentos 4.Cirurgia 5.Patela 6.Osteoartrite

USP/FM/DBD-166/20

Responsável: Erinalva da Conceição Batista, CRB-8 6755

Dedicatória

Aos meus pais, Vilson e Dilma, o meu eterno agradecimento por me criarem com amor, respeito e doação, e por me proporcionarem uma educação digna que resultou na minha realização profissional com a Medicina.

A vocês, dedico o meu “Muitíssimo obrigado!” por me apoiarem a ser quem sou!

Aos meus pacientes, por confiarem no meu trabalho e incentivarem minha evolução na carreira, sempre na busca do melhor tratamento a vocês.

A Deus, por sempre iluminar o meu caminho.

“The treasure of life is a measure of love and respect!”

Neil Peart - RUSH

Agradecimentos

Ao Prof. Dr. Gilberto Luis Camanho, por me doutrinar com os princípios da cirurgia do joelho e por me mostrar que o aprendizado e o ensino devem ser constantes.

Ao Prof. Dr. Riccardo Gomes Gobbi, por me orientar nesta tese com tanta dedicação e presteza. Mais que um orientador exemplar, um verdadeiro amigo.

A todos do Programa de Pós-Graduação em Ciências Musculoesqueléticas da FMUSP, por me acolherem tão bem nesta renomada instituição.

A todos os chefes do Serviço de Ortopedia e Traumatologia do Hospital Universitário Cajuru-PUCPR, por encorajarem minha trajetória profissional. Em especial, aos professores Ademir Schuroff, Marco Pedroni e Luiz Roberto Vialle.

A Marlus Schiavon e Bruno Sbrissia, médicos do Grupo do Joelho do Hospital Universitário Cajuru-PUCPR, pelo auxílio nesta pesquisa e pelo exímio trabalho de equipe que tornou nosso grupo uma referência em cirurgia do joelho.

A Arielle Milchaski, Sarah Pacher, Luiz Otávio Tauscheck e Francisco Kozovits, pela imprescindível ajuda com os pacientes desta pesquisa.

Aos médicos Ricardo Ferreira, Fábio de Almeida e Marília Brasil, do Centro Diagnóstico Água Verde, pela cortesia na realização dos exames radiográficos.

Aos professores Ary Elias Sabbag Jr, Márcia Orlandoski e Solena Kusma, pela contribuição na análise estatística.

A Vanessa Kupczik, pela colaboração na edição das imagens.

Aos meus irmãos (Vanessa e Fabricio), aos meus sobrinhos (Lucas Eduardo e Maria Fernanda) e ao meu tio Dalton Gabardo, pelo apoio incondicional em todas as etapas da minha vida.

Aos amigos Marciano Anghinoni e Paula Mateus, por me mostrarem que *“Tudo o que a mente humana pode criar, ela é capaz de conquistar!” (Napoleon Hill).*

A Alexandra Cristina Senegaglia, pelo incentivo ímpar à pesquisa científica.

A Amábile Hey Binsfeld, pela cumplicidade em todos os momentos.

“Changes are not permanent, but change is!”

RUSH

Normalizações

Esta tese está de acordo com as seguintes normas:

Referências: adaptado do International Committee of Medical Journal Editors (Vancouver).

Estrutura e apresentação: Guia de apresentação de dissertações, teses e monografias. Universidade de São Paulo. Elaborado por Annelise Carneiro da Cunha, Maria Julia de A. L. Freddi, Maria Fazanelli Crestana, Marinalva de Souza Aragão, Suely Campos Cardoso, Valéria Vilhena. 3ª ed. São Paulo: Serviço de Biblioteca e Documentação/Faculdade de Medicina da USP; 2011.

Abreviatura dos títulos dos periódicos: List of Journals Indexed in Index Medicus, 1992.

Nomes das estruturas anatômicas baseados na Nomina Anatômica, 5ª ed. Rio de Janeiro, 1984.

SUMÁRIO

Lista de abreviaturas, siglas e símbolos

Lista de figuras, tabelas e gráficos

Resumo

Abstract

1. INTRODUÇÃO.....01

2. OBJETIVOS.....04
    2.1 Primários 04
    2.2 Secundários.....04

3. REVISÃO DA LITERATURA
    3.1 Anatomia e biomecânica do ligamento patelofemoral medial.....05
    3.2 Reconstrução do ligamento patelofemoral medial no tratamento da instabilidade recidivante da patela.....10
    3.3 Posicionamento do túnel femoral e fatores predisponentes da instabilidade recidivante da patela na reconstrução do ligamento patelofemoral medial.....15
    3.4 Tratamento cirúrgico da instabilidade recidivante da patela: resultados a longo prazo.....19

4. MÉTODOS
    4.1 Desenho do estudo.....24
    4.2 Aprovação no comitê de ética em pesquisa.....24
    4.3 Critérios de seleção.....25
        4.3.1 Critérios de inclusão.....25
        4.3.2 Critérios de exclusão.....25
    4.4 Método cirúrgico.....26
    4.5 Métodos de avaliação.....33
        4.5.1 Funcional 33

4.5.2 Radiográfico.....34
4.5.3 Lesão condral pré-existente.....38
4.6 Análise estatística.....38

5. RESULTADOS.....39
5.1 Dados gerais.....39
5.2 Taxa de recidiva..... 41
5.3 Resultados funcionais..... 41
5.4 Ocorrência de osteoartrose patelofemoral e tibiofemoral.....41
5.5 Análise univariada em relação aos resultados de Kujala.....42
5.6 Análise multivariada em relação aos resultados de Kujala.....46
5.6.1 Tempo de acompanhamento.....47
5.6.2 Tróclea femoral.....47
5.7 Análise univariada em relação à osteoartrose patelofemoral.....47
5.8 Análise multivariada em relação à osteoartrose patelofemoral.....49
5.8.1 Tróclea femoral.....50

6. DISCUSSÃO.....51

7. CONCLUSÕES.....66

8. ANEXOS.....67
Anexo A. Termo de consentimento livre e esclarecido.....67
Anexo B. Aprovação no comitê de ética em pesquisa.....70
Anexo C. Questionário funcional de Kujala.....72
Anexo D. Classificação de Iwano para osteoartrose patelofemoral.....74

9. REFERÊNCIAS.....75

Lista de abreviaturas, siglas e símbolos

APF articulação patelofemoral

CEP Comitê de Ética em Pesquisa

EP epicôndilo medial

FMUSP Faculdade de Medicina da Universidade de São Paulo

IRP Instabilidade recidivante da patela

LCA Ligamento cruzado anterior

LCM Ligamento colateral medial

LPFM Ligamento patelofemoral medial

mJ Mili Joule

Mm/min Milímetro por minuto

N Newtons

N/mm Newtons por milímetro

® Marca registrada

RM Ressonância nuclear magnética

TA tubérculo adutor

TAT Tuberosidade anterior da tíbia

TA-GT Relação da tuberosidade anterior da tíbia com o sulco (“garganta”) da tróclea femoral

TC Tomografia computadorizada

TP Tendão patelar

VMO Vasto medial oblíquo

Lista de figuras

Figura 1. Fotografia do exame físico do joelho esquerdo demonstrando a instabilidade patelar em extensão.....26

Figura 2. Fotografia do joelho esquerdo demonstrando a marcação das referências anatômicas para a incisão anterior: patela, tendão patelar (TP) e tuberosidade anterior da tíbia (TAT).....27

Figura 3. Fotografia do joelho esquerdo demonstrando a marcação das referências anatômicas para a incisão medial: epicôndilo medial (EP) e tubérculo adutor (TA).....27

Figura 4. Fotografia do joelho esquerdo demonstrando a dissecção subperiostal e a fixação patelar do enxerto do terço medial do tendão patelar com sutura simples no periósteo da junção dos terços médio e proximal da borda medial da patela.....29

Figura 5. Fotografia do joelho esquerdo demonstrando o túnel criado entre as incisões anterior e medial.....29

Figura 6. Fotografia do joelho esquerdo demonstrando a marcação do ponto anatômico do túnel femoral localizado entre o epicôndilo medial (EP) e o tubérculo adutor (TA).....30

Figura 7. Fotografia do joelho esquerdo demonstrando a passagem do fio guia, de medial para lateral, no ponto anatômico do túnel femoral.....30

Figura 8. Fotografia do joelho esquerdo demonstrando a confecção do túnel femoral com broca de 1 cm de diâmetro.....31

Figura 9. Fotografia do joelho esquerdo demonstrando a passagem do enxerto através do túnel criado entre as duas incisões.....31

Figura 10. Fotografia do joelho esquerdo demonstrando a fixação do enxerto no túnel femoral com parafuso de interferência metálico e flexão do joelho entre 45 e 60º.....32

Figura 11. Radiografias dos joelhos na incidência de perfil absoluto demonstrando exemplos de túneis femorais baseados no método de Schöttle: A, excelente (totalmente dentro da circunferência); B, bom (parcialmente dentro); e C, ruim (totalmente fora).....35

Figura 12. Radiografia do joelho na incidência de perfil absoluto demonstrando a mensuração da altura patelar pelo método de Caton-Deschamps.....35

Figura 13. Radiografias dos joelhos na incidência de perfil absoluto demonstrando os tipos de displasia da tróclea femoral conforme a classificação de Dejour: A, com o sinal do cruzamento (seta verde); B, com o sinal do esporão supratroclear (seta amarela); C, com o sinal do duplo contorno (seta azul). O tipo D apresenta os três sinais apontados.....36

Figura 14. Radiografia dos joelhos na incidência axial de Merchant demonstrando ausência de sinais de osteoartrose patelofemoral (D: direito, sem cirurgia; E: esquerdo, com cirurgia) 37

Figura 15. Radiografia do joelho direito na incidência axial de Merchant demonstrando osteoartrose patelofemoral grau 2 conforme a classificação de Iwano 37

Lista de tabelas

Tabela 1. Características gerais de pacientes e joelhos.....40

Tabela 2. Resultados funcionais pelo questionário de Kujala.....41

Tabela 3. Ocorrência de osteoartrose patelofemoral e tibiofemoral.....42

Tabela 4. Análise univariada entre os resultados de Kujala e o tempo de acompanhamento, a altura patelar, o grau de lesão condral pré-existente na APF e a idade na cirurgia.....42

Tabela 5. Análise univariada entre os resultados de Kujala e os grupos de tempo de acompanhamento, sexo, túnel femoral, tróclea femoral e osteoartrose patelofemoral.....44

Tabela 6. Análise multivariada em relação aos resultados de Kujala.....47

Tabela 7. Análise univariada entre a osteoartrose patelofemoral e a idade na cirurgia, o tempo de acompanhamento, a altura patelar e o grau de lesão condral pré-existente na APF.....48

Tabela 8. Análise univariada entre a osteoartrose patelofemoral e os grupos de sexo, túnel femoral e tróclea femoral.....49

Tabela 9. Análise multivariada em relação à osteoartrose patelofemoral.....49

Lista de gráficos

Gráfico 1. Representação da relação entre os resultados de Kujala e o tempo de acompanhamento (meses).....43

Gráfico 2. Representação dos resultados de Kujala entre os grupos de acompanhamento.....44

Gráfico 3. Representação dos resultados de Kujala entre os sexos.....45

Gráfico 4. Representação dos resultados de Kujala entre os tipos de túnel femoral 45

Gráfico 5. Representação dos resultados de Kujala entre os grupos de tróclea femoral.....45

Gráfico 6. Representação dos resultados de Kujala entre os grupos de osteoartrose patelofemoral.....46

Resumo

Kupczik F. *Reconstrução do ligamento patelofemoral medial com o terço medial do tendão patelar no tratamento da instabilidade recidivante da patela:* resultados a médio e longo prazo. [Tese]. São Paulo: Faculdade de Medicina, Universidade de São Paulo; 2020.

INTRODUÇÃO: A instabilidade recidivante da patela (IRP) é uma disfunção relativamente frequente na articulação do joelho e sua etiologia é multifatorial. O ligamento patelofemoral medial (LPFM) é considerado o principal estabilizador estático da patela e, atualmente, sua reconstrução é o procedimento mais realizado no tratamento cirúrgico da IRP. Porém, como este método foi descrito mais recentemente, a maioria dos relatos apresenta acompanhamento somente a curto e médio prazo e ainda há controvérsias sobre a influência dos fatores predisponentes e do posicionamento do túnel femoral nos resultados. A análise destas variáveis a longo prazo é importante, visto que erros técnicos podem estar diretamente relacionados a piores resultados funcionais, recidivas e evolução para degeneração articular. OBJETIVOS: Avaliar a taxa de recidiva, os resultados funcionais e a ocorrência de osteoartrose patelofemoral a médio e longo prazo em pacientes submetidos a reconstrução isolada do LPFM com enxerto do terço medial do tendão patelar e analisar a correlação com gênero, idade, tempo de acompanhamento, altura patelar, displasia da tróclea femoral, lesão condral pré-existente e posicionamento do túnel femoral. MÉTODOS: Série de casos com sessenta e nove pacientes (oitenta e seis joelhos) submetidos a reconstrução isolada do LPFM com enxerto autólogo do terço medial do tendão patelar. Todas as cirurgias foram realizadas pelo mesmo cirurgião entre 2004 e 2016 e o tempo médio de acompanhamento foi de 72,2 ± 37,5 meses (mínimo de 24 e máximo de 163 meses). A avaliação funcional foi realizada por meio da taxa de recidiva e do questionário de Kujala. A avaliação radiográfica incluiu a análise do posicionamento do túnel femoral pelo método de Schöttle modificado, a altura patelar pelo índice de Caton-Deschamps, a displasia da tróclea femoral pela classificação de Dejour e a osteoartrose patelofemoral pela classificação de Iwano. A lesão condral pré-existente foi graduada conforme a classificação de Outerbridge. A análise estatística uni e

multivariada correlacionou as variáveis com os resultados de Kujala e a osteoartrose patelofemoral. Valores de $p<0,05$ indicaram significância estatística. RESULTADOS: A idade média foi de 26,1 ± 8 anos e o sexo feminino correspondeu a 68,1%. Não houve recidivas. O valor médio de Kujala foi de 77,7 ± 18,2 e todos os pacientes estavam melhores na avaliação final. Na análise estatística, os resultados de Kujala tiveram associação significativa positiva com o maior tempo de acompanhamento ($p=0,043$) e foram estatisticamente menores nos tipos mais graves (B e C) de displasia da tróclea femoral ($p=0,022$). Não houve relação significativa entre os resultados de Kujala e as demais variáveis. A ocorrência de osteoartrose patelofemoral foi de 16,3% (grau 1, 11,6%; 2, 3,5%; 3, 1,2%) e teve correlação estatisticamente significante com os tipos mais graves (B e C) de displasia da tróclea femoral ($p=0,004$). Não houve relação significativa entre a ocorrência de osteoartrose patelofemoral e as demais variáveis. CONCLUSÕES: Este estudo demonstrou que a reconstrução isolada do LPFM com o terço medial do tendão patelar estabilizou a articulação patelofemoral e apresentou resultados funcionais satisfatórios, sem recidivas e sem progressão significativa para osteoartrose patelofemoral a médio e longo prazo. Contudo, os tipos mais graves (B e C) de displasia da tróclea femoral tiveram correlação estatisticamente significante com os piores resultados funcionais e com a ocorrência de osteoartrose patelofemoral.

Descritores: Instabilidade articular; Luxação patelar; Ligamentos; Cirurgia; Patela; Osteoartrite.

Abstract

Kupczik F. *Medial patellofemoral ligament reconstruction with medial third of patellar tendon in the treatment of recurrent patellar instability:* medium and long-term results. [Thesis]. São Paulo: Faculdade de Medicina, Universidade de São Paulo; 2020.

INTRODUCTION: Recurrent patellar instability (RPI) is a relatively frequent dysfunction of the knee joint which etiology is multifactorial. The medial patellofemoral ligament (MPFL) is known to be the main static stabilizer of the patella and, currently, MPFL reconstruction is the most performed procedure for the surgical treatment of RIP. However, as this method was described more recently, most reports present only short and mid-term follow-up and the influence of predisposing factors and femoral tunnel positioning in the results remains unclear. The analysis of these variables in the long-term is important since technical errors can be directly related to inferior functional results, recurrences and development of osteoarthritic changes. OBJECTIVES: To evaluate medium and long-term recurrence rate, functional results and patellofemoral osteoarthritis occurrence in patients underwent isolated MPFL reconstruction with medial third of patellar tendon and the correlation to gender, age, follow-up period, patellar height, trochlear dysplasia, pre-existing chondral lesions and femoral tunnel positioning. METHODS: Case series with 69 patients (86 knees) underwent isolated MPFL reconstruction with medial third of patellar tendon autograft. All the procedures were performed by a single surgeon between 2004 and 2016 and were recorded at a mean follow-up of 72.2 ± 37.5 months (range, 24-163 months). Functional assessment was evaluated by recurrence rate and Kujala questionnaire. Radiographic assessment analyzed femoral tunnel positioning by the modified Schöttle method, patellar height by the Caton-Deschamps index, femoral trochlear dysplasia by the Dejour classification and patellofemoral osteoarthritis by the Iwano classification. Pre-existing chondral lesions were rated according to Outerbridge classification. Univariate and multivariate statistical analysis correlated the variables to Kujala score and patellofemoral osteoarthritis. Statistical significance was set at $P < .05$.

RESULTS: The mean age was 26.1 ± 8 years and females were 68.1%. There were no recurrences. The mean Kujala score was 77.7 ± 18.2 and all patients improved after surgery. The statistical analysis showed that Kujala score was statistically lower on high-grade types (B/C) of femoral trochlear dysplasia (*P* = .022) and had a positive significant association to the long-term follow-up (*P* = .043). There was no significant relationship between Kujala score and the other variables. Patellofemoral osteoarthritis developed in 16.3% of knees (grade 1, 11.6%; 2, 3.5%; 3, 1.2%), which had a significant correlation to the high-grade types (B/C) of femoral trochlear dysplasia (*P* = .004). There was no significant relationship between patellofemoral osteoarthritis development and the other variables. CONCLUSIONS: This study demonstrated that isolated MPFL reconstruction with medial third of the patellar tendon stabilized the patellofemoral joint and showed good functional results, no recurrences and no significant patellofemoral osteoarthritis development in the medium and long-term follow-up. However, high-grade types (B and C) of femoral trochlear dysplasia did correlate to significant inferior functional results and development of patellofemoral osteoarthritis.

Descriptors: Articular instability; Patellar dislocation; Ligaments; Surgery; Patella; Osteoarthritis.

1. INTRODUÇÃO

A articulação patelofemoral (APF) é uma das mais importantes do corpo humano e se caracteriza pelo deslizamento da patela na tróclea femoral e pela participação no mecanismo extensor do joelho que é composto, também, pelo músculo quadríceps, pelo tendão quadricipital e pelo tendão patelar (TP) [1, 2]. A patela, então, atua como uma polia que aumenta a força mecânica deste conjunto e contribui para a proteção e para a estética da região anterior do joelho [2, 3].

A anatomia da APF é complexa e sua estabilidade é mantida tanto pela arquitetura óssea, formada pela patela e pela tróclea femoral, quanto por tecidos moles. Dentre estes estabilizadores, os principais são o músculo quadríceps e essencialmente sua porção chamada vasto medial oblíquo (VMO), os tendões quadricipital e patelar, os retináculos medial e lateral e os ligamentos patelofemoral medial e lateral, patelotibial medial e patelomeniscal medial [4, 5]. Destes, o ligamento patelofemoral medial (LPFM) é considerado o mais importante, pois representa de 50 a 60% da força de resistência contra a lateralização da patela [4-8]. Anatomicamente, o LPFM está localizado na segunda camada do lado medial do joelho e insere-se no rebordo medial da patela e no côndilo medial do fêmur [4, 8-12].

A instabilidade patelar é uma das mais frequentes disfunções da APF, sendo definida como o aumento da mobilidade da patela na tróclea femoral [13]. Didaticamente, pode ser caracterizada como aguda ou primária, quando acontece o primeiro episódio de luxação lateral da patela, e como crônica ou recidivante, quando ocorrem novos episódios da luxação. O diagnóstico é realizado principalmente por meio da anamnese e do exame físico, mas pode ser complementado por exames que permitem a avaliação mais minuciosa e o planejamento terapêutico, como a radiografia simples, a tomografia computadorizada (TC) e a ressonância nuclear magnética (RM) [2].

Epidemiologicamente, a luxação lateral aguda da patela corresponde a 3% de todas as lesões no joelho e sua incidência na população geral é de 29 a 43/100.000 pessoas, com um pico aumentado na faixa etária entre dez e vinte anos [14]. O risco de recidiva varia entre 15 a 50% na população geral e entre 60

a 70% nos pacientes abaixo dos vinte e cinco anos que apresentam displasia da tróclea femoral [15]. Como consequência da instabilidade recidivante da patela (IRP), lesões condrais e limitações funcionais acometem mais de 50% dos pacientes [16].

A etiologia da IRP é considerada multifatorial e sua ocorrência é comumente associada a algumas condições predispondentes como displasia da tróclea femoral, patela alta, ângulo Q aumentado no exame físico, medida TA-GT aumentada na TC, hiperfrouxidão ligamentar, valgismo do joelho, anteversão do colo femoral, torção tibial externa, idade inferior a vinte anos e sexo feminino [2, 3, 15, 16]. Contudo, estudos demonstraram que o LPFM é a primeira estrutura lesada em 94 a 96% dos casos de luxação lateral aguda da patela, o que influencia diretamente na ocorrência de recidivas [15-18].

Enquanto ainda há controvérsias sobre as indicações terapêuticas na luxação aguda da patela, o tratamento conservador da IRP apresenta resultados insatisfatórios devido ao alto índice de recorrências, à limitação das atividades diárias dos pacientes, à dor na região anterior do joelho e ao risco de lesões condrais com consequente evolução para degeneração articular [19-21]. Dentre os inúmeros procedimentos descritos como intervenções cirúrgicas para a IRP, a maioria prioriza a modificação dos elementos dinâmicos de estabilidade da APF por meio do realinhamento do aparelho extensor, enquanto outros atuam na tróclea femoral, que é o principal estabilizador ósseo. As técnicas de realinhamento melhoram a estabilidade patelar, mas ainda apresentam recidivas e resultados subjetivos e objetivos insatisfatórios [2, 16, 22-30].

Estes procedimentos corrigem essencialmente os fatores de risco da IRP, desconsiderando a função dos estabilizadores mediais da patela e principalmente a do LPFM. Por isso, a partir da década de 90, vários cirurgiões focaram os estudos e as técnicas cirúrgicas nestes estabilizadores, enfatizando a reparação e, fundamentalmente, a reconstrução do LPFM como a forma mais lógica de tratamento da IRP [31-40]. Com a disseminação mundial do princípio da reconstrução do LPFM, inúmeros relatos com diferentes métodos cirúrgicos e opções de enxertos têm sido descritos desde então, proporcionando uma consequente melhora na estabilidade patelar e nos resultados funcionais [41-44].

Contudo, há poucas descrições de resultados a longo prazo do tratamento cirúrgico da IRP e que também analisaram a evolução da degeneração articular

da APF. Algumas destas descrições apontam que técnicas mais antigas, como o realinhamento patelar distal (exemplos: Hauser, Roux-Goldthwait e Elmslie-Trillat) ou o realinhamento patelar proximal (exemplos: plicatura ou avanço do VMO) ou o método “menu à la carte”, apresentam altas taxas de osteoartrose patelofemoral com o passar do tempo [27, 45-57]. Todavia, como as técnicas de reconstrução do LPFM foram descritas mais recentemente, a maioria dos relatos demonstra bons resultados somente a curto e a médio prazo. Os estudos de longo prazo são raros, mas demonstram baixa ocorrência de osteoartrose patelofemoral, como o de Nomura et al. [58]. Porém, ainda há um pequeno número de pacientes avaliados para estabelecer conclusões definitivas sobre a progressão da degeneração articular.

Além disso, sabendo-se da frequente presença dos fatores de risco para a IRP, há poucos estudos clínicos com pacientes submetidos a reconstrução do LPFM que analisaram tanto a influência destes fatores quanto de aspectos específicos da cirurgia, como o posicionamento do novo ligamento. Como os achados destes relatos são variados e conflitantes, avaliar tais condições a longo prazo é fundamental, visto que erros técnicos podem estar diretamente relacionados a resultados ruins, recidivas e sobrecarga da cartilagem da APF [59-61].

O propósito desta pesquisa foi avaliar a taxa de recidiva, os resultados funcionais e a presença de osteoartrose patelofemoral em pacientes submetidos à cirurgia de reconstrução do LPFM com enxerto do terço medial do TP para tratamento da IRP, analisando-se as principais variáveis que poderiam influenciar nestes resultados a médio e longo prazo.

2. OBJETIVOS

2.1 Primários: avaliar a taxa de recidiva, os resultados funcionais e a ocorrência de osteoartrose patelofemoral a médio e longo prazo em pacientes submetidos à cirurgia de reconstrução do ligamento patelofemoral medial com enxerto autólogo do terço medial do tendão patelar para o tratamento da instabilidade recidivante da patela.

2.2 Secundários: avaliar a relação entre os resultados desta técnica cirúrgica e o posicionamento do túnel femoral, o tipo de tróclea femoral, a altura patelar, a lesão condral pré-existente, o tempo de acompanhamento, o sexo e a idade dos pacientes.

3. REVISÃO DA LITERATURA

3.1 Anatomia e biomecânica do ligamento patelofemoral medial

O primeiro relato sobre a presença do LPFM foi realizado por Kaplan [62] em 1957, no seu artigo sobre os estabilizadores do joelho. Na época, o LPFM foi caracterizado como um reforço capsular na região anteromedial do joelho e denominado como ligamento retinacular transverso.

Warren e Marshall [9], em 1979, citaram o LPFM com esta denominação pela primeira vez na literatura. Neste relevante estudo anatômico, os autores descreveram a presença do LPFM na segunda camada do lado medial do joelho, profundamente ao músculo vasto medial, e com inserções no rebordo medial da patela e no epicôndilo medial do fêmur (EP).

Entretanto, a atenção ao LPFM voltou somente no início dos anos 90, com a publicação de outros estudos anatômicos. Em 1993, Feller et al. [10] relataram que o LPFM estava sob o músculo vasto medial e a inserção patelar era localizada no seu rebordo superomedial, enquanto a femoral estava numa região anterior ao ligamento colateral medial (LCM). Conlan et al. [8] confirmaram a presença do LPFM na segunda camada do lado medial do joelho e encontraram a mesma inserção patelar dos autores anteriores. Porém, observaram a inserção femoral localizada no tubérculo adutor (TA) e discretamente proximal à origem do LCM.

Já em 2000, Nomura et al. [63] descreveram a inserção femoral do LPFM entre o TA e o EP nos seus estudos anatômicos e cirúrgicos realizados no Japão. Esta inserção ficou conhecida, então, como “ponto de Nomura”.

Tuxoe et al. [11], em 2002, relataram a presença do LPFM em 100% dos cadáveres dissecados. A inserção patelar foi encontrada no rebordo medial dos dois terços proximais e a femoral foi observada no TA, proximal à inserção do LCM e distal à inserção do tendão do adutor magno. Descreveram que a largura variava de 1 a 3 cm (média de 1,9 cm) e o comprimento de 4,5 a 6,4 cm (média de 5,3 cm). Além disso, encontraram terminações nervosas no LPFM, mas não mecanorreceptores.

Smirk e Morris [12], em 2003, demonstraram novamente que o LPFM estava presente na segunda camada do lado medial do joelho e profundamente ao músculo vasto medial. O LPFM foi descrito como uma estrutura achatada cuja inserção patelar era mais larga que a femoral e seu comprimento médio era de 5,83 cm. A inserção patelar foi encontrada essencialmente na sua borda superomedial e a femoral foi observada mais comumente na região posterior ao EP e distal ao TA, porém, com variações de localização em uma área ao redor do TA, do tendão do adutor magno, em combinações desses locais e menos frequentemente anterior ao EP.

No âmbito nacional, em 2003, Camanho e Viegas [64] foram os pioneiros a descrever a anatomia do LPFM. Num estudo realizado em onze cadáveres, observaram a inserção do LPFM no bordo superior e médio da patela e na região do EP, anteriormente à inserção do LCM. Correlacionaram os achados anatômicos com os artroscópicos e identificaram o LPFM em todos os espécimes.

Steensen et al. [65], em 2004, estudaram a anatomia e a isometria do LPFM e relataram que a inserção no bordo medial da patela apresentava largura média de 17 mm e a inserção femoral na região do EP era em média de 15,4 mm (11 a 20 mm). Porém, contraditoriamente a outros estudos, não encontraram o LPFM profundamente ao VMO. Demonstraram que o ponto mais isométrico na inserção patelar era a sua porção mais inferior e, na inserção femoral, era a porção mais superior ou proximal. A maior isometria do LPFM foi observada entre 0 e 90º de flexão do joelho, enquanto um relaxamento ocorria em angulações maiores.

Já LaPrade et al. [66] localizaram a inserção femoral do LPFM a 1,9 mm anterior e a 3,8 mm distal ao TA. Philippot et al. [67] a identificaram entre o EP e o TA, corroborando os achados de Nomura et al. [63] e Smirk e Morris [12].

Placella et al. [68], em 2014, também descreveram a forma mais larga do LPFM na inserção patelar e mais estreita na femoral. A inserção patelar foi sempre observada na região superomedial da patela e a femoral foi identificada entre o EP e o TA. Contudo, relataram a presença inconstante de conexões aponeuróticas entre o LPFM, o tendão do quadríceps e os músculos VMO e vasto intermédio.

Em 2015, Placella et al. [69] realizaram uma revisão sistemática sobre a anatomia do LPFM. Analisando dezessete estudos com trezentos e doze dissecções em cadáveres, apresentaram os seguintes valores médios: comprimento de 56,9 mm (46 a 75 mm); largura no ponto médio de 17,8 mm (8 a 30 mm); inserção patelar de 26 mm (14 a 52 mm) e inserção femoral de 12,7 mm (6 a 28,8 mm). Concluíram que o LPFM estava presente em 99% dos espécimes, porém, com grande variação na forma e nas inserções deste ligamento.

Também em 2015, Fujino et al. [70] demonstraram a presença do LPFM em todas os espécimes e a inserção femoral foi descrita como uma área elíptica de 56,5 mm^2, e não apenas como um ponto específico. E destacaram que o centro da inserção femoral estava a aproximadamente 10 mm distal ao TA.

Em 2017, Aframian et al. [71] publicaram outra revisão sistemática sobre a anatomia do LPFM e o caracterizaram com um formato de ampulheta. A inserção patelar foi constatada principalmente na sua região superomedial e a femoral num espaço triangular formado pelo TA, pelo EP e pelo tubérculo do gastrocnêmio medial.

Em outro estudo nacional, Hinckel et al. [5] descreveram o LPFM na segunda camada do lado medial do joelho e a sua inserção femoral foi identificada entre o TA e o EP. Já a inserção patelar foi observada entre o terço e a metade proximal do bordo medial, numa razão de 20% do comprimento da patela.

Kruckenberg et al. [72], em 2018, fizeram uma análise anatômica e radiográfica dos estabilizadores mediais da patela. As inserções do LPFM foram detalhadas da seguinte forma: o centro da inserção patelar foi encontrado 8,9 mm distal e 19,9 mm medial ao polo superior da patela; o centro da inserção femoral 14,3 mm proximal e 2,1 mm posterior ao EP e 8,3 mm distal e 2,7 mm anterior ao TA; a área da inserção patelar era de 37,6 mm^2; e a área de inserção femoral correspondia a 25,9 mm^2.

Tão importante quanto a anatomia, a compreensão da biomecânica do LPFM e sua relação com a excursão patelar na tróclea femoral é fundamental para o sucesso da cirurgia de reconstrução.

Conlan et al. [8], em 1993, descreveram a resistência dos estabilizadores mediais da patela por meio de testes biomecânicos realizados em cadáveres: o

LPFM foi responsável por 53% da restrição lateral da patela, o ligamento patelomeniscal por 22%, o patelotibial medial por 5% e o retináculo medial por 11%. O LPFM foi considerado como o principal restritor da lateralização da patela, exercendo uma função semelhante a uma rédea.

Em 1998, Desio et al. [4] relataram que o LPFM representava 60% da força de restrição de lateral da patela, enquanto o ligamento patelomeniscal correspondia a 13% e o retináculo lateral a 10%. Observaram que o ligamento patelotibial medial e as fibras superficiais do retináculo medial não eram importantes nesta função.

Hautamaa et al. [6] descreveram que o LPFM era responsável por 50% da restrição lateral da patela. Contudo, constataram que os ligamentos patelomeniscal e patelotibial medial tinham uma função secundária importante na restrição lateral da patelar.

Nomura et al. [63], em 2000, demonstraram que a ausência do LPFM aumentava muito a translação lateral da patela entre 20 e 90º de flexão do joelho e que a isometria era alterada quando o ponto femoral na reconstrução era realizado distante 5 mm do ponto anatômico. Já em 2003, Nomura e Inoue [33] propuseram que a reconstrução do LPFM fosse realizada com o joelho em 60º de flexão e o enxerto fosse fixado com uma tensão de 0,5 kgf.

Smirk e Morris [12], num importante estudo publicado em 2003, analisaram a isometria da reconstrução do LPFM entre 0 e 120º de flexão do joelho. Consideraram um enxerto isométrico quando não havia mais de 5 mm de alteração do seu comprimento durante todo o arco de movimento do joelho. Porém, descreveram este valor como arbitrário, visto que a tensão do LPFM seria mais importante entre 0 e 40º de flexão do joelho.

Steensen et al. [65], em 2004, analisaram a anatomia e a isometria do LPFM em onze cadáveres. Nas angulações entre 0 e 90º de flexão do joelho, observaram que a porção inferior da inserção patelar e a superior da femoral do LPFM eram praticamente isométricas, sendo que a porção superior da inserção femoral tinha uma influência maior na isometria.

Mountney et al. [7], em 2005, relataram que a resistência do LPFM era de 208 N e que sua ruptura ocorria com um alongamento maior que 26 mm. Enfatizaram que a inserção femoral era a mais importante na sua isometria.

Já Hinckel et al. [5] demonstraram que o LPFM apresentava valores médios para rigidez de 8,1 (± 1,9) N/mm, força de 72 (± 32,5) N, deformação de 19,3 (± 8,2) mm, energia de 646,7 (± 519,7) mJ e energia para completa ruptura de 1130,2 (± 613,6) mJ.

Em 2006, o relevante estudo de Elias e Cosgarea [59] utilizou um modelo computacional para analisar a função da APF considerando a inserção femoral do LPFM localizada 1 cm distal ao TA. Os autores demonstraram que enxertos posicionados numa distância de 5 mm mais proximal ou com comprimento 3 mm mais curto aumentavam a pressão de contato da APF e poderiam sobrecarregar a cartilagem medial da patela conforme a flexão do joelho.

Thaunat e Erasmus [73], em 2007, observaram que o LPFM apresentava uma "favorável anisometria". Na cirurgia de reconstrução, o enxerto deveria ficar tenso em extensão e sofrer afrouxamento conforme a flexão do joelho.

Stephen et al. [74], em 2012, descreveram a isometria do LPFM e sua correlação radiográfica durante a cirurgia de reconstrução. Afirmaram que modificações de 5 mm no ponto do túnel femoral na direção proximal ou distal alteravam a tensão do enxerto conforme a flexão do joelho.

Em 2013, Duchman et al. [75] avaliaram a resistência do LPFM intacto e após a sua reconstrução. Concluíram que a reconstrução do LPFM apresentava força da restrição da lateralização patelar semelhante ao LPFM intacto quando havia deslocamento lateral da patela de 1 e de 5 mm e força maior que o intacto quando o deslocamento era de 10 mm. Sugeriram que esta última situação poderia ser benéfica quando houvesse outros fatores predisponentes para IRP.

Ntagiopoulos et al. [76] realizaram um complexo estudo com um sistema de navegação para avaliar a cinemática da APF com o LPFM intacto, rompido e reconstruído. Os autores observaram que a reconstrução do LPFM melhorava tanto a translação lateromedial quanto a inclinação da patela, porém, não restaurava a cinemática normal da APF. Ademais, descreveram a inserção do LPFM como uma área de 36,7 mm^2 (± 11,74).

Stephen et al. [77], num relevante estudo publicado em 2014, avaliaram a cinemática da APF após a reconstrução do LPFM em três diferentes pontos de inserção femoral: entre o EP e o TA (considerado como o ponto anatômico), proximal ou distal a este ponto. Demonstraram que o enxerto anatomicamente bem posicionado, tensionado com 2 N e fixado entre 30 e 60º de flexão do joelho

restaurava a pressão de contato normal da APF e a excursão patelar. Contudo, enfatizaram que o enxerto em posição inadequada ou com tensão exagerada poderia aumentar a pressão de contato da APF e alterar a inclinação patelar.

Em 2017, Burrus et al. [78] analisaram a fixação do enxerto na reconstrução do LPFM em diferentes graus de flexão e recomendaram que esta deveria ser feita entre 30 e 45º de flexão do joelho.

Gobbi et al. [79], no nosso meio, avaliaram a excursão patelar após a reconstrução isolada do LPFM com o terço medial do TP por meio de avaliação dinâmica no exame de TC. Demonstraram que, apesar da melhora clínica dos pacientes, a cirurgia não restaurou a excursão normal da patela na tróclea femoral.

Já Sanchis-Alfonso et al. [80], num estudo com imagens tridimensionais de TC, compararam o comprimento virtual do LPFM nativo com o da cirurgia de reconstrução. Concluíram que o ponto de inserção femoral do LPFM era o fator mais importante na dinâmica da sua isometria, podendo influenciar na recorrência da IRP e nos resultados a longo prazo.

3.2 Reconstrução do ligamento patelofemoral medial no tratamento da instabilidade recidivante da patela

Com a melhor compreensão da anatomia e da biomecânica, houve o desenvolvimento e a propagação da cirurgia de reconstrução do LPFM como um método de tratamento da IRP. Portanto, é pertinente o conhecimento dos princípios técnicos e dos resultados de alguns procedimentos descritos para a reconstrução deste ligamento.

A primeira descrição de uma técnica de reconstrução do LPFM para o tratamento da IRP foi realizada no Japão por Suganuma et al. [81], num artigo publicado na língua japonesa em 1990. Neste estudo, os autores realizaram a reconstrução do LPFM com tendão do semitendíneo em sete pacientes e uma fita sintética em quatro e enfatizaram a importância do ponto femoral na isometria. Após um período médio de três anos e meio, não tiveram recidivas.

Em 1992, Ellera-Gomes [31] publicou o primeiro relato da reconstrução do LPFM na literatura de língua inglesa. Baseando-se na tenodese com tendão do semitendíneo descrita por Galeazzi em 1922, usou uma fita de poliéster como

enxerto e realizou a fixação patelar por meio de um túnel transósseo e a fixação femoral com parafuso e arruela. Após um acompanhamento entre vinte e quatro e cinquenta e quatro meses, obteve 95,6% de excelentes e bons resultados em vinte e três pacientes. Concluiu que o LPFM atuava como um cinto de segurança e que a sua reconstrução era uma opção no tratamento da IRP.

Avikainen et al. [82], em 1993, descreveram uma técnica na qual fizeram uma tenodese do tendão do adutor magno no rebordo medial da patela, mantendo-o inserido no fêmur. Dos quatorze pacientes avaliados, doze apresentaram bons resultados após um período médio de sete anos.

Nomura et al. [32], em 2000, descreveram uma técnica com enxerto artificial na qual a fixação patelar foi realizada no terço proximal do bordo medial da patela e a femoral imediatamente distal ao TA. Após um período médio de seis anos, obtiveram bons e excelentes resultados.

Em 2003, Ellera-Gomes et al. [39] publicaram o primeiro relato da reconstrução do LPFM no Brasil. Nesta época, usaram o tendão do semitendíneo como enxerto fixado na patela através de um túnel ósseo e no fêmur por meio de uma sutura num túnel osteoperiostal sob o tendão do adutor magno. Após um período mínimo de cinco anos, obtiveram 87% de bons resultados em quinze pacientes.

Nomura e Inoue [33], num relevante estudo de 2003, usaram um enxerto sintético e realizam a fixação patelar no seu rebordo superomedial e femoral no ponto de Nomura com o joelho em 60º flexão. Demonstraram a centralização da patela na tróclea femoral imediatamente após a reconstrução durante a artroscopia do joelho.

Schöttle et al. [83], em 2005, apresentaram 86% de bons resultados de uma técnica com enxerto do tendão do semitendíneo confeccionado numa forma triangular e fixado no rebordo superomedial da patela com duas âncoras e no TA com um parafuso de interferência absorvível.

Steensen et al. [84], em 2005, descreveram uma técnica simples com uso da camada superficial do tendão do quadríceps como enxerto, deixando-o inserido no polo proximal da patela e fixando-o no EP por meio de suturas numa área de 1 cm^2. Não tiveram recidivas após um período médio de três anos.

Mikashima et al. [36], em 2006, também usaram o tendão do semitendíneo como enxerto fixado na patela de duas formas distintas: sutura no periósteo do

bordo medial da patela ou por meio de um túnel ósseo. Referiram que a maioria dos pacientes retornou à prática esportiva após um período médio de dois anos. Porém, houve dois casos de fratura da patela nos pacientes com túnel ósseo e um caso de persistência da instabilidade.

Camanho et al. [37], em 2007, descreveram os princípios da técnica realizada nesta pesquisa e na qual a reconstrução do LPFM era realizada com o terço medial do TP com ou sem fragmento ósseo da TAT. O enxerto era dissecado subperiostalmente da patela e mantido inserido na junção entre os terços médio e proximal por meio de sutura com fio absorvível para a segura rotação do enxerto. A inserção femoral era localizada entre o TA e o EP e a fixação realizada por meio de um parafuso de interferência ou uma âncora, caso fosse optado por enxerto sem fragmento ósseo. O tensionamento do enxerto era feito com o joelho entre 15 e 30º de flexão e, ao final, suturado ao VMO para restauração do possível componente dinâmico do LPFM. Nesta época, os autores realizaram a técnica em vinte e cinco pacientes e não tiveram recidivas no período de dois anos.

Com o aumento do número de publicações sobre a reconstrução do LPFM, alguns autores fizeram revisões da literatura. Bicos et al. [35] concluíram que esta cirurgia era indicada na presença da frouxidão dos estabilizadores mediais com alinhamento patelar normal, com ou sem displasia da tróclea femoral e ausência de osteoartrose patelofemoral. Já Lind et al. [42] relataram que este procedimento proporcionava bons resultados funcionais, baixo índice de recidiva e poucas complicações. Porém, salientaram a necessidade de mais estudos para avaliar a associação desta cirurgia com os fatores predisponentes da IRP.

Em 2009, Arendt [85] recomendou a reconstrução isolada do LPFM para o tratamento da IRP quando houvesse tróclea femoral normal ou com displasia leve, medida TA-GT menor que 20 mm e altura patelar menor que 1,4 pelo índice de Caton-Deschamps [86]. Enfatizou a importância do LPFM como estabilizador medial e sugeriu que o tensionamento do enxerto fosse realizado com o joelho em 60º de flexão.

Siebold et al. [87], em 2010, relataram uma forma de fixação patelar do enxerto do semitendíneo por meio de suturas com fios não absorvíveis dentro de um sulco criado na região proximal do bordo medial da patela. Enfatizaram a

facilidade da técnica, porém, recomendaram a imobilização do joelho no período pós-operatório.

Em 2011, Deie et al. [88] descreveram uma técnica na qual usaram um cilindro ósseo retirado do local da inserção femoral do LPFM para a fixação femoral do enxerto do semitendíneo. Já a fixação patelar era feita por meio de suturas no periósteo. Após um período médio de três anos, apresentaram bons resultados em trinta pacientes e tiveram uma recidiva.

Gonçalves et al. [89], no nosso meio, usaram o tendão do semitendíneo como enxerto numa configuração triangular e fixado na patela através de dois túneis e com um parafuso de interferência no túnel femoral realizado no ponto de Nomura. Após um período médio de vinte e seis meses, todos os pacientes avaliados obtiveram bons resultados funcionais.

Howells et al. [90], em 2012, publicaram os resultados de uma das maiores séries da literatura e na qual avaliaram cento e noventa e três pacientes após um período médio de dezesseis meses. Os autores usaram o tendão do semitendíneo como enxerto e avaliaram a excursão patelar por um portal superolateral durante a artroscopia, antes e após a fixação do enxerto. Não houve recidivas e todos os pacientes obtiveram melhora subjetiva nos questionários clínicos.

Em 2013, Lenschow et al. [91] avaliaram a resistência de cinco diferentes técnicas de fixação do enxerto tendinoso na patela: parafusos de interferência, âncoras, túneis transversos, sutura transóssea e ponte óssea. Referiram que todas as fixações apresentaram resistência maior que o LPFM nativo, com exceção da última.

Witonski et al. [92], num estudo realizado na Polônia, avaliaram dez pacientes operados com a técnica descrita por Camanho et al. [37] e com o mesmo enxerto do terço medial do TP utilizado nesta pesquisa. Após um período médio de três anos e meio, todos os pacientes apresentaram melhora funcional significativa e não houve recidivas.

Sanchis-Alfonso [43], num artigo de revisão em 2014, avaliou os diversos princípios técnicos da cirurgia de reconstrução do LPFM. Enfatizou a importância tanto da localização precisa dos pontos anatômicos quanto da tensão adequada do enxerto, pois observou que as causas mais frequentes de insucesso da cirurgia eram enxertos posicionados em pontos não anatômicos e com tensão

inadequada. Além disso, aventou a possibilidade de eventuais correções dos fatores predisponentes associados.

Apesar dos bons resultados apresentados com as diversas técnicas descritas, alguns autores descreveram complicações e causas de insucesso da cirurgia de reconstrução do LPFM.

Tanaka et al. [93], em 2012, fizeram uma revisão da literatura sobre a reconstrução do LPFM e descreveram a ocorrência das seguintes complicações: restrição da mobilidade do joelho, artrofibrose, recidiva, instabilidade patelar medial, osteoartrose patelofemoral, fratura da patela, falha do enxerto, hemartrose, infecção superficial da ferida e dor na região dos implantes utilizados para fixação do enxerto. Concluíram que a maioria das complicações foi causada por erros técnicos.

Parikh et al. [94], em 2013, realizaram a reconstrução do LPFM com enxerto do tendão do grácil em cento e cinquenta e quatro pacientes e relataram 16,2% de complicações. As principais foram recidivas, limitação da mobilidade articular, fraturas da patela, osteoartrose patelofemoral e dor na APF. Observaram que 47% destas complicações foram causadas por erros técnicos e que o sexo feminino e as cirurgias bilaterais eram os principais fatores de risco.

Sanchis-Alfonso et al. [95], em 2017, referiram que as principais causas de insucesso da cirurgia de reconstrução isolada do LPFM foram as indicações incorretas, a seleção inadequada do paciente, os erros técnicos e a avaliação inapropriada dos fatores de risco.

Smith et al. [96], em 2018, enfatizaram a importância da avaliação detalhada dos fatores predisponentes da IRP e fizeram as seguintes recomendações técnicas para a prevenção de complicações na cirurgia de reconstrução do LPFM: localização do ponto anatômico femoral por meio da palpação óssea e das referências radiográficas, confirmação desta localização avaliando o comprimento do enxerto durante o arco de movimento do joelho, fixação do enxerto com o joelho entre 30 e 45° de flexão e com tensionamento de 2 N.

3.3 Posicionamento do túnel femoral e fatores predisponentes da instabilidade recidivante da patela na reconstrução do ligamento patelofemoral medial

Sabendo-se da importância do conhecimento das referências anatômicas nas cirurgias de reconstrução ligamentar do joelho para prevenção de erros técnicos e obtenção de bons resultados, a avaliação das inserções ósseas dos ligamentos e sua correlação radiográfica pode fornecer parâmetros antes, durante e após o procedimento cirúrgico. Alguns estudos analisaram os pontos radiográficos da anatomia do LPFM e a consequente implicação na cirurgia de reconstrução, principalmente do posicionamento do túnel femoral.

Schöttle et al. [60], em 2007, estudaram as referências radiográficas da inserção femoral do LPFM em joelhos de oito cadáveres. Na incidência de perfil absoluto, traçaram uma linha reta pela cortical posterior da diáfise femoral e outra perpendicular a esta na região da origem posterior do côndilo femoral. O ponto femoral era localizado 1 mm anterior à reta da cortical posterior e 2,5 mm distal à reta do côndilo femoral e proximal ao ponto mais posterior da linha de Blumensaat, ficando então conhecido como “ponto de Schöttle”. Enfatizaram que túneis posicionados num diâmetro de 5 mm deste ponto estariam bem localizados e concluíram que estes parâmetros poderiam ser usados tanto para a confecção do túnel femoral durante a cirurgia quanto para a avaliação pós-operatória.

Wijdicks et al. [97], em 2009, relataram os pontos radiográficos dos principais ligamentos da região medial do joelho. Na incidência anteroposterior, citaram que a inserção femoral do LPFM estava localizada a 42,3 (± 2,1) mm da linha articular, 13,3 (± 2,4) mm proximal ao EP e 6,2 (± 1,5) mm distal ao TA. Já na incidência de perfil, esta inserção foi descrita a 8,9 (± 2) mm do TA, a 15,9 (± 3,2) mm do EP, 8,8 (± 5,3) mm anterior à linha da cortical posterior do fêmur e 2,6 (± 2,1) mm proximal à linha perpendicular da parte posterior da linha de Blumensaat.

Redfern et al. [98], em 2010, fizeram um estudo radiográfico por meio de fluoroscopia para avaliar a precisão do ponto de Schöttle et al. [60]. Observaram que o método permitiu a colocação do fio guia 2,5 mm anterior e 0,6 mm distal ao ponto anatômico. Concluíram que as referências radiográficas eram úteis na

determinação do ponto anatômico do LPFM no intuito de aumentar a acurácia da cirurgia de reconstrução.

Barnett et al. [99], em 2012, estudaram os pontos radiográficos das inserções patelar e femoral do LPFM e a correlação com a rotação do membro inferior. A inserção femoral foi encontrada a 3,8 ± 5 mm anterior à cortical posterior do fêmur e a 0,9 ± 2,4 mm distal a uma linha perpendicular à margem posterior da linha de Blumensaat. Concluíram que a rotação do membro alterava a distância entre as inserções femoral e patelar em relação à cortical posterior do fêmur.

No já citado estudo de Stephen et al. [74], os autores consideraram o diâmetro anteroposterior do côndilo medial do fêmur em 100% e referiram que o ponto mais isométrico da inserção femoral era identificado a 40% da sua margem posterior, 50% da distal e 60% da anterior.

Em 2015, Sanchis-Alfonso et al. [100] avaliaram a posição do túnel femoral em imagens tridimensionais de TC e compararam o ponto anatômico de Fujino et al. [70] com os radiográficos de Schöttle et al. [60] e de Stephen et al. [74]. Encontraram o túnel femoral em posição anatômica apenas em 36 % dos casos pelo método de Schöttle et al. [60] e em 25,5 % pelo de Stephen et al. [74]. Concluíram que os métodos radiográficos descritos não permitem o posicionamento adequado do túnel anatômico femoral pelo ponto de Fujino et al. [70] e recomendaram a palpação das referências anatômicas durante a cirurgia.

Balcarek e Walde [101] analisaram a acurácia da posição do túnel femoral pelo método de Schöttle et al. [60] durante a fluoroscopia. Relataram que tanto a adução e a abdução quanto as rotações internas do quadril de 2,5° e 5° acarretaram num posicionamento inadequado do túnel femoral, sendo que a adução resultou em túnel mais distal, a abdução em mais proximal, a rotação interna em mais anterior e a rotação externa em mais posterior.

Ziegler et al. [102], em 2016, estudaram a importância da incidência de perfil verdadeiro do joelho no método de Schöttle et al. [60] e relataram que rotações menores que 5° das imagens na fluoroscopia resultaram em túneis com posicionamento inadequado. Sugeriram que o ponto do túnel femoral fosse localizado por palpação das referências anatômicas, principalmente o TA.

Sanchis-Alfonso et al. [103], em 2017, novamente estudaram a localização anatômica do túnel femoral do LPFM em imagens tridimensionais na TC.

Considerando uma área de sobreposição de 50%, o método radiográfico de Schöttle et al. [60] resultou em apenas 38% de correlação. Afirmaram que o ponto femoral considerado anatômico não poderia ser identificado pelos métodos radiográficos.

No mesmo contexto de relevância, alguns autores avaliaram a influência dos fatores predisponentes mais frequentes da IRP em associação à reconstrução do LPFM e a possível implicação nos resultados desta cirurgia, visto que a grande maioria dos estudos clínicos e biomecânicos publicados na literatura se referem à reconstrução isolada do LPFM.

Fernandez et al. [104], em 2005, usaram o tendão do semitendíneo como enxerto em trinta pacientes. Após um período médio de trinta e oito meses, não tiveram recidivas e relataram excelentes resultados funcionais na maioria dos casos, mesmo na presença de displasia grave da tróclea femoral e de hiperfrouxidão ligamentar.

Steiner et al. [105], em 2006, descreveram os resultados da reconstrução isolada do LPFM em trinta e quatro pacientes com displasia da tróclea femoral. Após um período médio de sessenta e seis meses, apresentaram 85,3% de bons resultados funcionais e não observaram recidivas nem diferenças de resultados entre os tipos de tróclea femoral.

Wagner et al. [106], em 2013, avaliaram os fatores predisponentes em cinquenta pacientes e encontraram displasia da tróclea femoral tipo A em 42%, tipo B em 42% e tipo C em 14% dos casos, segundo a classificação de Dejour et al. [107]. Após um período de até dois anos, referiram melhora significativa dos resultados funcionais, excetuando-se os pacientes com tróclea femoral tipo C.

Em 2014, Banke et al. [108] realizaram a reconstrução do LPFM associada à trocleoplastia em dezoito joelhos com displasia da tróclea femoral tipos B, C e D segundo a classificação de Dejour et al. [107]. Após um período médio de trinta meses, citaram melhora funcional significativa em dezessete joelhos e ausência de sinais radiográficos de osteoartrose patelofemoral.

Hopper et al. [109] analisaram a influência do grau de displasia da tróclea femoral na reconstrução do LPFM, subdividindo os tipos de tróclea femoral em leve (A e B) e grave (C e D) conforme a classificação de Dejour et al. [107]. Encontraram 89% de displasia leve e referiram que os pacientes com displasia

leve da tróclea femoral apresentaram melhores resultados funcionais e 9,3% de recidiva, enquanto 100% dos pacientes com displasia grave tiveram recidivas.

Já Kita et al. [110], em 2015, corroboraram os achados acima e enfatizaram que a displasia grave da tróclea femoral era o principal fator de risco para recidiva após a reconstrução do LPFM. Recomendaram algum procedimento associado tanto na presença de displasia grave da tróclea femoral quanto na medida TA-GT aumentada.

Hiemstra et al. [111, 112], em 2016 e em 2017, referiram que a displasia grave da tróclea femoral e a presença de esporão ósseo maior que 5 mm medido na incidência radiográfica de perfil eram os fatores de pior prognóstico na reconstrução do LPFM.

Em 2017, Tischer et al. [113] analisaram a influência da altura patelar e do posicionamento do túnel femoral por meio de um modelo computacional. Usando diferentes alturas da patela e variadas inserções femorais ao redor do ponto de Schöttle et al. [60], relataram que túneis realizados num raio de 5 mm deste ponto associados a altura patelar normal ou alta resultaram em pouca alteração da tensão do LPFM.

Valkering et al. [114] demonstraram melhora clínica significativa em trinta e um pacientes submetidos à reconstrução do LPFM com tendão do grácil e não constataram diferenças quanto ao tipo de displasia da tróclea femoral e à altura patelar.

Em 2018, Allen et al. [115] avaliaram vinte e oito pacientes submetidos à reconstrução do LPFM combinada à transferência medial da TAT e encontraram displasia da tróclea femoral em 73% dos casos e patela alta em 63%. Obtiveram bons resultados funcionais e não observaram correlação com o tipo de tróclea femoral e com a altura patelar.

Já Redler et al. [116] analisaram a influência da medida TA-GT aumentada e da patela alta na reconstrução do LPFM num estudo em cadáveres. Constataram que ambos resultaram em anisometria do LPFM com consequente risco de aumentar a tensão do enxerto e propiciar a sua falha.

Liu et al. [117] observaram a presença de displasia da tróclea femoral tipos B, C e D segundo Dejour et al. [107] em 92% dos pacientes submetidos à reconstrução do LPFM e relataram melhora significativa nos resultados funcionais independentemente do tipo.

Também em 2018, Pinheiro Júnior et al. [118] correlacionaram os resultados da reconstrução do LPFM com a altura patelar. Após um período médio de trinta e três meses, a presença de patela alta não interferiu nos bons resultados alcançados.

Em 2019, Sappey-Marinier et al. [119] estudaram a influência dos fatores predisponentes nos resultados da reconstrução isolada do LPFM em duzentos e onze pacientes. Encontraram displasia da tróclea femoral em 93% dos joelhos, sendo classificada como tipo A em 47%, B em 25%, C em 15% e D em 6% conforme Dejour et al. [107]. Após um período médio de cinco anos e meio, obtiveram 84% de bons resultados funcionais e 4,7% de falhas, sem relação com o grau de displasia. Concluíram que o sinal do "J" no exame físico pré-operatório e a patela alta eram fatores de risco para recidiva.

3.4 Tratamento cirúrgico da instabilidade recidivante da patela: resultados a longo prazo

Estudos clínicos com acompanhamento a médio e principalmente a longo prazo são importantes para o conhecimento tanto da história natural das doenças ou lesões quanto dos resultados dos tratamentos e das técnicas cirúrgicas. Na literatura, há alguns relatos sobre os resultados do tratamento da IRP a longo prazo, sendo os primeiros citados na década de 70.

Hampson e Hill [57], em 1975, relataram os resultados da técnica de Hauser em trinta e cinco pacientes. Após um período médio de dezesseis anos, demonstraram presença de dor em 75% dos pacientes e sinais de osteoartrose patelofemoral em 70% dos casos.

Em 1976, Crosby e Insall [45] relataram os resultados a longo prazo em cinquenta e sete pacientes submetidos a dois tipos de técnicas: realinhamento distal da TAT associado à liberação do retináculo lateral e à imbricação capsular medial ou o realinhamento proximal com imbricação da cápsula medial e do VMO combinados com a liberação do retináculo lateral. O grau de osteoartrose patelofemoral foi analisado por meio de radiografias em trinta e um joelhos no realinhamento distal após sete anos e em três joelhos no realinhamento proximal após dez anos. Relataram casos de recidiva em todos os grupos, mas destacaram a presença de osteoartrose patelofemoral na maioria dos pacientes

submetidos ao realinhamento distal e em menor frequência nos submetidos ao realinhamento proximal.

Contraditoriamente, em 1979, DeCesare [120] relatou bons resultados com a técnica de Hauser em cinquenta e sete pacientes. Após um período médio de dezessete anos, obteve 7% de recidiva e 70% de excelentes e bons resultados funcionais. Concluiu que a técnica não apresentava tendência à evolução para osteoartrose patelofemoral.

Já Juliusson e Markhede [53], em 1984, descreveram resultados ruins em trinta e sete pacientes com a técnica de Hauser modificada. Após dezoito anos, relataram apenas 12% de bons resultados objetivos, além de 20% de recidiva e mais de dois terços dos pacientes com osteoartrose patelofemoral.

Scuderi et al. [46], em 1988, avaliaram os resultados do realinhamento patelar proximal com imbricadura do VMO combinado à liberação do retináculo lateral em cinquenta e dois paciente. Após um período entre dois e nove anos, relataram 80,8% de bons e excelentes resultados funcionais e apenas uma recidiva. Porém, todos os pacientes apresentaram osteoartrose patelofemoral e sete necessitaram de manipulação sob anestesia.

Marcacci et al. [48], em 1995, avaliaram dezesseis pacientes com IRP bilateral submetidos à cirurgia pela técnica de capsuloplastia de Roux em um joelho e ao tratamento conservador no outro. Após um período médio de trinta anos, relataram bons resultados funcionais em ambos os tratamentos. Porém, todos os joelhos apresentaram sinais radiográficos de osteoartrose patelofemoral, sendo que os sinais eram grosseiros em metade dos casos.

Mäenpää e Lehto [56], em 1997, analisaram oitenta e cinco pacientes com IRP submetidos a tratamento conservador ou cirúrgico realizado por meio de quatro técnicas diferentes de realinhamento patelar: Helfet, Elmslie-Trillat, Hauser e Krogius. Após um período médio de treze anos, não observaram relação dos resultados funcionais e radiográficos com a presença de fatores predisponentes. Contudo, observaram sinais radiográficos moderados e avançados de osteoartrose patelofemoral em 29% dos pacientes submetidos ao tratamento conservador, 17% no cirúrgico e 35% nos pacientes com a cirurgia realizada tardiamente.

Zeichen et al. [51], em 1999, apresentaram os resultados do realinhamento patelar proximal realizado conforme a técnica de Insall em trinta e seis pacientes.

Após um período médio de seis anos, tiveram 90% de bons resultados subjetivos. Porém, observaram sinais de osteoartrose patelofemoral em 36,3% dos pacientes.

Nakagawa et al. [121], em 2002, compararam os resultados da técnica de Elmslie-Trillat em trinta e nove pacientes em dois períodos distintos de tempo médio de pós-operatório: quarenta e cinco meses e cento e sessenta e um meses. Relataram 91% de bons e excelentes resultados funcionais no período inicial e em 64% dos pacientes na avaliação final. Tiveram seis casos de recidiva e a dor era a causa principal para a piora nos resultados. Encontraram correlação entre os resultados ruins e a displasia da tróclea femoral, a fraqueza do quadríceps, o grau de lesão condral inicial e o tempo entre a primeira luxação patelar e a cirurgia. Também, demonstraram que 42% dos pacientes apresentavam sinais radiográficos de osteoartrose patelofemoral na avaliação final e concluíram que este procedimento era útil para a prevenção de recidivas, mas não de degeneração articular.

O primeiro estudo que avaliou a reconstrução do LPFM a longo prazo foi publicado por Deie et al. [122] em 2005. A técnica descrita utilizou o tendão do semitendíneo inserido na tíbia e passado através da inserção femoral do LCM para ser fixado na patela. A reconstrução foi associada à liberação do retináculo lateral e ao avanço do VMO em todos os casos. Após um período médio de nove anos e meio, observaram melhora funcional significativa em quarenta e três pacientes. Não tiveram recidivas nem presença de sinais radiográficos de osteoartrose patelofemoral.

Em 2007, o relevante estudo de Nomura et al. [58] apresentou os primeiros resultados a longo prazo da reconstrução isolada do LPFM. A técnica foi realizada com enxerto sintético ou com uma fita do retináculo medial em vinte e dois pacientes. Após um período médio de onze anos e nove meses, relataram 88% de bons e excelentes resultados funcionais e presença de sinais radiográficos leves e moderados de osteoartrose patelofemoral em apenas dois joelhos. Concluíram que a reconstrução do LPFM propiciava tanto a estabilidade patelar quanto a prevenção da degeneração articular.

Sillanpää et al. [50], em 2008, analisaram quarenta e sete pacientes e compararam os resultados da reconstrução do LPFM com os do realinhamento patelar distal realizado pela técnica de Roux-Goldthwait. Após um período médio

de dez anos para a reconstrução e sete anos para o realinhamento, a reconstrução do LPFM apresentou melhores resultados funcionais enquanto o realinhamento distal resultou em maior taxa de osteoartrose patelofemoral.

Em 2011, Han et al. [123] relataram os resultados da reconstrução do LPFM com enxerto do tendão semitendíneo em cinquenta e dois pacientes. Após um período médio de cinco anos e meio, referiram melhora significativa nos resultados funcionais e não relataram recidivas nem sinais radiográficos de osteoartrose patelofemoral.

Sillänpää et al. [47] avaliaram trinta e sete pacientes submetidos ao realinhamento distal do mecanismo extensor pelas técnicas de Roux-Goldthwait ou de Krogius. Após um período médio de doze anos, relataram 22% de recidiva e 46% de resultados funcionais satisfatórios. Observaram sinais radiográficos de osteoartrose patelofemoral avançada em 30% dos casos, além da presença de lesão condral na RM em 89% dos casos com resultados funcionais ruins e em 78% no geral. Correlacionaram os maus resultados funcionais diretamente com o grau de lesão condral e a osteoartrose patelofemoral.

Naveed et al. [124], em 2013, relataram os resultados a longo prazo em pacientes submetidos a cirurgia pela técnica de Elmslie-Trillat. O procedimento foi realizado em trinta e quatro joelhos e a avaliação final em vinte e oito, sendo que 82% dos joelhos apresentavam algum grau de lesão condral na cirurgia. Após um período entre dez a quinze anos, relataram 62,5% de bons e excelentes resultados funcionais e constataram uma correlação direta entre o grau da lesão condral inicial e o grau de osteoartrose patelofemoral em 62% dos casos.

Em 2014, Farr et al. [54] avaliaram a prevalência de osteoartrose patelofemoral em vinte e seis pacientes submetidos a cirurgia pela técnica de Elmslie-Trillat após um período médio de vinte e um anos. Apesar dos bons resultados funcionais apresentados, tiveram seis casos de recidiva ou subluxação patelar. Além disso, observaram sinais radiográficos de osteoartrose patelofemoral em praticamente todos os casos e estágios avançados em 23%.

Schüttler et al. [52] descreveram os resultados da técnica de realinhamento proximal de Insall realizada em quarenta e dois pacientes. Após um período entre vinte e quatro a noventa e seis meses, relataram 21% de recidiva e presença de osteoartrose patelofemoral moderada e avançada em 43% dos casos. Correlacionaram a presença de osteoartrose moderada e avançada com

a gravidade da displasia da tróclea femoral, principalmente com os tipos C e D da classificação de Dejour et al. [107].

Vivod et al. [49] avaliaram trinta e nove pacientes e compararam os resultados de três tipos de realinhamento patelar: proximal (avanço e retensionamento do VMO), distal (técnica de Elmslie-Trillat) e combinado (realinhamento patelar distal associado ao proximal ou à trocleoplastia). Após um período médio de vinte e dois anos, relataram aproximadamente 30% de recidiva nos três grupos e presença de osteoartrose tibiofemoral em 37% no realinhamento proximal, 70% no distal e 59% no combinado. Também, observaram sinais radiográficos de osteoartrose patelofemoral moderada e avançada em 64% no realinhamento proximal, 80% no distal e 86% no combinado.

Em 2017, Mitani et al. [26] relataram os resultados do realinhamento patelar realizado pela técnica de Elmslie-Trillat modificada em vinte e sete pacientes. Após um período médio de treze anos, tiveram 68% de bons e excelentes resultados funcionais e apenas três joelhos com sinais radiográficos de osteoartrose patelofemoral.

Schorn et al. [27] avaliaram trinta e oito pacientes submetidos ao realinhamento proximal por meio da plicatura medial combinada à liberação do retináculo lateral realizada por via artroscópica. Após um período médio de dez anos, observaram 52% de recidiva. Concluíram que a técnica não era adequada para a estabilização patelar, principalmente em pacientes jovens e obesos.

Zhang e Li [125], em 2018, apresentaram os resultados da reconstrução do LPFM com enxerto do tendão do semitendíneo em sessenta e oito pacientes. Após um período médio de oito anos, tiveram melhora funcional significativa, porém, sem relatar os resultados da evolução radiográfica.

Também em 2018, Berruto et al. [55] demonstraram os resultados a longo prazo do método “menu à la carte” realizado em setenta pacientes. Após um período médio de doze anos e meio, analisaram quarenta pacientes e obtiveram 60% de bons resultados funcionais e 34% suficientes, e apenas dois casos de recidiva. Entretanto, evidenciaram a presença de sinais radiográficos de osteoartrose patelofemoral moderada e avançada em 75% dos casos. Concluíram que o método cirúrgico propiciava bons resultados funcionais, mas não prevenia a degeneração articular.

4. MÉTODOS

4.1 Desenho do estudo

Esta pesquisa consistiu em analisar uma série de casos com pacientes submetidos à cirurgia de reconstrução do LPFM com enxerto autólogo do terço medial do TP para tratamento da IRP e com acompanhamento mínimo de 24 meses.

Os procedimentos cirúrgicos foram realizados pelo autor do estudo no Serviço de Ortopedia e Traumatologia do Hospital Universitário Cajuru – PUCPR durante o período compreendido entre 2004 e 2016.

Após a aprovação do estudo pelo Comitê de Ética em Pesquisa (CEP) da Faculdade de Medicina da Universidade de São Paulo (FMUSP), os pacientes operados foram então recrutados para a pesquisa e analisados por meio de questionário funcional subjetivo e por radiografias padronizadas do joelho, sendo que ambos foram realizados no mesmo dia da avaliação.

4.2 Aprovação no comitê de ética em pesquisa

Este estudo foi aprovado no CEP da FMUSP, sob parecer consubstanciado número 1.912.055 e CAAE número 63244016.5.0000.00065 (Anexo A), em 07 de fevereiro de 2017. O projeto inicial foi aprovado na Comissão Científica do Departamento de Ortopedia e Traumatologia da FMUSP, sob protocolo número 1206, em 05 de agosto de 2016.

Todos os pacientes selecionados receberam orientações de como seria a participação no estudo e assinaram o Termo de Consentimento Livre e Esclarecido (Anexo B), cientes que não haveria riscos, custos e benefícios financeiros e que continuariam a ter assistência médica caso desistissem ou se negassem a participar.

Não houve conflito de interesses na realização desta pesquisa por nenhum dos pesquisadores envolvidos.

Não houve nenhum financiamento ou apoio financeiro aos pesquisadores deste estudo.

4.3 Critérios de seleção

4.3.1 Critérios de inclusão

1) Idade entre 15 e 45 anos à época da cirurgia.
2) Maturidade esquelética à época da cirurgia.
3) Instabilidade recidivante da patela definida como dois ou mais episódios de luxação e sintomas e sinais de instabilidade patelar em extensão.
4) Presença ou ausência de patela alta, displasia da tróclea femoral, hiperfrouxidão ligamentar e anteversão do colo femoral.
5) Cirurgia unilateral ou bilateral.

4.3.2 Critérios de exclusão

1) Ângulo Q maior que 20º ao exame físico e ou medida TA-GT maior que 20 mm na TC.
2) Pacientes submetidos ao realinhamento do mecanismo extensor concomitantemente.
3) Presença de outras lesões ligamentares no joelho.
4) Presença de fraturas prévias que alterassem o eixo ou a rotação do membro inferior acometido.
5) Cirurgias prévias no mesmo joelho.
6) Presença de osteoartrose patelofemoral ou tibiofemoral à época da cirurgia.
7) Presença de lesões nervosas ou vasculares acometendo o membro inferior operado.
8) Presença de doenças sindrômicas ou osteometabólicas.
9) Presença de lesões condrais ou osteocondrais submetidas a fixação ou a técnicas reparativas de substituição ou regeneração.

10) Ausência de descrição ou exames complementares demonstrando a situação da cartilagem da APF à época da cirurgia.
11) Radiografias não padronizadas ou de má qualidade que impossibilitassem as mensurações.
12) Incapacidade de compreensão e assinatura do termo de consentimento livre e esclarecido pelo paciente.
13) Pacientes que se negaram a participar do estudo ou não foram encontrados.

4.4 Método cirúrgico

A técnica cirúrgica foi baseada na descrição de Camanho et al. [37], em 2007, e iniciada conforme comunicação pessoal do Dr. Gilberto Luis Camanho (2004), sendo executada com pequenas modificações descritas a seguir.

Inicialmente, o exame físico sob anestesia peridural ou raquidiana era feito para confirmação da instabilidade patelar em extensão e para avaliação da excursão patelar e da tensão do retináculo lateral (Figura 1).



Figura 1. Fotografia do exame físico do joelho esquerdo demonstrando a instabilidade patelar em extensão

As referências anatômicas da patela, do TP, da TAT, do EP e do TA eram marcadas para a posterior execução de duas incisões, uma anterior e outra medial (Figuras 2 e 3).

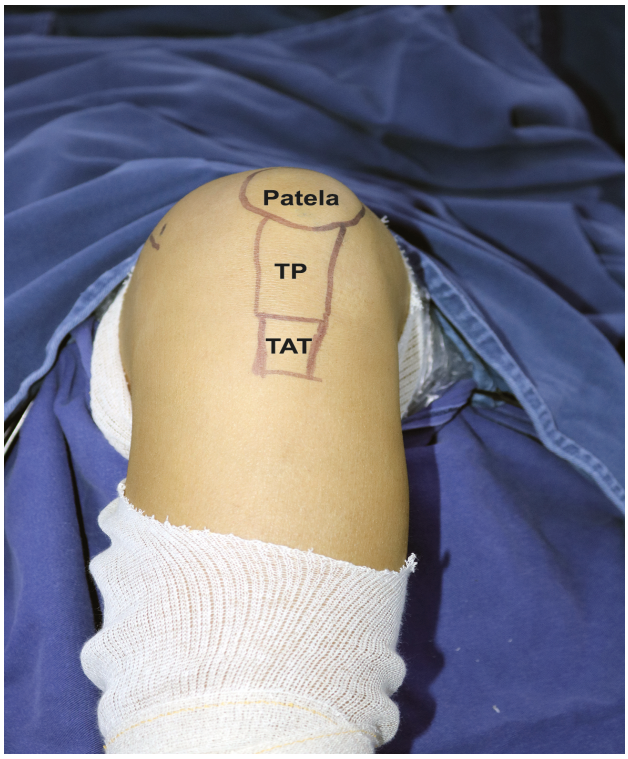

Figura 2. Fotografia do joelho esquerdo demonstrando a marcação das referências anatômicas para a incisão anterior: patela, tendão patelar (TP) e tuberosidade anterior da tíbia (TAT)

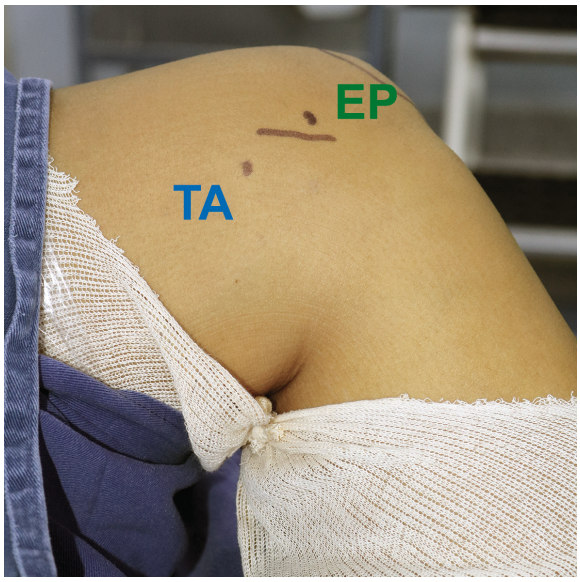

Figura 3. Fotografia do joelho esquerdo demonstrando a marcação das referências anatômicas para a incisão medial: epicôndilo medial (EP) e tubérculo adutor (TA)

A cirurgia era realizada com o paciente em decúbito dorsal com garrote pneumático na raiz da coxa. Iniciava-se pela artroscopia do joelho com os seguintes objetivos: visualização da excursão patelar na tróclea femoral, tratamento de eventuais lesões condrais com desbridamento mecânico por meio do aparelho *shaver* ou térmico por radiofrequência, retirada de corpos livres quando presentes e tratamento de possíveis lesões meniscais associadas. A liberação do retináculo lateral era realizada quando havia contratura desta estrutura que impedia a centralização da patela na tróclea femoral ou na impossibilidade de medializar a patela mais que um quadrante ou na impossibilidade de elevar a borda lateral da patela em relação à linha do solo [126].

Após a artroscopia, uma incisão longitudinal de 4 a 6 cm era realizada sobre a borda medial do TP por onde era feita a dissecção do tecido celular subcutâneo e do paratendão patelar. O TP era individualizado e, com auxílio de uma régua, o terço medial (aproximadamente 1 cm) era divulsionado no sentido longitudinal de suas fibras e uma marcação com caneta de eletrocautério era feita na sua inserção na TAT com 2 cm de comprimento por 1 cm de largura. Um orifício era feito com fio de Kirschner de 1,5 mm através deste fragmento ósseo para posterior utilização na inserção e na fixação do enxerto no túnel femoral. Com auxílio de uma serra oscilatória com lâmina de 1 cm de largura, uma osteotomia era realizada na marcação da TAT e o fragmento ósseo destacado juntamente com o terço medial do TP.

Com o terço medial do TP e o fragmento ósseo da TAT preparados, mas presos na sua origem do polo inferior da patela, uma dissecção subperiostal cuidadosa com bisturi de lâmina nº 15 era realizada na patela até a junção dos terços médio e proximal (Figura 4), conforme o local da origem patelar do LPFM recomendado por Steensen et al. [65]. Neste ponto, era feita uma sutura do tendão no periósteo com fio Vicryl® nº 1 (Ethicon) para a fixação patelar do enxerto e para evitar que o tendão fosse desinserido completamente da patela. Então, o enxerto ficava fixo no rebordo superomedial da patela e pronto para sua posterior utilização (Figura 4).



Figura 4. Fotografia do joelho esquerdo demonstrando a dissecção subperiostal e a fixação patelar do enxerto do terço medial do tendão patelar com sutura simples no periósteo da junção dos terços médio e proximal da borda medial da patela

Com o joelho em flexão de 90º, uma segunda incisão de 2 cm era feita sobre o EP e era realizada uma dissecção abaixo da primeira camada do lado medial do joelho, criando um túnel entre as duas incisões para posterior passagem do enxerto (Figura 5).



Figura 5. Fotografia do joelho esquerdo demonstrando o túnel criado entre as incisões anterior e medial

O ponto de inserção femoral era definido por palpação direta e realizado segundo Nomura et al. [33], estando localizado a meio caminho entre o EP e o TA, ou seja, posterior e proximal ao EP e anterior e distal ao TA (Figura 6). Exames de imagem como radiografias ou intensificador de imagens não foram usados para a localização do ponto de confecção do túnel femoral.

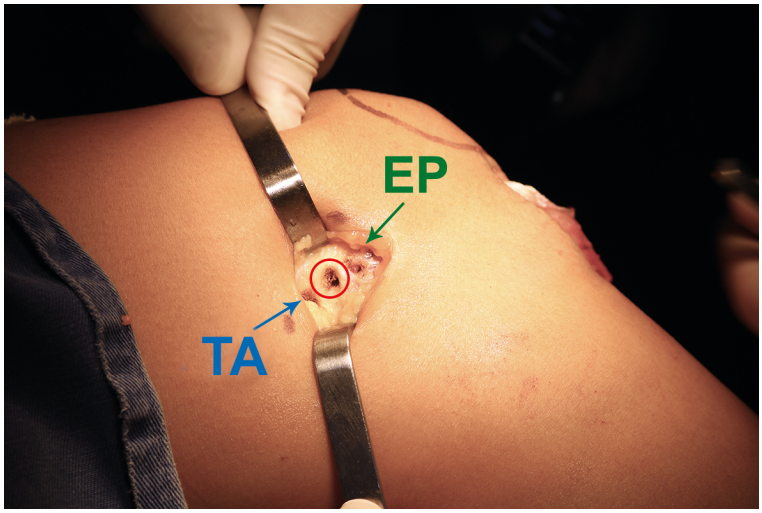

Figura 6. Fotografia do joelho esquerdo demonstrando a marcação do ponto anatômico do túnel femoral localizado entre o epicôndilo medial (EP) e o tubérculo adutor (TA)

Neste ponto, um fio guia era utilizado para atravessar o joelho de medial para lateral e um túnel com comprimento de 2 a 3 cm era perfurado com uma broca do mesmo diâmetro da largura do enxerto (1 cm) (Figuras 7 e 8).



Figura 7. Fotografia do joelho esquerdo demonstrando a passagem do fio guia, de medial para lateral, no ponto anatômico do túnel femoral



Figura 8. Fotografia do joelho esquerdo demonstrando a confecção do túnel femoral com broca de 1 cm de diâmetro

Com o enxerto fixado no rebordo superomedial da patela, um fio Vicryl® nº 1 (Ethicon) era passado pelo orifício previamente confeccionado no fragmento ósseo da TAT e o enxerto era passado da incisão anterior para a medial, abaixo da segunda camada medial e posicionado sob o VMO (Figura 9).

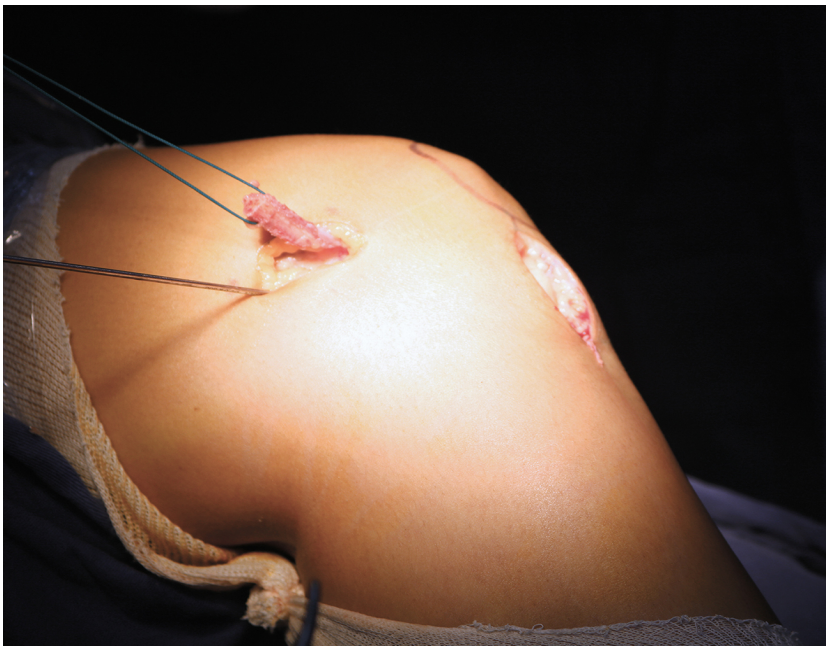

Figura 9. Fotografia do joelho esquerdo demonstrando a passagem do enxerto através do túnel criado entre as duas incisões

Um fio guia, então, era passado no centro do túnel femoral e puxado pelo lado lateral do joelho, puxando o fio preso ao enxerto. Com isso, o fragmento ósseo do enxerto do TP ficava inserido no túnel femoral e tensionado pelo lado lateral do joelho. Neste momento, a excursão patelar na tróclea femoral e a mobilidade do joelho eram testadas clinicamente. Então, a fixação do enxerto no túnel femoral era realizada com um parafuso de interferência (bioabsorvível ou metálico) e com o tensionamento do enxerto entre 45 e 60º de flexão do joelho (Figura 10). Sob visualização artroscópica, confirmava-se a excursão patelar no centro da tróclea femoral e, caso houvesse necessidade (patela ainda lateralizada ou medializada), retirava-se o parafuso para o retensionamento adequado do enxerto, aprofundando-se o túnel, conforme o grau de tensionamento necessário. Não era realizada a sutura do enxerto no VMO.



Figura 10. Fotografia do joelho esquerdo demonstrando a fixação do enxerto no túnel femoral com parafuso de interferência metálico e flexão do joelho entre 45 e 60º

No período pós-operatório, nenhuma imobilização era usada e os pacientes eram encaminhados à fisioterapia precoce para crioterapia, analgesia, ganho gradual da mobilidade articular, exercícios isométricos, treino de marcha, propriocepção e fortalecimento muscular progressivo. A deambulação imediata era permitida com apoio parcial e auxílio de muletas por uma a duas semanas, quando o apoio total então era liberado. O retorno às atividades físicas e aos

esportes era permitido após a melhora da força muscular e da propriocepção, período que variava entre três a seis meses, de acordo com a evolução de cada paciente.

4.5 Métodos de avaliação

4.5.1 Funcional

A avaliação funcional dos pacientes foi realizada principalmente pela análise da taxa de recidiva e por meio do questionário funcional de Kujala et al. [127, 128] (Anexo C), sendo que a data da sua aplicação foi considerada como o prazo final do tempo de acompanhamento pós-operatório.

O questionário de Kujala é utilizado para avaliação de sintomas subjetivos e limitações funcionais na APF, sendo composto pelos seguintes itens: subluxação patelar, claudicação, dor, caminhadas, subida de escadas e se manter sentado com os joelhos flexionados por muito tempo. Apresenta pontuação entre zero e 100 pontos, sendo que 100 significa sem dores e limitações funcionais; e zero, dor constante e várias limitações funcionais. Este questionário foi usado de modo ordinal, conforme a escala original de Kujala et al. [127], e nominal, conforme adaptação de Sillanpää et al. [129], classificando-se como excelente, com pontuação entre 95 a 100 pontos; bom, entre 85 a 94 pontos; regular, entre 65 a 84 pontos; e ruim, quando inferior a 65 pontos.

O questionário de Kujala foi aplicado aos pacientes diretamente por um médico ortopedista ciente do tipo de estudo, mas cego em relação aos resultados radiográficos e não envolvido na avaliação final. Nos casos de cirurgias bilaterais, cada joelho foi avaliado individualmente.

Além deste questionário, os pacientes foram arguidos sobre a mobilidade articular do joelho e a respostas diretas para duas perguntas fechadas: se estavam melhor, igual ou pior que antes da cirurgia; e se aceitariam ou não serem submetidos à cirurgia, caso ainda não tivessem sido operados e estando cientes do resultado atual da mesma.

4.5.2 Radiográfico

As imagens radiográficas foram realizadas em aparelho fixo de raios X convencional e comando do fabricante GE modelo Silhouette VR, colimador também do fabricante GE modelo 5129045 e tubo do fabricante Varian modelo Rad-12. As imagens eram digitalizadas pelo *software* FDRX-1 System, nº de série 2914 e versão DRX1-5.6/5.6.505.5. O *software* utilizado para as medidas do estudo nas imagens radiográficas digitalizadas foi o Arya versão 1.9.23 DD1294E/261AD20.

As radiografias dos joelhos foram padronizadas e realizadas nas seguintes incidências: perfil absoluto com sobreposição dos côndilos femorais em 45º de flexão do joelho, posteroanterior com apoio bipodálico conforme Rosenberg et al. [130] e axial da patela conforme Merchant et al. [131].

Para a análise do posicionamento do túnel femoral na reconstrução do LPFM, utilizou-se o método descrito por Schöttle et al. [60]. Na incidência de perfil absoluto do joelho com sobreposição dos côndilos femorais, uma linha reta é traçada pela cortical posterior da diáfise femoral e outra linha perpendicular à primeira é criada na região da origem posterior do côndilo femoral. O chamado "ponto de Schöttle" localiza-se 1 mm anterior à reta da cortical posterior e 2,5 mm distal à reta do côndilo femoral. Túneis localizados dentro de um diâmetro de 5 mm a partir deste ponto são considerados em boa posição conforme a descrição original.

Neste estudo, uma variação circunferencial de 10 mm de diâmetro foi considerada a partir do "ponto de Schöttle" devido ao diâmetro do túnel femoral realizado na técnica. Com o objetivo de proporcionar uma característica nominal ao posicionamento do túnel femoral, o mesmo foi considerado como excelente, quando totalmente dentro da circunferência; bom, quando parcialmente dentro; e ruim, quando totalmente fora (Figura 11).

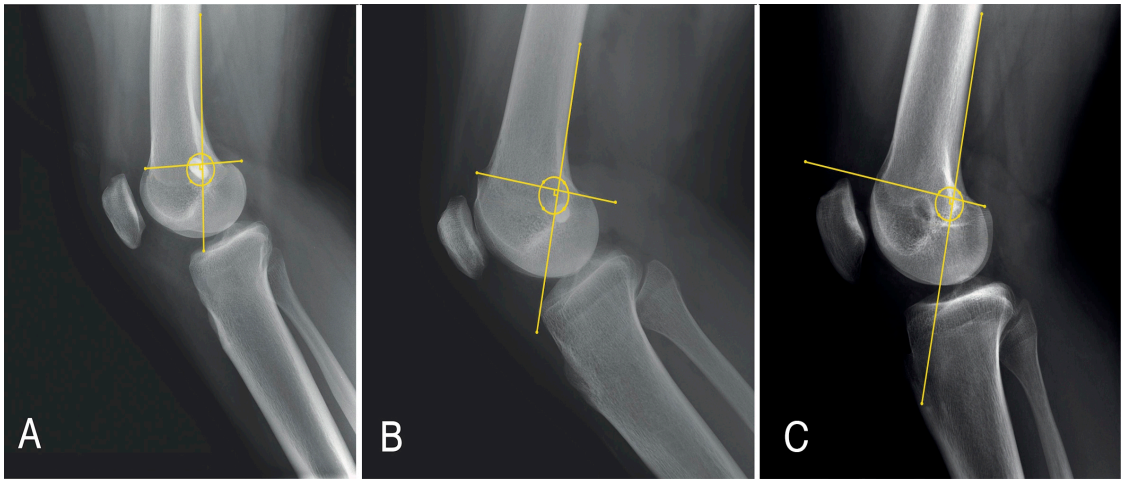

Figura 11. Radiografias dos joelhos na incidência de perfil absoluto demonstrando exemplos de túneis femorais baseados no método de Schöttle: A, excelente (totalmente dentro da circunferência); B, bom (parcialmente dentro); e C, ruim (totalmente fora)

A avaliação da altura patelar foi realizada na incidência de perfil absoluto do joelho segundo o método de Caton-Deschamps [86]. Neste método, um índice é calculado com a mensuração da distância do bordo inferior da superfície articular da patela até o ângulo anterossuperior da tíbia sobre a distância da superfície articular da patela (Figura 12). A altura patelar foi considerada como alta (índice maior que 1,3), normal (índice entre 0,6 e 1,3) ou baixa (índice menor que 0,6) conforme os valores apresentados. Além desta categorização, os valores numéricos do índice em cada joelho também foram analisados.

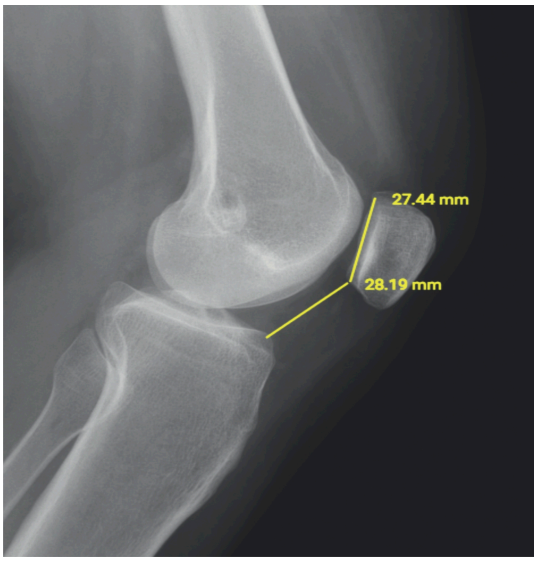

Figura 12. Radiografia do joelho na incidência de perfil absoluto demonstrando a mensuração da altura patelar pelo método de Caton-Deschamps

A avaliação do tipo de tróclea femoral foi realizada na incidência perfil absoluto do joelho e graduada conforme a classificação de Dejour et al. [107, 132, 133]. Esta classificação subdivide a tróclea femoral em normal e tipos A, B, C e D conforme os sinais radiográficos apresentados (Figura 13).

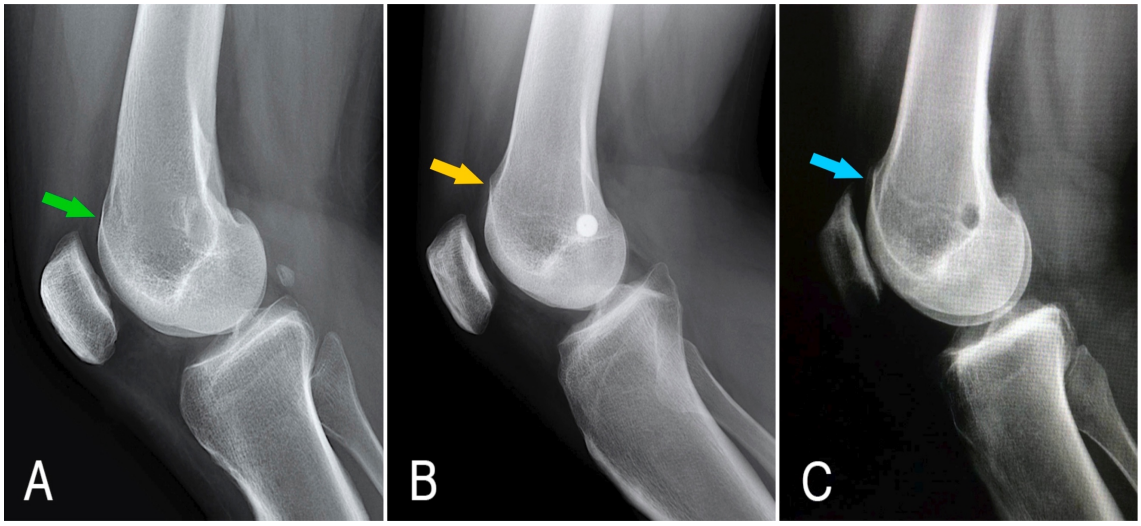

Figura 13. Radiografias dos joelhos na incidência de perfil absoluto demonstrando os tipos de displasia da tróclea femoral conforme a classificação de Dejour: A, com o sinal do cruzamento (seta verde); B, com o sinal do esporão supratroclear (seta amarela); C, com o sinal do duplo contorno (seta azul). O tipo D apresenta os três sinais apontados

A presença de osteoartrose patelofemoral foi avaliada na incidência axial da patela segundo Merchant [131] e graduada conforme a classificação de Iwano et al. [134] (Anexo D). Esta classificação subdivide a osteoartrose patelofemoral nos seguintes graus: zero, normal; 1, leve, com espaço articular de pelo menos 3 mm; 2, moderada, com espaço articular menor que 3 mm, mas sem contato ósseo; 3, grave, com contato ósseo menor que 25%; e 4, muito grave, com contato ósseo total. A Figura 14 apresenta um exemplo de radiografia dos joelhos demonstrando ausência de osteoartrose patelofemoral (grau 0) e a Figura 15 apresenta um exemplo demonstrando o grau 2.

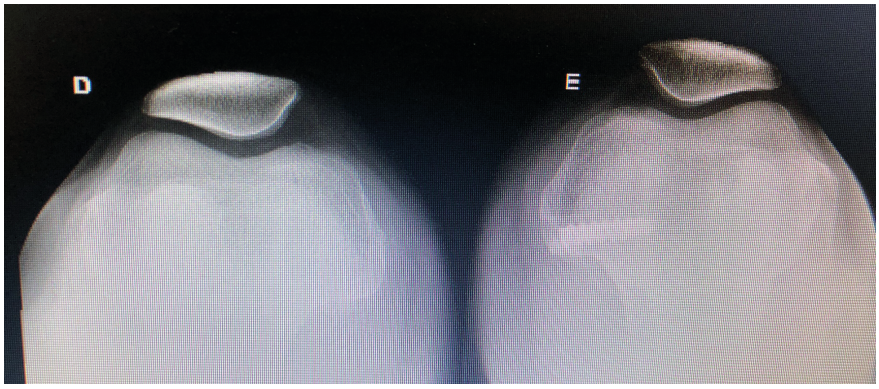

Figura 14. Radiografia dos joelhos na incidência axial de Merchant demonstrando ausência de sinais de osteoartrose patelofemoral (D: direito, sem cirurgia; E: esquerdo, com cirurgia)

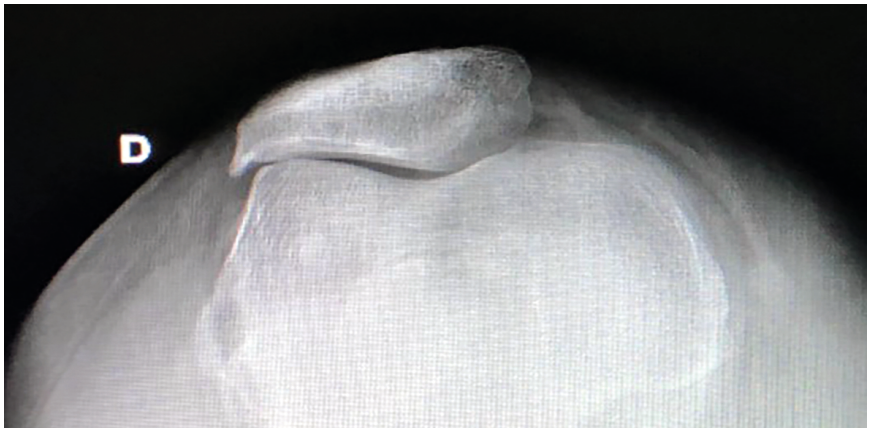

Figura 15. Radiografia do joelho direito na incidência axial de Merchant demonstrando osteoartrose patelofemoral grau 2 conforme a classificação de Iwano

A presença de osteoartrose tibiofemoral foi avaliada nas incidências posteroanterior de Rosenberg et al. [130] e perfil absoluto do joelho por meio da classificação de Ahlbäck et al. [135, 136], que a subdivide em cinco graus conforme a gravidade.

As avaliações e as medidas radiográficas foram feitas simultaneamente por dois médicos ortopedistas membros da Sociedade Brasileira de Cirurgia do Joelho e revisadas por um médico radiologista com experiência em imagens musculoesqueléticas. Todos estavam cegos em relação à avaliação clínica dos pacientes e não estavam envolvidos na análise final da pesquisa.

4.5.3 Lesão condral pré-existente

As lesões condrais pré-existentes na APF foram descritas conforme a avaliação artroscópica citada nos dados de prontuário e/ou relatório cirúrgico. As mesmas foram nominadas como ausentes (zero) ou presentes, e também graduadas como graus 0, 1, 2, 3 e 4 conforme a classificação de Outerbridge [137].

4.6 Análise estatística

As variáveis quantitativas foram descritas considerando-se as estatísticas de média, mediana, valores mínimos e máximos, 1º e 3º quartis e desvio padrão. Para descrição das variáveis qualitativas, foram calculados frequências e percentuais. Para comparação de dois grupos, em relação a variáveis quantitativas, foi considerado o teste não paramétrico de Mann-Whitney ou o teste t de Student para amostras independentes. Para comparação de três grupos, em relação a variáveis quantitativas, foi considerado o teste não paramétrico de Kruskal-Wallis. Para avaliação da associação entre variáveis quantitativas ou ordinais, foi estimado o coeficiente de correlação de Spearman. Para comparação de dois grupos, em relação a variáveis qualitativas, foi considerado o teste qui-quadrado. A análise da associação conjunta de variáveis (multivariada) com os resultados do questionário de Kujala foi efetuada ajustando-se um modelo de regressão linear. Para a análise da associação conjunta das variáveis (multivariada) sobre a probabilidade da presença de osteoartrose patelofemoral, foi ajustado um modelo de regressão logística. A condição de normalidade das variáveis foi avaliada considerando-se o teste de Jarque-Bera. Valores de $p<0,05$ indicaram significância estatística.

Os dados foram analisados com o programa computacional *IBM SPSS Statistics v.20.0. Armonk, NY: IBM Corp, USA.*

5. RESULTADOS

5.1 Dados gerais

No período compreendido entre 2004 e 2016, o autor realizou a cirurgia de reconstrução do LPFM com o terço medial do TP para o tratamento da IRP em 102 pacientes. Destes, 33 foram excluídos do estudo de acordo com os critérios estabelecidos. Então, 69 pacientes submetidos à reconstrução isolada do LPFM preencheram os critérios de inclusão e concordaram em participar do estudo.

A cirurgia foi realizada em 86 joelhos, sendo 52 casos unilaterais, 17 bilaterais, 43 no lado direito e 43 no esquerdo. O sexo feminino correspondeu a 68,1% (47 pacientes e 58 joelhos) e o masculino a 31,9% (22 pacientes e 28 joelhos). A idade dos pacientes na cirurgia variou entre 15 e 45 anos, sendo a média geral de 26,1 ± 8 anos e a mediana de 25 anos.

O tempo médio de acompanhamento geral foi de 72,2 ± 37,5 meses (24 a 163 meses). Para análise dos resultados em relação ao tempo de acompanhamento, os pacientes foram divididos em dois grupos: grupo 1, médio prazo (entre 24 e 59 meses), e grupo 2, longo prazo (igual ou maior que 60 meses). O grupo 1 compreendeu 27 pacientes (39,1%) e 33 joelhos (37,6%) com tempo médio de acompanhamento de 33,9 ± 10 meses. O grupo 2 consistiu em 42 pacientes (60,9%) e 53 joelhos (62,4%) com tempo médio de 93,4 ± 25 meses.

A lesão condral pré-existente na APF foi constatada em 35 joelhos (40,7%), sendo classificada como grau 1 em 1,2%, grau 2 em 19,8%, grau 3 em 15,1% e grau 4 em 4,7%. Não havia lesão condral (grau 0) em 51 joelhos (59,3%).

O posicionamento do túnel femoral foi considerado como excelente em 60,4% dos joelhos, bom em 23,3% e ruim em 16,3%.

A altura patelar variou de 0,9 a 1,8 (média de 1,2 ± 0,2) e foi considerada como normal em 77,9% dos joelhos e como alta em 21,1%. Não se observou nenhum caso de patela baixa.

A tróclea femoral foi considerada como normal em 21% dos joelhos e com displasia tipo A em 51,2%, tipo B em 24,4% e tipo C em 3,4%. Não houve nenhum caso tipo D. Para análise dos resultados, subdividiu-se os tipos de tróclea femoral em dois grupos conforme a gravidade: normal (0) e tipo A versus tipos B e C.

As características gerais dos pacientes e dos joelhos operados são apresentadas na Tabela 1.

Tabela 1. Características gerais de pacientes e joelhos

Variável	Classificação ou tipo	n	Resultado*
Idade na cirurgia (anos)		69	26,1 ± 8 (15 - 45)
Sexo	feminino	47	68,1%
	masculino	22	31,9%
Lado	direito	43	50%
	esquerdo	43	50%
Tempo de acompanhamento (meses)	geral	86	72,2 ± 37,5 (24 - 163)
	grupo 1 (24-59 meses)	33	33,9 ± 10 (24 - 59)
	grupo 2 (≥ 60 meses)	53	93,4 ± 25 (60 -163)
Lesão condral pré-existente na APF	0	51	59,3%
	1	1	1,2%
	2	17	19,8%
	3	13	15,1%
	4	4	4,7%
Lesão condral pré-existente na APF	não	51	59,3%
	sim	35	40,7%
Túnel femoral	ruim	14	16,3%
	bom	20	23,3%
	excelente	52	60,4%
Túnel femoral	ruim	14	16,3%
	bom/excelente	72	83,7%
Altura patelar		86	1,2 ± 0,2 (0,9 - 1,8)
Altura patelar	normal	67	77,9%
	alta	19	22,1%
	baixa	0	0%
Tróclea femoral	normal	18	21%
	A	44	51,2%
	B	21	24,4%
	C	3	3,4%
	D	0	0%
Tróclea femoral	normal e A	62	72,1%
	B e C	24	27,9%

* Descrito por média ± desvio padrão (mínimo - máximo) ou por frequência (percentual).

5.2 Taxa de recidiva

Não houve nenhum caso de recidiva da instabilidade patelar.

5.3 Resultados funcionais

Não houve nenhum caso de perda da mobilidade articular do joelho.

Não houve nenhum caso de reintervenção cirúrgica.

Com relação às respostas das perguntas fechadas, todos os pacientes afirmaram estar melhor na avaliação final em comparação ao período pré-operatório e todos concordariam em ser submetidos novamente a cirurgia, caso ainda não tivessem sido operados.

Os valores do questionário de Kujala tiveram pontuação mínima de 25 e máxima de 100, com média de 77,7 ± 18,2. Na escala nominal, os resultados foram considerados excelentes em 17,5% dos joelhos, bons em 32,5%, regulares em 31,4% e ruins em 18,6% (Tabela 2).

Tabela 2. Resultados funcionais pelo questionário de Kujala

Variável	Pontuação ou categoria	n	Resultado*
Questionário de Kujala	25 - 100	86	77,7 ± 18,2
Questionário de Kujala	ruim (≤ 64)	16	18,6%
	regular (65-84)	27	31,4%
	bom (85-94)	28	32,5%
	excelente (≥ 95)	15	17,5%

* Descrito por média ± desvio padrão (mínimo – máximo) ou por frequência (percentual).

5.4 Ocorrência de osteoartrose patelofemoral e tibiofemoral

A osteoartrose patelofemoral não foi observada (grau 0) em 83,7% dos joelhos e estava presente em 16,3% dos joelhos, sendo considerada como grau 1 em 11,6%, grau 2 em 3,5% e grau 3 em 1,2%. Não houve nenhum caso grau 4. Para análise dos resultados, subdividiu-se a classificação em dois grupos: grau 0 versus graus 1, 2, 3.

A osteoartrose tibiofemoral não foi observada (grau 0) em 96,5% dos joelhos e estava presente em 3,5% (três joelhos), sendo que foi considerada grau 1 em dois joelhos (2,3%) e grau 3 em apenas um (1,2%). O único joelho

com osteoartrose patelofemoral grau 3 também foi o único com osteoartrose tibiofemoral grau 3. Não foram observados os graus 2, 4 e 5. Devido à baixa ocorrência, esta variável não foi utilizada nas análises.

Na Tabela 3, apresenta-se os dados obtidos sobre ocorrência de osteoartrose patelofemoral e tibiofemoral nos joelhos operados.

Tabela 3. Ocorrência de osteoartrose patelofemoral e tibiofemoral

Variável	Classificação	n	Resultado*
Osteoartrose patelofemoral	0	72	83,7%
	1	10	11,6%
	2	3	3,5%
	3	1	1,2%
	4	0	0%
Osteoartrose patelofemoral	0	72	83,7%
	1, 2 ou 3	14	16,3%
Osteoartrose tibiofemoral	0	83	96,5%
	1	2	2,3%
	3	1	1,2%
	2, 4 ou 5	0	0%
Osteoartrose tibiofemoral	0	83	96,5%
	1 ou 3	3	3,5%

* Descrito por frequência (percentual).

5.5 Análise univariada em relação aos resultados de Kujala

Para análise independente entre os resultados de Kujala e as variáveis tempo de acompanhamento, altura patelar, grau de lesão condral pré-existente na APF e idade na cirurgia, testou-se a hipótese nula de coeficiente de correlação igual a zero (inexistência de associação) versus a hipótese alternativa de coeficiente de correlação diferente de zero (existência de associação).

Na Tabela 4, observa-se que houve correlação significativa apenas entre os resultados de Kujala e o tempo de acompanhamento (p=0,042).

Tabela 4. Análise univariada entre os resultados de Kujala e o tempo de acompanhamento, a altura patelar, o grau de lesão condral pré-existente na APF e a idade na cirurgia

Variável	correlação	p*
Tempo de acompanhamento	**0,219**	**0,042**
Altura patelar	0,169	0,120
Grau de lesão condral pré-existente na APF	0,021	0,848
Idade na cirurgia	-0,050	0,645

* Coeficiente de correlação de Spearman, p<0,05

No Gráfico 1, demonstra-se a relação entre os resultados de Kujala e o tempo de acompanhamento (meses). Observa-se que os valores de Kujala foram impactados positivamente conforme o maior tempo de acompanhamento.

Gráfico 1. Representação da relação entre os resultados de Kujala e o tempo de acompanhamento (meses)

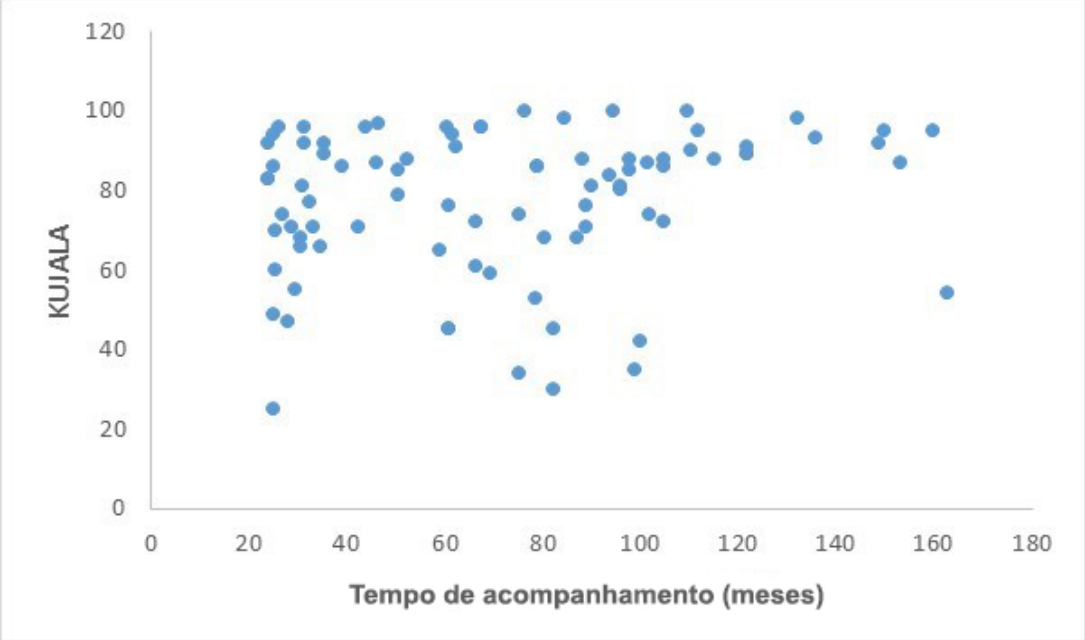

Para a análise independente entre os resultados de Kujala e as variáveis dos grupos de tempo de acompanhamento, sexo, túnel femoral, tróclea femoral e osteoartrose patelofemoral, testou-se a hipótese nula de resultados iguais versus a hipótese alternativa de resultados diferentes.

Na Tabela 5, avaliando-se cada variável separadamente das demais, constata-se que não houve diferença estatística entre os grupos de acompanhamento (p=0,389), entre os sexos (p=0,176), entre os tipos de túnel femoral (p=0,427) e entre os graus de osteoartrose patelofemoral (p=0,921). Contudo, nota-se que houve diferença significativa entre os grupos de tróclea femoral (p=0,033) e que o valor do resultado de Kujala foi menor nos tipos mais graves de displasia (B e C) encontrados no estudo.

Tabela 5. Análise univariada entre os resultados de Kujala e os grupos de tempo de acompanhamento, sexo, túnel femoral, tróclea femoral e osteoartrose patelofemoral

Variável	n	Média	Mínimo	1º quartil	Mediana	3º quartil	Máximo	Desvio padrão	p
Tempo de acompanhamento									
grupo 1	33	76,9	25	68	81	89	97	16,7	0,389*
grupo 2	53	78,2	30	71	86	92	100	19,2	
Sexo									
feminino	57	76,0	25	68	81	89	100	19,2	0,176*
masculino	29	81,1	45	71	88	93	100	15,9	
Túnel femoral									
ruim	14	80,7	68	72	81,5	87,5	97	9,1	0,427**
bom	20	72,5	34	54,75	74	88,25	100	20,6	
excelente	52	78,9	25	68	86	93,25	100	18,9	
Tróclea femoral									
0 ou A	**62**	**80,2**	**25**	**74**	**86**	**92**	**100**	**17,5**	**0,033***
B ou C	**24**	**71,3**	**34**	**60,75**	**71**	**87,25**	**98**	**18,9**	
Osteoartrose patelofemoral									
0	72	78,2	25	69,5	83,5	92	100	17,5	0,921*
1, 2 ou 3	14	75,4	34	62,75	86,5	90,5	98	21,9	

* Teste não paramétrico de Mann-Whitney, p<0,05

** Teste não paramétrico de Kruskal-Wallis, p<0,05

Na sequência, os Gráficos 2, 3, 4, 5 e 6 apresentam os dados obtidos no estudo dos resultados de Kujala com os respectivos grupos de variáveis.

Gráfico 2. Representação dos resultados de Kujala entre os grupos de acompanhamento

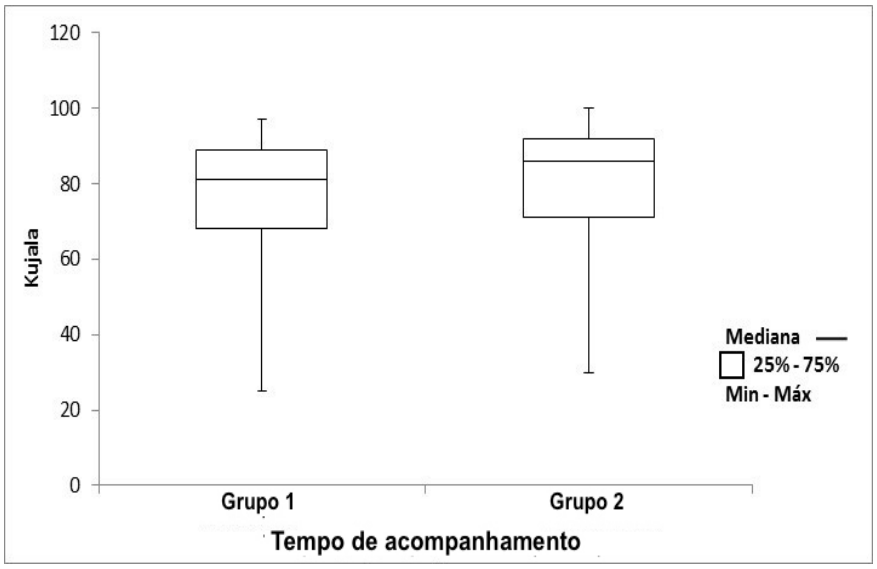

Gráfico 3. Representação dos resultados de Kujala entre os sexos

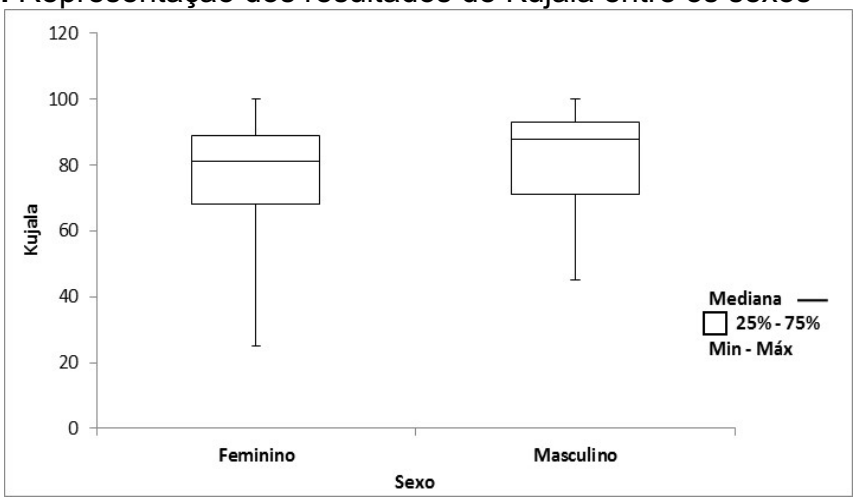

Gráfico 4. Representação dos resultados de Kujala entre os tipos de túnel femoral

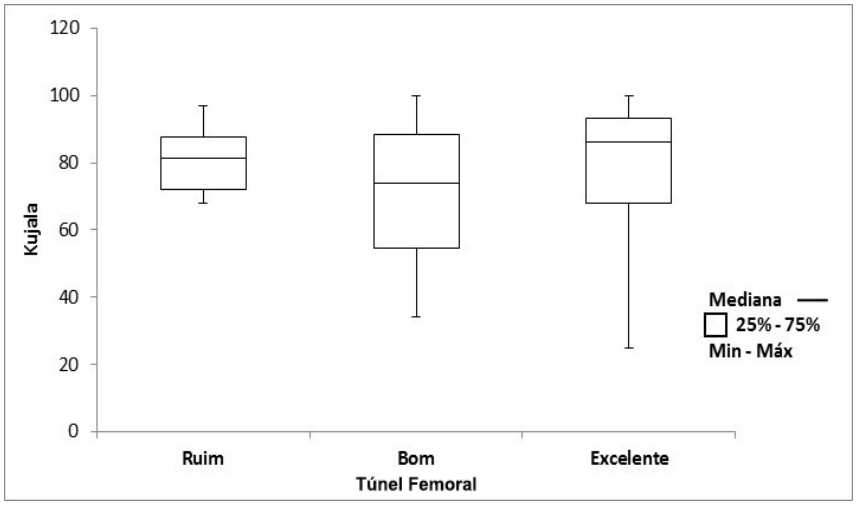

Gráfico 5. Representação dos resultados de Kujala entre os grupos de tróclea femoral

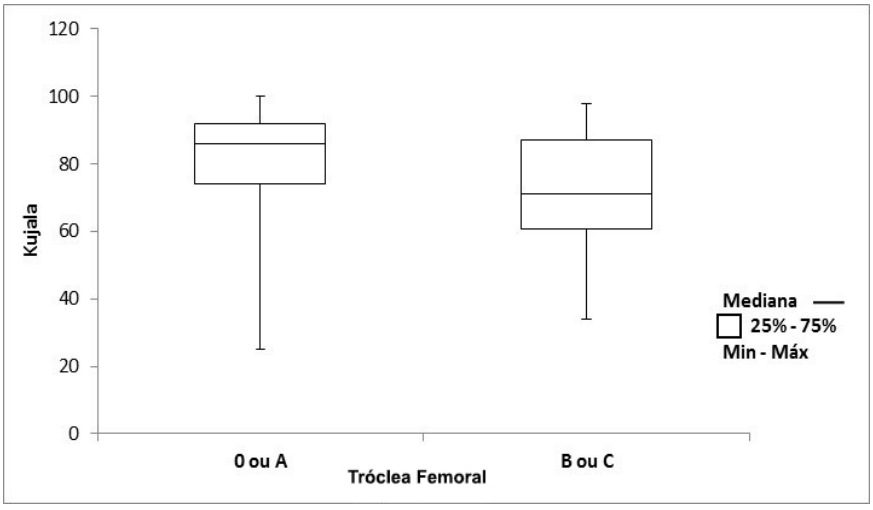

Gráfico 6. Representação dos resultados de Kujala entre os grupos de osteoartrose patelofemoral

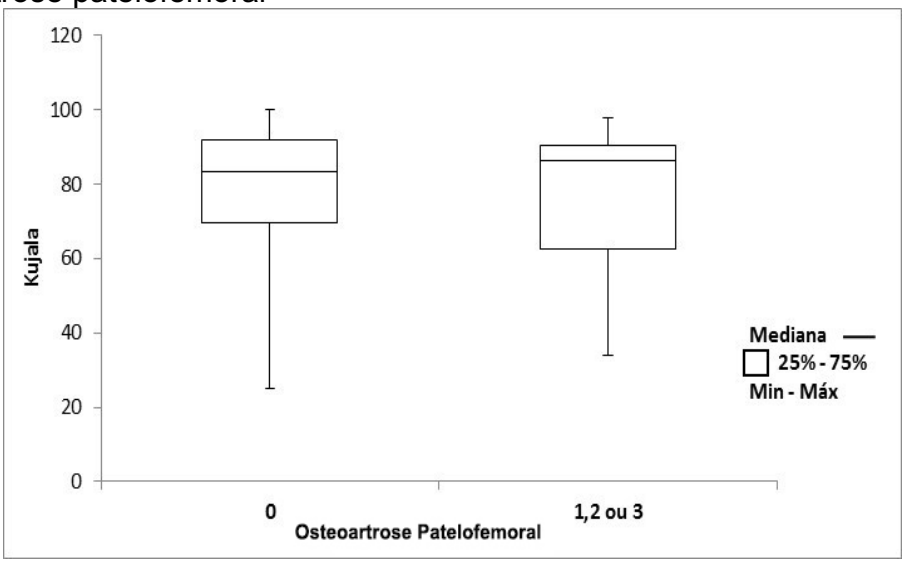

5.6 Análise multivariada em relação aos resultados de Kujala

As variáveis que apresentaram associação significativa com os resultados de Kujala na análise univariada foram tempo de acompanhamento (p=0,042) e tróclea femoral (p=0,033).

Em função da rejeição da hipótese de normalidade dos resultados de Kujala, o modelo multivariado foi ajustado considerando-se os postos das variáveis tempo de acompanhamento e tróclea femoral. Assim, para cada uma destas variáveis, testou-se a hipótese nula de inexistência de associação da variável com o resultado de Kujala (na presença da outra variável no modelo) versus a hipótese alternativa de existência de associação.

O resultado do teste estatístico indicou a rejeição da hipótese nula tanto para o tempo de acompanhamento (p=0,030) quanto para a tróclea femoral (p=0,023). Desta forma, há evidências de que as duas variáveis, de forma independente, apresentaram associação com os resultados de Kujala.

Utilizando-se um modelo de regressão linear múltipla, a análise multivariada avaliou a influência de cada variável do estudo na presença de todas as outras. Na Tabela 6, constata-se que somente o tempo de acompanhamento (p=0,043) e a tróclea femoral (p=0,022) tiveram associação significativa com os resultados de Kujala.

Tabela 6. Análise multivariada em relação aos resultados de Kujala

Variáveis	p*
Idade na cirurgia (anos)	0,890
Sexo	0,099
Tempo de acompanhamento (meses)	**0,043**
Altura patelar	0,310
Tróclea femoral (0 e A x B e C)	**0,022**
Osteoartrose patelofemoral (0 x 1, 2 e 3)	0,936
Grau de lesão condral pré-existente na APF	0,495
Túnel (bom=1)	0,128
Túnel (excelente=1)	0,654

* Análise multivariada com modelo de regressão linear múltipla, p<0,05

5.6.1 Tempo de acompanhamento

Na presença das demais variáveis demonstrada na Tabela 6 acima, testou-se a hipótese nula de relação linear entre tempo de acompanhamento e resultado de Kujala versus a hipótese alternativa de inexistência de relação linear. O resultado do teste indicou a rejeição da hipótese nula (p=0,043), confirmando-se a associação positiva desta variável e estimando-se um aumento de 0,11 unidades no resultado de Kujala para cada mês a mais no tempo de acompanhamento.

5.6.2 Tróclea femoral

Na presença das demais variáveis demonstrada na Tabela 6 acima, testou-se a hipótese nula de média igual nos resultados de Kujala entre os dois grupos versus a hipótese alternativa de médias diferentes. O resultado do teste indicou a rejeição da hipótese nula (p=0,022), confirmando-se a associação dos tipos mais graves de tróclea femoral (B e C) com os piores resultados de Kujala.

5.7 Análise univariada em relação à osteoartrose patelofemoral

Esta análise teve o objetivo de avaliar a influência das variáveis do estudo na ocorrência de osteoartrose patelofemoral. Para as variáveis idade na cirurgia e tempo de acompanhamento, testou-se a hipótese nula de médias iguais nos dois grupos de osteoartrose patelofemoral versus a hipótese alternativa de médias diferentes. Para as variáveis altura patelar e grau de lesão condral pré-

existente na APF, testou-se a hipótese nula de resultados iguais nos dois grupos de osteoartrose patelofemoral versus a hipótese alternativa de resultados diferentes.

Na Tabela 7, apresenta-se os dados estatísticos descritivos de cada uma destas variáveis nos grupos de osteoartrose patelofemoral, bem como o valor de p dos testes estatísticos. Observa-se que, analisando-se de modo independente, apenas o tempo de acompanhamento teve associação significativa com a ocorrência de osteoartrose patelofemoral (p=0,028).

Tabela 7. Análise univariada entre a osteoartrose patelofemoral e a idade na cirurgia, o tempo de acompanhamento, a altura patelar e o grau de lesão condral pré-existente na APF

Variável	Osteoartrose patelofemoral	n	Média	Mediana	Mínimo	Máximo	Desvio padrão	p
Idade na cirurgia (anos)	1, 2 ou 3	14	29,1	31,5	15,0	41,0	8,5	0,183*
	0	72	26,0	25,0	15,0	45,0	7,9	
Tempo de acompanhamento (meses)	**1, 2 ou 3**	**14**	**92,2**	**88,5**	**25,3**	**149**	**33,1**	**0,028***
	0	**72**	**68,3**	**62,0**	**24,0**	**163**	**37,3**	
Altura patelar	1, 2 ou 3	14	1,2	1,1	0,9	1,8	0,2	0,490**
	0	72	1,2	1,1	0,9	1,6	0,2	
Grau de lesão condral pré-existente na APF	1, 2 ou 3	14	1,4	0,0	0,0	4,0	1,7	0,505**
	0	72	1,0	0,0	0,0	4,0	1,3	

* Teste t de Student para amostras independentes, p<0,05
** Teste não paramétrico de Mann-Whitney, p<0,05

Para as demais variáveis, testou-se a hipótese nula de independência entre a variável e a presença de osteoartrose patelofemoral versus a hipótese alternativa de dependência.

Na Tabela 8, apresenta-se as frequências e os percentuais encontrados nos grupos de sexo, túnel femoral e tróclea femoral e a respectiva relação estatística com a osteoartrose patelofemoral. Nota-se que, analisando-se de modo independente, apenas os tipos mais graves de displasia da tróclea femoral (B e C) tiveram associação significativa com a ocorrência de osteoartrose patelofemoral (p=0,001).

Tabela 8. Análise univariada entre a osteoartrose patelofemoral e os grupos de sexo, túnel femoral e tróclea femoral

Variável	n	0	1, 2 ou 3	p*
Sexo				
feminino	57	48 (84,2%)	9 (15,8%)	0,863
masculino	29	24 (82,8%)	5 (17,2%)	
Túnel femoral				
ruim	14	12 (85,7%)	2 (14,3%)	
bom	20	15 (75,0%)	5 (25,0%)	0,282
excelente	52	45 (86,5%)	7 (13,5%)	
Tróclea femoral				
0 ou A	62	57 (91,9%)	5 (8,1%)	**0,001**
B ou C	**24**	**15 (62,5%)**	**9 (37,5%)**	

* Teste do qui-quadrado

5.8 Análise multivariada em relação à osteoartrose patelofemoral

Nesta análise, ajustou-se o modelo de regressão logística e avaliou-se a associação de cada variável do estudo com a ocorrência de osteoartrose patelofemoral na presença das demais variáveis, conforme apresentado na Tabela 9.

Tabela 9. Análise multivariada em relação à osteoartrose patelofemoral

Variáveis	p*
Idade na cirurgia	0,175
Sexo	0,623
Tempo de acompanhamento	0,994
Altura patelar	0,601
Tróclea femoral (0 e A x B e C)	**0,004**
Grau de lesão condral pré-existente na APF	0,906
Túneis bons x ruins	0,151
Túneis excelentes x ruins	0,372
Túneis excelentes x bons	0,428

* Análise multivariada com modelo de regressão logística, $p<0,05$

Observa-se que, com exceção da tróclea femoral, todas as variáveis do estudo não tiveram associação com a osteoartrose patelofemoral. Constata-se, então, que o tempo de acompanhamento não influenciou na ocorrência de osteoartrose patelofemoral na presença das demais variáveis (p=0,994), diferenciando-se da análise univariada (p=0,028).

5.8.1 Tróclea femoral

Na presença das demais variáveis incluídas no modelo, testou-se a hipótese nula de probabilidade da presença de osteoartrose patelofemoral nos joelhos com tipos B ou C de displasia da tróclea femoral ser igual à probabilidade nos joelhos com tróclea femoral normal ou com displasia tipo A versus a hipótese alternativa de probabilidades diferentes. Conforme demonstrado na Tabela 9 acima, o resultado desta análise indicou a rejeição da hipótese nula (p=0,004) e confirmou que os tipos mais graves (B e C) de displasia de tróclea femoral tiveram associação significativa com a ocorrência de osteoartrose patelofemoral.

6. DISCUSSÃO

A causa da IRP é multifatorial e o tratamento ideal ainda é um desafio aos cirurgiões ortopédicos. A maioria dos procedimentos cirúrgicos visa a correção das condições predisponentes por meio de realinhamento do mecanismo extensor do joelho e modificação da mecânica dos estabilizadores dinâmicos com técnicas de medialização ou anteromedialização da TAT e de avanço ou plicatura do VMO [2, 23, 24]. A liberação isolada do retináculo lateral é outra intervenção citada na literatura, mas que não apresenta bons resultados tanto na estabilidade quanto na prevenção da degeneração articular da APF, podendo ser usada eventualmente como um procedimento adicional [22, 25]. Além destas técnicas, a trocleoplastia atua diretamente no principal estabilizador ósseo da patela, sendo geralmente indicada para casos de displasia grave da tróclea femoral ou cirurgias de revisão da IRP. Por esta condição ser considerada um fator predisponente, é uma alternativa no tratamento cirúrgico, apesar da sua indicação e dos seus resultados ainda serem controversos nos poucos estudos publicados [2, 28, 29]. E, na presença da patela alta, a normalização da altura patelar pode ser realizada por meio da osteotomia de distalização da TAT [16]. Eventualmente, outras opções de osteotomias para alinhamento do eixo do joelho também podem ser indicadas, como a varizante e a derrotatória femorais [25].

Contudo, o cirurgião pode ter dificuldade na definição de qual fator restaurar e qual método de realinhamento utilizar, principalmente em pacientes sem desvios do eixo do mecanismo extensor e sem condições predisponentes explícitas. Além disso, não há evidências de que o mau alinhamento cause IRP sem haver lesão dos estabilizadores mediais da patela. O princípio da cirurgia realizada pelo método de menu à la carte (modificação dos fatores predisponentes conforme a presença dos mesmos) torna ainda mais desafiador propor o tratamento ideal para cada paciente com IRP, visto as diversas variáveis que o cirurgião pode se defrontar, bem como quais corrigir e em qual sequência realizar. E, como descreveram Berruto et al. [55], este método melhora a estabilidade patelar, mas não previne a degeneração articular.

A partir dos anos 90, com a melhor compreensão da anatomia do LPFM aliada ao reconhecimento da sua importância como o principal estabilizador medial da patela, muitos cirurgiões foram estimulados a focar as técnicas cirúrgicas na reconstrução do LPFM [6, 8, 10]. Assim, atua-se diretamente no local essencial da patologia, como bem descrito por Fithian et al. [138]. Desde então, o princípio do tratamento cirúrgico da IRP tornou-se mais lógico e observou-se uma consequente melhora nos resultados funcionais e uma diminuição das recidivas [19, 31, 81, 82].

O LPFM é considerado o principal restritor estático do deslocamento lateral da patela e apresenta uma força de resistência à tração de 208N, o que corresponde entre 50 a 60% das forças que evitam a lateralização da patela [4, 6-8]. Contudo, apesar da sua existência e da sua importância estarem muito bem documentadas na literatura e da sua primeira descrição com esta denominação ter sido realizada por Warren e Marshall [9] há mais de 40 anos, este ligamento ainda não consta na Nomina Anatômica. Independentemente disto, houve a popularização mundial deste termo, visto a grande quantidade de publicações sobre o tema.

A anatomia e a biomecânica do LPFM têm sido muito estudadas [4-12, 65-71]. Entretanto, ainda há controvérsias em relação ao melhor ponto anatômico femoral para inserção e fixação do enxerto, em qual ângulo de flexão do joelho o enxerto deve ser tensionado e qual a tensão necessária. Neste estudo, as cirurgias foram realizadas com base na técnica descrita por Camanho et al. [37] em 2007 e foram seguidos os parâmetros descritos por Steensen et al. [65] em 2004, que apontaram a porção superior da inserção femoral e a inferior da inserção patelar como os pontos mais isométricos, e por Nomura et al. [33] em 2003, que descreveram o ponto anatômico de inserção femoral localizado proximal e posterior ao EP e distal e anterior ao TA.

Durante a execução do procedimento cirúrgico, tanto a inserção patelar quanto a femoral foram identificadas por visualização direta e o ponto do túnel femoral foi definido por meio da palpação das referidas eminências anatômicas, sem auxílio de métodos complementares de imagem. Em comparação com a técnica descrita por Camanho et al. [37], optou-se por duas incisões de pele distintas e menores para uma melhor cosmese. A fixação patelar por meio de suturas no periósteo proporcionou a estabilidade necessária na reconstrução,

como descrito por Kyung et al. [41], Deie et al.[88] e Lenschow et al. [91]. Para tensionamento final do enxerto, optou-se pela fixação femoral com o joelho entre 45 e 60º de flexão, por ser mais fácil o controle da centralização da patela na tróclea femoral. Esta posição também foi recomendada por Sadigursky et al. [139], na sua análise biomecânica realizada com o mesmo tipo de enxerto do TP, e por outros estudos clínicos e biomecânicos com diferentes tipos de enxertos [42, 84, 94, 104, 140-142]. E, apesar de seguir os princípios da referida técnica, o autor preferiu não realizar a sutura do enxerto junto ao músculo VMO, conforme a descrição original, visto a inconstante presença de conexão entre este músculo e o LPFM conforme relatado por Steensen et al. [65] em 2004 e corroborado posteriormente por Placella et al. [68].

Além disso, realizou-se a confirmação intra-operatória da excursão patelar na tróclea femoral tanto pela artroscopia quanto pela mobilidade do joelho antes da fixação do enxerto, evitando-se, assim, um tensionamento excessivo ou insuficiente do mesmo. Este procedimento é pouco descrito na literatura, como citado por Nomura et al. [33] e Howells et al. [90], mas proporciona refinamento técnico e maior acurácia na obtenção da tensão adequada do enxerto durante a reconstrução do LPFM, visto os diversos fatores necessários para o sucesso da cirurgia.

O enxerto autólogo do terço medial do TP foi utilizado para a reconstrução do LPFM nos pacientes com IRP deste estudo devido às seguintes vantagens: ser de fácil obtenção, ser um enxerto utilizado rotineiramente nas cirurgias de reconstrução ligamentar do joelho, ter formato achatado semelhante ao LPFM, facilitar o tensionamento pela sua menor elasticidade em relação aos tendões do semitendíneo e do grácil, e por permanecer fixo à patela já no ponto de sua inserção anatômica. Além disso, como o enxerto é retirado juntamente de um fragmento ósseo da TAT, permite a fixação estável imediata por meio de um parafuso de interferência no túnel femoral, apresentando também uma boa relação custobenefício por esta razão. Ademais, é o enxerto de preferência do autor, que possui familiaridade e anos de experiência com a técnica descrita.

Há alguns relatos na literatura sobre as características do enxerto do TP na reconstrução ligamentar do joelho e o seu terço central é a porção mais estudada por ser usada frequentemente na cirurgia de reconstrução do ligamento cruzado anterior (LCA). O estudo biomecânico de Cooper [143]

demonstrou que o terço central do TP com 10 mm de largura apresenta resistência de 2977 N (± 516 N) e o de 7 mm de largura, 2238 N (± 316 N). Com relação ao terço medial do TP, o estudo biomecânico de Yanke et al. [144], em 2013, demonstrou que sua resistência à falha é de 1575 (± 325 N) e sua rigidez é de 275 N/mm. Estes resultados são relevantes, pois a resistência demonstrada pelo terço medial do TP é superior à do LPFM e suficiente para a sua reconstrução. Além disso, como citado por Hinckel et al. [5], também foi demonstrado ser um enxerto mais resistente que outros tendões usados rotineiramente na reconstrução do LPFM, como os tendões do semitendíneo (1250 ± 50 N) e grácil (838 ± 30 N). Na técnica realizada neste estudo, o terço medial do TP é retirado com fragmento ósseo da TAT de maneira semelhante ao utilizado na cirurgia de reconstrução do LCA, porém, sem desinseri-lo do rebordo superomedial da patela, sendo de fácil preparação. Por não ser retirado osso da patela, previne-se a ocorrência de dor num local frequentemente descrito como doloroso no período pós-operatório da retirada do terço central do TP [145]. Além disso, o TP com fragmento ósseo da TAT propicia a fixação estável imediata no túnel femoral, facilitando o tensionamento do enxerto e a técnica cirúrgica. Com isso, permite-se a reabilitação precoce do paciente por meio da marcha e do apoio imediatos e do ganho gradual da amplitude articular do joelho, pois não há necessidade de imobilização. Outra característica do TP é apresentar uma forma achatada similar a do LPFM, diferenciando-se dos tendões do semitendíneo e do grácil que apresentam forma tubular e que são os tendões mais comumente utilizados. Uma possível preocupação com relação ao uso do terço medial do TP seria uma consequente alteração do alinhamento ou da inclinação patelar após a cirurgia. Porém, em 2003, Dhillon et al. [146] não demonstraram tal efeito nas cirurgias para reconstrução do LCA com este tipo de enxerto, o que também não foi observado nesta pesquisa. Esta é uma técnica cirúrgica considerada simples e de fácil reprodutibilidade pelos autores criadores da mesma (Camanho et al.) [37], por Witoński et al. [92] e pelo autor deste estudo.

O LPFM apresenta um comportamento biomecânico anisométrico, permanecendo tenso em extensão e relaxando com a flexão do joelho em angulações maiores que 90º. Entre as suas inserções ósseas, a femoral é considerada mais importante que a patelar, como citado por Smirk e Morris [12],

Elias et al. [59], Steensen et al. [65] , Stephen et al. [74, 147], Ntagiopoulos et al. [76] e Sanchis-Alfonso et al. [80]. A análise do posicionamento do túnel femoral na reconstrução do LPFM é pertinente, visto que os estudos *in vitro* de Smirk e Morris [12] e de Stephen et al. [74] demostraram que alterações maiores que 5 mm na distância da inserção femoral do enxerto do LPFM podem acarretar mudanças na isometria e no tensionamento do enxerto. Consequentemente, pode haver sobrecarga da cartilagem na APF, como constatado nos estudos de Elias e Cosgarea [59] e de Stephen et al. [77]. Também, foram descritas variações nas correlações entre as inserções anatômicas do LPFM e suas respectivas referências radiográficas na patela e no fêmur, como verificado nos achados de Hinckel et al. [5], Schöttle et al. [60], LaPrade et al. [66], Stephen et al. [74], Wijdicks et al. [97], Redfern et al. [98] e Barnett et al. [99]. Destes, o ponto femoral descrito por Schöttle et al. [60] é o mais comumente citado na literatura por ser um parâmetro reprodutível nos períodos pré, per e pós-operatórios. Por estas razões, foi o método radiográfico escolhido pelo autor para avaliar a posição do túnel femoral na incidência de perfil absoluto do joelho.

O posicionamento do túnel femoral pode ser realizado essencialmente por meio de dois métodos durante a cirurgia: identificação direta com visualização e palpação ou indireta com auxílio de exames de imagem como a radiografia e a radioscopia. Não há consenso na literatura sobre qual é o mais confiável, havendo defensores de uma ou outra ou ambas as opções, como citado por Caplan et al. [25]. Dentre estas alternativas, há autores que apontaram o método palpatório com maior chance de erros no posicionamento [60, 98, 148, 149], enquanto outros relataram que pequenas variações tanto na rotação do joelho quanto nos aparelhos de radioscopia ou de raios X resultam num posicionamento intra-operatório inadequado [99, 101-103]. Na técnica cirúrgica realizada nesta pesquisa, realizou-se o posicionamento do túnel femoral pelo método palpatório das referências anatômicas do TA e do EP devido à execução simples, à experiência do cirurgião com o método e à prevenção de exposição da equipe cirúrgica e do paciente à radiação dos raios X, ratificando-se o relato de Sanchis-Alfonso et al. [100]. Apesar de 16,3% dos túneis estarem com posicionamento ruim na avaliação final dos pacientes, não houve correlação com os resultados funcionais, reforçando os desfechos satisfatórios de Servien et al. [140] (com 69% de túneis bem posicionados), McCarthy et al. [150] (com apenas 36% dos túneis em posição

adequada), Hopper et al. [109] (com 71,7% de túneis bem posicionados), Pinheiro Júnior et al. [151] (com 73,3% de túneis bem posicionados), Hiemstra et al. [152] (com 92,3% de túneis bem posicionados) e Tscholl et al. [153] (com apenas 28,6% de túneis bem posicionados). Ademais, Sanchis-Alfonso et al. [80], ao realizarem um estudo computacional, sugeriram que pacientes com túnel mau posicionado poderiam ter bons resultados funcionais desde que o enxerto estivesse isométrico entre 0 e 30º de flexão do joelho. Contudo, em outro estudo computacional, Tischer et al. [113] observaram um aumento da tensão no LPFM quando a inserção femoral localizava-se num raio maior que 10 mm do ponto Schöttle et al. [107], principalmente nas direções proximal e anterior. Estes autores enfatizaram que esta alteração poderia implicar diretamente nos resultados, como foi descrito posteriormente no estudo clínico de Hiemstra et al. [154], que relataram piores resultados funcionais nesta situação. Já Bollier et al. [61] descreveram casos de recidivas, de subluxação medial e de osteoartrose patelofemoral como complicações em pacientes com túnel femoral mau posicionado.

Além disso, esta pesquisa não demonstrou correlação entre o posicionamento inadequado do túnel femoral e a presença de osteoartrose patelofemoral (p=0,282). Apesar da difícil interpretação desta análise, este resultado pode estar relacionado à inserção femoral do LPFM ser uma área, e não apenas um ponto específico. Outra justificativa seria o caráter multifatorial da IRP, pois constatou-se resultados ruins pelo questionário de Kujala mesmo em joelhos com túneis bem posicionados. Também, o tensionamento do enxerto é outro fator relevante a ser considerado, pois a isometria pode ser obtida mesmo com túnel em posição não anatômica, como citou Sanchis-Alfonso et al. [80], ou localizado mais anteriormente, como destacou Gobbi et al. [155]. Neste aspecto, o TP proporciona uma vantagem em relação aos tendões semitendíneo e grácil pela maior facilidade de se conseguir o tensionamento ideal devido às características já explicadas anteriormente. Independente do posicionamento do túnel femoral, a técnica cirúrgica descrita não resultou em limitação da mobilidade articular do joelho em nenhum paciente. Por isso, salienta-se a importância da avaliação da excursão patelar pela artroscopia antes da fixação final do enxerto no túnel femoral para se obter a tensão mais apropriada em cada caso, evitando-se hipo ou hipercorreções. Como bem observado por Kyung et

al. [41], numa revisão de literatura, tanto as inserções ósseas quanto o tensionamento do enxerto devem ser precisos para se obter um melhor resultado funcional.

Outro contexto referente ao ponto de inserção femoral pelo método de Schöttle et al. [60] é o fato do diâmetro de 5 mm ser considerado um valor arbitrário e muito restrito para o posicionamento ideal do túnel femoral em relação a este ponto. Então, alguns autores recomendaram outras formas de avaliação, como Servien et al. [140] e Woodmass et al. [156] que adaptaram o diâmetro de 5 para 7 mm devido ao enxerto utilizado. Já McCarthy et al. [150] optaram por 9 mm de diâmetro e Hopper et al. [109] e Tscholl et al. [153] modificaram o diâmetro para 10 mm. Diferentemente, Hiemstra et al. [152] categorizaram os túneis com as distâncias em relação ao ponto de Schöttle et al. [60] em ideal (0 a 6 mm), bom (6 a 12 mm) e ruim (>12 mm). Nesta pesquisa, optou-se pela utilização de um diâmetro de 10 mm para avaliação do respectivo posicionamento do túnel femoral em relação ao ponto de Schöttle et al. [60] devido ao diâmetro do túnel realizado na cirurgia, conforme o tamanho do fragmento ósseo da TAT no enxerto do TP, e por estar de acordo com as variações sugeridas por estes últimos autores.

Além disso, com o objetivo de facilitar a interpretação da correlação desta variável com os resultados funcionais e radiográficos, foram criadas três categorias de túneis (excelente, bom e ruim) de forma semelhante aos estudos de McCarthy et al. [150] e Hiemstra et al. [152]. Ressaltando-se que o LPFM pode apresentar diversas formas e comprimentos, como relataram Placella et al. [69] na sua revisão sistemática, cabe novamente salientar que o ponto de inserção femoral do LPFM é variável [12] e corresponde na verdade a uma área com valor aproximado entre 29,5 a 56,5 mm^2, conforme citado por alguns autores [70-72, 76]. Estes últimos fatores (formato do LPFM e área de inserção femoral) são pouco citados na literatura e podem influenciar tanto na análise do posicionamento da inserção femoral quanto no resultado funcional da reconstrução do LPFM. E, mesmo ampliando os limites do ponto femoral definido por Schöttle et al. [60], talvez não tenha sido suficiente para o método desta pesquisa detectar diferenças relevantes nos resultados. Por um outro aspecto, constata-se que a maioria dos estudos anatômicos descreve o LPFM em cadáveres com idade avançada, distante do perfil etário dos pacientes com IRP, e sem a presença dos

fatores predisponentes. Estes fatos podem contribuir para a discrepância nos achados das inserções do LPFM e suas correlações radiográficas.

Devido ao caráter multifatorial da IRP, a influência das condições predisponentes na reconstrução isolada do LPFM foi avaliada por diversos autores [2, 3, 15, 16, 30, 138, 157-159]. Destes fatores de risco, os mais frequentes e relevantes são a displasia da tróclea femoral, a patela alta, o ângulo Q aumentado no exame físico e a medida TA-GT aumentada na TC. Como a presença dos dois últimos foi critério de exclusão do estudo, para se evitar um possível viés devido aos pacientes terem sido submetidos ao realinhamento do mecanismo extensor concomitantemente, analisou-se a relação dos resultados com o tipo de tróclea femoral e a altura patelar.

A análise da altura patelar foi realizada conforme o índice de Caton-Deschamps [86, 158] por ser o mais utilizado na literatura, ser de fácil medição na incidência em perfil absoluto do joelho e favorecer comparações, além de ser o método usado rotineiramente pelo autor. Ademais, o uso da radiografia digital permitiu a mensuração rápida e precisa com um *software* que facilitou esta avaliação.

Neste estudo, não se constatou correlação estatisticamente significante entre a altura patelar e os resultados funcionais de Kujala (p=0,310), corroborando os resultados da reconstrução isolada do LPFM com a presença de patela alta de Valkering et al. [114], Howells et al. [90], Pinheiro Júnior et al. [118], Allen et al. [115], Woodmass et al. [156] e Blanke et al. [160]. Contraditoriamente, Thaunat e Erasmus [73] e Redler et al. [116] relataram que a patela alta poderia apresentar piores resultados clínicos e Sappey-Marinier et al. [119] afirmaram que a patela alta aumenta o risco de recidiva da IRP após a reconstrução do LPFM. Já Caplan et al. [25] recomendaram que a osteotomia de distalização da TAT pode ser adicionada à reconstrução do LPFM nos casos de patela alta significativa. Contudo, o estudo de Woodmass et al. [156] demonstrou que a cirurgia de reconstrução isolada do LPFM diminuiu a altura patelar em 64% dos casos de patela alta, reafirmando o estudo de Nomura et al. [58]. E, numa revisão sistemática realizada em 2013, Magnussen et al. [30] sugeriram mais estudos comparativos para investigar o real efeito da adição de técnicas para diminuição da altura patelar nos resultados funcionais da reconstrução do LPFM associada à patela alta. Além disso, esta pesquisa também demonstrou que a altura patelar

não influenciou na ocorrência de osteoartrose patelofemoral a médio e longo prazo (p=0,601), atestando-se os achados de Nomura et al. [58].

A análise do tipo de tróclea femoral foi baseada na classificação de Dejour et al. [107, 132] por ser a mais citada na literatura e por ter sido descrita na incidência de perfil na radiografia simples do joelho, que foi o exame de imagem utilizado nesta pesquisa.

A relevância da displasia de tróclea femoral na reconstrução do LPFM também foi avaliada por alguns autores e observa-se resultados conflitantes. Enquanto Arendt [85] e, posteriormente, Hopper et al. [109] recomendaram a reconstrução isolada do LPFM quando a tróclea femoral fosse normal ou tipo A sem esporão troclear, os estudos de Schötlle et al. [83], Fernandez et al. [104], Steiner et al. [105], Howells et al. [90], Valkering et al. [114], Sadigurski et al. [142], Allen et al. [115], Blanke et al. [160] e Thaunat e Erasmus [73] não constataram influência do grau de displasia da tróclea femoral nos resultados. Já Caplan et al. [25], Schüttler et al. [52], Hopper et al. [109], Wagner et al. [106], Kita et al. [110], Hiemstra et al. [111, 112], Nakagawa et al. [121] e Schüttler et al. [52] encontraram piores resultados em pacientes com displasia da tróclea femoral, principalmente nos tipos mais graves. Na análise multivariada desta pesquisa, também se observou uma correlação estatisticamente significante entre os tipos mais graves de displasia da tróclea femoral encontrados (B e C) e os piores resultados funcionais pelo questionário de Kujala (p=0,022) e a ocorrência de osteoartrose patelofemoral (p=0,004). Tais resultados sugerem que estes tipos talvez necessitem de algum procedimento cirúrgico adicional para sua correção, como a trocleoplastia. Ren et al. [161], numa revisão sistemática em 2019, relataram melhores resultados funcionais e menores taxas de recidiva na reconstrução do LPFM associada à trocleoplastia em comparação com a trocleoplastia isolada.

Entretanto, os resultados da trocleoplastia ainda são contraditórios na literatura. Numa revisão sistemática com meta-análise realizada em 2018, van Sambeeck et al. [162] descreveram que a taxa de complicações deste procedimento é similar a outras técnicas de estabilização patelar, como a reconstrução do LPFM. Porém, num estudo clínico em 2011, Thaunat et al. [163] relataram casos de recidivas e reintervenções cirúrgicas. E, na avaliação dos resultados a longo prazo de pacientes submetidos a trocleoplastia associada ao realinhamento proximal, Rouanet et al. [164] observaram que 97% dos pacientes

apresentavam sinais de osteoartrose patelofemoral (65% grau 2 ou maior pela classificação de Iwano) após um acompanhamento médio de quinze anos e que 20% dos casos foram convertidos para artroplastia total do joelho. Em outra revisão sistemática, Testa et al. [165] compararam a trocleoplastia com a reconstrução do LPFM e relataram resultados funcionais e taxas de recidiva semelhantes em ambos os métodos; porém, a trocleoplastia apresentou maiores taxas de teste da apreensão positivo (20% x 8%) e de reoperações (25% x 7%). Estes dados corroboram a dificuldade em se definir o tratamento ideal para a IRP e, possivelmente, sugerem que técnicas mais simples possam ter resultados similares ou até melhores que as complexas.

Como a IRP é relatada com maior frequência no sexo feminino, este é outro fator que poderia influenciar negativamente nos resultados, como citado por Parikh et al. [94]. Numa série com 224 pacientes submetidos a reconstrução isolada do LPFM ou associada ao realinhamento patelar, Enderlein et al. [166] também constataram que pacientes do sexo feminino apresentaram piores resultados funcionais. Contraditoriamente, Hiemstra et al. [167] não observaram influência do sexo nos resultados clínicos, equiparando-se aos achados desta pesquisa, a qual não demonstrou diferença estatística entre os sexos tanto nos resultados de Kujala (p=0,099) quanto na presença de osteoartrose patelofemoral (p=0,623).

A avaliação da cartilagem da APF em pacientes com IRP é importante, pois supõe-se que joelhos com lesões condrais possam evoluir com piores resultados funcionais e osteoartrose a longo prazo. Contudo, nesta pesquisa, não houve correlação entre as lesões condrais pré-existentes na APF e os resultados de Kujala (p=0,495) e a ocorrência de osteoartrose patelofemoral (p=0,906). Estes achados comparam-se aos dos estudos de Scuderi et al. [46], Howells et al. [90], Ronga et al. [168] e Valkering et al. [114], enquanto o de Slenker et al. [141] constatou que 80% dos pacientes tinham lesão condral durante a cirurgia e 88,6% eram capazes de participar de atividades físicas extenuantes na avaliação final. Todavia, os estudos de Sillänpää et al. [47], Thaunat e Erasmus [73], Nakagawa et al. [121], Naveed et al. [124] e Enderlein et al. [166] demonstraram piores resultados em pacientes com lesões condrais na APF. Ressalta-se que, apesar de ser um método simples, barato e de fácil padronização, o exame radiográfico realizado no acompanhamento final dos pacientes desta pesquisa

pode não avaliar adequadamente as lesões condrais na APF. Salonen et al. [21], em 2017, analisaram o grau de lesão condral por meio de RM em pacientes com luxação aguda da patela. Referiram que 70% dos pacientes apresentavam algum grau de lesão condral no momento do trauma e que 50% dos pacientes tiveram piora do grau da lesão condral na APF após um período médio de oito anos. Porém, o uso rotineiro da RM como exame controle para avaliação da reconstrução do LPFM oneraria os custos, além de ainda não haver comprovação da sua necessidade em todos os casos. Outro ponto a se destacar seria o tempo decorrido entre a lesão inicial e a cirurgia, pois espera-se que períodos longos de instabilidade aumentem a ocorrência de lesões condrais. Como esta variável seria de difícil interpretação pela metodologia empregada na pesquisa, optou-se pela não realização desta análise.

Os resultados do tratamento cirúrgico da IRP podem ser avaliados por meio da taxa de recidiva, da avaliação clínica e funcional dos pacientes e por métodos de imagem dos joelhos operados. Neste estudo, não houve recidivas nem perda da mobilidade articular nos pacientes tratados com a técnica descrita. Estes resultados funcionais corroboram os apresentados pela grande maioria dos relatos de reconstrução do LPFM que citam um baixo índice ou nenhuma recidiva, principalmente quando confrontados com algumas técnicas de realinhamento patelar e com o tratamento conservador. Em comparação com diferentes tipos de enxerto autólogo usados na reconstrução do LPFM, como os tendões do semitendíneo, do grácil e do quadríceps, os resultados demonstraram a eficácia da técnica executada com o enxerto do terço medial do TP.

A intenção do uso de um questionário subjetivo é avaliar diferentes situações da função do joelho no cotidiano dos pacientes e favorecer comparações. Neste estudo, a avaliação funcional dos pacientes foi feita com o questionário de Kujala [127, 128] por ser específico para análise das disfunções da APF e por ser o mais usado nos estudos sobre o tratamento da IRP e sobre a reconstrução do LPFM. Uma possível falha deste questionário poderia ocorrer na avaliação dos casos bilaterais, pois um joelho poderia afetar negativamente a percepção do outro, apesar da maioria das questões ser direcionada a um lado apenas. Neste sentido, Tompkins e Arendt [169] relataram a dificuldade de

avaliação dos pacientes com IRP devido às diversas variáveis encontradas e à grande frequência de casos bilaterais.

Estudos com acompanhamento a longo prazo para avaliação de pacientes submetidos à reconstrução do LPFM são raros, como os descritos por Ellera-Gomes et al. [38], Deie et al. [122], Nomura et al. [58], Sillanpää et al. [50], Han et al. [123] e Zhang e Li [125]. Nesta pesquisa, o tempo de acompanhamento foi definido como médio prazo (entre 24 e 59 meses) e longo prazo (igual ou maior que 60 meses), baseando-se nos diversos estudos clínicos da literatura e de maneira consensual. Na comparação entre estes dois grupos de acompanhamento, não houve diferença estatística nos resultados funcionais de Kujala ($p=0,389$) e na ocorrência de osteoartrose patelofemoral ($p=0,994$). Apesar dos grupos englobarem pacientes diferentes, estes dados demonstram que não houve deterioração dos resultados funcionais com o passar do tempo e que, inclusive, foram melhores no grupo de longo prazo ($p=0,043$). Na avaliação geral, 81,2% dos joelhos foram classificados como excelente, bom e regular segundo o questionário de Kujala adaptado por Sillanpää et al. [129]. Observa-se que os resultados funcionais encontrados foram aparentemente piores que a maioria dos relatos de avaliação clínica descritos na literatura e cogita-se algumas possíveis explicações para isso. O caráter retrospectivo da metodologia empregada, na qual o questionário funcional foi aplicado somente na avaliação final dos pacientes, impossibilitou a comparação direta com o período pré-operatório. A dificuldade de se controlar a reabilitação deste grupo de pacientes, principalmente a médio e longo prazo, poderia implicar numa dificuldade de recuperação da força muscular e da propriocepção. Ademais, a cronicidade das lesões, o baixo nível prévio de atividades físicas e a maioria dos pacientes serem oriundos do sistema público de saúde também poderiam influenciar negativamente nas respostas. Contudo, cabe citar novamente que não houve nenhum caso de recidiva da IRP e que todos os pacientes relataram estar melhor após a cirurgia e a fariam novamente caso ainda não tivessem sido operados, sendo que a utilização destas perguntas foi embasada no estudo de Howells et al. [90]. Estes fatos demonstram que a técnica descrita proporciona resultados funcionais satisfatórios e deve estar no arsenal técnico dos cirurgiões ortopédicos.

A razão para o desenvolvimento de osteoartrose patelofemoral em pacientes com IRP ainda é pouco compreendida. Schüttler et al.[52] sugeriram que as possíveis causas seriam as lesões condrais, a presença de displasia da tróclea femoral e a mudança na cinemática da articulação patelofemoral causada por alguns procedimentos cirúrgicos. Neste estudo, a presença radiográfica de osteoartrose patelofemoral foi graduada conforme a classificação de Iwano et al. [134] por ser de fácil compreensão e específica para avaliação da APF, além de já ter sido citada em outros estudos de longo prazo, como os de Maenpää et al. [56], Sillanpää et al. [47], Schuttler et al. [52], Vivod et al. [49] e Berruto et al. [55]. Esta avaliação é pertinente para averiguação de possíveis sinais de osteoartrose patelofemoral como consequência da reconstrução do LPFM, visto que outros autores observaram progressão para degeneração articular a longo prazo em pacientes submetidos a diferentes tipos de técnicas para tratamento da IRP. Estes autores constataram que alguns procedimentos efetuados para o realinhamento distal do mecanismo extensor, como os de Hauser [45, 53, 57], de Roux-Goldthwait [47, 48, 50] e de Elmslie-Trillat [49, 54, 121, 124], para o realinhamento proximal, como a plicatura medial [27, 46, 49] e o avanço do VMO preconizado por Insall [51, 52], além dos métodos de menu à la carte [55] e trocleoplastia [164], são exemplos de técnicas que evoluíram com osteoartrose patelofemoral a longo prazo.

A análise radiográfica com acompanhamento a médio e longo prazo após a reconstrução do LPFM com o terço medial do TP realizada neste estudo apresentou sinais evidentes de osteoartrose patelofemoral (graus 2 e 3 da classificação de Iwano) em apenas 4,7% dos joelhos, sendo que o único caso grau 3 tinha osteoartrose tibiofemoral grau 3 simultaneamente. Este resultado é relevante e corrobora os achados de Deie et al. [122], Nomura et al. [58], Sillanpää et al. [50], Han et al. [123] e Zhang e Liu [125], que também avaliaram a reconstrução do LPFM a longo prazo e não observaram sinais significativos de osteoartrose patelofemoral. Além disso, não houve correlação entre o grau de osteoartrose e os resultados funcionais (p=0,936) nos poucos pacientes que a apresentaram (16,3%). Portanto, mesmo quando há sinais de degeneração articular, o paciente pode permanecer assintomático e ter resultado funcional satisfatório, contrariando os achados de Sillanpää et al. [47]. Contudo, salienta-se novamente que a ocorrência de osteoartrose patelofemoral teve correlação estatisticamente

significante com os tipos mais graves (B e C) de displasia da tróclea femoral encontrados no estudo e não teve correlação com a lesão condral pré-existente, o que deve ser lembrado na explanação aos pacientes sobre o prognóstico da reconstrução isolada do LPFM nestas situações.

Com o enxerto e os princípios técnicos utilizados nesta pesquisa, há na literatura apenas dois estudos clínicos avaliando um número reduzido de pacientes (35 no total) e com acompanhamento inferior a quatro anos [37, 92]. Os resultados com um número maior de pacientes após um período pós-operatório mais longo ainda não haviam sido apresentados, sendo este o primeiro relato de longo prazo com a técnica descrita. Desta forma, foi fundamental realizar tanto a avaliação funcional quanto a radiográfica, constatando-se a pouca ocorrência de osteoartrose patelofemoral a longo prazo. Além disso, mostrou-se que o procedimento cirúrgico descrito é uma técnica simples, reprodutível e que não apresentou recidivas, podendo ser indicado em pacientes de ambos os sexos e com maturidade esquelética, patela alta, displasia leve da tróclea femoral e lesões condrais na APF.

Os pontos fortes desta pesquisa se devem ao fato de todos os pacientes terem sido submetidos à mesma técnica de reconstrução do LPFM, com o mesmo tipo de enxerto e pelo mesmo cirurgião, além de terem sido avaliados a médio e longo prazo, algo difícil de ser realizado principalmente no âmbito nacional, sendo de relevância na comparação com a literatura mundial devido aos poucos estudos semelhantes publicados. Também, é um dos poucos estudos que fez correlação dos resultados funcionais com lesões condrais, posicionamento do túnel femoral, altura patelar, displasia da tróclea, sexo, idade e osteoartrose patelofemoral. Além disso, excluiu-se pacientes previamente operados com outras técnicas e submetidos ao realinhamento do mecanismo extensor concomitantemente, favorecendo a homogeneização da amostra e minimizando possíveis vieses.

Os pontos fracos seriam a ausência de um grupo controle, por exemplo, com outras técnicas cirúrgicas ou diferentes tipos de enxerto, e ao caráter retrospectivo da metodologia empregada na qual os pacientes responderam ao questionário funcional e foram avaliados somente no prazo final do acompanhamento, dificultando a comparação com o período pré-operatório. Outros pontos seriam o pequeno número de pacientes com osteoartrose

patelofemoral, que impediu uma análise mais aprofundada para conclusões definitivas sobre os possíveis fatores causais da mesma, e a não correção de fatores de risco como a patela alta e a displasia de tróclea femoral. Além disso, os joelhos contralaterais não submetidos à cirurgia também não foram avaliados, impedindo uma comparação com questionário funcional de Kujala e com uma possível presença de osteoartrose nas radiografias. Também, a impossibilidade de analisar os pacientes que não foram localizados, a dificuldade de padronização da reabilitação prolongada e a falta de um exame complementar mais minucioso para analisar a condição da cartilagem, como discutido acima sobre a RM, seriam outros aspectos a se destacar.

Os resultados desta pesquisa demonstraram que a referida técnica cirúrgica indicada no tratamento da IRP estabilizou a articulação APF e apresentou baixa ocorrência de osteoartrose patelofemoral, em taxas menores que as relatadas na literatura com o tratamento conservador ou outros métodos cirúrgicos, como o realinhamento do mecanismo extensor e a trocleoplastia. Contudo, devido aos piores resultados observados nos tipos mais graves de displasia da tróclea femoral, recomenda-se aos cirurgiões observarem mais atentamente este fator predisponente para a orientação aos pacientes sobre o prognóstico da patologia e sobre a eventual realização de procedimentos complementares. Sugere-se a realização de novos estudos prospectivos com acompanhamento a longo prazo, preferencialmente randomizados e comparativos com outras técnicas de reconstrução do LPFM e combinadas ou não a procedimentos para correção dos tipos mais graves de displasia da tróclea femoral para se avaliar a possível melhora funcional e a prevenção da degeneração articular nestes casos.

7. CONCLUSÕES

Esta pesquisa resultou nas seguintes conclusões:

1. A cirurgia de reconstrução isolada do ligamento patelofemoral medial com o terço medial do tendão patelar estabilizou a articulação patelofemoral e evitou novos episódios de luxação nos pacientes com instabilidade recidivante da patela. Além disso, apresentou resultados funcionais satisfatórios e baixa ocorrência de osteoartrose patelofemoral a médio e longo prazo.

2. Os tipos mais graves de displasia da tróclea femoral encontrados no estudo (B e C) tiveram correlação estatisticamente significante com os piores resultados funcionais e a ocorrência de osteoartrose patelofemoral. A idade, o sexo, a altura patelar, o posicionamento do túnel femoral e a lesão condral pré-existente na articulação patelofemoral não influenciaram nos resultados.

8. ANEXOS

Anexo A. Termo de consentimento livre e esclarecido

HOSPITAL DAS CLÍNICAS DA FACULDADE DE MEDICINA DA UNIVERSIDADE DE SÃO PAULO - HCFMUSP

TERMO DE CONSENTIMENTO LIVRE E ESCLARECIDO

Título da Pesquisa: RECONSTRUÇÃO DO LIGAMENTO PATELOFEMORAL MEDIAL COM O TERÇO MEDIAL DO TENDÃO PATELAR NO TRATAMENTO DA INSTABILIDADE CRÔNICA DA PATELA: RESULTADOS A MÉDIO E LONGO PRAZO.

Pesquisador Principal - FABIANO KUPCZIK

Departamento/Instituto - IOT - HCFMUSP

1. Você está sendo convidado(a) a participar como voluntário(a) da pesquisa RECONSTRUÇÃO DO LIGAMENTO PATELOFEMORAL MEDIAL COM O TERÇO MEDIAL DO TENDÃO PATELAR NO TRATAMENTO DA INSTABILIDADE CRÔNICA DA PATELA: RESULTADOS A MÉDIO E LONGO PRAZO.
Após ser esclarecido sobre as informações a seguir e, no caso de aceitar a participar deste estudo, assine as DUAS vias no final deste termo.
Sua participação neste estudo é totalmente voluntária e caso deseje não participar ou desistir do estudo, você não será penalizado de forma alguma e continuará seu tratamento e acompanhamento médico da mesma forma.
Você não receberá qualquer pagamento ou remuneração pela participação neste estudo.

2. JUSTIFICATIVA DA PESQUISA: A instabilidade ou luxação da patela (rótula) ocorre quando ela se desloca do joelho causando insegurança, falseios e dor. Com o passar do tempo, podem ocorrer repetidos episódios de deslocamento da patela com consequente lesão da sua cartilagem e possibilidade de evolução para a artrose (desgaste) do joelho. Dentre as diversas formas de tratamento deste problema, uma das opções é a cirurgia para reconstrução do ligamento patelofemoral medial com o terço medial do tendão patelar a que você foi submetido pois este ligamento é o principal estabilizador da patela. Ou seja, a lesão deste ligamento é um fator crucial na causa dos deslocamentos da patela. Contudo, os resultados desta cirurgia a médio e longo prazo ainda não são conhecidos.
Portanto, o objetivo deste estudo é avaliar os resultados desta cirurgia a médio e longo prazo (2 a 12 anos).

3. O estudo será feito por meio da avaliação de questionário específico que você responderá ao médico pesquisador e também pela análise do exame de radiografia (RX) do seu joelho, que você deverá realizar para verificação da presença ou não de artrose.

4. Esta pesquisa não lhe trará riscos pois você será avaliado apenas pelos questionários que serão respondidos por você e também pelo exame de RX do seu joelho que não lhe causará dor

ou desconforto. Esse exame de RX é realizado anualmente para avaliação de um possível desgaste no seu joelho.

5. Esta pesquisa será realizada para avaliar os resultados da cirurgia a que você foi submetido e não trará benefícios diretos a você. Esta pesquisa terá contribuição importante para os futuros pacientes pois, com os resultados obtidos, trará conhecimento fundamental para a evolução desta técnica cirúrgica no tratamento da instabilidade crônica da patela.

6. Ao final desta pesquisa, você continuará recebendo acompanhamento médico independentemente dos resultados da mesma. Ou seja, conforme a necessidade, você será reavaliado pelo médico que o assiste e será sempre orientado sobre a melhor forma de tratamento do seu problema.

7. Você terá plena liberdade de recusar-se a participar ou retirar o seu consentimento em qualquer fase desta pesquisa, sem penalização alguma. Além disso, todas as informações prestadas por você bem como sua identidade permanecerão em sigilo e em privacidade com o pesquisador responsável.

8. Você terá a garantia de que receberá uma via deste termo de consentimento, sendo que a outra via ficará com o pesquisador responsável. Você e o pesquisador responsável deverão rubricar todas as vias e assinar ao final do termo.

9. Você não terá qualquer tipo de gasto financeiro para a participação nesta pesquisa. De qualquer forma, caso ocorra algum dano decorrente da sua participação na pesquisa, diferente dos esclarecidos, você será indenizado conforme determina a lei.

10. Em qualquer etapa da pesquisa, você terá acesso aos profissionais responsáveis para esclarecimento de dúvidas. O principal investigador é o DR FABIANO KUPCZIK que poderá ser encontrado no Hospital Universitário Cajuru - PUCPR localizado na Avenida São José, 300 - Cristo Rei - Curitiba-PR, ou nos telefones (41) 3271-3048 e (41)98852-0472, ou no e-mail fabkup@hotmail.com.

11. Se você tiver alguma consideração ou dúvida sobre a ética da pesquisa, entre em contato com o Comitê de Ética em Pesquisa (CEP) – Rua Ovídio Pires de Campos, 225 – 5º andar – tel: (11) 2661- 6442 ramais 16, 17, 18, ou (11) 2661-7585; e-mail: cappesq.adm@hc.fm.usp.br

12. Fui suficientemente informado a respeito do estudo “RECONSTRUÇÃO DO LIGAMENTO PATELOFEMORAL MEDIAL COM O TERÇO MEDIAL DO TENDÃO PATELAR NO TRATAMENTO DA INSTABILIDADE RECIDIVANTE DA PATELA: RESULTADOS A MÉDIO E LONGO PRAZO”.

Eu discuti as informações acima com o Pesquisador Responsável DR FABIANO KUPCZIK ou pessoa (s) por ele delegada (s) sobre a minha decisão em participar nesse estudo. Ficaram claros para mim os objetivos, os procedimentos, os potenciais desconfortos e riscos e as garantias. Concordo voluntariamente em participar deste estudo, assino este termo de consentimento e recebo uma via rubricada pelo pesquisador.

_____

Assinatura do Participante.

_____

Assinatura do Pesquisador.

Local _____

Data _____

DADOS DE IDENTIFICAÇÃO DO PARTICIPANTE

NÚMERO:

SEXO: ( ) masculino ( ) feminino

DOCUMENTO DE IDENTIDADE Nº:

DATA DE NASCIMENTO:

ENDEREÇO:

BAIRRO:

CEP:

CIDADE:

ESTADO:

FONE RESIDENCIAL: DDD ( )

FONE COMERCIAL: DDD ( )

FONE CELULAR: DDD ( )

Anexo B. Aprovação no comitê de ética em pesquisa

PARECER CONSUBSTANCIADO DO CEP

DADOS DO PROJETO DE PESQUISA

Título da Pesquisa: RECONSTRUÇÃO DO LIGAMENTO PATELOFEMORAL MEDIAL COM O TERÇO MEDIAL DO TENDÃO PATELAR NO TRATAMENTO DA INSTABILIDADE RECIDIVANTE DA PATELA: RESULTADOS A MÉDIO E LONGO PRAZO

Pesquisador: GILBERTO LUIS CAMANHO

Área Temática:

Versão: 1

CAAE: 63244016.5.0000.0065

Instituição Proponente: Faculdade de Medicina da Universidade de São Paulo

Patrocinador Principal: Financiamento Próprio

DADOS DO

PARECER

Número do

Parecer:1.912.055

Apresentação do Projeto:

Projeto metodologicamente adequado.

A pesquisa consistirá em uma análise retrospectiva de todos os pacientes submetidos a cirurgia de reconstrução do LPFM com o terço medial do tendão patelar para tratamento da instabilidade crônica da patela operados no Serviço de Ortopedia e Traumatologia do Hospital Universitário Cajuru - PUCPR desde janeiro de 2004 e com no mínimo 2 anos de pós-operatório. A amostra final será definida após a coleta dos dados. Baseia-se em amostra não probabilística por conveniência tendo em vista que a população do estudo não está disponível para ser sorteada ou randomizada. E o poder das variáveis a serem analisadas será definido quando todos os dados estiverem coletados.

Objetivo da Pesquisa:

O objetivo desta pesquisa é apresentar os resultados clínicos e radiológicos a médio e longo prazo da reconstrução do LPFM com o terço medial do tendão patelar no tratamento da instabilidade crônica da patela.

Avaliação dos Riscos e Benefícios: Mínimo.

Comentários e Considerações sobre a Pesquisa:

Pesquisa relevante, metodologicamente correta e sem implicações éticas.

Considerações sobre os Termos de apresentação obrigatória:

Adequados.

Recomendações:

Aprovação.

Conclusões ou Pendências e Lista de Inadequações:

Sem pendência.

Considerações Finais a critério do CEP:

Este parecer foi elaborado baseado nos documentos abaixo relacionados:

Tipo Documento	Arquivo	Postagem	Autor	Situação
Informações Básicas do Projeto	PB_INFORMAÇÕES_BÁSICAS_DO_PROJETO_778091.pdf	22/12/2016 10:20:42		Aceito
Outros	CadastroDaPesqusia14956.pdf	22/12/2016 10:20:20	GILBERTO LUIS CAMANHO	Aceito
Folha de Rosto	FolhaDeRosto14956.pdf	22/12/2016 10:19:50	GILBERTO LUIS CAMANHO	Aceito
TCLE / Termos de Assentimento / Justificativa de Ausência	TCLE.doc	19/08/2016 10:57:08	GILBERTO LUIS CAMANHO	Aceito
Projeto Detalhado / Brochura Investigador	preprojeto.doc	19/08/2016 10:56:25	GILBERTO LUIS CAMANHO	Aceito
Outros	cartaanuencia.pdf	19/08/2016 10:53:45	GILBERTO LUIS CAMANHO	Aceito

Situação do Parecer: aprovado.

Necessita Apreciação da CONEP: não.

São Paulo, 07 de fevereiro de 2017.

Assinado por:
Maria Aparecida Azevedo Koike Folgueira
(Coordenador)

Anexo C. Questionário funcional de Kujala

QUESTIONÁRIO DE KUJALA

1. Ao andar, você manca?
(a) Não (5)
(b) Às vezes (3)
(c) Sempre (0)

2. Você sustenta o peso do corpo?
(a) Sim, totalmente sem dor (5)
(b) Sim, mas com dor (3)
(c) Não, é impossível (0)

3. Você caminha:
(a) Sem limite de distância (5)
(b) Mais de 2 km (3)
(c) Entre 1 a 2 km (2)
(d) Sou incapaz de caminhar (0)

4. Para subir e descer escadas, você:
(a) Não tem dificuldade (10)
(b) Tem leve dor apenas ao descer (8)
(c) Tem dor ao descer e ao subir (5)
(d) Não consegue subir nem descer escadas (0)

5. Para agachar, você:
(a) Não tem dificuldade (5)
(b) Sente dor após vários agachamentos (4)
(c) Sente dor em um/cada agachamento (3)
(d) Só é possível descarregando parcialmente o peso do corpo na perna afetada (2)
(e) Não consegue (0)

6. Para correr, você:
(a) Não tem dificuldade (10)
(b) Sente dor após 2 km (8)
(c) Sente dor leve desde o início (6)
(d) Sente dor forte (3)
(e) Não consegue (0)

7. Para pular, você:
(a) Não tem dificuldade (10)
(b) Tem leve dificuldade (7)
(c) Tem dor constante (2)
(d) Não consegue (0)

8. Quando senta-se prolongadamente com os joelhos flexionados, você:
(a) Não sente dor (10)
(b) Sente dor ao sentar somente após realização de exercício (8)
(c) Sente dor constante (6)
(d) Sente dor que faz com que tenha que estender os joelhos por um tempo (4)
(e) Não consegue (0)

9. Você sente dor no joelho afetado?
(a) Não (10)
(b) Leve e às vezes (8)
(c) Tenho dor que prejudica o sono (6)
(d) Forte e às vezes (3)
(e) Forte e constante (0)

10. Quanto ao inchaço:
(a) Não apresento (10)
(b) Tenho apenas após muito esforço (8)
(c) Tenho após atividades diárias (6)
(d) Tenho toda noite (4)
(e) Tenho constantemente (0)

11. Em relação a sua DOR aos deslocamentos patelares anormais (subluxações):
(a) Está ausente (10)
(b) Às vezes em atividades esportivas (6)
(c) Às vezes em atividades diárias (4)
(d) Pelo menos um deslocamento comprovado (2)
(e) Mais de dois deslocamentos (0)

12. Você perdeu massa muscular (atrofia) da coxa?
(a) Nenhuma (5)
(b) Pouca (3)
(c) Muita (0)

13. Você tem dificuldade para dobrar o joelho afetado?
(a) Nenhuma (5)
(b) Pouca (3)
(c) Muita (0)

TOTAL: DATA:

Excelente (≥95), Bom (85-94), Regular (65-84), Ruim (≤64)

PACIENTE Nº ____

Anexo D. Classificação de Iwano para osteoartrose patelofemoral

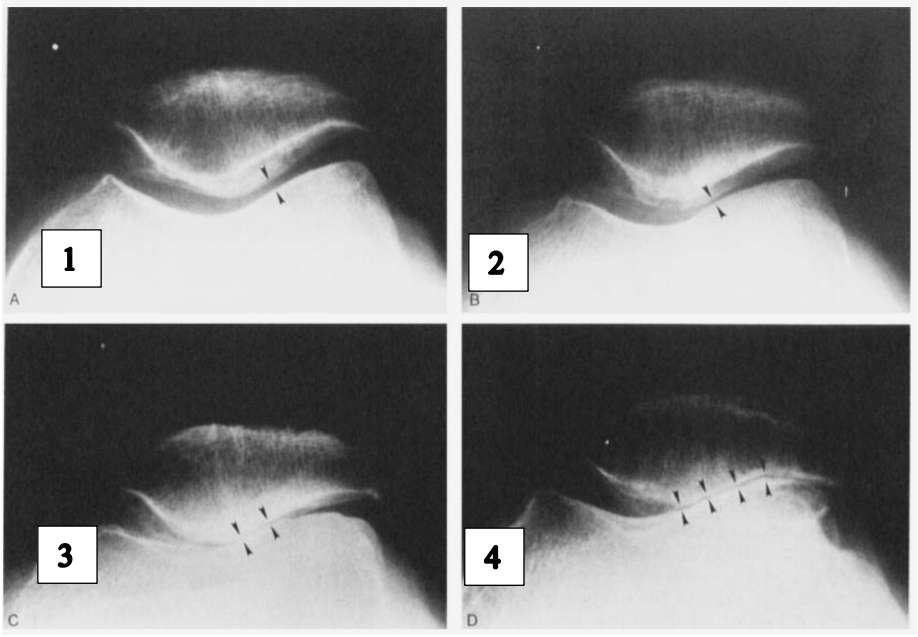

0: normal

1: leve, com espaço articular de pelo menos 3 mm;

2: moderada, com espaço articular menor que 3 mm, mas sem contato ósseo;

3: grave, com contato ósseo menor que 25%;

4: muito grave, com contato ósseo total.

9. REFERÊNCIAS

1. Astur DC, Oliveira SG, Badra R, Arliani GG, Kaleka CC, Jalikjian W, et al. Atualização da anatomia do mecanismo extensor do joelho com uso de técnica de visualização tridimensional. Rev Bras Ortop. 2011;46(5):490-4.
2. Koh JL, Stewart C. Patellar instability. Orthop Clin North Am. 2015;46(1):147-57.
3. Zaffagnini S, Dejour D, Grassi A, Bonanzinga T, Marcheggiani Muccioli GM, Colle F, et al. Patellofemoral anatomy and biomechanics: current concepts. Joints. 2013;1(2):15-20.
4. Desio SM, Burks RT, Bachus KN. Soft tissue restraints to lateral patellar translation in the human knee. Am J Sports Med. 1998;26(1):59-65.
5. Hinckel BB, Gobbi RG, Demange MK, Pereira CAM, Pécora JR, Natalino RJM, et al. Medial patellofemoral ligament, medial patellotibial ligament, and medial patellomeniscal ligament: anatomic, histologic, radiographic, and biomechanical study. Arthroscopy. 2017;33(10):1862-73.
6. Hautamaa PV, Fithian DC, Kaufman KR, Daniel DM, Pohlmeyer AM. Medial soft tissue restraints in lateral patellar instability and repair. Clin Orthop Relat Res. 1998(349):174-82.
7. Mountney J, Senavongse W, Amis AA, Thomas NP. Tensile strength of the medial patellofemoral ligament before and after repair or reconstruction. J Bone Joint Surg Br. 2005;87(1):36-40.
8. Conlan T, Garth WP, Lemons JE. Evaluation of the medial soft-tissue restraints of the extensor mechanism of the knee. J Bone Joint Surg Am. 1993;75(5):682-93.
9. Warren F, Marshall JL. The supporting structures and layers on the medial side of the knee: an anatomical analysis. J Bone Joint Surgery Am. 1979. p. 56-62.
10. Feller JA, Feagin JA, Garrett WE. The medial patellofemoral ligament revisited: an anatomical study. Knee Surg Sports Traumatol Arthrosc. 1993;1(3-4):184-6.
11. Tuxøe JI, Teir M, Winge S, Nielsen PL. The medial patellofemoral ligament: a dissection study. Knee Surg Sports Traumatol Arthrosc. 2002;10(3):138-40.
12. Smirk C, Morris H. The anatomy and reconstruction of the medial patellofemoral ligament. Knee. 2003;10(3):221-7.
13. Noyes FR, Grood ES, Torzilli PA. Current concepts review. The definitions of terms for motion and position of the knee and injuries of the ligaments. J Bone Joint Surg Am. 1989;71(3):465-72.

14. Fithian DC, Paxton EW, Stone ML, Silva P, Davis DK, Elias DA, et al. Epidemiology and natural history of acute patellar dislocation. Am J Sports Med. 2004;32(5):1114-21.
15. Lewallen L, McIntosh A, Dahm D. First-time patellofemoral dislocation: risk factors for recurrent instability. J Knee Surg. 2015;28(4):303-9.
16. Liu JN, Steinhaus ME, Kalbian IL, Post WR, Green DW, Strickland SM, et al. Patellar instability management: a survey of the international patellofemoral study group. Am J Sports Med. 2017:363546517732045.
17. Sallay PI, Poggi J, Speer KP, Garrett WE. Acute dislocation of the patella. A correlative pathoanatomic study. Am J Sports Med. 1996;24(1):52-60.
18. Nomura E, Horiuchi Y, Inoue M. Correlation of MR imaging findings and open exploration of medial patellofemoral ligament injuries in acute patellar dislocations. Knee. 2002;9(2):139-43.
19. Camanho GL, Viegas AeC, Bitar AC, Demange MK, Hernandez AJ. Conservative versus surgical treatment for repair of the medial patellofemoral ligament in acute dislocations of the patella. Arthroscopy. 2009;25(6):620-5.
20. Mäenpää H, Lehto MU. Patellar dislocation. The long-term results of nonoperative management in 100 patients. Am J Sports Med. 1997;25(2):213-7.
21. Salonen EE, Magga T, Sillanpää PJ, Kiekara T, Mäenpää H, Mattila VM. Traumatic patellar dislocation and cartilage injury: a follow-up study of long-term cartilage deterioration. Am J Sports Med. 2017;45(6):1376-82.
22. Lattermann C, Toth J, Bach BR. The role of lateral retinacular release in the treatment of patellar instability. Sports Med Arthrosc Rev. 2007;15(2):57-60.
23. Cerciello S, Vasso M, Corona K, Del Regno C, Panni AS. Medial capsule reefing in patellar instability. Knee Surg Sports Traumatol Arthrosc. 2014;22(10):2540-4.
24. Cerciello S, Lustig S, Costanzo G, Neyret P. Medial retinaculum reefing for the treatment for patellar instability. Knee Surg Sports Traumatol Arthrosc. 2014;22(10):2505-12.
25. Caplan N, Nassar I, Anand B, Kader DF. Why do patellofemoral stabilization procedures fail? Keys to success. Sports Med Arthrosc Rev. 2017;25(1):e1-e7.
26. Mitani G, Maeda T, Takagaki T, Hamahashi K, Serigano K, Nakamura Y, et al. Modified Elmslie-Trillat procedure for recurrent dislocation of the patella. J Knee Surg. 2017;30(5):493-500.
27. Schorn D, Yang-Strathoff S, Gosheger G, Vogler T, Klingebiel S, Rickert C, et al. Long-term outcomes after combined arthroscopic medial reefing and lateral release in patients with recurrent patellar instability - a retrospective analysis. BMC Musculoskelet Disord. 2017;18(1):277.

28. Carstensen SE, Menzer HM, Diduch DR. Patellar instability: when is trochleoplasty necessary? Sports Med Arthrosc Rev. 2017;25(2):92-9.
29. Song GY, Hong L, Zhang H, Zhang J, Li X, Li Y, et al. Trochleoplasty versus nontrochleoplasty procedures in treating patellar instability caused by severe trochlear dysplasia. Arthroscopy. 2014;30(4):523-32.
30. Magnussen RA, De Simone V, Lustig S, Neyret P, Flanigan DC. Treatment of patella alta in patients with episodic patellar dislocation: a systematic review. Knee Surg Sports Traumatol Arthrosc. 2014;22(10):2545-50.
31. Ellera Gomes JL. Medial patellofemoral ligament reconstruction for recurrent dislocation of the patella: a preliminary report. Arthroscopy. 1992;8(3):335-40.
32. Nomura E, Horiuchi Y, Kihara M. A mid-term follow-up of medial patellofemoral ligament reconstruction using an artificial ligament for recurrent patellar dislocation. Knee. 2000;7(4):211-5.
33. Nomura E, Inoue M. Surgical technique and rationale for medial patellofemoral ligament reconstruction for recurrent patellar dislocation. Arthroscopy. 2003;19(5):E47.
34. Bicos J, Carofino B, Andersen M, Schepsis AA, Fulkerson JP, Mazzocca A. Patellofemoral forces after medial patellofemoral ligament reconstruction: a biomechanical analysis. J Knee Surg. 2006;19(4):317-26.
35. Bicos J, Fulkerson JP, Amis A. Current concepts review: the medial patellofemoral ligament. Am J Sports Med. 2007;35(3):484-92.
36. Mikashima Y, Kimura M, Kobayashi Y, Miyawaki M, Tomatsu T. Clinical results of isolated reconstruction of the medial patellofemoral ligament for recurrent dislocation and subluxation of the patella. Acta Orthop Belg. 2006;72(1):65-71.
37. Camanho GL, Bitar AC, Hernandez AJ, Olivi R. Medial patellofemoral ligament reconstruction: a novel technique using the patellar ligament. Arthroscopy. 2007;23(1):108.e1-4.
38. Ellera Gomes JL, Marczyk LRS, César de César P, Jungblut CF. Medial patellofemoral ligament reconstruction with semitendinosus autograft for chronic patellar instability: a follow-up study. Arthroscopy. 2004;20(2):147-51.
39. Ellera Gomes JL, Marczyk LRS, César de César P, Jungblut CF. Reconstrução do ligamento patelofemoral medial: sua indicação na luxação da patela. Rev Bras Ortop. 2003;38(1-2): 56-66.
40. Arendt EA, Moeller A, Agel J. Clinical outcomes of medial patellofemoral ligament repair in recurrent (chronic) lateral patella dislocations. Knee Surg Sports Traumatol Arthrosc. 2011;19(11):1909-14.

41. Kyung HS, Kim HJ. Medial patellofemoral ligament reconstruction: a comprehensive review. Knee Surg Relat Res. 2015;27(3):133-40.
42. Lind M, Jakobsen BW, Lund B, Christiansen SE. Reconstruction of the medial patellofemoral ligament for treatment of patellar instability. Acta Orthop. 2008;79(3):354-60.
43. Sanchis-Alfonso V. Guidelines for medial patellofemoral ligament reconstruction in chronic lateral patellar instability. J Am Acad Orthop Surg. 2014;22(3):175-82.
44. McNeilan RJ, Everhart JS, Mescher PK, Abouljoud M, Magnussen RA, Flanigan DC. Graft choice in isolated medial patellofemoral ligament reconstruction: a systematic review with meta-analysis of rates of recurrent instability and patient-reported outcomes for autograft, allograft, and synthetic options. Arthroscopy. 2018;34(4):1340-54.
45. Crosby EB, Insall J. Recurrent dislocation of the patella. Relation of treatment to osteoarthritis. J Bone Joint Surg Am. 1976;58(1):9-13.
46. Scuderi G, Cuomo F, Scott WN. Lateral release and proximal realignment for patellar subluxation and dislocation. A long-term follow-up. J Bone Joint Surg Am. 1988;70(6):856-61.
47. Sillanpää PJ, Mattila VM, Visuri T, Mäenpää H, Pihlajamäki H. Patellofemoral osteoarthritis in patients with operative treatment for patellar dislocation: a magnetic resonance-based analysis. Knee Surg Sports Traumatol Arthrosc. 2011;19(2):230-5.
48. Marcacci M, Zaffagnini S, Iacono F, Visani A, Petitto A, Neri NP. Results in the treatment of recurrent dislocation of the patella after 30 years' follow-up. Knee Surg Sports Traumatol Arthrosc. 1995;3(3):163-6.
49. Vivod G, Verdonk P, Drobnič M. Long-term clinical and radiographic outcome of patello-femoral realignment procedures: a minimum of 15-year follow-up. Knee Surg Sports Traumatol Arthrosc. 2014;22(11):2747-55.
50. Sillanpää P, Mattila VM, Visuri T, Mäenpää H, Pihlajamäki H. Ligament reconstruction versus distal realignment for patellar dislocation. Clin Orthop Relat Res. 2008;466(6):1475-84.
51. Zeichen J, Lobenhoffer P, Gerich T, Tscherne H, Bosch U. Medium-term results of the operative treatment of recurrent patellar dislocation by Insall proximal realignment. Knee Surg Sports Traumatol Arthrosc. 1999;7(3):173-6.
52. Schüttler KF, Struewer J, Roessler PP, Gesslein M, Rominger MB, Ziring E, et al. Patellofemoral osteoarthritis after Insall's proximal realignment for recurrent patellar dislocation. Knee Surg Sports Traumatol Arthrosc. 2014;22(11):2623-8.

53. Juliusson R, Markhede G. A modified Hauser procedure for recurrent dislocation of the patella. A long-term follow-up study with special reference to osteoarthritis. Arch Orthop Trauma Surg. 1984;103(1):42-6.
54. Farr S, Huyer D, Sadoghi P, Kaipel M, Grill F, Ganger R. Prevalence of osteoarthritis and clinical results after the Elmslie-Trillat procedure: a retrospective long-term follow-up. Int Orthop. 2014;38(1):61-6.
55. Berruto M, Uboldi FM, Ferrua P, Vergottini G, Manunta A. Surgical treatment of objective patellar instability: long-term results. Joints. 2018;6(1):33-6.
56. Mäenpää H, Lehto MU. Patellofemoral osteoarthritis after patellar dislocation. Clin Orthop Relat Res. 1997(339):156-62.
57. Hampson WG, Hill P. Late results of transfer of the tibial tubercle for recurrent dislocation of the patella. J Bone Joint Surg Br. 1975;57(2):209-13.
58. Nomura E, Inoue M, Kobayashi S. Long-term follow-up and knee osteoarthritis change after medial patellofemoral ligament reconstruction for recurrent patellar dislocation. Am J Sports Med. 2007;35(11):1851-8.
59. Elias JJ, Cosgarea AJ. Technical errors during medial patellofemoral ligament reconstruction could overload medial patellofemoral cartilage: a computational analysis. Am J Sports Med. 2006;34(9):1478-85.
60. Schöttle PB, Schmeling A, Rosenstiel N, Weiler A. Radiographic landmarks for femoral tunnel placement in medial patellofemoral ligament reconstruction. Am J Sports Med. 2007;35(5):801-4.
61. Bollier M, Fulkerson J, Cosgarea A, Tanaka M. Technical failure of medial patellofemoral ligament reconstruction. Arthroscopy. 2011;27(8):1153-9.
62. Kaplan EB. Factors responsible for the stability of knee joint. Bull Hosp Joint Dis. 1957;51-9.
63. Nomura E, Horiuchi Y, Kihara M. Medial patellofemoral ligament restraint in lateral patellar translation and reconstruction. Knee. 2000;7(2):121-7.
64. Camanho GL, Viegas AC. Estudo anatômico e artroscópico do ligamento femoropatelar medial. Acta Ortop Bras. 2003;145-9.
65. Steensen RN, Dopirak RM, McDonald WG. The anatomy and isometry of the medial patellofemoral ligament: implications for reconstruction. Am J Sports Med. 2004;32(6):1509-13.
66. LaPrade RF, Engebretsen AH, Ly TV, Johansen S, Wentorf FA, Engebretsen L. The anatomy of the medial part of the knee. J Bone Joint Surg Am. 2007;89(9):2000-10.

67. Philippot R, Chouteau J, Wegrzyn J, Testa R, Fessy MH, Moyen B. Medial patellofemoral ligament anatomy: implications for its surgical reconstruction. Knee Surg Sports Traumatol Arthrosc. 2009;17(5):475-9.
68. Placella G, Tei MM, Sebastiani E, Criscenti G, Speziali A, Mazzola C, et al. Shape and size of the medial patellofemoral ligament for the best surgical reconstruction: a human cadaveric study. Knee Surg Sports Traumatol Arthrosc. 2014;22(10):2327-33.
69. Placella G, Tei M, Sebastiani E, Speziali A, Antinolfi P, Delcogliano M, et al. Anatomy of the medial patello-femoral ligament: a systematic review of the last 20 years literature. Musculoskelet Surg. 2015;99(2):93-103.
70. Fujino K, Tajima G, Yan J, Kamei Y, Maruyama M, Takeda S, et al. Morphology of the femoral insertion site of the medial patellofemoral ligament. Knee Surg Sports Traumatol Arthrosc. 2015;23(4):998-1003.
71. Aframian A, Smith TO, Tennent TD, Cobb JP, Hing CB. Origin and insertion of the medial patellofemoral ligament: a systematic review of anatomy. Knee Surg Sports Traumatol Arthrosc. 2017;25(12):3755-72.
72. Kruckeberg BM, Chahla J, Moatshe G, Cinque ME, Muckenhirn KJ, Godin JA, et al. Quantitative and qualitative analysis of the medial patellar ligaments: an anatomic and radiographic study. Am J Sports Med. 2018;46(1):153-62.
73. Thaunat M, Erasmus PJ. The favourable anisometry: an original concept for medial patellofemoral ligament reconstruction. Knee. 2007;14(6):424-8.
74. Stephen JM, Lumpaopong P, Deehan DJ, Kader D, Amis AA. The medial patellofemoral ligament: location of femoral attachment and length change patterns resulting from anatomic and nonanatomic attachments. Am J Sports Med. 2012;40(8):1871-9.
75. Duchman KR, DeVries NA, McCarthy MA, Kuiper JJ, Grosland NM, Bollier MJ. Biomechanical evaluation of medial patellofemoral ligament reconstruction. Iowa Orthop J. 2013;33:64-9.
76. Ntagiopoulos PG, Sharma B, Bignozzi S, Lopomo N, Colle F, Zaffagnini S, et al. Are the tubular grafts in the femoral tunnel in an anatomical or isometric position in the reconstruction of medial patellofemoral ligament? Int Orthop. 2013;37(10):1933-41.
77. Stephen JM, Kaider D, Lumpaopong P, Deehan DJ, Amis AA. The effect of femoral tunnel position and graft tension on patellar contact mechanics and kinematics after medial patellofemoral ligament reconstruction. Am J Sports Med. 2014;42(2):364-

78. Burrus MT, Werner BC, Cancienne JM, Gwathmey FW, Diduch DR. MPFL graft fixation in low degrees of knee flexion minimizes errors made in the femoral location. Knee Surg Sports Traumatol Arthrosc. 2017;25(10):3092-8.
79. Gobbi RG, Demange MK, de Ávila LFR, Araújo Filho JAB, Moreno RA, Gutierrez MA, et al. Patellar tracking after isolated medial patellofemoral ligament reconstruction: dynamic evaluation using computed tomography. Knee Surg Sports Traumatol Arthrosc. 2017;25(10):3197-205.
80. Sanchis-Alfonso V, Ramirez-Fuentes C, Montesinos-Berry E, Domenech J, Martí-Bonmatí L. Femoral insertion site of the graft used to replace the medial patellofemoral ligament influences the ligament dynamic changes during knee flexion and the clinical outcome. Knee Surg Sports Traumatol Arthrosc. 2017;25(8):2433-41.
81. Suganuma J, Mitani T, Suzuki N, Tezuka M, Kamishi S, Iseki F, Fujikawa K, Takeda T, Nomura E, Kogure T. Reconstruction of medial patellofemoral ligament [in Japanese]. J Tokyo Knee Soc.1990;137-48.
82. Avikainen VJ, Nikku RK, Seppänen-Lehmonen TK. Adductor magnus tenodesis for patellar dislocation. Technique and preliminary results. Clin Orthop Relat Res. 1993(297):12-6.
83. Schöttle PB, Fucentese SF, Romero J. Clinical and radiological outcome of medial patellofemoral ligament reconstruction with a semitendinosus autograft for patella instability. Knee Surg Sports Traumatol Arthrosc. 2005;13(7):516-21.
84. Steensen RN, Dopirak RM, Maurus PB. A simple technique for reconstruction of the medial patellofemoral ligament using a quadriceps tendon graft. Arthroscopy. 2005;21(3):365-70.
85. Arendt EA. MPFL reconstruction for PF instability. The soft (tissue) approach. Orthop Traumatol Surg Res. 2009;95(8 Suppl 1):S97-100.
86. Caton J, Deschamps G, Chambat P, Lerat JL, Dejour H. [Patella infera. Apropos of 128 cases]. Rev Chir Orthop Reparatrice Appar Mot. 1982;68(5):317-25.
87. Siebold R, Chikale S, Sartory N, Hariri N, Feil S, Pässler HH. Hamstring graft fixation in MPFL reconstruction at the patella using a transosseous suture technique. Knee Surg Sports Traumatol Arthrosc. 2010;18(11):1542-4.
88. Deie M, Ochi M, Adachi N, Shibuya H, Nakamae A. Medial patellofemoral ligament reconstruction fixed with a cylindrical bone plug and a grafted semitendinosus tendon at the original femoral site for recurrent patellar dislocation. Am J Sports Med. 2011;39(1):140-5.

89. Gonçalves MB, Júnior LH, Soares LF, Gonçaives TJ, Dos Santos RL, Pereira ML. Reconstrução do ligamento patelofemoral medial no tratamento da instabilidade recidivante da patela. Rev Bras Ortop. 2011;46(2):160-4.
90. Howells NR, Barnett AJ, Ahearn N, Ansari A, Eldridge JD. Medial patellofemoral ligament reconstruction: a prospective outcome assessment of a large single centre series. J Bone Joint Surg Br. 2012;94(9):1202-8.
91. Lenschow S, Schliemann B, Gestring J, Herbort M, Schulze M, Kösters C. Medial patellofemoral ligament reconstruction: fixation strength of 5 different techniques for graft fixation at the patella. Arthroscopy. 2013;29(4):766-73.
92. Witoński D, Kęska R, Synder M, Sibiński M. An isolated medial patellofemoral ligament reconstruction with patellar tendon autograft. Biomed Res Int. 2013;637-678.
93. Tanaka MJ, Bollier MJ, Andrish JT, Fulkerson JP, Cosgarea AJ. Complications of medial patellofemoral ligament reconstruction: common technical errors and factors for success: AAOS exhibit selection. J Bone Joint Surg Am. 2012;94(12):e87.
94. Parikh SN, Nathan ST, Wall EJ, Eismann EA. Complications of medial patellofemoral ligament reconstruction in young patients. Am J Sports Med. 2013;41(5):1030-8.
95. Sanchis-Alfonso V, Montesinos-Berry E, Ramirez-Fuentes C, Leal-Blanquet J, Gelber PE, Monllau JC. Failed medial patellofemoral ligament reconstruction: causes and surgical strategies. World J Orthop. 2017;8(2):115-29.
96. Smith MK, Werner BC, Diduch DR. Avoiding complications with MPFL reconstruction. Curr Rev Musculoskelet Med. 2018.
97. Wijdicks CA, Griffith CJ, LaPrade RF, Johansen S, Sunderland A, Arendt EA, et al. Radiographic identification of the primary medial knee structures. J Bone Joint Surg Am. 2009;91(3):521-9.
98. Redfern J, Kamath G, Burks R. Anatomical confirmation of the use of radiographic landmarks in medial patellofemoral ligament reconstruction. Am J Sports Med. 2010;38(2):293-7.
99. Barnett AJ, Howells NR, Burston BJ, Ansari A, Clark D, Eldridge JD. Radiographic landmarks for tunnel placement in reconstruction of the medial patellofemoral ligament. Knee Surg Sports Traumatol Arthrosc. 2012;20(12):2380-4.
100. Sanchis-Alfonso V, Ramirez-Fuentes C, Montesinos-Berry E, Aparisi-Rodriguez F, Martí-Bonmatí L. Does radiographic location ensure precise anatomic location

of the femoral fixation site in medial patellofemoral ligament surgery? Knee Surg Sports Traumatol Arthrosc. 2016;24(9):2838-44.

101. Balcarek P, Walde TA. Accuracy of femoral tunnel placement in medial patellofemoral ligament reconstruction: the effect of a nearly true-lateral fluoroscopic view. Am J Sports Med. 2015;43(9):2228-32.
102. Ziegler CG, Fulkerson JP, Edgar C. Radiographic reference points are inaccurate with and without a true lateral radiograph: the importance of anatomy in medial patellofemoral ligament reconstruction. Am J Sports Med. 2016;44(1):133-42.
103. Sanchis-Alfonso V, Ramírez-Fuentes C, Montesinos-Berry E, Elía I, Martí-Bonmatí L. Radiographic location does not ensure a precise anatomic location of the femoral fixation site in medial patellofemoral ligament reconstruction. Orthop J Sports Med. 2017;5(11):2325967117739252.
104. Fernandez E, Sala D, Castejon M. Reconstruction of the medial patellofemoral ligament for patellar instability using a semitendinosus autograft. Acta Orthop Belg. 2005;71(3):303-8.
105. Steiner TM, Torga-Spak R, Teitge RA. Medial patellofemoral ligament reconstruction in patients with lateral patellar instability and trochlear dysplasia. Am J Sports Med. 2006;34(8):1254-61.
106. Wagner D, Pfalzer F, Hingelbaum S, Huth J, Mauch F, Bauer G. The influence of risk factors on clinical outcomes following anatomical medial patellofemoral ligament (MPFL) reconstruction using the gracilis tendon. Knee Surg Sports Traumatol Arthrosc. 2013;21(2):318-24.
107. Dejour D, Le Coultre B. Osteotomies in patello-femoral instabilities. Sports Med Arthrosc Rev. 2007;15(1):39-46.
108. Banke IJ, Kohn LM, Meidinger G, Otto A, Hensler D, Beitzel K, et al. Combined trochleoplasty and MPFL reconstruction for treatment of chronic patellofemoral instability: a prospective minimum 2-year follow-up study. Knee Surg Sports Traumatol Arthrosc. 2014;22(11):2591-8.
109. Hopper GP, Leach WJ, Rooney BP, Walker CR, Blyth MJ. Does degree of trochlear dysplasia and position of femoral tunnel influence outcome after medial patellofemoral ligament reconstruction? Am J Sports Med. 2014;42(3):716-22.
110. Kita K, Tanaka Y, Toritsuka Y, Amano H, Uchida R, Takao R, et al. Factors affecting the outcomes of double-bundle medial patellofemoral igament reconstruction for recurrent patellar dislocations evaluated by multivariate analysis. Am J Sports Med. 2015;43(12):2988-96.

111. Hiemstra LA, Kerslake S, Loewen M, Lafave M. Effect of trochlear dysplasia on outcomes after isolated soft tissue stabilization for patellar instability. Am J Sports Med. 2016;44(6):1515-23.
112. Hiemstra LA, Kerslake S, Lafave MR. Quality-of-life outcomes of patients following patellofemoral stabilization surgery: the influence of trochlear dysplasia. J Knee Surg. 2017;30(9):887-93.
113. Tischer T, Geier A, Lenz R, Woernle C, Bader R. Impact of the patella height on the strain pattern of the medial patellofemoral ligament after reconstruction: a computer model-based study. Knee Surg Sports Traumatol Arthrosc. 2017;25(10):3123-33.
114. Valkering KP, Rajeev A, Caplan N, Tuinebreijer WE, Kader DF. An evaluation of the effectiveness of medial patellofemoral ligament reconstruction using an anatomical tunnel site. Knee Surg Sports Traumatol Arthrosc. 2017;25(10):3206-12.
115. Allen MM, Krych AJ, Johnson NR, Mohan R, Stuart MJ, Dahm DL. Combined tibial tubercle osteotomy and medial patellofemoral ligament reconstruction for recurrent lateral patellar instability in patients with multiple anatomic risk factors. Arthroscopy. 2018;34(8):2420-6.e3.
116. Redler LH, Meyers KN, Brady JM, Dennis ER, Nguyen JT, Shubin Stein BE. Anisometry of medial patellofemoral ligament reconstruction in the setting of increased tibial tubercle-trochlear groove distance and patella alta. Arthroscopy. 2018;34(2):502-10.
117. Liu JN, Brady JM, Kalbian IL, Strickland SM, Ryan CB, Nguyen JT, et al. Clinical Outcomes after isolated medial patellofemoral ligament reconstruction for patellar instability among patients with trochlear dysplasia. Am J Sports Med. 2018;46(4):883-9.
118. Pinheiro Júnior LFB, Cenni MHF, Nicolai OP, Gomes LPH, Leal RS, Coelho DGP. Resultados da reconstrução isolada do ligamento patelofemoral medial em pacientes com patela alta. Rev Ortop Bras. 2018;53(5):570-74.
119. Sappey-Marinier E, Sonnery-Cottet B, O'Loughlin P, Ouanezar H, Reina Fernandes L, Kouevidjin B, et al. Clinical outcomes and predictive factors for failure with isolated mpfl reconstruction for recurrent patellar instability: a series of 211 reconstructions with a minimum follow-up of 3 years. Am J Sports Med. 2019;47(6):1323-30.
120. DeCesare WF. Late results of Hauser procedure for recurrent dislocation of the patella. Clin Orthop Relat Res. 1979(140):137-44.

121. Nakagawa K, Wada Y, Minamide M, Tsuchiya A, Moriya H. Deterioration of long-term clinical results after the Elmslie-Trillat procedure for dislocation of the patella. J Bone Joint Surg Br. 2002;84(6):861-4.

122. Deie M, Ochi M, Sumen Y, Adachi N, Kobayashi K, Yasumoto M. A long-term follow-up study after medial patellofemoral ligament reconstruction using the transferred semitendinosus tendon for patellar dislocation. Knee Surg Sports Traumatol Arthrosc. 2005;13(7):522-8.

123. Han H, Xia Y, Yun X, Wu M. Anatomical transverse patella double tunnel reconstruction of medial patellofemoral ligament with a hamstring tendon autograft for recurrent patellar dislocation. Arch Orthop Trauma Surg. 2011;131(3):343-51.

124. Naveed MA, Ackroyd CE, Porteous AJ. Long-term (ten- to 15-year) outcome of arthroscopically assisted Elmslie-Trillat tibial tubercle osteotomy. Bone Joint J. 2013;95-B(4):478-85.

125. Zhang L, Li Z. Long-term clinical results of double bundle reconstruction of the medial patellofemoral ligament for patellar instability. J Knee Surg. 2018;32(2):153-59.

126. Smith TO, Clark A, Neda S, Arendt EA, Post WR, Grelsamer RP, et al. The intra- and inter-observer reliability of the physical examination methods used to assess patients with patellofemoral joint instability. Knee. 2012;19(4):404-10.

127. Kujala UM, Jaakkola LH, Koskinen SK, Taimela S, Hurme M, Nelimarkka O. Scoring of patellofemoral disorders. Arthroscopy. 1993;9(2):159-63.

128. Aquino VS, Falcon SFM, Neves LMT, Rodrigues RC, Sendín FA. Tradução e validação cultural para a língua portuguesa do questionário "scoring of patellofemoral disorders": estudo preliminar. Acta Ortop Bras. 2011;19(5):273-9.

129. Sillanpää PJ, Mäenpää HM, Mattila VM, Visuri T, Pihlajamäki H. Arthroscopic surgery for primary traumatic patellar dislocation: a prospective, nonrandomized study comparing patients treated with and without acute arthroscopic stabilization with a median 7-year follow-up. Am J Sports Med. 2008;36(12):2301-9.

130. Rosenberg TD, Paulos LE, Parker RD, Coward DB, Scott SM. The forty-five-degree posteroanterior flexion weight-bearing radiograph of the knee. J Bone Joint Surg Am. 1988;70(10):1479-83.

131. Merchant AC, Mercer RL, Jacobsen RH, Cool CR. Roentgenographic analysis of patellofemoral congruence. J Bone Joint Surg Am. 1974;56-A(7):1391-96.

132. Dejour D, Saggin P. The sulcus deepening trochleoplasty-the Lyon's procedure. Int Orthop. 2010;34(2):311-6.

133. Dejour H, Walch G, Nove-Josserand L, Guier C. Factors of patellar instability: an anatomic radiographic study. Knee Surg Sports Traumatol Arthrosc. 1994;2(1):19-26.

134. Iwano T, Kurosawa H, Tokuyama H, Hoshikawa Y. Roentgenographic and clinical findings of patellofemoral osteoarthrosis. With special reference to its relationship to femorotibial osteoarthrosis and etiologic factors. Clin Orthop Relat Res. 1990(252):190-7.

135. Petersson IF, Boegård T, Saxne T, Silman AJ, Svensson B. Radiographic osteoarthritis of the knee classified by the Ahlbäck and Kellgren & Lawrence systems for the tibiofemoral joint in people aged 35-54 years with chronic knee pain. Ann Rheum Dis. 1997;56(8):493-6.

136. Ahlbäck S, Rydberg J. [X-ray classification and examination technics in gonarthrosis]. Lakartidningen. 1980;77(22):2091-3, 6.

137. Outerbridge RE. The etiology of chondromalacia patellae. J Bone Joint Surg Br. 1961;43-B:752-7.

138. Fithian DC, Nomura E, Arendt E. Anatomy of patellar dislocation. Oper Tech Sport Med: Saunders Company; 2001. p. 102-11.

139. Sadigursky D, Gobbi RG, Pereira CA, Pécora JR, Camanho GL. Método de ensaio biomecânico para análise da isometricidade na reconstrução do ligamento patelofemoral medial. Rev Bras Ortop. 2012;47(5):598-605.

140. Servien E, Fritsch B, Lustig S, Demey G, Debarge R, Lapra C, et al. In vivo positioning analysis of medial patellofemoral ligament reconstruction. Am J Sports Med. 2011;39(1):134-9.

141. Slenker NR, Tucker BS, Pepe MD, Marchetto PA, Cohen SB. Short-/intermediate-term outcomes after medial patellofemoral ligament reconstruction in the treatment of chronic lateral patellofemoral instability. Phys Sportsmed. 2013;41(2):26-33.

142. Sadigursky D, de Melo Laranjeira MS, Nunes M, Caneiro RJ, Colavolpe PO. Reconstrução do ligamento patelofemoral medial pela técnica anatômica de duplo feixe com âncoras metálicas. Rev Bras Ortop. 2016;51(3):290-7.

143. Cooper DE. Biomechanical properties of the central third patellar tendon graft: effect of rotation. Knee Surg Sports Traumatol Arthrosc. 1998;6 Suppl 1:S16-9.

144. Yanke AB, Bell R, Lee AS, Shewman E, Wang VM, Bach BR. Central-third bone-patellar tendon-bone allografts demonstrate superior biomechanical failure characteristics compared with hemi-patellar tendon grafts. Am J Sports Med. 2013;41(11):2521-6.

145. Marrale J, Morrissey MC, Haddad FS. A literature review of autograft and allograft anterior cruciate ligament reconstruction. Knee Surg Sports Traumatol Arthrosc. 2007;15(6):690-704.
146. Dhillon MS, Mohan P, Nagi ON. Does harvesting the medial third of the patellar tendon cause lateral shift of the patella after ACL reconstruction? Acta Orthop Belg. 2003;69(4):334-40.
147. Stephen JM, Kittl C, Williams A, Zaffagnini S, Marcheggiani Muccioli GM, Fink C, et al. Effect of medial patellofemoral ligament reconstruction method on patellofemoral contact pressures and kinematics. Am J Sports Med. 2016;44(5):1186-94.
148. Herschel R, Hasler A, Tscholl PM, Fucentese SF. Visual-palpatory versus fluoroscopic intraoperative determination of the femoral entry point in medial patellofemoral ligament reconstruction. Knee Surg Sports Traumatol Arthrosc. 2017;25(8):2545-9.
149. Jaecker V, Brozat B, Banerjee M, Otchwemah R, Bouillon B, Shafizadeh S. Fluoroscopic control allows for precise tunnel positioning in MPFL reconstruction. Knee Surg Sports Traumatol Arthrosc. 2017;25(9):2688-94.
150. McCarthy M, Ridley TJ, Bollier M, Wolf B, Albright J, Amendola A. Femoral tunnel placement in medial patellofemoral ligament reconstruction. Iowa Orthop J. 2013;33:58-63.
151. Pinheiro Júnior LF, Cenni MH, Nicolai OP, Carneiro GG, de Andrade RC, de Moraes VV. Correlação clínico-radiográfica do ponto de inserção femoral do enxerto na reconsrução do ligamento patelofemoral medial. Rev Bras Ortop. 2015;50(6):700-4.
152. Hiemstra LA, Kerslake S, Lafave M. Medial Patellofemoral Ligament Reconstruction femoral tunnel accuracy: relationship to disease-specific quality of life. Orthop J Sports Med. 2017;5(2):2325967116687749.
153. Tscholl PM, Ernstbrunner L, Pedrazzoli L, Fucentese SF. The relationship of femoral tunnel positioning in medial patellofemoral ligament reconstruction on clinical outcome and postoperative complications. Arthroscopy. 2018; 34(8):2410-2416.
154. Hiemstra LA, Kerslake SA, Lafave MR. Influence of risky pathoanatomy and demographic factors on clinical outcomes after isolated medial patellofemoral ligament reconstruction: a regression analysis. Am J Sports Med. 2019;47(12):2904-9.

155. Gobbi RG, Pereira CA, Sadigursky D, Demange MK, Tírico LE, Pécora JR, et al. Evaluation of the isometry of different points of the patella and femur for medial patellofemoral ligament reconstruction. Clin Biomech (Bristol, Avon). 2016;38:8.
156. Woodmass JM, Johnson NR, Cates RA, Krych AJ, Stuart MJ, Dahm DL. Medial Patellofemoral ligament reconstruction reduces radiographic measures of patella alta in adults. Orthop J Sports Med. 2018;6(1):2325967117751659.
157. Mäenpää H, Lehto MU. Patellar dislocation has predisposing factors. A roentgenographic study on lateral and tangential views in patients and healthy controls. Knee Surg Sports Traumatol Arthrosc. 1996;4(4):212-6.
158. Biedert RM, Tscholl PM. Patella alta: a comprehensive review of current knowledge. Am J Orthop (Belle Mead NJ). 2017;46(6):290-300.
159. Lippacher S, Dejour D, Elsharkawi M, Dornacher D, Ring C, Dreyhaupt J, et al. Observer agreement on the Dejour trochlear dysplasia classification: a comparison of true lateral radiographs and axial magnetic resonance images. Am J Sports Med. 2012;40(4):837-43.
160. Blanke F, Watermann K, Haenle M, Feitenhansl A, Camathias C, Vogt S. Isolated medial patellofemoral ligament reconstruction can be an effective procedure in patellofemoral instability with risk factors. [published online May 23, 2019]. J Knee Surg. doi:10.1055/s-0039- 1688917.
161. Ren B, Zhang X, Zhang L, Zhang M, Liu Y, Tian B, et al. Isolated trochleoplasty for recurrent patellar dislocation has lower outcome and higher residual instability compared with combined MPFL and trochleoplasty: a systematic review. Arch Orthop Trauma Surg. 2019;139(11):1617-24.
162. van Sambeeck JDP, van de Groes SAW, Verdonschot N, Hannink G. Trochleoplasty procedures show complication rates similar to other patellar-stabilizing procedures. Knee Surg Sports Traumatol Arthrosc. 2018;26(9):2841-57.
163. Thaunat M, Bessiere C, Pujol N, Boisrenoult P, Beaufils P. Recession wedge trochleoplasty as an additional procedure in the surgical treatment of patellar instability with major trochlear dysplasia: early results. Orthop Traumatol Surg Res. 2011;97(8):833-45.
164. Rouanet T, Gougeon F, Fayard JM, Rémy F, Migaud H, Pasquier G. Sulcus deepening trochleoplasty for patellofemoral instability: A series of 34 cases after 15 years postoperative follow-up.: Orthopaedics & Traumatology: Surgery & Research; 2015. p. 443-7.
165. Testa EA, Camathias C, Amsler F, Henle P, Friederich NF, Hirschmann MT. Surgical treatment of patellofemoral instability using trochleoplasty or MPFL

reconstruction: a systematic review. Knee Surg Sports Traumatol Arthrosc. 2017;25(8):2309-20.

166. Enderlein D, Nielsen T, Christiansen SE, Faunø P, Lind M. Clinical outcome after reconstruction of the medial patellofemoral ligament in patients with recurrent patella instability. Knee Surg Sports Traumatol Arthrosc. 2014;22(10):2458-64.
167. Hiemstra LA, Kerslake S. Age at time of surgery but not sex is related to outcomes after medial patellofemoral ligament reconstruction. Am J Sports Med. 2019;47(7):1638-44.
168. Ronga M, Oliva F, Longo UG, Testa V, Capasso G, Maffulli N. Isolated medial patellofemoral ligament reconstruction for recurrent patellar dislocation. Am J Sports Med. 2009;37(9):1735-42.
169. Tompkins MA, Arendt EA. Patellar instability factors in isolated medial patellofemoral ligament reconstructions--what does the literature tell us? A systematic review. Am J Sports Med. 2015;43(9):2318-27.