RODRIGO PAMPLONA POLIZIO

Predição de acretismo placentário com a utilização da ressonância magnética e variáveis clínicas

Dissertação apresentada à Faculdade de Medicina da Universidade de São Paulo para obtenção do título de Mestre em Ciências

Programa de Obstetrícia e Ginecologia

Orientadora: Profa. Dra. Rossana Pulcineli Vieira Francisco

São Paulo

2021

RODRIGO PAMPLONA POLIZIO

Predição de acretismo placentário com a utilização da ressonância magnética e variáveis clínicas

Dissertação apresentada à Faculdade de Medicina da Universidade de São Paulo para obtenção do título de Mestre em Ciências

Programa de Obstetrícia e Ginecologia

Orientadora: Profa. Dra. Rossana Pulcineli Vieira Francisco

São Paulo

2021

Dados Internacionais de Catalogação na Publicação (CIP)

Preparada pela Biblioteca da
Faculdade de Medicina da Universidade de São Paulo

©reprodução autorizada pelo autor

Polizio, Rodrigo Pamplona
Predição de acretismo placentário com a utilização da ressonância magnética e variáveis clínicas / Rodrigo Pamplona Polizio. -- São Paulo, 2021.
Dissertação(mestrado)--Faculdade de Medicina da Universidade de São Paulo.
Programa de Obstetrícia e Ginecologia.
Orientadora: Rossana Pulcineli Vieira Francisco.

Descritores: 1.Placenta acreta 2.Placenta prévia 3.Imageamento por ressonância magnética 4.Modelos logísticos 5.Variações dependentes do observador 6.Gravidez

USP/FM/DBD-420/21

Responsável: Erinalva da Conceição Batista, CRB-8 6755

Dedico esta dissertação...

À minha esposa Renata. Meu amor, maior exemplo e porto seguro.

“A menos que modifiquemos à nossa maneira de pensar, não seremos capazes de resolver os problemas causados pela forma como nos acostumamos a ver o mundo.”

Albert Einstein

Esta tese está de acordo com as seguintes normas, em vigor no momento desta publicação:

Referências: adaptado de *International Committee of Medical Journals Editors* (Vancouver).

Universidade de São Paulo. Faculdade de Medicina. Divisão de Biblioteca e Documentação. *Guia de apresentação de dissertações, teses e monografias.* Elaborado por Anneliese Carneiro da Cunha, Maria Julia de A. L. Freddi, Maria F. Crestana, Marinalva de Souza Aragão, Suely Campos Cardoso, Valéria Vilhena. 3ª ed. São Paulo: Divisão de Biblioteca e Documentação; 2011.

Abreviaturas dos títulos dos periódicos de acordo com *List of Journals Indexed in Index Medicus.*

SUMÁRIO

LISTA DE ABREVIATURAS, SÍMBOLOS E SIGLAS
LISTA DE FIGURAS
LISTA DE GRÁFICOS
LISTA DE TABELAS
RESUMO
ABSTRACT
1. INTRODUÇÃO E REVISÃO DA LITERATURA 1
1.1 Acretismo placentário.....2
1.2 Breve histórico dos métodos de imagem para diagnóstico do acretismo e avaliação placentária por ressonância magnética.. 3
1.3 Revisão de literatura.....7
1.4 Justificativa do estudo.....10
2 OBJETIVO.....12
2.1 Objetivo geral.....13
2.2 Objetivos específicos.....13
3 CASUÍSTICA E MÉTODO.....14
3.1 Critérios de inclusão.....15
3.2 Método.....16
3.2.1 Rotina do atendimento da paciente com suspeita de acretismo placentário na Clínica Obstétrica do HC-FMUSP.....16
3.2.2 Obtenção de dados.....17
3.3.2.1 Dados clínicos avaliados.....18
3.2.3 Dados de anatomia patológica e relatórios cirúrgicos....18
3.2.4 Ressonância magnética para pacientes com suspeita de acretismo placentário no HC-FMUSP.....18
3.2.5 Avaliação do acretismo placentário na ressonância magnética.....19
3.4 Análise estatística.....28
3.4.1 Caracterização da população.....28
3.4.2 Definição de casos e controles: análise anatomopatológica e de relatórios cirúrgicos.....31
3.4.3 Análise dos dados clínicos e de ressonância magnética.33

4 RESULTADOS.....35
4.1 Comparação dos dados clínicos nos grupos acretismo e controle.....36
4.2 Caracterização do desempenho de cada sinal da RM e avaliação subjetiva nos grupos acretismo e controle.....37
4.3 Performance diagnóstica para cada radiologista.....37
4.4 Variabilidade interobservador.....40
4.5 Modelo preditor.....41
5 DISCUSSÃO.....45
5.1 Variáveis clínicas.....46
5.2 Utilidade da ressonância magnética para avaliação de acretismo placentário.....47
5.3 Variabilidade interobservador.....48
5.4 Modelo preditor.....49
5.5 Considerações finais.....50
6 CONCLUSÃO.....52
7 ANEXOS.....54
8 REFERÊNCIAS.....61

LISTA DE ABREVIATURAS, SÍMBOLOS E SIGLAS

AP	Acretismo placentário
AUC	Área sob a curva
DP	Desvio padrão
ESP	Especificidade
ESUR	*European Society of Urogenital Radiology*
et al	*et alia* (e outros)
FIESTA	*Fast Imaging Employing Steady-state Acquisition*
FIGO	*Federation of Gynecology and Obstetrics*
FMUSP	Faculdade de Medicina da Universidade de São Paulo
HC-FMUSP	Hospital das Clínicas da Faculdade de Medicina da Universidade de São Paulo
HCMED	Sistema informatizado de laudos do laboratório central do Hospital das Clínicas
IC 95%	Intervalo de confiança de 95%
IG	Idade gestacional
N	Número de indivíduos/ eventos
OR	*Odds ratio*
PACS	*Picture Archiving and Communication System*
RC	Razão de Chances
RM	Ressonância magnética
ROC	*Receiver Operating Characteristic Curve*
SAR	*Society of Abdominal Radiology*
SEN	Sensibilidade
SILOG	Sistema informatizado de laudos em obstetrícia e ginecologia
UTI	Unidade de terapia intensiva
VPN	Valor preditivo negativo
VPP	Valor preditivo positivo
%	Por cento
*	Vezes
+	Mais
±	Mais ou menos

>	Maior que
≥	Maior ou igual a
<	Menor que
≤	Menor ou igual a

LISTA DE FIGURAS

Figura 1 - Imagem sagital ponderada em T2 (A) e imagem sagital fast imaging employing steady-state aquisition – FIESTA (B), que demonstram placenta de aspecto normal (P) e as três camadas do miométrio, com a camada interna heterogênea e hiperintensa com as camadas interna e externa finas e com baixo sinal (setas vermelhas).....5

Figura 2 - Imagem axial ponderada em T2 (A) e imagem axial FIESTA (B), que demonstram placenta de aspecto normal (P) e as três camadas do miométrio, com a camada interna heterogênea e hiperintensa e as camadas interna e externa finas e com baixo sinal (setas vermelhas).....6

Figura 3 - Imagem axial ponderada em T2 (A) e imagem axial FIESTA (B), que demonstram placenta normal no terceiro trimestre de gestação (P), com compressões focais no miométrio próximas ao corpo vertebral no nível da bifurcação aórtica (setas vermelhas).....6

Figura 4 - Imagem sagital ponderada em T2 (A) mostra formação tortuosa de baixo sinal ("flow void") e imagem sagital FIESTA (B), que demonstra alto sinal da mesma formação, indicando se tratar de estrutura vascular com fluxo (setas vermelhas).....20

Figura 5 - Imagem axial ponderada em T2 (A) mostra formação tortuosa de baixo sinal ("flow void") e imagem axial FIESTA (B), demonstra alto sinal da mesma formação, indicando se tratar de estrutura vascular com fluxo (setas vermelhas).....20

Figura 6 - Imagens coronais ponderadas em T2 (A e B), que demonstram banda intraplacentária de baixo sinal, acometendo toda a espessura da placenta desde a interface útero-placentária (setas vermelhas).....21

Figura 7 - Imagem axial (A) e sagital (B) ponderadas em T2, que demonstram uma banda intraplacentária de baixo sinal, acometendo toda a espessura da placenta desde a interface útero-placentária (setas vermelhas).....22

Figura 8 - Imagem sagital ponderada em T2 (A) e imagem sagital FIESTA (B), demonstram banda intraplacentária de baixo sinal, acometendo toda a espessura da placenta desde a interface útero-placentária (setas vermelhas).....22

Figura 9 - Imagem coronal ponderada em T2 (A), que demonstra útero com seu contorno preservado e a forma habitual de pera invertida. Imagem coronal ponderada em T2 (B), demonstra perda do formato habitual de pera invertida do útero, com o segmento inferior mais largo que o fundo uterino.....23

Figura 10 - Imagem coronal ponderada em T2 (A) e imagem axial ponderada em T2, que demonstram abaulamentos focais do útero (setas vermelhas).....24

Figura 11 - Imagens sagitais ponderadas em T2 (A e B), que demonstram perda da congruência miometrial e processo aderencial com a parede superior da bexiga (setas vermelhas).....24

Figura 12 - Imagem sagital FIESTA (A) e imagem sagital ponderada em T2 (B), demonstram a protrusão da placenta pelo canal interno do colo uterino, com destaque para o lábio posterior do colo do

útero (setas vermelhas). (A) mostra o plano do orifício interno do colo uterino (linha amarela tracejada) e a medida da protrusão (linha branca tracejada).....25

Figura 13 - Imagens axiais em FIESTA (A e B), demonstram a perda do aspecto normal de três camadas do miométrio (seta vermelha) e a perda da congruência da linha de baixo sinal da camada interna do miométrio (seta amarela). A imagem (B) mostra que tais achados são de avaliação mais difícil na parede uterina posterior pela compressão exercida por estruturas adjacentes.....26

Figura 14 - Imagem sagital em FIESTA (A) e imagem sagital ponderada em T2 (B), demonstram a perda do aspecto normal de três camadas do miométrio, além da perda da congruência da camada interna de baixo sinal (setas vermelhas).....26

Figura 15 - Imagens coronais ponderadas em T2 (A e B), que demonstram placentas com sinal predominantemente homogêneo.....27

Figura 16 - Imagens coronais ponderadas em T2 (A e B), que demonstram placentas com sinal predominantemente heterogêneo.....27

Figura 17 - Imagem coronal ponderada em T2 (A e B), que demonstra uma placenta com sinal difusamente heterogêneo.....28

Figura 18 - Fluxograma da seleção de pacientes para o estudo.....29

LISTA DE TABELAS

Tabela 1 - Características da população estudada – HC-FMUSP julho 2008 a dezembro 2017.....30

Tabela 2 - Comparação entre os dados obtidos das descrições cirúrgicas e análise anatomopatológica – HC-FMUSP julho 2008 a dezembro 2017.....32

Tabela 3 - Comparação entre os dados obtidos das descrições cirúrgicas e análise anatomopatológica com os dados de acretismo focal unificados ao grupo controle - HC-FMUSP – julho 2008 a dezembro 2017.....32

Tabela 4 - Análise da significância das variáveis clínicas estudadas - HC-FMUSP – julho 2008 a dezembro 2017.....36

Tabela 5 - Análise da significância dos sinais de acretismo placentário na ressonância magnética (Radiologistas A e B) - HC-FMUSP – julho 2008 a dezembro 2017.....38

Tabela 6 - Resultados de sensibilidade, especificidade, valor preditivo positivo e valor preditivo negativo para a análise da ressonância magnética para os radiologistas A e B - HC-FMUSP – julho 2008 a dezembro 2017.....39

Tabela 7 - Avaliação da variabilidade interobservador - HC-FMUSP – julho 2008 a dezembro 2017.....40

Tabela 8 - Modelo final de predição de acretismo placentário - HC-FMUSP – julho 2008 a dezembro 2017.....41

Anexo A - Pontuação atribuída por cada radiologista para cada sinal de ressonância magnética para cada paciente e pontuação de consenso nos casos discordantes - HC-FMUSP – julho 2008 a dezembro 2017.....54

LISTA DE GRÁFICOS

Gráfico 1 - Gráfico de curva ROC para predição de acretismo placentário com o uso do sinal mais significativos na ressonância magnética (banda de baixo sinal em T2).....42

Gráfico 2 - Gráfico de curva ROC para predição de acretismo placentário com o uso do sinal mais significativo na ressonância magnética (banda de baixo sinal em T2) combinado a variável clínica mais significativa (cesáreas anteriores).....43

Gráfico 3 - Modelo preditor da probabilidade de acretismo placentário segundo o número de cesáreas anteriores e a presença ou ausência do sinal de Banda de baixo sinal em T2.....44

RESUMO

Polizio, RP. *Predição de acretismo placentário com a utilização de ressonância magnética e variáveis clínicas.* [dissertação]. São Paulo: Faculdade de Medicina, Universidade de São Paulo; 2021.

Objetivo: Avaliar critérios objetivos de acretismo placentário (AP) na ressonância magnética (RM), com análise da variabilidade interobservador e criação de modelo preditor incluindo achados de imagem e variáveis clínicas. **Métodos**: Análise retrospectiva de pacientes submetidas à RM entre julho de 2008 e dezembro de 2017 com placenta prévia e achados suspeitos de AP na ultrassonografia. Não foram incluídos casos com resultados anatomopatológicos ou de descrição cirúrgica indisponíveis, bem como exames de RM de baixa qualidade ou não disponíveis. Foram coletados dados clínicos das pacientes e dois radiologistas analisaram seis sinais de AP na RM. O AP confirmado no anatomopatológico ou pela descrição cirúrgica foi considerado positivo para o desfecho primário. A variabilidade interobservador foi analisada através dos coeficientes de correlação intraclasse, as variáveis testadas por modelos de regressão logística e o desempenho diagnóstico pela análise das *Receiver Operating Characteristic Curve* (ROC). **Resultados**: A amostra final foi de 96 pacientes com média de idade de 33 anos e taxa de cesárea de 73,0%. Todos os sinais de RM foram significativamente associados ao AP para ambos os radiologistas. Após análise de regressão logística incluindo sinais de RM com moderada ou alta concordância interobservador, o achado de banda de baixo sinal em T2 foi o critério radiológico mais significativo para o desfecho e a análise da ROC resultou numa área sob a curva de 0,782. A inclusão do dado clínico mais relevante (cesáreas anteriores) aperfeiçoou o modelo, tendo a análise ROC uma área sob a curva de 0,893. **Conclusão**: A avaliação da RM com critérios objetivos simplificados incluindo a presença de banda de baixo sinal em T2 combinada a informação clínica de cesáreas prévias teve boa acurácia e tais dados foram usados para a elaboração do modelo de predição de AP.

Descritores: Placenta acreta; placenta prévia; imageamento por ressonância magnética; modelos logísticos; variações dependentes do observador; gravidez.

ABSTRACT

Polizio, RP. *Prediction of placental accretism using magnetic resonance imaging and clinical factors.* [dissertation]. São Paulo: "Faculdade de Medicina, Universidade de São Paulo"; 2021.

Objective: to evaluate objective criteria of magnetic resonance imaging (MRI) of placenta accreta (PA) analyzing interobserver agreement and to derive a model including imaging and clinical variables to predict PA. **Methods**: Retrospective review including patients submitted to MRI between July 2008 and December 2017 with placenta previa and suspicious findings of PA on ultrasound. Cases with lack of pathology or surgical information and missing or poor-quality MRI were not included. Two radiologists analyzed six MRI features and significant clinical data were also recorded. Acretism confirmed on pathology or during intraoperative findings were considered positive for primary outcome. Interobserver variability was assessed by measuring the intraclass correlation coefficient. Variables were tested through logistic regression models and diagnostic performance was evaluated by means of receiver operating characteristic (ROC) analysis. **Results:** Final study included 96 patients with mean age of 33 years and 73.0% of previous C-section. All MRI features were significantly associated with PAS for both readers. After logistic regression fit including MRI signs with moderate or higher interobserver agreement, intraplacental T2 dark band was the most significant radiologic criteria and the ROC analysis resulted in an area under the curve of 0.782. After including the most relevant clinical data (previous C-section) to the model the ROC analysis improved to an area under the curve of 0.893. **Conclusion:** Simplified objective criteria on MRI including

intraplacental T2 dark band associated with clinical information of previous C-sections had the highest accuracy and was used for a predictive model of PA.

Descriptors: Placenta accreta; placenta previa; magnetic resonance imaging; logistic models; observer variation; pregnancy.

1 INTRODUÇÃO E REVISÃO DA LITERATURA

1 INTRODUÇÃO

1.1 Acretismo placentário

Acretismo Placentário (AP) é definido pela patologia como um defeito na decídua basal que permite a invasão do miométrio pelas vilosidades coriônicas e é um termo amplo para a designação de uma placentação anormal, cuja classificação é baseada na profundidade de invasão miometrial. Placenta acreta vera acontece quando as vilosidades estão aderidas ao miométrio, mas não invadem a musculatura. Na placenta increta as vilosidades invadem parcialmente o miométrio. Placenta percreta é a forma mais severa e ocorre quando as vilosidades penetram por toda a espessura miometrial ou tem extensão além da serosa uterina, com ou sem acometimento das estruturas adjacentes [(1)]. Atualmente esses termos tendem a ser agrupados de maneira mais ampla, afim de se atingir maior uniformização terminológica, como Morbidade Aderente Placentária, do inglês *placenta accreta spectrum disorder*, de acordo com os *guidelines* da *Federation of Gynecology and Obstetrics* (FIGO) [(2)]. Quando a placentação ocorre de maneira adequada, durante o parto com as contrações miometriais há uma separação completa entre a placenta e o miométrio. Na presença de AP o defeito na decídua basal, que permite o contato direto entre as vilosidades coriônicas e o miométrio, leva a uma dificuldade na dequitação placentária.

Os fatores de risco mais comuns para o AP são a presença de placenta prévia e de cesáreas anteriores, modalidade de parto que tem sido cada vez mais praticada, levando a um consequente aumento na incidência do AP nos últimos anos [(3,4)]. Além disso, o risco de AP aumenta a cada cesárea praticada, com uma possibilidade de 11% de AP em pacientes com uma cesárea anterior e de até 61% em pacientes com três cesáreas anteriores [(5,6)]. Outros fatores de risco de menor impacto são idade materna avançada, história de outras cirurgias uterinas e antecedente de curetagem [(4)].

Uma vez que o AP leva ao desenvolvimento de uma vascularização útero-placentária hipertrofiada e desorganizada, a dificuldade na separação da placenta do miométrio pode desencadear significativa hemorragia intraparto, uma condição de ameaça a vida materno-fetal, podendo ser fatal em até 7% dos casos [7,8]. É uma das principais causas de hemorragia antes, durante e após o parto, que pode levar a complicações como coagulação intravascular disseminada, trombose venosa profunda, sepse e danos aos ureteres durante histerectomia [9,10]. Desse modo, seu diagnóstico é de suma importância uma vez que permite um planejamento adequado do parto com a possibilidade de reserva de concentrado de hemácias, disponibilização de equipe multidisciplinar, incluindo cirurgiões experientes e radiologia intervencionista para a embolização de artérias uterinas [11,12]. O AP é uma das principais razões que levam a histerectomia peri-parto, correspondendo a 40-60% das histerectomias peri-partos realizadas [13–16].

1.2 Breve histórico dos métodos de imagem para o diagnóstico de acretismo e avaliação placentária por ressonância magnética

A ultrassonografia é o método de imagem mais comumente utilizado para o diagnóstico de AP durante o período pré-natal, uma vez que é um método de baixo custo e tem boa acurácia, principalmente para a avaliação da placenta localizada na parede uterina anterior. A ressonância magnética (RM) é habitualmente realizada nos casos onde a ultrassonografia é inconclusiva ou para a avaliação dirigida da placenta localizada na parede uterina posterior [7,17–20]. Além disso, a RM é superior para a avaliação topográfica do sítio de invasão placentária, o que sugere um papel importante no planejamento pré-operatório [21].

A avaliação do estudo de RM é realizada pelo radiologista avaliando-se a presença ou ausência de AP de modo binário, sendo baseada na análise de alguns sinais radiológicos. Tais sinais já tiveram sua utilidade demonstrada

em diversos estudos prévios, com destaque para os seguintes: banda intraplacentária de baixo sinal em T2, perda da interface útero-placentária/afilamento miometrial, heterogeneidade placentária, contornos uterinos lobulados devido a protrusão placentária ("uterine bulge" sign), vascularização intraplacentária anormal e protrusão placentária pelo orifício interno do colo do útero ("placental protrusion" sign) [22–29].

A RM para a avaliação do AP não é realizada durante o primeiro trimestre uma vez que a placenta ainda se encontra no estágio inicial de desenvolvimento. A realização do exame no segundo trimestre é possível, quando a maioria dos pacientes consegue tolerar a posição supina, enquanto em IG mais avançada pode ser necessária a realização do exame em decúbito lateral para se evitar o risco de se comprometer o retorno venoso sistêmico devido a compressão da veia cava inferior pelo útero de volume aumentado, considerando-se que o tempo médio de duração do exame é de 20 a 25 minutos. A avaliação em período tardio do terceiro trimestre pode ser desafiadora, não somente por conta das dificuldades de posicionamento da paciente, mas também pelo fato de a placenta se tornar cada vez mais heterogênea e o miométrio mais afilado com o avanço da gestação. A bexiga da paciente precisa estar com moderada distensão, o que permite a pesquisa adequada de sinais de percretismo [24]. Alguns autores relatam que o uso do meio de contraste (gadolínio) pode ajudar na delimitação da interface entre o miométrio e placenta, aumentando a acurácia na determinação da profundidade de invasão [30]. Contudo, apesar de não se ter demonstrado definitivamente que o uso do gadolínio pode ter efeitos deletérios ao feto, ele atravessa a barreira placentária e geralmente seu uso é evitado a não ser que os possíveis riscos sejam superados pelo benefício [31].

A placenta mede normalmente entre 2 e 4 centímetros de espessura na sua porção medial e passa por alterações durante a gestação que são caracterizadas na RM. Entre 19 e 23 semanas de IG a placenta é relativamente homogênea nas imagens ponderadas em T2, já entre 24 e 31 semanas de IG a placenta passa a ficar com contornos mais lobulados, com alguns septos conspícuos aparecendo entre os lóbulos placentários, levando

a um aumento na sua heterogeneidade com o avançar da gestação. A avaliação da placenta com o objetivo de avaliar a ocorrência de AP é facilitada com 24 semanas de IG ou mais, pois após esse período ela atinge o seu desenvolvimento e a sua posição final [32],contudo, como já mencionado é preciso ter conhecimento do aumento de sua heterogeneidade com o avanço da gestação para se evitar erros de interpretação do exame.

O miométrio normal tem três camadas caracterizadas nas imagens ponderadas em T2 e em Fast Imaging Employing Steady-state Acquisition FIESTA (figuras* 1 e 2). A camada central tem um sinal heterogêneo, com acentuadas vascularização e é hiperintenso nas imagens em T2 e em FIESTA, tendo as camadas internas e externas uma fina espessura e baixo sinal em T2 [24,33]. O miométrio afila em locais de compressão, como por exemplo adjacente a coluna espinhal e aorta, onde passa a ter uma aparência de uma camada única e fina com baixo sinal em T2, o que pode dificultar sua avaliação (figura 3).

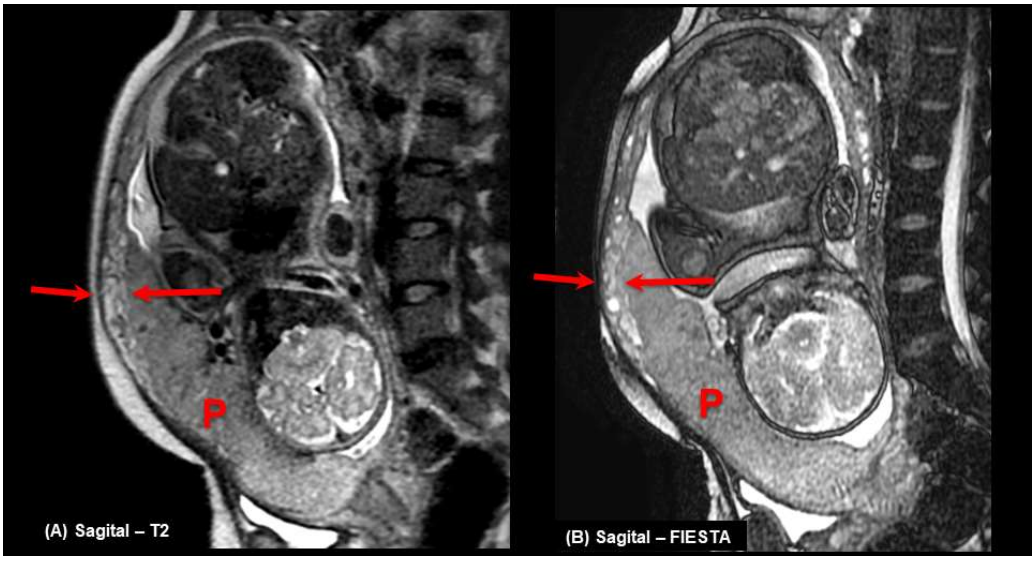

*Todas as imagens de RM que ilustram a tese são provenientes dos exames incluídos no estudo.

Figura 1 – Imagem sagital ponderada em T2 (A) e imagem sagital fast imaging employing steady-state aquisition – FIESTA (B), que demonstram placenta de aspecto normal (P) e as três camadas do miométrio, com a camada interna heterogênea e hiperintensa com as camadas interna e externa finas e com baixo sinal (setas vermelhas)

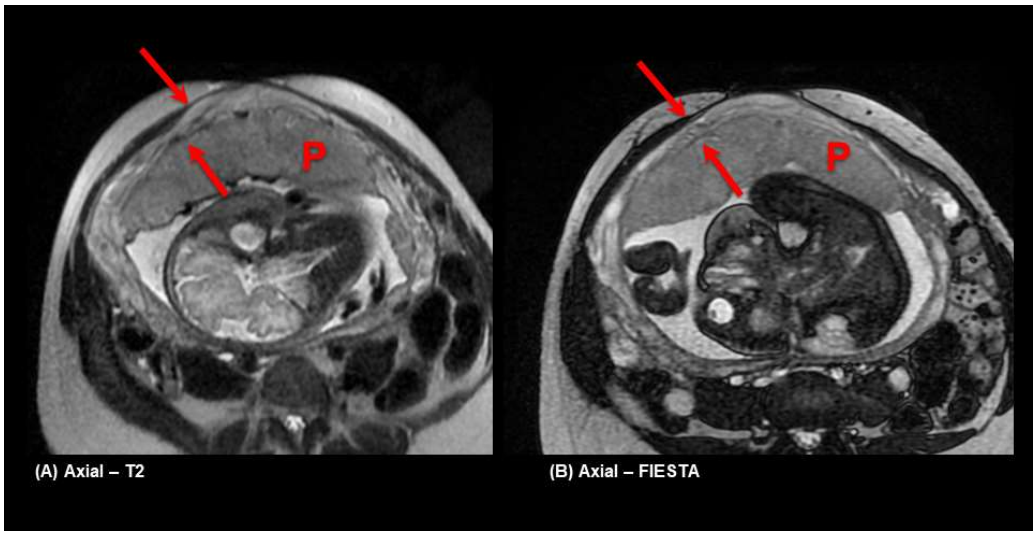

*Todas as imagens de RM que ilustram a tese são provenientes dos exames incluídos no estudo.

Figura 2 – Imagem axial ponderada em T2 (A) e imagem axial FIESTA (B), que demonstram placenta de aspecto normal (P) e as três camadas do miométrio, com a camada interna heterogênea e hiperintensa e as camadas interna e externa finas e com baixo sinal (setas vermelhas)

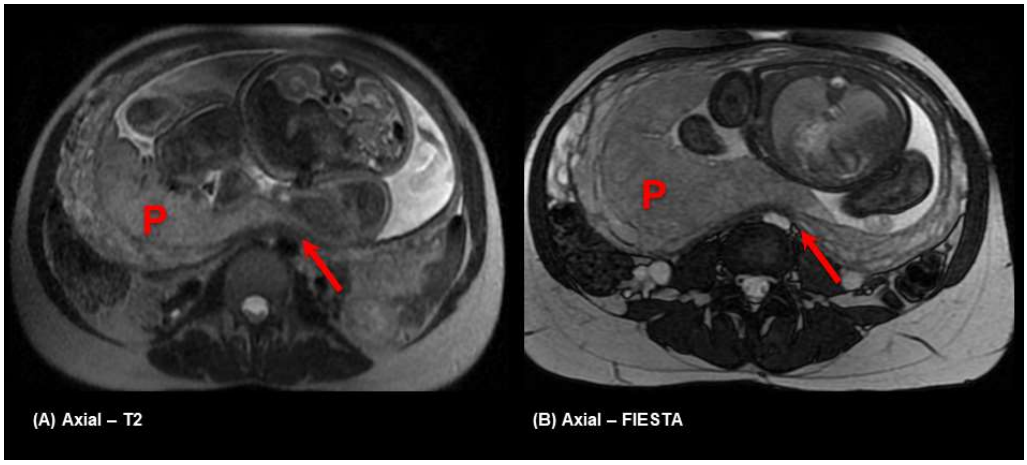

*Todas as imagens de RM que ilustram a tese são provenientes dos exames incluídos no estudo.

Figura 3 – Imagem axial ponderada em T2 (A) e imagem axial FIESTA (B), que demonstram placenta normal no terceiro trimestre de gestação (P), com compressões focais no miométrio próximas ao corpo vertebral no nível da bifurcação aórtica (setas vermelhas)

1.3 Revisão de literatura

Determinar quais gestantes tem o diagnóstico de AP durante a avaliação pré-natal através dos métodos de imagem, sobretudo com o uso da RM nos casos duvidosos, tem sido motivo de estudos. Além disso, a possibilidade de se estratificar a probabilidade de a gestante apresentar AP permitiria o direcionamento de maneira mais adequada as orientações, cuidados e planejamento durante o pré-natal, a fim de se evitar as repercussões indesejadas da doença.

Na literatura médica a RM tem sido utilizada para diagnóstico de AP há alguns anos, com sua utilidade já comprovada, tendo uma sensibilidade descrita de 94,4% e especificidade de 84,0% na metanálise de D'antonio et al em 2014 [27]. No entanto, a maioria dos artigos presentes são ensaios pictóricos, que fazem uma revisão da literatura sobre como avaliar a placenta, com a descrição dos sinais sugestivos de AP [24,34–39].

Lax *et al*. [23] em 2006, deram início a avaliação de potenciais achados específicos de RM e sua relação com o AP. O estudo incluiu de maneira retrospectiva um total de 20 pacientes, 10 com o diagnóstico de AP e 10 sem AP, sendo avaliados dezessete sinais propostos de AP na RM por dois radiologistas. A variabilidade entre os radiologistas foi analisada utilizando-se o kappa [40] e os sinais com uma variabilidade moderada ou superior (kappa > 0,40) foram comparados com o desfecho de AP. O resultado mostrou que os sinais de banda intraplacentária de baixo sinal em T2, heterogeneidade e abaulamento placentário foram os sinais clinicamente significativos.

Em 2009, Teo *et al.* [28], fizeram nova revisão dos achados de AP avaliando 7 pacientes retrospectivamente, também com os achados avaliados por dois radiologistas, sendo que nesse caso não foi avaliada a variabilidade interobservador. O desfecho mostrou novamente os mesmos sinais sendo os mais significativos. Já em 2012, Alamo *et al.* [41], estudaram 25 pacientes das quais 12 com confirmação cirúrgica e anatomopatológica de AP, comparando a performance de dois radiologistas mais experientes e dois radiologistas

menos experientes, indicando a utilidade da RM, contudo, mostrando melhores resultados de concordância entre os radiologistas mais experientes.

Outros artigos propuseram, além da revisão dos sinais já propostos, a introdução de novos achados de RM para a predição do AP, como Derman *et al.* [22] em 2011, que avaliaram a presença de vascularização anormal num estudo que incluiu 11 pacientes, 4 delas com o diagnóstico confirmado de AP, caracterizando o achado como clinicamente significativo. O estudo em questão também avaliou a presença de outros sinais radiológicos, porém a análise de variabilidade interobservador só foi feita para o achado da vascularização anormal.

Outro exemplo é o estudo de Ueno *et al.* [25] em 2014, incluindo 65 pacientes, sendo 15 com o diagnóstico final de AP, que propôs o critério de protrusão placentária pelo canal cervical. O estudo incluiu, além do novo achado proposto, a avaliação dos achados de banda intraplacentária de baixo sinal em T2, vascularização anormal, abaulamento placentário heterogeneidade e afilamento miometrial. Também foi um estudo retrospectivo com a avaliação da variabilidade interobservador de todos os achados.

Seguindo esse modelo, é possível destacar ainda outros dois estudos, o de Sato *et al.* [16] em 2017, que propôs o achado de recesso placentário acompanhado de banda de baixo sinal em T2, num estudo que incluiu 59 pacientes, porém somente 9 com o diagnóstico de AP e o de Morita *et al.* [42] em 2009, que propôs o uso da sequência de difusão (diffusion weighted imaging – DWI), este incluindo 1 paciente com AP e 6 sem o diagnóstico final de AP.

Mais recentemente em 2018, Maurea *et al.* [29] realizaram uma análise prospectiva de 61 pacientes submetidas a RM com história de cesárea anterior ou curetagem/cirurgias uterinas pregressas, com o diagnóstico de placenta prévia e suspeita de AP ao ultrassom. O estudo demonstrou que quanto mais sinais de RM presentas ao exame maior a probabilidade de AP

e a melhor combinação de sinais foi a de banda intraplacentária de baixo sinal em T2 e afilamento miometrial (interrupção focal da borda miometrial).

É possível ainda mencionar mais dois artigos que tentam estudar de maneira conjunta os sinais mais descritos na literatura com a criação de modelos preditivos. O estudo de Ueno *et al.* [26] de 2016, realiza uma coorte retrospectiva com a inclusão de 70 pacientes, sendo 18 delas com AP confirmado, avaliando seis sinais na RM (banda intraplacentária de baixo sinal em T2, vascularização anormal, abaulamento placentário heterogeneidade, afilamento miometrial e protrusão placentária pelo canal cervical) onde cada um dos quatro radiologistas participantes atribui uma pontuação aos sinais descritos de maneira qualitativa (escala de 1 a 5 para cada sinal), e, por fim, a soma da pontuação dos sinais gera o escore final de cada radiologista. A avaliação individual da correlação de cada sinal de RM e do escore final de cada radiologista para o desfecho de AP mostrou aumento do desempenho do escore em relação a performance individual da predição de cada achado de RM isoladamente. No entanto, não houve desenvolvimento de um modelo de escore reprodutível para ser avaliado em outros estudos com populações diferentes.

O estudo de Delli Pizzi *et al*. [43] de 2019, incluiu retrospectivamente 38 pacientes com suspeita de AP, sendo somente 12 com AP confirmado. De maneira análoga também avaliou sinais de RM atribuindo qualitativamente para cada sinal uma pontuação de 1-5, criando a partir daí dois modelos preditores por meio de análise de regressão logística, um tendo a confirmação anatomopatológica como desfecho e o outro tendo um quadro clínico desfavorável como desfecho, este definido como pacientes que tiveram hemorragia significativa no intraparto. Quanto ao modelo que utilizou o desfecho de AP os sinais utilizados foram os de vascularização anormal e de presença de percretismo, e quanto ao modelo que utilizou o desfecho clínico desfavorável os sinais utilizados foram de percretismo e afilamento miometrial. Pode-se perceber que em ambos os estudos os dados clínicos das pacientes não foram incluídos para a elaboração do modelo preditor.

Finalmente, todos os estudos mencionados visam aumentar o conhecimento e proximidade do radiologista aos sinais descritos na RM, visto que o AP é uma entidade rara e muitos casos ainda permanecem um desafio diagnóstico para esses especialistas. Nesse sentido, recentemente foi publicado uma diretriz sobre o uso da RM para o diagnóstico de AP em uma ação conjunta da *Society of Abdominal Radiology* (SAR) e da *European Society of Urogenital Radiology* (ESUR) [44]. Duas sociedades com atuação destacada na área da radiologia, sendo a SAR nos estados unidos e a ESUR na união europeia, destacando-se nessa última o pioneirismo no desenvolvimento do laudo estruturado em ressonância magnética de próstata [45] por exemplo, ferramenta utilizada com frequência atualmente.

1.4 Justificativa do estudo

O AP é uma condição clínica com consequências graves para a gestação, que pode levar a hemorragias severas e até mesmo ameaçar a vida materno-fetal. Além disso, sua incidência vem aumentando ao logo dos anos, acompanhando o aumento do número de cesáreas, cenário particularmente significativo no Brasil. A partir disso, destaca-se a importância do diagnóstico correto no período pré-natal para o adequado planejamento do parto.

Notamos que no cenário atual a literatura é escassa em estudos com grande número de pacientes para a avaliação de AP na RM, além de existir uma lacuna no que diz respeito a estudos com modelos preditores de AP simplificados e reprodutíveis, que incluam achados clínicos significativos para potencializar o modelo. Nesse sentido, estamos propondo testar a interpretação dos sinais mais estudados de AP na RM, em um grande número de gestantes com suspeita de AP ao ultrassom, incluindo casos positivos e negativos que tem confirmação através de análise anatomopatológica e de descrição cirúrgica, permitindo ainda a avaliação da performance diagnóstica e da variabilidade interobservador. Além disso, os diferentes sinais radiológicos terão sua acurácia testada individualmente frente aos resultados

anatomopatológicos e descrição cirúrgica para a elaboração de um modelo preditor que englobe o poder estatístico dos sinais, bem como potenciais variáveis clínicas que tenham relação clinicamente significativa com o diagnóstico de AP, podendo melhorar a performance do modelo, bem como permitir um ganho de aprendizado dos radiologistas na avaliação da RM de placenta. Concluindo, acreditamos que a elaboração do modelo preditor pode facilitar e melhorar a acurácia diagnóstica dessa patologia, ao fornecer um resultado mais objetivo para o relatório da RM, além de permitir maior uniformização da análise entre radiologistas com níveis de experiências distintos e facilitar a transmissão de informação para os obstetras, a fim de reduzir ao máximo possíveis desfechos clínicos desfavoráveis em um parto de alto risco.

2 OBJETIVO

2 OBJETIVO

2.1 Objetivo geral

Avaliar a associação de critérios objetivos dos sinais de AP na RM, com os achados intraoperatórios e anatomopatológicos em casos com suspeita de acretismo placentário.

2.2 Objetivos específicos

- Avaliar a variabilidade interobservador
- Construir modelo preditor de AP incluindo achados de imagem e variáveis clínicas

3 CASUÍSTICA E MÉTODO

3 CASUÍSTICA E MÉTODO

O presente estudo foi realizado na Divisão de Clínica Obstétrica e no Instituto de Radiologia e Diagnóstico por Imagem do Hospital das Clínicas da Faculdade de Medicina da Universidade de São Paulo (HC-FMUSP), um hospital terciário de alta complexidade, onde a Divisão de Clínica Obstétrica é referência para o atendimento de gestantes de alto risco. Trata-se de um estudo caso-controle que envolveu gestantes acompanhadas no serviço de Clínica Obstétrica, no período de julho de 2008 a dezembro de 2017.

3.1 Critérios de inclusão

Foram elegíveis gestantes com o diagnóstico de placenta prévia e achados suspeitos de AP na avaliação por ultrassonografia, que foram submetidas à avaliação por RM. A técnica de amostragem foi por conveniência, uma vez que o sistema de Picture Archiving and Communication System (PACS) ficou disponível no HC-FMUSP a partir de julho de 2008, permitindo a avaliação das imagens no sistema digital. Desde então todas as pacientes que realizaram o estudo de RM conforme a indicação destacada até dezembro de 2017 foram incluídas no estudo. Foram considerados, ainda, como critérios de inclusão no estudo:

- Ausência de perda de seguimento pré-natal no serviço;
- Registros completos no prontuário quanto à descrição cirúrgica; e
- Registros completos com avaliação anatomopatológica da placenta no sistema HCMED.
- Protocolos de aquisição de imagem completos e exames com imagem de qualidade adequada.
- Disponibilidade de imagens no PACS

3.2 Método

3.2.1 Rotina do atendimento da paciente com suspeita de acretismo placentário na Clínica Obstétrica do HC-FMUSP

O diagnóstico pré-natal é focado na presença de placenta prévia associada à cesariana anterior e imagem sugestiva de AP na ultrassonografia e/ou RM.

O parto é rotineiramente realizado com 36 semanas de gestação, envolvendo cuidadoso planejamento com utilização de equipe multidisciplinar composta por obstetra, anestesista, neonatologista, hemoterapeuta, urologista, intensivista e radiologista intervencionista. É recomendada a cateterização seletiva das artérias ilíacas internas para oclusão temporária, por meio de balão, o que contribui para a diminuição da perda sanguínea reduzindo a necessidade de transfusões de hemocomponentes e o tempo cirúrgico durante a histerectomia pós-cesariana.

A gestante e a família são esclarecidas a respeito da suspeita de AP e da possível necessidade de cateterização das artérias ilíacas internas, histerectomia, transfusão sanguínea, pós-operatório em unidade de terapia intensiva (UTI), possibilidade de eventuais lesões (bexiga, ureter, intestino), além do risco de morte.

A cesariana é planejada para o fácil acesso ao feto e permitir um campo cirúrgico amplo para a histerectomia. A incisão recomendada é a mediana infra-umbilical, podendo-se considerar alternativas com o intuito de se evitar lesão da placenta, para a retirada fetal sem dificuldades. A tração suave do cordão é realizada para a verificação da ocorrência da dequitação. Caso seja confirmado o AP, é realizada a sutura hemostática da parede uterina, são insuflados os balões das artérias ilíacas e inicia-se a histerectomia.

A tentativa de descolamento manual da placenta não é realizada, pois mesmo com os balões pode ocorrer sangramento intenso em razão da

possibilidade de diversas circulações colaterais. Toda a preparação busca tornar a histerectomia mais tranquila do ponto de vista técnico, possibilitando a dissecção da bexiga e a identificação dos ureteres com sangramento controlado, diminuindo a chance de lesão destes. Outro cuidado é de se evitar a lesão do útero e da placenta durante a dissecção da bexiga, para não haver sangramento aumentado.

O maior sangramento costuma ocorrer por ocasião da retirada do útero. Após fechamento da cúpula vaginal e cuidadosa revisão de hemostasia, os balões são desinsuflados e nova revisão é realizada. Se houver aumento do sangramento, os balões são novamente insuflados para a hemostasia. Nesse período, se o sangramento for significativo, pode-se optar por embolização. Há também a possibilidade de tamponamento pélvico com compressas, se o sangramento for difuso e incontrolável (*damage control*). Nessa condição, a retirada das compressas é feita de 24 a 48 horas após a cirurgia.

No atual estágio de conhecimento, há controvérsia sobre a real eficácia da oclusão temporária das artérias ilíacas internas para redução do sangramento e do tempo cirúrgico (nível de evidência 2C). Porém, com base na experiência da Clínica Obstétrica do HC-FMUSP, o procedimento é recomendado [46].

3.2.2 Obtenção de dados

Os dados foram obtidos por meio de acesso ao sistema informatizado da Clínica Obstétrica do HC-FMUSP, aos prontuários das gestantes, acesso ao Sistema Informatizado de Internação da Clínica Obstétrica do HC-FMUSP, ao Sistema Informatizado de Laudos em Obstetrícia e Ginecologia (SILOG), ao sistema informatizado de laudos do Laboratório Central do HC-FMUSP (HCMED) e às imagens dos pacientes de maneira anônima através do PACS do Instituto de Radiologia do HC-FMUSP. Todas as imagens foram avaliadas de maneira cega para o desfecho clínico pelos radiologistas.

3.2.2.1 Dados clínicos avaliados

Os dados clínicos coletados foram: idade materna, idade gestacional (IG) no momento da realização da RM, IG no parto, tempo decorrido entre RM e parto, grupo étnico, paridade, cesáreas anteriores, abortos, história de curetagem e outras cirurgias uterinas.

3.2.3 Dados de anatomia patológica e relatórios cirúrgicos

Dados de relatórios cirúrgicos sobre a dequitação placentária ou presença de AP durante o ato cirúrgico, bem como a análise anatomopatológica das peças enviadas a análise (placenta ou útero e placenta quando realizada histerectomia) foram coletados para serem utilizados como padrão de referência na presença ou ausência de AP.

3.2.4 Ressonância magnética para pacientes com suspeita de acretismo placentário no HC-FMUSP

As RM solicitadas pela Clínica Obstétrica do HC-FMUSP são realizadas no Instituto de Radiologia do HC-FMUSP, sem o uso do meio de contraste endovenoso e com o uso de antiespasmódico endovenoso para reduzir artefatos de movimentação das alças intestinais, que quando presentes podem levar a degradação das imagens. As RM foram realizadas em aparelhos de 1,5 Tesla (Signa HDxTM, GE Healthcare), com bobinas de corpo, incluindo as sequencias: axial, sagital e coronal ponderadas em T2 - single shot fast spin-echo (T2W-SSFSE); axial, sagital e coronal em balanced steady-state free precession (Fast Imaging Employing Steady-state Acquisition – FIESTA); axial e sagital ponderadas em T1 com supressão de

gordura – ultrafast spoiled gradiente echo (liver aquisition with volume acceleration - LAVA).

3.2.5 Avaliação do acretismo placentário na ressonância magnética

Dois radiologistas certificados e com níveis diferentes de experiência (2 anos e 8 anos de experiência em radiologia abdominal respectivamente) avaliaram de maneira retrospectiva e anônima os exames, atribuindo uma nota objetiva baseada numa escala de Likert (1-5) [47] para cada sinal de AP presente na RM. A escala de Likert é habitualmente usada em questionários ou pesquisas de opinião com o formato típico: 1 – discordo totalmente, 2 discordo parcialmente, 3 – indiferente, 4 - concordo plenamente e 5 – concordo totalmente; permitindo a especificação do nível de concordância com a questão colocada.

Para a avaliação dos sinais de AP na RM as pontuações na escala de Likert de 1 e 2 foram consideradas negativas para o desfecho de AP e as pontuações de 3, 4 e 5 consideradas positivas.

Os sinais usados para avaliação foram:

1. Vascularização intraplacentária anormal: vasos tortuosos e de diâmetro aumentado, localizados no interior da placenta, com ausência de sinal nas imagens ponderadas em T2 (“flow-voids”), e alto sinal nas imagens FIESTA, indicando fluxo vascular no interior dessas estruturas [22], como exposto nas figuras 4 e 5.
   - 5: > 6 milímetros
   - 4: 5-6 milímetros
   - 3: 3-4 milímetros
   - 2: 1-2 milímetros
   - 1: ausente

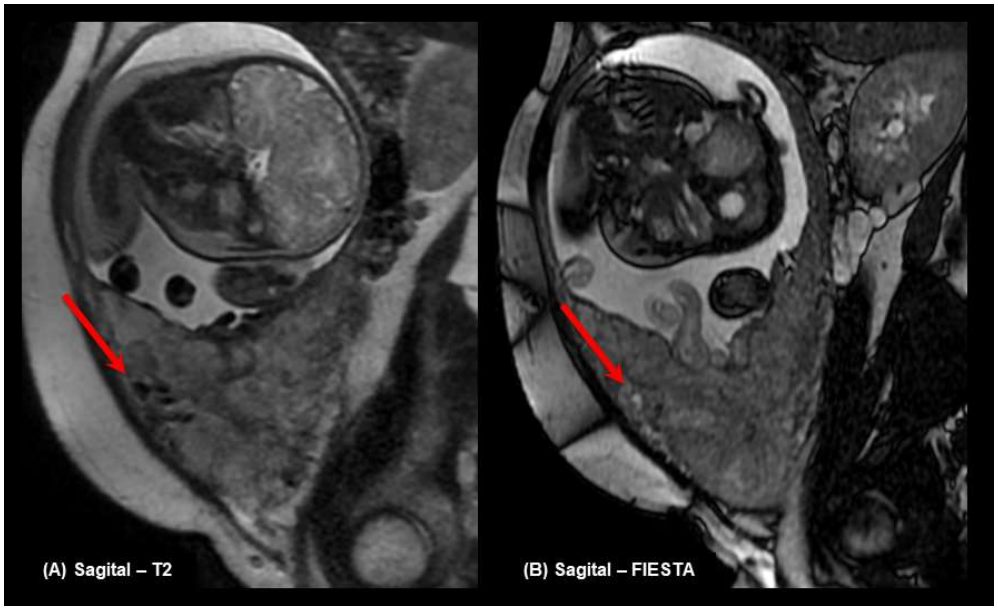

*Todas as imagens de RM que ilustram a tese são provenientes dos exames incluídos no estudo.

Figura 4 – Imagem sagital ponderada em T2 (A) mostra formação tortuosa de baixo sinal ("flow void") e imagem sagital FIESTA (B), que demonstra alto sinal da mesma formação, indicando se tratar de estrutura vascular com fluxo (setas vermelhas)

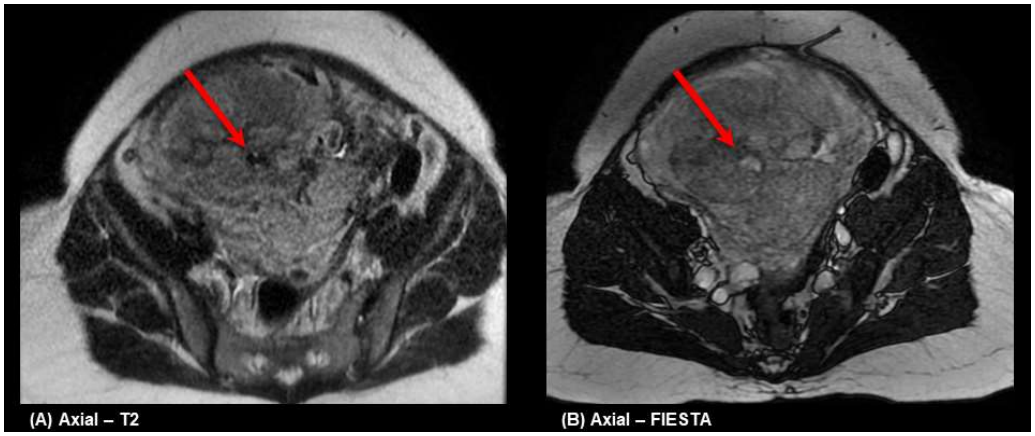

*Todas as imagens de RM que ilustram a tese são provenientes dos exames incluídos no estudo.

Figura 5 – Imagem axial ponderada em T2 (A) mostra formação tortuosa de baixo sinal ("flow void") e imagem axial FIESTA (B), demonstra alto sinal da mesma formação, indicando se tratar de estrutura vascular com fluxo (setas vermelhas)

2. Bandas intraplacentárias de baixo sinal em T2: áreas de aspecto nodular ou linear de baixo sinal em T2 que também tem baixo sinal

em FIESTA [23], como exposto nas figuras 6, 7 e 8. Tal achado tem correlação anatomopatológica com áreas de fibrose [23].

- 5: > 20 milímetros
- 4: 15-20 milímetros
- 3: 10-14 milímetros
- 2: 1-2 milímetros
- 1: ausente

*Todas as imagens de RM que ilustram a tese são provenientes dos exames incluídos no estudo.

Figura 6 – Imagens coronais ponderadas em T2 (A e B), que demonstram banda intraplacentária de baixo sinal, acometendo toda a espessura da placenta desde a interface útero-placentária (setas vermelhas)

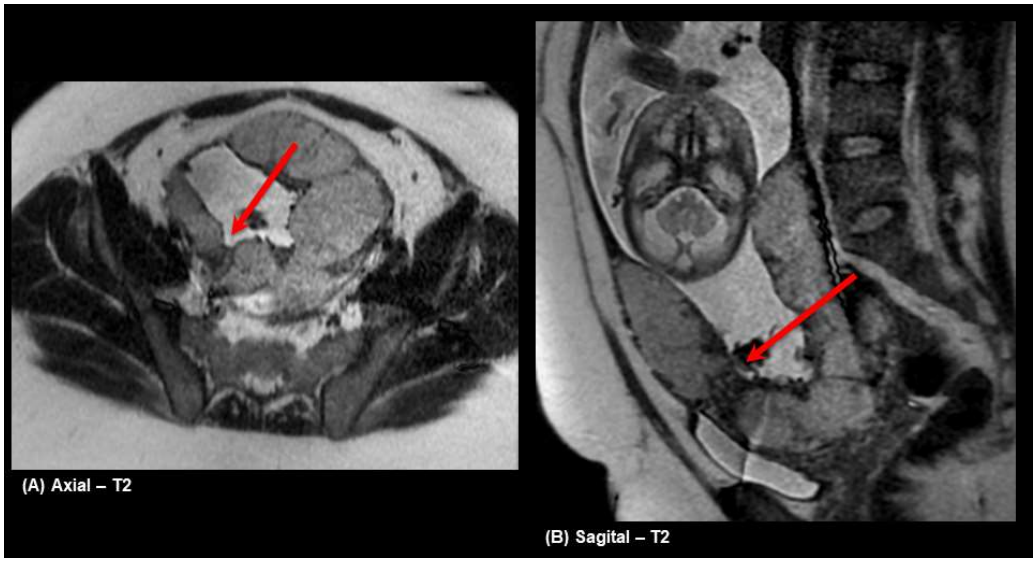

*Todas as imagens de RM que ilustram a tese são provenientes dos exames incluídos no estudo.

Figura 7 – Imagem axial (A) e sagital (B) ponderadas em T2, que demonstram uma banda intraplacentária de baixo sinal, acometendo toda a espessura da placenta desde a interface útero-placentária (setas vermelhas)

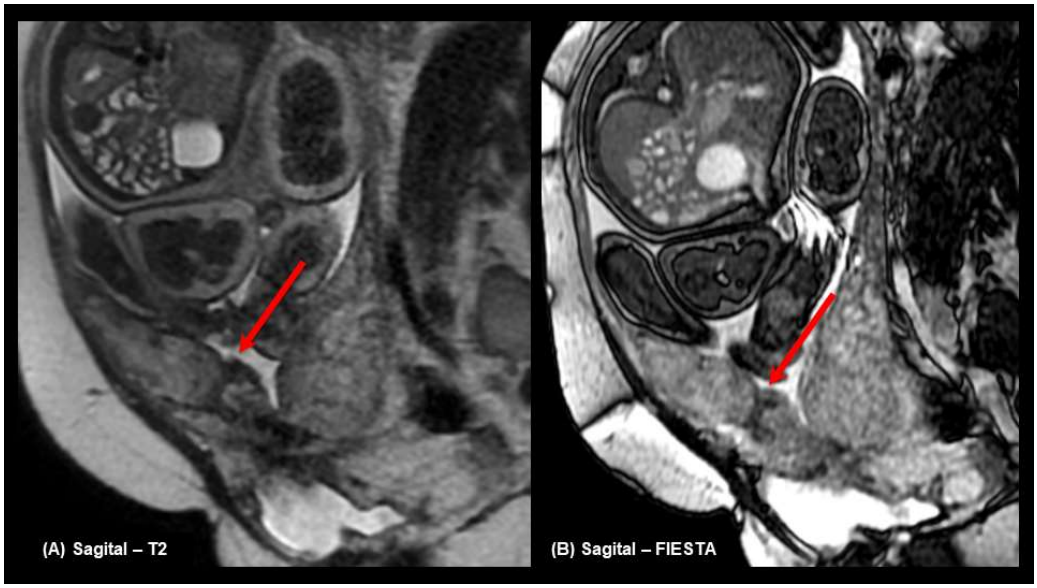

*Todas as imagens de RM que ilustram a tese são provenientes dos exames incluídos no estudo.

Figura 8 – Imagem sagital ponderada em T2 (A) e imagem sagital FIESTA (B), demonstram banda intraplacentária de baixo sinal, acometendo toda a espessura da placenta desde a interface útero-placentária (setas vermelhas)

3. Abaulamento placentário: abaulamentos focais determinando alteração do contorno uterino [20,23,28,34], como exposto nas figuras 9, 10 e 11.
   - 5: perda clara da congruência miometrial ou invasão de órgãos adjacentes
   - 4: abaulamentos focais
   - 3: perda do formato normal de pera invertida do útero gravídico, com o segmento uterino inferior ficando mais largo que o fundo uterino.
   - 2: discretas irregularidades do contorno uterino
   - 1: ausente

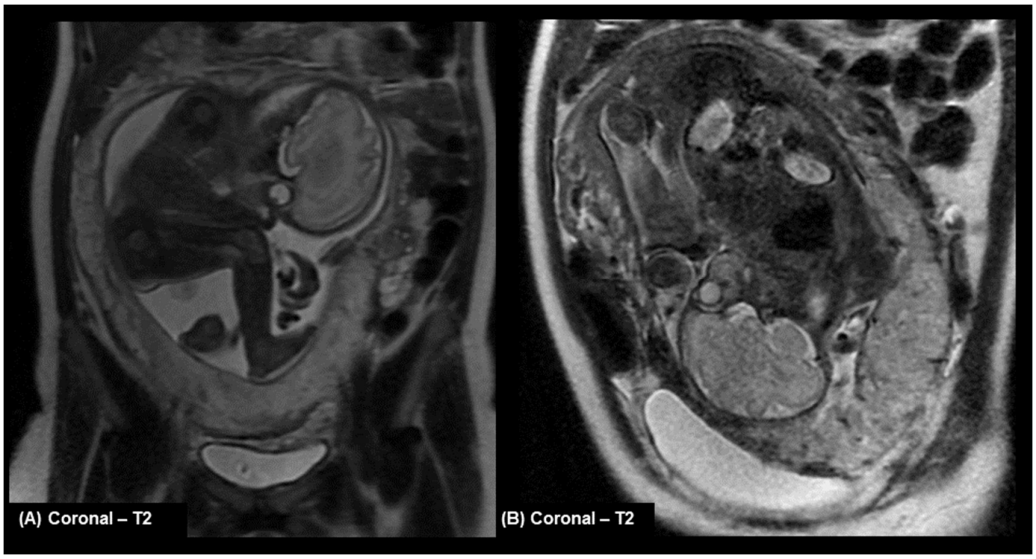

*Todas as imagens de RM que ilustram a tese são provenientes dos exames incluídos no estudo.

Figura 9 – Imagem coronal ponderada em T2 (A), que demonstra útero com seu contorno preservado e a forma habitual de pera invertida. Imagem coronal ponderada em T2 (B), demonstra perda do formato habitual de pera invertida do útero, com o segmento inferior mais largo que o fundo uterino

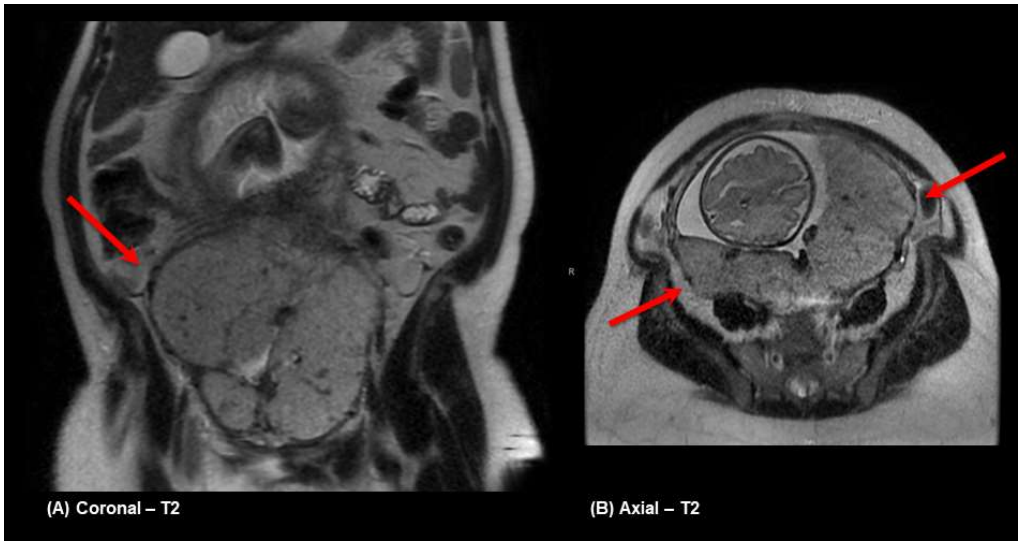

*Todas as imagens de RM que ilustram a tese são provenientes dos exames incluídos no estudo.

Figura 10 – Imagem coronal ponderada em T2 (A) e imagem axial ponderada em T2, que demonstram abaulamentos focais do útero (setas vermelhas)

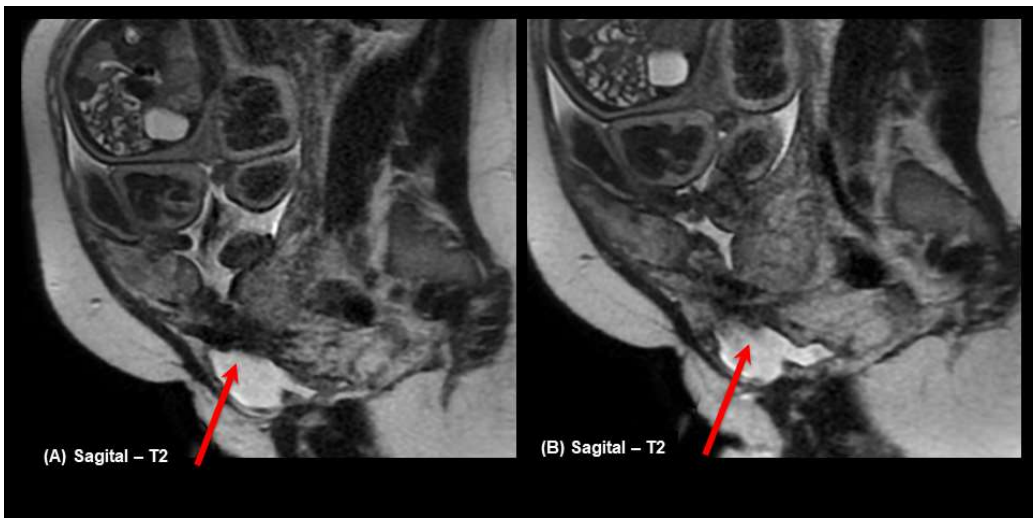

*Todas as imagens de RM que ilustram a tese são provenientes dos exames incluídos no estudo.

Figura 11 – Imagens sagitais ponderadas em T2 (A e B), que demonstram perda da congruência miometrial e processo aderencial com a parede superior da bexiga (setas vermelhas)

4. Sinal da protrusão placentária pelo canal cervical: a placenta se insinua pelo canal interno do colo uterino. Uma linha é desenhada

no plano do orifício interno do colo uterino e a porção da placenta que se estende além disso é medida [25], como exposto na figura 12.

- 5: > 15 milímetros
- 4: 11-15 milímetros
- 3: 6-10 milímetros
- 2: < 5 milímetros
- 1: ausente

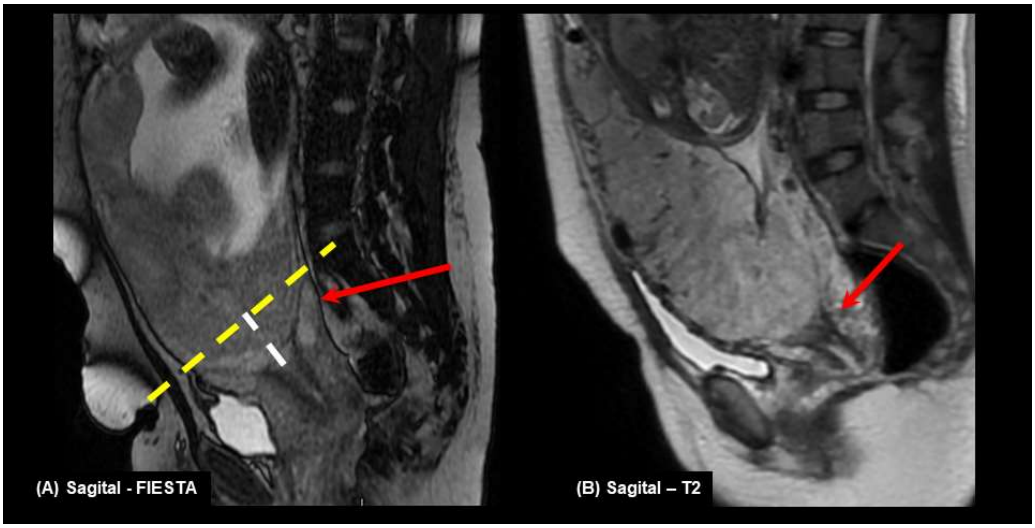

*Todas as imagens de RM que ilustram a tese são provenientes dos exames incluídos no estudo.

Figura 12 – Imagem sagital FIESTA (A) e imagem sagital ponderada em T2 (B), demonstram a protrusão da placenta pelo canal interno do colo uterino, com destaque para o lábio posterior do colo do útero (setas vermelhas). (A) mostra o plano do orifício interno do colo uterino (linha amarela tracejada) e a medida da protrusão (linha branca tracejada)

5. Afilamento miometrial: afilamento focal onde não se caracteriza o miométrio, além da perda da identificação da camada interna de baixo sinal em T2 do miométrio que o separa da placenta [22,48,49]. Sinal de avaliação subjetiva, como exposto nas figuras 13 e 14.

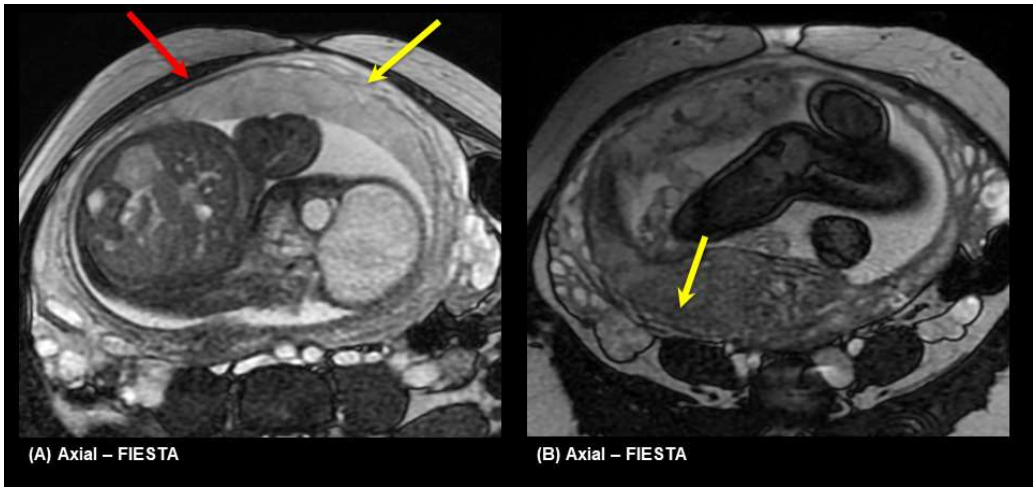

*Todas as imagens de RM que ilustram a tese são provenientes dos exames incluídos no estudo.

Figura 13 – Imagens axiais em FIESTA (A e B), demonstram a perda do aspecto normal de três camadas do miométrio (seta vermelha) e a perda da congruência da linha de baixo sinal da camada interna do miométrio (seta amarela). A imagem (B) mostra que tais achados são de avaliação mais difícil na parede uterina posterior pela compressão exercida por estruturas adjacentes

*Todas as imagens de RM que ilustram a tese são provenientes dos exames incluídos no estudo.

Figura 14 – Imagem sagital em FIESTA (A) e imagem sagital ponderada em T2 (B), demonstram a perda do aspecto normal de três camadas do miométrio, além da perda da congruência da camada interna de baixo sinal (setas vermelhas)

6. Heterogeneidade placentária: heterogeneidade marcada ao longo de toda a placenta. Sinal de avaliação subjetiva [22,37–39], como exposto nas figuras 15, 16 e 17.

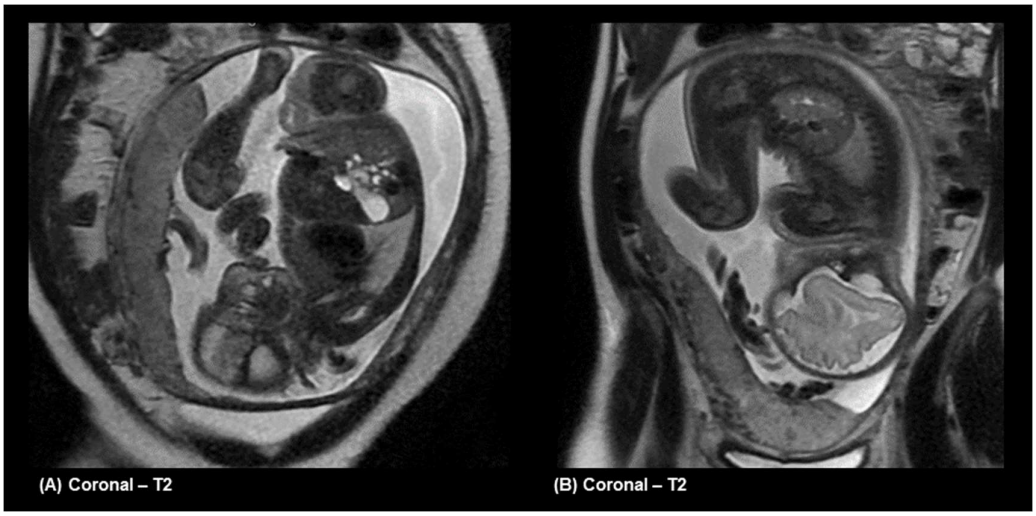

*Todas as imagens de RM que ilustram a tese são provenientes dos exames incluídos no estudo.

Figura 15 – Imagens coronais ponderadas em T2 (A e B), que demonstram placentas com sinal predominantemente homogêneo

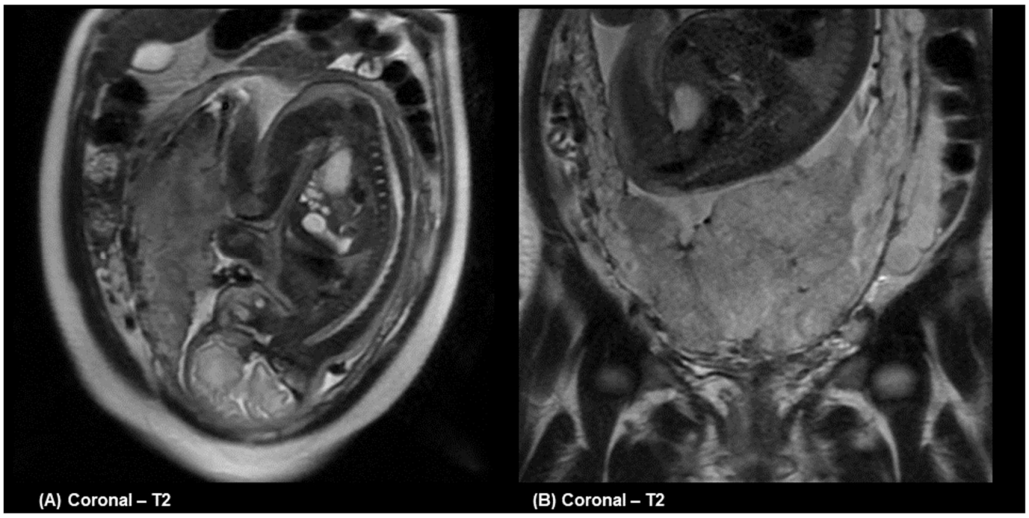

*Todas as imagens de RM que ilustram a tese são provenientes dos exames incluídos no estudo.

Figura 16 – Imagens coronais ponderadas em T2 (A e B), que demonstram placentas com sinal predominantemente heterogêneo

*Todas as imagens de RM que ilustram a tese são provenientes dos exames incluídos no estudo.
Figura 17 – Imagem coronal ponderada em T2 (A e B), que demonstra uma placenta com sinal difusamente heterogêneo

3.4 Análise estatística

3.4.1 Caracterização da população

Foram identificadas 110 pacientes atendidas na Clínica Obstétrica do HC-FMUSP com diagnóstico de placenta prévia e suspeita de AP ao ultrassom, submetidas à RM entre julho de 2008 e dezembro de 2017.

Não foram incluídas na análise 14 gestantes por diferentes razões: duas sem dados de avaliação anatomopatológica, três sem relatórios cirúrgicos disponíveis, duas sem imagens no PACS e sete com imagens de RM com protocolos inadequados ou imagens de qualidade imprópria.

Dessa forma, 96 pacientes foram incluídas no estudo, compondo a amostra final, como exposto na figura 18.

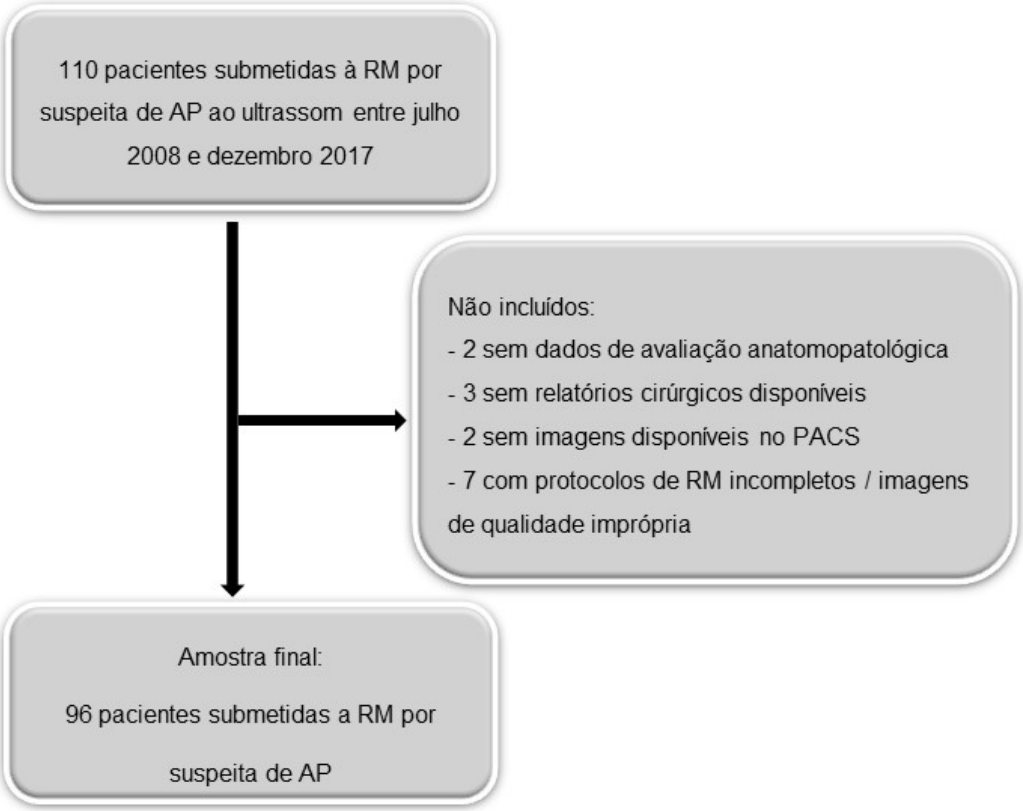

Figura 18 - Fluxograma da seleção de pacientes para o estudo

Assim, a população desse estudo caracterizou-se por 96 pacientes com idade média de 33,65 ± 5,39 anos, que realizaram a RM com IG média de 32,20 ± 3,79 e com IG média ao parto de 35,70 ± 2,68. Quanto aos dados clínicos pode se destacar o antecedente de cesáreas, onde 27 (28,1%) não tinham cesáreas anteriores, 33 (34,4%) tinham uma cesárea prévia, 18 (18,8%) duas cesáreas prévias, 15 (15,6%) três cesáreas prévias e 3 (3,10%) quatro cesáreas prévias. Os dados completos estão detalhados na Tabela 1.

Tabela 1 - Características da população estudada – HC-FMUSP julho 2008 a dezembro 2017

VARIÁVEIS	**MÉDIA ± DP**
Idade Materna (anos)	33,65 ± 5,39
IG na RM (semanas)	32,20 ± 3,79
IG no parto (semanas)	35,70 ± 2,68
VARIÁVEIS	**n (%)**
Grupo étnico	
- branco	77 (80,2%)
- não brancos	16 (16,7%)
- não disponível	3 (3,10%)
Paridade	
- 1	11 (11,5%)
- 2	21 (21,9%)
- 3	18 (18,8%)
- 4	22 (22,9%)
- ≥ 5	24 (25,0%)
Abortos	
- 0	53 (55,2%)
- 1	28 (29,2%)
- 2	10 (10,4%)
- 3	5 (5,20%)
Cesáreas anteriores	
- 0	27 (28,1%)
- 1	33 (34,4%)
- 2	18 (18,8%)
- 3	15 (15,6%)
- 4	3 (3,10%)
Outras cirurgias (miomectomia)	
- 0	93 (96,6%)
- 1	3 (3,10%)
Curetagem	
- 0	63 (66,6%)
- 1	23 (24,0%)
- 2	5 (5,20%)
- 3	5 (5,20%)

DP: desvio padrão; n: número

3.4.2 Definição de casos e controles: análise anatomopatológica e de relatórios cirúrgicos

Todos os dados contidos nos relatórios cirúrgicos e na análise anatomopatológica foram avaliados separadamente e em conjunto para a definição de qual seria o padrão de referência para a presença ou ausência de AP.

Em relação aos relatórios cirúrgicos havia três descritores principais: dequitação normal, termo usado na ausência de AP, acretismo focal e histerectomia, a última realizada por AP. Para a análise anatomopatológica também foram encontrados três descritores principais: placenta normal, acretismo focal e acretismo (Tabela 2).

O termo “acretismo focal” nos descritores cirúrgicos é utilizado em casos em que pontos focais de acretismo, de pequena extensão, e que são associados a discreto aumento do sangramento durante a dequitação placentária, sem repercussão clínica durante o parto e sem a necessidade de condutas adicionais, como por exemplo transfusões de concentrado de hemácias ou histerectomia. Na avaliação dos casos de acretismo focal, observou-se coincidência entre os descritores “acretismo focal” para os relatos cirúrgicos e para análise anatomopatológica (Tabela 2). Considerando-se o baixo risco de complicações no procedimento cirúrgico os casos de acretismo focal foram alocados no grupo controle, constituindo dois grupos:

- Grupo caso: acretismo placentário
- Grupo controle: (placenta normal + placenta com acretismo focal)

Análises adicionais após o agrupamento mostraram que os dados referentes aos relatórios cirúrgicos e dados anatomopatológicos eram concordantes (Tabela 3).

Tabela 2 - Comparação entre os dados obtidos das descrições cirúrgicas e análise anatomopatológica - HC-FMUSP – julho 2008 a dezembro 2017

		Descrição Cirúrgica			**TOTAL n (%)**
		Dequitação normal n (%)	Acretismo focal n (%)	Acretismo n (%)	
Anatomopatológico	Placenta normal	43 (97,7)	0 (0,0)	1 (2,4)	44 (45,8)
	Acretismo focal	0 (0,0)	10 (100,0)	1 (2,4)	11 (11,5)
	Acretismo	1 (2,3)	0 (0,0)	40	41 (42,7)
TOTAL		44 (100,0)	10 (100,0)	42 (100,0)	96 (100,0)

Teste Exato de Fisher (valor de p< 0,0001)

Tabela 3 - Comparação entre os dados obtidos das descrições cirúrgicas e análise anatomopatológica com os dados de acretismo focal unificados ao grupo controle - HC-FMUSP – julho 2008 a dezembro 2017

		Descrição Cirúrgica		**TOTAL n (%)**
		Controle (Dequitação normal ou acretismo focal) n (%)	Acretismo n (%)	
Anatomopatológico	Placenta normal	53 (98,1)	2 (4,8)	55 (57,3)
	Acretismo	1 (1,9)	40 (95,2)	41 (42,7)
TOTAL		54 (100,0)	42 (100,0)	96 (100,0)

Teste Exato de Fisher (valor de p< 0,0001)

Finalmente, como o desfecho clínico é mais relevante para tomada de decisão no planejamento para o parto, os relatórios cirúrgicos foram usados

como padrão ouro para a comparação com a análise da RM e com os demais dados clínicos coletados.

Desse total, após o agrupamento dos casos descritos como “acretismo focal” no grupo controle e usando os dados de relatório cirúrgico como padrão ouro, 42 foram consideradas positivas para AP, conforme exposto na Tabela 3.

3.4.3 Análise dos dados clínicos e de ressonância magnética

Foi realizada a análise descritiva dos dados por meio de frequencias absolutas e relativas, medidas de tendência central e dispersão. Todos os dados clínicos foram submetidos a análise comparativa por meio do teste Mann-Whitney para as variáveis não paramétricas e pelo teste *t-Student* para as variáveis paramétricas para a presença ou ausência de AP.

A pontuação atribuída a cada sinal de RM por cada um dos radiologistas também foi submetida à análise comparativa por meio do teste não paramétrico Mann-Whitney para a presença ou ausência de AP.

A variabilidade interobservador de todos os sinais de RM do exame foram avaliadas usando o valor de Kappa (k). Os valores de k de ≤0.20 foram considerados uma concordância fraca, 0.21-0.40 uma concordância regular, 0.41-0.60 concordância moderada, 0.61-0.80 concordância substancial e ≥0.81 quase perfeita [40].

Cada um dos 6 sinais de RM selecionados (vascularização intraplacentária anormal, banda intraplacentária de baixo sinal em T2, abaulamento placentário, sinal da protrusão placentária pelo canal cervical, afilamento miometrial e heterogeneidade placentária) foi avaliado para as 96 pacientes do estudo, sendo um total de 576 avaliações. Dessas houve discordância significativa em 144 avaliações, ou seja, quando para um radiologista o critério foi negativo (pontuação de 1 ou 2) e para o outro radiologista positivo (pontuação de 3, 4 e 5) ou o contrário ocorrendo quando

um critério foi positivo para um radiologista e negativo para o outro. Para o desenvolvimento do modelo preditor ambos os radiologistas reavaliaram em consenso os critérios em que foram discordantes. Após a avaliação em consenso uma nova pontuação foi atribuído para o critério discordante. Essa estratégia foi utilizada para se extrair a melhor informação possível da RM e se desenvolver o melhor modelo preditivo possível.

Para o modelo preditivo foram realizados modelos de regressão logística binária múltiplos, a fim de identificar os coeficientes, as *odds ratios* (OR) e seus respectivos intervalos de 95% confiança (IC95%). Foram testadas na modelagem múltipla as variáveis significativas e aquelas que apresentaram valor de $p<0,20$, pela técnica *Stepwise*.

Para avaliar o desempenho do modelo preditor, realizamos a análise da curva ROC (*Receiver Operating Characteristic Curve*) em dois modelos distintos, um deles usando somente o sinal de RM significativo e o outro usando o sinal de RM significativos e a variável clínica significativa. As áreas sob a curva (AUC) ROC foram estimadas de maneira não paramétrica para as avaliações do escore não ordinal.

4 RESULTADOS

4 RESULTADOS

4.1 Comparação dos dados clínicos nos grupos acretismo e controle

Para todas as variáveis clínicas avaliadas somente paridade e número de cesáreas anteriores mostraram diferenças significativas entre os grupos (p<0,001) (Tabela 4). Na análise entre miomectomia e o desfecho AP não foi observada diferença estatisticamente significativa. Das gestantes sem AP 5,6% apresentaram miomectomia enquanto nenhuma das com AP mostrou o evento (p=0,254; teste Exato de Fisher).

Tabela 4 - Análise da significância das variáveis clínicas estudadas – HC-FMUSP – julho 2008 a dezembro 2017

VARIÁVEIS	ACRETISMO	CONTROLE	Valor p
Idade materna (anos), média ± DP	33,7 ± 5,4	32,9 ± 5,6	0,486[1]
IG durante RM (semanas), média ± DP	31,5 ± 4,7	32,6 ± 2,82	0,194[1]
IG durante parto (semanas), média ± DP	35,2 ± 3,2	36,1 ± 2,0	0,114[1]
Tempo entre RM e parto (semanas), média ± DP	3,6 ± 3,4	3,4 ± 2,4	0,803[1]
Paridade mediana (min-max)	2 (0-8)	1 (0-5)	<0,0001[2]
Cesáreas anteriores mediana (min-max)	2 (0-4)	1 (0-3)	<0,0001[2]
Abortos mediana (min-max)	0 (0-3)	0 (0-3)	0,464[2]
Curetagem mediana (min-max)	0 (0-3)	0 (0-3)	0,061[2]

DP: desvio padrão, min: mínimo, max: máximo, [1] Teste *t-student,* [2]Teste Mann-Whitney p<0,05.

4.2 Caracterização do desempenho de cada sinal da RM nos grupos acretismo e controle

Todos os sinais da RM avaliados (vascularização intraplacentária anormal, banda intraplacentária de baixo sinal em T2, abaulamento placentário, sinal da protrusão placentária pelo canal cervical, afilamento miometrial e heterogeneidade placentária) mostraram diferenças significativas entre os grupos positivo para AP e controle para os radiologistas A e B, como exposto na Tabela 5.

4.3 Performance diagnóstica para cada radiologista

Os dados obtidos após a avaliação dos exames por cada radiologista com a sensibilidade (SEN), especificidade (ESP), valor preditivo positivo (VPP) e valor preditivo negativo (VPN) para cada sinal da RM e para cada radiologista estão expostos na Tabela 6

Tabela 5 - Análise da significância dos sinais de acretismo placentário na ressonância magnética (Radiologistas A e B) - HC-FMUSP – julho 2008 a dezembro 2017

Achado radiológico	**RADIOLOGISTA A (EXPERIENTE)**			**RADIOLOGISTA B (MENOS EXPERIENTE)**		
	ACRETISMO Mediana (min-max)	CONTROLE Mediana (min-max)	Valor p*	ACRETISMO Mediana (min-max)	CONTROLE Mediana (min-max)	Valor p*
Banda intraplacentária de baixo sinal em T2	5 (1-5)	1 (1-5)	<0,0001	4.5 (1-5)	1 (1-5)	<0,0001
Vascularização anormal	5 (1-5)	2.5 (1-5)	<0,0001	5 (1-5)	2 (1-5)	<0,0001
Abaulamento placentário	4 (1-5)	3 (1-5)	<0,0001	4 (1-5)	2 (1-4)	<0,0001
Heterogeneidade	4 (1-5)	2 (1-5)	<0,0001	4 (1-5)	2 (1-4)	<0,0001
Afilamento miometrial	5 (1-5)	3 (1-5)	<0,0001	4 (2-5)	3 (1-5)	<0,0001
Protrusão placentária pelo canal cervical	2 (1-5)	1 (1-4)	<0,001	2 (1-5)	1 (1-4)	<0,0001

*Teste Mann-Whitney, p<0,05.

Tabela 6 - Resultados de sensbilidade, especificidade, valor preditivo positivo e valor preditivo negativo para a análise da ressonância magnética para os radiologistas A e B - HC-FMUSP – julho 2008 a dezembro 2017

Achado radiológico	**RADIOLOGISTA A (EXPERIENTE)**				**RADIOLOGISTA B (MENOS EXPERIENTE)**			
	SEN	ESP	VPP	VPN	SEN	ESP	VPP	VPN
Banda intraplacentária de baixo sinal em T2	73,8%	74,1%	68,9%	78,4%	76,2%	75,9%	71,1%	80,4%
Vascularização anormal	81,0%	50,0%	55,7%	77,1%	81,0%	63,0%	63,0%	81,0%
Abaulamento placentário	95,2%	37,0%	54,1%	90,9%	85,7%	72,2%	70,6%	86,7%
Heterogeneidade	78,6%	55,6%	57,9%	76,9%	81,0%	57,4%	59,6%	79,5%
Afilamento miometrial	95,2%	44,4%	57,1%	92,3%	83,3%	72,2%	70,0%	84,8%
Protrusão placentária pelo canal cervical	33,3%	90,7%	73,7%	63,6%	45,2%	96,3%	90,5%	69,3%

ESP: especificidade, SEN: sensibilidade, VPN: valor preditivo negativo, VPP: valor preditivo positivo.

4.4 Variabilidade interobservador

A avaliação pelos valores de coeficiente intraclasse estão expostas na Tabela 7 a seguir. Houve concordância substancial para o sinal da banda intraplacentária de baixo sinal em T2 (k=0,749); concordância moderada para vascularização intraplacentária anormal (k=0,547) e para heterogeneidade (k=0,482); concordância regular para abaulamento placentário (k=0,332) e afilamento miometrial (k=0,363); e concordância fraca para o sinal de protrusão placentária pelo canal cervical (k=0,179).

Tabela 7 - Avaliação da variabilidade interobservador - HC-FMUSP – julho 2008 a dezembro 2017

SINAIS DA RM	**RADIOLOGISTAS A e B (coeficiente Kappa)**	**p**
Banda intraplacentária de baixo sinal em T2	0,749	<0,001
Vascularização anormal	0,547	<0,001
Abaulamento placentário	0,332	<0,001
Heterogeneidade	0,482	<0,001
Afilamento miometrial	0,363	<0,001
Protrusão placentária pelo canal cervical	0,179	0,078

Valores de Kappa (k): ≤0.20 concordância fraca; 0.21-0.40 uma concordância regular; 0.41-0.60 concordância moderada; 0.61-0.80 concordância substancial e ≥0.81 quase perfeita [40].

Das 576 avaliações dos sinais à RM dentre os 96 casos avaliados, houve discordância em 144 sinais avaliados (25%), tais casos foram reavaliados e novas pontuações foram atribuídas em consenso, por análise conjunta entre os radiologistas A e B sem o conhecimento do desfecho clínico. A pontuação atribuída por cada radiologista para cada sinal nas 96 pacientes,

assim como as pontuações atribuídas em consenso nos casos discordantes estão expostas no Anexo A.

4.5 Modelo preditor

Com o intuito de se criar um modelo preditor reprodutível os sinais de RM com concordância moderada ou superior (banda intraplacentária de baixo sinal em T2, vascularização anormal e heterogeneidade) foram elegíveis para a testagem no modelo. A variável clínica de maior relevância (cesáreas anteriores) também foi incluída no modelo.

Após as análises com os modelos de regressão logística as variáveis consideradas como preditoras independentes foram a presença de cesáreas anteriores com uma OR=3,35 (IC95% 1,88-5,97) e o sinal de RM banda intraplacentária de baixo sinal em T2 com OR=12,67 (IC95% 3,97-40,45). Dados expostos na Tabela 8.

Tabela 8 - Modelo final de predição de acretismo placentário - HC-FMUSP – julho 2008 a dezembro 2017

VARIÁVEIS	**Coeficiente**	**EP**	**OR_{aj}**	**IC 95% (inf-sup)**	**Valor de p**
Intercepto	-3,1	0,6			
Banda intraplacentária de baixo sinal em T2	2,5	0,6	12,6	3,9-40,4	<0,0001
Número de cesáreas	1,2	0,3	3,4	1,8-5,9	<0,0001

aj: ajustada EP: erro padrão; inf: inferior; sup: superior; p<0,05

As análises de curva ROC para a predição de AP usando o preditor independente na RM (Banda intraplacentária de baixo sinal em T2) de forma isolada e combinado com a variável clínica preditora independente (número de cesáreas anteriores) estão mostrados nos Gráficos 1 e 2 a seguir.

Para a predição de AP usando somente o sinal de RM a área sob a curva é de 0,782 (IC95% 0,685-0,878) e para a predição de AP usando o sinal de RM combinado a variável clínica a área sob a curva é de 0,893 (IC95% 0,829-0,957).

Gráfico 1 - Gráfico de curva ROC para predição de acretismo placentário com o uso do sinal mais significativos na ressonância magnética (banda de baixo sinal em T2)

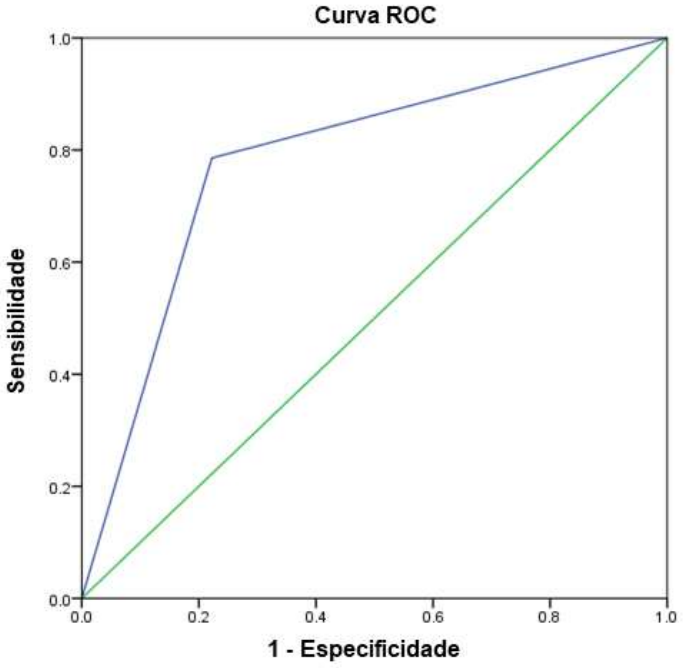

AUC=0,782 (CI95% 0,685-0,878).

Gráfico 2 - Gráfico de curva ROC para predição de acretismo placentário com o uso do sinal mais significativo na ressonância magnética (banda de baixo sinal em T2) combinado a variável clínica mais significativa (cesáreas anteriores)

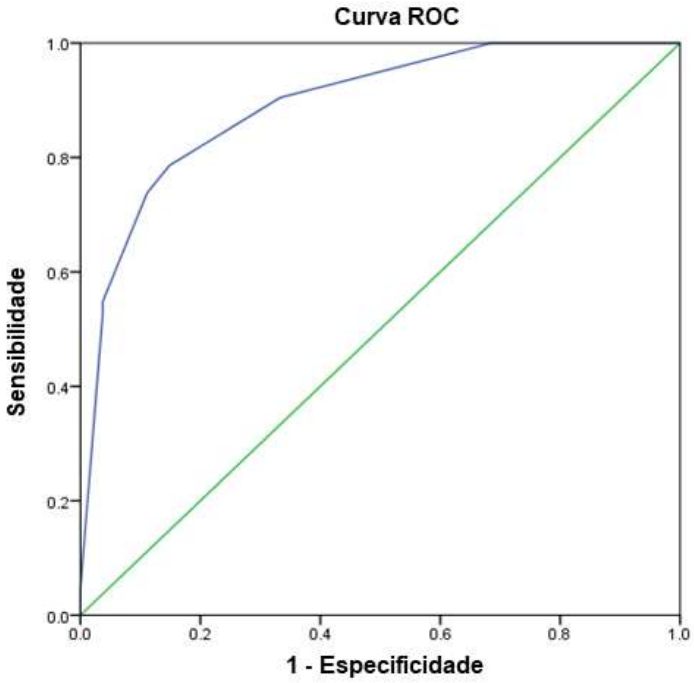

AUC=0,893 (CI95% 0,829-0,957).

Por fim, derivamos curvas de probabilidade de AP representativas do modelo preditor em relação ao número de cesáreas anteriores para pacientes com ausência e com a presença do sinal de banda intraplacentária de baixo sinal em T2, conforme exposto no Gráfico 3.

Gráfico 3 - Modelo preditor da probabilidade de acretismo placentário segundo o número de cesáreas anteriores e a presença ou ausência do sinal de Banda de baixo sinal em T2

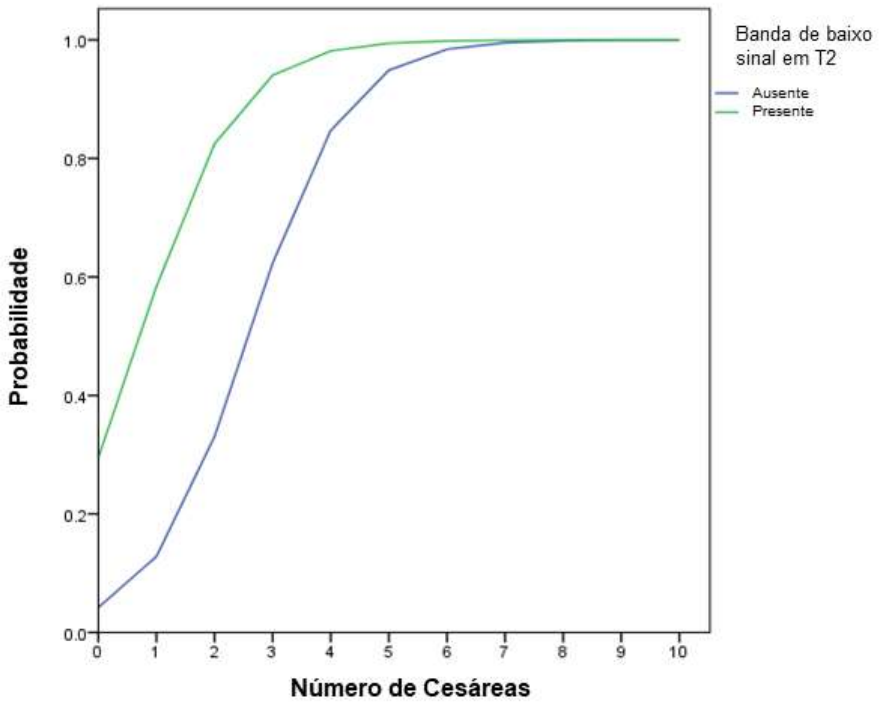

5 DISCUSSÃO

5 DISCUSSÃO

O aumento da incidência de AP na população mundial tem mostrado a relevância do seu diagnóstico correto no período pré-natal para que seja feito o adequado planejamento do parto, a fim de se evitar complicações com alto potencial de gravidade. Isso porque o AP é das principais causas de hemorragia relacionada ao parto, com potenciais complicações relacionadas como coagulação intravascular disseminada, trombose venosa profunda, sepse e dificuldades cirúrgicas [9,10], sendo que a hemorragia pode ser fatal até 7% dos casos [7,8]. Quanto aos fatores de risco conhecidos para o AP os mais comuns são a presença de placenta prévia e de cesáreas anteriores [3,4], destacando-se que o risco de AP aumenta a cada cesárea, onde pacientes com uma cesárea anterior tem um risco estimado de 11% de AP e pacientes com três cesáreas anteriores um risco de até 61% [5,6].

O uso da RM como método diagnóstico também tem se tornado cada vez mais comum, sendo na maioria das vezes indicada quando há dúvida diagnóstica, quase sempre como a última alternativa para se chegar a uma definição da presença ou ausência de AP. Apesar de a utilidade do método já ter sido comprovada por diversos estudos na literatura [7,17–19], a raridade da entidade limita o treinamento dos radiologistas, que na maioria das vezes são pouco habituados a avaliação desse exame. Isso faz com que a avaliação de AP na RM seja um grande desafio ao radiologista, ainda mais para os menos experientes. Desse modo, acreditamos que a utilização de uma avaliação com a ajuda de um modelo preditor pode fornecer uma maior uniformização entre profissionais de diferentes níveis de experiência com potencial melhora na performance diagnóstica do método. Além disso, o modelo preditor proposto no presente estudo pode ser uma ferramenta útil para facilitar a transmissão de informação para os obstetras, com o potencial de reduzir ao máximo possíveis desfechos clínicos desfavoráveis em um parto de alto risco.

5.1 Variáveis clínicas

A avaliação das variáveis clínicas estudadas mostrou significância estatística para paridade e cesáreas anteriores, sendo que o número de cesáreas anteriores se mostrou a variável preditora independente. Isso demostra a importância da disponibilização dos dados clínicos para o radiologista no momento da avaliação do exame, uma vez que tais informações podem aumentar a sensibilidade da avaliação do método. Vale ressaltar que no nosso estudo os radiologistas estavam cegos para os dados clínicos, o que potencialmente pode ter prejudicado o seu desempenho.

O estudo evidenciou a importância da disponibilização das informações clínicas do paciente para os radiologistas durante a avaliação do exame de imagem e elaboração do seu diagnóstico final, no nosso caso a avaliação da RM e a informação específica sobre a presença de cesáreas anteriores, conforme apontado na literatura por Hull *et al*. [5] e Silver *et al.* [6].

5.2 Utilidade da ressonância magnética para avaliação de acretismo placentário

Primeiramente, foi demonstrado que os seis sinais sugestivos de AP na RM utilizados nesse trabalho se mostraram clinicamente significativos para a presença de AP para os dois radiologistas, como já evidenciado na literatura para cada um dos sinais: vascularização intraplacentária anormal [22], banda intraplacentária de baixo sinal em T2 [23], abaulamento placentário [20,23,28,34], sinal da protrusão placentária pelo canal cervical [25], afilamento miometrial [22,48,49] e heterogeneidade placentária [22,37–39], bem como para os estudos que também avaliaram os sinais de forma conjunta como Ueto *et al.* [26], Maurea *et al*. [29] e Delli Pizzi *et al*. [43]. Resultados que comprovam mais uma vez a utilidade da RM como ferramenta diagnóstica.

No que diz respeito a utilização da escala de Likert para a graduação dos sinais em estudos científicos de radiologia, quando comparada a avaliação de achados de escala nominal (por exemplo: presente ou ausente), a aplicação da escala ordinal de Likert indica a impressão geral sobre a probabilidade da presença ou ausência do achado, com a possibilidade de uso de diferentes limiares na sua interpretação a depender do cenário encontrado. Esse uso da escala de Likert tem se mostrado uma boa alternativa para a interpretação de exames de imagem, como por exemplo na interpretação e detecção de câncer de próstata [50] na RM ou ainda a predição de extensão extra prostática do câncer de próstata na RM [51].

5.3 Variabilidade interobservador

O segundo passo foi estudar a variabilidade interobservador da análise da RM para os radiologistas com níveis de experiência distintos. A análise demonstrou uma concordância substancial para o sinal de banda intraplacentária de baixo sinal em T2 e moderada para o sinal de vascularização anormal, em concordância com o que já foi demonstrado em outros estudos [16,22,25,26,29,52]. O sinal de heterogeneidade placentária também mostrou moderada concordância, apesar de entendermos que esse sinal é muito influenciado pela avaliação subjetiva, visto sua impossibilidade de se estabelecer parâmetros objetivos na sua graduação, o que é corroborado pela concordância pequena encontrada em estudos prévios [26,48]. Além disso, sabe-se que a placenta normal pode mostrar algum grau de heterogeneidade como relatado por Blaicher *et al.* [53] fato que pode levar a uma dificuldade de interpretação desse sinal. Abaulamento placentário teve concordância regular, uma variabilidade um pouco maior do que demonstrado anteriormente [16,23,26], porém também foi relatado por Brian C et al [24] que o útero normal pode perder o seu formato habitual de pera invertida com um aumento da largura de seu segmento inferior, portanto tal sinal é mais preocupante quando

associado com outros achados suspeitos. Afilamento miometrial também teve concordância regular, de maneira semelhante ao reportado por Lax *et al.* [23] e em correlação ao fato de que o miométrio normal pode se tornar afilado com o avançar da gestação, em especial no terceiro trimestre e quando a placenta tem localização posterior [23,24,34]. O sinal de protrusão placentária pelo canal cervical teve concordância pequena, diferindo do demonstrado por Ueno *et al.* [25], porém em concordância com o caracterizado por Bourgioti *et al*. [52], podendo ser também explicado por sua baixa prevalência e consequente dificuldade de aprendizado e pouca reprodutibilidade do mesmo. Tal fato é corroborado pelos estudos de Delli Pizzi *et al.* [43] e de Valentini *et al.* [54] que não encontraram nenhum caso positivo para o sinal em suas séries de casos. A baixa concordância no nosso estudo também pode em parte ser explicada pelo fato de termos utilizado uma pontuação 2 na nossa escala para uma protrusão < 5 milímetros, que resulta num achado negativo, enquanto que, o descrito por Ueno *et al.* [25] era de ser um achado positivo em qualquer protrusão pelo canal endocervical. Desse modo, o nosso estudo ao realizar uma análise quantitativa e mais criteriosa pode ter implicado em uma queda de concordância entre os radiologistas. De qualquer maneira, o resultado indica, que para esse achado relativamente novo descrito na literatura, necessitamos de um maior treinamento para sua uniformização e uso na prática clínica. Ainda assim, o sinal demostrou altos valores de ESP e VPP para ambos os radiologistas (radiologista A – ESP 90,7% e VPP 73,7% e radiologista B – ESP 96,3% e VPP 90,5%), indicando possível valor na avaliação geral da RM para a detecção da presença de AP.

5.4 Modelo preditor

Para a criação do modelo preditor tivemos a intenção de usar os sinais de RM com maior concordância e a variável clínica mais significativas para a predição de AP, para que fosse possível uma maneira simplificada e fidedigna para a transmissão de informação do resultado do exame para o médico

solicitante. Após a análise de regressão logística o sinal mais significante na RM foi o de banda intraplacentária de baixo sinal em T2, já para as variáveis clínicas a presença de cesáreas anteriores foi o fator clínico mais determinante. A área sob a curva de 0,782 para a predição de AP usando-se somente o achado de RM mostra uma alta acurácia para o exame, que é ainda melhor quando associada com os dados de cesáreas anteriores, quando temos uma área sob a curva de 0,893. Além disso, transportamos esses resultados graficamente para mostrar o aumento da probabilidade de AP com o aumento do número de cesáreas anteriores e sua associação com a presença do sinal da RM. Os resultados mostram que o modelo preditor pode ser útil para obstetras avaliarem de maneira simplificada a probabilidade estimada de AP no parto, para de se planejarem de maneira adequada e com antecedência para o parto a fim de não serem surpreendidos em um procedimento de alto risco potencial.

5.5 Considerações finais

O presente estudo confirmou o uso da RM como ferramenta diagnóstica do AP e avaliou a variabilidade interobservador dos sinais radiológicos associados ao AP. Acreditamos que o estudo pode ainda permitir um ganho de experiencia e aprendizado da avaliação da RM de placenta para os radiologistas com potencial disseminação do conhecimento futuro, para maior homogeneização da avaliação desse exame, dada a dificuldade de sua avaliação e a raridade de tal entidade.

O estudo também propôs de um modelo preditor de AP usando achados da RM e variáveis clínicas, com o objetivo de facilitar a comunicação entre os o radiologista e o obstetra.

O estudo possui algumas limitações. Primeiramente, apesar de nossa amostra ser relativamente maior do que a apresentada em estudos anteriores ainda possui um número pequeno devido a raridade dessa condição, o que pode ter afetado os resultados de análise estatística. Em

segundo lugar, os achados de RM usados no nosso estudo foram estabelecidos de acordo com uma tentativa de se criar um modelo mais objetivo de análise do exame, baseado numa escala de likert de 1-5, que contém uma maior possibilidade de resultados do que o modelo binário usualmente utilizado, fato que pode ajudar radiologistas inexperientes na sua interpretação, mas também pode nos levar a um certo grau de heterogeneidade ao compararmos nossos resultados com os de estudos pregressos como discutido anteriormente. Em terceiro lugar, devido à natureza retrospectiva do estudo, nossos resultados devem ser considerados como dados preliminares para possíveis estudos prospectivos futuros de maiores dimensões. Apesar das limitações expostas, acreditamos que o estudo demonstrou a utilidade da RM e da avaliação objetiva dos seus sinais, com boa concordância dos sinais mais reprodutíveis, tendo por fim o modelo preditivo simples e de fácil reprodutibilidade proposto aqui, que pode ajudar na interpretação do resultado do exame e planejamento do parto em pacientes com suspeita de AP.

6 CONCLUSÃO

6 CONCLUSÃO

O estudo demostrou que os critérios objetivos dos seis sinais de AP utilizados na RM (vascularização intraplacentária anormal, banda intraplacentária de baixo sinal em T2, abaulamento placentário, sinal da protrusão placentária pelo canal cervical, afilamento miometrial e heterogeneidade placentária) estão correlacionados com os achados intraoperatórios e anatomopatológicos nos casos estudados com suspeita de AP.

A avaliação da variabilidade interobservador se mostrou consistente com o já observado na literatura e destaca alguns sinais como mais reprodutíveis, dentre eles o da banda intraplacentária de baixo sinal em T2.

Por fim, o sinal de RM de banda intraplacentária de baixo sinal em T2 associado a presença de cesáreas anteriores foram preditores independentes para a presença de AP, o que possibilitou o desenvolvimento de um modelo preditor para a presença de AP de modo a facilitar a condução clínica dos casos.

7 ANEXOS

7 – ANEXOS

Anexo A - Pontuação atribuída por cada radiologista para cada sinal de ressonância magnética para cada paciente e pontuação de consenso nos casos discordantes - HC-FMUSP – julho 2008 a dezembro 2017

ID	Sinal de Ressonância Magnética											
	Banda		Vasc.		Abaul.		Hete.		Afil.		Prot.	
	A	B	A	B	A	B	A	B	A	B	A	B
1	1	1	**1**	**3**	**3**	**1**	**2**	**3**	**2**	**3**	1	1
*				**1**		**2**		**2**		**2**		
2	5	5	3	3	3	3	3	3	4	4	1	1
3	5	5	5	5	5	5	5	5	5	5	**2**	**4**
*											**3**	
4	1	1	1	2	2	2	1	2	**4**	**2**	1	1
*									**3**			
5	1	2	5	4	4	4	3	4	5	4	1	1
6	5	5	4	3	3	3	3	3	3	4	2	1
7	5	5	5	5	5	4	5	5	5	4	**3**	**2**
*											**2**	
8	5	5	5	5	5	3	5	4	5	4	1	1
9	5	5	3	5	5	5	5	5	5	5	4	4
10	1	1	**1**	**3**	1	2	**1**	**3**	2	2	1	1
*				**1**				**1**				
11	1	2	5	5	4	5	4	3	5	4	3	3
12	1	2	4	4	**3**	**2**	3	3	3	3	1	1
*						**3**						
13	**3**	**1**	3	3	**4**	**2**	3	3	4	3	1	1
*		**3**				**3**						
14	1	2	**2**	**3**	**3**	**2**	**1**	**3**	2	2	1	1
*				**3**		**3**		**3**				
15	**1**	**4**	**2**	**4**	4	3	**2**	**3**	3	4	1	1
*		**4**		**4**				**3**				
16	4	4	3	5	3	4	4	4	4	4	**2**	**4**
*											**3**	
17	**1**	**3**	3	5	**1**	**4**	**1**	**3**	**2**	**3**	2	2
*		**1**				**1**		**1**		**2**		
18	2	2	1	2	**3**	**2**	3	3	**2**	**3**	2	2
*						**3**				**3**		

continua

Tabela 8 - Pontuação atribuída por cada radiologista para cada sinal de ressonância magnética para cada paciente e pontuação de consenso nos casos discordantes - HC-FMUSP – julho 2008 a dezembro 2017 - continuação

ID	Sinal de Ressonância Magnética											
	Banda		Vasc.		Abaul.		Hete.		Afil.		Prot.	
	A	B	A	B	A	B	A	B	A	B	A	B
19	5	5	5	5	5	5	5	5	5	5	1	1
20	**5**	**2**	1	2	2	2	**3**	**2**	**3**	**2**	1	1
*	**2**						**2**		**2**			
21	5	5	5	5	5	5	4	5	4	5	**1**	**3**
*											**1**	
22	3	5	3	4	3	4	3	4	3	4	**2**	**4**
*											**3**	
23	4	5	5	5	4	5	4	5	5	5	**3**	**1**
*											**3**	
24	**2**	**3**	**3**	**2**	**3**	**2**	**2**	**3**	**4**	**2**	4	4
*	**2**		**2**		**2**		**2**		**2**			
25	4	4	4	5	4	5	4	4	5	5	**1**	**3**
*											**3**	
26	1	1	1	1	1	2	1	2	2	2	1	1
27	5	5	5	5	5	5	5	5	5	5	**1**	**3**
*											**2**	
28	1	2	3	3	**3**	**2**	**3**	**2**	**5**	**2**	1	2
*					**3**		**2**		**2**			
29	5	4	4	4	3	5	5	4	5	5	4	5
30	**5**	**1**	3	3	**3**	**2**	**5**	**2**	**3**	**2**	**4**	**1**
*	**2**				**3**		**2**		**3**		**4**	
31	1	1	1	1	2	1	1	2	2	2	1	1
32	2	1	**4**	**1**	**4**	**2**	2	1	**5**	**2**	1	1
*			**4**		**3**				**3**			
33	1	1	**5**	**1**	**4**	**2**	2	2	**4**	**2**	1	1
*			**5**		**3**				**4**			
34	1	1	1	1	**3**	**2**	1	2	**3**	**2**	**3**	**2**
*					**3**				**3**		**3**	
35	1	2	**1**	**3**	**2**	**3**	**1**	**3**	3	3	**2**	**3**
*			**1**		**2**		**2**				**3**	
36	5	5	5	5	4	5	5	5	4	5	1	1
37	1	1	1	1	2	1	1	1	2	2	1	1

continua

Tabela 8 - Pontuação atribuída por cada radiologista para cada sinal de ressonância magnética para cada paciente e pontuação de consenso nos casos discordantes - HC-FMUSP – julho 2008 a dezembro 2017 - continuação

ID	Sinal de Ressonância Magnética											
	Banda		Vasc.		Abaul.		Hete.		Afil.		Prot.	
	A	B	A	B	A	B	A	B	A	B	A	B
38	4	5	3	5	3	4	3	3	4	4	**2**	**4**
*												**3**
39	1	1	3	3	**4**	**2**	1	2	**5**	**2**	1	1
*						**3**				**3**		
40	5	5	5	5	5	5	5	4	5	5	**1**	**3**
*												**3**
41	**1**	**3**	3	4	3	3	**2**	**3**	**2**	**3**	1	2
*		**2**						**2**		**2**		
42	2	2	**3**	**1**	**4**	**2**	**3**	**2**	**5**	**2**	1	1
*				**3**		**3**		**3**		**3**		
43	5	5	5	5	4	4	5	5	4	4	4	4
44	2	1	1	2	1	1	**3**	**1**	2	2	1	2
*								**2**				
45	**3**	**1**	**3**	**1**	**2**	**3**	**2**	**3**	2	2	1	2
*		**3**		**4**		**3**		**3**				
46	**3**	**1**	**3**	**1**	**3**	**2**	2	2	**3**	**1**	**2**	**3**
*		**2**		**2**		**2**				**2**		**3**
47	5	5	5	5	4	5	5	5	5	5	**3**	**2**
*												**3**
48	5	5	5	5	5	5	5	5	5	5	**1**	**3**
*												**3**
49	1	1	**3**	**1**	3	3	1	2	2	2	1	2
*				**2**								
50	2	1	**3**	**1**	**4**	**2**	**3**	**1**	**4**	**2**	2	1
*				**2**		**3**		**2**		**2**		
51	5	5	4	3	3	3	4	4	4	3	**3**	**2**
*												**3**
52	1	1	2	1	**3**	**1**	1	1	1	2	1	1
*						**2**						
53	1	1	**3**	**1**	**3**	**2**	**3**	**2**	**4**	**2**	**3**	**1**
*				**2**		**3**		**2**		**2**		**2**
54	5	5	5	4	5	4	5	4	5	4	**1**	**3**
*												**3**

continua

Tabela 8 - Pontuação atribuída por cada radiologista para cada sinal de ressonância magnética para cada paciente e pontuação de consenso nos casos discordantes - HC-FMUSP – julho 2008 a dezembro 2017 - continuação

ID	Sinal de Ressonância Magnética											
	Banda		Vasc.		Abaul.		Hete.		Afil.		Prot.	
	A	B	A	B	A	B	A	B	A	B	A	B
55	1	1	2	1	**3**	**2**	1	2	**4**	**2**	2	2
*					**3**				**3**			
56	1	1	1	1	**3**	**1**	1	2	**3**	**2**	1	1
*					**3**				**3**			
57	5	3	5	3	4	3	4	3	**3**	**2**	2	2
*									**3**			
58	1	1	1	1	3	3	4	3	2	2	1	1
59	5	4	**1**	**4**	5	5	3	5	5	5	1	2
*			**2**									
60	5	5	5	5	3	3	4	4	3	4	1	1
61	**4**	**1**	1	1	4	3	2	2	**4**	**2**	**1**	**3**
*	**3**								**2**		**2**	
62	5	4	5	4	5	5	5	5	5	5	2	2
63	5	5	5	5	4	4	4	5	5	4	2	2
64	5	5	5	5	3	3	4	5	4	4	4	3
65	3	4	4	4	4	4	4	4	5	4	1	1
66	1	1	2	2	2	2	**2**	**3**	2	2	1	1
*							**3**					
67	1	1	2	2	2	2	2	2	**4**	**2**	1	1
*									**3**			
68	1	1	3	3	1	2	1	2	**3**	**2**	1	1
*									**3**			
69	1	1	1	2	4	5	2	2	3	5	1	2
70	3	3	5	5	3	3	4	4	4	4	1	2
71	5	5	3	4	5	5	5	4	5	5	**1**	**5**
*											**3**	
72	4	4	2	1	2	1	**2**	**3**	2	2	1	1
*							**3**					
73	1	1	1	1	**3**	**2**	1	2	2	2	1	1
*					**3**							
74	5	4	5	5	4	4	4	4	4	4	**5**	**2**
*											**3**	

continua

Tabela 8 - Pontuação atribuída por cada radiologista para cada sinal de ressonância magnética para cada paciente e pontuação de consenso nos casos discordantes - HC-FMUSP – julho 2008 a dezembro 2017 - continuação

ID	Sinal de Ressonância Magnética											
	Banda		Vasc.		Abaul.		Hete.		Afil.		Prot.	
	A	B	A	B	A	B	A	B	A	B	A	B
75	5	4	**3**	**1**	**3**	**2**	**3**	**2**	**4**	**2**	1	1
*			**3**		**3**		**3**		**3**			
76	1	1	1	1	**3**	**2**	2	2	**3**	**2**	1	1
*					**3**				**3**			
77	1	1	2	1	2	2	2	2	2	2	1	1
78	1	1	2	2	2	2	2	2	2	2	1	1
79	2	1	**3**	**1**	1	2	2	2	**4**	**2**	2	1
*			**2**						**2**			
80	1	1	**5**	**1**	**3**	**1**	**3**	**2**	**3**	**1**	1	1
*			**5**		**1**		**2**		**3**			
81	**1**	**3**	4	3	4	4	3	3	4	3	**5**	**2**
*	**3**										**2**	
82	1	1	1	1	2	2	2	2	2	2	1	1
83	1	1	**5**	**2**	**4**	**2**	**4**	**2**	**5**	**2**	1	1
*			**2**		**3**		**2**		**2**			
84	1	1	2	1	**3**	**1**	2	2	2	1	1	1
*					**2**							
85	5	5	5	4	4	4	5	5	5	4	**3**	**1**
*											**3**	
86	5	3	5	4	4	4	4	4	5	4	3	3
*												
87	1	1	1	1	2	1	2	1	2	1	1	1
88	1	1	1	1	2	2	**3**	**1**	2	2	**4**	**1**
*							**1**				**1**	
89	**2**	**4**	**2**	**3**	3	4	3	4	4	4	1	1
*	**3**		**2**									
90	5	4	1	1	**3**	**2**	3	3	4	3	1	1
*					**3**							
91	1	1	1	1	**3**	**1**	2	2	2	1	1	1
*					**2**							
92	1	1	1	1	2	2	2	2	2	2	1	1
93	1	2	4	4	**2**	**3**	**2**	**3**	**1**	**3**	1	1
*					**3**		**3**		**3**			

continua

Tabela 8 - Pontuação atribuída por cada radiologista para cada sinal de ressonância magnética para cada paciente e pontuação de consenso nos casos discordantes - HC-FMUSP – julho 2008 a dezembro 2017 - conclusão

ID	Sinal de Ressonância Magnética											
	Banda		Vasc.		Abaul.		Hete.		Afil.		Prot.	
	A	B	A	B	A	B	A	B	A	B	A	B
94	5	5	5	5	5	5	5	4	5	5	**3**	**2**
*											**3**	
95	1	1	**4**	**1**	3	3	**3**	**2**	**4**	**2**	1	1
*			**4**				**3**		**4**			
96	5	5	5	5	5	4	5	5	5	4	1	1

* Pontuação após consenso entre os radiologistas A e B; ID: identificação do paciente; A: Radiologista A (mais experiente); B: Radiologista B (menos experiente); Abaul.: Abaulamento placentário; Afil.: Afilamento miometrial; Banda: Banda intraplacentária de Baixo sinal em T2; Hete.: Heterogeneidade; Prot.: Protrusão placentária pelo canal cervical; Vasc.: Vascularização anormal.

8 REFERÊNCIAS

8 REFERÊNCIAS

1. Silver RM, Branch DW. Placenta accreta spectrum. N Engl J Med. 2018;378(16):1529–36.

2. Jauniaux E, Ayres-de-Campos D, Duncombe G, Klaritsch P, Chantraine F, Kingdom J, et al. FIGO consensus guidelines on placenta accreta spectrum disorders: Introduction. Int J Gynecol Obstet. 2018;140(3):261–4.

3. Higgins M, Monteith C, Foley M, O'Herlihy C. Real increasing incidence of hysterectomy for placenta accreta following previous caesarean section. European Journal of Obstetrics & Gynecology and Reproductive Biology. 2013;171(1):54-56.

4. Wu S, Kocherginsky M, Hibbard JU. Abnormal placentation: Twenty-year analysis. Am J Obstet Gynecol. 2005;192(5 SPEC. ISS.):1458–61.

5. Hull AD, Moore TR. Multiple Repeat Cesareans and the Threat of Placenta Accreta: Incidence, Diagnosis, Management. Clin Perinatol. 2011;38(2):285–96.

6. Silver RM, Landon MB, Rouse DJ, Leveno KJ, Spong CY, Thom EA, et al. Repeat Cesarean Deliveries. Acog. 2006;107(6):1226–32.

7. Accreta P. Committee opinion Placenta Accreta The American College of Obstetricians and Gynecologists. Obstet Gynecol. 2011;118(501):405–10.

8. Oyelese Y, Smulian JC. Placenta previa, placenta accreta, and vasa previa. Obstet Gynecol. 2006;108(3):694.

9. Bailit JL, Grobman WA, Rice MM, Reddy UM, Wapner RJ, Varner MW, et al. Morbidly adherent placenta treatments and outcomes. Obstet Gynecol. 2015;125(3):683–9.

10. Belfort MA. Placenta accreta. Am J Obstet Gynecol. 2010;203(5):430–9.

11. Camuzcuoglu H, Toy H, Vural M, Yildiz F, Aydin H. Internal iliac artery ligation for severe postpartum hemorrhage and severe hemorrhage after postpartum hysterectomy. J Obstet Gynaecol Res. 2010;36(3):538–43.

12. Soyer P, Dohan A, Dautry R, Guerrache Y, Ricbourg A, Gayat E, et al. Transcatheter Arterial Embolization for Postpartum Hemorrhage: Indications, Technique, Results, and Complications. Cardiovasc Intervent Radiol. 2015;38(5):1068–81.

13. D'Arpe S, Franceschetti S, Corosu R, Palaia I, Di Donato V, Perniola G, et al. Emergency peripartum hysterectomy in a tertiary teaching hospital: a 14-year review. Arch Gynecol Obstet. 2015;291(4):841–7.

14. Habek D, Bečareviç R. Emergency peripartum hysterectomy in a tertiary obstetric center: 8-Year evaluation. Fetal Diagn Ther. 2007;22(2):139–42.

15. Rahman J, Al-Ali M, Qutub HO, Al-Suleiman SS, Al-Jama FE, Rahman MS. Emergency obstetric hysterectomy in a university hospital: A 25-year review. J Obstet Gynaecol (Lahore). 2008;28(1):69–72.

16. Sato T, Mori N, Hasegawa O, Shigihara T, Fujimori K, Tasaki K, et al. Placental recess accompanied by a T2 dark band: a new finding for diagnosing placental invasion. Abdom Radiol. 2017;42(8):2146–53.

17. Jauniaux ERM, Alfirevic Z, Bhide AG, Belfort MA, Burton GJ, Collins SL, et al. Placenta Praevia and Placenta Accreta: Diagnosis and Management: Green-top Guideline No. 27a. BJOG An Int J Obstet Gynaecol. 2019;126(1):e1–48.

18. Maher MA, Abdelaziz A, Bazeed MF. Diagnostic accuracy of ultrasound and MRI in the prenatal diagnosis of placenta accreta. Acta Obstet Gynecol Scand. 2013;92(9):1017–22.

19. Palacios Jaraquemada JM, Bruno CH. Magnetic resonance imaging in 300 cases of placenta accreta: Surgical correlation of new findings. Acta Obstet Gynecol Scand. 2005;84(8):716–24.

20. Collins SL, Ashcroft A, Braun T, Calda P, Langhoff-Roos J, Morel O, et al. Proposal for standardized ultrasound descriptors of abnormally invasive placenta (AIP). Ultrasound Obstet Gynecol. 2016;47(3):271–5.

21. Masselli G, Brunelli R, Casciani E, Polettini E, Piccioni MG, Anceschi M, et al. Magnetic resonance imaging in the evaluation of placental adhesive disorders: Correlation with color Doppler ultrasound. Eur Radiol. 2008;18(6):1292–9.

22. Derman AY, Nikac V, Haberman S, Zelenko N, Opsha O, Flyer M. MRI of placenta accreta: A new imaging perspective. Am J Roentgenol. 2011;197(6):1514–21.

23. Lax A, Prince MR, Mennitt KW, Schwebach JR, Budorick NE. The value of specific MRI features in the evaluation of suspected placental invasion. Magn Reson Imaging. 2007;25(1):87–93.

24. Allen B, Leyendecker J. Placental Evaluation with Magnetic Resonance. Radiologic Clinics of North America. 2013;51(6):955-966.

25. Ueno Y, Kitajima K, Kawakami F, Maeda T, Suenaga Y, Takahashi S, et al. Novel MRI finding for diagnosis of invasive placenta praevia: Evaluation of findings for 65 patients using clinical and histopathological correlations. Eur Radiol. 2014;24(4):881–8.

26. Ueno Y, Maeda T, Tanaka U, Tanimura K, Kitajima K, Suenaga Y, et al. Evaluation of interobserver variability and diagnostic performance of developed MRI-based radiological scoring system for invasive placenta previa. J Magn Reson Imaging. 2016;44(3):573–83.

27. D'Antonio F, Iacovella C, Palacios-Jaraquemada J, Bruno CH, Manzoli L, Bhide A. Prenatal identification of invasive placentation using

magnetic resonance imaging: Systematic review and meta-analysis. Ultrasound Obstet Gynecol. 2014;44(1):8–16.

28. Teo T, Law Y, Tay K, Tan B, Cheah F. Use of magnetic resonance imaging in evaluation of placental invasion. Clinical Radiology. 2009;64(5):511-516.

29. Maurea S, Romeo V, Mainenti P, Ginocchio M, Frauenfelder G, Verde F et al. Diagnostic accuracy of magnetic resonance imaging in assessing placental adhesion disorder in patients with placenta previa: Correlation with histological findings. European Journal of Radiology. 2018;106:77-84.

30. Tanaka YO, Sohda S, Shigemitsu S, Niitsu M, Itai Y. High temporal resolution dynamic contrast MRI in a high risk group for placenta accreta. Magn Reson Imaging. 2001;19(5):635–42.

31. Ray JG, Vermeulen MJ, Bharatha A, Montanera WJ, Park AL. Association between MRI exposure during pregnancy and fetal and childhood outcomes. JAMA - J Am Med Assoc. 2016;316(9):952–61.

32. Horowitz JM, Berggruen S, McCarthy RJ, Chen MJ, Hammond C, Trinh A, et al. When timing is everything: Are placental mri examinations performed before 24 weeks' gestational age reliable? Am J Roentgenol. 2015;205(3):685–92.

33. Kim JA, Narra VR. Magnetic resonance imaging with true fast imaging with steady-state precession and half-Fourier acquisition single-shot turbo spin-echo sequences in cases of suspected placenta accreta. Acta radiol. 2004;45(6):692–8.

34. Baughman W, Corteville J, Shah R. Placenta Accreta: Spectrum of US and MR Imaging Findings. RadioGraphics. 2008;28(7):1905-1916.

35. Azour L, Besa C, Lewis S, Kamath A, Oliver ER, Taouli B. The gravid uterus: MR imaging and reporting of abnormal placentation. Abdom Radiol. 2016;41(12):2411–23.

36. Kilcoyne A, Shenoy-Bhangle AS, Roberts DJ, Sisodia RC, Gervais DA, Lee SI. MRI of placenta accreta, placenta increta, and placenta percreta: Pearls and pitfalls. Am J Roentgenol. 2017;208(1):214–21.

37. Elsayes K, Trout A, Friedkin A, Liu P, Bude R, Platt J et al. Imaging of the Placenta: A Multimodality Pictorial Review. RadioGraphics. 2009;29(5):1371-1391.

38. Masselli G, Gualdi G. MR imaging of the placenta: What a radiologist should know. Abdom Imaging. 2013;38(3):573–87.

39. Varghese B, Singh N, George RAN, Gilvaz S. Magnetic resonance imaging of placenta accreta. Indian J Radiol Imaging. 2013;23(4):379–85.

40. Landis JR, Koch GG. Landis amd Koch1977_agreement of categorical data. Biometrics. 1977;33(1):159–74.

41. Alamo L, Anaye A, Rey J, Denys A, Bongartz G, Terraz S et al. Detection of suspected placental invasion by MRI: Do the results depend on observer' experience?. European Journal of Radiology. 2013;82(2):e51-e57.

42. Morita S, Ueno E, Fujimura M, Muraoka M, Takagi K, Fujibayashi M. Feasibility of diffusion-weighted MRI for defining placental invasion. J Magn Reson Imaging. 2009;30(3):666–71.

43. Delli Pizzi A, Tavoletta A, Narciso R, Mastrodicasa D, Trebeschi S, Celentano C et al. Prenatal planning of placenta previa: diagnostic accuracy of a novel MRI-based prediction model for placenta accreta spectrum (PAS) and clinical outcome. Abdominal Radiology. 2019;44(5):1873-1882.

44. Jha P, Der LP, Bourgioti C, Bharwani N, Lewis S, Kamath A. Society of Abdominal Radiology (SAR) and European Society of Urogenital Radiology (ESUR) joint consensus statement for MR imaging of

placenta accreta spectrum disorders American College of Radiology European Congress of Radiology European Society of U. 2020;

45. Imaging P. PI-RADS PI-RADS. 2019;

46. Zugaib, M., Bittar, R. and Francisco R. Protocolos assistenciais [da] Clínica Obstétrica [da] FMUSP. 2015. 645–649 p.

47. Likert R. A Technique for the Measurement of Attitudes. Arch Psychol. 1932;22 140, 55.

48. Bour L, Placé V, Bendavid S, Fargeaudou Y, Portal JJ, Ricbourg A, et al. Suspected invasive placenta: evaluation with magnetic resonance imaging. Eur Radiol. 2014;24(12):3150–60.

49. Maldjian C, Adam R, Pelosi M, Pelosi M, Rudelli RD, Maldjian J. MRI appearance of placenta percreta and placenta accreta. Magn Reson Imaging. 1999;17(7):965–71.

50. Costa D, Lotan Y, Rofsky N, Roehrborn C, Liu A, Hornberger B et al. Assessment of Prospectively Assigned Likert Scores for Targeted Magnetic Resonance Imaging-Transrectal Ultrasound Fusion Biopsies in Patients with Suspected Prostate Cancer. Journal of Urology. 2016;195(1):80-87.

51. Tumor DE, Costa DN, Passoni NM, Leyendecker JR, Grewal H. Diagnostic Utility of a Likert Scale Versus Qualitative Descriptors and. 2018;(May).

52. Naderi M, Sabour S. MRI features predictive of invasive placenta with extrauterine spread in high-risk gravid patients: Methodologic issues. Am J Roentgenol. 2019;212(2):W41.

53. Blaicher W, Brugger PC, Mittermayer C, Schwindt J, Deutinger J, Bernaschek G, et al. Magnetic resonance imaging of the normal placenta. Eur J Radiol. 2006;57(2):256–60.

54. Valentini AL, Gui B, Ninivaggi V, Miccò M, Giuliani M, Russo L, et al. The morbidly adherent placenta: When and what association of signs can improve MRI diagnosis? our experience. Diagnostic Interv Radiol. 2017;23(3):180–6.