Pablo Vitoriano Cirino

Avaliação morfológica e quantificação da densidade de fibras nervosas dermoepidérmicas no couro cabeludo sintomático de pacientes com dermatomiosite

Tese apresentada à Faculdade de Medicina da Universidade de São Paulo para obtenção do título de Doutor em Ciências

Programa de Dermatologia

Orientador: Prof. Dr. Ricardo Romiti

SÃO PAULO
2022

Dados Internacionais de Catalogação na Publicação (CIP)

Preparada pela Biblioteca da
Faculdade de Medicina da Universidade de São Paulo

©reprodução autorizada pelo autor

Cirino, Pablo Vitoriano
Avaliação morfológica e quantificação da densidade de fibras nervosas dermoepidérmicas no couro cabeludo sintomático de pacientes com dermatomiosite / Pablo Vitoriano Cirino. -- São Paulo, 2022.
Tese(doutorado)--Faculdade de Medicina da Universidade de São Paulo.
Programa de Dermatologia.
Orientador: Ricardo Romiti.

Descritores: 1.Dermatomiosite 2.Fibras nervosas dermoepidermicas 3.Neuropatia de pequenas fibras 4.Prurido neuropático

USP/FM/DBD-132/22

Responsável: Erinalva da Conceição Batista, CRB-8 6755

Dedicatória

Agradeço primeiramente a JESUS CRISTO, meu Senhor e Salvador, pelo dom da vida e pelo privilégio de exercer tão nobre e apaixonante esta profissão.

A minha amada esposa, RAQUEL, por ser a melhor em tudo, por sempre me apoiar e estar ao meu lado, ao nosso amado filho PEDRO, nossa razão de vida, por entender os momentos distantes.

Aos meus amados pais, MARIA BETÂNIA e CLEILTON CIRINO, pelo amor e incentivo incondicional, meu pai, grande exemplo e professor de Dermatologia e da vida.

Aosmeus amados irmãos, DIEGO e REBECCA, por todo aprendizado e convivência, por me ajudarem na formação de quem sou.

Aos meus amados sogros HELDER e DODORA CAVALCANTE por serem tão especiais e estarem sempre presentes na minha vida.

Agradecimentos Especiais

Ao Prof. Dr. RICARDO ROMITI, que desde a minha graduação em medicina sempre admirei e hoje tenho a honra de ter como orientador. Agradeço pela paci ência e dedicação nos ambulatórios, pela disposição em ajudar e fazer o contato entre as universidades e por confiar em mim neste projeto.

À Dra. MARIA HORDINSKY, por ser sempre tão gentil e receptiva desde a minha primeira visita à Universidade de Minnesota, disponibilizando-me de todos recursos possíveis e fazendo com que me sentisse em casa tanto no ambulatório de Dermatologia quanto no de Neurologia. Muito obrigado por todas as oportunidades e por ser uma pessoa tão inspiradora.

Ao Prof. Dr. WILLIAM KENNEDY, muito obrigado por disponibilizar toda a sua equipe e recursos, por abrir as portas do Kennedy Lab do setor de Neurologia da Universidade de Minnesota, por acreditar e ser um grande incentivador do nosso projeto desde o início. Mestres que amam o que fazem, como o senhor, nos instigam a nos dedicar ainda mais ao mundo da pesquisa.

Ao Dr. BRIAN MCADAMS agradeço por toda sua disponibilidade e carinho com nosso material, desde o início ao fim, pelo apoio do primeiro ao último dia na Universidade de Minnesota e pelas imagens fantásticas da microscopia confocal.

À Dra. CARLA JORGE MACHADO, professora associada ao departamento de medicina preventiva e social da UFMG, por me ajudar com tanto carinho, dedicação e esmero na parte estatística do nosso trabalho.

Aos funcionários RUTH, MARCELO e RODRIGO, do departamento de Dermatologia do Hospital das Clínicas da Faculdade de Medicina da Universidade de São Paulo, por se colocarem sempre à disposição para esclarecer dúvidas sobre o Programa de Pós-graduação.

Agradecimentos

Primeiramente a todos os pacientes participantes do estudo que gentilmente contribuíram para que este projeto fosse realizado em nome da Ciência.

Aos médicos residentes da Dermatologia do HC-FMUSP do Ambulatório de Colagenoses, aos chefes dos ambulatórios Dr. MARCELO ARNONE e Dr. RICARDO ROMITI e a querida Enf. SANDRA MARIA, por tornarem nossa pesquisa possível.

Aos colegas da Universidade de Minnesota: Dra. MOLLY HIRT, Dra. GWEN CRABB, Dra. SHAWN FOSTER por toda ajuda na construção desse sonho o por tornar a análise do nosso estudo possível.

À Profa. Dra MIRIAN NACAGAMI SOTTO e equipe, por disponibilizarem recursos técnicos para a confecção do meio usado para estabilizar nossas amostras e pela gentileza e presteza de sempre.

Aos Profs. Drs. CYRO FESTA NETO, JOSÉ ANTÔNIO JÚNIOR, EVANDRO ARARIGBÓIA RIVITTI, pelo incentivo através da instituição para que esse projeto fosse viável e pelo vínculo educacional entre as universidades.

Às Dr(a)s RAQUEL LEÃO ORFALI, CELINA WAKISAKA MARUTA e DENISE MIYAMOTO por aceitarem participar da banca de qualificação e pelas ricas sugestões para o projeto.

"E tudo o que fica pronto na vida foi construído antes, na alma"

(Nizan Guanaes)

NORMALIZAÇÃO ADOTADA

Esta tese está de acordo com as seguintes normas, em vigor no momento desta publicação:

Referências: adaptado *de International Committee of Medical Journals Editors* (Vancouver).

Universidade de São Paulo. Faculdade de Medicina. Divisão de Biblioteca e Documentação. Guia de apresentação de dissertações, teses e monografias. Elaborado por Anneliese Carneiro da Cunha, Maria Julia de A. L. Freddi, Maria F. Crestana, Marinalva de Souza Aragão, Suely Campos Cardoso, Valéria Vilhena. 3a ed. São Paulo: Divisão de Biblioteca e Documentação; 2011.

Abreviaturas dos títulos dos periódicos de acordo *com List of Journals Indexed in Index Medicus*.

SUMÁRIO

Lista de Siglas
Lista de Figuras
Lista de Quadros
Lista de Tabelas
Resumo
Abstract

1 INTRODUÇÃO 1

2 OBJETIVOS 4
2.1 Objetivo primário 5
2.2 Objetivos secundários 5

3 REVISÃO DA LITERATURA 6
3.1 Definição e critério 7
3.2 Epidemiologia 8
3.3 Etiologia 8
3.4 Patogenia 9
3.5 Manifestações clínicas 10
3.5.1 Dermatomiosite primária idiopática (DMPI) 10
3.5.2 Dermatomiosite juvenil (DMJ) 11
3.5.3 Dermatomiosite amiopática (DMA) 12
3.5.4 Dermatomiosite associada à doença do tecido conjuntivo (DMDC) 12
3.5.5 Dermatomiosite associada à neoplasia (DMN) 13
3.6 Alterações laboratoriais 13
3.7 Anatomia e o ciclo capilar 15
3.7.1 Anatomia da unidade pilossebácea 15
3.7.2 Ciclo capilar 16
3.7.3 Inervação da pele 17
3.8 Patogenia do prurido do couro cabeludo (PCC) 19
3.8.1 Bases neurológicas do prurido 21
3.8.2 Neuropeptídeos e receptores cutâneos envolvidos no prurido do couro cabeludo (PCC) 24
3.8.3 Prurido crônico e seus subtipos 26
3.8.4 Outros sintomas associados ao prurido 29
3.8.5 Opções terapêuticas no PCC 29

4 MÉTODOS 30
4.1 Considerações éticas 31
4.2 Desenho do estudo 31
4.3 Casuística 31
4.3.1 Seleção 31
4.3.2 Critérios de inclusão 31
4.3.3 Critérios de exclusão 32

4.3.4 Amostragem 32
4.4 Coleta de dados 33
4.5 Coleta de material para a imunofluorescência direta 33
4.6 Protocolo de realização de técnica de imunofluorescência direta 34
4.7 Protocolo para Microscopia confocal 35
4.8 Protocolo de contagem das fibras nervosas dermoepidérmicas (FNE) pela microscopia confocal.....35
4.9 Análise estatística 37

5 RESULTADOS 38
5.1 Dados demográficos 39
5.2 Sinais e sintomas ao exame físico 40
5.3 Dermatoscopia 41
5.4 Imunofluorescência direta e microscopia confocal..... 45
5.5 Contagem das FNE..... 48
5.6 Análise estatística da densidade das FNE.....50
I- Análise de todos os casos e todos os controles (análise não pareada).....50
II- Abordagem 1: Estudo de caso controle pareado 52
III- Abordagem 2: Análise de regressão linear multivariada, estratificada por tipo (não pareada) 54
IV- Abordagem 3: Análise de regressão quantílica, estratificada por tipo.....55

6 DISCUSSÃO 58

7 CONCLUSÃO..... 63

8 ANEXOS 65
ANEXO A – Parecer consubstanciado do Comitê de Ética em Pesquisa.....66
ANEXO B – Termo de Consentimento Livre e Esclarecido (TCLE) 69
ANEXO C Protocolo de pesquisa dados epidemiológicos 73
ANEXO D – Escala visual analógica (EVA) 74

9 REFERÊNCIAS..... . 75

LISTA DE SIGLAS

AAM	Anticorpos associados à miosite
ALT	Alanina amino transferase
AME	Anticorpos miosite específicos
AST	Aspartato amino transferase
BDNF	Fator neurotrófico derivado do cérebro
CGRP	Peptídeo relacionado ao gene da calcitonina
CK	Creatinoquinase
CY	Fluoróforo
DHL	Desidrogenase lática
DM	Dermatomiosite
DMA	Dermatomiosite amiopática
DMDC	Dermatomiosite associada à doença do tecido conjuntivo
DMJ	Dermatomiosite juvenil
DMN	Dermatomiosite associada à neoplasia
DMPI	Dermatomiosite primária idiopática
FAN	Fator antinuclear
FCN	Fator de crescimento neural
FMUSP	Faculdade de Medicina da Universidade de São Paulo
FNE	Fibras nervosas dermoepidérmicas
GDNF	Fator neutotrófico derivado da glia
GRP	Peptídeo liberador de gastrina
HC	Hospital das Clínicas
HIV	Vírus da imunodeficiência humana
LES	Lúpus eritematoso sistêmico
MCI	Miosite por corpos de inclusão
MNIM	Miopatias necrotizantes imunomediadas
NGF	Fator de crescimento neural
NPF	Neuropatia de pequenas fibras nervosas
NT	Neurotropina
PCC	Prurido do couro cabeludo
PGP 9.5	Produto de gene de proteína 9.5
PM	Polimiosite
PNS	Plexo neural subepidérmico
PPH	Prurido pós-herpético
RNA	Ácido ribonucléico
TRVP1	Receptor vaniloide de potencial transitório tipo 1
VIP	Peptídeo vasoativo intestinal

LISTA DE FIGURAS

Figura 1 - Inervação sensitiva do couro cabeludo..... 21

Figura 2 - Anatomia periférica do prurido 22

Figura 3 - Anatomia central do prurido 23

Figura 4 - Mediadores do prurido no couro cabeludo 26

Figura 5 - Esquema do protocolo para preparo das peças e realização da imunofluorescência direta.....35

Figura 6 - Regras de contagem das FNE 36

Figura 7 - Local de biópsia e dermatoscopia de paciente nº 8 região fronto-parietal. A-Vasos polimórficos, B-Crisálidas, C- Padrão sal e pimenta.....42

Figura 8 - Local de biópsia e dermatoscopia de paciente nº12 região fronto-parietal. A- Vasos polimórficos, B- Ausência de folículos pilosos, C- Padrão sal e pimenta. 42

Figura 9 - Local de biópsia e dermatoscopia de Paciente nº14 região occipital. A- Vasos polimórficos, B- Crisálidas. 43

Figura 10 - Local de biópsia e dermatoscopia de Paciente nº 15 região occipital. A- Vasos polimórficos, B- Crisálidas. 43

Figura 11 - Microscopia confocal e IF direta. Comparativo entre as densidades das FNE entre o controle (Figura de cima) com FNE em quantidade normal e um paciente com DM e prurido de couro cabeludo (Figura de baixo), mostrando as FNE quase ausentes na epiderme. Aumento de 20X. 46

Figura 12 - Microscopia confocal e IF direta de região Fronto-parietal paciente nº 3. Praticamente ausência de FNE na epiderme (feixes verdes sob a colocação azul) e morfologia anômala dos feixes do plexo neural subepidérmico PNS (verde claro). Colorações Col IV (marcando a membrana basal em vermelho), rPGP(pan marcador neural em verde), ULEX (marcando a epiderme em azul). Aumento 20X.....46

Figura 13 - Microscopia confocal e IF direta de região occipital de paciente nº 6. Completa ausência de FNE na epiderme (feixes verdes sob a coloração azul) e morfologia anômala (feixes espessos, emaranhado de fibras nervosas sem ramificações para epiderme) dos feixes do plexo neural subepidérmico PNS (verde claro/amarelo), rPGP-Cy3 (pan marcador neural em verde), ULEX (marcando a epiderme em azul). Aumento 40X.....47

Figura 14 - Microscopia confocal e IF direta de um controle. Presença das FNE na epiderme (feixes vermelhos) sobre uma coloração azul (epiderme) e morfologia normal (feixes finos com ramificações nervosas no seu trajeto para epiderme) dos feixes do plexo neural subepidérmico PNS (verde claro/amarelo). Colorações Col

IV (marcando a membrana basal em vermelho), rPGP(pan marcador neural em verde), ULEX (marcando a epiderme em azul). Aumento 20X.....47

Figura 15 - Box-plot de valores de densidade para casos e controles, segundo tipo.....51

Figura 16 - Box-plot de Idade para casos e controles..... 52

Figura 17 - Box-plot de densidades na região fronto-parietal (RFP) e região occipital (OCC) para casos e controles 53

LISTA DE QUADROS

Quadro 1 - Etiologia do prurido crônico 27

Quadro 2 - Subtipos de prurido neuropático 28

Quadro 3 - Dados demográficos, diagnóstico e lesões de couro cabeludo dos casos do HC-FMUSP.....40

Quadro 4 - Achados dermatoscópicos dos locais de biópsia da região fronto-parietal. Mulheres em vermelho e homens em azul..... 44

Quadro 5 - Achados dermatoscópicos dos locais de biópsia da região occipital. Mulheres em vermelho e homens em azul.....44

Quadro 6 - Densidade das FNE em região fronto-parietal de controles saudáveis ...48

Quadro 7 - Densidade das FNE em região occipital de controles saudáveis 49

Quadro 8 - Densidade das FNE em região fronto-parietal dos casos..... 49

Quadro 9 - Densidade das FNE em região occipital dos casos 50

Quadro 10 - Estudo caso controle pareado. Formação de 4 pares de 1 caso para 1 controle para comparação, sendo 2 pares do sexo feminino e 2 pares do sexo masculino 54

Quadro 11 - Análise de regressão linear multivariada, estratificada por tipo (não pareada) quanto a variação da média para avaliar quais dos fatores entre idade, sexo e ser caso ou controle podem influenciar na densidade de maneira significativa estatisticamente..... 55

Quadro 12 - Análise de regressão quantílica, estratificada por tipo quanto a variação da mediana para avaliar quais dos fatores entre idade, sexo e ser caso ou controle podem influenciar na densidade de maneira significativa estatisticamente.....56

LISTA DE TABELAS

Tabela 1 - Análise do estudo de casos e controles quanto a densidade, idade e sexo. Valor máximo, mínimo, média e mediana 51

Tabela 2 - Análise do estudo de casos e controles após pareamento quanto a densidade. Valor máximo, mínimo, média e mediana 53

RESUMO

Cirino PV. *Avaliação morfológica e quantificação da densidade de fibras nervosas dermoepidérmicas no couro cabeludo sintomático de pacientes com dermatomiosite* [Tese]. São Paulo: Faculdade de Medicina, Universidade de São Paulo; 2022.

INTRODUÇÃO: A dermatomiosite é uma doença do tecido conectivo que acomete a musculatura esquelética proximal e está associada a um amplo espectro de manifestações cutâneas e envolvimento de órgãos internos. O acometimento do couro cabeludo é frequente e cursa com sintomas de prurido, queimação e dor, eventualmente associados a eritema, descamação e poiquilodermia. Tais sinais e sintomas podem persistir por anos, mesmo após o tratamento e resolução da atividade da doença, gerando impacto negativo na qualidade de vida. A etiologia dos sintomas do couro cabeludo não está bem estabelecida. OBJETIVO: (1) Quantificar a densidade das fibras nervosas dermoepidérmicas e avaliar a morfologia do plexo neural subepidérmico em pacientes com dermatomiosite e couro cabeludo sintomático, através da imunofluorêscencia direta e microscopia confocal quando comparadas ao grupo controle.(2) Descrever os dados clínicos e demográficos de pacientes com dermatomiosite e acometimento do couro cabeludo.(3) Descrever os achados de dermatoscopia do couro cabeludo nos pacientes avaliados.(4) Avaliar a inclusão da dermatomiosite como possível causa de neuropatia de pequenas fibras. MÉTODOS: Este trabalho foi realizado entre junho de 2017 a junho de 2019 em pacientes do ambulatório de colagenoses do HC-FMUSP com os seguintes critérios de inclusão: apresentar critérios diagnósticos para dermatomiosite, definidos por Bohan e Peter e modificados por Drake, homens e mulheres acima de 18 anos capazes de fornecer consentimento informado e que apresentem prurido em couro cabeludo. Os critérios de exclusão adotados foram: pacientes imunossuprimidos, quaisquer tipos de neuropatias, outros tipos de doenças do couro cabeludo e outros tipos de doenças agudas ou crônicas não estabilizadas. O grupo controle foi formado por indivíduos sadios da Universidade de Minnesota-EUA. Todos os pacientes foram submetidos a duas biópsias com punch 4 mm nas regiões fronto-parietais e occipitais sendo guiadas pela dermatoscopia para áreas com sinais de atividade tais como variabilidade de padrões vasculares, eritema e descamação interfolicular e áreas com maior sintomatologia. Todas as amostras foram fixadas para imunofluorescência direta e analisadas pela microscopia confocal no laboratório de neurologia da Universidade de Minnesota-EUA. RESULTADOS: A amostra analisada incluiu 15 pacientes no estudo, 13 eram mulheres (86,66%) e 2 homens (13,33%) com média de idade de 56,73 anos. No grupo controle composto de 12 indivíduos, 7 eram mulheres (58,33%) e 5 homens (41,66%), com média de idade de 31,58 anos. A média de densidade na região fronto-parietal nos casos foi de 8,5±4,8 FNE/mm e nos controles de 60,2±11,8 FNE/mm com desvio padrão de 0,002. Na região occipital a média da densidade dos casos de 14,0±3,6 FNE/mm e nos controles de 92,7±40,7 FNE/mm, com desvio padrão de 0,029. Ambos com significância estatística. As análises estatísticas realizadas demonstraram que o couro cabeludo sintomático de pacientes com dermatomiosite está associado à menor densidade das fibras nervosas dermoepidérmicas, em ambas as regiões, independente de sexo e idade. Diferenças estruturais importantes na inervação dermoepidérmica foram vistas, sugerindo que a neuropatia de pequenas fibras possa caracterizar uma manifestação do espectro clínico da dermatomiosite.

Descritores: Dermatomiosite; Fibras nervosas dermoepidérmicas; Neuropatia de pequenas fibras; Prurido neuropático.

ABSTRACT

Cirino PV. *Morphological evaluation and quantification of dermoepidermal nerve fiber density in the symptomatic scalp of patients with Dermatomyositis* [Thesis]. São Paulo: “Faculdade de Medicina, Universidade de São Paulo”; 2022.

INTRODUCTION: Dermatomyositis is a connective tissue disorder that affects proximal skeletal muscles with a high variability of skin manifestations and internal organ involvement. Scalp manifestations are common and symptoms such as scalp pruritus, burning and pain sensations are eventually accompanied by erythema, desquamation and poikiloderma. Symptoms may persist for years regardless of treatment and disease inactivity with a negative impact on quality of life. The ethiology of scalp symptoms is not completely understood. OBJECTIVE: (1) Quantify the dermoepidermal nerve fibers (ENF) and assess the morphology of subepidermal neural plexus by confocal microscopy in dermatomyositis patients with symptomatic scalp compared to controls. (2) Describe clinical and demographic data of dermatomyositis patients with symptomatic scalp. (3) Describe dermoscopic findings of the affected scalp. (4) Evaluate the inclusion of dermatomyositis in the hall of small fiber neuropathy. METHODS: This research was performed between June 2017 and June 2019 in patients from the outpatient clinic of HC-FMUSP with the following inclusion criteria: Bohan and Peter’s diagnostic criteria for dermatomyositis modified by Drake, men and women older than 18 years old capable of giving informed consent and complaint of scalp pruritus. Exclusion criteria are: immunosuppressed pacients, any kind of neuropathy, other scalp diseases and not stable acute or chronic diseases. The control group consisted of healthy subjects from the University of Minnesota - USA. All subjects underwent two 4mm-punch biopsies on frontoparietal and occipital regions guided by dermoscopy to areas with signs of activity like variability of vascular pattern, interfolicular erythema or desquamation and the most symptomatic area. All samples were fixed by direct immunofluorescence and analysed by confocal microscopy at the Neurology Laboratory of Universityof Minnesota - USA. RESULTS: Fifteen patients were enrolled in the study, 13 were women (86.66%) and 2 patients were men (13.33%), the average age was 56,73 years. The control group consisted of 12 patients: 7 women (58.33%) and 5 men (41.66%) with average age of 31,58 years. The mean average of dermoepidermal nerve density of frontoparietal region of dermatomyositis subjects was 8,5±4,8 ENF/mm while in the control subjects the average density was 60,2±11,8 ENF/mm with 0,002 standard deviation. The occipital region showed a mean density average of 14,0±3,6 ENF/mm in dermatomyositis patients while in the control subjects the average density was 92,7±40,7 ENF/mm with 0,029 of standard deviation, both statistically significant. Statistic analyses showed that cases of symptomatic dermatomyositis patients are associated with lower dermoepidermal nerve fiber density in both regions, regardless of gender or age. In addition, scalp structural changes of dermoepidermal nerve fibers were demonstrated, suggesting that small fiber neuropathy may characterize a manifestation of the clinical spectrum of dermatomyositis.

Descriptors: Dermatomyositis; Dermoepidermal nerve fibers; Small fiber neuropathy; Neuropathic pruritus.

1 INTRODUÇÃO

A dermatomiosite (DM) é uma rara doença autoimune classificada dentro do espectro das miopatias inflamatórias idiopáticas. Acomete o tecido conjuntivo podendo cursar com acometimento de musculatura esquelética proximal e simétrica, manifestações cutâneas típicas e envolvimento de órgãos internos (Kimball et al., 2000; DeWane et al., 2020). A manifestação cutânea na DM é variável, englobando lesões leves e localizadas até quadros graves de eritrodermia. O acometimento do couro cabeludo pode atingir até 82% dos pacientes (Kasteler; Callen, 1994; Żychowska; Reich, 2022). Em relação ao acometimento do couro cabeludo, pode ser observada uma alopecia de padrão não cicatricial em até 87,5% e a presença de lesões eritematosas, descamativas e poiquilodérmicas ocorre em até 51,6% dos pacientes com DM (Dourmishev et al., 2002; Żychowska; Reich, 2022).

O sintoma mais frequente no couro cabeludo é o prurido, presente em até 70,8% dos pacientes e pode ser acompanhado pela queixa de queimação, dor e sensibilidade. Acomete principalmente mulheres com 1/3 delas apresentando alopecia não cicatricial, mais especificamente o eflúvio telógeno crônico (Jasso-Olivares et al., 2017, 2018).

Mesmo com a regressão da atividade da doença, alguns casos mantêm a sintomatologia do couro cabeludo, afetando negativamente a qualidade de vida destes pacientes (Tilstra et al., 2009; Goreshi et al., 2011). Quase metade dos pacientes com DM relataram que o prurido interferia negativamente nas suas atividades diárias. Para quantificar a intensidade do prurido foi utilizada a escala visual analógica (EVA) e mais de 50% destes pacientes estavam na categoria moderada a grave (Sung; Wu, 2018).

Hurliman et al. (2017) originalmente levantaram a hipótese de que pacientes com DM com prurido de difícil controle, queimação, sensação de dor e pontadas, possam ter esses sintomas devido a uma neuropatia de pequenas fibras dermoepidérmicas, contribuindo como uma possível causa dos sintomas, assim como na refratariedade do tratamento.

O prurido neuropático é bem descrito em algumas doenças como diabetes mellitus e prurido pós herpético, com comprovada diminuição na densidade de fibras nervosas dermoepidérmicas, o que pode explicar o difícil controle dos sintomas e a falha terapêutica habitual (Kennedy et al., 1996; Beiswenger et al., 2008; Thaisetthawatkul et al., 2020).

Por outro lado, a escassez de estudos mais detalhados avaliando a densidade das fibras nervosas dermoepidérmicas (FNE) no couro cabeludo normal pode ser explicada pelo fato da maioria das fibras nervosas do couro cabeludo serem não mielinizadas. Sabe-se que os métodos clássicos de fixação falham em dar uma exata visualização dessas fibras não mielinizadas (Kennedy; Wendelschafer-Crabb, 1993; Kennedy et al., 1994; Sopacua et al., 2019). Tal fato pode explicar o motivo do estudo da inervação cutânea e particularmente do couro cabeludo, em pacientes com DM, ser pouco avaliado na literatura. Assim, o maior conhecimento sobre a fisiopatogenia do prurido em couro cabeludo de pacientes com DM e descrição detalhada das fibras nervosas do couro cabeludo normal do sistema nervoso periférico se fazem importantes para melhor entender os casos de prurido de difícil controle nesta doença.

Outra questão bastante importante na DM é o mecanismo que leva à alopecia não cicatricial. Não se tem na literatura uma descrição mais pormenorizada do porquê que pacientes com DM apresentam, além das alterações no couro cabeludo, como poiquilodermia, descamação e eritema, diminuição acentuada da densidade capilar.

Acredita-se que a diminuição das fibras nervosas perifolicular e a expressão alterada dos neuropeptídeos substância P (SP) e o peptídeo relacionado ao gene da calcitonina (CGRP) possam ter um papel inibitório do ciclo capilar (Peters et al., 2006; Bedrin; Dougherty, 2020), induzindo o desenvolvimento prematuro da fase catágena e assim, favorecendo o efluvio telógeno, geralmente visto nos quadros iniciais desses pacientes. Assim, a diminuição da densidade das fibras nervosas dermoepidérmicas e a expressão dos neuropeptídeos poderiam resultar em um desequilíbrio da regulação trófica e vasomotora, indução prematura da fase telógena e inibição do crescimento capilar (Lotti et al.,1995; Hordinsky et al., 1999; Bedrin; Dougherty, 2020).

2 OBJETIVOS

2.1 Objetivo primário

Quantificar a densidade das fibras nervosas dermoepidérmicas e avaliar a morfologia do plexo neural subepidérmico em pacientes com DM e couro cabeludo sintomático, através da imunofluorescência direta e microscopia confocal quando comparadas ao grupo controle.

2.2 Objetivos secundários

1. Descrever os dados clínicos e demográficos de pacientes com DM e acometimento do couro cabeludo.
2. Avaliar os achados de dermatoscopia do couro cabeludo sintomático.
3. Discutir a inclusão da DM como possível causa de neuropatia de pequenas fibras nervosas.

3 REVISÃO DE LITERATURA

3.1 Definição e critério

A DM foi descrita inicialmente há mais de 150 anos por Wagner (Kovacs SO; Kovacs SC, 1998). Diferentes classificações e critérios diagnósticos surgiram com o passar do tempo. No ano de 1975, Bohan e Peter publicaram um trabalho que classifica a doença em polimiosite (PM) clássica, DM clássica, DM/PM juvenil, DM/PM associada à neoplasia e DM/PM associada a outra doença do tecido conjuntivo (Bohan; Peter, 1975) Neste mesmo trabalho definiu-se os critérios diagnósticos para a doença que são:

1- Perda de força muscular simétrica e proximal com ou sem disfagia ou alteração da musculatura respiratória;
2- Elevação das enzimas musculares séricas, especialmente da creatinoquinase (CK), transaminases, desidrogenase láctica (DHL) e da aldolase;
3- Eletroneuromiografia com a) unidades de potenciais motores polifásicos de pequena amplitude e curta duração, b) fibrilações, ondas pontiagudas positivas, aumento da irritabilidade após inserção da agulha e c) descargas espontâneas, bizarras e de alta frequência;
4- Exame anatomopatológico de biópsia muscular com anormalidades como degeneração,regeneração, necrose, fagocitose e infiltrado mononuclear intersticial;
5- Alterações cutâneas típicas da DM: heliotropo, pápulas de Gottron, eritema violáceodescamativo simétrico em ombros, joelhos, maléolos, dorso e tronco.

Na presença de 2 dos 5 critérios, classificamos a doença como possível, provável com 3 dos 5 critérios e definitiva com a presença de 4 critérios.

A DM é classificada dentro do grupo das miopatias inflamatórias idiopáticas, assim como a (PM), miosite por corpos de inclusão (MCI) e miopatias necrotizantes imunomediadas (MNIM) (Briani et al., 2006; Meyer et al., 2015; Malik et al., 2016).

3.2. Epidemiologia

A DM é uma doença rara com prevalência de 10 a 60 casos por milhão de habitantes/ano e incidência de 2 a 7 casos novos por milhão de habitantes. (Smoyer-Tomic et al., 2012; Luo; Mastaglia, 2015; Galimberti et al., 2016; Cobos et al., 2020).

Possui uma distribuição bimodal afetando crianças sem distinção entre os sexos e adultos em uma relação mulher/homem de 2:1 (Pachman et al., 2005; DeWane et al., 2020). Apresenta um pico na infância em crianças de 5 a 14 anos e o segundo pico na idade adulta, entre 45 a 65 anos (Pellissier et al., 2002; Aussy et al., 2017).

3.3 Etiologia

A etiologia da DM permanece desconhecida, mas parece relacionar-se à autoimunidade, fatores ambientais como infecções, exposição solar, deficiência de vitamina D, fatores genéticos e aos antígenos de histocompatibilidade e via de sinalização anormal do interferon (Cobos et al., 2020). Entre os fatores genéticos associados aos antígenos de histocompatibilidade, o HLA-B8, HLA-B14, HLA-DR3, HLA-DRw52 e HLA-DQA1 foram demonstrados como associados à DM (Adams-Gandhi et al., 1996). A DM induzida por drogas foi associada a HLA-B18, HLA-B35 e HLA-DR4 (Adams-Gandhi et al., 1996; Wolstencroft et al., 2018). Os fatores virais podem ser os desencadeadores da DM, como por exemplo o vírus influenza A, hepatite B, HIV, HTLV, echovirus, picornavírus, coxsackie-9, podendo haver até a associação com protozoários como o *Toxoplama gondii* (Dalakas et al., 1986; Pachman et al., 1995; Thompson et al., 2018).

As lesões da pele e musculatura esquelética da DM podem ser desencadeadas e intensificadas após a exposição solar (Okada et al., 2003; DeWane et al., 2020). Embora alguns testes de sensibilidade à radiação solar não tenham reproduzido as lesões cutâneas, alguns autores advogam que a radiação ultravioleta B é uma das causas da DM (Hengstman et al., 2000; Thompson et al., 2018).

3.4 Patogenia

As manifestações da DM são resultado de um processo de microangiopatia desencadeado por fatores externos (neoplasias, processos infecciosos e drogas) em indivíduos com predisposição genética (Thompson et al., 2018; DeWane et al., 2020).

A microvasculatura da junção dermoepidérmica e os vasos localizados na derme sofrem um ataque levando a uma reação liqueinoide, desenvolvimento de autoanticorpos contra proteínas nucleares intracelulares e depósito de complexos que atacam às membranas C5b-9 (Thompson et al., 2018; DeWane et al., 2020).

A base da microangiopatia intramuscular na DM ocorre através de um mecanismo humoral com células CD4+ e células B em torno dos vasos, depósitos de imunoglobulinas e complemento na microvasculatura, o que diferencia da polimiosite onde as células T citotóxicas CD8+ atacam o autoantígeno muscular específico não identificado (Thompson et al., 2018; Trüeb, 2001).

A imunidade humoral tem um papel em destaque nas miosites idiopáticas inflamatórias. A musculatura esquelética é atacada por autoanticorpos contra as proteínas musculares como as miosinas e mioglobinas, antígenos nucleares, citoplasmáticos, anticorpos miosite-específicos contra as aminoacil sintetases do RNA de transferência (tRNA) e os anticorpos não sintetase (Aussy et al., 2017).

O padrão de ataque da microvasculatura que predomina na DM é a presença de células T CD4+, células dendríticas, macrófagos, células B e complexos C5b-9 que podem levar a atrofia perivascular das miofibrilas, hiperplasia vascular endotelial e hipoperfusão tecidual. As citocinas pró inflamatórias como a interleucina 1 e fator de necrose tumoral alfa ativam o potencial trombótico das células endoteliais que por fim causam microinfartos e levam ao surgimento de micro trombos que podem desencadear infartos teciduais em vários órgãos à distância. Coração, pulmão e outros órgãos do trato digestivo também podem sofrer um ataque no seu endotélio. Logo a microvasculatura é a primeira a sofrer o ataque da resposta autoimune que posteriormente leva às alterações das fibras musculares devido à

microangiopatia isquêmica (Pellissier et al., 2002; Aussy et al., 2017; Wong et al., 2012).

3.5 Manifestações clínicas

3.5.1. Dermatomiosite primária idiopática (DMPI)

A manifestação cutânea da DM pode surgir antes do acometimento muscular em até 56% dos casos, sendo que as duas manifestações podem ocorrer simultaneamente em até 28% dos pacientes (Jorizzo, 2003; Callen, 2010; Dalakas, 2015). O envolvimento da musculatura esquelética inclui fraqueza da musculatura proximal e simétrica, principalmente de tríceps e quadríceps com piora progressiva com o passar dos meses (Jorizzo, 2003; Schmidt, 2018). A miopatia pode surgir de maneira subaguda ou de forma aguda. O paciente refere cansaço, dificuldade para levantar os braços e/ou subir escadas. Dificuldade na deglutição e disfonia podem estar presentes pelo acometimento da musculatura estriada da faringe e esôfago (Kovacs SO; Kovacs SC, 1998; Koler; Montemarano, 2001; Ogawa-Momohara et al., 2019).

A pele é o principal órgão acometido, mais comumente nas áreas fotoexpostas e superfícies extensoras. O acometimento de articulações interfalangeanas, joelhos e cotovelos com pápulas violáceas são conhecidas como “pápulas de Gottron” e o “sinal de Gottron” se apresenta como um eritema violáceo sobre mácula ou placa atrófica na mesma localização descrita acima. Tais lesões são patognomônicas da DM e podem estar presentes em até 70% dos pacientes (Cassano et al., 2014; Mainetti et al., 2017; Bogdanov et al., 2018).

No quadro cutâneo classificado como característico da doença temos a distrofia cuticular, assim como telangiectasias e infartos vasculares periungueais “sinal de Keining” devido ao acomentimento vascular inerente à DM. O acometimento da região periocular com rash ou mácula eritematovinhosa, edematosa em região periorbital é conhecida como o heliotropo, podendo estar presente em 30 a 60% dos pacientes (Koler; Montemarano, 2001; Jorizzo, 2003; Schlecht et al., 2020).

As mãos podem ser acometidas na borda lateral com ceratose formando fissuras, descamação e hiperpigmentação simétrica. Essa alteração é conhecida

como “mãos de mecânico” (Iaccarino et al., 2014; Schlecht et al., 2020).

A poiquilodermia é uma das mais importantes características da erupção cutânea da DM, onde se pode observar hipercromia, hipocromia, telangiectasias e atrofia epidérmica. A coloração violácea ajuda a diferenciar a DM da poiquilodermia do lúpus eritematoso que apresenta coloração eritematosa. Quando presente no V do decote e dorso é conhecida como “sinal do Xale”. Menos comumente, pode-se observar uma erupção pustulosa dos cotovelos e joelhos, paniculite, lipoatrofia, eritema flagelado centrípeto e telangiectasias gengivais (Nousari et al.,1999; Lister et al., 2000; Bogdanov et al., 2018; Cobos et al., 2020). A fotossensibilidade pode ocorrer em até 30% dos casos (Kovacs SO; Kovacs SC, 1998).

Pacientes com DM queixam-se com frequência de mal estar e indisposição. Menos frequentemente pode acometer o trato gastrointestinal, causando disfagiae dificuldade na mastigação. A doença pulmonar intersticial acomete 15-30% dos pacientes e se manifesta com fibrose intersticial difusa, o seu curso pode ser rápido e se instalar em menos de 4 semanas (Ortiz-Santamaria et al., 2017; Suzuki et al., 2017). O envolvimento do sistema cardiovascular pode causar anormalidades de condução, arritmias e insuficiência cardíaca congestiva (Barth et al., 2016; Schwartz et al., 2016).

3.5.2 Dermatomiosite juvenil (DMJ)

Definida como DM acometendo indivíduos abaixo de 18 anos de idade. É a mais frequente forma de miopatia inflamatória em pacientes nessa faixa de idade, sendo responsável por até 85% das miopatias inflamatórias idiopáticas juvenis (Barth et al., 2016; Wu et al., 2020; Jäger et al., 2002). A calcinose cutânea, diferentemente do que ocorre nos adultos, pode estar presente em até 70% dos casos, geralmente aparece após 1-3 anos do diagnóstico e acomete principalmente em áreas de trauma localizados sobre proeminências ósseas (Callen, 2004; Guseinova et al., 2011; Wu et al., 2020). Apresenta lesões cutâneas semelhantes à DMPI. Diferentemente das manifestações da DMPI temos: baixa associação com neoplasias, hipertricose, lipoatrofia e o “sinal de Gower” (perda de força nos músculos do tronco) manifestações estas, incomuns

no adulto (Kovacs SO; Kovacs SC, 1998; Rider et al., 2018).

3.5.3 Dermatomiosite amiopática (DMA)

É um subtipo que se apresenta com manifestações cutâneas típicas, porém sem ou com pouco envolvimento muscular. Mais frequente em adultos, podendo atingir até 20% do número total de casos de DM (Bendewald et al., 2010; Miyake et al., 2020). A incidência das neoplasias relacionadas com a DMA é semelhante à que se apresenta na DMPI (Udkoff; Cohen, 2016). Pacientes com o diagnóstico de DM e que possuem o anticorpo anti MDA-5 (Gene 5 associado à diferenciação do Melanoma) vão apresentar uma maior prevalência da manifestação amiopática. No quadro clínico pode existir letargia, fadiga, prurido, fotossensibilidade e artralgias, porém, manifestações de envolvimento de órgãos internos são incomuns. A DMA está presente em qualquer faixa etária, sendo mais prevalente em pacientes adultos e em mulheres (Kurtzman; Vleugels, 2018).

3.5.4 Dermatomiosite associada à doença do tecido conjuntivo (DMDC)

A síndrome de "overlap" ocorre quando a DM se manifesta concomitantemente com outras doenças do tecido conjuntivo, tais como a esclerodermia (principal associação), lúpus eritematoso sistêmico, doença mista do tecido conjuntivo, síndrome de Sjögren, poliarterite nodosa e artrite reumatoide. É mais comum em mulheres na proporção de (9:1) e a associação da DM e outras doenças do tecido conjuntivo pode estar presente em até40% dos pacientes. Para que o diagnóstico da DMDC seja realizado, o paciente deve preencher os critérios para ambas as doenças do tecido conjuntivo (Kovacs SO; Kovacs SC, 1998; Trüeb, 2001; Schmidt, 2018).

Na síndrome de "overlap", os anticorpos mais comuns são aqueles não associados à miosite, como o fator reumatoide, FAN (a maioria apresentando títulos superiores a 1:640), anticorpo DNA dupla hélice, anticorpo Scl-70 ou anticorpo contra antígeno nuclear (sendo a maioria com anticorpo RNP e a

minoria com anticorpo SS-A ou SS-B) (Ortegosa et al., 2010).

3.5.5 Dermatomiosite associada à neoplasia (DMN)

Representa a manifestação paraneoplasica da DM. Esta modalidade pode ocorrer de maneira idêntica à DMPI, com os mesmos sinais, sintomas e achados histopatológicos, porém, o que difere é o início rápido no aparecimento das lesões com presença de necrose e progressão rápida para o acometimento muscular grave e resistente à corticoterapia em alguns casos (Ortigosa; Reis, 2008). Dentre as neoplasias mais comuns associadas à DM, destaca-se o câncer de ovário nas mulheres, estômago e linfoma nos homens, além de outros como adenocarcinoma de mama, pulmão e neoplasias esofágicas (Ortegosa et al., 2010).

3.6 Alterações laboratoriais

Os níveis séricos das enzimas musculares geralmente estão alterados (TGO, TGP, aldolase, DHL e CK) dentre elas a aldolase e CK tendem a sofrer o maior aumento (Thompson et al., 2018). Os autoanticorpos para DM se dividem entre os específicos e não específicos para miosite. Dentre os não específicos, o FAN está positivo em baixos títulos em até 95% dos pacientes com DM (Jorizzo, 2002). Caso o FAN se apresente com títulos mais altos (>1:160), pode-se estar diante de um caso de DM associada a outra doença do tecido conjuntivo (Kovacs SO; Kovacs SC, 1998).

Existem fortes evidências que os anticorpos da DM atuem de forma secundária. Após a reação liquenoide citotóxica da camada basal mediada por células T citotóxicas, ocorre uma liberação de debris de queratinócitos que contêm epítopos de autoantígenos, gerando desta maneira, secundariamente os autoanticorpos (Casciola-Rosen; Mammen, 2012; Venalis; Lundberg, 2014).

Anticorpos miosite específicos estão presentes em aproximadamente 1/3 dos casos de DM e PM (Betteridge; McHugh, 2016; Mariampillai; Granger, 2018). Temos no grupo dos anticorpos os antissintetase, os anticorpos anti Jo-1 que

são preditivos de doença intersticial pulmonar, embora sejam raramente presentes nos pacientes com DM (Drake et al., 1996; Callen, 2000). As lesões conhecidas como “mãos de mecânico” (descamação, hiperceratose e fissuras nas polpas digitais e laterais dos dedos), podem estar relacionadas ao anticorpo anti Jo-1 positivo e a síndrome antisintetase (Trüeb, 2001; Satoh et al., 2017). A presença dos anticorpos miosite específicos não entram como critérios diagnósticos, porém auxiliam tanto na classificação quanto no prognóstico da doença (Mariampillai et al., 2018).

No segundo grupo, tem-se os anticorpos relacionados as proteínas do retículo endoplasmático (anticorpos anti-SRP), não específicos da DM, estão presentes em uma pequena porcentagem dos pacientes, podendo caracterizar gravidade da doença (DeWane et al., 2020).

No terceiro grupo percebe-se os anticorpos direcionados contra um complexo de proteínas nucleares (Helicase DNA) chamados de Anti-Mi-2. Altamente específicos para DM, porém pouco sensíveis, ocorrendo entre 2-35% dos pacientes (Kang et al., 2010; Gao et al., 2017). Pacientes que apresentam os anticorpos Anti-MI-2 positivos tendem a apresentar lesões cutâneas clássicas da DM, podem estar presentes, ocasionalmente, na DM juvenil e, raramente, em pacientes com DM associada à malignidade (Hausmanowa-Petrusewicz et al., 1997; Betteridge; McHugh 2016; Wolstencroft; Fiorentino, 2018).

Outro grupo de anticorpos de antígenos extraídos do núcleo (SSA, SSB, RNP, Sm) devem ser idealmente solicitados em pacientes sob suspeita da síndrome “overlap”, que ocorre quando o paciente apresenta critérios diagnósticos para DM e também apresenta outra doença do tecido conjuntivo em concomitância, como lúpus eritematoso sistêmico, artrite reumatóide, esclerodermia, síndrome de Sjögren, doença mista do tecido conjuntivo e poliarterite nodosa.

A relevância da presença dos autoanticorpos nos pacientes com DM é discutida. O que está estabelecido é a associação com determinadas manifestações clínicas. Do ponto de vista clínico, eles podem ser divididos em anticorpos miosite específicos (AME), que estão fortemente associados à doença muscular (ex: anti-Jo1, anti-Mi2, anti-SRP, anti-p155), e anticorpos associados a miosite (AAM), que também são encontrados em outras condições autoimunes como o LE (ex: anti-Scl, anti-Ro/SSA, anti-DNA-PK) (Betteridge et

al., 2011).

Recente estudo retrospectivo demonstrou que existe um anticorpo associado ao envolvimento do couro cabeludo na DM. O anticorpo MDA-5 quando presente pode se manifestar com alopecia em até 78% dos pacientes (Fiorentino et al., 2011; Muro et al., 2016).

3.7 Anatomia e o ciclo capilar

3.7.1 Anatomia da unidade pilossebácea

A unidade pilossebácea é composta pela glândula sebácea, músculo piloeretor e haste pilosa. Tem uma estrutura bastante complexa, envolvendo várias camadas de células mesenquimais e epiteliais, totalizando maisde 20 populações de células diferentes na sua formação. Morfologicamente deriva da ectoderme e mesoderme e tem seu início do desenvolvimento entre a 8ª-12ª semana de gestação, e por volta da 24ª-28ª semana da gestação já apresenta desenvolvimento completo dos folículos pilosos assim como a saída dos primeiros fios na superfície da pele.

A unidade pilossebácea pode ser dividida basicamente em 3 porções. Da superfície atéà abertura do ducto da glândula sebácea chama-se de Infundíbulo. Entre a abertura do ducto da glândula sebácea ao bulge, chama-se de Istmo. A região do bulge, logo abaixo do Istmo, é composta por uma protuberância, que é um compartimento especializado da raiz da bainha epitelial externa que contém as células-tronco epiteliais e neuroectodérmicas, assim como as células de langerhans e mastócitos. Essas duas porções mais superficiais são consideradas permanentes, visto que não sofrem alterações consideráveis durante todas as fases do ciclo capilar. A última porção mais inferior é chamada de cíclica ou transitória, que vai da região do bulge até a base do folículo. Nesta porção se encontra o bulbo piloso onde estão os melanócitos e a papila dérmica que é cercada por uma vasta rede de vascularização, rica em conexões arteriovenosas e de terminações nervosas livres, que formam a base de interações nervosas, com o folículo piloso.

Podemos categorizar o ciclo capilar em 3 fases: a de intenso crescimento

(Anágena), regressão folicular (Catágena) e repouso folicular (Telógena). Durante o ciclo folicular ocorre uma completa remodelação e regeneração da porção não permanente do folículo.

Essa mudança não ocorre apenas no epitélio folicular, mas também no tecido mesenquimal, matrix extracelular, todas as populações de células associadas ao folículo e toda rede de vascularização. A inervação que cerca o folículo piloso é chamada de plexo perifolicular que corre paralelamente ao folículo formando uma rede densa queenvolve a unidade pilosebácea. Na região do bulge de grandes folículos, na região do bulbo de pequenos folículos e dos pelos velhos, há uma formação de uma estrutura nervosa em paliçada envolvendo essas regiões. A inervação também se altera com as fases do ciclo capilar logo no início do ciclo, a inervação é densa, ocorrendo uma diminuição e um aumento da expressão de neuropeptídeos assim que o folículo penetra na epiderme. A expressão de neuropeptídeos contendo fibras nervosas aumenta durante a fase anágena, diminui na catágena e permanece baixa durante a telógena (Peters et al., 2006).

Durante a fase anágena do ciclo capilar ocorre uma maior expressão do NGF (Fator de crescimento neural) quando comparado com outras fases do ciclo, atuando como promotor da fase anágena, regulando desta forma a progressão do ciclo capilar (Peters et al., 2006).

3.7.2 Ciclo capilar

Podemos categorizar o ciclo capilar em 3 fases: a de intenso crescimento (Anágena), regressão folicular (Catágena) e repouso folicular (Telógena). Durante o ciclo folicular ocorre uma completa remodelação e regeneração da porção não permanente, não apenasdo epitélio folicular, mas também no tecido mesenquimal, matrix extracelular, todas as populações de células associadas ao folículo e toda rede de vascularização e inervação que cercam o folículo piloso. Tal processo cíclico ocorre de maneira muito orquestrada pelas vias de sinalização das células da papila dérmica e bulge através de expressão localde citoquinas, neurotransmissores e processos enzimáticos (Vogt et al., 2008).

A fase anágena trata-se da fase mais metabolicamente ativa do ciclo capilar, com maior taxa de proliferação de células relacionadas ao folículo dos compartimentos epiteliais, células da matrix extracelular que crescem da papila dérmica em sentido à superfície da pele. Esta fase é determinada geneticamente e dura em média de 2-6 anos. É a fase que vai determinar o comprimento da haste capilar. A fase catágena dura em média de 2-3 semanas e é conhecida pela fase de regressão folicular, onde ocorre a parada na divisão celular e produção de pigmento. Seguida por um processo intenso de apoptose regressão, superficialização da porção inferior do folículo e formação do cordão fibroso que liga à papila dérmica à derme superficial onde se localiza o folículo.

A fase telógena, se caracteriza pelo repouso folicular. Ocorre a diminuição em mais dametade do tamanho do folículo capilar original, não extendendo-se no máximo até a derme superficial. A haste capilar permanece ancorada apenas no saco epitelial, por em média 3 meses, até a queda da haste, conhecida como fase Exógena. Esta é marcada pela queda do fio. Pesquisas mostram que essa fase é um processo ativo e extremamente controlado. Por fim, a fase quenógena trata-se do breve período de tempo no qual o folículo encontra-se vazio, extamente, entre o final da fase exógena e o início da anágena (Vogt; et al., 2008).

3.7.3 Inervação da pele

A inervação da pele é única e robusta, mostrando uma complexa e rica rede de fibras nervosas do sistema nervoso periférico que emitem vias aferentes e eferentes. A capacidade da percepção de variações de temperatura, pressão, dor, vibração, sensibilidade tátil e prurido são mediadas pelas vias aferentes (fibras nervosas mielinizadas e não mielinizadas), terminações nervosas e por corpúsculos receptores sensitivos como (Vater-Pacini, Krause e Wagner-Meissner). A via eferente (fibras nervosas não-mielinizadas) do sistema nervoso simpático regula a vasomotricidade, glândulas sudoríparas e o músculo eretor do pelo (Kanitakis, 2002; Laverdet et al., 2015).

A maioria dos nervos do sistema nervoso periférico e quase todos os

nervos do sistema nervoso autonômico são compostos por fibras nervosas não-mielinizadas, no entanto esses nervos foram quase totalmente renegados na prática clínica. A base do diagnóstico clínico das lesões neurológicas depende amplamente do exame de funções desempenhadas por nervos mielinizados, tais como força, reflexos nervosos, estudo de condução nervosa motora e sensitiva, exame de potencial evocado e os exames anatomopatológico do nervo e músculo. Com excessão do teste de sensibilidade térmica e sensibilidade dolorosa com alfinete, pouco se tem dado importância no teste de função das fibras nervosas não-mielinizadas. Este fato deve-se à dificuldade de visualização das terminações nervosas sensitivas e motoras por meio das técnicas tradicionais de fixação histológica, e por esse motivo as fibras nervosas não mielinizadas permaneceram esquecidas por muito tempo (Kennedy, 2004; Sopacua et al., 2019).

Há muito tempo se discute sobre a existência de fibras nervosas também na epiderme. Após recentes estudos e melhoria na técnica de imunofluorescência, a descoberta do anticorpo do Produto de gene de proteína 9.5 (PGP 9.5), capaz de efetivamente fazer uma fixação imune da maioria das fibras nervosas, possibilitou a completa visualização das fibras nervosas da derme e epiderme, através da microscopia confocal associada à imunofluorescência. Estudos recentes de imunohistoquímica mostraram que através da expressão do PGP9.5 e do CGRP de axônios vindos da derme, conseguiu-se visualizar a penetração e distribuição tridimensional de fibras nervosas na epiderme, passando pela camada basal e progredindo superiormente até atingir a camada granulosa. Nesse trajeto as FNEs passam por entre os queratinócitos e mantêm contato com as células de langerhans, atuando possivelmente como reguladores na apresentação do antígeno destas células (Kanitakis, 1998; Lacour et al., 1991). Kennedy et al. (1993) foram os primeiros a ilustrar as reconstruções tridimensionais das FNEs por toda superfície da epiderme (Kennedy; Wendelschafer-Crabb, 1993).

As FNEs são predominantemente do tipo C não-mielinizadas e capsaicina sensíveis.São responsáveis por detectar prurido, sensações dolorosas, térmicas e mecânicas (Nolano et al., 1999; Malmberg et al., 2004).

Essas fibras saem de pequenos neurônios do gânglio da raiz dorsal

formando o plexo neural subepidérmico (PNS) que é composto por feixes espessos que progridem horizontalmente na derme papilar, logo abaixo da camada basal. Algumas fibras dermoepidérmicas isoladas se separam do PNS e perdem as células de *schwann*, responsáveis pela formação da bainha de mielina. Na medida em que progridem pela junção dermoepidérmica e percorrem superiormente pelas camadas da epiderme por entre os queratinócitos, se aproximam finalmente do estrato córneo (Cauna, 1973; Wang et al., 1990; Kennedy; Wendelschafer-Crabb, 1993). Essas terminações nervosas epidérmicas se dividem em 2 subgrupos: peptidérgicos e não peptidérgicos. O neurônios peptidérgicos são responsivos ao fator de crescimento neural (FCN) e expressam o CGRP e a SP. Os nervos não peptidérgicos são responsivos ao fator neutotrófico derivadoda glia (GDNF) (Snider; McMahon, 1998).

3.8 Patogenia do prurido do couro cabeludo (PCC)

O prurido é um sintoma extremamente comum e complexo em suas bases neurológicas. Trata-se de uma sensação de irritação da pele que provoca no indivíduo uma intensa necessidade de coçar a pele, trazendo um alívio temporário e imediato. Sua função é de protecão contra alguns agentes externos potencialmente danosos à pele (Ständer et al., 2003).

Este sintoma é dificilmente mensurado, porém existem algumas escalas para gradação da intensidade do prurido. Uma das mais utilizadas é a escala visual analógica (EVA) (Anexo C), pela qual o paciente, através de uma escala visual, consegue titular o grau de desconforto que o prurido traz. Sendo 0 sem prurido; 1-2 prurido leve; 3-7 prurido moderado e 8-10 prurido intenso.

O couro cabeludo tem uma inervação única, temos o folículo piloso densamente inervado e uma vascularização dérmica abundante. Ao contrário dos avanços recentes no entendimento da fisiopatogenia do prurido, o conhecimento das bases fisiopatológicas do prurido no couro cabeludo, não acompanhou tanto essa evolução, necessitando assim de mais estudos detalhados. O PCC é um sintoma extremamente estressante e pode estar associado a várias doenças. Existem as causas dermatológicas: dermatite atópica, alopecias cicatriciais, dermatite seborreica (principal) e psoríase nas

quais o prurido pode está presente mesmo sem lesões visíveis. Prurido psicogénico, prurido neuropático, como se vê no prurido pós-herpético (PPH) e no diabetes mellitus e por fim, as causas sistêmicas, como a insuficiência renal dentre outras. O PCC pode ser bastante frequente, mesmo sem lesões visíveis, podendo ser um desafio terapêutico o controle deste sintoma (Scribner, 1977; Bin Saif et al., 2011).

Existe também uma entidade chamada de “couro cabeludo sensível” que é descrita como uma hiper sensibilidade no couro cabeludo a diversos fatores que podem ser físicos, químicos, psicológicos ou hormonais. Dentre os pacientes com o diagnóstico de couro cabeludo sensível mostrou-se que até 25% referiam PCC (Misery et al., 2008)

Para entender melhor as bases fisiopatológicas do prurido no couro cabeludo, pode-se dissecar todas as vias responsáveis por elicitar e manter a sensação do prurido esuas variáreis. O primeiro ponto a se destacar seria sobre o sistema nervoso sensitivo do couro cabeludo. Composto por ramos do nervo trigêmeo, plexo cervical, e ramo dorsal dos nervos cervicais (Figura 1).

O folículo piloso (FP) é altamente inervado por fibras tipo A-Delta (pouco mielinizadas) e por fibras tipo C (não-mielinizadas) que emergem do plexo nervoso superficial. Tem-se basicamente 4 tipos de terminações nervosas específicas. Os nociceptores que são terminações nervosas que respondem ao estímulo doloroso, terminações nervosas lanceoladas (detectam aceleração), terminações nervosas de Merkel (detectam pressão), e corpúsculos de Pilo-Ruffini (detectam tensão) (Hordinsky; Ericson, 1999; Hendrix et al., 2008).

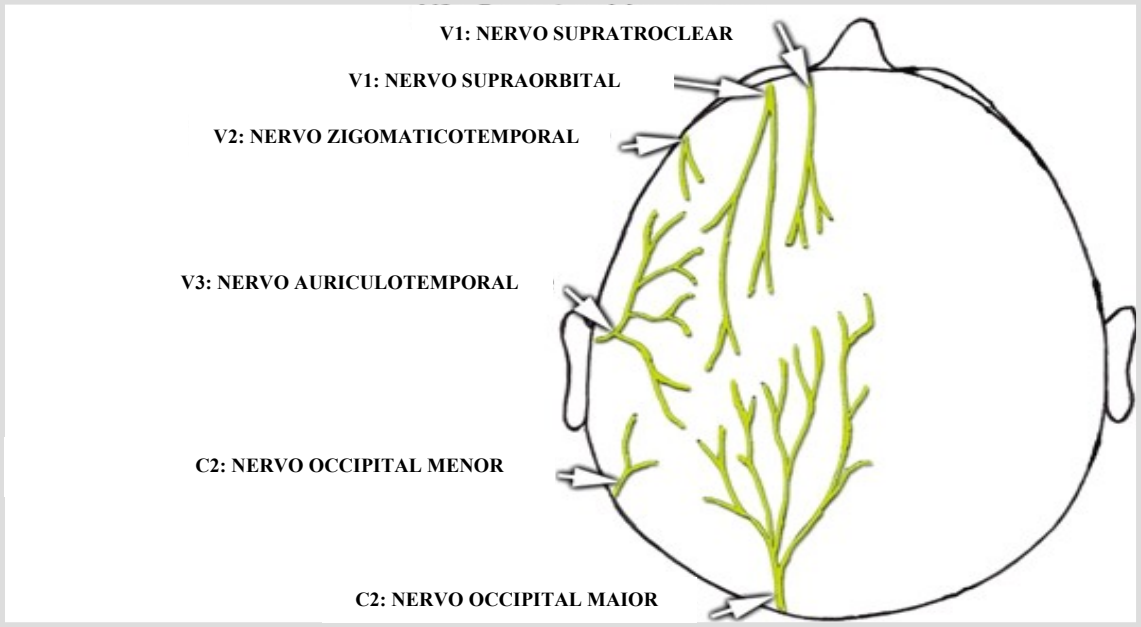

FONTE: Adaptado de Bin Saif GA, Ericson ME, Yosipovitch G. The itchy scalpscratching for an explanation. *Exp Dermatol*. 2011;20(12):959-68. doi: 10.1111/j.1600-0625.2011.01389.x.

Figura 1. Inervação sensitiva do couro cabeludo. V1: Ramo Oftálmico do nervo trigemeo; V2, ramo maxilar do nervo trigemeo; V3, ramo mandibular do nervo trigemeo; C2, nervo cervical secundário/ nervo occipital maior; C3, nervo cervical terciário/nervo occipitalmenor

3.8.1 Bases neurológicas do prurido

Na literatura atual há um acalorado debate sobre a decodificação do prurido na sua viaaferente. Atualmente se debate sobre duas teorias para o prurido, a Teoria Padrão, que advoga que todas a sensações somáticas, incluindo o prurido, são geradas por receptores e nervos periféricos não específicos ao estímulo, entregando uma série de sinais modulados e decodificados apenas a nível do sistema nervoso central (Craig, 2003).

Em contrapartida, a Teoria da Especificidade, atualmente com mais embasamento científico, advoga a existência de receptores e nervos periféricos específicos para o prurido, constituindo uma via específica que conecta a pele ao cérebro. Estudos feitos em humanos com microneurografia ajudou a descrever a via pruriginosa estimulada pela histamina, constituída mecanicamente por fibras nervosas não sensitivas do tipo C (não-mielinizadas) (Schmelz et al., 1997).

Essas fibras nervosas são axônios finos e condutores lentos do estímulo

nervoso, porém inervam amplos territórios na pele. Posteriormente, se conectam a neurônios secundários no ganglio da raiz dorsal da medula espinhal. Recentemente outra via pruritogênica foi descrita, a via *Cowhage*, através da neuromicrografia descreveram que esta via ativa a subpopulação de fibras A-delta pouco mielinizadas e estimula mecanicamente fibras do tipo C policlonais ou responsivas, diferentemente como relatadas na via histaminérgica (Namer et al., 2008). Estes achados mostram que a via cowhage e histaminérgica ativam diferentes neurônios espinotalâmicos na medula espinhal (Davidson et al., 2007; Ringkamp et al., 2011).

Um agente pruritogênico pode estimular vias diferentes do prurido, no momento que este agente entra em contato com a pele há a ativação de receptores cutâneos e ativação da via periférica do prurido, dando início à cascata de sinalização. A via central que vai mediar o prurido começa por uma sinapse do neurônio primário que vai da pele até o gânglio da raiz dorsal da medula espinhal, e lá se liga ao neurônio aferente secundário (Figura 2).

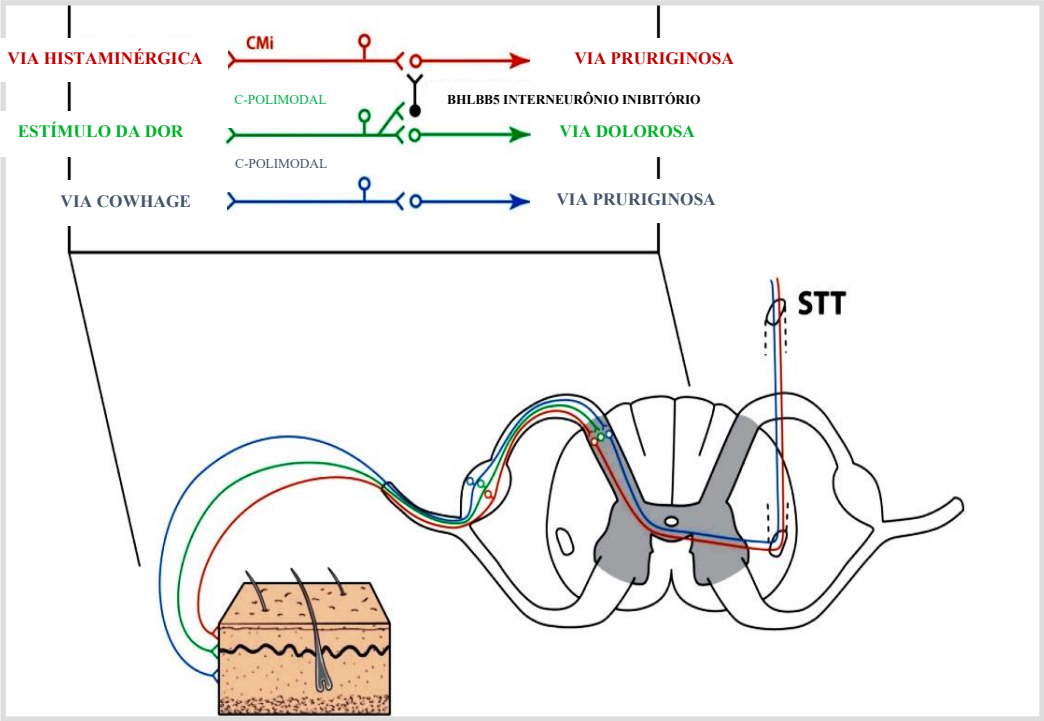

FONTE; Adaptado de Dhand A, Aminoff MJ. *The biology of itch*. Brain. 2014;137:313-32.

Figura 2. Anatomia periférica do prurido. Existem 2 vias pruriginosas (Histaminérgica em vermelho e cowhage em azul) e a via dolorosa dos membros periféricos em verde. STT: trato espinotalâmico, CMi: Fibras mecano não sensitivas tipo C, C-polymodal: Fibras polimodais tipo C.

As vias pruriginosas são estimuladas pelos receptores da histamina e os cowhage na epiderme e derme respectivamente. Os impulsos nervosos são transmitidos primariamente pelas fibras nervosas do tipo C não sensitivas e pelas fibras polimodais tipo C, respectivamente para neurônios secundários do glânglio da raiz dorsal. O interneurônio Bhlbb5 atua inibindo a sensação do prurido.

Este último cruza para o lado contralateral do trato espinotalâmico e faz outra sinapse com um terceiro neurônio no Talamo, de onde emergem axônios se projetando difusamente para as regiões corticais e subcorticais. Na altura do gânglio dorsal entram em ação os importantes neuropeptídeos como o Peptídeo liberador de gastrina (GRP), substância P (SP), peptídeo relacionado ao gene da calcitonina (CGRP) e o glutamato (Dhand; Aminoff, 2014).

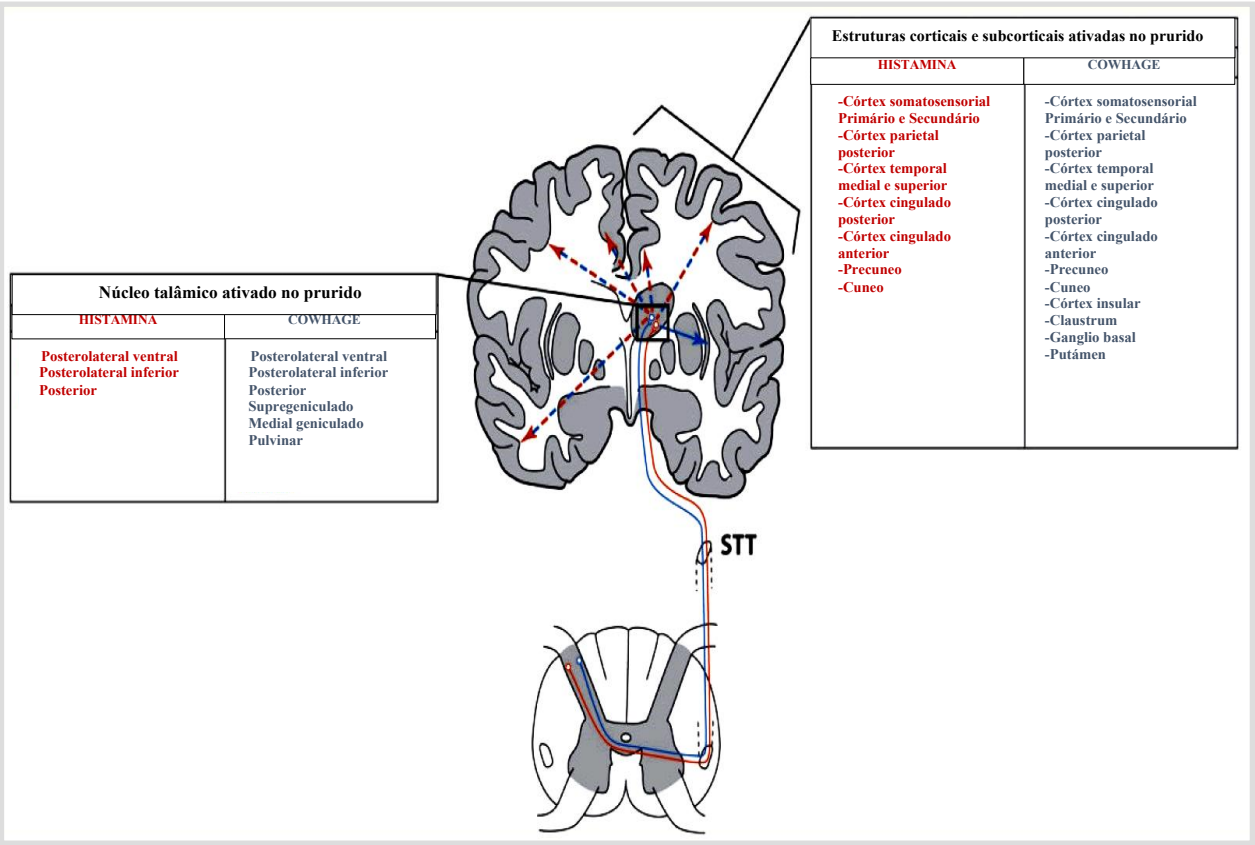

FONTE: Adaptado de Dhand A, Aminoff MJ. *The biology of itch*. Brain. 2014:137:313-32.

Figura 3. Anatomia central do prurido. As fibras nervosas pruriginosas da histamina em vermelho e cowhage em azul viajam pelo trato espinotalâmico para o núcleo talâmico (quadro à esquerda), geralmente contralateral ao lado do estímulo. Os neurônios cowhage abrangem mais núcleos do que os neurônios histaminérgicos. Os neurônios talâmicos transmitem para múltiplas estruturas corticais e subcorticais (quadro à direita)com um padrão mais difuso no prurido cowhage

Interessante destacar que a sensação do prurido pode ser diferente de acordo com qual via pruritogênica possa ter sido estimulada. O prurigo histaminérgico podeser mais como em sensação queimação e o da via cowhage tende a dar uma sensação intensa de pontadas, sintomas disestésicos, por vezes interpretados como dor, conhecido como prurido neuropático, mesmo sem aparente eritema na pele. Contudo, essa diferenciação pode ser difícil de o paciente conseguir distinguir (Handwerker, 2010).

O prurido neuropático está descrito na literatura em algumas doenças como uma sensação de prurido intenso de difícil controle, alternando com hiperalgesia com dor em pontadas. Muito bem descrita na literatura em pacientes com neuropatia de pequenas fibras nervosas (NPF), como no Diabetes mellitus, que se caracteriza por comprovada diminuição da densidade das FNE (Kennedy et al., 1996; Beiswenger et al., 2008; Thaisetthawatkul et al., 2020).

3.8.2 Neuropeptídeos e receptores cutâneos envolvidos no prurido do couro cabeludo (PCC)

Mastócitos e receptores da histamina: Os mastócitos são responsáveis por secretar a histamina que é o protótipo endógeno do prurido, induzindo o prurido via receptores H1 e H4 às fibras nervosas. Possuem seu papel como reguladores do ciclo capilar atuando na regressão do folículo piloso de ratos. Os mastócitos induzem diretamente o prurido através da liberação de outros mediadores, como quimase, triptase e citoquinas. Ao secretarem o Fator de crescimento neural (FCN) estimulam a hiperplasia das fibras nervosas em formas crônicas de prurido, como já foi descrito na dermatite atópica (Sugimoto et al., 2004; Bin Saif et al., 2011).

Substância P (SP): É um neuropeptídeo mediador do prurido através da ativação da degranulacão dos mastócitos e liberação de citocinas pró-inflamatórias pruritogênicas, como ofator de necrose tumoral alfa e o leucotrieno B4. A SP está particularmente envolvida na regulação e indução do ciclo capilar. Nos folículos pilosos de ratos existe uma densa inervação de fibras nervosas sensoriais que expressam a SP, principalmente mais próximos à região dobulge. Durante a fase anágena inicial foi descrito um aumento na expressão da SPea sua expressão tem a capacidade em influenciar o crescimento dos pelos de

ratos, ou seja, atuando sobre o ciclo capilar. Outra influência que a SP pode desencadear no ciclo capilar é a indução prematura do anágeno para o catágeno quando em situações de estresse e em outras situações de aumento na produção da SP pelas fibras nervosas (Bedrin; Dougherty, 2020; Peters et al., 2001; Arck et al., 2003; Dimitriadou et al., 1992).

CGRP: É o peptídeo relacionado ao gene da calcitonina, também tem papel importante na modulação do prurido quando liberado pelas fibras nervosas tipo C. Com o aumento da sua expressão, provoca vasodilatação periférica. Compartilha da mesma localização da SP,próxima ao bulge do folículo piloso, assim também como próximo à papila dérmica. As fibras nervosas imunoreativas à CGRP mostraram-se aumentadas na fase anágena do ciclo capilar com função inibitória na progressão desta fase (Eedy, 1993; Peters et al., 2001; Bedrin; Dougherty, 2020). Em pacientes com DM e sintomáticos com prurido no couro cabeludo, embora exista uma alteração estrututal das fibras nervosas dermoepidérmicas, assim como uma diminuição estatisticamente significativa na densidade dessas fibras nervosas, houve apenas uma discreta diminuição da expressão da CGRP e SP nas amostras dessespacientes quando comparados aos pacientes controle (Hurliman et al., 2017).

PAR-2: O receptor ativado de protease 2 desempenha um papel importante na mediação do prurido crônico. A liberação de proteases endógenas como tripsina dos queratinócitos e triptase dos mastócitos acabam por ativar o PAR-2 nas terminações nervosas sensoriais e estimular a liberação do CGRP e SP (Steinhoff et al., 2000).

Neurotropinas (NT): Três membros das famílias das neurotropinas desempenham seupapel na patogênese do prurido, são elas o NGF (fator de crescimento neural), BDNF (Fator neurotrófico derivado do cérebro), e as NT-3 e NT-4. Esta última pode estar elevada em situações de prurido intenso, como ocorre na dermatite atópica (Grewe et al., 2000).

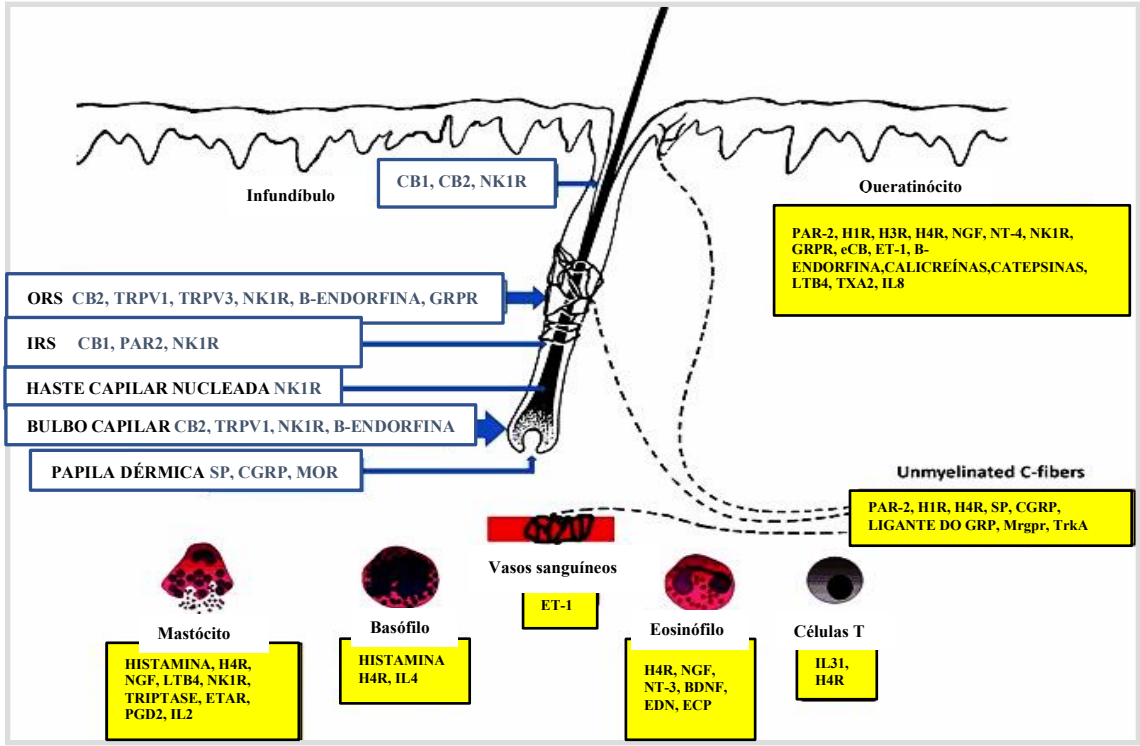

FONTE: Adaptado de: Bin Saif GA, Ericson ME, Yosipovitch G. The itchy scalpscratching for an explanation. *Exp Dermatol*. 2011;20(12):959-68. doi: 10.1111/j.1600-0625.2011.01389.x.

Figura 4 - Mediadores do prurido no couro cabeludo. O prurido do couro cabeludo envolve uma complexa interação entre diferentes células, mediadores e receptores, sendo a maioria deles mostrados aqui acima. PAR-2, receptor ativador de proteinase; H1R, receptor 1 da histamina; H3R, receptor 3 da histamina; H4R, receptor 4 da histamina; NGF, fatorde crescimento neural; ET-1;TrkA, alta afinidade ao receptor de NGF; endotelina-1; ETAR,receptor de endotelina A; eCB, canabinoide endógeno; NT-3, neurotrofina 3; NT-4, neurotrofina 4; LTB4, leucotrieno B4; TXA2, tromboxano A2; GRP, peptídeo relacionado à gatrina; SP, substância P; CGRP, peptídeo relacionado ao gene da calcitonina; Mrgpr, proteína G relacionada à família MAS; IL-2, interleucina 2; IL-4, interleucina 4; IL-8, interleucina 8; IL-31, interleucina 31; BDNF, fator neurotrófico derivado do cérebro; EDN, neurotoxina derivada de eosinófilo; ECP, proteína catiônica do eosinófilo; PGD2, prostaglandina D2; ORS,bainha radicular externa; IRS, bainha radicular interna; CB1, receptor de canabinoide 1; CB2, receptor de canabinoide 2; NK1R, receptor de neuroquinina 1; TRPV, receptor vaniloide de potencial transitório; MOR, receptor opioide Um.

3.8.3 Prurido crônico e seus subtipos

É necessário que se faça a distinção entre o prurido agudo e o crônico. O subtipo agudo é a sensação de quando um estímulo pruritogênico entra em contato com a pele, desencadeando a vontade de coçar, o que geralmente causa alívio após o estímulo doloroso, que se traduz na reação de friccionar a pele. O prurido crônico é a sensação persistente que resulta de várias causas, as quais, o estímulo doloroso (fato de coçar) não consegue aliviar o prurido. O espectro etiológico do prurido crônico é extremamente variável e complexo (Quadro 1).

Quadro 1 – Etiologia do prurido crônico.

Dermatológica	Sistêmica	Infecciosa	Farmacológica	Psiquiátrica	Neuropático	Outras
• Dermatite Atópica • Penfigoide Bolhoso • Psoríase • Urticária • Prurido anal	• Colestase • Uremia • Linfoma de Hodgkin • Policitemia vera rubra • Doença de Graves • Anemia ferropriva • Diabetes mellitus	• HIV • Parasitoses (escabioses, triquinose, ascaridíase, ancilostomíase, tungíase) • Varicela • Tinea pedis	• Opioides receptor Mu • Cloroquina	• Depressão • Parasitose psicogênica • Escoriação neurótica	• **Quadro nº 2**	• Gestação • Prurido do idoso

Ao invés do estímulo cutâneo ou periférico ser a causa do prurido, o prurido neuropático resulta provavelmente de uma lesão na via sensitiva aferente. Essa sintomatologia pode vir acompanhada também de parestesias, hipo ou hiperestesias (Twycross et al., 2003; Dhand; Aminoff, 2014). O local do envolvimento nervoso pode ser a nível de nervo periférico com diminuição ou destruição de fibras nervosas, na medula espinhal com estreitamento foraminal ou a nível encefálico como ocorre pós acidentes vasculares de etiologia isquêmica.

Falando especificamente do envolvimento nervoso periférico, Lee et al. (2014) demonstraram que até 86% dos pacientes com queloide queixavam-se de prurido, sendo a causa atribuída à disfunção das FNE. O prurido neuropático está descrito na literatura em algumas doenças, como no diabetes mellitus com comprovada diminuição da densidade das FNE e no prurido pós-herpético (Kennedy et al., 1996; Beiswenger et al., 2008).

Em um estudo detalhado, realizado por Oaklander et al. (2002), que estudou o prurido pós-herpético em couro cabeludo, foi demonstrada a perda de 96% das FNE marcadas com PGP-9.5 na área pruriginosa, com perda de todas as sensações, com exceção do prurido. O autor sugere que pela sensação reduzida da dor, o ato de coçar não inibiria o prurido, ocorrendo uma hiperatividade central dos neurônios do prurido (Oaklander, 2008).

Um possível mecanismo que explique o porquê de termos uma destruição em massa das fibras nervosas e ainda assim existir um prurido persistente seja uma preservação seletiva das fibras nervosas sensitivas do prurido, desequilíbrio

entre excitação e inibição de neurônios sensoriais de segunda ordem e/ou hiperatividade elétrica de alguns neurônios centrais (Oaklander, 2008).

Outra possível explicação seria que o prurido excessivo dos pacientes com destruição massiva das fibras nervosas, pode ser devido à sensação reduzida da dor. O ato de coçar ao aliviar a coceira momentaneamente, produz uma sensação dolorosa que faz um feedback negativo que protege a pele através da modulação do prurido pela via sensitiva dolorosa através do interneurônio Bhlhb5 (Ross et al., 2010).

Hurliman et al. (2017) descreveu o caso de uma paciente de 42 anos diagnosticada com DM apresentando prurido em couro cabeludo resistente ao tratamento com corticoides e antihistamínicos. Após biópsia do couro cabeludo, foram descritas alterações estruturais e diminuição de densidade das fibras nervosas dermoepidérmicas do couro cabeludo.

Sugeriu-se tratar de uma NPF que se manifestou pelo prurido de difícil tratamento neste caso e que poderia ser uma possível manifestação da DM.

Quadro 2 - Subtipos de prurido neuropático

Localização	**Condição Representada**
Periférica (receptor, nervo e raiz dorsal)	• Neuropatias associadas ao prurido • Prurido pós herpético • Prurido braquiorradial • Notalgia parestésica • Síndrome trófica trigeminal • Prurido associado a queloide e queimadura
Medula espinhal	• Mielite transversa inflamatória • Hemangioma cavernoso e outras malformações vasculares • Síndrome de Brown-Séquard pós-traumática
Cérebro	• Acidente vascular isquêmico subcortical e de tronco cerebral • Desordens inflamatórias desmielinizantes • Neoplasias • Desordens paraneoplásicas • Doença de Creutzfeldt-Jakob

3.8.4 Outros sintomas associados ao prurido

Outros sintomas podem estar associados ao prurido, tais como queimação, dor em pontada e formigamento, o que muitas vezes torna difícil para o próprio paciente distinguir e descrever a sintomatologia.

3.8.5 Opções terapêuticas no PCC

A abordagem terapêutica do PCC na DM é a mesma terapia padrão proposta na DM como uso de corticoides sistêmicos ou tópicos, antihistamínicos, imunossupressores e imunoglobulina endovenosa. Contudo a maioria desses tratamentos falham em aliviar os sintonas em pacientes com PCC (Kolla et al., 2021).

Alguns relatos recentes sobre novas opções terapêuticas como o naltrexone em doses baixas, plasma rico em plaquetas e apremilast demonstraram alívio nos sintomas do PCC porém em um número bastente reduzido de pacientes sem esclarecer a possível etiologia do prurido de difícil controle (Bitar et al., 2019; Charlton et al., 2019).

4 MÉTODOS

4.1 Considerações éticas

Este estudo foi aprovado pelo Comitê de Ética para Análise de Projetos de pesquisa (CAPPesq) do Hospital das Clínicas da Faculdade de Medicina da Universidade de São Paulo (HC-FMUSP), sob parecer de número 4.633.738 (Anexo A). O conteúdo desde estudo também foi analisado pelos pacientes ou por seu responsável legal durante consulta ambulatorial, por meio do Termo de Consentimento Livre e Esclarecido (TCLE) (Anexo B).

4.2 Desenho do estudo

Estudo de caso-controle aninhado a uma coorte.

4.3 Casuística

4.3.1 Seleção

Foi feita uma pesquisa na base de dados do HC-FMUSP de todos os pacientes registrados como portadores de DM nos ambulatórios de Dermatologia. Destes, todos os pacientes com diagnóstico confirmado de DM e com couro cabeludo sintomáticos foram acompanhados no ambulatório de colagenoses do departamento de Dermatologia do HC-FMUSP, no período de junho de 2017 a junho de 2019. O diagnóstico de DM foi feito por meio de critérios clínicos e histopatológicos.

4.3.2 Critérios de inclusão

- Pacientes com diagnóstico clínico e histopatológico de DM e que apresentem prurido e/ou outros sinais e sintomas em couro cabeludo;
- Homens e mulheres com idade igual ou superior a 18 anos.

- Pacientes capazes de fornecer consentimento informado;
- Pacientes capazes de aderir ao estudo, incluindo exame físico do couro cabeludo, dermatoscopia, fotografias e realização de biópsia.

4.3.3 Critérios de exclusão

- Outros tipos de doenças do couro cabeludo no local da biópsia.
- Pacientes imunossuprimidos (história de transplantes, câncer, quimioterapia,esplenectomia, infecção pelo HIV, tuberculose ativa).
- Doenças agudas ou crônicas como hipertensão arterial, enxaqueca frequente, hiper ou hipotireoidismo não estabilizadas há pelo menos 6 meses.
- Portadores de diabetes mellitus I e II e neuropatias de qualquer origem.
- Pacientes que aplicaram injeções ou produtos tópicos no couro cabeludo (exemplo: minoxidil, xampu ou loção antiseborreica, agentes imunomoduladores ou imunossupressivos) nas últimas 4 semanas.
- Evidência clínica de infecções secundárias no couro cabeludo, sejam bacterianas, virais ou fúngicas.
- História de alergia à lidocaína.

4.3.4 Amostragem

A população foi definida de acordo com os critérios de inclusão e exclusão expostos anteriormente, sendo os indivíduos do grupo da DM selecionados nas consultas ambulatoriais de rotina. O grupo controle foi formado por voluntários saudáveis selecionados do ambulatório de Dermatologia do departamento de Dermatologia da Universidade de Minnesota-EUA. Foram obtidas duas amostras de couro cabeludo de cada paciente, das regiões occipitais e fronto-parietais.

4.4 Coleta de dados

Os dados epidemiológicos, parâmetros clínicos e resultado dos exames laboratoriais foram coletados a partir das anamneses durante os dois anos de acompanhamento e através da revisão do prontuário dos pacientes.Todas as informações foram arquivadas em protocolos de pesquisa próprios do trabalho (Anexo C).

4.5 Coleta de material para a imunofluorescência direta

A fim de se padronizar os locais de biópsia entre os pacientes e os controles, considerando-se as variações dos padrões de inervação do couro cabeludo, optou-se por padronizar os locais de biópsia em 2 locais. A região fronto-parietal esquerda, 2 cm acima do lobo da orelha esquerda e na região occipital logo acima da protuberância occipital. Embora essas tenham sido as referências, as biópsias foram guiadas pela dermatoscopia para áreas com sinais de atividade tais como variabilidade de padrões vasculares, eritema e descamação interfolicular e áreas com maior sintomatologia. Após selecionada a áreada biópsia, prossegui-se com a tricotomia local, antisepsia com solução de clorexidine alcoólica 2%, anestesia local com lidocaína 2% sem vasoconstrictor e duas biópsias com punch 4mm e posteriormente, o local foi suturado com fio mononylon 4-0.

Todos os pacientes se enquadraram nos critérios de inclusão sem nenhum de exclusão. Os casos foram biopsiados nos ambulatórios de Colagenoses do HC-FMUSP e os pacientes usados como controles foram da base de dados do ambulatório de Dermatologia da Universidade de Minnesota (UOM) - EUA.

Após a coleta das biópsias, estas foram imediatamente fixadas na Solução de Zamboni (ácido pícrico paraformaldeído) à 3-8ºC por 24 horas e depois crioprotegidas em solução salina de fosfato tamponado (PBS) a 20% de sacarose pH 7,4%. Os fragmentos biopsiados no Brasil foram enviados pela CSW transportadora em um prazo de 48 horas para o laboratório de neurologia da Universidade de Minnesota por meio das especificações (IATA DGR com o

padrão DRSm de temperatura controlada entre 2-8ºC).

4.6 Protocolo de realização de técnica de imunofluorescência direta

As amostras coletadas dos pacientes foram fixadas imediatamente no meio Zamboni (ácido pícrico paraformaldeído) "*overnight*" por 24 horas e acondicionadas em 20% de sucrose à pH 7.4 em solução salina de tampão fosfato (PBS) entre 4-8ºC até o processamento. Após serem retirados do meio de coleta, os tecidos foramlavados duas vezes por 15 minutos cada, em agitador orbital, trocando-se o meio entre cada lavagem. Na etapa do processamento, as amostras foram orientadas e cortadas perpendicularmente com espessuras que variam de 50-100 µm da superfície do fragmento até sua profundidade com um criostato a -20ºC.

As amostras foram incubadas em solução tampão contendo Triton X-100 e soro de asno para minimizar uma coloração não específica. Combinações com vários anticorpos conjugados (*Jackson Immuno Research*, Inc*., West Grove*, PA) foram usadas para fixar as várias estruturas da pele, tais como o marcador pan-neural para o produto de gene de proteína 9.5 (PGP 9.5) e outros marcadores comumente utilizados para visualização das fibras nervosas como o peptídeo vasoativo intestinal (VIP), peptídeo relacionado ao gene da calcitonina (CGRP) e a substância P (SP).

Para visualização da membrana basal na junção dermoepidérmica e ao redor dos vasos sanguíneos, utilizou-se o colágeno tipo IV, para a visualização da epiderme, o Ulex; para visualização de mastócitos a triptase e para as células de Schwann e de Langerhans o S-100. Após serem incubadas com os primeiros anticorpos primários são fixadas com os anticorpos secundários conjugados com os fluoróforos Cy2, Cy3 e Cy5 (*Jackson Immuno Research*, Inc*., West Grove*, PA), e depois cobrindo as lâminas silanizadas (4 cortes por lâmina) para visualização no microscópio.

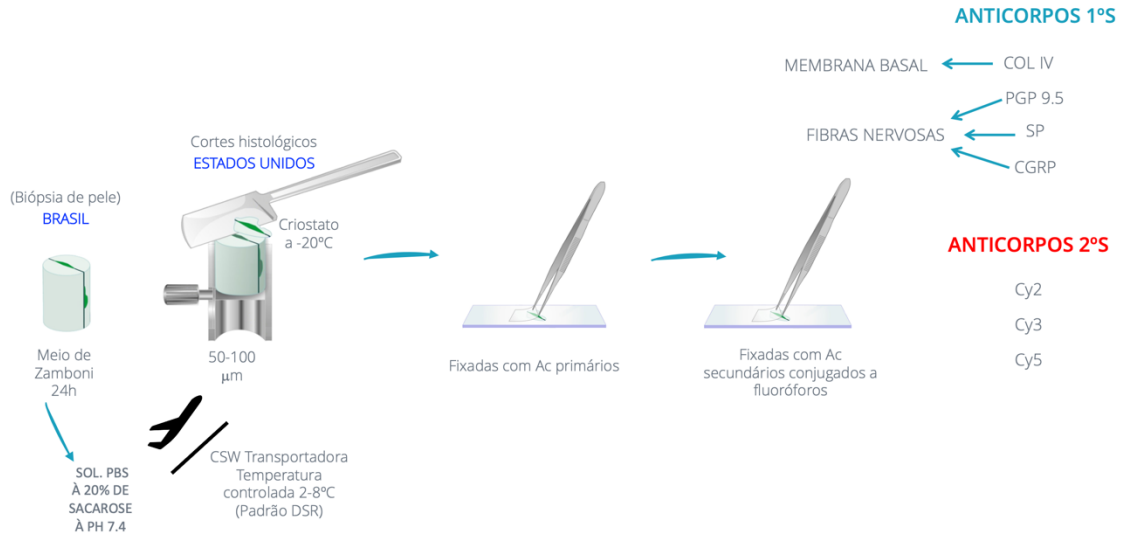

Figura 5 - Esquema do protocolo para preparo das peças e realização da imunofluorescência direta.

4.7 Protocolo para microscopia confocal

Uma série de 16-60 imagens de 0,5-5 µm de espessura em sessões ópticas finas ("z-series") foram adquiridas com lentes objetivas de 40X através de toda a espessura de cada corte. O acúmulo das imagens sucessivas da superfície da epiderme atéa sua profundidade dá uma visão tridimensional de maneira semelhante à coleta de imagens pela tomografia computadorizada.

Uma vez adquirida as “z-series” as amostras fluorescentes foram visualizadas utilizando-se filtros apropriados com o sistema de imagem confocal MRC-500 (Biorad, Boston, MA) com o microscópio Olympus BH-2 equipado com epifluorescência (Lake Success NY) para visualização dos fluoróforos Cy2 e Cy3 que fluorescem várias estruturas da pele, como camada basal, vasos sanguíneos, nervos, epiderme e outras estruturas da derme.

Para a contagem das fibras nervosas dermoepidérmicas visualizadas na série de imagens, utilizou-se o software do programa Neurolucida (MicroBrightField, Inc., Williston, VT).

4.8 Protocolo de contagem das fibras nervosas dermoepidérmicas (FNE) pela microscopia confocal

Para contagem das FNE utilizou-se lâminas com as seções triplamente

fixadas pelo PGP 9.5 para os nervos, colágeno IV para a membrana basal e Ulex para a epiderme. Foram marcadas por compostos que fluorescem com diferentes comprimentos de onda, sendo possível observar diretamente as fibras nervosas dermoepidérmicas (FNE) que penetram e cruzam a membrana basal e progridem pela epiderme, podendo ser por fim quantificadas.

A contagem das FNE das envolve 3 etapas:

1. Adquirir as imagens em preto e branco;
2. Fundir as imagens para adquirir as imagens “Z-series” coloridas que são fotos de cadacorte do tecido que vão aumentando em profundidade que dão a completa noção da varredura, corte a corte, das 16 séries de imagens fotografadas.
3. Traçar as FNE das imagens fundidas no programa Neurolucida (MicroBrightField, Inc.,Williston, VT) e depois extrair essas informações no Neurolucida Explorer. Após traçar e contar as FNE, calculou-se a densidade das fibras nervosas.

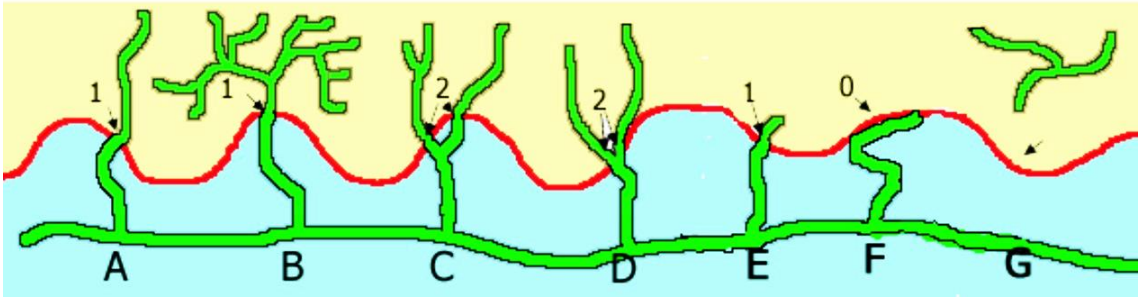

Fonte: Kennedy lab

Figura 6- Regras de contagem das FNE.

Para que a contagem seja realizada de maneira acurada e eficaz, faz-se necessário criar alguns padrões de contagem, como os que se seguem abaixo:

1. Contar cada nervo que cruza a membrana basal. As FNE geralmente se ramificam do plexo neural subepidérmico que se localiza logo abaixo da membrana basal. Caso a ramificação ocorra após o nervo cruzar a membrana basal, deve-se contar como 1 FNE (Ex: A, B e E);
2. Se houve uma ramificação logo abaixo ou na altura da camada basal, deve-se contarcomo 2 FNEs (Ex: C e D);
3. Nervos que se aproximam da camada basal, porém não a cruzam, não

devem ser contados (Ex: F);

4. Fragmentos de FNE que não cruzaram a membrana basal não devem ser contados.

Para o cálculo final das densidades das FNE, para cada corte de lâmina contamos quantas FNE cruzaram a zona da membrana basal e dividimos pelo comprimento que essas fibras atingiam, contabilizando assim quantas FNE existiam por milímetro (mm).

4.9 Análise estatística

Foram realizadas análises de todos os casos e todos os controles (análise não pareada) quanto às densidades, idade e sexo. As análises foram detalhadas em três abordagens dos dados, sendo elas: (i) estudo de caso controle pareado; (ii) análise de regressão linear multivariada, estratificada por tipo (não pareada); e (iii) análise de regressão quantílica, estratificada por tipo. O nível de significância considerado foi de 5% ($p<0,05$), denotando-se nível de significância de 10% como de significância limiar ($p<0,10$). Para análise estatística utilizamos o Software: Sta-ta/SE para Mac na versão 12.0.

5 RESULTADOS

5.1 Dados demográficos

No período de junho de 2017 a junho de 2019 os pacientes dos ambulatórios de DM do ambulatório de Dermatologia do HC-FMUSP foram avaliados quanto a presença de sintomas no couro cabeludo. Foi realizado também neste período um levantamento de 669 prontuários de pacientes que tiveram o diagnóstico de DM ou estavam em acompanhamento pela DM entre os anos de 2010-2019 do ambulatório de Dermatologia do HC-FMUSP.

Foram identificados 100 pacientes em acompanhamento pela doença, seja no estágio inicial de tratamento ou já em processo de remissão e/ou acompanhamento do quadro. Desse total, 40 pacientes puderam ser contactados por telefone a fim de estabelecer a presença de sintomatologia do couro cabeludo e sua intensidade, sendo que 15 pacientes concordaram em comparacer ao ambulatório de Dermatologia para exame presencial e realização de exame clínico, dermatoscopia e biopsia de pele.

Dos 15 pacientes incluídos, 13 eram mulheres (86,66%) e 2 eram homens (13,33%), com média de idade de 56,73 anos. Em relação aos controles sadios, foram incluídos 12 pacientes sadios do ambulatório de Dermatologia da Universidade de Minnnesota-EUA, sendo 7 mulheres (58,33%) e 5 homens (41,66%), com média de idade de 31,58 anos.

Dados clínicos como fototipo, lesões clínicas associadas, sinais inflamatórios e sintomas referidos pelos pacientes foram registrados. Amostras de indivíduos controle pareados por sexo, idade e fototipo foram colhidas para comparação de resultados.

Quadro 3- Dados demográficos, diagnóstico e lesões de couro cabeludo dos casos do HC-FMUSP

Paciente	Sexo	Idade	Diagnóstico	Fototipo	lesões couro cabeludo
1	F	58	DM Amiopática	IV	Eritema, descamação, rarefação capilar difusa leve
2	F	64	DM primária idiopática	III	Eritema, descamação, rarefação capilar difusa leve, poiquilodermia
3	F	67	DM primária idiopática	III	Eritema, poiquilodermia,
4	F	67	DM amiopática	III	Eritema, descamação, alopecia cicatricial
5	F	60	DM amiopática	IV	Eritema, descamação, alopecia cicatricial
6	F	59	DM primária idiopática	III	Eritema, descamação, alopecia cicatricial
7	F	58	DM primária idiopática	III	Descamação, poiquilodermia
8	F	47	DM amiopática	V	Eritema, poiquilodermia
9	F	65	DM primária idiopática	V	Eritema, descamação, rarefação capilar difusa leve
10	F	60	DM primária idiopática	V	Descamação, poiquilodermia
11	F	45	DM primária idiopática	III	Descamação, poiquilodermia, rarefação capilar difusa leve
12	F	65	DM primária idiopática	V	Eritema, descamação, alopecia cicatricial
13	F	68	DM primária idiopática	III	Eritema, descamação, alopecia cicatricial
14	M	20	DM amiopática	III	Eritema, descamação
15	M	48	DM primária idiopática	III	Eritema, descamação

5.2 Sinais e sintomas ao exame físico

Os 15 pacientes selecionados para o estudo foram questionados quanto a intensidade de prurido, através da escala analógica (EVA) (Anexo D) que mostra uma escala de zero a dez para tal avaliação: sendo entre 0-2 considerado prurido leve, 3-7 prurido moderado e 7-10 prurido intenso. Dos 15 pacientes, 86,6% relataram prurido intenso; 6,7% com prurido moderado e 6,7% com prurido leve.

Todos os pacientes do presente estudo estavam com o couro cabeludo sintomático no momento da biópsia, logo, observou-se locais com escoriações, descamações e por vezes crostas hemáticas. Todos os pacientes selecionados neste estudo estavam em fase de remissão da DM, ou seja, sem nenhum tipo de tratamento imunossupressor oral nos últimos 6 meses ou tratamento tópico nas últimas 4 semanas da coleta da biópsia. Os achados do exame físico de todos os casos estão resumidos no quadro 3.

5.3 Dermatoscopia

A dermatoscopia foi realizada para documentar os achados e guiar todos oslocais de biópsia. Foram incluídos 15 pacientes no estudo, sendo 13 mulheres e 2 homens, entre 20-68 anos de idade. Foram realizadas dermatoscopias em 14 das regiões fronto-parietais e 15 das regiões occipitais de cada paciente. Não foi possível realizar a dermatoscopia e biopsiar a região fronto-parietal da paciente de número 13 por falta de seguimento.

Foi possível observar um padrão variável na morfologia vascular, predominando o padrão de vasos polimórficos. Nos pacientes que apresentam prurido mais intenso, áreas cicatriciais foram encontradas e um padrão de sal e pimenta bastante presente entre as dermatoscopias, assim como as crisálidas.

As crisálidas podem significar o aumento do colágeno dérmico devido à fibrose local. Aparecem sobre a luz polarizada como linhas e estruturas brancas irregulares e brilhantes. Podem estar presentes no melanoma quando na presença de outros critérios de lesão melanocítica, ceratose seborreia e no carcinoma basocelular (Marques-da-Costa, 2012).

Nos pacientes com visível diminuição do volume capilar, observou-se o padrão reticular melanocítico, maisprovavelmente devido a menor proteção à exposição solar.

Figura 7 - Local de biópsia e dermatoscopia de paciente nº 8 região fronto-parietal. A-Vasos polimórficos, B-Crisálidas, C- Padrão sal e pimenta.

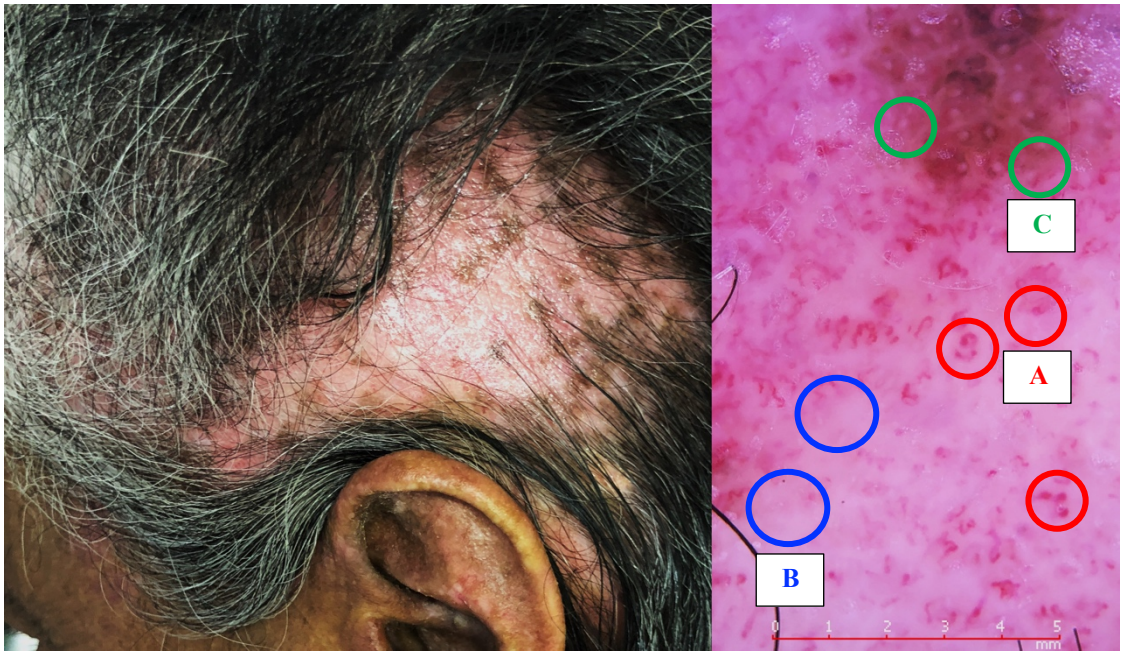

Figura 8 - Local de biópsia e dermatoscopia de paciente nº12 região fronto-parietal. A- Vasos polimórficos, B- Ausência de folículos pilosos, C- Padrão sal e pimenta.

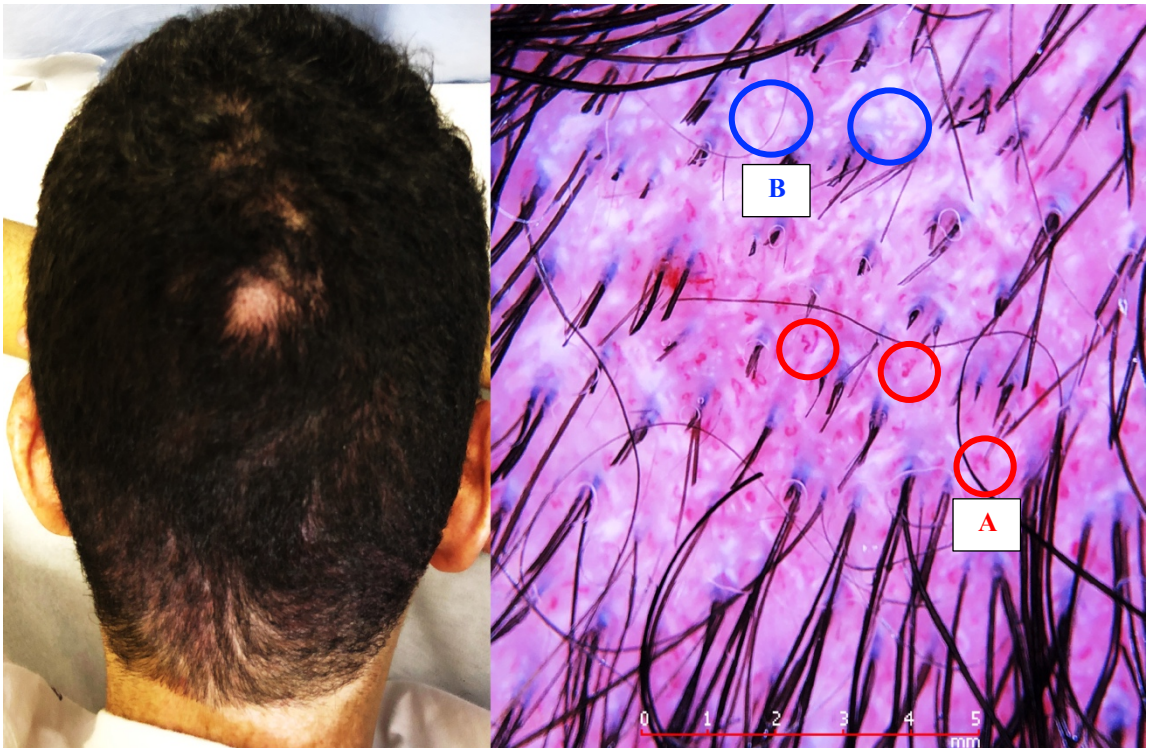

Figura 9 - Local de biópsia e dermatoscopia de Paciente nº14 região occipital. A- Vasos polimórficos, B- Crisálidas.

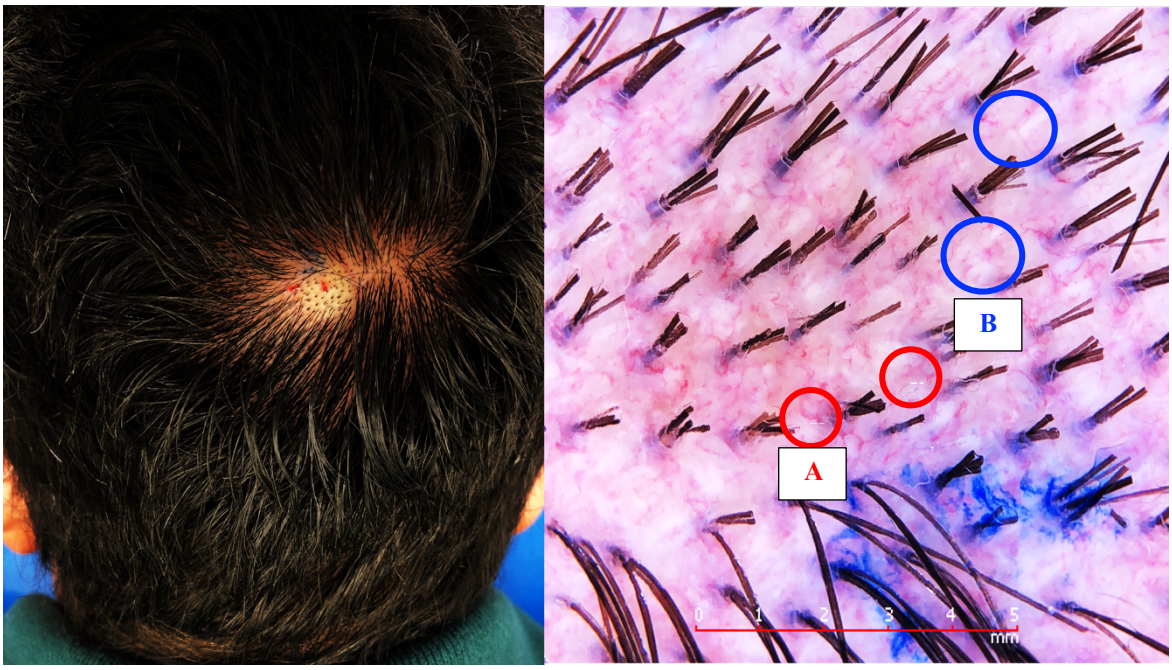

Figura 10 - Local de biópsia e dermatoscopia de Paciente nº 15 região occipital. A- Vasos polimórficos, B- Crisálidas.

Nos Quadros abaixo resume-se os principais achados dermatoscópicos dos locais de biópsia nas regiões fronto-parietais e occipitais dos casos.

Quadro 4 - Achados dermatoscópicos dos locais de biópsia da região fronto-parietal. Mulheres em vermelho e homens em azul.

Dermatoscopia da região fronto-parietal dos casos	
Paciente	**Dermatoscopia**
1	Vasos polimórficos, padrão sal e pimenta
2	Discreta descamação interfolicular, lesões melanocíticas de padrão reticular
3	Vasos polimórficos, padrão sal e pimenta, densidade capilar diminuída
4	Padrão sal e pimenta, baixa densidade capilar, áreas cicatriciais
5	Telangiectasia, padrão sal e pimenta, baixa densidade capilar, crisálidas
6	Vasos polimórficos, inúmeras crisálidas, padrão sal e pimenta
7	Vasos polimórficos, padrão sal e pimenta, padrão em pedras de calçamento
8	Vasos polimórficos, crisálidas, padrão sal e pimenta
9	Vasos polimórficos, padrão sal e pimenta
10	Padrão sal e pimenta, lesões melanocíticas de padrão reticular
11	Vasos polimórficos, padrão sal e pimenta, crisálidas
12	Vasos polimórficos, ausência de foliculos pilosos, padrão sal e pimenta
14	Vasos polimórficos, padrão sal e pimenta, crisálidas
15	Vasos polimórficos, crisálidas

Quadro 5- Achados dermatoscópicos dos locais de biópsia da região occipital. Mulheres em vermelho e homens em azul.

Dermatoscopia da região occipital dos casos	
Paciente	**Dermatoscopia**
1	Vasos polimórficos, descamação peripilar, áreas esbranquiçadas
2	Discreta descamação interfolicular
3	Discreta descamação peripilar
4	Intensa descamação interfolicular, padrão de sal e pimenta
5	Vasos polimórficos, padrão sal e pimenta, baixa densidade capilar, crisálidas
6	Vasos polimórficos, inúmeras crisálidas, padrão sal e pimenta
7	Vasos polimórficos, padrão sal e pimenta, padrão em pedras de calçamento
8	Vasos polimórficos, padrão sal e pimenta, crisálidas
9	padrão sal e pimenta, crisálidas
10	Padrão em pedras de calçamento, padrão sal e pimenta
11	Vasos polimórficos, padrão sal e pimenta, crisálidas
12	Vasos polimórficos, crisálidas
13	Vasos polimórficos, crisálidas
14	Vasos polimórficos, crisálidas
15	Vasos polimórficos, crisálidas

5.4 Imunofluorescência direta e microscopia confocal

Após 48 horas do envio das amostras para os Estados Unidos, o material foi recebido no laboratório "Kennedy Lab" no setor de Neurologia da Universidade de Minnesota, pessoalmente pelo pesquisador e pelo técnico do laboratório que se certificaram da qualidade e manutenção da temperatura das amostras. Foram incluídos 15 pacientes no estudo, sendo 13 mulheres e 2 homens, entre 20-68 anos de idade. Foram realizadas 14 biópsias com punch 4 mm das regiões fronto-parietais e 15 das regiões occipitais de cada paciente sintomático. Não foi possível biopsiar a região fronto-parietal da paciente de número 13 por falta de seguimento.

Para visualização e contagem das FNE, para cada caso foram confeccionadas 2 lâminas, uma da região fronto-parietal e outra da região occipital, cada uma com 4 cortes. O tempo necessário para a aquisição das imagens por lâmina foi de 4 horas.

Após a aquisição das imagens utilizou-se o programa Neurolucida Neurolucida (MicroBrightField, Inc., Williston, VT). O processo de contagem e recontagem das fibras nervosas e leitura das informações pelo Neurolucida Explorer levou em média 3 horas por lâmina.

Totalizando 203 horas para aquisição das imagens e contagem dos nervos, processo este que foi realizado durante dois meses e meio pelo pesquisador no laboratório de neurologia da Universidade de Minnesota.

Para usar como controle utilizou-se a base de dados da Universidade de Minnesota com 12 controles sadios, sendo 7 mulheres e 5 homens, com 20-33 anos.

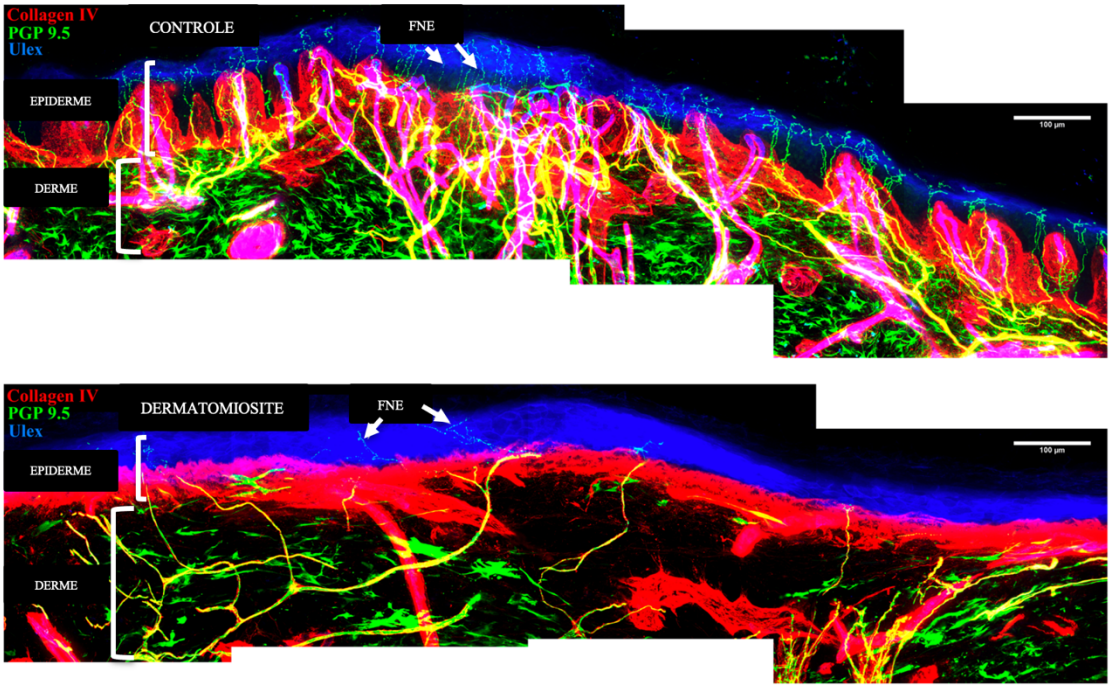

Figura 11 - Microscopia confocal e IF direta. Comparativo entre as densidades das FNE entre o controle (Figura de cima) com FNE em quantidade normal e um paciente com DM e prurido de couro cabeludo (Figura de baixo), mostrando as FNE quase ausentes na epiderme. Aumento 20X.

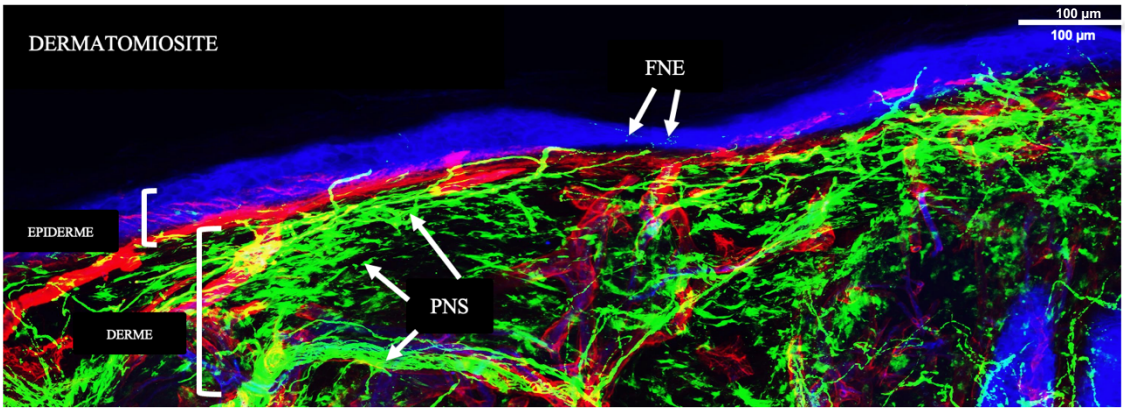

Figura 12- Microscopia confocal e IF direta de região Fronto-parietal de paciente nº 3. Praticamente ausência de FNE na epiderme (feixes verdes sob a colocaçãoazul) e morfologia anômala dos feixes do plexo neural subepidérmico PNS (verde claro). Colorações Col IV (marcando a membrana basal em vermelho), rPGP(pan marcador neural em verde), ULEX (marcando a epiderme em azul). Aumento 20X.

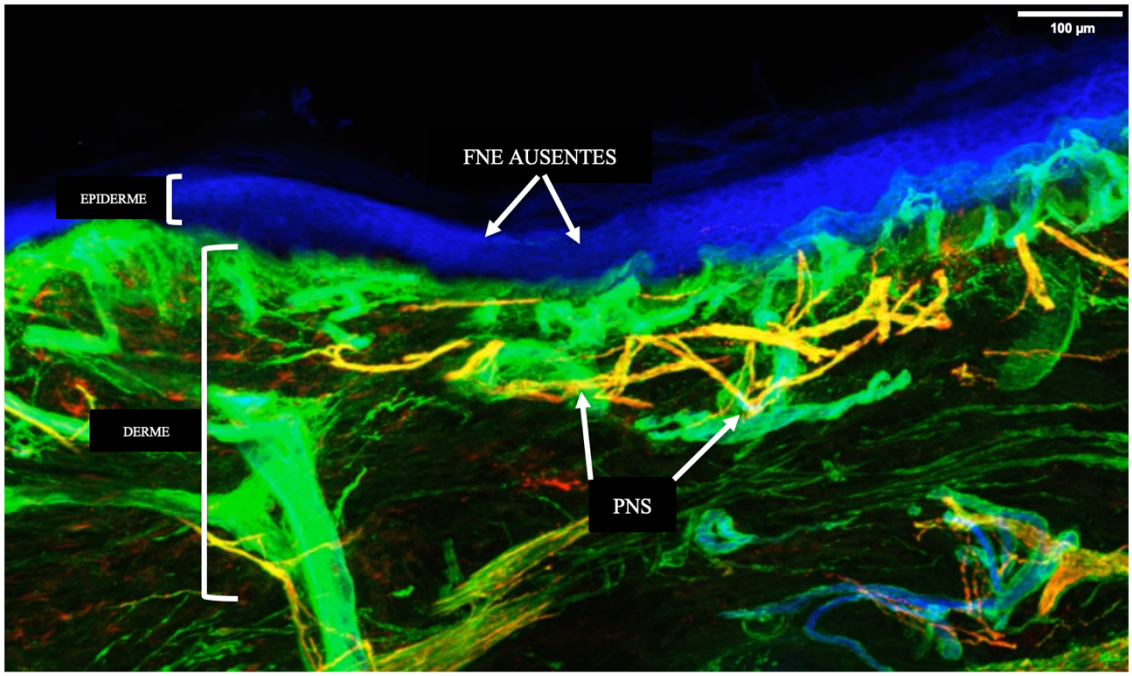

Figura 13- Microscopia confocal e IF direta de região occipital de paciente nº 6. Completa ausência de FNE na epiderme (feixes verdes sob a coloração azul) e morfologia anômala (feixes espessos, emaranhado de fibras nervosas sem ramificações para epiderme) dos feixes do plexo neural subepidérmico PNS (verde claro/amarelo), rPGP-Cy3 (pan marcador neuralem verde), ULEX (marcando a epiderme em azul). Aumento 40X.

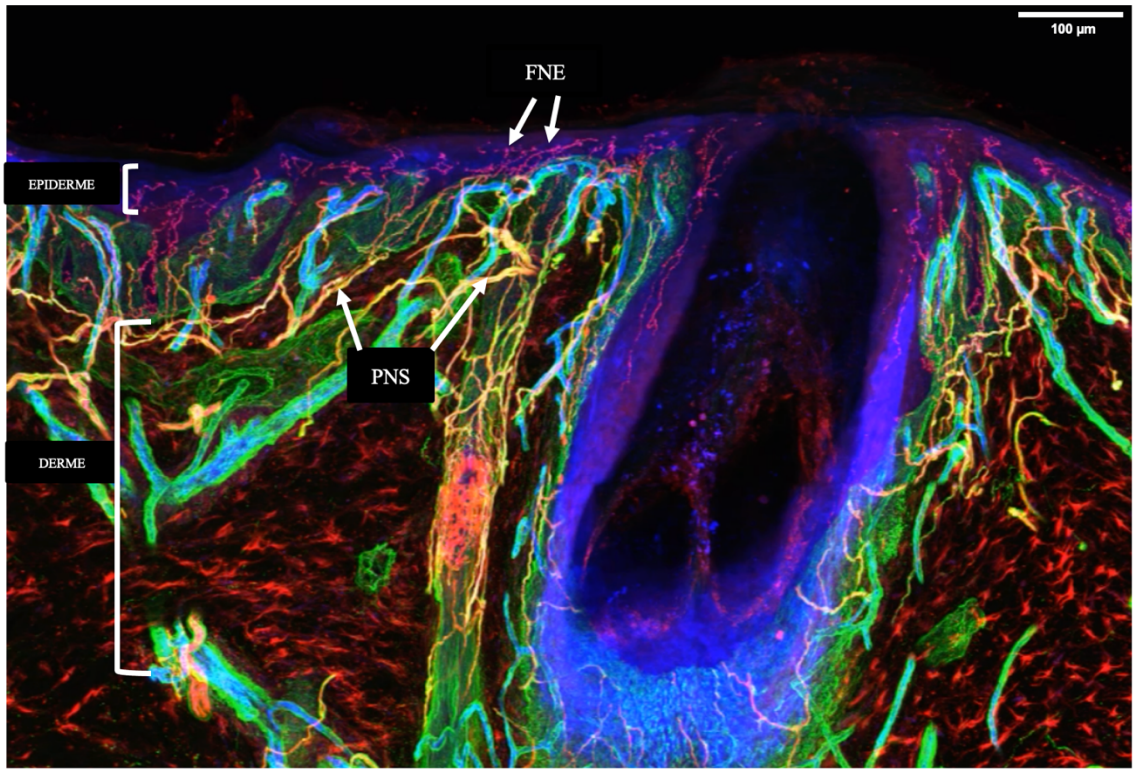

Figura 14- Microscopia confocal e IF direta de um controle. Presença das FNE na epiderme (feixes vermelhos) sobre uma coloração azul (epiderme) e morfologia normal (feixes finos com ramificações nervosas no seu trajeto para epiderme) dos feixes do plexo neural subepidérmico PNS(verde claro/amarelo). Colorações Col IV (marcando a membrana basal em vermelho), rPGP(pan marcador neural em verde), ULEX (marcando a epiderme em azul). Aumento 20X.

5.5 Contagem das FNE

A contagem das FNE nos casos foi realizada pelo pesquisador, para os controles utilizou-se a base de dados do laboratório de neurologia "Kennedy Lab" da Universidasde de Minnesota, que seguem abaixo:

Quadro 6- Densidade das FNE em região fronto-parietal de controles saudáveis

Controles saudáveis fibras nervosas dermoepidérmicas (FNE)				
Paciente	**Localização**	**Densidade FNE/mm)**	**Idade**	**Sexo**
Fronto-parietal	**Fronto-parietal**	**Fronto-parietal**	**Fronto-parietal**	
1	**Fronto-parietal**	**49,8**	**43**	**F**
2	**Fronto-parietal**	**34,7**	**26**	**F**
3	**Fronto-parietal**	**27,5**	**25**	**F**
4	**Fronto-parietal**	**27,1**	**33**	**F**
5	**Fronto-parietal**	**35,4**	**23**	**F**
6	**Fronto-parietal**	**55,8**	**21**	**F**
7	**Fronto-parietal**	**50,2**	**44**	**F**
8	**Fronto-parietal**	**77,5**	**29**	**M**
9	**Fronto-parietal**	**63,2**	**29**	**M**
10	**Fronto-parietal**	**42,5**	**28**	**M**
11	**Fronto-parietal**	**70,7**	**23**	**M**
12	**Fronto-parietal**	**70,1**	**55**	**M**
Fronto-parietal	**Fronto-parietal**	**Fronto-parietal**	**Fronto-parietal**	
Média feminina	**Fronto-parietal**	**40,0714285714286**	**30,7142857142857**	**F**
Média masculina	**Fronto-parietal**	**64,8**	**32,8**	**M**

Quadro 7- Densidade das FNE em região occipital de controles saudáveis

Controles saudáveis fibras nervosas dermoepidérmicas (FNE)				
Paciente	Localização	Densidade FNE/mm)	Idade	Sexo
Occipital	**Occipital**	**Occipital**	**Occipital**	
1	**Occipital**	**66,2**	**43**	**F**
2	**Occipital**	**69,7**	**26**	**F**
3	**Occipital**	**120,7**	**25**	**F**
4	**Occipital**	**162,4**	**33**	**F**
5	**Occipital**	**102,2**	**23**	**F**
6	**Occipital**	**68,3**	**21**	**F**
7	**Occipital**	**50,2**	**44**	**F**
8	**Occipital**	**120,4**	**29**	**M**
9	**Occipital**	**97,5**	**29**	**M**
10	**Occipital**	**84,9**	**28**	**M**
11	**Occipital**	**121,6**	**23**	**M**
12	**Occipital**	**132,9**	**55**	**M**
Occipital	**Occipital**	**Occipital**	**Occipital**	
Média feminina	**Occipital**	**91,3857142857143**	**30,7142857142857**	**F**
Média masculina	**Occipital**	**111,46**	**32,8**	**M**

Quadro 8- Densidade das FNE em região fronto-parietal dos casos

Casos couro cabeludo sintomático fibras nervosas dermoepidérmicas (FNE)					
Paciente	Localização	Densidade FNE/mm)	Idade	Sexo	Fototipo
1	**Fronto-parietal**	**23,412**	**58**	**F**	**IV**
2	**Fronto-parietal**	**55,256**	**64**	**F**	**III**
3	**Fronto-parietal**	**6,205**	**67**	**F**	**III**
4	**Fronto-parietal**	**7,1415**	**67**	**F**	**III**
5	**Fronto-parietal**	**8,320**	**60**	**F**	**IV**
6	**Fronto-parietal**	**4,909**	**59**	**F**	**III**
7	**Fronto-parietal**	**12,041**	**58**	**F**	**III**
8	**Fronto-parietal**	**9,859**	**47**	**F**	**V**
9	**Fronto-parietal**	**2,418**	**65**	**F**	**V**
10	**Fronto-parietal**	**26,328**	**60**	**F**	**V**
11	**Fronto-parietal**	**1,499**	**45**	**F**	**III**
12	**Fronto-parietal**	**7,455**	**65**	**F**	**V**
13	**Fronto-parietal**	**Não coletada**	**68**	**F**	**III**
14	**Fronto-parietal**	**10,694**	**20**	**M**	**III**
15	**Fronto-parietal**	**12,128**	**48**	**M**	**III**
Média feminina	**Fronto-parietal**	**14,9857727272727**	**59,58333333333**	**F**	
Média masculina	**Fronto-parietal**	**11,411**	**34**	**M**	

Quadro 9- Densidade das FNE em região occipital dos casos

Casos couro cabeludo sintomático fibras nervosas dermoepidérmicas (FNE)					
Paciente	**Localização**	**Densidade FNE/mm)**	**Idade**	**Sexo**	**Fototipo**
1	**Occipital**	**18,435**	**58**	**F**	**IV**
2	**Occipital**	**54,920**	**64**	**F**	**III**
3	**Occipital**	**30,484**	**67**	**F**	**III**
4	**Occipital**	**3,622**	**67**	**F**	**III**
5	**Occipital**	**5,342**	**60**	**F**	**IV**
6	**Occipital**	**0,911**	**59**	**F**	**III**
7	**Occipital**	**14,848**	**58**	**F**	**III**
8	**Occipital**	**15,192**	**47**	**F**	**V**
9	**Occipital**	**6,694**	**65**	**F**	**V**
10	**Occipital**	**20,778**	**60**	**F**	**V**
11	**Occipital**	**10,075**	**45**	**F**	**III**
12	**Occipital**	**1,363**	**65**	**F**	**V**
13	**Occipital**	**26,231**	**68**	**F**	**III**
14	**Occipital**	**18,475**	**20**	**M**	**III**
15	**Occipital**	**12,296**	**48**	**M**	**III**
Média feminina	**Occipital**	**16,0688461538462**	**60,2307692307692**		
Média masculina	**Occipital**	**15,3855**	**34**		

5.6 Análise estatística da densidade das FNE

I - Análise de todos os casos e todos os controles (análise não pareada)

Métodos: foram comparados casos e controles quanto às densidades, idade e sexo, segundo o tipo. Para comparação de médias foi utilizado teste *t de Student* para dados independentes (não pareados); para comparação de medianas foi utilizado o *teste de Wilcoxon-Mann-Whitney* para dados independentes (não pareados). Proporções de cada sexo para casos e controles foram comparadas por meio de *teste exato de Fisher*. O nívelde significância adotado foi 5%. Além disso, foi apresentado o valor médio e o valor mínimo para densidade e idade. A análise gráfica foi realizada por meio de gráficos boxplot, para densidade (estratificada por sexo) e idade.

Tabela 1 – Análise do estudo de casos e controles quanto às densidades, idade e sexo. Valor máximo, mínimo, média e mediana

Estatísticas	Fronto-Parietal			Occipital		
	Caso (n=14)	**Controle (n=12)**	**Valor de p**	**Caso (n=15)**	**Controle (n=12)**	**Valor de p**
Densidade						
Mínimo;Máximo	1,5; 71,4	27,1; 77,5	---	0,91; 54,9	50,2; 162,4	---
Média±DP	18,0±20,7	50,4±17,4	<0,001	16,0±13,9	99,8±33,1	<0,001
Mediana±IIQ	10,3±17,2	50±31,6	<0,001	14,5±15,4	99,9±52,2	<0,001
Idade						
Mínimo;Máximo	20; 67	21; 55	---	20; 68	21; 55	---
Média±DP	55,9±12,6	31,6±10,4	<0,001	56,7±12,6	31,6±10,4	<0,001
Mediana±IIQ	59,5±17	28,5±14	<0,001	60±17	28,5±14	<0,001
Sexo						
Masculino (n;%)	2 (14,3)	5 (58,3)	0,190	2 (13,3)	5 (58,3)	0,185
Feminino (n; %)	12 (85,7)	7 (41,7)		13 (86,7)	7 (41,7)	

DP=Desvio-Padrão; IIQ=Intervalo interquartílico. Resultados: Casos e controles foram diferentes quanto a idade p<0,001), Independente do tipo. Não ocorreu diferença por sexo (p>0,05)

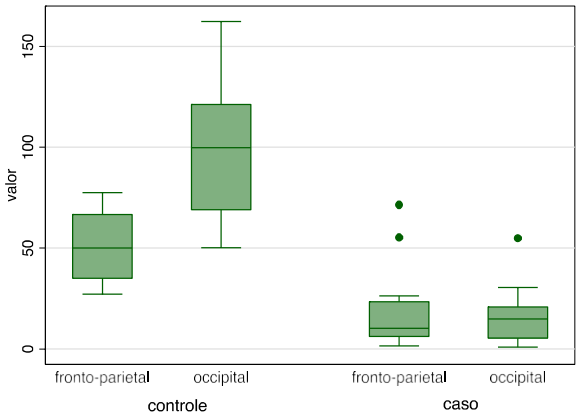

Figura 15 - Box-plot de valores de densidade para casos e controles, segundo tipo.

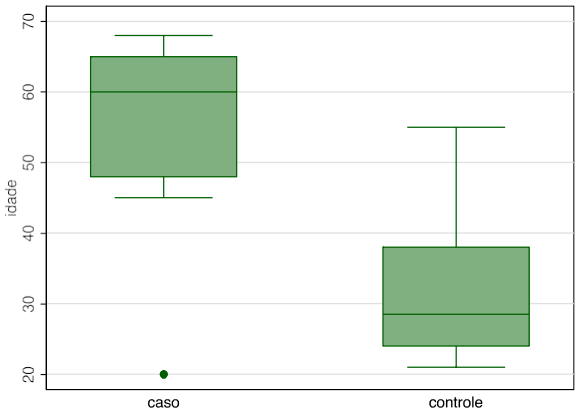

Figura 16 - Box-plot de idade para casos e controles

II - Abordagem 1: Estudo de caso controle pareado

Métodos

Considerou-se que o pareamento deveria ser realizado por sexo e idade (diferença entre idades de casos e controles não ultrapassando dez anos) e deveria ser feito pareamento 1:1 (1 caso para 1 controle). Em seguida, os testes *t de Student* para amostras dependentes e de postos de Wilcoxon para amostras dependentes foram utilizados para comparação de densidades. O nível de significância considerado foi de 5% ($p<0,05$), denotando-se nível de significância de 10% como de significância limiar ($p<0,10$).

Para ilustração e visualização dos resultados, foi elaborado boxplot de densidades, para casos e controles, por tipo.

Resultados

Foi possível obter 4 pares de 1 caso para 1 controle para comparação, sendo 2 pares do sexo feminino e 2 pares do sexo masculino. Os dados encontram-se no Quadro 10.

Inicialmente, observou-se que casos e controles não diferiam em termos de idade: enquanto alguns casos tinham média de idade 41,25 (±12,3), os controles tinham média de idade 40 anos (±12,4), sem significância estatística ($p=0,438$), indicando homogeneidade nas comparações. Quanto à idade

mediana, também não se revelou diferente (p=0,581), sendo43,5 anos para casos e 46 anos para controles. As densidades médias foram diferentes, tanto em se tratando da região occipital ou fronto-parietal, conforme Tabela 10 (p<0,05). Já no caso das medianas, foram diferentes ao nível de significância de 10% (p<0,10).

Tabela 2 – Análise do estudo de casos e controles após pareamento quanto a densidade. Valor máximo, mínimo, média e mediana

Estatísticas	**Fronto-Parietal (n=4)**			**Occipital (n=4)**		
Densidade	**Caso**	**Controle**	**Valor de p**	**Caso**	**Controle**	**Valor de p**
Mínimo; máximo	1,5; 12,1	50,2; 132,9	---	10,1; 18,5	50,2; 132,9	---
Média±DP	8,5±4,8	60,2±11,8	0,002	14,0±3,6	92,7±40,7	0,029
Mediana±IIQ	10,3±5,7	60,2±20,4	0,068	13,7±5,65	93,9±69,05	0,068

Nota: DP=desvio padrão; IIQ=intervalo interquartílico

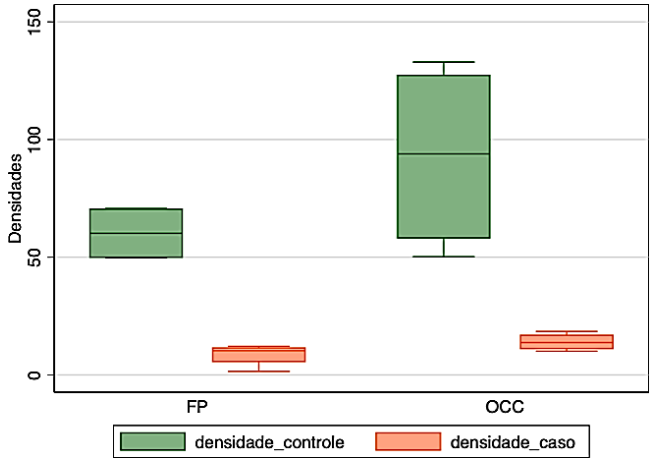

Figura 17– Box–plot de densidades na região fronto-parietal (RFP) e região occipital(OCC) para casos e controles

Quadro 10- Estudo caso controle pareado. Formação de 4 pares de 1 caso para 1 controle para comparação, sendo 2 pares do sexo feminino e 2 pares do sexo masculino.

Identificação Controle	Densidade controle	Densidade caso	Identificação caso	Região	Idade caso	Idade controle	Sexo
7	50.2	9.859	8	RFP	47	44	F
1	49.8	1.499	11	RFP	43	45	F
11	70.7	10.694	14	RFP	20	23	M
12	70.1	12.128	15	RFP	48	55	M
7	50.2	15.192	8	ROCC	47	44	F
1	66.2	10.075	11	ROCC	45	43	F
11	121.6	18.475	14	ROCC	20	23	M
12	132.9	12.296	15	ROCC	48	55	M

Nota: RFP=Região fronto-parietal; ROCC=Região occipital

A abordagem por caso controle pareado foi limitada pelo não aproveitamento de todos os casos, tendo em vista os critérios de pareamento julgados razoáveis para a presente pesquisa. Observa-se ainda que, devido ao pequeno número de casos, não houve poder estatístico para identificar diferenças entre as medianas, para além da tendência estatística ($p<0,10$). Contudo, a observação da comparação das médias e dos valores mínimos e máximos nos indicam que existe uma diferença importante de densidades entre casos e controles.

III - Abordagem 2: Análise de regressão linear multivariada, estratificada por tipo (não pareada)

Métodos

Para cada tipo (occipital ou fronto-parietal) foi realizada análise de regressão linear múltiplapara valores de densidade, com vistas a identificar os fatores, dentre os quais: sexo, idade e situação do indivíduo (caso/controle). O intercepto representa quanto varia o valor médio da densidade quando se compara o grupo de mulheres com o de homens (categoria de referência);

quando ocorre o acréscimo de um ano na idade; e quando se compara casos e controles (categoria de referência).

O teste de Wald para análise das significâncias individuais dos coeficientes foi considerado. O nível de significância adotado foi de 5%.

Quadro 11- Análise de regressão linear multivariada, estratificada por tipo (não pareada) quanto a variação da média para avaliar quais dos fatores entre Idade, sexo e ser caso ou controle podem influenciar na densidade de maneira significativa estatisticamente.

	Fronto-parietal		**Occipital**	
Variáveis	**Coeficiente (IC95%)**	**Valor de p**	**Coeficiente (IC95%)**	**Valor de p**
Idade (intervalar)	- 0,68 (0,01; 1,34)	0,048	- 0,18 (-0,77; 1,13)	0,695
sexo feminino (ref: masc)	-18,2 (-36,0; -0,45)	0,045	-14,3 (-39,6; 10,9)	0,252
Caso (ref: controle)	-43,8 (-64,9; -22,7)	<0,001	-85,3 (-115; -55,3)	<0,001

Nota: IC= Intervalo de confiança

Em se tratando de densidade fronto-parietal, o coeficiente de 0,68 indica que a densidade média é diminuída em 0,68 a cada ano que se avança na idade (p=0,048). Ser do sexo feminino implica densidade média diminuída em 18,2 pontos comparativamente aos homens (p=0,045). Ser um caso, comparado a ser um controle implica densidade média inferior em 43,8 na região fronto-parietal (p<0,001) e -85,3 na região occipital (p<0,001).

Como se trata de uma análise multivariada, esses efeitos são independentes e não sofrem efeitos de fatores de confusão. Em se tratando da densidade occipital, não foi identificado efeito independente de idade e sexo, mas foi identificado efeito de ser caso comparativamente a ser um controle: ser um caso, comparado a ser um controle implica densidade média inferior em 85,3 (p<0,001).

IV - Abordagem 3: Análise de regressão quantílica, estratificada por tipo

Métodos

A diferença desta abordagem (Abordagem 3) em relação à abordagem anterior (Abordagem 2) consistiu em realizar a regressão quantílica (não

paramétrica) em vez da regressão linear. Dessa forma, o intercepto representa quanto varia o valor mediano da densidade quando se compara o grupo de mulheres com o de homens (categoria de referência); quando ocorre o acréscimo de um ano na idade; e quando se compara casos e controles (categoria de referência).

Assim, como na Abordagem 2, para cada tipo (occipital ou fronto-parietal) foi realizada análise de regressão quantílica múltipla para valores de densidade, com vistas a identificar quais os fatores, dentre os quais sexo, idade, e situação do indivíduo (caso/controle) estariam independentemente associados aos valores de densidade. O intercepto representa quanto varia o valor mediano da densidade quando se compara o grupo de mulheres com o de homens (categoria de referência); quando ocorre o acréscimo de um ano na idade; e quando se compara casos e controles (categoria de referência).

O teste de *Wald* para análise das significâncias individuais dos coeficientes de regressão quantílica também foi considerado. O nível de significância adotado foi de 5% e de tendência à significância estatística, de 10% (significância limiar).

Quadro 12- Análise de regressão quantílica, estratificada por tipo quanto a variação da mediana para avaliar quais dos fatores entre Idade, sexo e ser caso ou controle podem influenciar na densidade de maneira significativa estatisticamente.

	Fronto-parietal		**Occipital**	
Variáveis	**Coeficiente (IC95%)**	**Valor de p**	**Coeficiente (IC95%)**	**Valor de p**
Idade (intervalar)	-0,45 (-0,20; 1,11)	0,163	-0,17 (-1,31; 0,99)	0,762
sexo feminino (ref: masc)	-20,6 (-41,2; -0,06)	0,051	-4,1 (-41,0; 32,7)	0,816
Caso (ref: controle)	-43,9 (-64,0; -23,9)	<0,001	-88,4 (-124; -52,5)	<0,001

Nota: IC= Intervalo de confiança

A regressão quantílica evidenciou achados muito semelhantes aos da regressão linear,com exceção à perda de significância estatística de idade e sexo no caso da densidade fronto-parietal. Em se tratando de densidade fronto-parietal, ser do sexo feminino implica densidade mediana diminuída em 20,6 comparativamente aos homens, mas com significância limiar (p=0,051). Ser um

caso, comparado a ser um controle, implica densidade mediana inferior em 43,9 se comparado com um controle ($p<0,001$). Como se trata de uma análise multivariada, esses efeitos são independentes e não sofrem influênciade fatores de confusão. Em se tratando da densidade occipital, ser um caso, comparado a ser um controle implica densidade mediana inferior em 88,4 ($p<0,001$).

Conclusões

Ser caso, está associado à menor densidade, em ambos os tipos, independente de sexo e idade. Todas as análises realizadas convergem para essa observação. Contudo, vale ressaltar que devido à raridade dos casos, ao alto custo para a realização da pesquisa e pela falta de pareamento por sexo e idade para todos os casos, consideramos esses fatores como uma limitação do nosso trabalho.

Quanto a morfologia das fibras nervosas do plexo neural subepidérmico, quando comparados ao grupo controle, em todos os pacientes foram observadas alterações estruturais do plexo subepidérmico que se mostraram com feixes mais espessos e aleatoriamente dispostos na derme, edema neural e ramificações mínimas para a epiderme. Enquanto que o plexo subepidérmico neural nos controles apresentavam-se sem espessamentos e sem edema neural, com ramificações frequentes de fibras nersosas em direção à epiderme.

6 DISCUSSÃO

Dentre as manifestações cutâneas da DM, o envolvimento do couro cabeludo é classicamente relatado na literatura, podendo estar presente em até 82% dos pacientes com DM (Kasteler; Callen, 1994). Jasso-Olivares et al. (2017) em relato de 31 pacientes com DM e acometimento do couro cabeludo, descreveu que 70,8% dos pacientes apresentavam prurido do couro cabeludo. Peloro et al. (2001) em relato de 16 pacientes com DM juvenil, descreveu que até 38% dos pacientes poderiam apresentar prurido intenso do couro cabeludo. Em estudo retrospectivo com 24 pacientes com DM, Tilstra et al. (2009) relatou que o couro cabeludo foi acometido em 63% e entre as pacientes do sexo feminino, 33% apresentavam alopecia não cicatricial. Dos 11 pacientes tratados sistemicamente, embora alguns tenham melhorado das lesões cutâneas, todos mostraram-se resistentes quanto a involução do prurido do couro cabeludo.

O fato de pacientes manterem o prurido mesmo após tratamentos convencionais na DM como anti-histamínicos, corticoides tópicos e sistêmicos e possuirem um componente neuropático no prurido como formigamentos e dor em pontadas de difícil controle, levantou-se o questionamento do envolvimento neurológico na etiologia do prurido nesses pacientes.

Existem poucos estudos na literatura sobre a densidade das FNE em diversas doenças associadas à NPF devido aos altos custos e pela complexidade para a obtenção dos dados. Apenas um único estudo descreveu os dados epidemiológicos da NPF, sendo a incidência de 12 para cada 100.000/ano e prevalência de 53 casos por 100.000 habitantes (Peters et al., 2013)

Hurliman et al. (2017) pela primeira vez, levantou a hipótese de que pacientes com o diagnóstico de DM e com características neuropáticas do prurido de difícil controle pudesse ser devido a uma neuropatia de pequenas fibras dermoepidérmicas, contribuindo como uma possível causa dos sintomas e explicando a refratariedade ao tratamento convencional com anti-histamínicos e corticoides tópicos e sistêmicos.

Estes autores relatam o caso de um paciente de 42 anos de idade com DM e prurido de couro cabeludo de difícil controle no qual à biópsia e estudo das fibras nervosas por microscopia confocal e imunofluorescência direta demonstrou uma distribuição e morfologia anormais das fibras nervosas

dermoepidérmicas com vários aglomerados de nervos, tipo em conta de rosário, e densidade média das FNE/mm 100 vezes menor quando comparado ao controle. Na conclusão, aventou-se a possibilidade de se tratar de uma neuropatia de pequenas fibras e que o tratamento fosse direcionado para esta condição para ser mais efetivo.

A biópsia cutânea se tornou uma ferramenta importante na investigação das fibras nervosas dermoepidérmicas, já que alterações não são detectáveis através dos testes neurofisiológicos convencionais. Questionava-se, inclusive, a existência de fibras nervosas na região da epiderme. Apenas após a descoberta do marcador pan-neural, o produto de gene de proteína 9.5, se tornou possível o reconhecimento da existência de fibras nervosas dermoepidérmicas e a consequente investigação da neuropatia de pequenas fibras (Lauria, 1999).

Devigili et al. (2008) descreveram os critérios diagnósticos para a neuropatia de pequenas fibras nervosas (NPF), sendo diagnósticos quando presentes pelo menos 2 de 3: (i) diminuição de sensibilidade tátil ou térmica e/ou alodínea/hiperalgesia, (ii) teste de sensibilidade anormal ao calor e ao frio (iii) diminuição de densidade das FNE. De todos os três critérios, a densidade das FNE é o critério mais aceito para embasar o diagnóstico da neuropatia de pequenas fibras (Gwathmey, 2017). Sabe-se que na anatomia normal, as fibras nervosas no couro cabeludo se organizam em pequenos feixes nervosos uniformes, localizados logo abaixo da junção dermoepidérmica, chamado de plexo subepidérmico, que de lá emergem ramificações para a epiderme (Provitera et al., 2007). A NPF se dá pela destruição e consequente diminuição na densidade das fibras nervosas dermoepidérmicas. Os sintomas incluem, prurido de difícil controle, formigamentos e dor em pontadas.

No presente estudo, todos os pacientes estudados do grupo caso apresentaram todos os critérios para NPF e uma diminuição importante e estatisticamente significativa da densidade das FNE, independente de sexo e idade. A morfologia também se encontrava bastante alterada, com emaranhados de nervos espessos no plexo subepidérmico, edema axonal e poucas ramificações para a epiderme. Dentre as FNE, foi encontrada baixa densidade e pouca ramificação entre elas, corroborando com os achados de Hurliman et al. (2017).

Dentre as causas da NPF temos o diabetes mellitus como a causa mais comum, se apresentando com perda de sensibilidade tátil e térmica ascendente, começando pelos pés e subindo pelos membros inferiores na medida em que houver progressão da doença, além disso, apresenta uma regeneração mais lenta das FNE após teste com a capsaicina, o que denota uma recuperação mais lenta quando comparamos com os controles normais (Andersson et al., 2016; Lauria et al., 2009).

Smith et al. (2001) realizaram o estudo de densidade das FNE em 6 pacientes com neuropatia associada ao diabetes e à intolerância à glicose, e encontraram uma diminuição na densidade das FNE da região lateral de maléolo em relação aos controles saudáveis (3.2 ± 2.3 versus 9.6 ± 2.5, $p<0.001$).

Devigili et al. (2008) definiram em controles saudáveis o valor de corte da densidadedas FNE na região da coxa em 12.8 FNE/mm e 10 cm acima do maléolo lateral em 7.63 FNE/mm com especificidade de 57,5 e 90% e sensibilidade de 95.5 e 82,8% respectivamente. A densidade das FNE estava diminuída em 88% dos pacientes com sinais clínicos de NPF, dentre os quais a etiologia variou entre (diabetes, intolerância à glicose, doença de *Sjögren*, artrite psoriásica, hipotireoidismo e gamopatia monoclonal, causas indeterminadas).

Além do diabetes mellitus, existem outras causas importantes relatadas na literatura de NPF. No grupo das neuropatias imunomediadas tem-se o lúpus eritematoso, síndrome de Sjögren, artrite reumatoide, psoríase e doença celíaca, (Zhou, 2019; Gwathmey, 2017; Tseng et al., 2006)

Dentre as causas infecciosas a infecção pelo HIV é também causa de NPF dolorosa, diminuição de densidade e morfologia alterada das FNE (Saperstein, 2020; Herrmann et al., 2004) e a hanseníase (Antunes et al., 2003).

Demais causas relatadas na literatura são o hipotireoidismo (Orstavik et al., 2006), uso prolongando de drogas neurotóxicas, incluindo os antiretrovirais, bortezomibe, flecainide, metronidazol, nitrofurantoína, linezolida, estatinas e alcoolismo (Saperstein, 2020; Chao et al., 2008).

Até o momento não existe nenhum estudo até o presente momento que classifique a dermatomiosite como uma possível causa de NPF (Peters et al., 2013; Gwathmey, 2017).

O presente estudo demonstrou uma diminuição estatisticamente significativa da densidade das fibras nervosas dermoepidérmicas nas regiões

fronto-parietais e occipitais de pacientes com DM e prurido de difícil controle. Desta maneira podemos sugerir a possibilidade de classificar a DM como uma possível causa de NPF e que a natureza do prurido que acomete esses pacientes pode ser de origem neuropática.

A abordagem terapêutica do prurido neuropático nas NPF abrange o uso de antidepressivos (amitriptilina, nortriptilina), inibidores da recaptação de serotonina (venlafaxina, duloxetina) ou voltada para os receptores vaniloides TRVP1, como a capsaicina e aos análogos do GABA (Ácido gama-aminobutírico), como a gabapentina e pregabalina (Gwathmey, 2017).

A classificação da DM como uma possível causa de NPF abriu também o leque de opções terapêuticas para o prurido de difícil controle nesses pacientes. Logo, utilizar uma semelhante abordagem terapêutica usada no alívio dos sintomas das NPF nos pacientes com DM e prurido de difícil controle pode ser eficaz em minimizar os sintomas nesses pacientes com melhora na qualidade de vida (Peters et al., 2013; Gwathmey, 2017).

7 CONCLUSÃO

- Pacientes com DM e couro cabeludo sintomático apresentaram menor densidade das fibras nervosas dermoepidérmicas quando comparados ao grupo controle, tanto na região fronto-parietal quanto na região occipital do couro cabeludo, bem como alterações estruturais da inervação dermoepidérmica avaliada pela imunofluorescência direta e microscopia confocal.
- A amostra de pacientes com DM foi composta com predomínio de mulheres (86,7%) com média de idade foi de 60,23 anos e nos homens (13,3%), a média de idade foi de 34 anos. Estes dados estão de acordo com os achados da literatura.
- Os achados dermatoscópicos incluíram manifestações vasculares polimórficas e o padrão de sal e pimenta. As manifestações vasculares polimórficas são achados sobreponíveis com os relatados na literatura, já o padrão de sal e pimenta são dados novos ainda não relatados na DM com envolvimento de couro cabeludo.
- As alterações estruturais da inervação dermoepidérmica associadas às manifestações clínicas de pacientes com DM e envolvimento do couro cabeludo sugerem que a neuropatia de pequenas fibras possa ser uma manifestação do espectro clínico da DM.

8 ANEXOS

ANEXO A – Parecer consubstanciado do Comitê de Ética em Pesquisa

USP - HOSPITAL DAS CLÍNICAS DA FACULDADE DE MEDICINA DA UNIVERSIDADE DE SÃO PAULO - HCFMUSP

PARECER CONSUBSTANCIADO DO CEP

DADOS DO PROJETO DE PESQUISA

Título da Pesquisa: Avaliação morfológica, quantificação de fibras nervosas dermoepidérmicas e análise dos neuropeptídeos no couro cabeludo sintomático de pacientes com dermatomiosite

Pesquisador: RICARDO ROMITI
Área Temática:
Versão: 4
CAAE: 86208118.0.0000.0068
Instituição Proponente: Hospital das Clínicas da Faculdade de Medicina da USP
Patrocinador Principal: Financiamento Próprio

DADOS DO PARECER

Número do Parecer: 4.633.738

Apresentação do Projeto:
Trata-se de um projeto para investigar a morfologia das fibras nervosas dermoepidémicas e o papel dos neuropeptídeos como potenciais agentes na etiopatogenia da dermatomiosite. Serão incluídos pacientes (N=20) diagnosticados com dermatomiosite, apresentando lesões cutâneas em couro cabeludo provenientes do Serviço de Dermatologia do HCFMUSP.

Objetivo da Pesquisa:
Objetivo Primário:
Quantificar e comparar as alterações morfológicas de pequenas fibras fibras nervosas dermoepidérmicas assim como o plexo neuronal subepidérmico nos quadros de prurido de difícil tratamento em pacientes afetados e não afetados com DM, através da microscopia confocal e imunofluorêscencia.
Objetivo Secundário:
1. Descrever os dados clínicos, achados dermatoscópicos e histopatológicos da nossa amostra de pacientes com DM e comparar os mesmos dados com a amostra controle.
2. Correlacionar o papel da expressão dos neuropeptídeos CGRP e SP no teste de ELISA com sinais e sintomas e tempo de doença.
3. Quantificar e avaliar a morfologia das pequenas fibras nervosas localizadas na epiderme e

Endereço: Rua Ovídio Pires de Campos, 225 5º andar
Bairro: Cerqueira Cesar **CEP:** 05.403-010
UF: SP **Município:** SAO PAULO
Telefone: (11)2661-7585 **Fax:** (11)2661-7585 **E-mail:** cappesq.adm@ hc.fm.usp.br

derme pela imunofluorescência e microscopia confocal.

4. Estudar o papel da alteração das fibras nervosas e expressão de neuropeptídeos no folículo piloso e a patogênese da alopecia não cicatricial.

Avaliação dos Riscos e Benefícios:

Os riscos estão relacionados com a coleta da biópsia.

Os benefícios estão relacionados com a elucidação da fisiopatogenia do Prurido em couro cabeludo na Dermatomiosite.

Comentários e Considerações sobre a Pesquisa:

Nenhum.

Considerações sobre os Termos de apresentação obrigatória:

TCLE está escrito de forma adequada.

Recomendações:

Nenhuma.

Conclusões ou Pendências e Lista de Inadequações:

Todas as adequações solicitadas no TCLE foram atendidas. Com isso o protocolo de estudo está adequado para aprovação.

Considerações Finais a critério do CEP:

Em conformidade com a Resolução CNS nº 466/12 – cabe ao pesquisador: a) desenvolver o projeto conforme delineado; b) elaborar e apresentar relatórios parciais e final; c)apresentar dados solicitados pelo CEP, a qualquer momento; d) manter em arquivo sob sua guarda, por 5 anos da pesquisa, contendo fichas individuais e todos os demais documentos recomendados pelo CEP; e) encaminhar os resultados para publicação, com os devidos créditos aos pesquisadores associados e ao pessoal técnico participante do projeto; f) justificar perante ao CEP interrupção do projeto ou a não publicação dos resultados.

Este parecer foi elaborado baseado nos documentos abaixo relacionados:

Tipo Documento	Arquivo	Postagem	Autor	Situação
Informações Básicas do Projeto	PB_INFORMAÇÕES_BÁSICAS_DO_PROJETO_984667.pdf	01/04/2021 09:47:06		Aceito
Declaração de Pesquisadores	Carta_Resposta_Romiti.pdf	01/04/2021 09:46:37	RICARDO ROMITI	Aceito

Cronograma	Cronograma_Atualizado_Romiti.pdf	01/04/2021 09:46:22	RICARDO ROMITI	Aceito
TCLE / Termos de Assentimento / Justificativa de Ausência	TCLE_Romiti_Pablo_atualizado.doc	01/04/2021 09:46:07	RICARDO ROMITI	Aceito
Declaração de Pesquisadores	Oficio007_Resposta_Romiti.pdf	23/02/2021 08:22:31	RICARDO ROMITI	Aceito
Declaração de Pesquisadores	Declaracao_Romiti.pdf	23/02/2021 08:22:09	RICARDO ROMITI	Aceito
Outros	Termo_uso_dados_Romiti.pdf	23/02/2021 08:21:35	RICARDO ROMITI	Aceito
Outros	Carta_de_compromisso_Doutorado.pdf	26/03/2018 11:13:47	RICARDO ROMITI	Aceito
Outros	Carta_de_Anuencia.pdf	26/03/2018 11:09:11	RICARDO ROMITI	Aceito
Projeto Detalhado / Brochura Investigador	Projeto_Romiti.pdf	13/03/2018 18:54:16	RICARDO ROMITI	Aceito
Folha de Rosto	Folha_de_Rosto_Romiti.pdf	13/03/2018 18:47:56	RICARDO ROMITI	Aceito

Situação do Parecer:
Aprovado

Necessita Apreciação da CONEP:
Não

SAO PAULO, 07 de Abril de 2021

Assinado por:
ALFREDO JOSE MANSUR
(Coordenador(a))

Endereço: Rua Ovídio Pires de Campos, 225 5º andar
Bairro: Cerqueira Cesar **CEP:** 05.403-010
UF: SP **Município:** SAO PAULO
Telefone: (11)2661-7585 **Fax:** (11)2661-7585 **E-mail:** cappesq.adm@ hc.fm.usp.br

ANEXO B – Termo de Consentimento Livre e Esclarecido (TCLE)

DADOS DA PESQUISA

Título da pesquisa - Avaliação morfológica, quantificação da densidade de fibras nervosas dermoepidérmicas e análise dos neuropeptídeos no couro cabeludo sintomático de pacientes com Dermatomiosite

Pesquisador principal – Dr. Ricardo Romiti

Departamento/Instituto - Dermatologia / Instituto Central do Hospital das Clínicas da USP

Convite à participação

Convidamos o(a) Sr/Sra. para participar desta pesquisa que realiza um estudo para uma melhor compreensão dos sintomas do couro cabeludo, como por exemplo a coceira e dor em pontadas, em pacientes com o diagnóstico de Dermatomiosite (doença inflamatória que acomete a pele e/ou músculos das pessoas).

Justificativa e objetivos do estudo

Em nosso ambulatório, acompanhamos paciente que possuem Dermatomiosite e manifestam queixas alteração de sensibilidade no couro cabeludo como: pinicação, alteração na quantidade de suor, ardência e sensação de rastejamento no couro cabeludo (como se houvesse algo caminhando no couro cabeludo) e que em alguns casos não melhoram com o uso de medicações. A proposta deste estudo é estudar quais mecanismos estão envolvidos nos sintomas como coceira, ardência e pinicação para compreender melhor esse processo, objetivando no futuro ampliar as opções de tratamento para esses sintomas.

	Pesquisa/Rrepresentante legal Rubrica do Investigador Responsável

Procedimentos que serão realizados e métodos que serão empregados

Nesta pesquisa, serão selecionados pacientes com as seguintes características: Pacientes com diagnóstico clínico e histopatológico de DM e que apresentem prurido e /ou outros sinais e sintomas em couro cabeludo; Homens e mulheres com idade igual ou superior a 18 anos; Pacientes capazes de fornecer consentimento informado; Pacientes capazes de aderir ao estudo que incluirá o exame físico do couro cabeludo, dermatoscopia (exame realizado através de uma espécie de lupa que encosta na pele e permite a visualização de maiores detalhes da pele), fotografias e realização de biópsia.

Os critérios de exclusão serão: Pacientes com outros tipos de doenças do couro cabeludo no local da biópsia; Pacientes imunossuprimidos (história de transplantes, câncer, quimioterapia, esplenectomia, infecção pelo HIV, tuberculose ativa). Doenças agudas ou crônicas como hipertensão arterial, enxaqueca frequente, hiper ou hipotireoidismo não estabilizadas há pelo menos 6 meses; Portadores de diabetes mellitus I e II e neuropatias de qualquer origem; Pacientes que aplicaram injeções ou produtos tópicos no couro cabeludo (exemplo: minoxidil, xampu ou loção antiseborreica, agentes imunomoduladores ou imunossupressivos) nas últimas 4 semanas; Evidência clínica de infecções secundárias no couro cabeludo, sejam bacterianas, virais ou fúngicas; História de alergia à lidocaína.

Fotografias digitais serão feitas no dia da realização da biópsia com cameras digitais e dermatoscopia das lesões a serem biopsiadas. As biópsias serão realizadas em 2 lugares. Na região fronto-parietal esquerda, 2 cm acima do lobo da orelha esquerda e na região occipital logo acima da protuberância occipital. Essas serão nossas referências, contudo o exato local da biópsia será também guiada pela sintomatologia e dermatoscopia do local sem diferir muito dos pontos pré-determinados acima.

Os pacientes serão biopsiados no Ambulatório de Dermatologia do Hospital das Clínicas de São Paulo (USP). Após determinado o exato local da biópsia realizaremos a antisepsia local seguida de anestesia local sem vasoconstrictor par evitar desconforto local seguido de biópsia com instrumento cirúrgico (punch) de 4mm. Sutura será realizada com fio Nylon 4.0 e retirada dos pontos após cerca de 2 semanas.

Em relação aos possíveis riscos aos participantes da pesquisa, esta envolve riscos mínimos relacionados ao procedimento de biopsia realizada de forma ambulatorial, podendo causar ardor e dor no local da biopsia e eventualmente inflamação local de pele após o procedimento.

Estará garantido o sigilo e confidencialidade a todos os participantes.

Em caso de eventuais intercorrências decorrentes do estudo, os pacientes serão atendidos e seguidos no Ambulatório de Dermatologia do Hospital das Clínicas da Universidade de São Paulo.

Em relação ao material coletado através de biópsias realizadas no Ambulatório de Dermatologia do Hospital das Clínicas de São Paulo (USP) serão enviadas, armazenadas, processadas e analisadas no laboratório "Kennedylab" do Departamento de Neurologia da Universidade de Minnesota-Estados Unidos (EUA).

O paciente tem plena liberdade de recusar-se a participar ou retirar o seu consentimento em qualquer fase da pesquisa sem penalização alguma.

O participante receberá uma via do termo de consentimento após ler, entender o termo e tirar suas dúvidas.

Explicitação das garantias de ressarcimento por despesas decorrentes da pesquisa e explicitação da garantia de indenização por eventuais danos decorrentes da pesquisa.

Em qualquer etapa do estudo, você terá acesso aos profissionais responsáveis pela pesquisa para esclarecimento de dúvidas. O principal investigador é o Dr Ricardo Romiti que pode ser encontrado no endereço Av. Dr. Eneias de, 255, Telefone(s) 2661-3976 OU 2661-8002, e-mail: rromiti@hotmail.com. Se você tiver alguma consideração ou dúvida sobre a ética da pesquisa, entre em contato com o Comitê de Ética em Pesquisa (CEP) – Rua Ovídio Pires de Campos, 225 – 5º andar – tel: (11) 2661-7585, (11) 2661-1548, (11) 2661-1549; e-mail: cappesq.adm@hc.fm.usp.br

Fui suficientemente informado a respeito do estudo "Avaliação morfológica e quantificação da densidade de fibras nervosas dermoepidérmicas e análise dos neuropeptídeos no couro cabeludo sintomático de pacientes com Dermatomiosite".

Eu discuti as informações acima com o Pesquisador Responsável Dr. Ricardo Romiti sobre a minha decisão em participar nesse estudo. Ficaram claros para mim os objetivos, os procedimentos, os potenciais desconfortos e riscos e as garantias. Estou de acordo em doar minhas biópsias para que sejam enviadas para a Universidade de Minnesota-Estados Unidos e que lá sejam armazenadas, processadas e analisadas no laboratório "kennedylab". Concordo voluntariamente em participar deste estudo, assino este termo de consentimento e recebo uma via rubricada pelo pesquisador.

Data____/____/_____
Assinatura do participante /representante legal

Nome do participante/representante legal

-- Data ____/____/_____
Assinatura do responsável pelo estudo

Nome resumido do projeto: Avaliação morfológica e quantificação da densidade de fibras nervosas dermoepidérmicas	**Confidencial**
Termo de Consentimento Livre e Esclarecido versão 1.2 de 01 de abril de 2021	
Nome do pesquisador:Dr. Ricardo Romiti Hospital Das Clínicas Da Faculdade De Medicina Da USP	
	Rubrica do Participante da Pesquisa/Rrepresentante legal Rubrica do Investigador Responsável

ANEXO C Protocolo de pesquisa dados epidemiológicos

1) Nome do Paciente:
___

2) RG HC:
___

3) Sexo: □ Masculino □ Feminino

4) Idade:_____

Dados clínicos

1) Início do seguimento:_____

2) Tempo de seguimento:_____

3) Comorbidades: _____

4) Manifestações dermatológicas:

5) Intensidade do prurido em couro cabeludo segundo a (EVA)

6) Características do prurido em couro cabeludo

ANEXO D – Escala visual analógica (EVA)

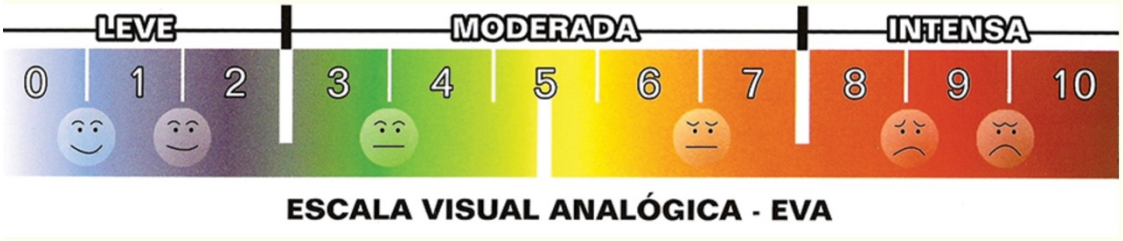

Questione-o:

a) Se não tiver prurido, a classificação é **zero**.

b) Se o prurido for moderado, seu nível de referência é **cinco**.

c) Se for intenso, o pior prurido da sua vida, seu nível de referência é **dez**.

9 REFERÊNCIAS

Adams-Gandhi LB, Boyd A, King LE Jr. Diagnosis and management of dermatomyositis. *Compreh Therapy*. 1996;22(3):156-64.

Andersson C, Guttorp P, Särkkä A. Discovering early diabetic neuropathy from epidermal nerve fiber patterns. Stat Med. 2016 Oct 30;35(24):4427-4442. doi: 10.1002/sim.7009. Epub 2016 Jun 16. PMID: 27311590.

Antunes SL, Liang Y, Neri JA, Haak-Frendscho M, Johannson O. The expression ofNGFr and PGP 9.5 in leprosy reactional cutaneous lesions. An assessment of the nerve fiber status using immunostaining. *Arq Neuropsiquiatr*. 2003;61;346-352.

Arck PC, Handjiski B, Peters EMJ, et al. Stress inhibits hair growth in mice by induction of premature catagen development and deleterious perifollicular inflammatory events via neuropeptide substance P-dependent pathways. *Am J Pathol*. 2003;162:803-14.

Aussy A, Boyer O, Cordel N. Dermatomyositis and immune-mediated necrotizing myopathies: a window on autoimmunity and cancer. *Front Immunol.* 2017;8:992. doi:10.3389/fimmu.2017.00992

Barth Z, Nomeland Witczak B, Schwartz T, et al. In juvenile dermatomyositis, heart rate variability is reduced, and associated with both cardiac dysfunction and markers of inflammation: a cross sectional study median 13.5 years after symptom onset. *Rheumatology* (Oxford). 2016;55(3):535-43. doi: 10.1093/rheumatology/kev376

Bedrin KO, Dougherty C. Cephalgia Alopecia. *Curr Pain Headache Rep.* 2020;24(9):46. doi: 10.1007/s11916-020-00880-w.

Beiswenger KK, Calcutt NA, Mizisin AP. Epidermal Nerve fiber quantification in the assessment of diabetic neuropathy. *Acta Histochem*. 2008;110(5):351-62. doi: 10.1016/j.acthis.2007.12.004.

Bendewald MJ, Wetter DA, Li X, Davis MD. Incidence of dermatomyositis and clinically amyopathic dermatomyositis: a population-based study in Olmsted County, Minnesota. *Arch Dermatol.* 2010;146(1):26-30. https://doi.org/10.1001/archdermatol.2009.328.

Betteridge Z, McHugh N. Myositis-specific autoantibodies: an important tool to support diagnosis of myositis. *J Intern Med.* 2016;280(1):8-23. doi: 10.1111/joim.12451

Betteridge ZE, Gunawardena H, McHugh NJ. Novel autoantibodies and clinical phenotypes in adult and juvenile myositis. *Arthritis Res Ther*. 2011;13(2):209.

Bin Saif GA, Ericson ME, Yosipovitch G. The itchy scalpscratching for an explanation. *Exp Dermatol*. 2011;20(12):959-68. doi: 10.1111/j.1600-0625.2011.01389.x.

Bitar C, Maghfour J, Ho-Pham H, Stumpf B, Boh E. Apremilast as a potential treatment for moderate to severe dermatomyositis: a retrospective study of 3 patients. *JAAD Case Rep.* 2019;5(2):191-4.

Bogdanov I, Kazandjieva J, Darlenski R, Tsankov N. Dermatomyositis: Current concepts. Clin Dermatol. 2018 Jul-Aug;36(4):450-458. doi: 10.1016/j.clindermatol.2018.04.003. Epub 2018 Apr 12. PMID: 30047429.

Bohan A, Peter JB. Polymyositis and dermatomyositis (first part). *N Engl J Med.* 1975;292:344e7.

Bohan A, Peter JB. Polymyositis and dermatomyositis (second part). *N Engl J Med.* 1975;292:403e7.

Briani C, Doria A, Sarzi-Puttini P, Dalakas MC. Update on idiopathic inflammatory myopathies. *Autoimmunity*. 2006;39:161e70.

Callen JP. Collagen vascular diseases. *J Am Dermatol*. 2004;51:427-39.

Callen JP. Cutaneous manifestations of dermatomyositis and their management. *Curr Rheumatol Rep*. 2010;12(3):192-7. https://doi.org/10.1007/s1192 6-010-0100-7.

Callen JP. Dermatomyositis. *Lancet*. 2000;355:53-7.

Casciola-Rosen L, Mammen AL. Myositis autoantibodies. *Curr Opin Rheumatol.* 2012;24(6):602-8.

Cassano N, Amerio P, D'Ovidio R, Vena GA. Hair disorders associated with 302 autoimmune connective tissue diseases. *G Ital Dermatol Venereol.* 2014;149:555-65.

Cauna N. The free penicillate nerve endings of the human hairy skin. *J Anat.* 1973;115:277-88.

Chao CC, Sun HY, Chang YC, Hsieh ST. Painful neuropathy with skin denervation after prolonged use of linezolid. *J Neurol Neurosurg Psychiatr*. 2008;79:97-9.

Charlton D, Moghadam-Kia S, Smith K, Aggarwal R, English JC III, Oddis CV. Refractory cutaneous dermatomyositis with severe scalp pruritus responsive to apremilast. *J Clin Rheumatol.* 2019.

Cobos GA, Femia A, Vleugels RA. Dermatomyositis: An Update on Diagnosis and Treatment. *Am J Clin Dermatol.* 2020;21(3):339-53. doi: 10.1007/s40257-020-00502-6.

Craig ADB. Pain mechanisms: labeled lines versus convergence in central processing. *Annu Rev Neurosci*. 2003;26:1-30.

Dalakas MC, Pezeshkpour GH, Gravell M, Sever JL. Polymyositis associated with AIDS retrovirus. *JAMA*. 1986;256:2381-3.

Dalakas MC. Inflammatory muscle diseases. *N Engl J Med.* 2015;372(18):1734-47. doi: 10.1056/NEJMra1402225

Davidson S, Zhang X, Yoon CH, Khasabov SG, Simone DA, Giesler GJ. The itchproducing agents histamine and cowhage activate separate populations of primate spinothalamic tract neurons. *J Neurosci.* 2007;27:10007-14.

Devigili G, Tugnoli V, Penza P, et al. The diagnostic criteria for small fibre neuropathy: from symptoms to neuropathology. *Brain*. 2008;131:1912-25.

DeWane ME, Waldman R, Lu J. Dermatomyositis: clinical features and pathogenesis. *J Am Acad Dermatol.* 2020;82(2):267-81. doi: 10.1016/j.jaad.2019.06.1309.

Dhand A, Aminoff MJ. The biology of itch. *Brain*. 2014;137:313-32.

Dimitriadou V, Buzzi MG, Theoharides TC, Moskowitz MA. Ultrastructural evidence for neurogenically mediated changes in blood vessels of the rat dura mater and tongue following antidromic trigeminal stimulation. *Neuroscience*. 1992;48(1):187-203.

Dourmishev LA, Dourmishev AL, Schwartz RA. Dermatomyositis: cutaneous manifestations of its variants. *Int J Dermatol*. 2002;41:625-30.

Drake LA, Dinehart CSM, Farmer ER, Goltez RW, Graham GF, Hordinsky MK, LewisCW, Pariser DM, Skouge JW, Webster SB, Whitaker DC, Butler B, Lowery B. Guide-lines of care for dermatomyositis. *J Am Acad Dermatol*. 1996;34:824-9.

Eedy DJ. *Neuropeptides in skin*. *Br J Dermatol.* 1993;128:597-605.

Fiorentino D, Chung L, Zwerner J, et al. The mucocutaneous and systemic phenotype of dermatomyositis patients with antibodies to MDA5 (CADM-140): a retrospective study. *J Am Acad Dermatol*. 2011;65(1):25-34.

Galimberti F, Li Y, Fernandez AP. Clinically amyopathic dermatomyositis: clinical features, response to medications and malignancy-associated risk factors in a specific tertiary-carecentre cohort. *Br J Dermatol*. 2016;174(1):158-64. https://doi.org/10.1111/bjd.14227.

Gao S, Luo H, Zhang H, Zuo X, Wang L, Zhu H. Using multi-omics methods to understand dermatomyositis/polymyositis. *Autoimmun Rev*. 2017;16(10):1044-8. doi: 10.1016/j.autrev.2017.07.021

Goreshi R, Chock M, Foering K, et al. Quality of life in dermatomyositis. *J Am Acad Dermatol.* 2011;65(6):1107-16. doi: 10.1016/j.jaad.2010.10.016

Grewe M, Vogelsang K, Ruzicka T, Stege H, Krutmann J. Neurotrophin-4 production by human epidermal keratinocytes: increased expression in atopic dermatitis. *J Invest Dermatol*. 2000;114:1108-12.

Guseinova D, Consolaro A, Trail L, Ferrari C, Pistorio A, Ruperto N, et al. Comparison of clinical features and drug therapies among European and Latin American patients with juvenile dermatomyositis. *Clin Exp Rheumatol.* 2011;29:117-24.

Gwathmey KG. Sensory polyneuropathies. *Continuum* (Minneap Minn). 2017;23(5):1411-36.

Hagman JH, Bianchi L, Capione E, Vidolin AP, Chimenti S. Dermatomyositis associ- ated with ovarian transitional cell carcinoma. *J Am Dermatol*. 2001;45:642-3.

Handwerker HO. Microneurography of pruritus. *Neurosci Lett*. 2010;470:193-6.

Hausmanowa-Petrusewicz I, Kowalska-Oledzka E, Miller FW, Jarzabek-Chorzelska M, Targoff IN, Blaszczyk-Kostanecka M, Jablonska S. Clinical, serologic, and im- munugenetic features in polish patients with idiopathic inflamatory myophathies.*Arthritis Rheum*.1997;40:1257-66.

Hendrix S, Picker B, Liezmann C, Peters EM. Skin and hair follicle innervation in experimental models: a guide for the exact and reproducible evaluation of neuronal plasticity*. Exp Dermatol*. 2008;17:214-27.

Hengstman GJD, Van Venrooij WJ, Vencovsky J, Moutsopoulos HM, Van Engelen BGM. The relative prevelance of dermatomyositis and polymyositis in Europe exhibits a latitudinal. *Ann Rheum Dis*. 2000;59:141-2.

Herrmann DN, McDermott MP, Henderson D, Chen L, Akowuah K, Schifitto G. Epi- dermal nerve fiber density, axonal swellings and QST as predictors of HIV distal sensory neuropathy. *Muscle Nerve*. 2004;29;420-7.

Hordinsky M, Worel S, Won SL, Ericson M. Endothelial localization of substance P (SP) in innervated and noninnervated blood vessels in the scalp of skin of patients with scalp burning, pain, and hair loss. *J Inves Dermatol*. 1999;108:655.

Hordinsky MK, Ericson M. Hair innervation and vasculature. *Exp Dermatol*. 1999;8:314.

Hurliman E, Groth D, Wendelschafer-Crabb G, Kennedy WR, Kavand S, Ericson M, Hordinsky M. Small fiber neuropathy in a patient with dermatomyositis and severe scalp pruritus. *Br J Dermatol*. 2017;176(1):209-11. doi: 10.1111/bjd.14678.

Iaccarino L, Ghirardello A, Bettio S, Zen M, Gatto M, Punzi L et al. The clinical features, diagnosis and classification of dermatomyositis. *J Autoimmun*. 2014;48-49:122-7.

Jäger C, Sirvent N, Rabasse N, Soler C, Sebag F, Boutte P, Lacour JP. Dermatomyosite juvénile dans la région niçoise. Etude rétrospective 1991-2001. *Ann Dermatol Venereol*. 2002;129:1120-4.

Jasso-Olivares J, Diaz-Gonzalez JM, Miteva M. Horizontal and vertical sections of scalp biopsy specimens from dermatomyositis patients with scalp involvement. *J Am Acad Dermatol.* 2018;78(6):1178-84. doi: 10.1016/j.jaad.2018.01.031.

Jasso-Olivares JC, Tosti A, Miteva M, Domínguez-Cherit J, Díaz-González JM. Clinical and dermoscopic features of the scalp in 31 patients with dermatomyositis. *Skin Appendage Disord.* 2017;3(3):119-24. doi: 10.1159/000464469.

Jorizzo JL. Dermatomyositis. In: Bologna J, Jorizzo JL, Rapini RP. *Dermatology*. London: Mosby; 2003. v.1, p.615-23.

Jorizzo JL. Dermatomyositis: practical aspects. *Arch Dermatol.* 2002;138(1):114-6.

Kang EH, Nakashima R, Mimori T, et al. Myositis autoantibodies in Korean patients with inflammatory myositis: anti-140-kDa polypeptide antibody is primarily associated with rapidly progressive interstitial lung disease independent of clinically amyopathic dermatomyositis. *BMC Musculoskelet Disord*. 2010;11:223. doi: 10.1186/1471-2474-11-223

Kanitakis J. Anatomy, histology and immunohistochemistry of normal human skin. *Eur J Dermatol EJD*. 2002;12:390-9; quiz 400.

Kanitakis J. Immunohistochemistry of normal human skin. In: Kanitakis J, Vassileva S, Woodley D, editors. *Diagnostic Immunohistochemistry of the skin.* An illustrated text. London: Chapman & Hall Med; 1998 p.38-51.

Kasteler JS, Callen JP. Scalp involvement in dermatomyositis. Often overlooked or misdiagnosed. *JAMA*. 1994;272(24):1939-41.

Kennedy WR, Wendelschafer-Crabb G, Brelje T. Innervation and vasculature of human sweat glands: an immunohisto chemistry laser scanning confocal fluorescence microscopy study. *J Neurosci*. 1994;14:6825-33.

Kennedy WR, Wendelschafer-Crabb G, Johnson T. Quantification of epidermal nerves in diabetic neuropathy. *Neurology*. 1996;47:1042-8.

Kennedy WR, Wendelschafer-Crabb G. The innervation of human epidermis. *J Neurol Science*. 1993;115:184-90.

Kennedy WR. Opportunities afforded by the study of unmyelinated nerves in skin and other organs. *Muscle Nerve*. 2004;29:756-67.

Kimball AB, Summer RM, Turner M, Dugan EM, Hicks J, Miller FW, et al. Magnetic resonance imaging detection of occult skin and subcutaneous abnormalities in juvenile dermatomyositis*. Arthritis Rheum*. 2000;43:1866-73.

Koler RA, Montemarano A. Dermatomyositis. *Am Fam Physician*. 2001;64:1565-72.

Kolla AM, Liu L, Shaw K, Shapiro J, Femia A, Lo Sicco K. A narrative review of therapies for scalp dermatomyositis. *Dermatol Ther.* 2021;34(6):e15138. doi: 10.1111/dth.15138.

Kovacs SO, Kovacs SC. Dermatomyositis. *J Am Acad Dermatol*. 1998;39:899-920.

Kurtzman DJB, Vleugels RA. Anti-melanoma differentiationassociated gene 5 (MDA5) dermatomyositis: a concise review with an emphasis on distinctive clinical features. *J Am Acad Dermatol.* 2018;78(4):776-85. https://doi.org/10.1016/j. jaad.2017.12.010.

Lacour JP, Dubois D, Pisani A, Ortonne JP. Anatomical mapping of Merkel cells in normal human adult epidermis. *Br J Dermatol.* 1991;125: 535-42.

Lauria G, Lombardi R, Camozzi F, Devigili G. Skin biopsy for the diagnosis of peripheral neuropathy. *Histopathology*. 2009;54:273-85.

Lauria G. Innervation of the human epidermis. A historical review. *Ital J Neurol. Sci*. 1999;20:63-70

Laverdet B, Danigo A, Girard D, Magy L, Demiot C, Desmoulière A. Skin innervation: important roles during normal and pathological cutaneous repair. *Histol Histopathol*. 2015;30(8):875-92. doi: 10.14670/HH-11-610.

Lister RK, Cooper ES, Paige DG. Papules and pustules of the elbows and knees: an uncommon clinical sign of dermatomyositis in oriental children. *Pediatr Dermatol*. 2000;17(1):37-40.

Lotti T, Hautmann G, Panconesi E. Neuropeptides in skin. *J Am Acad Dermatol*. 1995;33:482-96.

Luo YB, Mastaglia FL. Dermatomyositis, polymyositis and immunemediated necrotising myopathies. *Biochim Biophys Acta*. 2015;1852(4):622-32.

Mainetti C, Terziroli Beretta-Piccoli B, Selmi C. Cutaneous manifestations of dermatomyositis: a comprehensive review. *Clin Rev Allergy Immunol.* 2017;53(3):337-56. doi: 10.1007/s12016-017-8652-1

Malik A, Hayat G, Kalia JS, Guzman MA. Idiopathic inflammatory myopathies: clinical approach and management*. Front Neurol*. 2016;7:64.

Malmberg AB, Mizisin AP, Calcutt NA, von Stein T, Robbins WR, Bley KR. Reduced heat sensitivity and epidermal nerve fiber immunostaining following single applications of a highconcentration capsaicin patch. *Pain*. 2004;111:360-7.

Mariampillai K, Granger B, Amelin D, et al. Development of a new classification system for idiopathic inflammatory myopathies based on clinical manifestations and myositis-specific autoantibodies. *JAMA Neurol.* 2018;75(12):1528-37. doi: 10.1001/jamaneurol.2018.2598

Marques-da-Costa J. Ceratose seborreia. In: Ramos-e-Silva M, Campos-do-Carmo G, Marques-da-Costa J. *Fundamentos de dermatoscopia*. Rio de Janeiro: Atheneu; 2012. p.163-72.

Meyer A, Meyer N, Schaeffer M, Gottenberg JE, Geny B, Sibilia J. Incidence and prevalence of inflammatory myopathies: a systematic review. *Rheumatology (*Oxford*).* 2015;54(1):50-63.

Misery L, Sibaud V, Ambronati M, Macy G, Boussetta S, Taieb C. Sensitive scalp: does this condition exist? An epidemiological study. *Contact Dermatitis*. 2008;58:234-8.

Miyake Z, Ishii A, Okiyama N, Tamaoka A. Amyopathic dermatomyositis combined with peripheral neuropathy. *BMJ Case Rep*. 2020;13(11):e237250. doi: 10.1136/bcr-2020-237250.

Muro Y, Sugiura K, Akiyama M. Cutaneous manifestations in dermatomyositis: key clinical and serological features a comprehensive review. *Clin Rev Allergy Immunol.* 2016;51(3):293-302.

Namer B, Carr R, Johanek LM, Schmelz M, Handwerker HO, RingkampM. Separate peripheral pathways for pruritus in man. *J Neurophysiol.* 2008;100:2062-9.

Nolano M, Simone DA, Wendelschafer-Crabb G, Johnson T, Hazen E, Kennedy WR.*Topical capsaicin in humans: parallel loss of epidermal nerve fibers and pain sensation*. *Pain.* 1999;81:135-45.

Nousari HC, Ha VT, Laman SD, et al. Centripetal flagellate erythema: a cutaneous manifestation associated with dermatomyositis. *J Rheumatol*. 1999;26(3):692-5.

Oaklander AL, Cohen SP, Raju SV. Intractable postherpetic itch and cutaneous deafferentation after facial shingles. *Pain*. 2002;86:9-12.

Oaklander AL. Mechanisms of pain and itch caused by herpes Zoster (shingles). *J Pain*. 2008;9:S10-8.

Ogawa-Momohara M, Muro Y, Kono M, Akiyama M. Prognosis of dysphagia in dermatomyositis. *Clin Exp Rheumatol*. 2019;37(1):165.

Okada S, Weatherhead E, Targoff IN, Wesley R, Miller FW. Global surface ultraviolet radiation intensity may modulate the clinical and immunologic expression of autoimmune muscle disease. *Arthritis Rheum*. 2003;48:2285-93.

Orstavik K, Norheim I, Jorum E. Pain and smallfiber neuropathy in patients with hypothyroidism. *Neurology*. 2006;67:786-91.

Ortegosa LCM, Romiti R, Duarte AA. Dermatomiosite. In: Belda Junior W, Chiacchio N di, Criado PR. Tratado de dermatologia. São Paulo: Atheneu; 2010. v.2, p.695-713.

Ortigosa LCM, Reis VMS. Dermatomiosite. *An Bras. Dermatol.* 2008;83(3):247-59.

Ortiz-Santamaria V, Babot A, Ferrer C. Anti-MDA5-positive dermatomyositis: an emerging entity with a variable clinical presentation. *Scand J Rheumatol.* 2017;46(6):509-11. doi:10.1080/03009742.2017.1340512

Pachman LM, Lipton R, Ramsey-Goldman R, et al. History of infection before the onset of juvenile dermatomyositis: results from the National Institute of Arthritis and Musculoskeletal and Skin Diseases Research Registry. *Arthritis Rheum.* 2005;53(2):166-72.

Pachman LM, Litt DL, Rowley AH, et al.: Lack of detection of enteroviral RNA or bacterial DNA in magnetic resonance imaging-directed muscle biopsies from twenty children with active untreated juvenile dermatomyositis. *Arthritis Rheum*. 1995;38:1513-8.

Pellissier JF, Civatte M, Fernandez C, Bartoli C, Chetaille B, Schleinitz N, Figarela- Branger DF. La dermatomyosite et la polymyosite. *Rev Neurol* (Paris). 2002;158(10):934-47.

Peloro TM, Miller OF 3rd, Hahn TF, Newman ED. Juvenile dermatomyositis: a retrospective review of a 30-year experience. *J Am Acad Dermatol*. 2001;45(1):28-34.

Peters EM, Botchkarev VA, Botchkareva NV, Tobin DJ, Paus R. Hair cycle-associated remodeling of the peptidergic innervation of murine skin, and hair growth modulation by neuropeptides. *J Invest Dermatol*. 2001;116:236-45.

Peters EM, Ericson ME, Hosoi J, Seiffert K, Hordinsky MK, Ansel JC, Paus R, Scholzen TE. Neuropeptide control mechanisms in cutaneous biology: physiological and clinical significance. J Invest Dermatol. 2006 Sep;126(9):1937-47. doi: 10.1038/sj.jid.5700429. PMID: 16912691.

Peters EM, Hendrix S, Gölz G, Klapp BF, Arck PC, Paus R. Nerve growth factor and its precursor differentially regulate hair cycle progression in mice. J Histochem Cytochem. 2006 Mar;54(3):275-88. doi: 10.1369/jhc.4A6585.2005. Epub 2005 Jul 11. PMID: 16009967.

Peters MJ, Bakkers M, Merkies IS, Hoeijmakers JG, van Raak EP, Faber CG. Incidence and prevalence of small-fiber neuropathy. *Neurology*. 2013;81:1356-60.

Provitera V, Nolano M, Pagano A, Caporaso G, Stancanelli A, Santoro L. Myelinatednerve endings in human skin. *Muscle Nerve*. 2007;35:767-75.

Rider LG, Aggarwal R, Machado PM, Hogrel JY, Reed AM, Christopher-Stine L, et al. Update on outcome assessment in myositis. *Nat Rev Rheumatol.* 2018;14:303-18.

Ringkamp M, Schepers RJ, Shimada SG, Johanek LM, Hartke TV, Borzan J, et al. A role for nociceptive, myelinated nerve fibers in itch sensation. *J Neurosci.* 2011;31:14841-9.

Ross SE, Mardinly AR, McCord AE, et al. Loss of inhibitory interneurons in the dorsal spinal cord and elevated itch in Bhlhb5 mutant mice. *Neuron*. 2010;25(65):886-98.

Saperstein DS. Small Fiber Neuropathy. Neurol Clin. 2020 Aug;38(3):607-618. doi: 10.1016/j.ncl.2020.04.001. PMID: 32703472.

Satoh M, Tanaka S, Ceribelli A, Calise SJ, Chan EKL. A comprehensive overview on myositis-specific antibodies: new and old biomarkers in idiopathic inflammatory myopathy. *Clin Rev Allergy Immunol*. 2017;52(1):1-19. doi: 10.1007/s12016-015-8510-y

Schlecht N, Sunderkötter C, Niehaus S, Nashan D. Update on dermatomyositis in adults. *J Dtsch Dermatol Ges.* 2020;18(9):995-1013. doi: 10.1111/ddg.14267.

Schmelz M, Schmidt R, Bickel A, Handwerker HO, Torebjörk HE. Specific C-recep- tors for itch in human skin. *J Neurosci*. 1997;17:8003-8.

Schmidt J. Current classification and management of inflammatory myopathies. *J Neuromuscul Dis*. 2018;5(2):109-29. doi:10.3233/JND-18030818.

Schwartz T, Diederichsen LP, Lundberg IE, Sjaastad I, Sanner H. Cardiac involvement in adult and juvenile idiopathic inflammatory myopathies. *RMD Open*. 2016;2(2):e000291. doi: 10.1136/rmdopen-2016-000291.

Scribner M. Diabetes and pruritus of the scalp. *JAMA*. 1977;237:1559.

Smith AG, Ramachandran P, Tripp S, Singleton JR. Epidermal nerve innervation in impaired glucose tolerance and diabetes-associated neuropathy. *Neurology*. 2001;57:1701-4.

Smoyer-Tomic KE, Amato AA, Fernandes AW. Incidence and prevalence of idiopathic inflammatory myopathies among commercially insured, medicare supplemental insured, and medicaid enrolled populations: administrative claims analysis. *BMC Musculoskelet Disord.* 2012;13:103.

Snider WD, McMahon SB. Tackling pain at the source: new ideas about nociceptors. *Neuron.* 1998;20:629-32.

Sopacua M, Hoeijmakers JGJ, Merkies ISJ, Lauria G, Waxman SG, Faber CG. Small-fiber neuropathy: expanding the clinical pain universe. *J Peripher Nerv Syst*. 2019;24(1):19-33. doi: 10.1111/jns.12298.

Ständer S, Steinhoff M, Schmelz M, Weisshaar E, Metze D, Luger T. Neurophysiology of pruritus: cutaneous elicitation of itch. *Arch Dermatol*. 2003;139:1463-70.

Steinhoff M, Vergnolle N, Young SH, et al. Agonists of proteinase-activated receptor 2 induce inflammation by a neurogenic mechanism. *Nat Med*. 2000;6:151-8.

Sugimoto Y, Iba Y, Nakamura Y, Kayasuga R, Kamei C. Pruritus-associated response mediated by cutaneous histamine H3 receptors. *Clin Exp Allergy*. 2004;34:456-9.

Sung YT, Wu JS. The Visual Analogue Scale for Rating, Ranking and Paired-Comparison (VAS-RRP): a new technique for psychological measurement. *Behav Res Methods*. 2018;50(4):1694-715. doi: 10.3758/s13428-018-1041-8.

Suzuki S, Uruha A, Suzuki N, Nishino I. Integrated diagnosis project for inflammatory myopathies: an association between autoantibodies and muscle pathology. *Autoimmun Rev.* 2017;16(7):693-700. doi: 10.1016/j.autrev.2017.05.003

Thaisetthawatkul P, Lyden E, Americo Fernandes J Jr, Herrmann DN. Prediabetes, diabetes, metabolic syndrome, and small fiber neuropathy. *Muscle Nerve*. 2020;61(4):475-9. doi: 10.1002/mus.26825.

Thompson C, Piguet V, Choy E. The pathogenesis of dermatomyositis. *Br J Dermatol.* 2018;179(6):1256-62. doi: 10.1111/bjd.15607.

Tilstra JS, Prevost N, Khera P, English JC. Scalp dermatomyositis revisited. *Arch Dermatol.* 2009;145(9):1062-3.

Trüeb RM. Dermatomyositis. *Dermatol Ther*. 2001;14:70-80.

Tseng MT, Hsieh SC, Shun CT, et al. Skin denervation and cutaneous vasculitis in systemic lupus erythematosus. *Brain*. 2006;129:977-85.

Twycross R, Greaves MW, Handwerker H, Jones EA, Libretto SE, Szepietowski JC,et al. Itch: scratching more than the surface. *QJM*. 2003;96:7-26.

Udkoff J, Cohen PR. Amyopathic dermatomyositis: a concise review of clinical manifestations and associated malignancies. *Am J Clin Dermatol.* 2016;17(5):509-18. doi: 10.1007/s40257-016-0199-z.

Venalis P, Lundberg IE. Immune mechanisms in polymyositis and dermatomyositis and potential targets for therapy. *Rheumatology* (Oxford). 2014;53 (3):397-405.

Vogt A, McElwee KJ, Blume-Peytavi U. Hair cycling. In: Blume-Peytavi U, Tosti A, Whiting D, Trüeb R. *Hair and growth disorders.* Berlin: Springer; 2008. p.10-12.

Wang L, Hilliges M, Jernberg T, Wiegleb-Edstrom D, Johansson O. Protein gene product 9.5-immunoreactive nerve fibres and cells in human skin. *Cell Tissue Res.* 1990;261:25-33.

Wolstencroft PW, Casciola-Rosen L, Fiorentino DF. Association between autoantibody phenotype and cutaneous adverse reactions to hydroxychloroquine in dermatomyositis. *JAMA Dermatol*. 2018;154(10):1199-203. doi: 10.1001/jamadermatol.2018.2549

Wolstencroft PW, Fiorentino DF. Dermatomyositis clinical and pathological phenotypes associated with myositis-specific autoantibodies. *Curr Rheumatol Rep.* 2018;20(5):28. doi: 10.1007/s11926-018-0733-5

Wong D, Kea B, Pesich R, et al. Interferon and biologic signatures in dermatomyositis skin: specificity and heterogeneity across diseases. *PLoS ONE.* 2012;7(1):e29161. doi: 10.1371/journal.pone.0029161

Wu JQ, Lu MP, Reed AM. Juvenile dermatomyositis: advances in clinical presentation, myositis-specific antibodies and treatment. *World J Pediatr*. 2020;16(1):31-43. doi: 10.1007/s12519-019-00313-8.

Zhou L. Small Fiber Neuropathy. Semin Neurol. 2019 Oct;39(5):570-577. doi: 10.1055/s-0039-1688977. Epub 2019 Oct 22. PMID: 31639840.

Żychowska M, Reich A. Dermoscopy and trichoscopy in dermatomyositis-a cross-sectional study. *J Clin Med.* 2022;11(2):375. doi: 10.3390/jcm11020375.