

ELIZA KAORI UENISHI

**Avaliação de massas cardíacas pela
ecocardiografia com perfusão em tempo real**

Tese apresentada à Faculdade de Medicina da
Universidade de São Paulo para obtenção do
título de Doutor em Ciências.

Programa de: Cardiologia

Orientador: Prof. Dr. Wilson Mathias Junior

São Paulo

2010

Dados Internacionais de Catalogação na Publicação (CIP)

Preparada pela Biblioteca da
Faculdade de Medicina da Universidade de São Paulo

©reprodução autorizada pelo autor

Uenishi, Eliza Kaori

Avaliação de massas cardíacas pela ecocardiografia com perfusão em tempo real / Eliza Kaori Uenishi. -- São Paulo, 2010.

Tese(doutorado)--Faculdade de Medicina da Universidade de São Paulo.
Programa de Cardiologia.

Orientador: Wilson Mathias Junior.

Descritores: 1.Neoplasias cardíacas 2.Massas cardíacas 3.Trombos 4.Perfusão
5.Ecocardiografia sob estresse 6.Microbolhas 7.Contraste

USP/FM/DBD-519/10

DEDICATÓRIA

A meu esposo, Carlos Arnulfo Ariza La Rotta, amigo, companheiro de toda a vida, sempre me estimulou a seguir em frente. Sua dedicação e o caráter foram fundamentais para vencer mais uma etapa de minha vida.

A meu filho Kenzo, que compartilhou esta tese desde o início, muitas vezes, foi privado de atenção, sempre retornou com palavras de amor.

Ao meu pai (*in memoriam*) Toyoji Uenishi, exemplo de perseverança que, com sua sabedoria, sempre soube me orientar. À minha mãe, Yoshiko Uenishi, pelo amor e carinho, sempre me fez sentir especial.

A meus irmãos Nozomi, Satoru, Ayumi e Harumi, meu agradecimento eterno por existirem.

Aos pacientes, que tornaram possível a realização deste estudo.

AGRADECIMENTOS ESPECIAIS

Ao Prof. Dr. Wilson Mathias Júnior, que me ajudou a concretizar e conquistar mais uma fase de minha vida.

À Prof. Dra. Jeane Mike Tsutsui, que de uma forma muito intelectual e peculiar, consegue transmitir segurança e profissionalismo.

À Dra Márcia Azevedo Caldas, co-orientadora e mestra, sempre, em todos os momentos foi amiga, fornecendo-me segurança e respeito.

À Prof. Dra. Vera Demarchi Aiello, que de forma muito humana e profissional, orientou e ensinou-me sobre vascularização dos tumores.

À Dra Maria Cristina D. Abduch, amiga, competente, fiel, exemplo de dedicação, honestidade e perseverança, por me ajudar neste momento muito especial.

Ao Prof. Dr. José Lázaro Andrade, meu mestre, amigo e um exemplo de profissional. Minha eterna gratidão e admiração.

À Dra Ana Lúcia Martins Arruda, minha amiga, que me ajudou e orientou em todos os momentos.

À Dra. Daniela Calderaro, minha amiga, minha eterna gratidão por tudo que fez por meu pai.

AGRADECIMENTOS

À minha amiga e companheira da pós-graduação Viviane Tiemi Hotta, um agradecimento especial por sua amizade, exemplo de profissionalismo e humanismo.

A Sandra Nívea R. S. Falcão, companheira da pós-graduação, amiga, ajudou a tornar possível a realização deste projeto.

Ao Fábio de Cerqueira Lário, meu amigo da pós graduação, sempre disposto a ajudar.

Aos Médicos Doutores Roberto Catani, Ricardo Lopes Ferreira, Fernando Maluf, Sérgio Ferreira Oliveira, Lauro Takeshi Kawabe, Vitor Sarli Issa, Newton Nunes, Anderson Benício, Júlio Cesar Kreling, Marcella Pontes Carrara, Ana Clara Tude Rodrigues, Sandrigo Mangini por me ajudarem fornecendo os pacientes.

Aos médicos assistentes do Setor de Ecocardiografia, minha gratidão eterna.

À equipe de enfermagem da Unidade de Ecocardiografia, em especial Enfermeiras Cristina Akiko Shirahige, Helena Leiko Ogino, Neuza Satie Misumi, Auxiliares de Enfermagem Elaine C. Rodrigues, Claudete H. S. Rocha e Ivaneide O. N. Farias pelo carinho e dedicação na procura e no apoio aos pacientes.

Às Senhoras Telma, Sandra e Eliane, funcionárias da secretaria da unidade de ecocardiografia.

Às funcionárias Neusa Rodrigues Dini, Juliana Lattari Sobrinho e Eva Malheiros G. de Oliveira, da Comissão de pós graduação.

Aos Doutores Vera M Salemi, Carlos Rochitte e Dr Caio Vianna, que fizeram parte da banca de pré qualificação e Francisco Aparecido Belfort, pelo tempo concedido para a fase de qualificação, pelas sugestões e ajuda.

Ao Dr. Rogério Bicudo, por facilitar a matrícula dos pacientes na instituição.

Ao Dr. Júlio Abramczyk, um exemplo de superioridade e de vida.

Aos Doutores Ingrid Kowatsch e ao Natanael Vilela de Moraes, por me fornecerem segurança e amizade nos momentos difíceis.

Às bibliotecárias do Hospital Sírio-Libanês, Senhoritas Rita de Cássia Ortega Borges e Adriana Mara Fonseca, pelo apoio incondicional, amigas, sempre atentas para ajudar.

Às amigas Cecília Beatriz Bittencourt V. da Cruz e Tatiana Rocha Souza, sempre fiéis, fizeram-me sorrir nos momentos diversos.

À Dra. Kitty Graziela Nobre, por me ouvir e entender nos momentos mais difíceis.

Ao Rogrigo Ricieri Tonan, por me ajudar com a confecção da figura com muita paciência e profissionalismo.

Às funcionárias Azeneth, Yennifer, Lizeth e Karina da Fundação Cardiovascular da Colômbia, pela paciência e compreensão.

À Fundação de Amparo à Pesquisa do Estado de São Paulo – FAPESP –, pelo apoio financeiro.

Enfim, gratidão eterna a todos que ajudaram, direta ou indiretamente, a tornar possível a realização deste projeto.

"Existe uma paixão pelo conhecimento, do mesmo modo que existe uma paixão pela música. Esta paixão é muito comum nas crianças, mas vai se perdendo na maioria das pessoas com o passar do tempo". Para nós, cientistas, ela permanece sempre acesa...

Normalização

Esta tese está de acordo com as seguintes normas, em vigor no momento desta publicação:

Referências: adaptado de *International Committee of Medical Journals Editors* (Vancouver).

Universidade de São Paulo. Faculdade de Medicina. Serviço de Biblioteca e Documentação. Guia de apresentação de *dissertações, teses e monografias*. Elaborado por Annelise Carneiro da Cunha, Maria Julia de A. L. Freddi, Maria F. Crestana, Marinalva de Souza Aragão, Suely Campos Cardoso, Valéria Vilhena. 2ª ed. São Paulo: Serviço de Biblioteca de Documentação; 2005.

Abreviaturas dos títulos dos periódicos de acordo com *List of Journals Indexed in Index Medicus*.

SUMÁRIO

Lista de abreviaturas	
Lista de símbolos	
Lista de figuras e gráficos	
Lista de tabelas	
Resumo	
<i>Summary</i>	

INTRODUÇÃO	1
Tumores cardíacos primários	3
<i>Tumores cardíacos benignos</i>	3
<i>Tumores cardíacos malignos</i>	6
Tumores cardíacos secundários ou metástases	7
<i>Meios de disseminação</i>	9
Trombos cardíacos	11
Diagnóstico diferencial das massas cardíacas	12
Ecocardiografia com avaliação da perfusão em tempo real	15
OBJETIVO	24
CASUÍSTICA E MÉTODOS	26
Casuística	27
Métodos	28
Critério de inclusão	28
Critérios de exclusão	28
Ecocardiografia com perfusão em tempo real	29
<i>Preparo dos contrastes</i>	29
<i>Preparo do paciente e ajuste do aparelho</i>	30
<i>Protocolo</i>	31
Ecocardiografia sob estresse com perfusão em tempo real (pico)	32
Determinação qualitativa da perfusão das massas	33
Determinação quantitativa da perfusão das massas	34
Determinação diagnóstica das massas	37
Análise estatística	38

RESULTADOS	40
Análise qualitativa de perfusão	49
Análise quantitativa de perfusão	54
<i>Curva ROC das variáveis ecocardiográficas de perfusão nos grupos de tumores e trombos realizados em repouso</i>	54
<i>Variáveis ecocardiográficas de perfusão sem o uso de dipiridamol (basal)</i>	56
<i>Curva ROC das variáveis ecocardiográficas de perfusão com o uso de dipiridamol na comparação entre os grupos de tumores malignos e benignos (32 pacientes)</i>	57
<i>Variáveis ecocardiográficas de perfusão durante o repouso (basal) e estresse pelo dipiridamol (pico) dos pacientes que completaram o estudo com dipiridamol que eram portadores cardíacos (24 pacientes)</i>	64
<i>Avaliação de reserva microvascular tumoral</i>	63
DISCUSSÃO	66
Limitação do estudo	70
CONCLUSÃO	72
ANEXOS	74
REFERÊNCIAS	85

LISTAS

ABREVIATURAS

A	Intensidade acústica de platô ou volume sanguíneo
AD	Átrio direito
AE	Átrio esquerdo
AVE	Acidente vascular encefálico
$A \times \beta$	Fluxo sanguíneo miocárdico
β	Taxa de repleenchimento por microbolhas ou velocidade de fluxo
ΔD	Fração de encurtamento do ventrículo esquerdo
DDVE	Diâmetro diastólico do ventrículo esquerdo
DSVE	Diâmetro sistólico do ventrículo esquerdo
DM	Diabetes melito
DP	Desvio padrão
ECG	Eletrocardiograma
EPTR	Ecocardiografia com perfusão em tempo real
FAPESP	Fundação de Amparo à Pesquisa do Estado de São Paulo
FC	Frequência cardíaca
FEVE	Fração de ejeção do ventrículo esquerdo
HAS	Hipertensão arterial sistêmica
HC-FMUSP	Hospital das Clínicas da Faculdade de Medicina da Universidade de São Paulo
InCor	Instituto do Coração
IMC	Índice de massa corpórea
IECA	Inibidor da enzima de conversão da angiotensina
ICC	Insuficiência cardíaca congestiva
N	Quantidade de indivíduos por grupo estudado

OMS	Organização Mundial de Saúde
PAD	Pressão arterial diastólica
PAS	Pressão arterial sistólica
PESDA	Perfluorocarbon-Exposed Sonicated Dextrose and Albumin
PPVE	Parede posterior do ventrículo esquerdo
ROI	Regiões de interesse
ROC	Receiver-operator characteristic curves
SIV	Septo interventricular
t	Tempo
VD	Ventrículo direito
VE	Ventrículo esquerdo
VDF	Volume diastólico final
VSF	Volume sistólico final
vs	<i>Versus</i>
VPN	Valor preditivo negativo
VPP	Valor preditivo positivo
W ou e	Espessura do feixe de ultrassom

SÍMBOLOS

bpm	Batimentos por minuto
cm	Centímetro
dB	Decibel
kg	Quilograma
mg	Miligramma
Hz	Hertz
mL	Mililitro
mmHg	Milímetro de mercúrio
s	Segundo
μm	Micrometro
%	Porcentagem
±	Mais ou menos
<	Menor que
>	Maior que

FIGURAS E GRÁFICOS

- Figura 1** Ecocardiograma transtorácico, projeção apical 4 câmaras (A) e projeção subcostal (B), mostrando mixoma (*) em átrio esquerdo (AE) aderida no septo atrial, aspecto globoso e superfície irregular.5
- Figura 2** (A): Ecocardiograma transtorácico, projeção paraesternal eixo curto, mostrando duas massas (*) no miocárdio do ventrículo esquerdo (VE) e na (B): Imagem paraesternal longitudinal, mostrando uma massa no músculo papilar pósteromedial (*), da mesma paciente. Trata-se de uma paciente do sexo feminino, 7 anos, portadora de esclerose tuberosa e rabdomiomas múltiplos em fase de regressão..6
- Figura 3** Ecocardiograma transtorácico, projeção apical 4 câmaras (A) com massa (seta vermelha) no anel mitral, bordos bastante irregulares, conteúdo heterogêneo; projeção apical 2 câmaras (B), com um segmento da massa projetando-se para o ventrículo esquerdo (VE), na sístole. Trata-se de um sarcoma cardíaco primário.....7
- Figura 4** Ecocardiograma transtorácico, projeção apical 4 câmaras mostrando massa infiltrativa no septo interatrial (*); Trata-se de paciente do sexo feminino, 61 anos, com adenocarcinoma pulmonar metastático para a região do septo interatrial e anel aórtico.9
- Figura 5** Ecocardiograma transtorácico, projeção apical 4 câmaras, mostrando massa (*) no interior do átrio esquerdo proveniente da veia pulmonar (seta). Trata-se de paciente do sexo masculino, 52 anos, portador de adenocarcinoma pulmonar, com metástase por extensão direta através da veia pulmonar para o átrio esquerdo.11
- Figura 6** Ilustração do modelo de avaliação da perfusão miocárdica proposto por Wei e colaboradores⁽⁵⁰⁾. Com a infusão contínua do contraste, ocorre saturação do miocárdio por microbolhas (quadro E). A aplicação de pulsos ultrassônicos de alta intensidade (*flash*) provoca a destruição das microbolhas no miocárdio (quadro A) e o subsequente reenchimento (quadros B a E)..19

Figura 7	Demonstração do reenchimento da área de interesse por microbolhas nos batimentos posteriores a um <i>flash</i> e método de cálculo do fluxo regional pela ecocardiografia com perfusão em tempo real.....	21
Figura 8	Protocolo de administração de dipiridamol.	33
Figura 9	Demonstração do posicionamento da amostra na massa (círculo verde).....	35
Figura 10	Curva exponencial que mostra a quantificação da perfusão da massa no átrio esquerdo (AE), com o auxílio do <i>software</i> Q-Lab 5,0. Em vermelho, a curva de intensidade acústica da massa. À direita da tela, nota-se os valores de A (1,79 dB) e (1,96 dB/s ⁻¹).....	36
Figura 11	Fluxograma de seleção de pacientes para as análises realizadas.	42
Figura 12	Distribuição da localização e tipos de massas cardíacas dos 86 pacientes.	47
Figura 13	Valores de A (linha azul) e $Ax\beta$ (linha verde) como preditores de trombos ($A < 0,65$ dB, $Ax\beta < 0,30$ dB/s ⁻¹) sem o uso de dipiridamol (basal) entre os grupos de tumores malignos, benignos e trombos.....	55
Figura 14	Valores de A (linha azul) como preditor de ser um tumor maligno ($A > 3,28$ dB) na ecocardiografia de perfusão com o uso de dipiridamol (pico) quando comparados os grupos de tumores malignos e benignos.	58
Gráfico 1	Detecção de trombos x tumores sem o uso de dipiridamol (basal).	55
Gráfico 2	Detecção de tumores malignos x benignos com o uso de dipiridamol (pico).	58

TABELAS

Tabela 1	Parâmetros de classificação qualitativa da massa.	34
Tabela 2	Características clínicas e demográficas dos grupos de pacientes com tumores malignos, benignos, trombos e pseudotumores.	43
Tabela 3	Terapia medicamentosa empregada nos grupos de pacientes com tumores malignos, benignos, trombos e pseudotumores.	44
Tabela 4	Tipos de massas cardíacas da população estudada.	45
Tabela 5	Variáveis ecocardiográficas dos grupos de tumores cardíacos malignos e benignos, trombos e pseudotumores.	48
Tabela 6	Análise qualitativa das massas (tumores e trombos). Resultados expressos em N (%).	49
Tabela 7	Distribuição de quantificação de massas, de acordo com os escores utilizados. Resultados expressos em N.	50
Tabela 8	Padrão de perfusão do grupo de trombos. Resultados expressos em porcentagem.	51
Tabela 9	Associação entre a área de necrose e os grupos de trombos e tumores. Resultados expressos em N (%).	51
Tabela 10	Coeficiente de concordância (<i>Kappa</i>) para cada um dos parâmetros qualitativos.	52
Tabela 11	Valores de mediana e quartis das variáveis de perfusão mensuradas nos pacientes sem uso de dipiridamol (basal), segundo os grupos de tumores e trombos (n = 73).	56
Tabela 12	Dados hemodinâmicos dos pacientes que realizaram o estudo com dipiridamol.	59
Tabela 13	Valores de mediana e quartis das variáveis mensuradas no basal, na comparação entre os grupos de tumores (malignos e benignos), que realizaram o estudo com dipiridamol.	60
Tabela 14	Valores de mediana e quartis das variáveis mensuradas no pico, na comparação entre os grupos de tumores (malignos e benignos).	61

Tabela 15	Valores de mediana e quartis da medida volume sanguíneo microvascular (A), comparando-se nos momentos basal e pico, segundo o grupo estudado.	62
Tabela 16	Valores mediana e quartis da medida fluxo sanguíneo microvascular ($Ax\beta$), comparando-se os momentos basal e pico, segundo o grupo estudado.	62
Tabela 17	Valores de mediana e quartis das variáveis mensuradas na reserva microvascular tumoral, segundo o grupo estudado.....	63

RESUMO

Uenishi EK. *Avaliação de massas cardíacas pela ecocardiografia com perfusão em tempo real* [tese]. São Paulo: Faculdade de Medicina, Universidade de São Paulo; 2010. 94p.

Introdução: As massas cardíacas (MC) podem ser tumores, trombos ou pseudotumores. A avaliação da vascularização poderá ser uma ferramenta adicional para o seu diagnóstico diferencial. Neste estudo, demonstrou-se o valor diagnóstico da ecocardiografia com perfusão na caracterização das MC or meio de análises qualitativas e quantitativas de perfusão. **Métodos:** Estudo prospectivo que envolveu 107 pacientes, classificados em quatro grupos: 33 trombos, 23 tumores malignos (TM), 24 tumores benignos (TB) e 6 pseudotumores; 21 pacientes foram excluídos por não terem diagnóstico definitivo confirmado. A avaliação de perfusão foi realizada pela ecocardiografia com perfusão em tempo real, utilizando contraste à base de microbolhas. Em um grupo selecionado de pacientes (32), o estudo foi complementado com dipiridamol para avaliação da reserva de fluxo da massa. A análise foi feita qualitativa e quantitativamente por dois observadores independentes. Na análise qualitativa, os parâmetros foram: intensidade da perfusão (escore 0 a 3), velocidade do preenchimento microvascular (escore 0 a 2), padrão de perfusão central ou periférico (escore 0 a 2) e presença de áreas de necrose (escore 0 e 1). Os dois parâmetros de quantificação das massas foram: volume de sangue microvascular (A) e fluxo microvascular regional, que é o produto da velocidade de fluxo (β) e volume (A). **Resultados:** Na análise qualitativa, o padrão mais frequente para o grupo trombos foi: sem perfusão (81,9%), sem velocidade de perfusão (81,9%) e sem área de necrose (93,4%); nos tumores, predominou perfusão discreta (62,3%), com velocidade lenta (64,2%) e áreas de necrose (30,2%). Na análise qualitativa, a variação intraobservador para escore de perfusão e de velocidade foi de 20%, para áreas de necrose de 25% e para padrão de perfusão foi de 45%. Na análise quantitativa, o grupo trombos apresentou valores de A e $Ax\beta$ significativamente menores quando comparados ao grupo de tumores: Trombos: A = 0,08 (0,01-0,22dB); $Ax\beta$ = 0,03 (0,01-0,14dB/s⁻¹); TM: A = 2,78 (1,31-7,0dB); $Ax\beta$ = 2,0 (0,99-5,58dB/s⁻¹); TB: A = 2,58 (1,24-4,55dB); $Ax\beta$ = 1,18 (0,45-3,4dB/s⁻¹). Quando comparados apenas os grupos de tumores com o uso de dipiridamol, os TM apresentaram volume sanguíneo microvascular (A) maiores: A = 4,18 (2,14-7,93dB); $Ax\beta$ = 2,46 (1,42-4,59dB/s⁻¹), TB: A = 2,69 (1,11-4,26dB); $Ax\beta$ = 1,55 (0,55-5,50dB/s⁻¹). Na análise com a curva ROC, a área sob a curva = 0,95, no parâmetro volume sanguíneo microvascular (A) < 0,65dB na ecocardiografia de perfusão com e sem uso de dipiridamol foi preditor para trombo, bem como o parâmetro fluxo sanguíneo microvascular ($Ax\beta$) < 0,30dB/s⁻¹, (área sob a curva = 0,94). Para distinguir entre TM de TB, o parâmetro volume sanguíneo microvascular (A), com o uso de dipiridamol > 3,28dB foi preditor de TM (área sob a curva = 0,75). **Conclusão:** O estudo ecocardiográfico para avaliação da perfusão das MC mostrou que a análise qualitativa é um método diagnóstico rápido e reprodutível para diagnosticar trombos. Os tumores cardíacos apresentam volume microvascular e fluxo sanguíneo regional maior se comparados com os trombos. O uso do dipiridamol foi útil na diferenciação entre os TM e TB.

Descritores: Neoplasias cardíacas, Massas cardíacas, Trombos, Perfusão, Ecocardiografia sob estresse, Microbolhas, Contraste.

SUMMARY

Uenishi EK. *Evaluation of cardiac masses by real time perfusion imaging echocardiography* [thesis]. São Paulo: “Faculdade de Medicina, Universidade de São Paulo”; 2010. 94p.

Background: Cardiac masses (CM) can be tumors, thrombi or pseudotumors. Evaluation of their vascularization might be an additional tool to perform a differential diagnosis. In the present study we demonstrated the diagnostic value of perfusion echocardiography for CM characterization, by qualitative and quantitative analyses of perfusion. **Methods:** We prospectively studied 107 patients, who were classified into 4 groups: 33 thrombus, 23 malignant tumors (MT), 24 benign tumors (BT) and 6 pseudotumors, of which 21 were excluded because no definitive diagnosis could be confirmed. Perfusion evaluation was performed by contrast echocardiography with real time perfusion imaging using microbubbles. A group of patients (32) was selected for a complementary study using dipyridamole to evaluate mass flow reserve. Qualitative and quantitative analyses were performed by two independent observers. Parameters for qualitative analysis were perfusion intensity (0-3 score), microvascular refilling velocity (0-2 score), central or peripheral perfusion pattern (0-2 score), and presence of areas of necrosis (0 or 1 score). The two parameters for quantification of masses were microvascular blood volume (A), and regional microvascular flow which is the product of blood flow velocity β and volume (A). **Results:** The most frequent pattern for the thrombi group in the qualitative analysis was **absence of perfusion** (81.9%), followed by **no perfusion velocity** (81.9%), and **no areas of necrosis** (93.4%), whilst among tumors there was predominance of **discrete perfusion** (62.3%), **with slowed velocity** (64.2%), and **areas of necrosis** (30.2%). Qualitative analysis, perfusion velocity showed intraobserver variability 20%, presence of areas of necrosis of 25% and perfusion pattern of 45%. In the quantitative analysis, the thrombi group was shown to have A and $Ax\beta$ values significantly smaller compared to the tumor group: **Thrombi:** A = 0.08 (0.01-0.22dB); $Ax\beta$ = 0.03 (0.01–0.14dB/s⁻¹); **MT:** A = 2.78 (1.31-7.0dB); $Ax\beta$ = 2.0 (0.99–5.58dB/s⁻¹); **BT:** A = 2.58 (1.24-4.55dB); $Ax\beta$ = 1.18 (0.45–3.4dB/s⁻¹). When only the tumor groups with the use of dipyridamole were compared, **MT** was shown to have greater microvascular blood volume (A): A = 4.18 (2.14-7.93dB); $Ax\beta$ = 2.46(1.42–4.59dB/s⁻¹), **BT:** A = 2.69 (1.11-4.265dB); $Ax\beta$ = 1.55 (0.55–5.50dB/s⁻¹). Analysis of the ROC curve showed that an area of 0.95 for a microvascular blood volume of A < 0.65 dB predictive curve on perfusion echocardiography, both with and without dipyridamole, predicts thrombi, and so does a <0.30dB/s⁻¹ microvascular blood flow ($Ax\beta$), area under curve = 0.94. In order to distinguish **MT** from **BT**, a >3.28dB microvascular blood volume (A) using dipyridamole was predictor of **MT** (area under curve = 0.75). **Conclusion:** The echocardiographic study to evaluate CM perfusion showed that qualitative analysis is reproducible diagnostic approach for diagnosing thrombi. Cardiac tumors show greater microvascular volume and regional blood flow when compared with thrombi. Dipyridamole quantitative stress mass perfusion was useful to differentiate **MT** from **BT**.

Descriptors: Heart neoplasms, Cardiac masses, Thrombi, Perfusion, Echocardiography stress, Microbubbles, Contrast.

INTRODUÇÃO

Apesar de todo o desenvolvimento médico e tecnológico das últimas décadas, o câncer ainda é uma das principais causas de morbidade e mortalidade. A Organização Mundial de Saúde (OMS) estima que 84 milhões de pessoas morrerão de câncer sem tratamento no mundo, entre 2005 a 2015. Em 2005, de um total de 58 milhões de mortes ocorridas no mundo, o câncer foi o responsável por 7,6 milhões, o que representou 13% de todas as mortes ⁽¹⁾⁽²⁾. No período entre 1998 a 2002, foram registrados no mundo, 38.000 casos de neoplasia do coração, mediastino e pleura. No mesmo período no Brasil, foram registrados 464 casos de neoplasia do coração, mediastino e pleura ⁽³⁾.

Para fins didáticos, quando avaliados por um método de imagem a presença de uma tumoração é denominada massa, que é qualquer acúmulo anormal de células ou tecidos. As massas cardíacas podem ser classificadas como tumores cardíacos, trombos e pseudotumores. Estes últimos são estruturas cardíacas normais, como hipertrofia lipomatosa do septo interatrial e remanescentes embriológicos ou anormais, como alterações estruturais vistas após procedimentos cirúrgicos cardiológicos ou vegetações ⁽⁴⁾.

Os tumores cardíacos podem ser classificados em primários ou secundários. São primários quando o crescimento tumoral origina-se diretamente dos tecidos cardíacos, podendo acometer o miocárdio, o

endocárdio ou o pericárdio e podem ser benignos ou malignos. Tumores cardíacos secundários ou metástases são definidos como uma propagação de células cancerígenas a distância para qualquer uma das estruturas que compõem o coração (pericárdio, epicárdio, miocárdio, endocárdio, grandes artérias e artérias coronárias).

Tumores cardíacos primários

Os tumores cardíacos primários são muito raros e podem afetar todas as idades. Em razão de seu diagnóstico ser possível *ante mortem* somente nos últimos 60 anos, a incidência de tumores cardíacos ainda é baseada em estudos de autópsias. Apoiada nos dados de 22 autópsias, a incidência de tumores cardíacos primários oscilou entre 0,001% e 0,03% ^(5, 6). Histologicamente, três quartos são benignos, dos quais metade é constituída de mixomas ⁽⁷⁻⁹⁾ e um quarto é maligno, destes, a maioria é de sarcomas ⁽⁵⁾.

Tumores cardíacos benignos

Dentre os tumores benignos, 50% são mixomas, seguidos de lipoma, fibroelastoma papilífero, rabiomiomas, fibromas, hemangiomas, teratomas e paragangliomas. Os mixomas são tumores de histogênese indefinida que ocorrem exclusivamente na superfície endocárdica. Geralmente, são únicos, localizam-se no átrio esquerdo, em quase 90% das vezes e muito raramente

nos ventrículos ⁽⁸⁻¹⁰⁾. Apresentam discreta predileção para o sexo feminino (relação 3:2), aparecem mais comumente nas quarta e quinta décadas de vida e raramente afetam crianças ^(7, 11, 12).

A maioria dos mixomas fixa-se à margem da fossa oval do septo atrial, mas pode também estar ligados às paredes das câmaras cardíacas ou à superfície valvar. São tipicamente pedunculados, podem oscilar livremente nas cavidades do coração com o fluxo sanguíneo e, dependendo do tamanho, se localizados no átrio esquerdo, podem sofrer prolapso pelo orifício valvar mitral na diástole, causando obstrução à via de entrada do ventrículo esquerdo e simular clinicamente uma estenose valvar. Usualmente apresentam aspecto globoso e de superfície irregular (Figura 1).

Aproximadamente, 6% dos pacientes apresentam mixomas do tipo familiar, por alteração no gene PRKAR1A e forte associação com a síndrome de *Carney*. A síndrome de *Carney* é uma doença autossômica dominante, caracterizada por lesões pigmentadas de pele como lentígenes, efélides e nevus azuis, associados com mixomas intracardíacos. Estes, geralmente, são múltiplos e acometem comumente indivíduos mais jovens e do sexo masculino ^(13, 14).

O tratamento de escolha do mixoma é cirúrgico, com excelente prognóstico a longo prazo e baixo risco de recorrência ^(10, 13, 15). Os mixomas do tipo familiar apresentam alta taxa de recorrência, aproximadamente, 21%.

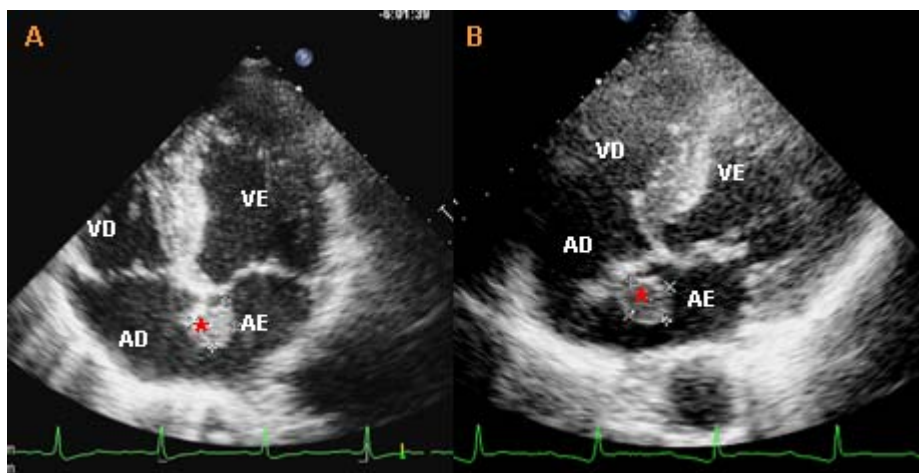


Figura 1 - Ecocardiograma transtorácico, projeção apical 4 câmaras (A) e projeção subcostal (B) mostrando mixoma (*) em átrio esquerdo (AE) aderida ao septo atrial, aspecto globoso e superfície irregular. AD: átrio direito; VE: ventrículo esquerdo; VD: ventrículo direito

Na população infantil, cerca de 90% dos tumores benignos são rabiomiomas e estão associados à esclerose tuberosa em 50% das vezes^(16, 17). São predominantemente intramurais, múltiplos, bem circunscritos, protruindo para a cavidade. Podem localizar-se em qualquer ponto do coração, com igual frequência nos ventrículos direito e esquerdo e raramente afetam as valvas cardíacas^(12, 17). Possuem a tendência de crescer na vida fetal e reduzir de modo gradual seu tamanho, após o nascimento⁽¹⁶⁾, sendo a intervenção cirúrgica somente indicada quando há sintomas de obstrução ao fluxo sanguíneo ou arritmias de difícil controle^(12, 16) (Figura 2).

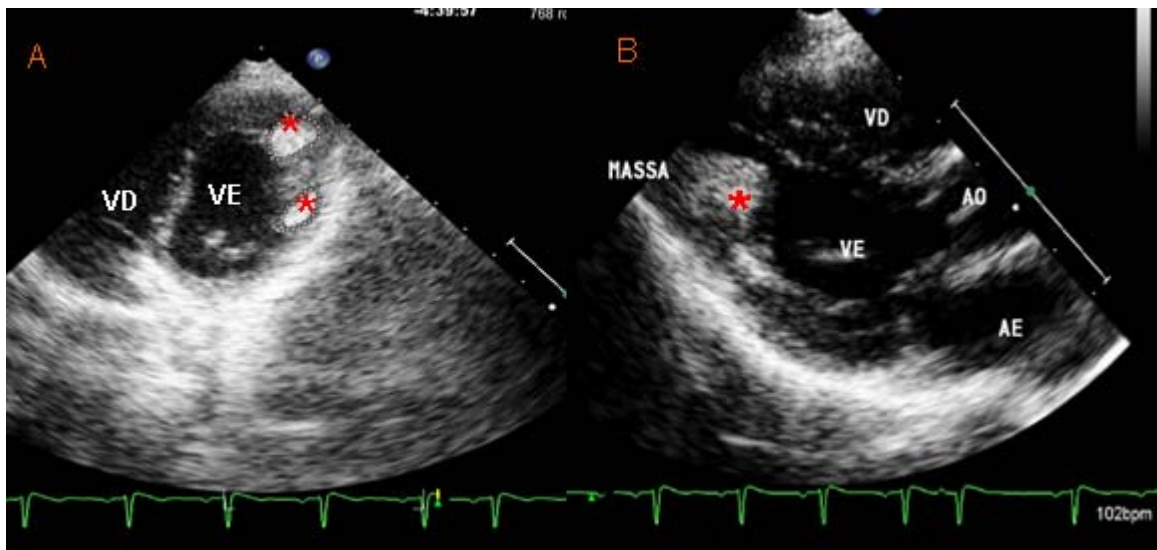


Figura 2 - (A): Ecocardiograma transtorácico, projeção paraesternal eixo curto, mostrando duas massas (*) no miocárdio do ventrículo esquerdo (VE) e na (B): Imagem paraesternal longitudinal, mostrando uma massa no músculo papilar pósteromedial (*), da mesma paciente. Trata-se de uma paciente do sexo feminino, 7 anos, portadora de esclerose tuberosa e rabdomiomas múltiplos em fase de regressão. AE: átrio esquerdo; AD: átrio direito; VD: ventrículo direito.

Tumores cardíacos malignos

Os tumores cardíacos malignos constituem cerca de 25% de todos os primários, 90% destes são sarcomas e o restante, linfomas. O tipo histológico mais comum do sarcoma é o angiossarcoma, seguido de sarcoma não diferenciado, osteossarcoma, fibrossarcoma, histiocitoma fibroso maligno, leiomiossarcoma, mixossarcoma, sarcoma sinovial e neurofibrossarcoma ^(6, 18). Em geral, os sarcomas apresentam rápida proliferação celular, com prognóstico reservado, apesar do tratamento adequado ⁽¹⁹⁾ (Figura 3).

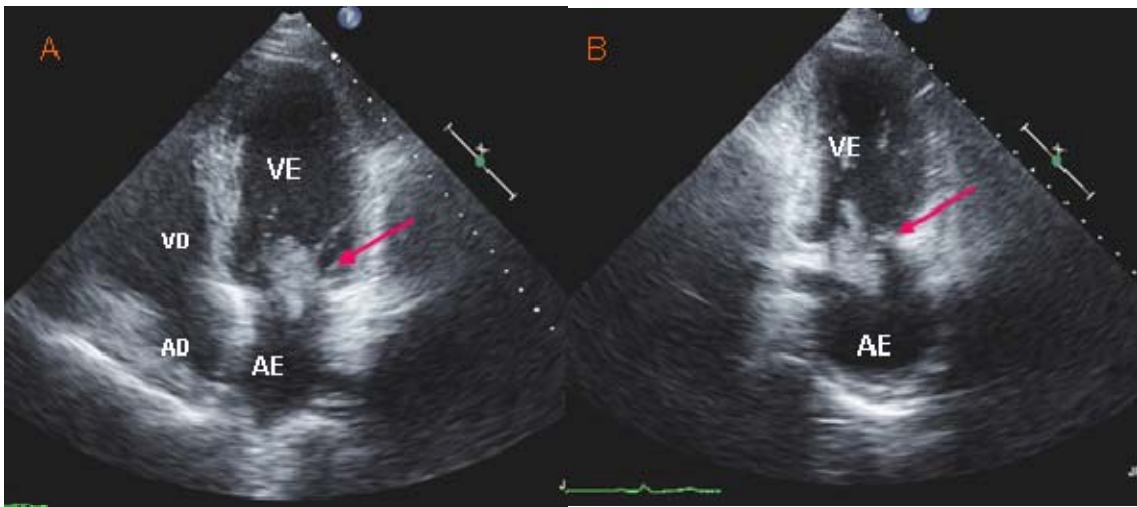


Figura 3 - Ecocardiograma transtorácico, projeção apical 4 câmaras (A) com massa (seta vermelha) no anel mitral, bordos bastante irregulares, conteúdo heterogêneo; projeção apical 2 câmaras (B), com um segmento da massa, projetando-se para o ventrículo esquerdo (VE), na sístole. Trata-se de um sarcoma cardíaco primário. AE: átrio esquerdo; AD: átrio direito; VD: ventrículo direito

Tumores cardíacos secundários ou metástases

Os tumores cardíacos secundários são no mínimo 100 vezes mais frequentes que os primários^(20, 21). Aparecem de preferência, nos casos de doenças oncológicas disseminadas. Sua frequência é geralmente subestimada, variando de 8,4% a 19,1% dos pacientes com neoplasias⁽²²⁻²⁶⁾.

A despeito de ocorrerem metástases cardíacas com relativa frequência em pacientes com neoplasias, tais condições são pouco lembradas na prática clínica. Estas devem ser consideradas sempre que um paciente com doença maligna desenvolve sintomas cardiovasculares. As

invasões metastáticas para o coração acentuaram-se com o aumento da sobrevida dos pacientes com neoplasias sistêmicas. Isto se deve aos avanços nos métodos diagnósticos e ao tratamento mais agressivo pela cirurgia e/ou quimioterapia ⁽²⁵⁾. Outro fator que contribuiu para a maior incidência de metástases no coração foi o aumento na sobrevida dos indivíduos com Síndrome da Imunodeficiência Adquirida nas últimas décadas, ampliando o número de casos de linfomas e envolvimento cardíaco pelo sarcoma de *Kaposi* ⁽²⁷⁾, doenças estas de maior incidência em portadores desta síndrome.

Em princípio, qualquer tumor maligno pode gerar metástase para o coração. Em valores absolutos, os carcinomas de pulmão, carcinomas de mama e os hematológicos são os que mais causam metástases para o coração, dada sua elevada prevalência (Figura 4). Em uma revisão de 3.314 autópsias, as neoplasias responsáveis por metástases cardíacas, em ordem decrescente, foram: carcinoma de pulmão, linfoma, carcinoma de mama, leucemia, carcinoma de estômago, melanoma, carcinomas de fígado e cólon ⁽²³⁾. As taxas relativas de metástases para o coração são maiores nos melanomas, seguindo-se de linfomas ^(25, 26).

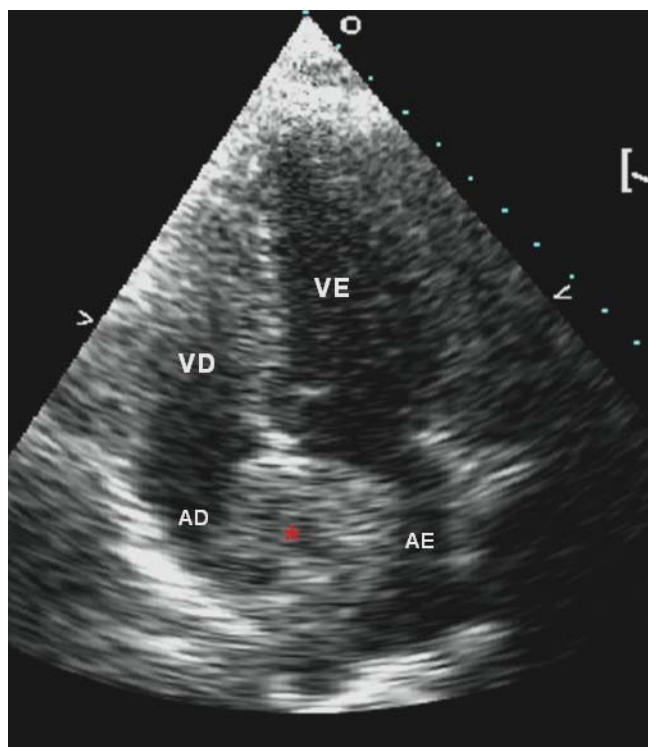


Figura 4 - Ecocardiograma transtorácico, projeção apical 4 câmaras, mostrando massa infiltrativa no septo interatrial (*). Trata-se de paciente do sexo feminino, 61 anos, com adenocarcinoma pulmonar metastático para a região do septo interatrial e anel aórtico. AD: átrio direito; AE: átrio esquerdo; VD: ventrículo direito; VE: ventrículo esquerdo

Meios de Disseminação

O envolvimento cardíaco por tumor pode ocorrer através de disseminação pelos sistemas linfático ou hematogênico ou por extensão direta do tumor ⁽²⁸⁾. Em geral, as metástases por disseminação via sistema linfático tendem a surgir no pericárdio e epicárdio (75%) e por via hematogênica surgem, de preferência, no miocárdio (38%) e no endocárdio (15%) ^(20, 25, 29). Por esta razão, quase, dois terços das metástases apresentam-se com derrame pericárdico, sobretudo, hemorrágico ⁽²⁵⁾.

Os carcinomas de pulmão, mama e de esôfago alcançam o coração predominantemente através da via linfática ⁽²⁰⁾, mas podem também alcançá-lo por extensão direta. Os melanomas, sarcomas, leucemias e carcinoma de células renais alcançam o coração através da via hematogênica.

A invasão de estruturas cardíacas por extensão transvenosa da veia cava inferior para o átrio direito pode ocorrer em tumores de sítios primários benignos ou malignos de localização infradiafragmática: a) tumores malignos de etiologia renal como tumor de Wilms, carcinoma de córtex da adrenal ^(30, 31), os leiomiossarcomas e carcinoma hepatocelular ^(32, 33); b) tumores benignos como leiomiomas ⁽³²⁾. A invasão do átrio direito por extensão através da veia cava superior ocorre, quando o tumor de sítio primário tem localização mediastinal, como nos casos de carcinoma de pulmão e de glândula tireoide ⁽³⁴⁾ (Figura 5).

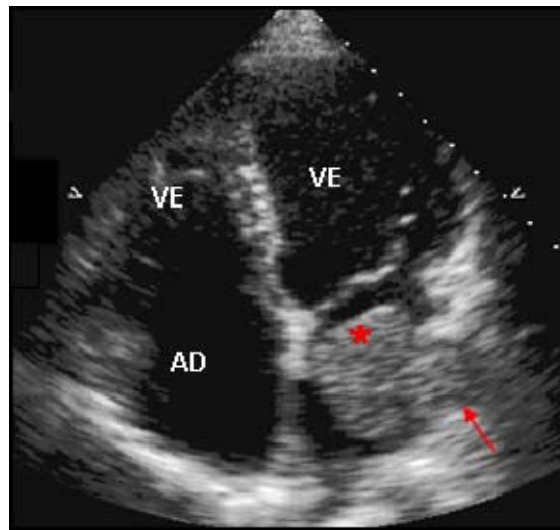


Figura 5 - Ecocardiograma transtorácico, projeção apical 4 câmaras, mostrando massa (*) no interior do átrio esquerdo proveniente da veia pulmonar (seta). Trata-se de paciente do sexo masculino, 52 anos, portador de adenocarcinoma pulmonar, com metástase por extensão direta através da veia pulmonar para o átrio esquerdo. AD: átrio direito; VD: ventrículo direito; VE: ventrículo esquerdo.

Trombos cardíacos

Os trombos intracardíacos são coágulos do sangue que também podem ser interpretados de modo errôneo, como tumores e tipicamente ocorrem em áreas com estase sanguínea. Arritmias como fibrilação ou *flutter* atrial, dilatação das câmaras atriais, estenose valvar mitral e situações de baixo débito cardíaco favorecem a formação de trombos atriais ⁽³⁵⁾. Disfunção sistólica ventricular, áreas de acinesia ou discinesia, sobretudo na região apical do ventrículo esquerdo e na primeira semana após infarto agudo do miocárdio propiciam a formação de trombos ventriculares. Os trombos no átrio esquerdo são usualmente encontrados nas paredes lateral

e posterior, especialmente, dentro do apêndice atrial. Muitos trombos no átrio direito são de origem venosa que embolizaram para o coração e via de regra são raros ⁽²⁹⁾.

Diagnóstico diferencial das massas cardíacas

Até 1951 era muito difícil fazer o diagnóstico de massas cardíacas *ante mortem* ⁽²¹⁾. Com o avanço nos métodos diagnósticos cardiovasculares, aumentou o número de diagnósticos de pacientes com tumores cardíacos. Mas, ainda na atualidade, o grande problema está no fato desses pacientes não apresentarem sintomas típicos do comprometimento cardíaco, assim, muitas vezes, o diagnóstico é feito por achados ocasionais durante os exames de rotina ou na investigação de um outro problema relacionado à doença de base. A apresentação clínica é eminentemente relacionada à doença neoplásica disseminada, os sintomas são inespecíficos e podem mimetizar outras doenças cardíacas. Os mecanismos pelos quais as massas cardíacas podem produzir sintomas são por obstrução intracardíaca ao fluxo de sangue, ocasionando insuficiência cardíaca congestiva; arritmias ou derrame pericárdico por invasão direta do tumor no miocárdio ou pericárdio e embolizações centrais ou periféricas ^(26, 36).

Os diferentes métodos diagnósticos apresentam vantagens e limitações, incluindo o custo, exposição à radiação ionizante, tempo para

aquisição das imagens e portabilidade. Critério rigoroso e individualizado deve ser utilizado para escolha e uso correto de cada um desses métodos.

Os achados eletrocardiográficos são inespecíficos para detecção das massas cardíacas. A radiografia de tórax pode mostrar aumento da silhueta cardíaca por derrame pericárdico ou por crescimento tumoral para o pericárdio; no entanto, carece fornecer detalhes sobre sua localização exata, extensão da lesão e presença de complicações.

A tomografia de tórax oferece alto grau de discriminação dos tecidos moles, sendo superior ao ecocardiograma na representação do pericárdio, grandes vasos e na definição do grau de infiltração miocárdica e do envolvimento das estruturas extracardíacas, incluindo metástases. Sua desvantagem é a necessidade do uso de radiação ionizante e da nefrotoxicidade do contraste endovenoso.

A ressonância magnética tem alta resolução espacial com demonstração precisa da localização da massa, incluindo a relação com estruturas vizinhas, envolvimento do miocárdio ou pericárdico. No entanto, o alto custo e a contra-indicação em pacientes com marcapasso e desfibrilador limitam sua utilização ⁽³⁷⁾.

Assim, o exame diagnóstico de escolha para detecção das massas cardíacas é o ecocardiograma por ser técnica versátil, não invasiva, amplamente disponível e de alta resolução temporal e espacial ^(29, 38). A ecocardiografia permite a avaliação dinâmica das massas cardíacas com a vantagem, em comparação com outras técnicas de tomografia e

ressonância, de avaliar, tanto a extensão anatômica como as consequências fisiológicas geradas pelas massas cardíacas. Em pacientes com imagem ecocardiográfica transtorácica inadequada, a ecocardiografia transesofágica pode ser utilizada para melhor definição das massas mediastinais, intra-atriais, das localizadas nos apêndices atriais e nas valvas cardíacas ^(33, 39). Mas, a avaliação do grau de infiltração miocárdica e a relação com estruturas vizinhas representam a grande limitação da ecocardiografia.

Ainda nos tempos atuais, a maior limitação de todos os métodos diagnósticos por imagens é fazer a avaliação da vascularização tumoral, o que poderia contribuir na diferenciação entre as massas malignas, benignas e trombos. Na prática clínica, esta diferenciação é de fundamental importância pois apresenta impacto direto na terapêutica clínica (anticoagulação ou trombólise), cirúrgica (remoção completa do tumor) ou terapêutica conservadora (tumores inoperáveis).

Sabemos que os tumores, como todas as estruturas orgânicas, têm parênquima e estroma. Os parênquimas são representados pelas células em atividade metabólica ou em duplicação e o estroma, pelo tecido conjuntivo vascularizado, cujo objetivo é dar sustentação e nutrição ao parênquima. A proporção entre o parênquima e o estroma se faz de acordo com a velocidade de crescimento celular. Por exibirem crescimento lento, os tumores benignos possuem um estroma e uma rede vascular adequada, por isso, raramente apresentam necrose e hemorragia. Os tumores malignos têm crescimento rápido e desorganizado, apresentam uma desproporção

entre o parênquima tumoral e o estroma vascularizado, o que leva às áreas de necrose e hemorragia intratumoral.

Um dos métodos utilizados para a avaliação da vascularização é a ecocardiografia com contraste, que consiste em utilizar agentes de contraste à base de microbolhas injetadas por via endovenosa periférica. As microbolhas são marcadores puramente intravasculares, pois possuem cinética semelhante à das hemácias e são eliminadas essencialmente pelos pulmões. O uso de agentes de contraste à base de microbolhas está bem estabelecido sobretudo para realce do sinal do Doppler espectral, para melhor definição de bordos endocárdicos do ventrículo esquerdo e, mais recentemente, para definir estruturas endocavitárias e no estudo da perfusão miocárdica ⁽⁴⁰⁾. É um método não invasivo, sem radiação ionizante que permite boa avaliação anatômica e microcirculação ⁽⁴¹⁾. A possibilidade do estudo da perfusão das massas cardíacas pela ecocardiografia abre nova perspectiva para o diagnóstico precoce e diferenciação das massas cardíacas com o potencial de orientar o tratamento mais adequado, possivelmente, melhorando o prognóstico e a sobrevida dos pacientes.

Ecocardiografia com avaliação da perfusão em tempo real

Em 1968, o efeito contraste foi descrito pela primeira vez, por Gramiak e Shah ⁽⁴²⁾ que, após injeção de solução salina endovenosa,

observaram melhora na avaliação da raiz da aorta, por contrastação do *pool* sanguíneo. Meltzer e colaboradores ⁽⁴³⁾, em 1980, observaram que o efeito contraste ocorria graças à presença de microbolhas de ar na presença de líquido (sangue). A partir de então, muitas substâncias vêm sendo desenvolvidas com a finalidade de melhorar a captação da cor, a definição da curva espectral Doppler e a imagem em modo bidimensional, com aumento da definição da parede vascular e cavidades cardíacas. Tanto do ponto de vista teórico como prático, o principal atrativo clínico das técnicas de ecocardiografia com contraste deriva do potencial de expansão, no domínio do diagnóstico ultrassônico, para a perfusão miocárdica, possibilitando a representação simultânea do fluxo regional e da função contrátil em tempo real, de uma forma tomográfica ⁽⁴⁴⁾.

O desenvolvimento dos contrastes ecocardiográficos à base de microbolhas capazes de ultrapassar a barreira capilar pulmonar representou um avanço na melhoria da qualidade das imagens ecocardiográficas ⁽⁴⁵⁾, possibilitando uma análise mais eficiente das funções miocárdicas global e segmentar, incluindo o potencial de estudar a perfusão miocárdica.

Apesar desse desenvolvimento, os contrastes ecocardiográficos de primeira geração, como o Levovist[®] e o Albunex[®], que consistem em microbolhas compostas de ar ambiente que sofrem colapso precoce na circulação, pois o nitrogênio e o oxigênio contidos nas microbolhas difundem-se rapidamente para o plasma, reduzindo sua meia vida.

Para aumentar o tempo de sobrevivência das microbolhas, Porter et al. utilizaram gases da classe dos perfluorocarbonados para o preparo dos contrastes de segunda geração. Atualmente, há mais de uma dezena de novos contrastes ecocardiográficos em fase de experimento clínico para uso intravenoso, entre eles, o Optison[®], Sonoview[®], PESDA[®] e o Definity[®]. Estes contrastes possuem gases de peso molecular alto, o que dificulta sua difusão para o plasma, conferindo alta estabilidade ao contraste por manter as microbolhas intactas por mais tempo na circulação ⁽⁴⁶⁾.

Definity[®] é um agente de contraste ultrassonográfico novo (solução injetável de perflutren), que é utilizado para melhorar a qualidade das imagens ecocardiográficas e ultrassonográficas, aumentando a ecogenicidade dos órgãos e tecidos de interesse. É uma suspensão estéril, não pirogênica, composta por microbolhas de perfluoropropano encapsuladas em fosfolípide, ativada pela agitação rápida por meio de equipamento específico (Vialmix[®], *Bristol-Myers Squibb Medical Imaging, Inc.*, US). Os agentes de contraste de segunda geração utilizados atualmente possuem estabilidade suficiente para, quando injetados por via intravenosa, atravessar a barreira pulmonar e contrastar as cavidades cardíacas esquerdas e a circulação coronariana, permitindo um delineamento excelente de bordas endocárdicas, e mapeando toda a microcirculação miocárdica.

O componente perfluoropropano do Definity[®] é rapidamente eliminado da circulação sistêmica pelos pulmões, e não é mais detectado após 10

minutos na maioria dos indivíduos. Concentrações máximas são atingidas após 1 ou 2 minutos do início da infusão. O perfluoropropano é um gás estável, que não é metabolizado. Os três componentes lipídicos do Definity[®] são naturalmente encontrados na circulação sanguínea humana. A quantidade desses lipídeos em uma dose de Definity[®] representa menos de 1% dos níveis desses lipídeos no plasma, estes seguem vias metabólicas similares às dos fosfolipídeos naturais.

A sua administração é apenas contraindicada em pacientes com conhecida hipersensibilidade aos componentes da fórmula, também durante a gestação ou lactação e em pacientes com significativas comunicações entre as câmaras cardíacas esquerdas e direitas, além de ser contraindicado para uso obstétrico.

A ecocardiografia com perfusão em tempo real parece ser um ótimo método para medir o fluxo microcirculatório, pois utiliza traçadores, cujas propriedades reológicas intravasculares são muito semelhantes às das hemácias ^(53,54).

As microbolhas são administradas em infusão constante e, em 2 a 3 minutos, é atingido um estado de equilíbrio, quando sua concentração em qualquer amostra sanguínea (cavidade ventricular esquerda, miocárdio, etc.) é constante e proporcional à fração de volume sanguíneo dessa amostra. Na ecocardiografia com perfusão em tempo real, a emissão de um pulso de alta energia ultrassônica no estado de equilíbrio destrói as microbolhas dentro de todo campo ultrassonográfico (quadro A). Depois disso, pode-se observar o

repreenchimento progressivo de toda a microcirculação em um determinado campo ultrassônico (quadros B a E), (Figura 6).

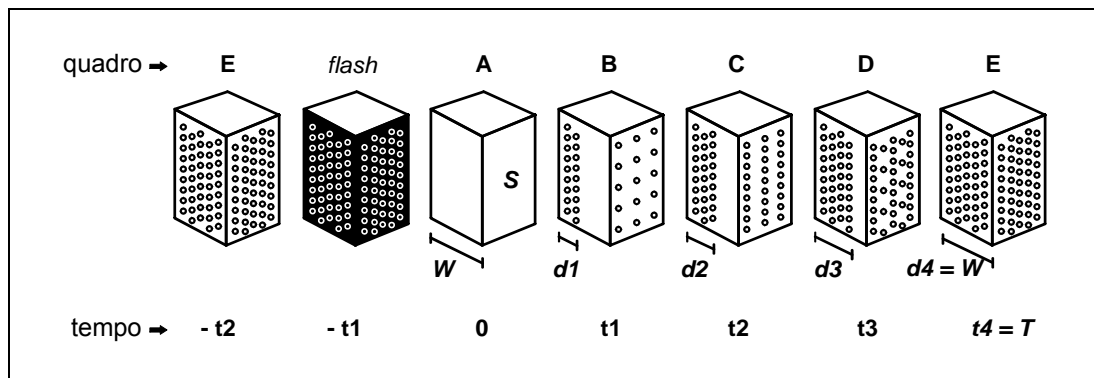


Figura 6 - Ilustração do modelo de avaliação da perfusão miocárdica proposto por Wei e colaboradores⁽⁴⁷⁾. Com a infusão contínua do contraste, ocorre saturação do miocárdio por microbolhas (quadro E). A aplicação de pulsos ultrassônicos de alta intensidade (*flash*) provoca a destruição das microbolhas no miocárdio (quadro A) e o subsequente reapreenchimento (quadros B a E). S = região de interesse considerada; W = espessura do campo ultrassônico; d = distância percorrida pelas microbolhas; t = tempo; T = tempo no qual ocorreu saturação das microbolhas no campo ultrassônico

O reapreenchimento das microbolhas na região de interesse (miocárdio ou massa) em função do tempo pode ser medido pelo aumento da intensidade acústica a cada quadro da sequência de imagens. Isto resulta em uma curva de intensidade acústica pelo tempo de reapreenchimento da área de interesse por microbolhas e que pode ser matematicamente aproximada pela função seguinte⁽⁴⁸⁾:

$$y = A (1 - e^{-\beta t})$$

Onde:

- t é o instante no tempo, em segundos (s);
- y é a intensidade acústica no instante t , em decibéis (dB);
- A é a intensidade acústica no platô (concentração máxima das microbolhas), em decibéis (dB); e,
- β é a taxa de preenchimento das microbolhas (taxa de crescimento de y), em segundos (s^{-1}).

Dessa forma, duas variáveis podem ser obtidas: a velocidade de preenchimento microcirculatório ou taxa de preenchimento por microbolhas (β) e, após a saturação microcirculatória por microbolhas, a intensidade acústica no platô (A), que é proporcional ao volume sanguíneo na área de interesse ⁽⁴⁸⁾.

Como o fluxo é resultante de um volume de sangue que se move a certa velocidade média, o produto da fração do volume sanguíneo (A) pela velocidade do sangue (β) reflete o fluxo microvascular ($A \times \beta$) (Figura 7).

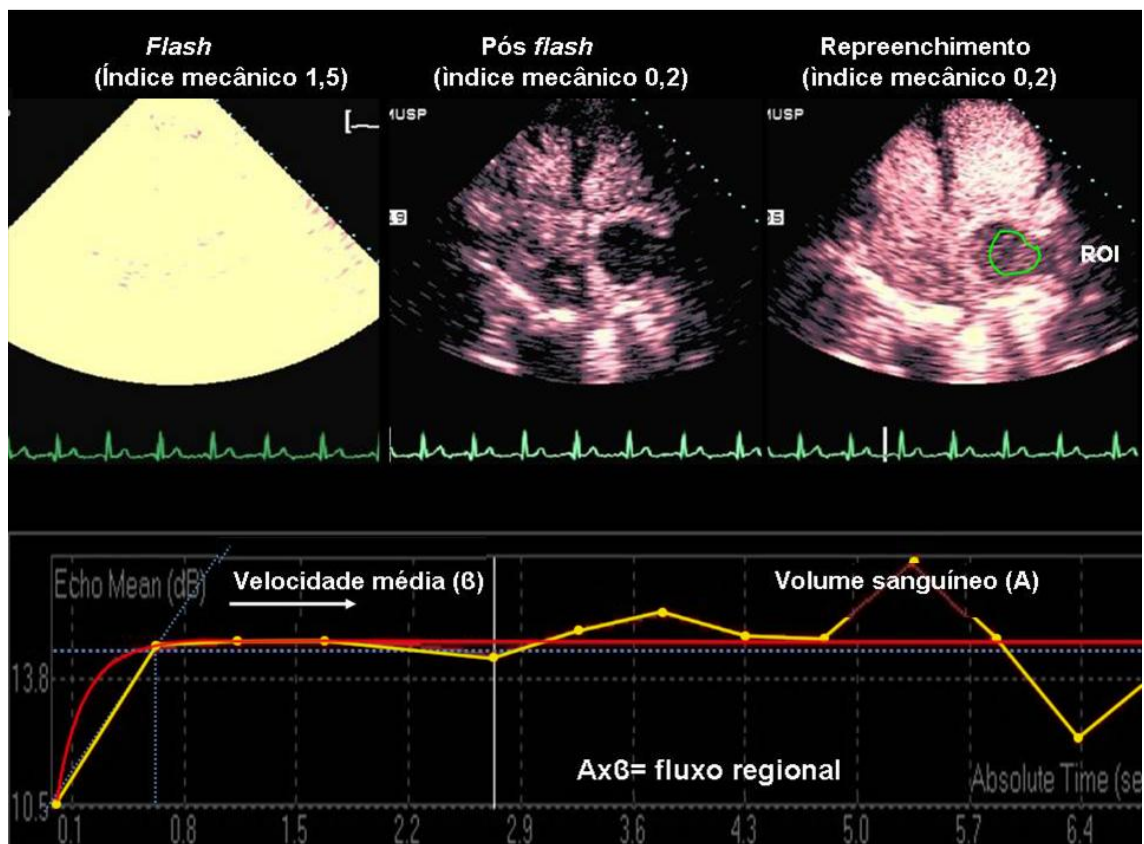


Figura 7 - Demonstração do repleenchimento da área de interesse por microbolhas nos batimentos posteriores a um *flash* e método de cálculo do fluxo regional pela ecocardiografia com perfusão em tempo real. A: Volume sanguíneo; (□): Velocidade sanguínea; ROI: região de interesse.

Sob condições fisiológicas, o volume de sangue miocárdico é modulado pela demanda de oxigênio dos miócitos e, em repouso, apenas cerca da metade dos capilares ao redor dos mesmos apresenta fluxo sanguíneo^(49, 50). Um aumento discreto na demanda de oxigênio resulta em aumento discreto na velocidade sanguínea nesses capilares. Aumentos maiores na demanda miocárdica de oxigênio estão associados à presença de fluxo sanguíneo em maior número dos capilares, que reflete um aumento

no volume sanguíneo miocárdico detectado por meio da ecocardiografia com perfusão miocárdica em tempo real.

Quando o fluxo sanguíneo está presente em todos os capilares, o volume de sangue miocárdico atinge um platô, aproximadamente, duas vezes mais alto que na condição de base. Adicionalmente, como o produto de A por β representa um índice de fluxo microvascular, pode-se calcular sua reserva por meio da razão desse produto obtido sob estresse físico ou medicamentoso, por aquele obtido em repouso:

$$\text{Reserva} = (A \times \beta)_{\text{sob estresse}} / (A \times \beta)_{\text{em repouso}}$$

Conforme o progresso no desenvolvimento de programas computacionais específicos para a quantificação do contraste miocárdico, foi possível fazer a análise da sequência de imagens e a quantificação do fluxo miocárdico regional (Figura 7), tanto para pacientes em estado de repouso como após a indução de estresse cardiovascular. Este avanço possibilitou utilizar a ecocardiografia sob estresse medicamentoso com perfusão miocárdica em tempo real para a avaliação da reserva de fluxo miocárdico (reserva $Ax\beta$). Partindo-se desse princípio, podemos também calcular as reservas de fluxo da massa cardíaca.

Na literatura, existem apenas relatos de casos com estudo da perfusão das massas cardíacas através da ecocardiografia com contraste ⁽⁵¹⁻⁵⁷⁾. Somente um autor estudou a perfusão das massas cardíacas através da ecocardiografia com contraste em tempo real com o objetivo de diferenciar

os tumores cardíacos benignos, malignos e trombos ⁽⁵²⁾, porém, em um número bastante limitado de 16 pacientes.

A caracterização da perfusão das massas cardíacas através da ecocardiografia com contraste pode ser uma ferramenta adicional no diagnóstico e com implicações no tratamento e prognóstico dos pacientes.

Com este estudo, avaliamos a contribuição da ecocardiografia com perfusão na diferenciação de massas cardíacas em um grande número de pacientes com tumores cardíacos.

OBJETIVO

Demonstrar o valor diagnóstico da ecocardiografia com perfusão na caracterização das massas cardíacas através das análises qualitativas e quantitativas de perfusão.

CASUÍSTICA E MÉTODOS

CASUÍSTICA

Prospectivamente, foram estudados 107 pacientes no serviço de Ecocardiografia do Instituto do Coração do Hospital das Clínicas da Faculdade de Medicina da Universidade de São Paulo (InCor-HC-FMUSP) no período de julho de 2004 a outubro de 2008, com massas cardíacas diagnosticadas pela ecocardiografia transtorácica. A idade dos pacientes variou de 6 a 79 anos (média de $50,9 \pm 16,7$), sendo 52 (48,6%) homens e 59 (55,1%) mulheres.

O protocolo do estudo foi aprovado pela Comissão de Ética para Análise de Projetos de Pesquisa do Hospital das Clínicas da Faculdade de Medicina da Universidade de São Paulo (SDC#1011/04). Esta pesquisa recebeu o apoio financeiro de Fundação de Amparo à Pesquisa do Estado de São Paulo – FAPESP, documento nº 2005/55923-0. Todos os participantes ou responsáveis legais foram informados sobre os procedimentos a serem realizados e assinaram o Termo de Consentimento Livre e Esclarecido (TCLE).

MÉTODOS

Critério de inclusão

Foram incluídos pacientes com massas nas localizações mediastinais, intracardíaca ou pericárdica, encaminhados das várias unidades clínicas do complexo HC-FMUSP.

Critérios de exclusão

Foram excluídos pacientes com imagens inadequadas para análise; mulheres gestantes ou em período de amamentação; recusa ou incapacidade de assinar o Termo de Consentimento Livre e Esclarecido; história de alergia a componentes do contraste ecocardiográfico e os portadores de contraindicações ao uso de contraste ecocardiográfico Definity® (Perflutren Lipid Microsphere)(Lantheus Medical Imaging Inc., North Bilerica, MA) ⁽⁵⁸⁾ ou PESDA® (*Perfluorocarbon-Exposed Sonicated Dextrose and Albumin*). Também foram excluídos os pacientes sem diagnóstico definitivo ou confirmado.

Ecocardiografia com perfusão em tempo real

Preparo dos contrastes

Para o estudo da perfusão das massas, foram utilizados dois contrastes ecocardiográficos: o PESDA[®] e o Definity[®], de acordo com a disponibilidade. O PESDA[®] foi manufaturado em nosso serviço, em sala específica com câmara de fluxo laminar descrita anteriormente ⁽⁴⁶⁾. Resumidamente, faz-se a mistura de 8 mL de gás decafluorobutano (FluoroMed, L.P., Houston, TX), 1 mL de albumina humana a 20% (Baxter Healthcare Corporation, Glendale, CA) e 12 mL de soro glicosado a 5% (Baxter Healthcare Corporation, Glendale, CA). Submete-se a solução à sonificação eletromecânica por 80 segundos. Deste processo, resultou uma solução estável de microbolhas, com concentração média de 0,9 microbolhas/mL a $1,9 \times 10^9$ microbolhas/mL, com tamanho médio de $3 \mu\text{m}$ ^(59, 60). A dose de PESDA[®] utilizada foi de 0,2 mL/kg diluídos em 80 mL de solução salina a 0,9%, infundida de forma contínua em bomba de infusão à taxa de 2 mL/min a 5 mL/min por via intravenosa periférica.

O Definity[®] é composto de microbolhas de perfluoropropano encapsuladas em fosfolípide, ativada pela rápida agitação por meio de equipamento específico (Vialmix[®], Bristol-Myers Squibb Medical Imaging, Inc., US) por 45 segundos. Em 1,3 mL do produto ativado é adicionado 50 mL de solução fisiológica.

Preparo do paciente e ajuste do aparelho

Após coleta da história clínica, foram realizados os estudos ecocardiográficos completos de acordo com a recomendação da Sociedade Americana de Ecocardiografia ⁽⁶¹⁾ em repouso (basal), com monitorização da pressão arterial, frequência cardíaca e eletrocardiograma de forma contínua durante todo o estudo. Todos foram orientados a virem com acompanhante e a não ingerirem medicamentos ou alimentos que contivessem derivados de xantinas ou cafeína por um período de 24 horas, antes do exame e manterem-se em jejum nas 3 horas que antecederem o exame.

As imagens ecocardiográficas foram adquiridas em equipamento Sonos 5500 e IE 33 da Philips Medical Systems (Bothell, Washington, USA), utilizando transdutor de banda larga (S3) com capacitação para a realização de imagens por meio de tecnologia com baixa energia para o estudo da perfusão em tempo real. Foram realizados ajustes específicos de equipamento ecocardiográfico que incluíram o índice mecânico baixo (entre 0,1 e 0,3) e frequência de repetição de pulsos em torno de 25 Hz. Ganho e compressão foram otimizados e o foco do feixe de ultrassom foi ajustado ao nível abaixo da área de interesse.

Todos os ajustes e velocidade de infusão do contraste foram otimizados no momento basal e mantidas constantes de forma a permitir comparação válida entre as imagens. Após a aquisição das imagens em repouso, realizamos a monitorização eletrocardiográfica e punções de dois acessos venosos independentes no membro superior direito, com cateter

venoso número 22: um para a infusão da solução de dipiridamol e outro para infusão do contraste por microbolhas.

Protocolo

Após o estudo ecocardiográfico completo em repouso (basal), foi realizada a análise da massa intracardíaca quanto à localização, tamanho, quantidade, ecogenicidade, mobilidade, relação com estruturas vizinhas e comprometimento hemodinâmico que foi feita antes da injeção do contraste.

O contraste ecocardiográfico foi injetado via endovenosa periférica por infusão contínua como descrito anteriormente, em condições de repouso (basal). A aquisição das imagens do momento basal foi realizada logo após a otimização dos controles do equipamento e, assim que a opacificação da cavidade do ventrículo esquerdo pelo contraste fosse homogênea. Um pulso ultrassônico rápido (*flash*), com utilização do índice mecânico elevado (1,5), de cinco quadros, foi manualmente disparado na máxima intensidade visual de intensidade do contraste para destruir as microbolhas dentro do miocárdio. Na sequência, foram analisadas as imagens com índice mecânico baixo (0,2) por, pelo menos, 15 ciclos cardíacos consecutivos, para permitir a análise do reenchimento na estrutura miocárdica e da massa pelo contraste.

Ecocardiografia sob estresse com perfusão em tempo real (pico)

O objetivo de se administrar o dipiridamol foi provocar um aumento do fluxo sanguíneo microvascular da massa tumoral, durante o período de vasodilatação máxima (pico).

Após a captura digital das imagens no momento basal, iniciava-se a infusão de dipiridamol. O protocolo utilizado foi o consagrado na prática clínica, com administração endovenosa de dipiridamol de 0,56 mg/kg em 4 minutos, seguidos de 4 minutos sem medicamento, e depois, 0,28 mg/kg em 2 minutos. A dose cumulativa foi de 0,84 mg/kg em 10 minutos. Terminada esta fase (pico), realizou-se a segunda captura digital, com a mesma técnica descrita anteriormente. O teste era finalizado com a infusão de aminofilina (70 a 240 mg durante 1 a 3 minutos) (Figura 8).

Foram registradas a monitorização cardíaca contínua em uma derivação eletrocardiográfica, a pressão arterial sistêmica, a frequência cardíaca e o eletrocardiograma em 12 derivações no estado basal, após 4 minutos, após 10 minutos do início da infusão endovenosa de dipiridamol (pico) e após o término do teste.

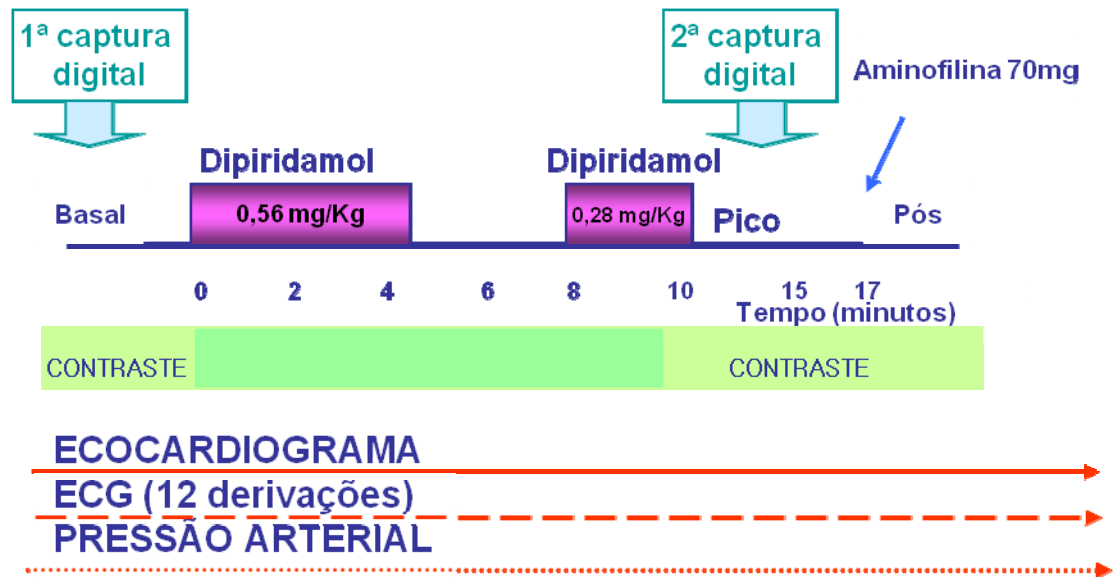


Figura 8 - Protocolo de administração de dipiridamol. ECG: Eletrocardiograma.

Após a aquisição das imagens de pico, o paciente permaneceu em repouso durante 30 minutos sob observação até o retorno das condições iniciais. Todas as imagens ecocardiográficas foram gravadas em disco óptico, com formato digital, para posterior análise.

Determinação qualitativa da perfusão das massas

Cada grupo de imagens digitais foi revisado por um único ecocardiografista cego, experiente e independente. Foi determinada a concentração do contraste na massa que pudesse ser detectada com maior

facilidade e precisão, quer seja no repouso ou nas diferentes fases da ecocardiografia. Partindo-se do primeiro quadro após a destruição das microbolhas pelo ultrassom, a massa foi classificada qualitativamente, de acordo com os dados da tabela 1.

Tabela 1 - Parâmetros de classificação qualitativa da massa

Escores	Perfusão	Velocidade de perfusão	Padrão de perfusão	Áreas de necrose
0	Ausente	Ausente	Ausente	Ausente
1	Discreta	Preenchimento rápido	Periférico	Presente
2	Moderada	Preenchimento lento	Central	..
3	Intensa

Sempre que necessário, as imagens foram analisadas quadro a quadro, após a destruição das microbolhas, com o objetivo de aumentar a fidelidade da análise.

Determinação quantitativa da perfusão das massas

A quantificação da perfusão foi realizada *offline* utilizando-se um *software* específico para análise de imagens digitais, o Q-Lab 5.0 (*Advanced Quantification Software* - Philips Medical Systems, Bothell, WA, USA).

Análises quantitativas da perfusão das massas foram realizadas nas regiões de interesse (*regions of interest* - ROI), com a amostra mais ampla possível, nos planos que melhor fossem visibilizadas as imagens de interesse, no estado basal e durante o pico da infusão do dipiridamol, ao final da sístole, respeitando-se os seguintes critérios: seleção das imagens no primeiro quadro do pico da onda T do eletrocardiograma (na sístole), tendo-se o cuidado para se excluir os locais contendo vasos de grande calibre visíveis a olho nu ou com áreas não perfundidas. Ainda, bordas e pedículos de massas foram evitados (Figura 9).

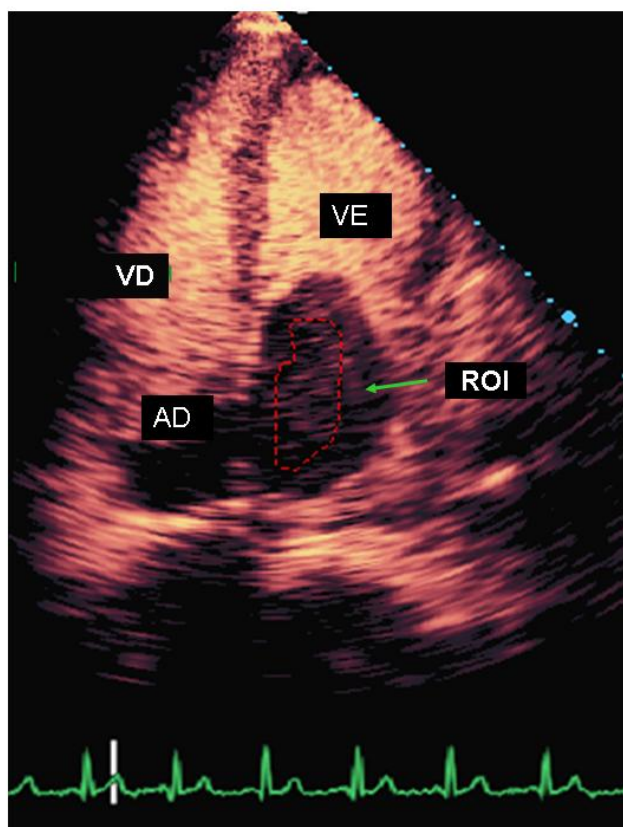


Figura 9 - Demonstração do posicionamento da amostra (ROI) na massa (círculo vermelho). AD: átrio direito; AE: átrio esquerdo; VD: ventrículo direito; VE: ventrículo esquerdo; ROI: região de interesse.

As curvas de intensidade acústica foram construídas em função exponencial, para análise de dez ciclos cardíacos, em média, para cada sequência de imagens digitais, desde o *flash*, para destruição completa das microbolhas, até o reenchimento da massa pelo contraste (Figura 10).

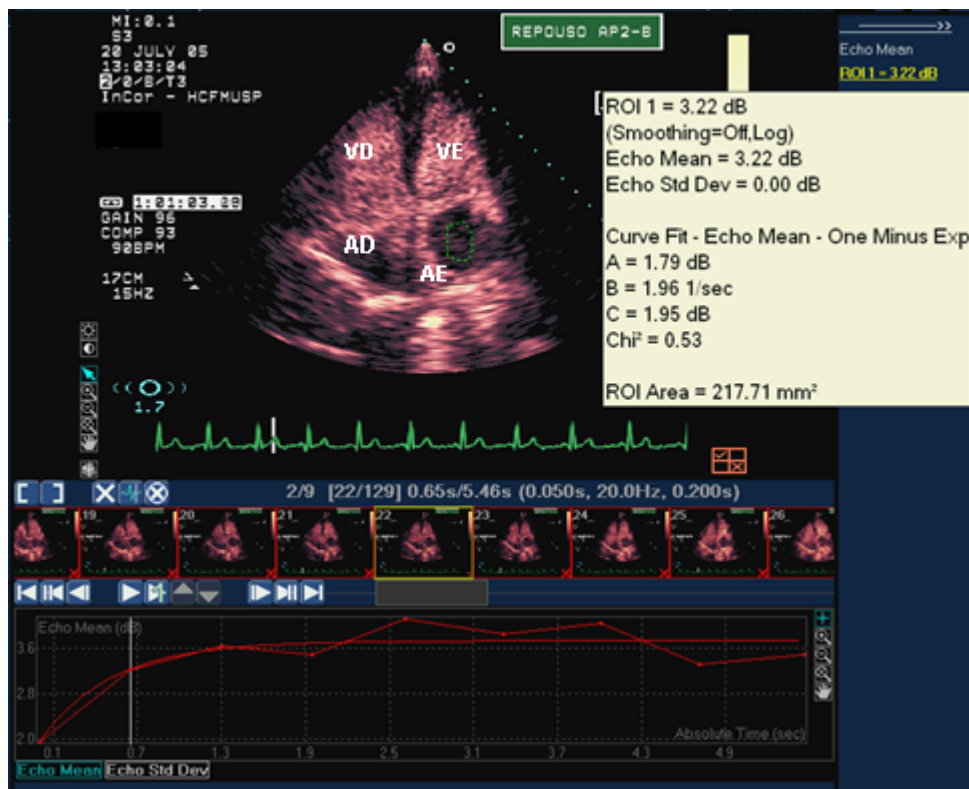


Figura 10 - Curva exponencial que mostra a quantificação da perfusão da massa no átrio esquerdo (AE), com o auxílio do *software* Q-Lab 5,0. Em vermelho, a curva de intensidade acústica da massa. À direita da tela, notam-se os valores de A (1,79 dB) e $A \times B$ (1,96 dB/s⁻¹). AD: átrio direito; VE: ventrículo esquerdo; VD: ventrículo direito

Determinação diagnóstica das massas

A determinação diagnóstica das massas foi confirmada por anatomia patológica nos pacientes que se submeteram à cirurgia e/ou à biópsia ou que vieram a óbito (n = 55).

Para os demais pacientes, o diagnóstico foi feito da seguinte maneira: para os portadores de trombos cardíacos foram considerados a história e a apresentação clínica associada aos achados ecocardiográficos: arritmias como fibrilação ou *flutter* atrial, dilatação das câmaras atriais, estenose valvar mitral, situações de baixo débito cardíaco que favorecem a formação de trombos atriais, disfunção sistólica ventricular e áreas de acinesia ou discinesia. Adicionalmente, foram realizados acompanhamentos com estudos ecocardiográficos seriados demonstrando resolução de trombo após anticoagulação (n = 27).

Para os rabdomiomas foram considerados a associação com esclerose tuberosa e ecocardiogramas seriados demonstrando a regressão progressiva da (s) massa (s) (n = 3).

Em um caso de lipoma, o diagnóstico foi feito com a ressonância magnética com o método de saturação de gordura.

Análise estatística

Inicialmente, todas as variáveis foram analisadas descritivamente. Para as variáveis quantitativas, esta análise foi feita por meio da observação dos valores mínimos e máximos e do cálculo de médias, desvios-padrão e quartis (percentil 25, mediana e percentil 75). Para as variáveis qualitativas, calcularam-se as frequências absolutas e relativas.

Para a comparação das médias dos três grupos, foi utilizada a análise de variância a um fator, com comparações múltiplas realizadas pelo teste de *Bonferroni*. Quando a suposição de normalidade dos dados foi rejeitada, foi utilizado o teste não paramétrico de *Kruskal-Wallis*, com comparações múltiplas realizadas por meio do teste de *Dunn*.

Para se testar a homogeneidade entre as proporções, foi utilizado o teste Qui-quadrado ou o teste Exato de *Fisher* (quando ocorreram frequências esperadas menores de 5) ⁽⁶²⁾.

Para a análise do comportamento dos grupos ao longo das avaliações, foi utilizada a análise de variância com medidas repetidas ⁽⁶³⁾. Quando a suposição de normalidade dos dados foi rejeitada, utilizou-se o teste não paramétrico de *Wilcoxon*.

Para a obtenção do ponto de corte dos parâmetros avaliados, foi usada a curva ROC (*Receiver-operator characteristic curves*) ⁽⁶⁴⁾.

Para avaliar a concordância intraobservador, empregamos o coeficiente de concordância *Kappa*.

O nível de significância utilizado para os testes foi de 5%.

RESULTADOS

Dos 107 pacientes com massas cardíacas, 21 foram excluídos por não terem diagnóstico definitivo confirmado. A análise qualitativa foi realizada em 86 casos (80%); 23 (27%) apresentavam tumores cardíacos malignos (primários ou secundários), 24 (28%) benignos, 33 (38%) trombos cavitários e 6 (7%) pseudotumores. O estudo quantitativo foi exequível em 73 (85%) dos 86 pacientes. As causas para não quantificação que ocorreu em 15% (13/86), foram dificuldades técnicas como tamanho reduzido e/ou mobilidade excessiva da massa (n = 5) e presença de sombra acústica sobre a mesma (n = 8), reduzindo a seleção da área de interesse para quantificação. Dos 73 pacientes, 23 (32%) apresentavam tumores cardíacos malignos (primários ou secundários); 22 (30%), benignos e 28 (38%), trombos cavitários; 32 (44%) pacientes completaram o estudo com dipiridamol para avaliação da reserva tumoral; 14 (44%) do grupo de tumores malignos, 10 (31%) benignos e 8 (25%) portadores de trombos. As razões que os 41 pacientes (56%) não realizaram dipiridamol foram pelas recusas do paciente e/ou de seu médico assistente (n = 14), por falta de condições clínicas (n = 24) e idade infantil (n = 3) (Figura 11).

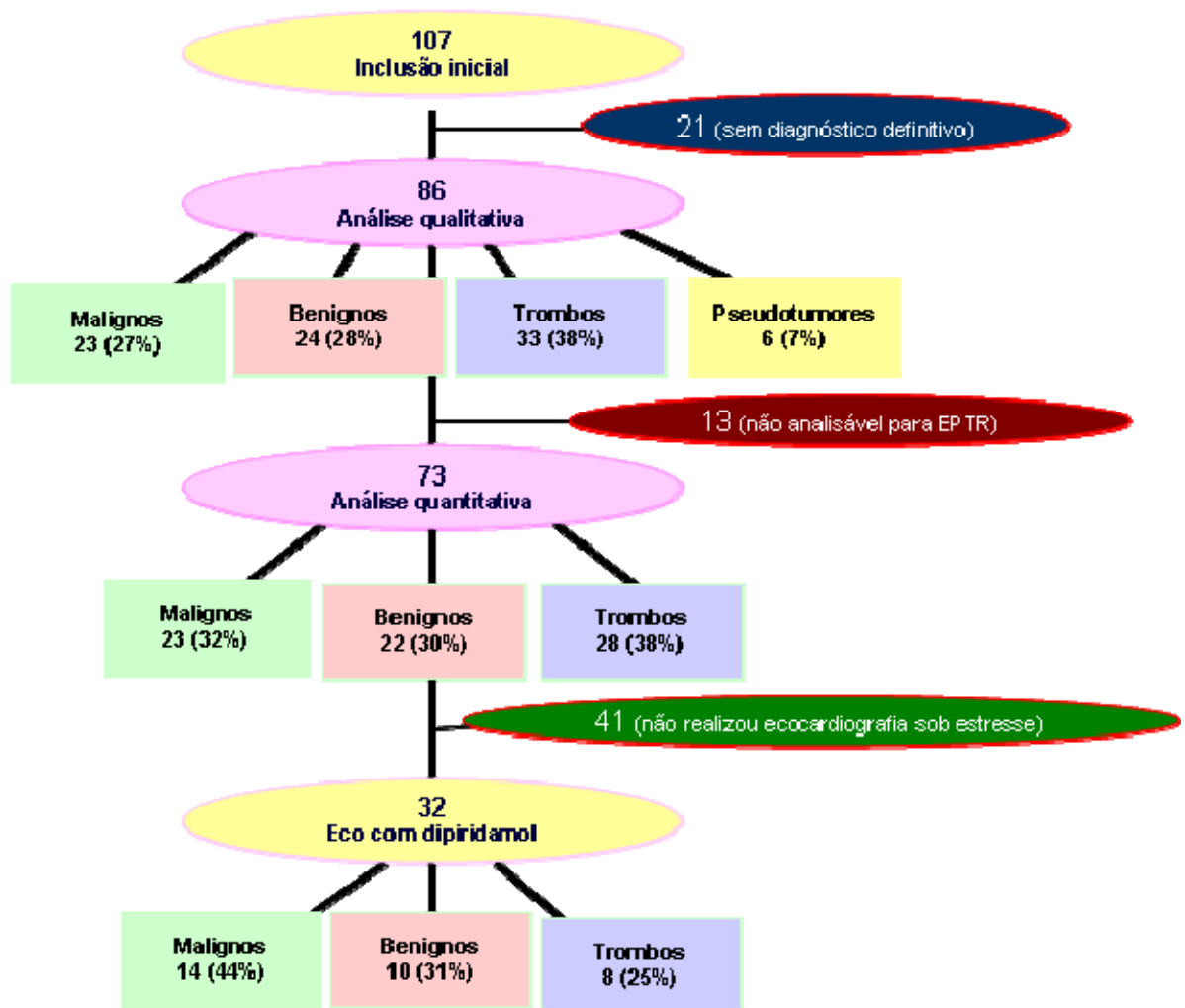


Figura 11 - Fluxograma de seleção de pacientes para análises realizadas. EPTR: ecocardiografia com perfusão em tempo real

As características clínicas, demográficas e a terapia medicamentosa utilizadas estão descritas nos dados das tabelas 2 e 3. Os tipos de tumores foram descritos nos dados da tabela 4.

Tabela 2 - Características clínicas e demográficas dos grupos de pacientes com tumores malignos, benignos, trombos e pseudotumores

Variáveis	GRUPO DE TUMORES				P
	Malignos (n=23)	Benignos (n=24)	Trombos (n=33)	Pseudotumores (n=6)	
Idade (anos)	45,7±19,2	46,8±19,3	53,0±16,2	52,5±11,0	†
Sexo (Feminino)	12 (52,2%)	16 (64%)	17 (51,5%)	4 (57,1%)	†
Peso (Kg)	69,2±20,6	63,0±20,0	63,11±11,5	77,7±21,3	†
Atura (cm)	165,6±12,2	158,9±13,7	164,0±9,2	163,2±10,1	†
IMC	24,8±5,3	24,4±6,2	23,4±3,4	29,1±7,1	†
Antecedentes mórbidos					
HAS	7 (30,4%)	13 (52%)	15 (45,5%)	3 (42,8%)	†
DM	4 (17,4%)	4 (16%)	4 (12,1%)	2 (28,6%)	†
Insuficiência coronariana	1 (4,3%)	3 (12%)	9 (27,3%)	1 (14,3%)	†
Miocardiopatia dilatada	0	1 (4%)	9 (27,3%)	2 (28,6%)	*
ICC	3 (13,0%)	4 (16%)	17 (51,5%)	3 (42,8%)	*
Fibrilação atrial	1 (4,3%)	1 (4%)	4 (12,1%)	0	†
Evento embólico	2 (8,7%)	0	4 (12,1%)	0	†
AVE	1 (4,3%)	4 (16%)	3 (9,0%)	1 (14,3%)	†
Valvopatia	1 (4,3%)	1 (4%)	9 (27,3%)	0	*
Sinais e Sintomas					
Dispneia	15 (65,2%)	5 (20%)	22 (66,7%)	3 (42,8%)	§
Febre	1 (4,3%)	0	2 (6,0%)	1 (14,3%)	†
Vômito	3 (13,0%)	0	1 (3,0%)	1 (14,3%)	†
Palpitação	0	0	4 (12,1%)	0	†
Edema periférico	8 (34,8%)	0	10 (30,3%)	2 (28,6%)	§*
Disfagia	4 (17,4%)	1 (4%)	0	0	*
Dor torácica	7 (30,4%)	5 (20%)	3 (9,0%)	1 (14,3%)	†
Síncope	1 (4,3%)	1 (4%)	0	0	†
Odinofagia	3 (13,0)	0	0	0	§*
Perda de peso (em Kg)	12 (52,2%)	0	7 (21,2%)	0	§*
Lipotímia	4 (17,4%)	2 (8%)	2 (6,0%)	0	†

*p < 0,001 Comparação Tumores Malignos x Tumores Benignos x Trombos x Pseudotumores;
 †p = NS Comparação Tumores Malignos x Tumores Benignos x Trombos x Pseudotumores e na comparação entre Tumores Malignos x Tumores Benignos;
 §p < 0,05 Comparação Tumores Malignos x Tumores Benignos;
 IMC: Índice de Massa Corpórea, HAS: hipertensão arterial sistêmica, DM: diabetes mellitus, ICC: Insuficiência Cardíaca Congestiva, AVE: acidente vascular encefálico.

Tabela 3 - Terapia medicamentosa empregada nos grupos de pacientes com tumores malignos, benignos, trombos e pseudotumores

Variáveis	GRUPO DE TUMORES		Trombos (n=33)	Pseudotumores (n=6)	P
	Malignos (n=23)	Benignos (n=24)			
Betabloqueador	3 (13,0%)	5 (20,0%)	11 (33,3%)	2 (28,6%)	‡
Bloqueador de cálcio	1 (4,3%)	4 (16%)	6 (18,2%)	1 (14,3%)	‡
IECA	5 (21,7%)	8 (32%)	17 (51,5%)	1 (14,3%)	‡
Anticoagulante oral	6 (26,1%)	2 (8%)	15 (45,5%)	0	‡
Amiodarona	1 (4,3%)	1 (4%)	2 (6,0%)	1 (14,3%)	‡
Digital	1 (4,3%)	2 (8,0%)	10 (30,3%)	2 (28,6%)	*
Diurético	4 (17,4%)	5 (20,0%)	20 (60,6%)	3 (42,8%)	*
Aldactone	2 (8,7%)	0	9 (27,3%)	0	*
Quimioterapia	4 (17,4%)	0	0	0	‡
Radioterapia	1 (4,3%)	0	0	0	‡

* $p < 0,001$ Comparação Tumores Malignos x Tumores Benignos x Trombos x Pseudotumores;
 ‡p = NS Comparação Tumores Malignos x Tumores Benignos x Trombos x Pseudotumores;
 IECA: inibidor da enzima de conversão da angiotensina.

Tabela 4 - Tipos de massas cardíacas da população estudada

TUMORES CARDÍACOS MALIGNOS		N
Primários		
Linfoma cardíaco primário		3
Mesotelioma maligno do pericárdio		1
Secundários (metástases)		
Mediastinal – Linfoma		5
Neoplasia mediastinal de origem incerta		1
Adenocarcinoma pulmonar		3
Carcinoma não pequenas células pulmonares		1
Carcinoma ductal de mama		1
Teratoma maligno /testículo		1
Ovário (tipo celular não especificado)		1
Hepatocarcinoma		1
Cordoma sacral		1
Condrossarcoma		1
Osteossarcoma		1
Adenocarcinoma de próstata		1
Metástase de origem não especificada		1
TUMORES CARDÍACOS BENIGNOS		
Primários		
Mixoma		16
Rabdomioma		3
Paraganglioma		1
Lipoma		2
Cisto broncogênico		1
Teratoma maduro (mediastinal)		1
Secundários		0
PSEUDOTUMORES		
Abscesso na parede lateral átrio direito		1
Fígado (paralisia do músculo diafragma)		1
Megaesôfago		1
Endomiocardiofibrose		1
Material necrótico com microcalcificações no anel mitral		1
Variante anatômica (veia supra hepática desembocando no átrio direito e veia cava superior esquerda no seio coronário)		1
TROMBOS		33
TOTAL		86

Quanto à sua localização e distribuição, as massas mais comumente encontradas no átrio esquerdo foram mixomas e trombos. No ventrículo direito, a grande maioria foi composta por tumores malignos metastáticos. No ventrículo esquerdo, o acometimento mais comum foi por trombos. No mediastino e pericárdio, os tumores malignos foram predominantes. Pode haver mais de uma localização das massas por paciente (Figura 12).

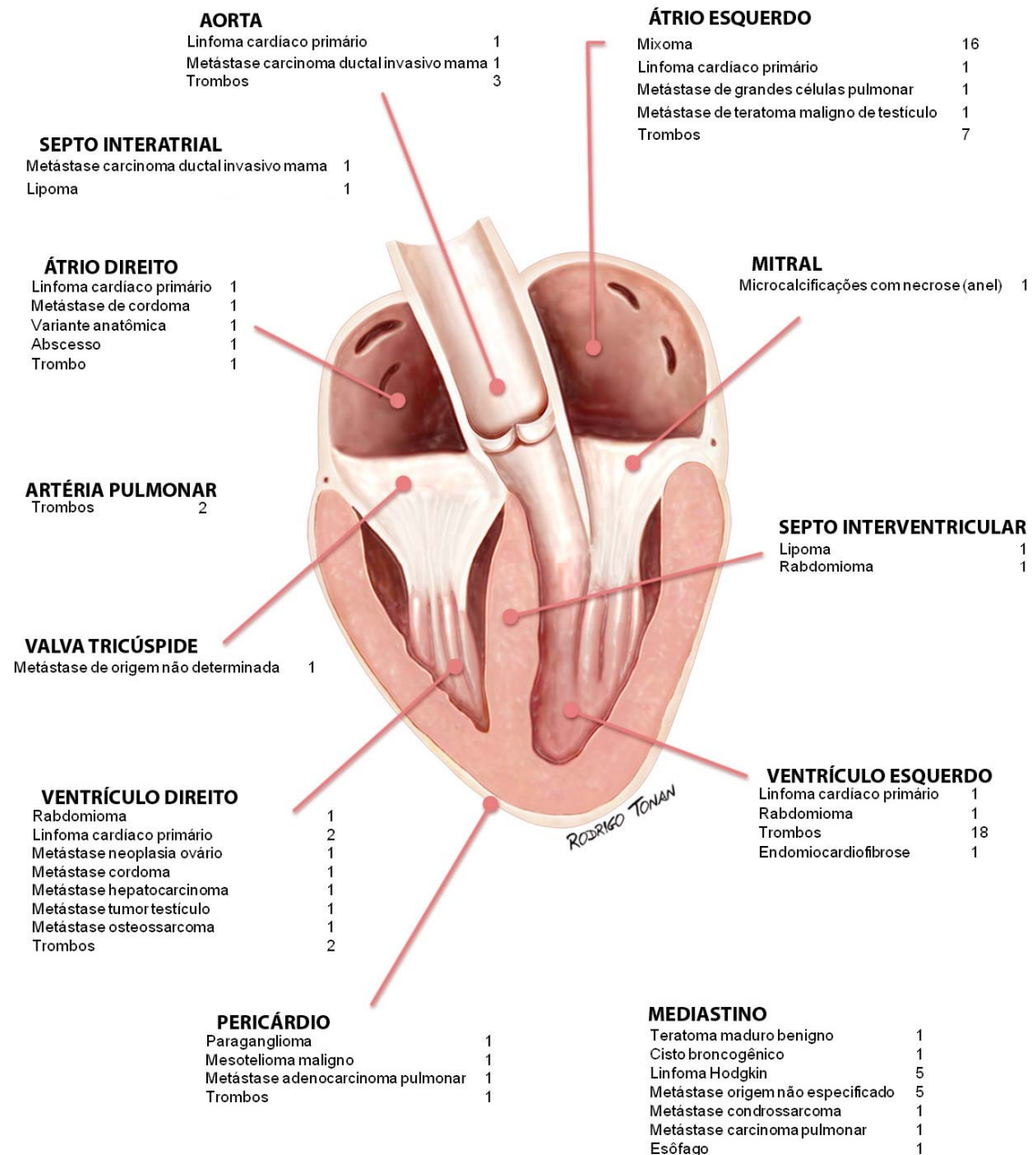


Figura 12 - Distribuição da localização e tipos de massas cardíacas dos 86 pacientes.

A análise ecocardiográfica das dimensões cavitárias e dos parâmetros da função sistólica ventricular encontra-se nos dados da tabela 5. Os diâmetros diastólico (DDVE) e sistólico do ventrículo esquerdo (DSVE), o diâmetro do átrio esquerdo (AE), os volumes diastólico final (VDF) e sistólico final (VSF) do ventrículo esquerdo foram significativamente maiores e a fração de encurtamento (ΔD) e a fração de ejeção do ventrículo esquerdo (FEVE) foram significativamente menores no grupo de trombos que nos demais grupos.

Tabela 5 - Variáveis ecocardiográficas dos grupos de tumores cardíacos malignos, benignos, trombos e pseudotumores

Variáveis ecocardiográficas	TUMORES CARDÍACOS				P
	MALIGNOS (n=23)	BENIGNOS (n=24)	TROMBOS (n=33)	PSEUDOTUMORES (n=6)	
DDVE (cm)	4,64 ± 0,57	4,6 ± 0,76	5,52 ± 1,24	5,24 ± 0,79	*
DSVE (cm)	2,97 ± 0,57	2,98 ± 0,58	4,28 ± 1,55	3,84 ± 0,9	*
Fração de encurtamento (%)	0,36 ± 0,07	0,35 ± 0,05	0,24 ± 0,13	0,27 ± 0,08	*
Ventrículo direito (cm)	2,3 ± 0,85	1,92 ± 0,51	2,62 ± 1,25	2,08 ± 0,62	‡
SIV (cm)	0,9 ± 0,13	0,89 ± 0,16	0,96 ± 0,26	0,96 ± 0,18	‡
PPVE (cm)	0,93 ± 0,14	0,88 ± 0,15	1,07 ± 0,83	0,91 ± 0,13	‡
Aorta (cm)	3,01 ± 0,31	2,96 ± 0,49	3,19 ± 0,47	3,13 ± 0,35	‡
Átrio esquerdo (cm)	3,67 ± 1,05	3,79 ± 0,97	4,71 ± 1,3	3,96 ± 0,56	*
VDF(ml)	21,84 ± 5,29	21,75 ± 6,8	32 ± 14,78	28,03 ± 8,48	*
VSF(ml)	9,13 ± 3,55	9,2 ± 3,38	20,7 ± 14,99	15,47 ± 7,11	*
FEVE (método Simpson [%])	58,87 ± 8,96	58,14 ± 6,42	41,2 ± 19,38	46,62 ± 12,42	*

* p < 0,001 Comparação Tumores Malignos x Tumores Benignos x Trombos x Pseudotumores;
 ‡ p = NS Comparação Tumores Malignos x Tumores Benignos x Trombos x Pseudotumores;
 DDVE: Diâmetro diastólico do ventrículo esquerdo; DSVE: diâmetro sistólico do ventrículo esquerdo; DDVD: diâmetro diastólico do ventrículo direito; SIV: espessura diastólica do septo interventricular; PPVE: espessura diastólica da parede posterior do ventrículo esquerdo; VDF: volume diastólico final do ventrículo esquerdo; VSF: volume sistólico final do ventrículo esquerdo; FEVE: fração de ejeção do ventrículo esquerdo.

Análise qualitativa de perfusão

Os resultados da análise qualitativa de perfusão encontram-se nos dados da Tabela 6.

Tabela 6 - Análise qualitativa das massas (tumores e trombos). Resultados expressos em N (%)

Escore	Perfusão		Velocidade		Padrão perfusão		Áreas de necrose	
	N	%	N	%	N	%	N	%
0	38	44	36	42	36	42	68	79
1	39	45	10	12	25	29	18	21
2	6	7	40	46	25	29	--	--
3	3	4	--	--	--	--	--	--

Escores: Perfusão: 0 (ausente); 1 (discreta); 2 (moderada); 3 (intensa). Velocidade de perfusão: 0 (ausente); 1 (preenchimento rápido); 2 (preenchimento lento). Padrão de Perfusão: 0 (ausente); 1 (periférico); 2 (central). Áreas de Necrose: 0 (ausente); 1 (presente).

A distribuição de quantificação das massas, de acordo com os escores utilizados encontra-se nos dados da tabela 7.

Tabela 7 - Distribuição de quantificação das massas, de acordo com os escores utilizados. Resultados expressos em N

Escores	Grupos	Perfusão	Velocidade	Padrão de perfusão	Áreas de necrose
0	Trombos	27	27	27	31
	Tumores	11	9	9	37
1	Trombos	6	0	4	2
	Tumores	33	10	21	16
2	Trombos	0	6	2	--
	Tumores	6	34	23	--
3	Trombos	0	--	--	--
	Tumores	3	--	--	--

Escores: Perfusão: 0 (ausente); 1 (discreta); 2 (moderada); 3 (intensa). Velocidade de perfusão: 0 (ausente); 1 (preenchimento rápido); 2 (preenchimento lento). Padrão de Perfusão: 0 (ausente); 1 (periférico); 2 (central). Áreas de Necrose: 0 (ausente); 1 (presente).

A análise da associação entre os parâmetros qualitativos e os grupos (trombo e tumor) mostra que o grupo trombo apresenta maior número de casos com escore de perfusão zero, ao contrário do grupo tumor, no qual o escore predominante foi igual a 1. Do mesmo modo, a velocidade de perfusão no grupo trombo foi, em sua grande maioria, igual a zero, e no grupo tumor o escore mais frequente foi igual a 2 (preenchimento lento). Dos 33 casos diagnosticados como trombo, a análise qualitativa mostrou que o padrão de perfusão foi ausente (escore= 0) em 82%, periférico (escore= 1) em 12% e central (escore= 2) em 6% (Tabela 8). Também houve associação entre as áreas de necrose e os grupos, sendo as mesmas identificadas nos pacientes com tumores (Tabela 9).

Tabela 8 - Padrão de perfusão do grupo de trombos. Resultados expressos em porcentagem

Escore	Padrão de perfusão	%
0 (ausente)	27	82
1 (periférico)	4	12
2 (central)	2	6

Tabela 9 - Associação entre área de necrose e os grupos de trombos e tumores. Resultados expressos em N (%)

Escore da área de necrose	Trombos	%	Tumores	%
0 (ausente)	31	94	37	70
1 (presente)	2	6	16	30
Total	33		53	

Os dados da tabela 10 apresentam o coeficiente de concordância (*Kappa*) para cada variável. Nota-se que a reprodutibilidade foi boa para todos os parâmetros, com exceção do padrão de perfusão, em que a mesma foi considerada fraca.

Tabela 10 - Coeficiente de concordância (*Kappa*) para cada um dos parâmetros qualitativos

Variável	<i>Kappa</i>	P
Perfusão	0,651	<0,001
Velocidade de Perfusão	0,643	<0,001
Áreas de necrose	0,468	<0,001
Padrão de Perfusão	0,379	<0,001

Comparados ao padrão de perfusão ausente, os modelos de regressão logística mostraram que a chance de estar diante de um tumor são 15,8 vezes maiores quando o padrão de perfusão for periférico (escore= 1) e 34,5 vezes maior quando o mesmo for central (escore= 2).

Considerando as áreas de necrose, a chance de ser um tumor é 6,7 vezes maior quando as mesmas estiveram presentes do que quando estiverem ausentes.

Não houve associação entre o padrão de perfusão (central ou periférico) com o tipo de tumor.

Dos 86 casos analisados, 53 (61,6%) corresponderam a tumores, destes, 50% foram diagnosticados como benignos (incluindo os seis

pseudotumores) e 50%, como malignos. Não houve associação entre o padrão de perfusão (central ou periférico) com o tipo de tumor.

Considerando-se o escore de perfusão e a velocidade de perfusão, a variação intraobservador foi de 20% (4/20); para a análise das áreas de necrose, a mesma foi de 25% (5/20) e para o padrão de perfusão, de 45% (9/20). No total, a variação intraobservador foi de 35% (7/20).

Análise quantitativa de perfusão

Curva ROC das variáveis ecocardiográficas de perfusão nos grupos de tumores e trombos realizados em repouso

A Curva ROC foi gerada para acessar o melhor valor de corte para auxiliar na diferenciação entre trombos e tumores cardíacos malignos e benignos. O parâmetro volume sanguíneo microvascular (A) sem o uso de dipiridamol (basal) mostrou área sob a curva de 0,94. Desta forma, o valor de $A < 0,64$ dB na ecocardiografia de perfusão da massa é preditor de trombo, apresentando sensibilidade de 93%, especificidade de 89%, valor preditivo positivo de 81%, valor preditivo negativo de 95% e acurácia de 85%. Qualquer massa cardíaca com um valor de $A < 0,65$ dB na ecocardiografia de perfusão sem o uso de dipiridamol apresenta 81 vezes maiores chances de ser trombo do que tumor maligno ou benigno. O parâmetro fluxo sanguíneo microvascular ($Ax\beta$) mostrou área sob a curva de 0,93 como preditor de trombo, com sensibilidade de 93%, especificidade de 84%, valor preditivo positivo de 78%, valor preditivo negativo de 95% e acurácia de 87 % (Figura 13 e gráfico 1). As massas cardíacas com valores de $Ax\beta < 0,30$ dB/s⁻¹, na ecocardiografia de perfusão sem o uso de dipiridamol têm 68 vezes maiores chances de serem trombo que tumores malignos ou benignos.

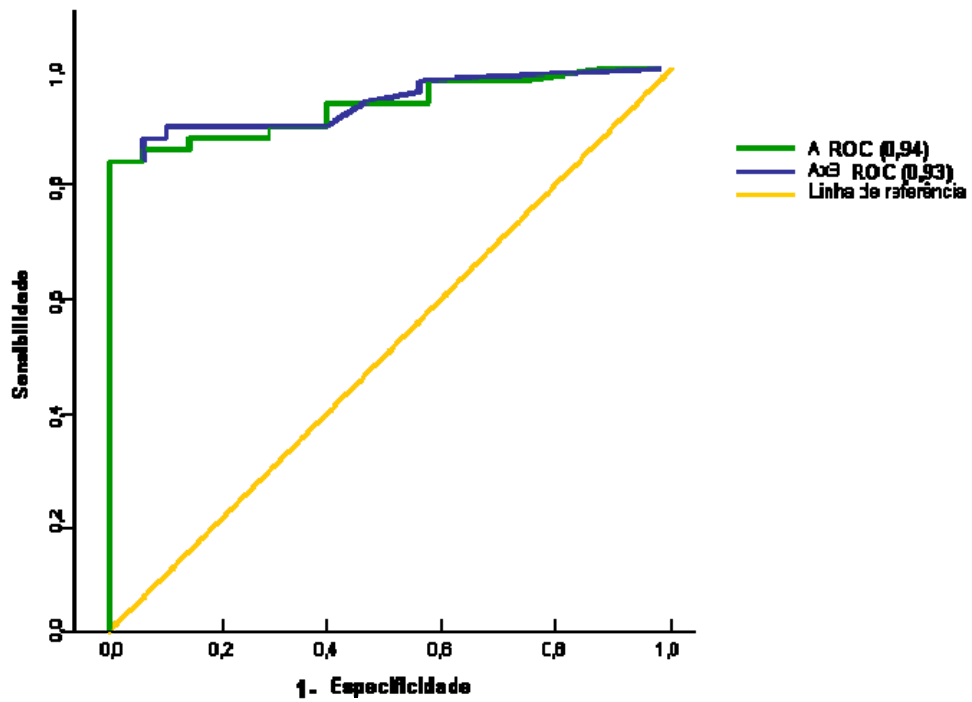
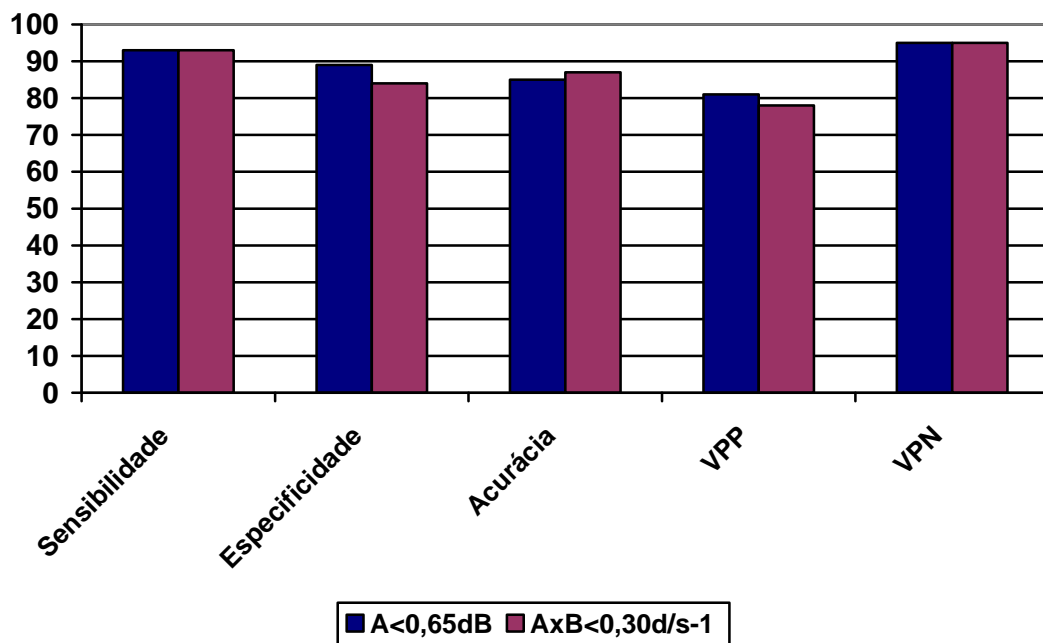


Figura 13 - Valores de A (linha azul) e $Ax\beta$ (linha verde) como preditores de trombos ($A < 0,64$ dB, $Ax\beta < 0,30\text{dB/s}^{-1}$) sem o uso de dipiridamol (basal) entre os grupos de tumores malignos, benignos e trombos

Gráfico 1 - Detecção de trombos x tumores sem o uso de dipiridamol (basal)



VPP: valor preditivo positivo; VPN: valor preditivo negativo.

Variáveis ecocardiográficas de perfusão sem o uso de dipiridamol (basal)

Nesta análise, o grupo de trombos apresentou valores significativamente menores de volume sanguíneo microvascular (A) e fluxo sanguíneo microvascular ($Ax\beta$) quando comparado aos grupos de tumores malignos e benignos. Quando comparados apenas os grupos de tumores malignos e benignos, as variáveis A e $Ax\beta$ não mostraram diferenças significativas (Tabela 11).

Tabela 11 - Valores de mediana e quartis das variáveis de perfusão mensuradas nos pacientes sem uso de dipiridamol (basal), segundo os grupos de tumores e trombos (n = 73)

Variável	TUMORES CARDÍACOS									P
	MALIGNOS (n=23)			BENIGNOS (n=22)			TROMBOS (n=28)			
	P25	MEDIANA	P75	P25	MEDIANA	P75	P25	MEDIANA	P75	
A (dB)	1,31	2,78	7,0	1,24	2,58	4,55	0,01	0,08	0,22	*‡
$Ax\beta$ (dB/s ⁻¹)	0,99	2,0	5,58	0,45	1,18	3,4	0,01	0,03	0,14	*‡

* p < 0,001 Comparação Tumores x Trombos;

‡ p = NS Comparação Tumores Malignos x Tumores Benignos;

A: volume sanguíneo, $Ax\beta$: fluxo microvascular regional.

Curva ROC das variáveis ecocardiográficas de perfusão com o uso de dipiridamol na comparação entre os grupos de tumores malignos e benignos (32 pacientes)

Dos 32 pacientes que realizaram dipiridamol, 24 corresponderam a tumores e 8 a trombos. Analisando os parâmetros da perfusão nos 24 pacientes com tumor temos que quando comparados apenas este grupo (tumores malignos e benignos), a análise por meio da Curva ROC do volume sanguíneo microvascular (A) no momento do pico do estresse com dipiridamol mostrou área sob a curva de 0,75. Desta forma, $A > 3,28$ dB na ecocardiografia de perfusão da massa com o uso de dipiridamol é preditor de tumor maligno. Este valor apresenta sensibilidade de 71%, especificidade de 70%, valor preditivo positivo de 77%, valor preditivo negativo de 64% e acurácia de 71% (Figura 14 e gráfico 2). Os tumores cardíacos que apresentam um valor de $A \geq 3,28$ dB na ecocardiografia de perfusão com o uso de dipiridamol têm 5,8 vezes maiores chances de ser um tumor maligno do que benigno.

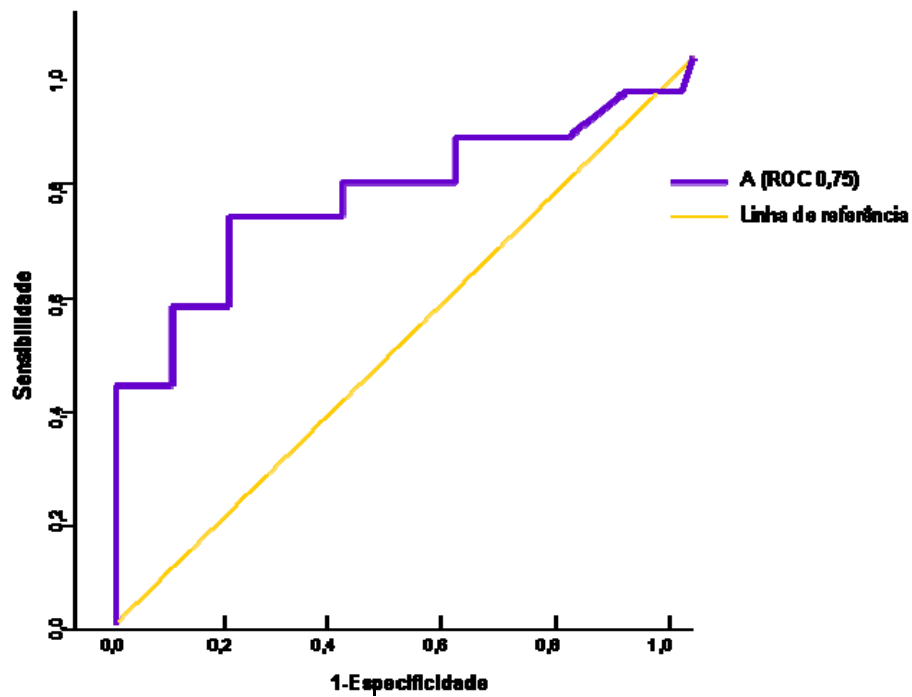
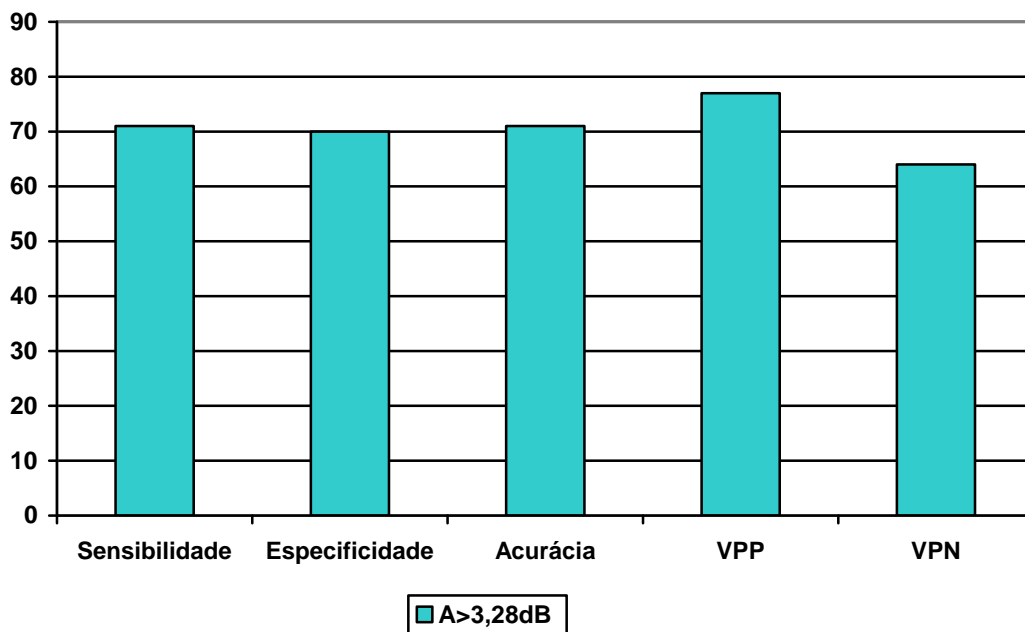


Figura 14 - Valores de A (linha azul) como preditor de ser um tumor maligno ($A > 3,28$ dB) na ecocardiografia de perfusão com o uso de dipiridamol (pico) quando comparados os grupos de tumores malignos e benignos.

Gráfico 2 - Detecção de tumores malignos x benignos com o uso de dipiridamol (pico).



VPP: valor preditivo positivo; VPN: valor preditivo negativo.

Variáveis ecocardiográficas de perfusão durante o repouso (basal) e estresse pelo dipiridamol (pico) dos pacientes que completaram o estudo com dipiridamol que eram portadores de tumores cardíacos (24 pacientes)

Não houve alteração importante nas pressões sistólicas arteriais e na frequência cardíaca, entre os momentos basais e picos de infusão de dipiridamol (Tabela 12).

Tabela 12 - Dados hemodinâmicos dos pacientes que realizaram o estudo com dipiridamol

	N	BASAL			PICO		
		PAS (mmHg)	PAD (mmHg)	FC (bpm)	PAS (mmHg)	PAD (mmHg)	FC (bpm)
Tumores Malignos	14	129,3±20,0	82,7±13,2	92,2±13,6	126,6±19,3	75,6±18,7	100,4±16,4
Tumores Benignos	10	133,1±20,1	77,1±14,0	72,2±13,3	131,0±25,3	76,2±11,2	86,0±16,2

PAS: pressão arterial sistólica, PAD: pressão arterial diastólica, FC: frequência cardíaca.

Quando comparados apenas os grupos de tumores malignos e benignos no momento basal (24 pacientes), não apresentaram diferenças significativas nos dois parâmetros (Tabela 13).

Tabela 13 - Valores de mediana e quartis das variáveis mensuradas no basal, na comparação entre os grupos de tumores (malignos e benignos), que realizaram o estudo com dipiridamol

Variável	TUMORES CARDÍACOS						P
	MALIGNOS (n = 14)			BENIGNOS (n = 10)			
	P25	MEDIANA	P75	P25	MEDIANA	P75	
A (dB)	1,7	3,11	8,4	1,11	1,88	4,55	†
Axβ (dB/s ⁻¹)	1,11	1,88	4,55	0,49	1,11	4,52	†

† p = NS Comparação Tumores Malignos x Tumores Benignos A: volume sanguíneo, Axβ: fluxo microvascular regional.

Com o uso de dipiridamol (pico), o grupo de tumores malignos apresentou maior volume sanguíneo microvascular (A) que os tumores benignos (Tabela 14).

Tabela 14 - Valores de mediana e quartis das variáveis mensuradas no pico, na comparação entre os grupos de tumores (malignos e benignos)

Variável	TUMORES CARDÍACOS						P
	MALIGNOS (n = 14)			BENIGNOS (n = 10)			
	P25	MEDIANA	P75	P25	MEDIANA	P75	
A (dB)	2,14	4,18	7,93	1,11	2,69	4,26	§
Axβ(dB/s ⁻¹)	1,42	2,46	4,59	0,55	1,55	5,5	†

† p = NS Comparação Tumores Malignos x Tumores Benignos;

§ p < 0,05 Comparação Tumores Malignos x Tumores Benignos;

A: volume sanguíneo, Axβ: fluxo microvascular regional.

Os valores observados dos pacientes com trombos das medidas de A foram (repouso 0,1 [0,01-0,52]; pico 0,21 [0,01-0,73]). Os valores dos pacientes com trombos das medidas Ax foram (repouso 0,15 [0,01-0,47]; pico 0,09 [0,01-0,32]).

Comparando-se os dois momentos (basal e pico) dos grupos estudados, não apresentaram alterações significativas do momento basal para pico nos três grupos estudados, em todos os parâmetros de comparações (Tabelas 15 e 16).

Tabela 15 - Valores de mediana e quartis da medida volume sanguíneo microvascular (A), comparando-se nos momentos basal e pico, segundo o grupo estudado

Tumores	Momento	N	P25	Mediana	P75	P
Malignos	Basal	14	1,7	3,11	8,4	†
	Pico	14	2,14	4,18	7,93	
Benignos	Basal	10	1,11	1,88	4,55	†
	Pico	10	1,09	2,04	3,55	
Trombos	Basal	7	0,01	0,08	0,52	†
	Pico	7	0,01	0,01	0,64	

† p = NS Comparação Tumores Malignos x Tumores Benignos x Trombos.

Tabela 16 - Valores mediana e quartis da medida fluxo sanguíneo microvascular ($Ax\beta$), comparando-se os momentos basal e pico, segundo o grupo estudado

Tumores	Momento	N	P25	Mediana	P75	p
Malignos	Basal	14	0,99	2,07	5,41	†
	Pico	14	1,42	2,46	4,59	
Benignos	Basal	10	0,49	1,11	2,84	†
	Pico	10	0,51	1,55	4,08	
Trombos	Basal	7	0,01	0,04	0,23	†
	Pico	7	0,01	0,01	0,27	

† p = NS Comparação Tumores Malignos x Tumores Benignos x Trombos.

Avaliação de reserva microvascular tumoral

As reservas do volume sanguíneo microvascular (reserva de A) e do fluxo sanguíneo microvascular (reserva de $Ax\beta$) não mostraram diferença significativa entre os grupos de tumores malignos, benignos e trombos (Tabela 17).

Tabela 17 - Valores de mediana e quartis das variáveis mensuradas na reserva microvascular tumoral, segundo o grupo estudado

Variável	TUMORES CARDÍACOS									P
	MALIGNOS (n = 14)			BENIGNOS (n = 10)			TROMBOS (n = 8)			
	P25	MEDIANA	P75	P25	MEDIANA	P75	P25	MEDIANA	P75	
A (dB)	0,62	0,91	1,72	0,5	0,73	1,48	1,0	1,0	1,23	†
$Ax\beta$ (dB/s ⁻¹)	0,36	1,18	1,75	0,56	1,10	1,82	0,23	1,0	1,13	†

† p = NS Comparação Tumores Malignos x Tumores Benignos x Trombos;
A: volume sanguíneo, $Ax\beta$: fluxo microvascular regional.

DISCUSSÃO

Estudar massas cardíacas é um desafio devido em razão das características próprias da doença, como sua baixa incidência e imagens quase sempre peculiares.

Graças aos progressos ocorridos nas modalidades de imagens cardiovasculares nos últimos 50 anos, houve uma melhora considerável no conhecimento da prevalência e história natural das massas cardíacas. Inúmeros avanços na ecocardiografia permitiram que este seja o exame diagnóstico de escolha para avaliação de massas cardíacas, contribuindo efetivamente no direcionamento da terapêutica e no prognóstico desses pacientes. Mas, ainda nos tempos atuais, a grande limitação consiste na incapacidade da distinção entre trombos e tumores malignos e tumores benignos.

Em nosso estudo, quando avaliamos a localização das massas cardíacas, os tumores cardíacos malignos secundários localizaram-se mais comumente nas câmaras cardíacas direitas (7) e mixomas (16) em átrio esquerdo e trombos no ventrículo esquerdo (18), o que vai de encontro com os dados da literatura.

Os portadores de tumores cardíacos são oligossintomáticos ou não apresentam sintomas típicos do ponto de vista cardiovascular. Os sintomas predominantes em razão aos tumores cardíacos malignos foram de natureza

local (disfagia e odinofagia) ou constitucional como perda de peso. O grupo de trombos constituiu-se de uma população com cardiopatias dilatadas ou valvares, com edema periférico e em uso de medicamentos para insuficiência cardíaca, como digital, diurético e espironolactona. Dados estes que vão ao encontro com os parâmetros ecocardiográficos analisados como aumento dos diâmetros e volumes ventriculares.

A diferença histológica essencial entre trombos e tumores é a presença de vascularização, sendo trombos avascularizados ou com raros canalículos em seu interior. Tumores benignos têm vascularização escassa, e os tumores malignos possuem uma neovascularização abundante, porém sabe-se que estes últimos possuem arteríolas sem camada muscular e em geral, são mal formados.

A análise qualitativa da ecocardiografia de perfusão é um método fácil, rápido e reprodutível para o diagnóstico das massas cardíacas. O uso de contraste foi fundamental para realizar o diagnóstico diferencial, cujos trombos apresentaram perfusão e velocidade ausentes (82%) e sem áreas de necrose em 94%. Avaliando-se o padrão de circulação tumoral, a intensidade acústica na análise qualitativa foi maior na porção central que periférica. Apesar da reprodutibilidade ser marginal para este parâmetro ($Kappa = 0,379$), ao classificarmos uma massa como tendo padrão de perfusão central, temos uma chance 16 vezes maior de ser um tumor e não um trombo (onde o padrão de perfusão é ausente), entretanto, se classificarmos o padrão de perfusão da massa como periférico, a chance de

estarmos diante de um tumor e não trombo aumenta para 34 vezes. Desta forma, quanto mais periférico for o padrão de perfusão da massa, maior a chance de ser tumor e não trombo. De acordo com a literatura ^(65, 66), existe uma relação inversa entre o tamanho do tumor e a vascularização, bem como a idade tumoral. Nestes estudos, os tumores malignos apresentaram circulação central mais escassa em razão dos seguintes fatores, como acúmulo de fluidos e aumento da pressão intersticial levando à compressão de neovasos e diminuição de perfusão na porção central do tumor. Desta forma, a determinação da perfusão relativa das massas cardíacas ainda representa uma lacuna no que diz respeito ao diagnóstico diferencial das massas cardíacas.

A combinação de fatores como características da história clínica, demográficas, localização da massa, bem como características ecocardiográficas associadas às análises qualitativas contribuíram no diagnóstico diferencial das massas cardíacas. A utilização do método de análise qualitativa, direcionado, serviu de guia para realizar a triagem da massa, possibilitando o diagnóstico diferencial entre trombos e tumores, sem a necessidade de conhecimentos aprofundados sobre perfusão ou dos programas específicos para esta quantificação. Apesar de todos estes dados positivos, a variabilidade intraobservador foi alta (37%), reforçando a utilidade e a vantagem da análise quantitativa da ecocardiografia com perfusão.

A resposta angiogênica dos tumores varia de acordo com a circulação aí existente ⁽⁶⁷⁾, os neovasos podem sofrer um aumento no diâmetro ou seu comprimento, variando, desta forma, a resistência interna e, conseqüentemente, a perfusão local tumoral. Existem tumores que recebem irrigação direta de artérias coronárias, como ocorreu em dois casos de mixomas e um de paraganglioma de nossa casuística. O tumor torna-se altamente vascularizado, aumentando o fluxo microvascular tumoral, pois os vasos intratumorais apresentam maior eficiência funcional. Em nosso estudo, apesar de termos evitado áreas com vasos de grosso calibre evidente para quantificação, esses três casos peculiares de tumores benignos não foram analisados separadamente, o que pode ter contribuído como fator de confusão de nossos resultados. Acreditamos que a análise microvascular dos mixomas, por ser o tumor mais frequente, poderia ser feita de forma separada, pois apresenta microvascularizações específicas e peculiares. Em um estudo preliminar realizado por Uenishi et al.¹, em 14 pacientes com mixomas de nossa casuística, em que foram analisadas características microvasculares, correlacionando os dados ecocardiográficos de perfusão com dados histomorfométricos, observamos que existe uma relação inversa entre o volume e a velocidade do fluxo de sangue nos mixomas cardíacos.

A análise quantitativa da ecocardiografia com perfusão possibilitou fazer o diagnóstico diferencial de tumor de trombo com maior grau de

¹ Uenishi EK, Aiello VD, Caldas MA, Mathias Jr W. (Instituto do coração – Incor – HCFMUSP). Características microvasculares de massas cardíacas: uma comparação entre a ecocardiografia com contraste e análises histomorfométricas. (Apresentação oral no 65º Congresso da Sociedade Brasileira de Cardiologia; 2010; Belo Horizonte – MG).

acurácia. Em nosso estudo, as massas com volume microvascular (A) $< 0,64\text{dB}$ e fluxo microvascular ($Ax\beta$) $< 0,30\text{ dB/s}^{-1}$ foram preditoras de trombo em 81 vezes e 68 vezes, respectivamente, com acurácia de 85 e 87%, respectivamente. Na literatura, existe apenas um estudo com proposta semelhante ⁽⁵²⁾ e foi limitado à quantificação de perfusão somente a nove casos de tumores, já que sete das massas eram trombos. Outra limitação deste estudo foi que o parâmetro de comparação foi da massa com o miocárdio adjacente. A comparação da perfusão da massa com a parede miocárdica adjacente induz ao erro de quantificação, já que nem todas as massas localizaram-se no mesmo plano do miocárdio analisado.

A ecocardiografia de perfusão com o uso de dipiridamol mostrou ser um método bastante seguro, com poucos efeitos colaterais. Os pacientes que fizeram o uso de dipiridamol, não apresentaram alterações hemodinâmicas importantes. O uso do dipiridamol contribuiu significativamente na diferenciação entre os tumores cardíacos malignos e benignos. Houve um aumento no valor do volume microvascular (A) do grupo de tumores malignos quando comparados com os tumores benignos (Tumores cardíacos malignos = mediana: 4,18 [2,14+/-7,93]; tumores cardíacos benignos = mediana: 2,04 [1,09+/-3,6]); $p < 0,05$, com sensibilidade de 71%, especificidade de 70% e acurácia 71%. Desta forma, os tumores cardíacos que apresentam um valor de $A > 3,28\text{dB}$ na ecocardiografia de perfusão com o uso de dipiridamol, tem 5,8 vezes maiores chances deste tumor ser maligno do que benigno. Sabemos que os tumores malignos têm neovascularização intensa, vasos com paredes finas, tortuosas e com maior

variabilidade no diâmetro, o que nos leva a crer que não são vasorreativos. Mas, até o momento não existe nenhum estudo na literatura, utilizando o dipiridamol em pacientes com tumores cardíacos com o objetivo de avaliar a perfusão tumoral, serão necessários novos estudos, com maior número de pacientes, para se fazer a diferenciação de tumores malignos de benignos, com alto grau de acurácia. Acreditamos que estes dados poderão servir de gatilho inicial para novas pesquisas e que no futuro, com o surgimento de novas técnicas e sofisticação das técnicas de imagens paramétricas, possamos avaliar, de forma quantitativa o padrão de perfusão das massas cardíacas, contribuindo no diagnóstico diferencial entre os tumores cardíacos malignos e benignos.

Limitação do estudo

A potencial limitação deste estudo é a grande variabilidade da etiologia tumoral e do tamanho reduzido da amostra ao longo das análises realizadas.

Em nosso estudo, a distribuição entre os grupos foi proporcional (40% massas cardíacas benignas, 33% trombos e 27% massas cardíacas malignas). Quarenta por cento (19 casos) de todos os tumores cardíacos foram secundários (metástases). Dentre os tumores cardíacos primários, os benignos foram predominantes (86%) e, destes, mixomas em 57%, seguidos

de rabiomiomas e lipomas (11% e 7%, respectivamente). A proporção de tumores cardíacos primários malignos foi 14%. Acreditamos certa tendenciosidade em nosso material, já que selecionamos apenas os pacientes portadores das massas cardíacas passíveis de serem visualizadas através da ecocardiografia transtorácica.

CONCLUSÃO

O estudo ecocardiográfico para avaliação da perfusão das massas cardíacas mostrou que os tumores cardíacos apresentam volume microvascular e fluxo sanguíneo regional maior se comparados com os trombos. O estresse sob dipiridamol foi útil na diferenciação entre os tumores malignos e benignos, e diferentemente do que observamos no miocárdio, os tumores, pela sua natureza circulatória, apresentam reserva de fluxo microvascular muito reduzido. A análise qualitativa é um método diagnóstico rápido para diagnosticar trombos.

ANEXOS

**Anexo 1 - Aprovação da Comissão de Ética de Projetos de Pesquisa -
CAPPesq da Diretoria Clínica do Hospital das Clínicas e da Faculdade
de Medicina da Universidade de São Paulo**



APROVAÇÃO


A Comissão de Ética para Análise de Projetos de Pesquisa - CAPPesq da Diretoria Clínica do Hospital das Clínicas e da Faculdade de Medicina da Universidade de São Paulo, em sessão de 25.08.05, **APROVOU** o Protocolo de Pesquisa nº **517/05**, intitulado: "Avaliação de massa intracardíaca utilizando a ecocardiografia com perfusão miocárdica em tempo real." apresentado pela **COMISSÃO CIENTÍFICA DO INSTITUTO DO CORAÇÃO**, inclusive o Termo de Consentimento Livre e Esclarecido.

Cabe ao pesquisador elaborar e apresentar à CAPPesq, os relatórios parciais e final sobre a pesquisa (Resolução do Conselho Nacional de Saúde nº 196, de 10.10.1996, inciso IX. 2, letra "c")


Pesquisador(a) Responsável: Profº Drº Wilson Mathias Junior

Pesquisador (a) Executante: Dra Eliza Kaori Uenishi

CAPPesq, 25 de Agosto de 2005.


PROF. DR. EUCLIDES AYRES DE CASTILHO
Presidente da Comissão de Ética para Análise
de Projetos de Pesquisa

Comissão de Ética para Análise de Projetos de Pesquisa do HCFMUSP e da FMUSP
Diretoria Clínica do Hospital das Clínicas da Faculdade de Medicina da Universidade de São Paulo
Rua Ovídio Pires de Campos, 225, 5º andar - CEP 05403 010 - São Paulo - SP
Fone: 011 - 30696442 fax : 011 - 3069 6492 - e-mail : cappesq@hcnet.usp.br / secretariacappesq@hcnet.usp.br
VCN


31/8/05

Anexo 2 - Protocolo Massa Intracardíaca e Perfusão

Identificação do Paciente

Nome: _____ DN __/__/____ Idade: _____
 Registro _____ Sexo: ()Fem ()Masc Peso: _____kg Alt: _____
 Telefones: () _____ CPF nº _____
 Endereço: _____
 _____ CEP _____
 Classe Social: _____ Médico do paciente: _____

Antecedentes Pessoais:

Sim	Não	Fatores	Sim	Não	Fatores
		Hipertensão arterial			Fibrilação atrial
		Diabetes			Evento tromboembólico Qual -----
		ICO			AVC
		Miocardiopatia dilatada			Valvopatia cardíaca Qual -----
		ICC			Cirurgia cardíaca prévia Qual -----

Patologia de base: _____

Sintomas e sinais

()Dispnéia ()Palpitação ()Dor torácica ()Perda de peso
 ()Febre ()Edema ()Síncope ()Lipotímia
 ()Vômito ()Disfagia ()Odinofagia
 ()Outros _____

Medicações em uso:

Sim	Não	Medicações	Sim	Não	Medicações
		Betabloqueadores			Digital
		Bloq. canal de cálcio			Diuréticos
		IECA/IAT2			Aldactone
		Anticoagulante oral			Quimioterápicos
		Amiodarona			Radioterapia
		Outros antiarrítmicos			Outros

Ecocardiograma transtorácico 01

Data do Eco: __/__/____ Fita: _____ Aparelho: _____
 Ritmo _____ FC _____

Medida das cavidades pelo Eco modo M guiado pelo Bidimensional:

Ao (cm):	AE (cm):	DDVE(cm):	DSVE(cm):
Delta D (%):	SIV (cm):	PP(cm):	VSVE(cm):

Função ventricular esquerda:

Análise Qualitativa: ()nl () Disf.disc. ()Disf.mod. ()Disf.imp.
 Análise Quantitativa: FE% (Teicholz)_____ FE%Estimada_____ FE%Simpson:_____
 Alteração da Contração Segmentar? ()Não ()Sim. Local:_____
 Derrame pericárdico: ()Sim ()Não Grau: _____

Disfunção Valvar associada:

Valva	Insuficiência	Estenose
Aórtica	()Aus ()Disc ()Mod ()Imp	()Aus ()Disc ()Mod ()Imp
Mitral	()Aus ()Disc ()Mod ()Imp	()Aus ()Disc ()Mod ()Imp
Tricúspide	()Aus ()Disc ()Mod ()Imp	()Aus ()Disc ()Mod ()Imp

Medida dos Volumes:

VDFVE(ml):	VSFVE(ml):	VSVE(ml):	FEVE%:
------------	------------	-----------	--------

Massas – Análise Sem Contraste

Número _____

Tamanho: Diâmetros _____

Área _____

Localização: ()AE ()VE ()AD ()VD ()SIA
 ()SIV ()PAREDE LAT VE ()APICE VE
 ()PAREDE ANT VE ()PAREDE INF VE
 ()PAREDE LIVRE VD ()APICE VD ()PERICÁRDIO
 ()OUTRAS: _____

Textura: ()Homogênea: e em relação ao miocárdio é ()hiperecogênica
 ()hipoecogênica
 ()mesma textura do miocárdio
 ()Heterogênea: ()com calcificação
 ()sem calcificação

Contornos: ()regulares ()irregulares

Mobilidade: ()sem mobilidade ()Com mobilidade

Vascularização: () presente () ausente () não definido

Autocontraste na cavidade: ()NÃO

()SIM: ()AD ()VD ()AE ()VE

Impressão diagnóstica pelo eco basal: _____

Contraste: ()PESDA

()DEFINITY

Dose: _____ ml/Kg

Veloc de infusão: _____ ml/min

Avaliação visual e impressão diagnóstica após o contraste:

DIPIRIDAMOL:

	PA	FC
BASAL		
2MIN		
2MIN		
4MIN		
2MIN		
AMINIFILINA		
RECUPERAÇÃO		

INTERCORRENCIAS: _____

AVALIAÇÃO QUANTITATIVA

	MASSA	Cavidade massa	Miocardio	Cavidade mioc		
α						
β						
Chi Q						
ROI						
Intensidade Média (Db)						
Intensidade de pico						
$\alpha \times \beta$						

ETE: ()SIM ()NÃO Data: __/__/__ Fita: _____

Ritmo _____ FC _____ Complementou informações: ()SIM ()NÃO

Quais? _____

Outros exames complementares: ()SIM ()NÃO

Exame: _____ Data __/__/__

Exame: _____ Data ___/___/___

Cirurgia: ()SIM ()NÃO Data ___/___/___

Achado: _____

Anatomo patológico: ()SIM ()NÃO Data ___/___/___

Tipo histológico: ()Mixoma ()Fibroma ()Lipoma ()Linfoma

()Rabdomiossarcoma ()Hemangioma ()Sarcoma (

)Angiossarcoma (

)Outros: _____

Tratamento e evolução: _____

Ecocardiograma transtorácico 02

Data: ___/___/___ Fita: _____ Aparelho: _____

Ritmo _____ FC _____

Medida das cavidades pelo modo M guiado pelo Bidimensional:

Ao (cm):	AE (cm):	DDVE(cm):	DSVE(cm):
Delta D(%):	SIV (cm):	PP(cm):	VSVE(cm):

Função ventricular esquerda:

Análise Qualitativa: ()nl () Disf disc ()Disf mod ()Disf imp

Análise Quantitativa: FE% (Teicholz) _____ FE%Estimada _____ FE%Simpson: _____

Alteração da Contração Segmentar? ()Não ()Sim. Local: _____

Derrame pericárdico: ()Sim ()Não Grau: _____

Disfunção Valvar associada:

Valva	Insuficiência	Estenose
Aórtica	()Aus ()Disc ()Mod ()Imp	()Aus ()Disc ()Mod ()Imp
Mitral	()Aus ()Disc ()Mod ()Imp	()Aus ()Disc ()Mod ()Imp
Tricúspide	()Aus ()Disc ()Mod ()Imp	()Aus ()Disc ()Mod ()Imp

Medida dos Volumes:

VDFVE(ml):	VSFVE(ml):	VSVE(ml):	FEVE%:
------------	------------	-----------	--------

Massas:

Número _____

Tamanho: Diâmetros _____

Área _____

Localização: ()AE ()VE ()AD ()VD ()SIA
 ()SIV ()PAREDE LAT VE ()APICE VE
 ()PAREDE ANT VE ()PAREDE INF VE
 ()PAREDE LIVRE VD ()APICE VD ()PERICÁRDIO
 ()OUTRAS: _____

Textura: ()Homogênea: e em relação ao miocárdio é ()hiperecogênica
 ()hipoecogênica
 ()mesma textura
 ()Heterogênea: ()com calcificação ()sem calcificação

Contornos: ()regulares ()irregulares

Mobilidade: ()sem mobilidade ()Com mobilidade

Vascularização: () presente () ausente () não definido

Autocontraste na cavidade: ()NÃO

()SIM: ()AD ()VD ()AE ()VE

Alterações observadas do ecotranstorácico 1 para o eco 2-----

Anexo 3 - Termo de Consentimento Livre e Esclarecido

HOSPITAL DAS CLÍNICAS
DA
FACULDADE DE MEDICINA DA UNIVERSIDADE DE SÃO PAULO

TERMO DE CONSENTIMENTO LIVRE E ESCLARECIDO

(Instruções para preenchimento no verso)

I - DADOS DE IDENTIFICAÇÃO DO SUJEITO DA PESQUISA OU RESPONSÁVEL LEGAL

1. NOME DO PACIENTE
DOCUMENTO DE IDENTIDADE Nº : SEXO : .M F
DATA NASCIMENTO:/...../.....
ENDEREÇO Nº APTO:
BAIRRO: CIDADE
CEP:..... TELEFONE: DDD (.....)
2. RESPONSÁVEL LEGAL
NATUREZA (grau de parentesco, tutor, curador etc.)
DOCUMENTO DE IDENTIDADE :.....SEXO: M F
DATA NASCIMENTO:/...../.....
ENDEREÇO: Nº APTO:
BAIRRO: CIDADE:
CEP: TELEFONE: DDD (.....).....

II - DADOS SOBRE A PESQUISA CIENTÍFICA

1. TÍTULO DO PROTOCOLO DE PESQUISA:
AVALIAÇÃO DE MASSA INTRACARDÍACA UTILIZANDO A ECOCARDIOGRAFIA
COM PERFUSÃO MIOCÁRDICA EM TEMPO REAL
2. PESQUISADOR: Dra. Eliza Kaori Uenishi
CARGO/FUNÇÃO: .Médica Pesquisadora
INSCRIÇÃO CONSELHO REGIONAL Nº 91.588
UNIDADE DO HCFMUSP: .Unidade de Ecocardiografia – InCor – HC-FMUSP
3. AVALIAÇÃO DO RISCO DA PESQUISA:
SEM RISCO RISCO MÍNIMO RISCO MÉDIO
RISCO BAIXO RISCO MAIOR
- (probabilidade de que o indivíduo sofra algum dano como consequência imediata ou tardia do estudo)

4.DURAÇÃO DA PESQUISA : 3anos

III - REGISTRO DAS EXPLICAÇÕES DO PESQUISADOR AO PACIENTE OU SEU REPRESENTANTE LEGAL SOBRE A PESQUISA, CONSIGNANDO:

1. justificativa e os objetivos da pesquisa; 2. procedimentos que serão utilizados e propósitos, incluindo a identificação dos procedimentos que são experimentais; 3. desconfortos e riscos esperados; 4. benefícios que poderão ser obtidos; 5. procedimentos alternativos que possam ser vantajosos para o indivíduo.

Qualquer coisa diferente que cresce dentro do coração é chamada de tumor, Esses tumores podem ser coágulos (sangue muito grosso), tumores benignos ou tumores malignos, Os coágulos são comuns mas os tumores benignos e os malignos são muito raros, É muito importante saber o que se tem dentro do coração, para que seja feito o tratamento adequado,

O ecocardiograma é um exame de ultra-som do coração que vê o coração através de uma televisão, Para fazer este exame., o (a) senhor (a) ficará deitada e o médico passa um aparelho pequeno (chamado transdutor) no seu tórax, Com o ecocardiograma simples consegue ver que existe um tumor., mas não dá para saber se é um coágulo ou um tumor benignos ou maligno,

O ecocardiograma com contraste é um novo exame para avaliar se há sangue (vasos sanguíneos) dentro dos tumores com o objetivo de tentar diferenciar os tumores malignos (tem muito sangue) dos benignos (tem pouco sangue) dos coágulos (não tem vasos sanguíneos), O contraste já é utilizado há muitos anos e também já tem aprovação da agência sanitária do Brasil, é utilizado para melhorar a qualidade das imagens do ecocardiograma, Mas o contraste para análise da perfusão (vasos sanguíneos) ainda é experimental, mas tem segurança comprovada em muitos trabalhos científicos, Para fazer este exame, uma veia no seu braço será puncionada (como se fosse tirar sangue) para que o (a) senhor (a) possa receber o contraste diluído em um soro,

Durante o ecocardiograma com contraste faremos dipiridamol que é uma medicação utilizada há anos na medicina e com segurança, O dipiridamol dilata os vasos sanguíneos dentro do tumor e servirá para tentarmos esclarecer qual o tipo de tumor, Em raros casos, (cerca de 2%) o dipiridamol pode apresentar reações, são: dor de cabeça, falta de ar, náuseas e pressão baixa.

A ressonância magnética é um exame que também pode avaliar os tumores no coração., mas é um exame muito caro e não existe em todos os hospitais,

O nosso objetivo então é tentar definir o tipo de tumor cardíaco através do ecocardiograma com contraste e com dipiridamol ajudando o seu médico na conduta e na decisão do tipo de tratamento,

IV - ESCLARECIMENTOS DADOS PELO PESQUISADOR SOBRE GARANTIAS DO SUJEITO DA PESQUISA:

O(a) Sr.(a) pode ter acesso, a qualquer tempo, às informações sobre procedimentos, riscos e benefícios relacionados à pesquisa, inclusive para dirimir eventuais dúvidas. Possui também liberdade de retirar seu consentimento a qualquer momento e de deixar de participar do estudo, sem que isto traga prejuízo à continuidade da assistência. É garantida a salvaguarda da confidencialidade, sigilo e privacidade.

O(a) Sr.(a) terá disponibilidade de assistência no HCFMUSP, por eventuais danos à saúde, decorrentes da pesquisa e há viabilidade de indenização por eventuais danos à saúde decorrentes da pesquisa.

V. INFORMAÇÕES DE NOMES, ENDEREÇOS E TELEFONES DOS RESPONSÁVEIS PELO ACOMPANHAMENTO DA PESQUISA, PARA CONTATO EM CASO DE INTERCORRÊNCIAS CLÍNICAS E REAÇÕES ADVERSAS.

Dra. Eliza Kaori Uenishi

Endereço: Unidade de Ecocardiografia-adultos. InCor – Andar AB.

Rua Dr. Enéas de Carvalho Aguiar

Telefones: Comercial: 3069-5000 R 5074 Celular: 9561 8684

Prof Dr. Wilson Mathias Junior

Endereço: Unidade de Ecocardiografia-Adultos InCor – Andar AB.

Rua Dr Enéas de Carvalho Aguiar

Telefone comercial: 3069 5000 R 5074

VI. OBSERVAÇÕES COMPLEMENTARES:

VII - CONSENTIMENTO PÓS-ESCLARECIDO

Declaro que, após convenientemente esclarecido pelo pesquisador e ter entendido o que me foi explicado, consinto em participar do presente Protocolo de Pesquisa

São Paulo, de de 200_ .

assinatura do sujeito da pesquisa ou responsável legal

assinatura do pesquisador
(carimbo ou nome Legível)

INSTRUÇÕES PARA PREENCHIMENTO
(Resolução Conselho Nacional de Saúde 196, de 10 outubro 1996)

1. Este termo conterá o registro das informações que o pesquisador fornecerá ao sujeito da pesquisa, em linguagem clara e acessível, evitando-se vocábulos técnicos não compatíveis com o grau de conhecimento do interlocutor.
2. A avaliação do grau de risco deve ser minuciosa, levando em conta qualquer possibilidade de intervenção e de dano à integridade física do sujeito da pesquisa.
3. O formulário poderá ser preenchido em letra de forma legível, datilografia ou meios eletrônicos.
4. Este termo deverá ser elaborado em duas vias, ficando uma via em poder do paciente ou seu representante legal e outra deverá ser juntada ao prontuário do paciente.
5. A via do Termo de Consentimento Pós-Informação submetida à análise da Comissão de Ética para Análise de Projetos de Pesquisa -CAPPesq deverá ser idêntica àquela que será fornecida ao sujeito da pesquisa.

REFERÊNCIAS

1. Brasil. Ministério da Saúde. Secretaria de Atenção à Saúde. Instituto Nacional de Câncer. Coordenação de Prevenção e Vigilância de Câncer. Estimativas 2008: incidência de câncer no Brasil. Rio de Janeiro; 2007. 96p. Disponível em: <<http://www.inca.gov.br/estimativa/2008/versaofinal.pdf>>.
2. Organización Mundial de la Saúde. Estadísticas sanitarias mundiales 2009. Ginebra; 2009. 149p. Disponível em: <http://www.who.int/whosis/whostat/ES_WHS09_Full.pdf>.
3. North AB, South CD. Cancer incidence Antartica (1998 - 2002). In: Curado MP, Edwards B, Shin HR, Storm H, Ferlay J, Heanue M, Boyle P, editores. Cancer incidence in five continents. Lyon, FR: IARC Press; 2007. v.9. (Cancer Scientific publications, 160).
4. Oh JK, Seward JB, Tajik AJ. The echo manual. 3a ed. Philadelphia: Lippincott Williams & Wilkins; 2006.
5. Reynen K. Frequency of primary tumors of the heart. Am J Cardiol. 1996 Jan 1;77(1):107.
6. Burke AP, Cowan D, Virmani R. Primary sarcomas of the heart. Cancer. 1992 Jan 15;69(2):387-95.
7. Reynen K. Cardiac myxomas. N Engl J Med. 1995 Dec 14;333(24):1610-7.
8. Burke A, Jeudy J, Jr., Virmani R. Cardiac tumours: an update: Cardiac tumours. Heart. 2008 Jan;94(1):117-23.

9. Endo A, Ohtahara A, Kinugawa T, Mori M, Fujimoto Y, Yoshida A, et al. Characteristics of 161 patients with cardiac tumors diagnosed during 1993 and 1994 in Japan. *Am J Cardiol.* 1997 Jun 15;79(12):1708-11.
10. Bjessmo S, Ivert T. Cardiac myxoma: 40 years' experience in 63 patients. *Ann Thorac Surg.* 1997 Mar;63(3):697-700.
11. Ergina PL, Kochamba GS, Tchervenkov CI, Gibbons JE. Atrial myxomas in young children: an alternative surgical approach. *Ann Thorac Surg.* 1993 Nov;56(5):1180-3.
12. Stiller B, Hetzer R, Meyer R, Dittrich S, Pees C, Alexi-Meskishvili V, et al. Primary cardiac tumours: when is surgery necessary? *Eur J Cardiothorac Surg.* 2001 Nov;20(5):1002-6.
13. Vargas-Barron J, Vargas-Alarcon G, Roldan FJ, Vazquez-Antona C, Vasquez Ortiz Z, Erdmenger-Orellana J, et al. Cardiac myxomas and the Carney complex. *Rev Esp Cardiol.* 2008 Nov;61(11):1205-9.
14. Roberts WC. Primary and secondary neoplasms of the heart. *Am J Cardiol.* 1997 Sep 1;80(5):671-82.
15. Acebo E, Val-Bernal JF, Gomez-Roman JJ, Revuelta JM. Clinicopathologic study and DNA analysis of 37 cardiac myxomas: a 28-year experience. *Chest.* 2003 May;123(5):1379-85.
16. Beghetti M, Gow RM, Haney I, Mawson J, Williams WG, Freedom RM. Pediatric primary benign cardiac tumors: a 15-year review. *Am Heart J.* 1997 Dec;134(6):1107-14.
17. Fesslova V, Villa L, Rizzuti T, Mastrangelo M, Mosca F. Natural history and long-term outcome of cardiac rhabdomyomas detected prenatally. *Prenat Diagn.* 2004 Apr;24(4):241-8.

18. Mayer F, Aebert H, Rudert M, Konigsrainer A, Horger M, Kanz L, et al. Primary malignant sarcomas of the heart and great vessels in adult patients--a single-center experience. *Oncologist*. 2007 Sep;12(9):1134-42.
19. Burke A, Virmani R. Tumors of the heart and great vessels. Bethesda: Armed Forces Institute of Pathology - AFIP, 1996. p.50 (Atlas of tumor pathology).
20. Reynen K, Kockeritz U, Strasser RH. Metastases to the heart. *Ann Oncol*. 2004 Mar;15(3):375-81.
21. Prichard RW. Tumors of the heart; review of the subject and report of 150 cases. *AMA Arch Pathol*. 1951 Jan;51(1):98-128.
22. Silvestri F, Bussani R, Pavletic N, Mannone T. Metastases of the heart and pericardium. *G Ital Cardiol*. 1997 Dec;27(12):1252-5.
23. Abraham KP, Reddy V, Gattuso P. Neoplasms metastatic to the heart: review of 3314 consecutive autopsies. *Am J Cardiovasc Pathol*. 1990; 3(3):195-8.
24. Nakayama R, Yoneyama T, Takatani O, Kimura K. A study of metastatic tumors to the heart, pericardium and great vessels. I. Incidences of metastases to the heart, pericardium and great vessels. *Jpn Heart J*. 1966 May;7(3):227-34.
25. Klatt EC, Heitz DR. Cardiac metastases. *Cancer*. 1990 Mar 15; 65(6):1456-9.
26. Young JM, Goldman IR. Tumor metastasis to the heart. *Circulation*. 1954 Feb;9(2):220-9.

-
27. Milei J, Grana D, Fernandez Alonso G, Maturri L. Cardiac involvement in acquired immunodeficiency syndrome--a review to push action. The Committee for the Study of Cardiac Involvement in AIDS. *Clin Cardiol*. 1998 Jul;21(7):465-72.
 28. Mc Donald Jr S. Neoplastic invasion of the pulmonary veins and left auricle. *The J of Pathology and bacteriology*. 1939;48 (3):533-543.
 29. Ragland MM, Tak T. The role of echocardiography in diagnosing space-occupying lesions of the heart. *Clin Med Res*. 2006 Mar;4(1):22-32.
 30. Locali RF, Matsuoka PK, Cherbo T, Gabriel EA, Buffolo E. Renal and adrenal tumors with cardiac invasion: immediate surgical results in 14 patients. *Arq Bras Cardiol*. 2009 Mar;92(3):168-76.
 31. Lynch M, Clements SD, Shanewise JS, Chen CC, Martin RP. Right-sided cardiac tumors detected by transesophageal echocardiography and its usefulness in differentiating the benign from the malignant ones. *Am J Cardiol*. 1997 Mar 15;79(6):781-4.
 32. Sakamoto H, Jikuya T, Sasaki A, Satoh M, Sakakibara Y. Severely calcified intravenous leiomyomatosis with cardiac extension. *Jpn J Thorac Cardiovasc Surg*. 2004 Mar;52(3):148-51.
 33. Goldman JH, Foster E. Transesophageal echocardiographic (TEE) evaluation of intracardiac and pericardial masses. *Cardiol Clin*. 2000 Nov;18(4):849-60.
 34. Kim RH, Mautner L, Henning J, Volpe R. An unusual case of thyroid carcinoma with direct extension to great veins, right heart, and pulmonary arteries. *Can Med Assoc J*. 1966 Jan 29;94(5):238-43.

35. Alam M. Pitfalls in the echocardiographic diagnosis of intracardiac and extracardiac masses. *Echocardiography*. 1993 Mar;10(2):181-91.
36. Vander Salm TJ. Unusual primary tumors of the heart. *Semin Thorac Cardiovasc Surg*. 2000 Apr;12(2):89-100.
37. Altbach MI, Squire SW, Kudithipudi V, Castellano L, Sorrell VL. Cardiac MRI is complementary to echocardiography in the assessment of cardiac masses. *Echocardiography*. 2007 Mar;24(3):286-300.
38. Peters PJ, Reinhardt S. The echocardiographic evaluation of intracardiac masses: a review. *J Am Soc Echocardiogr*. 2006 Feb;19(2):230-40.
39. Geibel A, Kasper W, Keck A, Hofmann T, Konstantinides S, Just H. Diagnosis, localization and evaluation of malignancy of heart and mediastinal tumors by conventional and transesophageal echocardiography. *Acta Cardiol*. 1996;51(5):395-408.
40. Ronderos RE, Morcerf F, Boskis M, Corneli ID, Cuenca G, Gutierrez Fajardo P, et al. Guidelines and recommendations for the use of contrast echocardiography. *Arq Bras Cardiol*. 2007 Apr;88 Suppl 2:1-12.
41. Mathias W, Jr., Arruda AL, Andrade JL, Filho OC, Porter TR. Endocardial border delineation during dobutamine infusion using contrast echocardiography. *Echocardiography*. 2002 Feb;19(2):109-14.
42. Gramiak R, Shah PM. Echocardiography of the aortic root. *Invest Radiol*. 1968 Sep-Oct;3(5):356-66.
43. Meltzer RS, Tickner EG, Sahines TP, Popp RL. The source of ultrasound contrast effect. *J Clin Ultrasound*. 1980 Apr;8(2):121-7.

-
44. Rovai D, DeMaria AN, L'Abbate A. Myocardial contrast echo effect: the dilemma of coronary blood flow and volume. *J Am Coll Cardiol.* 1995 Jul;26(1):12-7.
45. Feinstein SB, Cheirif J, Ten Cate FJ, Silverman PR, Heidenreich PA, Dick C, et al. Safety and efficacy of a new transpulmonary ultrasound contrast agent: initial multicenter clinical results. *J Am Coll Cardiol.* 1990 Aug;16(2):316-24.
46. Porter TR, Xie F. Visually discernible myocardial echocardiographic contrast after intravenous injection of sonicated dextrose albumin microbubbles containing high molecular weight, less soluble gases. *J Am Coll Cardiol.* 1995 Feb;25(2):509-15.
47. Keller MW, Segal SS, Kaul S, Duling B. The behavior of sonicated albumin microbubbles within the microcirculation: a basis for their use during myocardial contrast echocardiography. *Circ Res.* 1989 Aug;65(2):458-67.
48. Wei K, Jayaweera AR, Firoozan S, Linka A, Skyba DM, Kaul S. Quantification of myocardial blood flow with ultrasound-induced destruction of microbubbles administered as a constant venous infusion. *Circulation.* 1998 Feb 10;97(5):473-83.
49. Henquell L, Honig CR. Intercapillary distances and capillary reserve in right and left ventricles: significance for control of tissue po₂. *Microvasc Res.* 1976 Jul;12(1):35-41.
50. Greenland P, Bonow RO, Brundage BH, Budoff MJ, Eisenberg MJ, Grundy SM, et al. ACCF/AHA 2007 clinical expert consensus document on coronary artery calcium scoring by computed tomography in global cardiovascular risk assessment and in evaluation of patients with chest pain: a report of the American College of Cardiology Foundation Clinical Expert Consensus Task Force (ACCF/AHA Writing Committee to Update the 2000

Expert Consensus Document on Electron Beam Computed Tomography) developed in collaboration with the Society of Atherosclerosis Imaging and Prevention and the Society of Cardiovascular Computed Tomography. *J Am Coll Cardiol*. 2007 Jan 23;49(3):378-402.

51. Lepper W, Shivalkar B, Rinkevich D, Belcik T, Wei K. Assessment of the vascularity of a left ventricular mass using myocardial contrast echocardiography. *J Am Soc Echocardiogr*. 2002 Nov;15(11):1419-22.

52. Kirkpatrick JN, Wong T, Bednarz JE, Spencer KT, Sugeng L, Ward RP, et al. Differential diagnosis of cardiac masses using contrast echocardiographic perfusion imaging. *J Am Coll Cardiol*. 2004 Apr 21;43(8):1412-9.

53. Haverkamp MC, Scholte AJ, Holman ER, Jongbloed MR, Schippers EF, de Roos A, et al. Contrast echocardiography as a useful additional diagnostic tool in evaluating a primary cardiac tumor. *Eur J Echocardiogr*. 2005 Oct;6(5):388-91.

54. Jang JJ, Danik S, Goldman M. Primary cardiac lymphoma: diagnosis and treatment guided by transesophageal echocardiogram perfusion imaging. *J Am Soc Echocardiogr*. 2006 Aug;19(8):1073 e7-9.

55. Moustafa SE, Sauve C, Amyot R. Assessment of a right ventricular metastasis using contrast echocardiography perfusion imaging. *Eur J Echocardiogr*. 2008 Mar;9(2):326-8.

56. Trost B, Croft L, Nair A, Henzlova M. Primary cardiac lymphoma detected by myocardial perfusion imaging: case report. *J Nucl Cardiol*. 2007 Jan;14(1):e6-10.

-
57. Uenishi EK, Caldas MA, Saroute AN, Tsutsui JM, Piotto GH, Falcao SN, et al. Contrast echocardiography for the evaluation of tumors and thrombi. *Arq Bras Cardiol.* 2008 Nov;91(5):e48-52.
58. United States. Food and Drug Administration. Information for healthcare professionals micro-bubble contrast agents (marketed as Definity [Perfluren Lipid Microsphere]) injectable suspension and Optison (Perfluren Protein-Type a microspheres for injection). FDA Alert [10/2007, updated 7/17/2008]: Disponível em: <<http://www.fda.gov/Drugs/DrugSafety/PostmarketDrugSafetyInformationforPatientsandProviders/ucm125574.htm>>.
59. Porter TR, Li S, Kilzer K. Smaller intravenous perfluorocarbon-containing microbubbles produce greater myocardial contrast with intermittent harmonic imaging and better delineation of risk area during acute myocardial ischemia. *J Am Soc Echocardiogr.* 1997 Oct;10(8):792-7.
60. Porter TR, Xie F, Kilzer K. Intravenous perfluoropropane-exposed sonicated dextrose albumin produces myocardial ultrasound contrast that correlates with coronary blood flow. *J Am Soc Echocardiogr.* 1995 Sep-Oct;8(5 Pt 1):710-8.
61. Wahr DW, Wang YS, Schiller NB. Left ventricular volumes determined by two-dimensional echocardiography in a normal adult population. *J Am Coll Cardiol.* 1983 Mar;1(3):863-8.
62. Rosner B. *Fundamentals of biostatistics.* 2a ed. Boston: PWS Publishers; 1986. 584p.
63. Timm NH. - *Multivariate Analysis with Applications in Educations and Psychology.* Monterrey, CA: Brooks/Cole, 1975. 687p.

-
64. Altman DG. Practical statistics for medical research. London: Chapman & Hall/CRC; 1999. 611p.
 65. Iordanescu I, Becker C, Zetter B, Dunning P, Taylor GA. Tumor vascularity: evaluation in a murine model with contrast-enhanced color Doppler US effect of angiogenesis inhibitors. *Radiology*. 2002 Feb;222(2):460-7.
 66. Ellegala DB, Leong-Poi H, Carpenter JE, Klibanov AL, Kaul S, Shaffrey ME, et al. Imaging tumor angiogenesis with contrast ultrasound and microbubbles targeted to alpha(v)beta3. *Circulation*. 2003 Jul 22;108(3):336-41.
 67. Gillies RJ, Schornack PA, Secomb TW, Raghunand N. Causes and effects of heterogeneous perfusion in tumors. *Neoplasia*. 1999 Aug;1(3):197-207.