UNIVERSIDADE DE SÃO PAULO
FACULDADE DE ODONTOLOGIA DE BAURU

LUISA ANDRADE VALLE

Terapia fotodinâmica antimicrobiana para biomodificação radicular em procedimentos regenerativos de lesões de furca classe II: Ensaio clínico randomizado de 12 meses

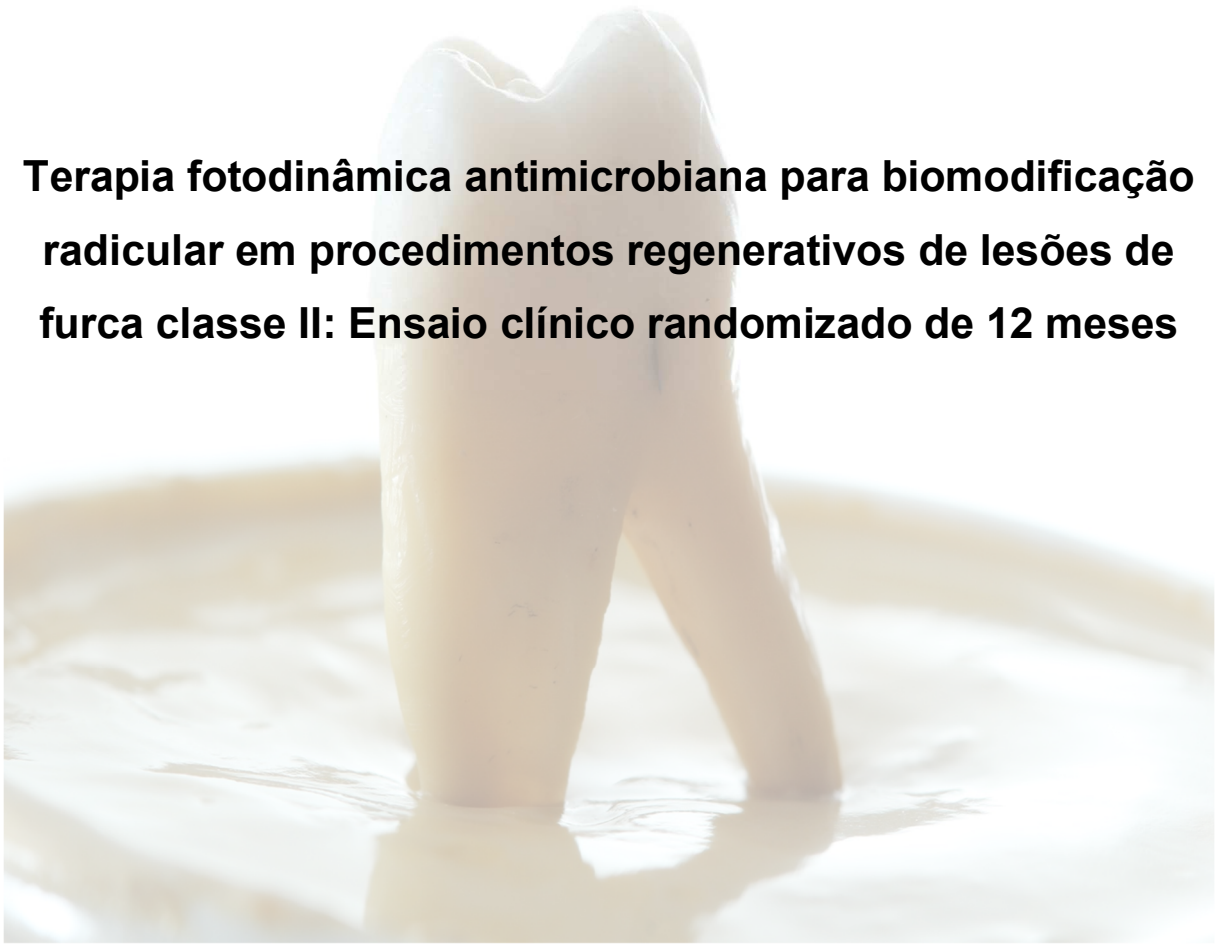

BAURU
2020

LUISA ANDRADE VALLE

Terapia fotodinâmica antimicrobiana para biomodificação radicular em procedimentos regenerativos de lesões de furca classe II: Ensaio clínico randomizado de 12 meses

Tese apresentada à Faculdade de Odontologia de Bauru da Universidade de São Paulo para obtenção do título de Doutora em Ciências no Programa de Ciências Odontológicas Aplicadas, na área de concentração em Periodontia.

Orientador: Profª. Drª. Carla Andreotti Damante

BAURU

2020

Valle, Luisa Andrade
Terapia fotodinâmica antimicrobiana para biomodificação radicular em procedimentos regenerativos de lesões de furca classe II: Ensaio clínico randomizado de 12 meses / Luisa Andrade Valle. -- Bauru, 2020.
228 p. : il. ; 31 cm.

Tese (doutorado) -- Faculdade de Odontologia de Bauru, Universidade de São Paulo, 2020.

Orientador: Profª. Drª. Carla Andreotti Damante

Autorizo, exclusivamente para fins acadêmicos e científicos, a reprodução total ou parcial desta dissertação/tese, por processos fotocopiadores e outros meios eletrônicos.

Assinatura:

Comitê de Ética da FOB-USP
Protocolo nº: 2.063.008
Data: 10/05/2017

FOLHA DE APROVAÇÃO

DADOS CURRICULARES

Luísa Andrade Valle

Nascimento	28 de junho de 1989
Naturalidade	Brasília-DF
Filiação	Sérgio Henrique Rezende Valle
	Marieta Andrade Valle
2007 – 2012	Graduação em Odontologia pela Universidade Federal de Juiz de Fora (UFJF)
2008 – 2009	Monitoria em Anatomia aplicada à odontologia/ Instituto de Ciências Biológicas (UFJF)
2010 – 2010	Treinamento Profissional em Radiologia/ Faculdade de Odontologia (UFJF)
2010 – 2011	Bolsista do Projeto de Extensão em Estudos avançados em anatomia cirúrgica e dissecação de cabeça e pescoço/ Instituto de ciências biológicas (UFJF)
2011 – 2011	Bolsista do Projeto de Extensão no Serviço de Diagnóstico e Orientação a Pacientes com Desordens Temporomandibulares/ Faculdade de Odontologia (UFJF)
2011 – 2011	Monitoria em Periodontia I e II/ Faculdade de Odontologia (UFJF)
2011 – 2011	Projeto de Extensão Serviço Especial em Cirurgia Oral/ Faculdade de Odontologia (UFJF)
2012 – 2012	Treinamento Profissional de Ortodontia/ Faculdade de Odontologia (UFJF)

2012 – 2012	Aperfeiçoamento em Periodontia e Prótese dentária pela Faculdade de Ciências Médicas e da Saúde de Juiz de Fora (SUPREMA)
2013 – 2013	Monitoria em Dentística III/ Faculdade de Odontologia (UFJF)
2013 – 2014	Especialização em Odontologia Legal pela Universidade Federal de Juiz de Fora (UFJF)
2014 – 2016	Especialização em Prótese Dentária pela Fundação Bauruense de Estudos Odontológicos (FUNBEO)
2014 – 2016	Mestrado em Ciências Odontológicas Aplicadas, Área de Concentração Reabilitação Oral com linha de pesquisa em Periodontia, pela FOB-USP, como bolsista CAPES.
2016 – 2020	Doutorado em Ciências Odontológicas Aplicadas, Área de Concentração Periodontia, pela FOB-USP, como bolsista CAPES.
Associações	SBPqO – Sociedade Brasileira de Pesquisa Odontológica
	ITI – International Team of Implantology
	Osteology Foundation

DEDICATÓRIA

Aos meus pais que sempre me fizeram querer ser uma pessoa melhor

AGRADECIMENTOS

Impossível começar sem agradecer primeiramente aos meus pais, ***Sérgio e Leila***. Sempre foram meus exemplos de garra, dedicação e caráter. Obrigada por sempre me incentivarem a ser quem sou, a fazer o que gosto e valorizar os meus dons. Agradeço também pelo tempo e investimento, sem vocês eu não conseguiria realizar esse meu grande sonho. Sempre levarei todos os ensinamentos comigo para que eu me torne uma pessoa cada vez melhor e orgulhe vocês. Essa vitória não é somente minha, compartilho-a com vocês! Só tenho que agradecer a Deus por ter pais tão maravilhosos...Amo vocês!

Ao ***Diogo***, meu grande companheiro e amor. Obrigada pela paciência, carinho e por sempre incentivar os meus sonhos e vida profissional. Sou muito grata por tudo que vivemos e ainda vamos viver. Você foi muito importante nessa fase da minha vida...Nosso encontro não foi ao acaso. Te amo!

Às minhas grandes amigas, ***Helena*** e ***Mari***. Amigas que a vida me deu e que sempre estão ao meu lado, mesmo com essa grande distância. Cada uma com uma personalidade, mas ambas de extrema importância na minha vida. Obrigada por cada palavra de incentivo nessa fase da minha vida, vocês foram essenciais para que eu chegasse até aqui!

À ***Roberta***, irmã que a vida me deu a chance de escolher. Obrigada por sempre torcer por mim e me incentivar a ser uma grande profissional. Sempre levo um pouco de você em casa fase da minha vida. Estaremos sempre juntas! Amo você. Agradeço também a seus pais, que sempre torceram por mim e me apoiaram nas minhas decisões.

Às famílias ***"Andrade"*** e ***"Valle"*** que sempre estiveram ao meu lado, torcendo e apoiando os meus sonhos. Além de fazer cada volta para casa regada de momentos bons! Em especial minha ***Tia Guinga*** que sempre torceu por mim e em cada etapa vibrou comigo. E prima **Gabi Valle** que com suas doces palavras me trazia ânimo para realização desse sonho.

Aos tios ***Carlos Roberto*** e ***Vânia*** e aos primos-irmãos ***Ricardo*** e ***Regina*** por acreditaram nos meus sonhos, estarem presentes em minha e me fazendo sentir acolhida sempre.

Aos primos ***Léo, Paula*** e ***Camila*** que me auxiliaram na minha vinda e moradia em Bauru. Serei eternamente grata.

Às grandes amigas que a odonto me deu na graduação e que sempre levarei para vida. ***Juliana***, ***Kamila***, ***Laís***, vocês sempre estiveram comigo mesmo que muito longe! Cada conselho e apoio foram essenciais para que eu chegasse aqui. Algumas mais próximas e outras mais distantes. Mas todas sendo especiais para que eu me tornasse mais forte e capaz de lutar por meus objetivos! Sempre levo vocês em meu coração. Agradeço também a ***Larissa***, amiga desde a graduação e que me traz alegria em suas vindas à Bauru.

À **Isa Lourenço** que sempre acreditou na minha competência e me deu forças para continuar toda essa trajetória.

Aos meus grandes companheiros da minha turma de mestrado e doutorado: ***Andréia***, ***Gustavo***, ***Raphaella*** e ***Vitor***. Família-Perio foi de extrema importância pra que eu concluísse essa etapa da minha vida. O apoio de cada um foi o meu incentivo em momentos difíceis e o meu sorriso nas comemorações. Espero que sempre continuemos unidos e nos dedicando uns aos outros! Amo vocês.

Aos outros amigos de pós-graduação ***Bruna, Giovana, Ísis, Paula Cunha, Paula Karam*** e ***Poma***. Valeu pelos momentos de alegria e de apoio compartilhados desde minha chegada em Bauru. Cada um com seu jeitinho, mas que me cativaram de diversas maneiras. Vocês são muito especiais para mim!

Um agradecimento ao ***Matheus*** por toda paciência e dedicação com minha pesquisa. Quantas vezes chorei, mas também ri com você. O seu sucesso é garantido e saiba que sempre estarei por perto para o que precisar.

Agradeço ao ***Renan*** pela ajuda com os pacientes.

Aos demais ***colegas da pós-graduação da Periodontia, de outros departamentos da FOB-USP e de outras instituições***. Que nunca perdemos a força e motivação em uma instituição. Meus eternos agradecimentos pelos momentos vividos e pela ajuda concebida! Em especial à ***Camila Machado*** do departamento

de prótese pelo auxílio com as citocinas e cessão de materiais. Eternamente grata pela sua humildade e ajuda.

Aos funcionários da Periodontia. Sempre atenciosos e dispostos a ajudar no que fosse!

Edilaine, sempre atenciosa e me ajudando a resolver diversos problemas. Gosto muito de você e obrigada por tudo nessa fase da minha vida.

Ivânia, minha mãezona em Bauru. Sempre cuidando de mim e preocupada com tudo. Valeu por tudo, pela pessoa que é comigo. Saiba que seus puxões de orelha sempre serão válidos! E que essa vitória também é sua pois seu apoio foi essencial. É muito especial pra mim! Amo você.

Marcela, pessoa atenciosa e querida por todos. Sua gargalhada foi muito importante nessa etapa, sempre me animando e salvando nas diversas situações. Obrigada pelos conselhos e sempre estar disposta a me ouvir.

À **Asascleide Vital** (Cleidinha), sempre tão carinhosa e companheira. Nossas conversas foram valiosas nesse tempo! Obrigada pela amizade.

A todos os **funcionários da FOB**, em especial quero agradecer a ajuda e carinho de sempre.

À empresa ***Geistlich®*** pela cessão dos biomateriais para essa pesquisa.

Aos queridos professores do departamento de Periodontia FOB/USP

À Professora **Adriana**, que com seu jeito meigo e sempre alegre nos cativa a cada dia. Obrigada pela ajuda em alguns momentos que contribuíram para que eu finalizasse essa etapa da minha vida.

À Professora **Malu**, pelos ensinamentos e disponibilidade na clínica para nos ajudar a aprimorar nossos conhecimentos e destreza clínica. Além de contribuir significantemente durante nossos seminários. Agradeço também pelos momentos compartilhados no dia-a-dia, conselhos e bolo de limão!

À querida professora **Mariana**. Uma pessoa muito importante para mim, saiba que me espelho bastante na senhora. Admiro-a profissionalmente e como pessoa. Nossa convivência trouxe aprendizados muito importantes durante todo o mestrado, tanto pelas nossas discussões em seminários quanto em práticas clínicas. Além de ser minha psicóloga em alguns momentos, fazendo com algumas decisões e situações se tornassem mais fáceis. Eternamente grata por tudo que a Clínica de Plástica Periodontal acrescentou na minha carreira. Obrigada por tudo nessa fase da minha vida!

Ao Professor **Sebastião**, sempre com um sorriso e uma novidade contagiante para deixar nosso dia mais alegre. Seus casos do passado e do presente servem para que nosso conhecimento seja enriquecido. Obrigada pelos conselhos que nos motivam a amar o que fazemos e pelos ensinamentos que serão levados eternamente.

Um agradecimento especial deve ser dado à minha querida orientadora, Professora **Carla**. Saiba que teve um importante papel para que eu me tornasse uma profissional melhor. Sei que tenho muitas dificuldades e a senhora soube me guiar em todas. Obrigada pela atenção, paciência e compreensão, além dos conhecimentos fornecidos. Tenho muito orgulho em ser orientada da senhora e espero que ainda tenhamos um belo caminho juntas. Tenho uma grande admiração pela senhora...Obrigada por ser a pessoa que me guiou na realização de um sonho!

Agradeço também aos outros professores da FOB-USP pelos momentos de aprendizagem e convívio. Em especial aos professores da disciplina de prótese dentária, ***Renato de Freitas*** e ***Lucimar Falavinha***.

Aos professores da graduação da faculdade de Odontologia pelos conhecimentos dados, pelo incentivo a vida docente e à pesquisa. Obrigada por me apresentarem esse mundo apaixonante. Em especial aos professores **Isabel**, **Sônia**, **Roberto** e **Josemar**.

Serei ternamente grata ao professor **Evandro**, o qual foi responsável por despertar em mim a paixão pela periodontia e me incentivar a me especializar na área em Bauru. Lembro como aluna do 6° período, te ouvir contar sobre Bauru e escrevi na agenda que um dia faria igual. Espero ter cumprido corretamente os mesmos passos que você. Muito obrigada pela confiança!

À **Zarife**, quem considero minha professora e madrinha de carreira. Obrigada por estar ao meu lado mesmo na distância e me incentivar a melhorar os meus dons.

Aos funcionários do CIP **Marcelo Milanda** e **Rafaela Alves** por toda ajuda desde o mestrado em todas etapas laboratoriais. Obrigada pela paciência, disponibilidade e contribuição com seus conhecimentos para que as pesquisas dessem certo. Obrigada também ao **Thiago Dionísio** pela disponibilidade e apoio com o experimento das citocinas.

Aos professores Dr. **Heitor Marques de Honório** e o Prof. Dr. **José Roberto Pereira Lauris**, pela contribuição da realização e supervisão da análise estatística ao longo de toda pós-graduação.

À **Dê Alegria** por toda a ajuda desempenhada, e por todo o carinho compartilhado na pós-graduação.

Às queridas funcionárias da pós-graduação, ***Fátima, Leila*** e ***Letícia*** pelo carinho, atenção e por acalmar nosso coração com tantas angústias. Em especial, à Fátima por toda trajetória nessa vida, que você esteja bem.

A todos os meus **pacientes**, que me deram a oportunidade do aprendizado para tornar-me uma melhor cirurgiã-dentista e pelos quais fiz o melhor que pude. Muito obrigado pela confiança.

É necessário agradecer também às pessoas que entraram na minha vida nessa última etapa do doutorado.

Agradeço à ***coordenação e docentes do Centro Universitário UNIEURO*** pelo acolhimento e pela ajuda com horários e ausências para que me deslocasse até Bauru em alguns momentos.

Aos amigos ***Adriana***, ***Ana Cristina***, ***Ana Luiza***, ***Fabiano***, ***Ingrid***, ***Lívia***, ***Matheus***, ***Rodrigo e Walkiria*** por toda ajuda institucional e pela alegria diária em trabalhar com vocês. Obrigada por torcerem por mim!

Às amigas ***Ana Luiza***, ***Ingrid*** e ***Lívia*** em especial. Ganhei 3 amigas que levarei para vida toda. Obrigada por aparecerem na minha vida e acreditarem emim, sempre!

Ana Luiza, minha gêmea nada idêntica, mas que cuida de mim diariamente e se preocupa comigo. Quantas felicidades, perregues já vivemos? Que venha muitos outros, sempre juntas! Amo você e os pequetitos da Tia Lú.

Ingrid, minha perio amada e que vive tantos momentos comigo. Obrigada por me admirar e me fazer acreditar mais em mim. Sua companhia é essencial na minha vida. Que tenhamos muitos frutos do nosso trabalho juntas.

Lívia Malpeli, minha amiga há 15 anos. Não sei mais viver sem sua risada e tantos bons momentos juntas. Obrigada por existir e me motivar sempre!

A ***todos os profissionais, dentistas e docentes de Brasília*** que me deram uma chance em mostrar meu trabalho. Todas essas oportunidades fizeram me conhecer melhor como profissional e buscar me aperfeiçoar cada vez mais. Obrigada aos professores e colegas do Instituo ARIA pelos conhecimentos agregados nessa nova etapa. Em especial Ao ***Prof. Dr. Alessandro Januário*** pela boa receptividade de sempre, por ter me ouvido quando ainda queria voltar para Brasília e ter uma carreira. Minha eterna admiração e que venham muitos momentos científicos e de aprendizado!

Aos meus ***queridos alunos de graduação e pós-graduação*** por acreditarem no meu trabalho. Em especial aos meus orientados que sempre compreenderam minha ausência em alguns momentos. Vocês são minha motivação para que eu me torne cada vez uma profissional melhor! Saiba que vocês fazem parte da realização de um sonho.

A todas a pessoas que participaram dessa fase da minha vida, mesmo que com uma passagem rápida. Saiba que serei eternamente grata a todos. Pois ninguém chega a lugar nenhum sem que tenha pessoas especiais ao seu lado.

Às minhas dogs amadas, ***Amora*** e ***Filó*** pela alegria na minha chegada diária, lealdade e companheirismo em finais de semana e noites dedicadas à pós.

Obrigada a mim, aquela menina de tantos anos atrás que nunca deixou de sonhar, superou momentos e dificuldades. Mas que viveu momentos incríveis que sempre serão levados. Que venham outros desafios!

E por fim agradeço a **Deus e aos meus santinhos** por me ajudar e proteger para que eu fosse capaz de realizar esse sonho e por ter me tornado uma pessoa melhor. Além deles, agradeço aos meus anjos, **Vó Inah**, **Henrique**, **Naninho**, **Minnie e Mel** que sempre estarão ao meu lado me protegendo e me guiando para o melhor.

"Não sei se a vida é curta ou longa para nós, mas sei que nada do que vivemos tem sentido, se não tocarmos o coração das pessoas. Muitas vezes basta ser: colo que acolhe, braço que envolve, palavra que conforta, silêncio que respeita, alegria que contagia, lágrima que corre, olhar que acaricia, desejo que sacia, amor que promove. E isso não é coisa de outro mundo, é o que dá sentido à vida!"

Cora Coralina

AGRADECIMENTOS INSTITUCIONAIS

À **FOB-USP**, em nome do Diretor **Prof. Dr. Carlos Ferreira dos Santos** e ao Vice-diretor **Prof. Dr. Guilherme dos Reis Pereira Janson**, por oferecer a melhor infraestrutura e administração possível.

À **Profª. Drª. Izabel Regina Fischer Rubira de Bullen**, Presidente da Comissão de PósGraduação pelo o auxílio e atenção.

À **Profª. Drª. Ana Lúcia Pompéia Fraga de Almeida**, chefe do departamento de Prótese e Periodontia pela ajuda prestada.

À **FAPESP** (Fundação de Amparo à Pesquisa do Estado de São Paulo) pela concessão do Auxílio à Pesquisa (Processo 2017/07208-7), essenciais para o desenvolvimento desta pesquisa.

À **CAPES** (Coordenação de Aperfeiçoamento de Pessoal de Nível Superior) pelo apoio para realização do trabalho (#001).

"Eu me lembro muito bem, como se fosse amanhã
O sol nascendo sem saber o que iria iluminar.
Eu abri meu coração como se fosse um motor
E na hora de voltar sobravam peças pelo chão
Mesmo assim eu fui à luta,
Eu quis pagar pra ver...!"

Humberto Gessinger (Engenheiros do Hawaii)

RESUMO

O tratamento de lesões de furca é um dos desafios na terapia periodontal. Por isso, buscam-se alternativas que potencializem os resultados de regeneração tecidual guiada (RTG) com enxertos ósseos nesses defeitos. Assim, o objetivo desse estudo paralelo é avaliar a influência da terapia fotodinâmica antimicrobiana (aPDT) como adjuvante à raspagem em procedimentos de regeneração de lesões de furca. Foram selecionados 25 indivíduos com lesões de furca classe II na mandíbula em ambos os lados. Todos os pacientes receberam tratamento regenerativo com Bio-Oss Collagen e Bio-Guide (Geistlich®), sendo que no grupo controle (GC) (n=12 dentes) recebeu somente raspagem na área da furca enquanto o grupo teste (GT), recebeu raspagem mais aPDT para descontaminação da furca (n=13 dentes). O corante utilizado para aPDT foi o azul de toluidina (10mg/ml) associado ao laser diodo de baixa intensidade – 660 nm, InGaAIP (Thera Lase®, São Carlos, Brasil), 100 mW, 45 J/cm^2, 12 segundos, 8J. Os parâmetros clínicos (Recessão gengival-RG, nível clínico de inserção-NCI, profundidade clínica de sondagem-PS, profundidade horizontal da furca-PHF, índice de placa- IP, índice de sangramento-IS, taxa de preenchimento da furca-%ff) foram analisados no baseline, 6 e 12 meses de pós-operatório. As dosagens de citocinas (IL-1β, IL-4, IL-6, IL-8 e TNF-α) foram feitas no Baseline, 3 e 6 meses após a cirurgia. O impacto na qualidade de vida relacionado à condição bucal foi investigado pela aplicação do questionário OHIP-14. Além disso, foi aplicado um questionário com escala VAS a fim de avaliar a hipersensibilidade dentinária (HD), estética (E), dor/desconforto (DD) e capacidade de mastigação (CM) e escovação (CE). O teste estatístico para comparação intra grupos foi o teste de Friedman ($p<0,05$); para comparação entre grupos, o teste de Mann-Whitney ($p<0,05$); e para os testes de correlação, correlação de Spearman ($p<0,01$ ou $p<0,05$). Não foram observadas diferenças significantes entre os grupos em nenhum tempo e nenhum parâmetro clínico, nem na comparação do questionário OHIP-14 e nem na HD, E, DD, CM e CE ($p>0,05$). Em ambos os grupos foi observada melhora na PHF, IP e IS ($p<0,05$). Não houve diferenças das citocinas entre ambos os grupos e nem entre tempos ($p>0,05$). Não houve correlação entre a sondagem vertical com a PHF e preenchimentos da furca em 6 e 12 meses ($p>0,01$). No GC somente a IL-8 teve correlação positiva com o NCI no baseline ($p<0,01$) e no GT não houve correlações

(p>0,01). Quanto ao questionário da escala VAS, observou-se no GC quanto maior o %ff_6, maior DD_6 (p<0,05); no teste, quanto maior a PHF_0, menores as queixas com E e CM (p<0,05). O questionário OHIP-14 mostrou correlações no GC e no GT, principalmente em 12 meses mostrando que quanto maior a PHF, menor a satisfação dos pacientes com a saúde bucal (p<0,01 e p<0,05). Estes resultados sugerem que a terapia fotodinâmica antimicrobiana não exerce nenhuma influência em tratamentos de regeneração tecidual guiada em lesões de furca classe II. Mas procedimentos regenerativos combinados com uso de Bio-Oss® e Bio-Gide® são efetivos no tratamento de lesões de furca classe II.

Palavras-chave: Fotoquimioterapia. Defeitos da Furca. Biomateriais

ABSTRACT

Antimicrobial photodynamic therapy for root biomodification in class II furcation regenerative treatment: A 12-month randomized clinical trial

The treatment of furcation defects is one of the challenges in periodontal therapy. Therefore, alternatives are sought to improve the results of a guided tissue regeneration (GRT) with bone grafts in these defects. Thus, the objective of this research is to evaluate the influence of antimicrobial photodynamic therapy (aPDT) as an adjunct treatment to scaling in furcation injury regeneration procedures. A total of 25 individuals with class II furcation lesions in the jaw were selected on both sides. All patients received a regenerative treatment with Bio-Oss Collagen and Bio-Guide (Geistlich®). Control group (CG) (n = 12 teeth) received only scaling and root planing in the furcation area, while the test group (TG) received scaling plus aPDT for furcation decontamination (n = 13 teeth). The dye used for aPDT was toluidine blue (10mg / ml) associated with low intensity diode laser - 660 nm, InGaAIP (Thera Lase®, São Carlos, Brazil), 100 mW, 45 J / cm2, 12 seconds, 8J. Clinical parameters (Gingival recession-RG, clinical attachment level-CAL, vertical probing depth-VPD, horizontal furcation depth-HFD, plaque index- PI, bleeding index-BI, furcation fill rate-%ff) were analyzed at baseline, 6 and 12 months after surgery. Cytokine measurements (IL-1β, IL-4, IL-6, IL-8 and TNF-α) were performed at Baseline, 3 and 6 months after surgery. The impact on quality of life related to the oral condition was investigated by applying the OHIP-14 questionnaire. In addition, a questionnaire with a VAS scale was applied in order to classify dentin hypersensitivity (DH), aesthetics (E), pain / discomfort (PD) and chewing capacity (CC) and brushing (BC). The statistical analysis for intra-group comparison was the Friedman test ($p < 0.05$); for comparison between groups, the Mann-Whitney test ($p < 0.05$); and for the correlation tests, Spearman's correlation ($p < 0.01$ or $p < 0.05$). There were no significant differences between groups at any time and in any clinical parameter, neither in the comparison of the OHIP-14 questionnaire nor in the DH, E, PD, CC and BC ($p > 0.05$). In both groups, an improvement was observed in HFD, PI and BI ($p < 0.05$). There were no differences in cytokines analysis between both groups and between times ($p > 0.05$). There was no correlation between the vertical probing with the HFD and furcation fillings at 6 and 12 months ($p > 0.01$). In

the CG, only IL-8 had a positive correlation with the CAL at the baseline ($p < 0.01$) and in the TG there were no correlations ($p > 0.01$). As for the questionnaire of the VAS scale, it was observed in the CG that the higher the% ff_6, the greater PD_6 ($p < 0.05$); in the test group, the higher the HFD_0, the lower the complaints E and CC ($p < 0.05$). The OHIP-14 questionnaire showed correlations in the CG and the TG, especially in 12 months showing that the higher the HFD, the lower the patient's satisfaction with their oral health ($p < 0.01$ and $p < 0.05$). These results suggest that antimicrobial photodynamic therapy has no influence on guided tissue regeneration treatments in class II furcation lesions. However, regenerative procedures combined with the use of Bio-Oss® and Bio-Gide® are effective in treating class II furcation defects.

Keywords: Photochemotherapy. Furcation defects. Biomaterials

LISTA DE ILUSTRAÇÕES

- FIGURAS

Figura 1 - Mecanismo de ação da aPDT..... 67

Figura 2 - Guia para mensuração dos parâmetros clínicos periodontais..... 84

Figura 3 - Coleta do fluido gengival na área de furca com isolamento relativo.. 86

Figura 4 - Esquema das diluições em série para o preparo da curva padrão.... 87

Figura 5 - Kit Perio-System Combi-Pack (Geistlich®-Brasil) 90

Figura 6 - Bio-Oss® Collagen 100 mg e Bio-Gide® Perio (Geistlich®-Brasil) ... 90

Figura 7 - Esquema ilustrativo com a sequência dos procedimentos cirúrgicos realizados no grupo controle 92

Figura 8 - Sal azul de Toluidina O *Sigma-Aldrich*® 91

Figura 9 - Esquema ilustrativo com a sequência dos procedimentos cirúrgicos realizados no grupo teste 93

Figura 10 - Laser diodo de baixa intensidade – 660 nm, InGaAIP (Therapy XT®-DMC - São Carlos/SP, Brasil) utilizado nos procedimentos de aPDT 91

Figura 11 - Fluxograma do estudo..... 101

Figura 12 - Paciente 1 do grupo teste. Sequência de radiografias periapicais para acompanhamento dos dentes durante a pesquisa..... 128

Figura 13 - Paciente 2 do grupo teste. Sequência de radiografias periapicais para acompanhamento dos dentes durante a pesquisa..... 128

Figura 14 - Paciente 1 do grupo controle. Sequência de radiografias periapicais para acompanhamento dos dentes durante a pesquisa..... 129

Figura 15 - Paciente 2 do grupo controle. Sequência de radiografias periapicais para acompanhamento dos dentes durante a pesquisa..... 129

GRÁFICOS

Gráfico 1 - Quantidades de dentes incluídos no estudo 102

QUADROS

Quadro 1 - Ensaios clínicos com tratamentos para lesões de furca entre 1999 e 2019 48

Quadro 2 - Quadro descritivo apresentando as intercorrências trans-cirúrgicas e pós-cirúrgicas 94

Quadro 3 - Quadro descritivo apresentando os motivos de perda do estudo e o número de dentes excluídos 102

LISTA DE TABELAS

Tabela 1 - Distribuição da amostra por idade e gênero..... 103

Tabela 2 - Comparação dos parâmetros clínicos do grupo controle no baseline, 6 e 12 meses 103

Tabela 3 - Comparação dos citocinas do grupo controle no baseline, 6 e 12 meses 104

Tabela 4 - Comparação do questionário OHIP-14 do grupo controle no baseline, 6 e 12 meses 105

Tabela 5 - Comparação da análise qualitativa do tratamento do grupo controle no baseline, 6 e 12 meses 106

Tabela 6 - Comparação dos parâmetros clínicos do grupo teste no baseline, 6 e 12 meses 107

Tabela 7 - Comparação dos citocinas do grupo teste no baseline, 6 e 12 meses 108

Tabela 8 - Comparação do questionário OHIP-14 do grupo teste no baseline, 6 e 12 meses 109

Tabela 9 - Comparação da análise qualitativa do tratamento do grupo teste no baseline, 6 e 12 meses 110

Tabela 10 - Comparação dos parâmetros clínicos entre grupos controle e teste no baseline, 6 e 12 meses 111

Tabela 11 - Comparação das citocinas entre grupos controle e teste no baseline, 3 e 6 meses..... 112

Tabela 12 - Comparação do questionário OHIP-14 entre grupos controle e teste no baseline, 6 e 12 meses 113

Tabela 13 - Comparação da análise qualitativa entre grupos controle e teste no baseline, 6 e 12 meses 114

Tabela 14 - Correlação entre a sondagem vertical no baseline e preenchimento da furca em 6 e 12 meses com a profundidade horizontal da furca no baseline (Grupo controle). 115

Tabela 15 - Correlação entre as citocinas no baseline e 6 meses com os parâmetros clínicos no baseline e 6 meses (Grupo controle)..... 116

Tabela 16 - Correlação entre a profundidade horizontal da furca no baseline, 6 e 12 meses, e porcentagem de preenchimento da furca no baseline e 6 meses com os quesitos de qualidade de vida no baseline, 6 e 12 meses (Grupo controle)..... 118

Tabela 17 - Correlação entre a profundidade horizontal da furca no baseline, 6 e 12 meses, e porcentagem de preenchimento da furca no baseline e 6 meses com as dimensões do questionário OHIP-14 no baseline, 6 e 12 meses (Grupo controle)..... 119

Tabela 18 - Correlação entre a sondagem vertical no baseline e preenchimento da furca em 6 e 12 meses com a profundidade horizontal da furca no baseline (Grupo teste)..... 121

Tabela 19 - Correlação entre as citocinas no baseline e 6 meses com os parâmetros clínicos no baseline e 6 meses (Grupo teste) 122

Tabela 20 - Correlação entre a profundidade horizontal da furca no baseline, 6 e 12 meses, e porcentagem de preenchimento da furca no baseline e 6 meses com os quesitos de qualidade de vida no baseline, 6 e 12 meses (Grupo teste)..... 123

Tabela 21 - Correlação entre a profundidade horizontal da furca no baseline, 6 e 12 meses, e porcentagem de preenchimento da furca no baseline e 6 meses com as dimensões do questionário OHIP-14 no baseline, 6 e 12 meses (Grupo teste)..... 125

LISTA DE ABREVIATURA E SIGLAS

aPDT	terapia fotodinâmica antimicrobiana
BCP	fosfato cálcico bifásico
CE	capacidade de escovação
CE_0	capacidade de escovação no baseline
CE_6	capacidade de escovação em 6 meses
CE_12	capacidade de escovação em 12 meses
cm	centímetro
CM	capacidade de mastigação
CM_0	capacidade de mastigação no baseline
CM_6	capacidade de mastigação em 6 meses
CM_12	capacidade de mastigação em 12 meses
cm^2	centímetro quadrado
D1	Dimensão 1 do OHIP-14
D1_0	Dimensão 1 do OHIP-14 no baseline
D1_6	Dimensão 1 do OHIP-14 em 6 meses
D1_12	Dimensão 1 do OHIP-14 em 12 meses
D2	Dimensão 2 do OHIP-14
D2_0	Dimensão 2 do OHIP-14 no baseline
D2_6	Dimensão 2 do OHIP-14 em 6 meses
D2_12	Dimensão 2 do OHIP-14 em 12 meses
D3	Dimensão 3 do OHIP-14
D3_0	Dimensão 3 do OHIP-14 no baseline
D3_6	Dimensão 3 do OHIP-14 em 6 meses
D3_12	Dimensão 3 do OHIP-14 em 12 meses
D4	Dimensão 4 do OHIP-14
D4_0	Dimensão 4 do OHIP-14 no baseline
D4_6	Dimensão 4 do OHIP-14 em 6 meses
D4_12	Dimensão 4 do OHIP-14 em 12 meses
D5	Dimensão 5 do OHIP-14
D5_0	Dimensão 5 do OHIP-14 no baseline
D5_6	Dimensão 5 do OHIP-14 em 6 meses

D5_12	Dimensão 5 do OHIP-14 em 12 meses
D6	Dimensão 6 do OHIP-14
D6_0	Dimensão 6 do OHIP-14 no baseline
D6_6	Dimensão 6 do OHIP-14 em 6 meses
D6_12	Dimensão 6 do OHIP-14 em 12 meses
D7	Dimensão 7 do OHIP-14
D7_0	Dimensão 7 do OHIP-14 no baseline
D7_6	Dimensão 7 do OHIP-14 em 6 meses
D7_12	Dimensão 7 do OHIP-14 em 12 meses
DT	Dimensão total do OHIP-14
DT_0	Dimensão total do OHIP-14 no baseline
DT_6	Dimensão total do OHIP-14 em 6 meses
DT_12	Dimensão total do OHIP-14 em 12 meses
DD	dor/desconforto
DD_0	dor/desconforto no baseline
DD_6	dor/desconforto em 6 meses
DD_12	dor/desconforto em 12 meses
DFDBA	enxerto ósseo alógeno seco congelado desmineralizado
DP	doença periodontal
ePTFE	Politetrafluoretileno
E	estética
E_0	estética no baseline
E_6	estética em 6 meses
E_12	estéticaem 12 meses
EDTA	ácido etilenodiamino tetra-acético
EMD	matriz derivada de esmalte
FDA	*Food and Drug Administration*
FDBA	enxerto ósseo alógeno seco congelado
ff	preenchimento da furca
FGF-2	fator de crescimento de fibroblastos 2
FGH	fibroblastos gengivais humanos
FS	fotossensibilizador
g	gramas
GC	Grupo Controle

GM-CSF	fator estimulador de colônias de granulócitos
GT	Grupo Teste
h	horas
HA	Hidroxiapatita
HD	hipersensibilidade dentinária
HD_0	hipersensibilidade dentinária no baseline
HD_6	hipersensibilidade dentinária em 6 meses
HD_12	hipersensibilidade dentinária em 12 meses
IFN-gama	interferon gama
IGF	fator de crescimento semelhante à insulina tipo 1
IL-1	Interleucina 1
IL-1β	Interleucina 1β
IL-1β_0	Interleucina 1β no baseline
IL-1β_3	Interleucina 1β em 3 meses
IL-1β_6	Interleucina 1β em 6 meses
IL-4	Interleucina 4
IL-4_0	Interleucina 4 no baseline
IL-4_3	Interleucina 4 em 3 meses
IL-4_6	Interleucina 4 em 6 meses
IL-6	Interleucina 6
IL-6_0	Interleucina 6 no baseline
IL-6_3	Interleucina 6 em 3 meses
IL-6_6	Interleucina 6 em 6 meses
IL-8	Interleucina 8
IL-8_0	Interleucina 8 no baseline
IL-8_3	Interleucina 8 em 3 meses
IL-8_6	Interleucina 8 em 6 meses
IG	índice gengival
IG_0	índice gengival no baseline
IG_6	índice gengival em 6 meses
IG_12	índice gengival em 12 meses
IP	índice de placa
IP_0	índice de placa no baseline
IP_6	índice de placa em 6 meses

IP_12	índice de placa em 12 meses
J	Joule
JCE	junção cemento-esmalte
KH_2PO_4	fosfato monopotássico
L	litro
LED	Light Emitting Diode
LLLT	terapia com laser de baixa intensidade
LT	terapia a laser
m	meses
MB	azul de metileno
mg	miligramas
MGCSH	membrana de sulfato de cálcio hemi-hidratado
min	minuto
ml	mililitro
mm	milímetro
MMPs	metaloproteínases
MMP-1	metaloproteínase 1
MMP-2	metaloproteínase 2
MMP-8	metaloproteínase 8
ms	milissegundos
mW	miliwatts
n	amostra
NCI	nível clínico de inserção
NCI_0	nível clínico de inserção no baseline
NCI_6	nível clínico de inserção em 6 meses
NCI_12	nível clínico de inserção em 12 meses
nm	nanômetro
µg	microgramas
µl	microlitros
µmol	micromol
µmol L-1	micromolar por litro
NIC	nível de inserção clínica
O_2^-	superóxido
OH^-	hidroxila

OMS	Organização Mundial da Saúde
OPG	osteoprotegerina
p	nível de significância
PBS	solução fosfato-salino
PDGF	fatores de crescimento derivados de plaquetas
pg	picograma
pH	potencial hidrogeniônico
PHF	profundidade horizontal da furca
PHF_0	profundidade horizontal da furca no baseline
PHF_6	profundidade horizontal da furca em 6 meses
PHF_12	profundidade horizontal da furca em 12 meses
PI	pré-irradiação
PO	pós-operatório
PS	profundidade clínica de sondagem
PS_0	profundidade clínica de sondagem no baseline
PS_6	profundidade clínica de sondagem em 6 meses
PS_12	profundidade clínica de sondagem em 12 meses
PVP-I	povidona-iodo
PRF	plasma rico em plaquetas
PRGF	fator de crescimento rico em plaquetas
PRP	plasma rico em plasma
PS	profundidade de sondagem
RANKL	ligante do receptor do fator nuclear kapa B
RAR	raspagem e alisamento radicular
RG	Recessão Gengival
RG_0	Recessão Gengival no baseline
RG_6	Recessão Gengival em 6 meses
RG_12	Recessão Gengival em 12 meses
rhPDGF-BB	fator de crescimento derivado de plaquetas recombinantes
ROO^-	peróxidos
RTG	Regeneração tecidual guiada
s	segundos
sv	sondagem vertical
sv_0	sondagem vertical no baseline

TBO	azul de toluidina
TCP-β	fosfato tricálcico β
TGF-β	fator de transformação do crescimento
TNF-α	fator de necrose tumoral α
TNF-α_0	fator de necrose tumoral α no baseline
TNF-α_3.	fator de necrose tumoral α em 3 meses
TNF-α_6	fator de necrose tumoral α em 6 meses
TSB	Meio Tryptic Soy Broth
VAS	Visual analógica
VEGF	fator de crescimento endotelial vascular
W	Watt
$^1O_2$	singleto
$^3O_2$	tripleto

LISTA DE SÍMBOLOS

x	vezes
=	igual
>	maior
≥	maior ou igual
<	menor
%	porcentagem
[ ]	Concentração
®	Marca registrada

SUMÁRIO

1 INTRODUÇÃO 33

2 REVISÃO DE LITERATURA 37

2.1 LESÕES DE FURCA 37

2.1.1 Tratamentos para lesões de furca 41

2.1.2 Regeneração tecidual guiada 43

2.2 BIOMODIFICAÇÃO DAS SUPERFÍCIES RADICULARES 62

2.2.1 Terapia fotodinâmica antimicrobiana 66

2.2.1.1 Princípios da Terapia Fotodinâmica Antimicrobiana 66

2.2.1.2 Corantes Fenotiazínicos: Azul de Toluidina O e Azul de Metileno 69

2.2.1.3 aPDT como biomodificador radicular 71

3 PROPOSIÇÃO 77

4 MATERIAL E MÉTODOS 81

4.1 CÁLCULO DA AMOSTRA 81

4.2 CEGAMENTO DO ESTUDO 82

4.3 ALOCAÇÃO E SELEÇÃO DA AMOSTRA 82

4.4 ALEATORIZAÇÃO DA AMOSTRA 82

4.5 CALIBRAÇÃO DO EXAMINADOR 83

4.6 PROCEDIMENTOS CLÍNICOS 83

4.6.1 Exames iniciais e terapia periodontal básica 83

4.6.2 Coleta do fluido gengival para análise de citocinas 85

4.6.2.1 Preparação da mistura das proteínas recombinantes para a curva padrão 87

4.6.2.2 Procedimentos para a detecção e quantificação dos citocinas 88

4.6.3 Braços do estudo 89

4.6.4 Procedimentos cirúrgicos 90

4.6.5 Avaliação qualitativa da hipersensibilidade dentinária e desconforto pós-cirúrgico 95

4.6.6 Avaliação qualitativa da percepção estética pelo paciente 95

4.6.7 Avaliação da capacidade de mastigação, higiene oral 95
4.6.8 Análise da qualidade de vida durante tratamento odontológico..... 96
4.7 ANÁLISE ESTATÍSTICA..... 97

5 RESULTADOS 101
5.1 RESULTADOS GRUPO CONTROLE 103
5.1.1 Análise dos parâmetros clínicos do grupo controle 103
5.1.2 Análise das citocinas do grupo controle 104
5.1.3 Análise do questionário OHIP-14 do grupo controle..... 105
5.1.4 Análise qualitativa do tratamento do grupo controle..... 106
5.2 RESULTADOS GRUPO TESTE..... 107
5.2.1 Análise dos parâmetros clínicos do grupo teste 107
5.2.2 Análise das citocinas do grupo teste 108
5.2.3 Análise do questionário OHIP-14 do grupo teste..... 109
5.2.4 Análise qualitativa do tratamento do grupo teste..... 110
5.3 RESULTADOS DAS ANÁLISES ENTRE OS GRUPOS CONTROLE E TESTE 111
5.3.1 Comparação dos parâmetros clínicos no baseline, 6 e 12 meses..... 111
5.3.2 Comparação das citocinas no baseline, 6 e 12 meses..... 112
5.3.3 Comparação do questionário OHP-14 no baseline, 6 e 12 meses..... 113
5.3.4 Comparação qualitativa entre tratamentos no baseline, 6 e 12 meses ... 114
5.4 TESTES DE CORRELAÇÃO..... 115
5.4.1 Resultados grupo controle..... 115
5.4.2 Resultados grupo teste..... 121
5.5 RADIOGRAFIAS PERIAPICAIS 128

6 DISCUSSÃO 133

7 CONCLUSÕES 161

REFERÊNCIAS 165

APÊNDICES..... 213

ANEXOS 221

Introdução

1 INTRODUÇÃO

O tratamento de lesões de furca é um dos maiores desafios na terapia periodontal. Dentes molares respondem menos favoravelmente a tratamentos convencionais e são perdidos mais frequentemente do que qualquer outro tipo de dente (MCFALL, 1982; BECKER, BECKER, BERG, 1984).

Recentemente, no Workshop Mundial para a Classificação das Doenças e Condições Periodontais e Peri-Implantares (2017) discutiu-se fatores que determinam a complexidade do tratamento da periodontite. Dentre eles, as lesões de furca destacam-se por ter características que influenciam o prognóstico de dentes. Assim, uma atenção especial para essa condição deve ser dada na rotina clínica.

Diversas técnicas têm sido propostas para tratar e melhorar o prognóstico de defeitos de furca. Na década de 90, pesquisas revelaram que a regeneração periodontal é uma importante alternativa terapêutica para defeitos em furcas. O uso de materiais de enxerto com capacidade osteocondutora e osteoindutora podem induzir cerca de 60 a 70% de regeneração da lesão em altura ou volume, com melhora concomitante nas condições clínicas (YUKNA et al., 1985). A aplicação de diferentes tipos de materiais, tais como enxertos autógenos, enxerto desmineralizado seco e congelado (DFDBA) e proteína derivada da matriz do esmalte são bastantes descritas na literatura (GANTES, 1988; HARRIS, 1999; MEYLE, 2004). Estudos utilizam enxertos ósseos associados à membrana (JENABIAN et al., 2013; DEO et al., 2014; KAUSHAL et al., 2016) para tal condição. Estudos *in vivo* indicaram que tanto as membranas absorvíveis como não-reabsorvíveis são eficazes no tratamento de defeitos de furca classe II (GOTTLOW, 1993).

A literatura também expõe o tratamento de defeitos em furcas com raspagem e alisamento radicular (RAR) somente ou previamente a técnicas de regeneração (SANTANA et al., 2009; CASARIN et al., 2010; SHARMA et al., 2011; JAISWAL et al., 2013; KANNAN et al., 2014).

A RAR consiste na remoção mecânica do biofilme e cálculo sendo que muitas vezes é realizada com o uso adjuvante de diferentes tipos de antimicrobianos (MONGARDINI, DI TANNA, PILLONI, 2014). Apesar das melhorias clínicas, uma completa erradicação de patógenos periodontais é muito difícil ou impossível de

alcançar (HAFFAJEE et al., 1997) principalmente porque só procedimentos de debridamento podem não ser eficientes, devido à presença de lesões profundas ou por áreas mais difíceis de alcançar, como furcas (WYLAN et al., 1993; MEISEL, KOCHER, 2005).

Assim, uma alternativa favorável para a descontaminação de furcas é a terapia fotodinâmica antimicrobiana (antimicrobial photodynamic therapy - aPDT), a qual utiliza a energia da luz para ativar um agente de fotossensibilização (fotossensibilizador) na presença de oxigênio (MEISEL, KOCHER, 2005; KONOPKA, GOSLINSKI, 2007; BOTTURA et al., 2011; CAMPOS et al., 2013).

Além do efeito de descontaminação bacteriana, nosso grupo tem proposto a aplicação da aPDT como método de biomodificação radicular (KARAM et al., 2013; DAMANTE et al., 2016; PESSOA et al., 2016, DAMANTE et al. 2019).

Um dos principais desafios em periodontia seria o tratamento de superfícies radiculares com comprometimento periodontal. O tratamento de raspagem e alisamento radicular deixa na superfície uma camada de restos teciduais denominada *smear layer*. As substâncias biomodificadoras da raiz tem objetivo de desobliterar os túbulos dentinários, remover a *smear layer*, descontaminar, expor as fibrilas de colágeno favorecendo a maior reparação periodontal, estimulo à cementogênese e osteogênese, atividade antimicrobiana, adesão de células mesenquimais e inibição da migração apical do epitélio juncional (DALY, 1982; FINE et al., 1980; GARRET et al., 1980; POLSON; PROYER, 1982; POLSON; CATON, 1982; POLSON et al., 1984; REGISTER; BURDICK, 1976; BOYKO et al., 1980).

Alguns trabalhos já utilizaram aPDT como terapia adjuvante para o tratamento não-cirúrgico de lesões de furca, porém há uma escassez do uso desse tratamento em procedimentos cirúrgicos regenerativos. A aPDT, como agente de condicionamento radicular, promove resultados significantes ao aliar o efeito antimicrobiano da terapia fotodinâmica e o efeito de desmineralização superficial que promove na raiz. Perante os dados de pesquisas prévias apresentados acima, pode-se pensar nos efeitos benéficos que a aPDT poderia fornecer à procedimentos regenerativos para o tratamento de lesões de furca classe II. Além disso, o BioOss Collagen é um material de lançamento recente e, seu comportamento em lesões de furca, necessita ser mais estudado.

Revisão de Literatura

2 REVISÃO DE LITERATURA

2.1 LESÕES DE FURCA

A periodontite é uma doença infecciosa que causa a perda progressiva de inserção, alterando o suporte dos dentes (RAMJFORD et al., 1987; NIBALI et al., 2015).

Nos dentes multirradiculares, a destruição óssea pode atingir a área de separação das raízes (NIBALI et al., 2015). A presença de envolvimento de furca ou perda óssea inter-radicular é um dos achados clínicos que podem levar ao diagnóstico de periodontite. Molares com lesão de furca possuem um prognóstico desfavorável e com uma maior morbidade (RAMJFORD et al., 1987). Logo, os defeitos de furca representam um problema considerável no tratamento da doença periodontal, necessitando assim de um diagnóstico e tratamento precoces. (BATRA, DAS e JAIN, 2018).

Albandar et al. (1999) citam que envolvimentos de furca tem uma prevalência de 13,7% na população geral nos EUA e em cerca de 30-50% dos pacientes com periodontite. O acometimento de furca é mais frequente nos primeiros molares inferiores, seguido pela furca mesial dos primeiros molares superiores, enquanto os pré-molares superiores são os menos envolvidos (BOWER, 1979).

Em muitos casos há uma negligência no diagnóstico dessas lesões já que há dificuldade para realização do exame clínico. A entrada da furca vestibular dos molares superiores e a entrada da furca vestibular e lingual dos molares inferiores são normalmente mais acessíveis para exame. E o acesso à furca distal dos molares superiores apresenta um problema para ser explorado (BOWER, 1979).

Para decidir qual o melhor tratamento, deve-se detectar a quantidade de perda óssea e o grau de extensão das lesões para decidir qual melhor forma de tratamento (WOOD et al. 1989, MCLEOD et al. 1998, KO€NIG et al. 2002). Além disso, não há um padrão da destruição óssea nessa região. A perda de inserção periodontal pode ocorrer verticalmente em uma direção apical em torno de cada raiz do molar e

horizontalmente da vestibular ou lingual em direção ao centro do dente (COURI et al., 2002).

A avaliação clínica da perda óssea pode ser usada como uma ferramenta de triagem para detectar a doença periodontal no estágio inicial. Essa descoberta precoce tem uma boa influência pois a progressão da doença é interrompida levando a um bom prognóstico (BATRA, 2018). Porém, o tratamento do envolvimento de furca em seu estágio avançado é complexo, caro, demorado e requer uma abordagem interdisciplinar (GROVER, 2014).

Para que haja um correto diagnóstico devem ser realizados alguns tipos de exames. Os métodos tradicionais empregados para avaliar as furcas incluem profundidades de sondagem vertical e horizontal e avaliações radiográficas (HAMP, NYMAN e LINDHE, 1975; PAYOT, BICKEL e CIMASONI, 1987). A avaliação do componente horizontal das lesões de furca também chamado de profundidade horizontal da furca é uma importante mensuração (MULLER e EGER, 1999), pois avalia a extensão da destruição tecidual na direção horizontal e determina o grau de envolvimento da furca (GLICKMAN, 1958; HAMP, NYMAN e LINDHE, 1975; PAYOT, BICKEL e CIMASONI, 1987; HOU et al., 1998).

Uma série de classificações foi proposta para categorizar o envolvimento da furca. Todos apresentam limitações, pois a variabilidade anatômica acentuada das lesões da furca dificulta o relato de todas as situações clínicos possíveis (AVILA-ORTIZ, BUITRAGO e REDDY, 2015). No entanto, a classificação de Hamp et al. (1975) é provavelmente a mais universal. Isso se deve à sua simplicidade da correlação entre os graus de gravidade propostos e os cenários clínicos encontrados, o que facilita a comunicação interprofissional para fins terapêuticos. Além disso, é a classificação mais usada em pesquisas periodontais (AVILA-ORTIZ, BUITRAGO e REDDY, 2015). Hamp et al. (1975) propõem que os defeitos possam ser divididos em 3 Graus (Classe):Grau / Classe I (Perda horizontal de suporte periodontal <3 mm); Grau / Classe II (Perda horizontal de suporte periodontal> 3 mm, mas não atravessa o dente); Grau / Classe III (Defeito que atravessa o dente).

Outra classificação bastante utilizada clinicamente e em estudos é a proposta por GLICKMAN (1953), onde o envolvimento de furca é dividido em quatro classes: Grau I - é o estágio inicial ou incipiente do envolvimento da furca. A bolsa é supraóssea

e afeta principalmente os tecidos moles. A perda óssea precoce pode ter ocorrido com um aumento na profundidade da sondagem, mas geralmente não são encontradas alterações radiográficas; Grau II - pode afetar uma ou mais das furcas do mesmo dente. A lesão de furca é essencialmente um “beco sem saída” com um componente horizontal definido. Se houver vários defeitos, eles não se comunicam, uma vez que uma porção do osso alveolar permanece presa ao dente. As radiografias podem ou não representar o envolvimento da furca; Grau III - O osso não está aderido à furca. A abertura pode ser preenchida com tecidos moles e pode não ser visível. Radiografias adequadamente realizadas e anguladas exibem o defeito como uma área radiolúcida; Grau IV - O osso interdental é destruído e os tecidos moles recuam apicalmente para que a abertura da furca seja clinicamente visível (KLOKKEVOLD e JOVANOVIC, 2003).

Considerações anatômicas são importantes no manejo dessas lesões (MARDAM-BEY, MAJZOUB e KON, 1991) tendo relação na patogênese, diagnóstico e tratamento (SANTANA, GUSMAN e SANTANA, 1998). O conhecimento de fatores anatômicos facilita o manejo previsível de lesões de envolvimento de furca. O grau de sucesso no tratamento é inversamente relacionado à profundidade de sondagem horizontal. A profundidade do componente horizontal pode variar dependendo dos pontos de referência externos da superfície do dente utilizados. Entretanto, esses fatores anatômicos muitas vezes não são previamente avaliados (SANTANA et al., 2004).

Santana et al. (2004) analisaram morfometricamente a anatomia da furca de molares mandibulares. O objetivo foi determinar as medidas vestíbulo-linguais da junção cemento-esmalte e das raízes mesial e distal e ao nível da furca. Cem molares mandibulares humanos permanentes extraídos (50 primeiros molares e 50 segundos molares) foram estudados. Quatro larguras vestíbulo-linguais horizontais foram medidas com paquímetros calibrados: 1) entrada / teto de furca; 2) nível de junção cemento-esmalte; 3) largura da raiz mesial; e 4) largura da raiz distal. Os resultados demonstraram que as medidas clínicas de profundidade de sondagem horizontal que utilizam as superfícies externas das raízes como pontos de referência superestimam o verdadeiro componente anatômico do envolvimento da furca em molares inferiores. Por outro lado, os resultados positivos do tratamento nesses dentes podem ser subestimados.

Vários fatores etiológicos são investigados, os quais se relacionam principalmente à resistência ao desafio da placa bacteriana, seja ela associada a práticas de higiene bucal ou certas características anatômicas (CHAN et al., 2010).

A projeção cervical de esmalte é conhecida como um fator anatômico relevante. Como produto da atividade contínua de ameloblastos após a formação de esmalte na coroa (CHAN et al., 2010), é definido como uma estrutura contínua de esmalte que se estende da junção cemento-esmalte à área de furca (BISADA e ABDELMALEK, 1973). A superfície do esmalte de uma projeção favorece a adesão epitelial, a qual é mais suscetível à invasão bacteriana do que a inserção do tecido conjuntivo. Consequentemente, pode representar um atalho para a placa bacteriana na furca (MACHTEI et al., 1997).

Paolantonio et al. (1998) analisaram morfometricamente e morfologicamente primeiros e segundos molares maxilares e mandibulares, usando três técnicas diferentes. As medições foram realizadas em 207 molares maxilares (105 primeiros molares e 102 segundos molares) e 207 molares inferiores (110 primeiros molares e 97 segundos molares). Foram analisados: Comprimento radicular, comprimento do tronco radicular, diâmetros mesio-distais e vestíbulo-linguais na junção cemento-esmalte, largura do ângulo inter-radicular e área de preenchimento da furca. foram registradas. Nenhuma correlação estatisticamente significativa foi encontrada para a maioria das medidas, sendo a única exceção a relação entre a largura do ângulo inter-radicular e área de preenchimento da furca. Logo, os resultados demonstraram a complexidade da área de furca com um grande número de irregularidades anatômicas e estruturas retentoras de placa que poderiam dificultar a limpeza adequada durante o tratamento periodontal.

Wood, Greco e Mcfall (1989) citam que embora a existência de um tronco radicular longo possa atrasar o envolvimento na região da furca na doença periodontal, um tronco radicular longo também torna as áreas de furca muito mais difíceis de limpar.

O diagnóstico adequado das lesões de furca e o conhecimento da anatomia da furca são fundamentais para otimizar qualquer terapia escolhida (COURI et al., 2002).

2.1.1 Tratamentos para lesões de furca

Como já citado, dentes com envolvimento da furca representam a condição que responde menos favoravelmente à terapia periodontal (NORDLAND, 1987; LOOS, CLAFFEY e EGELBERG, 1988). Estudos longitudinais e retrospectivos indicam que os dentes com envolvimento de furca tem uma taxa de perda mais alta do que os dentes sem essas lesões (ROSS e THOMPSON, 1978; HIRSCHFELD WASSERMAN, 1978; GOLDMAN, ROSS e GOTEINER ,1986).

Qualquer se seja a terapia escolhida, tem-se por ideal a retenção do dente e preenchimento completo da furca, retornando à normalidade anatômica e funcional. Isto facilita a terapia de manutenção a longo prazo e aumenta a probabilidade de retenção dentária (JAIN e DEEPA, 2015).

Um dos principais objetivos finais do tratamento não é apenas impedir a progressão da doença periodontal, mas também regenerar o tecido periodontal perdido (ESFAHANIAN, FARHAD e SHAMAMI, 2014). ASIMUDDIN et al. (2017) complementam que também deve-se obter a eliminação da placa microbiana e o estabelecimento de um contorno dentário adequado para facilitar o controle automático da placa.

Diversos tratamentos são relatados para lesões de furca. Dentre eles: Raspagem e alisamento radicular, raspagem a campo aberto, plastia da furca, tunelização, procedimentos ressectivos da raiz e regeneração tecidual guiada (SVEARDSTROEM e WENNSTROEM, 2000; IPSHITA et al., 2018). Em 1989, o workshop mundial de periodontia sugeriu a adição de enxerto ósseo em combinação com membrana para melhor preenchimento de defeitos, para a redução da profundidade de sondagem e ganho de inserção clínica (WORLD WORKSHOP IN CLINICAL PERIODONTICS, 1989).

A terapia periodontal influencia favoravelmente o curso da periodontite, restabelecendo a destruição do tecido periodontal e restaurando a saúde (LINDHE e NYMAN, 1984). No entanto, a literatura sugere que esses resultados não são alcançados de maneira semelhante em toda a dentição, porque os dentes unirradiculares demonstram respostas mais favoráveis à terapia do que dentes

multirradiculares (KNOWEIS et al., 1979; LOOS, CLAFFEY e EGELBERG, 1988). A completa remoção de placa, cálculo e produtos bacterianos desempenha um papel essencial no sucesso da terapia periodontal. Como os dentes multirradiculares dificultam essa completa a limpeza subgengival, o prognóstico se torna desfavorável (HIRSCHFELD e WESSERMAN, 1978; BOWER et al., 1979; WAERHAUG, 1980; RAMFJORD et al., 1987).

A pouca acessibilidade nas entradas da furca e a anatomia complexa da área influenciam o tratamento básico com curetas e ultrassons (TOKACS et al., 1993). Entre os fatores que tornam os molares particularmente suscetíveis à doença periodontal incluem o acúmulo de placa bacteriana, como resultado do difícil acesso a procedimentos de higiene bucal (MATIA et al., 1986). O acesso às áreas de furca é ainda mais complicado pela localização posterior dos molares, pela disparidade entre as anatomias radicular e da furca e pela forma e dimensão dos instrumentais (LOOS et al., 2002). Logo, o debridamento radicular completo torna-se muito difícil e ineficiente nas furcas (KHANNA, MALHOTRA e NAIDU, 2012). Paolantonio et al. (1998) apresentam imagens morfológicas que demonstraram dificuldades em se conseguir a remoção completa do cálculo, mesmo com cirurgia para acesso.

DeSanctis e Murphy (2000) ainda acrescentam que os dentes com lesões de furca muitas vezes apresentam sulcos, convexidades e concavidades que impedem uma eficaz instrumentação. Logo, a aplicação de um método de tratamento específico para o envolvimento da furca requer uma compreensão completa da anatomia do dente, fatores etiológicos e a base biológica das modalidades de tratamento (NEWELL, 1998).

Essa remoção incompleta da placa subgengival e do cálculo na área interradicular parece resultar na taxa reduzida de sucesso no tratamento de lesões de furca. Além disso, a localização posterior e a configuração radicular específica dos molares limitam o controle adequado da placa diariamente pelo paciente, o que pode levar à recolonização de uma microflora semelhante à anterior à terapia (CATTABRIGA, PEDRAZZOLI e WILSON, 2000).

O acesso cirúrgico melhora significativamente a remoção do cálculo dos molares com invasão de furca; no entanto, em muitos casos, o cálculo residual foi detectado após a cirurgia a campo aberto (FLEISCHER, 1989).

A terapia ressectiva em molares com doença periodontal elimina áreas anatômicas desfavoráveis ao acesso de instrumentos de raspagem. Além de mudar dentes com raízes múltiplas para dentes com raiz única que possuem prognóstico mais favorável (LANGER, STEIN e WAGENBERG, 1981). Mesmo diante desses aspectos, Ross e Thompson (1978) demonstram que os molares não tratados com cirurgia ressectiva podem ser mantidos em função por longos períodos.

A ressecção da raiz combinada com o preparo conservador do canal radicular e o uso da(s) raiz(s) restante(s) como pilares protéticos foram bem-sucedidos em até 70% dos casos durante um período de 10 anos. A maioria das falhas ocorreram dentro de 5 anos do procedimento com fratura da raiz, levando à perda. Portanto, geralmente acredita-se que a ressecção radicular deve ser realizada apenas em dentes com raízes grandes e que deve ser combinada com acesso conservador e preparação do canal, juntamente com manutenção periodontal ideal e reabilitação protética criteriosa para minimizar a falha. Atualmente, com o aperfeiçoamento de outras terapias como a implantodontia e regeneração tecidual, cirurgias ressectivas são pouco utilizadas (ERPENSTEIN, 1983).

2.1.2 Regeneração tecidual guiada

Com o advento de novos procedimentos cirúrgicos e biomateriais, espera-se não apenas interromper a atividade da doença periodontal, mas também regenerar o periodonto devolvendo anatomia e função normais (GHER e VERNINO, 1980; SVARDSTROM e WENNSTROM, 1988).

Hegedus (1923) introduziu pela primeira vez o tratamento de piorreia (atual periodontite) com enxerto ósseo da tíbia para mandíbula em 6 casos. Desde então, os métodos reconstrutivos foram amplamente desenvolvidos, incluindo membranas reabsorvíveis e não-absorvíveis, enxertos autógenos e xenógenos, ou combinação desses métodos (TROMBELLI e FARINA, 2008).

A RTG é um tratamento promissor para o tratamento de lesões de furca. No entanto, um problema comum é o resultado limitado, porém previsível pela quantidade de variáveis (morfologia da furca, acesso completo para debridamento adequado, e poucas células periodontais restantes) (NEEDLEMAN et al., 2006).

Melcher (1976) postulou que diferentes tipos de células presentes em defeitos periodontais produzem diferentes tipos de cicatrização. Essas hipóteses foram confirmadas por Nyman e outros pesquisadores (KARRING, NYMAN e LINDHE, 1980; NYMAN et al., 1980; NYMAN et al., 1982; GOTTLOW et al., 1984; ISIDOR et al., 1985; ISIDOR et al., 1986; NYMAN et al., 1987).

O objetivo ideal da terapia periodontal em furcas é regenerar estruturas periodontais perdidas para a doença, especificamente osso alveolar, cemento e ligamento periodontal. Foi sugerido que a regeneração periodontal pode ser promovida com o uso de uma barreira física colocada entre a superfície da raiz e o retalho gengival. Esse conceito baseia-se na exclusão do epitélio de um defeito periodontal, permitindo repovoamento seletivo do defeito com osso, cemento e ligamento periodontal (ZANDER, POLSON e HEIJL, 1976; GOTTLOW, 1994). E com todo esse processo, observa-se melhora nos níveis de inserção clínica (NYMAN et al., 1982; GOTTLOW et al., 1984).

Todo esse processo ocorre com o uso de membranas não-reabsorvíveis (NYMAN et al., 1982; STAHL, FROUM e TARNOW, 1990) ou reabsorvíveis (ZAPPA, 1991). O uso de membranas impede a migração de células epiteliais, osso e tecido gengival (ESFAHANIAN, FARHAD e SHAMAMI, 2014).

Esfahanian, Farhad e Shamami (2014) citam que de acordo com a literatura, não há diferença entre as membranas reabsorvíveis e não-reabsorvíveis em termos de resultados de tratamentos (GOTTLOW, 1993; CHEN, 1995; CHRISTGAU et al., 1995). Geralmente, o custo do procedimento é mais elevado em membranas não-reabsorvíveis (CORTELLINI, PINIPRATO e TONETTI, 1996; MOGHADDAS, SOLTANI e MOGHADDAS, 2010), pois requer um segundo procedimento cirúrgico após 4 a 6 semanas (EICKHOLZ et al., 2006). Membranas reabsorvíveis são muito utilizadas, pois possuem várias vantagens sobre barreiras não-reabsorvíveis. Como essas barreiras são absorvidas pelo corpo, uma segunda cirurgia não é necessária.

As complicações pós-cirúrgicas, como exposição prematura à barreira, levando à penetração e infecção bacteriana também são reduzidas (HUGOSON et al., 1995).

Membranas reabsorvíveis são seguras e com desempenho igual ou melhor que as barreiras não-reabsorvíveis no tratamento de lesões de furca classe II (GOTTLOW, 1993; YUKNA e YUKNA, 1996; BECKER et al., 1996). Um tipo de membrana bastante utilizada é a Bio-Gide (GEISTLICH®) que é composta por colágeno tipo I em duas camadas e de origem suína e foi introduzida para aplicações periodontais. Esta membrana é formada por duas camadas e é altamente reticulada, permanecendo por aproximadamente 4 meses e é lentamente reabsorvida pela colagenase (HURTZELER et al., 1997).

Um dos mais antigos trabalhos de RTG em furca foi o de Gottlow et al. (1986). Os autores relataram que a RTG poderia ser empregada favoravelmente para regenerar os tecidos periodontais perdidos no envolvimento de furca de grau II. A membrana utilizada foi de teflon (Gore-tex®).

Anos depois, Laurell et al. (1994) relataram a primeira regeneração tecidual guiada em defeitos de furca de classe II em pacientes. Dezenove defeitos de furca classe II foram tratados com membrana reabsorvível. Sendo que 9 tiveram fechamento completo da furca, 9 reduziram para classe I e 1 continuou classe II.

Esfahanian, Farhad e Shamami (2014) citam que o uso de enxerto de tecido conjuntivo também é opção como membrana com vantagens de menor custo, disponibilidade e adaptação (MOGHADDAS e ZAMANI, 2000; LAFZI et al., 2013; LEKOVIC et al., 1991). As células do tecido conjuntivo subepitelial contêm células mesenquimais e possuem capacidades osteogênica, condrogênica e osteoblástica (KWAN et al., 1998; MOGHADDAS e ZAMANI, 2000; MITRANO et al., 2010). Essas células também são capazes de modular o sistema imunológico (TOMAR et al., 2010). Por outro lado, o tecido gengival é uma fonte mais rica de células-tronco mesenquimais em comparação com a medula óssea (TOMAR et al., 2010).

Somente o uso de membranas apresenta alguns problemas como dificuldades na manutenção do espaço e preenchimento ósseo limitado em pela extensão dos defeitos de furca (TAKTAKIS e PROMSUDTHI, 1999; MOGHADDAS e ZAMANI, 2000). Alternativamente, os enxertos ósseos são alternativas complementares que apresentam resultados semelhantes e/ou melhores às membranas no tratamento de

lesões de furca (EVANS et al., 1989; GANTES et al. 1988; MACHTEI e SCHALLHORN, 1995; YUKNA et al. 2001; ESFAHANIAN, FARHAD e SHAMAMI, 2014). Moghaddas e Zamani (2000) ainda citam benefícios dos enxertos devido às propriedades osteocondutoras ou osteoindutores.

O uso de enxertos autógenos requer a criação de um local doador que pode não estar suficientemente disponível (SCHALLHORN, 1977). Outra opção são os enxertos alógenos que são amplamente utilizados (MCCLAIN e SCHALLHORN, 1999). E embora o risco de transmissão da doença seja consideravelmente reduzido, alguns pacientes não aceitam (MCCLAIN e SCHALLHORN, 1999; MELLONIG et al., 1992).

Os materiais aloplásticos representam uma alternativa, pois podem ser produzidos em massa e não é necessário local doador. Uma variedade de cerâmicas de fosfato-cálcico tornou-se disponíveis como materiais de enxerto artificial para a restauração de defeitos ósseos periodontais, incluindo fosfato-tricálcico e hidroxiapatita. Foi demonstrado que esses materiais são osteocondutores, ou seja, podem promover o crescimento ósseo em áreas que normalmente não ocupariam (ANDEREGG et al., 1991). Os substitutos ósseos da hidroxiapatita utilizados isoladamente (KENNEY et al., 1993) ou com membrana nos defeitos de furca de Classe II melhoraram os níveis de fixação clínica e o preenchimento ósseo horizontal e vertical (LEKOVIC et al., 1990).

Outra alternativa utilizada são os enxertos ósseos xenógenos de origem bovina. Este osso mineral reabsorvível inorgânico é biocompatível e promove a cicatrização de defeitos ósseos devido às suas propriedades osteocondutoras (THALLER et al., 1993; JENSEN et al., 1996) e à sua capacidade de remodelação (SPECTOR, 1994; KLINGE et al., 1992). Apesar do aumento da conscientização sobre a transmissão de doenças entre espécies (PRUSINER, 1997; GONZALES e RUSHING, 1998) demonstra-se que não são esperados efeitos colaterais adversos relacionados à imunogenicidade (COHEN et al., 1994) e complicações na cicatrização (CALLAN e ROHRER, 1993; CLERGEAU et al., 1996). As vantagens do material são disponibilidade em grandes quantidades e a semelhança ao osso humano (FARZAD e MOHAMMADI, 2012).

A regeneração periodontal foi demonstrada em humanos com o uso de Bio-Oss® (GEISTLICH®), um xenoenxerto de osso bovino inorgânico (CAMELO et al., 1998; MELLONIG, 2000). Estudos também demonstraram que o osso bovino inorgânico é eficaz para uma variedade de aplicações periodontais, incluindo aumento da crista alveolar (BOYNE, 1994), reparos de defeitos verticais (RICHARDSON et al., 1999), levantamento de seio maxilar (FUGAZZOTTO e VLASSIS, 1998) e regeneração óssea guiada ao redor dos implantes (HÜRZELER e STRUB, 1995).

Com a combinação de enxerto ósseo e membrana, o tratamento dos defeitos de furca grau II sempre é avaliado em estudos quanto à viabilidade e evidência de previsibilidade por vários estudos. Melhoras resultados foram relatados quando enxertos ósseos são usados junto com membranas. No entanto, alguns autores citam essa modalidade de tratamento não é economicamente viável para todos os pacientes (ROSS e THOMPSON, 1980; NEWMAN, TAKEI e KLOKKEVOLD, 2012).

O quadro 1 mostra diferentes estudos de ensaios clínicos randomizados para o tratamento regenerativo de lesões de furca classe II nos últimos 20 anos (1999-2019). Observa-se um número grande de diferentes terapias e biomateriais.

Quadro 1- Ensaios clínicos com tratamentos para lesões de furca entre 1999 e 2019

Autores	Desenho	Amostra (dentes)	Tratamento	Resultados
VERNINO et al., 1999	Boca dividida	80 (40 pacientes)	Grupo Teste: RAR + Membrana Reabsorvível 1 (Epi-Guide®) Grupo Teste: RAR + Membrana Reabsorvível (Guidor®) PO: 1 ano	Ambas apresentaram ganho significante de inserção clínica e redução do defeito. Porém Epi-Guide® apresentou melhores resultados no componente vertical
VEST et al., 1999	Paralelo	24 (24 pacientes)	Grupo Controle: Membrana reabsorvível + DFDBA+ antibiótico Grupo Teste: Membrana + DFDBA PO: 9 meses	Resultados melhores para o grupo teste em relação a profundidade horizontal da furca, mas sem diferenças estatisticamente significantes. O uso de antibióticos não fez efeitos significativos. Estudo Incluiu fumantes
SIMONPIETRI et al., 2000	Paralelo	15 (14 pacientes)	Grupo Controle: RTG com membrana de celulose Grupo Teste: RTG com membrana de celulose + Enxerto xenógenos bovino PO: 6 meses	O uso de membrana e enxerto não trouxe nenhum benefício adicional e ambos os grupos apresentaram bons resultados
HOUSER et al., 2001	Paralelo e Boca dividida	31 (21 pacientes)	Grupo Controle: Somente RAR Grupo Teste: RTG + Enxerto ósseo bovino PO: 6 meses	Grupo Teste apresentou melhores resultados clínicos
LAMB, 2001	Paralelo	24 (24 pacientes)	Grupo Controle: Membrana de teflon não-porosa + DFDBA Grupo Teste: Membrana de teflon porosa +DFDBA PO: 9 meses	Ambos os grupos mostraram bons resultados sem diferença estatisticamente significantes entre eles

YUKNA et al., 2001	Boca dividida	54 (27 pacientes)	Grupo I: RAR+ ePTFE Grupo II: RAR+ Bioactive Glass Bone PO: 6 meses	Sem diferenças estatisticamente significantes entre os grupos em nenhum parâmetro. Trinta e cinco furcas reduziram para classe I e somente 1 obteve fechamento completo
COURI et al., 2002	Boca dividida	26 (13 pacientes)	Grupo I: DFDBA + ePTFE Grupo II: DFDBA + MGCSH PO: 6 e 12 meses	Melhora dos defeitos em ambos os grupos, mas o grupo I apresentou um melhor preenchimento horizontal comparado ao grupo II
MARAGOS et al., 2002	Paralelo	36 (17 pacientes)	Grupo Controle: Sulfato de Cálcio Grupo Teste I: Sulfato de Cálcio + Doxiciclina Grupo Teste II: Sulfato de Cálcio + DFDBA PO: 6, 9 e 12 meses	A adição de DFDBA ou Doxiciclina forneceram melhores resultados quando comparados ao Sulfato de Cálcio sozinho
PRUTHI, GELSKEY e MIRBOD, 2002	Boca dividida	34 (17 pacientes)	Grupo I: RTG com membrana e-PTFE Grupo I: RTG com membrana reabsorvível de colágeno PO: 8 e 12 meses	Os resultados foram similares, logo concluiu-se que membranas reabsorvíveis são uma boa opção para RTG
CAMELO et al., 2003	Paralelo	4	Grupo I: 0,5 mg/ml rhPDGF-BB + DFDBA Grupo II: 1,0 mg/ml rhPDGF-BB + DFDBA PO: 9 meses	Ambos apresentaram bons resultados clínicos e histológicos e completa regeneração periodontal foi observada
CURY et al., 2003	Boca dividida	18 (9 pacientes)	Grupo Controle: Raspagem a campo aberto Grupo Teste: Regeneração Tecidual Guiada PO: 6,12,18 e 24 meses	Grupo Teste proporcionou um maior ganho no nível clínico de inserção horizontal com a possibilidade de um fechamento completo em alguns defeitos e estabilidade a longo prazo
		52	Grupo Controle: RAR a campo aberto Grupo Teste: Enxerto ósseo bovino+RTG+PRP	

LEKOVIC et al., 2003	Boca dividida	(26 pacientes)	PO: 6 meses	Melhores resultados para o grupo teste, com maior redução de bolsa, ganho de inserção clínica e preenchimentos ósseos vertical e horizontal
HANNA, TREJO e WELTMAN, 2004	Boca dividida	60 (30 pacientes)	Grupo Controle: Enxerto xenógeno bovino Grupo Teste: Enxerto xenógeno bovino + PRP PO: 6 meses	Melhores resultados clínicos no grupo teste
MEYLE et al., 2004	Boca dividida	96 (48 pacientes)	Grupo Controle: Membrana Grupo Teste: Matriz derivada de esmalte PO: 14 meses	Matriz derivada de esmalte com resultados semelhantes à membrana
AKBAY et al., 2005	Boca dividida	20 (10 pacientes)	Grupo Controle: Somente Retalho deslizado coronalmente Grupo Teste: Retalho deslizado coronalmente + Enxerto autógenos do ligamento periodontal PO: 3 e 6 meses	Melhores resultados para o grupo teste no preenchimento vertical e horizontal do defeito, profundidade de sondagem e ganho de inserção clínica em 3 e 6 meses
EICKHOLZ, 2006	Boca dividida	18 (9 pacientes)	Grupo Controle: Membrana não-absorvível (ePTFE) Grupo Teste: Membrana absorvível (polyglactin 910) PO: 12 meses e 10 anos	O ganho de inserção clínica horizontal nas furcas permaneceu estável após 10 anos em 15 de 18 defeitos (83%). Não houve diferenças estatisticamente significantes entre os grupos.
REDDY, NAYAK e UPPOOR, 2006	Boca dividida	20 (10pacientes)	Grupo Controle: Somente enxerto ósseo bovino com 10% de colágeno Grupo Teste: Membrana de colágeno reabsorvível + enxerto ósseo bovino com 10% de colágeno PO: 6 meses	Ambos os tratamentos obtiveram bons resultados na redução das profundidades vertical e horizontal do defeito, ganho de inserção clínica e redução da profundidade de sondagem vertical e horizontal

RIBEIRO et al., 2006	Paralelo	44 (44 pacientes)	Grupo Controle: RAR + Irrigação com água destilada Grupo Teste: RAR + Irrigação PVP-I (10%) PO: 6 meses	Ambos os grupos tiveram redução na profundidade de sondagem, do nível de inserção clínica e ganho de inserção clínica horizontal; a aplicação tópica de PVP-I não acrescenta benefícios
TSAO et al., 2006	Paralelo	30 (30 pacientes)	Grupo Controle: RAR a campo aberto Grupo Teste I: Enxerto alógeno MBA Grupo Teste II: Enxerto alógeno MBA + Membrana reabsorvível PO: 6 meses	Grupo com enxerto e membrana teve um melhor fechamento dos defeitos
CHITSAZI, 2007	Boca dividida	20 (10 pacientes)	Grupo Controle: RAR à campo aberto Grupo Teste: RAR campo aberto + Matriz derivada de esmalte PO: 6 meses	O uso adjunto de EMD potencializa os resultados da raspagem à campo aberto. Melhores resultados clínicos no defeito ósseo vertical e horizontal no grupo teste
ETO, 2007	Boca dividida	24 (20 pacientes)	Grupo Controle: Raspagem a campo aberto Grupo Teste: Matriz Hidroxiapatita inorgânica bovina + Peptídeo (P-15) PO: 6 a 7 meses	Melhores resultados no grupo com matriz após 6 meses mas sem diferenças entre os grupos
ANDRADE et al., 2008	Boca dividida	34 (17 pacientes)	Grupo Controle: Raspagem Grupo Teste: Raspagem + Laser PO: 6 semanas	Bons resultados clínicos e microbiológicos para ambos os grupos, porém uma maior redução de microrganismos foi maior no grupo teste
CASARIN, 2008	Boca dividida	30 (15 pacientes)	RAR campo aberto + EDTA RAR campo aberto + EDTA + Matriz derivada de esmalte PO: 2, 4 e 6 meses	Melhores resultados no grupo com matriz

LYONS et al., 2008	Paralelo	29 (29 pacientes)	Grupo Controle I: DFDBA Grupo Controle II: DFDBA + Barreira sem doxiciclina Grupo Teste: DFDBA + Barreira com doxiciclina 4% PO: 9 meses	Todos os grupos apresentaram melhora e a inclusão de doxiciclina nas barreiras para regeneração não forneceu efeitos adicionais
DANNEWITZ et al., 2009	Paralelo	39 (39 pacientes)	Grupo Controle: Somente Raspagem Grupo Teste: Raspagem + Gel de Doxiciclina PO: 3, 6 e 12 meses	O uso do gel de doxiciclina potencializa os resultados das raspagens
KOTHIWALE, ANUROOPA e GAJIWALA, 2009	Boca dividida	20 (10 pacientes)	Grupo I: DFDBA + Membrana amniótica Grupo II: Bio-Oss® + Membrana amniótica PO: 6 e 9 meses	Ambos satisfatórios sem diferenças estatisticamente significantes entre os grupos
PRADEEP et al., 2009	Boca dividida	40 (20 pacientes)	Grupo Controle: RAR a campo aberto Grupo Teste: Enxerto Ósseo+ Plasma rico em plaquetas + membrana PO: 6 meses	Melhores resultados clínicos e radiográficos o grupo teste
SANTANA, MATOS e VAN DYKE, 2009	Paralelo	60 (60 pacientes)	Grupo Controle: RAR a campo aberto Grupo Teste: RTG com Enxerto ósseo de hidroxiapatita + tetraciclina + Membrana reabsorvível + Retalho coronal PO: 12 meses	Grupo teste com melhores resultados com maior redução da profundidade de sondagem, ganho de inserção clínica vertical e horizontal e maior número de fechamento das furcas

TAHERI et al., 2009	Paralelo	18 (14 pacientes)	Grupo Controle: Bio-Oss® + Bio-Gide® Grupo Teste: Somente Bio-Oss® PO: 6 meses	Melhores resultados para o grupo teste resultando em maior ganho de inserção clínica e preenchimento ósseo
CASARIN et al., 2010	Boca dividida	24 (20 pacientes)	Grupo Controle: RAR campo aberto + EDTA Grupo Teste: RAR campo aberto + EDTA + Matriz derivada de esmalte PO: 6, 12 e 24 meses	Grupo com matriz derivada de esmalte com melhores resultados clínicos
SHARMA e PRADEEP, 2011	Boca dividida	36 (18 pacientes)	Grupo Controle: RAR a campo aberto Grupo Teste: RAR campo aberto + PRF PO: 9 meses	Melhores resultados clínicos e radiográficos para o grupo de RAR com PRF
KHANNA, MALHOTRA e NAIDU, 2012	Boca dividida	16 (8 pacientes)	Grupo Controle: RAR a campo aberto Grupo Teste: Hidroxiapatita e Membrana PO: 3 e 6 meses	Melhores resultados para grupo teste nos parâmetros: nível clínico de inserção e profundidade horizontal e vertical da furca
MANSOURI, 2012	Boca dividida	18	Somente Enxerto Ósseo Bovino Somente Enxerto Ósseo Bovino PO: 6 meses	Melhor cicatrização para Enxerto + Fatores de crescimento
PATEL et al., 2012	Boca dividida	24 (12 pacientes)	Grupo Controle: RAR campo aberto Grupo Teste: Enxerto alógeno retirado da dura mater seco e congelado PO: 9 meses	Enxerto com melhores resultados nos parâmetros clínicos

YILMAZ e BAYINDIR, 2012	Paralelo	45 (244 pacientes)	Grupo Teste: Raspagem subgengival com ultrassom (irrigação com óleos essenciais) Grupo Controle: Raspagem subgengival com ultrassom (irrigação com água destilada) PO: 1 e 3 meses	Melhoras em todos os parâmetros clínicos em ambos os grupos. Mas houve uma maior redução do sangramento à sondagem no grupo teste
BAJAJ, 2013	Paralelo	72	Grupo Controle: Somente Raspagem a campo aberto GrupoTeste I: RAR campo aberto + PRF Grupo Teste II: RAR campo aberto + PRP PO: 9 meses	Bons resultados em todos os parâmetros clínicos para ambos os grupos testes.
JAISWAL, 2013	Paralelo	30 (30 pacientes)	Grupo Controle: Raspagem a campo aberto + RTG + Enxerto ósseo Grupo Teste: Matriz de proteína derivada de esmalte + RTG + Enxerto ósseo PO: 12 meses	Redução significativa da profundidade horizontal da furca em ambos os grupos; Melhores resultados na profundidade de sondagem e nível clínico de inserção para o grupo teste
JENABIAN et al., 2013	Paralelo	24 (24 pacientes)	Grupo Controle: Membrana reabsorvível (Biocollagen®) + Enxerto Ósseo (Bio-Gen®) Grupo Teste: Enxerto Conjuntivo + Enxerto Ósseo (Bio-Gen®) PO: 6 meses	Melhores resultados para o grupo teste
LUCHESI et al., 2013	Paralelo	37 (42 pacientes)	Grupo Controle: RAR + Laser não-ativado Grupo Teste: RAR + aPDT PO: 3 e 6 meses	APDT não promoveu benefícios a mais, mas reduziu o nível de citocinas e de microrganismos no local

MALATHI et al., 2013	Boca dividida	30 (15 pacientes)	Grupo Controle: Membrana Reabsorvível + Hidroxiapatita Grupo Teste: Hidroxiapatita PO: 6 meses	Ambos satisfatórios com redução na profundidade de sondagem, nível clínica de inserção e melhora no preenchimento ósseo
PERES et al., 2013	Paralelo	30 (30 pacientes)	Grupo Controle: Raspagem a campo aberto + Hidroxiapatita/Beta-fosfato tricálcio Grupo Teste: Raspagem a campo aberto + Hidroxiapatita/Beta-fosfato tricálcio + Matriz de proteína derivada do esmalte PO: 6 meses	Ambos os tratamentos obtiveram bons resultados mas o grupo teste apresentou um maior número de fechamento completo da furca
PRATHAP, 2013	Boca dividida	20 (10 pacientes)	Grupo Controle: Somente Hidroxiapatita (Periobone G®) Grupo Teste: Hidroxiapatita (Periobone G®) + Membrana absorvível (Periocol®) PO: 3 e 6 meses	Ambos tratamentos resultaram em uma significante redução nas profundidades verticais e horizontais e ganho de inserção clínica
DEO, 2014	Paralelo	20	Membrana reabsorvível + Enxerto Ósseo Tecido conjuntivo + Enxerto Ósseo PO: 6, 12 e 48 meses	Melhores resultados o enxerto conjuntivo como barreira
KANNAN et al., 2014	Boca dividida	20 (10 pacientes)	Grupo Controle: RAR campo aberto Grupo Teste: Membrana reabsorvível + enxerto ósseo PO: 3 e 6 meses	Ambos os grupos apresentaram melhora nos parâmetros clínicos analisados, porém os resultados do grupo teste foram melhores
GHANBARI, 2014	Paralelo	40	MTA + Membrana reabsorvível ; CEM + Membrana reabsorvível PO: 3 e 6 meses	Bons resultados para todos os grupos

ESFAHANIAN, 2014	Boca dividida	20 (10 pacientes)	Grupo Controle: Matriz dérmica acelular + DFDBA Grupo Teste: Enxerto conjuntivo + DFDBA PO: 6 meses	Ambos os grupos com potencial de regeneração. Maior preenchimento ósseo do defeito no grupo com Matriz
HAZZAA, EL ADAWY e MAGDI, 2015	Paralelo	30 (30 pacientes)	Grupo I: Somente RAR Grupo II: Membrana periosteal marginal Grupo III: Membrana periosteal marginal + DFDBA PO: 6 meses	Melhores resultados para os grupos com a membrana, sendo que no Grupo III foi observado uma cicatrização antecipada e ganho de inserção e de altura óssea
JAIN, 2015	Boca dividida	20 (10 pacientes)	Grupo Controle: Apenas FDBA Grupo Teste: FDBA + Membrana Reabsorvível (Healiguide®) PO: 3 e 6 meses	Bons resultados para ambos os grupos sem diferenças estatisticamente significantes entre eles em todos os parâmetros
DOGAN, 2016	Paralelo	33	Grupo Controle: RTG e Grupo Teste: RTG + laser em baixa intensidade PO: 3 e 6 meses	Melhores resultados para RTG + Laser
KINI, NAYAK e UPPOOR, 2016	Paralelo	20 (16 pacientes)	Grupo Controle: Enxerto ósseo Camceram® (BCP 60% HA and 40% – TCP) + Membrana Atrisorb® FreeflowTM Grupo Teste: Enxerto ósseo Camceram® (BCP 60% HA and 40% – TCP) PO: 6 meses	Enxerto Ósseo com membrana reabsorvível com melhores resultados clínicos

KAUSHAL, 2016	Boca dividida	28	Membrana Reabsorvível + Enxerto ósseo X Membrana não -reabsorvível + Enxerto ósseo PO: 6 meses	Bons resultados para ambas/ Reabsorvível melhor para preeenchimento ósseo horizontal
PRADEEP et al., 2016	Paralelo	105 (105 pacientes)	Grupo Controle: RAR + Gel placebo Grupo Teste I: RAR + Hidroxiapatita + PRF Grupo Teste II: RAR + Hidroxiapatita + PRF+ Gel de Rosuvastatina 1,2 mg PO: 9 meses	RAR + Hidroxiapatita + PRF+ Gel de Rosuvastatina 1,2 mg com melhores resultados clínicos e radiográficos
QUEIROZ et al., 2016	Paralelo	41 (41 pacientes)	Grupo Controle: Raspagem a campo aberto + Matriz derivada de esmalte Grupo Teste I: Raspagem a campo aberto + Hidroxiapatita/Beta-fosfato tricálcio Grupo Teste: Raspagem a campo aberto + Hidroxiapatita/Beta-fosfato tricálcio + Matriz de proteína derivada do esmalte PO: 6 e 12 meses	O Uso de Hidroxiapatita/Beta-fosfato tricálcio + Matriz de proteína derivada do esmalte não trouxeram nenhum benefício quando comparados as terapias isoladas; os 3 tratamentos obtiveram bons resultados
ASIMUDDIN et al., 2017	Paralelo	22 (22 pacientes)	Grupo Controle: Membrana de PRF Grupo Teste: Membrana de colágeno (Healiguide®) + Enxerto ósseo alógeno PO: 9 meses	Melhores resultados para o grupo com PRF no nível de inserção clínica e preenchimento ósseo radiográfico
		90	Grupo Controle: RAR + Gel placebo Grupo Teste I: RAR + Gel de Rosuvastatina 1,2%	

GARG e PRADEEP, 2017	Paralelo	(90 pacientes)	Grupo Teste II: RAR + Gel de Atorvastatina 1,2% PO: 6 e 9 meses	O grupo teste II apresentou melhores resultados nos parâmetros clínicos e melhora significante dos defeitos
JENABIAN et al., 2017	Boca dividida	16 (8 pacientes)	Grupo Controle: Somente RTG Grupo Teste: RTG + PRGF PO: 6 meses	Bons resultados para ambos os grupos com exceção da recessão e do interior da furca
KANORIYA et al., 2017	Paralelo	72 (72 pacientes)	Grupo Controle: Raspagem Grupo Teste I: Raspagem + PRF Grupo Teste II: Raspagem + PRF + Gel de Alendronato 1% PO: 9 meses	Grupo Teste II apresentou melhores resultados clínicos mostrando redução da profundidade de sondagem e ganho de inserção clínica vertical e horizontal
LOHI, NAYAK e POOR, 2017	Paralelo	20 (16 pacientes)	Grupo Controle: Grânulos de compósitos cerâmicos bioativos Grupo Teste: Grânulos de compósitos cerâmicos bioativos + PRF PO: 6 meses	Melhores resultados para grupo teste em todos os parâmetros analisados, mas o fechamento completo não foi observado em nenhum caso
SINGHAL et al., 2017	Paralelo	48 (64 pacientes)	Grupo Controle: Raspagem + Gel Placebo Grupo Teste: Raspagem + Ácido Bórico 0,75% PO: 3 e 6 meses	Grupo teste apresentou melhores resultados nos parâmetros clínicos
PRADEEP et al., 2017	Paralelo	90 (62 pacientes)	Grupo Controle: Raspagem a campo aberto Grupo Teste 1: Raspagem a campo aberto + PRF Grupo Teste 2: PRF + Hidroxiapatita PO: 9 meses	Tratamentos com PRF apresentaram melhores resultados clínicos, principalmente quando utilizado junto da hidroxiapatita

IPSHITA et al., 2018	Paralelo	90 (90 pacientes)	Grupo Controle: RAR + Gel Placebo Grupo Teste I: RAR + Gel Alendronato 1% Grupo Teste II: RAR + Gel Aloe Vera PO: 6 e 12 meses	O Grupo Teste I apresentou melhores resultados clínicos (Níveis de inserção vertical e horizontal)
MEHTA et al., 2018	Boca dividida	36 (18 pacientes)	Grupo Controle: DFDBA + Colágeno Grupo Teste: DFDBA + PRF PO: 3 e 6 meses	Significante redução da profundidade de sondagem, ganho de inserção clínica vertical e preenchimento ósseo no grupo teste
RANI et al., 2018	Paralelo	20 (20 pacientes)	Grupo Controle: Somente Beta-fosfato tricálcio Grupo Teste: Beta-fosfato tricálcio + membrana de PRF PO: 6 meses	Bons resultados para ambos os grupos, porém o grupo teste obteve uma maior melhora dos parâmetros com exceção da profundidade de sondagem
DJURKI et al., 2019	Paralelo	32 (19 pacientes)	Grupo Controle: Enxerto xenógeno bovino + Membrana de colágeno Grupo Teste: Enxerto xenógeno bovino PO: 6 meses	Ambos tratamentos foram eficazes sem diferenças estatisticamente significantes entre eles
JALALUDDIN et al., 2019	Paralelo	30 (20 pacientes)	Grupo I: Somente RAR Grupo II: Membrana não-reabsorvível Grupo III: Membrana reabsorvível PO: 3 e 6 meses	Ambas as membranas tiveram resultados superiores nos parâmetros cínicos quando comparadas à RAR

A RTG para o tratamento de defeitos de furca de Classe II em molares inferiores foi avaliada em vários estudos clínicos controlados e resultados favoráveis foram relatados (PONTORIERO et al, 1988; LEKOVIC et al., 1989; ANDERSSON et al., 1994; MELLONIG et al., 1994; WANG et al., 1994; DUBREZ, DUROUX e CIMASONI, 1996; MACHTEI et al., 1996). A maioria dessas investigações se baseou em medições de sondagem clínica (ANDERSSON et al., 1994; MELLONIG et al., 1994; WANG et al., 1994; DUBREZ, DUROUX e CIMASONI, 1996; MACHTEI et al., 1996), mostrando alterações no tecido mole, mas não forneceram informações sobre alterações no tecido ósseo.

Um estudo clínico de curto e outro longo prazo avaliou a regeneração óssea em furcas de Classe II usando análise de subtração em RTG tratado defeitos de furca em comparação com a terapia convencional (ANDERSSON et al., 1994; DUBREZ, DUROUX e CIMASONI, 1996). No entanto, informações limitadas estão disponíveis sobre a estabilidade dos resultados alcançados com RTG em defeitos de furca de Classe II durante a terapia de manutenção (DUBREZ, DUROUX e CIMASONI, 1996; MACHTEI et al., 1996).

Enxertos ósseos por hidroxiapatita (HA) tem sido usado para preencher defeitos periodontais, resultando em respostas clinicamente aceitáveis (KENNEY et al., 1985). Foi demonstrado que os enxertos ósseos com HA têm excelentes propriedades condutoras ósseas que permitem o crescimento de células osteogênicas das superfícies ósseas existentes (BOWEN, et al., 1989). Como não existem componentes orgânicos, o material não causa nenhuma reação alérgica e é clinicamente muito bem tolerado (MEFFERT et al, 1985). No entanto, a verdadeira regeneração periodontal não é alcançada, porque a cura que ocorre é um encapsulamento do tecido conjuntivo do enxerto com epitélio juncional longo (STAHL e FROUM, 1987).

Uma variedade de materiais de enxerto ósseo está disponível para uso em procedimentos regenerativos. A adição de um enxerto ósseo em combinação com uma barreira demonstrou melhora o preenchimento de defeitos, redução da profundidade de sondagem e ganho de inserção clínica comparada à uma membrana isolada em lesões de furca classes II e III (SCHALLHORN e MCCLAIN, 1988; ANDEREGG, 1991; LUEPKE, MELLONIG e BRUNSVOLD, 1997; SCHALLHORN et al., 1991). Presume-se que as membranas promovam o repovoamento seletivo de

células da superfície da raiz, enquanto os enxertos ósseos atuam como arcabouço para a formação de coágulos e a infiltração celular (PELLEGRINI, PAGNI e RASPERINI, 2013).

Por muitos anos, pesquisas tentam usar moléculas biologicamente ativas para obter a regeneração periodontal. Entre essas moléculas estão as seguintes: 1) proteínas da matriz extracelular e fatores de fixação celular; 2) mediadores do metabolismo e atividade celular; e 3) fatores de crescimento / diferenciação. Inúmeros fatores de crescimento, isoladamente ou em combinação, foram testados quanto à regeneração periodontal em experiências com animais. Entre eles estão fatores de crescimento semelhantes à insulina, fatores de crescimento de fibroblastos, fator de crescimento epidérmico, fatores de crescimento derivados de plaquetas (PDGF), fator de crescimento endotelial vascular (VEGF), hormônio paratireóide, TGF-b e proteínas ósseas morfogenéticas (BOSSHARDT e SCULEAN, 2009). Pradeep et al. (2017) utilizaram o plasma rico em fibrina (PRF) em defeitos periodontais e observaram melhora nos parâmetros clínicos periodontais. O PRF libera muitos fatores de crescimento, como PDGF e TGF-b. Além disso, transporta células essenciais para a regeneração tecidual (CHOUKROUN, DISS, e SIMONPIERI, 2006). Um estudo recente demonstrou que a membrana de PRF tem uma liberação lenta e muito significativa dos principais fatores de crescimento por aproximadamente 1 semana e 28 dias, o que significa que a membrana estimula seu ambiente por um tempo significativo durante a cicatrização (HE et al., 2009).

As proteínas derivadas da matriz do esmalte (EMD) mostraram melhorias significativas no tratamento regenerativo de defeitos periodontais. Essas proteínas mostram a capacidade de promover a proliferação celular de ligamentos periodontais e aumentar a síntese de proteínas. Além disso, é relatado que as proteínas EMD aumentam a formação de matriz mineralizada, bem como a liberação de fatores de crescimento (FGF2, TGF-b, IGF), diminuem a concentração de MMP-1 e bloqueiam a maturação dos osteoclastos (via RANKL / OPG). As proteínas EMD também promovem uma redução na flora patogênica local, criando um ambiente mais favorável para a regeneração periodontal (VAN DER PAWN et al., 2000; HAASE BARTOLD, 2001; SCULEAN et al., 2001; ARWEILER et al., 2002; MIZUTANI et al., 2003; KEILA et al., 2004, GALLI et al., 2006; WALTER et al., 2006).

Clinicamente, a regeneração bem-sucedida nos locais de furca é determinada como a eliminação ou redução dos componentes horizontal e vertical da lesão, ou seja, ganho do nível de inserção clínica e preenchimento ósseo, mas evidências conclusivas da verdadeira regeneração podem somente ser alcançado por meios histológicos (KARRING e CORTELLINI, 1999). A radiografia convencional é de valor limitado na detecção de pequenas alterações ósseas. Por outro lado, a radiografia digital por subtração é uma ajuda diagnóstica valiosa para a avaliação de pequenas alterações ósseas (REDDY e JEFFCOAT, 1999).

Fatores que influenciam negativamente os resultados da terapia regenerativa de furca incluem maior distância entre o teto da furca e a crista do osso e entre o teto da furca e a base do defeito, defeito horizontal mais profundo, divergência das raízes na crista óssea e maior nível de inserção clínica horizontal pré-cirúrgica (BOWERS et al., 2003).

Entretanto, limitações relacionadas às propriedades mecânicas, físico-químicas e biológicas (processo de biodegradação / reabsorção) de cada material incentivam a busca por outros substitutos ósseos e outras terapias (SPECTOR, 1994).

2.2 BIOMODIFICAÇÃO DAS SUPERFÍCIES RADICULARES

As doenças periodontais causam alterações nas superfícies radiculares que prejudicam a homeostase do periodonto (HATFIELD e BAUMHAMMERS, 1971). Há alteração na cicatrização de feridas por meio da inserção de tecido conjuntivo ou regeneração do periodonto (POLSON e CATON, 1982).

A ausência de cemento facilita a penetração bacteriana nos túbulos dentinários (SUDHAKAR e PRATEBHA, 2015; ALYAHYA e ALQAREER, 2017). As bactérias são capazes de invadir o cemento e os túbulos dentinários atingindo 300 µm de profundidade (ADRIAENS et al., 1988).

A superfície radicular com doença periodontal tem muito mais substância mineralizada, porque reabsorve mais cálcio, fósforo e fluoreto (ISIK et al., 2000). As bactérias, suas endotoxinas e outros fatores biologicamente ativos contaminam a superfície radicular e o cemento contaminado perde suas fibras de colágeno (BOGLE

et al., 1981; ROMPEN, GOFFINET e NUSGENS, 1999; TORABINEJAD et al., 2003). Após a raspagem e alisamento radicular com ou sem procedimento de retalho, as superfícies radiculares ficam cobertas por uma camada impedindo a nova fixação de fibras periodontais o que inibe a migração e proliferação de fibroblastos (POLSON e PROYE, 1983; ROMPEN, GOFFINET e NUSGENS, 1999; ISIK et al., 2000).

Assim, recomenda-se remover o cemento contaminado (JONES e O'LEARY, 1978; ABED et al., 2013). O debridamento mecânico da superfície radicular contaminada por meio da remoção de placa, cálculo e cemento radicular infectado nem sempre fornecem uma ligação favorável das estruturas periodontais regeneradas (ODA et al., 2004; O'LEARY et al., 1983). A instrumentação mecânica deixa a *smear layer*, que inibe a ligação celular e prejudica a cicatrização do tecido periodontal, agindo como um reservatório para o crescimento microbiano (SCHWARZ et al., 2003).

A *smear layer* é definida como partículas muito pequenas de matriz mineralizada de colágeno. Diferentes estudos relataram que ela age como uma barreira física entre a superfície da raiz e o tecido conjuntivo circundante e inibe a adesão entre eles (ISIK et al., 2000).

Assim, técnicas alternativas e adjuvantes para superar as limitações do tratamento mecânico foram introduzidas nos últimos anos. Dentre eles, o condicionamento da superfície radicular com principal objetivo de remover a *smear layer* e expor a superfície radicular. Isso fornece biocompatibilidade e aumenta o sucesso nos procedimentos regenerativos (LARJAVA et al., 1988).

É relatado que a biomodificação radicular tem três vantagens principais: Preparação de uma superfície adequada para nova fixação de tecido conjuntivo; Aumento da força de união da superfície radicular e da camada de fibrina por melhor adesão do coágulo sanguíneo; Interferência na migração apical do epitélio (VANHEUSDEN et al., 1999).

Lafferty, Gher e Gray (1993) citam que os agentes condicionantes eliminam material citotóxico das superfícies radiculares afetadas, limpando as superfícies expostas da dentina. Além disso ocorre a descalcificação das superfícies radiculares, expondo o colágeno da matriz dentinária ou cementária, facilitando a ligação entre a superfície radicular e o tecido conjuntivo cicatrizante.

Entre eles estão a desmineralização com ácidos (SANT'ANA et al., 2007, KARAM et al., 2016) ou agentes quelantes (BLOMLÖF, BLOMLÖF e LINDSKOG, 1997), modificação da superfície com lasers de alta intensidade (FEIST et al., 2003; PASSANEZI et al., 2015) e terapia fotodinâmica antimicrobiana (DAMANTE et al., 2016; KARAM et al., 2017) que será comentada mais adiante.

A desmineralização radicular é utilizada na periodontia desde os anos 70. Estudos mostraram reinserção de fibras com cementogênese em raízes dentárias tratadas com ácido cítrico (REGISTER AA, 1973). Os melhores resultados foram obtidos com o uso do ácido cítrico, a pH 1, por 3 min (REGISTER AA e BURDICK, 1975). Outros efeitos positivos da desmineralização ácida são remoção da *smear layer* (CHAVES et al., 1993), abertura dos túbulos dentinários (GARRET, CRIGGER e EGELBERG, 1978; WEN et al., 1992), exposição de fibrilas de colágeno (GARRET, CRIGGER e EGELBERG, 1978; WEN et al., 1992), descontaminação das raízes (DALY, 1982; POLSON e HANES, 1989), estímulo à cementogênese e osteogênese (REGISTER AA, 1973; REGISTER AA e BURDICK, 1975), inibição da migração apical do epitélio juncional (HANES, POLSON e LADENHEIM, 1985; LARJAVA et al., 1988) e otimização das células do ligamento periodontal se espalhando para a superfície da raiz (SANT'ANA et al., 2007).

Bogle et al. (1981) realizaram a modificação da superfície radicular com ácido cítrico em cães idosos com doença periodontal após terapia cirúrgica. Rompen et al. (1999) também observaram mais síntese proteica e colágena e proliferação de fibroblastos no ligamento periodontal de superfícies radiculares tratadas com ácido cítrico e tetraciclina em comparação com raízes não tratadas.

O ácido cítrico, a tetraciclina e o ácido etilenodiaminotetracético (EDTA) são as substâncias mais usadas para esse objetivo (ZANDIM et al., 2013).

O ácido cítrico é relatado como o material mais utilizado, mas não o padrão-ouro, útil para biomodificação da superfície radicular, especialmente na cobertura radicular com enxertos gengivais livres (BOUCHARD, NILVEUS e ETIENNE, 1997). Seu baixo preço, disponibilidade e eficácia o tornaram um dos materiais mais utilizados. O ácido cítrico com tetraciclina foi relatado como um material ácido antimicrobiano eficaz, adequado para remoção da *smear layer* e inibição da

colagenase e proteinase e reabsorção óssea (BOUCHARD, NILVEUS e ETIENNE, 1997; TORABINEJAD et al., 2003; SANT'ANA et al., 2007).

No trabalho de Baker et al. (2000) as superfícies radiculares com dentina exposta foram avaliadas quando tratadas com ácido cítrico. As superfícies de dentina tratadas com ácido cítrico apresentaram uma espessa rede de fibrina aderente diretamente à superfície da dentina o qual retinha elementos celulares, principalmente eritrócitos. Em contraste, a dentina não tratada exibia uma aparência amorfa com fios esparsos de proteínas fibrosas adsorvidas e poucos eritrócitos aderentes.

Nilvéus e Egelberg (1980) criaram um modelo de defeito de furca crônica em animais para mostrar a eficácia do condicionamento radicular do ácido cítrico para apoiar a formação de uma nova ligação do tecido conjuntivo. No entanto, efeitos transitórios no coágulo de fibrina não foram mostrados. Evidentemente, os desafios no coágulo de fibrina variam entre os modelos, tornando-os mais ou menos discriminatórios e, portanto, difíceis de usar para uma avaliação eficaz da regeneração protocolos incluindo condicionamento da superfície da raiz. Os lasers de alta intensidade (Er:YAG) promovem a biomodificação das raízes com remoção eficiente do cálculo, resultando em uma superfície rugosa (FEIST et al., 2003; PASSANEZI et al., 2015; AOKI et al., 2000). As superfícies radiculares tratadas por Er:YAG são superiores para a formação de coágulos de fibrina e fixação de células sanguíneas (CEKICI et al., 2013) e são atraentes para fibroblastos gengivais (FEIST et al., 2003). Clinicamente, o Er:YAG como tratamento adjuvante para a doença periodontal resulta em profundidades de sondagem reduzidas e índice gengival (GASPIRC e SKALERIC, 2007). Os lasers Nd:YAG promovem significativa redução de bactérias pigmentadas pretas nas lesões de furca de classe II (ANDRADE et al., 2008).

A melhor biocompatibilidade radicular é devida à modificação da superfície e ao efeito bactericida (HAMAOKA et al., 2009). Além disso, benefícios adicionais foram demonstrados em fumantes em relação à terapia convencional para o tratamento da doença periodontal (ELTAS e ORBAK, 2012). Uma metanálise recente sugeriu que o tratamento adjuvante com Nd:YAG para raspagem e alisamento radicular é responsável pela sondagem da profundidade e redução do fluido gengival (SGOLASTRA et al., 2013).

2.2.1 Terapia fotodinâmica antimicrobiana

2.2.1.1 Princípios da Terapia Fotodinâmica Antimicrobiana

A desinfecção por luz ativada ou terapia fotodinâmica antimicrobiana (Antimicrobial Photodynamic Therapy – aPDT) foi aplicada pela primeira vez há mais de um século, quando Oscar Raab relatou que o cloridrato de acridina associado a uma fonte de luz, era letal para o microorganismo *Paramecium caudatum* (RAAB, 1900). A aPDT foi abandonada por várias décadas devido à descoberta de antibióticos e às dificuldades de encontrar um agente fotossensibilizador adequado (MONGARDINI, TANNA, PILLONI et al.,2014).

A reação fotodinâmica envolve a utilização de um FS e uma fonte de luz de um comprimento de onda específico, na presença de oxigênio (MEISEL, KOCHER, 2005). A morte de células bacterianas inicia-se quando uma luz com um comprimento de onda compatível com o FS estimula sua molécula para o estado singleto. Em seguida, esta molécula emite fluorescência e retorna para uma energia mais baixa, conhecido como estado tripleto. Além disso, a molécula no estado tripleto pode participar de duas reações: Tipo I ou Tipo II, sendo que ambas necessitam de oxigênio. A Tipo I via envolve reações de transferência de elétrons do FS no estado tripleto com molécula de oxigênio ao redor, assim produzindo espécies citotóxicas, tais como peróxidos (ROO^-), superóxido (O_2^-), hidroxila (OH^-), que promovem a destruição da membrana ou de macromoléculas. A reação Tipo II ocorre dependendo da localização do FS na célula. Este, no estado tripleto, transfere seus elétrons para moléculas de oxigênio, mudando de estado fundamental de tripleto ($^3O_2$) para o estado excitado de singleto ($^1O_2$), que pode oxidar várias moléculas biológicas, tais como proteínas, ácidos nucleicos e lipídios, conduzindo assim à morte celular (Fig.1) (NAYAK, 2005; PELOI et al., 2008). Este estado altamente reativo de oxigênio tem uma vida muito curta (<0,04 ms) e um raio de ação limitado (100 nm) (JORI et al., 2006; SOUKOS, GOODSON, 2011).

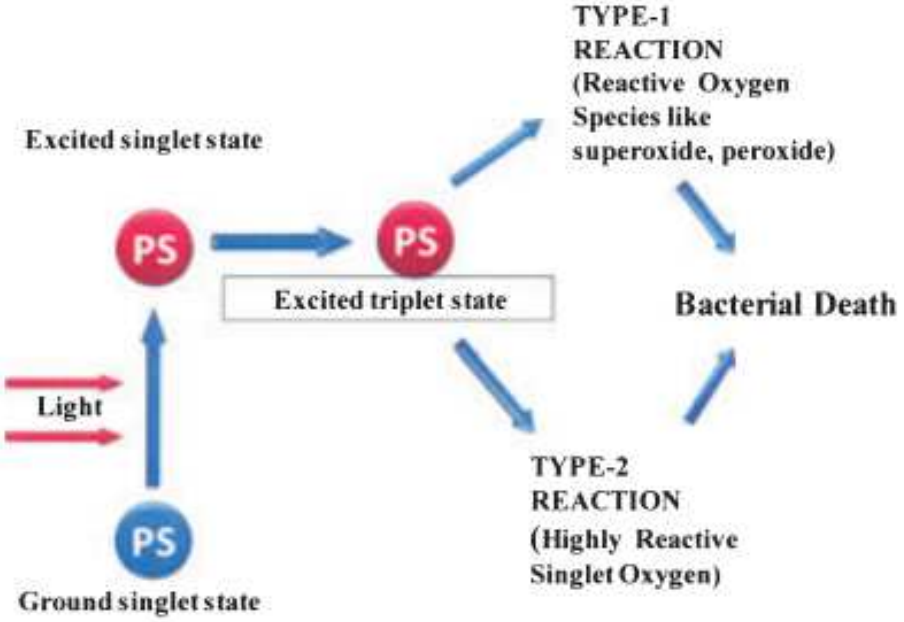

Figura 1 - Mecanismo de ação da aPDT. Fotossensibilizador (PS) após irradiação com luz no comprimento de onda adequado sofre transição para estado singleto e tripleto. Ele reage com espécies reativas de oxigênio endógeno para formar espécies altamente reativas causando a morte celular (RAGHAVENDRA, KOREGOL, BHOLA, 2009).

Espécies reativas de oxigênio são responsáveis por danos irreversíveis à membrana citoplasmática bacteriana, incluindo a modificação de proteínas, ruptura da cadeia respiratória e alterações de ácidos nucléicos (WAINWRIGHT et al., 1997). Usacheva, Teichert e Biel (2001) citam que as bactérias gram-positivas são mais sensíveis à inativação fotodinâmica, e as bactérias gram-negativas são significantemente mais resistentes a muitos fotossensibilizadores usados em aPDT. Kömerik et al. (2003) acrescentam que realmente gram-positivas são mais susceptíveis à aPDT, mas que escolhendo o FS e o comprimento de onda apropriados, as bactérias gram-negativas podem ser afetadas também.

É importante ressaltar que a relação entre comprimento de onda emitido pela fonte de luz e o espectro de absorção do FS é essencial para desenvolver efeitos fotoquímicos e fotofísicos. A estreita relação entre o comprimento de onda de absorção do corante deve ser observada no uso da terapia fotodinâmica. Assim, a toxicidade na célula só ocorre quando a banda de absorção do FS é ressonante com a radiação emitida (WILSON, 1996). O comprimento de onda, energia, intensidade de luz, absorção do FS e o tempo de exposição podem desempenhar um papel nos

resultados, uma vez que, para alcançar os melhores resultados do FS, esse deve ser sensibilizado pela fonte de luz. Além disso, existem outras variáveis que influenciam as aplicações PDT *in vivo*: como a presença de fluido do sulco gengival, sangue e a estrutura do biofilme (PRATES et al. 2007).

O laser ou uma fonte de luz visível é utilizado para ativar o fotossensibilizador. No passado, os aparelhos de laser eram sistemas complexos e caros. Posteriormente, sistemas de laser de diodo, fáceis de manusear, portáteis e de baixo custo foram desenvolvidos. Mais recentemente, fontes de luz não-laser são usadas: tais como diodos emissores de luz (LED) que são menos caros, pequenos, leves e altamente resistentes. Fotossensibilizadores também podem ser ativados por baixa potência de luz visível com um comprimento de onda específico. Os tecidos humanos transmitem eficientemente a luz vermelha em comprimentos de onda de 630 nm e 700 nm e isso corresponde a profundidades de penetração de luz a partir de 5 mm a 15 mm, respectivamente (SALVA, 2002, KUBLER, 2005). A utilização de uma fonte de luz visível é benéfica em visualizar a área-alvo, a localização da fotoinativação sem danificar o tecido do hospedeiro, bem como, apresentar poucos danos ao operador (WILSON, 1994).

A ativação do fotossensibilizador é dependente da dose de luz em geral, das taxas de dosagem, da profundidade de penetração da luz e da localização da área de alvo. Fontes de luz variam de acordo com a localização e morfologia da lesão sendo que a luz deve ser uniforme e fornecer com eficácia a dose administrada. Cateteres de fibra óptica com difusores terminais cilíndricos ou lentes muitas vezes são usados. A ponta da fibra pode ter várias formas que permitem a difusão em todas as direções ou para um determinado foco. Atualmente, o uso de fibra óptica é muito caro e não é aprovado pela FDA (Food and Drug Administration). Somente fibras difusoras (1-5 cm) são comercialmente disponíveis (ALLISON, MOTA, SIBATA, 2004). Sistemas modernos de fibra óptica e diferentes tipos de endoscópios podem fornecer luz para a lesão alvo com mais precisão. São necessárias fibras de tamanho e forma personalizados para alcançar uma iluminação mais homogênea (BROWN, BROWN, WALKER, 2004; ALLISON et al., 2006) e, em geral, a luz deve penetrar tanto quanto possível para os tecidos e não produzir efeitos térmicos (RAGHAVENDRA, KOREGOL, BHOLA, 2009).

2.2.1.2 Corantes Fenotiazínicos: Azul de Toluidina O e Azul de Metileno

Desde o final do século XIX, os corantes fenotiazínicos azul de metileno e azul de toluidina são utilizados na área da saúde pelo fato de serem definidos como corantes biológicos (NUNEZ, GARCIA, GARCEZ, 2013).

Tanto o azul de metileno, quanto o azul de toluidina são fotossensibilizadores potentes. O aumento de eficácia é na ordem MB <monometil-MB <dimetil-MB, em relação à absorção celular. MB e TBO são usados como corantes para mucosa bucal vital (MARTIN, KERAWALA, REED, 1998). MB é um fotossensibilizador utilizado para descontaminação em produtos sanguíneos (AZNAR et al., 2000). Dimetil-MB tem uma elevada afinidade por ácidos nucleicos e fornece muitos produtos de oxigênio singleto, isto é, propriedades favoráveis para morte induzida pela luz em bactérias (WAINWRIGHT, CROSSLEY, 2002).

Ambos os corantes possuem estruturas moleculares simples. Essas características garantem a hidrossolubilidade que é de extrema importância para o uso biológico e para coloração/tingimento de tecido, que são as primeiras aplicações desses corantes (NUNEZ, GARCIA, GARCEZ, 2013). Mas esses podem manchar os dentes, mesmo em concentrações micromolares (WILLIAMS et al., 2004; GEORGE, KISHEN, 2007).

Todos os dois corantes fenotiazínicos produzem soluções de cor azul intensa quando dissolvidos em solventes polares como a água e o metanol. Isto ocorre por ocorrer a absorção dos comprimentos de onda vermelhos provenientes de uma fonte de luz branca e da reflexão/ transmissão dos demais comprimentos de onda visíveis (NUNEZ, GARCIA, GARCEZ, 2013).

O corante metileno é hidrofílico e tem picos de absorção nas bandas de 660nm, já o toluidina que é menos hidrofílico, tem picos de absorção nas bandas de 630nm (USACHEVA et al., 2008). Além disso, o segundo pode sofrer interferência de alguns derivados da hemoglobina (grupo heme) que possuem fraca absorção em 630nm (NUNEZ, GARCIA, GARCEZ, 2013).

Os corantes azuis são metacromáticos, formando complexos em presença de ânions, quando há aumento da concentração e outras reações, mudando seu espectro de absorção devido a alterações eletrostáticas e hidrofóbicas entre o corante e as

moléculas adjacentes. Isso resulta em agregação do corante, muitas vezes na forma de dímeros. Estes têm picos de absorção menores (610 nm para o metileno e 590nm para o toluidina). Esses dímeros mostram uma eficiência fotodinâmica maior, e idealmente, a fonte de luz deveria cobrir ambos os espectros, o que se consegue com o LED. Os monômeros de metileno formam preferencialmente o oxigênio singleto, enquanto os dímeros formam espécies reativas de oxigênio (NUNEZ, GARCIA, GARCEZ, 2013).

Na literatura é relatado que o azul de toluidina é muito eficiente devido à sua alta absorção, mais significativa do que o azul de metileno (USACHEVA, TEICHERT, BIEL, 2003). O TBO tem-se mostrado um FS eficaz contra muitos microrganismos, incluindo patógenos periodontais *in vitro* (BHATTI et al., 1997; WILSON, DOBSON, SARKAR, 1993), e em modelos animais (QIN et al., 2008). Nos últimos anos, azul de metileno tem sido utilizado para a inativação de uma variedade de vírus em plasma fresco congelado, considerando que o azul de toluidina também foi avaliado como um agente antifúngico e antibacteriano para a inativação de levedura e algumas bactérias gram-positivas e gram-negativas. Há relatos variados quanto a comparação da eficácia bactericida destes corantes. Ambos os corantes em combinação com luz causam danos em microorganismos como adenovírus (HIATT et al., 1960), bactérias periodontopatogênicas (gram-positivas e gram-negativas) (BHATTI et al., 1998), e em leveduras (LAZAROVA, TASHIRO, 1995). No entanto, azul de metileno apresenta uma maior eficácia contra *Infuenza* virus (LAMBRECHT et al., 1991) e *Helicobacter* (MILLSON et al., 1996), enquanto que azul de toluidina é mais letal a certas bactérias (WILSON, DOBSON, SARKAR, 1993; WAINWRIGHT et al., 1997) e leveduras, como *Candida albicans* (WILSON, MIA, 1993). Atualmente, existem poucos estudos na literatura comparando as propriedades antimicrobianas destes corantes fenotiazínicos contra um número limitado de organismos patogênicos (WILSON, DOBSON, SARKAR, 1993; WAINWRIGHT et al., 1997). Também é complicado comparar os resultados desses trabalhos porque foram realizadas sob diferentes condições.

Há muito tipos de corantes e diversas mercas disponíveis para utilização. O Periowave® (Ondine Biopharma – Canadá) é um tipo de azul de metileno e o Helbo® (Photodynamic Systems GmbH – Austria) utiliza cloreto de fenotiazina. No mercado nacional, existe o Chimiolux® (DMC – São Carlos) à base de azul de metileno nas concentrações de 0,005%, (Chimiolux 5) e 0,01% (Chimiolux 10) (DAMANTE, 2015).

2.2.1.3 aPDT como biomodificador radicular

A possibilidade de biomodificação radicular por corantes de terapia fotodinâmica foi descrita apenas por estudos de nosso grupo de pesquisa (DAMANTE et al., 2013; PESSOA et al., 2015; BARROS et al., 2016; DAMANTE et al. 2016; KARAM et al.,2013, FERREIRA et al., 2018; DAMANTE et al., 2019).

Observou-se remoção de pigmentação escura com uso da aPDT e efeito colateral de desmineralização de esmalte. Os parâmetros utilizados foram (azul de toluidina O 10mg/mL + Laser InGaAlP 660nm, 100mW, 70J/cm^2, 23s). Após 5 aplicações da aPDT, as pigmentações foram removidas e foi observada uma desmineralização da superfície do esmalte com sensibilidade. Esta foi atribuída a utilização do laser associado ao corante (PESSOA et al., 2015).

Com base nesse efeito colateral provocado pela aPDT surgiu a hipótese de empregá-la como agente de biomodificação radicular, já que haveria a possibilidade da terapia também desmineralizar dentina da superfície radicular. Ressalta-se que esse é o resultado procurado nos agentes biomodificadores radiculares utilizados atualmente (POLSON; PROYER, 1982, BLOMLOF; BLOMLOF; LINDSKOG, 1997; KARAM et al., 2016).

Damante et al. (2016) realizaram um estudo com o objetivo de avaliar a desmineralização produzida pela aPDT (azul de toluidina O com pH baixo) e de analisar a adesão e proliferação de fibroblastos gengivais humanos nas superfícies tratadas. Foram confeccionados fragmentos de esmalte e dentina bovinos para o primeiro experimento. Esses fragmentos foram divididos em dois grupos que receberam respectivamente 2 tratamentos: aPDT4 (100 µg/ml -pH 4-60s) + laser (660nm, 45 J/cm^2, 1,08J, 30mW, 30s, 0,024cm^2, 1,25W/cm^2, varredura, sem contato) e grupo CA (ácido cítrico associado à tetraciclina-pH 1-180s). A perda de dureza superficial e o desgaste da superfície foram analisados nessa primeira etapa. No segundo experimento foram obtidos fragmentos de dentina humana que foram divididos em grupos: C (raspagem e alisamento radicular), aPDT4 e CA. Foram cultivados fibroblastos gengivais humanos, durante os períodos de 24, 48 e 72h, que foram contadas em fotomicrografias obtidas em microscopia eletrônica de varredura. Puderam observar que a porcentagem de perda de dureza superficial foi semelhante

nos fragmentos de dentina para o grupo aPDT4 (71,5%) e CA (76,1%) ($p > 0,05$) e maior nos fragmentos de esmalte para o grupo CA (68,0%) em comparação com aPDT4 (34,1%) ($p < 0,05$). Em relação ao desgaste da superfície do esmalte e da dentina não foram observadas nenhuma diferença. O número de FGH foi maior após 72 h no grupo CA (2,66, $p<0,05$) em comparação com aPDT4 (2,2) e C (1,33). Obtiveram como conclusão que o aPDT4 não é tão agressivo quanto o CA para o esmalte, e que o grupo aPDT4 mostrou adesão e proliferação celular semelhante ao C e menor do que o grupo CA após 72h.

Barros (2016), realizou uma pesquisa com o objetivo de avaliar a proliferação de células de granulação óssea em fragmentos radiculares tratados por biomodificadores radiculares. Os fragmentos de dentina humana foram obtidos e divididos em grupos de tratamento: Controle (raspagem e alisamento radicular), EDTA, Terapia fotodinâmica (aPDT- laser InGaAIP - 30mW, 30s, 45J/cm^2, 660nm + azul de toluidina) e ácido cítrico associado à tetraciclina. Foram cultivadas células de granulação óssea sobre os fragmentos pelos períodos de 24, 48 e 72h. Os fragmentos foram tratados e foram geradas fotomicrografias em microscópio eletrônico de varredura. Os resultados obtidos mostraram que os fragmentos tratados com terapia fotodinâmica no período de 72h tiveram maior adesão e proliferação celular ($p<0,05$). O que sugere que o tratamento radicular com aPDT favorece a adesão e proliferação de células de granulação óssea *in vitro*.

Karam et al. (2017) realizaram uma pesquisa com o objetivo de comparar os efeitos da biomodificação radicular por laser (Er: YAG, Nd: YAG) e terapia fotodinâmica (aPDT) na viabilidade e proliferação de fibroblastos gengivais humanos (FGH). Para tal, foram obtidos fragmentos radiculares que foram divididos em: Grupo Controle (CC), Grupo controle de fragmentos raspados (SC), Grupo Er:YAG (ER-60mJ, 10pps, 10Hz, 10s, 2940nm), Grupo Nd: YAG (ND-0.5W, 15Hz, 10s, 1640nm), Grupo Terapia fotodinâmica (aPDT-InGaAIP, 30mW, 45J / cm2, 30s, 660nm, azul de toluidina O), e grupo ácido cítrico+tetraciclina (AC). Foram cultivadas células (6ª passagem 2x10^3) e após 24 h foi adicionado o meio condicionado pelos fragmentos radiculares de cada grupo. A viabilidade celular foi medida pelo teste MTT a 24, 48, 72 e 96 h. Em Microscopia Eletrônica de Varredura foi analisada a proliferação de FGH (10^4) após 24, 48 e 72h. também foram analisados por espectroscopia de

energia dispersiva (EDS), os elementos químicos das superfícies radiculares tratadas. Observou-se maior viabilidade celular após 48h e 72h no grupo PDT, após 72h no grupo ND, após 72h e 96h no grupo CA ($p < 0,05$). No segundo experimento, o Nd:YAG e Er:YAG apresentaram maior número de células no período de 24 horas ($p < 0,05$). A análise EDS mostrou maior teor de cálcio na superfície tratada por Er:YAG ($p < 0,05$) em relação ao grupo controle. Pode-se concluir que todos os tratamentos estimularam a viabilidade dos fibroblastos gengivais humanos. O tratamento com Er:YAG resultou em mais conteúdo de cálcio na superfície radicular. O laser Er:YAG e Nd:YAG promoveu uma maior proliferação celular.

Ferreira et al. (2018) compararam o efeito biomodificador do ácido cítrico, EDTA e aPDT na adesão e proliferação em fibroblastos gengivais humanos e osteoblastos. Na cicatrização de feridas periodontais, tecido conjuntivo e fibras de colágeno são o primeiro tecido em contato com a dentina / cemento radicular exposto pela doença (POLSON e PROYE, 1983). Em uma situação *in vivo*, osteoblastos não estão em contato direto com a superfície da raiz, mas a superfície radicular limpa pode exercer um efeito no recrutamento de osteoblastos para o local da ferida para preencher os defeitos intraósseos periodontais. Além disso, em algumas técnicas cirúrgicas, um enxerto ósseo recém-formado, rico em osteoblastos, é colocado em contato próximo à raiz (PASSANEZI et al., 1989; SANT'ANA et al., 2012). Logo, os autores citam que o tratamento com aPDT aumentou o crescimento de osteoblastos; assim, pode ser aplicado em técnicas visando a regeneração óssea.

Um estudo clínico utilizando aPDT mostrou bom resultado. Damante et al. (2019) avaliaram os efeitos do ácido cítrico / gel de tetraciclina (CAT) e aPDT (Azul de Toluidina 100 µl/ml) e laser vermelho no recobrimento radicular de recessões gengivais usando enxerto de tecido conjuntivo subepitelial. O grupo CAT apresentou redução na PS, NIC, RG, aumenta da espessura e largura de mucosa ceratinizada, maior recobrimento radicular e melhor estética ao relação ao grupo controle. Houve redução da sensibilidade em todos os grupos. Logo, o estudo mostrou que o condicionamento radicular tanto com CAT quanto aPDT promovem melhores resultados clínicos a longo prazo e recobrimento radicular associados com enxerto de tecido conjuntivo subepitelial.

Outro fato importante a destacar é que o corante causa desmineralização, em vez da reação fotodinâmica. O pH de uma solução de corante varia de acordo com seu solvente e sua concentração. Além disso, o tempo de pré-irradiação utilizado no aPDT pode contribuir para o efeito de desmineralização, uma vez que a desmineralização é proporcional ao tempo de contato do ácido com a superfície da raiz. Assim, quanto maior a pré-radiação tempo, quanto maior o efeito de desmineralização (DAMANTE et al., 2016). Na literatura, o tempo de pré-irradiação varia de 1 a 5 min (GIANNELLI et al., 2012; SALMERON et al., 2013; DAMANTE et al., 2016; KARAM et al., 2017). Nesta pesquisa o tempo de pré-irradiação adotado foi de 1min devido a dificuldade em manter o corante estabilizado na região da furca.

Proposição

3 PROPOSIÇÃO

3.1 Objetivo primário:

- Avaliar clinicamente o efeito da terapia fotodinâmica antimicrobiana associada à raspagem em cirurgias regenerativas de furcas mandibulares classe II com acompanhamento de até 12 meses.

3.2 Objetivos secundários:

- Comparar parâmetros clínicos em dentes tratados com regeneração tecidual guiada.
- Avaliar a ocorrência de hipersensibilidade dentinária decorrente do uso de agentes desmineralizantes.
- Avaliar a percepção do paciente quanto ao tratamento de dentes posteriores em relação á estética, capacidade de escovação, capacidade de mastigação, relação dor/desconforto.
- Avaliar qualidade de vida de pacientes em relação a tratamentos periodontais cirúrgicos.
- Comparar e correlacionas as citocinas inflamatórias com os parâmetros clínicos.

Material e Métodos

4 MATERIAL E MÉTODOS

Este foi um estudo clínico randomizado, boca-dividida, simples cego. O trabalho teve início após submissão e aprovação do Comitê de Ética em Pesquisa com seres humanos da FOB-USP (CAAE 65047817.8.0000.5417) sendo aprovado em 10 de maio de 2017 com o número de parecer 2.063.008 com base nas normas éticas da Resolução CNS 466/12 (ANEXO A).

Todos os pacientes receberam informações sobre toda a pesquisa, concordaram e compreenderam todas as etapas, e assim assinaram o Termo de Consentimento Livre-esclarecido (APÊNDICE A).

Este ensaio clínico foi registrado no ClinicalTrials.gov sob número: NCT03264118 (ANEXO B).

Os participantes foram recrutados e atendidos na clínica de Periodontia da Faculdade de Odontologia de Bauru (FOB-USP), a qual abrange a estrutura física necessária, além de serviços e materiais necessários para os procedimentos. Na necessidade de outros tratamentos odontológicos além da Periodontia, os pacientes foram encaminhados para tratamento na FOB.

4.1 CÁLCULO DA AMOSTRA

Para o cálculo do tamanho da amostra, adotou-se considerando dados semelhantes encontrados na literatura atual em estudos que realizaram regeneração tecidual guiada. Assim, foi considerado uma média de desvio padrão de 0,74 mm (TAHERI et al., 2009; JENABIAN et al., 2013 e KHANNA et al., 2016) e adotado 1mm como diferença mínima detectável entre os grupos. Logo, uma amostra mínima de 10 em cada grupo no estudo paralelo (β = 20% e α = 5%). No entanto, considerando possíveis desistências, foram incluídos mais pacientes em ambos estudos.

4.2 CEGAMENTO DO ESTUDO

Esse estudo foi duplo cego, com cegamento do avaliador dos parâmetros clínicos em todos os tempos (Baseline, 6 e 12 meses). O cegamento do paciente foi realizado de modo a utilizar os óculos de laser e ativar ou não o aparelho no momento da cirurgia.

4.3 ALOCAÇÃO E SELEÇÃO DA AMOSTRA

A seleção dos pacientes incluídos no estudo clínico randomizado foi realizada nas clínicas de Periodontia, Integrada Reabilitadora, Prótese e Cirurgia da Faculdade de Odontologia de Bauru, Universidade de São Paulo. Além disso, a pesquisa foi divulgada em meios de telecomunicações (Radio e TV) para recrutamento da amostra. Portanto, trata-se de uma amostra não probabilística, não aleatória por conveniência. Foram incluídos pacientes sistemicamente saudáveis, de ambos os sexos, com idade entre 18 e 70 anos. Além disso, deveriam se enquadrar nos seguintes critérios: diagnóstico clínico de lesão de furca Classe II (HAMP et al., 1975) em molares da mandíbula que estivessem em oclusão com superfícies radiculares sem abrasão, erosão ou cáries.

Os critérios de exclusão foram: fumantes; gestantes e lactantes; presença de doença sistêmica; uso de antibióticos; tratamento periodontal nos últimos 6 meses; ausência de mucosa ceratinizada; próteses ou restaurações mal adaptadas nos dentes a serem tratados; dentes girovertidos, extruídos, proeminentes ou com mobilidade; dentes com cárie, abrasão e erosão; dentes com pulpite, sem vitalidade ou com tratamento endodôntico.

4.4 ALEATORIZAÇÃO DA AMOSTRA

Os defeitos foram aleatoriamente designados para os grupos controle ou teste (lado direito ou esquerdo).

Como se tratou de uma amostra muito limitada, à medida que os pacientes iam sendo triados, o mesmo era sorteado imediatamente para um grupo por um pesquisador auxiliar. Assim, o próximo paciente triado era alocado no outro grupo. O objetivo era garantir que todos os grupos tivessem aproximadamente ou a mesma quantidade de participantes.

4.5 CALIBRAÇÃO DO EXAMINADOR

Para avaliar a concordância intra-examinador, foram examinados 12 dentes de 12 pacientes provenientes da clínica de pós-graduação de Periodontia. Estes foram reavaliados no intervalo de 1 semana pelo mesmo avaliador. Por se tratar de uma pesquisa quantitativa, foi calculado o coeficiente alfa de Cronbach para as variáveis profundidade de sondagem e profundidade horizontal da furca.

O valor do coeficiente obtido foi de 0,958 com intervalo de confiança de 95%, portanto, considera-se concordância quase perfeita.

4.6 PROCEDIMENTOS CLÍNICOS

4.6.1 Exames iniciais e terapia periodontal básica

Previamente a qualquer procedimento cirúrgico, todos os pacientes selecionados foram submetidos aos procedimentos básicos periodontais, tais como: Raspagem e alisamento radicular, polimento radicular, profilaxia e orientações de higiene. Caso o paciente possuísse qualquer outro problema periodontal, o mesmo recebeu o tratamento adequado. E somente eram incluídos aqueles pacientes que obtiveram um bom resultado com a terapia básica mantendo índice de placa até 20%.Após essa etapa inicial, todas as medidas clínicas foram analisadas por um examinador calibrado, utilizando sonda periodontal milimetrada do tipo Carolina do Norte n°15 e sonda milimetrada Nabers, ambas da marca Hu-Friedy®.

As medidas foram repetidas nos períodos de 6 e 12 meses após as cirurgias com a utilização de um guia de sondagem, visando acompanhamento da regeneração

do local (Figura 2). Esse guia também foi utilizado para obter medidas durante as cirurgias.

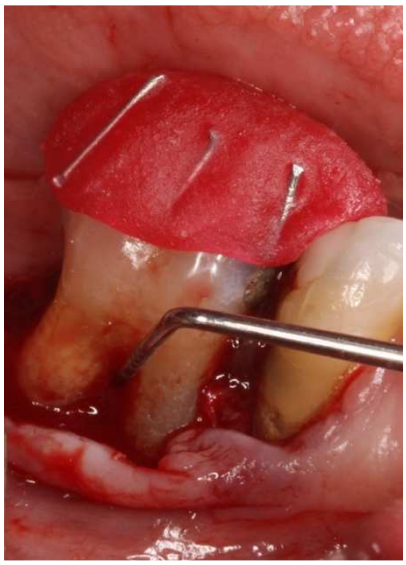

Figura 2- Guia para mensuração dos parâmetros clínicos periodontais

Parâmetros clínicos periodontais avaliados na pesquisa (APÊNDICE B):

- Profundidade da recessão gengival (RG): Distância em milímetros da junção cemento-esmalte (JCE) a margem gengival em três pontos (mesial, centro e distal);
- Profundidade clínica de sondagem (PS): Distância em milímetros da margem gengival ao fundo do sulco gengival/bolsa em três pontos (mesial, centro e distal);
- Nível clínico de inserção (NCI): Distância em milímetros entre um ponto fixo na coroa (Junção cemento-esmalte) e o fundo sulco gengival/bolsa (mesial, centro e distal);
- Profundidade horizontal da furca (PHF): Quantidade em milímetros que a sonda milimetrada penetra na furca;
- Índice de placa (IP): A presença ou ausência de placa foi determinada de acordo com a proposta de Ainamo e Bay (1975), segundo a qual a presença de placa nas faces vestibular, lingual, mesial e distal foi anotada como 1 e a ausência como 0;

- Índice de sangramento à sondagem (IS): Presença ou ausência de sangramento após sondagem suave foi observada até 15 segundos após a remoção da sonda do sulco e anotada como presente (1) ou ausente (0), conforme proposto por Ainamo e Bay (1975). Foram examinados os sítios mésio-vestibular, centro da face vestibular, disto-vestibular, mésio-lingual, centro da face lingual e disto-lingual de todos os dentes presentes na cavidade bucal, com exceção dos terceiros molares.
- Sondagem vertical da furca (sv): Distância em milímetros entre o teto da furca e a crista óssea. Realizada somente no momento da cirurgia depois da remoção de todo tecido inflamatório.
- Preenchimento da furca (%pf): Porcentagem do preenchimento da furca (X) em 6 e 12 meses. Medida realizada através da regra de três simples descrita abaixo.

Profundidade horizontal da furca no baseline _____ 100%
Profundida horizontal da furca em 6 ou 12 Meses _____ X

4.6.2 Coleta do fluido gengival para análise de citocinas

A coleta do fluido gengival foi realizada previamente à coleta de dados clínicos e quaisquer procedimentos periodontais básicos e cirúrgicos. Somente 10 pacientes foram incluídos nesta etapa da pesquisa, sendo 7 do grupo teste e 3 do grupo controle.

A coleta foi realizada nas áreas tratadas no baseline, 3 e 6 meses após a terapia, por meio da utilização de tiras de filtro de papel absorvente número 40 (DENTSPLY MAILLEFER) na face vestibular na área da furca com isolamento relativo (Figura 3). Para cada sítio, foram usadas 6 tiras de papel absorvente.

As tiras de papel absorvente foram introduzidas, delicadamente e individualmente, no sulco gengival até que a mesma encontrasse leve resistência e mantida em posição por 30 segundos. As amostras visualmente contaminadas com sangue ou saliva durante a coleta foram descartadas. Este exame não acarretou dor e desconforto ao paciente, uma vez que os cones são muito delicados.

O procedimento de coleta foi repetido 6 vezes no sítio, utilizando novos cones de filtro de papel a cada nova coleta, a fim de garantir uma quantidade suficiente de fluído que permitisse sua análise laboratorial.

Os filtros de papel contendo as amostras coletadas de fluido do sulco gengival foram colocados em microtubos tipo Eppendorf estéreis e identificados. Os tubos continham solução anti-protease diluída preparada de acordo com as recomendações do fabricante (INIBIDOR DE PROTEASE SIGMAFAST – Sigma-Aldrich Brasil Ltda.) e armazenados a -80°C até a realização do imunoensaio (SHIMADA et al., 2013).

Para o preparo da solução anti-protease, cada comprimido ("Protease Inhibitor Tablet") foi diluído em 100 ml de solução PBS (0,4g de KH_2PO_4 + 0,2g de K_2HPO_4 + 100 ml de água destilada) resultando na solução concentrada de anti-protease pura. Esta solução foi diluída em PBS na proporção de 1:10, resultando em 1000 ml de solução diluída que poderia ser utilizada durante no máximo 14 dias, armazenada em geladeira, segundo orientações do fabricante contidas na bula do produto.

Figura 3- Coleta do fluido gengival na área de furca com isolamento relativo

Todas as amostras foram armazenadas no freezer a -80ºC até o processo de liofilização.

4.6.2.1 Preparação da mistura das proteínas recombinantes para a curva padrão

O padrão das citocinas humanas foi reconstituído com 250 µL de água deionizada para dar uma concentração padrão de 10.000 pg / mL para todos as análises. O frasco foi invertido várias vezes para misturar e agitado no vortex por 10 segundos. Após isso o frasco repousou durante 5-10 minutos e depois estes padrões foram transferidos para um tubo de microcentrífuga, o que foi usado como o padrão de 10.000 pg / mL na curva padrão.

Cinco tubos de microcentrífuga foram rotulados em 2,000, 400, 80, 16 e 3,2 pg / mL. Foram adicionados 200 µL de tampão da amostra para cada um dos cinco tubos. Foram preparadas diluições em série adicionando 50 µL do padrão reconstituído de 10.000 pg / mL para o tubo de 2.000 pg / mL. Após isso misturou-se bem e transferiu-se 50 µL do padrão de 2.000 pg / mL para o tubo de 400 pg / mL. Após isso misturou-se bem e transferiu-se 50 µL do padrão de 400 pg / mL para o tubo de 80 pg / mL. Após isso misturou-se bem e transferiu-se 50 µL do padrão de 80 pg / mL para o tubo de 16 pg / mL. Após isso misturou-se bem e transferiu-se 50 µL do 16 pg / mL padrão para o tubo de 3,2 pg / mL e misturou-se bem. O tampão da amostra foi utilizado como branco da reação (Figura 4).

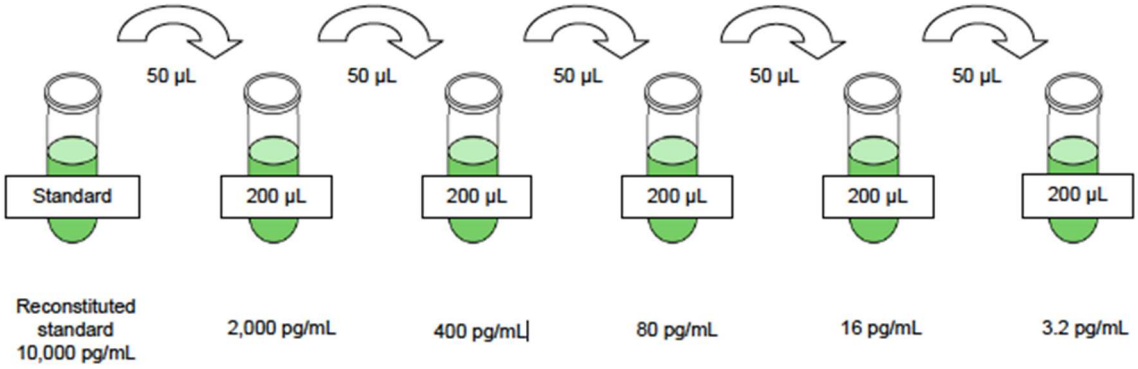

Figura 4- Esquema das diluições em série para o preparo da curva padrão

4.6.2.2 Procedimentos para a detecção e quantificação dos citocinas

As etapas serão descritas em tópicos:

1. Foi adicionado 200 µL de tampão de lavagem em cada poço da placa. Logo após foi selado e colocado em um agitador por 10 minutos em temperatura ambiente (20-25 ° C).
2. Realizou-se a decantação do tampão de lavagem e depois removida a quantidade residual em todos os poços invertendo batendo a placa em toalhas absorventes diversas vezes.
3. Foi adicionado, em duplicata, 25 µL de cada ponto da curva padrão na placa. O tampão da amostra foi utilizado como branco.
4. Foi adicionado 25 µL de tampão da amostra aos poços de todas as amostras.
5. Foi adicionado 25 µL da solução de matriz apropriada aos poços correspondentes do branco, da curva padrão e dos controles internos das reações.
6. Foi adicionado 25 µL de amostra nos poços.
7. 25 µL dos anticorpos ligados às esferas magnéticas foram adicionados em cada poço da placa.
8. A placa foi selada com papel alumínio e incubada em um agitador de placas por 20 h a 4°C.
9. O conteúdo dos poços foi removido cuidadosamente e placa lavada 2 vezes.
10. Foi adicionado 25 µL dos anticorpos de detecção em cada poço.
11. A placa foi selada e coberta com papel alumínio e agitada por 1 hora em temperatura ambiente (20-25 ° C).

12. Foi adicionado 25 µL do conjugado estreptavidina e ficoeritrina em cada poço contendo os 25 µL de anticorpos de detecção.
13. Novamente a placa foi selada e coberta com papel alumínio e agitada por 30 minutos em temperatura ambiente (20-25 ° C).
14. O conteúdo do poço foi removido cuidadosamente e a placa lavada 2 vezes.
15. Foi adicionada 150 µL de Drive Fluid. As esferas magnetizadas foram ressuspendidas em um agitador de placas por 5 minutos.
16. A placa foi lida no MAGPIX® com xPONENT software.

4.6.3 Braços do estudo

Os sítios selecionados tanto para o estudo paralelo foram alocados em 2 diferentes grupos de tratamento:

- Grupo Controle (GC): Raspagem e alisamento da área da furca e regeneração com osso bovino Bio-Oss® Collagen e membrana reabsorvível Bio-Gide® Perio (Geistlich®);
- Grupo aPDT (GT): Raspagem e alisamento da área da furca + aPDT e regeneração com osso bovino Bio-Oss® Collagen e membrana reabsorvível Bio-Gide® Perio (Geistlich®);

Todos os biomateriais (Bio-Oss Collagen® e Bio-Gide®) utilizados na pesquisa foram cedidos pela empresa Geistlich®-Brasil. Foram cedidos 20 Geistlich Perio-System Combi-Pack (Geistlich®-Brasil) (Figura 5). Este é composto por Geistlich Bio-Gide® Perio 16 x 22 mm e Bio-Oss® Collagen 100 mg (Figura 6). O Geistlich Bio-Oss® Collagen é composto por 90% de grânulos de Geistlich Bio-Oss® e 10% de colágeno suíno, também sendo um xenoenxerto de origem bovina liofilizado. Geistlich Bio-Gide® é a membrana de colágeno suíno absorvível composta de uma camada lisa e uma camada áspera.

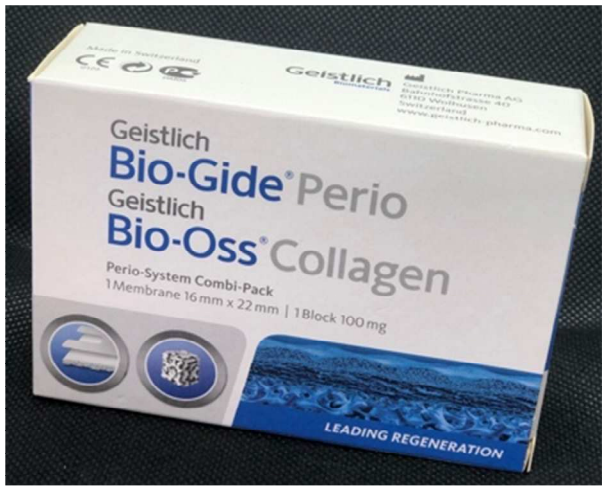

Figura 5- Kit Perio-System Combi-Pack (Geistlich®-Brasil)

Figura 6- Bio-Oss® Collagen 100 mg e Bio-Gide® Perio (Geistlich®-Brasil)

4.6.4 Procedimentos cirúrgicos

Os procedimentos cirúrgicos iniciaram em média 6 semanas depois do preparo básico periodontal. Após serem administrados anestésicos locais, incisões intra-sulculares e retalho total no dente afetado foram realizados (Figura 7a, 7b, 9a, 9b). Todo tecido de granulação e cálculo foram removidos com curetas manuais periodontais Gracey (Hu-Friedy®) (Figuras 7c e 9c).

No grupo aPDT foi realizado, após a raspagem, o procedimento de terapia fotodinâmica antimicrobiana, descrito a seguir: Aplicação da solução de azul de toluidina na concentração de 10 mg/ml em água deionizada (pH ácido 3,5) a partir de um pó de Azul de Toluidina O (Sigma-Aldrich®) (Figura 8) em toda a região da furca (Figura 9d). O tempo de pré-irradiação foi de 1 minuto (BETSY et al., 2016). Após essa

etapa, foram realizadas 3 irradiações seguidas com laser diodo de baixa intensidade – 660 nm, InGaAIP (Therapy XT®-DMC - São Carlos/SP, Brasil) (Figura 10), 100 mW, 45 J/cm^2, 12 segundos cada, na entrada da furca (Figura 9e). A ponta do laser era posicionada na abertura da furca para as irradiações.

Figura 8 - Sal azul de Toluidina O *Sigma-Aldrich®*

Figura 10- Laser diodo de baixa intensidade – 660 nm, InGaAIP (Therapy XT®-DMC - São Carlos/SP, Brasil) utilizado nos procedimentos de aPDT

Após descontaminação e/ou condicionamento radicular foi feito o enxerto ósseo com osso bovino liofilizado (Bio-Oss®) e adaptação da membrana reabsorvível (Bio-Guide®) (Figuras 7d, 7e, 9g, 9h). O retalho foi suturado coronalmente, por meio de suturas simples, colchoeiro vertical e suspensórias com fio de nylon 5-0 (Figuras 7f, 9i).

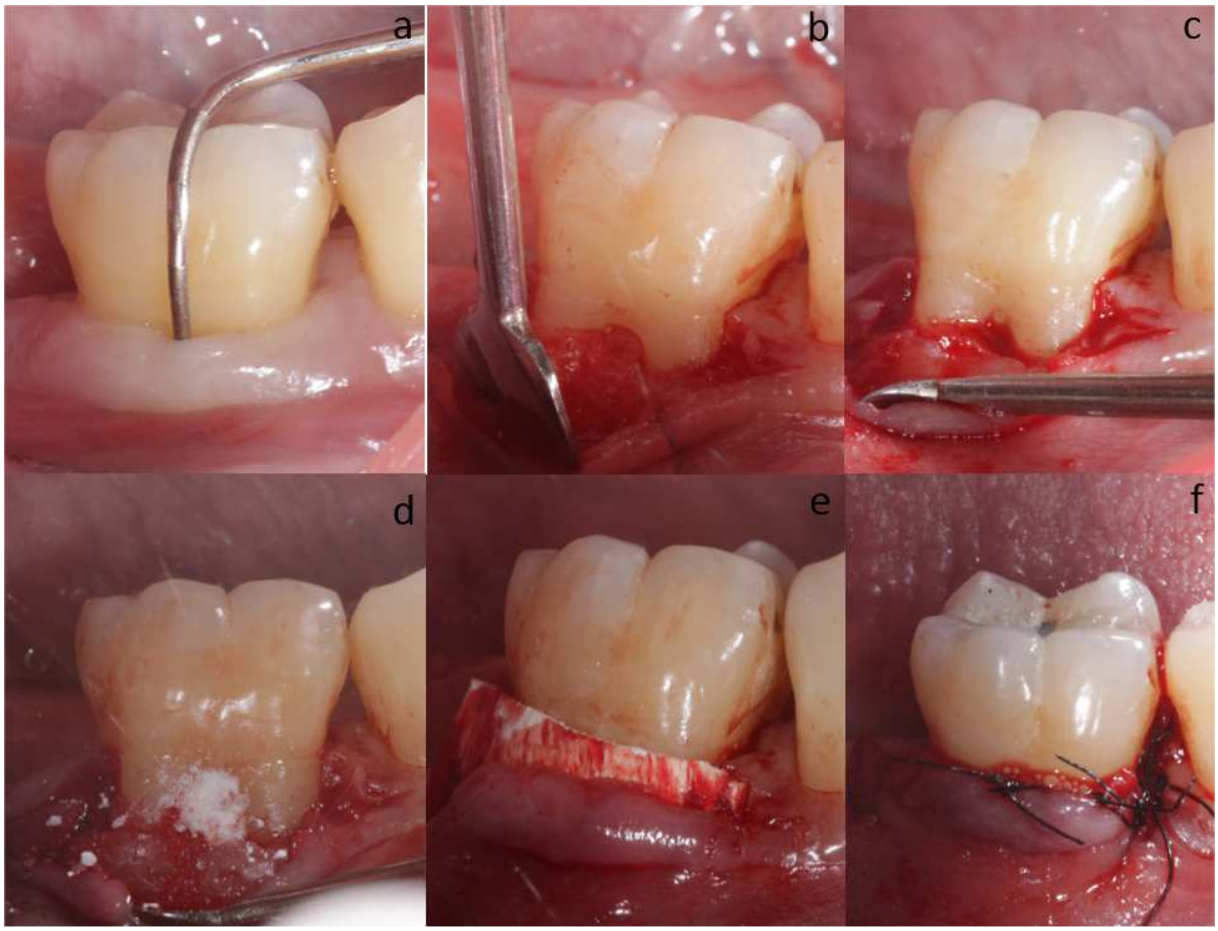

Figura 7- Esquema ilustrativo com a sequência dos procedimentos cirúrgicos realizados no grupo controle: a) Foto inicial mostrando a lesão de furca classe II; b) Incisões a altura da junção cemento-esmalte e retalho total; c) Defeito após raspagem e alisamento radicular; d) Preenchimento do defeito com Bio-Oss®; h) Adaptação da membrana Bio-Gide®; i) Sutura.

Figura 9- Esquema ilustrativo com a sequência dos procedimentos cirúrgicos realizados no grupo teste: a) Foto inicial mostrando a lesão de furca classe II; b) Incisões a altura da junção cemento-esmalte e retalho total; c) Defeito após raspagem e alisamento radicular; d) Aplicação do corante azul de toluidina com pincel microbrush; e) Aplicação da luz laser; f) Lavagem de 10 segundos com soro fisiológico estéril; g) Preenchimento do defeito com Bio-Oss®; h) Adaptação da membrana Bio-Gide®; i) Sutura.

Todos os procedimentos cirúrgicos foram realizados pelo mesmo operador. Após as cirurgias, os pacientes foram instruídos quanto à higiene da área e foram medicados com: Amoxicilina (500mg, 1 cápsula de 8/8h por 7 dias), Nimesulida (100mg, 12/12h por 5 dias), e Paracetamol (750 mg, em caso de dor). Além disso, realizaram bochechos com digluconato de Clorexidina (0,12%) duas vezes por dia durante duas semanas. As suturas foram removidas 21 dias após a cirurgia.

O quadro 1 resume as intercorrências durante os procedimentos cirúrgicos.

Quadro 2- Quadro descritivo apresentando as intercorrências trans-cirúrgicas e pós -cirúrgicas

Intercorrências durante cirurgia	
Dente Classe I - sondagem na cirurgia	19
Dente Classe III- sondagem na cirurgia	3
Raízes estreitas	6
Mobilidade	2
Projeção cervical de esmalte	1
Intercorrências pós- cirurgia	
Exposição de membrana	2

Após as cirurgias, todos os pacientes entraram no programa de manutenção. Acompanhamentos semanais ocorreram até o primeiro mês, quando foi realizada uma profilaxia supragengival. Depois, os controles foram mensais, até os 6 meses, ainda com profilaxia coronária. De 6 meses a 1 ano, a remoção de placa foi mensal por meio de ultrassom e curetas. Reforço das orientações de higiene foram feitos conforme necessário, após evidenciação da placa.

Em todas as etapas de acompanhamento foram realizadas radiografias periapicais a fim de monitorar as lesões, canal endodôntico e presença de cárie.

4.6.5 Avaliação qualitativa da hipersensibilidade dentinária e desconforto pós-cirúrgico

Como se trata de uma proposta de uma biomodificação radicular, todos os pacientes incluídos no estudo classificaram a hipersensibilidade no dente tratado em escala analógica visual de 0 (correspondente à ausência de sintomatologia dolorosa) a 10 (correspondente à maior intensidade de dor suportada). Esses dados foram coletados no Baseline, 6 e 12 meses após os procedimentos cirúrgicos (APÊNDICE C).

Da mesma forma, avaliou-se o desconforto pós-cirúrgico dos pacientes em ambos os grupos. Esses dados foram coletados somente 6 e 12 meses após os procedimentos cirúrgicos (APÊNDICE C).

O questionário foi baseado no utilizado no trabalho de Castro Pinto (2016) para avaliação da hipersensibilidade dentinária, desconforto pós cirúrgico, estética e capacidades de escovação e mastigação.

4.6.6 Avaliação qualitativa da percepção estética pelo paciente

Com o objetivo de avaliar a percepção do paciente quanto ao tratamento de dentes posteriores, todos os pacientes incluídos no estudo classificaram a percepção estética dos dentes tratados em escala analógica visual de 0 (correspondente muito insatisfeito) a 10 (correspondente muito satisfeito). Esses dados foram coletados no Baseline, 6 e 12 meses após os procedimentos cirúrgicos (APÊNDICE C).

4.6.7 Avaliação da capacidade de mastigação, higiene oral

Com o objetivo de avaliar a influência dos tratamentos na melhor ou piora das capacidades de mastigação e escovação do paciente, todos os pacientes incluídos no estudo classificaram estes quesitos nos dentes tratados em escala analógica visual de 0 (correspondente muito insatisfeito) a 10 (correspondente muito satisfeito).

Esses dados foram coletados no Baseline, 6 e 12 meses após os procedimentos cirúrgicos (APÊNDICE C).

4.6.8 Análise da qualidade de vida durante tratamento odontológico

Na primeira consulta, 6 e 12 meses após os procedimentos cirúrgicos todos os pacientes responderam a questionário auto aplicável de qualidade de vida relacionada à saúde oral (OHIP-14) (Anexo C).

Este questionário avalia a percepção do indivíduo sobre o impacto de desordens orais em seu bem-estar, trazendo uma análise global e uma fragmentária por meio da investigação de sete dimensões:

- D1 (Perguntas 1 e 2): Limitação funcional
- D2 (Perguntas 1 e 2): Dor física
- D3 (Perguntas 1 e 2): Desconforto psicológico
- D4 (Perguntas 1 e 2): Incapacidade física
- D5 (Perguntas 1 e 2): Incapacidade psicológica
- D6 (Perguntas 1 e 2): Incapacidade social
- D7 (Perguntas 1 e 2): Desvantagem social

Cada dimensão é formada por duas perguntas cujas respostas são codificadas em uma escala de 0 a 4, sendo: 0= nunca; 1= dificilmente; 2= às vezes; 3= quase sempre; 4= sempre. As pontuações obtidas são multiplicadas por diferentes pesos que refletem a opinião da população sobre a importância de um item em detrimento de seu par em cada dimensão (SLADE, 1997). Assim, após esta compensação, o valor conseguido em cada dimensão varia entre 0-4, e a somatória da pontuação geral entre 0-28. A confiabilidade, validade e precisão do questionário já foram confirmadas, bem como de suas validações para o português (CASTRO RDE; PORTELA; LEAO, 2007).

4.7 ANÁLISE ESTATÍSTICA

Para comparação intra grupos em todas as variáveis (parâmetros clínicos, citocinas, questionário OHIP-14, percepção do tratamento pela escala VAS) em todos os tempos foi utilizado o teste de Friedman. O nível de significância foi de 0,05.

Para comparação entre grupos controle e teste em todas as variáveis (parâmetros clínicos, citocinas, questionário OHIP-14, percepção do tratamento pela escala VAS) em todos os tempos foi utilizado o teste de Mann-Whitney. O nível de significância foi de 0,05.

Para os testes de correlação entre todas as variáveis em todos os tempos foi usado a correlação de Spearman com nível de significância de 0,01 e 0,05.

Resultados

5 RESULTADOS

Todo o recrutamento, alocação, acompanhamento e análise estão representados no fluxograma do estudo (Figura 11) que foi realizado baseando-se no guideline do CONSORT 2010 (MOHER et al., 2010).

Através do recrutamento feito de diferentes formas, foram considerados elegíveis para o estudo 527 pacientes. Assim, foram realizadas anamnese e exame periodontal completo em todos os pacientes. Destes, 495 pacientes foram excluídos e 32 pacientes foram randomizados. Destes, 30 pacientes foram alocados no grupo teste totalizando 34 dentes. Dezoito pacientes (22 dentes) não receberam intervenções por motivos descritos no quadro 3. Nenhum paciente foi perdido durante o acompanhamento. Logo, 12 pacientes (12 dentes) foram incluídos na análise.

Já no grupo controle, 28 pacientes foram alocados totalizando 36 dentes. Destes, 15 pacientes (15 dentes) não receberam intervenções por motivos descritos no quadro 3. Dois pacientes foram perdidos (2 dentes) durante o acompanhamento. Assim, 13 pacientes (13 dentes) foram incluídos na análise.

Essas informações estão descritas no fluxograma abaixo.

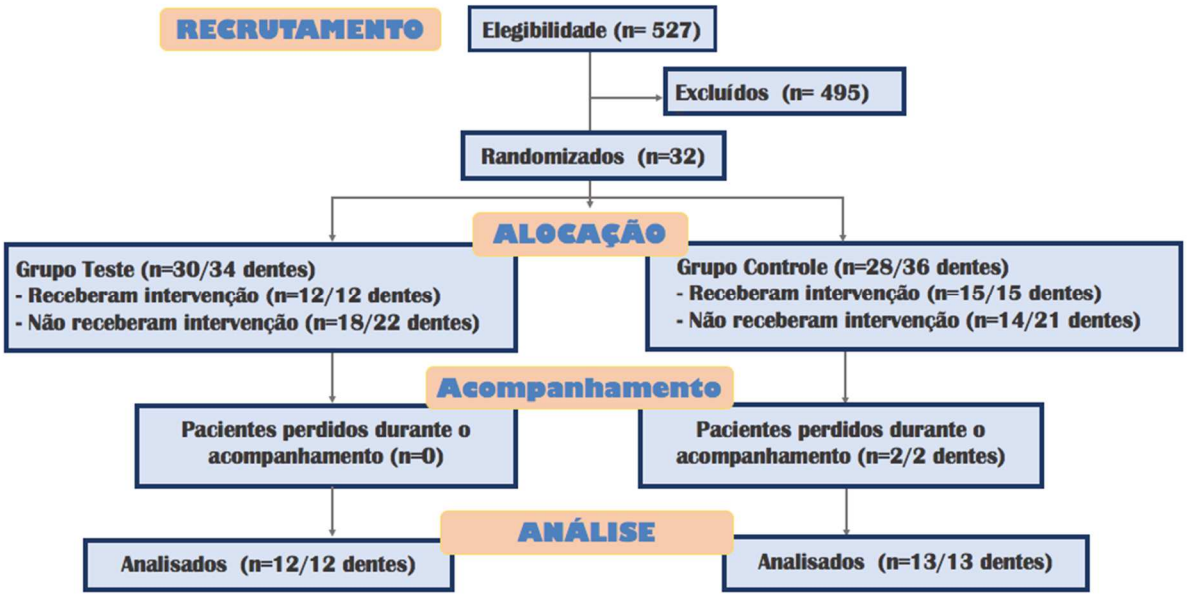

Figura 11 – Fluxograma do estudo

Quadro 3- Quadro descritivo apresentando os motivos de perda do estudo e o número de dentes excluídos

Motivos de perda durante alocação	**Número de dentes excluídos**
Abandono/Recusa de tratamento	5
Dente excluído por imagem complementar	9
Dente Classe I - sondagem na cirurgia	21
Dente Classe III- sondagem na cirurgia	5
Condição sistêmica desfavorável	3
Motivos de perda durante o acompanhamento	
Abandono de tratamento	1
Problema dentário	1

O molar mais presente na amostra foi o 46 e os menos incluídos foram os dentes 38 e 48 (Gráfico 1).

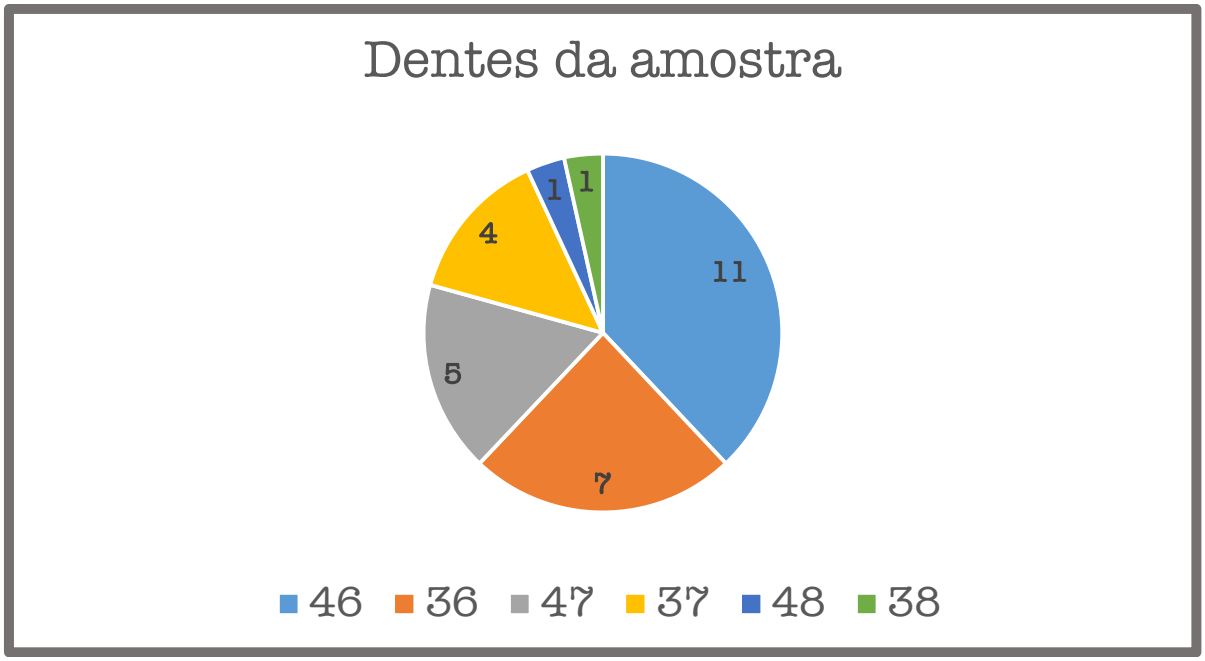

Gráfico 1- Quantidades de dentes incluídos no estudo

Neste estudo foram atendidos 18 indivíduos totalizando 25 molares com lesão de furca classe II. Destes, 8 eram mulheres e 5 homens. A variação de idade da amostra total foi entre 39 e 66 anos. A tabela 1 representa a distribuição da amostra entre os grupos.

Tabela 1 – Distribuição da amostra por idade e gênero

	Grupo controle	**Grupo Teste**
N		
Idade (anos)	52,92 ± 9,26	51,92 ± 8,77
Gênero (%)		
Feminino	38,5%	58,3%
Masculino	61,5%	41,7%

5.1 RESULTADOS GRUPO CONTROLE

5.1.1 Análise dos parâmetros clínicos do grupo controle

Tabela 2 – Comparação dos parâmetros clínicos do grupo controle no baseline, 6 e 12 meses

	Baseline	**6**	**12**
Parâmetro Clínico	**Média ± DP**	**Média ± DP**	**Média ± DP**
Profundidade de sondagem (mm)	3,46 ± 0,87[a]	2,62 ± 0,65[b]	2,92 ± 0,76[a,b]
Recessão Gengival (mm)	1,46 ± 1,56[a]	2,15 ± 1,35[a]	1,77 ± 1,59[a]
Nível Clínico de Inserção (mm)	4,92 ± 1,75[a]	4,77 ± 1,30[a]	4,69 ± 1,70[a]
Profundidade Horizontal da Furca	4,85 ± 1,21[a]	2,62 ± 1,50[b]	2,31 ± 1,65[b]
Índice de Placa (%)	63,92 ± 31,44[a]	34,08 ± 24,08[b]	42,38 ± 24,03[b]
Índice de sangramento a sondagem (%)	69,92 ± 28[a]	40,77 ± 19,12[b]	40,23 ± 19,74[b]

Teste de Friedman. Letras minúsculas diferentes na linha indicam diferença entre os tempos ($p<0,05$).

Ao analisar a profundidade de sondagem nos 3 tempos, pode-se observar diferença estatisticamente significante entre baseline e 6 meses ($p<0,05$). Não houve diferenças entre baseline e 12 meses e nem entre 6 meses e 12 meses ($p>0,05$).

A profundidade horizontal da furca teve diferença estatisticamente significante entre baseline e 6 a 12 meses ($p<0,05$). Não houve diferenças entre 6 e 12 meses ($p>0,05$).

Os índices de placa e de sangramento apresentaram uma melhora com diferença estatisticamente significante entre baseline e 6 a 12 meses ($p<0,05$). Porém sem diferenças entre 6 e 12 meses ($p>0,05$).

Os demais parâmetros não apresentaram diferenças significantes ($p>0,05$).

5.1.2 Análise das citocinas do grupo controle

Tabela 3 – Comparação dos citocinas do grupo controle no baseline, 6 e 12 meses

	Baseline	**3**	**6**
Citocinas	**Média ± DP**	**Média ± DP**	**Média ± DP**
IL-1β	1,62 ± 2,15[a]	6,03 ± 9,49[a]	7,95 ± 6,61[b]
IL-4	5,13 ± 2,82[a]	5,15 ± 2,16[a]	6,53 ± 3,06[a]
IL-6	0,31 ± 0,11[a]	0,43 ± 0,05[a]	0,45 ± 0,20[a]
IL-8	37,87 ± 24,74[a]	42,10 ± 28,66[a]	109,95 ± 109,82[a]
TNF-α	0,78 ± 0,19[a]	0,93 ± 0,17[a]	0,87 ± 0,48[a]

Teste de Friedman. Letras minúsculas diferentes na linha indicam diferença entre os tempos ($p<0,05$).

Ao comparar todas as citocinas nos 3 tempos, somente a IL-1β apresentou diferença estatisticamente significante de 3 para 6 meses ($p<0,05$).

As demais citocinas (IL-4, IL-6, IL-8 e TNF-α) não apresentaram diferenças entre os 3 tempos analisados ($p>0,05$).

Mesmo sem diferenças significantes entre os tempos, a IL-8 teve um grande aumento de 37,87 ± 24,74 para 109,95 ± 109,82.

5.1.3 Análise do questionário OHIP-14 do grupo controle

Tabela 4 – Comparação do questionário OHIP-14 do grupo controle no baseline, 6 e 12 meses

	Baseline	**6**	**12**
Dimensões	**Média ± DP**	**Média ± DP**	**Média ± DP**
D1	0,58 ± 0,84[a]	0,23 ± 0,39 [a]	0,12 ± 0,30 [a]
D2	1,76 ± 1,07[a]	0,46 ± 0,72[b]	0,25 ± 0,43[b]
D3	1,34 ± 1,09[a]	0,83 ± 0,93[a]	0,61 ± 0,69[a]
D4	0,85 ± 1,25[a]	0,08 ± 0,93[a]	0,04 ± 0,14[a]
D5	0,92 ± 0,96[a]	0,68 ± 0,87[a]	0,66± 0,88[a]
D6	0,84 ± 1,09[a]	0,56 ± 0,92[a]	0,65 ± 0,87[a]
D7	0,47 ± 0,65[a]	0,20 ± 0,49[a]	0,00 ± 0,00[a]
DT	6,78 ± 6,11[a]	3,04 ± 3,74[b]	2,34 ± 2,89[b]

Teste de Friedman. Letras minúsculas diferentes indicam diferença entre os tempos ($p<0,05$). D1 (Dimensão 1): Limitação funcional /D2 (Dimensão 2): Dor física/ D3 (Dimensão 3): Desconforto psicológico/ D4 (Dimensão 4): Incapacidade física/ D5 (Dimensão 5): Incapacidade psicológica/ D6 (Dimensão 6): Incapacidade social/D7 (Dimensão 7): Desvantagem social/ DT (Dimensão total): Percepção do paciente sobre a influência de sua saúde bucal na qualidade de vida.

A Dimensão 2 (D2) apresentou diferença estatisticamente significante entre baseline e 6 meses, e entre baseline e 12 meses ($p<0,05$). Não houve diferenças entre 6 e 12 meses ($p>0,05$). Esse resultado mostra que a dor física dos pacientes diminuiu ao longo do tratamento.

A Dimensão Total (DT) apresentou diferença estatisticamente significante entre baseline e 6 meses, e entre baseline e 12 meses ($p<0,05$). Não houve diferenças entre 6 e 12 meses ($p>0,05$). Isto indica uma percepção de melhora na qualidade de vida com o tratamento periodontal recebido.

As demais dimensões não apresentaram diferenças entre os 3 tempos analisados ($p>0,05$).

5.1.4 Análise qualitativa do tratamento do grupo controle

Tabela 5 – Comparação da análise qualitativa do tratamento do grupo controle no baseline, 6 e 12 meses

	Baseline	**6**	**12**
	Média ± DP	**Média ± DP**	**Média ± DP**
Estética	7,38 ± 1,80[a]	8,85 ± 1,68[b]	8,85 ± 1,72 [b]
Relação Dor-desconforto	-	9,23 ± 1,48[a]	9,69 ± 0,75[a]
Capacidade de mastigação	8,23 ± 2,17[a]	9,23 ± 1,01[a]	9,69 ± 0,75[a]
Capacidade de escovação	8,23 ± 2,45[a]	8,92 ± 1,32[a]	9,69 ± 0,75[a]
Hipersensibilidade Dentinária	1,85 ± 3,39[a]	1,62 ± 3,18[a]	2,54 ± 3,45[a]

Teste de Friedman. Letras minúsculas diferentes indicam diferença entre os tempos ($p<0,05$).

Ao analisar as questões apresentadas em um questionário sobre a percepção do tratamento através na escala VAS.

Somente a estética apresentou diferença estatisticamente significante entre o baseline e 6 meses, e baseline e 12 meses ($p<0,05$). Entre 6 e 12 meses não houve diferenças ($p>0,05$). Isso mostra que os pacientes relataram melhora da estética dos dentes molares com o tratamento.

Os outros fatores investigados (Relação dor-desconforto, capacidade de mastigação, capacidade de escovação e hipersensibilidade dentinária) não apresentaram diferenças estatisticamente entre nenhum dos tempos (baseline, 6 e 12 meses) sendo $p>0,05$.

5.2 RESULTADOS GRUPO TESTE

5.2.1 Análise dos parâmetros clínicos do grupo teste

Tabela 6 – Comparação dos parâmetros clínicos do grupo teste no baseline, 6 e 12 meses

	Baseline	**6**	**12**
Parâmetro Clínico	**Média ± DP**	**Média ± DP**	**Média ± DP**
Profundidade de sondagem (mm)	2,83 ± 0,83[a]	2,67 ± 0,65[a]	3,00 ± 0,74[a]
Recessão Gengival (mm)	1,58 ± 1,56[a]	1,58 ± 1,31[a]	1,08 ± 0,99[a]
Nível Clínico de Inserção (mm)	4,42 ± 2,10[a]	4,25 ± 1,36[a]	4,08 ± 1,31[a]
Profundidade Horizontal da Furca	4,67 ±0,78[a]	2,83 ± 0,58[b]	2,50 ± 0,90[b]
Índice de Placa (%)	61,25 ± 21,53[a]	34,42 ± 18,37[b]	42,25 ± 20,70[b]
Índice de sangramento a sondagem (%)	53,00 ± 25,56[a]	30,17 ±14,63[b]	34,50 ± 18,85[b]

Teste de Friedman. Letras minúsculas diferentes na linha indicam diferença entre os tempos ($p<0,05$).

A profundidade horizontal da furca teve diferença estatisticamente diferente entre baseline e 6 meses e 12 meses ($p<0,05$). Não houve diferenças entre 6 e 12 meses ($p>0,05$).

Os índices de placa e de sangramento apresentara uma melhora com diferença estatisticamente significante entre baseline, 6 e 12 meses ($p<0,05$). Porém sem diferenças entre 6 e 12 meses ($p>0,05$).

Os demais parâmetros não apresentaram diferenças significantes ($p>0,05$).

5.2.2 Análise das citocinas do grupo teste

Tabela 7 – Comparação dos citocinas do grupo teste no baseline, 6 e 12 meses

	Baseline	**3**	**6**
Citocinas	**Média ± DP**	**Média ± DP**	**Média ± DP**
IL-1β	12,80 ± 15,08[a]	11,12 ± 12,50[a]	20,65 ± 30,26[a]
IL-4	3,01 ± 1,48[a]	4,04 ± 1,69[b]	5,52 ± 2,13[b]
IL-6	3,32 ± 8,74[a]	0,30 ± 0,15[a]	0,43 ± 0,26[a]
IL-8	57,40 ± 37,43[a]	46,79 ± 24,51[a]	164,29 ± 123,78[a]
TNF-α	1,25 ± 1,06[a]	1,23 ± 1,62[a]	1,29 ± 0,89[a]

Teste de Friedman. Letras minúsculas diferentes na linha indicam diferença entre os tempos ($p<0,05$).

Ao comparar todas as citocinas nos 3 tempos, somente a IL-4 apresentou aumento estatisticamente significante entre baseline e 3 meses, e baseline e 6 meses ($p<0.05$). Não houve diferenças entre 3 e 6 meses ($p>0,05$). Esta citocina possui um papel protetor, normalmente aumentando sua concentração com o tratamento periodontal, e inibindo osteoclastos.

As demais citocinas (IL-1β, IL-6, IL-8 e TNF-α) não apresentaram diferenças entre os 3 tempos analisados ($p>0,05$).

Mesmo sem diferenças significantes entre os tempos, a IL-8 teve um grande aumento de 57,40 ± 37,43para 164,29 ± 123,78.

5.2.3 Análise do questionário OHIP-14 do grupo teste

Tabela 8 – Comparação do questionário OHIP-14 do grupo teste no baseline, 6 e 12 meses

	Baseline	**6**	**12**
Dimensões	**Média ± DP**	**Média ± DP**	**Média ± DP**
D1	0,75 ± 1,27[a]	0,29 ± 0,86[a]	0,25 ± 0,62[a]
D2	2,02 ± 1,69[a]	0,66 ± 1,06[b]	0,75 ± 1,52[b]
D3	1,42 ± 1,34[a]	0,68 ± 1,01[a]	0,67 ± 0,80[a]
D4	1,09 ± 1,48[a]	0,36 ± 0,96[a]	0,34 ± 0,69[a]
D5	1,06 ± 0,97[a]	0,78 ± 0,93[a]	0,68 ± 0,87[a]
D6	1,08 ± 1,35[a]	0,73 ± 1,08[a]	0,80 ± 0,96[a]
D7	0,71 ± 1,10[a]	0,25 ± 0,62[a]	0,38 ± 0,88[a]
DT	8,15 ± 8,38[a]	3,75 ± 5,74[b]	3,87 ± 5,62[b]

Teste de Friedman. Letras minúsculas diferentes na linha indicam diferença entre os tempos ($p<0,05$). D1 (Dimensão 1): Limitação funcional /D2 (Dimensão 2): Dor física/ D3 (Dimensão 3): Desconforto psicológico/ D4 (Dimensão 4): Incapacidade física/ D5 (Dimensão 5): Incapacidade psicológica/ D6 (Dimensão 6): Incapacidade social/D7 (Dimensão 7): Desvantagem social/ DT (Dimensão total): Percepção do paciente sobre a influência de sua saúde bucal na qualidade de vida.

A Dimensão 2 (D2) apresentou diferença estatisticamente significante entre baseline e 6 meses, e entre baseline e 12 meses ($p<0,05$). Não houve diferenças entre 6 e 12 meses ($p>0,05$). Esse resultado mostra que a dor física dos pacientes diminui ao longo do tratamento.

A Dimensão Total (DT) apresentou diferença estatisticamente significante entre baseline e 6 meses, e entre baseline e 12 meses ($p<0,05$). Não houve diferenças entre 6 e 12 meses ($p>0,05$). Isto indica uma percepção de melhora na qualidade de vida com o tratamento periodontal recebido.

As demais dimensões não apresentaram diferenças entre os 3 tempos analisados ($p>0,05$).

5.2.4 Análise qualitativa do tratamento do grupo teste

Tabela 9 – Comparação da análise qualitativa do tratamento do grupo teste no baseline, 6 e 12 meses

	Baseline	**6**	**12**
	Média ± DP	**Média ± DP**	**Média ± DP**
Estética	7,00 ± 2,00[a]	9,42 ± 0,79[b]	9,17 ± 1,53[b]
Relação Dor-desconforto	-	9,75 ± 0,45[a]	9,83 ± 0,39[a]
Capacidade de mastigação	7,58 ± 2,47[a]	9,42 ± 0,79[a]	9,75 ± 0,62[a]
Capacidade de escovação	8,08 ± 1,56[a]	9,17 ± 0,83[a,b]	9,92 ± 0,29[b]
Hipersensibilidade Dentinária	3,58 ± 3,55[a]	1,42 ± 2,57[a,b]	1,75 ± 2,90[b]

Teste de Friedman. Letras minúsculas diferentes na linha indicam diferença entre os tempos ($p<0,05$).

Ao analisar as questões apresentadas em um questionário sobre a percepção do tratamento através na escala VAS.

Somente a estética apresentou diferença estatisticamente significante entre o baseline e 6 meses, e baseline e 12 meses ($p<0,05$). Entre 6 e 12 meses não houve diferenças ($p>0,05$). Isso mostra que os pacientes relataram melhora da estética dos dentes molares com o tratamento.

Além desta diferença, observou-se uma melhora significante na capacidade de escovação entre baseline e 12 meses ($p<0,05$).

Outro ponto, foi a melhora significante da hipersensibilidade dentinária com diminuição do baseline para 12 meses ($p<0,05$).

Os outros fatores investigados (Relação dor-desconforto, capacidade de mastigação) não apresentaram diferenças estatisticamente entre nenhum dos tempos (baseline, 6 e 12 meses) sendo $p>0,05$.

5.3 RESULTADOS DAS ANÁLISES ENTRE OS GRUPOS CONTROLE E TESTE

5.3.1 Comparação dos parâmetros clínicos no baseline, 6 e 12 meses

Tabela 10 – Comparação dos parâmetros clínicos entre grupos controle e teste no baseline, 6 e 12 meses

		Baseline	6	12
Parâmetro Clínico	**Grupo**	**Média ± DP**	**Média ± DP**	**Média ± DP**
Profundidade de sondagem (mm)	**Controle**	3,46 ± 0,87^{A}	2,62 ± 0,65^{A}	2,92 ± 0,76^{A}
	Teste	2,83 ± 0,83^{A}	2,67 ± 0,65^{A}	3,00 ± 0,74^{A}
Recessão Gengival (mm)	**Controle**	1,46 ± 1,56^{A}	2,15 ± 1,35^{A}	1,77 ± 1,59^{A}
	Teste	1,58 ± 1,56^{A}	1,58 ± 1,31^{A}	1,08 ± 0,99^{A}
Nível Clínico de Inserção (mm)	**Controle**	4,92 ± 1,75^{A}	4,77 ± 1,30^{A}	4,69 ± 1,70^{A}
	Teste	4,42 ± 2,10^{A}	4,25 ± 1,36^{A}	4,08 ± 1,31^{A}
Profundidade Horizontal da Furca (mm)	**Controle**	4,85 ± 1,21^{A}	2,62 ± 1,50^{A}	2,31 ± 1,65^{A}
	Teste	4,67 ±0,78^{A}	2,83 ± 0,58^{A}	2,50 ± 0,90^{A}
Índice de Placa (%)	**Controle**	63,92 ± 31,44^{A}	34,08 ± 24,08^{A}	42,38 ±24,03^{A}
	Teste	61,25 ± 21,53^{B}	34,42 ± 18,37^{A}	42,25 ±20,70^{A}
Índice de sangramento a sondagem (%)	**Controle**	69,92 ± 28^{A}	40,77 ± 19,12^{A}	40,23 ±19,74^{A}
	Teste	53,00 ± 25,56^{A}	30,17 ±14,63^{A}	34,50 ±18,85^{A}
Preenchimento da furca (%)	**Controle**	-	47,23 ± 23,46^{A}	54,15 ±27,36^{A}
	Teste	-	46,25 ± 20,46^{A}	45,58 ±22,27^{A}

Teste de Mann-Whitney. Letras maiúsculas diferentes indicam diferença entre os grupos ($p<0,05$).

Ao analisar todos os parâmetros clínicos entre grupos (controle e teste) em todos os tempos (baseline, 6 e 12 meses), pode-se observar diferença estatisticamente significante somente no índice de placa no baseline ($p< 0,05$) que foi menor no grupo teste. Todos os demais não apresentaram nenhuma diferença estatisticamente significante ($p>0,05$).

5.3.2 Comparação das citocinas no baseline, 6 e 12 meses

Tabela 11 – Comparação das citocinas entre grupos controle e teste no baseline, 3 e 6 meses

		Baseline	3	6
Citocinas	**Grupo**	**Média ± DP**	**Média ± DP**	**Média ± DP**
IL-1β	**Controle**	1,62 ± 2,15^{A}	6,03 ± 9,49^{A}	7,95 ± 6,61^{A}
	Teste	12,80 ± 15,08^{B}	11,12 ± 12,50^{A}	20,65 ± 30,26^{A}
IL-4	**Controle**	5,13 ± 2,82^{A}	5,15 ± 2,16^{A}	6,53 ± 3,06^{A}
	Teste	3,01 ± 1,48^{A}	4,04 ± 1,69^{A}	5,52 ± 2,13^{A}
IL-6	**Controle**	0,31 ± 0,11^{A}	0,43 ± 0,05^{A}	0,45 ± 0,20^{A}
	Teste	3,32 ± 8,74^{A}	0,30 ± 0,15^{A}	0,43 ± 0,26^{A}
IL-8	**Controle**	37,87 ± 24,74^{A}	42,10 ± 28,66^{A}	109,95 ± 109,82^{A}
	Teste	57,40 ± 37,43^{A}	46,79 ± 24,51^{A}	164,29 ± 123,78^{A}
TNF-α	**Controle**	0,78 ± 0,19^{A}	0,93 ± 0,17^{A}	0,87 ± 0,48^{A}
	Teste	1,25 ± 1,06^{A}	1,23 ± 1,62^{A}	1,29 ± 0,89^{A}

Teste de Mann-Whitney. Letras maiúsculas diferentes indicam diferença entre os grupos ($p<0,05$).

Ao analisar todas as citocinas entre grupos (controle e teste) em todos os tempos (baseline, 3 e 6 meses), pode-se observar diferença estatisticamente significante somente na IL-1β no baseline ($p<0,05$) que foi maior no grupo teste. Todos as demais (IL-4, IL-6, IL-8 e TNF-α) não apresentaram nenhuma diferença estatisticamente significante ($p>0,05$).

5.3.3 Comparação do questionário OHP-14 no baseline, 6 e 12 meses

Tabela 12 – Comparação do questionário OHIP-14 entre grupos controle e teste no baseline, 6 e 12 meses

		Baseline	**6**	**12**
Dimensões	**Grupo**	**Média ± DP**	**Média ± DP**	**Média ± DP**
D1	**Controle**	0,58 ± 0,84^{A}	0,23 ± 0,39^{A}	0,12 ± 0,30^{A}
	Teste	0,75 ± 1,27^{A}	0,29 ± 0,86^{A}	0,25 ± 0,62^{A}
D2	**Controle**	1,76 ± 1,07^{A}	0,46 ± 0,72^{A}	0,25 ± 0,43^{A}
	Teste	2,02 ± 1,69^{A}	0,66 ± 1,06^{A}	0,75 ± 1,52^{A}
D3	**Controle**	1,34 ± 1,09^{A}	0,83 ± 0,93^{A}	0,61 ± 0,69^{A}
	Teste	1,42 ± 1,34^{A}	0,68 ± 1,01^{A}	0,67 ± 0,80^{A}
D4	**Controle**	0,85 ± 1,25^{A}	0,08 ± 0,93^{A}	0,04 ± 0,14^{A}
	Teste	1,09 ± 1,48^{A}	0,36 ± 0,96^{A}	0,34 ± 0,69^{A}
D5	**Controle**	0,92 ± 0,96^{A}	0,68 ± 0,87^{A}	0,66± 0,88^{A}
	Teste	1,06 ± 0,97^{A}	0,78 ± 0,93^{A}	0,68 ± 0,87^{A}
D6	**Controle**	0,84 ± 1,09^{A}	0,56 ± 0,92^{A}	0,65 ± 0,87^{A}
	Teste	1,08 ± 1,35^{A}	0,73 ± 1,08^{A}	0,80 ± 0,96^{A}
D7	**Controle**	0,47 ± 0,65^{A}	0,20 ± 0,49^{A}	0,00 ± 0,00^{A}
	Teste	0,71 ± 1,10^{A}	0,25 ± 0,62^{A}	0,38 ± 0,88^{A}
Dimensão Total	**Controle**	6,78 ± 6,11^{A}	3,04 ± 3,74^{A}	2,34 ± 2,89^{A}
	Teste	8,15 ± 8,38^{A}	3,75 ± 5,74^{A}	3,87 ± 5,62^{A}

Teste de Mann-Whitney. Letras maiúsculas diferentes indicam diferença entre os grupos ($p<0,05$). D1 (Dimensão 1): Limitação funcional /D2 (Dimensão 2): Dor física/ D3 (Dimensão 3): Desconforto psicológico/ D4 (Dimensão 4): Incapacidade física/ D5 (Dimensão 5): Incapacidade psicológica/ D6 (Dimensão 6): Incapacidade social/D7 (Dimensão 7): Desvantagem social/ DT (Dimensão total): Percepção do paciente sobre a influência de sua saúde bucal na qualidade de vida.

Ao analisar todas as dimensões do questionário OHIP-14 entre grupos (controle e teste) em todos os tempos (baseline, 6 e 12 meses) não foi observada nenhuma diferença estatisticamente significante ($p>0,05$). Isto mostrou que os pacientes de ambos os grupos tiveram aumento da percepção da influência de sua saúde bucal na qualidade de vida.

5.3.4 Comparação qualitativa entre tratamentos no baseline, 6 e 12 meses

Tabela 13 – Comparação da análise qualitativa entre grupos controle e teste no baseline, 6 e 12 meses

		Baseline	6	12
	Grupo	**Média ± DP**	**Média ± DP**	**Média ± DP**
Estética	**Controle**	7,38 ± 1,80^{A}	8,85 ± 1,68^{A}	8,85 ± 1,72^{A}
	Teste	7,00 ± 2,00^{A}	9,42 ± 0,79^{A}	9,17 ± 1,53^{A}
Relação Dor-desconforto	**Controle**	-	9,23 ± 1,48^{A}	9,69 ± 0,75^{A}
	Teste	-	9,75 ± 0,45^{A}	9,83 ± 0,39^{A}
Capacidade de mastigação	**Controle**	8,23 ± 2,17^{A}	9,23 ± 1,01^{A}	9,69 ± 0,75^{A}
	Teste	7,58 ± 2,47^{A}	9,42 ± 0,79^{A}	9,75 ± 0,62^{A}
Capacidade de escovação	**Controle**	8,23 ± 2,45^{A}	8,92 ± 1,32^{A}	9,69 ± 0,75^{A}
	Teste	8,08 ± 1,56^{A}	9,17 ± 0,83^{A}	9,92 ± 0,29^{A}
Hipersensibilidade Dentinária	**Controle**	1,85 ± 3,39^{A}	1,62 ± 3,18^{A}	2,54 ± 3,45^{A}
	Teste	3,58 ± 3,55^{A}	1,42 ± 2,57^{A}	1,75 ± 2,90^{A}

Teste de Mann-Whitney. Letras maiúsculas diferentes indicam diferença entre os grupos ($p<0,05$)

Ao analisar as questões apresentadas em um questionário sobre a percepção do tratamento através na escala VAS entre grupos (controle e teste) em todos os tempos (baseline, 6 e 12 meses) não foi observada nenhuma diferença estatisticamente significante ($p>0,05$).

Apesar de não haver diferenças entre grupos, a hipersensibilidade dentinária do grupo controle aumentou ao longo do tratamento e no grupo teste diminuiu, mostrando influência da aPDT da HD.

5.4 TESTES DE CORRELAÇÃO

5.4.1 Resultados grupo controle

Tabela 14 – Correlação entre a sondagem vertical no baseline e preenchimento da furca em 6 e 12 meses com a profundidade horizontal da furca no baseline (Grupo controle)

	sv_0	**%pf_6**	**%pf_12**
PHF_0	-0,182	-0,095	0,173
p	0,552	0,756	0,571
%pf_6	0,055	-	-
p	0,859	-	-
%pf_12	-0,279	0,751**	-
p	0,355	0,003	-

Teste de correlação de Spearman. **A correlação é significativa ao nível de 0,01
p= nível de significância/ sv_0= sondagem vertical no baseline/ %pf_6= preenchimento da furca em 6 meses/ %pf_12= preenchimento da furca em 12 meses/ PHF_0= profundidade horizontal da furca no baseline

Quando foram correlacionados os preenchimentos da furca em 6 e 12 meses foi observado diferença estatisticamente significante com p=0,003 (p<0,01), sendo o índice de correlação com valor de 0,751. Esse resultado mostra que quanto maior o índice de preenchimento da furca em 6 meses, maior em 12 meses também.

Além disso, pode-se observar que o componente vertical sondado no momento da cirurgia não influencia o componente horizontal (PHF_0) em nem os preenchimentos do defeito em 6 e 12 meses (p>0,01).

Tabela 15 – Correlação entre as citocinas no baseline e 6 meses com os parâmetros clínicos no baseline e 6 meses (Grupo controle)

	IL-1β_0	IL-1β_6	IL-4_0	IL-4_6	IL-6_0	IL-6_6	IL-8_0	IL-8_6	TNF-α _0	TNF-α_6
PHF_0	0,816		0,775		0,775		0,775		0,775	
p	0,184		0,225		0,225		0,225		0,225	
IP_0	0,889		0,949		0,738		0,632		0,949	
p	0,111		0,051		0,262		0,368		0,051	
IS_0	0,889		0,738		0,949		0,211		0,738	
p	0,111		0,262		0,051		0,789		0,262	
PS_0	0,333		0,316		0,316		0,632		0,316	
p	0,667		0,684		0,684		0,368		0,684	
NCI_0	0,632		0,800		0,400		1,000**		0,800	
p	0,368		0,200		0,600		0,003		0,200	
PHF_6		0,211		0,316		0,316		0,949		0,833
p		0,789		0,684		0,684		0,051		0,167
IP_6		0,400		0,600		0,738		0,400		0,632
p		0,600		0,400		0,262		0,600		0,368
IS_6		0,200		0,800		0,800		0,800		0,949
p		0,800		0,200		0,200		0,200		0,051
PS_6		0,447		0,000		0,000		0,894		0,707
p		0,553		1,000		1,000		0,106		0,293
NCI_6		0,447		0,000		0,000		0,894		0,707
p		0,553		1,000		1,000		0,106		0,293
%pf_6		0,000		-0,200		-0,200		-0,800		-0,632
p		1,000		0,800		0,800		0,200		0,368

Teste de correlação de Spearman. **A correlação é significativa no nível 0,01
p= nível de significância/ PHF= profundidade horizontal da furca /IP= índice de placa/ IS= índice de sangramento/ PS= profundidade de sondagem/ NCI= nível clínico de inserção/ %pf= preenchimento da furca /_0= no baseline / _6= em 6 meses

Ao correlacionar as citocinas com os parâmetros clínicos tanto no baseline quanto em 6 meses, a única correlação observada foi da citocina IL-8 no baseline (IL-8_0) com o NIC_0 sendo p=0,003. O índice de correlação igual a 1,00 mostrando que quanto maior a presença da citocina IL-8, maior o nível clínico de inserção no baseline. A mesma citocina quando analisada em 6 meses (IL-8_6) também não mostrou nenhuma correlação (todos com p>0,01) com os parâmetros clínicos analisados em 6 meses (PHF_6, IP_6, IG_6, PS_6, NIC_6).

As demais citocinas não tiveram correlação com os demais parâmetros clínicos no baseline e em 6 meses (p>0,01).

Tabela 16 – Correlação entre a profundidade horizontal da furca no baseline, 6 e 12 meses, e porcentagem de preenchimento da furca no baseline e 6 meses com os quesitos de qualidade de vida no baseline, 6 e 12 meses (Grupo controle)

	phf_0	**%pf_6**	**%pf_12**
Estética_0	0,343	-	-
p	0,251	-	-
Relação Dor-desconforto_0	-	-	-
p	-	-	-
Capacidade de mastigação_0	-0,171	-	-
p	0,576	-	-
Capacidade de escovação_0	0,128	-	-
p	0,677	-	-
Hipersensibilidade Dentinária_0	0,282	-	-
p	0,351	0,116	-
Estética_6	-	0,037	-
p	-	0,905	-
Relação Dor-desconforto_6	-	0,667*	-
p	-	0,013	-
Capacidade de mastigação_6	-	0,142	-
p	-	0,644	-
Capacidade de escovação_6	-	0,247	-
p	-	0,416	-
Hipersensibilidade Dentinária_6	-	0,000	-
p	-	1,000	-
Estética_12	-	-	-0,018
p	-	-	0,954
Relação Dor-desconforto_12	-	-	-0,203
p	-	-	0,505
Capacidade de mastigação_12	-	-	-0,523
p	-	-	0,067
Capacidade de escovação_12	-	-	-0,523
p	-	-	0,067
Hipersensibilidade Dentinária_12	-	-	0,432
p	-	-	0,140

Teste de correlação de Spearman. *A correlação é significativa no nível 0,05.
p= nível de significância/ PHF= profundidade horizontal da furca / %pf= preenchimento da furca/ _0= no baseline / _6= em 6 meses/ _12= em 12 meses

Ao analisar alguns parâmetros clínicos com o questionário da escala VAS, pode observar somente correlação positiva entre a taxa de preenchimento horizontal da furca em 6 meses relação dor-desconforto com p= 0,013 (p<0,05). O índice de correlação foi 0,667 mostrando que quando maior o preenchimento horizontal de furca em 6 meses, maior a relação dor-desconforto. Em 12 meses, não houve correlação com nenhum dos quesitos analisados com p>0,01.

Os demais não apresentaram nenhuma correlação com p>0,05.

Tabela 17 – Correlação entre a profundidade horizontal da furca no baseline, 6 e 12 meses, e porcentagem de preenchimento da furca no baseline e 6 meses com as dimensões do questionário OHIP-14 no baseline, 6 e 12 meses (Grupo controle)

	phf_0	**%pf_6**	**%pf_12**
D1_0	0,086	-	-
p	0,780	-	-
D2_0	-0,254	-	-
p	0,403	-	-
D3_0	-0,023	-	-
p	0,941	-	-
D4_0	0,290	-	-
p	0,336	-	-
D5_0	-0,223	-	-
p	0,463	-	-
D6_0	-0,013	-	-
p	0,966	-	-
D7_0	0,155	-	-
p	0,613	-	-
Dimensão total_0	-0,024	-	-
p	0,938	-	-
D1_6	-	0,488	-
p	-	0,091	-
D2_6	-	-0,058	-
p	-	0,852	-
D3_6	-	0,259	-

p	-	0,393	-
D4_6	-	0,158	-
p	-	0,607	-
D5_6	-	0,359	-
p	-	0,228	-
D6_6	-	0,426	-
p	-	0,147	-
D7_6	-	0,389	-
p	-	0,189	-
Dimensão total_6	-	0,322	-
p	-	0,283	-
D1_12	-	-	0,530
p	-	-	0,062
D2_12	-	-	0,609*
p	-	-	0,027
D3_12	-	-	0,522
p	-	-	0,067
D4_12	-	-	0,275
p	-	-	0,362
D5_12	-	-	0,631*
p	-	-	0,021
D6_12	-	-	0,577*
p	-	-	0,039
D7_12	-	-	0,437
p	-	-	0,247
Dimensão total_12	-	-	0,588*
p	-	-	0,035

Teste de correlação de Spearman. *A correlação é significativa no nível 0,05
D1 (Dimensão 1): Limitação funcional /D2 (Dimensão 2): Dor física/ D3 (Dimensão 3): Desconforto psicológico/ D4 (Dimensão 4): Incapacidade física/ D5 (Dimensão 5): Incapacidade psicológica/ D6 (Dimensão 6): Incapacidade social/D7 (Dimensão 7): Desvantagem social/ DT (Dimensão total): Percepção do paciente sobre a influência de sua saúde bucal na qualidade de vida.
_0= no baseline / _6= em 6 meses/ _12= em 12 meses

Nas correlações entre o questionário OHIP-14 e parâmetros clínicos, somente em 12 meses que se pode observar correlações significantes.

O preenchimento horizontal da furca apresentou correlação positiva estatisticamente significante com a Dimensões 2, 5 e 6 ($p<0,05$). Os índices de correlação foram positivos (0,609, 0,631 e 0,577, respectivamente) mostrando que quanto maior a dor física, a incapacidade psicológica e incapacidade social, maior o preenchimento da furca.

Outra dimensão que foi correlacionada foi a Dimensão total ($p<0,05$), mostrando que quanto maior o preenchimento da furca, maior a percepção do paciente sobre a influência de sua saúde bucal na qualidade de vida.

5.4.2 Resultados grupo teste

Tabela 18 – Correlação entre a sondagem vertical no baseline e preenchimento da furca em 6 e 12 meses com a profundidade horizontal da furca no baseline (Grupo teste)

	sv_0	**%pf_6**	**%pf_12**
PHF_0	0,264	0,252	0,486
p	0,408	0,429	0,109
%pf_6	0,110	-	0,401
p	0,734	-	0,197
%pf_12	0,259	0,401	-
p	0,415	0,197	-

Teste de correlação de Spearman.
p= nível de significância/ sv_0= sondagem vertical no baseline/ %pf_6= preenchimento da furca em 6 meses/ %pf_12= preenchimento da furca em 12 meses/ PHF_0= profundidade horizontal da furca no baseline

Quando foram analisados os preenchimentos da furca em 6 e 12 meses com sondagem vertical e profundidade horizontal da furca não foi observado correlações estatisticamente significantes. Assim como no grupo controle, o componente vertical sondado no momento da cirurgia não influencia o componente horizontal (PHF_0) em nem os preenchimentos do defeito em 6 e 12 meses ($p>0,01$).

Tabela 19 – Correlação entre as citocinas no baseline e 6 meses com os parâmetros clínicos no baseline e 6 meses (Grupo teste)

	IL-1β_0	IL-1β_6	IL-4_0	IL-4_6	IL-6_0	IL-6_6	IL-8_0	IL-8_6	TNF-α _0	TNF-α_6
PHF_0	0,811**		0,089		-0,330		0,294		-0,151	
p	0,008		0,820		0,386		0,443		0,697	
IP_0	0,092		0,301		-0,075		-0,084		0,059	
p	0,814		0,431		0,847		0,831		0,881	
IS_0	0,118		0,588		-0,118		-0,202		0,109	
p	0,763		0,096		0,763		0,603		0,780	
PS_0	0,395		-0,633		0,312		0,459		0,248	
p	0,293		0,067		0,414		0,214		0,520	
NCI_0	0,483		-0,449		0,380		0,690*		0,518	
p	0,188		0,226		0,314		0,040		0,154	
PHF_6		-0,548		0,040		0,149		0,120		0,299
p		0,127		0,919		0,701		0,759		0,435
IP_6		0,550		-0,450		-0,583		-0,117		-0,617
p		0,125		0,224		0,099		0,765		0,077
IS_6		0,536		-0,661		-0,895**		-0,510		-0,879**
p		0,137		0,053		0,001		0,160		0,002
PS_6		0,298		-0,149		-0,429		-0,037		-0,149
p		0,436		0,702		0,250		0,924		0,702
NCI_6		0,615		-0,303		-0,251		-0,147		-0,347
p		0,078		0,428		0,514		0,705		0,361
%pf_6		0,552		0,242		-0,449		0,173		-0,466
p		0,123		0,531		0,226		0,657		0,206

Teste de correlação de Spearman. * A correlação é significativa no nível 0,05/ **A correlação é significativa no nível 0,01
p= nível de significância/ PHF= profundidade horizontal da furca /IP= índice de placa/ IS= índice de sangramento/ PS= profundidade de sondagem/ NCI= nível clínico de inserção/ %pf= preenchimento da furca /_0= no baseline / _6= em 6 meses

Ao correlacionar as citocinas com os parâmetros clínicos no baseline, foi observada correlação da citocina IL-8 no baseline (IL-8_0) com o NIC_0 sendo p=0,040. O índice de correlação igual a 0,690 mostrando que quanto maior a presença da citocina IL-8, maior o nível clínico de inserção no baseline. Resultado semelhante ao grupo controle.

Em 6 meses, pode-se observar correlação negativa das citocinas IL-6 e TNF-α com o índice de sangramento em 6 meses (p=0,001 e p=0,002, respectivamente). Os índices de correlação são -0,895 e -0,879, respectivamente mostrando que quanto maior o índice de sangramento, menores são os níveis de IL-6 e TNF-α.

As demais citocinas não tiveram correlação com os demais parâmetros clínicos no baseline e em 6 meses (p>0,01).

Tabela 20 – Correlação entre a profundidade horizontal da furca no baseline, 6 e 12 meses, e porcentagem de preenchimento da furca no baseline e 6 meses com os quesitos de qualidade de vida no baseline, 6 e 12 meses (Grupo teste)

	phf_0	**%pf_6**	**%pf_12**
Estética_0	-0,645*	-	-
p	0,023	-	-
Relação Dor-desconforto_0	-	-	-
p	-	-	-
Capacidade de mastigação_0	-0,584*	-	-
p	0,046	-	-
Capacidade de escovação_0	-0,107	-	-
p	0,741	-	-
Hipersensibilidade Dentinária_0	0,296	-	-
p	0,351	-	-
Estética_6	-	-0,305	-
p	-	0,334	-
Relação Dor-desconforto_6	-	-0,144	-
p	-	0,655	-
Capacidade de mastigação_6	-	0,193	-
p	-	0,547	-

Capacidade de escovação_6	-	0,396	-
p	-	0,202	-
Hipersensibilidade Dentinária_6	-	0,112	-
p	-	0,729	-
Estética_12	-	-	0,508
p	-	-	0,092
Relação Dor-desconforto_12	-	-	0,067
p	-	-	0,837
Capacidade de mastigação_12	-	-	-0,113
p	-	-	0,726
Capacidade de escovação_12	-	-	0,045
p	-	-	0,890
Hipersensibilidade Dentinária_12	-	-	0,453
p	-	-	0,139

Teste de correlação de Spearman. *A correlação é significativa no nível 0,05.
p= nível de significância/ PHF= profundidade horizontal da furca / %pf= preenchimento da furca /_0= no baseline / _6= em 6 meses/ _12= em 12 meses

Ao analisar alguns parâmetros clínicos com o questionário da escala VAS, pode observar somente correlação no baseline.

A profundidade horizontal da furca no Baseline (PHF_0) apresentou correlação estatisticamente significante com a estética (EST_0) com p=0,023. O índice de correlação negativo com o valor de -0,645 mostrando que quanto maior a profundidade horizontal da furca no baseline, menor a nota da estética dos dentes posteriores avaliada pelos pacientes.

O mesmo parâmetro (PHF_0) também apresentou correlação negativa estatisticamente significante com a capacidade de mastigação no baseline (CM_0) com p=0,046. O índice de correlação negativo com o valor de -0,584 mostrando que quanto maior a profundidade horizontal da furca no baseline, menor a capacidade de mastigação pelos dentes posteriores avaliada pelos pacientes.

Os demais quesitos relacionados à qualidade do tratamento no baseline não apresentaram correlações estatisticamente significantes (p>0,05).

Tabela 21 – Correlação entre a profundidade horizontal da furca no baseline, 6 e 12 meses, e porcentagem de preenchimento da furca no baseline e 6 meses com as dimensões do questionário OHIP-14 no baseline, 6 e 12 meses (Grupo teste)

	phf_0	**%pf_6**	**%pf_12**
D1_0	0,309	-	-
p	0,329	-	-
D2_0	0,606*	-	-
p	0,037	-	-
D3_0	0,655*	-	-
p	0,021	-	-
D4_0	0,593*	-	-
p	0,042	-	-
D5_0	0,499	-	-
p	0,099	-	-
D6_0	0,656*	-	-
p	0,021	-	-

D7_0	0,614*	-	-
p	0,034	-	-
Dimensão total_0	0,577*	-	-
p	0,049	-	-
D1_6	-	0,014	-
p	-	0,966	-
D2_6	-	0,338	-
p	-	0,282	-
D3_6	-	0,274	-
p	-	0,389	-
D4_6	-	0,014	-
p	-	0,966	-
D5_6	-	0,587*	-
p	-	0,045	-
D6_6	-	0,314	-
p	-	0,321	-
D7_6	-	0,014	-
p	-	0,966	-
Dimensão total_6	-	0,621*	-
p	-	0,031	-
D1_12	-	-	0,585*
p	-	-	0,046
D2_12	-	-	0,653*
p	-	-	0,021
D3_12	-	-	0,785**
p	-	-	0,002
D4_12	-	-	0,603*
p	-	-	0,038
D5_12	-	-	0,747**
p	-	-	0,005
D6_12	-	-	0,680*

p	-	-	0,015
D7_12	-	-	0,519
p	-	-	0,084
Dimensão total_12	-	-	0,746**
p	-	-	0,005

Teste de correlação de Spearman. *A correlação é significativa no nível 0,05/**A correlação é significativa no nível 0,01
D1 (Dimensão 1): Limitação funcional /D2 (Dimensão 2): Dor física/ D3 (Dimensão 3): Desconforto psicológico/ D4 (Dimensão 4): Incapacidade física/ D5 (Dimensão 5): Incapacidade psicológica/ D6 (Dimensão 6): Incapacidade social/D7 (Dimensão 7): Desvantagem social/ DT (Dimensão total): Percepção do paciente sobre a influência de sua saúde bucal na qualidade de vida
_0= no baseline / _6= em 6 meses/ _12= em 12 meses

Nas análises entre o questionário OHIP-14 e parâmetros clínicos, foram observadas correlações significantes no baseline, 6 e 12 meses.

A profundidade horizontal da furca no Baseline apresentou correlações positivas com as Dimensões 2, 3, 4, 6, 7 e total ($p<0,05$). Assim, percebeu-se que quanto maior a PHF_0, maior a dor física, desconforto psicológico, incapacidade social, desvantagem social e percepção do paciente sobre a influência de sua saúde bucal na qualidade de vida.

Quando se analisou a taxa de preenchimento horizontal da furca em 6 meses, as Dimensões 5 e total tiveram correlação significante positiva ($p<0,05$). Isso mostra que quanto maior a profundidade horizontal da furca, maior a incapacidade psicológica dos pacientes e também a percepção do paciente sobre a influência de sua saúde bucal na qualidade de vida.

Já em 12 meses, o preenchimento horizontal da furca apresentou correlação positiva estatisticamente significante com as Dimensões 1, 2, 3, 4, 5, 6 e total ($p<0,01$ e $p<0,05$). Os índices de correlação foram todos positivos respectivamente mostrando que maior o preenchimento da furca, maior a limitação funcional, dor física, desconforto psicológico, incapacidades física, psicológica e social, maior o preenchimento da furca.

Todos esses dados refletem que os pacientes do grupo teste possuíam mais queixas do que paciente do grupo controle nos 3 tempos analisados.

5.5 RADIOGRAFIAS PERIAPICAIS

Radiografias periapicais foram realizadas no baseline, 6 e 12 meses após o tratamento em todos os pacientes.

Não foram realizadas análises das imagens, mas a fim ilustrativos expomos alguns exemplos das radiografias realizadas na pesquisa sendo 2 do grupo teste (Figuras 12 e 13) e 2 do grupo controle (Figuras 14 e 15).

Analisando cada imagem, pode-se notar discrepâncias dos tipos de defeitos além de diferentes resultados obtidos em cada amostra.

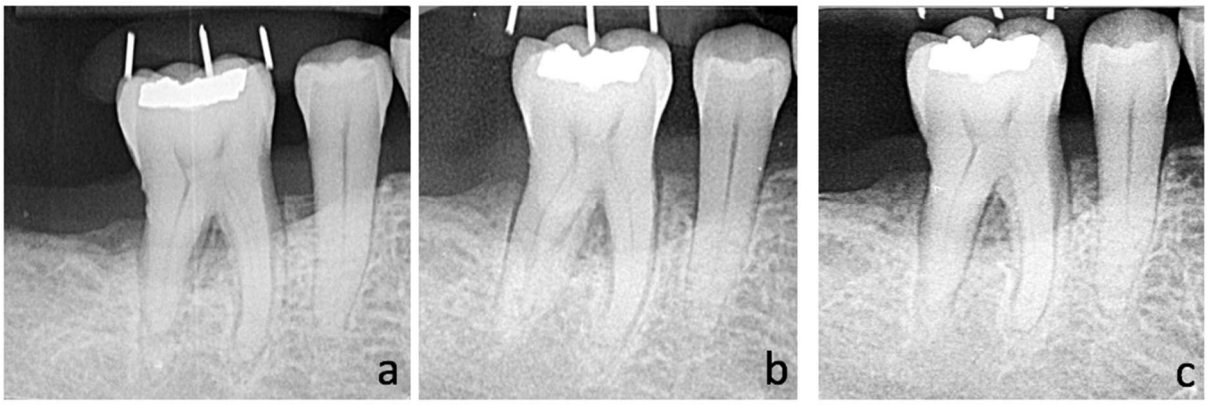

Figura 12- Paciente 1 do grupo teste. Sequência de radiografias periapicais para acompanhamento dos dentes durante a pesquisa: a) Radiografia no baseline; b) Radiografia de 6 meses; c) Radiografia de 12 meses

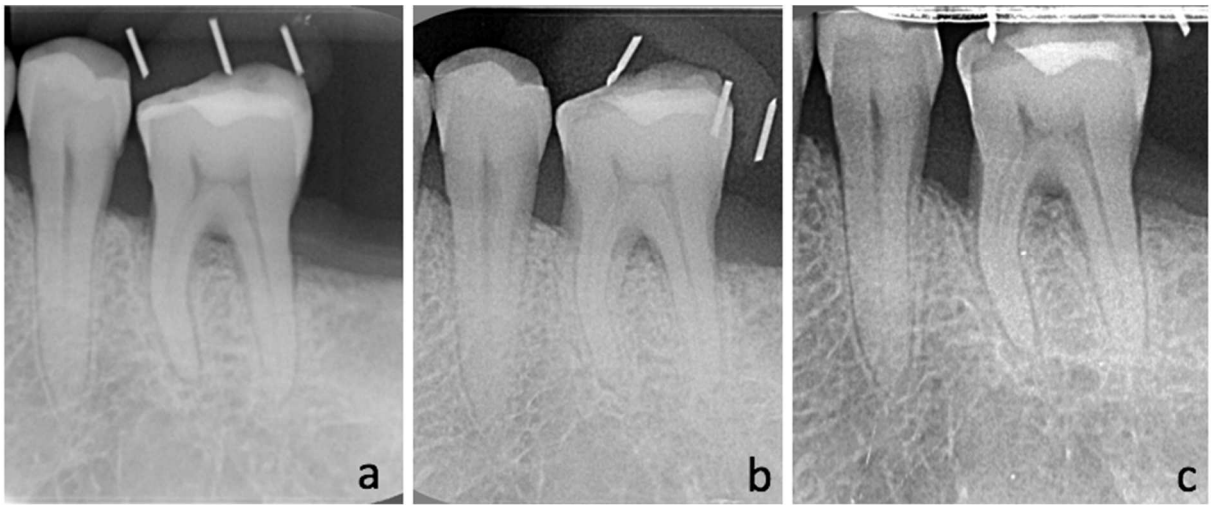

Figura 13- Paciente 2 do grupo teste. Sequência de radiografias periapicais para acompanhamento dos dentes durante a pesquisa: a) Radiografia no baseline; b) Radiografia de 6 meses; c) Radiografia de 12 meses

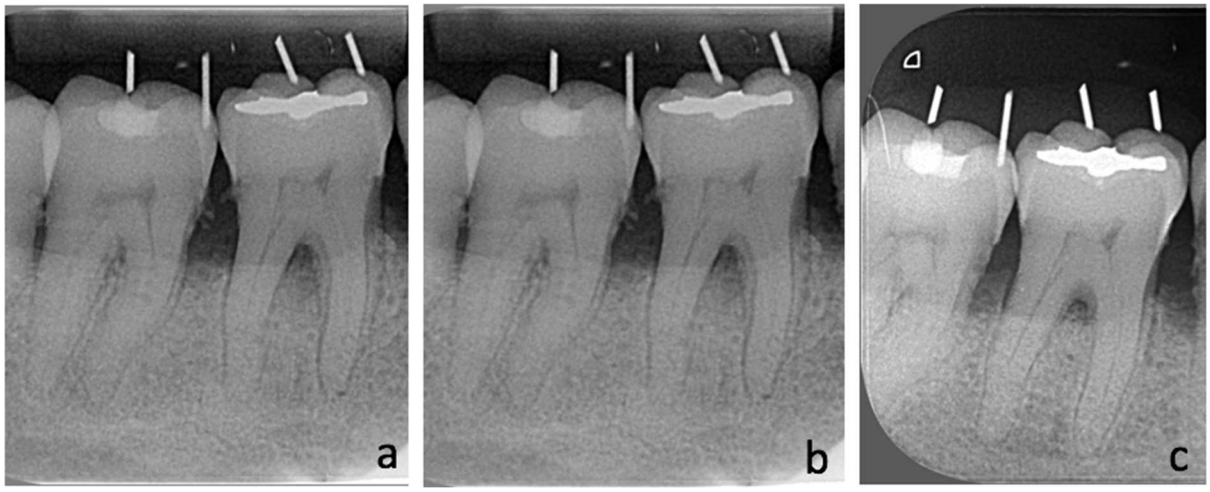

Figura 14- Paciente 1 do grupo controle. Sequência de radiografias periapicais para acompanhamento dos dentes durante a pesquisa: a) Radiografia no baseline; b) Radiografia de 6 meses; c) Radiografia de 12 meses

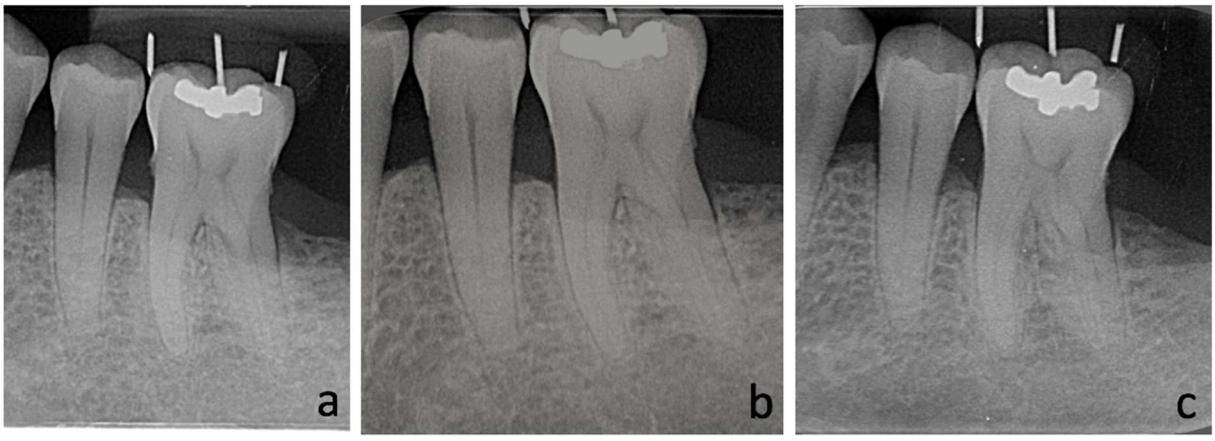

Figura 15- Paciente 2 do grupo controle. Sequência de radiografias periapicais para acompanhamento dos dentes durante a pesquisa: a) Radiografia no baseline; b) Radiografia de 6 meses; c) Radiografia de 12 meses

Discussão

6 DISCUSSÃO

Este ensaio clínico randomizado se propôs a avaliar o efeito da terapia fotodinâmica antimicrobiana associada à raspagem em cirurgias regenerativas de furcas classe II mandibulares. Foram testados o corante azul de toluidina (10 mg/ml) com o laser diodo de baixa intensidade no grupo aPDT. Os principais achados foram a ausência de diferenças estatisticamente significantes entre os grupos controle e teste. Além disso, não foi apresentado diferenças na análise das citocinas e nem na percepção do paciente quanto às terapias aplicadas.

Na literatura é comumente achado que regiões de furca possuem limitações desde o diagnóstico (EICKHOLZ e HAUSMANN, 2000; BRÄGGER, 2005). No presente estudo essa foi uma das situações encontradas. A dificuldade em delinear a amostra foi frequente. Foi observado que muitas lesões eram diferentes do diagnóstico clínico quando comparadas a exploração a campo aberto. Logo, essa foi umas das intercorrências clínicas observadas (Quadro 2).

A anatomia das furcas é extremamente variável e essa situação refletiu na amostra da pesquisa que foi limitada e com grande variabilidade dos tipos de defeitos. Santana et al. (2004) citam essas dificuldades e que não há informações precisas sobre a largura horizontal das furcas em molares mandibulares. E complementam que o grau de sucesso no tratamento está inversamente relacionado à profundidade da sondagem horizontal. Também descrevem que a profundidade do componente horizontal varia dependendo dos pontos de referência da superfície dentária externa utilizados. No entanto, os fatores anatômicos que afetam o componente horizontal da perda de inserção não são avaliados previamente em muitos casos.

A confiabilidade do diagnóstico é imprecisa, mas pode ser melhorada pela avaliação clínica e radiográfica combinadas (ROSS e THOMPSON 1980; GRAETZ et al. 2014). Em todos os pacientes da pesquisa foram realizados exames radiográficos no baseline para comparar com os achados clínicos. No entanto, algumas lesões estavam piores e outras melhores do que as imagens analisadas. Ramjford et al. (1987) citam que a perda óssea é sempre maior que sua aparência na radiografia.

Portanto, é possível que o envolvimento de furca esteja presente sem alterações radiográficas.

As radiografias podem sobrepor ou subestimar a quantidade de perda óssea devido a erros de projeção e falta de informações tridimensionais (VANDENBERGHE, JACOBS e YANG, 2008). Ross e Thompson (1980) relataram que somente o exame clínico detectou envolvimento de furca em apenas 3% das furcas maxilares e 9% das mandibulares. A combinação de exames radiográficos e clínicos melhorou a detecção para 65% nos molares superiores, mas apenas 23% nos molares inferiores.

Estudos na literatura sugerem o uso de tomografias computadorizadas cone-beam para auxiliar tanto no diagnóstico mais preciso de lesões de furca e também para avaliar os tratamentos (SALINEIRO et al., 2017; TAYMAN et al., 2019).

Assim, ressalta-se a necessidade de uma ferramenta diagnóstica simples, menos elaborada e mais eficiente em termos de tempo e custo-benefício. Isso faz com que seja realizado um exame abrangente, com diagnóstico mais fidedigno para melhores resultados clínicos (BATRA et al., 2018).

A correta sondagem depende de vários fatores técnicos, por exemplo, a força de sondagem e as angulações da sonda (VANDENBERGHE, JACOBS e YANG, 2008).

Uma das medidas, amplamente utilizada para avaliar a resposta clínica de lesões de furca, é a profundidade de sondagem horizontal. Uma PHF residual de 0 ou 1 mm tem sido proposto como um critério de fechamento clínico de furcas (YUKNA,1992; BLUMENTHAL, 1993; HUGOSON et al., 1995; YAMAOKA et al.,1996; GARRETT et al., 1997; SANTANA, 2004). No presente trabalho 3 pacientes apresentaram PHF de 0mm e somente 1 paciente apresentou 1 mm. A maioria da amostra apresentou uma média de 2-3 mm após 12 meses de tratamento. Essa medida é considerada lesão de furca Classe I onde o tratamento é conservador com raspagem e alisamento radicular mudando o prognóstico do dente para favorável (REDDY et al., 2015). Acredita-se que em muitos desses pacientes mesmo com essas medidas apresentadas, as quais consideramos os dentes com redução da lesão, na verdade os dentes estariam saudáveis. Em muitos casos durante a sondagem, notamos que a espessura da mucosa e características anatômicas influenciavam nas sondagens mesmo com uso do guia. Assim, sugere-se estudos mostrando a

variabilidade anatômica interferindo nas classificações mais utilizadas como a de HAMP et al. (1975) e GLICKMAN (1953).

Zappa et al. (1993) citam que a sondagem clínica é geralmente dificultada pelos tecidos que limitam as áreas a serem sondadas. Em áreas de furca, a ponta da sonda repousa nos tecidos moles, não alcançando uma posição representativa em relação à lesão, ocultando o verdadeiro envolvimento (MORIARTY, HUTCHENS e SCHEITLER, 1989).

Uma opção mais segura é a exploração do defeito no momento da cirurgia, mas por motivos éticos muitas vezes não é realizada. Suh et al. (2002) investigaram a confiabilidade das diferentes medições ósseas. Durante o tratamento, foram realizadas sondagens verticais e horizontais, sondagem do nível ósseo e sondagem a campo aberto. Em vista do desconforto para os pacientes e pela necessidade de uma segunda cirurgia de reentrada, as medições de sondagem óssea e sondagem a campo aberto podem ser evitadas e substituídas pelas sondagens convencionais.

A associação entre a perda de inserção vertical em relação ao envolvimento de furca é discutida na literatura. Foi relatado que 75% das lesões de furca de 188 dentes estudados foram encontradas em dentes com troncos radiculares curtos (YAMAOKA et al., 1996). Hou e Tsai (1997) relataram que de 2,1 a 4,8 mm de perda de inserção vertical resultaria em envolvimento de furca Classe III em molares mandibulares. No entanto, é importante levar em consideração que o estabelecimento de lesões de furca também depende da presença do componente horizontal. Neste trabalho não houve diferenças no nível clínico de inserção em ambos os grupos e entre grupos nos 3 tempos analisados.

A morfologia dos dentes molares é complexa, o que influencia nos resultados de todos os tipos de tratamento. Concavidades internas de ambas as raízes dos molares inferiores e da raiz mesiovestibular dos molares superiores foram notadas em muitos estudos (EVERETT et al., 1958; BOWER, 1979; SVARDSTROM e WENNSTROM, 1988).

Em um dos dentes tratados foi encontrada projeção cervical de esmalte, mas não foi excluída do trabalho. A alta prevalência de projeção do esmalte cervical encontrada em locais com defeitos de furca de Classe II pode considerar a projeção do esmalte cervical um fator etiológico na perda de inserção periodontal. No entanto,

os dentes com projeção do esmalte cervical devem ser considerados bons candidatos para procedimentos regenerativos voltados para a resolução de defeitos (MACHTEI et al., 1997).

É possível a presença de um canal radicular acessório que representa um nicho favorável para a rápida recolonização bacteriana após intervenção terapêutica. Essa situação poderia ser uma explicação para os resultados menos favoráveis oferecidos pelos procedimentos de regeneração tecidual guiada no tratamento de lesões furca em comparação a defeitos periodontais infraósseos (PAOLANTONIO et al., 1998). Em todas as etapas desta pesquisa o canal endodôntico foi monitorado a fim de observar alguma interferência nas lesões de furca.

O tratamento das lesões de furca são amplamente discutidos ao longo do tempo. Diferentes terapias e suas limitações são relatadas.

Nenhuma abordagem é a melhor, considerando o número infinito de apresentações clínicas que os defeitos de furca podem exibir. Além disso, a capacidade de selecionar a melhor opção para uma determinada situação clínica e paciente é a marca registrada de um bom profissional. A retenção de dentes naturais, em muitos casos, é uma opção apropriada e frequentemente preferida pelo paciente. Pois recuperar o nível ósseo é uma vantagem exclusiva das terapias regenerativas (LAMB et al.,2001).

O tratamento base aplicado à amostra dessa pesquisa foi a regeneração tecidual guiada (Bio-Gide®) com enxerto ósseo (Bio-Oss®). No grupo controle foi realizado RAR e RTG com enxerto ósseo e no teste RAR, aPDT, RTG com enxerto ósseo. Nosso estudo não incluiu um grupo controle somente com raspagem e alisamento radicular, principalmente por questões éticas, uma vez que muitos trabalhos citam que terapias combinadas são mais eficazes quando comparada ao debridamento isolado (PONTORIERO et al., 1988; LEKOVIC et al., 1989; MELLONIG et al., 1994).

Em ambos os grupos deste trabalho os resultados para RTG foram favoráveis. Não houve diferenças estatisticamente significantes entre nenhum parâmetro clínico entre os grupos nos 3 tempos. Mas quando analisadas isoladamente, pode-se observar diferenças da PHF quando comparada no baseline, 6 e 12 meses. Além disso melhoras no índice de sangramento e de placa nos grupos.

Vários estudos também revelaram resultados clínicos mais favoráveis após a terapia com RTG de defeitos de furca Classe II com membranas não-reabsorvíveis ou reabsorvíveis do que somente cirurgia convencional de raspagem e alisamento radicular (PONTORIERO et al.,1988; CAFFESSE et al., 1990; CATON, GREENSTEIN e ZAPPA, 1994; METZLER et al., 1991; PONTORIERO e LINDHE, 1995; AVERA et al., 1998; HOUSER et al., 2001; CURY et al., 2003; LEKOVIC et al., 2003; TSAO et al., 2006; ETO, 2007; PRADEEP et al., 2009; SANTANA, MATOS e VAN DYKE, 2009; KHANNA, MALHOTRA e NAIDU, 2012; KANNAN et al., 2014; HAZZAA, EL ADAWY e MAGDI, 2015; PRADEEP et al., 2017; JALALUDDIN et al., 2019).

Mesmo com muitos estudos mostrando bons resultados com RTG, o prognóstico dos dentes com lesões de furca após a regeneração tecidual guiada é discutido em molares superiores e inferiores (MATIA et al., 1986; PONTORIERO et al., 1987; BECKER et al., 1988; CAFFESSE et al., 1990; METZLER et al., 1991; PONTORIERO e LINDHE, 1995). Para Santana et al. (2004) as furcas de Classe III em ambos os maxilares e nos molares mandibulares respondem mal à RTG. Mas furcas classe II nos molares superiores tendem a ter menos respostas ao tratamento do que as furcas Classe II nos molares inferiores.

Vale ressaltar uma importante revisão sistemática feita por Reddy et al. em 2015. Foram avaliados trabalhos que apresentaram evidências sobre a eficácia de tratamentos de regeneração comparados a terapia cirúrgica convencional para o tratamento de lesões de furca. Pode-se notar que a regeneração periodontal foi estabelecida como uma opção terapêutica viável para o tratamento de vários defeitos de furca, entre os quais os defeitos de classe II que representam um cenário altamente previsível. Assim, a terapia periodontal regenerativa deve ser considerada antes da terapia ressectiva ou extração. Outra observação foi que uma abordagem terapêutica combinada (membrana, enxerto ósseo, com ou sem agentes biológicos) parece oferecer vantagens sobre monoterapias (REDDY et al., 2015).

O fechamento completo do defeito da furca pode ser considerado o resultado ideal após a terapia regenerativa. Observou-se uma variabilidade considerável entre os ensaios clínicos controlados em relação ao fechamento dos defeitos de furca (ANDERSSON et al., 1994; MELLONIG et al.,1994; HUGOSON et al., 1995; YUKNA e YUKNA, 1996).

Anderegg et al. (1991) dizem que se considerarmos o fechamento da furca como o principal ponto final da terapia de furca, os resultados obtidos com RTG são inconsistentes. E mesmo em dentes que não apresentaram melhora da profundidade horizontal da furca, índice de placa e índice de sangramento melhoraram.

Os efeitos clínicos da terapia com RTG incluem a redução do envolvimento da furca do grau II ao grau I. Essas alterações refletem a redução da penetração da sonda interradicular horizontal. A razão para esse efeito pode ser a formação de uma nova ligação do tecido conjuntivo ou um longo epitélio juncional entre as superfícies radiculares e os tecidos moles recém-formados (KHANNA et al., 2012). Até o momento, existe consenso de que os procedimentos de RTG resultam em ganhos significativos nos níveis de inserção clínica horizontal e vertical nas furcas classe II mandibulares por meio da nova inserção do tecido conjuntivo e da formação de cemento e osso em defeitos periodontais (NYMAN et al., 1982).

No entanto, a previsibilidade do fechamento completo dos defeitos da furca através de procedimentos periodontais de regeneração ainda não é uma realidade. Isso pode ocorrer pela acessibilidade limitada às superfícies radiculares contaminadas para RAR das furcas (MATIA et al., 1986; LEON e VOBEL, 1987; LOOS et al., 1988). Além disso, lesões de furca geralmente se apresentam com uma área relativamente pequena de paredes ósseas, o que resulta em uma quantidade menor de suprimento sanguíneo para auxiliar na regeneração. O suprimento de sangue é crucial na cicatrização de feridas, incluindo o resultado bem-sucedido dos procedimentos regenerativos periodontais (LEKOVIC et al., 2003).

Entre grupos não houve diferença entre os preenchimentos das furcas tanto em 6 meses quanto em 12 meses. Mas isoladamente o preenchimento foi melhor no grupo controle do que no grupo teste, aproximadamente 54% e 45%, respectivamente. Investigou-se também a influência do componente horizontal no baseline com os preenchimentos e não foi observada nenhuma correlação.

Alguns autores enfatizam que há uma alta taxa de preenchimento de furca quando RTG combinada com um material de enxerto ósseo. Schallhorn e McClain (1988) relataram fechamento de 72% das furcas Classe II e III tratadas com enxertos compostos (ósseos autógenos e fosfato tricálcico ou DFDBA, ePTFE e ácido cítrico).

Um outro estudo de acompanhamento relatou uma melhora de 98% a longo prazo das furcas em relação à avaliação inicial (MCCLAIN e SCHALLHORN, 1993).

Anderegg et al. (1991) mostraram uma melhora significativa no preenchimento de defeitos nas furcas de classe II e III com o uso de DFDBA e ePTFE em comparação com o ePTFE sozinho (Redução de 85% versus 50% de defeitos). No entanto, Wallace et al. (1994) não relataram diferença entre ePTFE e ePTFE com DFDBA em uma reentrada após 6 meses. As combinações de membrana de ácido polilático / DFDBA resultaram em melhorias significativas na redução da profundidade de sondagem, nível de inserção clínica, profundidade de sondagem horizontal e preenchimento ósseo vertical dos molares inferiores da Classe II (LUEPKE, MELLONIG e BRUNSVOLD, 1997).

No trabalho de Eickholz, et al. (2006) em 18 defeitos de furca de Classe II, 9 (50%) reduziram para defeitos de furca Classe I, 10 anos após o tratamento. Os defeitos de furca classe I estão associados a um risco menor de perda de dentes do que classe II (MCGUIRE e NUNN, 1996). Embora alguns molares tenham retornado ao envolvimento de furca de classe II de 12 a 120 meses, 16 dos 18 molares ainda estavam em função. Isso mostra uma melhora clinicamente relevante pela RTG.

O aumento da profundidade de sondagem vertical na área de furca pré-cirúrgica foi associado a uma redução significativa no fechamento completo da furca após a cirurgia (HORWITZ et al., 2004). Da mesma forma, estudos também sugeriram que a profundidade inicial da sondagem pode ser um indicador útil para o potencial regenerativo de um determinado local (MACHTEI et al., 1994). No nosso estudo foi realizado no momento da cirurgia e depois da raspagem, a mensuração vertical do defeito (sv_0). Ao correlacionar a essa medida com o preenchimento da furca em 6 e 12 meses não foi observado nenhuma correlação tanto no grupo controle quanto no grupo teste. Além disso, também não houve correlação entre a PHF e a sondagem vertical, ou seja, no nosso estudo não houve ligação entre os componentes vertical e horizontal do defeito em ambos os grupos. A única correlação observada foi no grupo controle entre o preenchimento de furca em 6 e 12 meses, mostrando que quanto maior essa taxa em 6 meses, maior em 12 meses. Nesta pesquisa foi utilizada a membrana Bio-Guide® que é uma barreira de colágeno reabsorvível. Ela exibe uma excelente integração quando comparada a outras membranas investigadas (SCHWARZ, 2006).

As vantagens do uso de membrana de colágeno neste estudo são baseadas nas seguintes observações. O colágeno tem propriedades hemostáticas. Wikesjo et al. (1992) e Haney et al. (1993) indicaram que para que a regeneração ocorra, o coágulo em desenvolvimento deve se formar e aderir à superfície da raiz, facilitando assim a maturação adequada da ferida. A membrana quando infiltrada por canais vasculares serve de rede para a migração de fibroblastos do ligamento periodontal. Verificou-se também que o colágeno é quimiotático para fibroblastos *in vitro*, uma propriedade que pode melhorar a migração celular (QUTEISCH, SINGARO e DOLBY, 1991). Além disso, o colágeno pode ser facilmente manipulado e adaptado à superfície da raiz. A membrana é imunogenicamente fraca e reabsorvível, eliminando a necessidade de cirurgia de reentrada para removê-la (QUTEISCH e DOLBY, 1992).

A literatura compara a eficácia das membranas de colágeno aos procedimentos de RAR em lesões de furca classe II. Melhoras estatisticamente significativas nos preenchimentos podem ser observadas em até 12 meses, enquanto o tratamento apenas com debridamento proporcionou pouca ou nenhuma melhora (BLUMENTHAL, 1993; VAN SWOL et al., 1993; WANG et al., 1994). Os resultados do estudo de PRUTHI, GELSKEY e MIRBOD (2002) indicaram a efetividade clínica das membranas reabsorvíveis na redução da profundidade da bolsa, ganho de inserção e preenchimento horizontal do defeito durante um período de 12 meses semelhante ao que pode ser obtido com membrana de e-PTFE. Observou-se melhor preenchimento vertical na reentrada de 12 meses para a membrana de colágeno do que para a membrana de e-PTFE.

Estudos comparativos mostram o uso barreiras reabsorvíveis e não-absorvíveis para RTG em defeitos de furca. Embora alguns relatos demonstrem um ganho clínico significativo, outros não mostraram melhora (HUGOSON et al., 1995; SANZ e GIOVANNOLI, 2000). Assim, sugere-se que a combinação de enxerto ósseo com membrana proporciona terapia regenerativa mais benéfica em furcas classe II (LUEPKE, MEILONIG e BRUNSVOLD, 1997).

Aproximadamente nos últimos 30 anos, os resultados mudaram devido ao conhecimento sobre o processo da doença e a cicatrização de feridas, e também pela maior disponibilidade de novos materiais (BERNARD, 1991). O uso de materiais de enxertos osteocondutores e osteoindutores induzem cerca de 60 a 70% da

regeneração da altura ou do volume da lesão com melhora nas condições clínicas (YUKNA et al., 1985).

Relatos na literatura demonstram o uso de xenoenxerto (Bio-Oss® / Bio-Oss® COLLAGEN) em combinação com ou sem uma membrana reabsorvível (Bio-Gide® / Bio-Gide® PERIO) em defeitos de furca classe II.

O Bio-Oss® é um osso bovino desproteinizado com 75-80% de porosidade e um cristal de 10 nm de diâmetro na forma de grânulos corticais; além disso é desmineralizado e esterilizado (Degidi et al., 2005). O enxerto utilizado na nossa pesquisa foi uma forma modificada do Bio-Oss®, que é o Bio-Oss Collagen®. Este é composto por 90% de grânulos de Geistlich Bio-Oss® e 10% de colágeno de origem suína em forma de bloco. Essa forma garante que o Geistlich Bio-Oss® Collagen garante vantagens ao biomaterial para a odontologia regenerativa. Os 10% adicionais de colágeno suíno o tornam mais maleável e fácil de manusear (Geistlich, 2017).

REDDY, NAYAK e UPPOOR (2006) analisaram 20 defeitos de furca mandibulares tratados com Bio-Oss® e com Bio-Oss® e Bio-Gide®. As lesões de tratadas somente com enxerto ósseo mostraram uma melhora significativa nos parâmetros dos tecidos moles como redução da profundidade de sondagem vertical, ganho de inserção clínica e redução da profundidade de sondagem horizontal. Esses resultados também foram relatados no trabalho de Evans et al. (1989), Gantes et al. (1988), Yukna et al. (2001).

Reddy, Nayak e Uppoor (2015) corroboram que o uso de uma membrana apresentou melhores resultados nas furcas tratadas do que o enxerto xenógeno sozinho. Taheri et al. (2009) mostraram o efeito no tratamento de furca de uma membrana reabsorvível (Bio-Gide®) combinada com um xenoenxerto ósseo bovino (Bio-Oss®) em oposição a um xenoenxerto ósseo bovino (Bio-Oss®) isoladamente. Não houve diferença significativa entre as duas técnicas; ambos melhoraram significativamente as medidas clínicas no nível de inserção e preenchimento ósseo.

Uma função importante do enxerto é atuar como arcabouço para fornecer espaço, impedindo o colapso da barreira e estabilizar o coágulo sanguíneo. De acordo com Misch e Dietsh (1993), partículas de enxerto comportam-se como uma barreira à invasão de tecidos moles.

CAMELO et al. (1998) e NEVINS et al. (2003) realizaram estudos usando enxertos ósseos bovinos e mostraram grandes melhorias na regeneração periodontal. Os grupos tratados com esses enxertos em combinação com uma membrana colágena mostraram maior formação de novas ligações durante a análise histológica. É interessante avaliar a ação de barreira mecânica do próprio Bio-Oss®, pois este atua como material de preenchimento de defeitos de furca para proporcionar manutenção mais fácil e melhor prognóstico ao longo do tempo (DJURKIN et al., 2019).

Em 2001, Houser et al. avaliaram clinicamente o Bio-Oss® com Bio-Gide® no tratamento de defeitos de furca. Dezoito furcas foram alocadas ao tratamento teste (membrana + enxerto) e 13 ao controle (RAR a campo aberto). Maior preenchimento ósseo horizontal e vertical e resolução de defeitos foram observados com a terapia combinada em comparação com o grupo controle. Também houve uma diferença significativa entre todas as medições de tecidos moles entre os grupos membrana + enxerto e RAR a campo aberto, com exceção do ganho do nível de inserção e melhora da recessão.

O xenoenxerto derivado de bovinos tem uma taxa de reabsorção bastante lenta (DUDA e PAJAK, 2004) e estudos anteriores encontraram Bio-Oss® nos locais enxertados até 9 a 24 meses após a cirurgia (PAOLANTONIO et al., 2001; ARTZI et al., 2003). Portanto, atua como uma barreira à migração celular epitelial, além de sua capacidade osteocondutora (MISCH e DIETSH, 1993). Se essa suposição estiver correta, pode-se argumentar que ao usar Bio-Oss®, pode não haver necessidade de usar uma membrana barreira para excluir o tecido conjuntivo epitelial e gengival.

Outros parâmetros e condições podem influenciar procedimentos de RTG como foi observado nesse estudo.

Nesta pesquisa a recessão gengival foi avaliada em todos os tempos. Não foi observada diferenças estatisticamente significantes entre os 3 tempos e entre grupos. Estudos anteriores (LEKOVIC et al., 1989; ANDERSSON et al., 1994; WANG et al., 1994a; DUBREZ et al., 1996) compararam recessão gengival entre tratamentos, mas não houve diferença estatisticamente significante.

No trabalho de Cury et al. (2003), a recessão gengival no grupo teste foi associada à exposição da membrana ao ambiente oral em 4 dos 9 locais (44,44%). Apesar de medidas realizadas para minimizar esse problema (aplicação de gel de

clorexidina e enxaguatório bucal), a exposição do material poderia ter aumentado a retenção microbiana (WANG et al., 1994b), comprometendo a resposta regenerativa nesses locais (DE SANCTIS e ZUCCHELLI, 2000). Esse fato pode ajudar a explicar o ganho não significativo do nível de inserção clínica vertical e pequena perda de altura óssea observada no grupo tratado com RTG aos 6 meses. Hugoson et al. (1995) mostraram uma porcentagem semelhante de exposição à membrana, embora De Leonardis et al. (1999) relataram 25% de exposição à membrana. Neste estudo houve 2 casos de exposição de membrana, porém não houve comprometimento do tratamento nos pacientes.

No trabalho de DJURKIN et al. (2019), as recessões de ambos os grupos tratados diminuíram com o tempo. Se uma recessão estava presente antes da cirurgia, ou se aumentava durante o período de acompanhamento de 6 meses, os resultados para os níveis clínicos de inserção vertical e horizontal eram mais desfavoráveis do que para as outras furcas. Nesses casos, a recessão expôs a entrada da furca, induzindo menos estabilidade da ferida e aumentando o acúmulo de placa naquela região.

No trabalho de Jenabian et al. (2013) o aumento da recessão gengival após 6 meses ocorreu nos dois grupos (Grupo controle=Somente enxerto ósseo/ Grupo teste= Membrana + Enxerto ósseo). Cortellini e Tonetti (2008) e Deo e Bongade (2008) citam que após a cicatrização de procedimentos periodontais, a recessão gengival é inevitável. Limitar a recessão é um dos objetivos dos procedimentos regenerativos.

Quando se compara abordagens cirúrgicas convencionais, como raspagem a campo aberto, observa-se um potencial limitado na regeneração dos tecidos destruídos pela doença periodontal (KANNAN et al., 2014). No estudo de Cury et al. (2003), a RTG resultou em fechamento completo em 2 dos 9 defeitos (22,2%). Porém nenhum fechamento foi observado nos locais tratados por RAR e 2 defeitos de Classe II evoluíram para Classe III em 24 meses. Isso sugere que a RTG pode melhorar a estabilidade dos locais. Esse resultado foi semelhante aos resultados de Hugoson et al. (1995) e Yukna e Yukna (1996) e superior aos valores relatados por Andersson et al. (1994) e Mellonig et al. (1994) (0% e 9,1%, respectivamente).

Kannan et al. (2014) avaliaram a eficácia terapêutica de enxerto ósseo bovino inorgânico e membrana reabsorvível versus retalho aberto com debridamento no manejo de defeitos de furca de grau II em molares inferiores. Houve uma redução no grupo teste que os autores atribuem à estabilização do coágulo e manutenção do espaço pela membrana de colágeno (WIKESJÖ, NILVÉUS e SELVIG, 1992; HANEY et al., 1993) e às propriedades osteocondutivas do enxerto ósseo e sua melhor integração com o tecido ósseo (SCULEAN et al., 2003). O ganho de inserção clínica após o debridamento com retalho aberto no grupo controle foi devido à formação de epitélio juncional longo (CATON, NYMAN e ZANDER, 1980; SCULEAN et al., 2003).

Como já citado, as furcas são geralmente menos responsivas à terapia pois são menos propensas a exibir áreas livres de placa e cálculo após a instrumentação (NORDLAND et al., 1987; KALKWARF, KALDAHL e PATIL, 1988; LOOS et al., 1989). No estudo de Loos et al. (1989) as melhorias iniciais nas profundidades de sondagem em lesões de furca moderadamente profunda e profunda foram limitadas e mostraram recorrência ao longo do tempo. Esse estudo reforça a noção de que fatores anatômicos específicos de dentes com múltiplas raízes podem ser determinantes críticos para uma intervenção terapêutica bem-sucedida.

Alguns estudos demonstraram que a largura da entrada da furca impede o acesso por curetas e aparelhos de ultrassom. Porcentagens de 40% a 85% (molares maxilares) e 44% a 59% são menores do que a dimensão da cureta Gracey (0,75mm) (BOWER, 1979).

A remoção total do cálculo geralmente não é obtida nos defeitos na furca, mas a remoção completa do cálculo subgengival é considerada essencial para o sucesso do tratamento periodontal. Alguns estudos indicam que remoção total do cálculo ou alisamento radicular extremo não são necessários para restabelecer uma superfície radicular biologicamente aceitável (NAKIB et al., 1982; NYMAN et al., 1986; NYMON et al., 1988). Fujikawa, O'Leary e Kalfrawy (1988) relataram que a saúde gengival pode ser mantida na presença de quantidades limitadas de cálculo residual. Isso se tiver sido observado que as respostas clínicas 3 meses após a RAR não estavam altamente correlacionados com as pequenas quantidades de cálculo restantes nas superfícies radiculares. A existência de uma resposta imunológica eficaz no hospedeiro provavelmente torna biologicamente aceitável uma superfície radicular incompletamente limpa (NAKIB et al., 1982).

As dificuldades de realizar um debridamento adequado nas áreas de furca e a etiologia bacteriana da doença periodontal levaram à experimentação de agentes quimioterapêuticos.

A maioria dos tratamentos regenerativos requer modificação e descontaminação da superfície radicular doente, a fim de recuperar sua biocompatibilidade, necessária para a nova fixação de novas estruturas periodontais (WIKESJÖ, CLAFFEY e EGELBERG, 1991).

Neste estudo, a proposta da terapia fotodinâmica antimicrobiana como biomodificador radicular não forneceu benefícios adicionais aos tratamentos regenerativos em lesões de furca. Outros estudos apresentaram resultados semelhantes tanto associado à RAR, quanto a procedimentos regenerativos.

Tonetti et al. (1998) não demonstraram melhoria do nível de inserção clínica após RAR combinada com medicamento local de tetraciclina durante RAR na terapia de furcas classe II. del Peloso Ribeiro et al. (2006) avaliaram o desempenho de polivinilpirrolidona aplicada topicamente e iodo (PVP-I) adjuvante para RAR durante periodontal inicial terapia de envolvimento de furca de classe II. Os autores revelaram que o uso do PVP-I não forneceu nenhum benefício adicional no tratamento de classe II de furca. Dannewitz et al. (2009) relataram que embora o gel de doxiciclina seja adjunto a RAR teve um efeito de curto prazo nas lesões de furca aos 3 meses de seguimento, falhou em reduzir a frequência de re-instrumentação na furca defeitos em até 12 meses. Tomasi & Wennstrom (2011) confirmaram que uso adjuvante de produtos entregues doxiciclina durante a RAR não conseguiu melhorar o resultado do tratamento em envolvimentos de furca.

Dyer et al. (1993) realizaram um estudo em animais comparando o uso de ácido cítrico com tetraciclina em procedimentos regenerativos de lesões de furca. Não foi constatada nenhuma diferença entre os grupos. Haney, Leknes e Wikesjö (1997) avaliaram a estabilidade clínica em 4 a 5 anos de 22 lesões de furca após fechamento completo. Os tratamentos realizados foram retalho posicionado coronalmente com ácido cítrico. Um grupo recebeu DFDBA e outro não. O grupo com regeneração obteve melhores resultados. E também, Khan, Braham e Khan (2014) avaliaram os benefícios do uso de tetraciclina aos procedimentos de RTG em defeitos intraósseos. Comparando os valores da profundidade de sondagem e preenchimento ósseo do

defeito foi observado um declínio nos dois grupos sem diferença entre eles. Concluiu-se que o uso da técnica de RTG com o condicionamento radicular com tetraciclina não melhora os resultados para regeneração óssea.

O Laser na literatura já foi citado como biomodificador radicular. Estudos com laser Nd: YAG, utilizando diferentes parâmetros (MORLOCK et al., 1992; COBB, MCCAWLEY e KILLOY, 1992), mostraram que as configurações de potência entre 1,25 e 3 W promovem uma alteração na superfície radicular, levando à fusão e remineralização da porção mineral do cemento, além da formação de trincas e fissuras. Radvar e McFarlane (1996) e Thomas et al. (1994) sugeriram que o complemento do tratamento mecânico convencional da superfície radicular seria importante na redução dessas irregularidades, visando uma superfície radicular mais biocompatível. Hatit et al. (1996) demonstraram que várias irradiações são necessárias para que essas alterações causem um efeito clínico relevante.

Dogan et al. (2016) compararam a efetividade clínica e bioquímica de RTG isolada e combinada com a aplicação de laser de baixa intensidade (LLLT) no tratamento de lesões de furca classe II, durante um período de 6 meses. Trinta e três defeitos de furca foram incluídos no estudo. Dezessete desses defeitos foram tratados com RTG mais LLLT, e dezesseis deles foram tratados apenas com RTG. Os parâmetros clínicos analisados foram profundidade de sondagem, nível clínico de inserção, profundidade de sondagem horizontal. Os resultados deste estudo mostraram que ambos os tratamentos levaram a melhorias clínicas significativamente favoráveis nos defeitos de furca. Assim, sugerem que LLLT mais RTG são uma modalidade de tratamento mais eficaz em comparação com RTG somente.

A LLLT em periodontia pode ser usada para cirurgias ósseas, defeitos intraósseos, gengivectomia, RAR a campo aberto. Mas Dogan et al. (2016) citam que não há muitos estudos que investiguem o efeito da LLLT clínica e bioquimicamente nos defeitos de furca tratados com RTG.

Belal et al. (2007) mostraram que a aplicação do laser Er: YAG isoladamente ou em combinação com rhPDGF-BB pode ser uma terapia periodontal promissora para condicionar superfícies radiculares. Noori et al. (2008) relataram que o laser Er, Cr: YSGG pode eliminar microfissuras de superfície e resultar em uma superfície livre de cálculos, como uma superfície radicular intacta. No entanto, não está claro se essa

superfície radicular condicionada é biocompatível o suficiente para a fixação do tecido conjuntivo ou não.

O uso de antimicrobianos aplicados como adjuvante ao debridamento mecânico pode ser considerado como uma opção de tratamento. No entanto, foi demonstrado que a associação entre debridamento não-cirúrgico e uso de diferentes antimicrobianos fornece benefícios clínicos limitados ou inexistentes durante o tratamento de envolvimentos de furca de classe II (TONETTI et al., 1998; DEL PELOSO RIBEIRO et al., 2006; DANNEWITZ et al., 2009; RIBEIRO EDEL et al., 2010, TOMASI e WENNSTROËM, 2011). Assim, são necessárias estratégias terapêuticas anti-infecciosas alternativas.

Considerando os resultados promissores observados com a aplicação da aPDT em locais periodontais doentes (BRAUN et al., 2008; PINHEIRO et al., 2010; LUI et al., 2011; THEODORO et al., 2012; CAMPOS et al., 2013), espera-se que a aPDT adjuvante à terapia periodontal pudesse trazer benefícios adicionais no tratamento de lesões de furca. Até o momento, nenhum estudo havia avaliado os efeitos clínicos do uso da aPDT combinada à RTG com enxerto ósseo no tratamento de molares com defeitos de furca de classe II.

A literatura é bastante controversa e complexa quanto aos corantes e concentrações utilizadas, além do tipo de fonte de luz e seus parâmetros. O uso da aPDT em periodontia está se tornando cada vez mais comum. Apesar dos vários estudos clínicos, as controvérsias existentes na literatura e citadas no início do parágrafo, ainda abrem espaço para estudos *in vitro e in vivo* para solucionar algumas dúvidas. Para este estudo foi escolhido a concentração do corante de 10 mg/ml baseado nos resultados encontrados por Valle et al. (2018). Esse trabalho mostrou melhores efeitos bactericidas do corante em alta concentração tanto na presença quanto na ausência de luz laser ou LED.

Essa característica é importante para tratamentos, já que as doenças periodontais são causadas principalmente por biofilmes bacterianos e pela resposta do hospedeiro em relação a eles (SOCRANSKY e HAFFAJEE, 2005). Esse é a principal razão pela qual áreas com acesso e limpeza limitados são mais suscetíveis a infecções (FLEISCHER et al. 1989) como é o caso de regiões de furca (DANNEWITZ et al. 2006).

Mesmo a aPDT não apresentando efeitos adicionais à RTG neste trabalho, pode-se pensar nos benefícios do laser aos tecidos. Nos últimos anos, efeito favorável da irradiação com laser na regeneração óssea foi relatado em alguns estudos (OZCELIK, CENK e SEYDAOGLU, 2008; ABOELSAAD et al., 2009 a; ABOELSAAD et al., 2009b; OBRADOVIC, KESIC e PESEVSKA, 2009). Nesses estudos, a aplicação de LLLT inclui variações, como dose, comprimento de onda, densidade de energia do laser, períodos de aplicação e tempo de intervenção no tratamento. Em doses baixas como 2–4 J / cm^2, a LLLT estimula a proliferação celular e a produção básica de fator de crescimento de fibroblastos, mas desativa ambas as atividades em doses elevadas de 16 J / cm^2 ou mais (HUANG et al., 2009). No trabalho de Dogan et al. (2016), o LLLT foi utilizado com densidade de energia de 3 J / cm^2. Além disso, a dose usada no nosso estudo foi semelhante aos valores de relatórios anteriores, que sugeriram que uma densidade energética de 1 a 5 J / cm^2 pode ser eficaz em proporcionar efeitos positivos nos ossos e tecidos moles (OZCELIK et al., 2008; OZCELIK, CENK e SEYDAOGLU, 2008; ABOELSAAD et al., 2009b; OBRADOVIC, KESIC e PESEVSKA, 2009; AYKOL et al., 2011).

Os estudos investigaram o efeito da LLLT nas culturas celulares e na remodelação do tecido (MARQUES et al., 2004; PEREIRA et al., 2002). Foi sugerido que a LLLT pode aumentar a quantidade de trifosfato de adenosina e simplificar a síntese de angiogênese e colágeno. Além de alterar o comportamento da atividade celular, afetando a cadeia respiratória mitocondrial ou os canais de cálcio da membrana (MARQUES et al., 2004; PEREIRA et al., 2002). Foi relatado que a bioestimulação com laser pode induzir alterações metabólicas intracelulares; resultar em divisão celular mais rápida, taxa de proliferação, migração de fibroblastos e produção de matrizes; e também ser eficaz no reparo e regeneração do metabolismo ósseo (OZCELIK, CENK e SEYDAOGLU, 2008; ABOELSAAD et al., 2009 a; ABOELSAAD et al., 2009b).

Neste trabalho foi realizado a coleta de fluido gengival e dosagem de citocinas inflamatórias IL-1β, IL-4, IL-6, IL-8 e TNF- α no baseline, 3 e 6 meses após o tratamento.

As citocinas são proteínas inflamatórias solúveis em água de baixo peso molecular secretadas por células hematopoiéticas e não-hematopoiéticas em resposta à infecção (MILLER e KRANGEL, 1991; LOBÃO et al., 2019). As proteínas

inflamatórias que são produzidas durante as respostas inflamatórias têm sido associadas ao início ou progressão do dano tecidual (SEYMOUR e GEMMELL, 2001; HANADA e YOSHIMURA, 2002). São essas proteínas pró-inflamatórias que modulam e afetam a homeostase de ambos os tecidos moles e duros nos tecidos periodontais (GÓRSKA et al., 2003; AKRAM et al., 2016). Estudos (YUCEL-LINDBERG e BÅGE, 2013) demonstraram que proteínas inflamatórias responsáveis por respostas precoces à agressão bacteriana e aumento dos níveis no fluido crevicular incluem IL-1, IL-6, TNF-α e MMPs. Essas proteínas inflamatórias desempenham um papel essencial na degradação da matriz extracelular e na ativação dos osteoclastos, o que leva à destruição de colágeno e reabsorção óssea alveolar (GRAVES, 2008).

A IL-1β apresentou aumento significante quando comparado o baseline com 3 e 6 meses no grupo controle. Entre grupos a IL-1β apresentou diferença maior para o teste no baseline. Os parâmetros clínicos apresentaram uma melhora geral em ambos os grupos, porém ao correlacionar esse aumento da IL-1β no grupo controle, não foi observada nenhuma relação. A literatura afirma que a superprodução de citocinas pró-inflamatórias, como IL-1, TNF-α, IL-1β e IL-6 são observados consistentemente na presença e progressão da periodontite (BAEZA et al., 2016; ESCALONA, MASTROMATTEO-ALBERGA e CORRENTI, 2016). Fato que não foi observado nesta pesquisa.

Em um estudo realizado por Moreira et al. (2015) pacientes tratados com aPDT como adjuvante a RAR mostraram redução significativa da IL-1 em comparação com a RAR sozinha. No entanto, Pourabbas et al. (2014) em um ensaio clínico mostraram níveis comparáveis de IL-1 com e sem aPDT. Portanto, parece haver uma controvérsia no que diz respeito ao papel do aPDT como adjuvante a RAR na redução de proteínas inflamatórias, que desempenham papel na destruição dos tecidos periodontais.

Dados de uma revisão sistemática (de LIMA OLIVEIRA et al., 2012) apontaram que IL-1, IL-6 e TNF-α têm precisão aceitável para o diagnóstico de periodontite (BAEZA, 2016; ESCALONA, MASTROMATTEO-ALBERGA e CORRENTI, 2016).

Quando em alta concentração no periodonto, IL-1β, IL-6 e TNF-α podem estimular a produção de outros mediadores, como MMPs que são um grupo importante de proteinases associadas a degradação do colágeno durante o processo destrutivo de doença periodontal e que pode ser medida no fluido (KINANE et al.,

2003; da CRUZ ANDRADE et al., 2017; CARDOSO, REIS e MANZANARES-CÉSPEDES, 2018).

Nesta pesquisa a IL-4, IL-6, IL-8 e TNF-α não apresentaram diferenças nos 3 tempos nem no grupo controle, nem no grupo teste e nem entre ambos.

A IL-4 é a única citocina reduzida em pacientes com periodontite e elevada após tratamento periodontal (STADLER et al., 2016), o que indica que as células IL-4 tem efeitos protetores na periodontite. Além disso, foi relatado que a IL-4 é capaz de regular sub-citocinas (HAJISHENGALLIS e KOROSTOFF, 2017) pró-inflamatórias e restringir a osteoclastogênese.

Após 6 meses, a IL-6 apresentou correlação negativa o índice de sangramento no grupo teste. A IL-6 desempenha um papel importante na resposta inflamatória (BENDTZEN, 1988). Foi relatado que a IL-6 ativa osteoclastos maduros (HASHIZUME, HAYAKAWA e MIHARA, 2008). Além disso, a IL-6 está envolvida na diferenciação Th17 (BETTELLI et al., 2006).

A IL-8 no grupo controle e no grupo teste no baseline apresentou correlação positiva com o NCI, ou seja, quanto maior a IL-8, maior a perda de inserção. A IL-8 também desempenha um papel na patogênese da doença periodontal, porque induz a migração de neutrófilos para locais inflamados dos tecidos periodontais (FREDRIKSSON, BERGSTRÖM e ASMAN, 2002).

Somente após 6 meses, o TNF-α apresentou correlação negativa com o índice de sangramento no grupo teste. Esta é uma potente citocina pró-inflamatória liberada por monócitos e macrófagos, bem conhecido por seu papel substancial na perda óssea na periodontite. Pode ser detectado na saliva e fluido gengival, tanto em condições de saúde quanto em periodontite (SINGH et al., 2015). Diferente do resultado encontrado nesse estudo, Romero-Castro et al. (2020) citam que o TNF-α são elevados nos tecidos gengivais inflamados, bem como no fluido crevicular de pacientes com periodontite, por isso foi sugerido que os níveis de expressão de TNF-α podem ser um parâmetro de condições periodontais.

Akram et al. (2016) citam que a melhora nos níveis de citocinas inflamatórias através dos lasers pode ser explicada por sua relação com a carga bacteriana e as células imunes. O acúmulo de bactérias da placa microbiana nas lesões peri-

horizontais é seguido pelo advento de células inflamatórias imunológicas, como linfócitos, macrófagos e neutrófilos (DARVEAU, 2010). Se não for tratado, isso exerce uma resposta esmagadora pela qual essas células imunes com tecidos periodontais locais expressam várias proteínas inflamatórias que podem induzir ainda mais a degradação tecidual e reabsorção óssea (HAJISHENGALLIS, 2014).

A eficácia do laser sozinho e da aPDT já é discutida em relação aos parâmetros clínicos na doença periodontal (QADRI, TUNÉR E GUSTAFSSON, 2015). No entanto, seu efeito sobre os níveis de citocinas não é conhecido.

Em uma revisão sistemática feita por Akram et al. (2016) avaliou-se a eficácia da aPDT ou terapia a laser (LT) como adjuvantes a RAR em proteínas inflamatórias do fluido crevicular gengival com doença periodontal. Oito estudos utilizaram aPDT, enquanto 10 estudos utilizaram apenas laser. Oito citocinas, incluindo fator de necrose tumoral alfa (TNF- α), interleucinas IL-1, IL-6, IL-8, IL-10, interferon gama (IFN-gama), matriz metaloproteinase (MMP)-8 e fator estimulador de colônias de granulócitos (GM-CSF) foram elegíveis para análise para estudos aPDT e LT. Quatro estudos de aPDT mostraram redução significativa da IL-1 enquanto um estudo mostrou redução significativa dos níveis de TNF após a aplicação de aPDT no seguimento. Um estudo mostrou redução significativa dos níveis de IFN-gama, IL-8 e GM-CSF após aPDT no seguimento. IL-1 significativamente reduzido em 4 estudos com LT, enquanto um estudo mostrou diminuição significativa dos níveis de IL-6 e TIMP-1. MMP-8 e TNF- mostraram redução significativa em três e um estudo, respectivamente. Ainda é discutível se o aPDT ou LT adjuvante é eficaz na redução do GCF proteínas inflamatórias na doença periodontal devido a parâmetros não padronizados do laser e seguimento curto período.

O trabalho de Luchesi et al. (2013) investigou o efeito da terapia fotodinâmica como adjuvante na terapia mecânica em lesões de furca classe II. Os sujeitos foram aleatoriamente alocados a um grupo teste (aPDT; n = 16) ou a um grupo controle (laser não ativado / apenas fotossensibilizador; n = 21). No início do estudo, 3 e 6 meses, as condições clínicas, microbiológicas e coleta de citocinas foram realizadas. Os parâmetros clínicos melhoraram após as duas terapias ($p < 0,05$) sem diferenças entre os grupos a qualquer momento ($p > 0,05$). Aos 6 meses, houve diminuição de *Porphyromonas gingivalis* e *Tannerella forsythia* apenas no grupo aPDT ($p < 0,05$) sem diferenças intergrupos. Os níveis de IL-4 e IL-10 aumentaram em ambos os grupos

aos 6 meses. Os níveis de GM-CSF, IL-8, IL-1β e IL-6 diminuíram apenas no grupo aPDT após 3 meses. Aos 3 meses, análises intergrupos mostraram que GM-CSF. Os níveis de IFN-c, IL-6 e IL-8 foram menores no grupo aPDT. Aos 6 meses, menores níveis de IL-1β também foram observados no grupo aPDT. A terapia fotodinâmica não promoveu benefícios clínicos para furcas classe II; no entanto, vantagens nos níveis locais de citocinas e redução na periodontopatógenos foram demonstrados

Algumas pesquisas sugerem um efeito da energia do laser de baixa intensidade lasers nas células e tecidos, conhecido como fotobiomodulação. A luz tem uma influência positiva sobre os tecidos e células circundantes durante a cicatrização do tecido, com sucesso influenciando a reparação dos tecidos e diminuição da inflamação periodontal como resultado biomodulador (WOODRUFF et al.,2004; QADRI et al., 2005).

Luchesi et al. (2013) ainda sugerem que há dados escassos e contraditórios sobre o papel da aPDT no perfil imune durante a terapia periodontal. Os níveis de inflamação marcadores no GCF de pacientes com periodontite agressiva 3 meses após aPDT ou RAR foram avaliados por de Oliveira et al. (2009). Ambas as terapias apresentaram reduções nos níveis de TNF-α e nenhuma alteração no receptor ativador do ligante NF-kB (RANKL) ao longo do tempo, sem significantes diferenças entre grupos para qualquer marcador. Consequentemente, não há diferenças na redução da expressão gênica de TNF-α, RANKL, osteoprotegerina, metaloproteinase da matriz (MMP-1), IL-6 e IL-10 após biópsias na gengiva de cães com indução periodontite tratada por aPDT, RAR ou estas combinadas (de Oliveira et al. 2011). Giannopoulou et al. (2012), compararam os efeitos aPDT, laser diodo e RAR em citocinas e proteínas de fase aguda na terapia de bolsas residuais, revelaram que mudanças foram alcançadas independentemente da modalidade de tratamento em 6 meses. No entanto, não há diferenças entre os três tratamentos.

Por outro lado, evidências anteriores sugeriram que a aPDT leva a uma atividade imunomoduladora, diminuindo a estimulação de linfócitos T (KING et al., 1999) e inativando principais marcadores pró-inflamatórios IL-1β e TNF-α (BRAHAM et al., 2009). A capacidade do aPDT para modular a resposta do hospedeiro parece ser relacionada à sua capacidade de influenciar células apresentadoras de antígenos (LEVY, 1998; SÉGUIER et al., 2010). Séguier et al. (2010) revelaram que, 7 dias após

aPDT, o número de células inflamatórias foi reduzido durante a antiga periodontite crônica.

Carvalho et al. (2011), em um modelo de periodontite experimental em ratos,

demonstraram que animais tratados com aPDT apresentaram diminuição da reabsorção óssea. Bem como redução na migração de neutrófilos e menor expressão de TNF-α, em comparação com os animais tratado apenas com fotossensibilizador.

Avaliamos a HD neste trabalho em todos os tempos de tratamento através de uma escala VAS. E observou-se nenhuma diferença entre os grupos.

O fato destacado no trabalho de Pessoa et al. (2015) foi o paciente apresentar hipersensibilidade dentinária após o tratamento com aPDT. Estes sinais e sintomas foram atribuídos a uma desmineralização ácida provocada pelo azul de toluidina durante o tratamento (PESSOA et al., 2015). Outros estudos, usando o azul de toluidina O em concentrações diferentes (100 µg / ml em água deionizada), também encontraram uma faixa de pH levemente ácido (4 a 5) para este fotossensibilizador (DAMANTE et al., 2016; KARAM et al., 2017; FERREIRA et al., 2018). As informações obtidas com o fabricante declararam que O toluidina azul O (Sigma-Aldrich) tem pH 2,8 quando diluído em 30 g / 1 l de água. Diferentemente, o azul de metileno não apresenta pH ácido quando diluído em água deionizada. Essa é a razão para escolher a toluidina O azul como agente desmineralizante no presente estudo. É importante esclarecer, em um procedimento de aPDT, o fotosensibilizador é o agente desmineralizante. O pH de uma solução de corante pode variar de acordo com o solvente, concentração e tempo de exposição à luz ou à superfície (DAMANTE et al., 2016). O pH do fotosensibilizador é o fator mais importante para promover a desmineralização. Portanto, é importante medir o pH de todas as soluções. Além disso, se for um produto comercial, as informações de pH devem estar presentes no rótulo. De fato, todo o procedimento de aPDT é responsável pela desmineralização da raiz. Durante o tempo de pré-irradiação (tempo de contato do fotossensibilizador com a superfície da raiz), também contribui para o processo de desmineralização. Quanto maior a pré-irradiação tempo, maior é o efeito de desmineralização (DAMANTE et al., 2016).

Uma revisão sistemática feita por Nibali et al. (2016) mostra que a sobrevivência dentária variou de 94 a 100% após 4-7,5 anos em estudos de

regeneração (HANEY et al. 1997, YUKNA e YUKNA 1997, EICKHOLZ e HAUSMANN, 2002), 89% após 5-8 anos em estudos de tunelização (LITTLE et al. 1995), 79% após 4 anos para procedimentos ressectivos radiculares (ZAFIROPOULOS et al. 2009) e 43-100% após 5 a 53 anos para estudos incluindo várias abordagens cirúrgicas combinadas com não-cirúrgicas (HIRSCHFELD e WASSERMAN, 1978; MCFALL, 1982; GOLDMAN et al., 1986; WOOD et al., 1989; KUHRAU et al., 1990; WANG et al., 1994; MCGUIRE e NUNN, 1996; CHECCHI et al., 2002; DANNEWITZ et al., 2006; PRETZL et al., 2008; JOHANSSON et al., 2013; MILLER et al., 2014; SALVI et al., 2014; GRAETZ et al., 2015).

Dados sobre desfechos relacionados ao paciente na sobrevida de molares com lesões de furca são necessários. Estudos mostram a relação custo-benefício da manutenção de dentes com envolvimento de furca (SCHWENDICKE et al. 2014) e boas taxas de sobrevivência, mesmo quando comparados com implantes dentários (FUGAZZOTTO, 2001). Assim, recomenda-se que todos os esforços sejam feitos para manter os dentes com lesões sempre que possível.

Salvi et al., (2014) investigaram os fatores de risco para a perda de dentes multirradiculares em indivíduos com periodontite tratados e inscritos em terapia periodontal de suporte. Um total de 172 indivíduos foram examinados antes e após terapia periodontal ativa, e também após uma média de 11,5 anos de SPT. Foi observado que o envolvimento da furca antes da terapia não foi fator de risco para perda dentária em comparação com os pacientes que não possuíam lesões de furca. Já outros estudos (CHECCHI et al. 2002; DANNEWITZ et al. 2006; JOHANSSON et al. 2013) dizem que dentes com lesões de furca estão fortemente associados com a risco de perda dentária.

Hirschfeld e Wasserman (1978) relataram que, em 22 anos, os indivíduos em terapia periodontal de suporte perderam 7,1% de todos os dentes devido à recorrência da doença. No entanto, o número de dentes com lesões de furca atingiu 32%. Estudos semelhantes confirmaram esses achados (ROSS e THOMPSON, 1978; MCFALL, 1982; GOLDMAN, ROSS e GOTEINER, 1986). Resultados da revisão sistemática de Huynh-Ba et al. (2009) resultaram em boas taxas de sobrevida a longo prazo de dentes com lesões de furca com várias abordagens terapêuticas. Mais especificamente, lesões classe I podem ter sucesso apenas por debridamento mecânico não-cirúrgico. Verificou-se que o desenvolvimento de cárie na área de furca

é a causa mais frequente de perda molar após um procedimento de tunelização. Por fim, as complicações mais frequentes após procedimentos ressectivos de molares envolvidos em furca não foram associadas à progressão da doença periodontal, mas estavam relacionadas a fraturas verticais da raiz e falhas endodônticas.

Com o surgimento da terapia com implantes, muitas vezes o tratamento complexo de furcas é rejeitado em favor da extração e colocação de implantes dentários. No entanto, há uma escassez de dados sobre a sobrevivência dos dentes na terapia de furca cirúrgica versus extração e colocação de implantes e não há diretrizes claras para a terapia de furca (HUYNH-BA et al. 2009).

Nota-se também que há uma perda clinicamente significativa da inserção na área da furca durante pelo menos os dois primeiros anos de cuidados de manutenção (KALKWARF, KALDAHL e PATIL, 1988). Nibali et al. (2016) citam todo esforço deve ser feito para manter esses dentes quando possível. Estudos de longo prazo com os resultados relatados pelo paciente são necessários para subestimar esta conclusão.

A percepção do paciente é importante na avaliação da necessidade de tratamento, no planejamento da terapia e para garantir um resultado clínico. Por estas razões, métodos de avaliação de resultados centrados no paciente também devem ser utilizados (ELTAS, USLU e ELTAS, 2016).

O questionário Oral Health Impact Profile-14 (OHIP-14) é baseado em um modelo conceitual de saúde bucal que usa a classificação internacional de deficiências, incapacidades e desvantagens sociais da Organização Mundial da Saúde (OMS) (BIRCH e ISMAIL, 2002). O próprio paciente analisa os impactos adversos das condições bucais na vida cotidiana (HEGARTY et al., 2002).

No baseline, 6 e 12 meses todos os pacientes da pesquisa responderam ao questionário OHIP-14. Em ambos os grupos, a dimensão 2 apresentou diferença estatisticamente significante entre baseline e 6 e 12 mostrando que o relato quanto a dor física diminuiu ao longo do tratamento. Além disso a dimensão total diminuiu significantemente o que reflete que a qualidade de vida dos pacientes melhorou ao longo do tratamento. Entre os grupos não houve diferença em nenhuma das dimensões.

Testes de correlação entre alguns parâmetros clínicos e o questionário OHIP-14 foram realizados. O objetivo era analisar se o paciente consegue interceptar a melhora do tratamento com a qualidade de vida.

De uma forma geral, foi observado que quanto maior era a lesão, maior a percepção dos pacientes quanto à necessidade de tratamento. Muitos pacientes não se queixavam de nenhum incômodo nos dentes posteriores, mas aceitaram os tratamentos devido aos resultados clínicos.

Há uma escassez de estudos avaliando a qualidade de vida de paciente com lesões de furca. Alguns estudos avaliam pacientes com doenças periodontais.

Saito et al. (2010) mencionaram que em indivíduos com periodontite, o escore geral de impacto foi significativamente maior do que era para pacientes saudáveis. Palma et al. (2013) relataram associação significativa de periodontite com piores escores em desconforto psicológico, incapacidade e escore geral do OHIP-14 do que pacientes com gengivite.

A perda de inserção indica o grau de destruição periodontal. Saito et al. (2010) não encontraram correlação significativa entre qualidade de vida dos pacientes e a gravidade da perda de inserção. Já outros autores relataram que a gravidade da perda de inserção foi correlacionada significativamente com o impacto na saúde bucal (LOCKER et al., 2001; NG e LEUNG, 2006). Da mesma forma, Bernabé e Marcenes (2010) relataram que a pontuação do OHIP-14 aumentou linearmente com o aumento do número de dentes com perda de inserção ≥ 4 mm.

A literatura cita que além da dor física, os demais domínios mais afetados pela doença periodontal são limitação funcional, desconforto psicológico, incapacidade física e psicológica (FERREIRA et al., 2017). Em uma revisão sistemática de Shanbhag, Dahiya e Croucher (2013) notou-se que os domínios relacionados à dor e aspectos funcionais e emocionais foram os que mais se beneficiaram da terapia periodontal.

Foi também aplicado um questionário com escala VAS onde o paciente avaliava os benefícios do tratamento. No grupo controle a percepção sobre a estética aumentou quando comparada ao baseline tanto em 6 e 12 meses. Muitos pacientes nas consultas iniciais se mostravam indiferentes a avaliação da estética nos dentes

posteriores. Acredita-se em um viés nessa avaliação devido às consultas induzirem o paciente a observar mais esses dentes. Além disso, devido à gratidão pelo tratamento, muitos dos pacientes confundiam a avaliação do tratamento com avaliação dos pesquisadores. Ferreira et al. (2017) sugerem que os questionários sejam aplicados por outros pesquisadores a fim de cegar o atendimento. No nosso trabalho, todo os pacientes respondiam os questionários isoladamente sem influência de qualquer pesquisador.

No teste, além do mesmo resultado na estética, observa-se uma melhora na capacidade de escovação dos pacientes e diminuição da hipersensibilidade dentinária. Quando comparados entre grupos, não se observou diferenças entre nenhum dos quesitos investigados.

No grupo controle houve correlação positiva entre o preenchimento da furca em 6 meses e a relação dor-desconforto. No teste quanto menor a percepção estética maior a profundidade horizontal da furca. Isso reflete que muitos pacientes viam que o dente estava doente e deixavam de cuidar além de achar que o mesmo não se apresentava “bonito”. Outro dado relatado foi que quanto maior a profundidade horizontal da furca, menor a capacidade de mastigação. Os pacientes julgavam que os dentes não estavam saudáveis para mastigar e apresentavam mobilidade e dor.

Ferreira et al. (2017) citam o risco de viés de memória é inerente a estudos que avaliam os impactos percebidos pelos indivíduos decorrentes de sua condição oral. Aqueles com poucos problemas podem não se lembrar de certos eventos. Por outro lado, aqueles com problemas maiores tendem a se preocupar mais com o motivo pelo qual um evento ocorreu. O período mais longo considerado na avaliação do impacto aumenta o risco desse tipo de viés.

Araújo et al. (2010) e Batista et al. (2014) citam que o tamanho da amostra influencia na análise da qualidade de vida. Esse problema foi relatado nesse estudo pois o tamanho da amostra foi bem limitado devido a dificuldade em encontrar pacientes com defeitos de furca casse II semelhantes. Assim, os indivíduos são bem discrepantes entre si, em relação ao grau de dor, queixa, condição social e outros. Isso pode ser considerado um viés da pesquisa.

A amostra do estudo apresentou faixas etárias diferentes e amplas, o que pode ter influenciado os achados. A prevalência da doença periodontal tende a diminuir com

o avanço da idade, decorrente da perda de dentes entre os idosos (RONCALLI et al., 2012). Além do menor número de dentes, o aumento da idade faz com que os indivíduos percebam seus problemas bucais como menos prejudiciais. De fato, muitos idosos têm uma visão positiva de sua saúde bucal e consideram a perda dentária uma consequência anormal do processo de envelhecimento (SLADE e SANDERS, 2011).

Assim, outros estudos são necessários para investigar a influência da aPDT em procedimentos regenerativos do ponto de vista clínico, microbiológico e imunológico. Além dos resultados centrados em pacientes.

Conclusões

7 CONCLUSÕES

Dentro das limitações deste este estudo, pode-se concluir que a terapia fotodinâmica antimicrobiana como agente de condicionamento radicular, não exerce nenhuma influência em tratamentos de regeneração tecidual guiada em lesões de furca classe II.

Adicionalmente, pode-se concluir que:

- Procedimentos regenerativos combinados com uso de Bio-OSS® e Bio-Gide® são efetivos no tratamento de lesões de furca classe II;
- O grupo teste com aPDT teve a hipersensibilidade dentinária diminuída ao longo de 6 e 12 meses;
- A percepção dos pacientes quanto à condição bucal melhorou após o tratamento melhorando a higienização;
- A qualidade de vida dos pacientes em ambos os grupos melhorou após o tratamento;
- As citocinas do fluido crevicular não foram influenciadas pelo tratamento de regeneração e nem pelo uso da APDT, e também não mostrou correlações importantes com os parâmetros clínicos;

Referências

REFERÊNCIAS

ABED, A. M.; FARHAD, S. Z.; FARHAD, A.; BAREKATAIN, M. *et al.* Debris and smear layer removal efficacy and changes in morphology of dentinal tubules after using citric acid, tetracycline-hydrochloride and mixture of tetracycline and acid and detergent. **Dent Res J (Isfahan)**, 10, n. 2, p. 232-237, Mar 2013.

ABOELSAAD, N. S.; SOORY, M.; GADALLA, L. M.; RAGAB, L. I. *et al.* Effect of soft laser and bioactive glass on bone regeneration in the treatment of bone defects (an experimental study). **Lasers Med Sci**, 24, n. 4, p. 527-533, Jul 2009a.

ABOELSAAD, N. S.; SOORY, M.; GADALLA, L. M.; RAGAB, L. I. *et al.* Effect of soft laser and bioactive glass on bone regeneration in the treatment of infra-bony defects (a clinical study). **Lasers Med Sci**, 24, n. 3, p. 387-395, May 2009b.

ADRIAENS, P. A.; EDWARDS, C. A.; DE BOEVER, J. A.; LOESCHE, W. J. Ultrastructural observations on bacterial invasion in cementum and radicular dentin of periodontally diseased human teeth. **J Periodontol**, 59, n. 8, p. 493-503, Aug 1988.

AINAMO, J.; BAY, I. Problems and proposals for recording gingivitis and plaque. **Int Dent J**, 25, n. 4, p. 229-235, Dec 1975.

AKBAY, A.; BARAN, C.; GÜNHAN, O.; OZMERIÇ, N. *et al.* Periodontal regenerative potential of autogenous periodontal ligament grafts in Class II furcation defects. **J Periodontol**, 76, n. 4, p. 595-604, Apr 2005.

AKRAM, Z.; RAHIM, Z. H.; TAIYEB-ALI, T. B.; SHAHDAN, M. S. *et al.* Resistin as potential biomarker for chronic periodontitis: A systematic review and meta-analysis. **Arch Oral Biol**, 73, p. 311-320, Jan 2017.

ALBANDAR, J. M.; BRUNELLE, J. A.; KINGMAN, A. Destructive periodontal disease in adults 30 years of age and older in the United States, 1988-1994. **J Periodontol**, 70, n. 1, p. 13-29, Jan 1999.

ALLISON, R. R.; BAGNATO, V. S.; CUENCA, R.; DOWNIE, G. H. *et al.* The future of photodynamic therapy in oncology. **Future Oncol**, 2, n. 1, p. 53-71, Feb 2006.

ALLISON, R. R.; MOTA, H. C.; SIBATA, C. H. Clinical PD/PDT in North America: An historical review. **Photodiagnosis Photodyn Ther**, 1, n. 4, p. 263-277, Dec 2004.

ALYAHYA, A.; ALQAREER, A. Does the Removal of Cementum Facilitate Bacterial Penetration into Dentinal Tubules In Vitro? **J Endod**, 43, n. 7, p. 1111-1115, Jul 2017.

ANDEREGG, C. R.; MARTIN, S. J.; GRAY, J. L.; MELLONIG, J. T. *et al.* Clinical evaluation of the use of decalcified freeze-dried bone allograft with guided tissue regeneration in the treatment of molar furcation invasions. **J Periodontol**, 62, n. 4, p. 264-268, Apr 1991.

ANDERSSON, B.; BRATTHALL, G.; KULLENDORFF, B.; GRÖNDAHL, K. *et al.* Treatment of furcation defects. Guided tissue regeneration versus coronally positioned flap in mandibular molars; a pilot study. **J Clin Periodontol**, 21, n. 3, p. 211-216, Mar 1994.

AOKI, A.; MIURA, M.; AKIYAMA, F.; NAKAGAWA, N. *et al.* In vitro evaluation of Er:YAG laser scaling of subgingival calculus in comparison with ultrasonic scaling. **J Periodontal Res**, 35, n. 5, p. 266-277, Oct 2000.

ARAÚJO, A. C.; GUSMÃO, E. S.; BATISTA, J. E.; CIMÕES, R. Impact of periodontal disease on quality of life. **Quintessence Int**, 41, n. 6, p. e111-118, Jun 2010.

ARTZI, Z.; GIVOL, N.; ROHRER, M. D.; NEMCOVSKY, C. E. *et al.* Qualitative and quantitative expression of bovine bone mineral in experimental bone defects. Part 1: Description of a dog model and histological observations. **J Periodontol**, 74, n. 8, p. 1143-1152, Aug 2003.

ARWEILER, N. B.; AUSCHILL, T. M.; DONOS, N.; SCULEAN, A. Antibacterial effect of an enamel matrix protein derivative on in vivo dental biofilm vitality. **Clin Oral Investig**, 6, n. 4, p. 205-209, Dec 2002.

ASIMUDDIN, S.; KODUGANTI, R. R.; PANTHULA, V. N. R.; JAMMULA, S. P. *et al.* Effect of Autologous Platelet Rich Fibrin in Human Mandibular Molar Grade II Furcation Defects- A Randomized Clinical Trial. **J Clin Diagn Res**, 11, n. 4, p. ZC73-ZC77, Apr 2017.

AVERA, J. B.; CAMARGO, P. M.; KLOKKEVOLD, P. R.; KENNEY, E. B. *et al.* Guided tissue regeneration in Class II furcation involved maxillary molars: a controlled study of 8 split-mouth cases. **J Periodontol**, 69, n. 9, p. 1020-1026, Sep 1998.

AVILA-ORTIZ, G.; DE BUITRAGO, J. G.; REDDY, M. S. Periodontal regeneration - furcation defects: a systematic review from the AAP Regeneration Workshop. **J Periodontol**, 86, n. 2 Suppl, p. S108-130, Feb 2015.

AYKOL, G.; BASER, U.; MADEN, I.; KAZAK, Z. *et al.* The effect of low-level laser therapy as an adjunct to non-surgical periodontal treatment. **J Periodontol**, 82, n. 3, p. 481-488, Mar 2011.

AZNAR, J. A.; BONANAD, S.; MONTORO, J. M.; HURTADO, C. *et al.* Influence of methylene blue photoinactivation treatment on coagulation factors from fresh frozen plasma, cryoprecipitates and cryosupernatants. **Vox Sang**, 79, n. 3, p. 156-160, 2000.

BAEZA, M.; GARRIDO, M.; HERNÁNDEZ-RÍOS, P.; DEZEREGA, A. *et al.* Diagnostic accuracy for apical and chronic periodontitis biomarkers in gingival crevicular fluid: an exploratory study. **J Clin Periodontol**, 43, n. 1, p. 34-45, Jan 2016.

BAJAJ, P.; PRADEEP, A. R.; AGARWAL, E.; RAO, N. S. *et al.* Comparative evaluation of autologous platelet-rich fibrin and platelet-rich plasma in the treatment of mandibular degree II furcation defects: a randomized controlled clinical trial. **J Periodontal Res**, 48, n. 5, p. 573-581, Oct 2013.

BAKER, P. J.; ROTCH, H. A.; TROMBELLI, L.; WIKESJÖ, U. M. An in vitro screening model to evaluate root conditioning protocols for periodontal regenerative procedures. **J Periodontol**, 71, n. 7, p. 1139-1143, Jul 2000.

BARROS, R. T. T. Efeitos dos tratamentos mecânico, químico e fotodinâmico na proliferação de células da granulação óssea humana sobre raízes dentárias (Dissertação). Faculdade de Odontologia de Bauru, Universidade de São Paulo. Bauru, 78p, 2016.

BATISTA, M. J.; PERIANES, L. B.; HILGERT, J. B.; HUGO, F. N. *et al.* The impacts of oral health on quality of life in working adults. **Braz Oral Res**, 28, 2014.

BATRA, P.; DAS, S.; JAIN, S. Correlation of radiovisuographic analysis of interdental and interradicular bone loss in furcation involvement of mandibular first molars: A retrospective study. **Indian J Dent Res**, 29, n. 3, p. 329-332, 2018 May-Jun 2018.

BECKER, W.; BECKER, B. E.; BERG, L.; PRICHARD, J. *et al.* New attachment after treatment with root isolation procedures: report for treated Class III and Class II furcations and vertical osseous defects. **Int J Periodontics Restorative Dent**, 8, n. 3, p. 8-23, 1988.

BECKER, W.; BECKER, B. E.; MELLONIG, J.; CAFFESSE, R. G. *et al.* A prospective multi-center study evaluating periodontal regeneration for Class II furcation invasions and intrabony defects after treatment with a bioabsorbable barrier membrane: 1-year results. **J Periodontol**, 67, n. 7, p. 641-649, Jul 1996.

BELAL, M. H.; WATANABE, H.; ICHINOSE, S.; ISHIKAWA, I. Effect of Er:YAG laser combined with rhPDGF-BB on attachment of cultured fibroblasts to periodontally involved root surfaces. **J Periodontol**, 78, n. 7, p. 1329-1341, Jul 2007.

BEN HATIT, Y.; BLUM, R.; SEVERIN, C.; MAQUIN, M. *et al.* The effects of a pulsed Nd:YAG laser on subgingival bacterial flora and on cementum: an in vivo study. **J Clin Laser Med Surg**, 14, n. 3, p. 137-143, Jun 1996.

BENDTZEN, K. Interleukin 1, interleukin 6 and tumor necrosis factor in infection, inflammation and immunity. **Immunol Lett**, 19, n. 3, p. 183-191, Nov 1988.

BERNABÉ, E.; MARCENES, W. Periodontal disease and quality of life in British adults. **J Clin Periodontol**, 37, n. 11, p. 968-972, Nov 2010.

BERNARD, G. W. Healing and repair of osseous defects. **Dent Clin North Am**, 35, n. 3, p. 469-477, Jul 1991.

BETSY, J.; PRASANTH, C. S.; BAIJU, K. V.; PRASANTHILA, J.; SUBHASH, N. Patients' perceptions of antimicrobial photodynamic therapy in the management of chronic periodontitis. **Photodiagnosis Photodyn Ther**, v., n., p., 2016.

BETTELLI, E.; CARRIER, Y.; GAO, W.; KORN, T. *et al.* Reciprocal developmental pathways for the generation of pathogenic effector TH17 and regulatory T cells. **Nature**, 441, n. 7090, p. 235-238, May 2006.

BHATTI, M.; MACROBERT, A.; MEGHJI, S.; HENDERSON, B.; WILSON, M. A study of the uptake of toluidine blue O by Porphyromonas gingivalis and the mechanism of lethal photosensitization. **Photochem Photobiol**, v. 68, n. 3, p. 370-376, 1998.

BIRCH, S.; ISMAIL, A. I. Patient preferences and the measurement of utilities in the evaluation of dental technologies. **J Dent Res**, 81, n. 7, p. 446-450, Jul 2002.

BISSADA, N. F.; ABDELMALEK, R. G. Incidence of cervical enamel projections and its relationship to furcation involvement in Egyptian skulls. **J Periodontol**, 44, n. 9, p. 583-585, Sep 1973.

BLOMLÖF, J.; BLOMLÖF, L.; LINDSKOG, S. Effect of different concentrations of EDTA on smear removal and collagen exposure in periodontitis-affected root surfaces. **J Clin Periodontol**, 24, n. 8, p. 534-537, Aug 1997.

BLOMLÖF, L.; JONSSON, B.; BLOMLÖF, J.; LINDSKOG, S. A clinical study of root surface conditioning with an EDTA gel. II. Surgical periodontal treatment. **Int J Periodontics Restorative Dent**, 20, n. 6, p. 566-573, Dec 2000.

BLUMENTHAL, N. M. A clinical comparison of collagen membranes with e-PTFE membranes in the treatment of human mandibular buccal class II furcation defects. **J Periodontol**, 64, n. 10, p. 925-933, Oct 1993.

BOGLE, G.; ADAMS, D.; CRIGGER, M.; KLINGE, B. *et al.* New attachment after surgical treatment and acid conditioning of roots in naturally occurring periodontal disease in dogs. **J Periodontal Res**, 16, n. 1, p. 130-133, Jan 1981.

BOSSHARDT, D. D.; SCULEAN, A. Does periodontal tissue regeneration really work? **Periodontol 2000**, 51, p. 208-219, 2009.

BOTTURA, P. E.; MILANEZI, J.; FERNANDES, L. A.; CALDAS, H. C. *et al.* Nonsurgical periodontal therapy combined with laser and photodynamic therapies for periodontal disease in immunosuppressed rats. **Transplant Proc**, 43, n. 5, p. 2009-2016, Jun 2011.

BOUCHARD, P.; NILVEUS, R.; ETIENNE, D. Clinical evaluation of tetracycline HCl conditioning in the treatment of gingival recessions. A comparative study. **J Periodontol**, 68, n. 3, p. 262-269, Mar 1997.

BOWEN, J. A.; MELLONIG, J. T.; GRAY, J. L.; TOWLE, H. T. Comparison of decalcified freeze-dried bone allograft and porous particulate hydroxyapatite in human periodontal osseous defects. **J Periodontol**, 60, n. 12, p. 647-654, Dec 1989.

BOWER, R. C. Furcation morphology relative to periodontal treatment. Furcation root surface anatomy. **J Periodontol**, 50, n. 7, p. 366-374, Jul 1979.

BOWERS, G. M.; SCHALLHORN, R. G.; MCCLAIN, P. K.; MORRISON, G. M. *et al.* Factors influencing the outcome of regenerative therapy in mandibular Class II furcations: Part I. **J Periodontol**, 74, n. 9, p. 1255-1268, Sep 2003.

BOYNE, P. J. Use of porous bone mineral to increase bone density. Mater Res Soc Symp Proc, 331, p. 263–268, 1994.

BRÄGGER, U. Radiographic parameters: biological significance and clinical use. **Periodontol 2000**, 39, p. 73-90, 2005.

BRAHAM, P.; HERRON, C.; STREET, C.; DARVEAU, R. Antimicrobial photodynamic therapy may promote periodontal healing through multiple mechanisms. **J Periodontol**, 80, n. 11, p. 1790-1798, Nov 2009.

BRAUN, A.; DEHN, C.; KRAUSE, F.; JEPSEN, S. Short-term clinical effects of adjunctive antimicrobial photodynamic therapy in periodontal treatment: a randomized clinical trial. **J Clin Periodontol**, 35, n. 10, p. 877-884, Oct 2008.

BROWN, S. B.; BROWN, E. A.; WALKER, I. The present and future role of photodynamic therapy in cancer treatment. **Lancet Oncol**, v. 5, n. 8, p. 497-508, 2004.

CAFFESSE, R. G.; SMITH, B. A.; DUFF, B.; MORRISON, E. C. *et al.* Class II furcations treated by guided tissue regeneration in humans: case reports. **J Periodontol**, 61, n. 8, p. 510-514, Aug 1990.

CALLAN, D. P.; ROHRER, M. D. Use of bovine-derived hydroxyapatite in the treatment of edentulous ridge defects: a human clinical and histologic case report. **J Periodontol**, 64, n. 6, p. 575-582, Jun 1993.

CAMELO, M.; NEVINS, M. L.; SCHENK, R. K.; LYNCH, S. E. *et al.* Periodontal regeneration in human Class II furcations using purified recombinant human platelet-derived growth factor-BB (rhPDGF-BB) with bone allograft. **Int J Periodontics Restorative Dent**, 23, n. 3, p. 213-225, Jun 2003.

CAMELO, M.; NEVINS, M. L.; SCHENK, R. K.; SIMION, M. *et al.* Clinical, radiographic, and histologic evaluation of human periodontal defects treated with Bio-Oss and Bio-Gide. **Int J Periodontics Restorative Dent**, 18, n. 4, p. 321-331, Aug 1998.

CAMPOS, G. N.; PIMENTEL, S. P.; RIBEIRO, F. V.; CASARIN, R. C. *et al.* The adjunctive effect of photodynamic therapy for residual pockets in single-rooted teeth: a randomized controlled clinical trial. **Lasers Med Sci**, 28, n. 1, p. 317-324, Jan 2013.

CARDOSO, E. M.; REIS, C.; MANZANARES-CÉSPEDES, M. C. Chronic periodontitis, inflammatory cytokines, and interrelationship with other chronic diseases. **Postgrad Med**, 130, n. 1, p. 98-104, Jan 2018.

CARVALHO, A. S.; NAPIMOGA, M. H.; COELHO-CAMPOS, J.; SILVA-FILHO, V. J. *et al.* Photodynamic therapy reduces bone resorption and decreases inflammatory response in an experimental rat periodontal disease model. **Photomed Laser Surg**, 29, n. 11, p. 735-740, Nov 2011.

CASARIN, R. C.; DEL PELOSO RIBEIRO, E.; NOCITI, F. H.; SALLUM, A. W. *et al.* A double-blind randomized clinical evaluation of enamel matrix derivative proteins for the

treatment of proximal class-II furcation involvements. **J Clin Periodontol**, 35, n. 5, p. 429-437, May 2008.

CASARIN, R. C.; RIBEIRO, E. E. P.; NOCITI, F. H.; SALLUM, A. W. *et al.* Enamel matrix derivative proteins for the treatment of proximal class II furcation involvements: a prospective 24-month randomized clinical trial. **J Clin Periodontol**, 37, n. 12, p. 1100-1109, Dec 2010.

CASARIN, R. C.; RIBEIRO, E. E. P.; RIBEIRO, F. V.; NOCITI, F. H. *et al.* Influence of anatomic features on the effectiveness of enamel matrix derivative proteins in the treatment of proximal Class II furcation involvements. **Quintessence Int**, 40, n. 9, p. 753-761, Oct 2009.

CASTRO PINTO, R. C.N. Tratamento de retrações gengivais múltiplas adjacentes com a matriz colágena xenogênica comparado ao enxerto de tecido conjuntivo subepitelial: ensaio clínico aleatório de não-inferioridade. Tese apresentada à Faculdade de Odontologia da Universidade de São Paulo para obtenção do título de Doutor em Ciências, 79p, 2016.

CASTRO, R. E. A.; PORTELA, M. C.; LEÃO, A. T. [Cross-cultural adaptation of quality of life indices for oral health]. **Cad Saude Publica**, 23, n. 10, p. 2275-2284, Oct 2007.

CATON, J.; NYMAN, S.; ZANDER, H. Histometric evaluation of periodontal surgery. II. Connective tissue attachment levels after four regenerative procedures. **J Clin Periodontol**, 7, n. 3, p. 224-231, Jun 1980.

CATTABRIGA, M.; PEDRAZZOLI, V.; WILSON, T. G. The conservative approach in the treatment of furcation lesions. **Periodontol 2000**, 22, p. 133-153, Feb 2000.

CEKICI, A.; MADEN, I.; YILDIZ, S.; SAN, T. *et al.* Evaluation of blood cell attachment on Er: YAG laser applied root surface using scanning electron microscopy. **Int J Med Sci**, 10, n. 5, p. 560-566, 2013.

CHAN, H. L.; OH, T. J.; BASHUTSKI, J.; FU, J. H. *et al.* Cervical enamel projections in unusual locations: a case report and mini-review. **J Periodontol**, 81, n. 5, p. 789-795, May 2010.

CHAVES, E.; COX, C. F.; MORRISON, E.; CAFFESSE, R. The effect of citric acid application on periodontally involved root surfaces. II. An in vitro scanning electron microscopic study. **Int J Periodontics Restorative Dent**, 13, n. 2, p. 188-196, 1993.

CHECCHI, L.; MONTEVECCHI, M.; GATTO, M. R.; TROMBELLI, L. Retrospective study of tooth loss in 92 treated periodontal patients. **J Clin Periodontol**, 29, n. 7, p. 651-656, Jul 2002.

CHEN, C. C.; WANG, H. L.; SMITH, F.; GLICKMAN, G. N. *et al.* Evaluation of a collagen membrane with and without bone grafts in treating periodontal intrabony defects. **J Periodontol**, 66, n. 10, p. 838-847, Oct 1995.

CHITSAZI, M. T.; MOSTOFI ZADEH FARAHANI, R.; POURABBAS, M.; BAHAEDDIN, N. Efficacy of open flap debridement with and without enamel matrix derivatives in the treatment of mandibular degree II furcation involvement. **Clin Oral Investig**, 11, n. 4, p. 385-389, Dec 2007.

CHOUKROUN, J.; DISS, A.; SIMONPIERI, A.; GIRARD, M. O. *et al.* Platelet-rich fibrin (PRF): a second-generation platelet concentrate. Part V: histologic evaluations of PRF effects on bone allograft maturation in sinus lift. **Oral Surg Oral Med Oral Pathol Oral Radiol Endod**, 101, n. 3, p. 299-303, Mar 2006.

CHRISTGAU, M.; SCHMALZ, G.; REICH, E.; WENZEL, A. Clinical and radiographical split-mouth-study on resorbable versus non-resorbable GTR-membranes. **J Clin Periodontol**, 22, n. 4, p. 306-315, Apr 1995.

CLERGEAU, L. P.; DANAN, M.; CLERGEAU-GUÉRITHAULT, S.; BRION, M. Healing response to anorganic bone implantation in periodontal intrabony defects in dogs. Part I. Bone regeneration. A microradiographic study. **J Periodontol**, 67, n. 2, p. 140-149, Feb 1996.

COBB, C. M.; MCCAWLEY, T. K.; KILLOY, W. J. A preliminary study on the effects of the Nd:YAG laser on root surfaces and subgingival microflora in vivo. **J Periodontol**, 63, n. 8, p. 701-707, Aug 1992.

COHEN, R. E.; MULLARKY, R. H.; NOBLE, B.; COMEAU, R. L. *et al.* Phenotypic characterization of mononuclear cells following anorganic bovine bone implantation in rats. **J Periodontol**, 65, n. 11, p. 1008-1015, Nov 1994.

COLE, R. T.; CRIGGER, M.; BOGLE, G.; EGELBERG, J. *et al.* Connective tissue regeneration to periodontally diseased teeth. A histological study. **J Periodontal Res**, 15, n. 1, p. 1-9, Jan 1980.

CORTELLINI, P.; PINI PRATO, G.; TONETTI, M. S. Periodontal regeneration of human intrabony defects with bioresorbable membranes. A controlled clinical trial. **J Periodontol**, 67, n. 3, p. 217-223, Mar 1996.

CORTELLINI, P.; TONETTI, M. S. Regenerative periodontal theraphy. In: Lang NP, Lindhe J, editors. Clinical periodontology and implant dentistry. 5th ed. Copenhagen: Munksgaard Blackwell; p. 901-54, 2008.

COURI, C. J.; MAZE, G. I.; HINKSON, D. W.; COLLINS, B. H. *et al.* Medical grade calcium sulfate hemihydrate versus expanded polytetrafluoroethylene in the treatment of mandibular class II furcations. **J Periodontol**, 73, n. 11, p. 1352-1359, Nov 2002.

CURY, P. R.; SALLUM, E. A.; NOCITI, F. H.; SALLUM, A. W. *et al.* Long-term results of guided tissue regeneration therapy in the treatment of class II furcation defects: a randomized clinical trial. **J Periodontol**, 74, n. 1, p. 3-9, Jan 2003.

DA CRUZ ANDRADE, P. V.; EUZEBIO ALVES, V. T.; DE CARVALHO, V. F.; DE FRANCO RODRIGUES, M. *et al.* Photodynamic therapy decrease immune-inflammatory mediators levels during periodontal maintenance. **Lasers Med Sci**, 32, n. 1, p. 9-17, Jan 2017.

DALY, C. G. Anti-bacterial effect of citric acid treatment of periodontally diseased root surfaces in vitro. **J Clin Periodontol**, 9, n. 5, p. 386-392, Sep 1982.

DAMANTE, C. A.; DUCATI, P.; FERREIRA, R.; SALMERON, S. *et al.* In vitro evaluation of adhesion/proliferation of human gingival fibroblasts on demineralized root surfaces by toluidine blue O in antimicrobial photodynamic therapy. **Photodiagnosis Photodyn Ther**, 13, p. 303-307, Mar 2016.

DAMANTE, C. A.; KARAM, P. S. B. H.; FERREIRA, R.; REZENDE, M. L. R. *et al.* Root surface demineralization by citric acid/tetracycline gel and aPDT associated to subepithelial connective tissue graft improves root coverage outcomes. A 12-month preliminary randomized clinical trial. **J Photochem Photobiol B**, 197, p. 111528, Aug 2019.

DAMANTE, C. A.; KARAM, P. S. B. H.; OLIVEIRA, R. C.; GREGHI, S. L. A.; REZENDE, M. L. R.; SANT'ANA, A. C. P. Influence of medium conditioned by roots treated with laser. **Lasers Med Sci, 28, n. 6,** p. 1417, 2013.

DAMANTE, CA. **Desenvolvimento e testes in vitro de um novo corante para terapia fotodinâmica em Periodontia**. Tese (Livre Docência). Faculdade de Odontologia de Bauru-Universidade de São Paulo. Bauru, 2015.

DANNEWITZ, B.; KRIEGER, J. K.; HÜSING, J.; EICKHOLZ, P. Loss of molars in periodontally treated patients: a retrospective analysis five years or more after active periodontal treatment. **J Clin Periodontol**, 33, n. 1, p. 53-61, Jan 2006.

DANNEWITZ, B.; LIPPERT, K.; LANG, N. P.; TONETTI, M. S. *et al.* Supportive periodontal therapy of furcation sites: non-surgical instrumentation with or without topical doxycycline. **J Clin Periodontol**, 36, n. 6, p. 514-522, Jun 2009.

DANNEWITZ, B.; ZEIDLER, A.; HÜSING, J.; SAURE, D. *et al.* Loss of molars in periodontally treated patients: results 10 years and more after active periodontal therapy. **J Clin Periodontol**, 43, n. 1, p. 53-62, Jan 2016.

DARVEAU, R. P. Periodontitis: a polymicrobial disruption of host homeostasis. **Nat Rev Microbiol**, 8, n. 7, p. 481-490, Jul 2010.

DE ANDRADE, A. K.; FEIST, I. S.; PANNUTI, C. M.; CAI, S. *et al.* Nd:YAG laser clinical assisted in class II furcation treatment. **Lasers Med Sci**, 23, n. 4, p. 341-347, Oct 2008.

DE LEONARDIS, D.; GARG, A. K.; PEDRAZZOLI, V.; PECORA, G. E. Clinical evaluation of the treatment of class II furcation involvements with bioabsorbable barriers alone or associated with demineralized freeze-dried bone allografts. **J Periodontol**, 70, n. 1, p. 8-12, Jan 1999.

DE LIMA OLIVEIRA, A. P.; DE FAVERI, M.; GURSKY, L. C.; MESTNIK, M. J. *et al.* Effects of periodontal therapy on GCF cytokines in generalized aggressive periodontitis subjects. **J Clin Periodontol**, 39, n. 3, p. 295-302, Mar 2012.

DE MOURA, A. A.; MOURA-NETTO, C.; BARLETTA, F. B.; VIEIRA-JÚNIOR, N. D. *et al.* Morphological assessment of dentine and cementum following apicectomy with Zekrya burs and Er:YAG laser associated with direct and indirect Nd:YAG laser irradiation. **Oral Surg Oral Med Oral Pathol Oral Radiol Endod**, 109, n. 4, p. e77-82, Apr 2010.

DE OLIVEIRA, R. R.; NOVAES, A. B.; GARLET, G. P.; DE SOUZA, R. F. *et al.* The effect of a single episode of antimicrobial photodynamic therapy in the treatment of experimental periodontitis. Microbiological profile and cytokine pattern in the dog mandible. **Lasers Med Sci**, 26, n. 3, p. 359-367, May 2011.

DE OLIVEIRA, R. R.; SCHWARTZ-FILHO, H. O.; NOVAES, A. B.; GARLET, G. P. *et al.* Antimicrobial photodynamic therapy in the non-surgical treatment of aggressive periodontitis: cytokine profile in gingival crevicular fluid, preliminary results. **J Periodontol**, 80, n. 1, p. 98-105, Jan 2009.

DE SANCTIS, M.; ZUCCHELLI, G. Interleukin-1 gene polymorphisms and long-term stability following guided tissue regeneration therapy. **J Periodontol**, 71, n. 4, p. 606-613, Apr 2000.

DEGIDI M, ARTESE L, RUBINI C, PERROTTI V, LEZZI G, PIATTELLI A. Microvessel density and vascular endothelial growth factor expression in sinus augmentation using Bio-Oss®. **Oral Disease**, 12:46975, 2005.

DEL PELOSO RIBEIRO, E.; BITTENCOURT, S.; AMBROSANO, G. M.; NOCITI, F. H. *et al.* Povidone-iodine used as an adjunct to non-surgical treatment of furcation involvements. **J Periodontol**, 77, n. 2, p. 211-217, Feb 2006.

DEO, V. D.; BONGADE, M. L. An evaluation of the effectiveness of connective tissue grafts as a barrier with bioresorbable collagen membrane in the treatment of mandibular Class II furcation in humans: a case report series of 20 cases. **Perio**, 4, p. 281-290, 2008.

DEO, V.; GUPTA, S.; ANSARI, S.; KUMAR, P. *et al.* Evaluation of effectiveness of connective tissue graft as a barrier with bioresorbable collagen membrane in the treatment of mandibular Class II furcation defects in humans: 4-year clinical results. **Quintessence Int**, 45, n. 1, p. 15-22, Jan 2014.

DESANCTIS, M.; MURPHY, K. G. The role of resective periodontal surgery in the treatment of furcation defects. **Periodontol 2000**, 22, p. 154-168, Feb 2000.

DJURKIN, A.; TOMA, S.; BRECX, M. C.; LASSERRE, J. F. Treatment of mandibular Class II furcations using bovine-derived bone xenograft with or without a collagen membrane: a randomized controlled trial. **Quintessence Int**, 50, n. 8, p. 652-660, 2019.

DOĞAN, G. E.; AKSOY, H.; DEMIR, T.; LALOĞLU, E. *et al.* Clinical and biochemical comparison of guided tissue regeneration versus guided tissue regeneration plus low-level laser therapy in the treatment of class II furcation defects: A clinical study. **J Cosmet Laser Ther**, 18, n. 2, p. 98-104, 2016.

DUBREZ, B.; DUROUX, P.; CIMASONI, G. Bone density of class II furcation lesions treated by guided tissue regeneration. A follow-up study by digital analysis of superimposable radiographs. **J Clin Periodontol**, 23, n. 9, p. 882-888, Sep 1996.

DUDA, M.; PAJAK, J. The issue of bioresorption of the Bio-Oss xenogeneic bone substitute in bone defects. **Ann Univ Mariae Curie Sklodowska Med**, 59, n. 1, p. 269-277, 2004.

DYER, B. L.; CAFFESSE, R. G.; NASJLETI, C. E.; MORRISON, E. C. Guided tissue regeneration with dentin biomodification. **J Periodontol**, 64, n. 11, p. 1052-1060, Nov 1993.

EICKHOLZ, P.; HAUSMANN, E. Accuracy of radiographic assessment of interproximal bone loss in intrabony defects using linear measurements. **Eur J Oral Sci**, 108, n. 1, p. 70-73, Feb 2000.

EICKHOLZ, P.; HAUSMANN, E. Evidence for healing of periodontal defects 5 years after conventional and regenerative therapy: digital subtraction and bone level measurements. **J Clin Periodontol**, 29, n. 10, p. 922-928, Oct 2002.

EICKHOLZ, P.; PRETZL, B.; HOLLE, R.; KIM, T. S. Long-term results of guided tissue regeneration therapy with non-resorbable and bioabsorbable barriers. III. Class II furcations after 10 years. **J Periodontol**, 77, n. 1, p. 88-94, Jan 2006.

ELTAS, A.; ORBAK, R. Clinical effects of Nd:YAG laser applications during nonsurgical periodontal treatment in smoking and nonsmoking patients with chronic periodontitis. **Photomed Laser Surg**, 30, n. 7, p. 360-366, Jul 2012.

ELTAS, A.; USLU, M. O.; ELTAS, S. D. Association of Oral Health-related Quality of Life with Periodontal Status and Treatment Needs. **Oral Health Prev Dent**, 14, n. 4, p. 339-347, 2016.

ERPENSTEIN, H. A 3-year study of hemisectioned molars. **J Clin Periodontol**, 10, n. 1, p. 1-10, Jan 1983.

ESCALONA, L. A.; MASTROMATTEO-ALBERGA, P.; CORRENTI, M. Cytokine and metalloproteinases in gingival fluid from patients with chronic periodontitis. **Invest Clin**, 57, n. 2, p. 131-142, Jun 2016.

ESFAHANIAN, V.; FARHAD, S.; SADIGHI SHAMAMI, M. Comparison of ADM and Connective Tissue Graft as the Membrane in Class II Furcation Defect Regeneration: A Randomized Clinical Trial. **J Dent Res Dent Clin Dent Prospects**, 8, n. 2, p. 101-106, 2014.

ETO, A. L.; JOLY, J. C.; JEFFCOAT, M.; DE ARAÚJO, N. S. *et al.* Use of anorganic bovine-derived hydroxyapatite matrix/cell-binding peptide (P-15) in the treatment of class II furcation defects: a clinical and radiographic study in humans. **J Periodontol**, 78, n. 12, p. 2277-2283, Dec 2007.

EVANS, G. H.; YUKNA, R. A.; SEPE, W. W.; MABRY, T. W. *et al.* Effect of various graft materials with tetracycline in localized juvenile periodontitis. **J Periodontol**, 60, n. 9, p. 491-497, Sep 1989.

EVERETT, F. G.; JUMP, E. B.; HOLDER, T. D.; WILLIAMS, G. C. The intermediate bifurcational ridge: a study of the morphology of the bifurcation of the lower first molar. **J Dent Res**, 37, n. 1, p. 162-169, Feb 1958.

FARDAL, O.; LOWENBERG, B. F. A quantitative analysis of the migration, attachment, and orientation of human gingival fibroblasts to human dental root surfaces in vitro. **J Periodontol**, 61, n. 8, p. 529-535, Aug 1990.

FARZAD, M.; MOHAMMADI, M. Guided bone regeneration-Literature review. **J Oral Health Oral Epidemiol**, 1, p. 3-18, 2012.

FEIST, I. S.; DE MICHELI, G.; CARNEIRO, S. R.; EDUARDO, C. P. *et al.* Adhesion and growth of cultured human gingival fibroblasts on periodontally involved root surfaces treated by Er:YAG laser. **J Periodontol**, 74, n. 9, p. 1368-1375, Sep 2003.

FERREIRA, M. C.; DIAS-PEREIRA, A. C.; BRANCO-DE-ALMEIDA, L. S.; MARTINS, C. C. *et al.* Impact of periodontal disease on quality of life: a systematic review. **J Periodontal Res**, 52, n. 4, p. 651-665, Aug 2017.

FERREIRA, R.; DE TOLEDO BARROS, R. T.; KARAM, P. S. B. H.; SANT'ANA, A. C. P. *et al.* Comparison of the effect of root surface modification with citric acid, EDTA, and aPDT on adhesion and proliferation of human gingival fibroblasts and osteoblasts: an in vitro study. **Lasers Med Sci**, 33, n. 3, p. 533-538, Apr 2018.

FLEISCHER, H. C.; MELLONIG, J. T.; BRAYER, W. K.; GRAY, J. L. *et al.* Scaling and root planing efficacy in multirooted teeth. **J Periodontol**, 60, n. 7, p. 402-409, Jul 1989.

FREDRIKSSON, M.; BERGSTRÖM, K.; ASMAN, B. IL-8 and TNF-alpha from peripheral neutrophils and acute-phase proteins in periodontitis. **J Clin Periodontol**, 29, n. 2, p. 123-128, Feb 2002.

FUGAZZOTTO, P. A. A comparison of the success of root resected molars and molar position implants in function in a private practice: results of up to 15-plus years. **J Periodontol**, 72, n. 8, p. 1113-1123, Aug 2001.

FUGAZZOTTO, P. A.; VLASSIS, J. Long-term success of sinus augmentation using various surgical approaches and grafting materials. **Int J Oral Maxillofac Implants**, 13, n. 1, p. 52-58, 1998 Jan-Feb 1998.

FUJIKAWA, K.; O'LEARY, T. J.; KAFRAWY, A. H. The effect of retained subgingival calculus on healing after flap surgery. **J Periodontol**, 59, n. 3, p. 170-175, Mar 1988.

GALLI, C.; MACALUSO, G. M.; GUIZZARDI, S.; VESCOVINI, R. *et al.* Osteoprotegerin and receptor activator of nuclear factor-kappa B ligand modulation by enamel matrix derivative in human alveolar osteoblasts. **J Periodontol**, 77, n. 7, p. 1223-1228, Jul 2006.

GANTES, B.; MARTIN, M.; GARRETT, S.; EGELBERG, J. Treatment of periodontal furcation defects. (II). Bone regeneration in mandibular class II defects. **J Clin Periodontol**, 15, n. 4, p. 232-239, Apr 1988.

GARG, S.; PRADEEP, A. R. 1.2% Rosuvastatin and 1.2% Atorvastatin Gel Local Drug Delivery and Redelivery in the Treatment of Class II Furcation Defects: A Randomized Controlled Clinical Trial. **J Periodontol**, 88, n. 3, p. 259-265, 03 2017.

GARRETT, J. S.; CRIGGER, M.; EGELBERG, J. Effects of citric acid on diseased root surfaces. **J Periodontal Res**, 13, n. 2, p. 155-163, Mar 1978.

GARRETT, S. Periodontal regeneration around natural teeth. **Ann Periodontol**, 1, n. 1, p. 621-666, Nov 1996.

GARRETT, S.; POLSON, A. M.; STOLLER, N. H.; DRISKO, C. L. *et al.* Comparison of a bioabsorbable GTR barrier to a non-absorbable barrier in treating human class II furcation defects. A multi-center parallel design randomized single-blind trial. **J Periodontol**, 68, n. 7, p. 667-675, Jul 1997.

GASPIRC, B.; SKALERIC, U. Clinical evaluation of periodontal surgical treatment with an Er:YAG laser: 5-year results. **J Periodontol**, 78, n. 10, p. 1864-1871, Oct 2007.

GEORGE, S.; KISHEN, A. Photophysical, photochemical, and photobiological characterization of methylene blue formulations for light-activated root canal disinfection. **J Biomed Opt**, v. 12, n. 3, p. 034029, 2007.

GHER, M. E.; VERNINO, A. R. Root morphology--clinical significance in pathogenesis and treatment of periodontal disease. **J Am Dent Assoc**, 101, n. 4, p. 627-633, Oct 1980.

GIANNELLI, M.; FORMIGLI, L.; LORENZINI, L.; BANI, D. Combined photoablative and photodynamic diode laser therapy as an adjunct to non-surgical periodontal treatment: a randomized split-mouth clinical trial. **J Clin Periodontol**, 39, n. 10, p. 962-970, Oct 2012.

GIANNOPOULOU, C.; CAPPUYNS, I.; CANCELA, J.; CIONCA, N. *et al.* Effect of photodynamic therapy, diode laser, and deep scaling on cytokine and acute-phase

protein levels in gingival crevicular fluid of residual periodontal pockets. **J Periodontol**, 83, n. 8, p. 1018-1027, Aug 2012.

GLICKMAN, I. **Clinical Periodontology**, 2nd ed. Philadelphia: W.B. Saunders Co.; 1958:694-696.

GLICKMAN, I. Glickman classificatory system Referência. **Clinical periodontology**. 1st ed. Philadelphia: W. B. Saunders Co; 1953.

GOLDMAN, M. J.; ROSS, I. F.; GOTEINER, D. Effect of periodontal therapy on patients maintained for 15 years or longer. A retrospective study. **J Periodontol**, 57, n. 6, p. 347-353, Jun 1986.

GONZALES, T. S.; RUSHING, E. J. Bad news and good news: what the dentist needs to know about transmissible spongiform encephalopathies. **Quintessence Int**, 29, n. 5, p. 319-321, May 1998.

GÓRSKA, R.; GREGOREK, H.; KOWALSKI, J.; LASKUS-PERENDYK, A. *et al.* Relationship between clinical parameters and cytokine profiles in inflamed gingival tissue and serum samples from patients with chronic periodontitis. **J Clin Periodontol**, 30, n. 12, p. 1046-1052, Dec 2003.

GOTTLOW, J. Guided tissue regeneration using bioresorbable and non-resorbable devices: initial healing and long-term results. **J Periodontol**, 64, n. 11 Suppl, p. 1157-1165, Nov 1993.

GOTTLOW, J.; NYMAN, S.; KARRING, T.; LINDHE, J. New attachment formation as the result of controlled tissue regeneration. **J Clin Periodontol**, 11, n. 8, p. 494-503, Sep 1984.

GOTTLOW, J.; NYMAN, S.; LINDHE, J.; KARRING, T. *et al.* New attachment formation in the human periodontium by guided tissue regeneration. Case reports. **J Clin Periodontol**, 13, n. 6, p. 604-616, Jul 1986.

GRAETZ, C.; SCHÜTZHOLD, S.; PLAUMANN, A.; KAHL, M. *et al.* Prognostic factors for the loss of molars--an 18-years retrospective cohort study. **J Clin Periodontol**, 42, n. 10, p. 943-950, Oct 2015.

GRAVES, D. Cytokines that promote periodontal tissue destruction. **J Periodontol**, 79, n. 8 Suppl, p. 1585-1591, Aug 2008.

GROVER, V.; MALHOTRA, R.; KAPOOR, A.; MANKOTIA, C. S. *et al.* Correlation of the interdental and the interradicular bone loss: A radiovisuographic analysis. **J Indian Soc Periodontol**, 18, n. 4, p. 482-487, Jul 2014.

HAASE, H. R.; BARTOLD, P. M. Enamel matrix derivative induces matrix synthesis by cultured human periodontal fibroblast cells. **J Periodontol**, 72, n. 3, p. 341-348, Mar 2001.

HAFFAJEE, A. D.; CUGINI, M. A.; DIBART, S.; SMITH, C. *et al.* The effect of SRP on the clinical and microbiological parameters of periodontal diseases. **J Clin Periodontol**, 24, n. 5, p. 324-334, May 1997.

HAJISHENGALLIS, G. Immunomicrobial pathogenesis of periodontitis: keystones, pathobionts, and host response. **Trends Immunol**, 35, n. 1, p. 3-11, Jan 2014.

HAJISHENGALLIS, G.; KOROSTOFF, J. M. Revisiting the Page & Schroeder model: the good, the bad and the unknowns in the periodontal host response 40 years later. **Periodontol 2000**, 75, n. 1, p. 116-151, 10 2017.

HAMAOKA, L.; MOURA-NETTO, C.; MARQUES, M. M.; DE MOURA, A. A. Nd:YAG laser improves biocompatibility of human dental root surfaces. **Photomed Laser Surg**, 27, n. 5, p. 715-720, Oct 2009.

HAMP, S. E.; NYMAN, S.; LINDHE, J. Periodontal treatment of multirooted teeth. Results after 5 years. **J Clin Periodontol**, 2, n. 3, p. 126-135, Aug 1975.

HANADA, T.; YOSHIMURA, A. Regulation of cytokine signaling and inflammation. **Cytokine Growth Factor Rev**, 13, n. 4-5, p. 413-421, 2002 Aug-Oct 2002.

HANES, P. J.; POLSON, A. M.; LADENHEIM, S. Cell and fiber attachment to demineralized dentin from normal root surfaces. **J Periodontol**, 56, n. 12, p. 752-765, Dec 1985.

HANEY, J. M.; LEKNES, K. N.; WIKESJÖ, U. M. Recurrence of mandibular molar furcation defects following citric acid root treatment and coronally advanced flap procedures. **Int J Periodontics Restorative Dent**, 17, n. 6, p. 528-535, Dec 1997.

HANEY, J. M.; NILVÉUS, R. E.; MCMILLAN, P. J.; WIKESJÖ, U. M. Periodontal repair in dogs: expanded polytetrafluoroethylene barrier membranes support wound stabilization and enhance bone regeneration. **J Periodontol**, 64, n. 9, p. 883-890, Sep 1993.

HANNA, R.; TREJO, P. M.; WELTMAN, R. L. Treatment of intrabony defects with bovine-derived xenograft alone and in combination with platelet-rich plasma: a randomized clinical trial. **J Periodontol**, 75, n. 12, p. 1668-1677, Dec 2004.

HARRIS, R. J. Treatment of furcation defects with DFDBA combined with GTR: human histologic evaluation of a case. **Int J Periodontics Restorative Dent**, 19, n. 3, p. 225-231, Jun 1999.

HASHIZUME, M.; HAYAKAWA, N.; MIHARA, M. IL-6 trans-signalling directly induces RANKL on fibroblast-like synovial cells and is involved in RANKL induction by TNF-alpha and IL-17. **Rheumatology (Oxford)**, 47, n. 11, p. 1635-1640, Nov 2008.

HATFIELD, C. G.; BAUMHAMMERS, A. Cytotoxic effects of periodontally involved surfaces of human teeth. **Arch Oral Biol**, 16, n. 4, p. 465-468, Apr 1971.

HAZZAA, H. H.; EL ADAWY, H.; MAGDI, H. M. A Novel Surgical Approach for Treatment of Class II Furcation Defects Using Marginal Periosteal Membrane. **J Int Acad Periodontol**, 17, n. 1, p. 20-31, Jan 2015.

HE, L.; LIN, Y.; HU, X.; ZHANG, Y. *et al.* A comparative study of platelet-rich fibrin (PRF) and platelet-rich plasma (PRP) on the effect of proliferation and differentiation of rat osteoblasts in vitro. **Oral Surg Oral Med Oral Pathol Oral Radiol Endod**, 108, n. 5, p. 707-713, Nov 2009.

HEGARTY, A. M.; MCGRATH, C.; HODGSON, T. A.; PORTER, S. R. Patient-centred outcome measures in oral medicine: are they valid and reliable? **Int J Oral Maxillofac Surg**, 31, n. 6, p. 670-674, Dec 2002.

HEGEDUS, Z. The rebuilding of the alveolar process by bone transplantation. **Dent Cosmos**, 65, p. 736-42, 1923.

HIATT, C. W.; KAUFMAN, E.; HELPRIN, J. J.; BARON, S. Inactivation of viruses by the photodynamic action of toluidine blue. **J Immunol**, 84, p. 480-484, May 1960.

HIRSCHFELD, L.; WASSERMAN, B. A long-term survey of tooth loss in 600 treated periodontal patients. **J Periodontol**, 49, n. 5, p. 225-237, May 1978.

HORWITZ, J.; MACHTEI, E. E.; REITMEIR, P.; HOLLE, R. *et al.* Radiographic parameters as prognostic indicators for healing of class II furcation defects. **J Clin Periodontol**, 31, n. 2, p. 105-111, Feb 2004.

HOU, G. L.; CHEN, Y. M.; TSAI, C. C.; WEISGOLD, A. S. A new classification of molar furcation involvement based on the root trunk and horizontal and vertical bone loss. **Int J Periodontics Restorative Dent**, 18, n. 3, p. 257-265, Jun 1998.

HOU, G. L.; TSAI, C. C. Types and dimensions of root trunk correlating with diagnosis of molar furcation involvements. **J Clin Periodontol**, 24, n. 2, p. 129-135, Feb 1997.

HOUSER, B. E.; MELLONIG, J. T.; BRUNSVOLD, M. A.; COCHRAN, D. L. *et al.* Clinical evaluation of anorganic bovine bone xenograft with a bioabsorbable collagen barrier in the treatment of molar furcation defects. **Int J Periodontics Restorative Dent**, 21, n. 2, p. 161-169, Apr 2001.

HUANG, Y. Y.; CHEN, A. C.; CARROLL, J. D.; HAMBLIN, M. R. Biphasic dose response in low level light therapy. **Dose Response**, 7, n. 4, p. 358-383, Sep 2009.

HUGOSON, A.; RAVALD, N.; FORNELL, J.; JOHARD, G. *et al.* Treatment of class II furcation involvements in humans with bioresorbable and nonresorbable guided tissue regeneration barriers. A randomized multi-center study. **J Periodontol**, 66, n. 7, p. 624-634, Jul 1995.

HURZELER, M. B.; KOHAL, R. J.; MOTA, L.; NAGHSHBANDI, J.; CAFFESSE, R. G. A new bioresorbable barrier to facilitate guided bone regeneration [abstr 1225]. **J Dent Res**, 76, p. 167, 1997.

HÜRZELER, M. B.; STRUB, J. R. Guided bone regeneration around exposed implants: a new bioresorbable device and bioresorbable membrane pins. **Pract Periodontics Aesthet Dent**, 7, n. 9, p. 37-47; quiz 50, 1995 Nov-Dec 1995.

HUYNH-BA, G.; KUONEN, P.; HOFER, D.; SCHMID, J. *et al.* The effect of periodontal therapy on the survival rate and incidence of complications of multirooted teeth with furcation involvement after an observation period of at least 5 years: a systematic review. **J Clin Periodontol**, 36, n. 2, p. 164-176, Feb 2009.

IPSHITA, S.; KURIAN, I. G.; DILEEP, P.; KUMAR, S. *et al.* One percent alendronate and aloe vera gel local host modulating agents in chronic periodontitis patients with class II furcation defects: A randomized, controlled clinical trial. **J Investig Clin Dent**, 9, n. 3, p. e12334, Aug 2018.

ISIDOR, F.; KARRING, T.; NYMAN, S.; LINDHE, J. New attachment-reattachment following reconstructive periodontal surgery. **J Clin Periodontol**, 12, n. 9, p. 728-735, Oct 1985.

ISIDOR, F.; KARRING, T.; NYMAN, S.; LINDHE, J. The significance of coronal growth of periodontal ligament tissue for new attachment formation. **J Clin Periodontol**, 13, n. 2, p. 145-150, Feb 1986.

ISIK, A. G.; TARIM, B.; HAFEZ, A. A.; YALÇIN, F. S. *et al.* A comparative scanning electron microscopic study on the characteristics of demineralized dentin root surface using different tetracycline HCl concentrations and application times. **J Periodontol**, 71, n. 2, p. 219-225, Feb 2000.

JAIN, D.; DEEPA, D. A comparative evaluation of freeze-dried bone allograft with and without bioabsorbable guided tissue regeneration membrane Healiguide(®) in the treatment of Grade II furcation defects: A clinical study. **J Indian Soc Periodontol**, 19, n. 6, p. 645-650, 2015 Nov-Dec 2015.

JAISWAL, R.; DEO, V. Evaluation of the effectiveness of enamel matrix derivative, bone grafts, and membrane in the treatment of mandibular Class II furcation defects. **Int J Periodontics Restorative Dent**, 33, n. 2, p. e58-64, 2013 Mar-Apr 2013.

JALALUDDIN, M.; PATEL, R. K.; ALMALKI, S. A.; NAGDEV, P. *et al.* Assessment of the Efficacy of Periodontal Tissue Regeneration using Non-resorbable and Bioabsorbable GTR Membrane-A Clinical Comparative Study. **J Contemp Dent Pract**, 20, n. 6, p. 675-679, Jun 2019.

JENABIAN, N.; HAGHANIFAR, S.; EHSANI, H.; ZAHEDI, E. *et al.* Guided tissue regeneration and platelet rich growth factor for the treatment of Grade II furcation defects: A randomized double-blinded clinical trial - A pilot study. **Dent Res J (Isfahan)**, 14, n. 6, p. 363-369, 2017 Nov-Dec 2017.

JENABIAN, N.; HAGHANIFAR, S.; MABOUDI, A.; BIJANI, A. Clinical and radiographic evaluation of Bio-Gen with biocollagen compared with Bio-Gen with connective tissue in the treatment of class II furcation defects: a randomized clinical trial. **J Appl Oral Sci**, 21, n. 5, p. 422-429, 2013 Sep-Oct 2013.

JENSEN, S. S.; AABOE, M.; PINHOLT, E. M.; HJØRTING-HANSEN, E. *et al.* Tissue reaction and material characteristics of four bone substitutes. **Int J Oral Maxillofac Implants**, 11, n. 1, p. 55-66, 1996 Jan-Feb 1996.

JEPSEN, S.; HEINZ, B.; JEPSEN, K.; ARJOMAND, M. *et al.* A randomized clinical trial comparing enamel matrix derivative and membrane treatment of buccal Class II furcation involvement in mandibular molars. Part I: Study design and results for primary outcomes. **J Periodontol**, 75, n. 8, p. 1150-1160, Aug 2004.

JOHANSSON, K. J.; JOHANSSON, C. S.; RAVALD, N. The prevalence and alterations of furcation involvements 13 to 16 years after periodontal treatment. **Swed Dent J**, 37, n. 2, p. 87-95, 2013.

JONES, W. A.; O'LEARY, T. J. The effectiveness of in vivo root planing in removing bacterial endotoxin from the roots of periodontally involved teeth. **J Periodontol**, 49, n. 7, p. 337-342, Jul 1978.

JORI, G.; FABRIS, C.; SONCIN, M.; FERRO, S.; COPPELLOTTI, O.; DEI, D.; FANTETTI, L.; CHITI, G.; RONCUCCI, G. Photodynamic therapy in the treatment of microbial infections: basic principles and perspective applications. **Lasers Surg Med**, v. 38, n. 5, p. 468-481, 2006.

KALKWARF, K. L.; KALDAHL, W. B.; PATIL, K. D. Evaluation of furcation region response to periodontal therapy. **J Periodontol**, 59, n. 12, p. 794-804, Dec 1988.

KANNAN, A. L.; BOSE, B. B.; MUTHU, J.; PERUMALSAMY, R. *et al.* Efficacy of combination therapy using anorganic bovine bone graft with resorbable GTR membrane vs. open flap debridement alone in the management of grade II furcation defects in mandibular molars - A comparative study. **J Int Soc Prev Community Dent**, 4, n. Suppl 1, p. S38-43, Nov 2014.

KANORIYA, D.; PRADEEP, A. R.; GARG, V.; SINGHAL, S. Mandibular Degree II Furcation Defects Treatment With Platelet-Rich Fibrin and 1% Alendronate Gel Combination: A Randomized Controlled Clinical Trial. **J Periodontol**, 88, n. 3, p. 250-258, 03 2017.

KARAM, P. S. B. H.; CUNHA, P. O.; FERREIRA, R.; FIGUEIREDO, C. M.; SANT'ANA, A. C. P.; REZENDE, M. L. R., et al. Stimulation of growth factors secretion by low intensity laser and LED. Florence, 2013,.Laser Florence 2013 – Guidelines on laser medicine world – Dermatology plastic surgery, neurology, dentistry. Bolonha: Editográfica; 1, p. 9-13, 2013.

KARAM, P. S. B. H.; FERREIRA, R.; OLIVEIRA, R. C.; GREGHI, S. L. A. *et al.* Stimulation of human gingival fibroblasts viability and growth by roots treated with high intensity lasers, photodynamic therapy and citric acid. **Arch Oral Biol**, 81, p. 1-6, Sep 2017.

KARAM, P. S.; SANT'ANA, A. C.; DE REZENDE, M. L.; GREGHI, S. L. *et al.* Root surface modifiers and subepithelial connective tissue graft for treatment of gingival recessions: a systematic review. **J Periodontal Res**, 51, n. 2, p. 175-185, Apr 2016.

KARRING, T.; CORTELLINI, P. Regenerative therapy: furcation defects. **Periodontol 2000**, 19, p. 115-137, Feb 1999.

KARRING, T.; NYMAN, S.; LINDHE, J. Healing following implantation of periodontitis affected roots into bone tissue. **J Clin Periodontol**, 7, n. 2, p. 96-105, Apr 1980.

KAUR, J.; BATHLA, S. C. Regenerative potential of autologous platelet-rich fibrin with and without amnion membrane in the treatment of Grade-II furcation defects: A clinicoradiographic study. **J Indian Soc Periodontol**, 22, n. 3, p. 235-242, 2018 May-Jun 2018.

KAUSHAL, S.; KUMAR, A.; KHAN, M. A.; LAL, N. Comparative study of nonabsorbable and absorbable barrier membranes in periodontal osseous defects by guided tissue regeneration. **J Oral Biol Craniofac Res**, 6, n. 2, p. 111-117, 2016 May-Aug 2016.

KEILA, S.; NEMCOVSKY, C. E.; MOSES, O.; ARTZI, Z. *et al.* In vitro effects of enamel matrix proteins on rat bone marrow cells and gingival fibroblasts. **J Dent Res**, 83, n. 2, p. 134-138, Feb 2004.

KENNEY, E. B.; LEKOVIC, V.; HAN, T.; CARRANZA, F. A. *et al.* The use of a porous hydroxylapatite implant in periodontal defects. I. Clinical results after six months. **J Periodontol**, 56, n. 2, p. 82-88, Feb 1985.

KHAN, R.; KHATTAK, B. P.; KHAN, M. H. Periodontal regeneration by application of chemical root conditioning to intrabony defects utilizing bioresorbable membrane: a comparative study. **Oral Health Dent Manag**, 13, n. 2, p. 379-383, Jun 2014.

KHANNA, D.; MALHOTRA, S.; NAIDU, D. V. Treatment of grade II furcation involvement using resorbable guided tissue regeneration membrane: A six-month study. **J Indian Soc Periodontol**, 16, n. 3, p. 404-410, Jul 2012.

KINANE, D. F.; DARBY, I. B.; SAID, S.; LUOTO, H. *et al.* Changes in gingival crevicular fluid matrix metalloproteinase-8 levels during periodontal treatment and maintenance. **J Periodontal Res**, 38, n. 4, p. 400-404, Aug 2003.

KING, D. E.; JIANG, H.; SIMKIN, G. O.; OBOCHI, M. O. *et al.* Photodynamic alteration of the surface receptor expression pattern of murine splenic dendritic cells. **Scand J Immunol**, 49, n. 2, p. 184-192, Feb 1999.

KINI, V.; NAYAK, D. G.; UPPOOR, A. S. A Clinical Evaluation of Biphasic Calcium Phosphate Alloplast with and without a Flowable Bioabsorbable Guided Tissue Regeneration Barrier in the Treatment of Mandibular Molar Class II Furcation Defects. **J Contemp Dent Pract**, 17, n. 2, p. 143-148, Feb 2016a.

KINI, V.; NAYAK, D. G.; UPPOOR, A. S. A Clinical Evaluation of Biphasic Calcium Phosphate Alloplast with and without a Flowable Bioabsorbable Guided Tissue

Regeneration Barrier in the Treatment of Mandibular Molar Class II Furcation Defects. **J Contemp Dent Pract**, 17, n. 2, p. 143-148, Feb 2016b.

KLINGE, B. Root surface conditioning. In: Lang NP, Karring T, Lindhe J, eds. Proceedings of the 2nd European Workshop on Periodontology. Chicago: Quintessence; p, 276-283, 1997.

KLINGE, B.; ALBERIUS, P.; ISAKSSON, S.; JÖNSSON, J. Osseous response to implanted natural bone mineral and synthetic hydroxylapatite ceramic in the repair of experimental skull bone defects. **J Oral Maxillofac Surg**, 50, n. 3, p. 241-249, Mar 1992.

KLOKKEVOLD, P. R.; JOVANOVIC, S. A. Advanced implant surgery and bone grafting techniques. Clinical Periodontology. Carranza, Takie, Newman. 9th ed. Saunders: Elsevier Science; p. 90521, 2003.

KNOWLES, J. W.; BURGETT, F. G.; NISSLE, R. R.; SHICK, R. A. *et al.* Results of periodontal treatment related to pocket depth and attachment level. Eight years. **J Periodontol**, 50, n. 5, p. 225-233, May 1979.

KOMERIK, N.; NAKANISHI, H.; MACROBERT, A. J.; HENDERSON, B.; SPEIGHT, P.; WILSON, M. In vivo killing of Porphyromonas gingivalis by toluidine blue-mediated photosensitization in an animal model. **Antimicrob Agents Chemother**, v. 47, n. 3, p. 932-940, 2003.

KÖNIG, J.; PLAGMANN, H. C.; RÜHLING, A.; KOCHER, T. Tooth loss and pocket probing depths in compliant periodontally treated patients: a retrospective analysis. **J Clin Periodontol**, 29, n. 12, p. 1092-1100, Dec 2002.

KONOPKA, K.; GOSLINSKI, T. Photodynamic therapy in dentistry. **J Dent Res**, 86, n. 8, p. 694-707, Aug 2007.

KOTHIWALE, S. V.; ANUROOPA, P.; GAJIWALA, A. L. A clinical and radiological evaluation of DFDBA with amniotic membrane versus bovine derived xenograft with amniotic membrane in human periodontal grade II furcation defects. **Cell Tissue Bank**, 10, n. 4, p. 317-326, Nov 2009.

KUBLER, A.C. **Photodynamic therapy. Med Laser Appl**, v. 20, p. 37– 45, 2005.

KUHRAU, N.; KOCHER, T.; PLAGMANN, H. C. [Periodontal treatment of furcally involved teeth: with or without root resection?]. **Dtsch Zahnarztl Z**, 45, n. 8, p. 455-457, Aug 1990.

KWAN, S. K.; LEKOVIC, V.; CAMARGO, P. M.; KLOKKEVOLD, P. R. *et al.* The use of autogenous periosteal grafts as barriers for the treatment of intrabony defects in humans. **J Periodontol**, 69, n. 11, p. 1203-1209, Nov 1998.

LAFFERTY, T. A.; GHER, M. E.; GRAY, J. L. Comparative SEM study on the effect of acid etching with tetracycline HCl or citric acid on instrumented periodontally-involved human root surfaces. **J Periodontol**, 64, n. 8, p. 689-693, Aug 1993.

LAFZI, A.; SHIRMOHAMMADI, A.; FARAMARZI, M.; JABALI, S. *et al.* Clinical Comparison of Autogenous Bone Graft with and without Plasma Rich in Growth Factors in the Treatment of Grade II Furcation Involvement of Mandibular Molars. **J Dent Res Dent Clin Dent Prospects**, 7, n. 1, p. 22-29, 2013.

LAMB, J. W.; GREENWELL, H.; DRISKO, C.; HENDERSON, R. D. *et al.* A comparison of porous and non-porous teflon membranes plus demineralized freeze-dried bone allograft in the treatment of class II buccal/lingual furcation defects: a clinical reentry study. **J Periodontol**, 72, n. 11, p. 1580-1587, Nov 2001.

LAMBRECHT, B.; MOHR, H.; KNUVER-HOPF, J.; SCHMITT, H. Photoinactivation of viruses in human fresh plasma by phenothiazine dyes in combination with visible light. **Vox Sang**, v. 60, n. 4, p. 207-213, 1991.

LANGER, B.; STEIN, S. D.; WAGENBERG, B. An evaluation of root resections. A ten-year study. **J Periodontol**, 52, n. 12, p. 719-722, Dec 1981.

LARJAVA, H.; SALONEN, J.; HÄKKINEN, L.; NÄRHI, T. Effect of citric acid treatment on the migration of epithelium on root surfaces in vitro. **J Periodontol**, 59, n. 2, p. 95-99, Feb 1988.

LAURELL, L.; FALK, H.; FORNELL, J.; JOHARD, G. *et al.* Clinical use of a bioresorbable matrix barrier in guided tissue regeneration therapy. Case series. **J Periodontol**, 65, n. 10, p. 967-975, Oct 1994.

LAZAROVA, G.; TASHIRO, H. Protective effect of amphotericin B against lethal photodynamic treatment in yeast. **Microbios**, v. 82, n. 332, p. 187-196, 1995.

LEKOVIC, V.; CAMARGO, P. M.; WEINLAENDER, M.; VASILIC, N. *et al.* Effectiveness of a combination of platelet-rich plasma, bovine porous bone mineral and guided tissue regeneration in the treatment of mandibular grade II molar furcations in humans. **J Clin Periodontol**, 30, n. 8, p. 746-751, Aug 2003.

LEKOVIC, V.; KENNEY, E. B.; CARRANZA, F. A.; DANILOVIC, V. Treatment of class II furcation defects using porous hydroxylapatite in conjunction with a polytetrafluoroethylene membrane. **J Periodontol**, 61, n. 9, p. 575-578, Sep 1990.

LEKOVIC, V.; KENNEY, E. B.; CARRANZA, F. A.; MARTIGNONI, M. The use of autogenous periosteal grafts as barriers for the treatment of Class II furcation involvements in lower molars. **J Periodontol**, 62, n. 12, p. 775-780, Dec 1991.

LEKOVIC, V.; KENNEY, E. B.; KOVACEVIC, K.; CARRANZA, F. A. Evaluation of guided tissue regeneration in Class II furcation defects. A clinical re-entry study. **J Periodontol**, 60, n. 12, p. 694-698, Dec 1989.

LEON, L. E.; VOGEL, R. I. A comparison of the effectiveness of hand scaling and ultrasonic debridement in furcations as evaluated by differential dark-field microscopy. **J Periodontol**, 58, n. 2, p. 86-94, Feb 1987.

LEVY, J. G. Immunomodulatory aspects of photodynamic therapy. Expert Opinion on Investigational Drugs, 7, 57–64, 1998.

LINDHE, J.; NYMAN, S. Long-term maintenance of patients treated for advanced periodontal disease. **J Clin Periodontol**, 11, n. 8, p. 504-514, Sep 1984.

LITTLE, L. A.; BECK, F. M.; BAGCI, B.; HORTON, J. E. Lack of furcal bone loss following the tunneling procedure. **J Clin Periodontol**, 22, n. 8, p. 637-641, Aug 1995.

LOBÃO, W. J. M.; CARVALHO, R. C. C.; LEITE, S. A. M.; RODRIGUES, V. P. *et al.* Relationship between periodontal outcomes and serum biomarkers changes after non-surgical periodontal therapy. **An Acad Bras Cienc**, 91, n. 2, p. e20170652, May 2019.

LOCKER, D.; MATEAR, D.; STEPHENS, M.; LAWRENCE, H. *et al.* Comparison of the GOHAI and OHIP-14 as measures of the oral health-related quality of life of the elderly. **Community Dent Oral Epidemiol**, 29, n. 5, p. 373-381, Oct 2001.

LOHI, H. S.; NAYAK, D. G.; UPPOOR, A. S. Comparative Evaluation of the Efficacy of Bioactive Ceramic Composite Granules Alone and in Combination with Platelet Rich Fibrin in the Treatment of Mandibular Class II Furcation Defects: A Clinical and Radiographic Study. **J Clin Diagn Res**, 11, n. 7, p. ZC76-ZC80, Jul 2017.

LOOS, B.; CLAFFEY, N.; EGELBERG, J. Clinical and microbiological effects of root debridement in periodontal furcation pockets. **J Clin Periodontol**, 15, n. 7, p. 453-463, Aug 1988.

LOOS, B.; NYLUND, K.; CLAFFEY, N.; EGELBERG, J. Clinical effects of root debridement in molar and non-molar teeth. A 2-year follow-up. **J Clin Periodontol**, 16, n. 8, p. 498-504, Sep 1989.

LOWENGUTH, R. A.; BLIEDEN, T. M. Periodontal regeneration: root surface demineralization. **Periodontol 2000**, 1, p. 54-68, Feb 1993.

LUCHESI, V. H.; PIMENTEL, S. P.; KOLBE, M. F.; RIBEIRO, F. V. *et al.* Photodynamic therapy in the treatment of class II furcation: a randomized controlled clinical trial. **J Clin Periodontol**, 40, n. 8, p. 781-788, Aug 2013.

LUEPKE, P. G.; MELLONIG, J. T.; BRUNSVOLD, M. A. A clinical evaluation of a bioresorbable barrier with and without decalcified freeze-dried bone allograft in the treatment of molar furcations. **J Clin Periodontol**, 24, n. 6, p. 440-446, Jun 1997.

LUI, J.; CORBET, E. F.; JIN, L. Combined photodynamic and low-level laser therapies as an adjunct to nonsurgical treatment of chronic periodontitis. **J Periodontal Res**, 46, n. 1, p. 89-96, Feb 2011.

LYONS, L. C.; WELTMAN, R. L.; MORETTI, A. J.; TREJO, P. M. Regeneration of degree ii furcation defects with a 4% doxycycline hyclate bioabsorbable barrier. **J Periodontol**, 79, n. 1, p. 72-79, Jan 2008.

MACHTEI, E. E.; CHO, M. I.; DUNFORD, R.; NORDERYD, J. *et al.* Clinical, microbiological, and histological factors which influence the success of regenerative periodontal therapy. **J Periodontol**, 65, n. 2, p. 154-161, Feb 1994.

MACHTEI, E. E.; GROSSI, S. G.; DUNFORD, R.; ZAMBON, J. J. *et al.* Long-term stability of Class II furcation defects treated with barrier membranes. **J Periodontol**, 67, n. 5, p. 523-527, May 1996.

MACHTEI, E. E.; SCHALLHORN, R. G. Successful regeneration of mandibular Class II furcation defects: an evidence-based treatment approach. **Int J Periodontics Restorative Dent**, 15, n. 2, p. 146-167, Apr 1995.

MACHTEI, E. E.; WASENSTEIN, S. M.; PERETZ, B.; LAUFER, D. The relationship between cervical enamel projection and class II furcation defects in humans. **Quintessence Int**, 28, n. 5, p. 315-320, May 1997.

MALATHI, K. G.; DEV, J. N.; KUMAR, K. S.; SRIKANTH, C. *et al.* A clinical evaluation of a bioresorbable membrane and porous hydroxyapatite in the treatment of human molar class II furcations. **J Indian Soc Periodontol**, 17, n. 5, p. 617-623, Sep 2013.

MARAGOS, P.; BISSADA, N. F.; WANG, R.; COLE, B. P. Comparison of three methods using calcium sulfate as a graft/barrier material for the treatment of Class II mandibular molar furcation defects. **Int J Periodontics Restorative Dent**, 22, n. 5, p. 493-501, Oct 2002.

MARDAM-BEY, W.; MAJZOUB, Z.; KON, S. Anatomic considerations in the etiology and management of maxillary and mandibular molars with furcation involvement. **Int J Periodontics Restorative Dent**, 11, n. 5, p. 398-409, 1991.

MARIOTTI, A. Efficacy of chemical root surface modifiers in the treatment of periodontal disease. A systematic review. **Ann Periodontol**, 8, n. 1, p. 205-226, Dec 2003.

MARQUES, M. M.; PEREIRA, A. N.; FUJIHARA, N. A.; NOGUEIRA, F. N. *et al.* Effect of low-power laser irradiation on protein synthesis and ultrastructure of human gingival fibroblasts. **Lasers Surg Med**, 34, n. 3, p. 260-265, 2004.

MARTIN, I. C.; KERAWALA, C. J.; REED, M. The application of toluidine blue as a diagnostic adjunct in the detection of epithelial dysplasia. **Oral Surg Oral Med Oral Pathol Oral Radiol Endod**, v. 85, n. 4, p. 444-446, 1998.

MATIA, J. I.; BISSADA, N. F.; MAYBURY, J. E.; RICCHETTI, P. Efficiency of scaling of the molar furcation area with and without surgical access. **Int J Periodontics Restorative Dent**, 6, n. 6, p. 24-35, 1986.

MCCLAIN, P. K.; SCHALLHORN, R. G. Long-term assessment of combined osseous composite grafting, root conditioning, and guided tissue regeneration. **Int J Periodontics Restorative Dent**, 13, n. 1, p. 9-27, 1993.

MCCLAIN, P. K.; SCHALLHORN, R. G. The use of combined periodontal regenerative techniques. **J Periodontol**, 70, n. 1, p. 102-104, Jan 1999.

MCFALL, W. T. Tooth loss in 100 treated patients with periodontal disease. A long-term study. **J Periodontol**, 53, n. 9, p. 539-549, Sep 1982.

MCGUIRE, M. K.; NUNN, M. E. Prognosis versus actual outcome. III. The effectiveness of clinical parameters in accurately predicting tooth survival. **J Periodontol**, 67, n. 7, p. 666-674, Jul 1996.

MCLEOD, D. E.; LAINSON, P. A.; SPIVEY, J. D. The predictability of periodontal treatment as measured by tooth loss: a retrospective study. **Quintessence Int**, 29, n. 10, p. 631-635, Oct 1998.

MEFFERT, R. M.; THOMAS, J. R.; HAMILTON, K. M.; BROWNSTEIN, C. N. Hydroxylapatite as an alloplastic graft in the treatment of human periodontal osseous defects. **J Periodontol**, 56, n. 2, p. 63-73, Feb 1985.

MEHTA, D. B.; DESHPANDE, N. C.; DANDEKAR, S. A. Comparative evaluation of platelet-rich fibrin membrane and collagen membrane along with demineralized freeze-dried bone allograft in Grade II furcation defects: A randomized controlled study. **J Indian Soc Periodontol**, 22, n. 4, p. 322-327, 2018 Jul-Aug 2018.

MEISEL, P.; KOCHER, T. Photodynamic therapy for periodontal diseases: state of the art. **J Photochem Photobiol B**, 79, n. 2, p. 159-170, May 2005.

MELCHER, A. H. On the repair potential of periodontal tissues. **J Periodontol**, 47, n. 5, p. 256-260, May 1976.

MELLONIG, J. T. Human histologic evaluation of a bovine-derived bone xenograft in the treatment of periodontal osseous defects. **Int J Periodontics Restorative Dent**, 20, n. 1, p. 19-29, Feb 2000.

MELLONIG, J. T.; PREWETT, A. B.; MOYER, M. P. HIV inactivation in a bone allograft. **J Periodontol**, 63, n. 12, p. 979-983, Dec 1992.

MELLONIG, J. T.; SEAMONS, B. C.; GRAY, J. L.; TOWLE, H. J. Clinical evaluation of guided tissue regeneration in the treatment of grade II molar furcation invasions. **Int J Periodontics Restorative Dent**, 14, n. 3, p. 254-271, Jun 1994.

METZLER, D. G.; SEAMONS, B. C.; MELLONIG, J. T.; GHER, M. E. *et al.* Clinical evaluation of guided tissue regeneration in the treatment of maxillary class II molar furcation invasions. **J Periodontol**, 62, n. 6, p. 353-360, Jun 1991.

MEYLE, J.; GONZALES, J. R.; BÖDEKER, R. H.; HOFFMANN, T. *et al.* A randomized clinical trial comparing enamel matrix derivative and membrane treatment of buccal class II furcation involvement in mandibular molars. Part II: secondary outcomes. **J Periodontol**, 75, n. 9, p. 1188-1195, Sep 2004.

MILLER, M. D.; KRANGEL, M. S. Biology and biochemistry of the chemokines: a family of chemotactic and inflammatory cytokines, Crit. Rev. Immunol, 12, p. 17-46, 1991.

MILLER, P. D.; MCENTIRE, M. L.; MARLOW, N. M.; GELLIN, R. G. An evidenced-based scoring index to determine the periodontal prognosis on molars. **J Periodontol**, 85, n. 2, p. 214-225, Feb 2014.

MILLSON, C. E.; WILSON, M.; MACROBERT, A. J.; BOWN, S. G. Ex-vivo treatment of gastric Helicobacter infection by photodynamic therapy. **J Photochem Photobiol B**, v. 32, n. 1-2, p. 59-65, 1996.

MISCH, C. E.; DIETSH, F. Bone-grafting materials in implant dentistry. **Implant Dent**, 2, n. 3, p. 158-167, 1993.

MITRANO, T. I.; GROB, M. S.; CARRIÓN, F.; NOVA-LAMPERTI, E. *et al.* Culture and characterization of mesenchymal stem cells from human gingival tissue. **J Periodontol**, 81, n. 6, p. 917-925, Jun 2010.

MIZUTANI, S.; TSUBOI, T.; TAZOE, M.; KOSHIHARA, Y. *et al.* Involvement of FGF-2 in the action of Emdogain on normal human osteoblastic activity. **Oral Dis**, 9, n. 4, p. 210-217, Jul 2003.

MOGHADDAS, H.; SOLTANI, L.; MOGHADDAS, O**.** Efficacy of palatal connective tissue as a membrane in treatment of intrabony defects. **J Periodontol Implant Dent,** 2, p. 70-76, 2010.

MOGHADDAS, H.; ZAMANI, A. R. The use of palatal connective tissue as a barrier in Treatment of intrabony defects. **J Iranian Dental Association,** 1, p. 20-25, 2000.

MOHER, D.; HOPEWELL, S.; SCHULZ, K. F.; MONTORI, V. *et al.* CONSORT 2010 Explanation and Elaboration: Updated guidelines for reporting parallel group randomised trials. **J Clin Epidemiol**, 63, n. 8, p. e1-37, Aug 2010.

MONGARDINI, C.; DI TANNA, G. L.; PILLONI, A. Light-activated disinfection using a light-emitting diode lamp in the red spectrum: clinical and microbiological short-term findings on periodontitis patients in maintenance. A randomized controlled split-mouth clinical trial. **Lasers Med Sci**, 29, n. 1, p. 1-8, Jan 2014.

MOREIRA, A. L.; NOVAES, A. B.; GRISI, M. F.; TABA, M. *et al.* Antimicrobial photodynamic therapy as an adjunct to non-surgical treatment of aggressive periodontitis: a split-mouth randomized controlled trial. **J Periodontol**, 86, n. 3, p. 376-386, Mar 2015.

MORIARTY, J. D.; HUTCHENS, L. H.; SCHEITLER, L. E. Histological evaluation of periodontal probe penetration in untreated facial molar furcations. **J Clin Periodontol**, 16, n. 1, p. 21-26, Jan 1989.

MORLOCK, B. J.; PIPPIN, D. J.; COBB, C. M.; KILLOY, W. J. *et al.* The effect of Nd:YAG laser exposure on root surfaces when used as an adjunct to root planing: an in vitro study. **J Periodontol**, 63, n. 7, p. 637-641, Jul 1992.

MÜLLER, H. P.; EGER, T. Furcation diagnosis. **J Clin Periodontol**, 26, n. 8, p. 485-498, Aug 1999.

NAGATA, M. J.; BOSCO, A. F.; LEITE, C. M.; MELO, L. G. *et al.* Healing of dehiscence defects following root surface demineralization with tetracycline: a histologic study in monkeys. **J Periodontol**, 76, n. 6, p. 908-914, Jun 2005.

NAKIB, N. M.; BISSADA, N. F.; SIMMELINK, J. W.; GOLDSTINE, S. N. Endotoxin penetration into root cementum of periodontally healthy and diseased human teeth. **J Periodontol**, 53, n. 6, p. 368-378, Jun 1982.

NAYAK, C. S. Photodynamic therapy in dermatology. **Indian J Dermatol Venereol Leprol**, v. 71, n. 3, p. 155-160, 2005.

NEEDLEMAN, I. G.; WORTHINGTON, H. V.; GIEDRYS-LEEPER, E.; TUCKER, R. J. Guided tissue regeneration for periodontal infra-bony defects. **Cochrane Database Syst Rev**, n. 2, p. CD001724, Apr 2006.

NEVINS, M. L.; CAMELO, M.; LYNCH, S. E.; SCHENK, R. K. *et al.* Evaluation of periodontal regeneration following grafting intrabony defects with bio-oss collagen: a human histologic report. **Int J Periodontics Restorative Dent**, 23, n. 1, p. 9-17, Feb 2003.

NEWELL, D. H. The diagnosis and treatment of molar furcation invasions. **Dent Clin North Am**, 42, n. 2, p. 301-337, Apr 1998.

NEWMAN, M. G.; TAKEI, H. H.; KLOKKEVOLD, P. R. In Carranza's Clinical Periodontology, 11th ed, India: Reed-Elsevier India Private Limited; p. 897-909, 2012.

NG, S. K.; LEUNG, W. K. Oral health-related quality of life and periodontal status. **Community Dent Oral Epidemiol**, 34, n. 2, p. 114-122, Apr 2006.

NIBALI, L.; ZAVATTINI, A.; NAGATA, K.; DI IORIO, A. *et al.* Tooth loss in molars with and without furcation involvement - a systematic review and meta-analysis. **J Clin Periodontol**, 43, n. 2, p. 156-166, Feb 2016.

NILVÉUS, R.; EGELBERG, J. The effect of topical citric acid application on the healing of experimental furcation defects in dogs. III. The relative importance of coagulum support, flap design and systemic antibiotics. **J Periodontal Res**, 15, n. 5, p. 551-560, Sep 1980.

NOORI, Z. T.; FEKRAZAD, R.; ESLAMI, B.; ETEMADI, A. *et al.* Comparing the effects of root surface scaling with ultrasound instruments and Er,Cr:YSGG laser. **Lasers Med Sci**, 23, n. 3, p. 283-287, Jul 2008.

NORDLAND, P.; GARRETT, S.; KIGER, R.; VANOOTEGHEM, R. *et al.* The effect of plaque control and root debridement in molar teeth. **J Clin Periodontol**, 14, n. 4, p. 231-236, Apr 1987.

NUNEZ, S. C.; RIBEIRO, M. S.; GARCEZ, A. S. **PDT – Terapia fotodinâmica antimicrobiana na odontologia**. Rio de Janeiro: Elsevier, 2013. 312p.

NYMAN, S.; GOTTLOW, J.; KARRING, T.; LINDHE, J. The regenerative potential of the periodontal ligament. An experimental study in the monkey. **J Clin Periodontol**, 9, n. 3, p. 257-265, May 1982.

NYMAN, S.; GOTTLOW, J.; LINDHE, J.; KARRING, T. *et al.* New attachment formation by guided tissue regeneration. **J Periodontal Res**, 22, n. 3, p. 252-254, May 1987.

NYMAN, S.; KARRING, T.; LINDHE, J.; PLANTÉN, S. Healing following implantation of periodontitis-affected roots into gingival connective tissue. **J Clin Periodontol**, 7, n. 5, p. 394-401, Oct 1980.

NYMAN, S.; SARHED, G.; ERICSSON, I.; GOTTLOW, J. *et al.* Role of "diseased" root cementum in healing following treatment of periodontal disease. An experimental study in the dog. **J Periodontal Res**, 21, n. 5, p. 496-503, Sep 1986.

NYMAN, S.; WESTFELT, E.; SARHED, G.; KARRING, T. Role of "diseased" root cementum in healing following treatment of periodontal disease. A clinical study. **J Clin Periodontol**, 15, n. 7, p. 464-468, Aug 1988.

OBRADOVIĆ, R. R.; KESIĆ, L. G.; PESEVSKA, S. Influence of low-level laser therapy on biomaterial osseointegration: a mini-review. **Lasers Med Sci**, 24, n. 3, p. 447-451, May 2009.

ODA, S.; NITTA, H.; SETOGUCHI, T.; IZUMI, Y. *et al.* Current concepts and advances in manual and power-driven instrumentation. **Periodontol 2000**, 36, p. 45-58, 2004.

O'LEARY, T. J.; KAFRAWY, A. H. Total cementum removal: a realistic objective? **J Periodontol**, 54, n. 4, p. 221-226, Apr 1983.

OZCELIK, O.; CENK HAYTAC, M.; KUNIN, A.; SEYDAOGLU, G. Improved wound healing by low-level laser irradiation after gingivectomy operations: a controlled clinical pilot study. **J Clin Periodontol**, 35, n. 3, p. 250-254, Mar 2008.

OZCELIK, O.; CENK HAYTAC, M.; SEYDAOGLU, G. Enamel matrix derivative and low-level laser therapy in the treatment of intra-bony defects: a randomized placebo-controlled clinical trial. **J Clin Periodontol**, 35, n. 2, p. 147-156, Feb 2008.

PALMA, P. V.; CAETANO, P. L.; LEITE, I. C. Impact of periodontal diseases on health-related quality of life of users of the brazilian unified health system. **Int J Dent**, 2013, p. 150357, 2013.

PAOLANTONIO, M.; DI PLACIDO, G.; SCARANO, A.; PIATTELLI, A. Molar root furcation: morphometric and morphologic analysis. **Int J Periodontics Restorative Dent**, 18, n. 5, p. 488-501, Oct 1998.

PAOLANTONIO, M.; SCARANO, A.; DI PLACIDO, G.; TUMINI, V. *et al.* Periodontal healing in humans using anorganic bovine bone and bovine peritoneum-derived collagen membrane: a clinical and histologic case report. **Int J Periodontics Restorative Dent**, 21, n. 5, p. 505-515, Oct 2001.

PARASHIS, A. O.; MITSIS, F. J. Clinical evaluation of the effect of tetracycline root preparation on guided tissue regeneration in the treatment of Class II furcation defects. **J Periodontol**, 64, n. 2, p. 133-136, Feb 1993.

PASSANEZI, E.; DAMANTE, C. A.; DE REZENDE, M. L.; GREGHI, S. L. Lasers in periodontal therapy. **Periodontol 2000**, 67, n. 1, p. 268-291, Feb 2015.

PASSANEZI, E.; JANSON, W. A.; NAHAS, D.; CAMPOS JÚNIOR, A. Newly forming bone autografts to treat periodontal infrabony pockets: clinical and histological events. **Int J Periodontics Restorative Dent**, 9, n. 2, p. 140-153, 1989.

PATEL, N.; PATEL, K.; BABA, S. M.; JAISWAL, S. *et al.* Comparing gray and white mineral trioxide aggregate as a repair material for furcation perforation: an in vitro dye extraction study. **J Clin Diagn Res**, 8, n. 10, p. ZC70-73, Oct 2014.

PATEL, S.; KUBAVAT, A.; RUPARELIA, B.; AGARWAL, A. *et al.* Comparative evaluation of guided tissue regeneration with use of collagen-based barrier freeze-dried dura mater allograft for mandibular class 2 furcation defects (a comparative controlled clinical study). **J Contemp Dent Pract**, 13, n. 1, p. 11-15, Jan 2012.

PAYOT, P.; BICKEL, M.; CIMASONI, G. Longitudinal quantitative radiodensitometric study of treated and untreated lower molar furcation involvements. **J Clin Periodontol**, 14, n. 1, p. 8-18, Jan 1987.

PELLEGRINI, G.; PAGNI, G.; RASPERINI, G. Surgical Approaches Based on Biological Objectives: GTR versus GBR Techniques. **Int J Dent**, 2013, p. 521547, 2013.

PELOI, L. S.; SOARES, R. R.; BIONDO, C. E.; SOUZA, V. R.; HIOKA, N.; KIMURA, E. Photodynamic effect of light-emitting diode light on cell growth inhibition induced by methylene blue. **J Biosci**, v. 33, n. 2, p. 231-237, 2008.

PEREIRA, A. N.; EDUARDO, C. E. P.; MATSON, E.; MARQUES, M. M. Effect of low-power laser irradiation on cell growth and procollagen synthesis of cultured fibroblasts. **Lasers Surg Med**, 31, n. 4, p. 263-267, 2002.

PERES, M. F.; RIBEIRO, E. D.; CASARIN, R. C.; RUIZ, K. G. *et al.* Hydroxyapatite/β-tricalcium phosphate and enamel matrix derivative for treatment of proximal class II furcation defects: a randomized clinical trial. **J Clin Periodontol**, 40, n. 3, p. 252-259, Mar 2013.

PESSOA, L.; GALVÃO, V.; DAMANTE, C.; SANT'ANA, A. C. Removal of black stains from teeth by photodynamic therapy: clinical and microbiological analysis. **BMJ Case Rep**, 2015, Dec 2015.

PINHEIRO, S. L.; DONEGÁ, J. M.; SEABRA, L. M.; ADABO, M. D. *et al.* Capacity of photodynamic therapy for microbial reduction in periodontal pockets. **Lasers Med Sci**, 25, n. 1, p. 87-91, Jan 2010.

POLSON, A. M.; CATON, J. Factors influencing periodontal repair and regeneration. **J Periodontol**, 53, n. 10, p. 617-625, Oct 1982.

POLSON, A. M.; HANES, P. J. Cell and fiber responses to cementum from periodontitis-affected root surfaces after citric acid treatment. **J Clin Periodontol**, 16, n. 8, p. 489-497, Sep 1989.

POLSON, A. M.; PROYE, M. P. Effect of root surface alterations on periodontal healing. II. Citric acid treatment of the denuded root. **J Clin Periodontol**, 9, n. 6, p. 441-454, Nov 1982.

POLSON, A. M.; PROYE, M. P. Fibrin linkage: a precursor for new attachment. **J Periodontol**, 54, n. 3, p. 141-147, Mar 1983.

PONTORIERO, R.; LINDHE, J. Guided tissue regeneration in the treatment of degree II furcations in maxillary molars. **J Clin Periodontol**, 22, n. 10, p. 756-763, Oct 1995.

PONTORIERO, R.; LINDHE, J.; NYMAN, S.; KARRING, T. *et al.* Guided tissue regeneration in degree II furcation-involved mandibular molars. A clinical study. **J Clin Periodontol**, 15, n. 4, p. 247-254, Apr 1988.

POURABBAS, R.; KASHEFIMEHR, A.; RAHMANPOUR, N.; BABALOO, Z. *et al.* Effects of photodynamic therapy on clinical and gingival crevicular fluid inflammatory biomarkers in chronic periodontitis: a split-mouth randomized clinical trial. **J Periodontol**, 85, n. 9, p. 1222-1229, Sep 2014.

PRADEEP, A. R.; BAJAJ, P.; RAO, N. S.; AGARWAL, E. *et al.* Platelet-Rich Fibrin Combined With a Porous Hydroxyapatite Graft for the Treatment of 3-Wall Intrabony Defects in Chronic Periodontitis: A Randomized Controlled Clinical Trial. **J Periodontol**, 88, n. 12, p. 1288-1296, 12 2017a.

PRADEEP, A. R.; BAJAJ, P.; RAO, N. S.; AGARWAL, E. *et al.* Platelet-Rich Fibrin Combined With a Porous Hydroxyapatite Graft for the Treatment of 3-Wall Intrabony Defects in Chronic Periodontitis: A Randomized Controlled Clinical Trial. **J Periodontol**, 88, n. 12, p. 1288-1296, 12 2017b.

PRADEEP, A. R.; KARVEKAR, S.; NAGPAL, K.; PATNAIK, K. *et al.* Rosuvastatin 1.2 mg In Situ Gel Combined With 1:1 Mixture of Autologous Platelet-Rich Fibrin and Porous Hydroxyapatite Bone Graft in Surgical Treatment of Mandibular Class II Furcation Defects: A Randomized Clinical Control Trial. **J Periodontol**, 87, n. 1, p. 5-13, Jan 2016.

PRADEEP, A. R.; PAI, S.; GARG, G.; DEVI, P. *et al.* A randomized clinical trial of autologous platelet-rich plasma in the treatment of mandibular degree II furcation defects. **J Clin Periodontol**, 36, n. 7, p. 581-588, Jul 2009.

PRATES, R. A.; YAMADA, A. M., JR.; SUZUKI, L. C.; EIKO HASHIMOTO, M. C.; CAI, S.; GOUW-SOARES, S.; GOMES, L.; RIBEIRO, M. S. Bactericidal effect of malachite green and red laser on Actinobacillus actinomycetemcomitans. **J Photochem Photobiol B**, v. 86, n. 1, p. 70-76, 2007.

PRATHAP, S.; HEGDE, S.; KASHYAP, R.; PRATHAP, M. S. *et al.* Clinical evaluation of porous hydroxyapatite bone graft (Periobone G) with and without collagen membrane (Periocol) in the treatment of bilateral grade II furcation defects in mandibular first permanent molars. **J Indian Soc Periodontol**, 17, n. 2, p. 228-234, Mar 2013.

PRATHIBHA, P. K.; FAIZUDDIN, M.; PRADEEP, A. R. Clinical evaluation of guided tissue regeneration procedure in the treatment of grade II mandibular molar furcations. **Indian J Dent Res**, 13, n. 1, p. 37-47, 2002 Jan-Mar 2002.

PRETZL, B.; KALTSCHMITT, J.; KIM, T. S.; REITMEIR, P. *et al.* Tooth loss after active periodontal therapy. 2: tooth-related factors. **J Clin Periodontol**, 35, n. 2, p. 175-182, Feb 2008.

Proceedings of the 1989 World Workshop in Clinical Periodontics. Chicago Avenue: Official Publication of The American Academy of Periodontology. 211 East; p. 51-525, 1989.

PRUSINER, S. B. Prion diseases and the BSE crisis. **Science**, 278, n. 5336, p. 245-251, Oct 1997.

PRUTHI, V. K.; GELSKEY, S. C.; MIRBOD, S. M. Furcation therapy with bioabsorbable collagen membrane: a clinical trial. **J Can Dent Assoc**, 68, n. 10, p. 610-615, Nov 2002.

QADRI, T.; JAVED, F.; JOHANNSEN, G.; GUSTAFSSON, A. Role of diode lasers (800-980 nm) as adjuncts to scaling and root planing in the treatment of chronic periodontitis: a systematic review. **Photomed Laser Surg**, 33, n. 11, p. 568-575, Nov 2015.

QADRI, T.; MIRANDA, L.; TUNÉR, J.; GUSTAFSSON, A. The short-term effects of low-level lasers as adjunct therapy in the treatment of periodontal inflammation. **J Clin Periodontol**, 32, n. 7, p. 714-719, Jul 2005.

QIN, Y. L.; LUAN, X. L.; BI, L. J.; SHENG, Y. Q.; ZHOU, C. N.; ZHANG, Z. G. Comparison of toluidine blue-mediated photodynamic therapy and conventional scaling treatment for periodontitis in rats. **J Periodontal Res**, v. 43, n. 2, p. 162-167, 2008.

QUEIROZ, L. A.; SANTAMARIA, M. P.; CASATI, M. Z.; RUIZ, K. S. *et al.* Enamel matrix protein derivative and/or synthetic bone substitute for the treatment of mandibular class II buccal furcation defects. A 12-month randomized clinical trial. **Clin Oral Investig**, 20, n. 7, p. 1597-1606, Sep 2016.

QUTEISH, D.; DOLBY, A. E. The use of irradiated-crosslinked human collagen membrane in guided tissue regeneration. **J Clin Periodontol**, 19, n. 7, p. 476-484, Aug 1992.

QUTEISH, D.; SINGRAO, S.; DOLBY, A. E. Light and electron microscopic evaluation of biocompatibility, resorption and penetration characteristics of human collagen graft material. **J Clin Periodontol**, 18, n. 5, p. 305-311, May 1991.

RAAB, O. Über die Wirkung fluoriziender Stoffe auf Infusorien. **Z Biol**, v. 39, p. 524–546, 1900.

RADVAR, M.; MACFARLANE, T. W.; MACKENZIE, D.; WHITTERS, C. J. *et al.* An evaluation of the Nd:YAG laser in periodontal pocket therapy. **Br Dent J**, 180, n. 2, p. 57-62, Jan 1996.

RAGHAVENDRA, M.; KOREGOL, A.; BHOLA, S. Photodynamic therapy: a targeted therapy in periodontics. **Aust Dent J**, v. 54 Suppl 1, n., p. S102-109, 2009.

RAMFJORD, S. P.; CAFFESSE, R. G.; MORRISON, E. C.; HILL, R. W. *et al.* 4 modalities of periodontal treatment compared over 5 years. **J Clin Periodontol**, 14, n. 8, p. 445-452, Sep 1987.

RANI, N.; KAUSHAL, S.; SINGH, S.; NANDLAL *et al.* Evaluation of the relative efficacy of autologous platelet-rich fibrin membrane in combination with β-tricalcium phosphate (Septodont- resorbable tissue replacement)™ alloplast versus β-TCP alloplast alone in the treatment of grade II furcation defects. **Natl J Maxillofac Surg**, 9, n. 2, p. 196-204, 2018 Jul-Dec 2018.

REDDY, K. P.; NAYAK, D. G.; UPPOOR, A. S. A clinical evaluation of anorganic bovine bone graft plus 10% collagen with or without a barrier in the treatment of class II furcation defects. **J Contemp Dent Pract**, 7, n. 1, p. 60-70, Feb 2006.

REDDY, M. S.; AICHELMANN-REIDY, M. E.; AVILA-ORTIZ, G.; KLOKKEVOLD, P. R. *et al.* Periodontal regeneration - furcation defects: a consensus report from the AAP Regeneration Workshop. **J Periodontol**, 86, n. 2 Suppl, p. S131-133, Feb 2015.

REDDY, M. S.; JEFFCOAT, M. K. Methods of assessing periodontal regeneration. **Periodontol 2000**, 19, p. 87-103, Feb 1999.

REGISTER, A. A. Bone and cementum induction by dentin, demineralized in situ. **J Periodontol**, 44, n. 1, p. 49-54, Jan 1973.

REGISTER, A. A.; BURDICK, F. A. Accelerated reattachment with cementogenesis to dentin, demineralized in situ. I. Optimum range. **J Periodontol**, 46, n. 11, p. 646-655, Nov 1975.

RIBEIRO, E. E. P.; BITTENCOURT, S.; SALLUM, E. A.; SALLUM, A. W. *et al.* Non-surgical instrumentation associated with povidone-iodine in the treatment of interproximal furcation involvements. **J Appl Oral Sci**, 18, n. 6, p. 599-606, Dec 2010.

RICHARDSON, C. R.; MELLONIG, J. T.; BRUNSVOLD, M. A.; MCDONNELL, H. T. *et al.* Clinical evaluation of Bio-Oss: a bovine-derived xenograft for the treatment of periodontal osseous defects in humans. **J Clin Periodontol**, 26, n. 7, p. 421-428, Jul 1999.

ROMERO-CASTRO, N. S.; VÁZQUEZ-VILLAMAR, M.; MUÑOZ-VALLE, J. F.; REYES-FERNÁNDEZ, S. *et al.* Relationship between TNF-α, MMP-8, and MMP-9 levels in gingival crevicular fluid and the subgingival microbiota in periodontal disease. **Odontology**, 108, n. 1, p. 25-33, Jan 2020.

ROMPEN, E. H.; GOFFINET, G. H.; NUSGENS, B. Human periodontal ligament fibroblast behavior on chemically conditioned dentine: an in vitro study. **J Periodontol**, 70, n. 10, p. 1144-1152, Oct 1999.

RONCALLI, A. G.; SILVA, N. N.; NASCIMENTO, A. C.; FREITAS, C. H. *et al.* [Relevant methodological issues from the SBBrasil 2010 Project for national health surveys]. **Cad Saude Publica**, 28 Suppl, p. s40-57, 2012.

ROSS, I. F.; THOMPSON, R. H. A long term study of root retention in the treatment of maxillary molars with furcation involvement. **J Periodontol**, 49, n. 5, p. 238-244, May 1978.

ROSS, I. F.; THOMPSON, R. H. Furcation involvement in maxillary and mandibular molars. **J Periodontol**, 51, n. 8, p. 450-454, Aug 1980.

SAITO, A.; HOSAKA, Y.; KIKUCHI, M.; AKAMATSU, M. *et al.* Effect of initial periodontal therapy on oral health-related quality of life in patients with periodontitis in Japan. **J Periodontol**, 81, n. 7, p. 1001-1009, Jul 2010.

SALINEIRO, F. C.; GIALAIN, I. O.; KOBAYASHI-VELASCO, S.; PANNUTI, C. M. *et al.* Detection of furcation involvement using periapical radiography and 2 cone-beam computed tomography imaging protocols with and without a metallic post: An animal study. **Imaging Sci Dent**, 47, n. 1, p. 17-24, Mar 2017.

SALMERON, S.; REZENDE, M. L.; CONSOLARO, A.; SANT'ANA, A. C. *et al.* Laser therapy as an effective method for implant surface decontamination: a histomorphometric study in rats. **J Periodontol**, 84, n. 5, p. 641-649, May 2013.

SALVA, K. A. Photodynamic therapy: unapproved uses, dosages, or indications. **Clin Dermatol**, v. 20, n. 5, p. 571-581, 2002.

SALVI, G. E.; MISCHLER, D. C.; SCHMIDLIN, K.; MATULIENE, G. *et al.* Risk factors associated with the longevity of multi-rooted teeth. Long-term outcomes after active and supportive periodontal therapy. **J Clin Periodontol**, 41, n. 7, p. 701-707, Jul 2014.

SANT'ANA, A. C. P.; DAMANTE, C. A.; FRIAS MARTINEZ, M. A.; VALDIVIA, M. A. M. *et al.* Isolation and characterization of progenitor cells from surgically created early healing alveolar defects in humans: A preliminary study. **J Periodontol**, 89, n. 11, p. 1326-1333, 11 2018.

SANT'ANA, A. C. P.; MARQUES, M. M.; BARROSO, E. C.; PASSANEZI, E. *et al.* Effects of TGF-β1, PDGF-BB, and IGF-1 on the Rate of Proliferation and Adhesion of a Periodontal Ligament Cell Lineage In Vitro. **J Periodontol**, 78, n. 10, p. 2007-2017, Oct 2007.

SANT'ANA, A. C.; FERRAZ, B. F.; DE REZENDE, M. L.; GREGHI, S. L. *et al.* Newly forming bone graft: a novel surgical approach to the treatment of denuded roots. **J Appl Oral Sci**, 20, n. 3, p. 392-398, 2012 May-Jun 2012.

SANTANA, R. B.; DE MATTOS, C. M.; VAN DYKE, T. Efficacy of combined regenerative treatments in human mandibular class II furcation defects. **J Periodontol**, 80, n. 11, p. 1756-1764, Nov 2009.

SANTANA, R. B.; GUSMAN, H. C. D. S.; SANTANA, R. L. B. Anatomic factors related to the ethiology of the furcation lesions–Part II. **Rev Bras Odontol**,55:335-339, 1998.

SANZ, M.; GIOVANNOLI, J. L. Focus on furcation defects: guided tissue regeneration. **Periodontol 2000**, 22, p. 169-189, Feb 2000.

SCHALLHORN, R. G. Present status of osseous grafting procedures. **J Periodontol**, 48, n. 9, p. 570-576, Sep 1977.

SCHALLHORN, R. G.; MCCLAIN, P. K. Combined osseous composite grafting, root conditioning, and guided tissue regeneration. **Int J Periodontics Restorative Dent**, 8, n. 4, p. 8-31, 1988.

SCHWARTZ, Z.; LOHMANN, C. H.; WIELAND, M.; COCHRAN, D. L. *et al.* Osteoblast proliferation and differentiation on dentin slices are modulated by pretreatment of the surface with tetracycline or osteoclasts. **J Periodontol**, 71, n. 4, p. 586-597, Apr 2000.

SCHWARZ, F.; AOKI, A.; SCULEAN, A.; GEORG, T. *et al.* In vivo effects of an Er:YAG laser, an ultrasonic system and scaling and root planing on the biocompatibility of periodontally diseased root surfaces in cultures of human PDL fibroblasts. **Lasers Surg Med**, 33, n. 2, p. 140-147, 2003.

SCHWARZ, F.; ROTHAMEL, D.; HERTEN, M.; SAGER, M.; BECKER, J. Angiogenesis pattern of native and cross-linked collagen membranes: an immunohistochemical study in the rat. **Clin Oral Implants Res**, 17, p. 403–409, 2006.

SCHWENDICKE, F.; GRAETZ, C.; STOLPE, M.; DÖRFER, C. E. Retaining or replacing molars with furcation involvement: a cost-effectiveness comparison of different strategies. **J Clin Periodontol**, 41, n. 11, p. 1090-1097, Nov 2014.

SCULEAN, A.; AUSCHILL, T. M.; DONOS, N.; BRECX, M. *et al.* Effect of an enamel matrix protein derivative (Emdogain) on ex vivo dental plaque vitality. **J Clin Periodontol**, 28, n. 11, p. 1074-1078, 11 2001.

SCULEAN, A.; BERAKDAR, M.; CHIANTELLA, G. C.; DONOS, N. *et al.* Healing of intrabony defects following treatment with a bovine-derived xenograft and collagen membrane. A controlled clinical study. **J Clin Periodontol**, 30, n. 1, p. 73-80, Jan 2003.

SÉGUIER, S.; SOUZA, S. L.; SVERZUT, A. C.; SIMIONI, A. R. *et al.* Impact of photodynamic therapy on inflammatory cells during human chronic periodontitis. **J Photochem Photobiol B**, 101, n. 3, p. 348-354, Dec 2010.

SELVIG, K. A.; RIRIE, C. M.; NILVÉUS, R.; EGELBERG, J. Fine structure of new connective tissue attachment following acid treatment of experimental furcation pockets in dogs. **J Periodontal Res**, 16, n. 1, p. 123-129, Jan 1981.

SEYMOUR, G. J.; GEMMELL, E. Cytokines in periodontal disease: where to from here? **Acta Odontol Scand**, 59, n. 3, p. 167-173, Jun 2001.

SGOLASTRA, F.; PETRUCCI, A.; SEVERINO, M.; GRAZIANI, F. *et al.* Adjunctive photodynamic therapy to non-surgical treatment of chronic periodontitis: a systematic review and meta-analysis. **J Clin Periodontol**, 40, n. 5, p. 514-526, May 2013.

SHANBHAG, S.; DAHIYA, M.; CROUCHER, R. The impact of periodontal therapy on oral health-related quality of life in adults: a systematic review. **J Clin Periodontol**, 39, n. 8, p. 725-735, Aug 2012.

SHARMA, A.; PRADEEP, A. R. Autologous platelet-rich fibrin in the treatment of mandibular degree II furcation defects: a randomized clinical trial. **J Periodontol**, 82, n. 10, p. 1396-1403, Oct 2011.

SHIMADA, Y.; KOMATSU, Y.; IKEZAWA-SUZUKI, I.; TAI, H. *et al.* The effect of periodontal treatment on serum leptin, interleukin-6, and C-reactive protein. **J Periodontol**, 81, n. 8, p. 1118-1123, Aug 2010.

SIMONPIETRI-C, J. J.; NOVAES, A. B.; BATISTA, E. L.; FILHO, E. J. Guided tissue regeneration associated with bovine-derived anorganic bone in mandibular class II furcation defects. 6-month results at re-entry. **J Periodontol**, 71, n. 6, p. 904-911, Jun 2000.

SINGH, P.; GUPTA, N. D.; BEY, A.; KHAN, S. Salivary TNF-alpha: A potential marker of periodontal destruction. **J Indian Soc Periodontol**, 18, n. 3, p. 306-310, May 2014.

SINGHAL, S.; PRADEEP, A. R.; KANORIYA, D.; GARG, S. *et al.* Boric acid gel as local drug delivery in the treatment of class II furcation defects in chronic periodontitis: a randomized, controlled clinical trial. **J Investig Clin Dent**, 9, n. 1, Feb 2018.

SLADE, G. D. Derivation and validation of a short-form oral health impact profile. **Community Dent Oral Epidemiol**, 25, n. 4, p. 284-290, Aug 1997.

SLADE, G. D.; SANDERS, A. E. The paradox of better subjective oral health in older age. **J Dent Res**, 90, n. 11, p. 1279-1285, Nov 2011.

SOCRANSKY, S. S.; HAFFAJEE, A. D. Periodontal microbial ecology. **Periodontol 2000**, 38, p. 135-187, 2005.

SOCRANSKY, S. S.; HAFFAJEE, A. D. The bacterial etiology of destructive periodontal disease: current concepts. **J Periodontol**, v. 63, n. 4 Suppl, p. 322-331, 1992.

SOUKOS, N. S.; GOODSON, J. M. Photodynamic therapy in the control of oral biofilms. **Periodontol 2000**, v. 55, n. 1, p. 143-166, 2011.

SPECTOR, M. Anorganic bovine bone and ceramic analogs of bone mineral as implants to facilitate bone regeneration. **Clin Plast Surg**, 21, n. 3, p. 437-444, Jul 1994.

STADLER, A. F.; ANGST, P. D.; ARCE, R. M.; GOMES, S. C. *et al.* Gingival crevicular fluid levels of cytokines/chemokines in chronic periodontitis: a meta-analysis. **J Clin Periodontol**, 43, n. 9, p. 727-745, 09 2016.

STAHL, S. S.; FROUM, S. J. Histologic and clinical responses to porous hydroxylapatite implants in human periodontal defects. Three to twelve months postimplantation. **J Periodontol**, 58, n. 10, p. 689-695, Oct 1987.

STAHL, S. S.; FROUM, S. J. Human clinical and histologic repair responses following the use of citric acid in periodontal therapy. **J Periodontol**, 48, n. 5, p. 261-266, May 1977.

STAHL, S. S.; FROUM, S.; TARNOW, D. Human histologic responses to guided tissue regenerative techniques in intrabony lesions. Case reports on 9 sites. **J Clin Periodontol**, 17, n. 3, p. 191-198, Mar 1990.

STEINER, S. S.; CRIGGER, M.; EGELBERG, J. Connective tissue regeneration to periodontally diseased teeth. II. Histologic observations of cases following replaced flap surgery. **J Periodontal Res**, 16, n. 1, p. 109-116, Jan 1981.

SUDHAKAR, R.; PRATEBHA, B. Fibrous architecture of cementodentinal junction in disease: A scanning electron microscopic study. **J Oral Maxillofac Pathol**, 19, n. 3, p. 325-329, 2015 Sep-Dec 2015.

SUH, Y. I.; LUNDGREN, T.; SIGURDSSON, T.; RIGGS, M. *et al.* Probing bone level measurements for determination of the depths of Class II furcation defects. **J Periodontol**, 73, n. 6, p. 637-642, Jun 2002.

SVÄRDSTRÖM, G.; WENNSTRÖM, J. L. Furcation topography of the maxillary and mandibular first molars. **J Clin Periodontol**, 15, n. 5, p. 271-275, May 1988.

TAHERI, M.; MOLLA, R.; RADVAR, M.; SOHRABI, K. *et al.* An evaluation of bovine derived xenograft with and without a bioabsorbable collagen membrane in the treatment of mandibular Class II furcation defects. **Aust Dent J**, 54, n. 3, p. 220-227, Sep 2009.

TAKACS, V. J.; LIE, T.; PERALA, D. G.; ADAMS, D. F. Efficacy of 5 machining instruments in scaling of molar furcations. **J Periodontol**, 64, n. 3, p. 228-236, Mar 1993.

TATAKIS, D. N.; PROMSUDTHI, A.; WIKESJÖ, U. M. Devices for periodontal regeneration. **Periodontol 2000**, 19, p. 59-73, Feb 1999.

TAYMAN, M. A.; KAMBUROĞLU, K.; KÜÇÜK, Ö.; ATEŞ, F. S. Ö. *et al.* Comparison of linear and volumetric measurements obtained from periodontal defects by using cone beam-CT and micro-CT: an in vitro study. **Clin Oral Investig**, 23, n. 5, p. 2235-2244, May 2019.

THALLER, S. R.; HOYT, J.; BORJESON, K.; DART, A. *et al.* Reconstruction of calvarial defects with anorganic bovine bone mineral (Bio-Oss) in a rabbit model. **J Craniofac Surg**, 4, n. 2, p. 79-84, Apr 1993.

THEODORO, L. H.; SILVA, S. P.; PIRES, J. R.; SOARES, G. H. *et al.* Clinical and microbiological effects of photodynamic therapy associated with nonsurgical periodontal treatment. A 6-month follow-up. **Lasers Med Sci**, 27, n. 4, p. 687-693, Jul 2012.

THOMAS, D.; RAPLEY, J.; COBB, C.; SPENCER, P. *et al.* Effects of the Nd:YAG laser and combined treatments on in vitro fibroblast attachment to root surfaces. **J Clin Periodontol**, 21, n. 1, p. 38-44, Jan 1994.

TOMAR, G. B.; SRIVASTAVA, R. K.; GUPTA, N.; BARHANPURKAR, A. P. *et al.* Human gingiva-derived mesenchymal stem cells are superior to bone marrow-derived mesenchymal stem cells for cell therapy in regenerative medicine. **Biochem Biophys Res Commun**, 393, n. 3, p. 377-383, Mar 2010.

TOMASI, C.; WENNSTRÖM, J. L. Locally delivered doxycycline as an adjunct to mechanical debridement at retreatment of periodontal pockets: outcome at furcation sites. **J Periodontol**, 82, n. 2, p. 210-218, Feb 2011.

TONETTI, M. S.; CORTELLINI, P.; CARNEVALE, G.; CATTABRIGA, M. *et al.* A controlled multicenter study of adjunctive use of tetracycline periodontal fibers in mandibular class II furcations with persistent bleeding. **J Clin Periodontol**, 25, n. 9, p. 728-736, Sep 1998.

TONETTI, M. S.; GREENWELL, H.; KORNMAN, K. S. Staging and grading of periodontitis: Framework and proposal of a new classification and case definition. **J Periodontol**, 89 Suppl 1, p. S159-S172, 06 2018.

TORABINEJAD, M.; KHADEMI, A. A.; BABAGOLI, J.; CHO, Y. *et al.* A new solution for the removal of the smear layer. **J Endod**, 29, n. 3, p. 170-175, Mar 2003.

TROMBELLI, L.; FARINA, R. Clinical outcomes with bioactive agents alone or in combination with grafting or guided tissue regeneration. **J Clin Periodontol**, 35, n. 8 Suppl, p. 117-135, Sep 2008.

TSAO, Y. P.; NEIVA, R.; AL-SHAMMARI, K.; OH, T. J. *et al.* Effects of a mineralized human cancellous bone allograft in regeneration of mandibular Class II furcation defects. **J Periodontol**, 77, n. 3, p. 416-425, Mar 2006.

USACHEVA, M. N.; TEICHERT, M. C.; BIEL, M. A. Comparison of the methylene blue and toluidine blue photobactericidal efficacy against gram-positive and gram-negative microorganisms. **Lasers Surg Med**, v. 29, n. 2, p. 165-173, 2001.

USACHEVA, M. N.; TEICHERT, M. C.; BIEL, M. A. The interaction of lipopolysaccharides with phenothiazine dyes. **Lasers Surg Med**, v. 33, n. 5, p. 311-319, 2003.

VALLE, L. A.; LOPES, M. M. R.; ZANGRANDO, M. S. R.; SANT'ANA, A. C. P. *et al.* Blue photosensitizers for aPDT eliminate Aggregatibacter actinomycetemcomitans in the absence of light: An in vitro study. **J Photochem Photobiol B**, 194, p. 56-60, May 2019.

VAN DER PAUW, M. T.; VAN DEN BOS, T.; EVERTS, V.; BEERTSEN, W. Enamel matrix-derived protein stimulates attachment of periodontal ligament fibroblasts and enhances alkaline phosphatase activity and transforming growth factor beta1 release of periodontal ligament and gingival fibroblasts. **J Periodontol**, 71, n. 1, p. 31-43, Jan 2000.

VAN SWOL, R. L.; ELLINGER, R.; PFEIFER, J.; BARTON, N. E. *et al.* Collagen membrane barrier therapy to guide regeneration in Class II furcations in humans. **J Periodontol**, 64, n. 7, p. 622-629, Jul 1993.

VANDENBERGHE, B.; JACOBS, R.; YANG, J. Detection of periodontal bone loss using digital intraoral and cone beam computed tomography images: an in vitro assessment of bony and/or infrabony defects. **Dentomaxillofac Radiol**, 37, n. 5, p. 252-260, Jul 2008.

VANHEUSDEN, A. J.; GOFFINET, G.; ZAHEDI, S.; NUSGENS, B. *et al.* In vitro stimulation of human gingival epithelial cell attachment to dentin by surface conditioning. **J Periodontol**, 70, n. 6, p. 594-603, Jun 1999.

VERNINO, A. R.; WANG, H. L.; RAPLEY, J.; NECHAMKIN, S. J. *et al.* The use of biodegradable polylactic acid barrier materials in the treatment of grade II periodontal furcation defects in humans--Part II: A multicenter investigative surgical study. **Int J Periodontics Restorative Dent**, 19, n. 1, p. 56-65, Feb 1999.

VEST, T. M.; GREENWELL, H.; DRISKO, C.; WITTWER, J. W. *et al.* The effect of postsurgical antibiotics and a bioabsorbable membrane on regenerative healing in Class II furcation defects. **J Periodontol**, 70, n. 8, p. 878-887, Aug 1999.

WAERHAUG, J. The furcation problem. Etiology, pathogenesis, diagnosis, therapy and prognosis. **J Clin Periodontol**, 7, n. 2, p. 73-95, Apr 1980.

WAINWRIGHT, M.; PHOENIX, D. A.; MARLAND, J.; WAREING, D. R.; BOLTON, F. J. A study of photobactericidal activity in the phenothiazinium series. **FEMS Immunol Med Microbiol**, v. 19, n. 1, p. 75-80, 1997.

WALLACE, S. C.; GELLIN, R. G.; MILLER, M. C.; MISHKIN, D. J. Guided tissue regeneration with and without decalcified freeze-dried bone in mandibular Class II furcation invasions. **J Periodontol**, 65, n. 3, p. 244-254, Mar 1994.

WALTER, C.; JAWOR, P.; BERNIMOULIN, J. P.; HÄGEWALD, S. Moderate effect of enamel matrix derivative (Emdogain Gel) on Porphyromonas gingivalis growth in vitro. **Arch Oral Biol**, 51, n. 3, p. 171-176, Mar 2006.

WANG, H. L.; O'NEAL, R. B.; THOMAS, C. L.; SHYR, Y. *et al.* Evaluation of an absorbable collagen membrane in treating Class II furcation defects. **J Periodontol**, 65, n. 11, p. 1029-1036, Nov 1994.

WANG, H. L.; YUAN, K.; BURGETT, F.; SHYR, Y. *et al.* Adherence of oral microorganisms to guided tissue membranes: an in vitro study. **J Periodontol**, 65, n. 3, p. 211-218, Mar 1994.

WEN, C. R.; CAFFESSE, R. G.; MORRISON, E. C.; NASJLETI, C. E. *et al.* In vitro effects of citric acid application techniques on dentin surfaces. **J Periodontol**, 63, n. 11, p. 883-889, Nov 1992.

WIKESJÖ, U. M.; CLAFFEY, N.; EGELBERG, J. Periodontal repair in dogs. Effect of heparin treatment of the root surface. **J Clin Periodontol**, 18, n. 1, p. 60-64, Jan 1991.

WIKESJÖ, U. M.; NILVÉUS, R. E.; SELVIG, K. A. Significance of early healing events on periodontal repair: a review. **J Periodontol**, 63, n. 3, p. 158-165, Mar 1992.

WIKESJÖ, U. M.; SELVIG, K. A. Periodontal wound healing and regeneration. **Periodontol 2000**, 19, p. 21-39, Feb 1999.

WILLIAMS, J. A.; PEARSON, G. J.; COLLES, M. J.; WILSON, M. The photo-activated antibacterial action of toluidine blue O in a collagen matrix and in carious dentine. **Caries Res**, v. 38, n. 6, p. 530-536, 2004.

WILSON, M. Lethal photosensitisation of oral bacteria and its potential application in the photodynamic therapy of oral infections. **Photochem Photobiol Sci**, v. 3, n. 5, p. 412-418, 2004.

WILSON, M. Susceptibility of oral bacterial biofilms to antimicrobial agents. **J Med Microbiol**, v. 44, n. 2, p. 79-87, 1996.

WILSON, M.; DOBSON, J.; SARKAR, S. Sensitization of periodontopathogenic bacteria to killing by light from a low-power laser. **Oral Microbiol Immunol**, v. 8, n. 3, p. 182-187, 1993.

WILSON, M.; MIA N. Sensitization of Candida albicans to killing by low-power laser light. **J Oral Pathol Med**, v. 22, p. 353-357, 1993.

WOOD, W. R.; GRECO, G. W.; MCFALL, W. T. Tooth loss in patients with moderate periodontitis after treatment and long-term maintenance care. **J Periodontol**, 60, n. 9, p. 516-520, Sep 1989.

WOODRUFF, L. D.; BOUNKEO, J. M.; BRANNON, W. M.; DAWES, K. S. *et al.* The efficacy of laser therapy in wound repair: a meta-analysis of the literature. **Photomed Laser Surg**, 22, n. 3, p. 241-247, Jun 2004.

WYLAM, J. M.; MEALEY, B. L.; MILLS, M. P.; WALDROP, T. C. *et al.* The clinical effectiveness of open versus closed scaling and root planing on multi-rooted teeth. **J Periodontol**, 64, n. 11, p. 1023-1028, Nov 1993.

YAMAOKA, S. B.; MELLONIG, J. T.; MEFFERT, R. M.; ARNOLD, R. M. *et al.* Clinical evaluation of demineralized-unicortical-ilium-strips for guided tissue regeneration. **J Periodontol**, 67, n. 8, p. 803-815, Aug 1996.

YILMAZ, H. G.; BAYINDIR, H. Clinical evaluation of chlorhexidine and essential oils for adjunctive effects in ultrasonic instrumentation of furcation involvements: a randomized controlled clinical trial. **Int J Dent Hyg**, 10, n. 2, p. 113-117, May 2012.

YUCEL-LINDBERG, T.; BÅGE, T. Inflammatory mediators in the pathogenesis of periodontitis. **Expert Rev Mol Med**, 15, p. e7, Aug 2013.

YUKNA, C. N.; YUKNA, R. A. Multi-center evaluation of bioabsorbable collagen membrane for guided tissue regeneration in human Class II furcations. **J Periodontol**, 67, n. 7, p. 650-657, Jul 1996.

YUKNA, R. A. Clinical human comparison of expanded polytetrafluoroethylene barrier membrane and freeze-dried dura mater allografts for guided tissue regeneration of lost periodontal support. I. Mandibular molar Class II furcations. **J Periodontol**, 63, n. 5, p. 431-442, May 1992.

YUKNA, R. A.; EVANS, G. H.; AICHELMANN-REIDY, M. B.; MAYER, E. T. Clinical comparison of bioactive glass bone replacement graft material and expanded polytetrafluoroethylene barrier membrane in treating human mandibular molar class II furcations. **J Periodontol**, 72, n. 2, p. 125-133, Feb 2001.

YUKNA, R. A.; HARRISON, B. G.; CAUDILL, R. F.; EVANS, G. H. *et al.* Evaluation of durapatite ceramic as an alloplastic implant in periodontal osseous defects. II. Twelve month reentry results. **J Periodontol**, 56, n. 9, p. 540-547, Sep 1985.

YUKNA, R. A.; YUKNA, C. N. Six-year clinical evaluation of HTR synthetic bone grafts in human grade II molar furcations. **J Periodontal Res**, 32, n. 8, p. 627-633, Nov 1997.

ZAFIROPOULOS, G. G.; HOFFMANN, O.; KASAJ, A.; WILLERSHAUSEN, B. *et al.* Mandibular molar root resection versus implant therapy: a retrospective nonrandomized study. **J Oral Implantol**, 35, n. 2, p. 52-62, 2009.

ZAMAN, K. U.; SUGAYA, T.; HONGO, O.; KATO, H. A study of attached and oriented human periodontal ligament cells to periodontally diseased cementum and dentin after demineralizing with neutral and low pH etching solution. **J Periodontol**, 71, n. 7, p. 1094-1099, Jul 2000.

ZANDER, H. A.; POLSON, A. M.; HEIJL, L. C. Goals of periodontal therapy. **J Periodontol**, 47, n. 5, p. 261-266, May 1976.

ZANDIM, D. L.; LEITE, F. R.; DA SILVA, V. C.; LOPES, B. M. *et al.* Wound healing of dehiscence defects following different root conditioning modalities: an experimental study in dogs. **Clin Oral Investig**, 17, n. 6, p. 1585-1593, Jul 2013.

ZAPPA, U. [Resorbable membranes (II). Periodontal tissue regeneration with the use of resorbable membranes--the histological aspects]. **Schweiz Monatsschr Zahnmed**, 101, n. 10, p. 1320-1326, 1991.

ZAPPA, U.; GROSSO, L.; SIMONA, C.; GRAF, H. *et al.* Clinical furcation diagnoses and interradicular bone defects. **J Periodontol**, 64, n. 3, p. 219-227, Mar 1993.

Apêndices

APÊNDICE A – Termo de consentimento livre e esclarecido da pesquisa

Universidade de São Paulo
Faculdade de Odontologia de Bauru

Departamento de Prótese e Periodontia

TERMO DE CONSENTIMENTO LIVRE E ESCLARECIDO

INFLUÊNCIA DA TERAPIA FOTODINÂMICA ANTIMICROBIANA EM PROCEDIMENTOS DE REGENERAÇÃO DE LESÕES DE FURCA CLASSE II

O senhor(a) está sendo convidado(a) a participar da pesquisa de responsabilidade da doutoranda Luisa Andrade Valle. Ao assinar este termo, você será participante da pesquisa que consiste em recuperar o osso perdido (regeneração) entre as raízes dos dentes posteriores, por meio de um enxerto ósseo e membrana de colágeno preparados em laboratório e comercializados. Antes desses procedimentos, é necessário a limpeza da região através de raspagem dos dentes. Contudo, esses espaços entre as raízes são pequenos, limitando a chegada de instrumentos odontológicos, impedindo que haja uma limpeza profunda da região. Assim, essa limpeza se torna um grande desafio na terapia periodontal fazendo com que haja diversas pesquisas a fim de aprimorar esse tratamento. Nosso grupo propõe que a complementação da raspagem local, aplicando um corante azul associado ao laser, haverá melhor desinfecção, além de fornecer grandes vantagens para os procedimentos de regeneração. O resultado deste estudo vai ser muito importante porque, o objetivo principal do tratamento é melhorar a saúde do dente e preservá-lo em vez de extraí-lo.

Essa pesquisa é dividida em 3 fases e todos os atendimentos serão realizados na clínica de pós-graduação de Periodontia da Faculdade de Odontologia de Bauru- Universidade de São Paulo.

Fase 1: Será realizado uma consulta inicial onde serão feitos preenchimentos de fichas, exames intra-orais e radiografias (estas, somente nos dentes que receberão cirurgia). O exame intra-oral é um exame de rotina na faculdade e tem como objetivo avaliar as condições dos dentes, da gengiva e do osso ao redor dos dentes. Este exame é realizado com o auxílio da sonda milimetrada, com ponta lisa e não cortante que é coloca entre o dente e gengiva. Este procedimento será realizado em todos os dentes da sua boca. Além do exame convencional, será colhido o fluido gengival (apenas dos dentes que receberão cirurgia), sendo que este serve para avaliar a inflamação presente na gengiva antes e após o tratamento. A coleta será realizada com a inserção de um cone de papel (muito macio) entre o dente e a gengiva por um período de 30 segundos e então armazenados em um pote para futuras análises laboratoriais. Ao final da pesquisa e em caso de sobra de material, todos os cones de papel contendo suas amostras serão devidamente descartados.

Fase 2: Cirurgia de regeneração. Nesse momento, dois tipos de tratamento serão realizados, sendo um para cada dente de lados diferentes da sua boca. A técnica utilizada será selecionada ao acaso (sorteio). De um lado será realizado somente raspagem da raiz e do outro lado, raspagem mais aplicação de corante e laser. Apesar das diferenças de terapia, ainda não é possível estabelecer as vantagens de um procedimento sobre outro, sendo que usar apenas raspagem é o tratamento convencional utilizado de rotina pelos periodontistas e tem trazido bons resultados. Em seguida, será colocado o enxerto ósseo e membrana necessários para regeneração em ambos os lados. Você será medicado com antibiótico e anti-inflamatório que contribuem para o sucesso da terapia e também controle da dor e desconforto. Após 1 semana, realizaremos o pós-operatório para avaliação da cirurgia e com 14 dias, haverá remoção da sutura.

Fase 3: Esta é a fase de manutenção e controle dos procedimentos realizados anteriormente. O controle de placa é fundamental para uma perfeita cicatrização após a cirurgia. Você será orientado a retornar à Faculdade uma vez ao mês para limpeza profissional (profilaxia) e raspagem com curetas e ultrassom caso seja necessário. No período de 3, 6 meses e 1 ano após a cirurgia, será realizado exame intra-oral, coleta do fluido gengival e radiografias dos dentes tratados. Ao final de um ano, a pesquisa estará encerrada.

Rubrica Pesquisador Responsável

Rubrica Participante de Pesquisa

Al. Dr. Octávio Pinheiro Brisolla, 9-75 – Bauru-SP – CEP 17012-901 – C.P. 73
e-mail: marcela@fob.usp.br – Fone/FAX (0xx14) 3235-8366
http://www.fob.usp.br

Universidade de São Paulo
Faculdade de Odontologia de Bauru

Departamento de Prótese e Periodontia

As consultas terão horários determinados e os participantes são responsáveis pela vinda até a Faculdade, estando a pesquisadora prontamente a recebê-los no horário e local previamente estipulados. Não ocorrerá nenhuma despesa de sua parte para o desenvolvimento da pesquisa, portanto não haverá ressarcimento de custos. O enxerto ósseo será fornecido pelo fabricante durante o período dessa pesquisa, sendo esses produtos considerados os melhores do mercado para regeneração. Caso haja algum dano eventual decorrente dos procedimentos da pesquisa, você poderá procurar seus direitos de indenização de danos. Você poderá se negar a participar ou abandonar a pesquisa a qualquer momento sem penalização ou prejuízo algum. A pesquisadora se compromete a oferecer tratamento periodontal completo aos pacientes. Em caso de necessidade de tratamentos em outras especialidades da Odontologia (restaurações, canal, etc.), o paciente será encaminhado para tratamento nas outras clínicas, seguindo o protocolo de encaminhamento estabelecido pela faculdade para pacientes já em tratamento.

O risco inerente à coleta de todas suas amostras é insignificante, podendo apenas sentir desconforto durante o exame periodontal. Durante a raspagem e profilaxia nas fases 1 e 3, pode haver pequeno sangramento, sensibilidade ou desconforto, que serão controlados com anestesia e medicamentos, caso necessário. Todo o procedimento cirúrgico (Fase 2) será realizado com anestesia, pode haver dor, desconforto e inchaço no pós-operatório, os quais serão facilmente controlados com medicamentos (antibiótico, anti-inflamatório e analgésico). Os riscos durante cirurgia englobam qualquer outro relacionado a qualquer procedimento cirúrgico, porém será realizada uma anamnese minuciosa a fim de evitar qualquer situação indesejada. Caso o paciente possua alguma contra-indicação cirúrgica, o mesmo será excluído da pesquisa. Você também receberá, por escrito, as instruções pós-operatórias e receitas com a medicação para controle da dor e desconforto. Desta forma, seguindo nossas orientações e cuidados, o risco de complicações será baixo. Caso não siga corretamente às orientações pós-cirúrgicas, o resultado do tratamento pode ser comprometido. O paciente será responsável pela compra dos medicamentos e caso não possa comprá-los, o mesmo será excluído da pesquisa, porém todos os medicamentos prescritos podem ser adquiridos pelo SUS. Os benefícios da participação na pesquisa serão obter tratamento e controle da saúde periodontal durante o tempo que participar da pesquisa, bem como instrução de como manter a saúde periodontal quando receber alta. Também, o sucesso do tratamento significa preservação dos dentes na boca. Os resultados desta pesquisa poderão auxiliar em novos protocolos de atendimento odontológico para pacientes. Caso alguma terapia seja melhor que o outra, o paciente receberá o melhor tratamento comprovado pela pesquisa. Não haverá armazenamento de material biológico. Em caso de sobra, este será devidamente descartado após as análises laboratoriais e finalização da pesquisa.

Todos os dados obtidos serão utilizados posteriormente para publicações científicas nacionais e internacionais, levando sempre em conta a ética, respeito e seriedade profissional, bem como o sigilo de seu nome. Em caso de alguma dúvida da pesquisa, a qualquer momento o senhor pode procurar a responsável Luisa Andrade Valle pelo telefone 0XX14 - 3235-8366, como pelo e-mail luisaav_28@usp.br. Em caso de reclamação e/ou denúncia entrar em contato com o Comitê de Ética em Pesquisa com Seres Humanos da Faculdade de Odontologia de Bauru (FOB-USP), pelo endereço: Al. Dr. Octávio Pinheiro Brisolla, 9-75 ou pelo telefone 0XX143235-8356.

Com o abandono da pesquisa, todos os dados obtidos e informações prestadas tornar-se-ão confidenciais e serão totalmente guardados por força do sigilo profissional, como apresentado no Art. 9º do Código de Ética Odontológica.

Rubrica Pesquisador Responsável

Rubrica Participante de Pesquisa

Al. Dr. Octávio Pinheiro Brisolla, 9-75 – Bauru-SP – CEP 17012-901 – C.P. 73
e-mail: marcela@fob.usp.br – Fone/FAX (0xx14) 3235-8366
http://www.fob.usp.br

Universidade de São Paulo
Faculdade de Odontologia de Bauru

Departamento de Prótese e Periodontia

Pelo presente instrumento que atende às exigências legais, o Sr. (a) _____, portador da cédula de identidade _____, após leitura minuciosa das informações constantes neste TERMO DE CONSENTIMENTO LIVRE E ESCLARECIDO, devidamente explicada pelos profissionais em seus mínimos detalhes, ciente dos serviços e procedimentos aos quais será submetido, não restando quaisquer dúvidas a respeito do lido e explicado, declara e firma seu CONSENTIMENTO LIVRE E ESCLARECIDO concordando em participar da pesquisa proposta. Fica claro que o participante da pesquisa, pode a qualquer momento retirar seu CONSENTIMENTO LIVRE E ESCLARECIDO e deixar de participar desta pesquisa e ciente de que todas as informações prestadas tornar-se-ão confidenciais e guardadas por força de sigilo profissional (Cap. III, Art. 9º do Código de Ética Odontológica (Res. CFO-118/2012)). Por fim, como pesquisadora responsável pela pesquisa, comprometo-me a cumprir todas as exigências contidas no item IV.3 e IV.4 da resolução do CNS/MS nº 466 de dezembro de 2012, publicada em 13 de junho de 2013. Por estarmos de acordo com o presente termo o firmamos em duas vias igualmente válidas (uma via para o participante da pesquisa e outra para o pesquisador) que serão rubricadas em todas as suas páginas e assinadas ao seu término, conforme disposto pela Resolução CNS nº. 466 de 2012, itens IV.3.f e IV.5.d.

Bauru, SP, _____ de _____ de 201_.

_____	_____
Pesquisadora responsável	Participante da Pesquisa
Luisa Andrade Valle	

O **Comitê de Ética em Pesquisa – CEP**, organizado e criado pela **FOB-USP**, em 29/06/98 (**Portaria GD/0698/FOB**), previsto no item VII da Resolução CNS nº 466/12 do Conselho Nacional de Saúde do Ministério da Saúde (publicada no DOU de 13/06/2013), é um Colegiado interdisciplinar e independente, de relevância pública, de caráter consultivo, deliberativo e educativo, criado para defender os interesses dos participantes da pesquisa em sua integridade e dignidade e para contribuir no desenvolvimento da pesquisa dentro de padrões éticos.

Qualquer denúncia e/ou reclamação sobre sua participação na pesquisa poderá ser reportada a este CEP:

Horário e local de funcionamento:

Comitê de Ética em Pesquisa
Faculdade de Odontologia de Bauru-USP - Prédio da Pós-Graduação (bloco E - pavimento superior), de segunda à sexta-feira, no horário das **14hs às 17 horas**, em dias úteis.
Alameda Dr. Octávio Pinheiro Brisolla, 9-75
Vila Universitária – Bauru – SP – CEP 17012-901
Telefone/FAX (14)3235-8356
e-mail: cep@fob.usp.br

APÊNDICE B – Ficha dos parâmetros clínicos coletados na pesquisa

UNIVERSIDADE DE SÃO PAULO
FACULDADE DE ODONTOLOGIA DE BAURU
DISCIPLINA DE PERIODONTIA

PERIODONTIA FOB-USP

Parâmetros

Nome do Paciente: **Data de Nascimento:**

Dente: **Grupo:** **Número:**

	Baseline			6 meses			1 ano		
Profundidade clínica de sondagem	M	C	D	M	C	D	M	C	D
Profundidade da recessão gengival	M	C	D	M	C	D	M	C	D
Nível clínico de inserção	M	C	D	M	C	D	M	C	D
Profundidade horizontal da furca									
Índice de sangramento	M	C	D	M	C	D	M	C	D
Índice de placa	M	C	D	M	C	D	M	C	D
Preenchimento ósseo radiográfico									
Preenchimento ósseo tomográfico									

APÊNDICE C – Avaliação clínica do paciente sobre o tratamento

UNIVERSIDADE DE SÃO PAULO
FACULDADE DE ODONTOLOGIA DE BAURU
DISCIPLINA DE PERIODONTIA

Avaliação Paciente

Baseline ( ) 6 meses ( ) 1 ano ( )

Nome do Paciente:

1- **Estética**
   a) Não satisfeita b) Satisfeita c) Muito satisfeita d) Igual
   0-10:

2- **Relação Dor-desconforto cirúrgico e resultado final**
   a) Não satisfeita b) Satisfeita c) Muito satisfeita d) Igual
   0-10:

3- **Capacidade de Mastigação:**
   a) Menor b) Igual c) Pior d) Melhor
   0-10:

4- **Capacidade de Higiene Oral:**
   a) Menor b) Igual c) Pior d) Melhor
   0-10:

5- **Hipersensibilidade Dentinária:**
   a) Menor b) Igual c) Pior d) Melhor
   0-10:

6- **Você sente algum incômodo nos seus dentes posteriores/inferiores:**
   a) Sim b) Não Se sim, o que lhe incomoda?

7- **Qual lado que recebeu o enxerto que você gostou mais?**
   a) Direito b) Esquerdo c) Igual d) Nenhum

8- **O que mudou?**

Anexos

ANEXO A – Parecer consubstanciado do CEP

USP - FACULDADE DE ODONTOLOGIA DE BAURU DA USP

PARECER CONSUBSTANCIADO DO CEP

DADOS DO PROJETO DE PESQUISA

Título da Pesquisa: INFLUÊNCIA DA TERAPIA FOTODINÂMICA ANTIMICROBIANA EM PROCEDIMENTOS DE REGENERAÇÃO DE LESÕES DE FURCA CLASSE II

Pesquisador: LUISA ANDRADE VALLE

Área Temática:

Versão: 2

CAAE: 65047817.8.0000.5417

Instituição Proponente: Universidade de Sao Paulo

Patrocinador Principal: Financiamento Próprio
GEISTLICH PHARMA DO BRASIL COMERCIO E SERVICOS DE PRODUTOS PARA SAUDE LTDA.

DADOS DO PARECER

Número do Parecer: 2.063.008

Apresentação do Projeto:

Análise de Pendências do Projeto - Versão 2.

Objetivo da Pesquisa:

Idem.

Avaliação dos Riscos e Benefícios:

Os riscos foram melhor esclarecidos no TCLE. Também foi informado que "caso não siga corretamente às orientações póscirúrgicas, o resultado do tratamento pode ser comprometido. O paciente será responsável pela compra dos medicamentos e caso não possa comprá-los, o mesmo será excluído da pesquisa, porém todos os medicamentos prescritos podem ser adquiridos pelo SUS".

Comentários e Considerações sobre a Pesquisa:

O projeto foi melhor explicado quanto aos procedimentos, seus riscos e benefícios. TCLE foi refeito com as recomendações.Foi considerado sem conflito de interesses pelos pesquisadores, embora haja a doação de material.As devidas correções foram realizadas.

Endereço: DOUTOR OCTAVIO PINHEIRO BRISOLLA 75 QUADRA 9
Bairro: VILA NOVA CIDADE UNIVERSITARIA **CEP:** 17.012-901
UF: SP **Município:** BAURU
Telefone: (14)3235-8356 **Fax:** (14)3235-8356 **E-mail:** cep@fob.usp.br

USP - FACULDADE DE ODONTOLOGIA DE BAURU DA USP

Continuação do Parecer: 2.063.008

Considerações sobre os Termos de apresentação obrigatória:

Foi apresentado o Termo de Doação de Material da empresa GEISTLICH PHARMA DO BRASIL COMERCIO E SERVIÇOS DE PRODUTOS PARA SAÚDE LTDA e o Cronograma foi atualizado. Porém, os materiais doados, de consumo, clínico e laboratorial, cujo custeio será de R$ cento e nove mil e quinhentos, devem ser discriminados, informando o custo individual de cada um.

Recomendações:

Apresentar como NOTIFICAÇÃO o orçamento detalhado, discriminando os materiais doados, de consumo, clínico e laboratorial, e o seu custo individual.

Conclusões ou Pendências e Lista de Inadequações:

O projeto foi melhor explicado quanto aos procedimentos, seus riscos e benefícios. Considerado sem conflito de interesses pelos pesquisadores. O número de participantes da pesquisa foi devidamente corrigido, uniformizado e adequado no projeto e na PB,ficando claro que serão 25 pacientes, com lesões de furca classe II de ambos os lados, cada lado submetido a um procedimento diferente. A ordem do primeiro lado a ser operado e do respectivo tratamento aplicado serão aleatórios. No TCLE, foram feitas as devidas correções, os riscos e benefícios foram esclarecidos e também foi informado que o paciente que não adquirir a própria medicação não poderá participar. Caso algum lado fique melhor, o paciente receberá o mesmo tratamento do outro lado, caso este lado não esteja satisfatório. As devidas correções foram realizadas e as dúvidas esclarecidas. O Termo de Doação de Material foi anexado. Cronogramas atualizados.

Porém, os materiais devem ser discriminados, informando o seu custo individual. Desta forma, consideramos o projeto aprovado para o seu início, mas solicitamos uma Notificação contendo o detalhamento do orçamento.

Considerações Finais a critério do CEP:

Esse projeto foi considerado APROVADO na reunião ordinária do CEP de 10.05.2017, com base nas normas éticas da Resolução CNS 466/12, no entanto solicita-se o envio de Notificação contendo o Orçamento Detalhado. Ao término da pesquisa o CEP-FOB/USP exige a apresentação de relatório final. Os relatórios parciais deverão estar de acordo com o cronograma e/ou parecer emitido pelo CEP. Alterações na metodologia, título, inclusão ou exclusão de autores, cronograma e quaisquer outras mudanças que sejam significativas deverão ser previamente comunicadas a este CEP sob risco de não aprovação do relatório final. Quando da apresentação deste, deverão ser incluídos

Endereço: DOUTOR OCTAVIO PINHEIRO BRISOLLA 75 QUADRA 9
Bairro: VILA NOVA CIDADE UNIVERSITARIA **CEP:** 17.012-901
UF: SP **Município:** BAURU
Telefone: (14)3235-8356 **Fax:** (14)3235-8356 **E-mail:** cep@fob.usp.br

USP - FACULDADE DE ODONTOLOGIA DE BAURU DA USP

Continuação do Parecer: 2.063.008

todos os TCLEs e/ou termos de doação assinados e rubricados, se pertinentes.

Este parecer foi elaborado baseado nos documentos abaixo relacionados:

Tipo Documento	Arquivo	Postagem	Autor	Situação
Informações Básicas do Projeto	PB_INFORMAÇÕES_BÁSICAS_DO_PROJETO_837677.pdf	09/04/2017 12:29:38		Aceito
TCLE / Termos de Assentimento / Justificativa de Ausência	TCLE_2.pdf	09/04/2017 12:28:54	LUISA ANDRADE VALLE	Aceito
Projeto Detalhado / Brochura Investigador	Projeto_CEP_2.pdf	09/04/2017 12:28:26	LUISA ANDRADE VALLE	Aceito
Outros	Curriculo_Carla_Andreotti_Damante.pdf	08/04/2017 23:52:59	LUISA ANDRADE VALLE	Aceito
Declaração do Patrocinador	Geistlich_PDF.pdf	08/04/2017 23:44:47	LUISA ANDRADE VALLE	Aceito
Outros	Questionario.pdf	15/02/2017 22:36:05	LUISA ANDRADE VALLE	Aceito
Declaração de Instituição e Infraestrutura	Termo.pdf	15/02/2017 22:33:05	LUISA ANDRADE VALLE	Aceito
Declaração de Pesquisadores	Declaracao_de_compromisso.pdf	15/02/2017 22:30:54	LUISA ANDRADE VALLE	Aceito
Outros	OHIP_14.pdf	15/02/2017 22:29:09	LUISA ANDRADE VALLE	Aceito
Folha de Rosto	Folha_de_Rosto.pdf	15/02/2017 22:27:42	LUISA ANDRADE VALLE	Aceito

Situação do Parecer:
Aprovado

Necessita Apreciação da CONEP:
Não

BAURU, 15 de Maio de 2017

Assinado por:
Ana Lúcia Pompéia Fraga de Almeida
(Coordenador)

Endereço: DOUTOR OCTAVIO PINHEIRO BRISOLLA 75 QUADRA 9
Bairro: VILA NOVA CIDADE UNIVERSITARIA **CEP:** 17.012-901
UF: SP **Município:** BAURU
Telefone: (14)3235-8356 **Fax:** (14)3235-8356 **E-mail:** cep@fob.usp.br

ANEXO B – Registro ClinicalTrials

ClinicalTrials.gov PRS
Protocol Registration and Results System

ClinicalTrials.gov PRS DRAFT Receipt (Working Version)
Last Update: 08/25/2017 14:55

ClinicalTrials.gov ID: NCT03264118

Study Identification

Unique Protocol ID:	BauruSchoolDentistryfurcation
Brief Title:	Effects of Antimicrobial Photodynamic Therapy on Regeneration of Class II Furcation Lesions
Official Title:	Effects of Antimicrobial Photodynamic Therapy Associated to Biomaterials on Regeneration of Class II Furcation Lesions
Secondary IDs:	

Study Status

Record Verification:	August 2017
Overall Status:	Recruiting
Study Start:	April 2, 2017 [Actual]
Primary Completion:	December 22, 2018 [Anticipated]
Study Completion:	December 22, 2018 [Anticipated]

Sponsor/Collaborators

Sponsor:	University of Sao Paulo
Responsible Party:	Principal Investigator Investigator: Carla Andreotti Damante [cdamante] Official Title: Associate professor Affiliation: University of Sao Paulo
Collaborators:	Geistlich Pharma AG

Oversight

U.S. FDA-regulated Drug:	No
U.S. FDA-regulated Device:	No
U.S. FDA IND/IDE:	No
Human Subjects Review:	Board Status: Approved Approval Number: #2.063.008 Board Name: Bauru School of Dentistry Ethical Commitee in Human Research Board Affiliation: Bauru School of Dentistry Phone: 5514 32358356 Email: cep@fob.usp.br Address:

- Page 1 of 4 [DRAFT] -

Alameda Octavio Pinheiro Brisolla 9-75
17012-901

Data Monitoring: Yes

FDA Regulated Intervention: No

Study Description

Brief Summary: The aim of this study is to evaluate the additional effect of antimicrobial photodynamic therapy regeneration treatment of mandibular furcation lesions when associated to bovine bone and porcine collagen membrane.

Detailed Description: NOTE : Detailed Description has not been entered.

Conditions

Conditions: Periodontitis, Chronic
Periodontal Diseases
Periodontal Bone Loss

Keywords: Periodontal Guided Tissue Regeneration
Photochemotherapy

Study Design

Study Type: Interventional

Primary Purpose: Treatment

Study Phase: N/A

Interventional Study Model: Parallel Assignment
Split-mouth design. One side of mouth is test and the other is control side.

Number of Arms: 2

Masking: Participant, Outcomes Assessor

Allocation: Randomized

Enrollment: 25 [Anticipated]

Arms and Interventions

Arms	Assigned Interventions
Active Comparator: Control Decontamination of furcation defect with scaling and root planing only.	Procedure/Surgery: Scaling and root planing Furcation treatment by scaling and root planing
Experimental: Antimicrobial Photodynamic Therapy Decontamination of furcation defect with scaling and root planing complemented by antimicrobial photodynamic therapy.	Procedure/Surgery: Scaling and root planing Furcation treatment by scaling and root planing Drug: Toluidine Blue O Antimicrobial photodynamic therapy with toluidine blue O (10mg/ml) and red laser. Other Names: • Antimicrobial photodynamic therapy

NOTE : Intervention 'Toluidine Blue O' has not been included in any Arm/Group Descriptions.

Outcome Measures

Primary Outcome Measure:

1. Horizontal probing depth
   Measured with a periodontal probe (mm). Ideal if 0.

   [Time Frame: one year]
2. Tomographic Bone filling
   Complete filling of furcation defect in tomographic images. Ideal is a radiopaque image similar to neighbor bone.

   [Time Frame: One year]

Secondary Outcome Measure:

3. Probing depth
   Distance from gingival margin to bottom of sulcus. Measured with a periodontal probe (mm). Ideal if < 2 mm.

   [Time Frame: one year]
4. Clinical Attachment Level
   Distance from cemento-enamel junction to bottom of sulcus. Measured with a periodontal probe (mm). Ideal if < 2 mm.

   [Time Frame: one year]
5. Bleeding on probing
   Visual confirmation of bleeding after probing. Ideal if not bleeding.

   [Time Frame: One year]

NOTE : Normally only one Primary Outcome Measure is specified.

Eligibility

Minimum Age: 18 Years

Maximum Age: 70 Years

Sex: All

Gender Based: No

Accepts Healthy Volunteers: No

Criteria: Inclusion Criteria:

- Clinical diagnosis of class II furcation lesion in mandibular 1st and 2nd molars
- Mandibular 1st and 2nd molars without caries, erosion or abrasion

Exclusion Criteria:

- Smoking habit
- Pregnancy
- Use of antibiotics in the last six months
- Periodontal treatment in the last six months
- Endodontic lesion
- Systemic diseases that impair wound healing

Contacts/Locations

Central Contact Person:

Central Contact Backup:

Study Officials:

NOTE : Study Official is required by the WHO and ICMJE.

Locations: Brazil
Bauru School of Dentistry
[Recruiting]
Bauru, Sao Paulo, Brazil, 17012-901
Contact: Carla Damante, PhD 55 14 32358278 cdamante@usp.br

Bauru School of Dentistry
[Recruiting]
Bauru, Brazil
Contact: Carla Damante, PhD 55 14 32358278 cdamante@usp.br

IPDSharing

Plan to Share IPD: No

References

Citations: Luchesi VH, Pimentel SP, Kolbe MF, Ribeiro FV, Casarin RC, Nociti FH Jr, Sallum EA, Casati MZ. Photodynamic therapy in the treatment of class II furcation: a randomized controlled clinical trial. J Clin Periodontol. 2013 Aug;40(8):781-8. doi: 10.1111/jcpe.12121. Epub 2013 Jun 3. PubMed 23731242

Avila-Ortiz G, De Buitrago JG, Reddy MS. Periodontal regeneration - furcation defects: a systematic review from the AAP Regeneration Workshop. J Periodontol. 2015 Feb;86(2 Suppl):S108-30. doi: 10.1902/jop.2015.130677. Review. PubMed 25644295

Links:

Available IPD/Information:

U.S. National Library of Medicine | U.S. National Institutes of Health | U.S. Department of Health & Human Services

ANEXO C – Questionário OHIP-14

PS _____
PC _____

Universidade de São Paulo
Faculdade de Odontologia de Bauru

Disciplina de Periodontia

Área Cirúrgica: _____

Data exame: _____ / _____ / _____

( )Baseline ( )3 meses ( )6 meses ( )12 meses

OHIP-14 ...por causa de seus dentes, gengiva, boca, próteses....

1- Você teve problemas para falar alguma palavra...

0	1	2	3	4
não	raramente	as vezes	repetidamente	sempre

2- Você sentiu que o sabor dos alimentos tem piorado...

0	1	2	3	4
não	raramente	as vezes	repetidamente	sempre

3- Você sentiu dores fortes em sua boca e dentes...

0	1	2	3	4
não	raramente	as vezes	repetidamente	sempre

4- Você tem se sentido incomodado ao comer algum alimento...

0	1	2	3	4
não	raramente	as vezes	repetidamente	sempre

5- Você tem ficado pouco a vontade...

0	1	2	3	4
não	raramente	as vezes	repetidamente	sempre

6- Você se sentiu estressado...

0	1	2	3	4
não	raramente	as vezes	repetidamente	sempre

7- Sua alimentação ficou prejudicada...

0	1	2	3	4
não	raramente	as vezes	repetidamente	sempre

8- Você teve que parar suas refeições...

0	1	2	3	4
não	raramente	as vezes	repetidamente	sempre

9- Você tem encontrado dificuldade em relaxar...

0	1	2	3	4
não	raramente	as vezes	repetidamente	sempre

10- Você já se sentiu um pouco envergonhado...

0	1	2	3	4
não	raramente	as vezes	repetidamente	sempre

11- Você tem estado irritado com outras pessoas...

0	1	2	3	4
não	raramente	as vezes	repetidamente	sempre

12- Você teve dificuldade para realizar suas atividades...

0	1	2	3	4
não	raramente	as vezes	repetidamente	sempre

13- Você já sentiu que a vida em geral ficou pior...

0	1	2	3	4
não	raramente	as vezes	repetidamente	sempre

14- Você tem estado sem pode fazer suas atividades diárias...

0	1	2	3	4
não	raramente	as vezes	repetidamente	sempre

FSPRO - mod.2