UNIVERSIDADE DE SÃO PAULO
FACULDADE DE ODONTOLOGIA DE BAURU

SILAS ANTONIO JUVENCIO DE FREITAS FILHO

Imunoexpressão de marcadores de células-tronco tumorais em subtipos de carcinomas espinocelulares de boca

BAURU
2020

SILAS ANTONIO JUVENCIO DE FREITAS FILHO

Imunoexpressão de marcadores de células-tronco tumorais em subtipos de carcinomas espinocelulares de boca

Tese apresentada à Faculdade de Odontologia de Bauru da Universidade de São Paulo para obtenção do título de Doutor em Ciências no Programa de Ciências Odontológicas Aplicadas, na área de concentração Patologia Bucal.

Orientadora: Profa. Dra. Denise Tostes Oliveira.

Versão Corrigida

BAURU
2020

de Freitas Filho, Silas Antonio Juvencio
Imunoexpressão de marcadores de células-tronco tumorais em subtipos de carcinomas espinocelulares de boca / Silas Antonio Juvencio de Freitas Filho. -- Bauru, 2020.
112 p. : il. ; 31 cm.

Tese (doutorado) -- Faculdade de Odontologia de Bauru, Universidade de São Paulo, 2021.

Orientadora: Profa. Dra. Denise Tostes Oliveira

Nota: A versão original desta tese encontra-se disponível no Serviço de Biblioteca e Documentação da Faculdade de Odontologia de Bauru – FOB/USP.

Autorizo, exclusivamente para fins acadêmicos e científicos, a reprodução total ou parcial desta tese, por processos fotocopiadores e outros meios eletrônicos.

Assinatura:

Data:

Comitê de Ética da FOB-USP
CAAE: 97404918.0.0000.5417
Data: 15/10/2018

AGRADECIMENTOS

A **Deus**, em sua infinita bondade, por ter tido a oportunidade de concluir este estudo e ter concretizado uma etapa significativa da minha formação profissional e pessoal.

A minha orientadora, **Professora Dra. Denise Tostes Oliveira**, pela oportunidade ímpar, acolhimento e generosidade intelectual. Gratidão pela imensa contribuição para que eu pudesse amadurecer cientificamente e profissionalmente, motivando e desafiando para analisar com crítica e enxergar com perspicácia. Meus sinceros agradecimentos pelos conselhos, conversas e incentivos!

Aos meus pais, **Eliene Regina Martins** e **Silas Antonio Juvencio de Freitas**, por estarem presentes mesmo na distância, pelo apoio em minhas escolhas e aconselhamentos para escolher sempre os bons caminhos! Amo vocês!

A **Ludimila Lemes Moura**, minha companheira, obrigado pela colaboração, apoio, dedicação e suporte nos momentos desafiadores desta jornada.

Aos meus irmãos, **Miguel de Freitas Neto** e **Rafael Martins de Freitas**, e minha querida sobrinha, **Helena Costa Freitas**, obrigado por sorrirem comigo e pelo carinho durante esta etapa.

A **Bethânia Martins Silva**, **Gabriely Martins Silva** e **Stephanie Wutke Oliveira**, pela amizade, apoio e motivação para a concretização deste sonho.

Aos meus **avós**, **tios** e **tias**, por serem exemplos de força, persistência e perseverança.

Agradeço em especial a **Natália Galvão Garcia**, pela hospitalidade, amizade, ensinamentos e por estender a mão em diversos momentos.

Aos colegas de pós-graduação, **Agnes Assao**, **Alexandre Simões Garcia** e **Talita Nery**, pelo companheirismo, trocas de experiências e colaboração em diversos momentos destes anos.

Aos professores da área de Patologia da FOB-USP, **Prof. Dr. Alberto Consolaro** e **Profa. Dra. Vanessa Soares Lara**, pelos inúmeros ensinamentos.

As colaboradoras, **Marina dos Santos Corrêa**, **Fátima Aparecida Silveira**, **Luciana Zanon Fontes Lozano**, **Maristela Petenuci Ferrari** e **Viviane Aparecida Parisi Santos**, por todo o suporte e colaboração.

Aos professores da área de Estomatologia e Radiologia da FOB-USP, **Profa. Dra. Cássia Maria Fischer Rubira**, **Profa. Dra. Isabel Regina Fischer Rubira Bullen** e **Prof. Dr. Paulo Sérgio da Silva Santos**, pelos inúmeros ensinamentos e discussões em Diagnóstico Bucal.

Aos colegas e amigos de Pós-Graduação da área de Estomatologia e Radiologia da FOB-USP, em especial ao estimado **Rafael Luís Ferreira Netto Cardoso**.

Aos médicos do A.C.Camargo Cancer Center, **Dr. Luiz Paulo Kowalski** e **Dr. Clóvis Antônio Lopes Pinto**, pela disponibilidade, colaboração e parceria para realização deste trabalho.

Um agradecimento especial a **Profa. Dra. Cláudia Malheiros Coutinho Camillo**, do Centro Internacional de Pesquisa do A.C.Camargo Cancer Center, pela receptividade, ensinamentos e contribuição nas diversas etapas de execução deste estudo.

A técnica científica, **Katia Klug de Oliveira**, do Centro Internacional de Pesquisa do A.C.Camargo Cancer Center, os meus sinceros agradecimentos pela colaboração durante a realização das imunomarcações.

A estatística, **Bárbara Beltrame Bettim**, do Centro Internacional de Pesquisa do A.C.Camargo Cancer Center, pela contribuição nas análises estatísticas.

Aos técnicos do Laboratório de Histologia do Departamento de Anatomia Patológica do A.C.Camargo Cancer Center, **Lais Takata Walter**, **Rafaela Batista da Cruz** e **Severino da Silva Ferreira**, pela imensurável colaboração na seleção da casuística e procedimentos laboratoriais.

Aos colegas e amigos em geral, que de uma forma ou outra, estiveram presentes durante esta jornada.

Muito obrigado!

AGRADECIMENTOS INSTITUCIONAIS

A **Faculdade de Odontologia de Bauru da Universidade de São Paulo**, na pessoa do Prof. Dr. Carlos Ferreira dos Santos, diretor da instituição.

A **Comissão de Pós-Graduação** da Faculdade de Odontologia de Bauru da Universidade de São Paulo, na pessoa da Profa. Dra. Izabel Regina Fischer Rubira de Bullen, presidente da comissão.

A **Profa. Dra. Denise Tostes Oliveira**, coordenadora da área de concentração em Patologia Bucal, do Programa de Pós-Graduação em Ciências Odontológicas Aplicadas da Faculdade de Odontologia de Bauru da Universidade de São Paulo.

Ao **A.C.Camargo Cancer Center** e seus respectivos departamentos, Centro Internacional de Pesquisa, Serviço de Arquivo Médico, Departamento de Anatomia Patológica e Departamento de Cirurgia de Cabeça e Pescoço e Otorrinolaringologia.

Ao **Conselho Nacional de Desenvolvimento Científico e Tecnológico – Brasil (CNPq)**, pelo auxílio financeiro por meio da bolsa de doutorado e taxa de bancada – processo nº. 155359/2016-9.

O presente trabalho foi realizado com apoio financeiro da **Coordenação de Aperfeiçoamento de Pessoal de Nível Superior – Brasil (CAPES)** – Código de Financiamento 001.

Muito obrigado!

“O conhecimento emerge apenas através da invenção e da reinvenção, através da inquietante, impaciente, contínua e esperançosa investigação que os seres humanos buscam no mundo, com o mundo e uns com os outros”.

Paulo Freire

RESUMO

O objetivo do presente estudo foi investigar o significado clínico e o valor prognóstico da imunoexpressão dos marcadores de células-tronco tumorais, ALDH1 e Notch1 em câncer de boca. Foram avaliados por meio da técnica de imuno-histoquímica a expressão de ALDH1 e Notch1 em 63 pacientes com carcinomas espinocelulares de boca e seus subtipos, o carcinoma verrucoso e o carcinoma escamoso basalóide. A análise semi-quantitativa da imunoexpressão de ALDH1 e Notch1 no *front* de invasão tumoral foi realizada e associada com as variáveis clinicopatológicas pelo teste qui-quadrado ou teste exato de Fisher. As probabilidades de sobrevivência global e livre de doença, em cinco anos, foram estimadas pelo método de Kaplan-Meier sendo as curvas comparadas pelo teste *log-rank*. O modelo de regressão de Cox foi aplicado para verificar a influência das variáveis clinicopatológicas significativas no prognóstico. O nível de significância de 5% foi considerado em todos os testes estatísticos. Os resultados mostraram que a forte expressão para ALDH1 foi observada em 16 carcinomas espinocelulares de boca (25,4%) e para Notch1 em 27 carcinomas espinocelulares de boca (42,9%). A maioria dos tumores com forte imunoexpressão de ALDH1 foi carcinoma escamoso basalóide (56,3%). Associações estatisticamente significativas foram observadas entre a forte imunoexpressão de Notch1 em carcinomas espinocelulares pouco diferenciados com infiltração perineural (p=0,011) e comprometimento linfonodal histopatológico (pN+) (p=0,034). A imunoexpressão de Notch1 não foi fator de prognóstico significativo, entretanto a forte imunoexpressão de ALDH1 foi fator de prognóstico associado com pior sobrevivência global (p=0,040) para os pacientes com câncer de boca. Conclui-se que a forte imunoexpressão de Notch1 pode contribuir com a identificação de pacientes com carcinomas espinocelulares pouco diferenciados de boca que apresentam infiltração perineural e metástases linfonodais. Além disso, a forte imunoexpressão de ALDH1 pode ajudar a identificar um pior prognóstico nos pacientes com carcinomas espinocelulares de boca e seus subtipos.

Palavras-chave: Câncer de boca. ALDH1. Notch1.

ABSTRACT

Immunoexpression of cancer stem cell markers in subtypes of oral squamous cell carcinomas

The present study aimed to investigate the clinical significance and prognostic value of the immunoexpression of cancer stem cell markers, ALDH1 and Notch1, in oral cancer. The expression of ALDH1 and Notch1 in 63 patients with oral squamous cell carcinomas and their subtypes, verrucous carcinoma and basaloid squamous cell carcinoma were evaluated by immunohistochemistry. The semi-quantitative analysis of the immunoexpression of ALDH1 and Notch1 at the invasive tumor front was performed and associated with clinicopathological variables using the chi-square test or Fisher's exact test. The probabilities of global and disease-free survival in five years were estimated using the Kaplan-Meier method and the curves were compared using the log-rank test. The Cox's regression model was applied to verify the influence of significant clinicopathological variables on the prognosis. The significance level of 5% was considered in all statistical tests. The results showed that the strong expression for ALDH1 was observed in 16 oral squamous cell carcinomas (25.4%) and for Notch1 in 27 oral squamous cell carcinomas (42.9%). Most tumors with strong immunoexpression of ALDH1 were basaloid squamous cell carcinoma (56.3%). Statistically significant associations were observed between the strong immunoexpression of Notch1 in poorly differentiated oral squamous cell carcinomas with perineural infiltration (p=0.011) and lymph node involvement (pN+) (p=0.034). The immunoexpression of Notch1 was not a significant prognostic factor, however, the strong immunoexpression of ALDH1 was a prognostic factor associated with worse overall survival (p=0.040) for patients with oral cancer. In conclusion, the strong immunoexpression of Notch1 can contribute to the identification of patients with poorly differentiated oral squamous cell carcinomas who have perineural infiltration and lymph node metastasis. Moreover, the strong immunoexpression of ALDH1 may help to identify an unfavorable prognosis in patients with oral squamous cell carcinomas and their subtypes.

Keywords: Oral cancer. ALDH1. Notch1.

LISTA DE ILUSTRAÇÕES

Figura 1 - ALDH1 na sinalização do ácido retinóico. O retinol (vitamina A) é absorvido pelas células e é oxidado por retinol desidrogenases a retinal. O retinal é oxidado por ALDHs citoplasmáticas resultando em ácido retinóico. O ácido retinóico se difunde no núcleo e inicia a transcrição de genes com ativação via elementos de resposta do ácido retinóico (ERAC) de heterodímeros de receptor do ácido retinóico (RAR) e receptor x retinoide (RXR). Dependendo do contexto celular, isso pode levar à diferenciação, apoptose e/ou parada do ciclo celular. Uma via de transcrição similar pode desencadear o crescimento tumoral (Adaptado de MARCATO *et al*., 2011). 29

Figura 2 - Esquema representativo da participação da via de sinalização Notch no carcinoma espinocelular de boca. Notch está envolvido na alteração estrutural do tecido bucal. Na etapa de invasão tumoral, as células tumorais rompem a membrana basal e invadem o tecido conjuntivo subjacente para entrar na corrente sanguínea. As células-tronco tumorais expressam Notch1. As células epiteliais tumorais invasivas expressam Notch1, 2 e 3. A angiogênese é desencadeada pela ativação de Notch por seu ligante, o Jagged1. Os fibroblastos associados ao câncer que remodelam a matriz extracelular expressam Notch3, enquanto os macrófagos associados a câncer expressam fortemente Notch1, 2 e 4 (Adaptado de PORCHERI; MEISEL; MITSIADIS, 2019). 36

Figura 3 - Imunoexpressão dos marcadores de células-tronco tumorais, ALDH1 e Notch1, no carcinoma verrucoso de boca. Em A nota-se ausência da imunoexpressão de ALDH1 no *front* de invasão tumoral. Forte imunoexpressão de Notch1, principalmente nas células periféricas, pode ser observada em B, C e D (Imuno-histoquímica: A= anti-ALDH1 10x; B, C, D= anti-Notch1 10x, 20x, 40x, respectivamente). 61

Figura 4 - Imunoexpressão citoplasmática de ALDH1 nos subtipos histopatológicos do carcinoma espinocelular de boca. Em A observa-se forte imunoexpressão de ALDH1 nas células centrais das ilhotas tumorais do carcinoma espinocelular bem diferenciado. Em B nota-se forte imunoexpressão de ALDH1 em cordões sólidos de células tumorais do carcinoma espinocelular pouco diferenciado. Em C e D observa-se forte imunoexpressão de ALDH1 nas células epiteliais do carcinoma escamoso basalóide (Imuno-histoquímica: anti-ALDH1, A= 20x, B= 20x, C= 5x, D= 20x). 65

Figura 5 - Imunoexpressão de Notch1 nos subtipos histopatológicos do carcinoma espinocelular de boca. Em A nota-se forte imunoexpressão membranosa de Notch1 no *front* de invasão tumoral do carcinoma espinocelular bem diferenciado. Em B observa-se forte imunoexpressão citoplasmática de Notch1 em células epiteliais dispostas em cordões finos, no carcinoma espinocelular pouco diferenciado, invadindo o feixe neural e glândulas salivares mucosas. Em C e D nota-se forte imunoexpressão predominantemente membranosa de Notch1 nas células epiteliais do carcinoma escamoso basalóide (Imuno-histoquímica: anti-Notch1, A= 20x, B= 20x, C= 5x, D= 20x). 69

Figura 6 - Curvas de sobrevivência global dos 63 pacientes com carcinomas espinocelulares de boca e seus subtipos com base no comprometimento linfonodal histopatológico (pN). Porcentagem de sobrevivência acumulada por meio da técnica de Kaplan-Meier. 73

Figura 7 - Curvas de sobrevivência global dos 63 pacientes com carcinomas espinocelulares de boca e seus subtipos com base na imunoexpressão de ALDH1 no *front* de invasão tumoral. Porcentagem de sobrevivência acumulada por meio da técnica de Kaplan-Meier. 73

Figura 8 - Curvas de sobrevivência livre de doença dos 63 pacientes com carcinomas espinocelulares de boca e seus subtipos com base no comprometimento linfonodal histopatológico (pN). Porcentagem de sobrevivência acumulada por meio da técnica de Kaplan-Meier. 74

LISTA DE TABELAS

Tabela 1 - Síntese dos principais estudos que investigaram a associação da imunoexpressão de ALDH1 com as variáveis clinicopatológicas e com a sobrevivência dos pacientes com carcinomas espinocelulares de boca. 30

Tabela 2 - Síntese dos principais estudos que investigaram a associação da imunoexpressão de Notch1 com as variáveis clinicopatológicas e com a sobrevivência em pacientes com carcinomas espinocelulares de boca. 39

Tabela 3 - Distribuição dos carcinomas espinocelulares de boca e seus subtipos de acordo com a classificação histopatológica tumoral (A.C.Camargo Cancer Center, SP, 1970 a 2013). 58

Tabela 4 - Distribuição das principais características clinicopatológicas e da expressão imuno-histoquímica dos marcadores ALDH1 e Notch1 no *front* de invasão tumoral dos sete pacientes com carcinomas verrucosos de boca (A.C.Camargo Cancer Center, SP, 1970 a 2013). 60

Tabela 5 - Distribuição da expressão imuno-histoquímica de ALDH1 de acordo com os dados demográficos e história clínica nos 56 pacientes com carcinomas espinocelulares de boca e carcinomas escamosos basalóides (A.C.Camargo Cancer Center, SP, 1970 a 2013). 63

Tabela 6 - Distribuição da expressão imuno-histoquímica de ALDH1 de acordo com as características microscópicas nos 56 pacientes com carcinomas espinocelulares de boca e carcinomas escamosos basalóides (A.C.Camargo Cancer Center, SP, 1970 a 2013). 64

Tabela 7 - Distribuição da expressão imuno-histoquímica de Notch1 de acordo com os dados demográficos e história clínica nos 56 pacientes com carcinomas espinocelulares convencionais de boca e carcinomas escamosos basalóides (A.C.Camargo Cancer Center, SP, 1970 a 2013). 67

Tabela 8 - Distribuição da expressão imuno-histoquímica de Notch1 de acordo com as características microscópicas nos 56 pacientes com carcinomas espinocelulares convencionais de boca e carcinomas escamosos basalóides (A.C.Camargo Cancer Center, SP, 1970 a 2013). 68

Tabela 9 - Distribuição da frequência da imunoexpressão de ALDH1 e Notch1 no *front* de invasão tumoral dos 63 pacientes com carcinomas espinocelulares de boca e seus subtipos (A.C.Camargo Cancer Center, SP, 1970 a 2013). 70

Tabela 10 - Análise das probabilidades de sobrevivência global e sobrevivência livre de doença em cinco anos em relação às variáveis clinicopatológicas (método de Kaplan-Meier) dos 63 pacientes com carcinomas espinocelulares de boca e seus subtipos (A.C.Camargo Cancer Center, SP, 1970 a 2013). 72

Tabela 11 - Análise univariada da classificação histopatológica tumoral, comprometimento linfonodal histopatológico e imunoexpressão de ALDH1 em relação a sobrevivência global dos 63 pacientes com carcinomas espinocelulares de boca e seus subtipos, pelo modelo de regressão de Cox (A.C.Camargo Cancer Center, SP, 1970 a 2013). 76

Tabela 12 - Análise univariada da classificação histopatológica tumoral e comprometimento linfonodal histopatológico em relação a sobrevivência livre de doença dos 63 pacientes com carcinomas espinocelulares de boca e seus subtipos, pelo modelo de regressão de Cox (A.C.Camargo Cancer Center, SP, 1970 a 2013). 76

LISTA DE ABREVIATURA E SIGLAS

%	Porcentagem
=	igual
>	maior
≤	menor ou igual
µm	micrometro
ALDH1	isoforma 1 da enzima aldeído desidrogenase
CA	Califórnia
CAAE	Certificado de Apresentação para Apreciação Ética
CEB	Carcinoma escamoso basalóide de boca
CEC/BD	Carcinoma espinocelular bem diferenciado de boca
CEC/PD	Carcinoma espinocelular pouco diferenciado de boca
CEP	Comitê de Ética em Pesquisa em Seres Humanos
CV	Carcinoma verrucoso de boca
EDTA	ácido etilenodiamino tetra-acético
EUA	Estados Unidos da América
FOB	Faculdade de Odontologia de Bauru
HE	hematoxilina e eosina
IC	intervalo de confiança
IL	Illinois
MA	Massachusetts
mM	milimolar
n	número
N	comprometimento clínico linfonodal
Notch1	receptor 1 da via de sinalização Notch
^{o}C	graus Celsius
p	nível de significância
PBS	solução salina tamponada com fosfato
pH	potencial hidrogeniônico
pN	cromprometimento linfonodal histopatológico
PSI	unidade de pressão da força por polegada quadrada
RR	risco relativo
TNM	estadiamento para determinar a extensão do câncer

SUMÁRIO

1 **INTRODUÇÃO.....** 17

2 **REVISÃO DE LITERATURA.....** 23

2.1 CARCINOMA ESPINOCELULAR DE BOCA E SEUS SUBTIPOS 25

2.2 MARCADORES DE CÉLULAS-TRONCO TUMORAIS NO CÂNCER DE BOCA..... 26

2.2.1 ALDEÍDO DESIDROGENASE 1 (ALDH1)..... 28

2.2.2 NOTCH1: UM RECEPTOR DA VIA DE SINALIZAÇÃO NOTCH..... 36

3 **PROPOSIÇÃO.....** 43

4 **CASUÍSTICA E MÉTODOS.....** 47

4.1 POPULAÇÃO DE ESTUDO E SELEÇÃO DA AMOSTRA..... 49

4.2 REGISTRO DOS DADOS CLÍNICOS E MICROSCÓPICOS..... 50

4.3 ANÁLISE MICROSCÓPICA..... 51

4.3.1 **Técnica imuno-histoquímica.....** 51

4.3.2 **Análise da expressão imuno-histoquímica de ALDH1 e Notch1.....** 52

4.4 ANÁLISE ESTATÍSTICA..... 54

4.5 AQUISIÇÃO DAS FOTOMICROGRAFIAS..... 54

4.6 COMITÊ DE ÉTICA EM PESQUISA (CEP)..... 54

5 **RESULTADOS.....** 55

5.1 DESCRIÇÃO DA POPULAÇÃO DE ESTUDO..... 57

5.1.1 **Casuística.....** 57

5.1.2 **Características demográficas e clínicas da população de estudo.....** 57

5.2 ANÁLISE MICROSCÓPICA..... 58

5.2.1 **Análise histopatológica dos carcinomas espinocelulares de boca.....** 58

5.2.2 **Expressão de ALDH1 e de Notch1 nos carcinomas espinocelulares de boca e seus subtipos.....** 59

5.2.3 **Expressão de ALDH1 e Notch1 no carcinoma verrucoso de boca.....** 59

5.2.4 **Associação da expressão de ALDH1 nos carcinomas espinocelulares de boca e seus subtipos com as variáveis clínico-patológicas**..... 62
5.2.5 **Associação da expressão de Notch1 nos carcinomas espinocelulares de boca e seus subtipos com as variáveis clínico-patológicas**..... 66
5.2.6 **Associação da expressão de ALDH1 e de Notch1 com os subtipos histopatológicos de carcinomas espinocelulares de boca**..... 70
5.3 ANÁLISE DE SOVREVIVÊNCIA..... 71
6 **DISCUSSÃO**..... 77
7 **CONCLUSÕES**..... 89
REFERÊNCIAS..... 93
APÊNDICE..... 101
ANEXOS..... 105

1 Introdução

1 **INTRODUÇÃO**

A heterogeneidade fenotípica e funcional dos tumores sólidos é sustentada por diversos fatores como as mutações genéticas, alterações epigenéticas, interações com o microambiente tumoral e a presença ou ausência de hierarquia celular (VISVADER; LINDEMAN, 2012; PATEL *et al*., 2014). Nos últimos anos, o modelo de célula-tronco tumoral tem determinado que existe uma organização hierárquica sendo uma pequena subpopulação de células responsável por manter a tumorigênese e estabelecer à heterogeneidade do tumor primário, devido a sua capacidade de autorrenovação e potencial ilimitado de replicação (VISVADER; LINDEMAN, 2012; RODINI *et al*., 2017).

Acredita-se que a resistência tumoral as principais estratégias terapêuticas, como quimioterapia e radioterapia, é devida as habilidades desta subpopulação de células-tronco em manter a autorrenovação tumoral, promover à recidiva e o processo de metástase (PATEL *et al*., 2014; MORAES *et al*., 2017; FAN *et al*., 2017). Assim sendo, nas últimas décadas, as investigações das células-tronco tumorais como provável alvo terapêutico ou indicador de prognóstico dos pacientes e sua identificação por meio de biomarcadores se tornaram foco de vários estudos envolvendo o câncer, inclusive na região de cabeça e pescoço (PATEL *et al*., 2014; BAILLIE; TAN; ITINTEANG, 2017; MORAES *et al*., 2017; FAN *et al*., 2017; MOHANTA *et al*., 2017; RODINI *et al*., 2017).

A identificação das células-tronco tumorais em câncer de cabeça e pescoço tem sido realizada por meio da expressão de diversos marcadores celulares como o CD44, ALDH1, ABCG2, BMI1, OCT4, SOX2, NANOG, CD147/EMMPRIN, CD133 (PATEL *et al*., 2014; MOHANTA *et al*., 2017), podoplanina, CD166, NOTCH1, nestin e outros (PATEL *et al*., 2014), entretanto, nenhum biomarcador universal foi confirmado em carcinoma espinocelular de boca (HUANG *et al*., 2014).

No presente estudo buscamos analisar a expressão de dois marcadores de célula-tronco tumoral em subtipos histopatológicos de câncer de boca, a isoforma 1 da enzima aldeído desidrogenase (ALDH1) e uma proteína da via de sinalização Notch (Notch 1), ambos identificados anteriormente em carcinomas espinocelulares de boca (RAVINDRAN; DEVARAJ, 2012; ZHOU; SUN, 2014; ZHANG *et al*., 2016; DONG *et al*., 2017; YU; CIRILLO, 2020). Esta análise foi realizada na região do *front* de invasão

tumoral devido a maior interação entre as células neoplásicas e o estroma tumoral permitindo maior capacidade de invasão, disseminação e replicação celular (YOSHIDA *et al*., 2013; GOTZ *et al*., 2018; ZIDAR *et al*., 2018).

A ALDH1 é uma enzima responsável pela oxidação de aldeído para ácido carboxílico, realiza a hidrólise de ésteres, tem papel antioxidante e serve como proteína de ligação para outras moléculas (MARCATO *et al*., 2011). Sua participação na via da conversão do retinol em ácido retinóico promove a transcrição de genes que participam da diferenciação celular, da apoptose ou mesmo do crescimento tumoral (MARCATO *et al*., 2011; KAMINAGAKURA *et al*., 2016). Estudos prévios mostraram que células neoplásicas de carcinomas espinocelulares de boca expressando ALDH1 formaram massas tumorais, exibiram maior taxa de proliferação e mostraram-se resistente ao tratamento, características estas compatíveis com o comportamento de células tronco-tumorais (CHEN *et al*., 2009; PATEL *et al*., 2014).

O significado clínico e o valor prognóstico da imunoexpressão de ALDH1 nas células tumorais em pacientes com carcinoma espinocelular de boca tem revelado uma associação significativa com as metástases linfonodais, com a classificação histopatológica tumoral, com a recidiva local, com a localização do tumor na boca ou ainda com pior prognóstico para os pacientes (MICHIFURI *et al*., 2012; OTA *et al*., 2014; WU *et al*., 2017; ZIDAR *et al*., 2018; ORTIZ *et al*., 2018; GOTZ *et al*., 2018; TAMATANI *et al*., 2018; WANG Y *et al*., 2018). Entretanto, em outros estudos não foi verificado associações significativas da expressão de ALDH1 com as características clinicopatológicas ou com o prognóstico dos pacientes com câncer de boca (HUANG *et al*., 2014; MORAES *et al*., 2017).

Além do ALDH1, o outro marcador de célula-tronco tumoral utilizado neste estudo, o Notch1, tem papel fundamental em diversos processos celulares, como proliferação, angiogênese e também na transição epitélio-mesênquima sendo sua expressão bem estabelecida em carcinoma espinocelular de boca (LI *et al*., 2013; WANG Y *et al*., 2018). Em 2018, Gan *et al*. mostraram que a elevada expressão de Notch1 foi associada ao aumento da proliferação, invasão e migração em carcinomas espinocelulares de língua, comprovando que esta molécula é um marcador de célula-tronco tumoral.

NICD é translocado para o núcleo e interage com uma proteína nuclear, ativando a transcrição de genes específicos, por exemplo, Hes-1, os quais atuam em diferentes processos biológicos, como diferenciação, proliferação, apoptose,

vasculogênese, neurogênese, hematopoiese, incluindo diferenciação e crescimento de queratinócitos (HANSSON; LENDAHL; CHAPMAN, 2004; GOKULAN; HALAGOWDER, 2014).

As análises imuno-histoquímicas de Notch1 em carcinomas espinocelulares de boca mostraram que sua imunopositividade nas células tumorais foi, significativamente, associada com o estadiamento clínico avançado, com as metástases linfonodais, com a classificação histopatológica, com a invasão tumoral e com a recidiva locorregional (JOO *et al*., 2009; ZHANG *et al*., 2011; YOSHIDA *et al*., 2013; UPADHYAY *et al*., 2016; ZHANG *et al*., 2016; GAN *et al*., 2018; WANG S *et al*., 2018). Entretanto, em relação ao prognóstico dos pacientes com câncer de boca, encontramos um único trabalho onde a imunoexpressão de Notch1 foi associada a uma menor sobrevivência global, ou seja, a um pior prognóstico (WANG S et al., 2018).

Diferentemente destes estudos prévios, na presente investigação propusemos avaliar a expressão de ALDH1 e de Notch1 em subtipos histopatológicos de carcinomas espinocelulares de boca, incluindo o carcinoma verrucoso, o carcinoma espinocelular convencional bem e pouco diferenciado e o carcinoma escamoso basalóide. Estes subtipos do câncer de boca, embora nem sempre discriminados do ponto de vista histológico nos artigos científicos, possuem comportamento clínico e prognóstico distintos. Também verificamos que as pesquisas dos marcadores de células-tronco tumorais, ALDH1 e Notch1, especificamente em pacientes com carcinoma verrucoso ou carcinoma escamoso basalóide são escassas na literatura científica.

Portanto, visando conhecer mais especificamente o significado clínico e o valor prognóstico da imunoexpressão dos marcadores de células-tronco tumorais, ALDH1 e Notch1, nos subtipos histopatológicos do carcinoma espinocelular de boca, propusemos a presente investigação.

2 Revisão de Literatura

2 **REVISÃO DE LITERATURA**

2.1 CARCINOMA ESPINOCELULAR DE BOCA E SUBTIPOS

O carcinoma espinocelular permanece como a neoplasia maligna mais comum da cavidade bucal, representando aproximadamente 90% de todos os cânceres que afetam essa região (MÜLLER, 2017; LEITE *et al*., 2018). De acordo com Müller (2017), o tabaco continua sendo o principal fator de risco para o desenvolvimento do carcinoma espinocelular intrabucal, com associação sinérgica com o consumo crônico de álcool. A maioria dos pacientes diagnosticados com carcinoma espinocelular de boca têm sido homens a partir da quinta década de vida com média de idade em torno dos 60 anos (PIRES *et al*., 2013; LEITE *et al*., 2018; GHAFARI; JALAYER NADERI; EMAMI RAZAVI, 2019; EMERICK *et al*., 2020).

Microscopicamente, a diferenciação escamosa, o crescimento e a invasão de células neoplásicas com ruptura da membrana basal e a formação de pérolas córneas são requisitos essenciais para o diagnóstico de carcinoma espinocelular. Estes tumores podem ser classificados em bem diferenciados, moderadamente diferenciados e pouco diferenciados. Esta classificação é baseada no padrão de queratinização, de atipias celulares e nucleares e de figuras de mitoses (PEREIRA *et al*., 2007; SLOAN *et al*., 2017; EMERICK *et al*., 2020).

Neste presente estudo e com base na classificação da quarta edição da Organização Mundial da Saúde, publicada em 2017 (SLOAN *et al*., 2017), além do carcinoma espinocelular convencional, iremos analisar dois outros subtipos de câncer de boca: o carcinoma verrucoso e o carcinoma escamoso basalóide.

O carcinoma verrucoso de boca, descrito primeiramente por Lauren V. Ackerman em 1948, é um subtipo raro do carcinoma espinocelular com morfologia e comportamento clínico específico. Trata-se de um tumor bem diferenciado, pouco agressivo e de bom prognóstico (OLIVEIRA *et al*., 2006; WALVEKAR *et al*., 2009; ALKAN *et al*., 2010; REKHA, ANDAGI, 2010; GOKAVARAPU *et al*., 2015; SONALIKA; ANAND, 2016; WANG; HUANG; LV, 2020).

A etiopatogênese do carcinoma verrucoso de boca permanece controversa, no entanto, o uso prolongado de tabaco, incluindo o hábito de mascar o fumo, e as infecções por papilomavírus humano têm sido os principais fatores

etiológicos associados ao desenvolvimento deste tumor (OLIVEIRA *et al*., 2006; WALVEKAR *et al*., 2009; REKHA, ANDAGI, 2010; GOKAVARAPU *et al*., 2015; SONALIKA; ANAND, 2016). Os homens adultos e idosos são mais afetados por esta neoplasia (OLIVEIRA *et al*., 2006; PEREIRA *et al*., 2007; WALVEKAR *et al*., 2009; REKHA, ANDAGI, 2010; GOKAVARAPU *et al*., 2015; SONALIKA; ANAND, 2016).

O estabelecimento do diagnóstico final de carcinoma verrucoso é realizado somente após o processamento completo do tumor. Quando focos de ilhotas tumorais infiltrando o tecido conjuntivo subjacente são encontradas na análise da peça cirúrgica, o diagnóstico é alterado para carcinoma espinocelular convencional bem diferenciado (OLIVEIRA *et al*., 2006; WALVEKAR *et al*., 2009; REKHA, ANDAGI, 2010; GOKAVARAPU *et al*., 2015).

O outro subtipo de câncer de boca, o carcinoma escamoso basalóide inicialmente descrito por Wain *et al*. em 1986, apresenta, microscopicamente, áreas com padrão basalóide associadas com áreas de carcinoma espinocelular, de carcinoma *in situ* ou diferenciação escamosa focal. Representa menos de 1% de todos os carcinomas espinocelulares de boca (FRITSCH; LENTSCH, 2014; HANEMANN *et al*., 2014). Os principais fatores de risco envolvidos no desenvolvimento desta neoplasia são o tabagismo e o etilismo (SAMPAIO-GÓES *et al*., 2005). Diversos estudos têm apresentado que os homens na quinta e sexta décadas de vida com média de idade em torno dos 60 anos são os mais afetados por este tumor (SAMPAIO-GÓES *et al*., 2005; FRITSCH; LENTSCH, 2014; HANEMANN *et al*., 2014).

Diversos estudos têm mostrado que o carcinoma escamoso basalóide apresenta elevadas taxas de metástases regional e à distância, sugerindo um perfil clínico mais agressivo quando comparado ao carcinoma espinocelular convencional de boca (SAMPAIO-GÓES *et al*., 2005; FRITSCH; LENTSCH, 2014; HANEMANN *et al*., 2014; SCHUCH *et al*., 2020).

2.2 MARCADORES DE CÉLULAS-TRONCO TUMORAIS NO CÂNCER DE BOCA

Inúmeras pesquisas vêm indicando que as células-tronco tumorais, uma população de células neoplásicas com habilidades de autorrenovação, de diferenciação e com fenótipo metastático, constituem as principais células da tumorigênese que estimulam o crescimento dos cânceres e permitem uma maior

resistência dos tumores às terapias (BAILLIE; TAN; ITINTEANG, 2017; MORAES *et al*., 2017; MOHANTA *et al*., 2017; RODINI *et al*., 2017; YU; CIRILLO, 2019; TAHMASEBI *et al*., 2020).

As células-tronco tumorais podem ser identificadas e isoladas pela expressão de distintos marcadores celulares. Sua identificação em diferentes tipos de tumores pode ser realizada inicialmente *in vitro*, e, posteriormente, *in vivo*, observando-se o comportamento destas células na produção de novos tumores e recriação da heterogeneidade do tumor original (PRINCE *et al*., 2007; MORAES *et al*., 2017; MOHANTA *et al*., 2017).

De acordo com Baillie, Tan e Itinteang (2017) uma maior densidade de células-tronco tumorais identificadas por elevados índices de expressão de diferentes marcadores de células primitivas têm demonstrado associação com pior prognóstico para os pacientes com câncer de boca. Esses autores também enfatizaram que a pesquisa com células-tronco tumorais é promissora e tem buscado identificar principalmente o valor prognóstico dos marcadores para os pacientes com câncer, mas ressaltam que ainda não está claro onde estes marcadores se encaixam na hierarquia das células-tronco.

Particularmente em câncer de cabeça e pescoço, vários marcadores como o CD44, ALDH1, ABCG2, Bmi1, Oct4, Sox2, Nanog, CD133 (PATEL *et al*., 2014; MOHANTA *et al*., 2017; YU; CIRILLO, 2019), CD147/EMMPRIN (PATEL *et al*., 2014; MOHANTA *et al*., 2017), Notch1, podoplanina, CD166, nestin e outros (PATEL *et al*., 2014) vem sendo utilizados para caracterizar as células-tronco tumorais. Entretanto, nenhum biomarcador universal para estas células foi confirmado no carcinoma espinocelular de boca (HUANG *et al*., 2014; YU; CIRILLO, 2019). Estudos como os de Upadhyay *et al*. (2016) mostraram uma interação entre as vias de expressão de marcadores de células-tronco tumorais de carcinomas espinocelulares de língua e do trato aerodigestivo superior geneticamente modificadas, com redução da expressão do gene NOTCH1 e redução concomitante de células positivas para ALDH1.

A seguir iremos abordar, detalhadamente, nesta revisão da literatura, dois biomarcadores de células-tronco tumorais, o ALDH1 e o Notch1, que foram utilizados na presente investigação, e estão implicados nas propriedades de autorrenovação bem como, na evolução da tumorigênese em carcinomas espinocelulares de boca.

2.2.1 ALDEÍDO DESIDROGENASE 1 (ALDH1)

A aldeído desidrogenase (ALDH) pertence a uma classe de enzimas expressas em humanos, formada por 19 isoformas, com localização intracelular, especificamente no citoplasma, mitocôndrias e no núcleo (MARCATO *et al*., 2011). Esta enzima é responsável, principalmente, pela oxidação de aldeídos para ácido carboxílico, além de realizar a hidrólise de ésteres, servir como proteína de ligação para outras moléculas e atuar como antioxidante (MARCATO *et al*., 2011). As isoformas ALDH1A1 e ALDH2, atuam na oxidação do acetaldeído, um metabólito do álcool com potencial carcinogênico, em acetato (KAMINAGAKURA *et al*., 2016).

ALDH1 atua também na conversão do retinol em ácido retinóico, sendo que este último atua na diferenciação inicial de células-tronco neurais e hematopoiéticas (MARCATO *et al*., 2011; ZHOU; SUN, 2014), e foi identificada como um marcador de células-tronco tumorais em diversos cânceres, incluindo o carcinoma espinocelular de cabeça e pescoço (ZHOU; SUN, 2014; JERIYAL *et al*., 2019; TAHMASEBI *et al*., 2020; VARUN; JAYANTHI; RAMANI, 2020). Na mucosa bucal morfologicamente normal, a imunoexpressão de ALDH1 pode revelar uma marcação restrita as células da camada basal e parabasal do epitélio (MORAES *et al*., 2017) ou ainda não mostrar reatividade para esta molécula (MICHIFURI *et al*., 2012; WANG Y *et al*., 2018). A Figura 1 ilustra a participação da enzima ALDH na síntese do ácido retinóico e a atuação deste metabólito nos principais processos celulares.

Uma síntese dos principais estudos que investigaram o significado clínico e o valor prognóstico da imunoexpressão de ALDH1 nos pacientes com carcinomas espinocelulares de boca são apresentados na Tabela 1.

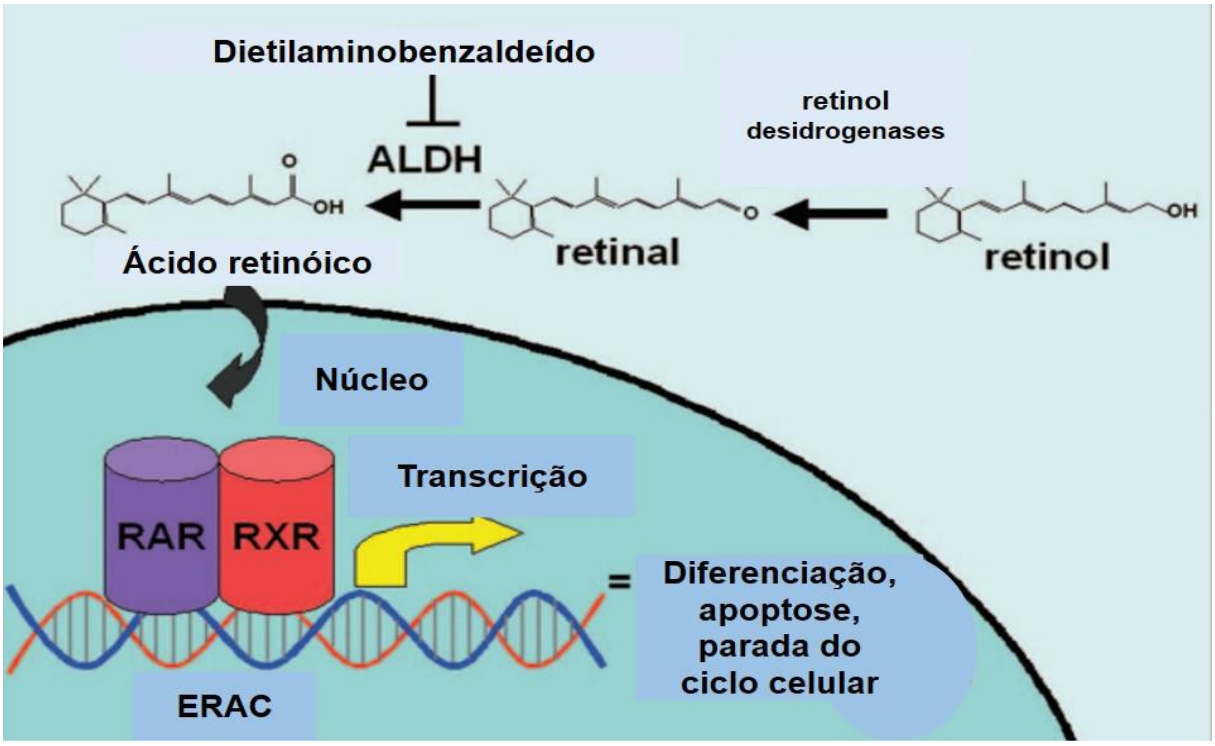

Figura 1- ALDH na sinalização do ácido retinóico. O retinol (vitamina A) é absorvido pelas células e é oxidado por retinol desidrogenases a retinal. O retinal é oxidado por ALDHs citoplasmáticas resultando em ácido retinóico. O ácido retinóico se difunde no núcleo e inicia a transcrição de genes com ativação via elementos de resposta do ácido retinóico (ERAC) de heterodímeros de receptor do ácido retinóico (RAR) e receptor x retinoide (RXR). Dependendo do contexto celular, isso pode levar à diferenciação, apoptose e/ou parada do ciclo celular. Uma via de transcrição similar pode desencadear o crescimento tumoral (Adaptado de MARCATO *et al*., 2011).

Tabela 1- Síntese dos principais estudos que investigaram a associação da imunoexpressão de ALDH1 com as variáveis clinicopatológicas e com a sobrevivência dos pacientes com carcinomas espinocelulares de boca.

AUTORES (ANO)	N	ASSOCIAÇÃO DA IMUNOEXPRESSÃO DE ALDH1	
		Variáveis clinicopatológicas	**Sobrevivência**
Michifuri *et al*. (2012)	80	Metástases linfonodais e classificação histopatológica	NI
Ota *et al*. (2014)	90	Recorrência local	NI
Huang *et al*., (2014)	66	NI	Sem valor prognóstico na sobrevivência global
Wu *et al*. (2017)	78	Sem significância	Pior prognóstico na sobrevivência global
Moraes *et al*. (2017)	36	Sem significância	Sem valor prognóstico nas sobrevivências por câncer e livre de doença
Zidar *et al*. (2018)	30	Metástases linfonodais	NI
Ortiz *et al*. (2018)	50	Invasão angiolinfática	NI
Gotz *et al*. (2018)	186	Linfonodos metastáticos com o estadiamento clínico avançado	Sem valor prognóstico na sobrevivência global
Tamatani *et al*. (2018)	70	Metástases linfonodais, classificação histopatológica e modo de invasão	Pior prognóstico na sobrevivência livre de doença
Wang Y *et al*. (2018)	186	Classificação histopatológica, e estadiamento clínico avançado	Pior prognóstico na sobrevivência global

N: número de pacientes com câncer de boca. NI: não investigado.

Michifuri *et al*. (2012) investigaram a associação da expressão imuno-histoquímica de ALDH1 em 80 carcinomas espinocelulares de boca com metástases linfonodais. Níveis de marcação elevada foram observados em 40 tumores (50,0%). A positividade ALDH1 de acordo com a classificação histopatológica foi observada em sete dos 39 tumores bem diferenciados (18,0%), em 26 dos 35 tumores moderadamente diferenciados (74,0%), em todos os seis tumores pouco diferenciados (100,0%) e um não foi especificado. Diferenças estatisticamente significativas foram observadas nas associações entre níveis elevados da imunoexpressão de ALDH1 com presença de metástases linfonodais e com tumores pouco diferenciados. Além disso, a imunoexpressão de ALDH1 foi significativamente maior nos linfonodos metastáticos comparado aos tumores primários. Os autores concluíram que níveis de marcação elevadas de ALDH1 podem prever metástases para linfonodos em pacientes com câncer de boca.

A associação entre a proporção de células-tronco tumorais positivas para ALDH1 e as características clinicopatológicas de 90 pacientes com carcinomas espinocelulares de boca foi investigada por Ota *et al*. (2014). Dos 90 tumores, 47 exibiram expressão elevada para este marcador (52,2%). Observaram associação significativa entre a expressão elevada de ALDH1 pelas células tumorais com a presença de recorrência local. O estudo concluiu que ALDH1 pode ser um marcador útil para a previsão de recidiva local para pacientes com câncer de boca.

Posteriormente, Huang *et al*. (2014) investigaram a relação entre a expressão imuno-histoquímica de diversos marcadores de células tumorais, incluindo o ALDH1, com o prognóstico em 66 pacientes com carcinomas espinocelulares de língua, sendo 21 tumores bem diferenciados (31,8%), 40 tumores moderadamente diferenciados (60,6%) e cinco tumores pouco diferenciados (7,6%). Forte marcação de ALDH1 foi observada em 18 tumores (27,2%), marcação fraca foi encontrada em 24 tumores (36,4%) e os outros 24 tumores não expressaram o marcador (36,4%). A expressão de ALDH1 foi significativamente associada com outro marcador de célula-tronco tumoral, o SOX2. Não houve associação significativa entre a expressão imuno-histoquímica de ALDH1 com a sobrevivência global em cinco anos. Os autores concluíram que este marcador está frequentemente expresso carcinomas espinocelulares de boca, mas que não tem valor prognóstico nos pacientes com câncer de boca e pesquisas adicionais são necessárias.

Uma metanálise com foco na associação entre carcinomas espinocelulares de cabeça e pescoço positivos para ALDH1 com as características clinicopatológicas destes pacientes, incluindo o valor prognóstico deste marcador, foi realizada por Zhou e Sun (2014). Após aplicação dos critérios de elegibilidade, nove artigos totalizando 749 pacientes foram incluídos. De acordo com os registros dos pacientes, ao menos 234 tumores ocorreram em boca. Oito dos nove estudos utilizaram como método de estudo a técnica de imuno-histoquímica. Os resultados desta metanálise mostraram diferença significativa entre a expressão de ALDH1 com diferenciação tumoral e metástase linfonodal, ou seja, a maioria dos tumores positivos para ALDH1 eram pouco diferenciados e apresentavam comprometimento clínico de linfonodos (N+). O estudo também mostrou que pacientes com tumores positivos para ALDH1 apresentaram significativamente menor sobrevivência global e menor sobrevivência livre de doença. O estudo concluiu que tumores de cabeça e pescoço positivos para ALDH1 tiveram pior prognóstico.

Wu *et al*. (2017) investigaram a associação entre a imunoexpressão de ALDH1 com variáveis clinicopatológicas, incluindo o papel deste marcador na sobrevivência de 78 pacientes com carcinomas espinocelulares de boca, por meio da técnica de imuno-histoquímica em microarranjos teciduais. Dos 78 carcinomas espinocelulares de boca, 14 eram bem diferenciados (17,9%), 56 eram moderadamente diferenciados (71,8%) e oito eram pouco diferenciados (10,3%). Pacientes com imunoexpressão elevada de ALDH1 tiveram pior taxa de sobrevivência global comparada aos pacientes com menor expressão deste marcador, mas sem diferença significativa. Os autores concluíram que o valor prognóstico deste marcador necessita de mais esclarecimentos e de análises em outras amostras tumorais, além de estudos moleculares.

No estudo de Moraes *et al*. (2017) foi avaliado a expressão imuno-histoquímica de diversos marcadores de células-tronco tumorais, incluindo o ALDH1, em 52 carcinomas espinocelulares de boca (36 tumores) e orofaringe (16 tumores) e em 21 linfonodos metastáticos. Os resultados mostraram que a marcação de ALDH1 foi positiva em sete tumores (13,5%), sendo que apenas dois eram em boca (3,8%). Em relação a classificação histopatológica dos carcinomas espinocelulares positivos para ALDH1, quatro eram bem diferenciados (57,1%) e três eram moderadamente ou pouco diferenciados (42,9%). Não foi observada associação entre a expressão de ALDH1 nos tumores primários com a expressão nos linfonodos metastáticos

correspondentes. Além disso, a expressão de ALDH1 não foi associada com a sobrevivência específica por câncer e com a sobrevivência livre de doença em 5 anos. Os autores concluíram que a expressão de ALDH1 não mostrou valor prognóstico nos pacientes com câncer de boca e orofaringe.

Uma outra metanálise com a proposta de investigar os dados relevantes sobre o impacto de células-tronco tumorais positivas para isoenzimas ALDH1 no prognóstico de pacientes com carcinomas espinocelulares de cabeça e pescoço e sua associação com parâmetros clinicopatológicos foi realizada por Dong *et al*. (2017). Foram incluídos 14 estudos que utilizaram como método de estudo a imuno-histoquímica e um total de 1.258 pacientes com câncer de cabeça e pescoço. Os resultados mostraram que a expressão positiva de ALDH1 foi significativamente maior nos tumores pouco diferenciados e mostrou menor taxa de sobrevivência global, comparado aos tumores negativos. Não foram encontradas associações entre a expressão de ALDH1 com as demais variáveis clinicopatológicas e com a sobrevivência livre de doença. Os autores concluíram que a imunoexpressão de ALDH1 foi associada com tumores pouco diferenciados, tem potencial valor prognóstico e sugeriram que outros estudos deveriam ser realizados para validação de ALDH1 como fator de prognóstico para os pacientes com câncer de cabeça e pescoço.

Posteriormente, Zidar *et al*. (2018) investigaram a expressão imuno-histoquímica de ALDH1 no *front* de invasão tumoral em 30 carcinomas espinocelulares de boca, sendo 15 com metástases linfonodais e 15 sem metástases linfonodais. Uma diferença significativa foi encontrada entre a expressão de ALDH1 com as metástases linfonodais, ou seja, 12 dos 15 tumores com metástases linfonodais exibiram marcação para ALDH1 (80,0%), enquanto que apenas sete dos 15 tumores sem metástases linfonodais foram positivos para este marcador (46,7%). Em relação a este marcador, os autores concluíram que houve uma forte associação entre a expressão de ALDH1 no *front* de invasão tumoral com as metástases linfonodais de pacientes com câncer de boca.

Ortiz *et al*. (2018) investigaram a imunoexpressão de ALDH1 no *front* de invasão tumoral em 50 carcinomas espinocelulares de língua e soalho de boca e em 25 linfonodos metastáticos. Os autores observaram imunoexpressão elevada de ALDH1 em 19 tumores (38,0%). Esta imunoexpressão elevada de acordo com a

classificação histopatológica foi observada em 10 dos 23 tumores bem diferenciados (43,0%), em cinco dos 21 tumores moderadamente diferenciados (24,0%) e em quatro dos seis tumores pouco diferenciados (67,0%). Foram observadas células tumorais positivas para ALDH1 em 19 dos 25 linfonodos metastáticos (76,0%). Houve uma associação significativa entre a marcação elevada de ALDH1 com a presença de invasão angiolinfática. Os autores concluíram que a associação entre a imunoexpressão elevada de ALDH1 com a invasão angiolinfática revela um parâmetro de pior prognóstico e que esta marcação conecta o fenótipo de células-tronco tumorais com a invasão e metástase para pacientes com câncer de boca.

Gotz *et al*. (2018) também pesquisaram o papel de ALDH1 em 186 carcinomas espinocelulares de boca, por meio da técnica de imuno-histoquímica em microarranjos teciduais. Os autores observaram expressão elevada de ALDH1 em 162 tumores (87,1%) e expressão fraca em 24 tumores (12,9%). Os autores não observaram diferença significativa entre o centro o *front* de invasão tumoral em relação a expressão de ALDH1. Uma diferença significativa entre a expressão elevada de ALDH1 nos linfonodos metastáticos com estádios clínicos avançados (estádio IV e estádio T4) foi encontrada. Além disso, a expressão de ALDH1 não influenciou significativamente a taxa de sobrevivência da global dos pacientes com câncer de boca. Os autores concluíram que ALDH1 pode servir como marcador preditivo para estádios avançados de tumor e que mais estudos são necessários para esclarecer o papel deste marcador no câncer de boca.

Tamatani *et al*. (2018) avaliaram a expressão imuno-histoquímica de diversos marcadores de células-tronco tumorais, incluindo ALDH1, em 70 carcinomas espinocelulares de boca em estádios I e II. Apenas 18 tumores (25,0%) foram positivos para ALDH1, sendo que sete tinham comprometimento clínico de linfonodos (38,9%). A positividade ALDH1 de acordo com a classificação histopatológica foi observada sete dos 35 tumores bem diferenciados (20,0%), em oito dos 30 tumores moderadamente diferenciados (26,7%) e em todos os três tumores pouco diferenciados (100,0%). Houve associação significativa entre a expressão de ALDH1 com a classificação histopatológica, modo de invasão e metástases linfonodais. Ou seja, não expressaram ALDH1 a maioria dos tumores bem e moderadamente diferenciados, a maioria dos tumores com modo de invasão variando entre limites bem definidos a limites não definidos e a maioria dos tumores sem metástases linfonodais. Além disso, pacientes com tumores positivos para ALDH1 tiveram menor taxa de

sobrevivência livre de doença. A análise multivariada revelou que a expressão de ALDH1 foi o único fator prognóstico para a taxa de sobrevivência livre de doença. Os autores concluíram que a expressão de ALDH1 pode ser um marcador de prognóstico eficaz, indicando a sobrevivência livre de doença dos pacientes com câncer de boca em estágio precoce.

Também Wang Y *et al*. (2018) investigaram o valor prognóstico, metastático e possíveis correlações clinicopatológicas da expressão imuno-histoquímica de ALDH1 em 186 carcinomas espinocelulares de boca. Uma marcação positiva de ALDH1 foi encontrada em 107 tumores (57,5%). A positividade ALDH1 de acordo com a classificação histopatológica foi encontrada em 30 dos 84 tumores bem diferenciados (35,7%), em 50 dos 74 tumores moderadamente diferenciados (67,5%) e em 27 dos 28 tumores pouco diferenciados (96,4%). Os autores observaram uma associação significativa entre a imunoexpressão positiva de ALDH1 com tumores pouco moderadamente ou pouco diferenciados, tumores entre T2 e T4, tumores com comprometimento clínico de linfonodos e estádio clínico TNM entre II e IVA. A taxa de sobrevivência global dos pacientes com tumores ALDH1 positivos foi significativamente menor comparado aos pacientes com tumores negativos. A análise multivariada demonstrou que ALDH1 positivo foi fator de prognóstico independente. O estudo concluiu que ALDH1 é um marcador promissor para metástase e prognóstico em pacientes com câncer de boca.

Uma recente revisão sistemática da literatura sobre marcadores moleculares de células-tronco tumorais em cânceres de cabeça e pescoço foi desenvolvida por Yu e Cirillo (2020). Após aplicação dos critérios de elegibilidade, 13 artigos foram incluídos, sendo que nove deles utilizaram a imuno-histoquímica como método de estudo. Do total 901 pacientes referente aos 13 artigos, ao menos 276 tinham tumores em boca. Nesta revisão, os autores mostraram que a expressão de ALDH1 exibiu associação significativa com metástases linfonodais e tumores pouco diferenciados para os pacientes com câncer de boca. Os pesquisadores concluíram que ALDH1 não tem valor prognóstico comprovado, mas pode ser utilizado para predizer metástases linfonodais em sítios específicos de câncer de cabeça e pescoço, como, por exemplo, na boca.

2.2.2 NOTCH1: UM RECEPTOR DA VIA DE SINALIZAÇÃO NOTCH

A via de sinalização Notch, composta por proteínas transmembranas celulares de receptores e ligantes, é evolutivamente conservada, e os receptores contêm repetições semelhantes aos de fatores de crescimento epidérmico (ZHANG *et al*., 2011). Em humanos, essa via de sinalização possui quatro receptores celulares (Notch de 1 a 4) e os receptores são ativados por diferentes ligantes (Jagged 1, Jagged2, Delta1, Delta3 e Delta4), os quais também são proteínas transmembranas contendo igualmente múltiplas repetições semelhantes a fatores de crescimento (ZHANG *et al*., 2011). A Figura 2 ilustra a participação da via de sinalização Notch no carcinoma espinocelular de boca.

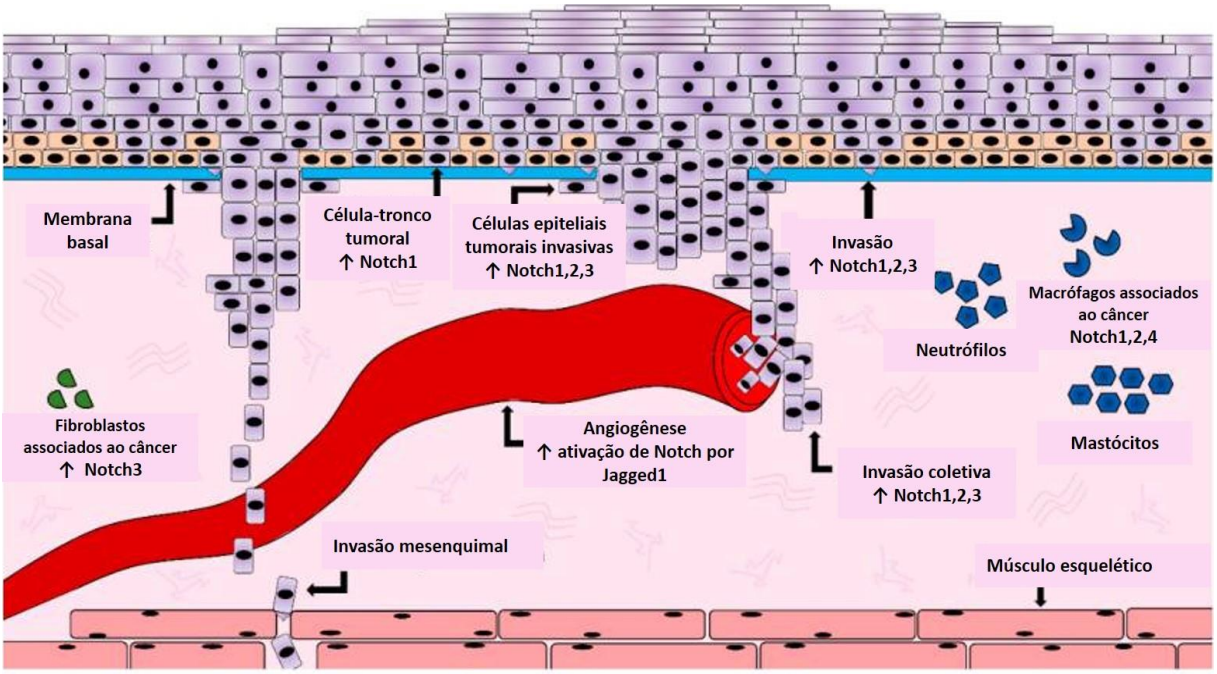

Figura 2- Esquema representativo da participação da via de sinalização Notch no carcinoma espinocelular de boca. Notch está envolvido na alteração estrutural do tecido bucal. Na etapa de invasão tumoral, as células tumorais rompem a membrana basal e invadem o tecido conjuntivo subjacente para entrar na corrente sanguínea. As células-tronco tumorais expressam Notch1. As células epiteliais tumorais invasivas expressam Notch1, 2 e 3. A angiogênese é desencadeada pela ativação de Notch por seu ligante, o Jagged1. Os fibroblastos associados ao câncer que remodelam a matriz extracelular expressam Notch3, enquanto os macrófagos associados a câncer expressam fortemente Notch1, 2 e 4 (Adaptado de PORCHERI; MEISEL; MITSIADIS, 2019).

A sinalização de Notch inicia-se com interação ligante-receptor entre células vizinhas, resultando em duas clivagens proteolíticas sucessivas, e posteriormente na liberação do domínio intracelular de Notch, o Notch ICD - NICD (HANSSON; LENDAHL; CHAPMAN, 2004). NICD é translocado para o núcleo e interage com uma proteína nuclear, ativando a transcrição de genes específicos, por exemplo, Hes-1, os quais atuam em diferentes processos biológicos, como diferenciação, proliferação, apoptose, vasculogênese, neurogênese, hematopoiese, incluindo diferenciação e crescimento de queratinócitos (HANSSON; LENDAHL; CHAPMAN, 2004; GOKULAN; HALAGOWDER, 2014).

Em 2012, Sakamoto *et al*. desenvolveram um modelo em relação a expressão de Notch1 em células epiteliais. Notch1 é ativado seletivamente na célula quando uma célula-irmã normal se divide basoapicalmente e atua para direcionar a célula basal para permanecer como célula basal, enquanto que a célula-filha apical sem sinalização de Notch1 é direcionada para diferenciação. Quando a célula-irmã se divide lateralmente, Notch1 é ativado em ambas as células, as quais são direcionadas a permanecerem como células basais. Se a sinalização assimétrica de Notch1 estiver comprometida, como nas neoplasias, ambas as células-filhas (basal e apical) permanecem como células basalóides com potencial de proliferação, aumentando assim, o número de células da camada basal e, células com expressão reduzida de Notch1 convertem para células com fenótipo hiperplásico. Nestes últimos dois casos, a sinalização comprometida de Notch1 causa um epitélio imaturo.

O padrão de reatividade imuno-histoquímica para Notch1 é predominantemente citoplasmático, com variações em relação à região de membrana celular, e ocasional marcação nuclear (ZHANG *et al*., 2011; ZHANG *et al*., 2016). Além disso, Notch1 é expresso predominantemente na camada basal do epitélio, sendo essencial para a diferenciação terminal das células basais do epitélio da mucosa bucal, direcionando a maturação deste tecido (SAKAMOTO *et al*., 2012).

A sinalização anormal de Notch pode resultar no desenvolvimento de tumores epiteliais. Além disso, os distúrbios de distribuição de células-tronco em mucosa bucal podem contribuir para o desenvolvimento de displasias epiteliais e carcinomas espinocelulares. Além disso, há uma discussão se Notch atua como um gene oncogênico ou como um gene supressor de tumor (ZHANG *et al*., 2011; SAKAMOTO *et al*., 2012; SALAMETI *et al*., 2012).

Estudos *in vitro* em carcinomas espinocelulares de cabeça e pescoço têm sugerido Notch1 como marcador preditivo de proliferação, metástase e alvo terapêutico baseado nas evidências de que a inibição da via Notch1 reduziu a expressão nuclear de Notch e a capacidade de invasão celular e tumorigênese (YOSHIDA *et al*., 2013; INAMURA *et al*., 2017). Também foi reforçado que a atividade do gene NOTCH no carcinoma espinocelular de cabeça e pescoço tem um papel bimodal como gene supressor de tumor e oncogene, entretanto, Notch1 parece estar relacionado a manutenção do fenótipo da célula-tronco tumoral neste tipo de câncer (FUKUSUMI; CALIFANO, 2018).

Poucos estudos investigaram a expressão imuno-histoquímica de Notch1 em carcinomas espinocelulares de boca e na Tabela 2 são apresentados uma síntese dos principais resultados relacionados as associações deste marcador com as variáveis clinicopatológicas e com a sobrevivência dos pacientes com câncer de boca.

Joo *et al*. (2009) realizaram um estudo com 51 carcinomas espinocelulares de língua em estádios T1 e T2, para avaliar o papel de Notch1 na angiogênese em linfonodos metastáticos e na profundidade de invasão, por meio da técnica de imuno-histoquímica em microarranjos teciduais. Dos 51 tumores, 28 eram bem diferenciados (54,9%), 19 eram moderadamente diferenciados (37,3%) e quatro eram pouco diferenciados (7,8%). Dos 51 tumores, 32 expressaram Notch1 (62,7%). Dos 18 tumores com metástases linfonodais, 16 tiveram marcação positiva de Notch1 (88,9%), enquanto que apenas 14 dos 33 tumores sem metástases linfonodais expressaram este marcador (42,4%). Além disso, verificaram que a maioria dos tumores positivos para Notch1 apresentaram maior profundidade de invasão tumoral e maior densidade microvascular, comparado aos tumores negativos. Nenhuma associação significativa foi encontrada entre a marcação de Notch1 com a sobrevivência específica por câncer. Os autores concluíram que a expressão de Notch1 pode indicar metástases linfonodais em pacientes com câncer de boca e sugeriram que mais estudos fossem desenvolvidos para esclarecer o papel deste marcador na progressão desta neoplasia.

Tabela 2 - Síntese dos principais estudos que investigaram a associação da imunoexpressão de Notch1 com as variáveis clinicopatológicas e com a sobrevivência em pacientes com carcinomas espinocelulares de boca.

AUTORES (ANO)	N	ASSOCIAÇÃO DA IMUNOEXPRESSÃO DE Notch1	
		Variáveis clinicopatológicas	**Sobrevivência**
Joo *et al*. (2009)	51	Metástases linfonodais, profundidade de invasão tumoral e densidade microvascular	Sem valor prognóstico na sobrevivência específica por câncer.
Zhang *et al*. (2011)	74	Estadiamento clínico avançado e metástases linfonodais	NI
Ravindran, Devaraj (2012)	62	Estadiamento clínico avançado, metástases linfonodais e classificação histopatológica	Sem valor prognóstico nas sobrevivências global e livre de doença
Yoshida *et al*. (2013)	54	Estadiamento T e estadiamento clínico	NI
Upadhyay *et al*. (2016)	68*	Estadiamento clínico avançado	NI
Zhang *et al*. (2016)	89	Estadiamento clínico avançado e metástases linfonodais	NI
Gan *et al*. (2018)	50	Estadiamento clínico avançado e classificação histopatológica	NI
Wang S *et al*. (2018)	144	Metástases linfonodais, profundidade de invasão tumoral e recidiva locorregional	Pior prognóstico na sobrevivência global e fator de prognóstico independente

N: número de pacientes com câncer de boca. NI: não investigado. *Análise imuno-histoquímica foi realizada em 50 tumores.

A expressão imuno-histoquímica de Notch1 em 74 carcinomas espinocelulares de língua foi investigada por Zhang *et al*. (2011) e confirmou a positividade deste marcador em 42 tumores (56,8%). A imunoexpressão de Notch1 de acordo com a classificação histopatológica foi encontrada em 20 dos 32 tumores bem diferenciados (62,5%), em 15 dos 26 tumores moderadamente diferenciados (57,7%) e em sete dos 16 tumores pouco diferenciados (43,8%). A marcação positiva de Notch1 foi identificada na maioria dos tumores com estádios clínicos entre III e IV e com metástases linfonodais. Os pesquisadores concluíram que Notch1 está envolvido na proliferação e diferenciação das células tumorais do câncer de língua e que uma melhor compreensão deste marcador poderia colaborar para o desenvolvimento de potenciais alvos terapêuticos.

Também Ravindran e Devaraj (2012) investigaram o significado clínico e o valor prognóstico da expressão imuno-histoquímica de Notch1 nem 62 pacientes com carcinomas espinocelulares de boca. Do total de tumores avaliados, 48 tiveram expressão fraca ou negativa (77,4%), 13 tiveram expressão moderada (21,0%) e um teve expressão intensa (1,6%). Tiveram marcação moderada ou intensa de acordo com a classificação histopatológica, nove dos 15 tumores bem diferenciados (60,0%), quatro dos 22 tumores moderadamente diferenciados (18,2%) e um dos 25 tumores pouco diferenciados (4,0%). Foram encontradas associações com diferenças significativas entre a expressão fraca ou negativa de Notch1 com tumores em estádio clínico avançado (III ou IV), com metástases em linfonodos e com tumores moderadamente ou pouco diferenciados. Além disso, a expressão de Notch1 não interferiu na sobrevivência global ou na sobrevivência livre de doença para pacientes com câncer de boca. Os autores concluíram que tumores de boca com expressão fraca ou negativa de Notch1 podem indicar estadiamento clínico avançado, acometimento de linfonodos por células tumorais e menor diferenciação das células tumorais.

Posteriormente, ao analisarem a expressão de Notch1 em epitélios escamosos normal e neoplásico, Sakamoto *et al*. (2012) verificaram uma diminuição da expressão deste marcador nos carcinomas espinocelulares de boca (56 carcinomas espinocelulares e 56 displasias epiteliais) em comparação ao tecido normal. O estudo não encontrou associação significativa entre os níveis de expressão imuno-histoquímica de Notch1 com as classificações histopatológicas dos carcinomas espinocelulares de boca. Os autores concluíram por meio de diversos moleculares

que a redução de Notch1 direcionou as células basais a interromperem a diferenciação terminal formando um epitélio imaturo, desempenhado, portanto, uma função maior na histopatogênese da displasia epitelial. Além disso, a diminuição da expressão deste marcador parece ser um mecanismo inerente de transformação de um epitélio normal e maduro para um epitélio imaturo e ativado, sugerindo seu papel essencial na manutenção da integridade epitelial.

Também, Yoshida *et al*. (2013) avaliaram o significado clinicopatológico da expressão imuno-histoquímica de Notch1 em 54 carcinomas espinocelulares de boca. A forte imunoexpressão foi observada em 38 tumores (70,4%), e, de acordo com a classificação histopatológica, foi observada em 28 dos 40 tumores bem diferenciados (70,0%) e em 10 dos 14 tumores moderadamente diferenciados (71,4%). Foram encontradas associações significativas entre os tumores positivos para Notch1 com estádio T e o estadiamento clínico TNM, ou seja, a maioria dos pacientes com tumores positivos para este marcador tinham tumores com estádios entre T1 e T3 e estádios clínicos III ou IV. Além disso, verificaram um aumento de pacientes com tumores positivos para Notch1 e com comprometimento clínico linfonodal, embora sem diferença significativa. A partir destes resultados, os autores concluíram que Notch1 é preditivo de estadiamento clínico, e sugeriram que este receptor tem um importante papel na progressão do câncer de boca.

O significado clínico da expressão de Notch1 em 68 carcinomas espinocelulares de língua em estágio precoce foi investigado por Upadhyay *et al*. (2016). Dos 50 tumores que foram submetidos a análise imuno-histoquímica, 20 tumores exibiram forte marcação de Notch1, 23 tumores tiveram marcação moderada e sete tumores tiveram marcação fraca ou foram considerados negativos. A imunoexpressão moderada ou forte de Notch1 mostrou associação significativa com estádios clínicos avançados (III e IVA). Os testes moleculares mostraram que a ativação da via Notch1 está mais presente nos tumores de não fumantes em comparação aos fumantes e está associada ainda com uma maior positividade de linfonodos em comparação à via não ativada. Os autores concluíram que a expressão de Notch1 pode indicar estádios clínicos avançados e pode ser um alvo terapêutico para o câncer de língua.

Em um outro estudo em que a imunoexpressão de Notch1 foi analisada por Zhang *et al*. (2016) em 89 carcinomas espinocelulares de língua, a positividade deste

marcador foi confirmada em 51 tumores (57,3%). A imunoexpressão de Notch1 de acordo com a classificação histopatológica foi observada em 25 dos 40 tumores bem diferenciados (62,5%), em 18 dos 31 tumores moderadamente diferenciados (58,1%) e em oito dos 18 tumores pouco diferenciados (44,4%). Foram encontradas associações significativas entre tumores positivos para Notch1 com estádios clínicos III ou IV e com a presença de metástases linfonodais. O estudo concluiu que há associação significativa de Notch1 com algumas variáveis clinicopatológicas, e que Notch1 é um potencial biomarcador para pacientes com câncer de língua.

Recentemente, Gan *et al*. (2018), ao avaliarem a imunoexpressão de Notch1 em 50 carcinomas espinocelulares de língua, verificaram uma forte positividade deste marcador em 32 tumores (64,0%) e uma fraca positividade em 18 tumores (36,0%). A marcação forte de Notch1 de acordo com a classificação histopatológica foi encontrada em 17 dos 32 tumores bem diferenciados (53,1%) e em 15 dos 18 tumores moderadamente ou pouco diferenciados (83,3%). Foram encontradas associações significativas entre a marcação forte de Notch1 com tumores moderadamente ou pouco diferenciados e tumores com estádio clínico mais avançados. Concluíram que Notch1 tem papel na carcinogênese bucal e que tumores com marcação forte de Notch1 pode indicar tumores moderadamente ou pouco diferenciados e pacientes com câncer de boca em estádio clínico mais avançado.

Também em 2018, a imunoexpressão de Notch1 foi avaliada em 144 carcinomas espinocelulares de boca em estádio inicial (T1N0, T2N0) por Wang S *et al*. (2018). Uma expressão elevada deste marcador foi encontrada em 82 tumores (56,9%) e com base na classificação histopatológica, 30 dos 62 tumores eram bem diferenciados (48,4%) e 52 dos 82 tumores moderadamente ou pouco diferenciados (63,4%). A expressão elevada de Notch1 foi significativamente associada com a presença de metástases linfonodais, com maior profundidade de invasão tumoral e com a presença de recidiva locorregional. Além disso, os pacientes com tumores positivos para Notch1 tiveram pior sobrevivência global. Os autores concluíram que Notch1 foi fator de prognóstico independente para sobrevivência global, além deste marcador ser um indicador útil para pacientes com alto risco de metástases ocultas em tumores de boca.

3 Proposição

3 **PROPOSIÇÃO**

A partir da análise de 63 carcinomas espinocelulares convencionais de boca e de seus subtipos, carcinoma verrucoso e carcinoma escamoso basalóide, propôs-se:

- Investigar a expressão imuno-histoquímica dos marcadores de células-tronco tumorais, ALDH1 e Notch1, no *front* de invasão tumoral;
- comparar a expressão imuno-histoquímica de ALDH1 e Notch1 nos carcinomas espinocelulares convencionais e em seus subtipos tumorais;
- associar a expressão imuno-histoquímica dos marcadores ALDH1 e Notch1 com as variáveis clinicopatológicas;

verificar o valor prognóstico dos marcadores de células-tronco tumorais nos pacientes com diferentes subtipos do carcinoma espinocelular de boca.

4 Casuística e Métodos

4 **CASUÍSTICA E MÉTODOS**

4.1 POPULAÇÃO DE ESTUDO E SELEÇÃO DA AMOSTRA

Este estudo foi desenvolvido por meio de uma análise retrospectiva de pacientes com carcinoma espinocelular convencional, com carcinoma verrucoso ou carcinoma escamoso basalóide, submetidos à tratamento no Departamento de Cirurgia de Cabeça e Pescoço e Otorrinolaringologia do A.C.Camargo Cancer Center, São Paulo, Brasil, no período de 1970 a 2013.

Os seguintes critérios de inclusão foram utilizados para seleção da amostra:

- pacientes com diagnóstico de carcinoma espinocelular convencional bem ou pouco diferenciados ou carcinoma escamoso basalóide ou carcinoma verrucoso, localizado em cavidade bucal (língua, soalho bucal, gengiva, rebordo alveolar, palato duro, palato mole, mucosa jugal, comissura labial e lábio inferior) e confirmado pela análise histopatológica;
- pacientes submetidos inicialmente ao tratamento cirúrgico, com ou sem radioterapia e/ou quimioterapia adjuvante;
- pacientes com seguimento clínico completo (ocorrência ou não de recidiva local, de metástase regional ou à distância, de segundo tumor primário e o registro da última informação objetiva de seguimento clínico);
- disponibilidade dos blocos de parafina com fragmentos representativos dos respectivos tumores suficientes para realização da análise imuno-histoquímica.

A seleção e a classificação histopatológica dos carcinomas espinocelulares de boca foram realizadas de acordo com os critérios da Organização Mundial da Saúde (SLOAN *et al*., 2017), analisando-se os cortes microscópicos corados em Hematoxilina e Eosina, sendo os carcinomas espinocelulares de boca divididos em quatro grupos:

Grupo 1 - Carcinomas espinocelulares bem diferenciados

Grupo 2 - Carcinomas espinocelulares pouco diferenciados

Grupo 3 - Carcinomas verrucosos

Grupo 4 - Carcinomas escamosos basalóides

Todos os carcinomas espinocelulares de boca foram classificados com base nas alterações teciduais e celulares tumorais. No **Grupo 1 – Carcinoma**

espinocelular bem diferenciado foram incluídos os tumores que apresentavam cordões e ilhotas de células neoplásicas com discreto pleomorfismo celular e nuclear, proeminentes pontes intercelulares, com presença de disqueratose e pérolas córneas, e poucas figuras de mitoses e no **Grupo 2 – Carcinoma espinocelular pouco diferenciado**, tumores cujas células neoplásicas apresentavam intenso pleomorfismo celular e nuclear, ausência ou discreta queratinização, frequentes figuras de mitoses atípicas, como descrito por Sloan *et al*. (2017).

Para a classificação do **Grupo 3 - Carcinomas verrucosos** foram consideradas as características morfológicas baseadas nos critérios iniciais de Ackerman (1948) e posteriormente descritos no estudo de Oliveira *et al*. (2006) e aquelas definidas pela Organização Mundial da Saúde (SLOAN *et al*., 2017). Neste grupo 3 os tumores apresentavam células neoplásicas bem diferenciadas com intensa queratinização e com projeções superficiais; pouca atipia celular e raras figuras de mitoses; padrão de invasão compressivo; e presença de infiltrado inflamatório mononuclear adjacente as células neoplásicas.

No **Grupo 4 – Carcinomas escamosos basalóides** foram consideradas as características morfológicas baseadas nos critérios descritos inicialmente por Wain *et al*. (1986) por Sloan *et al*. (2017). Foram incluídos neste grupo os tumores cujas células epiteliais neoplásicas exibiam crescimento sólido em configuração lobular intimamente justaposto à superfície da mucosa; células pequenas e com citoplasma escasso; núcleos hipercromáticos e escuros sem nucléolos evidentes; pequenos espaços contendo material semelhante a mucina evidenciados por PAS e/ou Alcian Blue; focos de necrose por coagulação nos centros lobulares; hialinização estromal; regiões do tumor exibindo íntima associação com focos de carcinoma espinocelular, diferenciação escamosa ou displasia.

4.2 REGISTRO DOS DADOS CLÍNICOS E MICROSCÓPICOS

As informações clínicas e microscópicas referentes aos pacientes e à peça cirúrgica foram obtidas a partir do banco de dados pertencentes ao A.C.Camargo Cancer Center, incluindo a identificação e os dados demográficos, informações relativas à história clínica, ao exame locorregional, cirurgia, radioterapia e/ou quimioterapia pós-operatória, microscopia da peça cirúrgica e evolução do paciente

(ocorrência ou não de recidiva local, cervical, de metástase à distância e de segundo tumor primário) como descrito no formulário proposto para coleta de dados (Apêndice A). A evolução clínica dos pacientes submetidos ao tratamento cirúrgico até o ano de 2013 foi atualizada até o ano de 2018 por meio de consulta aos respectivos prontuários arquivados no Serviço de Arquivo Médico do referido hospital.

4.3 ANÁLISE MICROSCÓPICA

A partir das peças cirúrgicas incluídas em blocos de parafina, cortes microscópicos de 3µm de espessura foram obtidos e corados em Hematoxilina e Eosina (HE) de acordo com o protocolo do Departamento de Anatomia Patológica do A.C.Camargo Cancer Center para realização da análise microscópica.

A análise microscópica foi realizada individualmente por dois examinadores (S.A.J.F.F. e D.T.O.) para a seleção e classificação dos carcinomas espinocelulares com os diagnósticos de interesse sem conhecimento prévio de dados clinicopatológicos dos pacientes, utilizando-se microscópio de luz binocular (Axioskop 2 Plus, ZEISS) e objetivas 10x, 20x e 40x para determinação das características microscópicas teciduais e celulares da morfologia tumoral. Em caso de discordância entre os examinadores foi realizada uma nova análise em conjunto.

4.3.1 **Técnica imuno-histoquímica**

As marcações imuno-histoquímicas do presente estudo foram realizadas de acordo com o protocolo do Centro Internacional de Pesquisa do A.C.Camargo Cancer Center, utilizando o sistema de detecção baseado em polímero.

Inicialmente, os cortes microscópicos tumorais de 3µm foram desparafinados em 3 banhos de xilol de 5 minutos cada, em temperatura ambiente. Os cortes microscópicos passaram por quatro banhos rápidos em álcool absoluto e em seguida, por uma lavagem em água destilada de 5 minutos.

A recuperação antigênica para marcação com o anticorpo ALDH1 foi realizada em solução de citrato 10 mM (pH 6,0) e para o anticorpo Notch1 utilizou-se solução de EDTA 10 mM (pH 8,0), ambas em panela de pressão elétrica (Modelo

Cuisinart, Tramontina, Farroupilha, RS, Brasil) com as lâminas mergulhadas nas respectivas soluções por 15 minutos em temperatura de 110ºC e pressão de 6 a 8 PSI. Após este tempo esperou-se atingir a diminuição total da pressão interna e a refrigeração gradual em temperatura ambiente por 20 minutos. Após esta etapa, as lâminas foram submetidas a lavagem em água destilada por 5 minutos.

O bloqueio da atividade da peroxidase endógena foi realizado com peróxido de hidrogênio a 3%, com quatro banhos de cinco minutos cada. Em seguida, realizou-se lavagem em água destilada por 5 minutos.

O bloqueio de proteínas inespecíficas foi realizado utilizando-se solução específica (Spring Bioscience, código DPB-125, Pleasanton, CA, EUA) por 20 minutos em câmara úmida em temperatura ambiente. Em seguida, os cortes microscópicos dos tumores foram incubados com os seguintes anticorpos primários em câmara úmida a 4ºC por 18 horas:

- ALDH1 (clone 44, Fabricante: BD Biosciences, São José, CA, EUA, diluição 1:500);
- Notch1 (clone D1E11, Fabricante: Cell Signaling Technology, Beverly, MA, EUA, diluição: 1:200).

Após a incubação com os anticorpos primários, os cortes passaram por 3 banhos em solução de PBS de 5 minutos cada. Em seguida, utilizou-se o sistema de detecção Advance HRP (Dako, código K4068, Carpinteria, CA, EUA) em duas etapas de 30 minutos cada, seguidas por 3 lavagens de 5 minutos cada. A reação foi revelada com substrato cromogênico 3,3’ diaminobenzidina (DAB) (Dako, Carpinteria, CA, EUA) por 5 minutos, seguido por lavagem em água destilada durante 5 minutos. A contracoloração foi realizada com Hematoxilina de Harris, seguida por lavagem para remoção do excesso de corante. Os cortes histológicos foram desidratados e em seguida realizou-se a montagem das lâminas com lamínulas com o meio de montagem (Entellan novo, Merck Millipore, São Paulo, SP, Brasil).

4.3.2 **Análise da expressão imuno-histoquímica de ALDH1 e Notch1**

Para avaliação dos imunomarcadores, ALDH1 e Notch1, dez campos microscópicos no *front* de invasão tumoral de cada carcinoma espinocelular foram capturados com câmera digital de alta resolução (Axiocam MRc, Zeiss, Jena,

Alemanha) acoplada ao microscópio óptico binocular (Axioskop 2 Plus, Zeiss, Jena, Alemanha) com uma objetiva de 40X. As imagens de cada campo tumoral foram sequencialmente capturadas no *front* de invasão tumoral foram armazenadas em um software de aquisição e análise de imagens (Axiovision 4.9, Zeiss, Jena, Alemanha). Para os carcinomas verrucosos de boca, considerou-se a área mais profunda dos tumores para análise da marcação imuno-histoquímica.

Os resultados da imuno-histoquímica foram analisados por dois observadores (S.A.J.F.F. e D.T.O.) utilizando o sistema de *score* semi-quantitativo (ASSAO *et al*., 2017). Detalhadamente, esta análise consistiu na soma da intensidade de imunomarcação **(A)**:

0= negativa;

1= fraca;

2= moderada;

3= forte;

4= muito forte

com a porcentagem de células neoplásicas positivas **(B)**:

0= 0% de células positivas;

1= <25% de células positivas;

2= 25-50% de células positivas;

3= 50-75% de células positivas;

4= >75% de células positivas

O valor da imunoexpressão dos anticorpos primários ALDH1 e Notch1 foi determinado pela soma de **(A)** + **(B)**, variando numa escala de 0 a 8:

0 = tumores com imunomarcação negativa,

1 = tumores com imunomarcação fraca (valores entre 1 e 5);

2 = tumores com imunomarcação forte (valores entre 6 e 8).

Por fim, o valor final de cada espécime foi obtido pela moda dos dez campos analisados. Nos casos em que foi obtido mais de um valor como moda, considerou-se o maior número.

4.4 ANÁLISE ESTATÍSTICA

A associação entre a expressão dos marcadores, ALDH1 e Notch1, com as variáveis clinicopatológicas foi analisada utilizando-se o teste qui-quadrado ou teste exato de Fisher. As probabilidades de sobrevivência global e livre de doença em cinco anos foram estimadas usando método de Kaplan-Meier sendo as curvas comparadas pelo teste *log-rank*. O modelo de regressão de Cox foi calculado para verificar a influência de variáveis patológicas no prognóstico dos pacientes. Para todas as análises estatísticas, *p* com valores menores que 0,05 foram considerados estatisticamente significativos. Todos os testes estatísticos foram realizados no *software* IBM SPSS *Statistics for Windows* versão 25.0 (SPSS Inc., Chicago, IL, EUA).

4.5 AQUISIÇÃO DAS FOTOMICROGRAFIAS

As fotomicrografias apresentadas neste estudo foram obtidas por meio do software de aquisição e análise de imagens Axiovision 4.9 (Zeiss, Jena, Alemanha).

4.6 COMITÊ DE ÉTICA EM PESQUISA (CEP)

Este estudo foi aprovado pelo Comitê de Ética em Pesquisa com Seres Humanos da Faculdade de Odontologia de Bauru da Universidade de São Paulo, CAAE n.º 97404918.0.0000.5417 e parecer n.º 2.972.498 (Anexo A). Em seguida, foi aprovado pelo Comitê de Ética em Pesquisa da Fundação Antônio Prudente - A.C.Camargo Cancer Center, protocolo n.º 2630/18 (Anexo B).

5 Resultados

5 **RESULTADOS**

5.1 DESCRIÇÃO DA POPULAÇÃO DE ESTUDO

5.1.1 **Casuística**

Os carcinomas espinocelulares convencionais de boca e seus subtipos analisados neste trabalho são provenientes do Departamento de Cirurgia de Cabeça e Pescoço e Otorrinolaringologia do A.C.Camargo Cancer Center, São Paulo, Brasil, no período de 44 anos (1970-2013). Após a aplicação dos critérios de inclusão, 63 pacientes foram selecionados para realização deste estudo.

5.1.2 **Características demográficas e clínicas da população de estudo**

Os pacientes do presente estudo eram na sua maioria da raça branca, com idade variando entre 32 e 83 anos, com média de 60 anos. Em relação ao gênero, 43 pacientes eram homens (68,3%) e 20 eram mulheres (31,7%).

Em relação aos vícios, 84,2% dos pacientes eram tabagistas e 78,9% eram etilistas. Para 25 pacientes, não havia informações sobre os vícios.

Quanto as características clínicas dos tumores, 52,4% apresentaram-se como lesões úlceroinfiltrativas e 47,6% como úlcerovegetantes. O tempo de evolução estava especificado para apenas 30 pacientes, sendo que o tempo mínimo foi de um mês e o máximo foi de 36 meses, com média de 8,8 meses.

Em relação ao estadiamento clínico inicial, 11,1% dos tumores foram classificados como T1, 30,2% foram classificados como T2, 15,9% foram classificados como T3 e 42,9% foram classificados como T4.

Do total de 63 pacientes com câncer de boca, 16 foram submetidos a cirurgia sem esvaziamento de linfonodos (25,4%), 31 foram submetidos a cirurgia com esvaziamento linfonodal cervical ipsilateral (49,2%) e 16 realizaram cirurgia com esvaziamento linfonodal cervical bilateral (25,4%). Dos 46 pacientes com câncer de boca submetidos ao esvaziamento linfonodal cervical, 30 (65,2%) apresentaram, clinicamente, N+.

A radioterapia pós-operatória foi realizada em 35 pacientes (55,6%). A recidiva locorregional foi observada em 30 pacientes (47,6%) com câncer de boca. A ocorrência de um segundo tumor primário foi registrada em 12 pacientes (19,0%) com câncer de boca.

5.2 ANÁLISE MICROSCÓPICA

5.2.1 **Análise histopatológica dos carcinomas espinocelulares de boca**

A distribuição dos carcinomas espinocelulares de boca e seus subtipos de acordo com a classificação histopatológica tumoral confirmada por dois examinadores, utilizados no presente estudo, são apresentados na Tabela 3.

Tabela 3- Distribuição dos carcinomas espinocelulares de boca e seus subtipos de acordo com a classificação histopatológica tumoral (A.C.Camargo Cancer Center, SP, 1970 a 2013).

Subtipos de carcinomas espinocelulares de boca	N	%
Carcinoma espinocelular bem diferenciado	20	31,7
Carcinoma espinocelular pouco diferenciado	17	27,0
Carcinoma verrucoso	7	11,1
Carcinoma escamoso basalóide	19	30,2
Total	63	100

N: número de pacientes com câncer de boca.

Com base no laudo histopatológico, a embolização angiolinfática foi encontrada em 13 dos 61 tumores (21,3%), sendo observada principalmente nos carcinomas escamosos basalóides (53,8%). A infiltração perineural por células tumorais foi observada em 24 dos 60 tumores (40,0%).

Do total de 44 carcinomas espinocelulares de boca, a infiltração muscular por células tumorais foi confirmada em 28 tumores (63,6%) e a infiltração óssea em sete de 31 tumores (22,6%).

A infiltração linfonodal por células tumorais, confirmada microscopicamente (pN+), foi observada em 25 de um total de 47 pacientes com câncer de boca (53,2%).

5.2.2 **Expressão de ALDH1 e de Notch1 nos carcinomas espinocelulares de boca e seus subtipos**

Dos 63 tumores avaliados, a ausência de marcação ou fraca expressão para ALDH1 e Notch1 no *front* de invasão tumoral foi frequentemente observada na maioria dos carcinomas espinocelulares de boca.

A forte expressão imuno-histoquímica para ALDH1 foi observada em apenas 16 tumores (25,4%) e para Notch1 em 27 tumores (42,9%). ALDH1 foi expresso principalmente no citoplasma das células epiteliais tumorais, enquanto que Notch1 exibiu marcação citoplasmática e/ou membranosa.

5.2.3 **Expressão de ALHD1 e de Notch1 no carcinoma verrucoso de boca**

Devido ao número reduzido de carcinomas verrucosos de boca, com apenas sete tumores selecionados para este estudo, houve uma limitação para obtenção das associações entre os marcadores imuno-histoquímicos e as variáveis clinicopatológicas.

Na Tabela 4 pode ser observada as principais caraterísticas clinicopatológicas dos pacientes com carcinoma verrucoso de boca, incluindo os resultados da expressão imuno-histoquímica dos marcadores ALDH1 e Notch1 no *front* de invasão tumoral.

Tabela 4- Distribuição das principais características clinicopatológicas e da expressão imuno-histoquímica dos marcadores ALDH1 e Notch1 no *front* de invasão tumoral dos sete pacientes com carcinomas verrucosos de boca (A.C.Camargo Cancer Center, SP, 1970 a 2013).

Variável	**Carcinoma verrucoso**
	N (%)
Gênero	
Masculino	2 (28,6)
Feminino	5 (71,4)
Idade	
≤60 anos	2 (28,6)
>60 anos	5 (71,4)
Tabagismo	
Sim	1 (14,2)
Não	2 (28,7)
Desconhecido	4 (57,1)
Etilismo	
Sim	3 (42,9)
Não	1 (14,2)
Desconhecido	3 (42,9)
Localização	
Mucosa jugal/comissura labial	3 (42,9)
Palato duro	1 (14,2)
Gengiva/retromolar	1 (14,2)
Lábio inferior	2 (28,7)
Estadiamento T	
T1/T2	7 (100)
Radioterapia	
Sim	1 (14,2)
Não	6 (85,8)
ALDH1	
Fraca/negativa	7 (100)
Forte	0 (0)
Notch1	
Fraca/negativa	4 (57,1)
Forte	3 (42,9)
TOTAL	7 (100)

N: número de pacientes com carcinoma verrucoso de boca.

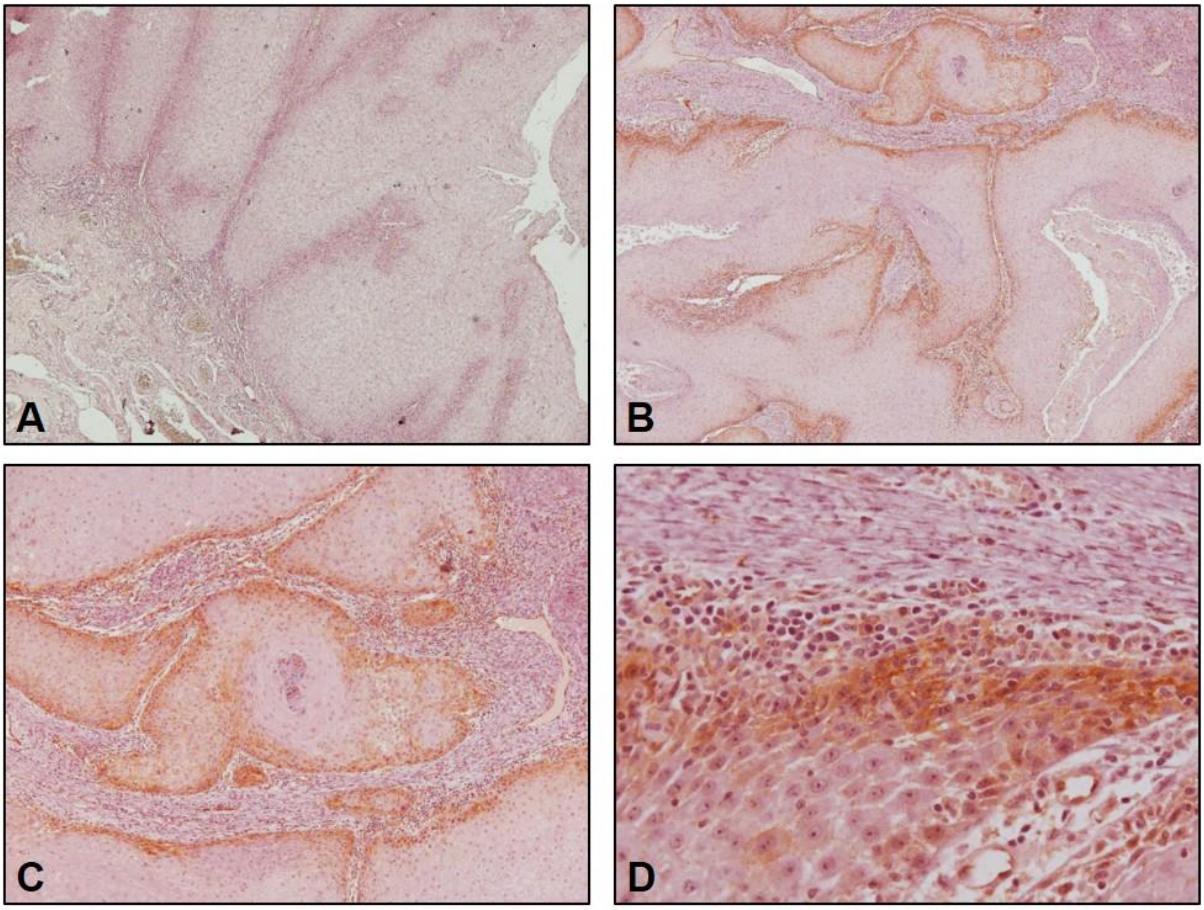

Figura 3- Imunoexpressão dos marcadores de células-tronco tumorais, ALDH1 e Notch1, no carcinoma verrucoso de boca. Em A nota-se ausência da imunoexpressão de ALDH1 no *front* de invasão tumoral. Forte imunoexpressão de Notch1, principalmente nas células periféricas, pode ser observada em B, C e D (Imuno-histoquímica: A= anti-ALDH1 10x; B, C, D= anti-Notch1 10x, 20x, 40x, respectivamente)

5.2.4 **Associação da expressão de ALHD1 nos carcinomas espinocelulares de boca e seus subtipos com as variáveis clinicopatológicas**

Dos 56 carcinomas espinocelulares de boca analisados, foram observados 16 tumores com forte expressão de ALDH1 no *front* de invasão tumoral, sendo nove carcinomas escamosos basalóides (56,3%), cinco carcinomas espinocelulares pouco diferenciados (31,3%) e dois carcinomas espinocelulares bem diferenciados (12,4%).

A análise estatística mostrou que não houve associação significativa entre a expressão de ALDH1 com as variáveis clinicopatológicas para os diferentes subtipos de carcinomas espinocelulares de boca (Tabelas 5 e 6).

Tabela 5- Distribuição da expressão imuno-histoquímica de ALDH1 de acordo com os dados demográficos e história clínica nos 56 pacientes com carcinomas espinocelulares de boca e carcinomas escamosos basalóides (A.C.Camargo Cancer Center, SP, 1970 a 2013).

Variável	ALHD1								
	CEC/BD			CEC/PD			CEB		
	(-) N(%)	(+) N(%)	*p*	(-) N(%)	(+) N(%)	*p*	(-) N(%)	(+) N(%)	*p*
Gênero									
Masculino	9(50,0)	2(100,0)	0,479	9(75,0)	5(100,0)	0,515	9(90,0)	7(77,8)	0,582
Feminino	9(50,0)	0		3(25,0)	0		1(10,0)	2(22,2)	
Idade									
≤60 anos	8(44,4)	2(100,0)	0,474	7(58,3)	4(80,0)	0,600	4(40,0)	2(22,2)	0,628
>60 anos	10(55,6)	0		5(41,7)	1(20,0)		6(60,0)	7(77,8)	
Tabagismo*									
Sim	6(75,0)	2(100,0)	1,000	6(85,7)	5(100,0)	1,000	6(85,7)	6(100)	1,000
Não	2(25,0)	0		1(14,3)	0		1(14,3)	0	
Etilismo*									
Sim	5(55,6)	2(100,0)	0,491	6(100,0)	5(100,0)	NC	4(66,7)	5(83,3)	1,000
Não	4(44,4)	0		0	0		2(33,3)	1(16,7)	
Localização									
Língua/Soalho	9(50,0)	2(100,0)	1,000	5(41,7)	1(20,0)	0,394	6(60,0)	6(66,7)	0,354
Palato	3(16,6)	0		2(16,6)	0		2(20,0)	0	
Gengiva	3(16,6)	0		5(41,7)	3(60,0)		1(10,0)	3(33,3)	
Outro	3(16,6)	0		0	1(20,0)		1(10,0)	0	
Estadiamento T									
T1-T2	10(55,6)	1(50,0)	1,000	1(8,3)	1(20,0)	0,515	4(40,0)	2(22,2)	0,628
T3-T4	8(44,4)	1(50,0)		11(91,7)	4(80,0)		6(60,0)	7(77,8)	
Estadiamento N*									
N0	14(77,8)	2(100,0)	1,000	4(33,3)	1(20,0)	1,000	4(44,4)	1(11,1)	0,294
N+	4(22,2)	0		8(66,7)	4(80,0)		5(55,6)	8(88,9)	
Radioterapia									
Sim	4(22,2)	2(100,0)	0,079	10(83,3)	4(80,0)	1,000	6(60,0)	8(88,9)	0,303
Não	14(77,8)	0		2(16,7)	1(20,0)		4(40,0)	1(11,1)	
Recidiva									
Sim	7(38,9)	0	0,521	5(41,7)	3(60,0)	0,620	7(70,0)	6(66,7)	1,000
Não	11(61,1)	2(100,0)		7(58,3)	2(40,0)		3(30,0)	3(33,3)	
Total	18	2		12	5		10	9	

CEC/BD: Carcinoma espinocelular bem diferenciado de boca. CEC/PD: Carcinoma espinocelular pouco diferenciado de boca. CEB: Carcinoma escamoso basalóide de boca. (-) fraca/negativa. (+) forte. N: número de pacientes com câncer de boca. NC: não calculado. Teste qui-quadrado ou Exato de Fisher, com nível de significância de 5%. *Excluídos pacientes com informação ignorada.

Tabela 6- Distribuição da expressão imuno-histoquímica de ALDH1 de acordo com as características microscópicas nos 56 pacientes com carcinomas espinocelulares de boca e carcinomas escamosos basalóides (A.C.Camargo Cancer Center, SP, 1970 a 2013).

Variável	ALHD1								
	CEC/BD			CEC/PD			CEB		
	(-) N(%)	(+) N(%)	*p*	(-) N(%)	(+) N(%)	*p*	(-) N(%)	(+) N(%)	*p*
Embolização vascular*									
Presente	3(17,6)	0	1,000	2(18,2)	1(20,0)	1,000	3(30,0)	4(44,4)	0,650
Ausente	14(82,4)	2(100,0)		9(81,8)	4(80,0)		7(70,0)	5(55,6)	
Infiltração perineural*									
Presente	8(47,1)	1(50,0)	1,000	8(72,7)	2(40,0)	0,299	4(44,4)	1(11,1)	0,294
Ausente	9(52,9)	1(50,0)		3(27,3)	3(60,0)		5(55,6)	8(88,9)	
Infiltração muscular*									
Presente	7(63,6)	1(100,0)	1,000	7(87,5)	4(100,0)	1,000	4(66,7)	5(71,4)	1,000
Ausente	4(36,4)	0		1(12,5)	0		2(33,3)	2(28,6)	
Infiltração óssea*									
Presente	1(14,3)	1(14,3)	NC	1(50,0)	2(50,0)	1,000	1(25,0)	2(28,6)	1,000
Ausente	6(85,7)	6(85,7)		1(50,0)	2(50,0)		3(75,0)	5(71,4)	
pN*									
Presente	3(25,0)	0	1,000	8(66,7)	3(75,0)	1,000	5(62,5)	6(66,7)	1,000
Ausente	9(75,0)	2(100,0)		4(33,3)	1(25,0)		3(37,5)	3(33,3)	
Total	18	2		12	5		10	9	

CEC/BD: Carcinoma espinocelular bem diferenciado de boca. CEC/PD: Carcinoma espinocelular pouco diferenciado de boca. CEB: Carcinoma escamoso basalóide de boca. (-) fraca/negativa. (+) forte. N: número de pacientes com câncer. NC: não calculado. Teste qui-quadrado ou Teste Exato de Fisher, com nível de significância de 5%. *Excluídos pacientes com informação ignorada.

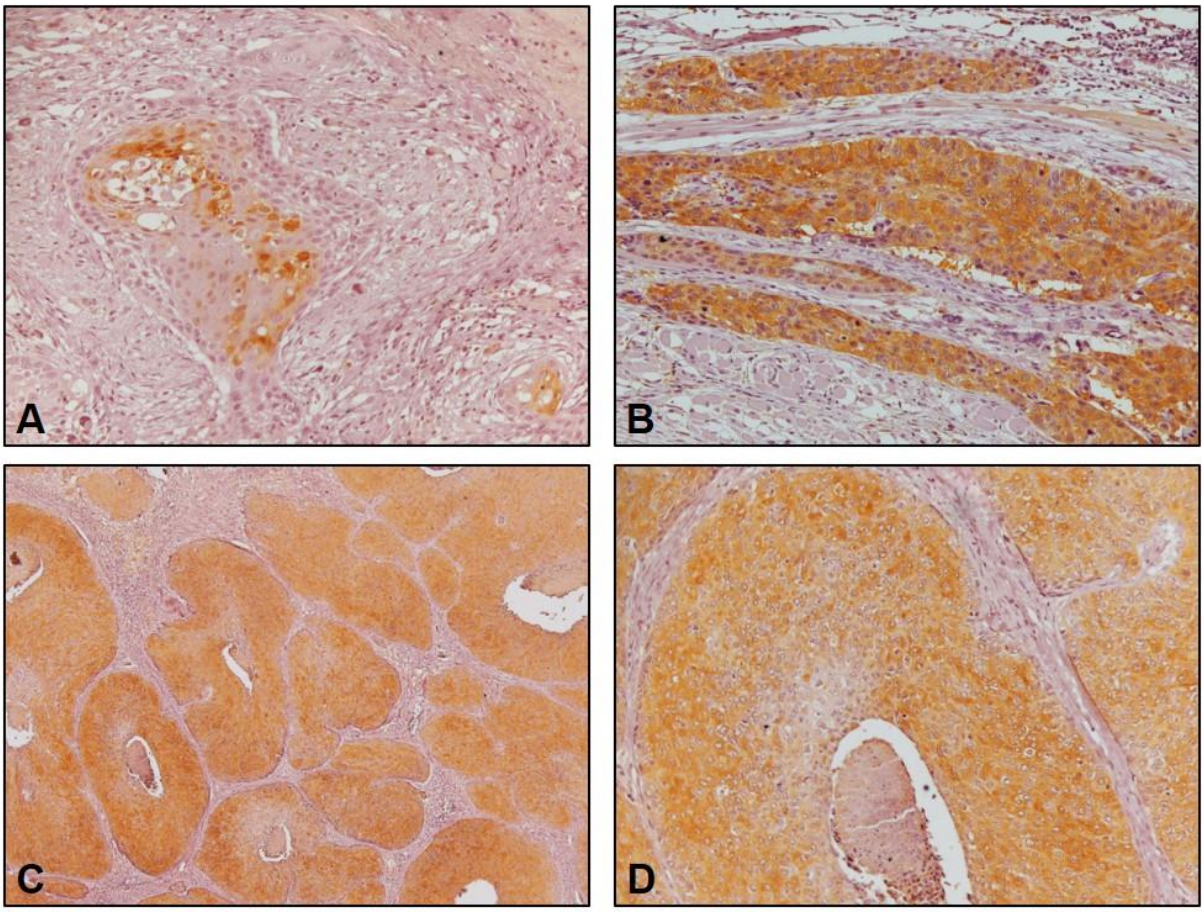

Figura 4- Imunoexpressão citoplasmática de ALDH1 nos subtipos histopatológicos do carcinoma espinocelular de boca. Em A observa-se forte imunoexpressão de ALDH1 nas células centrais das ilhotas tumorais do carcinoma espinocelular bem diferenciado. Em B nota-se forte imunoexpressão de ALDH1 em cordões sólidos de células tumorais do carcinoma espinocelular pouco diferenciado. Em C e D observa-se forte imunoexpressão de ALDH1 nas células epiteliais do carcinoma escamoso basalóide (Imuno-histoquímica: anti-ALDH1, A= 20x, B= 20x, C= 5x, D= 20x).

5.2.5 **Associação da expressão de Notch1 nos carcinomas espinocelulares de boca e seus subtipos com as variáveis clinicopatológicas**

Dos 56 carcinomas espinocelulares de boca analisados, forte expressão para Notch1 no *front* de invasão tumoral foi observada em 24 tumores (42,9%), sendo 11 carcinomas espinocelulares bem diferenciados (45,8%), sete carcinomas espinocelulares pouco diferenciados (29,2%) e seis carcinomas escamosos basalóides (25,0%).

A expressão de Notch1 nos carcinomas espinocelulares pouco diferenciados foi associada significativamente com infiltração perineural (p=0,011) e com linfonodos comprometidos histopatologicamente (p=0,034) (Tabela 8).

Todos os pacientes com carcinomas espinocelulares pouco diferenciados e com forte expressão de Notch1 apresentaram infiltração perineural, enquanto que a maioria dos pacientes com imunoexpressão fraca ou negativa deste marcador não apresentaram infiltração perineural por células tumorais.

Em relação a infiltração linfonodal, todos os pacientes com carcinomas espinocelulares pouco diferenciados e com forte expressão de Notch1 eram pN+, enquanto que a maioria dos pacientes com expressão fraca ou negativa deste marcador não mostraram de invasão de células tumorais em linfonodos.

Para os pacientes com carcinomas espinocelulares bem diferenciados e carcinomas escamosos basalóides de boca nenhuma associação estatisticamente significativa foi encontrada entre Notch1 e as variáveis clinicopatológicas analisadas (Tabelas 7 e 8).

Tabela 7- Distribuição da expressão imuno-histoquímica de Notch1 de acordo com os dados demográficos e história clínica nos 56 pacientes com carcinomas espinocelulares convencionais de boca e carcinomas escamosos basalóides (A.C.Camargo Cancer Center, SP, 1970 a 2013).

Variável	Notch1								
	CEC/BD			CEC/PD			CEB		
	(-) N(%)	(+) N(%)	*p*	(-) N(%)	(+) N(%)	*p*	(-) N(%)	(+) N(%)	*p*
Gênero									
Masculino	7(77,8)	4(36,4)	0,092	7(70,0)	7(100,0)	0,228	11(84,6)	5(83,3)	1,000
Feminino	2(22,2)	7(63,6)		3(30,0)	0		2(15,4)	1(16,7)	
Idade									
≤60 anos	5(55,6)	4(36,4)	1,000	7(700,0)	4(57,1)	0,644	4(30,8)	2(33,3)	1,000
>60 anos	4(44,4)	7(63,3)		3(30,0)	3(42,9)		9(69,2)	4(66,7)	
Tabagismo*									
Sim	2(100,0)	6(75,0)	1,000	7(87,5)	4(100,0)	1,000	8(88,9)	4(100,0)	1,000
Não	0	2(25,0)		1(12,5)	0		1(11,1)	0	
Etilismo*									
Sim	3(100,0)	4(50,0)	0,236	7(100,0)	4(100,0)	NC	7(87,5)	2(50,0)	0,236
Não	0	4(50,0)		-	-		1(12,5)	2(50,0)	
Localização									
Língua/Soalho	6(66,7)	5(45,4)	0,517	2(20,0)	4(57,1)	0,449	9(69,2)	3(50,0)	0,215
Palato	2(22,2)	1(9,1)		1(10,0)	1(14,3)		0	2(33,3)	
Gengiva	0	3(27,3)		6(60,0)	2(28,6)		3(23,1)	1(16,7)	
Outro	1(11,1)	2(18,2)		1(10,0)	0		1(7,7)	0	
Estadiamento T									
T1-T2	6(66,7)	5(45,5)	0,406	2(20,0)	0	0,485	5(38,5)	1(16,7)	0,605
T3-T4	3(33,3)	6(54,5)		8(80,0)	7(100,0)		8(61,5)	5(83,3)	
Estadiamento N*									
N0	8(88,9)	8(72,7)	0,591	4(40,0)	1(14,3)	0,338	2(16,7)	3(50,0)	0,268
N+	1(11,1)	3(27,3)		6(60,0)	6(85,7)		10(83,3)	3(50,0)	
Radioterapia									
Sim	3(33,3)	3(27,3)	1,000	8(80,0)	6(85,7)	1,000	10(76,9)	4(66,7)	1,000
Não	6(66,7)	8(72,7)		2(20,0)	1(14,3)		3(23,1)	2(33,3)	
Recidiva									
Sim	5(55,6)	2(18,2)	0,160	4(40,0)	4(57,1)	0,637	10(76,9)	3(50,0)	0,320
Não	4(44,4)	9(81,8)		6(60,0)	3(42,9)		3(23,1)	3(50,0)	
Total	9	11		10	7		13	6	

CEC/BD: Carcinoma espinocelular bem diferenciado de boca. CEC/PD: Carcinoma espinocelular pouco diferenciado de boca. CEB: Carcinoma escamoso basalóide de boca. (-) fraca/negativa. (+) forte. N: número de pacientes com câncer. NC: não calculado. Teste qui-quadrado ou Teste Exato de Fisher, com nível de significância de 5%. *Excluídos pacientes com informação ignorada.

Tabela 8- Distribuição da expressão imuno-histoquímica de Notch1 de acordo com as características microscópicas nos 56 pacientes com carcinomas espinocelulares convencionais de boca e carcinomas escamosos basalóides (A.C.Camargo Cancer Center, SP, 1970 a 2013).

Variável	Notch1								
	CEC/BD			CEC/PD			CEB		
	(-) N(%)	(+) N(%)	*p*	(-) N(%)	(+) N(%)	*p*	(-) N(%)	(+) N(%)	*p*
Embolização vascular*									
Presente	1(12,5)	2(18,2)	1,000	1(11,1)	2(28,6)	0,550	5(38,5)	2(33,3)	1,000
Ausente	7(87,5)	9(81,8)		8(88,9)	5(71,4)		8(61,5)	4(66,7)	
Infiltração perineural*									
Presente	5(62,5)	4(36,4)	0,370	3(33,3)	7(100,0)	**0,011**	4(33,3)	1(16,7)	0,615
Ausente	3(37,5)	7(63,6)		6(66,7)	0		8(66,7)	5(83,3)	
Infiltração muscular*									
Presente	4(100,0)	4(50,0)	0,208	5(83,3)	6(100,0)	1,000	8(80,0)	1(33,3)	0,203
Ausente	0	4(50,0)		1(16,7)	0		2(20,0)	2(66,7)	
Infiltração óssea*									
Presente	1(14,3)	1(14,3)	NC	0	3(75,0)	0,400	2(28,6)	1(25,0)	1,000
Ausente	6(85,7)	6(85,7)		2(100)	1(25,0)		5(71,4)	3(75,0)	
pN*									
Presente	1(20,0)	2(22,2)	1,000	4(44,4)	7(100,0)	**0,034**	8(66,7)	3(60,0)	1,000
Ausente	4(80,0)	7(77,8)		5(55,6)	0		4(33,3)	2(40,0)	
Total	9	11		10	7		13	6	

CEC/BD: Carcinoma espinocelular bem diferenciado de boca. CEC/PD: Carcinoma espinocelular pouco diferenciado de boca. CEB: Carcinoma escamoso basalóide de boca. (-) fraca/negativa. (+) forte. N: número de pacientes com câncer. NC: não calculado. Teste qui-quadrado ou Teste Exato de Fisher, com nível de significância de 5%. *Excluídos pacientes com informação ignorada.

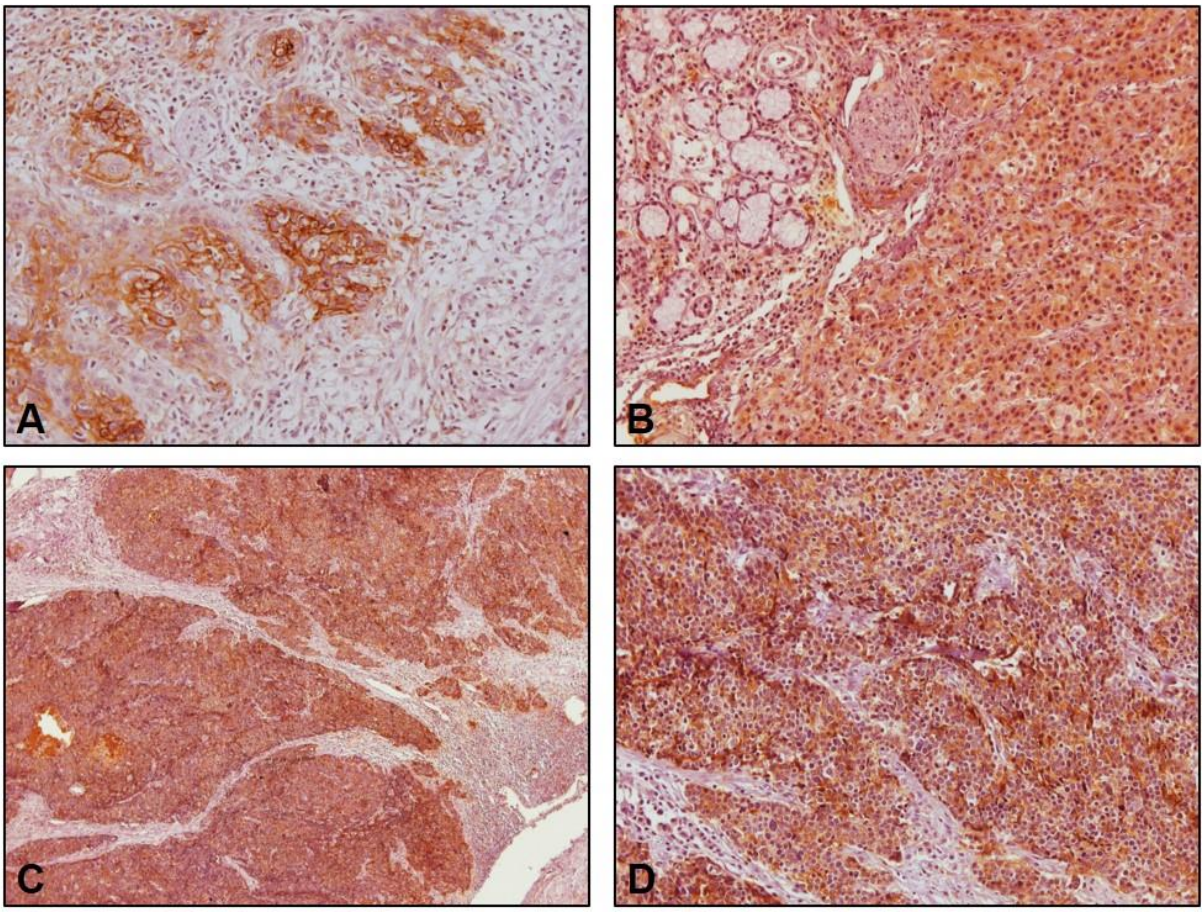

Figura 5- Imunoexpressão de Notch1 nos subtipos histopatológicos do carcinoma espinocelular de boca. Em A nota-se forte imunoexpressão membranosa de Notch1 no *front* de invasão tumoral do carcinoma espinocelular bem diferenciado. Em B observa-se forte imunoexpressão citoplasmática de Notch1 em células epiteliais dispostas em cordões finos, no carcinoma espinocelular pouco diferenciado, invadindo o feixe neural e glândulas salivares mucosas. Em C e D nota-se forte imunoexpressão predominantemente membranosa de Notch1 nas células epiteliais do carcinoma escamoso basalóide (Imuno-histoquímica: anti-Notch1, A= 20x, B= 20x, C= 5x, D= 20x).

5.2.6 **Associação da expressão de ALHD1 e de Notch1 com os subtipos histopatológicos de carcinomas espinocelulares de boca**

Uma diferença estatisticamente significativa foi observada entre a expressão de ALDH1 nos diferentes subtipos histopatológicos de carcinomas espinocelulares de boca (*p*=0,021), como pode ser observado na Tabela 9.

A maioria dos tumores com forte expressão de ALDH1 eram carcinomas escamosos basalóides, enquanto que a maioria dos tumores com expressão fraca ou negativa de ALDH1 eram carcinomas espinocelulares bem diferenciados (Tabela 9).

Para Notch1, nenhuma diferença estatisticamente significativa foi observada entre o marcador e os diferentes subtipos histopatológicos de carcinomas espinocelulares de boca (Tabela 9).

Tabela 9- Distribuição da frequência da imunoexpressão de ALDH1 e Notch1 no *front* de invasão tumoral dos 63 pacientes com carcinomas espinocelulares de boca e seus subtipos (A.C.Camargo Cancer Center, SP, 1970 a 2013).

Variável	Subtipos de carcinomas espinocelulares de boca					*p*
	CV N (%)	CEC/BD N (%)	CEC/PD N (%)	CEB N (%)	Total N (%)	
ALDH1						
Fraca/negativa	7 (14,9)	18 (38,3)	12 (25,5)	10 (21,3)	47 (100,0)	**0,021**
Forte	0 (0)	2 (12,4)	5 (31,3)	9 (56,3)	16 (100,0)	
Notch1						
Fraca/negativa	4 (11,1)	9 (25,0)	10 (27,8)	13 (36,1)	36 (100,0)	0,555
Forte	3 (11,1)	11 (40,7)	7 (26,0)	6 (22,2)	27 (100,0)	

CEC/BD: Carcinoma espinocelular bem diferenciado de boca. CEC/PD: Carcinoma espinocelular pouco diferenciado de boca. CV: Carcinoma verrucoso de boca. CEB: Carcinoma escamoso basalóide de boca. (-) fraca/negativa. (+) forte. N: número de pacientes com câncer. Teste qui-quadrado ou Teste Exato de Fisher, com nível de significância de 5%.

5.3 ANÁLISE DE SOBREVIVÊNCIA

Todos os 63 pacientes com carcinomas espinocelulares convencionais de boca e seus subtipos foram acompanhados por pelo menos 60 meses, com exceção dos pacientes que vieram a óbito neste período. Este período de seguimento clínico variou de zero a 60 meses (média 36,1 meses, desvio padrão 24,2 meses).

Ao final do período de cinco anos de seguimento clínico dos pacientes, foram constatados 27 óbitos, sendo que 22 pacientes apresentaram carcinomas espinocelulares pouco diferenciados ou carcinomas escamosos basalóides (81,5%) e cinco pacientes apresentaram carcinomas espinocelulares bem diferenciados (18,5%).

Durante o seguimento de cinco anos, 23 dos 63 pacientes apresentaram recidivas locorregionais (36,5%). Dentre estes pacientes com recidivas locorregionais, 20 tinham tumores primários classificados como carcinomas espinocelulares pouco diferenciados ou carcinomas escamosos basalóides (82,5%) e três tinham tumores primários classificados como carcinomas espinocelulares bem diferenciados.

A Tabela 10 mostra as probabilidades de sobrevivência global e sobrevivência livre de doença após cinco anos de seguimento, ambas calculadas pelo estimador produto-limite de Kaplan-Meier. O teste de *log-rank* com nível de significância de 5% foi realizado para comparação entre as curvas.

As variáveis clinicopatológicas que mostraram diferenças estatisticamente significativas na sobrevivência global foram: localização do tumor primário, estadiamento T, estadiamento N, classificação histopatológica tumoral, radioterapia, pN e imunoexpressão de ALDH1 (Tabela 10). As Figuras 6 e 7 ilustram, a comparação entre as curvas de sobrevivência global em cinco anos considerando o comprometimento linfonodal histopatológico (p=0,045) e a imunoexpressão de ALDH1 (p=0,040) dos 63 pacientes com câncer de boca, respectivamente.

Em relação a sobrevivência livre de doença após cinco anos de seguimento, as variáveis clinicopatológicas que mostraram diferença estatisticamente significativa foram o estadiamento N, a classificação histopatológica tumoral, a radioterapia e o pN (Tabela 10). A Figura 8 ilustra a comparação entre as curvas de sobrevivência livre de doença em cinco anos considerando o comprometimento linfonodal histopatológico (pN) dos 63 pacientes com câncer de boca (p=0,024).

Tabela 10- Análise das probabilidades de sobrevivência global e sobrevivência livre de doença em cinco anos em relação às variáveis clinicopatológicas (método de Kaplan-Meier) dos 63 pacientes com carcinomas espinocelulares de boca e seus subtipos (A.C.Camargo Cancer Center, SP, 1970 a 2013).

Variável	Categoria	Sobrevivência Global		Sobrevivência livre de doença	
		5 anos (%)	*p*	5 anos (%)	*p*
Gênero	Masculino	47,2	0,229	53,3	0,761
	Feminino	66,5		63,2	
Idade	≤60 anos	51,9	0,637	59,3	0,970
	>60 anos	53,7		54,6	
Tabagismo	Não	66,7	0,407	83,3	0,228
	Sim	46,6		48,9	
Etilismo	Não	75,0	0,298	62,5	0,901
	Sim	49,9		60,4	
Localização	Língua/Soalho	40,6	**0,024**	54,1	0,716
	Palato	85,7		57,1	
	Gengiva	40,6		49,2	
	Outros	0		76,2	
Estadio T	T1-T2	75,5	**0,005**	65,2	0,276
	T3-T4	39,2		50,5	
Estadio N	N0	72,4	**0,001**	73,5	**0,005**
	N+	31,5		34,9	
Histopatologia	CV+CEC/BD	78,1	**0,001**	79,6	**0,004**
	CEC/PD+CEB	34,7		37,6	
Radioterapia	Não	70,7	**0,028**	75,1	**0,037**
	Sim	39,6		42,0	
Infiltração perineural	Ausente	55,9	0,471	54,6	0,844
	Presente	44,9		55,3	
pN	Ausente	59,1	**0,045**	70,1	**0,024**
	Presente	32,6		34,7	
ALDH1	(-)	61,7	**0,040**	59,6	0,458
	(+)	31,3		46,2	
Notch1	(-)	49,9	0,810	48,0	0,110
	(+)	55,6		68,3	

CV: Carcinoma verrucoso de boca. CEC/BD: Carcinoma espinocelular bem diferenciado de boca. CEC/PD: Carcinoma espinocelular pouco diferenciado de boca. CEB: Carcinoma escamoso basalóide de boca. (-) fraca/negativa. (+) forte. *p*: nível de significância relacionado ao teste de *log-rank*.

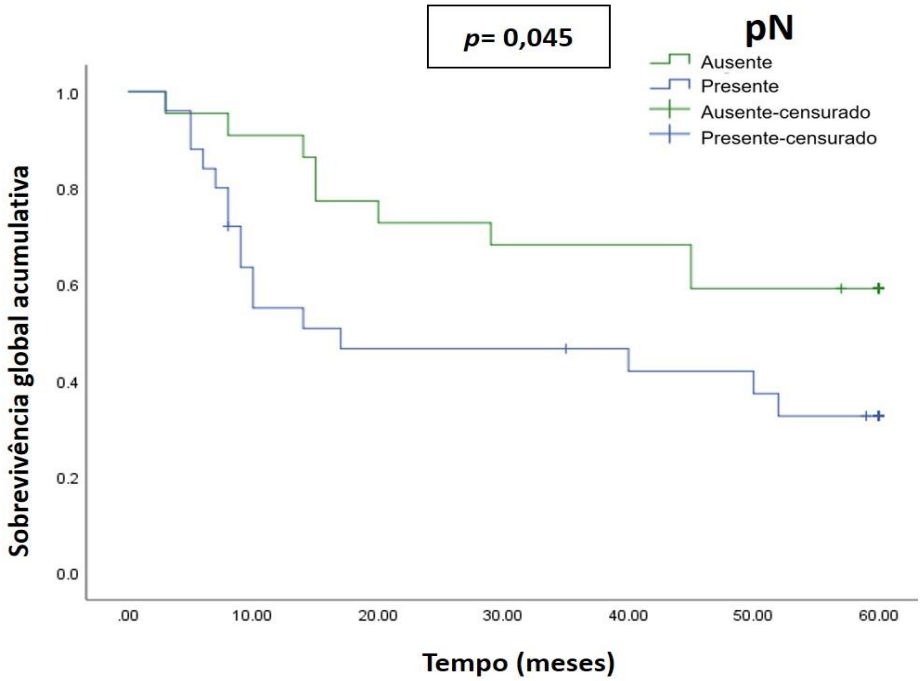

Figura 6- Curvas de sobrevivência global dos 63 pacientes com carcinomas espinocelulares de boca e seus subtipos com base no comprometimento linfonodal histopatológico (pN). Porcentagem de sobrevivência acumulada por meio da técnica de Kaplan-Meier.

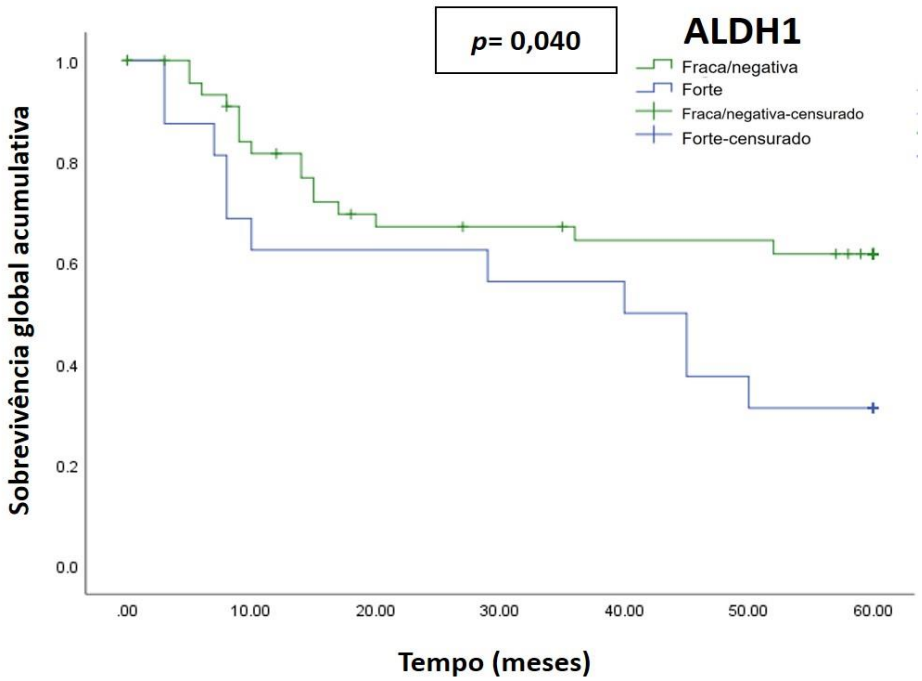

Figura 7- Curvas de sobrevivência global dos 63 pacientes com carcinomas espinocelulares de boca e seus subtipos com base na imunoexpressão de ALDH1 no *front* de invasão tumoral. Porcentagem de sobrevivência acumulada por meio da técnica de Kaplan-Meier.

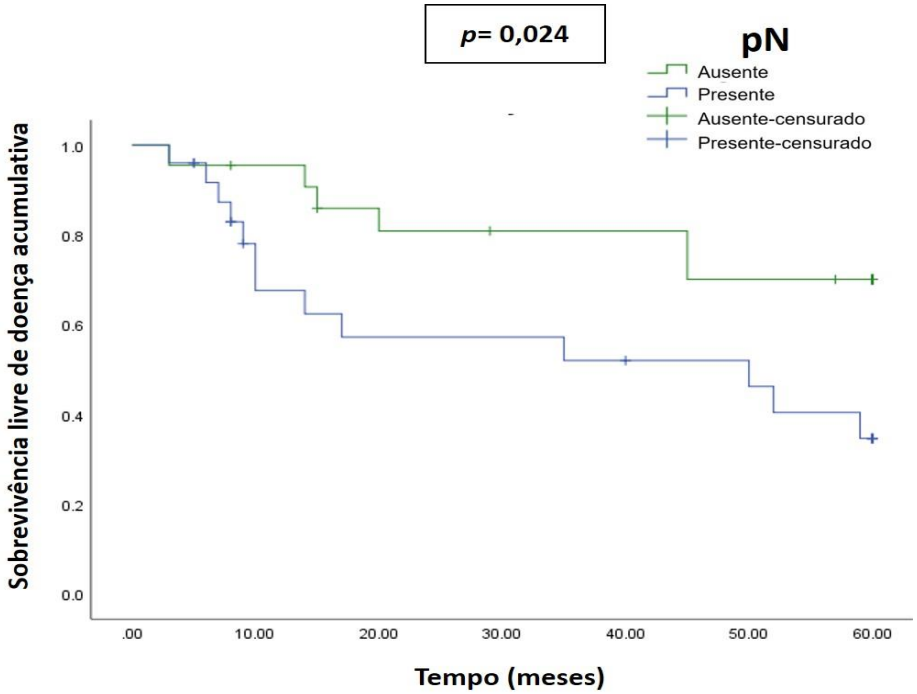

Figura 8- Curvas de sobrevivência livre de doença dos 63 pacientes com carcinomas espinocelulares de boca e seus subtipos com base no comprometimento linfonodal histopatológico (pN). Porcentagem de sobrevivência acumulada por meio da técnica de Kaplan-Meier.

As Tabelas 11 e 12 mostram as análises estatísticas univariadas da classificação tumoral histopatológica, do pN e da imunoexpressão de ALDH1 em relação a sobrevivência global e a sobrevivência livre de doença dos 63 pacientes com câncer de boca, pelo modelo de regressão de Cox.

Nota-se que os pacientes com tumores de boca pouco diferenciados (carcinomas espinocelulares pouco diferenciados e carcinomas escamosos basalóides) apresentaram um risco relativo de morte (RR) 4,546 vezes maior comparado aos pacientes com tumores de boca bem diferenciados (carcinomas espinocelulares bem diferenciados e carcinomas verrucosos) (p=0,002).

Também verificou-se que os pacientes com comprometimento linfonodal histopatológico (pN+) apresentaram um risco relativo de morte (RR) 2,250 vezes maior comparado aos pacientes com câncer de boca sem comprometimento linfonodal histopatológico (p=0,053).

Em relação a imunomarcação de ALDH1 observou-se que os pacientes com câncer de boca e forte imunoexpressão desta proteína apresentaram um risco relativo de morte (RR) 2,176 vezes maior comparado aos pacientes com imunoexpressão fraca ou negativa deste marcador (p=0,047).

O modelo de regressão de Cox em relação a sobrevivência livre de doença mostrou que os pacientes com tumores de boca pouco diferenciados apresentaram um risco relativo de recidiva locorregional (RR) 3,908 vezes maior se comparado aos pacientes com tumores de boca bem diferenciados (p=0,007), conforme descrito na Tabela 12.

Além disso, os pacientes com câncer de boca e com comprometimento linfonodal histopatológico (pN+) apresentaram risco relativo de recidiva locorregional (RR) 2,892 vezes maior comparado aos pacientes com carcinoma espinocelular de boca sem comprometimento linfonodal histopatológico (p=0,032).

Portanto, o modelo de regressão de Cox mostrou que pacientes com carcinomas espinocelulares de boca que apresentavam tumores de boca pouco diferenciados e forte imunoexpressão de ALDH1 tinham um maior risco de morte (Tabela 11). Além disso, na sobrevivência livre de doença, as principais variáveis indicativas de pior prognóstico para os pacientes com câncer de boca foram os tumores de boca pouco diferenciados e o comprometimento linfonodal histopatológico (pN+), como pode ser verificado na Tabela 12.

Tabela 11- Análise univariada da classificação histopatológica tumoral, comprometimento linfonodal histopatológico e imunoexpressão de ALDH1 em relação a sobrevivência global dos 63 pacientes com carcinomas espinocelulares de boca e seus subtipos, pelo modelo de regressão de Cox (A.C.Camargo Cancer Center, SP, 1970 a 2013).

Variável	Sobrevivência global		*p*
	RR	IC (95%)	
Classificação Histopatológica			
CV + CEC/BD (0)	4,546	[1,717; 12,036]	**0,002**
CEC/PD + CEB (1)			
pN			
Ausente (0)	2,250	[0,989; 5,115]	0,053
Presente (1)			
ALDH1			
Fraca/negativa (0)	2,176	[1,009; 4,696]	**0,047**
Forte (1)			

RR: razão de risco. IC: intervalo de confiança. CV: Carcinoma verrucoso de boca. CEC/BD: Carcinoma espinocelular bem diferenciado de boca. CEC/PD: Carcinoma espinocelular pouco diferenciado de boca. CEB: Carcinoma escamoso basalóide de boca. *p*: nível de significância de 5%.

Tabela 12- Análise univariada da classificação histopatológica tumoral e comprometimento linfonodal histopatológico em relação a sobrevivência livre de doença dos 63 pacientes com carcinomas espinocelulares de boca e seus subtipos, pelo modelo de regressão de Cox (A.C.Camargo Cancer Center, SP, 1970 a 2013).

Variável	Sobrevivência livre de doença		*p*
	RR	IC (95%)	
Classificação Histopatológica			
CV + CEC/BD (0)	3,908	[1,446; 10,562]	**0,007**
CEC/PD + CEB (1)			
pN			
Ausente (0)	2,892	[1,094; 7,645]	**0,032**
Presente (1)			

RR: razão de risco. IC: intervalo de confiança. CV: Carcinoma verrucoso de boca. CEC/BD: Carcinoma espinocelular bem diferenciado de boca. CEC/PD: Carcinoma espinocelular pouco diferenciado de boca. CEB: Carcinoma escamoso basalóide de boca. *p*: nível de significância de 5%.

6 Discussão

6 **DISCUSSÃO**

Nos recentes anos, houve um consenso de que as células-tronco tumorais possuem extensa capacidade de autorrenovação, resultando em maiores taxas de recidiva locorregional e metástase para os pacientes com câncer (BAILLIE; TAN; ITINTEANG, 2017; MOHANTA *et al*., 2017; MORAES *et al*., 2017; RODINI *et al*., 2017). Logo, a identificação e quantificação destas células tem contribuído para um melhor entendimento do comportamento biológico dos diferentes tipos de câncer, incluindo o câncer de boca (PATEL *et al*., 2014; FAN *et al*., 2017; MOHANTA *et al*., 2017; MORAES *et al*., 2017; RODINI *et al*., 2017). Em busca de uma melhor compreensão do comportamento clínico e biológico do câncer de boca e de seus subtipos, como o carcinoma verrucoso e o carcinoma escamoso basalóide, visando a validação dos marcadores de células-tronco tumorais como indicadores de prognóstico, foi realizada a presente investigação.

Os estudos prévios referentes a imunoexpressão dos marcadores de células-tronco tumorais, ALDH1 e Notch1, investigaram as associações com variáveis clinicopatológicas e/ou com o prognóstico dos pacientes com câncer de boca de acordo com o padrão de expressão da imunomarcação (Tabelas 1 e 2). No entanto, ainda não existe um consenso e muitos resultados mostraram ampla variação na influência destes marcadores no prognóstico dos pacientes com câncer de boca, os quais serão posteriormente discutidos.

Estes trabalhos desenvolvidos anteriormente, concentraram as análises de ALDH1 e de Notch1 nos carcinomas espinocelulares convencionais de boca, classificados, histopatologicamente, pela Organização Mundial da Saúde (SLOAN *et al*., 2017) em carcinomas bem diferenciados, moderadamente e em pouco diferenciados (Tabelas 1 e 2). Os subtipos histopatológicos do carcinoma espinocelular de boca, o carcinoma verrucoso e o carcinoma escamoso basalóide, com comportamento clínico indolente e agressivo, respectivamente, não têm sido explorados quanto a investigação da imunoexpressão destes marcadores de células-tronco tumorais.

No presente estudo, buscou-se conhecer melhor o significado clínico e o valor prognóstico da imunoexpressão dos marcadores de células-tronco tumorais, ALDH1 e Notch1, em 63 carcinomas espinocelulares de boca e em seus subtipos tumorais. Portanto, foram incluídos neste estudo sete carcinomas verrucosos, 19

carcinomas escamosos basalóides, além de 20 carcinomas espinocelulares bem diferenciados e 17 carcinomas espinocelulares pouco diferenciados.

As características demográficas e clínicas dos pacientes com câncer de boca do presente estudo são semelhantes às de pacientes descritos em diversos trabalhos disponíveis na literatura (SAMPAIO-GÓES *et al*., 2005; FRITSCH; LENTSCH, 2014; HANEMANN *et al*., 2014; WANG S *et al*., 2018; WANG Y *et al*., 2018; GHAFARI; JALAYER NADERI; EMAMI RAZAVI, 2019). A maioria dos pacientes eram homens, com média de idade de 60 anos, tabagistas, etilistas, com lesão localizada em língua ou soalho de boca, estadiamento T avançado (T3 e T4) e linfonodos regionais clinicamente comprometidos, como pode ser verificado nas Tabelas 5 e 7. Para os pacientes com carcinoma verrucoso de boca, as características demográficas e clínicas, descritas na Tabela 4, também são similares aquelas observadas por outros autores (OLIVEIRA *et al*., 2006; GOKAVARAPU *et al*., 2015; SONALIKA; ANAND, 2016; WANG; HUANG; LV, 2020).

A imunoexpressão dos marcadores de células-tronco tumorais, ALDH1 e Notch1, foi avaliada na região do *front* de invasão tumoral devido a associação destes marcadores com as células neoplásicas exibindo maiores capacidades de invasão, disseminação e replicação. Esta região do *front* de invasão tumoral também foi considerada em diversos outros estudos devido a maior interação entre as células neoplásicas e o estroma tumoral (YOSHIDA *et al*., 2013; GOTZ *et al*., 2018; ORTIZ *et al*., 2018; ZIDAR *et al*., 2018).

Adicionalmente, o método de análise semi-quantitativo baseado na intensidade da marcação e na quantidade de células neoplásicas positivas também foi aplicado em alguns estudos prévios que investigaram os marcadores de células-tronco tumorais, ALDH1 e Notch1, no câncer de boca (RAVINDRAN; DEVARAJ, 2012; YOSHIDA *et al*., 2013; UPADHYAY *et al*., 2016; ZHANG *et al*., 2016; GOTZ *et al*., 2018; ORTIZ *et al*., 2018; WANG S *et al*., 2018; WANG Y *et al*., 2018). No entanto, alguns estudos têm considerado tumores com marcação imuno-histoquímica positiva acima de 1,0% (JOO *et al*., 2009; ZHANG *et al*., 2011), enquanto que outros pesquisadores consideraram tumores positivos quando mais de 10,0% das células neoplásicas estavam imunopositivas (MORAES *et al*., 2017; TAMATANI *et al*., 2018).

Na presente investigação, a forte imunoexpressão de ALDH1 foi observada em apenas 16 dos 63 (25,4%) carcinomas espinocelulares de boca e seus subtipos, reforçando os resultados obtidos em outros estudos (HUANG *et al*., 2014; MORAES

et al., 2017; TAMATANI *et al*., 2018). Entretanto, contrariando estes resultados, alguns pesquisadores descreveram a forte imunoexpressão de ALDH1 pelas células neoplásicas em mais de 50% dos carcinomas espinocelulares de boca (OTA *et al*., 2014; GOTZ *et al*., 2018; WANG Y *et al*., 2018; ZIDAR *et al*., 2018).

Em relação ao Notch1, a forte imunoexpressão foi observada em 27 dos 63 carcinomas espinocelulares de boca (42,9%), resultado que corrobora com o que foi obtido por Upadhyay *et al*. (2016), sendo que eles consideraram três níveis de imunomarcação das células neoplásicas. Também, contrariando este resultado, a maioria das pesquisas tem mostrado que mais de 50,0% dos carcinomas espinocelulares de boca expressaram moderada ou forte positividade para Notch1 (JOO *et al*., 2009; ZHANG *et al*., 2011; RAVIDRAN; DEVARAJ, 2012; YOSHIDA *et al*., 2013; ZHANG *et al*., 2016; GAN *et al*., 2018; WANG S *et al*., 2018).

Estas divergências, descritas acima em relação a quantidade de células neoplásicas positivas para o ALDH1 e o Notch1 no câncer de boca, provavelmente ocorreram devido aos diferentes métodos de avaliação da imunoexpressão dos marcadores tumorais utilizados nos diferentes estudos.

Como destacamos anteriormente, um de nossos objetivos foi verificar se existia diferenças na expressão destes marcadores de células-tronco tumorais nos subtipos específicos de carcinomas espinocelulares de boca, como o carcinoma verrucoso e o carcinoma escamoso basalóide.

Os resultados mostraram uma associação estatisticamente significativa entre a imunoexpressão de ALDH1 e a classificação histopatológica tumoral (p=0,021), revelando que a maioria dos tumores com forte imunoexpressão deste marcador foram classificados, histopatologicamente, como carcinomas escamosos basalóides (56,3% dos tumores). Outros trabalhos também encontraram associação estatisticamente significativa entre a forte imunoexpressão de ALDH1 com a classificação histopatológica tumoral, mostrando que este padrão de marcação ocorre principalmente em carcinomas espinocelulares moderadamente ou pouco diferenciados (MICHIFURI *et al*., 2012; TAMATANI *et al*., 2018; WANG Y *et al*., 2018). No entanto, em nosso estudo, dos 17 carcinomas espinocelulares pouco diferenciados analisados, apenas cinco (29,4%) expressaram fortemente ALDH1.

Dentre os 27 tumores de boca bem diferenciados analisados (sete carcinomas verrucosos e 20 carcinomas espinocelulares bem diferenciados), apenas dois (7,4%) mostraram forte imunoexpressão para ALDH1. Estes resultados reforçam

a hipótese de que uma maior densidade de células-tronco tumorais no câncer de boca está intimamente associada com o menor grau de diferenciação celular das células neoplásicas, como também visto por Michifuri *et al*. (2012) e Tamatani *et al*. (2018).

A forte imunoexpressão de Notch1 foi observada em três dos sete carcinomas verrucosos (42,9%), em 11 dos 20 carcinomas espinocelulares bem diferenciados (55,0%), em sete dos 17 carcinomas espinocelulares pouco diferenciados (41,2%) e em seis dos 19 carcinomas escamosos basalóides (31,6%). Ao compararmos, estatisticamente, estes quatro subtipos histopatológicos de carcinomas espinocelulares de boca em relação a imunoexpressão deste marcador (Tabela 9), nenhuma diferença estatisticamente significativa foi encontrada (p=0,555), sendo este resultado suportado por diversas outras pesquisas (ZHANG *et al*., 2011; SAKAMOTO *et al*., 2012; ZHANG *et al*., 2016; WANG S *et al*., 2018).

Diferentemente dos nossos resultados, Ravindran e Devaraj (2012) e Gan *et al*. (2018) observaram uma diferença estatisticamente significativa ao compararem a imunoexpressão de Notch1 nos carcinomas espinocelulares de boca com diferentes graus de diferenciação celular. Ravindran e Devaraj (2012) verificaram uma imunoexpressão moderada e forte de Notch1 principalmente nos carcinomas espinocelulares bem diferenciados e uma imunoexpressão fraca ou negativa na maioria dos carcinomas espinocelulares moderadamente e pouco diferenciados. Por outro lado, Gan *et al*. (2018) observaram uma forte imunomarcação de Notch1 na maioria dos carcinomas espinocelulares moderadamente e pouco diferenciados. No presente estudo a densidade de células neoplásicas com forte positividade para o Notch1 foi semelhante entre os subtipos do câncer de boca. Estas controversas entre a associação da expressão imuno-histoquímica de Notch1 no câncer de boca com o grau de diferenciação das células epiteliais neoplásicas descritas por diversos autores, incluindo os resultados da presente investigação, precisam ser confirmadas em outros estudos para um melhor entendimento do papel desta proteína na biologia tumoral.

Também investigamos a associação da expressão imuno-histoquímica de ALDH1 e Notch1 com as variáveis clinicopatológicas dos pacientes com câncer de boca.

Não houve associação entre a imunoexpressão de ALDH1 com as variáveis clinicopatológicas dos pacientes com os diferentes subtipos histopatológicos do carcinoma espinocelular de boca (Tabelas 5 e 6), resultado muito semelhante aquele

obtido por Wu *et al*. (2017) e Moraes *et al*. (2017). Entretanto, estes trabalhos não agruparam os pacientes de acordo com subtipos histopatológicos, como foi proposto no presente estudo. Por outro lado, outras pesquisas com este marcador mostraram associações significativas, principalmente, entre a forte imunoexpressão de ALDH1 com as metástases linfonodais (MICHIFURI *et al*., 2012; GOTZ *et al*., 2018; TAMATANI *et al*., 2018; ZIDAR *et al*., 2018) e com o estadiamento clínico avançado (GOTZ *et al*., 2018; WANG Y *et al*., 2018) dos pacientes com câncer de boca.

Em relação aos carcinomas espinocelulares verrucosos de boca, devido ao limitado número de pacientes, a associação entre a imunoexpressão dos marcadores de células-tronco tumorais, ALDH1 e Notch1, com as variáveis clinicopatológicas não foi estatisticamente investigada. Portanto, outros estudos são necessários com amostras maiores de pacientes com estes tumores para uma quantificação e melhor entendimento da imunoexpressão dos marcadores de células-tronco tumorais pelas células neoplásicas.

Para o marcador de célula-tronco tumoral Notch1, associações estatisticamente significativas foram observadas entre sua forte expressão imuno-histoquímica nas células neoplásicas com a infiltração perineural (p=0,011) e com o comprometimento linfonodal histopatológico (p=0,034) dos pacientes com carcinomas espinocelulares pouco diferenciados (Tabela 8). Entretanto, para os pacientes com carcinomas espinocelulares bem diferenciados e com carcinomas escamosos basalóides nenhuma associação estatisticamente significativa foi encontrada entre este marcador e as variáveis clinicopatológicas.

Alguns autores descreveram uma associação entre a forte imunoexpressão de Notch1 com o estadiamento clínico avançado e/ou com metástases linfonodais em pacientes com câncer de boca (JOO *et al*., 2009; ZHANG *et al*., 2011; YOSHIDA *et al*., 2013; UPADHYAY *et al*., 2016; ZHANG *et al*., 2016; GAN *et al*., 2018; WANG S *et al*., 2018). Porém, ao contrário da maioria dos estudos citados anteriormente, Ravindran e Devaraj (2012) observaram uma associação estatisticamente significativa entre a imunoexpressão fraca ou negativa de Notch1 com o estadiamento clínico avançado e com o comprometimento linfonodal histopatológico dos pacientes com câncer de boca, sugerindo que a ausência da imunoexpressão deste marcador poderia estar relacionada aos processos de invasão e metástases.

Sendo o Notch1 uma proteína envolvida com a diferenciação do epitélio bucal, e também com vários processos celulares no microambiente tumoral, como,

por exemplo, proliferação, invasão, transição epitélio mesênquima, apoptose e angiogênese (ZHANG *et al*., 2016; PORCHERI; MEISEL; MITSIADIS, 2019), nossos resultados confirmam sua participação na carcinogênese bucal e reforçam a necessidade de outras investigações para se conhecer de forma mais ampla o papel deste marcador de células-tronco tumorais, particularmente, em carcinomas espinocelulares com menor grau de diferenciação celular.

A comparação dos nossos resultados com outros da literatura ficou limitada pois nosso estudo foi o primeiro a investigar, separadamente, a associação entre a imunoexpressão dos marcadores de células-tronco tumorais, ALDH1 e Notch1, com as variáveis clinicopatológicas dos subtipos histopatológicos do carcinoma espinocelular de boca, incluindo o carcinoma escamoso basalóide. Os trabalhos disponíveis na literatura mostraram estas associações considerando o número total de pacientes com câncer de boca, ou seja, em muitos estudos não existem distinção entre os subtipos histopatológicos do carcinoma espinocelular e, portanto, não tem como saber se eles foram incluídos nas amostras e, principalmente, nas análises estatísticas relacionadas as variáveis clinicopatológicas e a evolução clínica tumoral (Tabelas 1 e 2).

Embora o presente trabalho não mostre nenhuma associação estatisticamente significativa entre a imunoexpressão de ALDH1 e de Notch1 com a recidiva locorregional dos pacientes com os subtipos histopatológicos do carcinoma espinocelular de boca (Tabelas 5 e 7) estes resultados também são conflitantes na literatura.

Trabalhos como o de Ota *et al*. (2014) verificaram uma associação significativa entre a imunoexpressão elevada de ALDH1 pelas células neoplásicas com a recidiva local dos pacientes com câncer de boca e o estudo Wang Y *et al*. (2018) descreveu uma associação significativa entre a expressão imuno-histoquímica elevada de Notch1 com a recidiva locorregional dos pacientes com câncer de boca em estádio inicial (cT1T2N0). Por outro lado, a investigação de Gotz *et al*. (2018) reforça os nossos resultados onde não ocorreram associações significativas entre ALDH1 e as recidivas do câncer de boca. Deve ser ressaltado que a maioria dos trabalhos com estes marcadores de células-tronco tumorais, ALDH1 e Notch1, não investigaram a associação destas imunomarcações nas células neoplásicas com as recidivas locorregionais dos pacientes com câncer de boca (JOO *et al*., 2009; ZHANG *et al*., 2011; MICHIFURI *et al*., 2012; RAVINDRAN; DEVARAJ, 2012; YOSHIDA *et al*.,

2013; HUANG *et al*., 2014; UPADHYAY *et al*., 2016; ZHANG *et al*., 2016; WU *et al*., 2017; MORAES *et al*., 2017; ZIDAR *et al*., 2018; ORTIZ *et al*., 2018; TAMATANI *et al*., 2018).

Outro objetivo do presente estudo foi verificar o valor prognóstico da imunoexpressão dos marcadores de células-tronco tumorais ALDH1 e Notch1 baseado na sobrevivência global e sobrevivência livre de doença dos pacientes com diferentes subtipos histopatológicos do carcinoma espinocelular de boca. É preciso enfatizar que este estudo também foi pioneiro ao incluir sete carcinomas verrucosos e 19 carcinomas escamosos basalóides na investigação do valor prognóstico de ALDH1 e Notch1.

Ao analisarmos as probabilidades de sobrevivência para os 63 pacientes com câncer de boca, em cinco anos, observamos uma menor probabilidade de sobrevivência global, com diferença significativa, para os pacientes com positiva imunoexpressão de ALDH1 no *front* de invasão tumoral (p=0,040) (Tabela 10). Além disso, a análise univariada pelo modelo de Cox mostrou que os pacientes com câncer de boca e positiva imunoexpressão de ALDH1 apresentaram risco relativo de morte 2,176 vezes maior quando comparados aos pacientes com imunoexpressão fraca ou negativa deste marcador (p=0,047) (Tabela 11).

Nossos resultados contrastam com outros em que a imunoexpressão de ALDH1 não teve valor prognóstico na sobrevivência global dos pacientes com câncer de boca (HUANG *et al*., 2014; WU *et al*., 2017; GOTZ *et al*., 2018), mas reforçam aqueles de Wang Y *et al*. (2018) demonstrando uma associação da forte imunoexpressão deste marcador com uma pior sobrevivência global sendo um fator de prognóstico independente para os pacientes com câncer de boca.

Em relação a sobrevivência livre de doença em cinco anos, a imunoexpressão de ALDH1 não teve valor prognóstico para os 63 pacientes com câncer de boca (Tabela 10). Esses resultados contrastam com o trabalho de Tamatani *et al*. (2018) que demostraram uma associação da forte imunoexpressão de ALDH1 com a pior sobrevivência livre de doença, com risco relativo de recidiva locorregional de 15,82 vezes maior, sendo que a imunoexpressão deste marcador fator de prognóstico independente para os pacientes com câncer de boca. Porém, o uso de 68 amostras de biópsias incisionais e apenas duas peças cirúrgicas, constituiu uma importante limitação metodológica do trabalho de Tamatani *et al*. (2018).

A participação da ALDH1, pertencente a uma família de enzimas citosólicas que atuam na oxidação do precursor da vitamina A e está envolvida em funções importantes no crescimento, diferenciação e homeostase celular, tem sido descrita também no crescimento tumoral (MARCATO *et al*., 2011; YU; CIRILLO, 2020). Ota *et al*. (2014), verificaram que as células tumorais de boca resistentes ao tratamento com cisplatina expressaram fortemente ALDH1, mostrando que esta enzima possui propriedades de células-tronco tumorais, visto que tais células eram mais invasivas e metastáticas.

Com base nos conhecimentos relacionados a ALDH1 e observando nossos resultados em que a imunoexpressão positiva desta proteína foi observada, principalmente, nos tumores de boca pouco diferenciados e associada a um pior prognóstico para os pacientes com câncer de boca, podemos sugerir que esta proteína parece estar envolvida na progressão de tumores mais agressivos e histopatologicamente, menos diferenciados.

Em relação a imunoexpressão de Notch1 nas células neoplásicas, não houve influência no prognóstico dos pacientes com câncer de boca (Tabela 10). Estes resultados confirmam aqueles encontrados por Joo *et al*. (2009) e Ravindran e Devaraj (2012). No entanto, recentemente Wang S *et al*. (2018) estudaram o valor prognóstico de Notch1 em 144 pacientes com câncer de boca em estádio inicial (cT1T2N0) e verificaram que a positividade para este marcador indicou menor sobrevivência global e foi fator de prognóstico independente para estes pacientes. Estes resultados contrastam com os obtidos no presente estudo, mas devem ser analisados com cautela, uma vez que Wang S *et al*. (2018) selecionaram cinco regiões tumorais de forma aleatória para análise da expressão imuno-histoquímica de Notch1.

Além dos marcadores de células-tronco tumorais ALDH1 e Notch1, outras variáveis clinicopatológicas também foram, significativamente, associadas com o prognóstico dos pacientes com câncer de boca, quando da análise estatística pelo Kaplan Meier.

Como era esperado, os pacientes com carcinomas espinocelulares de boca pouco diferenciados (carcinomas espinocelulares pouco diferenciados e carcinomas escamosos basalóides) apresentaram menores probabilidades de sobrevivência global e sobrevivência livre de doença quando comparados aqueles com tumores de boca bem diferenciados (carcinomas verrucosos e carcinomas espinocelulares bem diferenciados) (Tabela 10). A análise univariada pelo modelo de Cox, mostrou que os

pacientes com carcinomas espinocelulares de boca pouco diferenciados tiveram um risco relativo de morte e um risco de recidiva locorregional, significativamente maior, quando comparados com os pacientes com tumores de boca bem diferenciados (Tabela 11 e 12).

Estes resultados reforçaram conhecimentos anteriores bem estabelecidos (LINDENBLATT *et al*., 2012; GHAFARI; JALAYER NADERI; EMAMI RAZAVI, 2019) comprovando que quanto menor o grau de diferenciação celular do carcinoma espinocelular de boca existe uma tendência de um comportamento clínico mais agressivo, com maior risco de recidiva e pior prognóstico para os pacientes. Em relação ao carcinoma escamoso basalóide, estudos prévios mostraram que seu comportamento clínico e as taxas de sobrevivência global e livre de doença são semelhantes ao do carcinoma espinocelular pouco diferenciado de boca e, portanto, podem ser adotados os mesmos protocolos de tratamento (SAMPAIO-GÓES *et al*., 2005; FRITSCH; LENTSCH, 2014; HANEMANN *et al*., 2014).

Talvez o fator mais forte que influencia o prognóstico dos pacientes com câncer de boca (SANTOS ALMEIDA al., 2013; WANG S *et al*., 2018; WANG Y *et al*., 2018), que foi também observado neste estudo, seja o comprometimento linfonodal histopatológico (pN+). Como descrito na Tabela 10, os pacientes com câncer de boca e pN+ apresentaram menores taxas de sobrevivência global e sobrevivência livre de doença. A análise univariada pelo modelo de Cox mostrou que os pacientes pN+ apresentaram maiores riscos relativos de morte e de recidiva locorregional quando comparados aos pacientes pN- (Tabelas 11 e 12), confirmando os resultados descritos por Ravindran e Devaraj (2012).

Algumas limitações do presente estudo devem ser ressaltadas: número reduzido de carcinomas verrucosos de boca, como mencionado anteriormente; ausência de técnicas de biologia molecular para complementar ou confrontar os resultados obtidos por meio da análise imuno-histoquímica; e pacientes selecionados em um período que compreende 44 anos.

Concluindo, a presente investigação trouxe algumas contribuições adicionais ao conhecimento da imunoexpressão e do valor prognóstico dos marcadores de células-tronco tumorais, ALDH1 e Notch1, nos carcinomas espinocelulares de boca e seus subtipos, particularmente, o carcinoma verrucoso e o carcinoma escamoso basalóide. Mesmo com as limitações deste estudo, nossos resultados sugerem que a imunomarcação de Notch1 pode ajudar a identificar os

pacientes com carcinomas espinocelulares pouco diferenciados de boca que apresentam infiltração perineural e metástases linfonodais enquanto que, a expressão de ALDH1 pelas células neoplásicas contribui para detecção de um pior prognóstico dos pacientes com câncer de boca.

7 Conclusões

7 **CONCLUSÕES**

A análise imuno-histoquímica dos marcadores de células-tronco tumorais no *front* de invasão tumoral dos 63 carcinomas espinocelulares de boca e em seus subtipos demonstrou:

- que a forte imunoexpressão de ALDH1 e de Notch1 foi observada em poucos tumores;
- uma forte imunoexpressão de ALDH1 principalmente em carcinomas escamosos basalóides, sendo infrequente este padrão de marcação dentre os tumores bem diferenciados;
- a imunoexpressão de Notch1 em todos os subtipos histopatológicos investigados;
- uma forte imunoexpressão de Notch1 em carcinomas espinocelulares pouco diferenciados foi significativamente associada a infiltração perineural (p=0,011) e ao comprometimento linfonodal histopatológico (p=0,034);
- que a imunoexpressão de Notch1 não foi fator de prognóstico nas sobrevivências global e livre de doença dos pacientes com câncer de boca;
- que a forte imunoexpressão de ALDH1 foi fator de prognóstico significativo associado com uma pior sobrevivência global dos pacientes com câncer de boca.

Com base nestes resultados, conclui-se que a forte imunoexpressão do marcador de célula-tronco tumoral Notch1 pode contribuir com a identificação de pacientes com carcinomas espinocelulares pouco diferenciados de boca que apresentam infiltração perineural e metástases linfonodais. Além disso, a forte imunoexpressão de ALDH1 pode ajudar a prever pior prognóstico na sobrevivência global de pacientes com câncer de boca.

Referências

REFERÊNCIAS

ACKERMAN, L. V. Verrucous carcinoma of the oral cavity. **Surgery**, v. 23, p. 670-678, 1948.

ALKAN, A. *et al*. Oral verrucous carcinoma: a study of 12 cases. **Eur J Dent**, v. 4, n. 2, p. 202-207, 2010.

ASSAO, A. *et al*. Podoplanin, ezrin, and Rho-A proteins may have joint participation in tumor invasion of lip cancer. **Clin Oral Investig**, v. 21, n. 5, p. 1647-1657, 2017.

BAILLIE, R.; TAN, S. T.; ITINTEANG T. Cancer Stem Cells in Oral Cavity Squamous Cell Carcinoma: A Review. **Front Oncol**, v. 7, 2017.

CHEN, Y. C. *et al*. Aldehyde dehydrogenase 1 is a putative marker for cancer stem cells in head and neck squamous cancer. **Biochem Biophys Res Commun**, v. 385, n. 3, p. 307-313, 2009.

DONG, Y. *et al*. Aldehyde dehydrogenase 1 isoenzyme expression as a marker of cancer stem cells correlates to histopathological features in head and neck cancer: A meta-analysis. **PLoS One**, v. 12, n. 11, p. e0187615, 2017.

EMERICK, C. *et al*. Sociodemographic and clinicopathological profile of 80 cases of oral squamous cell carcinoma. **J. Bras. Patol. Med. Lab.**, v. 56, p. e1492020, 2020.

FAN, Z. *et al*. Prognostic Value of Cancer Stem Cell Markers in Head and Neck Squamous Cell Carcinoma: a Meta-analysis. **Sci Rep**, v. 7, 43008, 2017.

FRITSCH, V. A.; LENTSCH, E. J. Basaloid squamous cell carcinoma of the oropharynx: an analysis of 650 cases. **Otolaryngol Head Neck Surg**, v. 148, n. 4, p. 611-618, 2013.

FUKUSUMI, T.; CALIFANO, J. A. The NOTCH Pathway in Head and Neck Squamous Cell Carcinoma. **J Dent Res**, v. 97, n. 6, p. 645-653, 2018.

GAN, R. H. *et al*. Notch1 regulates tongue cancer cells proliferation, apoptosis and invasion. **Cell Cycle**, v. 17, n. 2, p. 216-224, 2018.

GHAFARI, R.; JALAYER NADERI, N.; EMAMI RAZAVI, A. A retrospective institutional study of histopathologic pattern of Oral Squamous Cell Carcinoma (OSCC) in Tehran, Iran during 2006-2015. **J Res Med Sci**, v. 24, n. 53, p. 1-5, 2019.

GOKAVARAPU, S. *et al*. Multi Centricity of Oral Verrucous Carcinoma: A Case Series of 22 Cases. **Indian J Otolaryngol Head Neck Surg**, v. 67, n. 2, p. 138-142, 2015.

GOKULAN, R.; HALAGOWDER, D. Expression pattern of Notch intracellular domain (NICD) and Hes-1 in preneoplastic and neoplastic human oral squamous epithelium: their correlation with c-Myc, clinicopathological factors and prognosis in Oral cancer. **Med Oncol**, v. 31, n. 8, p. 126, 2014.

GÖTZ, C. *et al*. ALDH1 as a prognostic marker for lymph node metastasis in OSCC. **Biomed Rep**, v. 9, n. 4, p. 284-290, 2018.

HANEMANN, J. A. *et al*. Expression of E-cadherin and β-catenin in basaloid and conventional squamous cell carcinoma of the oral cavity: are potential prognostic markers? **BMC Cancer**, v. 14, 395, p. 1-8, 2014.

HANSSON, E. M.; LENDAHL, U.; CHAPMAN, G. Notch signaling in development and disease. **Semin Cancer Biol**, v. 14, n. 5, p. 320-328, 2004.

HUANG, C. F. *et al*. Correlation of ALDH1, CD44, OCT4 and SOX2 in tongue squamous cell carcinoma and their association with disease progression and prognosis. **J Oral Pathol Med**, v. 43, n. 7, p. 492-498, 2014.

JARIYAL, H. *et al*. Advancements in Cancer Stem Cell Isolation and Characterization. **Stem Cell Rev Rep**, v. 15, n. 6, p. 755-773, 2019.

JOO, Y. H. *et al*. Relationship between vascular endothelial growth factor and Notch1 expression and lymphatic metastasis in tongue cancer. **Otolaryngol Head Neck Surg**, v. 140, n. 4, p. 512-518, 2009.

KAMINAGAKURA, E. *et al*. Protein expression of CYP1A1, CYP1B1, ALDH1A1, and ALDH2 in young patients with oral squamous cell carcinoma. **Int J Oral Maxillofac Surg**, v. 45, n. 6, p. 706-712, 2016.

LEITE, A. A. *et al*. Oral squamous cell carcinoma: a clinicopathological study on 194 cases in northeastern Brazil. A cross-sectional retrospective study. **Sao Paulo Med. J.**, v. 136, n. 2, p. 165-169, 2018.

LI, Y. *et al*. Regulation of EMT by Notch signaling pathway in tumor progression. **Curr Cancer Drug Targets**, v. 13, n. 9, p. 957-962, 2013.

LINDENBLATT, R. C. *et al*. Oral squamous cell carcinoma grading systems--analysis of the best survival predictor. **J Oral Pathol Med**, v. 41, n. 1, p. 34-39, 2012.

MARCATO, P. *et al*. Aldehyde dehydrogenase: its role as a cancer stem cell marker comes down to the specific isoform. **Cell Cycle**, v. 10, n. 9, p. 1378-1384, 2011.

MICHIFURI, Y. *et al*. High expression of ALDH1 and SOX2 diffuse staining pattern of oral squamous cell carcinomas correlates to lymph node metastasis. **Pathol Int**, v. 62, n. 10, p. 684-689, 2012.

MOHANTA, S. *et al*. Cancer stem cell markers in patterning differentiation and in prognosis of oral squamous cell carcinoma. **Tumour Biol**, v. 39, n. 6, 1010428317703656, 2017.

MORAES, F. P. *et al*. Expression of stem cell markers in oral cavity and oropharynx squamous cell carcinoma. **Oral Surg Oral Med Oral Pathol Oral Radiol**, v. 123, n. 1, p. 113-122, 2017.

MÜLLER, S. Update from the 4th Edition of the World Health Organization of Head and Neck Tumours: Tumours of the Oral Cavity and Mobile Tongue. **Head Neck Pathol**, v. 11, n. 1, p. 33-40, 2017.

OLIVEIRA, D. T. *et al*. Oral verrucous carcinoma: a retrospective study in São Paulo Region, Brazil. **Clin Oral Investig**, v. 10, n. 3, p. 205-209, 2006.

ORTIZ, R. C. *et al*. CD44 and ALDH1 immunoexpression as prognostic indicators of invasion and metastasis in oral squamous cell carcinoma. **J Oral Pathol Med**, v. 47, n. 8, p. 740-747, 2018.

OTA, N. *et al*. In vitro and in vivo expression of aldehyde dehydrogenase 1 in oral squamous cell carcinoma. **Int J Oncol**, v. 44, n. 2, p. 435-442, 2014.

PATEL, S. S. *et al*. Cancer stem cells and stemness markers in oral squamous cell carcinomas. **Asian Pac J Cancer Prev**, v. 15, n. 20, p. 8549-8556, 2014.

PEREIRA, M. C. *et al*. Histologic subtypes of oral squamous cell carcinoma: prognostic relevance. **J Can Dent Assoc**, v. 73, n. 4, p. 339-344, 2007.

PIRES, F. R. *et al*. Oral squamous cell carcinoma: clinicopathological features from 346 cases from a single oral pathology service during an 8-year period. **J Appl Oral Sci**, v. 21, n. 5, p. 460-467, 2013.

PORCHERI, C.; MEISEL, C. T.; MITSIADIS, T. Multifactorial Contribution of Notch Signaling in Head and Neck Squamous Cell Carcinoma. **Int J Mol Sci**, v. 20, n. 6, p. 1520, 2019.

PRINCE, M. E. *et al*. Identification of a subpopulation of cells with cancer stem cell properties in head and neck squamous cell carcinoma. **Proc Natl Acad Sci U S A**, v. 104, n. 3, p. 973-8, 2007.

RAVINDRAN, G.; DEVARAJ, H. Aberrant expression of β-catenin and its association with ΔNp63, Notch-1, and clinicopathological factors in oral squamous cell carcinoma. **Clin Oral Investig**, v. 16, n. 4, p. 1275-1288, 2012.

REKHA, K. P.; ANGADI, P. V. Verrucous carcinoma of the oral cavity: a clinico-pathologic appraisal of 133 cases in Indians. **Oral Maxillofac Surg**, v. 14, n. 4, p. 211-218, 2010.

RODINI, C. O. *et al*. Oral cancer stem cells - properties and consequences. **J Appl Oral Sci**, v. 25, n. 6, p. 708-15, 2017.

SAKAMOTO, K. *et al*. Reduction of NOTCH1 expression pertains to maturation abnormalities of keratinocytes in squamous neoplasms, **Lab Invest**, v. 92, n. 5, p. 688-702, 2012.

SALAMETI, V. *et al*. NOTCH1 signaling in oral squamous cell carcinoma via a TEL2/SERPINE1 axis. **Oncotarget**, v. 10, n. 63, p. 6791-6804, 2019.

SAMPAIO-GÓES, F. C. *et al*. Expression of PCNA, p53, Bax, and Bcl-X in oral poorly differentiated and basaloid squamous cell carcinoma: relationships with prognosis. **Head Neck**, v. 27, n. 11, p. 982-989, 2005.

SANTOS ALMEIDA, A. *et al*. Podoplanin and VEGF-C immunoexpression in oral squamous cell carcinomas: prognostic significance. **Anticancer Res**, v. 33, n. 9, p. 3969-3976, 2013.

SCHUCH, L. F. *et al*. Basaloid squamous cell carcinoma: a 31-year retrospective study and analysis of 214 cases reported in the literature. **Oral Maxillofac Surg**, v. 24, n. 1, p. 103-108, 2020.

SLOAN, P. *et al*. Tumours of the oral cavity and mobile tongue. In: EL-NAGGAR, A. K. *et al*., editors. **WHO Classification of tumors. Pathology and Genetics: head and neck tumours.** 4 ed. Lyon: IARC Press, p. 105-132, 2017.

SONALIKA WG, ANAND T. Oral verrucous carcinoma: A retrospective analysis for clinicopathologic features. **J Cancer Res Ther**, v. 12, n. 1, p. 142-145, 2016.

TAHMASEBI, E. *et al*. The current markers of cancer stem cell in oral cancers. **Life Sci**, v. 249, 117483, 2020.

TAMATANI, T. *et al*. Expression of CD44, CD44v9, ABCG2, CD24, Bmi-1 and ALDH1 in stage I and II oral squamous cell carcinoma and their association with clinicopathological factors. **Oncol Lett**, v. 16, n. 1, p. 1133-1140, 2018.

UPADHYAY, P. *et al*. Notch pathway activation is essential for maintenance of stem-like cells in early tongue cancer. **Oncotarget**, v. 7, n. 31, p. 50437-50449, 2016.

VARUN, B. R.; JAYANTHI, P.; RAMANI, P. Cancer stem cells: A comprehensive review on identification and therapeutic implications. **J Oral Maxillofac Pathol**, v. 24, n. 1, p. 190, 2020.

VISVADER, J. E.; LINDEMAN G. J. Cancer stem cells: current status and evolving complexities. **Cell Stem Cell**, v. 10, n. 6, p. 717-28, 2012.

WAIN, S. L. *et al*. Basaloid-squamous carcinoma of the tongue, hypopharynx, and larynx: report of 10 cases. **Hum Pathol**, v. 17, n. 11, p. 1158-66, 1986.

WALVEKAR, R. R. *et al*. Verrucous carcinoma of the oral cavity: A clinical and pathological study of 101 cases. **Oral Oncol**, v. 45, n. 1, p. 47-51, 2009.

WANG, N.; HUANG, M.; LV, H. Head and neck verrucous carcinoma: A population-based analysis of incidence, treatment, and prognosis. **Medicine (Baltimore)**, v. 99, n. 2, p. e18660, 2020.

WANG, Y. *et al*. Vasculogenic mimicry and expression of ALDH1, Beclin1, and p16 correlate with metastasis and prognosis in oral squamous cell carcinoma. **Int J Clin Exp Pathol**, v. 11, n. 3, p. 1599-1609, 2018.

WANG, S. *et al*. Prognostic implication of NOTCH1 in early stage oral squamous cell cancer with occult metastases. **Clin Oral Investig**, v. 22, n. 3, p. 1131-1138, 2018.

WU, T. F. *et al*. Expression and associations of TRAF1, BMI-1, ALDH1, and Lin28B in oral squamous cell carcinoma. **Tumour Biol**, v. 39, n. 4, 1010428317695930, 2017.

YOSHIDA, R. *et al*. The pathological significance of Notch1 in oral squamous cell carcinoma, **Lab Invest**, v. 93, n. 10, p. 1068-1081, 2013.

YU, S. S.; CIRILLO, N. The molecular markers of cancer stem cells in head and neck tumors. **J Cell Physiol**, v. 235, n. 1, p. 65-73, 2020.

ZHANG, T. *et al*. TGFβ1-Smad3-Jagged1-Notch1-Slug signaling pathway takes part in tumorigenesis and progress of tongue squamous cell carcinoma. **J Oral Pathol Med**, v. 45, n. 7, p. 486-493, 2016.

ZHANG, T. H. *et al*. Activation of Notch signaling in human tongue carcinoma. **J Oral Pathol Med**, v. 40, n. 1, p. 37-45, 2011.

ZHOU, C.; SUN, B. The prognostic role of the cancer stem cell marker aldehyde dehydrogenase 1 in head and neck squamous cell carcinomas: a meta-analysis. **Oral Oncol**, v. 50, n. 12, p. 1144-1148, 2014.

ZIDAR, N. *et al*. The role of epithelial-mesenchymal transition in squamous cell carcinoma of the oral cavity. **Virchows Arch**, v. 472, n. 2, p. 237-245, 2018.

Apêndice

APÊNDICE A – REGISTRO DE COLETA DE DADOS

Formulário utilizado na coleta dos dados clínicos e microscópicos relativos aos pacientes com carcinoma espinocelular de boca e seus subtipos, carcinoma escamoso basalóide e carcinoma verrucoso

Registro da coleta de dados

Universidade de São Paulo
Faculdade de Odontologia de Bauru
Departamento de Cirurgia, Estomatologia, Patologia e Radiologia

A.C.Camargo Cancer Center
Departamento de Cirurgia de Cabeça e Pescoço e Otorrinolaringologia
Departamento de Anatomia Patológica
Centro Internacional de Pesquisa

Imunoexpressão de marcadores de células-tronco tumorais em subtipos de carcinomas espinocelulares de boca

Identificação e dados demográficos:
1. Número do estudo: _____
2. RGH:_____
3. Idade: _____anos
4. Gênero: 1( ) Masculino 2( )Feminino
5. Etnia: 1( ) Branca 2( )Não branca
História Clínica:
6. Tempo da doença: _____ meses (999 se desconhecido)
7. Tabagismo: 1( ) Sim 2( )Não 3( )Desconhecido
8. Etilismo: 1( ) Sim 2( )Não 3( )Desconhecido
Exame locorregional:
9. Local do tumor: 1( ) Língua 2( ) Assoalho 3( ) Palato duro
4( ) Palato mole 5( )Gengiva/Retromolar 6( )Lábio superior 7( ) Lábio inferior
8( ) Mucosa jugal 9( )Outro _____
10. Tipo de lesão: 1( ) úlcero-vegetante 2( ) úlcero-infiltrativa
3( )Outra _____
11. Diâmetro aproximado da lesão: _____ cm
12. Estádio T: 1( )T1 2( )T2 3( )T3 4( )T4
13. Estádio N: 0( )N0 1( )N1+
Cirurgia:
14. Data da cirurgia: ____/____/_____
15. Cirurgia:
( ) 0 – Cirurgia sem esvaziamento
( ) 1 - Cirurgia com esvaziamento cervical ipsilateral
( ) 2 - Cirurgia com esvaziamento cervical contralateral (simult)
16. Data da alta hospitalar: ____/_____/_____
Radioterapia pós-operatória:
17. 0( ) Não 1( ) Sim
18. Data de início: _____/_____/_____
19. Data do final: _____/_____/_____

Análise microscópica:
20. Número do AP: _____
21. Anatomopatológico do tumor primário:
1( ) CEC convencional bem diferenciado 2( ) Carcinoma verrucoso
3( ) CEC convencional pouco diferenciado 4( ) Carcinoma escamoso basalóide
22. Embolização vascular: 0( ) não 1( ) linfática 2( ) sanguínea 3( ) ambas 4( ) ignorado
23. Infiltração perineural: 0( ) não 1( ) presente 2( ) não informado
24. Infiltração muscular: 0( ) não 1( ) presente 2( ) não informado
25. Infiltração óssea: 0( ) não 1( ) presente 2( ) não informado
26. Infiltração de glândulas salivares: 0( ) não 1( ) presente 2( ) não informado
27. Margens: 0( ) não 1( ) presente 2( ) comprometidas 4( ) não informado
28. Número de linfonodos comprometidos ipsilaterais: _____ (99 se não esv.)
29. Número de linfonodos dissecados ipsilaterais: _____ (99 se não esv.)
30. Número de linfonodos comprometidos contralaterais: _____ (99 se não esv.)
31. Número de linfonodos dissecados contralaterais: _____ (99 se não esv.)
32. pN: 0( ) negativo 1( ) positivo 9( ) sem esvaziamento
Evolução:
33. Data da primeira recidiva: ____/_____/_____
34. Locais de recidiva: 0( ) não teve 1( ) local 2( ) pescoço ipsi.
3( ) pescoço contra 4( ) pulmão 5( ) ossos 6( ) fígado
7( ) outra à distância _____ 8( ) teve recidiva, local não informado
35. Data do diagnóstico do segundo tumor primário: ____/____/_____ (0/0/0, se não teve)
36. Local do segundo tumor primário: _____ (0, se não teve)
37. Data da última informação objetiva de seguimento: ____/_____/_____
38. Situação na última informação de seguimento:
1( ) vivo 000 2( ) vivo com CA 3( ) morte pós-oper.
4( ) MOCA 5( ) Moass 6( ) perdido de vista
(definições: 1- Paciente assintomático perdido após 5 anos deve ser classificado como vivo 000; 6- Paciente com menos de 5 anos de seguimento e que deixou de retornar por um período igual ao dobro estipulado)

Anexos

ANEXO A – COMITÊ DE ÉTICA – FOB/USP

USP - FACULDADE DE ODONTOLOGIA DE BAURU DA USP

PARECER CONSUBSTANCIADO DO CEP

DADOS DO PROJETO DE PESQUISA

Título da Pesquisa: IMUNOEXPRESSÃO DE MARCADORES DE CÉLULAS-TRONCO TUMORAIS EM SUBTIPOS DE CARCINOMAS ESPINOCELULARES DE BOCA

Pesquisador: Silas Antonio Juvencio de Freitas Filho

Área Temática:

Versão: 2

CAAE: 97404918.0.0000.5417

Instituição Proponente: Universidade de Sao Paulo

Patrocinador Principal: MINISTERIO DA CIENCIA, TECNOLOGIA E INOVACAO

DADOS DO PARECER

Número do Parecer: 2.962.282

Apresentação do Projeto:

Trata-se de um projeto de pesquisa intitulado ""Imunoexpressão de marcadores de células-tronco tumorais em subtipos de carcinomas espinocelulares de boca", tendo como responsável principal Silas Antônio Juvêncio de Freitas Filho e equipe de pesquisa composta por Prof.ª Dr.ª Denise Tostes Oliveira (Orientadora), Prof. Dr. Luiz Paulo Kowalski, Prof. Dr. Clóvis Antônio Lopes Pinto e Prof.ª Dra. Cláudia Malheiros Coutinho Camilo. Trata-se de um estudo de caráter retrospectivo que terá como base a análise de prontuários e/ou banco de materiais biológicos de pacientes que foram tratados no hospital A.C. Camargo Câncer Center de São Paulo durante o período de 1970 a 2013. A população de estudo será constituída por 80 pacientes com carcinomas espinocelulares convencionais e seus subtipos (carcinoma escamoso basalóide e carcinoma verrucoso), submetidos ao tratamento no Departamento de Cirurgia de Cabeça e Pescoço e Otorrinolaringologia do A.C. Camargo Câncer Center – São Paulo, Brasil. O estudo pretende: 1) Investigar a frequência dos marcadores imuno-histoquímicos de células-tronco tumorais, ALDH1 e Notch1, nestas neoplasias; 2) Comparar a expressão dos marcadores de células-tronco tumorais no carcinoma espinocelular convencional e em seus subtipos; 3) Associar os marcadores, ALDH1 e Notch1, com as variáveis clínicopatológicas; 4) Verificar o valor prognóstico dos marcadores de células-tronco tumorais nos diferentes subtipos do carcinoma espinocelular de boca.

Endereço: DOUTOR OCTAVIO PINHEIRO BRISOLLA 75 QUADRA 9
Bairro: VILA NOVA CIDADE UNIVERSITARIA **CEP:** 17.012-901
UF: SP **Município:** BAURU
Telefone: (14)3235-8356 **Fax:** (14)3235-8356 **E-mail:** cep@fob.usp.br

Objetivo da Pesquisa:

Hipótese:

Diferenças no padrão de imunoexpressão dos marcadores de células-tronco tumorais, ALDH1 e Notch1, no front de invasão tumoral de carcinomas espinocelulares convencionais de boca e seus subtipos (carcinoma escamoso basalóide e carcinoma verrucoso) e possível associação com variáveis clínico-patológicas, incluindo prognóstico.

Objetivo Primário:

Com base na análise 80 carcinomas espinocelulares convencionais de boca, e de seus subtipos, carcinoma verrucoso e carcinoma escamoso basalóide, pretende-se:- Investigar a frequência dos marcadores imuno-histoquímicos de células-tronco tumorais, ALDH1 e Notch1, nestas neoplasias;- Comparar a expressão dos marcadores de células-tronco tumorais no carcinoma espinocelular convencional e em seus subtipos;- Associar os marcadores, ALDH1 e Notch1, com as variáveis clínico-patológicas; - Verificar o valor prognóstico dos marcadores de células-tronco tumorais nos diferentes subtipos do carcinoma espinocelular de boca.

Avaliação dos Riscos e Benefícios:

Riscos:

Por se tratar de uma pesquisa em que o material encontra-se arquivado e de caráter retrospectivo, este projeto não apresenta riscos aos sujeitos de pesquisa, a não ser a possível identificação dos mesmos no momento da coleta das informações. Para minimizar ao máximo tal possibilidade, as informações coletadas não serão associadas a dados que identifique os pacientes. Cada paciente será reportado com um número em sequência numérica. Com o acesso aos nomes e/ou prontuário dos pacientes, a equipe se compromete em manter sigilo absoluto sobre tais informações para que não haja exposição indevida dos sujeitos de pesquisa a sociedade.

Benefícios:

Para os casos a serem estudados não terá nenhum benefício. Os benefícios esperados concernem à sociedade como um todo, visto que o projeto pretende ampliar o conhecimento em relação aos subtipos de carcinomas espinocelulares de boca, visto a elevada incidência em brasileiros. O estudo dos marcadores de células-tronco tumorais pode trazer informações importantes para a compreensão da biologia e da progressão tumoral, com perspectivas de melhorias em traçar prognóstico e tratamento para casos futuros. Além disso, para garantir o retorno do conhecimento gerado por esta pesquisa a sociedade em geral, os resultados e conclusões deste estudo serão posteriormente publicados em periódico vinculado a área do conhecimento na qual se enquadra o

presente projeto.

Comentários e Considerações sobre a Pesquisa:

Trata-se de um estudo de caráter retrospectivo que terá como base a análise de prontuários e/ou banco de materiais biológicos de pacientes que foram tratados no hospital A.C. Camargo Câncer Center durante no período de 1970 a 2013.

Considerações sobre os Termos de apresentação obrigatória:

Foram apresentados todos os documentos necessários para que seja avaliada a presente pesquisa. Ou seja: O projeto, carta de encaminhamento com o respectivo termo de aquiescência do departamento, orçamento, cronograma, folha de rosto, a justificativa para a dispensa do TCLE. E todos os termos de aquiescências solicitados.

Recomendações:

Incluir na PB a instituição A.C. Camargo Câncer Center de São Paulo como coparticipante.

Conclusões ou Pendências e Lista de Inadequações:

Trata-se de um estudo de caráter retrospectivo que terá como base a análise de prontuários e/ou banco de materiais biológicos de pacientes que foram tratados no hospital A.C. Camargo Câncer Center em São Paulo durante o período de 1970 a 2013. Essa pesquisa já foi analisada por este CEP na data de 19 de setembro de 2018 e naquela data foi considerado com pendencias para sua aprovação. Os pesquisadores retornam o projeto para uma nova análise e observa-se que todas as pendencias foram esclarecidas, razão pela qual sou de parecer pela aprovação da realização da pesquisa proposta, mas com a recomendação de que antes do início da pesquisa o projeto passe também pelo comitê de Ética do Hospital A.C. Camargo Câncer Center de São Paulo uma vez que essa instituição de saúde é coparticipante da pesquisa.

Considerações Finais a critério do CEP:

Esse projeto foi considerado APROVADO na reunião ordinária do CEP de 10/10/2018, com base nas normas éticas da Resolução CNS 466/12. Ao término da pesquisa o CEP-FOB/USP exige a apresentação de relatório final. Os relatórios parciais deverão estar de acordo com o cronograma e/ou parecer emitido pelo CEP. Alterações na metodologia, título, inclusão ou exclusão de autores, cronograma e quaisquer outras mudanças que sejam significativas deverão ser previamente comunicadas a este CEP sob risco de não aprovação do relatório final. Quando da apresentação

USP - FACULDADE DE ODONTOLOGIA DE BAURU DA USP

Continuação do Parecer: 2.962.282

deste, deverão ser incluídos todos os TCLEs e/ou termos de doação assinados e rubricados, se pertinentes.

Este parecer foi elaborado baseado nos documentos abaixo relacionados:

Tipo Documento	Arquivo	Postagem	Autor	Situação
Informações Básicas do Projeto	PB_INFORMAÇÕES_BÁSICAS_DO_PROJETO_1189024.pdf	02/10/2018 17:39:28		Aceito
Outros	Oficio.pdf	02/10/2018 17:38:17	Silas Antonio Juvencio de Freitas Filho	Aceito
Outros	procuracao_termo_aquiescencia_diretor.pdf	02/10/2018 17:31:36	Silas Antonio Juvencio de Freitas Filho	Aceito
Outros	Termo_de_Aquiescencia_Externo_Diretor.pdf	02/10/2018 17:30:23	Silas Antonio Juvencio de Freitas Filho	Aceito
Projeto Detalhado / Brochura Investigador	Projeto_de_Pesquisa.pdf	22/08/2018 22:55:17	Silas Antonio Juvencio de Freitas Filho	Aceito
Cronograma	Cronograma.pdf	22/08/2018 22:48:33	Silas Antonio Juvencio de Freitas Filho	Aceito
Folha de Rosto	Folha_de_Rosto.pdf	22/08/2018 12:09:57	Silas Antonio Juvencio de Freitas Filho	Aceito
TCLE / Termos de Assentimento / Justificativa de Ausência	TERMO_DE_DISPENSA_DO_CONSENTIMENTO_LIVRE_E_ESCLARECIDO.pdf	15/08/2018 23:51:21	Silas Antonio Juvencio de Freitas Filho	Aceito
Outros	Termo_de_Aquiescencia_Externo_Depto_Patologia.pdf	15/08/2018 23:49:24	Silas Antonio Juvencio de Freitas Filho	Aceito
Outros	QuestionarioTecnicoPesquisador.pdf	15/08/2018 23:43:30	Silas Antonio Juvencio de Freitas Filho	Aceito
Outros	Termo_Concessao_Bolsa_CNPq.pdf	15/08/2018 23:38:40	Silas Antonio Juvencio de Freitas Filho	Aceito
Orçamento	Orcamento.pdf	15/08/2018 23:33:59	Silas Antonio Juvencio de Freitas Filho	Aceito
Outros	DECLARACAO_DE_FINANCIAMENTO_CNPQ.pdf	15/08/2018 23:32:21	Silas Antonio Juvencio de Freitas Filho	Aceito

Endereço: DOUTOR OCTAVIO PINHEIRO BRISOLLA 75 QUADRA 9
Bairro: VILA NOVA CIDADE UNIVERSITARIA **CEP:** 17.012-901
UF: SP **Município:** BAURU
Telefone: (14)3235-8356 **Fax:** (14)3235-8356 **E-mail:** cep@fob.usp.br

USP - FACULDADE DE ODONTOLOGIA DE BAURU DA USP

Continuação do Parecer: 2.962.282

Declaração de Pesquisadores	DeclaracaoCompromissoPesquisadorResultadosPesquisa.pdf	15/08/2018 23:31:04	Silas Antonio Juvencio de Freitas Filho	Aceito
Outros	Termo_de_Aquiescencia_Externo_CIPE.pdf	15/08/2018 20:42:21	Silas Antonio Juvencio de Freitas Filho	Aceito
Outros	Termo_de_Aquiescencia_Externo_Depto_Otorrino.pdf	15/08/2018 20:40:07	Silas Antonio Juvencio de Freitas Filho	Aceito
Declaração de Instituição e Infraestrutura	Termo_de_Aquiescencia_Interno.pdf	15/08/2018 20:38:18	Silas Antonio Juvencio de Freitas Filho	Aceito

Situação do Parecer:
Aprovado

Necessita Apreciação da CONEP:
Não

BAURU, 15 de Outubro de 2018

Assinado por:
Ana Lúcia Pompéia Fraga de Almeida
(Coordenador(a))

Endereço: DOUTOR OCTAVIO PINHEIRO BRISOLLA 75 QUADRA 9
Bairro: VILA NOVA CIDADE UNIVERSITARIA **CEP:** 17.012-901
UF: SP **Município:** BAURU
Telefone: (14)3235-8356 **Fax:** (14)3235-8356 **E-mail:** cep@fob.usp.br

ANEXO B – COMITÊ DE ÉTICA – A.C.CAMARGO CANCER CENTER

A.C.Camargo Cancer Center
Centro Integrado de Diagnóstico, Tratamento, Ensino e Pesquisa

COMITÊ DE ÉTICA
EM PESQUISA - CEP

APROVAÇÃO

Os membros do Comitê de Ética em Pesquisa da Fundação Antônio Prudente – A.C.Camargo Cancer Center, em sua última reunião de **06/11/2018, aprovaram** a realização do projeto nº. **2630/18** intitulado: ***"Imunoexpressão de marcadores de células-tronco tumorais em subtipos de carcinomas espinocelulares de boca."***

Pesquisador Responsável: Denise Tostes Oliveira

Aluno: Silas Antonio Juvencio de Freitas Filho (Doutorado)

Informações a respeito do andamento do referido projeto deverão ser encaminhadas ao CEP dentro de 06 meses em relatório (modelo CEP).

São Paulo, 13 de novembro de 2018.

Atenciosamente,

Andra Caires Serrano

Dra. Sandra Caires Serrano
1ª. Vice-Coordenadora do Comitê de Ética em Pesquisa

1/1

Rua Professor Antônio Prudente, 211 • Liberdade • São Paulo / SP • CEP 01509-900
(11) 2189-5000 • www.accamargo.org.br