UNIVERSIDADE DE SÃO PAULO
FACULDADE DE ODONTOLOGIA DE BAURU

GABRIEL DE TOLEDO TELLES ARAÚJO

Análise da discrepância entre a tomografia computadorizada de feixe cônico e a microtomografia computadorizada na mensuração da espessura dentinária na zona de risco dos canais mesiais dos molares inferiores

BAURU
2020

GABRIEL DE TOLEDO TELLES ARAUJO

Análise da discrepância entre a tomografia computadorizada de feixe cônico e a microtomografia computadorizada na mensuração da espessura dentinária na zona de risco dos canais mesiais dos molares inferiores

Dissertação apresentada à Faculdade de Odontologia de Bauru da Universidade de São Paulo para obtenção do título de Mestre em Ciências no Programa de Ciências Odontológicas Aplicadas, na área de concentração Biologia Oral, Estomatologia, Radiologia e Imaginologia.

Orientadora: Profa. Dra. Izabel Regina Fischer Rubira-Bullen

BAURU

2020

Telles- Araujo, Gabriel de Toledo
Análise da discrepância entre a tomografia computadorizada de feixe cônico e a microtomografia computadorizada na mensuração da espessura dentinária na zona de risco dos canais mesiais dos molares inferiores/ Gabriel de Toledo Telles Araujo – Bauru, 2020.
52p. : il. ; 30cm.

Dissertação (Mestrado) – Faculdade de Odontologia de Bauru. Universidade de São Paulo

Orientadora: Profa. Dra. Izabel Regina Fischer Rubira-Bullen

Autorizo, exclusivamente para fins acadêmicos e científicos, a reprodução total ou parcial desta dissertação por processos fotocopiadores e outros meios eletrônicos.

Gabriel de Toledo Telles Araújo

Data:

Comitê de Ética da FOB-USP
CAAE: 10311318.0.0000.5417
Data: 08/04/2020

DEDICATÓRIA

À minha família:
Meu alicerce.
Meus amigos:
Minha base.

AGRADECIMENTOS

A **Deus**, por me dar a oportunidade de estar aqui hoje, iluminando meu caminho e sempre me guiando.

Aos meus pais, **José e Adriana**, por serem minha base, minhas inspirações. Por me incentivarem e me darem a liberdade de ser o que eu quiser ser. Obrigado por tanto amor, cuidado e sacrifício em prol da minha felicidade.

À minha irmã, **Julia**, por seu meu braço direito, meu suporte. Por sempre estar na torcida pelo meu sucesso e crescimento.

Ao meu sobrinho, **Ben**, por ser a fonte dos meus sorrisos, da minha felicidade. Por tornar minha vida tão mais doce e leve.

A minha orientadora, **Prof.ª Dr.ª Izabel Regina Fischer Rubira-Bullen**, por todas as oportunidades dadas durante o período de Mestrado. Pela oportunidade de crescimento profissional que me concedeu e pela confiança em mim depositada. Obrigado também pela atenção, por compartilhar seus conhecimentos, experiência e entusiasmo pela radiologia comigo. Pelas demonstrações de profissionalismo e pelo apoio durante esses dois anos de curso.

Ao **Prof. Dr. Paulo Sérgio da Silva Santos**, por todas as oportunidades oferecidas nos últimos anos, HEB, CPC, sendo sempre uma referência como profissional a ser seguido.

Á **Prof.ª Dr.ª Ana Lúcia Alvares Capelozza** e **Prof.ª Dr.ª Cassia Maria Fischer Rubira** pela convivência, oportunidade de aprendizado, pelos ensinamentos. Por estimularem o estudo constante e a realização do melhor trabalho possível.

Aos meus **colegas de Mestrado e Doutorado**, pelas risadas, trabalhos e angústias divididos, tornando o dia-a-dia mais leve, sempre desejando que o outro tenha sucesso na vida.

Aos amigos que construí nesses dois anos de mestrado, **Rachel, Dayanne, Patrícia, Rafael** pelas trocas diárias, pelo companheirismo, atenção e por serem meu ponto de apoio em Bauru. Sei que posso contar com vocês independente de qualquer coisa, assim como a recíproca é verdadeira. Por tornarem esses dois anos leves. Que possamos conservar essa amizade além dos muros da FOB.

A uma amiga em especial, **Gabriela Chicrala**, que desde o primeiro dia que cheguei em Bauru estendeu sua mão, sua casa, depois virou minha dupla de clínica. Poucas pessoas no mundo possuem tamanha generosidade. Sempre muito disposta a ajudar os outros, sempre se doando, um exemplo de profissional e de ser humano.

À **Aneliza Moraes**, por toda parceria e companheirismo nesses dois anos de Mestrado. Por tanta troca. Por ter sido um ponto de apoio indispensável em Bauru para mim.

Aos amigos **de Salvador, aos amigos do intercâmbio**, por serem meu porto seguro e por mais uma vez provarem que amizades sinceras duram mesmo com a distância.

Aos funcionários da Faculdade de Odontologia de Bauru: **Fer, Alexandre, Andréa, Luciana**, **Roberto, Marco, Sueli, Poliane e Anderson,** por todo carinho, pela ajuda e companheirismo, ressaltando a importância de ter uma equipe unida.

Aos **pacientes da clínica de Estomatologia, Clínica Multidisciplinar e do Hospital Estadual de Bauru**, pela confiança em mim depositada e por permitirem meu crescimento profissional e pessoal através de cada ser humano por trás de um diagnóstico e de um exame.

Ao professor**, Dr. Marco Antônio Hungaro Duarte**, pela oportunidade dada de trabalhar em conjunto, por ser parte da idealização desse projeto.

À **Dra. Mariana Silveira**, pela ajuda inestimável neste trabalho. Pela paciência ao ensinar, por todo o suporte e auxílio dado.

Aos professores **Dr. José R. P. Lauris e Dr. Heitor Marques Honório**, por realizarem a análise estatística dessa pesquisa.

À **Faculdade de Odontologia de Bauru**, em nome da Diretora Prof.ª. Dr.ª Maria Aparecida de Andrade Moreira Machado, por me oferecer os anos de maior aprendizado e ampliar meus horizontes.

À **banca avaliadora** dessa dissertação, por dispor de tempo e atenção a uma atividade que é um marco em minha vida profissional.

À professora **Dr.ª Viviane Sarmento,** por permanecer sendo uma das minhas principais fontes de inspiração profissional. Por hoje ser uma grande contribuinte do meu sucesso, essencial desde a graduação. Por ser exemplo de dedicação e compromisso.

A todas as funcionárias **Secretaria de Pós-Graduação** e **Secretaria da Comissão de Comitê de Ética em Pesquisa** da FOB-USP por toda ajuda, paciência e palavras de conforto.

À **Coordenação de Aperfeiçoamento de Pessoal de Nível Superior (CAPES)** pelo incentivo através da bolsa de estudos.

Todo mundo ama um dia, todo mundo chora,
Um dia a gente chega e no outro vai embora
Cada um de nós compõe a sua história
Cada ser em si carrega o dom de ser capaz
E ser feliz.

Almir Sater e Renato Teixeira

LISTA DE ILUSTRAÇÕES

FIGURAS DO ARTIGO

Figura 1 - Fotografia dos molares inferiores utilizados 25

Figura 2 - Fotografias das mandíbulas secas recobertas com cera utilidade. ... 26

Figura 3 - Registro 3D intermodal utilizando o Software Dataviewer..... 27

Figura 4 - Secções da Zona de Risco para as mensurações 28

Figura 5 - CTVol v.2.2.1 e visualização da interface do software realizando as mensurações na zona de risco (a): µCT; (b) STD; (c) HIFI; (d) HIRE; (e) ICAT..... 29

Figura 6 - Análise de concordância entre µ-CT e TCFC Gráficos de Bland-Altman com as na mensuração da espessura da dentina radicular. 35

GRÁFICOS DO ARTIGO

Gráfico 1 - Média da espessura da dentina radicular entre µCT e os protocolos da TCFC x Percentual de subestimação. 34

LISTA DE TABELAS

TABELAS DO ARTIGO

Tabela 1 - Protocolos de aquisição da TCFC. 26

Tabela 2 - Valores (mm) de média, desvio padrão, valor de p obtidos µCTxSTD. 30

Tabela 3 - Valores (mm) de média, desvio padrão, valor de p obtidos µCTxHIFI. 31

Tabela 4 - Valores (mm) de média, desvio padrão, valor de p obtidos µCTxHIRE. 32

Tabela 5 - Valores (mm) de média, desvio padrão, valor de p obtidos µCTxICAT. 33

LISTA DE ABREVIATURA E SIGLAS

BMP	Bitmap
CAAE	Certificado de Apresentação para Apreciação Ética
Dp	Desvio padrão
DICOM	Digital Imaging and Communication in Medicine
FOV	Campo de visão
HIFI	Protocolo do 3D Accuitomo: High-Fidelity
HIRE	Protocolo do 3D Accuitomo: High-Resolution
ICAT	Protocolo de aquisição do aparelho ICAT
ICC	Coeficiente de Correlação Intraclasse
kV	Pico de tensão do tubo
mAs	Miliampère-segundo
mm	Milímetros
MV	Mésiovestibular
ML	Mésiolingual
s	Segundos
STD	Protocolo do 3D Accuitomo: Standard
TC	Tomografia computadorizada
TCFC	Tomografia computadorizada de feixe cônico
VOI	Volume de Interesse
µCT	Microtomografia computadorizada

SUMÁRIO

1 INTRODUÇÃO.....11

2 PROPOSIÇÃO.....17

3 ARTIGO.....21

REFERÊNCIAS 51

1 Introdução

1 INTRODUÇÃO

A otimização dos resultados do tratamento endodôntico envolve desde o preparo cervical dos dentes até à instrumentação dos canais radiculares. Essas etapas garantem ao cirurgião dentista maior precisão durante a etapa da odontometria (determinação do comprimento de trabalho), assim como asseguram maior acessibilidade dos instrumentos rotatórios aos canais radiculares, através de um acesso mais retilíneo, sem interferências e com menor área de tensão sobre os instrumentos utilizados. [1]

Em 1980, Abou-Rass et al.[2] definiram o conceito de "zona de risco" (ZR) a região que compreende o terço coronário e o terço médio da parede distal dos canais mesiais de molares inferiores. Essa região foi denominada assim por apresentar menor espessura de dentina radicular e que um possível desgaste acentuado dessas paredes internas da bifurcação radicular pode acarretar em acidentes como perfurações radiculares a partir da utilização de instrumentos rotatórios.[2]

A fim de prevenir o desgaste excessivo das paredes internas da bifurcação e a sua possível perfuração durante o preparo cavitário, a literatura preconiza que a remoção de dentina seja maior na parede mesial do que na distal dos canais mesiais. Justificado pela maior proximidade dos canais com a superfície distal das raízes, de modo que essa compensação no desgaste ainda promova a limpeza e a modelagem dos canais radiculares de forma cônica divergente para a oclusal.[3,4]

Na perspectiva de investigar geométrica e tridimensionalmente os canais radiculares de forma não invasiva, a microtomografia computadorizada (µCT), surge como forte aliada na endodontia. Essa é atualmente considerada como padrão ouro por possuir habilidade de visualizar características morfológicas com precisão na resolução de micrômetro e submicrômetro, além de possuir alta correlação com os dados histológicos. [5,6]

Apesar da excelente resolução de imagem, o tempo de escaneamento juntamente com o tempo de reconstrução imaginológica e a necessidade de um alto grau de perícia do operador surgem como principais desvantagens do aparelho.

Adicionalmente a essas, a µCT não pode ser utilizada em um cenário in vivo, como são utilizados os aparelhos tomográficos de feixe cônico (TCFC). [5,6]

No âmbito da endodontia, a TCFC tem a sua aplicabilidade voltada a variadas indicações. Dentre elas, detecção de doenças periapicais, tamanho, extensão, diagnóstico de lesões e reabsorções periapicais, diagnóstico de fraturas radiculares e trauma dento-alveolares. É possível também avaliar a morfologia e anatomia radicular, a topografia do osso alveolar, o relacionamento de estruturas anatômicas com os ápices dentários, além do planejamento de cirurgias. [7]

A acurácia da tecnologia 3D odontológica ainda está sendo validada por diversos estudos, os quais, por meio de medidas comparativas, buscam analisar a precisão do exame imaginológico tridimensional. A TCFC pode subestimar ou superestimar mensurações ou prover insuficiente resolução de imagem para microestruturas.[5,8,9]

Hassan et al.[10] observaram em seu estudo que protocolos de aquisição de imagem com menor campo de visão (FOV) produziram melhor visibilidade dos canais radiculares e foram significativamente superiores a protocolos com FOV maiores, concluindo, então, que os menores FOV disponíveis devem ser sempre utilizados para aplicações endodônticas.

Mesmo sabendo que para finalidade endodôntica menores tamanhos de FOV e voxel são requeridos e resultam em melhor resolução espacial[10], Tolentino et al.[9] , concluíram que os protocolos de aquisição de imagem do aparelho tomográfico 3D Accuitomo 170 com os menores voxels disponíveis não lograram detectar e mensurar o istmo apical acuradamente quando comparado à µCT. No entanto, para a mensuração da espessura dentinária da ZR, há uma escassez de estudos que investiguem as possíveis limitações dos diferentes protocolos de aquisição da TCFC e sua influência na qualidade da imagem e, consequentemente, na acurácia da TCFC para seu devido diagnóstico.

Como a espessura dentinária radicular dos canais mesiais de molares inferiores é um importante fator clínico durante o tratamento endodôntico, busca-se determinar o protocolo de imagem disponível da TCFC mais indicado para esses fins, quando comparada à tecnologia da µCT limitada a um cenário *ex vivo*. Portanto, o objetivo

deste estudo foi analisar a margem de erro entre os protocolos de aquisição da TCFC e da µCT por meio da mensuração da zona de risco dos molares inferiores, e assim inferir a real aplicabilidade clínica para os protocolos da TCFC, evitando possíveis riscos durante etapas do tratamento endodôntico, tais como a perfuração ou redução grande na espessura dessa parede, tornando-a fragilizada o que favoreceria risco de fratura da raiz.

2 Proposição

2 PROPOSIÇÃO

Objetivos Gerais

- Analisar a discrepância entre os protocolos de aquisição da TCFC com a µCT.

Objetivos Específicos

- Validar a acurácia de medidas lineares da TCFC.
- Comparar diferentes protocolos de aquisição de imagem da TCFC e seu impacto na acurácia do exame.
- Avaliar a espessura dentinária da ZR de molares inferiores permanentes.
- Estabelecer o protocolo da TCFC com melhor aplicabilidade clínica para a mensuração da ZR.

3 Artigo

Artigo formatado de acordo com a Revista Portuguesa de Estomatologia, Medicina Dentária e Cirurgia Maxilofacial (ISSN: 1646:2890)

3 ARTIGO

Título: Análise da discrepância entre TCFC e µCT na mensuração da zona de risco de molares inferiores

Title: Analysis of the discrepancy between CBCT and µCT in the measurement of the danger zone in lower molars

Resumo:

Objetivos: Analisar a discrepância entre os diferentes protocolos de aquisição da tomografia computadorizada de feixe cônico (TCFC) com a microtomografia computadorizada (µCT), considerada o padrão ouro, com intuito de avaliar aplicabilidade da TCFC na mensuração da zona de risco de molares inferiores afim de evitar acidentes e complicações durante a instrumentação endodôntica. **Métodos:** Após aprovação pelo Comitê de Ética em Pesquisa da Faculdade de Odontologia de Bauru (CAAE: 10311318.0.0000.5417), 51 molares inferiores foram selecionados e posicionados sobre mandíbulas secas recobertas com cera utilidade. Os dentes foram escaneados utilizando os aparelhos tomográficos 3D Accuitomo 170 e i-CAT Classic, com diferentes protocolos de aquisição. Foram mensuradas as espessuras da dentina radicular na zona de risco dos molares inferiores e comparados com a µCT. Os resultados foram analisados por meio do teste t, do Bland-Altman e análise de regressão linear, adotando um nível de significância de 5% para todas as análises. **Resultados:** A análise estatística a partir do test t mostrou diferença estatística entre os métodos multimodais (µCT x TCFC) para todos os protocolos ($p<0,0001$). Houve uma subestimação dos valores em todos os protocolos da TCFC quando comparados à µCT, sendo o High-Resolution o de menor subestimação (4,5%). No Bland-Altman, a média das diferenças entre os métodos foi $\neq 0$. Não houve viés de proporção entre os métodos. **Conclusões:** Todos os protocolos de aquisição da TCFC possibilitaram a análise da espessura dentinária da zona de risco de molares inferiores com uma discreta subestimação dos valores encontrados na µCT. A TCFC é, portanto, uma ferramenta de boa acurácia e reprodutibilidade para mensurações lineares no cenário de diagnóstico da endodontia.

Palavras-chave: Tomografia Computadorizada de Feixe Cônico; Mandíbula; Endodontia; Microtomografia Por raios X; Canal radicular

Abstract:

Objectives: To analyze the discrepancy between the cone-beam computed tomography (CBCT) settings and the µCT (gold standard) in the linear measurements of the danger zone of lower molar in order to avoid accidents and complications during endodontic instrumentation. **Methods:** After approval by the Research Ethics Committee of the Faculty of Dentistry of Bauru (CAAE: 10311318.0.0000.5417), 51 lower molars were selected and placed on dry jaws covered with wax. The teeth were scanned using two tomographic devices, 3D Accuitomo 170 and i-CAT Classic, in different acquisition protocols. The thickness of the root dentin in the lower molar risk zone was measured and the CBCT images were compared with the reference, µCT. The results were analyzed using the t-test, the Bland-Altman and linear regression analysis, adopting a significance level of 5% for all analyzes. **Results:** The statistical analysis using the t-test showed a statistical difference between the two groups compared (µCT x TCFC) for all protocols ($p < 0.05$). There was an underestimation of the values in all protocols of the CBCT when compared to µCT. The High-Resolution was the one with the lowest underestimation (4.5%). Bland-Altman results showed that the average of the differences between the methods was ≠ 0. The linear regression test concluded that there was no proportion bias between the multimodal methods. **Conclusions:** All CBCT acquisition settings allowed the analysis of the dentin thickness of the lower molar risk zone with a slight underestimation of the values found in µCT. Therefore, CBCT imaging is reliable and feasible tool and it could measure dentin thickness with accurately and reproducibility for the endodontic diagnosis scenario.

Keywords: Cone-Beam Computed Tomography; Mandible; Endodontics; X Ray Microtomography; Root canal

INTRODUÇÃO:

A microtomografia computadorizada (μCT) tem sido considerada padrão-ouro para o diagnóstico endodôntico e sua acurácia em análises anatômicas, tais como: detecção do istmo apical, medições lineares e volumétricas, vem sendo bem relatada em estudos anteriores.[1-4] Embora seja considerada um exame imaginológico de referência devido à sua capacidade de visualizar com precisão características morfológicas em resolução submilimétricas e possuir alta correlação com os dados histológicos, essa tecnologia se restringe a um cenário in vitro, limitando a sua aplicabilidade clínica.[1] Diante disso, alguns estudos comparativos entre a μCT e a tomografia computadorizada de feixe cônico (TCFC) vem sendo publicados a fim de melhor estabelecer a acurácia da tecnologia tridimensional, clinicamente disponível para estruturas em escalas micrométricas. [1,3,5-8]

No campo da endodontia, a aplicabilidade da TCFC já é bem estabelecida na literatura[9-11]. No entanto, esse dispositivo ainda está sob constante avanços tecnológicos e o advento de protocolos mais sensíveis, com menores tamanhos de voxel, com a possibilidade de aquisição com menores campo de visão (FOV), espessura de cortes e, consequentemente, com melhor resolução, surgem como fortes aliados para o seu cenário clínico no âmbito da endodontia. Portanto, alguns estudos vêm abordando seu foco na precisão da TCFC, na detecção e medição de estruturas milimétricas, buscando entender a influência dos diferentes protocolos de aquisição de imagem da TCFC e sua acurácia para a aplicabilidade endodôntica, especialmente utilizando dentes com complexa morfologia interna como os molares inferiores.[1, 10-13]

Os molares inferiores possuem um complexo sistema de canais radiculares e morfologia interna, anatomicamente possuem duas raízes sendo que a raiz mesial possui um achatamento no sentido mesio-distal e uma superfície vestibular e lingual alargada, enquanto a raiz distal geralmente é reta, com um ou dois canais radiculares.[1,14-15] Adicionalmente, observa-se a presença de uma Zona de Risco (ZR) que compreende a porção de dentina distal da raiz mesial, voltada para bifurcação, que se inicia entre o terço coronário e o terço médio desses dentes. Essa região é denominada assim, por apresentar menor espessura de dentina podendo acarretar

acidentes e complicações como perfurações radiculares e fraturas verticais a partir da utilização de instrumentos rotatórios.[16]

Há poucos estudos focados especificamente na avaliação comparativa entre μCT e TCFC. Essa lacuna pode ser justificada pelo meticuloso processamento de imagem necessário dos equipamentos utilizados, bem como pela complexa metodologia aplicada para estudos de imagem multimodais, além da escassez de estudos que investigue as possíveis limitações e precisão dos diferentes protocolos de aquisição de imagem da TCFC no cenário da endodontia; visto que um estudo que avalie essa acurácia não depende somente do objeto a ser examinado, mas também das qualidades inerentes aos dados adquiridos. Sendo assim, o objetivo deste estudo é analisar a discrepância entre os protocolos de aquisição da TCFC com a μCT com intuito de avaliar aplicabilidade da TCFC na mensuração da zona de risco de molares inferiores a fim de evitar acidentes e complicações como a perfuração radicular durante a instrumentação endodôntica ou o desgaste excessivo das paredes causando fraturas radiculares.

MATERIAIS E MÉTODOS:

a) Seleção e perfil da amostra:

Após aprovação pelo Comitê de Ética da Faculdade de Odontologia de Bauru, Universidade de São Paulo (CAAE: 10311318.0.0000.5417), 51 molares inferiores extraídos da população Brasileira (por doença periodontal, doença cárie ou fraturas coronárias) foram selecionados. Como critério de seleção da amostra incluiu-se dentes com paredes radiculares externas intactas. Dentes com fraturas radiculares, reabsorções radiculares, rizogênese incompleta, calcificações radiculares, reabsorção interna e externa, tratados endodonticamente foram excluídos da amostra. Sexo e idade dos pacientes que tiveram seus dentes extraídos não foram considerados. (Figura 1)

Figura 1. Fotografia dos molares inferiores utilizados

b) Aquisição da µCT

Nesse estudo não houve necessidade de adquirir as imagens no equipamento da µCT (SkyScan 1174v2; Bruker-microCT, Kontich, Belgium), bem como os utilizados. Ambos foram cedidos da pesquisa " Comparação de dois sistemas de tomografia computadorizada na avaliação da região de istmo em raízes mesiais de molares inferiores após a instrumentação e obturação do canal radicular. Um estudo in vitro utilizando a micro-CT e a nano-CT como validação", também aprovado pelo Comitê de Ética da Faculdade de Odontologia de Bauru, Universidade de São Paulo (CAAE: 86782418.5.0000.5417).

c) Aquisição da TCFC

Os dentes foram posicionados para escaneamento sobre mandíbulas secas (cedidas pelo Departamento de Cirurgia, Estomatologia, Patologia e Radiologia da Faculdade de Odontologia de Bauru – Universidade de São Paulo). Os quais foram uniformemente recobertos por uma fina camada de cera utilidade (Tenatex Red; Kemdent, Swidon UK) a fim de simular o aspecto radiográfico do espaço do ligamento periodontal e fixados dentro dos alvéolos das mandíbulas secas, previamente ampliados com brocas. As mandíbulas também foram recobertas com 3 camadas de

cera utilidade nas porções vestibular e lingual para simulação do tecido mole (Figura 2). Os exames tomográficos foram realizados nos equipamentos i-CAT Classic (Imaging Science International, Hatfield, Pensylvania, USA) e no 3D Accuitomo 170 system (J. Morita Mfg Corp, Kyoto, Japan). Os protocolos utilizados para as aquisições em ambos equipamentos encontram-se na Tabela 1.

Figura 2. Fotografias das mandíbulas secas recobertas com cera utilidade.

Tabela 1 – Protocolos de aquisição da TCFC utilizados no estudo

Protocolo	Voxel	FOV	mA	kV	T. Exposição	Dose
STD	200 µm	10x5cm	60mA	80kV	17,5s	901mGycm^2
HIFI	200 µm	10x5cm	60mA	80kV	30,8s	1580mGycm^2
HIRE	125 µm	6x6cm	60Ma	80kV	30,8s	1320mGycm^2
ICAT	200 µm	6x16cm	36,12mA	120kV	40s	NR
µCT	22,9 µm	NR	800mA	50kV	NR	NR

Legenda = STD (Standard), HIFI (High Fidelity), HIRE (Hi Resolution), , ICAT (xxxxx), µCt (microtomography), FOV (field of view), mA (miliamperagem), Kv (pico de tensão do tubo), T (tempo), s(segundos), µm (micrometro) , mGycm^2 (miligray), NR (não reportado)

d) Análise de amostra:

Os exames foram analisados em sala propriamente escurecida em uma estação de trabalho apropriada para análise de exames de TCFC com monitor próprio para tal fim (FlexScan S2000, 20 polegadas Eizo Nanao Corporation, Hakusan, Japão).

e) Processamento das imagens:

Os exames da TCFC foram exportados para o formato Digital Imaging and Communication in Medicine (DICOM). Posteriormente, para cada exame adquirido na TCFC, foi necessário utilizar o software Dataviewer, selecionar o volume de interesse (VOI) de cada dente, uma vez que, o FOV abrangia hemiarcada ou a arcada completa (a depender do protocolo adquirido). Feito isso, realizou-se o registro intermodal tridimensional das imagens, pareando os dentes da TCFC e da µCT utilizando o mesmo software supracitado, o que permitiu o alinhamento espacial entre as duas modalidades de imagem, conforme indicado na Figura 3. Os exames após registrados foram salvos no formato bitmap (BMP), para posterior mensuração linear.

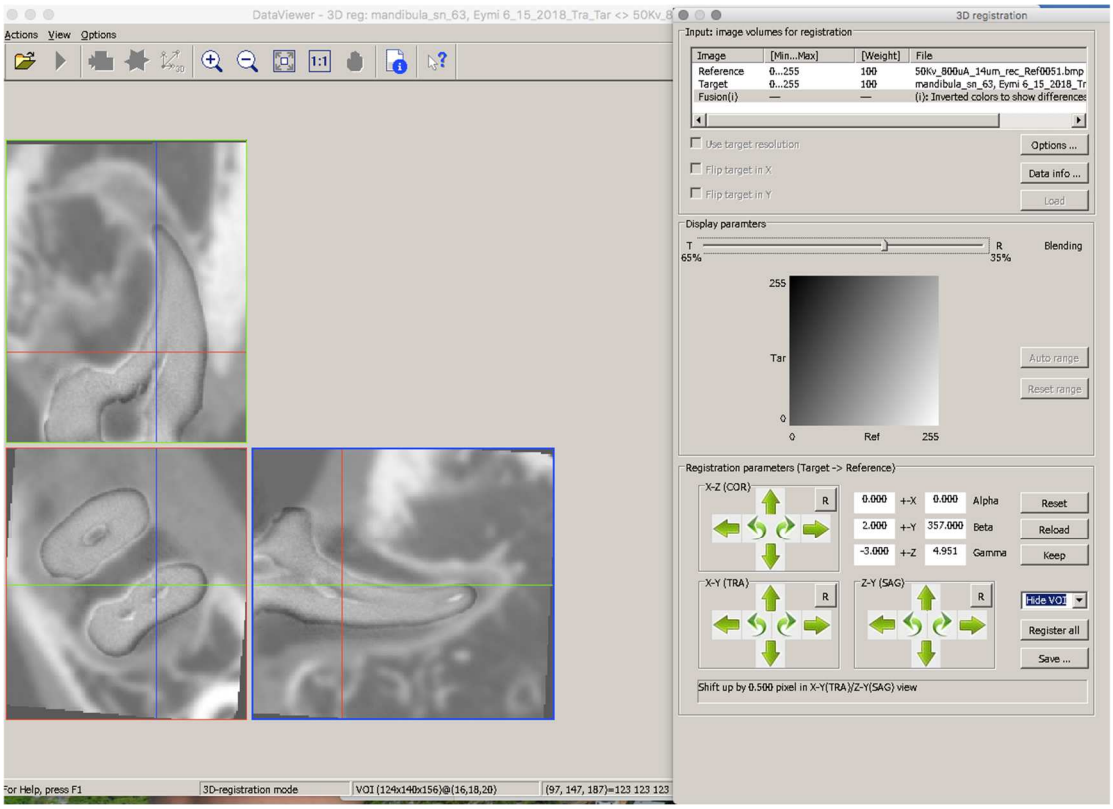

Figura 3. Registro 3D intermodal utilizando o Dataviewer.

f) Análise das imagens

O software CTAn v.1.12 (Bruker-microCT) foi utilizado para fazer as reconstruções 3D dos exames, assim como para realizar as mensurações. Foram estabelecidos como pontos para mensuração 1mm, 2mm e 3mm abaixo da bifurcação (Figura 3). As mensurações ocorreram utilizando a reformatação axial na parede distal dos canais mesiais dos molares inferiores (zona de risco). Traçou-se uma reta nos condutos mesiovestibular (MV) e mesiolingual (ML), e ao centro, perpendicular à reta previamente traçada, foi realizada a mensuração no sentido da bifurcação. Para cada dente, um total de 6 pontos foi mensurado (3 em cada canal), conforme ilustrado na Figura 4. Tal procedimento foi repetido para cada protocolo de aquisição de imagem (STD, HIFI, HIRE e ICAT), utilizando os valores da µCT como referência.



Figura 4. Secções da Zona de Risco para as mensurações.

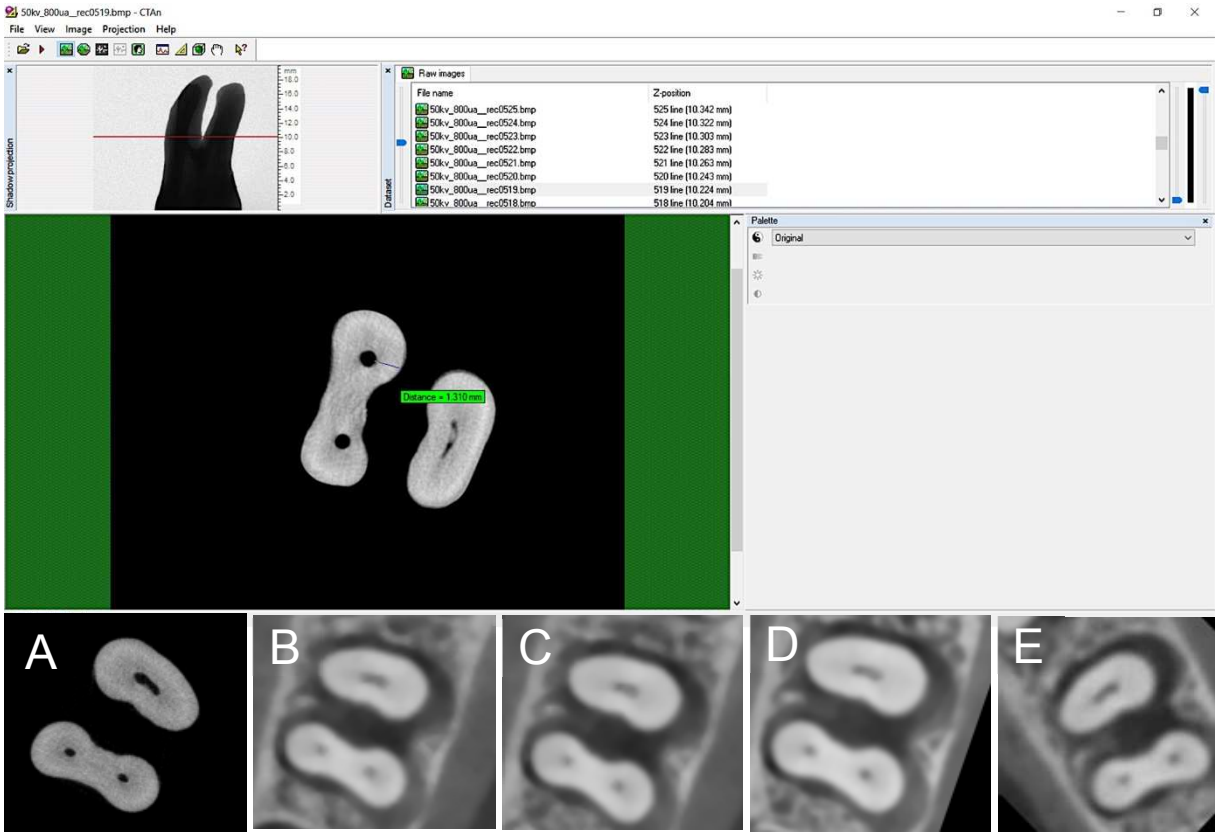

Figura 5. CTVol v.2.2.1 e visualização da interface do software realizando as mensurações na zona de risco. Inferior: Protocolos da TCFC (A): µCT; (B) STD; (C) HIFI; (D) HIRE; (E) ICAT.

g) Análise estatística

Para se atestar a confiabilidade entre as mensurações adquiridas, foi realizada a calibração intraobservador (coeficiente de relação intraclasse – ICC) em 20% da amostra total. Essa, foi estabelecida com o autor desta pesquisa avaliando 20 exames (20% da amostra) de TCFC, escolhidos aleatoriamente, e repetindo a avaliação 30 dias após o exame inicial, em mesmas condições de análise. A análise estatística foi realizada através do programa Statistica versão 12 (StatSoft Inc., Tulsa, USA) e o SPSS 15.0 (SPSS Inc). Utilizou-se o teste t, o Bland-Altman e análise de regressão linear. Adotou-se um nível de significância de 5% para todas as análises.

RESULTADOS:

Nos resultados obtidos a partir da comparação entre a µCT e os protocolos de aquisição da TCFC, a análise estatística mostrou diferença estatística entre os dois

grupos comparados (µCT x TCFC) para todos os protocolos (p<0,001) em todos os pontos aferidos nos molares inferiores, quanto ao valor da espessura de dentina na parede distal dos canais mesiais na zona de risco. A medida média do ICC na mensuração da espessura dentinária foi de 0,92.

a) µCT e STD

A média da espessura de dentina da amostra utilizando a µCT foi de 1,303 mm ± 0,243 mm (média e desvio padrão) para o canal MV e 1,294 mm ± 0,231 mm para o ML. Foram obtidos valores entre 1,201 mm e 1,400 mm para a µCT, com a média total de 1,298 mm.

Utilizando-se o protocolo STD, obteve-se média de 1,201 mm e desvio padrão de ± 0244 mm para o canal MV e 1,172 mm ± 0,248 mm para o ML, com valores mínimo e máximo de 1,091 mm e 1,293 mm, respectivamente e média total de 1,186 mm. Os valores por protocolo de aquisição e pontos aferidos, estão descritos na Tabela 2.

Tabela 2 - Valores (mm) de média, desvio padrão e valor de p entre µCT e STD-Acc.

	Ponto	**µCT**		**STD – Acc.**		**P**
		Média	DP	Média	DP	
Mesiovestibular	Bifurcação	1,400	0,250	1,293	0,239	**<0,001**
	2mm	1,275	0,244	1,198	0,242	**<0,001**
	3mm	1,234	0,237	1,112	0,252	**<0,001**
Mesiolingual	Bifurcação	1,387	0,215	1,272	0,224	**<0,001**
	2mm	1,296	0,248	1,153	0,274	**<0,001**
	3mm	1,201	0,232	1,091	0,246	**<0,001**

Valores em negrito: p<0,001

b) µCT e HIFI

No comparativo entre a µCT e o protocolo HIFI, os valores obtidos para o protocolo de referência (µCT) foram os mesmos do comparativo anterior.

Utilizando-se o protocolo HIFI, obteve-se média de 1,224 mm e desvio padrão de ± 0246 mm para o canal MV e 1,201 mm ± 0,233 mm para o ML, com valores mínimo e máximo de 1,118 mm e 1,307 mm, respectivamente. A média total foi de 1,212 mm. Os valores encontram-se na Tabela 3.

Tabela 3 - Valores (mm) de média, desvio padrão e valor de p entre µCT e HIFI.

	Ponto	**µCT**		**HIFI – Acc.**		**P**
		Média	DP	Média	DP	
Mesiovestibular	Bifurcação	1,400	0,250	1,307	0,235	**<0,001**
	2mm	1,275	0,244	1,210	0,251	**<0,001**
	3mm	1,234	0,237	1,155	0,253	**<0,001**
Mesiolingual	Bifurcação	1,387	0,215	1,290	0,204	**<0,001**
	2mm	1,296	0,248	1,195	0,242	**<0,001**
	3mm	1,201	0,232	1,118	0,253	**<0,001**

Valores em negrito: p<0,001

c) µCT e HIRE

Enquanto que para a comparação entre µCT e HIRE, a média da espessura de dentina aferida utilizando a µCT foi de 1,317 mm ± 0,251 mm para o canal MV e 1,303 mm ± 0,232 mm para o ML. Com o mínimo de 1,209 mm e máximo de 1,418 mm para a µCT, com a média total de 1,310 mm.

No protocolo HIRE, a média total das medidas foi de 1,25 mm. Para o canal mesiovestibular essa média foi de 1,261 ± 0,250 mm para o canal MV e 1,238 mm ± 0,236 mm para o ML, com valores mínimo e máximo de 1,149 mm e 1,360 mm, respectivamente. Na tabela 4 encontram-se os valores para os pontos aferidos.

Tabela 4 - Valores (mm) de média, desvio padrão e valor de p entre µCT e HIRE.

	Ponto	**µCT**		**HIRE – Acc.**		**P**
		Média	DP	Média	DP	
Mesiovestibular	Bifurcação	1,418	0,264	1,360	0,248	**<0,001**
	2mm	1,291	0,252	1,249	0,245	**<0,001**
	3mm	1,244	0,239	1,176	0,257	**<0,001**
Mesiolingual	Bifurcação	1,396	0,216	1,326	0,225	**<0,001**
	2mm	1,304	0,247	1,240	0,240	**<0,001**
	3mm	1,209	0,235	1,149	0,244	**<0,001**

Valores em negrito: p<0,001

d) µCT e ICAT

Os valores para a µCT foram os mesmos obtidos para a comparação com o HIRE.

Para o ICAT, o canal MV obteve como média e desvio padrão 1,247 mm e 0,260 mm, respectivamente. Enquanto que o ML teve como medida média 1,190 e 0,247 como desvio padrão. Sua medida média total foi de 1,21 mm, com medida mínima de 1,134 mm e máxima de 1,329 mm, conforme pode ser visualizado na tabela 5.

Tabela 5 - Valores (mm) de média, desvio padrão e valor de entre µCT e ICAT.

	Ponto	**µCT**		**ICAT – Acc.**		**P**
		Média	DP	Média	DP	
Mesiovestibular	Bifurcação	1,418	0,264	1,329	0,271	**<0,001**
	2mm	1,291	0,252	1,236	0,259	**<0,001**
	3mm	1,244	0,239	1,177	0,251	**<0,001**
Mesiolingual	Bifurcação	1,396	0,216	1,266	0,239	**<0,001**
	2mm	1,304	0,247	1,172	0,246	**<0,001**
	3mm	1,209	0,235	1,134	0,257	**<0,001**

Valores em negrito: p<0,001

e) Percentual de subestimação da TCFC

Considerando os valores de média da espessura dentinária dos diferentes protocolos de aquisição da TCFC em comparação com o valor obtido de média da µCT, observou-se uma subestimação dos valores em todos os protocolos, sendo o Hi-Resolution (HIRE) o de menor subestimação (4,5%). Os demais valores estão dispostos no gráfico 1.

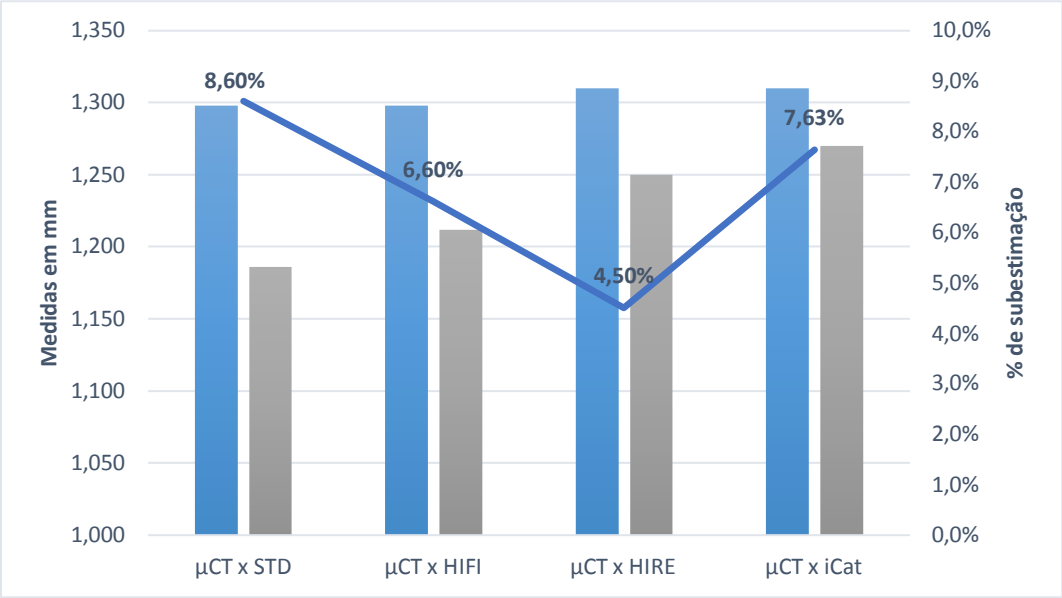

Gráfico 1. Média da espessura da dentina radicular entre µ-CT e os protocolos da TCFC x Percentual de Subestimação. As barras azuis representam a µ-CT e as cinzas os valores encontrados para os diferentes protocolos da TCFC. A linha azul mostra a porcentagem de subestimação entre os comparativos.

Finalmente, calculou-se o grau de concordância das mensurações entre TCFC e da µCT a partir do método de Bland-Altman (Figura 6). Os pontos de dados da presente amostra estão localizados dentro dos limites de confiança (95%) superior e inferior (média de desvio padrão de 1,96). No entanto, as diferenças distribuem-se homogeneamente em torno de um valor médio distante de 0, confirmando que não houve concordância entre os dois métodos. Assim como, a partir do teste de regressão linear, concluiu-se não haver viés de proporção entre o padrão ouro (µCT) e os diferentes protocolos da TCFC.

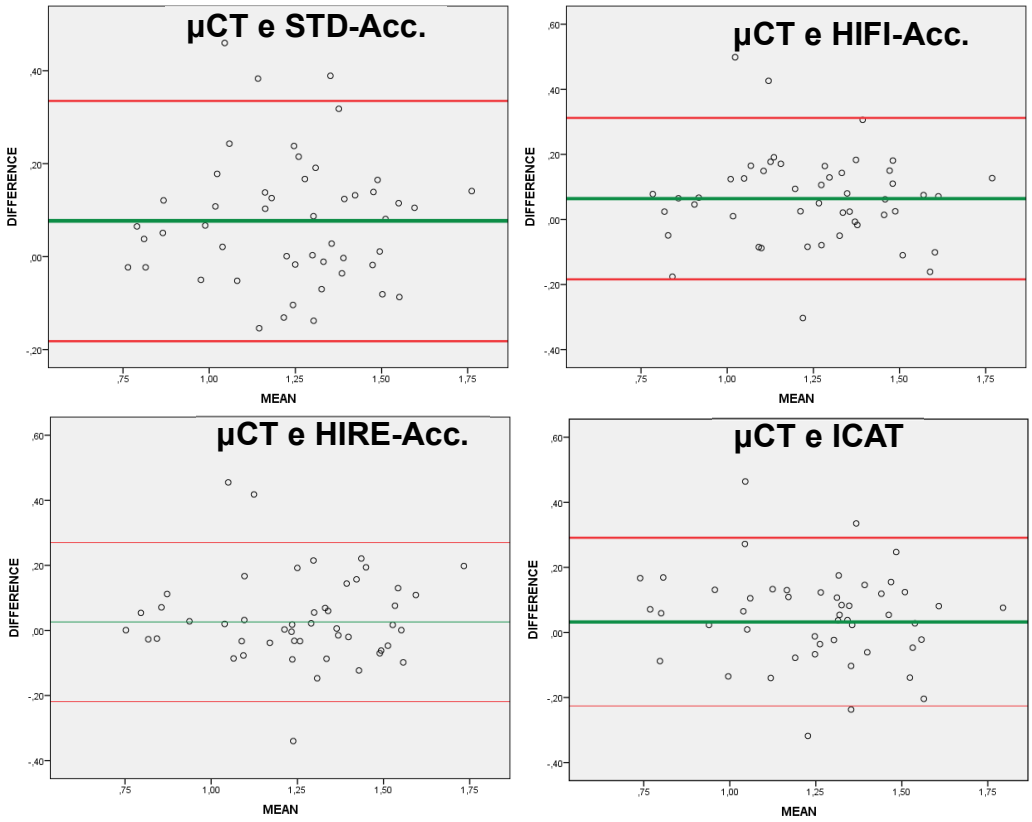

Figura 6. Gráficos de Bland-Altman com as medições da espessura da dentina radicular entre as imagens da µ-CT e CBCT. A linha verde representa a média das diferenças e os limites de concordância são indicados por linhas horizontais em vermelho. Não houve concordância entre os métodos avaliados.

DISCUSSÃO:

A concavidade presente na superfície distal das raízes mesiais de molares inferiores, referida por Abou-Rass et al.[16] como "zona de risco" (ZR), é objeto de pesquisa de muitos estudos já publicados, tendo em vista a alta probabilidade de perfurações radiculares durante o preparo do sistema de canais.[4,17-21] Esse se situa 1,5 mm abaixo da bifurcação radicular, e é considerado como a zona de menor espessura dentinária radicular (1,2mm a 1,3mm).[4,17-18] O presente estudo concorda com os valores médios encontrados para a e da espessura zona de risco em estudos prévios[4,17-18],na qual a média encontrada variou de 1,186mm a 1,310mm

Há na literatura uma gama de estudos com resultados que variam parcialmente a média da espessura dentinária na região da ZR. [16,22-26] Essa variação decorre das diferentes metodologias aplicadas para a mensuração de tal área em cada estudo, que por sua vez sofre interferência de diversos fatores, desde a seleção das faixas da

ZR à seleção da amostra humana, incluindo diferenças étnicas populacionais.[26,27] Zhou et al.[26] discordam da literatura clássica de Berutti, Fedon.[17] quanto ao posicionamento da ZR, afirmando através dos seus resultados que a menor espessura de dentina se localiza 3-4 mm abaixo da bifurcação, assim como afirma que não houve diferenças entre as espessuras dos canais MV e ML. Utilizou-se para a metodologia do presente estudo o que foi preconizado no trabalho clássico de Berutti, Fedon.[17] em se tratando das mensurações.

Não há estudos suficientes na literatura que correlacionem as medidas obtidas com características do paciente, como idade e gênero. No que se refere a idade, a espessura mínima da dentina distal dos canais MV e ML aumentou conforme a idade do paciente, tanto para homens, quanto mulheres ($P<0.05$).[26] Em geral, pessoas jovens possuem canais mais amplos e paredes radiculares mais finas quando comparado as pessoas mais velhas, uma vez que o complexo dentina-polpa muda de acordo com o curso da vida com a deposição fisiológica de dentina secundária. Tratando-se de gênero, eles concluíram que a espessura mínima da dentina distal foi maior em homens do que em mulheres.[26] No presente estudo não foi possível obter os variáveis dados sobre a idade em que os pacientes realizaram a extração, tampouco o sexo destes.

Outra categorização abordada na metodologia de Zhou et al.[26] importante para o entendimento da anatomia da ZR tanto para evitar, quanto prevenir perfurações radiculares e outras complicações, foi a classificação do dente conforme o seu tamanho. Os autores concluíram que a parede distal de molares considerados pequenos é mais fina do que em dentes longos para a população chinesa estudada ($P<0.05$). A variabilidade étnica talvez seja um fator que corrobore nas diferenças encontradas em outros estudos[28,29], em que dentes mais longos possuíam maior espessura dentinária na ZR. Tal categorização não foi realizada na metodologia aplicada ao nosso estudo.

Em contrapartida, o estudo, recém-publicado por De Deus et al.[27], revelou dois resultados inovadores no que se refere a ZR. No primeiro, os autores encontraram a menor espessura de dentina na região mesial dos canais mesiais em 40% dos molares inferiores (22% nos ML e 18% nos MV), discordando dos achados clássicos Abou-Rass et al.[16]. Secundariamente, em contraste com a região da ZR proposta por alguns estudos[4,17-21], De Deus et al.[27], encontrou majoritariamente a região de menor espessura dentinária no terço médio da raiz entre 4 a 7 mm abaixo da bifurcação.

O artigo de De Deus et al.[27] credita seus achados às consequências dos avanços metodológicos que associam a µCT com uma rotina de análise computadorizada e processamento de imagem digital. Neste estudo, ocorre um mapeamento 3D completo da espessura da dentina ao longo de todo o terço cervical e médio, renderizando dados de centenas de seções transversais da raiz. Além disso, as medições realizadas por uma rotina computadorizada automática são mais confiáveis. Notadamente, essa análise automatizada permite a mensuração rápida de milhares de fatias/secções, tornando o experimento menos demorado e trabalhoso, contrariamente aos estudos já publicados [4,8] e ao presente estudo, nos quais o valor da espessura de dentina é dado pela análise de poucos cortes transversais.

No que se refere à mensuração da espessura de dentina radicular, o examinador apresentou excelente concordância intraexaminador, apresentando valor médio do ICC 0,92. Esse dado demonstra a confiabilidade do examinador, garantindo precisão dos resultados das medidas neste trabalho. Estudos que também compararam a tecnologia da TCFC com a µCT encontraram coeficientes de correlação intraclasse superiores a 0,90, assemelhando-se ao presente estudo.[5,6,8]

A µCT surge na endodontia e na radiologia como forte aliada no estudo da morfologia interna radicular, em um âmbito tridimensional microscópico com alta resolução espacial, sendo considerada como o padrão ouro. No entanto, sua aplicabilidade clínica é restrita devido à limitação quanto ao cenário laboratorial.[1] A µCT fornece imagens 3D de alta resolução espacial devido aos parâmetros de alta energia utilizados (kVp e mA) e ao seu tamanho do voxel. Em contrapartida, requer um longo tempo de aquisição e, consequentemente, alta dose de radiação.[30,31]

No presente estudo, foi avaliado a acurácia da TCFC nos seus diferentes protocolos de aquisição, baseados em mensurações lineares quando comparada ao nosso padrão ouro. Para determinar as diferenças dos dois métodos de medidas utilizados, foi utilizado o Test-t e o Bland-Altman, em concordância com a metodologia aplicada para estudos já publicados.[1,5,32]

Em comparações realizadas entre dois métodos de mensuração, é comum haver “abuso de correlação”. Há um equívoco na forma como os estudos que avaliam a correlação entre dois métodos de mensuração reproduz automática e inadequadamente as metodologias de estudos prévios, utilizando para tanto os coeficientes de correlação como indicadores de concordância. Fatores como a quantidade da amostra podem interferir diretamente no resultado dessa correlação.[33]

Uma vez que o objetivo do presente estudo não consistia em avaliar somente o coeficiente de correlação entre dois métodos, mas também a discordância entre eles a partir da identificação dos limites de concordância, se fez uso do teste de Bland-Altman[33]. Esse, por sua vez, permite em casos de disparidade, avaliar se essa, mesmo que pequena, é suficiente para considerar os dois métodos comparados intercambiáveis.

Assim como no presente estudo, alguns trabalhos já publicados utilizaram a µCT como padrão de referência para comparação na acurácia da TCFC.[1,5,6,8] Apesar dos resultados das análises do Bland-Altman demonstrarem-se estatisticamente diferentes de 0, ou seja, discordantes, nosso trabalho concorda com os resultados encontrados por Xu et al.[5], os quais revelaram que os pontos de dados da amostra localizavam-se, em geral, entre o intervalo de confiança. No entanto, discordamos quando o autor supracitado indica que os resultados dos dois métodos foram semelhantes somente por estarem dentro do intervalo de confiança. Para o nosso estudo, mesmo que os dados estejam em grande maioria dentro do intervalo de confiança, os métodos são discordantes, uma vez que estatisticamente a média das diferenças é diferente de zero. No entanto, esses resultados estatísticos baseiam-se em dados numéricos que não revelam do ponto de vista clínico se essa média das diferenças é relevante.

Para a aplicabilidade clínica, acreditamos que essa discordância numérica e milimétrica entre os métodos não se demonstra relevante. Acreditamos ser pequena o suficiente, de forma que possamos considerar os métodos avaliados intercambiáveis. Visto que, trata-se de medidas milimétricas em que as diferenças encontradas nas mensurações por menor que sejam, numérica ou matematicamente influenciaram os resultados estatísticos.

Segundo Patcas et al.[32], mensurações milimétricas, com valores próximos a 0, fazem com que as diferenças entre medidas sejam menores e, consequentemente, criam um viés nos limites da concordância do Bland-Altman. Desta forma os autores afirmam que quando os limites de confiança são maiores que o objeto a ser medido, os protocolos de resolução não são precisos o suficiente para medição de estruturas delicadas.

No estudo vigente, todos os protocolos subestimaram os valores encontrados na µCT. O STD foi aquele que apresentou maior porcentagem de subestimação dos valores de médias obtidas entre os métodos, 8,6% (Gráfico 01). Esse resultado

corrobora com outros estudos que observaram discreta subestimação dos valores mensurados, utilizando a TCFC comparada ao padrão ouro.[5,6,34]

Contudo, se levado em consideração que a literatura preconiza 0,5 mm como o máximo desgaste da estrutura dentária durante a instrumentação dos canais radiculares, a fim de evitar possíveis acidentes e complicações durante o procedimento.[26] Bem como, considerando que a quantidade mínima de dentina remanescente pós preparo deve ser de 0,2 – 0,3 mm para suportar as forças de compactação durante a obturação e evitar perfuração ou fratura vertical radicular.[35] Conclui-se que, a média da espessura dentinária obtida na ZR no protocolo STD (1,186 mm), se realizado o preparo máximo de 0,5 mm, ainda obedece em aproximadamente 2x essa margem de segurança preconizada por Lim, Stock[35] de 0,3 mm. Portanto, apesar da subestimação, essa discrepância encontrada entre os protocolos ainda assim, não é preocupante a partir da interface clínica.

No que se refere aos protocolos de aquisição da TCFC (STD, HIFI, HIRE, ICAT), todos os valores absolutos encontrados para as médias das medidas demonstraram diferença significativa ($p<0,05$), quando comparada ao padrão ouro, µCT. No entanto, os protocolos diferem entre si em seus tamanhos do voxel, FOV, tempo de exposição e, consequentemente, dose de radiação. Essa natureza multifatorial da resolução espacial, reflete diretamente na acurácia de diagnóstico à nível endodôntico quando utilizado a TCFC.

Hassan et al.[12] concluiu em seu estudo que o número de imagens-base e o FOV tiveram considerável influência na visibilidade de canais radiculares, enquanto que o protocolo de aquisição (STD ou HIFI) não teve tanta relevância na qualidade da imagem. No presente estudo, todos os protocolos da TCFC utilizados foram adquiridos no mesmo modo, no grau de rotação 360º, ou seja, o número total de imagens-base adquiridas foi a mesma para todos os protocolos adquiridos. Deste modo, essa configuração não foi objeto de estudo utilizado para análise dos nossos resultados.

Em relação ao campo de visão, o menor FOV utilizado pelo nosso estudo foi o de 6X6cm, no modo HIRE. Para Hassan et al.[12], o protocolo de 4X4 cm produziu a melhor visibilidade do canal radicular e foi significativamente superior ($p= 0,0001$) que o 8x8 cm e 10x10 cm. Portanto, a literatura preconiza que para no cenário da endodontia, o menor FOV disponível pelo aparelho deve ser o de escolha, uma vez que FOVs menores diminuem o ruído de dispersão e aumentam a resolução de

imagem.[1,12,34,36] Nossos resultados evidenciaram que para a indicação do estudo, o maior FOV utilizado, o ICAT de 6x16 cm, ainda assim apresentou bons resultados e se mostrou superior ao protocolo STD (10x5 cm), ambos com mesmo tamanho de voxel.

Os voxels, elementos individuais de volume e grandes responsáveis pela resolução espacial na TCFC, são isotrópicos, ou seja, as três dimensões (altura, largura e espessura) são iguais.[37] Alguns equipamentos disponíveis no mercado, como o utilizado nesse estudo, permitem a obtenção de imagens com tamanhos de voxels que podem chegar até 80 µm, sendo considerado de melhor acurácia diagnóstica para o cenário da endodontia.[1] Porém, apesar já constatado que menores tamanhos de voxel produzem melhores imagens[34], à medida que os voxels diminuem de tamanho, eles se tornam mais sensíveis ao ruído, resultando em uma resolução espacial mais baixa do que se poderia esperar. Embora um tamanho de voxel de 125 µm é disponibilizado, devido ao ruído de imagem, artefatos, efeito do volume parcial, uma resolução espacial de 125 µm é inalcançável.[36]

No estudo em questão, apesar do protocolo de menor voxel utilizado (HIRE 125 µm) ter apresentado os valores de medidas mais próximos do padrão ouro, ou seja, com menor discrepância linear, o aumento do tamanho dos voxels para 200 µm nos demais protocolos (HIFI, STD e ICAT) não resultou em uma redução significativa da qualidade de visualização das estruturas a serem mensuradas, bem como não interferiu na acurácia das medidas lineares aferidas pela TCFC, quando comparada com a µCT.

Silveira et al.[38] concluiram em seu estudo comparativo entre diferentes protocolos de voxel (200µm e 300µm) na detecção de canais acessórios, que a concordância entre esses dois tamanhos de voxel foi de 80%, ou seja, houve uma redução na acurácia do segundo protocolo em 20%. Sendo assim, na concepção dos autores, para os fins mencionados, o protocolo de 200µm é o mais indicado.

Em contrapartida, os resultados de Tolentino et al.[1] mostraram que o protocolo de melhor resolução do 3D Accuitomo, com menor tamanho de voxel (80 µm), falhou na detecção do istmo apical em molares inferiores. Os autores atribuíram esse resultado a dois fatores: o primeiro, à tecnologia de design do aparelho 3D Accuitomo, no qual os seus detectores são inferiores aos detectores de tela plana em termos de faixa dinâmica reduzida, contraste e resolução espacial. Consequentemente, isso aumenta os ruídos e artefatos de imagem. O segundo está atrelado ao fenômeno da

média do volume parcial na detecção de estruturas milimétricas, que ocorre quando a resolução do voxel é maior que a resolução espacial do objeto a ser analisado. Geralmente, isso ocorre ao longo da margem do objeto ou ao diferenciar os limites de dois tipos de substâncias com densidades diferentes, uma vez que o voxel só pode exibir apenas 1 valor de cinza por vez, ele realiza uma média das densidades presentes.[1,37]

O menor voxel da TCFC utilizado no presente estudo (125 µm) era 5x maior que o do padrão ouro (22,9 µm) e aproximadamente do mesmo tamanho do objeto a ser mensurado (espessura da dentina radicular). Em teoria, voxels maiores contém mais informação acerca da área escaneada, podendo abranger diferentes tipos de tecidos no mesmo volume.[34] Desta forma, na avaliação de estruturas delicadas, os limites anatômicos de cada tecido podem sofrer maior influência do efeito da média do volume parcial. Apesar da forte interferência desse fenômeno em outros estudos[6,34,39], que também avaliaram estruturas milimétricas também como a borda incisal de dentes anteriores e a largura do osso alveolar, para os fins do nosso estudo este efeito não interferiu significativamente na precisão das mensurações, devido ao tamanho do voxel ser próximo ao tamanho do nosso objeto de estudo.

Açar et al[7], em concordância com Tolentino et al[1], Ferrare et al[34], também encontraram resultados similares. Utilizando a TCFC no mesmo protocolo de aquisição que o primeiro estudo (voxel 80µm e FOV de 4x4cm), os autores demonstraram que a TCFC é insuficiente na análise da anatomia interna de canais acessórios em molares decíduos. A concordância entre os resultados desses estudos justifica-se pela semelhança entre as dimensões dos objetos estudados. Canais acessórios de molares decíduos e istmos apicais são morfologicamente estreitos e possuem dimensões micrométricas, com valores médios de 20µm a 30µm de diâmetro[7].

Sabe-se que o tamanho do voxel está relacionado diretamente a uma maior quantidade de detalhe na imagem. Logo, para uma melhor resolução de imagem a nível de diagnóstico endodôntico, a literatura preconiza o uso do menor tamanho de voxel e FOV disponíveis.[7,12]. No nosso trabalho, o protocolo de menor resolução de voxel (HIRE) apresentou a menor margem de erro quando comparada a µCT, porém foi necessário um maior tempo de exposição, bem como maior dose de radiação fornecida ao paciente. Entretanto, o aumento da resolução para 200 µm no protocolo STD, não reduziu ou interferiu a precisão da mensuração realizada no estudo, mas

reduziu significativamente a dose de radiação necessária. Voxels menores podem exigir uma maior exposição à radiação (isto é, mAs) para compensar o aumento simultâneo no ruído da imagem, o que leva a uma maior dose de radiação para o paciente.[39] Fato que foi observado na aquisição do protocolo HIRE do estudo. (Tabela 1)

Quando comparamos o protocolo STD com o HIFI, ambos com mesmo tamanho de voxel e FOV, observou-se que o protocolo HIFI se aproximou mais dos valores obtidos pelo padrão ouro, havendo menor discrepância linear. Por outro lado, este necessitou quase o dobro de tempo de exposição, aumentando, desse modo, a dose de exposição, conforme demonstrado na Tabela 1.

Resumidamente, utilizar protocolos com os menores tamanhos de voxel, ou maiores FOV, provoca o aumento da dose de radiação entregue ao paciente, e simultaneamente melhora a qualidade da imagem. Porém, a ideia de existir diferentes protocolos de aquisição de imagem disponíveis no mercado é de prover ao operador a livre escolha de personalizar o exame, conforme a indicação do paciente, levando em consideração principalmente o principio “As low as reasonably achievable” (ALARA). Não se deve haver uma superexposição desnecessária para se conseguir uma melhor resolução de imagem.[40]

É essencial que os profissionais avaliem se os inerentes riscos do procedimento de imagem são justificáveis aos potenciais benefícios do diagnóstico. Desta forma, buscou-se nessa pesquisa entender através do estudo dos diferentes protocolos de aquisição da TCFC o novo conceito que surge na radiologia: “ as low as diagnostically acceptable” (ALADA).[41] Ao depender da indicação do exame, devemos utilizar das ferramentas disponíveis pela TCFC para se obter uma imagem plausível de diagnóstico e interpretável com o mínimo de efeitos deletérios ao paciente.

Dentre as limitações do presente estudo, se destaca a presença de somente um examinador, inicialmente determinado para manter a consistência das mensurações. No entanto, é observada a necessidade futura de uma avaliação interobservador, a fim de melhor validar a acurácia da TCFC. Adicionalmente, é válido frisar que o estudo foi realizado em cenário laboratorial ideal (ex vivo), no qual realizou-se o escaneamento individual dos dentes extraídos, o que se distancia da realidade clínica (in vivo), em que micro movimentações dos pacientes durante realização do exame podem gerar artefatos, prejudicando, desta forma, a resolução espacial e reduzindo a sensibilidade. Embora simuladores de tecido mole tenham sido utilizados no presente

estudo, outros fatores podem exercer influência na qualidade da imagem e distanciar nosso estudo de uma realidade clínica, como a presença de materiais restauradores metálicos – como amalgama –; materiais de obturação radicular; próteses metalocerâmicas; e retentores intraradiculares, podendo ser possíveis fontes de deterioração da qualidade de imagem da TCFC. [1,5,37] Além disso, foram utilizados dentes extraídos sem informação em relação a procedência, idade ou gênero do paciente, o que causa limitação do estudo, tendo em vista que tais variáveis afetam a espessura total de dentina radicular.[26,27]

Metodologicamente, é observada a necessidade de padronizações em futuros estudos no que tange o tamanho dos FOV adquiridos nos protocolos, em vista uma melhor comparação e entendimento da influência de cada configuração de aquisição da TCFC na acurácia e qualidade de imagem desta. Assim como a padronização das principais variáveis que afetem os resultados do estudo, como idade e sexo. Adicionalmente, o presente estudo configura-se como uma pesquisa laboratorial, cuja metodologia não reflete em sua plenitude o possível cenário clínico. Deste modo, estudos em uma realidade clínica são necessários para validar a acurácia destes protocolos.

CONCLUSÕES:

- Todos os protocolos de aquisição da TCFC possibilitaram a análise da espessura dentinária da parede distal dos canais mesiais de molares inferiores com uma discreta subestimação dos valores encontrados na µCT. A TCFC é, portanto, uma ferramenta com uma boa acurácia para mensurações lineares no cenário de diagnóstico da endodontia.
- Da análise quantitativa, com relação a mensuração da dentina radicular, a combinação do menor tamanho de voxel (125 µm) com o FOV 10x5 cm obteve menor discrepância linear com a µCT, proporcionando a menor subestimação (4,5%) em relação aos demais protocolos da TCFC.
- Sempre que possível, em respeito ao princípio ALARA, deve-se optar pelo protocolo com menor dose de radiação desde que essa redução não cause perda da qualidade de diagnóstico de imagem. No presente estudo, apesar de ter apresentado a margem de erro mais discrepante da µCT, o protocolo STD pode ser indicado para esse tipo de mensuração sem causar prejuízos na sua

aplicabilidade clínica.

- A espessura média da dentina radicular presente na parede distal dos canais mesiais de molares inferiores na ZR variou de 1,20 mm a 1,40 mm para a µCT e de 1,09 mm a 1,36mm para a TCFC.

REFERÊNCIAS BILBIOGRÁFICAS:

1. Tolentino ES, Amoroso-Silva PA, Alcalde MP, Honório HM, Iwaki LC, Rubira-Bullen IR, et al. Accuracy of high-resolution small-volume cone-beam computed tomography in detecting complex anatomy of the apical isthmi: ex vivo analysis. J Endod. 2018;44(12):1862-6. doi: 10.1016/j.joen.2018.08.015

2. Villas-Bôas MH, Bernardineli N, Cavenago BC, Marciano M, Del Carpio-Perochena A, de Moraes IG, et al. Micro-computed tomography study of the internal anatomy of mesial root canals of mandibular molars. J Endod 2011; 37: 1682-6.

3. Van Dessel J, Huang Y, Depypere M, Rubira-Bullen I, Maes F, Jacobs R. A comparative evaluation of cone beam CT and micro-CT on trabecular bone structures in the human mandible. Dentomaxillofac Radiol. 2013;42(8): 20130145. doi: 10.1259/dmfr.20130145

4. Harris SP, Bowles WR, Fok A, McClanahan SB. An anatomic investigation of the mandibular first molar using micro-computed tomography. J Endod. 2013;39:1374–8.

5. Xu J, He J, Yang Q, et al. Accuracy of cone-beam computed tomography in measuring dentin thickness and its potential of predicting the remaining dentin thickness after removing fractured instruments. J Endod. 2017;43:1522–7.

6. Maret D, Molinier F, Braga J, et al. Accuracy of 3D reconstructions based on cone beam computed tomography. J Dent Res 2010;89:1465–9.

7. Acar B, Kamburoğlu K, Tatar I, Arikan V, Çelik HH, Yüksel S et al. Comparison of micro-computerized tomography and cone-beam computerized tomography in the detection of accessory canals in primary molars. Imaging Sci Dent 2015; 45: 205-11 doi: http://dx.doi.org/10.5624/isd.2015.45.4.205

8. Ordinola-Zapata R, Martins JN, Niemczyk S, Bramante CM. Apical root canal anatomy in the mesiobuccal root of maxillary rst molars: in uence of root apical shape and prevalence of apical foramina - a micro-CT study. Int Endod J. 2019;52(8):1218-27. doi: 10.1111/ iej.13109.

9. Patel S, Durack C, Abella F, et al. Cone beam computed tomgraphy in endodontics- a review. Int Endod J. 2015;48:3–15.

10. Estrela C, Rabelo LE, Souza JB, Alencar AH, Estrela CR, Sousa Neto MD, et al. Frequency of root canal isthmi in human permanent teeth determined by

cone-beam computed tomography. J Endod. 2015;41(9):1535-9. doi: 10.1016/j.joen.2015.05.01

11. Tahmasbi M, Jalali P, Nair MK, Barghan S, Nair UP. Prevalence of middle mesial canals and isthmi in the mesial root of mandibular molars: an *in vivo* cone-beam computed tomographic study. J Endod. 2017;43(7):1080-3. doi: 10.1016/j.joen.2017.02.008

12. Hassan BA, Payam J, Juyanda B, van der Stelt P, Wesselink PR. In uence of scan setting selections on root canal visibility with cone beam CT. Dentomaxillofac Radiol. 2012;41(8):645-8. doi: 10.1259/ dmfr/27670911

13. Kamburoglu K, Onder B, Murat S, Avsever H, Yüksel S, Paksoy CS. Radiographic detection of arti cially created horizontal root fracture using di erent cone beam CT units with small elds of view. Dentomaxillofac Radiol. 2013;42(4):20120261. doi: 10.1259/ dmfr.20120261

14. de Pablo OV, Estevez R, Peix Sanchez M, Heilborn C, Cohenca N. Root anatomy and canal configuration of the permanent mandibular first molar: a systematic review. J Endod 2010;36: 1919–31.

15. Silva EJN, Nejaim Y, Silva AV, Haiter-Neto F, Cohenca N. Evaluation of root canal configuration of mandibular molars in a Brazilian population by using cone-beam computed tomography: an in vivo study. J Endod 2013; 39:849-52.

16. Abou-Rass M, Frank AL, Glick DH. The anticurvature filing method to prepare the curved root canal. J Am Dent Assoc. 1980;101:792–4.

17. Berutti E, Fedon G. Thickness of cementum/dentin in mesial roots of mandibular first molars. J Endod. 1992;18:545–8.

18. Garcia Filho PF, Letra A, Menezes R, Carmo AM. Danger zone in mandibular molars before instrumentation: an in vitro study. J Appl Oral Sci. 2003;11:324–6.

19. Santiago CN, Camões ICG, Gomes CC, Freitas LF, Souza AT, Sambati S. Avaliação “in vitro” da espessura dentinária da zona de risco de molares inferiores, após o uso de Gates Glidden e La Axxess. Rev Odontol UNICID. 2010; 22(1): 6-11.

20. Olivieri JG, García-Font M, Gonzalez-Sanchez JA, Roig-Cayon M, Durán-Sindreu F. Danger zone analysis using cone beam computed tomography after apical enlargement with K3 and K3XF in a manikin model. J Clin Exp Dent. 2016;8:361–7.

21. Pinto SL, Marceliano-Alves MFV, Lins RX, Radetic EA, Lopes HP. The dentin thickness remaining in the risk zone of mandibular molars after cervical preflaring with four methods. Rev Odontol UNESP. 2017 Jan-Feb; 46(1): 1-6

22. Tabrizizadeh M, Reuben J, Khalesi M, et al. Evaluation of radicular dentin thickness of danger zone in mandibular first molars. J Dent (Tehran). 2010;7:196–9.

23. Kessler JR, Peters DD, Lorton L. Comparison of the relative risk of molar root perforations using various endodontic instrumentation techniques. J Endod. 1983;9:439–47.

24. Montgomery S. Root canal wall thickness of mandibular molar after biomechanical preparation. J Endod. 1985;1:257–63.

25. Lim SS, Stock CJ. The risk of perforation in the curved canal: anticurvature filling compared with step back technique. Int Endod J. 1987;20:33–9.

26. Zhou G, Leng D, Li M, Zhou Y, Zhang C, Sun C, Wu DRoot dentine thickness of danger zone in mesial roots of mandibular first molars. *BMC Oral Health.* 20**20; (**43) doi: https://doi.org/10.1186/s12903-020-1026-8

27. De-Deus G, Rodrigues EA, Belladonna FG, et al. Anatomic danger zone reconsidered: a micro-CT study on dentine thickness in mandibular molars. Int Endod J. 2019;52(10):1501–7

28. Saua'ia TS, BPFA G, Pinheiro ET, et al. Thickness of dentine in mesial roots of mandibular molars with different lengths. Int Endod J. 2010;(43):555–9.

29. Dwivedi S, Dwivedi CD, Mittal N. Correlation of root dentin thickness and length of roots in mesial roots of mandibular molars. J Endod. 2014;40: 1435–8.

30. Mazzi-chaves JF, Silva-Sousa YTC, Leoni GB, Silva-Sousa AC, Estrela E, Estrela C et al. Micro-computed tomographic assessment of the variability and morphological features of root canal system and their ramifications. J Appl Oral Sci 2020; (28) e20190393

31. Endal U, Shen Y, Knut A, et al. A high-resolution computed tomographic study of changes in root canal isthmus area by instrumentation and root filling. J Endod 2011;37:223–7.

32. Patcas R, Mu€ller L, Ullrich O, Pel- toma€ki T. Accuracy of cone-beam computed tomography at different resolutions assessed on the bony covering of the mandibular anterior teeth. Am J Orthod Dentofac Orthop 2012;141:41–50.

33. Bland JM, Altman DG (1986). Statistical methods for assessing agreement between two methods of clinical measurements. *Lancet* 1:307-310.

34. Ferrare N, Leite AF, Caracas HCPM, Azevedo RB, Melo NS, Figueiredo PTS. Cone-beam computed tomography and microtomography for alveolar bone measurements. Surg Radiol Anat (2013); (35):495–502

35. Lim SS, Stock CJ. The risk of perforation in the curved canal: anticurvature filling compared with step back technique. Int Endod J. 1987;20:33–9.

36. Molen AD (2010) Considerations in the use of cone-beam com- puted tomography for buccal bone measurements. Am J Orthod Dentofacial Orthop 137:130–135. doi:10.1016/j.ajodo.2010.01.015

37. Scarfe WC, Farman AG, Sukovic P. Clinical Applications of Cone-Beam

Computed Tomography in Dental Practice. J Can Dent Assoc 2006; (72): 75-80

38. Silveira PF, Fontana MP, Arus NA, Liedke GS, Vizzotto MB, Dutra LRB et al.Influence of voxel resolution in detection of acessory canals in mono and polirradicular teeth by cone beam computed tomography. RFO, Passo Fundo;17(2):162-6

39. Nascimento MCC, Boscolo SMA, Haiter-Neto FH, Santos EC, Lambrichts I, Pauwels R et al. Influence of basis images and skull position on evaluation of cortical boné thickness in cone beam computed tomography. Oral Surg Oral Med Oral Pathol Oral Radiol 2017 Jun;123(6):707-13

40. Recommendations of the International Commission on Radiological Protection. Ann ICRP 1990: 21 ICRP publication 60

41. Jaju PP, Jaju SP. Cone-beam computed tomography: time to move from Alara to Alada. Imaging Sci Pent. 2015 Dec;45(4):263-265

Referências

REFERÊNCIAS

1. Royer J, Cord CB, Melo TF. Analysis of four instruments used in cervical root preflaring regarding the area and thickness of furcation area. Odonto 2015; 23(45-46):47-45

2. Abou-Rass M, Frank AL, Glick DH. The anticurvature filing method to prepare the curved root canal. J Am Dent Assoc. 1980;101:792–4.

3. Santiago CN, Camões ICG, Gomes CC, Freitas LF, Souza AT, Sambati S. Avaliação “in vitro” da espessura dentinária da zona de risco de molares inferiores, após o uso de Gates Glidden e La Axxess. Rev Odontol UNICID. 2010; 22(1): 6-11.

4. Wu MK, Van der Sluis LWM, Wesselink PR. The risk of furcal perforation in mandibular molars using Gates-Glidden drills with anticurvature pressure. Oral Surg Oral Med Oral Pathol Oral Radiol Endod 2005;99:378-82

5. Ferrare N, Leite AF, Caracas HCPM, Azevedo RB, Melo NS, Figueiredo PTS. Cone-beam computed tomography and microtomography for alveolar bone measurements. Surg Radiol Anat (2013); (35):495–502

6. Mazzi-chaves JF, Silva-Sousa YTC, Leoni GB, Silva-Sousa AC, Estrela E, Estrela C et al. Micro-computed tomographic assessment of the variability and morphological features of root canal system and their ramifications. J Appl Oral Sci 2020; (28) e20190393

7. Patel S, Dawood A, Whaites E, Pitt Ford T. New dimensions in endodontic imaging: part 1—conventional and alternative radiographic systems. Int Endod J 2009;42: 447–62.

8. Patcas R, Mu€ller L, Ullrich O, Pel- toma€ki T. Accuracy of cone-beam computed tomography at different resolutions assessed on the bony covering of the mandibular anterior teeth. Am J Orthod Dentofac Orthop 2012;141:41–50.

9. Tolentino ES, Amoroso-Silva PA, Alcalde MP, Honório HM, Iwaki LC, Rubira-Bullen IR, et al. Accuracy of high-resolution small-volume cone-beam computed tomography in detecting complex anatomy of the apical isthmi: ex vivo analysis. J Endod. 2018;44(12):1862-6. doi: 10.1016/j.joen.2018.08.015

10. Hassan BA, Payam J, Juyanda B, van der Stelt P, Wesselink PR. In uence of scan setting selections on root canal visibility with cone beam CT. Dentomaxillofac Radiol. 2012;41(8):645-8. doi: 10.1259/ dmfr/27670911