UNIVERSIDADE DE SÃO PAULO

FACULDADE DE ODONTOLOGIA DE BAURU

CAROLINE DE PAULA OLIVEIRA GRINGO

Canal e forame retromolar: prevalência e características anatômicas em imagens de Tomografia Computadorizada de Feixe Cônico

BAURU

2020

CAROLINE DE PAULA OLIVEIRA GRINGO

Canal e forame retromolar: prevalência e características anatômicas em imagens de Tomografia Computadorizada de Feixe Cônico

Dissertação apresentada a Faculdade de Odontologia de Bauru da Universidade de São Paulo para obtenção do título de Mestre em Ciências no Programa de Ciências Odontológicas Aplicadas, na área de concentração em Estomatologia e Radiologia.

Orientadora Prof.ª Dra. Cássia Maria Fischer Rubira

BAURU

2020

Gringo, Caroline de Paula Oliveira Gringo
Canal e forame retromolar contíguo à terceiro molar inferior: prevalência e características anatômicas em imagens de Tomografia Computadorizada de Feixe Cônico / Caroline de Paula Oliveira Gringo. – Bauru, 2020.

105 p. : il. ; 31 cm.

Dissertação (Mestrado) – Faculdade de Odontologia de Bauru, Universidade de São Paulo, 2020.

Orientadora Prof.ª Dra. Cássia Maria Fischer Rubira

Autorizo, exclusivamente para fins acadêmicos e científicos, a reprodução total ou parcial desta dissertação, por processos fotocopiadores e outros meios eletrônicos.

Assinatura:

Data: / /

Comitê de Ética da FOB/USP
Protocolo nº CAAE
99721518.5.0000.5417
Data: 05/12/2018

FOLHA DE APROVAÇÃO

DEDICATÓRIA

Dedico esta obra aos meus pais **Alice e Ezequiel**, que nunca mediram esforços para me educar. À minha mãe o meu eterno agradecimento por sempre estar presente em minha rotina escolar, me incentivando, corrigindo e educando com amor. E ao meu pai o agradecimento por sempre fornecer apoio moral e financeiro em minha educação. Se cheguei até aqui neste momento foi devido a esse apoio de vocês.

AGRADECIMENTOS

A **Deus** em primeiro lugar, pela oportunidade que me concedeu de fazer o curso de odontologia na melhor faculdade do Brasil e por ter me concedido a honra de alçar voos maiores como mestranda.

Ao meu esposo, **Jonai**, por toda compreensão nesses dois anos e pelo cuidado diário. Pelo amor dedicado e pelo incentivo de sempre ser uma pessoa melhor.

A meus pais, **Alice e Ezequiel** e minha irmã **Danielle**, por todo apoio financeiro, psicológico e espiritual nessa jornada. E por serem minha referência de honestidade e persistência. Sem vocês nada teria sido possível.

A **Faculdade de Odontologia de Bauru da Universidade de São Paulo** por ter me acolhido e ter permitido que eu passasse os seis melhores anos de minha vida.

A minha orientadora, **Prof.ª Dra. Cássia Maria Fischer Rubira**, pelo ótimo relacionamento orientada-orientadora que desenvolvemos ao longo desses dois anos. Pelos conselhos dados. Pelas broncas merecidas. Levo do mestrado ótimas recordações graças a senhora e o sentimento de ter sido acolhida por uma mãe. Muito obrigada.

A doutoranda **Eymi Valery Cazas Duran**, por me ensinar com dedicação e cuidado peculiar, tudo o que foi possível de tomografia computadorizada de feixe cônico. Minha gratidão por todo conhecimento transferido e por todos os conselhos dados.

Ao **Prof.º Dr. Paulo Sérgio Silva Santos** e a **Prof.ª Dra. Izabel Rubira Bullen**, por todos os ensinamentos em clínicas, em aulas, em reuniões, enfim, lições de vida que levarei sem dúvida.

A **Prof.ª Dra. Denise Tostes Oliveira**, pela disposição em fornecer sempre o melhor da parte de histologia. Obrigada pela contribuição e ensinamentos.

Aos Professores da área de cirurgia, **Prof.º Dr. Eduardo Sanches Gonçales, Prof.º Dr. Eduardo Sant'Ana, Prof.º Dr. Osny Ferreira Junior**.

A **Andreia, Alexandre, Marcos, Fernanda, Roberto, Josi, Luciana**, funcionários da clínica e do departamento de estomatologia que muito me ajudaram. Obrigada pela amizade e respeito.

Aos meus colegas de mestrado e doutorado: **Raquel, Gabriel, Dayanne, Patrícia A., Eymi, Reyna, Aloízio, Mariela, Ángel, Aneliza, Brena, Tamires, Gabriela C., Bianca, Caroline, Natália, Guilherme, Rafael, Patrícia K. e Ludimila**, pela amizade que vou sempre guardar.

O presente trabalho foi realizado com o apoio da Coordenação de Aperfeiçoamento de Pessoal de Nivel Superior – Brasil (CAPES) – Código de Financiamento 001.

“Por que dele, e por ele, e para ele
são todas as coisas; glória, pois,
a ele eternamente.”

Romanos 11:36

RESUMO

O forame retromolar (FRM) e o canal retromolar (CRM) estão situados na fossa retromolar e são delimitados pela borda anterior do ramo e a crista temporal da mandíbula. O objetivo desta pesquisa foi determinar a prevalência do canal retromolar, analisando o tipo e o trajeto do canal, e a correlação com a presença do terceiro molar, com a idade e o sexo do paciente. A amostra foi composta por 200 exames de Tomografia Computadorizada de Feixe Cônico (TCFC). Foi mensurado o diâmetro e a distância que o canal se encontrava do último dente presente. Então, seguiu-se a seguinte ordem de avaliação da imagem: dados gerais (sexo e idade), presença ou ausência do CRM, tipo e trajeto quando o CRM estava presente, mensurações dos diâmetros inicial e final, localização vestibulolingual. Como resultados, a prevalência do CRM foi de 24,5% da amostra (n = 49/200). O trajeto oblíquo foi o mais comum na amostra (33,3% lado direito e 50% lado esquerdo). O destino final mais comum do CRM foi em direção mesial (86,2% lado direito e 82,1% lado esquerdo). Nas mensurações dos diâmetros, no diâmetro inicial, do lado direito, a média foi de 1,5 mm e do lado esquerdo a média foi de 1,4 mm. No diâmetro final, do lado direito a média foi de 1,3 mm e do lado esquerdo a média foi de 1,3 mm. Quanto a localização do CRM na mandíbula em relação a vestibular e a lingual, do lado direito 50% estavam vestibularizados e 50% estavam lingualizados. Do lado esquerdo 70% estavam vestibularizados e 30% lingualizados. Não se encontrou correlação entre a presença do CRM com o sexo (presença do CRM em 25,4% das mulheres e 23,3% dos homens) e terceiro molar (lado direito presença do CRM em 56,5% e do lado esquerdo em 60,5%). Para verificação de associação, realizou-se teste Qui-Quadrado. Em conclusão o trabalho mostrou a prevalência do CRM como de 24,5% na amostra, demostrando, portanto, que essa variação anatômica não é uma condição rara, sendo necessário considera-la em procedimentos que envolvam a área retromolar.

Palavras chaves: Variação Anatômica. Tomografia Computadorizada de Feixe Cônico. Mandíbula. Anatomia. Terceiro Molar.

ABSTRACT

Retromolar canal and foramen: prevalence and anatomical characteristics in cone beam computed tomography images

The retromolar foramen (FRM) and the retromolar canal (CRM) are located in the retromolar fossa and are delimited by the anterior border of the branch and the temporal crest of the mandible. The objective of this research was to determine the prevalence of the retromolar canal, analyzing the type and path of the canal, and the correlation with the presence of the third molar, with the age and sex of the patient. The sample consisted of 200 Conical Beam Computed Tomography (CBCT) exams. The diameter and distance of the canal from the last tooth present was measured. Then, the following order of image evaluation was followed: general data (sex and age), presence or absence of the CRM, type and path when the CRM was present, measurements of the initial and final diameters, vestibulolingual location. As a result, the prevalence of CRM was 24.5% of the sample (n = 49/200). The oblique path was the most common in the sample (33.3% on the right side and 50% on the left side). The most common final destination of the CRM was in the mesial direction (86.2% on the right side and 82.1% on the left side). In the measurements of the diameters, in the initial diameter, on the right side, the average was 1.5 mm and on the left side the average was 1.4 mm. In the final diameter, on the right side the average was 1.3 mm and on the left side the average was 1.3 mm. Regarding the location of the CRM in the mandible in relation to the buccal and the lingual, on the right side 50% were buccal and 50% were lingual. On the left side, 70% were university students and 30% linguized. No correlation was found between the presence of CRM with sex (presence of CRM in 25.4% of women and 23.3% of men) and the third molar (presence of CRM in 56.5% on the right side and on the left in 60.5%). To verify association, a Chi-square test was performed. In conclusion, the study showed the prevalence of CRM being 24.5% in the sample, demonstrating, therefore, that this anatomical variation is not a rare condition, being necessary to consider it in procedures involving the retromolar area.

Keywords: Anatomic Variation. Cone-Beam Computed Tomography. Mandible. Anatomy. Molar, Third.

LISTA DE ILUSTRAÇÕES

Figuras

Figura 1 - Imagem mostrando dentro do quadrado a região retromolar na mandíbula..... 39

Figura 2 - Esquema exemplificando que os canais ósseos mandibulares se desenvolvem em torno dos caminhos nervosos..... 40

Figura 3 - Secções histológicas do feixe neurovascular na mandíbula. A e a, região do terceiro molar ou retromolar; B e b, região do segundo molar. As áreas dentro dos retângulos pretos em A e B são mostrados com maior ampliação em a e b, respectivamente. A elipse tracejada indica o canal retromolar (RMC). IAN, nervo alveolar inferior; IAA, artéria alveolar inferior; Li, lado lingual; Bu, lado bucal. Coloração com hematoxilina-eosina. Barras de escala: 1000 µm em A e B e 500 µm em a e b..... 41

Figura 4 - a - Imagem sagital da TCFC mostrando um canal retromolar esquerdo. b - Imagem axial da TCFC mostrando o canal retromolar posterior à coroa do terceiro molar inferior..... 46

Figura 5 - a - Vista intraoperatória após elevação do flap para remoção do terceiro molar inferior direito em uma mulher de 27 anos. Um feixe de tecidos moles é visível emergindo do forame retromolar. b - Vista intraoperatória após remoção do terço inferior direito do molar em um homem de 24 anos. O feixe de tecidos moles que sai do retromolar o forame foi preservado. Alvéolo vazio após remoção do terceiro molar 47

Figura 6 - a – A agulha está numa posição mais superior, sendo essa a área-alvo de um bloqueio nervoso mandibular de Gow-Gates — colo do côndilo. b – Área anestesiada por um bloqueio do nervo mandibular (de Gow-Gates)..... 49

Figura 7 - Interface do software Invivo5 Anatomage®..... 58

Figura 8 - Posicionamento manual da imagem da base da mandíbula do paciente em paralelo com o solo..... 59
Figura 9 - Exame de TCFC de paciente com a presença do CRM. a - Posiciona o mouse sobre o canal mandibular. b – Passo 1: Reformatação sagital, marcando ponto possível da presença do CRM. c – Passo 2: Reformatação axial, confirmando presença de CRM. d – Passo 3: Reformatação coronal, confirmando presença de CRM..... 60
Figura 10 - Classificação de VON ARX, et al, 2011. a – CRM vertical. b - CRM oblíquo. C -horizontal..... 63
Figura 11 - Exame de TCFC de paciente indicando o destino final do CRM. a – Seta indicando que o CRM está indo em direção ao último dente posterior. b – Indicando que o CRM está indo em direção a região retromolar..... 64
Figura 12 - a - Na reformatação sagital, posiciona o marcador na origem do CRM. b - Na reformatação axial, confirmando a presença do CRM. c - Seta apontando para a mensuração diâmetro de origem do CRM..... 65
Figura 13 - Exame de TCFC mostrando o FRM. a - Na reformatação sagital, localiza o ponto final do CRM. b - Na reformatação axial, confirma-se a presença do CRM/FRM. c - Seta apontando-se para a mensuração do diâmetro final do CRM/FRM..... 66
Figura 14 - Representação da divisão em vestibular e lingual da mandíbula..... 68
Figura 15 - Demonstração da mensuração da distância da junção cemento-esmalte do último dente posterior presente até o ponto médio do FRM..... 69
Figura 16 - Ilustração esquemática da medição linear horizontal (X) que vai do meio do forame mandibular até a extremidade distal do segundo molar..... 70

Figura 17 - a – Seta mostrando que o CRM está indo em direção ao trígono retromolar. b – Seta mostrando o CRM em sua origem..... 82
Figura 18 - Fotografia mostrando o forame retromolar (RMF) no lado esquerdo..... 82
Figura 19 - a – Reformatação sagital mostrando FRM. b – Reformatação axial mostrando FRM..... 83
Figura 20 - Classificação de VON ARX, et al, 2011, adaptada por OLIVEIRA-GRINGO, 2020..... 86

Gráficos

Gráfico 1 - Distribuição dos sexos feminino e masculino na amostra geral e nos indivíduos, dos quais se constatou a presença do CRM..... 73

LISTA DE TABELAS

Tabela 1 - Distribuição da amostra de acordo com sexo em pacientes com ou sem CRM..... 74
Tabela 2 - Trajetos realizados pelo CRM dos lados direita e esquerda da mandíbula..... 74
Tabela 3 - Destino final do trajeto do CRM em relação ao lado direito e lado esquerdo..... 75
Tabela 4 - Último dente posterior e sua relação na mandíbula..... 77
Tabela 5 - Médias das distâncias do CRM dos dentes terceiro molar, segundo molar, primeiro molar e segundo pré-molar..... 77

LISTA DE SIGLAS, ABREVIATURAS E SÍMBOLOS

CRM	-	Canal retromolar
FRM	-	Forame retromolar
TCFC	-	Tomografia computadorizada de feixe cônico
CBCT	-	Cone Beam Computed Tomography

SUMÁRIO

1 INTRODUÇÃO 35

2 REVISÃO DE LITERATURA 39

2.1 Contextualização da delimitação da região retromandibular..... 39

2.2 Embriologia e histologia do CRM..... 39

2.3 Prevalência do CRM relatada na literatura cientifica..... 41

2.4 Imagem tridimensional vs. Imagem bidimensional..... 43

2.5 Classificação do CRM descrita por Von Arx..... 44

2.6 Medida linear horizontal..... 44

2.7 Término do trajeto do CRM..... 44

2.8 Correlação entre a presença do CRM com o terceiro molar..... 45

2.9 Implicações clínicas..... 45

3 PREPOSIÇÃO 53

4 METODOLOGIA 57

4.1 Amostra..... 57

4.2 Equipamento e ambiente de trabalho..... 58

4.3 Software utilizado para análise das imagens..... 58

4.4 Examinador e avaliação das imagens..... 59

5 RESULTADOS 73

5.1 Dados gerais..... 73

5.2 Prevalência do CRM..... 73

5.3 Descrição do tipo e morfologia do trajeto do CRM..... 74

5.4 Descrição do destino final do trajeto do CRM..... 75

5.5 Descrição das médias dos diâmetros iniciais e finais..... 75

5.6 Localização vestibulolingual do CRM..... 76

5.7 Dente posterior próximo ao CRM e medida linear horizontal..... 76

5.8 Correlação entre presença do terceiro molar e o CRM..... 77

5.9 Correlação entre o sexo e idade do paciente e o CRM..... 78

6 DISCUSSÃO 81

6.1 Aspectos anatômicos relacionados ao CRM e FRM..... 81
6.2 Prevalência do CRM..... 83
6.3 Trajeto do CRM..... 85
6.4 Correlação entre o CRM, idade e o sexo do paciente..... 87
6.5 Correlação entre o CRM e o terceiro molar..... 88
6.6 Diâmetro do CRM..... 89

7 CONCLUSÃO 92

REFERÊNCIAS 95

ANEXOS 101

1 INTRODUÇÃO

1 INTRODUÇÃO

O canal retomolar (CRM) é uma subdivisão do canal mandibular. Se configura como um pequeno canal acessório que tem início no canal mandibular e término no forame retromolar (FRM). Descrito primeiramente por Schejtman, (1967) e posteriormente por Ossemberg, (1987).

A denominação ‘retromolar’ se dá pela localização do mesmo, localizada na região retromolar (HANS; HWANG, 2014; KOMARNITKI *et al*., 2019). Anatomicamente o canal mandibular pode apresentar várias subdivisões, vários canais acessórios. Quando estes canais se encontram na porção distal do último molar presente, convencionou-se chamar de canal retromolar, pois se encontra ‘retro’, ou seja, atrás do último molar.

Sabe-se atualmente, devido estudos histológicos do conteúdo do CRM, que o mesmo é composto pelo nervo alveolar inferior, assim como artérias, veias e fibras nervosas (FUKAMI *et al*., 2012). Em 1996, já se sugeriam que as subdivisões que ocorriam do canal mandibular ocorriam devido a fusão incompleta dos nervos dentários inferiores (CHAVEZ-LOMELI *et al*., 1996).

Para visualização do CRM em exames por imagem, é necessário que o observador tenha o olho treinado minimamente. Exames por imagem panorâmica, por ser uma imagem bidimensional e possuir muitas estruturas sobrepostas e pouca nitidez é difícil identificar o CRM, no entanto, quando o CRM apresenta diâmetros maiores é possível visualiza-lo sem grande dificuldade. Há vários estudos, nos quais se utilizaram de imagens panorâmicas para compor a amostra dos estudos.

No entanto, a Tomografia Computadorizada de Feixe Cônico (TCFC), por ser uma imagem tridimensional, tem vantagens sob as imagens panorâmicas. Nelas é possível ver com maior nitidez estruturas menores e com maior precisão os reparos anatômicos. Se tratando de uma variação anatômica que apresenta diâmetro reduzido, o CRM, é melhor visualizado em TCFC.

É importante o cirurgião dentista que irá realizar procedimentos cirúrgicos nessa região retromolar ter conhecimento sobre a possível existência desses canais. Haja visto que o desconhecimento dessa possível variação anatômica pode gerar

complicações como sangramento excessivo e/ou danos ao nervo. Assim como pode também ocorrer falhas no processo anestésico o que gera um desconforto maior para o paciente durante extrações dentárias, enxertos ósseos e colocação de implantes (GAMIELDIEN; VAN SCHOOR, 2016; MONACA *et al*., 2017). Em virtude da importância dessa variação anatômica, esse estudo traz a proposta de avaliar a prevalência desse canal, assim como, quais são suas dimensões e sua localização mais comum na mandíbula.

2 REVISÃO DE LITERATURA

2 REVISÃO DE LITERATURA

2.1 Contextualização da delimitação da região retromandibular

Esta região é pouco abordada em trabalhos científicos. A região em si é difusa, localizada atrás do ramo mandibular, em sua porção inferior. No entanto, não existe limites precisos, exceto pela já mencionada margem posterior do ramo da mandíbula. Superiormente é delimitada pelo espaço infratemporal, medialmente pelo espaço retrofaríngeo e inferiormente pelo espaço cervical lateral (VON ARX; LOZANOFF, 2017). Neste contexto anatômico está inserida a região retromolar da mandíbula, na qual, está inserido intraósseo o CRM.

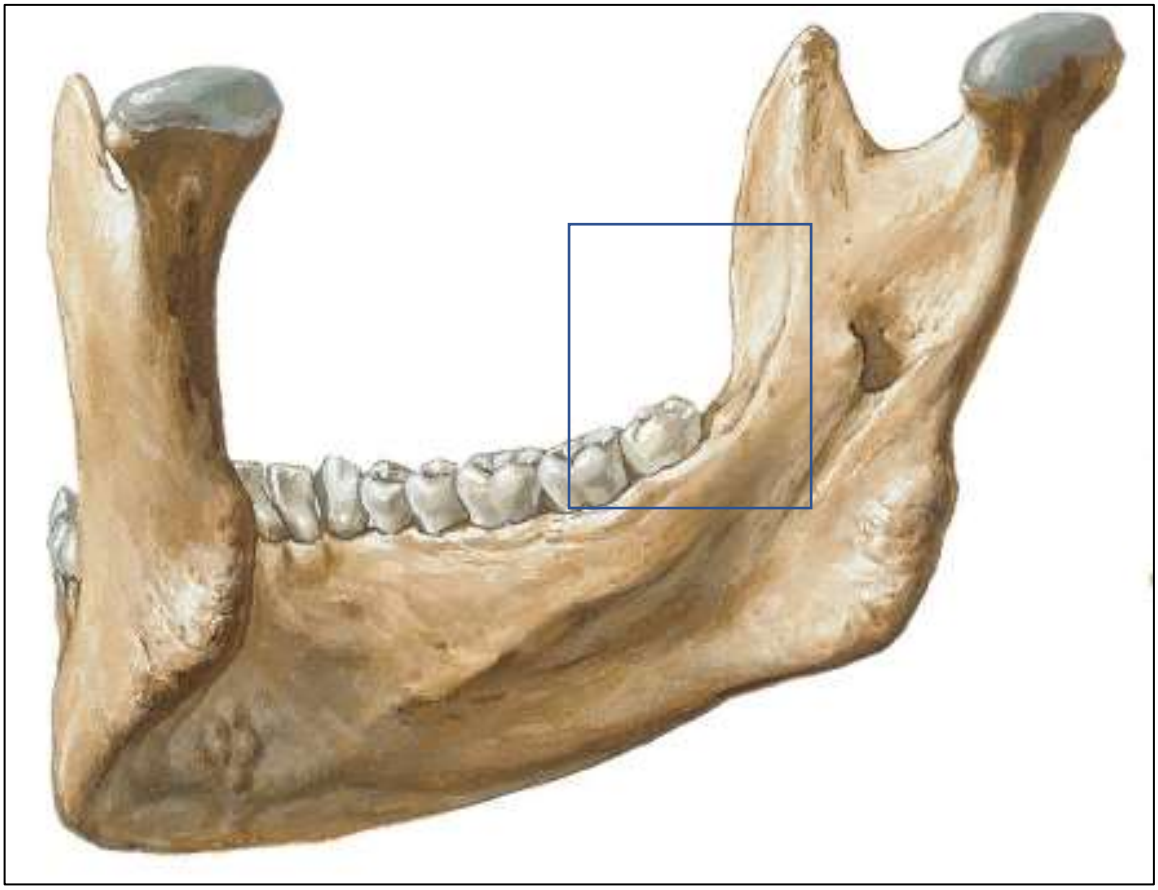

Figura 1. Imagem mostrando dentro do quadrado a região retromolar na mandíbula.
Fonte: Netter,Frank H. (2019).

2.2 Embriologia e histologia do CRM

Uma questão muito importante a ser considerada é a de como se origina o CRM. Para se esmiuçar essa questão é necessário considerar a origem do canal mandibular no período embrionário. Em um estudo realizado por Chavez-Lomeli *et al*.

(1996), visava entender e elucidar o desenvolvimento do canal mandibular na fase pré-natal, e para isso, utilizou-se de mandíbulas de fetos nessa fase pré-natal. O estudo traz a máxima de que os canais ósseos mandibulares se desenvolvem em torno dos caminhos nervosos (Figura 2). Dito isso, o autor conclui que os canais mandibulares bífidos e trífidos ocorrem devido a fusão incompleta dos nervos, que compõe o canal mandibular, durante o desenvolvimento embrionário (CHAVEZ-LOMELI *et al*, 1996; BOLLOBÁS, 1982).

Corroborando para os achados dos autores citados anteriormente, vários estudos histológicos recentes descobriram que o CRM contém fibras nervosas e artérias de tamanhos semelhantes. Kim *et al.* (2017), em seu estudo realizou análise histológica em mandíbulas de 11 cadáveres, e encontrou que os CRM eram compostos por uma artéria relativamente grande e um nervo, que eram o nervo alveolar inferior e a artéria alveolar inferior, segue imagem de análise histológica (Figura 3), (BILECENOGLU; TUNCER, 2006; FUKAMI et al., 2012; KIM *et al*, 2017).

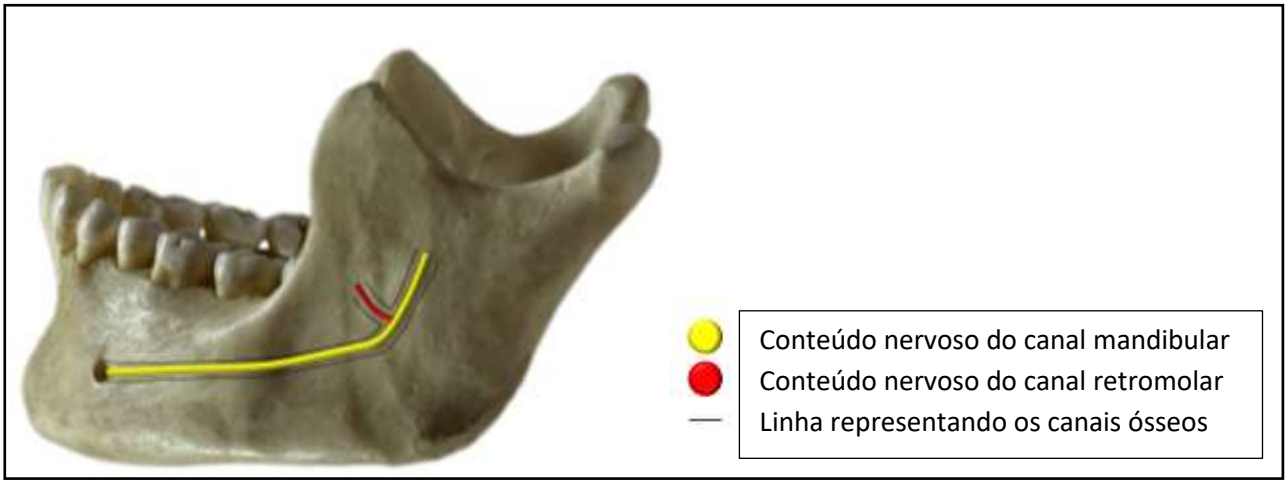

Figura 2. Esquema exemplificando que os canais ósseos mandibulares se desenvolvem em torno dos caminhos nervosos. *Fonte:* Elaborado pelo autor.

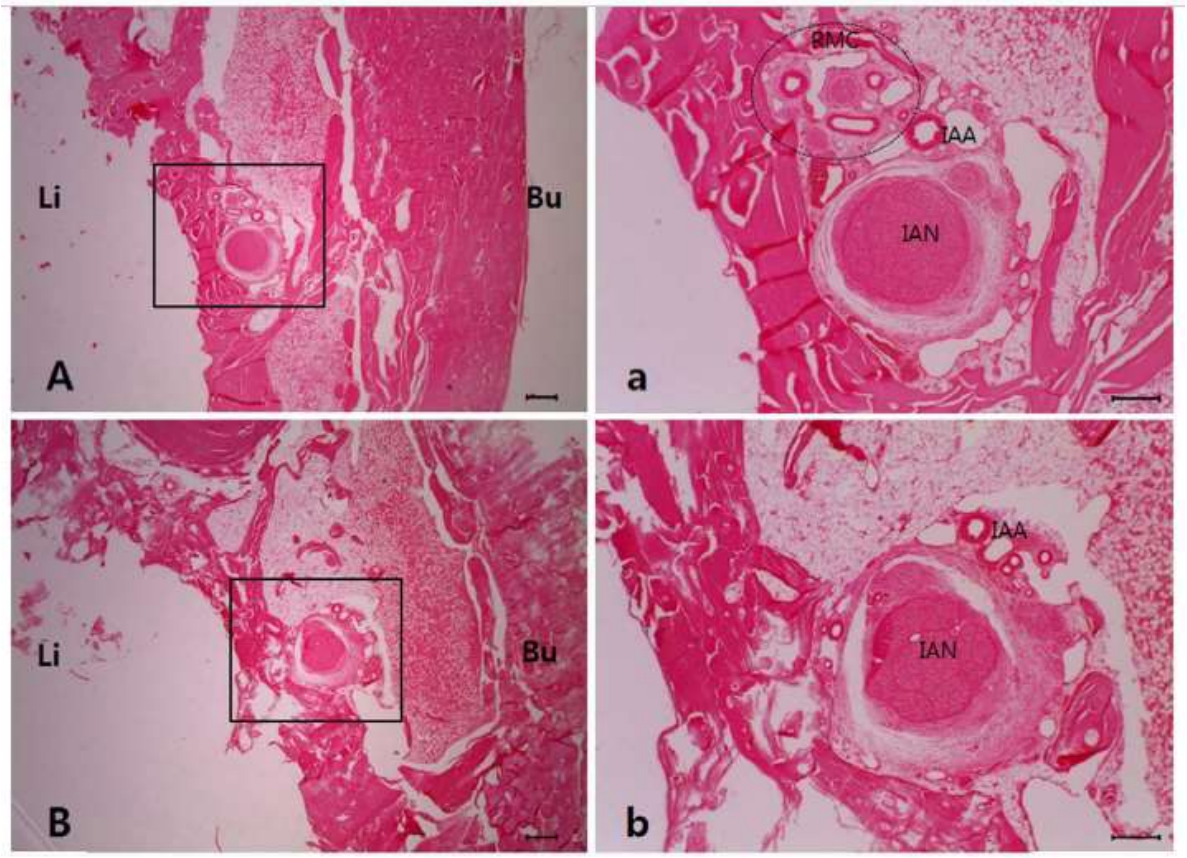

Figura 3. Secções histológicas do feixe neurovascular na mandíbula. **A** e **a**, região do terceiro molar ou retromolar; **B** e **b**, região do segundo molar. As áreas dentro dos retângulos pretos em **A** e **B** são mostrados com maior ampliação em **a** e **b**, respectivamente. A elipse tracejada indica o canal retromolar (RMC). IAN, nervo alveolar inferior; IAA, artéria alveolar inferior; Li, lado lingual; Bu, lado bucal. Coloração com hematoxilina-eosina. Barras de escala: 1000 µm em A e B e 500 µm em a e b. *Fonte:* Kim *et al*., 2017.

Portanto, sabe-se atualmente que o CRM é composto por um nervo, o mais provável, o nervo alveolar inferior e por vasos sanguíneos. E que sua origem se dá no período embrionário devido a fusão incompleta dos nervos que compõe o canal mandibular. Apesar, do presente estudo, não ter realizado estudos histológicos do CRM, deduziu-se ser de suma importância elucidar sobre a embriologia e histologia do assunto para agregar conhecimento a dissertação.

2.3 Prevalência do CRM relatada na literatura cientifica

A prevalência do CRM em uma dada população é alvo de muitos estudos, e há uma variação dos valores das porcentagens encontradas nas amostras nessas

populações. Uma explicação para essa variação pode ser a etnia população estudada, assim como a variação de idade que a amostra é apresenta.

Moro *et al.* (2018), realizou um estudo no Japão, com uma amostra randomizada composta de 58 pacientes com média de idade de 37,2 anos (mínimo de 18 anos e máximo de 65 anos) nos quais, se analisou suas respectivas TCFC. Na amostra foi possível constatar que 17,2% dos pacientes possuíam CRM, e destes 17,2%, 10,6% apresentam o CRM bilateralmente e os restantes 6,6% apenas unilateralmente (MORO *et al*., 2018).

Okumus e Dumlu, (2019), na Turquia, fizeram um estudo retrospectivo envolvendo TCFC de 500 pacientes (250 mulheres e 250 homens), sendo que ao analisar as TCFC, obteve-se que dos 500 pacientes, 200 deles apresentavam o CRM, o que representa 40% da amostra. Quando se avaliou a correlação da presença do CRM com o sexo do paciente, não se constatou diferença estatisticamente significativa. A média de idade dos pacientes foi de 38,2 anos (mínimo de 14 anos e máximo de 79 anos). A presença do CRM foi mais prevalente na faixa etária de pacientes acima de 45 anos, no entanto, isso não representou diferença estatisticamente significativa (OKUMUS; DUMLU, 2019).

Hou *et al.* (2019), na China, realizou um estudo para investigar a incidência do CRM na população do leste da China, para isso utilizou uma amostra de 657 pacientes (381 mulheres e 276 homens), com idades variando entre 19 anos e 49 anos. Analisando TCFC desses pacientes, constatou-se que em 25,9% dos pacientes o CRM estava presente, e desses, 5,5% estavam presentes bilateralmente e em 20,4% apenas unilateralmente. O artigo conclui que a presença do CRM nessa dada população não é uma condição rara (HOU *et al*., 2019).

Troung *et al*. (2017), nos Estados Unidos, realizou uma revisão de literatura para investigar diversos itens nos artigos que realizam estudos sobre incidência do CRM. Dentre os itens, estava a prevalência da presença do CRM nas populações estudas, e os autores concluíram que a frequência variou de 5,4% a 75% nos artigos. Não foi possível correlacionar idade, sexo e etnia com a presença do CRM nos estudos selecionados. Porém é intrigante a variação das prevalências encontradas nos artigos inseridos na revisão (TRUONG et al., 2017).

2.4 Imagem tridimensional vs. Imagem bidimensional

Para visualização de estruturas anatômicas que representam uma variação da normalidade anatômica é necessário obtenção de imagem de qualidade e acuidade visual por parte do profissional. Existem atualmente diversos exames por imagens, tais como radiografia panorâmica, tomografia computadoriza, e mais recentemente a tomografia computadorizada de feixe cônico. Esses exames por imagens auxiliam o profissional na identificação de estruturas anatômicas. No entanto, há diferenças entre elas, fazendo com que existam vantagens e desvantagens em sua utilização.

As imagens bidimensionais, a mais utilizada, a radiografia panorâmica, possui vantagens como expor o paciente a menor dose de radiação, custo de obtenção relativamente menor se comparado a TCFC, e não exigem conhecimento prévio de manuseio de software para sua visualização. Porém, como desvantagens, a imagem obtida apresenta distorção de até 20% quando comparada as dimensões reais do paciente e apresenta sobreposição de estruturas devido ser bidimensional. (LINDH; PETERSON, 1989; DEVITO *et al.*, 2006; TANTANAPORNKUL *et al*., 2007; ANGELOPOULOUS *et al*., 2008; NAITOH *et al*., 2009; SALVADOR *et al*., 2010; VON ARX *et al*., 2011;).

Já as imagens tridimensionais, como a TCFC, apresentam como vantagens a alta resolução espacial que as imagens obtidas possuem, visualização de estruturas anatômicas em tamanho real e a possibilidade de visualiza-las em vários planos sem sobreposição (KAMBURIFLU *et al*., 2009; LIANG *et al*., 2010). Entretanto, o paciente é exposto a maior dose de radiação se comparado com a radiografia panorâmica, tem relativamente maior custo e exige que o profissional que irá manuseá-la tenha conhecimento prévio para utilização do software do equipamento (KAWAI *et al*., 2017).

Em um estudo radiográfico comparando-se imagens panorâmicas e imagens , de TCFC para visualização do CRM, os autores obtiveram que de uma amostra de 121 pacientes que possuíam imagens panorâmicas e de TCFC, em 31 deles foi possível constatar a presença do CRM nas imagens de TCFC, o que representa 25,6% da amostra. E quando analisadas as imagens radiográficas panorâmicas, foi possível constatar a presença do CRM em apenas 7 pacientes, o que representa 5,8% da amostra. O estudo mostrou que a capacidade da radiografia panorâmica em

detecção do CRM é significativamente inferior as imagens de TCFC (VON ARX *et al*., 2011).

2.5 Classificação do CRM descrita por Von Arx

O CRM geralmente é classificado de acordo com o curso que o mesmo segue. Portanto, classifica-se em CRM do tipo A, B e C (VON ARX *et al*., 2011).

Tipo A: o CRM segue curso vertical considerando-se como referência a base da mandíbula. **Tipo B:** o CRM segue curso oblíquo considerando-se como referência a base da mandíbula. **Tipo C:** o CRM segue curso horizontal considerando-se como referência a base da mandíbula.

Há subdivisões dessas categorias do tipo A e B da classificação, a fim de melhor descrever os canais encontrados (VON ARX *et al*., 2011). Como por exemplo:

Tipo A2: o CRM segue curso vertical com ramo horizontal adicional, considerando-se como referência a base da mandíbula.

Tipo B2: o CRM segue curso oblíquo com ramo horizontal adicional, considerando-se como referência a base da mandíbula.

Porém, no presente estudo, optou-se pela classificação simplificado de tipo A, B e C.

2.5 Medida linear horizontal

Há estudos que realizaram a mensuração da medida linear horizontal, que se configura como a distância horizontal entre o ponto médio no diâmetro do FRM até a junção cemento-esmalte distal do último dente posterior presente. No artigo de Kikuta *et al*. (2018), encontrou-se que quando o último dente posterior presente foi o segundo molar a média dessa distância foi de 11,9 mm (mínimo de 6,1 mm e máximo de 20,3 mm). Quando o último dente posterior foi o terceiro molar a média foi de 7,6 mm (mínimo de 0,9 mm e máximo de 16,2 mm). No artigo de Von Arx *et al*. (2011), a média dessa distância foi de 15,16 mm (mínimo de 12,32 e máximo de 22,32), e nesse estudo o segundo molar era o último dente posterior presente (VON ARX *et al*., 2011; KIKUTA *et al.*, 2018).

2.6 Término do trajeto do CRM

Sabe-se até o momento que o CRM tem origem no canal mandibular e faz seu percurso através da mandíbula e o final desse trajeto pode ser no FRM na região do trígono retromolar ou fossa retromolar inervando essa área, ou esse canal pode ter o seu término inervando um molar que pode ser o terceiro molar (GROVER; LORTON, 1983; POTU *et al*., 2014; BILECENOGLU; TUNCER, 2016). O percurso que o CRM faz foi descrito por alguns autores como a partir do momento em que o CRM deixa o corpo da mandíbula, ocorre então a distribuição deste conteúdo, sobre o tendão do músculo temporal, músculo bucinador, a zona mais posterior do processo alveolar e o terceiro molar inferior (SCHEITMAN *et al*., 1967; MOTAMEDI *et al*., 2016; KIM *et al*., 2017).

2.7 Correlação entre a presença do CRM com o terceiro molar

Há estudos que investigam a correlação entre a presença do CRM com a presença do terceiro molar, visto que, em grande parte dos casos o CRM inerva de forma acessória o terceiro molar. Em um estudo realizado por Moreno Rabie *et al.* (2019), no qual utilizou-se 89 mandíbulas secas para realizar exames de TCFC, analisando se seria possível essa associação ou não, e o estudo concluiu que apesar da frequência do CRM ter sido relativamente significativa, não foi possível associar a presença do canal com o terceiro molar (MORENO RABIE *et al*., 2019).

2.8 Implicações clínicas

Dada a localização do CRM, há alguns cuidados que o cirurgião dentista deve ter conhecimento. O desconhecimento dessa eventual variação anatômica pode gerar complicações, por exemplo, durante a extração de terceiros molares, pode ocorrer falha em bloqueio anestésico na região, hemorragias e iatrogenias nervosas, por isso é importante o cirurgião dentista considerar para procedimentos cirúrgicos a presença e diâmetro do CRM (OSSENBERG *et al*., 1987; BILECENOGLU *et al*., 2006; CAPOTE *et al*., 2015; GAMIELDIEN; VAN SCHOOR, 2016; MORENO RABIE *et al*., 2019).

Uma das complicações a ser considerada é a parestesia. Visto que, o dano ao nervo pode ocorrer no transoperatório caso não se considere a eventual presença do CRM em determinados pacientes, como podemos observar na imagem abaixo, a intima relação do feixe nervoso que sai do FRM com o terceiro molar (Figura 4 e 5). É necessário que o cirurgião-dentista tenha domínio do conhecimento das possíveis

variações anatômicas para que o mesmo possa considerar e identificar a presença de fatores de risco e decidir qual a técnica cirúrgica que se adequa (MONACA *et al*., 2017).

Sigh, (1981), relatou que durante um procedimento cirúrgico para extração de terceiro molar inferior, observou-se um feixe estreito de tecido mole saindo de um pequeno forame na fossa retromolar. No trans-operatório, lesionou-se esse feixe de tecido mole, e então separou-se um pequeno fragmento para análise histológica. Realizada a análise histológica, confirmou-se que se tratava de um nervo mielinizado de 0,5 mm de largura. O paciente relatou parestesia do sulco vestibular ipsilateral e gengiva que se estendeu da região retromolar para a área canina (SIGH, 1981).

Em um capítulo dedicado ao CRM, Von Arx e Lozanoff, (2017), ao discorrer sobre o CRM, os autores mostraram alguns casos nos quais os pacientes possuía o CRM, e necessitavam extrair o terceiro molar. Imagens de TCFC, evidenciando o CRM (Figura 4).

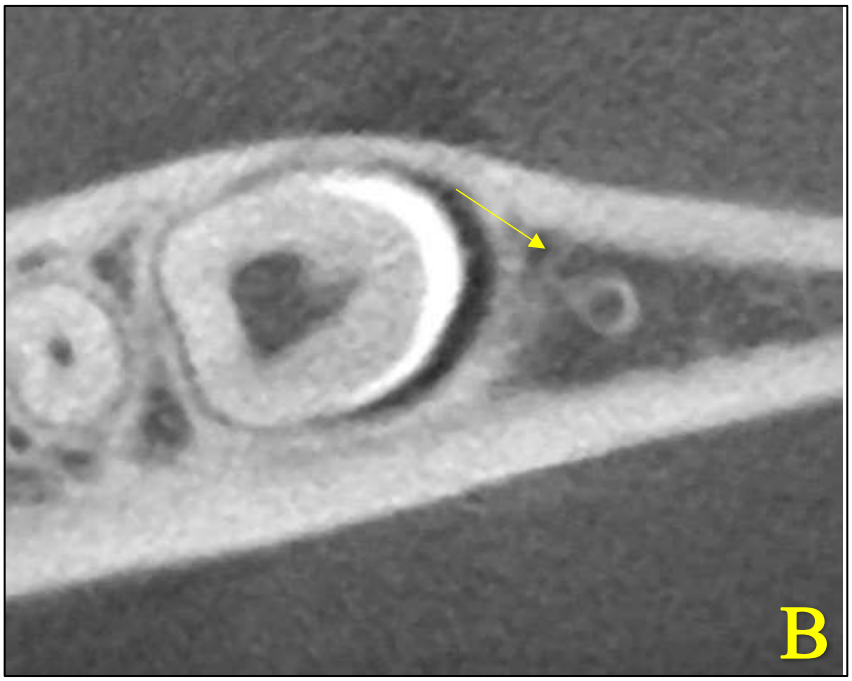

Figura 4. **a -** Imagem sagital da TCFC, seta mostrando canal retromolar esquerdo**. b -** Imagem axial da TCFC mostrando o canal retromolar posterior à coroa do terceiro molar inferior. *Fonte:* Von Arx e Lozanoff, (2017).

Então os autores mostram o transoperatório de dois pacientes que iriam extrair o terceiro molar (Figura 5).

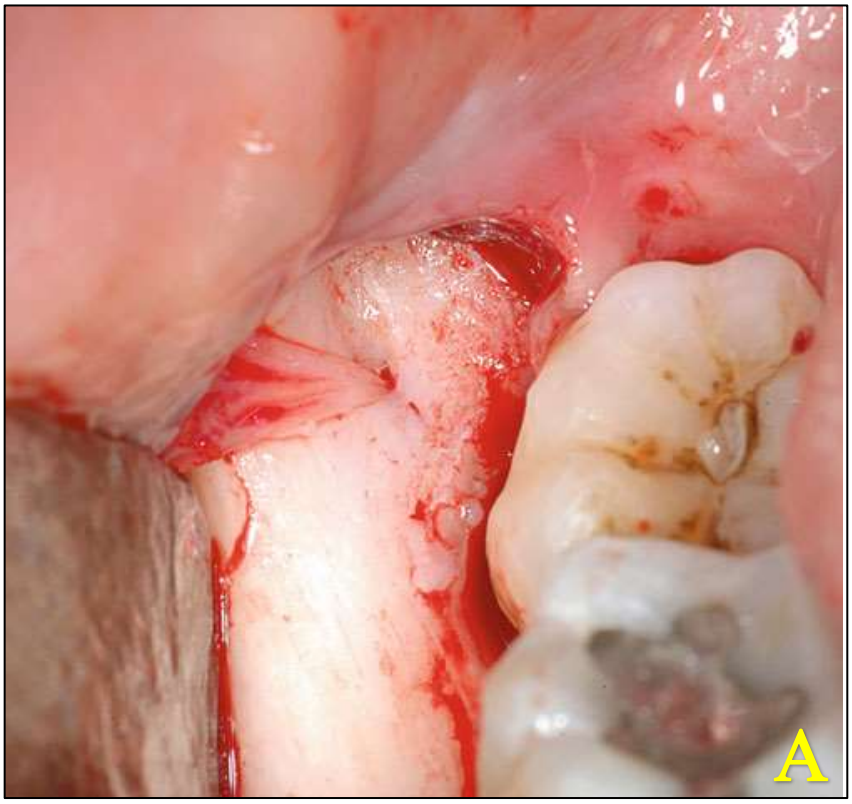

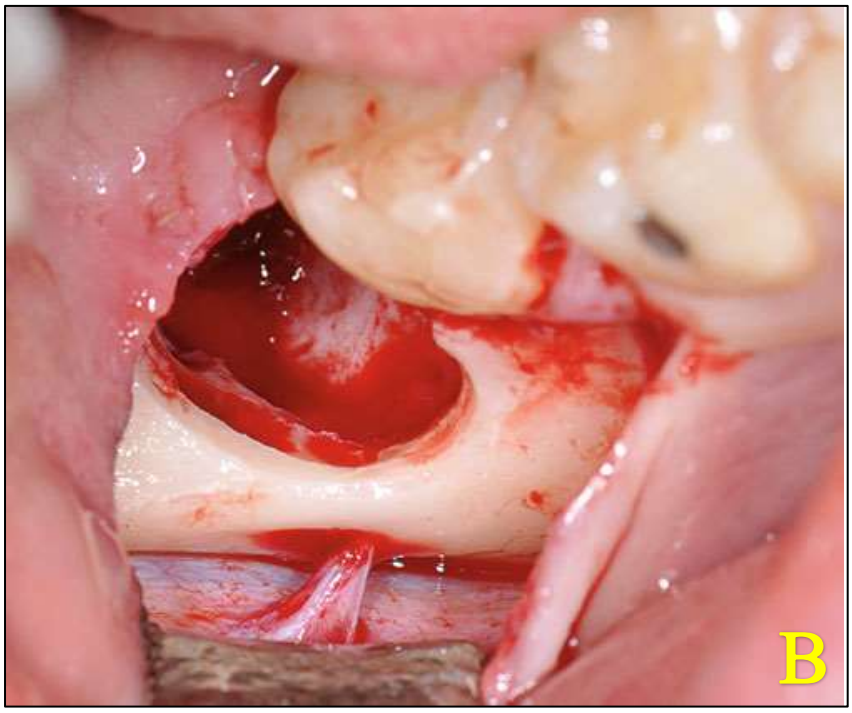

Figura 5. **a -** Vista intraoperatória após elevação do flap para remoção do terceiro molar inferior direito em uma mulher de 27 anos. Um feixe de tecidos moles é visível emergindo do forame retromolar. **b -** Vista intraoperatória após remoção do terço inferior direito do molar em um homem de 24 anos. O feixe de tecido mole que sai do forame retromolar foi preservado. Alvéolo vazio após remoção do terceiro molar. *Fonte:* Von Arx e Lozanoff, (2017).

Os cuidados que deverão ser tomados durante o ato cirúrgico quando constatado a presença do CRM em imagem de TCFC ou mesmo durante a cirurgia são referentes a descolamento cuidadoso, preservando o feixe que emerge do FRM, osteotomia sagital cuidadosa, realizando a colheita óssea na região retromolar do ramo da mandíbula de maneira criteriosa, sempre preservando o feixe de tecido mole que emerge do FRM.

Na literatura encontram-se, há anos, muitos artigos mencionando que uma das complicações mais comum é o bloqueio anestésico insuficiente quando o CRM está presente (CARTER; KEEN, 1971; OSSENBERG, 1987; WYATT, 1996; NARAYANA, 2002; BILECENOGLU; TUNCER *et al.,* 2006; VON ARX *et al*., 2011; FUKAMI *et al*., 2012). No entanto, Carter e Keen, (1971), descordam em parte, pois no estudo relataram que a infiltração anestésica local nos tecidos moles na região retromolar reduziram a dor em 5% dos pacientes. Portanto, apesar do artigo concluir que em

alguns casos a infiltração anestésica local pode solucionar a questão, em alguns casos não é suficiente.

Quando a anestesia se mostra insuficiente, acredita-se que pode ter ocorrido uma anastomose do nervo alveolar inferior ao nervo bucal, mas ainda não há fortes indícios científicos de que isso ocorra realmente. Um estudo mostrou que quando a porção nervosa do CRM foi lesionada próximo ao FRM resultou na perda sensorial da mucosa referente ao nervo bucal, talvez seja uma evidencia de que quando há falhas anestésicas tanto no bloqueio quando na técnica infiltrativa pode ser por esse motivo (SINGH, 1981; GAMIELDIEN; VAN SCHOOL, 2016).

Devido ocorrer recorrentemente falhas anestésicas, associada a presença do CRM, sugere-se empregar um bloqueio anestésico em uma região mais alta, ou seja, seguindo a técnica de Gow Gates (Figura 6). Outra opção, seria uma infiltração anestésica adicional na fossa retromolar (BLANTON; JESKE, 2003; BORONAT; PENARROCHA, 2006; ARX; LOZANOFF, 2017).

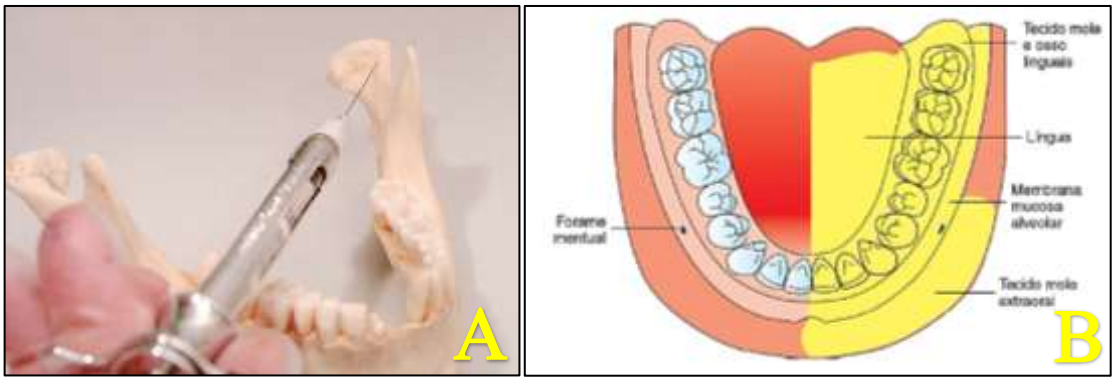

Figura 6. **a –** A agulha está numa posição mais superior, sendo essa a área-alvo de um bloqueio nervoso mandibular de Gow-Gates — colo do côndilo. **b –** Área anestesiada por um bloqueio do nervo mandibular (de Gow-Gates). *Fonte:* Manual de anestesia local, Malamed 6ª Ed.

Outro aspecto, não tão abordado na literatura científica, porém algumas vezes relatado, é o fato de o FRM apresentar-se como um ponto de entrada e o CRM pode atuar como uma via de infecção ou metástases tumorais (FANIBUNDA; MATTHEWS, 2000; BILECENOGLU; TUNCER, 2006).

Estudos demonstram que forames acessórios ao longo do canal mandibular foram observados invadindo tumores (O'BRIEN, 1986). Sugere-se, portanto, que os forames acessórios na mandíbula, incluindo o FRM, constituem-se como um caminho direto de disseminação de tumor da superfície cortical para o osso esponjoso. Tornando-se assim, a área em que o forame está presente vulnerável a propagação de tumores e metástases (FANIBUNDA; MATTHEWS, 2000).

Estudos que avaliam a prevalência do CRM, assim como suas características morfológicas são relevantes para melhor compreensão dos cuidados necessários durante procedimentos cirúrgicos envolvendo a região, a fim de se evitar complicações e possíveis danos ao paciente

3 PREPOSIÇÃO

3 PREPOSIÇÃO

O objetivo primário deste estudo foi determinar a prevalência do CRM na amostra. E os objetivos secundários foram determinar o tipo e o trajeto, assim como, a localização vestibulolingual do CRM. Se unilateral ou bilateral. Mensurar os diâmetros da porção inicial e final do canal. Identificar o dente posterior presente e mensurar a medida linear horizontal em relação ao CRM. Correlação da idade, presença do terceiro molar com a presença do CRM.

4 METODOLOGIA

4 MATERIAIS E MÉTODOS

O estudo foi submetido e aprovado pelo Comitê de Ética em Pesquisa em Seres Humanos (CEP) da Faculdade de Odontologia de Bauru – Universidade de São Paulo (FOB-USP), o número do CAAE 99721518.5.0000.5417.

Após a aprovação do CEP, as imagens foram adquiridas do banco de imagens de TCFC da FOB-USP.

4.1 Amostra

A amostra foi composta por 200 exames de TCFC. A seleção da mesma se deu de forma aleatória respeitando-se os critérios de inclusão e exclusão.

a) **Critérios de inclusão:**
   - Protocolos que incluíssem a mandíbula, de modo que abrangessem a mandíbula, da base da mandíbula até o côndilo.
   - Indivíduos maiores 18 anos de idade.
   - Exames com qualidade de nitidez.
   - Presença de pelo menos um dente posterior de cada lado (direito e esquerdo).

b) **Critérios de exclusão:**
   - Deformidades mandibulares.
   - Presença de cistos, tumores ou outras lesões ósseas na mandíbula.
   - Exames com qualidade ruim ou com presença de artefatos e ruídos.
   - Fraturas mandibulares.

4.2 Equipamento e ambiente de trabalho

Os exames foram realizados nos aparelhos i-CAT (Imaging Sciences Internation) ou Accuitomo. Após a seleção das imagens, elas foram avaliadas em ambiente escurecido em monitor apropriado, Eizo Flexscan® S2000 de 20 polegadas (Eizo Nanao Corporation, Hakusan, Ishikawa, Japão).

4.3 Software utilizado para análise das imagens

As imagens foram interpretadas, analisadas e mensuradas no software Anatomage Invivo 5® (Anatomage Inc., San Jose, CA, USA), (Figura 7).

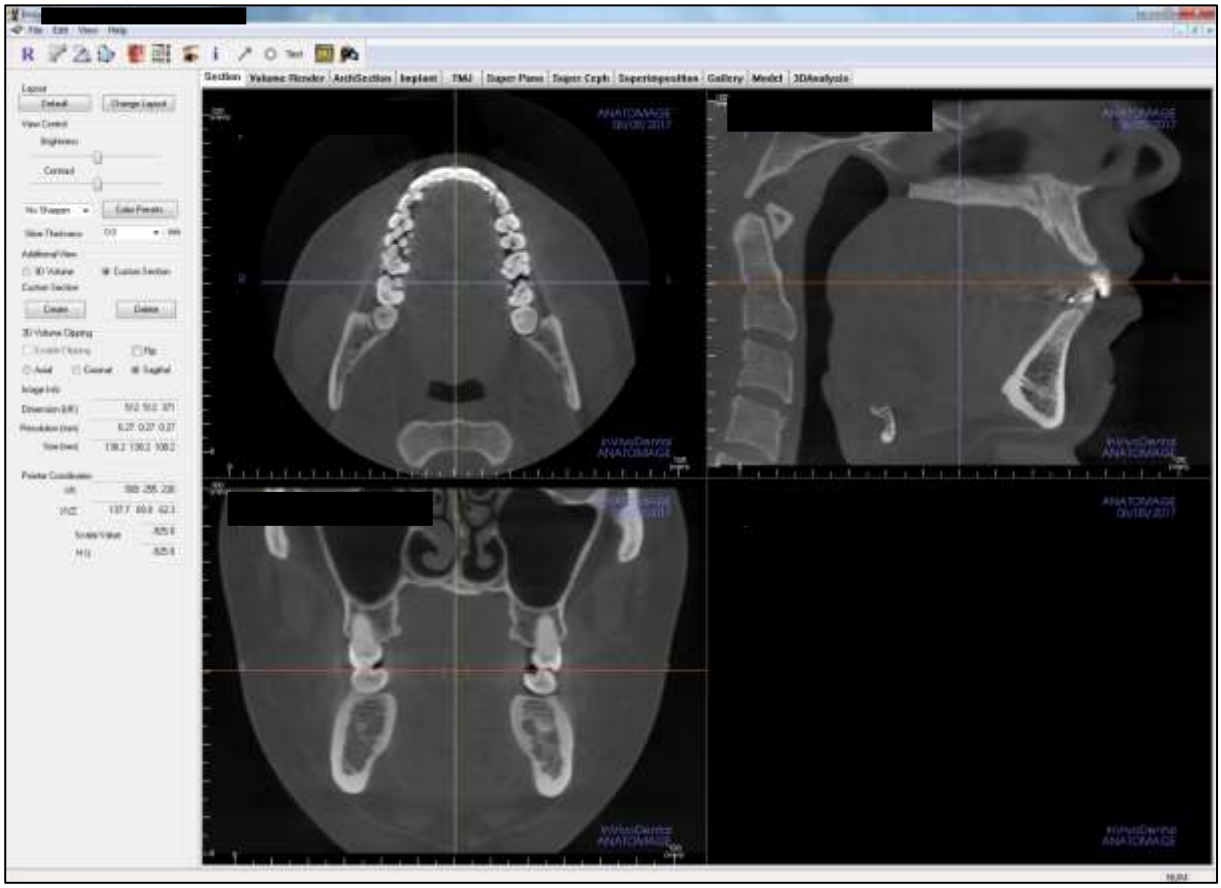

Figura 7. Interface do software Invivo5 Anatomage®. *Fonte:* Banco de TCFC (FOB-USP).

4.4 Examinador e avaliação das imagens

O examinador da amostra total foi a autora dessa dissertação, a mesma foi devidamente calibrada e testes intra-examinadora e inter-examinadores foram realizados (vide resultados).

Diante da obtenção dos dados, os mesmos foram inseridos em planilha do Excel (Microsoft Corporation, Redmond, WA, EUA), adequando os dados para posteriormente realizar-se análise estatística.

Antes de iniciar qualquer análise nas imagens, posicionou-se manualmente na imagem tomográfica a base da mandíbula do paciente em paralelo com o solo de acordo com a figura abaixo (Figura 8), seguindo-se o plano de Frankfout (BJERIN, 1957).

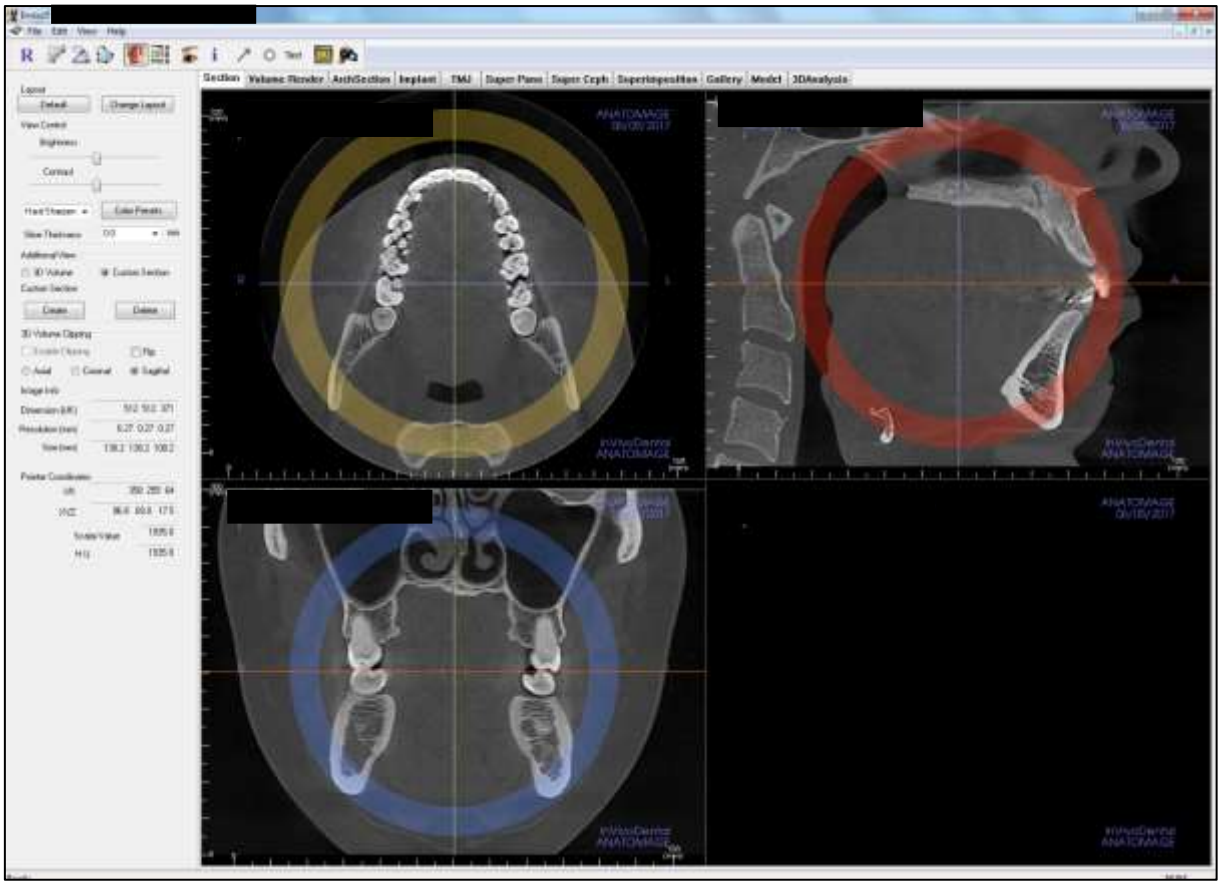

Figura 8. Posicionamento manual da imagem da base da mandíbula do paciente em paralelo com o solo. *Fonte*: Banco de TCFC (FOB-USP).

Então, seguiu-se a seguinte ordem de avaliação da imagem:

Dados gerais: após a seleção das imagens anotou-se os dados referentes a idade e sexo do paciente.

Presença ou ausência do CRM: coloca-se o marcador na área retromolar e então amplia-se as reformatações sagital, axial e coronal, cada uma de uma vez.

Passo 1: na reformatação sagital investigou-se a presença do CRM na região retromolar.

Passo 2: quando encontrado, prosseguiu-se para a análise da reformatação axial.

Passo 3: e por fim na coronal, sempre confirmando-se em todas as reformatações a presença ou a ausência do CRM (Figura 9).

E esse procedimento repetiu-se do lado direito e lado esquerdo do paciente.

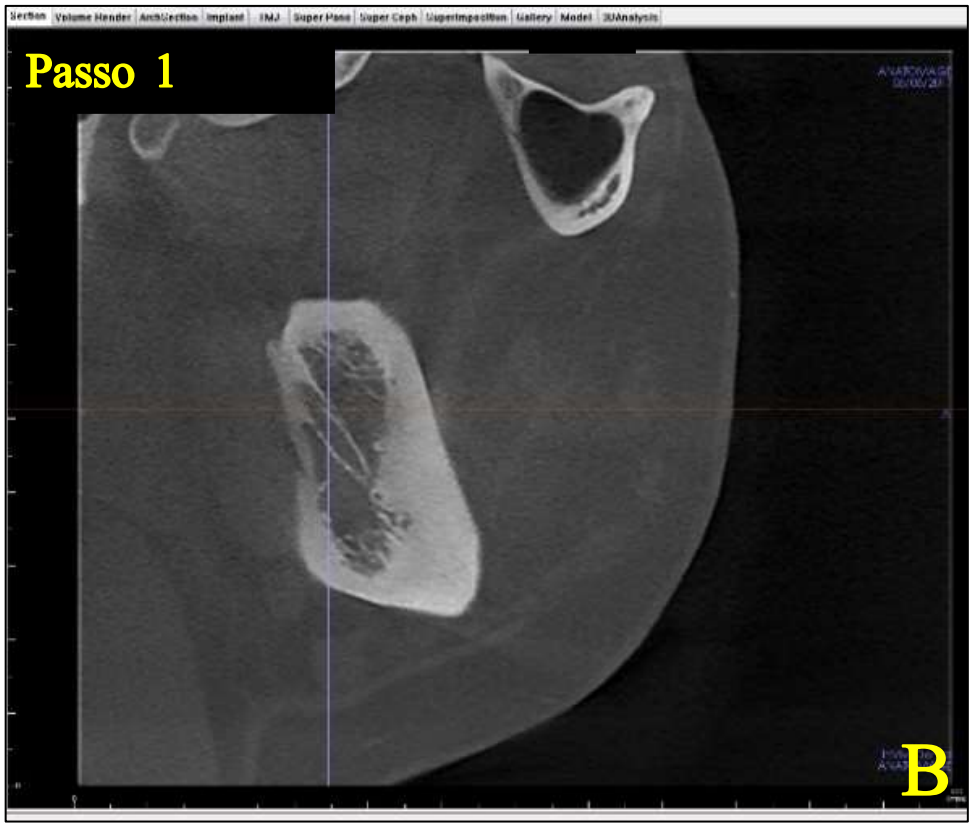
Section
Volume Render
ArchSection
Implant
TMJ
Super Pano
Super Ceph
SuperImposition
Gallery
Model
3DAnalysis
Passo 1
B

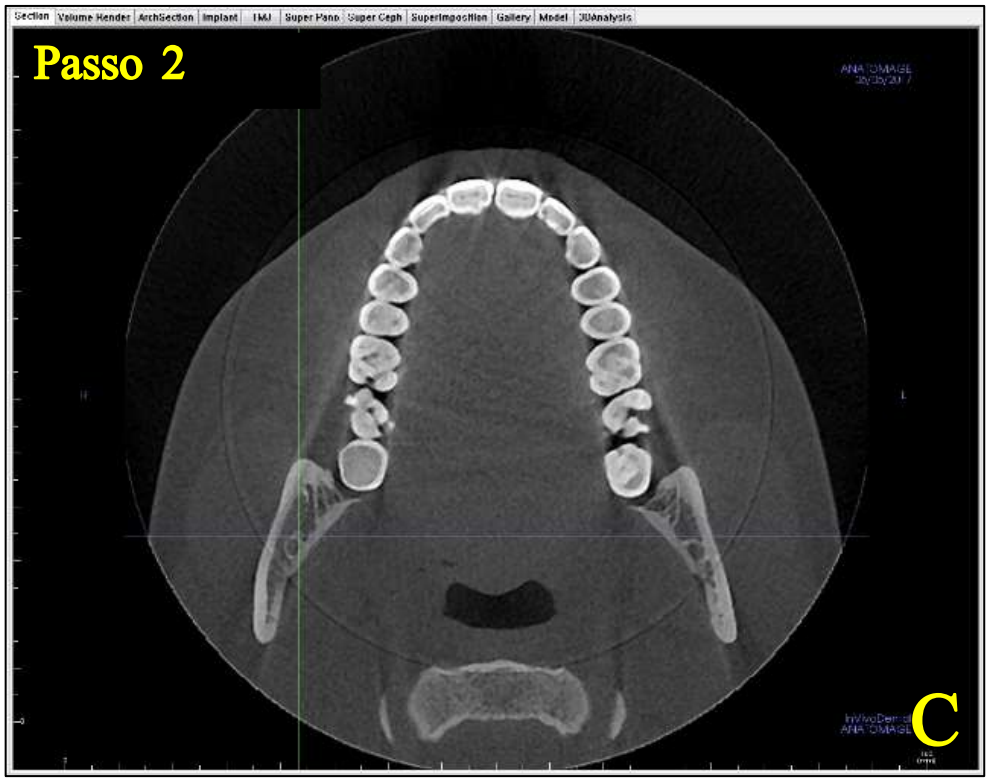
Section
Volume Render
ArchSection
Implant
TMJ
Super Pano
Super Ceph
SuperImposition
Gallery
Model
3DAnalysis
Passo 2
C

Figura 9. Exame de TCFC de paciente com a presença do CRM. **a -** Posiciona o mouse sobre o canal mandibular. **b –** Passo 1: Reformatação sagital, marcando ponto possível da presença do CRM. **c –** Passo 2: Reformatação axial, confirmando presença de CRM. **d –** Passo 3: Reformatação coronal, confirmando presença de CRM. *Fonte:* Banco de TCFC (FOB-USP).

Tipo e trajeto do CRM: de acordo com a classificação de Von Arx et al. (2011), quando presente, o CRM era classificado devidamente. Segue abaixo imagem da classificação do CRM de acordo com o trajeto e a morfologia realizada pelo CRM (Figura 10).

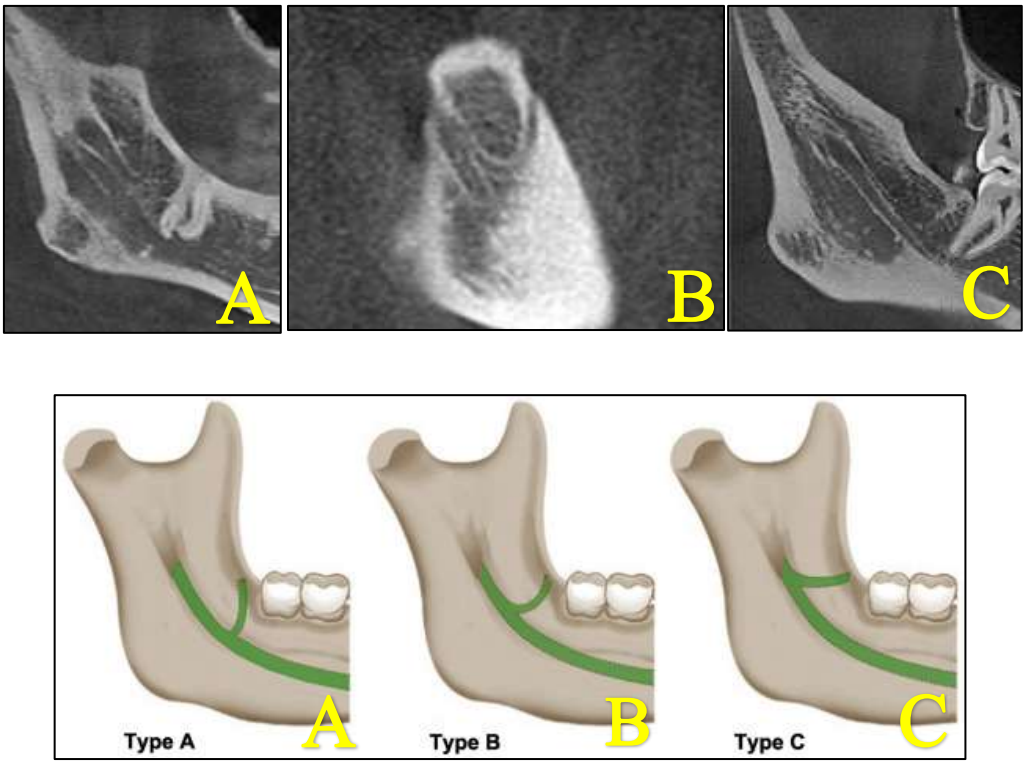

Figura 10. Classificação de VON ARX, et al, 2011. **a -** CRM vertical. **b -** CRM oblíquo. **c -**horizontal. *Fonte:* Banco de TCFC (FOB-USP).

Destino final do CRM: quando presente, avaliou-se em que direção o CRM seguia. Ou seja, se em direção mesial, seguindo anteriormente em direção ao último dente posterior presente, ou se em direção contrária, indo em direção a região retromolar, distalmente a sua origem (Figura 11).

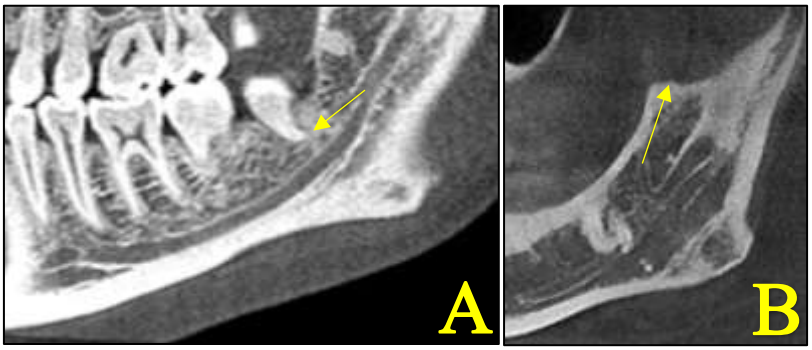

Figura 11. Exame de TCFC de paciente indicando o destino final do CRM. **a -** Seta indicando que o CRM está indo em direção ao último dente posterior. **b -** Indicando que o CRM está indo em direção a região retromolar. *Fonte:* Banco de TCFC (FOB-USP).

Mensurações dos diâmetros inicial e final dos CRM: na reformatação sagital, no ponto no qual o canal mandibular se bifurcou dando origem ao CRM marcava-se com o mouse o ponto exato visualizado de origem e então neste ponto mensurava-se na reformatação axial o diâmetro deste canal, conforme exemplificado na imagem (Figura 12). Após a mensuração do diâmetro inicial, voltava-se para a reformatação sagital e acompanhava-se o CRM até sua porção final, e então marcava-se esse ponto com o mouse e na reformatação axial mensurava-se o diâmetro final, conforme exemplificado na imagem (Figura 13). O ponto final nem sempre coincidia com o FRM, quando encontrado o FRM foi mensurado. Em alguns casos não foi possível mensurar o diâmetro final, já que o trajeto do canal se perdia em algum ponto da imagem.

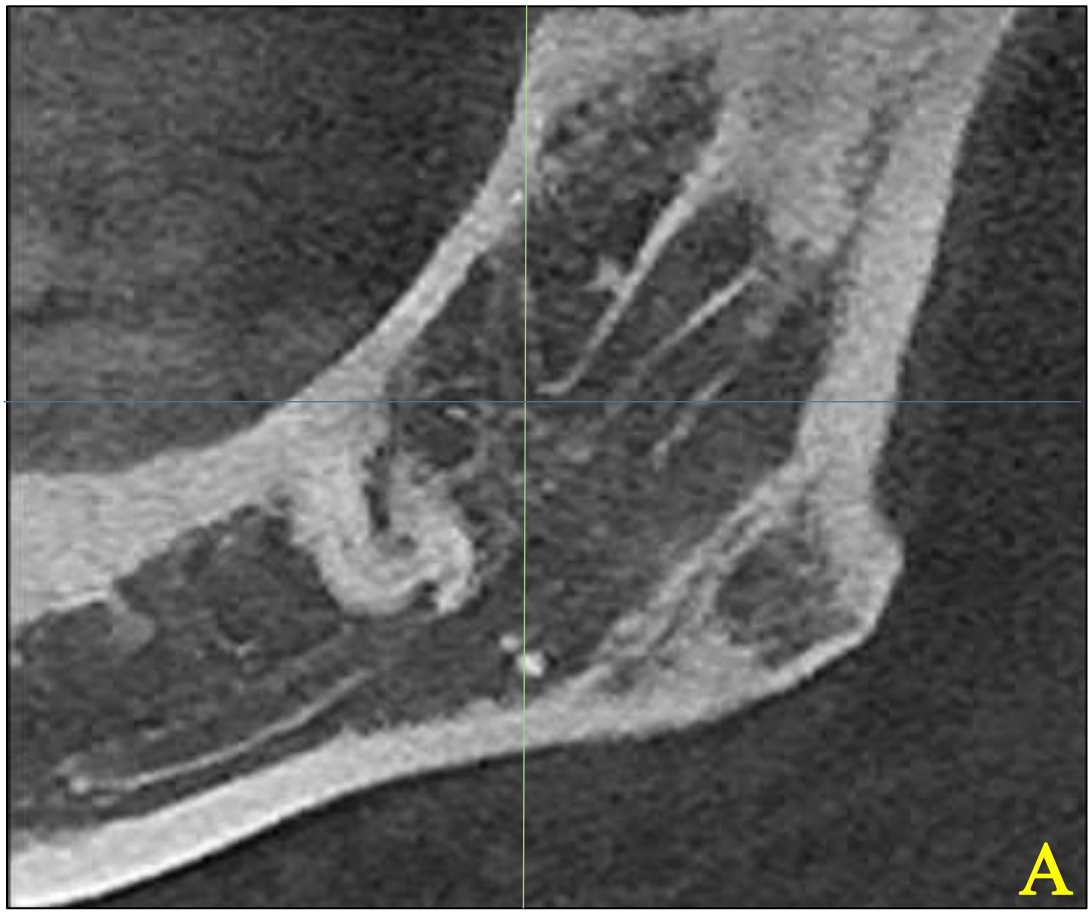

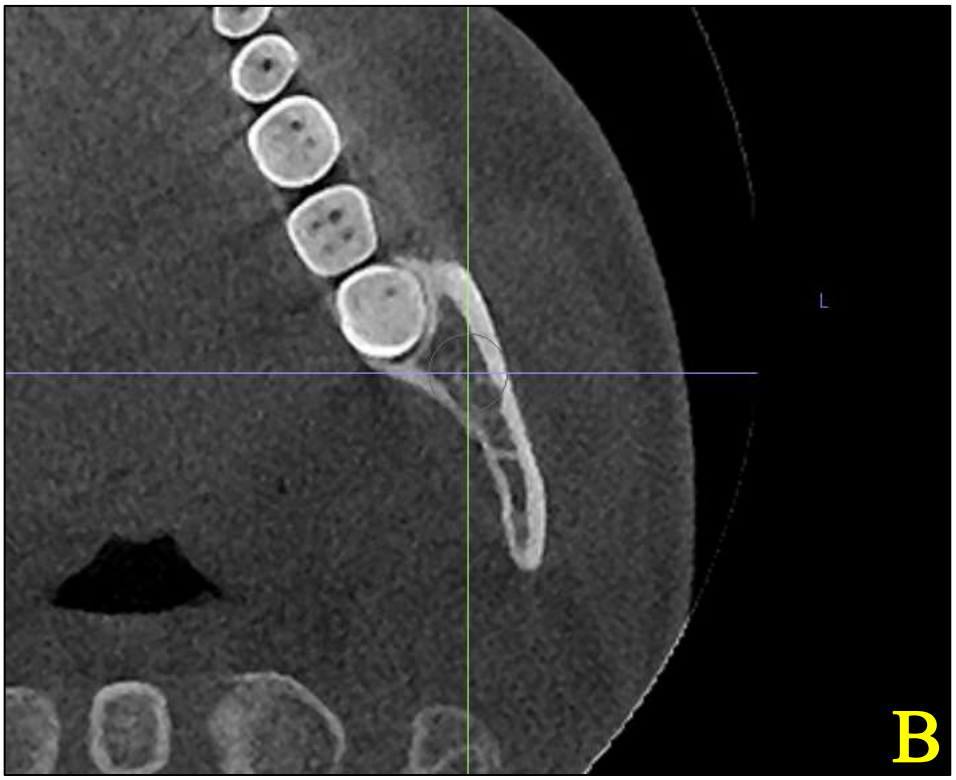

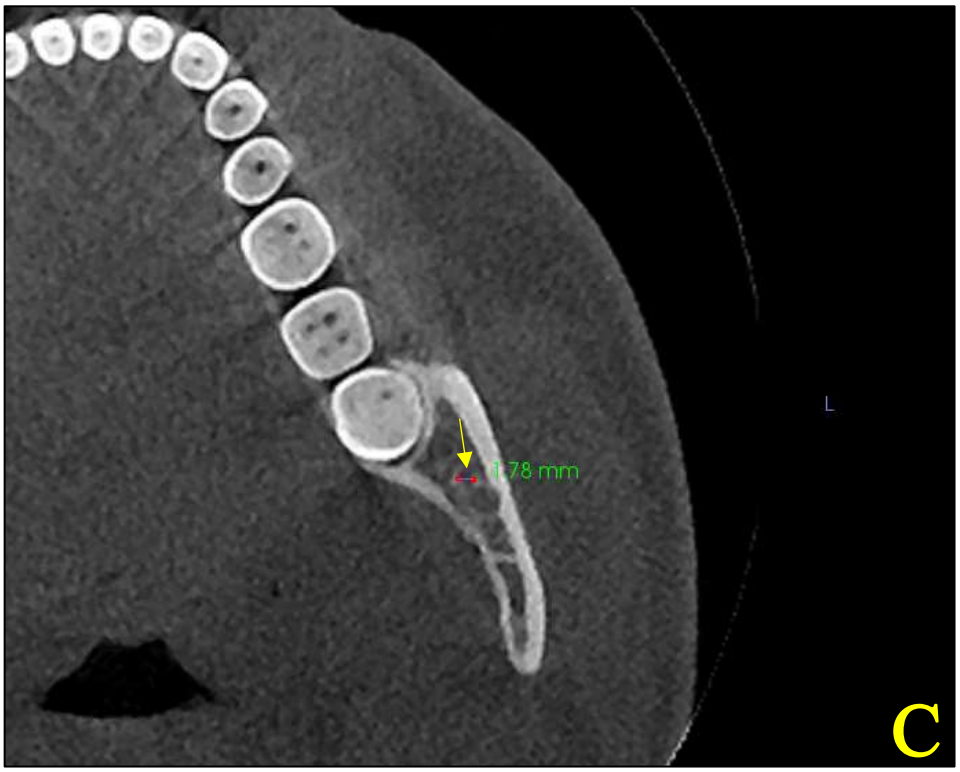

Figura 12. **a -** Na reformatação sagital, posiciona o marcador na origem do CRM. **b -** Na reformatação axial, confirmando a presença do CRM. **c -** Seta apontando para a mensuração diâmetro de origem do CRM. *Fonte*: Banco de TCFC (FOB-USP).

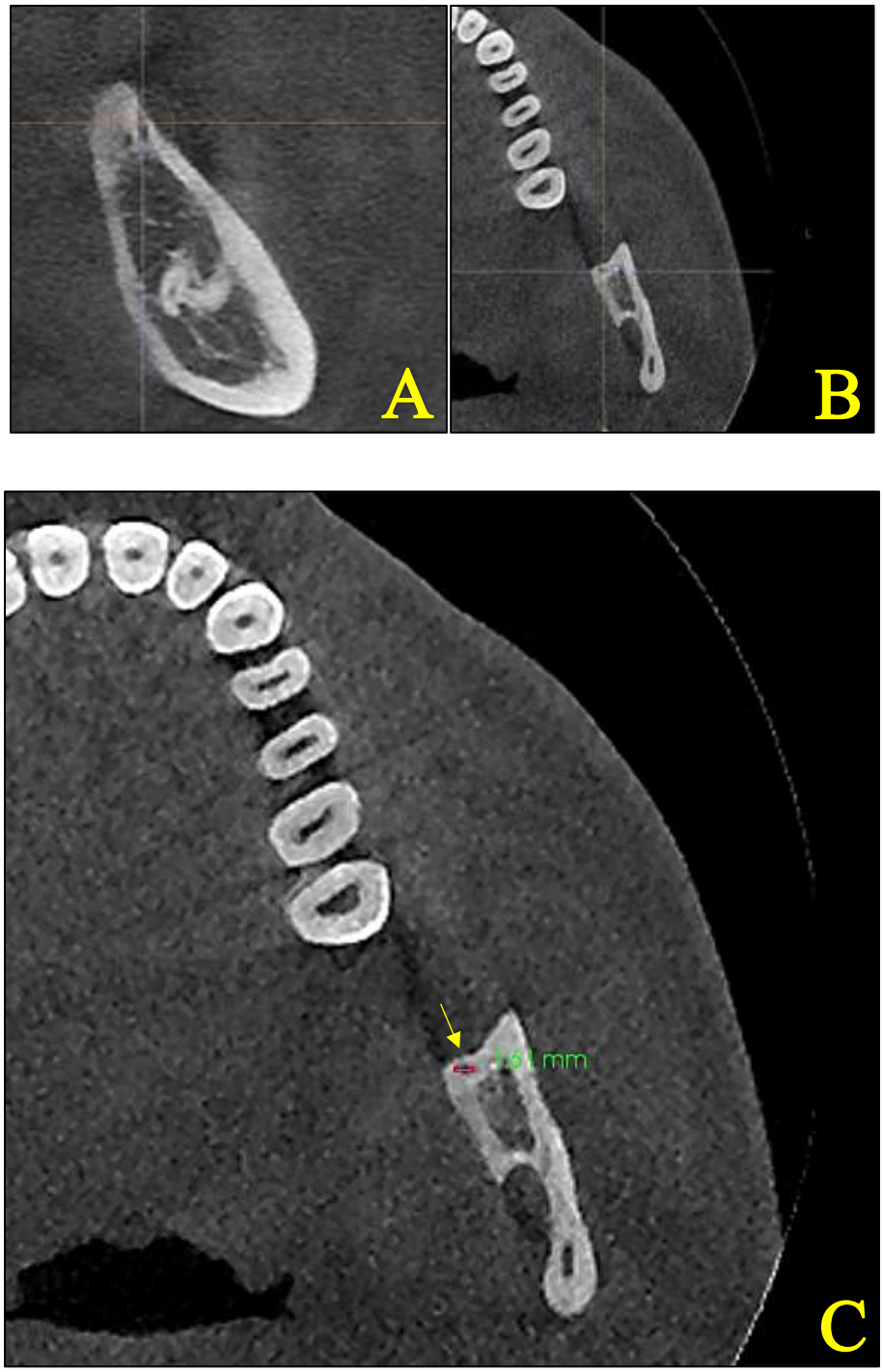

Figura 13. Exame de TCFC mostrando o FRM. **a -** Na reformatação sagital, localiza o ponto final do CRM. **b -** Na reformatação axial, confirma-se a presença do CRM/FRM. **c -** Seta apontando-se para a mensuração do diâmetro final do CRM/FRM.
Fonte: Banco de TCFC (FOB-USP).

Localização vestibulolingual do CRM: na reformatação axial, traçou-se uma linha reta que ia da junção cemento-esmalte do último dente posterior presente indo em direção a região retromolar, dividindo a mandíbula em duas porções iguais, ou seja, em porção vestibular e porção lingual. E então no ponto de origem do CRM, analisava-se em qual porção o mesmo se encontrava, conforme é demostrado na imagem a seguir (Figura 14).

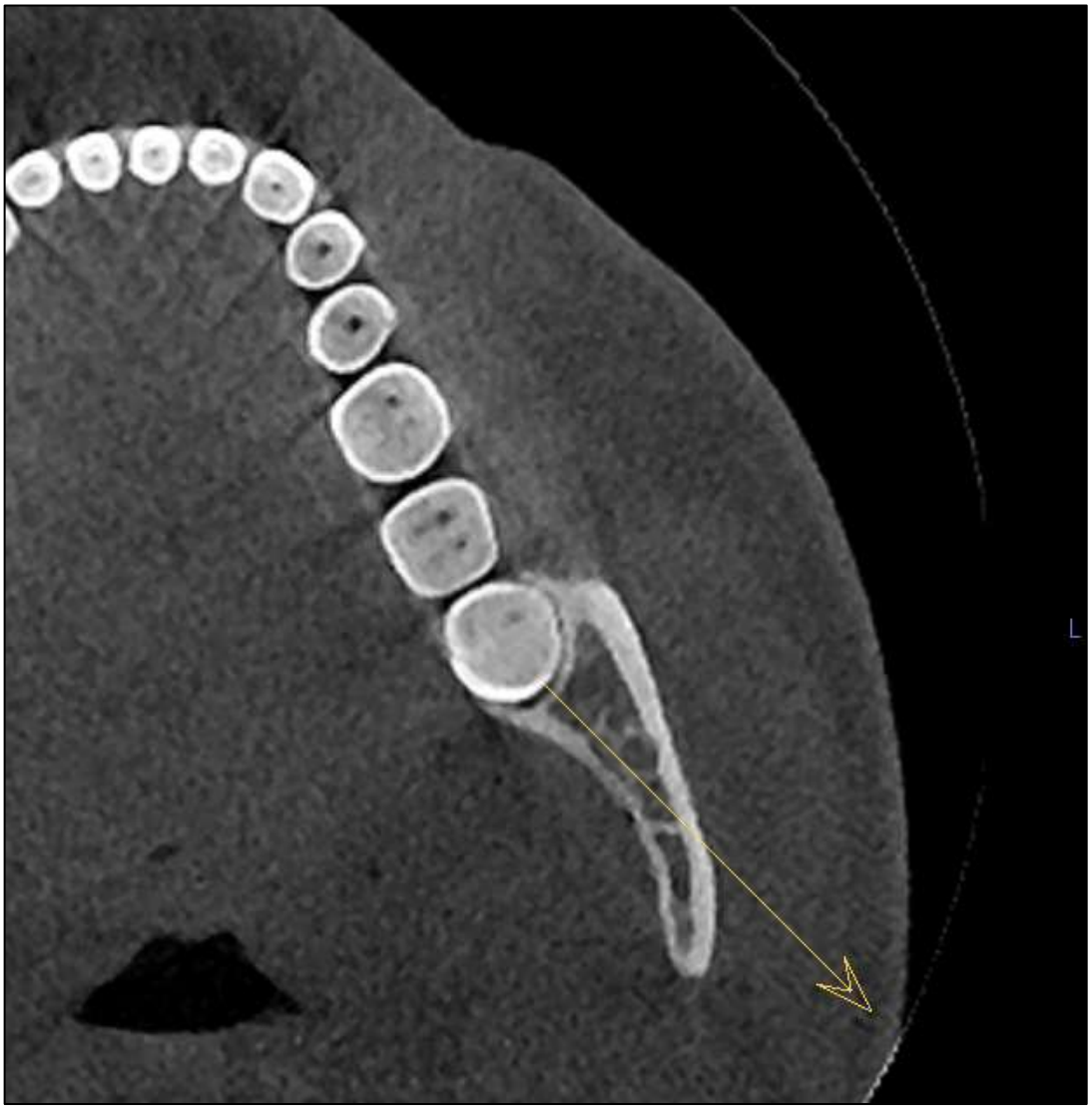

Figura 14. Representação da divisão em vestibular e lingual da mandíbula. *Fonte:* Banco de TCFC (FOB-USP).

Último dente posterior presente: anotou-se qual o último dente posterior presente (se molares ou pré-molares), e em que condição o mesmo se encontra em relação a porção óssea mandibular (incluso, semi-irrompido, irrompido).

Medida linear horizontal: dado o último dente presente, mediu-se a distância entre a junção cemento-esmalte do último dente posterior presente até o ponto médio do FRM (Figura 15 e 16).

Figura 15. Demonstração da mensuração da distância da junção cemento-esmalte do último dente posterior presente até o ponto médio do FRM. *Fonte:* Banco de TCFC (FOB-USP).

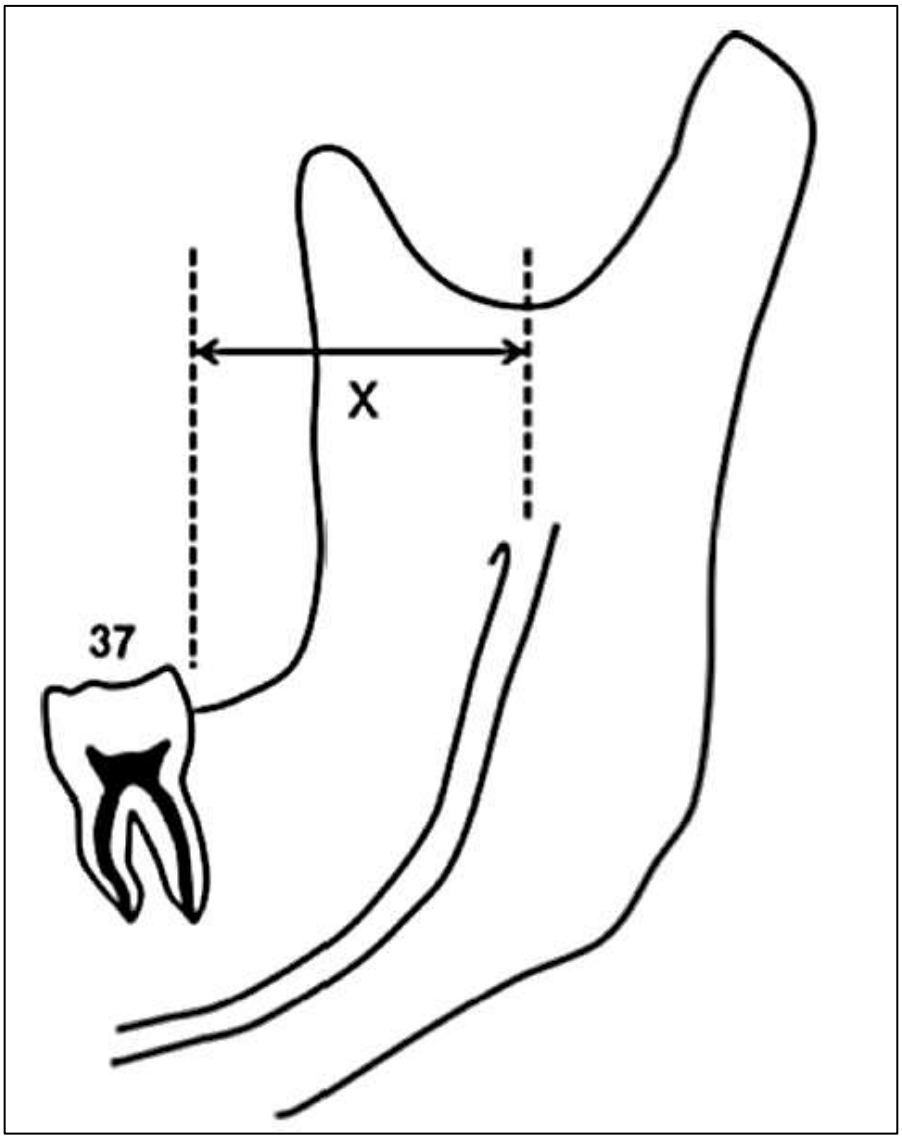

Figura 16. Ilustração esquemática da medição linear horizontal (X) que vai do meio do forame mandibular até a extremidade distal do segundo molar. *Fonte:* Kikuta *et al.,* (2018).

4.5 Testes estatísticos

Inicialmente realizou-se os testes descritivos da amostra. Posteriormente o teste de Kolmogorov – Smirnov. E então para as associações realizou-se o teste Qui-Quadrado. Adotando-se o nível de significância de $p \leq 0,05$.

5 RESULTADOS

5 RESULTADOS

Foi realizado o teste Kappa e a concordância foi quase perfeita, com calibração intra-examinador de 0,80 e calibração inter-examinador de 0,86.

5.1 Dados gerais

A amostra geral do estudo foi composta por 200 TFCF, sendo que dessas, 114 pertenciam à pacientes do sexo feminino e 86 à do sexo masculino. A média de idade dos envolvidos na amostra geral foi de 35 anos (DP: 16,3), o mais jovem tinha 18 anos e o com mais idade, 87 anos (Gráfico 1).

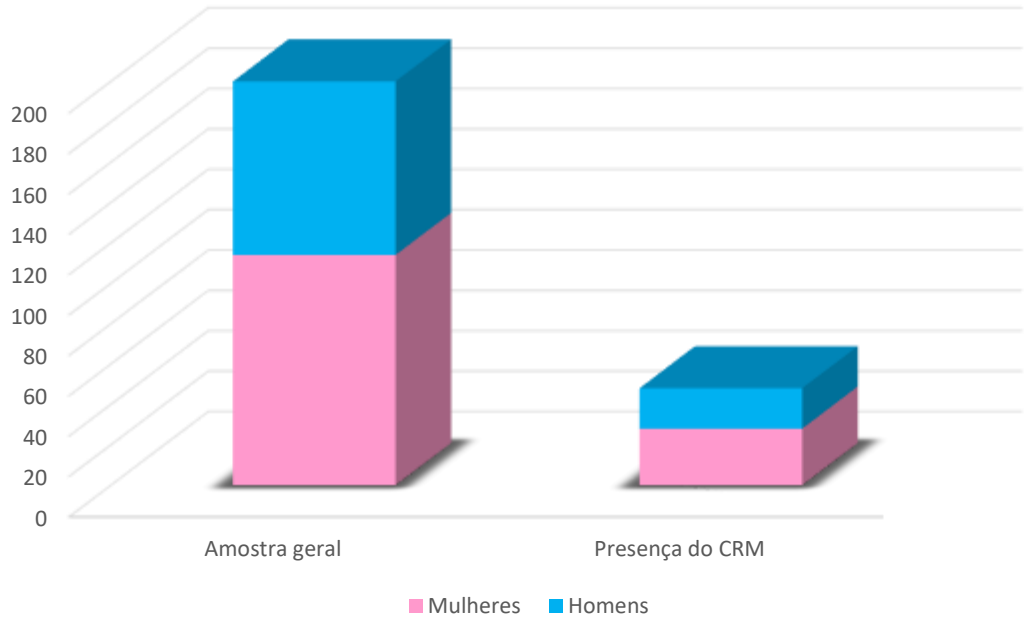

Gráfico 1. Distribuição dos sexos feminino e masculino na amostra geral e nos indivíduos nos quais se constatou a presença do CRM. *Fonte*: elaborado pelo autor.

5.2 Prevalência do CRM

A prevalência do CRM foi de 49 pacientes que possuíam o CRM na amostra de 200 pacientes, representando, portanto, 24,5% da amostra. Para melhor compreensão da distribuição dos dados entre os sexos (Tabela 1).

Tabela 1 - Distribuição da amostra de acordo com sexo em pacientes com ou sem CRM.

		Ausência n (%)	Presença n (%)
Sexo	Masculino	66 (76,70)	20 (23,3)
	Feminino	85 (74,6)	29 (25,4)
Total		151 (75,5)	49 (24,5)

Dado as características gerais da amostra, é necessário elucidar como se deu o delineamento dos parâmetros estudados na amostra. De maneira geral, analisou-se os seguintes parâmetros: trajeto que o CRM realizava, mensurando-se assim o diâmetro inicial do canal, assim como, quando possível o diâmetro final, ou seja, o diâmetro do FRM, a localização vestibulingual do CRM, indicando o dente mais próximo ao CRM.

5.3 Descrição do tipo e morfologia do trajeto do CRM

Os trajetos se configuraram por A, B e C. Da amostra obteve-se que dos 48 pacientes nos quais o CRM estava presente, em 11 deles o CRM estava presente bilateralmente (22,4%), e os demais unilateralmente. O trajeto oblíquo (B) foi o mais frequente do lado direito da mandíbula, ou seja, dos 30 pacientes que apresentavam CRM do lado direito, 11 desses canais apresentavam trajeto oblíquo, representando 36,7%. Já do lado esquerdo o trajeto vertical (A) foi o mais frequente, ou seja, dos 30 pacientes com CRM do lado esquerdo, 15 eram do tipo trajeto vertical, representando 50% (Tabela 2).

Tabela 2 - Trajetos realizados pelo CRM dos lados direita e esquerda da mandíbula.

Trajeto	Lado direito mandíbula n (%)	Lado esquerdo mandíbula n (%)
Vertical (A)	10 (33,3)	15 (50)
Oblíquo (B)	11 (36,7)	5 (16,7)
Horizontal (C)	9 (30)	10 (33,3)

5.4 Descrição do destino final do trajeto do CRM

O destino do trajeto final do CRM, se apresentou de várias formas. Por vezes como o FRM, ou seja, a saída extra óssea do conteúdo neurovascular, outras vezes como a entrada do CRM em um folículo pericoronário de um dente não irrompido, ou como a entrada do CRM no canal principal de um dente molar irrompido. No entanto, para maior compreensão dos resultados, considerou-se de forma geral apenas o destino final em relação a direção em que culminava o término do trajeto. Quando indo em direção distal, denominou-se rumo à direção da área do trígono retromolar. Quando indo para a mesial, denominou-se indo em direção ao último dente posterior presente. Estatisticamente foi mais frequente em ambos os lados (direita e esquerda) o destino final do trajeto do CRM indo em direção ao último dente posterior próximo (Tabela 3).

Tabela 3 - Destino final do trajeto do CRM em relação ao lado direito e esquerdo.

Destino final	**Lado direito mandíbula n (%)**	**Lado esquerdo mandíbula n (%)**
Indo para a mesial	25 (86,2)	23 (82,1)
Indo para a distal	4 (13,8)	5 (17,9)
Total	29 (100)	28 (100)

5.5 Descrição das médias dos diâmetros iniciais e finais

Mensurando-se o diâmetro de origem do CRM, sendo este o momento em que o canal mandibular se bifurca em CRM. Do lado direito (n=24) obteve-se a média dos diâmetros de origem do CRM de 1,5 mm, que variou de 1,12 mm à 2,37 mm (DP: 0,31), e do lado esquerdo (n=18) a média dos diâmetros foi de 1,4 mm, com valores variando entre 0,92 mm à 2,11 mm (DP: 0,36). Para maior compreensão dos resultados, considerou-se de forma geral diâmetro final, independentemente se ele terminava no FRM ou se terminava no ápice de um molar. Obteve-se, portanto, que do lado direito (n=20) a média dos diâmetros foi de 1,3 mm (DP: 0,25 mm), e do lado esquerdo (n=18) a média dos diâmetros foi de 1,3 mm (DP: 0,30 mm). Houve casos,

dos quais, não foi possível determinar o diâmetro final ou inicial, isso foi considerado nos cálculos estatísticos. É importante ressaltar que os valores abaixo de 0,5 mm de calibre do CRM, foram desconsiderados.

5.6 Localização vestibulolingual do CRM

A localização do CRM na mandíbula em relação a vestibular e a lingual, do lado direito (n=28) obteve-se 14 (50%) estavam vestibularizados e 14 (50%) estavam lingualizados. Do lado esquerdo (n=20), 14 (70%) estavam vestibularizados e 6 (30%) lingualizados.

5.7 Dente posterior próximo ao CRM e medida linear horizontal

O terceiro molar em ambos os lados da mandíbula foi o dente mais frequentemente encontrado, do lado direito encontrou-se 113 terceiros molares (56,5%), e o do lado esquerdo 121 (60,5%). Avaliando-se como os dentes próximos ao CRM, ou o dente mais posterior se encontravam em relação a mandíbula (irrompidos, semi-incluso,incluso), obteve-se que a maioria estava irrompido, do lado direito 170 dos dentes estavam irrompidos, o que representa 85%, e do lado esquerdo 167 (83,5%), (Tabela 4).

Em relação a distância desses dentes posteriores dos CRM encontrados, ou seja, a medida linear horizontal, a média das mensurações do lado direito foi de 17,0 mm, sendo o valor mínimo de 6,9 mm e o máximo de 51,5 mm (DP: 10,6), e do lado esquerdo a média das mensurações foi de 9,5 mm, com valor mínimo de 3,0 mm e valor máximo de 35,3 mm (DP: 7,7). Os resultados das médias das distâncias do CRM dos dentes terceiro molar, segundo molar, primeiro molar e segundo pré-molar estão na tabela, (Tabela 5).

Tabela 4 - Último dente posterior e sua relação na mandíbula.

	Lado direito mandíbula **n (%)**	**Lado esquerdo mandíbula** **n (%)**
Terceiro molar	113 (56,5)	121 (60,5)
Segundo molar	69 (34,5)	55 (27,5)
Primeiro molar	9 (4,5)	8 (4)
Segundo pré-molar	9 (4,5)	16 (8)
Total	200 (100)	200 (100)
Incluso	9 (4,5)	10 (5)
Semi-incluso	21 (10,5)	22 (11)
Irrompido	170 (85)	167 (83,5)
Não determinado	0 (0)	1 (0,5)
Total	200 (100)	200 (100)

Tabela 5 - Médias das distâncias do CRM dos dentes terceiro molar, segundo molar, primeiro molar e segundo pré-molar

Último dente posterior presente	**Média da distância do CRM até o último dente (mm)**
Terceiro molar	11,20
Segundo molar	20,36
Primeiro molar	0*
Segundo pré-molar	43,45

*Entre os pacientes que apresentavam CRM, nenhum apresentou o primeiro molar.

5.8 Correlação entre a presença do terceiro molar e CRM

Através do teste qui-quadrado de Pearson não foi possível estabelecer uma correlação entre a presença do CRM quando o dente posterior próximo é o terceiro

molar. Do lado direito o p = 0,60 e do lado esquerdo o p = 0,90 (teste qui-quadrado de Pearson), considerando valor estatisticamente significante quando p ≤ 0,05.

5.9 Correlação entre o sexo do paciente e o CRM

Através do teste qui-quadrado de Pearson não foi possível estabelecer uma correlação entre a presença do CRM e o sexo do paciente, pois, o p = 0,72, visto que, considera-se valor estatisticamente significante quando p ≤ 0,05. Nos pacientes do sexo masculino 20 apresentavam o CRM o que representa 23,3% da amostra, e os do sexo feminino 29 apresentavam o CRM, 25,4% da amostra (Gráfico 1).

6 DISCUSSÃO

6 DISCUSSÃO

6.1 Aspectos anatômicos relacionados ao CRM e FRM

Schejtman *et al.* (1967), realizou um estudo utilizando 18 cabeças humanas de cadáveres argentinos para investigar a presença, a origem e como se distribuía o CRM. Analisando as cabeças dos cadáveres, em 13 delas, eles encontraram o CRM, o que representa 72%. Então fizeram uma descrição anatômica de onde se originava o CRM e onde o mesmo terminava. A descrição foi a seguinte: “A origem se dá no canal mandibular, no qual o nervo alveolar inferior está presente, e então descrevendo um percurso recorrente termina no FRM ou em um forame circundante. O CRM é ocupado por nervos mielinizados, uma ou mais arteríolas e vênulas. Seu percurso se dá na seguinte ordem, tendão do músculo temporal, músculo bucinador, zona mais posterior do processo alveolar e terceiro molar inferior (SCHEITMAN *et al*., 1967; VON ARX; LOZANOFF, 2017). O que coincide com o que o presente trabalho encontrou, ou seja, a maioria dos CRM analisados, possuíam esse percurso indo em direção ao último molar presente. É sabido que o CRM surge normalmente do canal mandibular indo em direção ao terceiro molar ou quando este está ausente em direção a distal do segundo molar ou último dente posterior presente. Porém o tipo de trajeto que o mesmo faz pode variar, Sheitman *et al*. (1967), explicou isso em seu estudo, explicando que essa variação de trajeto poderia estar associado a miscigenação da população, ele citou o exemplo da mistura que ocorreu na Argentina, entre argentinos e aborígines.

No presente estudo, observou-se algumas variações quanto à direção que o trajeto do CRM percorria. Para facilitar didaticamente os resultados, neste trabalho optou-se pela generalização das direções percorridas pelo CRM. Sendo assim, quando o CRM ia em direção mesial, isto é, percorrendo para anterior, dizia-se que o mesmo estava indo em direção ao último dente posterior, mesmo que o canal não culminasse no ápice do último molar presente, considerou-se a direção que o canal percorria. E quando o mesmo ia em direção distal, percorrendo para posterior, dizia-se que estava indo em direção ao trígono retromolar (Figura 17).

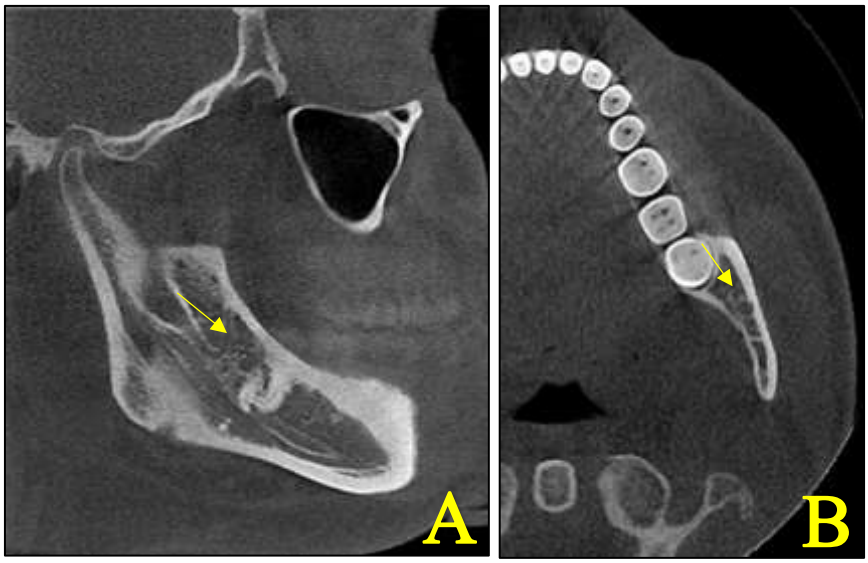

Figura 17. **a –** Seta mostrando que o CRM está indo em direção ao trígono retromolar. **b –** Seta mostrando o CRM em sua origem. *Fonte:* Banco de TCFC (FOB-USP).

O FRM é localizado na fossa retromolar que está acima do plano oclusal e abaixo do processo coronóide da mandíbula (PYLE *et al*., 1999; TRUONG *et al.,* 2017), (Figura 18 e 19). Essa área retromolar é delimitada pelas, crista oblíqua externa, pela fixação da rafe pterigomandibular e pelo último molar na mandíbula (GAMIELDIEN; SCHOOR, 2016; TRUONG *et al*., 2017).

Figura 18. Fotografia mostrando o forame retromolar (RMF) no lado esquerdo.

Fonte: Senthil Kumar; Kesavi, 2010.

Quanto a localização vestibulolingual do FRM, Park *et al*. (2016), relatou que apesar de seus achados mostrarem uma preferência do FRM pelo lado vestibular da mandíbula, estatisticamente não havia significância entre a presença do FRM dos lados vestibular e lingual. Em contraposição Kim *et al*. (2017), encontrou resultados divergentes, em seu estudo ele considerou que o FRM teria as possibilidades de se encontrar na porção média da mandíbula, na vestibular ou na lingual da mandíbula. E obteve, as porcentagens de 57,9% os FRM encontravam-se na porção média, 31,6% na porção lingual e 10,5% encontrava-se na vestibular. Concluiu nos resultados, Kim *et al*. (2011), que o FRM preferencialmente se localizou na porção média da mandíbula. E no presente estudo, houve uma preferência do FRM pelo lado vestibular, no entanto, não houve diferença estatística significativa, sendo próximo ao encontrado, portanto, pelo trabalho de Park *et al*. (2016)

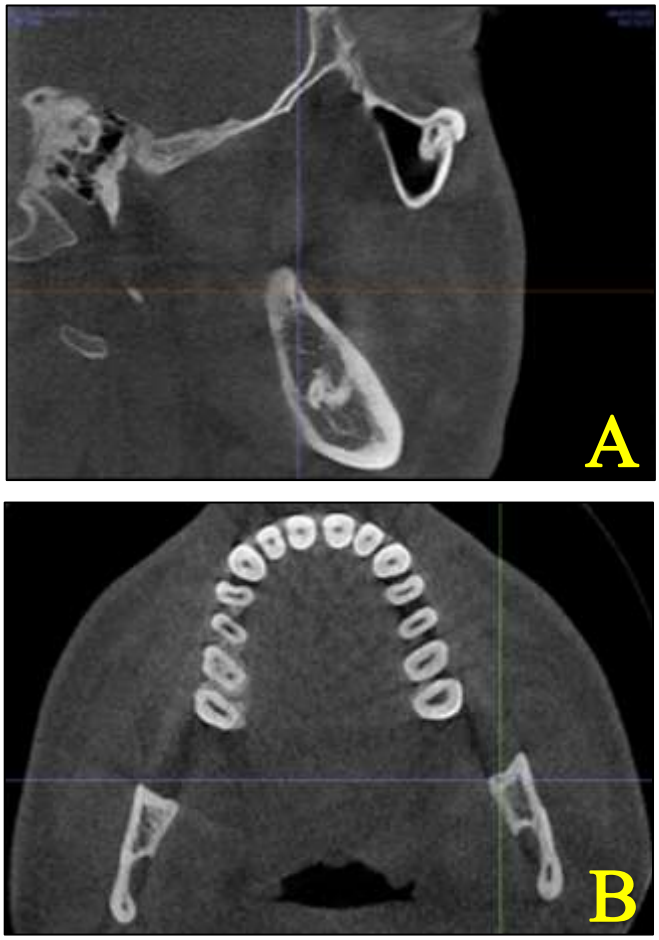

Figura 19. **a –** Reformatação sagital mostrando FRM. **b –** Reformatação axial mostrando FRM. *Fonte*: Banco de TCFC (FOB-USP).

6.2 Prevalência do CRM

Na literatura cientifica, quando se busca pela prevalência do CRM, o resultado alcançado é muito variável e se deve a alguns fatores a serem considerados, tais como, a população estudada, a idade dos pacientes selecionados, presença do terceiro ou segundo molar, enfim, uma infinidade de fatores que influenciam direta e/ou indiretamente. No presente estudo, observou-se que a prevalência do CRM foi significativa, não podendo, portanto, ser considerado uma variação anatômica rara. A porcentagem foi de que 24,5% da amostra apresentavam o CRM. Na literatura cientifica as taxas variam de 5,4% a 75% (TROUNG, 2017; MORO *et al*., 2018; OKUMUS e DUMLU, 2019; HOU *et al*., 2019). Dado que, essa variação anatômica não é uma condição rara, se faz necessário o cirurgião-dentista ter conhecimento dessa condição e tomar medidas de precaução para que não ocorra nenhuma complicação durante procedimentos cirúrgicos e que a técnica anestésica funcione durante todo o transoperatório.

Comparando-se a prevalência dos lados direto e esquerdo, em um estudo realizado por Park, *et al*. (2016), no qual avaliou-se 59 mandíbulas secas em TCFC, foi possível encontrar resultados para o lado direito de 23 CRM, ou seja, 32,9% e do lado esquerdo 24 CRM, o que representa 34,3%. No presente estudo, do lado direito encontrou-se o CRM em 30 pacientes, sendo, portanto, 15% da amostra, e do lado esquerdo também se encontrou o CRM em 30 pacientes, em 15%. Visto os dados da pesquisa de Park *et al*. (2016), e comparando-se com os dados dessa pesquisa é possível observar que a presença do CRM dos lados direito e esquerdo se deram de forma igual, sendo assim, não houve preferência por lados. Portanto, os resultados do presente estudo foram semelhantes aos encontrados por Park *et al*. (2016), quando considerado preferência do CRM por lados (PARK *et al*., 2016).

Kikuta *et al*. (2018), fez uma pesquisa envolvendo TCFC de 50 pacientes japoneses para avaliar a presença do CRM. Então a taxa da prevalência encontrada foi de 26% na amostra de 50 pacientes. Taxa muito próxima da encontrada no presente estudo, a qual foi de 24,5% em uma amostra de 200 pacientes brasileiros, corroborando para a ideia de que o CRM não é uma condição rara, considerando as etnias diferentes apresentadas anteriormente, ou seja, japoneses e brasileiros (KIKUTA *et al*., 2018).

Motamedi *et al*. (2015), levantou no título de seu estudo a pergunta: o CRM é uma anormalidade ou uma variação da anatomia normal? Para responder essa questão, investigou-se a presença do CRM em 136 mandíbulas de cadáveres frescos, e os resultados foram interessantes, porque em 40,4% dos cadáveres, ou seja, 55 deles, encontrou-se o CRM, e o autor conclui que o CRM não é raro e sim uma variação da anatomia normal relativamente frequente, sendo portanto, necessário, considerar a presença do CRM em procedimentos cirúrgicos envolvendo a área. E mais recentemente, Komarnitki *et al*. (2019), em uma amostra de 50 pacientes, dos quais se avaliou a TCFC dos pacientes selecionados, obteve-se nos resultados taxas menores de prevalência do CRM, que foi de 10%. O artigo de Komarnitki *et al*. (2019), conclui que o melhor exame para observar variações anatômicas como o CRM é a TCFC, e embora a taxa de prevalência do CRM tenha sido menor se comparado com o artigo de Motamedi *et al*. (2015), o estudo de Komarnitiki *et al*. (2019), ainda assim os 10% que o estudo encontrou, representa uma taxa a ser considerada como significativa (MOTAMEDI *et al*., 2015; KOMARNITKI *et al*., 2019).

Na população brasileira já foram realizados outros estudos, como o de Freitas *et al*. (2017), que se analisou 300 TCFC, e a prevalência encontrada foi de 5%, ou seja, das 300 TCFC, encontrou-se apenas em 15 delas o CRM. Uma taxa relativamente baixa, se comparada com outros estudos mais recentes realizados em TCFC, como por exemplo, no presente estudo, que também estudou a prevalência do CRM na população brasileira, no qual, encontrou-se a taxa de 24,5% (FREITAS *et al*., 2017).

6.3 Trajeto do CRM

Sabendo-se então que o CRM é um canal ósseo mandibular que se desenvolve em torno de nervos e vasos sanguíneos, e este faz diferentes trajetos, neste estudo, preferiu-se utilizar a classificação de Von Arx *et al*. (2011), para classificar os diferentes trajetos que o CRM pode realizar. Nesta classificação o CRM pode ser do tipo A, B e C (A, vertical; B, oblíquo e C, horizontal), (Figura 20).

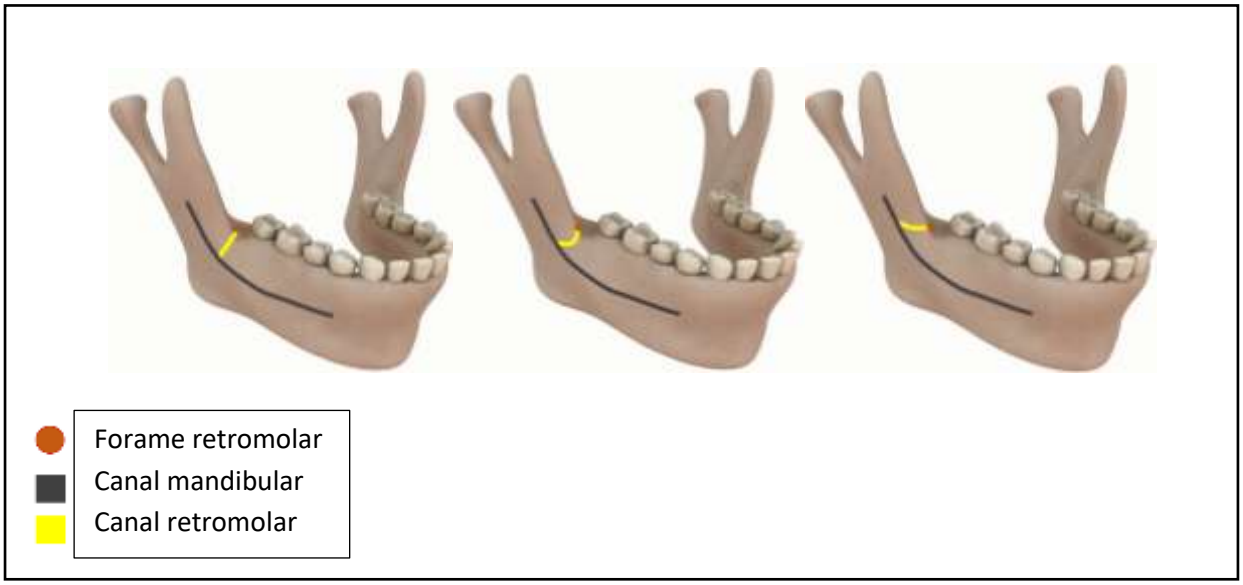

Figura 20. Classificação de VON ARX, et al, 2011, adaptada por OLIVEIRA-GRINGO, 2020. *Fonte:* Elaborado pelo autor.

No presente estudo, o tipo de trajeto que o CRM realizou mais frequentemente foi o do tipo vertical (lado direito 33,3% e lado esquerdo 50%). Kim *et al*. (2017), obteve resultados similares, em seu estudo, a esmagadora maioria foi o trajeto do tipo vertical, representando 71% no total. Von Arx *et al*. (2011), também encontrou resultados similares, o tipo de CRM mais comum encontrado por ele foi o vertical, que representou 41,9% dos CRM encontrados em toda a amostra (VON ARX *et al*., 2011; KIM *et al.*, 2017).

Quando estudado os lados em que o CRM se apresentava, Kim *et al*. (2017) em seu estudo envolvendo TCFC de 72 pacientes, dos quais 31 apresentavam CRM, sendo, portanto, uma prevalência de 43,1%, considerada prevalência alta, obteve que em 24 desses casos, os CRM apresentavam-se apenas unilateralmente, e em 7 casos, bilateralmente. Corroborando para o que se obteve no presente estudo, no qual, em 77,6% dos casos de CRM, apresentavam-se unilateralmente e os demais 22,4% bilateralmente.

Von Arx *et al.* (2011), em seu estudo sobre CRM, analisou-se TCFC de 100 pacientes, sendo 50 mulheres e 50 homens, encontrou então a prevalência de 25,6% do CRM nessa amostra, e considerando a amostra total, 23,8% era composta de CRM unilateral e 19% bilateral (VON ARX *et al*., 2011; KIM *et al*., 2017).

Portanto, o CRM é encontrado em sua maioria unilateralmente, embora, possa ser encontrado bilateralmente em alguns casos, como mencionado nos estudos acima e como encontrado no presente estudo.

6.4 Correlação entre o CRM, idade e o sexo do paciente

A correlação entre o sexo do paciente e a presença do CRM ainda não é bem estabelecida, geralmente os estudos apresentam resultados com diferenças estatísticas insignificantes quando se compara o sexo do paciente em relação a presença do CRM.

Na tentativa de esclarecer essa questão, se há ou não correlação entre sexo e presença do CRM, Okumus e Dumlu, (2019), realizou análise de 500 radiografias panorâmicas, destas 250 eram pertencentes a pacientes do sexo masculino e 250 do sexo feminino. Embora a amostra fosse grande e de proporção igual entre os sexos não foi possível estabelecer a relação com o sexo do paciente e presença do CRM. Já em relação a idade dos pacientes, apesar de não haver diferença estatística considerável entre as faixas etárias, notou-se uma incidência menor do CRM em pacientes na faixa etária 25 anos ou menos. O artigo conclui que a prevalência do CRM na população turca é relativamente alta, prevalência de 40% na amostra, apesar de não haver correlação entre sexo e idade dos pacientes (OKUMUS; DUMLU, 2019). Embora o estudo tenha sido feito utilizando-se panorâmicas, exame por imagem diferente do utilizado no presente estudo, que foi TCFC, os dados que o artigo traz são interessantes, porque se aproximam dos encontrados no presente estudo, no qual, não foi possível estabelecer essa relação do sexo do paciente com a presença do CRM.

Outros estudos, como o de Capote *et al*. (2015), e o de Palma *et al*. (2017), tentaram elucidar essa questão da correlação do sexo e da idade com a presença do CRM. No entanto, em ambos os estudos não foi possível concluir nada em relação, visto que, não houve resultados estatísticos significativos, considerando a significância de o p maior ou igual que 0,05 (CAPOTE *et al*., 2015; PALMA *et al*, 2017).

No presente estudo, não foi possível estabelecer uma correlação entre a presença do CRM em relação ao sexo do paciente, pois, o p = 0,72, adotando-se, valor estatisticamente significante quando p ≤ 0,05. E em relação a idade não houve diferença estatística considerável entre as faixas etárias, notou-se apenas incidência menor do CRM em pacientes nas faixas etárias de 18 a 30 anos e na de 61 a 87 anos. Portanto, é possível considerar que o presente estudo encontrou resultados de correlação entre sexo e a presença do CRM bem próximos aos encontrados na literatura cientifica atual.

6.5 Correlação entre o CRM e o terceiro molar

No presente estudo, quanto ao último dente posterior presente, não se limitou a exigir a presença de um dente específico, como alguns artigos o fizeram, como por exemplo, colocar critério de inclusão a presença do terceiro molar ou do segundo molar (VON ARX, *et al*., 2011; MORENO RABIE *et al*., 2019). Neste estudo, exigiu-se apenas que houvesse a presença de pelo menos um dente posterior presente, com a finalidade de se comparar se a presença do terceiro molar teria correlação com a presença do CRM, ou até mesmo se áreas que não possuíam molares presentes teriam a relação contrária, ou seja, por não possuírem o terceiro molar, não haveria CRM.

No entanto, no estudo, não foi possível estabelecer correlação entre a presença do terceiro molar com a presença do CRM (lado direito o p = 0,60 e do lado esquerdo o p = 0,90, considerando valor estatisticamente significante quando p ≤ 0,05). E o mesmo se deu com o inverso, correlação entre ausência de molares com a ausência de CRM.

Há estudos histológicos que revelaram que o conteúdo neurovascular do CRM foi em direção ao terceiro molar e desapareceu no segundo molar (KAWAI *et al*., 2012; LEE *et al*., 2015; KIM *et al*., 2017). Apesar, de não haver como correlacionar a presença do terceiro molar com a presença do CRM. Em um estudo realizado por Moreno Rabie, C. *et al*., (2019), no qual examinou 89 mandíbulas secas em exames de TCFC, o estudo chegou a conclusão de que apesar da prevalência do CRM ter

sido relativamente significativa, não foi possível associar a presença do canal com o terceiro molar (MORENO RABIE, C. *et al*., 2019).

O último dente posterior presente mais frequente nesse estudo foi o terceiro molar (dente 38 e/ou 48). Do lado direito a presença do terceiro molar representou 56,5% e do lado esquerdo 60,5%. E a maioria encontrava-se irrompido, do lado direito 85% e do lado esquerdo 83,5%.

Como no presente estudo um dos critérios de inclusão foi da presença de pelo menos um dente posterior, quando se mensurou-se a medida linear horizontal, mediu as distâncias desse último dente posterior até o ponto médio do diâmetro do FRM, as médias dessas medidas precisou-se ser considerada separadamente em relação a cada dente. Ou seja, a média das distâncias, no presente estudo, quando o último dente presente era o terceiro molar foi de 11,20 mm, em seu estudo, Kikuta *et al.* (2018), encontrou 7,6 mm para a mesma média. Neste estudo, a média entre o segundo molar e o FRM foi de 20,36 mm, Kikuta *et al*. (2018), encontrou 11,9 mm para a mesma média, Kim *et al*. (2017), encontrou 13,13 mm para a mesma média e Von Arx *et al*. (2011), 15,16 mm para essa média. Os valores encontrados na literatura e no presente estudo são aproximados.

6.6 Diâmetro do CRM

O diâmetro aceitável para considerar que o CRM apresenta um potencial risco de sangramento é acima de 0,5 mm (OSSENBERG 1987; BILECENOGLU; TUNCER, 2006; GAMILDIEN; VAN SCHOOR, 2016). Por isso, neste estudo, obtivemos a média dos diâmetros de origem dos CRM encontrados do lado direito de 1,5 mm e do lado esquerdo 1,4 mm, portanto, os CRM encontrados com diâmetros abaixo de 0,5 mm foram desconsiderados. Isto porque, canais de diâmetros maiores, por possuírem além do conteúdo nervoso, artérias e veias, apresentam risco potencial de hemorragia caso haja a ruptura do mesmo, e quanto maior o calibre dos vasos rompidos maior a severidade da complicação clínica (GAMILDIEN; VAN SCHOOR, 2016). Procedimentos cirúrgicos como extração de terceiro molar e colocação de implantes na região se configuram como os principais procedimentos que podem eventualmente gerar hemorragia caso haja a ruptura. Neste estudo, os diâmetros de origem e os da

porção final do canal retromolar variou de 1,12 a 2,37 mm, conferindo potencial risco de sangramento, caso haja sua ruptura, em procedimentos cirúrgicos.

7 CONCLUSÕES

7 Conclusões

Em resposta ao objetivo primário desse estudo, a prevalência foi de 24,5%, o canal retromolar é uma variação anatômica comum na população estudada. E em resposta aos objetivos secundário, o tipo mais comum do canal retromolar é o vertical (lado direito 33,3% e lado esquerdo 50% dos casos de CRM encontrados). Dos 49 (24,5%) CRM, 11 deles estavam presentes bilateralmente (22,4%), e os demais unilateralmente (76,6%). Em relação a localização vestíbulo-lingual, houve uma preferência do forame retromolar pelo lado vestibular, no entanto, não houve diferença estatística significativa. O destino final do canal retromolar, ou seja, sua porção final, apresenta maior ocorrência indo em direção ao último dente posterior presente. Os diâmetros de origem e os da porção final do canal retromolar variou de 1,12 a 2,37 mm, conferindo potencial risco de sangramento, caso haja sua ruptura, nos procedimentos cirúrgicos. O dente posterior mais encontrado foi o terceiro molar. A medida linear horizontal em relação ao CRM, quando mensurado em relação ao segundo molar, a média foi de 20,36 mm, e quando mensurado em relação ao terceiro molar a média foi de 11,20 mm. Não houve correlação entre presença do canal retromolar e o sexo do paciente. Não houve correlação entre a presença do canal retromolar com a presença do terceiro molar.

REFERÊNCIAS

REFERENCIAS

Angelopoulous c, Thomas S, Hechler A, Parissis N, Hlavacek M. Comparison between digital panoramic radiography and cone-beam computed tomography for the identification of the mandibular canal as parto f presurgical dental implant assessment. J Oral Maxillofac Surg. 2008, 66-2130-5.

Bilecenoglu B, Tuncer N. Clinical and anatomical study of retromolar foramen and canal. J Oral Maxillofac Surg 2006;64:1493–7.

Blanton PL, Jeske AH. The key to profound local anesthesia. J Am Dent Assoc. 2003;134:753–60.

BJERIN, R. A comparison between the Frankfort horizontal and the sella turcica-nasion as reference plane in cephalometric analysis. Acta Odontol Scand, Stockholm, v. 15, no. 1, p. 1 -12, 1957.

Bollobas E (1982). Embryonic development of the mandibular canal. Acta Morphol Acad Sci Hung 30:233-239.

Boronat A, Penarrocha M. Failure of locoregional anesthesia in dental practice. Review of the literature. Med Oral Pathol Oral Cir Bucal. 2006;11:e510–3.

Capote TS, Gonçalves MA, Campos JA. Retromolar canal associated with age, side, sex, bifid mandibular canal, and accessory mental foramen in panoramic radiographs of Brazilians. Anat Res Int 2015;2015:434083.

Carter RB, Keen EN. The intramandibular course of the inferior alveolar nerve. J Anat 1971;108:433–40.

Chavez-Lomeli ME, Mansilla Lory J, Pompa JA, Kjaer I. (1996). The human mandibular canal arises from three separate canals innervating different tooth groups. J Dent Res 75(8):1540–1544.

Devito KL. Anatomia do Canal da Mandíbula: Classificação Radiográfica das Variações. Rev. APCD. 2006; 55: 261-6.

Fanibunda K, Matthews JN. The relationship between accessory foramina and tumor spread on the medial mandibular surface. J Anat.2000;196:23–9.

Fukami, Shiozaki, Mishima, Kuribayashi, Hamada, Kobayashi. Bifid mandibular canal: confirmation of limited cone beam CT findings by gross anatomical and histological investigations. Dentomaxillofacial Radiology (2012) 41, 460–465

Gamieldien, M. Y., & Van Schoor, A. (2016). Retromolar foramen: an anatomical study with clinical considerations. British Journal of Oral and Maxillofacial Surgery, 54(7), 784–787. doi:10.1016/j.bjoms.2016.05.011
Grover P S, Lorton L 1985 The incidence of unerupted permanent teeth and related clinical cases. Oral Surgery, Oral Medicine, Oral Pathology. 59: 420–425

Hou, Y., Feng, G., Lin, W., Wang, R., & Yuan, H. (2019). Observation of retromolar canals on cone beam computed tomography. Oral Radiology. doi:10.1007/s11282-019-00414-0

Kang, J.-H., Lee, K.-S., Oh, M.-G., Choi, H.-Y., Lee, S.-R., Oh, S.-H., Hwang, E.-H. (2014). The incidence and configuration of the bifid mandibular canal in Koreans by using cone-beam computed tomography. Imaging Science in Dentistry, 44(1), 53. doi:10.5624/isd.2014.44.1.53

Kamburoglu k, kiliç c, Ozen T, Yoksel SP. Measurements of mandibular canal region obteined by cone-bean computed tomografy: a cadaveric study. Oral Surg Oral Med Oral Pathol Oral Radiol Endod. 2009; 107:e-34-e42.

Kawai, T., Sato, I., Asaumi, R., & Yosue, T. (2017). Cone-beam computed tomography and anatomical observations of normal variants in the mandible: variant dentists should recognize. Oral Radiology, 34(3), 189–198. doi:10.1007/s11282-017-0307-7

Kikuta, S., Iwanaga, J., Nakamura, K., Hino, K., Nakamura, M., & Kusukawa, J. (2018). The retromolar canals and foramina: radiographic observation and application to oral surgery. Surgical and Radiologic Anatomy, 40(6), 647–652. doi:10.1007/s00276-018-2005-5

Kim, H.-J., Kang, H., Seo, Y.-S., Kim, D. K., & Yu, S.-K. (2017). Anatomic evaluation of the retromolar canal by histologic and radiologic analyses. Archives of Oral Biology, 81, 192–197. doi:10.1016/j.archoralbio.2017.05.012

Komarnitki I, Pliszka H, Roszkiewicz P, Chloupek A. Folia Morphol (Warsz). 2019 Nov 21. doi: 10.5603/FM.a2019.0124.

Liang X, Jacobs R, Hassan B, Li LM, Pauwels R, Corpas L, Couto Souza P, Martens M, Shahbazian M, Alonso A, Lambrichts I. A comparative evaluation of Cone Beam Computed Tomography (CBCT) and Multi-Slice CT (MSCT) – Part I: on subjective image quality. Eur J Radiol. 2010; 75: 265-9.

Lindh C, Peterson A. Radiologic examination for location of the mandibular canal: a comparison between panoramic radiography and conventional tomography. Int J Oral Maxillofac Implants. 1989; 4-249-53.

Moro A, Shigehiro Abe, Naoko Yokomizo, Yutaka Kobayashi, Takashi Ono, Toshiaki Takeda. Topographical distribution of neurovascular canals and foramens in the mandible: avoiding complications resulting from their injury during oral surgical procedures. Heliyon 4 (2018) e00812. doi: 10.1016/j.heliyon.2018.e00812

Moreno Rabie, C., Vranckx, M., Rusque, M. I., Deambrosi, C., Ockerman, A., Politis, C., & Jacobs, R. (2019). Anatomical relation of third molars and the retromolar canal. British Journal of Oral and Maxillofacial Surgery. doi:10.1016/j.bjoms.2019.07.006

Motamedi, M. H. K., Gharedaghi, J., Mehralizadeh, S., Navi, F., Badkoobeh, A., Valaei, N., & Azizi, T. (2016). Anthropomorphic assessment of the retromolar foramen and retromolar nerve: anomaly or variation of normal anatomy? International Journal of Oral and Maxillofacial Surgery, 45(2), 241–244. doi:10.1016/j.ijom.2015.10.017

Monaca GL, Vozza I, Giardino R, Annibali S, Pranno N, Cristalli MP. Prevention of neurological injuries during mandibular third molar surgery: technical notes. Annali di Stomatologia 2017;VIII (2):45-52. doi:10.11138/ads/2017.8.2.053

Narayana K, Nayak UA, Ahmed WN, et al. The retromolar foramen in south Indian drymandibles.European Journal ofAnatomy 2002;6:141–6.

NAITOH, M., NAKAHARA, K., HIRAIWA, Y., AIMIYA, H., GOTOH, K., & ARIJI, E. (2009). Observation of buccal foramen in mandibular body using cone-beam computed tomography. Okajimas Folia Anatomica Japonica, 86(1), 25–29. doi:10.2535/ofaj.86.25

O'BRIEN CJ, CARTER RL, SOO KC, BARR LC, HAMLYN PJ, SHAW HJ (1986) Invasion of the mandible by squamous cell carcinoma of the oral cavity and oropharynx. Head and NeckSurgery 8, 247–256.

Okumus O, Asım Dumlu. Prevalence of bifid mandibular canal according to gender, type and side. Journal of Dental Sciences Volume 14, Issue 2, June 2019, Pages 126-133. Doi: https://doi.org/10.1016/j.jds.2019.03.009

Palma, L. F., Buck, A. F., Kfouri, F. de Á., Blachman, I. T., Lombardi, L. A., & Cavalli, M. A. (2017). Evaluation of retromolar canals on cone beam computerized tomography scans and digital panoramic radiographs. Oral and Maxillofacial Surgery, 21(3), 307–312. doi:10.1007/s10006-017-0632-3

Park, M.-K., Jung, W., Bae, J.-H., & Kwak, H.-H. (2016). Anatomical and radiographic study of the mandibular retromolar canal. Journal of Dental Sciences, 11(4), 370–376. doi:10.1016/j.jds.2016.04.002

Potu, B. K., Kumar, V., Salem, A.-H., & Abu-Hijleh, M. (2014). Occurrence of the Retromolar Foramen in Dry Mandibles of South-Eastern Part of India: A Morphological Study with Review of the Literature. Anatomy Research International, 2014, 1–5. doi:10.1155/2014/296717

Pyle MA, Jasinevicius TR, Lalumandier JA, Kohrs KJ, Sawyer DR. Prevalence and implications of accessory retromolar foramina in clinical dentistry. Gen Dent. 1999 Sep-Oct;47(5):500-3; quiz 504-5.

Salvador JF, Medeiros PL, Ferreira Júnior O, Capelozza ALA. Anatomia radiográfica do canal mandibular e suas variações em radiografias panorâmicas. Innovations Implant j. 2010; 5:19-24.

Schejtman R, Devoto FC, Arias NH. The origin and distribution of the elements of the human mandibular retromolar canal. Arch Oral Biol. 1967 Nov;12(11):1261-8.

Singh S. Aberrant buccal nerve encountered at third molar surgery. Oral Surg Oral Med Oral Pathol 1981;52:142.

Tantanapornkul W, Okouchi K, Fujiwara Y, Yamashiro M, Maruoka Y, Ohbayashi N, Kurabayashi T. A comparative study of cone-beam computed tomography and conventional panoramic radiography in assessing the topographic relationship between the mandibular canal and impacted third molars. Oral Surg Oral Med Oral Pathol Oral Radiol Endod. 2007; 103:253-9.

Truong M K, He P, Adeeb N, et al. (October 17, 2017) Clinical Anatomy and Significance of the Retromolar Foramina and Their Canals: A Literature Review. Cureus 9(10): e1781. DOI 10.7759/cureus.1781

Ossenberg NS. Retromolar foramen of the human mandible. Am J Phys Anthropol 1987;73:119–28.

Wyatt WM. Accessory mandibular canal: literature review and presentation of an additional variant. Quintessence Int. 1996 Feb;27(2):111-3.

ANEXOS

Anexo Parecer consubstanciado do CEP

USP - FACULDADE DE ODONTOLOGIA DE BAURU DA USP

PARECER CONSUBSTANCIADO DO CEP

DADOS DO PROJETO DE PESQUISA

Título da Pesquisa: Canal e forame retromolar contíguo à terceiro molar inferior: prevalência e características anatômicas em imagens de Tomografia Computadorizada de Feixe Cônico

Pesquisador: CAROLINE DE PAULA OLIVEIRA

Área Temática:

Versão: 2

CAAE: 99721518.5.0000.5417

Instituição Proponente: Universidade de Sao Paulo

Patrocinador Principal: Financiamento Próprio

DADOS DO PARECER

Número do Parecer: 3.059.685

Apresentação do Projeto:

Projeto elaborado dentro dos padrões exigidos, contendo introdução, objetivos bem descritos, plano de trabalho e metodologia clara, critérios de inclusão e exclusão bem explicados e referências bibliográficas citadas.

Objetivo da Pesquisa:

O objetivo desse trabalho é avaliar a prevalência, as características individuais e as implicações clínicas da presença do CRM em exames de TCFC, através das ferramentas do software Invivo5 (Anatomage Dental, San Jose, USA).

Avaliação dos Riscos e Benefícios:

Embora no documento "informações básicas do projeto" (anexado ao Plataforma Brasil) tenha sido informado pela pesquisadora que "não há riscos" para o desenvolvimento do projeto, é do entendimento de que sempre há riscos mínimos na realização de um projeto, podendo não necessariamente ser um risco direto ao objeto do estudo, mas neste caso especificamente, o extravio de imagens do banco de dados da Faculdade, a qualidade das imagens dificultando a análise das amostras, etc.

Endereço: DOUTOR OCTAVIO PINHEIRO BRISOLLA 75 QUADRA 9
Bairro: VILA NOVA CIDADE UNIVERSITARIA **CEP:** 17.012-901
UF: SP **Município:** BAURU
Telefone: (14)3235-8356 **Fax:** (14)3235-8356 **E-mail:** cep@fob.usp.br

Comentários e Considerações sobre a Pesquisa:

Nada a ressaltar.

Considerações sobre os Termos de apresentação obrigatória:

Apresentado TCLE e autorização do Departamento de Estomatologia da FOB/USP

Recomendações:

Não se aplica

Conclusões ou Pendências e Lista de Inadequações:

Corrigido quantidade de participantes no item "Materiais e Métodos" e excluido parágrafo inadequado conforme solicitado.

Considerações Finais a critério do CEP:

Esse projeto foi considerado APROVADO na reunião ordinária do CEP de 28/11/2018, com base nas normas éticas da Resolução CNS 466/12. Ao término da pesquisa o CEP-FOB/USP exige a apresentação de relatório final. Os relatórios parciais deverão estar de acordo com o cronograma e/ou parecer emitido pelo CEP. Alterações na metodologia, título, inclusão ou exclusão de autores, cronograma e quaisquer outras mudanças que sejam significativas deverão ser previamente comunicadas a este CEP sob risco de não aprovação do relatório final. Quando da apresentação deste, deverão ser incluídos todos os TCLEs e/ou termos de doação assinados e rubricados, se pertinentes.

Este parecer foi elaborado baseado nos documentos abaixo relacionados:

Tipo Documento	Arquivo	Postagem	Autor	Situação
Informações Básicas do Projeto	PB_INFORMAÇÕES_BÁSICAS_DO_PROJETO_1182134.pdf	05/11/2018 11:14:18		Aceito
TCLE / Termos de Assentimento / Justificativa de Ausência	TCLEdispensa.pdf	05/11/2018 11:13:58	CAROLINE DE PAULA OLIVEIRA	Aceito
Outros	oficio.pdf	05/11/2018 11:10:16	CAROLINE DE PAULA OLIVEIRA	Aceito
Projeto Detalhado / Brochura Investigador	planodepesquisa.docx	05/11/2018 11:08:40	CAROLINE DE PAULA OLIVEIRA	Aceito
Outros	cartadeencaminhamento.pdf	20/09/2018 16:09:05	CAROLINE DE PAULA OLIVEIRA	Aceito
Declaração de	termodeautorizacao.pdf	20/09/2018	CAROLINE DE	Aceito

Instituição e Infraestrutura	termodeautorizacao.pdf	16:05:32	PAULA OLIVEIRA	Aceito
Outros	questionario.pdf	20/09/2018 16:01:49	CAROLINE DE PAULA OLIVEIRA	Aceito
Declaração de Pesquisadores	declaracaodepesquisador.pdf	20/09/2018 16:01:02	CAROLINE DE PAULA OLIVEIRA	Aceito
TCLE / Termos de Assentimento / Justificativa de Ausência	TCLE.pdf	20/09/2018 15:35:49	CAROLINE DE PAULA OLIVEIRA	Aceito
Folha de Rosto	images.pdf	19/07/2018 15:36:02	CAROLINE DE PAULA OLIVEIRA	Aceito

Situação do Parecer:
Aprovado

Necessita Apreciação da CONEP:
Não

BAURU, 05 de Dezembro de 2018

Assinado por:
Ana Lúcia Pompéia Fraga de Almeida
(Coordenador(a))

Endereço: DOUTOR OCTAVIO PINHEIRO BRISOLLA 75 QUADRA 9
Bairro: VILA NOVA CIDADE UNIVERSITARIA **CEP:** 17.012-901
UF: SP **Município:** BAURU
Telefone: (14)3235-8356 **Fax:** (14)3235-8356 **E-mail:** cep@fob.usp.br