BRUNO DE PAULA MACHADO PASQUA

Avaliação das alterações esqueléticas e dentais após a expansão rápida da maxila com expansores dentossuportados e dento-ósseo-suportados: estudo clínico randomizado

São Paulo

2021

BRUNO DE PAULA MACHADO PASQUA

Avaliação das alterações esqueléticas e dentais após a expansão rápida da maxila com expansores dentossuportados e dento-ósseo-suportados: estudo clínico randomizado

Versão Corrigida

Dissertação apresentada à Faculdade de Odontologia da Universidade de São Paulo, pelo Programa de Pós-Graduação em Ciências Odontológicas, para obter o título de Mestre em Ciências da Saúde.

Área de concentração: Odontopediatria e Ortodontia

Orientador: Prof. Dr. José Rino Neto

São Paulo

2021

FICHA CATALOGRÁFICA

Catalogação da Publicação
Serviço de Documentação Odontológica
Faculdade de Odontologia da Universidade de São Paulo

Pasqua, Bruno de Paula Machado.

Avaliação das alterações esqueléticas e dentais após a expansão rápida da maxila com expansores dentossuportados e dento-ósseo-suportados: estudo clínico randomizado / Bruno de Paula Machado Pasqua ; orientador José Rino Neto -- São Paulo, 2021.

155 p. : fig., tab. ; 30 cm.

Dissertação (Mestrado) -- Programa de Pós-Graduação em Ciências Odontológicas. Área de concentração: Odontopediatria e Ortodontia. -- Faculdade de Odontologia da Universidade de São Paulo.

Versão corrigida.

1. Técnica de expansão palatina. 2. Procedimentos de ancoragem ortodôntica. 3. Tomografia computadorizada de feixe cônico. I. Rino Neto, José. II. Título.

Fábio Jastwebski – Bibliotecário - CRB8/5280

Pasqua BPM. Avaliação das alterações esqueléticas e dentais após a expansão rápida da maxila com expansores dentossuportados e dento-ósseo-suportados: estudo clínico randomizado. Dissertação apresentada á Faculdade de Odontologia da Universidade de São Paulo para obtenção de título de Mestre em Ciências.

Aprovado em: / /2021

Banca Examinadora

Prof(a). Dr(a)._____

Instituição: _____Julgamento: _____

Prof(a). Dr(a)._____

Instituição: _____Julgamento: _____

Prof(a). Dr(a)._____

Instituição: _____Julgamento: _____

AGRADECIMENTOS

Agradeço toda minha família que sempre me apoiou nas minhas escolhas. Obrigado dra. Lívia por sempre ter me mostrado seu belo caminho. Estou seguindo seus passos. Obrigado mãe e pai (*in memorian*) por todo amor, esforço e conhecimento que vocês me proporcionaram. O amor e a dedicação de vocês me trouxeram até aqui.

Agradeço minha família de São Paulo que acompanhou tudo de perto. Obrigado pelo apoio e paciência Douglas e Eduardo.

Agradeço cada um dos pacientes que participaram deste estudo. Vocês são meus heróis e contribuíram substancialmente para a realização desta pesquisa. Muito obrigado.

Agradeço meu orientador professor José Rino Neto por todo cuidado durante todo este processo, que começou muito antes da realização da minha matrícula no mestrado, mais precisamente no estágio da clínica de ortognática. Obrigado pela confiança, atenção, paciência, acolhimento. Obrigado por sua exímia conduta, comprometimento e seriedade em cada passo deste estudo clínico. O senhor é uma inspiração para mim e todos conselhos e ensinamentos estão aqui guardados, cada dia luto para colocá-los em prática. Obrigado por todas as oportunidades que o senhor me deu. Sou muito grato e é uma honra poder trabalhar com o senhor.

Agradeço imensamente à Kika. Por acreditar em mim e me encorajar a seguir a carreira acadêmica. Obrigado por persistir comigo desde o início do projeto. Obrigado por vibrar a cada pequena vitória. Obrigado pelo financiamento de toda parte laboratorial deste trabalho (agradeço cada membro da excelente equipe da empresa Kika Ortodontia). Obrigado por compartilhar toda sua experiência em fluxo digital. Agradeço cada segundo de sua companhia durante a viagem para Alemanha para conhecer os criadores do Hyrax híbrido. Obrigado também pelo acolhimento na empresa, e agradeço principalmente sua amizade, parceria e companheirismo.

Agradeço nossa equipe de clínica: Waldemar, Felipe, Rose, Tatiana, e nossas alunas de iniciação científica Camila e Natalia. Percebi com vocês o real sentido de que não se faz nada sozinho. Obrigado.

Agradeço imensamente toda a equipe da clínica de cirurgia ortognática. Foi lá que tudo começou. Vocês são um exemplo para mim. Ortodontistas excepcionais que me acompanharam desde o começo de tudo. Obrigado Luciana Coimbra pela amizade e por toda ajuda com as fotografias.

Agradeço aos meus amigos Rafael Golghetto e Juliana Daia por terem acreditado em mim desde o início, e por terem me ajudado tanto nesta jornada.

Agradeço a companhia, a amizade e a sagacidade estatística da aluna Renata de Faria.

Agradeço todo apoio dos veteranos: Almir Lima, Patrick Saraiva, Daniele Linhares, Tadeu, Ricardo Alves, Helena Silva, Liana Fattori, Michelle Sendyk.

Agradeço cada segundo de convivência com os alunos do doutorado e pós-doutorado: Carolina Parrales, Simone Peixe, Renata Faria, Taiana, Rachel, Thalita Galassi, Annelise Ribeiro.

Agradeço também os pós-graduandos: Marjorie Omori, Mariana Gonçalves, Renata Velasques.

Agradeço a confiança, carinho, paciência, ensinamentos, e a convivência com os professores do departamento de Ortodontia da FO-USP. Professora Lylian, Professor Jorge, Professor João, Professor André e Professora Solange.

Agradeço minha companheira de turma de mestrado Eloísa. Obrigado por todo apoio, leveza e companheirismo. Obrigado também aos companheiros das outras turmas de mestrado: Murilo, Carol Dantas, Carol Vivan, Tereza Holtz.

Agradeço minhas grandes amigas do departamento Edina e Vivi, por terem cuidado de mim como mães durante o mestrado. Obrigado por tanto amor em cada ensinamento.

Obrigado por proporcionarem todo o conforto no departamento durante todo este tempo: Eva, Neide e Sandra.

Agradeço todos os funcionários da FO-USP que tive contato. O trabalho de vocês foi fundamental para a elaboração desta dissertação.

Agradeço minha grande amiga Amanda, por toda ajuda na minha mudança para São Paulo, pelo carinho e pelo acolhimento.

Agradeço imensamente a todos meus fiéis amigos a tolerância, paciência e o entendimento de minhas ausências durante essa jornada.

Agradeço à inspiração dos meus queridos professores de especialização professor Mustaphá e professora Renata. Obrigado por me fazerem apaixonar pela Ortodontia.

Agradeço ao novo ser humano no qual me transformei. Toda luta diária contra ansiedade, insegurança, entre outras dificuldades, e também as vitórias e sucessos, me fizeram evoluir intelectualmente, profissionalmente e pessoalmente. Pensar positivo e acreditar no meu potencial agora fazem parte da minha rotina.

Agradeço imensamente a fábrica e toda equipe da Morelli que doaram todos os mini-implantes utilizados neste estudo assim como nos disponibilizou bráquetes e fios ortodônticos para a realização do tratamento ortodôntico após a expansão maxilar.

Agradeço também á empresa Aditek pela doação de materiais ortodônticos.

O presente trabalho foi realizado com apoio da Coordenação de Aperfeiçoamento de Pessoal de Nível Superior – Brasil (CAPES) – Código de Financiamento 001.

RESUMO

Pasqua BPM. Avaliação das alterações esqueléticas e dentais após a expansão rápida da maxila com expansores dentossuportados e dento-ósseo-suportados: estudo clínico randomizado [dissertação]. São Paulo: Universidade de São Paulo, Faculdade de Odontologia; 2021. Versão corrigida.

Introdução: O expansor dento-ósseo-suportado (Hyrax Híbrido), tem mostrado resultados satisfatórios e menos efeitos colaterais na expansão rápida da maxila (ERM) em pacientes em fase de crescimento, quando comparado ao expansor dento-suportado (Hyrax). Contudo, a literatura com relação a estas evidências ainda é escassa. O objetivo deste ensaio clínico randomizado, foi avaliar os efeitos dentais e esqueléticos, após uso do dispositivo híbrido para a ERM e comparar com os efeitos gerados pelo dispositivo convencional de ERM tipo Hyrax, em pacientes em fase de crescimento, por meio do exame de tomografia computadorizada de feixe cônico (TCFC). Material e métodos: Foram selecionados 42 pacientes com deficiência transversal da maxila associada à mordida cruzada posterior, que foram divididos de forma randomizada em 2 grupos: G1: tratamento com expansor híbrido (12 do gênero masculino e 9 do feminino, com idade média de 13.3 anos ± 1.3) e G2: tratamento com Hyrax (5 do gênero masculino e 16 do feminino, com idade média de 13.2anos ± 1.4). Todos os aparelhos da amostra foram confeccionados em fluxo digital. Foram realizadas TCFC antes (T0) e após 3 meses do final das ativações (T1). As mensurações das medidas esqueléticas e dentárias foram realizadas no software Dolphin® por um examinador devidamente calibrado. A comparação entre os grupos foi realizada pelo teste ANCOVA para avaliar a influência da idade, maturação da sutura palatina mediana e da quantidade de ativações nos efeitos da ERM. Resultados: Ambos os aparelhos resultaram em aumento das dimensões esqueléticas do complexo nasomaxilar e das distâncias interdentais. Houve maior aumento, estatisticamente significativo, na região de pré-molares no Grupo1: na cavidade nasal (1.5mm ± 0.5); no assoalho da cavidade nasal (1,5mm ± 0.6); e na largura da maxila (1.4mm ± 0.5). Foi observada diferença estatisticamente significativa na inclinação dos pré-molares comparando-se os grupos, sendo esta, maior no Grupo 2, em 3.2° (±1.1) no lado direito, e 2,5° (±1.2) no

lado esquerdo. Conclusão: conclui-se que o Hyrax híbrido apresenta menor efeito colateral dental e melhor efeito esquelético, principalmente na região de pré-molares, quando comparado ao Hyrax, em pacientes de 11 a 14 anos.

Palavras-chave: Técnica de Expansão Palatina; Procedimentos de Ancoragem Ortodôntica; Tomografia Computadorizada de Feixe Cônico.

ABSTRACT

Pasqua BPM. Dentoskeletal changes after rapid maxillary expansion with tooth-borne and tooth-bone-borne expanders: a randomized clinical trial [dissertation]. São Paulo: Universidade de São Paulo, Faculdade de Odontologia; 2021. Versão corrigida.

Introduction: The tooth-bone-borne expander (Hybrid Hyrax) has shown satisfactory results and fewer side effects in rapid maxillary expansion (RME) in growing patients when compared to the tooth-borne expander (Hyrax). However, the literature regarding this evidence is still scarce. The objective of this two-arm parallel randomized clinical trial was to evaluate the dental and skeletal effects after use of the hybrid device for RME and to compare the effects generated by the conventional Hyrax-type RME device in patients aged with 11 and 14 years by cone beam computed tomography (CBCT) examination. Material and methods: Forty-two patients with transverse maxillary deficiency associated with posterior crossbite were selected and randomly divided into two groups: G1: Hybrid hyrsx expander treatment (12 males and 9 females, mean age 13.3 years ± 1.3) and G2: Hyrax treatment (5 males and 16 females, mean age 13.2years ± 1.4). All devices in the sample were made by digital flow. CBCT was performed before (T0) and after 3 months from the end of the activations (T1). Skeletal and dental measurements were performed in Dolphin software by a calibrated examiner. The comparison between groups was performed by ANCOVA to evaluate the influence of age, maturation of the midpalatal suture, and the amount of activations on the RME. Results: Both devices resulted in increased skeletal dimensions of the nasomaxillary complex and interdental distances. There was a statistically significant increase in the premolar region in Group 1: in the nasal cavity (1.5 mm ± 0.5); in the nasal cavity floor (1.5 mm ± 0.6); and in the width of the maxilla (1.4 mm ± 0.5). A statistically significant difference was observed in the inclination of the premolars when comparing the groups, which was greater in Group 2 at 3.2° ± 1.1 on the right side, and 2.5° ± 1.2 on the left side. Conclusion: It was concluded that Hybrid hyrax presents less dental side effects and better skeletal effects, especially in the premolar region, when compared to Hyrax, in patients aged 11 to 14 years.

Keywords: Palatal Expansion Technique; Orthodontic Anchorage Procedures; Cone Beam Computed Tomography.

LISTA DE FIGURAS

Figura 2.1 - Aparelho idealizado por Angell para a realização da ERM 29

Figura 2.2 - Aparelho de Haas 30

Figura 2.3 - Aparelho de Biederman 31

Figura 2.4 - Regiões para inserção de miniparafusos no palato 40

Figura 2.5 - Zona T 43

Figura 2.6 – Diferentes pontos de referência de espessura óssea na maxila.....45

Figura 2.7 - Hyrax híbrido de Dusseldorf 46

Figura 2.8 - Dispositivo híbrido 47

Figura 2.9 - Kit Benefit e Hyrax híbrido cimentado 49

Figura 2.10 - Representação tridimensional da expansão maxilar 51

Figura 2.11 - Hyrax híbrido utilizado no estudo de Garib et al., (2021) 66

Figura 4.12 - Anéis de suporte confeccionados por modelagem digital 93

Figura 4.13 - Corte sagital de uma tomografia computadorizada de feixe cônico (TCFC) de um paciente com miniparafuso colocado na região anterior do palato 94

Figura 4.14 - Componentes para a colocação dos miniparafusos 95

Figura 4.15 - Utilização de pó pacificador para permitir o escaneamento dos miniparafusos 96

Figura 4.16 - Aparelho Hyrax- híbrido utilizado no presente estudo 97

Figura 4.17 - Hyrax (disjuntor dentossuportado) 98

Figura 4.18 - Aparelho Hyrax híbrido cimentado 99

Figura 4.19 - Padronização da posição da cabeça no software..... 101

Figura 4.20- Corte coronal da tomografia para avaliação das dimensões esqueléticas nasomaxilares na região dos primeiros pré-molares 103

Figura 4.21- Corte coronal da tomografia para avaliação das dimensões esqueléticas nasomaxilares na região dos primeiros molares 104

Figura 4.22- Corte Coronal para avaliação da inclinação dos primeiros pré-molares e primeiros molares, direito e esquerdo 105

Figura 4.23- Corte Coronal para avaliação da inclinação dos primeiros molares permanentes, direito e esquerdo 105

Figura 4.24 - Corte coronal para avaliação das distâncias entre ápices das raízes palatinas e entre as pontas das cúspides vestibulares dos primeiros pré-molares 106

Figura 4.25 - Corte coronal para avaliação das distâncias entre ápices e entre as pontas das cúspides vestibulares dos primeiros molares 107

LISTA DE TABELAS

Tabela 5.1 - Caracterização da amostra. Prevalência do gênero (comparação entre os grupos) por meio do teste Qui-quadrado, e comparação da distribuição da idade, maturação da sutura palatina mediana, e quantidade de ativações entre os grupos (média e desvio padrão – Teste t de Student independente) 113

Tabela 5.2- Comparação entre os Grupos 1 e 2 antes da ERM (T0), relativa às medidas esqueléticas, dentais e periodontais, por meio do teste de análise de variância ANOVA... 114

Tabela 5.3- Comparação dos parâmetros esqueléticos e dentais entre os grupos G1 e G2. Média, desvio padrão e resultado do teste ANCOVA (5% de significância). 115

LISTA DE ABREVIATURAS E SIGLAS

CAD	*computer aided design*
DP	desvio padrão
cm	centímetros
DICOM	extensão do arquivo da tomografia
ERM	expansão rápida da maxila
FOUSP	Faculdade de Odontologia da Universidade de São Paulo
FOV	área da tomografia
G1	Grupo 1 (Hyrax híbrido)
G2	Grupo 2 (Hyrax)
HU	Unidades Hounsfield
Kvp	quiilovoltagem
mA	miliamperagem
mm	milímetros
PNC	posição natural da cabeça
STL	extensão do arquivo obtido no escaneamento intraoral
T0	tempo inicial (antes do tratamento)
T1	tempo final (após 3 meses da finalização das ativações)

LISTA DE SÍMBOLOS

°	graus
®	marca registrada
*	indica diferença estatística
%	porcentagem

SUMÁRIO

1 INTRODUÇÃO 23

2 REVISÃO DA LITERATURA 27

2.1 DIAGNÓSTICO, ETIOLOGIA E EPIDEMIOLOGIA DA DEFICIÊNCIA TRANSVERSAL DA MAXILA E MORDIDA CRUZADA POSTERIOR 27

2.2 PRINCIPAIS APARELHOS, E EFEITOS GERADOS PELA ERM 29

2.3 EXPANSORES DENTO-ÓSSEO-SUPORTADOS PARA PACIENTES EM CRESCIMENTO: LOCALIZAÇÃO DOS MINIPARAFUSOS, EFEITOS DENTAIS, PERIODONTAIS E ESQUELÉTICOS 38

2.3.1 Localização dos miniparafusos no palato 38

2.3.2 Disjuntor dento-ósseo-suportado (Hyrax híbrido) e seus efeitos após a ERM 45

2.4 A TOMOGRAFIA COMO MÉTODO PARA AVALIAÇÃO ESQUELÉTICA, DENTAL E PERIODONTAL APÓS A ERM 66

2.5 O FLUXO DIGITAL NA CONFECÇÃO DOS APARELHOS ORTODÔNTICOS .. 83

3 PROPOSIÇÃO 87

4 MATERIAL E MÉTODOS 89

4.1 MATERIAL 89

4.1.1 Materiais utilizados para colocação dos mini-parafusos 89

4.1.2 Materiais utilizados para realização do escaneamento intraoral 89

4.1.3 Materiais utilizados para cimentação e ativação do aparelho 89

4.1.4 Material para ativação do parafuso disjuntor 90

4.2 MÉTODOS 90

4.2.1 Desenho do estudo e cálculo amostral 90

4.2.2 Seleção da amostra 91

4.2.3 Material para ativação do parafuso disjuntor 92

4.2.4 Confecção dos expansores rápidos da maxila 92

4.2.4.1 Expansor Hyrax híbrido 92

4.2.4.2 Expansor Hyrax convencional 97

4.2.5 Cimentação e ativação dos expansores 98

4.2.6 Protocolo de ativação dos expansores 99

4.2.7 Métodos de avaliação - tomografia computadorizada de feixe cônico 99

4.2.7.1 Padronização da posição da cabeça no software 100

4.2.7.2 Pontos cefalométricos.....102
4.7.3 Avaliação dos efeitos esqueléticos 102
4.7.3.1 Corte coronal da imagem da tomografia 102
4.7.3.2 Avaliação dos efeitos dentais.....104
4.7.3.2.1 Avaliação da inclinação dental.....104
4.7.3.2.2 Avaliação das dimensões intermolares e inter pré-molares 106
4.8 RESUMO DAS VARIÁVEIS AVALIADAS 108
4.9 MÉTODO ESTATÍSTICO.....108
4.10 ATENDIMENTO ÀS NORMAS DE BIOÉTICA.....109

5 RESULTADOS 111
5.1 ERRO DO MÉTODO 111
5.2 CARACTERIZAÇÃO DA AMOSTRA 111
5.3 CARACTERÍSTICAS DENTO-ESQUELÉTICAS INICIAIS DOS PACIENTES 113
5.4 PARÂMETROS DENTAIS E ESQUELÉTICOS APÓS A ERM, COMPARAÇÃO ENTRE OS GRUPOS. 114

6 DISCUSSÃO 117

7 CONCLUSÕES 123

REFERÊNCIAS 125

APÊNDICES 135

ANEXOS 151

1 INTRODUÇÃO

É comum na clínica ortodôntica que pacientes em fase de crescimento apresentem mordida cruzada posterior associada à deficiência transversal maxilar, a qual pode ocasionar desvios no crescimento facial, comprometendo a estética facial, além de provocar um desvio funcional da mandíbula com repercussão na articulação temporomandibular (Interlandi., 2002; Proffit et al., 2007). Portanto, a correção desse tipo de má-oclusão é de extrema importância nesta fase, e o tratamento mais indicado é a expansão rápida da maxila (ERM), procedimento que visa aumentar as dimensões transversais da maxila por meio da separação da sutura palatina mediana. Adicionalmente, ocorre o aumento das dimensões da cavidade nasal (Ribeiro et al., 2012; Iwasaki et al., 2014).

Os primeiros registros da ERM ocorreram em 1860 por Angel. Porém, somente no ano de 1965 este procedimento foi difundido entre os ortodontistas, quando Haas obteve bons resultados com a técnica. Posteriormente, outros estudos clínicos foram realizados e o procedimento foi considerado seguro e eficaz (Wertz, 1970; Haas, 1965; Haas,1980). No entanto, alguns efeitos colaterais foram observados após a realização da ERM como: inclinação vestibular dos dentes posteriores, reabsorção das raízes e recessão gengival (Odenrick et al., 1991; Erverdi et al., 1994; Garib et al., 2005; Baysal et al., 2012; Dindaroğlu e Doğan, 2012).

Com o advento da tomografia computadorizada, a avaliação com acurácia das alterações resultantes da ERM, tais como a espessura da tábua óssea vestibular e lingual foram possíveis (Garib et al., 2006; Timock et al., 2011). Usando esta metodologia (Rungcharassaeng et al, 2007, e Kayalar et al., 2016) verificaram reabsorções nas tábuas ósseas vestibular e palatina dos pré-molares superiores e em alguns casos fenestração óssea após a expansão rápida da maxila. Outros achados após a utilização do aparelho de Haas, como a necrose do tecido mole do palato ou ainda um risco de bacteremia foram encontrados por Biederman, (1968) e Gürel et al. (2009), respectivamente.

Com a finalidade de reduzir esses efeitos colaterais e potencializar o efeito esquelético foram idealizados os aparelhos ósseo-suportados, conhecidos como distratores (Mommaerts., 1999; Gerlach, Zahl, 2003). Embora estes aparelhos tenham apresentado resultados satisfatórios, tais como a aplicação da força de expansão diretamente no osso, prevenção de efeitos colaterais no periodonto e diminuição significativa nos efeitos colaterais dentais (Hansen et al., 2007), esses procedimentos exigem técnicas invasivas de instalação e remoção, gerando um risco considerável de infecções (Neyt et al., 2002; Verlinden et al., 2011).

Sendo assim, com o intuito de diminuir a complexidade destes procedimentos, porém mantendo os benefícios da ancoragem esquelética, foram idealizados expansores com apoio sobre miniparafusos no palato para pacientes em fase de crescimento, como o dispositivo Hyrax híbrido idealizado por Wilmes et al., em 2010. O Hyrax híbrido consiste em um disjuntor com apoio dento-ósseo- suportado, sendo que o apoio dental se dá por meio da utilização de bandas nos primeiros molares, e o apoio esquelético compreende a utilização de 2 miniparafusos na região anterior do palato. A escolha dessa região para a instalação dos miniparafusos ortodônticos, se deve a sua maior espessura óssea, e por ser constituída por um tipo de osso com ótima qualidade, além da espessura ideal de mucosa (Gracco et al., 2008; Ludwig et al., 2011; Hourfar et al., 2015; Wilmes et al., 2016; Kawa et al., 2017, Becker et al., 2019). Este dispositivo tem fácil aceitação por parte dos pacientes, além de causar pouco impacto na qualidade de vida do paciente relacionado à saúde bucal (Pasqua et al., 2020). Os riscos de infecção são baixos e dispensam procedimentos cirúrgicos invasivos (Karagkiolidou et al., 2013; Wilmes et al., 2015). Além disso, os dispositivos híbridos estão associados à tecnologia digital para melhor precisão no diagnóstico, planejamento e confecção (Christensen, 2017; Graf et al., 2018). O fluxo digital, traz precisão, facilidade no planejamento e na confecção dos aparelhos de ERM, por meio de procedimentos como escaneamento intraoral, planejamento digital e impressão de protótipos.

Alguns estudos (Gunyuz et al., 2015; Schauseil et al., 2015; Hourfar et al., 2015; Kayalar et a.l, 2016; Canan et al., 2017) mostraram haver potencialização dos efeitos ortopédicos e diminuição dos efeitos colaterais do Hyrax híbrido quando comparados com os dispositivos convencionais. Gunyuz et al. (2015), realizaram um estudo clínico randomizado, comparando-se os efeitos esqueléticos da ERM entre os dispositivos Hyrax e Hyrax híbrido, os autores observaram uma menor redução

da cortical vestibular dos pré-molares, assim como, uma menor inclinação dental (na região de pré-molares). Hourfar et al., 2015, avaliaram a ERM por meio de um estudo cefalométrico retrospectivo, e verificaram maior avanço do ponto A no grupo tratado com Hyrax híbrido, quando comparado com o Hyrax. Kayalar et al., 2016, realizaram um estudo para avaliar os efeitos periodontais em indivíduos com Hyrax híbrido associado à expansão cirurgicamente assistida, e observaram menor redução da espessura da cortical vestibular nos primeiros pré-molares nos indivíduos tratados com Hyrax híbrido, quando comparado com o Hyrax. Canan et al. (2017), estudaram os efeitos da ERM por meio da sobreposição de modelos digitais, com os dispositivos Hyrax, Hyrax híbrido e MARPE (*micro-implant asisted rapid palatal expansion*), e mostraram que não houve diferenças com relação à inclinação dos dentes posteriores entre os três grupos avaliados. Cheung et al. (2020), encontraram um maior aumento do volume aéreo em pacientes tratados com o Hyrax híbrido, quando comparados com pacientes tratados com dispositivos dentossuportados. Garib et al. (2021), observaram maiores efeitos esqueléticos na cavidade nasal e nas dimensões da maxila, em pacientes tratados com o Hyrax híbrido.

Apesar destes resultados positivos, algumas evidências com relação aos efeitos dentais e esqueléticos da ERM ainda não estão bem estabelecidas na literatura para justificar a utilização deste dispositivo. A maior parte dos estudos de impacto já publicados, avaliaram a eficiência deste dispositivo como ancoragem esquelética durante a tração reversa da maxila, (Nienkemper et al., 2015; Maino et al., 2018; Willmann et al., 2018; Martínez-Smit et al., 2019), e não especificamente os efeitos causados durante a ERM.

Devido à escassez a respeito dos efeitos esqueléticos dentários do uso do Hyrax híbrido, este estudo foi idealizado com o objetivo de avaliar, por meio de tomografia computadorizada de feixe cônico, os efeitos da ERM em pacientes em fase de crescimento, nas dimensões esqueléticas do complexo nasomaxilar, e no posicionamento dos dentes posteriores após a utilização do expansor híbrido, confeccionado em fluxo digital, uma vez que a literatura é escassa.

2 REVISÃO DA LITERATURA

2.1 Diagnóstico, etiologia e epidemiologia da deficiência transversal da maxila e mordida cruzada posterior

Haas 1965, discutiu em seu trabalho as indicações, efeitos, e características da disjunção, dando grande importância à diferenciação no diagnóstico entre a deficiência maxilar real e relativa. Uma deficiência maxilar relativa ocorre quando a maxila tem tamanho normal se comparada à face e crânio, porém a mandíbula possui uma dimensão maior quando comparado às mesmas estruturas. Em contrapartida, a discrepância maxilar real é caracterizada pela compressão da maxila com constrição dos segmentos dentários. Os dentes podem estar verticalizados em sua base, mas geralmente estão compensados com inclinação para vestibular aumentada, para ocluírem com os dentes inferiores.

Capelloza Filho e Silva filho em 1997, relataram as aplicações e considerações clínicas da ERM, com ênfase na realização de um diagnóstico correto. O ortodontista deve reconhecer, nos casos de mordida cruzada posterior, se o problema é funcional ou esquelético. O diagnóstico dever ser realizado em oclusão cêntrica. Em problemas funcionais, geralmente a relação cêntrica (RC) não coincide com a máxima intercuspidação habitual (MIH), sendo assim, o paciente pode apresentar mordida cruzada posterior em MIH e não apresentar em RC. Nestes casos, deve-se identificar o contato que causa esse desvio mandibular. Essa situação de desvio mandibular pode alterar a posição do côndilo na fossa e gerar alterações na atividade neuromuscular, podendo gerar dor e ou disfunção temporomandibular. Nos casos de mordida cruzada posterior esquelética, esta deve ser corrigida com a ERM.

Proffit et al. (2007), apresentou as principais características que os pacientes com deficiência transversal geralmente apresentam: mordida cruzada unilateral ou bilateral, giroversão, apinhamento, inclinação para lingual dos incisivos inferiores, formato triangular da arcada dentária e palato ogival. Dificilmente é possível notar características de deficiência transversal maxilar no tecido mole, porém,

em alguns casos consegue-se observar uma deficiência da região paranasal.

Para favorecer a compreensão e facilitar o diagnóstico da mordida cruzada posterior, Locks e colaboradores em 2008, criaram uma classificação didática para este tipo de má-oclusão. Os autores enfatizam que o diagnóstico pode ser iniciado por meio da avaliação do paciente ocluindo em MIH, porém, o diagnóstico definitivo deve ser feito com a manipulação da mandíbula em RC, a fim de observar a relação dentária posterior. Os autores classificaram a mordida cruzada em: funcional, esquelética e/ou dentoalveolar, dental e mordida cruzada vestibular total. O paciente apresenta mordida cruzada funcional quando, em RC, não ocorre mais a presença de mordida cruzada posterior, observando-se contato prematuro de algum dente, comumente em caninos decíduos. Na mordida cruzada posterior esquelética, no exame intrabucal em MIH, observa-se a presença de mordida cruzada unilateral e desvio da linha média inferior para o lado da mordida cruzada. Ao manipular a mandíbula em RC, observa-se uma relação posterior bilateral de topo-a-topo, demonstrando uma atresia maxilar. Esta relação de topo-a-topo causa incômodo ao paciente, sendo assim, ele desvia a mandíbula para uma posição mais confortável, gerando a mordida cruzada posterior. Nos casos de mordida cruzada esquelética posterior bilateral geralmente a maxila apresenta-se com deficiência transversal, com inclinação vestibular dos dentes superiores posteriores.

Almeida et al., 2011 realizaram um estudo epidemiológico da prevalência de má-oclusões em crianças de 7 a 12 anos de idade. Foram avaliadas 3466 escolares nas cidades de Lins e Promissão, ambas do estado de São Paulo, Brasil. Não houve preocupação na identificação de sexo, raça e tampouco na identificação dos estágios do desenvolvimento da dentição, uma vez que nessa faixa etária a dentição mista prevalece. Os indivíduos foram examinados e os seguintes parâmetros foram avaliados: relação molar, relação vertical, relação transversal, diastemas, apinhamentos e perdas dentárias. Este estudo demonstrou que a mordida cruzada posterior se manifestou em 13,3% da amostra total.

2.2 Principais aparelhos, e efeitos gerados pela ERM

A expansão rápida da maxila foi pela primeira vez relatada por Angell (1860), após o procedimento ser realizado em uma menina de 14 anos. Esse expansor apresentava um parafuso unido aos primeiros e segundos pré-molares de um lado do arco dentário e ao segundo pré-molar do outro lado (braços a base de ouro – Figura 2.1). A paciente foi orientada a girar o parafuso duas vezes ao dia. O autor observou que a maxila havia sido expandida e que houve abertura de espaço entre os incisivos centrais, concluindo que os ossos maxilares se separaram.

Figura 2.1 - Aparelho idealizado por Angell para a realização da ERM

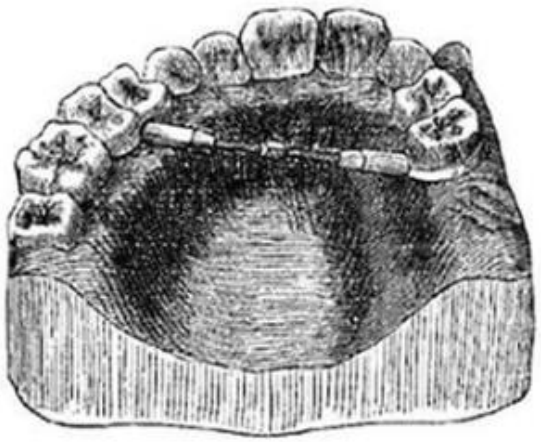

Fonte: Angell (1860)

Haas em 1965 desenvolveu um aparelho dento-muco-suportado (Figura 2.2), constituído por bandas e um corpo de acrílico idealizado para otimizar a força de expansão, a qual é aplicada contra o processo alveolar e base óssea e não somente nos dentes de suporte do aparelho. O autor relatou que a separação da maxila foi obtida sem dor, exceto pela pressão momentânea no momento da ativação do parafuso.

Figura 2.2 - Aparelho de Haas. Nota-se que o aparelho possui um apoio em dentes (bandas) e em mucosa (corpo de acrílico)

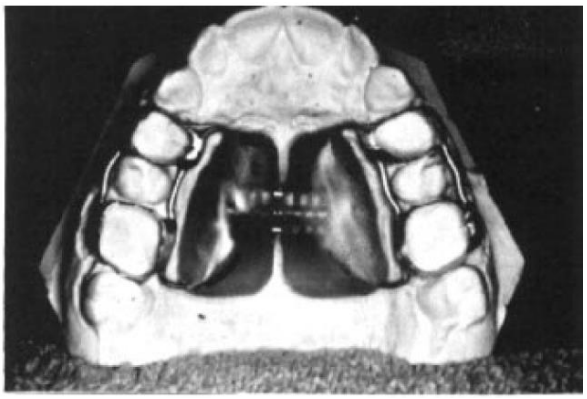

Fonte: Haas (1980)

Biederman 1968, idealizou um expansor rápido da maxila sem acrílico, para evitar a impactação de restos alimentares e consequente irritação do tecido mole. Este aparelho consiste em um parafuso central soldado nas bandas dos primeiros pré-molares superiores e primeiros molares superiores permanentes, e tem o objetivo de expandir a maxila ao romper a sutura palatina mediana (Figura 2.3). A ativação, segundo o autor, deve ser feita primeiramente com 1 volta completa do parafuso expansor, e posteriormente duas vezes ao dia (totalizando meia volta por dia até atingir-se o objetivo desejado), o autor salienta que um diastema na região dos incisivos centrais pode ocorrer, mas que se trata de um fenômeno transitório e que sofre autocorreção. O autor relatou ser um procedimento ortopédico sem dor, com exceção do momento exato de ativação, no qual o paciente sente uma leve pressão.

Figura 2.3 - Aparelho de Biederman

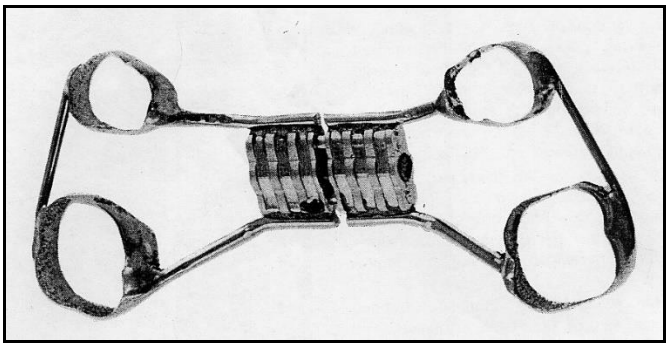

Fonte. Biederman (1968)

Wertz, em 1970, apresentou as mudanças esqueléticas e dentais que ocorrem após a expansão rápida da maxila. Para tal, o autor avaliou 60 casos de ERM que foram realizados com sucesso em sua clínica particular. O autor encontrou que após a ERM, houve um deslocamento para baixo da maxila de 1 a 2mm, e para frente de mais de 1,5mm; houve aumento do ângulo do plano mandibular, diminuição do ângulo SNB; na vista frontal houve um aumento da dimensão da cavidade nasal; extrusão e inclinação dos dentes posteriores; abertura de diastema entre os dentes 11 e 21; aumento das distâncias intermolares. Os autores concluíram que quanto mais avançada a idade, menores são os efeitos ortopédicos. Alterações no posicionamento da mandíbula após a ERM foram frequentemente notados. A abertura de diastema nos incisivos é comum, porém, devido ao equilíbrio muscular e às fibras periodontais, este diastema se corrige espontaneamente. A abertura da sutura ocorre de forma triangular com maior abertura na região anterior, diminuindo posteriormente. Os autores concluíram que a ERM é um procedimento seguro e apresentou resultados satisfatórios.

Haas em 1980 apresentou um estudo de avaliação a longo prazo de pacientes tratados com ERM. Foram expostos os resultados da avaliação de 10 casos de pacientes submetidos à expansão rápida da maxila. Houve aumento da base apical de 9 mm e da cavidade nasal de 4,5 mm. Todos os casos estavam sem a contenção superior por 6 a 14 anos e não houve recidiva com relação às dimensões transversais da base da maxila e da cavidade nasal obtidas com a ERM.

Dois casos apresentaram leve redução da largura maxilar e em outros dois casos ocorreu um discreto aumento. Nos outros 6 casos não houve alteração na largura maxilar. O autor afirmou que os disjuntores apenas dentossuportados seriam inferiores em relação aos dento-muco-suportados, devido ao comprometimento na ancoragem que estes aparelhos apresentam. O autor afirmou que a ERM é um tratamento eficaz do ponto de vista biológico e mecânico.

Barber e Sims (1981), avaliaram os efeitos da expansão rápida da maxila nos primeiros pré-molares de nove pacientes utilizando a microscopia eletrônica de varredura, em diferentes tempos de contenção após a expansão. Os autores observaram que a expansão rápida da maxila foi capaz de iniciar uma resposta de reabsorção em todos os pré-molares que serviram como apoio do aparelho, independentemente do tempo de contenção, envolvendo 36% da interface raiz-periodonto destes dentes (com uma incidência maior no terço médio e cervical da raiz), na superfície vestibular. Além disso, os autores observaram que esta reabsorção iatrogênica é sustentada por um período após o término da fase ativa da expansão rápida da maxila, devido à presença de cargas residuais do aparelho durante a fase de contenção. Em contraste, não foram observados achados radiográficos de reabsorção radiculares nos pacientes, mesmo estas sendo severas.

Bishara e Staley (1987), detalharam as implicações clínicas da expansão rápida da maxila. Por meio de uma extensa e complexa revisão de literatura, os autores encontraram que como consequência da ERM, os ligamentos periodontais são comprimidos, o processo alveolar inclina, os dentes de apoio dos disjuntores ficam angulados. Além disso, os autores observaram que a sutura se abre de maneira assimétrica, com uma tendência a ter maior abertura na região anterior e menor na região posterior. No sentido frontal, a sutura também se abre de forma assimétrica, com um aspecto piramidal, sendo a base voltada para a parte oral. Os autores observaram também que o efeito ortodôntico é muito maior do que o efeito ortopédico, e que a expansão geralmente é maior na região dos caninos do que na região dos molares. Os autores enfatizaram que como efeito da ERM, a maxila roda tanto no sentido sagital como no sentido frontal. Observou-se também que a maxila se desloca para frente e para baixo, e que esse efeito se corrige parcialmente e as vezes totalmente. Com relação aos dentes, os incisivos superiores tendem a extruir e se inclinar levemente para região palatina, devido à ação das forças musculares

que vão contra o deslocamento da maxila para frente e para baixo; e os dentes posteriores se inclinam devido à inclinação que ocorre no processo alveolar, e também à uma inclinação destes dentes no osso alveolar, que comumente vem acompanhado de uma leve extrusão. Os autores observaram que é comum a reabsorção radicular em pacientes que fizeram ERM, no entanto esse efeito é gradualmente reparado.

Odenrick et al. (1991), estudaram os efeitos de reabsorção radicular de dentes de pacientes que sofreram expansão rápida da maxila por meio da interpretação de cortes histológicos. Os pacientes da amostra foram tratados com 2 tipos diferentes de disjuntores, o aparelho de Haas e o aparelho de Biederman. Após o tempo de contenção, que variou entre os pacientes da amostra, primeiros pré-molares ou segundo pré-molares foram extraídos devido ao apinhamento, e a partir desses dentes foram feitos cortes histológicos (sentido vestíbulo-lingual, paralelo ao longo eixo do dente). Pré-molares inferiores também foram analisados como controle. Radiograficamente não foi notada reabsorção radicular em nenhum dos dentes analisados de toda a amostra, no entanto, na análise dos cortes histológicos, todos os pré-molares analisados apresentaram reabsorção radicular, inclusive os que não serviram como apoio dos aparelhos testados. As reabsorções radiculares foram menores nos pacientes tratados com Haas, no entanto, nesses pacientes, foram encontradas lacunas de reabsorção na região lingual dos cortes, provavelmente resultantes da pressão do acrílico. Os autores encontraram também, que as lacunas de reabsorção foram menores naqueles pacientes com um período maior de contenção, devido à reparação tecidual. Apesar de as reabsorções terem sido mais discretas no aparelho de Haas, isso não foi capaz de indicar qual a melhor indicação de dispositivo, pois as diferenças foram discretas. Os autores sugeriram mais pesquisas para diminuir a iatrogenia resultante deste tipo de tratamento.

Em 1994, foi realizado um estudo sobre reabsorção radicular após a ERM por Erverdi e colaboradores, que se consistiu na comparação entre 2 tipos diferentes de disjuntores. Dezenove pacientes foram submetidos à ERM, as ativações foram realizadas duas vezes por dia, até atingir 2mm de sobrecorreção. Os pacientes foram divididos em dois grupos: 10 foram tratados com o aparelho de Haas (muco-ósseo-suportado) e 11 foram tratados com um aparelho dento-ósseo-suportado com recobrimento oclusal. Os próprios aparelhos disjuntores serviram como contenção

por um tempo de 3 meses, posteriormente os disjuntores foram removidos, e os primeiros pré-molares foram extraídos conforme o planejamento ortodôntico destes pacientes. Em seguida, foi realizado o preparo para a avaliação histológica destes dentes extraídos. Foram encontradas zonas de reabsorção radicular, porém em algumas regiões notou-se a presença de zonas de reparação tecidual. A área mais comum de reabsorção radicular foi na superfície vestibular dos pré-molares, porém houve zonas de reabsorção também na região apical. Comparando-se os 2 grupos não foram encontradas diferenças significativas.

Asanza e colaboradores (1997) realizaram um estudo cefalométrico comparativo entre os aparelhos Hyrax convencional e o expansor rápido da maxila com recobrimento acrílico oclusal, e avaliaram radiograficamente as diferenças de simetria após a expansão, grau de inclinação e mudanças na dimensão vertical. A amostra possuía 14 pacientes com mordida cruzada posterior, 7 do sexo masculino e 7 do feminino, com idades entre 8,5 a 16 anos. Os pacientes foram instruídos a ativar os aparelhos em ¼ de volta de manhã e ¼ de volta à noite. Os pacientes foram monitorados semanalmente, até que se atingisse uma sobrecorreção de meia cúspide. E ambos os grupos foram instalados tubos na região do primeiro pré-molar para que se tivesse um parâmetro para realizar as posteriores medidas. Os parâmetros analisados foram: angulação dental, alterações verticais, e assimetria. Os resultados mostraram que nos dispositivos com recobrimento oclusal houve uma menor expansão na região posterior; no dispositivo Hyrax houve um maior deslocamento anterior da maxila para anterior, e consequentemente, pacientes que utilizaram esse aparelho tiveram um ganho vertical na altura facial; ambos os aparelhos provocam uma inclinação nos molares superiores e resultaram em expansão assimétrica da maxila.

Garib et al. (2005), realizaram um estudo com objetivo de analisar, por meio da tomografia computadorizada, o efeito da expansão rápida da maxila na alteração da angulação dos dentes posteriores, nas alterações das dimensões da maxila e nas dimensões do assoalho nasal, comparando 2 tipos de aparelhos. A amostra consistiu em 8 crianças de 11 a 14 anos do gênero feminino, que foram divididas em dois grupos; grupo 1: tratamento com Hass (dentomucossuportado) e grupo2: tratamento com Hyrax (dentossuportado). Os autores observaram que o aumento do perímetro do arco dental foi significativamente maior do que o aumento da base da

maxila, indicando que o movimento da expansão foi mais ortodôntico do que ortopédico. Essa evidência foi confirmada com a avaliação das inclinações dentais. Todos os dentes posteriores avaliados inclinaram, inclusive os segundos pré-molares, que não fizeram parte do apoio do aparelho.

Garib et al. (2006), realizaram um estudo, por meio da tomografia computadorizada, com objetivo de analisar o efeito da expansão rápida da maxila no tecido periodontal comparando 2 tipos de aparelhos. A amostra consistiu em 8 crianças de 11 a 14 anos do gênero feminino, as quais foram divididas em dois grupos; grupo 1: tratamento com Hass (dentomucossuportado) e grupo 2: tratamento com Hyrax (dentossuportado). Os autores relataram que a expansão rápida da maxila causou vestibularização dos dentes posteriores. Foi observado que os expansores dentossuportados podem ser mais iatrogênicos do ponto de vista periodontal e podem causar mais reabsorção radicular que os aparelhos dento-muco-suportados, os quais distribuem a força entre os dentes de ancoragem e a superfície do palato. Ambos os aparelhos mostraram os mesmos resultados, reduzindo a espessura tábua óssea vestibular dos dentes bandados, enquanto a espessura da tábua óssea dos caninos e segundos pré-molares permaneceu constante. Além disso, a expansão rápida da maxila causou redução significante no nível da crista alveolar dos dentes de suporte. No nível dos primeiros pré-molares ocorreram as maiores deiscências ósseas e maior redução da crista óssea alveolar quando comparados com a região dos primeiros molares, foi observado maior incidência de deiscência óssea no grupo tratado com Hyrax. Os autores encontraram também que no grupo tratado com o aparelho dento-muco-suportado as alterações na espessura da tábua óssea palatina foram mais discretas que no Hyrax. Nenhuma recessão gengival foi observada imediatamente após a expansão.

Rungcharassaeng et al. (2007), avaliaram por meio de TCFC as alterações nas espessuras das tábuas ósseas vestibulares dos dentes posteriores da maxila, em pacientes que foram submetidos à expansão rápida da maxila. Foram utilizados dois tipos de expansores: Hyrax com apoio em quatro bandas (primeiros molares e primeiros pré-molares), e Hyrax com apoio em 2 bandas (primeiros molares), e duas extensões de braços com apoio em primeiros pré-molares (fixados com resina e sistema adesivo). As tomografias de 17 pacientes do sexo masculino e 13 do sexo feminino, com idade de média de 13.8 anos, foram realizadas antes do tratamento

(T1) e 3 meses após a primeira ativação (T2). Foram analisados os seguintes parâmetros: altura da tábua óssea vestibular e espessura da mesma: no corte axial das imagens obtidas, no nível da raiz dos primeiros pré-molares, segundos pré-molares e primeiros molares. Os resultados mostraram que ambos os tratamentos causaram efeitos colaterais como diminuição da altura da tábua óssea vestibular assim como de sua espessura, sendo essas alterações relativamente simétricas. Observou-se que a expansão foi uniforme no sentido anteroposterior, e que houve mais perda óssea nos dentes de apoio comparando com os segundos pré-molares. Os autores concluíram também que a taxa de reabsorção e inclinação dos dentes não teve relação com a quantidade de ativação e tempo de ativação.

Gürel et al. (2009), investigaram a presença de bacteremia transitória em pacientes após o uso de expansores rápidos da maxila dento-muco-suportados. A amostra consistiu em 25 pacientes, com idade média de 14.4 anos, que possuíam mordia cruzada bilateral. O tempo médio de expansão foi de 3.4 semanas, após a finalização do período de expansão foram solicitados exames de sangue de todos os indivíduos da amostra. A primeira amostra de sangue foi obtida imediatamente antes da remoção do aparelho, e a segunda exatamente 3 minutos depois. Os organismos isolados foram avaliados em reações de beta-hemólise, características de coloração de Gram, reações de teste de catalase, reações de teste de coagulação, reações de teste de uréase e outros testes bioquímicos. Não houve evidências de bacteremia nas amostras de sangue colhidas antes da remoção do aparelho. Notou-se que ocorreu sangramento em 44% dos indivíduos da amostra, durante a remoção do aparelho, e em 8 pacientes, foi observado crescimento bacteriano. Os autores concluíram que o índice de bacteremia foi de 32% da amostra, e que esse índice foi alto devido à facilidade destes dispositivos de impactar alimentos e assim inflamar os tecidos próximos. Sendo assim, os autores enfatizaram a importância de se fazer uma profilaxia antibiótica antes de se remover um aparelho de expansão rápida da maxila dento-muco-suportado.

Baysal et al. (2012), avaliaram a reabsorção das raízes dos dentes superiores após a ERM por meio de TCFC. Este estudo foi realizado com 25 pacientes, do sexo feminino e do sexo masculino, com idade média de 12,7 anos, que foram submetidos ao tratamento de ERM com disjuntor dentossuportado (Hyrax). As ativações foram realizadas 2 vezes ao dia (2/4 por dia) até que as cúspides palatinas

dos primeiros molares superiores ocluíssem com as cúspides vestibulares dos primeiros molares inferiores. As tomografias foram realizadas antes do início do tratamento e imediatamente depois da finalização das ativações, com as seguintes especificações: 5.0 mA, 120 kV, tempo de exposição de 9.6 segundos e tamanho de voxel de 0,3mm (tomógrafo i-CAT, modelo 17–19, Imaging Science International, Hatfield, PA). As imagens foram avaliadas no software Mimics (Materialise NV, Leuven, Belgium), no qual as imagens foram segmentadas de acordo com os valores de densidade (HU). Estas imagens foram reconstruídas pela renderização de volume e superfície. Para avaliação do volume dental, os dentes foram cautelosamente segmentados e dessa forma foram avaliados, os primeiros pré-molares, segundos pré-molares e primeiros molares permanentes. As imagens foram posicionadas de uma forma padrão (cúspide distal e mesial dos primeiros molares paralelas ao solo). As raízes mésio-bucais e disto-bucais foram separadas de acordo com um plano paralelo ao limite amelocementário passando pelo ponto mais profundo da região da furca. Posteriormente as raízes foram isoladas, e o volume de cada raiz foi aferido. Foram utilizados o teste t para comparar os resultados entre o lado direito e esquerdo do mesmo paciente, e o teste ANOVA para comparação do volume nos tempos inicial e final. Os resultados mostraram que houve diminuição da média de volume após a ERM. As maiores diferenças foram encontradas nas raízes vestibulares dos primeiros molares, e nas raízes palatinas dos primeiros pré-molares e segundos pré-molares. Ao considerar a porcentagem de volume, não houve diferença estatisticamente significativa de perda de volume após a ERM. Os autores afirmaram que estes achados são de extrema importância quando se trata de pacientes que já possuam reabsorção ou ainda os pacientes que estão na fase final do crescimento, onde os efeitos dentários tendem a ser mais expressivos. Os autores concluíram que, após o tratamento de ERM, foi observada significativa perda de volume radicular em todos os dentes posteriores investigados. No entanto, considerando a porcentagem de perda de volume, não houve diferença estatisticamente significativa após a ERM.

Dindaroğlu e Doğan (2016), avaliaram a reabsorção radicular de pacientes submetidos a expansão rápida da maxila com o aparelho Hyrax e aparelho de Hass, por meio de Tomografia Computadorizada de Feixe Cônico. A amostra consistiu em 33 pacientes com idade de 12,8 anos, 16 do gênero masculino e 17 do gênero

feminino, que foram divididos aleatoriamente em 2 grupos: Hyrax (16 pacientes com idade média de 12.9± 0.9 anos) e Haas (17 pacientes com idade média de 12.8 ±0.9 anos). Foram realizadas tomografias 6 meses antes da instalação dos aparelhos (T0), imediatamente depois da expansão rápida da maxila (T1) e após 6 meses de contenção (T2). Um total de 198 dentes foram segmentados para mensuração volumétrica (96 no grupo Hyrax, e 102 no grupo Haas). Essa segmentação foi feita antes da expansão e após a expansão, e o valor de reabsorção foi obtido subtraindo o volume do dente antes e após a expansão. Foram encontradas diferenças significativas entre os momentos T0 e T1 intragrupos, no entanto, não houve diferenças estaticamente significativas entre os grupos, apesar de o aparelho Hyrax ter mostrado maiores valores de reabsorção. Encontrou-se também que os segundos pré-molares, mesmo não sendo dentes de apoio dos expansores, sofreram igualmente reabsorção radicular como os dentes de apoio (primeiros molares e primeiro pré-molares). Após 6 meses de contenção, houve reparo nessa perda de volume em todos os dentes avaliados.

2.3 Expansores dento-ósseo-suportados para pacientes em crescimento: localização dos miniparafusos, efeitos dentais, periodontais e esqueléticos

2.3.1 Localização dos miniparafusos no palato

Gracco et al. (2008), avaliaram por meio de TCFC a quantidade de osso disponível no palato, com o objetivo de encontrar a localização mais adequada para a colocação dos miniparafusos nessa região. Foram avaliadas 162 tomografias de pacientes com idades entre 10 a 44 anos. Os pacientes foram divididos em 3 grupos de acordo com a idade; Grupo A – pacientes com idades entre 10 a 15 anos, Grupo B- com idades entre 15 e 20 anos, Grupo C – com idades entre 20 a 44 anos. O tomógrafo utilizado foi QR Verona, Newtom 3G, Verona, Italy, com as especificações: 110 kV, 2.00 mA (anteroposterior), e 1.00 mA (látero-lateral); tempo de exposição de 5.4 segundos. Por meio do software Newton 3D, foram feitas medidas dos cortes paracoronais de 90° a 4, 8, 16 e 24 mm de distância do forame

incisivo. Os resultados mostraram que o osso mais espesso (4-8 mm) foi encontrado na parte anterior do palato, na sutura e nas áreas paramedianas, sendo que não foram encontradas diferenças nesta região entre os grupos. Na região posterior, apesar de apresentar uma espessura reduzida, ainda assim pareceu ser adequada para a colocação de miniparafusos. Os autores puderam concluir que o palato deve ser o local de escolha para a colocação de miniparafusos para fins ortodônticos. A parte mais espessa do palato é a região anterior, mas a espessura óssea a região posterior também é adequada para a colocação de miniparafusos.

Ludwig et al. (2011), apresentaram um guia anatômico para a colocação de miniparafusos no palato. Por meio de uma apresentação completa de estudos realizados com parâmetros de tomografia, radiografia, e parâmetros clínicos. Os autores puderam demonstrar por meio de uma figura as melhores regiões para a colocação de miniparafusos no palato, chamado de Zona T (Figura 2.4). A região vermelha indica as áreas inadequadas devido a espessura da mucosa e/ou pelo risco de lesar algum vaso sanguíneo, a região amarela indica áreas que se deve ficar atento, pois pode ocorrer uma variedade grande de espessura de paciente para paciente, a área ver corresponde a área ótima para inserção dos miniparafusos, a área azul indica o forame incisivo. Os autores puderam concluir que a região anterior do palato parece ser um dos melhores locais para a colocação de miniparafusos ortodônticos. O osso cortical é tipicamente mais espesso no palato do que na região vestibular (quando se faz a colocação de miniparafusos interradiculares), sem contar que possui uma gengiva inserida favorável garantindo altas taxas de sucesso. Além disso, os miniparafusos colocados nesta área não entram em contato com as raízes dos dentes e nem inibe o movimento dentário. A ancoragem esquelética na região anterior do palato é ideal para realizar vários tipos de tratamento, incluindo distalização, protração da maxila, expansão rápida da maxila, fechamento de espaços, e mecânicas de intrusão (Figura 2.4).

Figura 2.4 - Representação das regiões para inserção de miniparafusos no palato (Zona T)

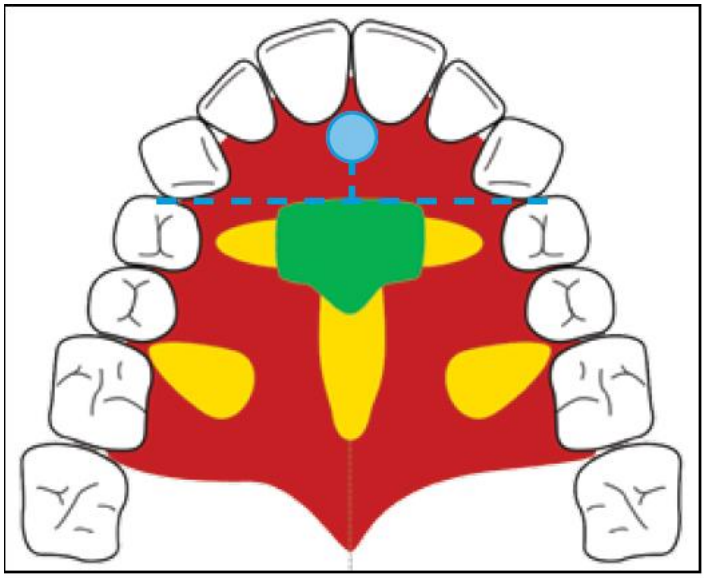

Fonte: Ludwig et al. (2011)

Karagkiolidou et al. (2013), por meio de um estudo retrospectivo de coorte, avaliaram e examinaram o sucesso de miniparafusos inseridos no palato para a utilização de mecânicas ortodônticas. Os pacientes desta amostra foram tratados com 1 ou 2 miniparafusos de 1,6 de diâmetro e 8mm de comprimento, que foram inseridos a uma distância de 3 a 6 mm da sutura palatina mediana, e de 6 a 9 mm do forame incisivo. A colocação dos miniparafusos foi realizada com motor, com uma rotação máxima de 60 rpm. Posteriormente, na mesma sessão, foram realizadas moldagens, e após uma semana era feita a instalação do aparelho. Os pacientes foram orientados quanto aos cuidados na higienização e na alimentação para não prejudicar a estabilidade dos miniparafusos. Os aparelhos pertenciam a 3 categorias: expansores da maxila dento-ósseo-suportados; aparelhos para distalização de dentes posteriores; e outros aparelhos como barra transpalatina. Um total de 384 miniparafusos foram inseridos para suportar 196 aparelhos. Dos 384 apenas 8 miniparafusos falharam, sendo que 2 eram do mesmo paciente. Os autores associam a taxa alta de sucesso não somente por ser uma região favorável, mas também por terem sido feitos pelo mesmo profissional treinado, pela orientação aos pacientes, e pelo cuidado na higienização que os pacientes tiveram. Os autores

concluíram que os miniparafusos colocados na área paramediana da região anterior palato mostraram um excelente desempenho (97,9% de sucesso).

Hourfar et al.(2015), por meio de um estudo retrospectivo, avaliaram a espessura óssea vertical no palato duro, com o objetivo de determinar áreas adequadas para a inserção de miniparafusos. Para tal, foram avaliadas 106 TCFC pré-tratamento de pacientes de uma clínica particular na Alemanha, que foram adquiridas no tomógrafo Veraviewpocs 3D unit (J.Morita Corp., Osaka, Japan), nas especificações: 5mA e 80 kVp. Para todos os pacientes, a imagem foi obtida com a cabeça orientada com o plano oclusal paralelo aos planos sagital e transversal. Para a avaliação foram criadas linhas de referência no sentido transversal e anteroposterior para avaliar as espessuras ósseas em diferentes regiões no palato. Os arquivos em DICOM foram avaliados no programa Osirix® (Version 2.0.1, 64 Bit, Pixmeo, Bernex, Switzerland). Foram feitas fotografias dos modelos iniciais dos pacientes para localizar a terceira rugosidade palatina e comparar com as espessuras encontradas nas tomografias. Foi encontrado que a espessura óssea foi maior na região anterior do palato e notou-se uma diminuição significativa nas regiões mais posteriores. A análise dos modelos de gesso revelou que a maior espessura óssea foi ao nível da terceira rugosidade palatina. Os autores puderam concluir que a espessura óssea palatina é maior na região anterior do palato, ao nível da terceira rugosidade palatina. A disponibilidade óssea reduz significativamente quanto mais posterior for a região do palato. A terceira rugosidade palatina é uma referência clínica que fornece um diagnóstico estável para a localização ideal dos miniparafusos ortodônticos.

Holm e colaboradores em 2016 avaliaram a espessura óssea da região anterior do palato, com o objetivo de verificar se havia diferenças na espessura óssea dessa região em diferentes idades, entre ambos os gêneros e ainda entre os lados direito e esquerdo. Foram avaliadas 431 tomografias computadorizadas de feixe cônico pré-tratamento ortodôntico, sendo 229 mulheres e 202 homens. Inicialmente a amostra tinha 496 tomografias, no entanto, houve um critério de exclusão e 65 pacientes foram excluídos. Os critérios foram: anormalidades dentárias superiores, trauma ou fratura da raiz dos dentes anteriores superiores, incisivos centrais superiores sem limite amelocementário evidente, pacientes com deformidades esqueléticas e assimetria facial grave. Os tomógrafos utilizados foram:

i-CAT (Imaging Sciences International, Hatfield, Pa) e o Mesantis line (special edition, Imaging Sciences International), e as imagens foram interpretadas no InVivoDental 5.0 Software (Anatomage, San Jose, Calif). Foram demarcados pontos de referência na imagem de reconstrução com o objetivo de medir, em diferentes distâncias do plano sagital mediano, a espessura de osso presente, totalizando 60 pontos em cada paciente. Foi utilizada a fórmula de Dahlberg e o coeficiente de confiabilidade de Houston para análise de erro do método, 3 tomografias aleatórias foram analisadas 15 vezes. Para comparações múltiplas, todos os valores de p e intervalos de confiança de Sidak foram ajustados para se ter em conta o acúmulo de erro. Os resultados mostraram que não houve diferenças significativas quanto ao lado esquerdo e direito. Com relação ao gênero, o osso feminino possui em média 1,23 mm a menos de espessura comparado ao gênero masculino. Não houve diferenças significativas de espessura óssea entre os grupos de idade de 14 a 18 anos e 19 a 30 anos, por não haver mais crescimento ósseo nessa região com essa idade. Já pacientes do grupo de 9 a 13 anos, mostraram uma espessura óssea menor na região anterior e média do palato com relação aos outros grupos, explicada pela não erupção dos caninos permanentes e pré-molares. Os autores concluíram que não é recomendada a inserção de miniparafusos longos na região do plano sagital mediano por ser uma região com espessura óssea menor; que a idade interfere na escolha do local dos miniparafusos; dependendo da localização, é recomendado uma tomografia para planejamento do local dos miniparafusos.

Wilmes et al. (2016), apresentaram um estudo com as regiões ideais para a colocação dos miniparafusos no palato. Os autores afirmam que para que haja estabilidade dos miniparafusos, estes devem ser colocados em locais com disponibilidade de volume ósseo, com espessura adequada de tecido mole, e distância de estruturas como vasos sanguíneos, nervos e raízes dentárias. Os autores enfatizam que a região ideal é imediatamente após as rugosidades palatinas, na zona T (nome dado pelos próprios autores – Figura 2.5). A região exata da colocação dos miniparafusos na Zona T seja na região mediana ou paramediana, depende da biomecânica a ser aplicada. Os autores concluíram que a região anterior do palato é o local ideal para colocação dos miniparafusos ortodônticos. Dentro das demarcações da zona T, a inserção na região mediana é apropriada

para movimentos dentários sagitais e verticais. Já a inserção paramediana é preferível para ERM e subsequentes movimentos de distalização e mesialização.

Figura 2.5 - Zona T em verde, região ideal para a colocação dos miniparafusos ortodônticos no palato

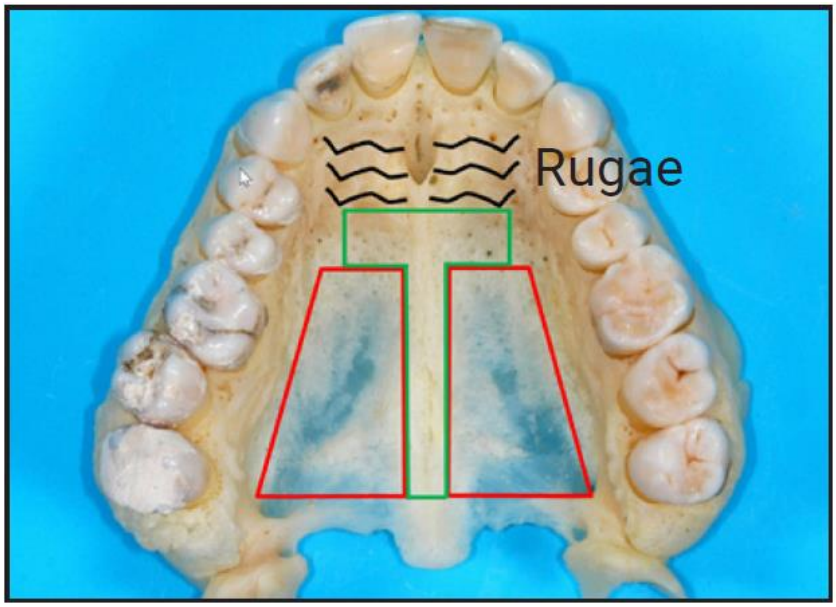

Fonte: Wilmes et al. (2016)

Becker et al. (2019), realizaram um estudo com o objetivo de definir a melhor localização para a colocação de miniparafusos na região anterior do palato para realização de biomecânicas com ancoragem esquelética. Esta região é bastante adotada para colocação de miniparafusos pois há bastante osso de qualidade, podendo suportar miniparafusos de dimensões largas, sem contar que se trata de uma região que não há riscos às raízes dos dentes, e há um risco muito reduzido de se atingir nervos ou vasos sanguíneos. Foram analisadas 30 TCFC, sendo 22 de pacientes do gênero feminino (média de idade de 20,1 anos ± 13,1) e 8 do gênero masculino (média de idade de 13,5 anos ± 5.0), nas seguintes especificações: 90 kVp, 3.0-5.5 mA, 24 s de exposição. As mensurações e padronização da posição da cabeças dos arquivos no formato DICOM foram realizadas no software Osirix (versão 5.82,32bit; Pixmeo Bernex, Switzerland). Foram extraídos cortes sagitais ao longo da sutura palatina mediana e criadas linhas transversais construídas

perpendicularmente à sutura palatina mediana, na região de caninos, primeiros pré-molares, segundos pré-molares e primeiros molares (Figura 2.6). Em todas as regiões foram realizadas medidas perpendiculares à tangente e com angulações que variaram de -30° a 30° (Figura 2.6). As medidas da espessura óssea, nas diferentes angulações, foram aferidas por meio do software ImageJ (versão 2.0.0-rc-39/1.50 b; National Institutes of Health, US). Além disso, neste mesmo software, foram avaliadas a qualidade óssea por meio do índice de fração óssea. Os resultados mostraram que não houve relação de espessura e qualidade óssea nas variáveis idade e gênero. A região paramediana apresentou maior quantidade de osso de qualidade, sendo maior entre caninos e primeiros pré-molares, estes valores se mantiveram altos na região entre pré-molares com angulações mais posteriores (mais próximas dos 30°). A região de primeiros pré-molares mostrou-se a melhor região, com mais osso a 3mm da sutura paramediana. A qualidade de osso diminui quanto mais posterior for a região. Apesar de a região mesial de caninos apresentar bastante espessura óssea e de qualidade, foi considerada uma região de risco devido à proximidade com as raízes dos incisivos. Os autores concluíram que a região anterior do palato na zona T é uma região confiável para utilização de miniparafusos. A região ótima para a colocação dos miniparafusos é na região paramediana dos primeiros pré-molares e mediana dos segundos pré-molares. Em casos de colocação mais posterior, os autores indicaram uma maior inclinação dos miniparafusos.

Figura 2.6 - a) Pontos de referência na maxila de acordo com a região avaliada. b) Diferentes angulações em cada ponto de referência

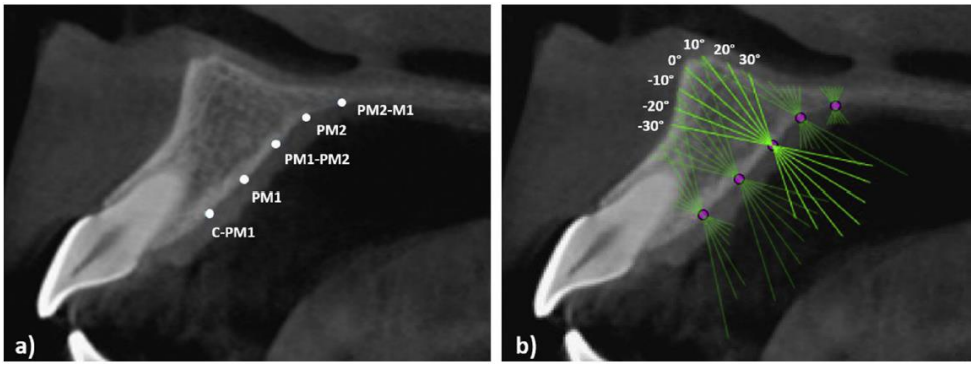

Fonte: Becker et al. (2019)

2.3.2 Disjuntor dento-ósseo-suportado (Hyrax híbrido) e seus efeitos após a ERM

Wilmes et al. (2008), relataram diversas possibilidades clínicas para a utilização de miniparafusos no palato, mais especificamente na região anterior (maior espessura óssea). Eles explicam que a ancoragem dos dispositivos tradicionais utilizados para ERM não é eficiente, uma vez que efeitos colaterais como inclinação dos dentes de apoio, e um efeito mais dental do que esquelético são bastante frequentes. Além disso, os autores relatam a dificuldade de realizar a ERM e a tração reversa da maxila em pacientes na fase final da dentição mista, uma vez que a ancoragem na região de primeiro molar decíduo pode ser perdida com a perda do decíduo e consequentemente pode comprometer o tratamento. Nesses casos, os autores propuseram a utilização do aparelho disjuntor Hyrax Híbrido Dusseldorf (Figura 2.7), com ancoragem nos dentes 16 e 26, e dois miniparafusos para ancoragem anterior, instalados na região anterior da maxila, próximos e paralelos.

Figura 2.7 - Hyrax híbrido de Dusseldorf

Fonte: Wilmes et al. (2008)

Wilmes e Dreshcer (2008), apresentaram um sistema para realização de ancoragem esquelética em Ortodontia com mais segurança e precisão. O diferencial deste sistema é a grande variedade de *abutments*, que têm como objetivo criar uma conexão mais firme e duradoura entre os miniparafusos e o aparelho a ser utilizado. Além da biomecânica de distalização de molares superiores, extrusão, retração anterior, os autores deram grande ênfase para ERM. O Hyrax híbrido apresentado para os casos de perda precoce dos decíduos, ou quando os pré-molares ainda não irromperam, é um disjuntor dento-ósseo-suportado composto por apoio em bandas na região posterior, e na região anterior apoio em miniparafusos (2mm de diâmetro e 7 mm de comprimento - Benefit®). Os autores afirmam que o aparelho Hyrax híbrido parece minimizar a perda de ancoragem dos dentes superiores, principalmente quando a ERM está associada à protração maxilar.

Garib et al. (2008), apresentaram um caso clínico de uma paciente de 14 anos, do gênero feminino, Classe I de Angle, com mordida cruzada posterior unilateral, no qual foi realizada a ERM, com a utilização de um disjuntor dento-ósseo-suportado. Com o objetivo de minimizar os efeitos de inclinação dentária e de maximizar o efeito esquelético, foi proposto a utilização de um aparelho suportado por bandas nos dentes 16 e 26 e por miniparafusos interradiculares na região entre os dentes 14 e 24, e 15 e 25. Os miniparafusos utilizados possuíam 3mm de diâmetro e 7 mm de comprimento. Posteriormente foi feita uma moldagem de transferência com a utilização de miniparafusos análogos. Dois anéis de aço inoxidável, foram confeccionados baseando-se nos análogos, todos os componentes

foram unidos ao parafuso expansor Hyrax por meio de solda (Figura 2.8). As ativações se iniciaram 1 mês após a colocação dos miniparafusos. As ativações foram feitas com 2/4 de volta por dia. Para avaliar os resultados foi realizada uma tomografia computadorizada espiral, antes e após a finalização da disjunção, com as especificações de 120kVp e 100mA. Foram avaliadas as dimensões transversais na maxila, inclinação dos dentes posteriores, espessura da cortical vestibular, altura da crista óssea vestibular. Os resultados mostraram que houve ruptura da sutura palatina mediana, e que a quantidade de expansão alcançada foi semelhante aos índices já apresentados anteriormente com os disjuntores convencionais. A diferença encontrada foi que a inclinação dos dentes posteriores se apresentou significativamente menor.

Figura 2.8 - Dispositivo híbrido

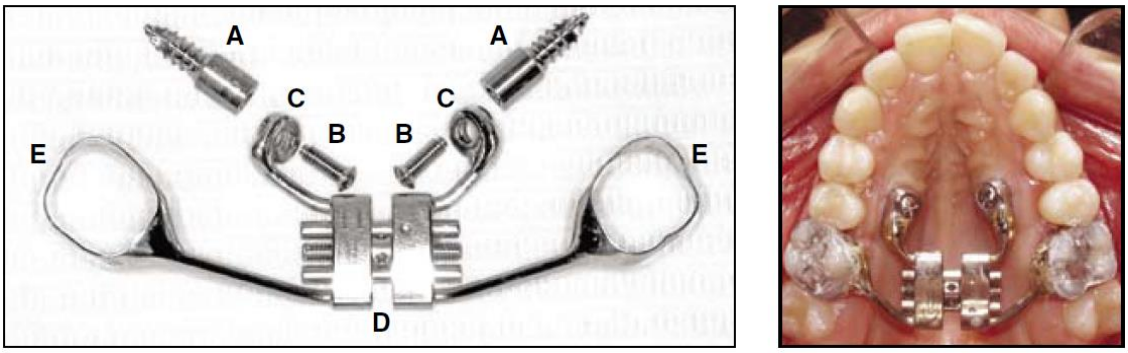

Fonte: Garib et al. (2008)

Wilmes et al. (2010), avaliaram os efeitos esqueléticos da expansão rápida da maxila com a utilização de um Hyrax híbrido (disjuntor dento-ósseo-suportado Figura 2.9), e os efeitos da ancoragem desse aparelho na protração da maxila com uso da máscara facial, por meio do escaneamento de modelos e telerradiografias laterais. Para tal foram selecionados 13 pacientes com idade aproximada de 11.2 anos, sendo 7 do sexo feminino, e 6 do sexo masculino. Para confecção do aparelho, após anestesia local, foram instalados 2 miniparafusos (Benefit – 2mm de largura e 9 mm de comprimento) na região anterior do palato, e foram confeccionadas bandas nos primeiros molares permanentes superiores (Foto 9). Foi realizada a moldagem com

silicona (Provil) e posterior transferência das bandas e miniparafusos análogos. O molde de gesso com bandas e análogos foi encaminhado para laboratório e os aparelhos foram confeccionados. Primeiramente foram rosqueados *abutments* sobre os miniparafusos análogos do modelo, e depois, por meio da solda a laser, criou-se uma conexão dos mininparafusos com o parafuso disjuntor Hyrax (Dentaurum□), e também pela solda a laser e por meio de fio de aço, os parafusos foram ligados as bandas. Os dispositivos foram instalados entre 7 a 10 dias após a instalação dos miniparafusos. Após instalados, os parafusos dos expansores foram ativados duas vezes por dia, totalizando uma ativação de 0.8mm por dia, até que se atingisse 30% de sobrecorreção. Posteriormente todos os pacientes passaram por uma fase de contenção de 3 meses. Simultaneamente à expansão, 10 pacientes foram tratados com máscara facial para protração da maxila durante aproximadamente 6 meses. Para avaliação dos efeitos dentais, foram escaneados os modelos dos pacientes antes do tratamento e após o tratamento (cerca de 6 a 9 meses depois), essa avaliação foi feita por meio da sobreposição de modelos no software Digimodel (orthoproof), a partir do qual foram criados pontos para avaliar o aumento da dimensão transversal, e para avalição de inclinação dental. Foram realizadas telerradiografias laterais para avaliar os efeitos esqueléticos da protração da maxila pela medida de Wits inicial e final. Os resultados mostraram que dos 26 miniparafusos instalados não houve perda de nenhum, nem redução de estabilidade desde o momento de colocação até a remoção dos dispositivos. Os autores concluíram que o disjuntor Hyrax híbrido é um dispositivo eficiente para a expansão rápida da maxila, e que quando combinado com tratamento de protração com a utilização da máscara facial, os efeitos colaterais são menores, como a migração para mesial dos dentes anteriores superiores.

Figura 2.9 - À esquerda o kit benefit com miniparafusos, análogos, chave de mão e abutments. Á direita, Hyrax híbrido cimentado

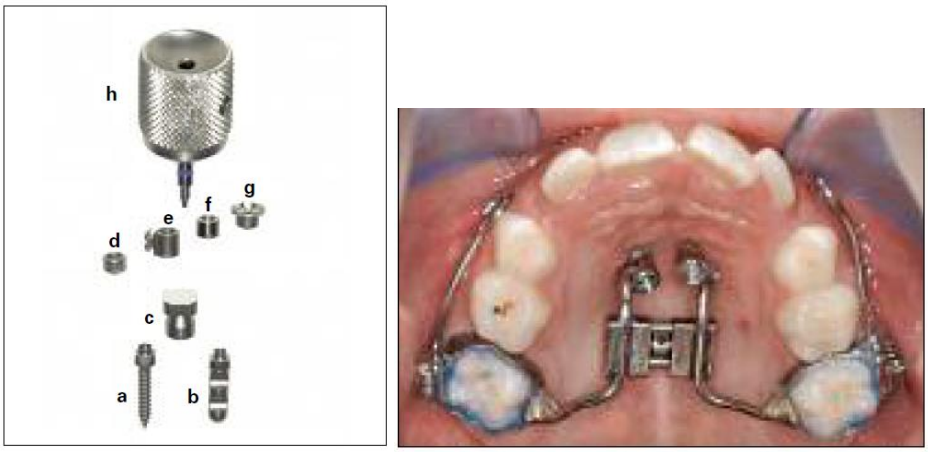

Fonte: Wilmes et al. (2010)

Nienkemper et al. (2012), apresentaram as múltiplas utilidades de miniparafusos ortodônticos inseridos no palato. Os autores explicam que para os miniparafusos terem estabilidade é necessário que o paciente tenha uma área com osso de alta qualidade, e que haja mucosa para permitir a inserção na profundidade desejada. A região anterior do palato, próxima da região paramediana, possui estes requisitos, por isso a alta taxa de sucesso é explicada, sem contar a ausência de risco de lesar as raízes dos dentes. Sendo assim, os autores apresentaram combinações de técnicas e mostraram os benefícios destas novas abordagens. Os autores relataram que com a utilização do Hyrax híbrido (disjuntor dento-ósseo-suportado), há uma redução significativa da migração para mesial dos dentes posteriores da maxila, sem contar que os miniparafusos podem ainda ser aproveitados na mecânica seguinte á disjunção, como a tração reversa da maxila ou mesmo a distalização de molares superiores. Os autores concluíram que o uso da ancoragem esquelética reduz os efeitos colaterais das mecânicas ortodônticas tradicionais.

Ludwig et al. (2013), estudaram por meio de elementos finitos os efeitos causados na disjunção com a utilização do Hyrax híbrido (disjuntor dento-ósseo-suportado). O modelo foi criado com imagens de uma paciente do gênero feminino,

com 16 anos de idade, que foi submetida a ERM com o aparelho Hyrax híbrido. Os miniparafusos utilizados foram da Ortho Easy (Forestadent®), com 8mm de comprimento e 1,8mm de diâmetro. A localização foi na região dos pré-molares, devido a maior proximidade com o centro de resistência da maxila. Para a construção da imagem tridimensional, foram utilizadas as tomografias inicial e final da paciente (imediatamente após finalizar a expansão). Foi feita a conversão do arquivo DICOM para stereolithography (STL) no software Osirix (Pixmeo, Geneva, Switzerland). A precisão do modelo foi alta a ponto de se notar facilmente as alterações esqueléticas como a separação da sutura palatina mediana. Então, foi realizada uma sobreposição dos arquivos STL, na região anterior do crânio. Para permitir uma alta acurácia das medidas, foram criados pontos de referências nos 3 planos do espaço. A criação digital do Hyrax híbrido foi criada por meio do software (ICEM 13.1; ANSYS, Canonsburg,Pa). O expansor e os miniparafusos foram modelados em CAD (computer-aided desing) e posicionados de acordo com a anatomia observada nas imagens da tomografia computadorizada. Os resultados mostraram que não houve alterações na região posterior do crânio e na região anterior acima do plano LeFort I; ocorreu discreto movimento anterior da maxila; a sutura palatina mediana abriu em geometria de pirâmide, com o ápice direcionado à região posterior do crânio (Figura 2.10); as maiores regiões de estresse foram nas suturas, especialmente na região de crista infrazigomática; houve bastante estresses na região dos miniparafusos e pouco estresse na região dos dentes (até mesmo nos molares que serviram de apoio). Os autores concluíram que a simulação com elementos finitos sugere que o aparelho Hyrax híbrido possui uma biomecânica eficaz para expansão palatal, pois previne muitos dos efeitos colaterais associados ao ERM com aparelhos tradicionais.

Figura 2.10 - Representação tridimensional da expansão maxilar com vista frontal e axial

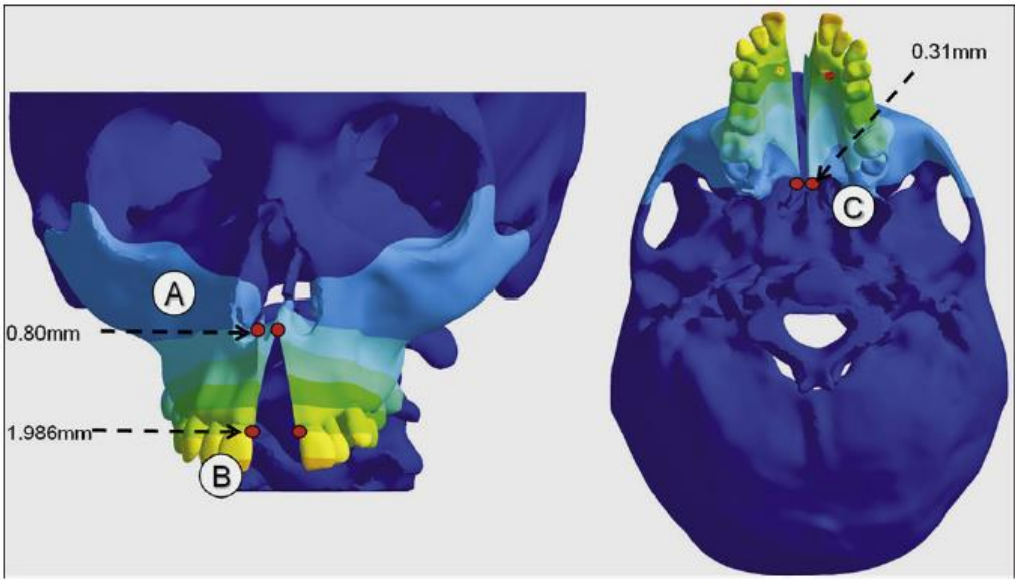

Fonte: Ludwig et al. (2013)

Wilmes em 2014, avaliou os efeitos do “Hybrid Hyrax Distalizer”, um expansor rápido da maxila dento-ósseo-suportado com dispositivo para distalização de molares, por meio do relato de um caso clínico de um paciente do sexo masculino com 10 anos de idade, que apresentava classe III severa. Por meio da análise cefalométrica verificou que o paciente possuía as seguintes características: SNA=81.8°, SNB=81.6°, ANB=0.1° e Wits=-5.2mm. Devido à perda precoce dos molares decíduos na arcada superior, houve perda de espaço para o irrompimento dos pré-molares. Preconizou-se então o uso do Hybrid Hyrax Distalizer, com o propósito de realizar simultaneamente ao avanço da maxila, a distalização dos primeiros molares superiores permanentes; para diminuir os efeitos colaterais da protração da maxila e para reduzir os efeitos periodontais negativos. Na mesma sessão que foram instalados os 2 miniparafusos na região anterior do palato (2x9 mm, Benefit system, PSM, Tuttlingen, Germany), foram confeccionadas bandas nos dentes 16 e 26. Posteriormente foi feita a moldagem com silicona para confecção laboratorial do aparelho. Com o uso de miniparafusos análogos, foi feita a moldagem de transferência e o aparelho foi confeccionado. O parafuso para expansão utilizado

foi o Hyrax (Dentaurum, Germany). Após feita a instalação o parafuso do disjuntor foi imediatamente ativado e a ativação foi continuada duas vezes por dia, obtendo-se uma expansão de aproximadamente 0.8 mm/dia. Foi utilizada máscara facial para protração da maxila com uma força de 400g de cada lado por 6 meses, até atingir uma sobressaliência ideal. Ao mesmo tempo o paciente foi instruído a ativar o parafuso de distalização semanalmente, e após 5 meses ocorreu movimento distal dos molares de aproximadamente 4mm. O total de tempo de tratamento foi de 14 meses. Os resultados foram SNA=86.4°, SNB=81.7°, ANB=4.7° e Wits=1.7mm. Os autores concluíram que foi possível realizar simultaneamente a distalização dos molares e a protração da maxila, sem efeitos colaterais nos dentes.

Em 2015, Chane-fane e Darqué, realizaram um ensaio clínico prospectivo de coorte, para avaliar os efeitos da eficácia de 2 tipos de disjuntores, um dentossuportado e um dento-ósseo-suportado (2 miniparafusos). Foram selecionados 16 pacientes com idades entre 12 a 17 anos, do gênero feminino e do masculino, com deficiência transversal da maxila, os quais foram divididos em 2 grupos: grupo com ancoragem dento esquelética (DOS – 9 pacientes); e grupo com ancoragem apenas dental (DS - 7 pacientes). No grupo DOS, foram instalados miniparafusos de 1,8 a 2,2 mm de diâmetro e 7 a 8 mm de comprimento. As ativações foram realizadas com 2/4 de volta por dia até corrigir a deficiência transversal da maxila com sobrecorreção, dependendo da espessura de osso na maxila, que foi avaliada por tomografia volumétrica. Optou-se por aguardar 2 meses para realizar a confecção dos aparelhos, visando a formação de osso robusto ao redor dos miniparafusos. Após a finalização das ativações, preconizou-se um tempo de contenção de quatro meses, com a utilização de uma barra transpalatina. Foram realizadas tomografias de feixe cônico antes de iniciar o tratamento e após os 4 meses de contenção. Nos modelos de gesso foram avaliados: distância entre os dentes 14 e 24, distância entre os dentes 16 e 26, curva de Wilson na região de pré-molares, curva de Wilson na região dos molares. Na telerradiografia frontal foram avaliados: amplitude da cavidade nasal e diâmetro intermaxilar. Na tomografia foram avaliadas as espessuras das corticais vestibulares e a altura da crista vestibular. Não houve diferenças estatisticamente significativas nos parâmetros avaliados por modelos de gesso e telerradiografia frontais. No grupo DOS houve diferenças estatisticamente significativas comparadas com os grupos DS: menor aumento da

distância entre 14 e24; diminuição da curva de Wilson na região do 16 e 26; menor aumento da distância entre 14 e24, diminuição da curva de Wilson na região do 16 e 26. Nas tomografias observou-se diminuição significativa da espessura da crista alveolar na região do 16/26 entre T0 e T 1 (4 meses após a expansão). Nas avaliações da tomografia, não foram encontradas diferenças estatisticamente significativas entre T0 e T1 na altura da crista vestibular e na espessura óssea dos dentes 14,24,24 e 26 no grupo DOS. Os autores relataram que o maior aumento na curva de Wilson no grupo DD, assim como a maior distância entre as coroas na região do 14 e 24, sugere uma maior inclinação dental. Os autores concluíram que: o expansor dento-ósseo-suportado parece manter a espessura e a altura integrais do osso alveolar na região dos dentes 14 e 24, o que sugere que a expansão obtida é essencialmente esquelética. A ERM com o dispositivo dento-ósseo suportado pode ser indicada para paciente hiperdivergentes e com apneia, pois são casos que a expansão puramente esquelética é mais indicada.

Gunyuz et al (2015), por meio de um estudo clínico prospectivo, avaliaram os efeitos dentais, dentoalveolares e esqueléticos de pacientes submetidos a expansão rápida da maxila com aparelhos expansores dento-suportados e dento-ósseo-suportados, por meio da tomografia computadorizada de feixe cônico. Foram selecionados 26 pacientes com atresia da maxila e mordida cruzada posterior bilateral ou unilateral, e dentadura permanente. Os pacientes foram divididos aleatoriamente em 2 grupos; o Grupo 1 constituído de 8 pacientes do sexo feminino e 5 pacientes do sexo masculino com idades entre 14.3 ±2.3 anos, os quais foram tratados com Hyrax convencional e Grupo 2 constituído de 6 pacientes do sexo masculino e 6 pacientes do sexo feminino, com idade entre 13.8 ± 2.2 anos, que foram tratados com o Hyrax híbrido. Foram usados miniparafusos da Total Anchor (Trimed, Ankara, Turquia), de 1,8mm de diâmetro e 9 mm de comprimento. Anteriormente a colocação dos miniparafusos, foi feita uma perfuração na região (lâmina de 1mm). Foram realizadas as moldagens de transferência das bandas e análogos dos miniparafusos, para confecção dos aparelhos. Os aparelhos foram cimentados 7 dias após a instalação dos miniparafusos, as bandas foram cimentadas com cimento de ionômero de vidro (Multi-Cure glass ionomer band cement; 3M Unitek, Monrovia, Calif). Em ambos os grupos as ativações foram feitas 2 vezes por dia, até que as cúspides palatinas dos primeiros molares superiores

estivessem em contato com as cúspides vestibulares dos primeiros molares inferiores, a expansão foi finalizada. Foram feitas tomografias antes do tratamento, e após 3 meses de contenção e remoção dos aparelhos, com o tomógrafo Lluma (Imtec, 3M), nas especificações: 3.8 mA, 120 kV, tempo de exposição de 40 segundos, voxel de 0.2 mm, espessura de fatia axial de 0.3 mm, e área de escaneamento de 20 x 25 cm. Para padronização, o paciente foi posicionado de forma que o plano sagital ficasse perpendicular ao plano de Frankfurt e o mesmo paralelo ao solo. Por meio do software Mimics (Materialise, Leuven, Belgium), foram feitas análises no corte axial para avaliar medidas transversais da maxila. Neste software, anteriormente à realização das medidas, foi realizada a padronização da posição da cabeça no software, de forma que o plano de Frankfurt ficasse paralelo ao solo, e o plano médio sagital ficasse perpendicular ao plano de Frankfurt. Para avaliação das espessuras da tábua óssea vestibular e lingual, foram analisados os cortes axiais na altura da furca dos primeiros molares permanentes direito e esquerdo. Para análise das dimensões transversais nasal e maxilar, foi utilizada a reconstrução da tomografia. Tanto a inclinação dental e altura da crista óssea, dos primeiros pré-molares, segundos pré-molares e primeiros molares permanentes, foram utilizados os cortes coronais. Após a análise estatística, os resultados mostraram que ambos os aparelhos foram eficientes na expansão da maxila e mostraram resultados similares nas alterações esqueléticas. Quanto a diminuição da espessura da tábua óssea na região dos primeiros pré-molares, os autores puderam concluir que o Hyrax híbrido foi mais eficiente, uma vez que não houve alteração dessa espessura, enquanto no grupo do Hyrax convencional, houve redução estatisticamente significativa dessa espessura. Além disso a inclinação dos primeiros pré-molares permaneceu inalterada após a disjunção no grupo tratado com Hyrax híbrido. Não houve diferenças significativas entre os grupos na perda e espessura da cortical vestibular e inclinação dental do 16 e 26, por ambos os aparelhos testados possuem apoio nestes dentes. Os autores puderam concluir que tanto o Hyrax, quanto o Hyrax híbrido são dispositivos eficazes para o tratamento da deficiência transversal da maxila, e tem efeitos esqueléticos semelhantes. O Hyrax resultou em mais expansão na região de pré-molares comparando com o grupo do Hyrax híbrido. Enquanto no grupo Hyrax híbrido a espessura da cortical vestibular foi mantida, no grupo Hyrax foi reduzida significativamente.

Wilmes et al. (2015), apresentaram as vantagens com a utilização de dispositivos ortodônticos associados aos miniparafusos. Ao citarem a expansão rápida da maxila com o Hyrax híbrido (disjuntor dento-ósseo-suportado), os autores reforçaram que este tipo de aparelho transmite as forças para a estruturas esqueléticas, e que tanto na ERM quanto na tração reversa da maxila, os efeitos colaterais são mínimos nas estruturas dentais. Os autores enumeram as maiores vantagens destes dispositivos: aplicável em casos com perda precoce de decíduos, ou quando os pré-molares ainda não irromperam; risco reduzido de reabsorção radicular; redução dos efeitos dentais tais como inclinação dos pré-molares; é possível iniciar o tratamento corretivo durante a fase de ERM, pois o apoio em dente é apenas na região posterior (molares); melhor ancoragem para realização de tração reversa da maxila; evita a migração para mesial dos dentes posteriores superiores durante a tração reversa da maxila.

Schauseil et al. (2015), avaliaram de maneira tridimensional os efeitos de 3 tipos diferentes de tratamentos de ERM, em um estudo retrospectivo multicêntrico. Foram avaliados 28 pacientes, sendo 10 do gênero masculino e 10 do gênero feminino, que possuíam uma severa constrição nasomaxilar. Sendo assim, 6 pacientes com média de idade de 13.92 ± 0.36 anos foram tratados com o expansor Hyrax (H), 7 pacientes com média de idade de 17.20 ± 2.80 anos foram tratados com o expansor dento-ósseo-suportado Hyrax híbrido (HH), e 15 pacientes com média de idade de 30.58 ± 9.26 foram tratados com Hyrax assistido cirurgicamente (HC). Os autores justificam neste momento que a diferença de idade dos pacientes foi escolhida para cada tipo de tratamento com o objetivo de se obter o máximo de efeito esquelético. A ativação foi feita com ¾ de volta por dia nos 3 grupos, até a correção da deficiência maxilar transversal. Foram feitas tomografias dos pacientes antes do início do tratamento (T0), e após o tempo de contenção, que variou de 3 a 6 meses (T1). O software utilizado para a avaliação das imagens da tomografia foi o OsiriX 4.0 (Pixmeo, Bern, Switzerland). Na análise estatística, encontrou-se que a idade entre os grupos foi significativamente diferente, porém, a quantidade de ativação observada não mostrou diferenças significativas. Efeitos esqueléticos: diferenças entre T0 e T1 significativas foram encontradas nos 3 grupos, e na comparação intergrupos, o grupo HH obteve melhores resultados com relação aos efeitos esqueléticos nasais, abertura da sutura na região dos molares, e ainda o

grupo HH, obteve melhores resultados comparando com o grupo HC. Efeitos dentais: não houve diferenças estatísticas com relação a distância apical na região dos pré-molares entre os grupos, porém com relação a distância coronal nesta região foi significativamente maior no grupo H, e não houve diferenças entre o grupo HH e HC; na região apical dos primeiros molares o grupo HH mostrou uma expansão significativamente menor comparada ao outros grupos; o grupo HH mostrou uma inclinação vestibular significativamente maior comparada aos grupos H e HC. Efeitos periodontais: o grupo HH demonstrou menor perda de osso na cortical vestibular dos dentes 16 e 26, com diferença estatisticamente significativa comparando com os outros 2 grupos. Os autores afirmaram que os efeitos esqueléticos positivos obtidos no grupo H se devem a idade menor dos pacientes deste grupo. Os autores enfatizaram que o pacientes do grupo HH tiveram resultados positivos, considerando a idade mais avançada dos pacientes, além disso, neste grupo foi encontrado o menor efeito de inclinação dental, isso aconteceu devido ao aparelho não ser apoiado nestes dentes. Os autores puderam concluir que tanto o expansor Hyrax quanto o Hyrax híbrido apresentaram efeitos esqueléticos nasomaxilares com menos efeitos colaterais comparados ao Hyrax cirurgicamente assistido. O Hyrax híbrido tendeu a mostrar as menores perdas ósseas, sendo assim parece ser mais indicado o Hyrax híbrido em pacientes com idade entre 17 a 20 anos. Em pacientes com idade superior a esta, o indicado seria o Hyrax cirurgicamente assistido.

Hourfar et al (2016), realizaram um estudo retrospectivo, e compararam, por meio da análise cefalométrica, as diferenças dos efeitos esqueléticos com a utilização de dois dispositivos: disjuntor dentossuportado (DS); e um disjuntor dento-ósseo-suportado (DOS). Foram avaliadas telerradiografias laterais de 100 pacientes que possuíam deficiência transversal da maxila, e mordida cruzada posterior bilateral, do gênero feminino e do gênero masculino, e uma medida de idade de 13.04 ± 4.82 anos. Os pacientes foram divididos em 2 grupos, e um ortodontista ficou responsável por cada grupo. Para os pacientes do grupo DOS, foram utilizados 2 miniparafusos de 1,7 mm de diâmetro e 8 mm de comprimento (Ortho Easy; Forestadent), que serviram de apoio esquelético para o disjuntor. As ativações foram feitas com ¾ de volta por dia até a correção total da mordida cruzada, em ambos os grupos. As medidas cefalométricas foram obtidas imediatamente antes da

cimentação do aparelho e imediatamente após o final dos 5 meses de contenção, e foram analisadas por meio do software (fr-win, v. 7.0; Computer Konkret, Falkenstein, Germany) pelo mesmo operador. Foi encontrado um avanço significativamente maior da maxila, que foi notado pelo aumento do ângulo SNA, no grupo DOS. Os autores dividiram ainda os pacientes em classe I, II e III, para melhor analisar os dados. Pacientes Classe I do grupo DOS, apresentaram um movimento caudal da maxila, estatisticamente significativo, maior do que no grupo DS (maiores que o subgrupos classe II e III). Houve um avanço significativamente maior da maxila (aumento do ângulo SNA) no grupo DOS no subgrupo classe III. O grupo DS apresentou uma retro inclinação da maxila de 1,32°, sendo significativamente maior que o grupo DOS, o qual não teve a inclinação alterada. Os autores concluíram que aparelhos híbridos (dento-ósseo-suportados) para expansão rápida da maxila, podem ser a melhor indicação para pacientes Classe III. Pois, possivelmente este aparelho exerce um efeito sagital esquelético mais pronunciado na maxila.

Motro et al. (2015), elaboraram um estudo clínico retrospectivo, comparando os efeitos nas vias aéreas após a ERM entre o Hyrax, Hyrax híbrido, e um disjuntor com recobrimento acrílico, por meio da avaliação de TCFC, de 33 pacientes com média de idade de 14.63 anos ± 0.38. Os critérios de inclusão foram pacientes diagnosticados com constrição nasomaxilar e que realizaram à ERM com sucesso. Os pacientes realizaram TCFC antes do início do tratamento, e imediatamente após a última ativação da expansão (T1). O arquivo DICOM foi analisado no software Mimics for Windows (Materialise Ltd.Gilching, Germany). Foram avaliados o volume da nasofaringe, orofaringe e laringofaringe. A normalidade da distribuição dos dados foi realizada pelo teste Shapiro-Wilk. Dessa maneira utilizou-se o teste t de Student para avaliação dos parâmetros com dados paramétricos e o teste Wilcoxon para os dados não paramétricos, para analisar a diferença entre T0 e T1. Para a comparação entre os grupos foi utilizado a análise de variância (ANOVA). O volume total das vias aéreas aumentou significativamente. Enquanto a nasofaringe e a orofaringe apresentaram expansão significativa das vias aéreas, na laringofaringe não houve alteração significativa. Não houve diferenças estatisticamente significativas entre os resultados obtidos comparando-se os 3 dispositivos, porém os autores enfatizaram que os pacientes do grupo híbrido apresentaram uma média de idade maior que os outros grupos, com diferença estatisticamente significativa,

sugerindo que este aparelho pode ter o mesmo efeito dos dispositivos convencionais, até em paciente mais velhos. Os autores concluíram que a ERM resulta em um aumento significativo do volume aéreo da nasofaringe e orofaringe; a ERM não tem efeito significativo sobre o via aérea na região da laringofaringe. Embora os indivíduos que foram tratados com Hyrax híbrido apresentaram idade significativamente maior, os efeitos terapêuticos nas vias aéreas foram semelhantes aos dos indivíduos mais jovens que foram tratados com dispositivos dentossuportados. Sendo assim, o Hyrax híbrido pode ser recomendado pacientes adolescentes mais velhos com constrição nasomaxilar.

Kayalar et al. (2016), realizaram um ensaio clínico randomizado para avaliar os efeitos dentais e esqueléticos de pacientes submetidos a ERM assistida cirurgicamente, com a utilização de 2 expansores: um dentossuportado e o outro dento-ósseo-suportado. Foram selecionados 20 pacientes, com média de idade de 19, 37 ± 4,18 anos, do gênero masculino e do feminino. Os critérios de inclusão foram: deficiência transversal da maxila, maturação óssea da sutura palatina mediana consolidada, ausência de deformidades. Os pacientes foram aleatoriamente divididos em 2 grupos, um tratado com expansor dento-ósseo-suportado (DOS) e outro tratado com expansor dentossuportados (DS). Foram colocados miniparafusos Ortho Easy (10.0mm, 1.7 mm; Forestadent□) nos pacientes do grupo do expansor híbrido. Após a adaptação das bandas foi feita a moldagem, e por meio de análogos dos miniparafusos, foi realizada a confecção do aparelho no laboratório. A união de todos os componentes do aparelho foi realizada por meio da solda a laser. Para permitir a correta adaptação às bandas e aos miniparafusos, a cimentação do aparelho foi realizada com o cimento foto-ativado (Band-Lok; Reliance Orthodontic Products, Itasca, IL, USA.). Após a adaptação e cimentação dos aparelhos, todos os pacientes foram submetidos a cirurgia de osteotomia Lefort I. A expansão foi realizada por meio da ativação de 2/4 de volta do parafuso expansor até completar 14 dias de ativação, totalizando a expansão de 7mm. O disjuntores foram mantidos na boca até completar o período de contenção de 6 meses. Foram realizadas tomografias dos pacientes (Scanora 3D; Soredex, Tuusulu, Finland) antes do início do tratamento (T0), após a finalização das ativações (T1) e após os 6 meses de contenção (T2), nas seguintes especificações: tamanho do voxel de 0.25 mm, 12.5 mA, FOV de 14.5 cm. As mensurações foram

realizadas no Mimics 16.0 (Materialise,Belgium). O desfecho primário deste estudo foi avaliar o ganho esquelético após a ERM, já os objetivos secundários foram avaliar os feitos colaterais dentais e periodontais. Os resultados mostraram diferença estatisticamente significativa no parâmetro distância entre coroas na região de primeiro pré-molares, que foi maior no grupo DOS. Os primeiros molares inclinaram mais para vestibular no grupo DS, e a expansão nessa região foi maior no grupo DOS. Houve redução significante da espessura da cortical vestibular na região de primeiros pré-molares, comparando T0 e T2, no grupo DS e, não foram encontradas alterações significativas no grupo DS na espessura da cortical vestibular. Uma menor redução da altura da crista vestibular estatisticamente significativa foi encontrada na região dos pré-molares no grupo DOS. Ambos os aparelhos foram efetivos para expansão esquelética, com um padrão de abertura da sutura em V. Os autores puderam concluir que o expansor dento-ósseo-suportado oferece menos risco ao periodonto dos dentes posteriores da maxila e ainda tende a ter menos efeitos dentais, principalmente na região dos pré-molares. Notou-se maior movimento de corpo dos molares no grupo DOS. Além disso, os aparelhos dentossuportados apresentaram maior risco de reabsorção radicular.

Canan e Şenışık (2017), compararam os efeitos dentoalveolares da disjunção por meio da sobreposição de modelos digitais (antes, durante e após a disjunção). Para tal, foram selecionados 47 pacientes do gênero masculino e do gênero feminino. Os critérios de inclusão foram: deficiência maxilar entre 5 e 10 mm, relação de classe I, mordida cruzada posterior unilateral ou bilateral, altura vertical normal, dentadura permanente, idade cronológica entre 12 e 15 anos, sem doença periodontal. Os pacientes foram divididos em 3 diferentes grupos para realização da ERM: expansor dentossuportado (DS -16 pacientes), expansor ósseo-suportado (OS-16 pacientes), expansor híbrido (DOS-dento-ósseo-suportado – 14 pacientes). Em todos os grupos o parafuso disjuntor utilizado foi o mesmo (9 mm Lewa-Dental, Remchingen, Germany), nos grupos (OS e DOS), o miniparafuso utilizado foi o mesmo (1.8, 3, 9 mm, Yesanchor, Seoul, Korea). A ativação foi feita com 2/4 por dia, até que a expansão necessária fosse alcançada. Foi estipulado um tempo de contenção de 6 meses. Os pacientes foram moldados em 3 tempos diferentes após a cimentação dos aparelhos: T0 (imediatamente antes das primeiras ativações), T1 (após a última ativação), T2 (após o tempo de 6 meses de contenção). Os modelos

obtidos foram escaneados por meio do scanner Orthodontic model scanner (R700; 3Shape A/S, Copenhagen, Denmark). A reconstrução e sobreposição dos modelos 3D foram realizadas no software Orthomodel (versão 1.01 - Istanbul, Turkey). A comparação dos efeitos dos tratamentos foi realizada nos eixos: transversal (eixo x), vertical (eixo y), e plano anteroposterior (eixo z), separadamente. A análise de variância multivariada foi escolhida para avaliação intergrupos, e as diferenças intragrupos foram avaliadas por meio da análise de variância unidirecional para medidas repetidas. Na região anterior, considerando as distâncias entre os incisivos centrais e distância entre os caninos, não houve diferenças estatísticas entre os grupos. Houve diferenças estatisticamente significativas considerando: a região do primeiro pré-molar direito, entre o grupo DS (observou-se maior movimentação para vestibular) e o grupo OS nos tempos T1 e T2; houve deslocamento para distal nos caninos nos grupos DS e OS comparando T0 e T2; o primeiro molar direito se deslocou mais para vestibular nos grupos DS e DOS (T1); na região dos primeiros pré-molares houve deslocamento excessivo para vestibular nos grupos DS e OS, e houve significante extrusão das cúspide palatinas no grupo DOS; entre os tempos T0 e T1 houve intrusão das cúspide vestibulares dos primeiros molares no grupo DS e um deslocamento para palatino no grupo OS; comparando o período T0 e T1, houve inclinação para vestibular dos pré-molares direito e esquerdo no grupo DS e do primeiro pré-molar direito no grupos DOS; comparando o tempo T1 e T2, houve inclinação aumentada do primeiro molar direito e esquerdo no grupos DOS. Os autores concluíram que os três expansores resultaram na expansão maxilar com uma leve recidiva; não houve diferença estatisticamente com relação à alteração da inclinação dos dentes posteriores entre os grupos; não houve diferenças entre os grupos com relação às alterações mandibulares.

De Gabriele et al. (2017), introduziram um protocolo para guiar a inserção dos miniparafusos do aparelho Hyrax híbrido, para ortodontistas com pouca experiência na técnica e também devido à grande variedade da espessura óssea na região anterior do palato. Tornando o procedimento seguro e prático. Chamado de “easy driver”, este guia cirúrgico foi idealizado com o objetivo de unir a tomografia, ao modelo do paciente (arquivo digital obtido do escaneamento de modelo do paciente). Por meio de um software, é possível planejar e escolher a região ideal dos miniparafusos, e dessa forma criar um guia para a colocação dos miniparafusos.

Além disso, o arquivo digital pode ser utilizado para a confecção do próprio Hyrax híbrido. Os autores apresentaram o protocolo por meio de um caso clínico de um paciente classe III esquelético, gênero masculino, 11 anos de idade, mordida cruzada posterior e anterior, e um desvio mandibular para a esquerda. Foi demonstrado que tanto o guia, quanto o próprio Hyrax híbrido apresentaram resultados satisfatórios.

Bazargani et al. (2018), realizaram um ensaio clínico randomizado – controlado, com o objetivo de avaliar os efeitos da disjunção na cavidade nasal utilizando 2 tipos diferentes de disjuntores. Foram selecionados 40 pacientes, com os seguintes critérios de inclusão: mordida cruzada bilateral e unilateral, deficiência transversal da maxila com maxila, idade no diagnóstico entre 8 e 13 anos, com estágio dentário no início ou dentição mista tardia. Todos os pacientes foram submetidos ao exame de rinometria (Rhinostream®, Interacoustics, Assens, Dinamarca) antes (T0), e após a disjunção (T1). Foi feita a randomização e a amostra foi dividida em dois grupos: grupo tratado com aparelho dentossuportado (DS); e grupo tratado com aparelho dento-ósseo suportado (DOS). Foram utilizados dois miniparafusos de 1,7 × 8 mm (Orthoeasy®; Forestadent, Pforzheim, Alemanha). O protocolo de ativação foi o mesmo para ambos os grupos: 2/4 de volta por dia até que as cúspides palatinas dos primeiros molares superiores tocassem as cúspides vestibulares dos primeiros molares inferiores. O teste estatístico escolhido foi a regressão linear. Apenas 30 pacientes realizaram o exame no tempo T1, sendo um total de 16 pacientes do grupo DS e 14 do grupo DOS. Os resultados mostraram que o grupo DOS teve um aumento das vias aéreas significativamente maior comparados com o grupo DS, com uma diferença média 51,0 cm3 / s (P = 0,018). Com relação à resistência das vias aéreas o grupo DOS teve uma diferença média de -0,21 Pa s / cm3 (P = 0,016), significativamente menor, comparando com o grupo DS. Os autores concluíram que o grupo tratado com DOS, induziu fluxo de vias aéreas nasais significativamente maior que os valores encontrados no grupo DS, e ainda, o grupo tratado com DOS induziu valores de resistência nasal significativamente mais baixos. Sendo assim, os autores afirmaram que pode ser mais sensato usar aparelhos dento-ósseo-suportado nos casos de deficiência transversal da maxila e obstrução nasal e obstrução das vias aéreas superiores

Szuhanek et al. (2019), apresentaram um protocolo de criação de um guia para a colocação dos miniparafusos do aparelho Hyrax híbrido. Os autores apresentaram um caso clínico de uma paciente com mordida cruzada posterior unilateral, do gênero feminino com idade de 23 anos. Foi feito o escaneamento intraoral Trios (3SHAPE system – Dinamarca) e tomografia de feixe cônico CRANEX 3D (Soredex, Finland). Por meio da sobreposição da tomografia como modelo obtido em STL, foi confeccionado em laboratório um guia para permitir a localização ideal dos miniparafusos. Por meio do caso clínico os autores puderam demonstrar a eficiência do protocolo para a instalação dos miniparafusos e consequentemente do Hyrax híbrido.

Bazargani et al. (2020), realizaram um estudo clínico randomizado, e neste mesmo estudo, foram apresentados os resultados após 1 ano de acompanhamento dos pacientes da amostra. O objetivo dos autores foi avaliar e comparar 2 tipos de dispositivos de ERM: um expansor dentossuoportado (Hyrax) e outro dento-ósseo-suportado (Hyrax híbrido). Dessa maneira, 52 pacientes de ambos os sexos foram alocados de forma randomizada em 2 grupos de acordo com o expansor utilizado. No grupo tratado com Hyrax híbrido a idade média dos pacientes foi de 9.5 ± 1.2 anos e no Grupo Hyrax a idade média foi de 9.3 ± 1.3 anos. Para os pacientes do grupo Hyrax híbrido, foram utilizados dois miniparafusos de 1,7 mm de diâmetro e 8 mm de comprimento (Orthoeasy®; Forestadent, Pforzheim, Alemanha). Não foram realizadas perfurações antes da colocação destes miniparafusos. Ambos os expansores foram ativados dois quartos de volta por dia (0,5 mm) até que as cúspides palatinas dos primeiros molares superiores estivessem em contato com as cúspides vestibulares dos primeiros molares inferiores. O tempo de contenção destes aparelhos após a finalização das ativações foi de 6 meses. Modelos de estudo foram obtidos de todos os indivíduos da amostra nos tempos: pré-tratamento (T0); imediatamente após as finalizações das ativações (T1); 1 ano pós-expansão (T2). Os participantes deste estudo foram examinados por meio de TCFC antes do início do tratamento (T0), após a expansão (T1), e 1 ano pós-expansão (T2). O tomógrafo utilizado foi o Accuitomo 170 (J. Morita, Mfg. Corp., Kyoto, Japão) com FOV de 140 × 100 mm. Os parâmetros gerais da tomografia foram 90 kVp, 4 mA com tempo de exposição de 17,5 segundos. O tamanho do Voxel foi de 0,250 mm. Os arquivos no formato DICOM destas tomografias foram analisados no software

Osirix MD (Pixemo SARL, Bernex, Switzerland). O posicionamento das tomografias foi feito utilizando pontos anatômicos pré-definidos para orientação da tomografia em vista axial de acordo com a sutura palatina mediana, em vista sagital, de acordo com o palato duro (espinha nasal anterior), e em vista coronal de acordo com a crista gali. Desta forma, foram avaliados os efeitos dento-esqueléticos da ERM. Os modelos foram mensurados com um paquímetro digital. A análise estatística utilizada foi um modelo misto considerando significância de 5%. Os resultados mostraram que a expansão esquelética na região da cavidade nasal foi significativamente mais elevada no grupo do Hyrax híbrido (em torno de duas vezes maior). A magnitude da expansão especificamente na região da sutura palatina mediana foi cerca de 1 mm maior também neste grupo. A expansão dentária, a inclinação dos molares, e a estabilidade destes resultados após 1 ano da expansão, não mostraram diferenças significativas entre os grupos. O custo direto do tratamento para o Hyrax híbrido foi de aproximadamente 300 euros a mais. Os autores sugeriram que jovens com deficiência transversal da maxila, e sem sinais de obstrução das vias aéreas superiores, podem ser tratados com dispositivos convencionais como o Hyrax e terem uma estabilidade dos resultados da ERM após 1 ano. No entanto, se os pacientes apresentam sinais de obstrução das vias aéreas superiores, o efeito esquelético do Hyrax híbrido na cavidade nasal é superior, sendo este o dispositivo mais indicado. Os autores puderam concluir que a expansão na sutura palatina mediana foi maior no grupo do Hyrax híbrido; contudo, a magnitude desta expansão foi cerca de 1 mm maior, podendo não ser clinicamente significativo; a expansão esquelética foi maior na região da cavidade nasal no grupo tratado com Hyrax híbrido; não houve diferenças estatisticamente significativas com relação aos efeitos dentais, e a estabilidade dos tratamentos 1 ano pós-expansão foi a mesma entre os grupos.

Cheung et al. (2020), realizaram um estudo clínico randomizado-controlado, para avaliar os efeitos de alteração do volume espaço aéreo superior após a ERM, com a utilização de 3 expansores diferentes (Hyrax, Hyrax híbrido e Keles. Para tanto, 66 pacientes fizeram parte da amostra com os seguintes critérios: idade entre 10 a 16 anos, mordida cruzada posterior uni ou bilateral, discrepância maxilo-mandibular de pelo menos 5mm. Os pacientes foram divididos em 3 grupos de forma randomizada. Foram feitas tomografias antes do início do tratamento (T0) e após 6

meses de contenção (T1). Para os pacientes do grupo Hyrax híbrido, foram utilizados 2 miniparafusos 9 mm comprimento, e 2 mm de diâmetro (Benefit System - PSM Medical Solutions, Tuttlingen, Germany). O tomógrafo utilizado foi o NewTom 5G (Cone Beam 3D Imaging, Verona, Italy), com as seguintes especificações: 110 kVp, 20 mA, 18 ×16 cm, tamanho de voxel de 0.3 mm e 3.6 segundos por seção. Os arquivos em DICOM foram analisados no software Dolphin (Dolphin Imaging, Chatsworth, California,USA). Para orientação da posição da cabeça na tomografia foi considerado o Plano de Frankfurt (corte sagital), e linha mediana (corte coronal e axial). Foram avaliados: variação do volume total das vias aéreas superiores, alterações da cavidade nasal, nasofaringe, orofaringe e hipofaringe. Para comparação entre os resultados, foi utilizado o teste ANOVA e o teste exato de Fisher. Alguns pacientes foram excluídos por intercorrência nos aparelhos (principalmente do tipo Keles), e por falhas na imagem da tomografia (sendo o número final de pacientes: 19, 19, e 13, no grupo tratado com Hyrax, Hyrax híbrido e Keles). Foi encontrado que o grupo tratado com Hyrax híbrido apresentou maior aumento do volume das vias aéras (5902.1 mm3). No entanto, as alterações induzidas pelo tratamento foram de pequena magnitude e não foram observadas diferenças significativas entre os três expansores. Porém, foi encontrado que no pico de crescimento (analisando pela maturação das vértebras cervicais), o Hyrax híbrido apresentou melhores resultados. Portanto, os autores concluíram que a ERM resultou em aumento relativamente pequeno no volume total das vias aéreas superiores, na sua maioria sem diferenças estatisticamente significativas entre o Hyrax, Hyrax híbrido e Keles.

Garib et al. (2021), realizaram um estudo clínico randomizado para avaliar e comparar os efeitos da ERM de dois dispositivos diferentes, o dispositivo Hyrax convencional, e o expansor Hyrax híbrido (apoio dento-esquelético). Para tal, foram avaliados 32 pacientes, sendo que o grupo do Hyrax híbrido tinha 18 indivíduos (8 do sexo feminino, 10 do sexo masculino; e idade média de 10,8 anos), e o grupo Hyrax 14 (6 do sexo feminino, 8 do sexo masculino; idade média de 11,4 anos). O dispositivo utilizado no grupo tratado com o expansor híbrido foi posicionado posteriormente à terceira rugosidade palatina (figura 2.11). Dois miniparafusos parassuturais de 1,8 mm de diâmetro, 7 mm de comprimento, e 4 mm de perfil transmucoso foram instalados sobre o expansor. No grupo tratado com Hyrax os

dispositivos foram confeccionados de forma que o apoio fosse realizado por meio de bandas nos primeiros molares permanentes e grampos em forma de C colados nos caninos ou pré-molares superiores (dispositivo com apoio apenas dental). Em ambos os grupos, a ativação foi de 2/4 de voltas por dia durante 14 dias, atingindo 5,6 mm de expansão. Após a expansão, os expansores foram mantidos na cavidade bucal durante 11 meses para fase de contenção. Foram realizadas TCFC e foram obtidos modelos dentários digitais antes da expansão (T1) e após a remoção do expansor (T2). A orientação da tomografia no software foi padronizada na visão sagital, com o posicionamento do plano palatal paralelo ao plano horizontal plano; na vista frontal, por meio do nivelamento do plano orbital paralelo ao plano horizontal; e, na vista axial, posicionando o plano vertical simultaneamente na espinha nasal anterior e posterior. O desfecho primário foi a avaliação das alterações dento-esqueléticas por meio da TCFC, neste estudo também foram avaliadas as dimensões das arcadas (nos molares, pré-molares e caninos), comprimento do arco, e perímetro do arco, que foram avaliados por meio da análise dos modelos digitais. A normalidade da distribuição dos dados foi verificada por Testes de Kolmogorov Smirnov. O teste t foi utilizado para os dados com distribuição normal e o Mann-Whitney para os dados não normais. Um nível de significância de 5% foi considerado para todos os testes. Os resultados mostraram que houve maior aumento da cavidade nasal e largura maxilar, com diferença estatisticamente significativa, no grupo tratado com o expansor híbrido. Não houve diferenças entre os grupos para as outras variáveis avaliadas. Os autores concluíram que o expansor Hyrax híbrido produziu maiores efeitos na cavidade nasal e nas dimensões da maxila, quando comparado com o expansor convencional Hyrax. Quanto aos feitos dentários e as alterações de tamanho e forma do arco, estes foram semelhantes para ambos os grupos.

Figura 2.11 - Hyrax híbrido utilizado no estudo de Garib et al., 2021

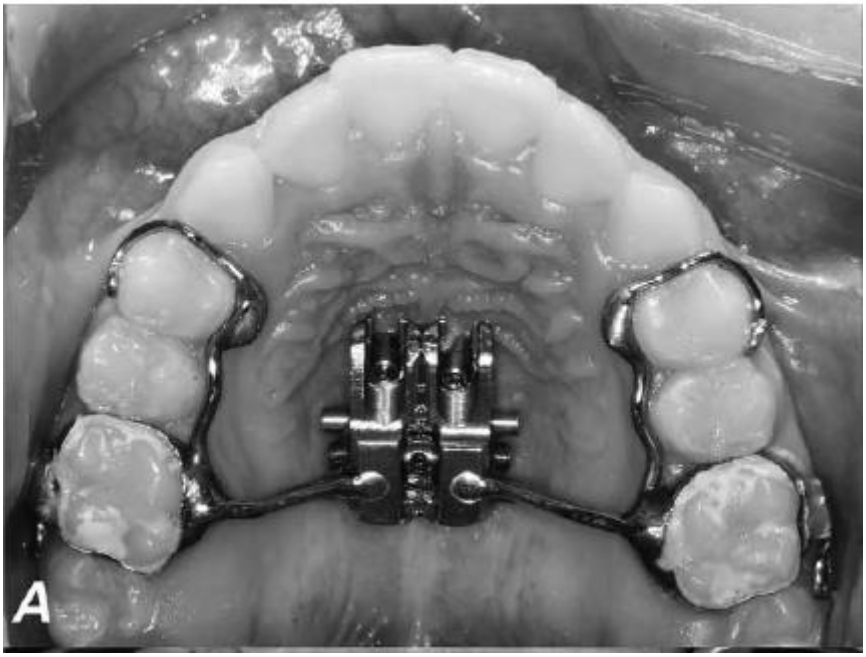

Fonte: Garib et al. (2021)

2.4 A tomografia como método para avaliação esquelética, dental e periodontal após a ERM

Podesser et al. (2004), apresentou uma nova metodologia para avaliar as dimensões transversais da maxila por meio de tomografia computadorizada. O estudo foi realizado por meio da avaliação da tomografia de 10 pacientes adultos com média de idade de 26 anos e 3 meses. O tomógrafo utilizado foi o Tomoscan 700R (Philips, Eindhoven, The Netherlands). Os parâmetros avaliados, na região de caninos e primeiros molares, foram: dimensão maxilar, distância entre as cristas ósseas, distância entre ápices das raízes palatinas, distância entre as coroas, dimensão nasal, angulação dental. Foi realizada a análise estatística por meio do teste de correlação de Spearman. Os resultados mostraram que não houve diferenças entre a leitura inicial e a final, o que sugere que o método seja aplicável. Na comparação entre examinadores, houve diferença estatisticamente significativa apenas em 1 mensuração. Os autores puderam concluir que o método apresentado

é confiável para a avaliação das dimensões da maxila e se trata de uma ferramenta extremamente útil para o diagnóstico. Por haver diferenças nas leituras entre os examinadores, os autores sugerem que o método seja sempre aplicado pelo mesmo examinador.

Garib et al. (2005) avaliaram os efeitos esqueléticos e dentais de expansores rápidos da maxila, dento-suportados e muco-suportados, por meio de tomografia computadorizada. Foi selecionada uma amostra de 8 pacientes do sexo feminino, com mordia cruzada posterior uni ou bilateral, com idade entre 11 a 14 anos, Classe I ou II de Angle. Os pacientes foram divididos em 2 grupos, no Grupo I: pacientes tratados com o aparelho Hass, e no grupo II: pacientes tratados com Hyrax. Em ambos os aparelhos o parafuso utilizado foi o Hyrax (Dentaurum, Germany). A ativação no dia de instalação do aparelho foi de 1 volta completa, e posteriormente ¼ d volta de manhã e ¼ a tarde por 16 dias, até que todos os parafusos atingissem 7mm de ativação. Os aparelhos foram fixados com resina acrílica para a fase de contenção de 3 meses. Foram realizados exames de tomografia antes da instalação e após 3 meses de contenção, nas seguintes especificações: tomógrafo modelo Xvision EX (Toshiba Corporation Medical Systems Company, Otawara-Shi, Japan), 120 kVp e 100 mA, com um tempo de escaneamento de 1 segundo por sessão. O filtro de digitalização utilizado foi o FC 30, com campo de visão de 12,6 x 12,6 cm e uma matriz de 512 x 512 pixels. A largura da janela era 2400HU com um centro de 1300 Unidade Hounsfield (HU). As imagens obtidas foram transferidas para o software latoview (Toshiba Corporation Medical Systems Company), através do qual as imagens em 2D, puderam ser analisadas. Os dados obtidos foram analisados por meio da fórmula de Dahlberg e pelo teste “t”, foi adotado um nível de significância de 5%. Os parâmetros avaliados, na região de primeiros pré-molares e primeiros molares, foram: dimensão do assoalho nasal, dimensão do palato duro, distância entre as cristas ósseas vestibulares, distância entre as faces vestibulares, distância entre as pontas de cúspides vestibulares, dimensão da base da maxila, distância entre ápices das raízes palatinas, distância entre as cristas ósseas palatinas, distância entre as faces palatinas, distância entre as pontas de cúspide palatinas, e inclinação dental. Os resultados mostraram que todos os pacientes da amostra tiveram a sutura palatina mediana aberta com sucesso. Em ambos os grupos houve aumento significativo das dimensões esqueléticas, comparando-se o tempo inicial e

final. Os autores concluíram que o ganho de dimensão vertical, com o uso dos expansores rápidos da maxila, ocorrem em todo o complexo maxilar e se estende até o assoalho nasal, no entanto, com uma proporção menor, de 1/3. Os autores puderam encontrar também que não houve diferenças nos efeitos ortopédicos entre os aparelhos testados no estudo. Além disso, observou-se que estes aparelhos causam uma inclinação das raízes dos dentes posteriores, e ainda mais naqueles que não são os dentes de suporte. O expansor de Haas apresentou um aumento significativamente maior da inclinação axial nos dentes de suporte, principalmente nos primeiros pré-molares.

Garib et al. (2006), pesquisaram e compararam os efeitos periodontais do uso de aparelhos dento-suportados e muco-suportados na expansão rápida da maxila por meio da tomografia computadorizada. Uma amostra de 8 pacientes com idade de 11 a 14 anos, do sexo feminino, Classe I ou II de Angle, com mordida cruzada posterior uni ou bilateral foi selecionada e dividida aleatoriamente em 2 grupos: no grupo 1 os pacientes foram tratados com o aparelho expansor de Haas, e no grupo 2 com o expansor Hyrax. Em ambos os grupos, foi feita a ativação de 1 volta completa do parafuso (Hyrax, Dentaurum, Germany) no dia de instalação do aparelho e depois ¼ d volta de manhã e ¼ a tarde por 16 dias. Dessa forma todos os pacientes tiveram um total de 7mm de ativação do parafuso. Após essa expansão ativa, o aparelho foi fixado no parafuso com resina acrílica, e permaneceu na boca dos pacientes por 3 meses como contenção. Imagens de tomografia computadorizada foram obtidas antes do tratamento e no dia da remoção do mesmo após os 3 meses de contenção, com o tomógrafo modelo Xvision EX (Toshiba Corporation Medical Systems Company, Otawara-Shi, Japan). O mesmo foi utilizado nas seguintes especificações: 120 kV e 100 mA, com um tempo de escaneamento de 1 segundo por sessão. O filtro de digitalização utilizado foi o FC 30, com campo de visão de 12,6 x 12,6 cm e uma matriz de 512 x 512 pixels. A largura da janela era 2400HU com um centro de 1300 Unidade Hounsfield (HU). As imagens obtidas foram transferidas para o latoview software (Toshiba Corporation Medical Systems Company), no qual as imagens em 2D puderam ser analisadas. Dessa forma, foram aferidas as espessuras da tábua óssea vestibular e palatina (corte axial), e também a altura da crista óssea vestibular (corte coronal) dos dentes posteriores maxilares, antes e depois do tratamento. Para análise dos resultados, foi utilizado o teste “t” para

variações dentro do mesmo grupo, e o teste correlativo de Pearson, para correlação entre os grupos. Os resultados mostraram que houve uma redução da espessura da tábua óssea vestibular e um aumento na região da tábua óssea lingual nos dentes que suportam o aparelho. Com relação a redução da altura da crista, esta foi significativamente maior na região dos pré-molares independentemente do aparelho. No grupo tratado com aparelho dento-muco-suportado, o aumento da cortical palatina foi significativamente menor. Na região de pré-molares, a reabsorção da cortical vestibular foi menor no grupo tratado com o aparelho de Haas.

Rungcharassaeng et al. (2007), avaliaram por meio da tomografia computadorizada de feixe cônico, as alterações nas espessuras das tábuas ósseas vestibulares dos dentes posteriores da maxila, em pacientes que foram submetidos à expansão rápida da maxila. Foram utilizados dois tipos de expansores: Hyrax com apoio em quatro bandas (primeiros molares e primeiros pré-molares), e Hyrax com apoio em 2 bandas (primeiros molares), e duas extensões de braços com apoio em primeiros pré-molares (fixados com resina e sistema adesivo). As tomografias de 17 pacientes do sexo masculino e 13 do feminino, com idade de média de 13.8 anos, foram feitas antes do tratamento (T1) e 3 meses após a primeira ativação (T2). O software utilizado foi o Open-Source (OsiriX Medical Imaging Software), e as imagens foram interprestados no formato DICOM. Foram analisados 4 parâmetros: 1- espessura e altura da tábua óssea vestibular: no corte axial das imagens obtidas, no nível da raiz dos primeiros pré-molares, segundos pré-molares e primeiros molares, um corte poligonal foi feito no sentido vestíbulo-lingual de tal forma que resultasse em um corte biselado da raiz bilateralmente. O polígono derivado desta imagem foi transferido para o corte coronal para a interpretação da imagem, na qual foram feitas linhas de referência para medir a altura da tábua óssea vestibular (distância do ápice da raiz vestibular até o ponto mais coronal da tábua óssea vestibular), e espessura da mesma (distância do limite vestibular da raiz palatina até a porção mais vestibular da tábua óssea vestibular); 2- distância interdental: no corte axial das imagens obtidas, no nível da sulco central bilateralmente dos primeiros pré-molares, segundos pré-molares e primeiros molares, um corte poligonal foi feito no sentido vestíbulo-lingual de tal forma que resultasse em um corte biselado bilateralmente. O polígono derivado desta imagem foi transferido para o corte coronal para a interpretação da imagem, e foi medida a distância entre os sulcos

centrais dos dentes; 3- no corte axial das imagens obtidas, no nível da ponta de cúspide bilateralmente dos primeiros pré-molares, segundos pré-molares e primeiros molares, um corte poligonal foi feito no sentido vestíbulo-lingual de tal forma que resultasse em um corte biselado bilateralmente. O polígono derivado desta imagem foi transferido para o corte coronal para a interpretação da imagem, na qual foram traçadas duas retas passando pelas pontas de cúspide vestibular e lingual dos dentes a serem estudados, e no ponto que se cruzam, foi medido o ângulo formado; 4- expansão do aparelho: no corte axial das imagens obtidas, no nível do expansor Hyrax, um corte poligonal foi feito no sentido vestíbulo-lingual de tal forma que resultasse um corte biselado bilateralmente. O polígono derivado desta imagem foi transferido para o corte coronal para a interpretação da imagem, na qual foi medida a diferença entre a distância de separação do aparelho e a espessura da parte do meio do aparelho; 5- Taxa de quantidade de ativação: quantidade de voltas do parafuso dividido pelo tempo de ativação. Foi feita análise de confiabilidade intra-examinador por meio da repetição de 3 vezes da leitura de imagem de cada parâmetro, e análise do coeficiente de correlação intraclasse. Os dados obtidos de T1 e T2 foram analisados pelos testes de Friedman e Wilcoxon. Também foi utilizado o teste de Spearman para comparação intergrupos, todas as análises utilizaram um nível de significância de α=.05. Os resultados mostraram que, como esperado, ambos os tratamentos causaram efeitos colaterais como diminuição da altura da tábua óssea vestibular assim como de sua espessura, sendo essas alterações relativamente simétricas. Observou-se que a expansão foi uniforme no sentido anteroposterior, e que houve mais perda óssea nos dentes de apoio comparando com os segundos pré-molares. Os autores concluíram também que a taxa de reabsorção e inclinação dos dentes não teve relação com a quantidade de ativação e tempo de ativação.

Garret et al. (2008), utilizaram a tomografia computadorizada de feixe cônico para avaliar a inclinação do complexo dento-alveolar da maxila na região dos caninos, primeiros e segundo pré-molares e também primeiros molares, e no sentido transversal, avaliaram a os efeitos na maxila, cavidade nasal, e seio maxilar. Foram feitas tomografias antes do início do tratamento (T1) e 3 meses após a primeira ativação (T2), em 30 pacientes, sendo 17 pacientes do sexo masculino e 13 do feminino, com idade de média de 13.8 anos. O equipamento utilizado foi Newtom 3G

(AFP Imaging, Elmsford, NY) na especificação de 110kv e 15mA e os pacientes estavam em posição supina no momento da obtenção das tomográficas. As imagens obtidas em DICOM foram transferidas para o software Open-Source (OsiriX Medical Imaging Software), para interpretação. Foram utilizados dois tipos de expansores: Hyrax com apoio em quatro bandas (primeiros molares e primeiros pré-molares), e Hyrax com apoio em 2 bandas (primeiros molares), e duas extensões de braços com apoio em primeiros pré-molares (fixados com resina composta e sistema adesivo). Os parâmetros avaliados foram: 1- largura do palato duro, largura maxilar vestibular: no corte axial, na altura da trifurcação do primeiro molar direito, foram feitas mensurações das distancias entre as tábuas ósseas vestibulares e linguais (largura do palato, largura da maxila respectivamente) em T1 e T2; 2- largura nasal, largura do assoalho nasal, largura do seio maxilar: a partir da imagem no corte axial na altura da furca do primeiro molar superior direito, foi feito um corte aberto poligonal no sentido vestíbulo-lingual, obtendo-se uma imagem no corte coronal, que permitiu medir-se a distância da cavidade nasal na porção transversal mais larga da abertura nasal, e a largura do seio maxilar foi obtida seguindo a mesma altura desta linha até os limites das bordas laterais do seio maxilar, já o assoalho da cavidade nasal foi medido por meio da distância entre a porção transversal mais larga do assoalho nasal na borda mais inferior da abertura nasal; 3- ângulo alveolar palatal: a partir da imagem no corte axial na altura da furca do primeiro molar superior direito, foi feito um corte aberto poligonal no sentido vestíbulo-lingual, obtendo-se uma imagem no corte coronal, que permitiu medir-se um ângulo formado por 2 linhas, que tangenciam a tábua óssea vestibular palatina dos primeiros molares. Foi feita análise de confiabilidade intra-examinador por meio da repetição de 3 vezes da leitura de imagem de cada parâmetro, e análise do coeficiente de correlação intraclasses. Os testes de Wilcoxon e o teste Kruskal-Wallis foram utilizados para análise das diferenças intergrupos. Diante dos resultados, os autores puderam concluir que a tomografia computadorizada de feixe cônico é um método eficaz e confiável para avaliação da expansão rápida da maxila. Além disso os autores observaram que a abertura da sutura palatina mediana foi maior na região anterior, e esta expansão foi mais ortopédica na região anterior, enquanto na região posterior, a expansão ocorreu mais por inclinação dental. Com relação a cavidade nasal, houve um aumento da largura nasal, e uma diminuição da largura do seio maxilar.

Devido à dificuldade em obter-se uma posição da cabeça adequada para a interpretação de imagens de TCFC no software, Cevidanes et al., 2009; compararam 2 formas diferentes de definir estas orientações virtuais, no software de interpretação de TCFC. Para isto, os autores realizaram uma avalição subjetiva de obtenção da posição natural da cabeça como referência para leitura das imagens, com a obtenção de alguns planos intracranianos em 3D. Ambas as abordagens foram realizadas por 1 ortodontista, 1 radiologista, e 1 estudante de Odontologia previamente calibrados. As tomografias foram avaliadas no programa Dolphin, com a configuração de 0,3 voxels. Os autores definiram a posição natural da cabeça a partir de uma avaliação subjetiva que melhor definisse o plano horizontal verdadeiro para o observador. Em contrapartida, no plano de referência intracraniano, foram escolhidos 3 planos: Plano de Frankfurt, e plano sagital mediano. Os resultados mostraram que ambos os métodos possuem confiabilidade. Os autores enfatizaram a importância da padronização da determinação da posição da cabeça para diminuir os erros durante as mensurações.

Christie et al. (2010), avaliaram os efeitos da ERM com a utilização de um disjuntor com recobrimento acrílico no palato e com recobrimento oclusal, por meio de TCFC. Sendo assim, foram tratadas 24 crianças, com média de idade de 9,9 anos sendo 14 do gênero masculino e 10 do gênero feminino. Foram realizadas tomografias iniciais de todos os pacientes, antes do início do tratamento (T1), e ao término das ativações (T2). Em ambos os momentos, as tomografias foram realizadas no tomógrafo I-CAT (Imaging Sciences International, Hatfield, Pa). O arquivo obtido no formato DICOM foi exportado para o software Dolphin Imaging (version 10.5, Dolphin Imaging & Management Solutions, Chatsworth, Calif). Foi realizada a orientação da posição da cabeça no software, de tal forma que na vista frontal o assoalho da órbita estivesse paralelo ao solo, e na vista lateral, o plano de Frankfurt deveria estar paralelo ao solo. Para realização das medidas, foi utilizado inicialmente a reconstrução da tomografia no software, para a demarcação de pontos. Por meio da união desses pontos foram realizadas medidas da cavidade nasal (primeiro molar permanente e segundo molar decíduo), base da maxila (primeiro molar permanente, segundo molar decíduo, primeiro molar decíduo, canino), espessura da sutura palatina mediana após a disjunção (primeiro molar permanente, segundo molar decíduo, primeiro molar decíduo, canino), inclinação

dental (primeiro molar permanente). Para avaliar as alterações ocorridas entre T1 e T2 foi realizado o teste t pareado. Houve aumento estatisticamente significativo em todas os parâmetros esqueléticos. Foi observado também aumento estatisticamente na inclinação dos primeiros molares após a disjunção.

Baratieri et al. (2010), avaliaram por meio de TCFC, os efeitos transversais imediatos e também após o período de contenção, da expansão rápida da maxila (ERM) em pacientes com má oclusão de Classe II. Foram selecionados 17 pacientes, 8 do gênero masculino e 9 do gênero feminino, com médias de idade de 10,67 anos e 10,05 anos, respectivamente com má oclusão de Classe II e deficiência transversal da maxila. Todos os pacientes foram submetidos à ERM com o aparelho de Haas. A ativação inicial do aparelho foi de uma volta completa (0,8mm) no dia da cimentação, e 2/4 de volta por dia até a face palatina dos molares superiores contatar a face vestibular do molar. As tomografias foram solicitadas antes do início do tratamento (T1), imediatamente após a finalização das ativações (T2), e depois de completados seis meses de contenção, quando o aparelho foi removido (T3). Para tal, foi utilizado o aparelho de tomografia (i-CAT, Imaging Sciences International, Hatfield, Pensilvania, EUA) de acordo com protocolo padronizado (120KVp, 3.8mA, FOV de 13x17cm, voxel de 0.4mm e tempo de escaneamento de 20s). Os exames realizados em T1, T2 e T3 foram salvos em formato DICOM (digital imaging and communications in medicine) e, com o auxílio do software Dolphin Imaging® versão 11.0 (Dolphin Imaging, Chatsworth, Califórnia, EUA), foi possível a reconstrução das imagens tomográficas em 3D e a realização das avaliações. As mensurações foram realizadas na região dos molares: largura maxilar basal, largura maxilar alveolar, largura maxilar dentária, inclinação do molar no lado direito e esquerdo. A abertura da sutura palatina mediana foi clinicamente confirmada em todos os pacientes com a abertura do diastema inter-incisivos, e confirmada na imagem tomográfica realizada em T2. Os pacientes com má oclusão de Classe II avaliados obtiveram aumento significativo da dimensão transversal, tanto esquelético quanto dentário, sem causar alterações nos primeiros molares (ancorados ao aparelho).

Kartalian et al. (2010), realizaram um estudo para avaliação dos efeitos no complexo dento-esquelético maxilar, após a ERM, por meio de TCFC de 50 pacientes. Foram selecionados 25 pacientes para tratamento de ERM, com mordida

cruzada unilateral ou bilateral, sendo que 18 foram do gênero feminino com média de idade de 12,6 anos, e 7 do gênero masculino com média de idade de 13,2 anos. Para compor o grupo controle, foram selecionados 25 pacientes com média de idade semelhante ao grupo tratado, sendo: 18 do gênero feminino com média de idade de 12,7 anos, e 7 do gênero masculino com média de idade de 13,2 anos. Os pacientes do grupo com tratamento foram submetidos a ERM com o aparelho dento-ósseo-suportado Hyrax, a ativação foi realizada com 2/4 de voltas por dia até a correção da mordida cruzada com sobrecorreção, tendo um tempo de contenção de 3 meses. Foram realizadas tomografias antes (T0) e após o tratamento (T1), no tomógrafo NewTom 3G (QR, Verona, Italy), sendo a diferença de T0 para T1 de 17,9 meses no grupo tratado, e 17,1 meses no grupo controle. As especificações das tomografias foram: 120 kVp, 8 mA, tempo de escaneamento de 40 segundos, com 0.3-mm de voxel. Os arquivos no formato DICOM foram exportados para o software Invivo dental (Anatomage , San Jose, Calif), e foram realizadas medidas lineares na região dos primeiros molares: dimensão maxilar, dimensão do palato duro, distância entre as cristas vestibulares, distância entre as faces vestibulares das coroas, distância entre as cúspides vestibulares, distância entre os ápices das raízes palatinas, distância entre as cristas ósseas palatinas, distância entre as faces palatinas. Foram realizadas também medidas angulares na região dos primeiros molares: inclinação do osso alveolar, inclinação dental, inclinação da raiz palatina. Foi utilizado o teste estatístico ANOVA, e quando houve diferença estatisticamente significativa foi utilizado um teste post hoc. Após a ERM, o grupo tratado apresentou aumento estatisticamente significativo em todas as dimensões esqueléticas avaliadas, comparando com o grupo controle. Não houve diferenças significativas entre os grupos quanto a inclinação dental, porém, a angulação alveolar sofreu aumento estatisticamente significativo, já no grupo controle, houve diminuição significativa na angulação. Com relação a distância entre as cristas, não houve diferenças entre os grupos.

Timock et al. (2011), estudaram a acurácia e a confiabilidade da tomografia computadorizada de feixe cônico para avaliação da altura e espessura da tábua óssea vestibular, uma vez que não havia muitos estudos que demonstrassem a acurácia desta técnica. Para isso foram utilizados 17 cadáveres do Departamento de Biociências da Faculdade de Odontologia da “Oregon Health and Science

University", Portland, Oregon, USA. Os critérios de seleção foram: ausência de restaurações, ausência de patologias orais clinicamente observáveis, ausência de danos mecânicos na região oral, e sem dissecção prévia do complexo craniofacial. Sendo assim foram selecionados 12 cadáveres, sendo 5 do sexo feminino e 7 do masculino, com idades entre 55 a 89 anos, e a partir desses cadáveres, a amostra consistiu em 65 dentes. Foram feitas as tomografias computadorizadas de feixe cônico dos cadáveres, com o equipamento i-CAT 17-19 (Imaging Sciences International, Hatfield, Pa), e os arquivos obtidos foram salvos em DICOM (digital imaging and communications in medicine). Após feitas as tomografias, os cadáveres foram dissecados e foi medida a espessura da tábua óssea vestibular de cada dente, com um compasso tipo Vernier digital (digital vernier (General Tools, New York, NY). Nas imagens das tomografias, avaliadas no Dolphin 3D Imaging (Dolphin Imaging Systems, Chatsworth, Calif), o ponto de referência para a medida das tábuas ósseas vestibulares, foi, no corte coronal, o centro do ponto mesiodistal da linha incisofacial (ou oclusofacial) do dente de interesse. Foram avaliadas altura e espessura da tábua óssea vestibular de cada dente estudado. Para avalição de erro de método foi utilizada a análise EduG (version 6.0; Swiss Society for Research in Education Working Group, Neuchatel, Switzerland). Os dados obtidos das mensurações de espessura e altura da tábua óssea vestibular, na tomografia e nos dentes, foram analisados pelo coeficiente de correlação de concordância e teste de Pearson. Testes t pareados bicaudais foram realizados para examinar as diferenças entre as médias derivadas dos 2 métodos de medição. Não houve diferenças significativas nas medidas obtidas, tendo um índice de concordâncias nas mensurações de 95 %. Os autores puderam concluir que o método de tomografia computadorizada de feixe cônico é confiável para avaliação da espessura e altura da tábua óssea vestibular.

Weissheimer et al. (2011), realizaram um estudo clínico randomizado para comparar os efeitos causados pela ERM de dois tipos de dispositivos: dento-ósseo-suportado (Hyrax) e muco-ósseo-suportado (Haas). Foram selecionados 33 pacientes com deficiência transversal da maxila, sendo 11 do gênero masculino e 22 do gênero feminino, a média de idade foi de 10,7 anos e a média de idade esquelética foi de 10,9 anos. Estes pacientes foram aleatoriamente divididos em 2 grupos, grupo tratado com Hyrax e grupo tratado com Haas. O protocolo de ativação

foi de 1 volta completa no dia da cimentação, e 2/4 de volta até a correção da deficiência maxilar. As TCFC foram realizadas antes da cimentação (T0) e após a finalização das ativações (T1), no tomógrafo Icat (Imaging Sciences International, Hatfield,Pa), com as seguintes especificações : 120 kVp, 8 mA, tempo de escaneamento de 40 segundos, e com de voxel de 0.3mm. Os arquivos em DICOM foram exportados para leitura no software EFILM (version 2.1.2, Merge Healthcare, Milwaukee, Wis). Os parâmetros avaliados foram realizados na região de primeiros molares: dimensão da cavidade nasal, largura da maxila, distância entre as cristas ósseas vestibulares, distância entre ápices, distância entre coroas, e inclinação dental. Além dessas mensurações, foram realizadas medidas também da abertura da sutura na região anterior e posterior. A análise estatística foi realizada por meio do teste ANOVA. Houve alterações entre T0 e T1 em todos os parâmetros avaliados em ambos os grupos. O aumento da dimensão da maxila foi maior na região anterior do que na região posterior em ambos os grupos. O aparelho Hyrax demonstrou um ganho esquelético mais significativo que no grupo Haas. Com relação à inclinação dental, não houve diferenças significativas entre os grupos. Os autores puderam concluir que a ERM, independentemente do aparelho nesta amostra, resultou em aumentos significativos em todas as dimensões transversais. O padrão de expansão foi triangular, com mais efeitos dentais do que esqueléticos. A abertura da sutura ocorreu com um formato de cunha com a base mais larga na região anterior da maxila, sendo um total da abertura da sutura 50% anterior, e 36 % posterior. O aparelho Hyrax produziu efeitos esqueléticos maiores que o Haas em 3 parâmetros.

Pangrazio et al. (2012), estudaram os efeitos no complexo nasomaxilar após a ERM com a utilização de 2 tipos diferentes de disjuntores. Para tal, foi realizado um ensaio clínico randomizado prospectivo com 23 pacientes, sendo que 13 pacientes foram tratados com aparelho dentossuportados com bandas (7 do gênero feminino, e 6 do gênero masculino), com média de idade de 12,6 ±1,8 anos; e 10 pacientes (5 do gênero masculino e 5 do gênero feminino), com média de idade de 13.5 ±2.1, foram tratados com disjuntores dentossuportados colados nos dentes. Todos os pacientes da amostra tinham estágio da vértebra cervical até 3, indicando um bom potencial de crescimento. Foram realizadas TCFC’s imediatamente antes da cimentação (T1) e após os 6 meses de contenção (T2), por meio do tomógrafo:

ICAT technology (Imaging Sciences International, Hatfield, Pa). Para a interpretação das tomografias foi utilizado o software Dolphin Imaging software version 11 (Patterson, Chatsworth,Calif). Os parâmetros foram avaliados na região de caninos, primeiros pré-molares, segundos pré-molares e primeiros molares permanentes: largura nasal, largura nasal inferior, base da maxila, volume do seio nasal, espaço aéreo. Além disso foram avaliados: distâncias entre cristas vestibulares, distâncias entre cristas palatinas, espessura das corticais vestibulares e palatinas, dos mesmos dentes citados anteriormente. Foi realizado o teste ANOVA, e quando houve diferença estatística foi utilizado o post hoc teste t. Considerando as mudanças de T0 e T1, ambos os grupos mostraram um aumento significativo da largura nasal, porém sem diferenças significativas entre os grupos, com exceção na região dos molares, que no grupo com bandas, mostrou um aumento significativamente maior. A dimensão da base da maxila na região de caninos, primeiros pré-molares, segundos pré-molares e primeiros molares permanentes, mostraram aumentos similares comparando os 2 grupos. Foi encontrado um aumento significativo da inclinação dental, porém esse aumento foi maior no grupo com bandas. Em ambos os grupos houve aumento significativo das dimensões nasais sem diferenças entre os grupos. O aumento do volume aéreo foi similar nos 2 grupos, no entanto não houve aumento significativo na região aérea posterior em ambos os grupos. Os autores concluíram que ambos os expansores aumentaram a dimensão transversal do complexo nasomaxilar similarmente, no entanto, notou-se uma maior inclinação dental com a utilização do aparelho com bandas. O volume do seio maxilar aumenta de 6 a 11%, e não há alteração do volume aéreo na região posterior. A TCFC pode ser usada com confiabilidade para avaliar alterações dentárias associadas à ERM.

Brunetto et al. (2013), avaliaram em um ensaio clínico randomizado, os efeitos na cortical vestibular após expansão lenta e da ERM por meio de TCFC. A amostra consistiu em 33 pacientes, sendo 18 do gênero feminino e 15 do gênero masculino, com média de idade de 9 anos. Os pacientes foram aletoriamente divididos em 2 grupos: grupo tratado com ERM (ativação 2/4 de volta por dia), e grupo tratado com expansão lenta (ativação 2/4 de volta por semana), todos os pacientes foram tratados com o aparelho dento-muco-suportado (Haas), e tiverem o mesmo total de ativação – 8mm. Os pacientes do grupo ERM, tiveram o aparelho mantido por 5 meses para contenção, e no outro grupo o tempo de contenção foi de

1 mês. As tomografias foram realizadas antes da cimentação dos aparelhos (T1) e depois de 1 a 7 dias após a finalização das ativações, no tomógrafo i-CAT (Imaging Sciences International, Hatfield, Pa) nas seguintes especificações: 120 kVp, 20 mA, e tempo de escaneamento de 14.7-segundos e voxel de 0,25mm. Os parâmetros avaliados foram: altura da crista óssea vestibular (região de molares), espessura da cortical vestibular a 3, 5 e 10mm do limite amelocementário (região dos molares), distância entre cúspide dos molares, distância entre raízes dos molares e inclinação dos molares. Para comparação entre os tempos T1 e T2, foi utilizado o teste Wilcoxon em cada grupo. Para comparação de grupos foi utilizado o teste ANOVA. Ambos os aparelhos resultaram em deslocamento para vestibular dos primeiros molares permanentes, sendo que no grupo de expansão lenta, o movimento foi mais de corpo. No grupo de expansão lenta, houve menor inclinação dental do primeiro molar. Houve redução da espessura da cortical vestibular em ambos os grupos, porém foi mais acentuada no grupo de expansão lenta. Modificações no protocolo de ativação do expansor palatal pode influenciar os efeitos dentários e periodontais da expansão maxilar.

Sygouros et al. (2014), estudaram os efeitos no complexo dentomaxilar de 2 diferentes técnicas cirúrgicas de expansão rápida da maxila. Para este estudo retrospectivo, foram avaliadas tomografias volumétricas de 20 pacientes, com média de idade de 18,8 anos, sendo 4 do gênero masculino e 16 do gênero feminino. As tomografias foram obtidas imediatamente antes da realização da cirurgia (T0) e de 3 a 6 meses após o término das ativações (T1). O aparelho disjuntor foi o mesmo em todos os pacientes: Haas (dento-muco-suportado). De acordo com o protocolo cirúrgico, os pacientes foram divididos em 2 grupos: grupo com disjunção pterigoide e grupo sem disjunção do pterigoide. A padronização da posição da cabeça foi realizada no software MIMICS (versão 14.0; Materialise, Leuven, Belgium). Os parâmetros avaliados foram: distância entre os pontos J, diâmetro da abertura piriforme, distância entre as placas pterigoides, ângulo formado entre a placa pterigoide anterior e as placas laterais direita e esquerda, ângulo entre a placa medial pterigoide e as placas laterais direita e esquerda. Foram avaliados também parâmetros dentoalveolares na região dos caninos, primeiros pré-molares, segundos pré-molares e primeiros molares permanentes: como: distância entre furcas, angulação das cristas alveolares, distância entre cúspides, angulação dental, e

distância entre a furca do primeiro molar e o plano de Frankfurt. Neste estudo também foram avaliados parâmetros periodontais como espessura da cortical vestibular e altura da crista, na região de caninos, primeiros pré-molares, segundos pré-molares e primeiros molares permanentes. O teste estatístico utilizado foi o ANOVA e o post hoc Tukey-Kramer. Com relação as alterações esqueléticas não houve diferenças significativas entre os grupos em nenhum parâmetro. Foi encontrado maior aumento de inclinação dental no grupo sem disjunção do pterigoide. Houve maior reabsorção da cortical vestibular na região dos pré-molares no grupo sem disjunção do pterigoide, assim como houve redução da altura da crista vestibular. Os autores concluíram que a disjunção cirurgicamente assistida é um procedimento eficaz para corrigir a deficiência transversal da maxila, porém a inclinação dental é um efeito colateral esperado. A TCFC é um meio confiável para avaliar as alterações dento-esqueléticas da maxila. Os autores concluíram também que a cirurgia sem disjunção do pterigoide tende a ter mais reabsorção das corticais vestibulares na região de pré-molares.

Schauseil et al. (2015), fizeram um estudo retrospectivo para avaliar tridimensionalmente os efeitos dos expansores rápidos da maxila convencionais (Hyrax), expansores dento-ósseo suportados (Hyrax híbrido) e os expansores Hyrax em cirurgia de expansão da maxila (SARME). Para que os aparelhos tivessem o melhor efeito possível, os pacientes foram separados em grupos de acordo com a idade. Grupo1 (6 pacientes): Hyrax convencional – pacientes com idade de 13.92 ± 0.26 anos; Grupo 2: Hyrax híbrido (7 pacientes): 17.20 ± 2.8 anos; Grupo 3: Hyrax SARME (15 pacientes): 30.58 ± 9.26 anos. Após a instalação dos aparelhos os pacientes foram instruídos a ativar 3 vezes por dia, foi feito um acompanhamento até cada paciente atingir a expansão necessária para conforme sua necessidade. Tomografias foram feitas antes e depois do tratamento, baseando-se nos trabalhos de Garib et al., 2005, Garib et al., 2006). Os arquivos foram analisados no software OsiriX 4.0 (Pixmeo, Bern, Suíça). A análise estatística foi realizada usando SPSS 21 para Mac, as diferenças intergrupais foram analisadas com Kruskal-Wallis e subsequentes testes de Mann-Whitney-U. A confiabilidade do operador foi avaliada usando a correlação de Spearman Rho e Pearson. Para todos os testes foi utilizada a significância de 5%. Os parâmetros avaliados foram: dimensão da cavidade nasal, dimensão da base da maxila, abertura da sutura na região de caninos e primeiros

molares permanentes, distância entre ápices do primeiros pré-molares, distância entre ápices dos primeiros molares permanentes, distância entre coroas dos pré-molares distância entre coroas dos primeiros molares permanentes e espessura da cortical vestibular nos dentes nos primeiros pré-molares e primeiros molares. Os resultados mostraram que em todos os grupos houve um bom resultado terapêutico nas expansões do complexo nasomaxilar e dental. Além disso na maxila, os melhores resultados foram encontrados no grupo I, e com relação à expansão na altura dos molares, os piores resultados foram encontrados no Grupo 2. Com relação aos efeitos periodontais, o Hyrax híbrido mostrou-se com menor perda de osso na tábua óssea vestibular. Os autores puderam concluir que tanto o Hyrax como o Hyrax híbrido promovem efeitos esqueléticos mais intensos, quando comparados ao Hyrax SARME. Além disso o Hyrax híbrido tem a menor incidência de perda óssea. Os autores puderam afirmar que estes aparelhos têm ótimos resultados se forem corretamente indicados de acordo com a idade do paciente.

Gunyuz et al. (2015), por meio de um estudo clínico prospectivo, avaliaram os efeitos dentais, dentoalveolares e esqueléticos de pacientes submetidos a expansão rápida da maxila com aparelhos expansores dentossuportados e dento-ósseo-suportados, por meio da tomografia computadorizada de feixe cônico. Foram selecionados 26 pacientes com atresia da maxila e mordida cruzada posterior bilateral ou unilateral, e dentadura permanente. Os pacientes foram divididos aleatoriamente em 2 grupos; o Grupo 1 constituído de 8 pacientes do sexo feminino e 5 do masculino com idades entre 14.3 ±2.3 anos, tratados com Hyrax convencional e Grupo 2, constituído de 6 pacientes do sexo masculino e 6 do feminino, com idades entre 13.8 ± 2.2 anos, tratados com o Hyrax híbrido. Os miniparafusos usados foram Total anchor (Trimed, Ankara,,Turquia), de 1,8mm de diâmetro e 9 mm de comprimento. Previamente a colocação dos miniparafusos, foi realizada uma perfuração na região (lâmina de 1mm). Foi feita a moldagem e transferência das bandas e análogos dos miniparafusos, para confecção dos aparelhos. Os aparelhos foram cimentados 7 dias após a instalação dos miniparafusos, as bandas foram cimentadas com cimento de ionômero de vidro (Multi-Cure glass ionomer band cement; 3M Unitek, Monrovia, Calif). Em ambos os grupos as ativações foram feitas 2 vezes por dia, até que as cúspides palatinas dos primeiros molares superiores estivessem em contato com as cúspides vestibulares dos primeiros molares

inferiores. Notou-se clinicamente que todos os pacientes sofreram ruptura da sutura palatina. Foram feitas tomografias antes do tratamento, e após 3 meses de contenção e remoção dos aparelhos, com o tomógrafo Lluma (Imtec, 3M), nas especificações: 3.8 mA, 120 kV, tempo de exposição de 40 segundos, voxel de 0.2 mm, espessura de fatia axial de 0.3 mm, e área de escaneamento de 20 x 25 cm. Para padronização, na hora do exame de tomografia, o paciente foi posicionado de forma que o plano sagital ficasse perpendicular ao plano de Frankfurt e o mesmo paralelo ao solo. Por meio do software Mimics (Materialise, Leuven, Belgium), foram feitas análises no corte axial para avaliar medidas transversais da maxila. Neste software, anteriormente à realização das medidas, foi realizada a padronização da posição da cabeça no software, de forma que o plano de Frankfurt ficasse paralelo ao solo, e o plano médio sagital ficasse perpendicular ao plano de Frankfurt. Para avaliação das espessuras da tábua óssea vestibular e lingual (dos caninos, primeiros pré-molares, segundos pré-molares, e primeiros molares permanentes), foram analisados os cortes axiais na altura da furca dos primeiros molares permanentes direito e esquerdo. Para análise das dimensões transversais nasal e maxilar (largura da maxila, distância inter pterigoide, largura da cavidade nasal), foi utilizada a reconstrução da tomografia. Tanto a inclinação dental e altura da crista óssea, dos primeiros pré-molares, segundos pré-molares e primeiros molares permanentes, foram utilizados os cortes coronais. Foi realizado o teste de Kolomogrov-Smirnov para avaliação da distribuição da normalidade dos dados. Para os dados paramétricos foram utilizados os testes: teste t de medidas repetidas para comparação dos 2 tempos no mesmo grupo, e o teste t independente para comparação intergrupos. Já para os dados das variáveis não paramétricas foram utilizados o teste de Mann Whitney para comparação intragrupo e Wilcoxon para comparação intergrupos. Os resultados mostraram que ambos os aparelhos foram eficientes na expansão da maxila e mostraram resultados similares nas alterações esqueléticas. Quanto a diminuição da espessura da tábua óssea na região dos primeiros pré-molares, os autores puderam concluir que o Hyrax híbrido foi mais eficiente, uma vez que não houve alteração dessa espessura, enquanto no grupo do Hyrax convencional, houve redução estatisticamente significativa dessa espessura. Além disso a inclinação dos primeiros pré-molares permaneceu inalterada após a disjunção no grupo tratado com Hyrax híbrido. Não houve diferenças significativas entre os grupos na diminuição da espessura da cortical vestibular e inclinação dental

do 16 e 26, pois ambos os aparelhos testados possuem apoio nestes dentes. Os autores puderam concluir que tanto o Hyrax, quanto o Hyrax híbrido são dispositivos eficazes para o tratamento da deficiência transversal da maxila, e tem efeitos esqueléticos semelhantes. O Hyrax resultou em mais expansão na região de pré-molares comparando com o grupo do Hyrax híbrido. Enquanto no grupo Hyrax híbrido a espessura da cortical vestibular foi mantida, no grupo Hyrax foi reduzida significativamente.

O trabalho de Akin e colaboradores de 2016, foi um estudo piloto que avaliou as mudanças dimensionais transversais de um tipo de expansor híbrido, na correção da atresia maxilar, por meio da tomografia computadorizada de feixe cônico. Crianças de 13 ± 0,72 anos de idade, 5 do sexo masculino e 4 do feminino, foram submetidas a um tratamento de expansão rápida da maxila. O expansor possuía apoio em acrílico e em 2 miniparafusos (1,6mm de largura e 10mm de comprimento), instalados bilateralmente no palato na região entre primeiros e segundos molares permanentes. Após moldagem, o aparelho foi confeccionado em laboratório. Os expansores foram então cimentados sobre os miniparafusos com resina ortodôntica (Transbond XT, 3M Unitek□, Monrovia, Calif), e foi feita a ativação de um quarto de volta duas vezes por dia por uma semana, e depois uma vez por dia durante 3 semanas em todos os pacientes (8,75 mm de ativação). Foram feitas tomadas tomográficas antes de se iniciar o tratamento e após o término do tratamento (Modelo CS 9300, Carestream Health Inc, Rochester, NY), nas seguintes especificações: 8.0 mA e 70 kVp por 6.15 segundos, com cortes na orientação axial de espessura de 0.18 mm, com os pacientes posicionados no plano horizontal de Frankfurt. As imagens obtidas em DICOM foram transferidas para o software Simplant Software (versão 13.01, Materialise, Leuven, Bélgica). A partir do plano de Frankfurt, foram reconstruídos três planos nas orientações axial, coronal e sagital. Foi utilizado o teste SPSS com significância de 5%. Os parâmetros avaliados foram: distância entre coroas (incisivos centrais, caninos, primeiros pré-molares, e primeiros molares), distância entre ápices (incisivos centrais, caninos, primeiros pré-molares, e primeiros molares), distância entre as cristas ósseas vestibulares (primeiros pré-molares e primeiros molares), distância entre as cristas ósseas palatinas (primeiros pré-molares e primeiros molares), distância entre as bordas inferiores da órbita, abertura piriforme, abertura na região da espinha nasal anterior e abertura da sutura

na região da espinha nasal posterior. Foi utilizado o teste estatístico de Wilcoxon para a avaliação entre T0 e T1. Os resultados mostraram que ao final do tratamento todos os miniparafusos instalados permaneceram estáveis; das estruturas esqueléticas, apenas a espinha nasal anterior apresentou significativa expansão; houve inclinação dental em maior grau nos primeiros pré-molares esquerdos, e em menor grau nos primeiros molares direitos. Os autores concluíram após a ERM com o uso desse aparelho não promoveu reabsorção das raízes, nem fenestração óssea. Foi observado também menores efeitos na inclinação dentária.

2.5 O fluxo digital na confecção dos aparelhos ortodônticos

Christensen (2017) discutiu por meio de uma extensa revisão da literatura os artifícios existentes em tecnologia para o planejamento, confecção dos aparelhos e execução dos tratamentos ortodônticos em fluxo digital. Segundo o autor, a moldagem convencional e os modelos de gesso têm sido substituídos pelo escaneamento intraoral e modelos digitais, uma vez que o escaneamento é mais preciso e dá mais possibilidades de diagnóstico e além disso os modelos digitais não ocupam espaço físico. O arquivo obtido no formato STL pode ser manipulado em diversos softwares, com diferentes funções. A demarcação de pontos, medidas, comprimento do arco, profundidade do arco, são exemplos de dados que podemos obter com muita precisão por meio destes aplicativos, o que facilita muito o planejamento. O autor cita 3 grandes vantagens na confecção de expansores rápidos da maxila por fluxo digital: utilização dos separadores (que além de causar desconforto, exige uma consulta adicional), possibilidade de confecção do aparelho com soldagem a laser, confecção das bandas respeitando totalmente a anatomia dos dentes. O autor pode concluir que o fluxo digital possibilita a confecção de aparelhos mais complexos com maior precisão.

Graf et al. (2018) ilustraram a confecção de um aparelho dento-ósseo-suportado por meio do fluxo digital. O primeiro passo foi a instalação dos 2 miniparafusos na região anterior do palato (PSM Medical Solutions®; diâmetro de 2 mm; comprimento de 9 mm). Posteriormente, foi feito o escaneamento intraoral com o Trios (3Shape□, Copenhaguen, Dinamarca), incluindo os miniparafusos. O arquivo obtido neste escaneamento (formato STL), foi diretamente enviado ao laboratório, onde, por meio do software específico para a confecção de aparelhos (3Shape), o aparelho foi digitalmente confeccionado. Caso o escaneamento dos miniparafusos não tenha sido perfeitamente realizado, pode-se adicionar ao aparelho digital o STL dos miniparafusos, além disso, é adicionado ao aparelho digital também o STL do parafuso expansor. As bandas do aparelho são substituídas nestes casos por anéis semelhantes aos grampos utilizados em próteses removíveis. Este anel circunferencial é projetado com uma espessura 0,7 mm e é posicionado a 0,05 mm da superfície do dente (espaço necessário para o cimento). Pequenas projeções de metal são confeccionadas na palatina das bandas para auxiliar na remoção do aparelho após a finalização do tratamento, uma vez que após o polimento, a superfície deste aparelho fica extremamente lisa. A conexão do disjuntor com os miniparafusos foi projetada respeitando a altura e o correto diâmetro, conforme a posição dos miniparafusos na boca do paciente. Por isso é de extrema importância a precisão no momento de escaneamento, o autor relatou que em alguns casos pode ser necessário a utilização de um pó para tornar a superfície do miniparafuso opaca e assim permitir o escaneamento completo dos miniparafusos. O parafuso expansor demonstrado foi obtido da digitalização do parafuso Forestadent®, Pforzheim, Germany; 12 mm expansion; 0.9 mm/turn). Após a finalização da confecção digital do disjuntor, o arquivo é impresso e uma impressora de metal por solda a laser (Concept Laser, Lichtenfels, Germany). O pó utilizado foi um liga de metal chamada de remaninun star (Dentaurum®, Ispringen, Germany). A impressão 3D em metal consiste em duas fases: inicialmente, o pó é jateado em camadas de 25 µm, enquanto o laser é continuamente ativado resultando na fundição do metal. O processo é realizado de forma contínua até que a estrutura do aparelho seja completamente formada e construída sobre uma base suportada por filamentos que a mantém suspensa. A segunda etapa compreende a fundição da estrutura sintetizada para eliminar as tensões e homogeneização dos pontos unidos pelo laser. O processo de sinterização constitui no aquecimento a 1.150ºC por uma hora.

Este procedimento pode levar até 11 horas, dependendo do tamanho da impressora de metal. Após a fundição a laser, o aparelho passa pelo processo de eletro-polimento e, posteriormente, o disjuntor é soldado na área apropriada e preparada para acomodá-lo. Posteriormente, o aparelho necessita ser removido da plataforma de suporte. O parafuso expansor é soldado a laser para o local após o procedimento de polimento. Foi apresentado um caso clínico para ilustrar o procedimento de confecção do aparelho em um paciente de 27 anos de idade, do gênero feminino, com mordida cruzada posterior e deficiência transversal da maxila. Os autores concluem ao final do artigo que este protocolo possibilita a confecção de expansores dento-ósseo-suportados de forma eficiente e precisa. Além disso tem as vantagens reduzi o número de consultas e proporcionar maior conforto.

3 PROPOSIÇÃO

O objetivo do presente ensaio clínico randomizado-controlado é avaliar e comparar, por meio de tomografia computadorizada de feixe cônico, os efeitos da ERM em pacientes em fase de crescimento, com a utilização de dois tipos de disjuntores, um dentossuportado e o outro híbrido, confeccionados em fluxo digital, considerando as:

- alterações dentais;
- alterações esqueléticas.

4 MATERIAL E MÉTODOS

4.1 Material

4.1.1 Materiais utilizados para colocação dos mini-parafusos

- Gluconato de clorexidina a 0,12% - Perio Plak – Reymer do Brasil Indústria de Produtos Químicos Ltda. Aparecida de Goiânia – GO, Brasil.
- Rolete de algodão – Dental Cremer – Blumenau – SC, Brasil.
- Anestésico tópico Benzotop – DFL – Curicica – RJ, Brasil.
- Seringa Carpule Duflex- SSWhite Duflex – São Paulo – SP, Brasil.
- Agulha gengival curta Unoject - DFL – Curicica – RJ, Brasil.
- Anestésico Lidocaína 2% - Alphacaine - DFL – Curicica – RJ, Brasil.
- Kit de ferramentas para miniparafusos Morelli® - Sorocaba – SP, Brasil.
- Chave de mão para miniparafusos Peclab® – Belo Horizonte – MG, Brasil.
- Mini-parafusos de 2mm de diâmetro por 8mm de comprimento e 1mm de perfil transmucoso da Morelli®– Sorocaba-SP, Brasil.

4.1.2 Materiais utilizados para realização do escaneamento intraoral

- Elástico separador ortodôntico Morelli® – Sorocaba - SP, Brasil.
- Scanner intraoral Trios 3Shape® - København, Dinamarca.
- Cerec Optispray – Sirona® - Bensheim, Alemanha.

4.1.3 Materiais utilizados para cimentação e ativação do aparelho

- Pedra Pomes - Biodinâmica – Ibiporana – PR, Brasil.
- Taça de borracha – kG Sorensen® – Cotia –SP – Brasil

Contra-ângulo e micro-motor – Kavo do Brasil Ind. Com. Ltda - Joinville – SC, Brasil.
- Pote Dappen vidro – OGP.
- Pinça Clínica nº 17 – SSWhite Duflex – São Paulo -SP, Brasil.
- Espelho nº 5 SSWhite Duflex – São Paulo –SP, Brasil.
- Espátula para cimento nº 24 SSWhite Duflex – São Paulo – SP, Brasil.
- Calcador de bandas com base triangular Morelli® – Sorocaba - SP, Brasil.
- Calcador tipo rabo de peixe – Golgran – São Caetano do Sul – SP, Brasil.
- Iônomero de vidro para cimentação GC Fuji Ortho LC-GC – GC Corporation – Tokyo, Japan.
- Fotopolimerizador Emitter B – Gnatus®- Ribeirão Preto – SP, Brasil.

4.1.4 Material para ativação do parafuso disjuntor

- Chave para ativação do disjuntor - Peclab® – Belo Horizonte – MG, Brasil.

4.2 Métodos

4.2.1 Desenho do estudo e cálculo amostral

Esse estudo trata-se de um ensaio clínico prospectivo randomizado-controlado de dois braços e paralelo, realizado na Faculdade de Odontologia da Universidade de São Paulo - FOUSP. O presente trabalho foi registrado na plataforma de estudo clínicos REBEC clinical trials (RBR-48g9q6).

4.2.1 Cálculo amostral.

O cálculo do tamanho da amostra foi baseado nas alterações dento-esqueléticas observadas no corte coronal das imagens de TCFC especificamente na região dos pré-molares. Assim, as diferenças médias encontradas na literatura foram de 3.33 mm (Gunyuz et al., 2015) com um desvio padrão de 3.58 (média do desvio padrão dos 2 grupos).

Considerando um nível de significância de 0,05, e um erro de tipo II de 20%, o número mínimo de indivíduos por grupo foi calculado como sendo 19, utilizando um teste bicaudal. Considerando uma perda de amostra de 10%, o número final aproximado exigido foi de 42 indivíduos, com 21 pacientes em cada grupo.

4.2.2 Seleção da amostra

Foi realizado o recrutamento de 477 pacientes com a idades entre 11 a 14 anos, que procuraram por tratamento ortodôntico na Clínica de Ortodontia de Pós-Graduação da Faculdade de Odontologia da Universidade de São Paulo (FO-USP). Por meio do exame clínico foram selecionados 42 pacientes sendo que 431 foram excluídos do estudo e 4 desistiram.

Os critérios de inclusão foram:

- deficiência transversal da maxila;
- mordida cruzada posterior unilateral ou bilateral;
- primeiros pré-molares e primeiros molares superiores (24, 14, 16 e 26) presentes;
- ausência de fissura labial;
- ausência de problemas cognitivos.

Os critérios de exclusão foram:

- histórico de tratamento ortodôntico anterior;

- presença de doenças sistêmicas;
- presença de deformidade congênitas;
- perda de dentes permanentes ou agenesias.

O padrão de crescimento, assim como o tipo de má-oclusão não fizeram parte dos critérios de seleção da amostra. A aleatorização da amostra foi realizada com sequências numéricas geradas por meio da função Random no programa Microsoft Excel (versão 15.0 2013), com uma relação de atribuição 1:1. A lista de participantes foi aleatoriamente rearranjada e dividida em dois grupos: grupo 1 (G1): pacientes tratados com expansor Hyrax híbrido e grupo 2 (G2), pacientes tratados com o Hyrax convencional.

4.2.3 Material para ativação do parafuso disjuntor

- Chave para ativação do disjuntor - Peclab® – Belo Horizonte – MG, Brasil.

4.2.4 Confecção dos expansores rápidos da maxila

4.2.4.1 Expansor Hyrax híbrido

O expansor Hyrax híbrido (expansor dento-ósseo-suportado) foi idealizado por Wilmes e Drescher, em 2008, na Alemanha. No presente estudo foi utilizado um expansor semelhante, ou seja, uma adaptação do aparelho original. Este dispositivo é constituído por 2 mini-parafusos inseridos na região anterior do palato (posicionados de forma mais paralela possível), afastados da rafe palatina (entre 2 e 3mm), que são conectados ao parafuso disjuntor por meio de anéis de suporte de uma patente nacional (Anel de suporte aos aparelhos ortodônticos sobre

miniparafusos. Brasil BR10 2016 01 1965 0). Estes anéis foram desenhados por modelagem digital e produzidos por micro-usinagem (Figura 4.12).

Figura 4.12 - A- Anéis de suporte confeccionados por modelagem digital. B, anéis de suporte prontos e adaptados sobre os miniparafusos para confecção do dispositivo Hyrax híbrido

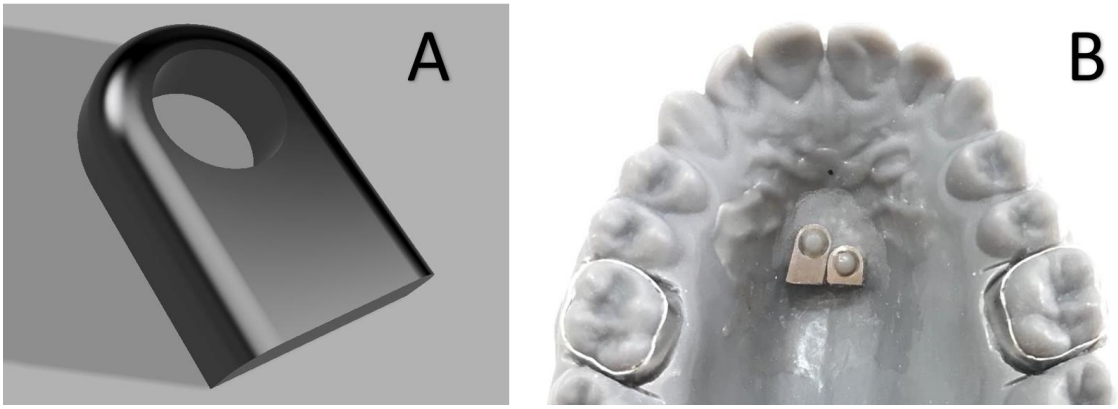

Fonte: André (2016)

Estes anéis são soldados ao parafuso disjuntor utilizando a técnica de solda a laser. Foram confeccionadas bandas nos primeiros molares permanentes, para obter-se um apoio posterior. O sítio de instalação dos miniparafusos foi posterior à terceira rugosidade palatina, na região paramediana em direção à espinha nasal anterior, inseridos com inclinação de 30º a 45º do miniparafuso, com relação ao plano oclusal como preconizado por Wilmes et al., em 2010 (Figura 4.13). Esse sítio é uma região óssea espessa, densa, de excelente qualidade, onde não há raízes, nervos ou vasos sanguíneos que dificultem a instalação dos miniparafusos (Kang et al., 2007; Wilmes et al., 2008; Becker et al., 2019), sendo uma região bastante segura, e que tem mostrado resultados bastante favoráveis (Wilmes et al., 2010; Karagkiolidou et al., 2013; Becker et al., 2019).

Figura 4.13- Corte sagital de uma tomografia computadorizada de feixe cônico (TCFC) de um paciente com miniparafuso colocado na região anterior do palato

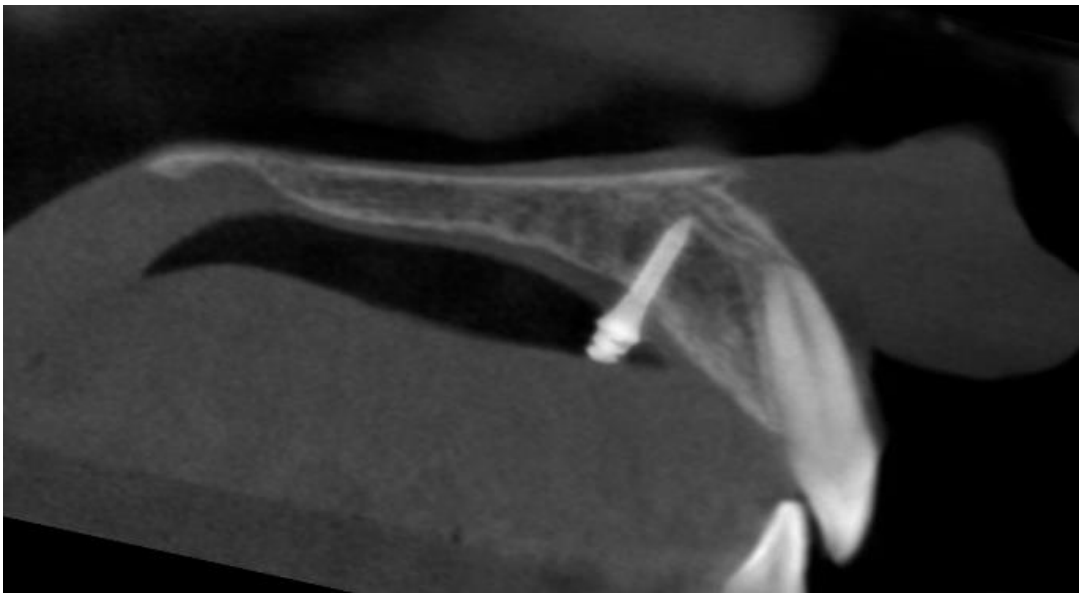

Fonte: O autor.

Foram instalados miniparafusos com 2mm de diâmetro por 8mm de comprimento e 1mm de perfil transmucoso (marca Dental Morelli® LTDA – Sorocaba/SP, Brasil). Para a realização deste procedimento os pacientes foram anestesiados por meio da técnica de anestesia infiltrativa com lidocaína. Não foi realizada nenhu tipo de perfuração prévia à colocação dos mini-implantes.

Para obter-se a angulação correta utilizou-se uma chave de mão (Peclab® – Belo Horizonte - MG) com encaixe para contra-ângulo (Kavo do Brasil Ind. Com. Ltda- Joinville – SC – Brasil). No contra-ângulo foi inserida a chave hexagonal pequena da Morelli, possibilitando assim o encaixe do miniparafusos (Figura 4.14).

Figura 4.14 - Componentes para a colocação dos miniparafusos.

Fonte: O autor

A confecção dos aparelhos deste trabalho foi realizada por meio de fluxo digital (esquema apresentado no Quadro 4.1).

Quadro 4.1 - Esquema demonstrando o fluxo digital.

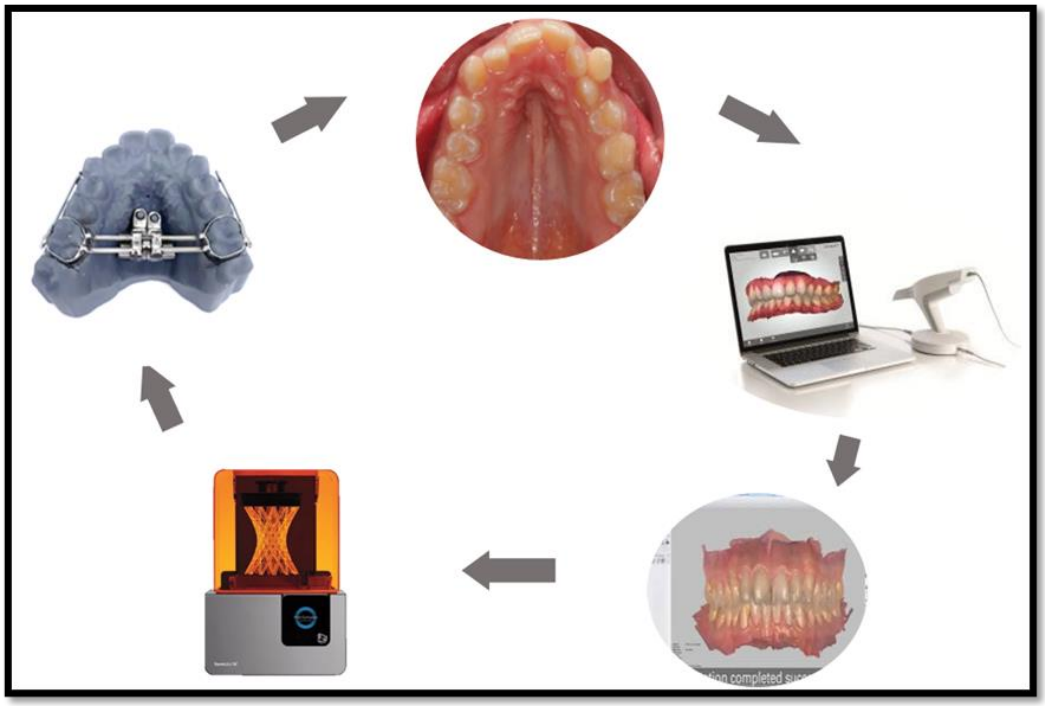

Fonte: O autor.

Foram colocados de elásticos separadores nas faces proximais dos primeiros molares superiores de todos os pacientes do Grupo 1, três dias antes do escaneamento intraoral. Posteriormente, foi feita a obtenção do arquivo digital (formato STL – *standard triangle language*) da arcada superior por meio do escaneamento com escâner intraoral (Scanner Trios – 3Shape - Dinamarca). Em alguns casos, devido à superfície metálica dos miniparafusos, ocorreu uma reflexão da luz confundindo o escâner, impossibilitando a captura da imagem. Então, foi necessário a utilização de um pó para tornar a superfície dos miniparafusos opaca (Cerec Optspray - Denstply Sirona® - Bensheim, Alemanha), para permitir o escaneamento nessa região (Figura 4.15).

Figura 4.15 - Utilização de pó pacificador para permitir o escaneamento dos miniparafusos

Fonte: O autor.

O arquivo em STL foi fisicamente impresso, na impressora Form2 (Form labs - Somerville, Massachusetts, Estados Unidos), para confecção do expansor Hyrax Híbrido. No laboratório também foram confeccionadas bandas nos primeiros molares superiores, e os anéis. A solda a laser foi utilizada para unir estes elementos ao parafuso disjuntor (expansor tipo Hyrax 11mm – marca Peclab® – Belo Horizonte – Minas Gerais – Figura 4.16).

Figura 4.16 - Aparelho Hyrax- híbrido

Fonte: O autor.

4.2.4.2 Expansor Hyrax convencional

Após a utilização de elásticos separadores (Morelli® – Sorocaba, SP) nas faces proximais dos primeiros pré-molares e primeiros molares superiores, os pacientes do grupo G2 também foram submetidos ao escaneamento intraoral (Scanner Trios – 3Shape® - Dinamarca). O arquivo obtido no formato STL foi enviado ao laboratório Kika Ortodontia (Sorocaba, São Paulo). Os modelos digitais foram impressos na impressora Form2 (Form labs - Somerville, Massachusetts, Estados Unidos). Para confecção deste dispositivo também foi utilizada a solda a laser. As bandas deste dispositivo foram confeccionadas nos primeiros pré-molares e primeiros molares permanentes superiores. O parafuso utilizado foi o mesmo do Hyrax híbrido (Figura 4.17).

Figura 4.17 - Hyrax (disjuntor dentossuportado)

Fonte: O autor

4.2.5 Cimentação e ativação dos expansores

Todos os pacientes foram tratados pelo mesmo ortodontista (próprio autor). Em ambos os grupos foram utilizados elásticos separadores (Dental Morelli® – Sorocaba- SP – Brasil) novamente, 3 dias antes da cimentação dos expansores. Após a remoção dos separadores, foi realizada uma profilaxia com escova de Robson e pedra pomes. Foi utilizado o ionômero de vidro foto-ativado para cimentação (GC Fuji Ortho LC-GC – GC Corporation® – Tokyo, Japan), para permitir que houvesse tempo suficiente para uma adequada adaptação do dispositivo nos dentes e nos miniparafusos. Posteriormente, foi feita a foto-ativação com Fotopolimerizador Emitter B – Gnatus- Ribeirão Preto – SP) por 20 segundos em cada face dos dentes com bandas. Nos pacientes do Grupo 1, na região dos miniparafusos, foi inserido cimento para cobrir e proteger a região dos anéis, garantindo dessa maneira, uma melhor fixação na cabeça dos miniparafusos (Figura 4.18).

Figura 4.18 - Aparelho Hyrax híbrido cimentado. Na região dos anéis, observa-se o cimento cobrindo a cabeça dos miniparafusos

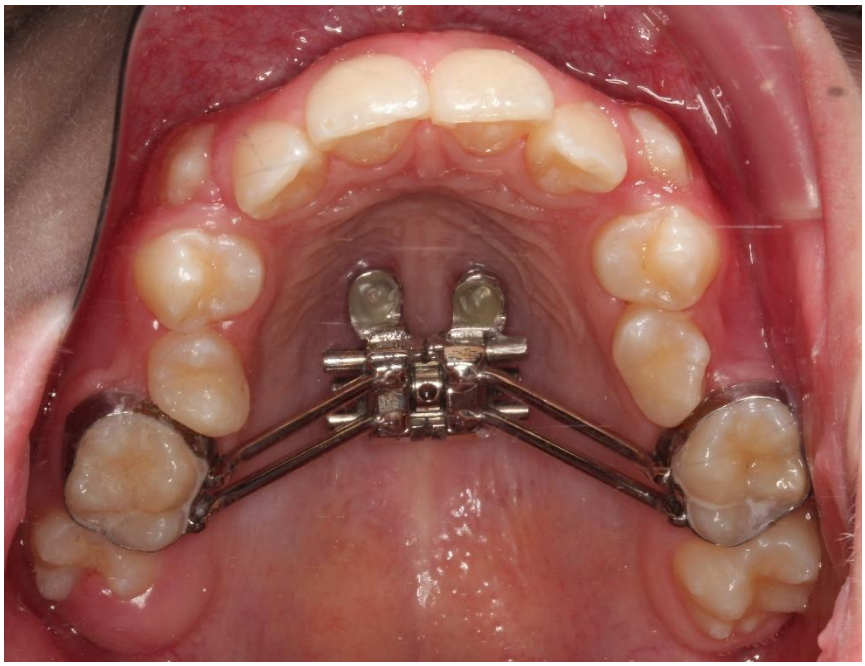

Fonte: O autor.

4.2.6 Protocolo de ativação dos expansores

As ativações dos expansores (nos grupos G1 e G2) foram iniciadas pelo menos 24 horas após a cimentação, conforme as recomendações do fabricante do cimento. Na primeira ativação foi realizada uma volta completa de ativação do parafuso expansor, e posteriormente a ativação foi continuada com 2/4 de volta por dia (¼ de volta de 12 em 12 horas) até a sobrecorreção da mordida cruzada posterior, de forma que a vertente das cúspide palatina dos molares superiores ocluíssem com as vertentes da cúspide vestibular dos molares inferiores.

4.2.7 Métodos de avaliação - tomografia computadorizada de feixe cônico

A utilização da tomografia computadorizada de feixe cônico (TCFC) no presente trabalho foi necessária para possibilitar a realização de um planejamento detalhado para a inserção dos miniparafusos ortodônticos na região anterior do palato. Em alguns casos, devido a diferença de idade ou gênero, as espessuras ósseas na região do palato podem variar e a tomografia torna-se extremamente necessária para o planejamento seguro (Holm et al., 2016).

Os pacientes desta amostra foram submetidos a exames de TCFC de pequeno volume com as seguintes especificações: 120 kVp, 18 mA e um tempo de exposição de 8.9 segundos iCAT (Imaging Sciences International, Hatfield, Pensilvania). Para a obtenção das tomografias os pacientes foram posicionados de forma que o plano orbital e o plano de Frankfurt estivessem paralelos ao solo. O tamanho dos voxels foi de 0.2mm, permitindo a obtenção da alta resolução das imagens com um FOV (*field of view*) de 160X60mm. As tomografias foram realizadas imediatamente antes da cimentação dos aparelhos (T0) e após 3 meses da finalização das ativações (T1).

Os arquivos obtidos dessas tomografias no formato “Digital Imaging and Communications Imaging in Medicine” (DICOM), foram exportados para o software Dolphin (Dolphin 3D® version 11 premium, Dolphin Imaging and Management Solutions, Chatsworth, CA USA). O cegamento deste estudo ocorreu apenas na avaliação das imagens no software, devido às limitações clínicas e ao fato de todos os pacientes da amostra serem tratados pelo mesmo ortodontista. Para evitar o viés durante as avaliações, os nomes dos participantes foram convertidos em letras e números para assegurar a ocultação da atribuição.

4.2.7.1 Padronização da posição da cabeça no software

A padronização da posição da cabeça utilizada para a interpretação das imagens da tomografia no software foi a disposição do plano palatal (plano horizontal que passa por 2 pontos: espinha nasal anterior e espinha nasal posterior) paralelo ao solo (Figura 4.19), semelhante ao estudo de Garib et al., 2021. Alguns artigos utilizam a posição natural da cabeça (PNC) como padronização (Cevidanes et al., 2009; Sendyk et al., 2017), que já fora validado como método confiável, porém

no presente estudo as tomografias foram obtidas apenas na região da maxila, por questões éticas, impossibilitando a utilização deste método. Previamente a esta padronização, foi feita uma calibração com o ortodontista com 10 tomografias aleatórias (20% da amostra). Em seguida, nas tomografias foram avaliadas as medidas esqueléticas e dentais, com base em metodologias utilizadas anteriormente (Garib et al., 2005; Brunetto et al., 2013; Gunyuz et al., 2015; Lablonde et al., 2017).

Figura 4.19 - Padronização da posição da cabeça nos cortes: coronal, sagital e axial.

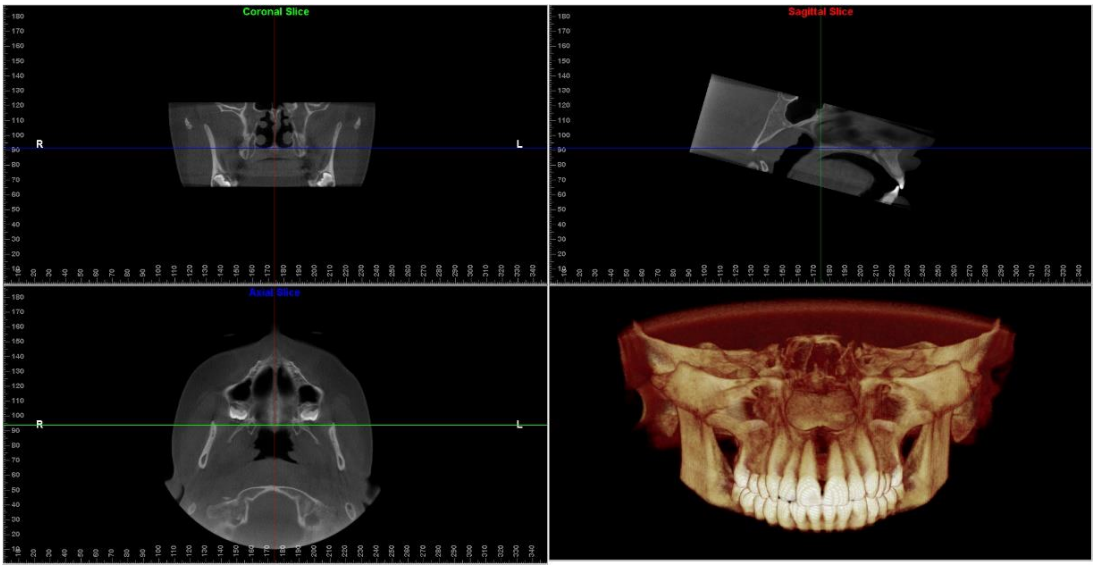

Fonte: O autor.

Por meio do software Dolphin, as tomografias também foram avaliadas no corte axial com o objetivo de avaliar a maturação esquelética dos pacientes por meio da classificação da maturação da sutura palatina mediana descrita por Angelieiri et al., 2013 (Apêndice C).

4.2.7.2 Pontos cefalométricos

Para descrever as medidas cefalométricas estudadas serão apresentados primeiramente os pontos cefalométricos (Quadro 4.2).

Quadro 4.2 - Descrição dos pontos cefalométricos utilizados

Ponto	Descrição
PCN1PM -D	Ponto localizado na maior concavidade da borda lateral da cavidade nasal na região de primeiro pré-molar direito
PCN1PM -E	Ponto localizado na maior concavidade da borda lateral da cavidade nasal na região de primeiro pré-molar esquerdo
PACN1PM-D	Ponto localizado no limite inferior da cavidade nasal na região do primeiro pré-molar direito
PACN1PM-E	Ponto localizado no limite inferior da cavidade nasal na região do primeiro pré-molar esquerdo
PBM1PM-D	Ponto localizado no limite lateral da base da maxila na região do primeiro pré-molar direito
PBM1PM-E	Ponto localizado no limite lateral da base da maxila na região do primeiro pré-molar esquerdo
PLM1PM-D	Ponto localizado na região de maior concavidade do contorno lateral da maxila na região de primeiro pré-molar direito
PLM1PM-E	Ponto localizado na região de maior concavidade do contorno lateral da maxila na região de primeiro pré-molar esquerdo
PCN1M	Ponto localizado na maior concavidade da borda lateral da cavidade nasal na região de primeiro molar direito
PCN1M-D	Ponto localizado na maior concavidade da borda lateral da cavidade nasal na região de primeiro molar direito
PCN1M-E	Ponto localizado na maior concavidade da borda lateral da cavidade nasal na região de molar esquerdo
PACN1M-D	Ponto localizado no limite inferior da cavidade nasal na região do primeiro molar direito
PACN1M-E	Ponto localizado no limite inferior da cavidade nasal na região do primeiro molar esquerdo
PBM1M-D	Ponto localizado no limite lateral da base da maxila na região do primeiro molar direito
PBM1M-E	Ponto localizado no limite lateral da base da maxila na região do primeiro molar esquerdo
PLM1M-D	Ponto localizado na região de maior concavidade do contorno lateral da maxila na região de primeiro molar direito
PLM1M-E	Ponto localizado na região de maior concavidade do contorno lateral da maxila na região de primeiro molar esquerdo
ARP1PM-D	Ponto localizado no ápice da raiz palatina do primeiro pré-molar direito
ARP1PM-E	Ponto localizado no ápice da raiz palatina do primeiro pré-molar esquerdo
PCV1PM-D	Ponto localizado na ponta da cúspide vestibular do primeiro pré-molar direito
PCV1PM-E	Ponto localizado na ponta da cúspide vestibular do primeiro pré-molar esquerdo
ARP1M-D	Ponto localizado no ápice da raiz palatina do primeiro molar direito
ARP1M-E	Ponto localizado no ápice da raiz palatina do primeiro molar esquerdo
PCV1M-D	Ponto localizado na ponta da cúspide vestibular do primeiro molar direito
PCV1M-E	Ponto localizado na ponta da cúspide vestibular do primeiro molar esquerdo

Fonte: O autor

4.7.3 Avaliação dos efeitos esqueléticos

4.7.3.1 Corte coronal da imagem da tomografia

Foram feitas avaliações no corte coronal da imagem da tomografia obtida de cada paciente da amostra, na região de primeiros molares e outra na região de primeiros pré-molares. Antes e após a disjunção. As medidas avaliadas na região dos primeiros pré-molares foram (Figura 4.20):

- CN1PM (cavidade nasal): distância entre os pontos de maior concavidade da cavidade nasal;

- ACN1PM (assoalho da cavidade nasal): medida da maior largura transversal da porção inferior do assoalho nasal
- BM1PM (base da maxila): distância paralela à borda inferior da imagem da tomografia e que tangencia o palato duro;
- LM1PM (largura da maxila): distância entre as convexidades ósseas da maxila esquerda e direita no corte coronal.

Figura 4.20 - Corte coronal da tomografia para avaliação das dimensões esqueléticas nasomaxilares na região dos primeiros pré-molares

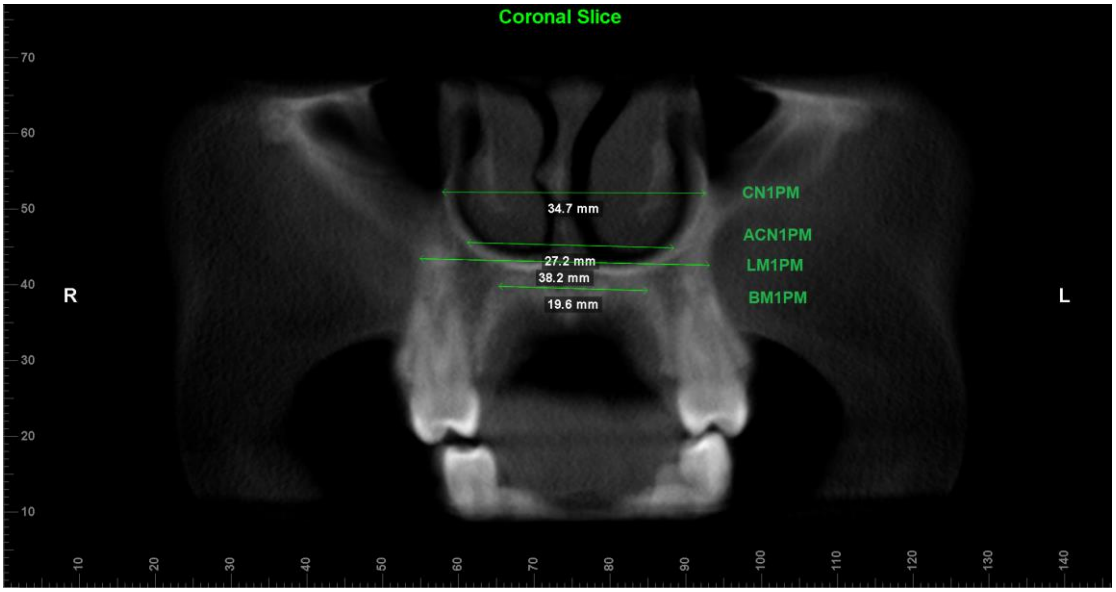

Fonte: O autor.

Na região dos molares foram avaliadas (Figura 4.21):

- CN1M (cavidade nasal): distância entre os pontos de maior concavidade da cavidade nasal;
- ACN1M (assoalho da cavidade nasal): medida da maior largura transversal da porção inferior do assoalho nasal;
- BM1M (base da maxila): distância paralela à borda inferior da imagem da tomografia e que tangencia o palato duro;
- LM1M (largura da maxila): distância entre as convexidades ósseas da maxila esquerda e direita no corte coronal.

Figura 4.21 - Corte coronal da tomografia para avaliação das dimensões esqueléticas nasomaxilares na região dos primeiros molares

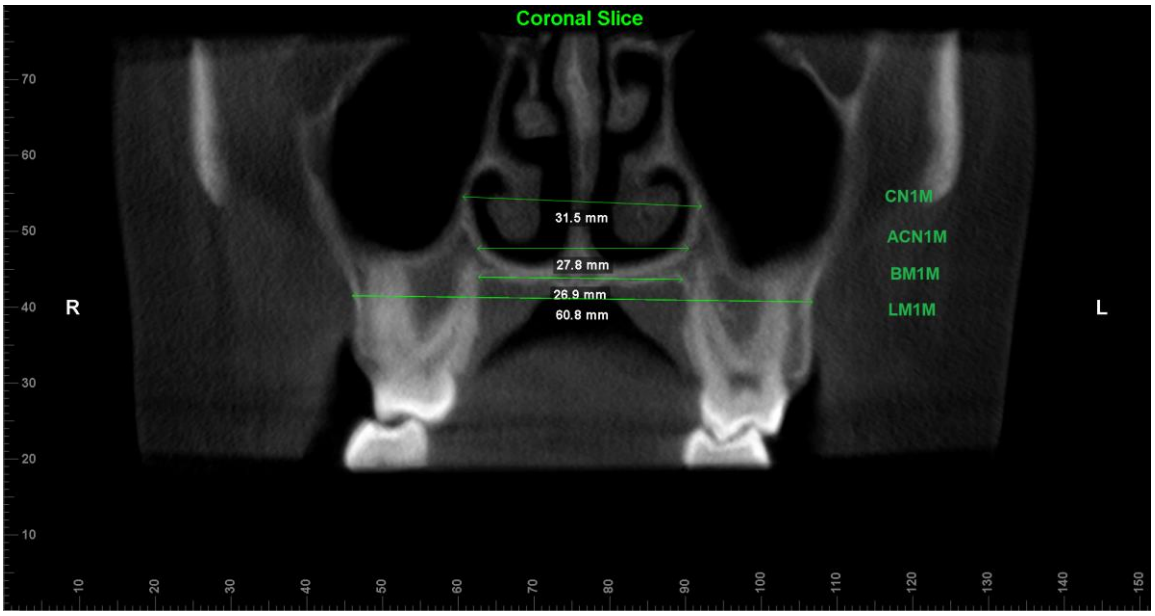

Fonte: O autor.

4.7.3.2 Avaliação dos efeitos dentais

4.7.3.2.1 Avaliação da inclinação dental

Para avaliar o efeito de inclinação dental, foram mensuradas as inclinações axiais dos primeiros pré-molares e primeiros molares, do lado esquerdo e do direito, por meio da mensuração do ângulo formado entre uma linha de referência do software perpendicular ao solo e uma linha que se estende da cúspide vestibular até o ápice. Esta análise foi realizada antes e após a disjunção, no corte coronal, na altura em que foi possível avaliar a coroa e raiz do primeiro pré-molar, e a coroa e raiz palatina do molar permanente, dos lados direito e esquerdo.

As medidas avaliadas na região de pré-molares foram (Figura 4.22)

- Incl1PMD: Inclinação do primeiro pré-molar direito
- Incl1PME: Inclinação do primeiro pré-molar esquerdo

Figura 4.22 - Corte Coronal para avaliação da inclinação dos primeiros pré-molares e primeiros molares, direito e esquerdo

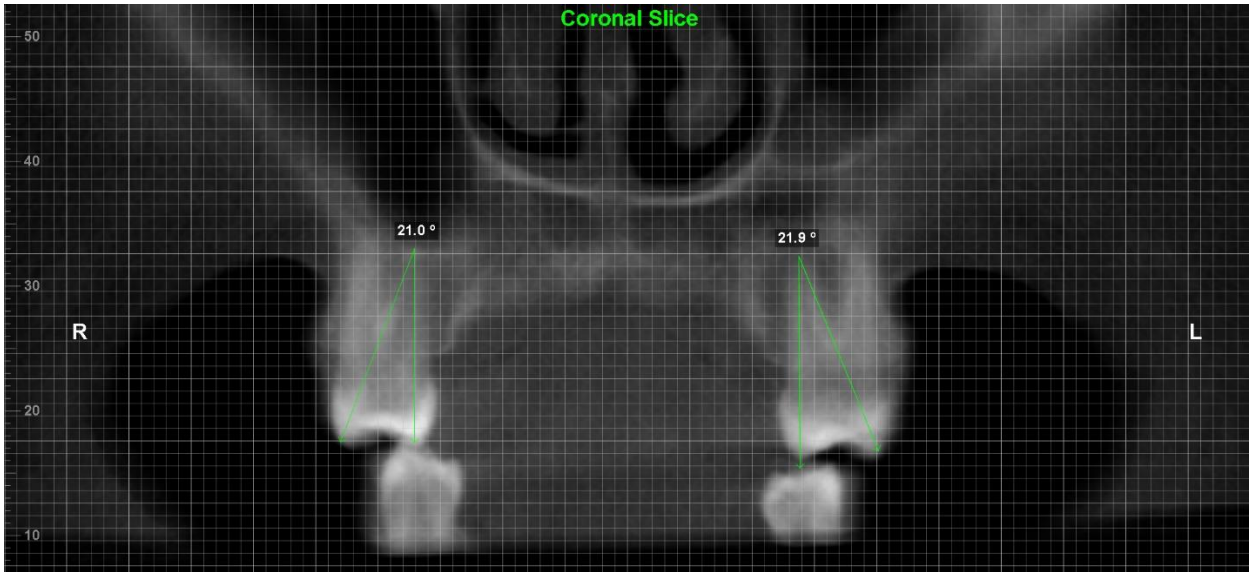

Fonte: O autor.

Medidas avaliadas na região dos molares (Figura 4.23):

- Incl1MD: Inclinação primeiro pré-molar direito
- Incl1ME: Inclinação primeiro pré-molares esquerdo

Figura 4.23 - Corte Coronal para avaliação da inclinação dos primeiros molares permanentes, direito e esquerdo

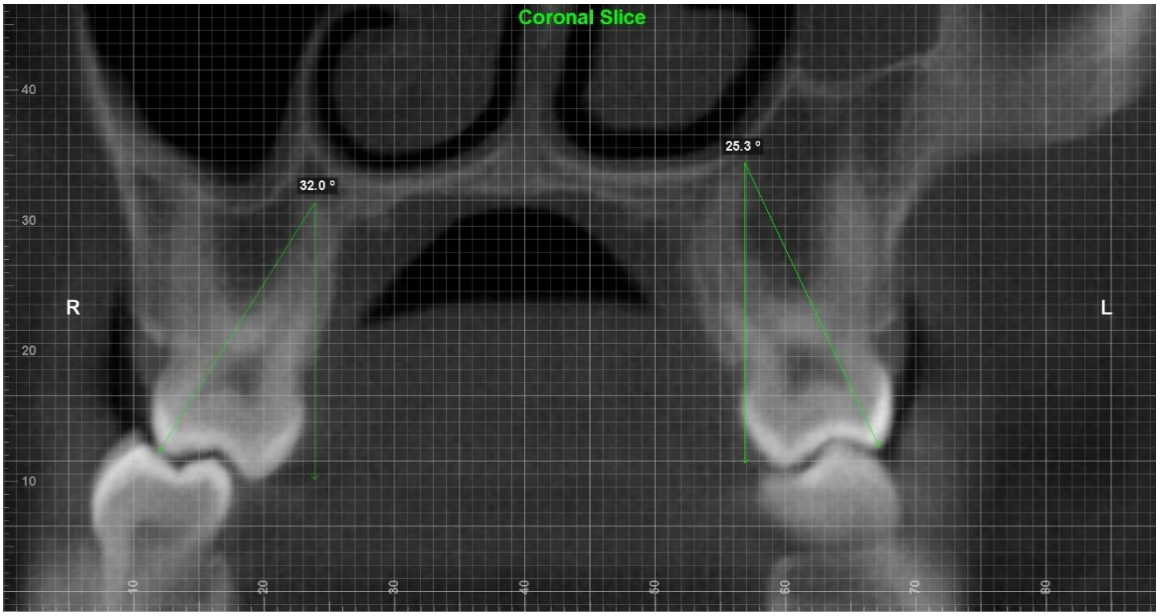

Fonte:O autor

4.7.3.2.2 Avaliação das dimensões intermolares e inter pré-molares

Foram avaliadas, antes e após a disjunção, as distâncias entre as pontas das cúspides vestibulares e entre os ápices das raízes palatinas dos primeiros pré-molares. Os cortes coronais foram analisados na região em que foi possível visualizar a coroa dos primeiros pré-molares e a raiz palatina destes dentes, do lado direito e esquerdo (Figura 4.24).

As medidas avaliadas na região de pré-molares foram:

- DA1PM: distância entre os ápices das raízes palatinas dos primeiros pré-molares.
- DC1PM: distância entre as pontas das cúspides vestibulares dos primeiros pré-molares.

Figura 4.24 - Corte coronal para avaliação das distâncias entre ápices das raízes palatinas e entre as pontas das cúspides vestibulares dos primeiros pré-molares

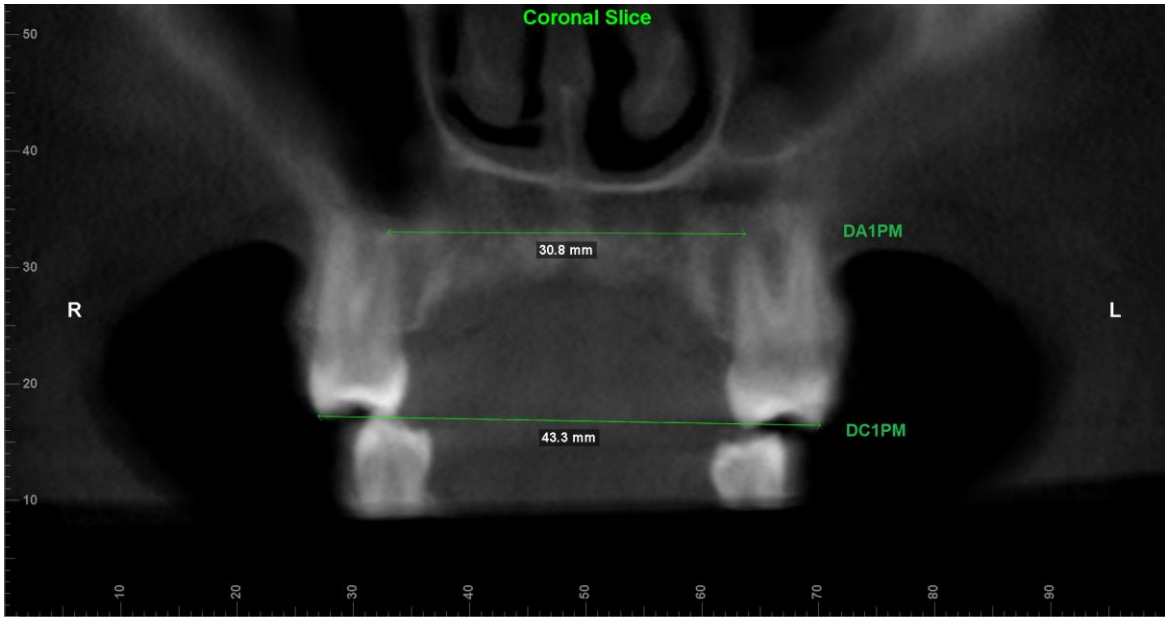

Fonte: O autor.

Da mesma maneira, as medidas avaliadas na região dos molares foram (Figura 4.25):

- DA1M: distância entre os ápices das raízes palatinas dos primeiros molares.
- DC1M: distância entre as pontas das cúspides vestibulares.

Figura 4.25 - Corte coronal para avaliação das distâncias entre ápices e entre as pontas das cúspides vestibulares dos primeiros molares

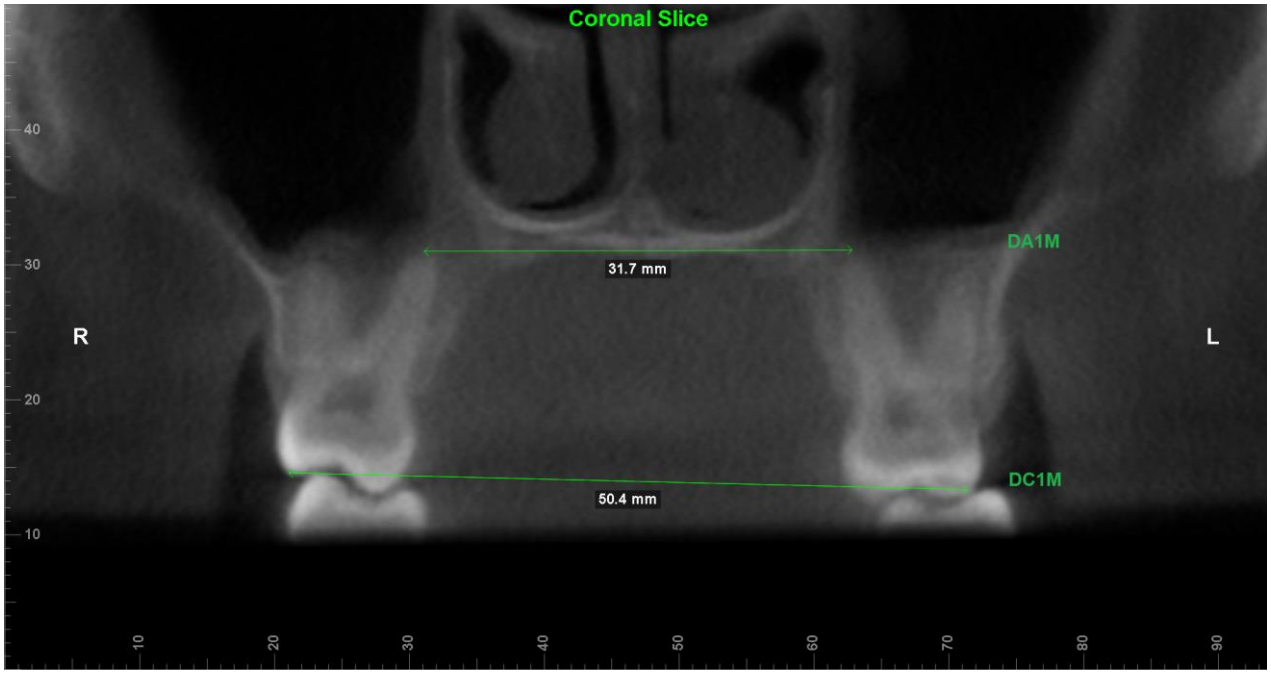

Fonte: O autor

4.8 Resumo das variáveis avaliadas

Quadro 4.3 - Descrição de todas as variáveis avaliadas

Parâmetro	Descrição
Medidas esqueléticas	
CN1PM	Dimensão da cavidade nasal na região de primeiros pré-molares
ACN1PM	Dimensão do assoalho da cavidade nasal na região de primeiros pré-molares
BM1PM	Dimensão da base da maxila na região de primeiros pré-molares
LM1PM	Dimensão da largura da maxila na região de primeiros pré-molares
CN1M	Dimensão da cavidade nasal na região de primeiros molares
ACN1M	Dimensão do assoalho da cavidade nasal na região de primeiros molares
BM1M	Dimensão da base da maxila na região de primeiros molares
LM1M	Dimensão da largura da maxila na região de primeiros molares
Medidas Dentais	
Inc1PM-D	Inclinação do primeiro pré-molar direito
Inc1PM-E	Inclinação do primeiro pré-molar esquerdo
DA1PM	Distância entre os ápices dos primeiro pré-molares
DC1PM	Distância entre as coroas dos primeiros pré-molares
Inc1M-D	Inclinação do primeiro molar direito
Inc1M-E	Inclinação do primeiro molar esquerdo
DA1M	Distância entre os ápices dos primeiros molares
DC1M	Distância entre as coroas dos primeiros molares

Fonte: O autor

4.9 Método estatístico

As análises estatísticas do presente trabalho foram realizadas utilizando o Pacote Estatístico Statistical Package for Social Sciences (SPSS) Versão 20.0 (SPSS Inc, Chicago, Illinois).

Em relação à reprodutibilidade e repetibilidade das medidas obtidas neste estudo, foram repetidas as medidas de todas as variáveis estudadas em 20% do total da amostra após 4 semanas da primeira medição. Em seguida foi aplicado o cálculo do erro do método utilizando o coeficiente de correlação de concordância. Foi adotado nível de significância em 5%.

O teste de normalidade de Kolmogorov-Smirnov corrigido por Lilliefors, e o teste de homogeneidade de variância de Levene foram aplicados aos dados. Todas as variáveis mostraram distribuição e homogeneidade normais (foram considerados os dados e os histogramas), sendo assim, a média e o desvio padrão foram utilizados para descrição dos dados. A distribuição do gênero foi verificada pelo teste do Q

ui-quadrado de Pearson. A comparação entre os grupos das variáveis de maturação da sutura palatina mediana, idade e quantidade de ativações do expansor foram comparadas pelo teste t de student independente.

A homogeneidade entre os grupos das características clínicas iniciais dos participantes, foi avaliada pela análise de variância one-way ANOVA. A comparação dos efeitos dento-esqueléticos após a ERM entre os grupos, considerando os dados de T1-T0, foi realizada pelo teste ANCOVA ajustado aos efeitos idade, maturação da sutura palatina mediana e quantidade de ativações. Foi considerado um nível de significância de 5%.

4.10 Atendimento às normas de bioética

Seguindo os princípios éticos, o projeto desse estudo foi submetido para avaliação do Comitê de Ética em Pesquisa em Humanos da Faculdade de Odontologia da Universidade de São Paulo (FOUSP), e aprovado sob o protocolo CAAE: 79953517.0.0000.0075, parecer número 3.311.813 (Anexo A).

Todos os pacientes desse estudo assinaram um termo de assentimento (Apêndice A), e seus responsáveis um termo de consentimento (Apêndice B), nos quais foram explicados os passos do tratamento, assim como os riscos e benefícios do mesmo. Estes documentos foram aprovados pelo Comitê de Ética em Pesquisa da FOUSP por meio do parecer acima citado.

5 RESULTADOS

5.1 Erro do método

A média dos coeficientes de correlação de concordância obtidos das 20 variáveis avaliadas neste estudo foi de 0,9873 com desvio padrão de 0,14, o que é considerado como excelente correlação segundo Koo e Li, 2016.

5.2 Caracterização da amostra

Um total de 477 pacientes foram recrutados entre janeiro e julho de 2018. Por meio do exame clínico, foram selecionados 42 participantes, 431 foram excluídos por não preencherem os critérios de elegibilidade, e 4 desistiram de participar do estudo (Quadro 5.4). Quarenta e dois pacientes foram distribuídos de maneira aleatória numa proporção de 1:1 para os grupos estudados. Como mostra o fluxograma (Quadro 5.4), não houve perdas ou exclusões após a atribuição.

Quadro 5.4 - Fluxograma da seleção dos pacientes da amostra

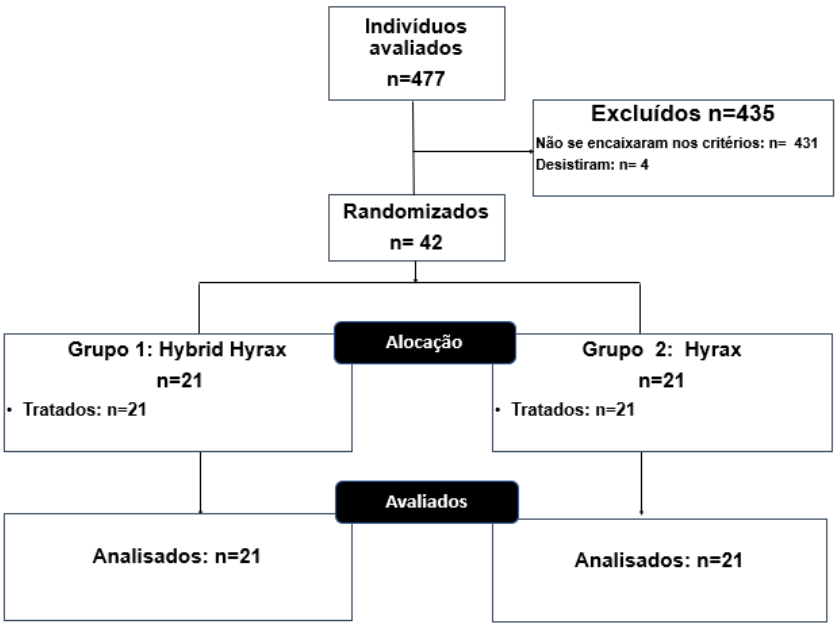

Fonte: O autor

A Tabela 5.1 mostrou que não houve diferença estatisticamente significativa entre os grupos com relação ao gênero (p=0.8852), idade (p=0.7826), quantidade de ativações (p=0.6502) e maturação da sutura palatina mediana (p=0.717).

Tabela 5.1 - Caracterização da amostra. Prevalência do gênero (comparação entre os grupos) por meio do teste Qui-quadrado, e comparação da distribuição da idade, quantidade de ativações, e maturação da sutura palatina mediana entre os grupos (média e desvio padrão – Teste t de Student independente). Considerou-se um nível de significância em 5%

	Grupo 1 ***Hyrax híbrido***			***Grupo 2*** ***Hyrax***			***P***
	Média	*DP*	*IC 95%*	*Média*	*DP*	*IC 95%*	
Gênero n (%)							0.8852
Feminino	12 (57.1%)			5 (23.8 %)			
Masculino	9 (42.1%)			16 (76.2%)			
Maturação da sutura (estágios 1 a 5)							0.717
	3.2	1.5	1.54 – 4.86	3.1	1	2.9 – 3.2	
Idade inicial (anos)							0.7826
	13.3	1.3	12.7 – 13.9	13.2	1.4	12.6 – 13.8	
Quantidade de ativações (mm)							0.6502
	6.4	1.6	5.3 – 6.8	6.6	1.2	5.5 – 6.5	

DP: desvio padrão
CI: intervalo de confiança
***P<.05; **P<.01; ***P<.001; ****P<.0001**

Fonte: O autor

5.3 Características dento-esqueléticas iniciais dos pacientes

Para avaliar a homogeneidade entre os grupos quanto às características esqueléticas e dentais, as medidas iniciais (T0) de todas as variáveis foram comparadas entre o Grupo 1 e o Grupo 2 por meio do teste de análise de variância *one-way* ANOVA. As características iniciais foram semelhantes em ambos os grupos. Foi encontrada diferença estatisticamente significativa entre G1 e G2 apenas na variável largura maxilar, na região do primeiro molar (LM1M – Tabela 5.2).

Tabela 5.2 - Comparação entre os Grupos 1 e 2 antes da ERM (T0), relativa às medidas esqueléticas e dentais (ANOVA - 5% de significância)

PARÂMETRO	G1 HYRAX HÍBRIDO MÉDIA (DP)	G2 HYRAX MÉDIA (DP)	DIFERENÇA DE MÉDIAS	IC 95%		ANOVA VALOR DE P
				Limite inferior	Limite superior	
			PARÂMETROS ESQUELÉTICOS			
CN1PM (MM)	29.5 (2.9)	30.2 (3.6)	-0.8	-2.8	1.3	0.298
ACN1PM (MM)	23.9 (3.4)	25.8 (4.2)	-1.9	-4.3	0.48	0.099
BM1PM (MM)	15.9 (2.8)	16.8 (2.9)	-0.9	-2.7	0.9	0.311
LM1PM (MM)	40.4 (6.9)	41 (4.5)	-0.7	-4.3	3	0.387
CN1M (MM)	32.8 (2.7)	31.8 (3.8)	1	-1	3.1	0.370
ACN1M (MM)	27.9 (3.4)	27.8 (4.4)	0.1	-2.4	2.6	0.911
BM1M (MM)	24.4 (3.6)	23.9 (3.9)	0.5	-1.9	2.8	0.961
LM1M (MM)	60.1 (4.6)	56.9 (2.9)	3.3	0.9	5.7	0.028*
			PARÂMETROS DENTAIS			
INC1PM-D (°)	20.8 (9.4)	19.3 (8.4)	-0.9	-5.7	3.7	0.701
INC1PM-E (°)	17.7 (8.3)	18.7 (6.7)	0	-2.6	2.6	0.371
DA1PM (MM)	28.8 (3.9)	28.7 (4.3)	0.5	-2.1	2.9	0.924
DC1PM (MM)	42 (3.6)	41.6 (4.3)	1	-1	3.1	0.928
INC1M-D (°)	27.4 (5.3)	30.1 (7.4)	-2.7	-6.7	1.3	0.146
INC1M-E (°)	30.9 (4.2)	29.1 (7.9)	1.9	-2.1	5.8	0.597
DA1M (MM)	32.2 (3.2)	31.1 (3.5)	1.1	-0.9	3.2	0.394
DC1M (MM)	54.1 (3.9)	51.8 (4.4)	2.3	-0.4	4.9	0.221

DP: DESVIO PADRÃO
IC: INTERVALO DE CONFIANÇA
*** P<.05, **P<.01, ***P<0.001,****P<0.0001**

Fonte: O autor.

5.4 Parâmetros dentais e esqueléticos após a ERM, comparação entre os grupos

O teste ANCOVA (Tabela 5.3) mostrou que houve diferença estatisticamente significativa entre os grupos testados para os efeitos esqueléticos principalmente na região dos pré-molares. O Grupo 1 mostrou maior aumento em relação ao Grupo 2, com uma diferença entre os grupos de 1.5mm (± 0.5) na cavidade nasal (CN1PM – p=0.004) e de 1.4mm (± 0.5) no assoalho da cavidade nasal (ACN1PM – p=0.019). Para a largura maxilar (LM1PM), o aumento foi maior também no Grupo 1, com diferença estatisticamente significativa de 1.1mm (±0.5), com valor de p de 0.022.

Na região dos molares, foram observadas diferenças estatisticamente significativas em duas variáveis, sendo maiores no Grupo 1, na dimensão da

cavidade nasal (CN1M – p=0.005) e na largura maxilar (LM1M – p=0.042), com diferença entre os grupos de 0.9mm (±0.3) e de 0.9 mm (±0.4), respectivamente.

Com relação aos efeitos dentários, a inclinação dentária foi maior no Grupo 2, na região de pré-molares, com diferença de 3.2° ± 1.1 no lado direito (p=0.009) e 2.8° ± 1,2 no lado esquerdo (p=0.043). O aumento da distância entre as coroas dos pré-molares (DC1PM) foi maior no Grupo 2 9p=0.006), com diferença de 1.8mm ± 0,7. Em relação à distância entre os ápices das raízes palatinas dos pré-molares, não houve diferenças entre os grupos.

Não foram encontradas diferenças na região dos molares considerando os efeitos dentários.

Tabela 5.3 - Comparação dos parâmetros esqueléticos e dentais (∆T1 – T0) entre os grupos G1 e G2. Média, desvio padrão e resultado do teste ANCOVA (5% de significância)

Parâmetro	*Hyrax híbrido G1 Média (DP)*	*Hyrax G2 Média (DP)*	*Diferença das médias G1-G2 (EP)*	*IC 95%[a]*		*ANCOVA*
				Limite inferior	Limite superior	
			Parâmetros esqueléticos			
CN1PM (mm)	3 (0.4)	1.5 (0.4)	1.5 (0.5)	0.5	2.6	0,004**
ACN1PM (mm)	2.9 (0.4)	1.6 (0.4)	1.4 (0.5)	0.3	2.5	0,019*
BM1PM (mm)	3.7 (0.4)	2.5 (0.4)	1.2 (0.6)	-0.1	2.4	0,076
LM1PM (mm)	3.1(0.3)	1.9 (0.3)	1.1 (0.5)	0.2	2.1	0.022*
CN1M (mm)	2.4 (0.2)	1.5 (0,2)	0.9 (0.3)	0.2	1.5	0.005**
ACN1M (mm)	2.1 (0.3)	1.5 (0.2)	0.6 (0.4)	-0.2	1.3	0.108
BM1M (mm)	2.7 (0.5)	2.6 (0.5)	0.2 (0.7)	-1.2	1.5	0.769
LM1M (mm)	2.6 (0.3)	1.8 (0.3)	0.9 (0.4)	0	1.8	0.042*
			Parâmetros dentais			
Inc1PM-D(º)	-0,6 (0.8)	2,7 (0.8)	-3.2 (1.1)	-5.5	-0.9	0.009**
Inc1PM-E (º)	0.3 (0.9)	2.8 (0.8)	-2.5 (1.2)	-4.9	-0.1	0.043*
DC1PM (mm)	3.9 (0.5)	5.7 (0.5)	-1.8 (0.7)	-3.2	-0.4	0.006**
DA1PM (mm)	4.1 (0.5)	3.9 (0.5)	0.2 (0.8)	0.5	2.9	0.779
Inc1M-D (º)	3.9 (0.8)	3.2 (0.7)	0.8 (1.1)	-2.9	1.3	0.442
Inc1M-E (º)	3.1 (0.9)	2 (0.9)	1,1 (1.3)	-3,8	1.6	0.406
DC1M (mm)	6.1 (0.4)	5.7 (0.4)	0.3 (0.6)	-0.8	1.2	0.533
DA1M (mm)	3.7 (0.3)	3.9 (0.3)	-0.2 (0.5)	-1.5	0.8	0.637

DP: desvio padrão
EP: erro padrão
IC: intervalo de confiança
****P<.05; **P<.01; ***P<.001; ****P<.0001***

Fonte: O autor

6 DISCUSSÃO

O presente trabalho avaliou os efeitos dento-esqueléticos após a ERM com a utilização de 2 tipos de expansores, por meio de um estudo clínico randomizado com uma amostra de 42 indivíduos, com idades entre 11 a 14 anos. A randomização para este ensaio clínico foi considerada, uma vez que dentro de um ensaio clínico este processo é extremamente importante, pois previne a existência de influências na distribuição dos indivíduos para os diferentes grupos de tratamento, além de auxiliar consideravelmente a reduzir o risco de diferenças no ambiente experimental. Como reflexo da randomização realizada, não houve diferenças, estatisticamente significativas, entre os grupos com relação à idade, gênero, maturação da sutura palatina mediana (Tabela 5.1), quantidade de ativações dos expansores, e quanto às dimensões e angulações iniciais das variáveis avaliadas (Tabela 5.2), indicando similaridade e homogeneidade entre as características iniciais entre os grupos avaliados.

Quando se trata de ERM com o expansor Hyrax híbrido, algumas diferenças quanto à técnica são encontradas, especialmente com relação ao local da instalação dos miniparafusos no palato. A localização ideal dessa instalação é abaixo da terceira rugosidade palatina com inclinação de 30° a 45° em relação ao plano oclusal, dentro da região denominada de Zona T (Wilmes et al., 2010; Ludwig et al., 2011; Wilmes et al., 2016). Esta região foi considerada segura e proporcionou alta taxa de sucesso (Karagkiolidou et al., 2013, Wilmes et al., 2014). Becker et al., 2019, realizaram um estudo no qual foi avaliada a espessura óssea da maxila na zona T em diferentes regiões e angulações, e os autores confirmaram que a região paramediana apresenta boa quantidade de osso espesso, sendo maior entre caninos e primeiros pré-molares, que geralmente coincide com a região da terceira rugosidade palatina, a qual foi utilizada como parâmetro de localização para a colocação dos miniparafusos no presente estudo. Uma taxa de sucesso de 100% de estabilidade dos miniparafusos foi encontrada no presente trabalho, ou seja, não ocorreu perda de nenhum dos 42 miniparafusos instalados, corroborando com estudos prévios como o de Karagkiolidou et al. (2013) (98% dos casos); Wilmes et al. 2010(100%); e Garib et al. (2021) (95%). A TCFC foi utilizada para avaliação da

disponibilidade de osso nesta região (Holm et al., 2016), além da verificação da presença de dentes inclusos. Por ser comumente uma região com boa espessura óssea, foram escolhidos os miniparafusos de 8mm de comprimento para todos os indivíduos.

Com relação aos princípios éticos para utilização da tomografia volumétrica como ferramenta de avaliação, já foi demonstrado por Ludlow et al., 2006 que a dose de radiação da TCFC é similar à dose de radiação do exame periapical da boca toda ou equivale a aproximadamente 4 a 7 vezes a dose de uma radiografia panorâmica. Adicionalmente, com um exame de TCFC, é possível obter reconstruções equivalentes às radiografias odontológicas convencionais, somadas às informações fornecidas pelas reconstruções multiplanares tridimensionais (Garib et al., 2007). No presente estudo, a área da tomografia obtida foi apenas da maxila, com o objetivo de expor os indivíduos o menos possível à radiação. Com relação às especificações da tomografia, foi considerado o tamanho de voxel de 0.2 mm, uma vez que Wood et al., 2013, demonstraram ser um tamanho de voxel excelente para este tipo de avaliação, além disso, o tamanho de 0.4mm dificulta a visualização e acurácia das imagens, e ao mesmo tempo o voxel de 0.1mm, apesar de ser extremamente nítido para avalições, resulta em aumento da radiação ao paciente. Portanto, a utilização da TCFC com voxel de 0.2 mm foi essencial para avaliar os efeitos dentais e esqueléticos após a ERM. Dessa maneira, a TCFC foi uma ferramenta essencial para avaliar os efeitos pós ERM, assim como foi realizado anterioremente (Garib et al., 2005; Garib et al., 2006; Rungcharassaeng et al., 2007; Garret et al., 2008; Baratieri et al., 2010; Christie et al., 2010; Weissheimer et al., 2011; Pangrazio et al., 2012; Brunetto et al., 2013; Sygouros et al., 2014; Gunyuz et al., 2015; La blonde et al., 2017; Garib et al., 2021).

No presente estudo, os tempos das tomadas de TCFC, foram imediatamente antes da ERM (T0), e após 3 meses da finalização das ativações (T1), baseando-se nos estudos de Garib et al., 2005; Podesser at al., 2004; Garret et al., 2008; Wilmes et al., 2010; Gunyuz et al., 2015. Sendo assim, por meio das tomografias obtidas dos indivíduos desta amostra, foi possível realizar todas as mensurações nos parâmetros esqueléticos e dentais.

Avaliando os resultados obtidos no presente estudo, considerando a comparação das médias entre os grupos (Tabela 5.3), foi possível observar com relação às mudanças esqueléticas resultantes da ERM, que no Grupo 1, houve maior alteração na região de pré-molares, com diferença estatisticamente significativa, comparando-se ao Grupo 2 (Tabela 5.3). Na cavidade nasal, considerando a distância entres os pontos de maior concavidade das paredes laterais direita e esquerda, no corte coronal na região de pré-molares (medida CN1PM), este aumento foi maior em média 1.5mm (±0.5); no assoalho da cavidade nasal (ACN1PM) o aumento foi maior em média 1.5mm (±0.6); e na largura da maxila (LM1PM) foi em média 1.4mm (±0.5). Acredita-se que esse efeito esquelético mais significativo ocorreu devido à ancoragem esquelética que o dispositivo Hyrax híbrido proporciona, uma vez que a força de expansão é realizada mais próxima do centro de resistência da maxila, resultando em potencialização do efeito esquelético nessa região comparando-se com o aparelho Hyrax. Estes resultados foram diferentes dos encontrados por Gunyuz et al., em 2015, os quais não observaram diferenças significativas nas alterações esqueléticas após ERM comparando-se Hyrax e Hyrax híbrido. Porém, resultados semelhantes, de aumento mais significativo da dimensão da cavidade nasal, foram encontrados no estudo de Cheung et al. (2020), e Garib et al. (2021). Além disso, Bazargani et al. (2020), observaram resultados mais significativos na cavidade nasal com a utilização do Hyrax híbrido, mesmo após 1 ano de acompanhamento dos pacientes. Os autores sugeriram que o Hyrax híbrido parece ser um aparelho com ótima indicação para pacientes com obstrução nasal. Hourfar et al., em 2015, também encontrou aumento significativo do efeito esquelético com a utilização do Hyrax híbrido, embora tenha utilizado telerradiografias em norma lateral para esta avaliação.

Na região dos molares (Tabela 5.3), foi encontrada diferença estatisticamente significativa entre os grupos na região da cavidade nasal (CN1M), na qual houve maior aumento no Grupo 1, de 0.9mm (±1.4), e na região da largura da maxila (LM1M), um maior aumento de 0.9mm (±0.6), comparando com o Grupo 2. Considerando que o valor de p da variável largura da maxila (Tabela 5.3) foi próximo de 0.05 (0.042), entende-se que os efeitos esqueléticos na maxila foram semelhantes ao grupo tratado com Hyrax na região dos molares, corroborando com os resultados descritos por Gunyuz et al., 2015. Já a diferença na região da

cavidade nasal foi significativamente maior no grupo do Hyrax híbrido, tanto na região de pré-molares como na região de molares, podendo ser clinicamente relevante. Isso sugere um dos benefícios do Hyrax híbrido com relação à melhoria da respiração, como já foi mencionado por Motro et al. (2016), que encontraram efeitos positivos de aumento de volume aéreo em indivíduos tratados com Hyrax híbrido com idade mais avançada (17 anos), que foram semelhantes aos resultados encontrados em indivíduos tratados com aparelhos dentossuportados com idade média de 14 anos. Cheung et al. (2020), apresentaram também resultados positivos do Hyrax híbrido com relação ao aumento das vias aéreas superiores. Observou-se que pacientes na fase de pico de crescimento puberal apresentaram resultados melhores no aumento total das vias aéreas, quando comparado ao Hyrax e ao disjuntor Keles (dentossuportado).

Considerando os efeitos dentais pós-disjunção nos pré-molares dos indivíduos do Grupo 1 (valores da diferença entre T1 e T0, Tabela 5.3), observou-se que não houve alteração da angulação, ou seja, a disjunção ocorreu com efeito colateral mínimo de inclinação dental nesses dentes. Isso pode ser explicado pelo fato de o disjuntor estar apoiado sobre os miniparafusos na região anterior, e não sobre os dentes pré-molares como ocorre com o Hyrax (dispositivo dentossuportado). Sugere-se que o apoio esquelético na região anterior resultou em melhor distribuição das forças da expansão rápida da maxila e consequentemente, na menor incidência de força sobre estes dentes. Este benefício já havia sido citado anteriormente no estudo de elemento finitos de Ludwig et al., 2013. As alterações encontradas na angulação dos pré-molares foram em média: -1,5° (±2,8) do lado direito e 0,5° (±2,5) do lado esquerdo. Resultados semelhantes foram encontrados nos estudos de Schauseil et al. (2015) e por Gunyuz et al. (2015), nos quais não foram observadas diferenças estatisticamente significativas na angulação dos pré-molares com a utilização do Hyrax híbrido (-1,5° ±2,8 do lado direito e 0,5° ±2,5 do lado esquerdo). Considerando a comparação entre os pares, (Tabela 5.3), notou-se maior inclinação dos primeiros pré-molares no Grupo 2, sendo que no primeiro pré-molar direito este aumento foi maior em 3.2° (±1.1) e no esquerdo em 2.5° (±1,2). Estudos anteriores mostraram resultados semelhantes (Garib et al., 2005; Gunyuz et al., 2015). Este efeito colateral pode ser explicado pelo fato dos primeiros pré-molares servirem como apoio no dispositivo Hyrax. Isto sugere que o Hyrax híbrido

proporciona uma expansão rápida com maior efeito esquelético e menor efeito colateral dental na região dos primeiros pré-molares.

O aumento da distância entre os ápices das raízes palatinas e a da distância entre as coroas, era um efeito claramente esperado como consequência da expansão rápida da maxila. Porém, os resultados mostraram maior aumento da distância entre as coroas na região de pré-molares no Grupo 2 (1.9 mm ±0.7), e ausência de diferença na distância entre os ápices desses dentes, quando comparados os Grupos 1 e 2. Este resultado é outra evidência do efeito colateral de inclinação dental no aparelho dentossuportado (Hyrax – Grupo 2), e já foram relatados anteriormente por Gunyuz et al., 2015 e Shauseil et al., 2015. Clinicamente foi possível notar facilmente este efeito de inclinação dental na região de primeiros pré-molares no grupo tratado com Hyrax.

Considerando os primeiros molares, em ambos os grupos, houve aumento significativo da angulação desses dentes (Tabela 5.3), evidenciando o efeito colateral de inclinação dentária resultante da disjunção. O que era esperado, pois em ambos os aparelhos, os primeiros molares serviram como dentes de apoio do disjuntor. Esta ausência de diferenças (Tabela 5.3) na inclinação entre os aparelhos (Hyrax híbrido e Hyrax) já foi reportada anteriormente (Gunyuz et al., 2015, Schauseil et al., 2015, Canan et al., 2017). Vale a pena ressaltar que Gunyuz et al. (2015), encontraram valores muito semelhantes na angulação dos molares após a ERM com a utilização do Hyrax híbrido, sendo no molar direito em média 2,4° (±5,5) e no esquerdo 2,9° (±4,9). Isso mostra que a eficiência do Hyrax híbrido, com relação ao efeito reduzido de inclinação dental, se limita à região de pré-molares.

A utilização do dispositivo Hyrax híbrido no geral, teve fácil aceitação por parte dos indivíduos do presente estudo. A técnica de instalação do dispositivo como um todo é simples, podendo apresentar raras intercorrências, como já foi observado por Canan et al., 2017 (que compararam a ERM entre Hyrax, Hyrax híbrido e MARPE). A localização para a instalação dos miniparafusos preconizada por Wilmes et al. (2010), é segura, rica em tecido ósseo e com boa espessura de mucosa. Além disso, a taxa de sucesso e estabilidade destes miniparafusos fora de 100% no presente estudo, resultado semelhante ao encontrado por Wilmes et al., 2010 e Garib et al., 2021. O dispositivo demonstrou melhor efeito esquelético e menores efeitos dentais de inclinação na região de pré-molares.

Estes resultados foram mais significativos na região dos primeiros pré-molares, que é equivalente à região de instalação dos mini-implantes. Isto sugere que a adição de mini-implantes na região posterior, pode ser benéfica para o tratamento de pacientes com idades entre 11 a 14 anos. O estudo de Celenk-Coka et al. (2018), avaliaram e compararam os efeitos da ERM com a utilização dos dispositivos Hyrax (dentossuportado) e a técnica MARPE (4 mini-implantes) em pacientes com média de idade de 13 anos (semelhante ao presente estudo). Os autores observaram melhores resultados esqueléticos com o MARPE e foram observados menores efeitos colaterais dentais tais como a inclinação dentária. Estes benefícios, diferentemente do encontrado no presente estudo, ocorreram de maneira semelhante tanto na região anterior como na região dos primeiros molares. Porém, os autores não relataram a aceitação dos pacientes quanto à dor e a qualidade de vida com a utilização desta técnica, e esta informação deve ser considerada na tomada de decisão por ser um procedimento mais invasivo. Sendo assim, mais estudos clínicos randomizados devem ser realizados para justificar a utilização do dispositivo dento-ósseo-suportado, seja ele constituído por 2 ou 4 mini-implantes em pacientes mais jovens.

7 CONCLUSÕES

Após a avaliação e comparação dos efeitos esqueléticos e dentais dos dois dispositivos estudados após a ERM, em pacientes com idade de 11 a 14 anos, foi possível concluir que:

- O efeito esquelético de aumento das dimensões das estruturas nasomaxilares do Hyrax híbrido na região de primeiros pré-molares, foi maior quando comparado com o Hyrax convencional.
- O aumento da dimensão da cavidade nasal e largura da maxila foram maiores com a utilização do Hyrax híbrido, na região de primeiros pré-molares e primeiros molares.
- A inclinação dos primeiros pré-molares após a realização da ERM foi mínima com a utilização do Hyrax híbrido.
- No grupo tratado com o Hyrax convencional, houve maior inclinação dental, que pôde ser evidenciada também pela maior distância entre as coroas nesta região.
- Com relação aos efeitos dentais na região de molares não houve diferenças entres os grupos.

REFERÊNCIAS[1]

Akin M, Akgul YE, Ileri Z, Basciftci FA. Three-dimensional evaluation of hybrid expander appliances: A pilot study. Angle Orthod. 2016 Jan;86(1):81-6. Doi: 10.2319/121214-902.1

Almeida MR, Pereira ALP, Almeida RR, Silva Filho OG. Prevalência de má oclusão em crianças de 7 a 12 anos de idade. Dental Press J Orthod. 2011 Jul-Ago;16(4):123-31. Disponível em: http://www.scielo.br/scielo.php?script=sci_arttext&pid=S2176 94512011000400019&lng=pt. https://doi.org/10.1590/S2176-94512011000400019.

André CB. Anel de suporte aos aparelhos ortodônticos sobre miniparafusos. Brasil BR10 2016 01 1965 0.

Angelieri F, Cevidanes LH, Franchi L, Gonçalves JR, Benavides E, McNamara JA Jr. Midpalatal suture maturation: classification method for individual assessment before rapid maxillary expansion. Am J Orthod Dentofacial Orthop. 2013 Nov;144(5):759-69. doi: 10.1016/j.ajodo.2013.04.022.

Angell EC. Treatment of irregularities of the permanent or adult teeth. Part 1. Dent Cosmos. 1860 Ago;1(10):541-4.

Asanza S, Cisneros GJ, Nieberg, LG. Comparyson of Hyrax and bonded expansion appliances. Angle Orhtod. 1997;67(1):15-22. doi: 10.1043/0003-3219(1997)067<0015:COHABE>2.3.CO;2

Baratieri C, Nojima LI, Alves Jr M, Souza MMG, Nojima MG. Transverse effects of rapid maxillary expansion in Class II malocclusion patients: a Cone-Beam Computed Tomography study. Dental Press J. Orthod. 2010 Set;15(5):89-97. http://www.scielo.br/scielo.php?script=sci_arttext&pid=S2176945120100005000011&lng=en&nrm=iso> doi.org/10.1590/S2176-94512010000500011.

Barber, A.F, Sims MR. Rapid maxillary expansion and eternal root resorpition in man: a scanning electron microscope study. Am. J. Orthod. Dentofacial Orthop. 1981 Jun;79(6):530-52. doi: 10.1016/0002-9416(81)90356-0

[1] De acordo com Estilo Vancouver.

Baysal A, Karadede I, Hekimoglu S, Ucar F, Ozer T, Veli I, et al. Evaluation of root resorption following rapid maxillary expansion using cone-beam computed tomography. Angle Orthod. 2012 Maio;82:488-94. doi:10.2319/060411-367.1

Bazargani F, Lund H, Magnuson A, Ludwig B. Skeletal and dentoalveolar effects using tooth-borne and tooth-bone-borne RME devices: a randomized controlled trial with 1-year follow-up. Eur J Orthod. 2020 Ago; 6:cjaa040. doi: 10.1093/ejo/cjaa040.

Bazargani F, Magnuson A, Ludwig B. Effects on nasal airflow and resistance using two different RME appliances: a randomized controlled trial. Eur J Orthod. 2018 Maio;40:281–4. doi: 10.1093/ejo/cjx081.

Becker K, Unland J, Wilmes B, Tarraf NE; Drescher D. Is there an ideal insertion angle and position for orthodontic mini-implants in the anterior palate? A CBCT study in humans. Am J Orthod Dentofacial Orthop. 2019 Set;156(3):345-54. doi: 10.1016/j.ajodo.2018.09.019

Biederman W. A hygienic appliance for rapid expansion. J Pract Orthod. 1968 Fev;2(2):67-70.

Bishara SE, Staley RN. Maxillary expansion: clinical implications. Am J Orthod Dentofacial Orthop. 1987 Jan;91:3–14. doi: 10.1016/0889-5406(87)90202-2

Brunetto M, Andriani JSP, RibeiroGLU, Locks A, Correa M, Correa LR.Three-dimensional assessment ofbuccal alveolar bone after rapidand slow maxillary expansion:a clinical trial study. Am J OrthodDentofac Orthop. 2013 Maio;143:633–44. doi: 10.1016/j.ajodo.2012.12.008

Canan S, Şenışık NE. Comparison of the treatment effects of different rapid maxillary expansion devices on the maxilla and the mandible. Part 1: Evaluation of dentoalveolar changes. Am J Orthod Dentofac Orthop. 2017 Jun;151(6):1125–38. doi: 10.1016/j.ajodo.2016.11.022

CAPELOZZA FILHO, L.; SILVA FILHO, O. G. Expansão rápida da maxila: considerações gerais e aplicação clínica. Parte I. Rev. Dental Press Ortodon. Ortop. Facial. 1997 maio/jun;2(3):88-101.

Celenk-Koca T, Erdinc AE, Hazar S, Harris L, English JD, Akyalcin S. Evaluation of miniscrew-supported rapid maxillary expansion in adolescents: A prospective randomized clinical trial. Angle Orthod. 2018 Nov;88(6):702-9. doi: 10.2319/011518-42.1. Epub 2018 Aug 13. PMID: 30102085.

Cevidanes L, Oliveira AE, Motta A, Phillips C, Burke B, Tyndall D. Head orientation in CBCT-generated cephalograms. Angle Orthod. 2009 Set;79:971-7. doi: 10.2319/090208-460.1

Chane-Fane C, Darque. Rapid maxillary expansion assisted by palatal mini-implants in adolescents—preliminary study. Int Orthod. 2015 Mar;13(1):96–111. doi: 10.1016/j.ortho.2014.12.001

Cheung GC, Dalci O, Mustac S, Papageorgiou SN, Hammond S, Darendeliler MA, Papadopoulou AK. The upper airway volume effects produced by Hyrax, Hybrid-Hyrax, and Keles keyless expanders: a single-centre randomized controlled trial. Eur J Orthod. 2020 Maio; 7:cjaa031. doi: 10.1093/ejo/cjaa031.

Christensen L. Digital workflows in contemporary orthodontics. APOS Trends Orthod. 2017 Fev;7(1):12–8. doi: 10.4103/2321-1407.199180

Christie KF, Boucher N, Chung CH. Effects of bonded rapid palatal expansion on the transverse dimensions of the maxilla: A cone-beam computed tomography study. Am J Orthod Dentofacial Orthop. 2010 Abr;137:S79-85. doi: 10.1016/j.ajodo.2008.11.024

De Gabriele O, Dallatana G, Riva R, Vasudavan S,Wilmes B. The easy driver for placement of palatal micro-implants and a maxillary expander in a single appointment. J Clin Orthod. 2017 Nov;51(11):728–37.

Dindaroğlu F, Doğan, S. Root Resorption in Orthodontics. Turkish J Orthod. 2016 Dez;29:103-8. Doi: 10.5152/TurkJOrthod.2016.16021

Erverdi N, Okar I, Kucukkeles N, Arbak S. A comparison of two different rapid palatal expansion techniques from the point of root resorption. Am J Orthod Dentofacial Orthop. 1994 Jul;106:47-51. doi: 10.1016/S0889-5406(94)70020-6

Garib D, Miranda F, Palomo JM, Pugliese F, Bastos JCC, Magno AS et al. Orthopedic outcomes of hybrid and conventional Hyrax expanders: Secondary data analysis from a randomized clinical trial. Angle Orthod 2021 Jan; doi: https://doi.org/10.2319/060820-527.1

Garib DG, Henriques JF, Janson G, Freitas MR, Fernandes AY. Periodontal effects of rapid maxillary expansion with tooth-tissue-borne and tooth-borne expanders: a

computed tomography evaluation. Am J Orthod Dentofacial Orthop**.** 2006 Jun;129:749-58. 10.1016/j.ajodo.2006.02.021

Garib DG, Henriques JFC, Janson G, De Freitas MR, Coelho RA. Rapid maxillary expansion—tooth tissue-borne versus tooth-borne expanders: a computed tomography evaluation of dentoskeletal effects. Angle Orthod. 2005 Jul;75:548–57. doi: 10.1043/0003-3219(2005)75[548:RMETVT]2.0.CO;2

Garib DG, Navarro Rde L, Francischone CE, Oltramari PV. Rapid maxillary expansion using palatal implants. J Clin Orthod. 2008 Nov;42(11):665–71.

Garib DG, Raymundo R Jr, Raymundo MV, Raymundo DV, Ferreira SN. Tomografia computadorizada de feixe cônico (cone beam): entendendo este novo método de diagnóstico por imagem com promissora aplicabilidade na Ortodontia. Rev Dental Press Ortod Ortop Facial. 2007 Mar-Abr;12(2):139-56. Disponível em: <http://www.scielo.br/scielo.php?script=sci_arttext&pid=S141554192007000200018&lng=en&nrm=iso>..doi.org/10.1590/S1415-54192007000200018.

Garret BJ, Caruso JM, Rungcharassaeng K, Farrage JR, Kim JS, Taylor GD. Skeletal effects to the maxilla after rapid maxillary expansion assessed with cone-beam computed tomography. Am J of Orthod Dentofac Orthoped. 2008 Jul;134(1):8.e1-8.e11. doi: 10.1016/j.ajodo.2008.06.004

Gerlach KL, Zahl C. Transversal palatal expansion using a palatal distractor. J Orofac Orthop. 2003 Aug;64:443-9. doi: 10.1007/s00056-003-0241-7

Gracco A, Lombardo L, Cozzani M, Siciliani G. Quantitative conebeam computed tomography evaluation of palatal bone thickness for orthodontic miniscrew placement. Am J Orthod Dentofacial Orthop. 2008 Jan;134:361-9. doi: 10.1016/j.ajodo.2007.01.027

Graf S, Vasudavan S, Wilmes B. CAD-CAM design and 3-dimensional printing of mini-implant retained orthodontic appliances. Am J Orthod Dentofacial Orthop. 2018 Fev;154:877-82. doi: 10.1016/j.ajodo.2018.07.013

Gunyuz TM, Germec-Cakan D, Tozlu M. Periodontal, dentoalveolar, and skeletal effects of tooth-borne and tooth-bone-borne expansion appliances. Am J Orthod Dentofacial Orthop. 2015 Jul;148(1):97-109. doi: 10.1016/j.ajodo.2015.02.022

Gurel HG, Basciftci FA, Arslan U. Transient bacteremia after re-moval of a bonded maxillary expansion appliance. Am J OrthodDentofacial Orthop. 2009 Fev;135:190-3. Haas AJ. Long-term posttreatment evaluation of rapid palatal expansion. Angle Orthod. 1980 Jul;50(3):189-217. Doi: 10.1016/j.ajodo.2007.03.035

Haas AJ. The treatment of maxillary deficiency by opening the midpalatal suture. Angle Orthod. 1965 Jul;35(3):200-17. doi: 10.1043/0003-3219(1965)035<0200:TTOMDB>2.0.CO;2

Haas, AJ. Long-Term Post treatment Evaluation of Rapid Palatal Expansion. Angle Orthod. 1980; 50: 189–217. doi: 10.1043/0003-3219(1980)050<0189:LPEORP>2.0.CO;2

Hansen L, Tausche E, Hietschold V, Hotan T, Lagravere M, Harzer W: Skeletally-anchored rapid maxillary expansion using the Dresden Distractor. J Orofac Orthop 2007 Mar;68(2):148–58. doi: 10.1007/s00056-007-0643-z

Holm M, Jost-Brinkmann PG, Mah J, Bumann A. Bone thickness of the anterior palate for orthodontic miniscrews. Angle Orthod. 2016 Set;86(5):826-31. doi: 10.2319/091515-622.1. Doi:

Hourfar J, Kanavakis G, Bister D, Schätzle M, Awad L, Nienkemper M, et al. Three dimensional anatomical exploration of the anterior hard palate at the level of the third rugae for the placement of mini-implants--a cone-beam CT study. Eur J Orthod. 2015 Out;37(6):589-595. doi: 10.1093/ejo/cju093

Hourfar J, Kinzinger GS, Ludwig B, Spindler J, Lisson JA. Differential treatment effects of two anchorage systems for rapid maxillary expansion: a retrospective cephalometric study. J Orofac Orthop. 2016 Set;77:314–324. Doi: 10.1007/s00056-016-0037-1

Interlandi S. Ortodontia: bases para iniciação. In: Capelozza Filho L, Silva Filho O.G. Expansão rápida da maxilla: considerações e aplicações clínicas. São Paulo: Editora Artes Médicas; 2002. p.257-66.

Iwasaki T, Takemoto Y, Inada E, Sato H, Suga H, Saitoh I, et al. The effect of rapid maxillary expansion on pharyngeal airway pressure during inspiration evaluated using computational fluid dynamics. Int J Pediatr Otorhinolaryngol. 2014;78:1258-64.

Kang S, Lee SJ, Ahn SJ, Heo MS, Kim TW. Bone thickness of the palate for orthodontic mini-implant anchorage in adults. Am J Orthod Dentofacial Orthop. 2007 Abr;131(4 Suppl):S74-81. doi: 10.1016/j.ajodo.2005.09.029

Karagkiolidou A, Ludwig B, Pazera P, Gkantidis N, Pandis N, Katsaros C. Survival of palatal miniscrews used for orthodontic appliance anchorage: A retrospective cohort study. Am J Orthod Dentofacial Orthop. 2013 Jun;143:767–72. doi: 10.1016/j.ajodo.2013.01.018

Kartalian A, Gohl E, Adamian M, Encisoc R. Cone-beam computerized tomography evaluation of the maxillary dentoskeletal complex after rapid palatal expansion. Am J Orthod Dentofacial Orthop. 2010 Out;138:486-92. doi: 10.1016/j.ajodo.2008.10.025

Kawa D, Kunkel M, Heuser L, Jung BA. What is the best position for palatal implants? A CBCT study on bone volume in the growing maxilla. Clin Oral Investig. 2017 Ago;21(2):541–9. doi: 10.1007/s00784-016-1913-1

Kayalar E, Schauseil M, Kuvat SV, Emekli U, Fıratlı S. Comparison of tooth-borne and hybrid devices in surgically assisted rapid maxillary expansion: a randomized clinical cone-beam computed tomography study. J Craniomaxillofac Surg. 2016 Mar;44:285-93. doi: 10.1016/j.jcms.2015.12.001

Koo TK, Li MY. A guideline of selecting and reporting intraclass correlation coefficients for reliability research. J Chiropractice Med**.** 2016 Jun;15:155–63. doi:10.1016/j.jcm.2016.02.012

LaBlonde B, Vich ML, Edwards P, Kula K, Ghoneima A. Three dimensional evaluation of alveolar bone changes in response to different rapid palatal expansion activation rates. Dental Press J Orthod. 2017 Fev;22(1):89–97. Doi: 10.1590/2177-6709.22.1.089-097.oar

Locks A, Weissheimer A, Ritter DE, Ribeiro GLU, Menezes LM, Derech CD, et al. Mordida cruzada posterior: uma classificação mais didática. R Dental Press Ortodon Ortop Facial. 2008 Mar-Abr;13(2):146-58. doi: https://doi.org/10.1590/S1415-54192008000200017.

Ludlow JB, Davies-Ludlow LE, Brooks SL, Howerton WB. Dosimetry of 3 CBCT devices for oral and maxillofacial radiology: CB Mercuray, NewTom 3G and i-CAT. Dentomaxillofac Radiol 2006 Jul;35:219-26. doi: 10.1259/dmfr/14340323

Ludwig B, Baumgaertel S, Zorkun B, Bonitz L, Glasl B, Wilmes B, et al. Application of a new viscoelastic finite element method model and analysis of miniscrew-supported hybrid hyrax treatment. Am J Orthod Dentofacial Orthop. 2013 Mar;143:426–35. doi: 10.1016/j.ajodo.2012.07.019

Ludwig B, Glasl B, Bowman SJ, Wilmes B, Kinzinger GS, Lisson JA. Anatomical guidelines for miniscrew insertion: palatal sites. J Clin Orthod. 2011 Dez;45:433-41.

Maino G, Turci Y, Arreghini A, Paoletto E, Siciliani G and Lombardo L. Skeletal and dentoalveolar effects of hybrid rapid palatal expansion and facemask treatment in growing skeletal Maxillary protraction correction in angle class III patients. Am J Orthod Dentofacial Orthop 2018 Fev; 153: 262-8. doi: https://doi.org/10.1016/j.ajodo.2017.06.022

Martínez-Smit R, Aristizabal JF, Filho VAP. Correction of Class III malocclusion with alternate rapid maxillary expansions and constrictions using a hybrid hyrax–mandibular miniplate combination and simultaneous orthodontic treatment: A case report. Korean J Orthod. 2019 Set;49:338-46. doi: 10.4041/kjod.2019.49.5.338

Mommaerts MY. Transpalatal distraction as a method of maxillary expansion. Br J Oral Maxillofac Surg. 1999;37:268-72. Doi: 10.1054/bjom.1999.0127

Motro M, Schauseil M, Ludwig B, Zorkun B, Mainusch S, Ates M, et al. Rapid-maxillary-expansion induced rhinological effects: A retrospective multicenter study. Eur Arch Otorhinolaryngol. 2016 Abr;273:679-87. doi: 10.1007/s00405-015-3584-y

Neyt NM, Mommaerts MY, Abeloos JV, De Clercq CA, Neyt LF: Problems, obstacles and complications with transpalatal distraction in non-congenital deformities. J Craniomaxillofac Surg. 2002 Fev;30:139-43. Doi: :10.1054/jcms.2002.0304

Nienkemper M, Wilmes B, Franchi L et al Effectiveness of maxillary protraction using a hybrid hyrax-facemask combination: a controlled clinical study. Angle Orthod. 2015;85:764–70. doi: 10.2319/071614-497.1

Nienkemper M, Wilmes B, Pauls A, Drescher D. Multipurpose use of orthodontic mini-implants to achieve different treatment goals. Journal of Orofacial Orthopedics. 2012 Dez;73:467–76. Doi: 10.1007/s00056-012-0107-y

Odenrick L, Karlander EL, Pierce A, Kretschmar U. Surface resorption following two forms of rapid maxillary expansion. Eur J Orthod. 1991 Ago;13(4):264-70. doi: 10.1179/bjo.9.1.37

Pangrazio-Kulbersh,V, Wine P, Haughey M, Pajtas Brynn, Kaczynski R. Cone beam computed tomography evaluation of changes in the naso-maxillary complex associated with two types of maxillary expanders**.** Angle Orthod. 2012 Out;82(3):548-57. doi: 10.2319/072211-464.1

Pasqua, BPM; André,CB; Rino-Neto, J. Qualidade de vida relacionada á saúde bucal: estudo sobre o impacto causado por 2 aparelhos expansores da maxila em crianças de 11 a 14 anos. Comunicação Científica e Técnica em Odontologia 5. Editora Atena 2020. [E-book] Cap 14, p–167-178. Disponível em: https://www.atenaeditora.com.br/post-ebook/2948 doi: 10.22533/at.ed.62220240114

Podesser B, Williams S, Bantleon HP, Imhof H. Quantitation of transverse maxillary dimensions using computed tomography: a methodological and reproducibility study. Eur J Orthod. 2004 Abr;26:209-15. doi: 10.1093/ejo/26.2.209

Proffit WR, Fields HW, Sarver DM. Contemporary Orthodontics. St. Louis: Mosby; 2007. Chapter 6, Grade 4 Severe Need Treatment; p.225 e226. 2007

Ribeiro ANC, Paiva JB, Rino Neto J, Illipronti-Filho E, Trivino T, Fantini SM. Upper airway expansion after rapid maxillary expansion evaluated with cone beam computed tomography. Angle Orthod. 2012 Maio;82:458-63. doi: 10.2319/030411-157.1

Rungcharassaeng K, Caruso JM, Kan JY, Kim J, Taylor G. Factors affecting buccal bone changes of maxillary posterior teeth after rapid maxillary expansion. Am J Orthod Dentofacial Orthop. 2007 Out;132:428.e1-8. doi: 10.1016/j.ajodo.2007.02.052

Schauseil, M; Waldeyer, C; Ludwig, B; Zorkun, B; Kater,W; et al2015. Three-Dimensional Quantification of the Effects between Different Types of RME. Dentistry. 2015 Set;5(9):1-8. doi: 10.1007/s00405-015-3584-y

Sendyk M, Paiva JB, Abrao J, Rino-Neto,J. Correlation between buccolingual tooth inclination and alveolar bone thickness in subjects with Class III dentofacial deformities. Am J Orthod Dentofacial Orthop. 2017 Jul;152:66-79. doi: 10.1016/j.ajodo.2016.12.014

Sygouros A, Motro M, Ugurlu F, Acar A. Surgically assisted rapid maxillary expansion: cone-beam computed tomography evaluation of different surgical techniques and their effects on the maxillary dentoskeletal complex. Am J Orthod Dentofac Orthop. 2014 Dez;146:748–57. doi: 10.1016/j.ajodo.2014.08.013

Szuhanek C, Mihai A.M, Sarbu A, Pricop, M. 3D Printed Surgical Guides Used in Orthodontics, Mat. Plast. 2019 Out;56(3):657-59. doi: 10.1016/j.prosdent.2019.06.006

Timock AM, Cook V, McDonald T, Leo MC, Crowe J, Benninger BL, et al. Accuracy and reliability of buccal bone height and thickness measurements from cone-beam computed tomography imaging. Am J Orthod Dentofacial Orthop. 2011 Nov;140:734-44. doi: 10.1016/j.ajodo.2011.06.021

Verlinden CR, Gooris PG, Becking AG: Complications in transpalatal distraction osteogenesis: a retrospective clinical study. J Oral Maxillofac Surg. 2011 Mar;69:899-905. doi: 10.1016/j.joms.2010.11.026

Weissheimer A, Menezes LM, Mezomo M, Dias DM, Lima EMS,Rizzatto SMD. Immediate effects of rapid maxillary expansionwith Haas-type and hyrax-type expanders: a randomized clinicaltrial. Am J Orthod Dentofacial Orthop. 2011 Set;140:366-76.16. doi: 10.1016/j.ajodo.2010.07.025

Wertz, R. A. Skeletal and dental changes accompanying rigid midpalatal suture opening. Am. J. Orthod. Dentofacial Orthop. 1970 Jul;58(1):41-66. doi: 10.1016/0002-9416(70)90127-2

Willmann JH, Nienkemper M, Tarraf NE, Wilmes B, Drescher D. Early Class III treatment with Hybrid-Hyrax–Facemask in comparison to Hybrid-Hyrax-Mentoplate—skeletal and dental outcomes. Prog Orthod. 2018 Out;19(1):42. doi: https://doi.org/10.1186/s40510-018-0239-8

Wilmes B, Bowman JS, Baumgaertel S. Fields of application of mini-implants. In Ludwig B, Baumgaertel S, Bowman JS, (eds). Mini-Implants in Orthodontics. Innovative Anchorage Concepts. 1st edn. London: Quintessence Publishing Co Ltd, 2008.

Wilmes B, Drescher D. A miniscrew system with interchangeable abutments. J Clin Orthod 2008 Out;42:574-80.

Wilmes B, Ludwig B, Katyal V, NienkemperM, Rein A, Drescher D. The Hybrid HyraxDistalizer, a new all-in-one appliance for rapid palatal expansion, early class III treatment and upper molar distalization. J Orthod. 2014 Set;41(Suppl. 1):47–53. doi: 10.1179/1465313314Y.0000000107

Wilmes B, Ludwig B, Vasudavan S, Nienkemper M, Drescher D. The T-zone: median vs paramedian insertion of palatal mini-implants. J Clin Orthod. 2016 Set;50:543-51.

Wilmes B, Nienkemper M, Drescher D. Application and effectiveness of a miniimplant-and tooth-borne rapid palatal expansion device: the hybrid hyrax. World J Orthod. 2010 Jan;11:323–30.

Wilmes B, Willmann J., Stocker B., Drescher D. The Benefit System and its scope in contemporary orthodontic protocols. APOS Trends Orthod. 2015 Ago;(5):174-80. doi: 10.4103/2321-1407.163414

Wood R, Sun Z, Chaudhry J, Tee BC, Kim DG, Leblebicioglu B, et al. Factors affecting the accuracy of buccal alveolar bone height measurements from cone-beam computed tomography images. Am J Orthod Dentofacial Orthop. 2013 Mar;143:353–6.Doi:10.1016/j.ajodo.2012.

APÊNDICE A – Termo de Assentimento

UNIVERSIDADE DE SÃO PAULO

FACULDADE DE ODONTOLOGIA

DEPARTAMENTO DE ORTODONTIA E ODONTOPEDIATRIA

Termo de assentimento do menor para tratamento ortodôntico

Olá! Você está sendo convidado para participar da pesquisa: Avaliação dos efeitos de expansão rápida da maxila com Expansores Dento-suportados e dento-ósseo suportados: alterações ósseas, dentais e periodontais. Os seus pais já permitiram que você participe!

Queremos saber se com o uso desse aparelho no céu da boca vamos conseguir espaço suficiente para sua mordida ficar bem encaixada. E também queremos saber se esse aparelho pode melhorar a respiração e sua mordia sem causar desconforto, e sem atrapalhar suas atividades diárias.

Todas as crianças que vão participar desta pesquisa têm a idade entre 11 a 15 anos, assim como você!!!

Se não tiver interesse em participar dessa pesquisa, não tem problema! É um direito seu!

A pesquisa será realizada na clínica de ortodontia preventiva e interceptativa da Universidade de São Paulo. Na primeira consulta faremos o molde do aparelhinho e depois, na próxima consulta, o aparelho será instalado. Você retornará sempre que a ortodontista agendar para realizar consulta de manutenção! É essencial que você cuide bem do seu aparelhinho, escovando os dentes corretamente e evitando alimentos duros que podem quebrar o aparelho! O uso do aparelho é considerado seguro para a sua saúde, mas pode oferecer riscos como cáries, inflamação da gengiva, manchas nos dentes, possibilidade de engolir ou aspirar acidentalmente o aparelho. Caso alguma coisa errada aconteça, você pode nos procurar nos telefone: (011) 3091-7812 no setor de ortodontia ou ainda falar direto com o Dr Bruno Pasqua, que é o responsável pela pesquisa (011) 99163-9980.

Mas, coisas boas podem acontecer! Com o uso do aparelho sua mordida ficará certinha! Teremos uma melhora no formato da sua arcada dental, sua mordida não ficará mais cruzada, e ainda poderemos conseguir espaços para seus dentes erupcionarem corretamente diminuindo assim a probabilidade de extrair dentes quando se tornar adulto!

Ninguém saberá que está participando da pesquisa, não falaremos a outras pessoas, nem daremos a estranhos as informações que você nos der. Os resultados da pesquisa serão publicados, mas sem identificar as crianças que participaram da pesquisa.

Eu _____aceito participar da pesquisa: Avaliação dos efeitos de expansão rápida da maxila com Expansores Dento-suportados e dento-ósseo suportados: alterações ósseas, dentais e periodontais, que tem como objetivo principal aumentar o tamanho do céu da boca para descruzar a mordida. Entendi que posso dizer "SIM" e participar, mas que, posso dizer "NÃO" e desistir que ninguém ficará furioso. Os pesquisadores tiraram minhas dúvidas e conversaram com os meus responsáveis. Recebi uma cópia deste termo de assentimento e li e concordo em participar da pesquisa.

São Paulo, _____ de _____ de 20 _____

Assinatura do menor

Assinatura do pesquisador(a)

APÊNDICE B - Termo de consentimento livre e esclarecido (TCLE)

UNIVERSIDADE DE SÃO PAULO
FACULDADE DE ODONTOLOGIA
DEPARTAMENTO DE ORTODONTIA E ODONTOPEDIATRIA

TERMO DE CONSENTIMENTO LIVRE E ESCLARECIDO (TCLE)

Titulo da pesquisa: "Avaliação dos efeitos de expansão rápida da maxila com expansores dento-suportados e dento-ósseo suportados: alterações ósseas, dentais e periodontais."

Pesquisadores Responsáveis:

- Prof.Dr. José Rino Neto - jrneto@usp.br
- Bruno de Paula Machado Pasqua – brunompasqua@yahoo.com

Olá, este é um convite para seu filho (a), menor_____, participar da pesquisa **"Avaliação dos efeitos de expansão rápida da maxila com Expansores Dento-suportados e dento-ósseo suportados: alterações ósseas, dentais e periodontais."**, a qual tem como objetivo avaliar a efetividade de aparelhos expansores da maxila (céu da boca) e seus efeitos sobre os dentes e ossos. Como objetivo secundário serão avaliadas diferenças quanto à melhoria da respiração, alterações na condição gengival, e implicações na qualidade de vida É um tratamento convencional, bastante utilizado nos consultórios sempre que o paciente apresenta a maxila atrésica, isto é, muito estreita, provocando cruzamento da mordida (inversão do relacionamento dos dentes, onde os dentes de cima ficam por dentro dos dentes de baixo). Este tratamento tem protocolo definido e qualquer um dos aparelhos utilizados, apresentam resultados clínicos muito satisfatórios. Os riscos de causar algum prejuízo nos dentes e ossos são mínimos.

Rubrica do pesquisador responsável

Nesse estudo serão testados dois tipos diferentes de expansores, sendo que o participante da pesquisa receberá um destes, **escolhido por sorteio**. A diferença entre os aparelhos está no modo como são fixados na boca. Um deles é fixado com apoio em quatro dentes, através de anéis metálicos chamados de bandas, que são cimentadas nesses dentes, e se ligam até o parafuso expansor. E o segundo tipo, é um aparelho fixado com 2 bandas cimentadas nos dentes do fundo, e 2 mini-implantes fixados no céu da boca, que são 2 mini-parafusos que serão instalados e rosqueados no céu da boca com aplicação de anestesia local. O funcionamento e ativação desses aparelhos são semelhantes.

Rubrica do participante da pesquisa

Uma semana após a colocação destes aparelhos, os parafusos expansores serão então "ativados", isto é, serão abertos, provocando alargamento do palato. Isto pode gerar algum desconforto (dores), que são controlados por meio de analgésicos, utilizados, por exemplo, para dor de cabeça (Paracetamol, Dipirona, AAS etc.)

Estes aparelhos serão removidos, dependendo de cada caso, em média, 6 meses após sua

colocação, tendo continuidade o tratamento ortodôntico.

Os outros componentes do aparelho (bráquetes, elásticos e outros acessórios) serão aqueles utilizados convencionalmente em tratamentos ortodônticos e escolhidos conforme a indicação de cada caso.

Ciente desta explicação acima e por meio deste documento declaro que fui informado que:

Rubrica do pesquisador responsável

Rubrica do participante da pesquisa

1. Para este estudo será necessária a realização de documentações ortodônticas que incluem os seguintes exames: anamnese e exame clínico, moldagens das arcadas dentárias para a obtenção de modelos de gesso, fotografias extra e intraorais e radiografias (telerradiografia lateral, panorâmica e periapicais dos incisivos superiores). São exames de rotina, imprescindíveis para diagnosticar os problemas ortodônticos bem como planejar o tratamento necessário.

2. As documentações ortodônticas, incluindo os exames de imagem (radiografias) serão realizadas duas vezes, uma no início (documentação inicial) e outra ao término do tratamento (documentação final). Entre estes exames, poderão ser requisitados outros exames de imagem (radiografias oclusais por exemplo). Estes exames serão realizados em um Instituto de Radiologia Odontológica especializado. **Estas documentações são protocolos de qualquer tratamento ortodôntico** (o qual será realizado no participante da pesquisa até sua total finalização, conforme explicado no item de número 5 abaixo). O participante da pesquisa também terá que passar por exames de **Tomografia Computadorizada**, em local e por maquinário indicados pelos autores da pesquisa. Estes exames são parecidos com as radiografias feitas na documentação inicial. **Estes exames NÃO terão custo para os seus responsáveis.** Os custos serão arcados pelos autores da pesquisa.

3. Os exames mencionados serão realizados seguindo-se as normas de proteção biológica individual, preconizadas internacionalmente. A dosagem radiológica a que o participante da pesquisa será exposto traz riscos mínimos para saúde, uma vez que será utilizada proteção individual.

4. A participação nesta pesquisa consistirá também em se submeter a uma análise criteriosa e realização de algumas medidas dos tecidos periodontais (tecidos que suportam os dentes), para avaliar nível de inflamação, quantidade de gengiva inserida e retração gengival. Esta avaliação ocorrerá em três tempos: prévio ao procedimento de expansão rápida da maxila, durante a ativação do aparelho expansor e na remoção do aparelho disjuntor. Este exame é indolor e será realizado na FOUSP, sem nenhum custo ao participante, podendo gerar um leve desconforto.

5. Será feito uma avaliação respiratória por meio de um exame chamado de rinometria acústica. Este exame avalia a qualidade da respiração das pessoas, por meio da avaliação gráfica da manifestação das ondas sonoras emitidas na respiração. Trata-se de um exame simples, rápido, indolor e sem custo (será realizado na própria FOUSP), podendo apenas causar um leve desconforto.

6. Serão aplicados aos participantes da pesquisa, 2 tipos de questionários para identificarmos se houve desconforto ou dor com o uso do aparelho, e também para saber se estes aparelhos causam algum tipo de incômodo e se atrapalham a rotina dos participantes.

7. O tratamento ortodôntico será realizado na Clínica de Ortodontia Corretiva, da disciplina de Ortodontia da Faculdade de Odontologia da Universidade de São Paulo - FOUSP. Serão montados aparelhos fixos, com bráquetes (peças ortodônticas metálicas coladas ou cimentadas aos dentes) escolhidas pelos autores da pesquisa, em ambos os arcos dentais (maxila e mandíbula). Nestes bráquetes passa, geralmente, um fio (arco) metálico de diferentes espessuras que é o elemento ativo do tratamento, isto é o que irá forçar os dentes a se movimentarem. Este fio será unido aos bráquetes por meio de elastômeros (borrachinhas, coloridas ou não), amarrilhos (fios de aço bem fininhos) e/ou autoligação (dispositivo de ligação presente no próprio bráquete). A movimentação dos dentes e o próprio aparelho podem causar algum desconforto (dor e/ou irritação) que geralmente desaparece em pouco tempo. No caso de persistência do desconforto, este poderá ser controlado por meio de analgésicos (remédios, por exemplo, para dor de cabeça ou gripe). Será também utilizado em você o aparelho expansor, descrito acima, que visa "abrir" o palato (céu da boca) aumentando o espaço para o alinhamento dos dentes. Além destes, poderão ser utilizados outros tipos de acessórios ortodônticos, conforme exigido para a correção da má oclusão. Serão dadas orientações para os participantes da pesquisa e seus responsáveis sobre os cuidados para a manutenção do aparelho em funcionamento, bem como de higiene bucal. O participante da pesquisa deverá comparecer a sessões de montagem dos aparelhos e controles do tratamento, sempre que requisitado pelo pesquisador responsável. No geral, o participante da pesquisa permanecerá em atendimento por um tempo que pode vaiar entre 30 minutos e 1 hora e meia, e deverá retornar em intervalos de 15 ou 30 dias. **No entanto, este tempo pode variar conforme seu tipo de caso e etapa do tratamento.**

8. Os riscos na utilização desses aparelhos são mínimos (desconforto e dor), já que sua utilização é corriqueira no tratamento ortodôntico sendo substanciada a sua eficácia por diversas pesquisas científicas. Como benefício, após terminado o período de avaliação dos aparelhos expansores, é

Rubrica do pesquisador responsável

Rubrica do participante da pesquisa

esperado que o participante da pesquisa tenha uma harmonia nas funções mastigatórias, de deglutição e fonação. Além disso será garantido ao participante da pesquisa todo o tratamento ortodôntico até a máxima correção dos problemas de oclusão.

9. **Lembre-se:** se o participante da pesquisa não comparecer (faltar sem justificativa) a 3 sessões agendadas, consecutivas ou intermitentes, poderá acontecer seu desligamento da pesquisa, sem ônus algum para os autores.

10. Para a expansão da arcada superior não existem métodos alternativos baseados em evidências científicas a não ser cirúrgicos.

11. Como responsável do menor participante da pesquisa estou ciente que nenhuma bonificação monetária resultará de sua participação. O participante da pesquisa não terá nenhum gasto com o aparelho a ser colocado, nem ressarcimento financeiro pela sua participação. Caso você aceite que seu filho participe da pesquisa, ele receberá o tratamento necessário para a correção de sua má oclusão.
12. Como benefício esperado desta pesquisa, seu filho receberá um tratamento ortodôntico que vai aumentar o tamanho da arcada dentária superior (ganhar espaço) para que se consiga descruzar a mordida.
13. Eu concordo e concedo a FOUSP e aos pesquisadores responsáveis totais direitos quanto ao uso do material coletado, com finalidade de ensino e divulgação, tais como: estudos e apresentações em congressos, publicações em revistas científicas nacionais e internacionais.
14. O participante da pesquisa tem a plena liberdade de retirar o seu consentimento a qualquer momento da pesquisa e que esta decisão não gerará penalização por parte dos pesquisadores.

15. Os pesquisadores serão responsáveis por qualquer eventualidade que possa ocorrer durante a coleta de dados, podendo ser encontrados pelo telefone **(11) 99163-9980** vinte e quatro horas por dia e sete dias por semana.

16. É assegurado como participante da pesquisa indenização em caso de danos decorrentes da pesquisa.

17. Todos os dados fornecidos aos pesquisadores, serão mantidos em confidência, para assegurar sua privacidade, sendo apenas de conhecimento dos pesquisadores responsáveis.

Rubrica do pesquisador responsável

Rubrica do participante da pesquisa

18. Qualquer dúvida que por ventura possa existir durante a pesquisa, o pesquisador responsável prestará os esclarecimentos necessários.

19. O participante da pesquisa/Responsável terá acesso aos resultados de exames realizados durante o estudo e os dados serão confidenciais, cabendo aos pesquisadores responsáveis o sigilo absoluto das informações.
20. Em caso de interrupção do estudo o participante da pesquisa receberá a assistência que for adequada, de forma gratuita, pelo tempo que for necessário.

21. Em caso de dúvidas sobre ética da pesquisa contatar o **Comitê de Ética em Pesquisa** (Seres Humanos) **Faculdade de Odontologia da Universidade de São Paulo** Av. Prof. Lineu Prestes, 2227 – 05508-000 – São Paulo – SP Fone: (11) 3091.7960 – E-mail: cepfo@usp.br - Horário de Funcionamento: segunda a sexta-feira das 09h às 12h e de 14h às 16h (exceto feriados e recesso universitário). O Comitê é um colegiado interdisciplinar e independente, de relevância pública, de caráter consultivo, deliberativo e educativo, criado para defender os interesses dos participantes da pesquisa em sua integridade e dignidade para contribuir no desenvolvimento da pesquisa dentro de padrões éticos. (Resolução CNS nº 466 de 2012)

Minha assinatura indica que eu decidi que meu filho pode participar da pesquisa como voluntário e que li e entendi todas as informações acima explicadas.

Este documento foi elaborado em duas vias de igual teor, permanecendo uma com o pesquisador responsável e a outra com o participante da pesquisa.

São Paulo, ___/___/____

Nome do participante da pesquisa:_____

_____

Assinatura do Responsável pelo Participante da Pesquisa

Nome do pesquisador responsável: Bruno de Paula Machado Pasqua
Telefone: (11)99163-9980

_____

Assinatura do Pesquisador Responsável

APÊNDICE C - Classificação da sutura palatina mediana de todos os pacientes

	A	B
1	Paciente	Classificação da sutura palatina mediana
2	1	5
3	2	2
4	3	3
5	4	4
6	5	1
7	6	3
8	7	2
9	8	5
10	9	1
11	10	3
12	11	3
13	12	3
14	13	5
15	14	4
16	15	4
17	16	5
18	17	5
19	18	2
20	19	2
21	20	2
22	21	5
23	22	5
24	23	2
25	24	3
26	25	5
27	26	3
28	27	1
29	28	3
30	29	3
31	30	4
32	31	4
33	32	3
34	33	4
35	34	2
36	35	4
37	36	1
38	37	3
39	38	3
40	39	3
41	40	2
42	41	2
43	42	2

APÊNDICE D - Todos os dados das variáveis avaliadas

Paciente	Grupo	CN1PM T0	CN1PM T1	CN1PM Δ_{T1-T0}	ACN1PM T0	ACN1PM T1
2	1	26,1	27,3	1,2	15,7	18,5
3	1	26	26,8	0,8	23,5	24,4
5	1	32,4	36,3	3,9	28,4	32,5
6	1	32,3	34,1	1,8	26,4	27,8
8	1	31,2	33,4	2,2	19,2	21
14	1	28	31,4	3,4	24,1	28
16	1	30,1	32,2	2,1	27,5	28,4
17	1	29,9	32,5	2,6	26,3	29,4
20	1	28,2	33	4,8	23,7	27,8
21	1	33,5	36	2,5	27,5	28,4
22	1	24,5	26	1,5	18,5	22,1
23	1	33,4	34,9	1,5	26,4	27,7
25	1	26,6	32,1	5,5	22,5	26,3
27	1	30,1	32,3	2,2	22,8	25,2
30	1	30,9	34,2	3,3	25,6	30,6
32	1	24,4	27,5	3,1	22,2	22,3
33	1	31,3	40,7	9,4	26,7	36,3
36	1	28,4	30,2	1,8	24,4	25,5
37	1	32,1	33,9	1,8	26,4	28,9
40	1	26,7	32	5,3	20,3	26,3
42	1	32,5	33,5	1		
1	2	26,5	27,5	1	19,7	21,4
4	2	35,5	35,7	0,2	34,8	35,6
7	2	28,7	31,5	2,8	26,9	28,1
9	2	22	24,5	2,5	18,8	19,2
10	2	31,3	31,7	0,4	26,6	27,4
11	2	32,6	32,9	0,3	27,6	30,2
12	2	33,2	33,9	0,7	30,4	31
13	2	31	31	0	23,5	24,8
15	2	33,5	34,9	1,4	29,1	29,6
18	2	36,6	41,1	4,5	28,2	33,9
19	2	25,5	26,5	1	21,9	23,6
24	2	33	35,3	2,3	30,6	32,9
26	2	26,2	27,3	1,1	20,9	21,3
28	2	29	30,3	1,3	24,5	25,3
29	2	26,9	27,8	0,9	20,3	22,9
31	2	33,2	34,4	1,2	30	31,9
34	2	30,7	32,3	1,6	23,5	24,8
35	2	30,5	32,6	2,1	26,5	28,6
38	2	28,9	32,2	3,3	24,2	26,6
39	2	32	33,3	1,3	29,3	29,6
41	2	28,2	30	1,8	25,2	26,9

ACN1PM ΔT1-T0	BM1PM T0	BM1PM T1	BM1PM ΔT1 - T0	LM1PM T0
2,8	15,4	16,6	1,2	44,6
0,9	13,7	15,7	2	43,2
4,1	14,9	24,1	9,2	34
1,4	17,5	20,4	2,9	46,5
1,8	16,5	17,4	0,9	40,5
3,9	19,1	21,5	2,4	37,1
0,9	17	19,5	2,5	39,3
3,1	15	19,1	4,1	37,3
4,1	14,6	20,9	6,3	50,7
0,9	15,8	17,9	2,1	21,2
3,6	16,3	20,8	4,5	37,9
1,3	16,1	17,8	1,7	48,3
3,8	17,9	20,8	2,9	38,7
2,4	13,6	18,2	4,6	37,7
5	9,5	15,6	6,1	30,8
0,1	12	15,1	3,1	39,1
9,6	13,7	22,9	9,2	38
1,1	21,6	22,4	0,8	44,8
2,5	20,9	21,6	0,7	46,3
6	17,5	23,9	6,4	40,5
				52
1,7	15	15,3	0,3	39,5
0,8	17,1	19,1	2	49,7
1,2	19,5	20,2	0,7	45,1
0,4	17,4	19,5	2,1	41,5
0,8	19,5	22,1	2,6	41,6
2,6	21	23,5	2,5	43,5
0,6	12	14,1	2,1	35,7
1,3	12,4	15,3	2,9	30,7
0,5	19,1	21,1	2	37,2
5,7	11,9	14,6	2,7	35
1,7	17,4	19,7	2,3	37,2
2,3	22,6	25,9	3,3	43,4
0,4	14,1	18,1	4	45,2
0,8	14,8	17,4	2,6	43,5
2,6	16,6	18,9	2,3	44,2
1,9	19,1	24,3	5,2	44,8
1,3	14,1	18,5	4,4	39
2,1	18,1	20,2	2,1	39,1
2,4	16,5	19,5	3	38
0,3	15,3	18,7	3,4	46,1
1,7	19,3	20,2	0,9	41,3

LM1PM T1	LM1PM ΔT1 - T0	INC1PM -D T0	INC1PM -D T1	INC1PM -D ΔT0- T1
47,5	2,9	9,3	9,5	0,2
44,5	1,3	18,1	19,6	1,5
36,9	2,9	31,1	33	1,9
47,4	0,9			0
43,9	3,4	17,6	17,1	-0,5
42,2	5,1	15,7	16,3	0,6
41,8	2,5	22,1	23,2	1,1
37,7	0,4	37	34,1	-2,9
53,9	3,2	7,4	0,6	-6,8
23,7	2,5	5,2	8	2,8
42,3	4,4	21,9	20,6	-1,3
49,8	1,5	10	7,9	-2,1
42,4	3,7	18,9	13	-5,9
42,2	4,5	10,2	11,5	1,3
34,2	3,4	18	20,7	2,7
41,1	2	23,6	24,4	0,8
46,3	8,3	28,4	24,6	-3,8
47,3	2,5	28,1	32,4	4,3
48,7	2,4	36,6	35,8	-0,8
44,8	4,3	27,3	20,4	-6,9
54,1	2,1	28,7	26	-2,7
41,3	1,8	23,1	21,4	-1,7
52,7	3	13,7	18,3	4,6
47,3	2,2	22,7	33,9	11,2
43,5	2	14,7	22,8	8,1
42,3	0,7	27,1	29,7	2,6
44,5	1	32,7	35,7	3
37,2	1,5	23,7	29,2	5,5
30,7	0	25,4	32,4	7
38,6	1,4	14,9	12,3	-2,6
36,4	1,4	14	22,2	8,2
38,7	1,5	12,5	18,3	5,8
45	1,6	33,7	31,3	-2,4
47,3	2,1	12,9	11,9	-1
48,1	4,6	6,8	7,2	0,4
45,5	1,3	26,1	23,2	-2,9
47	2,2	22,2	22,2	0
40,4	1,4	15,3	19,9	4,6
41,2	2,1	27,7	29,2	1,5
44	6	3,1	8,1	5
46,3	0,2	23	22,5	-0,5
44	2,7	9	8,9	-0,1

INC1PM-E T0	INC1PM-E T1	INC1PM-E ΔT1-T0	DA1PM T0	DA1PM T1	DA1PM ΔT1 - T0
10,2	6,4	-3,8	34,1	37,5	3,4
22,9	25	2,1	27,7	29,5	1,8
0	3,4	3,4	34,3	39,9	5,6
31,9	32,8	0,9			0
13,4	13,3	-0,1	27,9	30,6	2,7
15,9	16	0,1	28,2	29,8	1,6
14,1	15,2	1,1	28,6	30,9	2,3
24,4	30,5	6,1	23,2	25,9	2,7
11,2	2,2	-9	32	44,1	12,1
4,8	9,3	4,5	36,7	40,1	3,4
14,8	21,2	6,4	31,9	37,1	5,2
8,7	9,7	1	32,5	34,4	1,9
22,3	19,8	-2,5	25	30,2	5,2
13,3	15,4	2,1	27,8	32,1	4,3
22,4	22,7	0,3	21,9	24,3	2,4
21,7	17,9	-3,8	26,7	29,7	3
19,7	16,7	-3	25,6	37,1	11,5
33,1	32,2	-0,9	25,9	29,4	3,5
18	21,2	3,2	26,6	29,1	2,5
24	21,6	-2,4	27,2	33,3	6,1
24,1	21,6	-2,5	31,3	34,9	3,6
12,3	13,5	1,2	28,4	34,2	5,8
15,7	26,6	10,9	36,5	36,6	0,1
17,8	25,6	7,8	29,1	33,3	4,2
30,4	39,8	9,4	22,5	29,1	6,6
23,6	25,4	1,8	29,5	32,5	3
28,9	37,3	8,4	28,3	31,8	3,5
18,7	20,3	1,6	23,7	28,5	4,8
23,6	25,2	1,6	19,8	20,5	0,7
19,1	21,9	2,8	28,5	31,1	2,6
19,6	21,1	1,5	27,5	31,4	3,9
18,3	19,6	1,3	26,5	29,4	2,9
18,5	20,2	1,7	29	34,2	5,2
14,6	15,2	0,6	33,2	35,6	2,4
9,4	3	-6,4	28,8	34,1	5,3
26,7	27,5	0,8	26,2	30,7	4,5
14,1	14,7	0,6	35,9	41,6	5,7
22,3	24,3	2	27,6	31,2	3,6
25,2	28,6	3,4	27,6	32,6	5
13,2	13,8	0,6	33	36,6	3,6
17,8	20	2,2	26	31,8	5,8
2	6,9	4,9	36,1	39,7	3,6

DC1PM T0	DC1PM T1	DC1PM ΔT1 - T0	CN1M T0	CN1M T1	CN1M ΔT1 - T0
41,2	41,4	0,2	31,2	32,2	1
42,6	45,1	2,5	34,8	36,6	1,8
45,5	53,9	8,4	39,6	42,3	2,7
		0	34,8	35,2	0,4
38,1	40,8	2,7	33,4	36,3	2,9
39,6	41,1	1,5	29,9	31,5	1,6
41,5	44,3	2,8	30,4	32,2	1,8
43,2	46,6	3,4	34,5	35,9	1,4
39,1	44,9	5,8	29,6	33,4	3,8
41	47,9	6,9	34,1	38,9	4,8
47,8	53,8	6	33,8	35,1	1,3
39,3	40,8	1,5	31,2	32,1	0,9
38,3	41,2	2,9	30,2	33,6	3,4
36,4	41,5	5,1	29,9	33	3,1
36,6	39,9	3,3	34,8	37,5	2,7
43,4	45,3	1,9	29,7	32	2,3
42	51	9	37,3	40,3	3
46,7	51,7	5	32,8	35,8	3
46,1	50,2	4,1	31,6	34	2,4
43,4	48,6	5,2	33,5	36,7	3,2
48,5	50,1	1,6	32,2	34,6	2,4
40,4	46,7	6,3	29,1	31,1	2
47,4	52,9	5,5	36,1	36,3	0,2
44,1	53,6	9,5	34,6	38,4	3,8
38,3	47,8	9,5	25,8	28,1	2,3
47,5	51,8	4,3	32,5	34,5	2
48,7	55,2	6,5	32,5	33,5	1
37,1	44	6,9	29,9	29,9	0
39,6	43,6	4	32,7	33,9	1,2
39,3	41,4	2,1	37	37,7	0,7
39,6	47,8	8,2	39,8	41,6	1,8
35,6	40,4	4,8	28,7	29,8	1,1
47,2	52,2	5	34,1	36	1,9
43,4	45,8	2,4	29	29,9	0,9
34,4	38,1	3,7	27,2	28,8	1,6
41,5	45,1	3,6	28,7	30,2	1,5
48,6	53,9	5,3	38,6	40,4	1,8
40,7	47,1	6,4	28,6	29,4	0,8
42,9	50,4	7,5	32,5	32,9	0,4
36,3	44,5	8,2	29,7	32,3	2,6
39,8	45,9	6,1	28,7	31	2,3
40,4	45,5	5,1	31,8	34	2,2

ACN1M T0	ACN1M T1	ACN1M ΔT1 - T0	BM1M T0	BM1M T1	VI1M ΔT1 - T	LM1M T0
22,7	23,9	1,2	20,1	20,9	0,8	67,6
28,3	31,1	2,8	25,2	26,4	1,2	67,8
35	39	4	31,2	34,1	2,9	62,5
31,1	32,3	1,2	29,9	31,9	2	66
28,2	29,9	1,7	25,6	29,7	4,1	57
27,2	28,3	1,1	25,3	25,6	0,3	53,7
26,8	30,4	3,6	19,8	21	1,2	55,5
31,1	33,5	2,4	26,9	30,4	3,5	59,1
24,9	29	4,1	22,6	28,8	6,2	57,4
29	31,6	2,6	26,8	30,4	3,6	59,3
26,2	27,2	1	24,7	25,8	1,1	60,5
29	29,8	0,8	26,2	28,8	2,6	60,6
23,3	27,3	4	17,6	26,4	8,8	58
26,6	28,2	1,6	23,6	25,2	1,6	61,8
31,4	31,7	0,3	21	24,5	3,5	49,2
23,4	24,2	0,8	20,3	21,6	1,3	59,8
32,9	34,7	1,8	22,2	27,5	5,3	60
29,8	31,7	1,9	24,9	26,9	2	58,1
27,9	28,8	0,9	26,9	28,7	1,8	60,6
22,7	25,9	3,2	21,3	22,6	1,3	61,9
29,3	31,1	1,8	29,3	29,9	0,6	66,8
26,2	28	1,8	24,5	27	2,5	58
34	34,4	0,4	27,3	27,7	0,4	59,9
31,4	35,2	3,8	28,5	31,8	3,3	59,2
21,7	22,9	1,2	20,2	22,4	2,2	54,9
31	31,4	0,4	25,9	28,6	2,7	59,1
23,8	27,8	4	23,3	25,3	2	56
28,2	28,3	0,1	22,5	22,6	0,1	51,3
29	29,4	0,4	27,4	28,8	1,4	59,3
32,1	33,6	1,5	26,5	27,3	0,8	57
36,1	37,8	1,7	21	28,9	7,9	54,8
23,7	25,4	1,7	17,9	19,1	1,2	53,3
32,4	34	1,6	28	31,3	3,3	61,1
24,6	26,3	1,7	25,4	26,1	0,7	52,2
24,9	26,8	1,9	16,2	18,1	1,9	55,2
24,7	24,9	0,2	21,9	23	1,1	54,2
35,1	36,1	1	32,9	35	2,1	61,4
25,4	26,9	1,5	24,2	25,3	1,1	55,2
26	26,2	0,2	21,3	26,4	5,1	57,8
21,4	23,8	2,4	21	24,4	3,4	58,8
23,7	26,9	3,2	20,2	27,5	7,3	55,2
29,4	30	0,6	24,9	27,9	3	60,2

LM1M T1	LM1M ΔT1- T0	INC1M-D T0	INC1M-D T1	NC1M-D ΔT1-T	NC 1M - E T	NC 1M - E T	1M - E ΔT1
68,8	1,2	28,4	31,3	2,9	33,2	33,5	0,3
67,9	0,1	28,4	33,9	5,5	31,6	34,4	2,8
66,5	4	31,8	35,6	3,8	29	25,8	-3,2
66,7	0,7	25,6	33,9	8,3	40,8	50,3	9,5
60,4	3,4	24,9	37	12,1	29,8	35,2	5,4
55,9	2,2	27,5	32,8	5,3	26,6	33,5	6,9
57,3	1,8	29,8	36,3	6,5	28,4	27,3	-1,1
60,5	1,4	10,6	12,7	2,1	35,3	35,7	0,4
63,6	6,2	24,1	26,6	2,5	25,2	35,4	10,2
62	2,7	25,6	27,7	2,1	27,1	28,8	1,7
62,5	2	32,3	33	0,7	26,8	30	3,2
62,5	1,9	28,4	27,5	-0,9	33,1	31,4	-1,7
61,5	3,5	21,3	22,5	1,2	34,4	35,1	0,7
66,1	4,3	26,5	27,6	1,1	32,1	37,9	5,8
50,8	1,6	31	35,2	4,2	29,9	39	9,1
62,1	2,3	29,1	34,1	5	34,1	30,6	-3,5
62,7	2,7	29,1	34,8	5,7	26,6	32,3	5,7
61,7	3,6	22,3	27,7	5,4	35,5	37,4	1,9
63,3	2,7	30,2	32,5	2,3	26,4	30,1	3,7
65,8	3,9	33,9	37,2	3,3	27,8	32	4,2
68,2	1,4	35,3	37,2	1,9	36,9	35,2	-1,7
60,2	2,2	23,2	23,9	0,7	10,1	14,8	4,7
60	0,1	28,2	30,4	2,2	22,9	29,2	6,3
63,3	4,1	22,8	30,8	8	29,6	40	10,4
57	2,1	23,7	34	10,3	27,7	33	5,3
60,2	1,1	27,5	26,5	-1	27,4	28,2	0,8
56,7	0,7	44,6	47	2,4	31,4	33,7	2,3
51,6	0,3	35,9	47,2	11,3	41,4	46,3	4,9
59,8	0,5	44,3	46,7	2,4	47,7	43,4	-4,3
57,4	0,4	25,1	28	2,9	23,5	24,2	0,7
55,8	1	20,6	24,9	4,3	26,2	26,8	0,6
55,9	2,6	22,8	30,1	7,3	27,8	32,7	4,9
62,6	1,5	35,9	35,9	0	38,1	29,2	-8,9
54,4	2,2	33,2	29,4	-3,8	30,1	29	-1,1
56,3	1,1	26	28,3	2,3	27,9	24,4	-3,5
55,6	1,4	31	34	3	27,6	27,9	0,3
63,2	1,8	32,7	32,8	0,1	28,1	35	6,9
55,6	0,4	27,5	30,6	3,1	31,4	35,6	4,2
62	4,2	34,6	37	2,4	33,3	37,9	4,6
63,4	4,6	29,3	35,6	6,3	27,8	26,2	-1,6
58,8	3,6	42,5	40,7	-1,8	34,5	35,6	1,1
61,6	1,4	21,5	26,1	4,6	16,8	20,7	3,9

DA1M T0	DA1M T1	DA1MΔT1-T0	DC1M T0	DC1M T1	DC1M ΔT1-T0
31,4	33,7	2,3	55,4	58,8	3,4
36,1	38,6	2,5	59,6	63,5	3,9
35,3	41,1	5,8	57,6	63,8	6,2
35,4	36,2	0,8	60,2	65,9	5,7
31,8	31,8	0	52,2	59,8	7,6
27,9	31,7	3,8	48,7	56,3	7,6
28,8	32,6	3,8	51,2	55,9	4,7
39,8	42,2	2,4	51,5	58,3	6,8
30,8	36,3	5,5	50,4	60,1	9,7
31	37,2	6,2	53,9	60,9	7
36,7	38,6	1,9	60,5	63,7	3,2
31,1	37	5,9	55,9	58,3	2,4
34	39	5	51,5	57,9	6,4
32,7	38,4	5,7	53,9	62	8,1
26,7	30,3	3,6	46,3	53,2	6,9
28,3	32,3	4	51,8	56	4,2
33,2	37,1	3,9	54,5	62,5	8
32,1	34,7	2,6	53,4	58,6	5,2
30	32,9	2,9	52,2	58,6	6,4
31,5	36,8	5,3	54,1	61,6	7,5
32,4	37,6	5,2	60,9	63,3	2,4
33,3	39,3	6	46,6	54,3	7,7
35	37,3	2,3	52,9	57,9	5
34,9	39,7	4,8	54,7	64,6	9,9
28,1	32	3,9	46,2	54,4	8,2
32,8	35,8	3	53,6	57,1	3,5
29,8	33,1	3,3	55,4	60,4	5
23,8	28	4,2	49,1	56,2	7,1
30,1	34,2	4,1	61,9	65,3	3,4
33,9	36,6	2,7	50,2	53,7	3,5
33,6	39	5,4	50,1	56,8	6,7
30,1	31,9	1,8	46,2	51,7	5,5
32	37,6	5,6	57,2	63,4	6,2
30,2	33,5	3,3	53,7	55,1	1,4
28,8	33,1	4,3	49,5	53,4	3,9
31,6	35,6	4	50,5	55,4	4,9
38,8	41,9	3,1	59,7	64,7	5
29,6	33,4	3,8	49	55,2	6,2
33	36,5	3,5	55,7	62,5	6,8
28,4	34,3	5,9	50,3	58,7	8,4
24,6	30,6	6	49,3	55,9	6,6
31,6	34,1	2,5	46,4	52,1	5,7

ANEXO A -Parecer do Comitê de Ética em Pesquisa

Parecer ético

USP - FACULDADE DE ODONTOLOGIA DA UNIVERSIDADE DE SÃO

Plataforma Brasil

PARECER CONSUBSTANCIADO DO CEP

DADOS DA EMENDA

Título da Pesquisa: Avaliação dos efeitos de expansão rápida da maxila com Expansores dento-suportados e dento-ósseo suportados: alterações ósseas, dentais e periodontais

Pesquisador: José Rino Neto
Área Temática:
Versão: 4
CAAE: 79953517.0.0000.0075
Instituição Proponente: Faculdade de Odontologia da Universidade de São Paulo
Patrocinador Principal: Financiamento Próprio

DADOS DO PARECER

Número do Parecer: 3.311.813

Apresentação do Projeto:
O presente estudo pretende avaliar profundamente os efeitos do uso do dispositivo híbrido de expansão rápida da maxila em pacientes jovens, por meio do exame de tomografia computadorizada de feixe cônico. Será feita avaliação da inclinação dos dentes posteriores, das alterações nas dimensões verticais da maxila, e também das alterações periodontais. Além disso, faremos uma avaliação da obstrução das vias nasais antes e
depois da expansão. Os participantes da pesquisa também responderão a um questionário sobre dor, desconforto e qualidade de vida. Quarenta e dois pacientes entre 11 a 15 anos do sexo feminino e masculino, que possuem mordida cruzada posterior e atresia da maxila, serão selecionados e divididos em 2 grupos aleatoriamente. Grupo 1: pacientes tratados com o expansor hyrax hybrido; Grupo2: pacientes tratados com hyrax convencional. Após o descruzamento total da mordida posterior, com sobrecorreção, os resultados serão analisados e comparados, e a partir dos dados obtidos será instituída uma análise estatística apropriada (provavelmete será o teste "t"). Será adotado nível de significância de 5% para que as diferenças sejam consideradas estatisticamente significativas.

Objetivo da Pesquisa:
Objetivo principal: Indicar adequademente qual o melhor aparelho para se tratar atresia da maxila.
Objetivo Secundário:

Endereço: Av Prof Lineu Prestes 2227
Bairro: Cidade Universitária **CEP:** 05.508-900
UF: SP **Município:** SAO PAULO
Telefone: (11)3091-7960 **Fax:** (11)3091-7814 **E-mail:** cepfo@usp.br

Dar continuidade na evolução da ancoragem esquelética desde benefícios ortopédicos a Benefícios ortodônticos.

Avaliação dos Riscos e Benefícios:

Riscos: Inflamação gengival e Dor

Benefícios: Melhora na oclusão

Comentários e Considerações sobre a Pesquisa:

Pesquisa relevante. Este projeto está sendo submetido novamente para emenda para a inclusão da aluna de Iniciação Científica Luísa Portella na equipe de pesquisa. A aluna executará a avaliação das tomografias para o seu projeto de iniciação científica

Considerações sobre os Termos de apresentação obrigatória:

Todos os termos obrigatórios foram apresentados

Recomendações:

Tendo em vista a legislação vigente, devem ser encaminhados ao CEP-FOUSP relatórios parciais anuais referentes ao andamento da pesquisa e relatório final, utilizando-se da opção "Enviar Notificação" (descrita no Manual "Submeter Notificação", disponível na Central de Suporte - canto superior direito do site www.saude.gov.br/plataformabrasil).

Qualquer alteração no projeto original deve ser apresentada "emenda" a este CEP, de forma objetiva e com justificativas para nova apreciação.

Conclusões ou Pendências e Lista de Inadequações:

Emenda aprovada.

Considerações Finais a critério do CEP:

Este parecer foi elaborado baseado nos documentos abaixo relacionados:

Tipo Documento	Arquivo	Postagem	Autor	Situação
Informações Básicas do Projeto	PB_INFORMAÇÕES_BÁSICAS_1343688_E2.pdf	26/04/2019 10:56:56		Aceito
TCLE / Termos de Assentimento / Justificativa de Ausência	TCLEemendaatualizado.pdf	05/10/2018 13:37:06	José Rino Neto	Aceito

Endereço: Av Prof Lineu Prestes 2227
Bairro: Cidade Universitária **CEP:** 05.508-900
UF: SP **Município:** SAO PAULO
Telefone: (11)3091-7960 **Fax:** (11)3091-7814 **E-mail:** cepfo@usp.br

TCLE / Termos de Assentimento / Justificativa de Ausência	Termodeassentimentoemenda.pdf	24/09/2018 20:45:14	José Rino Neto	Aceito
Cronograma	Cronogramaemenda.xlsx	24/09/2018 20:38:14	José Rino Neto	Aceito
Brochura Pesquisa	Projetoemenda.pdf	24/09/2018 20:22:35	José Rino Neto	Aceito
Folha de Rosto	folharosto.pdf	08/11/2017 16:22:27	José Rino Neto	Aceito
Declaração de Instituição e Infraestrutura	autorizacaopesquisa.pdf	08/11/2017 16:10:18	José Rino Neto	Aceito
Projeto Detalhado / Brochura Investigador	Projeto.pdf	27/10/2017 13:27:31	José Rino Neto	Aceito
Orçamento	Orcamento.xlsx	27/10/2017 13:27:08	José Rino Neto	Aceito

Situação do Parecer:
Aprovado

Necessita Apreciação da CONEP:
Não

SAO PAULO, 08 de Maio de 2019

Assinado por:
Alyne Simões Gonçalves
(Coordenador(a))

Endereço: Av Prof Lineu Prestes 2227
Bairro: Cidade Universitária **CEP:** 05.508-900
UF: SP **Município:** SAO PAULO
Telefone: (11)3091-7960 **Fax:** (11)3091-7814 **E-mail:** cepfo@usp.br