MARCOS JOSÉ CUSTÓDIO NETO DA SILVA

Estudo da diferenciação semelhante à lactacional no carcinoma secretório com origem em glândula salivar

São Paulo

2021

MARCOS JOSÉ CUSTÓDIO NETO DA SILVA

Estudo da diferenciação semelhante à lactacional no carcinoma secretório com origem em glândula salivar

Versão Corrigida

Tese apresentada à Faculdade de Odontologia da Universidade de São Paulo, pelo Programa de Pós-Graduação em Ciências Odontológicas para obter o título de Doutor em Ciências.

Área de concentração: Patologia Oral e Maxilofacial e Pacientes Especiais.

Orientador: Prof. Dr. Fábio Daumas Nunes

,

São Paulo

2021

Autorizo a reprodução e divulgação total ou parcial deste trabalho, por qualquer meio convencional ou eletrônico, para fins de estudo e pesquisa, desde que citada a fonte.

Catalogação da Publicação
Serviço de Documentação Odontológica
Faculdade de Odontologia da Universidade de São Paulo

Silva, Marcos José Custódio Neto da.
Estudo da diferenciação semelhante à lactacional no carcinoma secretório com origem em glândula salivar / Marcos José Custódio Neto da Silva ; orientador Fábio Daumas Nunes -- São Paulo, 2021.
73 p. : fig., tab. ; 30 cm.

Tese (Doutorado) -- Programa de Pós-Graduação em Ciências Odontológicas. Área de concentração: Patologia Oral e Maxilofacial e Pacientes Especiais. -- Faculdade de Odontologia da Universidade de São Paulo.
Versão corrigida.

1. Carcinoma secretório. 2. Neoplasias das glândulas salivares. 3. Lactação. 4. Vias de sinalização. I. Nunes, Fábio Daumas. II. Título.

Fábio Jastwebski - Bibliotecário - CRB8/5280

Silva MJCN. Estudo da diferenciação semelhante à lactacional no carcinoma secretório com origem em glândula salivar. Tese apresentada à Faculdade de Odontologia da Universidade de São Paulo para obtenção do título de Doutor em Ciências.

Aprovado em: 07/05/2021

Banca examinadora

Profa. Dra. Suzana Cantanhede Orsini Machado de Sousa

Instituição: Universidade de São Paulo

Julgamento: aprovado

Prof. Dr. Fabricio Passador Santos

Instituição: São Leopoldo Mandic

Julgamento: aprovado

Prof. Dr. Bruno Tavares Sedassari

Instituição: Universidade Nove de Julho

Julgamento: aprovado

AGRADECIMENTOS

“Somos o resultado de tanta gente, de tanta história, tão grandes sonhos que vão passando de pessoa a pessoa, que nunca estaremos sós.” (Valter Hugo Mãe, O Filho de Mil Homens).

É muito gratificante saber que existem pessoas por aí que, mesmo sem perceber, mudam a nossa vida. A elas, meus mais sinceros agradecimentos. Percebo hoje a diferença na minha vida pessoal e profissional desde que decidi seguir a jornada no mundo acadêmico. Nem sempre saiu como eu esperei e calculei e é agora, na linha de chegada, que tenho essa percepção mais aguçada. Mas a vida fora da pós-graduação é igualmente surpreendente e nos exige constante resiliência, já que poucas vezes temos controle do resultado. O importante sempre é aproveitar a jornada de aprendizado!

Agradeço a Deus e à família, meu suporte, apoio subliminar, muitas vezes não buscado, mas que fez bastante diferença, sobretudo em uma época tão particular como a presente epidemia em que vivemos. Dentre estes, quero agradecer especialmente minha mãe, Marlene, por ser o apoio constante de minha vida, e meus irmãos Quézia e Marcos Antônio (sim, meu irmão e eu compartilhamos o primeiro nome).

Quero agradecer aos professores/pesquisadores da minha pós-graduação, que foram moldando o meu jeito de ensinar, de olhar uma lâmina e de ver um paciente na clínica. Meus agradecimentos especiais vão a meu orientador, prof. Fábio, e orientadora extraoficial, profa. Suzana. Quero agradecê-los pela dignidade e dedicação com que conduzem o trabalho de vocês. Sempre estão disponíveis para nos ouvir, mesmo quando é reclamação, e nos orientar com carinho e cuidado. Vocês dois são exemplos de profissionais nos quais eu me espelharei! Agradeço também aos outros professores maravilhosos que nossa pós-graduação possui: a profa. Marina, Karem (rainhas da clínica de pacientes especiais), Paulo, Luciana (da patologia geral), Marília, Décio (grandes profissionais da patologia oral). Também, estendo meus agradecimentos aos professores da Estomatologia, especialmente aos prof. Celso, Norberto e Camila (que me abriram as portas da clínica e, por isso, sinto que minha formação na área do diagnóstico foi muito mais completa).

Não podia deixar de lembrar dos funcionários e técnicos da patologia da FOUSP, especialmente Juvani, Adriana e Elisa, que sempre estão lá nos ajudando, dividindo suas experiências e ouvindo nossas reclamações. Sempre que eu derrubar um vidro caro de hematoxilina, vou lembrar da Elisa (e sempre que tiver um lanchinho pós-defesa também).

Aos amigos da pós-graduação, como foi bom viver esses momentos com vocês. Olho as fotos e lembro como fui feliz nessa fase da minha vida. Quantas vezes nos divertimos no tradicional Vivo's, que virou o ponto de aniversários e despedidas. Cada um de vocês foram especiais e vou lembrar com muita saudade de nossas conversas na mesa da copa ou na salinha dos alunos. Cada vez que trocamos uma ideia, falamos sobre a família, aprendíamos um meme novo...Aos que já concluíram ou ainda estão por aqui, muito obrigado pela parceria. Em especial, quero agradecer à minha família postiça que se formou na República dos Pleomórficos, composta por Jeff e Thalita, e nossa membro honorária Natália. Uns pedacinhos do Nordeste em SP. De todos os momentos bons que tive em SP, 92,4% das vezes vocês estavam por lá. Como vocês foram importantes, República! Queria agradecer também às "lindas" e ao "Kamasufa", outros dois pontos de apoio e amizade que tive nessa pós-graduação querida. Vocês me fazem lembrar quanta gente do bem ainda existe nesse mundo!

Agradeço também a CAPES, pela concessão da bolsa de pesquisa que permitiu viver a pós-graduação no Brasil e no exterior.

.

"Eu sei, eu sei. Você está com medo de cometer erros. Não tenha. Os erros podem ser proveitosos. Quando eu era jovem, Montag, eu atirava minha ignorância na cara das pessoas. Elas me surravam com varas. [...] Se você esconder sua ignorância, ninguém lhe baterá e você nunca irá aprender".

Fahrenheit 451, Ray Bradbury

RESUMO

Silva MJCN. Estudo da diferenciação semelhante à lactacional no carcinoma secretório com origem em glândula salivar [tese]. São Paulo: Universidade de São Paulo, Faculdade de Odontologia; 2021. Versão Corrigida.

O carcinoma secretório em glândula salivar é uma neoplasia recentemente descrita que tem os mesmos aspectos morfológicos, imuno-histoquímicos e genéticos do carcinoma secretório de origem mamária. O carcinoma secretório tem características celulares reminiscentes de uma célula secretora lactacional, isto é, um citoplasma vacuolado repleto de gotas lipídicas e um material secretado, por vezes de forma apócrina, que pode lembrar o leite. Mais recentemente, algum nível de diferenciação lactacional foi sugerida no carcinoma secretório de origem salivar. O objetivo do estudo foi verificar se existe uma diferenciação do tipo lactacional em carcinomas secretórios de origem salivar, comparando a outros tipos de carcinomas salivares mais comuns. Foram realizadas reações imuno-histoquímicas para as seguintes proteínas: receptores hormonais (receptor de prolactina e receptor do hormônio do crescimento), proteínas associadas ao produto de secreção da glândula mamária lactacional (mucina-1 (MUC-1), MUC4, globulina de gordura 1 do leite humano, lactoferrina) e proteínas associadas à via Akt-mTOR (PTEN, p-Akt, p-mTOR, p4EBP1, eIF4E, pS6). A maioria dos casos de carcinoma secretório foi negativa para receptor de prolactina e de hormônio do crescimento. Lactoferrina foi positiva em todos os grupos tumorais, porém somente em carcinoma secretório observou-se um padrão de marcação intensa, difuso tanto em célula como em secreção. Todos os casos de carcinoma secretório foram positivos para globulina de gordura do tipo 1, porém o mesmo padrão de marcação foi observado em outros tumores. A maioria dos casos de carcinoma secretório foram positivos para MUC1 e MUC4. Nenhum caso de carcinoma secretório foi positivo para Akt, mas PTEN foi difusamente expresso em 57,1% dos casos. mTOR foi expresso em mais da metade dos casos de carcinoma secretório e dos outros tumores salivares. Entre as proteínas à jusante de mTOR, somente eIF4E demonstrou alta expressão no grupo de estudo. A expressão de marcadores lactacionais não é exclusiva do carcinoma secretório, porém a

expressão de lactoferrina é distinta neste grupo de tumores quando comparado aos demais tumores salivares estudados.

Palavras-chave: Carcinoma secretório. Tumores salivares. Glândula salivar. Lactação. Vias de sinalização.

ABSTRACT

Silva MJCN. Lactational-like differentiation in secretory carcinoma of salivary gland origin [thesis]. São Paulo: Universidade de São Paulo, Faculdade de Odontologia; 2021. Versão Corrigida.

Secretory carcinoma of salivary gland origin is a recently described neoplasm that shares the morphological, immunohistochemical and genetic features of the breast secretory carcinoma. The cells composing the secretory carcinoma show aspects that resemble that of a lactating secretory cell, i.e., a vacuolated cytoplasm rich in lipid droplets and a secreted material that may be similar to milk. Recently, it has been proposed that secretory carcinoma might have a lactating-like differentiation. The aim of this study was to assess whether there is a lactating-like differentiation in secretory carcinomas of salivary gland origin and to compare this differentiation to other salivary gland neoplasms. Immunohistochemical reactions were performed for proteins belonging to three groups: hormonal receptors (prolactin and growth hormone receptor), proteins that compose the milk (mucin-1 (MUC-1), MUC-4, human milk fat globule 1, lactoferrin) and signalling proteins of Akt-mTOR pathway (PTEN, p-Akt, p-mTOR, p4EBP1, eIF4E, pS6). Most cases of secretory carcinoma were negative for prolactin and growth hormone receptor. receptor and the positive cases exhibited a focal weak staining. All tumour groups showed positivity for lactoferrin, although only secretory carcinomas showed an intense and diffuse staining, both at the cytoplasm and secretion. All cases of secretory carcinoma were positive for fat globule 1 but the same staining pattern was identified in the other groups. Most cases of SCsg were positive for MUC1 and MUC4. No case of secretory carcinoma was positive for Akt but PTEN was diffusely expressed in 57.1 % of the cases. mTOR is expressed in more than half of the cases both for SCsg and other salivary tumour types. Among the mTOR downstream targets, only eIF4E was highly expressed in all groups. Lactating-like differentiation is not exclusive to secretory carcinoma. However, lactoferrin expression seems to be distinct in this group of tumours when compared to other salivary neoplasms.

Keywords: Secretory carcinoma. Salivary neoplasms. Salivary gland. Lactation. Signalling pathways.

LISTAS DE FIGURAS

Figura 5.1 - Características morfológicas dos carcinomas secretórios estudados. O padrão sólido (A) (HE, 100x) foi visto mais frequentemente, seguido pelo padrão papilar-cístico (B) (HE, 100x). Em um maior aumento, nota-se a morfologia típica das células (C) (HE, 400x) 37

Figura 5.2 - À direita, expressão imuno-histoquímica dos receptores hormonais (A, C, E, 400x): expressão focal e fraca do receptor de prolactina em carcinoma secretório (A) e em um caso de CME (C); expressão fraca e focal em um dos casos de carcinoma secretório positivo para receptor de hormônio de crescimento (E). À esquerda, expressão imuno-histoquímica de globulina de gordura do tipo 1 (B, D, F, 400x): expressão forte e difusa em carcinoma secretório (B) e CDS (D) e expressão focal em CCA (F) 38

Figura 5.3 - Imunoexpressão de lactoferrina (A-E) e MUC4 (F). Lactoferrina marca difusamente os casos de carcinomas secretórios (padrão sólido: A, 100x; B, 400x) (padrão papilar-cístico: C). Os outros tumores tiveram apenas marcação focal, neste caso restrita à secreção em CME (C) e algumas células serosas do CCA (E). O padrão de marcação de MUC4 em carcinoma secretório (F) foi muito semelhante ao padrão de marcação de MUC1 39

Figura 5.4 - Imunoexpressão representativa em glândula salivar adjacente ao tumor. Marcação em algumas células acinares serosas para receptor de prolactina (A); marcação fraca em ducto estriado para receptor de hormônio de crescimento (B); marcação difusa de globulina de gordura do tipo 1 (C); marcação focal de lactoferrina em algumas células acinares serosas (D);marcação semelhante de MUC1 (E) e MUC4 (F) em ductos 40

Figura 5.5 - Imunoexpressão das proteínas da via Akt-mTOR ecarcinomas secretórios. PTEN (A, 400x), mTOR (B, 400x), 4E-BP1 (C, 400x), eIF4E (D, 100x; E, 400x) e proteína ribossomal S6 (F, 400x) [Figura publicada: Custódio et al. European Archives Otorhinolaryngol, 2020. Anexo B] 41

LISTAS DE TABELAS

Tabela 5.1 - Imunoexpressão de receptores hormonais nos tumores de glândula salivar 42

Tabela 5.2 - Imunoexpressão das proteínas do leite em tumores salivares 43

Tabela 5.3 - Perfil fenotípico geral dos tumores salivares baseado na frequência de positividade e padrão de marcação predominante 44

Tabela 5.4 - Positividade dos receptores hormonais e das proteínas do leite em carcinomas secretórios vs outros carcinomas salivares. 45

Tabela 5.5 - Imunoexpressão das proteínas da via Akt-mTOR nos grupos de carcinomas salivares [Tabela modificada da publicação: Custódio et al. European Archives Otorhinolaryngol, 2020. Anexo B] 46

Tabela 5.6 - Positividade das proteínas da via Akt-mTOR em carcinomas secretórios positivos vs outros carcinomas salivares [Tabela modificada da publicação: Custódio et al. European Archives Otorhinolaryngol, 2020. Anexo B] 47

SUMÁRIO

1 INTRODUÇÃO 19
2 REVISÃO DE LITERATURA 21
2.1 CARCINOMA SECRETÓRIO DE ORIGEM SALIVAR 21
2.2 A GLÂNDULA MAMÁRIA E A LACTOGÊNESE 24
2.3 CARCINOMA SECRETÓRIO E A DIFERENCIAÇÃO LACTACIONAL 27
3 PROPOSIÇÃO 29
3.1 PROPOSIÇÕES ESPECÍFICAS 29
4 MATERIAL E MÉTODOS 31
4.1 SELEÇÃO DOS CASOS 31
4.2 IMUNO-HISTOQUÍMICA 31
5 RESULTADOS 33
5.1 ANÁLISE MORFOLÓGICA DOS CARCINOMAS SECRETÓRIOS 33
5.2 ACHADOS IMUNO-HISTOQUÍMICOS DOS RECEPTORES HORMONAIS E DAS PROTEÍNAS DO LEITE 33
5.3 ACHADOS IMUNO-HISTOQUÍMICOS EM GLÂNDULAS SALIVARES ADJACENTES NORMAIS 35
5.4 ACHADOS IMUNO-HISTOQUÍMICOS DA VIA AKT-MTOR NOS TUMORES SALIVARES 36
6 DISCUSSÃO 49
7 CONCLUSÃO 53
REFERÊNCIAS 55
ANEXOS 65

1 INTRODUÇÃO

O carcinoma secretório em glândula salivar, antigamente denominado de carcinoma secretório análogo ao de mama, é uma neoplasia recentemente descrita que tem os mesmos aspectos morfológicos, imuno-histoquímicos e genéticos do carcinoma secretório de origem mamária (1-3). Em glândula salivar, o carcinoma secretório pode afetar tanto glândulas maiores como as menores, mas é difícil tirar quaisquer conclusões acerca do perfil mais comum de pacientes que esse tumor afeta, ou mesmo seu desenrolar clínico, visto que a amostra de tumores incluídas nas pesquisas geralmente é limitada (4,5).

O carcinoma secretório tem características celulares reminiscentes de uma célula secretora lactacional (6), isto é, um citoplasma vacuolado repleto de gotas lipídicas e um material secretado, por vezes de forma apócrina, compondo um líquido secretado que pode lembrar o leite (7-9). Em mama, os poucos estudos que existem sobre o assunto demonstraram marcação positiva para certas proteínas presentes na composição do leite, como a lactoferrina e a α-lactalbumina, e também marcação positiva para adipofilina, uma proteína presente na membrana que reveste gotículas lipídicas de células lactantes (7).

Mais recentemente, algum nível de diferenciação lactacional também foi sugerida no carcinoma secretório de origem salivar. Foi demonstrada a positividade para adipofilina e lisozima, à semelhança de sua contraparte mamária (9-11). Até o momento, entretanto, pouquíssimos estudos avaliaram em maior profundidade, tanto em mama como em glândula salivar, um painel de marcadores mais completo que pudesse indicar uma diferenciação semelhante à lactacional nessa neoplasia. Por isso, o objetivo do estudo foi verificar se existe uma diferenciação do tipo lactacional em carcinomas secretórios de origem salivar, comparando tais expressões a outros tipos de carcinomas salivares mais comuns.

2 REVISÃO DE LITERATURA

2.1 CARCINOMA SECRETÓRIO DE ORIGEM SALIVAR

O carcinoma secretório de mama é uma neoplasia bastante rara, que parece possuir um comportamento clínico indolente e um melhor prognóstico quando comparado aos carcinomas mamários mais frequentes (12). Os primeiros relatos dessa neoplasia foram feitos em indivíduos jovens, motivo pelo qual sua antiga denominação era de "carcinoma juvenil"(12). O carcinoma secretório também difere de outras neoplasias mamárias em relação à sua morfologia, imunofenótipo e alterações genéticas (3). As células dessa neoplasia possuem características secretórias, sendo vacuolizadas ou xantomatosas, e abundante quantidade de material secretado, um perfil imuno-histoquímico normalmente "triplo-negativo" (expressão negativa para HER2, receptor de estrogênio e progesterona), e geralmente uma translocação cromossômica específica, resultando no gene de fusão ETV6-NTRK3 (3).

Até 2010, acreditava-se que esse carcinoma era restrito à glândula mamária. No entanto, Skálova et al. demostraram pela primeira vez a presença dessa neoplasia em glândula salivar (1). Nessa época, o grupo de pesquisa batizou a neoplasia de "carcinoma secretório análogo ao de mama", fazendo referência às semelhanças histológicas, imuno-histoquímicas e genéticas entre as entidades salivares e as da mama (1). Outros relatos e pesquisas surgiram depois desse primeiro relato, mostrando que o carcinoma secretório em glândula salivar, ainda que raro, era uma neoplasia frequentemente ignorada pelos patologistas de cabeça e pescoço (2). Com o crescente número de casos reportados na literatura, a Organização Mundial da Saúde (OMS) decidiu, em 2017, apagar o termo "análogo ao de mama" da nomenclatura desse tumor (13). O entendimento da OMS é que este não era um tumor similar, e sim o próprio carcinoma secretório em localização extramamária. Corroborando o entendimento da OMS, carcinomas secretórios primários já foram descritos em tireoide, pele, pulmão, cavidade nasal, glândula lacrimal e vulva (14-19). No entanto, os casos em glândula salivar continuam sendo os mais numerosos (4,14).

O carcinoma secretório de glândula salivar reprisa as mesmas características histológicas, fenotípicas e genéticas de sua contraparte mamária. Na maior parte dos casos, o tumor é circunscrito, embora não seja encapsulado, e pode apresentar áreas sólidas, papilares, microcísticas e tubulares, frequentemente notando-se a presença de secreção de coloração variada nesses espaços microcísticos. Individualmente, as células possuem um núcleo vesicular arredondado e o citoplasma é eosinofílico pálido, vacuolado ou granular (1,2). Existem variantes macrocístas, uni ou multiloculares, que se assemelham a outras lesões císticas mais comuns. Nestes casos, o lúmen é geralmente revestido por uma única camada de células, que por vezes se espessa formando projeções intraluminais (20). Necrose, mitose e atipia marcante não são observadas na maioria dos casos, embora ocasionalmente áreas de transformação de alto grau estejam presentes (21). Há relatos da associação de carcinomas secretórios com outros tumores salivares, seja na forma de lesões sincrônicas (22), ou na forma de outra malignidade, morfologicamente distinta, surgindo dentro do componente tumoral (23). Apesar da morfologia ser típica na maioria dos casos de carcinoma secretório, pode haver certo grau de sobreposição histológica com outras neoplasias salivares, especialmente tratando-se de biópsias incisionais (24).

Quanto ao fenótipo, as células neoplásicas do carcinoma secretório são fortemente positivas para mamaglobina, S100, citoqueratinas (CK7, CK8, CK18, CK19), EMA, vimentina e STAT5a. O material secretado, encontrado nos espaços microcísticos e tubulares, é positivo para MUC1, MUC4 e PAS (antes e depois da digestão por diástase) (1,2,25). Marcadores para células de fenótipo mioepitelial/basal, como CK14, CK5/6, p63, actina de músculo liso, CD10 e calponina são tipicamente negativos, embora existam casos onde essas marcações foram observadas de forma focal ou difusa (25). A maioria dos tumores é negativa para DOG1, mas há casos cuja expressão desse marcador é focal, bem distinta do padrão forte/difuso esperado nos carcinomas de células acinares, o principal diagnóstico diferencial do carcinoma secretório (26). A expressão de SOX10 pode ser positiva ou negativa (11,27). Menos frequente, reatividade para GATA-3 e CD117 já foi demonstrada (28). Bem como os tumores mamários, os carcinomas de origem salivar parecem ser triplamente negativos para receptores de estrógeno, progesterona e HER2, embora poucos estudos verificaram essa expressão (3,29). Mais recentemente, o marcador pan-Trk foi apresentado como uma alternativa mais viável para identificar, por meio de imuno-

histoquímica, arranjos do gene NTRK em carcinomas secretórios (30,31). Conquanto a positividade para pan-Trk não seja exclusiva desse grupo de tumores, ela é bem mais frequente que a observada em carcinoma de células acinares e se distingue pelo padrão de marcação predominantemente nuclear em carcinoma secretório (30-32).

A maioria dos casos de carcinoma secretório é caracterizada por uma translocação balanceada entre os cromossomos 12 (p13) e 15 (q25), resultando em um gene de fusão ETV6-NTRK3, sendo a junção clássica observada entre os éxons 5 e 15 (1,33). Tal gene de fusão codifica uma proteína tirosina-quinase que ativa algumas vias de sinalização relacionadas à oncogênese, como a MAP quinase e via PI3k-Akt (34). Essa alteração genética é exclusiva do subtipo secretório dentre os vários tipos de carcinomas mamários e parece também ser exclusiva dentre os carcinomas salivares (3). Com o tempo, o entendimento sobre as alterações genéticas dessa neoplasia vem sendo ampliado. Alguns casos de carcinoma secretórios salivares exibem a quebra do gene ETV6, porém falham em exibir os transcritos clássicos resultantes da fusão (34). Isso ocorre devido à junções atípicas formadas entre os éxons dos genes ETV6 e NTRK3 (34).

Além disso, apesar do rearranjo do ETV6 ser quase sempre detectado, em certos tumores o parceiro de fusão pode ser outro: o gene RET (33), MAM3L (35) ou MET (36). Em pelo menos alguns desses casos há características histológicas de alto grau, embora nenhuma correlação específica possa ser estabelecida entre o padrão histológico e a fusão alternativa (33,36). A coexistência de dois genes de fusão também já foi descrita: ETV6-NTRK3 e ETV6-MAM3L (35) em um tumor com áreas focais atípicas, ETV6-NTRK3 e MYB-SMR3B em um carcinoma secretório de alto grau (37), e ETV6-RET e EGFR-SEPT14 em uma caso com aspecto macrocístico, cuja parede era infiltrada por células de morfologia típica (38). Excepcionalmente, existem pouquíssimos casos de carcinoma secretório em que outras fusões são identificadas na ausência do rearranjo do gene ETV6. Nesse sentido, a fusão entre VIM-RET e CTNNA1-ALK foram recentemente reportadas, cada qual ocorrendo em um caso apenas (37,39).

Com relação ao prognóstico, é difícil tirar quaisquer conclusões definitivas sobre essa neoplasia, visto que ela é uma entidade relativamente rara, o que reflete na casuísta pequena da maioria dos trabalhos (2,4,40). Porém, assim como os tumores mamários, os carcinomas secretórios de glândula salivar são tipicamente

considerados de baixo grau, parecem ter um bom prognóstico, com uma alta taxa de sobrevivência e baixo índice de metástase regional e à distância (4,5,12). Casos mais agressivos, com metástase à distância e pouco responsivos ao tratamento podem ser eventualmente encontrados (21,41). A implicação clínica dessas translocações menos frequentes ainda é incerta (33,35,36). O tratamento do carcinoma secretório geralmente consiste em ressecção cirúrgica do tumor na maioria dos casos, às vezes seguida de radioterapia, combinada ou não à quimioterapia (40).

2.2 A GLÂNDULA MAMÁRIA E A LACTOGÊNESE

A glândula mamária é um órgão secretor que passa por diversas alterações morfológicas durante a vida da mulher, especialmente na puberdade, gravidez e lactação. Dessa forma, essa glândula exócrina é diferente de outras glândulas, como as salivares, por exemplo, pois só alcança o máximo de seu desenvolvimento no período pós-natal, em fases específicas da vida da mulher (6,42-44). Quando a criança nasce, ela possui apenas um sistema de ductos rudimentar na mama, que será alterado posteriormente pela ação de hormônios circulantes e pela produção de fatores de crescimento locais (6,42-44).

Quase tudo que se sabe sobre embriogênese e desenvolvimento mamário pós-natal advém de estudos realizados em camundongos. Algumas diferenças existem, obviamente, entre camundongos e humanos. Por exemplo, os camundongos possuem cinco ou seis pares de glândulas mamárias, enquanto a espécie humana possui normalmente apenas um par. O camundongo adulto também possui muito mais tecido adiposo compondo o estroma mamário comparado à espécie humana (6,42). Salvo algumas diferenças, esse modelo de estudo animal ainda é o mais utilizado para investigar a participação de hormônios circulantes, fatores de transcrição, fatores de crescimento, transição epitélio-mesenquimal e células-tronco tumorais na formação da glândula mamária (42).

As glândulas mamárias de homens e mulheres são muito semelhantes até a puberdade, e é a partir desse momento que as características sexuais começam a se diferenciar em ambos os sexos. A puberdade é o primeiro período onde se observam grandes transformações na estrutura mamária. Esse período é conhecido como morfogênese ductal, e corresponde ao crescimento e desenvolvimento das estruturas ductais, formando uma verdadeira "árvore ductal" que vai preenchendo, ramificando e penetrando o tecido adiposo estromal (6,45). Todo esse desenvolvimento é possível graças à atuação do hormônio de crescimento (GH), secretado pela hipófise anterior, que estimula a expressão do fator de crescimento tipo insulina 1 (IGF1) no fígado e no estroma mamário. O IGF1 atua em conjunto com o estrógeno secretado pelo ovário, resultando na proliferação do epitélio ductal (46-48).

O segundo período de transformações na mama é a gravidez, no qual a glândula atinge o máximo de sua diferenciação celular e crescimento. No início da gravidez, a fase proliferativa corresponde à ramificação do epitélio mamário na "árvore ductal" e à formação de brotos alveolares (49,50). Tais brotos vão progressivamente se diferenciando em alvéolos bem constituídos, que são as futuras unidades secretoras de leite, com a concomitante diminuição do estroma mamário na fase de diferenciação secretória (49,50). Os alvéolos juntam-se para formar lóbulos em humanos, cada lóbulo tendo um ducto lactífero conectado ao mamilo. O estágio 1 da lactogênese, como essa fase de diferenciação também é conhecida, ocorre geralmente no meio da gravidez. O grau de diferenciação alcançado transforma as células alveolares em células pré-secretoras, estas possuindo um formato cuboidal ou piramidal com o citoplasma rico em gotas lipídicas. Por isso, morfologicamente essas células terão o citoplasma rico em vacúolos e com características apócrinas (6,51).

Apesar do perfil secretor das células alveolares, a secreção do leite é inibida pela ação da progesterona, esta secretada pelo ovário. Além desta função, esse hormônio, juntamente com a prolactina secretada pela glândula pituitária e pelo próprio tecido mamário, atuará na diferenciação das células secretoras do alvéolo (47,50,52). A fase de ativação secretória, ou estágio II da lactogênese, acontece no parto ou próximo a este (51). Nessa fase mais avançada da gravidez, quase todo o estroma deverá ter desaparecido e a alveologênese alcançado seu estágio máximo. Próximo ao parto, há o início da secreção das proteínas do leite e de lipídios para o lúmen alveolar, e o revestimento de células mioepiteliais do lóbulo fica descontínuo (6).

Além da ativação de genes relacionados à síntese de constituintes do leite, ativação já observada na fase anterior, observa-se uma queda nos níveis circulantes de progesterona, que libera a secreção de leite através dos ductos para fora da mama (51). Finalmente, a fase de lactação é onde a produção e secreção de leite é mantida de forma contínua. As células lactantes ficam mais achatadas, porém ainda com visíveis glóbulos de gordura em seus citoplasmas (6).

Todos as alterações observadas na mama dão-se pela ativação de diversas vias de sinalização, incluindo a via do akt-mTOR, que parece ser essencial para a diferenciação lactacional (53-55). Vários trabalhos mostram que a deficiência de akt1 resulta na formação de brotos alveolares menores em tamanho e em quantidade, além de diminuir a expressão de genes relacionados à secreção de lipídeos no leite. A síntese lipídica alterada altera a quantidade de leite sendo produzida. (53,54) A deficiência de akt, no entanto, não interfere na formação da glândula no período embrionário (53). Por sua vez, a inibição de mTOR impediu a expressão de proteínas do leite induzida por hormônios lactogênicos (55).

No fim, uma glândula mamária competente deve ser capaz de produzir leite em quantidade e por um período de tempo suficientes para atender as demandas nutricionais da criança, até que ocorra a involução da glândula para um estado semelhante ao observado anteriormente à gravidez. O leite vai ser composto por macro e micronutrientes, componentes bioativos, fatores de crescimento e imunológicos (56,57). A principal fonte energética fornecida pelo leite vem dos lipídeos, que são secretados na forma de glóbulos de gordura citoplasmáticos revestidos por uma membrana de duas camadas (58,59). A maior parte dos lipídeos do leite estão na forma de triglicerídeos, e o revestimento da bicamada lipídica é principalmente feito por fosfolipídios. A participação desse macronutriente é tão importante na espécie humana que faz com que a glândula mamária se torne um dos principais órgãos sintetizadores de lipídios (57,58,60).Outro componente abundante na composição do leite são as proteínas, sendo a maior parte desse conteúdo proteico secretado pelas próprias células alveolares. Mais de 400 tipos diferentes de proteína estão presentes no leite, destacando-se a caseína, α-lactalbumina, lactoferrina, albumina sérica e lisozima (57). Mucinas, como MUC1 e MUC4 estão presentes na membrana de revestimento dos glóbulos de gordura, bem como o glóbulo de gordura de leite 1 (lactaderina) (59,61). Imunoglobulinas, especialmente do tipo A e S, também estão presentes e contribuem para conferir proteção imune ao recém-nascido (62).

Além do rico conteúdo de gordura e proteico, o leite também é formado por açúcares, especialmente a lactose, composto nitrogenados não-proteicos, hormônios, como a somastatina, calcitonina e adiponectina, células de defesa, citocinas e quimiocinas, fatores de crescimento e oligossacarídeos do leite (56,57). A composição do leite pode variar de mãe para mãe, podendo ser influenciado pela sua dieta, idade e ganho de peso durante a gravidez. A duração da lactação também pode interferir nessa composição (56,57).

2.3 CARCINOMA SECRETÓRIO E A DIFERENCIAÇÃO LACTACIONAL

Existem pelo menos 17 subtipos histológicos de adenocarcinomas mamários reconhecidos pela OMS. O subtipo mais comum, sem dúvida, é o carcinoma ductal invasivo sem outra especificação (50-80%), muitas vezes usado como sinônimo de câncer de mama, a semelhança do que ocorre com a associação entre câncer de boca e carcinoma epidermoide (63,64). O termo “sem especificação” refere-se ao fato do tumor não possuir diferenciação detectável para ser alocado nos outros 16 subtipos existentes (64).

Existem poucas variantes onde há o predomínio de células com citoplasma vacuolado ou granular, ou mesmo com características secretórias (65). Todas essas variantes que possuem essa morfologia predominante, como o carcinoma rico em lipídios, carcinoma apócrino e o carcinoma secretório, são subtipos histológicos extremamente raros (63,64). Dentre estes, o carcinoma secretório é um dos subtipos de carcinoma ductal mais raros, chegando a menos de 0,15% dos casos em mama (64). O diagnóstico, como comentado no início dessa revisão, é feito pela combinação das características morfológicas, imuno-histoquímicas e genéticas (12).

Esses tumores são fortemente positivos para STAT5a, e essa expressão parece não ser vista em outros subtipos de carcinomas mamários mais comuns.(66). STAT5a é uma proteína que é fundamental para a diferenciação secretória na glândula mamária lactante e é ativada pela ligação da prolactina ao seu receptor (67). Curiosamente, os carcinomas secretórios são imunopositivos para proteínas do leite, como lisozima e α-lactalbumina, e apresentam uma marcação vacuolar para adipofilina, um marcador expresso na membrana de glóbulos de gordura e presente

nas células mamárias lactantes (7,58). A positividade para esses marcadores não é exclusiva desse subtipo de tumor, pois a expressão dessas proteínas pode ser observada em outros tumores mamários e não-mamários com características secretórias (7,68,69). Porém, a grande maioria dos subtipos mamários mais comuns são negativos para α-lactalbumina e adipofilina (7). Essas características, somadas à morfologia celular e ao conteúdo secretado pelo tumor, podem apontar para uma diferenciação de secreção do tipo lactacional no carcinoma secretório.

Raras pesquisas também sugerem uma possível diferenciação lactacional no carcinoma secretório de glândula salivar. A adipofilina é expressa nesses tumores que, tal como as contrapartes mamárias, parecem exibir um rico conteúdo lipídico (9,11). Somente o carcinoma secretório apresentou expressão forte e difusa de adipofilina ao redor de grandes gotas intracitoplasmáticas (9). Outro estudo também mostrou que a marcação de lisozima, apesar de não ser específica do carcinoma secretório de glândula salivar, é observada nas células tumorais e no material secretado desse tumor, e pode ser útil para distingui-lo do carcinoma de células acinares (10). Como só existem esses dois trabalhos em glândula salivar, seria interessante expandir o painel de marcadores lactacionais a nível proteico e gênico, com o intuito de verificar se o carcinoma secretório com origem salivar possui diferenciação lactacional.

3 PROPOSIÇÃO

Avaliar se existe uma diferenciação do tipo lactacional em carcinomas secretórios de origem salivar, comparando tais expressões a outros tipos de tumores salivares mais comuns. Nossa hipótese é que os carcinomas secretórios apresentam diferenciação do tipo lactacional, enquanto outros tumores salivares não expressam ou expressam de forma diferente tais proteínas

3.1 PROPOSIÇÕES ESPECÍFICAS

- Avaliar a expressão de receptores hormonais, que ajudam a formar uma glândula mamária competente, e proteínas relacionadas ao leite em casos de carcinoma secretório e outros tumores salivares
- Avaliar a expressão de proteínas da via Akt-mTOR que podem estar desregulados nesse tipo de tumor

4 MATERIAL E MÉTODOS

4.1 SELEÇÃO DOS CASOS

Para a realização deste estudo foram selecionados casos de carcinoma secretório de glândula salivar encontrados nos serviços de Anatomia Patológica da FOUSP, FCM-UNICAMP e São Leopoldo MANDIC, tendo o diagnóstico sido feito a partir de aspectos morfológicos e imuno-histoquímicos (citoqueratinas, vimentina, mamaglobina, S100). Como se trata de uma neoplasia incomum, o diagnóstico de carcinoma secretório foi feito em 12 casos. Em 6 desses casos, uma confirmação do diagnóstico foi feita usando FISH para ETV6. Casos de outros carcinomas salivares e tumores de glândula benignos foram selecionados para formarem o grupo de comparação (carcinoma mucoepidermoide de baixo grau, CME=10; carcinoma adenoide cístico cribriforme, CAC=9; carcinoma do ducto salivar, CDS=4; carcinoma de células acinares, CCA=4; adenocarcinoma polimorfo, AP=3; carcinoma ex-adenoma pleomórfico, CaXP=1; adenoma pleomórfico, AdPleo=10; adenoma canalicular, AC=4). Todos os tumores eram produtores de secreção.

4.2 IMUNO-HISTOQUÍMICA

As proteínas selecionadas para o estudo incluem receptores hormonais (receptor de prolactina e receptor do hormônio do crescimento), proteínas associadas ao produto de secreção da glândula mamária lactacional (mucina-1 (MUC-1), MUC4, globulina de gordura 1 do leite humano, lactoferrina) e proteínas associadas à via Akt-mTOR (PTEN, p-Akt, p-mTOR, p4EBP1, eIF4E, pS6). A partir do material emblocado em parafina, foram feitos cortes de 3-4 micrômetros de espessura em lâminas de vidro previamente silanizadas. Os cortes foram desparafinizados em dois banhos de xilol e depois reidratados em cadeia descendente de álcool. As lâminas receberam os tratamentos de recuperação antigênica usando tris-EDTA, ph=9 (receptor de

prolactina) ou ácido cítrico, ph=6 (demais anticorpos) em banho-maria a 95º C. Em seguida, o desgaste da peroxidase endógena foi feito com uma solução 1:1 (v/v) de peróxido de hidrogênio e metanol. As lâminas foram incubadas por um período de 16 horas, a 4 º C, usando os seguintes anticorpos primários: prolactin receptor (D4A9) 1:100 (Cell Signalling, Denver, USA); growth hormone receptor (EPR5291(2)) 1:100 (Abcam, Cambridge, UK); human milk fat globule 1 (SPM291) 1:100 (Abcam, Cambridge, UK); lactoferrin 1:300 (Abcam, Cambridge, UK); MUC1 (VU4H5) 1:100 (Cell Signalling, Denver, USA); MUC4 (5B12) 1:100 (Abcam, Cambridge, UK); phospho-Akt Ser473 (D9E) 1:100 (Cell Signalling, Denver, USA); phosphor-mTOR Ser2448 (clone 49F9) 1:100 (Cell Signalling, Denver, USA); PTEN (D4.3) 1:100 (Cell Signalling, Denver, USA); phospho-S6 ribosomal protein Ser235/236 (D57.2.2E) 1:300 (Cell Signalling, Denver, USA); eIF4E (C46H6) 1:500 (Cell Signalling, Denver, USA); phospho-4E-BP1 Thr37/46 (236B4) 1:500 (Cell Signalling, Denver, USA). O sinal da reação antígeno-anticorpo foi amplificado usando Envision (DAKO, Carpinteria, CA, USA) e as reações reveladas pela diaminobenzidina (DAKO Liquid DAB+, K3468). Após a contra coloração, os cortes foram desidratados em cadeia crescente de etanóis, diafanizados em xilol, montados em resina para microscopia e examinados em microscópio de luz.

A análise para os anticorpos foi feita de modo semiquantitativo, considerando a quantidade de células positivas: marcação negativa (0-5% de células positivas), focal (>5-50% de células positivas) e difusa (>50% de células positivas), e intensidade de marcação: sem marcação, fraca/moderada e forte. Foi observado se a marcação predominante era citoplasmática, membranosa ou nuclear. Quando possível, o teste exato de Fisher no Graph Pad Prism 8.0 foi usado para comparação estatística entre os grupos.

5 RESULTADOS

5.1 ANÁLISE MORFOLÓGICA DOS CARCINOMAS SECRETÓRIOS

Seis casos de carcinoma secretório eram provenientes de glândula salivares maiores, 5 provenientes de glândulas menores e em um caso esta informação não pôde ser verificada. A Figura 5.1 apresenta as principais características morfológicas encontradas nos carcinomas secretórios estudados. De acordo com o padrão morfológico, a arquitetura típica sólida/microcística foi vista frequentemente (9 casos) (Figura 5.1 A). O padrão papilar-cístico foi visto em 3 casos. Em um desses casos, o tumor era formado por uma única cavidade macrocística contendo projeções papilares-císticas em direção ao lúmen (Figura 5.1 B). Os tumores eram compostos por células de morfologia típica, isto é, ora apresentando citoplasma variando de pálido a eosinofílico claro, ora citoplasma claro e/ou vacuolizado (Figura 5.1 C). Um único tumor apresentou composição predominante de células vacuolizadas.

5.2 ACHADOS IMUNO-HISTOQUÍMICOS DOS RECEPTORES HORMONAIS E PROTEÍNAS DO LEITE EM TUMORES SALIVARES

A Tabela 5.1 resume a imunoexpressão dos receptores hormonais avaliados nos tumores salivares. O receptor de prolactina apresentou um padrão de marcação variável entre os tumores. Entre os carcinomas secretórios, 41,7% dos casos foram positivos, porém com uma marcação citoplasmática fraca e focal. Um desses casos exibiu marcação predominante ao redor do núcleo((Figura 5.2 A). A maioria dos casos de CME (6/10), AdPleo (9/12) e AP (2/3) foram também focalmente positivos para esse receptor, vendo-se marcação fraca/moderada nas células epidermoides e intermediárias do CME (Figura 5.2 E), enquanto que marcação forte nos grupos AP e AdPleo. Neste último grupo, a marcação foi observada em células luminais e em secreção. Um caso de CCA apresentou forte marcação em células acinares serosas.

A maioria dos tumores benignos e malignos de glândula salivar foram negativos para receptor de hormônio de crescimento. Os poucos casos positivos em geral apresentaram marcação fraca e focal no citoplasma.

A Tabela 5.2 apresenta a positividade e padrão de expressão das proteínas do leite em tumores salivares. Quase todos os tumores foram positivos para globulina de gordura do tipo 1. Em carcinomas secretórios, nota-se uma expressão forte membranosa e frequentemente citoplasmática nas células não vacuolizadas, porém com intensidade mais moderada (Figura 5.2 B). O mesmo padrão de marcação foi observado nos demais tumores (Figura 5.2 D). CCA demonstrou, em metade dos casos, apenas uma marcação focal, especialmente em áreas vacuolizadas (Figura 5.2 F). Nos poucos casos positivos de CAC, a marcação restringiu-se à superfície luminal apical da célula e secreção. A secreção de outros tumores raramente estava marcada.

Em relação à lactoferrina, os carcinomas secretórios mostraram marcação difusa, tanto na secreção como no citoplasma das células neoplásicas, apesar da marcação ser menos intensa neste último (Figura 5.3 A-C). Os outros tumores salivares exibiram apenas marcação focal, vista em áreas restritas do tumor. A marcação desses tumores podia ser vista exclusivamente na secreção (CME/AC) (Figura 5.3 D), secreção e superfície apical (AdPleo/ CAC) ou secreção e citoplasma de poucas células próximas à secreção (CDS/ AP/ CaXP). Nos casos de CCA, uma marcação granular evidenciou principalmente as células com diferenciação acinar serosa e raramente foi observada em secreção (Figura 5.3 E).

Quanto ao MUC1, 75% dos carcinomas secretórios foram positivos, quer focal ou difusamente. Todos os CDS e a maioria dos CME e AdPleo foram também positivos. Entre os casos de CME, marcação difusa predominou. Independentemente do tipo de tumor, a marcação variou de moderada a intensa no citoplasma. Marcação em secreção foi vista frequentemente em AdPleo e CDS, porém raramente em outros tumores salivares, incluindo nos casos-estudo.

O MUC4 teve marcação predominantemente difusa e citoplasmática em 91.7% dos carcinomas secretórios. A intensidade de marcação variou de moderado à forte (Figura 5.3 F) e, em outros tumores, raramente marcou secreção. Marcação concomitante em citoplasma e secreção foi vista em AdPleo e CME. Casos de CAC marcaram somente a superfície apical de células juntas à secreção, esta também positiva.

Baseado na frequência de positividade e padrão de marcação dos marcadores avaliados, um perfil fenotípico geral dos tumores salivares é apresentado na Tabela 5.3. Apesar desse perfil fenotípico, nenhum dos marcadores estudados apresentou diferença estatisticamente significativa quando os casos de carcinoma secretório foram comparados diretamente ao grupo formado por outros carcinomas salivares (Tabela 5.4).

5.2 ACHADOS IMUNO-HISTOQUÍMICOS EM GLÂNDULAS SALIVARES ADJACENTES NORMAIS

Quando disponíveis na mesma lâmina, as glândulas paratumorais também foram avaliadas. Em geral, observou-se uma marcação focal em todos os marcadores. Em relação ao receptor de prolactina e para o hormônio de crescimento, marcação fraca foi vista no citoplasma de ocasionais células ductais (Figura 5.4 B), porém intensa em algumas células acinares (Figura 5.4 A). A globulina de gordura do tipo 1 apresentou marcação forte e difusa no citoplasma de células ductais. Ocasionalmente, células acinares também marcavam para globulina de gordura (Figura 5.4 C) e lactoferrina (Figura 5.4 D). Menos frequentemente observou-se marcação em citoplasma ou secreção para lactoferrina. Em relação ao MUC1 e MUC4, marcação de fraca a moderada era vista em algumas estruturas ductais (Figura 5.4 E,F).

5.3 ACHADOS IMUNO-HISTOQUÍMICOS DA VIA AKT-MTOR NOS TUMORES SALIVARES

Nesta parte dos resultados, 7 casos de carcinoma secretório foram usados e, para comparação, foram usados outros casos de carcinomas salivares (Tabela 5.5 e 5.6). Dentre todos os tumores avaliados, a expressão de Akt foi observada em um único caso de carcinoma mucoepidermoide. Em carcinomas secretórios, PTEN e mTOR estavam expressos em 4/7 casos. A maioria dos outros tumores foi negativa para PTEN, porém o grupo CME apresentou positividade em 80% dos casos, principalmente de forma difusa. Coletivamente, os outros tipos de carcinomas salivares foram positivos para mTOR em pouco mais da metade dos casos, especialmente em um padrão citoplasmático focal.

Em relação às proteínas que ficam à jusante do mTOR, 4E-BP1 foi expresso em uma minoria de casos tanto nos carcinomas secretórios como nos outros carcinomas salivares, observando-se marcação citoplasmática e nuclear nos casos positivos. Já em relação a eIF4E, a maioria dos casos de carcinoma secretório e outros carcinomas salivares foi difusamente positiva. Apenas 2/7 carcinomas secretórios foram positivos para pS6, enquanto outros carcinomas expressaram esta proteína de forma mais frequente (55,6%).

Figura 5.1 – Características morfológicas dos carcinomas secretórios estudados. O padrão sólido (A) (HE, 100x) foi visto mais frequentemente, seguido pelo padrão papilar-cístico (B) (HE, 100x). Em um maior aumento, nota-se a morfologia típica das células (C) (HE, 400x)

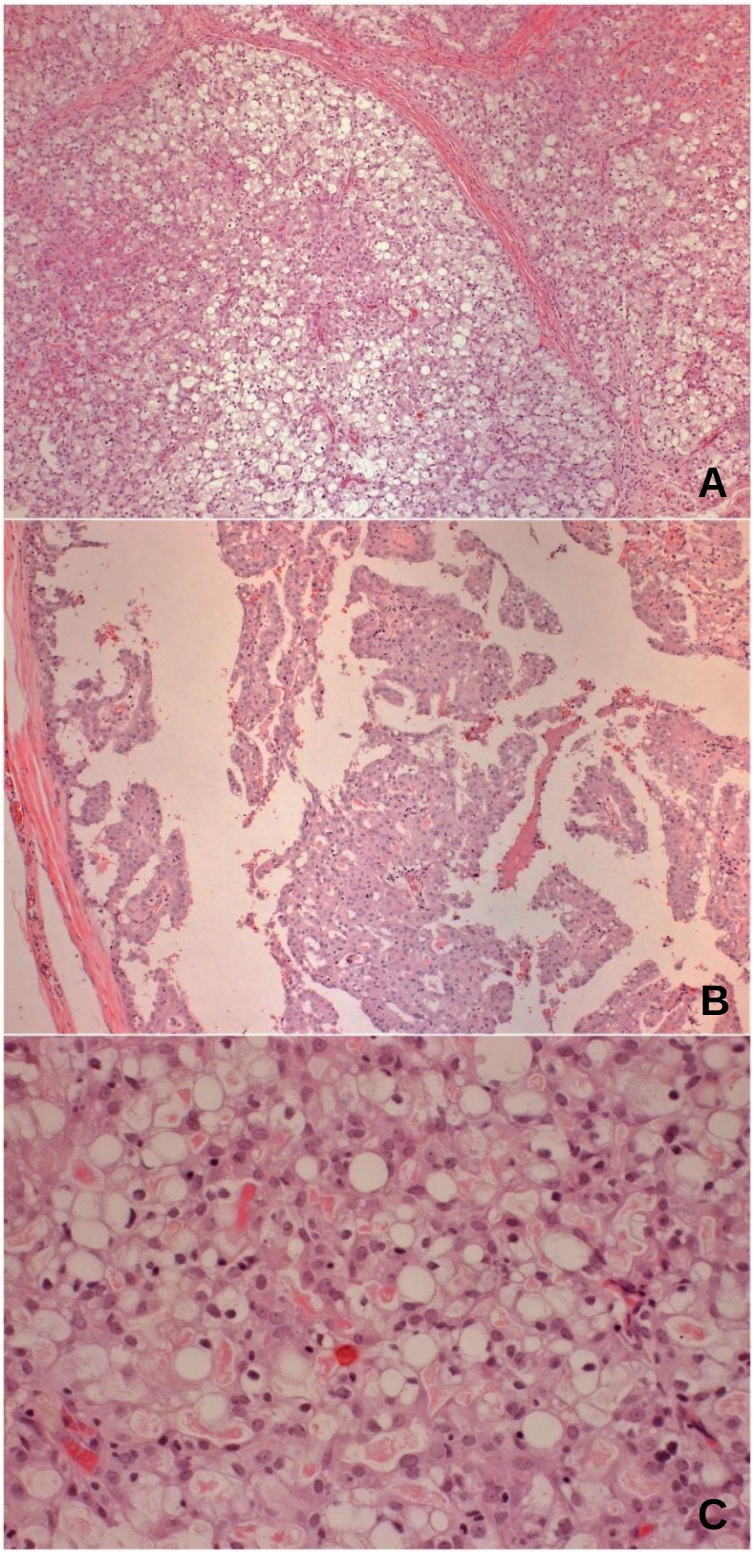

Fonte: O autor.

Figura 5.2 – À direita, expressão imuno-histoquímica dos receptores hormonais (A, C, E, 400x): expressão focal e fraca do receptor de prolactina em carcinoma secretório (A) e em um caso de CME (C); expressão fraca e focal em um dos casos de carcinoma secretório positivo para receptor de hormônio de crescimento (E). À esquerda, expressão imuno-histoquímica de globulina de gordura do tipo 1 (B, D, F, 400x): expressão forte e difusa em carcinoma secretório (B) e CDS (D) e expressão focal em CCA (F)

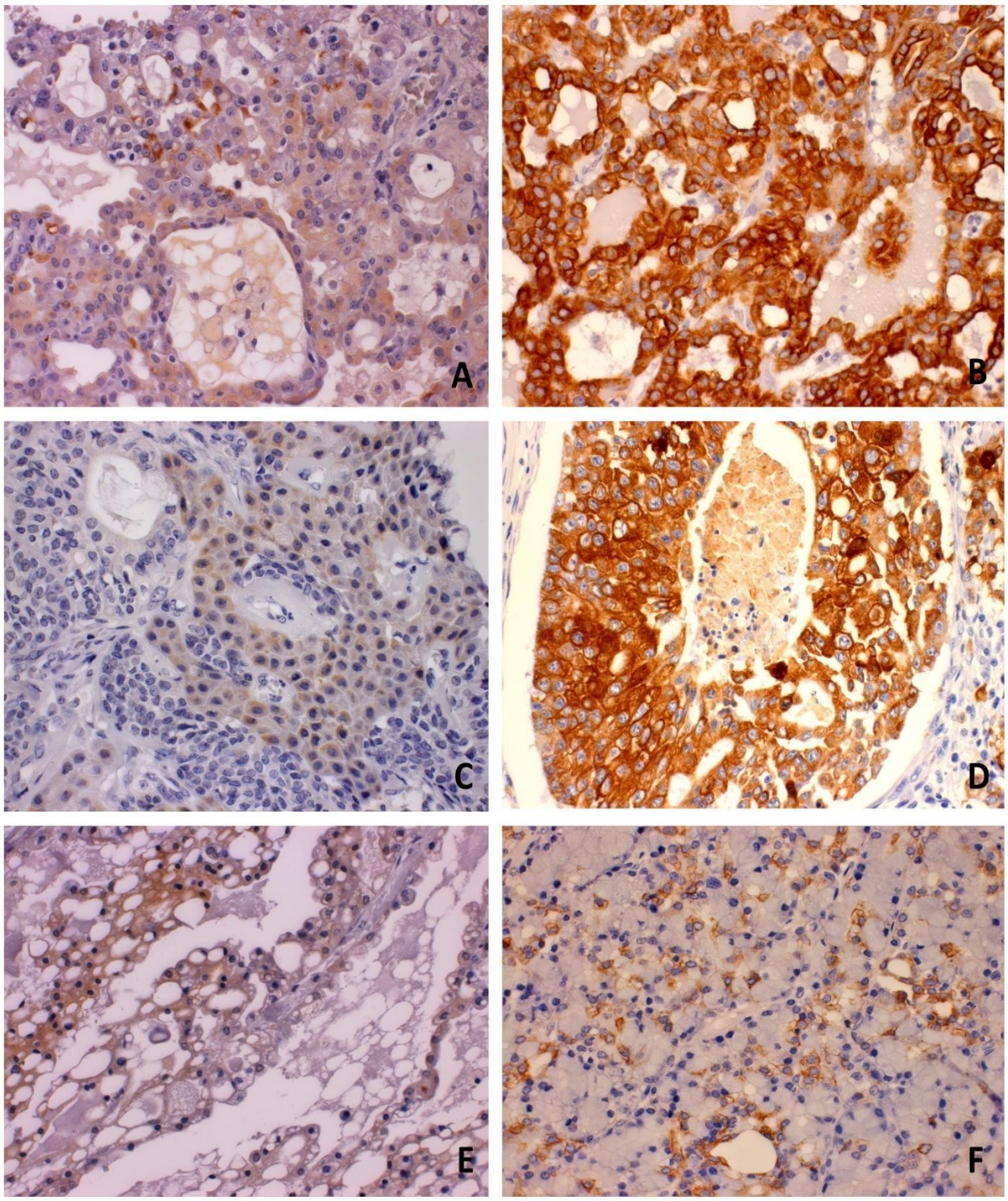

Fonte: O autor.

Figura 5.3 – Imunoexpressão de lactoferrina (A-E) e MUC4 (F). Lactoferrina marca difusamente os casos de carcinomas secretórios (padrão sólido: A, 100x; B, 400x; padrão papilar-cístico: C). Os outros tumores tiveram apenas marcação focal, neste caso restrita à secreção em CME (D) e algumas células serosas do CCA (E). O padrão de marcação de MUC4 em carcinoma secretório (F) foi muito semelhante ao padrão de marcação de MUC1

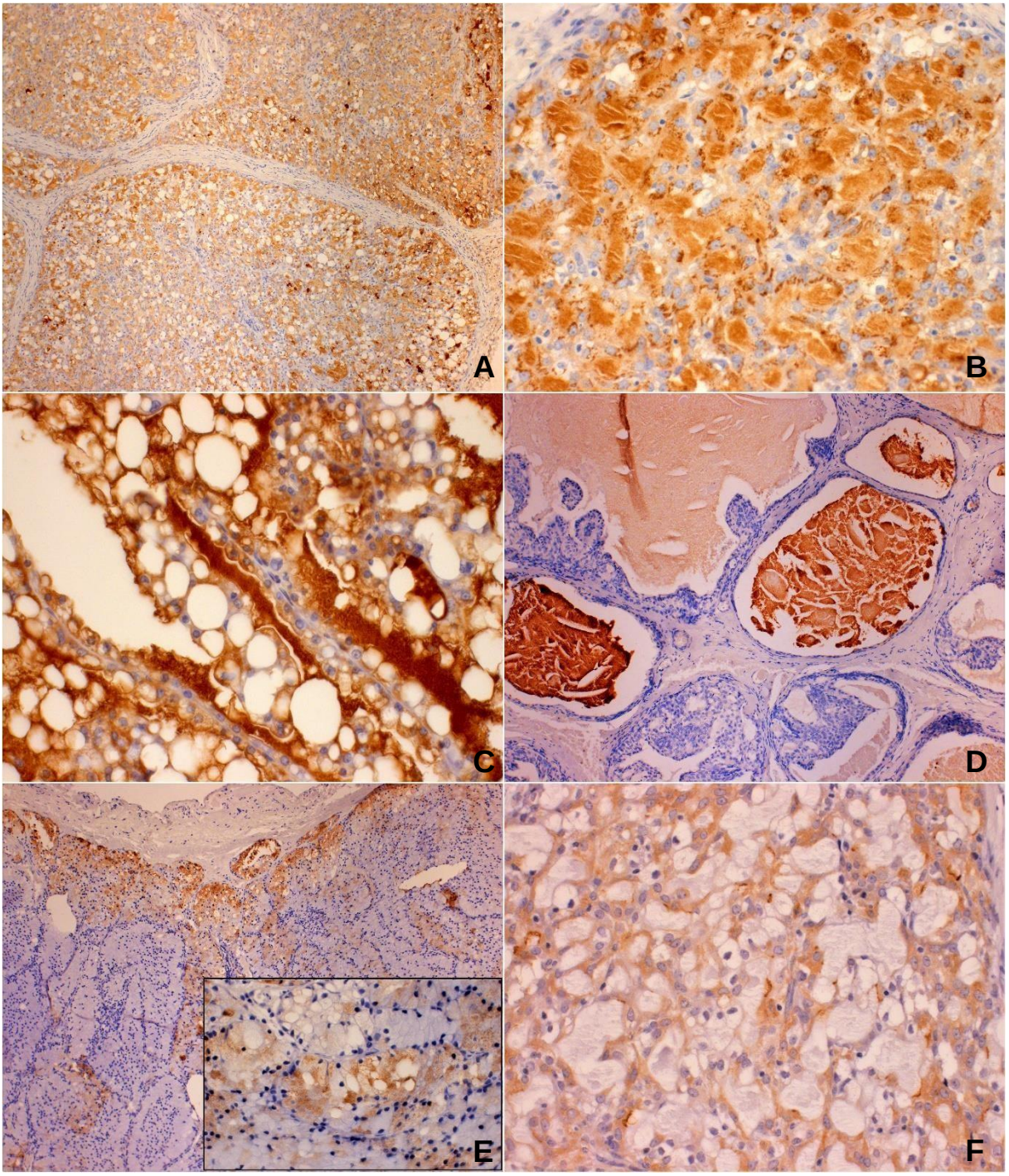

Fonte: O autor.

Figura 5.4 – Imunoexpressão representativa em glândula salivar adjacente ao tumor. Marcação em algumas células acinares serosas para receptor de prolactina (A); marcação fraca em ducto estriado para receptor de hormônio de crescimento (B); marcação difusa de globulina de gordura do tipo 1 (C); marcação focal de lactoferrina em algumas células acinares serosas (D);marcação semelhante de MUC1 (E) e MUC4 (F) em ductos

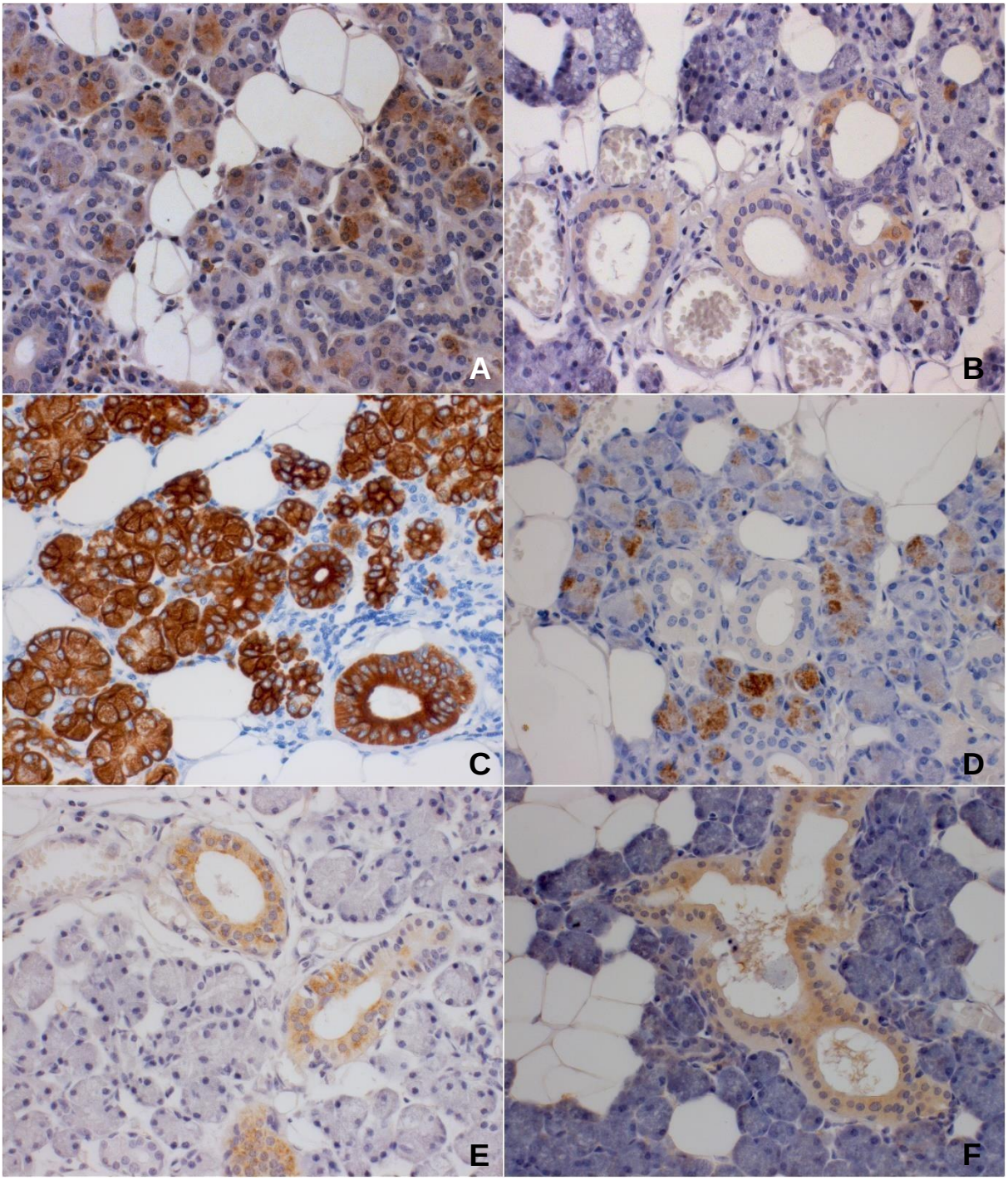

Fonte: O autor.

Figura 5.5 – Imunoexpressão das proteínas da via Akt-mTOR em carcinomas secretórios. PTEN (A, 400x), mTOR (B, 400x), 4E-BP1 (C, 400x), eIF4E (D, 100x; E, 400x) e proteína ribossomal S6 (F, 400x) [Figura publicada: Custódio et al. EuropeanArchives Otorhinolaryngol, 2020. Anexo B]

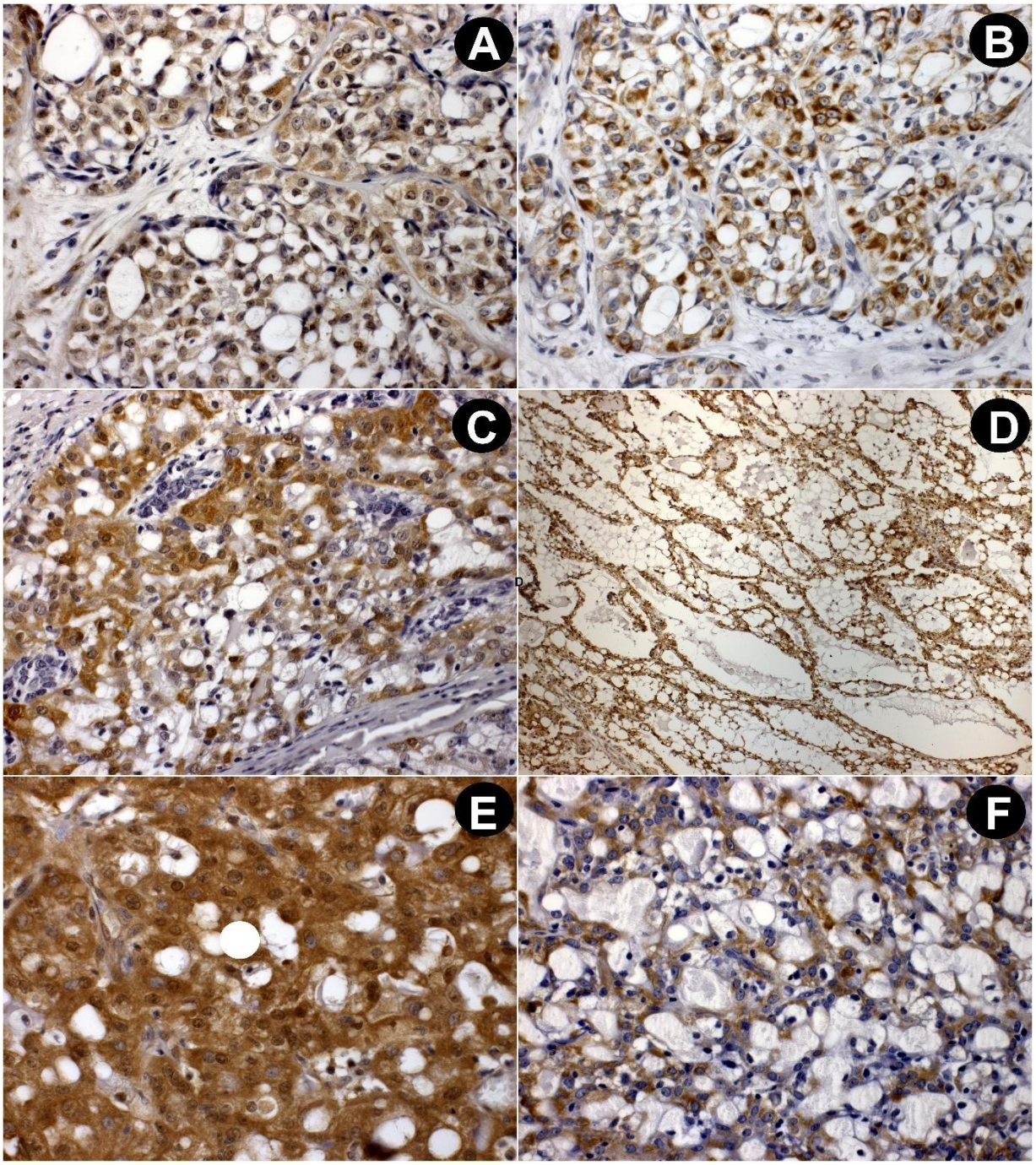

Fonte: O autor.

Tabela 5.1 – Imunoexpressão de receptores hormonais nos tumores de glândula salivar

Tumores salivares	Receptor de prolactina			Receptor do hormônio de crescimento		
	N. casos positivos/ (%)	N. de células positivas +	N. de células positivas ++	N. casos positivos/ (%)	N. de células positivas +	N. de células positivas ++
Carcinoma secretório	5/12 (41,7)	5	-	4/12 (33,3)	4	-
Carcinoma adenoide cístico	2/9 (22,2)	2	-	1/9 (11,1)	1	-
Carcinoma mucoepidermoide	6/10 (60)	5	1	3/10 (30)	3	-
Carcinoma de células acinares	2/4 (50)	2	-	1/4 (25)	1	-
Carcinoma do ducto salivar	1/4 (33,3)	1	-	2/4 (50)	-	2
Adenocarcinoma polimorfo	2/3 (66,7)	2	-	1/3 (33,3)	1	-
Carcinoma ex-adenoma pleomórfico	0/1 (0)	-	-	0/1 (0)	-	-
Adenoma canalicular	0/4 (0)	-	-	0/4 (0)	-	-
Adenoma pleomórfico	9/12 (75)	9	-	1/12 (8,3)	1	-

Fonte: O autor.

Tabela 5.2 - Imunoexpressão das proteínas do leite em tumores salivares

Tumores salivares	Globulina de gordura tipo 1			Lactoferrina			MUC1			MUC4		
	N. casos positivos/ (%)	N. de células positivas		N. casos positivos/ (%)	N. de células positivas		N. casos positivos/ (%)	N. de células positivas		N. casos positivos/ (%)	N. de células positivas	
		+	++		+	++		+	++		+	++
Carcinoma secretório	12/12 (100)	2	10	11/12 (91,7)		11	9/12 (75)	4	5	11/12 (91,7)	3	8
Carcinoma adenoide cístico	3/8 (37,5)	3	-	7/8 (87,5)	7	-	0/8 (0)	-	-	7/8 (87,5)	4	3
Carcinoma mucoepidermoide	10/10 (100)	2	8	7/10 (70)	7	-	7/10 (70)	5	2	10/10 (100)	3	7
Carcinoma de células acinares	4/4 (100)	2	2	4/4 (100)	2	2	1/4 (25)	1	-	1/4 (25)	1	-
Carcinoma do ducto salivar	4/4 (100)		4	3/4 (75)	3	-	4/4 (100)	1	3	4/4 (100)	1	3
Adenocarcinoma polimorfo	3/3 (100)	2	1	1/3 (33,3)	1	-	1/3 (33,3)	1	-	2/2 (100)	-	2
Carcinoma ex-adenoma pleomórfico	1/1 (100)	1	-	1/1 (100)	-	1	1/1 (100)	1	-	NA*	-	-
Adenoma canalicular	1/4 (25)	1	-	1/4 (25)	1	-	1/4 (25)	1	-	1/4 (25)	1	-
Adenoma pleomórfico	12/12 (100)	11	1	12/12 (100)	8	4	10/12 (83,3)	10	-	10/12 (83,3)	9	1

+: marcação focal; ++; marcação difusa; NA: não avaliado

Fonte: O autor.

Tabela 5.3 – Perfil fenotípico geral dos tumores salivares baseado na frequência de positividade e padrão de marcação predominante

	Receptor de prolactina	Receptor do hormônio de crescimento	Globulina de gordura tipo 1	Lactoferrina	MUC1	MUC4
Carcinoma secretório	-	-	++	++	++	++
Carcinoma adenoide cístico	-	-	-	+	-	+/++*
Carcinoma mucoepidermoide	+	-	++	+	++	++
Carcinoma de células acinares	-/+*	-	++	+/++*	-	-
Carcinoma do ducto salivar	-	-/++*	++	+	++	++
Adenoarcinoma polimorfo	+	-	+	-	-	+
Adenoma pleomórfico	+	-	+	+	+	+
Adenoma canalicular	+	-	+	+	+	+

* Um padrão predominante de expressão não pôde ser estabelecido; +: marcação focal; ++; marcação difusa

Fonte: O autor.

Tabela 5.4 – Positividade dos receptores hormonais e das proteínas do leite em carcinomas secretórios vs outros carcinomas salivares

	Negativo n (%)	Positivo n (%)	
Receptor do hormônio de crescimento			
Carcinoma secretório	8(66.7)	4(33.3)	p=0.7
Outros carcinomas salivares	23(74.2)	8(25.8)	
Receptor de prolactina			
Carcinoma secretório	7(58.3)	5(41.7)	p>1
Outros carcinomas salivares	18(58)	13(42)	
Globulina de gordura do tipo 1			
Carcinoma secretório	-	12(100)	p=0.2
Outros carcinomas salivares	6(19.4)	25(80.6)	
Lactoferrina			
Carcinoma secretório	1(15.4)	11(84.6)	p=0.4
Outros carcinomas salivares	8(25.8)	23(74.2)	
MUC1			
Carcinoma secretório	3(25)	9(75)	p=0.1
Outros carcinomas salivares	17(54.8)	14(45.2)	
MUC4			
Carcinoma secretório	1(15.4)	11(84.6)	p=0.6
Outros carcinomas salivares	6(20)	24(80)	

*p<0,05 (Teste exato de Fisher)

Fonte: O autor.

Tabela 5.5 – Imunoexpressão das proteínas da via Akt-mTOR nos grupos de carcinomas salivares [Tabela modificada da publicação: Custódio et al. European Archives Otorhinolaryngol, 2020. Anexo B]

	Akt n (%)	PTEN n (%)	mTOR n (%)	S6 n (%)	eIF4E n (%)	4E-BP1 n (%)
Carcinoma adenoide Cístico						
Negativa	9(100)	9(100)	7(77,8)	6(66,7)	1(11,1)	9(100)
Focal	-	-	2(22,2)	3(33,3)	2(22,2)	-
Difusa	-	-	-	-	6(66,7)	-
Carcinoma mucoepidermoide						
Negativa	9(90)	6(60)	1(10)	4(40)	-	5(50)
Focal	1(10)	2(20)	5(50)	5(50)	-	3(30)
Difusa	-	2(20)	4(40)	1(10)	10(100)	2(20)
Carcinoma de células Acinares						
Negativa	4(100)	4(100)	1(25)	4(100)	1(25)	2(50)
Focal	-	-	3(75)	-	2(50)	1(25)
Difusa	-	-	-	-	1(25)	1(25)
Carcinoma do ducto Salivar						
Negativa	4(100)	4(100)	2(50)	1(25)	-	3(75)
Focal	-	-	1(25)	3(75)	-	1(25)
Difusa	-	-	1(25)	-	4(100)	-
Carcinoma secretório						
Negativa	7(100)	3(42,9)	3(42,8)	5(71,4)	2(28,6)	4(57,1)
Focal	-	-	2(28,6)	1(14,3)	-	2(28,6)
Difusa	-	4(57,1)	2(28,6)	1(14,3)	5(71,4)	1(14,3)

Fonte: O autor.

Tabela 5.6 – Positividade das proteínas da via Akt-mTOR em carcinomas secretórios vs outros carcinomas salivares [Tabela modificada da publicação: Custódio et al. European Archives Otorhinolaryngol, 2020. Anexo B]

	Negativo n (%)	Positivo n (%)	
Akt			
Carcinoma secretório	7(100)	-	p=1
Outros carcinomas salivares	26(96,3)	1(3,7)	
PTEN			
Carcinoma secretório	3(42,9)	4(57,1)	p=0,03*
Outros carcinomas salivares	23(85,2)	4(14,8)	
mTOR			
Carcinoma secretório	3(42,9)	4(57,1)	p=0,99
Outros carcinomas salivares	11(40,7)	16(59,3)	
S6 ribosomal protein			
Carcinoma secretório	5(71,4)	2(28,6)	p=0,67
Outros carcinomas salivares	15(55,5)	12(44,5)	
eIF4E			
Carcinoma secretório	2(28,6)	5(71,4)	p=0,18
Outros carcinomas salivares	2(7,4)	25(92,6)	
4E-BP1			
Carcinoma secretório	4(57,1)	3(42,9)	p=0,65
Outros carcinomas salivares	19(70,4)	8(29,6)	

*p<0,05 (Teste exato de Fisher)

Fonte: O autor.

6 DISCUSSÃO

Uma possível diferenciação lactacional em carcinomas secretórios foi sugerida tanto em mama como em glândula salivar (7,9). Em uma grande coleção de carcinomas mamários, a expressão de adipofilina, uma proteína altamente expressa em células mamárias lactantes, foi restrita ao subtipo secretório (7). No mesmo ano, um outro grupo de pesquisadores mostrou que a expressão de adipofilina é mais frequente entre os tumores salivares, porém apresentava um padrão distinto em carcinomas secretórios. Nestes, a marcação era forte e difusa ao redor de grandes gotas citoplasmáticas, interpretadas como sendo gotas lipídicas (9).

No nosso estudo, a hipótese de uma diferenciação lactacional exclusiva em carcinoma secretório não pôde ser confirmada, visto que quase todos os outros tumores tiveram positividade, em algum grau, para os marcadores lactacionais selecionados. Entretanto, o carcinoma secretório demonstrou ser um tumor com rica expressão de lactoferrina no material secretado e também nas células secretoras, padrão exclusivamente visto neste subtipo de tumor salivar. Um de seus principais diagnósticos diferencias, o CCA, demonstrou positividade principalmente nas células com diferenciação acinar serosa. Em CCAs papilares-císticos cujas células com diferenciação acinar sejam mais escassas, a identificação por esse marcador poderia ser útil no diagnóstico

A lactoferrina é uma das glicoproteínas mais abundantes na composição do leite, tendo com uma de suas funções a proteção contra infecções em recém-nascidos (61,70). Na mama lactante, é comum que a composição no conteúdo da secreção mude com o tempo. Nota-se que a concentração de componentes imunológicos parece alcançar um pico no primeiro fluido secretado após o nascimento, chamado de colostro (56). A concentração de lactoferrina vai decrescendo conforme o colostro vai se transformando em leite de transição e leite maduro (70,71). Também, lactoferrina e outros componentes imunes parecem ser componentes importantes do pré-colostro, o fluido mamário intraglandular que se forma em algumas mães antes do parto, ou seja, antes que a lactação de fato se inicie (72,73). Normalmente, as gotículas de

gordura não serão encontradas no pré-colostro, uma vez que o conteúdo lipídico fica concentrado no citoplasma da célula alveolar mamária até que ocorra o estímulo do parto, na chamada fase de ativação secretória (49).

Assim, as células do carcinoma secretório podem ter diferenciação lactacional mais relacionada com células alveolares que secretam o pré- colostro, pois na secreção do carcinoma secretório nota-se a expressão de proteínas de defesa (lactoferrina e lisozima (10)), porém não se observam gotículas lipídicas. Pelo contrário, o conteúdo lipídico está restrito ao citoplasma na foram de largas gotas de gordura, evidenciado pela marcação de proteínas de membrana do leite (adipofilina (9), globulina de gordura do tipo 1, MUC1, MUC4). Além disso, prolactina e seu receptor, extremamente importantes para manter uma secreção contínua de leite (47,49), normalmente possuem pouca ou nenhuma expressão durante a maior parte da gravidez em modelos animais, só vindo a ser expressos no fim da gestação ou durante a lactação (52,74). O carcinoma secretório, no nosso estudo, teve pouco expressão desse receptor.

A via do Akt-mTOR é extremamente importante na diferenciação lactacional (53-55), porém os resultados deste estudo não puderam confirmar que esta seja uma via importante na formação dos carcinomas secretórios. Akt não foi expresso em nenhum caso de carcinoma secretório, mas a expressão da fosfatase PTEN, que regula negativamente a expressão de Akt (75), foi difusamente expressa (57.1%). Isso pode em parte explicar a falta de ativação de Akt neste grupo de tumores, porém não explica o porquê de outros tumores salivares também não terem expressado Akt. Talvez, esses resultados devam-se à casuística limitada, já que a fosforilação de Akt nem sempre éum achado constante em tumores salivares (76,77).

A marcação do mTOR foi vista em mais da metade dos carcinomas secretórios e dos outros tumores salivares combinados, e foi vista baixa frequência de positividade para 4E-BP1 e alta positividade para eIF4E em ambos os grupos. A fosforilação de 4E-BP1 normalmente causa a liberação de eIF4E no citoplasma para a formação do complexo de pré-iniciação (78). Isso mostra que a ativação do mTOR e de seus alvos à jusante pode ser feita por vias não-canônicas, independentes de Akt, como RAS/Mek/Erk (79), vias que não foram avaliadas nesse estudo.

Uma limitação deste trabalho foi o tamanho da amostra do grupo de estudo (casuística variou de 7 a 12 tumores), que pode ser justificado pela raridade dos casos encontrados nos arquivos de patologia. A falta de acompanhamento clínico

também pode configurar-se como outra limitação, porém o intuito maior deste trabalho era fazer uma investigação que trouxesse respostas sobre a histogênese desse tumor. Coletivamente, os resultados mostraram que vias alternativas podem ser mais importantes na formação deste grupo de tumores. Em nossa casuística, o painel selecionado revelou que o carcinoma secretório pode ter uma diferenciação lactacional mais relacionada com uma fase pré-secretória da alveologênese, mas que outros tumores salivares compartilham da positividade para marcadores lactacionais. A lactoferrina, entrtanto, possui um padrão único de marcação nos carcinomas secretórios.

7 CONCLUSÃO

A expressão de marcadores lactacionais não é exclusiva dos carcinomas secretórios, porém a expressão de lactoferrina é distinta neste grupo de tumores se comparado aos demais tumores salivares estudados.

REFERÊNCIAS[1]

1. Skálova A, Vanecek T, Sima R, Laco J, Ryska A, Leivo I, et al. Mammary analogue secretory carcinoma of salivary glands , containing the ETV6-NTRK3 fusion gene: a hitherto undescribed salivary gland tumor entity. 2010 May;34(5):599-608. doi: 10.1097/PAS.0b013e3181d9efcc.

2. Majewska H, Skálová A, Stodulski D, Klimková A, Steiner P, Stankiewicz C, et al. Mammary analogue secretory carcinoma of salivary glands: a new entity associated with ETV6 gene rearrangement. Virchows Arch. 2015 Mar;466(3):245-54. doi: 10.1007/s00428-014-1701-8.

3. Onodera C, Crawford ED, Bean GR, Hosfield E, Chen Y-Y, Grenert JP, et al. Genomic profiling of breast secretory carcinomas reveals distinct genetics from other breast cancers and similarity to mammary analog secretory carcinomas. Mod Pathol. 2017 Aug;30(8):1086-99. doi: 10.1038/modpathol.2017.32.

4. Khalele BA. Systematic review of mammary analog secretory carcinoma of salivary glands at 7 years after description. Eisele DW, editor. Head Neck. 2017 Jun;39(6):1243-8. doi: 10.1002/hed.24755.

5. Boon E, Valstar MH, van der Graaf WTA, Bloemena E, Willems SM, Meeuwis CA, et al. Clinicopathological characteristics and outcome of 31 patients with ETV6-NTRK3 fusion gene confirmed (mammary analogue) secretory carcinoma of salivary glands. Oral Oncol. 2018 Jul;82:29-33. doi: 10.1016/j.oraloncology.2018.04.022.

6. Richert MM, Schwertfeger KL, Ryder JW, Anderson SM. An atlas of mouse mammary gland development. J Mammary Gland Biol Neoplasia. 2000 Apr;5(2):227-41. doi: 10.1023/a:1026499523505.

7. Osako T, Takeuchi K, Horii R, Iwase T, Akiyama F. Secretory carcinoma of the breast and its histopathological mimics: value of markers for differential diagnosis. Histopathology. 2013 Oct;63(4):509-19. doi: 10.1111/his.12172.

[1] De acordo com o Estilo Vancouver.

8. Skalova A. Mammary analogue secretory carcinoma of salivary gland origin: an update and expanded morphologic and immunohistochemical spectrum of recently described entity. Head Neck Pathol. 2013 Jul;7(Suppl 1):S30-6. doi: 10.1007/s12105-013-0455-y.

9. Mariano FV, dos Santos HT, da Cunha IW, Coutinho-Camilo CM, Azañero WD, de Almeida OP, et al. Mammary analogue secretory carcinoma of salivary glands is a lipid-rich tumour, and adipophilin can be valuable in its identification. Histopathology. 2013 Oct;63(4):558-67. doi: 10.1111/his.12192.

10. Mariano FV, Gómez CAC, de Souza do Nascimento J, dos Santos HT, Egal ES, Montalli VAM, et al. Lysozyme expression can be useful to distinguish mammary analog secretory carcinoma from acinic cell carcinoma of salivary glands. Head Neck Pathol. 2016 Dec;10(4):429-36. doi: 10.1007/s12105-016-0718-5.

11. Urano M, Nagao T, Miyabe S. Characterization of mammary analogue secretory carcinoma of the salivary gland : discrimination from its mimics by the presence of the ETV6-NTRK3 translocation and novel surrogate markers. Hum Pathol. 2015 Jan;46(1):94-103. doi: 10.1016/j.humpath.2014.09.012.

12. Shi D, Xiao X, Shui R, Li D, Yang W, Tu X, et al. Secretory breast carcinoma: a clinicopathological and immunophenotypic study of 15 cases with a review of the literature. Mod Pathol. 2012 Apr;25(4):567-75. doi: 10.1038/modpathol.2011.190.

13. Brown NA, Elenitoba-Johnson KSJ. Update from the 4th Edition of the World Health Organization Classification of Head and Neck Tumours: Hematolymphoid Tumours. Head Neck Pathol. 2017 Mar;11(1):96-109. doi: 10.1007/s12105-017-0802-5.

14. Desai MA, Mehrad M, Ely KA, Bishop JA, Netterville J, Aulino JM, et al. Secretory Carcinoma of the Thyroid Gland: Report of a Highly Aggressive Case Clinically Mimicking Undifferentiated Carcinoma and Review of the Literature. Head Neck Pathol. 2019 Dec;13(4):562-72. doi: 10.1007/s12105-018-0995-2.

15. Huang T, McHugh JB, Berry GJ, Myers JL. Primary mammary analogue secretory carcinoma of the lung: a case report. Hum Pathol. 2018 Apr;74:109-13. doi: 10.1016/j.humpath.2017.10.027.

16. Bishop JA, Taube JM, Su A, Binder SW, Kazakov D V., Michal M, et al. Secretory Carcinoma of the Skin Harboring ETV6 Gene Fusions. Am J Surg Pathol. 2017 Jan;41(1):62–6. doi: 10.1097/PAS.0000000000000734.

17. Wu B, Loh TKS, Vanecek T, Michal M, Petersson F. (Mammary Analogue) Secretory Carcinoma of the Nasal Cavity: Report of a Rare Case with p63 and DOG1 Expression and Uncommon Exon 4–Exon 14 ETV6-NTRK3 Fusion Diagnosed with Next Generation Sequencing. Head Neck Pathol. 2020 Jun;14(2):542–9. doi: 10.1007/s12105-019-01051-z.

18. Hyrcza MD, Andreasen S, Melchior LC, Tucker T, Heegaard S, White VA. Primary Secretory Carcinoma of the Lacrimal Gland: Report of a New Entity. Am J Ophthalmol. 2018 Sept;193:178–83. doi: 10.1016/j.ajo.2018.06.019.

19. Nguyen JK, Bridge JA, Joshi C, Mckenney JK. Primary Mammary Analog Secretory Carcinoma (MASC) of the Vulva With ETV6-NTRK3 Fusion : A Case Report. Int J Gynecol Pathol. 2019 May;38(3):283–7. doi: 10.1097/PGP.0000000000000501.

20. Hernandez-Prera JC, Holmes BJ, Valentino A, Harshan M, Bacchi CE, Petersson F, et al. Macrocystic (Mammary Analogue) Secretory Carcinoma: An Unusual Variant and a Pitfall in the Differential Diagnosis of Cystic Lesions in the Head and Neck. Am J Surg Pathol. 2019 Nov;43(11):1483–92. doi: 10.1097/PAS.0000000000001309.

21. Skálová A, Vanecek T, Majewska H, Laco J, Grossmann P, Simpson RHW, et al. Mammary analogue secretory carcinoma of salivary glands with high-grade transformation. Am J Surg Pathol. 2014 Jan;38(1):23–33. doi: 10.1097/PAS.0000000000000088.

22. Mossinelli C, Pigni C, Sovardi F, Occhini A, Preda L, Benazzo M, et al. Synchronous Parotid (Mammary Analog) Secretory Carcinoma and Acinic Cell Carcinoma: Report of a Case. Head Neck Pathol. 2019 Dec;13(4):686–91. doi: 10.1007/s12105-018-0935-1.

23. Petersson F, Michal M, Kazakov D V., Grossmann P, Michal M. A New Hitherto Unreported Histopathologic Manifestation of Mammary Analogue Secretory Carcinoma: “Masked MASC” Associated With Low-grade Mucinous Adenocarcinoma and Low-grade In Situ Carcinoma Components. Appl Immunohistochem Mol Morphol. 2016 Oct;24(9):e80–5. doi: 10.1097/PAI.0000000000000320.

24. Stevens PM, Kovalovsky AO, Velosa C, Shi Q, Dai Q, Owen RP, et al. Mammary analog secretory carcinoma, low-grade salivary duct carcinoma and mimickers: a comparative study. Mod Pathol. 2015 Aug;28(8):1084–100. doi: 10.1038/modpathol.2016.195.

25. Shah AA, Wenig BM, LeGallo RD, Mills SE, Stelow EB. Morphology in conjunction with immunohistochemistry is sufficient for the diagnosis of mammary analogue secretory carcinoma. Head Neck Pathol. 2015 Mar;9(1):85–95. doi: 10.1007/s12105-014-0557-1.

26. Khurram SA, Speight PM. Characterisation of DOG-1 Expression in Salivary Gland Tumours and Comparison with Myoepithelial Markers. Head Neck Pathol . 2019 Jun;13(2):140-8 doi: 10.1007/s12105-018-0917-3.

27. Hsieh MS, Lee YH, Chang YL. SOX10-positive salivary gland tumors: a growing list, including mammary analogue secretory carcinoma of the salivary gland, sialoblastoma, low-grade salivary duct carcinoma, basal cell adenoma/adenocarcinoma, and a subgroup of mucoepidermoid carcinoma. Hum Pathol. 2016 Oct;56(7):134–42. doi: 10.1016/j.humpath.2016.05.021.

28. Ni H, Zhang X, Wang X, Xia Q, Lv J, Wang X, et al. Extended immunologic and genetic lineage of mammary analogue secretory carcinoma of. Hum Pathol. 2016 Dec;58:97–104. doi: 10.1016/j.humpath.2016.09.001.

29. Bissinger O, Götz C, Kolk A, Bier HA, Agaimy A, Frenzel H, et al. Mammary analogue secretory carcinoma of salivary glands: diagnostic pitfall with distinct immunohistochemical profile and molecular features. Rare Tumors. 2017 Oct;9(3):89–92. doi: 10.4081/rt.2017.7162.

30. Bell D, Ferrarotto R, Liang L, Goepfert RP, Li J, Ning J, et al. Pan-Trk immunohistochemistry reliably identifies ETV6-NTRK3 fusion in secretory carcinoma of the salivary gland. Virchows Arch. 2020 Feb;476(2):295–305. doi: 10.1007/s00428-019-02640-7.

31. Xu B, Haroon MR, Rasheed A, Antonescu CR, Ghossein R, Jungbluth AA, et al. Pan-Trk immunohistochemistry is a sensitive and specific ancillary tool for diagnosing secretory carcinoma of the salivary gland and detecting ETV6 – NTRK3 fusion. Histopathology. 2020 Feb;76(3):375–82. doi: 10.1111/his.13981.

32. Hung YP, Jo VY, Hornick JL. Immunohistochemistry with a pan-TRK antibody distinguishes secretory carcinoma of the salivary gland from acinic cell carcinoma. Histopathology. 2019 Jul;75(1):54–62. doi: 10.1111/his.13845.

33. Skalova A, Vanecek T, Martinek P, Weinreb I, Stevens TM, Simpson RHW, et al. Molecular Profiling of Mammary Analog Secretory Carcinoma Revealed a Subset Of Tumors Harboring a Novel ETV6-RET Translocation: Report Of 10 Cases. Am J Surg Pathol. 2018 Feb;42(2):234–46. doi: 10.1097/PAS.0000000000000972.

34. Skalova A, Vanecek T, Simpson RHW, Laco J, Majewska H, Baneckova M, et al. Mammary Analogue Secretory Carcinoma of Salivary Glands Molecular Analysis of 25 ETV6 Gene Rearranged Tumors With Lack of Detection of Classical ETV6-NTRK3 Fusion Transcript by Standard RT-PCR: Report of 4 Cases Harboring ETV6-X Gene Fusion. Am J Surg Pathol. 2016 Jan;40(1):3–13. doi: 10.1097/PAS.0000000000000537.

35. Guilmette J, Dias-Santagata D, Nosé V, Lennerz JK, Sadow PM. Novel gene fusions in secretory carcinoma of the salivary glands: enlarging the ETV6 family. Hum Pathol. 2019 Jan;83:50–8. doi: 10.1016/j.humpath.2018.08.011.

36. Rooper LM, Karantanos T, Ning Y, Bishop JA, Gordon SW, Kang H. Salivary Secretory Carcinoma With a Novel ETV6-MET Fusion: Expanding the Molecular Spectrum of a Recently Described Entity. Am J Surg Pathol. 2018 Aug;42(8):1121–6. doi: 10.1097/PAS.0000000000001065.

37. Skálová A, Banečkova M, Thompson LDR, Ptáková N, Stevens TM, Brcic L, et al. Expanding the Molecular Spectrum of Secretory Carcinoma of Salivary Glands With a Novel VIM-RET Fusion. Am J Surg Pathol. 2020 Oct;44(10):1295–307. doi: 10.1097/PAS.0000000000001535.

38. Black M, Liu CZ, Onozato M, John A, Farbod I, George D, et al. Concurrent Identification of Novel EGFR – SEPT14 Fusion and ETV6 – RET Fusion in Secretory Carcinoma of the Salivary Gland. Head Neck Pathol. 2020 Sept;14(3):817–21. doi: 10.1007/s12105-019-01074-6.

39. Sasaki E, Masago K, Fujita S, Suzuki H, Hanai N, Hosoda W. Salivary Secretory Carcinoma Harboring a Novel ALK Fusion: Expanding the Molecular Characterization of Carcinomas beyond the ETV6 Gene. Am J Surg Pathol. 2020 Jul;44(7):962–9. doi: 10.1097/PAS.0000000000001471.

40. Sun J, Wang L, Tian Z, Hu Y, Xia R, Li J. Higher Ki67 Index, Nodal Involvement, and Invasive Growth Were High Risk Factors for Worse Prognosis in Conventional Mammary Analogue Secretory Carcinoma. J Oral Maxillofac Surg. 2019 Jun;77(6):1187–202. doi: 10.1016/j.joms.2019.01.002.

41. Cipriani NA, Blair EA, Finkle J, Kraninger JL, Straus CM, Villaflor VM, et al. Salivary Gland Secretory Carcinoma with High-Grade Transformation, CDKN2A/B Loss, Distant Metastasis, and Lack of Sustained Response to Crizotinib. Int J Surg Pathol. 2017 Oct 1;25(7):613–8. doi: 10.1177/1066896917709350.

42. Macias H, Hinck L. Mammary gland development. Wiley Interdiscip Rev Dev Biol. 2012 Jul-Aug;1(4):533–57. doi: 10.1002/wdev.35

43. Líska J, Brtko J, Dubovický M, Macejová D, Kissová V, Kissová V, Polák Š, et al. Relationship between histology, development and tumorigenesis of mammary gland in female rat. Exp Anim. 2016;65(1):1–9. doi: 10.1538/expanim.15-0055

44. Inman JL, Robertson C, Mott JD, Bissell MJ. Mammary gland development: cell fate specification, stem cells and the microenvironment. Development. 2015 Mar;142(6):1028–42. doi: 10.1242/dev.087643.

45. Kessenbrock K, Smith P, Steenbeek SC, Pervolarakis N, Kumar R, Minami Y, et al. Diverse regulation of mammary epithelial growth and branching morphogenesis through noncanonical Wnt signaling. Proc Natl Acad Sci. 2017 Mar;114(12):3121–6. doi: 10.1073/pnas.1701464114.

46. Cannata D, Lann D, Wu Y, Elis S, Sun H, Yakar S, et al. Elevated circulating IGF-I promotes mammary gland development and proliferation. Endocrinology. 2010 Dec;151(12):5751–61. doi: 10.1210/en.2010-0792.

47. Kelly PA, Bachelot A, Kedzia C, Hennighausen L, Ormandy CJ, Kopchick JJ, et al. The role of prolactin and growth hormone in mammary gland development. Mol Cell Endocrinol. 2002 Nov;197(1–2):127–31. doi: 10.1016/s0303-7207(02)00286-1.

48. Richards RG, Klotz DM, Walker MP, DiAugustine RP. Mammary gland branching morphogenesis is diminished in mice with a deficiency of insulin-like growth factor-I (IGF-I), but not in mice with a liver-specific deletion of IGF-I. Endocrinology. 2004 Jul;145(7):3106–10. doi: 10.1210/en.2003-1112.

49. Anderson SM, Rudolph MC, McManaman JL, Neville MC. Key stages in mammary gland development. Breast Cancer Res. 2007;9(1):204. doi: 10.1186/bcr1653.

50. Arendt LM, Kuperwasser C. Form and function: how estrogen and progesterone regulate the mammary epithelial hierarchy. J Mammary Gland Biol Neoplasia. 2015 Jun;20(1-2):9-25. doi: 10.1007/s10911-015-9337-0.

51. Neville MC, Morton J, Umemura S. Lactogenesis. The transition from pregnancy to lactation. Pediatr Clin North Am. 2001 Feb;48(1):35-52. doi: 10.1016/s0031-3955(05)70284-4.

52. Neville MC, Mcfadden TB, Forsyth I. Hormonal regulation of mammary differentiation and milk secretion. J Mammary Gland Biol Neoplasia. 2002 Jan;7(1):49-66. doi: 10.1023/a:1015770423167.

53. LaRocca J, Pietruska J, Hixon M. Akt1 is essential for postnatal mammary gland development, function, and the expression of Btn1a1. PLoS One. 2011;6(9):e24432. doi: 10.1371/journal.pone.0024432.

54. Chodosh LA, Portocarrero CP, Horton RH, Stairs DB, Boxer RB, Birnbaum MJ, et al. Akt is required for Stat5 activation and mammary differentiation. Breast Cancer Res. 2010;12(5):R72. doi: 10.1186/bcr2640.

55. Jankiewicz M, Groner B, Desrivières S. Mammalian target of rapamycin regulates the growth of mammary epithelial cells through the inhibitor of deoxyribonucleic acid binding Id1 and their functional differentiation through Id2. Mol Endocrinol. 2006 Oct;20(10):2369-81. doi: 10.1210/me.2006-0071.

56. Ballard O, Morrow AL. Human milk composition. Pediatr Clin North Am. 2013 Feb;60(1):49-74. doi: 10.1016/j.pcl.2012.10.002.

57. Andreas NJ, Kampmann B, Mehring Le-Doare K. Human breast milk: A review on its composition and bioactivity. Early Hum Dev. 2015 Nov;91(11):629-35. doi: 10.1016/j.earlhumdev.2015.08.013.

58. McManaman JL. Formation of milk lipids: A molecular perspective. Future Lipidol. 2009;4(3):391-401. doi: 10.2217/clp.09.15.

59. Smoczyński M. Role of Phospholipid Flux during Milk Secretion in the Mammary Gland. J Mammary Gland Biol Neoplasia. 2017 Jun;22(2):117–29. doi: 10.1007/s10911-017-9376-9.

60. Russell TD, Palmer CA, Orlicky DJ, Fischer A, McManaman JL, Rudolph MC, Neville MC, et al. Cytoplasmic lipid droplet accumulation in developing mammary epithelial cells: roles of adipophilin and lipid metabolism. J Lipid Res. 2007 Jul;48(7):1463–75. doi: 10.1194/jlr.M600474-JLR200.

61. Lee H, Padhi E, Hasegawa Y, Larke J, Parenti M, Wang A, et al. Compositional Dynamics of the Milk Fat Globule and Its Role in Infant Development. Front Pediatr. 2018 Oct;6:313. doi: 10.3389/fped.2018.00313.

62. Hurley WL, Theil PK. Perspectives on immunoglobulins in colostrum and milk. Nutrients. 2011 Apr;3(4):442–74. doi: 10.3390/nu3040442.

63. Yerushalmi R, Hayes MM, Gelmon KA. Breast carcinoma - rare types: review of the literature. Ann Oncol. 2009 Nov;20(11):1763–70. doi: 10.1093/annonc/mdp245.

64. Weigelt B, Reis-Filho JS. Histological and molecular types of breast cancer: is there a unifying taxonomy? Nat Rev Clin Oncol. 2009 Dec;6(12):718–30. doi: 10.1038/nrclinonc.2009.166.

65. Makki J. Diversity of breast carcinoma: Histological subtypes and clinical relevance. Clin Med Insights Pathol. 2015 Dec;8(1):23–31. doi: 10.4137/CPath.S31563.

66. Strauss BL, Bratthauer GL, Tavassoli FA. STAT 5a expression in the breast is maintained in secretory carcinoma, in contrast to other histologic types. Hum Pathol. 2006 May;37(5):586–92. doi: 10.1016/j.humpath.2006.01.009.

67. Khurram SA, Sultan-Khan J, Atkey N, Speight PM. Cytogenetic and immunohistochemical characterization of mammary analogue secretory carcinoma of salivary glands. Oral Surg Oral Med Oral Pathol Oral Radiol. 2016 Dec;122(6):731–42. doi: 10.1016/j.oooo.2016.07.008.

68. Ostler DA, Prieto VG, Reed JA, Deavers MT, Lazar AJ, Ivan D. Adipophilin expression in sebaceous tumors and other cutaneous lesions with clear cell histology: An immunohistochemical study of 117 cases. Mod Pathol. 2010 Apr;23(4):567–73. doi: 10.1038/modpathol.2010.1.

69. Moritani S, Ichihara S, Hasegawa M, Endo T, Oiwa M, Shiraiwa M, et al. Intracytoplasmic lipid accumulation in apocrine carcinoma of the breast evaluated with adipophilin immunoreactivity. Am J Surg Pathol. 2011 Jun;35(6):861–7. doi: 10.1097/PAS.0b013e31821a7f3e.

70. Villavicencio A, Rueda MS, Turin CG, Ochoa TJ. Factors affecting lactoferrin concentration in human milk: how much do we know? Biochem Cell Biol. 2017 Feb;95(1):12–21. doi: 10.1139/bcb-2016-0060.

71. Yang Z, Jiang R, Chen Q, Wang J, Duan Y, Pang X, et al. Concentration of Lactoferrin in Human Milk and Its Variation during Lactation in Different Chinese Populations. Nutrients. 2018 Sep;10(9):1235. doi: 10.3390/nu10091235.

72. Lewis-Jones D., Reynolds G. Precolostrum and preterm milk. Lancet. 1982 Aug;2(8293):332. doi: 10.1016/s0140-6736(82)90301-4.

73. Ruiz L, Bacigalupe R, García-Carral C, Boix-Amoros A, Argüello H, Silva CB, et al. Microbiota of human precolostrum and its potential role as a source of bacteria to the infant mouth. Sci Rep. 2019 Jun;9(1):8435. doi: 10.1038/s41598-019-42514-1.

74. Jahn GA, Edery M, Belair L, Kelly PA, Djiane J. Prolactin Receptor Gene Expression in Rat Mammary Gland and Liver during Pregnancy and Lactation. Endocrinology. 1991 Jun;128(6):2976–84. doi: 10.1210/endo-128-6-2976.

75. Chalhoub N, Baker SJ. PTEN and the PI3-kinase pathway in cancer. Annu Rev Pathol. 2009;4:127–50. doi: 10.1146/annurev.pathol.4.110807.092311.

76. Diamanti S, Nikitakis N, Rassidakis G, Doulis I, Sklavounou A. Immunohistochemical evaluation of the mTOR pathway in intra-oral minor salivary gland neoplasms. Oral Dis. 2016 Oct;22(7):620–9. doi: 10.1111/odi.12504.

77. Suzuki S, Dobashi Y, Minato H, Tajiri R, Yoshizaki T, Ooi A. EGFR and HER2-Akt-mTOR signaling pathways are activated in subgroups of salivary gland carcinomas. Virchows Arch. 2012 Sept;461(3):271–82. doi: 10.1007/s00428-012-1282-3.

78. Qin X, Jiang B, Zhang Y. 4E-BP1, a multifactor regulated multifunctional protein. Cell Cycle. 2016;15(6):781–6. doi: 10.1080/15384101.2016.1151581.

79. Memmott RM, Dennis PA. Akt-dependent and -independent mechanisms of mTOR regulation in cancer. Cell Signal. 2009 May;21(5):656–64. doi: 10.1016/j.cellsig.2009.01.004.

ANEXO A - Parecer do Comitê de Ética em Pesquisa

USP - FACULDADE DE ODONTOLOGIA DA UNIVERSIDADE DE SÃO

Plataforma Brasil

PARECER CONSUBSTANCIADO DO CEP

DADOS DA EMENDA

Título da Pesquisa: Estudo da diferenciação semelhante à lactacional no carcinoma secretório análogo ao de mama com origem em glândula salivar.

Pesquisador: Suzana Cantanhede Orsini Machado de Sousa

Área Temática:

Versão: 2

CAAE: 62734416.2.0000.0075

Instituição Proponente: Faculdade de Odontologia da Universidade de São Paulo

Patrocinador Principal: Financiamento Próprio

DADOS DO PARECER

Número do Parecer: 2.635.591

Apresentação do Projeto:

O carcinoma secretório análogo ao de mama (sigla MASC do inglês mammary analogue secretory carcinoma) é uma neoplasia de glândula salivar recentemente descrita que possui marcada similaridade morfológica, imuno-histoquímica e genética com o carcinoma secretório de glândula mamária, esta última caracterizada pela quebra no gene ETV6. Como indicado pelo nome, microscopicamente o MASC exibe distintivo aspecto secretor caracterizado pela presença de células com citoplasma xantomatoso ou vacuolizado associadas a quantidades variáveis de secreção eosinofílica bolhosa. Interessantemente, esse aspecto é muito semelhante ao observado nas células secretoras do epitélio alveolar mamário em fase lactacional. Além disso, evidências como sua secreção rica em lipídeos e a expressão de alguns fatores, como STAT5a e lisozima, sugerem que o MASC possua diferenciação semelhante à lactacional. Assim, pretende-se avaliar em casos de MASC comparando com outras neoplasias salivares com características secretórias, aspectos imuno-histoquímicos e genéticos associados ao processo de atividade lactacional da glândula mamária, objetivando esclarecer a possibilidade de diferenciação semelhante à lactacional no MASC. Dessa maneira, o presente projeto pode proporcionar novas percepções sobre o processo de diferenciação observado em neoplasias de glândula salivar e também apontar perspectivas para novas possibilidades terapêuticas. Com o crescente arsenal de terapias direcionadas em base molecular é possível que, no futuro, cada tipo histológico de carcinoma salivar requeira um tipo diferente de esquema terapêutico e certamente os pacientes serão

Endereço: Av Prof Lineu Prestes 2227
Bairro: Cidade Universitária **CEP:** 05.508-900
UF: SP **Município:** SAO PAULO
Telefone: (11)3091-7960 **Fax:** (11)3091-7814 **E-mail:** cepfo@usp.br

beneficiados por tratamentos mais direcionados e que proporcionem melhor qualidade de vida pós-tratamento. Para o estabelecimento de terapias-alvo é imprescindível compreender em um determinado grupo de lesões os aspectos de diferenciação celular e as bases genéticas que os regem, bem como os mecanismos de sinalização intracelular que orquestram esses processos.

Objetivo da Pesquisa:

Avaliar aspectos genéticos e imuno-histoquímicos associados ao processo lactacional observado na glândula mamária em neoplasicas salivares que exibem características secretoras, com particular ênfase no MASC.

Avaliação dos Riscos e Benefícios:

Não há riscos para o sujeito de pesquisa já que este corresponde a materiais conservados em formol 10% e embebidos em parafina que já fazem parte dos arquivos dos serviços de Anatomia Patológica das Instituições participantes e lá estão para essa finalidade.

Comentários e Considerações sobre a Pesquisa:

Pesquisa atual e bem desenhada. Não envolve diretamente serre humanos.

Considerações sobre os Termos de apresentação obrigatória:

Foram apresentados folha de rosto, projeto detalhado, carta de autorização do laboratório.

Recomendações:

Tendo em vista a legislação vigente, devem ser encaminhados ao CEP-FOUSP relatórios parciais anuais referentes ao andamento da pesquisa e relatório final, utilizando-se da opção "Enviar Notificação" (descrita no Manual "Submeter Notificação", disponível na Central de Suporte - canto superior direito do site www.saude.gov.br/plataformabrasil).

Qualquer alteração no projeto original deve ser apresentada "emenda" a este CEP, de forma objetiva e com justificativas para nova apreciação.

Conclusões ou Pendências e Lista de Inadequações:

Não há pendências

Considerações Finais a critério do CEP:

Este parecer foi elaborado baseado nos documentos abaixo relacionados:

Tipo Documento	Arquivo	Postagem	Autor	Situação
Informações Básicas do Projeto	PB_INFORMAÇÕES_BÁSICAS_1107885_E1.pdf	05/04/2018 10:37:50		Aceito

Endereço: Av Prof Lineu Prestes 2227
Bairro: Cidade Universitária **CEP:** 05.508-900
UF: SP **Município:** SAO PAULO
Telefone: (11)3091-7960 **Fax:** (11)3091-7814 **E-mail:** cepfo@usp.br

USP - FACULDADE DE ODONTOLOGIA DA UNIVERSIDADE DE SÃO

Continuação do Parecer: 2.635.591

Outros	Autorizacao.pdf	06/12/2016 14:36:48	Bruno Tavares Sedassari	Aceito
Projeto Detalhado / Brochura Investigador	ProjetoDetalhado.pdf	06/12/2016 14:34:45	Bruno Tavares Sedassari	Aceito
Folha de Rosto	FolhaDeRosto.pdf	06/12/2016 14:27:49	Bruno Tavares Sedassari	Aceito

Situação do Parecer:
Aprovado

Necessita Apreciação da CONEP:
Não

SAO PAULO, 04 de Maio de 2018

Assinado por:
Maria Gabriela Haye Biazevic
(Coordenador)

Endereço: Av Prof Lineu Prestes 2227
Bairro: Cidade Universitária **CEP:** 05.508-900
UF: SP **Municipio:** SAO PAULO
Telefone: (11)3091-7960 **Fax:** (11)3091-7814 **E-mail:** cepfo@usp.br

ANEXO B - Publicação decorrente da tese

European Archives of Oto-Rhino-Laryngology
https://doi.org/10.1007/s00405-020-06146-w

SHORT COMMUNICATION

Expression of upstream and downstream targets of mTOR pathway in seven cases of secretory carcinoma of salivary gland origin

Marcos Custódio[1] · Bruno Tavares Sedassari[2] · Albina Altemani[3] · Maria Fernanda Setúbal Destro Rodrigues[2] · Fábio Daumas Nunes[1] · Suzana Cantanhede Orsini Machado de Sousa[1]

Received: 26 March 2020 / Accepted: 16 June 2020
© Springer-Verlag GmbH Germany, part of Springer Nature 2020

Abstract

Purpose To investigate the expression of upstream and downstream targets of mTOR signalling pathway in the secretory carcinoma of salivary gland origin (SCsg).

Methods Seven cases of secretory carcinoma diagnosed by a combination of immunohistochemistry and/or molecular testing were retrieved from our pathology files. For comparison purposes, 27 other salivary carcinomas were selected. Immunohistochemical staining was performed against phospho-Akt, PTEN, phospho-mTOR, phospho-4E-BP, eIF4E and phospho-S6 ribosomal protein.

Results With the exception of Akt, all the other proteins were present at some level in the SCsg and in other salivary carcinomas. PTEN was diffusely expressed in 57.1% of SCsg, but only in 14.8% of other salivary carcinomas. mTOR is expressed in more than half of the cases both for SCsg and other salivary tumour types. Most cases of SCsg showed negative expression for S6 ribosomal protein (71.4%) and 4E-BP1 (57.1%). For both groups evaluated, eIF4E was the most expressed protein.

Conclusion SCsg shows different expression patterns for the mTOR signalling molecules, but only eIF4E was highly expressed. This may suggest alternative signalling pathways other than Akt and mTOR in this group of tumours.

Keywords Secretory carcinoma · Salivary gland tumours · Head and neck · mTOR pathway

Introduction

Secretory carcinoma of salivary gland origin (SCsg), previously known as mammary analogue secretory carcinoma, is a rare salivary cancer that has morphological, immunohistochemical and genetic resemblance to its mammary counterpart [1, 2]. Since its first description, a number of investigators reviewed their pathology files and reclassified some salivary malignancies as SCsg [2, 3]. Differential diagnosis includes tumours that might have extensive secretory activity, microcystic features and vacuolization of cells. The main mimickers of SCsg are zymogen granule-poor acinic cell carcinoma, low-grade salivary duct carcinoma and mucoepidermoid carcinoma [4]. Although they share some microscopic and immunohistochemical features, a proper antibody panel and molecular testing are often sufficient to render a correct diagnosis [2, 3].

In most cases, the SCsg harbours a balanced translocation between the chromosome 12p13 and 15q25, resulting in the fusion gene ETV6-NTRK3 [2, 3]. Interestingly, among the salivary and breast carcinomas, this fusion seems to be exclusive of the secretory subtype [1, 2]. Some other types of cancer harbouring this fusion oncogene have significant tyrosine kinase activation, which leads to PI3k-Akt activation [5]. Because ETV6-NTRK3 may lead to a constitutive activation of oncogenic pathways, we aimed to investigate the expression of upstream and downstream targets of mTOR pathway in cases of SCsg.

✉ Marcos Custódio
marcosjcustodio@usp.br

1 Universidade de São Paulo/USP, Faculdade de Odontologia, Av. Professor Lineu Prestes, 2227, Cidade Universitária, São Paulo, SP 05508-000, Brasil

2 Universidade Nove de Julho/UNINOVE, São Paulo, SP, Brasil

3 Universidade Estadual de Campinas/UNICAMP, Faculdade de Ciências Médicas, Campinas, SP, Brasil

Published online: 23 June 2020

Materials and methods

Case selection

This study was approved by the Institutional Ethics Committee (#1.860.949). The oral pathology archive was reviewed and paraffin-embedded cases with sufficient material were selected based on the morphology and results of an immunohistochemistry panel. The diagnosis of secretory carcinoma was made in seven cases. In six of these cases, diagnosis was completed with an additional confirmation step of fluorescent in situ hybridization for ETV6 gene break. For comparison purposes, 27 other paraffin-embedded cases of salivary gland carcinomas were retrieved, including 10 cases of mucoepidermoid carcinoma, 9 cases of adenoid cystic carcinoma, 4 cases of acinic cell carcinoma and 4 cases of salivary duct carcinoma.

Immunohistochemical staining

Sections of 3–4 µm were dewaxed and rehydrated. Antigen retrieval was carried out immersing the slides in a solution of citrate buffer (pH = 6.0) or Tris–EDTA buffer (pH:9.0), either in a water bath (30 min, 95º C) or in a microwave (15 min, high-power). Endogenous peroxidase activity was quenched in a solution of methanol and hydrogen peroxide (1:1). The slides were incubated overnight at 4º C with the following primary antibodies purchased from Cell Signalling (Denver, USA): phospho-Akt (Ser473), clone D9E, dilution 1:100; phosphor-mTOR (Ser2448), clone 49F9, dilution 1:100; PTEN, clone D4.3, dilution 1:100; Phospho-S6 Ribosomal Protein (Ser235/236), clone D57.2.2E, dilution 1:300; eIF4E, clone C46H6, dilution 1:500; phospho-4E-BP1 (Thr37/46), clone 236B4, dilution 1:500. ENVISION system (Dako, USA) was used as the amplification system.

Assessment of immunoreactivity

The expression of the antibodies was evaluated semi-quantitatively by two investigators considering the number of positive cells and the cellular localization. Cases were split according to the percentage of positive cells into three categories: no staining (up to 5% of cells), focal staining (> 5–50% of cells) and diffuse staining (> 50% of cells). The expression was considered as nuclear, cytoplasmic/membranous or both. Statistical analysis was carried out using Fisher's exact test in the GraphPad Software Prism 7.

Results

Tables 1 and 2 show the expression of phospho-Akt, PTEN, phospho-mTOR, phosphor-S6 ribosomal protein, eIF4e and phospho-4E-BP1. Figure 1a, b provides the representative photomicrographs for Akt, PTEN and mTOR. Among the salivary carcinomas, the expression of Akt was seen in only one case of mucoepidermoid

Table 1 Detailed expression of upstream and downstream mTOR signalling proteins for each tumour category

	Akt	PTEN	mTOR	S6	eIF4E	4E-BP1
Adenoid cystic carcinoma *n* (%)						
Negative	9 (100)	9 (100)	7 (77.8)	6 (66.7)	1 (11.1)	9 (100)
Focal	–	–	2 (22.2)	3 (33.3)	2 (22.2)	–
Diffuse	–	–	–	–	6 (66.7)	–
Mucoepidermoid carcinoma *n* (%)						
Negative	9 (90)	6 (60)	1 (10)	4 (40)	–	5 (50)
Focal	1 (10)	2 (20)	5 (50)	5 (50)	–	3 (30)
Diffuse	–	2 (20)	4 (40)	1 (10)	10 (100)	2 (20)
Acinic cell carcinoma *n* (%)						
Negative	4 (100)	4 (100)	1 (25)	4 (100)	1 (25)	2 (50)
Focal	–	–	3 (75)	–	2 (50)	1 (25)
Diffuse	–	–	–	–	1 (25)	1 (25)
Salivary duct carcinoma *n* (%)						
Negative	4 (100)	4 (100)	2 (50)	1 (25)	–	3 (75)
Focal	–	–	1 (25)	3 (75)	–	1 (25)
Diffuse	–	–	1 (25)	–	4 (100)	–
Secretory carcinoma *n* (%)						
Negative	7 (100)	3 (42.9)	3 (42.8)	5 (71.4)	2 (28.6)	4 (57.1)
Focal	–	–	2 (28.6)	1 (14.3)	–	2 (28.6)
Diffuse	–	4 (57.1)	2 (28.6)	1 (14.3)	5 (71.4)	1 (14.3)

Table 2 Percentage of positive cases of secretory carcinomas versus other salivary carcinomas

	Negative *n* (%)	Positive *n* (%)	*p*
Akt			
Secretory carcinoma	7 (100)	–	1.00
Other salivary carcinomas	26 (96.3)	1 (3.7)	
PTEN			
Secretory carcinoma	3 (42.9)	4 (57.1)	0.03
Other salivary carcinomas	23 (85.2)	4 (14.8)	
mTOR			
Secretory carcinoma	3 (42.9)	4 (57.1)	0.99
Other salivary carcinomas	11 (40.7)	16 (59.3)	
S6 ribosomal protein			
Secretory carcinoma	5 (71.4)	2 (28.6)	0.67
Other salivary carcinomas	15 (55.5)	12 (44.5)	
eIF4E			
Secretory carcinoma	2 (28.6)	5 (71.4)	0.18
Other salivary carcinomas	2 (7.4)	25 (92.6)	
4E-BP1			
Secretory carcinoma	4 (57.1)	3 (42.9)	0.65
Other salivary carcinomas	19 (70.4)	8 (29.6)	

carcinoma and all cases of SCsg were negative. PTEN expression was present in 57.1% (4/7) of SCsg in a diffuse cytoplasmic pattern. Almost all other tumour types were negative for PTEN, with the exception of mucoepidermoid carcinoma. Although this comparison reached statistical significance ($p < 0.05$), the power of the sample was low. For both tumour types, PTEN expression was weak/moderate. mTOR expression was positive in 4/7 SCsg, showing either a focal or a diffuse cytoplasmic staining. For other salivary carcinomas, positive expression of mTOR was seen in more than half of the cases, mostly in a focal pattern.

Figure 1c–f provides the representative photomicrographs for 4E-BP1, eIF4E and S6 ribosomal protein. Positivity for 4E-BP1 was observed in the minority of cases in both groups, 3/7 cases (42.9%) of SCsg were positive and only 29.6% of other salivary carcinomas. Among these positive cases, concomitant cytoplasmic and nuclear staining was more frequent. eIF4E was diffusely positive in most cases of SCsg (71.4%) and also in the other salivary carcinomas (92.6%). The expression of eIF4e was mostly seen in the cytoplasm, although two cases of SCsg and other few cases of salivary cancers showed concomitant nuclear expression. Two cases of SCsg were positive for S6 ribosomal protein (28.6%), whereas S6 expression was more common in the other salivary carcinoma types (55.6%), in a focal cytoplasmic pattern.

Discussion

Little is known about the molecular pathways that could contribute to tumorigenesis of SCsg. That is partly because the diagnosis of SCsg is uncommon and researchers have no established cell line to perform functional studies. Most of the studies aim to show genetic alterations and proteins that could give clues about the diagnosis and histogenesis of SCsg [2, 6, 7]. To our knowledge, no study has so far evaluated the mTOR signalling pathway or any other signalling pathway in SCsg. However, for other cancers the chimeric protein ETV6-NTRK3 is shown to supress TGF-β and activate MAPK signalling [8, 9]. Therefore, these pathways might be good candidates for future investigations in SCsg.

With the exception of Akt, all the other proteins were present at some level in the SCsg and in other salivary carcinomas. Successful treatment with a tyrosine kinase inhibitor in ETV6-NTRK3 positive cell lines inhibited the phosphorylation of Akt [10]. Because most SCsg harbour this genetic alteration, one could expect that Akt expression would be frequent. However, there is no data about its expression in secretory breast carcinoma and phosphorylation of Akt was not shown in our sample of SCsg, which was limited given the rarity of these neoplasms.

The phosphatase PTEN negatively regulates the activation of Akt by dephosphorylating PIP3 to PIP2 in the cell membrane [11]. In our sample, PTEN was diffusely expressed in SCsg (57.1%), but it seems to be of no importance to other tumours. This may partly explain why Akt expression was not detected in our cases. Also, Akt phosphorylation may not be a constant feature of salivary neoplasms [12, 13] as we observed in our sample.

mTOR staining was shown in more than half of SCsg and other salivary carcinomas in our sample, which suggests that the expression of mTOR and its downstream effectors might be regulated by non-canonical pathways. For instance, RAS/Mek/ERK can regulate mTOR activation in an Akt-independent manner [14], and the fusion gene ETV6-NTRK3 is known to activate the RAS-MAPK pathway [9, 15].

4E-BP1 regulates protein translation by retaining its ligand eIF4E in the nucleus. The phosphorylation inactivates 4E-BP1, making it eIF4E available to form the preinitiation complex in the cytoplasm [16]. In one study, a high expression of 4E-BP1/eIF4E was found in almost all salivary cancers [12]. In our sample, SCsg as well as other salivary carcinomas showed low frequency of 4E-BP1 activation, but a high frequency of eIF4E positivity. This result possibly means that alternative oncogenic signals act to increase the cytoplasmic expression of eIF4E. However, it is still a matter of debate whether phosphorylation of eIF4E is required or not to translate certain proteins related to cancer [17].

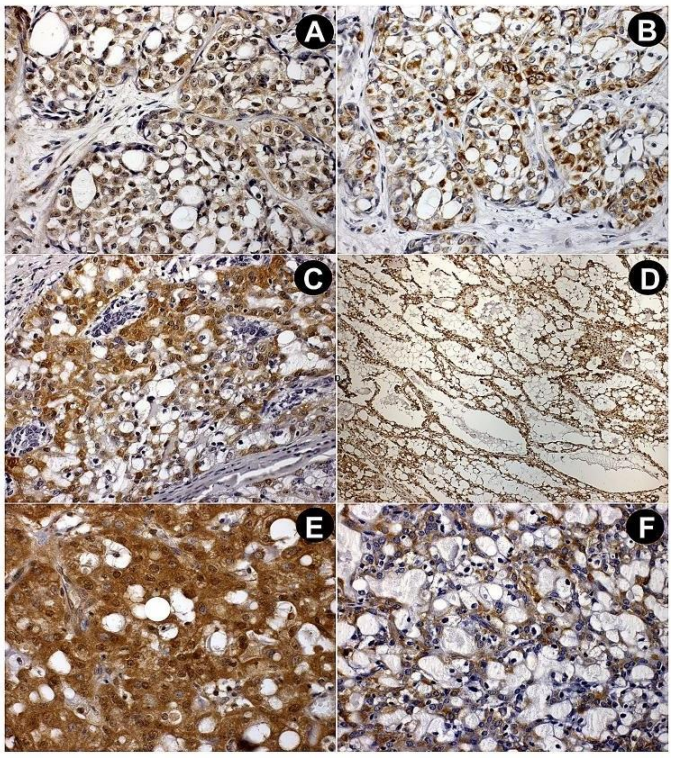

Fig. 1 Secretory carcinoma of salivary gland origin: cases showing positive expression of PTEN (**a** 400×), mTOR (**b** 400×), 4E-BP1 (**c** 400×), eIF4E (**d** 100×; **e** 400×) and S6 ribosomal protein (**f** 400×)

S6 ribosomal protein is considered a good readout for S6k1 activity, which in turn is an indicator of mTOR activity [16]. Interestingly, for some types of cancer, S6k1 phosphorylation is more dependent on mTOR or Akt activity than 4E-BP1 phosphorylation [18]. We hypothesize that S6k1 activity was diminished in our sample due to the lack of Akt signalling, because most cases of SCsg were S6 negative in our study. However, one must remember that S6k1 has several different targets besides S6 that can be phosphorylated [16, 19].

One limitation of this study is the lack of follow-up information, mainly because these patients are referred to treatment in a distinct cancer centre. Another limitation is the lack of information regarding ETV6 gene break in one of the studied cases. However, recent investigations have shown that a combination of typical morphology and immunohistochemistry is sufficient to diagnose SCsg and distinguish it from other salivary tumours [20].

In summary, SCsg shows different expression patterns of mTOR signalling molecules, with eIF4E being the most expressed protein. This may suggest that alternative signalling pathways other than Akt and mTOR act in this group of tumours. DNA microarray might be useful for a general screen of possible pathways deregulated in SCsg as long as the paraffin-embedded material is of good quality. Understanding these altered pathways in SCsg is important to compare its development to other tumours that also arise from salivary gland and to help establish specific treatment strategies against this type of cancer.

Funding This work was supported by Fundação de Amparo à Pesquisa do Estado de São Paulo [grant #17/04546-9].

Compliance with ethical standards

Conflict of interest The authors state that they have no conflicts of interest.

Ethical approval All procedures performed in this study involving the patient were in accordance with the ethical standards of the institutional and/or national research committee and with the 1964 Helsinki Declaration and its later amendments or comparable ethical standards. The approval of the local ethics committee is present in the methods section in this article.

Informed consent For this type of study formal consent is not required.

References

1. Onodera C, Crawford ED, Bean GR et al (2017) Genomic profiling of breast secretory carcinomas reveals distinct genetics from other breast cancers and similarity to mammary analog secretory carcinomas. Mod Pathol 30:1086–1099. https://doi.org/10.1038/modpathol.2017.32
2. Skálova A, Vanecek T, Sima R et al (2010) Mammary analogue secretory carcinoma of salivary glands, containing the ETV6-NTRK3. Fusion Gene 34:599–608. https://doi.org/10.1097/PAS.0b013e3181d9efcc
3. Majewska H, Skálová A, Stodulski D et al (2015) Mammary analogue secretory carcinoma of salivary glands: a new entity associated with ETV6 gene rearrangement. Virchows Arch 466:245–254. https://doi.org/10.1007/s00428-014-1701-8
4. Skalova A (2013) Mammary analogue secretory carcinoma of salivary gland origin: an update and expanded morphologic and immunohistochemical spectrum of recently described entity. Head Neck Pathol 7:30–36. https://doi.org/10.1007/s12105-013-0455-y
5. Gadd S, Beezhold P, Jennings L et al (2012) Mediators of receptor tyrosine kinase activation in infantile fibrosarcoma: a Children's Oncology Group study. J Pathol 228:119–130. https://doi.org/10.1002/path.4010
6. Hsieh MS, Lee YH, Chang YL (2016) SOX10-positive salivary gland tumors: a growing list, including mammary analogue secretory carcinoma of the salivary gland, sialoblastoma, low-grade salivary duct carcinoma, basal cell adenoma/adenocarcinoma, and a subgroup of mucoepidermoid carcinoma. Hum Pathol 56:134–142. https://doi.org/10.1016/j.humpath.2016.05.021
7. Baghai F, Yazdani F, Etebarian A et al (2017) Clinicopathologic and molecular characterization of mammary analogue secretory carcinoma of salivary gland origin. Pathol Res Pract 213:1112–1118. https://doi.org/10.1016/j.prp.2017.07.017
8. Jin W, Kim BC, Tognon C et al (2005) The ETV6-NTRK3 chimeric tyrosine kinase suppresses TGF-β signaling by inactivating the TGF-β type II receptor. Proc Natl Acad Sci USA 102:16239–16244. https://doi.org/10.1073/pnas.0503137102
9. Tognon C, Garnett M, Kenward E et al (2001) The chimeric protein tyrosine kinase ETV6-NTRK3 requires both Ras-Erk1/2 and PI3-kinase-Akt signaling for fibroblast transformation. Cancer Res 61:8909–8916
10. Chi HT, Ly BTK, Kano Y et al (2012) ETV6–NTRK3 as a therapeutic target of small molecule inhibitor PKC412. Biochem Biophys Res Commun 429:87–92. https://doi.org/10.1016/j.bbrc.2012.10.087
11. Chalhoub N, Baker SJ (2009) PTEN and the PI3-kinase pathway in cancer. Annu Rev Pathol 4:127–150. https://doi.org/10.1146/annurev.pathol.4.110807.092311
12. Diamanti S, Nikitakis N, Rassidakis G et al (2016) Immunohistochemical evaluation of the mTOR pathway in intra-oral minor salivary gland neoplasms. Oral Dis 22:620–629. https://doi.org/10.1111/odi.12504
13. Suzuki S, Dobashi Y, Minato H et al (2012) EGFR and HER2-Akt-mTOR signaling pathways are activated in subgroups of salivary gland carcinomas. Virchows Arch 461:271–282. https://doi.org/10.1007/s00428-012-1282-3
14. Memmott RM, Dennis PA (2009) Akt-dependent and -independent mechanisms of mTOR regulation in cancer. Cell Signal 21:656–664. https://doi.org/10.1016/j.cellsig.2009.01.004
15. Jin W, Yun C, Hobbie A et al (2007) Cellular transformation and activation of the phosphoinositide-3-kinase-Akt cascade by the ETV6-NTRK3 chimeric tyrosine kinase requires c-Src. Cancer Res 67:3192–3200. https://doi.org/10.1158/0008-5472.CAN-06-3526
16. Qin X, Jiang B, Zhang Y (2016) 4E-BP1, a multifactor regulated multifunctional protein. Cell Cycle 15:781–786. https://doi.org/10.1080/15384101.2016.1151581
17. Furic L, Rong L, Larsson O et al (2010) eIF4E phosphorylation promotes tumorigenesis and is associated with prostate cancer progression. Proc Natl Acad Sci USA 107:14134–14139. https://doi.org/10.1073/pnas.1005320107
18. Nawroth R, Stellwagen F, Schulz WA et al (2011) S6K1 and 4E-BP1 are independent regulated and control cellular growth in bladder cancer. PLoS ONE 6:e27509. https://doi.org/10.1371/journal.pone.0027509
19. Musa J, Orth MF, Dallmayer M et al (2016) Eukaryotic initiation factor 4E-binding protein 1 (4E-BP1): a master regulator of mRNA translation involved in tumorigenesis. Oncogene 35:4675–4688. https://doi.org/10.1038/onc.2015.515
20. Shah AA, Wenig BM, LeGallo RD et al (2015) Morphology in conjunction with immunohistochemistry is sufficient for the diagnosis of mammary analogue secretory carcinoma. Head Neck Pathol 9:85–95. https://doi.org/10.1007/s12105-014-0557-1

Publisher's Note Springer Nature remains neutral with regard to jurisdictional claims in published maps and institutional affiliations.