JULIANA SEO

Fosfato tricálcico e hidróxido de cálcio no reparo ósseo em coelho. Estudo histológico e histomorfométrico

São Paulo

2015

JULIANA SEO

Fosfato tricálcico e hidróxido de cálcio no reparo ósseo em coelho. Estudo histológico e histomorfométrico

Versão Corrigida

Tese apresentada à Faculdade de Odontologia da Universidade de São Paulo, para obter o título de Doutor, pelo Programa de Pós-Graduação em Odontologia.

Área de Concentração: Patologia e Estomatologia Básica e Aplicada

Orientador: Prof. Dr. Norberto Nobuo Sugaya

São Paulo

2015

Autorizo a reprodução e divulgação total ou parcial deste trabalho, por qualquer meio convencional ou eletrônico, para fins de estudo e pesquisa, desde que citada a fonte.

Catalogação da Publicação
Serviço de Documentação Odontológica
Faculdade de Odontologia da Universidade de São Paulo

Seo, Juliana.
Fosfato tricálcico e hidróxido de cálcio no reparo ósseo em coelho. Estudo histológico e histomorfométrico / Juliana Seo ; orientador Norberto Nobuo Sugaya. -- São Paulo, 2015.

94 p. : fig., tab. ; 30 cm.

Tese (Doutorado) -- Programa de Pós-Graduação em Odontologia. Área de Concentração: Patologia e Estomatologia Básica e Aplicada. -- Faculdade de Odontologia da Universidade de São Paulo.

Versão corrigida.

1. Biomateriais. 2. Cerâmica. 3. Hidróxido de cálcio. 4. Tecido ósseo de animal. 5. Coelhos. I. Sugaya, Norberto Nobuo. II. Título.

Seo J. Fosfato tricálcico e hidróxido de cálcio no reparo ósseo em coelho. Estudo histológico e histomorfométrico. Tese apresentada à Faculdade de Odontologia da Universidade de São Paulo para obtenção do título de Doutor em Odontologia.

Aprovado em: / /2015

Banca Examinadora

Prof(a). Dr(a)._____

Instituição: _____Julgamento: _____

Prof(a). Dr(a)._____

Instituição: _____Julgamento: _____

Prof(a). Dr(a)._____

Instituição: _____Julgamento: _____

Prof(a). Dr(a)._____

Instituição: _____Julgamento: _____

Prof(a). Dr(a)._____

Instituição: _____Julgamento: _____

Dedico aos meus pais Emília e Makoto,

ao meu esposo Elio e ao meu filho Pedro Ichiro.

Exemplos de vida, fonte de inspiração, força e segurança.

AGRADECIMENTOS

Ao **Prof. Dr. Norberto Nobuo Sugaya**, exemplo profissional e humano. Agradeço pela orientação, confiança que deposita em mim, competência, paciência e ensinamentos desde o período da graduação e Iniciação Científica.

À **Profa. Dra. Marília Trierveiler Martins** pela co-orientação na pós-graduação, disponibilidade, amizade e ensinamentos que contribuíram para concretização deste projeto.

Ao **Prof. Dr. Marcos Barbosa Salles** pela amizade, estímulo e colaboração na elaboração e método do trabalho.

Aos demais professores da Disciplina de Patologia Bucal e Estomatologia Clínica da FOUSP, em especial ao **Professor Titular Dante Antonio Migliari** por todo apoio e ensinamentos desde o período da graduação.

À **Profa. Dra. Nanci do Nascimento** e à **Sra Maria Neide Ferreira Mascarenhas** por permitir o uso do Biotério do Instituto de Pesquisas Energéticas e Nucleares (IPEN-CNEN/SP).

Aos técnicos do laboratório de Anatomia do Instituto Ciências Biomédicas III, **Sra. Martha e Sr. Boleta** pelo auxílio no preparo das amostras.

Aos funcionários e técnicos do Departamento de Estomatologia: **Zilda, Néia, Vinícius, Fátima, Nina, Elisa, Adriana e Juvani** por estarem sempre dispostos a ajudar.

À **CAPES** pela concessão da bolsa de Doutorado e ao **Programa de Pós-graduação-FOUSP**, pela oportunidade concedida para executar este trabalho.

Aos amigos de pós-graduação **Nelise Alexandre da Silva Lascane, Cibele Pelissari dos Santos, Cláudia Fabiana Joca de Arruda, Priscila Lie Tobouti, Bruno Tavares**

Sedassari, Gabriela Sanchez Nagata e Douglas Magno Guimarães pela troca de conhecimento, amizade, companheirismo, convivência e apoio sempre que preciso.

À **Profa. Dra. Emília Satoshi Miyamaru Seo**, à doutoranda **Daniele Seo**, ao doutorando **Fernando Kendi Horikawa** e ao **Prof. Dr. Elio Hitoshi Shinohara**, que além dos laços familiares, participaram de maneira direta para a conclusão deste trabalho.

“Sonhe com aquilo que você quiser,
seja o que você quiser ser,
porque você possui apenas uma vida
e nela só se tem uma chance de fazer aquilo que se quer.
Tenha felicidade bastante para fazê-la doce,
dificuldades para fazê-la forte,
tristeza para fazê-la humana
e esperança para fazê-la feliz.
As pessoas mais felizes não têm as melhores coisas.
Elas sabem o fazer das oportunidades
que aparecem em seus caminhos...”

Clarice Lispector

RESUMO

Seo J. Fosfato tricálcico e hidróxido de cálcio no reparo ósseo em coelho. Estudo histológico e histomorfométrico [tese]. São Paulo: Universidade de São Paulo, Faculdade de Odontologia; 2015. Versão Original.

A deficiência óssea requer procedimentos restauradores como uso de enxertos e substitutos ósseos para a reabilitação estética e funcional. Com o desenvolvimento dos biomateriais, a biocerâmica à base de fosfato de cálcio tornou-se alternativa promissora para a recomposição de estruturas ósseas, entretanto não apresenta potencial de osteoindução. O material hidróxido de cálcio ($Ca(OH)_2$) demonstra propriedades antibacterianas e capacidade de induzir a formação de tecido ósseo. O objetivo deste trabalho foi avaliar o processo de reparo ósseo proporcionado pelo BTCP e $Ca(OH)_2$, isolados e associados. Realizou-se experimento em tíbias posteriores de dezoito coelhos. Dois animais receberam marcadores ósseos para fluorescência (alizarina, calceína e tetraciclina), e para cada tíbia foi utilizado um tipo de material de preenchimento (BTCP, $Ca(OH)_2$, BTCP com $Ca(OH)_2$ e sangue como controle); sendo eutanasiados após 56 dias para a análise de fluorescência e histomorfometria. Os 16 coelhos restantes foram aleatoriamente selecionados para receber os quatro materiais de preenchimento. Estes foram eutanasiados nos tempos de 14, 28, 42 e 56 dias para a análise morfológica microscópica com coloração em hematoxilina e eosina. Observou-se formação óssea em todos os grupos, e os que utilizaram BTCP apresentaram atraso para o início da reparação. O sítio preenchido com sangue ocorreu apenas o reparo da estrutura lesada, consistindo na reconstituição da cortical óssea e tecido medular em 28 dias. Aos 56 dias, o grupo de BTCP com $Ca(OH)_2$ apresentou maior formação de trabéculas no interior da tíbia. Na avaliação histomofométrica, o marcador calceína apresentou maiores valores de deposição óssea em relação à alizarina e tetraciclina. Conclui-se que os biomateriais BTCP e $Ca(OH)_2$ estão diretamente envolvidos na formação de tecido ósseo no interior do defeito; a combinação do $Ca(OH)_2$ com BTCP mostrou aumento do potencial de formação óssea; e houve maior deposição óssea no período entre quinta e sexta semana de reparação indicado pelo marcador calceína.

Palavras-chave: Materiais biocompatíveis. Cerâmica. Hidróxido de cálcio. Tecido ósseo

ABSTRACT

Seo J. Tricalcium phosphate and calcium hydroxide in rabbit bone repair. Histological and histomorphometric evaluation [thesis]. São Paulo: Universidade de São Paulo, Faculdade de Odontologia; 2015. Versão Original.

Insufficient bone volume requires restorative procedures such as use of grafts and bone substitutes for cosmetic and functional rehabilitation. The development of biomaterials made available bioceramic based on calcium phosphate that is showing to be promising alternatives for the restoration of bony structures, however it do not has osteoinductive potential. Calcium hydroxide ($Ca(OH)_2$) shows antibacterial properties and induce bone tissue formation as well. The objective of this research was to evaluate the bone healing process promoted by BTCP and $Ca(OH)_2$ isolated or conjugated. The experiment was conducted in posterior rabbit tibiae of 18 animals. Two animals received bone markers (alizarin, calcein, tetracycline) and each of their tibias received a type of filler material (BTCP, $Ca(OH)_2$, BTCP plus $Ca(OH)_2$ and blood as control group), being euthanized after 56 days for the histomorphometry and fluorescence analysis. The remaining 16 rabbits were randomly selected to receive one of the 4 filling materials. These rabbits were euthanized on 14, 28, 42 and 56 days for the micromorphological analysis in hematoxylin and eosin slides.

The bone formation was observed in all groups, and who used BTCP had delay to the start of repair. The site filled with blood occurred only repair of the damaged structure, consisting of the reconstitution of the bone cortical and medullary tissue in 28 days. After 56 days, the BTCP group with $Ca(OH)_2$ showed higher trabecular formation inside the tibia. In histomorfometric evaluation, the marker calcein had higher bone deposition values in relation to alizarin and tetracycline. It was concluded that the biomaterials BTCP and $Ca(OH)_2$ are directly involved in the formation of bone tissue; the conjugation of $Ca(OH)_2$ with BTCP increased bone formation potential; and there was greater bone deposition in the period between the fifth and sixth week of repairs indicated by calcein marker.

Keywords: Biocompatible materials. Ceramics. Calcium hydroxide. Bone tissue

LISTA DE ILUSTRAÇÕES

Tabela 4.1 - Dosagem, formulação e tempo de aplicação de marcadores fluorocromáticos 52

Quadro 5.1 - Valores das médias e desvios-padrão das áreas de tecido ósseo neoformado na região da primeira espira do implante de titânio 74

Gráfico 5.1 - Formação de tecido ósseo na terceira e quarta semana para cada material de preenchimento 75

Gráfico 5.2 - Formação de tecido ósseo na quinta e sexta semana para cada material de preenchimento 75

Gráfico 5.3 - Formação de tecido ósseo na sétima e oitava semana para cada material de preenchimento 76

Gráfico 5.4 - Formação de tecido ósseo para cada material de preenchimento nos três períodos de deposição dos marcadores ósseos 77

LISTA DE FIGURAS

Figura 4.1 - Divisão dos grupos do estudo 49

Figura 4.2 - Etapas do procedimento cirúrgico: (A) Incisão; (B) Divulsão e exposição da tíbia; (C) Perfuração com broca helicoidal com diâmetro de 3,2 mm e tipo *countersinking*; (D) Sítio cirúrgico finalizado; (E) Sítio com materiais de preenchimento; (F) Inserção do implante de titânio. 51

Figura 4.3 - Preparo das peças: Máquina de corte Exakt® (Kulzer, Norderstedt, Alemanha) 53

Figura 4.4 - Amostras incluídas em resina metilmetacrilato reduzidas por lixas para facilitar o corte 54

Figura 4.5 - Microscopia de fluorescência. Imagem de defeito ósseo com implante de titânio preenchido com BTCP, demonstrando neoformação óssea, por meio dos marcadores alizarina (seta branca), calceína (seta vermelha) e tetraciclina (seta amarela) 55

Figura 5.1 - Reparo de 14 dias do grupo BTCP: (A) Defeito ósseo em reparação (aumento de 2,5x); (B) Prolongamento de tecido ósseo neoformado (aumento de 10x); (C) Grânulos de BTCP em meio às trabéculas ósseas formadas (aumento de 10x). LN – linha neonatal; OB – osteoblastos; OC – osteócitos; BTCP – betafosfato tricálcico; TON – tecido ósseo neoformado 62

Figura 5.2 - Reparo de 14 dias do grupo $Ca(OH)_2$: (A) Prolongamento de tecido ósseo neoformado (aumento de 10x); (B) Tecido de granulação exibindo discretas células gigantes multinucleadas (aumento de 40x). LN – linha neonatal; OB – osteoblastos; OC – osteócitos; TON – tecido ósseo neoformado 63

Figura 5.3 - Reparo de 14 dias do grupo BTCP com $Ca(OH)_2$: (A) Defeito ósseo em reparação exibindo coágulo sanguíneo (aumento de 2,5x); (B) Grânulos de BTCP e de $Ca(OH)_2$ em meio ao tecido de granulação (aumento de 10x). DOC – defeito ósseo cortical; LN – linha neonatal; TON – tecido ósseo neoformado; BTCP – betafosfato tricálcico; $Ca(OH)_2$ – hidróxido de cálcio..... 64

Figura 5.4 - Reparo de 14 dias do grupo sangue: (A) Defeito ósseo em reparação (aumento de 2,5x); (B) Prolongamento de tecido ósseo neoformado (aumento de 10x). DOC – defeito ósseo cortical; LN – linha neonatal; OB – osteoblastos; OC – osteócitos; BTCP – betafosfato tricálcico; TON – tecido ósseo neoformado; EH – extravasamento de hemácias 65

Figura 5.5 - Reparo de 28 dias: (A) Grupo BTCP; (B) grupo BTCP com $Ca(OH)_2$. Defeito ósseo cortical completamente reparado com osso cortical maduro (aumento de 2,5x). 66

Figura 5.6 - Reparo de 28 dias do grupo $Ca(OH)_2$: (A) Defeito ósseo cortical completamente reparado exibindo projeções de trabéculas ósseas rodeadas por osteoblastos em linha (aumento de 2,5x); (B) Material de $Ca(OH)_2$ em meio ao tecido de granulação (aumento de 10x); (C) Reação de corpo estranho exibindo $Ca(OH)_2$ e células gigantes multinucleadas (aumento de 40x). TON – tecido ósseo neoformado; OB – osteoblastos;

OC – osteócitos; $Ca(OH)_2$ – hidróxido de cálcio; CGM – célula gigante multinucleada 67

Figura 5.7 - Reparo de 28 dias do grupo sangue: Defeito ósseo em reparação exibindo trabéculas de tecido ósseo imaturo (aumento de 2,5x). DOC – defeito ósseo cortical; TON – tecido ósseo neoformado 68

Figura 5.8 - Reparo de 42 dias do grupo BTCP: (A) Defeito ósseo cortical completamente reparado com trabéculas de tecido ósseo imaturo formando-se em direção ao centro da tíbia (aumento de 2,5x); (B) Grânulos de BTCP em íntimo contato com as trabéculas ósseas neoformadas. TON – tecido ósseo neoformado, BTCP – betafosfato tricálcico, OC – osteócitos, OB - osteoblastos 69

Figura 5.9 - Reparo de 42 dias: (A) Grupo $Ca(OH)_2$; (B) grupo BTCP com $Ca(OH)_2$. Defeito ósseo cortical completamente reparado com trabéculas de tecido ósseo imaturo (aumento de 2,5x); e, (C) grupo sangue, defeito ósseo cortical completamente reparado com osso cortical maduro, osso cortical espessado e ausência de trabéculas ósseas (aumento de 1,25x). TON – tecido ósseo neoformado..... 70

Figura 5.10 - Reparo de 56 dias do grupo BTCP: (A) Grande formação de trabéculas ósseas no sítio do implante de BTCP (aumento de 2,5x); (B) Presença de grânulos de BTCP em íntimo contato com tecido ósseo (aumento de 10x). TON – tecido ósseo neoformado; BTCP – betafosfato tricálcico 71

Figura 5.11 - Reparo de 56 dias do grupo $Ca(OH)_2$: (A) Formação de trabéculas ósseas partindo do osso cortical maduro (aumento de 2.5x); (B) Presença

de $Ca(OH)_2$ em meio ao tecido conjuntivo denso (aumento de 10x). TON – tecido ósseo neoformado; $Ca(OH)_2$ – hidróxido de cálcio 72

Figura 5.12 - Reparo de 56 dias do grupo BTCP com $Ca(OH)_2$: (A) Trabéculas ósseas formadas por todo sítio de implantação dos materiais (aumento de 2,5x); (B) Grânulos de BTCP em contato com o tecido ósseo formado (aumento de 40x). TON – tecido ósseo neoformado; BTCP – betafosfato tricálcico; OB – osteoblasto; OC – osteócitos 73

Figura 5.13 - Microscopia de fluorescência. Imagens do lado esquerdo do defeito ósseo, na região da primeira espira do implante de titânio, demonstrando neoformação óssea, por meio dos marcadores alizarina, calceína e tetraciclina. Cada defeito ósseo criado foi preenchido com: (A) BTCP, (B) $Ca(OH)_2$, (C) BTCP+ $Ca(OH)_2$ e (D) sangue 78

LISTA DE ABREVIATURAS E SIGLAS

ANOVA	Análise de Variância
BMP	Bone Morphogenetic Protein (Proteína Morfogenética do Osso)
BTCP	Betatricalcium Phosphate (Betafosfato Tricálcico)
$Ca(OH)_2$	Hidróxido de cálcio
CEUA	Comitê de Ética no Uso de Animais
CGM	Célula Gigante Multinucleada
cm	Centímetro
CNEN	Comissão Nacional de Energia Nuclear
COBEA	Colégio Brasileiro de Experimentação Animal
DOC	Defeito Ósseo Cortical
EDTA	Ethylenediamine Tetraacetic Acid (Ácido Dietil Amino Tetra Acético)
FGF	Fibroblast Growth Factor (Fator de Crescimento de Fibroblasto)
g	grama
h	Hora
HA	Hidroxiapatita
H.E.	Hematoxilina e Eosina
HIV	Human Immunodeficiency Virus (Vírus da Imunodeficiência Humana)
IGF	Insulin-like Growth Factor (Fator de Crescimento Insulina-semelhante)
IL	Interleucina
IPEN	Instituto de Pesquisas Energéticas e Nucleares
Kg	Quilograma
LN	Linha Neonatal
LTDA	Limitada
mg	Miligrama
mL	Mililitro
mm	Milímetro
MSC	Mesenchymal Stem Cell (Célula-tronco Mesenquimal)
MTA	Mineral Trioxide Aggregate (Agregado de Trióxido Mineral)
N	Newton
OB	Osteoblastos
OC	Osteócitos

OCM	Osso Cortical Maduro
P.A.	Puro de Amostra
PDGF	Platelet Derived Growth Factor (Fator de Crescimento Derivado de Plaquetas)
pH	Potencial de hidrogênio
Rpm	Rotações por minuto
TCP	Tricalcium phosphate (Fosfato Tricálcico)
TGF-β	Transforming Growth Factor β (Fator de crescimento Transformador β)
TM	Trademark (Marca Registrada)
TNF-*α*	Tumoral Necrosis Factor *α* (Fator de Necrose Tumoral-α)
TON	Tecido Ósseo Neoformado
ui	Unidade Internacional
μm	Micrômetro
V	Versão

LISTA DE SÍMBOLOS

%	porcentagem
ºC	graus *Celsius*
α	alfa
β	beta
ɣ	gama
®	marca registrada
≤	menor ou igual
X	vezes
±	mais ou menos

SUMÁRIO

1 INTRODUÇÃO 20
2 REVISÃO DA LITERATURA 24
2.1 HISTOLOGIA DO TECIDO ÓSSEO 25
2.1.1 Estrutura do tecido ósseo 25
2.1.2 Reparação do tecido ósseo frente ao implante de biomateriais 28
2.2 BIOMATERIAIS ÓSSEOS SUBSTITUTOS 31
2.3 ENXERTOS E SUBSTITUTOS ÓSSEOS 32
2.4 BIOCERÂMICAS 35
2.4.1 Biocerâmicas à base de fosfato de cálcio 36
2.5 BETA FOSFATO TRICÁLCICO 38
2.6 HIDRÓXIDO DE CÁLCIO 41
3 PROPOSIÇÃO 44
4 MATERIAL E MÉTODOS 46
4.1 MODELO ANIMAL, MANEJO E CUIDADOS 47
4.2 TÉCNICA ANESTÉSICA E MEDICAÇÃO PRÉ E PÓS OPERATÓRIA 47
4.3 DIVISÃO DOS GRUPOS 48
4.4 MANIPULAÇÃO DO MATERIAL DE PREENCHIMENTO 49
4.5 PROCEDIMENTO CIRÚRGICO 50
4.6 MARCADORES ÓSSEOS PARA FLUORESCÊNCIA 51
4.7 EUTANÁSIA DOS ANIMAIS E PREPARO DAS PEÇAS 53
4.8 EMBEBIÇÃO E INCLUSÃO DO TECIDO ÓSSEO EM RESINA PARA MICROSCOPIA DE LUZ FLUORESCENTE 54
4.9 MÉTODO COM LUZ FLUORESCENTE 55
4.10 HISTOMORFOMETRIA 56
4.11 MICROSCOPIA DE CAMPO CLARO 56
4.12 AVALIAÇÃO DOS RESULTADOS 56
5 RESULTADOS 58
5.1 AVALIAÇÃO CLÍNICA 59
5.2 ANÁLISE MORFOLÓGICA 59
5.3 ANÁLISE DA HISTOMORFOMETRIA 74
6 DISCUSSÃO 79

7 CONCLUSÕES 86
REFERÊNCIAS 88
APÊNDICE 92
ANEXO A 93
ANEXO B 94

1 INTRODUÇÃO

1 INTRODUÇÃO

A reabilitação bucal é essencial para a qualidade de vida do paciente mutilado por acidentes, tratamento cirúrgico de patologias, ou mesmo para pacientes edêntulos desprovidos das condições ideais para a instalação de próteses (Gerritsen et al., 2010). A perda de dentes ou de estrutura óssea maxilo-mandibular diminui a capacidade mastigatória, afeta a fonação e causa danos estéticos que podem desencadear alterações psicológicas e de socialização desses indivíduos (Carlsson; Omar, 2010; Gerritsen et al., 2010).

O advento e aprimoramento das técnicas de implantes, reconstruções e reabilitações morfofuncionais, especialmente aquelas envolvendo os ossos do nosso organismo têm permitido ganhos de qualidade de vida bastante significativos. Nesse sentido tem se desenvolvido um conhecimento adicional acerca dos mecanismos moleculares, fisiológicos e morfofuncionais, envolvendo situações de necessidade de enxertos ósseos, biomateriais com capacidade osteogênica ou osteoindutora. Assim como investimentos nas áreas industriais de pesquisa e desenvolvimento desses materiais de última geração.

A evolução dos biomateriais e os implantes osseointegrados na Odontologia trouxeram soluções e possibilidades para várias situações clínicas que condenavam pacientes a conviver com reduzida qualidade de vida (Holzapfel et al., 2013).

A técnica de enxertia por meio de osso autógeno, ou seja, obtido do próprio paciente, apresenta bons resultados devido às excelentes propriedades de osteoindução, osteogênese, previsibilidade e versatilidade que oferece (Block; Kent, 1997; Watanabe et al., 1999; Ueda et al., 2001; Marukawa et al., 2011; Almasri; Altalibi, 2011; Mayr et al., 2015). Entretanto, sua coleta é geralmente associada a limitações, incluindo morbidade, cirurgia na área doadora, infecção, quantidade restrita, dor e perda volêmica (Ueda et al., 2001; McAuliffe, 2003; Giannoudis et al., 2005; Shayesteh et al., 2008; Marukawa et al., 2011; Almasri; Altalibi, 2011). Desta maneira, materiais alógenos, xenógenos e sintéticos, têm sido propostos como alternativa ao enxerto autógeno (McAuliffe, 2003; Giannoudis et al., 2005; Serra e Silva et al., 2006; Jiang et al., 2009).

Adicionalmente, não há um único material que apresente todas as características do substituto ósseo ideal para procedimentos de preenchimento de defeitos ósseos ou recuperação eficiente de perdas ósseas patológicas, fisiológicas ou acidentais. Nesse sentido o investimento em pesquisa nesse campo é desejável e encorajador.

As biocerâmicas de fosfato de cálcio apresentam diferentes formulações químicas, forma física e características de osteocondutividade e resistência mecânica bastante adequadas às aplicações de regeneração óssea (Larsson, 2010). As cerâmicas à base de fosfato de cálcio se assemelham com a fase mineral do osso, já que possui íons cálcio e fósforo (Holzapfel et al., 2013).

Ao longos dos anos, tem aumentado o interesse pelo betafosfato tricálcico (BTCP; $Ca_3(PO_4)_2$) (Larsson, 2010). BTCP é biomaterial de preenchimento ósseo sintético reabsorvível, com resistência a compressão semelhante ao tecido ósseo esponjoso, que confere ao material osteocondutividade e resistência mecânica (Marukawa et al., 2011). Além disso, este material pode apresentar estrutura de poros interconectados que permitem o crescimento de células ósseas e vasos sanguíneos; orienta a ossificação ao ser reabsorvido e substituído por osso; modelável ao leito cirúrgico; e, por ser sintético, elimina o risco biológico (Martins, 2010).

Muitos materiais de preenchimento, como o BTCP, apresentam limitações quanto ao efeito osteoindutor, e alternativas para contornar esta deficiência tem ganhado interesse. Apesar de vários estudos apresentarem evidências que protéinas ósseas morfogenéticas (BMP, *"bone morphogenetic protein"*), e diversos fatores de crescimento podem propiciar o aumento ósseo, ainda exibem resultados imprevisíveis, custo elevado e insegurança no uso da prática diária (Mihatovic et al., 2014).

Interessantemente, ao lado dos atuais materiais biotecnológicos ainda sobrevive o hidróxido de cálcio ($Ca(OH)_2$), composto extensamente utilizado na endodontia como material selador de canal dental e com evidentes propriedades de mineralização em apicificação de dentes com ápice aberto, reparo de lesões periapicais e defeitos periodontais devido seu pH alcalino.

O BTCP tem seu uso consagrado na ortopedia, traumatologia e cirurgia vertebral, entretanto é desconhecido como este material pode influenciar no reparo ósseo quando usado em associação com o $Ca(OH)_2$. Em face das considerações apresentadas, procurou-se avaliar em modelo animal, se a associação de BTCP com

$Ca(OH)_2$ demonstra propriedades positivas no reparo ósseo e se esta alternativa é viável tanto no campo da experimentação quanto no ambiente clínico ambulatorial.

2 REVISÃO DA LITERATURA

2 REVISÃO DA LITERATURA

A reabilitação estética funcional de mutilações por acidentes, maxilas atróficas e patologias representam desafio ao cirurgião dentista. O envelhecimento e a perda dos dentes naturais estimulam a reabsorção do osso alveolar, e o uso de próteses dentais desadaptadas aceleram este processo (Carlsson; Omar, 2010). Estes defeitos ósseos comprometem a instalação de implantes dentais, limitando a reabilitação protética e a qualidade de vida do paciente (Gerritsen et al., 2010). Dessa forma, a busca por soluções em enxertia e biomateriais que possam recuperar a perda de tecido ósseo tem sido uma constante, pois o sucesso da reabilitação está diretamente relacionado à qualidade e quantidade óssea presentes nas áreas de implantação.

Para melhor compreensão da interação dos biomateriais com o tecido ósseo, revisou-se neste capítulo sua composição, características e o processo de reparo ósseo.

2.1 HISTOLOGIA DO TECIDO ÓSSEO

A seguir será abordado a estrutura do tecido ósseo e os fenômenos envolvidos no processo de reparação do tecido ósseo frente ao implante de biomateriais.

2.1.1 Estrutura do tecido ósseo

O tecido ósseo é o constituinte principal do esqueleto, serve de suporte mecânico para o tecido mole e protege órgãos vitais, incluindo a medula óssea. Proporciona apoio aos músculos esqueléticos, transformando suas contrações em movimentos úteis. Além dessas funções, funciona como depósito de cálcio, fosfato e outros íons, armazenando ou os liberando de maneira controlada para manter a homeostasia destes íons no organismo (Junqueira; Carneiro, 2004; Maeda, 2013; Oryan et al., 2015).

O tecido ósseo é caracterizado como tecido conjuntivo especializado constituído por células e matriz extracelular calcificada, a matriz óssea. Cerca de 20% do osso é água, 30-35% substância orgânica e 65-70% de substância inorgânica (Oryan et al., 2015). Os componentes celulares incluem osteócitos, osteoblastos, osteoclastos e células mesenquimais osteoprogenitoras. Os osteócitos são células (osteoblatos maduros) aprisionadas em lacunas no interior da matriz óssea que se comunicam por prolongamentos nos canalículos. Os osteoblastos são produtores da parcela orgânica da matriz (colágeno tipo I, proteoglicanas e glicoproteínas) e são responsáveis pela síntese, regulação, deposição e mineralização da matriz extracelular, ou seja, exercem função na homeostasia do cálcio-sangue e atua como mecanosensor no osso. Os osteoclastos constituem células gigantes móveis e multinucleadas produzem enzimas proteolíticas e reabsorvem o tecido ósseo participando do processo de reparo e remodelação óssea. Estas células multinucleadas também têm importante função na excreção de cálcio e fosfato (Junqueira; Carneiro, 2004; Oryan et al., 2015).

A matriz óssea apresenta componentes orgânicos e inorgânicos. A parte orgânica é formada por 95% de fibras colágenas e proteínas não-colágenas, como: glicoproteínas, proteoglicanas, biglicanas, decorinas, osteonectina, osteopontina, osteocalcina, fosfoproteínas, sialoproteinas, fibronectinas e fosfolipídios. A parte inorgânica é representada principalmente por cristais de sais e cálcio na forma de hidroxiapatita. Além disso a substância inorgânica também apresenta fosfato tricálcico, carbonato de cálcio e derivados de flúor (cálcio fluorídrico e magnésio fluorídrico) (Oryan et al., 2015).

Existem dois tipos de tecido ósseo: 1) esponjoso, o qual está presente em ossos achatados (crânio, maxilares, clavícula, escápula, pelve e vértebras) e nas extremidades de ossos longos; e, 2) cortical (compacto) presente na diáfise dos ossos longos (Oryan et al., 2015).

O tecido ósseo pode ser dividido histologicamente em dois tipos: primário ou imaturo e secundário, maduro ou lamelar. Os dois tipos possuem as mesmas células e os mesmos constituintes da matriz. O tecido ósseo primário é o primeiro tecido ósseo que se forma e apresenta fibras colágenas dispostas em várias direções sem organização definida e grande quantidade de osteócitos. O tecido ósseo maduro possui fibras colágenas organizadas em lamelas de 3 a 7 µm de espessura, organizando-se paralelas umas às outras dispondo-se de maneira concêntrica em

torno de canais com vasos, formando sistemas de *Havers* ou osteônicos (Junqueira; Carneiro, 2004).

Cada sistema osteônico é composto por um cilindro longo, por vezes bifurcado, paralelo à diáfise. É formado por quatro a vinte lamelas concêntricas, no qual o centro apresenta um canal revestido pelo endósteo – canal de *Havers*, que contém vasos e nervos. Estes canais comunicam-se com a medula, entre si e com a superfície externa por meio de canais que atravessam as lamelas ósseas – canais de *Volkmann*. Além deste sistema lamelar existem também os sistemas circunferenciais interno e externo (sistemas lamelares situados na parte voltada para a medula ou para o periósteo) e o sistema intersticial (restos de sistemas de *Havers* que foram destruídos durante o crescimento do osso) (Junqueira; Carneiro, 2004).

A nutrição que deriva dos sistemas de canais, atingem as lacunas por meio de canalículos que possuem os prolongamentos dos osteócitos e estabelecem contato através de junções comunicantes que trocam moléculas e íons de um osteócito para outro. O espaço entre os osteócitos (incluindo seus prolongamentos) e a matriz óssea apresenta pequena quantidade de matriz extracelular e também constitui uma via de transporte de nutrientes (Junqueira; Carneiro, 2004; Lau et al., 2010).

O sistema lacunocanalicular permite a interrelação dos osteócitos e suas interconexões com as lacunas e canais sanguíneos. Desta maneira, os osteócitos atuam como mecanosensores no osso, sendo responsáveis pela emissão de sinais para células efetoras (osteoblasto e osteoclasto), influenciando no processo de remodelação e neoformação óssea (Lau et al., 2010).

A osteogênese pode ocorrer por dois processos: o tecido desenvolve-se por meio de cartilagem pré-existente (ossificação endocondral) ou pode se desenvolver a partir de membrana de tecido conjuntivo (ossificação intramembranosa) (Junqueira; Carneiro, 2004). O tecido ósseo pode ser sintetizado pela ossificação intramembranosa, endocondral ou uma combinação dos dois processos. A principal diferença entre os processos é a presença ou não da fase cartilaginosa. Na ossificação intramembranosa, as células mesenquimais osteoprogenitoras proliferam e se diferenciam em osteoblastos, já na ossificação endocondral as células mesenquimais se diferenciam em condrócitos. Na ossificação endocondral forma-se primeiro uma matriz cartilaginosa e depois inicia-se a ossificação, já na intramembranosa formam-se trabéculas ósseas (Junqueira; Carneiro, 2004; Oryan et al., 2015).

2.1.2 Reparação do tecido ósseo frente ao implante de biomateriais

A produção de defeito ósseo, como a preparação de sítio para a inserção de implante, implica num trauma local, com a instalação de processo de reparo (Maeda, 2013). Este processo divide-se em três fases: 1) a inflamação, 2) o estágio proliferativo fibroblástico e o 3) estágio de remodelação (Oryan et al., 2015).

O estágio inflamatório no reparo ósseo inicia-se imediatamente após a lesão tecidual e dura até cinco dias. A inflamação é estimulada pela ruptura dos vasos nos canais de *Havers* e no periósteo e pela presença de restos ósseos ou material necrótico no local do trauma. Sua função é eliminar e neutralizar agentes nocivos, como microorganismos e toxinas, por meio da reação dos tecidos vascularizados, caracterizada pela saída de plasma e células do sangue para o interstício. Há então a formação de hematoma dentro do osso fraturado (Oryan et al., 2015).

A concentração de leucócitos na região lesada promove a liberação de muitos mediadores químicos como citocinas e quimiocinas que atuam na defesa do organismo e em seu reparo. As citocinas atuam como sinalizadores, ativando o mecanismo de defesa específico ou estimulando o processo de reparo. Os níveis de citocinas como interleucina-1 (IL-1), IL-6, IL-11, IL18 e fator de necrose tumoral-α (TNF- α) são significativamente elevados nos primeiros dias de reparação. As citocinas também têm efeitos quimiotáticos em células inflamatórias e pleiotrópicas (efeitos diversos em células diferentes), sendo nomeados como fatores de crescimento em células diferenciadas. Nas células indiferenciadas, as citocinas transformam-nas em células diferenciadas, sendo denominados peptídeos transformadores. As quimiocinas são peptídeos com atividades quimiotáticas, produzidas por macrófagos, linfócitos, fibroblastos, neutrófilos, endotélio e células epiteliais em geral (Allegrini Jr et al., 2006; Oryan et al., 2015).

A vasoconstrição permite que ocorra a formação de coágulo de sangue e durante o processo de inflamação aguda, os neutrófilos são capazes de fagocitar microorganismos e materiais estranhos (Oryan et al., 2015). No caso dos biomateriais, sua degradação pode ou não ocorrer, dependendo das suas propriedades. Geralmente os biomateriais não são degradados pelos neutrófilos e macrófagos devido a disparidade de tamanho. Quando certos materiais podem ser degradados, são revestidos por substâncias chamadas opsoninas. As opsoninas são reconhecidas

pelo tecido hospedeiro que provoca sua degradação. Estes materiais não são fagocitados, mas ocorre liberação de enzimas pelos neutrófilos na tentativa de degradá-los (Babu; Ogle, 2015).

A persistência da inflamação no tecido traumatizado que recebeu o implante, resulta na inflamação crônica. Propriedades físicas e químicas do biomaterial e movimentação do material implantado predispõe ao processo inflamatório crônico (Babu; Ogle, 2015). Os macrófagos representam importante papel na inflamação crônica, pois uma de suas funções é apresentar antígenos às células imunocompetentes, iniciando a reação imune (Oryan et al., 2015).

Após o trauma tecidual, também ocorre a hipóxia da região e os osteócitos localizados no limite da injúria ficam privados de receber nutrientes e sofrem mudanças degenerativas e/ou necróticas, ocorrendo modificações locais de temperatura e pH (Fonseca et al., 2015; Oryan et al., 2015). Os macrófagos então fagocitam as áreas necróticas e estas alterações físico-químicas promovem liberação de polipeptídeos no meio que facilitam o processo de reparação liberando fatores de sinalização importantes, como: proteínas morfogenéticas ósseas (BMPs – *"Bone Morphogenetic Protein"*), fator de crescimento de fibroblasto (FGF - "*Fibroblast Growth Factor"*), Fator de crescimento Transformador β (TGF-β – *"Transforming Growth Factor β"*), fator de crescimento derivado de plaquetas (PDGF - "P*latelet Derived Growth Factor*") e fator de crescimento insulina-semelhante (IGF - "*insulin-like growth factor"*). Estes fatores de crescimento são polipeptídeos produzidos pelas próprias células ósseas ou tecidos extra-ósseos e são responsáveis pela migração, recrutamento e proliferação de célula mesenquimal indiferenciada e sua diferenciação em células endoteliais, condroblasto, fibroblasto ou osteoblasto (Oryan et al., 2015).

O estágio proliferativo fibroblástico se sucede. Células mesenquimais pluripotentes e fibroblastos infiltram-se no local da lesão e produzem tecido conjuntivo, cartilagem e fibras ósseas imaturas. Estes componentes permitem que a ferida obtenha um pouco de resistência durante 2 a 3 semanas após a lesão. Forma-se tecido de granulação exibindo fibrina, colágeno e neovascularização (Fonseca et al., 2015). A organização da reação de corpo estranho ao biomaterial pode ocorrer nesta fase dependendo de suas propriedades, como: superfície, forma, composição e volume do material (Babu; Ogle, 2015).

Neste momento, se a lesão no tecido ósseo decorrer de trauma que resulte em espaço residual entre as duas bordas ósseas, a reparação será por segunda intenção.

Então uma maior deposição de colágeno é necessária para preencher essa lacuna, resultando na formação de calo na superfície e dentro do osso lesado. Este calo de cartilagem calcifica no tecido ósseo desorganizado à medida que a concentração de osteoblastos e osteoclastos aumenta no local. Osteoblastos continuam a depositar osteoide (matriz não mineralizada) que posteriormente calcifica-se evoluindo para osso imaturo. O calo oferece ao osso lesado uma estabilidade contra flexão e torção, mas a imobilização da área é necessária para que a reparação continue ocorrendo, caso contrário se formará uma união fibrosa na região. No endósteo, onde o suprimento vascular e as células osteoprogenitoras são abundantes, não se forma matriz cartilaginosa, mas sim calo ósseo direto (Fonseca et al., 2015).

Se o trauma ósseo não apresentar espaço e/ou movimentação entre as bordas da lesão, a reparação será por primeira intenção. Os osteoblastos formam a matriz osteoide que logo se mineraliza englobando os osteoblastos que se transformam em osteócitos, constituindo o tecido ósseo imaturo (Fonseca et al., 2015). No caso do uso de biomateriais, o sítio receptor lesado não apresenta mobilidade e é preenchido pelo implante, o processo de reparo ósseo se caracteriza então pela ossificação intramembranosa.

Enquanto o local de trauma permanece sem movimentação, mantém-se o suprimento sanguíneo adequado e livre de infecção. O estágio de remodelação completa o processo de reparação. O calo ossifica completamente à medida que os osteoclastos gradualmente reabsorvem o osso imaturo e sobrevém a remodelação para osso lamelar (Fonseca et al., 2015).

2.2 BIOMATERIAIS ÓSSEOS SUBSTITUTOS

Os biomateriais indiscutivelmente incrementaram a qualidade de vida de número crescente de pessoas. Sua gama de aplicações é vasta incluindo substituições para articulações e membros, próteses (*stents*) para vasos, lentes de contato e implantes de preenchimento na região oro-facial. A implementação destes materiais acontece por razões médicas, substituindo tecidos doentes e aumentando a expectativa de vida, ou pode ser determinada por motivo puramente estético (Holzapfel et al., 2013).

Ao longo do tempo, a definição de biomaterial tem mudado de acordo com sua evolução. Inicialmente os biomateriais restringiam-se a materiais *não vivo* enquanto atualmente sua utilização abrange áreas como a engenharia de tecidos e terapia celular. Desta maneira, os biomateriais representam materiais biológicos ou sintéticos usados para restaurar parte do sistema vivo e/ou manter contato com tecido vivo (Babu; Ogle, 2015). Eles podem ser divididos em: metais, cerâmicos, polímeros e compósitos (materiais híbridos) (Holzapfel et al., 2013).

Com relação ao comportamento biológico – a resposta do material ao tecido hospedeiro, os biomateriais podem ser classificados em três grupos (Maeda, 2013; Holzapfel et al., 2013):

- Bioinerte: propriedade do material não causar reação de corpo estranho ao organismo. Na realidade, os biomateriais são quase inertes, não liberam nenhum componente ou liberam quantidade mínima; provocando nenhuma resposta ou mínima do tecido receptor; sendo considerados estáveis, mantendo suas propriedades físicas e mecânicas durante sua vida útil.
- Bioativo: propriedade do material manter ligação direta com o tecido vivo e melhorar sua integração, estimulando o crescimento de novos tecidos.
- Biodegradável ou biorreabsorvível: propriedade do material ser gradualmente substituído por novo tecido

O material a ser utilizado na área médica ou odontológica deve desempenhar sua função e ser aceito pelo hospedeiro sem induzir efeito local ou sistêmico deletério ao organismo, ou seja, ser biofuncional e biocompatível (Maeda, 2013).

Dentro dos biomateriais, encontram-se os enxertos e substitutos ósseos, utilizados na implantação para a reconstituição ou para o preenchimento de tecidos ósseos (Martins, 2010). Dentre eles temos a matriz óssea desmineralizada (xenoenxerto), colágeno (xenoenxerto), substitutos ósseos sintéticos ou materiais aloplásticos, entre outros.

2.3 ENXERTOS E SUBSTITUTOS ÓSSEOS

O tecido ósseo quando lesado possui a capacidade de se regenerar e retomar a sua estrutura tecidual original, sem a formação de cicatriz (Junqueira; Carneiro,

2004). No entanto, apesar deste potencial, em algumas ocasiões, como osteotomias e defeitos ósseos extensos, a reparação óssea pode se beneficiar do auxílio de enxertos ou materiais ósseos substitutos.

Os enxertos e materiais ósseos substitutos podem ser usados como suporte mecânico, preenchimento de espaços ósseos vazios após trauma ou ressecção cirúrgica, além de auxílio à reparação óssea em diversas circunstâncias clínicas e locais anatômicos (McAuliffe, 2003).

Na Odontologia o uso de enxertos ou substitutos ósseos se aplica para correção de defeitos ósseos patológicos, como a reabilitação após remoção de tumores, para correção de osso alveolar atrofiado, ou para estabelecer base estrutural de tecido ósseo que suporte implantes dentais. Diferentes materiais são utilizados como enxertos ou substitutos ósseos, incluindo os autoenxertos, aloenxertos, xenoenxertos e aloplásticos. Tais materiais podem auxiliar e/ou estimular o reparo ósseo por quatro mecanismos (McAuliffe, 2003; Giannoudis et al., 2005; Bagheri et al., 2012):

- Osteogênese: a neoformação óssea induzida por células osteoprogenitoras que estão presentes no enxerto, sobrevivem ao transplante, proliferam e diferenciam-se em osteoblastos.
- Osteoindução: a neoformação óssea é estimulada sendo recrutadas células osteoprogenitoras derivadas de células mesenquimais indiferenciadas no sítio receptor. O recrutamento e diferenciação são completados a partir de uma cascata de mediadores – fatores de indução derivados do material implantado, as proteínas ósseas morfogenéticas (BMPs - *"Bone Morphogenetic Proteins"*), que são liberadas do material pela atividade osteoclástica.
- Osteocondução: caracteriza-se pela permeação de vasos sanguíneos e células mesenquimais indiferenciadas na estrutura de suporte do material implantado. O crescimento ósseo ocorre pela aposição ou reabsorção a partir do osso existente, e o material auxilia estruturalmente a formação dos sistemas de *Havers*.
- Integridade estrutural: no manuseio do material deve-se manter sua estrutura íntegra para implantação no sítio receptor.

Por muitos anos, o enxerto ósseo autógeno foi a única escolha disponível, e ainda hoje continua sendo aceito como padrão, frente aos materiais ósseos substitutos (McAuliffe, 2003); demonstra excelente comportamento na fixação de implantes; além de promover osteogênese precoce e gera formação óssea uniforme,

apresentando capacidade de osteoindução, osteogênese e osteocondução (Block; Kent, 1997; Watanabe et al., 1999; Ueda et al., 2001; McAuliffe, 2003; Giannoudis et al., 2005; Marukawa et al., 2011; Almasri; Altalibi, 2011).

O enxerto autógeno pode ser obtido de vários sítios doadores, como: crista ilíaca; tíbia; costela; calvária; tuberosidade maxilar; sínfise, ramo mandibular e mento (Block; Kent, 1997). Entretanto, a coleta do osso autógeno apresenta diversas limitações. A quantidade de osso autógeno disponível é restrita. O enxerto quando muito extenso, geralmente é proveniente do osso cortical, o qual apresenta baixa osteoindução, remodelamento lento e pode tornar-se risco para futura fratura (McAuliffe, 2003). Em sítios intra-bucais há necessidade de segunda intervenção cirúrgica e morbidade do local doador. A remoção em regiões extra-bucais eleva o custo devido à necessidade de internação hospitalar e também provoca morbidade da área doadora. (Ueda et al., 2001; McAuliffe, 2003; Giannoudis et al., 2005; Shayesteh et al., 2008; Marukawa et al., 2011; Almasri; Altalibi, 2011). Acredita-se que entre 8,5% e 20% dos autoenxertos estão associados a complicações como infecção, perda volêmica, injúria em nervos, formações de hematomas, fraturas, instabilidade pélvica, transplantes de tumor, dor crônica na área doadora e deficiência funcional (Giannoudis et al., 2005).

Neste contexto, são vários os materiais estudados como alternativas ao enxerto ósseo autógeno que sejam biocompatíveis e de preferência biorreabsorvíveis. Levando-se em conta também a facilidade de manuseio e custo-benefício de utilização destes materiais.

A utilização de aloenxerto e xenoenxertos têm sido propostos como alternativas aos enxertos autógenos, já que uma de suas vantagens é não produzir trauma adicional ao paciente evitando uma área de coleta (McAuliffe, 2003; Giannoudis et al., 2005).

A aloenxertia consiste na utilização de enxerto retirado de um indivíduo da mesma espécie, mas geneticamente diferente. O osso alógeno é principalmente osteocondutor, e sua capacidade osteoindutora é controversa na literatura, pois depende de como o material é processado. Estes materiais são preparados como frescos, congelados, secos e congelados, mineralizados e desmineralizados. Após sua coleta, são processados por diferentes métodos: debridamento físico, lavagem ultrassônica, tratamento com óxido de etileno, lavagem com antibióticos, radiação gama para eliminação de esporos e congelamento seco. O objetivo destes métodos é

a remoção de componentes antigênicos e reduzir a resposta imune do hospedeiro, entretanto suas propriedades mecânicas são enfraquecidas (McAuliffe, 2003; Giannoudis et al., 2005; Bagheri et al., 2012).

Aloenxertos extensos apresentam pouca vascularização e remodelamento, até mesmo anos após sua implantação. A literatura registra algumas complicações associadas a estes enxertos, como: fratura (5%-20%), não-união (10%-15%) e infecção (10%-15%). Uma das maiores preocupações do uso de aloenxertos é a possibilidade de transmissão viral, mas técnicas modernas de processamento têm diminuído este risco (Ueda et al., 2001; McAuliffe, 2003, Marukawa et al., 2011). Desta maneira, apresentam desvantagens como inexistência da capacidade osteogênica, alto custo de manutenção e rigoroso controle para impedir infecções.

Com o desenvolvimento de novas tecnologias, os xenoenxertos têm sido amplamente utilizados. São derivados da porção inorgânica do osso de uma espécie diferente do hospedeiro (Bagheri et al., 2012). Um dos xenoenxertos mais usados é o osso bovino. É bom material desde que seja completamente desproteinado por processamento de alta temperatura (1100º C) e que todo material orgânico residual que possa provocar resposta imunológica seja removido (Serra e Silva et al., 2006; Marukawa et al., 2011; Bagheri et al., 2012). Entretanto todo este tratamento antigênico e de desproteinização reduzem a capacidade osteoindutora do enxerto e tratamentos realizados de maneira inadequada aumentam o risco de transmissão de doenças bovinas ao homem, como a encefalopatia espongiforme (Bagheri et al., 2012).

Atualmente os materiais aloplástico obtidos a partir de materiais sintéticos, têm recebido atenção especial e intensos estudos por apresentarem vantagens devido às suas propriedades físico-químicas, disponibilidade ilimitada, baixo custo, facilidade de esterilização e armazenamento e possibilidade de controle de riscos biológicos (Marukawa et al., 2011). Possuem potencial osteocondutor, sofre remodelamento, apresentam dureza, elasticidade e resistência semelhante ao osso cortical ou trabecular (Ogose et al., 2006). Muitos materiais sintéticos estão disponíveis, incluindo vidros bioativos, ionômeros de vidro, óxido de alumínio, biocerâmicas (por ex. sulfato de cálcio, fosfato de cálcio como α e β fosfato tricálcico (TCP), hidroxiapatita sintética) e polímeros absorvíveis sintéticos (McAuliffe, 2003).

A maior desvantagem do substituto ósseo sintético é a falta do efeito osteoindutor. Entretanto esta desvantagem tem sido trabalhada com uso de enxertos

combinados. Ao combinar com o osso autógeno ou fatores de crescimento, reduz-se a morbidade do doador, causada pela coleta de grande volume de osso autógeno para procedimentos de reconstruções extensas (Bagheri et al., 2012).

Os estudos têm mostrado que muitos materiais apresentam grande potencial para osteocondução, mas propriedade de osteoindução reduzida ou ausente quando utilizados isoladamente, não atingindo o volume ósseo esperado (Marukawa et al., 2011). Atualmente a bioengenharia tem produzido novos produtos por meio da combinação de biomateriais que favorecem o crescimento tecidual com diferentes enxertos, como: proteína óssea morfogenética (BMP), que induz formação local de nova cartilagem e osso; fatores de crescimento, células-tronco mesenquimais da medula (MSC), polímeros, entre outros (Ueda et al., 2001; Shayesteh et al., 2008; Li; Kawashita, 2011).

2.4 BIOCERÂMICAS

As cerâmicas são materiais inorgânicos com propriedades tipicamente não-metálicas compostas por elementos de alta resistência mecânica, que apresentam boa resposta do organismo, e pouca ou nenhuma biodegradabilidade. Embora as cerâmicas sejam fortes, resistentes à temperatura elevada e resilientes, elas são friáveis e podem sofrer fratura quando flexionadas ou expostas seguidamente ao calor e ao frio (Li; Kawashita, 2011). As cerâmicas desenvolvidas para reparação ou reconstituição de partes do corpo humano são chamadas de biocerâmicas (Li; Kawashita, 2011).

As biocerâmicas são usadas estritamente como matrizes osteocondutoras, o que limita seu uso para aplicações mais específicas no âmbito médico e odontológico. Não apresentam capacidade osteoindutora, apesar de ser descrito que a hidroxiapatita possui afinidade com fatores de crescimento (McAuliffe, 2003). Quando está ligada diretamente ao tecido ósseo, a matriz osteoide é produzida em sua superfície e não se forma cápsula de tecido conjuntivo ao seu redor. As respostas de reação de corpo estranho são praticamente inexistentes (Giannoudis et al., 2005).

As biocerâmicas de interesse para o uso como substituto ósseo, são materiais que mimetizam a fase mineral do osso, como: sulfato de cálcio e fosfato de cálcio.

Podem ser classificadas de acordo com sua reação ao tecido, em: bioinertes, bioativas e biorreabsorvíveis. As cerâmicas bioinertes podem formar apenas uma fina camada de tecido conjuntivo ao redor do material, como a alumina e a zircônia. O segundo tipo, as cerâmicas bioativas, ligam-se diretamente ao tecido ósseo neoformado, como a hidroxiapatita. E o último grupo, as cerâmicas biorreabsorvíveis, são gradualmente trocadas pelo tecido ósseo imaturo, como por exemplo o fosfato tricálcico (Kamikatahara et al., 2008).

A gipsita, mais comumente conhecido como “gesso de Paris”, é composto de sulfato de cálcio. Foi a primeira cerâmica utilizada como substituto ósseo no final do século XIX. Apresenta potencial de reabsorção tão rápido que ultrapassa a taxa de formação de osso novo, permitindo a instalação de defeito ósseo cicatricial (McAuliffe, 2003). Entretanto, atualmente existem sulfatos de cálcio processados que tentam diminuir essa velocidade de reabsorção (McAuliffe, 2003; Holzapfel et al., 2013).

Com o passar do tempo, as biocerâmicas passaram a ser mais difundidas, destacando-se o uso da alumina e da zircônia, que devido à alta resistência vem sendo utilizados em próteses ortopédicas (McAuliffe, 2003). Outras biocerâmicas comumente usadas e muito estudadas são os vidros cerâmicos e os fosfatos de cálcio.

O foco dos estudos é conseguir biocerâmicas com propriedades morfológicas, físico e químicas capazes de estimular a formação de tecido ósseo. Além disso, serem biocompatíveis e resistentes, e que também sejam biodegradáveis e possuam poros que permitam proliferação vascular e de células osteoprogenitoras.

2.4.1 Biocerâmicas à base de fosfato de cálcio

As cerâmicas à base de fosfato de cálcio têm sido bastante estudadas, devido à sua excelente propriedade de biocompatibilidade, tendo em vista que os íons cálcio e fosfato são os principais constituintes do osso (Holzapfel et al., 2013).

As condições em que as cerâmicas à base de fosfato de cálcio são produzidas influenciam em sua composição e características estruturais (forma, superfície e tamanho). A estabilidade termodinâmica das cerâmicas deve ser obtida com o adequado controle das variáveis de temperatura e duração de sinterização (Holzapfel et al., 2013).

As biocerâmicas à base de fosfato podem ser microporosas (densas) ou macroporosas (Holzapfel et al., 2013). A presença de poros nas biocerâmicas pode diminuir sua resistência mecânica, entretanto permite crescimento tecidual através deles, aumentando desta forma a resistência do material (Maeda, 2013).

Estes materiais apresentam excelentes propriedades de remodelação, osteocondutividade, bioatividade e biorreabsorção, ou seja, não induzem resposta imunológica do hospedeiro e ligam-se diretamente ao tecido ósseo permitindo crescimento ósseo ao longo de sua superfície ao mesmo tempo em que são degradados (Holzapfel et al., 2013).

Uma das principais preocupações clínicas sobre a utilização de substitutos ósseos de cerâmica refere-se à taxa de reabsorção, pois a sua degradação é um fator desejável, desde que reabsorva liberando espaço para o crescimento do tecido ósseo mas que também funcione como um arcabouço (McAuliffe, 2003).

Dentre as cerâmicas de fosfato de cálcio de interesse biológico, encontram-se: a hidroxiapatita (HA), o fosfato tricálcico (TCP) e as cerâmicas bifásicas (HA+TCP), as quais se diferenciam tanto em composição como em suas propriedades físicas (Martins, 2010).

A hidroxiapatita é o principal componente mineral do osso. Tem sido produzida sinteticamente há mais de 30 anos e tem sido utilizada clinicamente há pelo menos 20 anos (Kamikatahara et al., 2008). A hidroxiapatita sintética apresenta excelente biocompatibilidade, osteocondutividade e osteointegração quando colocado diretamente em contato com o osso sadio. Não apresenta o potencial de osteoindução (McAuliffe, 2003; Giannoudis et al., 2005; Kamikatahara et al., 2008; Holzapfel et al., 2013). Sua reabsorção é bem lenta, sendo 2% a 5% por ano quando implantada em defeito ósseo esponjoso, dificultando o controle pós-operatório por ser radiopaca (McAuliffe, 2003). Sua degradação é mediada principalmente por mecanismo celular osteoclástico (Holzapfel et al., 2013).

O fosfato tricálcico (TCP) ocorre em várias calcificações patológicas, como em cálculos dentais e urinário e é o principal constituinte da lesão da cárie dentária. O TCP sintético possui fórmula química $Ca_3(PO_4)_2$, e possui 4 formas alotrópicas: β-TCP (fase romboédrica), α-TCP (fase monocíclica), α'-TCP (fase super alfa) e ɣ-TCP. A fase ɣ-TCP só ocorre em altas pressões. O α-TCP é produzido em altas temperaturas (acima de 1100ºC) e o β-TCP em baixas temperaturas (800 a 1000ºC) (Kamikatahara et al., 2008). Dentre as fases do TCP, a fase que tem despertado maior interesse para

utilização em implante biocerâmico é a do β-TCP, pois o mesmo entre as quatro fases é o de maior estabilidade química, resistência mecânica e taxa de bioabsorção adequada.

Cerâmicas de TCP são biocompatíveis, mas diferentemente da hidroxiapatita, são degradados e substituídos pelo tecido ósseo formado (Giannoudis et al., 2005). O interesse clínico no TCP é devido à sua natureza reabsorvível e à presença de poros em sua estrutura que permite a formação óssea entre esses. Entretanto, se a degradação for muito rápida pode levar à formação de osso imaturo, baixa resistência mecânica e pH ácido, ocasionando inflamação e necrose. O α-TCP apresenta rápida degradação, não fornecendo suporte para a formação do tecido ósseo (Marukawa et al., 2011), mas quando usado na forma de cimento combinado com outros materiais (carbonato de cálcio e fosfato monocálcico monohidratado) o problema da reabsorção é sanado (Giannoudis et al., 2005).

Por outro lado, o uso de cerâmicas bifásicas (HA+TCP), têm apresentado resultados de sucesso em aplicações *in vivo*. É composta por 60% de hidroxiapatita e 40% de betafosfato tricálcico (BTCP). As partículas rígidas da hidroxiapatita suportam o volume da cerâmica bifásica, e a degradação do BTCP aumenta a substituição dos seus grânulos por vasos sanguíneos e tecido ósseo (Almasri; Altalibi, 2011).

2.5 BETAFOSFATO TRICÁLCICO

O betafosfato tricálcico (BTCP) é material biocerâmico, constituindo um dos tipos de fosfato de cálcio mais antigo utilizado como substituto ósseo, devido à sua boa biocompatibilidade, osteocondutividade, biodegradação e resistência mecânica (Walsh et al., 2008; Jiang et al., 2009; Marukawa et al., 2011; Bernstein et al., 2013).

Sua forma de apresentação é variada com grânulos em diferentes tamanhos que se adequam a diferentes defeitos ósseos. Dependendo da dimensão e da forma do defeito ósseo, o BTCP pode ser utilizado em forma granulada associada ou não a blocos. Aqueles com forma definida podem se beneficiar do uso dos formatos em blocos, cunhas e cilindros. Este material de preenchimento possui vários poros que permitem a impregnação com sangue (células sanguíneas e fatores de crescimento)

ou medula óssea (células osteoprogenitoras) propiciando a osteoindução (Larsson, 2010).

A biodegradação de BTCP não ocorre apenas pela dissolução dos seus contituintes, mas também é influenciada pela morfologia como presença de poros ou tamanho e forma dos grânulos (Kamitakahara et al., 2008). Em um estudo, avaliou-se BTCP com diferentes porosidades em defeitos ósseos realizados em maxila de porco: Cerasorb M (Curasan AG, Keinostheim, Alemanha) com macroporos de 50-500µm e microporos menores que 50µm; Kasios (Kasios, L'Union, França) com macroporos de 200-500µm e microporos de 1-5µm; e, Poresorb (Lasak, Praga, República Tcheca) com macroporos de 100µm e microporos de 1-5µm. Em todos os grupos houve formação óssea, porém o grupo com Poresorb apresentou reparo mais significante com o novo tecido ósseo, apresentando propriedades micro-arquiteturais melhores. Concluiu-se que BTCP com estruturas de grânulos grandes e com poros pequenos é capaz de apresentar reparação com sustentação mais estável, com maior quantidade e velocidade de formação óssea (Damlar et al., 2015). Estudos têm mostrado que quanto maior os poros de BTCP, mais rápida será sua degradação (Mayr et al., 2015).

Os tempos em que os processos de formação óssea e degradação do material ocorrem, podem interferir no reparo final. Se a reabsorção é muito rápida, perde-se o arcabouço necessário para a formação do tecido ósseo (Giannoudis et al., 2005). No trabalho clínico de levantamento de seio maxilar, Zijderveld et al. (2005), mostraram que BTCP é biomaterial com degradação lenta, permitindo desta forma, a formação óssea organizada e servindo como guia para o reparo.

O BTCP interfere na ossificação devido sua reabsorção no defeito ósseo, pois a liberação de íons cálcio e fósforo funciona como sinalizador para as células, interferindo na diferenciação celular e na supefície de contato. Estes íons levam à formação de cristais de apatita, mineralizando o arcabouço de fibras colágenas por meio da diferenciação das células em osteoblastos (Holzapfel et al., 2013).

A utlização de BTCP tem sido reafirmada em vários estudos médicos e odontológicos, tanto em experimentação animal como clínica. Há estudos que tem utlizado BTCP como carreador de medicamentos, principalmente antibióticos (Larsson, 2010). No âmbito odontológico abrange tratamentos periodontais, de fissuras palatinas, lesões periapicais, preenchimento de defeitos ósseos, tumores e cistos e aumento do osso alveolar/levantamento de seio maxilar (Horch et al., 2006; Araújo et al., 2010; Jiang et al., 2009; Marukawa et al., 2011). Num estudo, avaliou-se

a longo prazo o efeito de BTCP em diferentes procedimentos cirúrgicos maxilo-mandibulares, como: cistos mandibulares extensos; fraturas; defeitos periodontais e levantamento de seio maxilar. Concluiu-se que BTCP, é material adequado para preenchimento de defeitos ósseos na região alveolar, devido sua versatilidade, baixo índice de complicações, e boa propriedade de osteocondução (Horch et al., 2006). As patologias ósseas císticas podem apresentar cura espontânea e serem tratadas por descompressão, mas quando preenchidas com BTCP, apresentam estabilização do coágulo na lesão, contribuindo para regeneração devido sua propriedade osteocondutora (Horch et al., 2006). Estes autores descreveram também que o uso de solução de *Carnoy* em tumores odontogênicos queratocísticos anula as propriedades osteocondutoras de BTCP, devido à formação de zona de necrose e de proteólise pela solução.

Diversos estudos compararam o uso de BTCP em combinação com diferentes biomateriais para aumentar ou melhorar suas propriedades (Jiang et al., 2009; Marukawa et al., 2011). Em estudo comparativo de formação óssea entre associação de BTCP (chronOS®) com arcabouço poliláctico, medula óssea, fator de coagulação XIII ou sangue em mandíbula de ovelha, Russmueller et al. (2015) observaram que houve maior formação óssea no grupo de BTCP com medula óssea e menor no grupo sangue e fator de coagulação XIII. Ueda et al. (2001) compararam a combinação de BTCP com células mesenquimais indiferenciadas em relação a fragmentos de osso esponjoso autógeno com medula óssea em levantamento de seio maxilar de coelhos; e verificaram que apresentam quase a mesma habilidade de formação óssea em 8 semanas.

Alguns trabalhos têm mostrado também a importância de combinar proteínas morfogenéticas (BMP, *"Bone Morphogenetic Protein"*) com BTCP. Jiang et al. (2009), estudaram o uso da BMP-2 como complemento para promover a formação de osso em levantamento de seio maxilar de coelhos. Os resultados deste trabalho mostraram que todos os grupos (BTCP, BTCP com células mesenquimais indiferenciadas, BTCP com células mesenquimais indiferenciadas + proteínas morfogenéticas) apresentaram formação óssea e mantiveram o aumento de altura do assoalho maxilar ao longo de 8 semanas. O grupo com BTCP acrescido de células mesenquimais indiferenciadas e proteínas morfogenéticas; apresentou maior formação óssea com presença de osso maduro.

2.6 HIDRÓXIDO DE CÁLCIO

O hidróxido de cálcio ($Ca(OH)_2$) foi inicialmente introduzido na endodontia como agente de capeamento pulpar direto. É pó branco e inodoro, com a fórmula química $Ca(OH)_2$ (Mohammadi; Dummer, 2011) e apresenta pH elevado (cerca de 12,5 a 12,8) e baixa solubilidade em água (cerca de 1,2 g/L à 25ºC) (Siqueira Jr; Lopes, 1999).

Demonstrou-se que $Ca(OH)_2$ apresenta liberação lenta dos íons de cálcio e hidroxila. Esta baixa solubilidade é característica clínica útil, pois um período prolongado é necessário antes de dissolver quando entra em contato com o tecido (Mohammadi; Dummer, 2011).

Diversos estudos experimentais têm mostrado que o $Ca(OH)_2$ possui propriedades antimicrobiana (Haenni et al., 2003; Mohammadi; Dummer, 2011) e anti-inflamatória (Mihatovic et al., 2014). A atividade antimicrobiana de $Ca(OH)_2$ está relacionada com a liberação de íons hidroxila - radicais livres altamente oxidantes. O efeito antimicrobiano do íon hidroxila é provavelmente devido a danos à membrana citoplasmática de bactérias e desnaturação de enzimas (Kim; Kim, 2015).

O dano à membrana bacteriana pode desencadear a disfunção no metabolismo, crescimento e divisão celular. A inativação de enzimas extracelulares inibe a ação da hidrólise de nutrientes, carboidratos, proteínas e lipídios (Mohammadi; Dummer, 2011).

Quando $Ca(OH)_2$ é utilizado como capeamento pulpar ou para apicificação, a formação de uma barreira calcificada é induzida. Devido ao elevado pH do $Ca(OH)_2$, uma camada superficial de necrose ocorre na polpa e uma resposta inflamatória discreta é desencadeada além desta camada. Como o ambiente estará livre de bactérias, o tecido duro pode ser então formado (Mohammadi; Dummer, 2011; Mihatovic et al., 2014).

Há trabalhos sugerindo que o ambiente alcalino incentiva a reparação e a calcificação ativa. O pH alcalino neutraliza o ácido láctico dos osteoclastos, mas também ativam a fosfatase alcalina que auxilia na formação de tecido duro (dentina ou tecido ósseo) (Mohammadi; Dummer, 2011). A dissociação da fosfatase alcalina, libera ésteres de fosfato e estes formam os íons de fosfato, os quais, reagem com íons de cálcio, formando precipitado de fosfato de cálcio, na matriz orgânica.

Num estudo avaliaram-se os mecanismos que induzem a formação de tecido ósseo por meio de diferentes materiais implantados em defeito ósseo produzido em ratos. Utilizou-se hidróxido de bário para avaliar o efeito alcalino e o antibiótico tetraciclina para avaliar o efeito antimicrobiano; ambos não apresentaram a mesma taxa de reparo que o hidróxido de cálcio. Segundo os resultados deste estudo, o pH alcalino e a atividade antimicrobiana de $Ca(OH)_2$ não são os únicos fatores que influenciam no reparo do tecido duro. Os autores sugerem que o íon cálcio pode influenciar na osteogênese (Freeman et al., 1994) e $Ca(OH)_2$ pode estimular enzimas de calcificação dos osteoblastos (Mihatovic et al., 2014).

Há estudo que avaliou o reparo ósseo utilizando agregado de trióxido mineral (MTA) associado ou não ao $Ca(OH)_2$ P.A. O MTA é uma pasta que contém óxido mineral que auxilia no reparo dos ligamentos periodontais e tecido ósseo. É geralmente utilizado em casos de perfurações de canais radiculares em tratamentos endodônticos. Neste estudo criou-se defeito ósseo em mandíbulas de ratos *Wistar* e avaliaram-se os seguintes grupos: defeitos ósseos preenchidos com coágulo, MTA e MTA com $Ca(OH)_2$. Verificou-se que o MTA foi capaz que induzir o reparo ósseo e sua ação foi intensificada com o uso do $Ca(OH)_2$ P.A. (Nascimento et al., 2008).

Além disso, é descrito o uso de $Ca(OH)_2$ na reparação de lesões periapicais. Estes efeitos podem ocorrer devido às propriedades alcalinas do $Ca(OH)_2$ que ocasiona uma neutralização de metabólitos ácidos dos osteoclastos e liberação de íons cálcio (Sampaio de Souza et al., 2009).

Em estudo comparativo de formação óssea entre diferentes materiais em defeitos ósseos localizados em tíbia de coelhos, Dalkýz et al. (2000), avaliaram o $Ca(OH)_2$ (Kalsin, Izmir, Turquia). Os autores concluiram que $Ca(OH)_2$ apresentou alto potencial de formação óssea e não promoveu reação de corpo estranho.

Há descrições na literatura quanto ao uso do $Ca(OH)_2$ na forma de suspensão oleosa. Acredita-se que esta fórmula pode estimular o crescimento celular, diferenciação e metabolismo de célula progenitoras. Um estudo avaliou a resposta do tecido ósseo frente à aplicação de $Ca(OH)_2$ na forma de suspensão oleosa em tíbia de *minipigs*. Em oito semanas observou-se formação de tecido ósseo no grupo com $Ca(OH)_2$ e no grupo controle com sangue, sendo 44,39% e 28,15% de formação óssea respectivamente. Entretanto, comparando-se os dois grupos não houve diferença estatisticamente significante (Mihatovic et al., 2014). Outro estudo utilizou $Ca(OH)_2$ em forma de suspensão oleosa avaliando dois grupos: grupo que fez uso do

material associado a cirurgia periodontal e grupo controle que foi submetido apenas à cirurgia. Segundo os autores, em seis meses de controle dos pacientes operados, ambos os grupos apresentaram redução na profundidade de sondagem e ganho no nível de inserção clínica, sendo maior o ganho no grupo teste (Stratul et al., 2006).

3 PROPOSIÇÃO

3 PROPOSIÇÃO

Avaliar o reparo ósseo utilizando betafosfato tricálcico (BTCP, $Ca_3(PO_4)_2$) e hidróxido de cálcio ($Ca(OH)_2$) isolados e associados; em defeitos ósseos em tíbias de coelhos, por meio de estudo histológico e histomorfométrico; utilizando-se como controle sangue autógeno preenchendo o defeito ósseo.

4 MATERIAL E MÉTODOS

4 MATERIAL E MÉTODOS

Os procedimentos foram realizados de acordo com as normas determinadas pelo Colégio Brasileiro de Experimentação Animal (COBEA). O presente projeto teve a aprovação do Comitê de Ética no Uso de Animais de Experimentação – Hospital Israelita Albert Einstein (CEUA/Einstein, Anexo A) sob o número 1525-12 e do Comitê de Ética no Uso de Animais da Faculdade de Odontologia da Universidade de São Paulo (CEUA-FOUSP, Anexo B) sob o número Of.03.

4.1 MODELO ANIMAL, MANEJO E CUIDADOS

Foram utilizados 18 coelhos albinos, adultos, machos, *Oryctolagus cuniculus*, da linhagem Nova Zelândia pesando entre 2,5 – 3,0 Kg, obtidos no Biotério do Instituto de Pesquisas Energéticas e Nucleares (IPEN/CNEN). Os animais foram mantidos no próprio Biotério/IPEN isolados em gaiolas adequadas, com um animal por gaiola, em ambiente apropriado, recebendo água e ração seca, sob temperatura ambiente controlada de 21ºC. O sistema de iluminação seguiu o padrão internacional, com controle de luz (ciclo claro-escuro de 12h), antes e após o procedimento cirúrgico.

4.2 TÉCNICA ANESTÉSICA E MEDICAÇÃO PRÉ E PÓS OPERATÓRIA

Para o procedimento cirúrgico, cada animal recebeu como medicação intramuscular: para a sedação, analgesia e relaxamento muscular o Cloridrato de (2-2-xilidino) – 5,6- dihidro - 4H - 1,3 - tiazina (dosagem: 5,0mg/Kg - Rompum-Bayer do Brasil); como efeito tranquilizante a Acepromazina 1%(dosagem: 0,75mg/Kg - Acepran®1% - Univet); como anestésico geral o Cloridrato de Ketamina (dosagem: 35mg/Kg - Ketamina®-Agener). Com esta dosagem, os animais permaneceram sob profunda narcose, durante período de aproximadamente 90 minutos. Foi realizada profilaxia antibiótica com benzilpenicilina benzatina (Benzetacil® 150.000 ui – 22.500

ui/Kg), 72 horas antes da intervenção em forma de injeção intramuscular. Como medicação pós-operatória, os animais receberam a mesma dosagem antibiótica de maneira intramuscular imediata e sete dias após a cirurgia, além de medicação analgésica de Dipirona Sódica (0,3 mL dissolvido em 500 mL de água do bebedouro - Novalgina®– Hoechst). Para prevenir sarna foi aplicado Ivermectina (Ivomec® - 1ml/50Kg) pela via subcutânea.

Após a tricotomia da região medial da tíbia e antissepsia com solução degermante de digluconato de clorexidina a 2%; foi realizada aplicação de cerca de 01 mL de anestésico local articaína 4% com adrenalina 1:100.000 para hemostasia da região e analgesia pós-operatória.

4.3 DIVISÃO DOS GRUPOS

Entre os 18 coelhos, 02 animais receberam marcadores ósseos para fluorescência e para cada tíbia foi utilizado um implante de titânio e um tipo de material de preenchimento (betafosfato tricálcico – BTCP, hidróxido de cálcio – $Ca(OH)_2$, BTCP com $Ca(OH)_2$ e sangue autógeno). O implante serviu para guiar a análise microscópica por meio de suas espiras; e estes 02 coelhos foram eutanasiados após 56 dias.

Nos 16 coelhos restantes também se utilizaram os 04 materiais de preenchimento e foram submetidos ao método de microscopia de campo claro. Foram eutanasiados nos tempos de 14, 28, 42 e 56 dias (Figura 4.1).

Em cada animal utilizou-se um material de preenchimento diferente para cada tíbia, sendo que em nove coelhos o sítio da tíbia direita recebeu $Ca(OH)_2$ e da tíbia esquerda sangue (controle); nos outros nove coelhos, utilizou-se BTCP de um lado e a associação de BTCP com $Ca(OH)_2$ no outro.

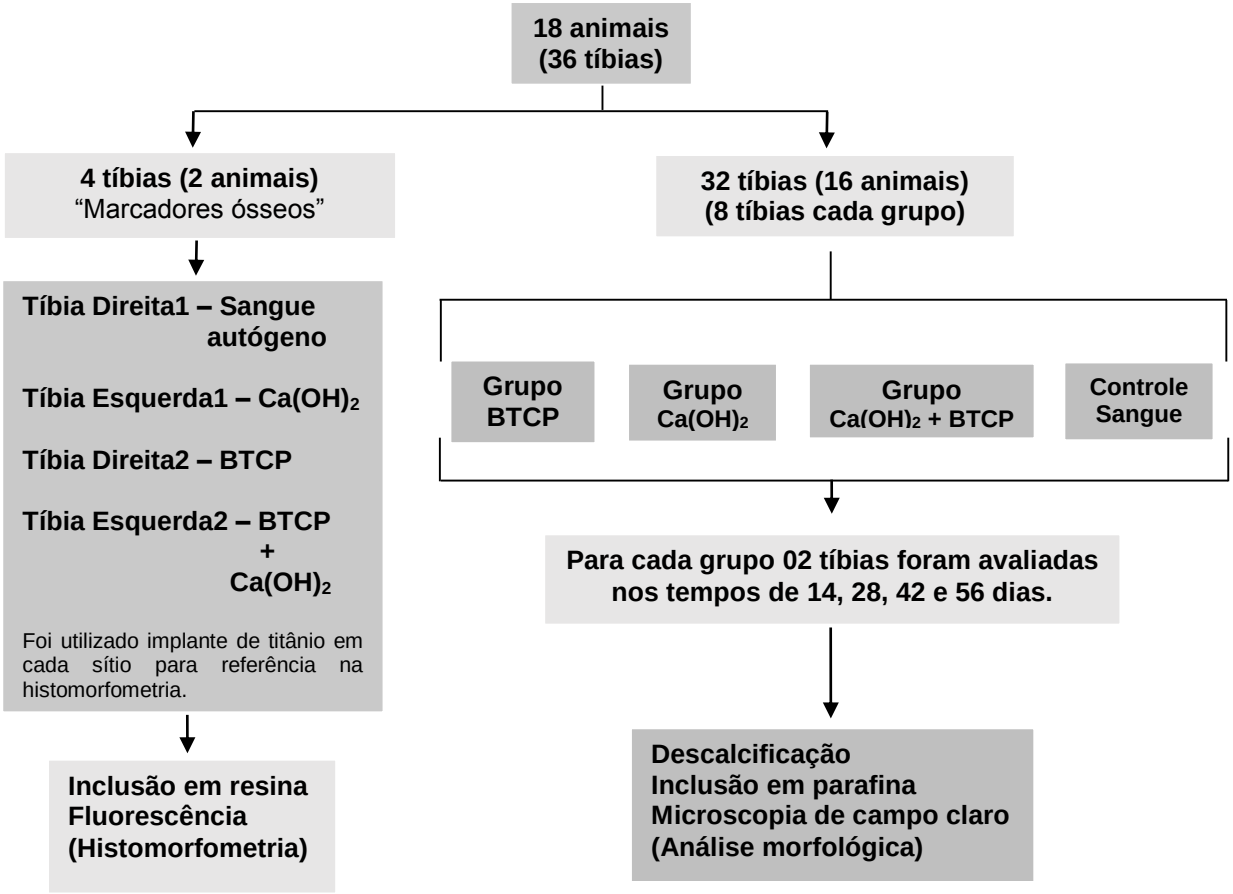

Figura 4.1 – Divisão dos grupos do estudo

4.4 MANIPULAÇÃO DO MATERIAL DE PREENCHIMENTO

Para esta etapa experimental, foram utilizados grânulos de 1,4-2,8 mm de betafosfato tricálcico (chronOS Granules, SYNTHES®) e hidróxido de cálcio P.A. (Biodinâmica Química e Farmacêutica LTDA). Os grânulos de betafosfato tricálcico foram triturados em cadinho esterilizado e manipulado conforme instruções do fabricante. Para a associação de betafosfato tricálcico e hidróxido de cálcio P.A. utilizou-se a proporção de 1:1. Posteriormente os materiais foram misturados com soro fisiológico e inseridos no sítio receptor manualmente até seu completo preenchimento. Para o grupo controle com sangue autógeno realizou-se apenas a confeccção do sítio receptor por meio de brocas, e instantaneamente o leito era preenchido por sangue.

4.5 PROCEDIMENTO CIRÚRGICO

Os animais receberam anestesia e os demais cuidados para o início do protocolo cirúrgico. A incisão de 2 cm foi realizada próximo à tuberosidade e a pele foi tensionada para que a incisão se mantivesse distante do local do sítio ósseo (Figura 4.2 A). A fáscia e o periósteo foram incisados e delicadamente divulsionados para expor a região medial da tíbia (Figura 4.2 B). Nesta porção iniciou-se a perfuração por meio de sequência de brocas helicoidais acopladas ao contra - ângulo com redução de 20:1 (W&H-Bürmoos, Austria), movidos por motor elétrico (Osseoset® 200, Nobel Biocare® -Zurich, Suíça) com velocidade de 800 rpm e 15 N/cm de torque e abundante irrigação salina. Terminou-se a perfuração com broca helicoidal com diâmetro de 3,2 mm e o nicho foi finalizado utilizando-se broca tipo *countersinking* (Figura 4.2 C). Este procedimento serviu para confecção do leito de inserção dos materiais de preenchimento e implante de titânio (Nobel Active™ 3,0 x 10 mm, Nobel Biocare®-Zurich, Suiça), este último apenas para dois coelhos (Figura 4.2 D, E e F). O leito receptor apresentou 0,2 mm de diâmetro a mais que o implante de titânio, impedindo que todo material de preenchimento extravasasse para fora do leito após sua inserção. O retalho do periósteo e da pele foram suturados em planos com fio reabsorvível no plano do periósteo e nylon 5-0 na pele. Foram realizados cuidados pós-operatório com antibioticoterapia e analgésicos padrão para manuseio de animais de pequeno porte, havendo liberação de dieta e água a vontade.

A tíbia é osso longo composto pela porção cortical e medular. Este modelo cirúrgico consistiu na perfuração de um lado da cortical e a medula flava, formando um nicho. O material de preenchimento implantado invadiu cerca de 1 mm para cada lado no plano medular, mas permaneceu no sítio durante o processo de reparo.

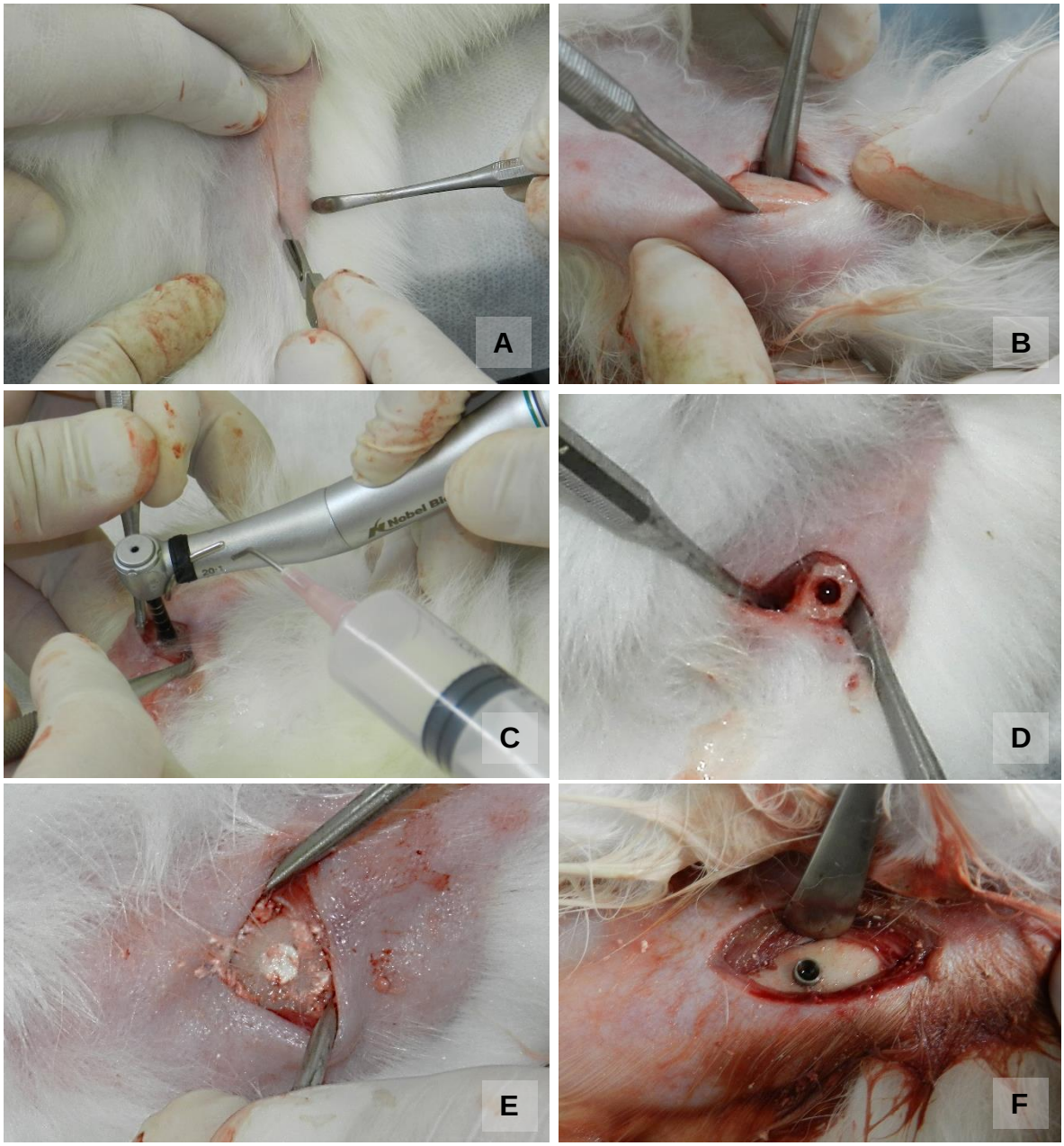

Figura 4.2 - Etapas do procedimento cirúrgico: (A) Incisão; (B) Divulsão e exposição da tíbia; (C) Perfuração com broca helicoidal com diâmetro de 3,2 mm e tipo *countersinking*; (D) Sítio cirúrgico finalizado; (E) Sítio com materiais de preenchimento; (F) Inserção do implante de titânio

4.6 MARCADORES ÓSSEOS PARA FLUORESCÊNCIA

No período pós-operatório, foram aplicados três marcadores em dois animais, administrados a intervalos de 1 semana, duas aplicações de cada marcador, perfazendo seis semanas de aplicação. Esses marcadores atuam sobre a apatita

óssea e se prestam para avaliação quantitativa da deposição óssea, além de evidenciar os períodos de deposição do tecido neoformado. Os marcadores utilizados seguiram o protocolo realizado por Allegrini Jr et al. (2006). A dosagem, formulação e tempo de aplicação dos marcadores são apresentados na tabela 4.1 (Donath; Breuner, 1982). Estes foram aplicados em períodos pré-estabelecidos associados à solução Tampão- Na_2HPO_4 (Sódio Fosfato Dibásico anidro), sendo os marcadores alizarina e calceína injetados via subcutânea e tetraciclina intramuscular.

Após período de reparação de 8 semanas, os animais foram eutanasiados. Optou-se por este período pós-operatório como comparativo ao tempo de espera da reparação óssea em humanos que é de 24 semanas, uma vez que o metabolismo ósseo do coelho é três vezes mais rápido (Block; Kent, 1997).

Os três marcadores foram avaliados sob microscopia de fluorescência, sendo que sua deposição no tecido possibilita a avaliação da deposição óssea no período.

Tabela 4.1 - Dosagem, formulação e tempo de aplicação de marcadores fluorocromáticos

Tempo	Substância	Doses	Injeção (mg/kg)
14 dias	ALIZARINA* ($C_{14}H_8O_4$)	30mg/Kg	3g/100mL + 2g Na_2HPO_4
21 dias	ALIZARINA* ($C_{14}H_8O_4$)	30 mg/Kg	3g/100mL + 2g Na_2HPO_4
28 dias	CALCEÍNA** ($C_{30}H_{26}N_4O_{13}$)	10 mg/Kg	1g/100mL + 2g Na_2HPO_4
35 dias	CALCEÍNA** ($C_{30}H_{26}N_4O_{13}$)	10 mg/Kg	1g/100mL + 2g Na_2HPO_4
42 dias	TETRACICLINA***	60 mg/Kg	6g/100mL + 2g Na_2HPO_4
49 dias	TETRACICLINA***	60 mg/Kg	6g/100mL + 2g Na_2HPO_4
56 dias	EUTANÁSIA		

*Alizarina (Labsynth produtos para laboratórios LTDA)

**Calceína (Labsynth produtos para laboratórios LTDA)

***Tetraciclina (Fosfato complexo de tetraciclina – Bristol-Myer Squibb Brasil)

4.7 EUTANÁSIA DOS ANIMAIS E PREPARO DAS PEÇAS

Os animais que receberam os marcadores ósseos foram eutanasiados após 56 dias e os animais destinados para a análise histológica de campo claro foram eutanasiados em 14, 28, 42 e 56 dias com dose anestésica única excessiva de Thionembutal (Abbott do Brasil LTDA) e colocados posteriormente na câmara de dióxido de carbono por 5 minutos até a constatação do óbito. As peças ósseas foram removidas por meio de serra (Figura 4.3) e fixadas em solução neutra de formol a 10% (24-48h).

Após a fixação as peças removidas dos 16 coelhos foram descalcificadas com EDTA 10% trocado 1 vez por semana até adquirirem consistência borrachosa.

No momento da inclusão, as peças foram lavadas em água corrente (24h), para, posteriormente, iniciar-se o processo de desidratação em série de álcool etílico crescente (gradiente de etanol de 70%, 80%, 90%, 96% e 100%) e diafanização em banho com xilol para auxiliar a penetração do meio de inclusão.

As peças dos 16 coelhos foram incluídas em parafina para avaliação em microscopia de campo claro (coloração em Hematoxilina e Eosina – H.E.) com cortes de 4μm. E as peças dos 02 animais que receberam os marcadores ósseos foram incluídas em resina e destinadas para fluorescência sem coloração.



Figura 4.3 - Preparo das peças: Máquina de corte Exakt® (Kulzer, Norderstedt, Alemanha)

4.8 EMBEBIÇÃO E INCLUSÃO DO TECIDO ÓSSEO EM RESINA PARA MICROSCOPIA DE LUZ FLUORESCENTE

A etapa de inclusão em resina foi realizada no Laboratório de Anatomia do Instituto de Ciências Biomédicas III (ICB III-USP).

As amostras dos animais que receberam os marcadores ósseos foram inseridas e imersas em recipientes de vidro com tampa próprios para a inclusão, isentos de luz, contendo resina metilmetacrilato (Aldrich, Rio de Janeiro, Brasil). O frasco serviu somente como molde da resina e após a polimerização em 07 dias na estufa o vidro foi quebrado.

Terminada a polimerização o material foi preparado para histologia (Figura 4.4). Para obter as secções da amostra, esta foi posicionada em aparelho de serra em forma de fita (Exakt®- Kulzer, Norderstedt, Alemanha). O bloco de resina foi então aproximado da fita de diamante já na distância da espessura desejada, utilizando dispositivo micrométrico de parafuso, que definia a espessura a ser seccionada de todo o conjunto lâmina/bloco de resina. As lamínulas obtidas foram coladas em lâminas de *"plexiglas"* utilizando resina fluida. Após 10 minutos de polimerização, o material foi adaptado na politriz, onde se realizou o processo de desbaste e polimento com o uso de lixas d´água com diferentes granulações (800, 1.200, 2.400 e 4.000 mesh). O objetivo foi atingir cortes com 30-50 μm. O processamento histológico foi executado pelos métodos de fluorescência sem coloração para histomorfometria.

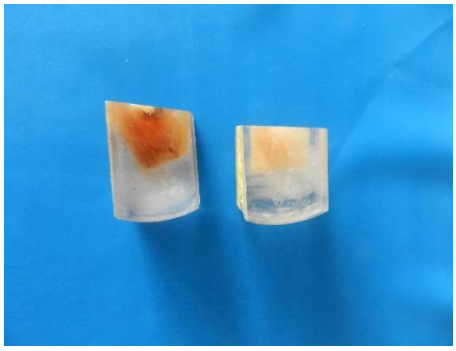

Figura 4.4 - Amostras incluídas em resina metilmetacrilato reduzidas por lixas para facilitar o corte

4.9 MÉTODO COM LUZ FLUORESCENTE

As lâminas isentas de tratamento químico foram examinadas e fotografadas com auxílio do microscópio de fluorescência acoplado a uma câmera digital - Axio Imager A1 (Carl Zeiss- Thornwood, NY, EUA) e do software AxioVision V4.8 (Carl Zeiss- Thornwood, NY, EUA). A avaliação das amostras permitiu a análise das zonas de deposição óssea, através de uma faixa de luz, emitida pela lâmpada fluorescente do microscópio associada a um filtro duplo, cuja incidência evidenciou a identidade dos marcadores ósseos administrados, permitindo a análise histomorfométrica da região. As colorações correspondentes para cada um dos marcadores são: marrom-avermelhado para a alizarina, verde para calceína e amarelo-laranjado para a tetraciclina. Uma vez selecionada a área, fotografou-se com câmera digital acoplada ao microscópio (Figura 4.5). As fotografias das lâminas foram analisadas, por um único examinador “cego” e devidamente calibrado, quanto à presença ou não dos marcadores ósseos para fluorescência.

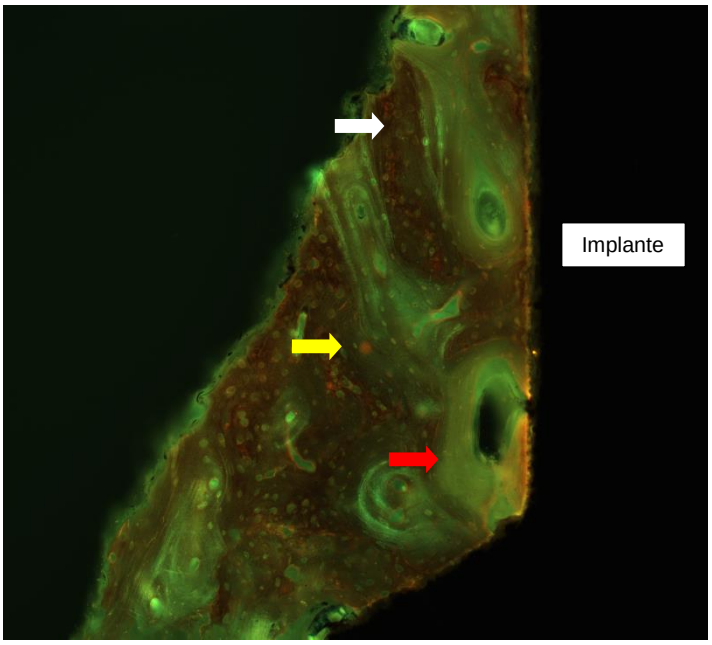

Figura 4.5 - Microscopia de fluorescência. Imagem de defeito ósseo com implante de titânio preenchido com BTCP, demonstrando neoformação óssea, por meio dos marcadores alizarina (seta branca), calceína (seta vermelha) e tetraciclina (seta amarela)

4.10 HISTOMORFOMETRIA

A morfometria foi baseada em dados obtidos a partir da análise de imagens digitais utilizando-se o programa de computador *ImageJ v1.48* para *Windows*®. Os marcadores ósseos foram analisados com a finalidade de quantificar o processo de neoformação de tecido ósseo depositado. Foi considerado para o estudo o espaço existente no passo de rosca da primeira espira do lado esquerdo de cada implante contando a partir da cortical (Apêndice A). A quantificação foi realizada em fotografias digitalizadas obtidas com o auxílio de microscópio de fluorescência acoplado a uma câmera digital. O programa permitiu selecionar de maneira distinta os três marcadores teciduais utilizados por meio da diferença da intensidade dos *pixels* que dão origem à imagem onde estes são contados e medidos por área.

4.11 MICROSCOPIA DE CAMPO CLARO

O material dos animais que não receberam marcadores fluorocromáticos, foram fixados em formol a 10%, sofreram a descalcificação em EDTA e foram emblocados em parafina, a partir dos quais obtiveram-se secções de 4μm. A descalcificação demandou 12 meses com trocas semanais da solução. Posteriormente as amostras foram coradas em Hematoxilina e Eosina (H.E.) para a análise morfológica em microscopia de campo claro. Os tempos avaliados nesta técnica foram em 14, 28, 42 e 56 dias para cada grupo.

4.12 AVALIAÇÃO DOS RESULTADOS

(a) Avaliação clínica

A presença de focos de infecção, deiscência de sutura e a saúde dos animais durante o período de cicatrização foram avaliados clinicamente.

(b) Microscopia de campo claro (análise morfológica)

Para o estudo morfológico, as lâminas coradas em Hematoxilina e Eosina foram avaliadas nos períodos de 14, 28, 42 e 56 dias, por meio de microscópio de luz. Analisaram-se os constituintes celulares e morfológicos para caracterização do período do processo de reparo ósseo. Os dados dos diferentes grupos foram comparados em busca de semelhanças ou diferenças nas características teciduais frente aos períodos determinados.

(c) Histomorfometria

Os resultados obtidos na histomorfometia de cada grupo foram comparados por meio da análise de variância (ANOVA) e teste de Tukey, sendo adotado nível de significância de 5% ($p<0,05$). Os resultados obtidos foram processados com o auxílio do software BioEstat v5.3 (Fundação Mamirauá-Belém, Brasil).

5 RESULTADOS

5 RESULTADOS

A seguir serão apresentados os resultados obtidos na avaliação clínica, morfológica e histomorfométrica.

5.1 AVALIAÇÃO CLÍNICA

Os sítios cirúrgicos não evidenciaram focos de infecção e nem de deiscência de sutura durante o período de reparação. Os animais do estudo foram acompanhados por médico veterinário e considerados sadios, sendo todos incluídos.

5.2 ANÁLISE MORFOLÓGICA

A avaliação morfológica foi realizada nas tíbias dos animais que não receberam marcadores fluorocromáticos e nem os implantes de titânio. O processo de reparo foi observado em todos os tempos pós-cirúrgicos (14, 28, 42 e 56 dias) nos 04 grupos: betafosfato tricálcico (BTCP), hidróxido de cálcio ($Ca(OH)_2$), BTCP com $Ca(OH)_2$ e sangue.

- **REPARAÇÃO EM 14 DIAS**

Aos 14 dias, os grupos $Ca(OH)_2$ e sangue formaram tecido ósseo cortical fechando o defeito ósseo. O grupo BTCP exibiu processo de reparo com a intensa proliferação de tecido conjuntivo e projeções de tecido ósseo imaturo partindo do osso cortical maduro para o fechamento do defeito. O grupo BTCP com $Ca(OH)_2$ apresentou atraso na reparação neste período, com área compatível com necrose no corte avaliado.

Observando todo o perímetro interno do osso cortical maduro, verificou-se neoformação óssea em todos os grupos com prolongamentos de tecido ósseo imaturo com grande quantidade de osteócitos em direção ao centro da tíbia recobertos de osteoblastos. Entre o osso recém-formado e a cortical interna encontrou-se uma linha em todos os grupos delimitando a área de neoformação óssea (Linha Neonatal - LN).

No interior do defeito ósseo (porção medular) dos grupos BTCP e BTCP com $Ca(OH)_2$, apresentou-se tecido de granulação exibindo infiltrado inflamatório crônico, pequenas áreas de extravasamento de hemácias, discretas células gigantes multinucleadas, neoformação vascular e fragmentos de BTCP em meio aos prolongamentos de tecido ósseo imaturo. Algumas partículas de BTCP apresentaram-se envolvidas por fibrina contendo hemácias (Figura 5.1 C). No grupo $Ca(OH)_2$, observou-se no interior do defeito (porção medular), tecido de granulação exibindo infiltrado inflamatório crônico e discreta presença do material de preenchimento. No defeito ósseo preenchido com sangue notou-se tecido de granulação com intenso infiltrado inflamatório crônico, discretas células gigantes multinucleadas próximas ao coágulo e neoformação vascular. As figuras 5.1, 5.2, 5.3 e 5.4 mostram os dados descritos.

- **REPARAÇÃO EM 28 DIAS**

No período de 28 dias, todos os grupos apresentaram completa reparação com neoformação óssea no defeito cortical (Figuras 5.5, 5.6 e 5.7). No interior do defeito (porção medular) verificou-se em todos os grupos, intenso infiltrado inflamatório crônico e agudo localizado sobretudo próximo à cortical. No grupo $Ca(OH)_2$ observou-se discreta área de reação de corpo estranho. Nos grupos BTCP e $Ca(OH)_2$ observou-se o material de preenchimento circundado por tecido conjuntivo. Avaliando-se todo o perímetro do defeito ósseo criado, nos grupos $Ca(OH)_2$ e sangue observaram-se trabéculas ósseas mais espessas partindo do osso cortical.

- **REPARAÇÃO EM 42 DIAS**

Em 42 dias, observou-se nos grupos BTCP, $Ca(OH)_2$ e BTCP com $Ca(OH)_2$ aumento da espessura dos prolongamentos de tecido ósseo neoformado em direção ao centro da tíbia. Os grânulos de BTCP encontravam-se incorporados ao tecido ósseo. Próximo às trabéculas formadas observou-se tecido conjuntivo denso com intenso infiltrado inflamatório crônico e agudo (Figura 5.8).

No grupo $Ca(OH)_2$ não se encontrou o material de preenchimento, enquanto no grupo BTCP com $Ca(OH)_2$ ambos materiais apresentaram-se dispersos no tecido (Figura 5.9 A e B).

No grupo sangue não houve alteração em relação ao tempo de 28 dias, seu interior não apresentou projeções dos prolongamentos de tecido ósseo neoformado (Figura 5.9 C).

- **REPARAÇÃO EM 56 DIAS**

Em 56 dias, observou-se no grupo BTCP aumento da espessura do osso cortical maduro com algumas trabéculas ósseas preenchendo parcialmente o centro da tíbia (porção medular). No interior do defeito ósseo observaram-se grânulos de BTCP incorporados ao tecido ósseo ou em meio às trabéculas ósseas (Figura 5.10).

No grupo $Ca(OH)_2$, também houve formação de tecido ósseo em toda a extensão da cortical interna, mas as trabéculas não chegaram até o centro da tíbia. Observaram-se discretos focos do material de preenchimento com feixes de fibras colágenas arranjadas paralelas umas às outras (Figura 5.11).

No grupo BTCP + $Ca(OH)_2$, verificou-se a formação de tecido ósseo por todo o defeito. Notaram-se apenas grânulos de BTCP em meio às trabéculas ósseas com alguns incorporados ao tecido ósseo (Figura 5.12).

O grupo sangue não apresentou alteração desde o tempo de 28 dias.

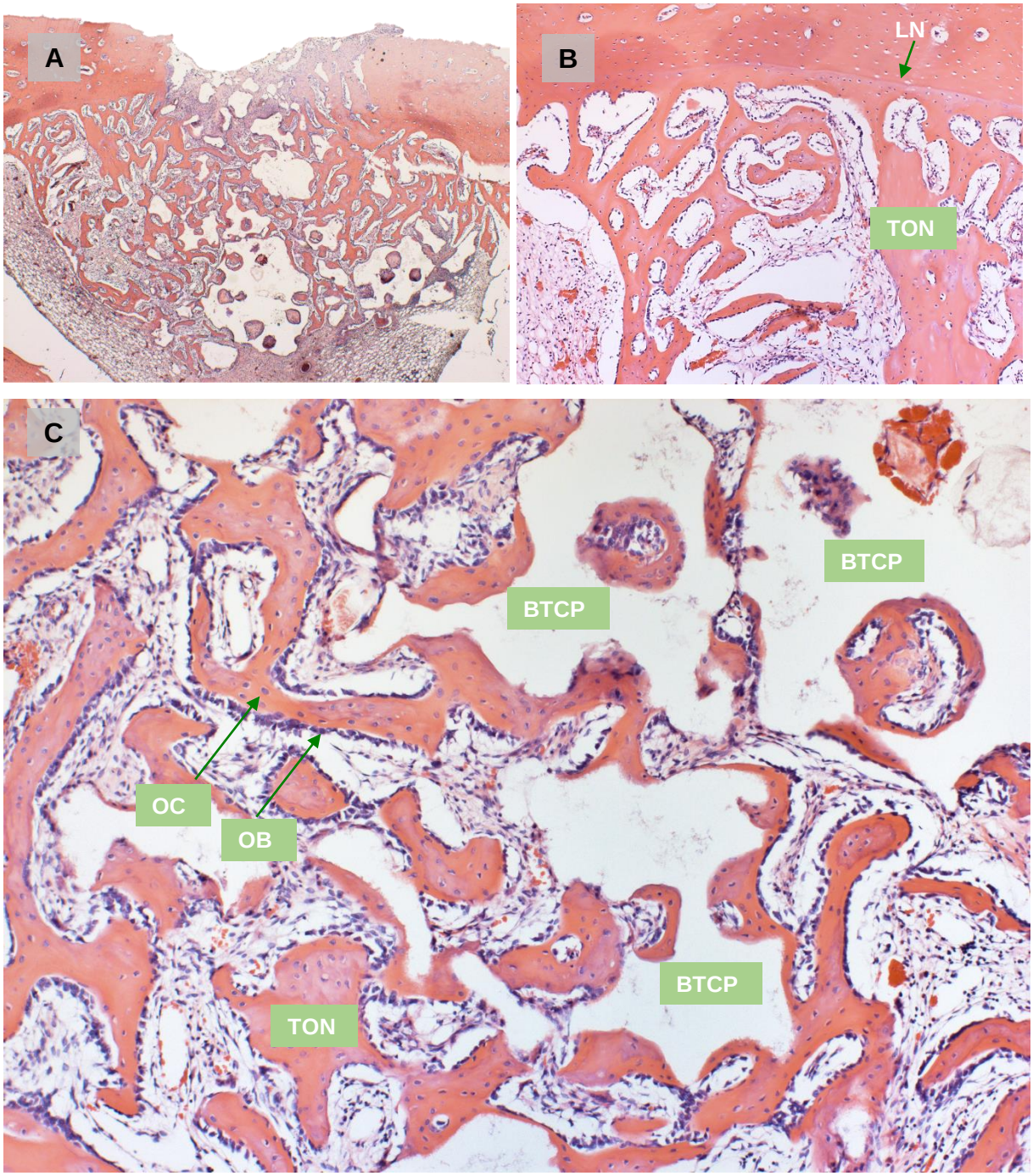

Figura 5.1 - Reparo de 14 dias do grupo BTCP: (A) Defeito ósseo em reparação (aumento de 2,5x); (B) Prolongamento de tecido ósseo neoformado (aumento de 10x); (C) Grânulos de BTCP em meio às trabéculas ósseas formadas (aumento de 10x). LN – linha neonatal; OB – osteoblastos; OC – osteócitos; BTCP – betafosfato tricálcico; TON – tecido ósseo neoformado

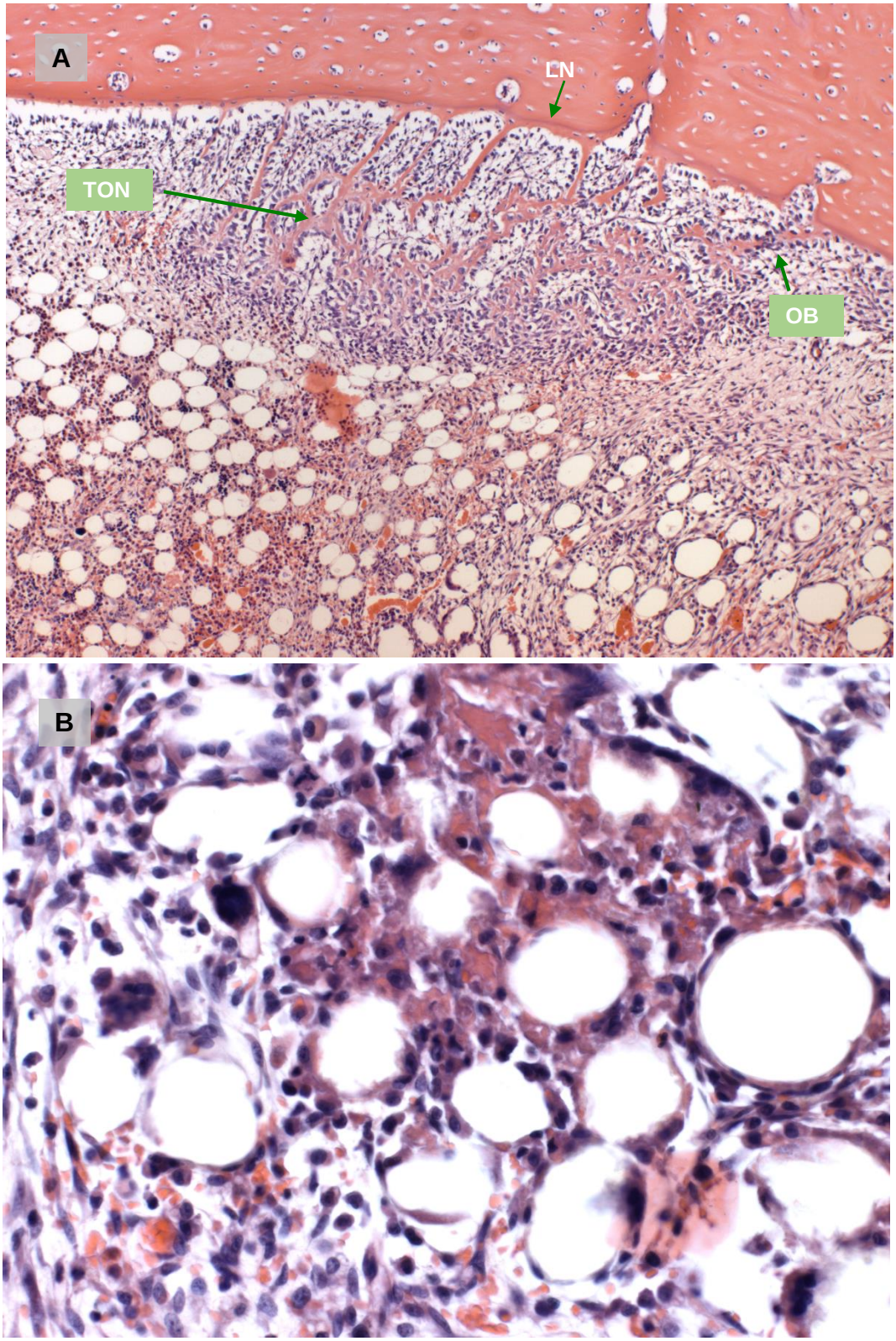

Figura 5.2 - Reparo de 14 dias do grupo $Ca(OH)_2$: (A) Prolongamento de tecido ósseo neoformado (aumento de 10x); (B) Tecido de granulação exibindo discretas células gigantes multinucleadas (aumento de 40x). LN – linha neonatal; OB – osteoblastos; OC – osteócitos; TON – tecido ósseo neoformado

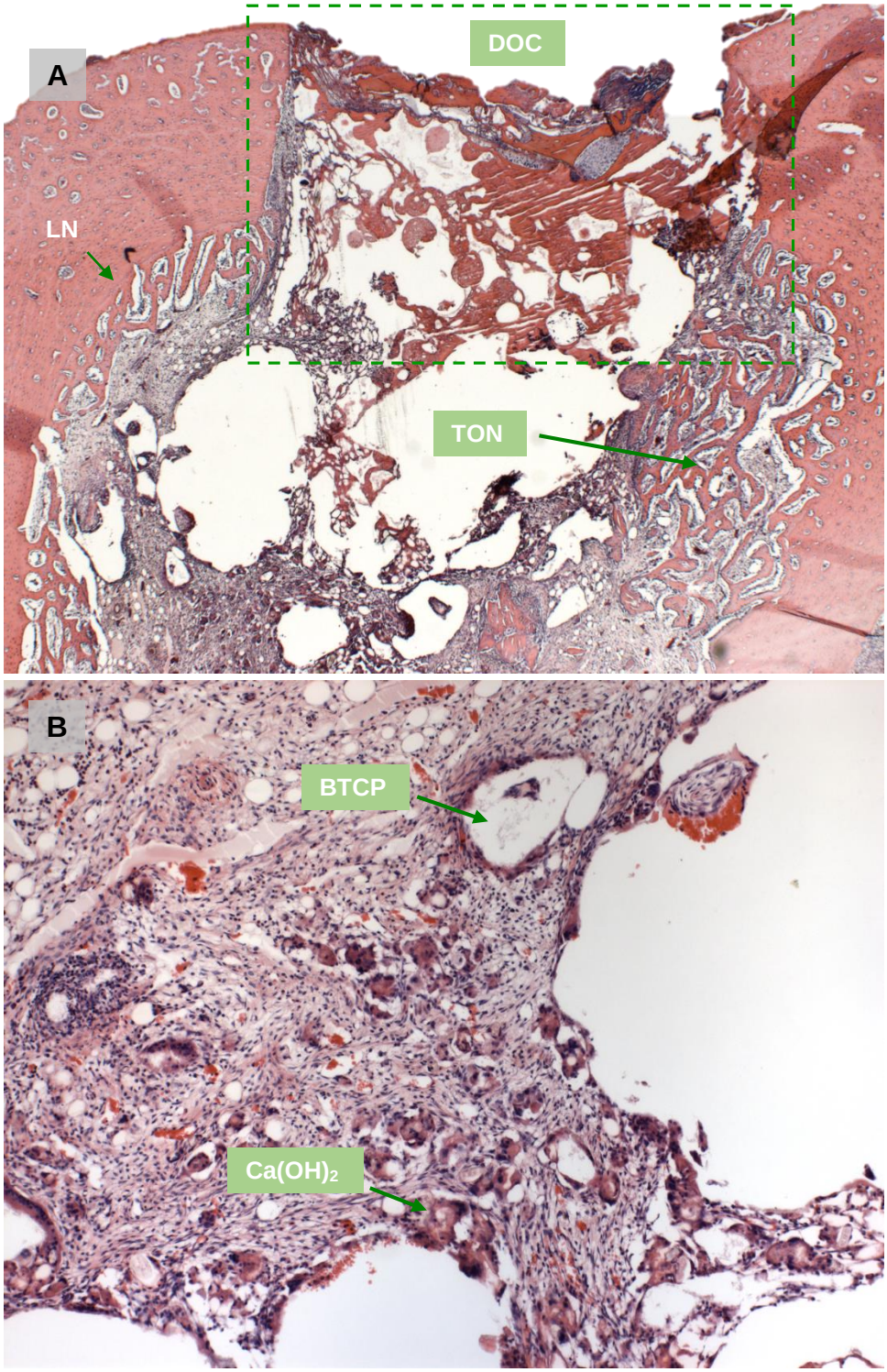

Figura 5.3 - Reparo de 14 dias do grupo BTCP com $Ca(OH)_2$: (A) Defeito ósseo em reparação exibindo coágulo sanguíneo (aumento de 2,5x); (B) Grânulos de BTCP e de $Ca(OH)_2$ em meio ao tecido de granulação (aumento de 10x). DOC – defeito ósseo cortical; LN – linha neonatal; TON – tecido ósseo neoformado; BTCP – betafosfato tricálcico; $Ca(OH)_2$ – hidróxido de cálcio

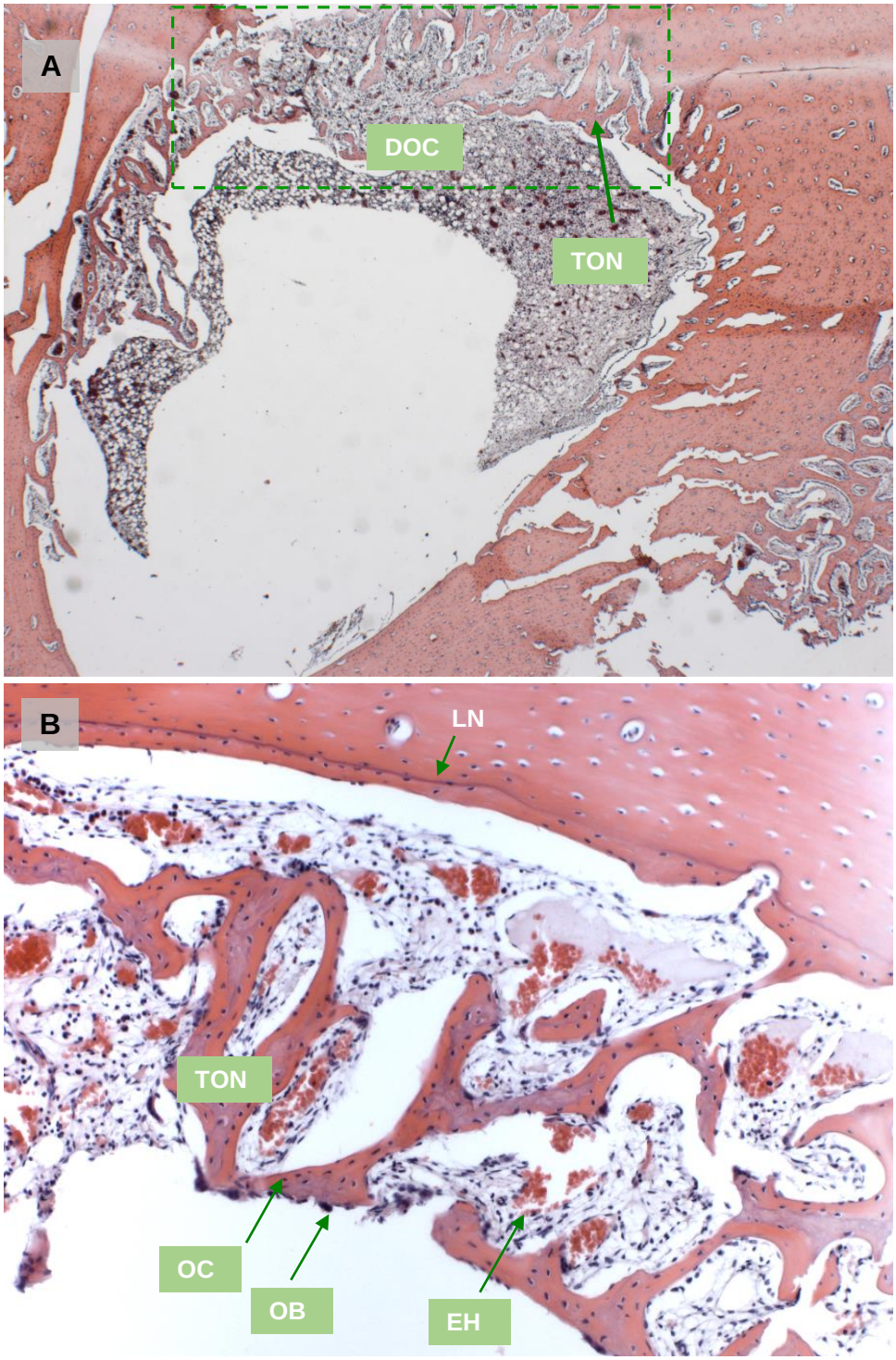

Figura 5.4 - Reparo de 14 dias do grupo sangue: (A) Defeito ósseo em reparação (aumento de 2,5x); (B) Prolongamento de tecido ósseo neoformado (aumento de 10x). DOC – defeito ósseo cortical; LN – linha neonatal; OB – osteoblastos; OC – osteócitos; BTCP – betafosfato tricálcico; TON – tecido ósseo neoformado; EH – extravasamento de hemácias

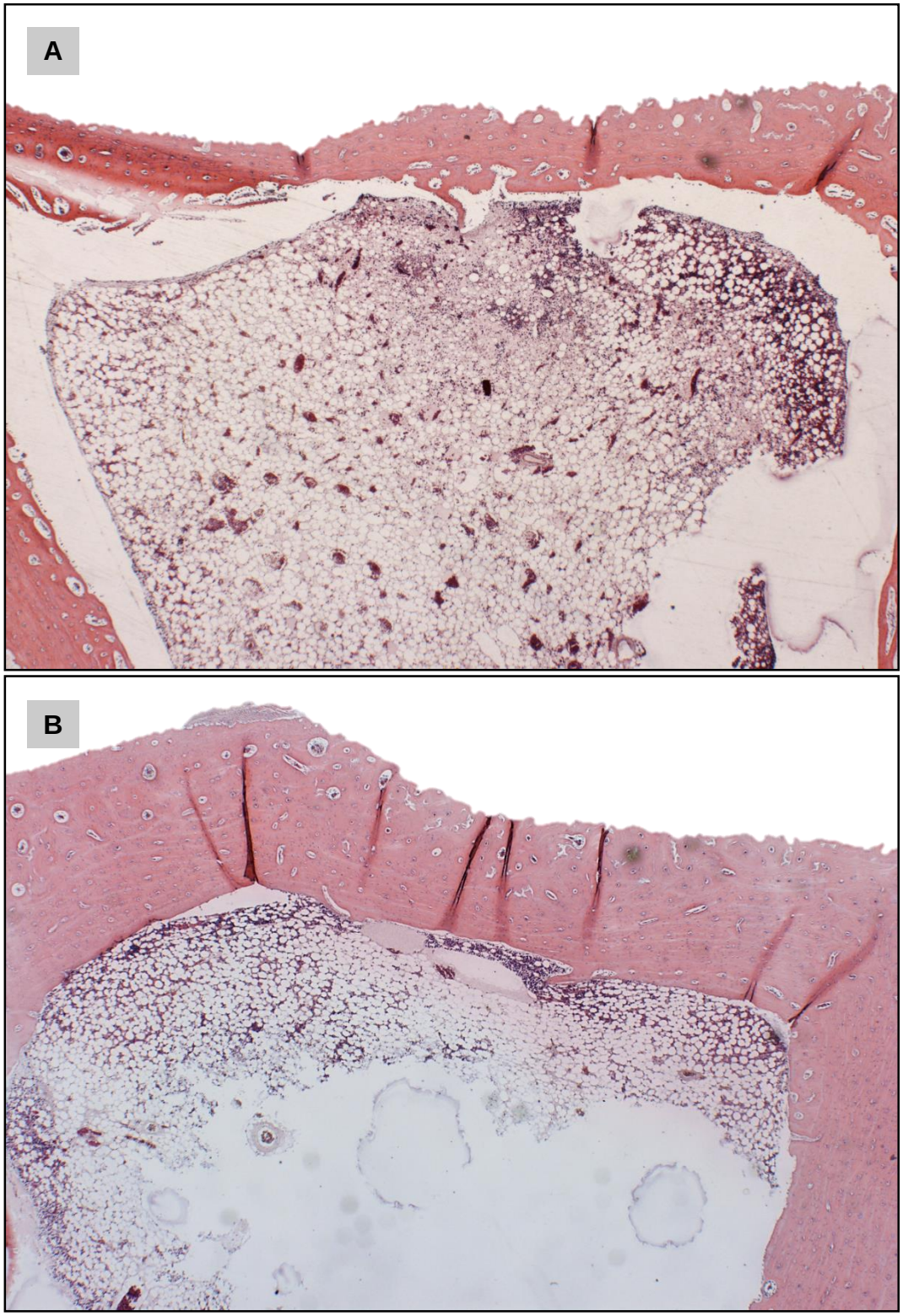

Figura 5.5 - Reparo de 28 dias: (A) Grupo BTCP; (B) grupo BTCP com $Ca(OH)_2$. Defeito ósseo cortical completamente reparado com osso cortical maduro (aumento de 2,5x)

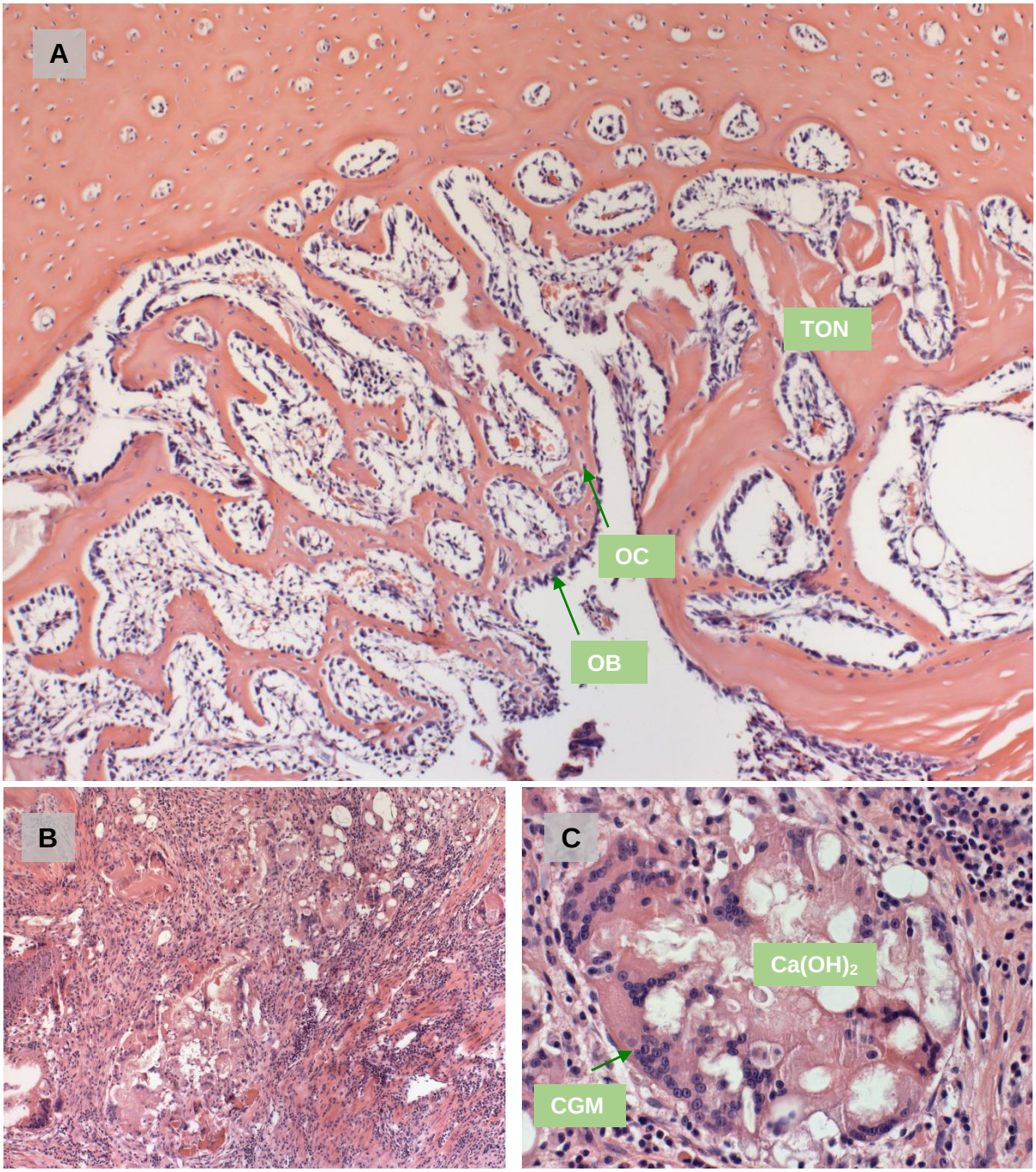

Figura 5.6 - Reparo de 28 dias do grupo $Ca(OH)_2$: (A) Defeito ósseo cortical completamente reparado exibindo projeções de trabéculas ósseas rodeadas por osteoblastos em linha (aumento de 2,5x); (B) Material de $Ca(OH)_2$ em meio ao tecido de granulação (aumento de 10x); (C) Reação de corpo estranho exibindo $Ca(OH)_2$ e células gigantes multinucleadas (aumento de 40x). TON – tecido ósseo neoformado; OB – osteoblastos; OC – osteócitos; $Ca(OH)_2$ – hidróxido de cálcio; CGM – célula gigante multinucleada

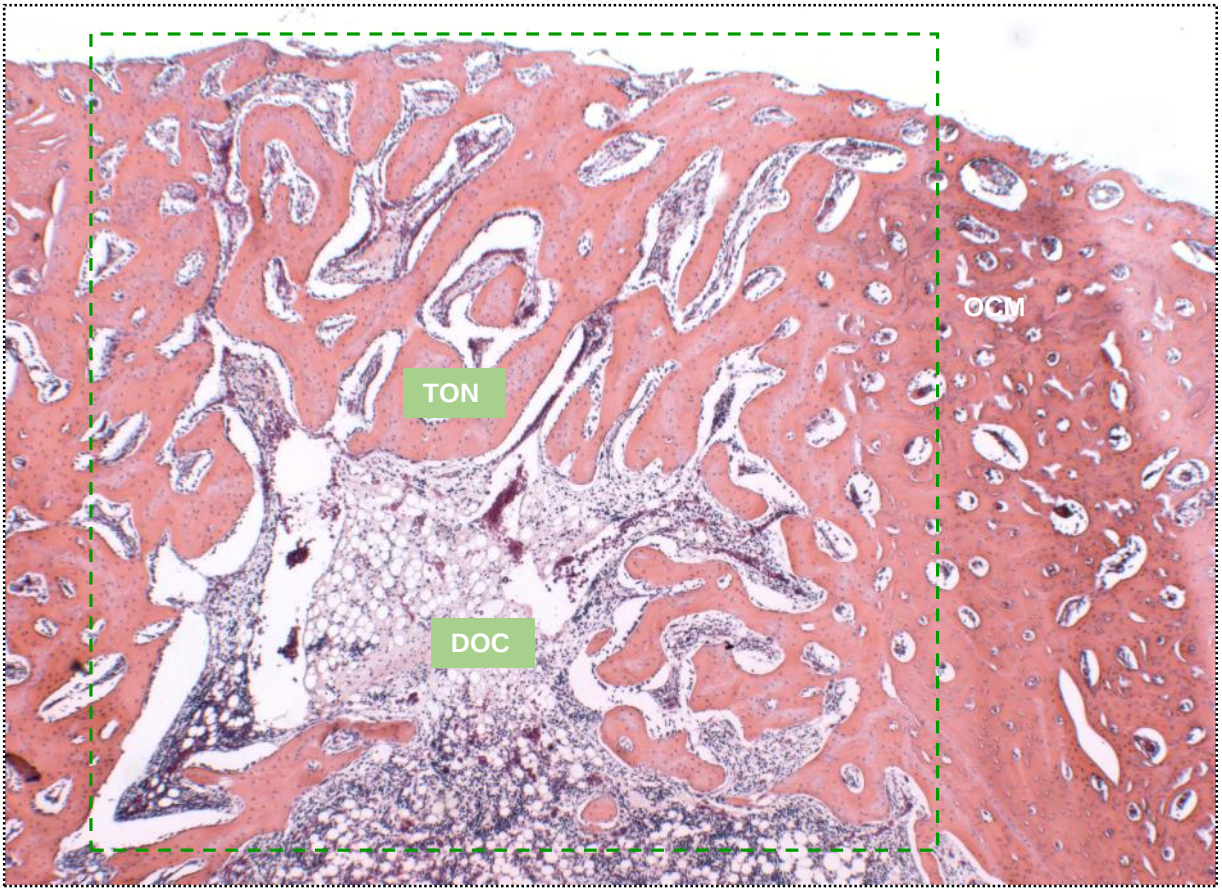

Figura 5.7 - Reparo de 28 dias do grupo sangue: Defeito ósseo em reparação exibindo trabéculas de tecido ósseo imaturo (aumento de 2,5x). DOC – defeito ósseo cortical; TON – tecido ósseo neoformado

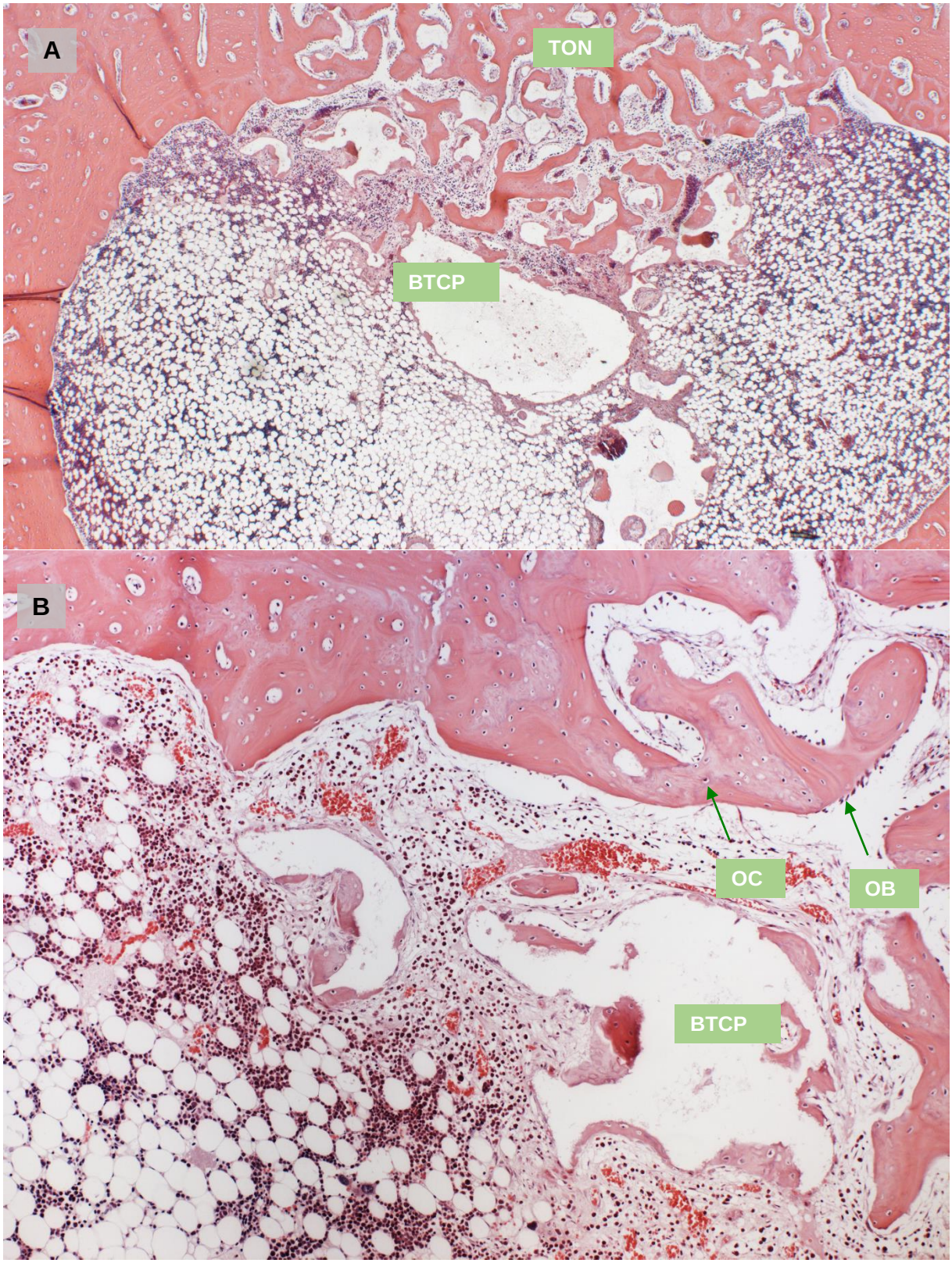

Figura 5.8 - Reparo de 42 dias do grupo BTCP: (A) Defeito ósseo cortical completamente reparado com trabéculas de tecido ósseo imaturo formando-se em direção ao centro da tíbia (aumento de 2,5x); (B) Grânulos de BTCP em íntimo contato com as trabéculas ósseas neoformadas. TON – tecido ósseo neoformado, BTCP – betafosfato tricálcico, OC – osteócitos, OB - osteoblastos

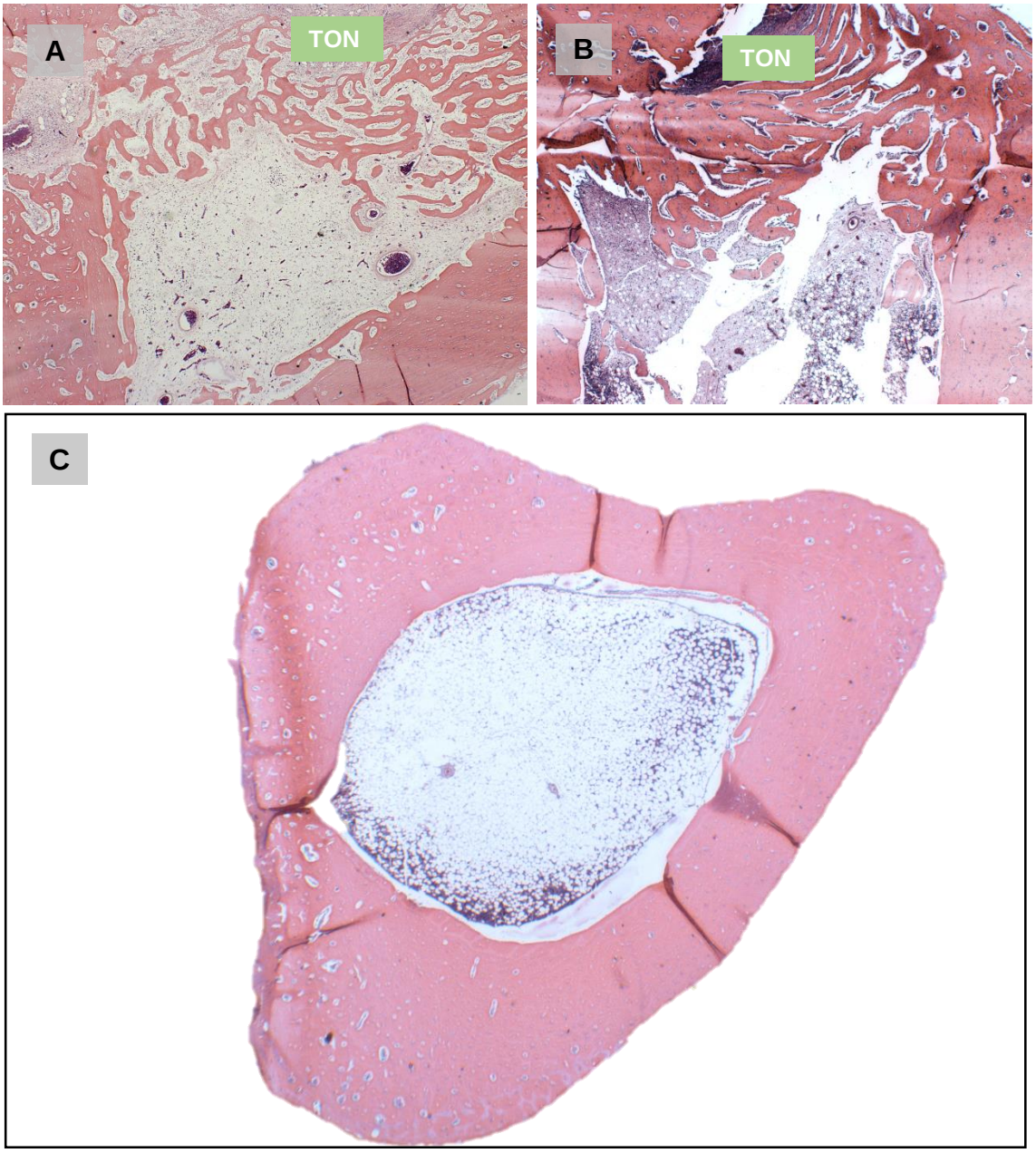

Figura 5.9 - Reparo de 42 dias: (A) Grupo $Ca(OH)_2$; (B) grupo BTCP com $Ca(OH)_2$. Defeito ósseo cortical completamente reparado com trabéculas de tecido ósseo imaturo (aumento de 2,5x); e, (C) grupo sangue, defeito ósseo cortical completamente reparado com osso cortical maduro, osso cortical espessado e ausência de trabéculas ósseas (aumento de 1,25x). TON – tecido ósseo neoformado

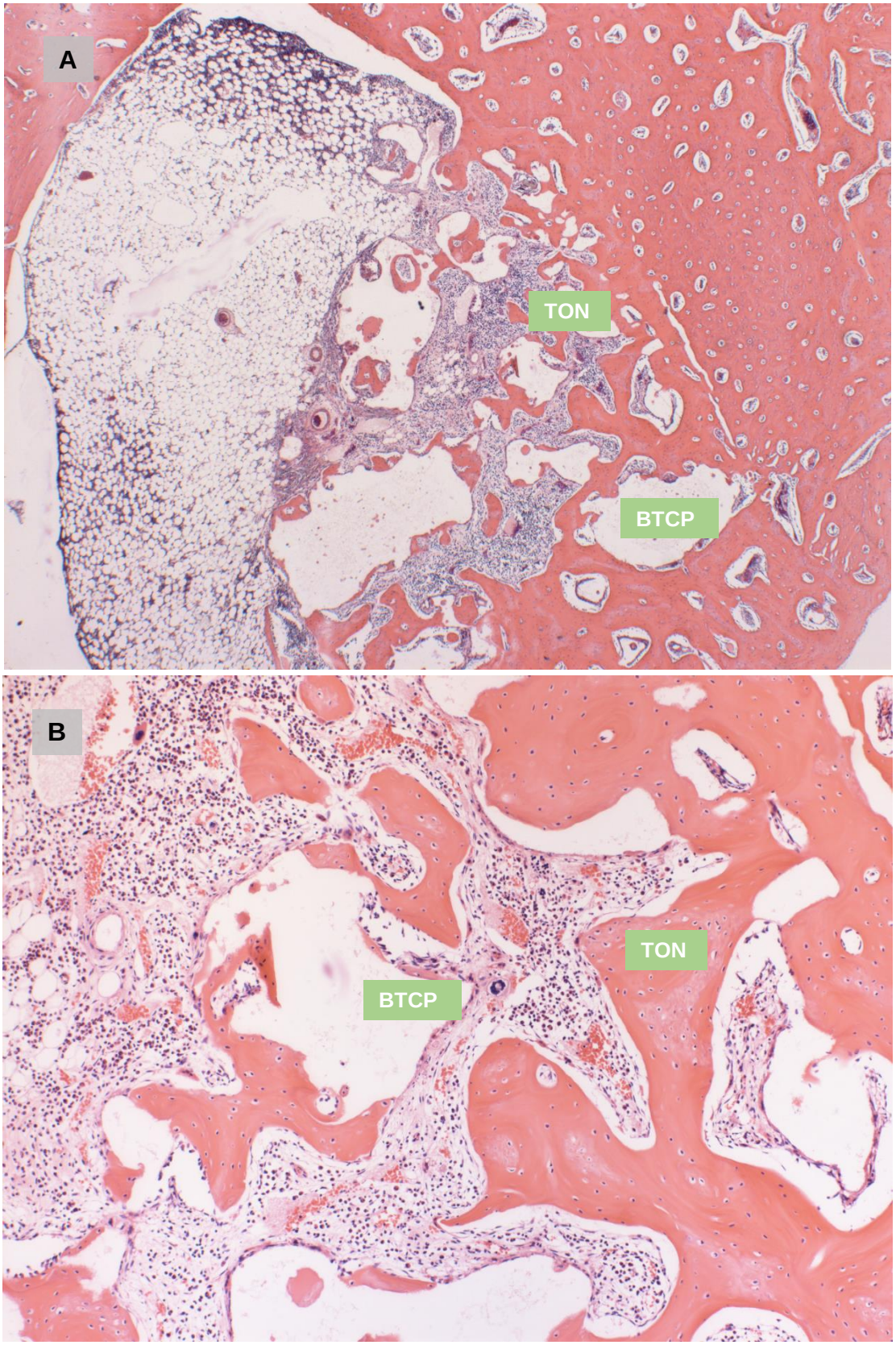

Figura 5.10 - Reparo de 56 dias do grupo BTCP: (A) Grande formação de trabéculas ósseas no sítio do implante de BTCP (aumento de 2,5x); (B) Presença de grânulos de BTCP em íntimo contato com tecido ósseo (aumento de 10x). TON – tecido ósseo neoformado; BTCP – betafosfato tricálcico

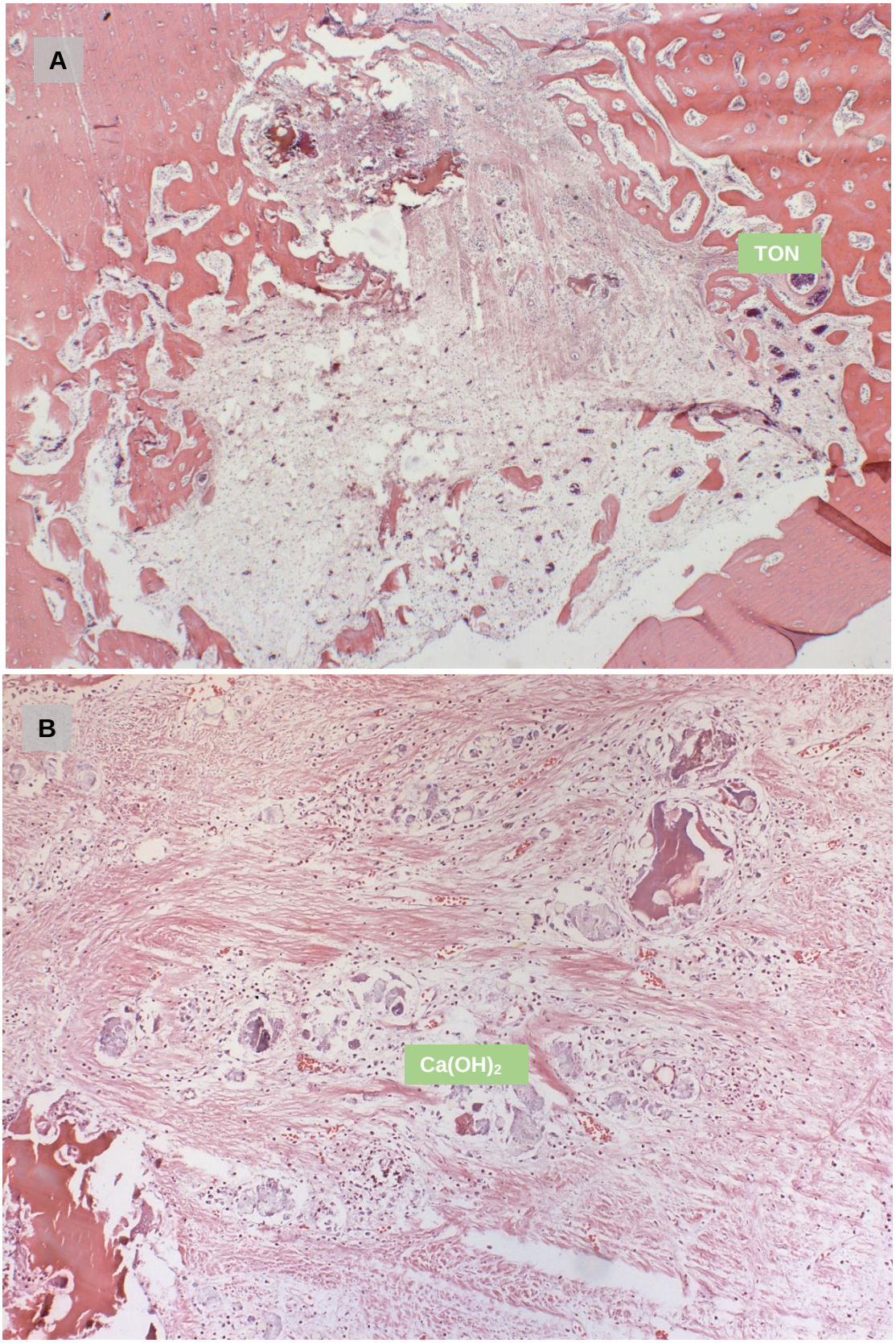

Figura 5.11 - Reparo de 56 dias do grupo $Ca(OH)_2$: (A) Formação de trabéculas ósseas partindo do osso cortical maduro (aumento de 2.5x); (B) Presença de $Ca(OH)_2$ em meio ao tecido conjuntivo denso (aumento de 10x). TON – tecido ósseo neoformado; $Ca(OH)_2$ – hidróxido de cálcio

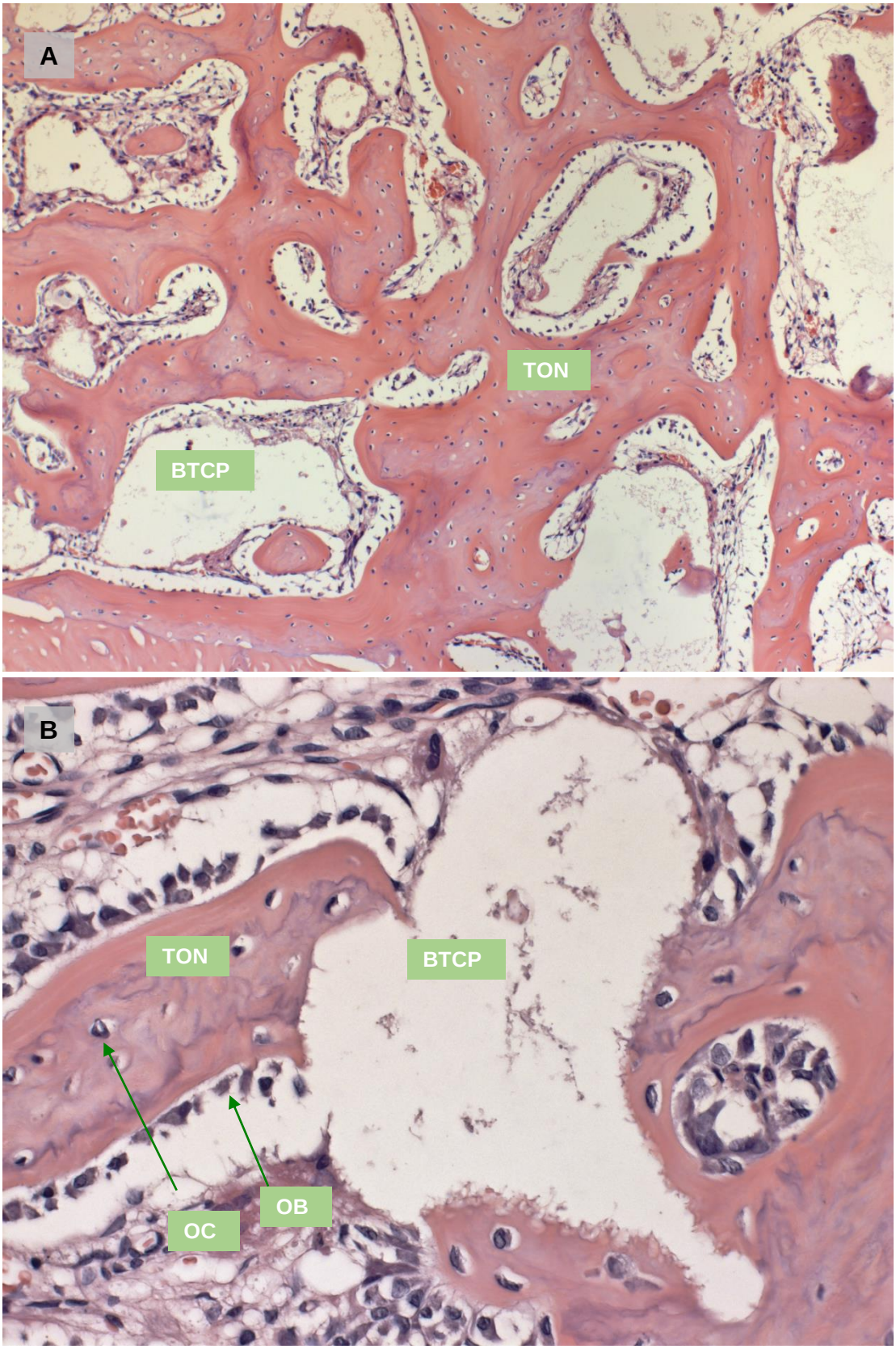

Figura 5.12 - Reparo de 56 dias do grupo BTCP com $Ca(OH)_2$: (A) Trabéculas ósseas formadas por todo sítio de implantação dos materiais (aumento de 2,5x); (B) Grânulos de BTCP em contato com o tecido ósseo formado (aumento de 40x). TON – tecido ósseo neoformado; BTCP – betafosfato tricálcico; OB – osteoblasto; OC – osteócitos

5.3 ANÁLISE DA HISTOMORFOMETRIA

Como resultado, observou-se que os grupos BTCP e BTCP+$Ca(OH)_2$ apresentaram a deposição dos três marcadores, enquanto os grupos $Ca(OH)_2$ e sangue fluoresceram apenas a alizarina e a calceína (Figura 5.13).

Foram calculados a média e o desvio-padrão dos valores obtidos para cada marcador ósseo (Quadro 5.1). A média de cada marcador foi comparada por meio da análise de variância (ANOVA) e teste de Tukey (software BioEstat v5.3 - Fundação Mamirauá-Belém, Brasil), sendo adotado nível de significância de 5% ($p<0,05$), para avaliar as diferenças da quantidade de tecido ósseo neoformado entre os materiais de preenchimento e entre os tempos de formação óssea.

Grupos experimentais	BTCP	BTCP+$Ca(OH)_2$	$Ca(OH)_2$	Sangue
Terceira e quarta semana (Alizarina)	1.298 ± 0.030	2.624 ± 0.049	3.759 ± 0.076	3.157 ± 0.151
Quinta e sexta semana (Calceína)	49.463 ± 0.625	52.533 ± 0.0660	42.348 ± 0.337	30.733 ± 0.745
Sétima e oitava semana (Tetraciclina)	2.204 ± 0.081	1.038 ± 0.04	0	0

Quadro 5.1 - Valores das médias e desvios-padrão das áreas de tecido ósseo neoformado na região da primeira espira do implante de titânio

No gráfico 5.1, observou-se que houve maior formação óssea no grupo $Ca(OH)_2$ (3.759 *pixels*) no período da terceira e quarta semana, seguido do grupo sangue (3.157 *pixels*), BTCP+ $Ca(OH)_2$ (2.624 *pixels*) e BTCP (1.298 *pixels*). Houve diferença significativa com nível de confiança de 99% ($p\leq0,01$) entre todos os grupos.

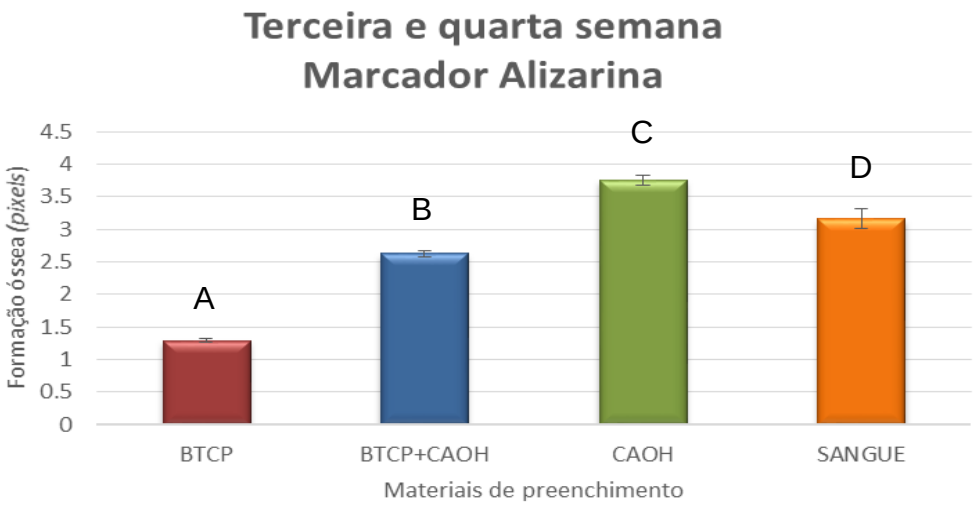

Gráfico 5.1 - Formação de tecido ósseo na terceira e quarta semana para cada material de preenchimento

No período de quinta e sexta semana, houve maior neoformação óssea para o grupo BTCP+ $Ca(OH)_2$ (52.533 *pixels*), sendo que também houve diferença significativa com nível de confiança de 99% ($p \leq 0,01$) entre todos os grupos (Gráfico 5.2).

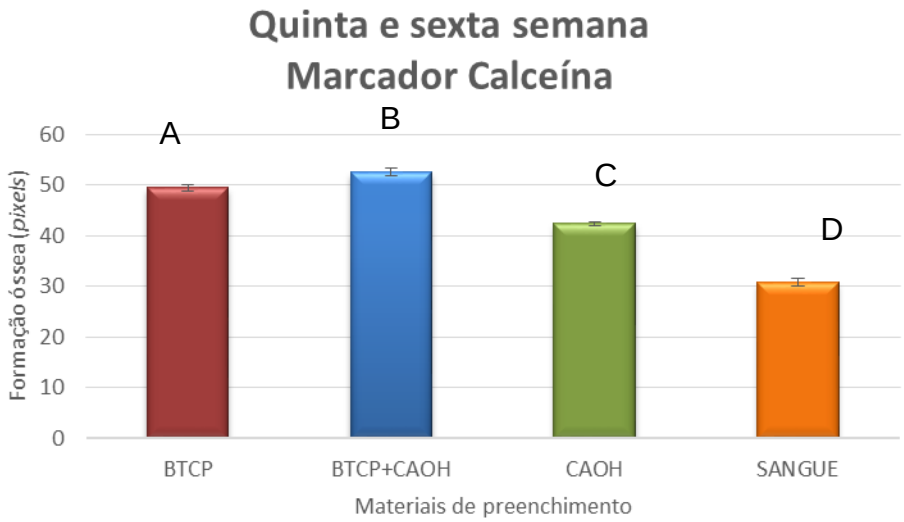

Gráfico 5.2 - Formação de tecido ósseo na quinta e sexta semana para cada material de preenchimento

No gráfico 5.3, observou-se que na sétima e oitava semana houve maior formação de tecido ósseo no grupo BTCP seguido do BTCP+$Ca(OH)_2$. Nos grupos de

$Ca(OH)_2$ e sangue não houve deposição óssea neste período. A diferença foi significativa com nível de confiança de 99% ($p \leq 0,01$) entre os dois grupos.

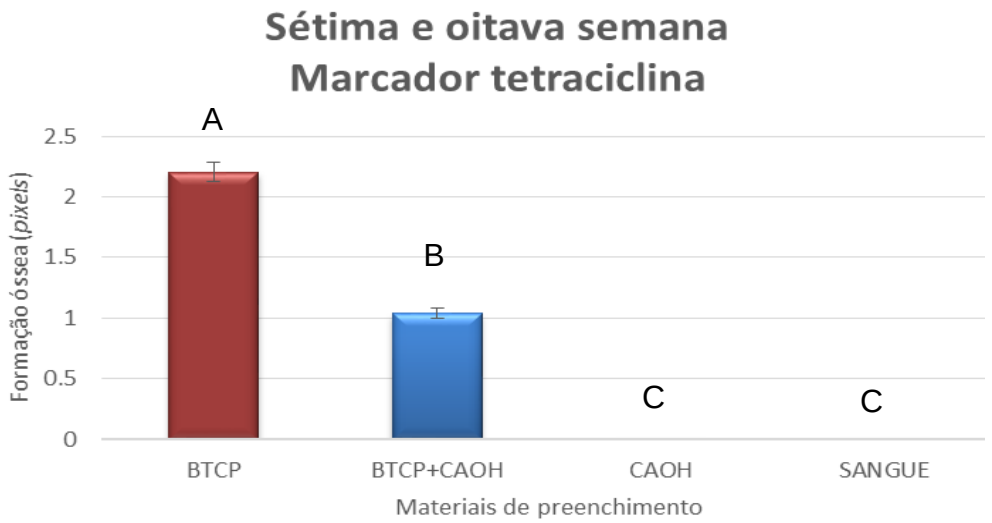

Gráfico 5.3 - Formação de tecido ósseo na sétima e oitava semana para cada material de preenchimento

O gráfico 5.4 apresenta em porcentagem a formação óssea dos materiais de preenchimento nos três períodos de deposição dos marcadores alizarina, calceína e tetraciclina. Observou-se que houve maior formação óssea no período da quinta e sexta semana para todos os grupos.

No grupo BTCP, houve diferença significativa com nível de confiança de 99% ($p \leq 0,01$) entre os períodos 3-4 semana e 5-6 semanas e entre os períodos 7-8 semanas e 5-6 semanas, mas não houve diferença entre os períodos de 3-4 semanas e 7-8 semanas.

No grupo BTCP+$Ca(OH)_2$, houve diferença significativa entre todos os períodos com nível de significância de 99% ($p \leq 0,01$), com exceção entre os períodos de 3-4 semanas e 7-8 semanas, no qual o nível foi de 95% ($p \leq 0,05$).

Nos grupos $Ca(OH)_2$ e sangue houve diferença significativa com nível de confiança de 99% ($p \leq 0,01$) entre todos os períodos em que houve formação.

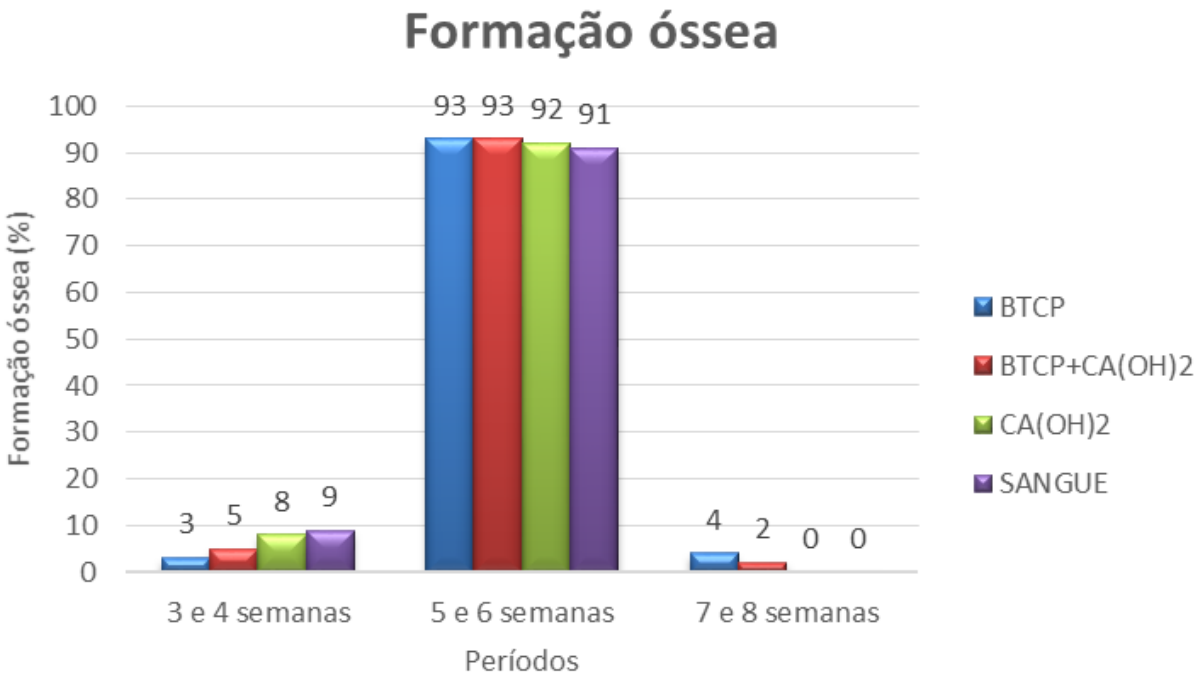

Gráfico 5.4 - Formação de tecido ósseo para cada material de preenchimento nos três períodos de deposição dos marcadores ósseos

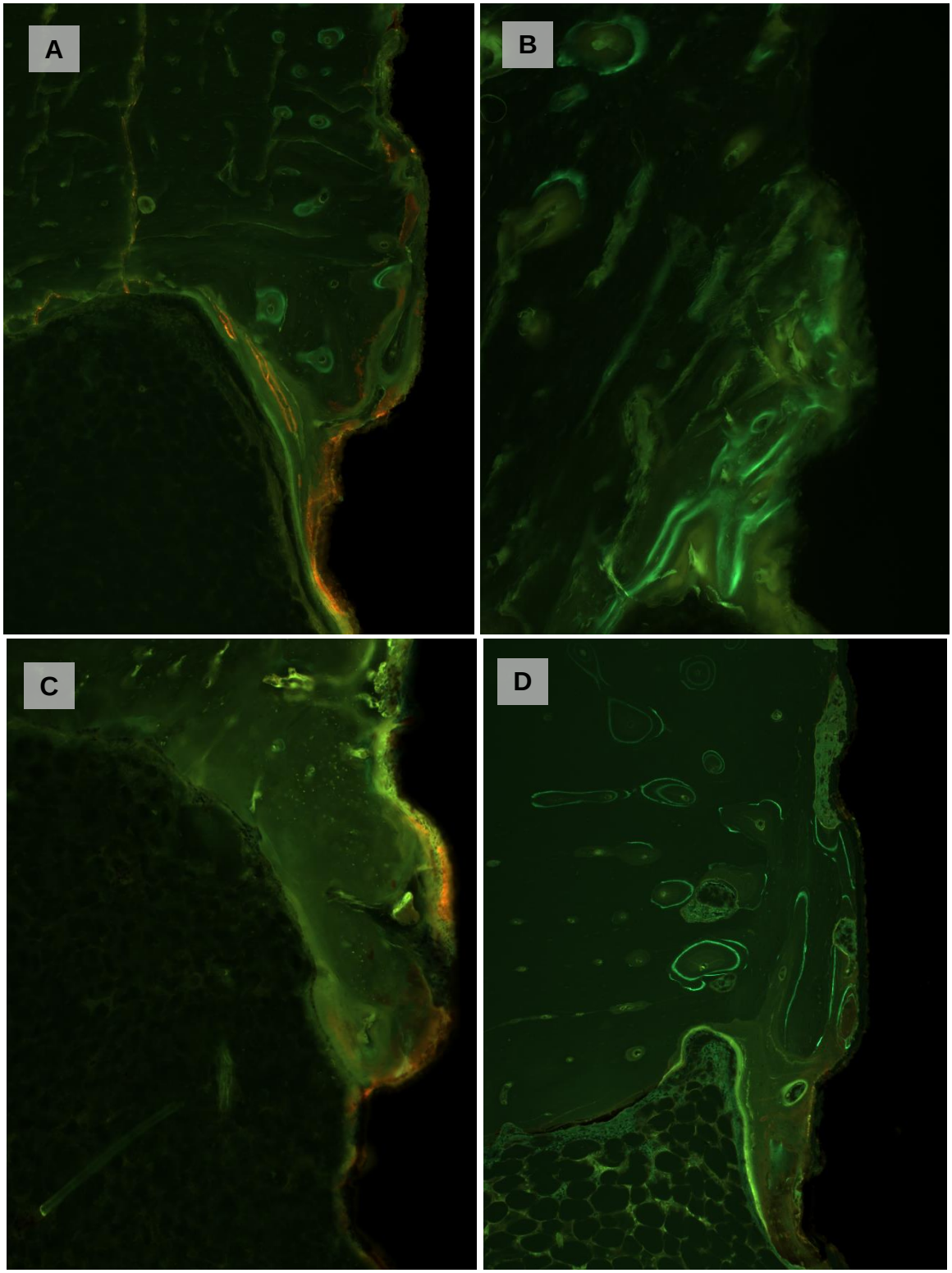

Figura 5.13 - Microscopia de fluorescência. Imagens do lado esquerdo do defeito ósseo, na região da primeira espira do implante de titânio, demonstrando neoformação óssea, por meio dos marcadores alizarina, calceína e tetraciclina. Cada defeito ósseo criado foi preenchido com: (A) BTCP, (B) $Ca(OH)_2$, (C) BTCP+ $Ca(OH)_2$ e (D) sangue

6 DISCUSSÃO

6 DISCUSSÃO

A motivação para o desenvolvimento desta investigação decorreu de diversos fatores e oportunidades. O programa de pós-graduação em Patologia e Estomatologia Básica e Aplicada desenvolve essa linha de pesquisa em reparação tecidual, a oportunidade de trabalhar com animais de laboratório e aprender técnicas novas de pesquisa foi extremamente interessante. Ademais, o crescimento da população idosa no país é proporcional ao aumento de lesões crônicas, como a perda óssea, e para manter a qualidade de vida destes pacientes, novas tecnologias na área da saúde têm sido aprimoradas para a reconstituição de estruturas do corpo (Carlsson; Omar, 2010; Gerritsen et al., 2010; Li; Kawashita, 2011). A preocupação com o reparo ósseo e a reabilitação do esqueleto facial constitui situação diuturna nesta população, o tema da reparação óssea com auxílio de biomateriais associado à colocação de implantes dentais é bastante atual e relevante. Diversos estudos têm avaliado a reparação óssea por meio de enxertos autógenos, xenógenos, alógenos e materiais aloplásticos tanto em modelo animal como no homem (Block; Kent, 1997; Watanabe et al., 1999; Ueda et al., 2001; McAuliffe, 2003; Giannoudis et al., 2005; Serra e Silva et al., 2006; Shayesteh et al., 2008; Jiang et al., 2009; Marukawa et al., 2011; Almasri; Altalibi, 2011; Mayr et al., 2015) buscando aprimorar técnicas e determinar a estratégia mais adequada às diferentes situações clínicas que se apresentam.

É importante enfatizar que ao realizar pesquisas em modelos animais, é necessário estabelecer a espécie adequada ao tipo e às características do estudo. Nesta investigação optou-se pelo uso de coelhos albinos da linhagem Nova Zelândia, pois o seu tamanho permitiu a instalação dos implantes de titânio e criação de defeito ósseo que suportasse a inserção dos materiais de preenchimento, com menor risco de ocorrer fratura da tíbia. Os implantes dentais utilizados neste estudo forneceram referência padronizada, representada pelo intervalo entre as espiras, para a mensuração da neoformação óssea. O uso da técnica com marcadores de fluorescência (Donath; Breuner, 1982; Allegrini Jr et al., 2006) permitiu reduzir o número de animais utilizados na pesquisa, pois em um único coelho pôde-se quantificar a neoformação óssea em três períodos da reparação óssea. Há trabalhos desenvolvidos com macacos, cães, porcos, ovelhas e cabras para estudo com materiais de preenchimento (Araújo et al., 2010; Sampaio de Souza et al., 2009;

Damlar et al., 2015; Russmueller et al., 2015), entretanto representam custo elevado para a pesquisa ao exigirem infraestrutura bem mais complexa para seu controle e manutenção. Um trabalho que se utilizou de ratos para avaliar o reparo de diferentes biomateriais, o tamanho dos animais foi um viés do método, pois permitiu a avaliação de apenas um material por animal (Freeman et al., 1994). Os coelhos constituem animais relativamente acessíveis, pois seu manejo se encontra padronizado e os procedimentos de anestesia e experimentação são mais simples. Especula-se que o período de 2 a 4 semanas no controle de enxerto ósseo, nesses animais, corresponda ao período de 6 a 12 meses em seres humanos (Block; Kent, 1997). Desta maneira, modelos em coelhos são bastante adequados para a avaliação de biomateriais de preenchimento segundo a criação de defeitos ósseos em tíbia.

A ideia primordial foi a de estudar o reparo ósseo com implantes associados ao levantamento do seio maxilar em coelhos. No entanto, essa metodologia mostrou dificuldades técnicas e financeiras inesperadas que inviabilizariam a conclusão da pesquisa no tempo disponível ao desenvolvimento deste trabalho. Essas razões nos levaram a modificar a região de estudo para a tíbia. Um dos principais limitadores ao desenvolvimento do trabalho dentro do prazo planejado foi o tempo necessário à adequada descalcificação das peças, que consumiu período maior do que o esperado em função das consultas realizadas previamente ao início do projeto.

O presente trabalho demonstrou que os materiais utilizados neste estudo; betafosfato tricálcico (BTCP), hidróxido de cálcio ($Ca(OH)_2$), BTCP com $Ca(OH)_2$ e sangue; sequencialmente mostraram formação de coágulo, substituição por tecido de granulação e formação de trabéculas ósseas, condizendo com as fases do processo de reparação (Oryan et al., 2015). Porém, a quantidade de tecido ósseo neoformado e os tempos de cada evento do processo de reparação diferiram entre os materiais utilizados.

A configuração do modelo de defeito ósseo criado em tíbia permite a reparação espontânea, com células multipotentes originárias da medula óssea favorecendo a regeneração óssea no grupo controle (Mihatovic et al., 2014). Observou-se que os biomateriais utilizados envolveram-se diretamente na formação de tecido ósseo no interior do defeito. No sítio ósseo da tíbia preenchido exclusivamente com sangue ocorreu apenas o reparo da estrutura lesada, consistindo na reconstituição da cortical óssea e tecido medular em 28 dias (grupo controle). Todos os defeitos tratados com biomaterial mostraram formação de tecido ósseo, sendo que no grupo betafosfato

tricálcico (BTCP) com hidróxido de cálcio ($Ca(OH)_2$) o defeito (porção medular) foi totalmente preenchido pelas trabéculas ósseas, demonstrando uma vantagem dessa associação comparativamente ao uso isolado de ambas.

A propriedade antimicrobiana do $Ca(OH)_2$ já é bem conhecida (Siqueira Jr; Lopes, 1999; Haenni et al., 2003; Kim; Kim, 2015) e alguns trabalhos descrevem a formação de tecido mineralizado após sua implantação no tecido ósseo (Stratul et al., 2006; Nascimento et al., 2008). Mohammadi; Dummer, (2011), relataram formação óssea em 12 semanas após aplicação de $Ca(OH)_2$ em tecido ósseo de porcos da Guiné e Mihatovic et al., (2014), reportaram mineralização entre quatro e oito semanas ao utilizarem $Ca(OH)_2$,na forma de óleo, em tíbias de *minipigs*. Dalkýz et al. (2000), trabalhando também em tíbias de coelhos, mostraram que em 15 dias iniciou-se a formação de trabéculas ósseas delgadas e em 60 dias o defeito ósseo cortical apresentou tecido ósseo maduro e pequena quantidade do material de preenchimento, à semelhança de nosso estudo. Percebe-se que a forma de utilização do biomaterial e, é claro, dependendo da espécie animal utilizada no estudo, varia um pouco o período despendido na mineralização das estruturas. No entanto, o material cumpre seu papel de preencher o defeito e estimular a mineralização óssea.

Na avaliação de 14 dias do grupo $Ca(OH)_2$ já foi possível observar trabéculas ósseas fechando o defeito cortical. Em 56 dias, observou-se a formação de trabéculas ósseas partindo de toda a extensão do osso cortical e ainda a presença de discretos focos do material em meio ao tecido conjuntivo denso. Acredita-se que o $Ca(OH)_2$ compete com a formação do coágulo sanguíneo no interior do defeito, inibindo a angiogênese, principalmente nas fases iniciais do processo de reparação quando o material ainda não foi reabsorvido (Stavropoulos et al., 2007; Mihatovic et al., 2014). A degradação lenta do $Ca(OH)_2$, deve-se à sua baixa solubilidade e liberação lenta dos íons cálcio e hidroxila (Mohammadi; Dummer, 2011). Neste trabalho, sua degradação foi maior que a dos grânulos de BTCP, pois o $Ca(OH)_2$ é degradado por dissolução, e BTCP além da disparidade de tamanho dos grânulos é reabsorvido por dissolução e também por processo celular (Mohammadi; Dummer, 2011; Holzapfel et al., 2013).

O grupo BTCP, no período de 14 dias de reparação, exibiu intensa proliferação de tecido conjuntivo e projeções de tecido ósseo imaturo partindo do osso cortical maduro para o fechamento do defeito. O grupo BTCP com $Ca(OH)_2$ apresentou coágulo neste período, enquanto os grupos $Ca(OH)_2$ e sangue já haviam formado

trabéculas ósseas fechando o defeito ósseo cortical. A presença de partículas da biocerâmica BTCP prolongou a fase inflamatória da reparação no modelo animal utilizado. A resposta tecidual ao biomaterial inicia-se com inflamação e imediata formação de uma matriz provisória na periferia das partículas do implante de preenchimento (Babu; Ogle, 2015). A matriz provisória é constituída por células inflamatórias, fibrina e células endoteliais; o que permite a circulação e atuação de citocinas, quimiocinas, fatores mitogênicos e de crescimento (Babu; Ogle, 2015). O retardo na reparação óssea utilizando o BTCP também ocorreu em outros trabalhos, e a razão para este atraso ainda não está bem compreendida; sugere-se que pode estar relacionada à alta concentração de íons cálcio e fosfato que afetam a função osteoblástica (Araújo et al., 2010). O cálcio possui potencial de estimular a proliferação de osteoblastos e sua diferenciação osteogênica, além de, em alta concentração, ocasionar a inibição da atividade osteoclástica. O fosfato por sua vez, aumenta a mineralização do colágeno (Holzapfel et al., 2013). Nossa pesquisa restringiu-se às observações estruturais e quantitativas, mas os resultados obtidos são condizentes com as observações funcionais anteriores. Os grupos com BTCP mostraram fase inflamatória mais prolongada mas maior eficiência na formação de tecido ósseo.

A neoformação óssea no interior da tíbia utilizando BTCP comprova sua propriedade de osteocondução, com a migração de células osteogênicas para o centro do defeito ósseo, mas não totalizando seu preenchimento. De outro lado, o uso de BTCP associado ao $Ca(OH)_2$ permitiu a formação de trabéculas ósseas em todo interior do defeito na tíbia mostrando a potencialização do efeito indutor da mineralização promovido pelo $Ca(OH)_2$.

Alguns estudos avaliaram a influência das características físicas do biomaterial, como a porosidade ou geometria do grânulo em relação ao comportamento de degradação e integração ao osso (Zijderveld et al. 2005; Walsh et al., 2008; Kamikatahara et al., 2008; Bernstein et al., 2013). A estrutura e o grau de porosidade das partículas de BTCP possibilitaram a sustentação do novo tecido formado, permanecendo em íntimo contato com as trabéculas ósseas neoformadas. No período de 14 dias, observaram-se discretos grânulos de BTCP preenchidos por hemácias e nos períodos de 42 a 56 dias grande interação com o tecido ósseo. No trabalho de Araújo et al. (2010), os poros dos grânulos de BTCP foram preenchidos por eritrócitos que foram subsequentemente substituídos por tecido mesenquimal (incluindo célula e vasos) e posteriormente calcificados. Os poros variaram entre um e 500µm; estes

autores notaram formação de tecido ósseo apenas nos poros de maior diâmetro. Os poros das partículas de BTCP utilizadas neste trabalho variaram de 100 a 500µm e a porosidade de 60 a 70%. BTCP pode apresentar micro e/ou macroporosidade (100-500 µm) (Martins, 2010). Sabe-se que materiais macroporosos permitem a invaginação tecidual pelos seus poros, facilitando a integração do material ao osso, porém sua reabsorção é mais rápida que materiais microporosos (Larsson, 2010; Bernstein et al., 2013; Mayr et al., 2015). Estudos adicionais devem ser desenvolvidos para melhor esclarecimento das vantagens e desvantagens mecânicas e fisiológicas que podem ser obtidas ao se variar ou homogeneizar o grau de porosidade desses biomateriais. Avaliação de BTCP com diferentes porosidades em defeitos ósseos produzidos em maxila de porco, mostrou formação óssea e partículas residuais de BTCP em todos os grupos. Segundo os autores a presença desses remanescentes significa que o osso sofreu remodelação com baixa taxa de reabsorção (Damlar et al., 2015). Em nosso trabalho, na avaliação do reparo em 56 dias, ambos os grupos com BTCP mostraram remanescentes do material.

A análise morfológica da neoformação óssea nos grupos com BTCP demonstrou que a maior parte do tecido ósseo se localizou na periferia dos grânulos do material em relação ao centro. O resultado é comparável ao obtido no trabalho de Ogose et al. (2006), no qual se concluiu que este material apresenta efeito osteocondutor persistente. O resultado histológico do grupo BTCP com $Ca(OH)_2$ que apresentou formação de trabéculas ósseas em toda área do defeito, enquanto os grupos BTCP e $Ca(OH)_2$ produziram reparo ósseo parcial do defeito, sugere que o BTCP promove osteocondução e o $Ca(OH)_2$ potencial de indução da ossificação. O íon cálcio pode influenciar na osteogênese (Freeman et al., 1994) estimulando proliferação, diferenciação, e liberação de enzimas de calcificação dos osteoblastos (Holzapfel et al., 2013; Mihatovic et al., 2014).

Os resultados da avaliação morfológica das lâminas coradas em hematoxilina e eosina (H.E.) foram condizentes com a avaliação histomorfométrica da neoformação óssea avaliada com auxílio dos marcadores fluorocromáticos. Houve maior formação óssea na quinta e sexta semanas após a cirurgia (período que se utilizou o marcador ósseo calceína) para todos os grupos, resultado este, condizente com a literatura (Maeda, 2013). No início da deposição óssea, terceira e quarta semanas (marcador alizarina), os grupos $Ca(OH)_2$, e sangue, em sequência, apresentaram maior formação de tecido ósseo. Ao final do período de observação, na sétima e oitava

semanas (marcador tetraciclina), apenas os grupos BTCP e BTCP com $Ca(OH)_2$ mostraram deposição óssea adicional, atestando positivamente a capacidade indutora da calcificação que estes biomateriais apresentam.

O trabalho conduzido permitiu demonstrar uma maior eficiência no reparo ósseo quando se utilizou uma combinação de biomateriais já disponíveis no mercado, sugerindo um campo ainda aberto à pesquisa e ao desenvolvimento de recursos voltados ao auxílio e modelagem do reparo tecidual decorrente de traumas, processos patológicos ou reabilitação. Pesquisas adicionais, tanto clínicas quanto laboratoriais, devem ser capazes de demonstrar as qualidades e características do tecido mineralizado obtido com a utilização dos diversos biomateriais; disponíveis e a serem desenvolvidos; em termos de longevidade, qualidades mecânicas e eficiência funcional.

7 CONCLUSÕES

7 CONCLUSÕES

Dentro dos limites deste modelo experimental e para este grupo de animais é lícito concluir que:

- A partir da avaliação morfológica pôde-se observar formação óssea durante a reparação em todos os grupos. O grupo de preenchimento de BTCP com $Ca(OH)_2$ apresentou maior formação de trabéculas ósseas, seguido do BTCP, $Ca(OH)_2$ e sangue.

- A avaliação histomorfométrica das imagens obtidas na fluorescência permitiu quantificar e observar os tempos de maturação óssea com os diferentes materiais. O marcador calceína apresentou maiores valores de deposição óssea em relação à alizarina e tetraciclina, indicando maior deposição óssea no período da quinta e sexta semana de reparação.

- Os grupos que utilizaram BTCP apresentaram atraso para o início da formação óssea com processo de reparação mais longo em relação ao grupo preenchido com sangue.

- Os biomateriais BTCP e $Ca(OH)_2$ mostraram-se diretamente envolvidos na formação de tecido ósseo no interior do defeito. No sítio com sangue ocorreu apenas o reparo da estrutura lesada, consistindo na reconstituição da cortical óssea e tecido medular em 28 dias

- A combinação do $Ca(OH)_2$ com BTCP potencializou a formação óssea.

REFERÊNCIAS[1]

Allegrini S Jr, Rumpel E, Kauschke E, Fanghänel J, König B Jr. Hydroxyapatite grafting promotes new bone formation and osseointegration of smooth titanium implants. Ann Anat. 2006 Mar;188(2):143-51.

Almasri M, Altalibi M. Efficacy of reconstruction of alveolar bone using an alloplastic hydroxyapatite tricalcium phosphate graft under biodegradable chambers. Br J Oral Maxillofac Surg. 2011 Sep;49(6):469-73

Araújo MG, Liljenberg B, Lindhe. J. beta-Tricalcium phosphate in the early phase of socket healing: an experimental study in the dog. Clin Oral Implants Res. 2010 Apr 1;21(4):445-54.

Babu RSA, Ogle O. Tissue response: biomaterials, dental implants, and compromised osseous tissue. Dent Clin North Am. 2015 Apr;59(2):305-15.

Bagheri SC, Bell RB, Khan HA. Current therapy in oral and maxillofacial surgery. 1ª ed. Missouri: Elsevier;2012.

Bernstein A, Niemeyer P, Salzmann G, Südkamp NP, Hube R, Klehm J, Menzel M, von Eisenhart-Rothe R, Bohner M, Görz L, Mayr HO. Microporous calcium phosphate ceramics as tissue engineering scaffolds for the repair of osteochondral defects: Histological results. Acta Biomater. 2013 Jul;9(7):7490-505

Block MS, Kent JN. Sinus augmentation for dental implants: The use of autogenous bone. J Oral Maxillofac Surg. 1997 Nov;55(11):1281-86.

Carlsson GE, Omar R. The future of complete dentures in oral rehabilitation. A critical review. J Oral Rehabil. 2010 Feb;37(2):143-56.

Dalkýz M, Ozcan A, Yapar M, Gökay N, Yüncü M. Evaluation of the effects of different biomaterials on bone defects. Implant Dent. 2000;9(3):226-35.

Damlar I, Erdoğan Ö, Tatli U, Arpağ OF, Görmez U, Üstün Y. Comparison of osteoconductive properties of three different β-tricalcium phosphate graft materials: a pilot histomorphometric study in a pig model. J Craniomaxillofac Surg. 2015 Jan;43(1):175-80.

Donath K, Breuner G. A method for study of undescalcified bones and teeth with attached soft tissue. J Oral Pathol.1982 Aug;11(4):318-26.

Fonseca RJ, Walker RV, Barber HD, Powers MP, Frost DE. Trauma bucomaxilofacial. 4ª ed. Rio de Janeiro: Elsevier;2015.

[1] De acordo com estilo Vancouver.

Freeman K, Ludington JR Jr, Svec TA, Pinero GJ, Hoover J. Continuously infused calcium hydroxide: its influence on hard tissue repair. J Endod. 1994 Jun;20(6):272-5.

Gerritsen AE, Allen PF, Witter DJ, Bronkhorst EM, Creugers NH. Tooth loss and oral health-related quality of life: a systematic review and meta-analysis. Health Qual Life Outcomes. 2010 Nov;8:126.

Giannoudis PV, Dinopoulos H, Tsiridis E. Bone substitutes: an update. Injury. 2005 Nov;36 Suppl 3:S20-7.

Haenni S, Schmidlin PR, Mueller B, Sener B, Zehnder M. Chemical and antimicrobial properties of calcium hydroxide mixed with irrigating solutions. Int Endod J. 2003 Feb;36(2):100-5.

Holzapfel BM, Reichert JC, Schantz JT, Gbureck U, Rackwitz L, Nöth U, Jakob F, Rudert M, Groll J, Hutmacher DW. How smart do biomaterials need to be? A translational science and clinical point of view. Adv Drug Deliv Rev. 2013 Apr;65(4):581-603.

Horch HH, Sader R, Pautke C, Neff A, Deppe H, Kolk A. Synthetic, pure-phase beta-tricalcium phosphate ceramic granules (Cerasorb) for bone regeneration in the reconstructive surgery of the jaws. Int J Oral Maxillofac Surg. 2006 Aug;35(8):708-13.

Jiang XQ, Sun XJ, Lai HC, Zhao J, Wang SY, Zhang ZY. Maxillary sinus floor elevation using a tissue-engineered bone complex with beta-TCP and BMP-2 gene-modified bMSCs in rabbits. Clin Oral Implants Res. 2009 Dec;20(12):1333-40.

Junqueira LC, Carneiro J. Histologia Básica. 10ª ed. Rio de Janeiro: Guanabara Koogan;2004.

Kamitakahara M, Ohtsuki C, Miyazaki T. Review paper: behavior of ceramic biomaterials derived from tricalcium phosphate in physiological condition. J Biomater Appl. 2008 Nov;23(3):197-212.

Kim D, Kim E. Antimicrobial effect of calcium hydroxide as an intracanal medicament in root canal treatment: a literature review - Part II. in vivo studies. Restor Dent Endod. 2015 May;40(2):97-103.

Larsson S. Calcium phosphates: what is the evidence? J Orthop Trauma. 2010 Mar;24 Suppl 1:S41-5.

Lau E, Al-Dujaili S, Guenther A, Liu D, Wang L, You L. Effect of low-magnitude, high-frequency vibration on osteocytes in the regulation of osteoclasts. Bone. 2010 Jun;46(6):1508-15.

Li Z, Kawashita M. Current progress in inorganic artificial biomaterials. J Artif Organs. 2011 Sep;14(3):163-70.

Maeda NT. Avaliação da neoformação óssea em tíbia de coelhos utilizando cúpula de hidroxiapatita associada a diferentes biomateriais. [dissertação]. São Paulo: Instituto de Pesquisas Energéticas e Nucleares;2013.

Martins ACO. Avaliação histomorfométrica comparative do processo de reparo de defeitos ósseos perenes em calvária de ratos tratados com β-fosfato tricálcico, hidróxiapatita sintética + β-fosfato tricálcico e osso autógeno. [dissertação]. Bauru: Universidade de São Paulo, Faculdade de Odontologia de Bauru;2010.

Marukawa K, Ueki K, Okabe K, Nakagawa K, Yamamoto E. Use of self-setting α-tricalcium phosphate for maxillary sinus augmentation in rabbit. Clin Oral Implants Res. 2011 Jun;22(6):606-12.

Mayr HO, Suedkamp NP, Hammer T, Hein W, Hube R, Roth PV, Bernstein A. β-Tricalcium phosphate for bone replacement: stability and integration in sheep. J Biomech. 2015 Apr 13;48(6):1023-31.

McAuliffe JA. Bone graft substitutes. J Hand Ther. 2003 Apr-Jun;16(2):180-7.

Mihatovic I, Payer M, Bertrams M, Vasiliu D, Schwarz F, Becker J, Stratul SI. Bone tissue response to an oily calcium hydroxide suspension in tibial defects. An experimental pilot study in minipigs. J Craniomaxillofac Surg. 2014 Oct;42(7):1171-7.

Mohammadi Z, Dummer PM. Properties and applications of calcium hydroxide in endodontics and dental traumatology. Int Endod J. 2011 Aug;44(8):697-730.

Nascimento C, Issa JP, Iyomasa MM, Regalo SC, Siéssere S, Pitol DL, de Oliveira Wolga N, Pedrazzi V. Bone repair using mineral trioxide aggregate combined to a material carrier, associated or not with calcium hydroxide in bone defects. Micron. 2008 Oct;39(7):868-74.

Ogose A, Kondo N, Umezu H, Hotta T, Kawashima H, Tokunaga K, Ito T, Kudo N, Hoshino M, Gu W, Endo N. Histological assessment in grafts of highly purified beta-tricalcium phosphate (OSferion) in human bones. Biomaterials. 2006 Mar;27(8):1542-9.

Oryan A, Monazzah S, Bigham-Sadegh A. Bone injury and fracture Healing biology. Biomed Environ Sci. 2015 Jan;28(1):57-71.

Russmueller G, Moser D, Spassova E, Plasenzotti R, Poeschl PW, Seemann R, Becker S, Pirklbauer K, Eder-Czembirek C, Czembirek C, Perisanidis C, Ewers R, Schopper C. Tricalcium phosphate-based biocomposites for mandibular bone regeneration-A histological study in sheep. J Craniomaxillofac Surg. 2015 Jun;43(5):696-704.

Sampaio de Souza R, Souza V, Holland R, Gomes-Filho JE, Murata SS, Sonoda CK. Effect of calcium hydroxide-based materials on periapical tissue healing and

orthodontic root resorption of endodontically treated teeth in dogs. Dent Traumatol. 2009 Apr;25(2):213-8

Serra e Silva FM, Ricardo de Albergaria-Barbosa J, Mazzonetto R. Clinical evaluation of association of bovine organic osseous matrix and bovine bone morphogenetic protein versus autogenous bone graft in sinus floor augmentation. J Oral Maxillofac Surg. 2006 Jun;64(6):931-5.

Shayesteh YS, Khojasteh A, Soleimani M, Alikhasi M, Khoshzaban A, Ahmadbeigi N. Sinus augmentation using human mesenchymal stem cells loaded into a beta-tricalcium phosphate/hydroxyapatite scaffold. Oral Surg Oral Med Oral Pathol Oral Radiol Endod. 2008 Aug;106(2):203-9.

Siqueira JF Jr, Lopes HP. Mechanisms of antimicrobial activity of calcium hydroxide: a critical review. Int Endod J. 1999 Sep;32(5):361-9.

Stratul SI, Schwarz F, Becker J, Willershausen B, Sculean A. Healing of intrabony defects following treatment with an oily calcium hydroxide suspension (Osteoinductal). A controlled clinical study. Clin Oral Investig. 2006 Mar;10(1):55-60.

Ueda M, Tohnai I, Nakai H. Tissue engineering research in oral implant surgery. Artif Organs. 2001 Mar;25(3):164-71.

Walsh WR, Vizesi F, Michael D, Auld J, Langdown A, Oliver R, Yu Y, Irie H, Bruce W. Beta-TCP bone graft substitutes in a bilateral rabbit tibial defect model. Biomaterials. 2008 Jan;29(3):266-71.

Watanabe K, Niimi A, Ueda M. Autogenous bone grafts in the rabbit maxillary sinus. Oral Surg Oral Med Oral Pathol Oral Radiol Endod. 1999 Jul;88(1):26-32.

Zijderveld SA, Zerbo IR, van den Bergh JP, Schulten EA, ten Bruggenkate CM. Maxillary sinus floor augmentation using a beta-tricalcium phosphate (Cerasorb) alone compared to autogenous bone grafts. Int J Oral Maxillofac Implants. 2005 May-Jun;20(3):432-40.

APÊNDICE A - **Delimitação da área para histomorfometria por meio do software ImageJ**

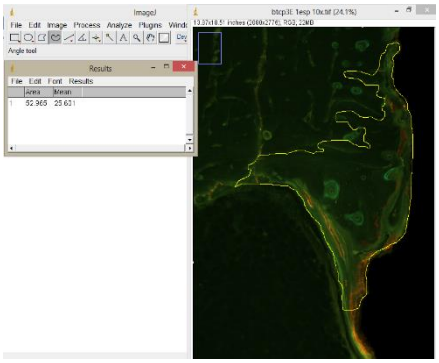

Preenchimento com betafosfato tricálcico (BTCP)

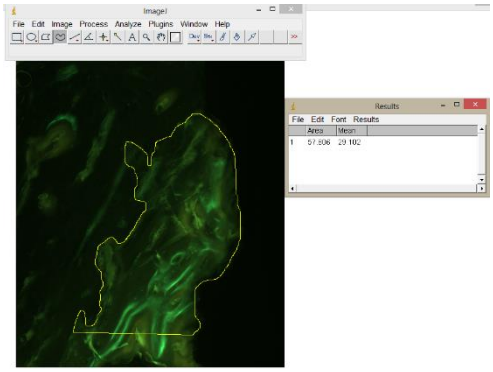

Preenchimento com hidróxido de cálcio ($Ca(OH)_2$)

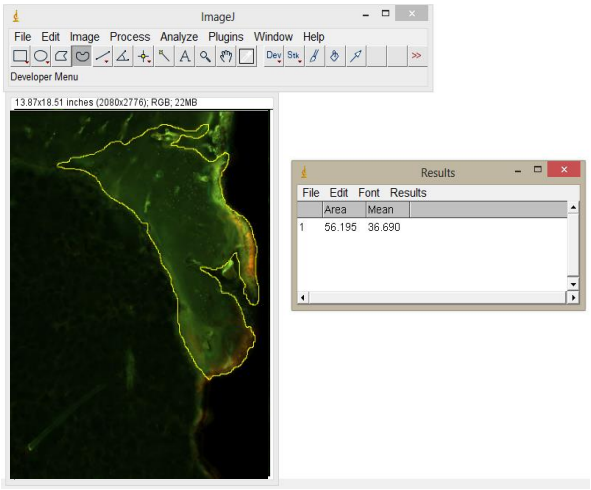

Preenchimento com BTCP + $Ca(OH)_2$

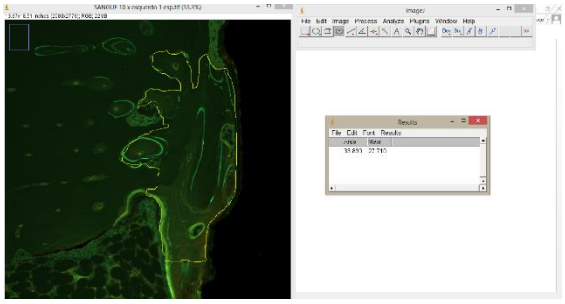

Preenchimento com Sangue

ANEXO A – **Parecer do Comitê de Ética no Uso de Animais de Experimentação**

ALBERT EINSTEIN
INSTITUTO ISRAELITA DE
ENSINO E PESQUISA

São Paulo, 14 de junho de 2012

Ref. CEUA/Einstein Nº 1525-12
Título: Fosfato tricálcico no levantamento de seio maxilar. Estudo histológico e histomorfométrico em coelhos.
Pesquisador Responsável: Elio Hitoshi Shinohara

Ilmo. Sr. Elio Hitoshi Shinohara

Comitê de Ética no Uso de Animais de Experimentação (CEUA) analisou e Aprovou o projeto de pesquisa supracitado, considerando a utilização de 16 coelhos albinos, adultos, machos, *Oryctolagun cuniculus*, da linhagem Nova Zelândia pesando na média de 2,5 – 3,0 Kg, que serão divididos em 02 grupos a seguir:

- Grupo 01: Seio direito será implantado sangue autógeno e no seio esquerdo beta fosfato tricálcico (n = 8 animais);
- Grupo 02: Seio direito será implantado beta fosfato tricálcico + hidróxido de cálcio e no seio esquerdo sangue autógeno + hidróxido de cálcio (n = 8 animais).

- O projeto deve ser desenvolvido conforme delineado no processo aprovado.
- O CEUA/Einstein deve ser informado de todos os fatos relevantes que alterem o curso normal do estudo.
- É papel do pesquisador responsável assegurar medidas imediatas adequadas frente a eventos não previstos.
- Eventuais modificações ou emendas ao processo devem ser apresentadas ao CEUA/Einstein de forma clara e sucinta, identificando a parte a ser modificada e suas justificativas;
- O Relatório final deve ser apresentado ao CEUA/Einstein após o encerramento das atividades previstas.

Atenciosamente,

Prof. Dr. Oscar Fernando Pavão dos Santos
Coordenador do Comitê de Ética
no Uso de Animais de Experimentação - CEUA

Instituto Israelita de Ensino e Pesquisa Albert Einstein
Av. Albert Einstein, 627 – Morumbi – São Paulo – SP – 05652-000 – Brasil

ANEXO B - **Parecer do Comitê de Ética no Uso de Animais de Experimentação**

Universidade de São Paulo

Faculdade de Odontologia

Comissão de Ética no Uso de Animais - CEUA

São Paulo, 17 de setembro de 2012.

CEUA/FOUSP/Of.03

Senhor(a) Pesquisador(a):

Informamos a Vossa Senhoria, que diante de Parecer do Comitê de Ética de uso em Animais para Análise de Projetos de Pesquisa da Sociedade Beneficente Israelita Brasileira Hospital Albert Einsten, aprovado em 14 de junho de 2012 pelo Comitê de Ética no Uso de Animais de Experimentação Einstein (CEUA-Einstein) sob número 1525-12, estamos cientes da aprovação do projeto de pesquisa intitulado "**FOSFATO TRICÁLCIO NO LEVANTAMENTO DE SEIO MAXILAR – Estudo histológico e histomorfométrico em coelhos**" de responsabilidade dos Pesquisadores: ELIO HITOCHI SHINOHARA, JULIANA SEO, MARCOS B. SALLES e LUCIANA CINTRA, sob orientação do Prof. Dr. NORBERTO NOBUO SUGAYA, não havendo nenhuma oposição por parte deste CEUA, com relação a sua realização.

Sendo o que se nos apresentava, valemo-nos da oportunidade para reiterar-lhe os nossos protestos de elevada estima e distinta consideração.

Cordialmente.

PROF. DR. JOÃO GUALBERTO DE CERQUEIRA LUZ
COORDENADOR DO CEUA-FOUSP

Av. Prof. Lineu Prestes, 2227 - Cidade Universitária "Armando de Salles Oliveira".
São Paulo - SP - CEP 05508-000 - FAX (0XX11) 3091-7879 -
Tels. Chefia (0XX11) 3091-7863 - Secretaria do Depto. (0XX11) 3091-7887.