LUCIANA MUNHOZ

Avaliação das características de lesões odontogênicas por meio da ressonância magnética de 3Teslas e tomografia computadorizada multislice

São Paulo

2021

LUCIANA MUNHOZ

Avaliação das características de lesões odontogênicas por meio da ressonância magnética de 3Teslas e tomografia computadorizada multislice

Versão Corrigida

Tese apresentada à Faculdade de Odontologia da Universidade de São Paulo, pelo Programa de Pós-Graduação em Odontologia (Diagnóstico Bucal, Radiologia Odontológica e Imaginologia) para obter o título de Doutor em Ciências.

Orientador: Profa. Dra. Emiko Saito Arita

São Paulo

2021

Catalogação da Publicação
Serviço de Documentação Odontológica
Faculdade de Odontologia da Universidade de São Paulo

Munhoz, Luciana.
Avaliação das características de lesões odontogênicas por meio da ressonância magnética de 3Teslas e tomografia computadorizada multislice / Luciana Munhoz; orientador Emiko Saito Arita. -- São Paulo, 2021.
125 p. : fig. ; 30 cm.

Tese (Doutorado) -- Programa de Pós-Graduação em Odontologia. Área de concentração: Diagnóstico Bucal, Radiologia Odontológica e Imaginologia. -- Faculdade de Odontologia da Universidade de São Paulo.
Versão corrigida.

1. Ressonância magnética. 2. Tomografia computadorizada. 3. Ameloblastoma. 4. Cisto dentígero. 5. Cisto primordial. I. Arita, Emiko Saito. II. Título.

Fábio Jastwebski – bibliotecário - CRB8/5280

Munhoz L. Avaliação das características de lesões odontogênicas por meio da ressonância magnética de 3Teslas e tomografia computadorizada multislice. Tese apresentada à Faculdade de Odontologia da Universidade de São Paulo para obtenção do título de Doutor em Ciências.

Aprovado em: 17/12/2021

Banca Examinadora

Prof(a). Dr(a)._Karem Lopez Ortega

Instituição: Faculdade de Odontologia da Universidade de São Paulo.

Julgamento: Aprovada

Prof(a). Dr(a)._Plauto Christopher Aranha Watanabe

Instituição: Faculdade de Odontologia da Universidade de Ribeirão Preto.

Julgamento: Aprovada

Prof(a). Dr(a)._Yeda da Silva

Instituição: Faculdade de Medicina, Faculdades Pequeno Príncipe, Curitiba, Paraná

Julgamento: Aprovada

Aos meus pais, pela dedicação inestimável e por todos os sacrifícios que fizeram e fazem por mim.

AGRADECIMENTOS

Ao meu marido, Hermes Reis, meu editor de teses e revisor de artigos científicos favorito, por todo o amor, paciência, apoio e companheirismo, essenciais para que eu pudesse concluir esta etapa tão importante dos meus estudos.

Aos amores maiores da minha vida, minhas filhas Anabelle e Thayla, pela compreensão, carinho e amor irrestritos, mesmo nos meus momentos de ausência impostos especialmente pela vida acadêmica.

Minha **super** orientadora, Professora Emiko Saito Arita, pelo auxílio e dedicação incomensurável, os bons conselhos e orientações, todas as portas abertas para minha vida como pesquisadora, professional e mulher. Muito obrigada professora.

Aos professores e colegas da Faculdade de Odontologia de Okayama, especialmente os professores Junichi Asaumi, Shunsuke Okada, Miki Hisatomi e Mariko Fujita por todo apoio, paciência, disponibilidade e recepção para execução desta pesquisa e na minha estadia no Japão. どうも有難うございました。

Meus colegas de Pós-graduação, por tornarem este curso mais agradável e pelo carinho; além da troca e divisão ilimitada de conhecimento.

À Cidinha, anjo da Radiologia, pelo empenho e organização, pelo acolhimento e carinho.

À instituição de fomento e pesquisa CAPES pelo suporte financeiro.

RESUMO

Munhoz L. Avaliação das características de lesões odontogênicas por meio da ressonância magnética de 3 Teslas e tomografia computadorizada multislice [tese]. São Paulo: Universidade de São Paulo, Faculdade de Odontologia; 2021. Versão Corrigida.

As lesões odontogênicas constituem achados relativamente frequentes na prática odontológica e são frequentemente investigadas inicialmente por meio de exames radiográficos bidimensionais. Todavia, tais exames apresentam limitações inerentes à sua técnica. Por conta disso, técnicas de imagem avançadas como a tomografia computadorizada multislice e a ressonância magnética podem e devem ser aplicadas para o estudo das lesões odontogênicas, otimizando hipóteses diagnósticas. Assim, o objetivo desta pesquisa foi estudar, por meio da ressonância magnética em imagens ponderadas em T1, STIR e difusão, e por meio da tomografia computadorizada multislice, considerando a escala de Hounsfield, os 3 tipos de lesões odontogênicas: o ameloblastoma, o queratocisto odontogênico e o cisto dentígero. O ameloblastoma também foi analisado considerando-se seus conteúdos internos (sólido e cístico) isoladamente. Para tal, foram estudadas retrospectivamente 71 imagens. Como resultado, observou-se que, por meio das imagens em ressonância magnética, especialmente ponderadas em STIR, foi possível a diferenciação do conteúdo sólido do ameloblastoma do seu próprio conteúdo cístico e do queratocisto odontogênico; e a diferenciação do conteúdo cístico do ameloblastoma do cisto dentígero. Ademais, os valores do coeficiente de difusão aparente são úteis na diferenciação dos conteúdos císticos entre os ameloblastomas de queratocistos odontogênicos e de cistos dentígeros. Por meio dos valores da escala de Hounsfield, foi possível a diferenciação dos ameloblastomas (considerando seus conteúdos sólidos e císticos em uma mesma análise) de cistos dentígeros e dos queratocistos odontogênicos. Os parâmetros analisados por meio destas técnicas avançadas de imagem possuem correspondência com os conteúdos internos das lesões estudadas, do ponto de vista histopatológico.

Palavras-chave: Ressonância Magnética. Tomografia computadorizada. Ameloblastoma. Cisto dentígero. Queratocisto odontogênico.

ABSTRACT

Munhoz L. Assessment of odontogenic lesions imaging features in magnetic resonance imaging and multislice computed tomography. Título em inglês [thesis]. São Paulo: Universidade de São Paulo, Faculdade de Odontologia; 2021. Corrected Version.

Odontogenic lesions are frequent findings in dental practice and initially investigated using two-dimensional radiographic imaging. Nevertheless, two-dimentional imaging has limitations inherent to the own technique. Thus, advanced imaging techniques such as multislice computed tomography and magnetic resonance imaging should be applied to the study of odontogenic lesions, optimizing diagnostic hypotheses. Hence, the objective of this research was to study, using T1, STIR and diffusion weighted magnetic resonance imaging lesions signal intensity, and, using the Hounsfield scale, three types of odontogenic lesions: ameloblastoma, odontogenic keratocyst and dentigerous cyst. Ameloblastoma was also analyzed considering its internal contents (solid and cystic) separately. A total of 71 images was retrospectively studied. It was observed that STIR-weighted images, is useful to differentiate the solid content of the ameloblastoma from its cystic content and the odontogenic keratocyst; and is useful to differentiate the cystic content of the ameloblastoma from the dentigerous cyst. Furthermore, the apparent diffusion coefficient values were useful in differentiating the cystic contents of ameloblastomas from keratocysts and dentigerous cysts. Using the values of the Hounsfield scale, it was possible to differentiate ameloblastoma (considering its solid and cystic contents in the same analysis) from dentigerous cysts and odontogenic keratocyst. The parameters analyzed using these advanced imaging techniques correspond to the internal contents of the studied lesions, from a histopathological point of view.

Keywords: Magnetic resonance imaging. Computed tomography. Ameloblastoma. Dentigerous cyst. Odontogenic keratocyst.

LISTA DE FIGURAS

Figura 2.1- Radiografia panorâmica e periapical de um ameloblastoma multilocular (caso incluído na presente pesquisa). 31

Figura 2.2 - Radiografia panorâmica de um ameloblastoma unilocular (caso incluído na presente pesquisa). 31

Figura 2.3 - Imagens em TCMS (da esquerda para a direita: cortes sagital e axial) do caso de ameloblastoma com características multiloculares observadas meio de radiografias panorâmica e periapical exibido anteriormente (Figura 2.1). Lesão de limites moderadamente definidos, septos intralesionais marcantes e corticais descontínuas. 32

Figura 2.4 - Imagens em TCMS (da esquerda para a direita: cortes coronais, janela para tecido ósseo e janela para tecido mole) do caso de ameloblastoma com características multiloculares observadas meio de radiografias panorâmica e periapical exibido anteriormente (figura 2.1). Caso incluído na presente pesquisa. 33

Figura 2.5 - Imagens em TCMS (da esquerda para a direita: cortes sagital, axial e coronal) do caso de ameloblastoma com características uniloculares observadas meio de radiografias panorâmica e pericapical exibido anteriormente (figura 2.2). Lesão que inicialmente recebeu o diagnóstico de lesão periapical. Caso incluído na presente pesquisa. 33

Figura 2.6 - Reconstrução tridimensional das imagens em TCMS do caso de ameloblastoma com características uniloculares observadas meio de radiografias panorâmica e periapical exibido anteriormente (figura 2.2). Caso incluído na presente pesquisa. 34

Figura 2.7 - Imagens ponderadas em STIR e T1, cortes axiais, caso de ameloblastoma com radiografias panorâmicas e periapical com aspecto de multilocular (figura 2.1). Trata-se de um caso de ameloblastoma multicístico que fez parte da amostra da presente pesquisa. Note o padrão heterogêneo da imagem especialmente em STIR. A análise do conteúdo das lesões em MRI permitem diferenciação de seus conteúdos internos e conteúdos sólido e cístico. 35

Figura 2.8 - Imagens ponderadas em STIR e T1, cortes coronais, caso de ameloblastoma com radiografias panorâmica e periapical com aspecto de multilocular (figura 2.1). Trata-se de um caso de ameloblastoma multicístico que fez parte da amostra da presente pesquisa. Note o padrão heterogêneo da imagem especialmente em STIR. A análise do conteúdo das lesões em MRI permitem diferenciação de seus conteúdos internos e conteúdos sólido e cístico. 36

Figura 2.9 - Imagens ponderadas em STIR, T1 e DWI, cortes axiais, caso de ameloblastoma com radiografias panorâmica e periapical com aspecto de unilocular (figura 2.2). Este caso foi inicialmente diagnosticado como uma lesão periapical. Caso incluído na presente pesquisa. 36

Figura 2.10 - Caso de QCO com característica unilocular exibido em radiografia panorâmica e periapical. Caso incluído na presente pesquisa. 38

Figura 2.11 - Imagens em TCMS do caso de QCO da presente amostra, demonstrado em radiografias panorâmica e periapical na figura 2.10. Da esquerda para a direita, cortes axial, sagital e coronal com janela para tecidos moles no corte coronal. 39

Figura 2.12 - Imagens em MRI de caso de QCO da presente amostra. Imagens ponderadas em STIR, T1 e DWI em cortes axiais. Caso correspondente à figura 2.10..... 40

Figura 2.13 - Imagens em MRI de caso de QCO da presente amostra. Imagens ponderadas em STIR e T1 em cortes coronais. . Caso correspondente à figura 2.10..... 40

Figura 2.14 - cisto dentígero em radiografia panorâmica. Caso da amostra da presente pesquisa. Note imagem radiolúcida unilocular associada à coroa do elemento dental, na altura da junção cemento-esmalte. 42

Figura 2.15 - Imagens em TCMS de um cisto dentígero, o mesmo caso exibido na figura 2.14, em cortes sagital e axial (da esquerda para a direita). Caso incluído na presente pesquisa. 43

Figura 2.16 - Caso de cisto dentígero da amostra da presente pesquisa em MRI, cortes axiais, imagens ponderadas em STIR, T1 e DWI. Caso atípico com conteúdo intralesional de sinal heterogêneo em STIR. Mesmo caso exibido na figura 2.14. 44

Figura 2.17 - Caso de cisto dentígero da amostra da presente pesquisa em MRI, cortes coronais, imagens ponderadas em STIR e T1. Caso atípico com conteúdo intralesional de sinal heterogêneo em STIR. Mesmo caso exibido na figura 2.16. 44

Figura 2.18 - Desenho esquemático, escala de Hounsfield e valores de HU. 46

Figura 2.19 - Exemplo de valores de HU em diferentes tecidos (desenho ilustrativo). 47

Figura 2.20 - Exemplo de imagens ponderadas em STIR e T1. Caso de ameloblastoma multicístico da presente amostra. A área hiperintensa em STIR corresponde ao conteúdo cístico da lesão. 52

Figura 2.21 - A molécula de água e sua movimentação no meio intercelular. Quanto maior a quantidade de células (formas ovais azuis) menos a molécula de água consegue movimentar-se, menores os valores de ADC. Quanto menor a quantidade de células, maior a movimentação, maior a difusão, maiores os valores de ADC.....60

Figura 2.22 - Desenho esquemático de mapas de ADC coloridos e posicionamento de ROI para aferir valores de ADC de determinada região. ROI meramente ilustrativo. 61

Figura 2.23 - Imagens ponderadas em STIR e mapa de ADC do mesmo caso de ameloblastoma multicístico demonstrado na figura 2.20, da amostra da presente pesquisa. 62

Figura 2.24 - Imagens de CE-MRI de um ameloblastoma multicístico da presente amostra. 68

Figura 4.1 - Esquema-sumário: critérios de inclusão e exclusão para os exames de ressonância magnética 75

Figura 4.2 - Esquema-sumário: critérios de inclusão e exclusão para os exames de tomografia computadorizada multislice. 77

Figura 4.3 - Esquema-sumário: fluxograma de análise das imagens para cistos dentígeros e QCO. 80

Figura 4.4 - “Print de tela” do momento de coleta de dados de um caso de cisto dentígero com os desenhos dos ROIs para as imagens em STIR, T1, mapa de ADC e TCMS para coleta do HU. 81

Figura 4.5 - Esquema-sumário: fluxograma de análise das imagens para o ameloblastoma e a análise de seus conteúdos. 82

Figura 4.6 - “Print de tela” da coleta de dados de intensidade de sinal, valores de ADC e valores de HU com seus respectivos ROIs posicionados (tela 1), de um caso de ameloblastoma do tipo multicístico. Esta tela foi analisada concomitantemente com a tela 2, demonstrada na figura 4.7, objetivando a determinação dos conteúdos lesionais com o auxílio das imagens CE-MRI. Neste caso específico, aferindo uma porção cística da lesão. 83

Figura 4.7 - “Print de tela” da coleta de dados usando as imagens CE-MRI como referência para localização de conteúdos sólidos e císticos (tela 2), de um caso de ameloblastoma do tipo multicístico. Esta tela foi analisada concomitantemente com a tela 1, demonstrada na figura 4.6. Neste caso específico, aferindo uma porção cística da lesão. 84

Figura 4.8 - “Print de tela” de um caso de ameloblastoma multicístico da amostra da presente pesquisa, demonstrando a presença de múltiplas áreas com conteúdos císticos e sólido em uma mesma lesão. Estes valores foram computados separadamente, por isso o número final de avaliações é maior do que o número de lesões 85

Figura 4.9 - “Print de tela” do mesma caso de ameloblastoma multicístico demonstrado nas figuras 4.6 e 4.7, sendo analisado sem separação de conteúdos. Caso da amostra da presente pesquisa..... 86

Figura 4.10 - Demonstração em imagens ponderadas em STIR e T1 da classificação de intensidade de sinal qualitativa para os conteúdos internos das lesões em MRI. Caso da amostra da presente pesquisa..... 88

Figura 4.11 - Diferentes classificações para a uniformidade dos conteúdos internos das lesões em MRI. Casos de ameloblastomas multicístico (nas imagens acima) e unicístico (nas imagens abaixo) da amostra da presente pesquisa. 89

Figura 4.12 - Ilustração dos padrões de densidade para TCMS para fins de classificação qualitativa. Caso de ameloblastoma da amostra da presente pesquisa. 91

Figura 4.13 - Esquema-sumário para as classificações qualitativas em MRI. 92

Figura 4.14 - Esquema-sumário para as classificações qualitativas em TCMS..... 93

Figura 5.2 - Sumário esquemático das diferenças estatisticamente significativas encontradas para o tomógrafo Aquilion One. 106

LISTA DE QUADROS

Quadro 2.1 - Estudos científicos que tiveram com objetivo principal analisar a densidade de lesões odontogênicas por meio dos valores de HU. Autores e ano, quantidade de casos analisados, tipos de lesões, valores de HU obtidos e tomógrafo utilizado na avaliação.....48

Quadro 2.2 - Sumário dos estudos científicos que tiveram com objetivo principal analisar a densidade de lesões odontogênicas por meio dos valores de HU. Autores, objetivos dos estudos, características das lesões estudadas em TCMS, conclusões.....50

Quadro 2.3 - Relatos de caso e artigos de pesquisa disponíveis na literatura relatando intensidade de sinal de diferentes lesões odontogênicas por meio da MRI. Lesões não odontogênicas não foram citadas na tabela, mesmo que o autor tenha incluído na análise. 54

Quadro 2.4 - Objetivos dos estudos disponíveis na literatura, principais resultados e conclusões. 57

Quadro 2.5 - Estudos que consideraram o uso das DWI e valores de ADC na avaliação das lesões odontogênicas.....63

Quadro 2.6 - Estudos publicados que analisaram lesões odontogênicas com DWI e ADC. Objetivos, resultados e principais conclusões. 66

Quadro 5.1 - Sumário dos resultados obtidos. Valores médios e medianos da intensidade de sinal em STIR (STIR), T1 e DWI. Diferenças estatísticas obtidas de acordo com o teste de Kruskall-Wallis. Letras iguais indicam diferenças entre grupos. *Média e mediana aritiméticas. 96

Quadro 5.2 - Sumário com os resultados dos testes estatístico de comparações entre grupos que apresentaram valores com significância estatística, para as variáveis contínuas coletadas em MRI. *Teste de post-hoc de Dunn. 97

Quadro 5.3 - Tamanhos dos ROIs utilizados para coleta dos valores numéricos em MRI, medidos em mm3. 99

Quadro 5.4 - Resultado da análise qualitativa para STIR em MRI. Legenda: hipo: hipointenso; iso: isointenso; hiper: hiperintenso; hipo⇒iso: predominantemente hipointenso com áreas isointensas; iso⇒hiper: predominantemente isointenso com áreas hiperintensas; iso⇒hipo: predominantemente isointenso com áreas hipointensas; hiper⇒iso: predominantemente hiperintensa com áreas isointenso 100

Quadro 5.5 - Resultado da análise qualitativa para T1 TSE em MRI. Legenda: hipo: hipointenso; iso: isointenso; hiper: hiperintenso; hipo⇒iso: predominantemente hipointenso com áreas isointensas; iso⇒hipo: predominantemente isointenso com áreas hipointensas; hiper⇒iso: predominantemente hiperintensa com áreas isointensas. 101

Quadro 5.6 - Resultado da análise qualitativa para conteúdo interno das lesões em STIR em MRI. Legenda: hipo: hipointenso; iso: isointenso; hiper: hiperintenso; iso⇒hiper: predominantemente isointenso com áreas hiperintensas; hiper⇒iso: predominantemente hiperintensa com áreas isointenso; hiper⇒hipo: predominantemente hiperintensa com áreas hipointensas. 102

Quadro 5.7 - Resultado da análise qualitativa para conteúdo interno das lesões em T1 TSE em MRI. Legenda: hipo: hipointenso; iso: isointenso; hiper: hiperintenso; iso⇒hiper: predominantemente isointenso com áreas hiperintensas; iso⇒hipo predominantemente isointenso com áreas hipointensas; hiper⇒hipo: predominantemente hiperintensa com áreas hipointensas. 103

Quadro 5.8 - Valores de HU médios obtidos nas lesões incluídas no presente estudo. De acordo com a análise estatística de Kruskall-Wallis com post-hoc de Dunn, letras iguais indicam diferenças entre grupos. 105

Quadro 5.9 - Resultados de significância entre comparações entre grupos para os valores de HU obtidos das lesões e áreas das lesões nos tomógrafos estudados de acordo com a análise estatística de Kruskall-Wallis com post-hoc de Dunn. 106

Quadro 5.10 -Tamanho dos ROIs utilizados nas análises de TCMS, expressos em mm2..... 107

Quadro 5.11 -Características qualitativas das lesões analisadas quanto às margens por meio da TCMS. 108

Quadro 5.12 - Resultados das análises qualitativas das lesões em TCMS. Abreviações: Iso⇒Hipo: isodenso com áreas hipodensas; Iso⇒Hiper: isodenso com áreas hiperdensas. 108

LISTA DE ABREVIATURAS E SIGLAS

ADC	coeficiente de difusão aparente
CBCT	tomografia computadorizada cone-beam
CE	imagens contrastadas
CE-MRI	imagens contrastadas em ressonância magnética
DWI	imagens ponderadas em difusão
FOV	field of view (campo de visão)
HU	unidades Hounsfield
IR	intervalo interquartil
TCMS	tomografia computadorizada multislice
TE	tempo de excitação
TR	tempo de relaxamento
TSE	turbo spin-echo
MRI	imagem por ressonância magnética
QCO	queratocisto odontogênico
PROSPERO	International Prospective Register of Systematic Reviews
ROI	região de interesse
SD	desvio padrão
STIR	short-tau inversion recovery

LISTA DE SÍMBOLOS

s	segundos
T	Tesla
mm	milímetros
mm^2	milímetros quadrados
mm^3	milímetro cúbico
MS	milissegundos
Cm	centímetros

SUMÁRIO

1 INTRODUÇÃO 27

2 REVISÃO DA LITERATURA 29

2.1 As lesões odontogênicas 29

2.1.1 Ameloblastoma 29

2.1.2 Queratocisto odontogênico 37

2.1.3 Cisto Dentígero 41

2.2 Exames de imagem utilizados no diagnóstico das lesões odontogênicas 45

2.2.1 Tomografia computadorizada multislice 45

2.1.2 O uso da escala de Hounsfield na análise das lesões odontogênicas 47

2.2.2 Ressonância magnética 51

3 PROPOSIÇÃO 69

4 MATERIAL E MÉTODOS 71

4.1 MATERIAL 71

4.1.1 Lesões estudadas 71

4.1.2 Equipamentos de imagem utilizados 71

4.2 MÉTODOS 73

4.2.1 Atendimento às normas de bioética 73

4.2.2 Critérios de inclusão e exclusão de casos selecionados 73

4.2.3 Análise das imagens em ressonância magnética e tomografia computadorizada multislice 78

4.2.3.1 Análise quantitativa da intensidade de sinal e densidade das imagens 78

4.2.4 Análise estatística dos dados quantitativos 94

5 RESULTADOS 95

5.1 Análises em ressonância magnética 95

5.1.1 Descrição da amostra utilizada para análises em ressonância magnética 95

5.1.2 Dados quantitativos obtidos por meio da ressonância magnética. 95

5.1.3 Dados qualitativos obtidos por meio da ressonância magnética. .. 99

5.2 Análises em tomografia computadorizada multislice. 103

5.2.1 Descrição da amostra utilizada para análises em tomografia computadorizada multislice **103**
5.2.2 Dados quantitativos obtidos por meio da tomografia computadorizada multislice **104**
5.2.3 Dados qualitativos obtidos por meio da tomografia computadorizada multislice **107**
6 DISCUSSÃO **109**
7 CONCLUSÕES **115**
REFERÊNCIAS **117**
ANEXO A – Parecer do Comitê de Ética em Pesquisa **125**

1. INTRODUÇÃO

Cistos e neoplasias de origem odontogênicos são achados radiográficos relativamente usuais na prática diária da odontologia. Em um primeiro momento, frequentemente, estas lesões são analisadas por meio de exames de imagem bidimensionais, como as radiografias panorâmicas e periapicais.

Não obstante, exames radiográficos convencionais bidimensionais, apesar de sua alta acessibilidade, apresentam limitações diagnósticas inerentes à técnica propriamente dita, como a presença marcante de sobreposições de estruturas anatômicas e ausência de informações sobre os tecidos moles circunvizinhos. Desta forma, outras técnicas radiográficas que forneçam imagens tridimensionais devem ser empregadas, visando o estudo mais aprofundado destas lesões e, consequentemente, hipóteses diagnósticas mais acuradas.

A tomografia computadorizada multislice (TCMS) apresenta eficiência em determinação dos limites ósseos das lesões, por meio de imagens tridimensionais, além de prover imagens de tecidos moles das áreas adjacentes à área comprometida. Outra vantagem é, a possibilidade de visualização de imagens em “fatias”, o que elimina sobreposições. Todavia, trata-se de um exame imaginológico menos solicitado no meio odontológico do que a tomografia computadorizada por feixe cônico ou cone-beam (CBCT), que apresenta como vantagem em relação a TCMS redução na dose de radiação e desvantagem a produção mais frequente de artefatos de imagem, além da pobre visualização de tecidos moles. Adicionalmente, ainda possibilitam a análise da densidade das lesões por meio da escala de Hounsfield, que é uma ferramenta exclusiva da TCMS.

Embora apresente também a possibilidade de visualização dos tecidos moles, a TCMS apresenta principal indicação para análise de tecidos mineralizados, cabendo às imagens ressonância magnética (MRI) o papel de fornecer imagens detalhadas destes tecidos. A MRI apresenta uma série de vantagens em relação à TCMS ou mesmo à CBCT e a principal delas é a não utilização de radiações ionizantes para a aquisição da imagem diagnóstica. Por meio de ondas de radiofrequência, as imagens são construídas e detalhamentos dos tecidos moles são fornecidos, possibilitando a análise das lesões propriamente ditas e seus respectivos conteúdos, assim como os

tecidos contíguos e contínuos a estas. Não obstante apresentam uma desvantagem particularmente problemática para países em desenvolvimento, como o Brasil. Embora existam equipamentos de MRI no país, dificilmente exames de MRI são solicitados para lesões odontogênicas por conta do custo destes exames. Entretanto, são exames padrão para investigação destas e outras lesões que acometem a cavidade oral em países que tem acesso irrestrito a esta tecnologia.

A MRI possui uma gama variada de modalidades técnicas que permitem a investigação e a diferenciação das lesões e tecidos. Imagens ponderadas em T1, T2 e a sequência “short-tau inversion recovery” (STIR) retratam sinais diferentes de acordo com o tipo de tecido analisado; imagens ponderadas de difusão (DWI), que resultam no coeficiente de difusão aparente (ADC) analisam a difusibilidade das moléculas de água nos tecidos. Por meio dos valores de ADC é possível a verificação da hipocelularidade ou da hiperceclularidade peculiar a cada lesão permitindo a diferenciação mais fiel destas.

Ademais, as imagens com o uso de contraste (CE-MRI) são extremamente úteis na análise da velocidade de captação de contraste, adicionando valiosas informações sobre a arquitetura lesional e suas características vasculares. Por conta deste montante de vantagens, a MRI tem sido cada vez mais estudada e aplicada no meio odontológico mundial.

A combinação destas técnicas imaginológicas tem como objetivo fornecer ao cirurgião dentista dados aperfeiçoados sobre as lesões especialmente no momento pré operatório possibilitando o aprimoramento das hipóteses diagnósticas, almejando prognóstico e tratamento adequados.

2. REVISÃO DA LITERATURA

2.1 AS LESÕES ODONTOGÊNICAS

Um número substancial de lesões pode comprometer o complexo dentomaxilofacial; dentre elas, podemos apontar cistos e tumores de origem odontogênica.(1, 2) Muitas dessas lesões são frequentemente descobertas durante o exame radiográfico de rotina.(3) A avaliação imaginológica acurada destas lesões pode ter um impacto significativo no diagnóstico e, consequentemente, na determinação do tratamento adequado.(4)

Considerando-se dados epidemiológicos mundiais, o ameloblastoma é o tumor odontogênico mais frequente, seguido do queratocisto odontogênico (QCO).(5, 6) Dentre outras lesões císticas, cistos dentígeros apresentam alta frequência; não sendo somente mais frequentes que cistos de origem inflamatória. (5)

Embora existam um número considerável de lesões odontogênicas nomeadas e descritas pela Organização Mundial de Saúde,(7) na presente investigação serão consideradas como objeto de estudo as lesões odontogênicas: ameloblastoma, QCO e o cisto dentígero. Assim, a revisão da literatura abordará características destas lesões somente.

2.1.1 Ameloblastoma

O ameloblastoma é o neoplasma de alta significância clínica dentre os tumores odontogênicos.(8) São considerados neoplasmas benignos com padrão de crescimento localmente invasivo, resultando em destruição do osso comprometido e do tecido circunvizinho.(9, 10) Originam-se do epitélio que envolve o elemento dentário durante a formação do órgão de esmalte, (9) e ocasionalmente estão associados com cistos foliculares de dentes impactados ou ectópicos. (11, 12)

De acordo com a classificação de 2017 da Organização Mundial de Saúde, são classificados como sólido/multicístico; extraósseo ou periférico; unicístico e do tipo desmoplásico.(7)

O padrão sólido/multicístico é o tipo mais comum, contabilizando aproximadamente 90% de todos os ameloblastomas; neste grupo observam-se subtipos com padrões histológicos dissemelhantes que são nomeados como plexiforme, folicular e glandular, (13) sendo este último subtipo o que apresenta o comportamento biológico mais agressivo.(14)

O ameloblastoma do tipo unicístico apresenta menor agressividade com menor infiltração aos tecidos circunvizinhos, sendo passível de abordagem terapêutica conservadora. (13) Os subtipos extraósseo e o desmoplásico são os menos frequentemente observados, sendo que o desmoplásico compreende cerca de 2% de todos os ameloblastomas.

No que se refere ao sítio de acometimento mais usual, aproximadamente 80% de todos os ameloblastomas ocorrem na mandíbula, particularmente na região de terceiros molares, 20% na maxila, em especial na região posterior. O subtipo desmoplásico, afeta usualmente a região anterior e de pré-molares na mandíbula e na maxila.(13)

Radiograficamente, especialmente por meio de imagens bidimensionais, a lesão é tipicamente descrita como uma radiolucência multilocular, com aparência de “bolhas de sabão” ou “favos de mel”. (15, 16) (Figura 2.1) Mediante à aparência unilocular desta lesão, sua diferenciação com as demais lesões odontogênicas, particularmente as de características císticas, é relativamente mais complexa.(15) (Figura 2.2) Adicionalmente, ainda podem ser observados adelgaçamento e expansão de corticais ósseas, (17) eventualmente reabsorção das raízes de elementos dentários. (9)

Figura 2.1- Radiografia panorâmica e periapical de um ameloblastoma multilocular (caso incluído na presente pesquisa)

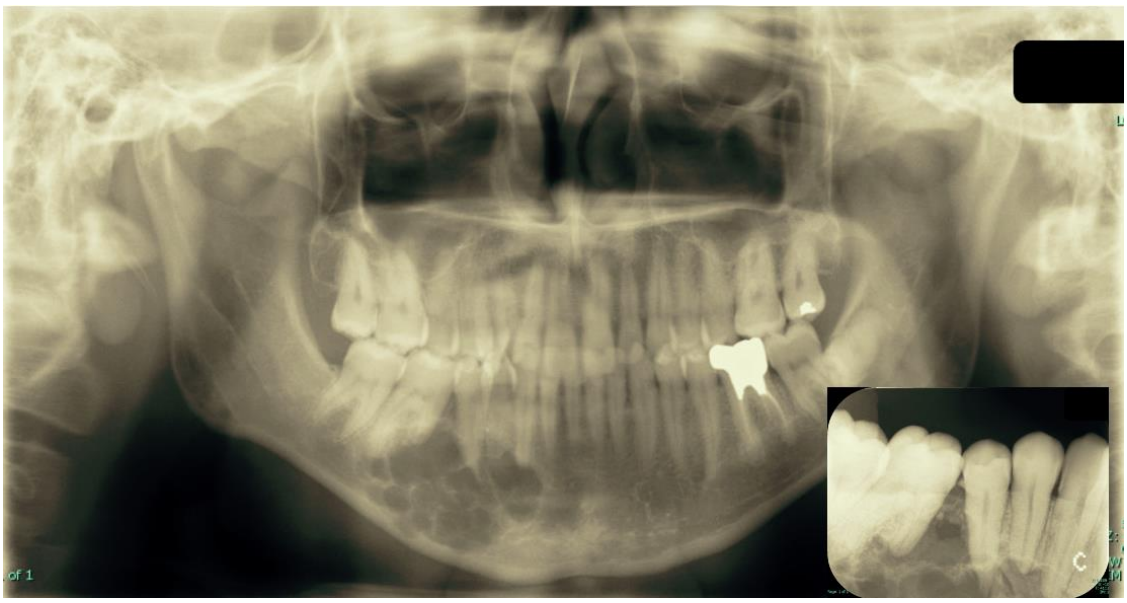

Fonte: A autora

Figura 2.2 - Radiografia panorâmica de um ameloblastoma unilocular (caso incluído na presente pesquisa)

Fonte: A autora

Por meio da TCMS, pormenores não perceptíveis podem ser analisados, como a destruição do osso cortical e ocasionalmente solução de continuidade deste, além da presença de tecido mole intralesional mediante a utilização de janela para tecido mole.(18) Ademais, o estudo da radiodensidade dos ameloblastomas, por meio dos valores de HU, pode ser útil na sua diferenciação em relação a outras lesões odontogênicas ou mesmo entre variantes do ameloblastoma propriamente dito, já que sabe-se que ameloblastomas com conteúdos sólidos tendem a apresentar maiores valores de HU quando comparados aos variantes unicísticos. (19)

Nas figuras 2.3, 2.4, 2.5 e 2.6 as imagens em TCMS dos casos de ameloblastoma multilocular e unilocular previamente demonstrados são exibidas.

Figura 2.3 - Imagens em TCMS (da esquerda para a direita: cortes sagital e axial) do caso de ameloblastoma com características multiloculares observadas meio de radiografias panorâmica e periapical exibido anteriormente (Figura 2.1). Lesão de limites moderadamente definidos, septos intralesionais marcantes e corticais descontínuas

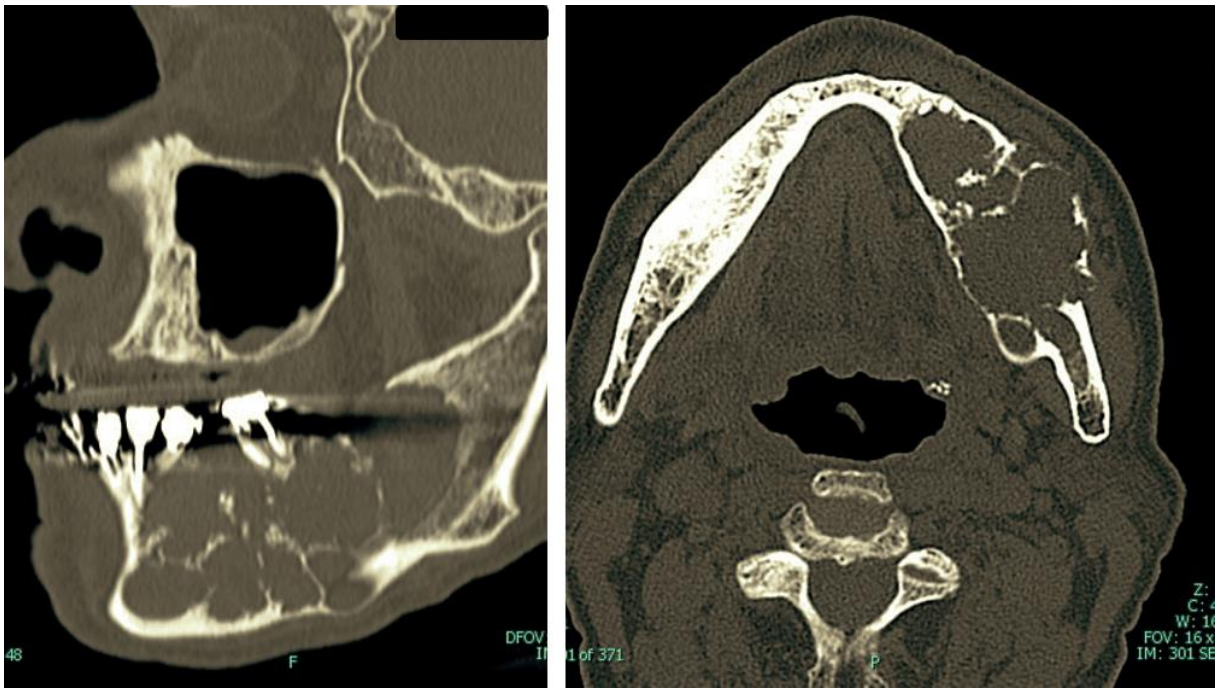

Fonte: A autora

Figura 2.4 - Imagens em TCMS (da esquerda para a direita: cortes coronais, janela para tecido ósseo e janela para tecido mole) do caso de ameloblastoma com características multiloculares observadas meio de radiografias panorâmica e periapical exibido anteriormente (figura 2.1). Caso incluído na presente pesquisa

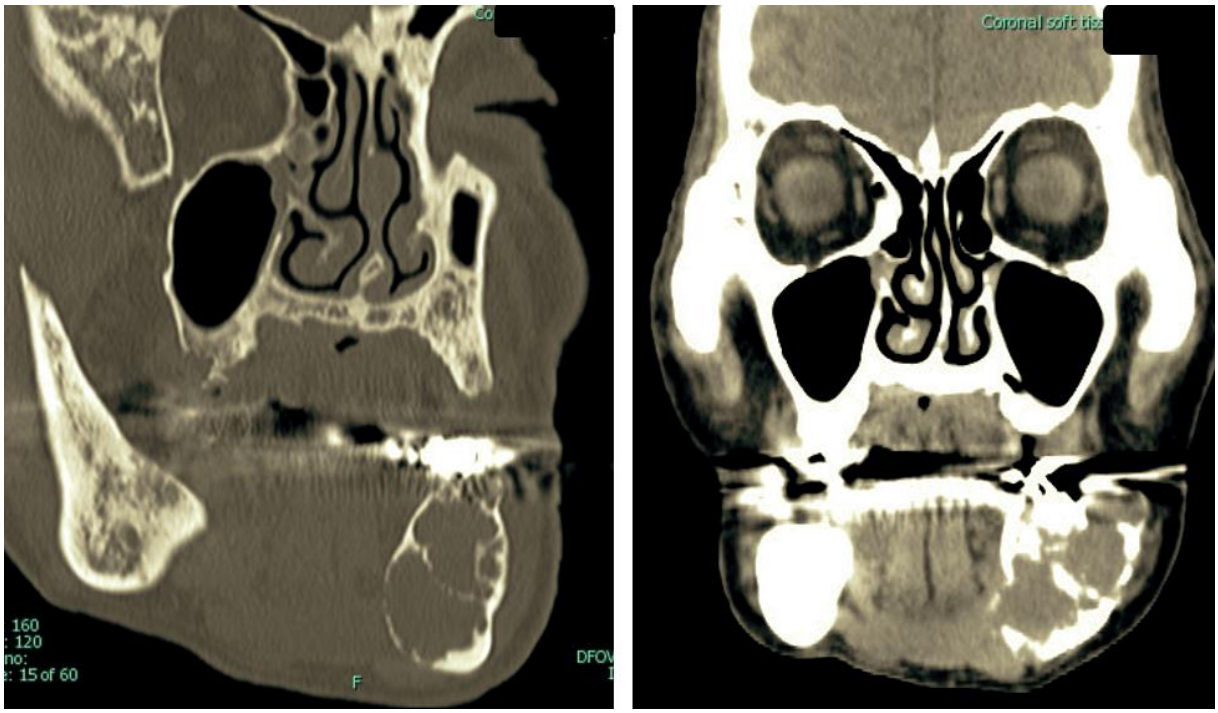

Fonte: A autora.

Figura 2.5 - Imagens em TCMS (da esquerda para a direita: cortes sagital, axial e coronal) do caso de ameloblastoma com características uniloculares observadas meio de radiografias panorâmica e pericapical exibido anteriormente (figura 2.2). Lesão que inicialmente recebeu o diagnóstico de lesão periapical. Caso incluído na presente pesquisa

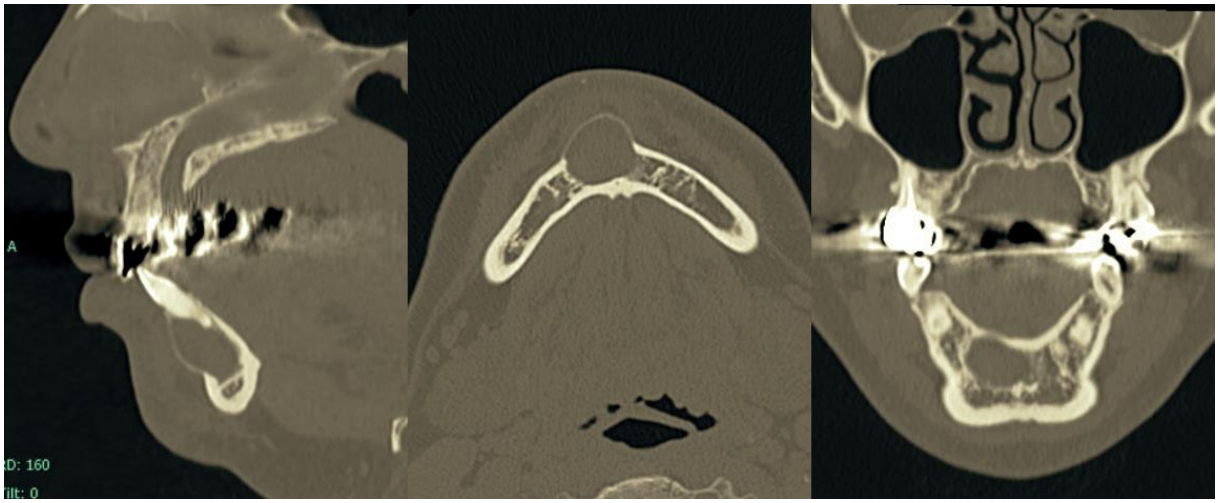

Fonte: A autora.

Figura 2.6 - Reconstrução tridimensional das imagens em TCMS do caso de ameloblastoma com características uniloculares observadas meio de radiografias panorâmica e periapical exibido anteriormente (figura 2.2). Caso incluído na presente pesquisa

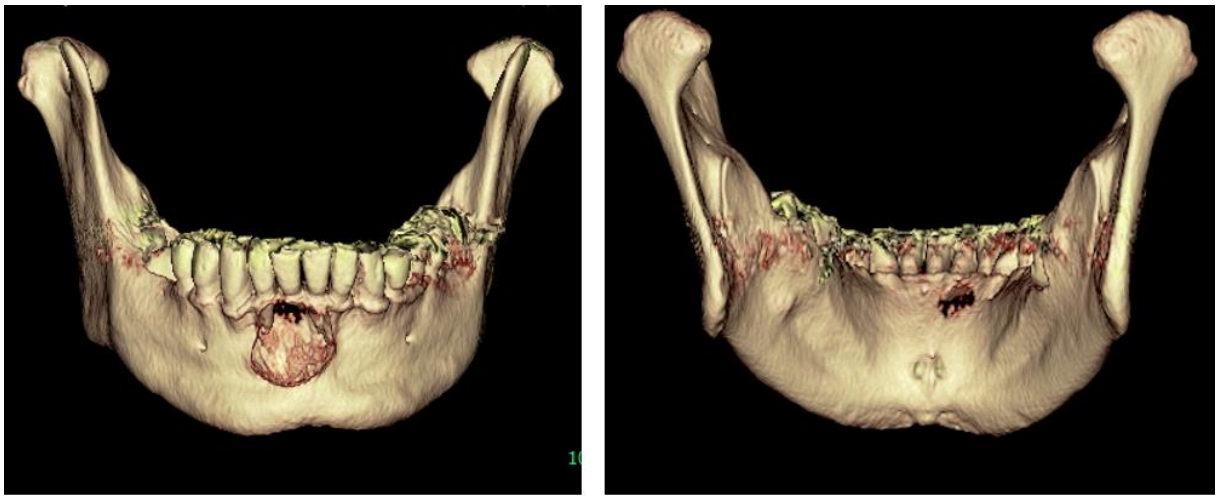

Fonte: A autora.

A MRI tem um papel fundamental no diagnóstico dos ameloblastomas, no momento que permite uma análise aprimorada do conteúdo interno desta lesão, especialmente no que se refere aos ameloblastomas do tipo multicístico.(20) A MRI, com suas intensidades de sinal, indica a presença de conteúdos sólidos ou císticos no permeio à massa neoplásica;(6, 21) imagens com o uso de contraste permitem inclusive diferenciar as regiões císticas das de conteúdo sólido que constituem a lesão.(20) Por meio da DWI também é possível a análise dos valores de ADC da lesão propriamente dita, afim de distingui-la de outras lesões odontogênicas.(6, 22) Nas figuras 2.7, 2.8 e 2.9, imagens em MRI dos casos anteriormente demonstrados em radiografias panorâmicas, periapicais e TCMS.

Figura 2.7 - Imagens ponderadas em STIR e T1, cortes axiais, caso de ameloblastoma com radiografias panorâmicas e periapical com aspecto de multilocular (figura 2.1). Trata-se de um caso de ameloblastoma multicístico que fez parte da amostra da presente pesquisa. Note o padrão heterogêneo da imagem especialmente em STIR. A análise do conteúdo das lesões em MRI permitem diferenciação de seus conteúdos internos e conteúdos sólido e cístico

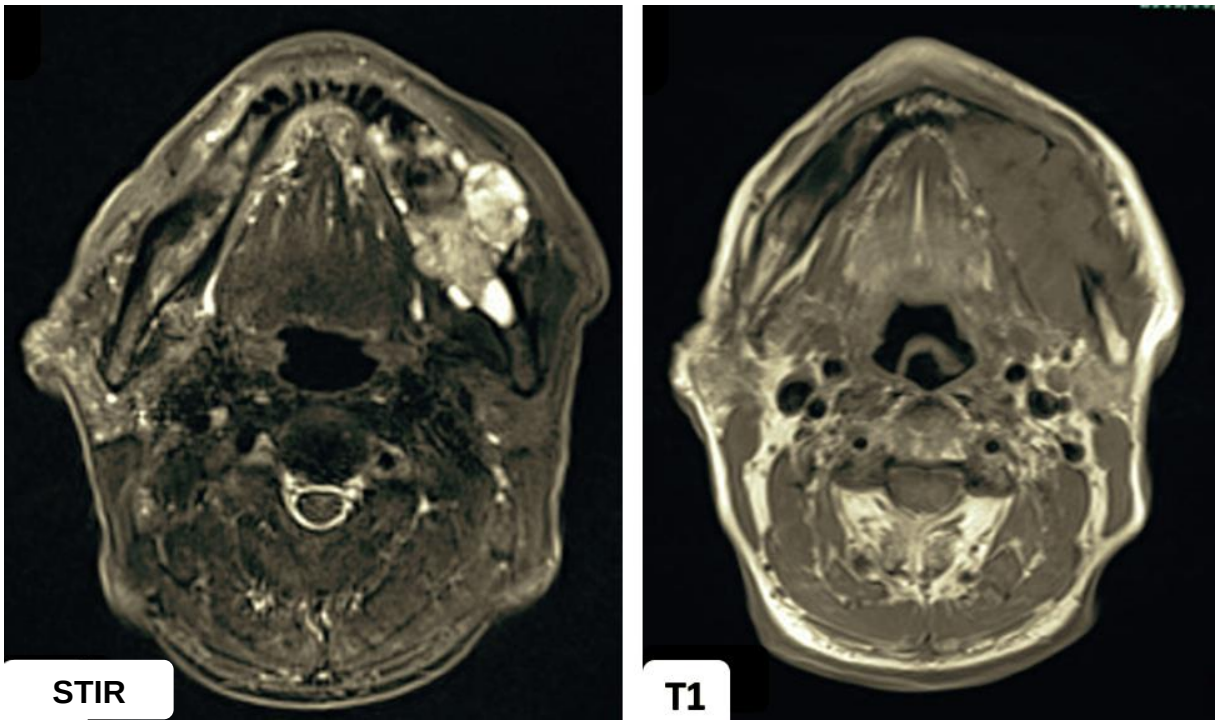

Fonte: A autora.

Figura 2.8 - Imagens ponderadas em STIR e T1, cortes coronais, caso de ameloblastoma com radiografias panorâmica e periapical com aspecto de multilocular (figura 2.1). Trata-se de um caso de ameloblastoma multicístico que fez parte da amostra da presente pesquisa. Note o padrão heterogêneo da imagem especialmente em STIR. A análise do conteúdo das lesões em MRI permitem diferenciação de seus conteúdos internos e conteúdos sólido e cístico

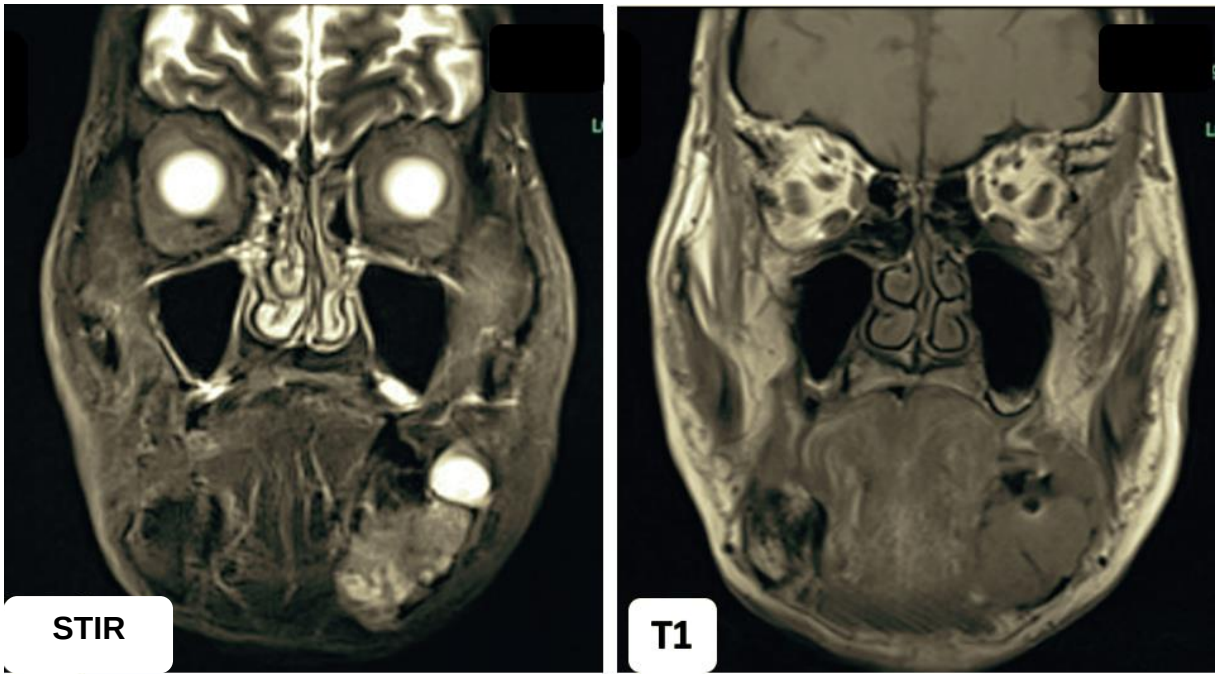

Fonte: A autora

Figura 2.9 - Imagens ponderadas em STIR, T1 e DWI, cortes axiais, caso de ameloblastoma com radiografias panorâmica e periapical com aspecto de unilocular (figura 2.2). Este caso foi inicialmente diagnosticado como uma lesão periapical. Caso incluído na presente pesquisa

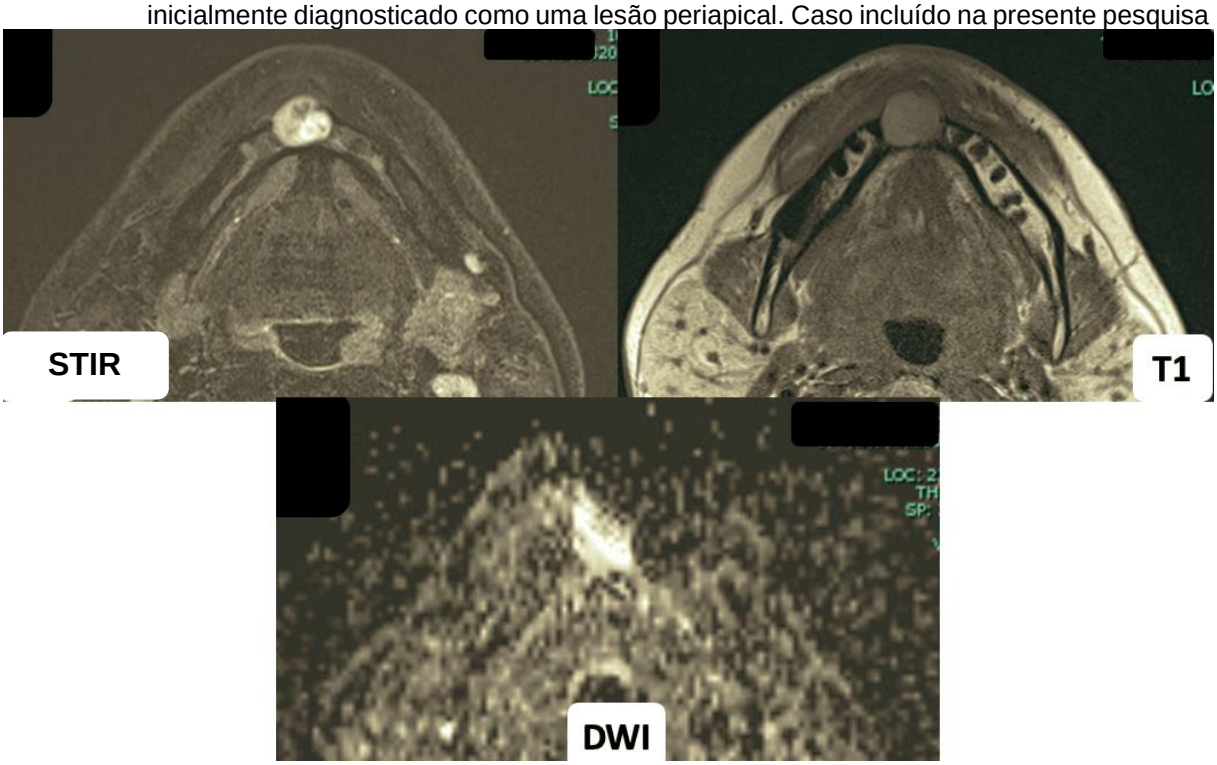

Fonte: A autora.

2.1.2 Queratocisto odontogênico

O QCO origina-se dos remanescentes da lâmina dental e pode acometer tanto a mandíbula quanto a maxila. (23) A região posterior da mandíbula é designada como sítio de predileção desta lesão, sendo o ramo da mandíbula a região mais afetada. (23) Quando acomete a maxila, frequentemente acomete a região posterior e de pré-molares. (23) Múltiplos QCOs podem ser observados em algumas síndromes, como ocorre na Síndrome de Gorlin-Goltz ou do nevo basocelular.(24)

Macroscopicamente mostra-se como uma cavidade cística preenchida com fluídos; (23) todavia, por conta de sua alta taxa de recorrência e comportamento clínico agressivo, (23) já foi considerado um neoplasma cístico e denominado de “tumor odontogênico queratocístico”. (25) Microscopicamente, a lesão pode apresentar-se com vários espaços císticos de tamanhos heterogêneos com lúmem rico em material queratinizado e epitélio circundante paraqueratinizado.(26)

Radiograficamente, mostram-se usualmente como radioluscências uniloculares(23) em aproximadamente 80% dos casos,(como no caso exibido na figura 2.10) embora padrões radiográficos multiloculares possam também ser observados. (24) Deslocamento de elementos dentários e eventualmente reabsorções radiculares podem também ocorrer.(26) Podem ser classificados em 4 tipos, de acordo com padrões imaginológicos: colateral, extraneous, de substituição e envolvente. (26)

Figura 2.10 - Caso de QCO com característica unilocular exibido em radiografia panorâmica e periapical. Caso incluído na presente pesquisa

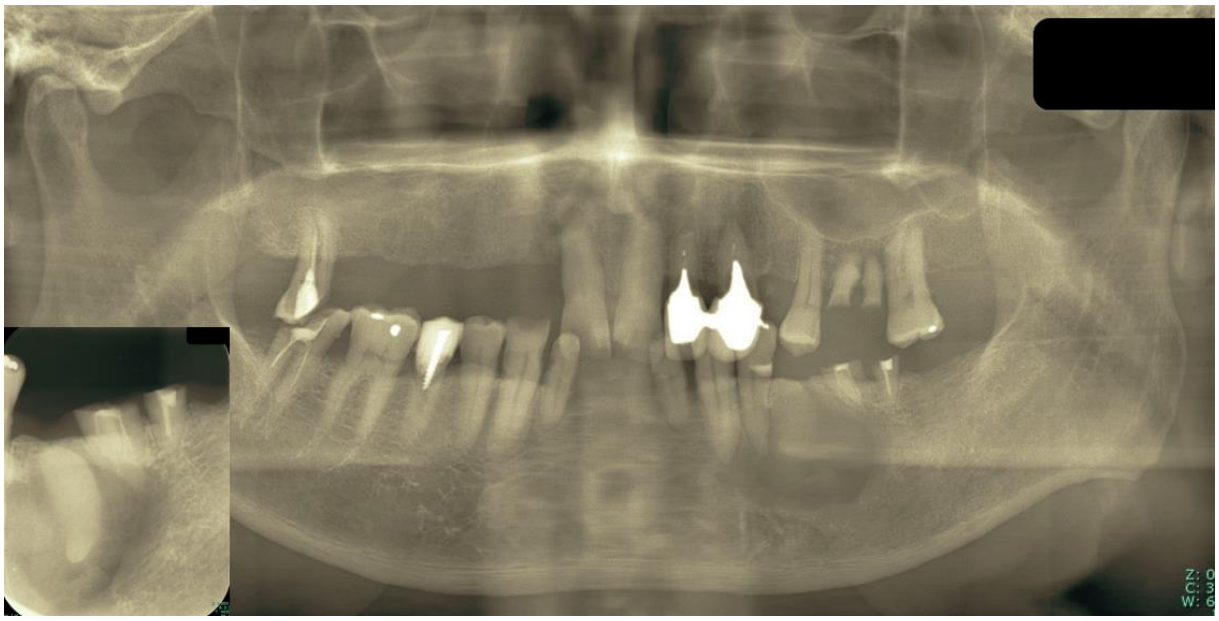

Fonte: A autora

O QCO do tipo extraneous acomete o ramo da mandíbula; o tipo colateral insurge adjacente às superfícies de raízes dentárias; o tipo envolvente desenvolve-se em contiguamente à coroas de elementos dentários e pode mimetizar cistos dentígeros; o de substituição ocorre em locais nos quais existe a ausência de um elemento dentário qualquer ou, ainda, que possa substituir um supranumerário. (26)

Por meio da TCMS, detalhes da lesão como forma, limites, efeitos em estruturas adjacentes e margens, frequentemente bem definidas, são ressaltados.(27) Ademais, é possível observar-se expansões e alterações ósseas, assim como o preenchimento da lesão por tecido mole, especialmente quando no uso de janelas para tecidos moles. (27) Ocasionalmente, o conteúdo interno pode exibir-se com maior densidade por conta da presença de material queratinizado.(28) Por conta disso, podem ser diferenciados por meio das HU de cistos dentígeros e cistos radiculares.(29) Na figura 2.11, imagens em TCMS de um caso de QCO da presente amostra, que corresponde ao caso demonstrado em radiografias panorâmica e periapicais na figura 2.10.

Figura 2.11 - Imagens em TCMS do caso de QCO da presente amostra, demonstrado em radiografias panorâmica e periapical na figura 2.10. Da esquerda para a direita, cortes axial, sagital e coronal com janela para tecidos moles no corte coronal

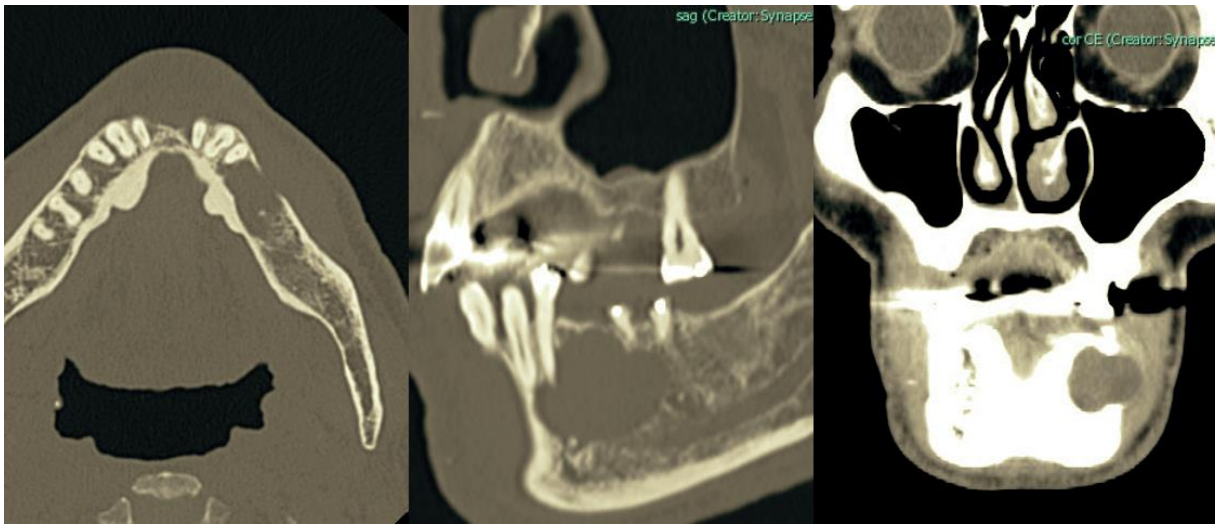

Fonte: A autora.

Em MRI, QCOs podem ter intensidade de sinal variada por conta de seu conteúdo interno queratinizado, (28) oscilando entre isointenso à hiperintenso em imagens ponderadas em T1 e hipointensa à hiperintensa com alta heterogenicidade em imagens ponderadas em STIR.(21, 30, 31) Tais características de sinal podem ser úteis na diferenciação de QCOs dos ameloblastomas.(20, 21, 30, 32) Complementarmente, mediante o uso de contraste, nota-se captação deste pelas finas paredes císticas, que possuem projeções nodulares intralesionais.(20) Além disso, sabe-se que QCOs podem ser diferenciados por meio dos valores de ADC de outras lesões odontogênicas,(22) especialmente do ameloblastoma unicístico.(6) Nas figuras 2.12 e 2.13, imagens de MRI da presente amostra, caso demonstrado neste tópico.

Figura 2.12 - Imagens em MRI de caso de QCO da presente amostra. Imagens ponderadas em STIR, T1 e DWI em cortes axiais. Caso correspondente à figura 2.10

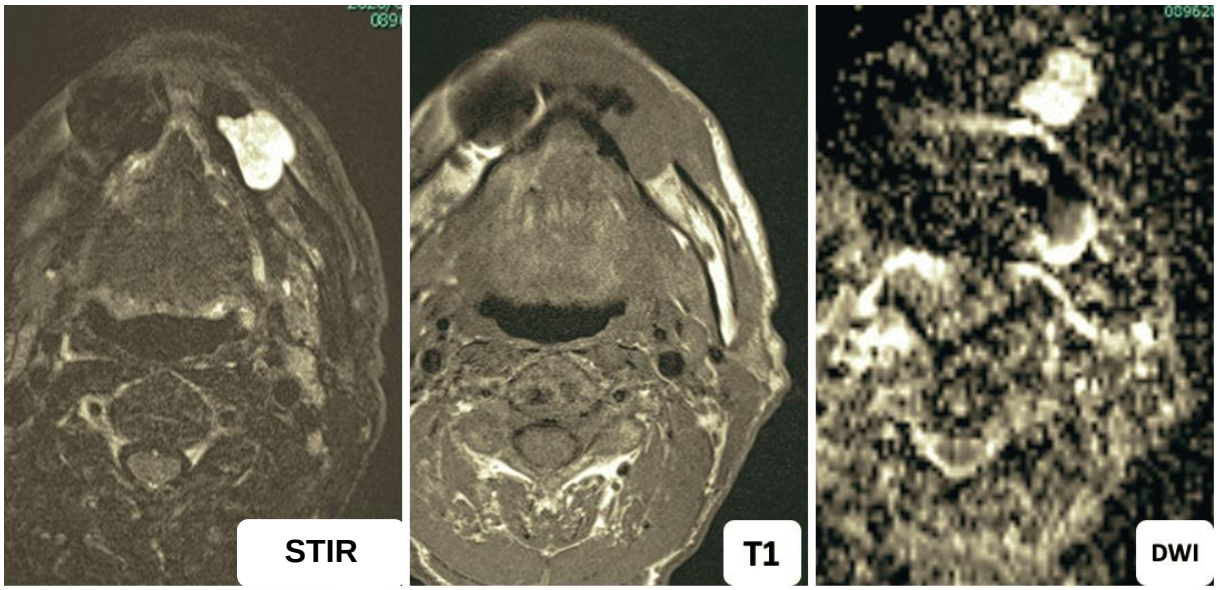

Fonte: A autora.

Figura 2.13 - Imagens em MRI de caso de QCO da presente amostra. Imagens ponderadas em STIR e T1 em cortes coronais. Caso correspondente à figura 2.10

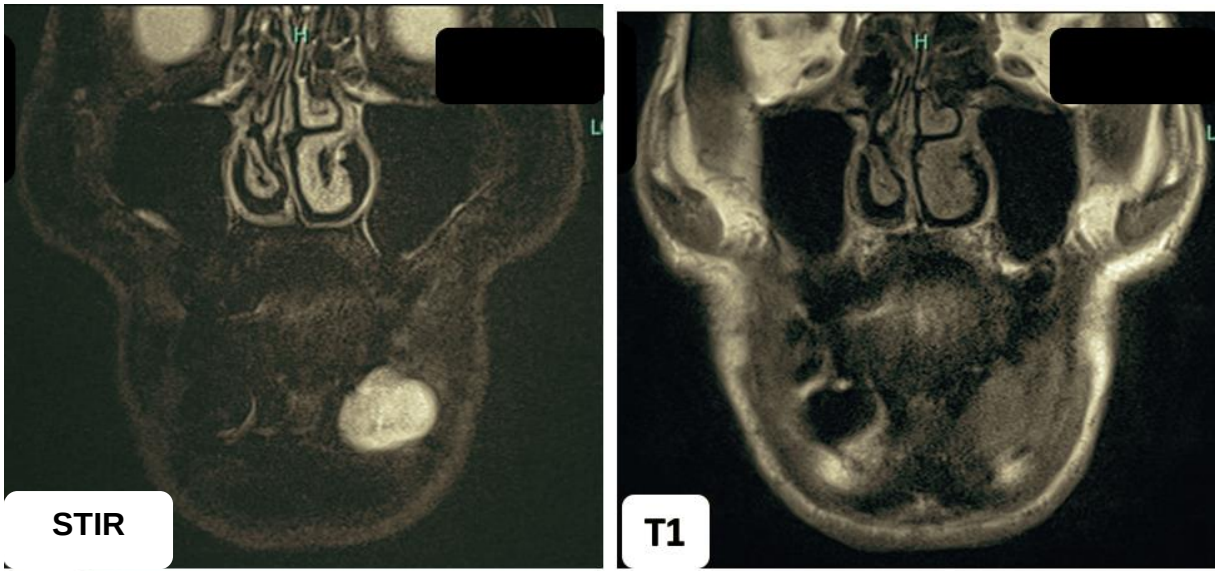

Fonte: A autora

2.1.3 Cisto Dentígero

O cisto dentígero é um cisto de desenvolvimento que praticamente na totalidade dos casos apresenta-se associado à coroa de um elemento dentário não irrompido.(23) Origina-se do acúmulo de fluído entre a coroa dental do dente não irrompido e o epitélio folicular (ou epitélio reduzido de esmalte). (23) Incidem com maior frequência nos terceiros molares e nos caninos superiores. (33) Em síndromes como a displasia cleidocranial ou a síndrome de Maroteaux-Lamy (mucopolissacaridose do tipo IV) ,(34) múltiplos cistos dentígeros podem ser observados. (23) Na literatura há excepcionalmente relatos de associação de cistos dentígeros associados a outros neoplasmas, como carcionomas mucoepidermóides e tumores odontogênicos adenomatóides.(35)

Histologicamente, cistos dentígeros são reconhecidos como lesões formadas por uma cápsula de tecido conectivo e conteúdo fluído seroso.(36)

Radiograficamente, apresentam-se como uma imagem radiolúcida unilocular associada à coroa do elemento dental, na altura da junção cemento-esmalte. (23) Na ausência de quadros infecciosos, demonstram margem bem definidas e corticalizadas, e a reabsorção de raízes dentárias ou deslocamento de elementos dentários é relativamente usual.(37) Mediante a presença de cistos de maior volume, expansão das corticais ósseas podem ser observadas. (23) Na figura 2.14, ilustração de um cisto dentígero em radiografia panorâmica.

Figura 2.14 - cisto dentígero em radiografia panorâmica. Caso da amostra da presente pesquisa. Note imagem radiolúcida unilocular associada à coroa do elemento dental, na altura da junção cemento-esmalte

Fonte: A autora

Por meio da TCMS, cistos dentígeros, da mesma forma que ameloblastomas e QCOs, podem ser analisados pormenorizadamente, e seu conteúdo interno aferido por meio de valores de HU, possibilitando sua diferenciação de outras lesões como o QCO.(29) O conteúdo interno seroso presente neste cisto, que é diversificado de caso para caso, pode levar à variações de grande amplitude nos valores de HU coletados e descritos em literatura. (29, 36) Um exemplo de cisto dentígero em TCMS na figura 2.15, caso incluído na presente pesquisa.

Figura 2.15 - Imagens em TCMS de um cisto dentígero, o mesmo caso exibido na figura 2.14, em cortes sagital e axial (da esquerda para a direita). Caso incluído na presente pesquisa

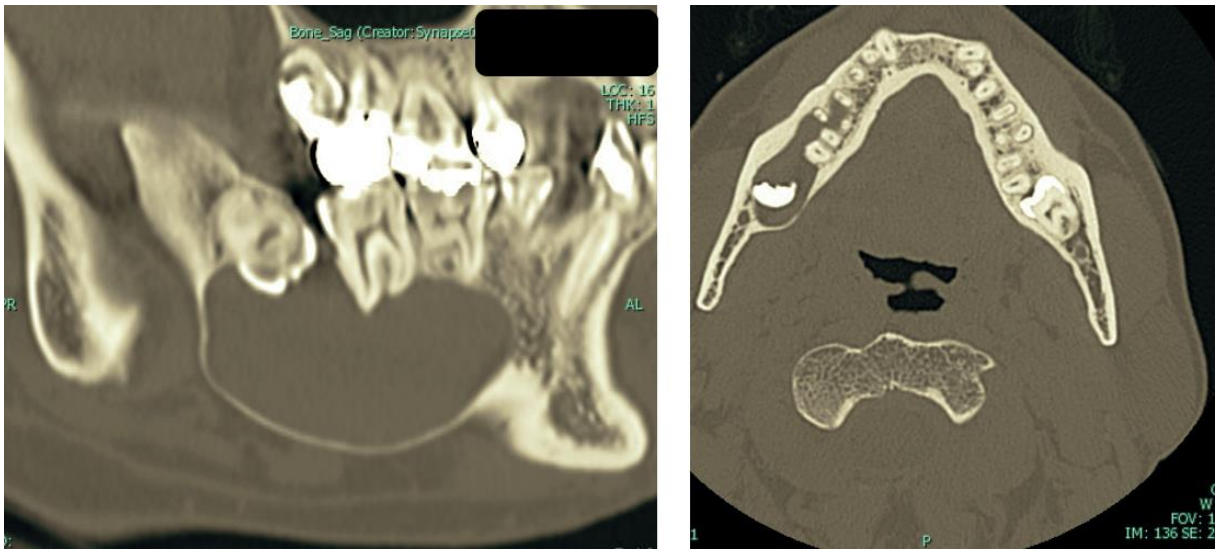

Fonte: A autora

Por meio da MRI, casos típicos de cistos dentígeros demonstram sinal homogêneo isointenso à hiperintenso em T1 e hiperintenso em STIR. (21) Casos atípicos, associados à quadros infecciosos, podem demonstrar sinais heterogêneos.(21) A aplicação dos valores de ADC na diferenciação do cisto dentígero de outras lesões também pode ser útil na diferenciação destes,(38) especialmente na diferenciação dos cisto dentígero do ameloblastoma unicístico, já que estes apresentam-se preenchidos de componente aquoso de baixa celularidade,(39) diferente do componente seroso presente no cavidade cística dos cistos dentígeros.(29) Imagens em MRI do caso supracitado nas figuras 2.13, 2.14 e 2.15 estão expostas nas figuras 2.16 e 2.17.

Figura 2.16 - Caso de cisto dentígero da amostra da presente pesquisa em MRI, cortes axiais, imagens ponderadas em STIR, T1 e DWI. Caso atípico com conteúdo intralesional de sinal heterogêneo em STIR. Mesmo caso exibido na figura 2.14

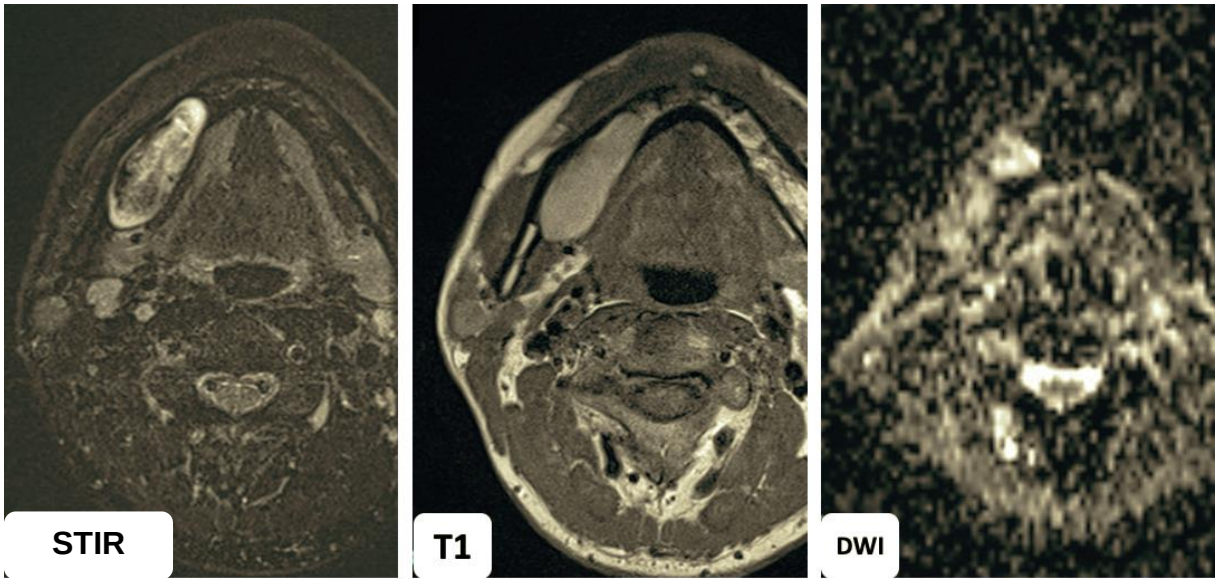

Fonte: A autora.

Figura 2.17 - Caso de cisto dentígero da amostra da presente pesquisa em MRI, cortes coronais, imagens ponderadas em STIR e T1. Caso atípico com conteúdo intralesional de sinal heterogêneo em STIR. Mesmo caso exibido na figura 2.16

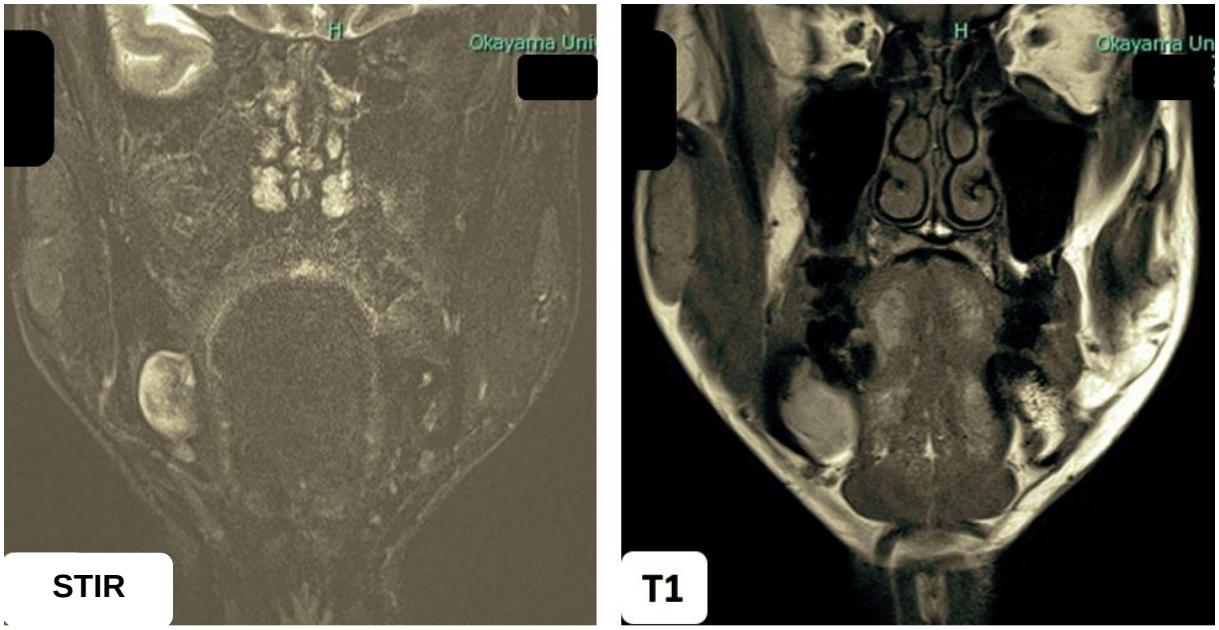

Fonte: A autora.

2.2 EXAMES DE IMAGEM UTILIZADOS NO DIAGNÓSTICO DAS LESÕES ODONTOGÊNICAS

Técnicas radiográficas de rotina como as técnicas intraorais e panorâmica são tradicionais para a avaliação inicial das lesões odontogênicas. Entretanto, a configuração do esqueleto facial resulta em sobreposição de imagens reduzindo a acurácia diagnóstica destas técnicas.(6, 40) Ademais, estas técnicas radiográficas são limitadas para a avaliação da extensão das lesões, tamanho, repercussão em estruturas adjacentes, características de suas margens e conteúdo interno.(6)

Tais limitações foram resolvidas com o uso de técnicas de imagem tridimensionais, como a TCMS e a MRI, que permitem uma avaliação mais detalhada das lesões e a elaboração de hipóteses diagnósticas mais precisas e são objeto de estudo da presente investigação.

2.2.1 Tomografia computadorizada multislice

A TCMS permite o exame de uma lesão em um corte específico, considerando determinado plano anatômico isoladamente, eliminando a sobreposição de estruturas, e, consequentemente, facilitando o estudo das lesões investigadas.(41)

Utiliza-se de múltiplas fileiras de detectores possibilitando tempos de varredura relativamente curtos e cortes mais finos oferecendo análise detalhada de áreas anatômicas e patológicas diversas.(42) Além da observação detalhada com excelente contraste para tecidos duros, a TCMS também permite relativa observação de tecidos moles,(43) além da aferição de uma escala de radiodensidade denominada de escala de Hounsfield.

2.2.1.1 A escala de Hounsfield

A escala de Hounsfield é uma medida quantitativa da radiodensidade de um tecido, expressando a atenuação ou absorção dos fótons de raios X em uma escala numérica que é proporcional à densidade física de um tecido. (44) Seus valores são relatados por meio de uma escala em unidades de Hounsfield (HU).

Figura 2.18 - Desenho esquemático, escala de Hounsfield e valores de HU.

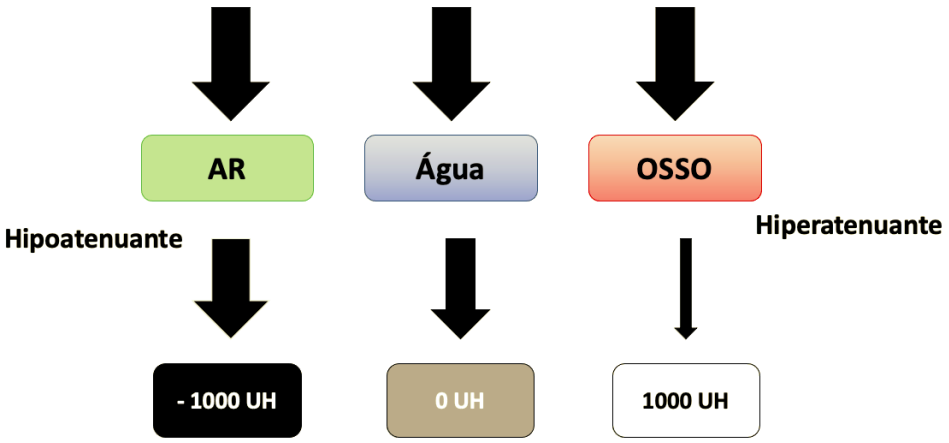

Fonte: A autora.

Nesta escala, o valor zero refere-se à água e -1000 ao ar.(45) O valor de HU atribuído a um tecido depende da densidade deste e quanto maior sua densidade, maior a atenuação dos raios X pelo tecido, maior o valor de HU na escala de Hounsfield. O contrário é verdadeiro, quanto menor a densidade de um tecido, menor sua atenuação dos raios X, menor seu valor na escala de Hounsfield. (figura 2.18) Sabe-se que os valores de HU são diferenciados para tecidos distintos, como por exemplo para o tecido ósseo sadio (HU: entre 700 até 3000),(45) ou a cavidade cística de um cisto dentígero (HU: entre 3.9 até 22.9).(36) Na figura 2.19, um exemplo dos valores e HU para os diferentes tecidos:

Figura 2.19 - Exemplo de valores de HU em diferentes tecidos (desenho ilustrativo)

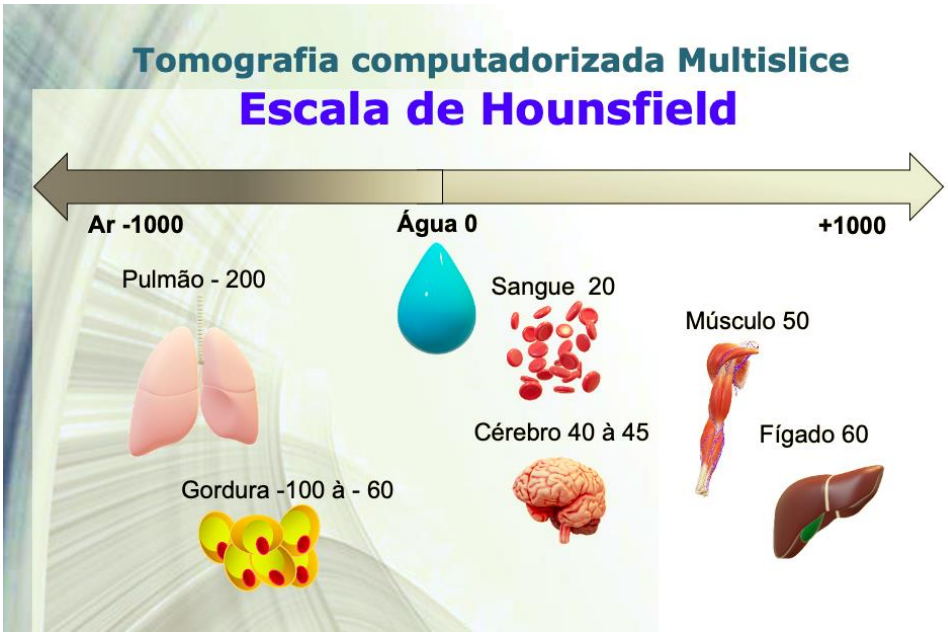

Fonte: A autora.

A escala de Hounsfield é provida exclusivamente pela TCMS e seu uso para a caracterização de lesões da cavidade oral fornece informações valiosas especialmente quanto ao conteúdo intralesional. (46, 47) Os valores de HU coletados em exames de TCMS podem sofrer variações entre tomógrafos distintos.(29)

2.1.2 O uso da escala de Hounsfield na análise das lesões odontogênicas

Embora a escala de Hounsfield seja amplamente conhecida e utilizada em inúmeros campos da medicina, em odontologia seu uso é pouco explorado em pesquisas, provavelmente pela predominância do uso da CBCT para o estudo das lesões que acometem o complexo gnático(48), especialmente no Brasil. Assim, poucos são os estudos destinados exclusivamente aos valores de HU e sua aplicação na avaliação das lesões odontogênicas. Em um esquema de busca literária sistematizado, com o uso de palavras-chave oriundas do “Medical Subject Headings” que combinavam termos para TCMS e as lesões de origem odontogênica ameloblastoma, QCO (e tumor odontogênico queratocístico, devido à troca recente de nomenclatura) e cisto dentígero, sem restrição temporal com inclusão de artigos

até maio de 2021, (protocolo de registro no PROSPERO: CRD42020165292) foram encontradas as publicações sumarizadas nos quadros 2.1 e 2.2:

Quadro 2.1 - Estudos científicos que tiveram com objetivo principal analisar a densidade de lesões odontogênicas por meio dos valores de HU. Autores e ano, quantidade de casos analisados, tipos de lesões, valores de HU obtidos e tomógrafo utilizado na avaliação

Autores e ano de publicação	**Número de casos analisados**	**Lesão/Lesões analisadas e quantidade**	**Valor de HU reportado**	**Tomógrafo utilizado para a análise**
Uehara e colaboradores, 2020(29)	307	Cisto radicular (n = 64)	48.2 HU	Aquilion ONE Discovery CT750 HD Somaton Definition Flash
		Cisto dentígero (n = 57)	52.8 HU	
		QCO (n = 43)	37.9 HU	
Martinelli-Kläy e colaboradores, 2019(36)	1	Cisto dentígero (n = 1)	3.9 à 22.9 HU Margens: 3.9 à 4.9 HU Centro: 22.9 HU	Não mencionado
Shimizu e colaboradores, 2015(49)	22	Ameloblastoma (n = 1) Tumor epitelial odontogênico calcificante (n = 1) Tumor odontogênico adenomatóide (n=3) Tumor odontogênico cístico calcificante (n = 6) Fibroma odontogênico (n = 2)	Os autores designaram como “tumores sem conteúdos com elevado valor de HU”: 43.6 - 41.4 HU	Somatom DR Aquilion
		Cisto dentígero (n = 8)	43.5 - 13.3 HU	

		Odontoma complexo (n = 2)	2540 HU	
Kakimoto e colaboradores, 2013(46)	90	Cisto Radicular (n = 30) Cistos foliculares (n = 27) QCO (n = 29) Ameloblastoma (n = 4)	Os valores de HU não foram especificados nominalmente	Light Speed QX/i;
Oliveira e colaboradores 2011(50)	1	Cisto dentígero (n = 1)	Conteúdo interno: 25HU	CT Helical Synergy
Cruzoé-Rebello e colaboradores 2009(19)	25	Ameloblastoma multicístico (n = 9)	35.9HU	CT Synergy Helicoidal (General Eletric Company, Milwalkee, WI)
		Ameloblastoma unicístico	31.0HU	
		QCO (n = 16)	Esporádico: 28.4HU Múltiplos: 30.5HU	
Hayashi e colaboradores 2002(51)	13	Ameloblastoma (n = 8)	43.5 HU.	Somatom Plus4 Volume Zoom; Siemens Medical Solutions, Erlangen, Germany
		QCO (n = 5)	34.3 HU	

Fonte: A autora.

Quadro 2.2 - Sumário dos estudos científicos que tiveram com objetivo principal analisar a densidade de lesões odontogênicas por meio dos valores de HU. Autores, objetivos dos estudos, características das lesões estudadas em TCMS, conclusões

Autores	Objetivo do estudo	Características de imagem das lesões em TCMS	Conclusões
Uehara e colaboradores.(29)	Avaliação do uso das unidades de HU na diferenciação de lesões com tomógrafos distintos.	30 QCO eram uniloculares e 13 multiloculares O HU dos cistos dentígeros e dos QCOs apresentaram-se diferentes provavelmente por conta dos conteúdos internos destas lesões.	HU varia nos diferentes tomógrafos; QCO pode ser diferenciado de cistos dentígeros e cistos radiculares usando os valores de HU.
Martinelli-Kläy e colaboradores. (36)	Descrição de um cisto dentígero com características pouco usuais	Lesão unilocular, hipodensa, sem septos.	Os valores de HU foram úteis para eliminar a hipótese diagnóstica de ameloblastoma sólido ou QCO.
Shimizu e colaboradores.(49)	Diferenciação dos cistos dentígeros com substâncias calcificadas de neoplasmas odontogênicos por meio da TCMS.	Lesões predominantemente uniloculares; 20% dos cistos dentígeros apresentam esclerose óssea.	É possível diferenciar cistos dentígeros com calcificação distrófica de QCOs por suas características em TCMS.
Kakimoto e colaboradores.(46)	Diferenciação dos cistos maxilares de tumores com aspecto cístico com TCMS com contraste.	Houve diferença significativa entre os tamanhos das lesões	TCMS com contrast epode não ser útil para a diferenciação de cistos odontogênicos de tumores com aspecto cístico.
Uchiyama e colaboradores.(52)	O uso da TCMS no diagnóstico do tumor odontogênico calcificante, em comparação com a radiografia bidimensional.	As lesões apresentaram-se uniloculares, com bordas definidas e regulares.	O tumor odontogênico calcificante tem as seguintes características: corpos hiperdensos tipicamente localizados na periferia da lesão com formato linear ou de salpicado.
Oliveira e colaboradores. (50)	Relato de um cisto dentígero pouco comum em uma criança de 3 anos de idade.	Hipodenso, margens definidas.	Cistos dentígeros podem ocorrer com qualquer idade.

Cruzoé-Rebello e colaboradores.(19)	Caracterização do padrão do ameloblastoma (sólido/unicístico), QCO (esporádico/múltiplo) por meio do HU e heterogeneidade usando TCMS.	As lesões possuem áreas hipodensas.	Ameloblastomas sólidos apresentam valores de HU mais elevados em cortes centrais quando comparados aos cortes periféricos; não foram detectadas diferenças entre as lesões analisadas.
Hayashi e colaboradores.(51)	Diferenciação dos ameloblastomas do QCO pela TCMS com e sem contraste, e correlação com exames imunohistoquímicos.	Ameloblastoma: multilocular; expansivo. QCO: unilocular, expansivo.	TCMS dinâmica é útil na diferenciação de ameloblastomas de QCO. Valores de HU diferiram entre as lesões

Fonte: A autora.

2.2.2 Ressonância magnética

Apesar da TCMS ser largamente utilizada na diferenciação de lesões benignas e malignas, cistos, dentre outros processos patológicos possui limitações significativas no que se refere ao estudo de tecidos moles, quando comparada à MRI.(53, 54) A MRI permite a determinação do conteúdo das lesões,(20) otimizando os procedimentos de planejamento do tratamento a ser instituído.(55)

Tecidos moles podem ser observados e discriminados por meio da MRI; as estruturas são visibilizadas em graus diversificados do cinza ao branco, que expressam variações na intensidade de sinal.(56, 57) A intensidade do sinal em MRI é distinta de acordo com a ponderação, que, de maneira simplificada, explicitam o comportamento imaginológico dos tecidos que estão sendo estudados em MRI, tanto para processos patológicos quando para estruturas anatômicas normais.

2.2.2.1 Imagens ponderadas em T1, T2 e sequencias em STIR

As imagens ponderadas em T1, T2 e STIR refletem diferenças de tempo dos estágios de uma sequência de pulso e são mediadas pelos tempos de repetição (TR) e o tempo de eco (TE) da sequência de pulso magnético.(58)

Exibem intensidades de sinal (ou brilho) distintos que são determinadas por fatores como as características intrínsecas dos tecidos. Rotineiramente, as imagens ponderadas em T2 são aplicadas identificar e quantificar processos patológicos nos quais existe o acúmulo de fluídos, como inflamação, edema (59) e lesões císticas.(60) As imagens em STIR, também identificam o acúmulo de fluídos em processos patológicos mas suprimem o sinal de gordura, aumentando a sensibilidade para detecção de fluído no tecido. As imagens ponderadas em T2 e STIR possuem resultados “visuais” semelhantes, bom hipersinal para a água, embora sejam sequencias totalmente diferentes. Já as imagens ponderadas em T1 são úteis na avaliação de estruturas anatômicas ou lesões com conteúdo adiposo, que apresenta sinal tipicamente hiperintenso (brilhante).(61) Os três parâmetros são complementares entre si. Um exemplo de imagens em STIR e T1 está disponível na figura 2.20.

Figura 2.20 - Exemplo de imagens ponderadas em STIR e T1. Caso de ameloblastoma multicístico da presente amostra. A área hiperintensa em STIR corresponde ao conteúdo cístico da lesão

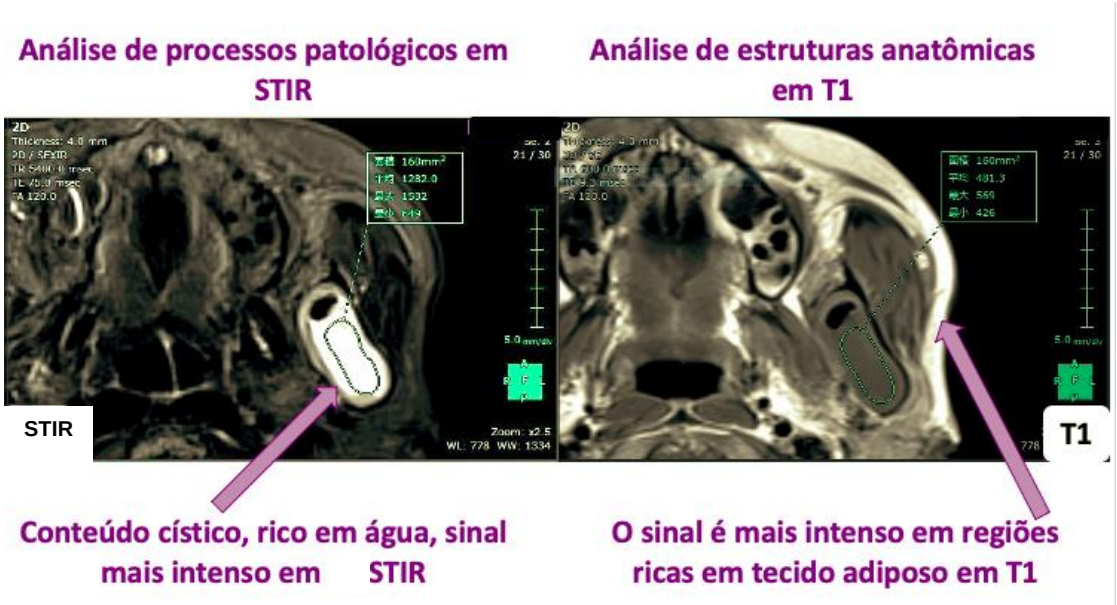

Fonte: A autora.

2.2.2.1.1 Análise da intensidade de sinal para as lesões odontogênicas.

A análise da intensidade de sinal qualitativa para as lesões odontogênicas em MRI tem valor fundamental na diferenciação das mesmas e elaboração de hipóteses diagnósticas, já que as características pormenorizadas das lesões, como detalhes das margens, conteúdos internos e mesmo características de captação de contraste podem ser indicativos tanto para diferenciação de lesões malignas e benignas como entre lesões benignas císticas e neoplásicas.(6, 20, 30, 39, 62)

A MRI de análise qualitativa baseia-se na interpretação visual da intensidade de sinal resultante dos parâmetros das sequencias de pulso; já a análise quantitativa pode aprimorar a acurácia diagnóstica,(58) eliminando interpretações subjetivas que podem variar de observador para observador.

Ademais, sabe-se que as imagens em MRI possuem alta correspondência com os achados macroscópicos histopatológicos de lesões odontogênicas, especialmente no que se refere à distinção de conteúdos sólidos e líquidos destas lesões. (1, 21, 63, 64)

A literatura possui uma diversidade de estudos utilizando-se de MRI para o estudo de lesões odontogênicas com dados de análise qualitativa, tanto relatos de casos quanto estudos observacionais retrospectivos que visam ilustrar as características de lesões odontogênicas variáveis, conforme demonstrado nos quadros 2.3 e 2.4.

Quadro 2.3 - Relatos de caso e artigos de pesquisa disponíveis na literatura relatando intensidade de sinal de diferentes lesões odontogênicas por meio da MRI. Lesões não odontogênicas não foram citadas na tabela, mesmo que o autor tenha incluído na análise (Sinalizado com * quando uso de sequencia STIR.)

Autores e ano	**n**	**Potência do ressonador**	**Lesões odontogênicas estudadas***	**Características reportadas**	
				T1	**T2 e/ou STIR***
Minani e colaboradores, 1996(30)	46	0.064T	Ameloblastomas (n = 19) QCOs (n = 11) Cisto radicular e outros cistos diversos	T2: Os componentes císticos de todas as lesões apresentaram-se hipointenso e homogêneos em T1 e hiperintenso nas imagens em T2.	
Hisatomi e colaboradores, 2003(21)	27	1.5T	QCO (n = 7)	Predileção para isointenso⇒ hiperintenso	Heterogêneo com áreas hipointensas e hiperintensas
			Cisto dentígero (n = 3)	Sutilmente hiperintenso (isointenso⇒ hiperintenso)	Homogêneo hiperintenso
			Cisto odontogênico glandular (n = 1)	Homogêneo Isointenso	Homogênio, hiperintenso
			Cisto do ducto nasopalatino (n = 4)	Homogênio Hiperintenso	Homogênio, hiperintenso
Asaumi e colaboradores, 2005(63)	10	1.5T	Ameloblastoma (n=10) (conteúdo sólido)	Várias intensidades de sinal desde isointenso até sutilmente hiperintenso	Várias intensidades de sinal desde isointenso até hiperintenso
			Ameloblastoma (n=10) (conteúdo cístico)	Homogêneo, com sinal variados de hipointenso até sutilmente hiperintenso	Homogêneo, hiperintenso

Sumi e colaboradores, 2008(65)	16	1.5T	Ameloblastoma (n=9) (conteúdo cístico)	Hipointenso⇒ isointenso	Hiperintenso
			Ameloblastoma (n=9) (conteúdo sólido)	Isointenso	Não mencionado
			QCO (n=7)	Hipointenso⇒ isointenso	Hiperintenso
Hisatomi e colaboradores, 2011(15)	12	1.5T	Ameloblastoma unicístico (n=7)	Homogêneo, isointenso	STIR e T2: Homogêneo, hiperintenso
			Ameloblastoma multicístico (n=5)	Intensidade de sinal variada, como homogênea, sutilmente heterogênea, isointensa e sutilmente hiperintensa descritas	STIR e T2: Intensidade de sinal variada, como homogênea, sutilmente heterogênea, com lesões predominantemente hiperintensas e algumas Hiperintenso⇒isointenso
Srinivasan e colaboradores, 2012.(62)	20	1.5T	Mixoma (n=3)	Hipointenso	Hiperintenso
			QCO (n=5)	Hipointenso	Hiperintenso
			Cisto dentígero (n=2)	Hipointenso	Hiperintenso
			Ameloblastoma (conteúdo cístico) (n=10, com 2 casos unicístico)	Hipointenso	Hiperintenso
			Ameloblastoma (conteúdo sólido) (n=8)	Hipointenso	Isointenso⇒ hiperintenso
Probst e colaboradores 2015(66)	20	1.0T	QCO	Parede cística hiperintensa Conteúdo isointenso	Hiperintenso

Pinto e colaboradores, 2016(55)	1	Não mencionado	Cisto dentígero	isointenso	Hiperintenso
Gamoh e colaboradores, 2017(67)	1	1.5T	Ameloblastoma de células claras (componentes sólidos e císticos)	Isointenso	Heterogêneo, com sinal entre isointenso e hiperintenso
Ogura e colaboradores 2019(68)	16	1.5T	QCO (n=5)	Hipointenso	Hiperintenso
			Cisto dentígero (n=4)	Hiperintenso	Hiperintenso
Vanagundi e colaboradores 2020(6)	27	3T	QCO (n=17)	Hipointenso (52.9%) Hiperintenso (47.1%)	Hipointenso (23.5%) Hiperintenso (76.5%)
			Ameloblastoma unicístico (n=5)	Hipointenso	Hiperintenso
			Cisto dentígero (n=5)	Hipointenso (40%) Isointenso⇒ hiperintenso (60%)	Hiperintenso
Wamasing e colaboradores, 2021(39)	127	3T	QCO (n=39)	Isointenso ou hipointenso	Hiperintenso
			Cisto dentígero (n=80)	Hiperintenso	Hiperintenso
			Ameloblastoma unicístico (n=8)	Isointenso ou hipoitenso	Hiperintenso (com intensidade maior que os demais)

Fonte: A autora

No quadro 2.4, detalhes dos estudos expostos no quadro anterior como objetivos, principais resultados e conclusões.

Quadro 2.4 - Objetivos dos estudos disponíveis na literatura, principais resultados e conclusões

Autores	Objetivo	Resultados e conclusões
Minani e colaboradores, 1996(30)	Diferenciação de ameloblastomas de QCOs e outros cistos que acometem o complexo maxilomandibular pela MRI.	Os achados em MRI para os ameloblastomas foram diferentes dos QCOs, como presença de conteúdos sólidos e císticos para o ameloblastoma, presença de projeções papilares. Os ameloblastomas podem ser diferenciados dos QCOs; os demais cistos mostraram-se semelhantes.
Hisatomi e colaboradores(21)	Analisar características de imagens de cistos odontogênicos epiteliais.	QCO predominantemente apresentaram sinal hiperinteso à isointenso em T1 e heterogêneo com áreas hipointensas e hiperintensas em T2. Cistos dentígeros, glandular odontogênico, radicular e nasolabial tiveram intensidades de sinal semelhantes. O uso de imagens contrastadas foi útil na diferenciação de lesões com componentes sólidos de cistos odontogênicos.
Asaumi e colaboradores(63)	Análise da intensidade de sinal de ameloblastomas, usando tanto MRI isoladas quanto complementadas por CE.	Os ameloblastomas podem ser divididos facilmente em porções císticas e sólidas por meio da intensidade de sinal em MRI. Não houveram diferenças na curva de captação de contraste entre os tipos de ameloblastoma (multicístico, unicístico, desmoplásico, plexiforme e folicular).
Sumi e colaboradores, (65)	O objetivo primário foi estudar DWI de lesões odontogênicas	Conclusões referentes a DWI e ADC serão reportadas em tópico específico.
Hisatomi e colaboradores(15)	Análise da CE de ameloblastomas unicísticos e comparação com outras lesões císticas (avaliação da intensidade de sinal como objetivo secundário).	As imagens em CE são úteis no diangóstico diferencial do ameloblastoma unicístico com sinal homogêneo hiperintenso em T2.

Srinivasan et al.(62)	Objetivo primário foi estudar DWI; secundário características de intensidade de sinal de lesões odontogênicas pela MRI.	A MRI oferece informação valiosa na caracterização do QCO e sua diferenciação do ameloblastoma cístico, especialmente se combinada com a DWI. Observação, risco de viés: embora os autores mencionem na metodologia coletarem dados numéricos de intensidade de sinal pós contraste em T1, os dados não foram reportados.
Probst e colaboradores (66)	QCO, outros cistos odontogênicos (cistos diversos agrupados para fins de comparação) e tumores odontogênicos foram analisados por meio da MRI	Não foi possível diferenciar o QCO de outros cistos odontogênicos usando exclusivamente as imagens ponderadas em T1. As características da parede cística podem ser uteis na diferenciação dos QCOs com outros neoplasmas.
Pinto e colaboradores(55)	Reportar um caso de cisto dentígero expondo suas características em MRI.	As imagens em T1 mostraram um sinal intermediário (isointenso), mas não foram úteis para determinar o conteúdo da lesão. As imagens em T2 permitiram a observação de hiperintensidade no interior da lesão que contribuíram para o diagnóstico de uma lesão cística ao invés de neoplásica.
Gamoh e colaboradores, 2017	Reportar um caso de ameloblastoma de células claras expondo suas características em MRI.	Caso apresentado para ilustrar as características da lesão incomum.
Ogura e colaboradores (68)	O objetivo primário foi estudar DWI de lesões odontogênicas	Conclusões referentes a DWI e ADC serão reportadas em tópico específico
Vanagundi e colaboradores(6)	Uso da intensidade de sinal e da DWI na diferenciação de QCO, ameloblastoma unicístico e cisto dentígero.	Não houve diferenças estatisticamente significativa considerando o sinal, classificados por meio de análise qualitativa, para as intensidades de sinal dos QCO, ameloblastoma unicístico e cisto dentígero tanto em T1 quanto em T2. As lesões apresentam características semelhantes em MRI.
Wamasing e colaboradores, 2021(39)	Uso da intensidade de sinal e da DWI na diferenciação de QCO, ameloblastoma unicístico e cisto dentígero.	As imagens ponderadas em T1 forma úteis na diferenciação das lesões estudadas, assim como a proximidade com dentes e as imagens em DWI.

Fonte: A autora.

Cabe ressaltar que os estudos expostos nos dois quadros anteriores foram coletados da literatura por meio de metodologia de busca sistemática, sem restrição temporal ou de idioma, utilizando-se das palavras-chave principais “lesões odontogênicas” (mais especificamente o ameloblastoma, cisto dentígero e o QCO ou tumor odontogênico queratocístico – nomenclatura anterior desta lesão) combinada à “imagens em ressonância magnética” (variações destas palavras-chave também foram utilizadas para complementar a busca).

A busca sistematizada objetivou não somente o levantamento das características qualitativas das lesões odontogênicas por meio da MRI, mas também as características quantitativas para as imagens ponderadas em T1, T2 e sequencias STIR, que são objetos deste estudo. Todavia, não há dados quantitativos disponíveis relatando a intensidade de sinal. Para o levantamento bibliográfico desta busca, utilizou-se o protocolo registrado sob o número CRD42021268441 (PROSPERO).

2.2.2.2 Imagens ponderadas em difusão (DWI) e o coeficiente de difusão aparente (ADC).

As DWI constituem uma ferramenta da ressonância magnética que visa analisar a difusibilidade das moléculas de água no meio intercelular.(38) Baseia-se no movimento aleatório de moléculas de água livres, denominado “movimento Browniano” e reflete a celularidade do tecido analisado. (38)

Fundamentalmente e simplificadamente, quanto maior a celularidade de um tecido, como por exemplo, massas neoplásicas, menor a possibilidade de a molécula de água movimentar-se no permeio deste, menor sua difusão. Quanto menor a celularidade de um tecido, como por exemplo em conteúdos císticos, maior a possibilidade de movimentação e difusão da molécula de água no permeio deste tecido.(69)

As DWI podem ser traduzidas em um coeficiente numérico denominado de “coeficiente de difusão aparente” (ADC) que permite comparações estatísticas entre diferentes tecidos biológicos com maior precisão.(38, 69) Quanto menor a restrição à movimentação das moléculas de água no tecido, maiores os valores de ADC; o

contrário é verdadeiro, ou seja, quando maior à restrição à movimentação, menores os valores de ADC. (38, 69) Na figura 2.21, um exemplo esquemático da difusibilidade das moléculas de água no meio intercelular e valores de ADC hipoteticamente atribuídos.

Figura 2.21 - A molécula de água e sua movimentação no meio intercelular. Quanto maior a quantidade de células (formas ovais azuis) menos a molécula de água consegue movimentar-se, menores os valores de ADC. Quanto menor a quantidade de células, maior a movimentação, maior a difusão, maiores os valores de ADC

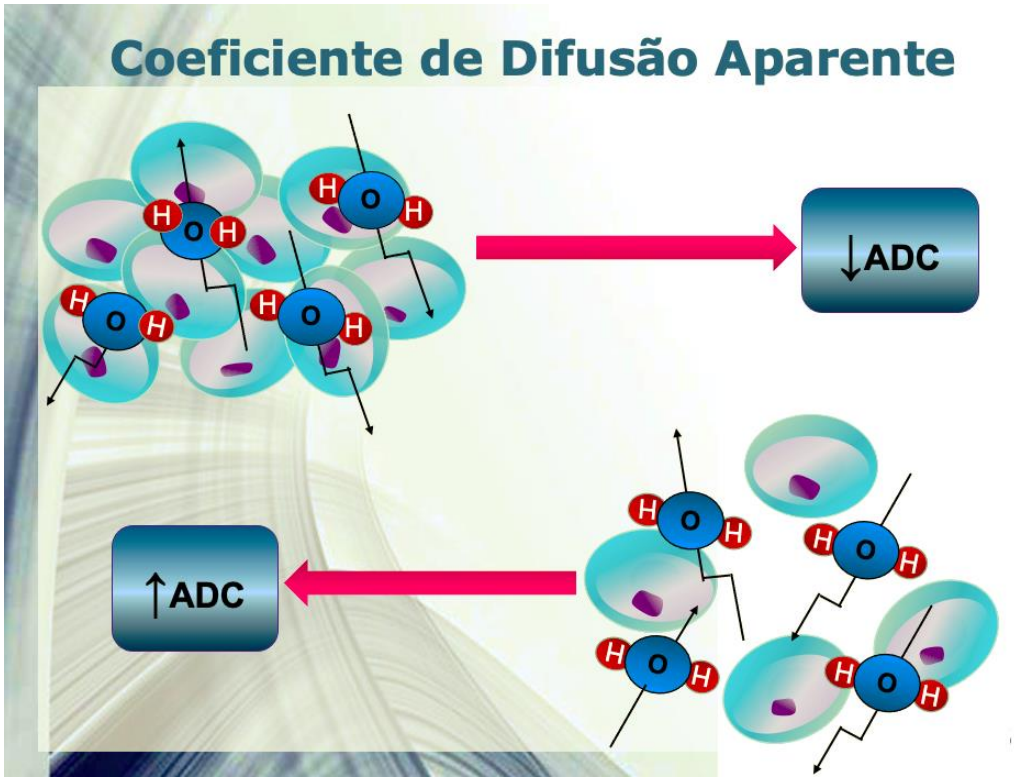

Fonte: A autora.

As DWI são imagens oriundas as imagens ponderadas em STIR. Os valores de ADC são calculados para uma área específica (ROI) nas DWI, de acordo com o tecido ou lesão que almeja-se estudar,(70) conforme esquematizado na figura 2.22. É possível a criação de um mapa colorido para aferir os valores de ADC, que facilita o posicionamento do ROI pois é possível caracterizar com cores diferentes áreas de maior difusibilidade de moléculas de água (usualmente com cores quentes, a partir de tons avermelhados) de áreas com menor difusibilidade (usualmente com cores frias, a partir de tons azulados) gerando um “mapa”. O valor de ADC é calculado para cada pixel da imagem e exibido no mapa; determinado a partir das sequencias DWI.(71) Os valores de ADC são aferidos utilizando-se a escala de mm^2/s. Na figura 2.23, um exemplo da amostra da presente pesquisa: um caso de ameloblastoma com imagens ponderadas em STIR (usadas para a determinação da lesão) e seu respectivo mapa de ADC.

Figura 2.22 - Desenho esquemático de mapas de ADC coloridos e posicionamento de ROI para aferir valores de ADC de determinada região. ROI meramente ilustrativo

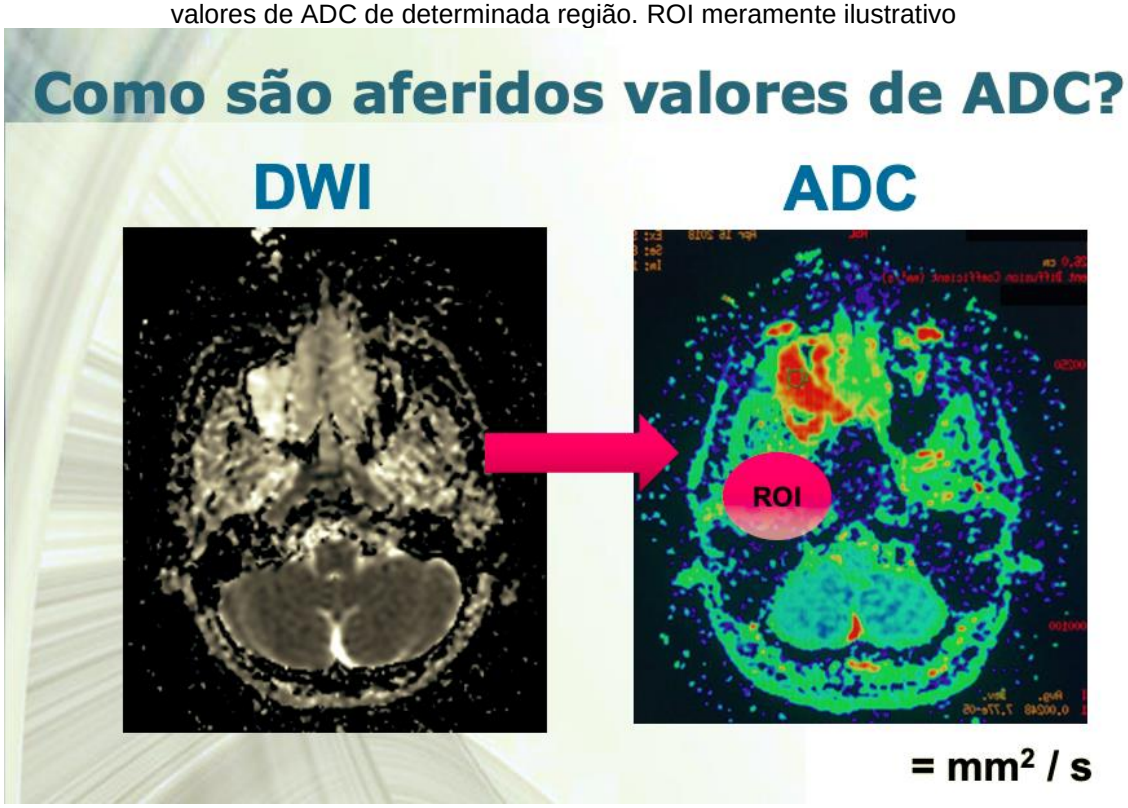

Fonte: A autora.

Figura 2.23 - Imagens ponderadas em STIR e mapa de ADC do mesmo caso de ameloblastoma multicístico demonstrado na figura 2.20, da amostra da presente pesquisa

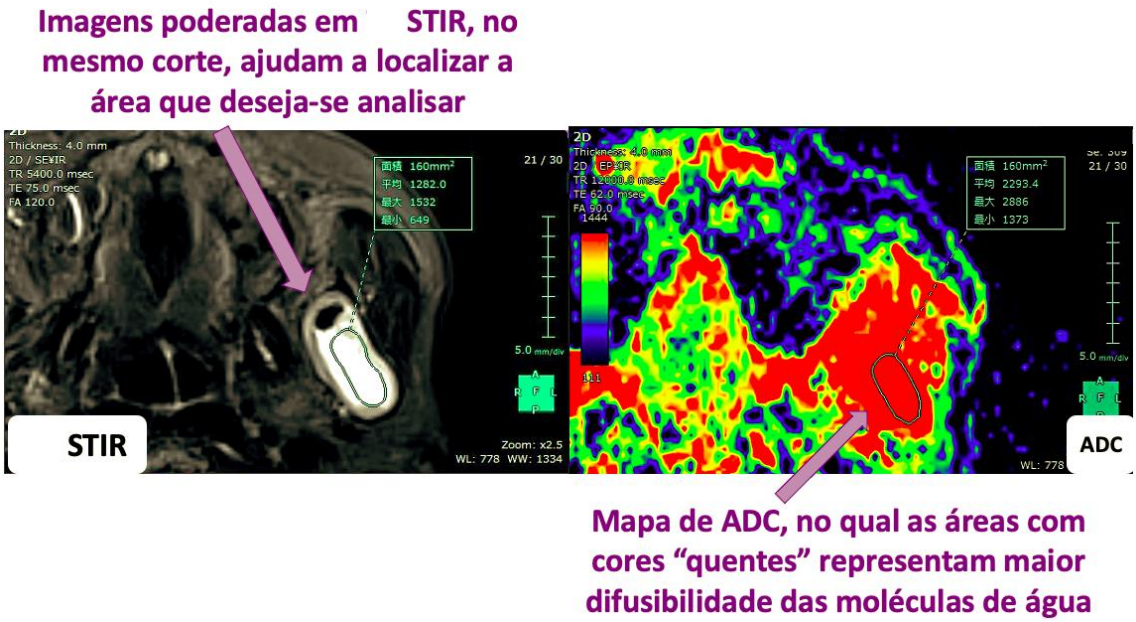

Fonte: A autora.

2.2.2.2.1 O uso das imagens ponderadas em difusão e do coeficiente de difusão aparente no estudo das lesões odontogênicas

A aplicação das DWIs preliminarmente ocorreu na Medicina, mais especificamente na Neurologia, como forma de diferenciar lesões como isquemias cerebrovasculares, hematomas, abcessos e massas neoplásicas intracerebrais. (72)

Na Odontologia, a DWI, juntamente com a MRI com contraste dinâmico, vem sendo estudadas como meio de diferenciação de como meio de diferenciação de massas na cavidade oral, pois permite uma avaliação meticulosas dos conteúdos lesionais (sólidos, líquidos, padrão de captação de contraste, por exemplo).(15, 20, 38, 63, 65)

Baseando-se em revisão sistemática previamente publicada,(22) os estudos disponíveis em literatura que consideraram o uso dos valores de ADC encontram-se sumarizados no quadro 2.5 com os respectivos valores reportados pelos pesquisadores, número de casos analisados, lesões odontogênicas analisadas. No

quadro 2.6, um resumo dos objetivos, resultados e conclusões destes estudos. Na figura 2.23, um exemplo de valores de ADC, numa imagem colorida denominada de “mapa de ADC”, utilizada para localizar a lesão e aferir os valores de ADC com maior precisão.

Quadro 2.5 - Estudos que consideraram o uso das DWI e valores de ADC na avaliação das lesões odontogênicas

Autores e ano	**n**	**Potência do ressonador**	**Lesões odontogênicas estudadas**	**Valores de ADC reportados**	**Diferença estatisticamente significativa?**
Sumi e colaboradores, 2008(65)	16	1.5T	Ameloblastomas (sem captação de contraste)	2.8×10^{-3} mm²/s	< 0.001 (autores não mencionam resultado do teste de post-hoc
			Conteúdo sólido do ameloblastoma	1.30×10^{-3} mm²/s	
			QCO (sem captação de contraste)	1.13×10^{-3} mm²/s	
			QCO (conteúdo sólido)	Não determinado	
Wang e colaboradores 2010(73)	78	1.5T	Neoplasmas benignos e lesões que são semelhantes a neoplasmas (incluindo lesões odontogênicas em um mesmo grupo)	1.53×10^{-3} mm²/s	< 0.001 (autores não mencionam resultado do teste de post-hoc
			Neoplasmas malignos	1.11×10^{-3} mm²/s	
			Ameloblastoma	1.59×10^{-3} mm²/s	

Eida e colaboradores 2012 (74)	27	1.5T	Cisto dentígero	0.49 x 10^{-3} mm^2/s	Ameloblastoma versus cisto dentígero: p=0.03 Ameloblastoma versus QCO: 0.02
			Conteúdo cístico do ameloblastoma	2.45 x 10^{-3} mm^2/s	
			QCO	0.87 x 10^{-3} mm^2/s	
Srinivasan e colaboradores 2012(62)	20	1.5T	Conteúdo cístico ameloblastoma	2.19 x x 10^{-3} mm^2/s	Conteúdo cístico do ameloblastoma versus QCO <0.01
			Conteúdo sólido do ameloblastoma	1.04 x 10^{-3} mm^2/s	
			QCO	1.01 x 10^{-3} mm^2/s	
			Cisto dentígero	1.23 x 10^{-3} mm^2/s	
			Myxoma Odontogênico	2.09 x 10^{-3} mm^2/s	
Seno e colaboradores 2015(75)	1	1.5T	Ameloblastoma	Não reportado	
Oda e colaboradores 2017(76)	57	1.5T	Cisto do ducto nasopalatino	2.34 x 10^{-3} mm^2/s	p=0.07
			QCO	0.85 x 10^{-3} mm^2/s	
Han e colaboradores 2018(77)	40	1.5T	Cisto Dentígero	1.25 x 10^{-3} mm^2/s	Ameloblastoma unicístico versus QCO: p <0.001 (outras comparações não foram realizadas)
			Ameloblastoma unicístico	2.30 x 10^{-3} mm^2/s	
			QCO	0.92 x 10^{-3} mm^2/s	
			Conteúdo sólido ameloblastoma	1.36 x 10^{-3} mm^2/s	
			Conteúdo cístico ameloblastoma	1.93 x 10^{-3} mm^2/s	
Panyarak e colaboradores 2019.(78)	139	3T	Carcinoma ameloblastico	1.13 x 10^{-3} mm^2/s	Não realizou comparações entre lesões
			Mixofibroma	1.76 x 10^{-3} mm^2/s	
			Ameloblastoma	1.56 x 10^{-3} mm^2/s	
			QCO	0.94 x 10^{-3} mm^2/s	

Ogura e colaboradores 2019(68)	16	1.5T	QCO	1.03×10^{-3} mm^2/s	Comparou o QCO com outros cistos em um único grande grupo p = 0.038
Vanagundi e colaboradores (2020)(6)	27	3T	QCO	1.58×10^{-3} mm^2/s	Houve diferença estatisticamente significativa entre todas as lesões que foram reportadas com o uso de uma curva ROC.
			Ameloblastoma unicístico	2.51×10^{-3} mm^2/s	
			Cisto dentígero	2.15×10^{-3} mm^2/s	
Wamasing e colaboradores, 2021(39)	127	3T	Ameloblastoma unicístico Cisto dentígero QCO	Valores médios não foram reportados, somente valores de corte (viés de exposição dos dados)	Cisto dentígero verus ameloblastoma unicístico p<0.000 QCO versus cisto dentígero: sem diferença

Fonte: A autora

Quadro 2.6 - Estudos publicados que analisaram lesões odontogênicas com DWI e ADC. Objetivos, resultados e principais conclusões

Autores	Objetivo	Resultados e conclusões
Sumi et al.(65)	Utilização do DWI e do ADC na diferenciação do ameloblastoma do QCO, considerando conteúdos das lesões diferenciados por meio da CE.	Os valores de ADC dos conteúdos císticos dos ameloblastomas apresentaram-se maiores do que os de ADC do QCO (conteúdo cístico). O ADC de conteúdos císticos pode ser útil na diferenciação de ameloblastomas de QCOs.
Wang et al. (73)	DWI e ADC na diferenciação de lesões sólidas de císticas do espaço masticatório.	O ADC pode ser útil na diferenciação de tumores benignos sólidos de lesões ou condições semelhantes à tumores de tumores malignos. Doenças inflamatórias não podem ser diferenciadas de neoplasias.
Eida et al. (74)	Avaliaçao do uso do ADC no diagnóstico de lesões císticas.	Os valores de ADC foram similares entre ameloblastomas e cistos dentígeros e entre QCOs.
Srinivasan et al.(62)	Uso do ADC na diferenciação de QCOs de outros neoplasmas.	O conteúdo cístico dos ameloblastomas mostrou facilitação à difusão. O conteúdo sólido de ameloblastomas mostrou restrição à difusão. O ADC é útil para diferenciar QCOs de ameloblastoma cístico.
Seno et al.(75)	Características de imagem de 1 caso de ameloblastoma	A lesão apresentou captação heterogênea de contraste com restrição da difusão nas imagens em DWI. Foi feito exame de PET-CT por conta destas características que sugeriram neoplasma maligno.
Oda et al.(76)	O uso de DWI e valores de ADC na diferenciação das lesões da cavidade oral.	Os valores de ADC apresentaram diferenças significativas na diferenciação de rânulas de QCOs; cisto do ducto nasopalatino de QCO; abcesso de origem odontogênica de QCO. Os valores de ADC e as imagens em DWI podem ser úteis na diferenciação das lesões maxilofaciais.
Han et al. (77)	O uso do DWI e valores de ADC na diferenciação de ameloblastomas unicístico/multicístico, QCOs e cistos dentígeros.	Ameloblastomas unicísticos apresentaram livre difusão em DWI. QCOs demonstraram restrição à difusão em DWI. Os valores de ADC dos ameloblastomas unicísticos foram significantemente maiores que os dos QCOS. Os cistos dentígeros demonstratam restrição à difusão em DWI e valores de ADC similares quando comparados aos QCOs. DWI e valores de ADC podem ser usados para diferenciar ameloblastomas unicísticos de QCOs.

Panyarak et al.(78)	Comparação de grau de distorção e ruído entre o turbo spin-echo e e eco-planar em DWI para as lesões da região orofacial.	Lesões benignas (cistos e neoplasmas benignos) e valores de ADC de neoplasmas malignos não apresentaram diferenças significativas comparando as 2 variações de imagens. Entretanto, os valores de turbo-spin-eco mostraram-se mais eficientes no diagnóstico diferencial das lesões orofaciais.
Ogura et al.(68)	Uso do DWI e ADC na diferenciação de QCOs e outras lesões císticas dos ossos gnáticos e de estruturas normais.	O valor de ADC médio dos QCOs apresentou-se menor do que dos cistos do ducto nasopalatino, cisto radicular e cisto dentígero. Os valores de DWI e ADC podem ser úteis para avaliação dos QCOs.
Vanagundi e colaboradores (2020)(6)	Uso do DWI e ADC na diferenciação de QCO, cisto dentígero e ameloblastoma unicístico.	QCOs demonstraram restrição à difusão quando comparados aos ameloblastomas unicísticos e cistos dentígeros. A execução da DWI não adiciona custo significativo à MRI e pode ser usada para diferenciar QCO, cisto dentígero e amloblastoma unicístico já que as características em MRI destas lesões são semelhantes.
Wamasing e colaboradores, 2021(39)	Uso do DWI e ADC na diferenciação de QCO, cisto dentígero e ameloblastoma unicístico.	Os valores de ADC apresentaram-se significantemente diferentes entre cistos dentígeros e ameloblastomas unicísticos, mas não entre QCO e cisto dentígero. Os autores criaram uma árvore de decisões que incluiu características da lesão como proximidade com o elemento dental, imagens em T1 e valores de ADC.

Fonte: A autora.

2.2.2.3 Imagens contrastadas em ressonância magnética e sua aplicabilidade para as lesões odontogênicas.

As imagens com o uso de contraste em MRI (CE-MRI) são uma ferramenta da MRI que produz imagens funcionais, ilustrando padrões de captação de contraste por um tecido sadio ou alterado. (79)

Na odontologia, são úteis na diferenciação de conteúdos sólidos e císticos de lesões que comprometem o complexo maxilomandibular, particularmente lesões odontogênicas,(20) além de prover informações valiosas das características vasculares dos tecidos estudados em MRI. Outras aplicações incluem o uso destes padrões na diferenciação de neoplasmas benignos e malignos e mesmo diferenciações entre tipos histológicos de lesões por meio da avaliação do tempo no qual o contraste é captado e dissipado pelo tecido. (80) Na figura 2.24, imagens de CE-MRI de um ameloblastoma multicístico da presente amostra. O ameloblastoma unicístico é composto por conteúdos sólido e líquidos, a CE-MRI pode diferenciá-los de acordo com a captação de contraste, que é diferente para os conteúdos.(20)

Figura 2.24 - Imagens de CE-MRI de um ameloblastoma multicístico da presente amostra.

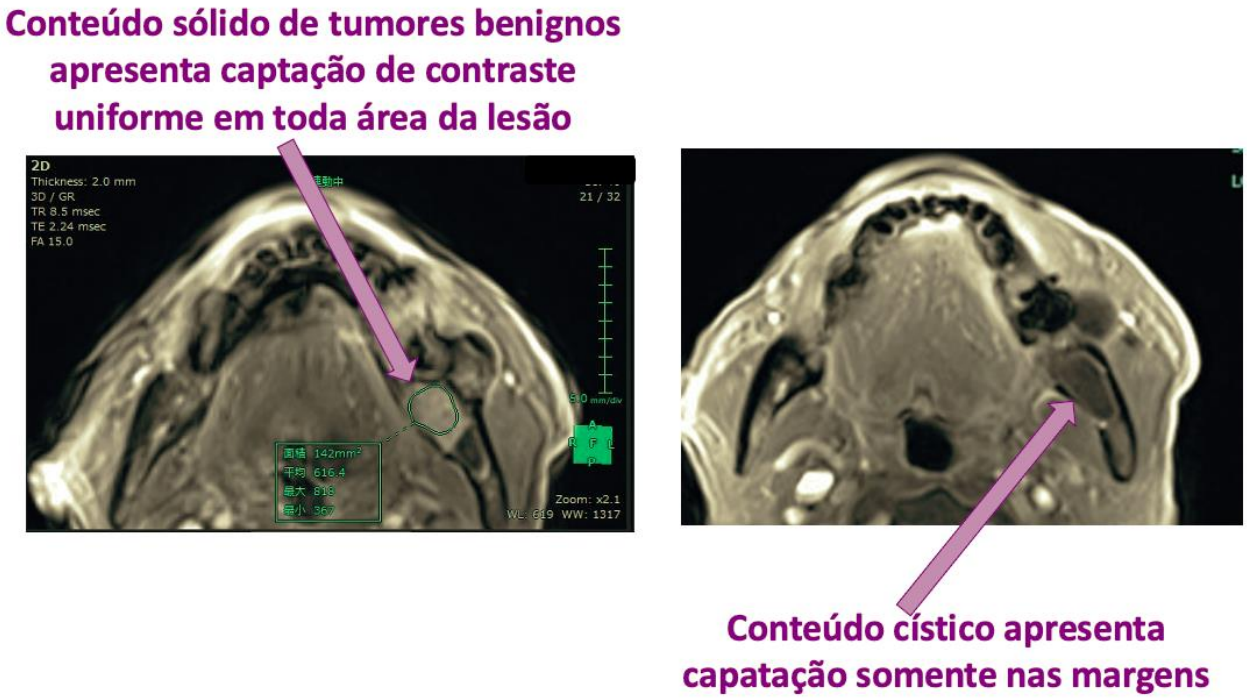

Fonte: A autora.

Na presente investigação, esta ferramenta da MRI foi aplicada na diferenciação de conteúdos sólidos e líquidos das lesões estudadas, conforme detalhado na metodologia.

3. PROPOSIÇÃO

Os objetivos do presente estudo foram:

Quanto às imagens em MRI:

- Avaliar, por meio da MRI de 3T, com imagens ponderadas em T1 e STIR, a presença de diferenças de intensidade de sinal entre as lesões odontogênicas;
- Avaliar valores de ADC de lesões odontogênicas.

Quanto às imagens em TCMS:

- Avaliar, por meio da TCMS, os valores de HU das lesões odontogênicas em 2 tomógrafos diferentes.

4. MATERIAL E MÉTODOS

4.1 MATERIAL

Este estudo observacional tem característica retrospectiva e utilizou arquivos de imagens e dados de prontuários de pacientes atendidos Hospital Universitário da Universidade de Okayama no Japão, (Okayama University, School of Medicine, Dentristry and Pharmacy).

Os casos analisados foram selecionados no período de 2015 até 2021, de pacientes que compareceram ao Serviço de Radiologia e Imaginologia Odontológica do Hospital Universitário da universidade de Okayama, encaminhados para investigação de lesões comprometendo a maxila e/ou mandíbula.

Os pacientes foram submetidos à exames de imagem de acordo com a orientação de investigação diagnóstica que consiste na realização de exames de MRI e TCMS, conforme o solicitado pelo profissional responsável pelo tratamento do paciente. Adicionalmente, foram realizados exames de histopatológicos com objetivo diagnóstico para conduta terapêutica apropriada.

4.1.1 Lesões estudadas

Foram considerados para a presente pesquisa resultados de exames histopatológicos que identificaram seguintes lesões odontogênicas: ameloblastoma, cisto dentígero e QCO.

4.1.2 Equipamentos de imagem utilizados

4.1.2.1 Ressonância magnética

Os exames de ressonância magnéticas foram realizados em equipamento de 3 Teslas Magneton Skyra (Siemens Healthineers, Erlagen, Alemanha), 84kVa, XQ Gradients (45 mT/m 200 T/m/s). As imagens foram adquiridas considerando-se as intensidades de sinal T1 TSE, STIR e DWI. Imagens com contraste com Gadolínio como fármaco principal foram realizadas mediante hipóteses diagnósticas de ameloblastomas, QCO com lesões com características imaginológicas duvidosas de acordo com a interpretação do radiologista responsável pela realização dos exames de imagem.

Detalhamento dos parâmetros utilizados em MRI para o equipamento Skyra 3T:

- Imagens ponderadas em T1: TR: 700 ms; TE: 9.4 ms; espessura de secção 5 mm; tamanho do voxel: 0.8 × 0.8 × 3 mm; field of view (FOV) leitura: 240 mm; FOV fase: 100%.
- STIR-weighted turbo spin echo (STIRW TSE): TR: 3000 ms; TE: 78 ms; espessura de secção: 3 mm; tamanho do voxel: 0.5 × 0.5 × 3 mm; FOV leitura: 200 mm; FOV fase: 100%
- Short tau inversion recovery (STIR): TR: 5000 ms; TE: 37 ms; espessura de secção: 3 mm; tamanho do voxel: 0.7 × 0.8 × 3 mm; FOV leitura: 240 mm; FOV fase: 100%
- DWI depois da aquisição para região de cabeça e pescoço foi obtido em plano axial 3 b-valores foram usados: 50, 400, and 800 s/mm^2. Outros parâmetros incluíram TR: 3490 ms; TE: 63 ms; espessura de secção: 5 mm; total de cortes: 20; tamanho do voxel: 2.3 × 2.3 × 5 mm.

4.1.2.2 Tomografia computadorizada multislice

Os exames de TCMS foram realizados em 2 equipamentos distintos. A estrutura de ambos os tomógrafos é formada por: Gantry, tubos de raio x, detectores, mesa de

exame, mesa de comando e bomba injetora. Quanto ao número de cortes do tomógrafo, representa o número de secções transversais. Os tomógrafos eram constituídos de multidetectores que correspondem a exposição aos raios X, adquirido em múltiplas fatias de imagem. Especificações dos aparelhos utilizados:

a) Somatom definition Flash (Siemens Healthineers, Erlagen, Alemanha), 120 kV, 426 mAs, dose efetiva: 3.5 mSv, tempo de escaneamento: 0.68 s, tempo de rotação 0.28 s. Gantry: 72 cm; Intervalo máximo de escaneamento: 200 cm; Canais: 320; configuração: multislice.
b) Aquilion One (Toshiba, Tóquio, Japão), 120 kV, 426 mAs, dose efetiva: 3.5 mSv, tempo de escaneamento: 0.68 s, tempo de rotação 0.28 s. Gantry: 72 cm; Intervalo máximo de escaneamento: 200 cm; Canais: 320; configuração: multislice.

4.2 MÉTODOS

4.2.1 Atendimento às normas de bioética

Esta pesquisa foi aprovada concomitantemente pelo comitê de ética em pesquisa da Faculdade de Odontologia da Universidade de São Paulo sob o número : 2.047.887 e pelo comitê de ética em pesquisa da Okayama University, School of Medicine, Dentristry and Pharmacy (Japão). Cópia da aprovação do comitê de ética disponível no anexo A.

4.2.2 Critérios de inclusão e exclusão de casos selecionados

Foram selecionados casos de pacientes que obrigatoriamente possuíam exames de MRI e exames de TCMS. As lesões consideradas na presente pesquisa foram: ameloblastoma, cisto dentígero e QCO.

4.2.2.1 Critérios de inclusão e exclusão para os exames de ressonância magnética em 3T

Foram incluídos casos de pacientes que apresentavam exames de MRI com qualidade técnica adequada e somente do ressonador selecionado para esta pesquisa (Skyra 3 Teslas), com a finalidade de evitar a variabilidade de sinal inerente à diferentes ressonadores.

Foram excluídos casos sem diagnóstico ou sem exame histopatológico confirmado ou de lesões diferentes das estudadas. Os critérios de inclusão e exclusão para os exames de MRI estão esquematizados na Figura 4.1.

Figura 4.1 - Esquema-sumário: critérios de inclusão e exclusão para os exames de ressonância magnética

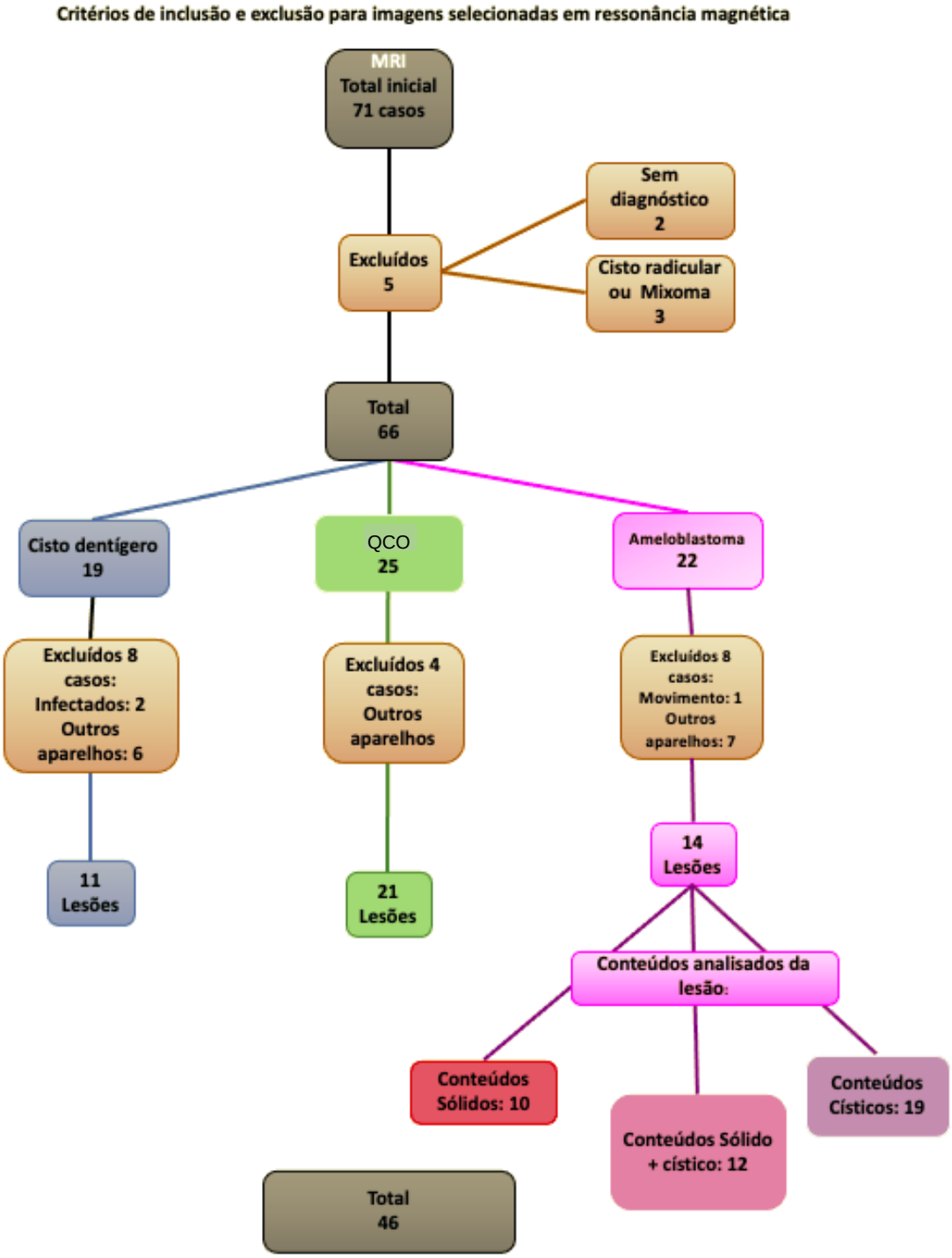

Fonte: A autora.

4.2.2.2 Critérios de inclusão e exclusão para os exames de tomografia computadorizada multislice

Foram incluídos casos de pacientes que apresentavam exames de TCMS com qualidade técnica adequada e somente dos tomógrafos selecionados para esta pesquisa (Somatom Definition Flash e Aquilion One).

Foram excluídos casos sem TCMS que possuíam somente CBCT, sem diagnóstico ou exame histopatológico confirmado ou de lesões diferentes das estudadas. O exame histopatológico foi utilizado para agrupamento das lesões. Os critérios de inclusão e exclusão para os exames de TCMS estão esquematizados na figura 4.2.

Figura 4.2 - Esquema-sumário: critérios de inclusão e exclusão para os exames de tomografia computadorizada multislice

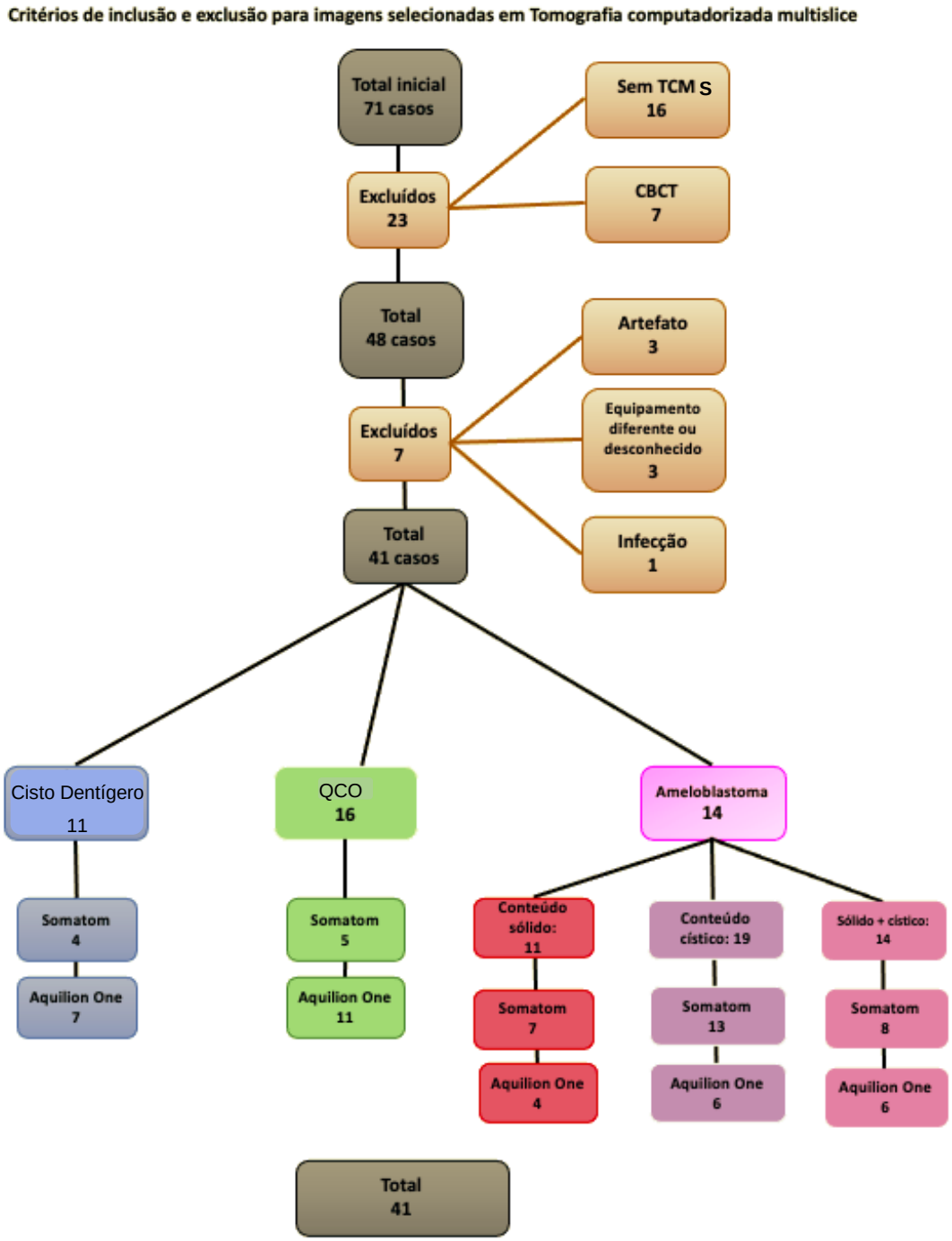

Fonte: A autora.

4.2.3 Análise das imagens em ressonância magnética e tomografia computadorizada multislice

4.2.3.1 Análise quantitativa da intensidade de sinal e densidade das imagens

As imagens em MRI foram analisadas utilizando o software Sinapse Vincent (Fujifilm Corporation, Tóquio, Japão) disponibilizado pelo Hospital Universitário da Okayama University, School of Medicine, Dentistry and Pharmacy. Em 2 telas de 48 polegadas, os casos com imagens em MRI foram inicialmente analisados de maneira ampla, verificando-se desde os exames iniciais, históricos médicos e achados clínicos, até os exames de MRI e TCMS.

Embora a coleta de dados ocorrera em cortes axiais exclusivamente, na sequência, os cortes das imagens em MRI e TCMS foram verificados previamente e simultaneamente, tanto em vistas coronais, sagitais e axiais. Este passo permitiu uma análise tridimensional da lesão para a seleção de cortes axiais que representariam a lesão com maior exatidão.

Num terceiro momento, os cortes axiais da MRI foram analisados em tela única e selecionadas janelas para imagens ponderadas em STIR, T1 TSE e DWI. Para os cistos dentígeros e QCOs, uma quarta janela era designada para os cortes axiais de TCMS.

Especificamente para os ameloblastomas, além da TCMS, também foram analisadas imagens de MRI, 15 minutos após a administração de contraste endovenoso. Estas imagens possibilitaram a detecção de conteúdos sólidos e císticos na lesão e sua diferenciação. Os valores coletados para os ameloblastomas consideraram inicialmente a lesão como um todo, sem diferenciação de conteúdo sólido e cístico. Em um segundo momento, somente o conteúdo sólido (caso houvesse) e depois somente seu conteúdo cístico. Na presença de mais de uma área cística, todas as áreas passíveis de mensuração foram incluídas na análise.

Então, escolhido o corte axial mais apropriado, ou seja, com maior representatividade da lesão, um ROI era desenhado de modo que tivesse o maior tamanho possível sem tocar as margens da lesão, sempre em imagens em STIR, utilizando-se ferramentas de zoom quando necessário, especialmente para lesões menores. Com o auxílio do próprio software, as imagens em T1 e DWI eram ajustadas exatamente no mesmo corte selecionado para o desenho do ROI em STIR e o ROI transferido por meio da ferramenta de “cópia” e “cola”. A imagem em TCMS também era ajustada para que estivesse em um corte o mais semelhante possível da MRI. O mesmo foi feito para as imagens em dinâmica, no caso dos ameloblastomas. O objetivo foi aferir os valores de intensidade de sinal e de densidade exatamente na mesma profundidade de corte e com o ROI de tamanho semelhante para todos os parâmetros. Foram aceitas pequenas variações do ROI para as imagens em DWI por conta da escala diferenciada desta imagem, quando comparadas às demais. A diferença no tamanho do ROI era calculada automaticamente pelo próprio software.

Os valores numéricos médios obtidos em todos os parâmetros analisados, assim com seus valores máximos e mínimos foram inseridos em planilha. Para as imagens em DWI o valor numérico coletado foi o valor da ADC.

Um esquema deste fluxo de trabalho para os cistos dentígeros e QCO, para melhor entendimento, encontra-se disponível na figura 4.3. Um “print de tela” do momento da coleta dos dados de um cisto dentígero da presente amostra encontra-se disponível na figura 4.4.

Figura 4.3 - Esquema-sumário: fluxograma de análise das imagens para cistos dentígeros e QCO

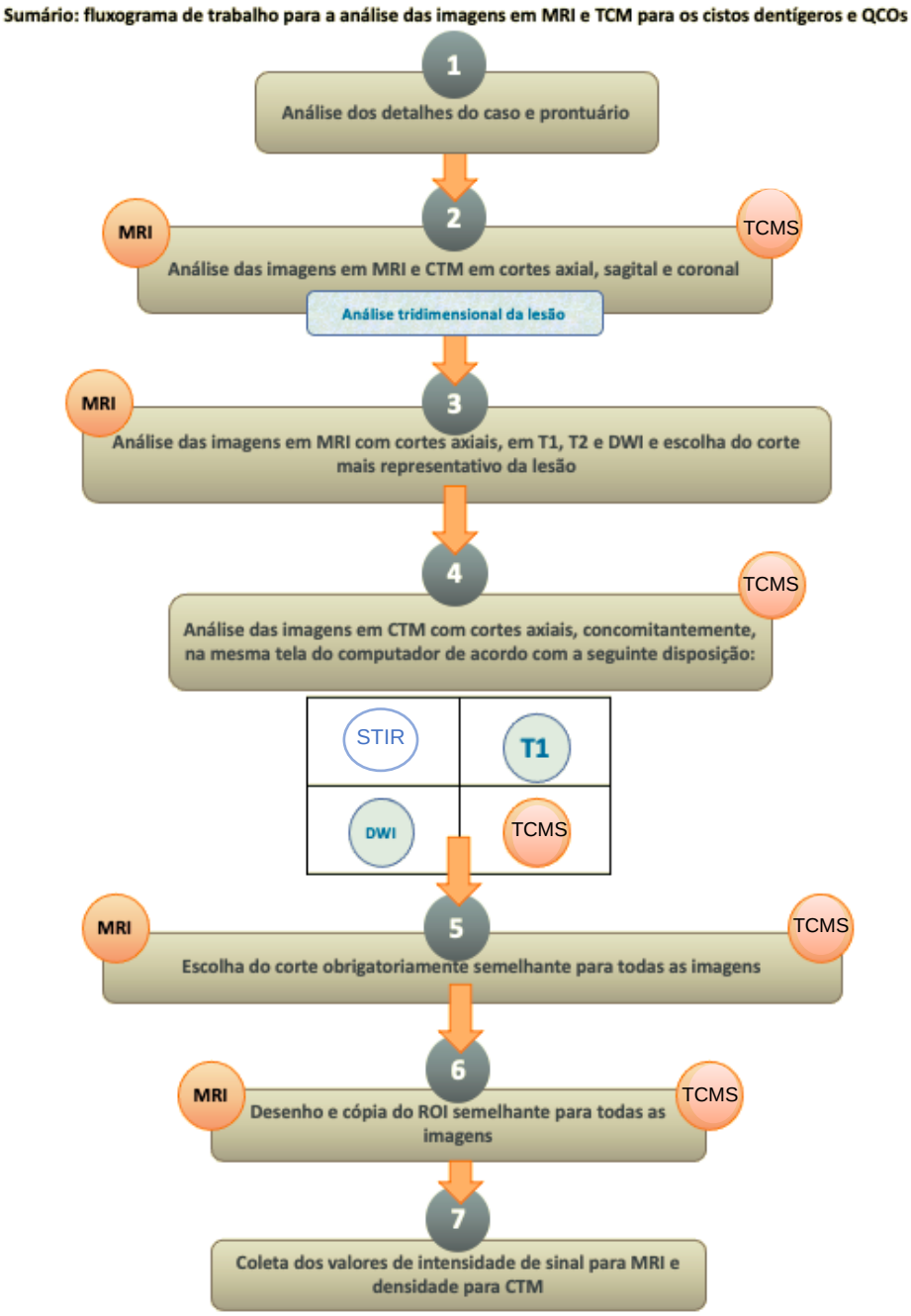

Fonte: A autora.

Figura 4.4 - “Print de tela” do momento de coleta de dados de um caso de cisto dentígero com os desenhos dos ROIs para as imagens em STIR, T1, mapa de ADC e TCMS para coleta do HU

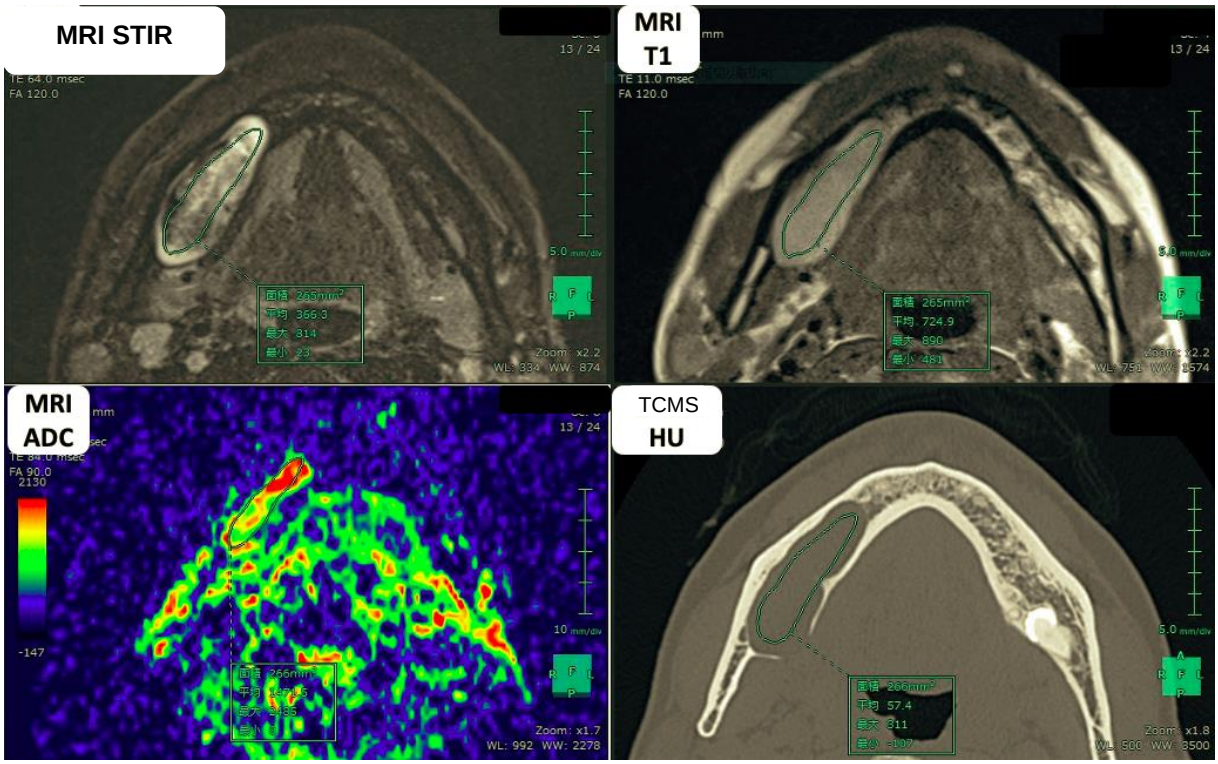

Fonte: A autora.

Para os ameloblastomas o fluxo de trabalho incluiu as análises das imagens com contraste, por conta de necessidade de identificação dos conteúdos lesionais sólidos e líquidos. Assim, o fluxograma de trabalho encontra-se representado em uma figura específica, a figura 4.5. Os “prints de tela” das 2 telas de trabalho do momento da coleta de dados encontram-se disponíveis nas figuras 4.6 e 4.7.

Figura 4.5 - Esquema-sumário: fluxograma de análise das imagens para o ameloblastoma e a análise de seus conteúdos

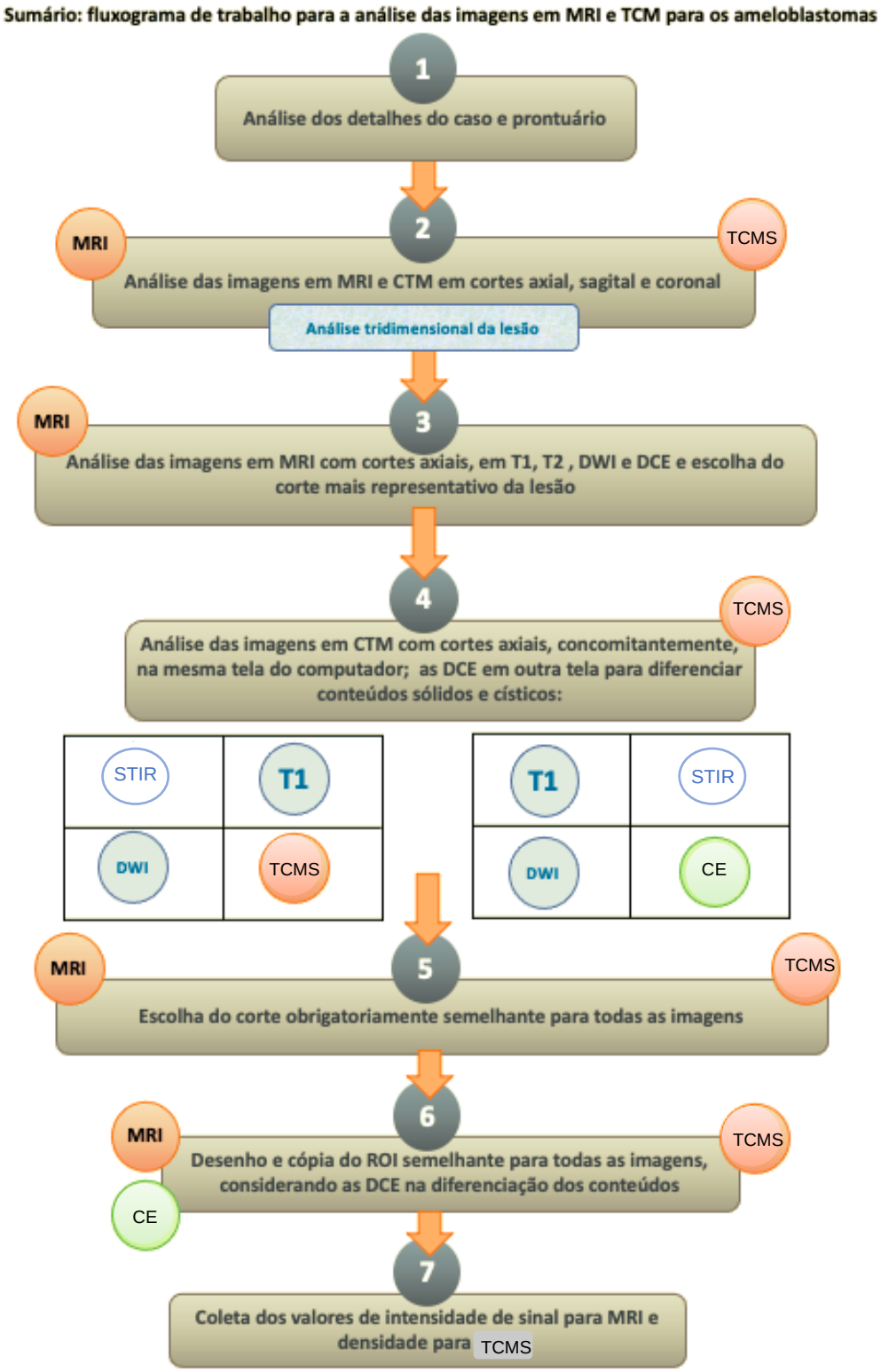

Fonte: A autora.

Figura 4.6 - : “Print de tela” da coleta de dados de intensidade de sinal, valores de ADC e valores de HU com seus respectivos ROIs posicionados (tela 1), de um caso de ameloblastoma do tipo multicístico. Esta tela foi analisada concomitantemente com a tela 2, demonstrada na figura 4.7, objetivando a determinação dos conteúdos lesionais com o auxílio das imagens CE-MRI. Neste caso específico, aferindo uma porção cística da lesão

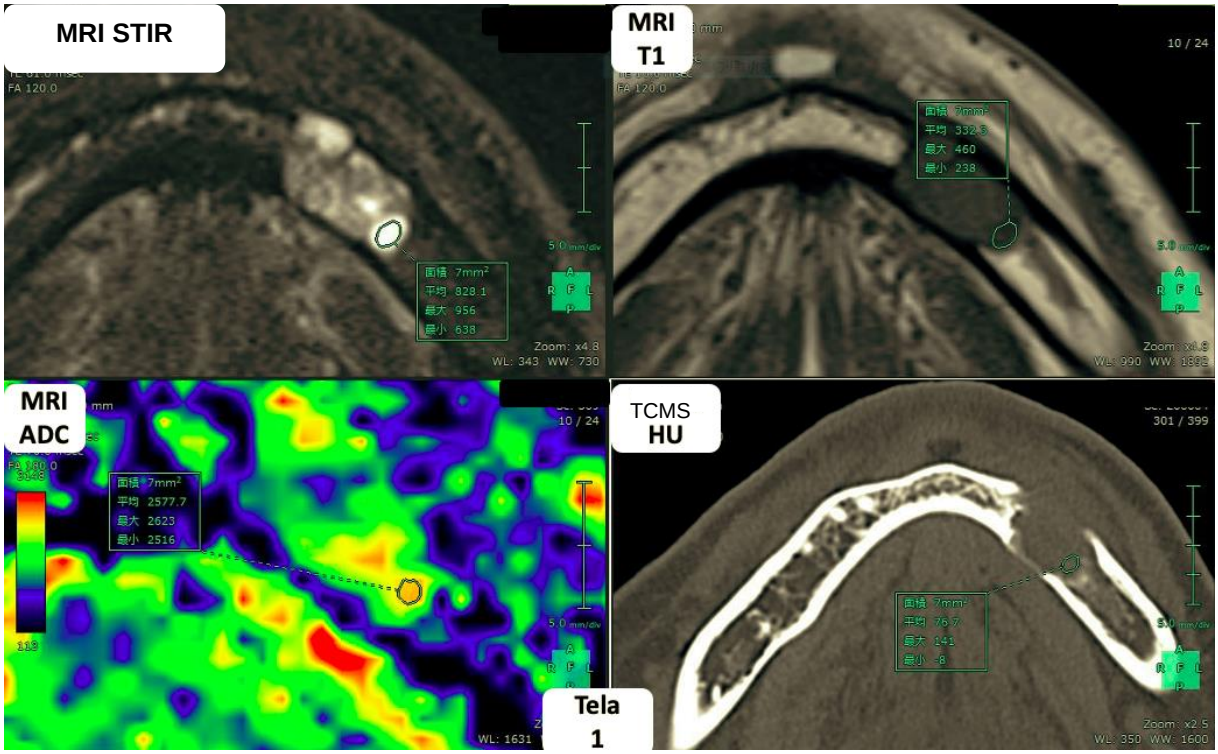

Fonte: A autora.

Figura 4.7 - : “Print de tela” da coleta de dados usando as imagens CE-MRI como referência para localização de conteúdos sólidos e císticos (tela 2), de um caso de ameloblastoma do tipo multicístico. Esta tela foi analisada concomitantemente com a tela 1, demonstrada na figura 4.6. Neste caso específico, aferindo uma porção cística da lesão

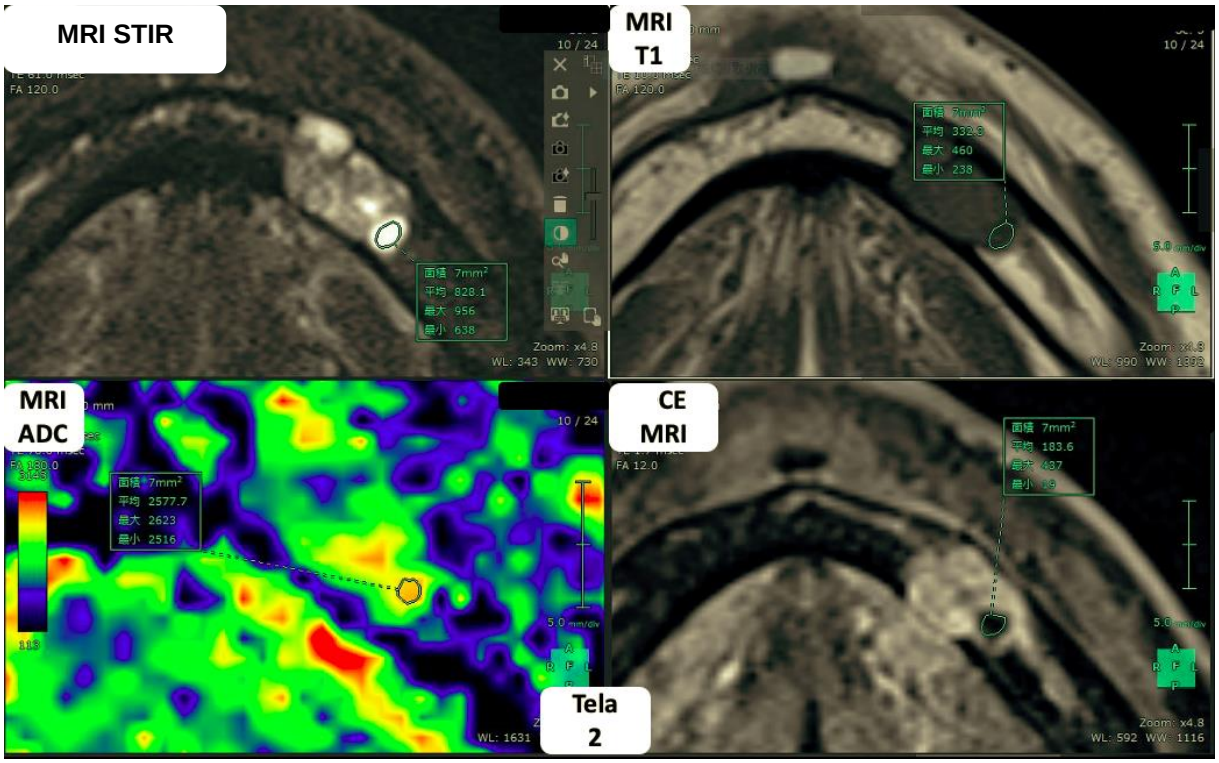

Fonte: A autora

Na presença de conteúdos múltiplos císticos ou sólidos em uma mesma lesão, desde que passíveis de identificação nas imagens contrastadas e nas sequencias em STIR, todos os conteúdos foram analisados e computados separadamente para a análise estatística. Por este motivo, o número total de análises é maior do que o número de lesões da amostra, como demonstrado na Figura 4.8 e esquematizado na figura 4.1 (para MRI) e 4.2 (para TCMS).

Figura 4.8 - “Print de tela” de um caso de ameloblastoma multicístico da amostra da presente pesquisa, demonstrando a presença de múltiplas áreas com conteúdos císticos e sólido em uma mesma lesão. Estes valores foram computados separadamente, por isso o número final de avaliações é maior do que o número de lesões

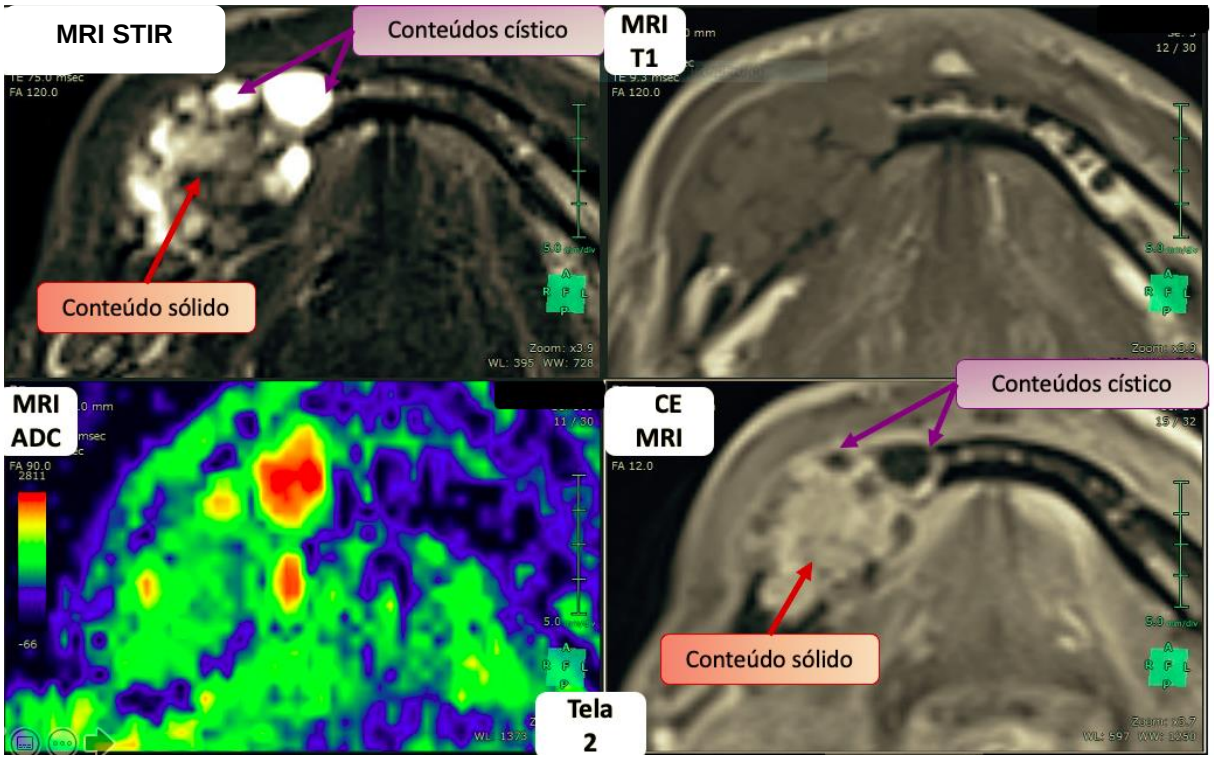

Fonte: A autora

Ademais, para os ameloblastomas, também foi analisada a lesão como um todo, sem separação por conteúdos e computados em um grupo específico para a análise estatística, conforme figura 4.9.

Figura 4.9 - “Print de tela” do mesma caso de ameloblastoma multicístico demonstrado nas figuras 4.6 e 4.7, sendo analisado sem separação de conteúdos. Caso da amostra da presente pesquisa

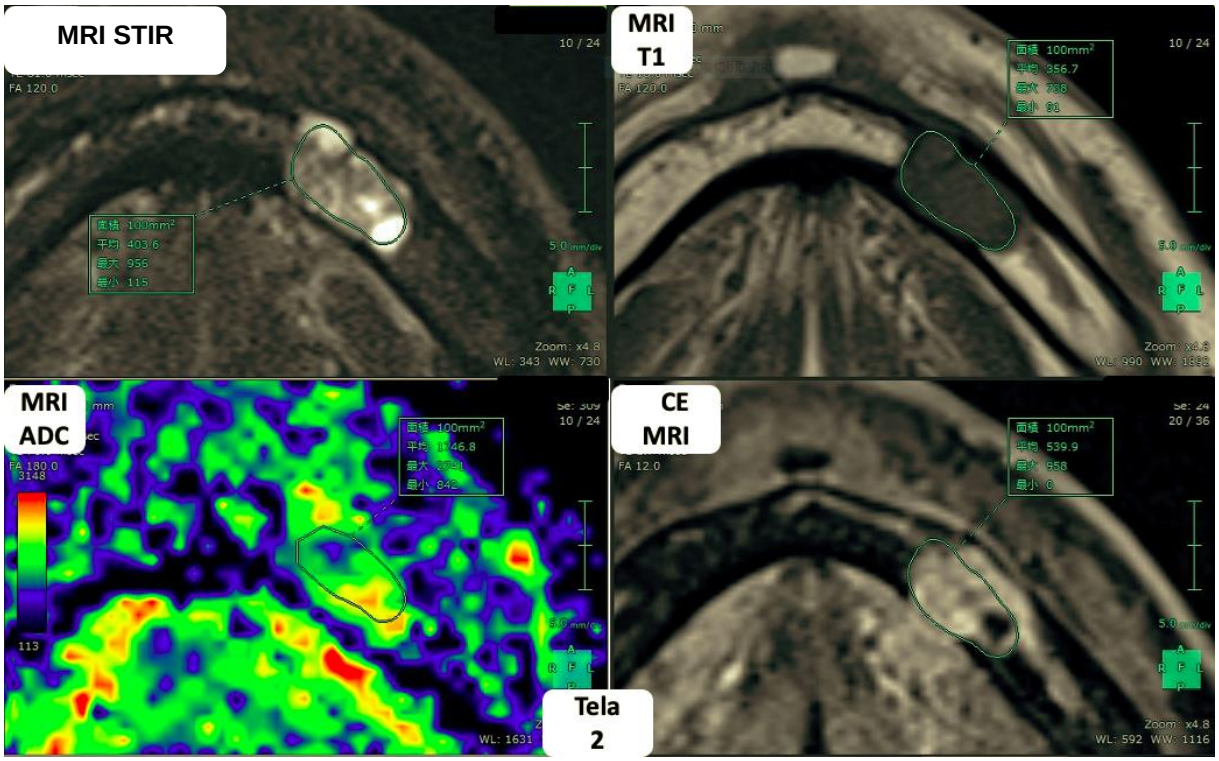

Fonte: A autora.

4.2.3.2 Análise qualitativa da intensidade de sinal em MRI e densidade das imagens em TCM

As imagens nos seus cortes axiais também foram analisadas qualitativamente e classificadas da seguinte forma, para MRI e TCMS.

A) Para a MRI:

A.1) Definição das margens (limites) das lesões: as margens foram examinadas nos parâmetros T1 e STIR e receberam as denominações “bem definida”, “moderadamente definida”, “pobremente definida” de acordo com a possibilidade de observação e demarcação das margens da lesão, considerando o seguinte critério adaptado de Mosier, 2015(81):

- Bem definidas: margens bem demarcadas; quando os limites da lesão eram passíveis de observação clara e precisa em todos os cortes da imagem. A determinação do perímetro total da lesão era facilmente estabelecido;
- Moderadamente definida: os limites da lesão eram passíveis de observação parcial em todos os cortes da imagem. A determinação do perímetro total da lesão não era possível, embora parte dele estivesse visível;
- Pobremente definida: não era possível a observação clara dos limites da lesão; a determinação do perímetro total da lesão não era possível, nem parte dele era visível.

A.2) Intensidade de sinal das margens das lesões: as margens foram examinadas nos parâmetros T1 e STIR e receberam as denominações “isointensa”, “hiperintensa”, “hipointensa” e variações destes, baseando-se na intensidade relativa do músculo, conforme determinação proposta por Vanagundi e colaboradores, 2020. (6) As denominações foram definidas da seguinte forma e encontram-se ilustradas na figura 4.10:

- Isointensa: quando a intensidade de sinal era semelhante à intensidade de sinal do músculo adjacente à área examinada. O músculo é escolhido como referência na literatura pois, em escala de tons de cinza na MRI, apresenta tom de cinza intermediário, traduzido em sinal intermediário. (6) É sinônimo para imagem isointensa sinal intermediário em MRI.
- Hiperintensa: quando a intensidade de sinal era maior do que o músculo, o que é refletido em MRI com tons de cor próximos ao branco quando comparado ao tom de cinza do músculo. A imagem hiperintensa também é denominada na literatura como “alta intensidade de sinal” ou “alto brilho”.
- Hipointensa: quando a intensidade de sinal era menor que do músculo, o que é refletido em MRI como tons de cor próximos ao preto quando comparado ao tom de cinza do músculo. A imagem hipointensa é também denominada na literatura como “baixa intensidade de sinal”.
- Variações: as variações consideraram tons intermediários, como partindo do tom mais predominante para o tom menos predominante, por exemplo: “isointensa à hipointensa” quando a era predominantemente isointensa mas todavia apresentava áreas hipointensas.

Figura 4.10 - Demonstração em imagens ponderadas em STIR e T1 da classificação de intensidade de sinal qualitativa para os conteúdos internos das lesões em MRI. Caso da amostra da presente pesquisa

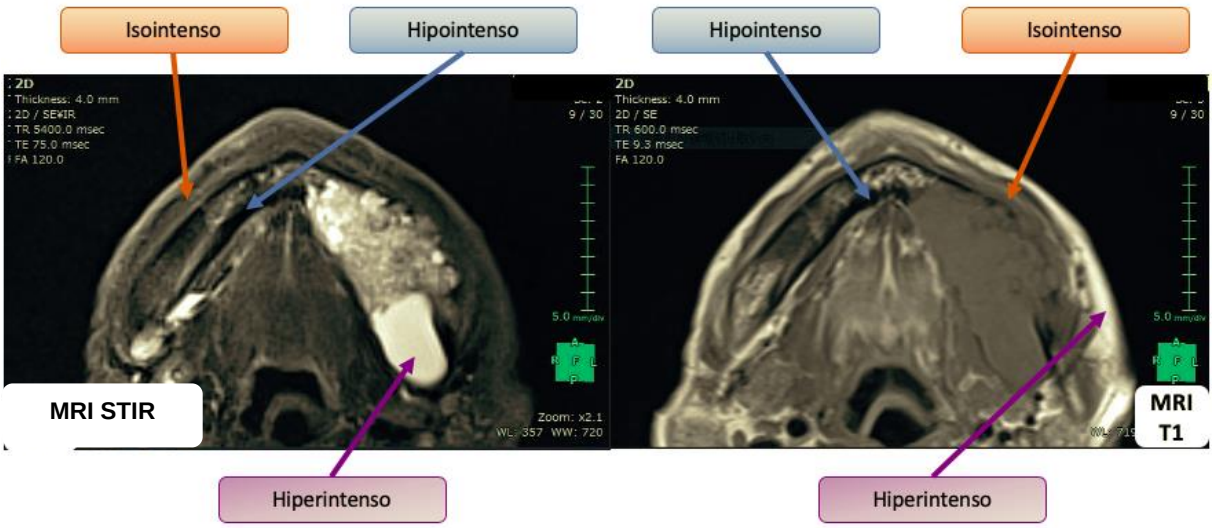

Fonte: A autora.

A.3) Conteúdo interno da lesão de acordo com os sinais T1 e STIR, classificados como heterogêneo e homogêneo, de acordo com Hisatomi e colaboradores (2003), (21) seguindo o critério e conforme ilustrado na figura 4.11:

- Homogêneo: o conteúdo interno da lesão em toda a sua área apresentava intensidade de sinal uniforme e constante;
- Heterogêneo: o conteúdo interno da lesão apresentava intensidade de sinal não uniforme, com áreas com intensidades de sinal diferentes.

Figura 4.11 - Diferentes classificações para a uniformidade dos conteúdos internos das lesões em MRI. Casos de ameloblastomas multicístico (nas imagens acima) e unicístico (nas imagens abaixo) da amostra da presente pesquisa

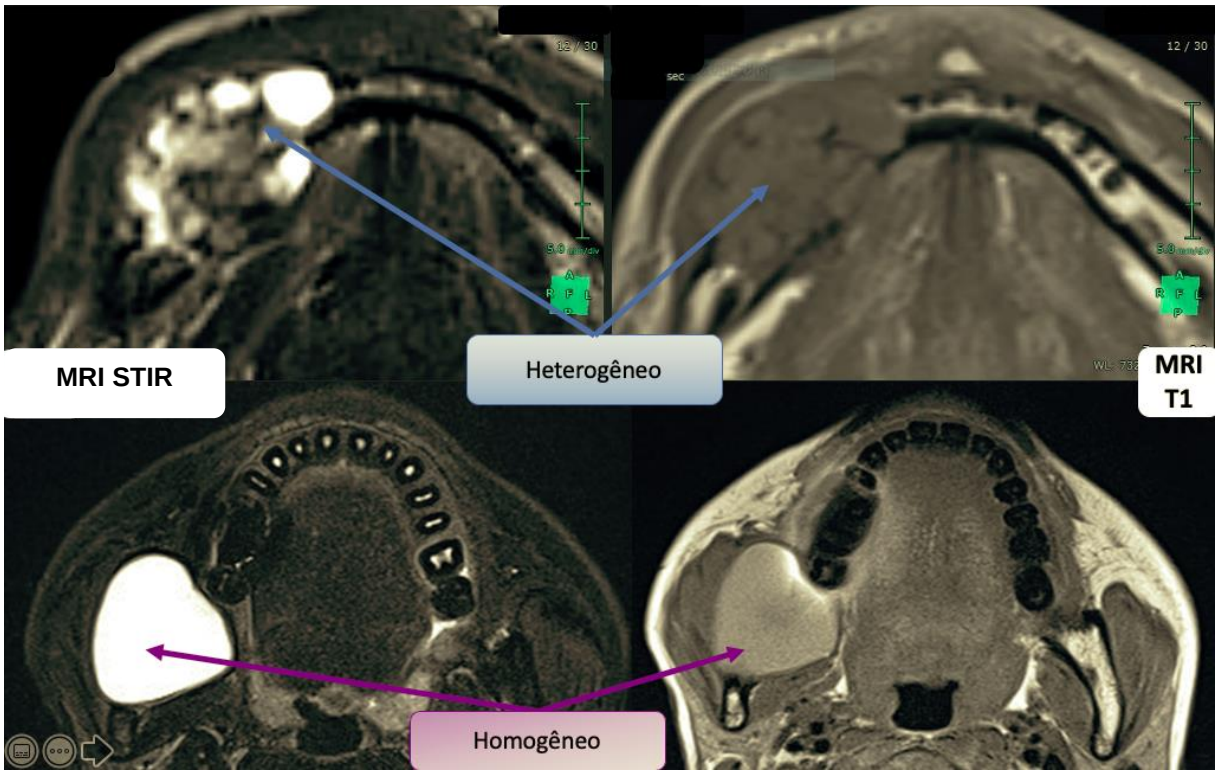

Fonte: A autora.

A.4) Conteúdo interno da lesão classificado de acordo com a sua intensidade, seguindo o mesmo estabelecido para as margens da lesão (item A.1) em “isointenso”, “hiperintenso” ou “hipointenso” e variações, conforme ilustrado na figura 4.10.

B) Para a TCMS:

B.1) Definição das margens das lesões por meio da TCMS em “bem definida”, “moderadamente definida”, “pobremente definida”, conforme:

- Bem definidas: margens bem demarcadas; quando os limites da lesão eram passíveis de observação clara e precisa em todos os cortes da imagem. A determinação do perímetro total da lesão era facilmente estabelecido;
- Moderadamente definida: os limites da lesão eram passíveis de observação parcial em todos os cortes da imagem. A determinação do perímetro total da lesão não era possível, embora parte dele estivesse visível;
- Pobremente definida: não era possível a observação clara dos limites da lesão; a determinação do perímetro total da lesão não era possível, nem parte dele era visível.

B.2) Definição das corticais das lesões por meio da TCMS em “contínua” ou “descontínua”.

B.3) Definição do conteúdo interno das lesões, classificado de acordo com sua densidade “isodenso”, “hiperdenso” e “hipodenso”, assim como variações com densidades mistas (exemplo: isodenso com áreas hipodensas), considerando (conforme figura 4.12):

- Hiperdenso: tons brancos, considerando como padrão o tecido ósseo;
- Isodenso: tons de cinza intermediários;
- Hipodenso: tons pretos.

Figura 4.12 - Ilustração dos padrões de densidade para TCMS para fins de classificação qualitativa. Caso de ameloblastoma da amostra da presente pesquisa

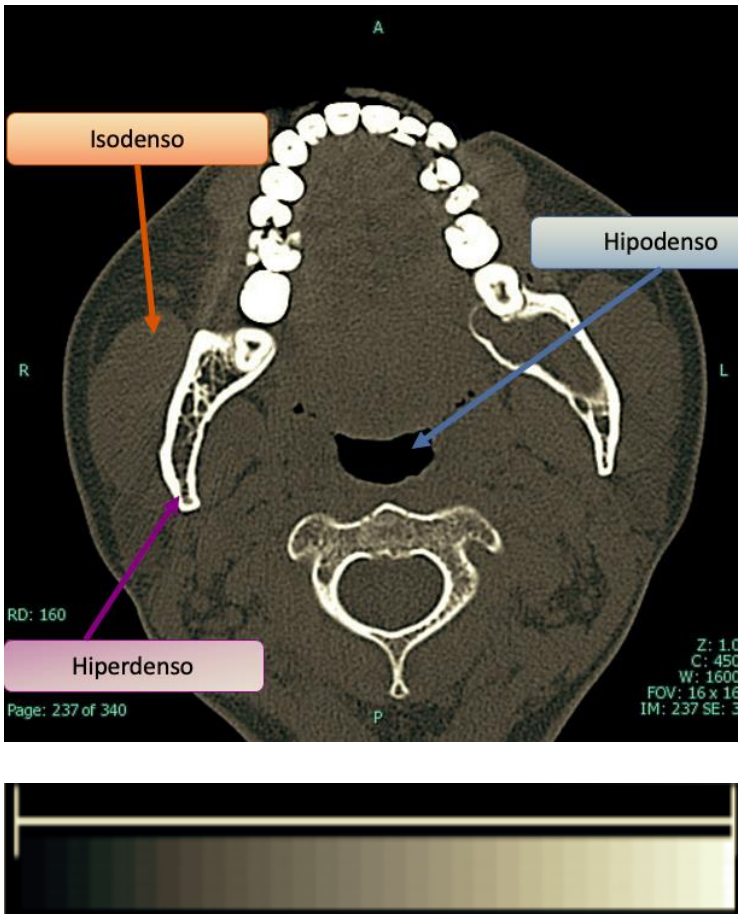

Fonte: A autora.

B.4) Conteúdo interno das lesões em TCMS, classificados como heterogêneo e homogêneo, seguindo o critério:

- Homogêneo: o conteúdo interno da lesão apresentava densidade uniforme em toda sua área, com densidade constante;
- Heterogêneo: o conteúdo interno da lesão apresentava densidade não uniforme, com áreas com densidades diferentes combinadas.

Para a análise qualitativa, cada lesão foi considerada de maneira integral, sem divisão por conteúdos como executado na análise quantitativa.

Esquemas das respectivas classificações qualitativas para MRI e TCMS estão disponíveis nas Figuras 4.13 e 4.14, respectivamente.

Figura 4.13 - Esquema-sumário para as classificações qualitativas em MRI.

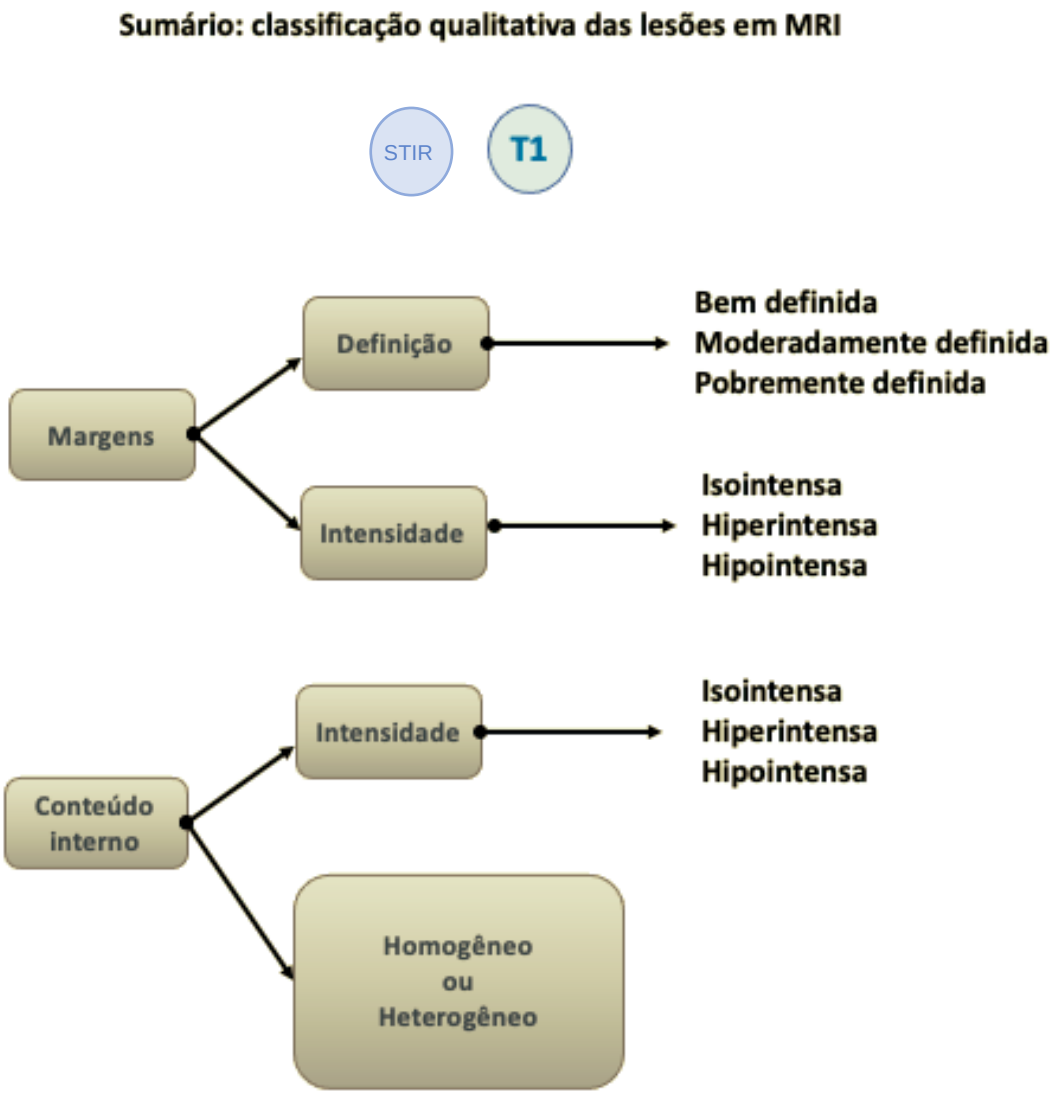

Fonte: A autora.

Figura 4.14 - Esquema-sumário para as classificações qualitativas em TCMS

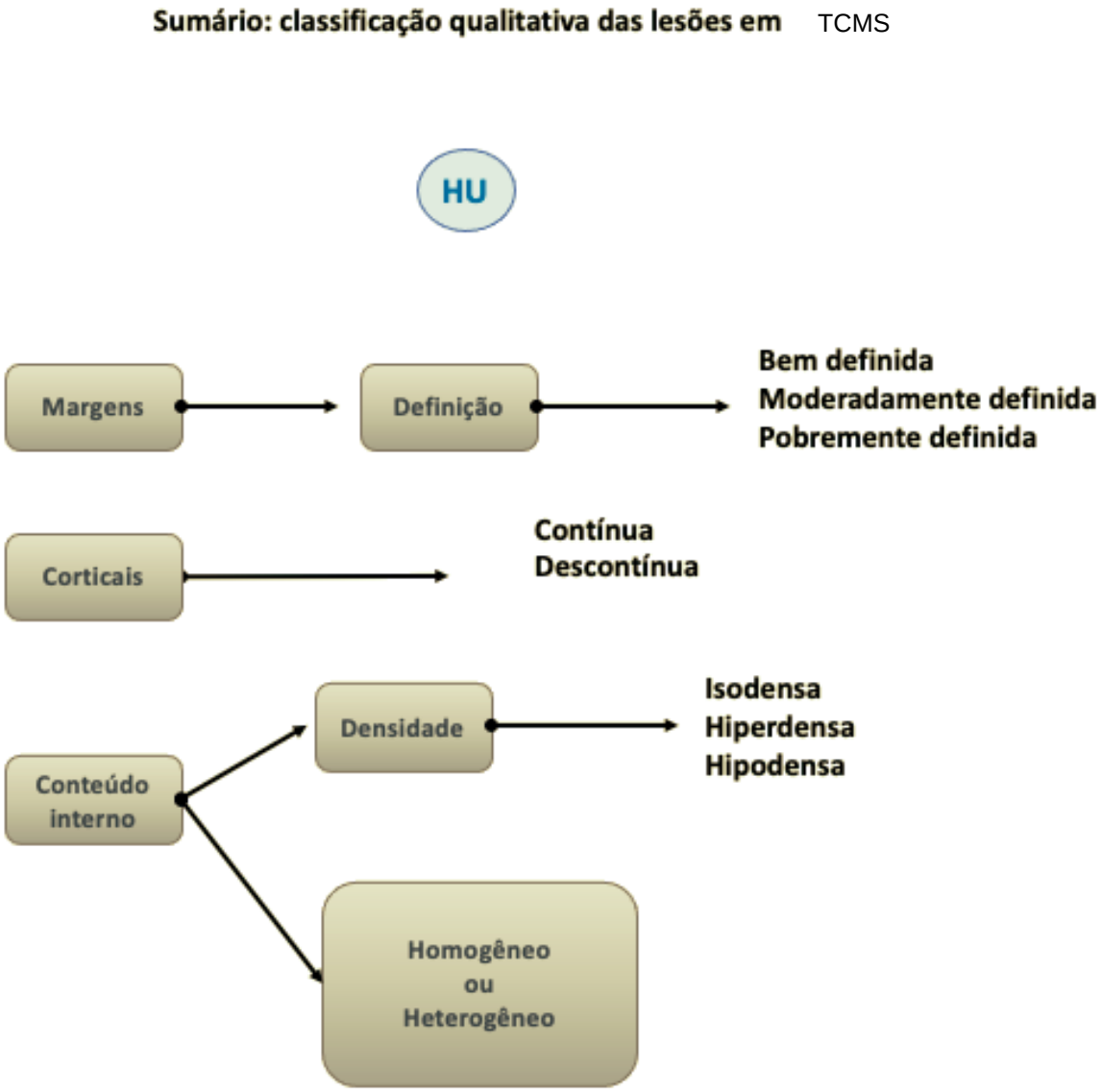

Fonte: A autora.

4.2.4 Análise estatística dos dados quantitativos

Os dados numéricos (variáveis contínuas) formam analisados pelo software estatístico GraphPad Prism versão 9 (Graph Pad, California, EUA). Após verificada adesão à curva de normalidade, por meio do teste de Shapiro-Wilk, os valores de intensidade de sinal para MRI e HU para a TCMS foram comparados entre grupos de lesões. O teste de Kruskall-Wallis, foi aplicado para a análise de diferenças iniciais entre os grupos. Na presença de diferenças, o teste de pós hoc de Dunn foi aplicado para detalhar as diferenças.

Cabe ressaltar que, devido aos critérios de inclusão e exclusão utilizados para selecionar as lesões em MRI e TCMS, o grupo de casos de lesões selecionadas para análises de MRI não necessariamente foram as mesmas selecionadas para as análises de TCMS; portanto, testes de correlação não foram aplicados.

5. RESULTADOS

5.1 ANÁLISES EM RESSONÂNCIA MAGNÉTICA

5.1.1 Descrição da amostra utilizada para análises em ressonância magnética.

Um total de 46 lesões foram analisadas: 14 ameloblastomas, 11 cistos dentígeros e 21 QCOs.

Por conta da análise de componentes dos ameloblastomas proposta na metodologia, um número maior de áreas referentes aos conteúdos internos das lesões foi analisado, totalizando 73 ROIs. Para os ameloblatomas, dos 14 casos incluídos na amostra, 2 eram unicísticos e 12 multicísticos. Foram encontradas 10 áreas sólidas e 19 áreas císticas. Duas áreas sólidas de ameloblastomas multicísticos não foram passíveis de mensuração.

Das 46 lesões analisadas, 12 localizavam-se na maxila e as demais (34 casos) na mandíbula. Quanto ao lado, 19 estavam no lado direito, 3 na linha média e 24 no lado esquerdo. A média de idade dos pacientes incluídos foi de 30 ($\pm$ 4) anos; 26 eram do sexo masculino e 20 do sexo feminino.

5.1.2 Dados quantitativos obtidos por meio da ressonância magnética

A análise estatística dos dados numéricos demonstrou ausência de adesão à curva de normalidade, com teste de Shapiro-Wilk $p<0.05$. Assim, comparações entre grupos foram efetuadas utilizando-se testes não paramétricos.

No quadro 5.1, foram descritos os valores medianos e médios dos parâmetros analisados em MRI.

Quadro 5.1 - Sumário dos resultados obtidos. Valores médios e medianos da intensidade de sinal em STIR (STIR), T1 e DWI. Diferenças estatísticas obtidas de acordo com o teste de Kruskall-Wallis. Letras iguais indicam diferenças entre grupos. *Média e mediana aritiméticas

Lesão ou área analisada	**n**	**STIR (valores médios de intensidade)**		**T1 (valores médios de intensidade)**		**DWI (valores médios de intensidade)**	
		Mediana* (IR)	Média* (SD)	Mediana* (IR)	Média* (SD)	Mediana* (IR)	Média* (SD)
Ameloblastoma	14						
Conteúdo sólido	10	359.0 (294.7) [a,b]	380.6 (148.7)	367.3 (247.0) [a]	349.8 (110.9)	1298.0 (119.0)	1361 (501.4)
Conteúdo cístico	19	884.0 (693.4) [a,c]	821.2 (301.8)	409.4 (95.2)	394.2 (133.9)	2476.0 (2035.0) [a,b]	2170.0 (759.3)
Conteúdo sólido e cístico	12	597.5 (457.1)	678.3 (265.4)	416.1 (365.6)	390.5 (107.1)	1743.0 (1152.0)	1647.0 (536.0)
Cisto dentígero	11	531.3 (192.6) [c]	509.8 (321.9)	671.1 (378.4) [a]	636.9 (300.2)	1032.0 (804.3) [a]	1346.0 (756.5)
QCO	21	790.1 (993.0) [b]	836.7 (333.6)	462.8 (397.8)	478.9 (112.5)	1195.0 (916.2) [b]	1240 (405.5)
Total	73						

Fonte: A autora.

Foram observadas diferenças estatisticamente significativas para a intensidade de sinal STIR (Kruskall-Wallis = p 0.0003) para os conteúdos sólido versus o conteúdo cístico dos ameloblastomas (teste de post-hoc de Dunn p = 0.0011); para o conteúdo sólido dos ameloblatomas e o QCO (teste de post-hoc de Dunn p = 0.0024) e para o conteúdo cístico dos ameloblastomas quando comparado ao cisto dentígero (teste de post-hoc de Dunn p = 0.0786).

Para as imagens ponderadas em T1 TSE, observaram-se diferenças estatisticamente significativas (Kruskall-Wallis p = 0.0189) entre o conteúdo sólido do ameloblastoma e o cisto dentígero (teste de post-hoc de Dunn p = 0.0486). Para os valores de ADC, o teste de Kuskall-Wallis apresentou diferença estatisticamente significativa para o conjunto de agrupamentos de lesões (p = 0.0027) e diferença entre o conteúdo cístico do ameloblastoma e o cisto dentígero (teste de post-hoc de Dunn p = 0.0260); assim como o conteúdo cístico do ameloblastoma e o queratocisto odontogênico (teste de post-hoc de Dunn p = 0.0018).

No quadro 5.2 estão sumarizados os valores estatisticamente significativos encontrados nos testes não paramétricos realizados. Na figura 5.1, um esquema com as diferenças estatisticamente significativas detectadas.

Quadro 5.2 - Sumário com os resultados dos testes estatísticos de comparações entre grupos que apresentaram valores com significância estatística, para as variáveis contínuas coletadas em MRI. *Teste de post-hoc de Dunn

Equipamento	T	Parâmetro avaliado	Comparação realizada	p valor*
Skyra	3	STIR (valores médios de sinal)	Kruskal-Wallis	0.0003
			Conteúdo sólido do ameloblastoma versus conteúdo cístico do ameloblastoma	0.0011
			Conteúdo sólido do ameloblastoma versus QCO	0.0024
			Conteúdo cístico do ameloblastoma versus cisto dentígero	0.0786
Skyra	3	T1 TSE (valores médios de sinal)	Kruskal-Wallis	0.0189
			Conteúdo sólido do ameloblastoma versus cisto dentígero	0.0486
Skyra	3	DWI (valores médios do coeficiente de difusão aparente)	Kruskal-Wallis	0.0027
			Conteúdo cístico do ameloblastoma versus cisto dentígero	0.0260
			Conteúdo cístico do ameloblastoma versus QCO	0.0018

Fonte: A autora.

Figura 5.1 - Sumário esquemático das diferenças estatisticamente significativas encontradas em MRI para o equipamento Skyra

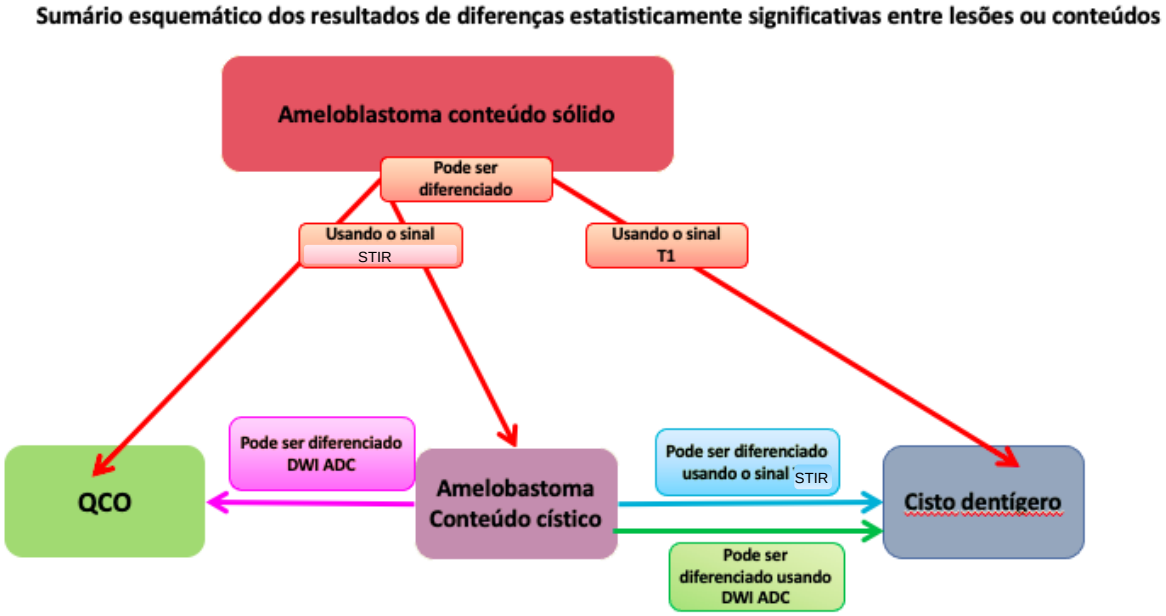

Fonte: A autora.

Para os ROIs utilizados não foram observadas diferenças estatisticamente significativas entre seus tamanhos. No quadro 5.3 estão demonstrados os tamanhos dos ROIs utilizados para aferição das intensidades de sinal.

Quadro 5.3 - Tamanhos dos ROIs utilizados para coleta dos valores numéricos em MRI, medidos em mm3

Lesão analisada	STIR (IR)	T1 TSE (IR)	DWI (valores de ADC) (IR)
Ameloblastoma			
Conteúdo sólido	91.0 (55.2)	91.0 (55.25)	96.5 (57.7)
Conteúdo cístico	61.0 (34.0)	61.0 (33.0)	69.5 (7.0)
Conteúdo sólido + conteúdo cístico	288.0 (161.5)	288.0 (161.5)	314.0 (135.8)
Cisto dentígero	224.0 (97.0)	225.0 (97.0)	225.0 (98.0)
QCO	225.0 (154.0)	225.0 (154.0)	223.5 (155.0)

Fonte: A autora.

5.1.3 Dados qualitativos obtidos por meio da ressonância magnética.

Conforme mencionado na metodologia do presente estudo, a análise qualitativa não considerou os conteúdos internos das lesões de forma isolada.

Para as imagens ponderadas em STIR, as lesões apresentaram margens predominantemente bem definidas e intensidade de sinal para margens sem um padrão marcadamente predominante. A descrição das classificações qualitativas para as margens em STIR encontra-se disponível no quadro 5.4.

Quadro 5.4 - Resultado da análise qualitativa para STIR em MRI. Legenda: hipo: hipointenso; iso: isointenso; hiper: hiperintenso; hipo⇒iso: predominantemente hipointenso com áreas isointensas; iso⇒hiper: predominantemente isointenso com áreas hiperintensas; iso⇒hipo: predominantemente isointenso com áreas hipointensas; hiper⇒iso: predominantemente hiperintensa com áreas isointenso

Lesão	**Definição das margens em STIR**			**Intensidade de sinal das margens em STIR**			
	Bem definida	**Moderadamente definida**	**Pobremente definida**	**Hipo**	**Hiper**	**Iso**	**Outras**
Ameloblastoma	10	1	3	2	5	0	3 (iso ⇒hipo) 4 (hiper⇒iso)
Cisto dentígero	7	4	0	1	3	3	2 (iso ⇒hipo) 2 (iso⇒hiper)
QCO	19	2	0	0	2	7	1 (hipo⇒iso) 11 (iso⇒hiper)

Fonte: A autora.

Para as imagens ponderadas em T1, as lesões apresentaram margens predominantemente bem definidas, salvo quantidade significativa de ameloblastomas com margens pobremente definidas. Ademais, a intensidade de sinal em margens monstrou-se isointensa para a maioria das lesões. A descrição das classificações qualitativas para as margens em MRI T1 encontra-se disponível no quadro 5.5.

Quadro 5.5 - Resultado da análise qualitativa para T1 TSE em MRI. Legenda: hipo: hipointenso; iso: isointenso; hiper: hiperintenso; hipo⇒iso: predominantemente hipointenso com áreas isointensas; iso⇒hipo: predominantemente isointenso com áreas hipointensas; hiper⇒iso: predominantemente hiperintensa com áreas isointensas

Lesão	**Definição das margens em T1**			**Intensidade de sinal das margens em T1**			
	Bem definida	Moderadamente definida	Pobremente definida	Hipo	Hiper	Iso	Outras
Ameloblastoma	5	3	6	1	0	8	3 (iso ⇒hipo) 2 (hipo⇒iso)
Cisto dentígero	7	3	1	0	1	7	2 (hipo⇒iso) 1 (hiper⇒iso)
QCO	19	2	0	0	0	16	5 (iso ⇒hipo)

Fonte: A autora.

Para os conteúdos internos das lesões em STIR, os ameloblastomas apresentaram-se predominantemente heterogêneos com conteúdo interno isointenso contendo áreas hiperintensas. Os QCO e os cistos dentígeros apresentaram tanto conteúdos heterogêneos como homogêneos de forma relativamente equilibrada. Dados descritivos quanto à classificação das lesões em seu conteúdo interno encontram-se no quadro 5.6.

Quadro 5.6 - Resultado da análise qualitativa para conteúdo interno das lesões em STIR em MRI. Legenda: hipo: hipointenso; iso: isointenso; hiper: hiperintenso; iso⇒hiper: predominantemente isointenso com áreas hiperintensas; hiper⇒iso: predominantemente hiperintensa com áreas isointenso; hiper⇒hipo: predominantemente hiperintensa com áreas hipointensas

Lesão	**Uniformidade em STIR**		**Intensidade de sinal em STIR**			
	Homogênea	**Heterogênea**	**Hipo**	**Hiper**	**Iso**	**Outras**
Ameloblastoma	2	12	0	0	2	9 (iso ⇒hiper) 1 (hiper ⇒iso) 2 (hiper⇒hipo)
Cisto dentígero	6	5	0	3	3	3 (iso ⇒hiper) 2 (hiper⇒hipo)
QCO	12	9	0	4	8	2 (iso ⇒hiper) 7 (hiper⇒hipo)

Fonte: A autora.

Para os conteúdos internos das lesões em T1, observou-se uniformidade para a maior parte dos casos. Sinais isointensos predominaram. Dados descritivos quanto à classificação das lesões em seu conteúdo interno para T1 encontram-se no quadro 5.7.

Quadro 5.7 - Resultado da análise qualitativa para conteúdo interno das lesões em T1 TSE em MRI. Legenda: hipo: hipointenso; iso: isointenso; hiper: hiperintenso; iso⇒hiper: predominantemente isointenso com áreas hiperintensas; iso⇒hipo predominantemente isointenso com áreas hipointensas; hiper⇒hipo: predominantemente hiperintensa com áreas hipointensas

Lesão	**Uniformidade em T1**		**Intensidade de sinal em T1**			
	Homogênea	**Heterogênea**	**Hipo**	**Hiper**	**Iso**	**Outras**
Ameloblastoma	10	4	0	0	10	3 (iso ⇒hipo) 1 (iso ⇒hipo)
Cisto dentígero	8	3	0	1	7	1 (iso ⇒hiper) 2 (iso⇒hipo)
QCO	20	1	0	0	20	1 (iso ⇒hiper) (hiper⇒hipo)

Fonte: A autora.

5.2 ANÁLISES EM TOMOGRAFIA COMPUTADORIZADA MULTISLICE.

5.2.1 Descrição da amostra utilizada para análises em tomografia computadorizada multislice.

Um total de 14 ameloblastomas, 11 cistos dentígeros e 16 QCOs (5 casos a menos do que na MRI) foram analisados e seus valores de HU médios coletados. Por conta da análise de componentes dos ameloblastomas proposta na metodologia, um número maior de áreas referentes aos conteúdos internos das lesões foi também

avaliado para coleta de dados quantitativos, totalizando 71 ROIs, sendo 37 para o tomógrafo Somatom e 34 para o Aquilion One. A análise estatística considerou os tomógrafos isoladamente.

Dos 41 casos analisados, 12 localizavam-se na maxila e as demais (29 casos) na mandíbula. Quanto ao lado, 19 estavam no lado direito, 3 na linha média e 19 no lado esquerdo. A média de idade dos pacientes incluídos foi de 31 ($\pm$ 2) anos; 26 eram do sexo masculino e 15 do sexo feminino.

5.2.2 Dados quantitativos obtidos por meio da tomografia computadorizada multislice

Os valores numéricos de HU não aderiram à curva de normalidade, com resultados de $p<0.05$ para o teste de normalidade de Shapiro-Wilk. O teste não paramétrico de Kruskall-Wallis revelou ausência de diferença estatisticamente significativa para os valores de HU do tomógrafo Somatom ($p = 0.4433$), enquanto para o tomógrafo Aquilion One o mesmo teste revelou presença de diferença estatisticamente significativa ($p = 0.0009$). O teste post-hoc de Dunn para o Aquilion One demonstrou presença de diferença estatisticamente significativa para os valores de HU do ameloblastoma, considerando-se seus componentes sólido e cístico em conjunto com o cisto dentígero ($p = 0.0048$) e o ameloblastoma, também considerando-se seus componentes sólido e cístico em conjunto, quando comparado ao QCO ($p = 0.0036$).

Os valores de HU aferidos, encontram-se disponíveis no quadro 5.8.

Quadro 5.8 - Valores de HU médios obtidos nas lesões incluídas no presente estudo. De acordo com a análise estatística de Kruskall-Wallis com post-hoc de Dunn, letras iguais indicam diferenças entre grupos

Tomógrafo	**Somatom**		**Aquilion One**	
Lesão	**n**	**HU médio (IR)**	**n**	**HU médio (IR)**
Ameloblastoma				
Conteúdo sólido	7	64.8 (27.4)	4	61.6 (22.2)
Conteúdo cístico	13	32.2 (26.7)	6	67.1 (52.9)
Conteúdo sólido + cístico	8	39.5 (10.2)	6	62.8 (40.7) [a,b]
Cisto dentígero	4	40.9 (15.3)	7	47.1 (30.3) [a]
QCO	5	273.0 (197.0)	11	51.9 (37.6) [b]
Total	37		34	

Fonte: A autora.

No quadro 5.9 estão sumarizados os valores estatisticamente significativos encontrados nos testes não paramétricos realizados. Na figura, um esquema com as diferenças estatisticamente significativas detectadas para o tomógrafo Aquilion One e o valor de significância estatística para o tomógrafo Somatom. Na figura 5.2, um esquema das diferenças estatística encontradas para o tomógrafo Aquilion One.

Quadro 5.9 - Resultados de significância entre comparações entre grupos para os valores de HU obtidos das lesões e áreas das lesões nos tomógrafos estudados de acordo com a análise estatística de Kruskall-Wallis com post-hoc de Dunn

Tomógrafo	Parâmetro	Comparação	p valor
Somatom	**HU médio**	Kruskal-Wallis	0.4433
Aquilion One	**HU médio**	Kruskal-Wallis	0.0009
		Conteúdo sólido e cístico do ameloblastoma versus cisto dentígero	0.0048
		Conteúdo sólido e cístico do ameloblastoma versus QCO	0.0036

Fonte: A autora.

Figura 5.1 - Sumário esquemático das diferenças estatisticamente significativas encontradas para o tomógrafo Aquilion One

Fonte: A autora.

Os tamanhos de ROIs utilizados encontram-se descritos no quadro 16 estão demonstrados os tamanhos dos ROIs utilizados para aferição da densidade, expressos em mm^2.

Quadro 5.10 - Tamanho dos ROIs utilizados nas análises de TCMS, expressos em mm2

Lesão	Somatom	Aquilion One
Ameloblastoma		
Conteúdo sólido	120.0 (84.0)	60.0 (29.50)
Conteúdo cístico	130.0 (38.5)	57.0 (37.7)
Componentes sólidos + císticos	332.5 (306.0)	245.0 (107.0)
Dentigerous cyst	255.5 (109.5)	159.0 (94.0)
QCO	25.60 (18.4)	210.0 (152.0)

Fonte: A autora.

5.2.3 Dados qualitativos obtidos por meio da tomografia computadorizada multislice

Conforme mencionado na metodologia do presente estudo, a análise qualitativa não considerou os conteúdos internos das lesões de forma isolada.

Por meio da TCMS observou-se que as lesões apresentavam margens predominantemente bem definidas e corticais contínuas. No quadro 5.11 encontram-se descritas as características das lesões analisadas quando à definição e continuidade das corticais por meio da TCMS.

Quadro 5.11 - Características qualitativas das lesões analisadas quanto às margens por meio da TCMS

Lesão	Definição das margens			Continuidade das corticais	
	Bem definida	Moderadamente definida	Pobremente definida	Contínua	Descontínua
Ameloblastoma	12	0	2	12	2
Cisto dentígero	11	0	0	9	2
QCO	15	1	0	15	1

Fonte: A autora.

No quadro 5.12, as características qualitativas do conteúdo interno das lesões estão descritas. Observou-se que as lesões apresentaram conteúdos predominantemente homogêneos e isodensos.

Quadro 5.12 - Resultados das análises qualitativas das lesões em TCMS. Abreviações: Iso□Hipo: isodenso com áreas hipodensas; Iso□Hiper: isodenso com áreas hiperdensas

Lesão	Uniformidade do conteúdo interno		Densidade do conteúdo interno			
	Homogêneo	Heterogêneo	Hiperdenso	Hipodenso	Isodenso	Outros
Ameloblastoma	11	3	0	0	10	2 Iso⇒Hipo 2 Iso⇒Hiper
Cisto dentígero	11	0	0	0	10	1 Iso⇒Hipo
QCO	16	0	0	0	16	0

Fonte: A autora.

6. DISCUSSÃO

A presente pesquisa estudou aspectos imaginológicos em MRI e TCMS de forma qualitativa e quantitativa, com o auxílio de suas ferramentas complementares, como a CE-MRI e a DWI, das lesões odontogênicas ameloblastoma, QCO e cisto dentígero.

As lesões selecionadas, especialmente o ameloblastoma, foram analisadas quanto aos seus conteúdos internos, buscando diferenciá-los afim de prover parâmetros que possam ser aplicados na identificação destas lesões no momento da elaboração de hipóteses diagnósticas.

Retomando brevemente à revisão da literatura, os ameloblastomas usualmente apresentam-se, sob o ponto de vista macroscópico, lesões com conteúdos híbridos, que mesclam tanto porções sólidas quanto císticas.(6, 63) Ameloblastomas contendo conteúdo exclusivamente cístico também podem ser observados, embora com menor frequência, e são denominados de unicísticos.(6)

É esperado que lesões híbridas apresentem características de imagem heterogêneas, particularmente em MRI, que é um exame de imagem com competência para análise de tecidos moles, ou, no caso das lesões odontogênicas, o tecido da lesão propriamente dito. Assim, quando os ameloblastomas com conteúdo híbrido foram analisados qualitativamente por meio da intensidade de sinal em MRI, apresentaram sinal heterogêneo com conteúdos internos isointenso e áreas hiperintensas em imagens ponderadas em STIR. Na tabela descritiva de resultados, justamente os ameloblastomas que mostraram-se com sinais homogêneos correspondiam àqueles com conteúdo cístico exclusivamente.

Em imagens ponderadas em T2 e/ou STIR, acúmulos de fluídos, como em lesões císticas, apresentam intensidade de sinal hiperintensa, ou seja, “brilhante” ou “sinal elevado”. (59) Assim, analisando os resultados qualitativos para os ameloblastomas, entende-se que as áreas hiperintensas compreendem conteúdos císticos da lesão e as áreas descritas como isointensas correspondem ao seu conteúdo sólido. Tais achados estão em concordância com a literatura previamente publicada para as imagens ponderadas em T2 e STIR, (15, 63, 65) com algumas pequenas variações que são esperadas para uma técnica qualitativa que é subjetiva por definição. (62, 67) Lembrando que as imagens ponderadas em T2 são semelhantes às imagens em STIR, hiperintensa para fluídos.

Em relação a uniformidade de sinal para os conteúdos internos das lesões, foram encontrados casos de sinal heterogêneo na presente amostra para o cisto dentígero e QCO, mesmo que minoria, mencionadas previamente na literatura; (21, 30) assim como outras pesquisas reportaram a intensidade de sinal e não apresentaram características de homogeneidade ou heterogeneidade. (39, 55, 62, 65, 66, 68)

Ademais, cabe destacar um outro resultado obtido para os QCOs quanto à sua intensidade de sinal em termos qualitativos: o sinal variou de isointenso à hiperintenso em imagens ponderadas em STIR. Esta variação corrobora com resultados expostos por outros pesquisadores para imagens ponderadas em T2(6, 21, 39) e pode ser explicada pela composição destes cistos odontogênicos. A intensidade de sinal do conteúdo interno das lesões refletem os materiais que compõem as lesões: QCOs possuem vultuosa quantidade de queratina no seu lúmen que podem ou não estar associadas à hialina presente no revestimento epitelial..(21)

Para imagens ponderadas em T1, sinais isointensos predominaram em todas as lesões, resultados estes de acordo com artigos previamente publicados, (39, 55, 67) embora existam outros autores que mencionaram características diferentes como variações de isointenso à hiperintenso(63, 65) ou de hipointenso(6, 39, 62, 68).

Por conta da subjetividade da análise qualitativa das lesões e na busca de precisão da identificação da intensidade de sinal, foi proposta como metodologia desta pesquisa o uso de dados quantitativos para a determinação da intensidade de sinal em MRI. Trata-se de uma forma numérica da mensuração desta intensidade considerando imagens com diferentes ponderamentos. Para aumentar a acurácia da mensuração, buscando uma correspondência entre as imagens ponderadas em T1 e STIR, os ROIs foram posicionados levando-se em consideração que deveriam estar exatamente no mesmo corte e que deveriam ser do mesmo tamanho. Ressalta-se que todas as imagens analisadas foram realizadas em um único ressonador, para reduzir ao máximo divergências na aquisição de imagens que poderiam ocorrer em diferentes ressonadores e afetar os valores numéricos obtidos.

Em síntese, além dos valores medianos determinados e expostos, que podem ser usados com parâmetro diagnóstico, observaram-se também diferenças numéricas entre os grupos avaliados. Para as imagens ponderadas em STIR, observou-se diferença estatisticamente significativa entre o conteúdo sólido do ameloblastoma quando comparado ao conteúdo cístico deste, o que já era esperado porque tratam-se de estruturas dissemelhantes: uma com alto conteúdo celular e a outra com

conteúdo fluído predominante. O mesmo foi observado para o conteúdo sólido do ameloblastoma quando comparado ao QCO. Tais resultados esperados, ressaltam que os valores numéricos da intensidade de sinal são confiáveis. A metodologia aplicada em nossa pesquisa não foi encontrada em outros trabalhos para fins de comparação.

O conteúdo cístico do ameloblastoma também apresentou diferença estatisticamente significativa com o cisto dentígero. Este achado é especialmente importante mediante a presença de ameloblastomas com conteúdo cístico exclusivamente, especialmente quando aparentemente associados a coroas de elementos dentários, permitindo a diferenciação destas lesões. Não foi possível em STIR diferenciar o conteúdo cístico do ameloblastoma e o cisto dentígero do QCO.

Para as imagens ponderadas em T1, somente uma diferença estatisticamente significativa foi observada, entre o conteúdo sólido do ameloblastoma e o cisto dentígero. Considerando-se que todas as lesões estudadas apresentam conteúdo predominantemente fluído, as imagens ponderadas em T1 não representam tais diferenças entre os conteúdos lesionais que são representadas pelas imagens ponderadas em T2 e STIR. (59-61)

Quanto ao resultado dos valores de ADC, que avaliam a difusibilidade das moléculas de água, um resultado inusitado. Esperavam-se encontrar diferenças entre conteúdos sólidos e císticos. Todavia, apenas foram observadas diferenças estatisticamente significativas para conteúdos císticos. Seria esta ausência de diferença estatisticamente significativa por conta do tamanho amostral (somente 10 casos)?

Surpreendentemente, diferenças estatisticamente significativas foram observadas entre os conteúdos císticos dos ameloblastomas, cistos dentígeros e QCOs, indicando que, embora sejam lesão císticas, a difusibilidade das moléculas de água é diferente no permeio dessas lesões, pois o conteúdo cístico pode ser diferente dentre as lesões, indicando que os valores de ADC podem ser utilizados como complemento às imagens ponderadas em STIR para diferenciação destas lesões com características imaginológicas semelhantes. Estes resultados estão de acordo com a literatura publicada com metodologia semelhante, considerando-se somente os pesquisadores que reportaram seus resultados estatísticos de testes post-hoc. (6, 39, 62, 74, 77)

Embora a MRI forneça informações precisas passíveis de detalhamento quanto à uma série de parâmetros, ela não supera a TCMS quanto à resolução para o tecido ósseo. No caso dos pacientes incluídos no presente estudo, a TCMS foi executada especificamente para analisar o comprometimento ósseo já que tratavam-se de lesões intraósseas.

Para os resultados obtidos por meio das avaliações qualitativas em TCMS, foi verificado que praticamente todas as lesões apresentaram margens bem definidas, com exceção de 2 ameloblastomas e 1 QCO. Por tratar-se de tumores benignos, mesmo sendo com maior agressividade, como o ameloblastoma, este foi um resultado esperado. Os ameloblastomas são lesões agressivas pela sua capacidade de invasão ao tecido ósseo adjacente, (10, 12) mas não deixam de ser uma lesão benigna. As margens pouco definidas destes estavam justamente relacionadas à descontinuidade desta. Na amostra também foram detectados cistos dentígeros que apresentaram margens descontínuas o que certamente foi resultado da expansão da lesão já que nos casos com descontinuidade das margens as lesões apresentavam tamanho considerável.

Na TCMS não foram consideradas na análise qualitativa de diferentes conteúdos internos para avaliação dos ameloblastomas, justamente porque a TCMS não diferencia conteúdos de tecidos moles intralesionais. Todavia, em 3 casos foram observadas densidades heterogêneas. Nestes casos, a heterogenecidade pode ser explicada pela a presença de conteúdos calcificados remanescentes de resquícios ósseos intralesionais.(16)

No que se refere à análise para valores de HU e comparações destes entre as lesões estudadas, não observaram-se diferenças estatisticamente significativas para o tomógrafo Somatom, mas diferenças para o tomógrafo Aquilion One. O delineamento da metodologia de forma a não agrupar resultados de tomógrafos diferentes surgiu de experiência anterior na qual observou-se que os valores de HU diferem entre os tomógrafos(29) e a intenção foi ter um resultado mais homogêneo possível.

Nas diferenças estatisticamente significativas para o tomógrafo Aquilion One, verificou-se que os valores de HU foram maiores para o ameloblastoma considerando seus conteúdos sólidos e líquidos não isoladamente quando comparados ao cisto dentígero e ao QCO. Entretanto, apesar de numericamente os valores de HU para os conteúdos sólidos e císticos isolados de ameloblastomas mostrarem-se com medianas maiores que os demais valores, o teste estatístico não detectou diferença significativa. Do ponto de vista estatístico, pode-se justificar os valores maiores pelo fato da mediana ser uma medida de tendência central, e pode não necessariamente representar fielmente um determinado grupo de variáveis contínuas, especialmente em amostras com um número de casos relativamente pequeno. Esta medida foi escolhida por conta do fato dos dados não apresentarem adesão à curva de normalidade.(82)

Voltando à diferença detectada, entre ameloblastomas, cistos dentígeros e QCOs, os resultados da presente investigação são análogos aos reportados na literatura.(19) Os ameloblastomas demonstram maior densidade em TCMS resultante da maior concentração de proteínas no permeio da lesão quando comparados aos QCOs(83). Adicionalmente, os componentes sólidos inerentes ao ameloblastoma também são responsáveis pela maior densidade deste em quando comparados à outras lesões císticas, como o próprio cisto dentígero, por exemplo.(6, 20)

Mais uma vez, o exame de imagem reflete as características dos conteúdos internos das lesões. Para a TCMS, as proteínas presentes neste conteúdo, são traduzidas em diferenças nas densidades das lesões e nos seus valores de HU; para a MRI, nas usas intensidades de sinal.

7. CONCLUSÕES

A partir dos dados expostos de acordo com a metodologia proposta, concluiu-se que:

- Para as intensidades de sinal obtidas por meio da MRI, os dados quantitativos das imagens ponderadas em STIR foram mais eficientes em diferenciar lesões e seus conteúdos quando comparadas às imagens ponderadas em T1. Dentre as lesões ou conteúdos passíveis de diferenciação, estão o conteúdo sólido do ameloblastoma que pôde ser diferenciado de seu conteúdo cístico; o conteúdo sólido do ameloblastoma, que pôde ser diferenciado do QCO; e o conteúdo cístico do ameloblastoma, que pôde ser diferenciado do cisto dentígero.
- Os valores de ADC são úteis na diferenciação dos conteúdos císticos dos ameloblastomas quando comparado ao de QCOs e de cistos dentígeros.
- Os valores de HU são úteis na diferenciação do ameloblastoma (considerando seus conteúdos sólidos e císticos em uma mesma análise) de cistos dentígeros e do QCO, para o tomógrafo Aquilion One.

REFERÊNCIAS[1]

1. Konouchi H, Asaumi J, Yanagi Y, Hisatomi M, Kishi K. Adenomatoid odontogenic tumor: correlation of MRI with histopathological findings. Eur J Radiol. 2002 Out;44(1):19-23. doi: 10.1016/s0720-048x(01)00428-4

2. Murray GM, Bhutada M, Peck CC, Phanachet I, Sae-Lee D, Whittle T. The human lateral pterygoid muscle. Arch Oral Biol. 2007 Dez;52(4):377-80. doi: 10.1016/j.archoralbio.2006.10.002

3. Neyaz Z, Gadodia A, Gamanagatti S, Mukhopadhyay S. Radiographical approach to jaw lesions. Singapore Med J. 2008 Fev;49(2):165-76; quiz 77.

4. Dunfee BL, Sakai O, Pistey R, Gohel A. Radiologic and pathologic characteristics of benign and malignant lesions of the mandible. Radiographics. 2006 Dez;26(6):1751-68. doi: 10.1148/rg.266055189

5. Johnson NR, Gannon OM, Savage NW, Batstone MD. Frequency of odontogenic cysts and tumors: a systematic review. J Investig Clin Dent. 2014 Fev;5(1):9-14. doi: 10.1111/jicd.12044.

6. Vanagundi R, Kumar J, Manchanda A, Mohanty S, Meher R. Diffusion-weighted magnetic resonance imaging in the characterization of odontogenic cysts and tumors. Oral Surg Oral Med Oral Pathol Oral Radiol. 2020 Out;130(4):447-54. doi: 10.1016/j.oooo.2020.04.010

7. Soluk-Tekkeşin M, Wright JM. The World Health Organization Classification of Odontogenic Lesions: A Summary of the Changes of the 2017 (4th) Edition. Turk Patoloji Derg. 2018;34(1). doi: 10.5146/tjpath.2017.01410.

8. Philipsen HP, Reichart PA. Unicystic ameloblastoma. A review of 193 cases from the literature. Oral Oncol. 1998 Set;34(5):317-25. doi: 10.1016/s1368-8375(98)00012-8.

9. Kreppel M, Zöller J. Ameloblastoma-Clinical, radiological, and therapeutic findings. Oral Dis. 2018 Mar;24(1-2):63-6. doi: 10.1111/odi.12702.

10. Raj Y, Sekhar MS, Shylaja S, Bhavani SN, Ramanand OV, Patha S, et al. Evaluation of the Nature of Collagen Fibers in KCOT, Dentigerous Cyst and Ameloblastoma using Picrosirius Red Stain - A Comparative Study. J Clin Diagn Res. 2015 Nov;9(11):ZC01-4. doi: 10.7860/JCDR/2015/14154.6708.

[1] De acordo com Estilo Vancouver.

11. Shin SM, Choi EJ, Moon SY. Prevalence of pathologies related to impacted mandibular third molars. Springerplus Jun. 2016;5(1):915. doi: 10.1186/s40064-016-2640-4.

12. Masthan KM, Anitha N, Krupaa J, Manikkam S. Ameloblastoma. J Pharm Bioallied Sci. 2015 Abr;7(Suppl 1):S167-70. doi: 10.4103/0975-7406.155891

13. McClary AC, West RB, Pollack JR, Fischbein NJ, Holsinger CF, Sunwoo J, et al. Ameloblastoma: a clinical review and trends in management. Eur Arch Otorhinolaryngol. 2016 Jul;273(7):1649-61.doi: 10.1007/s00405-015-3631-8

14. Milman T, Ying GS, Pan W, LiVolsi V. Ameloblastoma: 25 Year Experience at a Single Institution. Head Neck Pathol. 2016 Dez;10(4):513-20. doi: 10.1007/s12105-016-0734-5.

15. Hisatomi M, Yanagi Y, Konouchi H, Matsuzaki H, Takenobu T, Unetsubo T, et al. Diagnostic value of dynamic contrast-enhanced MRI for unilocular cystic-type ameloblastomas with homogeneously bright high signal intensity on STIR-weighted or STIR MR images. Oral Oncol. 2011 Dez;47(2):147-52. doi: 10.1016/j.oraloncology.2010.11.009.

16. Apajalahti S, Kelppe J, Kontio R, Hagström J. Imaging characteristics of ameloblastomas and diagnostic value of computed tomography and magnetic resonance imaging in a series of 26 patients. Oral Surg Oral Med Oral Pathol Oral Radiol. 2015 Ago;120(2):e118-30.
doi: 10.1016/j.oooo.2015.05.002.

17. Ariji Y, Morita M, Katsumata A, Sugita Y, Naitoh M, Goto M, et al. Imaging features contributing to the diagnosis of ameloblastomas and keratocystic odontogenic tumours: logistic regression analysis. Dentomaxillofac Radiol. 2011 Mar;40(3):133-40. doi: 10.1259/dmfr/24726112.

18. Cohen MA, Hertzanu Y, Mendelsohn DB. Computed tomography in the diagnosis and treatment of mandibular ameloblastoma: report of cases. J Oral Maxillofac Surg. 1985 Out;43(10):796-800. doi: 10.1016/0278-2391(85)90338-6.

19. Crusoé-Rebello I, Oliveira C, Campos PS, Azevedo RA, dos Santos JN. Assessment of computerized tomography density patterns of ameloblastomas and keratocystic odontogenic tumors. Oral Surg Oral Med Oral Pathol Oral Radiol Endod. 2009 Mai;108(4):604-8. doi: 10.1016/j.tripleo.2009.03.008.

20. Fujita M, Matsuzaki H, Yanagi Y, Hara M, Katase N, Hisatomi M, et al. Diagnostic value of MRI for odontogenic tumours. Dentomaxillofac Radiol. 2013;42(5):20120265. doi: 10.1259/dmfr.20120265.

21. Hisatomi M, Asaumi J, Konouchi H, Shigehara H, Yanagi Y, Kishi K. MR imaging of epithelial cysts of the oral and maxillofacial region. Eur J Radiol. 2003 Nov;48(2):178-82. doi: 10.1016/S0720-048X(02)00218-8.

22. Munhoz L, Nishimura DA, Hisatomi M, Yanagi Y, Asaumi J, Arita ES. Application of diffusion-weighted magnetic resonance imaging in the diagnosis of odontogenic lesions: a systematic review. Oral Surg Oral Med Oral Pathol Oral Radiol. 2020 Jul;130(1):85-100.e1. doi: 10.1016/j.oooo.2019.11.009.

23. Rajendra Santosh AB. Odontogenic Cysts. Dent Clin North Am. 2020 Jan;64(1):105-19. doi: 10.1016/j.cden.2019.08.002.

24. Bresler SC, Padwa BL, Granter SR. Nevoid Basal Cell Carcinoma Syndrome (Gorlin Syndrome). Head Neck Pathol. 2016 Mar;10(2):119-24. doi: 10.1007/s12105-016-0706-9.

25. Stoelinga PJW. Keratocystic odontogenic tumour (KCOT) has again been renamed odontogenic keratocyst (OKC). Int J Oral Maxillofac Surg. 2019 Mar;48(3):415-6. doi: 10.1016/j.ijom.2018.07.020.

26. Kahraman D, Gunhan O, Celasun B. A series of 240 odontogenic keratocysts: Should we continue to use the terminology of 'keratocystic odontogenic tumour' for the solid variant of odontogenic keratocyst? J Craniomaxillofac Surg. 2018 Jun;46(6):942-6. doi: 10.1016/j.jcms.2018.04.007.

27. Borghesi A, Nardi C, Giannitto C, Tironi A, Maroldi R, Di Bartolomeo F, et al. Odontogenic keratocyst: imaging features of a benign lesion with an aggressive behaviour. Insights Imaging. 2018 Out;9(5):883-97. doi: 10.1007/s13244-018-0644-z.

28. Harmon M, Arrigan M, Toner M, O'Keeffe SA. A radiological approach to benign and malignant lesions of the mandible. Clin Radiol. 2015 Jan;70(4):335-50. doi: 10.1016/j.crad.2014.10.011.

29. Uehara K, Hisatomi M, Munhoz L, Kawazu T, Yanagi Y, Okada S, et al. Assessment of Hounsfield unit in the differential diagnosis of odontogenic cysts. Dentomaxillofac Radiol. 2020 Fev:20200188. doi: 10.1259/dmfr.20200188.

30. Minami M, Kaneda T, Ozawa K, Yamamoto H, Itai Y, Ozawa M, et al. Cystic lesions of the maxillomandibular region: MR imaging distinction of odontogenic keratocysts and ameloblastomas from other cysts. AJR Am J Roentgenol. 1996;166(4):943-9. doi: 10.2214/ajr.166.4.8610578.

31. Scarfe WC, Toghyani S, Azevedo B. Imaging of Benign Odontogenic Lesions. Radiol Clin North Am. 2018 Jan;56(1):45-62. doi: 10.1016/j.rcl.2017.08.004.

32. Konouchi H, Asaumi J, Yanagi Y, Hisatomi M, Kawai N, Matsuzaki H, et al. Usefulness of contrast enhanced-MRI in the diagnosis of unicystic ameloblastoma. Oral Oncol. 2006 Mai;42(5):481-6. doi: 10.1016/j.oraloncology.2005.10.001.

33. Narang RS, Manchanda AS, Arora P, Randhawa K. Dentigerous cyst of inflammatory origin-a diagnostic dilemma. Ann Diagn Pathol. 2012 Abr;16(2):119-23. doi: 10.1016/j.anndiagpath.2011.07.004.

34. Roberts MW, Barton NW, Constantopoulos G, Butler DP, Donahue AH. Occurrence of multiple dentigerous cysts in a patient with the Maroteaux-Lamy syndrome (mucopolysaccharidosis, type VI). Oral Surg Oral Med Oral Pathol. 1984 Ago;58(2):169-75. doi: 10.1016/0030-4220(84)90133-6.

35. Panneerselvam K, Parameswaran A, Kavitha B, Panneerselvam E. Primary intraosseous squamous cell carcinoma in a dentigerous cyst. South Asian J Cancer. 2017 Jul;6(3):105. doi: 10.4103/2278-330X.214579.

36. Martinelli-Kläy CP MC, Martinelli C , Macedo HR , Lombardi T. Unusual Imaging Features of Dentigerous Cyst: A Case Report. Dent J (Basel) 2019 Ago;7(3):76. doi: 10.3390/dj7030076.

37. Sridevi K, Kaushik A, Ramaswamy P, Manjula M, Vinod VC, Aravinda K. Dentigerous Cysts of Maxillofacial Region- Clinical, Radiographic and Biochemical Analysis. Kathmandu Univ Med J (KUMJ). 2015 Jan;13(49):8-11. doi: 10.3126/kumj.v13i1.13745.

38. Munhoz L ND, Hisatomi M , Yanagi Y , Asaumi J , Arita ES. Application of diffusion-weighted magnetic resonance imaging in the diagnosis of odontogenic lesions: a systematic review. Oral Surg Oral Med Oral Radiol. 2019 Jul; 130(1):85-100. doi: 10.1016/j.oooo.2019.11.009. Epub 2019 Nov 22.

39. Wamasing N, Watanabe H, Sakamoto J, Tomisato H, Kurabayashi T. Differentiation of cystic lesions in the jaw by conventional magnetic resonance imaging and diffusion-weighted imaging. Dentomaxillofac Radiol. 2021 Jun:20210212. doi: 10.1259/dmfr.20210212.

40. Abrahams JJ. Dental CT imaging: a look at the jaw. Radiology. 2001 Mai;219(2):334-45. doi: 10.1148/radiology.219.2.r01ma33334.

41. Fiaschetti V, Fanucci E, Rascioni M, Ottria L, Barlattani A, Simonetti G. Jaw expansive lesions: population incidence and CT dentalscan role. Oral Implantol (Rome). 2010 Jan;3(3):2-10.

42. Rybicki FJ, Otero HJ, Steigner ML, Vorobiof G, Nallamshetty L, Mitsouras D, et al. Initial evaluation of coronary images from 320-detector row computed tomography. Int J Cardiovasc Imaging. 2008 Jun;24(5):535-46. doi: 10.1007/s10554-008-9308-2.

43. Hisatomi M, Munhoz L, Asaumi J, Arita ES. Parotid mandibular bone defect: A case report emphasizing imaging features in plain radiographs and magnetic resonance imaging. Imaging Sci Dent. 2017 Dez;47(4):269-73. doi: 10.5624/isd.2017.47.4.269.

44. DenOtter DT, Schubert J. Hounsfield Unit. StatPearls. 2021 Jan.

45. Brooks RA. A quantitative theory of the Hounsfield unit and its application to dual energy scanning. J Comput Assist Tomogr. 1977 Out;1(4):487-93. doi: 10.1097/00004728-197710000-00016.

46. Kakimoto N, Chindasombatjaroen J, Tomita S, Shimamoto H, Uchiyama Y, Hasegawa Y, et al. Contrast-enhanced multidetector computerized tomography for odontogenic cysts and cystic-appearing tumors of the jaws: is it useful? Oral Surg Oral Med Oral Pathol Oral Radiol. 2013 Jan;115(1):104-13. doi: 10.1016/j.oooo.2012.09.082.

47. Gadodia A, Seith A, Sharma R, Choudhury AR, Bhutia O, Gupta A. Multidetector computed tomography of jaw lesions in children and adolescents. J Med Imaging Radiat Oncol. 2010 Jan;54(2):111-9. doi: 10.1111/j.1754-9485.2010.02148.x.

48. Patrick S, Birur NP, Gurushanth K, Raghavan AS, Gurudath S. Comparison of gray values of cone-beam computed tomography with hounsfield units of multislice computed tomography: An in vitro study. Indian J Dent Res. 2017 Jan;28(1):66-70. doi: 10.4103/ijdr.IJDR_415_16.

49. Shimizu M, Okamura K, Kawazu T, Chikui T, Kazunori Yoshiura K. Dentigerous cysts with calcification mimicking odontogenic tumors: differential diagnosis by CT. Oral Radiol. 2014 Jan;31:14-22. doi: 10.1007/s11282-014-0173-5

50. de Andrade Freitas Oliveira LS, Souza DO, Neves FS, dos Santos JN, Campos PS, Crusoé-Rebello I. Uncommon dentigerous cyst related to a maxillary lateral incisor in a 03-year-old boy. Oral Maxillofac Surg. 2012 Dez;16(4):383-8. doi: 10.1007/s10006-011-0301-x.

51. Hayashi K, Tozaki M, Sugisaki M, Yoshida N, Fukuda K, Tanabe H. Dynamic multislice helical CT of ameloblastoma and odontogenic keratocyst: correlation between contrast enhancement and angiogenesis. J Comput Assist Tomogr. 2002 Nov;26(6):922-6. doi: 10.1097/00004728-200211000-00011.

52. Uchiyama Y, Akiyama H, Murakami S, Koseki T, Kishino M, Fukuda Y, et al. Calcifying cystic odontogenic tumour: CT imaging. Br J Radiol. 2012 Ago;85(1013):548-54. doi: 10.1259/bjr/19841479.

53. Cassetta M, Di Carlo S, Pranno N, Stagnitti A, Pompa V, Pompa G. The use of high resolution magnetic resonance on 3.0-T system in the diagnosis and surgical planning of intraosseous lesions of the jaws: preliminary results of a retrospective study. Eur Rev Med Pharmacol Sci. 2012 Dez;16(14):2021-8.

54. Munhoz L, Ramos EADA, Im DC, Hisatomi M, Yanagi Y, Asaumi J, et al. Application of diffusion-weighted magnetic resonance imaging in the diagnosis of salivary gland diseases: a systematic review. Oral Surg Oral Med Oral Pathol Oral Radiol. 2019 Set; 128(3):280-310. doi: 10.1016/j.oooo.2019.02.020.

55. Pinto AS, Costa AL, Galvão ND, Ferreira TL, Lopes SL. Value of Magnetic Resonance Imaging for Diagnosis of Dentigerous Cyst. Case Rep Dent. 2016 Set;2016:2806235. doi: 10.1155/2016/2806235.

56. Hage MCFNS, Iwasaki M. Imagem por ressonância magnética: princípios básicos. Clínica e Cirurgia. 2009 Jul; 39(4):1289 - 95.

57. Tucker RL, Gavin PR. Brain imaging. Vet Clin North Am Small Anim Pract. 1996 Jul;26(4):735-58.

58. Mills AF, Sakai O, Anderson SW, Jara H. Principles of Quantitative MR Imaging with Illustrated Review of Applicable Modular Pulse Diagrams. Radiographics. 2017 Nov;37(7):2083-105. doi: 10.1148/rg.2017160099.

59. Dekkers IA, Lamb HJ. Clinical application and technical considerations of T. Br J Radiol. 2018 Dez;91(1092):20170825. doi: 10.1259/bjr.20170825.

60. McKee TC, Dave J, Kania L, Karajgikar J, Masarapu V, Deshmukh S, et al. Are Hemorrhagic Cysts Hyperintense Enough on T1-Weighted MRI to Be Distinguished From Renal Cell Carcinomas? A Retrospective Analysis of 204 Patients. AJR Am J Roentgenol. 2019 Dez;213(6):1267-73. doi: 10.2214/AJR.19.21257.

61. Singhal V, Bredella MA. Marrow adipose tissue imaging in humans. Bone. 2019 Jan;118:69-76. doi: 10.1016/j.bone.2018.01.009.

62. Srinivasan K, Seith Bhalla A, Sharma R, Kumar A, Roychoudhury A, Bhutia O. Diffusion-weighted imaging in the evaluation of odontogenic cysts and tumours. Br J Radiol. 2012 Mai;85(1018):e864-70. doi: 10.1259/bjr/54433314.

63. Asaumi J, Hisatomi M, Yanagi Y, Matsuzaki H, Choi YS, Kawai N, et al. Assessment of ameloblastomas using MRI and dynamic contrast-enhanced MRI. Eur J Radiol. 2005 Out;56(1):25-30. doi: 10.1016/j.ejrad.2005.01.006.

64. Asaumi J, Konouchi H, Hisatomi M, Kishi K. Odontogenic myxoma of maxillary sinus: CT and MR-pathologic correlation. Eur J Radiol. 2001 Jan;37(1):1-4. doi: 10.1016/s0720-048x(00)00229-1.

65. Sumi M, Ichikawa Y, Katayama I, Tashiro S, Nakamura T. Diffusion-weighted MR imaging of ameloblastomas and keratocystic odontogenic tumors: differentiation by apparent diffusion coefficients of cystic lesions. AJNR Am J Neuroradiol. 2008 Nov;29(10):1897-901. doi: 10.3174/ajnr.A1266.

66. Probst FA, Probst M, Pautke C, Kaltsi E, Otto S, Schiel S, et al. Magnetic resonance imaging: a useful tool to distinguish between keratocystic odontogenic tumours and odontogenic cysts. Br J Oral Maxillofac Surg. 2015 Dez;53(3):217-22. doi: 10.1016/j.bjoms.2014.10.014.

67. Gamoh S, Wato M, Akiyama H, Tsuji K, Ishikawa H, Naruse K, et al. The role of computed tomography and magnetic resonance imaging in diagnosing clear cell ameloblastoma: A case report. Oncol Lett. 2017 Dez;14(6):7257-61. doi: 10.3892/ol.2017.7116.

68. Ogura I NK, Sasaki Y, Sue M, Oda T. Diffusion-weighted magnetic resonance imaging in odontogeic keratocysts: preliminary study on usefulness of apparent diffusion coefficient maps for characterizations of normal structures and lesions. Chen J Dent Res. 2019;22(1):51-6. doi: 10.3290/j.cjdr.a41775.

69. Munhoz L, Abdala Júnior R, Choi IGG, Arita ES. Diffusion-weighted magnetic resonance imaging of mandibular bone marrow: do apparent diffusion coefficient values of the cervical vertebrae and mandible correlate with age? Oral Radiol. 2021 Abr. doi: 10.1007/s11282-021-00528-4.

70. Munhoz L, Abdala Júnior R, Abdala R, Asaumi J, Arita ES. Diffusion-Weighted Magnetic Resonance Imaging in Maxillary Sinuses Inflammatory Diseases: Report of Three Cases and Literature Review. J Oral Maxillofac Res. 92018. p. e4. doi: 10.5037/jomr.2018.9204

71. Munhoz L, Abdala Júnior R, Abdala R, Arita ES. Diffusion-weighted magnetic resonance imaging of the paranasal sinuses: A systematic review. Oral Surg Oral Med Oral Pathol Oral Radiol. 2018 Jun. 29;9(2):e4. doi: 10.5037/jomr.2018.9204.

72. Yang D, Korogi Y, Sugahara T, Kitajima M, Shigematsu Y, Liang L, et al. Cerebral gliomas: prospective comparison of multivoxel 2D chemical-shift imaging proton MR spectroscopy, echoplanar perfusion and diffusion-weighted MRI. Neuroradiology. 2002 Ago;44(8):656-66. doi: 10.1007/s00234-002-0816-9.

73. Wang P, Yang J, Yu Q, Ai S, Zhu W. Evaluation of solid lesions affecting masticator space with diffusion-weighted MR imaging. Oral Surg Oral Med Oral Pathol Oral Radiol Endod. 2010 Jun;109(6):900-7. doi: 10.1016/j.tripleo.2010.01.005.

74. Eida S HY, Katayama I, Ichikawa Y, Tashiro S, Sumi T, Sumi M, Nakamura T. Apparent diffusion coefficient-based differentiation of cystic lesions of the mandible. Oral Radiol. 2012;28:109-14.

75. Seno S, Kitajima K, Inokuchi G, Nibu K, Itoh T, Ejima Y, et al. FDG-PET findings of Ameloblastoma: a case report. Springerplus. 2015 Jun;4:250. doi: 10.1186/s40064-015-0998-3

76. Oda T, Sue M, Sasaki Y, Ogura I. Diffusion-weighted magnetic resonance imaging in oral and maxillofacial lesions: preliminary study on diagnostic ability of apparent diffusion coefficient maps. Oral Radiol. 2018 Set;34(3):224-8. doi: 10.1007/s11282-017-0303-y.

77. Han Y, Fan X, Su L, Wang Z. Diffusion-Weighted MR Imaging of Unicystic Odontogenic Tumors for Differentiation of Unicystic Ameloblastomas from Keratocystic Odontogenic Tumors. Korean J Radiol. 2018 Jan;19(1):79-84. doi: 10.3348/kjr.2018.19.1.79.

78. Panyarak W, Chikui T, Yamashita Y, Kamitani T, Yoshiura K. Image Quality and ADC Assessment in Turbo Spin-Echo and Echo-Planar Diffusion-Weighted MR Imaging of Tumors of the Head and Neck. Acad Radiol Out. 2018. doi: 10.1016/j.acra.2018.11.016.

79. Tuncbilek N, Karakas HM, Altaner S. Dynamic MRI in indirect estimation of microvessel density, histologic grade, and prognosis in colorectal adenocarcinomas. Abdom Imaging. 2004 Mar;29(2):166-72. doi: 10.1007/s00261-003-0090-2.

80. Joe VQ, Westesson PL. Tumors of the parotid gland: MR imaging characteristics of various histologic types. AJR Am J Roentgenol. 1994 Ago;163(2):433-8. doi: 10.2214/ajr.163.2.8037045.

81. Mosier KM. Magnetic resonance imaging of the maxilla and mandible: signal characteristics and features in the differential diagnosis of common lesions. Top Magn Reson Imaging. 2015 Fev;24(1):23-37. doi: 10.1097/RMR.0000000000000045.

82. Hazra A, Gogtay N. Biostatistics Series Module 3: Comparing Groups: Numerical Variables. Indian J Dermatol. 2016 Jun;61(3):251-60. doi: 10.4103/0019-5154.182416.

83. Kawai T, Murakami S, Nishiyama H, Kishino M, Sakuda M, Fuchihata H. Diagnostic imaging for a case of maxillary myxoma with a review of the magnetic resonance images of myxoid lesions. Oral Surg Oral Med Oral Pathol Oral Radiol Endod. 1997 Out;84(4):449-54. doi: 10.1016/s1079-2104(97)90047-0.

ANEXO A – Parecer do Comitê de Ética em Pesquisa

USP - FACULDADE DE ODONTOLOGIA DA UNIVERSIDADE DE SÃO

Plataforma Brasil

PARECER CONSUBSTANCIADO DO CEP

DADOS DO PROJETO DE PESQUISA

Título da Pesquisa: Avaliação das características dos Cistos, Tumores Odontogênicos e Não Odontogênicos por meio da Tomografia Computadorizada Multislice e Ressonância Magnética de 3 Teslas.

Pesquisador: Emiko Saito Arita

Área Temática:

Versão: 1

CAAE: 66560617.2.0000.0075

Instituição Proponente: Universidade de São Paulo - Faculdade de Odontologia

Patrocinador Principal: Financiamento Próprio

DADOS DO PARECER

Número do Parecer: 2.047.884

Apresentação do Projeto:

O projeto envolve a avaliacao das caracteristicas imaginologicas do conteudo interno de lesoes de origem odontologica e nao odontologica (ameloblastoma e tumor odontogenico ceratocistico, cisto dentigero e do ducto nasopalatino; e o cisto linfoepitelial) por meio da Tomografia Computadorizada Espiral Multislice (TCEM) e da Ressonancia Magnetica (RM) de 3 Teslas .

Objetivo da Pesquisa:

A pesquisa tem por objetivo maximiziar as hipoteses diagnosticas elaboradas no momento da realizacao do exame imaginologico.

Avaliação dos Riscos e Benefícios:

autores não consideram existir riscos porque a pesquisa limita-se à avaliacao de imagens de banco de dados.

Comentários e Considerações sobre a Pesquisa:

o estudo é cientificamente contributivo

Considerações sobre os Termos de apresentação obrigatória:

Folha de rosto refere número de participantes diverso do que é reportado em materiais e métodos. Nesse sentido informa o número de 5 participantes, quando na verdade, a análise envolve 70

Endereço: Av Prof Lineu Prestes 2227
Bairro: Cidade Universitária **CEP:** 05.508-900
UF: SP **Município:** SAO PAULO
Telefone: (11)3091-7960 **Fax:** (11)3091-7814 **E-mail:** cepfo@usp.br

USP - FACULDADE DE ODONTOLOGIA DA UNIVERSIDADE DE SÃO

Continuação do Parecer: 2.047.884

exames (e portanto 70 participantes)

Conclusões ou Pendências e Lista de Inadequações:

1)correção da folha de rosto no que se refere ao n;

2)reajustar cronograma (o inicio da pesquisa após parecer do CEP)

3) Segundo a Resolução 466/12 toda pesquisa envolve riscos mesmo que mínimos. Adequar este tópico no que se refere a confidencialidade dos dados em todos os documentos da submissão.

Considerações Finais a critério do CEP:

Este parecer foi elaborado baseado nos documentos abaixo relacionados:

Tipo Documento	Arquivo	Postagem	Autor	Situação
Informações Básicas do Projeto	PB_INFORMAÇÕES_BÁSICAS_DO_PROJETO_889685.pdf	03/04/2017 08:58:37		Aceito
Outros	asaumi.pdf	03/04/2017 08:56:41	Emiko Saito Arita	Aceito
Projeto Detalhado / Brochura Investigador	Projeto.pdf	03/04/2017 08:55:14	Emiko Saito Arita	Aceito
Folha de Rosto	plataformabrasil.pdf	03/04/2017 08:55:01	Emiko Saito Arita	Aceito

Situação do Parecer:
Pendente

Necessita Apreciação da CONEP:
Não

SAO PAULO, 05 de Maio de 2017

Assinado por:
Maria Gabriela Haye Biazevic
(Coordenador)

Endereço: Av Prof Lineu Prestes 2227
Bairro: Cidade Universitária **CEP:** 05.508-900
UF: SP **Município:** SAO PAULO
Telefone: (11)3091-7960 **Fax:** (11)3091-7814 **E-mail:** cepfo@usp.br