CAMILA DE ALMEIDA BRANDÃO GUGLIELMI

AVALIAÇÃO MICROBIOLÓGICA *IN VIVO* DE LESÕES DE CÁRIE PROFUNDAS TRATADAS PELA TERAPIA FOTODINÂMICA

São Paulo

2009

Camila de Almeida Brandão Guglielmi

Avaliação microbiológica *in vivo* de lesões de cárie profundas tratadas pela terapia fotodinâmica

Dissertação apresentada à Faculdade de Odontologia da Universidade de São Paulo, para obter o título de Mestre, pelo Programa de Pós-Graduação em Odontologia

Área de Concentração: Dentística

Orientadora: Profa. Dra. Maria Aparecida A. C. Luz

São Paulo

2009

AUTORIZO A REPRODUÇÃO E DIVULGAÇÃO TOTAL OU PARCIAL DESTE TRABALHO, POR QUALQUER MEIO CONVENCIONAL OU ELETRÔNICO, PARA FINS DE ESTUDO E PESQUISA, DESDE QUE CITADA A FONTE E COMUNICADO AO AUTOR A REFERÊNCIA DA CITAÇÃO.

São Paulo, ____/____/____

Assinatura:

e-mail:

FOLHA DE APROVAÇÃO

Guglielmi CAB. Avaliação microbiológica *in vivo* de lesões de cárie profundas tratadas pela terapia fotodinâmica [Dissertação de Mestrado]. São Paulo: Faculdade de Odontologia da USP; 2009.

São Paulo, ___/___/_____

Banca Examinadora

1) Prof(a). Dr(a). _____

Titulação: _____

Julgamento: _____ Assinatura: _____

2) Prof(a). Dr(a). _____

Titulação: _____

Julgamento: _____ Assinatura: _____

3) Prof(a). Dr(a). _____

Titulação: _____

Julgamento: _____ Assinatura: _____

DEDICATÓRIA

Aos meus pais, Mario Luiz e Fernanda, por tudo o que sempre fizeram por mim

À minha família e amigos pelo apoio recebido

Ao meu querido companheiro, Fernando, pela paciência, carinho e compreensão

AGRADECIMENTOS

À minha orientadora, Profa. Dra. Maria Aparecida Alves de Cerqueira Luz, pelo incentivo, apoio e confiança não só durante a elaboração deste trabalho, mas também durante a graduação, com os trabalhos de iniciação científica.

À Profa. Dra. Maria Regina Simionato, pelos ensinamentos e por me receber em seu laboratório.

Aos Professores do Departamento de Odontopediatria, Prof. Dr. José Carlos Petorossi Imparato, Profa. Dra. Mariana Minatel Braga e Prof. Dr. Fausto Mendes, por me receberem na clínica e colaborarem com a seleção dos pacientes que participaram deste estudo.

Ao Prof. Dr. Sérgio Luiz Pinheiro, pelas dicas e sugestões desde os momentos iniciais deste estudo até sua conclusão.

À colega Daniela Higashi pela atenção durante toda a fase de aprendizado e desenvolvimento dos procedimentos e análises no laboratório de Microbiologia Oral.

À colega Karen Müller Ramalho, pela ajuda e incentivo desde os primeiros trabalhos de iniciação científica até a conclusão deste.

À colega Daniela Hesse, pela disposição e pela vontade de sempre ajudar.

Aos professores e colegas do Departamento de Dentística, em especial Andréa, Ellen, Leila, Taciana e Tais, e, pela convivência e crescimento compartilhado no decorrer deste trabalho.

À Profa Dra Márcia Martins Marques por incentivar não só meu ingresso na área acadêmica, como também a execução deste trabalho.

Á FAPESP pelo auxilio a pesquisa concedido.

À empresa DMC, pelo empréstimo do equipamento laser para realização do estudo.

Aos pacientes participantes deste estudo, sem os quais não seria possível a sua realização.

Guglielmi CAB. Avaliação microbiológica *in vivo* de lesões de cárie profundas tratadas pela terapia fotodinâmica [Dissertação de Mestrado]. São Paulo: Faculdade de Odontologia da USP; 2009.

RESUMO

O tratamento convencional para lesões de cáries dentinárias tem sido baseado na remoção mecânica da dentina desmineralizada, utilizando instrumentos cortantes manuais ou rotatórios. Como uma alternativa à remoção dos microrganismos responsáveis pela lesão com o desgaste da estrutura dental, a proposta deste estudo é eliminá-los por meio da fotossensibilização promovida pela irradiação da lesão com um laser de baixa potência, associado a um corante específico. Se as bactérias presentes na lesão cariosa puderem ser eliminadas, o tecido desmineralizado poderia ser preservado, evitando-se a ocorrência de exposição pulpar, principalmente no caso de lesões profundas. A terapia envolve a utilização de um agente fotossensibilizante que, ao ser ativado por uma fonte de luz visível comprimento de onda compatível com o corante, induz a formação de espécies reativas de oxigênio, como o oxigênio singleto e radicais livres, responsáveis pela morte celular. Com o objetivo de avaliar a efetividade da terapia fotodinâmica *in vivo*, lesões de cárie profundas em molares permanentes (n=26) foram tratadas com corante azul de metileno 0,01% e irradiadas com laser diodo em baixa intensidade (λ= 660 nm) por 90 segundos. Amostras de dentina cariada da parede pulpar das lesões foram coletadas com micropunch e mantidas no meio de transporte VMGA III para a análise microbiológica. Após o processamento, as amostras foram semeadas nos meios, Ágar Mitis Salivarius Bacitracina, Ágar Rogosa e Ágar sangue, para as contagens de estreptocoos do grupo mutans, *Lactobacillus* spp. e total de bactérias

viáveis, respectivamente. Passado o período de incubação, foi realizada a contagem de unidades formadoras de colônias das amostras coleadas para cada grupo, antes e após a terapia, e a porcentagem de redução microbiana em cada grupo de bactérias estudadas foi calculada. O testes de Wilcoxon demonstrou haver redução estatisticamente significante ($p<0,0001$) tanto para estreptococos do grupo mutans (78.07%), como para *Lactobacillus* spp. (78.0%) e para o total de bactérias viáveis (76.03%). De acordo com o teste de Mann-Whitney, não houve diferença estatisticamente significante para as porcentagens de redução entre os três grupos ($p>0,05$). A terapia fotodinâmica pode ser considerada uma técnica efetiva para a eliminação das bactérias presentes na dentina de lesões de cárie profundas, assegurando a preservação de estrutura dental durante o tratamento.

Palavras-chave: Cárie dentária - Fotoquimioterapia- Bactérias

Guglielmi CAB. In vivo microbiological analisys of deep carious lesions treated by photodynamic therapy [Dissertação de Mestrado]. São Paulo: Faculdade de Odontologia da USP; 2009.

ABSTRACT

The traditional treatment of dentinal caries lesions has been based on the mechanical removal of all demineralized dentine, using hand or rotatory instruments. As an alternative to removal of the cariogenic organisms by drilling, the purpose of this study was to eliminate them through photosensitization promoted by irradiation with a low power laser associated with a specific dye. If bacteria in carious lesion could be eliminated, demineralized tissue could be retained and pulpal exposure could be avoided, particularly in case of deep carious lesions. Photodynamic therapy involves the use of photoactive dye that is activated by irradiation with light of an adequate wavelength causing the generation of cytotoxic species, such as singlet oxygen and free radicals. In order to evaluate *in vivo* the effectiveness of the therapy, remaining carious dentine of deep cavitated lesions on permanent molars (n=26) were treated with 0.01% methylene blue dye and irradiated with a low power diode laser (λ= 660 nm) for 90 seconds. Samples of dentine from pulpal wall were collected with a micropunch immediately before and after the therapy and kept in VGMA III transport medium for microbiological analysis. Samples were then cultured in Brucella blood agar, Mitis Salivarius Bacitracin agar and Rogosa agar plates to determine the total viable, *S. mutans* and *Lactobacillus* spp. counts, respectively. After incubation, the number of colony-forming units was counted and the percentage of microbial reduction was calculated for each group of bacteria studied. Wilcoxon

and Mann-Whitney tests showed that there was a statistically significant reduction ($p<0,0001$) of the dentin microflora after photodynamic therapy for the total of viable bacteria (76.03%), S. mutans (78.07%) and *Lactobacillus* spp. (78.0%) and that there was no statistic differences for its efficiency between groups ($p>0,05$). Photodynamic antimicrobial therapy can be considered an effective technique to kill bacteria present in dentine from deep carious lesions.

Key-words: Dental caries - Photochemotherapy- Bacteria

SUMÁRIO

p.

1 INTRODUÇÃO 11

2 REVISÃO DA LITERATURA..... 15

3 PROPOSIÇÃO 49

4 MATERIAL E MÉTODOS..... 50

5 RESULTADOS..... 60

6 DISCUSSÃO 67

7 CONCLUSÕES 91

REFERÊNCIAS..... 92

ANEXOS 107

1 INTRODUÇÃO

A doença cárie dentária é considerada um processo dinâmico de origem multifatorial, no qual ocorre a desmineralização dos tecidos dentários, ocasionada pela ação de ácidos fracos resultantes do metabolismo de carboidratos pelos microrganismos presentes no biofilme dental (VAN HOUTE, 1994). Ainda hoje, representa uma das doenças crônicas mais prevalentes em todo o mundo, podendo levar a grandes destruições dos tecidos duros e à perda dental.

Tradicionalmente, sua terapêutica concentra-se no tratamento cirúrgico-restaurador da lesão de cárie, não levando em consideração, entretanto, o tratamento da doença propriamente dita. Para isso, grande quantidade de tecido é, muitas vezes, removida desnecessariamente. Com o avanço das técnicas restauradoras adesivas e principalmente do conhecimento sobre a doença, seus agentes etiológicos e seu desenvolvimento, tratamentos menos invasivos vêm sendo propostos, baseados principalmente na preservação da estrutura dental e na proteção do órgão pulpar.

Os conceitos de mínima intervenção fundamentam-se na busca por interromper a progressão da lesão cariosa e impedir maior dano ao complexo dentino-pulpar por meio do próprio mecanismo de esclerose dentinária e formação de dentina reparadora (LEVINE, 1974; MASSLER, 1967; STANLEY et al., 1983). De acordo com Kidd e Fejerskov (2004), a lesão pode ser paralisada pela inibição do biofilme presente sobre ela e, sendo assim, a remoção parcial da dentina cariada, ao reduzir a microbiota presente nesse tecido, impediria a progressão da lesão.

A lesão cariosa dentinária consiste em duas camadas que diferem quanto à sua estrutura química e morfológica. A camada superficial, denominada camada infectada, é bastante descalcificada, amolecida e com grande quantidade de bactérias. A camada mais profunda, denominada camada afetada, é endurecida, apenas parcialmente descalcificada, com pequena quantidade de bactérias, fibras colágenas íntegras e ainda passível de remineralização. Assim, a remoção apenas da camada infectada e a preservação da camada mais interna de dentina cariada proporcionaria maior proteção à polpa sem que o sucesso do procedimento restaurador seja prejudicado (FUSAYAMA, 1979).

Contudo, embora a literatura já tenha comprovado que a remoção parcial do tecido cariado e a posterior restauração do elemento dental sejam suficientes para reduzir a microbiota de lesões de cárie a ponto de paralisar o processo carioso (MALTZ et al., 2002, 2007; MASSARA; ALVES; BRANDÃO, 2002; WAMBIER et al., 2007), no caso de lesões profundas em dentina essa questão se torna mais crítica devido à proximidade com o órgão pulpar. O fato é que, mesmo após a paralisação do desenvolvimento da lesão, não se sabe até que ponto os microrganismos que permaneceram viáveis e seus subprodutos estariam prejudicando a recuperação do tecido pulpar. A eliminação da maior quantidade de bactérias possível presentes na dentina cariada traria enormes benefícios numa situação em que a opção pela remoção mecânica dos microrganismos por meio da continuidade de remoção do tecido cariado aumentaria o risco de exposição pulpar.

Há algum tempo, tentativas de esterilização da dentina envolvida na lesão cariosa, principalmente no que se refere às lesões profundas, são realizadas (SCHMIDT et al., 1960; SELTZER; BENDER, 1959), como o uso de substâncias

fenólicas, embora estas possuam efeito deletério para o tecido pulpar, ocasionado pela sua difusão através dos túbulos dentinários (FUSAYAMA, 1988). No início dos nos 90, foi demonstrado que a luz proveniente de um laser de baixa potência poderia exterminar certas espécies de bactérias bucais, incluindo as cariogênicas, uma vez que elas tivessem sido tratadas com corantes complementares ao comprimento de onda emitido pelo laser (BURNS; WILSON; PEARSON, 1993; OKAMOTO; IWASE; MORIOKA, 1992; WILSON; DOBSON; HARVEY, 1992). O uso da fotoquimioterapia como uma modalidade terapêutica para doenças localizadas de origem microbiana representa uma nova abordagem, embora seu estudo tenha se iniciado há mais de 100 anos e sua utilização para o tratamento de células tumorais já esteja estabelecida na literatura (DOUGHERTY, 1987).

A terapia envolve a absorção de um agente fotossensibilizante (corante), aplicado tópica ou sistemicamente, por células específicas, seguida da irradiação com uma fonte de luz visível cujo comprimento de onda seja ressonante com a banda de absorção do corante utilizado, culminando em morte celular. Por absorverem luz com elevada eficiência, os corantes são capazes de induzir ou participar de reações fotoquímicas. No caso da PDT, a luz provoca um estado de excitação dos elétrons pertencentes aos átomos do corante, fazendo com que ele possa reagir com moléculas na sua vizinhança, como o oxigênio presente nas células em seu estado fundamental. Essa reação se dá por transferência de elétrons ou de hidrogênio, levando a produção de radicais livres (mecanismo tipo I) ou por transferência de energia, levando a produção do oxigênio singleto (mecanismo tipo II). Estas formas do oxigênio são altamente reativas e acabam por ocasionar oxidação de componentes celulares, como a membrana plasmática e o DNA (WAINWRIGHT et al., 1997; WOOD et al., 2006), levando a morte celular. Atualmente, a terapia fotodinâmica vem sendo

bastante estudada como agente antimicrobiano em diversos campos da odontologia e, embora excelentes resultados tenham sido obtidos *in vitro*, pouco se sabe sobre sua eficiência *in vivo*.

2 REVISÃO DA LITERATURA

De modo a embasar cientificamente a proposta deste estudo, faz-se necessário que revisão de literatura inclua estudos sobre a remoção parcial de tecido cariado e sobre a microbiota presente nas lesões de cárie, assim como sobre os princípios da terapia fotodinâmica. De maneira cronológica e divididos entre esses assuntos, os estudos aqui relatados oferecem suporte científico à idéia de que não há necessidade de remover-se totalmente a dentina cariada para se obter a paralisação do processo carioso e de que a dentina parcialmente desmineralizada pode ser mantida na cavidade para proteção do órgão pulpar. Entretanto, suportam também que a lesão cariosa é constituída por grande diversidade de microrganismos e que a desinfecção desta dentina remanescente na lesão cariosa profunda seria extremamente favorável á manutenção da saúde pulpar e, consequentemente, á preservação do elemento dental.

2.1 Remoção parcial de tecido cariado

A cárie dentária é uma doença resultante ação de ácidos fracos, provenientes do metabolismo de carboidratos realizado pelos microrganismos presentes na placa dental, sobre os tecidos mineralizados do dente (VAN HOUTE, 1994). Atualmente, sabemos que a placa dental funciona como um biofilme bacteriano semelhante a outros diversos (MARSH, 2004), e que a microbiota presente nas lesões de cárie

dentinária é bastante diversificada, porém a abordagem mais conservadora em relação ao seu tratamento parece ser uma alternativa terapêutica favorável, principalmente no que se refere á lesões profundas em dentina, visando manter a vitalidade pulpar.

A questão sobre o quanto deve ser removido de tecido cariado para que o processo carioso possa ser paralisado não é recente. John Tomes[1] (1859, apud KIDD, 2004) já havia proposto que seria melhor manter uma camada de dentina desmineralizada para proteção da polpa do que correr o risco de sacrificar o elemento dental. Entretanto, Black[2] (1908, apud KIDD, 2004) postulava que seria melhor expor o tecido pulpar a deixar sobre ele uma camada de dentina amolecida, o que condiz com seus princípios sobre a remoção de tecido cariado e o preparo cavitário, que incluíam o desgaste excessivo de estrutura dental sadia como maneira de manter uma margem de segurança contra as bactérias cariogênicas.

Em 1943, Besic já demonstrava preocupação em torno da questão sobre as bactérias restantes sob o material restaurador em seu estudo, no qual avaliou a contaminação bacteriana após o selamento de lesões de cárie oclusais em molares permanentes (BESIC, 1943). Neste estudo, todo o tecido cariado na junção amelodentinária foi removido e a dentina cariada sobre a parede pulpar da cavidade foi conservada na maior parte dos casos; nos restantes, o tecido cariado foi totalmente removido. Em seguida, foram realizadas culturas microbiológicas a partir da dentina coletada ao final de ambos os procedimentos. Antes da restauração dos dentes com cimento de fosfato de zinco, uma bolinha de algodão foi colocada em

---

[2]Black GV: Operative Dentistry. The Technical Procedures in Filling Teeth. Chicago: Medico-Dental Publishing Co; 1908. V. 11.

[1]Tomes J. A System of Dental Surgery. London: John Churchill; 1859. P. 336.

contato com a dentina, sendo coberta com uma lâmina de gutapercha. Novas análises microbiológicas foram realizadas periodicamente, com reabertura das cavidades após 2 semanas, 2 meses e até 1 ano e meio depois do selamento. Entre os tipos de bactérias estudadas, foi constatado que o gênero *Lactobacillus* não sobreviveu em nenhum dos casos estudados, permanecendo apenas entre dois e dez meses após o selamento da lesão. O gênero *Staphylococcus* continuou viável após um ano e *Streptococcus* foi mais prevalente em um terço dos casos, depois de mais de um ano de acompanhamento. Um fato também observado pelo autor foi o de um, entre os três casos que apresentaram culturas positivas após um ano e meio de selamento, ser pertencente àqueles no qual o tecido cariado foi totalmente removido antes de restaurado. Entretanto, mesmo com a permanência das bactérias, a lesão de cárie dentinária pôde ser paralisada ou foi cessando sua progressão gradativamente após o selamento. O autor sugeriu então que agentes antibacterianos fossem empregados nas lesões de cárie profundas próximas à polpa, não como uma medida de paralisação da progressão da lesão de cárie e sim para evitar a sobrevivência dos microrganismos e, conseqüentemente, o risco de injúria pulpar.

A esterilização da dentina foi objetivo de diversos estudos e muitas substâncias foram testadas para este fim, com a preocupação de manter o tecido pulpar sadio (BENDER; SELTZER; KAUFMAN, 1959; BURKMAN; SCHMIDT; CROWLEY, 1954; THOMAS, 1941; SCHMIDT et al., 1960; SELTZER, 1949; ZANDER, 1941). Schmidt et al. (1960), por meio de análises microbiológicas, estudaram *in vivo* a efetividade de uma mistura de penicilina G e paraclorofenol canforado em descontaminar a dentina cariada. Na primeira sessão, uma cultura inicial era realizada a partir da dentina cariada de pacientes que possuíam lesões

profundas e, em seguida, uma camada superficial (aproximadamente um terço) da dentina era removida, sendo a droga aplicada sobre a dentina remanescente. Na segunda sessão, uma segunda camada de dentina foi coletada para cultura e depois removida, e a droga foi novamente aplicada. Na última sessão, a camada mais profunda de dentina foi também coletada para cultura e removida, com o cuidado de não provocar exposição pulpar, seguindo-se mais uma aplicação da droga. As sessões foram realizadas com aproximadamente uma semana de intervalo e durante seis anos, 146 dentes foram tratados seguindo esses procedimentos. Ao final das três sessões, os autores constataram que 87% dos dentes tratados apresentavam-se estéreis, isto é, as culturas não mostraram crescimento bacteriano e, além disso, a dentina mostrava-se menos úmida e mais firme durante as reaberturas.

King, Crawford e Lindahl (1965) realizaram análises microbiológicas de lesões profundas em dentina nas quais foi realizado o capeamento pulpar indireto. Os dentes selecionados para esse estudo *in vivo* pertenciam a crianças de quatro a dez anos e não apresentavam envolvimento pulpar. Somente a camada superficial de dentina cariada foi removida, mantendo-se a camada mais profunda da lesão, da qual amostras de tecido cariado foram coletadas e processadas, verificando-se, posteriormente, crescimento bacteriano em todas elas. O capeamento pulpar indireto foi realizado com hidróxido de cálcio em uma parte deles (21 dentes) e com óxido de zinco e eugenol em outra (21 dentes), sendo o restante restaurado com amálgama (8 dentes) diretamente. Após um período que variou entre aproximadamente um e sete meses, os dentes foram reabertos e novas amostras da dentina cariada foram coletadas para a avaliação microbiológica. Durante a remoção total de tecido cariado, não houve exposição pulpar em nenhum elemento no qual

havia sido aplicado hidróxido de cálcio ou óxido de zinco e eugenol, o que ocorreu em três dos oito dentes restaurados com amálgama. As culturas não mostraram crescimento em 61,4% dos dentes capeados com hidróxido de cálcio e em 81% dos dentes selados com óxido de zinco e eugenol. Todos os dentes selados com amálgama apresentaram culturas positivas após o período experimental, que variou entre um e seis meses. Esse trabalho demonstrou bom prognóstico para dentes com lesões de cárie profundas tratadas com capeamento pulpar indireto, além do evidente potencial antibacteriano do cimento de hidróxido de cálcio e de do cimento de óxido de zinco e eugenol sobre a microbiota presente na dentina remanescente em lesões de cárie.

Fusayama, Okuse e Hosoda (1966) realizaram um estudo relacionando a dureza, coloração e invasão microbiana da dentina cariada por meio de cortes histológicos e testes de dureza em metades diferentes de dentes extraídos que apresentavam lesões cariosas. Segundo os autores, a microbiota restante sob posteriores restaurações deveria ser eliminada e, para isso, diversas substâncias já haviam sido testadas sem sucesso, restando a remoção de toda dentina desmineralizada. Entretanto, a profundidade da invasão microbiana é difícil de ser medida clinicamente e, como foi constatado, principalmente no caso de lesões agudas, a profundidade de desmineralização é maior do que a de contaminação, existindo assim uma camada de dentina cariada não infectada que deve ser deixada para se evitar a exposição pulpar.

Kato e Fusayama (1970) notaram a presença de duas camadas de dentina amolecidas em cavidades experimentalmente preparadas em dentes de cachorros, nas quais havia sido aplicada solução desmineralizante. As cavidades receberam diferentes tipos de tratamento: restauração com cimento de óxido de zinco e eugenol

com e sem forramento com hidróxido de cálcio, ou foram deixadas abertas. Em alguns dentes, a polpa coronária foi removida. Os animais foram sacrificados em diferentes períodos: logo depois das cavidades terem sido preparadas, duas semanas, um, três, seis e doze meses depois dos tratamentos. Os dentes foram então extraídos e seccionados para análise em microscópio óptico e por microrradiografias, além de análises da quantidade de cálcio e fosfato dos elementos dentais. Os autores concluíram que foram formadas duas camadas de dentina desmineralizada, a primeira altamente descalcificada e a segunda apenas parcialmente descalcificada. A remineralização da dentina foi possível em dentes vitais, porém apenas na camada mais profunda de dentina, independentemente da presença do hidróxido de cálcio.

Mais tarde, Kurosaki et al. (1977) e Ogushi e Fusayama (1975) relataram as diferenças químicas e microscópicas existentes entre as duas camadas de dentina cariada. A camada mais superficial foi considerada pelos autores como irreversivelmente desnaturada, infectada, com a trama colágena bastante desorganizada, não sendo passível de remineralização e devendo, portanto, ser removida. Para os autores, contudo a camada subjacente apresentava-se apenas parcialmente desmineralizada, podendo ser remineralizada e devendo, dessa forma, ser preservada para proteção do complexo dentino-pulpar.

Mertz-Fairhurst, Schuster e Fairhurst (1986) estudaram o selamento de lesões de cárie em catorze pacientes, com idade entre nove e dezenove anos, que apresentavam lesões de cárie oclusais nos dois primeiros molares permanentes inferiores. Cada um dos dois dentes de um mesmo paciente foi incluído aleatoriamente no grupo controle, não recebendo nenhum tipo de tratamento, ou no grupo experimental, no qual as lesões de cárie foram seladas com selante resinoso.

A profundidade das lesões de cárie foi medida clinica e radiograficamente, por meio de radiografias padronizadas, em ambos os grupos antes, durante e ao final do período experimental. Foi realizada também a avaliação microbiológica a partir de duas amostras obtidas de cada dente, num total de quatro coletas por consulta. Clinicamente, todos os dentes foram acompanhados em intervalos de três meses, e o paciente foi questionado em relação à sensibilidade ao frio e ao quente, à percussão e ao jato de ar. Os pacientes para os quais o exame clínico não indicou respostas adversas em relação ao estado pulpar foram agendados para retorno após seis, nove e doze meses do início do estudo. Os resultados mostraram controle na progressão das lesões de cárie tratadas com selante, enquanto aquelas nas quais não foi realizado nenhum tratamento evoluíram e continuaram com atividade microbiana. Comparando as alterações na profundidade das lesões do grupo controle com o experimental, esse último apresentou mínima ou nenhuma modificação. O número de microrganismos presentes na primeira coleta foi $199x10^3$ no meio Todd-Hewitt e $117x10^3$ ufc/ml no meio Ágar Mitis Salivarius e, ao exame final, este número decaiu para $127x10^3$ e $75x10^3$ ufc/ml respectivamente para cada meio de cultura avaliado no grupo controle. Nas lesões de cárie tratadas com selante, com exceção de um dente, não foi observado crescimento bacteriano. As diferenças nas radiografias entre os grupos foram bastante significantes, indicando que o tratamento com selante foi capaz de paralisar a progressão das lesões de cárie, sem nenhum comprometimento pulpar.

Em estudo *in vivo*, Hoshino et al. (1989) avaliaram a microbiota remanescente na dentina cariada de lesões seladas com um cimento de fosfato e ácido poliacrílico associado ao metronidazol. Antes do selamento, a dentina cariada foi parcialmente removida com excavador e amostras foram também coletadas para exame

microbiológico. Novas coletas da dentina foram executadas após um dia, um mês, um ano e dois anos sendo que não houve crescimento bacteriano a partir das amostras colhidas das lesões dentinárias recobertas pelo, em todos os tempos avaliados, o que não ocorreu com aquelas provenientes de lesões seladas com o cimento sem antibiótico.

Leksell et al. (1996) realizaram um estudo *in vivo* com o intuito de analisar a ocorrência de exposição pulpar após o capeamento pulpar indireto ou a remoção de todo o tecido cariado em dentes permanentes posteriores com lesões profundas de cárie. Cento e vinte sete dentes com ausência de sintomas, porém com lesões radiograficamente bastante próximas á polpa, foram tratados aleatoriamente com uma das técnicas. O tratamento pulpar indireto consistiu na remoção parcial da dentina cariada, forramento com hidróxido de cálcio e restauração provisória com cimento de óxido de zinco e eugenol. Depois de 8 a 24 semanas, o restante da dentina cariada foi removido e o dente foi restaurado definitivamente, mantendo-se o forramento com hidróxido de cálcio. No outro grupo, foi realizada a remoção completa diretamente e os dentes foram restaurados definitivamente. Nos casos de exposição pulpar, o tratamento endodôntico foi realizado, o que ocorreu em 40% dos dentes tratados pela técnica da remoção direta e em 17,5% dos dentes tratados pela técnica do capeamento indireto, durante a reabertura. A diferença entre as percentagens de exposição pulpar entre os dois grupos mostrou-se estatisticamente significante. Os dentes sem comprometimento pulpar, em ambos os grupos, demonstraram condições normais quando avaliados, quarenta e cinco meses após o tratamento.

Bjørndal, Larsen e Thylstrup (1997) perceberam a necessidade de se estudar outra forma de remoção do tecido cariado, uma vez que, conforme afirmaram os

autores, a preocupação em relação aos microrganismos em lesões profundas de cárie frequentemente levam a exposição desnecessária do tecido pulpar. O estudo consistiu na avaliação clínica e microbiológica de 31 lesões de cárie profundas antes da remoção de qualquer porção de dentina (1), após a curetagem da dentina infectada (2) e do tecido remanescente de 6 a 12 meses após o tratamento (3), sendo aplicado hidróxido de cálcio sobre as lesões antes da restauração provisória. A avaliação clínica se deu a partir das alterações de cor e consistência dentinária antes da aplicação do hidróxido de cálcio e após o período experimental. Em todos os momentos experimentais, foi quantificado o número do total de bactérias viáveis. Após a curetagem inicial, a consistência da dentina mostrou-se muito amolecidas ou amolecidas para a grande maioria das lesões. Passado, o período experimental, 27 delas demonstravam consistência quase endurecida e quatro totalmente endurecidas. Em relação à coloração, inicialmente, a coloração dentinária era amarelada em oito lesões, marrom-claro em dezenove e marrom-escuro em quatro delas. Quando as cavidades foram reabertas, a dentina tornou-se mais escura, endurecida e mais seca. Microbiologicamente, após a primeira curetagem havia alta concentração bacteriana ($1.0x10^4$ ufc/ml), entretanto, decorrido o período experimental, houve uma redução bastante significante da microbiota ($1.0x10^1$ ufc/ml). Apesar da presença de bactérias na dentina cariada, nenhuma das lesões resultou em comprometimento pulpar, sugerindo que a remoção inicial da biomassa cariogênica foi essencial para o controle de sua progressão, o que demonstra ser o capeamento indireto a técnica indicada para lesões profundas sem envolvimento pulpar.

A dentina remanescente em lesões oclusais profundas após o Tratamento Restaurador Atraumático (TRA) foi estudada por Massara, Alves e Brandão (2002).

O trabalho, realizado em molares decíduos, consistiu na remoção parcial do tecido cariado, sendo a curetagem realizada até que a dentina cariada apresentasse resistência à remoção manual, removida em forma de lascas. Desta forma, foi feita a coleta de uma amostra da dentina da parede pulpar antes da restauração com cimento de ionômero de vidro para análise em microscopia eletrônica de varredura e por espectrofotômetro de dispersão de energia de raios-x. Passados três meses, as cavidades foram reabertas e novas amostras foram coletadas da parede pulpar para comparação com as iniciais. A microscopia eletrônica de varredura mostrou inicialmente uma dentina altamente infectada, com agregados bacterianos na dentina intertubular e trama colágena bastante desorganizada. A dentina coletada após o período experimental apresentou enorme redução microbiana, estrutura dentinária intertubular densa e arranjo compacto das fibras colágenas. Aumento na concentração de cálcio também foi observado na dentina após o tratamento, sugerindo remineralização do tecido, embora não tenha sido identificada a presença de flúor. Os autores concluíram que o tratamento pôde criar condições mais favoráveis para o processo de reparação dentinária.

O estudo de Maltz et al. (2002) avaliou, *in vivo*, lesões de cárie dentinárias profundas em dentes permanentes após remoção parcial do tecido cariado. Em trinta e dois dentes, a dentina infectada, assim como aquela que se encontrava nas paredes laterais da cavidade, foi removida, sendo parte dela utilizada para análise microbiológica. Parte da dentina amolecida situada sobre o tecido pulpar também foi coletada para processamento microbiológico, e o restante foi preservado. Todos os dentes foram restaurados com hidróxido de cálcio como forramento e cimento óxido de zinco modificado por resina composta. Após seis ou sete meses, nova coleta da dentina da parede pulpar foi realizada para contagem bacteriana. O total de

bactérias viáveis, de *Streptococcus mutans e Lactobacillus* spp. apresentou redução significante após o período experimental. Após o tratamento, 63% das amostras não exibiram crescimento para bactérias anaeróbias e 33% não exibiram crescimento para bactérias aeróbias. As modificações na coloração e consistência das amostras durante o período experimental também foram avaliadas. Em todos os dentes, a dentina desmineralizada remanescente após remoção parcial estava amolecida e úmida, possuindo coloração marrom clara na maioria deles. Após o período de tratamento, a dentina remanescente apresentou-se, além de seca, com consistência endurecida em 80% das lesões, parcialmente amolecida em 16% e amolecida em 3% delas, passando a maioria para a coloração marrom escura. Radiograficamente pode ser observado aumento da área radiopaca durante todo o período experimental.

Em 2007, Maltz et al. também demonstraram, a partir do acompanhamento de 40 meses dos pacientes tratados durante o estudo citado anteriormente, que o capeamento pulpar indireto pôde impedir a progressão da lesão, por meio de analises qualitativas de remineralização da dentina remanescente pelo método de subtração radiográfica (MALTZ et al., 2007).

2.2 Microbiologia das lesões de cárie

Antonie van Leeuwenhoek, no século XVI, foi o primeiro pesquisador a observar a presença de bactérias no biofilme dental ao microscópio, sugerindo o seu possível envolvimento com a doença cárie, e Miller, em 1890, propôs que todas as

bactérias presentes na cavidade bucal poderiam causá-la, a partir da formação de ácidos pela fermentação de carboidratos provenientes da dieta (BALAKRISHNAN; SIMMONDS; TAGG, 2000). A partir de então, outros pesquisadores sugeriram uma associação entre microrganismos e a presença da doença, porém o primeiro relato de *Streptococcus* como seu agente etiológico só foi feito por Clarke em 1924 (CLARKE, 1924). O autor isolou esse tipo de bactéria de lesões de cárie de pacientes e, percebendo suas características distintas, nomeou-a *Streptococcus mutans.*

Sabendo, desde as descobertas de Miller (1890), que a destruição dos tecidos dentários era causada pela ação dos ácidos produzidos pelas bactérias bucais, diversos autores iniciaram estudos sobre a relação existente entre o pH da placa bacteriana e o desenvolvimento da doença cárie (DREIZEN et al., 1954; STRALFORS, 1948; WAKEMAN et al., 1948). Stralfors (1948) realizou um estudo no qual comparou o potencial ácido do biofilme dental de pacientes com alta atividade de cárie, assim como aqueles com atividade moderada e também os livres da doença. Foram analisados 110 pacientes, previamente instruídos a não escovar os dentes por três dias e a não ingerir alimento quatro horas antes do exame. Primeiramente, o pH foi medido diretamente sobre o dente, com eletrodos e um medidor de pH eletrônico, obtendo-se o valor inicial. Posteriormente, o paciente fazia um bochecho com solução de glicose a 10% e medidas seqüenciais do pH eram tomadas a cada 2, 5, 10, 15, 20, 25, 30, 40, 50 e 60 minutos. Imediatamente após as medições, o paciente mastigava uma lâmina de parafina e uma amostra da saliva resultante era cultivada em placas de petri para a contagem de *Lactobacillus.* As determinações do pH mostraram um padrão no qual havia um rápido decréscimo de seu valor nos primeiros 10 a 15 minutos após o bochecho, atingindo um valor

mínimo, sendo que durante os 60 minutos posteriores o valor próximo ao original era lentamente alcançado. O autor demonstrou também haver uma clara correlação entre o pH mínimo obtido para cada paciente e a contagem de *Lactobacillus*, isto é, indivíduos cuja saliva apresentava maiores valores de pH mínimo possuíam também menos *Lactobacillus* na saliva e menor atividade de cárie.

Com o objetivo de determinar os principais microrganismos responsáveis pelo início da doença, Yardeni, Sulitzeanu e Citri (1959) obtiveram amostras do esmalte de lesões superficiais de cárie, da dentina ou do fundo de pequenas lesões em pacientes que teriam os dentes restaurados. Inicialmente as amostras de tecido cariado foram cultivadas em meio pouco seletivo, com pH próximo de 6. Em seguida, foi feita a identificação dos microrganismos por meio de testes bioquímicos, sorológicos e morfológicos, observando-se que aqueles mais freqüentes eram cocos microaerófilos, Gram-positivos, que às vezes apareciam em cadeias curtas ou longas e às vezes aos pares. Evidências diretas do envolvimento de microrganismos específicos no desenvolvimento da doença cárie, entretanto, vieram com os estudos de Keyes (KEYES, 1960) com hamsters infectados. Este autor observou que um determinado grupo dos animais só desenvolvia a doença quando convivia com outro grupo de animais “cárie-ativos” e que esse mesmo grupo poderia tornar-se “cárie-inativo” quando tratado com antibióticos como a penicilina ou a eritromicina. O estudo permitiu concluir que os hamsters, mesmo possuindo complexa população bacteriana na cavidade bucal, não desenvolveriam a doença se não estivessem contaminados com bactérias cariogênicas. Desta forma, passavam a desenvolvê-la quando entravam em contato com hamsters “cárie-ativos” apenas.

Crone (1968) estudou as lesões de cárie profundas a partir de amostras removidas de 113 dentes permanentes extraídos. Amostras do tecido cariado amolecido foram transferidas para caldo de cultura e, após diluição, semeados em diferentes meios de cultura. Em seguida, o tecido cariado foi removido e os dentes foram descalcificados e preparados para exame histológico. As observações ao microscópio demonstraram que em 52% dos dentes, os túbulos dentinários apresentavam-se contaminados e em 48% deles nenhum sinal de contaminação era aparente. De acordo com as análises microbiológicas, as bactérias observadas eram predominantemente cocos e bastonetes Gram-positivos.

Por algum tempo, pensou-se que o gênero *Lactobacillus* seria o principal agente etiológico da doença cárie, uma vez que esse gênero produz grande quantidade de ácido na presença de carboidratos e é capaz de sobreviver em meios com pH bastante baixos. Entretanto, *Lactobacillus* possuem pouca afinidade pela superfície dentária e não se acumulam em grande quantidade no biofilme dental, colonizando principalmente a mucosa bucal. Hoje, sabe-se que têm um papel mais importante na progressão da doença e não no seu aparecimento (LOESCHE, 1986; VAN HOUTE, 1980).

Van Houte, Gibbs e Butera (1982) estudaram a microbiota bucal de crianças com lesões de cárie de acometimento precoce, causadas pelo hábito da administração de mamadeira com bebidas adoçadas, principalmente antes de dormir. O material obtido para a análise foi coletado com explorador das lesões presentes nos incisivos superiores das crianças atendidas. Amostras também foram coletadas da borda das lesões, onde havia presença de mancha branca, de regiões clinicamente saudáveis em dentes anteriores e posteriores, distando no mínimo três

milímetros da lesão, assim como da saliva do assoalho bucal. Todas as amostras foram transferidas para o meio de transporte VMGA e posteriormente homogeneizadas, diluídas e semeadas em meio ágar-sangue, pouco seletivo, Ágar Mitis Salivarius e Ágar Rogosa, seletivos para estreptococos do grupo mutans e *Lactobacillus* spp., respectivamente. Passado o período de incubação, foi realizado o reconhecimento e a contagem das de unidades formadoras de colônias. Os autores encontraram uma predominância de *S. mutans* na placa dental sobre outros tipos de bactérias. As amostras obtidas das lesões de cárie, assim como das lesões de mancha branca e de áreas aparentemente saudáveis em dentes anteriores possuíam alta quantidade de *S. mutans*, com valores muito próximos. Essa espécie também atingiu altas concentrações em dentes posteriores, em regiões aparentemente saudáveis. A porcentagem de colônias de *S. mutans* reconhecidas a partir do meio ágar-sangue foi de 51, 68 e 63% referentes às amostras de lesões de cárie, lesões de mancha branca e áreas hígidas, em dentes anteriores superiores, respectivamente. Para os dentes posteriores, os valores foram de 56% em lesões de cárie e 23% em áreas hígidas, única região que diferiu estatisticamente das outras. A alta prevalência de *S. mutans* nas crianças analisadas também se torna evidente pela alta concentração desta espécie encontrada na saliva. Houve também crescimento de *Lactobacillus* spp. a partir de praticamente todas as amostras coletadas, entretanto a concentração foi significantemente maior em cavidades do que nos outros sítios. *Streptococcus sanguis* e *Streptococcus salivarius* foram encontrados em concentrações muito baixas quando comparadas com *S. mutans*. Este estudo clínico pôde embasar ainda mais a idéia do provável papel que *S. mutans* desempenha como iniciador da doença e que *Lactobacillus* desempenha na

sua progressão, observada em outros estudos (DUCHIN; VAN HOUTE, 1978; VAN HOUTE, 1980).

Outro estudo foi feito com crianças que possuíam as lesões extensas devido ao hábito da mamadeira noturna, desta vez comparando a microbiota de lesões clinicamente escurecidas ou não (BOUE; ARMAU; TIRABY, 1987). Amostras da placa bacteriana supragengival foram coletadas da superfície vestibular dos incisivos superiores, próxima a margem gengival, de crianças saudáveis (grupo controle) e de crianças com a doença (grupo experimental). Nestas, uma amostra da placa sobre as próprias lesões, presentes em dentes anteriores superiores, também foram coletadas. Dentro do grupo experimental, dois outros foram previamente estabelecidos: crianças com lesões escurecidas e crianças com lesões não pigmentadas. As amostras foram processadas e semeadas em meios específicos para o crescimento do total de bactérias viáveis, e para os gêneros *Actinomyces, Staphylococcus, Veillonella, Lactobacillus, Fusobacterium, Streptococcus* e bactérias pigmentadas. Passado o período de incubação, os autores observaram que nos sítios livres da doença, as bactérias acidúricas representavam apenas 2,5% da flora, enquanto naqueles com lesões pigmentadas representava 27,5% e com lesões não pigmentadas representava 24,4%. Não foi encontrada diferença entre a flora presente nos incisivos inferiores ou superiores das crianças saudáveis, sendo que esta era também semelhante á encontrada sobre a superfície hígida dos inferiores nos dois grupos de crianças doentes. Diferença altamente significante foi encontrada entre os valores de *S. mutans* contados a partir de superfícies saudáveis e a partir de superfícies com lesão, pigmentada ou não, nas quais estavam presentes em maior quantidade. *Actinomyces* foi mais comumente encontrado sobre superfícies saudáveis do que sobre as lesões de cárie, contrariamente ao que ocorreu com

Veillonela. Lactobacillus foi encontrado em quantidades ínfimas em superfícies saudáveis, enquanto que sobre as lesões, principalmente as pigmentadas, constituía junto com *S. mutans* os principais representantes. As bactérias pigmentadas apareceram com igual freqüência sobre superfícies saudáveis e cavitadas, sendo que não houve diferença estatisticamente significante para sua presença em cavidades pigmentadas e não pigmentadas. *Fusobacterium* foi significativamente menos comum em lesões pigmentadas do que em superfícies saudáveis, enquanto *Staphylococcus* cresceu em quantidades mínimas em todos os casos. Com relação à microbiota presente em lesões pigmentadas ou não pigmentadas, os resultados indicaram que esta apenas se diferenciava na quantidade de *Actinomyces* e *Lactobacillus*, presentes em maior quantidade no primeiro caso.

Marsh et al. (1989) conduziram um estudo para relacionar a composição da placa bacteriana com a lesão de cárie em estágio inicial. Pequenas amostras de placa foram removidas com explorador de diferentes regiões ao redor do ponto de contato das superfícies proximais de 42 pré-molares indicados para extração ortodôntica, processadas e cultivadas para análise microbiológica. O diagnóstico de cárie dos dentes utilizados foi realizado pela análise em microscopia de luz polarizada e por microrradiografia de pequenas amostras cortadas a partir do local. Cinquenta e sete por cento das amostras obtidas mostraram evidências de desmineralização. A contagem bacteriana demonstrou que a presença de *S. mutans e Actinomyces* era maior na região onde havia lesão em estágio inicial, embora esta primeira espécie na tenha sido determinada em 37% delas. Nestas regiões, *Veillonella* foi encontrada em quantidades muito pequenas, ao passo que *Lactobacillus* não foi isolado a partir de nenhuma superfície livre de cárie. Os autores

concluíram que diferentes estágios da lesão estão associados a diferentes composições na microbiota da lesão de cárie.

Van Houte et al. (1991a), investigaram a relação entre o potencial acidogênico e a presença de *S. mutans* no biofilme associado à lesões iniciais de cárie e à superfícies hígidas em indivíduos com a presença da doença. Cada uma das duas amostras coletadas foi utilizada tanto para a medição do potencial em ocasionar a queda de pH quanto para a determinação da relação entre a quantidade de *S. mutans* e de *Lactobacillus* spp. Foi observado que as amostras provenientes do esmalte com lesão possuíam quantidade significantemente maior de *S. mutans*, valor inicial de pH mais baixo, maior velocidade de queda de pH (entre 6,0 e 5,0) e menor valor mínimo de pH, quando comparada às amostras provenientes do esmalte hígido. A quantidade de *Lactobacillus* spp. encontrada foi proporcionalmente baixa para os dois tipos de amostra. Os autores encontraram, no entanto, que o biofilme associado às lesões possuía uma variação muito alta na taxa de *S. mutans* (0,001 a 10%) e que tanto indivíduos com alto como com baixo índice desse microrganismo podiam apresentar uma rápida taxa de queda de pH, assim como um valor bastante baixo de pH mínimo. Isto sugere, de acordo com os autores, que outros microrganismos além de *S. mutans* e *Lactobacillus* spp. são capazes de produzir ácidos em ambiente com baixo pH e, portanto, de conduzir a doença.

De acordo com Massey et al. (1993) e Van Houte (1994), a lesão de cárie é composta por inúmeros microrganismos além de *S. mutans* e *Lactobacillus*, entretanto existem poucas evidências conclusivas com relação ao papel que desempenham no desenvolvimento da doença. Segundo o autor, outros *Estreptococcus*, *Actinomyces* e *Veillonella* representam juntamente cerca de metade

da flora cultivável das lesões, sendo que os dois primeiros tipos de bactéria, assim como outras menos encontradas, possuem também capacidade de formar ácidos. Contudo, quando comparadas a *S. mutans* e *Lactobacillus*, sua capacidade de produzir ácidos e sua tolerância em meio ácido são sempre menores, além de exibirem pouco ou nenhum potencial cariogênico em animais experimentais (LOESCHE, 1986; VAN HOUTE, 1980). Apesar disso, outros estudos demonstram que os ácidos formados a partir da fermentação de açucares por *Actinomyces* podem levar ao desenvolvimento de lesões cariosas (CLARKSON et al., 1987) e que a lesão cariosa pode ocorrer mesmo na ausência de proporções significativas de *S. mutans* na placa (BOYAR et al., 1989; BRAILSFORD et al., 2001; MACPHERSON; MACFARLANE; STEPHEN, 1990).

Atualmente, novas técnicas de biologia molecular, como o PCR, possibilitaram estudos mais abrangentes sobre a microbiota presente nas lesões de cárie e sabe-se que ela é geralmente muito mais complexa do que se havia constatado (AAS et al., 2008). Becker et al. (2002), por meio da análise molecular de espécies de bactérias associadas com lesões severas em crianças, comprovaram a íntima relação entre *S. mutans* e essas lesões, entretanto outras bactérias, como espécies de *Veilonella, Prevotella* e *Bifidobacterium,* foram significativamente encontradas, sendo esta última considerada um possível principal patógeno em lesões profundas. Marsh (2004) cita as doenças bucais, entre elas a cárie dentária, como exemplos de catástrofes ecológicas, sugerindo que ela seja resultado da inteiração de vários grupos de bactérias presentes na placa, que funcionaria como uma comunidade microbiológica, embora as espécies predominantemente observadas em áreas de doença sejam diferentes daquelas em áreas saudáveis. No estudo de Chhour et al. (2005), a análise molecular de lesões de cárie em estágio

avançado em dentes permanentes demonstrou uma grande variedade de microrganismos, sendo reconhecidas aproximadamente 75 espécies. Entre elas, espécies de *Lactobacillus* e *Prevotella* mostraram-se abundantes. Outras espécies presentes em grande quantidade ou em significativa parte das lesões foram *Selenomonas* spp., *Dialister* spp., *Fusobacterium nucleatum*, *Eubacterium* spp., membros da família *Lachnospiraceae*, *Olsenella* spp., *Bifidobacterium* spp., *Propionibacterium* spp. e *Pseudoramibacter alactolyticus.*

Aas et al. (2008) realizaram um estudo utilizando métodos de microbiologia molecular com a finalidade de detectar as espécies bacterianas associadas á lesões de cárie em diferentes estágios em dentes decíduos e permanentes. Foram detectados 197 tipos de bactérias, das quais 50% não são ainda cultiváveis. Os autores constataram que a diversidade microbiana muda conforme o estágio da doença e também da dentição decídua para a dentição permanente. Além disso, puderam notar que a etiologia da doença envolve outras espécies acidogênicas e que, embora, *S. mutans* e *Lactobacillus* spp. sejam abundantes em lesões profundas, outros gêneros como *Veillonella*, *Lactobacillus*, *Bifidobacterium*, *Propionibacterium*, outros estreptococcus, *Actinomyces* e *Atopobium* podem ter um papel importante na progressão da lesão cariosa.

2.3 Terapia fotodinâmica

A terapia fotodinâmica, também chamada de fototerapia ou fotoquimioterapia, representa uma das promissoras aplicações da luz, destinada, até o momento, principalmente ao tratamento de neoplasias e de infecções microbianas.

A terapia envolve a absorção de um agente fotossensibilizante (corante), aplicado tópica ou sistemicamente e absorvido por células específicas, seguida da irradiação com uma fonte de luz visível cujo comprimento de onda seja ressonante com a banda de absorção do corante utilizado. A luz, uma vez absorvida pelo corante, provoca um estado de excitação de seus elétrons, fazendo com que ele possa reagir com moléculas ao seu redor, como o oxigênio presente nas células em seu estado fundamental. Estão envolvidos no mecanismo de ação da terapia, portanto, três fatores: a luz, o agente fotossensibilizante e o oxigênio. Essa reação se dá por transferência de elétrons ou de hidrogênio, levando a produção de radicais livres (reação do tipo I) ou por transferência de energia ao oxigênio, levando a produção do oxigênio singleto (reação do tipo II). Estas formas do oxigênio são altamente reativas e acabam por ocasionar oxidação de componentes celulares, como a membrana plasmática e o DNA, resultando em morte celular (CABISCOL; TAMARIT; ROS, 2000; HAMBLIN; HASAN, 2004; WOOD et al., 2006). O oxigênio singleto é capaz de reagir com quase todos os componentes celulares, visto que os compostos orgânicos insaturados que as compõem são geralmente susceptíveis a essa espécie de oxigênio. Considerando também que as espécies reativas de oxigênio (ROS) não reagem de forma específica com as moléculas orgânicas, qualquer macromolécula presente na célula pode se tornar um alvo para a terapia. Este fato explica a

dificuldade de as células estabelecerem algum tipo de resistência contra a terapia fotodinâmica (CARRÉ et al., 1999).

O uso da Terapia Fotodinâmica como uma modalidade terapêutica para doenças localizadas de origem microbiana representa uma nova abordagem, embora seu estudo tenha se iniciado há mais de 100 anos e sua utilização para o tratamento de tumores já esteja estabelecida na literatura (JORI et al., 2006). Em 1900, estudando a ação do vermelho acridina sobre o protozoário causador da malária em Munique, o estudante de medicina Oscar Raab[3] e seu professor, Von Tappeiner, descobriram acidentalmente seu efeito letal quando associado à luz proveniente de raios durante uma tempestade (1900, apud ACKROYD et al., 2001). Posteriormente, o estudante demonstrou ser esse efeito muito maior do que aquele proporcionado pela acridina sozinha, pela luz sozinha ou pela acridina exposta à luz e posteriormente aplicada ao protozoário. Concluiu, portanto, que o efeito tóxico deveria ser resultante da transferência de energia da luz para a substância química, similarmente ao que ocorria nas plantas após a absorção de luz pela clorofila durante o processo da fotossíntese. Von Tappeiner[4] anunciou, a partir de então, o potencial das substâncias fluorescentes para a medicina e mais tarde descobriu a necessidade da presença do oxigênio para a reação de fotossensibilização (1900, apud ACKROYD et al., 2001).

Mais tarde, Tappeiner, juntamente com o dermatologista Jesionek, começou a utilizar luz branca e corante eosina, aplicado topicamente, para o tratamento de câncer de pele. Em 1913, Meyer-Betz[5] aplicou uma auto injeção de aproximadamente 200 mg de hemaporfirina, uma substância derivada do sangue, e

---

[3] Raab O. Uber die Wirkung fluoreszierender Stoffe auf Infusorien. Z Biol 1900;39: 524–46.

[4] Von Tappeiner H. Uber die Wirkung fluoreszierender Stoffe auf Infusorien nach Versuchen von O. Raab Muench Med Wochenschr 1900;47:5.

depois de se expor à luz, relatou dor e fotossensibilidade por vários meses (1913, apud ACKROYD et al., 2001). A hematoporfirina já havia sido descoberta em meados do século XIX, a partir de estudos sobre a natureza do sangue, mas foi somente em 1924 que o francês Policard[6] observou que esta substância podia ser encontrada em elevadas concentrações em tumores malignos e que foi capaz de provocar fluorescência em tecido tumoral em ratos quando iluminado com luz ultravioleta (1924, apud ACKROYD et al., 2001).

Outros estudos só vieram mais tarde, quando foi demonstrado também o acúmulo e a fluorescência em tecidos tumorais provocados pela hematoporfirina aplicada exogenamente. Em 1948, Figge e Weiland aplicaram experimentalmente diversos derivados da porfirina em ratos portadores e não portadores de tumores. Todos os derivados foram encontrados posteriormente em cada tipo de tecidos tumoral, sendo que a fluorescência foi também observada entre 24 e 48 horas após a administração, persistindo entre 10 a 14 dias (FIGGE; WEILAND, 1948). Além disso, foi observado que a porfirina não estava presente em outros tecidos normais, com exceção do tecido placentário, fetal, traumatizado ou linfático.

No final dos anos 60, Lipson, que já havia conduzido outros estudos sobre a afinidade das porfirinas por tecidos tumorais, relatou o caso sobre um tratamento de câncer de seio bem sucedido com o emprego de luz visível e um derivado da hematoporfirina (LIPSON; BALDES, 1960). A partir da década de 70, várias formulações baseadas em derivados da porfirina começaram a ser estudadas para a utilização na terapia fotodinâmica, dando origem ao medicamento Photofrin®,

---

[5]Meyer-Betz F. Untersuchungen uber die Biologische (photodynamische) Wirkung des Hamatoporphyrins und anderer Derivative des Blut- und Galenfarbstoffs. Dtsch Arch Klin Med 1913;112:476–503.

[6]Policard A. Etudes sur les aspects offerts par des tumeurs experimentales examinees a la lumiere de Wood. C R Soc Biol1924;91:1423–8.

idealizado por Dougherty (1987). Este foi, em 1998, o primeiro medicamento aprovado pela FDA (Food and Drug Administration) para o tratamento antineoplásico com a técnica da terapia fotodinâmica e, até hoje, há enorme empenho para o desenvolvimento de novas drogas cada vez mais efetivas, nos diversos campos da área da saúde.

Os estudos sobre o efeito antimicrobiano da terapia fotodinâmica que haviam dado origem às primeiras descobertas sobre essa modalidade terapêutica, contudo, pouco avançaram até o início dos anos 90. Este intervalo se deveu ao surgimento dos antibióticos na mesma época, o que representava uma grande promessa em relação às doenças de origem microbiana, e ao fato de que alguns patógenos bastante conhecidos, principalmente bactérias Gram-negativas e protozoários no estágio cístico, mostravam-se resistentes a terapia com os corantes utilizados na época, como a acridina ou as porfirinas utilizadas no tratamento de tumores (MALIK; LADAN; NITZAN, 1992). Entretanto, o rápido desenvolvimento de mecanismos de resistência aos agentes antimicrobianos convencionais evidenciou, há alguns anos, a necessidade de novas modalidades de tratamento (HAMBLIN; HASAN, 2004) e a terapia fotodinâmica voltou a despertar interesse nesse campo, possibilitando que os novos estudos pudessem demonstrar consideráveis vantagens para o seu emprego. Entre elas estão o grande espectro de ação, a eficiência mesmo contra bactérias resistentes a antibióticos, pouco ou nenhum dano ao tecido hospedeiro, ausência de indução de mecanismos de resistências e efeito citotóxico localizado (JORI et al., 2006).

A partir da década de 90, foi demonstrado que, pela técnica da terapia fotodinâmica, a luz proveniente de um laser de baixa potência poderia exterminar

certas espécies de bactérias orais, incluindo as cariogênicas, quando tratadas com corantes convencionais. Wilson, Dobson e Harvey (1992) realizaram um estudo no qual foi testado o efeito de vinte e sete tipos de agentes fotossensibilizantes sobre *Streptococcus sanguis*, seguida da irradiação com um laser de Hélio/Neônio. Aqueles que se mostraram eficazes foram então testados para *Porphyromonas gingivalis, Actinobacillus actinomycetemcomitans* e *Fusobacterium nucleatum*, com diferentes tempos de irradiação. Os agentes azul de toluidina, azul de metileno e clorina B foram considerados eficientes para a fotossensibilização dos quatro tipos de bactérias durante a exposição à luz.

Okamoto, Iwase e Morioka (1992) também estudaram o efeito da associação entre a luz vermelha e variados tipos de corantes sobre bactérias bucais, mostrando que dez deles, na faixa do azul, roxo e verde, foram capazes de produzir o alo de inibição de crescimento bacteriano sobre determinadas espécies. Entretanto, este efeito não foi alcançado com *Escherichia coli*, por exemplo, por ser uma bactéria Gram-negativa e, portanto, com estrutura de parede celular mais complexa, o que dificulta a penetração dos corantes. Os autores ressaltaram, porém, que o emprego do laser associado ao corante poderia representar uma boa opção para a prevenção da doença cárie.

Wilson, Dobson e Sarkar (1993) testaram desta vez o efeito de alguns corantes sobre bactérias periodontopatogênicas. Azul de metileno e azul de toluidina (25 µg/ml) mostraram-se efetivos contra os três tipos de bactérias estudados, *Porphyromonas gingivalis, Fusobacterium nucleatum* e *Actinobacillus actinomycetemcomitans*, após a irradiação com laser de Hélio /Neônio, enquanto ftalocianina e hematoporfirina-D tiveram efeito somente sobre *P. gingivalis*.

Burns, Wilson e Pearson (1993) demonstraram que a terapia fotodinâmica com azul de toluidina foi capaz de eliminar as espécies cariogênicas *Streptococcus mutans, Streptococcus sobrinus, Lactobacillus casei* e *Actinomyces viscosus* cultivadas em suspensão e exposta à luz laser na faixa do vermelho, na presença do azul de toluidina, sendo que *S. mutans* demonstrou ser a bactéria mais sensível. No ano seguinte, outro trabalho a respeito da terapia fotodinâmica sobre as mesmas espécies de bactérias foi publicado pelos autores, entretanto desta vez o corante utilizado foi a ftalocianina, um derivado das porfirinas, também associado à luz vermelha. Nenhum efeito foi observado utilizando-se somente a luz ou o corante, contudo um efeito letal dose-dependente foi obtido sobre as quatro espécies de bactérias. Com este corante, entretanto, a bactéria mais susceptível foi *L. casei* (BURNS; WILSON; PEARSON, 1994).

Burns, Wilson e Pearson (1995), continuando seus estudos sobre a fotossensibilização de bactérias cariogênicas, testaram desta vez a influência de uma camada de dentina ou da presença de matriz colágena sobre a suspensão de *S. mutans*, de modo a simular as condições clínicas. Primeiramente, a suspensão de *S. mutans* foi tratada com os agente fotossensibilizantes azul de toluidina ou ftalocianina e irradiada com luz laser com comprimento de onda de 633 nm e 660 nm, respectivamente. A irradiação se deu através de fatias de dentina com diferentes graus de desmineralização. *A* suspensão de bactérias foi, posteriormente, embebida em matriz de colágeno, e a terapia fotodinâmica foi aplicada sobre as mesmas condições. A efetiva redução microbiana pode ser alcançada assim como nos estudos anteriores, com os dois tipos de associações. Observou-se, entretanto, que maior dose de energia foi necessária para que ocorresse a fotossensibilização letal. Não

houve relação entre o grau de desmineralização da dentina e o grau de redução e maior efeito foi alcançado prolongando-se o tempo de exposição à luz laser.

Wilson et al. (1995) demonstraram também que microrganismos provenientes da placa bacteriana supragengival eram susceptíveis à terapia quando tratados com azul de toluidina e irradiados com laser de hélio-neônio ou ftalocianina seguida da irradiação com laser de gálio-arseneto-alumínio, sendo a primeira combinação mais efetiva. Neste estudo, amostras de placa bacteriana supragengival foram obtidas de dez voluntários e a redução microbiana foi substancial, tanto para o total de microrganismos anaeróbios como para os gêneros *Streptococcus* e *Actinomyces*.

Cada fotossensibilizante tem seu espectro de ação e o comprimento de onda da luz aplicada deve ser ressonante com sua máxima absorção. Este pode ser administrado sistematicamente, diretamente dentro do órgão, ou topicamente dependendo do tipo de tecido que se deseja atingir, e sua efetividade depende do grau de interação entre ele e a célula alvo. De acordo com Wainwright et al. (1997a), o azul de metileno, pertencente ao grupo das fenotiazínicos, é um quimioterápico bastante conhecido e estudado há mais de 100 anos. Em seu estudo, esse corante foi capaz de sensibilizar tanto bactérias Gram-positivas quanto bactérias Gram-negativas, após exposição à luz. Outros tipos de microrganismos, como vírus e fungos também mostraram sofrer fotoinativação com o uso desse agente. Seu pico de absorção se da na região de 620-660 nm (vermelho), o que é de especial interesse para o uso clínico da terapia fotodinâmica, uma vez que esse é o comprimento de onda emitido pela maioria dos lasers de baixa potência utilizados na laserterapia.

Wood et al. (1999) estudaram a difusão do agente fotossensibilizante ftalocianina pelo biofilme oral formado naturalmente em voluntários por meio de metodologia *in situ,* durante sete dias. Depois de removidos os aparelhos, o biofilme

foi analisado por microscopia confocal a laser (CSLM), demonstrando haver o agente fotossensibilizante se difundido pela biomassa. Além disso, o biofilme tratado mostrava-se consideravelmente menos espesso e com estrutura mais simples do que os controles, após a irradiação com luz branca. O microscópio eletrônico de transmissão (TEM) revelou danos às células bacterianas presentes no biofilme, tais como rompimento de membrana e extravasamento do citoplasma, ocasionados pela terapia. Microscopicamente, foi identificada grande alta taxa de morte celular, embora ela não tenha sido quantificada no estudo.

Com o intuito de testar as diferenças entre os dois principais corantes fenotiazínicos, azul de metileno e de toluidina, levando em consideração fatores como concentração, tempo necessário para absorção e o tempo de exposição à luz laser, Usacheva, Teichert e Biel (2001) estudaram a ação dos dois agentes, associados à luz laser (634 e 660 nm), sobre *Staphylococcus aureus, Streptococcus pneumoniae, Enterococcus faecalis, Hemophilus influenzae, Escherichia coli* e *Pseudomonas aeruginosa*. Embora a fotoinativação de todos os microrganismos tenha sido alcançada com os dois agentes, os autores enfatizaram a maior dificuldade para erradicação das espécies Gram-negativas, o que pôde ser atribuído à maior complexidade da estrutura de sua membrana celular. No entanto, mesmo dentro destes dois grupos, houve diferenças. Enquanto *S. pneumoniae* foi o microrganismo mais sensível, *S. aureus* foi o mais resistente a ação conjunta do laser e do corante. Dentre os representantes das Gram negativas, *H. influenzae* demonstrou a mais sensibilidade, enquanto só pode ser eliminada sob condições extremas como alta concentração do azul de toluidina (200 µM) e alta fluência (40 J/cm^2)

O´Neill, Hope e Wilson (2002) puderam demonstrar que mesmo envoltas em biofilme, geralmente refratários à ação de agentes antimicrobianos, bactérias orais poderiam sofrer ação da terapia fotodinâmica. Os autores cultivaram as bactérias a partir de amostras de saliva coletadas de pacientes saudáveis e produziram biofilmes que foram, em seguida, tratados com azul de toluidina e irradiados com luz laser em baixa intensidade (632nm). A análise foi feita por microscopia confocal a laser (CSLM), demonstrando arquitetura similar àquela observada na placa dental, e a contagem antes e após o tratamento indicou uma redução de 97,4 % no número de bactérias presentes no biofilme. O resultado alcançado mostrou-se bastante interessante, uma vez que na maioria das doenças orais de origem microbiana as bactérias apresentam-se constituindo biofilmes, sendo esses mais dificilmente tratados por qualquer terapia.

Visando melhorar ainda mais o efeito da terapia, Williams et al. (2003) realizaram um trabalho em que o modo de entrega da luz laser utilizada (633 nm) consistia numa fibra com 800 µm de diâmetro capaz de emitir luz uniformemente em todas as direções. De acordo com os autores, nos sistemas convencionais a luz só pode ser entregue externamente sobre a suspensão ou colônia de bactérias, o que diminuiria sua efetividade. Nesse estudo, foi verificado que o potencial bactericida aumentava conforme maior dose de energia era entregue, chegando a uma redução de 100 % para *S. mutans*. Posteriormente, os autores testaram a ação da fibra em suspensão de *S. mutans* envolta em matriz colágena e também sobre a dentina cariada proveniente de lesões de dentes recém extraídos, sendo os dois tipos de amostra tratadas com azul de toluidina. No primeiro caso, a média de redução microbiana atingida foi de 83% e, para o total de bactérias viáveis presente na dentina cariada foi de 81% (WILLIAMS et al., 2004). Outros estudos *in vitro* foram realizados

demonstrando a eficiência de terapia fotodinâmica na redução da viabilidade de bactérias cariogênicas em biofilmes sobre fatias de dentina, tentando aproximar a metodologia o máximo possível das condições clínicas. No entanto, eles demonstraram que o efeito bactericida é geralmente dose-dependente e que biofilmes com estrutura mais complexa são menos susceptíveis (ZANIN et al., 2005, 2006).

Wilson (2004) afirma que muitas das doenças bucais, as quais estão entre as doenças infecciosas humanas mais comuns, são geralmente causadas pelo biofilme bacteriano e que é bastante difícil manter os agentes geralmente utilizados para o seu tratamento em concentrações terapeuticamente suficientes por um período adequado. Desta maneira, o autor ressalta o potencial da terapia fotodinâmica para combater as infecções orais, pela facilidade de acesso à fonte de luz e à aplicação do agente fotossensibilizante.

A associação de diferentes agentes fotossensibilizantes e fontes de luz foram mais tarde testadas contra *S. mutans*, com resultados também satisfatórios. Paulino et al. (2005) testaram o efeito do fotopolimerizador, emitindo em comprimento de onda entre 400 e 500 nm, sobre *S. mutans* e fibroblastos tratados com rosa bengala. Eles observaram que com uma concentração de 0.5 µg/ml do corante associado á luz poderia reduzir significantemente a viabilidade das bactérias, sem danos aos fibroblastos. Da mesma forma, Wood et al. (2006) demonstraram que o efeito antimicrobiano da eritrosina sobre biofilme constituído por S. mutans, exposto a fonte de luz branca, foi maior do que o provocado pelo azul de metileno ou o Photofrin® nas mesmas condições.

Bevilacqua et al. (2007) testaram o efeito do LED (light emitting diode) sobre solução contendo *S. mutans* e azul de toluidina, alcançando eliminação total da bactéria após a irradiação. Amostras também foram observadas ao microscópio

eletrônico de varredura, demonstrando redução ou eliminação do agregado bacteriano.

Müller, Guggenheim e Schmidlin (2007) fizeram um estudo testando diversos agentes antimicrobianos sobre biofilme experimental constituído por *A. naeslundii, F. nucleatum V. díspar, S. sobrinus, S. Oralis* e *C. albicans.* Foi testada a terapia fotodinâmica, gás ozônio, clorexidina 0.2 ou 2% e hipoclorito 0.5 ou 5%, sendo amostras do biofilme tratadas com cada um dos agentes foi cultivada em ágar-sangue para contagem das unidades formadoras de colônias. Neste estudo, entretanto, apenas a solução de hipoclorito foi capas de eliminar totalmente os microrganismos.

Giusti et al. (2008) testaram o efeito de dois diferentes agentes fotossensibilizantes (Photogem® e azul de toluidina) sobre a dentina cariada de dentes bovinos (artificialmente pelo processo de indução bacteriana). Foi notado que os dois agentes proporcionaram redução bacteriana significativa, contudo o efeito do azul de toluidina foi mais eficaz.

Diversos trabalhos têm demonstrado a utilização da Terapia Fotodinâmica para o tratamento de doenças orais, por meio da fotossensibilização letal de microrganismos periodontopatogênicos, assim como aqueles presentes nas lesões de cárie e nos canais radiculares contaminados (GARCEZ et al., 2008; GIUSTI et al., 2008; WILSON, 2004; ZANIN et al., 2006). Entretanto, poucos são os estudos clínicos realizados até então, principalmente no que diz respeito á remoção de tecido cariado.

Haas et al. (2000) utilizaram a PDT como técnica auxiliar na descontaminação de 17 pacientes com Peri-implantite, seguida do tratamento dos defeitos ósseos com a colocação de osso autógeno, relatando sucesso do protocolo estabelecido e diminuição dos sinais da inflamação. Outro estudo *in vivo* foi realizado visando também a descontaminação das superfícies dos implantes durante o tratamento de 15

pacientes com peri-implantite. Foi utilizada uma associação entre azul de Toluidina e laser diodo de baixa potência (690 nm) que se mostrou efetiva na redução microbiana dos três tipos de bactéria estudados, *A. actinomycetemcomitans, P. gingivalis* e *P. intermédia*, embora a eliminação completa não tenha sido alcançada (DÖRTBUDAK et al., 2001).

Estudo clínico realizado por Sant´Anna (2001) avaliou a associação da terapia fotodinâmica por fotossensibilização letal com o Tratamento Restaurador Atraumático (TRA) modificado, em crianças que possuíam lesões e cárie oclusal e/ou proximal em molares decíduos sem envolvimento pulpar. Tanto os pacientes pertencentes ao grupo controle quanto aqueles do grupo experimental, tiveram as lesões tratadas com o corante azul de ortotoluidina, entretanto naquelas pertencentes aos pacientes desse último grupo seguiu-se também irradiação com laser de diodo com comprimento de onda de 650 nm. Todas as cavidades foram ao final seladas com gutapercha e cimento de ionômero de vidro fotopolimerizável, sendo que antes e depois da aplicação do corante (grupo controle) e da aplicação do corante e irradiação com laser (grupo experimental), amostras de dentina cariada foram coletadas para análise microbiológica. Após 90 dias, foi realizado exame radiográfico e as cavidades foram reabertas, sendo então realizada a coleta final e restauração definitiva com Vitremer. As imagens em microscopia eletrônica de varredura mostraram, nas amostras coletadas inicialmente, desorganização dentinária, exposição do colágeno e invasão bacteriana nos túbulos. No grupo controle, tanto nas amostras imediatamente após o uso do corante e após 90 dias ficou evidente a invasão bacteriana nos túbulos, desorganização dentinária e trama colágena exposta. Quando realizada a terapia fotodinâmica, após 90 dias, houve reorganização dentinária, com esclerose parcial ou total dos túbulos e redução das bactérias. No exame microbiológico, ambos os grupos

mostraram redução microbiana. O grupo experimental mostrou significativa redução entre os três momentos, enquanto que o grupo controle não mostrou diferenças na quantidade de bactérias da dentina coletada antes e logos depois da aplicação do corante, mas sim 90 dias após o as primeiras coletas.

Teichert et al. (2002) investigaram a ação da terapia fotodinâmica mediada pelo azul de metileno sobre *Cândida albicans* por meio de estudo em modelo animal. Vinte e cinco ratos imunossuprimidos foram inoculados com o fungo e, quatro semanas depois, o agente fotossensibilizante foi aplicado topicamente em diversas concentrações, seguindo-se a exposição à luz laser em baixa intensidade (664 nm). Os resultados foram analisados histologicamente e o efeito mostrou-se dependente da concentração do corante. Enquanto concentrações de 250 a 400 µg/ml puderam reduzir o crescimento de *C. albicans*, concentrações de 450 e 500 µg/ml eliminaram totalmente o fungo da cavidade oral. Também em modelo animal, Kömerik et al*.* (2003) observaram que a terapia fotodinâmica com azul de Toluidina e irradiação laser em baixa intensidade (630 nm) puderam erradicar *P. gingivalis* do sulco gengival de ratos inoculados com o microrganismo, além de ter sido observada também redução da perda óssea com o tratamento.

Shibli et al. (2003, 2006) observaram que a terapia fotodinâmica com azul de toluidina e laser de baixa potência (685 nm) pôde reduzir a contagem de *Prevotella* spp*., Fusobacterium sp.* e *Streptococcus beta-haemolyticus* em cães com peri-implantite induzida, permitindo também melhor regeneração óssea. No estudo de Sigusch et al. (2005), a terapia fotodinâmica com dois fotossensibilizadores derivados da clorina e laser de baixa potência (662 nm) foi capaz de reduzir significativamente o sangramento à sondagem em cães que tiveram o sulco gengival inoculado com *P. gingivalis* e *F. Nucleatum*, sendo que a primeira espécie foi muito mais sensível à

terapia do que a última. Hayek et al. (2005) compararam o tratamento convencional, com irrigação com clorexidina, e a terapia fotodinâmica obtendo redução significante na contagem de *Prevotella sp., Fusobacterium sp.*e *S. beta-haemolyticus* com os dois resultados, sem diferença entre eles.

O tratamento com a terapia fotodinâmica mostrou-se tão efetivo quanto o tratamento convencional não-cirurgico, raspagem e alisamento corono-radicular, em pacientes com periodontite agressiva (OLIVEIRA et al., 2007). Neste estudo clínico seguindo metodologia “split mouth”, os pacientes receberam o tratamento com instrumentos manuais ou a terapia fotodinâmica, sendo os resultados analisados de acordo com os sinais clínicos como índice de placa, sangramento à sondagem e profundidade de sondagem, e os resultados obtidos semelhantes entre si. Da mesma forma, Braun et al. (2008) mostraram que a terapia pode melhorar o tratamento de pacientes com periodontite crônica quando utilizada como coadjuvante do tratamento convencional. Garcez et al. (2008) também estudaram clinicamente a ação da terapia fotodinâmica como tratamento coadjuvante sobre as bactérias presentes no canal radicular de vinte pacientes com lesão periapical diagnosticada radiograficamente, encontrando significante redução microbiana, assim como também foi encontrada no sistema endodôntico de molares decíduos (PINHEIRO et al., 2009).

De acordo com Konopka e Goslinski (2007), considerando os resultados obtidos *in vitro*, mais estudos clínicos deveriam ser conduzidos para avaliar o efeito da PDT sobre as doenças infecciosas orais.

3 PROPOSIÇÃO

Este estudo *in vivo* tem como objetivo analisar o efeito da terapia fotodinâmica na viabilidade de bactérias presentes na dentina cariada de lesões profundas em molares permanentes.

4 MATERIAL E MÉTODOS

O presente trabalho teve aprovação do Comitê de Ética em pesquisa da faculdade de Odontologia da Universidade de São Paulo (protocolo 01/08 – Anexo A). De acordo com o objetivo do estudo, foram selecionados 26 molares permanentes, de pacientes de ambos os sexos, com idade entre 8 a 25 anos triados nas clínicas de Odontopediatria, Odontohebiatria e de Dentística Restauradora I da Faculdade de Odontologia da Universidade de São Paulo (FOUSP). A seleção da amostra foi realizada de acordo com os seguintes critérios estabelecidos para esta pesquisa:

- A triagem dos pacientes foi realizada por meio de anamnese, exame clínico e radiográfico (técnica periapical).
- Os pacientes selecionados apresentavam-se aparentemente saudáveis e não faziam uso de antibióticos.
- Os elementos dentais incluídos no estudo foram molares permanentes com lesões de cárie dentinárias oclusais ativas e profundas.
- As lesões tinham profundidade em metade interna de dentina (PITTS, 2004; PITTS; LONGBOTTOM, 1995), detectadas clínica e radiograficamente, não havendo sinais ou sintomas de envolvimento pulpar.
- Para participar da pesquisa, os pacientes adultos e pais ou responsáveis pelos menores de 18 anos foram devidamente

informados e concordaram com o tratamento, por meio da assinatura do Termo de consentimento livre e esclarecido (Anexo B), de acordo com a resolução 196/96.

- Os participantes do estudo, além de receberem os procedimentos realizados em função do estudo, foram encaminhados para outras especialidades, dependendo das necessidades detectadas. Além disso, estes pacientes encontram-se em acompanhamento clínico pelo operador.
- Os pacientes não incluídos no estudo foram atendidos normalmente, nas clínicas das quais foram triados, na Faculdade de Odontologia da Universidade de São Paulo.

4.1 Procedimento clínico

Os pacientes que se enquadraram nos critérios do estudo foram então agendados para o tratamento, conforme o protocolo da pesquisa.

Inicialmente, foram realizados os procedimentos de anestesia e isolamento absoluto do elemento dental a ser tratado. A remoção de dentina cariada foi realizada apenas nas paredes laterais da cavidade, de modo a expor o ângulo cavo-superficial, utilizando-se curetas afiadas de tamanho adequado ao da cavidade e/ou instrumento rotatório em baixa rotação, para que a união do material restaurador às paredes cavitárias não fosse prejudicada. Dessa forma, a dentina cariada sobre a

parede pulpar foi mantida, sendo removida apenas o material orgânico solto que permanecia sobre as lesões (Figuras 4.1a,b).

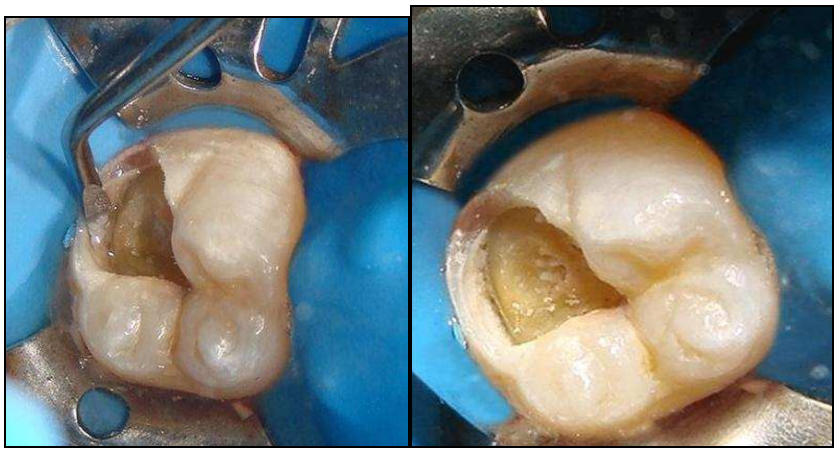

a b

Figura 4.1 – Remoção do tecido cariado apenas nas paredes laterais da cavidade

Quando houve necessidade, foi utilizado também instrumento de alta-rotação com broca esférica diamantada no esmalte dentário para abertura e contorno cavitário e acesso à dentina cariada.

A cavidade foi então lavada com água destilada e a primeira amostra de dentina cariada (amostra controle) foi coletada da parede pulpar, utilizando-se um “micropunch” esterilizado em autoclave (Richter, São Paulo, Brasil) (Figuras 4.2 a,b). O “micropunch” apresentava 1 mm de diâmetro em sua ponta ativa e a profundidade de penetração na lesão de cárie foi padronizada pela marcação de 0,5 mm nesta ponta. Durante a coleta, foi tomado o cuidado de manter a distância anatômica dos cornos pulpares para evitar que o tecido pulpar fosse exposto. A primeira amostra de

dentina cariada foi então imediatamente transferida para o meio microbioestático de preservação da viabilidade VMGA III (Figura 4.3).

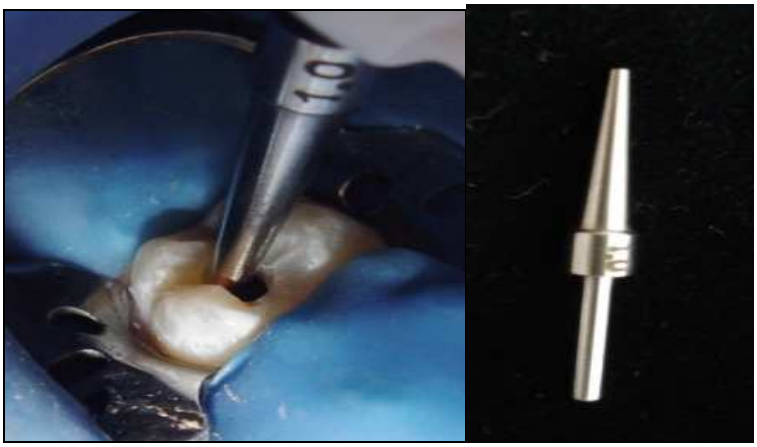

a b

Figura 4.2 – Coleta da amostra de dentina experimental com micropunch

Figura 4.3 – Meio de transporte VMGA III

4.2 Terapia fotodinâmica

Logo após a coleta da amostra controle, agente fotossensibilizante azul de metileno 0,01% (100 µg/ml) em solução aquosa (Fórmula e Ação, São Paulo, Brasil) foi aplicado na cavidade com auxílio de seringa injetora estéril, permanecendo durante 5 minutos sobre ela para que fosse totalmente absorvido (Figura 4.4a). A lesão foi então irradiada pontualmente com o laser de Diodo (GaAsAl) em baixa intensidade, (Photon Lase I, DMC – São Carlos, Brasil), com comprimento de onda na região do vermelho (660 nm), a fim de se obter a fotossensibilização. Cada lesão recebeu a aplicação de apenas um ponto de irradiação (Figura 4.4b).

Os parâmetros utilizados foram 9 Joules de energia, densidade de energia de 320 J/cm^2, potência de 100 mW, irradiância de 5,37 W/cm^2 e tempo de irradiação de 90 segundos. A área da secção transversal do feixe de laser utilizado correspondia a 0,028 cm^2, sendo esse utilizado no modo contínuo.Foi feita a utilização de óculos de proteção durante a irradiação, para garantir o isolamento total dos olhos do paciente e do operador.

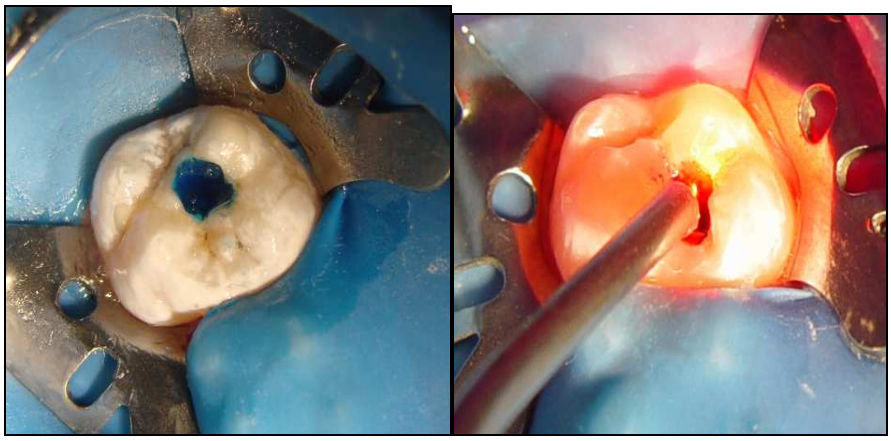

a b

Figura 4.4 – Aplicação do azul de metileno e irradiação com laser em baixa intensidade

Logo após a irradiação, nova amostra da dentina cariada (amostra experimental) foi coletada com o “micropunch” de uma região próxima a anterior, porém não sobre ela, sendo também imediatamente transferida para o meio VMGA III. A cavidade foi então lavada com jato de água e tergensol em penso de algodão para remoção do corante, sendo restaurada provisoriamente com cimento de ionômero de vidro Maxxion® (FGM, Joinville, Brasil), de acordo com as recomendações do fabricante. O material restaurador inserido na cavidade com auxílio de espátula de inserção e/ou seringa Centrix (Centrix, Shelton, EUA). Posteriormente ao procedimento restaurador, foi realizada outra tomada radiográfica periapical com posicionador radiográfico (Indusbello, Londrina, Brasil) para a técnica do paralelismo.

Os pacientes atendidos encontram-se em acompanhamento e, após o período de aproximadamente 6 meses, todos os elementos dentais incluídos no estudo serão restaurados definitivamente com resina composta, cuja indicação será verificada a partir do exame clínico e radiográfico e do teste de vitalidade pulpar,

sendo que o cimento de ionômero de vidro permanecerá como base para estas restaurações.

4.3 Análise microbiológica

Todas as amostras coletadas nos dois momentos da pesquisa, antes e após a terapia fotodinâmica, foram cultivadas para determinar a redução na viabilidade dos tipos bacterianos estudados, servindo a amostra inicial como controle. O peso médio das amostras foi de 0,059 mg. Todos os procedimentos para a análise microbiológica foram realizados no Laboratório de Microbiologia Oral do Instituto de Ciências Biomédicas da Universidade de São Paulo (ICB II-USP).

4.3.1 Preparo do meio VMGA III (Möller, 1966)

As amostras coletadas foram transportadas no meio VMGA III (Viable Medium of Götenbörg Anaerobic), preparado e distribuído sob fluxo de nitrogênio em pequenos frascos contendo pérolas de vidro hermeticamente fechados. Após a autoclavagem a 121° C por 20 minutos, estes foram a rmazenados em temperatura ambiente e ao abrigo da luz.

4.3.2 Homogeneização e diluição

As amostras de dentina imediatamente transferidas para o meio VMGA III foram processadas em até 24 horas. O meio contendo a amostra coletada

permaneceu em estufa a 37° C por 15 minutos para a fluidificação da gelatina. Passado esse tempo, as amostras foram homogeneizadas em agitador de tubos durante 3 minutos (Fisher Scientific, New York, USA). Imediatamente após a homogeneização, foram realizadas 6 diluições decimais em 4,5 ml água peptonada agitadas por 30 segundos (Figura 4.5). De cada uma das diluições, foram semeadas 3 alíquotas de 25µL na superfície das placas com os meios de cultura utilizados, de acordo com a técnica da micropipeta proposta por Westergren e Krasse (1978). Esses procedimentos foram todos realizados sob fluxo laminar.

Figura 4.5 – Diluição da amostra em água peptonada

4.3.3 Preparo do meio Ágar Sangue (LE GOFF et al., 1997)

O meio foi preparado usando-se como base o Ágar Brucella (Difco), esterilizado em autoclave a 121° C durante 20 minutos e resfriado a 55° C. Em seguida, foram adicionados 10 ml de solução de hemina (Sigma) para atingir a

concentração final de 5 µg/ml de meio e 0,1 ml de menadione (Sigma) até atingir a concentração final de 2,5 µg/ml e 5% de sangue desfibrinado de carneiro, distribuindo-se o meio em placas de Petri. Após a semeadura, os cultivos foram incubados a 37° C por 8 dias em câmara de anaerobio se, em atmosfera de 85% de N_2, 10% de CO_2, e 5% de H_2. Esse meio foi empregado para a avaliação do **total de bactérias de viáveis.**

4.3.4 Preparo do meio Ágar Mitis Salivarius Bacitracina

O meio foi preparado conforme proposto por Gold, Jordan e Van Houte (1973). Ao Agar Mitis Salivarius (Difco), foi acrescentado 15% de sacarose, sendo então esterilizado em autoclave a 121° C durante 20 minutos e resfriado a 50° C. Posteriormente, foi adicionada solução de telurito de potássio 1%, até atingir a concentração final de 10 µg/ml de meio e solução de bacitracina (Sigma) até a concentração final de 0,2 UI/ml de meio, ambas esterilizadas por filtração em membrana de éster de celulose com poros de 0,22 µm de diâmetro (Millipore) e o meio foi então distribuído em placas de Petri. Após a semeadura, as placas foram incubadas a 37° C durante 48 horas, em atmosfera de microarofilia obtida pelo método de chama de vela. Esse meio seletivo foi empregado para contagem de ***estreptococos do grupo mutans.***

4.3.5 Preparo do meio Ágar Rogosa

Foi preparado conforme instruções do fabricante, adicionando-se ácido acético glacial até ser atingido pH 5,4. Após aquecimento para fluidificação do ágar, o meio foi distribuído em placas de Petri. Depois da semeadura, quando observada a secagem das gotas, foi vertida sobre o cultivo uma camada adicional com 5,0 ml de meio Rogosa previamente fundido e resfriado a 40º C para promover o cultivo das colônias em profundidade. Os meios foram então incubados a 37° C por 48 horas para a quantificação de ***Lactobacillus* spp.**

4.4 Análise estatística

A análise microbiológica foi realizada por meio da contagem de Unidades Formadoras de Colônias (ufc/ml) presentes em cada um dos meios após o período de incubação, comparando-se o crescimento antes e depois aplicação da terapia.

As comparações estatísticas entre as amostras coletadas antes (amostras controle) e depois (amostras experimentais) da terapia fotodinâmica, para os três meios estudados (estreptococos do grupo mutans*, Lactobacillus* spp. e total de viáveis), foram realizadas com o teste de Wilcoxon. As comparações entre esses três grupos foram realizadas pelo teste de Mann-Whitney, sendo este aplicado em relação às porcentagens de redução encontradas em cada grupo.

5 RESULTADOS

Os dados da tabela 5.1 foram submetidos à análise estatística utilizando o Programa *Bioestatística 4.0*. A estatística descritiva simplificada está representada na tabela 5.2 e as médias aritméticas dos grupos estão expressas no gráfico 5.1.

Tabela 5.1 - Contagem de microrganismos (ufc/ml) referentes ás amostras coletadas antes e após a aplicação da terapia fotodinâmica, para os três grupos de bactérias estudadas

amostras	M (i) x10^5	M (f)x10^5	L (i)x10^5	L (f)x10^5	T (i)x10^5	T (f)x10^5
1	0,072	0	2,4	0,133	28	4
2	3,6	0,68	9	0,1	109	10,66
3	0,7866	0,2	33,332	3,29	43	4,4
4	0,2666	0,039	29,332	0,333	826,64	560
5	10	2,8	40	11	44	28
6	0,2133	0	152	55	453,32	41
7	19	0	177	13	1866,64	128
8	82,664	2	56	2,2	131	19
9	8,8	1,053	8,4	1,02	100	69
10	74,7	8,133	124	5,6	226,64	21
11	466,64	56	111	76	840	186,64
12	8,8	7,866	253,32	226,64	413,32	200
13	96	76	56	28	280	53
amostras	**M (i) x10^5**	**M (f)x10^5**	**L (i)x10^5**	**L (f)x10^5**	**T (i)x10^5**	**T (f)x10^5**
14	42,664	10,666	320	64	346,64	30

continua

15	31	10,8	533,32	30,664	520	44
16	49,93	4,4	72	7,330	109,33	1,66
17	14,640	4	21,23	5,730	45,32	7,6
18	38,54	2,4	104,0	4,640	346	11,06
19	29,32	4,4	38,64	4,980	74,64	8,73
20	30,43	15,6	9,60	5,060	49,32	25,53
21	0,266	0	s/ cresc	s/ cresc	506,64	77
22	0,001	0,00	s/ cresc	s/ cresc	0,280	0
23	1,920	1,20	s/ cresc	s/ cresc	51	17
24	49	7,866	s/ cresc	s/ cresc	84	13,70
25	16,993	5,066	s/ cresc	s/ cresc	116	64
26	5	0,2933	s/ cresc	s/ cresc	60	21

Legenda
M (i) x10^5: contagem de *estreptococos do* grupo mutans antes da terapia
M (f) x10^5: contagem de *estreptococos do* grupo mutans após a terapia
L (i)x10^5: contagem de *Lactobacillus* spp. antes da terapia
L (f)x10^5: contagem de *Lactobacillus* spp. após a terapia
T (i)x10^5: contagem de total de viáveis antes da terapia
T (f)x10^5: contagem de total de viáveis após a terapia

Tabela 5.2 - Estatística descritiva simplificada da contagem microbiológica (ufc/ml) para os três grupos estudados

	Grupo mutans		*Lactobacillus* spp.		Total de viáveis	
	M (i) x10^5	**M (f)x10^5**	**L (i)x10^5**	**L (f)x10^5**	**T (i)x10^5**	**T (f)x10^5**
N	26	26	20	20	26	26
Média Aritmética	41,5978	8,5100	107,5287	27,2360	295,0281	64,2802
Desvio padrão	90,8841	32,3535	131,7732	52,1373	398,7776	114,6088

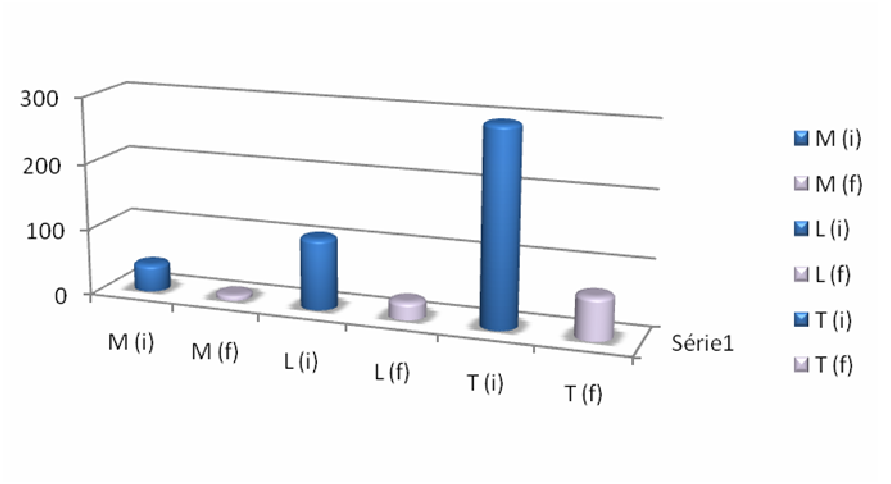

Gráfico 5.1 – Média Aritmética referentes as contagens microbiológicas (ufc/ml)

Legenda
M (i) x10^5: contagem de *estreptococos do* grupo mutans antes da terapia
M (f) x10^5: contagem de *estreptococos do* grupo mutans após a terapia
L (i)x10^5: contagem de *Lactobacillus* spp. antes da terapia
L (f)x10^5: contagem de *Lactobacillus* spp. após a terapia
T (i)x10^5: contagem de total de viáveis antes da terapia
T (f)x10^5: contagem de total de viáveis após a terapia

Por meio do teste de normalidade de D'Agostino (Anexo C), foi possível observar que os dados representam amostras não-normais ($p < 0,01$). Dessa forma, foram selecionados testes não-paramétricos para a análise estatística. As

comparações estatísticas para cada um dos três grupos de bactérias estudadas, antes e após a aplicação da terapia fotodinâmica, foram realizadas com o teste de Wilcoxon (Tabela 5.2) e as comparações entre os grupos referentes às porcentagens de redução observadas foram realizadas pelo teste de Mann-Whitney (Tabela 5.3).

Tabela 5.2 - Médias aritméticas, desvios padrão e teste de Wilcoxon das ufc/ml de *S. mutans, Lactobacillus spp* e total de viáveis antes e após a realização da terapia fotodinâmica

Grupo mutans		*Lactobacillus* spp.		Total de viáveis	
M (i) x10^5	**M (f)x10^5**	**L (i)x10^5**	**L (f)x10^5**	**T (i)x10^5**	**T (f)x10^5**
41,59(90,88)^a	8,44(18.39)^b	107,52(131,77)^a	27,23(52,13)^b	295,02(398,77)^a	63,53(116,53)^b
p=0,0176		p<0. 0001		p<0. 0001	

Letras diferentes: p≤0.0001

Legenda
M (i) x10^5: contagem de *estreptococos do* grupo mutans antes da terapia
M (f) x10^5: contagem de *estreptococos do* grupo mutans após a terapia
L (i)x10^5: contagem de *Lactobacillus* spp. antes da terapia
L (f)x10^5: contagem de *Lactobacillus* spp. após a terapia
T (i)x10^5: contagem de total de viáveis antes da terapia
T (f)x10^5: contagem de total de viáveis após a terapia

A avaliação entre as amostras coletadas antes e após a terapia fotodinâmica, no que se refere às unidades formadoras de colônias de cada grupo estudado por meio do teste de Wilcoxon, revelou que houve diferença estatisticamente significante para o total de bactérias viáveis (p<0,0001) (Figura 5.1), para estreptococos do grupo mutans (p=0,0176) (Figura 5.2), assim como para *Lactobacillus* spp. (p<0,0001) (Figura 5.3).

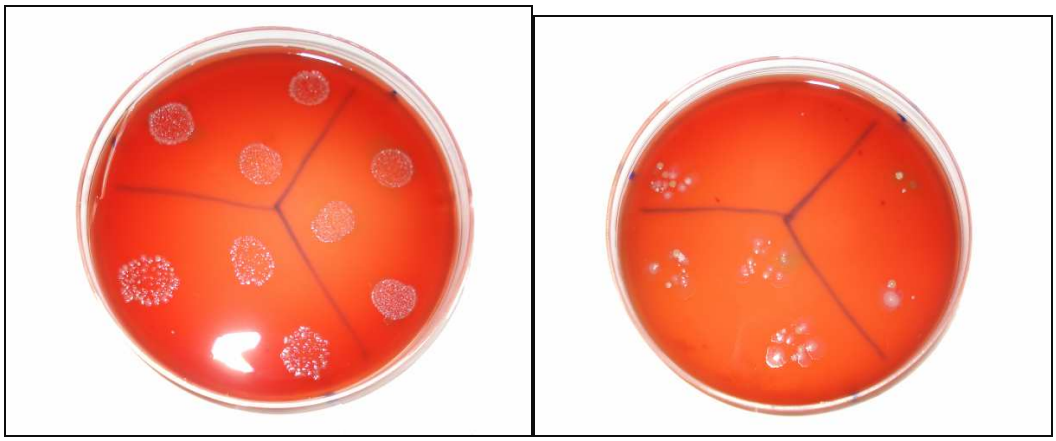

Figura 5.1 - Unidades formadoras de colônias cultivadas no meio Ágar-sangue (total de bactérias viáveis), antes e após a aplicação da terapia

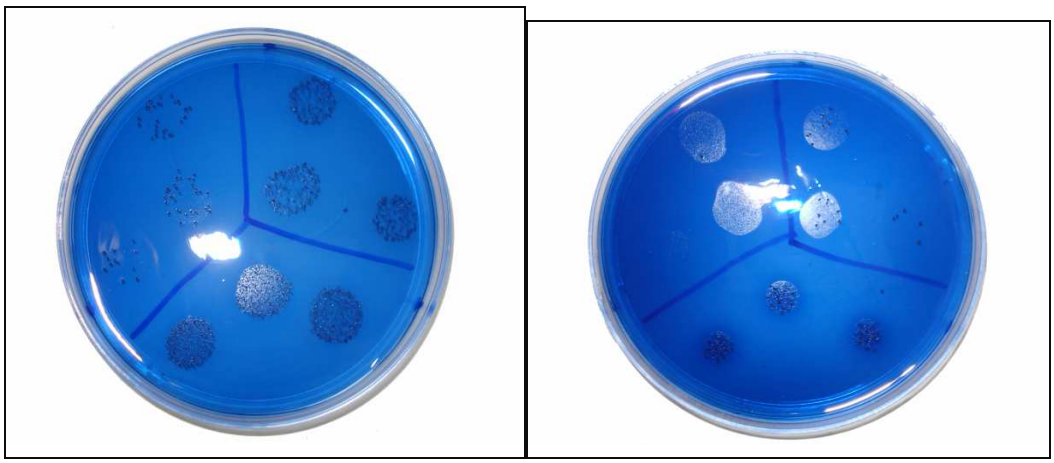

Figura 5.2 - Unidades formadoras de colônias cultivadas no meio Ágar Mitis Salivarius Bacitracina (estreptococos do grupo mutans), antes e após a aplicação da terapia

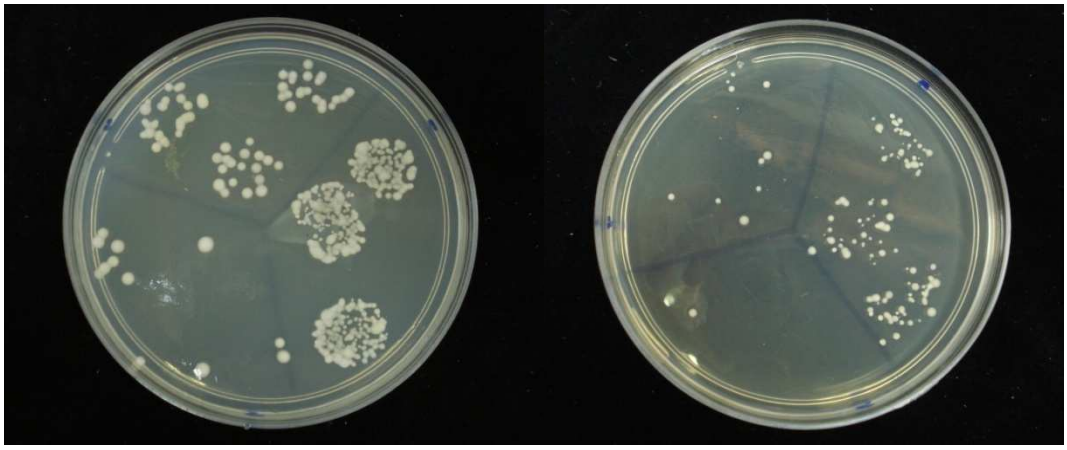

Figura 5.3 - Unidades formadoras de colônias cultivadas no meio Ágar Rogosa (*Lactobacillus* spp.), antes e após a aplicação da terapia

Tabela 5.3 - Médias aritméticas, desvios padrão e comparação entre porcentagens de redução de unidades formadoras de colônias (ufc/ml) entre os grupos (teste de Mann-Whitney)

Grupo mutans (%)	*Lactobacillus* spp. (%)	Total de viáveis (%)
78,07 (24.03)[a]	78,00 (25.19)[a]	76,03 (21.66)[a]

Letras iguais:p>0.05

Tabela 5.4 - Teste de Mann-Whitney para a comparação da porcentagem de redução das unidades formadoras de colônias entre os grupos

X	Grupo mutans	P=0,9382
	Lactobacillus spp.	
X	Grupo mutans	P=0,5956
	Total de viáveis	
X	Total de viáveis	P=0,3578
	Lactobacillus spp.	

A comparação entre os grupos referentes às porcentagens de redução microbiana obtida com a terapia pôde demonstrar que os três tiveram comportamento semelhante em relação à efetividade da terapia, não havendo diferenças estatisticamente significantes entre os valores encontrados para cada um deles (Tabela 5.3).

6 DISCUSSÃO

Embora a discussão acerca da melhor terapêutica para lesões de cárie seja antiga e perdure até a atualidade, a literatura parece suportar suficientemente a idéia da máxima preservação dos tecidos dentários envolvidos (BJØRNDAL; THYLSTRUP, 1998; CARVALHO; EKSTRAND; THYLSTRUP, 1991; LEKSELL et al., 1996; MAGNUSSON; SUNDELL, 1977; MERTZ-FAIRHURST et al., 1998; RIBEIRO et al., 1999; RICKETTS et al., 2007). Como afirmam Ricketts et al. (2007) em revisão sistemática sobre a remoção de tecido cariado, não há evidência científica que justifique sua total remoção, assim como também não há diferença entre a remoção parcial ou total no que se refere a progressão da lesão ou a longevidade das restaurações.

A remoção parcial do tecido cariado tem como objetivo manter a vitalidade do tecido pulpar conservando uma camada de dentina afetada sobre ele, ao invés de removê-la totalmente e, ao mesmo tempo, favorecer sua remineralização por meio do próprio mecanismo de esclerose dentinária e formação de dentina reparadora, bem como pela ação dos materiais restauradores sobre a lesão (FAIRBOURN; CHARBERNEAU; LOESCHE, 1980). O avanço das técnicas restauradoras com os materiais adesivos elimina a necessidade de desgaste excessivo da estrutura dental, mesmo que seja para remoção mecânica dos microrganismos responsáveis pelo desenvolvimento da lesão cariosa. Assim, objetivo deste estudo foi propor, a partir de um estudo clínico, um método para descontaminação da dentina cariada remanescente em lesões profundas, a fim de preservar a maior parte dela em situações nas quais sua completa remoção poderia provocar a exposição pulpar,

criando condições mais favoráveis à sua reparação por meio da fotoinativação dos microrganismos presentes na lesão. Para tanto, lesões oclusais profundas em dentina de molares permanentes foram tratadas com o corante azul de metileno 0,01% e irradiadas com laser em baixa intensidade, de modo a transpor para a clínica os estudos *in vitro* realizados até então.

A literatura já demonstrou, a partir de diversos estudos, que apenas a remoção da dentina amolecida e infectada presente na lesão de cárie, seguida da restauração do elemento dental, são procedimentos suficientes para restringir a microbiota ali presente a ponto de impedir a continuidade do processo carioso (KIDD; RICKETTS; BEIGHTON, 1996; MALTZ et al., 2002, 2007; MASSARA; ALVES; BRANDÃO, 2002; MERTZ-FAIRHURST et al., 1998; RICKETTS; KIDD; BEIGHTON, 1995; WAMBIER et al., 2007). A mesma abordagem terapêutica mais conservadora foi proposta por Frencken et al. em 1994, com a técnica do Tratamento Restaurador Atraumático (TRA), na qual são utilizados instrumentos cortantes manuais em esmalte, para acesso à lesão, e curetas para remoção da dentina superficial infectada, mantendo-se a dentina afetada. Nesta técnica, preconiza-se o cimento de ionômero de vidro como material restaurador. Inicialmente indicada para regiões com baixos recursos financeiros, sem infra-estrutura adequada para tratamento restaurador convencional ou endodôntico, o TRA tem demonstrado grande eficácia e ótimas perspectivas em estudos transversais e longitudinais em populações com alta incidência de lesões de cárie (FRENCKEN; HOLMGREN, 1999; FRENCKEN; MAKONI; SITHOLE, 1998; GAO et al., 2003; LO et al., 2007; MASSARA; ALVES; BRANDÃO, 2002; TOI; BÖNECKER; CLEATON-JONES, 2003).

No caso de lesões profundas, contudo, pouco se sabe sobre o comportamento dos microrganismos ali restantes e sua relação com o tecido pulpar a longo prazo (KIDD, 2004). Enquanto alguns autores relatam a paralisação da lesão de cárie após o seu selamento, devido a diminuição de microrganismos viáveis (AYNA et al., 2003; BJØRNDAL; LARSSEN, 2000; GOING et al., 1978; MERTZ-FAIRHURST; SCHUSTER; FAIRHURST, 1986; WEERHEIJM; GROEN, 1999), outros preconizam o uso de agentes bactericidas na dentina cariada, uma vez que somente o selamento não seria capaz de inviabilizar totalmente as bactérias (BESIC, 1943; FISHER, 1966; LEUNG; LOESCHE; CHARBENEAU, 1980; SCHOUBOE; MACDONALD, 1962; WEERHEIJM et al., 1999). Como exemplo, temos o estudo de King, Crawford e Lindahl (1965), que relatou crescimento bacteriano em todas as culturas realizadas a partir da dentina remanescente coletada de cavidades profundas que haviam sido restauradas com amálgama até seis meses antes. Além disso, não há um limite consensual claro para o momento de interrupção da remoção de tecido cariado. Critérios subjetivos como a dureza, a textura e a coloração da dentina são frequentemente usados na prática clínica. A dificuldade em diagnosticar a camada afetada e infectada da dentina cariada, propostas em diversos estudos (BANERJEE; WATSON; KIDD, 2000; FUSAYAMA, 1979; FUSAYAMA; TERACHIMA, 1972; KUBOKI; OHGUSHI; FUSAYAMA, 1977), pode levar a uma maior ou menor remoção tecidual, interferindo no prognóstico do tratamento do elemento dental, pois em ambos os casos haveria o risco de comprometimento pulpar, seja pela proximidade do preparo cavitário com a polpa, seja pela persistência excessiva de microrganismos.

Assim, a busca por um método que permita a redução da microbiota presentes na dentina cariada seria vantajosa numa situação em que a removê-la totalmente

possibilitaria a ocorrência de exposição pulpar. Este fato torna-se ainda mais relevante quando levamos em consideração dentes jovens, nos quais a câmara pulpar é bastante ampla e o ápice radicular ainda encontra-se aberto, dificultando o tratamento endodôntico. Desta forma, estaríamos não só protegendo o órgão pulpar, minimizando o risco de contaminação, mas também criando condições para que ele continue exercendo suas funções, isto é, produzindo dentina reparadora. De acordo com Lo, Schwarz e Wong (1998) e Nyvad e Fejerskov (1997) e, a progressão da lesão de cárie pode ser interrompida em qualquer estágio, mesmo quando há ampla cavitação, desde que haja restrição da produção dos ácidos responsáveis por ela pela eliminação do biofilme bacteriano sobre ela.

Tentativas de descontaminação da dentina envolvida na lesão cariosa vêm sendo pesquisadas não são recentes (SCHMIDT et al., 1960; SELTZER; BENDER, 1959). Diversos compostos antimicrobianos, como o fenol (THOMAS, 1941), o nitrato de prata (ZANDER, 1941) e antibióticos (HOSHINO et al., 1988, 1989; PINHEIRO et al., 2005; SCHIMIDT et al., 1960) já foram testados, entretanto a maioria deles pode ter efeito nocivo também para o tecido pulpar, além da questão da possível seleção de cepas e indução da resistência bacteriana no caso dos antibióticos. Outras substâncias, como a clorexidina, já se mostraram efetivas contra os microrganismos do biofilme dental, entretanto a sua aplicação está mais relacionada à prevenção do que ao tratamento da cárie dentária (TWETMAN, 2004). Ademais, a penetração desses diversos agentes através da dentina permanece duvidosa (THOMAS, 1941).

Há alguns anos, foi demonstrado que a luz proveniente de um laser de baixa potência poderia eliminar certas espécies de bactérias cariogênicas, quando tratadas com corantes específicos para comprimento de onda emitido por ele (BURNS; WILSON; PEARSON, 1993; OKAMOTO; IWASE; MORIOKA, 1992; WILSON;

DOBSON; HARVEY, 1992). O efeito citotóxico da terapia fotodinâmica, como ficou conhecida a técnica, se dá pela interação entre espécies altamente reativas de oxigênio, liberadas a partir de reações fotoquímicas, e os diversos componentes celulares e já demonstrou eficiência contra grande parte dos microrganismos causadores de doenças bucais. Conhecida inicialmente pela sua aplicação no tratamento contra células neoplásicas, a terapia fotodinâmica tem se mostrado bastante propícia também ao tratamento de infecções localizadas, pelas suas vantagens em relação aos agentes antimicrobianos convencionais.

O mecanismo de ação da terapia fotodinâmica envolve três componentes: uma fonte de luz, um corante (agente fotossensibilizador) e o oxigênio. O corante é aplicado sobre o tecido alvo e, pelo fato de absorver luz com elevada eficiência em determinada região do espectro visível, é capaz de participar de reações fotoquímicas. Após a irradiação com comprimento de onda específico, ocorre excitação eletrônica do corante pela luz, seguida de dois mecanismos principais de reação. O primeiro deles é transferência de elétron entre o agente fotossensível no estado excitado e outros componentes do sistema, gerando íons-radicais que tendem a reagir com o oxigênio no estado fundamental e resultando na formação de radicais livres como a hidroxila (mecanismo tipo I). O segundo mecanismo é a transferência de energia direta entre o agente fotossensível no estado excitado e a molécula de oxigênio, gerando o oxigênio singleto, uma espécie altamente reativa e citotóxica. Ambos os mecanismos levam à morte celular, sendo difícil distinguir a contribuição de cada um deles para o efeito fotoletal, visto que ela pode variar de acordo com a tensão de oxigênio no local e a concentração do agente fotossensível (KONOPKA; GOSLINSKI, 2007).

Na realidade, assim como ocorre com outros agentes antimicrobianos, pouco se sabe também sobre a profundidade de penetração do agente fotossensível na dentina cariada. Wood et al. (1999) demonstraram por meio de microscopia confocal a laser (CSLM) e microscopia eletrônica de transmissão (TEM) que o agente fotossensível ftalocianina consegue se difundir pela biomassa bacteriana, provocando danos às células bacterianas nele presentes, após a irradiação com luz branca. O trabalho de O´Neill, Hope e Wilson (2002) também examinou a ação da terapia com azul de toluidina associado a luz vermelha sobre biofilme formado a partir do cultivo de amostras de saliva coletas de voluntários e tratados com o corante. A microscopia confocal a laser demonstrou que o esse era semelhante ao biofilme natural e que, mesmo nessas condições, a terapia foi efetiva, atingindo alta taxa de redução microbiana. Giusti et al. (2008) comprovaram a eficiência da fotoinativação de microrganismos da dentina cariada de lesões artificialmente induzidas em dentes bovinos, tanto com o agente Photogem® quanto com o azul de toluidina, associados a luz vermelha, assim como aconteceu neste estudo, com o uso do azul de metileno.

O presente estudo está de acordo com os citados anteriormente, visto que significante redução dos microrganismos foi observada *in vivo*, a partir de amostras de dentina cariada de lesões profundas, coletadas antes e depois de ter sido aplicada a terapia fotodinâmica. Quando os resultados do presente estudo são comparados quantitativamente àqueles, entretanto, um menor grau de redução pode ser notado. Possivelmente, este fato está relacionado à dificuldade de difusão do agente fotossensibilizante. Embora não tenha sido objetivo deste estudo avaliá-la, certamente a maior complexidade do substrato, representado neste caso pela própria dentina cariada, dificultou a completa penetração do azul de metileno, podendo esta condição ser objeto de estudo de novas pesquisas. Provavelmente, o desenvolvimento de

novos agentes fotossensibilizantes, ou a elaboração dos já existentes, para que interajam com maior eficiência com este substrato, trará efeito ainda mais favorável. No estudo de Zanin et al. (2005), a terapia fotodinâmica foi capaz de provocar redução de 99% na viabilidade de *S. mutans* cultivados em biofilme artificial durante 3, 7 ou 10 dias, sobre discos de hidroxiapatita, sendo nesse caso empregado o agente fotossensível azul de toluidina. Os autores observaram, entretanto, que biofilmes mais complexos, isto é, que levaram mais tempo para sua formação, eram menos susceptíveis à terapia. Além disso, imagens em microscopia confocal a laser puderam mostrar que a fotossensibilização letal ocorreu predominantemente nas camadas mais periféricas do biofilme, mostrando assim a importância da penetração do agente fotossensível nessa questão.

No trabalho de Hoshino et al. (1989), no qual lesões de cárie foram seladas com um cimento associado a metronidazol, após a remoção de parte do tecido amolecido, as amostras de dentina coletadas após um dia, após um mês e após um ano do tratamento demonstraram não haver crescimento bacteriano algum em nenhum dos tempos avaliados. Pinheiro et al. (2005), associaram três tipos de antibióticos, metronidazol, ciprofloxacina e cefaclor, ao cimento de ionômero de vidro convencional, com o qual vinte lesões de cárie profundas em molares decíduos foram seladas. Amostras da dentina cariada foram coletas antes e 24 horas após o selamento das cavidades e cultivadas em meio ágar-sangue. A contagem das unidades formadoras de colônias (ufc/ml) referentes aos dois momentos demonstrou uma redução de 98,56% na viabilidade de bactérias. Embora os resultados obtidos clinicamente com a associação de antibióticos ao cimento e ionômero de vidro tenham demonstrando maior eficiência na erradicação de bactérias quando comparados ao presente estudo, o uso desse tipo de droga apresenta certas

limitações. Uma delas é o fato de o antibiótico não poder ficar em contato com o meio bucal, devido à possibilidade de efeitos colaterais. Outra seria a grande diversidade de microrganismos presentes na lesão cariosa, cada um deles susceptível a um tipo diferente de antibiótico. Entretanto, o fator mais preocupante tem sido a crescente resistência desenvolvida por bactérias patogênicas contra os antibióticos, intensificada pelo seu uso exagerado e pouco criterioso, o que é improvável de acontecer com a fotoquimioterapia (HAMBLIN; HASAN, 2004). De acordo com Wilson (2004), a utilização da terapia fotodinâmica para doenças localizadas ajudaria a preservar os poucos antibióticos ainda efetivos contra graves doenças infecciosas sistêmicas. Além disso, ela mostra-se eficiente também contra bactérias resistentes a esses fármacos, assim como contra determinados fatores de virulência, como as proteases e o lipopolissacarídeo (LPS), presente na membrana celular de espécies Gram-negativas, responsáveis pela indução da resposta inflamatória (KÖMERIK; WILSON; POOLE, 2000).

No presente estudo, a porcentagem de redução encontrada foi de 78,07%, 78% e 76,03 % para estreptococos do grupo mutans*, Lactobacillus* spp. e total de bactérias viáveis, respectivamente. Nos três casos, houve diferença estatisticamente significante entre a quantidade de bactéria presentes no momento inicial e posteriormente à aplicação da terapia fotodinâmica. Esses resultados estão de acordo com a grande maioria dos trabalhos que estudaram o efeito da terapia fotodinâmica sobre bactérias cariogênicas, embora a maioria dos trabalhos tenha sido realizada *in vitro*, demonstrando geralmente maior grau de redução. Este fato, porém, é esperado, uma vez que a maior parte deles utiliza bactérias em culturas puras e não compondo sistemas biológicos como ocorre clinicamente. Poucos estudos clínicos foram realizados a respeito da terapia fotodinâmica como agente antimicrobiano em lesões

cariosas, tornando difícil o estabelecimento da adequada dosimetria a ser aplicada, assim como as comparações com os resultados obtidos em estudos semelhantes.

No estudo de Sant´Anna (2001), avaliando a associação da terapia fotodinâmica com o Tratamento Restaurador Atraumático modificado, as lesões pertencentes ao grupo experimental foram tratadas com azul de toluidina 0,005% e laser de diodo em baixa intensidade, sendo que a dose aplicada variou de acordo com o tamanho da lesão (29 a 100 J/cm^2), medida com compasso de ponta seca. A irradiação com o laser se deu no modo pulsátil, com movimentos de varredura, diferentemente da metodologia aplicada no presente trabalho, no qual a dose e a forma de irradiação foram as mesmas para todas as lesões. A redução do total de bactérias viáveis nas lesões, com média de 65%, obtida logo após a aplicação da terapia no grupo experimental do estudo de Sant´Anna (2001), foi próxima àquela obtida neste estudo, no qual a média de redução para o total de viáveis foi de 76%.

A metodologia escolhida para o presente estudo foi aplicar a mesma densidade de energia (320 J/cm^2) em todas as cavidades, com apenas um ponto de irradiação, visando padronizar ao máximo a aplicação clínica da terapia. As variações encontradas no valor de redução microbiana para cada caso devem, portanto, ser atribuídas às variáveis clínicas individuais, como a penetração do corante através da lesão, a consistência da dentina cariada e a quantidade inicial de microrganismos, condições estas difíceis de serem totalmente padronizadas em estudos clínicos. Quando comparado ao estudo de Sant´Anna (2001), as diferenças entre os parâmetros utilizados para a aplicação do laser, a concentração do corante (0,01%, neste caso) e o modo de irradiação podem explicar o maior índice de redução microbiana obtido no presente trabalho, embora ambos tenham obtidos resultados

favoráveis ao uso da terapia, com redução estatisticamente significante entre o momento inicial e logo após sua aplicação.

Os primeiros estudos capazes de demonstrar a susceptibilidade de espécies de bactérias cariogênicas à luz quando em contato com corantes complementares ao comprimento de onda emitido (OKAMOTO; IWASE; MORIOKA, 1992; WILSON; DOBSON; HARVEY, 1992) mostraram-se interessantes, pois evidenciaram a possível utilização da fotossensibilização letal na prevenção da doença cárie. Mais do que isso, porém, como proposto no presente estudo, sua principal aplicação parece estar relacionada à eliminação de tais bactérias na própria lesão. De acordo com Wilson (2004), se as bactérias presentes na lesão cariosa pudessem ser erradicadas pela terapia fotodinâmica *in vivo,* os benefícios para a odontologia seriam enormes, uma vez que a dentina infectada não teria que ser totalmente removida, tornando o tratamento mais conservador para o dentista e para o paciente.

Alguns estudos *in vitro* propuseram aproximar-se ao máximo das circunstâncias clínicas, testando o efeito da terapia sobre bactérias envoltas em biofilmes produzidos natural ou artificialmente, com resultados também bastante satisfatórios. Como foi observado inicialmente por Burns, Wilson e Pearson (1995), *S. mutans* mostrou-se sensíveis à terapia mesmo quando embebidos em uma matriz de colágeno colocada sob uma camada de dentina desmineralizada previamente à irradiação. Os autores utilizaram a associações entre corantes e fontes de luz, azul de toluidina e laser de hélio-neônio ou ftalocianina e laser de gálio-arseneto-alumínio, diferentes daquelas utilizadas neste estudo, obtendo redução significante na viabilidade desse microrganismo, com doses de energia que variaram entre 0,87 e 3,50 Joules no primeiro caso e 1,18 e 4,75 Joules no segundo caso. Também

observaram que o aumento do tempo de exposição das bactérias à luz foi capaz de potencializar o feito da terapia.

O estudo de Williams et al. (2004) também visou avaliar a susceptibilidade de *S. mutans* à fotoinativação quando esse microrganismo encontrava-se envolto em matiz colágena, tratada com azul de toluidina, com intenção de simular as condições *in vivo*. O efeito fotoletal de doses de energia que variaram entre 1,8 a 14,4 Joules foi avaliado de acordo com a quantidade de bactérias restantes após a terapia. Adicionalmente, a susceptibilidade de bactérias presentes no tecido cariado de dentes recém-extraídos foi também testada por meio do cultivo de amostras em meio ágar-sangue, antes e após a fotossensibilização. Os autores observaram que o efeito antibacteriano obtido nos dois casos, embora bastante satisfatório, foi menor do que quando utilizada suspensão bacterianas pura, com a mesma fonte de luz, em estudo anterior (WILLIAMS et al., 2003). Além disso, também foi observado aumento da efetividade da terapia com o aumento do tempo em que o fotossensibilizador é deixado em contato com o substrato previamente a irradiação, (tempo de pré-irradiação). No presente estudo, uma média de redução microbiana relativamente próxima (76%) àquela obtida no estudo de Williams et al. (2004) (81%) foi alcançada para o total de bactérias viáveis. O valor ligeiramente maior obtido pelos autores pode estar relacionado à melhor eficácia do modo de entrega da luz laser utilizada, que consistiu em uma fibra isotrópica esférica capaz de emitir luz uniformemente em todas as direções.

Assim como os estudos de Williams et al. (2003, 2004), outros mostraram que a susceptibilidade à terapia fotodinâmica de bactérias em suspensão planctônica é maior do que quando estão presentes em biofilmes e que seu efeito é geralmente

dose-dependente (BURNS; WILSON; PEARSON, 1994, 1995; ZANIN et al., 2005, 2006), o que justifica a elevada densidade de energia utilizada no presente estudo. Burns, Wilson e Pearson (1994) afirmam que a baixa densidade de energia empregada em seu estudo foi efetiva uma vez que as bactérias estudadas, *S mutans, S. sobrinus, L. casei* e *A. viscosus,* foram cultivadas em suspensão e irradiadas diretamente. Os autores sugerem que, na presença da dentina desmineralizada, há uma dissipação da luz que deve ser compensada pelo aumento de densidade de energia aplicada. Devemos considerar que a interação entre o feixe de luz laser e o tecido dentinário é extremamente complexa, devido ao processo de refração e reflexão da luz na superfície mineral e à presença dos túbulos dentinários, que podem ocasionar sua dissipação. Portanto, a aplicação de maior densidade de energia representa uma maneira de permitir que maior quantidade de energia luminosa seja entregue ao tecido. Quando os mesmos autores realizaram um estudo para testar o efeito da terapia sobre *S. mutans* embebido em matriz colágena ou sob fatia de dentina desmineralizada com 150 µm de espessura, embora significante redução na viabilidade da bactéria tenha sido também alcançada, constatou-se que esta foi menor do que nos estudos anteriores. Segundo os autores, a presença da dentina foi responsável por uma redução de aproximadamente 50 % da densidade de potência da fonte de luz.

Williams et al. (2003) afirmam que, apesar de a potência em que o sistema está operando ter influência na dosimetria aplicada, o parâmetro mais importante na determinação da redução microbiana é a dose de energia entregue. De qualquer forma, a grande variedade nos parâmetros utilizados nos diversos estudos sobre a quimioterapia antimicrobiana fotodinâmica e a falta de uniformidade das condições clínicas e/ou laboratoriais tornam difícil o estabelecimento da dosimetria padronizada

para o tratamento. A efetividade da dosimetria utilizado no presente estudo possibilita sua utilização como parâmetro para os demais estudos. Além disso, é comum que estudos *in vitro* com parâmetros extremamente divergentes obtenham, ao final, resultados semelhantes.

Quanto à fonte de luz utilizada, é fundamental que ela seja ressonante com a banda de absorção do corante para que ocorra a reação fotoletal (KONOPKA; GOSLINSKI, 2007). Por esse motivo, os lasers acabam se mostrando mais eficientes para o uso na terapia fotodinâmica, principalmente na cavidade bucal, embora inicialmente outras fontes de luz tenham sido também utilizadas (ACKROYD et al., 2001; WOOD et al., 1999). Por emitirem luz em um único comprimento de onda, os lasers podem ser associados à fotossensibilizadores conhecidamente capazes de absorver a maior parte da radiação emitida por essa fonte de luz. Desta forma, apresentam especificidade com o agente utilizado, havendo também menor geração de calor. Além disso, o uso da luz laser permite também atuação localizada, já que pode ser conduzida por fibra ótica.

No que diz respeito ao uso clínico, esse comprimento varia de 440 nm (azul) até 660 nm (vermelho), sendo que, dentro dessa faixa, maiores comprimentos de onda penetram mais profundamente no tecido (SHACKLEY et al., 1999), justificando a escolha da fonte de luz utilizada neste experimento. Na odontologia, embora diversas associações já tenham sido testadas com sucesso, a mais interessante parece ser aquela entre os corantes azuis (azul de toluidina e azul de metileno), que absorvem luz com comprimento de onda na região entre 620-660 nm, e os lasers diodos de baixa potência que emitem luz nesse comprimento de onda. Além do mais, é importante que o pico de absorção do agente fotossensível não coincida com o dos

cromóforos endógenos, isto é, aproximadamente 400 nm, o que aconteceria com os corantes vermelhos, por exemplo. Caso contrário, há o risco de dano para células saudáveis. A profundidade de alcance da luz com comprimento de onda na região do vermelho pode chegar entre 0,5 cm (630 nm) a 1,5 cm (700nm) (KÜBLER, 2005; SALVA, 2002). Outra possibilidade seria a utilização de LED (Light Emitting Diode) ou fotopolimerizadores associados ao corante eritrosina ou rosa bengala (PAULINO et al., 2005; WOOD et al., 2006). Neste caso, a associação se daria entre um corante vermelho e uma fonte de luz azul, porém é sabido que esse comprimento de onda penetra menos profundamente nos tecidos (SHACKLEY et al., 1999). Embora Paulino et al. (2005) tenham testado o efeito do fotopolimerizador, sobre suspensão de *S. mutans* tratados com rosa bengala e obtido 100% de inviabilidade desta bactéria, os estudos com culturas puras de bactérias não representam plenamente as circunstâncias clínicas, conforme comprovado por Williams et al. (2004). Neste caso, dificilmente a profundidade de penetração da luz representou um fator limitante para o efeito da terapia.

Diversas vantagens da terapia fotodinâmica antimicrobiana em relação a outros agentes antimicrobianos são citadas na literatura. Conforme relatado, ela é efetiva contra diversos tipos de microrganismos, sendo que a eficiência independente da resistência da cepa bacteriana a antibióticos. As espécies reativas de oxigênio apresentam meia vida bastante curta, menor que 1 µs, o que determina uma ação localizada e imediata. A seletividade do tecido alvo é possível, seja pela escolha do agente fotossensibilizante, que apresenta variado grau de afinidade conforme a constituição celular, ou da área a ser irradiada, não havendo, portanto, dano a outros tecidos do hospedeiro. Além disso, é bastante improvável que as células bacterianas desenvolvam resistência a fototerapia, visto que diversos componentes celulares

podem servir como alvo para fotossensibilização, diferentemente de outras drogas, que geralmente possuem um único sítio de ação (JORI et al., 2006).

Por serem formadas basicamente por compostos orgânicos insaturados, geralmente susceptíveis ao oxigênio singleto, diversas organelas celulares estão envolvidas no mecanismo de ação da fototerapia. Geralmente, a morte bacteriana ocorre pelo rompimento da membrana celular, como conseqüência da destruição dos lipídeos insaturados que a compõe, já que ela representa a primeira barreira às espécies reativas de oxigênio (CARRÉ et al., 1999)

Com relação à microbiota presente na lesão de cárie, sabemos atualmente que ela é bastante diversificada e os trabalhos que visam quantificá-la e identificá-la são, muitas vezes, conflitantes (CHHOUR et al., 2005). Embora muitas investigações comprovem o papel de *S. mutans* como principal agente etiológico da cárie dentária (KEYES, 1960; TANZER et al., 2001; VAN HOUTE; GIBBS; BUTERA, 1982), outras demonstram que a relação entre este a doença cárie não é absoluta, uma vez que é possível sua presença na superfície dentária onde não houve desenvolvimento de lesão, ao mesmo tempo em que ela também pode ocorrer na ausência dessa espécie (AAS et al., 2008; BECKER et al., 2002; BOWDEN, 1997). Neste caso, supõe-se que diferentes bactérias, como outras espécies de *Streptococcus* e *Actinomyces*, sejam responsáveis pela indução do processo carioso (BOYAR et al., 1989; VAN HOUTE et al., 1991a,1991b; VAN HOUTE 1994; VAN HOUTE; LOPMAN; KENT, 1996). Foi encontrado que em lesões cavitadas em dentina, estreptococos do grupo mutans constituem aproximadamente 30% da microbiota, indicando que essas espécies estão também associadas às lesões em estágio avançado (BOUE; ARMAU; TIRABY, 1987; LOESCHE et al., 1984; MILNES; BOWDEN, 1985). Em contraste, são encontradas

em menores proporções em lesões avançadas em dentina nas quais espécies de *Lactobacillus, Prevotella* e *Bifidobacterium* são mais prevalentes (AAS et al., 2008; BECKER et al., 2002; CHHOUR et al., 2005; EDWARDSSON, 1974; MUNSON et al., 2004).

A microbiota das lesões de cárie dentinárias tem sido avaliada por diversos, pesquisadores, sendo constatado que geralmente há predomínio de espécies anaeróbias facultativas (HOSHINO, 1985; MASSEY et al., 1993). A respeito da morfologia e estrutura da parede celular, Crone (1968) e Fusayama, Okuse e Hosoda (1966) relataram predomínio de bastonetes e cocos Gram-positivos, enquanto Chhour et al. (2005) e Nadkarni et al. (2004) e relataram a presença significativa do gênero de bactérias Gram-negativas *Prevotella*. Massey et al. (1993) observaram também a presença de bactérias Gram-negativas, como *Prevotella, Porphyromonas* e *Fusobacterium* entre os microrganismos existentes em lesões de cárie associadas a pulpite, sendo que, neste caso, *Lactobacillus* estava presente em pequenas quantidades. Concordando com Massey et al. (1993), no presente estudo, houve crescimento de estreptococos do grupo mutans após o cultivo de todas as amostras coletadas, entretanto em seis delas (aproximadamente 23%) não houve crescimento no meio seletivo para *Lactobaccillus* spp. Este fato pode estar relacionado à complexidade da microbiota existente em lesões avançadas, pois neste caso os principais gêneros responsáveis pelo início da lesão podem deixar de representar a maior parte dela. Como afirmam Loesche e Syed (1973) e Van Houte, Aasenden e Peebles (1981), o gênero *Lactobacillus* não está sempre presente e biofilmes associados às lesões de cárie.

A discordância dos resultados obtidos nos diferentes estudos, no que se refere ás espécies presentes em lesões cariosas, indica a complexidade na composição

ecológica associada a lesões de cárie dentinárias e a influência que fatores como substrato, profundidade da lesão, pH do meio, tipo de alimentação do indivíduo e mesmo a metodologia empregada para a quantificação das bactérias provavelmente exercem na sua identificação. Essas variáveis referentes ao hospedeiro podem ter sido responsáveis pela variação no número de bactérias presentes na lesão, uma vez que a quantidade de dentina coletada das lesões cariosas foi padronizada pelo uso do micropunch e somente lesões agudas foram selecionadas. Contudo, como afirma Kidd (2004), na mesma lesão de cárie, é possível haver regiões de estagnação e regiões de progressão, fator que influencia diretamente a quantidade de bactérias presentes no tecido cariado.

De acordo com Takahashi e Nyvad (2008), a cárie dentária é claramente uma doença infecciosa e a tentativa de controlá-la por meio da eliminação de um grupo específico de microrganismo, como *S. mutans,* por exemplo, representa uma idéia equivocada. Desta forma, devido à comprovada variedade de microrganismos presentes em lesões de cárie dentinárias, neste estudo optou-se por avaliar não só o efeito da fotossensibilização letal para estreptococos do grupo mutans e *Lactobaccillus* spp., mas também para a totalidade de bactérias viáveis presentes na dentina, empregando-se, para isso, também o meio ágar-sangue. Os resultados indicaram que a terapia foi equivalentemente eficiente não só para os dois primeiros gêneros como também para o total de bactérias viáveis na lesão, embora alguns estudos tenham demonstrado diferentes graus de susceptibilidade para diferentes tipos de microrganismos (BURNS; WILSON; PEARSON, 1993, 1994; USACHEVA; TEIRCHERT; BIEL, 2001)

Ainda nos anos 90, percebeu-se uma expressiva diferença na susceptibilidade entre bactérias Gram-negativas e Gram-positivas à fototerapia. Foi notado que, em geral, fotossensibilizadores com moléculas neutras ou aniônicas ligavam-se eficientemente à parede celular de espécies Gram-positivas, enquanto que essa ligação se dava, em maior ou menor extensão, somente à parede celular externa de espécies Gram-negativas, não permitindo a ocorrência do efeito letal após a iluminação (MALIK; LADAN; NITZAN, 1992). Os dois tipos de microrganismos possuem uma parede composta por peptideoglicanos, sendo que nas espécies Gram-positivas, essa parede possui aproximadamente entre 15 e 80 nm, enquanto que nas Gram-negativas ela é menor que 10 nm. As camadas de peptideoglicano são relativamente porosas, permitindo a passagem de diversas macromoléculas. Entretanto, além da fina camada de peptideoglicanos, as Gram-negativas possuem, externamente a esta, uma membrana funcional altamente eficaz, que limita a passagem de fatores de defesa do hospedeiro e drogas antimicrobianas, o que explica a menor susceptibilidade dessas espécies a qualquer tipo de terapia (JORI et al., 2006). Sendo assim, diversos grupos de pesquisadores investigaram diferentes estratégias com o intuito de facilitar a absorção do fotossensibilizador e possibilitar a fotoinativação de bactérias Gram-negativas. Uma delas é a associação com peptídeos poli-catiônicos, que ao aumentarem a permeabilidade da membrana externa, permitem a entrada de moléculas do agente fotossensível (NITZAN et al., 1992). Isso acontece porque a membrana externa dessas espécies de bactérias é recoberta por cargas negativas. Outra alternativa encontrada foi a conjugação de moléculas do agente fotossensível a anticorpos monoclonais que se ligam a antígenos específicos expressos na superfície celular bacteriana (SOLBAN; RIZVI; HASAN, 2006). Uma terceira opção seria a utilização de agentes que possuem carga

positiva intrínseca, como ocorre com os corantes fenotiazínicos, como o azul de metileno e o azul de toluidina (HAMBLIN; HASAN, 2004). O azul de metileno é bastante conhecido como um corante biológico e sua utilização como fármaco é bastante antiga, além de sua síntese ser bastante conhecida, o que facilita o preparo de análogos. Este composto não apresenta toxicidade para o tecido hospedeiro, principalmente no caso de aplicações tópicas. É também bem estabelecido que o azul de metileno consegue se intercalar na estrutura do ácido nucléico de microrganismos, devido á sua carga positiva, entretanto outras estruturas celulares também podem ser alvo de sua ação citotóxica após a iluminação (WAINWRIGHT, 2004). Como agente fotossensível, o azul de metileno é um dos principais utilizados na inativação de bactérias bucais, sendo também bastante empregado na descontaminação do sangue em centros de transfusão, mostrando-se um efetivo agente contra diversos tipos de bactérias e também contra vírus, principalmente os envelopados.

A efetividade dos corantes azul de metileno e de toluidina como agentes fotossensibilizantes para microrganismos Gram-positivos e Gram-negativos foi comparada em estudo anterior *in vitro*, concluindo-se que ambos puderam erradicar, sob a luz laser, os diferentes tipos de bactérias estudadas (USACHEVA; TEIRCHERT; BIEL, 2001). Os autores destacaram, contudo, a maior dificuldade para a erradicação de microrganismos Gram-negativos. Apesar da influência que a estrutura bacteriana exerce em relação á efetividade da terapia, os estudos mostram que variadas espécies de microrganismos orais são susceptíveis. Entretanto, mostram também que o grau de fotossensibilização é dependente da concentração do corante e da intensidade da luz lazer (GIUSTI et al., 2008; USACHEVA; TEIRCHERT; BIEL, 2001). Desta forma, a grande maioria deles relata a fotossensibilização de todos os microrganismos estudados, entretanto com a aplicação de diferentes doses

de energia. Existem também alguns estudos que sugerem não haver necessidade de que o agente fotossensível atravesse a membrana celular de bactérias, ou até entre em contato com ela, para ser efetivo na terapia fotodinâmica. De acordo com esses estudos, se quantidade suficiente de oxigênio singleto for gerado próximo á membrana externa da célula bacteriana, ele será capaz de se difundir através dela e alcançar suas estruturas de modo a causar o dano celular (BAKER; KANOFSKY, 1993; DAHL; MIDDEN; HARTMAN, 1987, 1989). Para Hamblin e Hasan (2004), a efetividade da terapia fotodinâmica via mecanismo tipo I (liberação de radicais livres) depende da absorção do agente fotossensibilizante pela célula bacteriana, enquanto que para via mecanismo tipo II (liberação de oxigênio singleto), o efeito pode ocorrer mesmo sem esse contato. Acredita-se que os dois mecanismos, tipo I e tipo II, possam contribuir para o dano celular, sendo que a colaboração de cada um deles depende do tipo de agente fotossensível utilizado e da sua localização dentro do tecido tumoral ou da célula microbiana e do tempo de intervalo entre sua aplicação e a irradiação (KONOPKA; GOSLINSKI, 2007). A literatura mostra, porém, que a formação de oxigênio singleto (mecanismo tipo I) é a principal reação envolvida com o efeito citotóxico em microrganismos. Isso porque a presença de enzimas antioxidantes, como a superóxido dismutase ou catalase,é capaz de degradar radicais livres (OH^-), conferindo proteção às bactérias contra os radicais liberados pela terapia fotodinâmica via mecanismo tipo I. No trabalho de Cabiscol, Tamarit e Ros (2000), o tratamento de *E. coli* com baixas doses de peróxido de hidrogênio resultou na expressão de 30 tipos de proteínas diferentes e na indução de resistência ao tratamento com doses mais altas do composto. Essa observação levou à descoberta de que as células procariontes utilizam fatores de transcrição sensíveis à oxi-redução para detectar níveis elevados de espécies reativas de oxigênio e, assim, regular a

expressão de enzimas antioxidantes. Embora pouco se saiba até que ponto essas enzimas podem influenciar a susceptibilidade de bactérias a fotoinativação, esse fato sugere que o mecanismo tipo II seja mais relevante na fototerapia contra microrganismos.

No presente estudo, não houve diferença estatisticamente significante entre a redução proporcionada pela terapia fotodinâmica para estreptococos do grupo mutans para *Lactobacillus* spp. ou para o total de bactérias viáveis, embora para este último grupo, a redução tenha sido ligeiramente menor. Isto significa que houve também redução significante de outras espécies de bactérias presentes na lesão, incluindo aquelas Gram-negativas, da mesma maneira que ocorreu para estreptococos do grupo mutans e para *Lactobacillus* spp., bactérias Gram-positivas. Esse resultado pode ser explicado pela alta densidade de energia utilizada nesse estudo, proporcionando que microrganismos provavelmente menos susceptíveis fossem eliminados da mesma forma como outros conhecidamente mais susceptíveis. Possivelmente, caso menor densidade de energia tivesse sido utilizada, diferenças no grau de redução teriam sido encontradas para os diferentes grupos de bactérias estudadas.

Além disso, alguns trabalhos mostram que a terapia fotodinâmica unicamente com a luz vermelha pode erradicar determinadas bactérias patogênicas que sintetizam porfirinas, como é o caso dos gêneros *Prevotella* e *Porphyromonas* (HENRY et al., 1995; KONIG et al., 2000). As porfirinas acumuladas por essas bactérias funcionam como cromóforos endógenos naturais, portanto, mesmo na ausência de um agente fotossensibilizante externo, a fotoinativação pode ocorrer. Isto significa que algumas espécies de bactérias Gram-negativas produtoras de pigmento,

cultivadas apenas no meio ágar-sangue, podem ter sofrido fotossensibilização mesmo sem terem absorvido o corante azul de metileno, o que não aconteceria com *S. mutans* e *Lactobacillus* spp.

Outro fator decisivo para a efetividade do processo de fotossensibilização é a difusão do corante pelo tecido a ser tratado. Embora os estudos de Dahl, Midden e Hartamn (1987, 1989) tenham demonstrado que o oxigênio singleto é capaz de causar dano às células bacterianas mesmo que o fotossensibilizador esteja apenas próximo a ela, sem ter sido absorvido, essa proximidade deve ser de cerca de 20 nm. Para que essa difusão ocorra, o corante deve ser deixado sobre o substrato por um período, denominado tempo de pré-irradiação. Embora não exista um consenso entre os autores sobre sua duração, uma vez que ele pode variar muito conforme o substrato, para o nosso estudo, o tempo de pré-irradiação utilizado foi cinco minutos, como sugerido por Zanin et al. (2005). Müller, Guggenheim e Schmidlin (2007), entretanto, o testar a ação de diversos agentes antimicrobianos sobre biofilme experimental constituído por *A. naeslundii, F. nucleatum V. díspar, S. sobrinus, S. Oralis* e *C. albicans*, utilizaram um tempo de pré-irradiação de 60 segundos para o azul de metileno, sendo que este foi removido antes da irradiação. Neste caso, a terapia não se mostrou tão eficiente quanto nos estudos citados anteriormente, visto que o corante precisa estar em contato com as células alvo para que se dê o efeito fotoletal.

Um importante aspecto que influencia a absorção do fotossensibilizador pela célula bacteriana é seu grau de solubilidade em água. O azul de metileno é um corante hidrofílico, o que dificulta a passagem através da membrana celular. Geralmente, os compostos neutros apresentam maior grau de hidrofobicidade do que os positivamente carregados como o do azul de metileno. Como sugere Wainwright et

al. (1997), o aumento do grau de lipossolubilidade em conjunto com a permanência da carga positiva do composto é possível com a dimetilação do anel fenotiazínico, dando origem ao dimetil-azul de metileno (DMMB), o que possivelmente aumentaria sua efetividade no caso da terapia fotodinâmica. É sabido também que os corantes fenotiazínicos podem sofrer redução em sistemas biológicos, prejudicando sua ação antibacteriana após a iluminação. A redução do azul de metileno por bactérias leva a formação de compostos neutros e incolores, incapazes de exercerem o efeito fototóxico (WAINWRIGTH et al., 1997a). Esses fatores podem ter influenciado o grau redução microbiana nos três grupos avaliados no presente estudo e a elaboração de novos fórmula poderia melhorar ainda mais a efetividade da terapia fotodinâmica para a desinfecção da dentina cariada.

Qualquer que tenha sido o método empregado pela desinfecção da dentina cariada remanescente em cavidades profundas, entretanto, ele não será efetivo se houver falhas com relação ao procedimento restaurador, já que estas possibilitariam a recolonização bacteriana. Neste estudo, optou-se pela utilização do cimento de ionômero de vidro não só pelas suas propriedades cariostáticas, mas também por ser um material comprovadamente capaz de aderir à estrutura dental, permitindo o isolamento da lesão do meio bucal. Além disso, é um material bastante biocompatível, o que constitui um fator importante para cavidades próximas ao tecido pulpar (MOUNT, 1999).

Desta forma, no estudo que segue, teremos a comprovação se os parâmetros clínicos da metodologia adotada para a aplicação da terapia fotodinâmica permitiriam resultados favoráveis à adoção desta técnica como um método eficiente e conservador do tratamento da cárie dental, sendo conveniente ressaltar que a escolha do material restaurador é também um fator importante para o seu sucesso. Ao

optarmos pela remoção parcial do tecido cariado, devemos ter em mente a necessidade de remineralização da dentina cariada. A interação entre os adesivos resinosos e a dentina parcialmente amolecida é duvidosa, o que poderia comprometer o vedamento e retenção da restauração. Neste caso, a tentativa de preservação do órgão pulpar em lesões de cárie profundas por meio da terapia estudada estaria prejudicada.

Esse trabalho teve como finalidade proporcionar, por meio da fotossensibilização letal, a redução da microbiota existente na dentina cariada para que condições mais favoráveis de reparação dentinária e pulpar pudessem ser obtidas. Embora, neste momento, o objetivo tenha sido alcançado, os pacientes tratados continuaram em acompanhamento para que respostas mais esclarecedoras em relação ás condições pulpares possam ser obtidas.

7 CONCLUSÕES

De acordo com a metodologia utilizada neste estudo e a análise dos resultados obtidos, é possível concluir que:

- A terapia fotodinâmica com azul de metileno 0,01% e laser diodo em baixa intensidade (660 nm) foi capaz de proporcionar redução significante na quantidade de estreptococos do grupo mutans*, Lactobacillus* spp. e no total de bactérias viáveis presentes na dentina de lesões cariosas profundas.
- Os parâmetros utilizados para a irradiação com o laser em baixa intensidade foram capazes de causar fotossensibilização letal dos microrganismos analisados com igual eficiência.
- A terapia fotodinâmica antimicrobiana pode representar uma a abordagem para o tratamento de lesões cariosas profundas, utilizando-se técnicas minimamente invasivas.

REFERÊNCIAS

Aas JA, Griffen AL, Dardis SR, Lee AM, Olsen I, Dewhirst FE, Leys EJ, Paster BJ. Bacteria of dental caries in primary and permanent teeth in children and young adults. J Clin Microbiol 2008;46(4):1407-17.

Ackroyd R, Kelty C, Brown N, Reed M. The history of photodetection and photodynamic therapy. Photochem Photobiol 2001;74(5):656-69.

Ayna B, Çelenk S, Atakul F, Sezgin B, Özekinci T. Evaluation of clinical and microbiological features of deep carious lesions in primary molars. J Dent Child 2003;70(1):15-8.

Baker A, Kanofsky JR. Time-resolved studies of singlet-oxygen emission from L1210 leukemia cells labeled with 5-(N-hexadecanoyl)amino eosin. A comparison with a one-dimensional model of singlet-oxygen diffusion and quenching.Photochem Photobiol 1993;57(4):720-7.

Balakrishnan M, Simmonds R, Tagg J. Dental caries is a preventable infectious disease. Austr Dental J 2000; 45(4):235-45.

Banerjee A, Watson TFW, Kidd EAM. Dentine caries: take it or leave it? Dent Update 2000;27(6):272-6.

Becker MR, Paster BJ, Leys EJ, Moeschberger ML, Kenyon SG, Galvin JL, Boches SK, Dewhirst FE, Griffen AL: Molecular analysis of bacterial species associated with childhood caries. J Clin Microbiol 2002;40(3): 1001–9.

Bender IB, Seltzer S, Kaufman IJ. Infectibility of the dental pulp by way of dental tubules. J Am Dent Assoc 1959;59:466-71.

Besic FC.The fate of bacteriasealed in dental cavities. J Dent Res 1943;22:349-354.

Bevilacqua IM, Nicolau RA, Khouri S, Brugnera A Jr, Teodoro GR, Zângaro RA, et al. The impact of photodynamic therapy on the viability of Streptococcus mutans in a planktonic culture. Photomed Laser Surg 2007;25(6):513-8.

Bjørndal L, Larsen T. Changes in the cultivable flora in deep carious lesionsfollowing a stepwise excavation procedure. Caries Res 2000;34(6):502-8.

Bjørndal L, Larsen T, Thylstrup A. A clinical and microbiological study of deep carious lesions during stepwise excavations using long treatment intervals. Caries Res 1997;31(6):411-7.

Bjørndal L, Thylstrup A. A practice-based study on stepwise excavation of deep carious lesions in permanent teeth: a 1-year follow-up study. Community Dent Oral Epidemiol 1998;26(2):122-8.

Boue D, Armau E, Tiraby G. A bacteriological study of rampant caries in children. J Dent Res 1987;66(1):23-8.

Bowden GH. Does assessment of microbial composition of plaque/saliva allow for diagnosis of disease activity of individuals? Community Dent Oral Epidemiol 1997;25:76–81.

Boyar RM, Thylstrup A, Holmen L, Bowden GH. The microflora associated with the development of initial enamel decalcification below orthodontic bands in vivo in children living in a water-fluoridated area. J Dent Res 1989;68:1734–8.

Brailsford SR, Shah B, Simons D, Gilbert S, Clark D, Ines I, Adams SE, Allison C, Beighton D.The predominant aciduric microflora of root-caries lesions. J Dent Res 2001;80(9):1828-33.

Braun A, Dehn C, Krause F, Jepsen S. Short-term clinical effects of adjunctive antimicrobial photodynamic therapy in periodontal treatment: a randomized clinical trial. J Clin Periodontol 2008;35(10):877-84.

Burkman NW, Schmidt HS, Crowley MC. A preliminary report of an investigation to study the effectiveness of certain drugs for sterilizing carious dentine.Oral Surg Oral Med Oral Pathol 1954;7(6):647-57.

Burns T, Wilson M, Pearson GJ. Effect of dentine and collagen on the lethal photosensitization of Streptococcus mutans. Caries Res 1995;29(3):192-7.

Burns T, Wilson M, Pearson GJ. Killing of cariogenic bacteria by light from a gallium aluminium arsenide diode laser. J Dent 1994;22(5):273-8.

Burns T, Wilson M, Pearson GJ. Sensitisation of cariogenic bacteria to killing light from helium/neon laser. J Med Microbiol 1993;38:401-5.

Cabiscol E, Tamarit J, Ros J. Oxidative stress in bacteria and protein damage by reactive oxygen species. Int Microbiol 2000;3(1):3-8.

Carré V, Gaud O, Sylvain I, Bourdon O, Spiro M, Blais J, et al. Fungicidal properties of meso-arylglycosylporphyrins: influence of sugar substituents on photoinduced damage in the yeast Saccharomyces cerevisiae.J Photochem Photobiol B 1999;48(1):57-62.

Carvalho JC, Ekstrand KR, Thylstrup A.Results after 1 year of non-operative occlusal caries treatment of erupting permanent first molars.Community Dent Oral Epidemiol 1991;19(1):23-8.

Chhour K, Nadkarni MA, Byun R, Martin FE, Jacques NA, Hunter N. Molecular Analysis of microbial diversity in advanced caries. J Clin Microbiol 2005;43(2):843-9.

Clark JK. On the bacterial factor in the aetiology of dental caries. Brit J Exp Pathol 1924;5:141-7.

Clarkson BH, Krell D, Wefel JS, Crall J, Feagin FF. In vitro caries-like lesion production by Streptococcus mutans and Actinomyces viscosus using sucrose and starch. J Dent Res 1987;66(3):795-8.

Crone FL. Deep dentinal caries from a microbiological point of view. Int Dent J 1968;18(3):481-8.

Dahl TA, Midden WR, Hartman PE. Comparison of killing of gram-negative and gram-positive bacteria by pure singlet oxygen. J Bacteriol 1989;171(4):2188-94.

Dahl TA, Midden WR, Hartman PE. Pure singlet oxygen cytotoxicity for bacteria. Photochem Photobiol 1987;46(3):345-52.

Dörtbudak O, Haas R, Bernhart T, Mailath-Pokorny G. Lethal photosensitization for decontamination of implant surfaces in the treatment of peri-implantitis.Clin Oral Implants Res 2001;12(2):104-8.

Dougherty TJ. Photosensitizers: therapy and detection of malignant tumors. Photochem. Photobiol 1987;45:879–89.

Dreizen S, Mosny JJ, Gilley EJ, Spies TD. The amino acid requirements of oral acidogenic microorganisms associated with human dental caries. J Dent Res 1954;33(3):339-45.

Duchin S, van Houte J. Relationship of Streptococcus mutans and lactobacilli to incipient smooth surface dental caries in man. Arch Oral Biol 1978;23(9):779-86.

Edwardsson S. Bacteriological studies of deep areas of carious dentine. Odontol Revy Suppl 1974;32:1–143.

Fairbourn DR, Charbeneau GT, Loesche WJ. Effect of improved Dycal and IRM on bacteria in deep carious lesions. J Am Dent Assoc 1980;100(4):547-52.

Figge FHJ, Weiland GS. The affinity of neoplastic embryonic and traumatized tissue for porphyrins and metalloporphyrins. Anat Rec 1948;100: 659.

Fisher FJ. The viability of micro-organisms in carious dentine beneath amalgam restorations. Br Dent J 1966;121(9):413-6.

Frencken JE, Holmgren CJ. How effective is ART in the management of dental caries? Community Dent Oral Epidemiol 1999;27(6):423-30.

Frencken JE, Makoni F, Sithole WD. ART restorations and glass ionomer sealants in Zimbabwe: survival after 3 years. Community Dent Oral Epidemiol 1998;26(6):372-81.

Frencken JE, Songpaisan Y, Phantumvanit P, Pilot T. An atraumatic restorative treatment (ART) technique: evaluation after one year. Int Dent J 1994;44(5):460-4.

Fusayama T. Clinical guide for removing caries using a caries-detecting solution. Quintessence Int 1988;19(6):397-401.

Fusayama T. Two layers of carious dentin: diagnosis and treatment. Oper Dent 1979;4(2):63-70.

Fusayama T, Okuse K, Hosoda H. Relationship between hardness, discoloration, and microbial invasion in carious dentin. J Dent Res 1966,45(4):1033-46.

Fusayama T, Terachima S. Differentiation of two layers of carious dentin by staning. J Dent Res 1972;51(3):866.

Gao W, Peng D, Smales RJ, Yip KH. Comparison of atraumatic restorative treatment and conventional restorative procedures in a hospital clinic: evaluation after 30 months. Quintessence Int 2003;34(1):31-7.

Garcez AS, Nuñez SC, Hamblin MR, Ribeiro MS. Antimicrobial effects of photodynamic therapy on patients with necrotic pulps and periapical lesion. J Endod 2008;34(2):138-42.

Giusti JS, Santos-Pinto L, Pizzolito AC, Helmerson K, Carvalho-Filho E, Kurachi C, et al. Antimicrobial photodynamic action on dentin using a light-emitting diode light source. Photomed Laser Surg 2008;26(4):281-7.

Going RE, Loesche WJ, Grainger DA, Syed SA. The viability of microorganisms in carious lesions five years after covering with a fissure sealant.. J Am Dent Assoc 1978;97(3):455-62.

Gold OG, Jordan HV, Van Houte J. A selective medium for Streptococcus mutans. Arch Oral Biol 1973;18(11):1357-64.

Haas R, Baron M, Dortbudak O, Watzek G. Lethal photosensitization, autogenous bone, and e-PTFE membrane for the treatment of periimplantitis: preliminary results. Int J Oral Maxillofac Implants 2000;15:374-82.

Hamblin MR, Hasan T. Photodynamic therapy: a new antimicrobial approach to infectious disease? Photochem Photobiol Sci 2004;3(5):436-50.

Hayek RR, Araújo NS, Gioso MA, Ferreira J, Baptista-Sobrinho CA, Yamada AM, et al. Comparative study between the effects of photodynamic therapy and conventional therapy on microbial reduction in ligature-induced peri-implantitis in dogs. J Periodontol 2005;76:1275-81.

Henry CA, Judy M, Dyer B, Wagner M, Matthews JL. Sensitivity of Porphyromonas and Prevotella species in liquid media to argon laser. Photochem Photobiol 1995;61(4):410-3.

Hoshino E. Predominant obligate anaerobes in human carious dentin. J Dent Res 1985;64(10):1195-8.

Hoshino E, Iwaku M, Sato M, Ando N, Kota K. Bactericidal efficacy of Metronidazole against bacteria of human carious dentin in vivo. Caries Res 1989;23(2):78-80.

Hoshino E, Kota K, Sato M, Iwaku M. Bactericidal efficacy of Metronidazole against bacteria of human carious dentin in vitro. Caries Res 1988;22(5):280-2.

Jori G, Fabris C, Soncin M, Ferro S, Coppellotti O, Dei D, et al. Photodynamic therapy in the treatment of microbial infections: basic principles and perspective applications. Lasers Surg Med 2006;38(5):468-81.

Kato S, Fusayama T. Recalcification of artificially decalcified dentin in vivo. J Dent Res 1970;49(5):1060-7.

Keyes PH. The infectious and transmissible nature of experimental dental caries. Findings and implications.Arch Oral Biol 1960;1:304-20.

Kidd EA. How 'clean' must a cavity be before restoration? Caries Res 2004;38(3):305-13.

Kidd EA, Fejerskov O. What constitutes dental caries? Histopathology of carious enamel and dentin related to the action of cariogenic biofilms. J Dent Res 2004;83 Spec No C:C35-8.

Kidd EA, Ricketts DN, Beighton D. Criteria for caries removal at the enamel-dentine junction: a clinical and microbiological study. Br Dent J 1996;80(8):287-91.

King JB, Crawford JJ, Lindahl RL. Indirect pulp capping: a bacteriologic study of deep carious dentine in human teeth. Oral Surg Oral Med and Oral Patol 1965;20(5):663-71.

Kömerik N, Nakanishi H, MacRobert AJ, Henderson B, Speight P, Wilson M. In vivo killing of Porphyromonas gingivalis by toluidine blue-mediated photosensitization in an animal model. Antimicrob Agents Chemother 2003;47(3):932-40.

Kömerik N, Wilson M, Poole S. The effect of photodynamic action on two virulence factors of gram-negative bacteria. Photochem Photobiol 2000;72(5):676-80.

König K, Teschke M, Sigusch B, Glockmann E, Eick S, Pfister W. Red light kills bacteria via photodynamic action. Cell Mol Biol 2000;46(7):1297-303.

Konopka K, Goslinski T. Photodynamic therapy in dentistry. J Dent Res 2007;86(8):694-707.

Kübler AC. Photodynamic therapy. Med Laser Appl 2005;20:37–45.

Kuboki Y, Ohgushi K, Fusayama T. Collagen biochemistry of the two layers of carious dentin. J Dent Res 1977;56(10):1233-7.

Kurosaki N, Sato Y, Iwaku M, Fusayama T. Effect of a carious dentin softener on the dentin and pulp. J Prosthet Dent 1977;38(2):169-73.

Le Goff A, Bunetel L, Mouton C, Bonnaure-Mallet M. Evaluation of root canal bacteria and their antimicrobial susceptibility in teeth with necrotic pulp. Oral Microbiol Immunol 1997;12(5):318-22.

Leksell E, Ridell K, Cvek M, Mejare I. Pulp exposure after stepwise versus direct complete excavation of deep carious lesions in young posterior permanent teeth. Endodontic Dental Traumatology 1996;12:192-6.

Leung RL, Loesche WJ, Charbeneau GT. Effect of Dycal on bacteria in deep carious lesions. J Am Dent Assoc 1980;100(2):193-7.

Levine RS. Remineralisation of natural carious lesions of enamel in vitro.
Br Dent J 1974;137(4):132-4.

Lipson RL, Baldes EJ. The photodynamic properties of a particular hematoporphyrin derivative. Arch Dermatol 1960;82:508–16.

Lo EC, Holmgren CJ, Hu D, van Palenstein Helderman W. Six-year follow up of atraumatic restorative treatment restorations placed in Chinese school children. Community Dent Oral Epidemiol 2007;35(5):387-92

Lo EC, Schwarz E, Wong MC. Arresting dentine caries in Chinese preschool children. Int J Paediatr Dent 1998;8 253–60.

Loesche WJ. Role of Streptococcus mutans in human dental decay. Microbiol Rev 1986;50(4):353-80.

Loesche WJ, Eklund S, Earnest R, Burt B. Longitudinal investigation of bacteriology of human fissure decay: epidemiological studies on molars shortly after eruption. Infect Immun 1984;46:765–72.

Loesche WJ, Syed SA. The predominant cultivable flora of carious plaque and carious dentine, Caries Res 1973;27:201-16.

Macpherson LM, MacFarlane TW, Stephen KW. An intra-oral appliance study of the plaque microflora associated with early enamel demineralization. J Dent Res 1990;69(11):1712-6.

Magnusson BO, Sundell SO. Stepwise excavation of deep carious lesions in primary molars. J Int Assoc Dent Child 1977;8(2):36-40.

Malik Z, Ladan H, Nitzan Y. Photodynamic inactivation of Gram-negative bacteria: problems and possible solutions. J Photochem Photobiol B 1992;14(3):262-6.

Maltz M, Oliveira EF, Fontanella V, Bianchi R. A clinical, microbiologic, and radiographic study of deep caries lesions after incomplete caries removal. Quintessence Int 2002;33(6):411-7.

Maltz M, Oliveira EF, Fontanella V, Carminatti G. Deep caries lesions after incomplete dentine caries removal: 40-month follow-up study. Caries Res 2007;41(6):493-6.

Marsh PD. Dental plaque as an oral biofilm. Caries Res 2004;38:204-11.

Marsh PD, Featherstone A, McKee AS, Hallsworth AS, Robinson C, Weatherell JA, et al. A microbiological study of early caries of approximal surfaces in schoolchildren. J Dent Res 1989;68(7):1151-4.

Massara MLA, Alves JB, Brandão PRG. Atraumatic restorative treatment: clinical,ultrastructural and chemical analysis. Caries Res 2002;36(6):430-6.

Massey WLK, Romberg DM, Hunter N, Hume WR. The association of carious dentin microflora with tissue changes in human pulpitis. Oral Microbiol Immunol 1993;8(1):32-5.

Massler M. Pulpal reactions to dental caries. Int Dent J 1967;17(2):441-60.

Mertz-Fairhurst EJ, Curtis Jr JW, Ergle JW, Rueggeberg FA, Adair SM. Ultraconservative and cariostatic sealed restorations: results at year 10. J Am Dent Assoc 1998;129(1):55-66.

Mertz-Fairhurst EJ, Schuster GS, Fairhurst CW. Arresting caries by sealants: results of a clinical study. J Am Dent Assoc 1986;112(2):194-7.

Milnes AR, Bowden GH. The microflora associated with developing lesions of nursing caries. Caries Res 1985;19:289–97.

Möller AJ. Microbiological examination of root canals and periapical tissues of human teeth. Methodological studies Odontol Tidskr 1966;74(5):Suppl:1-380.

Mount GJ. Glass ionomers: a review of their current status. Oper Dent 1999;24(2):115-24.

Müller P, Guggenheim B, Schmidlin PR. Efficacy of gasiform ozone and photodynamic therapy on a multispecies oral biofilm in vitro. Eur J Oral Sci 2007;115(1):77-80.

Munson MA, Banerjee A, Watson, TF, Wade WG. Molecular analysis of the microflora associated with dental caries. J Clin Microbiol 2004;42:3023–9.

Nadkarni MA , Caldon CE, Chhour K, Fisher IP, Martin FE, Jacques NA, et al. Carious dentine provides a habitat for a complex array of novel Prevotella-Like Bacteria. J of Clin Microbiol 2004;42(11):5238–44.

Nitzan Y, Gutterman M, Malik Z, Ehrenberg B. Inactivation of gram-negative bacteria by photosensitized porphyrins. Photochem Photobiol. 1992;55(1):89-96.

Nyvad B, Fejerskov O: Assessing the stage of caries lesion activity on the basis of clinical and microbiological examination. Community Dent Oral Epidemiol 1997;25: 69–75.

Ogushi K, Fusayama T. Electron microscopic structure of the two layers of carious dentin. J Dent Res 1975;54(5):1019-26.

Okamoto H, Iwase T, Morioka T. Dye-mediated bactericidal effect of He-Ne laser irradiation on oral microorganisms. Lasers Surg Med 1992;12(4):450-8.

Oliveira RR, Schwartz-Filho HO, Novaes AB Jr, Taba M Jr. Antimicrobial photodynamic therapy in the non-surgical treatment of aggressive periodontitis: a preliminary randomized controlled clinical study. J Periodontol 2007;78(6):965-73.

O'Neill JF, Hope CK, Wilson M. Oral bacteria in multi-species biofilms can be killed by red light in the presence of toluidine blue. Lasers Surg Med 2002;31(2):86-90.

Paulino TP, Ribeiro FK, Thedei G, Tedesco AC, Ciacalini P. Use of hand heldphotopolymerizer to photoinactivate Streptococcus mutans. Arch Oral Biol 2005;50:353-9.

Pinheiro SL, Schenka AA, Neto AA, de Souza CP, Rodriguez HM, Ribeiro MC. Photodynamic therapy in endodontic treatment of deciduous teeth. Lasers Med Sci 2009;24(4):521-6.

Pinheiro SL, Simionato MR, Imparato JC, Oda M. Antibacterial activity of glass-ionomer cement containing antibiotics on caries lesion microorganisms. Am J Dent 2005;18(4):261-6.

Pitts NB. Are We Ready to Move from Operative to Non-Operative/Preventive Treatment of Dental Caries in Clinical Practice? Caries Res 2004;38:294-304.

Pitts NB, Longbottom C. Preventive Care Advised (PCA)/Operative Care Advised (OCA) – Categorising caries by the management option. Community Dent Oral Epidemiol 1995;23:55–9.

Ribeiro CC, Baratieri LN, Perdigão J, Baratieri NM, Ritter AV. A clinical, radiographic, and scanning electron microscopic evaluation of adhesive restorations on carious dentin in primary teeth. Quintessence Int 1999;30(9):591-9.

Ricketts DN, Kidd EA, Beighton D. Operative and microbiological validation of visual, radiographic and electronic diagnosis of occlusal caries in non-cavitated teeth judged to be in need of operative care. Br Dent J 1995;179(6):214-20.

Ricketts DNJ, Kidd EAM, Innes N, Clarkson J. Complete or ultraconservative removal of decayed tissue in unfilled teeth (Cochrane Review). The Cochrane Library 2007;Issue 4.

Salva KA. Photodynamic therapy: unapproved uses, dosages, or indications. Clin Dermatol 2002;20:571-81.

Santa´Anna, GR. Estudo in vivo do efeito da terapia fotodinâmica sobre dentina de dentes decíduos: análise microbiológica e MEV [Tese de Mestrado]. São Paulo: Faculdade de Odontologia da USP; 2001

Schmidt HS, Crowley MC, Harner V, Burkman NW. A bacteriologic report of an investigation to study in vivo the effectiveness of certain drugs for the sterilization of carious dentine. Oral Surg Oral Med Oral Pathol 1960;13:80-8.

Schouboe T, MacDonald JB. Prolonged viability of organisms sealed in dentinal caries. Arch Oral Biol 1962;7:525-6.

Seltzer S. Medication and pulp protection for the deep cavity in a child's tooth.J Am Dent Assoc 1949;39(2):148-57.

Seltzer S, Bender IB. Early human pulp reactions to full crown preparations. J Am Dent Assoc 1959;59:915-23.

Shackley DC, Whitehurst C, Clarke NW, Betts C, Moore JV. Photodynamic therapy. J R Soc Med 1999 Nov;92(11):562-5.

Shibli JA, Martins MC, Ribeiro FS, Garcia VG, Nociti FH, Marcantonio E. Lethal photosensitization and guided bone regeneration in treatment of peri-implantitis: an experimental study in dogs. Clin Oral Implants Res 2006;17:273-81.

Shibli JA, Martins MC, Theodoro LH, Lotufo RF, Garcia VG, Marcantonio EJ. Lethal photosensitization in microbiological treatment of ligature-induced peri-implantitis: a preliminary study in dogs. J Oral Sci 2003;45:17-23.

Sigusch BW, Pfitzner A, Albrecht V, Glockmann E. Efficacy of photodynamic therapy on inflammatory signs and two selected periodontopathogenic species in a beagle dog model. J Periodontol 2005;76(7):1100-5.

Solban N, Rizvi I, Hasan T. Targeted photodynamic therapy. Lasers Surg Med 2006;38(5):522-31.

Stanley HR, Pereira JC, Spiegel E, Broom C, Schultz M. The detection and prevalence of reactive and physiologic sclerotic dentin, reparative dentin and dead tracts beneath various types of dental lesions according to tooth surface and age. J Oral Pathol 1983;12(4):257-89.

Stralfors A. Studies of the microbiology of caries; the acid fermentation in the dental plaques in situ compared with lactobacillus count. J Dent Res 1948;27(5):576-86.

Takahashi N, Nyvad B. Caries ecology revisited: microbial dynamics and the caries process. Caries Res 2008;42(6):409-18.

Teichert MC, Jones JW, Usacheva MN, Biel MA. Treatment of oral candidiasis with methylene blue-mediated photodynamic therapy in an immunodeficient murine model. Oral Surg Oral Med Oral Pathol Oral Radiol Endod 2002;93:155-60.

Thomas BOA. Penetration of phenol in tooth structure. J Dent Res 1941;20:435-45.

Toi CS, Bönecker M, Cleaton-Jones PE. Mutans streptococci strains prevalence before and after cavity preparation during Atraumatic Restorative Treatment. Oral Microbiol Immunol 2003;18(3):160-4.

Twetman S. Antimicrobials in future caries control? A review with special reference to chlorhexidine treatment. Caries Res 2004;38(3):223-9.

Usacheva MN, Teichert MC, Biel MA. Comparison of the methylene blue and toluidine blue photobactericidal efficacy against gram-positive and gram-negative microorganisms. Lasers Surg Med 2001;29(2):165-73.

Van Houte J. Bacterial specificity in the etiology of dental caries. Int Dent J 1980;30(4):305-26.

Van Houte J. Role of micro-organisms in caries etiology. J Dent Res 1994;73(3):672-81.

Van Houte J, Aasenden R , Peebles TC. Clinical Science: Lactobacilli in Human Dental Plaque and Saliva. J Dent Res 1981;60:2-5.

Van Houte J, Gibbs G, Butera C. Oral flora of children with "nursing bottle caries". J Dent Res 1982 ;61(2):382-5.

Van Houte J, Lopman J, Kent R: The final pH of bacteria comprising the predominant flora on sound and carious human root and enamel surfaces. J Dent Res 1996; 75: 1008–1014.

Van Houte J, Sansone C, Joshipura K, Kent R. Mutans streptococci and non-mutans streptococci acidogenic at low pH, and in vitro acidogênico potential of dental plaque in two different areas of the human dentition. JDent Res 1991b;70: 1503–1507.

Van Houte J, Sansone C, Joshipura K, Kent R.In vitro acidogenic potential and mutans streptococci of human smooth-surface plaque associated with initial caries lesions and sound enamel. J Dent Res 1991a;70(12):1497-502.

Wainwright M. Photoinactivation of viruses. Photochem Photobiol Sci 2004;3(5):406-11.

Wainwright M, Phoenix DA, Marland J, Wareing DR, Bolton FJ. A study of photobactericidal activity in the phenothiazinium series. FEMS Immunol Med Microbiol 1997a;19(1):75-80.

Wainwright M, Phoenix DA, Rice L, Burrow SM, Waring J. Increased cytotoxicity and phototoxicity in the methylene blue series via chromophore methylation. J Photochem Photobiol B 1997b;40(3):233-9.

Wakeman EJ, Smith JK, Zepplin M, Sarles WB, Phillips PH. Microorganisms associated with dental caries in the cotton rat. J Dent Res 1948;27(4):489-92.

Wambier DS, dos Santos FA, Guedes-Pinto AC, Jaeger RG, Simionato MR. Ultrastructural and microbiological analysis of the dentin layers affected by caries lesions in primary molars treated by minimal intervention. Pediatr Dent 2007;29(3):228-3.

Weerheijm KL, Groen HJ. The residual caries dilemma. Community Dent Oral Epidemiol 1999;27(6):436-41.

Weerheijm KL, Kreulen CM, De Soet JJ, Groen HJ, Van Amerongen WE.
Bacterial counts in carious dentine under restorations: 2-year in vivo effects. Caries Res1999;33(2):130-9.

Westergren G, Krasse B. Evaluation of a micromethod for determination of Streptococcus mutans and Lactobacillus infection. J Clin Microbiol 1978;7(1):82-3.

Williams JA, Pearson GJ, Colles MJ, Wilson M. The effect of Vriable Energy Input froma novel light source on the photoactivated bactericidal action of toluidine blue O on Streptococcus mutans. Caries Res 2003;37(3):190-3.

Williams JA, Pearson GJ, Colles MJ, Wilson M. The photo-activated antibacterial action of toluidine blue O in a collagen matrix and in carious dentine. Caries Res 2004;38(6):530-6.

Wilson M. Lethal photosensitisation of oral bacteria and its potential application in the photodynamic therapy of oral infections. Photochem, Photobiol Sci 2004;3: 412-8.

Wilson M, Burns T, Pratten J, Pearson GJ. Bacteria in supragingival plaque samples can be killed by low-power laser light in the presence of a photosensitizer. J Appl Bacteriol 1995;78(5):569-74.

Wilson M, Dobson J, Harvey W. Sensitization of oral bacteria to killing by low-power laser radiation. Curr Microbiol 1992; 25(2):77-81.

Wilson M, Dobson J, Sarkar S. Sensitization of periodontopathogenic bacteria to killing by light from a low-power laser. Oral Microbiol Immunol 1993;8(3):182-7.

Wood S, Metcalf D, Devine D, Robinson C. Erythrosine is a potential photosensitizer for the photodynamic therapy of oral plaque biofilms. J Antimicrob Chemother 2006;57(4):680-4.

Wood S, Nattress B, Kirkham J, Shore R, Brookes S, Griffiths J, et al. An in vitro study of the use of photodynamic therapy for the treatment of natural oral plaque biofilms formed in vivo. J Photochem Photobiol B 1999;50(1):1-7.

Yardeni J, Sulitzeanu D, Citri N. Streptococci in dental caries. J Dent Res 1959;38(1):164-71.

Zander HA. Use of silver nitrate in the treatment of caries. J Amer Dent Ass 1941;28:1260-7.

Zanin IC, Gonçalves RB, Junior AB, Hope CK, Pratten J. Susceptibility of Streptococcus mutans biofilms to photodynamic therapy: an in vitro study. J Antimicrob Chemother 2005;56(2):324-30.

Zanin IC, Lobo MM, Rodrigues LK, Pimenta LA, Hofling JF, Goncalves RB. Photosensitization of in vitro biofilms by toluidine blue O combined with a light-emitting diode. Eur J Oral Sci 2006;114(1):64-9.

ANEXO A – Parecer do Comitê de Ética em pesquisa

UNIVERSIDADE DE SÃO PAULO
FACULDADE DE ODONTOLOGIA

PARECER DE APROVAÇÃO
Protocolo 01/08

Com base em parecer de relator, o Comitê de Ética em Pesquisa APROVOU o protocolo de pesquisa **"AVALIAÇÃO CLÍNICA E MICROBIOLÓGICA DE LESÕES DE CÁRIE TRATADAS PELA TERAPIA FOTODINÂMÍCA"**, de responsabilidade da Pesquisadora **CAMILA DE A. B. GUGLIELMI,** sob orientação da Professora Doutora **MARIA APARECIDA ALVES DE CERQUEIRA LUZ**.

Tendo em vista a legislação vigente, devem ser encaminhados a este Comitê relatórios anuais referentes ao andamento da pesquisa e ao término cópia do trabalho em "cd". Qualquer emenda do projeto original deve ser apresentada a este CEP para apreciação, de forma clara e sucinta, identificando a parte do protocolo a ser modificada e suas justificativas.

São Paulo, 04 de março de 2008

Prof. Dr. João Gualberto de Cerqueira Luz
Coordenador do CEP-FOUSP

Av. Prof Lineu Prestes, 2227 – Cidade Universitaria "Armando de Salles Oliveira" CEP 05508-000
São Paulo – SP - Diretoria Telefax: (011)3091-0062/3091-7817/3091-7860 - Compras (011) 3091-7825
Impresso no S.D.O.

Anexo B

Termo de consentimento livre e esclarecido

As informações abaixo são para esclarecer, pedir a autorização da participação voluntária sua ou do seu filho(a) neste trabalho. Trata-se de um projeto de pesquisa intitulado "**Avaliação Clínica e microbiológica de lesões de cárie em dentina tratadas pela Terapia Fotodinâmica**"

Este projeto tem como finalidade avaliar o efeito da aplicação da luz laser associada a um corante (azul de metileno) sobre o dente cariado, visando seu tratamento com técnicas minimamente invasivas.

O tratamento referente à pesquisa constará da tomada de radiografias digitais, remoção de amostra da dentina cariada para exame microbiológico, aplicação do laser e restauração das lesões de cárie no momento inicial. Será feita também uma avaliação clínica e radiográfica dos dentes tratados a cada três meses, durante aproximadamente um ano, para a qual você deverá comparecer, sendo chamado pelos pesquisadores. Nesse período, seria conveniente não receber nenhum outro tipo de tratamento nos mesmos dentes tratados pelos pesquisadores.

Os demais tratamentos necessários serão realizados de acordo como funcionamento da clínica da Faculdade de Odontologia da USP, estando sob responsabilidade dos pesquisadores e dessa instituição a assistência integral á qualquer complicação que se suceda. É importante o relato de qualquer desconforto em decorrência do tratamento ou o recebimento de algum outro tratamento dentário durante o período da pesquisa

As radiografias, fotografias, resultados de exames clínicos e laboratoriais e quaisquer outros documentos referentes ao tratamento serão concedidos aos pesquisadores e poderão ser divulgados (dentro das normas vigentes) em congressos ou revistas científicas.

As informações obtidas neste estudo serão sigilosas e não serão utilizadas para divulgar a identidade do participante, das crianças ou de seus responsáveis. Você possui toda liberdade de retirar o seu consentimento quanto à participação sua ou de seu filho em qualquer fase do trabalho, sem penalização alguma e sem qualquer prejuízo.

Quanto às dúvidas ou problemas relacionados a esse trabalho, estas deverão ser esclarecidas ou solucionadas diretamente pelos pesquisadores. Antes de concordar em participar desta pesquisa, é muito importante que você tenha compreendido as informações e instruções contidas neste documento.

AUTORIZAÇÃO DO RESPONSÁVEL

Autorizo a minha participação ou do meu filho(a) neste estudo.

São Paulo,_____200__.

_____
Assinatura do Responsável

Eu, , responsabilizo-me por eventuais problemas que essa pesquisa possa causar qualquer uma de suas fases.

São Paulo,_____200_.

_____
(Camila Guglielmi)

Anexo C

Teste de D´Agostino

Resultados	M (i)	M (f)	L (i)	L (f)	T (i)	T (f)
Tamanho da amostra	26	26	20	20	26	26
D (desvio)	0,1661	0,1809	0,2383	0,1939	0,2215	0,1882
Valores críticos a 5%	0,2647 a 0,2866	0,2638 a 0,2865	0,2617 a 0,2863	0,2617 a 0,2863	0,2647 a 0,2866	0,2643 a 0,2866
Valores críticos a 1%	0,2570 a 0,2872	0,2557 a 0,2871	0,2525 a 0,2869	0,2525 a 0,2869	0,2570 a 0,2872	0,2564 a 0,2872
p	p<0,01	p<0,01	p<0,01	p<0,01	p<0,01	p<0,01

Análise estatística preliminar com o teste de normalidade de D'Agostino referentes ás amostras coletadas antes e após a aplicação da terapia fotodinâmica, para os três grupos de bactérias estudadas.

Análise estatística preliminar com o teste de normalidade de D'Agostino para comparação entre porcentagens de redução de unidades formadoras de colônias (ufc/ml) entre os grupos

Resultados	Grupo mutans	*Lactobacillus* spp.	Total de viáveis
Tamanho da amostra	26	20	26
D (desvio)	0,2543	0,2552	0,2637
Valores críticos a 5%	0,2647 a 0,2866	0,2617 a 0,2863	0,2647 a 0,2866
Valores críticos a 1%	0,2570 a 0,2872	0,2525 a 0,2869	0,2570 a 0,2872
p	p<0,01	p<0,05	p<0,05

Legenda

M (i) $x10^5$: contagem de *estreptococos do* grupo mutans antes da terapia

M (f) $x10^5$: contagem de *estreptococos do* grupo mutans após a terapia

L (i)$x10^5$: contagem de *Lactobacillus* spp. antes da terapia

L (f)$x10^5$: contagem de *Lactobacillus* spp. após a terapia

T (i)$x10^5$: contagem de total de viáveis antes da terapia

T (f)$x10^5$: contagem de total de viáveis após a terapia