UNIVERSIDADE DE SÃO PAULO

FACULDADE DE MEDICINA DE RIBEIRÃO PRETO

DEPARTAMENTO DE NEUROCIÊNCIAS E CIÊNCIAS DO COMPORTAMENTO

MARIA ISABEL SANTOS DE NORÕES RAMOS

Lipofuscinose ceróide neuronal: manifestação fenotípica de uma série de casos CLN6

RIBEIRÃO PRETO

2022

UNIVERSIDADE DE SÃO PAULO

FACULDADE DE MEDICINA DE RIBEIRÃO PRETO

DEPARTAMENTO DE NEUROCIÊNCIAS E CIÊNCIAS DO COMPORTAMENTO

MARIA ISABEL SANTOS DE NORÕES RAMOS

Lipofuscinose ceróide neuronal: manifestação fenotípica de uma série de casos CLN6

RIBEIRÃO PRETO

2022

MARIA ISABEL SANTOS DE NORÕES RAMOS

Lipofuscinose ceróide neuronal: manifestação fenotípica de uma série de casos CLN6

Versão Original

Dissertação apresentada ao Programa de Pós-Graduação Mestrado Profissional em Neurologia e Neurociências Clínicas, da Faculdade de Medicina de Ribeirão Preto da Universidade de São Paulo para obtenção do título de Mestre em Ciências.

Área de Concentração: Neurologia do Desenvolvimento e Neurofisiologia Clínica

Orientadora: Profa. Dra. Ana Paula Andrade Hamad

Ribeirão Preto
2022

Autorizo a reprodução e divulgação total ou parcial deste trabalho, por qualquer meio convencional e eletrônico, para fins de estudo e pesquisa, desde que citada a fonte.

RAMOS, Maria Isabel Santos de Norões

Lipofuscinose ceróide neuronal: manifestação fenotípica de uma série de casos CLN6. Ribeirão Preto, 2021.

103 p..: il. ; 30 cm

Dissertação (Mestrado Profissional) – Universidade de São Paulo, 2022.

Área de concentração: Neurologia do Desenvolvimento e Neurofisiologia Clínica

Orientadora: Ana Paula Andrade Hamad

1 Lipofuscinose ceróide neuronal. 2 CLN6. 3 genótipo. 4 fenótipo.

Esta dissertação foi redigida de acordo com as Diretrizes para apresentação de dissertações e teses da USP: documento eletrônico e impresso Parte I (ABNT)

MARIA ISABEL SANTOS DE NORÕES RAMOS,

Lipofuscinose ceróide neuronal: manifestação fenotípica de uma série de casos CLN6

Dissertação apresentada ao Programa de Pós-Graduação Mestrado Profissional em Neurologia e Neurociências Clínicas, da Faculdade de Medicina de Ribeirão Preto da Universidade de São Paulo para obtenção do título de Mestre em Ciências.

Área de Concentração: Neurologia do Desenvolvimento e Neurofisiologia Clínica

Orientadora: Profa. Dra. Ana Paula Andrade Hamad

.

Aprovada em: ____/____/____

Banca Examinadora

Prof. Dr.: _____

Instituição: _____Assinatura:_____

Julgamento: _____

Prof. Dr.: _____

Instituição: _____Assinatura:_____

Julgamento: _____

Prof. Dr.: _____

Instituição: _____Assinatura:_____

Julgamento: _____

AGRADECIMENTOS

O presente trabalho foi realizado com apoio da Coordenação de Aperfeiçoamento de Pessoal de Nível Superior – Brasil (CAPES) – Código de Financiamento 001

RESUMO

RAMOS, Maria Isabel Santos de Norões. **Lipofuscinose ceróide neuronal: manifestação fenotípica de uma série de casos CLN6**. 2022. Dissertação (Mestrado Profissional) - Faculdade de Medicina de Ribeirão Preto, Universidade de São Paulo, Ribeirão Preto, 2022.

A lipofuscinose ceróide neuronal (LCN) é uma doença neurodegenerativa progressiva devido ao depósito de pigmento autofluorescente, lipofuscina ceróide, com acúmulo em diversos tecidos. Perda visual, epilepsia farmacorresistente, ataxia, distúrbio do movimento, regressão do neurodesenvolvimento, alterações cognitivas e comportamentais são os sintomas mais frequentes neste transtorno. Foi descoberto ao longo dos anos 14 subtipos de LCN, CLN1-CLN14. Exames complementares como neuroimagem, neurofisiológico, oftalmológico e histológico auxiliam no diagnóstico, porém o exame confirmatório é genético e/ou enzimático. O tratamento para a maioria dos tipos de LCN ainda não modifica o curso da doença. Esse estudo tem como finalidade relatar sete casos de CLN6, confirmados geneticamente e assistidos no Hospital das Clínicas da Faculdade de Medicina de Ribeirão Preto (HC-FMRP-USP), correlacionando os fenótipos e genótipos, corroborando com os achados complementares. Nossos resultados mostraram, em geral, semelhanças em comparação com o que já existe na literatura, ao tempo que evidenciou mutação ainda não conhecida, somando novos apontamentos e questionamentos no que diz respeito à heterogeneidade dessa doença.

Palavras-chave: Lipofuscinose ceróide neuronal, CLN6, genótipo, fenótipo.

ABSTRACT

RAMOS, Maria Isabel Santos de Norões**. Neuronal ceroid lipofuscinosis: phenotypic manifestation of a CLN6 case series.** 2022. p. Dissertation (Professional Master's Degree) - Ribeirão Preto Medical School, University of São Paulo, Ribeirão Preto, 2022.

Neuronal ceroid lipofuscinosis (NCL) is a progressive neurodegenerative disease due to the deposition of autofluorescent pigment, ceroid lipofuscin, with accumulation in several tissues. Visual loss, drug-resistant epilepsy, ataxia, movement disorder, neurodevelopmental regression, cognitive and behavioral changes are the most frequent symptoms of this disorder. Over the years 14 subtypes of NCL, CLN1-CLN14, have been discovered. Complementary exams such as neuroimaging, neurophysiological, ophthalmological and histological help in the diagnosis, but the confirmatory exam is genetic and/or enzymatic. Treatment for most types of NCL is still non-curative, with some disease modifiers. This study aims to report seven cases of CLN6, genetically confirmed and assisted at the Hospital das Clínicas da Faculdade de Medicina de Ribeirão Preto (HC-FMRP-USP), correlating the phenotypes and genotypes, corroborating the complementary findings. Our results showed, in general, similarities in comparison with what already exists in the literature, at the same time that evidenced a still unknown mutation, adding new notes and questions regarding the heterogeneity of this disease.

Keywords: Neuronal ceroid lipofuscinose, CLN6, genotype, phenotype.

LISTA DE FIGURAS

Figura 1	Ressonância Magnética de encéfalo com Espectroscopia do paciente 3 aos seis anos e quatro meses de idade.	67
Figura 2	Ressonância Magnética de encéfalo com Espectroscopia do paciente 3 aos oito anos e seis meses de idade.	68
Figura 3	Ressonâncias Magnéticas de encéfalo seriadas do paciente 4.	70
Figura 4	Ressonância Magnética de encéfalo do paciente 6 aos seis anos e onze meses de idade.	75
Figura 5	Ressonância Magnética de encéfalo com Espectroscopia do paciente 7 aos quinze anos e quatro meses de idade.	78

LISTA DE QUADROS

Quadro 1	Classificação dos Erros Inatos do Metabolismo.	19
Quadro 2	Classificação das patologias de armazenamento lisossomal.	22
Quadro 3	Resumo dos subtipos de LCN: genótipos e fenótipos.	32

LISTA DE TABELAS

Tabela 1 Perfil epidemiológico da série de casos. 62

LISTA DE ABREVIATURAS E SIGLAS

DAL	Doenças de armazenamento lisossômico
E/L	Sistema endossomo/lisossomo
EEG	Eletroencefalograma
EIM	Erros inatos do metabolismo
EMP	Epilepsias mioclônicas progressivas
ERG	Eletrorretinografia
FAE	Fármaco antiepiléptico
FIV	Fertilização *in vitro*
FO	Fundo de olho
FDA	*Food and Drug Administration*
LCN (CLN)	Lipofuscinose ceróide neuronal
MEEM	Mini Exame do Estado Mental
NAA	N-acetil-aspartato
OCT	Tomografia de Coerência Óptica
RE	Retículo endoplasmático
RM	Ressonância Magnética
ROT	Reflexos osteotendíneos
SAOS	Síndrome da Apnéia Obstrutiva do Sono
TC	Tomografia Computadorizada
TCE	Traumatismo Cranioencefálico
TRE	Terapia de reposição enzimática
VEEG	Vídeo-Eletroencefalograma
vLINCL	Variante infantil tardia

SUMÁRIO

1	**INTRODUÇÃO**	14
2	**REVISÃO BIBLIOGRÁFICA**	17
2.1	ERROS INATOS DO METABOLISMO	17
2.2	DOENÇAS DE DEPÓSITO LISOSSOMAL	19
2.3	EPILEPSIA MIOCLÔNICA PROGRESSIVA	23
2.4	LIPOFUSCINOSE CERÓIDE NEURONAL	25
2.4.1	Definição	25
2.4.2	Epidemiologia	25
2.4.3	Classificação	26
2.4.4	Quadro Clínico	29
2.4.5	Características individuais dos genes de LCN	31
2.4.5.1	CLN1	34
2.4.5.2	CLN2	35
2.4.5.3	CLN3	37
2.4.5.4	CNL4	38
2.4.5.5	CNL5	38
2.4.5.6	CNL7	39
2.4.5.7	CNL8	40
2.4.5.8	CNL9	40
2.4.5.9	CNL10	41
2.4.5.10	CNL11	42
2.4.5.11	CNL12	42
2.4.5.12	CNL13	42
2.4.5.13	CNL14	43
2.4.6	Fisiopatologia	43
2.4.7	Diagnóstico	44
2.4.8	Exames Complementares	45
2.4.8.1	Neuroimagem	46
2.4.8.2	Eletroencefalograma	47
2.4.8.3	Histopatológico	47
2.4.8.4	Eletrorretinografia (ERG), potenciais evocados visuais e tomografia de coerência óptica (OCT)	48
2.4.9	Tratamento	49
2.5	LIPOFUSCINOSE CERÓIDE NEURONAL 6 (CLN6)	52
2.5.1	Definição e epidemiologia	52
2.5.2	Quadro clínico da CNL6	52
2.5.3	Fisiopatologia da CLN6	53
2.5.4	Diagnóstico da CNL6	55
2.5.5	Exames complementares na CLN6	55
2.5.6	Tratamento da CNL6	56
3	**OBJETIVOS**	58
3.1	**Gerais**	58
3.2	**Específicos**	58
4	**METODOLOGIA**	59
5	**RELATO DE CASOS**	60

5.1	Gêmeos – paciente 1 e paciente 2	63
5.1.1	Gêmeo 1	63
5.1.2	Gêmeo 2	64
5.2	Paciente 3	65
5.3	Paciente 4	68
5.4	Paciente 5	71
5.5	Paciente 6	72
5.6	Paciente 7	75
6	**DISCUSSÃO**	80
6.1	Discussão dos Casos	83
6.1.1	Discussão dos Gêmeos 1 e 2	83
6.1.2	Discussão do Paciente 3	85
6.1.3	Discussão do Paciente 4	86
6.1.4	Discussão do Paciente 5	87
6.1.5	Discussão do Paciente 6	88
6.1.6	Discussão do Paciente 7	88
6.2	Discussão Exames Complementares	91
6.2.1	Discussão Neuroimagem	91
6.2.2	Discussão Eletroencefalograma	92
6.2.3	Discussão Histopatologia	93
6.2.4	Discussão Exames Oftalmológicos	93
7	**CONCLUSÃO**	95
8	**REFERÊNCIAS BIBLIOGRÁFICAS**	97

1 INTRODUÇÃO

A lipofuscinose ceróide neuronal (LCN) é uma doença progressiva e rara do grupo dos erros inatos do metabolismo, caracterizada por depósito de um pigmento autofluorescente chamado lipofuscina ceróide, de acúmulo intracelular em diversos órgãos, inclusive no tecido nervoso, onde tem maior expressão clínica (JALANKO; BRAULKE, 2009)

Estima-se que a prevalência desta doença seja de 1,5 a 9 para cada um milhão da população mundial e sua incidência varia em média de 1,3 a 7 por cem mil nascidos vivos (SWAIMAN, 2018).

Seu quadro clínico varia conforme a faixa etária acometida. Em geral, quando acomete as crianças, é descrito como involução no desenvolvimento neuropsicomotor, epilepsia, distúrbios do movimento e alteração visual. Na adolescência e à idade adulta, associam-se alteração comportamental, distúrbios psiquiátricos e demência, podendo evoluir progressivamente até o óbito (KOUSI; LEHESJOKI; MOLE, 2012).

O diagnóstico é composto pela presença das características clínicas, associadas a achados patológicos em exames complementares, como microscopia eletrônica (fragmentos obtidos por biópsias de tecidos musculares, de pele, do cérebro e da região anal), exames neurofisiológicos e de imagem do sistema nervoso. Muito embora tais exames sejam complementares e confirmem o diagnóstico de LCN, sua categorização em subtipos da doença é feita especificamente por meio do estudo genético (JADAV et al, 2014)

Atualmente, já são descritos 14 genes com mutações que expressam o grupo de LCN (CLN1 a CLN14), com características bioquímicas, metabólicas e genéticas distintas desenvolvendo quadro clínico semelhante, acreditando-se, assim, em vias metabólicas que unem esses subgrupos entre si (NITA; MOLE; MINASSIAN, 2016)

A LCN por muitos anos foi classificada por idade de início de sintomas associados a características específicas das inclusões de lipofuscina encontradas em microscopias eletrônicas e dividiam-se nas formas: congênita, infantil, infantil tardia, juvenil e adulta (CANAFOGLIA et al, 2015).

Com a evolução das descrições genotípicas e entendimento dos respectivos fenótipos, surgiu a necessidade de uma classificação mais específica e universalmente padronizada. A proposta atual de uma taxonomia inclui sete eixos, que cada indivíduo diagnosticado com LCN deve ser classificado: 1) gene afetado (no qual usamos a sigla CLN para o gene); 2) diagnóstico por mutação; 3) fenótipo bioquímico; 4) fenótipo clínico; 5) características ultraestruturais; 6) nível de prejuízo funcional; e 7) outras observações (WILLIAMS; MOLE, 2012).

Na CLN6, tem-se descrito até o momento 82 mutações (UNIVERSITY COLLEGE LONDON, 2021). Os pacientes com este subtipo são encontrados em todo o mundo, porém com maior prevalência em países como Costa Rica e Portugal (NITA; MOLE; MINASSIAN, 2016). No Brasil, no entanto, não temos dados suficientes na literatura que nos permita estabelecer dados epidemiológicos precisos.

A idade média de início dos sintomas da CNL6 varia entre 18 meses e oito anos, com a maioria entre três e cinco anos. É evidenciado, no entanto um padrão bimodal do CLN6, no qual encontramos acometimento tanto em paciente infantis, como na idade adulta (AUNGAROON, et al, 2016). Os sintomas mais proeminentes são comprometimento motor, incluindo atraso no desenvolvimento, perda visual (em 50% dos casos), epilepsia, disartria e ataxia. A deterioração é rápida após o diagnóstico e a maioria das crianças vai a óbito entre as idades de 5 e 12 anos (NITA; MOLE; MINASSIAN, 2016). Na forma adulta da CLN6, a demência e a psicose são descritas (KOUSI; LEHESJOKI; MOLE, 2012; SATO et al, 2016).

O diagnóstico preciso, juntamente ao tratamento precoce, impacta positivamente na melhoria e prevenção dos danos causados pela doença, como tratamento das crises epilépticas, das ataxias e o suporte multidisciplinar para a inerente involução neurológica que os pacientes podem vir a apresentar com o curso da doença: distúrbios do sono, desnutrição, doença do refluxo gastroesofágico, pneumonias, distúrbios psiquiátricos e transtornos de movimentos (MOLE; WILLIAMS; GOEBE, 2011; MOLE; WILLIAMS, 2013). Terapias como reposições enzimáticas e terapia gênica são abordagens promissoras que estão ativamente em desenvolvimento (MOLE et al, 2015). Estudos recentes ainda em fase I/IIa já apontam possibilidades mais concretas de terapia gênica para casos com diagnóstico precoce para CLN6 (AMICUS THERAPEUTICS, 2016).

O presente trabalho visa relatar uma série de casos para, além de contribuir com o arsenal literário sobre o assunto, mostrar padrões de CLN6 no que diz respeito ao quadro clínico, evolução e raciocínio diagnóstico, além de contribuir para perfil epidemiológico desses pacientes em nosso país.

O aumento de publicações relevantes sobre o assunto fomenta o diagnóstico diferencial precoce para essa entidade que repercute tão gravemente na qualidade de vida e prognóstico do paciente e de seus familiares.

2 REVISÃO BIBLIOGRÁFICA

2.1 ERROS INATOS DO METABOLISMO

Erros inatos do metabolismo (EIM) são um grupo de doença raras composto por alterações bioquímicas geneticamente determinadas. Causam defeitos específicos, provocados por alteração da estrutura ou da função proteica, tendo, como consequência, o bloqueio de vias metabólicas. A identificação da patologia específica, dentro das variabilidades do quadro clínico, dependerá tanto da via metabólica afetada, quanto da gravidade desse bloqueio, sendo correlacionados também com o efeito tóxico das substâncias acumuladas e a deficiência de produção.

Caracterizados, em sua maioria, como doenças de herança autossômica recessiva, os EIM também podem ser relacionados à forma recessiva ligada ao cromossomo X, à herança materna, causas de origem mitocondriais e, mais raramente, ao padrão de herança autossômica dominante. O EIM é responsável por aproximadamente 10% das doenças genéticas atualmente conhecidas; a incidência isolada de cada doença específica desta classe é muito pequena, principalmente por se tratar de patologia hereditárias recessivas na maioria dos casos (HUSNY; FERNANDES-CALDATO, 2006)

O termo "*inborn error of metabolism*", traduzido para o português como "erro inato do metabolismo", foi primeiramente utilizado por Sir Archibald Garrod, em 1908, para se referir a quatro transtornos (alcaptonúria, pentosúria, cistinúria e albinismo) (ARNOLD, 2018).

O primeiro livro sobre o tema foi inicialmente publicado em 1960, abrangendo 80 distúrbios em 1.477 páginas, com o título "*The Metabolic Basis of Inherited Disease*". Depois da oitava edição deste texto, quando se tornou muito extenso, com 6.338 páginas em 4 volumes, incluindo mais de 1.000 doenças, o livro foi alterado para um texto de referência *on-line* com 259 capítulos em constante atualização, sob a versão "*Online Metabolic and Molecular Bases of Inherited Disease*" (ARNOLD, 2018)

No Brasil, estima-se a prevalência isolada de algumas doenças, como da Fenilcetonúria, variando entre 1:12000 e 1:15000, da Doença da Urina de Xarope de Bordo com prevalência de 1:43000 e da Deficiência de Biotinidase com 1:125000 recém-nascidos vivos. Esses números, assim como na prevalência mundial dos EIM, são baixos, não só pela raridade desses distúrbios, mas também pela subestimação do seu diagnóstico, principalmente na realidade de nosso país (HUSNY; FERNANDES-CALDATO, 2006)

Existem várias classificações para EIM com base no substrato acumulado, no grupo de enzimas afetadas e na organela que apresenta a via defeituosa ou a apresentação clínica. Uma classificação amplamente aceita foi apresentada pela Sociedade para o Estudo de Erros Inatos do Metabolismo (SSIEM) que se concentra no substrato principal que é afetado (SAUDUBRAY; BAUMGARTNER; WALTER, 2016)

Podemos agrupar essas doenças para classificá-las didaticamente segundo sua fisiopatologia em três grupos: distúrbios de síntese ou catabolismo de moléculas complexas, erros inatos do metabolismo intermediário que culminam em intoxicação aguda ou crônica e deficiência na produção ou utilização de energia. Este agrupamento já foi uma subdivisão da primeira classificação que Saudubray e Charpentier haviam estabelecido em 1995, quando propuseram duas categoria; a primeira englobava as alterações que afetam um único sistema orgânico ou apenas um órgão, como o sistema imunológico, os fatores de coagulação ou túbulos renais e eritrócitos e a segunda, que abrangia um grupo de doenças, cujo defeito bioquímico comprometeria uma via metabólica comum a diversos órgãos, como as doenças lisossomais, ou restrita a um órgão apenas, porém com manifestações humorais e sistêmicas, como a hiperamonemia nos defeitos do ciclo da uréia (HUSNY; FERNANDES-CALDATO, 2006).

No Quadro 1, está disposta a classificação para didaticamente entendermos e situarmos dentro das doenças metabólicas a LCN, uma desordem de acúmulo crônico de metabólitos do catabolismo defeituoso de moléculas complexas nas organelas celulares. Inicialmente, era descrito o acúmulo de lipopigmento autofluorescente apenas nos lisossomos, porém hoje é sabido o envolvimento também de outras estruturas intracelulares na fisiopatologia desta entidade, como será descrito mais adiante. No entanto, para termos pedagógicos, ainda encontramos na literatura mais generalizada, a LCN na categoria de doenças de depósito lisossomal. Nesse quadro

(Quadro 1), dividimos essas desordens metabólicas em três grupos, levando em consideração o ponto de vista terapêutico (SAUDUBRAY; SEDEL; WALTER, 2006). Os EIM também podem ser classificados de acordo com a organela celular envolvida: Patologia de Armazenamento Mitocondrial, Peroxissomal e Lisossômica (CISMOND, 2012)

Quadro 1 - Classificação dos Erros Inatos do Metabolismo.

Classificação dos Erros Inatos do Metabolismo		
Grupo 1 **EIM de metabolismo intermediário** "Tipo intoxicação"	**Definição:** A principal patologia surge do acúmulo de substrato tóxico	**Afeta:** Aminoácidos - Ácidos Orgânicos - Ciclo da Ureia - Açúcares Simples - Metais - Heme
		Exemplos: Doença de Wilson, Menkes, Hemocromatose.
Grupo 2 **EIM de metabolismo intermediário energético** "Tipo deficiência energética"	**Definição:** A principal patologia decorre da deficiência do produto	**Afeta:** Processos de energia citoplasmática.
		Exemplos: Distúrbios da glicogenose, glicólise, gliconeogênese, hiperinsulinismo, creatina e pentosafosfato.
		Afeta: Processos energéticos mitocondriais.
		Exemplos: Distúrbios da cadeia respiratória, ciclo de Krebs, defeitos de oxidação de piruvato, distúrbios de oxidação de ácidos graxos e corpos cetônicos.
Grupo 3 **EIM das organelas celulares** "Tipo depósito"	**Definição:** A principal patologia surge do acúmulo crônico de metabólitos do catabolismo defeituoso de moléculas complexas nas organelas celulares	**Afeta:** Lisossomos, peroxissomos.
		Exemplos: Doença de Gaucher, Doença de Fabry, Lipofuscinose Ceróide Neuronal (LCN).

Fonte: SAUDUBRAY; SEDEL; WALTER, 2006.

2.2 DOENÇAS DE DEPÓSITO LISOSSOMAL

O lisossomo é um dos componentes de uma série de organelas intracelulares aparentemente não interconectadas, conhecidas coletivamente como sistema endossomo/lisossomo (E/L) ou aparelho vacuolar. Os endossomos e lisossomos tem

papéis específicos no meio intracelular, como de fazer a apresentação de antígenos, de imunidade inata, de autofagia, de transdução de sinal, de divisão celular e de neurotransmissão. O sistema E/L, dentro de suas características e competências, tem funções importantes e objetivos em potenciais que, se houver alguma alteração no seu adequado funcionamento, levará a um estado patológico (CISMOND, 2012).

Os lisossomos são organelas que têm especificidades fundamentais na regulação da homeostase celular. Eles são responsáveis por modular a degradação de diversas proteínas. Cabem a eles ainda recepcionar os componentes extracelulares e, a partir de então, fazer os compartimentos de degradação dinâmica das vias metabólicas endocíticas. Além disso, os lisossomos participam das vias autofágicas que processam materiais intracelulares, bem como produtos das vias biossintéticas (CISMOND, 2012).

Christian de Duve, em 1955, ao estudar o mecanismo de ação da insulina, descobriu o lisossomo, organela ligada à membrana que tem um papel crítico na degradação e reciclagem de material entregue a ele, tanto extracelular quanto intracelular. Embora historicamente conhecido como o centro para eliminação de resíduos celulares, esta organela, cada vez mais, tem protagonizado essenciais funções como detecção de nutrientes celulares, metabolismo energético e plasma reparo de membrana (MUKHERJEE et al, 2019).

A função de catabolismo lisossomal é complementada por organelas específicas de certos tipos de células, que armazenam e/ou secretam fatores-chave envolvidos em diversas atividades, como coagulação sanguínea, apresentação de antígenos e regulação da tensão superficial alveolar (DELL'ANGELICA et. al, 2000). Devido à sua alta sensibilidade e capacidade de resposta às mudanças e variações ambientais, eles podem ser usados como sensores de atividade informacional de alta qualidade e resposta celular adaptativa, conforme sugerido por estudos em leveduras (LI; KANE, 2009). Por suas diversas capacidades, alterações em seu desempenho provocarão consequências devastadoras. Nas doenças de depósito lisossomal, também conhecidas por doenças de armazenamento lisossômico (DAL), incluímos as aberrações lisossômicas em patologias neuronais e musculares, vários tipos de câncer, doenças de imunodeficiências e de sangramentos (KROEMER; JAATTELA, 2005). As enzimas lisossômicas são glicoproteínas sintetizadas no retículo endoplasmático (RE) e transportadas através do complexo de

Golgi pelas mesmas vias metabólicas das proteínas de secreção (RAPOSO; MARKS; CUTLER, 2007).

As DAL são um grupo heterogêneo de mais de 70 doenças com distúrbios metabólicos herdados, em sua maioria, com traços autossômicos recessivos, mas três são ligados ao X e outras de herança mitocondrial (materna). Elas são causadas, em grande parte, por deficiências enzimáticas no lisossomo, resultando no acúmulo de substrato não degradado. Esses distúrbios são raros individualmente, mas coletivamente comuns, afetando 1 em cada 5.000 nascidos vivos (SUN, 2018)

As DAL normalmente estão presentes nos lactentes e na infância, embora também ocorram formas na idade adulta. O amplo espectro de manifestações clínicas é resultado do processo de armazenamento, que depende do substrato específico e do local de sua acumulação. Esses distúrbios geralmente tem um curso neurodegenerativo e progressivo, embora tenha variações dentre eles, com envolvimento de visceromegalias, por exemplo. As DAL podem cursar ainda com dismorfias esqueléticas, atraso no neurodesenvolvimento, assim como outros déficits do sistema nervoso central e ainda afetar outros órgão e sistemas (PLATT et al, 2018). Um aspecto marcante de todas essas patologias é que, dentro do mesmo tipo de condição, uma mutação em proteínas muito diferentes leva a fenótipos muito semelhantes (CISMOND, 2012).

Os genes associados às DAL codificam diferentes proteínas lisossômicas, incluindo enzimas lisossômicas e proteínas da membrana lisossômica. O lisossomo é o principal eixo celular para o catabolismo, reciclagem e sinalização de macromoléculas. Mutações nos genes lisossômicos afetam a função da proteína codificada, resultando em mau funcionamento lisossômico e no acúmulo gradual de substratos no interior do lisossomo (ou seja, 'armazenamento'), o que leva à disfunção e morte celular (PLATT et al, 2018). No Quadro 2, apresentamos os tipos de DAL conforme a classificação didática por defeito enzimático.

Quadro 2 - Classificação das patologias de armazenamento lisossomal.

Doenças de Armazenamento Lisossomal (DAL)	
Grupo I	**Defeito no DNA nuclear que codifica a proteína específica**
	Mucopolisacaridoses, Glucogenoses II, Esfingolipidoses, Lipidoses, Glicoproteinoses.
Grupo II	**Defeito pós-transcricional de uma proteína-enzima específica que causa múltiplas deficiências enzimáticas**
	Mucolipidoses II/III, Deficiência de Múltiplas Sulfatases
Grupo III	**Defeito no transporte de proteínas na membrana lisossômica**
	Cistinoses, Doença de Salla, D*oença infantil* de *acúmulo* de ácido *siálico*, Transporte de cobalamina.
Grupo IV	**Defeito no endossoma/lisossomo tardio envolvidos no tráfego intracelular**
	Niemann-Pick C, Mucolipidoses IV, Doença de Danon, Lipofuscinoses Ceróides Neuronais.

Fonte: CISMOND, 2012

Dos aproximadamente 1.300 genes envolvidos na função lisossômica, muitos distúrbios monogênicos foram descritos, incluindo 50 deficiências enzimáticas, que podem ser subclassificadas de acordo com o tipo bioquímico de material armazenado (por exemplo, esfingolipidoses, mucopolissacaridoses e glicoproteinoses) em 7 distúrbios envolvendo proteínas de membrana, 12 desordens de organelas relacionadas a lisossomos e 14 desordens envolvendo a produção de lipofuscina (como é o caso das LCN). Consequentemente, a patogênese celular dessas doenças é complexa e atualmente é incompletamente compreendida (PLATT et al, 2018).

O diagnóstico de DAL baseia-se em sintomas clínicos e na confirmação de maior armazenamento ou alterações genéticas por meio de vários testes diagnósticos, incluindo análise enzimática e sequenciamento de um gene.

Com o advento de novas terapias e o maior conhecimento genético há, atualmente, significativas alterações na história natural da doença. Em alguns casos, inclusive, mudou-se o modo de pensar sobre a própria doença, acrescentando novos apontamentos sobre sua fisiopatologia, como o envolvimento de outras estruturas intracelulares, como é o caso do LCN, em que vemos envolvimento também do RE, por exemplo, no processo de acúmulo desse substrato.

Várias DAL podem ser tratadas com terapias aprovadas específicas da doença, baseadas principalmente na reposição enzimática. No entanto, terapias de moléculas pequenas, incluindo terapias de redução de substrato e acompanhantes, também foram desenvolvidas e aprovadas para alguns DAL, enquanto a terapia genética e a edição do genoma estão em estágios pré-clínicos avançados e, para alguns distúrbios, já progrediram para a clínica (PLATT et al, 2018; SUN, 2018).

A terapia de reposição enzimática (TRE) para restaurar enzimas defeituosas é o fundamento do tratamento atual para algumas DAL, mas terapias de pequenas moléculas que reduzem o armazenamento inibindo a produção dos substratos armazenados também são aprovadas e são uma área em expansão do desenvolvimento de medicamentos (PLATT et al, 2018)

Contudo, mesmos nos casos que o tratamento é uma possibilidade, principalmente quando o diagnóstico é realizado precocemente, permanece a morbidade e mortalidade. Espera-se que a inclusão das DAL nos painéis de triagem de recém-nascidos mude mais efetivamente a história natural desses distúrbios. (PLATT et al, 2018; SUN, 2018).

2.3 EPILEPSIA MIOCLÔNICA PROGRESSIVA

Qualquer alteração funcional e/ou estrutural do cérebro é causa potencial para desencadear crises epilépticas. Doenças frequentemente associadas a essas crises são numerosas em etiologia (Panayiotopoulos, 2010).

As epilepsias mioclônicas progressivas (EMP) constituem um grupo raro e heterogêneo de doenças neurológicas caracterizadas clinicamente por uma tríade: mioclonia, crises epilépticas e deterioração neurológica progressiva. A maioria delas é herdada de forma autossômica recessiva, no entanto tipos raros podem ser originados de maneira autossômica dominante, ou mesmo por herança mitocondrial (BHAT; GANESH, 2018)

As EMP, embora raras, são indiscutivelmente uma das formas mais grave das epilepsias, representando até 1% de todas elas. A faixa etária de início varia da infância até a idade adulta (BHAT; GANESH, 2018).

Uma característica predominante é mioclonia – uma contração muscular involuntária, abrupta e breve, que é considerada um fenômeno positivo quando há fasciculação muscular e, negativo, quando há uma interrupção na atividade muscular em curso (BHAT; GANESH, 2018).As crises epilépticas das EMP podem ser do tipo tônico-clônicas generalizadas, quando os hemisférios cerebrais são afetados pela descarga epileptiforme, ocasionando intensa contração muscular associada à perda de consciência; crise de ausência, quando há parada comportamental repentina e falta de resposta por alguns segundos; e/ou crise focal, essas crises são resultado do comprometimento da atividade elétrica em áreas específicas do cérebro, o que provoca sintomas localizatório no corpo (BHAT; GANESH, 2018).

Existem seis tipos principais de EMP bem caracterizadas, a saber: doença de Unverricht-Lundborg, doença de Lafora, LCN, epilepsia mioclônica com fibras vermelhas rasgadas (MERRF), sialidose e atrofia dentatorubro-palidoluisiana. Além destas, algumas outras condições, tais como a doença de Gaucher, síndrome de mioclonias de ação-insuficiência renal, doença de Huntington juvenil, neuroserpinoses também são classificadas como EMPs (BHAT; GANESH, 2018).

Recentes avanços na área da genética molecular contribuíram para o entendimento da complexa heterogeneidade das mutações envolvidas, muito embora a terapia gênica não disponha até o momento de tratamentos eficazes para esta condição de saúde (BHAT; GANESH, 2018). Embora as LCN sejam consideradas dentro do diagnóstico diferencial das EMP, crises mioclônicas podem ser raras durante o curso da doença em algumas formas. Isso destaca as LCN como distúrbios geneticamente distintos com diferentes histórias. No entanto, nas fases tardias de neurodegeneração progressiva e atrofia cerebral, a maioria dos pacientes apresenta alguma forma de mioclonia, tremor ou involuntário movimentos (KALVIANIEN, 2015).

2.4 LIPOFUSCINOSE CERÓIDE NEURONAL

2.4.1 Definição

A LCN está inserida nas doenças de depósitos lisossomais, dentro do grupo dos erros inatos do metabolismo, como acima contextualizado. A sua herança genética é geralmente autossômica recessiva, exceto na forma adulta, que há a descrição de herança autossômica dominante. A LCN é um grupo de doenças neurodegenerativas progressivas, com quadro clínico heterogêneo, com descrição de depósito intracelular de material lipopigmentar autofluorescente, caracterizado morfologicamente como lipofuscina ceróide. Suas características clínicas, bioquímicas, morfológica e molecular, foram e ainda são discutidas em diversos consensos internacionais (MINK; AUGUSTINE, 2013; CISMOND, 2012)

2.4.2 Epidemiologia

A LCN é uma das doenças neurodegenerativas mais frequentes na infância (RIDER, 1997). A prevalência estimada de LCN varia de 1 a 9: 1.000.000 na população mundial. A incidência deste distúrbio varia conforme a diversidade das regiões étnicas geográficas, com registros na literatura em média de 1,3 a 7 :100.000 nascidos vivos (SWAIMAN, K.F., 2018). A LCN ocorre em muitas partes do mundo, mas geralmente seus subtipos distintamente têm uma prevalência mais alta em certas populações (CISMOND, 2012)

Nos Estados Unidos, esse número é em torno de 1.6-2,4:100.000, enquanto nos países da Escandinávia essa incidência varia entre 2-2,5:100.000 na Dinamarca, 2.2/100.000 na Suécia, 3,9/100.000 na Noruega, 4,8/100.000 na Finlândia e 7/100.000 na Islândia (MOLE; WILLIAMS; GOEBE, 2011). Na República Checa, avaliou-se os registros entre 1975-2008, calculando a incidência em 2,29: 100.000 nascidos vivos e a baixa frequência de portadores em 1:104 (CISMOND, 2012).

Na América Latina, a heterogeneidade étnica claramente é contrastada com a homogeneidade desses países europeus e, infelizmente, há escassez de dados necessários para estipular esses números, tanto de pacientes com LCN, mas principalmente dos seus subtipos, pois esses necessitam de exames genéticos e/ou enzimáticos específicos para seu diagnóstico. Na população portuguesa, uma das nações que deu origem a população latino-americana, sua incidência é de 1,55: 100.000 nascidos vivos (CISMOND, 2012).

Uma família, em média, consulta sete profissionais e leva 4 anos para chegar ao diagnóstico. Esses foram dados descritos em encontros internacionais da Sociedade que estuda EIM. Tal situação é semelhante a vivenciada em países da América Latina. Além disso, muitos desses diagnósticos são alcançados com base nos dados clínicos e morfológicos. Somente na Argentina e Costa Rica há estudos com diagnósticos confirmados em estudos moleculares (KOHAN; CISMONDI; KREMER, 2009). No entanto no Brasil, não temos dados suficientes na literatura que nos permita estabelecer informações epidemiológicas precisas.

Acredita-se que muitos pacientes com LCN são subdiagnosticados, uma vez que a apresentação clínica se dá com sintomas diversos que suscitam diagnósticos diferenciais vastos. Assim, por ser uma doença neurodegenerativa da infância, esse aspecto é um problema social que depende do quão rápido é o progresso nas estratégias de diagnóstico para alcançar a identificação precisa e precoce (Williams et al, 2006). Assim, esses valores epidemiológicos são indubitavelmente subestimados, pois os cálculos de incidência presumem que todos os casos são identificados ou que a frequência das pessoas portadoras do gene mutado é conhecida (PLATT et al, 2018)

2.4.3 Classificação

A LCN é classificada em grupos conforme o início dos sintomas por faixas etárias, associada aos padrões neuropatológicos específicos por estudo de microscopia eletrônica e, com o avanço da tecnologia, às características do estudo molecular específico. Inicialmente, quando havia apenas a descoberta do exame microscópico, a

doença foi subdividida da seguinte maneira: forma congênita, infantil, infantil tardia, juvenil e adulta (SWAIMAN et al, 2018; CANAFOGLIA et al, 2015).

Nas primeiras pesquisas publicadas, quando começaram a correlacionar a idade de início aos achados da microscopia eletrônica, foi estabelecida uma relação entre os resultados da microscopia com a idade de início e a manifestação clínica correspondente. Desta forma, os distintos padrões estruturais eram denominados como: depósito granular osmiofílico (GRODs) na forma infantil, perfil curvilinear (CP) na forma infantil tardia, perfil *fingerprint* (FPP) na forma juvenil e perfil retilinear (RP) na LCN de início na idade adulta. (HALTIA, 2006).

O epônimo doença de Batten foi aplicado coletivamente a esse grupo de desordens, apesar de o conhecimento cada vez mais amplo da base molecular da doença tenha levado a um sistema de nomenclatura pelo qual os subtipos foram designados por um número baseado no gene e fenótipo em associação (SUN, 2018)

Ao longo do último século, de modo geral, as doenças eram classificadas estritamente com base na clínica do paciente, complementado aos recursos de exames bioquímicos, microscópicos e/ou de imagem. Assim também ocorreu na história da LCN. Com a evolução dos estudos genéticos, novas propostas de classificação surgiram e, além da classificação clínica baseada na idade de início e no estudo de microscopia eletrônica, foram adicionadas e correlacionadas mutações de 14 genes que foram agrupados dentro da classificação descrita anteriormente. Atualmente, os 14 subgrupos de CLN são nominados conforme o gene acometido, CLN1 a CLN14. A classificação do LCN já foi bastante modificada, sobretudo diante dessas descobertas genéticas, dos defeitos enzimáticos e do envolvimento do gene específico correlacionado (CISMOND, 2012). Atualmente, a classificação, em que destacamos os resultados moleculares, já inclui descrição de 493 mutações (UNIVERSITY COLLEGE LONDON, 2021).

Dessa maneira, dentro da classificação vigente, CLN1 é denominada como a forma infantil clássica; CLN2 é a forma infantil tardia; CLN3 é a forma juvenil; CLN4, forma adulta e CLN10 é a forma congênita. Com a descoberta de mutações encontradas em outros genes distintos, contudo em pacientes para as faixas de idades citadas, criaram a denominação de variantes desses subtipos etários. Assim, no caso da variante

infantil temos o CLN14; as variantes infantis tardias incluem os CLN5, CLN6, CLN7, CLN8; a variante da forma juvenil, o CLN12 e, na forma adulta, os CLN5, CLN6, CLN11 e CLN13. Essas variantes expõe a heterogeneidade da idade de início do quadro, assim como o importante espectro de possibilidades que essa patologia apresenta, tanto no que se trata de genótipos, quanto em relação à diversidade fenotípica, mesmos em suas formas clássicas que também há relatos de acometimento em idades não dentro do padrão comumente descrito (NITA; MOLE; MINASSIAN, 2016).

A partir das descrições genotípicas, estudos fenotípicos foram progressivamente promovendo uma maior compreensão e discussão das diferentes categorias da doença, a partir do que surgiu a necessidade de uma classificação dos subtipos de LCN para que houvesse uma forma universalmente padronizada para sua nomenclatura (WILLIAMS; MOLE, 2012).

Desse modo, inicialmente foi proposta uma definição generalizada para LCN como sendo “uma doença do cérebro progressiva e degenerativa, e em alguns casos, da retina, em associação com depósito intracelular de material que é morfologicamente caracterizado como lipofuscina ceróide ou similar” (MOLE; WILLIAMS; GOEBE, 2011).

A maioria dos especialistas em LCN opta por primeiramente classificar o subtipo pelo gene (ou pela proteína), secundariamente por idade de início dos sintomas, para então, enfatizar suas características clínicas (WILLIAMS; GOEBEL; Mole, 2011). Atualmente, há os que incluem uma taxonomia mais específica constituída de sete eixos: 1) gene afetado (no qual usamos a sigla CLN para o gene); 2) diagnóstico por mutação; 3) fenótipo bioquímico; 4) fenótipo clínico; 5) características ultraestruturais; 6) nível de prejuízo funcional; e 7) outras observações (WILLIAMS; MOLE, 2012).

Apesar do ganho importante no melhor conhecimento de LCN na era dos estudos genéticos, é notável que o gene causador e a mutação não necessariamente predizem os fenótipos. Assim também, a idade de início não prediz tão claramente o genótipo. Entretanto, há informações gerais, incluindo a idade de início das manifestações, que podem auxiliar a melhor indicação do teste diagnóstico racionalmente (MINK; AUGUSTINE, 2013).

2.4.4 Quadro Clínico

A primeira descrição de LCN na literatura médica é datada de 1826, autoria do Dr. Otto Cristian Stengel, médico de uma pequena cidade da Noruega. Ele descreveu uma doença de início na idade juvenil que se manifestava com cegueira e demência em quatro irmãos, dois meninos e duas meninas, com desenvolvimento adequado e assintomáticos até idade de 6 anos. A manifestação inicial foi a presença da perda visual, seguida de progressiva e dramática deterioração cognitiva, evoluindo com crises epilépticas e morte prematura (HALTIA, 2006). Em 1903, Frederick Batten relatou uma entidade com quadro clínico similar, sendo o primeiro a descrever a neuropatologia da "degeneração cerebral com mudanças maculares" (BATTEN, 1903). Em 1905, Spielmeyer e Vogt reportaram uma desordem similar, ambos com início da manifestação clínica durante o período juvenil. Assim, a forma juvenil ficou conhecida pelo epônimo de doença de Batten- Spielmeyer-Vogt. Jansky e Bielschowsky publicaram casos de crianças em idade infantil tardia com sintomatologia semelhante nos anos de 1908 e 1913, respectivamente. Consequentemente, a forma infantil tardia de LCN era reconhecida como a doença de Jansky-Bielschowsky. Posteriormente, Kufs descreveu um caso com quadro clínico de mesmas características em paciente adulto, porém sem relato de perda visual, sendo assim intitulada a forma adulta de LCN pelo epônimo que leva seu nome. Em meados da década de 1970, Haltia e Santavuori, publicam então a forma de LCN de início mais precoce, sendo reconhecida como a forma clássica infantil de doença de Haltia-Santavuori (HALTIA, 1973).

O quadro clínico das LCN é caracterizado por um marcante comprometimento do sistema nervoso central. De modo geral, é entendido que a LCN quando acomete crianças previamente hígidas, se constitui de deterioração motora e cognitiva, associada à perda visual e a crises epilépticas, evoluindo com morte prematura. A apresentação na forma adulta tem como maior expressividade a presença de demência e alteração comportamental (HALTIA, 2006). Assim, subtraindo as especificidades de cada subtipo e suas faixas etárias, a apresentação clínica é composta por surgimento de crises epilépticas, associado a déficit cognitivo e motor, além de alteração visual (MOLE, 2015).

Nas crianças, a encefalopatia com regressão importante do desenvolvimento neuropsicomotor é frequentemente observada, regressão da linguagem e interação social é marcadamente notada. Esta interação não só está correlacionada com a involução neurológica, como também com o déficit da acuidade visual. A perda visual tem maior expressividade nas crianças, sendo mais rara na forma adulta (MOLE, 2011).

A epilepsia é mais frequentemente caracterizada por crises mioclônicas, porém, devido à heterogeneidade do quadro, pode ter diversas apresentações, desde crises parciais a crises generalizadas, na maioria dos casos, refratária aos tratamentos. A LCN é um distúrbio que está inserido no grupo de doenças com EMP, uma circunstância evolutivamente grave, sem controle medicamentoso satisfatório, com deterioração neurológica progressiva (FRANCESCHETTI et al, 2014).

Os distúrbios de movimento são de natureza extrapiramidal. Ataxia é um sinal importante do comprometimento cerebral e cerebelar. A espasticidade e a perda dos movimentos com hiperreflexia são inerentes ao quadro evolutivo neurodegenerativo, com comprometimento da marcha e coordenação. A mioclonia é um achado sintomatológico tanto de natureza epiléptica, como também de alteração motora (SCHULZ et al, 2013).

Em relação às alterações mentais, a demência prevalece nos pacientes com início dos sintomas na idade adulta, assim como as alterações psiquiátricas, como delírios, alucinações, ansiedade, mudanças no humor e síndromes do pânico. A perda de memória, a dificuldade de aprendizado e as mudanças psiquiátricas podem ser os sinais precoces da doença postergando o diagnóstico devido à vasta gama de hipóteses deste quadro clínico inicial (ARSOV, 2011).

Apesar da manifestação clínica ser comum entre os subtipos de LCN, a cronologia dos sintomas, a idade de início e a ausência de certos sintomas específicos, como a preservação da acuidade visual no adulto, por exemplos, irão auxiliar no diagnóstico da sua subclassificação, associado a exames complementares de microscopia eletrônica e exame molecular. Assim, a fisiopatologia, o diagnóstico, com suas especificidades de achados aos exames de investigação, e o tratamento devem ser avaliados e indicados individualmente sob a óptica de cada indivíduo e seu subtipo de LCN. O conhecimento

do mecanismo da patogênese de alguns subtipos já é uma realidade. Contudo, na maioria das LCN, esses mecanismos fisiopatológicos subjacentes, que são responsáveis pela variabilidade na apresentação clínica, ainda não estão claros, mas podem estar relacionados ao diferencial da expressão gênica dentro do sistema nervoso central ou diferença de vulnerabilidade de várias populações neuronais em diferentes idades. (AUNGAROON, 2016).

2.4.5 Características individuais dos genes de LCN

No Quadro 3, dispomos de maneira resumida e didática as características principais dos subtipos de LCN, com características atuais e dados que mudaram historicamente, como suas formas clássicas e epônimos.

A seguir, separadamente, discorremos sobre cada LCN, para melhor entendimento individual das suas características do ponto de vista genético, apresentação clínica, diagnóstico e tratamentos já instituídos para alguns subtipos. O CLN6 será discutido posteriormente com maior enfoque no nosso estudo.

Quadro 3 – Resumo dos subtipos de LCN: genótipos e fenótipos.

Nome da Doença	Gene	Locus	Proteína e localização	Número de mutações reportadas	Espectro Fenotípico Epônimo	ME	Atividade Enzimática	Quadro Clínico
CLN1	CLN1 PPT1	1p34.2	PPT1; lisossomo	71	I, LI, J, A Haltia- Santavouri	GRODs	Deficiência PPT1	• Infantil: regressão do desenvolvimento aos 18 meses, hipotonia, desaceleração do crescimento da cabeça e atrofia cerebral, mioclonia, epilepsia e perda de visão. • Juvenil: declínio intelectual na infância, mioclonia, epilepsia e perda de visão. • Adulto: ataxia e parkinsonismo.
CLN2	CLN2 TPP1	11p15.4	TPP1; lisossomo	155	C, I, LI, J, LJ, P Janský-Bielschowsky	CP	Deficiência TPP1	• Infantil tardio: epilepsia intratável, parada cognitiva, mioclonia e ataxia. • Juvenil: ataxia grave, mas declínio do desenvolvimento mais leve e mioclonia.
CLN3	CLN3	16p11.2	CLN3; membrana do lisossomo	78	I, J, P Spielmeyer-Sjogren-Vogt	FPP	NA	Perda visual progressiva, regressão do desenvolvimento e hipocinesia posterior, incluindo rigidez muscular e movimentos lentos ou diminuídos.
CLN4	DNAJC5	20q13.33	DnaJ subfamília homóloga; citoplasma	3	Doença de Batten A (Parry disease) subfamily C member 5 Kuf's disease	GRODs, mixed	NA	• Kufs tipo A: mioclonia marcada, epilepsia progressiva, demência, ataxia. • Kufs tipo B: alterações comportamentais, demência, discinesia facial.
CLN5	CLN5	13q22.3	CLN5; lisossomo	37	C, I, LI, J, P, A vLINCL Finnish	FPP, CP, GRODs	NA	Regressão do desenvolvimento, epilepsia mioclônica, ataxia e perda da visão.
CLN6	CLN6	15q23	CLN6; membrana no retículo endotelial	82	LI, J, T, A (Kufs type A) Lake-Cavanagh ou vLINCL Indian	CP, FPP, RP	NA	• Infantil tardio: regressão do desenvolvimento, epilepsia, ataxia, mioclonia, disartria e perda da visão. • Adulto: ataxia, epilepsia, disartria e perda progressiva da função intelectual sem perda visual.
CLN7	MFSD8	4q28.2	Major Facilitator superfamily; membrana do lisossomo	46	LI, J, LJ domain-containing protein 8 vLINCL Turkish	CP, FPP, RP	NA	Epilepsia, regressão do desenvolvimento, mioclonia, ataxia, comprometimento da fala e perda da visão.
CLN8	CLN8	8p23.3	CLN8; membrana no retículo endotelial	41	LI, J Northern epilepsy EPMR	CP, FPP, GRODs	NA	• Infantil tardio: atraso no desenvolvimento com mioclonia progressiva, convulsões, retinopatia e regressão. • Juvenil: epilepsia intratável com declínio progressivo.
CLN9	NA	Desconhecido	Desconhecido			GRODs, CP	NA	Clinicamente indistinguível da forma juvenil do CLN3, porém com curso mais rápido. Estudos mais recentes o reclassificam como CLN4.

"continua"

Nome da Doença	Gene	Locus	Proteína e localização	Número de mutações reportadas	Espectro fenotípico Epônimo	ME	Atividade Enzimática	Quadro Clínico
CLN10	CTSD	11q15.5	Cathepsin D; lisossomo	10	C, I, LI, J, LJ, T LCN congênito	GRODs	Deficiência CTSD	• Congênita: microcefalia, epilepsia neonatal, insuficiência respiratória e rigidez. • Infantil, juvenil ou adulto tardio: ataxia, perda visual e declínio cognitivo.
CLN11	GRN	17q21.31	Progranulina clivado nas granulinas; lisossomo	3	A	FPP	NA	Perda visual progressiva, convulsões, ataxia cerebelar e atrofia.
CLN12	ATP13A2	1p36.13	Provável cátion-transporting		J ATPase 13A2 Kufor–Rakeb syndrome or PARK9	GRODs, mixed	NA	Perturbação do humor, acinesia, rigidez e disartria.
CLN13	CTSF	11q13.2	Cathepsin F; lisossomo	11	A (Kufs type B)	FPP or none	Deficiência CTSF	Anormalidades comportamentais e demência.
CLN14	KCTD7	7q11.21	BTB/POZ domain-containing		I protein KCTD7	GRODs, FPP	NA	Epilepsia mioclônica progressiva, movimentos oculares anormais e regressão do desenvolvimento.

Microscopia Eletrônica (ME) / Granular osmiophilic deposits (GRODs) / Curvilinear profiles (CP) / Fingerprint profiles (FPP) / Rectilinear profiles (RP) / Não Aplicável (NA) / *Congenital* (C) 0-6 meses / *Infantile* (I) 6-18 meses / *Late-infantile* (LI) 2-4 anos/ *Juvenile* (J) 5-10 anos / *Late Juvenile* (LJ) 11-12 anos / *Teenage* (T) 13-19 anos / *Adult* (A) >20 anos / Protracted (P) / Palmitoyl protein thioesterase 1 (PPT1) / Tripeptidyl peptidase 1 (TPP1) / Terapia de reposição enzimática (TER) / Terapia sintomática e de suporte (S/S). Fonte: NITA; MOLE; MINASSIAN, 2016; MINK et al, 2013; MUKHERJEE et al, 2019.

"conclusão"

2.4.5.1 CLN1

No CLN1, há um defeito na codificação da atividade enzimática que remove das proteínas os resíduos de palmitato, denominada palmitoil-proteína tioesterase (PPT1) uma proteína lisossômica solúvel. A funcionalidade completa desta enzima ainda é desconhecida, mas existe a hipótese de que o PPT1 esteja presente nos processos celulares, tais como função sináptica e sinalização intracelular, apoptose, endocitose e tráfego vesicular. Já é sabido que seu defeito provoca a incapacidade de remover os ácidos graxos de cadeia longa das proteínas, o que prejudica sua degradação normal. Para outros distúrbios, a patogênese permanece incerta. O PPT1 se faz presente também fora dos lisossomos neuronais, visto nos terminais pré-sinápticos, mostrando que a manifestação da doença não se deva apenas a esse armazenamento alterado. As saposinas A e D são o componente principal do material de armazenamento protéico, sua estrutura microscópica característica é o padrão GRODs (SUN, 2018).

Classificado por muitos anos como forma infantil clássica, o CLN1 tem suas manifestações clínicas iniciadas aos 6 meses de vida em lactente previamente hígido, apresentando irritabilidade, evoluindo com rápida deterioração psicomotora, hipotonia central e desaceleração do perímetro cefálico. Crises epilépticas também surgem logo após o início dos sintomas, principalmente crises do tipo mioclônica, podendo haver diversidades semiológicas. Aos 4 anos de idade, a criança já apresenta claramente uma cegueira com atrofia óptica e alterações no eletrorretinograma irrecuperáveis. Espasticidade e a involução cognitiva e motora são o percursor inevitável na doença com progressão evolutiva contínua até o óbito ainda na infância (Mole et al, 2005). O óbito ocorre em sua maioria até os 10 anos de idade. Uma forma mais rara da doença de CLN1 de início adulto foi descrita após os 18 anos de idade, começando com declínio cognitivo e depressão, seguida de ataxia, parkinsonismo e perda de visão (MINK; AUGUSTINE, 2013).

Primeiramente, o diagnóstico era feito por microscopia eletrônica, com inclusões lisossomais do tipo GRODs, associado ao quadro clínico supracitado. Atualmente, este é mais rapidamente reconhecido através da demonstração da falta de atividade do PPT1,

mesmo nas formas adultas. Já são reconhecidas 71 mutações encontradas envolvendo o gene CLN1 em 230 pacientes pertencentes a 177 famílias (UNIVERSITY COLLEGE LONDON, 2021)

O tratamento da CLN1 ainda é para os sintomas. Estudos mais recentes pesquisam a injeção intracerebral de células-tronco neuronais fetais humanas e a TRE foi considerada (HAWKINS-SALSBURY; COOPER; SANDS, 2013)

2.4.5.2 CLN2

CLN2, conhecida como a forma infantil tardia clássica, é uma das mais prevalentes dentro das subclasses de LCN. Este gene se refere principalmente as crianças após o terceiro ano de vida, contudo com casos entre um a seis anos de idade, já com registro de formas congênitas até diagnóstico em idade adulta. Comparado aos CLN1, o CLN2 tem seu fenótipo mais homogêneo. (NITA; MOLE; MINASSIAN, 2016; MINK; AUGUSTINE, 2013)

De uma forma geral, a criança é previamente hígida, com um bom desenvolvimento até o segundo ano de vida quando inicia o quadro de atraso de linguagem. Atraso no desenvolvimento da linguagem expressiva é o primeiro sinal de regressão da psicomotricidade em 83% dos pacientes com CLN2 associado com crises epilépticas. A semiologia das crises epilépticas é variada. Epilepsia é resistente à terapia em quase todos os pacientes com LCN, particularmente no CLN2, com crises frequentes e mórbidas até estágios finais da doença. No terceiro ano de vida, a ataxia é relatada e acompanhada de mioclonias, evoluindo com degeneração importante (MOLE et al, 2019). A cegueira, que ocorre até os seis anos de vida, é difícil ter seu diagnóstico clínico realizado devido ao grau de comprometimento cognitivo em que a criança se encontra nesta fase da doença. No entanto, os danos à retina podem ser avaliados à realização de fundo de olho com maior acometimento da mácula, sem padrão "*cherry red spot*". O eletrorretinograma e o potencial evocado visual são anormais (SUN, 2018).

Crianças que tem o acometimento em idades mais precoces não conseguem sobreviver até a adolescência. Quando o surgimento é mais tardio, após os quatro anos, o curso tende a ser mais leve, com ataxia mais proeminente, e menores chances de epilepsia. A doença com início na fase adulta caracteriza-se por alterações comportamentais com sintomas psiquiátricos, déficit de memória de demência (TARATUTO et al, 1995).

Nos casos tardios, de evolução mais leve, há relato de expectativa de vida até a quarta década. A maioria das causas de óbito são decorrentes de pneumonia por aspiração, dentro do contexto da neurodegeneração (NITA; MOLE; MINASSIAN, 2016)

Na literatura, há descrição de 155 mutações, com acometimento de 560 pacientes em 368 famílias (UNIVERSITY COLLEGE LONDON, 2021). O gene CLN2 codifica a tripeptidil peptidase 1 (TPP1), uma proteína lisossômica solúvel. O TPP1 remove tripipeptídeos dos terminais N de pequenos polipeptídeos, como a subunidade C da ATP sintetase na mitocôndria e, em menor quantidade de saposinas A e D (GOLABEK et al, 2005).

Inicialmente, o diagnóstico era realizado através do estudo microscópico com o achado do padrão de depósito do tipo CP. Após o estudo da fisiopatologia da doença, foi possível identificar, através de amostra sérica, saliva ou biópsia de pele, a inatividade da TPP1 (NITA; MOLE; MINASSIAN, 2016). Desta maneira, o diagnóstico se tornou mais acessível e rápido auxiliando no tempo para início do tratamento.

Várias estratégias de tratamento estão em desenvolvimento clínico para o tratamento de LCN, embora, até o momento, haja apenas um medicamento aprovado clinicamente para a doença CLN2 (KOHLSCHUTTER et al, 2019).

Estudos recentes abriram uma possibilidade de tratamento para esse subtipo. TPP1 humano recombinante (cerliponase alfa, Brineura™) é uma TRE que retarda o declínio da função motora e da linguagem em pacientes CLN2. A aprovação da cerliponase alfa (2017) na União Europeia (UE) abrange todas as idades, sendo o *Food and Drug Administration* (FDA), para pacientes acima de 3 anos. Evidências de ensaios clínicos revelaram que a terapia é bem tolerada (MARKHAM, 2017)

Devido à descoberta do tratamento, agora se faz necessário a ampla divulgação e a atenção aos sintomas para instituir precocemente investigação diagnóstica e rapidamente iniciar o tratamento. Crianças com combinação de atraso na aquisição da linguagem ou previamente hígidas com involução na comunicação, com início de crises epilépticas devem ser testadas para doença CLN2 (WILLIAMS et al, 2017). Assim, as últimas publicações de CLN2 focam em *guidelines* para melhor investigação diagnóstica e instituição precoce do tratamento (MOLE et al, 2021).

2.4.5.3 CLN3

Também chamada como forma clássica juvenil, a CLN3 é um dos subtipos de LCN que tem um padrão fenotípico menos heterogêneo. O quadro clínico ocorre entre a faixa etária de quatro a sete anos, apresentando perda de visão rapidamente progressiva, com instituição da cegueira com intervalo de poucos meses. Associado ao sintoma visual, o declínio cognitivo se instala por volta dos sete aos dez anos, seguido pelo quadro de alteração comportamental (ansiedade e agressão), entre oito e dez anos de idade, evoluindo com crises epilépticas aos dez a doze anos. Sintomas de parkinsonismo e/ou síndrome extrapiramidal (rigidez, hipocinesia, marcha incontrolável, equilíbrio prejudicado) surgem na idade de 11 a 13 anos (KWON et al, 2011).

A proteína CLN3 é uma proteína transmembrana lisossômica de função desconhecida. Ela é sabidamente encontrada no sistema E/L. Atualmente, 78 mutações já foram reconhecidas, em 442 pacientes pertencentes a 418 famílias (GARDNER; MOLE, 2021).

Histologicamente, vemos um padrão predominantemente de FPP. No entanto, padrão CP e RP já foram também descritos no CLN3. A característica diagnóstica desse tipo de LCN é a presença de vacuolização no citoplasma de linfócitos que são detectáveis em um esfregaço de sangue regular (NITA; MOLE; MINASSIAN, 2016). Esse achado não é encontrado nos demais subtipos de LCN.

2.4.5.4 CLN4

O CLN4, primeiramente reconhecido como forma clássica em adulto, mais conhecido por doença de Kufs. Contudo, com maiores estudos genéticos, muitos casos migraram para CLN6 e CLN13, desconfigurando o CLN4 desta característica única nesta faixa etária. (NITA; MOLE; MINASSIAN, 2016).

Atualmente sabe-se que o CLN4 é o único subgrupo com a característica de herança autossômica dominante, com a descoberta da mutação no gene DNAJC5, cuja função é codificar uma proteína de cadeia de cisteína. A primeira família com descrição desse achado tinha sobrenome Parry, que nomeou assim essa doença (BOEHME; COTTREL; LEONBERG; ZEMAN, 1971)

O quadro clínico ocorre após a terceira década de vida. Sua apresentação inclui ataxia, com demência progressiva, associada a crises epilépticas e distúrbio do movimento, com predominância de mioclonias. Não há perda visual na doença CLN4 (MINK; AUGUSTINE, 2013)

Ainda sobre o ponto de vista da apresentação clínica em adultos, foi classificado dois tipos de quadro clínico. Para distinguir, foi intitulado o tipo Kufs A e Kufs B. No primeiro, é visto evolução com mioclonia e epilepsia progressiva, associados à demência e ataxia. Já no segundo grupo, destaca-se a discinesia facial, acompanhada por alterações comportamentais e demência (NITA; MOLE; MINASSIAN, 2016).

Padrões de perfis GRODs, CP e FPP, foram identificados no CLN4 na histologia. Linfócitos vacuolados não foram relatados (NITA; MOLE; MINASSIAN, 2016).

Atualmente, três mutações já foram publicadas em 12 pacientes de CLN4, em sete famílias reconhecidas (GARDNER; MOLE, 2021).

2.4.5.5 CLN5

O CLN5, primeiramente conhecido como variante finlandesa, por ter sido inicialmente descrita neste país, posteriormente relacionado com outras origens, é uma das formas infantis de início tardio (TEIXEIRA et al, 2013).

Esse subtipo de LCN codifica uma glicoproteína lisossômica ainda de função incerta. É relatado que interage com os produtos genéticos de CLN2 e CLN3. Essas observações sugerem que pode haver vias moleculares comuns ou interações importantes entre vias em vários tipos de LCN (NITA; MOLE; MINASSIAN, 2016).

O quadro clínico inicia-se em torno dos quatro aos sete anos de idade, com média entre cinco e seis anos. Regressão psicomotora, ataxia, epilepsia mioclônica e déficit visual fazem parte da sua apresentação clínica (XIN, W. et al, 2010). É sabido que a maioria dos casos vão à óbito em torno de 14 aos 36 anos, apesar de haver variações (MINK; AUGUSTINE, 2013).

Na microscopia eletrônica, vê-se um padrão de FPP, combinado com CP. Finalmente, o CLN5 só pode ser confirmado pela análise de DNA (NITA; MOLE; MINASSIAN, 2016).

Trinta e sete mutações são reconhecidas em CLN5, em 103 pacientes pertencentes a 84 famílias. O CLN5 já foi descrito em países europeus (Reino Unido, República Tcheca, Holanda, Portugal, Itália), na América do Norte (Canadá, EUA), na América do Sul (Argentina, Colômbia) e em outros países, incluindo Afeganistão e Paquistão (GARDNER; MOLE, 2021).

2.4.5.6 CLN7

Uma variante da forma infantil tardia, com primeiros achados em família turca, apesar de já encontrado atualmente em outros países, não se limitando a essa área (TOPÇU et al., 2004).

A idade de início da doença CLN7 é tipicamente entre 2 e 7 anos. Os sintomas iniciais são basicamente crises epilépticas, seguidas por declínio motor, mioclonia e

demência. A perda de visão geralmente está presente. Um início semelhante à síndrome de Rett também foi relatado (NITA; MOLE; MINASSIAN, 2016).

A proteína CLN7 é uma proteína da membrana lisossômica que pertence à superfamília do grande facilitador (MFS) das proteínas transportadoras de substratos, como açúcares, drogas, cátions orgânicos e inorgânicos e outros metabólitos. Localizado no lisossomo, o gene para essa proteína também foi chamado MFSD8 (KOUSI et al, 2009).

O diagnóstico é realizado mais precisamente por teste genético, porém a microscopia eletrônica revela padrões de FPP e RP (NITA; MOLE; MINASSIAN, 2016).

2.4.5.7 CLN8

Duas formas de apresentação clínica são pertencentes a este subtipo. A primeira é conhecida como uma variante da infantil tardia e a segunda denominada Epilepsia do Norte, uma variante da epilepsia mioclônica progressiva. A duas formas são associadas ao declínio motor e cognitivo progressivos, no entanto, a perda visual só é relatada na forma infantil tardia, sendo sua idade de início ente os 5 aos 10 anos. Paciente com a segunda forma de CLN8 tem expectativa de vida até a quinta a sexta década de vida (RANTA; LEHESJOKI, 2000).

O CLN8 tem mutação em uma proteína transmembrana do RE de função desconhecida, porém já é reconhecida como pertencente à família de proteínas TRAM-Lag1p-CLN8 (TLC), que é sugerida como tendo papel na biossíntese, metabolismo, transporte e detecção de lipídios (JALANKO; BRAULKE, 2009)

Perfis de GRODs, de CP e de FPP foram relatados na microscopia eletrônica do CLN8, porém o teste genético traz maior clareza na confirmação diagnóstica (NITA; MOLE; MINASSIAN, 2016).

2.4.5.8 CLN9

O CLN9 foi proposto como uma entidade LCN específica, mas nenhum gene ainda foi identificado. Pouco se sabe sobre a função da proteína CLN9 não identificada. Este subtipo é clinicamente indistinguível da doença juvenil do CLN3, mas talvez com um curso presumidamente mais rápido (GARDNER; MOLE, 2021).

O diagnóstico é de exclusão para àqueles com apresentação clínica semelhante aos CLN3, porém sem a confirmação genética compatível. Histologicamente, é caracterizada por GRODs e CP (NITA; MOLE; MINASSIAN, 2016).

Há artigos mais recentes que também reclassificam o CLN9 como podendo estar inserido no CLN4 nas suas formas adultas, não identificando assim, o CLN9 como um subtipo específico. (MUKHERJEE et al., 2019).

2.4.5.9 CLN10

CLN10 é conhecida como forma congênita. Seu curso é grave e ocorre desde o nascimento até os primeiros 6 meses; os recém-nascidos, em sua maioria, vão a óbito em poucos dias. Microcefalia, atrofia cerebral, ausência dos reflexos neonatais e insuficiência respiratória configuram a apresentação clínica. As crises epilépticas apresentadas por esses neonatos são sugestivas de início ainda intraútero. Esta é a forma mais antiga de LCN. Contudo, já houve descrição de achados de CLN10 em paciente com idade juvenil e até mesmo em adultos (MINK; AUGUSTINE, 2013). O CLN10 codifica a catepsina D (CTSD), uma enzima lisossômica que tem como função: auxiliar na estabilidade neuronal e exercer efeitos no ambiente extracelular. À microscopia eletrônica, encontra-se GRODS e em exame *post-mortem* foram descobertas perdas maciças de neurônio em córtex cerebral, gliose extensa e ausência de mielina. O diagnóstico deve ser realizado através dos achados descritos na histologia e/ou com teste enzimático para CTSD, além do estudo genético (STEINFELD et al., 2006)

Treze famílias foram identificadas como portadoras de CLN10 com 18 pacientes acometidos de 10 diferentes mutações (GARDNER; MOLE, 2021).

2.4.5.10 CLN11

A doença CLN11 é caracterizada de início na forma adulta com quadro clínico caracterizado por perda visual rapidamente progressiva, por distrofia retiniana, epilepsia, ataxia cerebelar e atrofia cerebelar. À histologia de amostra de pele, tem padrão FPP. É sabido que mutações heterozigotas nesse gene causam demência do lobo frontotemporal e que também há herança autossômica recessiva em casos de pacientes adulto (NITA; MOLE; MINASSIAN, 2016). Registo em publicações de três mutações achadas em quatro pacientes pertencentes a três famílias (GARDNER; MOLE, 2021).

2.4.5.11 CLN12

A doença CLN12 foi relatada até hoje em apenas uma única família belga que apresenta quatro indivíduos afetados pela mesma mutação homozigótica no ATP13A2. O caso índice apresentava marcha instável, mioclonia e distúrbios de humor dos 11 aos 13 anos, evoluindo com sintomas extrapiramidais e fala disártrica, sem queixas de déficit visual. A biópsia muscular à histologia padrão de FPP. Sabe-se que mutações no ATP13A2 causam a síndrome de Kufor-Rakebsy (KRS), um fenótipo parkinsoniano raro com início juvenil (BRAS, et al., 2012; GARDNER; MOLE, 2021).

2.4.5.12 CLN13

Onze mutações causadoras de doenças foram relatadas no CLN13, acometendo quinze pacientes em nove famílias distintas (GARDNER; MOLE, 2021). A CLN13 ocorre em adultos com deficiência de catepsina F (CTSF). O fenótipo clínico é com apresentação do tipo Kufs B, caracterizado por anormalidades comportamentais e demência, associadas a disfunção motora, ataxia, sinais extrapiramidais e sinais bulbares. A

microscopia eletrônica mostrou perfis de FPP em alguns casos (NITA; MOLE; MINASSIAN, 2016).

2.4.5.13 CLN14

Uma única mutação causadora de doença foi relatada em três crianças de duas famílias com perda de visão, regressão cognitiva e motora, morte prematura e material de armazenamento proeminente do tipo NCL, na idade infantil e infantil tardia. O produto do gene, a proteína KCTD7. Outras mutações nessa proteína causam Epilepsia mioclônica progressiva infantil ou síndromes semelhantes a ataxia de opsoclônus-mioclônus (NITA; MOLE; MINASSIAN, 2016).

2.4.6 Fisiopatologia

Patologicamente, esses distúrbios são profundamente neurodegenerativos e compartilham uma marca comum de acúmulo de lipofuscina ceróide, autofluorescente, em lisossomos e têm aparência típica sob microscopia eletrônica, mas não parece se relacionar diretamente com a perda de neurônios (RADKE; STENZEL; GOEBEL, 2015).

Apesar de muito trabalho dedicado à fisiopatologia dos genes de LCN, as funções de cada gene ainda são desconhecidas e/ou permanecem mal compreendidas. A emergente descoberta dos novos papéis do lisossomo, como o sensor de nutrientes e como eixo de sinalização da célula, provavelmente ajudará para o entendimento da fisiopatologia dos seus subtipos, o que será um ganho para futuras descobertas terapêuticas (SCHWAKE; SCHRODER; SAFTIG, 2013).

Novas evidências apontam a membrana lisossomal com papel de desempenhar uma ampla gama de funções celulares, incluindo fagocitose, autofagia, reparo de membrana e apoptose. Todas as proteínas da membrana lisossomal são sintetizadas no RE e são seletivamente transportadas para o lisossomo. As funções degradativas do

lisossomo são essenciais para a depuração celular, sinalização, metabolismo e homeostase (MUKHERJEE et al., 2019).

Apesar do desconhecimento fisiopatológico definido no desenvolvimento deste transtorno, mutações causadoras de doenças foram reveladas em 13 genes diferentes: PPT1, TPP1, DNAJC5, CLN3, CLN5, CLN6, MFSD8, CLN8, CTSD, GRN, ATP13A2, CTSF e KCDT7 (MOLE, et al., 2015).

A maioria dos genes CLN codifica proteínas que residem nas vias secretoras e/ou no sistema E/L. Na predominância dos casos, estes são proteínas lisossomais, que incluem enzimas e uma proteína solúvel (codificado por CLN1/PPT1, CLN2/TPP1, CLN5, CLN10/CTSD, CLN13/CTSF), proteínas de transmembrana (codificadas por CLN3, CLN6, CLN7/MFSD8, CLN8, CLN12/ATP13A2). (MOLE et al, 2015) No entanto, as proteínas de transmembrana CLN6 e CLN8 localizam-se no RE e a progranulina, codificada por CLN11/GRN, reside em compartimentos de vias secretoras (MOLE et al, 2015). Duas outras proteínas LCN, codificadas por CLN4/DNAJC5 e CLN14/KCTD7, são citoplasmáticas e associadas perifericamente com membranas celulares. Contudo, a função das proteínas de membranas nestes compartimentos em grande parte permanece sem identificação (MOLE et al, 2015).

2.4.7 Diagnóstico

O diagnóstico é baseado em uma combinação de sinais e sintomas clínicos, avaliações oftalmológicas, achados de padrões da microscopia eletrônica, eletroencefalograma (EEG) e ressonância magnética (RM) encefálica e é subsequentemente confirmado com testes genéticos e enzimáticos (JOHNSON et al., 2019).

Deve ser considerada a investigação para LCN no paciente com quadro de involução neurológica, com ou sem perda visual, e epilepsia, principalmente com início no final da infância, mas também na idade adulta (SANTAVUORI; HALTIA; RAPOLA; RAITTA, 1973).

A investigação diagnóstica necessária, sobretudo com o estudo genético, é prontamente disponível na maioria dos países desenvolvidos e podem ser conduzidas de forma confiável no pré-natal com líquido amniótico ou células fetais. Em países onde a genética e testes bioquímicos não tem acesso tão fácil, amostras de biópsia de pele podem ser coletadas e o acúmulo de lipopigmento, uma marca patológica desses distúrbios, pode ser avaliado (JOHNSON et al., 2019).

O diagnóstico das LCN vem se aperfeiçoando com o tempo, principalmente com o aumento da implementação de painéis de sequenciamento genético e do exoma, como ferramentas essenciais para o desfecho clínico, levando a mais diagnósticos de pacientes com LCN, incluindo aqueles com variação fenotípica (MOLE et al., 2019).

Uma abordagem importante para a investigação diagnóstica é relacionada à idade de início da apresentação clínica. Biopsia de pele e estudos de microscopia eletrônica em geral ainda são o meio de maior acessibilidade para o auxílio diagnóstico, quando o *screening* inicial para os tipos de LCN mais comuns for negativo ou quando não houver o teste genético disponível. Atualmente os painéis genéticos para epilepsia têm auxiliado fortemente os diagnósticos dessa doença, permitindo assim, maior rapidez no início do tratamento dos sintomas com seguimento e suporte para doença de base. (SWAIMAN, 2018). Além disso, o diagnóstico tem um papel fundamental no que diz respeito ao aconselhamento genético para o casal, pais de crianças com LCN, por se tratar habitualmente de uma doença de herança autossômica recessiva.

2.4.8 Exames Complementares

Apesar do diagnóstico genético e/ou a análise enzimática serem os exames confirmatórios do subtipo de LCN, como já citado, aqui expomos as alterações encontradas nos exames de neuroimagem, neurofisiológicos, histológicos e oftalmológicos que auxiliam, tanto no diagnóstico quando não temos disponibilidade da genética, como também, para avaliação e acompanhamento do declínio neurodegenerativo.

2.4.8.1 Neuroimagem

O achado mais presente em todos os casos de LCN dentro das alterações na RM encéfalo é a atrofia cerebral difusa em vários graus de acometimento. Além disso, alteração de sinal de substância branca e hipointensidade em região talâmica, ambas ponderadas em T2, são outros achados frequentes, como também a alteração em núcleos da base. Este último achado, sobretudo, com maior prevalência relacionado aos casos de início infantil, seguido do tipo juvenil (JADAV et al., 2014). Afilamento de corpo é destacadamente encontrado sobretudo em casos de CLN5 E CLN6 (NITA; MOLE; MINASSIAN, 2016).

Especificamente sobre a espectroscopia, no CLN1 há descrição de uma diminuição no pico de N-acetil aspartato (NAA) e aumento da colina, com desaparecimento após rápida progressão da doença por volta dos seis anos de vida. Já no CLN2, há redução no pico de N-acetil-cisteína com aumento do mio-inusitol, associado à presença de glutamato/glutamina na substância branca. À espectroscopia no CLN3, não foram observadas alterações adicionais (NITA; MOLE; MINASSIAN, 2016).

Em um relato de paciente com CLN7, foi descrita RM de encéfalo mostrando um corpo caloso adelgaçado e baixo volume do parênquima generalizado com gliose periventricular; à espectroscopia, foi evidenciado acúmulo de glutamato / glutamina e diminuição de NAA (D'INCERTI, 2000).

Destaca-se um estudo que avaliou a perda volumétrica cerebral dos casos infantis com LCN, demonstrando sinais atróficos precoces e rapidamente evolutivos. Os autores inclusive questionaram se a atrofia poderia estar alterada desde o nascimento ou se só era observada posteriormente com a instalação da doença. Afirmam ainda que o tálamo iniciou suas alterações em torno dos seis meses de vida, o cerebelo após o segundo ano de vida e o tronco encefálico, após o terceiro ano (BAKER; LEVIN; ZHANG; MUKHERJEE, 2017).

Na tomografia computadorizada (TC) de crânio, atrofias cerebral e cerebelares difusão também foram evidenciadas, sobretudo nos casos de LCN infantil e infantil tardio, respectivamente (JADAV et al., 2014).

2.4.8.2 Eletroencefalograma (EEG)

A alteração da atividade elétrica cerebral é fortemente relatada em diversos estudos sobre LCN. Alentecimento do traçado, sobretudo com predomínio dos ritmos teta e delta, são comumente vistos nesses indivíduos, associado à escassez de ondas no ritmo alfa. Em comparação entre todos os subtipos de LCN, há ainda maior predomínio de ritmos lentos na faixa teta no grupo infantil e na faixa delta no grupo juvenil (JADAV et al., 2014).

Paroxismos epileptiformes de ondas polimórficas generalizadas são observadas em grande número nos EEG de LCN. Contudo, atividade epileptogênica focal também foi descrita, principalmente envolvendo a região parieto-occiptal. A multifocalidade dessas atividades foi também registrada, na sua maioria, associada a descargas também generalizadas (JADAV et al., 2014).

A fotoestimulação intermitente em baixas frequências (0,5-2Hz) apresenta ativação das descargas em regiões posteriores, o que inclusive precede o início de crises epilépticas. Esses achados estão bem documentados nos casos de CLN2, apesar de serem também encontrados em outros subtipos. Resposta fótica foi ainda registrada na frequência de 9Hz e 15Hz, em caso de variante de infantil tardia e juvenil, respectivamente (NITA; MOLE; MINASSIAN, 2016).

2.4.8.3 Histopatológico

Devido à sua importante função na classificação inicial dos subtipos de LCN, durante toda a revisão deste trabalho foi descrita minuciosamente a correlação entre os achados da microscopia eletrônica com os diversos grupos, tanto nas formas clássicas, como atualmente com a coexistência de vários padrões de inclusão no mesmo subtipo. Ainda que a relação genótipo-histopatológico tenha ampliado as possibilidades de combinação em relação às formas clássicas, um estudo de 68 casos com LCN destaca a relação fenótipo-histopatológico, apontando que três quartos tiveram evidente

correlação morfológica dos padrões de inclusão com o subtipo de LCN (JADAV et al., 2014).

A biópsia pode ser realizada em diversos tipos de tecidos, como pele, mucosa, região anal, músculo e nervo. Atualmente, faz-se mais frequentemente a biópsia de pele, por ser menos invasiva e produzir resultados em um a dois dias, auxiliando o diagnóstico na LCN. Antebraço, dorso e panturrilha e axila são os locais mais comumente utilizados para coleta dessa amostra (PURI; LEILANI; ANGELICA; BENTLEY, 2010).

Contudo, é necessário destacar a heterogeneidade dos achados em relação ao tecido estudado e o subgrupo de LCN, comparando a pele, mucosa retal e os linfócitos. No CLN1, por exemplo, os padrões de inclusões tiveram mais prevalência nos tecidos de pele e linfócitos, quando comparados à mucosa retal. No mesmo estudo realizado, CLN2 e CLN7 foram mais frequentemente diagnosticados através do tecido da pele, CLN3 nos linfócitos e na mucosa retal e CLN5 em amostras de pele e mucosa retal (AUNGAROON et al., 2016)

O resultado positivo da biópsia, com achados de inclusões, tanto é importante na LCN, como também é visto em outras doenças de armazenamento, como a doença de Lafora e alguns distúrbios de glicogenose. Da mesma forma, o resultado negativo, não afasta por completo tais doenças, sobretudo em casos de LCN em adultos (PURI; LEILANI; ANGELICA; BENTLEY, 2010)

Em biópsias de tecidos cerebral nesse já mencionado estudo que avaliou 68 pacientes com LCN, há achados de afinamento do manto cortical, sem alterar a substância branca, com preservação do tamanho dos neurônios. Foi visto também a autofluorescência sob luz ultravioleta, destacando a semelhança de coloração com a lipofuscina, o pigmento do envelhecimento, em quase todos os casos estudados à luz da microscopia eletrônica. Vale ressaltar ainda que, não houve relato de inclusões e/ou anormalidade à microscopia óptica (JADAV et al., 2014).

2.4.8.4 Eletrorretinografia (ERG), Potenciais evocados visuais e Tomografia de coerência óptica (OCT)

Primeiramente, sob o ponto de vista do exame oftalmológico, há achados como atrofia óptica, anormalidades retinianas, degeneração macular e até mesmo um exame de fundo de olho normal. Dentre as alterações retinianas, a retinite pigmentosa é a mais prevalente (JADAV et al, 2014). Além disso, histologicamente, a lipofuscina ceróide autofluorescente foi vista em todos os tipos de células, incluindo os segmentos internos do cone, em maior graduação do que o esperado no envelhecimento fisiológico (WELEBER et al, 2004).

Nos grupos infantil e juvenil, são relatadas alterações retinianas e atrofia óptica como achados mais comum nesses subtipos; as primeiras em fases mais precoces e a segunda alteração em fase mais avançada da doença (JADAV et al., 2014).

Em relação aos exames complementares oftalmológicos, a ERG, o potencial evocado visual e o potencial somatossensorial também apresentam alterações na LCN. A coleta desses exames, no entanto, é limitada pela evolução e pela idade de início das crianças acometidas, devido à pouca colaboração (THOMPSON et al., 2021).

Há claras evidências das alterações dos fotorreceptores, cones e bastonetes, na retina, já demonstradas em estudos de paciente com LCN que se submeteram à ERG, aventando assim, ser esse exame uma valiosa ferramenta para a caracterização da disfunção visual e possibilidade da sua utilidade no diagnóstico (QUAGLIATO EMAB, R. et al, 2017). A realização do ERG na LCN é fundamentada ainda pela existência de um bloqueio pré ou pós-sináptico relativo à neurotransmissão efetiva dos segmentos dos fotorreceptores para os neurônios motores bipolares de segunda ordem (WELEBER et al., 2004).

A OCT também já foi aventada como um exame auxiliar ao diagnóstico de LCN, porém sem muitas referências a respeito da relevância deste exame para a prática clínica padrão nesta patologia (MATSUMOTO et al., 2019).

2.4.9 Tratamento

Globalmente, as equipes de pesquisa clínica de LCN estão trabalhando para garantir que estudos abrangentes de história natural, correlacionando mutações, e avaliações diagnósticas sejam abertos para maior conhecimento da comunidade científica e maior contribuição em conjunto. Assim, vários *trials* são de conhecimento e mostram a evolução crescente nos estudos à descoberta de tratamento para os diversos subtipos de CLN. (ROSENBERG et al., 2019; JOHNSON et al., 2019).

São diversas as possibilidades e os estudos nos variados tipos de terapias: gênica, enzimática, de células-tronco, medicamentosa, imunológica e de inibição de morte celular. A revolução da medicina genômica em que a pesquisa biomédica está entrando, define um ritmo sem precedentes para a velocidade de desenvolvimento de terapias muito necessárias para os subtipos de LCN. Além disso, acesso ao diagnóstico precoce do paciente e o aumento cada vez maior dos ensaios clínicos abertos, atraíram novos cientistas com conjuntos de habilidades exclusivas para o campo. Desse modo, a comunidade de pesquisa da doença de Batten está se tornando um modelo de quão eficaz e eficiente a pesquisa de doenças raras pode ser realizada trabalhando juntos (UNIVERSITY COLLEGE LONDON, 2021).

O desenvolvimento da terapia para esta doença foi limitado porque a função de várias proteínas associadas à doença é apenas parcialmente compreendida. Em 2017, o FDA aprovou uma TRE chamada cerliponase alfa (Brineura; BioMarin Pharmaceutical), o primeiro tratamento a atrasar a progressão de CLN2, terapia modificadora da doença (JOHNSON et al., 2019).

Modelos animais e observações clínicas forneceram uma variedade de alvos potenciais para modular a doença. No entanto, estudos de acompanhamento usando estes compostos não mostraram benefícios clinicamente significativos para pacientes (MOLE, et al., 2019).

Porque as LCN são doenças raras, a maioria dos médicos não estão familiarizados com suas manifestações clínicas. Assim, o intervalo de tempo entre o início dos sintomas e o diagnóstico genético estabelecido, há uma perda significativa de neurônios já acorrido. Apesar destes obstáculos, progresso em direção ao desenvolvimento terapêutico continua a ser feito.

As atuais e emergentes abordagens terapêuticas são apresentadas em vários excelentes artigos. Mais especificamente, as abordagens terapêuticas atuais, que alcançaram etapas pré-clínica ou os ensaios clínicos incluem CLN1, CLN2, CLN3, CLN6, CLN8 e CLN10 (JOHNSON et al.,2019). Tratamento em modelos animais de pequeno e grande portes de várias formas de LCN estão sendo desenvolvidas. Esses animais modelos são susceptíveis e muito úteis para o ensaio pré-clínico na avaliação de novas estratégias terapêuticas. A este respeito, uma revisão abrangente de *trials* realizada pela *U.S. National Library of Medicine* (2022) fornece uma lista extensa de terapias em estudos de modelos em animais de pequeno e grande porte de subtipos de LCN.

Outra área de pesquisa que precisa de mais atenção é a busca de biomarcadores para cada subtipo de LCN. Os novos papéis emergentes do lisossomo são uma área de pesquisa que promete produzir novas informações sobre todos as doenças de depósitos lisossomais, incluindo as LCN (MUKHERJEE et al., 2019).

Em formas LCN que progridem rapidamente, como doença CLN1 infantil, as anormalidades iniciais desaparecem à medida que neurônios morrem. Por causa da subjacente doença neurometabólica, fármacos anticrise epiléptica não levarão à normalização dos achados eletroencefalográficos, presumivelmente porque as células morreram ou estão morrendo, o que por si só incorre em manutenção e piora das crises epilépticas (MOLE et al., 2019).

Apesar de não curativo, o tratamento das crises epilépticas refratárias, das ataxias e o suporte multidisciplinar para a inerente involução neurológica acarreta a melhoria de danos que os pacientes acabam desenvolvendo com o curso da doença. São alguns: distúrbios do sono, desnutrição, doença do refluxo gastroesofágico, pneumonias, distúrbios psiquiátricos e transtornos dos movimentos (MOLE; WILLIAMS; GOEBE, 2011).

2.5 LIPOFUSCINOSE CEROIDE NEURONAL 6 (CLN6)

2.5.1 Definição e epidemiologia

Há mais de 20 anos, três tipos geneticamente distintos foram identificados e didaticamente chamados de variantes infantis tardias (vLINCL). Atualmente, essas formas foram segregadas pelas descobertas das mutações. Dessa forma, os genes CLN5, CLN6 (MIM # 606725) e CLN8, foram acrescentados ao conhecimento da família da LCN (SHARP et al., 2003).

Após uma descrição de coorte com pacientes oriundos da Costa Rica, o CLN6 foi reconhecido como o subtipo de LCN mais prevalente neste país. Contudo, estudos posteriores evidenciaram relatos de CLN6 diagnosticados em diversos outros países (HAINES et al., 1998).

O gene CLN6 foi identificado em 1999. Em apenas 4 anos (1999- 2003) houve a descoberta de 11 mutações desse gene, em 38 famílias das formas vLINCL. A vLINCL causado por mutações no CLN6 tem uma distribuição mundial (SHARP, J.D., et al, 2019). As várias mutações do CLN6 encontradas em vários grupos étnicos de diferentes países (Portugal, EUA, Costa Rica, Índia, Grécia, Paquistão, Venezuela), particularmente aqueles dentro do mesmo grupo homogêneo, como pacientes portugueses e costa-riquenhos, fornecem evidências de que o CLN6 pode ser um gene altamente mutável (TEIXEIRA et al., 2003). Atualmente temos registrado em publicação 82 mutações em 145 pacientes afetados, pertencentes a 118 famílias (GARDNER; MOLE, 2021)

2.5.2 Quadro clínico da CNL6

O quadro clínico é formado por crises epilépticas de início precoce, seguida de declínio motor e ataxia com perda visual. Há parada do desenvolvimento neuropsicomotor em pacientes previamente hígidos, evoluindo com a perda dos marcos

e consequente regressão progressiva da cognição e da linguagem (MINK; AUGUSTINE, 2013).

As crises epilépticas que pertencem ao CLN6, ocorrem antes de 5 anos em mais de 60% dos pacientes. A cegueira precoce é encontrada em 50% dos pacientes com CLN6, em média aos 4 anos de idade ou mais. Com a rápida deterioração, o paciente vai a óbito geralmente entre 5 e 12 anos de idade. A perda da linguagem ocorre, em média, aos 3 anos de idade (MOLE; WILLIAMS; GOEBEL, 2005).

Formas clássicas da doença CLN6 têm um início de sintomas bimodal. O primeiro pico é em torno de três a cinco anos de idade, porém podendo se estender entre 18 meses a 8 anos, com curso prolongado e progressão lenta da doença, em comparação a forma clássica infantil tardia. Assim como as demais vLINCL, o espectro de faixa etária de início dos sintomas pode ser muito variável (NITA; MOLE; MINASSIAN, 2016).

O segundo pico é na faixa etária adulta, por volta da terceira década de vida, com características clínicas do Kufs tipo A. Essa segunda forma tem uma menor prevalência dentro do espectro de CLN6. Essa variante tanto tem herança recessiva, como dominante. Acredita-se que, por se desenvolver em uma idade mais avançada, o CLN6 no adulto pode ter sintomas prodrômicos da doença, não identificáveis na infância, devido à impossibilidade de avaliação no período pré-natal. Essa poderia ser uma empírica vantagem ao grupo de manifestação na idade adulta devido aos melhores benefícios com o início precoce das futuras oportunidades terapêuticas (ARSOV et al, 2011).

As manifestações fenotípicas do Kufs tipo A começam com uma epilepsia mioclônica progressiva, com desenvolvimento posterior de demência e ataxia, sem, no entanto, ter envolvimento da acuidade visual (BERKOVIC et al, 1988).

2.5.3 Fisiopatologia da CLN6

O CLN6, foi identificado no cromossomo 15q21-23 por mapeamento de homozigose em duas famílias consanguíneas e descoberto no final do século XX (SHARP

et al, 2003). A doença CLN6, sabe-se hoje, é causada por mutações na proteína neuronal 6 da lipofuscinose ceróide (codificada por CLN6), uma proteína de função desconhecida com sete domínios de transmembrana localizados no RE e herdada de forma autossômica recessiva (JOHNSON et al., 2019). Há relatado sobre o papel do CLN6 na função de regulação da acidificação celular, endocitose e autofagia (MUKHERJEE et al, 2019).

O CLN6 tem uma estrutura de leitura aberta prevista de 936 nucleotídeos e compreende sete éxons que abrangem uma região genômica de aproximadamente 22kb (SHARP et al, 2003). Especulou-se sobre uma ancestralidade comum entre ciganos e nativos da Índia e Portugal (Sharp et al. 1997). No entanto, os dados atuais não suportam essa hipótese, já que nenhuma mutação no exon 4 foi detectada em um subconjunto de pacientes ciganos tchecos. O número de mutações mais alta do que o esperado dentro desta pequena população fornece evidências de que CLN6 pode ser um gene altamente mutável (TEIXEIRA et al., 2003).

Atualmente, não há proteína homóloga de CLN6. Ele codifica um 27k da proteína de transmembrana do RE em 311 aminoácidos, que é expresso em virtualmente todos os tecidos, incluindo o cerebelo e o hipotálamo (MOLE et al., 2004)

Em estudos com modelo animal, foi observado que a expressão de CLN6 surge com o desenvolvimento cerebral de camundongos na idade P14 (relacionado a duas semanas, tempo de dias pós-natal). Em cérebros de camundongos mais velhos, expressam CLN6-mRNA células no córtex cerebral (camadas II-VI), nas células cerebelares Purkinje e no giro denteado do hipocampo (THELEN et al., 2012).

Também relatado em doenças neurodegenerativas como Parkinson e Alzheimer, uma impactante descoberta diz respeito ao metabolismo aberrante de biometais, como cobre, zinco, manganês e cobalto, no CLN6 (BOLOGNIN; MESSORI; ZATTA, 2009). Em estudos animais com camundongos com CLN6, o córtex cerebral, a medula espinhal, o fígado e o coração apresentaram acúmulos desses biometais (KANNIEN et al., 2013). Outras investigações são necessárias para determinar a função biológica de CLN6 e como a função prejudicada deste gene leva ao acúmulo de biometais e como esse defeito leva à patogênese da doença CLN6 (MUKHERJEE, A.B. et al., 2019).

2.5.4 Diagnóstico da CNL6

O diagnóstico de CLN6, inicialmente, baseava-se na suspeita clínica e na sua característica marcante do registro à microscopia eletrônica, evidenciando uma morfologia intracelular mista: os neurônios e as células endoteliais exibem inclusões dos CP ou RP típicos da LCN infantil tardia clássica, bem como perfis de FPP que são característicos da forma juvenil da doença (SHARP et al., 2003). À vista da genética avançada, já se pode identificar características especificas envolvendo o próprio gene CLN6.

Há acentuada perda neuronal em camada V do córtex cerebral e uma extensa atrofia cerebral em pacientes com CLN6 tem se mostrado proporcional à duração dos sintomas com base na dados post-mortem. Outras variantes de NCL devem ser consideradas no diagnóstico diferencial da doença CLN6. As doenças CLN1, CLN2 e CLN10 podem ser excluídas facilmente por análise enzimática de PPT1, TPP1 e CTSD. A vacuolização linfocitária, uma característica do CLN3, não é observada na doença do CLN6 (NITA; MOLE; MINASSIAN, 2016).

2.5.5 Exames complementares na CLN6

Na neuroimagem, é observada atrofia cerebral difusa progressiva, que pode estar associada com atrofia cerebelar. Alterações de substância branca em região periventricular também foram evidenciadas em casos de CLN6. (VENESELLI et al., 2001)

Os achados da microscopia eletrônica já foram descritos no diagnóstico de CLN6 (sessão 2.5.4), porém os relatos de maior frequência de achados positivos para CLN6 estão associados às biópsias preferencialmente em pele e mucosa retal (AUNGAROON et al, 2016).

Há estudos de EEG especificamente para CLN6 a fim de observar achados precoces da doença que auxiliem no diagnóstico. Assim, um estudo analisou padrões de achados eletroencefálicos em casos de CLN6 e observou em sua amostra três padrões relatados A, B e C. O padrão A demonstrava uma atividade pseudoperiódica com alentecimento da atividade de base, associada a onda lentas de alta amplitude

localizadas principalmente em regiões posteriores. Este padrão foi subdividido em dois tipos no qual se diferenciavam pelos intervalos entre as atividades epileptiformes generalizadas. Periodicidades mais longas, intitularam A1 e mais breves, A2, com maior alentecimento global neste último. Os autores correlacionaram ainda a clínica mais severa em pacientes cujas características eram desse último subtipo. O padrão B era descrito como atividade epileptiforme do tipo ponta onda lenta contínua ou subcontínua, sem correlação com a clínica, e o padrão C evidenciava descargas multifocais (VENESELLI et al., 2001).

Outro estudo evidenciou forte correlação com resposta fotoparoxística à prova de ativação, mesmo nos casos com EEG ainda sem anormalidades, principalmente em casos de adolescentes e adultos. Destacaram alterações eletroencefalográficas mais pronunciadas em crianças com início dos sintomas antes dos 5 anos e aumento do potencial evocado somatossensorial em todos os pacientes deste estudo (CANAFOGLIA et al., 2015).

2.5.6 Tratamento da CNL6

Atualmente não há tratamento específico para o CLN6, mantendo as terapias com intuito de diminuir os prejuízos dos sintomas, evitar as comorbidades e/ou complicações mais prevalentes secundárias à neurodegeneração própria da doença.

Contudo, um estudo clínico de terapia gênica usando o sorotipo de vírus adeno-associado (AAV) está em andamento para o CLN6 (AMICUS THERAPEUTICS, 2016). É sabido que tal pesquisa já foi realizada em modelos de cães e camundongos de CLN2, demonstrando eficácia e que para início desta terapia é prudente que o diagnóstico seja precoce (MATSUMOTO et al., 2019).

Inicialmente, estudos pré-clínicos mostraram que uma única injeção intracerebral ventricular do sorotipo 9 de AAV, com CLN6 (scAAV9.cb.hCLN6) no modelo de camundongo e a injeção intratecal em primatas não humanos resultaram em redução substancial de depósito de material autofluorescente e gliose reativa, incluindo o envolvimento ocular e do nervo óptico.(CAIN et al., 2019; JOHNSON, 2019).

Um outro estudo envolveu o uso de um capsídeo AAV9 carregando o cassete do gene AAV2 com hCLN6 injetado no meio intratecal, no espaço subaracnóide da coluna lombar de pacientes, com resultados ainda promissores. (JOHNSON et al., 2019).

Acreditamos que diante do exposto sobre as LCN e principalmente o CLN6, relatar os casos da doença diagnosticada em nosso serviço é importante para ajudar a compor um maior esclarecimento do fenótipo dessa patologia no nosso país. Temos, dessa forma, o intuito de contribuir com a literatura internacional através da demonstração do perfil genotípico e fenotípico de casos inéditos descritos no Brasil, à luz do perfil miscigenado dessa população. Assim auxiliamos no diagnóstico diferencial precoce para essa entidade que repercute tão gravemente na qualidade de vida e prognóstico do paciente e de seus familiares.

3 OBJETIVOS

3.1 Gerais:

- Estudar a heterogeneidade morfológica, bioquímica e molecular da CLN6 nos pacientes assistidos no Hospital das Clínicas da Faculdade de Medicina de Ribeirão Preto (HC-FMRP-USP).

3.2 Específicos:

- Descrever o perfil genotípico e fenotípico de pacientes com CLN6 nascidos no Brasil, atendidos no nosso serviço.
- Correlacionar os dados fenotípicos e genotípicos de CLN6, com seus polimorfismos, da nossa casuística aos dados já estabelecidos na literatura mundial.
- Descrever a correlação clínica, os achados da neuroimagem, os estudos neurofisiológicos, os resultados dos exames genéticos e de microscopia eletrônica desses pacientes com CLN6.

4 METODOLOGIA

Trata-se de um estudo retrospectivos descritivo realizado no HC-FMRP-USP, envolvendo os ambulatórios de neurologia, neurologia infantil e neurogenética.

Entre os anos 2000 a 2019, sete pacientes foram diagnosticados, por estudo genético molecular, com CLN6.

Foi então realizada revisão de literatura médica abordando a LCN e seus subtipos, enfocando no CLN6, bem como na associação entre eles, utilizando livros textos, artigos originais, artigos de revisão, relatos de caso e metanálises, com pesquisas em bases de dados reconhecidos mundialmente.

Os casos relatados foram acompanhados ambulatorialmente em nosso serviço. Os dados escritos neste estudo foram retirados da revisão realizada nos prontuários e anexos inseridos nos mesmos, tais como, dados demográficos, clínicos, laudos dos exames neurorradiológicos, neurofisiológicos, bioquímicos e genéticos.

O presente trabalho foi submetido à apreciação pelo Comitê de Ética em Pesquisa do HCFMRP-USP com sua aprovação, com número do parecer: 3.055.294.

5 RELATO DE CASOS

Nossa amostra é composta por sete paciente, sendo quatro do sexo feminino e três masculino, sendo dois destes irmãos gêmeos de sexos distintos, totalizando seis crianças na faixa etária infantil tardio; com início dos sintomas entre três e cinco anos, e uma representante da forma adulta, com início do quadro clínico aos 21 anos.

Crises epilépticas e perda visual foram as queixas clínicas mais comumente relatadas no início da doença nas crianças. No caso único do paciente adulto, apresentou primeiramente perda de memória de evolução progressiva.

Com exceção do caso 7, forma adulta, observamos que a média de idade do início dos sintomas, na faixa etária infantil tardia, foi aos 4 anos (±0,92) e o diagnóstico desses seis casos, com o resultado genético definitivo, ocorreu em média após 5,4 anos (±3,85) do curso da doença. O caso 7, teve início de sintomas aos 21 anos e diagnóstico após 11 anos de evolução.

Quanto aos achados nos exames de investigação diagnóstica, obtivemos mutações recorrentes na amostra, sendo a mais prevalente a deleção de três nucleotídeos, 460_462, ATC, com deleção do aminoácido isoleucina na posição 154, encontrado em quatro dos sete das pacientes. Na microscopia eletrônica da biópsia de pele, houve maior presença de padrão de FPP, encontrados em quatro dos cinco exames realizados. Nos exames complementares, a RM de encéfalo mostrou de partida uma atrofia cerebelar em quatro casos infantis tardios. Na forma adulta, foi evidenciado maior predomínio de redução volumétrica em região parietal. No estudo eletrofisiológico, houve uma nítida alteração da atividade cerebral de base no primeiro EEG em 57% dos casos (4/7) e, com a evolução da doença, surgiram paroxismos epileptiformes em todos os casos que realizaram o exame.

Dos sete casos relatados, dois foram a óbito, três perderam seguimento e os dois que mantiveram acompanhamento em nosso serviço apresentaram absenteísmo importante com o decorrer do tempo, principalmente por motivos intrínsecos à dificuldade de mobilidade dos pacientes com a involução da doença.

Os óbitos ocorreram nos casos 4 e 6. As idades de início dos sintomas foram aos três e quatro anos, sendo que a morte foi relatada após dez e quatro anos de evolução da doença, respectivamente

A seguir, expomos mais detalhadamente dados específicos de cada caso resumidamente esquematizamos na tabela 1, com característica demográficas, fenotípicas e genotípicas da amostra deste trabalho.

Tabela 1 – Perfil epidemiológico da série de casos.

Paciente	Sexo	Consanguinidade parental	Idade de Início (anos)	Histológico (biópsia de pele)	Localização	Nucleotídeo modificado	Tipo de mutação	Genótipo	Aminoácido modificado	Sumários de sintomas	Observação
Gêmeo 1	M	Não	3	-	Exon 7	c.829_837delGTCGCCTGGinsCCTG	Deleção	Heterozigose	p.Val277Profs*5	Inicialmente fraqueza, evoluindo com epilepsia mioclônica, regressão de linguagem, amaurose e disfagia.	Gêmeos, fertilização em vitro.
					Exon 4	c.460_462delATC			p.154Iledel		
Gêmeo 2	F	Não	4	-	Exon 7	c.829_837delGTCGCCTGGinsCCTG	Deleção	Heterozigose	p.Val277Profs*5	Iniciou com regressão da fala, evoluindo com amaurose, epilepsia mioclônica e disfagia.	
					Exon 4	c.460_462delATC			p.154Iledel		
3	F	Não	3	*fingerprint.*	Exon 4	c.461_463delATC	Deleção	Homozigose	-	Iniciou com regressão na linguagem, evoluindo com epilepsia tônico-clônica, perda do controle esfincteriano, disfagia, apraxia oculomotora, arreflexia de membros, ataxia; após tetraespasticidade e status mioclônico.	
4	F	Não	3,5	Padrão rectilinear e discretos *fingerprints* ocasionais	Exon 7	c.829_837delinsCCTG	Deleção	Homozigose	p.Val277Profsx*5	Atraso motor e de linguagem, iniciou com epilepsia tônico-clônica, mioclonias, ataxia, evoluindo com espasticidade e amaurose.	Óbito aos 13 anos
5	M	Não	5	fingerprint	Exon 4 e 5	c.297+1287_c.542+290	Deleção	Homozigose		Iniciou com regressão de linguagem, evoluindo com epilepsia tônico-clônica, status mioclônico, afasia, tetraparesia espástica.	
6	M	Sim	5	*Fingerprints*	Exon 4	c.460_462delATC	Deleção	Homozigose	p.Ile154del	Iniciou com quedas frequentes, regressão de linguagem e fraqueza, evoluindo com epilepsia mioclônica generalizada, ataxia, perda visual, tetraespasticidade, coreatose e discinesia orolinguais.	Óbito aos 9 anos.
7	F	Não	21	Sem alterações	Exon 3	c.278 C>T	Substitui-ção	Heterozigose	p.Thr93Met	Inicialmente com perda de memória, demência, evoluindo com epilepsia mioclônica reflexas, tremor, apraxia ideomotora, alucinações visuais e auditivas, ataxia e tetraparesia espástica.	
					Exon 4	c.460_462delATC	Deleção	Heterozigose	p.Ile154del		

5.1 Gêmeos – Pacientes 1 e 2

Duas crianças, filhos de pais não consanguíneos de uma gestação trigemelar, por fertilização *in vitro* (FIV). Mãe previamente hígida, apresentou sangramento no primeiro trimestre com indicação de repouso sem outra intervenção clínica. Os exames pré-natais foram realizados com resultados normais. No terceiro trimestre, genitora apresentou proteinúria com indicação de parto cesárea. O parto ocorreu sem intercorrência, os trigêmeos nasceram com boa vitalidade, todos com APGAR 9/10. Eles ficaram internados em CTI neonatal por prematuridade e para um adequado ganho de peso. Todos tiveram alta nos primeiros 15 dias de vida, sendo realizado fototerapia em internação por icterícia neonatal, porém negava infecção neonatal ou quaisquer outras intercorrências neste período.

5.1.1 Gêmeo 1

Pré-escolar do sexo masculino com desenvolvimento neuropsicomotor adequado até os 3 anos de idade, quando foi observado prejuízo motor, com queixa de fraqueza muscular para atividades rotineiras, como abrir portas e subir escadas, recusando-se a executá-las, associado a quedas por desequilíbrios frequentes. Posteriormente, evoluiu com necessidade de uso de cadeira de rodas após os primeiros dois anos da doença.

Aos 5 anos, iniciaram-se as crises epilépticas caracterizadas por mioclonias generalizadas, precedidas por vezes com parada do comportamento e queda ao solo. Nega outras semiologias de crise. Na sequência, foi percebida importante involução da fala, com apresentação de sons guturais após 1 ano das primeiras crises mioclônicas. Nesse mesmo período, se observou ainda diminuição da acuidade visual, sendo realizada avaliação oftalmológica com indicação do uso de lentes corretivas.

Aos 6 anos, com diagnóstico de Síndrome da apneia obstrutiva do sono (SAOS), foi indicado o uso de pressão positiva nas vias aéreas a dois níveis (BiPAP) para dormir e, por evoluir com episódios de disfagia importante, realizou gastrostomia.

Apresentou internações constantes e regulares a cada 6 meses aproximadamente, por descompensação de crises epilépticas e/ou por infecção de foco respiratório com internações hospitalares breves.

Aos 10 anos de idade, estava acamado, com amaurose há dois anos, em realização de terapias e cuidados domiciliares, em *homecare*, com alimentação por via enteral sem indicação de traqueostomia e com bom controle de crises epilépticas clínicas com uso de fármacos antiepilépticos (FAE) regularmente.

Trouxe em primeira consulta aos 4 anos, exames complementares, com RM encéfalo com atrofia cerebelar e EEG com desorganização da atividade de base, sem paroxismos epileptiformes.

Criança realizou o exoma logo no primeiro ano de evolução da doença, em 2013, com diagnóstico precoce, sendo encontradas duas variantes em heterozigose composta do gene CLN6: c.829_837delGTCGCCTGG insCCTG (p.Val277Profs*5) e c.460_462delATC (p.154lledel) e não sendo mais realizada investigação complementar após confirmação da doença, como biópsia de pele, retinograma, potencial evocado, exames neurofisiológicos e/ou neuroimagens.

5.1.2 Gêmeo 2

Criança do sexo feminino com desenvolvimento neuropsicomotor adequado até 4 anos de vida, apresentando então involução da fala com perda de fonemas, comportamento mais infantilizado e risos desmotivados. Aos 5 anos iniciou notória perda visual, ficando amaurótica após um ano do início dos sintomas visuais. Aos 6 anos evoluiu com quedas frequentes e perda de força muscular rapidamente progressiva; em poucos meses, estava cadeirante e acamada aos 8 anos de idade.

As quedas davam-se por alteração de força, mas também por crises epilépticas. As crises eram focais e generalizadas do tipo mioclônicas, atualmente controladas com uso de FAE. Ainda nesta mesma época, houve necessidade de realização de gastrostomia por disfagia.

Paciente apresentava frequentes internações por quadro respiratório, sendo que em sua última internação aos 9 anos foi realizada traqueostomia sem, no entanto, ser dependente de oxigênio. Contudo, faz uso de BiPAP desde os 7 anos de idade para dormir devido à SAOS.

Aos 10 anos de vida, estava acamada, sem contato, recebendo cuidados semanais com terapeutas multiprofissionais com acompanhamento em *homecare*, além de seguimento com neuropediatra da cidade de origem.

Devido ao diagnóstico prévio do irmão trigemelar já acometido, os pais já fizeram o exoma logo no início dos primeiros sintomas neurodegenerativos, com a confirmação da doença também na paciente no primeiro ano de evolução clínica, em 2014, sendo identificadas as mesmas duas variantes em heterozigose composta do gene CLN6, c.829_837delGTCGCCTGG insCCTG (p.Val277Profs*5) e c.460_462delATC (p.154lledel) já descritas no irmão.

Pais atualmente, tem dois filhos com diagnóstico confirmados de CLN6 de uma prole de 4 crianças, sendo nossos pacientes de uma gestação trigemelar por FIV. As demais crianças são hígidas e, por opção dos genitores, não foram realizados exames genéticos moleculares nestes.

5.2 Paciente 3

Paciente do sexo feminino, era primeira filha de pais não consanguíneos, tinha história obstétrica e neonatal sem intercorrências e nasceu de parto vaginal a termo, no relato, desenvolvimento neuropsicomotor adequado até a idade de 3 anos quando família observou involução na fala.

O início do atendimento no nosso hospital foi aos 6 anos. Na primeira consulta, a genitora relatou que há 1 ano a criança apresentava quadro de crises epilépticas caracterizadas por eventos tônico-clônicos generalizados com bom controle ao uso de FAE. Havia também queixas de agitação psicomotora durante o sono, de perda do controle esfincteriano e de dificuldade de deglutir. O exame físico mostrava apraxia oculomotora sem oftalmoplegia, reflexos osteotendíneos (ROT) abolidos em membros inferiores e hiporreativos em membros superiores, com dismetria, disdiadococinesia bilateral e marcha de base alargada.

Aos 8 anos, criança apresentava involução acentuada do neurodesenvolvimento: emitia apenas sons pouco compreensíveis, estava usando cadeira de rodas e tinha deambulação difícil apenas com apoio. Cuidadora descrevia nova semiologia de crise epilépticas de parada comportamental e descompensação das crises epilépticas motoras. Nessa mesma ocasião, foi avaliada pela equipe da oftalmogenética que constatou fundo de olho normal e na retina não havia presença de espículas ou sinais de retina pigmentar; havia, porém, dificuldade de definir a acuidade visual devido à falta de colaboração da paciente.

Criança ficou desligada do serviço por 2 anos, com faltas consecutivas às consultas, quando retornou aos 10 anos apresentando-se acamada, com tetraespasticidade acentuada, frequentes mioclonias, não fazendo contato algum. Devido ao seu quando neurológico, foi indicado e realizado com brevidade a gastrostomia.

Aos 11 anos, foi internada devido ao estado de mal mioclônico e, após alta, não retornou mais ao seguimento médico no nosso serviço.

Devido ao importante absenteísmo da paciente, apenas dois EEG foram realizados. Aos 6 anos, apresentava moderada desorganização difusa da atividade de base, apontando para quadro de encefalopatia difusa inespecífica. Já aos 8 anos evidenciava uma acentuada desorganização da atividade de base.

Quanto à investigação com neuroimagem, na admissão a RM de encéfalo com espectroscopia mostrava uma leucodistrofia parietal bilateral e simétrica e atrofia cerebelar importante com colina normal. Após dois anos, o laudo da RM de encéfalo

com espectroscopia de controle, descrevia os mesmos achados anteriores, mantendo nível de colina normal, indicando que não havia desmielinização ativa, porém NAA baixo, mostrando presença de disfunção neuronal axonal (Figura 1 e 2).

O diagnóstico foi concluído aos 8 anos, em 2014, com a confirmação por análise genética molecular para CLN6, que identificou mutação em homozigose com deleção c.461_463delATC. A biópsia de pele foi realizada concomitantemente ao estudo molecular e apresentava perfil FPP.

FIGURA 1 – Ressonância Magnética de encéfalo com espectroscopia do paciente 3 aos seis anos e quatro meses de idade.

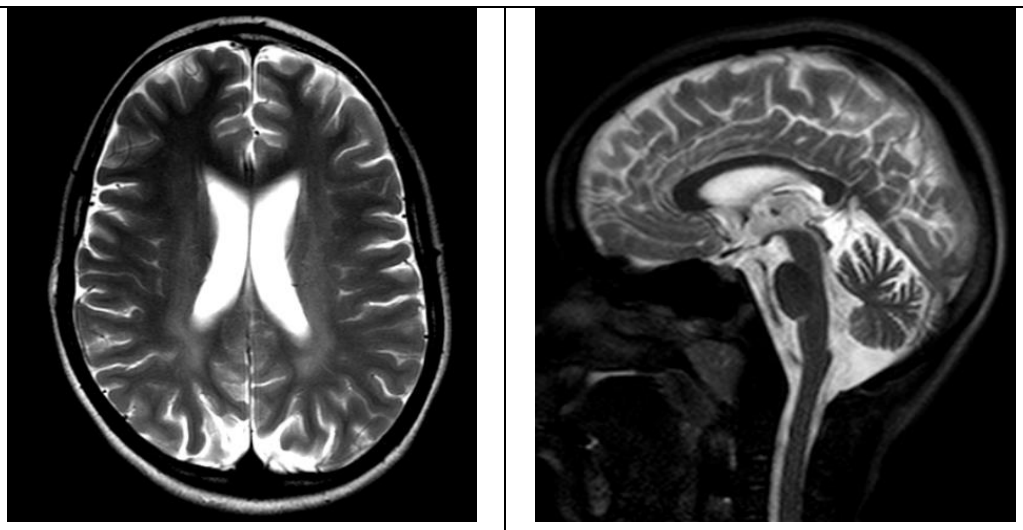

Leucodistrofia parietal bilateral e simétricas associada à colina normal e atrofia cerebelar importante.

FIGURA 2 – Ressonância Magnética de encéfalo com espectroscopia do paciente 3 aos oito anos e seis meses de idade.

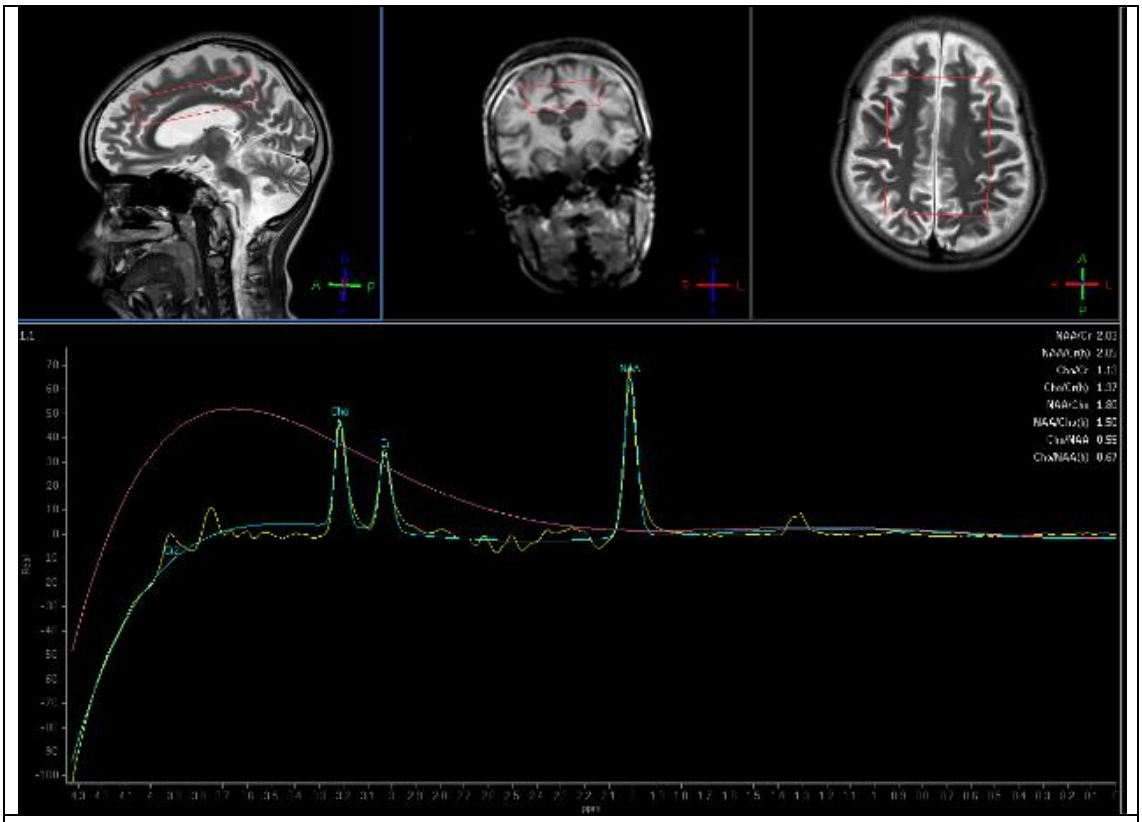

Leucodistrofia parietal bilateral e simétrica associada à atrofia encefálica proporcionada. Espectroscopia com redução de NAA (NAA/CR = 2,03, considerando que o normal é maior que 2,6), demonstrando disfunção neuronal axonal e colina normal (sem desmielinização ativa).

Abreviaturas: NAA = N-Acetil-aspartato; CR = Creatina.

5.3 Paciente 4

Criança do sexo feminino, filha única de casal não consanguíneo, iniciou acompanhamento em nosso serviço com idade de 3 anos e 6 meses. Não há registros de intercorrências em história obstétrica e período pós-natal, nascida a termo, de parto vaginal realizado em domicílio sem auxílio médico e/ou hospitalar. Na história familiar, há relato de três irmãos mais velhos, da união materna anterior (esta consanguínea), diagnosticados com síndrome de *Schwartz-Jampel* e mãe com esquizofrenia.

Em primeira consulta, a paciente já apresentava atraso do desenvolvimento neuropsicomotor, principalmente da linguagem, com início da deambulação aos 2 anos e 6 meses e sem controle esfincteriano adquirido.

As primeiras crises epilépticas iniciaram-se um mês antes da sua admissão, aos 3 anos e 5 meses. A criança apresentava crises tônico-clônicas generalizadas e crises mioclônicas em mãos. Quando começou atendimento neuropediátrico, criança tinha contato visual pobre e marcha de base alargada, mostrando discreta instabilidade postural.

Nas consultas do quarto ano de vida, há relato de piora das crises epilépticas, sem controle com FAE, com histórico de Estado de mal epiléptico revertido. Em relação ao neurodesenvolvimento, emitia apenas sons guturais e irritabilidade excessiva, com marcha marcadamente atáxica.

Aos 5 anos evidenciava uma evolução notadamente neurodegenerativa. Não mais deambulava, não se sentava com apoio, apresentava disfagia e engasgos frequentes. Havia ainda queixas de que criança não reconhecia os familiares e as crises epilépticas se mantinham diárias e refratárias ao tratamento polifarmacológico. Ao exame neurológico, apresentava espasticidade, principalmente em membros inferiores, e não existia reatividade aos estímulos luminosos realizados, com exame de fundo de olho dentro da normalidade. Aos 6 anos de vida, já cadeirante e amaurótica, foi realizada gastrostomia.

O último atendimento da criança no nosso serviço foi registrado aos 13 anos de idade, com internação em centro de cuidados intensivos devido à pneumonia bacteriana com insuficiência respiratória. O óbito da paciente foi no ano seguinte, fora da nossa instituição, sem causa conhecida.

No período de sua admissão, o EEG e a TC de crânio eram normais. Notadamente, com o passar dos anos, a neurodegeneração foi marcadamente registrada não só clinicamente como também com o acompanhamento com os exames complementares.

Na neurofisiologia, a criança involuiu em 6 meses drasticamente. Em um único vídeo-EEG (VEEG) realizado aos 4 anos, foram registradas crises mioclônicas erráticas, correlacionadas ao traçado de descargas dos tipos ponta-onda e poliponta-onda generalizados com acentuação frontal. Havia ainda, atividade de base discretamente desorganizada e paroxismos epileptiformes do tipo ponta multifocais com predomínio occiptal. Em poucos dias, com a piora da frequência de crises, o novo EEG realizado já

mostrava acentuada desorganização da atividade de base e alentecimento difuso dos ritmos com surtos de ondas lentas do tipo delta com predomínio posterior e paroxismos epileptiformes do tipo ponta em região occipital à esquerda. No ano seguinte a esse exame e após internação com Estado de mal epiléptico, o EEG mostrava piora da atividade eletroencefalográfica com presença de paroxismos epileptiformes multifocais.

Em relação ao estudo de neuroimagem, aos 4 anos de idade, a RM de encéfalo evidenciou redução volumétrica cerebral e cerebelar, com alteração de mielinização em regiões periventriculares e cápsulas internas e hipocampos com dimensões reduzidas. Já no exame controle, após sete meses, a RM de encéfalo, evidenciou progressão da alteração da mielinização, acometendo coroa radiada e afilamento de corpo caloso, sendo repetida após 8 meses, quando já apresentava atrofia cerebral difusa importante (Figura 3).

Aos 6 anos, foi submetida a biópsia de pele, com resultado apresentando padrão misto à microscopia eletrônica, tendo evidenciado padrão RP e ocasionais FPP. Ao mielograma, realizado neste mesmo período, foi visualizado vacuolização lisossomal.

Aos 9 anos, em 2016, o estudo genético molecular diagnosticou mutação no gene CLN6, evidenciando mutação do tipo inserção c.829_837delinsCCTG/p.Val277Profsx5.

FIGURA 3 – Ressonâncias Magnéticas de encéfalo seriadas do paciente 4.

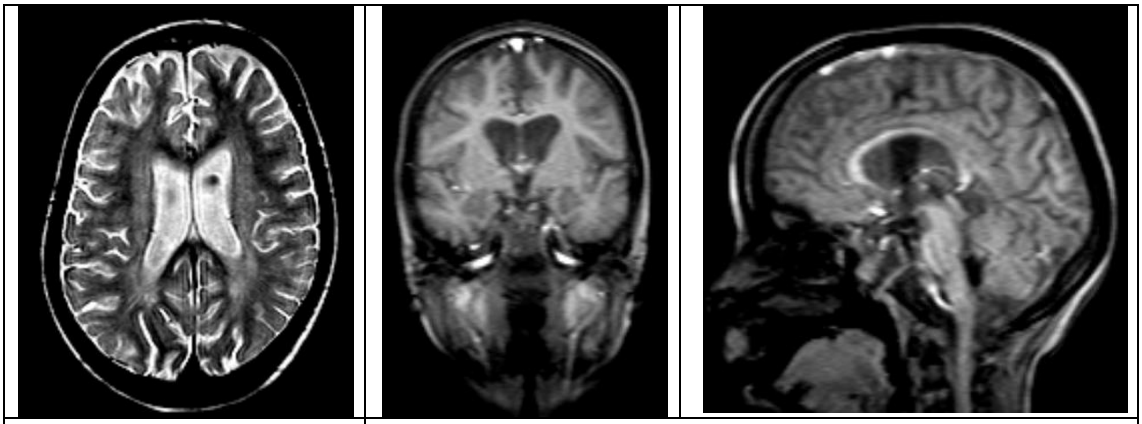

Aos 4 anos de idade (fevereiro de 2008): hipersinal TR longo acometendo substância branca periventricular e cápsulas internas. Demais áreas do parênquima normais.	Aos 4 anos e 7 meses: hipersinal TR longo acometendo substância branca difusamente, coroa radiada e cápsulas internas. Acentuação dos ventrículos cerebrais, sulcos corticais, cisternas, fissuras cerebelares, afilamento do corpo caloso. Redução do tronco cerebral.

5.4 Paciente 5

Criança do sexo masculino, terceiro filho de pais hígidos e sem história de consanguinidade na família, teve gestação sem intercorrência, tendo nascido de parto cesáreo por opção materna, a termo, também sem complicações periparto e pós-parto. Menino apresentava adequado desenvolvimento neurológico e bom desempenho escolar e social até a idade de 4 anos.

Aos 5 anos, iniciaram-se as queixas de dificuldade de deambulação associada a tremores e fraquezas em membros inferiores. Após um ano, apresentava importante involução da linguagem e queixa de baixa acuidade visual. Neste período foi acompanhado por neuropediatra em sua cidade de origem no nordeste do país.

As crises epilépticas do tipo tônico-clônicas generalizadas começaram aos 6 anos de idade, com controle após associação de dois FAE.

Foi admitido em nosso serviço com a idade de 8 anos, quando já apresentava engasgos frequentes, sons guturais, importante prejuízo do contato visual e restrito à cadeira de rodas. O exame neurológico evidenciou constantes mioclonias difusas em face e membros, estava sonolento, não tinha reatividade ao estímulo auditivo e/ou luminoso e apresentava ROT policinéticos com clônus inesgotável associado à tetraespasticidade. Nesta ocasião, foi diagnosticado com status mioclônico, necessitando de breve internação para controle das crises. Foi também avaliado pela equipe de oftalmogenética do hospital, que evidenciou à avaliação atrofia do nervo óptico bilateralmente e degeneração do epitélio pigmentado da retina (EPR) difusamente.

Último registro do paciente em nosso serviço foi aos 9 anos, com quadro neurodegenerativo importante, apresentando nistagmos contínuos, mioclonias constantes, porém com melhor controle das crises tônico-clônicas generalizadas.

Criança já trazia de sua investigação em cidade de origem estudos neurofisiológicos realizados aos 6 e 7 anos de idade, nos quais já havia desorganização

acentuada da atividade de base e atividades paroxísticas difusas, mais frequentes em região posterior esquerda. No único EEG realizado em nosso serviço, aos 9 anos, foi diagnosticado o status mioclônicos, associado à exuberante clínica já descrita.

Apesar da neuroimagem feita em sua cidade de origem estar dentro da normalidade aos 5 anos de idade, após 3 anos, já se observava na RM de encéfalo atrofia cerebral difusa.

Devido às queixas de fraqueza muscular inicialmente relatada no seu quadro clínico, foi realizado aos 8 anos de idade uma eletroneuromiografia (ENMG), com resultado dentro da normalidade.

Aos 9 anos, foi realizada biópsia de pele com resultado descrevendo padrão de inclusões lisossomais do tipo FPP.

Após o resultado da microscopia eletrônica que sugeria CLN6 ou CLN7, foi realizado exoma com comprovação diagnóstica para CLN6 apontando uma mutação nova em homozigose com deleção dos éxons 4 e 5 c.297+1287_c.542+290

5.5 Paciente 6

Paciente do sexo masculino, filho único de pais consanguíneos, sendo estes primos de primeiro grau. Genitora realizou pré-natal adequadamente e sem intercorrência. Criança nasceu por via vaginal com 39 semanas de idade gestacional, também sem intercorrências. O desenvolvimento neuropsicomotor era normal, tendo frequentado a escola dos 2 anos até os 4 anos de idade, chegando a aprender o alfabeto. Em sua história familiar, há relato de uma prima paterna com quadro semelhante, porém sem diagnóstico.

Aos 4 anos de idade, criança sofreu um trauma cranioencefálico (TCE), seguido de perda de consciência e vômitos, evoluindo com hematoma subgaleal occiptal. Após 5 meses do TCE, genitora relatava comportamento mais agitado, irritado e frequentes quedas com instabilidade de marcha e ainda involução da linguagem.

Aos 5 anos apresentou notória perda de peso e de tônus muscular com diminuição do movimento dos quatro membros; não pegava mais objetos no alto, não subia mais escadas e andava apenas com apoio. As crises epilépticas começaram a ser observadas, caracterizadas por mioclonias em membros superiores e/ou crises mioclônicas generalizadas. Escolar antes com bom desempenho no aprendizado, apresentou importante involução e perda do contato visual com o meio. Ao exame físico, mostrava hipomimia da face, ecolalia, ecopraxia e emissão de sons incompreensíveis, ataxia de tronco, presença de mioclonias em ortostase e ROT com hiperreflexia, hipotrofia muscular, além de marcha atáxica. Ao realizar o FO, foi descrito papila de coloração pálida, padrão de atrofia, e diminuição da trama vascular, com mácula de coloração mais avermelhada

Aos 6 anos, paciente não reconhecia mais pessoas e lugares comuns, com crises mioclônicas incontáveis, diariamente. Havia relato ainda de que se sentava apenas com apoio e emitia sons guturais. Ao exame neurológico, apresentava clônus inesgotável e em FO destacava-se a atrofia de nervo óptico.

Aos 7 anos, paciente evoluiu com tetraparesia espástica, cadeirante, sem controle esfincteriano, com engasgos frequentes e alteração de movimento ocular extrínseco. Em relação aos eventos epilépticos, mantinha as mioclonias diárias. Além disso, observou-se em exame movimentos atetóticos dos quatro membros e discinesias orolinguais. Devido à progressiva neurodegeneração, foi indicada e realizada a gastrostomia.

Por ter histórico de múltiplas internações por infecções de vias respiratórias, foi optado por realização de traqueostomia aos 9 anos de idade em sua última internação sob nosso seguimento.

Foi a óbito meses após, fora do nosso serviço sem sabermos a causa da morte.

O primeiro registro neurofisiológico foi aos 5 anos, devido às crises epilépticas relatadas. O VEEG registrou discreta desorganização da atividade de base e paroxismos epileptiformes do tipo complexos ponta-onda lentos, de projeção difusa, em moderada incidência tanto em vigília, como em sono. Observou-se ainda, mioclonias maciças, com duração de 1 a 2 segundos, compatível com crises mioclônicas. Novo registro

eletroencefalográfico aos 7 anos, evidenciava surtos de ondas lentas em região temporal anterior e média do hemisfério cerebral esquerdo e epilepsia focal com múltiplos focos, com paroxismos epileptiformes tipo pontas occiptais bilaterais independentes; e do tipo onda-aguda-onda-lenta em região frontal direita e eventual projeção homóloga contralateral. Aos 9 anos, em última realização de EEG em nosso serviço, documentou-se moderada a acentuada desorganização da atividade de base e paroxismos epileptiformes tipo ponta onda lenta em região peri-rolândica e paroxismos epileptiformes tipos pontas e polipontas de baixa voltagem em regiões parieto-temporais bilaterais independentes, corroborando com o diagnóstico de epilepsia mioclônica progressiva.

A única RM de encéfalo que temos desta criança em nossos registros foi realizada aos 6 anos de vida, quando se visualizava redução volumétrica cerebral mais evidente em substância branca profunda parieto-occiptal, cerebelar e tronco, sem lesões focais, e afilamento de corpo caloso (Figura 4).

A biópsia de pele finalmente foi feita aos 9 anos, que evidenciava padrão de inclusões lisossomais, com presença marcante de FPP. Após esse exame, foi solicitado o estudo molecular genético. O resultado do seu exoma, saiu após seu óbito, no qual confirmava o diagnóstico de CLN6 com presença de mutação em homozigose, deleção c.460_462delATC (p.Ile154del).

FIGURA 4 – Ressonância Magnética de encéfalo do paciente 6 aos seis anos e onze meses de idade.

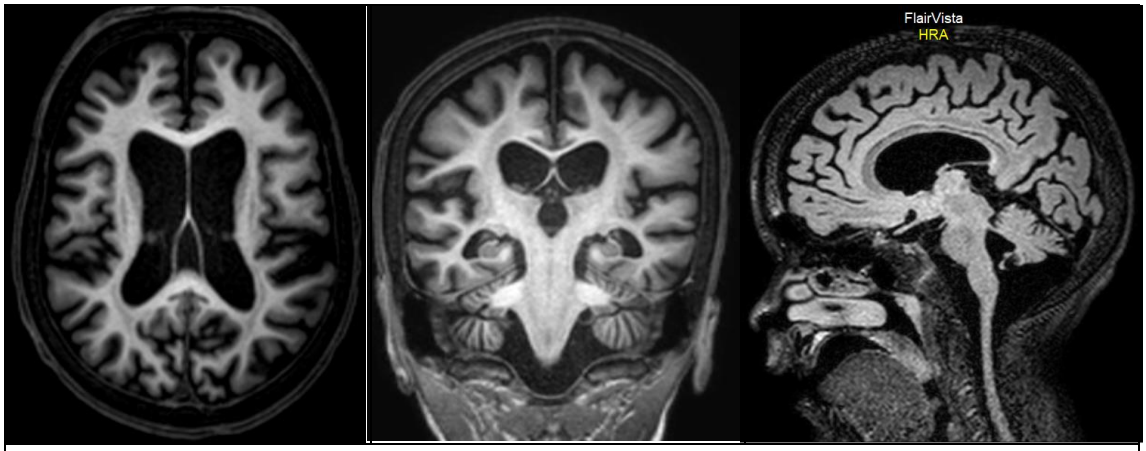

Redução de substância branca difusa, cerebral e cerebelar, mais evidente em substância branca profunda parieto-occipital. Afilamento difuso do tronco cerebral e do corpo caloso. Dilatação ventricular compensatória.

5.6 Paciente 7

Paciente adulta, sexo feminino, previamente hígida, negava consanguinidade parental e intercorrências obstétricas e neonatais. Afirmava adequado desenvolvimento neuropsicomotor na infância com bom desempenho em escolar.

Aos 21 anos, quando cursava o ensino superior, percebeu notória perda de memória, com declínio do aprendizado. Associada à alteração cognitiva, apresentou após 2 anos do início do quadro, crises epilépticas descritas como tônico-clônicas generalizadas. As crises mioclônicas surgiram após oito meses, inicialmente apenas em membro inferior direito, evoluindo para generalizada, normalmente desencadeadas por luzes, piscamento e/ou som.

Aos 24 anos, queixa-se de déficit de acuidade auditiva, lentificação da fala e disfagia. Paciente teve que abandonar a universidade devido ao declínio cognitivo progressivo e à dificuldade de controle de crises mioclônicas.

Paciente começou a fazer seguimento no nosso serviço aos 25 anos. Na ocasião, ao exame neurológico, era observado lentificação do olhar sácade, fundo de olho normal e pupilas isocóricas fotorreagentes. A força muscular estava preservada, os reflexos osteotendíneos eram exaltados. Além disso, era observado tremor de repouso

bilateral, mais evidente a esquerda, rigidez dos membros, voz escandida e apraxia ideomotora. No Miniexame do estado mental (MEEM), obteve 16 pontos em um total de 30 (16/30), com 15 anos de escolaridade.

Aos 26 anos afirmava importante dificuldade de subir escadas, com déficit cognitivo destacadamente progressivo e novo MEEM 13/30. No primeiro registro de avaliação com equipe de oftalmologia, se queixava de desconforto à luz do sol prévio ao início do quadro. Foram examinados a acuidade visual, a motricidade ocular e a confrontação para verificação de campo visual, tudo dentro da normalidade.

Paciente aos 27 anos, já deambulava com apoio unilateral e foi observado alteração do comportamento, evoluindo com muitos medos, desenvolvendo síndrome do pânico, alucinações visuais e auditivas simples, além de delírios visuais e auditivos complexos.

Um ano após, já afirmava queixas de dificuldade de deglutição. Ao exame neurológico, eram descritos desorientação em tempo e espaço, fala disfônica, ataxia importante. Ainda sob avaliação, observava-se olhar em decomposição a miradas, hiperreflexia com reflexo cutâneo-plantar indiferente, tremor em mão e apraxia. Neste mesmo período, aos 28 anos, foi diagnosticada com hipotireoidismo.

Com 29 anos, a mulher estava cadeirante, dependente para todas as atividades de vida diária (AVD). Pais relatavam que a simples mudança de decúbito era fator desencadeante para crises mioclônicas. Novo MEEM tinha resultado de 2/30. Ao exame evolutivo, evidenciava bradicinesia, apraxia e agnosia, além de disfonia e com importante tetraespasticidade e tetrapiramidalismo. Apresentava ainda alteração da movimentação ocular extrínseca e clônus em repouso. Neste mesmo ano, foi internada para tratar infecção respiratória, quando foi realizada gastrostomia, e evoluiu com necessidade de cuidados, restrita ao leito.

Nas consultas anuais seguintes, paciente não mais frequentou o hospital. Família sempre comparecia aos retornos dando notícias da progressão da doença e das tentativas de melhor controle de crises epilépticas, porém sem sucesso. Ainda aos 35 anos, foi feito o uso de canabidiol para tratamento de crises, porém sem nenhuma alteração, tendo sido logo suspenso.

A família ainda comparece às consultas com atualizações da neurodegeneração e das mioclonias contínuas da paciente.

Aos 24 anos, realizou RM de encéfalo; este sem determinar achados patológicos.

Aos 25 anos, quando na mesma ocasião, foi realizado RM de encéfalo com espectroscopia, evidenciando sinais de redução da relação NAA/Creatina e aumento da relação mio-inositol/creatina, podendo estar relacionadas a perda neuronal associada a gliose e perda volumétrica com predomínio parietal (Figura 5). Ao EEG, apesar da atividade de base normal, já havia descrição de paroxismos epileptiformes frequentes bilaterais em região posterior, com exuberante resposta fotoparoxística. Aos exames laboratoriais, destacava-se lactato de repouso de 12,9.

Aos 26 anos, aos exames de controle deste período, evidenciava EEG com atividade de base normal, com excesso de polipontas e ponta-ondas em regiões posteriores de ambos os hemisférios em surtos 10-20 segundos, paroxismos epileptiformes ativados por hiperventilação de forma quase contínua, sem ativação à fotoestimulação. À RM encefálica apontava uma acentuada perda volumétrica com predomínio posterior.

FIGURA 5 – Ressonância Magnética de encéfalo com Espectroscopia do paciente 7 aos quinze anos e quatro meses de idade.

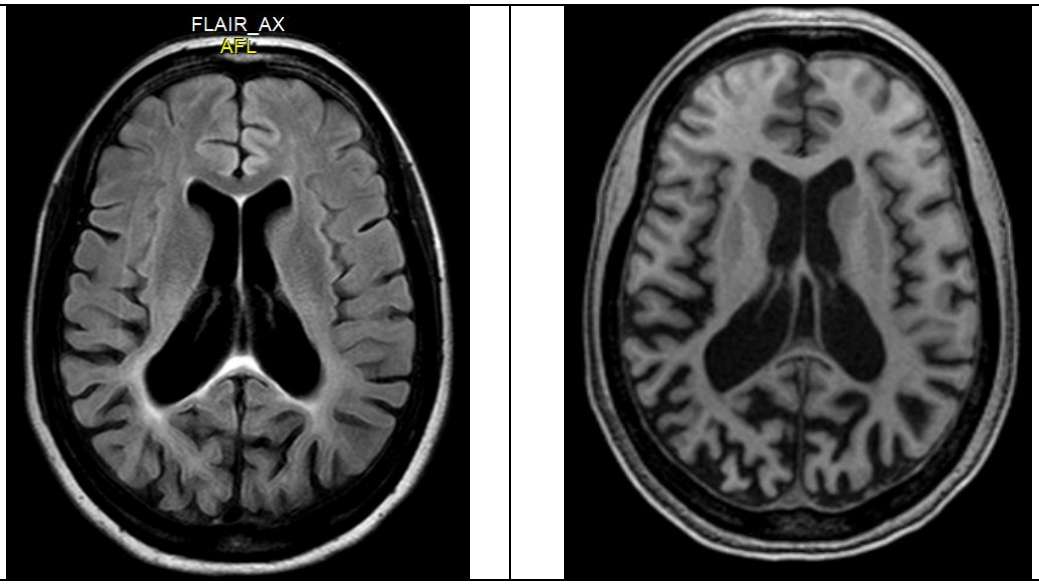

Discreta hipersinal T2 e FLAIR na substância branca cerebral periventricular junto aos cornos posteriores dos ventrículos laterais. Alargamento dos sulcos e fissuras cerebrais, sendo mais pronunciado nas regiões parietais bilateralmente. A espectroscopia evidenciou sinais de redução da relação NNA/CR com aumento da relação Mio-inusitol/CR.

Abreviaturas: NAA = N-Acetil-aspartato; CR = Creatina.

Aos 28 anos, novo EEG demonstrava atividade de base normal com surtos de atividade pontiaguda rítmica presente em grande parte do traçado, acometendo quadrante posterior, bilateralmente, síncrona e assíncrona. Os achados poderiam corresponder a um ritmo patológico associado ao quadro degenerativo, correspondendo ou não a crises epilépticas. Nesta época, foi realizada biópsia de pele, onde não constavam depósitos lisossomais, sugerida repetição de exame, nunca, porém realizada. Avaliada pela equipe de neuro-oftalmologia, foi realizada OCT e autofluorescência com resultados normais, não conseguido ser avaliada através da ERG devido à falta de colaboração da paciente, ao estímulo luminoso, evoluía com crises epilépticas. O exame do campo visual não foi possível ser efetivado, pois ela não conseguia responder adequadamente por lentificação da resposta. Paciente com exame oftalmológico dentro da normalidade com retina normal, sem sinais de LCN retiniano.

Aos 29 anos, o controle eletroencefalográfico evidenciava surtos lentos delta de baixa voltagem, bilaterais, independentes, de baixa frequência no traçado.

Aos 30 anos, a evolução do EEG apontava para desorganização difusa da atividade de base por tendência à depressão de ritmos rápidos na região anterior com variante alfa rápido nas regiões posteriores. Destacavam-se da base paroxismos epileptiformes tipo polipontas isoladas ou sequenciais rítmicas posteriores, com máxima expressão em temporal posterior direita, alta frequência associado a movimentos mioclônicos dos quatro membros. À fotoestimulação, foi observado incremento de polipontas posteriores, sem nitidez de arrasto fótico, sem resposta paroxística clara. Houve registro de crise mioclônica, após somatório de estímulos. Os achados foram consistentes com hipótese de epilepsia mioclônica progressiva.

Um ano após sua internação aos 31 anos, foi novamente vista pela equipe de oftalmologia, porém com maior dificuldade de comunicação, não foi possível documentar alterações visuais. Ao exame de fundo de olho, papila corada e mácula sem alterações.

Aos 32 anos, o estudo de sequenciamento genético confirmou o diagnóstico de CLN6, evidenciando herança autossômica recessiva, em heterozigose composta com variante c.460_462delATC (p.Thr93Met) no Exon 3 e c.278C>T (p.Ile154del) no Exon 4.

6 DISCUSSÃO

Na LCN, apesar das semelhanças no quadro evolutivo, há entre seus subtipos especificidades no quadro de início e na evolução dos sintomas que guiam o raciocínio diagnóstico para a suspeita de um gene mais provável, com definição diagnóstica por meio de teste genético e/ou na identificação das enzimas lisossômicas deficientes. Tendo a LCN uma ampla diversidade fenotípica, o avanço das pesquisas gênicas nos auxilia a correlacionar as características clínicas com o genótipo de seus subtipos. No contexto atual, tem relevância a relação entre genótipo e fenótipo, assim como ter a identificação detalhada da localização, função, atividade e das implicações desses genes no organismo. Desse modo, temos o melhor entendimento da repercussão de suas mutações para uma melhor perspectiva de ação em relação às terapias propostas.

Nossa amostra expomos essa heterogeneidade fenotípica tanto em relação ao espectro de sintomas quanto à faixa etária de acometimento da doença. A regressão dos marcos motores e cognitivos, associada à epilepsia de difícil controle e ao progressivo prejuízo da acuidade visual, são observados em todos os casos relatados neste estudo, assim como já enfaticamente descritos em diversos outros trabalhos sobre a doença desde suas primeiras publicações (WILLIAMS; MOLE, 2012).

O estudo de 2012 levanta os casos de CLN3, CLN5, CLN6, CLN7 E CLN8 desde o ano de 1995 na América Latina. Os casos até então publicados no Brasil totalizavam 39, sendo 29 com diagnóstico realizado pela microscopia eletrônica, não se especificando o subgrupo; os 10 casos com estudo molecular confirmaram CLN3. Além desse registro, não há na literatura estudos sobre a situação epidemiológica brasileira de LCN, e nem há publicações a respeito do perfil dos casos de CLN6 nacional (CISMOND, 2012).

No Brasil, temos diversas dificuldades que nos distanciam do entendimento mais preciso da LCN. O investimento e incentivo para projetos de pesquisas em saúde são insatisfatórios e, somado a isso, os gastos gerados com estudos genéticos são obstáculos reais para um melhor desenvolvimento científico do país. Esses empecilhos são comuns aos países com recursos financeiros restritos, pois os testes confirmatórios enzimáticos e genéticos para LCN ainda não estão devidamente disponíveis nesses países, tendo

necessidade de envio para outras nações, o que dispende tempo e dinheiro para conseguir os diagnósticos precisos (JADAV et al., 2014). Nesse contexto, nosso estudo demonstra o empenho para alcançar o diagnóstico molecular mesmo nos casos com diagnóstico histopatológico estabelecido, contribuindo para traçar o perfil dos casos brasileiros e aprimorar o conhecimento molecular e da relação genótipo/fenótipo dessa doença.

Pesquisadores da *University College London* (2021) lideram um banco de dados sobre publicações mundiais realizadas sobre LCN, trazendo informações atualizadas sobre a doença, que nos ajudam na perspectiva mundial de distribuição dos casos de LCN e de seus subgrupos, com destaque para os achados genéticos e suas mutações e para as pesquisas em andamentos sobre descobertas terapêuticas.

O quadro clínico dos casos relatados corrobora com os achados da literatura, incluindo sua apresentação bimodal (AUNGAROON et al., 2016). Os primeiros casos da literatura identificando e mapeando o CLN6 como uma nova variante da forma infantil tardia, com algumas características semelhantes aos CLN2, já expunham o acometimento de crianças de faixa etária mais ampla do que as diagnosticadas na sua forma clássica, porém o padrão de acometimento de adultos surgiu posteriormente (SHARP J.D. et al., 1997). Esses casos eram relatados com os sintomas similares aos da forma adulta clássica, Kufs tipo A, apresentando associação com epilepsia mioclônica progressiva. Esses achados em adultos abriram ainda mais o espectro de possibilidade diagnóstica dentro do CLN6 pela ampla diversidade de início de sintomas (ARSOV et al., 2011). De uma maneira geral, ainda em relação ao início de sintomas e o fenótipo de vLINCL, há uma maior proporção deste em detrimento dos casos fenotípicos adultos. Dessa mesma maneira se comportou a nossa amostragem de pacientes de CLN6, compatível com o que é demonstrado no arsenal de pacientes com CLN6 da literatura mundial, na qual apresenta idade de início mais frequente na faixa etária de 3 a 5 anos de idade (UNIVERSITY COLLEGE LONDON, 2021). Contudo, vale ressaltar que nossa amostra foi acompanhada em ambulatórios de seguimento infantil e neurogenética, sendo assim, incorrendo numa possibilidade maior de diagnósticos infantis em detrimento aos da faixa etária mais tardia.

Em relação aos achados clínicos, há ainda relatos que nas formas Infantis tardias, as crises epilépticas e a deficiência visual foram os primeiros sintomas apresentados. Já na forma adulta, ataxia e alteração com declínio do comportamento e da cognição foram as queixas iniciais desses pacientes. Correlacionando esses relatos com o exposto neste trabalho, vemos que nas formas infantis a epilepsia é destacadamente referida, associada à involução da linguagem, enquanto a forma adulta apresentou-se tal qual descreve a literatura (JADAV et al, 2014).

É sabido que a CLN6 tem distribuição mundial, diferentemente dos demais genes que, de modo geral, se restringem a regiões específicas, como o CLN5 e CLN8, que têm sua prevalência em regiões da Finlândia e Turquia, por exemplo. Apesar dessa característica distinta e multicêntrica do CLN6, vemos em nossa amostra um denominador comum quanto à origem das mutações dos nossos casos, com indício de que essas alterações gênicas foram primeiramente observadas na população portuguesa, onde esse subtipo se destaca (SHARP et al., 2003). Tal constatação também se faz pela nossa colonização portuguesa, o que nos faz refletir sobre a importância histórica desse fato até os dias atuais em relação às doenças genéticas no Brasil.

Infelizmente, os dados de prontuário e mesmo os sobrenomes dos pacientes não nos permitiram uma análise apurada da genealogia desses pacientes. No CLN6 a maioria das mutações já descobertas são pontuais, deleções ou inserções de pequeno tamanho. Acredita-se que elas ocorram por meio de emparelhamentos incorretos durante a mutagênese. Neste trabalho identificamos a c.829_837delinsCCTG, uma mutação já descrita por sua natureza mais complexa, pois já foi sugerida que ela fosse uma pequena deleção com uma subsequência de 4pb da sequência excluída e então reinserida. Está associada a uma sequência de consenso de 6pb já observada como um ponto de acesso de exclusão durante a replicação. A mutação c.461_463del (I154del), também vista em nossa amostra, é uma sequência curta de repetição (SHARP et al., 2003).

Dentro das mutações encontradas em nossa amostragem, a mutação c.829_837delinsCCTG, já foi descrita anteriormente em população portuguesa da região do norte no país em Braga, onde há altas taxas de consanguinidades (SHARP et al., 2003). No nosso relato, há três casos com esta mutação (pacientes 1, 2 e 4), porém o único caso em que encontramos consanguinidade parental foi o caso 6, cuja mutação é

distinta da relacionada à consanguinidade em Portugal descrita em artigo anterior, sendo neste trabalho a mutação c.460_462delATC.

6.1 Discussão dos Casos

Para melhor debater sobre os casos e os achados encontrados individualmente, dispomos a discussão de forma segmentar para cada paciente a fim de melhor comentar sobre cada qual.

6.1.1 Discussão dos Gêmeos 1 e 2

Observando os pacientes 1 e 2, os gêmeos, nota-se mesmo dentro de casos consanguíneos, uma diferença marcante da evolução da doença. No paciente 1, cujo início dos sintomas surgiu de forma mais precoce à irmã, houve um desenvolvimento da doença mais lentamente em relação ao paciente 2 que, apesar do início dos sintomas após um ano de diferença, teve o curso da doença mais rapidamente progressiva.

Essa constatação mostra a desconexão entre o curso da doença e sua evolução mesmo quando o início de sintomas é em menor faixa etária, assim como entre irmãos. O maior conhecimento sobre a história natural das diferentes formas de LCN mostrou que, para alguns genes, a gravidade do fenótipo pode variar mesmo entre irmãos. Isso já havia sido relatado em casos de CLN3. Mesmo que todos os tipos de LCN compartilhem um conjunto semelhante de características clínicas; como demência, epilepsia, deterioração motora e perda visual, sua gravidade e apresentação muitas vezes diferem mesmo para aqueles causados por mutações semelhantes (MOLE et al., 2019).

Em famílias em que há casos da doença, existe já a possibilidade de estudo no período pré-natal usando a técnica de reação em cadeia da DNA-polimerase em líquido amniótico ou tecido viloso, assim como através de estimativas de ensaios de enzimas lisossomais para CLN1 e CLN2. Contudo a maior barreira para tais realizações é ainda a escassez de disponibilidade em todos os países (JADAV et al., 2014). O diagnóstico

genético tanto é proposto em período de pré-implantação, assim como a combinação de ensaio enzimático e análise mutacional, talvez com exame de microscopia de amostras de vilosidade coriônica no prenatal, entre a 12°-15° semanas gestacional, fornecendo com maior rapidez a confirmação diagnóstica (MOLE et al., 2019).

Pensando futuramente nas possibilidades terapêuticas, quanto mais precoce o diagnóstico, melhores serão as chances de tratamento, assim como a confirmação da doença antes mesmo de qualquer sintoma teria um excelente benefício clínico em longo prazo. Esse raciocínio clínico-terapêutico exigirá o desenvolvimento de um rastreio neonatal adequado, o que hoje se faz apenas em crianças de famílias com casos familiares, e como já descrito, só em certos países privilegiados (MOLE et al., 2019).

Vale ressaltar, sobre esses dois casos específicos, três aspectos importantes. O primeiro diz respeito ao impacto na família a respeito da doença. Dentro de uma história na qual existe a trigemelaridade, sendo dois dos três irmãos acometidos, a discussão em família sobre a não realização do exame genético prévio do terceiro gemelar já que este ainda não apresentou qualquer sintoma. Pensando nas possibilidades terapêutica em estudo atualmente para CLN6, essa criança se beneficiaria ao saber precocemente da mutação, contudo devido ao atual histórico de ausência de tratamento curativo da doença é de fato questionável se o conhecimento de tal alteração no terceiro filho seria necessário. Assim, a família até então não havia optado por fazer tal exame nesta criança.

O segundo aspecto é em relação à agilidade da investigação diagnóstica da segunda filha, após o início dos sintomas. O caso 2 na nossa amostra é o que mais brevemente recebeu o diagnóstico, mesmo assim com tempo de 6 meses, já que o seu irmão já tinha a confirmação, este com demora de um ano desde o início dos sintomas. O tempo entre o início dos sintomas e o diagnóstico é um grande desafio para as doenças raras sobretudo porque, em sua grande maioria, necessitam do exame genético. No nosso estudo o tempo médio entre o início dos sintomas e o diagnóstico foi de 4,5 anos (±3,2), excetuando o paciente 7 com idade adulta.

Por fim, o terceiro aspecto a ser analisado no caso dos gêmeos é a importância do tratamento de suporte para melhor qualidade de vida desses pacientes. Inferimos

que havia uma melhor condição socioeconômica dessa família, o que pode ter possibilitado melhor condição de suporte para essas crianças, o que não foi observado nas demais crianças desse estudo. Inferimos isso pela possibilidade de FIV, que, ainda que possível no SUS, não exime a família de custos adicionais não acessíveis à população em geral, além da disponibilidade de *homecare* como tratamento. A possibilidade de atenção em *homecare*, com os cuidados de terapias multidisciplinares, dá a chance de amenizar algumas comorbidade que implicam em complicações que levam ao óbito nesses indivíduos.

A escassez de exames sobre o segundo caso também se faz devido ao diagnóstico anterior do irmão. Como a família já realizou precocemente o exame genético, ela se absteve de maior investigação com exames complementares, o que nos deixa sem mais informação sobre os achados associados ao quadro. Somado a isso, a descontinuidade do seguimento também nos impede de entender melhor a evolução clínica dessas crianças.

6.1.2 Discussão do Paciente 3

Ao discutir o paciente 3, percebemos quanto há demora entre o início dos sintomas e o acesso do paciente ao serviço especializado. Esta criança apresentou involução da linguagem a partir dos três anos de vida e seu primeiro atendimento foi aos seis anos, já com comprometimentos neurológicos severos.

A evolução sintomatológica desta paciente mostrava claros marcos de involução que ajudariam no raciocínio clínico favorável para o desfecho diagnóstico, porém o tempo prolongado para o início da assistência médica impossibilita o melhor suporte terapêutico e traz a reflexão da necessidade de se ter o diagnóstico precoce nesses casos com o objetivo de se tentar, em um futuro próximo, as terapias modificadoras da doença para CLN6 (GARDNER; MOLE, 2021). Associado a tal fato, temos também a dificuldade encontrada em se ter um adequado acompanhamento diante do elevado absenteísmo desta família às consultas.

A mutação em homozigose encontrada neste caso, c.461_463delATC (p.Ile154del), corrobora com os achados na literatura, os demais casos com o mesmo aminoácido modificado, traz uma pequena diferença entre os nucleotídeos acometidos, c.460_462delATC (p.Ile154del). Sobre esta mutação, pesquisadores da *University College London* (2021) apresentam em seu banco de dados de todos os pacientes já publicados de CLN6 com esta mutação, uma prevalência quase que total nos casos com faixa etária de infantil tardia. Com estes dados, também concluímos que dos 19 casos reconhecidos, 16 são de origem portuguesa e na faixa etária infantil tardia, entre dois e quatro anos, podendo, contudo, sua variante abranger um espectro maior, de 18 meses a cinco anos. Os outros três casos sabidos são: um descoberto na Argentina, também infantil tardio e os outros dois de origem árabe, com idade não descrita.

Apesar das limitações descritas no seguimento desta criança, houve uma agilidade na realização dos exames complementares, com boa investigação da evolução clínica do paciente 3 e confirmação diagnóstica dentro dos dois anos de acompanhamento.

Contudo, por mais que o tempo entre o início da assistência e o diagnóstico tenha sido breve, em relação ao comparativo com outros países em desenvolvimento que também tem dificuldades aos recursos de exames genéticos, vale ressaltar que a evolução da doença foi de cinco anos até que o diagnóstico tenha sido firmado. (JADAV et al., 2014).

Exames de neuroimagem, neurofisiológico, histológico e molecular, além de seguimento em conjunto com avaliação da equipe de neuro-oftalmologia, auxiliaram de forma satisfatória para o diagnóstico de CLN6. Esses achados serão abordados de forma conjunta a seguir em relação aos sete casos.

6.1.3 Discussão do Paciente 4

A paciente 4 destaca-se principalmente pelo achado incomum de relato familiar do atraso de desenvolvimento neuropsicomotor (ADNPM) prévio ao início dos sintomas da doença. Na coleta da história em prontuário há registro de início da deambulação após o segundo ano de vida, o que nos leva a questionar se a doença teria um início mais

precoce, não esclarecidas outras causas que justificassem esses achados. Tratando-se de uma doença degenerativa, vale ressaltar que a criança evoluiu com ganhos motores até o início da doença, a partir de quando começou a involução. Contudo, levando em conta as características descritas da forma vLINCL, a idade de início e o tempo de sobrevida estão dentro do perfil já relatado anteriormente em pacientes apresentando a mesma mutação (SHARP et al., 2003).

Ainda sobre as especificidades da paciente 4, há nesta paciente um achado que se encontra mais prevalente na CLN3, achado esse que auxilia no diagnóstico desse subtipo: a presença de vacuolização na análise do mielograma. Na literatura pesquisada, não encontramos tal achado relatado em casos de CLN6. Da mesma forma, esse achado não parece ter influenciado o curso clínico da doença, pois o curso evolutivo se desenvolveu dentro dos parâmetros esperados da doença no CLN6 (NITA; MOLE; MINASSIAN, 2016).

Esse fato individualizado pode ressaltar a importância do estudo genético sobretudo neste caso que direcionaria o diagnóstico talvez para hipóteses errôneas, levando também em consideração que na microcospia eletrônica o achado de padrões de depósito do tipo FPP e RP também são vistos no CLN7, sendo este também uma vLINCL (MINK; AUGUSTINE, 2013).

6.1.4 Discussão do Paciente 5

O paciente do caso 5 da nossa amostra é o único que apresenta uma mutação não antes apresentadas em nenhum banco de dados e/ou publicações anteriores.

Trata-se de uma mutação por exclusão homozigótica envolvendo os exons 4 e 5, sendo que os pontos de interrupção da supressão são C.297 + 1287_C.542 + 290, começando em um íntron, terminando no íntron seguinte.

É importante destacar que este caso trata de um paciente natural da região nordeste do país, distinguindo-se do padrão de origem dos demais pacientes relatados, podendo ser essa uma variável que possibilite achados de novas mutações de CLN6

dentro do nosso país, devido à miscigenação e diferentes imigrações em tempo e espaço nas regiões brasileiras.

Este paciente também traz em sua história um dado importante da história progressiva neurodegenerativa da LCN, a EPM com status mioclônico, achado tão frequente nesta entidade e dentro da própria classificação de EMP (BHAT; GANESH, 2018).

6.1.5 Discussão do Paciente 6

Destacamos no relato do paciente 6, o marco cronológico relatado pela família no que diz respeito ao início dos sintomas após um TCE. Não foi encontrado na literatura descrição semelhante em que podemos ter TCE como fator desencadeante e/ou predisponente do início do quadro clínico na LCN, apesar de em outras doenças genéticas ter descrição de traumas e infecções como fatores que predispõem.

Essa descrição do prontuário nos faz interrogar se o TCE teria sido um evento isolado ou consequência do início dos sintomas, como uma queda após uma crise epiléptica não deflagrada pela família ou decorrente de déficits motores ou movimentos descoordenados como marco inicial. A possibilidade do distúrbio motor pode ser mais fortemente embasada devido à descrição da família sobre a evolução de frequentes quedas observadas posteriormente nessa criança.

Ainda sobre esse caso vale ressaltar a constatação triste da demora diagnóstica devido à dificuldade e a inacessibilidade aos exames genéticos, como já discutido anteriormente. O paciente foi a óbito antes mesmo de a família ter recebido o resultado do exoma.

6.1.6 Discussão do Paciente 7

No que diz respeito às mutações encontradas no paciente 7, tanto a c.278C>T (p.Thr93Met), quanto a c.460_462delATC (p.Ile154del), há achados distintos que devem ser ressaltados nesta paciente. Esse é nosso único caso de início dos sintomas na fase adulta que, além de ressaltar na nossa amostra uma maior prevalência da idade infantil tardia do CLN6, também traz de forma representativa seu padrão bimodal como característica encontrada nesse subtipo.

Sobre a primeira mutação, apesar da modificação do aminoácido p.Ile154del já ser de conhecimento previamente publicado, descrito no paciente 3, os nucleotídeos acometidos, c.460_462delATC, não são relatados na literatura, sendo estes presentes também nos pacientes 1, 2, 6 e 7 desta amostra. Nos relatos de casos com a segunda mutação acima descrita, só há registro de um paciente norte americano com início dos sintomas na idade adulta. Ainda há descrição de outras 13 mutações descritas já encontradas nas formas adultas de CLN6 que não são compatíveis com as descritas neste trabalho (UNIVERSITY COLLEGE LONDON, 2021).

Quando falamos da forma adulta dos casos de LCN, há descrição de dois grupos, Kufs A e Kufs B, sendo que no CLN6 há descrição do tipo A. No primeiro, vemos uma clínica que destaca mais os achados de epilepsia mioclônica progressiva, já no segundo, ressalta a alteração do comportamento e da cognição, associado com distúrbios motores. É sabido que na CLN6 a forma adulta encontrada é do grupo de Kufs A, porém no caso 7 vemos tanto características bem marcantes da evolução dramática da EMP, tanto com dados clínicos, como com os achados eletrográficos, assim como os relatos do declínio cognitivo, somados às mudanças do comportamento da paciente e estudos do MEEM. Destaco aqui neste caso, a importante heterogeneidade clínica mesmo dentro da forma adulta com ricos apontamentos distintos, tanto nas duas formas diferentes, como dentro do CLN6. Além disso, na literatura, o início dos sintomas surge em torno da terceira década de vida, como demonstrado aqui neste estudo, mas também com casos diagnosticados inclusive na quinta década de vida (CONSTANDINITIS; WISNIEWSKI, 1992).

O largo espectro do quadro clínico descrito na forma adulta pode ser decorrente de uma maior variação de faixa etária que envolve a fase adulta, como indaga o estudo

de Nijssen e colaboradores, 2003, que ainda comenta sobre a heterogeneidade da forma adulta com suas formas autossômicas recessivas e dominantes.

Acredita-se que esse alargamento dos fenótipos em paciente acometidos na idade adulta signifique que a doença com uma certa idade de início pode ser causada pela perda da função de uma proteína LCN, bem como por mutações mais leves em um gene mais comumente associado a uma idade mais jovem de início (GARDNER; MOLE, 2021).

O desafio diagnóstico vai além das características clínicas, pois é sabido que nas formas infantis, o lipopigmento é mais facilmente encontrado em tecidos periféricos, como pele, músculo e às vezes linfócitos, porém, quando a doença se expressa na fase adulta, há uma maior restrição da distribuição do pigmento, sendo mais confiável a realização da biopsia cerebral, apesar de ter discrição de achados em biopsia retal e outros tecidos periféricos (PASQUINELLI et al., 2004).

Assim evidenciamos dois aspectos importantes a serem discutidos. Um é em relação ao resultado negativo da biopsia da nossa paciente poder está inserido neste contexto de menor chances de ter achados compatíveis nos tecidos periféricos na forma adulta, devido ao que encontramos de compatibilidade na literatura. Outro aspecto é sobre a importância do estudo molecular nesses casos, pois, vale ressaltar, que a lipofuscina tem um maior depósito fisiológico com o passar dos anos, devendo ter uma maior preocupação com os casos em que o diagnóstico no adulto seja feito apenas por biopsia, podendo estar levando a um erro diagnóstico (ARSOV et al., 2011).

Berkovic et al (2016) mostram claramente a elevada prevalência de erro diagnóstico em adultos com LCN pela dificuldade de correlacionar a clínica com exames complementares - dos 47 casos do estudo, apenas 16 cumpriram os critérios da forma adulto, classificados como cinco definitivos, dois prováveis e nove possíveis. Outros dez casos tiveram diagnósticos alternativos definitivos incluindo a doença de Huntington, doença de Alzheimer de início precoce, doença de Niemann-Pick, Neuroserpinopatia, Doença de príon e neurodegeneração com acúmulo de ferro no cérebro. Seis casos tinham características que sugeriam alternativas diagnósticas, mas nenhuma condição específica foi identificada; em 15 casos, os dados eram inadequados para classificação.

A interpretação incorreta do depósito da lipofuscina normal como material de armazenamento anormal foi a causa mais comum do diagnóstico incorreto (BERKOVIC et al., 2016).

6.2 Discussão Exames Complementares

6.2.1 Discussão Neuroimagem

Nossa amostra em relação a realização e os achados da RM há compatibilidade com as descrições na literatura. Atrofia cerebral e cerebelar foram destacadamente registradas em todos os casos, mesmo naqueles que inicialmente não havia alterações, com a evolução neurodegenerativa da doença, acometia de forma inequívoca essas áreas encefálicas, assim como já relatado em publicações anteriores (KAMATE et al., 2021).

Vimos ainda, na nossa amostra, em relação às alterações em núcleos da base e em substância branca periventricular, dados corroborando com os descritos previamente por Jadav (2014) nos casos de CLN6, estando presente no paciente 4 os dois achados modificados, sendo que, no paciente 7, há descrição apenas das alterações na substância branca em região periventricular.

Apesar de descrito na literatura que destacadamente há afilamento em corpo caloso em casos de CLN6, em nosso estudo temos tal alteração apenas no caso do paciente 4. (NITA; MOLE; MINASSIAN, 2016). Vale ressaltar que essa paciente é a que tem maior número de registro de neuroimagem e um dos melhores seguimentos ambulatoriais dos sete casos em nosso serviço, conseguindo assim ter maior possibilidade de avaliação da involução intrínseca da doença.

Em RM de encéfalo na vLINCL tem-se descrição do acometimento de região parieto-occiptal com alteração de sinal, como também registrado em laudo de neuroimagem dos pacientes 3, 6 e 7 do nosso trabalho (JADAV et al., 2014).

Quanto à espectroscopia, assim como são flagrados no CLN1, a redução de NAA, evidenciando presença de disfunção neuronal axonal, foi encontrada nos pacientes 3 e 5, porém como relatado no CLN1 o aumento de colina não foi compatível com nossa amostra que registrou nível normal. Essa redução de NAA também é vista no CLN7, uma vLINCL assim como o CLN6. (D'INCERTI, 2000; MOLE, 2016).

6.2.2 Discussão Eletroencefalograma

De forma geral as alterações neurofisiológicas encontradas nos EEG corroboram com os achados da literatura a respeito da neurodegeneração cerebral no contexto evolutivo da doença. Esses achados são relacionados sobretudo ao alentecimento global da atividade de base, com maior predomínio de ritmos delta, ao decorrer da evolução da doença, e o surgimento de atividades paroxísticas nesses indivíduos, sendo todos com EEG prévio normais e/ou sem relatos anteriores de crises epilépticas (CANAFOGLIA et al., 2015).

O padrão de ondas lentas foi um achado unanime em todos os casos que o exame foi realizado. Além disso, o surgimento de atividade paroxística também teve alta prevalência nos resultados desses pacientes, com polimorfismo descrito nas descargas epilépticas, por vezes com predomínio focal, multifocal, mas também com disposição generalizada. Esse padrão de alteração eletrofisiológica na LCN tem correlação aos apresentados em outros estudos (JADAV et al., 2014).

O Estado de mal epiléptico mioclônico foi marcante nos casos dos pacientes 3 e 5, ilustrando a gravidade da neurodegeneração promovida pela LCN (KALVIANIEN, 2015). Estado de mal epiléptico também foi registrado no paciente 4, sendo achado muito plausível para os casos de LCN (VENESELLI et al., 2001).

O registro da fotoativação em baixa frequência, tão relatados nos achados dos EEG em LCN, sobretudo nos casos de CLN2, e assim sendo o CLN6, como uma variante daquele, poderia ter sido mais explorado na investigação complementar no raciocínio clínico desses casos, porém não há registro em prontuário dos paciente relatados neste

estudo sobre a realização da fotoestimulação em baixa frequência, apenas no caso do paciente 7, em que há a descrição de não ter havido alteração quando submetida à prova de ativação (NITA, 2016).

6.2.3 Discussão Histopatologia

O achado da microscopia eletrônica foi bem abordado ao longo de todo esse estudo, pois ela se faz importante em algumas situações diagnósticas. Destacamos então nesta sessão que, apesar do RP e CP serem padrões bem descritos e prevalentes no CLN6, o padrão de FPP esteve presente em sua totalidade nos exames realizados (AUGAROON et al., 2016).

6.2.4 Discussão Exames Oftalmológicos

Como já comentado por Thompson et al. (2021), a falta de colaboração para a realização da avaliação oftalmológica é um fator limitante para a faixa etária acometida. Dessa forma, nosso estudo foi exemplo dessa escassez de avaliação oftalmológica no rastreio diagnóstico de LCN. É descrita a normalidade encontrada no FO na grande maioria dos casos na literatura, progredindo com mudanças apenas em estágios mais avançados da doença, quando surgem atrofia de nervo óptico e alteração com diminuição de trama vascular (JADAV et al., 2014). Esses achados alterados no FO foram descritos no paciente 6, contudo cronologicamente precoce, já sendo encontrados nesta criança após um ano de evolução da doença.

Na nossa paciente 7, de forma adulta, foi tentado a realização do ERG após sete anos de evolução da doença, porém devido ao longo tempo de instalação dos sintomas, associado à gravidade em que já estava o quadro clínico da paciente, ela não conseguiu colaborar adequadamente para melhores conclusões no exame, sendo descrito que o

próprio estímulo luminoso do ERG, desencadeava crises epilépticas por fotossensibilidade neste caso.

A mesma paciente também realizou OCT, porém seu resultado normal não colaborou e/ou auxiliou no raciocínio diagnóstico, da mesma forma que na literatura se questiona a relevância do seu valor na prática clínica da LCN (MATSUMOTO et al., 2019).

Em um futuro próximo, desejamos que cada vez mais tenhamos exames complementares que sugiram a investigação de LCN e aumentem as chances de realização direta de exames enzimáticos e genéticos, encurtando o caminho ao diagnóstico e possibilitando a breve instituição da terapia modificadora ou ainda as que estão em desenvolvimento atualmente. Esperamos também ter mais biomarcadores específicos que possam fazer o adequado acompanhamento da doença, com possibilidades eficazes de tratamento.

7 CONCLUSÃO

Nosso estudo teve a relevância de expor sete casos confirmados por estudo molecular de CLN6, com o registo ainda da evolução clínica, investigação complementar com exames laboratoriais, eletrofisiológico, neuroimagem e histológico.

A evolução clínica foi compatível com o que já é conhecido da doença, com fenotípico semelhante ao curso evolutivo já descrito em estudos anteriores. A exposição da forma bimodal do CLN6 e sua proporção entre casos infantil tardio e forma adulta também refletiu um pouco da prevalência que vemos na literatura.

O genótipo nos trouxe confirmações adequadas comparando com as mutações já encontradas na CLN6. A maior parte das mutações encontradas mostraram um padrão já descrito na população portuguesa, origem de nossa colonização. Houve ainda uma mutação inédita com procedência em região distinta do país quando comparada aos demais casos.

Acreditamos que esses dados podem contribuir com a literatura internacional, esclarecendo ainda o perfil de LCN no Brasil através da heterogeneidade da doença diante de um mesmo subtipo, CLN6.

Por se tratar de um estudo retrospectivo, com obtenção das informações por revisão de prontuários, deparamo-nos com lacunas nos registros, nos impossibilitando de aprofundar ou mesmo ilustrar os dados capturados, por exemplo pela indisponibilidade dos traçados de EEG. Soma-se a isso o alto absenteísmo em consultas e a falta continuidade do seguimento, limitando ainda mais a obtenção de dados. Destacamos ainda a ausência de registros da investigação neuro-oftalmológica ampliada com realização de potencial evocado visual, ERG e OCT, seja pelo quadro evolutivo dos pacientes, pelas limitações locais ou pelo diagnóstico firmado previamente via molecular.

Contudo, pudemos ter amostras de alterações nos exames complementares que auxiliaram com o raciocínio diagnóstico do paciente e ajudaram a conduzir para a realização e desfecho dos exames confirmatórios.

Divulgar o assunto para incentivar e promover a investigação de LCN nos pacientes que apresentem quadro de epilepsia, mioclonia, associados à ataxia e alterações visuais, com involução do desenvolvimento neuropsicomotor, para a obtenção de um diagnóstico precoce foi uma preocupação desse estudo ao expor esses resultados.

8 REFERÊNCIAS BIBLIOGRÁFICAS

AMICUS THERAPEUTICS. Gene therapy for children with variant late infantile neuronal ceroid lipofuscinosis 6 (VLINCL6) – FASE I/IIA, abr, 2016. Disponível em <https://clinicaltrials.gov/ct2/show/NCT02725580>. Acesso em: 24 out 2021.

ARNOLD, G. Inborn errors of metabolism in the 21st century: past to present. **Annals of Translational Medicine.** v. 6, n. 24. p. 467, 2018 doi:10.21037/atm.2018.11.36

ARSOV, T et al. Kufs disease, the major adult form of neuronal ceroid lipofuscinosis, caused by mutations in CLN6. **The American Journal of Human Genetics**, v. 13, n. 5, p. 566-73, mai./2011

AUJER, KJ, et al. Progress toward the Cloning of CLN6, the Gene Underlying a Variant LINCL. **Molecular Genetics and Metabolism**, v. 66, p. 332–336, 1999.

AUNGAROON, G. et al. Correlation Among Genotype, Phenotype, and Histology in Neuronal Ceroid Lipofuscinoses: an individual patient data meta-analysis. **Pediatric Neurology**, Chippewa Falls v. 60, p. 42-48, jul./2016.

BAKER, E.H; LEVIN, S.W.; ZHANG, Z.; MUKHERJEE, A.B. MRI Brain Volume Measurements in Infantile Neuronal Ceroid Lipofuscinosis. **American Journal of Neuroradiology**. v. 38, n. 2, p. 376-382, fev./2017

BATTEN, F.E. Cerebral degeneration with symmetrical changes in the maculae in two members of a family. **Transactions of the Ophthalmological Societies of the United Kingdom**, v. 23, p:386-390, 1903.

BHAT, S., GANESH, S. New discoveries in progressive myoclonus epilepsies: a clinical outlook. **Expert Review of Neurotherapeutics**. v. 18. n. 8, p. 649-667. 2018.

BERKOVIC, S.F et al. Kufs disease: clinical features and forms. Archive of **American Journal of Human Genetics**. v. 5, p. 105-9, 1988.

BERKOVIC, S.F et al. (ANCL Gene Discovery Consortium). Diagnosis and misdiagnosis of adult neuronal ceroid lipofuscinosis (Kufs disease). **Neurology**. v. 9, n. 6, p. 579-84, ago./2016.

BOEHME, D.H; COTTREL, J.C.; LEONBERG, S.C.; ZEMAN, W.A. A dominant form of neuronal ceroid-lipofuscinosis. **Brain**. v. 94, p. 745-760, 1971.

BOLOGNIN, S.; MESSORI, S.; ZATTA, P. Metal ion physiopathology in neurodegenerative disorders. **Neuromolecular Medicine**. v. 11. P 223-38, 2009.

BRAS, J. et al. Mutation of the parkinsonism gene ATP13 A2 causes neuronal ceroid-lipofuscinosis. **Human Molecular Genetics**. v. 21, p. 2646-50, 2012.

CAIN, J.T. et al. Gene Therapy Corrects Brain and Behavioral Pathologies in CLN6-Batten Disease. **Molecular Therapy.** v. 27, n 10. p. 1836-1847, out./2019. Disponível em: < https://www.ncbi.nlm.nih.gov/pmc/articles/PMC6822284/>. Acesso em: 30 de dez 2021.

CANAFOGLIA, L. et al. Electroclinical spectrum of the neuronal ceroid lipofuscinoses associated with CLN6 mutations. **Neurology**, Minneapollis, v. 85, n. 4, p. 316-324, jun./2015.

CISMOND, I.A. **Estudio Integral delas Lipofuscinosis ceroideas neuronales genótipos CLN3, CLN5, CLN6, CLN7 y CLN8 em famílias de lationamérica**, 2012. 267 p. Tese (Doutorado em Ciências da Saúde) - Universidad Nacional de Córdoba, Facultad de Ciencias Médicas. Argentina, 2012

CONSTANDINITIS, J.; WISNIEWSKI, K. E.; WISNIEWSKI, T.M. The adult and a new late adult forms of neuronal ceroid lipofuscinosis. **Acta Neuropathologica**. v. 83, p.461–468, 1992.

DELL'ANGELICA, E.C. et. al. Lysosome-related organelles. **The FASEB Journal**. v. 14. n. 10, p. 1265-1278, 2000.

D'INCERTI, L. MRI in neuronal ceroid lipofuscinosis. **Neurological Sciences**. v. 21, p. 71-3, 2000.

FRANCESCHETTI, S. et al. Progressive myoclonic epilepsies: definitive and still undetermined causes. **Neurology.** v. 4, n. 5, p. 405-11, fev./2014.

GARDNER, E., MOLE, S.E. The Genetic Basis of Phenotypic Heterogeneity in the Neuronal Ceroid Lipofuscinoses. **Frontiers in Neurolology**. v. 18, n. 12. Out./2021. Disponível em: < https://www.ncbi.nlm.nih.gov/pmc/articles/PMC8558747/>. Acesso em: 28 de dez 2021.

GERAETS, R.D., et al. Moving towards effective therapeutic strategies for Neuronal Ceroid Lipofuscinosis. Orphanet Journal of Rare Diseases 2016; 11:40- 47

GOLABEK, A.A et al. Glycosaminoglycans modulate activation, activity, and stability of tripeptidyl-peptidase I in vitro and in vivo. **Journal of Biological Chemistry**. v. 4, n. 280, p. 7550-61, mar./2005

HAINES, J.L et al. Chromosomal localization of two genes underlying late-infantile neuronal ceroid lipofuscinosis. **Neurogenetics,** v. 1, n. 1, p.217–222, 1998.

HALTIA M, et al. Infantile type of so-called neuronal ceroid-lipofuscinosis. Morphological and biochemical studies. **Journal of the Neurological Sciences**, v.18, p: 269-285, 1973.

HALTIA M. The neuronal ceroid-lipofuscinoses. **Journal of Neuropathology & Experimental Neurology**. v. 62, p 1-13, 2003.

HALTIA, M. The neuronal ceroid-lipofuscinoses: From past to present. **Biochimica et Biophysica Acta,** v. 1762, p: 850–856, 2006.

HAWKINS-SALSBURY, J.A.; COOPER, J.D.; SANDS, M.S. Pathogenesis and Therapies for Infantile Neuronal Ceroid Lipofuscinosis (infantile CLN1 disease). **Biochimica et biophysica acta.** v.1832, n.11, p 1906-1909, nov./2013

HUSNY, A.S.; FERNANDES-CALDATO, M.C. Erros inatos do metabolismo: revisão de literatura. **Revista Paraense de Medicina**, Belém, v. 20, n. 2, p. 41-45, jun, 2006. Disponível em <http://scielo.iec.gov.br/scielo.php?script=sci_arttext&pid=S0101-59072006000200008&lng=pt&nrm=iso>. Acesso em: 24 out 2021.

JADAV, R.H. et al. Clinical, electrophysiological, imaging and ultrastructural description in 68 patients with neuronal ceroid lipofucinoses and its subtypes. **Pediatric Neurology**., Chippewa Falls, v. 50, n. 1, p. 85-93, jan./2014. Disponível em: <https://www.pedneur.com/article/S0887-8994(13)00497-9/fulltext>. Acesso: em 18 abr 2021.

JALANKO, A.; BRAULKE, T. Neuronal ceroid lipofuscinoses. **Biochimica et Biophysica Acta,** V. 1793, n. 4, p. 697-709, abr./2009. Disponível em: < https://www.sciencedirect.com/science/article/pii/S0167488908003996?via%3Dihub>. Acesso: em 14 set 2021.

JOHNSON, T.B., et al. Therapeutic landscape for Batten disease: current treatments and future prospects. **Nature Reviews Neurology**, v. 15, n. 3, p.161-178, mar./2019. Disponível em:< https://www.ncbi.nlm.nih.gov/pmc/articles/PMC6681450/>. Acesso em 02 de jan 2022.

KALVIANIEN, R. Progressive Myoclonus Epilepsies. **Seminars in Neurology**. v. 35. n. 3. p. 293-299, jun, 2015.

KANNIEN, K.M. et al. Increased zinc and manganese in parallel with neurodegeneration, synaptic protein changes and activation of Akt/GSK3 signaling in ovine CLN6 neuronal ceroid lipofuscinosis. **PLoS One.** v. 8, e58644, 2013.

KOHAN, R., CISMONDI I.A, KREMER, R.D. An integrated strategy for the diagnosis of neuronal ceroid lipofuscinosis types 1 (CLN1) and 2 (CLN2) in eleven Latin American patients. **Clinical Genetics.** v. 76, n. 4, p. 372-82, out, 2009.

KOHLSCHUTTER, A. et al. Emerging Treatment Strategies for Neuronal Ceroid Lipofuscinoses. **CNS Drugs**. v. 33, n. 4, p 315-325, abr./2019

KOUSI, M.; LEHESJOKI, A.E.; MOLE, S.E. Update of the mutation spectrum and clinical correlations of over 360 mutations in eight genes that underlie the neuronal ceroid lipofuscinoses. Human Mutation, Nova Iorque, v. 33, n. 1, p. 42-63, jan./2012. Disponível em: <https://onlinelibrary.wiley.com/doi/full/10.1002/humu.21624>. Acesso em: 11 nov 2020.

KOUSI, M. et al. Mutations in CLN7/MFSD8 are a common cause of variant late-infantile neuronal ceroid lipofuscinosis. **Brain**. v. 132, p 810-9, mar./2009.

KOUSI, M., et al. Uppdate of the mutationspectrum and clinical correlations of over 360 mutations in eight genes that underline the neuronal cerois lipofusinoses. **Human Mutation**, Nova Iorque, v. 33, n. 1, p. 42-63, 2012.

KWON, J.M. et al. Quantifying physical decline in juvenile neuronal ceroid lipofuscinosis (Batten disease). **Neurology**. v. 77, p. 1801-1807, 2011.

KROEMER, G.; JAATTELA, M. Lysosomes and autophagy in cell death control. **Nature Reviews Cancer**, v. 5. n 11, p. 886-897, 2005.

LI, S.C., KANE, P.M. The yeast lysosome-like vacuole: endpoint and crossroads. **Biochimica et Biophysica Acta,** v. 1793. n. 4, p. 650-663, 2009.

MARKHAM, A. Cerliponase Alfa: First Global Approval. **Drugs**, v. 77, n. 11, p.1247-1249, jul./2017

MATSUMOTO, A., et al. Rapid progression of a walking disability in a 5-year-old boy with a CLN6 mutation. **Brain Development,** v. 41, n. 8, p.726-730, set./2019

MINK, J.W.; AUGUSTINE, E. Classification and Natural History of the Neuronal Ceroid Lipofuscinoses. **Journal of Child Neurology**. v. 28, n. 9, p.1011-5, jul./2013. Disponível em https://www.ncbi.nlm.nih.gov/pmc/articles/PMC3979348/. Acesso em:24 out 2021.

MOLE, S.E.; WILLIAMS, R.E.; GOEBEL, H.H. Correlations between genotype, ultrastructural morphology and clinical phenotype in the neuronal ceroid lipofuscinoses. **Neurogenetics.** v. 6, n. 3, p. 107-26, set./2005

MOLE, S.E.; WILLIAMS, R.E.; GOEBEL, H.H. **The Neuronal Ceroid Lipofucinosis**, Oxford University Press, Oxford, 2ed, mar./2011.

MOLE, S.E.; WILLIAMS, R.E. Neuronal Ceroid-Lipofuscinoses – RETIRED CHAPTER, FOR HISTORICAL REFERENCE ONLY. Editores: Adam MP, Ardinger HH, Pagon RA, Wallace SE, Bean LJH, Stephens K, Amemiya A. **GeneReviews**, Seattle, out./2013.

MOLE, S.E. et al. CLN6, which is associated with a lysosomal storage disease, is an endoplasmic reticulum protein. **Experimental Cell Research**. v. 298, p 399-406, 2004.

MOLE, S.E. et al. Genetics of the neuronal ceroid lipofuscinoses (Batten disease). **Biochimica et Biophysica Acta**, v.1852, p. 2237–2241, 2015.

MOLE, S.E, et al. Clinical challenges and future therapeutic approaches for neuronal ceroid lipofuscinosis. **The Lancet Neurology.** v. 18, n.1, p 107-116, jan./2019.

MOLE, S.E et al. Guidelines on the diagnosis, clinical assessments, treatment and management for CLN2 disease patients. **Orphanet Journal of Rare Diseases**. v. 16, n. 1, p.185, abr./2021

MUKHERJEE, A.B. et al. Emerging new roles of the lysosome and neuronal ceroid lipofuscinoses. **Molecular neurodegeneration.** v. 14, n. 1. Jan./2019. Disponível em < https://www.ncbi.nlm.nih.gov/pmc/articles/PMC6335712/>. Acesso em: 23 out 2021.

NIJSSEN, P.C. et al. Autosomal dominant adult neuronal ceroid lipofuscinosis: a novel form of NCL with granular osmiophilic deposits without palmitoyl protein thioesterase 1 deficiency. **Brain Pathology**. v. 13, n. 4, p 574-81, out./2003.

NITA, D.A.; MOLE, S.E.; MINASSIAN, B.A. Neuronal ceroid lipofuscinoses. **Epileptic Disorders**, Montrouge, v. 18, Sup. 2, p. 73-88, out./2016. Disponível em: <https://www.jle.com/fr/revues/epd/e-docs/neuronal_ceroid_lipofuscinoses_307896/article.phtml>. Acesso: 11 abril 2021.

PANAYIOTOPOULOS, C.P. **Atlas of Epilepsies.** Suíça: Springerlink. 2010. 198 p.

PASQUINELLI, G. et al. The problematic issue of Kufs disease diagnosis as performed on rectal biopsies: a case report. **Ultrastructural Pathology.** v. 28, p. 43–48, 2004.

PLATT, F.M. et al. Lysosomal storage diseases. **Nature Reviews Disease Primers**. v.4, n. 27, 2018 Disponível em <https://doi.org/10.1038/s41572-018-0025-4>. Acesso em 22 out 2021.

PURI, P.K; LEILANI, V.C.; ANGELICA, S.M.; BENTLEY, RC. Neuronal ceroid lipofuscinosis diagnosed via skin biopsy. **Journal of Clinical Neuroscience**. v. 17, n. 12.p 1585-7, dez./2010

QUAGLIATO EMAB, R. et al. Retinal function in patients with the neuronal ceroid lipofuscinosis phenotype. **Arquivos Brasileiros de Oftalmologia**. v. 80, n. 4, p. 215-219, Jul-Ago./2017.

RADKE, J.; STENZEL, W.; GOEBEL, H.H. Human NCL Neuropathology. **Biochimica et Biophysica Acta**. v. 1852, n. 10 (pt B), p. 2262-6, out./2015.

RAPOSO G., MARKS M.S., CUTLER D.F. Lysosome-related organelles: driving post-Golgi compartments into specialisation. **Current Opinion in Cell Biology.** v. 19. n. 4, p.394-401, 2007.

RANTA, S.; LEHESJOKI, A.E. Northern epilepsy, a new member of the NCL family. **Neurological Sciences**. v. 21, p. 43-47, 2000.

RIDER, J.A, Rider DL. Batten disease, a twenty-eight-year struggle: past, presentand future. **Neuropediatrics**. v. 28, n. 1, p. 4-5. 1997.

ROSENBERG, J.B. et al. Advances in the Treatment of Neuronal Ceroid Lipofuscinosis. **Expert Opinion on Orphan Drugs**. v. 7, n. 11, p.473-500, nov./2019

SANTAVUORI, P.; HALTIA, M.; RAPOLA, J.; RAITTA, C. Infantile type of so-called neuronal ceroid-lipofuscinosis. 1. A clinical study of 15 patients. J **Neurological Sciences**. v. 18, p. 257-267, 1973.

SATO, R., et al. First Japanese variant of late infantile neuronal ceroid lipofuscinosis used by novel CLN6 mutations. **Brain & Development**, v. 38, n. 9, p. 852-856, out./2016.

SAUDUBRAY, J.M.; SEDEL F., WALTER, J.H. **Clinical approach to treatable inborn metabolic diseases:** an introduction. Journal of inherited metabolic disease. v. 29. N 2-3, p. 261-274, 2006.

SAUDUBRAY, J.M.; BAUMGARTNER, J.H.; WALTER, J.H. **Inborn Metabolic Diseases** - Diagnosis and Treatment. (Ed.). 6th ed. Springer. 2016, 670 p.

SCHULZ, A. et al. NCL diseases - clinical perspectives. **Biochimica et Biophysica Acta**, v. 1832, n. 11, p. 1801-6, nov./2013).

SCHWAKE, M.; SCHRODER, B.; SAFTIG, P. Lysosomal membrane proteins and their central role in physiology. **Traffic**. v. 14, n. 7, p 739-48, jul./2013.

SHARP J.D. et al. Loci for classical and a variant late infantile neuronal ceroid lipofuscinosis map to chromosomes 11p15 and 15q21-23. **Human Molecular** Genetics, v. 6, p.591–595, 1997.

SHARP, J.D., et al. Spectrum of CLN6 mutations in variant late infantile neuronal ceroid lipofuscinosis. **Human Mutation**, v. 22, n. 1, p.35-42, jul/2003.

STEINFELD, R. et al. Cathepsin D deficiency is associated with a human neurodegenerative disorder. **The American Journal of Human Genetics**. v. 78, n. 6, p. 988-98, Jun./2006. Disponível em < https://www.ncbi.nlm.nih.gov/pmc/articles/PMC1474096/>. Acesso em: 10 de dez 2021.

SUN, A. Lysosomal storage disease overview. **Annals of Translational Medicine**. v. 6, n. 24, dez./2018. Disponível em < https://atm.amegroups.com/article/view/22755/22212>. Acesso em: 24 out 2021.

SWAIMAN, K. F. et al. **Swaiman's Pediatric Neurology**: principles and practice. 6ed. Elsevier, 2018. Cap 48 (pg. 390-404).

TARATUTO, A.L. et al. Childhood neuronal ceroid-lipofuscinoses in Argentina. **American Journal of Medical Genetics**. v. 5, n. 57, p 144-9, jun./1995

TEIXEIRA, C.A. et al. Novel mutations in the CLN6 gene causing a variant late infantile neuronal ceroid lipofuscinosis. **Human Mutation**, v. 21, n. 5, mai./2003.

THELEN. M. et al. Disruption of the autophagy-lysosome pathway is involved in neuropathology of the nclf mouse model of neuronal ceroid lipofuscinosis. **PLoS One.** v, 7, n. 4, p. 35493, 2012. Disponível em < https://www.ncbi.nlm.nih.gov/pmc/articles/PMC3335005/>. Acesso em: 10 dez 2021.

THOMPSON, D.A. et al. An ERG and OCT study of neuronal ceroid lipofuscinosis CLN2 Battens retinopathy. **Eye (Lond)**. v. 35, n. 9, p. 2438-2448, set./2021.

TOPÇU, M. et al. Evaluation of 36 patients from Turkey with neuronal ceroid lipofuscinosis: clinical, neurophysiological, neuroradiological and histopathologic studies. **The Turkish Journal of Pediatrics**. v. 46, n. 1, p. 1-10, Jan-Mar./2004.

UNIVERSITY COLLEGE LONDON. Mutation and Patient Datasheets for Human NCL genes. Londres, 2021 Disponível em: < https://www.ucl.ac.uk/ncl-disease/mutation-and-patient-database/mutation-and-patient-datasheets-human-ncl-genes>. Acesso: em 14 nov 2021.

U.S NATIONAL LIBRARY OF MEDICINE. Clinical Trials. Disponível em: <https://clinicaltrials.gov/>. Acesso em 01 de jan 2022.

UVEBRANT P, Hagberg B. Neuronal ceroid lipofuscinoses in Scandinavia. Epidemiology and clinical pictures. **Neuropediatrics**, v 28, p**.** 6-8, 1997.

VENESELLI, E. et al. Clinical and EEG findings in 18 cases of late infantile neuronal ceroid lipofuscinosis. **Brain Development.** v. 23, n. 5, p 306-11, ago./2001.

XIN, W. et al. CLN5 mutations are frequent in juvenile and late-onset non-Finnish patients with NCL. **Neurology**. v. 74, p. 565-571, 2010.

WILLIAMS, R.E. et al. Management strategies for CLN2 Disease. **Pediatr Neurology**. v.69, p. 102-12, abr./2017

WELEBER, R.G et al. Electroretinographic and clinicopathologic correlations of retinal dysfunction in infantile neuronal ceroid lipofuscinosis (infantile Batten disease). **Molecular Genetics and Metabolism.** v. 83, n. 1-2, p. 128-37, set-out./2004.

WILLIAMS R.E., Goebel H.H., Mole S.E. NCL nomenclature and classification. In: **The Neuronal Ceroid Lipofuscinoses (Batten Disease)**. 2nd ed. Oxford: Oxford University Press; 2011:20-23.

WILLIAMS R.E.; MOLE, S.E. New nomenclature and classification scheme for the neuronal ceroid lipofusicnoses. **Neurology**, Minneapollis, v. 79, n. 2, p. 183-191, jul./2012.

Williams R.E., et al. Diagnosis of the neuronal ceroid lipofuscinoses: an update. **Biochimica et Biophysica Acta**. v. 1762, n. 10, p 865-72, out 2006.