UNIVERSIDADE DE SÃO PAULO

Faculdade de Medicina de Ribeirão Preto

Departamento de Clínica Médica

Centro de Ciências das Imagens e Física Média

Tâmara de Oliveira Rocha

Aumento da intensidade de sinal no globo pálido e núcleo dentado na sequência T1 pré-contraste em pacientes com Esclerose Múltipla e sua correlação com dose cumulativa de meio de contraste a base de gadolínio.

Dissertação apresentada à Faculdade de Medicina de Ribeirão Preto da Universidade e São Paulo, para obtenção de título de Mestre pelo programa de Mestrado Profissional em Ciências da Imagens de Física Médica.

Área de Concentração: Diagnóstico por Imagem-Neurorradiologia.

Ribeirão Preto

2020

AUTORIZO A REPRODUÇÃO E DIVULGAÇÃO TOTAL DESTE TRABALHO, POR QUALQUER MEIO CONVENCIONAL OU ELETRÔNICO, PARA FINS DE ESTUDO E PESQUISA, DESDE QUE CITADA A FONTE.

FICHA CATALOGRÁFICA

Rocha, Tâmara de Oliveira

Aumento da intensidade de sinal no globo pálido e núcleo dentado na sequência T1 pré-contraste em pacientes com esclerose múltipla e sua correlação com dose cumulativa de meio de contraste a base de gadolínio/ Tâmara de Oliveira Rocha, Orientador: Antônio Carlos dos Santos – Ribeirão Preto, 2019.

37 páginas, 06 ilustracões, 04 tabelas, 06 gráficos.

Dissertacão de mestrado profissional (Programa Ciencias das Imagens e Física Médica – Área de Concentracão: Diagnóstico por Imagem) – Faculdade de Medicina de Ribeirão Preto da Universidade de São Paulo.

1) Gadolínio; 2) Imagem por Ressonância Magnética; 3) Efeitos colaterais e reações adversas 4) Esclerose Múltipla

FOLHA DE APROVAÇÃO

Tâmara de Oliveira Rocha

Aumento da intensidade de sinal no globo pálido e núcleo dentado na sequência T1 pré-contraste em pacientes com esclerose múltipla e sua correlação com dose cumulativa de meio de contraste a base de gadolínio

Dissertação apresentada à Faculdade de Medicina de Ribeirão Preto da Universidade de São Paulo para obtenção do título de mestre profissionalizante.

Área de concentracão: Diagnóstico por Imagem.

Aprovado em __/__/__

Banca examinadora:

Prof. Dr_____

Instituicão:_____

Assinatura:_____

Prof. Dr_____

Instituicão:_____

Assinatura:_____

Prof. Dr_____

Instituicão:_____

Assinatura:_____

Dedico este trabalho a todos os professores e colegas de residência que contribuíram direta ou indiretamente na minha trajetória até aqui.

Agradecimentos

Agradeço a minha família por todo o incentivo nestes anos de medicina, ao meu orientador, Dr. Antônio Carlos dos Santos pelo suporte, seu exemplo como profissional e empenho para o bom funcionamento do serviço de Radiologia do HCRP bem como ao Dr. Valdair Francisco Muglia pela confiança a mim depositada durante toda a residência e por todos os ensinamentos.

SUMÁRIO

01			**Capa**
04			**Agradecimentos**
05			**Resumo**
06			**Abstract**
08			**Introdução**
12			**Objetivo**
13			**Casuística e Método**
18			**Resultados**
25			**Discussão**
31			**Conclusão**
32			**Bibliografia**

RESUMO

A Esclerose Múltipla (EM) é uma patologia caracterizada pela presença de lesões desmielinizantes no sistema nervoso central (SNC), multifatorial, que afeta cerca de 2-3 milhões de pessoas no mundo e que acarreta grande impacto na funcionalidade e qualidade de vida desses pacientes (18). Múltiplas possíveis causas se correlacionam com essa condição como meio ambiente, fatores genéticos e epigenéticos que potencialmente interagem com fatores de risco modificáveis com obesidade, fumo, dieta e deficiência de vitamina D. Do ponto de vista imunológico, os estudos mostram que o sistema imunológico adaptativo é a peça chave na patogênese da EM. Acredita-se que as células T e C são recrutadas por antígenos específicos do SNC levando à perda axono-neuronal, desmielinização e gliose (18). Na prática clínica, a maioria dos pacientes são submetidos a Ressonâncias Magnéticas (RM) contrastadas para controle radiológico da doença, o que causa preocupação tendo em vista que estudos recentes demonstram o aumento de sinal espontâneo T1W (sequências ponderadas em T1) no globo pálido (GP) e núcleo denteado (ND) em pacientes submetidos a injeções repetidas de meio de contraste a base de gadolínio (Gd) (2,5,8).

Objetivo: Correlacionar o aumento da intensidade de sinal na sequência T1 pré-contraste no globo pálido e núcleo denteado em pacientes com EM e sua relação com a injeções repetidas de meio de contraste a base de gadolíneo.

Método: Foram analisados retrospectivamente, os casos de 100 pacientes acompanhados no HCFMRP-USP com diagnóstico de esclerose múltipla, no período de 2013 a 2018 e de 61 casos de pacientes normais que foram utilizados como grupo controle, os quais nunca foram submetidos a estudos com contraste paramagnético até aquele momento, cujos exames foram realizados na mesma instituição no período de 2009 a 2013. A análise das imagens de RM foi realizada por dois observadores independentes, que avaliaram a sequência volumétrica T1W e constataram ou não visualmente o aumento da intensidade de sinal no globo pálido (GP) e núcleo denteado(ND) em relação ao tálamo (T) e ponte (P), respectivamente, utilizando o programa Osirix (Pixmeo - Genebra - Suiça). Após essa análise, foi realizada de maneira automatizada a relação da intensidade de sinal entre o GP/T e ND/P de maneira, após padronização em plataforma Standard.

Resultados: Não houve diferença estatisticamente significativa ($p < 0,05$) entre o aumento da intensidade de sinal GP/T e ND/P nos pacientes do grupo teste e do grupo controle. A única diferença significativa entre os grupos se deu na variável idade ($p= 0,004$), notando-se aumento dessas relações no grupo de pacientes doentes.

Conclusão: O aumento da intensidade de sinal do GP e do ND é objeto de estudo recente na literatura, com trabalhos mostrando correlação entre o aumento dos mesmos e o número de exames com uso do Gadolínio. Este estudo não confirmou esse achado, o que leva ao questionamento se os pacientes encurtam o sinal T1W com o uso repetido do gadolínio ou se o mesmo é ocasionado pela degeneração progressiva resultante da doença de base (EM), hipóteses que necessitam ser testadas através de estudos futuros.

Palavras-chave: Gadolínio, Imagem por Ressonância Magnética, Efeitos colaterais e reações adversas, Esclerose Múltipla.

ABSTRACT

Multiple sclerosis (MS) is a pathology characterized by the presence of demyelinating lesions in the central nervous system (CNS), multifactorial, which affects about 2-3 million people worldwide and has a great impact on the functionality and quality of life of these patients. (18). Multiple possible causes correlate with this condition such as the environment, genetic and epigenetic factors that potentially interact with modifiable risk factors with obesity, smoking, diet and vitamin D deficiency. From an immunological point of view, studies show that the adaptive immune system it is the key piece in the pathogenesis of MS. It is believed that T and C cells are recruited by specific CNS antigens leading to axono-neuronal loss, demyelination and gliosis (18). In clinical practice, most patients are submitted to contrasted magnetic resonance imaging (MRI) for radiological control of the disease, which is a cause for concern since recent studies demonstrate an increase in spontaneous T1W signal (T1-weighted sequences) in the pale globe (GP) and dentate core (ND) in patients undergoing repeated injections of gadolinium-based contrast medium (Gd) (2,5,8).

Objective: Correlate the increase in signal intensity in the pre-contrast T1 sequence in the pale globe and dentate nucleus in patients with MS and its relationship with repeated injections of gadolinium-based contrast medium.

Methods: We retrospectively analyzed the cases of 100 patients followed up at HCFMRP-USP with a diagnosis of multiple sclerosis, from 2013 to 2018 and 61 cases of normal patients who were used as a control group, who were never submitted to studies with paramagnetic contrast until that moment, whose exams were performed at the same institution from 2009 to 2013. The analysis of MRI images was performed by two independent observers, who evaluated the T1W volumetric sequence and whether or not they visually verified the increase in signal intensity. in the pale globe (GP) and dentate nucleus (ND) in relation to the thalamus (T) and bridge (P), respectively, using the Osirix program (Pixmeo - Geneva - Switzerland). After this analysis, the signal intensity relationship between the GP / T and ND / P was performed in an automated manner, after standardization on a Standard platform.

Results: There was no statistically significant difference ($p < 0.05$) between the increase in GP / T and ND / P signal intensity in the patients in the test group and in the control group. The only significant difference between the groups was in the age variable ($p = 0.004$), with an increase in these relationships being noted in the group of sick patients.

Conclusion: The increase in the signal intensity of the GP and ND is the object of a recent study in the literature, with studies showing a correlation between their increase and the number of tests using Gadolinium. This study did not confirm this finding, which leads to the question of whether patients shorten the T1W signal with repeated use of gadolinium or whether it is caused by progressive degeneration resulting from the underlying disease (MS), hypotheses that need to be tested using future studies.

Keywords: Gadolinium, Magnetic Resonance Imaging, Side effects and adverse reactions, Multiple Sclerosis.

Lista de Figuras e Tabelas

04 tabelas com resultados estatísticos, páginas
01 gráfico mostrando a distribuição por sexo no grupo teste, página
02 figuras mostrando a padronização na plataforma Standar. páginas
02 figuras evidenciando pacientes com aumento da intensidade de sinal nos globos pálidos e núcleos denteados, páginas
02 figuras mostrando globos pálidos e núcleos denteados normais à inspeção visual em pacientes do grupo controle, páginas

Lista de abreviaturas

1 – INTRODUÇÃO

A esclerose múltipla (EM) é uma patologia caracterizada pela presença de lesões desmielinizantes no sistema nervoso central (SNC), multifatorial, que afeta cerca de 2-3 milhões de pessoas no mundo e que acarreta grande impacto na funcionalidade e qualidade de vida desses pacientes (18). Múltiplas possíveis causas se correlacionam com essa condição como meio ambiente, fatores genéticos e epigenéticos que potencialmente interagem com fatores de risco modificáveis com obesidade, fumo, dieta e deficiência de vitamina D , Do ponto de vista imunológico, os estudos mostram que o sistema imunológico adaptativo é a peça chave na patogênese da EM. Acredita-se que as células T e C são recrutadas por antígenos específicos do SNC levando à perda axono-neuronal, desmielinização e gliose (18).

Clinicamente essas alterações patológicas se apresentam por meio de episódios agudos conhecidos como surtos cujas características dependem do local e da extensão do processo inflamatório e podem ser interpretadas por alterações nos exames de imagem, comumente realizados no diagnóstico e seguimento desses pacientes. Dessa maneira, a inflamação é visualizada por meio de quebra de barreira e consequente realce pelo meio de contraste visualizado nas sequências ponderadas em T1 (T1W), a desmielinização pode ser vista por meio de espectroscopia, técnica avançada de imagem que permite avaliar o microambiente em questão por meio de quantificação de metabólitos, e no caso da patologia em questão evidencia um aumento de mioinositol (Mi) representando ativação astrocitária e queda do N-acetilaspartato (NAA) pela disfunção axono-neuronal (6,18,19).

Em decorrência de essas alterações patológicas se manifestarem nos exames de imagem, estes constituem importante ferramenta no diagnóstico e acompanhamento terapêutico dos pacientes. Em 2017 os critérios diagnósticos de McDonald foram revisados e dentre os tópicos discutidos ressalta-se a importância da documentação da disseminação temporo-espacial das lesões desmielinizantes conceitualmente localizadas em regiões periventriculares, cortico/justacorticais, regiões infratentoriais e na medula espinhal. Diz-se que houve disseminação espacial quando são vistas duas ou mais lesões em sequências ponderadas em T2 (T2W) em pelo menos duas dessas regiões acima relatadas, sejam elas sintomáticas ou não. A disseminação espacial é constatada

quando se observa a presença simultânea de lesões realcantes e não realcantes bem como quando surgem novas lesões em exames de controle (18,19).

Os protocolos de ressonância magnética (RM) para monitorar pacientes com EM sugerem que sejam utilizadas sequências T2W e, em caso de dúvida, recomendam que se prossiga com a avaliação de imagens T1W pós-contraste (17). Na prática clínica, a maioria dos pacientes são submetidos a exames contrastados sempre que o realizam, o que vem causando preocupação tendo em vista que estudos recentes demonstram o aumento de sinal espontâneo T1W no globo pálido (GP) e núcleo denteado (ND) em pacientes submetidos a injeções repetidas de meio de contraste a base de gadolínio (Gd) (2,5,8).

O aumento do sinal espontâneo T1W nos núcleos da base é classicamente relacionado a algumas condições como hipermagnesemia, hiperglicemia não cetótica, hipóxia, neurofibromatose, acúmulo de cálcio, doença de Wilson e fase inicial do Kernicterus (15), porém recentemente vem sendo esse achado vem sendo relacionado também a injeções repetidas pelo meio de contraste, mesmo em pacientes com função renal normal (9).

Guiados por esse achado, estudos patológicos foram realizados e demonstraram que o hiperssinal espontâneo em T1W no GP e ND se correlaciona ao acúmulo do Gd nessas regiões (2,5,11). Análises pós-mortem de pacientes com função renal normal que receberam pelo menos quatro injeções do meio de contraste a base de gadolínio evidenciou a deposição do metal em núcleos cerebrais profundos, sugerindo sua passagem através da barreira hemaotencefálica (BHC) e deposição no interstício neural (1,5). O mecanismo envolvido nessa alteração ainda não é conhecido, porém acredita-se que o processo da transmetilação tem papel importante, uma vez que outros íons metálicos no corpo humano, como o cálcio, competem com o quelante do meio de contraste, tornando assim o composto instável e favorecendo sua deposição nos tecidos como pele, fígado, osso e cérebro(3,7,9,14).

Apesar de ainda não se saber ao certo o exato mecanismo através do qual o Gd se deposita no SNC, pesquisas são realizadas a fim de descobrir quais fatores predispõem ou aumentam a chance de que isso aconteça. Alguns trabalhos científicos, evidenciaram que a deposição desse metal é maior quanto maior o número de administrações do agente e quando são administrados contrastes lineares, considerados mais instáveis (12,13,17,21). Vale ressaltar, entretanto que a deposição de gadolínio também é significativa quando se utiliza os meios de

contraste macrocíclicos, considerados mais estáveis, como foi mostrado em trabalho com ratos que receberam a administração de solução salina e do agente a base de Gd, sugerindo assim mecanismos mais complexos e ainda desconhecidos nesse processo (5).

Existem estudos específicos avaliando o depósito desse metal no SNC de pacientes com esclerose múltipla, já que esse grupo realiza muitos exames contrastados no decorrer de suas vidas, como acima relatado. Antigamente, o hiperssinal espontâneo T1W no GP era relacionado ao subtipo secundariamente progressivo da EM porém estudos recentes evidenciou que esse achado é visto mesmo quando a doença estava controlada, naqueles pacientes com administrações repetidas do agente paramagnético (5). Esses achados foram confirmados por Forslin et al que evidenciaram um aumento da relação da intensidade de sinal no ND após admimistrações repetidas de agentes lineares (4). Stojanov et al também estudaram esse achado de imagem especificamente em pacientes com esclerose múltipla do tipo remitente-recorrente, confirmando os achados já relatados (16).

As reações adversas aos meios de contraste na ressonância magnética são baixas e chegam a cerca de 4%, em sua maioria leves, como por exemplo: náuseas, vômitos, irritação. A fibrose nefrogênica sistêmica (FNS) é a condição atualmente mais temida relacionada ao uso do Gd e se caracteriza por aumento da deposição de colágeno com consequente fibrose de diferentes partes do corpo (7). No SNC, entretanto, o efeito do Gd ainda é desconhecido. Alguns trabalhos relacionam esse acúmulo com piora dos níveis cognitivos em pacientes com esclerose múltipla, mesmo após exclusão de possíveis fatores confundidores (4). Outros estudos tentaram correlacionar a exposição ao gadolínio ao parkinsonismo, porém não consegui comprovar essa relação (20). Portanto, apesar dos esforços, ainda não se sabe ao certo quais os efeitos colaterais do acúmulo desse metal no SNC (10).

Desta forma, evidenciar o hiperssinal espontâneo T1W no GP e ND em pacientes com esclerose múltipla após repetidas administrações de meios de contraste a base de Gadolínio auxiliaria na elaboração e consolidação de novos protocolos de imagem para seguimento desses pacientes com possíveis menos custos aos pacientes e ao sistema de saúde.

2 – OBJETIVOS

2.1 Principal:

Avaliar o aumento da intensidade de sinal na sequência T1 pré-contraste no globo pálido e núcleo denteado em pacientes com EM e sua relação com a injeções repetidas de meio de contraste a base de gadolínio.

2.2 Secundários:

Avaliar o aumento da intensidade de sinal na sequência na sequência T1 pré-contraste no globo pálido e núcleo denteado em pacientes com EM, utilizando outras variáveis como sexo e idade.

3 – MATERIAL E METODOS

3.1 Tipo de estudo

Trata-se de um estudo retrospectivo, transversal e observacional, realizado em uma única instituição.

3.2 Local do estudo

O estudo foi realizado no hospital das Clínicas da Faculdade de Medicina de Ribeirão Preto da Universidade de São Paulo (HCFMRP-USP).

3.3 Comitê de ética

Este projeto segue a resolução CNS 466/12 e foi encaminhado para apreciacão do Comitê de Ética em Pesquisa (CEP) do Hospital das Clínicas da Faculdade de Medicina de Ribeirão Preto (HCFMRP-USP). Não houve deste modo, coleta de dados antes da aprovacão pelo CEP. Também foi encaminhado ao CEP documento em anexo, solicitando a dispensa da necessidade do termo de consentimento, visto que se trata de estudo retrospectivo e o presente trabalho não alterará, de forma alguma, a conduta já tomada frente ao quadro do paciente. Os dados foram obtidos através de exames prévios realizados pelos pacientes. Ressaltamos ainda, que foram tomadas medidas para que se preserve o anonimato absoluto das informações dos pacientes.

3.4 Coleta de dados:

Os dados clínicos foram colhidos a partir do Sistema de Informações Hospitalares. As imagens de RM foram obtidas a partir do PACS (*Picture and Archiving System*) do Centro de Ciências das Imagens e Física Médica (CCIFM), onde estão armazenadas.

3.5 Seleção dos pacientes:

Foram analisados retrospectivamente, os casos de 100 pacientes acompanhados no HCFMRP-USP com diagnóstico de esclerose múltipla, no período de 2013 a 2018 e de 61 casos de pacientes normais que foram utilizados como grupo controle, os quais nunca foram submetidos a estudos com contraste paramagnético até aquele momento, cujos exames foram realizados na mesma instituição no período de 2009 a 2013. Como critério de exclusão do grupo controle será utilizado o fato de o paciente ter realizado exame anterior com injeção de meio contraste a base de gadolínio. Os pacientes deste estudo não assinaram o termo de consentimento livre e esclarecido uma vez que se trata de estudo retrospectivo, com análise de exames de imagem e do prontuário, sem nenhum novo procedimento envolvido. Os pacientes do grupo controle assinaram o termo de consentimento quando da realização dos exames.

3.6 Critérios de inclusão e exclusão:

3.6.1 Critérios de inclusão:

a) Pacientes com diagnóstico comprovado de EM acompanhados no HCRP de 2013 a 2018.

b) Possuir um exame de imagem de ressonância magnética de encéfalo pré-operatória realizada no HCFMRP-USP.

3.6.2 Critérios de exclusão:

a) Pacientes sem diagnóstico confirmado de Esclerose Múltipla

b) Pacientes sem exame de ressonância magnética disponível ou inconstância no seguimento.

c) Pacientes do grupo controle que foram submetidos previamente a estudos com Gadolínio.

3.7 Análise das imagens

Os exames de ressonância magnética foram realizados em aparelho Phillips de 3,0T.

As imagens de RM foram analisadas por dois médicos radiologistas, um deles em curso da especialização na área de neurorradiologia e outro no 3º ano da residência de radiologia geral, a fim de identificar visualmente o aumento da relação da intensidade de sinal GP/T e ND/P, utilizando o software visualizador Osirix (Pixmeo - Genebra - Suiça). Posteriormente essas imagens foram lançadas em uma plataforma Standard a fim de realizar medições automatizadas dessas relações.

3.7.1 Análise quantitativa da intensidade de sinal da SB e relação da intensidade de sinal GP/T e ND/P:

A análise quantitativa dos exames de ressonância magnética para avaliação da relação da intensidade de sinal GP/T e ND/P, bilateralmente, foi realizada em plataforma Standard por meio de sequências T1W. Foi realizada ainda a análise qualitativa do aumento da intensidade de sinal da substância branca cerebral na região frontal direita, para avaliar o comportamento T1W da mesma com relação às repetidas injeções de gadolínio. O sinal foi considerado aumentado quando, após análise estatística, houvesse aumento significativo da relação em comparação ao grupo controle.

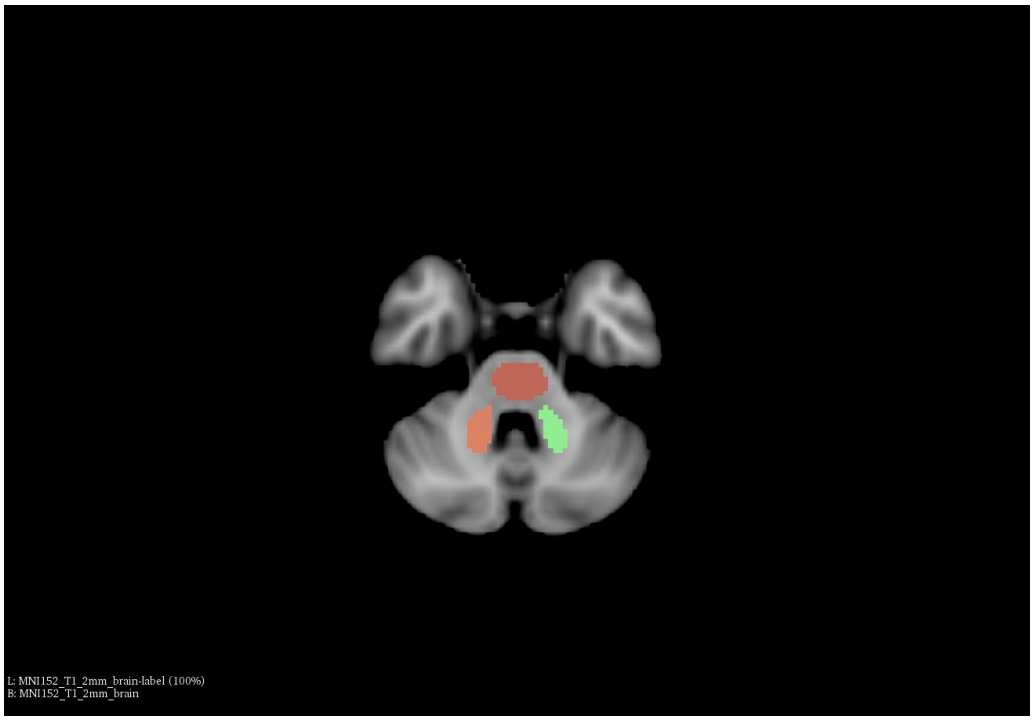

Áreas delimitadas em plataforma Standard para realização das relações ND/P.

Em laranja mais escuro: ponte

Em laranja mais claro: Núcleo denteado direito

Em verde claro: Núcleo denteado esquerdo.

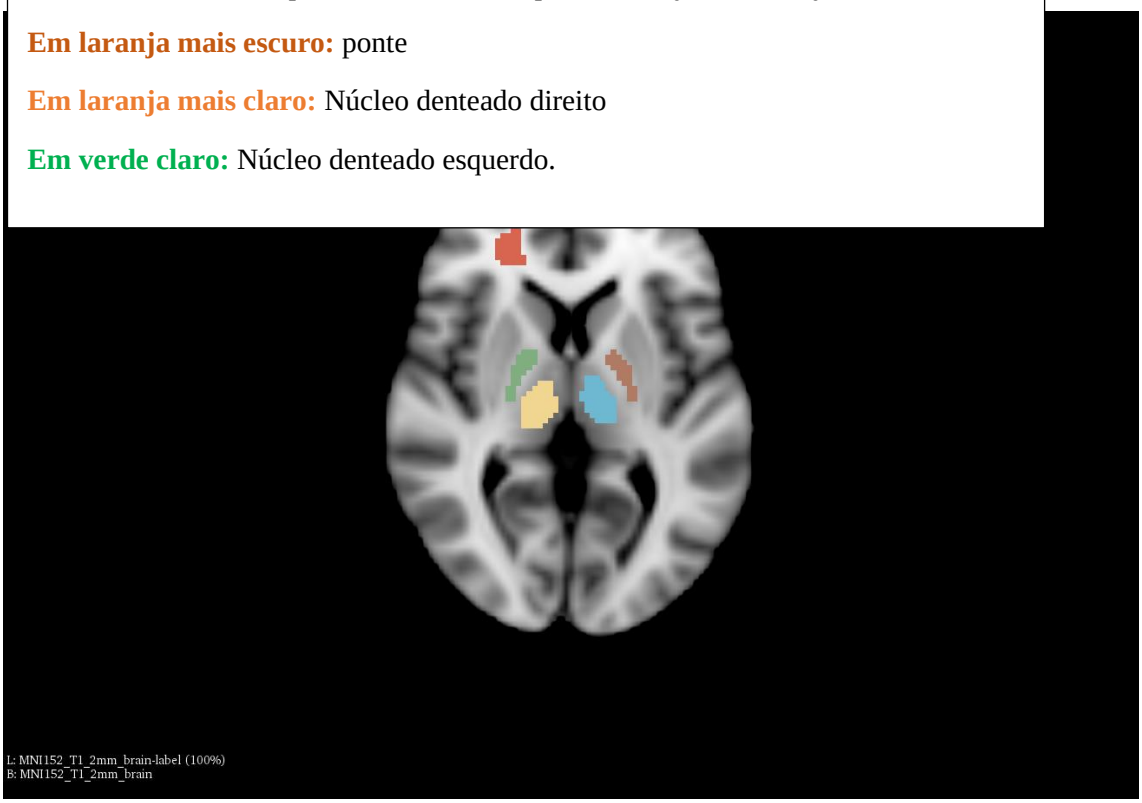

Áreas delimitadas em plataforma Standard para realização das relações GP/T e para avaliação da intensidade de sinal da SB cerebral

Em vermelho: SB frontal direita

Em verde escuro: Globo pálido direito

Em marrom: Globo pálido esquerdo

Em amarelo: Tálamo direito

3.7.1 Análise qualitativa do aumento de sinal do globo pálido e núcleo denteado

A análise qualitativa do aumento da intensidade de sinal do globo pálido e do núcleo denteado foi realizada através da percepção subjetiva do mesmo nas sequências ponderadas em T1W.

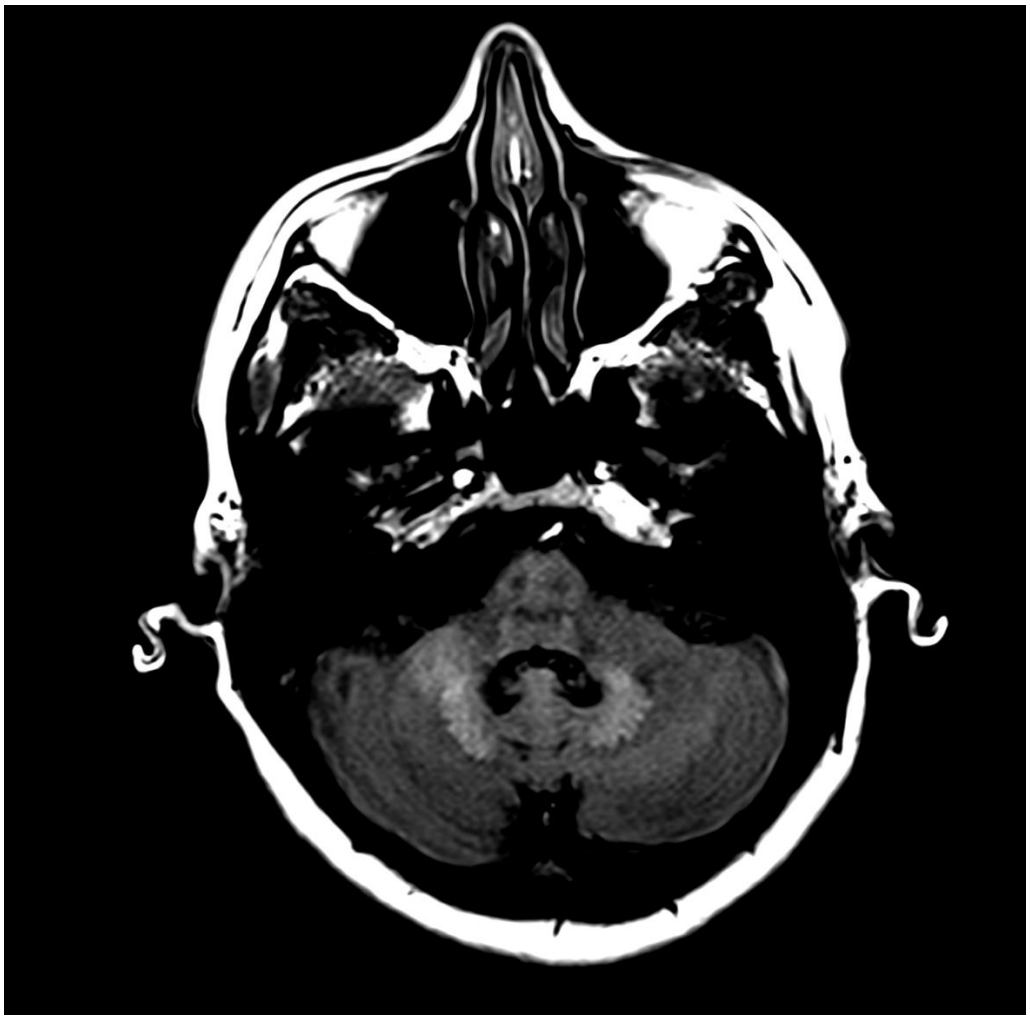

Aumento de sinal dos núcleos denteados em paciente do grupo teste

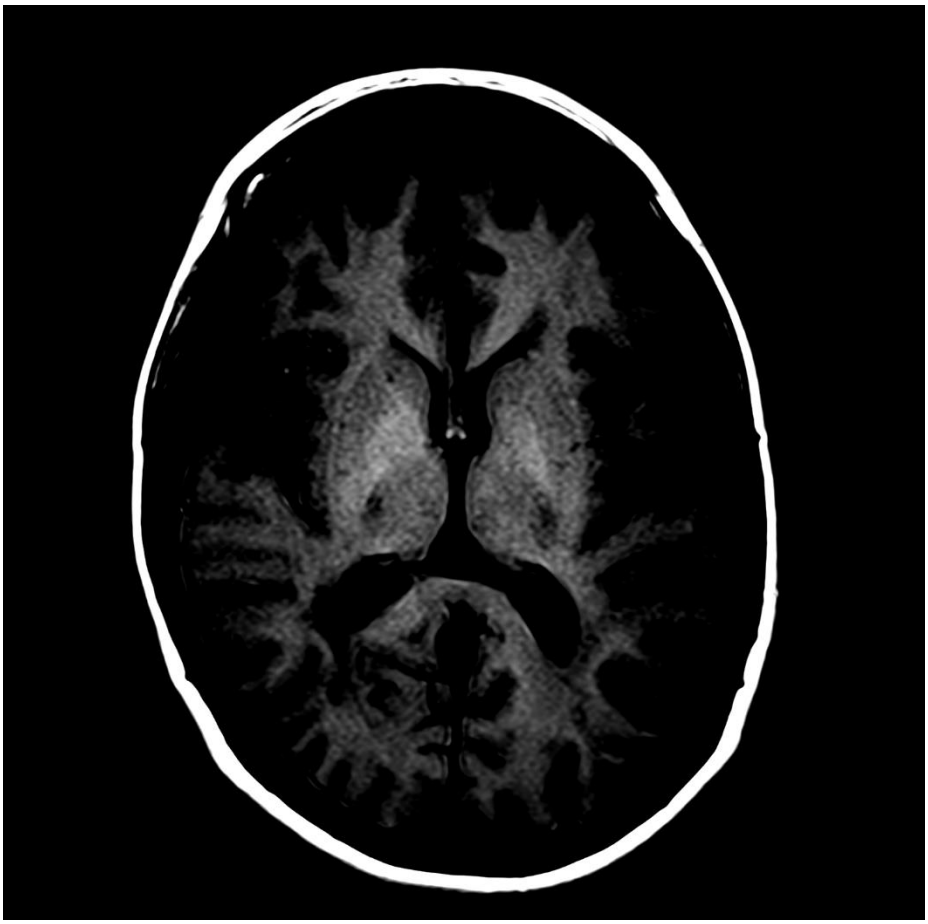

Aumento de sinal dos globos pálidos em paciente do grupo teste.

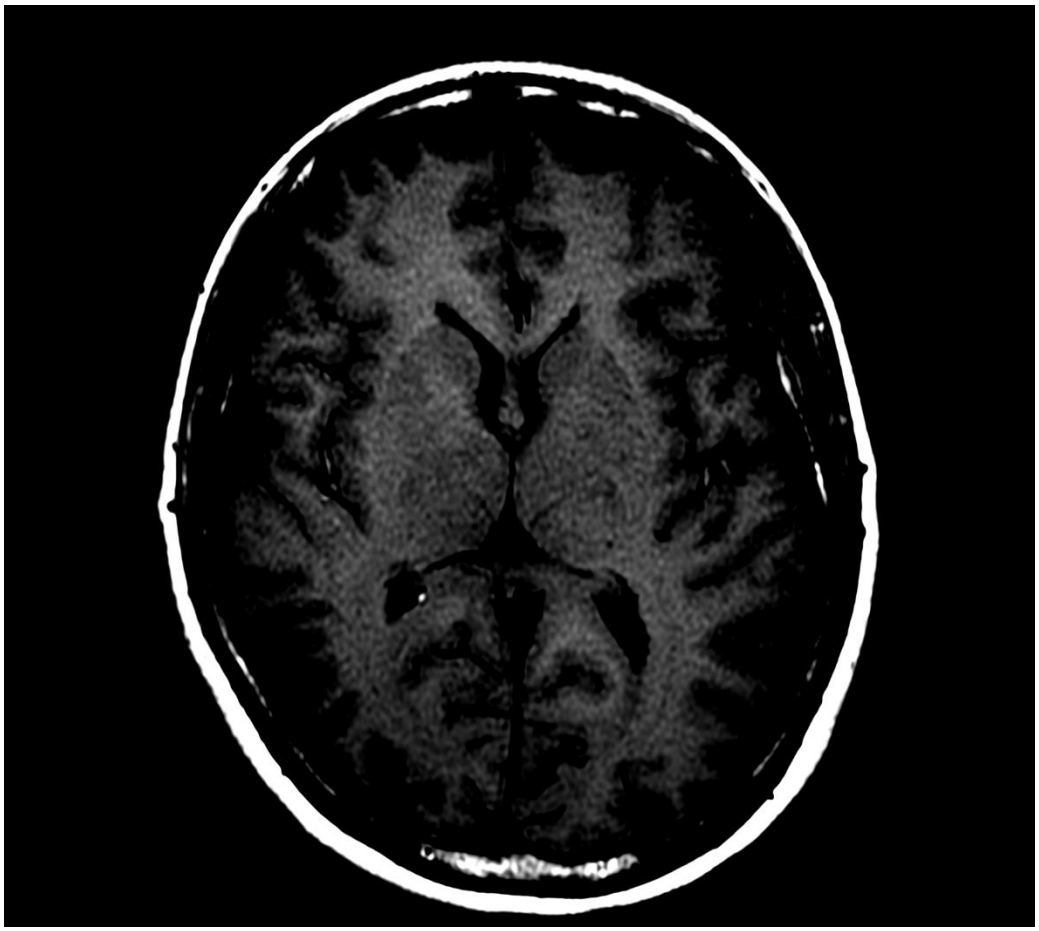

Globos Pálidos normais à inspeção visual em paciente do grupo controle.

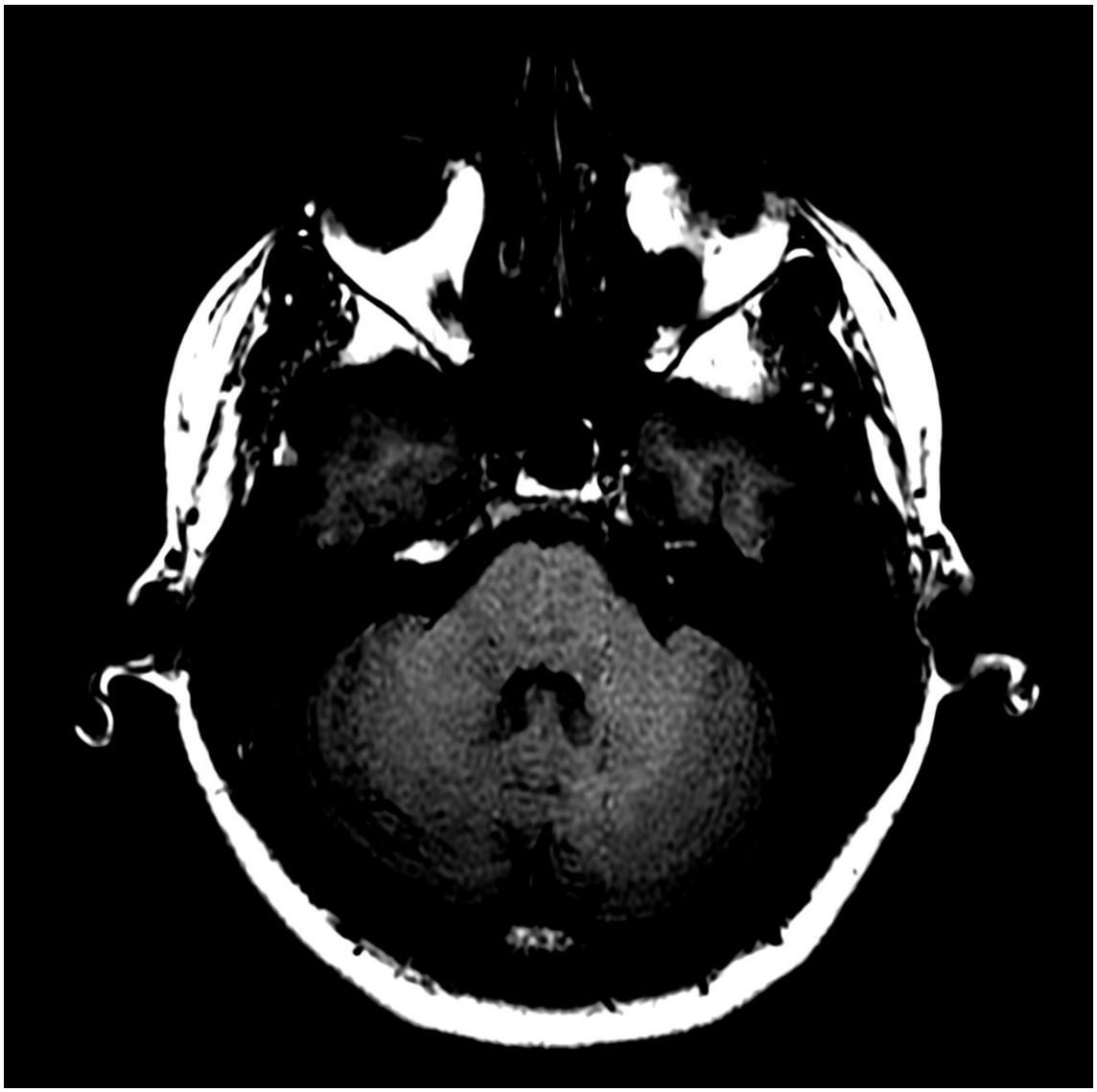

Núcleos Denteados normais à inspeção visual em paciente do grupo controle.

3.8 Dados demográficos, clínicos e patológicos:

Os parâmetros clínicos e as informações acerca da evolução dos pacientes foram coletados por um radiologista através do prontuário eletrônico da instituição.

Foram analisados e coletados os dados: (1) idade, (2) sexo, (3) número de exames contrastados com Gadolínio (4) tempo de acompanhamento (5) tipo do meio de contraste (6) status da função renal.

O tempo de seguimento foi detalhado em meses, sendo cronometrado desde a data do primeiro exame de imagem até o último exame de 2018.

3.8.1 Desfechos:

3.8.1.1 Em relação ao aumento da intensidade de sinal GP/T e ND/P:

Na análise dessas relações foram consideradas estatisticamente significativas as com nível de significância < 0.05 comparando os grupos teste e grupo controle.

3.8.1.2 Em relação ao aumento da relação da intensidade de sinal GP/T e ND/P comparativamente a idade

Na análise dessas relações foram consideradas estatisticamente significativas as com nível de significância < 0.05 comparando os grupos teste e grupo controle.

3.9 Estatística:

Inicialmente foi testada a normalidade das variáveis nos grupos pelo teste de Kolmogotov-Smirnov, seguida de uma ANOVA para comparação dos grupos e uma ANCOVA para testar as não diferenças. Diante de alguns resultados obtidos, foi aplicado o teste não -paramétrico de Mann-Whitney na comparação.

4 - RESULTADOS

Foram avaliados 42 pacientes com diagnóstico de Esclerose Múltipla (58 foram excluídos por inconstância no seguimento) e 41 pacientes assintomáticos (20 foram excluídos por já ter realizado exames anteriores com Gadolínio), sendo realizadas medidas automatizadas das intensidades de sinal dos globos pálidos bilateralmente, tálamos bilateralmente, núcleos denteados bilateralmente, ponte e substância branca frontal direita em todos eles. Posteriormente foram realizadas as relações de intensidade de sinal do GP/T, ND/P e comparadas em relação aos grupos e em relação à idade.

Dos 42 pacientes do grupo teste, 32 eram do sexo feminino (76%) e 10 do sexo masculino (24%), a média de idade neste grupo foi de 43 anos, a média de exames foi de 11 exames, o tempo médio de acompanhamento da doença foi de 120 meses e todos os pacientes utilizaram meio de contraste paramagnético linear. Dos 41 pacientes do grupo controle, todos eram do sexo feminino (100%) e a média de idade foi de 33 anos.

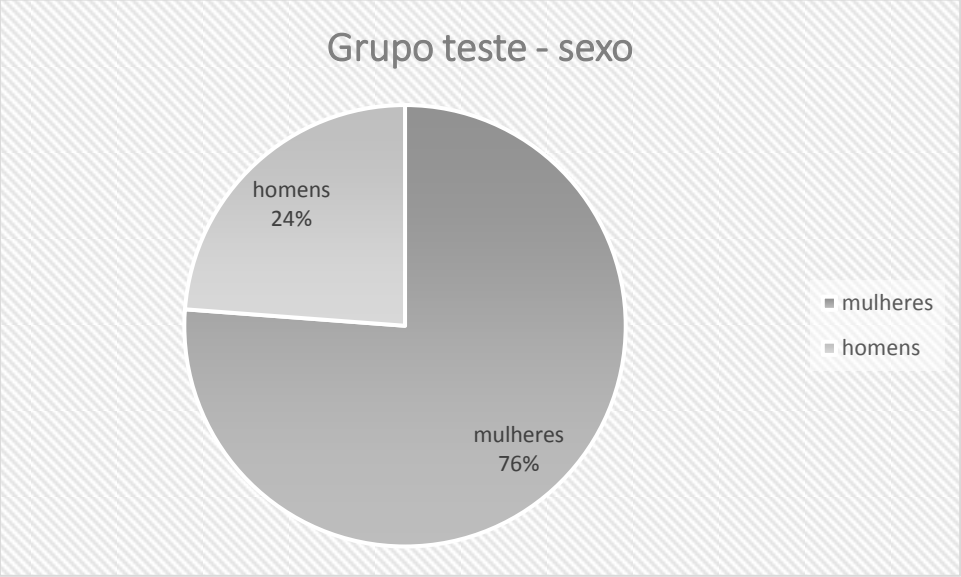

4.1. Análise da normalidade das variáveis:

Apenas a variável GPD/TD não rejeitou a normalidade.

Tests of Normality[b]

		Kolmogorov-Smirnov[a]		
	Grupo	Statistic	df	p
Idade	0	,128	42	,079

	1	,185	41	,001
N. de exames.	0	,092	42	,200*
GPD/TD	0	,109	42	,200*
	1	,111	41	,200*
GPE/TE	0	,492	42	,000
	1	,514	41	,000
IS SB frontal D	0	,104	42	,200*
	1	,182	41	,001
ND D/Ponte	0	,433	42	,000
	1	,511	41	,000
ND E/ponte	0	,385	42	,000
	1	,502	41	,000

4.2 Análise comparativa entre os grupos e variáveis.

Realizou-se uma ANOVA para comparação entre os grupos que evidenciou diferença significativa somente em idade (p = 0,004) com o grupo 0 (doente) com valores superiores.

A variável ISSB (intensidade de sinal da substância branca) frontal D (direita) apresentou tendência (p = 0,08) com o grupo controle com valores superiores.

A análise das demais relações evidenciaram significância estatística apenas para a relação NDE/P e ISSB frontal D.

ANOVA

		df	F	p
Idade	Between Groups	1	8,891	,004
	Within Groups	81		
	Total	82		

GPD/TD	Between Groups	1	,295	,589
	Within Groups	81		
	Total	82		
GPE/TE	Between Groups	1	,329	,568
	Within Groups	81		
	Total	82		
IS SB frontal D	Between Groups	1	3,031	,085
	Within Groups	81		
	Total	82		
ND D/Ponte	Between Groups	1	1,066	,305
	Within Groups	81		
	Total	82		
ND E/ponte	Between Groups	1	,974	,327
	Within Groups	81		
	Total	82		

Descriptives

		N	Mean	Std. Deviation
idade	0	42	44,07	12,430
	1	41	33,71	18,687
	Total	83	38,95	16,576
GPD/TD	0	42	1,0961168202149	,03561282328313
	1	41	1,1007678048780	,04222948443695
	Total	83	1,0984142945666	,03885262436711
GPE/TE	0	42	1,29386442338539	1,455525957964791
	1	41	1,52133355892683	2,108451737779165
	Total	83	1,40622869515887	1,800260931516344
IS SB frontal D	0	42	495111,69	124485,708
	1	41	563786,93	222448,040
	Total	83	529035,60	181878,355
ND D/Ponte	0	42	,95115534206992	,204102873511055
	1	41	1,17425587804878	1,385149996539639
	Total	83	1,06136163092695	,984552983048646
ND E/ponte	0	42	,96257599106320	,154951983160535

1	41	1,15972575609756	1,285463560600548
Total	83	1,05996322439343	,909887905001966

Tests of Between-Subjects Effects

Dependent Variable:IS SB frontal D

Source	Type III Sum of Squares	df	Mean Square	F	p
idade	711165195308,195	1	711165195308,195	29,888	,000
Grupo	316012780306,085	1	316012780306,085	13,281	,000
Error	1903524382085,561	80	23794054776,070		
Total	25942467844741,000	83			
Corrected Total	2712538349535,879	82			

P < 0,001 Diferença significativa, com o grupo controle com valores superiores.

GPD/TD

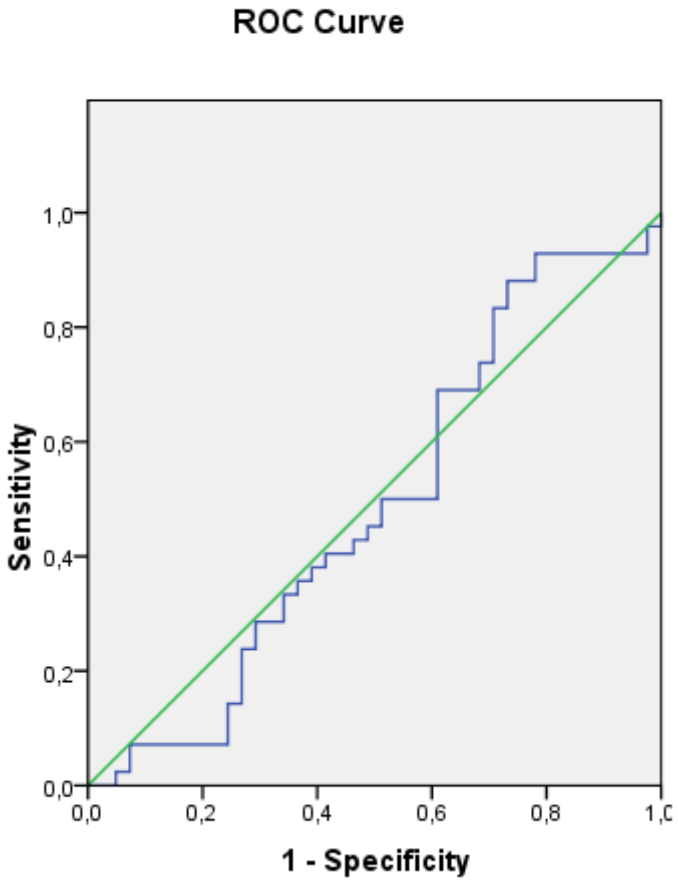

Área sob a curva = 48,9%, p = 0,86. Nenhum poder discriminatório.

GPE/TE

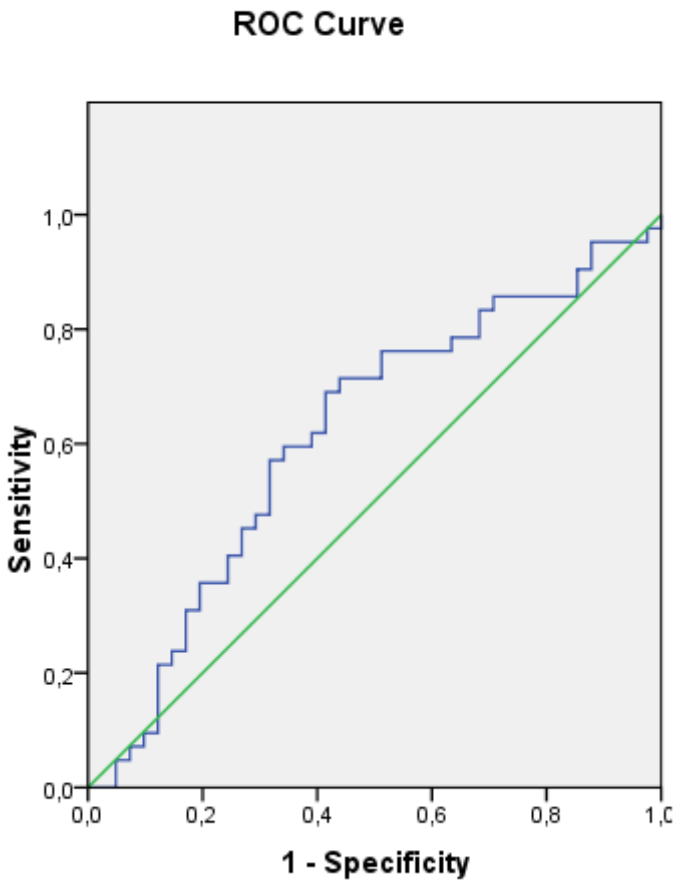

Área sob a curva = 61,7%, p = 0,07. Quase significativo

NDD/PONTE

[Digite aqui]

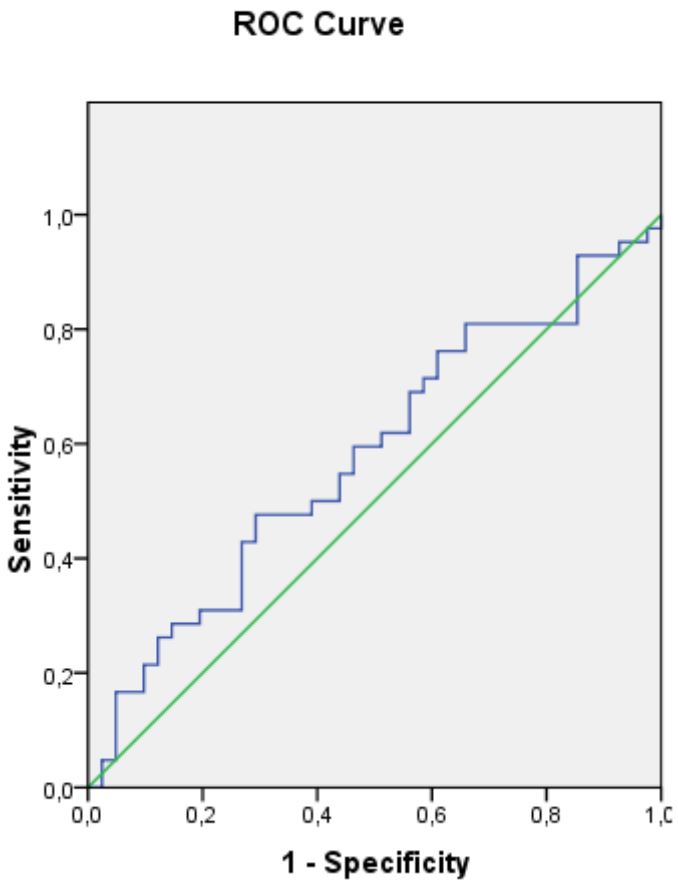

Área sob a curva = 57,9%, p = 0,22. Nenhum poder discriminatório.

NDE/PONTE

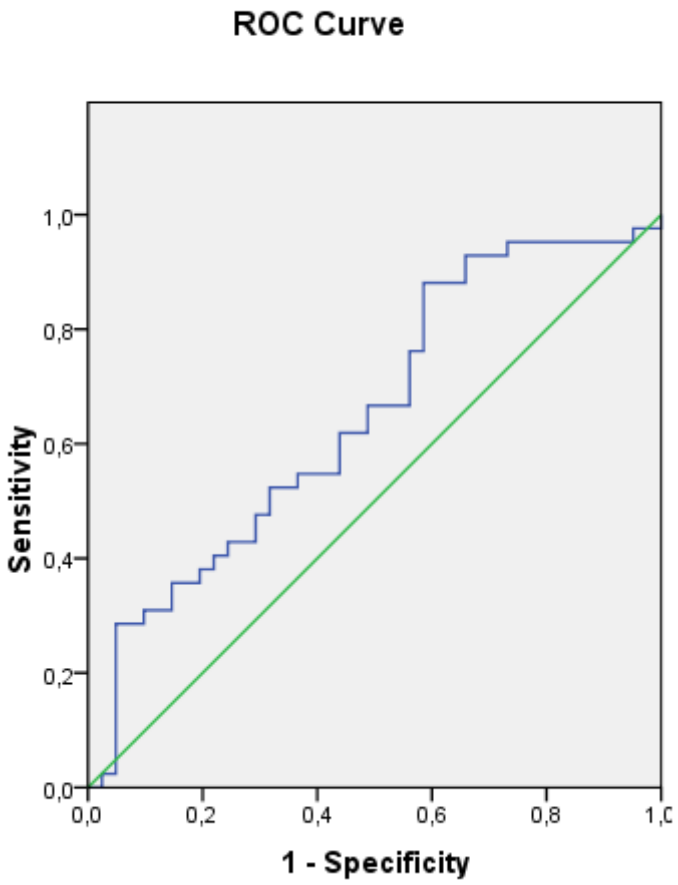

Área sob a curva = 65,1%, p = 0,02. Significativo (área sob curva significativamente superior a 50%).

ISSB FRONTAL D

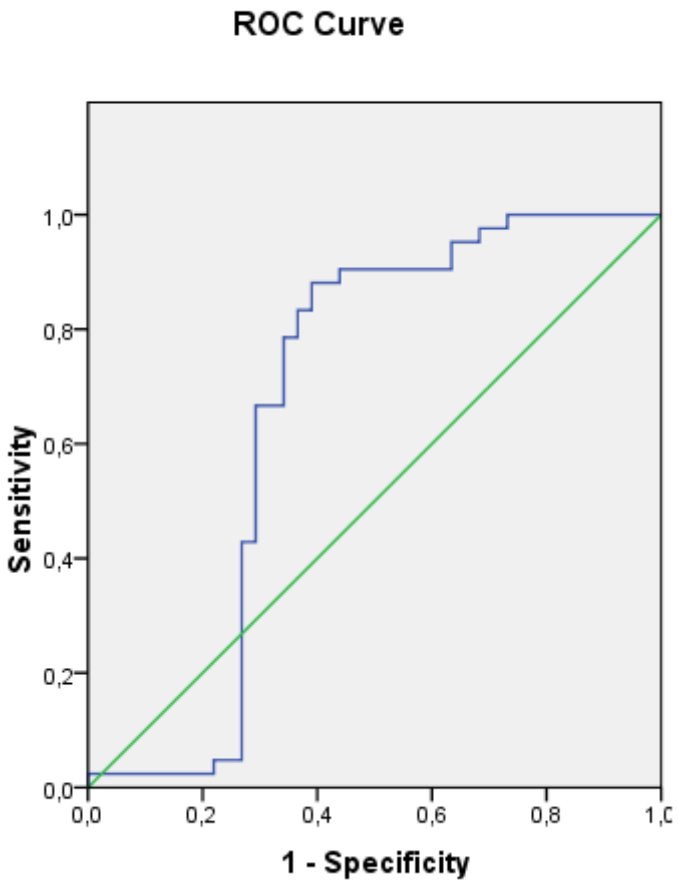

Área sob a curva = 67,2%, p = 0,007. Significativo (área sob curva significativamente superior a 50%).

5. DISCUSSÃO

Usualmente a Ressonância Magnética com Gadolínio faz parte do diagnóstico e acompanhamento das diversas doenças neurológicas. O uso desse meio de contraste paramagnético é capaz de detectar um amplo número de processos patológicos e, no caso da EM, é significativamente útil na detecção da atividade da doença uma vez que novas lesões geralmente apresentam realce pelo meio de contraste (16, 17). Atualmente, o meio científico vem observando alterações nos globos pálidos e núcleos denteados desses pacientes que utilizam repetidas vezes o Gadolínio, provavelmente decorrente do acúmulo do mesmo nessas regiões, o que causa preocupação quanto a possíveis danos futuros (13, 14, 20).

Stojonov et al foi um dos pioneiros na avaliação do aumento da intensidade de sinal no GP e ND em pacientes com esclerose múltipla na forma remitente-recorrente que foram submetidos a injeções repetidas de meio de contraste a base de Gadolínio macrocíclico. Nesse trabalho, ele chegou à conclusão que quanto maior o número de injeções desse meio de contraste realizadas em um menor intervalo de tempo, maior era a intensidade de sinal, sugerindo assim uma maior deposição de Gadolínio, independente da função renal desses pacientes. Resultados semelhantes foram observados pro *Kanda et al* que afirmou que, em pacientes com EM, o aumento da intensidade de sinal nas áreas em questão provavelmente estão mais relacionadas ao acúmulo do Gd do que com a doença por si só.

Tendo em vista a evidência que havia alteração de sinal em determinadas regiões encefálicas, os próximos questionamentos se basearam no tipo de contraste utilizado e se as perguntas a serem respondidas era se o contraste linear determinaria maior aumento da intensidade de sinal comparativamente ao macrocíclico. *Bae et al* estudou retrospectivamente 122 pacientes que foram submetidos a duplas-injeções de Gadolínio, da classe dos lineares e da classe dos macrocíclicos e evidenciou que nos pacientes que receberam doses prévias dos agentes paramagnéticos lineares, foi visto aumento da intensidade de sinal no ND, fato não observado com os macrocíclicos.

A despeito do que a comunidade científica vem observado nos exames de imagem, pouco se sabe sobre os reais efeitos do acúmulo de Gd no SNC. *Welck B et al* tentaram estudar a correlação entre a deposição desse biometal e o parkinsonismo, uma vez que o acometimento do globo pálido é visto em alguns casos dessa patologia, porém

não foi observada associação significativa. *Forslin et al* acompanharam 23 pacientes portadores de EM que receberam repetidas doses com testes neuropsicológicos e evidenciaram menor fluência verbal nos pacientes com aumento de sinal nos núcleos profundos do cérebro, corrigindo os vários aspectos de severidade da doença, fato que não confirma a relação Gadolínio-declínio cognitivo mas encoraja estudos futuros.

Apesar de os trabalhos científicos revelarem o aumento da intensidade de sinal no GP e ND nos pacientes submetidos a repetidas injeções de Gadolínio, nosso estudo não evidenciou aumento significativo do mesmo comparando indivíduos com EM submetidos a estudos contrastados repetidos e indivíduos nunca submetidos ao uso prévio de Gd.

Foram realizadas análises comparando 42 pacientes doentes e 41 pacientes nunca antes submetidos estudos com agentes paramagnéticos e sem doença conhecida, e realizadas relações entre as intensidades dos GP/P bilateralmente, ND/T bilateralmente. Foi comparada ainda a intensidade de sinal da SB frontal direita entre os grupos a fim de observar o possível acúmulo do GD em outras regiões do encéfalo.

Não foi observado aumento significativo da intensidade de sinal nos núcleos profundos do encéfalo comparando os dois grupos, sendo observada significância estatística no que se refere a esse aumento da intensidade de sinal e a idade dos pacientes, quanto maior a idade dos pacientes maior foi a relação observada, e da ISSB frontal direita entre os grupos, sendo maior nos pacientes do grupo controle.

Não foram observados na literatura trabalhos que neguem a relação aumento de sinal ND e GP – injeções de Gd, porém uma das possíveis explicações para que este trabalho não tenha observados resultados estatisticamente significativos é que com o passar do tempo e das injeções de Gd haja um encurtamento do T1 difuso. Outra hipótese a ser pensada é a de que o encurtamento do T1 se deva à degeneração da própria doença de base, já que foi observada maior relação das intensidades de sinal nos pacientes com mais idade.

Existem algumas limitações deste trabalho, como o fato de ser um estudo retrospectivo, com limitações inerentes a este tipo de desenho e de não ter realizado comparações das relações de intensidade de sinal dos núcleos profundos do encéfalo entre pacientes do grupo teste.

6 CONCLUSÃO

Na nossa amostra de pacientes não foi observada a correlação aumento da intensidade de sinal GP/T e ND/P, sugerindo então que estudos futuros, prospectivos, com maior número de pacientes, mais variáveis e correlacionando desfechos clínicos precisam ser realizados a fim de se esclarecer o tema.

7 BIBLIOGRAFIA

1. Aime S, Caravan P. Biodistribution of gadolinium-based contrast agentes, including gadolinium deposition. J Magn Reson Imagin. 2009;30(6):1259-1267.
2. Bae S. et al. Gadolinium deposition in the brain: association with various GBCAs using a generalized additive model. Eur Radiol. 2017;27: 3353-3361.
3. Darrah T.H. et al. Incorporation of excess gadolinium into human bone from medical contras agents. Metallomics. 2009; 1: 479-488.
4. Forslin Y. et al. Retention of Gadolinium-Based contrast agentes in multiple sclerosis: retrospective analasis of an 18-year longitudinal study. Neuroradiol. 2017; 38:1311-16.
5. Gulani V. et al. Gadolinium deposition in the brain: summary of evidence and recommendations. Lancet Neurol. 2017; 16: 564-70.
6. Jansen F.A.J. et al. H MR Spectroscopy of the brain: absolute quantification of metabolites. Radiology. 2006; 240(2): 318-33.
7. Junior EJ, Santos AC, Santos MK, Barbosa MHN, Muglia VF. Complicações do uso intravenoso de agentes de contraste à base de gadolínio para ressonância magnética. Radiol Bras. 2008;41(4): 263-267.
8. Kanda.T. et al. High signal intensity in the dentate nucleus and globus pallidus on unenhanced T1-wieghted MR images: relationship with increasing cumulative dose of a gadolinium based contrast material. 2014; 270(3): 834-841.
9. Kanda. T. et al. Gadolinium deposition in the brain. Magnetic Resonance Imaging. 2016; 34:1346-1350.
10. Kanal E, Tweedle M. Residual or retained Gadolinum: Pratical implications for radiologists and our patients. Radiology. 2015; 275(3): 630-634.
11. Mcdonald R.J. et al. Intracranial Gadolinum Deposition after contrast-enhanced MR imaging. Radiology. 2015; 275 (4): 772-782.
12. Murata N. et al. Macrocyclic and other non-group 1 Gadolinium contraste agents deposit low levels of gadolinium in brain and bone tissue. Investigative radiology. 2016; 51(7): 447-453.
13. Radbruch A. et al. Gadolinium Retention in the Dentate nucleus and globus pallidus is dependent on the class of contraste agent. Radiology. 2015; 275(3): 783-791.

14. Rogosnitzky M, Branch S. Gadolinium-based contraste agent toxicity: a review of known and proposed mechanisms. Biometals. 2016; 29: 365-376.

15. Silva C.J. et al. A preliminar study revealing a new association in patients undergoing maintenance hemodialysis: manganism symptoms and T1 hyperintense changes in the basal ganglia. Neurorradiol. 2007;28:1474-79.

16. Stojanov D. A . et al. Increasing signal intensity within the denteate nucleous and globus palllidus on unenhanced T1W magnetic resonance images in patients with relapsing-remitting multiple sclerosis: correlation with cumulative dose of macrocyclic gadolinium-based contrast agent, gadobutrol. Eur Radiol.2015;

17. Stojanov DA, Trenkic AA, Stojanov DB. Gadolinium deposition within nucleus and globus pallidus after repeated administrations of Gadolinium-based contraste agents- current status. Neurorradioloy. 2016; 58:433-441.

18. Thompson A.J. et al. Multiple sclerosis. Lancet. 2018; 391:1622-36.

19. Thompson A.J. et al. Diagnosis of multiple sclerosis: 2017 revisions of the McDonald criteria. Lancet Neurol. 2018; 17:162-73.

20. Welk B. et al. Association between Gadolinium contrast exposure and the risk of Parkisonism. 2016; 316(1)96-98.

21. Zhang Y. et al. Extent of signal hyperintensity on unehancement T1-Weighted brain MR images after more than 35 administrations of linear gadolinium agents. Radiology. 2017; 282 (2): 516-525.