UNIVERSIDADE DE SÃO PAULO
FACULDADE DE MEDICINA DE RIBEIRÃO PRETO

**BRUNO ALEXANDRE BARBOSA DO NASCIMENTO**

# Proposta de nova classificação das variações anatômicas do recesso do frontal

RIBEIRÃO PRETO
2021

**BRUNO ALEXANDRE BARBOSA DO NASCIMENTO**

# Proposta de nova classificação das variações anatômicas do recesso do frontal

Dissertação apresentada à Faculdade de Medicina de Ribeirão Preto da Universidade de São Paulo para obtenção do Título de Mestre em Ciências.

**Área de Concentração:** Morfofisiologia de Estruturas Faciais.

**Orientador: Prof. Dr. Edwin Tamashiro**

**RIBEIRÃO PRETO**

**2021**

Autorizo a reprodução e divulgação total ou parcial deste trabalho, por qualquer meio convencional ou eletrônico, para fins de estudo e pesquisa, desde que citada a fonte.

## FICHA CATALOGRÁFICA

Nascimento, Bruno Alexandre Barbosa do
Proposta de nova classificação das variações anatômicas do recesso do frontal. / Bruno Alexandre Barbosa do Nascimento; orientador Edwin Tamashiro. - Ribeirão Preto, 2021.
57f.: 10il.

Dissertação (Mestrado) - Programa de Oftalmologia, Otorrinolaringologia e Cirurgia de Cabeça e Pescoço. Área de concentração: Morfofisiologia de Estruturas Faciais. Faculdade de Medicina de Ribeirão Preto da Universidade de São Paulo. Ribeirão Preto. 2021.

1. Seio frontal 2. Variação anatômica. 3. Terminologia 4. Classificação. 5. Nomenclatura. 6. Anatomia 7. Tomografia computadorizada.

## FOLHA DE APROVAÇÃO

**Aluno:** Bruno Alexandre Barbosa do Nascimento

**Título:** Proposta de nova classificação das variações anatômicas do recesso do frontal.

Dissertação apresentada à Faculdade de Medicina de Ribeirão Preto da Universidade de São Paulo para obtenção do Título de Mestre em Ciências.

**Área de Concentração:** Morfofisiologia de Estruturas Faciais

Aprovado em:____/____/____

Prof. Dr. _____

Instituição: _____

Assinatura: _____

Prof. Dr. _____

Instituição: _____

Assinatura: _____

Prof. Dr. _____

Instituição: _____

Assinatura: _____

# *Agradecimentos*

Primeiramente a Deus.

À minha família, base de tudo que me tornei

À minha esposa Raissa e ao meu filho Pedro, são os motivadores das conquistas.

E, finalmente, à família da Otorrinolaringologia da Faculdade de Medicina de Ribeirão Preto da Universidade de São Paulo, em especial ao Prof. Dr. Edwin Tamashiro, meu orientador, que me incentivou e acreditou neste estudo desde o princípio.

## *Apoio Financeiro*

*À Coordenação de Aperfeiçoamento de Pessoal de Nível Superior - CAPES, cujo apoio financeiro foi imprescindível para a execução deste projeto.*

# *Resumo*

Nascimento BAB. **Proposta de nova classificação das variações anatômicas do recesso do frontal**. Dissertação (Mestrado) - Faculdade de Medicina de Ribeirão Preto, Universidade de São Paulo. Ribeirão Preto. 2021.

**Introdução**: A drenagem do seio frontal ocorre em um estreito espaço tridimensional com formato em ampulheta, denominado de recesso do frontal, delimitado por quatro paredes distintas. Em virtude de as paredes anterior e posterior serem formadas, embriologicamente, por unidades distintas, podendo sofrer pneumatizações em graus variados, observa-se a possibilidade de uma série de combinações anatômicas que estreitam esse espaço, tornando complexo o entendimento tridimensional e a descrição anatômica dessa região. Algumas nomenclaturas já foram criadas no intuito de padronizar e melhor sistematizar a descrição do recesso do frontal. No entanto, nenhuma delas até hoje preenche todas as lacunas necessárias para o seu entendimento pormenorizado. **Objetivos**: Propor uma nova classificação para as células do recesso do frontal, comparando-a com outras classificações já existentes quanto à distribuição de frequência dos tipos de células, suas vantagens e desvantagens. **Casuísticas e Métodos**: Foi realizada análise de 3200 pacientes que realizaram tomografia de seios da face (cortes coronal, sagital e axial). Após a aplicação de critérios de elegibilidade, foram selecionados 166 exames para análise e aplicação da nova classificação. As células foram classificadas quanto à sua posição, em anterior (A), posterior (P), medial (M) ou interssinusal (IS); quanto ao número de células existentes (0, 1, 2), e também quanto à altura em relação ao óstio do frontal, em ‘’a”=*above* (acima), quando a célula mais superior ultrapassa o óstio do frontal ou ‘’b”=*below* (abaixo), quando a célula mais superior está localizada abaixo do óstio de drenagem. Finalmente, foram comparadas as prevalências de todos os tipos de células do recesso do frontal, comparando, ainda, com todas as classificações vigentes até o momento. **Resultados**: Aplicando critérios da nova proposta, considerando 332 lados estudados, foram obtidas as seguintes prevalências: células anteriores (A0-2,1%, A1b-37,6%, A2b-34,9%, A1a-0,9%, A2a-24%) células posteriores (P0-0%, P1b-7,8%, P2b- 73,4%, P1a-0,6%, P2a-22,4%), células mediais (10,2%) e células interssinusais (22,3%). Como nesta nova classificação não há atribuição de nomes específicos para cada célula, a sistematização do entendimento em relação à posição e ao número de células é facilitada. Considera-se, também, a existência de células mediais e há correspondentes para todos os tipos de conformações possíveis em relação às classificações pré-existentes, diferentemente de outras em que não existem correspondências para A1a e P1a, por exemplo. Além disso, as células mediais e interssinussais são abrangidas de maneira separada, diferentemente do que foi proposto nas últimas classificações. **Conclusões**: A presente proposta de classificação de células do recesso frontal demonstrou correspondência com classificações já existentes, apresentando vantagens por ser mais abrangente, intuitiva e mnemonicamente mais simples para descrever a anatomia dessa complexa região.

**Palavras-chave**: Seio frontal. Variação anatômica. Terminologia. Classificação. Nomenclatura. Anatomia. Tomografia computadorizada.

# *Abstract*

Nascimento BAB. **New classification proposal for the anatomical variations of the frontal recess**. Dissertação (Mestrado) - Faculdade de Medicina de Ribeirão Preto, Universidade de São Paulo. Ribeirão Preto. 2021.

**Introduction**: The frontal sinus drains into a narrow hourglass-shaped space. As the anterior and posterior walls derive from distinct embryologically structures, which can suffer variable degrees of pneumatization during development, a great number of anatomical variants can be observed in this space, which hamper the tridimensional understanding of the frontal recess, as well as its anatomical description. To date, several nomenclatures have already been created to standardize and improve the understanding of this drainage pathways. However, none of these classifications was able to fill all the gaps necessary for a thorough understanding of the frontal recess. **Objectives**: To propose a new classification for the cells in the frontal recess, comparing the frequency of distribution of cells, advantages, and disadvantages with other prior classifications. **Casuistic and Methods**: We analyzed 3200 computed tomography of patients who underwent CT scan of the sinuses (coronal, sagittal and axial sections) in a tertiary hospital in the period from January 2006 to December 2017. After applying the eligibility criteria, 166 CT scans were selected for analysis and application of the new classification. The new classification combines position, number, and height in relation to the frontal ostium, in a trinomial way (APM). As for positioning, we classified as anterior (A), posterior (P), medial (M) or interssinusal (IS); as for the number, we classified according to the number of existing cells (0, 1, 2). We also classify the height of the most superior cell in relation to the frontal ostium, in " a " = above (above) when the uppermost cell exceeds the frontal ostium and " b " = below (below) when it is located below the ostium drainage. **Results**: After applying the criteria of the new proposal, considering 332 sides studied, we obtained the following prevalence of cells: anterior cells (A0-2.1%, A1b- 37.6%, A2b- 34.9%, A1a-0.9 %, A2a-24%), posterior cells (P0-0%, P1b-7.8%, P2b- 73.4%, P1a-0.6%, P2a-22.4%), medial cells (10.2%) and interssinusal cells (22.3%). As noted, our classification does not require assigning specific names to each cell in order to systematize the understanding. In addition, it considers the existence of medial cells and has correspondents for all types of possible conformations of the distribution of the frontal ethmoidal cells, unlike other classifications where there are no correspondences for A1a and P1a, for instance. In addition, we cover medial and interssinusal cells separately, unlike what is proposed in the latest classifications. **Conclusions**: Our new classification of cells in the frontal recess presents correspondence with most of the existing classifications, and has advantages for being more comprehensive, intuitive and mnemonic easier to describe the complex anatomy of this region.

**Keywords**: Frontal sinus. Anatomical variation. Terminology. Classification. Nomenclature. Anatomy. Computed tomography.

# *Lista de Figuras*

**Figura 1 -** Representação esquemática do posicionamento das células fronto-etmoidais anteriores do recesso do frontal, segundo Kuhn .....24

**Figura 2 -** Tomografia computadorizada no plano sagital para ilustrar a presença de uma célula fronto-etmoidal (seta branca) localizada acima do agger nasi (seta vermelha), classificada como K3, segundo Kuhn (A e B); ou K4 segundo Wormald e Chan (B). Na classificação de Wormald e Chan, uma célula acima do agger nasi que ultrapassa verticalmente 50% da altura do seio frontal é denominada de célula K4.....25

**Figura 3 -** Tomografia computadorizada no plano sagital, ilustrando a presença de células anteriores e posteriores em relação ao recesso do frontal .....28

**Figura 4 -** Representação esquemática da nova proposta de classificação das células do recesso do frontal, baseada na posição das células em relação aos seguintes parâmetros: a) posição em relação à via de drenagem - anterior (A), posterior (P), medial (M), ou interssinusal (IS); b) número de células existentes em cada posição (1, 2 ou mais); c) atura da célula mais superior em relação ao óstio do frontal (“a”=acima e “b”=abaixo).....33

**Figura 5 -** Imagens representativas de tomografia computadorizada em cortes coronais e sagitais, ilustrando a presença de agger nasi à esquerda (A e C) e ausência à direita, (A e D), e a presença da bula etmoidal (B e D) em todos os pacientes avaliados. *agger nasi, **bula etmoidal .....36

**Figura 6 -** Tomografias computadorizadas nos planos coronal, axial e sagital, ilustrando a presença de uma célula interssinusal (IS) no lado direito (painel A), e de uma célula medial (M) à esquerda (painel B). No painel B, é notável também a presença de uma célula interssinusal à direita .....38

**Figura 7 -** Exemplos de cortes tomográficos nos planos coronal, sagital e axial demonstrando diferentes tipos de células fronto-etmoidais anteriores, de acordo com a presente proposta de classificação .....41

**Figura 8 -** Exemplos de cortes tomográficos nos planos coronal, sagital e axial mostrando diferentes tipos de células fronto-etmoidais anteriores, segundo a presente proposta de classificação .....42

**Figura 9 -** Cortes tomográficos nos planos coronal, axial e sagital demonstrando uma célula K3 na classificação de Kuhn (asterisco vermelho) e uma célula posterior fronto-bular, segundo Wormald et al. (asterisco branco). Na presente proposta, seria A2a, P2a e M0 .....43

**Figura 10 -** Prevalência de células fronto-etmoidais anteriores em diferentes estudos, segundo a classificação de Kuhn .....47

# *Lista de Tabelas*

**Tabela 1 -** Classificação trinomial para as células presentes no recesso do frontal ..... 33

**Tabela 2 -** Prevalência dos diferentes tipos de células segundo a atual proposta, com suas respectivas correspondências com outras classificações ..... 39

**Tabela 3 -** Concordância do mesmo tipo de célula do recesso do frontal entre os lados direito e esquerdo do mesmo paciente ..... 40

# *Lista de Siglas, Símbolos e Abreviaturas*

| | |
|---|---|
| **a-** | *Above* |
| **A-** | *Agger Complex* |
| **ABC-** | *Agger-Bullar Classification* |
| **ANC-** | *Agger Nasi Cell* |
| **APM-** | Anterior, Posterior, Medial |
| **A0-** | Ausência de células fronto-etmoidais anteriores |
| **A1a-** | Única célula fronto-etmoidal anterior, com inserção acima do óstio de drenagem do seio frontal |
| **A2a-** | Duas ou mais células fronto-etmoidais anteriores, estando ao menos uma delas acima do óstio de drenagem do seio frontal |
| **A1b-** | Presença apenas de uma célula fronto-etmoidal anterior, situada abaixo do óstio do seio frontal |
| **A2b-** | Duas ou mais células fronto-etmoidais anteriores, estando todas abaixo do óstio de drenagem do seio frontal |
| **b-** | *Below* |
| **B-** | *Bullar Complex* |
| **f-** | Não ultrapassa metade do seio frontal verticalmente |
| **F-** | Ultrapassa a metade do seio frontal verticalmente |
| **HCFMRP-USP-** | Hospital das Clínicas da Faculdade de Medicina de Ribeirão Preto da Universidade de São Paulo |
| **IFSAC-** | *International Frontal Sinus Anatomy Classification* |
| **IS-** | Interssinusal |
| **K1-** | Célula de Kuhn tipo 1 |
| **K2-** | Célula de Kuhn tipo 2 |
| **K3-** | Célula de Kuhn tipo 3 |
| **K4-** | Célula de Kuhn tipo 4 |

| | |
|---|---|
| **I-** | Via de drenagem lateral à inserção superior do processo uncinado |
| **L-** | *Large Compartment* |
| **m-** | Via de drenagem medial à inserção superior do processo uncinado |
| **M-** | Células mediais |
| **M0-** | Ausência de células mediais |
| **M1-** | Presença de células mediais |
| **P0-** | Ausência de células fronto-etmoidais posteriores |
| **P1a-** | Apenas umas célula fronto-etmoidal posterior, a qual protrui para dentro do seio frontal |
| **P2a-** | Duas ou mais células fronto-etmoidais posteriores, estando ao menos uma delas acima do óstio de drenagem do seio frontal |
| **P1b-** | Apenas uma célula fronto-etmoidal posterior, localizada abaixo do óstio de drenagem do seio frontal |
| **P2b-** | Duas ou mais células fronto-etmoidais posteriores, estando todas abaixo do óstio de drenagem do seio frontal |
| **R-** | Única célula estendendo-se do seio frontal até a lamela basal da concha média |
| **SAC-** | *Supra Agger Cell* |
| **SAFC-** | *Supra Agger Frontal Cell* |
| **SBC-** | *Supra Bullar Cell* |
| **SBFC-** | *Supra Bullar Frontal Cell* |
| **SOEC-** | *Supra Orbital Ethmoid Cell* |
| **TC-** | Tomografia computadorizada |

# SUMÁRIO

**1. INTRODUÇÃO ..... 18**

**2. REVISÃO DE LITERATURA ..... 21**
2.1. Histórico ..... 22
2.2. Classificação de Kuhn ..... 23
2.3. Classificação de Kuhn modificada ..... 24
2.4. Classificação Internacional da Anatomia do Seio Frontal (IFAC) ..... 25
2.5. *Agger-Bullar Classification* (ABC) ..... 26

**3. OBJETIVOS ..... 29**
3.1. Objetivo geral ..... 30
3.2. Objetivos específicos ..... 30

**4. CASUÍSTICA E MÉTODOS ..... 31**
4.1. Aspectos éticos ..... 32
4.2. Nova classificação proposta ..... 32
4.3. Avaliação da prevalência de células segundo a nova terminologia proposta ..... 34
4.3.1 Critérios de inclusão ..... 34
4.3.2 Critérios de exclusão ..... 34
4.4. Comparação da distribuição de frequência das células do recesso do frontal com outras nomenclaturas ..... 34

**5. RESULTADOS ..... 35**

**6. DISCUSSÃO ..... 44**

**7. CONCLUSÕES ..... 49**

**8. REFERÊNCIAS BIBLIOGRÁFICAS ..... 51**

**9. ANEXO ..... 55**

# *1- Introdução*

O seio frontal é um dos seios paranasais que mais tardiamente se desenvolve em humanos, com início de pneumatização por volta dos sete anos de idade.[1] Embora seja um dos poucos seios paranasais que apresentam drenagem a favor da gravidade, frequentemente é acometido por doenças inflamatórias crônicas, doenças tumorais e fraturas causadas por traumatismos externos que, na maioria das vezes, demandam abordagem cirúrgica.[2] Um dos fatores associados ao sucesso do tratamento cirúrgico das afecções no seio frontal depende da garantia da permeabilidade das vias de drenagem desse seio, que se dá dentro de um estreito espaço localizado na porção superior do complexo etmoidal anterior, também denominado de recesso do frontal.

O recesso do frontal é delimitado por quatro paredes presentes em dois eixos: anterior, posterior, medial e lateral, com suas aberturas localizadas nas porções superior e inferior desse espaço.[3,4] Superiormente, o recesso do frontal é delimitado pelo óstio natural do seio frontal, medialmente pela concha média, lateralmente pela lâmina papirácea, anteriormente pelo processo uncinado e, posteriormente, pela bula etmoidal e pelas células suprabulares. Inferiormente, o recesso do frontal se abre em um espaço localizado no meato médio, denominado de infundíbulo etmoidal.[5-7] Embora esta descrição seja aparentemente simples, este trajeto das vias de drenagem do frontal é marcado por grande variabilidade anatômica inter e mesmo intraindividual, seja pela diferença entre os lados direito e esquerdo, ou mesmo por mudanças que podem ocorrer com o passar da idade[8,9]. A variabilidade anatômica do recesso do frontal se dá especialmente pela possibilidade da presença de diferentes tipos de células etmoidais nesse estreito espaço, criando relevos, espaços e recessos de diferentes formatos e tamanhos que, por sua vez, torna o entendimento da anatomia desta região um tanto complexa.[10]

Nas paredes limitantes do recesso, as células etmoidais que moldam as vias naturais de drenagem desse espaço têm sido classicamente descritas de acordo com sua origem de inserção, majoritariamente nas paredes anterior, posterior e medial. Uma das classificações anatômicas que mais impulsionou o entendimento desta região, e que ainda continua bastante popular, é a classificação de Bent & Kuhn, popularmente conhecida simplesmente como células de Kuhn, descrita em 1994.[11] A classificação proposta por Bent e Kuhn discrimina apenas as células da

parede anterior do recesso do frontal (células fronto-etmoidais anteriores), e as subdivide em quatro tipos, de I a IV. A célula do tipo I é definida pela presença de uma célula acima da célula do *agger nasi*, sem ultrapassar o óstio do frontal. A célula do tipo 2 é definida como duas ou mais células acima do *agger nasi*, enquanto a célula do tipo 3 é definida como uma única célula acima do *agger nasi*, que ultrapassa o óstio do frontal. Já a célula do tipo 4 é caracterizada por uma célula isolada no interior do seio frontal, sem conexão com a célula do *agger nasi*. Embora essa classificação tenha sido a mais popularmente utilizada durante as últimas décadas, ela apresenta algumas deficiências para a compreensão global da anatomia da região, pois não caracteriza a variabilidade anatômica da região posterior e medial do recesso.[12] Também não há definição exata da posição de todas as células em relação ao óstio do frontal e, por fim, engloba a célula do tipo IV que não apresenta relação embrionária com os demais subtipos.

Diante dessas limitações, outras classificações têm sido propostas mais recentemente com o intuito de melhor compreender a anatomia do recesso do frontal, passando também a englobar células da parede posterior e medial do recesso do frontal.[5,13-16] Nos últimos anos, alguns grupos têm revisado a variabilidade anatômica do recesso do frontal de acordo com a classificação proposta por um grupo internacional[15], a fim de tentar uniformizar a nomenclatura dessa região.[17,18] Embora tenha havido substancial avanço na descrição e uniformização dos termos anatômicos do recesso do frontal, os métodos utilizados para ensino e treinamento de médicos a entenderem e abordarem essa complexa região anatômica ainda continuam bastante desafiadores.[19,20]

Desta maneira, no presente estudo pretende-se sistematizar uma nova e simples classificação anatômica do recesso do frontal baseada em modificações das classificações atuais existentes, padronizando logicamente as células de acordo com a sua posição e origem embrionária, além de oferecer facilidades mnemônicas quanto à sua topografia em relação às paredes do recesso e ao óstio do frontal, além da quantificação do número de células.

# *2. Revisão de Literatura*

## 2.1 Histórico

Schaeffer[21] cunhou o termo ‘’células frontais’’ para fazer uma das primeiras referências às células acessórias que se correlacionaram intimamente com o seio frontal. A partir daí, pouco depois, Kasper[22] e Van Alyea[23], em 1936 e 1941, respectivamente, realizaram grandes avanços no estudo da anatomia dessa região desenvolvendo estudos com dissecção de cadáveres. Von Alyea definiu, inicialmente, as ‘’células frontais’’ como células aeradas que protruem no recesso do frontal ou penetram no seio frontal.

Com o advento da técnica cirúrgica por via endoscópica dos seios paranasais, no final da década de 1970, a compreensão da anatomia nasossinusal sob visualização endonasal tornou-se mandatória. A complexidade, variabilidade e o caráter singular da apresentação anatômica do recesso do frontal em cada indivíduo fazem a abordagem cirúrgica do seio frontal se configurar como um verdadeiro desafio, seja por apresentar vários pontos de estreitamento, pela proximidade com diversas estruturas nobres (globo ocular, sistema lacrimal, fossa craniana anterior), ou porque necessita de instrumentais com angulações não tradicionais para a correta exploração[24]. Stammberger[25] afirmou que o acesso endonasal ao seio frontal, sem dúvida, requer profundo conhecimento anatômico, grande habilidade e destreza cirúrgica.

Várias estruturas que delimitam o recesso do seio frontal podem estar envolvidas na patogênese de doenças nessa região. Dentre elas, destaca-se a chamada célula do *agger nasi*, definida como a região mais anterior do etmoide[26] e pode ser visualizada no exame intranasal como uma pequena proeminência na parede nasal lateral, localizada imediatamente anterior à inserção da concha média na parede nasal lateral[5]. Também é considerado o remanescente mais superior da primeira crista etmoturbinal[27]. Diante da existência de uma célula do *agger nasi*, esta pode estreitar o recesso do frontal anteriormente e/ou lateralmente sobre o ducto nasolacrimal, ou diretamente na pneumatização do osso lacrimal.[28] Devido sua alta prevalência[29] nos indivíduos e seu papel sobremaneira relevante no desenvolvimento do recesso do frontal, o *agger nasi* é utilizado como ponto de referência na maioria das terminologias criadas para classificar as estruturas do

recesso do frontal.

Nas últimas décadas, com a consolidação da cirurgia endoscópica nasossinusal, houve renovação do interesse no estudo da anatomia do recesso do frontal, à medida que se constatou que a patogênese da maioria das sinusites fronto-etmoidais envolve o acometimento da via de drenagem desta região.[30]

## 2.2 Classificação de Kuhn

A partir dessa crescente necessidade de se melhor compreender a anatomia do recesso do seio frontal, Bent, Cuilty-Siller e Kuhn[11] padronizaram, inicialmente, a definição das diferentes células fronto-etmoidais, classificando-as em quatro tipos diferentes de células (K1 a K4): K1 corresponde à presença de apenas uma célula acima do *agger nasi*, que obrigatoriamente não penetra no seio frontal; K2 corresponde a duas ou mais células acima do *agger nasi* (neste caso não refere se estas células penetram ou não o seio frontal); K3 é definida como única célula acima do *agger nasi*; sendo que essa obrigatoriamente pneumatiza para dentro do seio frontal e a K4 que corresponde à única célula dentro do seio frontal, sem relação direta com o *agger nasi* (Figura 1).

**Figura 1 -** Representação esquemática do posicionamento das células fronto-etmoidais anteriores do recesso do frontal, segundo Kuhn

Fonte: Adaptado de Duque e Casiano (2005).[1]

## 2.3 Classificação de Kuhn modificada

A classificação de Kuhn, tempos depois, foi modificada por Wormald e Chan[31], que objetivaram dar ênfase à melhor diferenciação entre as células K3 e K4, e a K3 passou a ser definida, mais precisamente, como única grande célula que se pneumatiza para dentro do seio frontal, sendo que esta não ultrapassa mais do que 50% da altura vertical do seio, enquanto a K4 consistiu numa única célula isolada no seio frontal, que obrigatoriamente ultrapassa mais do que 50% da altura vertical do seio. Tal diferenciação tem sua importância no planejamento cirúrgico, uma vez que células K3, habitualmente, podem ser abordadas por via endoscópica exclusiva, enquanto as células K4 requerem, na maioria das vezes, acessos combinados ou exclusivamente externos[31] (Figura 2).

**Figura 2 -** Tomografia computadorizada no plano sagital para ilustrar a presença de uma célula fronto-etmoidal (seta branca) localizada acima do *agger nasi* (seta vermelha), classificada como K3, segundo Kuhn **(A e B)**; ou K4 segundo Wormald e Chan **(B).** Na classificação de Wormald e Chan, uma célula acima do *agger nasi* que ultrapassa verticalmente 50% da altura do seio frontal é denominada de célula K4

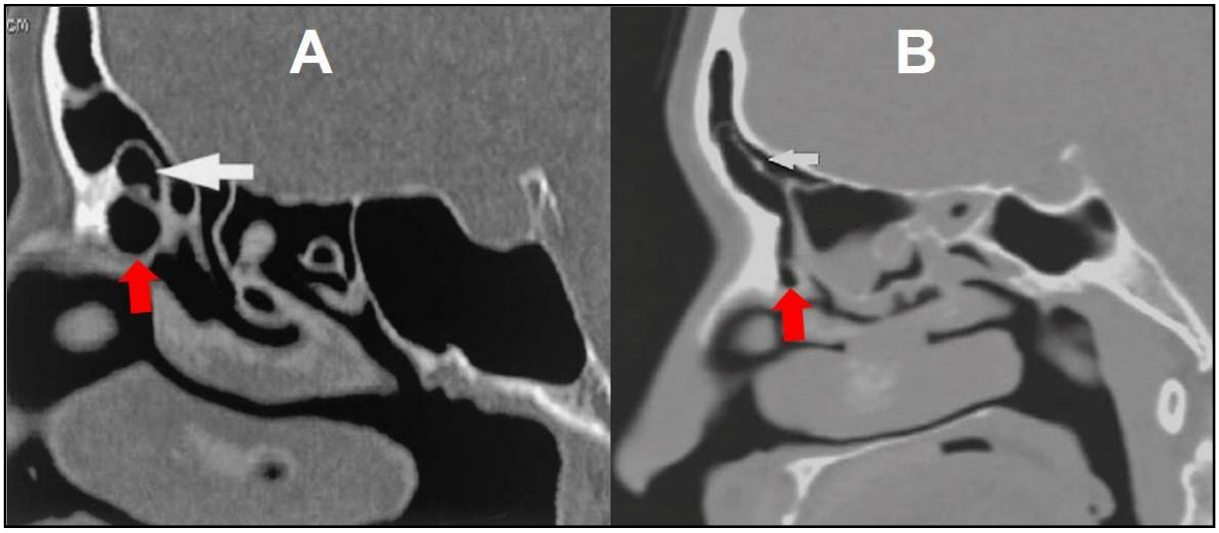


Fontes: **(A)** Wormald (2003)[28]; **(B)** Niemeyer; Muniz e Marchiori (2019).[32]

Apesar da Classificação de Kuhn modificada ter sido popularmente utilizada ao longo de vários anos, Langille et al.[33] reportam que houve apenas razoável concordância (*K*=0,392) entre os avaliadores na identificação de qualquer célula fronto-etmoidal, e concordância ainda menor (*K*=0,249-0,3) quando se tentou identificar individualmente células fronto-etmoidais específicas, mostrando certa dificuldade em se replicar clinicamente a classificação modificada de Kuhn.

## 2.4 Classificação Internacional da Anatomia do Seio Frontal (IFAC)

Devido à necessidade de complementar e aperfeiçoar ainda mais a nomenclatura do recesso do frontal, Wormald et al.[15] propuseram a IFAC, com o intuito de promover uma nomenclatura mais precisa, baseada na posição das células no recesso do seio frontal. Nessa proposta, as células fronto-etmoidais posteriores também foram incluídas à nomenclatura das células anteriores, além de incluírem diferenças nominais das células quando penetram no interior do seio frontal.

Quanto à posição, as células fronto-etmoidais são divididas em subgrupos de células anteriores, mediais e posteriores em relação à via de drenagem do seio frontal. As células anteriores, que estreitam a via de drenagem medial, posterior ou posteromedialmente, são classificadas em: a) célula do *agger nasi* (*Agger Nasi Cell*, ANC, definida como célula acima da inserção mais anterior do corneto médio na parede nasal lateral; b) célula supra *agger* (SAC, *Supra Agger Cell*), que consiste em uma célula ou mais células fronto-etmoidais anteriores que estão acima do *agger nasi,* porém não penetram no óstio de drenagem do seio frontal; c) a célula frontal supra *agger* (SAFC, *Supra Agger Frontal Cell*), que consiste numa SAC que penetra no óstio de drenagem e pneumatiza para o interior do seio frontal.

As células posteriores são aquelas que apresentam inserção na parede posterior, classificadas em: a) célula suprabular (SBC, *Supra Bulla Cell*), que consiste em uma célula ou mais células acima da bula etmoidal, as quais obrigatoriamente não penetram no óstio de drenagem do seio frontal, b) células frontais suprabulares (SBFC, *Supra Bulla Frontal Cell*), quando uma célula ou mais células acima da bula etmoidal protruem para dentro do seio frontal, ultrapassando seu óstio de drenagem; c) célula etmoidal supraorbitária (SOEC, *Supra Orbital Ethmoid Cell*), definida como uma célula etmoidal posterior que se pneumatiza ao redor e acima do teto da órbita, anterior ou posterior à artéria etmoidal anterior. Habitualmente, a SOEC constitui parte da parede posterior de seios frontais amplamente pneumatizados, separados destes apenas por septação óssea.

Por fim, podem existir células mediais, que estreitam a via de drenagem em direção lateral, denominadas de células fronto-septais (FSC, *Frontal Septal Cells*), definidas como células de localização medial e inferior no etmoide anterior ou no seio frontal, podendo estar associadas ou mesmo localizadas no septo interfrontal.

## 2.5 *Agger-Bullar Classification* (ABC)

Pianta et al.[14] propuseram outra classificação para a anatomia do recesso do frontal, dessa vez visando agrupar as células em anteriores e posteriores de maneira quantitativa e não mais qualitativa, ou seja, classificando-as em grupos compartimentalizados. Chamada de *Agger-Bullar Classification* (ABC), esta consiste

em separar as células fronto-etmoidais em dois compartimentos em relação à via de drenagem do seio frontal: anterior e posterior. O compartimento anterior à via de drenagem é chamado de *agger complex*, e é abreviado com a letra ‘’A”, enquanto o compartimento posterior é chamado de *bullar complex,* e é abreviado com a letra ‘’B”. Em cada compartimento, o número de células é delimitado de um a três, sendo que quando houver mais de três células por compartimento, a numeração será substituída pela letra ‘’L‘’ (alusão ao inglês ‘’*large compartment”*). Além disso, quando alguma célula de algum desses compartimentos ultrapassar o óstio de drenagem do seio frontal, a letra ‘F’’ deverá ser acrescentada à classificação (‘’f” será minúsculo quando a célula não ultrapassar metade da altura vertical do seio frontal e ‘’F” maiúsculo quando a célula ultrapassar a metade da altura vertical do seio frontal). Ainda, as letras “m” e ‘’l’ são usadas para classificar a via de drenagem como medial ou lateral à inserção superior do processo uncinado, respectivamente. Por fim, utiliza-se também a letra ‘’ R” para determinar a existência de uma única célula que se estenda desde o seio frontal até a lamela basal da concha média.

A Figura 3 exemplifica um modelo de classificação adotada no sistema ABC para determinar a anatomia do recesso do frontal.

**Figura 3 -** Tomografia computadorizada no plano sagital, ilustrando a presença de células anteriores e posteriores em relação ao recesso do frontal

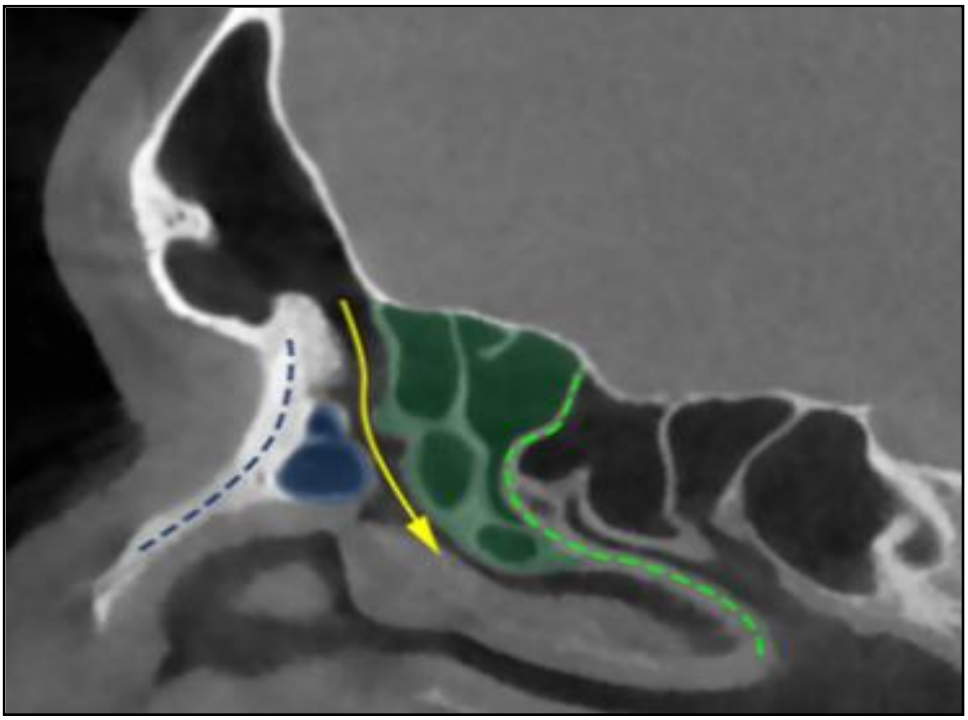

Fonte: Pianta et al. (2016)[14].

Ainda durante sua análise, Pianta et al.[14] demonstraram aparente maior grau de concordância entre diferentes avaliadores utilizando a ABC em comparação à classificação de Bent & Kuhn modificada para um mesmo grupo de exames avaliados simultaneamente. Todavia, apesar do caráter resumido e de fácil compreensão proposto tanto na Classificação Internacional (IFSAC) quanto na ABC, ambas ainda apresentam lacunas na definição de algumas células. Entre essas lacunas, pode-se citar a falta de nomenclatura ou descrição mais precisa na IFSAC quando o *agger nasi,* ou bula, se projeta para o interior do seio frontal ou mesmo na inexistência da célula do *agger nasi*, ou ausência de nomenclatura para as células fronto-etmoidais mediais na ABC.

# *3. Objetivos*

## 3.1 Objetivo geral

Apresentar uma nova classificação das células do recesso do frontal, modificada das classificações de Pianta el al.[14] e Wormald et al.[15], comparando a frequência de distribuição das células com as classificações já existentes, assim como avaliar as vantagens e desvantagens desta nova classificação do recesso do frontal, que visa ser mais simples e intuitiva, versátil (tanto para casos não operados como para os pós-operatórios) e, especialmente, que permita compreensão mais fácil e pormenorizada da anatomia dessa região.

## 3.2 Objetivos específicos

Avaliar as prevalências das variações anatômicas do recesso frontal segundo esta nova classificação, comparando-as com outras classificações já existentes (Kuhn, Classificação de Kuhn Modificada, IFAC e ABC).

# *4. Casuística e Métodos*

## 4.1 Aspectos éticos

O presente estudo foi aprovado pelo Comitê de Ética em Pesquisa do Hospital das Clínicas da Faculdade de Medicina de Ribeirão Preto da Universidade de São Paulo (HCFMRP-USP), sob o nº 2.816.787 (CAAE: 93444318.6.0000.5440) (Anexo).

## 4.2 Nova classificação proposta

A nomenclatura proposta combina, de modo trinominal, três elementos para descrever o recesso do frontal de modo pormenorizado: posição de origem das células, número de células em cada posição e altura em relação ao óstio do seio frontal. Quanto ao posicionamento, classificou-se em anterior (A), posterior (P), medial (M) ou interssinusal (IS). A maioria das células no recesso frontal é originária de pneumatizações da primeira (processo uncinado, parede anterior do recesso) ou da segunda lamela (parede anterior da bula etmoidal e parede posterior do recesso). Quanto ao número de células, classificou-se de acordo com o número total de células existentes (0, 1, 2 ou mais). Finalmente, quanto à altura, se pelo menos uma célula ultrapassasse o óstio do seio frontal, determinado tomograficamente por uma linha perpendicular ao bico do seio frontal (*frontal beak*), denominou-se de ‘a’ minúsculo (em alusão a ‘alta’ ou ‘above’); se todas as células estivessem abaixo do óstio do frontal, denominou-se de ‘b’ minúsculo (alusão a ‘baixa’ ou ‘below’). Quanto às células mediais (M), como não estão relacionadas às lamelas etmoturbinais, mas sim à pneumatização da concha média, foram descritas apenas como ausentes (0) ou presentes (1). Da mesma forma, as células localizadas entre os seios frontais, denominadas de células IS, causadas por pneumatização do septo interssinusal do frontal ou por septação interna do seio frontal, foram referidas apenas como ausente (0) ou presente (1) (Tabela 1 e Figura 4).

**Tabela 1 -** Classificação trinomial para as células presentes no recesso do frontal

| Localização | Quantidade | Altura |
|---|---|---|
| **(Relação com óstio)** | **(Número de células)** | **(Posição das células)** |
| Anterior (A) | 0 (Ausência)<br>1 (Célula única)<br>2 (Duas ou mais células) | a= Uma delas acima do óstio<br>b= Todas abaixo do óstio |
| Posterior (P) | 0 (Ausência)<br>1 (Célula única)<br>2 (Duas ou mais células) | a= Uma delas acima do óstio<br>b= Todas abaixo do óstio |
| Medial (M) | 0 (ausente) ou 1 (presente) | |
| Interssinusal (IS) | 0 (ausente) ou 1 (presente) | |

**Figura 4 -** Representação esquemática da nova proposta de classificação das células do recesso do frontal, baseada na posição das células em relação aos seguintes parâmetros: a) posição em relação à via de drenagem - anterior (A), posterior (P), medial (M), ou interssinusal (IS); b) número de células existentes em cada posição (1, 2 ou mais); c) atura da célula mais superior em relação ao óstio do frontal ("a"=acima e "b"=abaixo)

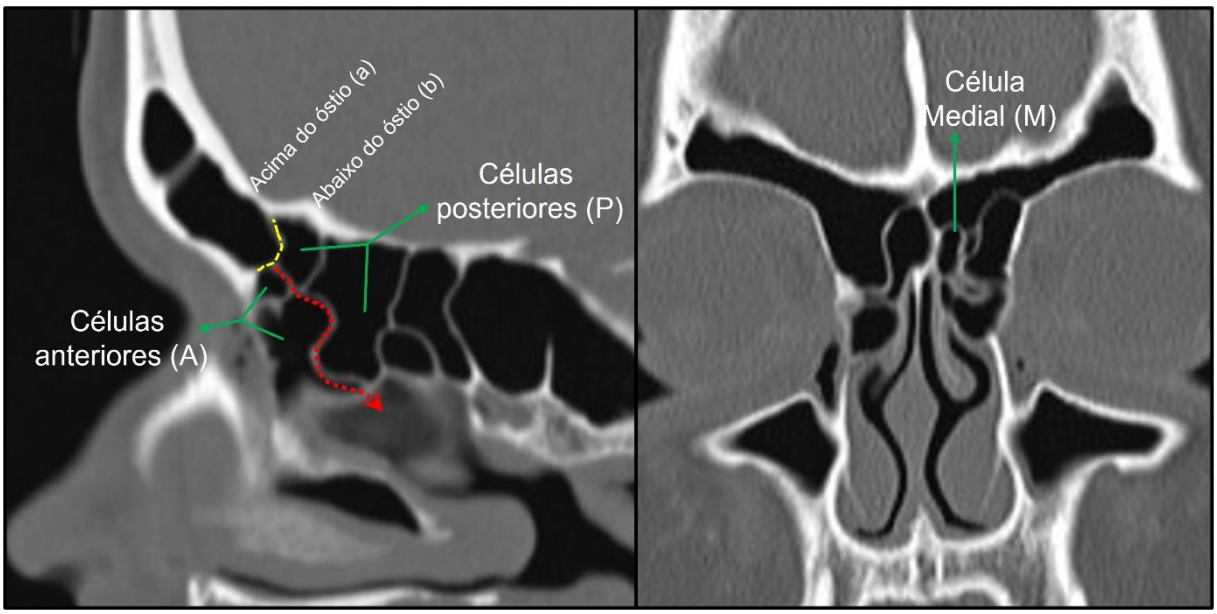

## 4.3 Avaliação da prevalência de células segundo a nova terminologia proposta

Para avaliação da prevalência de células presentes no recesso do frontal, foram analisadas, retrospectivamente, as tomografias computadorizadas (TC) realizadas, utilizando-se dos seguintes critérios de elegibilidade:

### 4.3.1 Critérios de inclusão

- Pacientes acima de 18 anos;
- Realização de TC volumétrica de face de alta resolução - (cortes <1,0 mm) entre janeiro de 2006 e dezembro de 2017;
- Possibilidade de reconstrução nos planos coronal, axial e sagital.

### 4.3.2 Critérios de exclusão

- História de cirurgia nasossinusal prévia ou tumor nasossinusal;
- História de trauma e/ou fraturas em face;
- TC com cortes maiores que 1,0 mm de espessura ou sem possibilidade de reconstrução em um dos planos;
- Exames repetidos do mesmo indivíduo;
- Doença nasossinusal extensa.

## 4.4 Comparação da distribuição de frequência das células do recesso do frontal com outras nomenclaturas

As TCs de pacientes incluídos para análise foram avaliadas por dois avaliadores independentes (B.A.B.N. e E.T.). Em caso de discordância quanto à classificação, os exames foram revistos individualmente e, em caso de persistência de não concordância, foram avaliados por um terceiro avaliador (F.C.P.V). Os dados foram apresentados apenas de modo descritivo, sem avaliação estatística analítica. Também foi realizado levantamento comparativo dos resultados obtidos com as outras classificações propostas para o recesso do frontal (Kuhn modificada, IFAC e ABC).

# *5. Resultados*

Seguindo os critérios de elegibilidade, foram selecionados 3200 exames de TC dos seios paranasais. Foram excluídos 3034 exames por diferentes motivos (duplicados= 320, fratura facial prévia= 710, cortes maiores que 1 mm= 861, pós-operatório= 121, tumor nasossinusal= 458 e doença nasossinusal extensa= 564). Por fim, 166 pacientes (332 lados) foram elegíveis para análise e denominação dos diferentes tipos de células de acordo com as diferentes classificações.

Dentre todas as estruturas anatômicas do recesso do frontal, a bula etmoidal esteve presente em todos os lados avaliados. A segunda estrutura mais comumente encontrada foi a célula do *agger nasi*, presente em 97,9% dos lados (n=325/332). Todos os casos de ausência de *agger nasi* ocorreram apenas de modo unilateral (Figura 5).

**Figura 5 -** Imagens representativas de tomografia computadorizada em cortes coronais e sagitais, ilustrando a presença de *agger nasi* à esquerda **(A e C)** e ausência à direita, **(A e D)**, e a presença da bula etmoidal **(B e D)** em todos os pacientes avaliados. **agger nasi*, **bula etmoidal

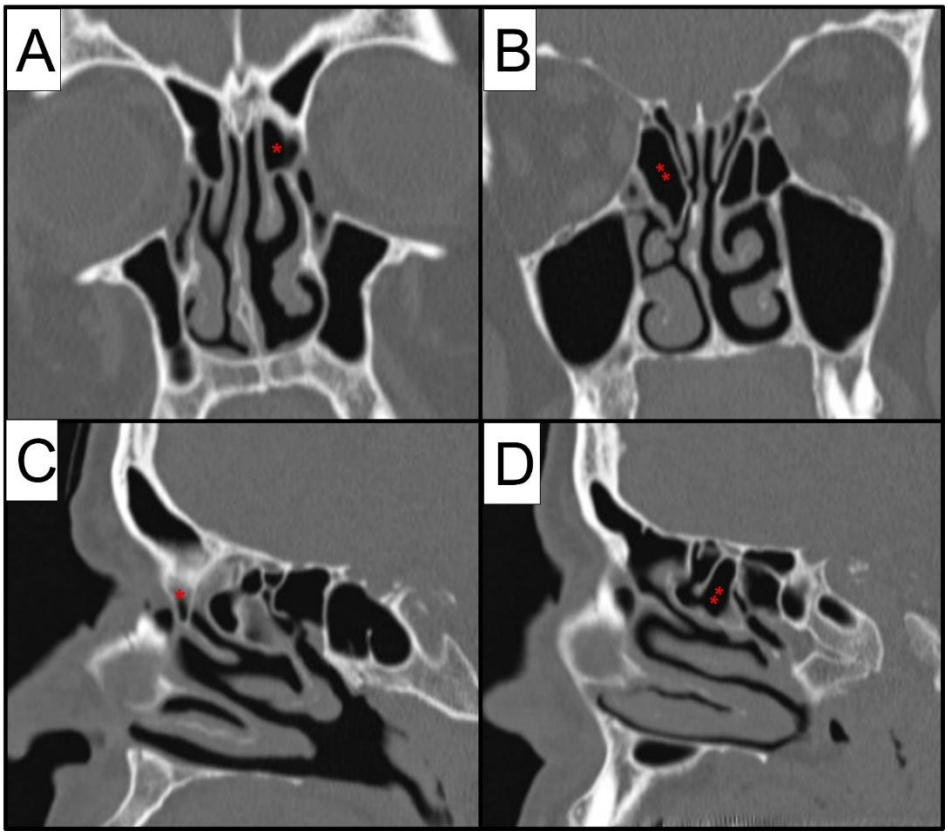

Entre as configurações anatômicas mais prevalentes da parede anterior do recesso do frontal, observou-se que a configuração A1b foi a mais comum (presença apenas do *agger nasi*, situado abaixo do óstio do frontal), presente em 38,9% dos lados analisados (n=129/332). A segunda configuração anatômica mais comum foi a A2b, com prevalência de 31,3% (n=104/322). Em 24,7% dos casos, verificou-se a penetração da célula fronto-etmoidal anterior no interior do óstio do seio frontal, especialmente quando havia duas ou mais células na parede anterior. Em relação à configuração anatômica das células fronto-etmoidais posteriores, o formato mais prevalente foi a do tipo P2b, presente em 74,7% dos lados analisados (n=248/322) (Tabela 1).

A classificação da altura das células nas paredes anterior e posterior possibilitou identificar que havia pelo menos uma célula fronto-etmoidal anterior com projeção para o interior do seio frontal em 24,7% dos casos, e em 15,4% dos casos nas células fronto-etmoidais posteriores (Tabela 2).

Outro achado interessante foi que todas as células mediais, geralmente localizadas abaixo do óstio do frontal, estavam relacionadas à pneumatização da inserção superior da concha média, estando presentes em 10,2% dos lados. De modo também significativo, as células interssinusais, formadas pela pneumatização do septo interssinusal e localizadas acima do óstio do frontal, estiveram presentes em 22,3% dos lados analisados (Figura 6).

**Figura 6 -** Tomografias computadorizadas nos planos coronal, axial e sagital, ilustrando a presença de uma célula interssinusal (IS) no lado direito (painel A), e de uma célula medial (M) à esquerda (painel B). No painel B, é notável também a presença de uma célula interssinusal à direita

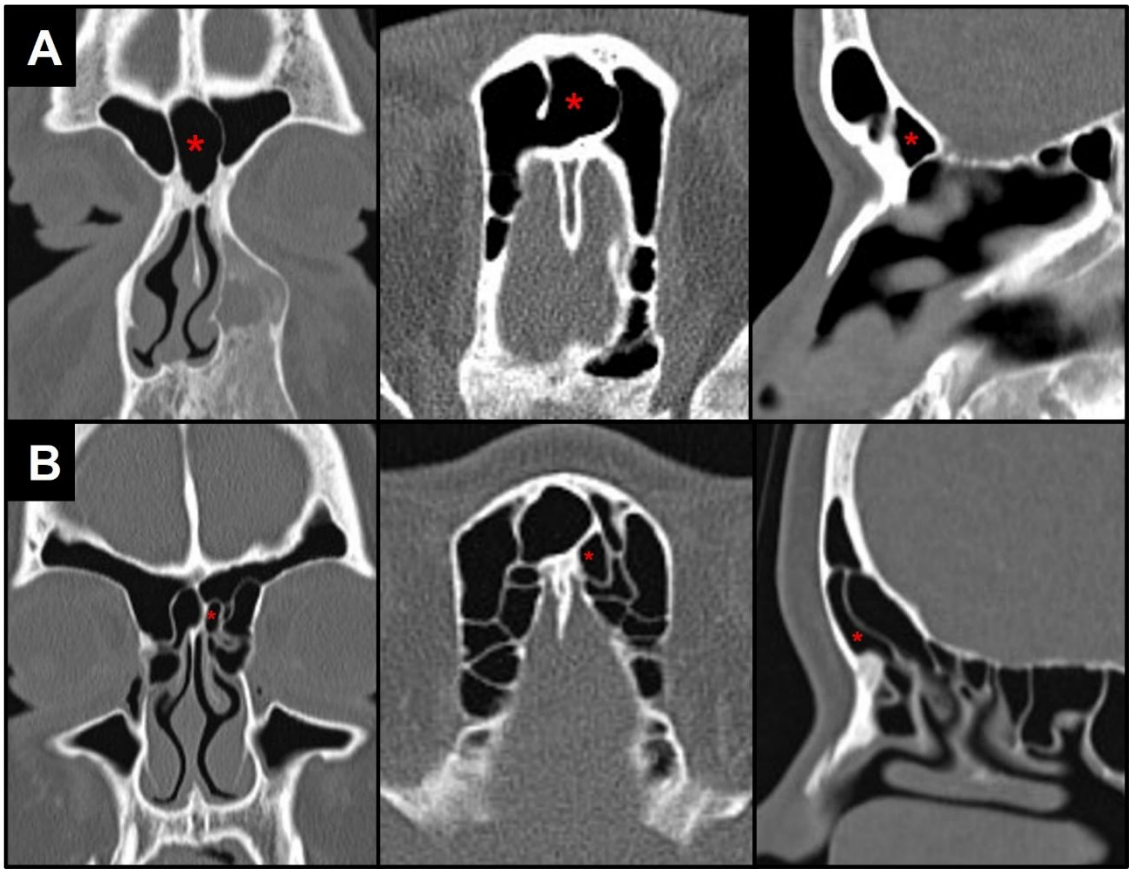


A Tabela 2 resume os principais achados tomográficos das células do recesso do frontal, comparando as prevalências entre as diferentes classificações existentes.

**Tabela 2 -** Prevalência dos diferentes tipos de células segundo a atual proposta, com suas respectivas correspondências com outras classificações

| Atual Proposta | Bent & Kuhn | IFAC | ABC | Lado D | Lado E | Total |
|---|---|---|---|---|---|---|
| A0 | Sem *agger nasi* | - | A0 | 1,2% | 3% | 2,1% |
| A1b | Apenas *agger nasi* | Apenas *agger nasi* | A1 | 41% | 37% | 38,9% |
| A1a | | | A1 | 0,6% | 1,2% | 0,9% |
| A2b | K1 | Célula supra *agger nasi* | A2 | 32% | 30,7% | 31,3% |
| | K2 | | AL | 4,2% | 1,8% | 3% |
| A2a | K3 | Célula frontal supra *agger nasi* (SAFC) | A2F | 15,7% | 14,5% | 15,1% |
| | K2 | | ALF | 5,4% | 12% | 8,7% |
| P0 | Sem bula etmoidal | - | - | 0% | 0% | 0% |
| P1b | Apenas bula etmoidal | - | B1 | 12% | 4,2% | 8,1% |
| P1a | | | B1F | 0,6% | 0,6% | 0,6% |
| P2b | Célula suprabular | Célula suprabular | B2 | 33,7% | 27,7% | 30,7% |
| | Bula + células Suprabular(es) | | BL | 42,8% | 45,2% | 44% |
| P2a | Bula+ célula Frontobular+ Suprabular(es), frontobular ou supraorbitária | Célula etmoidal supraorbitária + Célula frontal suprabular | BLF | 10,8% | 22,3% | 14,8% |
| M1 | | | | 14,5% | 6% | 10,2% |
| IS1 | Interfrontais | FSC | | 23,5% | 21% | 22,3% |

Ao se comparar o lado direito com o esquerdo, observou-se baixa concordância da configuração anatômica das paredes anterior, posterior e medial do recesso do frontal, que variou entre 0 a 34,8% dos tipos de configuração anatômica, conforme distribuição demonstrada na Tabela 3.

**Tabela 3 -** Concordância do mesmo tipo de célula do recesso do frontal entre os lados direito e esquerdo do mesmo paciente

| Tipos de células | % |
|---|---|
| **Células anteriores** | |
| A0 | 0,6 |
| A1a | 0 |
| A2a | 8,4 |
| A1b | 16,8 |
| A2b | 13,8 |
| **Células posteriores** | |
| P0 | 0 |
| P1a | 0 |
| P2a | 5,4 |
| P1b | 1,2 |
| P2b | 34,8 |
| **Células mediais** | |
| M1 | 3,6 |
| IS1 | 17 |

As Figuras 7, 8 e 9 ilustram alguns exemplos de descrição anatômica da aplicação da presente proposta de classificação.

**Figura 7 -** Exemplos de cortes tomográficos nos planos coronal, sagital e axial demonstrando diferentes tipos de células fronto-etmoidais anteriores, de acordo com a presente proposta de classificação

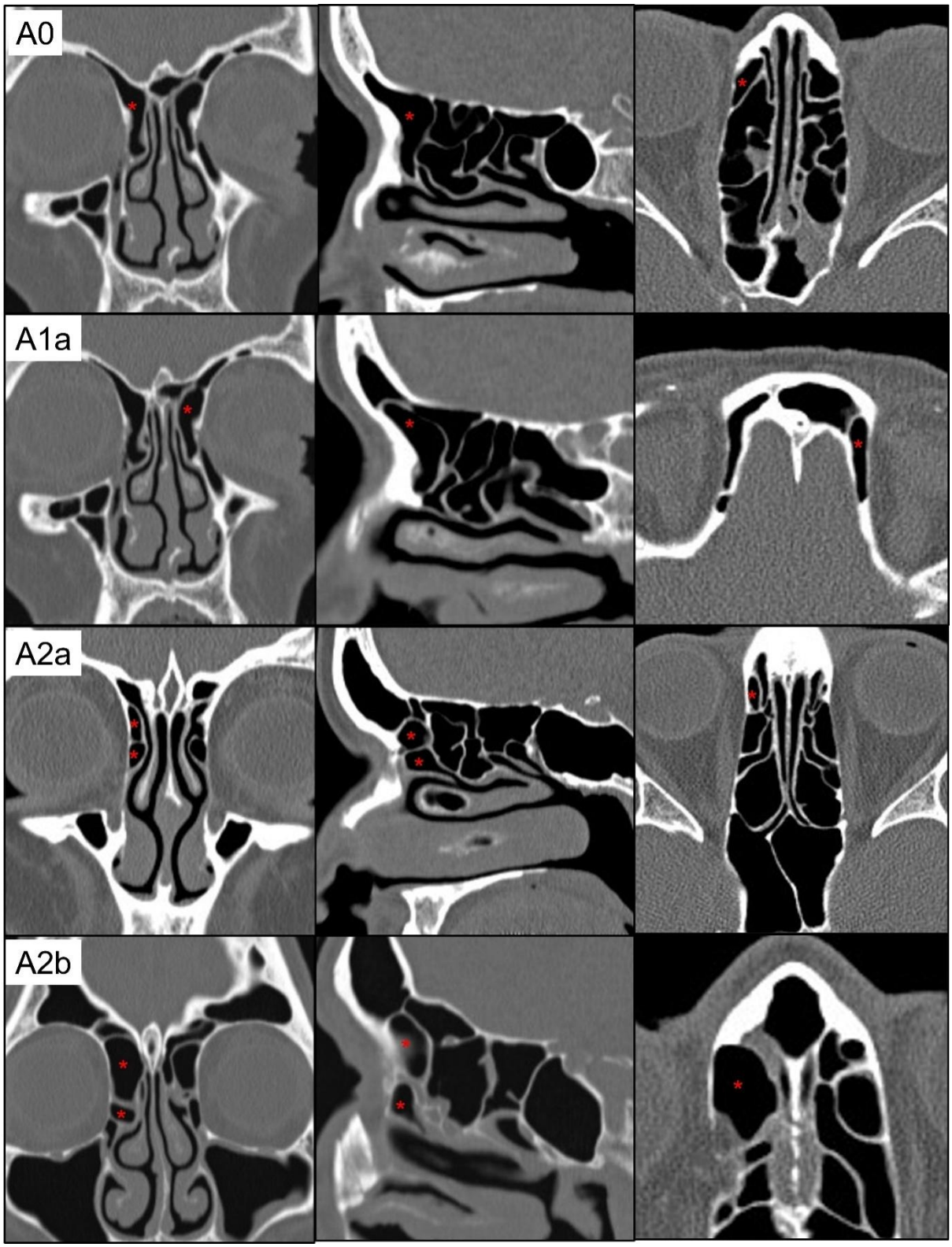


Fonte: Arquivo radiológico do HCFMRP-USP.

**Figura 8 -** Exemplos de cortes tomográficos nos planos coronal, sagital e axial mostrando diferentes tipos de células fronto-etmoidais anteriores, segundo a presente proposta de classificação

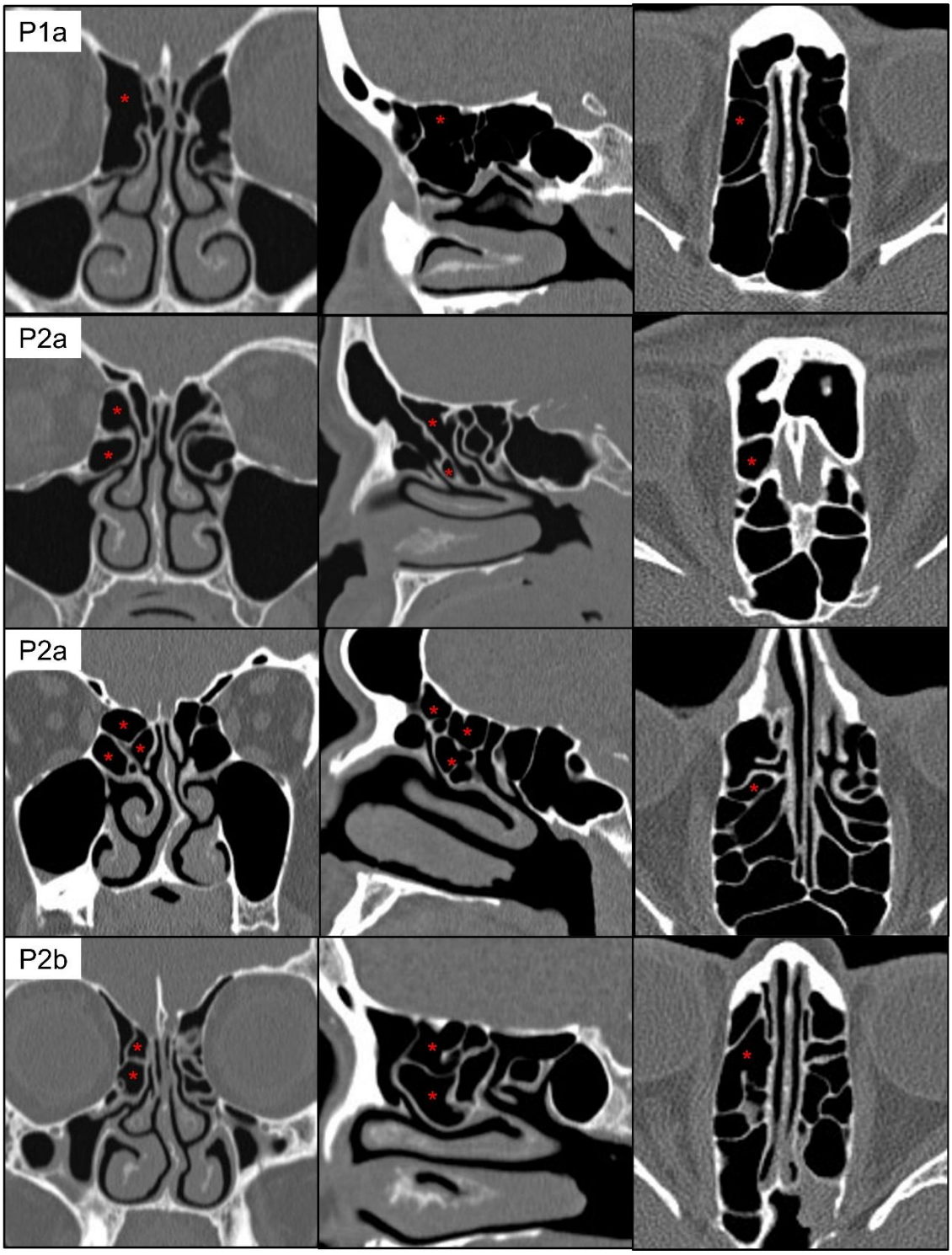


Fonte: Arquivo radiológico do HCFMRP-USP.

**Figura 9 -** Cortes tomográficos nos planos coronal, axial e sagital demonstrando uma célula K3 na classificação de Kuhn (asterisco vermelho) e uma célula posterior fronto-bular, segundo Wormald et al. (asterisco branco). Na presente proposta, seria A2a, P2a e M0

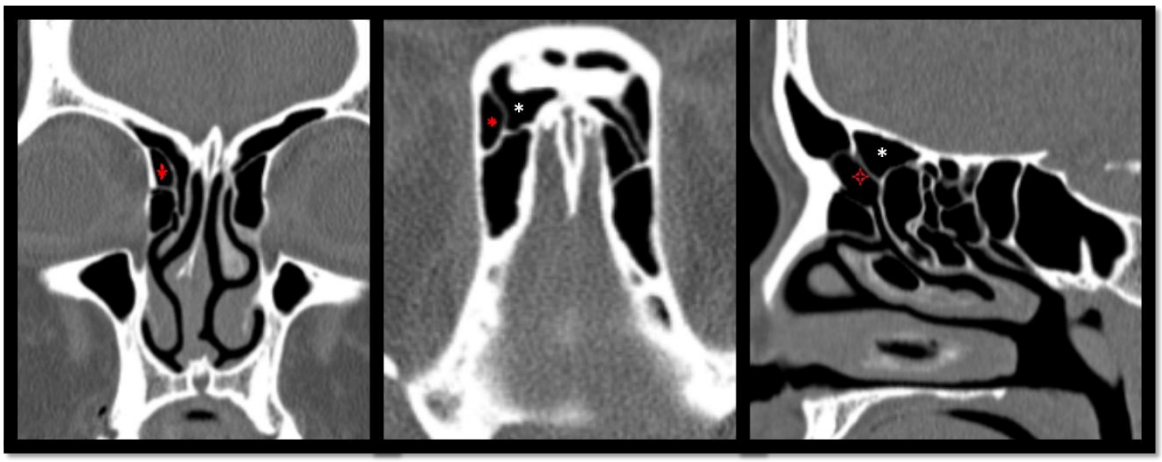

Fonte: Arquivo radiológico do HCFMRP-USP.

# *6. Discussão*

A compreensão tridimensional da anatomia do recesso do frontal ainda continua sendo um grande desafio, especialmente para aqueles que lidam com doenças e alterações nessa região, como médicos otorrinolaringologistas, cirurgiões de cabeça e pescoço, neurocirurgiões e radiologistas. Um reflexo da dificuldade em se descrever a diversa variabilidade morfológica do recesso do frontal são as inúmeras classificações anatômicas existentes para descrever essa região, algumas muitas vezes confusas, não intuitivas ou não abrangentes.

Para validar a presente proposta de classificação e comparar com outras já existentes, optou-se por se utilizarem apenas TCs volumétricas de face de pacientes, realizadas em alta resolução (cortes inferiores a 1 cm), e que puderam ser reconstruídas em pelo menos três diferentes planos (axial, sagital e coronal). A fim de melhor entender essa anatomia em indivíduos com desenvolvimento dos seios paranasais já consolidados[34], optou-se também por selecionar apenas TCs de indivíduos adultos, maiores de 18 anos, semelhante aos critérios já utilizados em outros estudos.[24] Por fim, como neste estudo aplicou-se uma prova de conceito, procurou-se excluírem todos os casos que pudessem pairar dúvidas quanto à real existência de células no recesso do frontal, como aqueles indivíduos submetidos a cirurgias nasais prévias, que apresentassem doença nasossinusal extensa, tumores nasais ou traumas nasais prévios, semelhante aos critérios adotados em outros estudos prévios.[17,35]

Na atual proposta de classificação das células do recesso do frontal, que considera o número e a altura das células em cada um dos limites do recesso do frontal (anterior, posterior e medial), acredita-se que, além de ser mais simples e intuitiva que as demais classificações existentes, vantajosamente também é mais abrangente na descrição morfológica de cada parede, especialmente porque discrimina se a célula mais superior penetra ou não o seio frontal.

As classificações de Bent & Kuhn, IFAC e ABC, por exemplo, não discriminam se o *agger nasi* penetra (A1a) ou não o seio frontal (A1b), quando presente isoladamente na parede anterior. Além disso, na IFAC não existe correspondente descritivo para as situações pouco frequentes em que não se observa a presença da célula do *agger nasi.* Além disso, na IFAC as células anteriores que ultrapassam o óstio do seio frontal são nomeadas como célula frontal supra *agger,* o que pode

tornar um pouco confusa a compreensão da origem dessas células, tendo em vista que embriologicamente elas provêm do etmoide e não do seio frontal.

De modo semelhante, a presente proposta resolve algumas lacunas, como a diferenciação das células ‘’K2’’ na classificação de Bent & Kuhn, uma vez que não se determina se tais células ultrapassam ou não o óstio do seio frontal. Ainda, na presente proposta, essa imprecisão é devidamente corrigida e mais bem designada, já que a célula K2 pode corresponder às apresentações A2a ou A2b. Uma vantagem desta classificação em relação à ABC é a descrição de células mediais e interssinusais, que podem ter impacto clínico e cirúrgico na fisiologia e drenagem do seio frontal em situações patológicas ou cirúrgicas.

A simplicidade da classificação também é algo a ser considerado, pois tende a facilitar a reprodutibilidade e memorização descritiva. Na classificação IFAC, por exemplo, a maioria das células é descrita nominalmente por extenso, como as células supra *agger nasi*, ou célula frontal supra *agger nasi*, que na presente proposta de classificação são descritas simplesmente como A2b e A2a, respectivamente. A reprodutibilidade e preferência em comparação a outras classificações não foram testadas no presente estudo, mas será objeto de avaliação em estudos futuros.

Quanto à prevalência de tipos de células, observou-se *agger nasi* em 97,9% dos lados, de modo muito semelhante às frequências encontradas em estudos anteriores.[28,30,36] A célula do *agger nasi*, presente como célula fronto-etmoidal anterior isolada e única, localizada abaixo do óstio do frontal (A1b - nova proposta), foi encontrada em 37,6% dos exames avaliados. A presença de apenas uma célula acima do *agger nasi*, que não adentra no seio frontal, (antiga ‘’K1”; A2b na nova proposta) foi observada em 31,3% dos pacientes, achado inferior ao obtido por Sagar, Jha e Meghanadh[30] (44%) e acima do observado por DelGaudio et al.[36] (15,6%). Ao contrário da classificação de Bent & Kuhn, em que se verificou a presença de células isoladas no interior do seio frontal, denominadas de K4, no presente estudo estas não foram incluídas, por se tratarem de células com origem embrionária distinta das demais células fronto-etmoidais anteriores, que se derivam da primeira crista etmoturbinal. Apesar disso, apenas para fins estatísticos e comparativos com estudos prévios, observou-se, neste estudo, a presença da célula

K4 em 1,5% dos lados analisados, semelhante à frequência encontrada em outros estudos (2,4% e 2%).[30,37,38,39] As demais células K2 e K3, segundo Bent & Kuhn, demonstraram prevalência de 11,7% e 15,1% dos lados no presente estudo, diferentemente da frequência de outros estudos (1,4-19% e 6,2-48%, respectivamente).[30,37,38,39]

**Figura 10 -** Prevalência de células fronto-etmoidais anteriores em diferentes estudos, segundo a classificação de Kuhn

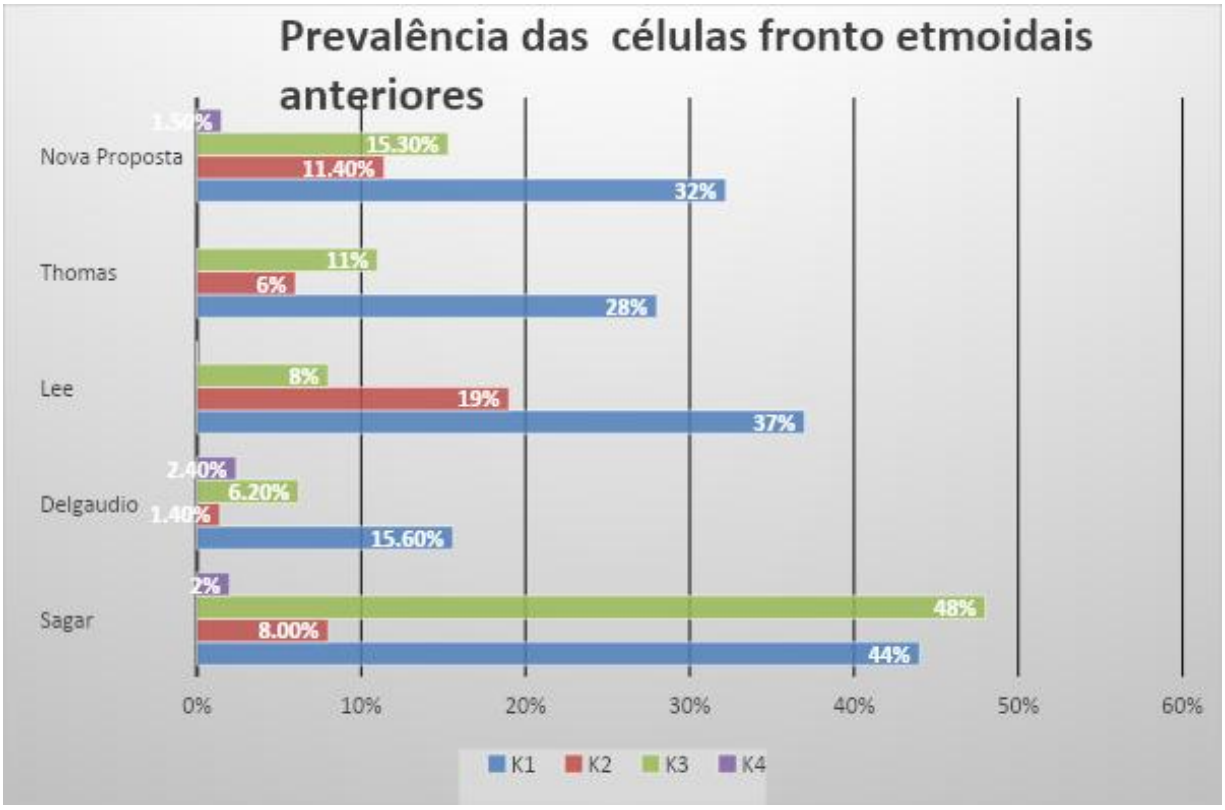


Em relação à prevalência das células fronto-etmoidais posteriores, observou-se que a bula etmoidal é a célula mais constante de todo o complexo etmoidal, presente em 100% dos casos, semelhante aos achados de Wright e Bolger.[37] Habitualmente, a bula etmoidal esteve associada com a presença de pelo menos uma célula suprabular que não ultrapassava o óstio do frontal (P2b), presente em 74,7% dos lados. Sob a forma isolada e não projetada em direção ao interior do seio

(P1b), a bula etmoidal esteve presente em 8,1% dos lados, enquanto a forma projetada para o interior do seio frontal (P1a) ocorreu em 0,6% dos lados. Já as células suprabulares que atravessam o óstio do seio frontal (P2a) foram encontradas em 14,8% dos casos.

As células mediais, localizadas habitualmente abaixo do óstio de drenagem do seio frontal, estiveram presentes em 10,2% dos lados analisados. Já as células interssinusais foram prevalentes em 22,3% dos lados. É interessante ressaltar que todas as células mediais estavam relacionadas à pneumatização da porção superior da concha média, enquanto as células IS estavam associadas à pneumatização do septo interssinusal ou à septação óssea parcial no interior do seio frontal.

Dentre as limitações deste estudo, pode-se citar que ainda não houve a validação destes dados com achados intraoperatórios, até o presente momento não foi realizada a reprodutibilidade externa com outros participantes e não se avaliou se esta classificação promove melhor entendimento da anatomia tridimensional do recesso do frontal em relação às demais classificações existentes. Tais lacunas deverão ser elucidadas com futuros estudos a serem realizados num futuro breve.

# *7. Conclusões*

A presente proposta de classificação de células do recesso frontal demonstra alta correspondência com classificações já existentes, apresentando vantagens por ser mais abrangente e mnemonicamente mais simples para descrever a complexa anatomia dessa região.

# *8. Referências Bibliográficas*[1]

[1]Elaboradas de acordo com as Diretrizes para Apresentação de Dissertações e Teses da USP: Documento Eletrônico e Impresso - Parte IV (Vancouver) 3ª ed. São Paulo: SIBi/USP, 2016.

1. Duque CS, Casiano RR. Surgical anatomy and embryology of the frontal sinus. In: Kountakis SE, Senior BA, Draf W. (eds.). The Frontal SinusBerlin: Springer, Heidelberg, 2005. p. 21-31.

2. Saini AT, Govindaraj S. Evaluation and decision making in frontal sinus surgery. Otolaryngol Clin North Am. 49:911-925, 2016.

3. Lee, WT; Kuhn, FA; Citardi, MJ. 3D computed tomographic analysis of frontal recess anatomy in patients without frontal sinusitis. Otolaryngol Clin North Am. 2016;49(4):911-25.

4. Daniels DL et al. The frontal sinus drainage pathway and related structures. AJNR Am J Neuroradiol. 2003;24(8):1618-27.

5. Lund, VJ, et al. European position paper on the anatomical terminology of the internal nose and paranasal sinuses. Rhinol Suppl. 2014;24:1-34.

6. Tuncyurek, O, et al. Frontal infundibular cells: pathway to the frontal sinus. Ear Nose Throat J. 2012;91(3):E29-32.

7. Leunig A, et al. Surgical anatomy of the frontal recess--is there a benefit in multiplanar CT-reconstruction? Rhinology. 2008;46(3):188-94.

8. House LK, Stringer SP, Seals S. Correlation of frontal sinus recess anatomy with ethnicity, gender, and pathology. Am J Otolaryngol. 2017;38(4):452-5.

9. Chaiyasate S, Baron I, Clement P. Analysis of paranasal sinus development and anatomical variations: a CT genetic study in twins. Clin Otolaryngol. 2007;32(2):93-7.

10. Márquez S et al. Development of the ethmoid sinus and extramural migration: the anatomical basis of this paranasal sinus. Anat Rec (Hoboken). 2008;291(11):1535-53.

11. Bent JP, Cuilty-Siller C, Kuhn FA. The frontal cell as a cause of frontal sinus obstruction. Am J Rhinol Allergy. 1994;8:185-92.

12. Yildirim, A. Is it more reasonable to categorize frontal cells on the basis of their location rather than on their type? Ear Nose Throat J. 2010;89(9):E19-21.

13. Wormald PJ. Surgery of the frontal recess and frontal sinus. Rhinology. 2005;43(2):82-5.

14. Pianta L et al. Agger-bullar classification (ABC) of the frontal sinus drainage pathway: validation in a preclinical setting. Int Forum Allergy Rhinol. 2016;6(9):981-9.

15. Wormald PJ et al. The International Frontal Sinus Anatomy Classification (IFAC)

and Classification of the Extent of Endoscopic Frontal Sinus Surgery (EFSS). Int Forum Allergy Rhinol. 2016;6(7):677-96.

16. Tan KL, Lee WH, Kim JW. Classification of suprabullar pneumatization according to the skull base attachment of the second lamella. Eur Arch Otorhinolaryngol. 2017;274(1):223-9.

17. Villarreal R et al. International assessment of inter- and intrarater reliability of the International Frontal Sinus Anatomy Classification system. Int Forum Allergy Rhinol. 2019;9(1):39-45.

18. Sjogren PP et al. International Frontal Sinus Anatomy Classification and anatomic predictors of low-lying anterior ethmoidal arteries. Am J Rhinol Allergy. 2017;31(3):174-6.

19. Chen PG et al. Teaching frontal sinus anatomy using the frontal sinus masterclass 3- D conceptualization model. Laryngoscope. 2018;128(6):1294-8.

20. Patel NS et al. Virtual mapping of the frontal recess: guiding safe and efficient frontal sinus surgery. Otolaryngol Head Neck Surg. 2017;156(5):946-51.

21. Schaffer JP. The Nose, paranasal sinuses, nasolacrimal passageways, and olfactory organ in man; a genetic, developmental, and anatomico-physiological consideration. Philadelphia, PA: P. Blakiston, 1920. 370p.

22. Kasper KA. Nasofrontal connections: a study based on 100 consecutive dissections. Arch Otolaryngol. 1936;23(3):322-43.

23. Van Alyea OE. Frontal cells: an anatomic study of these cells with consideration of their clinical significance. Arch Otolaryngol Head Neck Surg. 1941;34:11-23.

24. Friedman M et al. Frontal sinus surgery:endoscopic technique and preliminary results. Am J Rhinol. 2000;14(6):393-403.

25. Stammberger H. F.e.s.s. Uncapping the egg - The endoscopic approach to frontal recess and sinuses. Tuttlingen: Endo-Press; 1999.

26. tammberger H, Lund V. Anatomy of the nose and paranasal sinuses. In: Gleeson M et al. (eds.). Scott-Brown's Otorhinolaryngology, Head and Neck Surgery. 7th Ed. London: Hodder Arnold, 2008. p. 1315-43.

27. Stammberger HR, Kennedy DW. Paranasal sinuses: anatomic terminology and nomenclature. Ann Otol Rhinol Laryngol Suppl. 1995;167:7-16.

28. Wormald PJ. The agger nasi cell: the key to understanding the anatomy of the frontal recess. Otolaryngol Head Neck Surg. 2003;129(5):497-507.

29. Bolger WE, Butzin CA, Parson DS. Paranasal sinus bony anatomic variations and mucosal abnormalities: CT analysis for endoscopic sinus surgery. Laryngoscope. 1991;101(1 Pt 1):56-64.

30. Sagar GRS, Jha BC, Meghanadh KR. A study of anatomy of frontal recess in patients suffering from chronic frontal sinus disease. Indian J Otolaryngol Head Neck Surg. 2013;65(Suppl 2):435-9.

31. Wormald PJ, Chan SZ. Surgical techniques for the removal of frontal recess cells obstructing the frontal ostium. Am J Rhinol. 2003;17(4):221-6.

32. Niemeyer B, Muniz BC, Marchiori E. Avaliação pré-operatória das cavidades paranasais por tomografia computadorizada: o que o médico deve saber? - ensaio iconográfico. Radiol Bras. 2019 Mar/Abr;52(2):117-22.

33. Langille M et al. Frontal sinus cells: identification, prevalence, and association with frontal sinus mucosal thickening. Am J Rhinol Allergy. 2012;26(3):e107-10.

34. Choby G et al. Computed tomography analysis of frontal cell prevalence according to the International Frontal Sinus Anatomy Classification. Int Forum Allergy Rhinol. 2018;8(7):825-30.

35. Lessa MM et al. Frontal recess anatomy study by endoscopic dissection in cadavers. Braz J Otorhinolaryngol. 2007;73(2):204-9.

36. DelGaudio JM et al. Multiplanar computed tomographic analysis of frontal recess cells: effect on frontal isthmus size and frontal sinusitis. Arch Otolaryngol Head Neck Surg. 2005;131(3):230-5.

37. Wright ED, Bolger WE. The bulla ethmoidalis: lamella or a true cell? J Otolaryngol. 2001;30(3):162-6.

38. Park SS et al. Pneumatization pattern of the frontal recess: relationship of the anterior-to-posterior length of frontal isthmus and/or frontal recess with the volume of agger nasi cell. Clin Exp Otorhinolaryngol. 2010;3(2):76-83.

39. Gonçalves FG, Jovem CL, Moura LO. Tomografia computadorizada das células etmoidais intra e extramurais: ensaio iconográfico. Radiol Bras. 2011;44(5):321-6.

# *9. Anexo*

## COMPROVANTE DE APROVAÇÃO DO COMITÊ DE ÉTICA

USP - HOSPITAL DAS CLÍNICAS DA FACULDADE DE MEDICINA DE RIBEIRÃO

### PARECER CONSUBSTANCIADO DO CEP

**DADOS DO PROJETO DE PESQUISA**

**Título da Pesquisa:** PROPOSTA DE NOVA CLASSIFICAÇÃO DAS VARIAÇÕES ANATÔMICAS DO RECESSO DO FRONTAL
**Pesquisador:** BRUNO ALEXANDRE BARBOSA DO NASCIMENTO
**Área Temática:**
**Versão:** 1
**CAAE:** 93444318.6.0000.5440
**Instituição Proponente:** UNIVERSIDADE DE SAO PAULO
**Patrocinador Principal:** Financiamento Próprio

**DADOS DO PARECER**

**Número do Parecer:** 2.816.787

**Apresentação do Projeto:**
O recesso do frontal é corresponde ao trajeto de drenagem natural do seio frontal em direção ao meato médio.Neste trajeto há inúmeras variações anatômicas, com a presença de diversas células etmoidais nos diversos limites (anterior, posterior, medial e lateral), configurando uma complexa anatomia do sistema de drenagem do seio frontal. A presença de células no recesso do frontal muitas vezes leva ao estreitamento patológico, gerando consequentemente a patologias inflamatórias e infecciosas do seio frontal.O entendimento dessa anatomia é crucial, especialmente quando há a necessidade se ampliar essa topografia por meio cirúrgico.Ainda, a terminologia anatômica mais utilizada atualmente ainda apresenta lacunas para entendimento pormenorizado da anatomia tridimensional do recesso do frontalLogo temos como intuito propor um check list anatômico para cirurgia do recesso do frontal (ou uma nova nomenclatura), baseando-se da origem embrionária das células etmoidais, levando-se em consideração os derivados do 1o complexo (1a lamela) e do 2o complexo etmoturbinal (2a lamela)

**Objetivo da Pesquisa:**
Apresentar uma nova classificação das células do recesso do frontal, comparando com outras já existentes

**Avaliação dos Riscos e Benefícios:**
A pesquisa oferece risco mínimo aos envolvidos

**Endereço:** CAMPUS UNIVERSITÁRIO
**Bairro:** MONTE ALEGRE **CEP:** 14.048-900
**UF:** SP **Município:** RIBEIRAO PRETO
**Telefone:** (16)3602-2228 **Fax:** (16)3633-1144 **E-mail:** cep@hcrp.usp.br

USP - HOSPITAL DAS CLÍNICAS DA FACULDADE DE MEDICINA DE RIBEIRÃO

Continuação do Parecer: 2.816.787

Benefícios: Facilitar o entendimento da anatomia do recesso do frontal e padronizar suas estruturas , para intervenções cirúrgicas mais eficientes

**Comentários e Considerações sobre a Pesquisa:**

Estudo descritivo. A nomenclatura proposta combina posicionamento, número e altura das células frontoetmoidais em relação ao óstio do frontal, de modo trinominal (Posição, Número de células e altura em relação com o óstio). Quanto ao posicionamento, classificamos em anterior (A) ou posterior (P); quanto ao número, classificamos de acordo com o número de células existentes (0, 1, 2 ou 3); quanto à altura, se a célula mais superior está localizada a=abaixo ou b=acima do óstio do frontal . Essa nova classificação se baseia na pneumatização relacionada à primeira e segunda lamelas nasais.Analisaremos 2500 tomografias computadorizadas volumétricas de seios da face de pacientes que realizaram tomografia de seios da face volumétrico entre janeiro de 2006 a janeiro de 2017.

**Considerações sobre os Termos de apresentação obrigatória:**

Documentos devidamente apresentados. Solicita a dispensa do Termo de Consentimento Livre e Esclarecido. Não serão abordados pessoalmente nenhum participante da pesquisa, uma vez que esta consiste apenas em análise de exames tomográficos. Além de que a identidade dos participantes será mantida em sigilo absoluto.

**Recomendações:**

não se aplica

**Conclusões ou Pendências e Lista de Inadequações:**

Diante do exposto e à luz da Resolução CNS 466/2012, o projeto de pesquisa, assim como a solicitação de dispensa de aplicação do Termo de Consentimento Livre e Esclarecido, podem ser enquadrados na categoria APROVADO.

**Considerações Finais a critério do CEP:**

Projeto Aprovado: Tendo em vista a legislação vigente, devem ser encaminhados ao CEP, relatórios parciais anuais referentes ao andamento da pesquisa e relatório final ao término do trabalho. Qualquer modificação do projeto original deve ser apresentada a este CEP em nova versão, de forma objetiva e com justificativas, para nova apreciação.

**Este parecer foi elaborado baseado nos documentos abaixo relacionados:**

| Tipo Documento | Arquivo | Postagem | Autor | Situaçã |
|---|---|---|---|---|

**Endereço:** CAMPUS UNIVERSITÁRIO
**Bairro:** MONTE ALEGRE **CEP:** 14.048-900
**UF:** SP **Município:** RIBEIRAO PRETO
**Telefone:** (16)3602-2228 **Fax:** (16)3633-1144 **E-mail:** cep@hcrp.usp.br