

**UNIVERSIDADE DE SÃO PAULO
FACULDADE DE MEDICINA DE RIBEIRÃO PRETO**

FRANCYNE VEIGA REIS CYRINO

**Ensaio clínico utilizando dexametasona associada ao
bevacizumabe para tratamento de edema macular diabético
persistente. DexaBe**

**RIBEIRÃO PRETO
2023**

FRANCYNE VEIGA REIS CYRINO

**Ensaio clínico utilizando dexametasona associada ao
bevacizumabe para tratamento de edema macular diabético
persistente. DexaBe**

Tese apresentada à Faculdade de Medicina de
Ribeirão Preto da Universidade de São Paulo
para obtenção do Título de Doutor em Ciências.

Área de Concentração: Mecanismos
Fisiopatológicos dos Sistemas Visual e Áudio-
Vestibular.

Orientador: Prof. Dr. Rodrigo Jorge

RIBEIRÃO PRETO

2023

AUTORIZO A REPRODUÇÃO E DIVULGAÇÃO TOTAL OU PARCIAL DESTE TRABALHO, POR QUALQUER MEIO CONVENCIONAL OU ELETRÔNICO, PARA FINS DE ESTUDO E PESQUISA, DESDE QUE CITADA A FONTE.

FICHA CATALOGRÁFICA

Cyrino, Francyne Veiga Reis

Ensaio clínico utilizando dexametasona associada ao bevacizumabe para tratamento de edema macular diabético persistente. DexaBe. / Francyne Veiga Reis Cyrino; Orientador, Rodrigo Jorge. Ribeirão Preto. - 2023.

170p.: 15il.; 30 cm

Tese (Doutorado) - Programa de Oftalmologia, Otorrinolaringologia e Cirurgia de Cabeça e Pescoço. Área de Concentração: Mecanismos Fisiopatológicos dos Sistemas Visual e Áudio-Vestibular. Faculdade de Medicina de Ribeirão Preto da Universidade de São Paulo, Ribeirão Preto, 2023.

1. Retinopatia diabética. 2. Injeção intravítrea. 3. Solução aquosa de dexametasona. 4. Bevacizumabe. 5. Edema macular diabético. 6. Tomografia de coerência óptica.

FOLHA DE APROVAÇÃO

Aluno: Francyne Veiga Reis Cyrino

Título: Ensaio clínico utilizando dexametasona associada ao bevacizumabe para tratamento de edema macular diabético persistente. DexaBe.

Tese apresentada à Faculdade de Medicina de Ribeirão Preto da Universidade de São Paulo para obtenção do Título de Doutor em Ciências.

Área de Concentração: Mecanismos Fisiopatológicos dos Sistemas Visual e Áudio-Vestibular.

Aprovado em: ____/____/____

Prof. Dr.

Instituição:

Assinatura: _____

Prof. Dr.

Instituição:

Assinatura: _____

Prof. Dr.

Instituição:

Assinatura: _____

Prof. Dr.

Instituição:

Assinatura: _____

Dedicatória

Aos meus pais, Francisco Nogueira Reis e Edna Trolezzi Veiga, e à minha avó Augusta Trolezzi (in memoriam)

Papai, você foi meu maior exemplo: de profissional, de pessoa, de integridade... Você me mostrou a oftalmologia e o seu amor pela profissão fez com que eu seguisse seus passos.

Mamãe, obrigada por todo seu amor, por me mostrar o mundo e ampliar meus horizontes. Você fez com que eu acreditasse poder ser capaz de qualquer coisa.

Gutinha, obrigada por todo amor e carinho que você me deu. Obrigada por fazer com que eu sempre me sentisse a pessoa mais importante.

Ao meu marido, Hélio Sérgio, por seu amor, seu companheirismo, sua paciência, por me fazer rir e me amar até quando não posso te dar atenção.

Ao meu tio, Joaquim Trolezzi Veiga, por ser meu segundo pai.

Aos meus sogros, Hélio (in memoriam) e Delma Cyrino, por terem me dado uma segunda e maravilhosa família.

Aos meus irmãos, cunhadas, sobrinhos e aos meus queridos amigos, por preencherem minha vida de alegria.

Agradecimentos

Aos meus professores da residência médica de Oftalmologia do Instituto Benjamin Constant, Dr. Luiz Augusto Morizot Leite Filho, Eduardo Morizot, Luis Carlos Botelho, Rogerio Neuralter, Marcelo Ferreira Martins, Carlos Alfredo Escobar, Giovaní Colombini, Ricardo Chagas (in memoriam) e Samuel Cukierman (in memoriam), por todo conhecimento transmitido na minha formação. Minha gratidão eterna!

Ao Prof. Dr. Marcio B. Nehemy, por ter me “construído” no seu exemplo de retidão profissional, por ter me ensinado a arte da cirurgia vítreo-retiniana e a não desistir jamais. Sua imensa experiência e seus casos desafiadores fizeram de mim a profissional que sou. Minha admiração e minha gratidão não cabem em palavras!

Aos Prof. Drs. Fernando Oréfice e Juliana Oréfice, pelos conselhos ao longo da minha jornada, por sua amizade incondicional e por me ensinarem Uveíte.

À minha orientadora do Mestrado, Profa. Dra. Eliana Mendes de Souza Teixeira Roque, por me impulsionar a ir além.

Aos meus queridos amigos e colegas de profissão, Drs. Roberto Pinto Coelho, Maria Cristina Zanatto, Henrique Crósio Filho e Wander Pingo (in memoriam). Muito obrigada por terem me

recebido de braços abertos quando eu era uma “estrangeira” e por terem se tornado parte da minha família.

Aos meus caros colegas e sócios do Consultores de Retina e Vítreo, Drs. Alessandro Daré, Maria Leticia Paccola e Alexandre Ráo, e nossas valorosas colaboradoras por esta parceria profícua e amizade valiosa.

Ao meu querido amigo e colega de profissão, Dr. Marcelo Jordão Lopes da Silva, pelos seus insights e sua valorosa amizade.

A minha querida amiga, Evelyn Bandeca, por toda sua ajuda “tecnológica” e, principalmente, por estar sempre pacientemente disponível.

A todos os meus amigos do coração, por estarem ao meu lado nos momentos difíceis e por entenderem que ausência não é falta de amor.

À Dra. Magda Marcia Becker, pela sua contribuição com a análise estatística deste estudo.

À Lucélia Albieri, tecnóloga do Hospital das Clínicas da Faculdade de Medicina de Ribeirão Preto da Universidade de São Paulo, por sua infinita paciência, boa vontade e por todos os exames realizados para este estudo.

Aos colegas oftalmologistas do Departamento de Oftalmologia, Otorrinolaringologia e Cirurgia de Cabeça e Pescoço da

Faculdade de Medicina de Ribeirão Preto da Universidade de São Paulo, e aos residentes, fellows e pós-graduandos, por toda colaboração, apoio e companheirismo.

*Aos funcionários da Faculdade de Medicina de Ribeirão Preto da Universidade de São Paulo e do Departamento de Oftalmologia, Otorrinolaringologia e Cirurgia de Cabeça e Pescoço, pela dedicação e atenção dispensados, em especial à **Maria Cecília Onofre**, por ter me acolhido desde meu ingresso e por sua infinita ajuda e paciência em todos os meus momentos.*

Aos pacientes do Ambulatório de Oftalmologia do Hospital das Clínicas da Faculdade de Medicina de Ribeirão Preto da Universidade de São Paulo, em especial àqueles que participaram deste estudo, por seu comprometimento e pela ajuda na minha formação profissional.

Ao Prof. Dr. Rodrigo Jorge, meu caríssimo orientador, inicialmente, minha mais profunda gratidão por ter me proporcionado a oportunidade ímpar de integrar e contribuir para o renomado serviço que construiu no Hospital das Clínicas da Faculdade de Medicina de Ribeirão Preto da Universidade de São Paulo. Estar envolvida nesse ambiente de excelência, sob a sua tutela, é uma honra e um privilégio. Em segundo, agradeço por sua dedicação, seu exemplo, sua genialidade, seu carinho e, acima de tudo, pela sua generosidade. Muito obrigada!

Apoio Financeiro

*À Coordenação de Aperfeiçoamento
de Pessoal de Nível Superior (CAPES).*

Resumo

Cyrino FVR. **Ensaio clínico utilizando dexametasona associada ao bevacizumabe para tratamento de edema macular diabético persistente. DexaBe.** Tese (Doutorado) - Faculdade de Medicina de Ribeirão Preto, Universidade de São Paulo. Ribeirão Preto. 2023.

Objetivos: Investigar a segurança da injeção intravítrea combinada de solução aquosa de dexametasona (IVD) e bevacizumabe (IVB) e seu efeito na pressão intraocular (PIO), melhor acuidade visual corrigida (MAVC) e espessura do subcampo central (ESFC) em pacientes com edema macular diabético refratário (EMD). **Casuística e Métodos:** Este estudo prospectivo avaliou 10 pacientes (10 olhos) com EMD refratário à fotocoagulação a laser e/ou terapia antiangiogênica. Os pacientes foram submetidos ao exame oftalmológico completo na visita inicial, na primeira semana após o tratamento e mensalmente durante as 24 semanas subsequentes. O tratamento consistiu de injeções mensais de IVD e IVB combinados “pro re nata” (PRN), caso a ESFC > 300µm. Investigou-se o impacto das injeções combinadas na PIO, no desenvolvimento de catarata, na MAVC, seguindo os padrões do estudo do ETDRS, e na ESFC medida pela tomografia de coerência óptica de domínio espectral (OCT), assim como os possíveis efeitos adversos a esta terapia combinada. **Resultados:** Dez pacientes foram avaliados neste estudo e oito (80%) completaram 24 semanas de acompanhamento. Dois pacientes foram excluídos: um paciente (10%) apresentou catarata densa na semana 16 e um paciente (10%) apresentou tração vítreo-macular na semana 20. A PIO média apresentou aumento significativo ($p < 0,05$) no decorrer das 24 semanas e quatro pacientes (50%) apresentaram aumento da PIO sustentada (≥ 20 mmHg) após a semana 16, sendo necessária a introdução de colírios antiglaucomatosos. Não foram observados sinais de inflamação ou endoftalmite. A ESFC mostrou redução significativa em todas as visitas de acompanhamento ($p < 0,05$), embora a média da MAVC não tenha mostrado melhora significativa ($p > 0,05$). Apesar disso, 50% dos pacientes apresentaram MAVC estável, ou melhor, em comparação com a visita inicial. **Conclusões:** A terapia combinada de IVD, PRN e IVB para EMD refratário foi associada a efeitos adversos relacionados ao uso de corticosteroides. No entanto, esta terapia combinada, *pro re nata*, pode fornecer melhora significativa na redução da ESFC no EMD refratário. Estes resultados podem servir como base para estudos futuros, mais amplos, e podem fornecer *insights* valiosos para o desenvolvimento de estratégias terapêuticas mais eficazes e seguras para o EMD. Devido ao pequeno tamanho da presente amostra, uma investigação mais aprofundada com maior número de pacientes será necessária.

Palavras-chave: Retinopatia diabética. Injeção intravítrea. Solução aquosa de dexametasona. Bevacizumabe. Edema macular diabético. Tomografia de coerência óptica.

Abstract

Cyrino FVR. **Combined intravitreal dexamethasone and bevacizumab injection for the treatment of persistent diabetic macular edema. DexaBe Tese** (Doutorado) - Faculdade de Medicina de Ribeirão Preto, Universidade de São Paulo. Ribeirão Preto. 2022.

Purpose: To investigate the safety of combined intravitreal injection of dexamethasone aqueous-solution (IVD) and bevacizumab (IVB) and its effect on intraocular pressure (IOP), best-corrected visual acuity (BCVA) and central subfield thickness (CSFT) in patients with refractory diabetic macular edema (DME). **Casuistic and Methods:** Were included 10 patients (10 eyes) with DME refractory to laser and/or anti-VEGF therapy. A complete ophthalmological evaluation was performed at baseline, week 1, and through week 24. Therapy consisted of monthly injections of combined IVD and IVB “pro re nata” (PRN) if CST > 300 μ m. The impact of the injections on IOP, BCVA, cataract development, and CSFT at optical coherence tomography (OCT) was analyzed along with possible adverse effects of the combined therapy. **Results:** Ten patients (10 eyes) were enrolled in this study and eight patients (80%) completed 24 weeks of follow-up. Two patients were excluded: one (10%) developed a dense cataract at week 16 that precluded OCT and one (10%) developed vitreomacular traction at week 20. Compared to baseline, there was a significant increase in mean IOP ($p < 0.05$). Moreover, after week 16, 50% of the patients presented sustained IOP (≥ 20 mmHg) after week 16 and anti-glaucomatous eye drops were necessary. CSFT significantly decreased at all follow-up visits ($p < 0,05$), however, there was no significant improvement in mean BCVA ($p > 0,05$), although 50% of patients maintained or improved visual acuity compared to the baseline. No inflammation or endophthalmitis was observed. **Conclusions:** PRN IV dexamethasone aqueous solution plus bevacizumab for refractory DME was associated with adverse effects related to corticosteroids. However, this combination therapy, pro re nata, may significantly improve reducing CSFT in refractory DME. These results serve as a basis for future, broader studies and may provide relevant insights for developing more effective and safe therapeutic strategies for DME. Due to the small size of the present sample, further investigation with a larger number of patients will be necessary.

Keywords: Diabetic retinopathy. Intravitreal injection. Dexamethasone aqueous-solution. Bevacizumab. Diabetic macular edema. Optical coherence tomography.

Lista de Figuras

Figura 1 -	Proporção de pessoas que referiram complicações de diabetes, com idade maior que 18 anos.....	37
Figura 2 -	Fotomicrografia da retina combinada com um diagrama das células retinianas pertinentes. As 10 camadas da retina (neurorretina e RPE) são identificadas ao longo da esquerda e os diferentes tipos de células na caixa à direita.....	44
Figura 3 -	Diagrama esquemático da fisiopatologia da Retinopatia Diabética e do Edema Macular	46
Figura 4 -	Distribuição de campo amplo e camada de profundidade da micróglia na retina viva com óptica adaptativa: (A) imagens da micróglia fluorescente (verde) e da vasculatura da superfície da retina. (B) imagem AO-SLO da micróglia codificada por cores para profundidade. (C) Axônios das células ganglionares e da vasculatura retiniana como mapas de referência espacial para a localização da micróglia. (D) Quantificação da densidade celular nas camadas retinianas	60
Figura 5 -	(A, B1 e B2) Cortes do OCT e OCTA, localizados a 3 µm acima da MLI, mostram a separação espacial regular de células semelhantes a macrófagos. (C1 a C3) Imagens <i>in vivo</i> de células semelhantes a macrófagos em pacientes com patologias da retina	62
Figura 6 -	Ilustração esquemática pelo ETDRS dos setores da área macular. A região da fóvea (F) representa a espessura retiniana do subcampo central dentro de 1 mm de diâmetro, enquanto que externamente ao subcampo central localiza-se a espessura retiniana dos subcampos extracentrais (superior/inferior/temporal/nasal) internamente aos 3 mm de diâmetro, além da espessura retiniana dos subcampos extracentrais (superior/inferior/temporal/nasal), externamente aos 3 mm de diâmetro nos limites do diâmetro de 6 mm	64
Figura 7 -	(A-D) Biomarcadores à OCT: cisto intrarretiniano (CIRs), desorganização das camadas internas da retina (DRIL), integridade da membrana limitante externa (MLE)/zona elipsoide (ZE), focos hiperreflexivos da retina (FHR), fluido sub-retiniano (FSR) e estado vitreomacular (VM)	70
Figura 8 -	PAN-90806: inibe a sinalização do VEGF mediante distribuição circunferencial (córnea, humor aquoso, vítreo, coroide e retina) através da via vascular trans-escleral.....	89

-
- Figura 9 -** Representação gráfica da variação média da pressão intraocular (PIO/mmHg) durante o tempo de seguimento do estudo. *Indica alteração estatisticamente significativa em relação ao *baseline* ($p < 0,05$). Houve aumento significativo da PIO nas semanas 1, 16, 20 e 24 em comparação com os valores basais 110
- Figura 10 -** (A, B e C) OCT mostrando redução da ESFC com terapia combinada (solução aquosa de dexametasona + bevacizumabe) no paciente 3 e adesão vítreo-macular sem tração. (D) OCT evidenciando a piora da ESFC na semana 24 devido à TVM. 111
- Figura 11 -** (A, B) OCT mostrando redução da ESFC com terapia combinada (bevacizumabe + solução aquosa de dexametasona) no paciente 4. (C, D) OCT mostrando a piora da espessura central da retina (semana 20 e 24) devido ao macroaneurisma roto secundário à hipertensão arterial..... 112
- Figura 12 -** Representação gráfica da média logMAR da melhor acuidade visual corrigida durante o período de seguimento de 24 semanas. Houve apenas tendência de melhora significativa na semana 1 ($p = 0,08$) 113
- Figura 13 -** Representação gráfica da espessura do subcampo central (ESFC) durante o período de acompanhamento de 24 semanas. *Indica diminuição da espessura estatisticamente significativa do subcampo central em relação à linha de base ($p < 0,05$). Houve melhora significativa em todas as visitas de seguimento quando comparado ao *baseline* 114
- Figura 14 -** Achados tomográficos dos pacientes mostrando redução da espessura foveal nas semanas 12 e 24 após a terapia combinada de bevacizumabe e solução aquosa de dexametasona a partir do *baseline* 115
- Figura 15 -** Representação gráfica da acuidade visual média basal com a melhor correção (MAVC) versus número de injeções durante o seguimento..... 116

Lista de Tabelas

Tabela 1 -	Tipos de Diabetes segundo a etiologia	33
Tabela 2 -	Percentual de adultos (≥ 18 anos) por sexo, idade e anos de escolaridade que referiram diagnóstico médico de diabetes nas capitais dos estados brasileiros e Distrito Federal.....	36
Tabela 3 -	Casos e prevalência padronizada por idade em 2020 para cegueira e mudanças percentuais de 1990 a 2020 em adultos com 50 a nos ou mais, devido a cegueira	39
Tabela 4 -	Escala de gravidade simplificada da retinopatia diabética.....	48
Tabela 5 -	Classificação da Retinopatia Diabética segundo a recomendação da Sociedade Brasileira de Diabetes (SBD)	48
Tabela 6 -	Atuais agentes anti-VEGF aprovados pela FDA (Food and Drug Administration)	80
Tabela 7 -	Dados demográficos dos pacientes e características basais	109

Lista de Símbolos e Abreviaturas

AAO-	Academia Americana de Oftalmologia
ACCORD-	<i>Action to Control Cardiovascular Risk in Diabetes Study Group</i>
ADP-	Difosfato de adenosina
AGF-	Angiofluoresceinografia
AGO-	Antiglaucomatosos
AINEs-	Anti-inflamatórios não esteroides
Ang-	Angiopietina
Ang-1-	Angiopietina-1
Ang-2-	Angiopietina-2
ANS-	Agência Nacional de Saúde Suplementar
anti-VEGF-	Terapia antiangiogênica
ANVISA-	Agência Nacional de Vigilância Sanitária
AO-SLO-	Óptica adaptativa - fluorescência de oftalmoscopia de luz de varredura
AQP4-	Aquaporina 4
ATP-	Adenosina trifosfato
AV-	Acuidade visual
AVF-	Acuidade visual final
BHR-	Barreira hematorretiniana
BHRE-	Barreira hematorretiniana externa
BHRI-	Barreira hematorretiniana interna
CFN-	Camada de fibras nervosas
CGR-	Camada de células ganglionares da retina
CIR-	Cistos intrarretinianos
CNE-	Camada nuclear externa

CNI-	Camada nuclear interna
COX-2-	Ciclooxigenase-2
CPE-	Camada plexiforme externa
CPI-	Camada plexiforme interna
DARPin-	Proteínas de repetição de anquirina projetadas
DCCT-	<i>Diabetes Control and Complications Trial</i>
DCNT-	Doenças crônicas não transmissíveis
DexaBe-	Combinação de solução aquosa de dexametasona e bevacizumabe
DM-	Diabetes <i>mellitus</i>
DM1-	Diabetes Mellitus tipo 1
DM2-	Diabetes Mellitus tipo 2
DMRI-	Degeneração macular relacionada à idade
DMRIe-	Degeneração macular relacionada à idade forma exsudativa
DP-	Desvio padrão
Dp71-	Distrofina 71
DRC-	Doença renal crônica
DRCR.net-	<i>Diabetic Retinopathy Clinical Research Network</i>
DRIL-	Desorganização das camadas internas da retina
DR-	Descolamento de retina
DRT-	Descolamento de retina tracional
DSR-	Descolamento seroso da retina sem tração da hialoide posterior
DSRTVM-	Descolamento seroso da retina com tração vítreoretiniana
DVP-	Descolamento do vítreo posterior

ECFN-	Espessura da camada de fibras nervosas
ECR-	Espessura central da retina
EM-	Edema macular
EMC-	Edema macular cistóide
EMD-	Edema macular diabético
EMCS-	Edema macular clinicamente significativo
EP-	Erro padrão
EpM-	<i>Endpoint management</i>
EPO-	Eritropoietina
EPR-	Epitélio pigmentar da retina
ERG-	Eletrorretinografia
ESC-	Espaço supracoroidal
ESCF-	Espessura do subcampo central
ESCM-	Espessura subfoveal central media
ESFC-	Espessura subfoveal central
ETDRS-	<i>Early Treatment Diabetic Retinopathy Study</i>
F-	Fóvea
FDA-	<i>Food and Drug Administration</i>
FHR-	Focos hiperreflexivos
FIR-	Fluido intrarretiniano
FSR-	Fluido sub-retiniano
GAA-	Glaucoma de ângulo aberto
GBD-	<i>Global Burden Diseases</i>
GLP-1-	<i>Glucagon-like Peptide-1</i>

HAS-	Hipertensão arterial sistêmica
HbA1c-	Hemoglobina glicada
HBSP-	Peptídeo de superfície hélice B
HCFMRP-USP-	Hospital das Clínicas da Faculdade de Medicina de Ribeirão Preto da Universidade de São Paulo
HGF-	Fator de crescimento de hepatócitos
HIF-1α-	Fator 1 alfa inductor de hipóxia
I-	Inferior
IAPB-	Agencia Internacional de Prevenção da Cegueira
IBGE-	Instituto Brasileiro de Geografia e Estatística
ICAM-1-	Molécula de adesão intercelular-1
IGF-1-	Fator de crescimento semelhante à insulina-1
ILs-	Interleucinas
IMC-	Índice de massa corpórea
iNOS-	Óxido nítrico sintase induzível
IRMAS-	Microanormalidades intrarretinianas
IVB-	Injeção intravítrea de bevacizumabe
IVDLL-	Implante intravítreo de dexametasona de liberação lenta
IVI-	Injeção intravítrea
IVR-	Injeção intravítrea de ranibizumabe
JNK- c-	<i>Jun N-terminal quinase</i>
K-	Potássio
Kir-	Potássio de retificação interna
LIR-	Líquido intrarretiniano
LSR-	Líquido sub-retiniano

MAVC-	Melhor acuidade visual corrigida
MCP-1-	Proteína quimioatraente de monócitos-1
MLE-	Membrana limitante externa
MMPs-	Metaloproteinases matriciais
RNA_m-	RNA mensageiro
MT-	Malha trabecular
N-	Nasal
NADPH-	Nicotinamida adenina dinucleotídeo fosfato
não-RD_{TVR}-	RD sem potencial para perda visual
NDRD-	Neurodegeneração da retina diabética
NF-κB-	Fator nuclear kappa B
Nox-	Oxidase
NRP-1-	Neuropilina-1
OCT-	Tomografia de coerência óptica
OCT-A-	Tomografia de coerência óptica angiográfica
OMS-	Organização Mundial da Saúde
OVCR-	Oclusão de veia central da retina
PAN-90806-	PanOptica
PDGF-	Fator de crescimento derivado de plaquetas
PDS-	Sistema de Entrega Sustentada
PEDF-	Fator derivado do epitélio pigmentado
PIO-	Pressão intraocular
PIGF-	Fator de crescimento placentário
RD-	Retinopatia diabética

RDNP-	Retinopatia diabética não proliferativa
RDP-	Retinopatia diabética proliferativa
RDTVR-	RD com potencial de perda visual
RGD-	Ácido arginil-glicil-aspártico
RNL-	Razão Neutrófilo-Linfócito
ROC-	Curva de características operacionais do receptor
ROP-	Retinopatia da prematuridade
ROS-	Espécies reativas de oxigênio
RPL-	Razão Plaquetas-Linfócitos
S-	Superior
SDF-1-	Fator 1 derivado de células estromais
SD-OCT-	Tomografia computadorizada por domínio espectral
SF-	Subfoveal
SII-	Índice de Inflamação Sistêmica
SNC-	Sistema nervoso central
SPD-	<i>Short-pulse</i>
SUS-	Sistema Único de Saúde
SWiT-	Técnica de sanduíche
T-	Temporal
TAAC-	Triancinolona
TCLE-	Termo de Consentimento Livre e Esclarecido
TGF-β-	Fator de crescimento transformador beta
TKIs-	Inibidores de tirosina quinase
TNF-α-	Fator de necrose tumoral alfa

TVM-	Tração vítreo-macular
UKPDS-	<i>United Kingdom Prospective Diabetes Study</i>
VAP-1-	Proteína de adesão vascular-1
VEGF-	Fator de crescimento endotelial vascular
VEGFR-	Receptor do VEGF
VEGFR-3-	Receptor 3 do VEGF
VE-PTP-	Proteína tirosina fosfatase vascular endotelial
VM-	Vitreomacular
TVR-	Tração vítreo-retiniana
WESDR-	<i>Wisconsin Epidemiologic Study of Diabetic Retinopathy</i>
WHO-	<i>World Health Organization</i>
ZAF-	Zona avascular da fóvea
ZE-	Zona elipsóide
ZnT8-	Zinco 8
ZO-1-	Zônula <i>occludens</i> -1

SUMÁRIO

1. INTRODUÇÃO	
1.1. A história do Diabetes	29
1.2. O Diabetes <i>mellitus</i>	32
1.3. Epidemiologia do Diabetes <i>mellitus</i>	34
1.4. Impacto econômico do Diabetes	39
1.5. Sobre o Diabetes <i>mellitus</i> e a retinopatia diabética	40
1.6. Anatomia da retina e fisiopatologia da RD	43
1.7. Classificação da retinopatia diabética e a importância do rastreamento	47
1.7.1. Rastreamento da RD	49
1.8. Retinopatia diabética e o edema macular diabético	54
1.8.1. Entendendo o edema macular diabético	54
1.8.2. A barreira hematorretiniana	55
1.8.3. Edema intracelular secundário à disfunção das células de Müller	56
1.8.4. Fatores inflamatórios associados ao edema macular diabético	57
1.8.5. A micróglia e o edema macular diabético	58
1.8.6. Edema macular diabético: diagnóstico, tipos e classificação	63
1.8.7. Neurodegeneração na retinopatia diabética	73
1.9. Tratamento do edema macular diabético	74
1.9.1. Controle sistêmico	74
1.9.2. Fotocoagulação a laser	75
1.9.3. Terapia intravítrea com fatores inibidores do crescimento vascular (anti-VEGF)	78
1.9.4. Novas estratégias terapêuticas emergentes moduladoras de VEGF	82
1.9.4.1. Abicipar pegol (AGN-150998, Allergan plc/Molecular Partners)	82
1.9.4.2. OPT-302 (Opthea; Victoria, Austrália)	83
1.9.4.3. Biossimilares anti-VEGF	83
1.9.4.4. KSI-301	84
1.9.4.5. <i>Port delivery system</i>	85
1.9.4.6. Doses mais altas de anti-VEGF	85
1.9.4.7. Terapia gênica	86
1.9.4.8. Segmentação de receptores do fator de crescimento vascular endotelial (VEGFRs)	87
1.9.4.9. Direcionando Neuropilina-1	88
1.9.4.10. PAN-90806	88
1.9.5. Considerações sobre anti-VEGFs no Brasil	89
1.9.6. Corticoides no tratamento do edema macular diabético	90
1.9.6.1. Triancinolona intravítrea	90
1.9.6.2. Implante de liberação lenta de dexametasona	92
1.9.6.3. Implante de liberação lenta de acetato de fluocinolona	93
1.9.6.4. Dexametasona solução aquosa	93
1.9.7. Tratamentos combinado com corticoide e anti-VEGF para EMD	96
2. OBJETIVOS	
2.1. Objetivo geral	99
2.2. Objetivos específicos	99
3. CASUÍSTICA E MÉTODOS	
3.1. Desenho do estudo e considerações éticas	101
3.2. Elegibilidade dos pacientes e avaliação inicial e seguimento (follow-up)	101

3.2.1. Critérios de inclusão	101
3.2.2. Critérios de exclusão	102
3.2.3. População do estudo	102
3.3. Procedimento do estudo	104
3.3.1. Protocolo de tratamento.....	104
3.3.2. Critério de aumento de pressão intraocular (PIO) e catarata	105
3.3.3. Seguimento e critério de retratamento.....	105
3.4. Desfechos de segurança	105
3.5. Análise estatística	105
4. RESULTADOS	110
4.1. Pressão intraocular	110
4.2. Outros eventos adversos	111
4.3. Acuidade visual corrigida (MAVC)	112
4.4. Espessura do subcampo central.....	113
4.4.1. Achados tomográficos dos pacientes do estudo	114
4.5. Número de injeções	116
5. DISCUSSÃO.....	118
6. CONCLUSÕES.....	129
7. CONSIDERAÇÕES FINAIS	132
8. REFERÊNCIAS BIBLIOGRÁFICAS	134
9. ANEXO	160
10. APÊNDICE	165

1- Introdução

1.1. A história do diabetes

Em 1872, um papiro do ano de 1500 A.C foi descoberto pelo alemão Gerb Ebers, onde se encontrava a primeira menção de uma doença cujos sintomas descritos incluíam a produção excessiva de urina (Ebers; Stern, 1875). No século 1 D.C, Aretaeus da Cappodocia (81-133AD), médico grego, descreveu pela primeira vez os sintomas do diabetes em seu tratado médico "Os sinais e sintomas das doenças crônicas". Ele notou que a doença era caracterizada por excesso de urina (poliúria), sede excessiva (polidipsia) e perda de peso, e cunhou o termo "diabetes", derivado do grego "diabainein", que significa "passar através", uma analogia à "drenagem de água através de um sifão", referindo-se à passagem excessiva de urina pelos rins (Adams, 1968). Naquela época, dietas restritas em açúcar e exercícios físicos já eram as recomendações de tratamento para a doença (Lakhtakia, 2013).

Ao longo do primeiro século, diversas culturas, como a hindu e a árabe, frequentemente mencionavam uma doença na qual a urina dos pacientes era adocicada e associada ao diabetes. Os médicos indus chamavam-na de *madhumeha* (urina melada) porque atraía as formigas. Foi o médico árabe, Avicena, um dos maiores da sua época, o primeiro que relacionou a doença a algumas complicações, incluindo a gangrena diabética e a perda da função sexual. Em 1675, o médico inglês Thomas Willis, incluiu o termo *mellitus* ao diabetes, passando a denominá-lo a partir de então, diabetes *mellitus* (DM), para distinguir este tipo de diabetes, do diabetes *insipidus*, no qual a urina não tinha gosto e relacionando que o açúcar encontrado na urina dos pacientes diabéticos era semelhante ao presente nas uvas, gerou o nome "glicose" (Gomes, 2015).

Em 1776, o fisiologista inglês Matthew Dobson confirmou que o açúcar na urina dos pacientes com DM provinha do sangue após realizar experimentos com sangue dos pacientes diabéticos e provar o soro e percebendo um resíduo branco restante de urina evaporada que "cheirava a açúcar" (Dobson, 1776). Em 1838, o médico George Rees finalmente isolou o açúcar do soro de pacientes (Moodley et al., 2015).

Em 1857, Claude Bernard descreveu o papel do fígado como produtor de glicose, relacionando-o à patogênese da doença. Petters identificou a cetona na urina e sua associação com o coma diabético, enquanto Kussmaul identificou a cetona no sangue (Robin, 1979). Em 1869, Paul Langerhans descreveu as funções pancreáticas distintas, endócrinas e exócrinas. A relação entre o pâncreas e o DM foi descrita em 1889 por Minkowki e Von Mering, que observaram que a extirpação do pâncreas em cães resultava em perda excessiva de açúcar pela urina (Polonsky, 2012).

Durante o século XIX, as pesquisas relacionadas ao DM evoluíram e dieta como terapia foi um dos principais avanços. No início, a recomendação era uma dieta rica em hidratos de carbono, macronutrientes que foram restritos por Bouchardt mais tarde, no final do século XIX. Bouchardt introduziu um método para determinar a perda de glicose pela urina, que diminuía com o tratamento de dieta restrita (Gomes, 2015). No entanto, semelhante aos dias atuais, a aderência à dieta era um dos maiores desafios enfrentados pela comunidade médica, o que resultou, naquela época, em atitudes bastante radicais, como trancar os pacientes por dias, oferecendo dietas restritivas, pobres em hidratos de carbono e ricas em gorduras (American Diabetic Association - ADA, 2014).

No século XX, em 1900, Eugene Opie descreveu a função endócrina das ilhotas de Langerhans, com a distinção entre as células alfa e beta, sua diferenciação com o tecido acinoso do pâncreas e descreveu que, em casos de DM grave, ocorria degeneração das ilhotas de Langerhans (Britannica, 2022). Em 1910, Edward Albert Sharpey-Schafer levantou a hipótese de que o diabetes era decorrente da deficiência de uma única substância química produzida pelo pâncreas e a chamou de insulina, da palavra latina *insula* (ilha), fazendo referência células das ilhotas de Langerhans (Polonsky, 2012; Britannica, 2022). Em 1921, o médico canadense Frederick Banting e seu colega Charles Best revolucionaram novamente a história do DM, quando conseguiram isolar e purificar a insulina a partir do pâncreas de cães e trataram com sucesso um paciente com DM tipo 1 com injeções de insulina. Em 1923, Banting e Best receberam o Prêmio Nobel de Fisiologia ou Medicina em reconhecimento a esta descoberta. Em 1955, o teste de glicemia no sangue foi introduzido, possibilitando o diagnóstico e melhor monitoramento do

controle da glicemia. Somente 24 anos mais tarde, em 1979, a tolbutamida, o primeiro medicamento oral para DM, foi lançada e, 17 anos após, em 1996, a insulina humana recombinante foi aprovada para uso em humanos (Tschiedel, 2014).

Nos tempos atuais, outras descobertas importantes incluíram a identificação de outros hormônios relacionados ao DM, como o GLP-1 (Glucagon-like Peptide-1), que levou ao desenvolvimento de novos medicamentos para o tratamento do DM tipo 2, além da pesquisa genética, que também tem sido fundamental para entender melhor a patogênese do DM e identificar novos alvos terapêuticos (ADA, 2014).

O DM, no olho, pode levar à chamada retinopatia diabética (RD), que é uma microangiopatia que acomete a retina, estrutura delicada formada por células nervosas que reveste a cavidade interna do globo ocular, sendo uma complicação ocular grave e que pode levar à perda visual. Os primeiros relatos sobre a RD remontam ao século XIX, onde alterações no fundo de olho são relatadas em pacientes com DM. No entanto, a relação direta entre o DM e a RD só foi estabelecida em meados do século XX. Em 1950, o oftalmologista inglês Harold Ridley publicou o primeiro relato de alterações oculares em pacientes com DM. Ele observou que a doença poderia afetar os pequenos vasos sanguíneos da retina, levando à formação de microaneurismas, hemorragias e edema macular (EM). Desde então, a RD tem sido amplamente estudada e diversas terapias foram desenvolvidas para prevenir e tratar a doença (Polonsky, 2012).

O tratamento inicial para a RD, desde os primórdios, é o controle rigoroso do DM, a fim de prevenir a progressão da doença. Com o tempo, outras terapias foram introduzidas, como a fotocoagulação a laser, injeções intravítreo (IVI) de antiangiogênicos, implantes de liberação lenta de corticoides, entre outros ainda em estudo ou em fase de aprovação. Atualmente, a RD é uma das principais causas de cegueira em todo o mundo e é um desafio significativo para a saúde pública. Por isso, pesquisas e avanços no tratamento e prevenção da retinopatia continuam a ser uma área de grande interesse.

1.2 O Diabetes *mellitus*

O Diabetes Mellitus (DM) é uma desordem metabólica multifatorial, caracterizada por hiperglicemia crônica com distúrbios de carboidratos, gorduras e proteínas, decorrente da deficiência na produção ou secreção de insulina, resistência à ação da mesma ou de ambos (*World Health Organization* - WHO, 1999). Fatores biológicos e genéticos estão relacionados ao surgimento do DM, entretanto, entre os adultos, fatores ambientais como urbanização, sedentarismo, transição nutricional, alteração na microbiota intestinal e obesidade são causas do aumento da prevalência, assim como o envelhecimento da população e maior sobrevivência (Sociedade Brasileira de Diabetes - SBD, 2019).

A classificação do DM é baseada na sua etiologia, sendo basicamente quatro tipos: o tipo 1 (DM1) subdivididos em DM1A, onde a deficiência de insulina ocorre por destruição autoimune das células e DM1B, naqueles em que a deficiência de insulina é de natureza idiopática. O DM1 é o tipo menos frequente (5 a 10% dos casos de DM), acometendo geralmente crianças e adolescentes e é considerado uma doença autoimune, poligênica, que ocorre em decorrência da destruição das células beta do pâncreas, com conseqüente deficiência completa na produção de insulina (Chiang et al., 2014). O tipo 2 (DM2), mais frequente (90-95%), é uma doença igualmente poligênica, com herança familiar ainda não totalmente esclarecida e sobre a qual incidem fatores ambientais. Geralmente, acomete pessoas na idade adulta (a partir da quarta década), podendo se apresentar, contudo, entre crianças e jovens (Mayer-Davis et al., 2017). O diabetes gestacional, que ocorre durante a gestação em decorrência da intolerância a carboidratos; apresenta gravidade variável, sem preencher os critérios diagnósticos de DM. E, por fim, as outras formas menos comuns de DM, que fazem parte do quarto tipo, dependendo da alteração que provocou o distúrbio do metabolismo glicídico (SBD, 2019) (Tabela 1).

Tabela 1 - Tipos de Diabetes, segundo a etiologia

Tipos de diabetes	
1	DM tipo 1: - Tipo 1A: deficiência de insulina por destruição autoimune das células β comprovada por exames laboratoriais; - Tipo 1B: deficiência de insulina de natureza idiopática.
2	DM tipo 2: perda progressiva de secreção insulínica combinada com resistência à insulina
3	DM gestacional: hiperglicemia de graus variados diagnosticada durante a gestação, na ausência de critérios de DM prévio
4	Outros tipos de DM: - Monogênicos (MODY); - Diabetes neonatal; - Secundário a endocrinopatias; - Secundário a doenças do pâncreas exócrino; - Secundário a infecções; - Secundário a medicamentos.

DM: diabetes *mellitus*; **MODY:** *maturity-onset diabetes of young*.

Fonte: Adaptado de ADA (2019).

*MODY é uma forma monogênica de DM e se caracteriza por herança autossômica dominante, idade precoce de aparecimento e graus variáveis de disfunção da célula β .

O DM faz parte do grupo de doenças crônicas não transmissíveis (DCNT), cujo impacto para os cofres públicos no Brasil ultrapassou as doenças infecto-contagiosas que eram a maior causa de óbitos na primeira metade do século XX. Segundo a Organização Mundial da Saúde (OMS), a hiperglicemia é a terceira causa mais importante de mortalidade prematura, superada apenas pela hipertensão arterial e tabagismo. Por apresentar início insidioso dos sintomas, o DM pode permanecer não detectado por vários anos, onde a contínua hiperglicemia desencadeia uma crescente gama de alterações metabólicas como a hiperplacogonemia, resistência dos tecidos periféricos à ação da insulina, aumento da produção hepática de glicose, disfunção incretínica, aumento de lipólise com subsequente aumento de ácidos graxos livres circulantes, aumento da reabsorção renal de glicose e graus variados de deficiência na síntese e na secreção de insulina pela célula β pancreática. Estas, progressivamente, acabam por provocar lesões macro e microvasculares, favorecendo o desenvolvimento de complicações sistêmicas como infarto agudo do miocárdio, acidente vascular cerebral, insuficiência renal, impotência, amputações de membros inferiores, neuropatia periférica, inabilidade física-cognitiva e o surgimento da RD, que pode levar à baixa visual parcial ou definitiva, seguida de depressão (IDF, 2019, Magliano et al., 2021; Sun et al., 2022).

O estudo Global Burden of Disease (GBD, 2016) aponta que países em desenvolvimento como o Brasil sofrerão maior impacto subsequente ao aumento do número de diabéticos e suas complicações em todos os âmbitos. Isso faz com que estudos em DM e, conseqüentemente, em RD, sejam assunto de relevante interesse, uma vez que as conseqüências sistêmicas desta doença, em especial a cegueira, representem uma importante carga tanto nos custos diretos para o sistema de saúde e para a sociedade como nos custos indiretos atribuíveis à mortalidade prematura e a incapacitações temporárias e permanentes decorrentes de suas complicações.

1.3 Epidemiologia do diabetes *mellitus*

Em 1985, as estimativas eram de que 30 milhões de adultos eram diabéticos. Em 1995 já eram 135 milhões de pessoas e, atualmente, estima-se que em todo o mundo, sejam 537 milhões de adultos diabéticos entre 20-79 anos, com prevalência de 10.9% da população mundial e com projeção estimada de 643 milhões para 2030 e 783 milhões em 2045 (12%), tornando o DM2 uma das doenças epidêmicas mais importantes das últimas décadas (Saeedi et al., 2020; Magliano et al., 2021; Sun et al., 2022).

Os indivíduos diabéticos, em sua maioria, estão concentrados em países subdesenvolvidos ou em desenvolvimento, sendo o DM uma das doenças crônicas com maior impacto na qualidade de vida dos indivíduos, de seus familiares e da sociedade. A expectativa é de que o aumento relativo na prevalência do DM entre 2021 e 2045 seja maior entre países de renda média (21,1%), em comparação com países de maior renda (12,2%) e baixa renda (11,9%) (Magliano et al., 2021).

Cerca de 6,7 milhões de óbitos globalmente são causados pelo DM, um a cada cinco segundos, estando entre as 10 maiores causas de morte entre adultos, acarretando um gasto em saúde pública de cerca de 966 milhões de dólares, o que representa aumento de 316% em relação aos últimos 15 anos (Saeedi et al., 2020). Entre crianças e adolescentes, o número de diabéticos aumenta a cada ano, sendo que, em 2021, forma mais de 1,2 milhões de diagnosticados com DM1 (Patterson et al., 2019).

O Brasil ocupa, atualmente, o sexto lugar em número de adultos com DM no mundo, atrás da China, Índia, Paquistão, Estados Unidos e Indonésia, respectivamente. Segundo o Programa Nacional de Saúde, recentemente atualizado, são 12,3 milhões de indivíduos brasileiros adultos diabéticos (7,7% *versus* 6,2% em 2013), o que coloca o DM como a quarta condição mais frequente entre as doenças crônicas no Brasil, com aproximadamente cinco milhões de pessoas ainda não diagnosticadas (Malerbi; Franco, 1992).

Em relação ao número de casos de DM1 entre zero e 19 anos, o Brasil ocupa o terceiro lugar no *ranking* mundial (92.300 casos), atrás somente da Índia e dos Estados Unidos (Magliano et al., 2021; Sun et al, 2022). A projeção para 2045 é de sejam 26 milhões de indivíduos com DM no Brasil, sendo mais de 14 milhões acima de 65 anos. Destes, 49,6%% recebem assistência médica na rede pública de saúde, pelo Sistema Único de Saúde (SUS), e 30% em consultórios particulares ou clínicas privadas (Brasil, 2019; Duncan et al., 2020), tendo havido um aumento expressivo de pessoas com DM que passaram a frequentar o SUS entre 2003 e 2025 (58,6% *versus* 82,3%, respectivamente) (Stopa et al., 2019)

Segundo o Instituto Brasileiro de Geografia e Estatística (IBGE) (Brasil, 2010, 2020b), a maior concentração de diabéticos o Brasil encontra-se nas áreas urbanas (7,9% *versus* 6,3% na área rural): as regiões Norte, Nordeste e Centro-Oeste apresentam a menor concentração e a região Sudeste, a maior (8,5%). Nesse estudo, houve maior proporção de DM entre as mulheres (8,4% *versus* 6,9% de homens), com percentual maior à medida do aumento da idade (0,6% entre 18-29 anos; 21,9% entre 65 a 74 anos e 21,1% acima de 75 anos) e maior predomínio entre pessoas menos instruídas (Tabela 1).

Tabela 2 - Percentual de adultos (≥ 18 anos) por sexo, idade e anos de escolaridade que referiram diagnóstico médico de diabetes nas capitais dos estados brasileiros e Distrito Federal

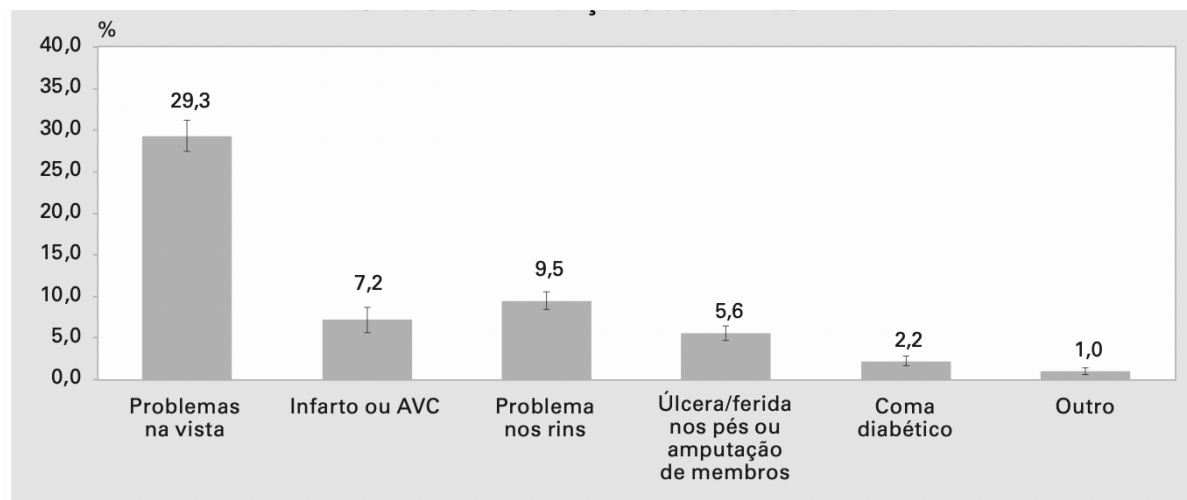
Variáveis	Sexo					
	Total		Masculino		Feminino	
	%	IC 95%	%	IC 95%	%	IC 95%
Idade (anos)						
18 a 24	0,7	0,4 - 1,1	0,6	0,2 - 1,0	0,9	0,2 - 1,5
25 a 34	1,9	1,1 - 2,6	2,4	1,0 - 3,8	1,3	0,8 - 1,9
35 a 44	3,6	2,8 - 4,4	3,7	2,3 - 5,2	3,5	2,5 - 4,5
45 a 54	7,4	6,4 - 8,5	6,4	4,9 - 7,8	8,3	6,8 - 9,8
55 a 64	17,3	15,7 - 18,8	18,9	16,1 - 21,7	16,1	14,3 - 17,8
65 e mais	23,0	21,7 - 24,3	24,6	22,1 - 27,0	22,0	20,5 - 23,5
Anos de escolaridade						
0 a 8	14,8	13,6 - 15,9	13,8	11,9 - 15,8	15,6	14,2 - 16,9
9 a 11	5,4	4,9 - 5,9	4,5	3,9 - 5,2	6,1	5,4 - 6,8
12 e mais	3,5	3,0 - 3,9	4,0	3,2 - 4,9	3,0	2,5 - 3,5
Total	7,4	7,0 - 7,9	7,1	6,4 - 7,8	7,8	7,3 - 8,3

*Percentual ponderado para ajustar a distribuição sociodemográfica da amostra Vigitel à distribuição da população adulta de cada cidade projetada para o ano de 2019 (ver "Aspectos Metodológicos").
IC 95%: intervalo de confiança de 95%.

Fonte: Adaptado de Brasil (2021).

Independentemente do tempo de diagnóstico (menor ou maior que 10 anos), as complicações mais frequentes relatadas foram: problemas na visão (29,3%), renais (9,5%) infarto ou acidente vascular encefálico (7,2%) (Figura 1). Segundo Rosa et al. (2018), ao aumentar a incidência e a gravidade de outras doenças, como câncer e tuberculose, o DM aumenta as chances de hospitalização dos pacientes e o uso de terapias mais agressivas, aumentando gasto do sistema público com esses pacientes (IDF, 2019). Ressalta-se ainda que, 541 milhões de pessoas apresentam, atualmente, resistência à glicose, com alto risco de desenvolver DM (SBD, 2019; Sun et al., 2022), o que pode aumentar exponencialmente os números estimados para os próximos anos.

Figura 1 - Proporção de pessoas que referiram complicações de diabetes, com idade maior que 18 anos



Fonte: IBGE, Diretoria de Pesquisas, Coordenação de Trabalho e Rendimento, Pesquisa Nacional de Saúde 2019.

Fonte: Adaptado de Brasil (2020b).

O aumento no número de pessoas com danos oculares devido à RD é proporcional ao aumento da população diabética (Lang, 2012). Ao nível global, o DM representa um gasto anual estimado de cerca de \$760 bilhões de dólares em cuidados de saúde, com aumento de 4,5% em relação a 2017 e projeção estimada de aumento de 8,6% (\$825 bilhões) e 11,2% (\$845 bilhões) entre 2030 e 2045, respectivamente (Magliano et al., 2021). Entre os países atualmente que mais gastam em cuidados de saúde para diabéticos, estão: EUA (\$294,6 bilhões de dólares), China (\$109 bilhões de dólares) e Brasil (\$52,3 bilhões de dólares). A Alemanha e o Japão ocupam a quarta e a quinta posições, com gastos de \$43,8 bilhões e \$23,5 bilhões, respectivamente. O custo direto e agregado para uma pessoa acometida por uma DCNT é bastante alto no Brasil, estando entre as principais causas de internações hospitalares e representando custos crescentes, contribuindo para o empobrecimento das famílias e impactando o sistema de saúde.

O Banco Econômico Mundial estimou, em 2008, que países como Brasil, China, Índia e Rússia perdem, anualmente, mais de 20 milhões de anos produtivos de vida em razão das DCNT (Working Towards Wellness, 2008). A WHO (2019), observou que, para cada quatro mortes por cardiopatia isquêmica, houve uma morte

por DM, e, para cada ano de vida perdido devido à incapacidade por cardiopatia isquêmica, houve 10 anos perdidos devido ao DM. Ainda em 2019, o DM se tornou o segundo maior contribuinte para causas de incapacidade nas Américas. Estimativas nacionais indicaram que a perda de produtividade no trabalho e a diminuição da renda familiar resultantes de apenas três DCNT (DM, cardiopatia e acidente vascular encefálico) levariam à perda de U\$4,18 bilhões, entre 2006 e 2015, na economia brasileira.

Ações efetivas como ampliação das atividades preventivas, aumentando a conscientização a fim de diminuir a necessidade de internação, minimizar complicações e reduzir a gravidade de outras condições médicas associadas ao cuidado preventivo devem ser estimuladas. Ressalta-se que 6,2% das pessoas da área urbana e 12,9% da área rural que responderam à Pesquisa Nacional de Saúde (PNS) disseram que nunca haviam realizado exame pra medir glicemia (Brasil, 2020b).

Os pacientes diabéticos também apresentam pior qualidade de vida. Dentre as complicações já citadas, como as doenças cardiovasculares e renais, que estão entre as principais causas de morte, somam-se a estas a obesidade como fator agravante de complicações sistêmicas e desenvolvimento secundário de DM. Estudos de base populacional realizados no Brasil mostraram taxas crescentes de obesidade em todas as faixas etárias, incluindo adolescentes, criando alta carga de doenças e custos associados (Batista Filho; Rissin, 2003; Rtveldze et al., 2013). Já em 2010, o excesso de peso havia aumentado de 16% para 50% nos homens e de 28% para 48% nas mulheres nos últimos 36 anos e a prevalência de obesidade havia aumentado de 8,9% para 12,5% nos homens e de 13,1% para 16,9% nas mulheres. Esses números estão ainda maiores atualmente no Brasil (Brasil, 2010, 2019).

A falta de atividade física e o sedentarismo são considerados importantes fatores de risco modificáveis para DM2 e doenças cardiovasculares. Estudos epidemiológicos mostram que a prática de atividade física pode retardar o início e a progressão da resistência à insulina, melhorar o controle glicêmico, a pressão arterial e o perfil lipídico (Jeon et al., 2007; WHO, 2011).

Segundo dados do Vigitel (Brasil, 2019), a frequência de diagnóstico médico de DM mostrou evolução desfavorável entre 2013 e 2019 (7,4%), tanto no número de casos quanto no aumento de idade, de peso e obesidade, corroborando os achados de Santos et al. (2009), os quais estimam que no Brasil, 40,3% da população adulta não seja suficientemente ativa para obter benefícios à saúde (Brasil, 2019; SBD, 2019).

1.4 Impacto econômico do diabetes

Segundo o WHO (2019), existem atualmente no mundo cerca de 45 milhões de pessoas cegas e 2,2 bilhões de deficientes visuais, sendo que um bilhão delas apresentam perda visual que poderia ser evitada ou tratada. Globalmente, 103 milhões de diabéticos apresentam algum grau de retinopatia (Teo et al., 2020). De todas as causas de cegueira, o DM é o único que apresentou aumento global entre 1990 e 2020 (150,9%) (Tabela 2) (GBD, 2021). Com o aumento exponencial de casos em todo o mundo, o número de deficientes visuais por DM também irá aumentar, especialmente entre adultos produtivos.

Tabela 3 - Casos e prevalência padronizada por idade em 2020 para cegueira e mudanças percentuais de 1990 a 2020 em adultos com 50 anos ou mais, devido a cegueira

	Casos (milhões)		Prevalência padronizada por idade (por 1000)	
	2020	Alteração percentual de 1990 a 2020	2020	Alteração percentual de 1990 a 2020
Retinopatia Diabética				
Global	861 (592 to 1230)	150·9% (143·3 to 159·0)	0·459 (0·316 to 0·658)	14·9% (11·4 to 18·4)
Europa central, oriental e Ásia central	11·9 (7·96 to 17·3)	26·6% (17·8 to 36·4)	0·0842 (0·0565 to 0·121)	-6·1% (-11·8 to -0·2)
Alta renda	139 (97·2 to 196)	53·2% (44·2 to 62·2)	0·307 (0·215 to 0·433)	-13·7% (-17·6 to -9·7)
América Latina e Caribe	203 (142 to 283)	130·7% (121·7 to 140·5)	1·50 (1·05 to 2·09)	-17·9% (-20·5 to -15·2)
África do Norte e Meio Oeste	61·0 (40·1 to 91·8)	169·3% (149·2 to 193·1)	0·621 (0·413 to 0·928)	0·9% (-6·2 to 9·3)
Sul da Ásia	152 (101 to 225)	190·7% (162·6 to 222·9)	0·487 (0·330 to 0·708)	17·9% (7·8 to 30·1)
Sudeste da Ásia, Oeste Asiático e Oceania	261 (171 to 387)	286·7% (257·9 to 316·2)	0·406 (0·269 to 0·602)	44·5% (33·1 to 56·3)
África Subsaariana	33·9 (23·0 to 49·2)	177·4% (162·4 to 192·3)	0·341 (0·234 to 0·498)	25·7% (19·4 to 32·3)

Fonte: Adaptado de GBD (2021).

No Brasil, segundo o Ministério da Saúde, 7,4% da população brasileira, em idade produtiva, é diabética (Brasil, 2019). Dados da Agência Internacional de Prevenção da Cegueira (IAPB, 2020) indicavam no Brasil, em 2020, a existência de 29 milhões de deficientes visuais, sendo 1,8 milhões de cegos. O Banco Econômico Mundial estimou, em 2008, que países como Brasil, China, Índia e Rússia perdem, anualmente, mais de 20 milhões de anos produtivos de vida em razão das DCNT (Working Towards Wellness, 2008) e nas Américas, o DM se tornou o segundo maior contribuinte para causas de incapacidade (WHO, 2019).

Globalmente, os gastos anuais com diabetes e suas complicações chegam a cerca de \$760 bilhões (IDF, 2019). Prevê-se um aumento de 11,2% nestes gastos até 2045, alcançando \$845 bilhões. Os maiores gastos são dos EUA (\$294,6 bilhões), China (\$109 bilhões) e Brasil (\$52,3 bilhões). No entanto, a Índia deve ultrapassar os EUA em número de diabéticos em 2045 (Magliano et al., 2021).

Apesar da ausência de uma estatística real nacional, as prevalências observadas em poucos estudos populacionais, nos permitem perceber a relevância das complicações decorrentes do DM (morte prematura, incapacidade, cegueira, improdutividade, dependência familiar) com consequente impacto econômico expressivo para o Brasil (Duncan et al., 2020; Muzy et al., 2021).

1.5 Sobre o diabetes *mellitus* e a retinopatia diabética

A RD é uma doença multifatorial e ocorre como resultado do desequilíbrio complexo da unidade neurovascular retiniana, envolvendo as células neuronais, células da glia (micróglia, Müller e astrócitos) e células vasculares especializadas, como os pericitos e as células endoteliais (Simó; Hernández; European Consortium for The Early Treatment of Diabetic Retinopathy, 2014). A interação entre essas células é essencial para manter a homeostase energética, regulação balanceada da neurotransmissão e integridade da barreira hematorretiniana (BHR) que controla o fluxo de fluidos e metabólitos para o parênquima extracelular (Sun et al., 2014; Kank; Yang, 2020).

Diversos estudos têm sido realizados para elucidar os mecanismos fisiopatológicos da RD, incluindo inflamação, disfunção mitocondrial, estresse

oxidativo, apoptose e disfunção endotelial (Kowluru; Mishra, 2015). Sabe-se que, cronicamente, este desequilíbrio multifatorial leva a complicações crônicas, que começam a se desenvolver quando os níveis de Hemoglobina glicada (HbA1c) permanecem constantemente acima de 7%, segundo os estudos do *Diabetes Control and Complications Trial* (DCCT) e o *United Kingdom Prospective Diabetes Study* (UKPDS) (DCCT, 1993; UKPDS, 1998b), fazendo com que os pacientes diabéticos apresentem risco aumentado em 25 vezes de ficarem cegos em relação à população em geral. Complicações microvasculares, macrovasculares e neurológicas em pacientes com controle glicêmico inadequado e DM de longa duração também foram observadas por Foss et al. (1989).

No estudo do *Wisconsin Epidemiologic Study of Diabetic Retinopathy* (WESDR) (Klein R, Klein BEK, 2000), observou-se que o tipo e a duração do DM são fatores importantes no aparecimento e progressão da RD. O estudo mostrou que, em 15 anos de DM2, aproximadamente 10% dos pacientes evoluíram para retinopatia com risco à visão, sendo que a incidência foi maior naqueles que faziam uso de insulina. O estudo também registrou que, após 20 anos de evolução da doença, cerca de 99% dos pacientes com DM1 insulino-dependentes e 60% dos não insulino-dependentes apresentavam alguma forma de RD.

Em pacientes com DM1 insulino-dependentes, diagnosticados antes dos 30 anos, o estudo de Klein et al. (2008) registrou uma taxa cumulativa de progressão da RD de 83% em 25 anos, com progressão para RD proliferativa (PDR) de 42% e melhora da RD de 18%. Os pacientes foram avaliados entre 1980-1982 e acompanhados em 4 visitas subsequentes (4, 10, 14 e 25 anos). Fatores como níveis elevados de hemoglobina glicosilada, pressão arterial sistólica, proteinúria e índice de massa corporal no início aumentaram o risco de incidência de RDP e edema macular. Por outro lado, sexo masculino e níveis mais baixos de hemoglobina glicosilada e pressão arterial diastólica nos primeiros 4 anos estavam associados menor progressão da RD. O estudo também notou que pacientes tratados nos últimos anos, com duração de diabetes semelhante, tinham menor prevalência de RDP, sugerindo melhores cuidados ao longo do período de estudo (Klein et al., 2008).

O EMD pode ocorrer em praticamente qualquer fase do desenvolvimento da RD. Estima-se que 29% dos pacientes com DM há mais de 20 anos desenvolverão edema macular diabético (EMD) representando a principal causa de deficiência visual nesses pacientes e aumentando em incidência com o tempo, em anos de doença e com a severidade da RD, variando de 3% nos olhos com RDNP leve até 71% nos olhos com RDP. (Early Treatment Diabetic Retinopathy Study - ETDRS, 1985; Porta; Bandello, 2002; Klein et al., 1984b)

Em um estudo transversal realizado por Wong et al. (2006) foram examinados 778 pacientes diabéticos de diferentes grupos étnicos (brancos, negros, hispânicos e chineses) avaliando a prevalência de RD, a presença de EMD e retinopatia com ameaça à visão. A prevalência geral de qualquer forma de retinopatia foi de 33,2%, EM foi de 9,0%, edema macular diabético clinicamente significativo (EMDCS) foi de 5,6% e retinopatia com risco de perda visual foi de 7,9%.

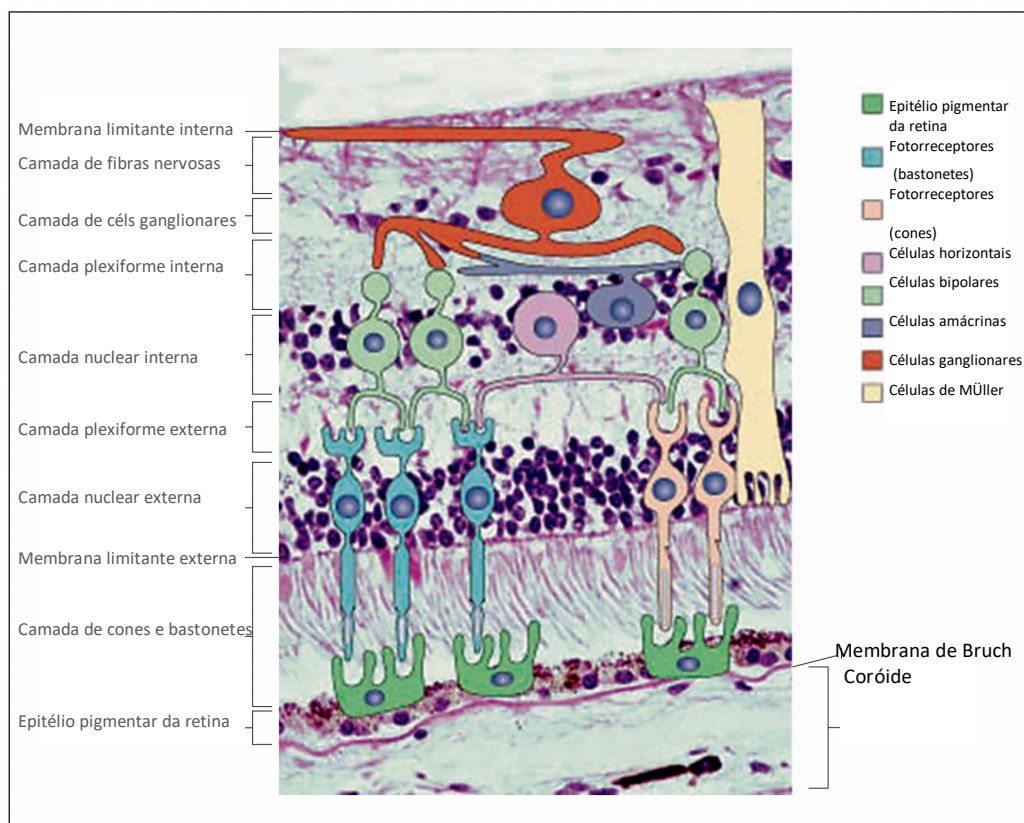
No Brasil, não há dados nacionais que demonstrem exatamente a prevalência da RD e EMD. A incidência de RD relatada nos estudos brasileiros varia entre 24 e 39% em diferentes regiões do país. Recentemente, Melo et al. (2018) realizaram o primeiro estudo multicêntrico no Brasil para estimar a prevalência de RD em pacientes com DM1, envolvendo 1.644 pessoas com DM1 e mau controle glicêmico (HbA1c média de 9%) encontrou-se prevalência de 35,7% de RD, 12% de quadros graves com alto risco de ameaça visual e 2,7% de EMD, exigindo avaliação imediata para possível tratamento, dados bem mais significativos que os observados por Wong et al. (2006). Altos níveis de HbA1c foram constatados pelos autores, possivelmente devido à falta de aderência ao tratamento com insulino terapia e hábitos alimentares inadequados. Malerbi et al. (2022a) realizam uma metanálise de 35 estudos com mais de 20 mil pacientes onde se estimou a prevalência de RD, EMD e RD com risco de perda visual em 34,6%, 6,8% e 10% (Malerbi et al., 2022b), semelhantes ao observado por Melo et al. (2018) e relataram que fatores socioeconômicos e educacionais podem estar relacionados a níveis mais altos de HbA1c.

1.6 Anatomia da retina e fisiopatologia da RD

A retina é uma estrutura bastante complexa, fina e transparente, composta por múltiplas de células neuronais derivadas do neuroectoderma, que reveste a parte interna do olho (Figura 2). Possui aproximadamente 120 milhões de células fotossensíveis organizadas em camadas que recebem, modulam e transmitem os estímulos elétricos captados para o nervo óptico e deste para a córtex visual para formar a visão como a percebemos. Basicamente, são três camadas neuronais: a camada das células fotossensitivas, os cones e os bastonetes; a camada dos neurônios bipolares, que unem funcionalmente as células dos cones e dos bastonetes às células ganglionares; a camada das células ganglionares, que estabelece contato na sua extremidade externa com os neurônios bipolares e continua na porção interna com as fibras nervosas que convergem, dando origem ao nervo óptico. (Gupta et al., 2015)

Entre a camada dos cones e bastonetes e a dos neurônios bipolares, encontra-se uma região de sinapses entre essas duas células, denominada camada sináptica externa ou plexiforme externa. A camada sináptica interna (plexiforme interna) é derivada dos contatos entre as células bipolares e ganglionares. Histologicamente, há ainda múltiplos outros tipos celulares na retina fundamentais para o ciclo visual e o adequado funcionamento da mesma como o epitélio pigmentar da retina (EPR), o qual é responsável pela nutrição e manutenção dos fotorreceptores, armazenamento de vitamina A, barreira hematoretiniana (BHR) externa, as células horizontais e amácrinas, responsáveis pela modulação de informações das células bipolares para ganglionares e células da glia, responsáveis por múltiplas funções, como: estabilidade do meio extracelular por meio da regulação da captação de potássio (K⁺), captação de neurotransmissores, remoção de detritos, armazenamento do glicogênio, isolamento elétrico de neurônios e suporte mecânico da retina neural (Dowling et al., 1996; Reichenbach et al., 1997).

Figura 2 - Fotomicrografia da retina combinada com um diagrama das células retinianas pertinentes. As 10 camadas da retina (neuroretina e RPE) são identificadas ao longo da esquerda e os diferentes tipos de células na caixa à direita



Fonte: Gupta et al. (2015).

A gênese da RD envolve múltiplos fatores, bioquímicos, hemodinâmicos e endócrinos bastante complexos, que interagem entre si, levando à glicação proteica não-enzimática, ao estresse oxidativo, acúmulo de polióis e à ativação da proteína C quinase, do fluxo da via da hexosamina e ativação da poli difosfato de adenosina (ADP-ribose) polimerase, levando à neurodegeneração nos estágios iniciais da RD (Whitehead et al., 2018).

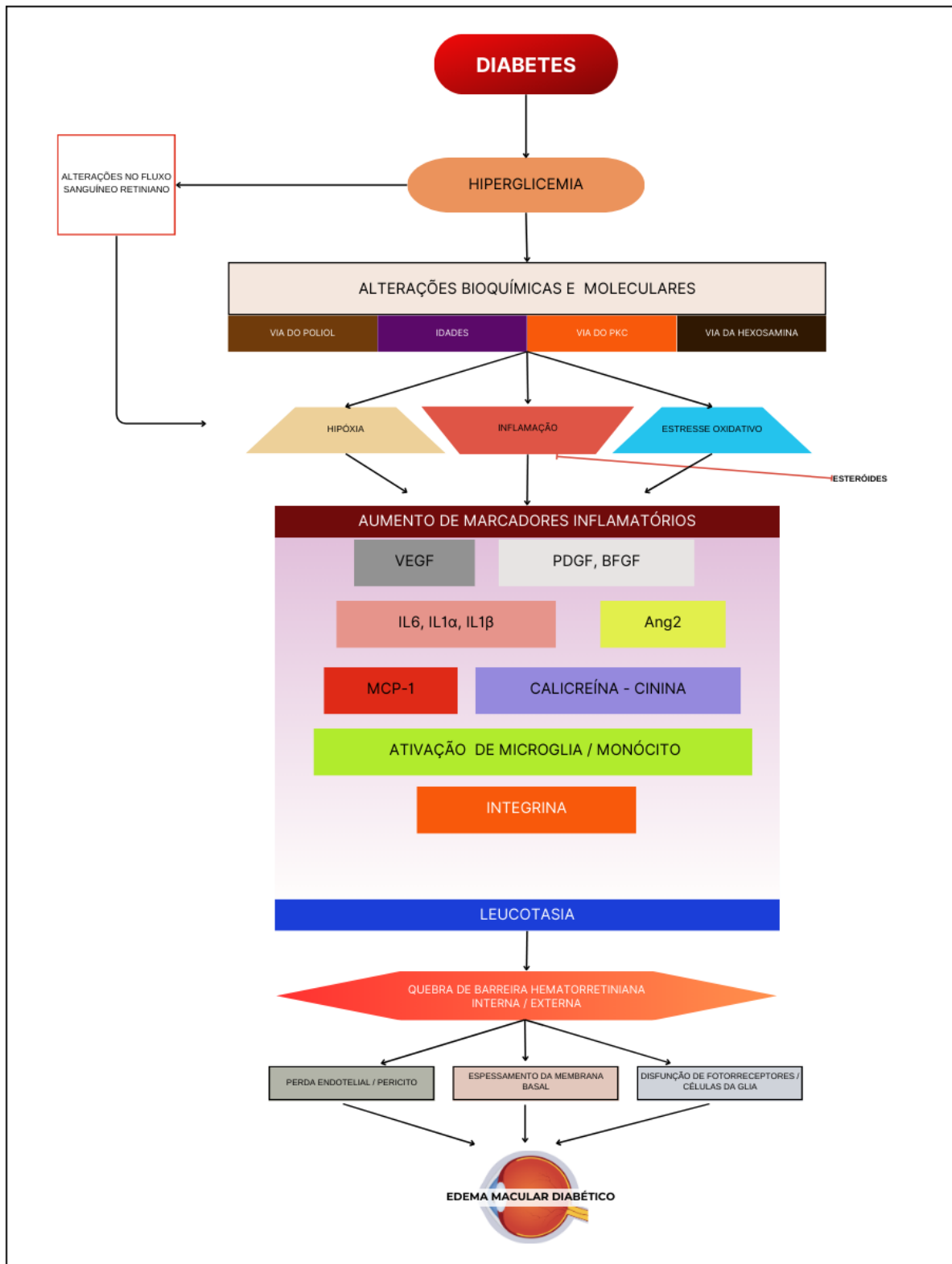
A conexão físico-química entre as células neuronais e outras células presentes na retina, como as células da glia com o plexo vascular, possibilita a homeostase energética e a regulação balanceada da neurotransmissão (Hawkins, Davis, 2005; Antonetti et al., 2006; PKC-DRS2 Group et al., 2006). A perda de receptores de insulina devido à hiperglicemia crônica faz com que haja aumento dos

níveis de glutamato extracelular com consequente aumento da apoptose celular neuronal, estimulando a neurodegeneração, que pode, inclusive, preceder os danos microvasculares (Hawkins, Davis, 2005) Na sequência, progressivamente, ocorre o espessamento da membrana basal, a perda de pericitos intramurais e a modificação das células endoteliais que levam à perda da função de autorregulação dos capilares retinianos, com consequente dilatação e aumento da tortuosidade e as micro-oclusões. (Bhagat et al., 2009; Simó; Hernández; 2014).

As micro-oclusões dos capilares retinianos levam à hipóxia na área não perfundida e subsequente vasodilatação capilar reacional, surgindo, então, dilatações na parede capilar, os microaneurismas, que podem se romper causando hemorragias superficiais, em chama de vela que ocorrem na camada de fibras nervosas (CFN), ou profundas, denominadas hemorragias em *dot and blot*, na camada nuclear interna (CNI). Paralelamente, a BHR interna (BHRI) e BHRE se tornam deficientes, deixando passar fluido, que geralmente envolve a região macular, causando edema das camadas internas da retina e ao extravasamento de proteínas plasmáticas, secundário ao aumento da permeabilidade capilar, que se depositam nas camadas internas da retina dando origem aos chamados exsudatos duros, os quais podem comprometer a mácula e que, somado ao EM, causam a baixa visual (Cunha-Vaz, 1966).

Simultaneamente, ocorre a ativação de citocinas inflamatórias, de fatores de crescimento endotelial vascular (VEGF), fator de crescimento derivado de plaquetas (PDGF) e o decréscimo de fatores antiangiogênicos, como, por exemplo, o fator derivado do epitélio pigmentado (PEDF), que colaboram para formação do EM e, progressivamente, para a vasoconstrição capilar, para o aumento da adesividade plaquetária, agregação de eritrócitos, lipídios séricos e fibrinólise (Shukla; Tripathy, 2021), levando a oclusões capilares e isquemia retiniana, cujo estímulo leva à formação de microanormalidades intrarretinianas (IRMAS) onde, no estágio final da RD, ocorre a isquemia severa e prolongada que leva formação de vasos imaturos compensatórios (neovasos), hemorragia vítrea e descolamento tracional de retina (Lin et al., 2021).

Figura 3. Diagrama esquemático da fisiopatologia da Retinopatia Diabética e do Edema Macular.



Fonte: Adaptado de Urias et al. (2017).

1.7 Classificação da retinopatia diabética e a importância do rastreamento

A classificação da RD exerce papel fundamental, tanto na prática clínica quanto na pesquisa oftalmológica. Uma classificação padronizada facilita a comparação de resultados entre diferentes estudos e populações, permitindo identificar tendências, fatores de risco e novas abordagens terapêuticas, crucial para embasar políticas de saúde pública relacionadas ao DM e à RD. Além disso, possibilita a avaliação da gravidade da doença em pacientes diabéticos, monitoramento da progressão da doença ao longo do tempo e possibilidade de tratamento precoce, melhorando o prognóstico da RD e o risco subsequente de perda visual irreversível, cujo retardo no diagnóstico e a instalação das formas graves da RD constituem a principal causa de perda visual evitável na população economicamente ativa (Malerbi et al., 2022b).

O conhecimento da fisiopatologia e dos estágios de evolução da RD permitiu que se padronizassem os achados na RD, estabelecendo graus de severidade e prognóstico e para o norteamento das indicações de seguimento ou tratamento.

A primeira proposta de classificação ocorreu em 1968, no Simpósio de Arlie House (Goldberg; Fine, 1968), e, a partir desta, outras classificações foram propostas, sendo a proposta pelo ETDRS (1991) considerada a mais completa e padrão-ouro para estudos epidemiológicos e clínicos; entretanto, mais complexa para o uso prático diário. Em 2003, tentando simplificar a classificação do ETDRS, foi criada a *International Clinical Diabetic Retinopathy Disease Severity Scale* por um grupo de retinólogos (Wilkinson et al., 2003), incorporando dados da classificação ETDRS, estratificando a doença em cinco níveis de gravidade, conforme as alterações retinianas (Tabela 3).

Tabela 4 - Escala de gravidade simplificada da retinopatia diabética

Nível de Gravidade	Achados Observados
Ausência de retinopatia aparente	Ausência de anormalidades
RDNP leve	Apenas presença de microaneurismas
RDNP moderada	Alterações além de microaneurismas, mas menos do que aquelas encontradas na RDNP severa
RDNP severa	Qualquer dos seguintes achados: mais de 20 hemorragias intrarretinianas em cada um dos quatro quadrantes; vasos venosos ensalsichados em dois quadrantes; presença de IRMA em um quadrante e ausência de sinais de RDP
RDP	Presença de um ou mais dos seguintes achados: neovascularização qualquer, hemorragia vítrea ou pré-retiniana.

Fonte: Adaptada de Wilkinson et al. (2003).

RDNP= retinopatia diabética não proliferativa; **RDP**= retinopatia diabética proliferativa; **IRMA**= microanormalidades intrarretinianas.

Posteriormente, outras classificações foram ainda propostas, entretanto, na prática diária, a mais frequentemente usada para RD é RDNP e RDP. No Brasil, a SBD propõe a utilização da classificação baseada em seis critérios (Tabela 4).

Tabela 5 - Classificação da Retinopatia Diabética segundo a recomendação da Sociedade Brasileira de Diabetes (SBD)

Classificação	Achados Retinianos
Ausência de retinopatia	Normal
Retinopatia diabética não proliferativa (RDNP) leve	Somente microaneurismas
RDNP moderada	Microaneurismas e outras alterações que não caracterizam retinopatia grave
RDNP grave	Qualquer uma dessas três alterações <ul style="list-style-type: none"> • Hemorragias nos 4 quadrantes • Dilatações venosas em ≥ 2 quadrantes • Alterações vasculares intrarretinianas em pelo menos um quadrante
RDNP muito grave	Presença de duas das três alterações do quadro de RDNP grave
Retinopatia diabética proliferativa (RDP)	Presença de neovascularização no disco óptico ou na retina; hemorragia vítrea

Fonte: Adaptado de Malerbi et al. (2022b).

Diversos fatores, como duração do DM, controle glicêmico inadequado e hipertensão, são riscos para o surgimento e avanço da RD. Além da retina, o diabetes pode afetar estruturas oculares como pálpebras, córnea, cristalino, glaucoma e desencadear neuropatias (Henricsson; Heijl; Janzon, 1996; Pollreis; Schmidt-Erfurth, 2010; Sayin; Kara; Pekel, 2015; Sun D et al., 2021).

1.7.1 Rastreamento da RD

No ensaio clínico randomizado do DCCT, 874 pacientes, do total de 1.613 indivíduos com DM1, com menos de cinco anos de doença rastreados para retinopatia, apresentaram evidências fundoscópicas de RD. Seis casos apresentavam a forma pré-proliferativa (0,4%) e nenhum caso de RDP (Malone et al, 2001). A RDP é bastante infrequente em crianças e adolescentes, sendo identificada em menos de 1% dos casos de DM1 nos estudos de Scanlon et al. (2016) e Wang et al. (2017). Ainda segundo Wang et al. (2017), na adolescência, o rastreamento deve-se iniciar a partir de dois anos do diagnóstico, pois há maior risco de progressão da RD e baixa visual nos adolescentes DM1, em comparação aos adultos com DM.

Segundo a ADA (2014) e a SBD (2019), adultos e crianças com idade ≥ 10 anos com DM1 ou DM2 devem ser submetidos a exame oftalmológico completo com triagem para RD a partir dos cinco anos do diagnóstico, apoiados no estudo do DCCT (1993) e nas evidências do *Canadian Ophthalmological Society Evidence-Based Clinical Practice Guidelines for the Management of Diabetic Retinopathy*, em que se observou que, após a puberdade são necessários ao menos cinco anos de hiperglicemia para que a RD possa causar ameaça a visão (Hooper et al., 2012). Nos pacientes adultos com DM2, devidos aos sintomas insidiosos e o diagnóstico por vezes tardio, os achados fundoscópicos podem estar presentes antes dos cinco anos do diagnóstico, e, não raro, evidencia-se RD avançada e EMD. Segundo o DCCT (1995), nos adultos, o risco de progressão para RDP ou EMD em um ano na ausência de RD, ou RD leve foi, respectivamente, 0,10% e 0,59%. Nos casos de RD mais avançada, o risco de progressão para RDP em um ano foi maior, respectivamente 12,3% e 32,5% para RD moderada e grave (DCCT/EDIC, 2017).

Cerca de 3 a 10% dos indivíduos diabéticos evoluem para a forma proliferativa da doença (RDP) em 15 anos, segundo o estudo do WESDR (Klein et al., 1984b), com maior incidência naqueles insulino-dependentes. Na forma proliferativa da doença (RDP), a isquemia retiniana induz à liberação de VEGF que estimulam a formação de neovasos (NV) compensatórios. Estes NV, progressivamente, rompem o plano da retina e crescem em direção ao vítreo, podendo causar hemorragia vítrea ou pré-retiniana e subsequente descolamento de retina tracional (DRT) em cerca de 30%, levando a perda visual. Entre as causas mais comuns de perda visual grave em pacientes com RD, o EMD crônico, com alterações pigmentares relacionadas, é a segunda causa mais comum de perda visual grave persistente após o DRT, seguida pela isquemia macular (Bhagat et al., 2009; Lee et al., 2015; Nentwich et al., 2013).

O exame oftalmológico inicial deve incluir exame do fundo dilatado e exames de acompanhamento, pelo menos uma vez por ano. Mulheres diabéticas grávidas devem realizar avaliação de fundo de olho dilatado no primeiro trimestre com acompanhamento durante toda a gestação e, posteriormente, por um ano após o parto. Mulheres que desenvolvem DM gestacional não necessitam de exame oftalmológico durante a gravidez por não apresentarem risco aumentado de desenvolver RD durante a gravidez (ADA, 2014).

A oftalmoscopia direta ou indireta e a documentação fotográfica do fundo de olho (retinografia), constituem os métodos diagnósticos mais utilizados para triagem dos primeiros sinais da RD, com grande sensibilidade (86%) e permitem a sua classificação (Santos, 2020). No cenário ideal, a triagem envolve acuidade visual (AV), avaliação em lâmpada de fenda, documentação fotográfica do fundo de olho (retinografia) 30° ou campo amplo, exame de fundo de olho com oftalmoscópio direto ou indireto. Exames complementares mais invasivos podem ser necessários como a angiofluoresceinografia (AGF) mediante injeção de contraste (fluoresceína sódica) para a avaliação da circulação e perfusão retiniana, classificação da retinopatia, orientação de tratamento e seguimento pós-tratamento, aliados aos menos invasivos como a tomografia de coerência óptica (OCT) para o diagnóstico e quantificação do EM. Mais recentemente, a tomografia de coerência óptica angiográfica (OCT-A) juntou-se ao arsenal diagnóstico da RD, por realizar a análise do fluxo vascular sem

a injeção de contraste, identificando áreas de má perfusão, isquemia e NV sem a injeção do contraste, porém, com a limitação de não permitir a aquisição de imagens da periferia da retina, até o momento.

A classificação atual da RD com base em retinografia colorida é geralmente feita conforme os critérios estabelecidos pelo Sistema de Classificação da Retinopatia Diabética Internacional (ICDRS, International Clinical Diabetic Retinopathy Severity Scale). Esta escala se baseia na observação das características da retina em imagens coloridas obtidas por fotografia do fundo do olho. Inicialmente foi proposta aquisição dos sete campos centrais do polo posterior, incluindo imagens nasal ao disco e, posteriormente, cinco subcampos e, atualmente, há estudos que consideram dois campos, um envolvendo a mácula e outro da região nasal ao disco. Os achados incluem aqueles das classificações propostas, de forma mais resumida, como:

1. Ausência de RD: Não há evidência de RD nas imagens obtidas;
2. RD Leve: Nesse estágio, observam-se pequenas áreas de microaneurismas, podendo haver hemorragias puntiformes e exsudatos discretos na retina.
3. RD Moderada: maior número de microaneurismas, hemorragias retinianas mais extensas e exsudatos duros.
4. RD Severa: maior quantidade de hemorragias retinianas, sinais de comprometimento vascular (vasos tortuosos) e exsudatos duros mais proeminentes podem estar presentes, assim como edema de mácula e IRMA.
5. RDP: incluem-se os achados anteriores e verifica-se a presença de neovasos. NA RDP alto risco, nota-se a presença de neovasos na papila e nesta, os achados de fundo de olho podem ser discretos.

No contexto de triagem, a RD é mais eficazmente dividida em: (1) RD com potencial perda visual em decorrência de tração vítreoretiniana (RDTVR) e (2) RD sem potencial para perda visual (não-RDTVR). Em achados de triagem, casos com RDTVR requerem avaliação mais aprofundada por um especialista em retina,

enquanto os pacientes com não-RD TVR podem continuar no programa de triagem para observação contínua e encaminhamento, caso haja progressão do quadro.

A duração da doença, idade, predisposição genética e etnia são fatores de risco não-modificáveis para progressão da RD. Outros fatores de risco modificáveis (índice de massa corpórea (IMC), tabagismo, níveis de HbA1c, colesterol, hipertensão arterial sistêmica (HAS), proteinúria, hematócrito e creatinina sérica), permitem mudanças no estilo de vida com repercussões positivas no controle do DM e na progressão da RD. Clinicamente, tanto os níveis elevados de HbA1c, um dos produtos da glicação não enzimática, quanto a correção da hiperglicemia pós-prandial são importantes para a prevenção e progressão da RD além de reduzir todas as complicações microvasculares e em 58% os eventos cardiovasculares relacionados ao DM, melhorando substancialmente a saúde a longo prazo dos pacientes com DM1 (Natan, DCCT/EDIC, 2014; Castro et al., 2017; Lu et al., 2019; McSharry et al., 2020).

Por meio do Programa de Atenção Básica a Saúde do SUS, o Brasil fornece medicação gratuitamente para auxílio no controle dos fatores “modificáveis”, previamente citados, (HAS, dislipidemia e hiperglicemia), acesso à terapia antiangiogênica (anti-VEGF) com IVI, fotocoagulação com raios laser e/ou vitrectomia em casos indicados, mas mesmo assim a incidência é alta. Hashemi et al. (2022) mostram que a prevalência agrupada estimada de RD foi de 28,41% (95% CI: 25,98 a 30,84), 25,93% (95% CI: 23,54 a 28,31) e 28,95% (95% CI: 26,57 a 31,32) na população diabética geral, sem diferença entre gêneros para prevalência de RD. Estudos importantes como DCCT (1993) e UKPDS (1998a) já mostraram que o controle da glicemia reduz o risco de retinopatia com redução da progressão para RDP em até 76%, redução da necessidade de fotocoagulação e o risco de evolução para cegueira, principalmente quando associado ao controle rigoroso da pressão arterial (Action to Control Cardiovascular Risk in Diabetes Study Group - ACCORD et al., 2008) e a adição do fenofibrato à sinvastatina para o controle lipídico, com redução de 40% do risco relativo de progressão da retinopatia, segundo o estudo ACCORD (2010).

Em todo o mundo, a maior dificuldade na prevenção da cegueira por RD são as falhas na detecção precoce e a dificuldade de acesso aos serviços de saúde. No

Brasil, é o longo tempo de espera entre o encaminhamento pelo médico da atenção básica e a consulta médica especializada, devido à lentidão do SUS, apesar da sua abrangência. Aliado ao desconhecimento do paciente diabético, a morosidade do sistema de referência e contra-referência, torna a chegada do paciente aos níveis terciários para tratamento bastante demorada e a incidência de casos graves é bastante alta nesses serviços (Cyrino et al., 2019). Cerca de 30% a 50% dos pacientes com DM não são rastreados anualmente, em vários países, por problemas relacionados a situação econômica, à falta de educação e conscientização sobre a necessidade da triagem e ao número inadequado de profissionais de saúde habilitados em regiões distantes dos grandes centros urbanos.

Sistemas de captação de imagem por dispositivos portáteis e avaliação a distância pelo oftalmologista especialista em retina (telemedicina) já haviam sido propostos como método efetivo e menos dispendioso de triagem de RD, aliados a inteligência artificial (Li et al., 2011; Davila et al., 2017; Ben et al., 2020; Souza et al., 2020). A pandemia de Covid-19 acelerou o uso dessas ferramentas de triagem, como proposto em vários estudos que mostraram a aplicabilidade desses dispositivos no cenário nacional, possibilitando maior abrangência neste país de proporções continentais e que auxiliarão sobremaneira, num futuro próximo, a detecção precoce da RD e a diminuição do tempo até o tratamento, minimizando a barreira da falta de especialista nas áreas mais remotas deste Brasil, assim como em outros países menos desenvolvidos (Cyrino et al., 2022; Malerbi et al., 2022a).

1.8 Retinopatia diabética e o edema macular diabético

Considerando que a RD é a principal causa de baixa visual e cegueira entre adultos em idade produtiva, o EMD é o principal responsável pela baixa visual na RD. Segundo estudos baseados em exames de fundo de olho, a prevalência de EMD varia entre 4,2% a 14,3% em pessoas com DM1 e 1,4% a 5,57% em pessoas com DM2 (Yau et al., 2012; Thomas et al., 2015). Segundo Yan et al. (2021), a prevalência de EMD diagnosticado à OCT foi em média duas a três vezes maior quando comparado à retinografia (18%), mostrando que a análise da prevalência agrupada de EMD diagnosticado à OCT foi de 5,47% (IC de 95%: 3,66-7,62%) em todo o mundo, 5,81% (IC de 95%: 0,07-18,51%) em países de renda baixa a média e 5,14% (IC 95%: 3,44-7,15%) em países de renda alta, respectivamente.

1.8.1 Entendendo o edema macular diabético

O EMD ocorre em consequência do desequilíbrio hidroeletrólítico na retina em decorrência da perda da integridade da Barreira Hemato-Retiniana (BHR). A integridade da BHR associada a capacidade de drenagem das células de Müller é essencial para manter o equilíbrio retiniano. Quando essa capacidade é comprometida, ocorre o acúmulo de líquido tanto intrarretiniano (LIR) quanto no espaço sub-retiniano (LSR) (Daruich et al., 2018).

O início da patogênese do EMD ocorre com a hipóxia da retina em decorrência do sequestro de oxigênio pelas moléculas de glicose em virtude da hiperglicemia persistente, o que acarreta hiperpermeabilidade dos capilares retinianos e aumento da pressão intravascular devido à disfunção da autorregulação vascular. A hiperpermeabilidade capilar é atribuída, principalmente, à regulação positiva do VEGF, uma glicoproteína homodimérica básica de 45 kDa, ligante da heparina, codificada com um único gene diretamente relacionado à angiogênese e com habilidade de promover o crescimento de células endoteliais de artérias e veias (Ferrara, 2004).

Apesar de a patogênese do EMD ainda não estar totalmente esclarecida devido a esses complexos e intrincados mecanismos envolvidos; isso, basicamente,

se deve a estes dois fatores: a quebra da BHR, permitindo a entrada de líquido nos espaços extracelulares do parênquima retiniano (camadas nuclear interna, plexiforme externa e nuclear externa) e diminuição da capacidade de drenagem das células gliais de Müller (Rübsam; Parikh; Fort, 2018).

1.8.2 A barreira hematorretiniana

A BHR é composta pela BHR interna (BHRI), formada pelos capilares retinianos e pela BHR externa (BHRE), constituída pelo EPR e vasos da coróide. Sua função é proteger as funções neuronais da retina por meio da regulação das proteínas, íons e água para manter um microambiente adequado na retina. Fatores oxidativos, angiogênicos e inflamatórios ativados pela hiperglicemia persistente contribuem para a quebra da BHR, levando ao desequilíbrio entre os gradientes de pressão hidrostática e oncótica através da BHR (Daruich et al., 2018) levando ao EMD (Simó et al., 2010; Reichenbach; Bringmann, 2013).

Na RD, três alterações na BHR são críticas para o desenvolvimento do EMD: perda de pericitos, espessamento da membrana basal capilar e perda das junções aderentes célula-célula (tight junctions), promovendo extravasamento de plasma, lipídeos e glóbulos vermelhos, resultando em edema, exsudatos duros e hemorragias intrarretinianas (Urias et al., 2017).

Diversas citocinas, quimiocinas e enzimas, incluindo angiopoietinas (Ang), interleucinas (ILs), ciclooxigenase-2 (COX-2), óxido nítrico sintase induzível (iNOS) e metaloproteinases matriciais (MMPs) apresentam regulação positiva pela hiperglicemia, atuando de forma sinérgica na degradação da BHR e levando ao desenvolvimento do EMD (Urias et al., 2017).

A ativação das vias do VEGF e inflamação, por meio de múltiplas vias de sinalização, resultam no aumento da produção das citocinas e dos fatores de crescimento, envolvidos na degradação da BHR. Por exemplo, o fator de necrose tumoral alfa (TNF- α) aumenta a expressão de ICAM-1 (molécula de adesão intercelular-1), promovendo a adesão de leucócitos e leucostase na RD inicial. A inibição do TNF- α pode prevenir a quebra da BHR, leucostase retiniana e apoptose na RD (Huang et al., 2011). A IL-1 β estimula a produção de espécies reativas de

oxigênio (ROS) e acelera a apoptose de células endoteliais capilares da retina por meio da ativação da via do fator nuclear kappa B (NF-κB) em condições hiperglicêmicas (Liu; Biarnés Costa; Gerhardinger, 2012). Além disso, o sistema caliceína-cinina ativado na RD também contribui para o edema da retina, hemorragia e neovascularização por meio da ativação dos receptores B1 e B2 da bradicinina, resultando em vasodilatação, permeabilidade vascular, inflamação e leucostase (Liu; Feener, 2013).

À OCT, é possível observar que a ruptura da zona elipsóide (ZE) ocorre após a ruptura da membrana limitante externa (MLE) (Saxena et al., 2017). Uma vez que a MLE é a terceira barreira retiniana e as microvilosidades apicais das células de Müller desempenham papel importante nessa função, a ruptura da MLE pode resultar em danos nos fotorreceptores e no EPR. Em pacientes com EMD e RD não proliferativa (RDNP), ou RDP, observou-se diminuição na espessura do EPR (Țălu; Nicoara, 2021).

1.8.3 Edema intracelular secundário à disfunção das células de Müller

A célula de Müller é a principal macróglia exclusiva da retina, que, em condições fisiológicas, remove o fluido intersticial retiniano para os vasos ou vítreo, enquanto o EPR drena o LSR para a coróide por transporte ativo, conforme a equação de Starling. Múltiplas outras funções, como regulação do fluxo sanguíneo da retina, manutenção do pH e reciclagem do glutamato também são atribuídas às células de Müller.

Na RD, o metabolismo das células de Müller é perturbado, o que compromete sua função de drenagem, levando à acumulação intracelular de líquido. Esse edema intracelular causa ruptura das membranas celulares e acúmulo de líquido no espaço extracelular, resultando em espaços cistóides anormais intrarretinianos (Bringmann et al., 2006; Spaide, 2016). O canal de potássio de retificação interna (Kir4.1) desempenha um papel fundamental na manutenção da homeostase iônica retiniana. Localizado primariamente nas células da glia de Müller, este canal é essencial para a reciclagem dos íons potássio (K⁺), liberados durante os processos neuronais. Paralelamente, a Aquaporina 4 (AQP4) age como um canal aquoso, permitindo a

movimentação seletiva e eficiente de moléculas de água através das membranas celulares. A distrofina 71 (Dp71) ancora as proteínas Kir4.1 e AQP4 nas membranas celulares de Müller, permitindo o funcionamento adequado das células de Müller, colaborando para o equilíbrio osmótico (Fort et al., 2008; Sene et al., 2009). Tanto as proteínas, Kir4.1 e AQP4, são cruciais para manter o equilíbrio iônico e volumétrico celular, e suas funções estão intrinsecamente ligadas à patogênese do edema macular diabético (EMD). Em situações de diabetes, perturbações no metabolismo celular podem levar a expressões atípicas ou atividades amplificadas de AQP1 e Kir4.1. Tal desequilíbrio pode gerar um acúmulo extracelular de íons de potássio, criando um gradiente osmótico prejudicial, com consequente retenção de fluidos nos compartimentos intersticiais da retina, contribuindo decisivamente para o desenvolvimento do EMD. (Pannicke et al, 2006; Newman, 2013)

A redistribuição ou desregulação anormal de Kir4.1 e AQP4 tem sido observada em várias patologias retinianas, como a oclusão da veia retiniana, lesões induzidas por isquemia-reperfusão e retinopatia diabética. Tal desregulação resulta frequentemente em edema intracelular das células de Müller, exacerbando a gravidade das condições retinianas. Em relação ao epitélio pigmentar da retina (EPR) e sua possível contribuição para o edema macular diabético (EMD), há investigações em andamento, pois, embora a imagiologia metabólica tenha avançado, ainda não há evidências concretas que mostrem o edema intracelular nas células do EPR (Pannicke et al., 2004; Rehak et al., 2009; Wang T et al., 2021).

1.8.4 Fatores inflamatórios associados ao edema macular diabético

Por ser uma doença crônica, múltiplos mecanismos inflamatórios e imunológicos desempenham papel importante tanto na patogênese da RD quanto na do EMD (Daruich et al., 2018). O processo inflamatório na RD é caracterizada pela ação das citocinas, como interleucina (IL) 6, IL-8 e a proteína quimioatraente de monócitos-1 (MCP-1) (Rübsam; Parikh; Fort, 2018). A IL-6 altera a função dos astrócitos, resultando na quebra da BHRI, e a IL-8 e MCP-1 aumentam e mediam a adesão de leucócitos, a leucostase e a infiltração de monócitos no parênquima retiniano (Rangasamy et al., 2014). Os monócitos então infiltrados diferenciam-se

em macrófagos ativados e produzem mais citocinas e fatores relacionados à inflamação, incluindo VEGF, IL-6, fator de necrose tumoral alfa (TNF- α) e angiopoietina-2 (Ang-2) (Urias et al., 2017). Essas citocinas e mediadores interrompem as junções célula-célula (tight junctions), resultando na quebra da BHR. Por conseguinte, a quebra da BHR agrega ainda mais a superprodução de fatores relacionados à inflamação. Outros fatores relacionados à inflamação, não limitados ao VEGF, e que contribuem para a quebra da BRB incluem: TNF- α , IL-1 α , IL-1 β , IL-6, IL-8, IL-10, moléculas de adesão intercelular (ICAM-1), MCP-1, fator de crescimento placentário (PIGF), fator de crescimento de hepatócitos (HGF), fator de crescimento semelhante à insulina-1 (IGF-1), histamina e fatores de complemento, foram relatados como aumentados no humor vítreo ou aquoso de pacientes com EMD (Rübsam; Parikh; Fort, 2018), indicando a contribuição significativa de fatores relacionados à inflamação para a patogênese do EMD.

1.8.5 A micróglia e o edema macular diabético

A micróglia é um tipo de célula imune, residente do sistema nervoso central (SNC), incluindo a retina. No SNC, exerce papel fundamental na manutenção da homeostase e na resposta imune local. A micróglia está localizada principalmente na camada plexiforme interna (CPI) e externa (CPE) da retina, mas também pode ser encontrada na camada de CGE, na CFN da retina e próximo à MLI (Rathnasamy et al., 2019).

Na retina, a micróglia desempenha múltiplas funções de importância, sendo considerada um tipo de fagócito mononuclear que atua como macrófago residente no tecido retiniano. Está envolvida na vigilância imunológica, monitorando o ambiente retiniano quanto à lesão, infecção ou ao estresse celular; e na presença de dano ou alteração retiniana é ativada e migra para a região afetada, fagocitando os neurônios em apoptose. Este mecanismo, no entanto, também pode levar a alterações patológicas na retina de indivíduos diabéticos, anatômicas e funcionais, uma vez que também é responsável pela morte das células ganglionares da retina (CGR), de forma não autônoma, ao liberar TNF- α , exercendo função essencial na

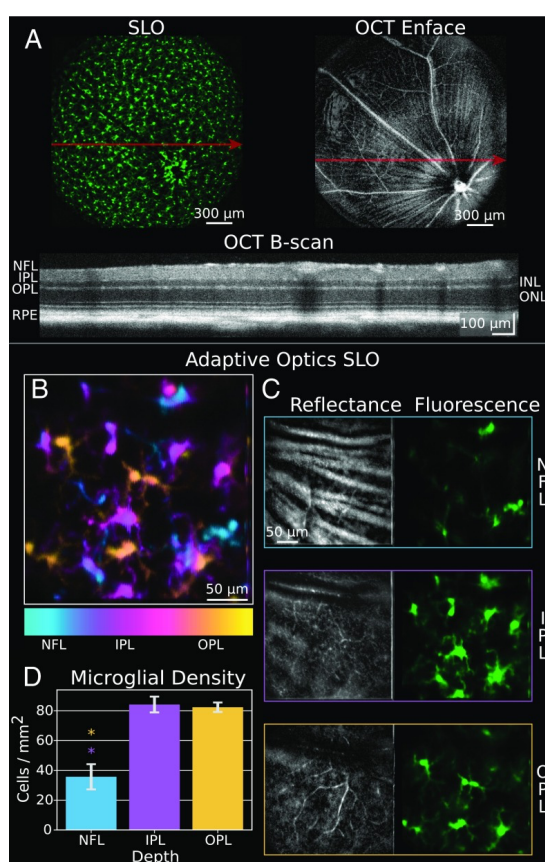
limpeza de resíduos e na manutenção da integridade dos tecidos retinianos (Takeda et al., 2018; Kaštelan et al., 2020).

As células da micróglia possuem dois principais fenótipos de ativação, conhecidos como pró-inflamatório (M1) e anti-inflamatório (M2), dependendo dos sinais intracelulares em seu ambiente (Cherry; Olschowka; O'Banion, 2014; Zhou et al., 2017). A ativação pró-inflamatória é caracterizada pela produção das citocinas pró-inflamatórias, como as IL: IL-1 β , IL-6, IL-8 e TNF- α , enquanto a ativação anti-inflamatória está associada à liberação de citocinas anti-inflamatórias, como IL-4, IL-10, IL-13, fator de crescimento transformador beta (TGF- β) e arginase 1 (Kinuthia; Wolf; Langmann, 2020). Durante a inflamação, as células da micróglia alteram seu fenótipo, passando de uma forma altamente ramificada para outra amebóide, com alta motilidade. Após a eliminação de moléculas agressoras, a micróglia regula negativamente a resposta pró-inflamatória e retorna ao estado de vigilância (Cherry; Olschowka; O'Banion, 2014).

A expressão aumentada de citocinas inflamatórias na retina diabética leva a proliferação aumentada das micróglia que se hipertrofia e se aglomeram ao redor dos vasos da retina, dos microaneurismas, das hemorragias intrarretinianas, de manchas algodinosas, entre outros, e, em algumas retinas com edema macular cistoide (EMC), e, essas micróglia ativadas podem migrar para a retina externa e para o LSR (Zeng; Green; Tso, 2008). Além da micróglia, as células de Müller também contribuem para a inflamação na RD, liberando Fator de crescimento Endotelial Vascular (VEGF) e TNF- α , o que contribui para a progressão da doença. (Kinuthia; Wolf; Langmann, 2020). Essas moléculas pró-inflamatórias desempenham importante papel na permeabilidade vascular e na formação do EMD, uma vez que a micróglia ativada pode liberar enzimas e radicais livres que causam danos às células endoteliais e ao EPR, contribuindo para a disfunção da BHR e o acúmulo de fluido no espaço macular (Ransohoff; Perry, 2009; Wang et al., 2010; Santos, 2020). Além disso, Lee et al. (2018) demonstraram correlação positiva entre o nível de CD14 aquoso, a citocina liberada pela micróglia e macrófagos e o aumento do número de FHR em pacientes com EMD indicando que estas células inflamatórias desempenham papel importante na patogênese do EMD.

Estudos recentes sugerem a presença de células macrófago-like na interface vítreoretiniana, que apresentam número acentuado na retina de pacientes diabéticos *versus* não diabéticos e no EMD. Liu et al. (2017) foram os primeiros a reportar, utilizando a OCT-A, imagens de células estreladas na superfície da MLI da retina humana viva, sugerindo que fossem micróglia ou astrócitos. Logo após, outros dois grupos, um utilizando OCT-A em humanos (Liu et al., 2018), e o outro, ótica adaptativa - fluorescência de oftalmoscopia de luz de varredura (AO-SLO) (Miller et al., 2019), em camundongos, também observaram essas células estreladas abaixo da MLI e reforçaram sua denominação como micróglia (Figura 3).

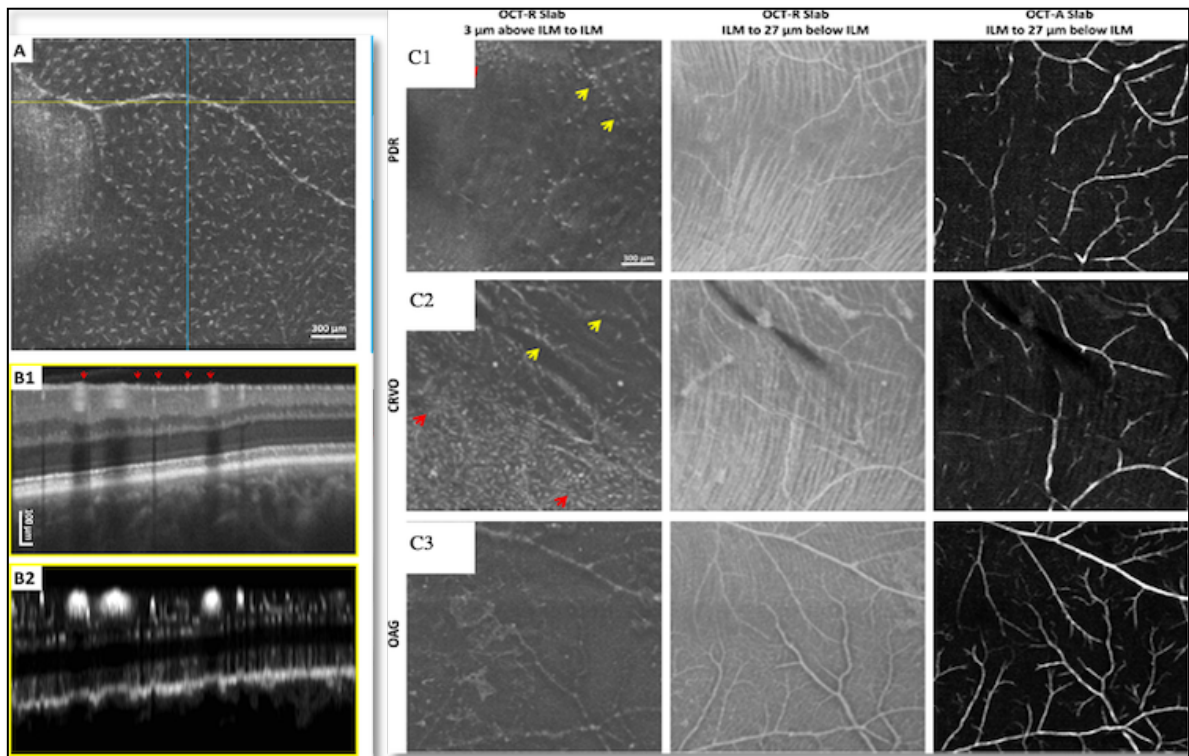
Figura 4 - Distribuição de campo amplo e camada de profundidade da micróglia na retina viva com ótica adaptativa: **(A)** imagens da micróglia fluorescente (verde) e da vasculatura da superfície da retina. **(B)** imagem AO-SLO da micróglia codificada por cores para profundidade. **(C)** Axônios das células ganglionares e da vasculatura retiniana como mapas de referência espacial para a localização da micróglia. **(D)** Quantificação da densidade celular nas camadas retinianas



Fonte: Adaptado de Miller et al. (2019).

Castanos et al. (2020) também identificaram a presença de focos hiperreflexivos (FHR) na superfície da retina e interface vítreoretiniana, sugerindo a possibilidade de macrófagos ou hialócitos. Os hialócitos estão localizados nas regiões periféricas ou corticais do corpo vítreo, na base e na hialóide posterior, revestindo a superfície interna da retina, próximo à MLI, e são considerados macrófagos com capacidade de reagir a danos ou insultos externos (Lazarus et al., 1996), por meio de marcadores antigênicos específicos (Lazarus; Hageman, 1994). Assim como a micróglia, hialócitos sofrem alterações na morfologia, imunofenótipo e densidade em resposta a mudanças em seu ambiente e, fisiologicamente, ajudam a manter a transparência do vítreo limpando detritos celulares e secretando fatores antiangiogênicos que inibem o crescimento de vasos dentro do vítreo (Zhu et al., 1997). Castanhos et al. (2020) observaram maior densidade populacional de células semelhantes a macrófagos, com morfologia alterada e distribuição espacial não uniforme em pacientes com retinopatia. Contudo, não foram capazes de visualizar as células macrófagos-*like* abaixo da MLI, diferentemente dos estudos histológicos prévios, e sugeriram que a incapacidade de visualizar essas células dentro da retina poderia aventar a possibilidade de imagem de hialócitos (Figura 4)

Figura 5 - (A, B1 e B2) Cortes do OCT e OCTA, localizados a 3 μm acima da MLI, mostram a separação espacial regular de células semelhantes a macrófagos. **(C1 a C3)** Imagens *in vivo* de células semelhantes a macrófagos em patologias da retina.



RDP: retinopatia diabética proliferativa. **OVCR:** oclusão de veia central da retina. **GAA:** glaucoma de ângulo aberto.

Fonte: Adaptado de Castanos et al (2020).

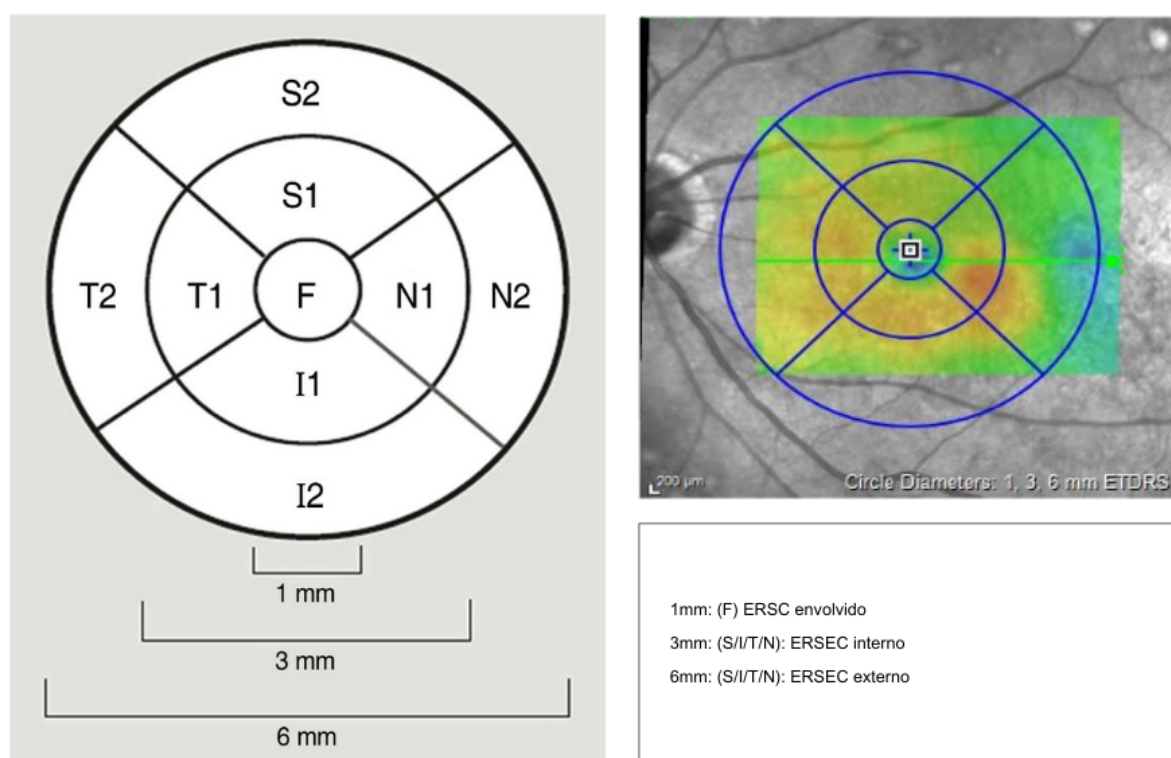
1.8.6 Edema macular diabético: diagnóstico, tipos e classificação

Inicialmente, antes da OCT, o diagnóstico do EM era basicamente clínico, realizado por meio da biomicroscopia, utilizando-se a lâmpada de fenda e uma lente de magnificação de não contato, ou por meio da angiofluoresceinografia (AGF). Sua caracterização clínica envolvia a presença de pelo menos um dos achados na região macular: espessamento retiniano localizado dentro de 500 µm da fóvea, exsudatos duros localizados dentro de 500 µm da fóvea, associados ao espessamento da retina adjacente, ou espessamento retiniano de, ao menos, um diâmetro do disco óptico, localizado a pelo menos um disco óptico de distância do centro da fóvea, definindo o chamado edema macular clinicamente significativo (EMDCS). Em 2003, a Academia Americana de Oftalmologia (AAO), que definiu os critérios para diagnóstico clínico do edema macular diabético clinicamente significativo (EMDCS) pela biomicroscopia, também propôs uma classificação clínica internacional da gravidade e severidade do EMD, em que dividia o nível de gravidade em aparentemente ausente ou presente e severidade em leve ou severo (Wilkinson et al., 2003).

A AGF, exame realizado mediante injeção de contraste a base de fluoresceína sódica na veia cubital, é, ainda atualmente, considerada padrão-ouro para avaliação do fluxo vascular e estudo da perfusão retiniana. O contraste alcança a retina em cerca de 10 a 20 segundos e, caso haja alterações anatômicas patológicas nos vasos, retina, EPR ou coróide, haverá a passagem de corante mostrando áreas de hiperfluorescência, seja por extravasamento do contraste por lesão vascular, efeito em janela por defeito no EPR, ou *pooling* pela presença de descolamentos serosos. Ainda, áreas de hipofluorescência por má perfusão por defeito de enchimento ou bloqueio da fluorescência podem ocorrer como na presença, por exemplo, de hemorragias retinianas. A AGF é, ainda, considerada padrão-ouro para a classificação da RD por permitir, principalmente, o estudo da perfusão retiniana na periferia da retina, pois é onde as alterações de má perfusão, em decorrência da leucostase, se inicia; promovida pelo processo inflamatório crônico do DM. Contudo, é um exame invasivo, com resistência de alguns pacientes, devido às possíveis reações secundárias ao contraste venoso. Bresnick (1986) classificou o EMD em dois tipos principais de padrões angiográficos (edema focal,

por meio do extravasamento oriundo de microaneurismas) e edema difuso (secundário à quebra da BHR) utilizando a AGF. Com o advento da OCT, capaz de identificar e analisar as camadas retinianas segundo o padrão esquemático do ETDRS (subcampo central e subcampos adjacentes da área macular) (Figura 5), mensurando e quantificando o EM de modo mais rápido, menos invasivo, sem contato e transpupilar, o diagnóstico do EM se tornou mais fácil e sua classificação mais acurada, se tornando o principal método de diagnóstico e seguimento do EM.

Figura 6 - Ilustração esquemática pelo ETDRS dos setores da área macular. A região da fóvea (**F**) representa a espessura retiniana do subcampo central dentro de 1 mm de diâmetro, enquanto externamente ao subcampo central localiza-se a espessura retiniana dos subcampos extracentrais (superior/inferior/temporal/nasal) internamente aos 3 mm de diâmetro, além da espessura retiniana dos subcampos extracentrais (superior/inferior/temporal/nasal), externamente aos 3 mm de diâmetro nos limites do diâmetro de 6 mm



F=Fóvea; S1= Superior Interno; N1: Nasal Interno; I1: Inferior Interno; T1: Temporal Interno; S2: Superior Externo; N2: Nasal Externo; I2: Inferior Externo; T2: Temporal Externo. ERSC: Espessura retiniana do subcampo central; **ERSC**: Espessura retiniana do subcampo extra central;

Fonte: Adaptado de Kim et al. (2017).

Hatef et al. (2012) observaram diferenças significativas nas médias das espessuras retinianas centrais (ERSC) entre pacientes com EMD com diferentes aparelhos. A média da ERSC variou entre os aparelhos analisados, sendo que foi considerada dentro do normal quando entre $289 \pm 99 \mu\text{m}$, $323 \pm 108 \mu\text{m}$ e $344 \pm 116 \mu\text{m}$ nos aparelhos *Stratus TD-OCT* (Carl Zeiss Meditec, Inc., Dublin, CA, USA), *Cirrus SD-OCT* (Carl Zeiss Meditec, Inc.) e *HRA/OCT SD-OCT* (Heidelberg Engineering, Inc., Heidelberg, Germany), respectivamente.

Além da medida e avaliação da integridade ou das alterações nas camadas e na espessura da retina, alguns achados valorosos foram identificados à OCT como, por exemplo, a espessura da camada de fibras nervosas (ECFN), um marcador da perda de CGR em pacientes com glaucoma, mas que também é um indicador precoce de alterações retinianas em pacientes com DM. Outros biomarcadores de resposta ao tratamento do EMD foram identificados à OCT e serão motivo de discussão posterior.

Com o avanço da tecnologia e velocidade dos *scans* a laser, a OCT evoluiu para ser capaz de utilizar a interferometria de luz para medir o fluxo sanguíneo, com a luz refletida por eritrócitos em movimento em relação aos tecidos adjacentes (de Carlo et al., 2015), permitindo a visualização da microvasculatura retiniana em três dimensões (3D) sem o uso de contraste intravenoso (Spaide; Klanchnik; Cooney, 2015). Esta tecnologia foi denominada de tomografia de coerência óptica angiográfica (OCT-A). Em comparação com a angiografia fluoresceínica e indocianina verde, a OCT-A possui a vantagem de ser um método não invasivo, mais rápido e seguro, sem necessidade de injeção de contraste intravenoso, permitindo a obtenção de imagens de alta resolução de diferentes camadas da retina, incluindo a coroide e microvasculatura superficial e profunda da retina (de Carlo et al., 2015; Spaide; Klanchnik; Cooney, 2015).

No EMD, a OCT-A tem mostrado ser uma ferramenta valiosa para a avaliação da perfusão retiniana, cuja análise do plexo profundo pode prever o aparecimento e a progressão da retinopatia, mesmo na ausência de sinais clínicos de RD em estudos mais recentes (Lupidi et al., 2017; Chen et al., 2018; Sun Z et al., 2021). Na degeneração macular relacionada à idade (DMRI) e em outras doenças, o OCT-A também foi fundamental para a detecção precoce de neovascularização coroideana

por permitir avaliação dos plexos da retina e da coroide (Lupidi et al., 2017). Couturier et al. (2019) comparou a sensibilidade do OCT-A com a AFG para detecção de neovascularização no EMD e os resultados mostraram que a OCT-A apresentou maior sensibilidade em relação à AFG na detecção de neovascularização na retina. A OCT-A também tem sido utilizada na monitorização da resposta ao tratamento do EMD, com a redução do fluxo vascular correspondendo à melhora da AV e redução da espessura macular (Lupidi et al., 2017; Rodrigues, 2020).

Mesmo sendo menos invasiva e mais segura, a OCT-A apresenta limitações, como o fato de não ser capaz de distinguir o fluxo sanguíneo arterial do venoso, dificuldade em detectar alterações em áreas de baixo fluxo sanguíneo aliado ao campo de aquisição de imagens ainda pequeno (campo central) e a necessidade de correção de movimento para redução de artefatos de imagem. Devido ao fato das áreas de má perfusão se iniciarem na periferia retiniana na RD (de Carlo et al., 2015; Spaide; Klancnik; Cooney, 2015), a OCT-A, até o momento, só é capaz de fazer aquisição de imagens do campo central, mesmo com a tecnologia de montagem, não cobrindo além do equador nem a periferia extrema. Dessa forma, a OCT-A não substitui completamente a AGF e indocianina verde, especialmente em casos de neovascularização na média periferia ou áreas extensas de isquemia (de Carlo et al., 2015; Spaide; Klancnik; Cooney, 2015). Apesar dessas limitações relacionadas ao campo de aquisição de imagens, a OCT é hoje o exame padrão-ouro na detecção e no seguimento do EMD e permite a identificação dos tipos de EM e a classificação e localização anatômica do fluido macular sub-retiniano (FSR) ou intraretiniano (FIR).

São basicamente dois os tipos de edema: edema intracelular e edema extracelular. O edema intracelular (cístico), também conhecido como edema citotóxico, é caracterizado pelo acúmulo de fluido no espaço intracelular, enquanto o edema extracelular (difuso) ou edema vasogênico é caracterizado pelo acúmulo de fluido no espaço extracelular (Romero-Aroca et al., 2016). O edema intracelular em pacientes diabéticos pode resultar do acúmulo intracelular de sorbitol, lactato e fosfatos, decorrente de anomalias metabólicas induzidas pela hiperglicemia, e podem ser detectados nas células do EPR, células de Müller e neurônios da retina (Yanoff et al., 1984). Nas células envolvidas, esse edema intracelular pode resultar

em toxicidade neuronal, contribuindo para a perda de visão e aumento do volume do fluido extracelular. O edema extracelular (ou vasogênico) é, principalmente, devido à quebra da BHR. A escolha do tratamento mais adequado baseia-se no tipo de edema observado à OCT.

Otani, Kishi e Maruyama (1999) descreveram três padrões de morfológicos de EM com base nos achados tomográficos: EM tipo esponja, EMC e descolamento seroso de retina (DSR). Panozzo et al. (2004), após avaliarem mais de 1200 pacientes com EMD com OCT, perceberam a complexidade, variação morfológica e gravidade da doença e propuseram uma nova classificação, baseada nos parâmetros de espessura retiniana, difusão, volume, morfologia e TVR à OCT. Foram eles:

- Edema macular difuso (EM): espessamento difuso da retina *esponja-like*;
- Edema macular cistóide (EMC): espessamento da retina com alteração cistóide intrarretiniana;
- Descolamento seroso da retina *sem* tração da hialoide posterior (DSR);
- Descolamento seroso da retina *com* tração vítreorretiniana (DSRTVM);
- Descolamento tracional de retina (DRT).

Kim, Smith e Kaiser (2006) estudaram 269 olhos com EMD, analisando estes cinco padrões morfológicos, e encontraram EMD em 261 olhos (97%), EMC em 152 olhos (55%), DSR sem tração vítreomacular (TVM) em 19 olhos (7,0%), TVM sem DRT em 35 olhos (12,7%) e TVM com DRT em oito olhos (2,9%). A espessura média da retina variou conforme o padrão morfológico identificado e as AV médias também apresentaram variações entre os diferentes grupos. Foi observada correlação significativa entre o aumento da espessura retiniana em todos os padrões e pior AV ($p < 0,005$). Os padrões de OCT que continham EMC ($p = 0,01$) associado à TVM sem DRT ($p = 0,02$) também foram associados à pior AV, mostrando correlação entre a espessura retiniana e a AV.

Como visto, o EMD é uma complicação ocular comum em pacientes com DM e cada padrão morfológico está associado a características específicas da doença, podendo fornecer informações sobre a progressão e resposta ao tratamento. O uso da OCT tem sido fundamental para caracterização, diagnóstico e identificação do

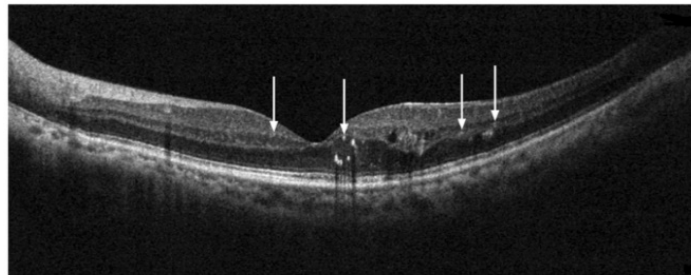
padrão do EM, assim como para a avaliação da interface vítreoretiniana. O uso desta ferramenta não invasiva vem permitindo, com a evolução da tecnologia e maior número de *scans*, a identificação de cada vez mais biomarcadores associados ao EMD (Figura 6) e a possibilidade de relacioná-los à gravidade da doença, além do valor preditivo no planejamento do tratamento (Panozzo et al. 2020). Atualmente, os biomarcadores de maior relevância são:

1. Espessura central da retina (ECR): A medida da espessura da retina na região central da mácula, é um dos principais biomarcadores utilizados no EMD. Valores aumentados de ECR estão associados à presença e gravidade do EMD (Kang; Park; Ham, 2004; Panozzo et al., 2004).
2. Cistos intrarretinianos (CIR): regiões ovaladas hiporrefletivas dentro da camada neurosensorial. CIR com diâmetro horizontal dos espaços cistóides maior que 600 μm ($\geq 600 \mu\text{m}$), ou seja, macrocistos coalescentes, histologicamente correlacionados à disfunção ou necrose das células de Müller, obtêm pior resultado funcional e morfológico após tratamento, sendo histologicamente correlacionados à disfunção ou necrose das células de Müller (Arf et al., 2020); ainda, CIR localizados na camada nuclear interna (CNI) são mais responsivos a anti-VEGF ou corticosteroides do que o acúmulo de fluido na camada nuclear externa (CNE) (Karst et al., 2018).
3. Focos hiperreflectivos (FHR): diâmetro menor que 30 micra, reflectividade semelhante à CFN, sem retrossombra, observados nas camadas de CGR, CPI e CNE, resultado de depósitos proteicos e lipídicos, secundários à quebra da BHR e migração de células inflamatórias (micróglia), em maior ou menor número: biomarcador da progressão do EMD associado à inflamação sistêmica, com importância clínica ainda não totalmente definida. Estudos divergem entre a presença de FHR e a resposta ao tratamento com corticoide intravítreo *versus* acuidade visual final (AVF). Chatziralli et al. (2017) e Zur et al. (2018) observaram correlação inversamente proporcional entre a presença de FHR e a AVF em olhos tratados com esteroides intravítreos. De outra forma, Hwang et al. (2017) relataram que número maior de FHR foi associado a melhor resultado em olhos tratados com dexametasona pelo fato de esta reduzir o número de olhos com interrupções na CNE, melhorando a

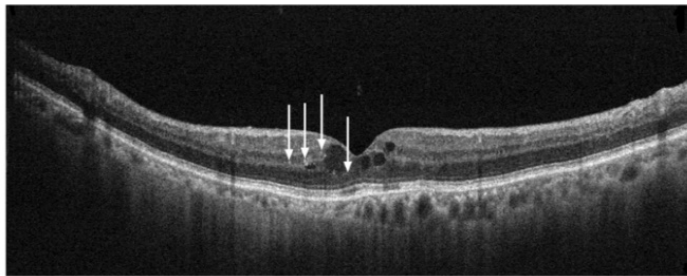
integridade da retina. Contudo, como biomarcador preditivo de melhora visual/resposta terapêutica, o número de FHRs não influenciou os resultados funcionais ou anatômicos, segundo Fonollosa et al. (2019) e Hwang et al (2017).

4. Desorganização das camadas internas da retina (DRIL): incapacidade de distinguir entre o complexo de CGR-PI, a camada nuclear interna (CNI) e a CPE distando 1 mm da zona foveal. Desorganização de 50% ou mais, ou >500 micra da zona foveal está associada a pior prognóstico visual em olhos com EM, ou EM resolvido. O aumento na DRIL ou persistência acima de quatro meses está relacionado a pior prognóstico visual, assim como a presença de DRIL tem sido correlacionada a não perfusão capilar e ao tamanho da área avascular da fóvea, ruptura da camada externa da retina, mais especificamente zona elipsoide (ZE) e membrana limitante externa (MLE), ao aumento da severidade da RD, principalmente na RDP. A DRIL parece ser um biomarcador OCT útil para avaliação da AV, perfusão capilar e outras alterações morfológicas em DME (Vujosevic et al., 2015).
5. Defeitos na MLE e ZE (MLE-ZE): Os defeitos na zona externa da membrana elipsoide são caracterizados pela interrupção da camada de fotorreceptores externos na OCT. A interrupção da camada ZE pode estar relacionada com o comprometimento microvascular precoce, tanto no nível da retina quanto da coroide e coriocapilares, e à progressão do EMD (Sun et al. 2014).
6. Fluido sub-retiniano (FSR): área hiporreflectiva secundária a descolamento neurosensorial da retina. Acredita-se que o acúmulo de FSR seja um sinal de ruptura da BHR externa, secundária a danos nas *tight-junctions* do EPR ou remoção insuficiente de fluido por uma bomba de EPR prejudicada (Panozzo et al., 2020). A presença de SF tem sido associado à sensibilidade retiniana reduzida. Sugere-se que EMC associado a FSR signifique EM mais recente com melhor resposta terapêutica à corticoterapia intravítreo (Gerendas et al., 2018).
7. Zona avascular da fóvea (ZAF): o aumento da ZAF está associado a pior prognóstico.

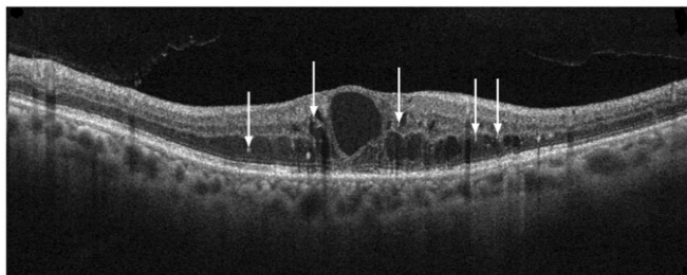
Figura 7 - (A-D) Biomarcadores à OCT: cisto intrarretiniano (CIRs), desorganização das camadas internas da retina (DRIL), integridade da membrana limitante externa (MLE)/zona elipsoide (ZE), focos hiperreflexivos na retina (FHR), fluido sub-retiniano (FSR) e estado vitreomacular (VM)



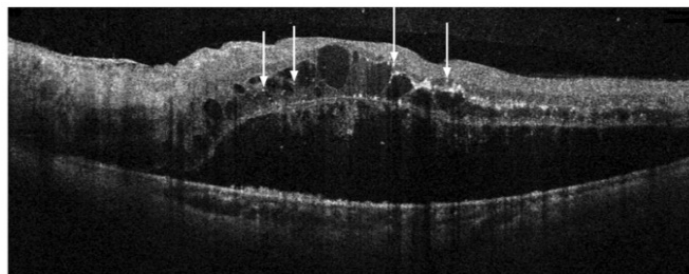
CIR discretos; MLE/ZE intacta; ausência de DRIL, ausência de FSR, ausência de TVM.



CIR moderados; MLE/ZE intacta; ausência de DRIL, ausência de FSR, ausência de TVM



CIR severos; disrupção da MLE/ZE; DRIL presente, ausência de FSR, DVP parcial, sem TVM



CIR múltiplos; disrupção da MLE/ZE; ausência de DRIL, FSR presente, DVP parcial sem TVM

CIR: Cistos intra-retinianos; **MLE:** membrana limitante externa; **ZE:** zona elipsoide; **DRIL:** desorganização das camadas internas da retina; **FSR:** fluido sub-retiniano; **TVM:** tração vítreomacular; **DVP:** descolamento do vítreo posterior

Fonte: Adaptada de Zhou et al. (2022).

Sendo o DM uma doença multifatorial, esforços têm sido realizados em descobrir novos biomarcadores, clínicos, laboratoriais ou de imagem, que possam auxiliar no tratamento mais precoce e na redução das complicações, especialmente relacionadas ao EM e à perda visual subsequente.

Os estudos laboratoriais sobre o EMD têm se concentrado, principalmente, nas citocinas inflamatórias presentes no interior do olho. Várias citocinas têm sido associadas ao EMD, bem como aos biomarcadores identificados pela OCT, e à gravidade do edema e sua resolução, como já descrito. Contudo, a obtenção de amostras de humor aquoso para análise é um procedimento invasivo e não pode ser realizado de rotina na prática clínica. (Jampol et al., 2018; Wu et al., 2020)

Dessa forma, nos últimos anos, houve um interesse crescente no estudo de marcadores inflamatórios sanguíneos para compreender a correlação entre inflamação sistêmica e várias doenças crônicas. Entre esses marcadores, o Índice de Inflamação Sistêmica (SII), a Razão Neutrófilo-Linfócito (RNL) e a Razão Plaquetas-Linfócitos (RPL) surgiram como ferramentas potencialmente valiosas para monitorar a inflamação.

O SII tem sido identificado como um marcador prognóstico e preditivo em diferentes condições, incluindo câncer (Hirahara et al., 2019), doenças autoimunes (Dincer Rota; Tanacan, 2021), doenças cardiovasculares (Chu; Chen; Lin, 2020), e distúrbios metabólicos (Wang J et al., 2021). Nota-se, contudo, a ausência de consenso sobre o intervalo padrão para o SII. Para determinar pontos de corte específicos para doenças, muitos pesquisadores têm empregado a análise da curva de características operacionais do receptor (ROC), frequentemente estabelecendo pontos em torno de $600 \times 10^9/L$.

A RNL, com valores referenciais entre 1,0 e 2,0, tem sido reconhecida por sua capacidade de refletir a resposta fisiológica a estímulos variados (Zahorec, 2021). De forma semelhante, a RPL apresentou potencial clínico em diversas patologias, com valores padrões estabelecidos entre 70 e 200. Estes índices são derivados da contagem de células sanguíneas e são pensados para representar funções celulares envolvendo neutrófilos, linfócitos e plaquetas (Demirtas et al., 2015).

A significância dos leucócitos e seus subtipos no contexto inflamatório tem sido bastante explorada. Por exemplo, Woo et al. (2011) apontaram uma elevação

na contagem sistêmica de neutrófilos em pacientes com DM e RD, o que sugere um papel proeminente da inflamação mediada por neutrófilos nesses estados patológicos.

Adicionalmente, processos como adesão, agregação e secreção plaquetária têm sido relacionados a mecanismos inflamatórios. Estudos recentes, como os de Elbeyli et al. (2022) e Özata Gündoğdu et al. (2022), destacaram a associação entre o aumento do SII e casos de EMD, bem como elevados níveis de RNL e SII em EMD com DSR.

Outro biomarcador inovador para avaliar o risco de complicações em pacientes com DMT1, a fluidez da membrana eritrocitária, servirá em breve como uma ferramenta adicional à HbA1c para monitoramento a longo prazo (Bianchetti et al., 2021).

Em um estudo mais amplo, Zhou et al. (2022), estabeleceram uma correlação entre os biomarcadores identificados na OCT de pacientes com EMD e os marcadores inflamatórios sistêmicos. Os resultados mostraram que pacientes que manifestavam uma quantidade mais significativa de FHR tinham uma RNL mais elevada ($p < 0,05$). Além disso, pacientes com um maior número tanto de FHR quanto de FSR exibiram níveis elevados de SII ($p < 0,01$) e RPL ($p < 0,001$). Foi observado também que os pacientes que apresentaram CIR mais acentuadas, comprometimento da integridade de MLE/ZE e DRIL tendiam a possuir uma acuidade visual corrigida (MAVC) mais baixa. No entanto, não foi detectada diferença significativa entre estes marcadores e também não se verificou diferença relevante entre FHR, FSR e MAVC. Nesse estudo, os autores concluíram que os FHR estão associados à reação inflamatória subjacente à patogênese da EMD, mediada por múltiplas células sanguíneas, incluindo neutrófilos, linfócitos e plaquetas, mostrando a relação entre marcadores de inflamação sistêmica e EMD. Ainda, sugerem que, em comparação com as citocinas presentes no humor aquoso, esses marcadores inflamatórios derivados do sangue, especialmente o SII, pela facilidade de obtenção por meio de exame laboratorial, podem se tornar marcadores potenciais para decisões de tratamento do EMD Zhou et al. (2022).

De forma semelhante, os biomarcadores de imagem, obtidos por meio dos exames de OCT, OCT-A, retinografia, autofluorescência e a AGF, são capazes de

fornecer avaliação detalhada da retina, coróide e do nervo óptico, permitindo análise da densidade dos capilares retinianos, áreas de não perfusão, remodelação vascular e ZAF, sendo possível correlacioná-los com outras complicações sistêmicas do DM. Recentemente, Agarwal et al. (2022), em estudo multicêntrico, correlacionaram os padrões morfológicos à OCT do EMD, os biomarcadores e a gravidade da RD em pacientes diabéticos com diferentes estágios de doença renal crônica (DRC). Esses pacientes em estágio 3 da doença apresentaram aumento estatisticamente significativo no risco de RD com comprometimento visual (70%) e risco ainda maior (82%) para aqueles nos estágios 4 e 5 ($p=0,03$). À OCT, o EMC foi tipo de EM mais frequentemente observado (42%), seguido do tipo misto (31%), sem diferença significativa dos padrões de EM nos diferentes estágios da DRC ($p=0,836$), bem como FHR e DRIL também não mostraram correlação positiva com o estágio da DRC. Entretanto, defeitos na MLE e na ZE ($p<0,001$) e espessura do subcampo foveal ($p=0,024$) mostraram correlação positiva significativa com o estágio da DRC, podendo ser considerados um biomarcador importante para estágios avançados da DRC.

1.8.7 Neurodegeneração na retinopatia diabética

A neurodegeneração da retina diabética (NDRD) pode ser detectada na fase inicial da RD, envolvendo mudanças degenerativas em neurônios e células da glia da retina, incluindo a camada ganglionar, os fotorreceptores, as células amácrinas, as células bipolares e as células glias. As características da NDRD incluem aumento da apoptose das células neurais, redução da função da retina e gliose reativa, causada pelo acúmulo de glutamato, inflamação, estresse oxidativo e desequilíbrio dos fatores neurotróficos na retina. Embora a NDRD e a microangiopatia retiniana diabética sejam componentes distintos da RD, são, contudo, interdependentes (Stitt et al., 2016).

Sohn et al. (2016), analisando as camadas retinianas com a OCT em estudo longitudinal prospectivo envolvendo 45 pacientes com DM1 sem RD ou com RD mínima, mostraram que a ECFN da camada de CGL e da CPI diminuiu progressivamente ao longo do tempo. Após o ajuste para vários fatores, foi

observada perda clara e progressiva da CFN (0,25 $\mu\text{m}/\text{ano}$), tanto na área parafoveal como perifoveal e da CGR+CPI (0,29 $\mu\text{m}/\text{ano}$) na área parafoveal em pacientes com DM1. Em observação separada, que comparou cinco olhos de doadores com DM e com ou sem RD mínima (grupo diabético) com cinco olhos de doadores da mesma idade sem DM (grupo de controle), a espessura da CFN estava significativamente reduzida (17,3 μm) no grupo diabético em comparação com o grupo de controle (30,4 μm), enquanto a densidade vascular da retina permaneceu relativamente inalterada entre os dois grupos. Esses achados sugerem que o DM pode afetar diretamente a neuroretina, além dos capilares retinianos, e a neuroproteção deve ser considerada para o tratamento do EMD.

1.9 Tratamento do edema macular diabético

1.9.1 Controle sistêmico

Devido à complexidade de fatores envolvidos na RD e no desenvolvimento do EMD, o tratamento deve envolver adequado controle sistêmico dos fatores de risco e alvos múltiplos como redução da inflamação, inibição de VEGF e do estresse oxidativo, neuroproteção, tratamento de áreas isquêmicas com laser e vitrectomia nos casos mais avançados da doença. O controle rigoroso da hiperglicemia, da hiperlipidemia e da pressão arterial é considerado a estratégia fundamental para prevenção da RD e do EMD.

O estudo DCCT (1993) demonstrou que o controle glicêmico intensivo com HbA1C abaixo de 7% em pacientes com DM1 reduziu significativamente o risco de desenvolver RD em 76%, bem como a progressão para RDP e a necessidade de tratamento com laser. Nos pacientes com DM2, o estudo UKPDS (1998a) revelou que o controle glicêmico intensivo pode reduzir a necessidade de tratamento com fotocoagulação a laser e diminuir o risco de cegueira. Esse estudo também analisou o efeito do controle intensivo da pressão arterial com captopril ou atenolol nas complicações microvasculares em pacientes hipertensos com DM2, e os resultados mostraram que o controle rigoroso da pressão arterial diminuiu o risco de complicações relacionadas com dia DM, progressão da RD e deterioração da AV.

No estudo ACCORD et al. (2008) constatou-se que a adição de fenofibrato à sinvastatina para controlar os lipídios no sangue reduziu em 40% o risco relativo de progressão da RD.

Portanto, manter o controle metabólico rigoroso, com HbA1c abaixo de 7% é considerado uma das principais metas no controle do DM e fundamental para a redução de complicações diabéticas, incluindo a RD. (DCCT, 1993; UKPDS, 1998b; Giannella-Neto; Gomes, 2009; Nathan, DCCT/EPIC, 2014). Com o diagnóstico precoce, com tratamento realizado em tempo adequado associado ao controle da hemoglobina glicada (HbA1c), é possível reduzir a instalação de alterações irreversíveis (DCCT, 1995; UKPDS, 1998a; Hardin, 1956; Charumathi, 2016; SBD, 2019). Contudo, embora os resultados dos estudos multicêntricos tenham sido utilizados para estabelecer diretrizes para o atendimento ao paciente em todo o mundo, a morbidade associada à RD permanece considerável e a doença continua sendo a principal causa de cegueira em indivíduos diabéticos. (Hardin, 1956; DCCT, 1995; UKPDS, 1998a; Fong et al., 2004; Charumathi, 2016; SBD, 2019).

1.9.2 Fotocoagulação a laser

O ETDRS (1985) definiu o conceito de EMDCS e comprovou a eficácia e segurança da fotocoagulação com laser de argônio, focal, para o tratamento da doença, por meio do protocolo GRID, que utiliza o tamanho da mira entre 50-100 μm , com duração de 0,05 a 0,1 segundos e potência suficiente para provocar branqueamento tecidual moderado em áreas de edema/espessamento retiniano da região macular em dois diâmetros de disco do centro da fóvea até 500 μm do centro foveolar. Esse protocolo se mostrou eficaz na redução da perda visual moderada em 50% dos pacientes tratados em três anos. Posteriormente, esta técnica foi ampliada para o tratamento do EM difuso com ou sem EMC, ou seja, correspondendo a áreas de extravasamento de contraste à AGF, na região macular, com dois ou mais diâmetros de disco associado ao acometimento de qualquer porção da ZAF. Esta técnica foi denominada “ETDRS modificada” e mostrou melhora da AV em 14,5% dos pacientes, visão estável em 60,9% e que 24,6% dos olhos tratados perderam três ou mais linhas em três anos de seguimento (Lee; Olk, 1991). Ambas as técnicas

de FC (fotocoagulação com raios laser) provocam marcas na retina e, dependendo da intensidade, podem acarretar diminuição da sensibilidade retiniana, redução de campo visual e diminuição da adaptação claro-escuro; além do risco de redução visual se não respeitada a distância de segurança da fóvea (500 μm) ou da magnificação da lente utilizada para a realização da FC.

Apesar de ainda hoje o laser focal/grid ainda ser uma opção para olhos com EMD, outras técnicas de laser menos invasivas surgiram visando fotorreparação, utilizando pulsos mais rápidos e de baixa intensidade que evitam o calor excessivo que causa necrose tecidual e danos retinianos colaterais relacionados, como os LASER de pulso curto, com tempo de duração de 10 ms e marca praticamente não visível e o LASER sublimiar, invisível a qualquer modalidade de exame como o laser micropulsado de onda curta e o “endpoint management” pelo Pascal®, terapias alternativas, seguras, que não deixam cicatrizes e que têm mostrado serem promissoras em alguns casos de EMD (Passos et al., 2021).

Estudos indicam que a aplicação de laser de micropulso sublimiar, guiada pela OCT, melhora a função do EPR, regula a ativação de proteínas de choque térmico e normaliza a expressão de citocinas, além de normalizar vias metabólicas neuroinflamatórias na retina (Frizziero et al., 2021). Tanto do laser de micropulso sublimiar infravermelho (com comprimento de onda de 810 nm) quanto o amarelo (com comprimento de onda de 577 nm) têm se mostrado eficazes e seguros no tratamento do EMD (Chhablani et al., 2018).

No estudo prospectivo de Vujosevic et al. (2015), em que foram avaliadas as alterações morfológicas da retina e coroide, além da função da mácula, em pacientes com EMD com envolvimento do centro foveal (EMD-CI) tratados com laser de micropulso sublimiar amarelo (577 nm) ou infravermelho (810 nm), os resultados já indicavam que ambos os tratamentos eram seguros com base nas avaliações morfológicas e funcionais em pacientes com EMD com envolvimento do centro foveal leve.

Cardillo et al. (2022) avaliaram o efeito de modalidades combinadas de laser sublimiar, envolvendo dois métodos de estimulação fototérmica associada: pulso curto “short-pulse” (SPD) com laser sublimiar *endpoint management* (EpM), denominada “técnica de sanduíche” (SWiT) na ESCF e na MAVC em pacientes com

EMD. Nesse estudo, a espessura subfoveal central média (ESCM; μm) \pm erro padrão (EP) e MAVC média (logMAR) \pm EP foi de $456,95 \pm 37,00$ e $0,71 \pm 0,29$, respectivamente, e após 19,2 meses, os valores médios de ESCM (μm) \pm EP e MAVC (logMAR) \pm EP foram de $272,09 \pm 9,10$ ($p < 0,0001$) e $0,54 \pm 0,26$ ($p = 0,003$), respectivamente, mostrando redução estatisticamente significativa na ESCM e melhora na MAVC após a aplicação da terapia a laser. Os autores observaram ainda que a frequência de injeção de anti-VEGF foi reduzida durante a média de 19,2 meses do período do estudo, mostrando que esta técnica pode contribuir para o tratamento de casos refratários de EMD.

O estudo *Diabetic Retinopathy Clinical Research Network* (DRCR.net, 2009), por meio do Protocolo B, avaliou pacientes diabéticos com EM, comparando três grupos: laser somente, triancinolona (TAAC) 1 mg e 4 mg intravítreo. Após três anos de seguimento, constatou-se que dos 44% dos pacientes submetidos ao tratamento com laser, 25% daqueles que receberam uma dose de 1 mg de TAAC e 38% dos tratados com 4 mg de TAAC apresentaram melhora de 10 letras ou mais em comparação com a AV inicial. Por outro lado, 12%, 26% e 22% desses grupos, respectivamente, mostraram piora de 10 letras ou mais. Em relação à espessura central da mácula, verificou-se que dos 67% dos olhos tratados com laser, 43% dos que receberam 1 mg de TAAC e 51% dos que foram tratados com 4 mg de TAAC apresentaram espessura inferior a 250 μm revelando a ação efetiva da corticoterapia no EMD. Contudo, observou-se aumento de 10 mmHg na pressão intraocular (PIO) em qualquer visita durante os três anos de estudo em 4% do grupo tratado com laser, 18% do grupo que recebeu 1 mg de TAAC e 33% no grupo tratado com 4 mg de TAAC.

Entre os pacientes fáticos, após três anos de acompanhamento, a probabilidade acumulada de cirurgia de catarata foi de 31% no grupo tratado com laser, 46% no grupo que recebeu 1 mg de TAAC e 83% no grupo que recebeu 4 mg de TAAC. Portanto, o grupo tratado com laser apresentou menos efeitos colaterais pressóricos e menor indução de catarata, ao mesmo tempo em que obteve maior ganho de 10 letras em comparação ao grupo tratado com TAAC.

Mitchell et al. (2011), no estudo RESTORE, também comparativo com três grupos, envolvendo pacientes tratados somente com laser, ranibizumabe ou laser +

ranibizumabe (anti-VEGF), observaram que 60,9% no grupo tratado apenas com laser, 50,9% dos pacientes no grupo tratado com ranibizumabe e 44,9% no grupo tratado com ranibizumabe mais laser apresentaram espessura retiniana central superior a 275 μm , sendo que o grupo que recebeu a combinação de ranibizumabe e laser apresentou médias de espessamento menores em comparação às terapias isoladas de injeção intravítreo de ranibizumabe (IVR) e laser, mostrando que terapias associadas podem ser, em alguns casos, mais efetivas no EMD ou em casos em que há mais áreas isquêmicas.

1.9.3 Terapia intravítreo com fatores inibidores do crescimento vascular (anti-VEGF)

O VEGF é uma glicoproteína dimérica, membro da família das citocinas, com importante função na angiogênese pela capacidade de induzir a proliferação e migração da célula endotelial, além de aumentar a permeabilidade vascular. Essa capacidade angiogênica, quando fisiológica, é de extrema importância, tanto na fase gestacional como ao longo da vida do indivíduo. Para se manterem as condições fisiológicas, é necessário equilíbrio complexo de ação de reguladores positivos e negativos que, quando desfeito, leva a condições patológicas, como em pacientes diabéticos, nos quais a inflamação sistêmica induz o aumento do VEGF circulante.

Estudos clínicos anteriores já evidenciaram que o VEGF está envolvido na patogênese das doenças neovasculares oculares, por meio da expressão de níveis elevados de VEGF-A encontrados no EPR, fibroblastos e membranas neovasculares removidas cirurgicamente de pacientes com DMRI. Maior expressão do VEGF-A também foi encontrada no humor aquoso e no vítreo de pacientes com neovascularização sub-retiniana, RD, oclusão venosa da retina, descolamento de retina e retinopatia da prematuridade (ROP) (Garcia Filho; Penha; Garcia, 2012). Assim sendo, níveis aumentados circulantes de VEGF desempenham papel fundamental na patogênese do EMD e da RD, uma vez que acarretam aumento da permeabilidade e da angiogênese vascular, quebra da BHR com consequente formação de EMD de gravidade relativa aos níveis de VEGF circulante e neovascularização compensatória subsequente à presença de áreas isquêmicas (Apte; Chen; Ferrara, 2019). Dessa forma, uma vez que muitas citocinas e várias

vias estão implicadas no processo patogênico do EMD, o tratamento de alvos específicos torna-se uma estratégia fundamental.

Drogas anti-VEGF mantêm a integridade da BHR antagonizando VEGF ou PDGF e, atualmente, o tratamento com anti-VEGF é considerado a terapia de primeira linha para o EMD pois, independente da medicação de escolha, apresenta ação efetiva sobre o edema promovendo redução da espessura subfoveal central (ESFC), superando a FC (Kim et al., 2019), por não provocar lesões na retina e não restringir o campo visual como a FC, com benefícios significativos para os pacientes.

Diversos agentes anti-VEGF estão disponíveis comercialmente, tais como o bevacizumabe (Avastin®, Genentech Inc, South San Francisco, CA), *off-label*, ranibizumabe (Lucentis®, Genentech Inc., South San Francisco, CA), aflibercept (Eylia®, Regeneron Pharmaceuticals, Inc., Tarrytown, NY, EUA), conbercept (Lumitin®, Chengdu Kanghong Biotech Company), este somente na República Popular da China, brolocizumabe (Beovu®, Novartis Pharmaceuticals, Basel, Switzerland) e faricimabe, (Vabysmo®, Roche, Basel, Switzerland) (Glassman et al., 2020; Brown et al., 2022; Thomas et al., 2022), que diferem em termos de peso molecular, estrutura, afinidade de ligação, isoformas de VEGF, alvo e concentração (Tabela 5). O pegaptanib (Macugen®, OSI Pharmaceuticals, New York - USA), apesar de constar na tabela do FDA, não está disponível comercialmente, atualmente.

Tabela 6 - Atuais agentes anti-VEGF aprovados pela FDA (Food and Drug Administration)

Anti-VEGF	Mecanismos de ação	Peso molecular	Aprovação FDA
*Pegaptanibe	Antagonista isoforma 165 do VEGF	50 kDa	DMRI (2004)
Bevacizumabe	Anticorpo monoclonal IgG humanizado recombinante, tamanho completo. Inibe todas isoformas de VEGF-A humano.	149 kDa	Uso Off-label em oftalmologia DMRI (2005)
Ranibizumabe	Fragmento do anticorpo kappa recombinante humanizado IgG1. Inibe todas isoformas de VEGF-A humano.	48 kDa	DMRI (2006) OVR c/ EM (2010) EMD (2012)
Aflibercept	Proteína de fusão recombinante completamente humana. Inibe todas isoformas de VEGF-A e B humano, assim como se liga aos fatores de crescimento placentário 1 e 2.	115 kDa	DMRI (2011) OVR c/ EM (2012) EMD (2013)
Brolucizumabe	Fragmento de anticorpo humanizado de cadeia simples (scFv, single-chain antibody fragments) que inibe as isoformas do VEGF-A	26kDa	DMRI (2019)
Faricimabe-svoa (Vabysmo®, Roche, Basel, Switzerland)	Anticorpo monoclonal humanizado bioespecífico daimunoglobulina G1 (IgG1) que atua através da inibição de duas vias distintas: neutralizando o VEGF-A e a angiopoetina-2 (Angi-2)		DMRI (2022) EMD (2022)

DMRI= degeneração macular relacionada à idade; **EMD=** edema macular diabético; **OVR=** oclusões vasculares retinianas; **VEGF=** *vascular endothelium growth factor*. *Não mais disponível comercialmente.

Em relação aos antiangiogênicos *on-label* disponíveis no Brasil, o aflibercept, o ranibizumabe e o faricimab têm aprovação pela Agência Nacional de Saúde Suplementar (ANS) até o momento para uso, seja na DMRI ou para o tratamento do EM. Apesar de aprovado pela ANS, o faricimab ainda não está comercialmente disponível no mercado; mas presume-se que estará até o final de 2023. O bevacizumabe (Avastin, Genentech, South San Francisco, CA) é um anticorpo recombinante, monoclonal, humanizado de 149 kDa, direcionando VEGF circulante, ligando-se a todas as suas isoformas de VEGF-A, inibindo a interação VEGF-receptor; bloqueando tanto o aumento da permeabilidade vascular quanto a angiogênese. Inicialmente, foi desenvolvido para tratamento de metástases de câncer de colón, mas posteriormente, verificou-se sua ação nas doenças isquêmicas da retina. Apesar de ainda não ter sido aprovado pela FDA e nem pela ANVISA (Agência Nacional de Vigilância Sanitária) para uso intraocular, o seu uso “off-label” já está mais que consagrado na literatura mundial em relação à efetividade, segurança e poucos efeitos colaterais (Rosenfeld; Moshfeghi; Puliafito, 2005; Cai; Bressler, 2017; Schmidt-Erfurth et al., 2017; Usui-Ouchi; Friedlander, 2019; Ngo Ntjam et al., 2021) e teve sua aprovação para uso no SUS pela CONITEC (Comissão Nacional de Incorporação de Tecnologias no Sistema Único de Saúde)

devido ao custo-efetividade conforme vários estudos já mostraram em ensaios de vida real, com o Protocolo T.

O Protocolo T do DRRCR.net, um estudo randomizado e multicêntrico, comparando aflibercept intravítreo, bevacizumabe e ranibizumabe para o tratamento do EMD, mostrou que, em um ano todos os três medicamentos antiangiogênicos (anti-VEGF), melhoraram a AV, sem diferença significativa entre os medicamentos em olhos com AV inicial entre 20/32 a 20/40. Entretanto, em olhos com AV mais baixa no *baseline*, entre 20/50 a 20/320, o aflibercept mostrou resultados superiores na MAVC entre esses pacientes, permanecendo superior ao bevacizumabe após dois anos, mas não superior ao ranibizumabe, em olhos com AV basal de 20/50 a 20/320. Ao longo de dois anos, na análise *post-hoc* da área sob a curva, os resultados da AV com aflibercept foram superiores ao bevacizumabe ou ranibizumabe entre esses olhos. Todos os três medicamentos apresentaram perfis de segurança ocular e sistêmica comparáveis (Cai; Bressler, 2017).

Atualmente, no Brasil, tanto o aflibercept quanto o ranibizumabe estão disponíveis para uso no SUS, mas a diferença de custo entre aflibercept, ranibizumabe e o bevacizumabe é substancial e, da mesma forma, o será o faricimabe. O acesso ao bevacizumabe, para a realidade brasileira, representa uma opção terapêutica para milhares de pessoas que dependem do atendimento do SUS, permitindo tratamento de muitos pacientes e evitando a perda visual.

Mesmo com a anti-VEGF disponível, estudos mostram que muitos pacientes apresentam respostas sub-ótimas à terapia anti-VEGF, com até 31.6-65.6% daqueles com EMD apresentando edema persistente, mesmo após IVI regulares, com pelo menos quatro injeções em um período de 24 semanas, segundo estudo de Bressler et al. (2018). Aproximadamente 50% dos pacientes apresentam uma resposta não satisfatória ao tratamento, com persistência/aumento do edema e/ou perda visual, como observado nos estudos RISE/RIDE, em que aproximadamente 50% dos pacientes não conseguiram alcançar um ganho de 15 letras ou mais na MAVC, mesmo após dois anos de injeções mensais de ranibizumabe (0,5 mg) (Nguyen et al., 2012). Além disso, muitos pacientes necessitam de injeções repetidas, com custos elevados devido às múltiplas injeções, e alguns, como já pontuado, não respondem ou respondem de forma incompleta ao tratamento anti-

VEGF (não respondedores). Essas limitações e respostas sub-ótimas indicam que outros fatores patogênicos além do VEGF podem contribuir para a patogênese do EMD, com necessidade de novas abordagens terapêuticas (Brown et al., 2013).

1.9.4 Novas estratégias terapêuticas emergentes moduladoras de VEGF

A tendência atual para o desenvolvimento de terapias anti-VEGF é direcionada para o VEGF-A de menor peso molecular, bem como para proteínas de fusão que inibem o VEGF-A em conjunto com outros fatores, como, por exemplo, o faricimabe, capaz de inibir de forma simultânea o VEGF-A e a angiopoietina 2, permitindo um aumento do intervalo entre as IVI (Wycoff et al, 2022). Além disso, há interesse em direcionar outros membros da família VEGF (como OPT-302), reduzir os custos (por meio do desenvolvimento de biossimilares) e melhorar a durabilidade do tratamento (por exemplo, com KSI-301, sistemas de entrega direcionada ou terapia genética), entre outras abordagens. A seguir serão descritos alguns dos agentes terapêuticos em estudo para o tratamento do EMD:

1.9.4.1 Abicipar pegol (AGN-150998, Allergan plc/Molecular Partners)

O Abicipar pegol é uma das proteínas de repetição de anquirina projetada (DARPin), que se liga ao VEGF-A com alta afinidade. Quando comparado ao ranibizumabe, o Abicipar Pegol apresenta um menor peso molecular menor (34 vs. 48 kDa), maior afinidade de ligação ao alvo (2 vs. 46 pM) e meia-vida ocular mais longa (≥ 13 vs. sete dias no humor aquoso) (Campochiaro et al., 2013; Souied et al., 2014). Em estudo de fase I/II, multicêntrico e aberto de escalonamento de dose para EMD, foi observada redução prolongada do edema e melhora visual em vários pacientes, contudo a incidência de inflamação ocular foi alta e o Abicipar pegol não obteve aprovação da FDA devido à ocorrência significativa de inflamação intraocular e relação risco-benefício desfavorável após os ensaios clínicos de fase III, SEQUOIA (NCT02462486) e CEDAR (NCT02462928), apesar de demonstrarem resultados não inferiores em termos de melhora da AV em comparação com injeções mensais de ranibizumabe em pacientes com DMRI exsudativa (DMRIe) (Callanan et al., 2018; Kunimoto et al., 2020).

1.9.4.2 OPT-302 (Opthea; Victoria, Austrália)

A forma solúvel do receptor 3 do VEGF (VEGFR-3) é composta pelos domínios extracelulares 1-3 do VEGFR-3 humano e pelo fragmento Fc da IgG1 humana. O OPT-302 tem a capacidade de bloquear a atividade das proteínas VEGF-C e VEGF-D (Dugel et al., 2020), que atuam de forma complementar na patogênese da DMRI mediada pelo VEGF, superando as drogas anti-VEGF atuais, que focam apenas no VEGF-A. O uso intravítreo do OPT-302 demonstrou segurança e boa tolerabilidade, e o tratamento combinado com o OPT-302 pode aumentar a eficácia na supressão do crescimento de vasos sanguíneos anormais na DMRIe (Dugel et al., 2020). Boyer et al. (2020b) conduziram um estudo multicêntrico de fase 1b/2a que avaliou o OPT-302 em combinação com aflibercept ou combercept para o tratamento de EMD refratário. Essa combinação abrange todos os membros da família VEGF, podendo, eventualmente, ser eficaz no tratamento de pacientes com doenças vasculares da retina (Boyer et al., 2020a).

1.9.4.3 Biossimilares anti-VEGF

A exclusividade das patentes dos atuais medicamentos anti-VEGF está chegando ao fim, uma vez que os mesmos estão disponíveis no mercado há mais de dez anos (por exemplo: ranibizumabe expirou em junho de 2020 nos Estados Unidos, e em 2022 na União Europeia e a patente do aflibercept expirará em 2023 nos Estados Unidos e em 2025 na União Europeia) (Kaiser; Srivastava, 2020). Com a quebra dessas patentes, a transição para biossimilares pode ter impacto significativo em todo o mundo devido à sua relação custo-efetividade favorável (Kapur; Nirula S, Naik, 2022), como o uso *off-label* do bevacizumabe. Atualmente, existem vários biossimilares anti-VEGF para ranibizumabe e aflibercept em fase de desenvolvimento ou buscando aprovação, como por exemplo, o Razumab® (Intas Pharmaceutical Ltd., Ahmedabad, GJ, Índia), o primeiro biossimilar do ranibizumabe aprovado para uso oftálmico na Índia pelo Controlador Geral de Medicamentos da Índia para o tratamento de DMRIe, neovascularização coroideia miópica, EMD e oclusão da veia central da retina (OVCR) (Sharma et al, 2018; Kapur; Nirula S, Naik,

2022). Em 2021, a FDA dos EUA aprovou o Byooviz (ranibizumabe-nuna) como o primeiro biossimilar do Lucentis (injeção de ranibizumabe) para o tratamento de DMRle, membrana neovascular coroideana e EM secundário à OVCR. De forma semelhante, biossimilares do aflibercept, o ABP-938 (Amgen, Thousand Oaks, CA, EUA) estão em fase III de estudo, com conclusão prevista para julho de 2023 (NCT04270747). Outros biossimilares do aflibercept (MYL-1710P, ABP-938 e CHS-2020, EUA; FYB203, Alemanha; SB15, Coreia do Sul) estão sendo submetidos a ensaios clínicos (Sharma A et al., 2021).

1.9.4.4 KSI-301

O KSI-301 (KODIAK Sciences, Palo Alto, CA, EUA) é um composto que consiste de um anticorpo específico anti-VEGF IgG1 ligado covalentemente a um efetor imune inerte, juntamente com um biopolímero de fosforicolina de alto peso molecular (950 kDa). A IVI de KSI-301 demonstrou ter uma meia-vida intravítreo prolongada (cerca de seis meses) devido à sua difusão lenta e redução da eliminação ocular (Sharma A et al., 2021). Atualmente, estão sendo realizados ensaios clínicos (estudo GLEAM e estudo GLIMMER) nos quais os pacientes são randomizados em dois grupos: um grupo recebe KSI-301 intravítreo e o outro grupo recebe aflibercept (Chandrasekaran; Madanagopalan, 2021). No entanto, um ensaio clínico de fase 2b/3 não alcançou o objetivo primário de ganho de AV em pacientes com DMRle tratados com KSI-301 em comparação com aflibercept (Kodiak, 2022).

1.9.4.5 Port delivery system

O Sistema de Entrega Sustentada (PDS) com ranibizumabe é uma abordagem em desenvolvimento para a administração de drogas anti-VEGF. Atualmente, a entrega dos anti-VEGFs é dependente de IVI repetidas. O PDS é um receptáculo intravítreo, transescleral, que permite a liberação contínua de anti-VEGF (ranibizumabe), reduzindo a necessidade de injeções frequentes (Khanani et al., 2021). Esse sistema utiliza um elemento de metal poroso para alcançar liberação sustentada e controlada, permitindo a difusão passiva da droga do PDS para o vítreo (Campochiaro et al., 2019). O estudo ARCHWAY (NCT03677934), um ensaio clínico randomizado de Fase III com PDS e ranibizumabe, mostrou que essa combinação atingiu seu objetivo primário, mostrando eficácia equivalente à IVR mensal de ranibizumabe (Holekamp et al., 2022), apesar das ocorrências de hemorragia vítrea (5,2%), endoftalmites (1,6%), descolamento de retina (0,8%), erosão de conjuntiva (2,4%) e retração conjuntival (2,0%) relacionadas à técnica do implante. Ensaio clínico de fase III para RD (PAVILION; NCT04503551) e EMD (PAGODA; NCT04108156) estão em andamento para avaliar a eficácia do PDS nesses contextos e mudanças na técnica de implantação do PDS mostraram menor incidência de eventos adversos (Sharma et al., 2023).

1.9.4.6 Doses mais altas de anti-VEGF

Visando prolongar os intervalos entre as IVI e melhorar a eficácia dos medicamentos anti-VEGF, estuda-se a administração intravítreo de altas doses de anti-VEGF. Kim et al. (2023) demonstraram, em coelhos, que uma dose 10 vezes maior de ranibizumabe resultou em meia-vida retiniana duas vezes maior e concentração efetiva prolongada de ranibizumabe na retina, com boa segurança. Recentemente, a agência reguladora FDA aceitou aprovou a licença biológica para a utilização de aflibercept 8 mg (EYLEA) para o tratamento de pacientes com edema macular diabético (EMD), RD e DMRI úmida, apoiado nos resultados positivos de dois ensaios fundamentais (PHOTON, para EMD, NCT04429503 e PULSAR para DMRIe, NCT04423718), nos quais os pacientes foram tratados com dose mais

elevadas de aflibercept (8 mg) (PULSAR n = 673; PHOTON n = 491) onde atingiram o objetivo primário de não inferioridade nos ganhos de visão para ambos os regimes posológicos de 12 e 16 semanas, após doses mensais iniciais às 48 semanas, em comparação com aqueles tratados com injeção de aflibercept (PULSAR n = 336; PHOTON n = 167), em regime posológico de oito semanas (DMRIe: 79% e 77%; DME: 91% e 89%). Até o momento não houve relatos de vasculite retiniana, retinite oclusiva ou endoftalmite em nenhum dos ensaios. (Modi, Lanzetta, Brown, 2023).

1.9.4.7 Terapia gênica

Estudos demonstram que o tratamento com terapia gênica é bem tolerado e pode resultar em melhorias na AV, como o vetor de vírus adeno-associado que codifica aflibercept (ADVM-022), um vetor de codificação de aflibercept baseado no vírus adeno-associado AAV2-7m8, que mostrou expressão prolongada e eficácia promissora em um modelo de neovascularização coroidal induzida por laser em primatas não humanos (Grishanin et al. 2019). Ensaios clínicos estão sendo desenvolvidos para avaliar a segurança e eficácia do ADVM-022 em DMRI (NCT04645212; NCT03748784) e no EMD (NCT04418427), com administração única intravítreo. Estudos pré-clínicos comprovaram a segurança e boa tolerância após uma injeção sub-retiniana de rAAV-sFlt1, um vetor recombinante do vírus adeno-associado AAV2 (o rAAV-sFlt1) que codifica o receptor solúvel 1 do VEGF, funcionando como um receptor "isca" para o VEGF, em primatas não humanos como uma opção a terapia gênica (Lai, 2012). Apesar do estudo de fase I (NCT01494805) ter demonstrado segurança em pacientes com DMRI (Rakoczy et al., 2015), o ensaio clínico de fase IIa (NCT01494805) não encontrou benefícios claros em termos de AV ou anatomia, sendo necessárias maiores investigações para o uso no EMD (Heier et al., 2017).

1.9.4.8 Segmentação de receptores do fator de crescimento vascular endotelial (VEGFRs)

A inibição dos VEGFRs é uma estratégia promissora no tratamento de doenças neovasculares causadas pelo VEGF (Lee, 2011; Di Stasi et al., 2019). O direcionamento dos VEGFRs tem sido extensivamente estudado na área da oncologia clínica. Existem diversas abordagens para inibir a sinalização dos VEGFRs, incluindo anticorpos anti-VEGFR, inibidores alostéricos dos VEGFRs e inibidores de tirosina quinase (TKIs) que atuam na tirosina quinase intracelular dos VEGFRs.

O ramucirumabe (Cyramza®), um anticorpo monoclonal humanizado totalmente direcionado ao VEGFR-2, foi aprovado para o tratamento de pacientes com câncer que apresentam progressão da doença durante a quimioterapia (Poole; Vaidya, 2014). **Investiga-se** o uso oftálmico no tratamento de doenças vasculares da retina, incluindo a degeneração macular exsudativa (EMD), que ainda requer mais exploração.

O GB-102 (GrayBug Vision; Redwood City, CA, EUA), que contém maleato de sunitinibe, é um TKI com atividade contra o VEGF-A e PDGF, encapsulado em nanopartículas de polímero biodegradável que se degradam lentamente ao longo do tempo. Um único tratamento com GB-102 pode ter duração de até seis meses, com resultados animadores de AV e redução da ESCF (Hussain et al., 2021). O estudo de fase 1/2a (ADAGIO) mostrou que a maioria dos pacientes com DMRle conseguiu manter-se estável por três meses (88%) e seis meses (68%) com única dose de GB-102. Entre as terapias emergentes, o GB-102, devido ao tempo de duração e ação, promete um impacto significativo na vida dos pacientes, com menos consultas e custos reduzidos (Businesswire, 2019).

Como opções às IVI, o X-82 (Tyrogenex) é um inibidor oral de PDGF e VEGF-A, e em estudo fase 1 (NCT02348359) para DMRle, 29% dos pacientes (10 de 35) não completaram o período de avaliação de 24 semanas, sendo que seis (17%) desistiram devido a eventos adversos, como diarreia, náusea, fadiga e aumento das transaminases (Jackson et al., 2017). O estudo APEX de fase 2 (NCT02348359) está em desenvolvimento, comparando o X-82 (Tyrogenex) com injeções de aflibercept, conforme necessário, ou monoterapia com aflibercept. Já o PAN-90806

(PanOptica; Mount Arlington, NJ, EUA) é um colírio contendo um TKI que mostrou inibir a sinalização do VEGF quando administrado topicamente uma vez ao dia. De acordo com um estudo de fase 1/2 (NCT03479372), o PAN-90806 demonstrou segurança e eficácia favoráveis como monoterapia.

1.9.4.9 Direcionando Neuropilina-1

Apesar de atualmente estudado em ensaios clínicos em pacientes com câncer, o Vesencumabe é um anticorpo monoclonal IgG1 humano que tem como alvo a neuropilina-1 (NRP-1), com potencial atividade antineoplásica e antiangiogênica. O vesencumabe se liga especificamente ao NRP-1, impedindo a subsequente ligação do NRP-1 ao VEGFR-2, o que resulta na redução da sinalização mediada pelo VEGF. Quando combinado com outras terapias anti-VEGF, o vesencumabe pode potencializar o seu efeito antiangiogênico, sendo uma opção para o tratamento do EMD (Sharma A et al., 2021).

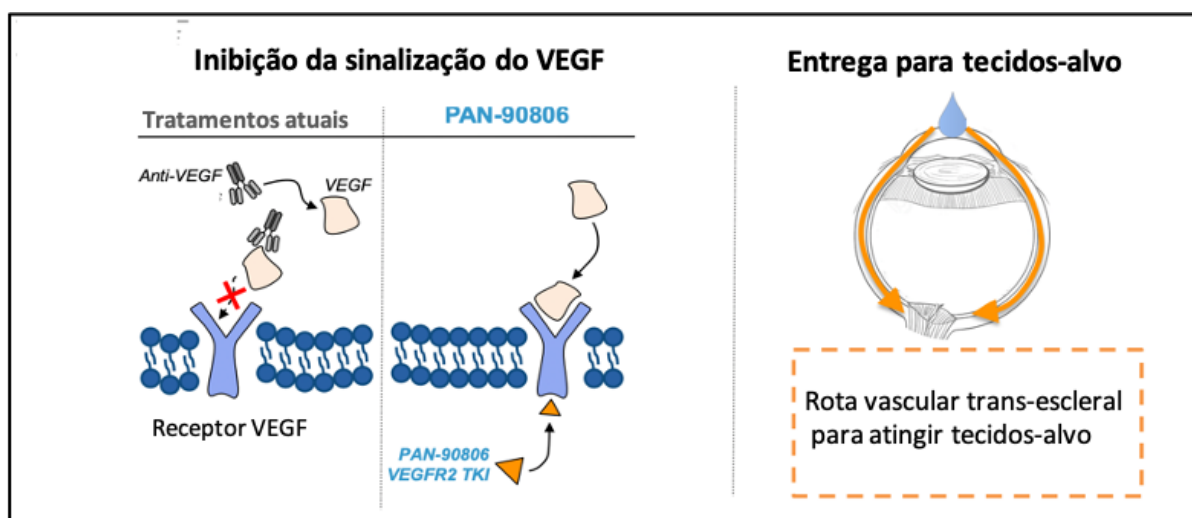
1.9.4.10 PAN-90806

A PAN-90806 é um inibidor seletivo de VEGF2 que desempenha papel crítico na angiogênese (a formação de novos vasos sanguíneos) e aumento da permeabilidade (vazamento de vasos sanguíneos), dois processos patológicos que contribuem para a perda de visão associada à DMRI neovascular e ao EMD. Em pesquisa pré-clínica utilizando modelos de angiogênese ocular, PAN-90806 com administração tópica na forma de colírio, suprimiu a formação de novos vasos sanguíneos.

Em relação à farmacocinética, estudos conduzidos em coelhos, a administração tópica de PAN-90806 alcançou resultados significativos e níveis sustentados na retina e coroide, com concentrações mantidas por até 17 horas pós-instilação, com ação similar aos anti-VEGFs administrados por via intravítreo (seu uso tópico permitiu exposição sistêmica extremamente baixa). A proposta terapêutica seria de uso tópico, uma vez ao dia, como manutenção após dose de ataque de anti-VEGF (Figura 7). A PAN-90806 vem sendo estudada por uma

empresa biofarmacêutica privada e foi aprovada para fase II pelo FDA (GlobalData Report Store, 2023).

Figura 8 - PAN-90806: inibe a sinalização do VEGF mediante distribuição circunferencial (córnea, humor aquoso, vítreo, coroide e retina) através da via vascular trans-escleral.



Fonte: Adaptado de Boyer (2019).

1.9.5 Considerações sobre anti-VEGFs no Brasil

No Brasil, a primeira opção de tratamento para o EMD e RD associada tem sido os anti-VEGF: bevacizumabe (Avastin®), ranibizumabe (Lucentis®) e aflibercept (Eylea®), os dois últimos com aprovação pela FDA e os únicos até o momento liberados para uso *on-label* no Brasil (faricimabe ainda não disponível no mercado, como já pontuado anteriormente). Existem diferenças estruturais entre os medicamentos que afetam a afinidade de ligação para o VEGF, influenciando na atividade *in vivo* e na resposta clínica.

Existe extensa literatura relatando desfechos clínicos utilizando bevacizumabe, ranibizumabe e aflibercept, como já previamente citado. Entretanto, a maioria dos ensaios clínicos controlados foi realizada usando aflibercept ou ranibizumabe, pois são os medicamentos submetidos aos estudos clínicos e liberados pelo FDA para uso intraocular.

O bevacizumabe, apesar de seu uso intravítreo, foi desenvolvido visando inibir a formação de metástases em pacientes com câncer de cólon, sendo dessa forma, um medicamento *off-label* para uso ocular. Embora a revisão detalhada dos estudos com anti-VEGF esteja além deste escopo, o Protocolo T do DRCCR.net deve ser mencionado como estudo sentinela que comparou, prospectivamente, os três agentes para tratamento de EMD em um ensaio clínico randomizado. O desfecho primário para o Protocolo T foi a melhora da AV em um ano, quando todas as medicações melhoraram a visão e diminuíram a espessura macular (Wykoff; Hariprasad, 2015). Desde então, estudos continuados (dois e cinco anos) foram desenvolvidos mostrando resultados na melhora da AV e número de injeções, que, ao longo de dois anos, foi semelhante entre os medicamentos, que demonstraram decréscimo progressivo da necessidade de injeções com a continuidade do tratamento ao longo de cinco anos (Cai; Bressler, 2017).

Em virtude da importância dos anti-VEGFs no tratamento da RD e do EMD e do impacto financeiro devido ao alto custo dos medicamentos e seu uso repetido, em 2016, a CONITEC liberou no Brasil para o SUS, em resolução especial, o uso do bevacizumabe para os pacientes diabéticos, visando à redução dos custos.

1.9.6 Corticoides no tratamento do edema macular diabético

Como o processo inflamatório exerce papel fundamental na RD e no desenvolvimento do EMD, os corticosteroides apresentam propriedades anti-inflamatórias e anti-VEGF, e são comprovadamente benéficos na supressão da cascata inflamatória (Silva; Sun; Aiello, 2009).

1.9.6.1 Triancinolona intravítrea

A TAAC intravítreo é um derivado corticosteroide pouco solúvel, de pouca atividade mineralocorticoide, com importante efeito glicocorticoide, sem conservantes, e foi o primeiro anti-inflamatório intravítreo para o tratamento do EMD (Martidis et al., 2002). Doses diferentes foram testadas para avaliar a segurança e a meia vida por Jonas (2002), que observou que a meia vida média da TAAC

intravítreo (0,4mg) foi de $18,7 \pm 5,7$ dias em pacientes não vitrectomizados, podendo permanecer no olho por 93 ± 28 dias. Na dose de 20 mg de TAAC foi observada concentração de 3 $\mu\text{g/l}$ de TAAC no humor aquoso seis meses após injeção em olho não-vitrectomizado, e em olho vitrectomizado com óleo de silicone a TAAC intraocular foi detectada até oito meses da aplicação.

Complicações sistêmicas da TAAC não foram relatadas, apesar de complicações oculares como aumento da PIO, catarata (como já citado no protocolo B) e endoftalmite séptica e asséptica e pseudo-endoftalmite (Sakamoto et al., 2004), como incidência de 0,83% após IVI (Moshfeghi et al. 2003; Gan et al., 2005). A maioria dos pacientes com PIO aumentada após IVI são, em geral, controlados com o uso de colírios anti-hipertensivos, com retorno da PIO aos valores basais, normalmente, em seis a nove meses, sem necessidade de uso contínuo de colírios (Goñi et al., 2016). Em estudo randomizado, duplo-cego e controlado por placebo, Gillies et al. (2004) observaram que 28% dos pacientes tratados com injeção intravítreo de 4 mg de TAAC necessitaram de tratamento com colírios antiglaucomatosos (AGO), em comparação com apenas 1,3% do grupo placebo. No estudo, a PIO foi controlada com apenas um colírio em 85,7% dos casos, enquanto o restante dos pacientes necessitou de dois colírios para o controle adequado da PIO.

Embora o entusiasmo por IVI seriadas de TAAC fosse inicialmente alto, o protocolo B do DRCR.net mostrou que o laser focal levou a resultados superiores de AV em três anos em relação à TAAC 1 ou 4 mg IVI (Gillies et al., 2006; DRCR.net, 2008). Desde então, a terapia com corticosteroides assumiu papel secundário à anti-VEGF. Contudo, diante dessa efetiva ação da TAAC e o tempo de ação, novas drogas foram estudadas como o implante de dexametasona de liberação lenta (IVDLL) (Ozurdex[®] Allergan, Inc., Irvine, CA, USA) e implante de acetato de fluocinolona (Iluvien[®] Alimera Sciences Ltd., Alpharetta, Georgia, USA), atualmente aprovados pela FDA para o tratamento do EMD (Kuppermann et al., 2007; Campochiaro et al., 2012).

1.9.6.2 Implante de liberação lenta de dexametasona

O implante de liberação lenta de dexametasona (IVDLL; Ozurdex®, Allergan) é um corticosteroide que atua como potente agente anti-inflamatório. A dexametasona é liberada gradualmente a partir do implante intravítreo, permitindo concentração terapêutica sustentada no olho. Foi desenvolvido para o tratamento de diversas condições oculares inflamatórias como as uveítes, EM secundário à uveíte, oclusões vasculares e EMD. A liberação lenta e sustentada de dexametasona mostrou-se segura e eficaz no tratamento do EMD, melhorando a AV e reduzindo o edema e as citocinas inflamatórias, como VEGF, MCP-1 e IL-6 e, mais recentemente, foi aprovado pela Agência Nacional de Saúde (ANS), no Brasil, para o tratamento do EMD. O estudo MEAD (NCT00168337 e NCT00168389) avaliou a segurança e eficácia do Ozurdex (0,7 mg e 0,35 mg), demonstrando que ambas as doses foram efetivas na melhora visual com bom perfil de segurança (Boyer et al., 2014).

Em outro estudo do DRCR.net (Protocolo U), comparou-se o uso de monoterapia com IVR *versus* IVDLL associado à IVR durante seis meses para o tratamento do EMD persistente após anti-VEGF (Maturi et al., 2018). Apesar de a terapia combinada ter sido mais efetiva na redução da ESFC do que a monoterapia com IVR, nesse estudo a melhora da MAVC não foi superior com a terapia combinada durante 24 semanas. Em outro estudo retrospectivo de vida real, realizado por Busch et al. (2018), incluindo casos de pacientes com EMD refratário, observou-se probabilidade maior de obtenção de ganho de 10 letras ou mais (conforme o ETDRS) em pacientes de vida real que tiveram a medicação trocada para IVDLL nos casos em que não houve melhora de pelo menos 5% na MAVC e/ou pelo menos 20% de regressão da ESFC após terapia mensal com anti-VEGF (seja bevacizumabe, ranibizumabe ou aflibercept) em comparação com os casos que continuaram com anti-VEGF durante 12 meses.

1.9.6.3 Implante de liberação lenta de acetinado de fluocinolona

O acetinado de fluocinolona, (Iluvien®, Alimera Sciences, Alpharetta, GA, EUA), também uma droga de liberação lenta, não biodegradável, com dose de 0,2 µg/d (dose baixa) ou 0,5 µg/d (dose alta) para o tratamento do EMD, mostrou resultados animadores de efeito sustentado e menor frequência de injeções no estudo FAME, que avaliou os efeitos em longo prazo, incluindo a eficácia e segurança das IVI de acetinado de fluocinolona. As injeções de Iluvien proporcionaram melhora visual substancial por até três anos (Campochiaro et al., 2012), principalmente para aqueles não respondedores a outras terapias, como o tratamento anti-VEGF (Cunha-Vaz et al., 2014). A elevação da PIO e a formação de catarata secundárias ao uso de corticoides fizeram com que essa escolha terapêutica se tornasse de segunda linha para o EMD. Dentre as drogas anti-inflamatórias disponíveis comercialmente para o tratamento do EMD, tanto o Ozurdex como o Iluvien têm efeitos terapêuticos semelhantes e menos complicações que a TAAC sobre a PIO (Campochiaro et al., 2012; Boyer et al., 2014), contudo o Iluvien não está aprovado para uso no Brasil e, ainda assim, ambas as drogas têm custo bastante elevado para a realidade brasileira, sendo um fator de impacto para o SUS.

1.9.6.4 Dexametasona solução aquosa

O fosfato dissódico de dexametasona solução aquosa ($C_{22}H_{28}FN_2O_8P$) é um corticosteroide sintético com propriedades anti-inflamatórias e imunossupressoras, utilizadas no tratamento de diversas condições oculares como EMD, uveítes e oclusões venosas. Seu mecanismo de ação é através da ligação a receptores glicocorticoides intracelulares específicos e, subsequentemente, ao DNA para modificar a expressão gênica. A síntese de proteínas anti-inflamatórias é induzida enquanto a síntese de mediadores inflamatórios é inibida. Como resultado, observa-se redução geral da inflamação crônica e das reações autoimunes. Sua ação anti-inflamatória é potente e de ação rápida, com capacidade para reduzir o EMD e promover a melhora da AV em curto prazo. A forma de administração desse fármaco

pode ser sistêmica, local, subtenoniana ou intravítrea, motivo deste estudo, nas afecções oculares (Fung et al., 2020) A administração intravítrea permite que o esteroide contorne a BHR, levando maior concentração da dose intraocular devido aos seus conhecidos efeitos anti-VEGF, antiedematosos, anti-inflamatórios, antiapoptóticos e antiproliferativos (Cunningham; Edelman; Kaushal, 2008).

Kwak e D'Amico (1992) pesquisaram a segurança da solução aquosa de fosfato de dexametasona em diferentes dosagens, variando entre 440 e 4000 µg, utilizando formulações comerciais de dexametasona, com e sem veículo (Decadron 4mg/ml, Merck Sharp & Dohme), no volume de 0,1ml (440 µg). Essa avaliação foi comparada em olhos de coelhos que receberam placebo (solução salina) e olhos não injetados. Doses superiores a 800 µg manifestaram crescentes reações de toxicidade em células de Müller, levando a subsequente edema e degeneração, assim como degeneração nas camadas externas dos fotorreceptores e do EPR. A dosagem de 4000 µg resultou em opacidade vítrea, edema retiniano e DSR no prazo inicial de 24 horas, com resolução em duas semanas. Quando administrada na dose segura de 440 µg (0,1ml), a dexametasona alcançou seu pico de concentração no humor aquoso ($8,2 \pm 0,7$ µg) cerca de 1,5 horas pós-injeção, sendo completamente eliminada do humor aquoso após 12 horas. No vítreo, as concentrações máximas foram registradas em sequência: $188,6 \pm 6,3$ µg em 3 horas, $126,1 \pm 39,8$ µg em 6 horas, e $5,7 \pm 2,2$ µg em 24 horas. Decorridas 72 horas da administração, a dexametasona não foi mais detectável no vítreo, apresentando meia-vida estimada em 3,48 horas em coelhos.

Apesar da ação eficaz e do baixo custo, a dexametasona está associada à formação/accentuação da catarata e ao aumento da PIO. Segundo Edelman (2010), a dexametasona pode impactar em dois tipos específicos de células oculares localizadas na malha trabecular (MT), mais especificamente nas células MT86 e MT93. Ou seja, a dexametasona, ao influenciar as modificações pós-transcricionais do RNA nas células MT86, pode afetar como as proteínas são produzidas nas células e essas modificações podem resultar em proteínas anormais ou com função comprometida, alterando a capacidade das MT86 em desempenhar seu papel na regulação da PIO, contribuindo para condições como o glaucoma. Já nas células TM 93, constatou-se que a dexametasona modula a metilação das histonas, um

mecanismo epigenético que influencia como os genes são expressos, podendo alterar quais genes são ativados ou inativados e, subsequentemente, podendo ter implicações sobre o comportamento ou função de um gene essencial para a manutenção da PIO, por exemplo.

A afinidade dos corticosteroides pelo cristalino (e pela MT) aumenta conforme o grau de lipofilicidade do fármaco. A dexametasona, em comparação com outros corticosteroides como o acetato de TAAC e o acetato de fluocinolona, exibe menor lipofilicidade e, conseqüentemente, demonstra distribuição mais restrita na MT e no cristalino. Dos três fármacos disponíveis para uso IV, a solução aquosa de dexametasona pode, eventualmente, desempenhar papel menos expressivo no risco de desenvolvimento da catarata (e da na elevação da PIO) (Takur; Kadam; Kompella, 2011), por ter a meia vida mais rápida que a TAAC, que pode persistir por até 60 semanas após a injeção intraocular, limitando seu uso (Jonas; Kreissig; Degenring, 2003; Rhee et al., 2006). Neste contexto, a solução aquosa de dexametasona parece ser a opção com meia vida mais curta e com possível menos efeito colateral.

Fonseca et al. (2019) investigaram os efeitos, a curto prazo, da administração intravítrea de solução de dexametasona 4mg/ml no edema macular de pacientes diabéticos pseudofácicos. Foram incluídos na análise vinte sete olhos de 27 pacientes, divididos em três grupos com nove pacientes em cada um. Os pacientes foram randomizados para receber 0,01 mL (40 µg), 0,03 mL (120 µg) ou 0,05 mL (200 µg) de solução intravítrea de dexametasona e avaliou-se a espessura macular por meio da OCT, MAVC e PIO aos 3, 7 e 28 dias após a injeção. Cerca de 55,5% dos pacientes eram do sexo masculino, com idade média de 67,9±7,33 anos. Destes, 77,7% dos pacientes apresentavam RDNP moderada, e 22,3% dos pacientes haviam sido previamente submetidos à fotocoagulação com raios laser. O tempo de DM variou entre seis e 31 anos (média de 18,1 anos). Desses pacientes, 62,9% nunca haviam realizado tratamento para EMD, enquanto 22,2% já haviam sido submetidos a IVI de anti-VEGF e 14,9% foram submetidos à laserterapia macular. A análise das mudanças na espessura macular demonstrou redução estatisticamente significativa entre o início (D0) e os dias 3 e 7 após o tratamento. Entretanto, embora a espessura macular tenha retornado ao valor basal original

após 28 dias da terapia inicial (541,8 vs 537,4 μm), os resultados obtidos da MAVC indicaram melhoras significativas entre o início (D0) e os dias 3, 7 e 28, com aumento médio de 4,4 letras do ETDRS em 28 dias. Os autores não observaram diferenças significativas nas medidas de PIO para nenhum grupo e a análise de segurança não revelou eventos oculares ou sistêmicos graves, mostrando eficácia da solução intravítrea de dexametasona na redução da espessura macular secundária ao EMD a curto prazo.

1.9.7 Tratamentos combinado com corticoide e anti-VEGF para EMD

A associação de corticoide intravítreo e antiangiogênico vem sendo objeto de estudos há tempo com o objetivo de unir os benefícios anti-inflamatórios dos corticosteroides com a ação antiangiogênica dos agentes anti-VEGF e melhorar os resultados visuais e anatômicos em pacientes com EMD refratários à monoterapia com anti-VEGF. Ahmadieh et al. (2008) publicaram os primeiros resultados da terapia combinada com IVT e IVB para EMD refratário e observaram que esta terapia combinada poderia estar associada à melhora mais rápida da AV.

Folgosa et al. (2010) conduziram um estudo que investigou os efeitos de curto prazo da combinação de uma única IVI de 2 mg de TAAC e 1,25 mg de bevacizumabe na espessura central da retina (ECM), medida pela OCT, e na MAVC. Os autores avaliaram casos refratários ao tratamento submetidos previamente à fotocoagulação com *grid* macular e os pacientes foram seguidos por 24 semanas após a IVT + IVB. Observaram melhora estatisticamente significativa ($p < 0,05$) na MAVC em torno de 0,2 LogMAR (de 20/80 para 20/50), entre a quarta e oitava semanas após o tratamento. A média da ECR foi de 413 μm com redução estatisticamente significativa da ECM de 17%, 32% e 22% nas semanas 1, 4 e 8, respectivamente (redução de 78 micra), após o tratamento; mas não sustentada nas semanas 12 e 24. Após a quarta semana, observou-se aumento estatisticamente significativo de $2,1 \pm 0,6$ mmHg (17%) na PIO, controlado com uso de hipotensor tópico.

Diante do exposto, entende-se que a dexametasona é um corticosteroide com potencial terapêutico significativo no tratamento de doenças oculares inflamatórias e

no EMD devido ao seu mecanismo de modulação da resposta em diversas fases da cascata inflamatória. Como já mencionado anteriormente, a inibição da fosfolipase A2 pela dexametasona limita a produção de ácido araquidônico, impedindo a subsequente formação de mediadores inflamatórios chave, como as prostaglandinas e leucotrienos (Flowers, 2003). Adicionalmente, a dexametasona exerce efeito supressor sobre a expressão de moléculas de adesão, inibindo a migração de células inflamatórias e modulando a ação dos linfócitos; atenuando, por conseguinte, a resposta imune (Barnes, 1998).

Esses mecanismos, combinados com a potência da dexametasona superior ao cortisol (25X) e em relação à TAAC, sua lipofilicidade, seu baixo custo e sua capacidade de ser eliminada rapidamente do meio intraocular (o que possivelmente reduz os riscos de efeitos colaterais significativos como glaucoma e catarata), fazem com que seja uma escolha considerável para o tratamento do EM recidivante ou persistente (Kwak; D'Amico, 1992; Takur; Kadam; Kompella, 2011; Schwartz et al., 2016). Hipotisa-se que sua associação com o bevacizumabe possa apresentar benefício somatório, promovendo inibição mais rápida da cascata inflamatória pela dexametasona e perpetuada pela ação mais longa do bevacizumabe, podendo ser uma combinação de baixo custo no tratamento do EMD refratário.

2. Objetivos

2.1 Objetivo geral

Verificar a segurança do uso de IVI combinadas de DexaBe, em olhos de pacientes com EM persistente durante 24 semanas.

2.2 Objetivos específicos

- Estudar os efeitos da terapia combinada (DexaBe) sobre a PIO e avaliar, comparativamente, a mudança na média da PIO ao longo das 24 semanas do estudo.
- Avaliar a necessidade do uso de hipotensores oculares colírios e/ou cirurgia para eventual redução da PIO nos pacientes tratados com a terapia combinada (DexaBe).
- Verificar a ocorrência de eventos colaterais como formação de catarata, uveítes, endoftalmites ou outros em decorrência da terapia combinada (DexaBe).
- Avaliar o efeito desta terapia combinada (DexaBe) sobre a MAVC ao final das 24 semanas do estudo.
- Avaliar o efeito da terapia combinada (DexaBe) sobre a ESFC e analisar os parâmetros de eficácia na redução da ESFC ao longo das 24 semanas do estudo.
- Verificar a média do número de injeções combinadas (DexaBe) ao longo das 24 semanas do estudo.

3. Casuística e Métodos

3.1 Desenho do estudo e considerações éticas

Foi realizado estudo clínico prospectivo fase I, de acordo com a Declaração de Helsinque, após aprovação do Comitê de Ética em Pesquisa do Hospital das Clínicas da Faculdade de Medicina de Ribeirão Preto da Universidade de São Paulo (HCFMRP-USP), Parecer nº 3.456.667/2019 (Anexo). Os pacientes com EMD refratário que se apresentaram entre julho/2019 e abril/2020 no Setor de Retina e Vítreo do HCFMRP-USP foram convidados a participar do estudo e aqueles que concordaram em participar, assinaram Termo de Consentimento Livre e Esclarecido (TCLE) (Apêndice).

3.2 Elegibilidade dos pacientes e avaliação inicial e seguimento (follow-up)

Os pacientes foram selecionados para participar do estudo desde que preenchessem os critérios de inclusão e exclusão, abaixo relacionados.

3.2.1 Critérios de inclusão

- Pacientes com DM1 ou DM2, maiores de 18 anos de idade;
- Presença de EMD definido como ESFC > 300 µm, confirmado por SD-OCT (Spectralis: Heidelberg, Alemanha);
- MAVC medida em logaritmo do menor ângulo de resolução visual (LogMAR; ETDRS) entre 0,097 (equivalente à Tabela de Snellen igual a 20/25) e 1,3 LogMAR (ETDRS) (equivalente à Tabela de Snellen igual a 20/400).
- Ausência de tratamento para EMD e/ou cirurgia de catarata nos quatro meses anteriores ao recrutamento do paciente;
- Ausência de opacidade de meios e catarata maior que 2+;
- Dilatação pupilar adequada;
- Cooperação suficiente para realização dos exames complementares;
- Assinatura do TCLE.

3.2.2 Critérios de exclusão

- Afacia;
- Perda capilar severa na região macular, com aumento da ZAF, determinada à AGF;
- Alterações da interface vítreoretiniana como síndrome de TVM ao OCT;
- Cirurgia intraocular prévia, exceto catarata;
- Cirurgia de catarata ou Laser com menos de quatro meses de pós-operatório;
- RDP com características de alto risco descompensada;
- Qualquer condição clínica que prejudicasse a documentação do fundo de olho, ou o seguimento do paciente;
- Glaucoma sem controle clínico adequado;
- Eventos tromboembólicos prévios (incluindo infarto agudo do miocárdio e acidente vascular cerebral), ocorridos menos de três meses antes do recrutamento;
- Condições médicas ou psicológicas que impedissem assinar o TCLE;
- Doença significativa e não controlada que, na opinião do investigador, pudesse interferir no estudo;
- Gravidez ou lactação;
- Participação em outro estudo clínico nos últimos 30 dias.

3.2.3 População do estudo

Foram incluídos dez olhos de dez pacientes maiores de 18 anos, diabéticos, acompanhados no Setor de Retina e Vítreo do HCFMRP-USP, com EMDCS persistente ou refratário à terapêutica padrão disponível pelo SUS, que participaram de forma livre, consentida, esclarecida e voluntária, preenchendo os critérios de inclusão e respeitando os critérios de exclusão.

Após a determinação da elegibilidade do estudo, todos os pacientes foram submetidos ao teste de HgbA1c no início do estudo e ao exame oftalmológico abrangente na consulta inicial, na primeira semana seguinte e após mensalmente

até a semana 24 após a injeção. As visitas incluíram medições da MAVC por meio da tabela logMAR, de acordo com a padronização recomendada pelo ETDRS (1985), biomicroscopia do segmento anterior em lâmpada de fenda para verificação de células do vítreo anterior da câmara anterior e *flare* e tonometria de aplanção com tonômetro de Goldmann. Após dilatação da pupila com tropicamida tópica, os pacientes foram avaliados na lâmpada de fenda para avaliação do cristalino, seguido de oftalmoscopia binocular indireta com lente de 20D. Na sequência, foram submetidos a exames de AGF com alta resolução (HRA: Heidelberg Engineering, Heidelberg, Alemanha) e à captação de imagens pela SD-OCT (Fourier-domain, Spectralis® Eyetracker Tomógrafo, HRA- OCT, Heidelberg Engineering, Heidelberg, Alemanha).

Na OCT, foi utilizado o protocolo padrão de escaneamento em varredura da região central da mácula com 19 seções horizontais (com intervalo de 236 μm entre cada seção), abrangendo área de 20° x 15° do campo visual (5,7 mm por 4,3 mm), com média de 25 quadros (frames) em cada seção. O centro da OCT foi determinado na avaliação inicial pelo centro da fóvea com base na fixação do paciente. Nas visitas subsequentes, o acompanhamento automático com tomógrafo Heidelberg (Eyetracker) foi usado para escanear a mesma região macular da visita anterior garantindo menor variabilidade teste-reteste. A estratégia para a análise do ESFC foi baseada em um mapa de espessura de grade, gerado automaticamente pelo *software*. Os valores centrais de espessura retiniana foram calculados automaticamente, baseados na espessura média da região central macular, a partir dos 1000 μm de diâmetro, centrado na foveola do doente para análise do mapa da retina. Esse cálculo automático da ESFC foi realizado por meio do *software* da própria Heidelberg Engineering. Os exames de campo visual ou eletrorretinografia (ERG) não foram incluídos neste estudo, uma vez que IVI de DexaBe têm sido usadas separadamente há anos para o tratamento de várias condições oculares e inúmeros estudos já mostraram sua segurança (Armaly, 1963; Jonas; Kreissig; Degenring, 2003; Mohamed; Gillies; Wong, 2007; Stewart, 2014; Jampol et al., 2018).

3.3. Procedimentos do estudo

Após a elegibilidade e avaliação oftalmológica, os pacientes que alcançaram critérios de inclusão e exclusão receberam o tratamento inicial com IVI combinada de DexaBe em até sete dias da avaliação inicial.

3.3.1 Protocolo de tratamento

As IVI foram realizadas em ambiente estéril, onde os pacientes receberam instilação de anestesia tópica de solução de 100 mg de tetracaína e 1 mg de cloridrato de fenilefrina (colírio Anestésico®; Allergan Inc., South San Francisco, Califórnia, EUA). A seguir, estes foram preparados com a aplicação tópica de iodopovidona a 10% nas pálpebras e colírio de iodopovidona a 5% no local da injeção conjuntival. A iodopovidona foi aplicada diretamente sobre a conjuntiva, seguindo as recomendações do Consenso de Injeções Intravítreas (IVI) (Aiello et al., 2004; Gómez-Ulla et al., 2009), com intervalo entre a aplicação da solução de iodopovidona a 5% na conjuntiva e a injeção intravítreo de dois minutos. A IVB (1,25 mg em 0,05 ml; Hoffmann-La Roche Ltd., Basel, Suíça) e a solução aquosa de dexametasona (200 µg em 0,05 ml) foram administradas com uma seringa descartável com agulha ultrafina (BD Ultra-Fine™ 29G 1/2”), via *pars plana*, a 3,5 mm do limbo. Após o procedimento, a perfusão do nervo óptico foi avaliada por oftalmoscopia binocular indireta, sendo considerada a paracentese da câmara anterior nos casos de má perfusão. Os pacientes foram orientados a aplicar colírio antibiótico (moxifloxacina a 0,5%), uma gota a cada 4 horas no olho injetado, iniciando 24 horas antes da injeção para profilaxia e continuando a aplicação por cinco dias após a injeção. Um comprimido de acetazolamida 250 mg (Diamox®) foi administrado por via oral uma hora antes do procedimento e a dose foi repetida 4 horas após ambas as IVI.

3.3.2 Critério de aumento de pressão intraocular (PIO) e catarata

O aumento significativo na PIO foi definido como um aumento de mais de 5 mmHg em comparação com a avaliação inicial (baseline). A decisão de iniciar o tratamento com colírio AGO para redução da PIO foi tomada caso a PIO fosse ≥ 20 mmHg, mantida por pelo menos duas visitas consecutivas. A opacidade do cristalino foi classificada como cortical, nuclear ou subcapsular e graduada de 1 a 4+/4+. A decisão pela cirurgia de catarata foi tomada após discussão com o paciente, levando em consideração o nível de visão, tanto do olho acometido quanto do olho contralateral.

3.3.3 Seguimento e critério de retratamento

Após a IVI combinada de DexaBe, os pacientes foram submetidos à avaliação oftalmológica detalhada nas semanas 1, 4, 8, 12, 16, 20 e 24, conforme realizada no início do estudo, com MAVC, biomicroscopia do segmento anterior, tonometria de aplanção com tonômetro de Goldmann, oftalmoscopia binocular indireta e OCT, com aquisição das imagens de varredura óptica mediada pelo *Eyetracker* (modo follow-up) para obtenção da ESFC na mesma posição da leitura inicial. IVI adicionais de drogas combinadas foram administradas se ESFC $> 300 \mu\text{m}$.

3.4 Desfechos de segurança

Os desfechos de segurança, como PIO média, sinais de inflamação intraocular (células da câmara anterior ou flare), progressão da catarata e MAVC foram verificados, prospectivamente. Embora não represente resultado de segurança, a ESFC também foi verificada prospectivamente.

3.5 Análise estatística

Os dados estão relatados como média \pm desvio padrão (DP). Foi realizada análise de variância (ANOVA) seguida do teste de Tukey para comparações

múltiplas. As médias pareadas foram comparadas pelo teste t de Student. A análise de correlação foi realizada por meio do coeficiente de correlação de Pearson (r). Foi utilizado o *software* Origin Pro, versão 8.6, para todas as análises, com nível de significância estabelecido em $p < 0,05$.

4. Resultados

Dez olhos de dez pacientes com EMD crônico (> 6 meses) sem resposta a tratamentos anteriores com agentes anti-VEGF e/ou laser foram tratados com IVI de DexaBe no início do estudo e *pro re nata* (PRN) ao longo de 24 semanas. Oito pacientes (8 olhos; 80%) completaram todas as visitas de acompanhamento até a semana 24. Dois pacientes (dois olhos; 20%) não completaram a 24ª visita do estudo pelos seguintes motivos: a progressão da catarata ocorreu no paciente 1 e impediu a quantificação tomográfica da ESFC; o paciente 3 desenvolveu ESFC aumentada devido a TVM. Ambos os pacientes demonstraram melhora em BCVA e CSFT após facoemulsificação e vitrectomia pars plana, respectivamente.

As características demográficas dos 10 pacientes estão apresentadas na Tabela 6. Seis (60%) pacientes eram mulheres; a média de idade foi de $66,8 \pm 3,5$ anos e todos os participantes apresentavam DM2, com média $10,7 \pm 2,9$ anos de diagnóstico e HbA1c média de $8,2 \pm 0,6\%$. A média do tempo em anos de EMD dos pacientes deste estudo foi de 2,3 anos. Todos já haviam sido previamente submetidos a fotocoagulação com raios laser e recebido anti-VEGF intravítrea com bevacizumabe (monoterapia); e 50% já haviam recebido TAAC intravítrea (monoterapia).

Tabela 7 - Dados demográficos dos pacientes e características basais

Paciente	Sexo	Idade (anos)	Tempo DM (anos)	HbA1c	Olho	Tempo de EM (anos)	MAVC (baseline)	PIO baseline (mmHg)	ESFC (baseline)	Opacidade cristalino (escore)	Laser PRP/ST	Anti-VEGF	IVTA
1	M	69	8,0	9,2	OS	4	1,30	11	479	2+/4+	sim	beva	sim
2	M	70	7,0	8,5	OS	3	1,10	15	587	1+/4+	sim	beva	sim
3	M	70	10,0	8,0	OS	2	0,40	13	612	1+/4+	sim	beva	não
4	M	69	15,0	8,5	OD	2	0,40	17	514	1+/4+	sim	beva	não
5	F	70	16,0	9,1	OD	3	1,10	16	583	1+/4+	sim	beva	sim
6	F	66	12,0	7,5	OS	3	0,70	16	586	1+/4+	sim	beva	sim
7	F	60	9,0	9,5	OS	2	0,40	17	393	1+/4+	sim	beva	não
8	F	63	8,0	9,0	OD	2	0,40	16	387	1+/4+	sim	beva	não
9	F	64	12,0	9,0	OS	2	0,30	16	356	1+/4+	sim	beva	não
10	F	67	10,0	9,5	OD	2	0,30	12	306	1+/4+	sim	beva	sim
Média		66,8	10,7	8,7		2,3	0,64	14,9	480,3	1,1			
Desvio padrão		3,5	2,9	0,6			0,38	2,1	112,4				

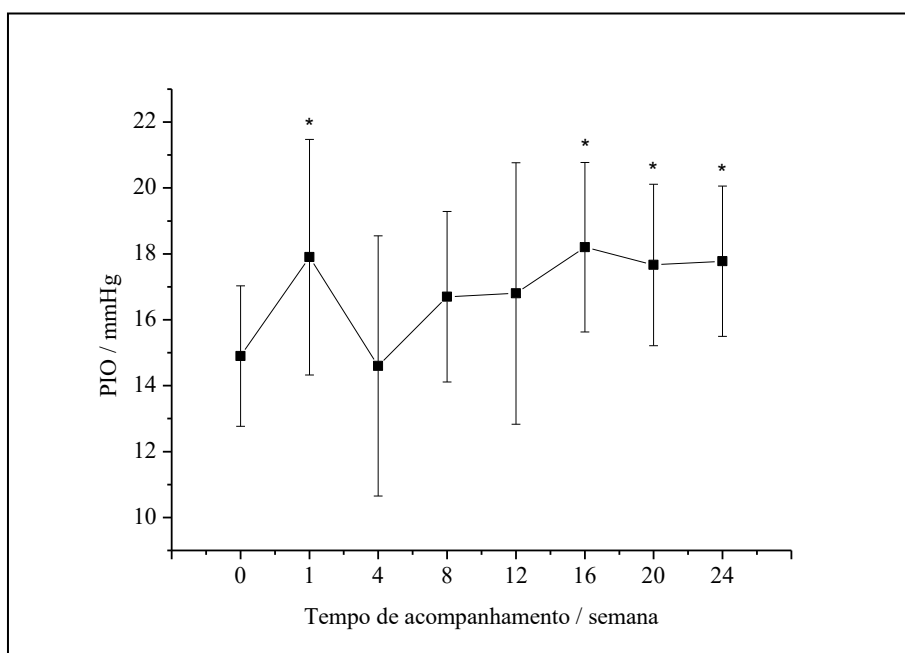
DM: diabetes *mellitus*, **HbA1c:** hemoglobina glicada; **EMD:** edema macular diabético; **MAVC:** melhor acuidade visual corrigida; **PIO:** pressão intraocular; **ESFC:** espessura subfoveal central; **Laser PRP/ST:** panfotocoagulação a laser/sub-*thresore*; **Anti-VEGF:** antiangiogênico; **TAAC:** triancinolona.

Esses valores correspondem a: desvio padrão médio e médio da idade (anos), tempo de DM em anos, HbA1c, tempo de EMD em anos, MAVC logMar, PIO (mmHg), CFST em μm e a média do escore de opacidade do cristalino.

4.1 Pressão intraocular

No início do estudo, a média \pm DP da PIO (mmHg) foi de $14,9 \pm 2,1$ e na Semana 1: $17,9 \text{ mmHg} \pm 3,6$ ($p=0,01$); semana 4: $14,6 \text{ mmHg} \pm 3,9$ ($p=0,81$); semana 8: $16,7 \text{ mmHg} \pm 2,6$ ($p=0,07$); semana 12: $16,8 \text{ mmHg} \pm 4,0$ ($p=0,17$). Da semana 16 até a semana 24, observou-se aumento significativo da PIO média: semana 16: $18,2 \text{ mmHg} \pm 2,6$ ($p=0,008$); semana 20: $17,7 \text{ mmHg} \pm 2,4$ ($p=0,04$); semana 24: $17,8 \text{ mmHg} \pm 2,3$ ($p=0,01$). O maior nível médio de PIO ocorreu na semana 1, com média \pm DP de PIO de $17,9 \pm 3,6$, significativamente maior do que no início do estudo ($p=0,01$) (Figura 8).

Figura 9 - Representação gráfica da variação média da pressão intraocular (PIO/mmHg) durante o tempo de seguimento do estudo. *Indica alteração estatisticamente significativa em relação ao *baseline* ($p<0,05$). Houve aumento significativo da PIO nas semanas 1, 16, 20 e 24 em comparação com os valores basais



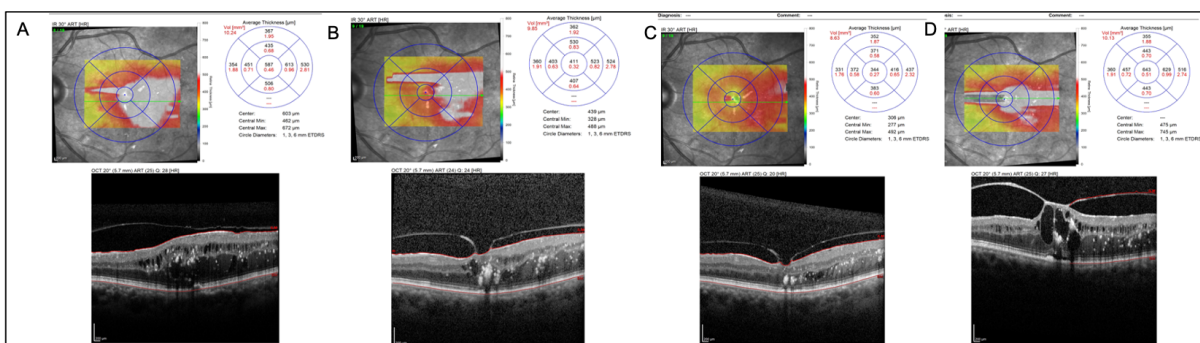
Na semana 1, três pacientes (3/10, 30%) apresentaram elevação da PIO > 5 mmHg em comparação com a linha de base. Na semana 12, um paciente (n.º7) apresentou PIO de 24 mmHg, iniciando o uso de colírio hipotensor para redução da PIO (brimonidina) com bom controle da mesma. Na semana 16, quatro pacientes

apresentaram PIO ≥ 20 mmHg, que persistiu até a semana 20 (50%), sendo introduzido colírio hipotensor para controle da PIO com sucesso; apenas um paciente fazia uso de mais de um medicamento para redução da PIO (brimonidina + timolol) ao final deste estudo. Nenhum dos pacientes que desenvolveram PIO elevada precisou de cirurgia.

4.2 Outros eventos adversos

Nenhum paciente apresentou células da câmara anterior ou qualquer evidência de inflamação intraocular ao longo do período de estudo. Após 16 semanas e três injeções combinadas de DexaBe, o paciente 1 apresentou progressão de catarata cortical moderada pré-existente (2+/4+) para completa opacificação do cristalino (4+/4+), o que impossibilitava a captação da imagem pela OCT; este paciente foi submetido à facoemulsificação com injeção intraocular e implante de lente, com melhora da MAVC de 0,7 LogMAR basal para 0,3 LogMAR após o procedimento. O paciente 3 teve aumento de ESFC na semana 20 devido ao desenvolvimento de TVM (Figura 9), sendo submetido à vitrectomia via *pars plana*, com melhora da MAVC de 0,1 LogMAR aferida na visita inicial para 0,4 LogMAR após a cirurgia.

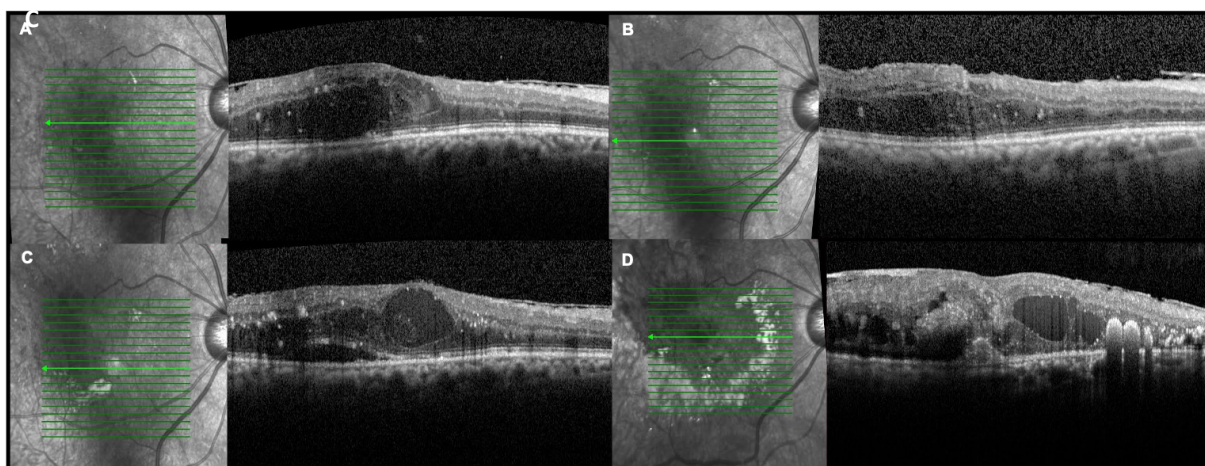
Figura 10 - (A, B e C) OCT mostrando redução da ESFC com terapia combinada (solução aquosa de dexametasona + bevacizumabe) no paciente 3 e adesão vítreo-macular sem tração. **(D)** OCT evidenciando a piora da ESFC na semana 24 devido à TVM.



OCT: tomografia de coerência óptica; ESFC: espessura subfoveal central.; TVM: tração vítreo-macular

Na semana 24, o paciente 4 apresentou baixa de AV em decorrência da ruptura de macroaneurisma retiniano arterial, que não foi observado na visita inicial do estudo (não demonstrado à OCT), com aumento significativo da ESFC (Figura 10). O paciente 8 também demonstrou progressão da catarata cortical (de 1+/4+ para 3+/4+) na semana 16, porém foi possível avaliação da ESFC e não foi necessária sua exclusão do estudo.

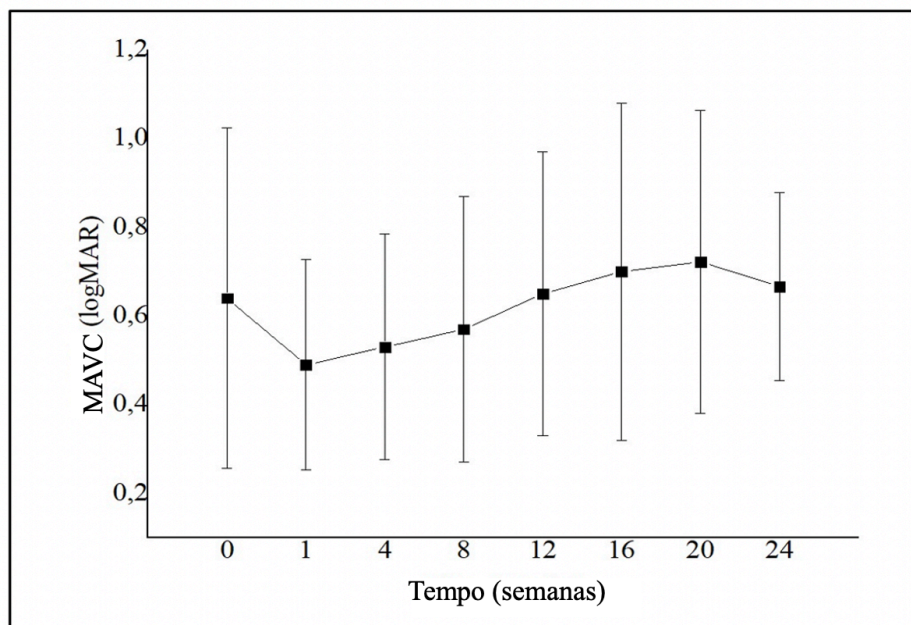
Figura 11 - (A, B) OCT mostrando redução da ESFC com terapia combinada (solução aquosa de dexametasona + bevacizumabe) no paciente 4 **(C, D)** OCT mostrando aumento da espessura central da retina (semana 20 e 24) devido a macroaneurisma roto secundário à hipertensão arterial.



4.3 Acuidade visual corrigida (MAVC)

No início do estudo, a média \pm DP logMAR MAVC foi de $0,64 \pm 0,38$ (equivalente a Snellen = 20/87; ETDRS VALS [escore de letras de AV] = 53). Houve tendência de melhora da MAVC na semana 1: média \pm SD logMAR MAVC foi de $0,49 \pm 0,24$ (equivalente a Snellen = 20/63; ETDRS VALS = 60) ($p=0,08$). No entanto, não houve melhora significativa na MAVC média em nenhuma visita de acompanhamento ($p>0,05$) em comparação com a linha de base (Figura 11). Na semana 24, quatro pacientes (50%) apresentaram MAVC estável ou melhor em comparação com o *baseline*.

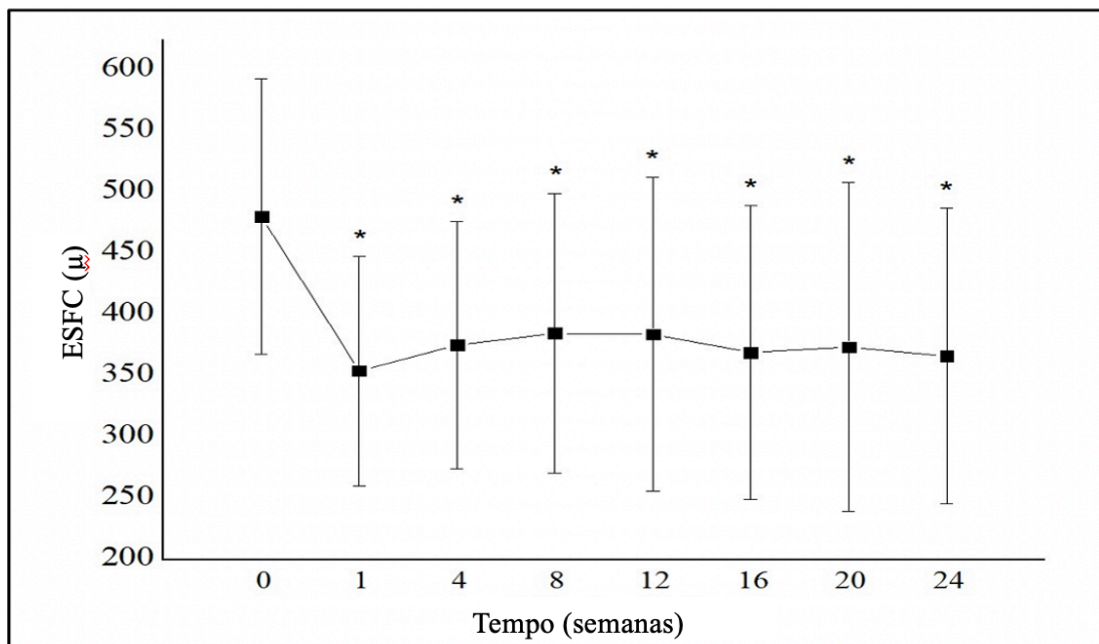
Figura 12 - Representação gráfica da média logMAR da melhor a acuidade visual corrigida durante o período de seguimento de 24 semanas. Houve apenas tendência de melhora significativa na semana 1 ($p=0,08$)



4.4 Espessura do subcampo central

Todos os pacientes admitidos neste estudo apresentavam ESFC maior que 300 μm à OCT. A média \pm SD ESFC (μm) foi de 480 ± 112 no início do estudo e, com a terapia combinada de Dexametasona, observou-se redução significativa em cada uma das visitas de acompanhamento ($p < 0,05$) (Figura 12), sendo 355 ± 94 (semana 1), 376 ± 101 (semana 4), 385 ± 114 (semana 8), 384 ± 128 (semana 12), 370 ± 120 (semana 16), 374 ± 135 (semana 20) e 367 ± 121 (semana 24). A redução máxima da ESFC em relação ao *baseline* ocorreu na semana 1. Ao final do estudo, seis pacientes apresentaram espessura menor que o *baseline* na semana 24 (75%), sendo três pacientes com ESFC < 300 micra (37,5%).

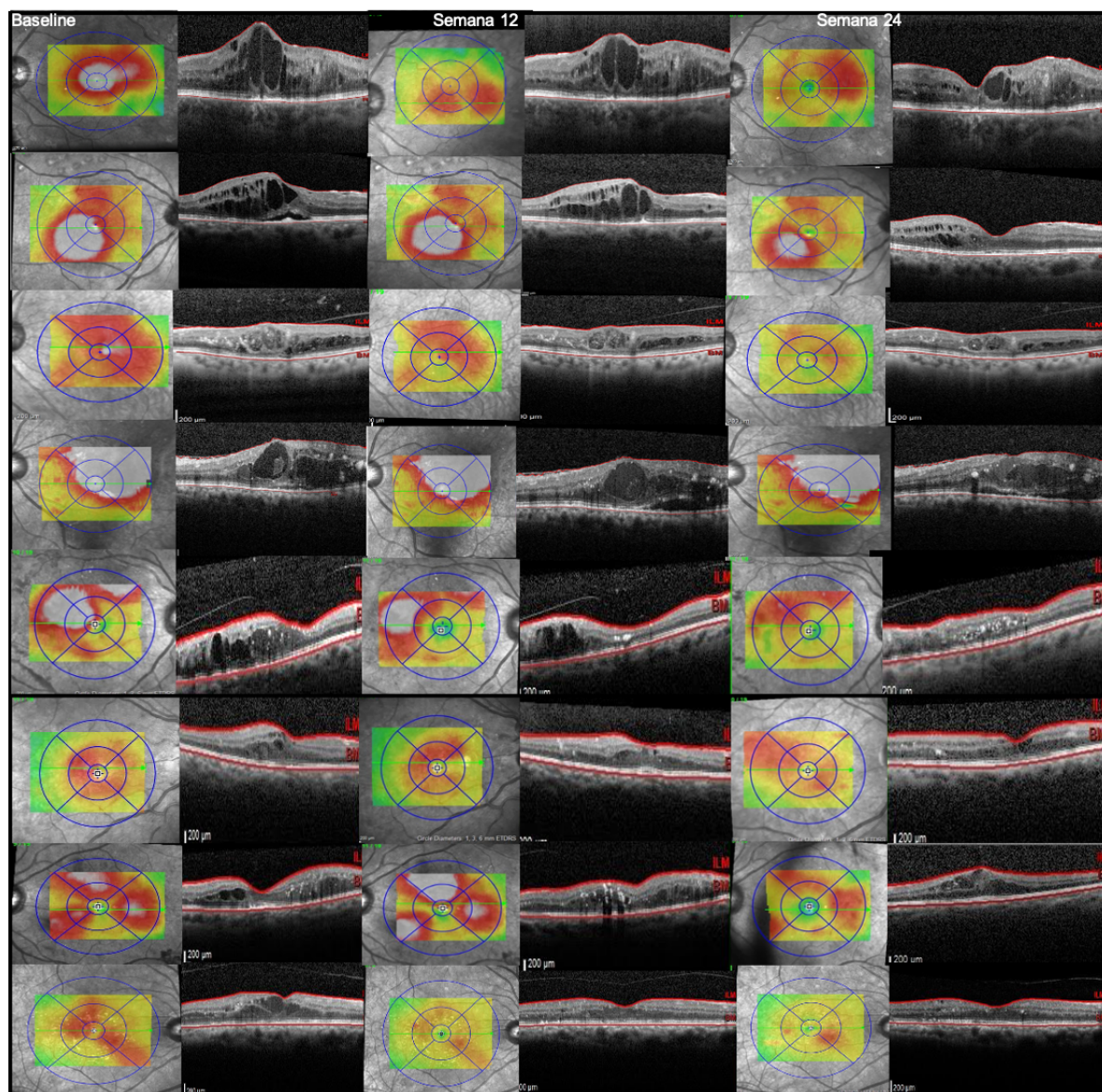
Figura 13 - Representação gráfica da espessura do subcampo central (ESFC) durante o período de acompanhamento de 24 semanas. *Indica diminuição da espessura estatisticamente significativa do subcampo central em relação à linha de base ($p < 0.05$). Houve melhora significativa em todas as visitas de seguimento quando comparado ao *baseline*



4.4.1 Achados tomográficos dos pacientes do estudo

Na visita basal, as imagens adquiridas com o corte horizontal do B scan da OCT, no subcampo central, mostraram, em todos os pacientes, aumento da ESFC, compatível com EM. Espaços císticos intrarretinianos, exsudatos duros, FHR focais, descolamento da retina neurosensorial, DRIL e descontinuidade das camadas externas foram observados em diferentes pacientes na visita inicial. Independentemente destes biomarcadores, neste estudo de segurança, seis pacientes (75%) apresentaram redução significativa da ESFC ($p < 0,05$) à terapia combinada de DexaBe, mesmo que não tenham chegado à resolução completa do EM até o término do estudo (24 semanas) ou que não tenha havido ganho significativo na AV (Figura 13). Ainda assim, 50% dos pacientes mantiveram ou melhoraram a AV durante o período do estudo.

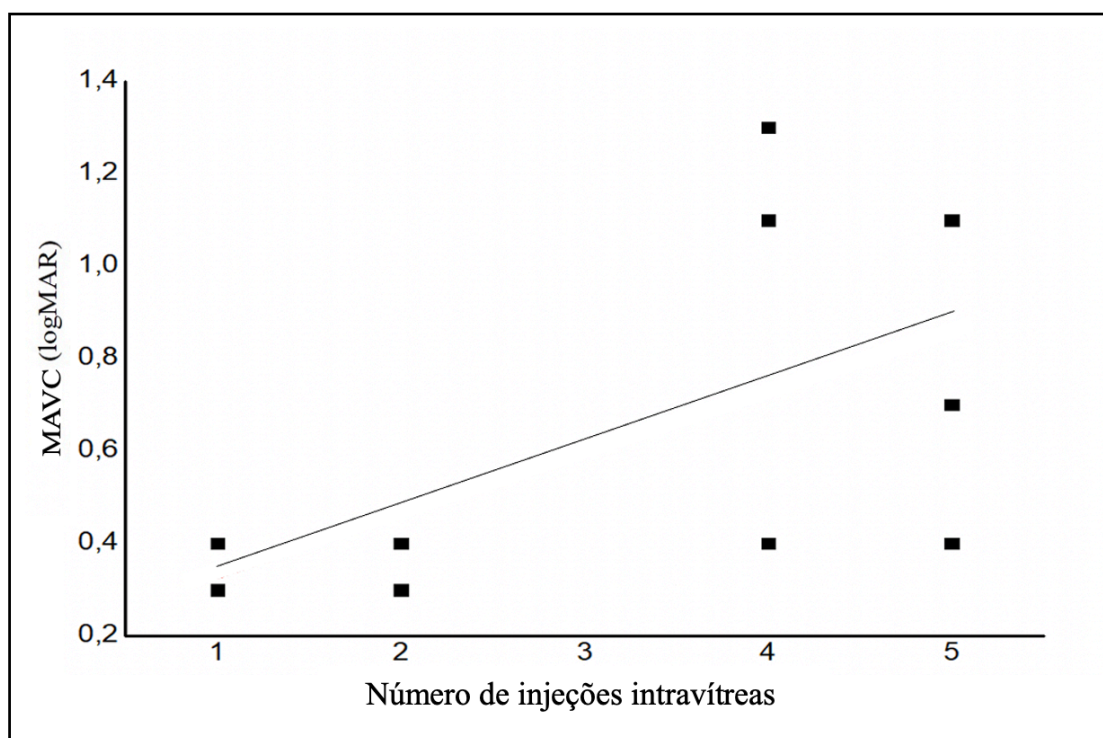
Figura 14 - Achados tomográficos dos pacientes mostrando redução da espessura foveal nas semanas 12 e 24 após a terapia combinada de bevacizumabe e solução aquosa de dexametasona a partir do *baseline*.



4.5 Número de injeções

O número médio de IVI (tratamento combinado) foi de 3,3 de um máximo possível de cinco durante o período de 24 semanas de estudo. Houve correlação positiva moderada entre a MAVC basal e número de injeções administradas ($r=0,56$), com média de 2,5 injeções entre pacientes com MAVC basal melhor que 20/50 (0,4 logMAR) em comparação com a média de 4,5 injeções entre pacientes com MAVC basal pior que 20/100 (0,7 logMAR) ($p<0,05$) (Figura14).

Figura 15 - Representação gráfica da acuidade visual média basal com a melhor correção (MAVC) versus número de injeções durante o seguimento



5. Discussão

O EMD é uma das complicações mais comuns da RD, ocorrendo, frequentemente, após cinco a oito anos do início da doença. Essa condição se manifesta por meio de um mecanismo complexo que envolve tanto processos inflamatórios quanto angiogênicos, sendo os responsáveis pelo surgimento do EMD.

O estudo de fase I, aqui apresentado, teve como objetivo principal a investigação da segurança do tratamento combinado com DexaBe, substâncias reconhecidas por suas propriedades anti-inflamatórias e anti-VEGF, respectivamente. Devido ao seu caráter de segurança, o estudo incluiu apenas 10 pacientes e se concentrou em parâmetros como variação da PIO, inflamação, desenvolvimento de catarata e na AV. Além da análise da segurança, o estudo também examinou a eficácia da terapia combinada sobre o EMD, avaliando os parâmetros de eficácia na redução da ESFC e o número de IVI administradas, além da própria AV. Esses indicadores são importantes para entender o impacto direto do tratamento sobre a condição subjacente.

Os agentes anti-VEGFs, em especial neste estudo, o bevacizumabe, são considerados terapia de primeira linha e extensivamente utilizados no tratamento de várias condições oculares, incluindo a DMRle com membrana neovascular, o EMD e o EM secundário às oclusões venosas da retina. (Kuppermann et al., 2007; Takur et al., 2011) De forma semelhante, tanto a TAAC na forma de solução intravítrea quanto a dexametasona na forma de implante intravítreo de liberação lenta, têm sido amplamente empregadas no tratamento do EMD e no EM secundário às oclusões venosas da retina, contudo são consideradas terapia de segunda linha devido ao efeito colateral sobre a PIO e seu potencial de induzir opacidade cristaliniana. Nas uveítes, a TAAC e a dexametasona são a primeira escolha, com implante de liberação lenta, sendo utilizadas em casos de EM secundário mais persistente. Nas endoftalmites bacterianas, a dexametasona é a droga anti-inflamatória de escolha, associada aos antibióticos intravítreos.

Apesar de a terapia anti-VEGF representar a primeira opção terapêutica e ser considerada a mais eficiente para o EMD, sua efetividade tem sido investigada em diversos estudos (Nguyen et al., 2012; Wells et al., 2016; Sugimoto et al., 2019). Segundo Bressler et al. (2018), uma proporção significativa de pacientes com EMD ainda apresenta o chamado EM persistente (31.6-65.6%), apesar do uso de IVI

regulares de agentes anti-VEGF e, mesmo após pelo menos quatro injeções em 24 semanas. Por definição, o EM é considerado persistente quando não há resposta significativa, seja na redução ou resolução do edema (espessura central à OCT) após três injeções mensais consecutivas de anti-VEGF. Neste estudo, todos os pacientes incluídos apresentavam EM persistente e, mesmo sendo tratados previamente com terapias como a IVB (100%), TAAC (50%) ou fotocoagulação a laser (100%). No estudo RISE e RIDE, cerca de 50% dos pacientes com EMD não melhoraram a AV após 2 anos de tratamento mensal com ranibizumabe intravítreo (IVR) (Nguyen et al., 2012; Elman et al., 2011). No Protocolo I, conduzido pelo DRCR.net, quase 40% dos pacientes tratados com IVR em combinação precoce ou tardia com laser de *grid* macular focal continuou a apresentar EMD após dois anos de tratamento (Elman et al., 2011; Campochiaro et al., 2011; Hutton et al., 2017).

Na análise *post hoc* do Protocolo T, foi realizada avaliação meticulosa para examinar a eficácia comparativa de aflibercept, ranibizumabe e bevacizumabe no tratamento do EMD crônico persistente. Essa condição foi definida como persistente entre as visitas de 52 e 104 semanas, após os pacientes receberem seis IVI de anti-VEGF ao longo de 24 semanas. Os resultados demonstraram que a persistência do EMD foi observada em diferentes proporções nas três terapias: 50,8%, 53,2% e 72% na semana 12 para aflibercept, ranibizumabe e bevacizumabe, respectivamente, diminuindo para 31,6%, 41,5% e 65,6% na semana 24. Esses dados revelaram que o EMD teve probabilidade significativamente maior de persistir por 24 semanas com o uso de bevacizumabe em comparação com aflibercept ou ranibizumabe. As diferenças ajustadas, em termos de persistência, foram de 34,4% ($p < 0,001$) para bevacizumabe em comparação com aflibercept, 9,5% ($p = 0,05$) para ranibizumabe em comparação com aflibercept, e 24,9% ($p < 0,001$) para bevacizumabe em comparação com ranibizumabe. Ao avaliar o período de dois anos, a probabilidade cumulativa de que os olhos tratados manifestassem EMD persistente crônico foi de 44,2%, 54,5% e 68,2% para aflibercept, ranibizumabe e bevacizumabe, respectivamente.

O emprego do bevacizumabe no SUS pode, como demonstra a literatura especializada, ser fator contributivo para a maior persistência do EMD. Entretanto, é fundamental considerar o contexto brasileiro. O Brasil possui vasta população

diabética dependente do SUS e crescente número de pacientes com DM. Dessa forma, a adoção de uma terapêutica de menor custo, como o bevacizumabe, viabiliza o tratamento de maior contingente populacional (Izidoro et al, 2019). Assim, a escolha por medicamentos mais acessíveis pode representar uma estratégia equilibrada entre eficácia clínica e sustentabilidade financeira do sistema de saúde, além de demonstrar a necessidade de uma abordagem múltipla para o tratamento de EMD, reconhecendo as diferenças na eficácia e na resposta em longo prazo entre os agentes disponíveis, como proposto neste estudo.

Evidências sugerem que a fase tardia do EMD pode ser devida a mais atividades inflamatórias do que fatores angiogênicos (Vujosevic et al., 2017; Das, McGuire PG et Rangasamy, 2015), onde outros fatores independentes e que não respondem ao VEGF podem estar envolvidos em casos de EMD persistente (Singer et al., 2018). Sabe-se que conhecidas propriedades anti-inflamatórias e inibidoras dos corticosteroides podem potencializar a redução da espessura macular em casos crônicos de EMD refratário ao tratamento apenas com medicação anti-VEGF, o que reforça a necessidade de outras terapias alternativas ou combinadas. (Bonini-Filho et al, 2005; Kuppermann et al., 2007; He et al, 2018; Wannamaker et al., 2019)

Atualmente, no arsenal terapêutico para o EMD, destacam-se três corticosteroides sintéticos fluorados desprovidos de atividade mineralocorticoide: TAAC, de uso intravítreo ou subtenoniano (Bonini-Filho et al., 2005; Özdek et al., 2006; DRCR.net, 2009; Heier et al., 2016; Wannamaker et al., 2019), fosfato de dexametasona e o implante de dexametasona intravítreo (Ozurdex) (Jonas; Kreissig; Degenring, 2003; Cai; Bressler, 2017; Boyer et al., 2011; Kuppermann et al., 2007; Maturi et al., 2018) e acetonido de fluocinolona (Ross et al., 2016; Singer et al., 2018). Estes regulam negativamente citocinas e prostaglandinas, inibem a leucostase, a adesão e transmigração de leucócitos e inibem a expressão de fatores de crescimento como o VEGF, com consequente redução da angiogênese patológica (Zhang et al., 2014). Além disso, diminuem a permeabilidade vascular e o subsequente vazamento na retina, agindo no endotélio da membrana basal dos capilares da retina e das junções oclusivas (Vujosevic et al., 2017) e também estabilizam e restauram a integridade da BHR, reforçando sua eficácia no contexto do EMD (Zhang et al., 2008). Segundo Schwartz et al. (2016), a potência da

dexametasona é maior que TAAC que é maior que fluocinolona. Além disso, a lipofilicidade também varia entre elas, na ordem: TAAC maior que fluocinolona que é maior que dexametasona. Essas características moleculares influenciam na potência terapêutica em relação ao cortisol, sendo: TAAC potência 5, dexametasona potência 25 e fluocinolona potência 25 (com o cortisol utilizado como referência: potência 1). Porém, a triancinolona é mais lipofílica e esses cristais se depositam mais nas trabéculas, resultando em aumentos expressivos da PIO e formação de catarata

Embora as injeções intravítreas de fosfato de dexametasona não tenham sido inicialmente consideradas efetivas para tratar o EMD, em razão de sua rápida meia vida curta e rápida eliminação do vítreo (Whitcup et al., 2018), os dados apresentados por Fonseca et al. (2019) indicaram importante diminuição da espessura macular. Nessa investigação, os autores avaliaram o impacto e a segurança da solução de dexametasona 4 mg/mL ao longo de 28 dias. Observou-se significativa redução na espessura macular no terceiro dia após a administração da solução de dexametasona e redução significativa entre D0 e D3 ($p=0,008$) e entre D0 e D7 ($p=0,021$). Contudo, entre D0 e D28 não houve alterações relevantes ($p=0,859$). A pesquisa ainda identificou considerável redução (12,85% em relação à linha de base) na espessura macular no sétimo dia após a injeção, contrariando a especulação sobre a duração do efeito da dexametasona (washout em horas), evidenciando sua ação a curto prazo sobre o EM. Entretanto, esses pesquisadores não avaliaram a combinação entre solução aquosa de dexametasona intravítrea e anti-VEGF, apesar da associação de corticosteroides e anti-VEGF para o tratamento do EMD já ter sido relatada na literatura usando diferentes drogas e formulações (Jonas; Kreissig; Degenring, 2003; Folgosa et al., 2010; Elman et al., 2011; Das; McGuire; Rangasamy, 2015; Wells; Glassman; Jampol, 2015; Heier et al., 2016; Ross et al., 2016).

Com base nas as características moleculares e a potência terapêutica, descritas nesta pesquisa, optou-se pela solução aquosa de dexametasona para complementar a terapia anti-VEGF. Essa escolha deveu-se à sua elevada solubilidade e estabilidade em meio aquoso, à sua potência superior em relação à TAAC e à sua menor lipofilicidade. Esta última característica tem sido associada à reduzida acumulação na rede trabecular e à menor impregnação do cristalino, o que

sugere risco reduzido de aumento da PIO e de formação ou progressão de catarata (Jampol et al., 2016; Maturi et al., 2018; Whitcup et al., 2018). onde somente uma mínima fração da solução aquosa de dexametasona intravítrea é descartada pela via anterior através do humor aquoso, diminuindo, dessa forma, o risco de causar aumento da PIO ou desenvolvimento de catarata (Maurice; Mishima, 1984; Jampol et al., 2016; Maturi et al., 2018; Whitcup et al., 2018). Adicionalmente, a disponibilidade em preparações comerciais, o baixo risco de complicações em doses seguras, como evidenciado por Kwak e D'Amico (1992), e o custo significativamente inferior quando comparado ao implante biodegradável intravítreo de liberação lenta da mesma substância (Ozurdex®) também influenciaram a decisão.

Em relação a PIO, no estudo de Fonseca et al. (2019), que utilizaram solução intravítreo de dexametasona nas dosagens comparativas de 40 µg, 120 µg ou 200 µg, não se observou elevação significativa da PIO em pacientes tratados com dose única de solução de dexametasona intravítreo. O tempo de acompanhamento do estudo foi de 28 dias, em que ocorreu aumento máximo da PIO de $\pm 1,89$ mmHg um dia após a injeção intravítreo de 200 µg de solução aquosa de dexametasona.

Faghihi et al. (2008), utilizando injeção intravítreo de TAAC associada à de bevacizumabe, observaram que apenas dois olhos (2/41, 4,8%) desenvolveram PIO elevada, que foi controlada com medicação tópica. Elman et al. (2011) conduziram um estudo randomizado expandido de dois anos avaliando 0,5 mg de IVR ou 4 mg de TAAC combinados com laser focal/de grade em comparação com laser focal/de grade sozinho para EMD e verificaram que o aumento da PIO e a necessidade de cirurgia de catarata foram mais frequentes no grupo em que se associaram TAAC e laser imediato. No estudo de Folgosa et al. (2010) houve um pequeno, mas estatisticamente significativo aumento da PIO de $2,1 \pm 0,6$ mmHg, registrado apenas na 4ª semana após o tratamento, não sendo necessário o uso de hipotensor ocular.

No presente estudo houve aumento significativo da PIO média nas semanas 1, 16, 20 e 24, em comparação com o *baseline*, e quatro pacientes (4/10; 50%) desenvolveram PIO > 5 mmHg em comparação com a consulta inicial e foram tratados com colírio hipotensor. O aumento da PIO e até mesmo a PIO "intratável" são eventos adversos relacionados ao uso de esteroides intravítreos ou perioculares (Nauck et al., 1997, 1998; Agrawal S; Agrawal J; Agrawal TP, 2005). Felizmente,

nesta amostra não foram observados casos intratáveis e, mesmo aqueles que apresentaram elevação da PIO, responderam bem ao uso tópico de hipotensores. Ainda, aumento médio máximo da PIO de 3,0 mmHg ocorreu uma semana após a injeção de 1,25 mg de bevacizumabe em combinação com 200 µg de solução aquosa de dexametasona; porém reestabelecendo-se aos níveis normais na semana 4 e voltando a apresentar elevação sustentada após a semana 16 em 50% dos pacientes do estudo.

Acredita-se que a dexametasona induza alterações na MT, levando à resistência aumentada ao fluxo de humor aquoso, uma das principais causas de aumento da PIO. É importante reforçar que esses fármacos, não são metabolizados no meio intraocular e a eliminação desses compostos do vítreo se alinha aos princípios da farmacocinética de primeira ordem, ou seja, a taxa de eliminação do medicamento é diretamente proporcional à sua concentração no organismo e essa eliminação do medicamento não é afetada por processos fisiológicos saturáveis, portanto não depende da capacidade dos órgãos em metabolizar ou excretar o medicamento (Rowland; Tozer, 2010). A meia-vida de eliminação pode oscilar desde algumas horas para a dexametasona, até vários dias, no caso da TAAC. Assim, a ação do fosfato de dexametasona, em sua solução aquosa e com meia vida mais rápida, pode ter menos efeitos deletério sobre a PIO, com resposta terapêutica mais eficaz e sem maiores complicações, como observado no presente estudo.

É possível que a combinação de anti-VEGF e dexametasona aquosa na presente amostra possa ter contribuído para um pico de PIO mais alto no curto prazo, potencializado pelas injeções repetidas, contribuindo para o aumento da PIO a partir da semana 16, devido ao tempo mais longo do estudo (24 semanas). Ainda, alguns pacientes podem ter desenvolvido sensibilidade ao corticoide e alterações do trabeculado, diminuindo a drenagem do humor aquoso, em decorrência do uso repetido do corticoide intravítreo.

Embora a IVI de solução aquosa de dexametasona não tenha sido considerada anteriormente muito eficaz para o tratamento do EMD devido à sua rápida depuração do vítreo e meia-vida curta da droga (Hutton et al., 2017), este estudo hipotetisa de que esta pode proporcionar inibição aguda da cascata

inflamatória e consequente melhora do EMD, podendo então ser sustentada pelo efeito mais duradouro do agente anti-VEGF bevacizumabe.

A catarata foi o evento adverso relatado em 70,3% dos pacientes fácicos, no estudo MEAD, sendo a cirurgia necessária em 60% desses pacientes, com recuperação visual após a cirurgia (Augustin et al., 2015). No presente estudo, a incidência de catarata não foi tão relevante, observando-se a progressão da catarata em um paciente para catarata total (4+/4+) e um paciente para 3+ (2/10, 20%). No estudo de Faghihi et al. (2008), usando IVB+IVT, foi relatada ocorrência de catarata em um paciente (1/41, 2,4%). Essa diferença pode ser devida ao fato de que, no presente estudo, os pacientes receberam, em média, três IVI de anti-VEGF e solução aquosa de dexametasona combinados; enquanto no estudo de Faghihi et al. (2008), os pacientes receberam apenas uma única IVB e IVT (2 mg). Além disso, a presente amostra teve acompanhamento mais longo (24 semanas versus 16 semanas do estudo de Faghihi). O estudo de Fonseca et al. (2019) foi muito curto (um mês) para detecção de catarata e Folgosa et al. (2010) não relataram a ocorrência de catarata. O surgimento de catarata induzida por esteroides é o evento adverso mais prevalente associado ao uso de corticosteroides intravítreos, e drogas menos lipofílicas podem estar associadas a menor incidência de catarata, como a dexametasona. (Cekiç et al., 2005; Takur; Kadam; Kompella, 2011). Essa condição é de grande relevância no tratamento do EMD, uma vez que é uma doença crônica e que necessita de múltiplas IVI.

Em relação a efeitos adversos, na presente amostra, um paciente (10%) desenvolveu TVM 20 semanas após o início do estudo. Este paciente não apresentava RDP, havendo adesão apenas na região foveal, sendo provável que as IVI possam ter colaborado com a piora da TVM. É possível que esta acentuação da TM tenha ocorrido devido ao aumento da sinérese vítrea com as IVI, com contração subsequente da hialóide posterior, somada a diminuição da espessura foveal, o que aumentaria por conseguinte, a distância entre a hialóide posterior e a superfície da retina acarretando em piora da TVM, uma vez que o vítreo permaneceu firmemente aderido à região foveal.

Piora da TVM também foi relatada por Bakri e Omar (2012), após implante intravítreo de dexametasona em paciente com EM secundário à OVCR. De acordo

com sua teoria, a TVM tornou-se mais evidente após a reabsorção do fluido e regressão do edema. No presente estudo, o paciente que desenvolveu TVM foi submetido à vitrectomia via *pars plana*, com melhora da MAVC logMAR de 0,1 para 0,4. Outro paciente apresentou, na semana 20, espessura aumentada da ESFC e MAVC diminuída devido à exsudação de um macroaneurisma arterial retiniano roto que não estava presente na avaliação inicial. Este paciente tinha uma longa história de HAS, um fator de risco bem conhecido para macroaneurisma arterial retiniano. Ainda no estudo de Bakri e Omar (2012), verificou-se maior incidência de endoftalmite associada ao fosfato de dexametasona, quando comparada aos agentes anti-VEGF, com taxas de 0,13% contra 0,019%, respectivamente. Apesar dos eventos relatados na literatura, não foram identificadas complicações maiores na presente amostra, como reações na câmara anterior ou endoftalmite, ao se administrar metade da dose considerada segura (0,05ml ou 200µg).

Em relação à AV em pacientes com EMD, Faghihi et al. (2008) encontraram resultados significativos sobre a redução da espessura macular e melhora da AV comparando IVB em dose única, IVB combinada à injeção intravítreo de TAAC (IVT) ou fotocoagulação a laser na região macular. Após 16 semanas, a terapia combinada IVB e TAAC revelou resultados sustentados e superiores de melhora da AV de 0,1 LogMAR ($p < 0,001$) comparado com o uso único de IVB e fotocoagulação a laser. Folgosa et al. (2010) descreveram os efeitos do uso de IVT combinado com IVB durante 24 semanas para EMD refratário à laserterapia na região macular, em que a melhora da AV foi próxima de $\pm 0,2$ LogMAR entre a visita da 4ª e 8ª semana ($p < 0,05$) e a redução da espessura macular foi observada em uma semana, quatro e oito semanas após o tratamento (redução de ESFC de 17%, 32% e 22%, respectivamente), com resultados considerados estatisticamente significativos ($p < 0,05$) em comparação ao *baseline*.

A MAVC basal da presente amostra foi de $0,64 \pm 0,38$, semelhante à média da MAVC basal dos grupos de injeção combinados nos estudos de Faghihi et al. (2008), Folgosa et al. (2010) e Fonseca et al. (2019): $0,77 \pm 0,33$, $0,72 \pm 0,38$ e $0,5 \pm 1,4$, respectivamente. Semelhante ao grupo de 200 µg do estudo de Fonseca et al. (2019), os pacientes do presente estudo não apresentaram aumento estatisticamente significativo na média de MAVC em nenhuma visita, sendo

observada apenas tendência de melhora significativa na semana 1 ($p=0,08$). Por outro lado, Faghihi et al. (2008) verificaram melhora de 0,10 LogMAR na média de MAVC ao longo de 16 semanas em sua população de estudo. Folgosa et al. (2010) encontraram melhora média da MAVC de aproximadamente 0,20 LogMAR na semana 8, mas a melhora da AV não foi sustentada nas semanas 12 e 24.

Apesar de não ter havido melhora estatisticamente significativa da AV entre os pacientes deste estudo, 50% deles mantiveram a AV ou apresentaram melhora da mesma ao longo das 24 semanas do estudo. Fatores relacionados à cronicidade das alterações maculares, o estado do cristalino não bem controlado nesta pequena amostra, o desenvolvimento da TVM e o macroaneurisma roto, certamente contribuíram para o pior resultado em relação à MAVC.

Em relação à espessura macular, a ESFC basal média da presente amostra ($480 \pm 112 \mu\text{m}$) foi comparável à população do estudo de Folgosa et al. (2010) ($413 \mu\text{m}$) e ambas foram maiores do que o relatado por Faghihi et al. (2008) para o grupo IVB+IVT ($387 \pm 154 \mu\text{m}$). Contudo, no presente estudo, houve diminuição estatisticamente significativa da ESCF ($p < 0,05$) em todas as visitas de seguimento quando comparada ao *baseline*. Na semana 1 foi observou-se maior redução da espessura em relação ao *baseline* ($p < 0,05$) (ESCF média de $131 \mu\text{m}$), que é maior que a encontrada por Faghihi et al. (2008) ($102 \pm 74 \mu\text{m}$) na semana 16. Isso pode ter ocorrido porque a presente amostra obteve ESFC basal mais alta ou pode estar relacionado ao fato de que foram aplicadas injeções combinadas PRN mensais de DexaBe, enquanto Faghihi et al. (2008) aplicaram apenas uma injeção combinada. Da mesma forma que Faghihi et al. (2008), Folgosa et al. (2010) observaram redução menor do ESCF ($78 \mu\text{m}$) em oito semanas, não sustentada nas semanas 12 e 24, talvez porque apenas uma única injeção foi administrada aos pacientes naquele estudo.

Todos os pacientes deste estudo apresentavam muitos dos biomarcadores relacionados à cronicidade do EMD e de pior resposta ao tratamento com anti-VEGF como FHR, DRILL, CIR e ruptura da ZE. Em edemas crônicos, a resposta insuficiente à terapia anti-VEGF tem sido relacionada a níveis abaixo do normal de VEGF no soro e no humor aquoso de pacientes diabéticos. Nesses pacientes, os biomarcadores morfológicos visíveis à OCT podem prever a resposta ao tratamento

e orientar as decisões de tratamento uma vez que a presença de grande quantidade de FHR na retina e coróide, ruptura das camadas externas da retina e outros sinais de cronicidade, como CIR, que se estendem para a retina externa, índice vascular da coróide mais baixo são sinais sugestivos de resposta favorável ao tratamento com esteroides em comparação ao anti-VEGF (Munk et al., 2022) É provável que a resposta obtida na expressiva redução da ESFC ($p < 0,05$) com a terapia DexaBE se relacione a estes achados morfológicos, atuando na cascata inflamatória e sustentada pelo anti-VEGF.

A quantidade de injeções administradas evidenciou correlação inversa com a AV inicial dos pacientes: aqueles com melhor AV no início do estudo necessitaram de número menor de injeções, mesmo considerando a cronicidade do EM. Esta observação corrobora os achados de Dugel et al. (2016), que, ao empregarem terapia anti-VEGF em pacientes com EMD persistente, fosse em monoterapia ou em combinação com laserterapia, constataram que pacientes com AV inicial superior necessitaram de menos intervenções injetáveis durante o primeiro ano, conforme também foi observado por Ahmed et al. (2019).

6. Conclusões

Neste estudo de segurança com a terapia combinada DexaBe, PRN, para EMD refratário, concluiu-se que:

- A terapia combinada, a curto prazo, acarretou em aumento sustentado significativo da PIO ($p < 0,05$) em 50% dos pacientes;
- O uso de hipotensores oculares foi necessário nos casos de aumento da pressão intraocular, promovendo controle adequado da PIO. Apenas um paciente fez uso de mais de um hipotensor. Não foram necessárias cirurgias filtrantes em nenhum dos pacientes que apresentaram aumento da PIO.
- Outros eventos adversos como catarata foram observados em dois pacientes, sendo que um paciente foi excluído do estudo na semana 16 por não ser possível medida da espessura do campo central (ESFC) pelo OCT. Tração vítreo-macular com piora da ESFC foi observada em um paciente na semana 20 e o mesmo foi excluído do estudo. Um paciente apresentou macroaneurisma roto (não relacionado com a terapia DexaBe), também com piora da ESFC ao final da semana 24. Outros eventos adversos como uveíte, descolamento de retina ou endoftalmites não foram observados neste estudo.
- Não houve melhora significativa na MAVC média em nenhuma visita de acompanhamento ($p > 0,05$) em comparação com o baseline. Entretanto, na semana 24, quatro pacientes (50%) apresentaram MAVC estável, ou melhor em comparação com o baseline.
- A terapia combinada (DexaBE) promoveu redução significativa da espessura do campo central (ESFC; $p < 0,05$). Ao final do estudo, seis pacientes apresentaram espessura menor que o baseline na semana 24 (75%), sendo três pacientes com $ESFC < 300$ micra (37,5%).

- O número médio de injeções intravítreas foi de 3,3 de um máximo possível de cinco durante o período de 24 semanas de estudo. Houve correlação positiva moderada entre a MAVC basal e número de injeções administradas ($r=0,56$), com média de 2,5 injeções entre pacientes com MAVC basal melhor que 20/50 (0,4 LogMAR) em comparação com a média de 4,5 injeções entre pacientes com MAVC basal pior que 20/100 (0,7 LogMAR) ($p<0,05$).

7. Considerações Finais

A intervenção precoce no tratamento do EM é primordial, visando reduzir o número de injeções, minimizar os custos para o SUS e operadoras de saúde e acelerar a recuperação visual dos pacientes. Esta abordagem pode potencializar a autonomia e prolongar a vida laboral dos indivíduos diabéticos, sublinhando a importância do controle rigoroso do diabetes.

No presente estudo, os pacientes com edema persistente não apresentaram melhora visual importante, mesmo diante da expressiva redução da espessura macular utilizando a terapia combinada de Dexametasona e Bevacizumab. Este fato pode estar relacionado principalmente à cronicidade do edema com consequente incapacidade das células de Müller em contribuir para o equilíbrio da retina e ao sofrimento das células fotorreceptoras. E, uma vez que o anti-VEGF é, atualmente, terapia padrão inicial no tratamento do EMD, é importante considerar se não estaríamos postergando o uso da terapia combinada para o tratamento do EMD.

Poderia ser estratégico considerar a aplicação desta combinação terapêutica em estágios mais iniciais do EMD. Isso envolveria a abordagem tanto da cascata inflamatória quanto do processo antiangiogênico, aproveitando a sinergia entre as drogas. Em seguida, a continuação do tratamento com a terapia anti-VEGF isolada manteria a ação sustentada ao longo do tempo. Esse procedimento proposto poderia levar à redução mais eficiente e rápida do EM e a melhora da AV, ao mesmo tempo que minimizaria o risco associado ao aumento da PIO decorrente da administração reiterada de corticoides, como nos casos de EMD persistente ou refratário à monoterapia com anti-VEGF.

Em última análise, este estudo de fase I representa uma investigação cuidadosa e focada em uma terapia potencial para o EMD, equilibrando a necessidade de entender tanto a segurança como a eficácia do tratamento em uma pequena amostra. Os resultados podem servir como base para estudos futuros mais amplos e podem fornecer *insights* valiosos para o desenvolvimento de estratégias terapêuticas mais eficazes e seguras para o EMD.

8. Referências Bibliográficas¹

¹Elaboradas de acordo com as Diretrizes para Apresentação de Dissertações e Teses da USP: Documento Eletrônico e Impresso - Parte IV (Vancouver) 3ª ed. São Paulo: SIBi/USP, 2016.

ACCORD (Action To Control Cardiovascular Risk In Diabetes Study Group) Et Al. Effects Of Intensive Glucose Lowering In Type 2 Diabetes. *N Engl J Med* 2008;358(24):2545-59.

ACCORD (Action to Control Cardiovascular Risk in Diabetes Study Group) et al. Effects of medical therapies on retinopathy progression in type 2 diabetes. *N Engl J Med*. 2010;363(3):233-44. Erratum in: *N Engl J Med*. 2011;364(2):190. Erratum in: *N Engl J Med*. 2012;367(25):2458.

Adams F. (ed.). The extant works of Aretaeus the Cappadocian. University Press, 1968.p. 3-64.

Agarwal M et al. Correlating the patterns of diabetic macular edema, optical coherence tomography biomarkers and grade of diabetic retinopathy with stage of renal disease. *Int Ophthalmol*. 2022;42(11):3333-43.

Agência Internacional de Prevenção da Cegueira (IAPB). Visão 2020: O direito à visão. 2020. Disponível em: <https://www.iapb.org/advocacy/visao-2020-o-direito-a-visao/>. Acesso em 15 de maio de 2023.

Agrawal S, Agrawal J, Agrawal TP. Management of intractable glaucoma following intravitreal triamcinolone acetonide. *Am J Ophthalmol*. 2005;139(3):575-6; author reply 576.

Ahmadiéh H, et al.. Intravitreal bevacizumab with or without triamcinolone for refractory diabetic macular edema; a placebo-controlled, randomized clinical trial. *Graefes Arch Clin Exp Ophthalmol*. 2008;246(4):483-9.

Ahmed MH et al. Comparative study between intravitreal ranibizumab and triamcinolone treatment of diabetic macular edema as regard to optical coherence tomography changes and visual acuity. *Rev Bras Oftalmol*. 2019;78(4):219-26.

Aiello LP et al. Evolving guidelines for intravitreal injections. *Retina*. 2004;24(Suppl 5):S3-19.

American Diabetes Association (ADA). Standards of medical care in diabetes--2014. *Diabetes Care*. 2014;37(Suppl 1):S14-80.

American Diabetes Association (ADA). Standards of medical care in diabetes. *Diabetes Care*. 2019;42(Suppl 1):S1-193.

Antonetti DA et al. Diabetic retinopathy: seeing beyond glucose-induced microvascular disease. *Diabetes*. 2006;55(9):2401-11.

Apte RS, Chen DS, Ferrara N. VEGF in Signaling and Disease: Beyond Discovery and Development. *Cell*. 2019;176(6):1248-1264.

Arf S et al. Spectral domain optical coherence tomography classification of diabetic macular edema: a new proposal to clinical practice. *Graefes Arch Clin Exp Ophthalmol.* 2020;258(6):1165-72.

Armaly MF. Effect of corticosteroids on intraocular pressure and fluid dynamics. II. The effect of dexamethasone in the glaucomatous eye. *Arch Ophthalmol.* 1963;70:492-9.

Augustin AJ, et al. Dexamethasone intravitreal implant in previously treated patients with diabetic macular edema: subgroup analysis of the MEAD study. *BMC Ophthalmol.* 2015;15:150.

Ávila M, Alves MR, Nishi M. As condições de saúde ocular no Brasil. 1ª ed. São Paulo: Conselho Brasileiro de Oftalmologia; 2015. 147p.

Bakri SJ, Omar AF. Evolution of vitreomacular traction following the use of the dexamethasone intravitreal implant (Ozurdex) in the treatment of macular edema secondary to central retinal vein occlusion. *J Ocul Pharmacol Ther.* 2012;28(5):547-9.

Barnes PJ. Anti-inflammatory actions of glucocorticoids: molecular mechanisms. *Clin Sci (Lond).* 1998;94(6):557-72.

Batista Filho M, Rissin A. A transição nutricional no Brasil: tendências regionais e temporais. *Cad Saúde Pública.* 2003;19(Suppl 1):S181-S191.

Ben ÂJ et al. Cost-utility analysis of opportunistic and systematic diabetic retinopathy screening strategies from the perspective of the brazilian public healthcare system. *Appl Health Econ Health Policy.* 2020;18(1):57-68.

Bhagat N et al. Diabetic macular edema: pathogenesis and treatment. *Surv Ophthalmol.* 2009;54(1):1-32.

Bianchetti G et al. Erythrocyte membrane fluidity as a marker of diabetic retinopathy in type 1 diabetes mellitus. *Eur J Clin Invest.* 2021;51(5):e13455.

Bianchetti G et al. Investigation of DHA-Induced Regulation of Redox Homeostasis in Retinal Pigment Epithelium Cells through the Combination of Metabolic Imaging and Molecular Biology. *Antioxidants (Basel).* 2022;11(6):1072.

Businesswire. Graybug vision presents top line results of Phase 1/2a ADAGIO Study at Hawaiian Eye & Retina 2019. 2019. Disponível em: <https://www.businesswire.com/news/home/20190121005424/en/Graybug-Vision-Presents-Top-Line-Results-of-Phase-12a-%20ADAGIO-Study-at-Hawaiian-Eye-Retina-2019>. Acesso em: 15 de outubro de 2021.

Boyer DS et al. Three-year, randomized, sham-controlled trial of dexamethasone intravitreal implant in patients with diabetic macular edema. *Ophthalmology*. 2014;121(10):1904-14.

Boyer B. Switching to combination OPT-302 with aflibercept from prior anti-VEGF-A monotherapy in eyes with persistent diabetic macula edema (DME). ASRS MultiMedia Library. In: Annual Meetings Talks. 2020a. Disponível em: <https://multimedia.asrs.org/media/switching-to-combination-opt-302-with-aflibercept--12551>. Acesso em: 11 de maio de 2023

Boyer DS. Phase 1b/2a DME study results of OPT-302 to Block VEGF-C/-Din combination with Aflibercept. In: Proceedings of the AAO 2020b, Virtual, 13 November 2020. Disponível em: <https://ophthalmology360.com/conference-roundup/combination-opt-302-and-aflibercept-shows-promise-persistent-dme/>. Acesso em: 11 de maio de 2023

Brasil. Instituto Brasileiro de Geografia e Estatística (IBGE). Pesquisa de Orçamentos Familiares 2008-2009: análise da disponibilidade domiciliar de alimentos e do estado nutricional no Brasil. Rio de Janeiro: IBGE; 2010. Disponível em: http://www.ibge.gov.br/home/estatistica/populacao/condicaoodevida/pofnNSNS/2008_2009_aval_nutricional/pof20082009_avalicao.pdf. Acesso em: 10 de junho de 2021.

Brasil. Ministério da Saúde. Secretaria de Vigilância em Saúde. Departamento de Análise em Saúde e Vigilância de Doenças não Transmissíveis. *Vigitel Brasil 2018: vigilância de fatores de risco e proteção para doenças crônicas por inquérito telefônico: estimativas sobre frequência e distribuição sociodemográfica de fatores de risco e proteção para doenças crônicas nas capitais dos 26 estados brasileiros e no Distrito Federal em 2018* / Ministério da Saúde, Secretaria de Vigilância em Saúde, Departamento de Análise em Saúde e Vigilância de Doenças não Transmissíveis. - Brasília: Ministério da Saúde, 2019. 132p. Disponível em: [file:///C:/Users/ROO/Downloads/vigitel-brasil-2018%20\(1\).pdf](file:///C:/Users/ROO/Downloads/vigitel-brasil-2018%20(1).pdf). Acesso em: 06 de maio de 2021.

Brasil. Ministério da Saúde. No Brasil, maioria dos pacientes com hipertensão e diabetes faz acompanhamento de saúde no SUS. Brasília: Ministério da Saúde, 2020a. Disponível em: <https://www.gov.br/saude/pt-br/assuntos/noticias/no-brasil-maioria-dos-pacientes-com-hipertensao-e-diabetes-faz-acompanhamento-de-saude-no-sus>. Acesso em: 10 de março de 2023.

Brasil. Ministério da Saúde. Pesquisa nacional de saúde: 2019: percepção do estado de saúde, estilos de vida, doenças crônicas e saúde bucal: Brasil e grandes regiões / IBGE, Coordenação de Trabalho e Rendimento. Rio de Janeiro: Ministério da Saúde; 2020b. Disponível em: <https://biblioteca.ibge.gov.br/index.php/biblioteca-catalogo?view=detalhes&id=2101764>. Acesso em 22 de mar de 2023.

Brasil. Ministério da Saúde. Secretaria de Vigilância em Saúde. Departamento de Análise em Saúde e Vigilância de Doenças Não Transmissíveis. *Vigitel Brasil 2019:*

vigilância de fatores de risco e proteção para doenças crônicas por inquérito telefônico: estimativas sobre frequência e distribuição sociodemográfica de fatores de risco e proteção para doenças crônicas nas capitais dos 26 estados brasileiros e no Distrito Federal em 2019 [recurso eletrônico] / Ministério da Saúde, Secretaria de Vigilância em Saúde, Departamento de Análise em Saúde e Vigilância de Doenças não Transmissíveis. Brasília: Ministério da Saúde, 2020c. 139p. Disponível em: https://bvsms.saude.gov.br/bvs/publicacoes/vigitel_brasil_2019_vigilancia_fatores_risco.pdf. Acesso em: 06 de maio de 2021.

Brasil. Ministério da Saúde. Secretaria de Vigilância em Saúde. Departamento de Análise em Saúde e Vigilância de Doenças Não Transmissíveis. Vigitel Brasil 2020: vigilância de fatores de risco e proteção para doenças crônicas por inquérito telefônico: estimativas sobre frequência e distribuição sociodemográfica de fatores de risco e proteção para doenças crônicas nas capitais dos 26 estados brasileiros e no Distrito Federal em 2020 / Ministério da Saúde, Secretaria de Vigilância em Saúde, Departamento de Análise em Saúde e Vigilância de Doenças Não Transmissíveis. Brasília: Ministério da Saúde; 2021. 124p. Disponível em https://bvsms.saude.gov.br/bvs/publicacoes/vigitel_brasil_2020.pdf. Acesso 12 ago. 2022.

Bresnick GH. Diabetic macular edema: a review. *Ophthalmology*. 1986;93(7):989-97.

Bressler NM et al. Persistent macular thickening following intravitreal aflibercept, bevacizumab, or ranibizumab for central-involved diabetic macular edema with vision impairment: a secondary analysis of a randomized clinical trial. *JAMA Ophthalmol*. 2018;136(3):257-269. Erratum in: *JAMA Ophthalmol*. 2018;136(5):601.

Bringmann A et al. Müller cells in the healthy and diseased retina. *Prog Retin Eye Res*. 2006;25(4):397-424.

Britannica. (ed.). Islets of Langerhans. *Encyclopedia Britannica*, 2022. <https://www.britannica.com/science/islets-of-Langerhans>. Acesso em: 1 set. 2023.

Brown DM et al. Long-term outcomes of ranibizumab therapy for diabetic macular edema: the 36-month results from two phase III trials: RISE and RIDE. *Ophthalmology*. 2013;120(10):2013-22.

Brown DM et al. KESTREL and KITE: 52-Week Results From Two Phase III Pivotal Trials of Brolucizumab for Diabetic Macular Edema. *Am J Ophthalmol*. 2022;238:157-172.

Bonini-Filho MA, Jorge R, Barbosa JC, Calucci D, Cardillo JA, Costa RA. Intravitreal injection versus sub-tenon's infusion of triamcinolone acetonide for refractory diabetic macular edema: a randomized clinical trial. *Invest Ophthalmol Vis Sci*. 2005;46(10):3845-9.

Boyer DS, Faber D, Gupta S, Patel SS, Tabandeh H, Li XY, Liu CC, Lou J, Whitcup SM, Ozurdex CHAMPLAIN Study Group. Dexamethasone intravitreal implant for

treatment of diabetic macular edema in vitrectomized patients. *Retina*. 2011;31(5):915–23)

Busch C et al. Shall we stay, or shall we switch? Continued anti-VEGF therapy versus early switch to dexamethasone implant in refractory diabetic macular edema. *Acta Diabetol*. 2018;55(8):789-96.

Cai S, Bressler NM. Aflibercept, bevacizumab or ranibizumab for diabetic macular oedema: recent clinically relevant findings from DRCR.net Protocol T. *Curr Opin Ophthalmol*. 2017;28(6):636-643.

Callanan D et al. Double-Masked, Randomized, Phase 2 Evaluation of Abicipar Pegol (an Anti-VEGF DARPin Therapeutic) in Neovascular Age-Related Macular Degeneration. *J Ocul Pharmacol Ther*. 2018;34(10):700-709.

Campochiaro PA et al. Long-term benefit of sustained-delivery fluocinolone acetonide vitreous inserts for diabetic macular edema. *Ophthalmology*. 2011;118(4):626-635.e2.

Campochiaro PA et al. Sustained delivery fluocinolone acetonide vitreous inserts provide benefit for at least 3 years in patients with diabetic macular edema. *Ophthalmology*. 2012;119(10):2125-32.

Campochiaro PA et al. Treatment of diabetic macular edema with a designed ankyrin repeat protein that binds vascular endothelial growth factor: a phase I/II study. *Am J Ophthalmol*. 2013;155(4):697-704, 704.e1-2.

Campochiaro PA et al. The Port Delivery System with Ranibizumab for Neovascular Age-Related Macular Degeneration: Results from the Randomized Phase 2 Ladder Clinical Trial. *Ophthalmology*. 2019;126(8):1141-1154.

Cardillo JA et al. Pascal short-pulse plus subthreshold endpoint management laser therapy for diabetic macular edema: the "sandwich technique". *Int J Retina Vitreous*. 2022;8(1):32.

Castanos MV et al. Imaging of Macrophage-Like Cells in Living Human Retina Using Clinical OCT. *Invest Ophthalmol Vis Sci*. 2020;61(6):48.

Castro MB, et al. Fatores de risco para retinopatia diabética: uma revisão. *Rev Patol Tocantins*. 2017;4(3):66-72.

Cekiç O, et al. Cataract progression after intravitreal triamcinolone injection. *Am J Ophthalmol*. 2005;139(6):993-8.

Chandrasekaran PR, Madanagopalan VG. KSI-301: antibody biopolymer conjugate in retinal disorders. *Ther Adv Ophthalmol*. 2021;13:25158414211027708.

Charumathi B. Hemoglobin glycation index as a useful predictor of long-term glycemic control in diabetic individuals. *Indian J Endocrinol Metab.* 2016;20(1):114-117.

Chatziralli I et al. Dexamethasone intravitreal implant in diabetic macular edema: real-life data from a prospective study and predictive factors for visual outcome. *Diabetes Ther.* 2017;8(6):1393-404.

Chen Q, et al. Characteristics of Retinal Structural and Microvascular Alterations in Early Type 2 Diabetic Patients. *Invest Ophthalmol Vis Sci.* 2018;59(5):2110-2118. Erratum in: *Invest Ophthalmol Vis Sci.* 2018;59(6):2356.

Cherry JD, Olschowka JA, O'Banion MK. Neuroinflammation and M2 microglia: the good, the bad, and the inflamed. *J Neuroinflammation.* 2014;11:98.

Chhablani J et al. Comparison of different settings for yellow subthreshold laser treatment in diabetic macular edema. *BMC Ophthalmol.* 2018;18(1):168.

Chiang JL et al. Type 1 diabetes through the life span: a position statement of the American Diabetes Association. *Diabetes Care.* 2014;37(7):2034-54.

Chu YW, Chen PY, Lin SK. Correlation between Immune-Inflammatory Markers and Clinical Features in Patients with Acute Ischemic Stroke. *Acta Neurol Taiwan.* 2020;29(4):103-113.

Couturier A, et al. Widefield OCT-angiography and fluorescein angiography assessments of nonperfusion in diabetic retinopathy and edema treated with anti-vascular endothelial growth factor. *Ophthalmology.* 2019;126(12):1685-94.

Cunha-Vaz JG. Studies on the permeability of the blood-retinal barrier. 3. Breakdown of the blood-retinal barrier by circulatory disturbances. *Br J Ophthalmol.* 1966;50(9):505-16.

Cunha-Vaz J et al. Sustained delivery fluocinolone acetonide vitreous implants: long-term benefit in patients with chronic diabetic macular edema. *Ophthalmology.* 2014;121(10):1892-903.

Cunningham MA, Edelman JL, Kaushal S. Intravitreal steroids for macular edema: the past, the present, and the future. *Surv Ophthalmol.* 2008;53(2):139-49.

Cyrino FVR et al. Importance of Identifying diabetic retinopathy: proposals for speedy diagnosis and treatment. *eOftalmo.* 2019;5(2):73-80.

Cyrino FVR et al. Applicability of portable retinal cameras and telemedicine as facilitating tools in screening diabetic retinopathy in the COVID-19 pandemic scenario. *Arq Bras Oftalmol.* 2022 Nov 4:S0004-27492022005011207. Epub ahead of print.

Daruich A et al. Mechanisms of macular edema: Beyond the surface. *Prog Retin Eye Res.* 2018;63:20-68.

Das A, McGuire PG, Rangasamy S. Diabetic macular edema: Pathophysiology and novel therapeutic targets. *Ophthalmology.* 2015;122(7):1375-94.

Davila JR et al. Predictors of photographic quality with a handheld nonmydriatic fundus camera used for screening of vision-threatening diabetic retinopathy. *Ophthalmologica.* 2017;238(1-2):89-99.

DCCT/EDIC Research Group. Frequency of evidence-based screening for retinopathy in type 1 diabetes. *N Engl J Med.* 2017;376(16):1507-16.

De Carlo, et al. Detection of microvascular changes in eyes of patients with diabetes but not clinical diabetic retinopathy using optical coherence tomography angiography. *Retina.* 2015;35(11):2364-70.

Demirtas L, et al. Association of hematological indices with diabetes, impaired glucose regulation and microvascular complications of diabetes. *Int J Clin Exp Med.* 2015;8(7):11420-7.

Di Stasi R et al. Human recombinant VEGFR2D4 biochemical characterization to investigate novel anti-VEGFR2D4 antibodies for allosteric targeting of VEGFR2. *Mol Biotechnol.* 2019;61(7):513-20.

Diabetes Control and Complications Trial Research Group (DCCT) et al. The effect of intensive treatment of diabetes on the development and progression of long-term complications in insulin-dependent diabetes mellitus. *N Engl J Med.* 1993;329(14):977-86.

Diabetes Control and Complications Trial Research Group (DCCT). Progression of retinopathy with intensive versus conventional treatment in the Diabetes Control and Complications Trial. *Ophthalmology.* 1995;102(4):647-61.

Diabetic Retinopathy Clinical Research Network (DRCR.net). A randomized trial comparing intravitreal triamcinolone acetonide and focal/grid photocoagulation for diabetic macular edema. *Ophthalmology.* 2008;115(9):1447-9, 1449.e1-10.

Diabetic Retinopathy Clinical Research Network (DRCR.net) et al. Three-year follow-up of a randomized trial comparing focal/grid photocoagulation and intravitreal triamcinolone for diabetic macular edema. *Arch Ophthalmol.* 2009;127(3):245-51.

Dincer Rota D, Tanacan E. The utility of systemic-immune inflammation index for predicting the disease activation in patients with psoriasis. *Int J Clin Pract.* 2021;75(6):e14101.

Dobson M. Nature of the urine in diabetes. *Medical Observations and Enquiries* 1776;5:218-230.

Dowling JE. Retinal processing of vision. In: Greger R, Windhorst U. (eds.). *Comprehensive Human Physiology*. Berlin, Heidelberg: Springer, 1996. V. 1, p. 773-88.

Dugel PU et al. Baseline visual acuity strongly predicts visual acuity gain in patients with diabetic macular edema following anti-vascular endothelial growth factor treatment across trials. *Clin Ophthalmol*. 2016;10:1103-10.

Dugel PU et al. Phase 1 Study of OPT-302 Inhibition of Vascular Endothelial Growth Factors C and D for Neovascular Age-Related Macular Degeneration. *Ophthalmol Retina*. 2020;4(3):250-263.

Duncan BB et al. The burden of diabetes and hyperglycemia in Brazil: a global burden of disease study 2017. *Popul Health Metr*. 2020;18(Suppl 1):9.

Early Treatment Diabetic Retinopathy Study Research Group (ETDRS). Photocoagulation for diabetic macular edema. Early Treatment Diabetic Retinopathy Study report number 1. *Arch Ophthalmol*. 1985;103(12):1796-806.

Early Treatment Diabetic Retinopathy Study Research Group (ETDRS). Grading diabetic retinopathy from stereoscopic color fundus photographs--an extension of the modified Airlie House classification. ETDRS report number 10. *Ophthalmology*. 1991;98(5 Suppl):786-806.

Ebers GM, Stern LC. *Papyrus Ebers, das hermetische Buch über die Arzneimittel der alten Ägypter in hieratischer Schrift*. Leipzig: Engelmann; 1875.

Edelman JL. Differentiating intraocular glucocorticoids. *Ophthalmologica*. 2010;224(Suppl 1):25-30.

Elbeyli A et al. The diagnostic value of systemic immune-inflammation index in diabetic macular oedema. *Clin Exp Optom*. 2022;105(8):831-5.

Elman MJ et al. Expanded 2-year follow-up of ranibizumab plus prompt or deferred laser or triamcinolone plus prompt laser for diabetic macular edema. *Ophthalmology*. 2011;118(4):609-14.

Faghihi H et al. Intravitreal bevacizumab versus combined bevacizumab-triamcinolone versus macular laser photocoagulation in diabetic macular edema. *Eur J Ophthalmol*. 2008;18(6):941-8.

Ferrara N. Vascular endothelial growth factor: basic science and clinical progress. *Endocr Rev*. 2004;25(4):581-611.

Flower, R. The development of COX2 inhibitors. *Nat Rev Drug Discov* 2, 179–191 (2003). <https://doi.org/10.1038/nrd1034>

Folgosa MS et al. Single intravitreal injection of triamcinolone combined with bevacizumab for the treatment of diffuse diabetic macular oedema refractory to grid photocoagulation. *Acta Ophthalmol.* 2010;88(7):e297-8.

Fong DS et al. Retinopathy in diabetes. *Diabetes Care.* 2004;27(Suppl 1):S84-7.

Fonollosa A et al. Predictive capacity of baseline hyperreflective dots on the intravitreal dexamethasone implant (Ozurdex®) outcomes in diabetic macular edema: a multicenter study. *Graefes Arch Clin Exp Ophthalmol.* 2019;257(11):2381-90.

Fonseca ALA et al. Effect of intravitreal dexamethasone solution on the reduction of macular thickness in pseudophakic diabetic patients in a public hospital in Brazil: a randomized clinical trial. *Clin Ophthalmol.* 2019;13:1523-31.

Fort PE et al. Kir4.1 and AQP4 associate with Dp71- and utrophin-DAPs complexes in specific and defined microdomains of Müller retinal glial cell membrane. *Glia.* 2008;56(6):597-610.

Foss MC et al. Prevalence of arterial hypertension, obesity, and diabetes mellitus in the urban adult population of Ribeirão Preto: a preliminary analysis. *Arq Bras Cardiol.* 1989;52(4):263-9.

Frizziero L et al. Subthreshold micropulse laser modulates retinal neuroinflammatory biomarkers in diabetic macular edema. *J Clin Med.* 2021;10(14):3134.

Fung AT et al. Local delivery of corticosteroids in clinical ophthalmology: A review. *Clin Exp Ophthalmol.* 2020;48(3):366-401.

Gan IM, et al. Intravitreal dexamethasone as adjuvant in the treatment of postoperative endophthalmitis: a prospective randomized trial. *Graefes Arch Clin Exp Ophthalmol.* 2005;243(12):1200-5.

Garcia Filho CAA, Penha FM, Garcia CAA. Tratamento da DMRI exsudativa: revisão das drogas antiangiogênicas Wet-AMD treatment: a review in the anti-VEGF drugs. *Rev Bras Oftalmol.* 2012;71(1):63-9.

GBD 2015 Disease and Injury Incidence and Prevalence Collaborators. Global, regional, and national incidence, prevalence, and years lived with disability for 310 diseases and injuries, 1990-2015: a systematic analysis for the Global Burden of Disease Study 2015. *Lancet.* 2016;388(10053):1545-1602.

GBD 2019 Blindness and Vision Impairment Collaborators; Vision Loss Expert Group of the Global Burden of Disease Study. Causes of blindness and vision impairment in 2020 and trends over 30 years, and prevalence of avoidable blindness in relation to VISION 2020: the Right to Sight: an analysis for the Global Burden of Disease Study. *Lancet Glob Health.* 2021;9(2):e144-e160. Erratum in: *Lancet Glob Health.* 2021;9(4):e408.

Gerendas BS et al. Predictive imaging biomarkers relevant for functional and anatomical outcomes during ranibizumab therapy of diabetic macular oedema. *Br J Ophthalmol*. 2018;102(2):195-203.

Giannella-Neto D, Gomes MB. Diabetology & Metabolic Syndrome: providing an open access future for diabetes research. *Diabetol Metab Syndr*. 2009;1(1):1.

Gillies MC et al. Safety of an intravitreal injection of triamcinolone: results from a randomized clinical trial. *Arch Ophthalmol*. 2004;122(3):336-40.

Gillies MC et al. Intravitreal triamcinolone for refractory diabetic macular edema: two-year results of a double-masked, placebo-controlled, randomized clinical trial. *Ophthalmology*. 2006;113(9):1533-8.

Glassman AR et al. Five-Year Outcomes after Initial Aflibercept, Bevacizumab, or Ranibizumab Treatment for Diabetic Macular Edema (Protocol T Extension Study). *Ophthalmology*. 2020;127(9):1201-1210.

GlobalData Report Store. Likelihood of approval and phase transition success rate model - PAN-90806 in Wet (Neovascular/Exudative) macular degeneration. 2023. Disponível em: <https://www.globaldata.com/store/report/pan-90806-in-wet-neovascular-exudative-macular-degeneration-loa-and-ptsr-drug-analysis-156967/>. Acesso em: 11 de maio de 2023

Goldberg MF, Fine SL. Symposium on the treatment of diabetic retinopathy Arlie House. Warrenton (VA), USA. 1968.

Gomes MB. Diabetes recordando uma história. *Rev Hupe*. 2015;14(4):34-6.

Gómez-Ulla F et al. Manejo de Las Inyecciones Intravítreas. *Arch Soc Esp Oftalmol*. 2009;84(8):377-88.

Goñi FJ et al. Elevated Intraocular Pressure After Intravitreal Steroid Injection in Diabetic Macular Edema: Monitoring and Management. *Ophthalmol Ther*. 2016;5(1):47-61.

Grishanin R et al. Preclinical evaluation of ADVIM-022, a novel gene therapy approach to treating wet age-related macular degeneration. *Mol Ther*. 2019;27(1):118-129.

Gupta MP et al. Retinal anatomy and pathology. In: Nguyen QD et al. (eds.). *Retinal Pharmacotherapeutics*. Dev Ophthalmol. Karger Medical and Scientific Publishers, 2015. V. 55, p. 7-17.

Hardin RC et al. The development of diabetic retinopathy; effects of duration and control of diabetes. *Diabetes*. 1956;5(5):397-405.

Hashemi H et al. Global and regional prevalence of diabetic retinopathy; a comprehensive systematic review and meta-analysis. *Semin Ophthalmol.* 2022;37(3):291-306.

Hatef E et al. Comparison of time domain and spectral domain optical coherence tomography in measurement of macular thickness in macular edema secondary to diabetic retinopathy and retinal vein occlusion. *J Ophthalmol.* 2012;2012:354783.

Hawkins BT, Davis TP. The blood-brain barrier/neurovascular unit in health and disease. *Pharmacol Rev.* 2005;57(2):173-85.

He Y, et al. A meta-analysis of the effect of a dexamethasone intravitreal implant versus intravitreal anti-vascular endothelial growth factor treatment for diabetic macular edema. *BMC Ophthalmol.* 2018;18(1):121.

Heier JS et al. Comparison of Aflibercept, bevacizumab, and ranibizumab for treatment of diabetic macular edema: Extrapolation of data to clinical practice. *JAMA Ophthalmol.* 2016;134(1):95-9.

Heier JS et al. Intravitreal injection of AAV2-sFLT01 in patients with advanced neovascular age-related macular degeneration: a phase 1, open-label trial. *Lancet.* 2017;390(10089):50-61.

Henricsson M, Heijl A, Janzon L. Diabetic retinopathy before and after cataract surgery. *Br J Ophthalmol.* 1996;80(9):789-93.

Hirahara T et al. Combined neutrophil-lymphocyte ratio and platelet-lymphocyte ratio predicts chemotherapy response and prognosis in patients with advanced gastric cancer. *BMC Cancer.* 2019;19(1):672.

Holekamp NM et al. Archway randomized Phase 3 trial of the port delivery system with ranibizumab for neovascular age-related macular degeneration. *Ophthalmology.* 2022;129(3):295-307.

Hooper P, et al. Canadian Ophthalmological Society Evidence-based Clinical Practice Guidelines for the Management of Diabetic Retinopathy - executive summary. *Can J Ophthalmol.* 2012;47(2):91-6.

Huang H, et al. TNFalpha is required for late BRB breakdown in diabetic retinopathy, and its inhibition prevents leukostasis and protects vessels and neurons from apoptosis. *Invest Ophthalmol Vis Sci.* 2011;52(3):1336-44

Hussain RM et al. Vascular endothelial growth factor antagonists: Promising players in the treatment of neovascular age-related macular degeneration. *Drug Des Devel Ther.* 2021;15:2653-65.

Hutton DW et al. Cost-effectiveness of Intravitreal ranibizumab compared with panretinal photocoagulation for proliferative diabetic retinopathy: Secondary analysis

from a diabetic retinopathy clinical research network randomized clinical trial. *JAMA Ophthalmol.* 2017;135(6):576-584.

Hwang HS et al. association between hyperreflective dots on spectral-domain optical coherence tomography in macular edema and response to treatment. *Invest Ophthalmol Vis Sci.* 2017;58(13):5958-67.

International Diabetes Federation (IDF). *IDF Diabetes Atlas 9th edition.* Brussels, Belgium: International Diabetes Federation, 2019. 176p.

Izidoro JB et al. Impacto orçamentário da incorporação de medicamentos para tratamento em segunda linha do edema macular diabético no SUS sob a perspectiva da Secretaria de Estado de Saúde de Minas Gerais, Brasil. *Cad Saúde Pública.* 2019;35(8):e00145518.

Jackson TL et al. Oral tyrosine kinase inhibitor for neovascular age-related macular degeneration: A phase 1 dose-escalation study. *JAMA Ophthalmol.* 2017;135(7):761-767.

Jampol LM et al. Anti-vascular endothelial growth factor comparative effectiveness trial for diabetic macular edema: Additional efficacy post hoc analyses of a randomized clinical trial. *JAMA Ophthalmol.* 2016;134(12):10.

Jampol LM et al. Plasma Vascular Endothelial Growth Factor Concentrations after Intravitreal Anti-Vascular Endothelial Growth Factor Therapy for Diabetic Macular Edema. *Ophthalmology.* 2018;125(7):1054-63.

Jeon CY et al. Physical activity of moderate intensity and risk of type 2 diabetes: a systematic review. *Diabetes Care.* 2007;30(3):744-52.

Jo DH et al. Interaction between microglia and retinal pigment epithelial cells determines the integrity of outer blood-retinal barrier in diabetic retinopathy. *Glia.* 2019;67(2):321-331.

Jonas JB. Concentration of intravitreally injected triamcinolone acetonide in intraocular silicone oil. *Br J Ophthalmol.* 2002;86(12):1450-1.

Jonas JB, Kreissig I, Degenring R. Intraocular pressure after intravitreal injection of triamcinolone acetonide. *Br J Ophthalmol.* 2003;87(1):24-7.

Kaiser PM, Srivastava SK. Biosimilars for the treatment of wet AMD. *Ophthalmology Management.* Julho de 2020. Disponível em: <https://www.ophtalmologymanagement.com/newsletters/amd-update/july-2020>. Acesso em: 18 de março de 2023.

Kang SW, Park CY, Ham DI. The correlation between fluorescein angiographic and optical coherence tomographic features in clinically significant diabetic macular edema. *Am J Ophthalmol.* 2004;137(2):313-22.

Kapur M, Nirula S, Naik MP. Future of anti-VEGF: biosimilars and biobetters. *Int J Retina Vitreous*. 2022;8(1):2.

Karst SG et al. Detailed analysis of retinal morphology in patients with diabetic macular edema (DME) randomized to ranibizumab or triamcinolone treatment. *Graefes Arch Clin Exp Ophthalmol*. 2018;256(1):49-58.

Kaštelan S et al. Inflammatory and angiogenic biomarkers in diabetic retinopathy. *Biochem Med (Zagreb)*. 2020;30(3):030502.

Khanani AM et al. Port delivery system: a novel drug delivery platform to treat retinal diseases. *Expert Opin Drug Deliv*. 2021;18(11):1571-1576.

Kim BY, Smith SD, Kaiser PK. Optical coherence tomographic patterns of diabetic macular edema. *Am J Ophthalmol*. 2006;142(3):405-12.

Kim JY et al. The effect of center point shift on the measurement of macular thickness: a spectral domain-optical coherence tomography study. *Graefes Arch Clin Exp Ophthalmol*. 2017;255(6):1107-1113.

Kim EJ et al. Treatment of diabetic macular edema. *Curr Diab Rep*. 2019;19(9):68.

Kim HM et al. Intraocular pharmacokinetics of 10-fold intravitreal ranibizumab injection dose in rabbits. *Transl Vis Sci Technol*. 2020;9(4):7. Erratum in: *Transl Vis Sci Technol*. 2023;12(4):22.

Kinuthia UM, Wolf A, Langmann T. Microglia and Inflammatory Responses in Diabetic Retinopathy. *Front Immunol*. 2020;11:564077.

Klein R et al. The Wisconsin epidemiologic study of diabetic retinopathy. II. Prevalence and risk of diabetic retinopathy when age at diagnosis is less than 30 years. *Arch Ophthalmol*. 1984a;102(4):520-6.

Klein R, et al. The Wisconsin epidemiologic study of diabetic retinopathy. IV. Diabetic macular edema. *Ophthalmology*. 1984b;91(12):1464-74.

Klein R, Klein BEK. Epidemiology of eye disease in diabetes. In: Flynn Jr HW, Smiddy WE (eds.). *Diabetes and ocular Disease: past, present, and future therapies*. The Foundation of the American Academy of Ophthalmology; 2000. 19-61.

Klein R, et al. The Wisconsin Epidemiologic Study of Diabetic Retinopathy: XXII the twenty-five-year progression of retinopathy in persons with type 1 diabetes. *Ophthalmology*. 2008;115(11):1859-68.

Kodiak. Kodiak sciences announces top-line results from its initial Phase 2b/3 study of KSI-301 in patients with neovascular (Wet) age-related macular degeneration. 2022. Disponível em: <https://kodiak.com/press-releases/kodiak-sciences-announces->

top-line-results-from-its-initial-phase-2b-3-study-of-ksi-301-in-patients-with-neovascular-wet-age-related-macular-degeneration/. Acesso em: 21 out. 2022.

Kowluru RA, Mishra M. Oxidative stress, mitochondrial damage and diabetic retinopathy. *Biochim Biophys Acta*. 2015;1852(11):2474-83.

Kunimoto D et al. Efficacy and Safety of Abicipar in Neovascular Age-Related Macular Degeneration: 52-Week Results of Phase 3 Randomized Controlled Study. *Ophthalmology*. 2020;127(10):1331-1344.

Kuppermann BD et al. Randomized controlled study of an intravitreal dexamethasone drug delivery system in patients with persistent macular edema. *Arch Ophthalmol*. 2007;125(3):309-17.

Kwak HW, D'Amico DJ. Evaluation of the retinal toxicity and pharmacokinetics of dexamethasone after intravitreal injection. *Arch Ophthalmol*. 1992;110(2):259-66.

Lai CM et al. Preclinical safety evaluation of subretinal AAV2.sFlt-1 in non-human primates. *Gene Ther*. 2012;19(10):999-1009.

Lakhtakia R. The history of diabetes mellitus. *Sultan Qaboos Univ Med J*. 2013;13(3):368-70.

Lang GE. Diabetic retinopathy. Book Series: *Developments in ophthalmology*. V. 50. S. Karger AG; 2012. p. 1-16.

Lazarus HS, Hageman GS. In situ characterization of the human hyalocyte. *Arch Ophthalmol*. 1994;112(10):1356-62.

Lazarus HS et al. Hyalocytes synthesize and secrete inhibitors of retinal pigment epithelial cell proliferation in vitro. *Arch Ophthalmol*. 1996;114(6):731-6.

Lee CM, Olk RJ. Modified grid laser photocoagulation for diffuse diabetic macular edema. Long-term visual results. *Ophthalmology*. 1991;98(10):1594-602.

Lee H et al. Association between soluble CD14 in the aqueous humor and hyperreflective foci on optical coherence tomography in patients with diabetic macular edema. *Invest Ophthalmol Vis Sci*. 2018;59(2):715-21.

Lee R, Wong TY, Sabanayagam C. Epidemiology of diabetic retinopathy, diabetic macular edema and related vision loss. *Eye Vis (Lond)*. 2015;2:17.

Lee SH. Tanibirumab (TTAC-0001): a fully human monoclonal antibody targets vascular endothelial growth factor receptor 2 (VEGFR-2). *Arch Pharm Res*. 2011;34(8):1223-6.

Li HK et al. Telehealth practice recommendations for diabetic retinopathy, second edition. *Telemed J E Health*. 2011;17(10):814-37.

Lin KY et al. Update in the epidemiology, risk factors, screening, and treatment of diabetic retinopathy. *J Diabetes Investig.* 2021;12(8):1322-5.

Liu J, Feener EP. Plasma kallikrein-kinin system and diabetic retinopathy. *Biol Chem.* 2013;394(3):319-28.

Liu Y, Biarnés Costa M, Gerhardinger C. IL-1 β is upregulated in the diabetic retina and retinal vessels: cell-specific effect of high glucose and IL-1 β autostimulation. *PLoS One.* 2012;7(5):e36949.

Liu Z et al. Imaging and quantifying ganglion cells and other transparent neurons in the living human retina. *Proc Natl Acad Sci U S A.* 2017;114(48):12803-8.

Liu Z et al. Trans-retinal cellular imaging with multimodal adaptive optics. *Biomed Opt Express.* 2018;9(9):4246-4262.

Lu J et al. Glycemic variability assessed by continuous glucose monitoring and the risk of diabetic retinopathy in latent autoimmune diabetes of the adult and type 2 diabetes. *J Diabetes Investig.* 2019;10(3):753-759.

Lupidi M, et al. Optical coherence tomography angiography in macular edema. *Dev Ophthalmol.* 2017;58:63-73.

Magliano DJ et al. *IDF Diabetes Atlas. 10th Ed.* International Diabetes Federation; 2021. 141p. Disponível em: www.diabetesatlas.org. Acesso em: 25 de maio de 2022.

Malerbi DA, Franco LJ. Multicenter study of the prevalence of diabetes mellitus and impaired glucose tolerance in the urban Brazilian population aged 30-69 yr. The Brazilian Cooperative Group on the Study of Diabetes Prevalence. *Diabetes Care.* 1992;15(11):1509-16.

Malerbi F, et al. Manejo da retinopatia diabética. Diretriz Oficial da Sociedade Brasileira de Diabetes (2022a). Disponível em <https://diretriz.diabetes.org.br/manejo-da-retinopatia-diabetica/>. Acesso em: 10 de agosto de 2023

Malerbi FK et al. Diabetic Retinopathy screening using artificial intelligence and handheld smartphone-based retinal camera. *J Diabetes Sci Technol.* 2022b;16(3):716-723.

Malone JI, et al. Prevalence and significance of retinopathy in subjects with type 1 diabetes of less than 5 years' duration screened for the diabetes control and complications trial. *Diabetes Care.* 2001;24(3):522-6.

Martidis A et al. Intravitreal triamcinolone for refractory diabetic macular edema. *Ophthalmology.* 2002;109(5):920-7.

Maturi RK et al. Effect of adding dexamethasone to continued ranibizumab treatment in patients with persistent diabetic macular edema: A DRCR Network Phase 2 Randomized Clinical Trial. *JAMA Ophthalmol.* 2018;136(1):29-38.

Maurice DM, Mishima S. Ocular pharmacokinetics. In: Sears ML. (ed.). *Pharmacology of the Eye. Handbook of Experimental Pharmacology*, V 69. Berlin, Heidelberg: Springer, 1984.

Mayer-Davis EJ et al. Incidence Trends of Type 1 and Type 2 Diabetes among Youths, 2002-2012. *N Engl J Med.* 2017;376(15):1419-1429.

McSharry J, et al. Behaviour change in diabetes: behavioural science advancements to support the use of theory. *Diabet Med.* 2020;37(3):455-63.

Melo LGN, et al. Current epidemiology of diabetic retinopathy in patients with type 1 diabetes: a national multicenter study in Brazil. *BMC Public Health.* 2018;18(1):989.

Miller EB et al. In vivo imaging reveals transient microglia recruitment and functional recovery of photoreceptor signaling after injury. *Proc Natl Acad Sci U S A.* 2019;116(33):16603-12.

Mitchell P, et al. The RESTORE study: ranibizumab monotherapy or combined with laser versus laser monotherapy for diabetic macular edema. *Ophthalmology.* 2011;118(4):615-25.

Mohamed Q, Gillies MC, Wong TY. Management of diabetic retinopathy: a systematic review. *JAMA.* 2007;298(8):902-16.

Moodley N, et al. Historical perspectives in clinical pathology: a history of glucose measurement. *J Clin Pathol.* 2015;68(4):258-64.

Moshfeghi DM et al. Acute endophthalmitis following intravitreal triamcinolone acetonide injection. *Am J Ophthalmol.* 2003;136(5):791-6.

Munk MR et al. The Role of Intravitreal Corticosteroids in the Treatment of DME: Predictive OCT Biomarkers. *Int J Mol Sci.* 2022 Jul 8;23(14):7585.

Muzy J et al. Prevalência de diabetes mellitus e suas complicações e caracterização das lacunas na atenção à saúde a partir da triangulação de pesquisas. *Cad Saúde Pública.* 2021;37(5):e00076120

Nathan DM; DCCT/EDIC Research Group. The diabetes control and complications trial/epidemiology of diabetes interventions and complications study at 30 years: overview. *Diabetes Care.* 2014;37(1):9-16.

Nauck M et al. Induction of vascular endothelial growth factor by platelet-activating factor and platelet-derived growth factor is downregulated by corticosteroids. *Am J Respir Cell Mol Biol.* 1997;16(4):398-406.

- Nauck M et al. Corticosteroids inhibit the expression of the vascular endothelial growth factor gene in human vascular smooth muscle cells. *Eur J Pharmacol.* 1998;341(2-3):309-15.
- Nentwich MM, Ulbig MW. Diabetic retinopathy - ocular complications of diabetes mellitus. *World J Diabetes.* 2015;6(3):489-99.
- Newman EA. Functional Hyperemia and Mechanisms of Neurovascular Coupling in the Retinal Vasculature. *Journal of Cerebral Blood Flow & Metabolism.* 2013;33(11):1685-1695
- Ngo Ntjam N, et al. Cardiovascular adverse events with intravitreal anti-vascular endothelial growth factor drugs: A systematic review and meta-analysis of randomized clinical trials. *JAMA Ophthalmol.* 2021;139(6):1-11.
- Nguyen QD, Brown DM, Marcus DM, Boyer DS, Patel S, Feiner Gibson A, Sy J, Rundle AC, Hopkins JJ, Rubio RG, Erlich JS, RIDE and RISE Research Group. Ranibizumab for diabetic macular edema: results from 2 phase III randomized trials: RISE and RIDE. *Ophthalmology.* 2012;119:789–801
- Otani T, Kishi S, Maruyama Y. Patterns of diabetic macular edema with optical coherence tomography. *Am J Ophthalmol.* 1999;127(6):688-93.
- Özata Gündoğdu K et al. Serum inflammatory marker levels in serous macular detachment secondary to diabetic macular edema. *Eur J Ophthalmol.* 2022;32(6):3637-3643.
- Ozdek S et al. Posterior subtenon and intravitreal triamcinolone acetonide for diabetic macular edema. *J Diabetes Complications.* 2006;20(4):246-51.
- Pannicke T et al. A potassium channel-linked mechanism of glial cell swelling in the postischemic retina. *Mol Cell Neurosci.* 2004;26(4):493-502.
- Pannicke T, Iandiev I, Wurm A, Uckermann O, vom Hagen F, Reichenbach A, Wiedemann P, Hammes HP, Bringmann A. Diabetes alters osmotic swelling characteristics and membrane conductance of glial cells in rat retina. *Diabetes.* 2006 Mar;55(3):633-9.
- Panozzo G, et al. Diabetic macular edema: an OCT-based classification. *Semin Ophthalmol.* 2004;19(1-2):13-20.
- Panozzo G et al. An optical coherence tomography-based grading of diabetic maculopathy proposed by an international expert panel: The European School for Advanced Studies in Ophthalmology classification. *Eur J Ophthalmol.* 2020;30(1):8-18.

- Passos RM et al. Real-life outcomes of subthreshold laser therapy for diabetic macular edema. *Int J Retina Vitreous*. 2021;7(1):4.
- Patterson CC et al. Worldwide estimates of incidence, prevalence and mortality of type 1 diabetes in children and adolescents: Results from the International Diabetes Federation Diabetes Atlas, 9th edition. *Diabetes Res Clin Pract*. 2019;157:107842.
- PKC-DRS2 Group et al. Effect of ruboxistaurin on visual loss in patients with diabetic retinopathy. *Ophthalmology*. 2006;113(12):2221-30.
- Pollreisz A, Schmidt-Erfurth U. Diabetic cataract-pathogenesis, epidemiology and treatment. *J Ophthalmol*. 2010;2010:608751.
- Polonsky KS. The past 200 years in diabetes. *N Engl J Med* 2012;367:1332-40.
- Poole RM, Vaidya A. Ramucirumab: first global approval. *Drugs*. 2014;74(9):1047-58.
- Porta M, Bandello F. Diabetic retinopathyA clinical update. *Diabetologia*. 2002;45(12):1617-34.
- Rakoczy EP et al. Gene therapy with recombinant adeno-associated vectors for neovascular age-related macular degeneration: 1 year follow-up of a phase 1 randomised clinical trial. *Lancet*. 2015;386(10011):2395-403.
- Rangasamy S et al. Chemokine mediated monocyte trafficking into the retina: role of inflammation in alteration of the blood-retinal barrier in diabetic retinopathy. *PLoS One*. 2014;9(10):e108508.
- Ransohoff RM, Perry VH. Microglial physiology: unique stimuli, specialized responses. *Annu Rev Immunol*. 2009;27:119-45.
- Rathnasamy G et al. Retinal microglia - A key player in healthy and diseased retina. *Prog Neurobiol*. 2019;173:18-40.
- Rehak M et al. Retinal gene expression and Müller cell responses after branch retinal vein occlusion in the rat. *Invest Ophthalmol Vis Sci*. 2009;50(5):2359-67.
- Reichenbach A et al. The Müller (glial) cell in normal and diseased retina: a case for single-cell electrophysiology. *Ophthalmic Res*. 1997;29(5):326-40.
- Reichenbach A, Bringmann A. New functions of Müller cells. *Glia*. 2013;61(5):651-78.
- Rhee DJ et al. Intraocular pressure alterations following intravitreal triamcinolone acetate. *Br J Ophthalmol*. 2006;90(8):999-1003.
- Robin ED. Claude Bernard: pioneer of regulatory biology. *JAMA* 1979;242:1283-4.

Rodrigues MW et al. Bevacizumab versus triamcinolone for persistent diabetic macular edema: a randomized clinical trial. *Graefes Arch Clin Exp Ophthalmol*. 2020;258(3):479-490.

Romero-Aroca P et al. Diabetic macular edema pathophysiology: vasogenic versus inflammatory. *J Diabetes Res*. 2016;2016:2156273.

Rosa MQM et al. Disease and Economic Burden of Hospitalizations Attributable to Diabetes Mellitus and Its Complications: A Nationwide Study in Brazil. *Int J Environ Res Public Health*. 2018;15(2):294.

Rosenfeld PJ, Moshfeghi AA, Puliafito CA. Optical coherence tomography findings after an intravitreal injection of bevacizumab (avastin) for neovascular age-related macular degeneration. *Ophthalmic Surg Lasers Imaging*. 2005;36(4):331-5.

Ross EL et al. Cost-effectiveness of Aflibercept, Bevacizumab, and Ranibizumab for diabetic macular edema treatment: Analysis from the Diabetic Retinopathy Clinical Research Network comparative effectiveness trial. *JAMA Ophthalmol*. 2016;134(8):888-96.

Rowland M, Tozer TN. *Clinical Pharmacokinetics and Pharmacodynamics: Concepts and Applications*. 4th ed. Lippincott Williams & Wilkins, 2010.

Rtveladze K et al. Health and economic burden of obesity in Brazil. *PLoS One*. 2013;8(7):e68785.

Rübsam A, Parikh S, Fort PE. Role of Inflammation in Diabetic Retinopathy. *Int J Mol Sci*. 2018;19(4):942.

Saeedi P et al. Mortality attributable to diabetes in 20-79 years old adults, 2019 estimates: Results from the International Diabetes Federation Diabetes Atlas, 9th edition. *Diabetes Res Clin Pract*. 2020;162:108086.

Sakamoto T et al. Incidence of acute endophthalmitis after triamcinolone-assisted pars plana vitrectomy. *Am J Ophthalmol*. 2004;138(1):137-8.

Santos ALT et al. Análise crítica das recomendações da Associação Americana de Diabetes para doença cardiovascular no diabetes melito. *Arq Bras Endocrinol Metabol*. 2009;53(5):657-66.

Santos LR. Identificação da retinopatia diabética por aprendizado de máquina Dissertação (Mestrado) - Faculdade de Medicina de Botucatu. Universidade Estadual Paulista "Júlio de Mesquita Filho", Botucatu, 2020.

Saxena S et al. Increased serum levels of urea and creatinine are surrogate markers for disruption of retinal photoreceptor external limiting membrane and inner segment ellipsoid zone in type 2 diabetes mellitus. *Retina*. 2017;37(2):344-9.

Sayin N, Kara N, Pekel G. Ocular complications of diabetes mellitus. *World J Diabetes*. 2015;6(1):92-108.

Scanlon PH, et al. Risk of diabetic retinopathy at first screen in children at 12 and 13 years of age. *Diabet Med*. 2016;33(12):1655-8.

Schmidt-Erfurth U, et al. Guidelines for the Management of Diabetic Macular Edema by the European Society of Retina Specialists (EURETINA). *Ophthalmologica*. 2017;237(4):185-222.

Schwartz SG, et al. Update on corticosteroids for diabetic macular edema. *Clin Ophthalmol*. 2016;10:1723-30.

Sene A et al. Functional implication of Dp71 in osmoregulation and vascular permeability of the retina. *PLoS One*. 2009;4(10):e7329.

Sfikakis PP et al. Regression of sight-threatening macular edema in type 2 diabetes following treatment with the anti-tumor necrosis factor monoclonal antibody infliximab. *Diabetes Care*. 2005;28(2):445-7.

Sharma A et al. Biosimilars in ophthalmology: Is there a big change on the horizon? *Clin Ophthalmol*. 2018;12:2137-2143.

Sharma A et al. Biosimilars for retinal diseases: An update. *Am J Ophthalmol*. 2021;224:36-42.

Sharma A, et al. Port delivery system with ranibizumab (Susvimo) recall- What does it mean to the retina specialists. *Int J Retina Vitreous*. 2023;9(1):6.

Shukla UV, Tripathy K. Diabetic Retinopathy. [Updated 2021 Feb 14]. In: StatPearls. Treasure Island (FL): Stat Pearls Publishing; 2021 Jan. Disponível em: <https://www.ncbi.nlm.nih.gov/books/NBK560805/>. Acesso em: 17 de maio de 2022

Silva PS, Sun JK, Aiello LP. Role of steroids in the management of diabetic macular edema and proliferative diabetic retinopathy. *Semin Ophthalmol*. 2009;24(2):93-9.

Simó R et al. The retinal pigment epithelium: something more than a constituent of the blood-retinal barrier--implications for the pathogenesis of diabetic retinopathy. *J Biomed Biotechnol*. 2010;2010:190724.

Simó R, Hernández C; European Consortium for the Early Treatment of Diabetic Retinopathy (EUROCONDOR). Neurodegeneration in the diabetic eye: new insights and therapeutic perspectives. *Trends Endocrinol Metab*. 2014;25(1):23-33.

Singer MA, Miller DM, Gross JG, Greven CM, Kapik B, Bailey C, Ghanchi F, Kuppermann BD. Visual acuity outcomes in diabetic macular edema with fluocinolone acetonide 0.2 µg/Day versus ranibizumab plus deferred laser (DRCR Protocol I). *Ophthalmic Surg Lasers Imaging Retina*. 2018;49(9):698–706.

Sociedade Brasileira de Diabetes (SBD). Diretrizes Da Sociedade Brasileira De Diabetes 2019-2020. 2019. 491p. Disponível em: <https://www.saude.ba.gov.br/wp-content/uploads/2020/02/Diretrizes-Sociedade-Brasileira-de-Diabetes-2019-2020.pdf>. Acesso em: 08 maio 2021.

Sohn EH et al. Retinal neurodegeneration may precede microvascular changes characteristic of diabetic retinopathy in diabetes mellitus. *Proc Natl Acad Sci U S A*. 2016;113(19):E2655-64.

Souied EH et al. Treatment of exudative age-related macular degeneration with a designed ankyrin repeat protein that binds vascular endothelial growth factor: a phase I/II study. *Am J Ophthalmol*. 2014;158(4):724-732.e2.

Souza GF et al. Teleophthalmology screening for diabetic retinopathy in Brazil: applicability and economic assessment. *Telemed J E Health*. 2020;26(3):341-6.

Spaide RF, Klancnik JM Jr, Cooney MJ. Retinal vascular layers imaged by fluorescein angiography and optical coherence tomography angiography. *JAMA Ophthalmol*. 2015;133(1):45-50.

Spaide RF. Retinal vascular cystoid macular edema: Review and new theory. *Retina*. 2016;36(10):1823-42.

Stewart MW. Pharmacokinetics, pharmacodynamics and pre-clinical characteristics of ophthalmic drugs that bind VEGF. *Expert Rev Clin Pharmacol*. 2014;7(2):167-80.

Stitt AW et al. The progress in understanding and treatment of diabetic retinopathy. *Prog Retin Eye Res*. 2016;51:156-86.

Stopa SR et al. Uso de serviços de saúde para controle da hipertensão arterial e do diabetes mellitus no município de São Paulo. *Rev Bras Epidemiol*. 2019;22:E190057.

Modi Y, Lanzetta P, Brown D. Clinical Trial Download: High dose aflibercept for Wet AMD and DME. *Retinal Physician*. 2023;20:38-39.

Sugimoto M, et al. Clinical preferences and trends of anti-vascular endothelial growth factor treatments for diabetic macular edema in Japan. *J Diabetes Investig*. 2019;10(2):475-83.

Sun D, et al. The incidence and risk factors of neovascular glaucoma secondary to proliferative diabetic retinopathy after vitrectomy. *Eur J Ophthalmol*. 2021;31(6):3057-67.

Sun H et al. IDF Diabetes Atlas: Global, regional and country-level diabetes prevalence estimates for 2021 and projections for 2045. *Diabetes Res Clin Pract*. 2022;183:109119.

Sun JK et al. Disorganization of the retinal inner layers as a predictor of visual acuity in eyes with center-involved diabetic macular edema. *JAMA Ophthalmol.* 2014;132(11):1309-16.

Sun Z, et al. Optical coherence tomography angiography in diabetic retinopathy: an updated review. *Eye (Lond).* 2021;35(1):149-61.

Takeda A et al. Microglia mediate non-cell-autonomous cell death of retinal ganglion cells. *Glia.* 2018;66(11):2366-84.

Țălu Ș, Nicoara SD. Malfunction of outer retinal barrier and choroid in the occurrence and progression of diabetic macular edema. *World J Diabetes* 2021;12(4):437-452.

Teo ZL et al. Do we have enough ophthalmologists to manage vision-threatening diabetic retinopathy? A global perspective. *Eye (Lond).* 2020;34(7):1255-61.

Thakur A, Kadam R, Kompella UB. Trabecular meshwork and lens partitioning of corticosteroids: implications for elevated intraocular pressure and cataracts. *Arch Ophthalmol.* 2011;129(7):914-20.

Thomas CN et al. Emerging therapies and their delivery for treating age-related macular degeneration. *Br J Pharmacol.* 2022;179(9):1908-1937.

Thomas RL et al. Prevalence of diabetic retinopathy within a national diabetic retinopathy screening service. *Br J Ophthalmol.* 2015;99(1):64-8.

Tschiedel B. Complicações crônicas do diabetes. *J Bras Med.* 2014;102(5):7-12.

UK Prospective Diabetes Study Group (UKPDS). Intensive blood-glucose control with sulphonylureas or insulin compared with conventional treatment and risk of complications in patients with type 2 diabetes (UKPDS 33). *Lancet.* 1998a;352(9131):837-53. Erratum in: *Lancet* 1999;354(9178):602.

UK Prospective Diabetes Study Group (UKPDS). Tight blood pressure control and risk of macrovascular and microvascular complications in type 2 diabetes: UKPDS 38. UK Prospective Diabetes Study Group. *BMJ.* 1998b;317(7160):703-13. Erratum in: *BMJ* 1999;318(7175):29.

Urias EA et al. Novel therapeutic targets in diabetic macular edema: Beyond VEGF. *Vision Res.* 2017;139:221-7.

Usui-Ouchi A, Friedlander M. Anti-VEGF therapy: higher potency and long-lasting antagonism are not necessarily better. *J Clin Invest.* 2019;129(8):3032-4.

Virgili G, et al. Anti-vascular endothelial growth factor for diabetic macular oedema: a network meta-analysis. *Cochrane Database Syst Rev.* 2018;10(10):CD007419.

- Vujosevic S, Torresin T, Bini S, et al. Imaging retinal inflammatory biomarkers after intravitreal steroid and anti-VEGF treatment in diabetic macular oedema. *Acta Ophthalmol.* 2017;95:464–71.
- Vujosevic S et al. Subthreshold micropulse yellow laser versus subthreshold micropulse infrared laser in center-involving diabetic macular edema: morphologic and functional safety. *Retina.* 2015;35(8):1594-603.
- Wang J et al. Müller cell-derived VEGF is essential for diabetes-induced retinal inflammation and vascular leakage. *Diabetes.* 2010;59(9):2297-305.
- Wang J et al. Association between systemic immune-inflammation index and diabetic depression. *Clin Interv Aging.* 2021;16:97-105.
- Wang SY, et al. Incidence and risk factors for developing diabetic retinopathy among youths with type 1 or type 2 diabetes throughout the United States. *Ophthalmology.* 2017;124(4):424-30.
- Wang T et al. Anti-VEGF therapy prevents Müller intracellular edema by decreasing VEGF-A in diabetic retinopathy. *Eye Vis (Lond).* 2021;8(1):13.
- Wannamaker KW et al. The effects of temporary intraocular pressure spikes after intravitreal dexamethasone implantation on the retinal nerve fiber layer. *Clin Ophthalmol.* 2019;13:1079-1086.
- Wells JA 3rd, Glassman AR, Jampol LM. Targeting the Effect of VEGF in Diabetic Macular Edema. *N Engl J Med.* 2015;373(5):481-2.
- Wells JA et al. Aflibercept, bevacizumab, or ranibizumab for diabetic macular edema: Two-year results from a comparative effectiveness randomized clinical trial. *Ophthalmology.* 2016;123(6):1351-9.
- Whitcup SM et al. Pharmacology of Corticosteroids for Diabetic Macular Edema. *Invest Ophthalmol Vis Sci.* 2018;59(1):1-12.
- Whitehead M et al. Diabetic retinopathy: a complex pathophysiology requiring novel therapeutic strategies. *Expert Opin Biol Ther.* 2018;18(12):1257-70.
- Wilkinson CP et al. Proposed international clinical diabetic retinopathy and diabetic macular edema disease severity scales. *Ophthalmology.* 2003;110(9):1677-82.
- Wong TY, et al. Diabetic retinopathy in a multi-ethnic cohort in the United States. *Am J Ophthalmol.* 2006;141(3):446-55.
- Woo SJ et al. Elevated systemic neutrophil count in diabetic retinopathy and diabetes: a hospital-based cross-sectional study of 30,793 Korean subjects. *Invest Ophthalmol Vis Sci.* 2011;52(10):7697-703.

Working Towards Wellness. Accelerating the prevention of chronic disease. The business rationale. Geneva: World Economic Forum; 2008.

World Health Organization (WHO). Definition, diagnosis and classification of diabetes mellitus and its complications: report of a WHO consultation. Part 1, Diagnosis and classification of diabetes mellitus. 1999. Disponível em: https://apps.who.int/iris/bitstream/handle/10665/66040/WHO_NCD_NCS_99.2.pdf?sequence=1&isAllowed=y. Acesso em: 10 de abril de 2021

World Health Organization (WHO). World Health Statistics 2011. Geneva, Switzerland: World Health Organization, 2011. Disponível em: <https://www.who.int/publications/i/item/9789241564199>. Acesso em: 10 de abril de 2021.

World Health Organization (WHO). Blindness and Vision Impairment. 2019. Disponível em: <https://www.who.int/news-room/fact-sheets/detail/blindness-and-visual-impairment>. Acesso em: 15 de novembro de 2022

Wu F et al. Correlation of aqueous, vitreous, and plasma cytokine levels in patients with proliferative diabetic retinopathy. *Invest Ophthalmol Vis Sci*. 2020;61(2):26.

Wykoff CC, Hariprasad SM. Comparing aflibercept, bevacizumab, and ranibizumab for DME: analysis of DRCR Protocol T. *Ophthalmic Surg Lasers Imaging Retina*. 2015;46(3):302-5.

Wykoff CC et al. Efficacy, durability, and safety of intravitreal faricimab with extended dosing up to every 16 weeks in patients with diabetic macular oedema (YOSEMITE and RHINE): two randomised, double-masked, phase 3 trials. *Lancet*. 2022;399(10326):741-55.

Yan P et al. Prevalence of diabetic macular edema diagnosed with optical coherence tomography in patients with diabetes: a systematic review and meta-analysis. In: ARVO 2021 Annual Meeting. Seattle, USA. *Invest Ophthalmol Vis Sci*. 2021;62(8):1143.

Yanoff M et al. Pathology of human cystoid macular edema. *Surv Ophthalmol*. 1984;28 Suppl:505-11.

Yau JW et al. Global prevalence and major risk factors of diabetic retinopathy. *Diabetes Care*. 2012;35(3):556-64.

Zahorec R. Neutrophil-to-lymphocyte ratio, past, present and future perspectives. *Bratisl Lek Listy*. 2021;122(7):474-88.

Zeng HY, Green WR, Tso MO. Microglial activation in human diabetic retinopathy. *Arch Ophthalmol*. 2008;126(2):227-32.

Zhang X, et al. Glucocorticoids: structure, signaling and molecular mechanisms in the treatment of diabetic retinopathy and diabetic macular edema. *Curr Mol Med.* 2014;14(3):376-84.

Zhang X, et al. Intravitreal triamcinolone acetonide inhibits breakdown of the blood-retinal barrier through differential regulation of VEGF-A and its receptors in early diabetic rat retinas. *Diabetes.* 2008;57(4):1026-33. Erratum in: *Diabetes.* 2010;59(3):756.

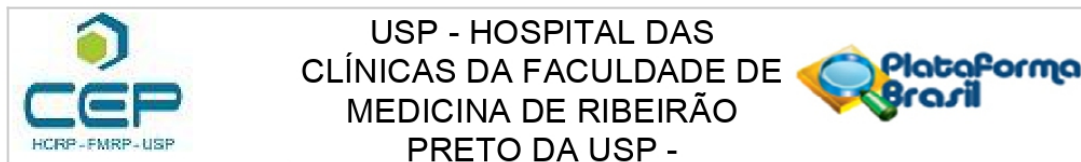
Zhou T et al. Microglia polarization with M1/M2 phenotype changes in rd1 mouse model of retinal degeneration. *Front Neuroanat.* 2017;11:77.

Zhou J et al. OCT-based biomarkers are associated with systemic inflammation in patients with treatment-naïve diabetic macular edema. *Ophthalmol Ther.* 2022;11(6):2153-67.

Zhu M et al. Effect of human vitreous and hyalocyte-derived factors on vascular endothelial cell growth. *Aust N Z J Ophthalmol.* 1997;25 Suppl 1:S57-60.

Zur D et al. OCT Biomarkers as functional outcome predictors in diabetic macular edema treated with dexamethasone implant. *Ophthalmology.* 2018;125(2):267-275.

COMPROVANTE DE APROVAÇÃO DO COMITÊ DE ÉTICA



PARECER CONSUBSTANCIADO DO CEP

DADOS DO PROJETO DE PESQUISA

Título da Pesquisa: Ensaio Clínico utilizando Dexametasona associado ao Bevacizumabe para Tratamento de Edema Macular Diabético Persistente -DexaBe

Pesquisador: FRANCYNE VEIGA REIS CYRINO

Área Temática:

Versão: 1

CAAE: 15426019.9.0000.5440

Instituição Proponente: Hospital das Clínicas da Faculdade de Medicina de Ribeirão Preto da USP -

Patrocinador Principal: Financiamento Próprio

DADOS DO PARECER

Número do Parecer: 3.456.667

Apresentação do Projeto:

O edema macular diabético é responsável pelo decréscimo da visão central como consequência da microangiopatia que caracteriza a retinopatia diabética. A primeira opção de tratamento para o edema macular diabético e retinopatia diabética associada têm sido os antiangiogênicos. Assim, o objetivo deste trabalho é analisar o efeito da associação de bevacizumabe (antiangiogênico) e dexametasona (corticoide) no tratamento do edema macular diabético visando potencializar a ação do bevacizumabe.

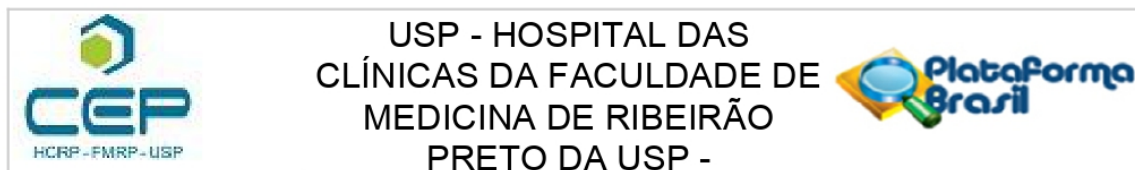
Objetivo da Pesquisa:

Comparar os efeitos, durante 24 semanas, do uso de injeções intravítreas de Dexametasona associadas a Bevacizumabe no espessamento macular e fluido intrarretiniano em olhos com edema macular diabético persistente.

Avaliação dos Riscos e Benefícios:

Os riscos são inerentes aos procedimentos intravítreos. Um deles é a endoftalmite que tem prevalência de aproximadamente 0,9% por olho e 0,3% por injeção. Hemorragia vítrea é uma rara complicação e de incidência difícil de ser determinada, mas estima-se que gire em torno de 1% por injeção. Já o aumento da pressão intraocular transitória é um fenômeno frequente; enquanto que a hipertensão ocular persistente ocorre em aproximadamente 2% dos pacientes tratados com medicação intravítrea, com exceção de triancinolona, que pode ocorrer em até 38% dos pacientes

Endereço: CAMPUS UNIVERSITÁRIO
Bairro: MONTE ALEGRE **CEP:** 14.048-900
UF: SP **Município:** RIBEIRAO PRETO
Telefone: (16)3602-2228 **Fax:** (16)3633-1144 **E-mail:** cep@hcrp.usp.br



Continuação do Parecer: 3.456.667

e, na maioria das vezes, é controlado com uso de colírios tópicos. Com relação ao risco de catarata, a verdadeira incidência após injeção intravítrea é difícil de ser determinada devido às modificações sutis da opacidade da lente e grande parte dos pacientes encontrar-se na faixa etária típica de desenvolvimento da mesma. Benefícios: A terapia anti-VEGF para edema macular diabético propicia melhora da acuidade visual, diminuição da espessura macular, necessidade de menor número de injeções ao longo do tempo, manutenção da autonomia e prevenção da cegueira relacionada ao diabetes e ao edema crônico. Além disso, espera-se um efeito potencializado com o uso da associação de bevacizumabe e dexametasona sem agregar custos expressivos.

Comentários e Considerações sobre a Pesquisa:

Estudo prospectivo, comparativo, randomizado. A participação no estudo envolve a realização de exame oftalmológico completo, exames complementares do campo da oftalmologia, a intervenção com aplicação de injeção intravítrea e o acompanhamento por 24 semanas.

Todos os exames serão importantes para identificar alterações provocadas pela retinopatia diabética e edema macular diabético. Os exames complementares oftalmológicos do protocolo serão: tomografia de coerência óptica e retinografias. I.

Os resultados dos diferentes exames complementares serão comparados com aqueles prévios do mesmo paciente, permitindo identificar e comunicar possíveis alterações da patologia ocular.

Os riscos são inerentes aos procedimentos intravítreos.

Todos os pacientes receberão informações verbais sobre o procedimento. Será necessária a anuência verbal e por escrito para a realização da intervenção. Para redução do risco de infecção a intervenção será realizada em sala cirúrgica com técnica asséptica. Será, como preconizado de rotina, instilado duas gotas de PVPI tópico em fundo de saco conjuntival, com intervalos de 15 minutos e 1 minuto antes do procedimento. A técnica de injeção intravítrea respeitará a distância de 3.75mm a 4mm do limbo, para evitar toque cristalino e formação de catarata em paciente fácicos. Após a aplicação será avaliada a perfusão da cabeça do nervo óptico com oftalmoscopia binocular, buscando identificar aumentos de pressão que possam comprometer a perfusão tissular. O tempo total da intervenção será de 30 minutos.

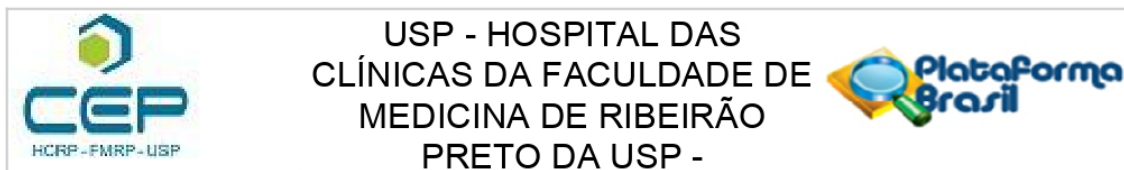
Considerações sobre os Termos de apresentação obrigatória:

Todos os termos foram apresentados e estão dentro das normas éticas e regulamentares da pesquisa em humanos, com destaque para o TCLE que está claro e abrangente.

Recomendações:

Não há.

Endereço: CAMPUS UNIVERSITÁRIO
Bairro: MONTE ALEGRE **CEP:** 14.048-900
UF: SP **Município:** RIBEIRAO PRETO
Telefone: (16)3602-2228 **Fax:** (16)3633-1144 **E-mail:** cep@hcrp.usp.br



Continuação do Parecer: 3.456.667

Conclusões ou Pendências e Lista de Inadequações:

Diante do exposto e à luz da Resolução CNS 466/2012, o projeto de pesquisa, assim como o Termo de Consentimento Livre e Esclarecido versão V1.0 de Junho de 2019, podem ser enquadrados na categoria APROVADO.

Considerações Finais a critério do CEP:

Projeto Aprovado: Tendo em vista a legislação vigente, devem ser encaminhados ao CEP, relatórios parciais anuais referentes ao andamento da pesquisa e relatório final ao término do trabalho. Qualquer modificação do projeto original deve ser apresentada a este CEP em nova versão, de forma objetiva e com justificativas, para nova apreciação.

Este parecer foi elaborado baseado nos documentos abaixo relacionados:

Tipo Documento	Arquivo	Postagem	Autor	Situação
Informações Básicas do Projeto	PB_INFORMAÇÕES_BÁSICAS_DO_PROJETO_1289276.pdf	11/06/2019 09:33:09		Aceito
TCLE / Termos de Assentimento / Justificativa de Ausência	TCLE_DEXABE_DraFrancyne.docx	11/06/2019 09:32:38	Samantha Silva Silveira	Aceito
Projeto Detalhado / Brochura Investigador	Projeto_DEXABE_Final.docx	11/06/2019 09:32:29	Samantha Silva Silveira	Aceito
Outros	Carta_de_encaminhamento_de_documentos.pdf	11/06/2019 09:32:17	Samantha Silva Silveira	Aceito
Outros	Carta_de_encaminhamento_de_documentos.doc	11/06/2019 09:32:09	Samantha Silva Silveira	Aceito
Outros	Acordo_Aprovacao_UPC.pdf	11/06/2019 09:31:59	Samantha Silva Silveira	Aceito
Orçamento	Orcamento_Dexabe.pdf	11/06/2019 09:31:44	Samantha Silva Silveira	Aceito
Orçamento	Orcamento_Dexabe.docx	11/06/2019 09:31:38	Samantha Silva Silveira	Aceito
Declaração de Instituição e Infraestrutura	Decl_de_Infraestrutura.pdf	11/06/2019 09:31:28	Samantha Silva Silveira	Aceito
Declaração de Instituição e Infraestrutura	Decl_de_Infraestrutura.doc	11/06/2019 09:31:22	Samantha Silva Silveira	Aceito
Declaração de Pesquisadores	Decl_Recrutamento_e_obtencao_do_TCLE.pdf	11/06/2019 09:31:16	Samantha Silva Silveira	Aceito

Endereço: CAMPUS UNIVERSITÁRIO

Bairro: MONTE ALEGRE

CEP: 14.048-900

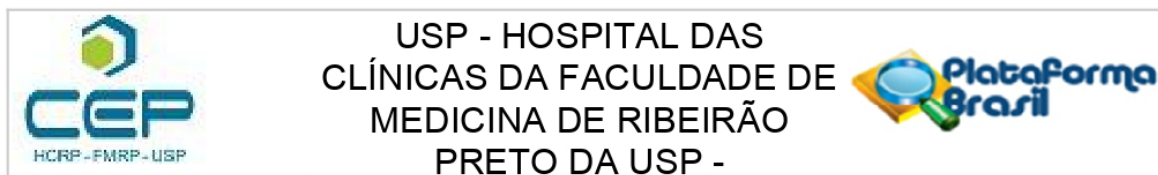
UF: SP

Município: RIBEIRÃO PRETO

Telefone: (16)3602-2228

Fax: (16)3633-1144

E-mail: cep@hcrp.usp.br



Continuação do Parecer: 3.456.667

Declaração de Pesquisadores	Decl_Recrutamento_e_obtencao_do_TC LE.doc	11/06/2019 09:31:07	Samantha Silva Silveira	Aceito
Declaração de Pesquisadores	Decl_Pub_dos_Resultados.pdf	11/06/2019 09:30:57	Samantha Silva Silveira	Aceito
Declaração de Pesquisadores	Decl_Pub_dos_Resultados.doc	11/06/2019 09:30:47	Samantha Silva Silveira	Aceito
Declaração de Pesquisadores	Decl_investigador_de_que_cumprira_as_resolucoes_brasileiras.pdf	11/06/2019 09:30:41	Samantha Silva Silveira	Aceito
Declaração de Pesquisadores	Decl_investigador_de_que_cumprira_as_resolucoes_brasileiras.doc	11/06/2019 09:30:33	Samantha Silva Silveira	Aceito
Cronograma	Cronograma_DEXABE.pdf	11/06/2019 09:30:20	Samantha Silva Silveira	Aceito
Cronograma	Cronograma_DEXABE.docx	11/06/2019 09:30:13	Samantha Silva Silveira	Aceito
Folha de Rosto	FolhaDeRosto_DraFrancyne.pdf	11/06/2019 09:29:52	Samantha Silva Silveira	Aceito

Situação do Parecer:

Aprovado

Necessita Apreciação da CONEP:

Não

RIBEIRAO PRETO, 16 de Julho de 2019

Assinado por:
MARCIA GUIMARÃES VILLANOVA
 (Coordenador(a))

Endereço: CAMPUS UNIVERSITÁRIO**Bairro:** MONTE ALEGRE**CEP:** 14.048-900**UF:** SP**Município:** RIBEIRAO PRETO**Telefone:** (16)3602-2228**Fax:** (16)3633-1144**E-mail:** cep@hcrp.usp.br

10. Apêndices

TERMO DE CONSENTIMENTO LIVRE E ESCLARECIDO

“Ensaio Clínico Com Dexametasona associado à Bevacizumabe intravítreos no Edema Macular Diabético Persistente - DEXABE”

Investigador principal

Francyne Veiga Reis Cyrinor, Médica

franveigacyrino@gmail.com

TEL: (16) 3602-2523 / 3602-7870

Investigadores colaboradores

Rodrigo Jorge, Médico

rjorge@fmrp.usp.br

TEL: (16) 3602-2523 / 3602-2860

Pedro Fernandez Dalgalarrodo, Médico

pdalgalarrodo@gmail.com

TEL: (19) 99776-3868

José Edísio da Silva Tavares Neto, Médico

edisioneto1@hotmail.com

TEL: (16) 3602-2523 / (16) 3602-2860

Você está sendo convidado para participar de um estudo para tratar o edema (inchaço) da retina central (mácula) do seu olho sem custos. Todo paciente diabético apresenta risco de desenvolver o edema macular mesmo em fase inicial da doença. O inchaço da retina é a principal causa de baixa de visão em quem tem diabetes. O inchaço afeta a parte central da retina responsável pela visão. Essa lesão causa alterações nos vasos (pequenas artérias e veias), acúmulo de líquido e desorganização da retina. Esse processo causa distorção das imagens e baixa de visão.

No momento, as opções de tratamento, para a forma da doença que você tem são os medicamentos chamados de anti-angiogênicos (anti-inchaço) como por exemplo o bevacizumabe, os corticoides, como por exemplo implante de dexametasona e o LASER. A aplicação do medicamento é feita dentro do olho, em forma de injeções chamadas de injeções intravítreas e é um procedimento bem tolerado.

O objetivo desses medicamentos é inibir uma das principais substâncias responsáveis pela doença chamada VEGF (fator que faz inchar retina). A presença desse medicamento dentro do olho combate essa substância no intuito de parar a doença e melhorar a visão.

O inchaço da retina de seu olho, neste estudo clínico, será tratado com dois medicamentos já utilizados isoladamente: a dexametasona e o bevacizumab. Será realizado a aplicação intraocular da associação destes dois remédios, enquanto ainda houver inchaço na retina, em um período de 24 semanas (6 meses).

O objetivo deste estudo é verificar a eficácia desta forma de associação de medicamentos no tratamento de sua doença, assim como verificar a presença de possíveis efeitos colaterais.

Se você se qualificar (ou seja, tiver todas as condições) e concordar em participar, você será selecionado para participar do tratamento. Haverá um total de pelo menos 8 visitas de estudo durante o período de aproximadamente 6 meses.

Procedimentos do Estudo

Em sua primeira visita de estudo, você será examinado para garantir que você tem todas as condições para participar do estudo, e informações sobre você serão coletadas. Nesta visita:

- O estudo será discutido com você de maneira clara e em tempo necessário para sua compreensão. Será pedido que assine este termo de consentimento livre e esclarecido antes de fazer qualquer procedimento no estudo caso esteja de acordo.
- Você poderá consultar sua família para tal decisão
- Você será questionado sobre seu atual estado de saúde, seu histórico médico geral e dos olhos (incluindo seu histórico de lesões, doenças e cirurgias)
- Pode ser necessário coletar alguns exames de sangue (5ml ou em torno de 5 colheres de sopa) para ver como está sua saúde em geral.

Você passará pelos seguintes exames de vista:

- Um teste de acuidade visual (visão) nos dois olhos.
- Será medida a pressão dos dois olhos.
- Um exame das partes da frente e de dentro dos dois olhos (o exame requer o uso de colírio para dilatar sua pupila).
- Serão tiradas fotografias de seu olho de estudo.
- Será feita uma medida da espessura de sua retina (usando tomografia de coerência ótica ou OCT) somente em seu olho de estudo.
- Será realizada medidas da sensibilidade da sua retina, através do exame microperimetria, somente em seu olho de estudo.
- Uma série de fotografias do olho com uso de contraste (um corante) injetado em pequena quantidade em uma veia do braço (angiografia fluoresceínica).

Dia de tratamento

Após ser definido a necessidade de tartar o inchaço em sua retina, você deverá tomar por boca no dia do tratamento dois comprimidos do remédio acetazolamide no período da manhã e um comprimido a noite, e receberá, no mesmo dia, a aplicação de duas injeções na parte branca do olho com os medicamentos. Esse procedimento será realizado no centro cirúrgico do ambulatório médico. Seu olho será anestesiado com colírio anestésico e outro colírio para dilatar a pupila também será aplicado. No momento da injeção dos medicamentos, também será feito paracentese (retirada de pequena quantidade de líquido do olho), para diminuir o risco de aumento da pressão dentro de seu olho.

Visitas de Acompanhamento

Após o início do tratamento, você deverá retornar ao centro de estudo pelo menos uma vez por mês para realização de exames de controle e avaliação da necessidade de novas aplicações dos medicamentos, baseado nos critérios do estudo. Nestas visitas de acompanhamento, os seguintes exames serão realizados:

- Teste de acuidade visual (visão) nos dois olhos.
- Um exame das partes da frente e de dentro dos dois olhos (o exame requer o uso de colírio para dilatar sua pupila).

- Medição da espessura da retina (através da tomografia de coerência ótica, OCT) somente no olho de estudo.
- Serão tiradas fotos da parte de dentro de seu olho de estudo.
- Em algumas visitas (geralmente a cada 3 meses ou mais) será necessário a injeção de contraste para a realização das fotos (angiografia fluoresceínica).
- Em algumas visitas (geralmente a cada 3 meses ou mais) será necessário fazer o exame microperimetria, para medir a sensibilidade de sua retina.

Visitas não programadas

Se você ou seu médico do estudo achar que você deve vir mais uma vez entre as visitas programadas, outra visita será programada. Testes adicionais poderão ser pedidos se seu médico achar que é necessário.

Responsabilidade do paciente

Você deve informar qualquer mudança em suas medicações (por conta própria ou com receita) e qualquer mudança de como você se sente e de seu estado geral ao investigador.

Riscos previsíveis ou situações de desconforto para o paciente

O ato da aplicação de medicamentos dentro do olho pode causar vermelhidão, irritação local e dor leve. Sintomas oculares mais graves como descolamento de retina, infecção dentro do olho (1 caso a cada 10.000 aplicações), hemorragia dentro do olho, perda de visão aguda, catarata, aumento da pressão do olho, assim como complicações sistêmicas como acidente vascular cerebral são muito raros mas podem ser associados ao tratamento. Para resolver essas complicações pode ser necessário uso de medicações específicas e/ou cirurgias.

As gotas de colírios, usadas para dilatar as pupilas (parte escura central do olho ou “menina do olho”) nos exames, poderão causar uma ardência ao serem pingadas em seu(s) olho(s). As pupilas dilatadas poderão deixá-lo sensível à luz e causar algum obscurecimento de sua visão. Esse efeito é passageiro podendo levar algumas horas para desaparecer. Recomenda-se que não dirija enquanto seus olhos estiverem dilatados.

Durante os exames, e fotografias dos olhos você poderá sentir um desconforto temporário devido às luzes fortes utilizadas.

Um dos exames, a angiografia fluoresceínica é um teste usado para avaliar a circulação da retina, parte de dentro do olho. Nesse exame, uma série de fotografias é tirada de seu olho enquanto está dilatado. Será injetado um contraste em sua veia (mão ou braço geralmente), acompanhado de uma rápida sequência. Os “flashes” da câmera fotográfica poderão causar desconforto no momento do exame. O contraste injetado pode causar náusea (sensação de enjoo ou vômito). Após esse exame, sua urina vai ficar com uma coloração bem amarelada por algumas horas, se tornando mais clara com o passar do tempo. Alguns pacientes alérgicos ao contraste poderão ter urticária, coceira ou dificuldade para respirar. Em casos raros poderão ocorrer reações alérgicas sérias ou fatais. Se no passado você já teve reações alérgicas a fluoresceína, avise por favor seu médico antes de voluntariamente participar deste estudo (por exemplo, antes do procedimento). Entre os riscos potenciais ligados à injeção de contraste fluoresceína na veia de seu braço se incluem: machucados locais, dor e uma pequena chance de infecção no local do acesso venoso.

A tomografia de coerência ótica mede a espessura da mácula usando um laser de intensidade muito baixa. Há um mínimo de desconforto devido à luz, e nenhum outro risco é ligado a este teste.

Se você tiver qualquer indisposição ou desconforto durante o estudo, você deve contar ao seu investigador. Seu investigador irá então examinar você para determinar se você poderá continuar no estudo. Poderá haver efeitos colaterais ou desconfortos gerados pelo tratamento do estudo que não são ainda conhecidos.

Benefícios médicos

Os medicamentos podem trazer benefícios ao seu olho baseado na melhora das características da doença, seja em qualquer um dos grupos de estudo descritos aqui. Essa classe de medicamento pode causar melhora da visão, estagnar a visão do jeito que se encontra ou ainda não trazer nenhum benefício à mesma.

Este estudo pode, entretanto, ajudá-lo, levando em conta as propriedades do medicamento já estudadas, mas como já dito, você poderá não receber nenhum benefício direto com a sua participação neste estudo.

Para que o estudo tenha sucesso, o sr. (a) deverá comparecer ao Hospital das Clínicas da Faculdade de Medicina de Ribeirão Preto (HCFMRP) para consultas oftalmológicas, mensais no ambulatório de retina do HCFMRP. A frequência de avaliações, número de exames e procedimentos realizados no estudo correspondem ao que é realizado de rotina em pacientes tratados com problemas semelhantes ao seu pelo setor de retina e vítreo do HCFMRP, seguindo a mesmo número de avaliações.

Os médicos Francyne Veiga Reis Cyrino (CRM-SP 93.331), José Edísio da Silva Tavares Neto (CRM 203-423), Pedro Fernandez Dalgarrondo e Rodrigo Jorge (CRM-SP 81886), que podem ser contatado todos os dias da semana através dos seguintes telefones (16) 3602-2523 ou (16) 3602-2323, ou fora do horário comercial no telefone (17) 81698384 e no endereço Divisão de Oftalmologia, Faculdade de Medicina de Ribeirão Preto, Campus Universitário, S/N, Monte Alegre, Ribeirão Preto – São Paulo – Brasil, estes serão os médicos responsáveis pelo seu tratamento e farão o seu acompanhamento conforme consta no padrão Ético e Vigente no Brasil.

Estão garantidas todas as informações que o(a) sr.(a) queira, antes, durante e depois do estudo. A sua participação é voluntária, você pode se recusar a participar ou retirar seu consentimento e interromper a participação no estudo a qualquer momento sem comprometer os cuidados médicos que recebe atualmente ou receberá no futuro no HCFMRP.

Os pesquisadores podem interromper sua participação neste estudo a qualquer momento que julgarem apropriado.

Em caso de denúncias ou reclamações sobre sua participação e sobre questões éticas do estudo, você poderá entrar em contato com a secretaria do Comitê de Ética em Pesquisa do Hospital das Clínicas e Faculdade de Medicina de Ribeirão Preto –USP, no Campus Universitário, s/n, Monte Alegre – Prédio Central, Subsolo, das 08:00hs às 17:00hs, no telefone 16 – 3602-2228 ou através do e-mail cep@hcrp.usp.br

Um Comitê de Ética em Pesquisa (CEP) é composto por um grupo de pessoas que são responsáveis por supervisionarem pesquisas em seres humanos que estão sendo feitas na instituição e tem a função de proteger e garantir os direitos, a segurança e o bem-estar de todos os participantes de pesquisa que se voluntariam a participar da mesma.

O papel do CEP é avaliar e acompanhar os aspectos éticos de todas as pesquisas envolvendo seres humanos. A Comissão Nacional de Ética em Pesquisa (CONEP) tem por objetivo desenvolver a regulamentação sobre proteção dos seres humanos envolvidos nas pesquisas. Desempenha um papel coordenador da rede de Comitês de Ética em Pesquisa (CEPs) das instituições, além de assumir a função de órgão consultor na área de ética em pesquisas.

As informações relacionadas ao estudo poderão ser inspecionadas pelos médicos que executam a pesquisa e pelas autoridades legais, no entanto, se qualquer informação for divulgada em relatório ou publicação, isto será feito sob forma codificada, seu nome não será exposto, para que a confidencialidade seja mantida.

Pela sua participação no estudo, não será cobrado qualquer valor em dinheiro. O(a) sr. (a) terá a garantia de que qualquer problema decorrente do estudo será tratado no próprio Hospital das Clínicas da Faculdade de Medicina Ribeirão Preto. Também não será fornecido nenhum pagamento para participação no estudo, nem antes, nem durante e nem após o mesmo.

Consentimento Livre e Esclarecido

Eu li o texto acima e compreendi a natureza e objetivo do estudo do qual fui convidado a participar. A explicação que recebi menciona os riscos e benefícios do estudo, assim como o tratamento alternativo. Eu entendi que sou livre para interromper minha participação no estudo a qualquer momento sem justificar minha decisão e sem que esta decisão afete meu tratamento com o meu médico. Eu entendi que qualquer problema relacionado ao tratamento será tratado sem custos.

Eu concordo voluntariamente em participar deste estudo.

Nome do (a) participante da pesquisa:

(Assinatura do participante da pesquisa ou nome e assinatura do seu RESPONSÁVEL LEGAL)

Data: ____/____/____.

Responsabilidade do Pesquisador:

Asseguro ter cumprido as exigências da resolução 466/2012 CNS/MS e complementares na elaboração do protocolo e na obtenção deste Termo de Consentimento Livre e Esclarecido. Asseguro, também, ter explicado e fornecido uma via deste documento ao participante da pesquisa. Informo que o estudo foi aprovado pelo CEP perante o qual o projeto foi apresentado.

Comprometo-me a utilizar o material e os dados obtidos nesta pesquisa exclusivamente para as finalidades previstas neste documento ou conforme o consentimento dado pelo participante da pesquisa.

(Assinatura do pesquisador)

Data: ____/____/____.