

**UNIVERSIDADE DE SÃO PAULO  
FACULDADE DE MEDICINA DE RIBEIRÃO PRETO**

**NATACHA BÍSCARO JUNQUEIRA FERRAZ**

**Fixação escleral usando lente hidrofílica com quatro  
alças e fio de politetrafluoroetileno: estudo clínico  
Fase I**

**RIBEIRÃO PRETO  
2021**

**NATACHA BÍSCARO JUNQUEIRA FERRAZ**

**Fixação escleral usando lente hidrofílica com quatro  
alças e fio de politetrafluoroetileno: estudo clínico**

**Fase I**

Tese apresentada à Faculdade de Medicina de  
Ribeirão Preto da Universidade de São Paulo  
para obtenção do Título de Doutor em Ciências.

**Área de Concentração:** Mecanismos  
Fisiopatológicos dos Sistemas Visual e Áudio-  
Vestibular.

**Orientador: Prof. Dr. Rodrigo Jorge**

**RIBEIRÃO PRETO**

**2021**

AUTORIZO A REPRODUÇÃO E DIVULGAÇÃO TOTAL OU PARCIAL DESTE TRABALHO, POR QUALQUER MEIO CONVENCIONAL OU ELETRÔNICO, PARA FINS DE ESTUDO E PESQUISA, DESDE QUE CITADA A FONTE.

## FICHA CATALOGRÁFICA

Ferraz, Natacha Bísscaro Junqueira

Fixação escleral usando lente hidrofílica com quatro alças e fio de politetrafluoroetileno: estudo clínico Fase I. / Natacha Bísscaro Junqueira Ferraz; Orientador, Rodrigo Jorge. Ribeirão Preto. - 2021.

105p.: 22il.; 30 cm

Tese (Doutorado) - Programa de Oftalmologia, Otorrinolaringologia e Cirurgia de Cabeça e Pescoço. Área de Concentração: Mecanismos Fisiopatológicos dos Sistemas Visual e Áudio-Vestibular. Faculdade de Medicina de Ribeirão Preto da Universidade de São Paulo, Ribeirão Preto, 2021.

1. Fixação escleral. 2. Afacia. 3. Fio Gore-Tex. 4. Lente Akreos AO60.

## FOLHA DE APROVAÇÃO

**Aluno:** Ferraz, Natacha Bíscolo Junqueira

**Título:** Fixação escleral usando lente hidrofílica com quatro alças e fio de politetrafluoroetileno: estudo clínico Fase I.

Tese apresentada à Faculdade de Medicina de Ribeirão Preto da Universidade de São Paulo para obtenção do Título de Doutor em Ciências.

**Área de Concentração:** Mecanismos Fisiopatológicos dos Sistemas Visual e Áudio-Vestibular.

Aprovado em: \_\_\_\_/\_\_\_\_/\_\_\_\_

Prof. Dr. \_\_\_\_\_

Instituição: \_\_\_\_\_

Assinatura: \_\_\_\_\_

Prof. Dr. \_\_\_\_\_

Instituição: \_\_\_\_\_

Assinatura: \_\_\_\_\_

Prof. Dr. \_\_\_\_\_

Instituição: \_\_\_\_\_

Assinatura: \_\_\_\_\_

Prof. Dr. \_\_\_\_\_

Instituição: \_\_\_\_\_

Assinatura: \_\_\_\_\_

## ***Dedicatória***

Aos meus pais, Leila e José Gabriel, que sempre se sacrificaram para o bem-estar dos filhos, sempre apoiaram minhas escolhas e são os grandes responsáveis por toda minha jornada.

Ao meu irmão, Gustavo, que mesmo distante, está sempre disposto à ajudar.

Ao meu esposo Tarso, pelo companheirismo, amor e apoio constante.

## ***Agradecimentos***

A todos os meus professores da Faculdade de Medicina de Ribeirão Preto da Universidade de São Paulo, pelos ensinamentos e por prezarem pelo ensino de qualidade.

À Profa. Dra. Viviane Cunha Cardoso, que me apresentou ao mundo da pesquisa. Sempre muito atenciosa e paciente. Uma das responsáveis pelo início dessa minha jornada.

Aos meus amigos, Mariana F. Sbrana, Murilo de Lima Brazan, Mariana Y. Gimenez e Marina S. Nascimento, pela amizade e pelo companheirismo durante as atividades de iniciação científica.

À Profa. Dra. Maria de Lourdes Veronese Rodrigues, sempre atenciosa e preocupada com o ensino de qualidade.

Ao Prof. Dr. Sidney Júlio de Faria e Sousa, por suas aulas didáticas e pela atenção com os residentes.

Ao Prof. Dr. Antônio Augusto Velasco e Cruz, pela atenção e transmissão do seu vasto conhecimento em oftalmologia.

Ao Prof. Dr. Jayter Silva de Paula, que sempre prezou pela formação de oftalmologistas capacitados.

Ao Prof. Dr. Eduardo Cunha de Souza, sempre atencioso, bem humorado e disposto a ajudar.

Ao Prof. Dr. João Marcello F. Furtado, sempre disponível, preocupado com os residentes e atencioso com os pacientes.

Ao Prof. Dr. André Márcio Vieira Messias, pelo apoio e por sempre estar disposto a ajudar.

Aos médicos contratados da Divisão de Oftalmologia do Hospital das Clínicas da Faculdade de Medicina de Ribeirão Preto-USP, pelo aprendizado. Em especial aos do Setor de Retina: Dr. José Afonso Ramos Filho, Dr. Felipe Piacentini Paes Almeida, Dr. Marco Sérgio Alves Folgosa, Dra. Maria Letícia Paccola, Dr. Marcelo Menegatti Esperandio e Dra. Francyne Veiga Reis Cyrino, pelo ensino, pela paciência e pelo apoio constante.

Aos meus amigos e colegas de residência: Dr. Carlos Y. Nunomura, Dr. Guilherme F. Figueiredo, Dr. Alex Chua, Dr. João Paulo S. Serafim, Dr. Hebert Hamuzaki e Dr. Célio H. F. C de Carvalho, pela parceria ao longo da residência e até nos dias atuais.

À grande amiga Dra. Marina L. de Albuquerque, que sempre me ajudou, incentivou e apoiou em todas as situações, e sempre esteve disposta a me escutar e fornecer palavras de apoio.

Aos amigos e colegas de *fellow* Dr. Pedro F. Dalgarrondo e Dr. Danilo M. Jorge, pelos anos de companheirismo e parceria.

A todos os colegas residentes, *fellows* e pós-graduandos, pelo apoio e pela ajuda. Agradecimento especial ao Dr. Bruno Nascimento por ter me orientado na primeira cirurgia de fixação e ao Dr. Leandro J. Chaves por ter auxiliado com o seguimento do estudo.

Aos funcionários do Hospital das Clínicas da Faculdade de Medicina de Ribeirão Preto da Universidade de São Paulo e do Departamento de Oftalmologia, Otorrinolaringologia e Cirurgia de Cabeça e Pescoço, pela dedicação ao longo de tantos anos. Em especial às tecnólogas Lucélia Albiéri, Andreia G. Baptista e Alessandra Moraes, pelo carinho com os residentes e com os pacientes.

Aos pacientes do Ambulatório de Oftalmologia do Hospital das Clínicas da Faculdade de Medicina de Ribeirão Preto da Universidade de São Paulo, que participaram deste estudo e ajudaram na minha formação profissional.

Ao Prof. Dr. Rodrigo Jorge, meu orientador, por ter feito crescer meu interesse no campo da pesquisa, por ter despertando em mim o interesse acadêmico, pela confiança e pelo reconhecimento.

A todos aqueles que direta ou indiretamente colaboraram para a realização deste estudo.

## ***Epígrafe***

“A menos que modifiquemos a nossa maneira de pensar, não seremos capazes de resolver os problemas causados pela forma como nos acostumamos a ver o mundo”.

*Albert Einstein*



## ***Apoio Financeiro***

Agradeço à **CAPES** (Coordenação de Aperfeiçoamento de Pessoal de Nível Superior) pelo apoio para a realização deste estudo.

***Resumo***

---

Ferraz NBJ. **Fixação escleral usando lente hidrofílica com quatro alças e fio de politetrafluoroetileno: estudo clínico Fase I.** Tese (Doutorado) - Faculdade de Medicina de Ribeirão Preto, Universidade de São Paulo. Ribeirão Preto. 2021.

**Objetivos:** Avaliar, prospectivamente, a segurança da fixação escleral da lente intraocular (LIO) Akreos AO60, usando o fio Gore-Tex. **Casuística e Métodos:** Foi realizada avaliação prospectiva de 20 pacientes submetidos à fixação escleral com a LIO Akreos AO60 e o fio Gore-Tex entre fevereiro e maio de 2019. Pacientes com a LIO luxada, ou subluxada ou afácicos, sem nenhum suporte capsular, foram incluídos no estudo. Os desfechos incluíram variáveis relacionadas à segurança como acuidade visual (AV), densidade das células endoteliais e alterações pós-operatórias ao longo dos seis meses de acompanhamento. **Resultados:** As indicações para implante secundário de LIO foram: cristalino luxado ou subluxado após trauma em sete (35%) dos 20 pacientes, afacia após cirurgia de catarata complicada em seis (30%), LIO luxada ou subluxada em quatro (20%) e fragmentos de cristalino após cirurgia de catarata complicada em três (15%). A média  $\pm$  DP da AV não corrigida em logMAR melhorou de  $1,92 \pm 0,23$  (20/1600 equivalente Snellen) no pré-operatório para  $0,80 \pm 0,56$  (20/125 equivalente Snellen) após a cirurgia ( $p < 0,001$ ). A média  $\pm$  DP da AV com a melhor correção em logMAR foi de  $0,43 \pm 0,23$  no pré-operatório e  $0,37 \pm 0,24$  (20/50 equivalente Snellen) no pós-operatório ( $p = 0,312$ ). Edema corneano estava presente em quinze (75%) e 0/20 pacientes ( $p < 0,001$ ) e células na câmara anterior foram observadas em seis (30%) e 0/20 pacientes ( $p = 0,070$ ) um dia e seis meses após a cirurgia, respectivamente. A exposição do fio através da conjuntiva ocorreu em oito (40%) dos 20 olhos durante os seis meses de acompanhamento. Um paciente (1/20; 5%) desenvolveu opacificação da LIO que regrediu de forma clinicamente significativa após uso de corticosteroides tópicos. A média  $\pm$  DP da densidade das células endoteliais era de  $1.740,50 \pm 522,92$  células/mm<sup>2</sup> e  $1.187,19 \pm 493,00$  células/mm<sup>2</sup> ( $p < 0,001$ ) e a média  $\pm$  DP da paquimetria era de  $562,00 \pm 62,07$   $\mu$ m e  $564,65 \pm 65,71$   $\mu$ m ( $p = 0,653$ ) no pré e no pós-operatório, respectivamente. A média  $\pm$  DP da pressão intraocular (PIO) foi de  $14,95 \pm 3,14$  mmHg no pré-operatório e  $15,15 \pm 4,06$  mmHg após seis meses de seguimento ( $p = 0,493$ ). Nove pacientes (9/20; 45%) mostraram aumento de pelo menos 5 mmHg ao longo do acompanhamento em comparação ao *baseline*. A média  $\pm$  DP do equivalente esférico no pós-operatório foi de  $-1,12 \pm 1,50$ D. As complicações pós-operatórias incluíram hipotonia (PIO  $< 5$  mmHg) em 15% dos pacientes, hipertensão ocular (PIO  $> 25$  mmHg) e hemorragia vítrea transitória em 10% e ceratite herpética, descolamento de retina e síndrome tóxica do segmento anterior em 5%. **Conclusão:** Embora a fixação escleral da LIO Akreos com o fio Gore-Tex pareça segura, deve-se ter cuidado em relação à exposição do fio. Estudos adicionais de Fase II serão necessários.

**Palavras-chave:** Fixação escleral. Afacia. Fio Gore-Tex. Lente Akreos AO60.

***Abstract***

---

Ferraz NBJ. **Scleral fixation using a hydrophilic four-haptic lens and polytetrafluoroethylene suture: a phase-I clinical trial.** Tese (Doutorado) - Faculdade de Medicina de Ribeirão Preto, Universidade de São Paulo. Ribeirão Preto. 2021.

**Purpose:** To prospectively assess the safety of scleral fixation of an Akreos AO60 intraocular lens (IOL) using the Gore-Tex suture. **Casuistic and Methods:** Prospective evaluation of 20 consecutive patients who underwent Akreos AO60 scleral fixation with Gore-Tex suture between February and May 2019. Patients presenting aphakia or dislocated or subluxed IOL, without capsular support, were enrolled in the study. The outcomes included measures related to safety, such as visual acuity, endothelial cell density and postoperative changes in 6 months of follow-up. **Results:** The indications for secondary IOL surgery were dislocated or subluxed crystalline lens after trauma in seven (35%) of the twenty patients; aphakia after complicated cataract surgery in six (30%); dislocated or subluxed IOL in four (20%) and dislocated crystalline lens after complicated cataract surgery in three (15%). Mean  $\pm$  SD uncorrected logMAR visual acuity improved from  $1.92 \pm 0.23$  (20/1600 Snellen equivalent) preoperatively to  $0.80 \pm 0.56$  (20/125 Snellen equivalent) post-surgery ( $p < 0.001$ ). The mean  $\pm$  SD best-corrected logMAR visual acuity was  $0.43 \pm 0.23$  preoperatively and  $0.37 \pm 0.24$  (20/50 Snellen equivalent) post-surgery ( $p = 0.312$ ). Corneal edema was present in fifteen (75%) and 0/20 patients ( $p < 0.001$ ) and anterior chamber cells were found in six (30%) and 0/20 patients ( $p = 0.070$ ) one day and six months after surgery, respectively. Exposure of suture through the conjunctiva occurred in eight (40%) of the 20 eyes over the 6 months of follow-up. One patient (1/20; 5%) had developed IOL opacification which had regressed in a clinically significant way after the use of topical corticosteroids. The mean  $\pm$  SD endothelial cell density was  $1,740.50 \pm 522.92$  cells/mm<sup>2</sup> and  $1,187.19 \pm 493.00$  cells/mm<sup>2</sup> ( $p < 0.001$ ) and mean  $\pm$  SD pachymetry was  $562.00 \pm 62.07$   $\mu$ m and  $564.65 \pm 65.71$   $\mu$ m ( $p = 0.653$ ) pre and postoperatively, respectively. Mean  $\pm$  SD intraocular pressure (IOP) was  $14.95 \pm 3.14$  mmHg preoperatively and  $15.15 \pm 4.06$  mmHg after 6 months of follow-up ( $p = 0.493$ ). Nine patients (9/20; 45%) showed an increase of at least 5 mmHg over the follow-up compared to the *baseline*. The mean  $\pm$  SD postoperative spherical equivalent was  $-1.12 \pm 1.50$ D. Postoperative complications included hypotony (IOP  $< 5$  mmHg) in 15% of the patients, ocular hypertension (IOP  $> 25$  mmHg) and transient vitreous hemorrhage in 10%, and herpetic keratitis, retinal detachment, and toxic anterior segment syndrome in 5%. **Conclusion:** Although the scleral fixation with Akreos IOL and Gore-Tex suture appears to be safe, caution must be taken regarding suture exposure. Further phase-II studies are needed.

**Keywords:** Scleral fixation. Aphakia. Gore-Tex suture. IOL Akreos AO60.

## ***Lista de Figuras***

---

- 
- Figura 1 -** Contribuição de cada causa para a prevalência de deficiência visual moderada e grave e de cegueira em 2020, por faixa etária. A categoria “causas residuais” refere-se às causas em que os dados disponíveis são limitados como tracoma, trauma ocular, doenças corneanas, ambliopia e retinopatia da prematuridade .....24
- Figura 2 -** **(A)** Figura demonstrando as estruturas do cristalino e os principais tipos de catarata. Nota-se nas fotos obtidas na lâmpada de fenda, predominantemente, **(B)** Catarata nuclear **(C)** Catarata cortical **(D)** Catarata subcapsular posterior .....27
- Figura 3 -** Subluxação superior do cristalino associada a estiramento das fibras zonulares e sua deficiência em alguns pontos .....32
- Figura 4 -** **(A)** Anel endocapsular. **(B)** Anel endocapsular modificado ou anel de Cionni .....33
- Figura 5 -** **(A)** Lente intraocular Artisan. **(B)** LIO Artisan implantada na câmara anterior .....35
- Figura 6 -** Avaliação na lâmpada de fenda no primeiro dia após implante da LIO AcrySof Cachet. Foi realizado túnel corneoescleral às 10 horas .....38
- Figura 7 -** Técnica descrita por Gabor e Pavlidis em 2007. **(A)** Após peritomia conjuntival 360°, o túnel escleral paralelo ao limbo é preparado a 1,5 a 2,0 mm do limbo, começando na esclerotomia (seta), usando uma cânula calibre 24 gauge (can). O outro háptico já está fixado no túnel escleral oposto (180°). **(B)** O háptico é puxado através da esclerotomia (seta) utilizando uma pinça calibre 25 gauge (f). **(C)** Depois que o háptico é puxado através da esclerotomia, sua cauda é introduzida no túnel paralelo ao limbo (st) e a LIO é posicionada e centralizada.....39
- Figura 8 -** **(A)** LIO Soleko FIL-SSF peça única. **(B)** O háptico transescleral em forma de T é ancorado à esclera. Foram realizadas duas técnicas no Grupo 2: o háptico foi deixado em cima da esclera nua e recoberto pela conjuntiva, ou confeccionados *flaps* esclerais. A parte intraocular do háptico é formada por dois pontos de estabilização no sulco (setas).....40
- Figura 9 -** Imagens mostrando a técnica de fixação de Yamane. **(A)** Os hápticos são externalizados 2 mm posterior ao limbo com o auxílio de agulhas. **(B)** As duas pontas das alças são cauterizadas. Após isso, eles são empurrados para dentro da esclera.....41

- Figura 10 -** Técnica de Lewis. São realizadas duas peritomias conjuntivais e confeccionados dois *flaps* triangulares esclerais, separados a 180° um do outro. **(A)** A agulha do prolene é inserida no olho 2 mm posterior ao limbo através do local do *flap* e acoplada à uma agulha 28 gauge que foi inserida no lado oposto. As agulhas são, então, externalizadas. **(B)** A linha central do fio é puxada através da incisão corneana ou do túnel escleral. **(C)** O fio, então, é cortado ao meio e suas pontas amarradas nos hápticos da lente. **(D)** A LIO é inserida no olho e cada extremidade do fio é amarrada ..... 42
- Figura 11 -** Técnica da sutura em Z para fixação intraescleral com fio de polipropileno. **(A)** Após sair da esclera cerca de 1,3 mm de distância do limbo, a agulha é reintroduzida na esclera. **(B)** O fio é introduzido novamente e passado na direção oposta. **(C)** A manobra é repetida cinco vezes resultando em um formato de zigzag. **(D)** Finalmente, o fio é cortado ao nível da esclera e deixado sem nó ..... 44
- Figura 12 -** Imagem demonstrando a LIO Akreos AO60 e a maneira com que os fios são passados através de seus hápticos ..... 45
- Figura 13 -** **(A)** A maneira como o fio é passado pelos hápticos da LIO aumenta a chance de contato com a íris e, conseqüentemente, de dispersão pigmentar e de EMC. **(B)** O fio é posicionado através dos hápticos fazendo com que a lente fique atrás do sulco, diminuindo a chance de contato com a íris ..... 46
- Figura 14 -** Categorias de baixa visão e sua conversão em logMAR ..... 53
- Figura 15 -** Imagem demonstrando boa evolução após TASS (fio recoberto, lente centrada, MAVC 20/40) ..... 62
- Figura 16 -** Imagens de paciente do estudo. **(A)** Retinografia demonstrando retina descolada após cirurgia de fixação escleral. **(B)** Opacidade corneana após tratamento de ceratite herpética ..... 63
- Figura 17 -** Imagens de pacientes do estudo. **(A)** Midríase paralítica após trauma, LIO centrada e exposição temporal do nó do fio. **(B)** Exposição do nó do fio em conjuntiva temporal. **(C)** Primeiro dia após a cirurgia demonstrou fios recobertos. **(D)** Exposição da ponta nasal após algumas semanas. **(E)** Exposição do fio pela conjuntiva (neste caso, não ocorreu erosão da conjuntiva pelo nó) .. 64
- Figura 18 -** Imagens de pacientes do estudo. **(A)** Sinéquia iriana em incisão corneana e opacidade em córnea superior. **(B)** Nota-se, por transparência, o fio recoberto pela conjuntiva. Este paciente apresentou exposição do fio na primeira semana após a cirurgia;



---

	houve resolução após cortar a ponta exposta do fio. (C) Sinéquia iriana em incisão corneana e opacidade em córnea superior. (D) Notam-se, pelas imagens do UBM, lente centrada e sinéquia iriana superior anterior .....	65
<b>Figura 19 -</b>	<b>(A)</b> Opacificação da LIO Akreos quatro meses após a cirurgia. <b>(B)</b> Melhora da opacificação da lente dois meses após o tratamento com corticosteroides tópicos .....	66
<b>Figura 20 -</b>	Gráfico <i>Box Plot</i> demonstrando similaridade entre a melhor acuidade visual com correção no início do estudo (pré-operatório: média da MAVC em logMAR: 0,43) e 3-6 meses após a cirurgia (pós-operatório: média da MAVC em logMAR: 0,37). A linha do meio representa a mediana, os percentis 25th e 75th determinam a caixa e os percentis 5th e 95th representam os limites superiores e inferiores.....	72
<b>Figura 21 -</b>	A média da acuidade visual não corrigida em logMAR durante todas as visitas de acompanhamento (1,92 no pré-operatório, 1,30 em uma semana, 0,81 em um mês, 0,78, 0,79 e 0,8 em dois, três e seis meses, respectivamente). A estabilidade visual ocorreu após um mês da cirurgia .....	74
<b>Figura 22 -</b>	Gráfico <i>Box Plot</i> demonstrando similaridade entre a paquimetria no início do estudo (pré-operatório: média de 562 $\mu$ m) e 3-6 meses após a cirurgia (pós-operatório: média de 564 $\mu$ m). A linha do meio representa a mediana, os percentis 25th e 75th determinam a caixa e os percentis 5th e 95th representam os limites superiores e inferiores.....	77

## ***Lista de Tabelas***

---

<b>Tabela 1</b> - Características dos pacientes e dos olhos operados na avaliação inicial .....	59
<b>Tabela 2</b> - Características cirúrgicas .....	60
<b>Tabela 3</b> - Variação da pressão intraocular por tempo observado .....	67
<b>Tabela 4</b> - Uso de colírio hipotensor de acordo com o tempo observado .....	68
<b>Tabela 5</b> - Medidas descritivas da refração por tempo observado .....	69
<b>Tabela 6</b> - Alterações pós-operatórias de curto e médio prazo .....	69
<b>Tabela 7</b> - Comparação entre as acuidades visuais não corrigidas entre os períodos pós-operatório e <i>baseline</i> .....	73

## ***Lista de Símbolos e Abreviaturas***

---

<b>AIC-</b>	Astigmatismo induzido cirurgicamente
<b>ANVISA-</b>	Agência Nacional de Vigilância Sanitária
<b>AV-</b>	Acuidade visual
<b>CD-</b>	Conta dedos
<b>CEIO-</b>	Corpo estranho intraocular
<b>cm-</b>	Centímetros
<b>DMRI-</b>	Degeneração Macular Relacionada à Idade
<b>DR-</b>	Descolamento de retina
<b>EE-</b>	Equivalente esférico
<b>EMC-</b>	Edema macular cistóide
<b>HCFMRP-USP-</b>	Hospital das Clínicas da Faculdade de Medicina de Ribeirão Preto da Universidade de São Paulo
<b>HV-</b>	Hemorragia vítrea
<b>IATS-</b>	<i>Infant Aphakia Treatment Study</i>
<b>LIO-</b>	Lentes intraoculares
<b>LIOCA-</b>	Lente intraocular de câmara anterior
<b>LIOCP-</b>	Lente intraocular de câmara posterior
<b>MAVC-</b>	Melhor acuidade visual corrigida
<b>MER-</b>	Membrana epirretiniana
<b>mm-</b>	Milímetros
<b>MM-</b>	Movimento de mãos
<b>mm<sup>2</sup>-</b>	Milímetro quadrado
<b>mmHg-</b>	Milímetros de mercúrio
<b>OBI-</b>	Oftalmoscópio binocular indireto
<b>OCT-</b>	Tomografia de Coerência Óptica

<b>PIO-</b>	Pressão intraocular
<b>PKs-</b>	Precipitados ceráticos
<b>PMMA-</b>	Polimetilmetacrilato
<b>PTFE-</b>	Politetrafluoroetileno
<b>RCA-</b>	Reação de câmara anterior
<b>RCP-</b>	Ruptura da cápsula posterior
<b>RD-</b>	Retinopatia diabética
<b>TASS-</b>	Síndrome tóxica do segmento anterior
<b>VEGF-</b>	Fator de crescimento vascular endotelial
<b>VVPP-</b>	Vitrectomia via <i>pars plana</i>

# SUMÁRIO

<b>1. INTRODUÇÃO .....</b>	<b>23</b>
1.1. Deficiência visual e catarata .....	24
1.2. Ectopia <i>lentis</i> e afacia.....	31
1.3. Métodos de correção da afacia .....	34
1.3.1. Fixação iriana .....	34
1.3.2. LIO de câmara anterior (suporte angular).....	37
1.3.3. Fixação escleral sem fios .....	38
1.3.4. Fixação escleral utilizando fios .....	41
<b>2. OBJETIVOS.....</b>	<b>48</b>
2.1. Objetivo geral.....	49
2.2. Objetivos específicos .....	49
<b>3. CASUÍSTICA E MÉTODOS .....</b>	<b>50</b>
3.1. Desenho do estudo e considerações éticas .....	51
3.2. Pacientes e grupos .....	51
3.2.1. Elegibilidade dos pacientes e avaliação inicial.....	51
3.3. Métodos de avaliação .....	53
3.4. Técnica Cirúrgica .....	55
3.5. Parâmetros de segurança avaliados .....	56
3.6. Análise Estatística.....	57
<b>4. RESULTADOS.....</b>	<b>58</b>
4.1. Acuidade visual .....	60
4.2. Alterações após fixação escleral com LIO Akreos AO60 e fio Gore-Tex .....	61
4.2.1. Alterações pós-operatórias de curto prazo .....	61
4.2.2. Alterações pós-operatórias de médio prazo .....	63
4.3. Densidade de células endoteliais .....	66
4.4. Espessura corneana .....	67
4.5. Pressão intraocular e colírios hipotensores .....	67
4.6. Alterações refratométricas .....	68
<b>5. DISCUSSÃO .....</b>	<b>70</b>
<b>6. CONCLUSÕES .....</b>	<b>81</b>
<b>7. REFERÊNCIAS BIBLIOGRÁFICAS .....</b>	<b>83</b>
<b>8. ANEXO.....</b>	<b>89</b>
<b>9. APÊNDICE.....</b>	<b>94</b>

## ***1- Introdução***

---



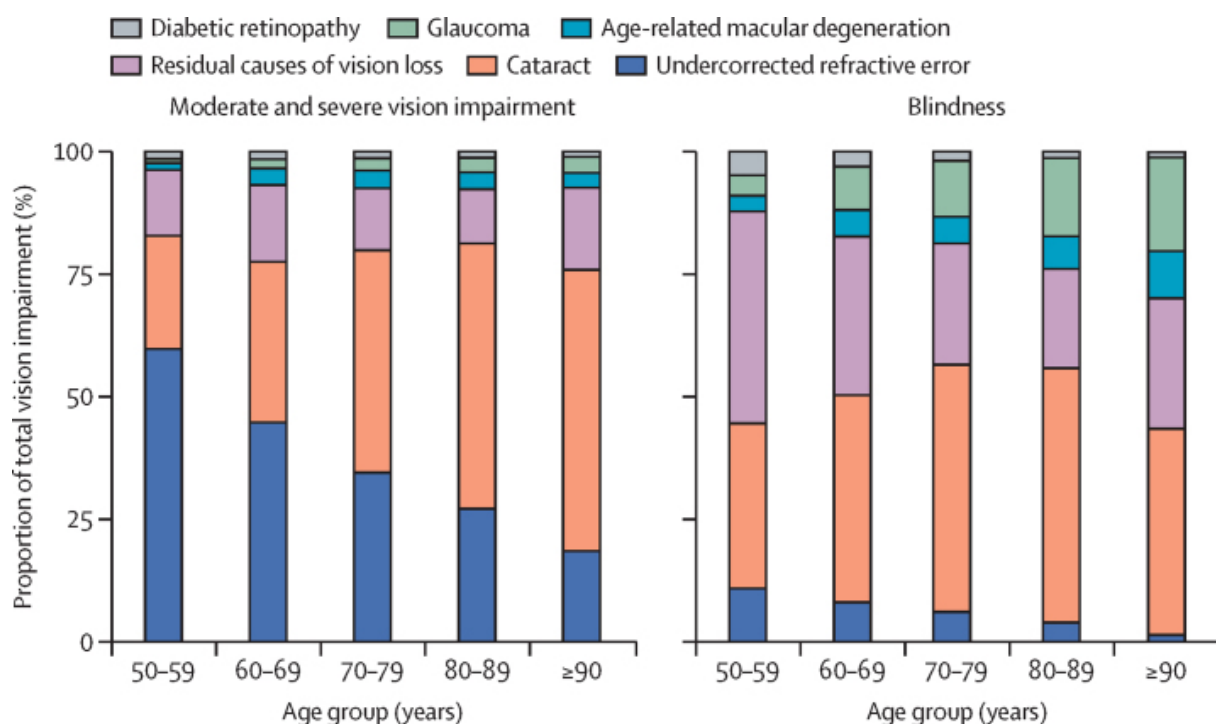
## 1.1 Deficiência visual e catarata

Em todo o mundo, pelo menos 2,2 bilhões de pessoas apresentam algum tipo de deficiência visual. A deficiência visual poderia ter sido evitada ou ainda não foi tratada em quase metade desses casos, que incluem: presbiopia (826 milhões), catarata (94 milhões), erro refrativo não corrigido (88,4 milhões), glaucoma (7,7 milhões), opacidades corneanas (4,2 milhões), retinopatia diabética (RD) (3,9 milhões) e tracoma (2 milhões). A proporção de deficientes visuais devido à catarata é maior em países de baixa e média renda. Em países de alta renda, doenças como glaucoma e degeneração macular relacionada à idade (DMRI) são mais prevalentes. A prevalência de cegueira por DMRI diminuiu quase 30% de 1990 a 2020. Essa redução é associada à introdução generalizada da terapia com anti-VEGF (anti-vascular endothelial growth factor). Quanto à RD, embora tenha sido a que menos contribuiu para o número de cegos no ano de 2020, em comparação às outras causas (erro refrativo não corrigido, catarata, DMRI e glaucoma), foi a única causa de cegueira que demonstrou aumento na prevalência entre 1990 e 2020. Estima-se que até 2040, 600 milhões de pessoas em todo o mundo terão diabetes. Além do número crescente da população, o aumento da expectativa de vida desse grupo faz com que o número de casos de RD e de deficiência visual resultante dela aumente rapidamente. Esses dados são preocupantes já que o tratamento da RD grave requer grande quantidade de recursos, em comparação com a catarata e com o erro refrativo, que inclui oftalmologistas capacitados para o tratamento cirúrgico dessa patologia<sup>1</sup>.

Já a cirurgia de catarata e a distribuição de óculos estão entre as intervenções em saúde mais econômicas disponíveis atualmente. A cirurgia de catarata é um dos procedimentos cirúrgicos mais realizados nos países desenvolvidos nos dias atuais. Nas últimas duas décadas, a prevalência de catarata tem diminuído, pois o número de cirurgias tem aumentado devido ao avanço da tecnologia e das técnicas cirúrgicas. Mesmo com o aumento crescente do número de cirurgias, a catarata ainda é a principal causa de cegueira nas faixas etárias acima dos 50 anos de idade (Figura 1). A perda de força de trabalho por cegueira e o gasto com suporte socioeconômico necessário à essa população favorece o custo

do procedimento. Muitos não buscam orientação até que a catarata esteja avançada ou tenha desenvolvido perda visual dolorosa secundária ao glaucoma causado ou agravado pela catarata. Algumas das razões para isso são a falta de conhecimento sobre o tratamento da catarata, as baixas condições socioeconômicas e a falta de um plano governamental. Muitos países não têm médicos suficientes para atender à demanda e a sua maioria se estabelece em cidades maiores devido às condições de infraestrutura e educação. Isso resulta em uma disparidade na distribuição dos serviços de cuidados com a visão<sup>2</sup>.

**Figura 1** - Contribuição de cada causa para a prevalência de deficiência visual moderada e grave e de cegueira em 2020, por faixa etária. A categoria “causas residuais” refere-se às causas em que os dados disponíveis são limitados como tracoma, trauma ocular, doenças corneanas, ambliopia e retinopatia da prematuridade



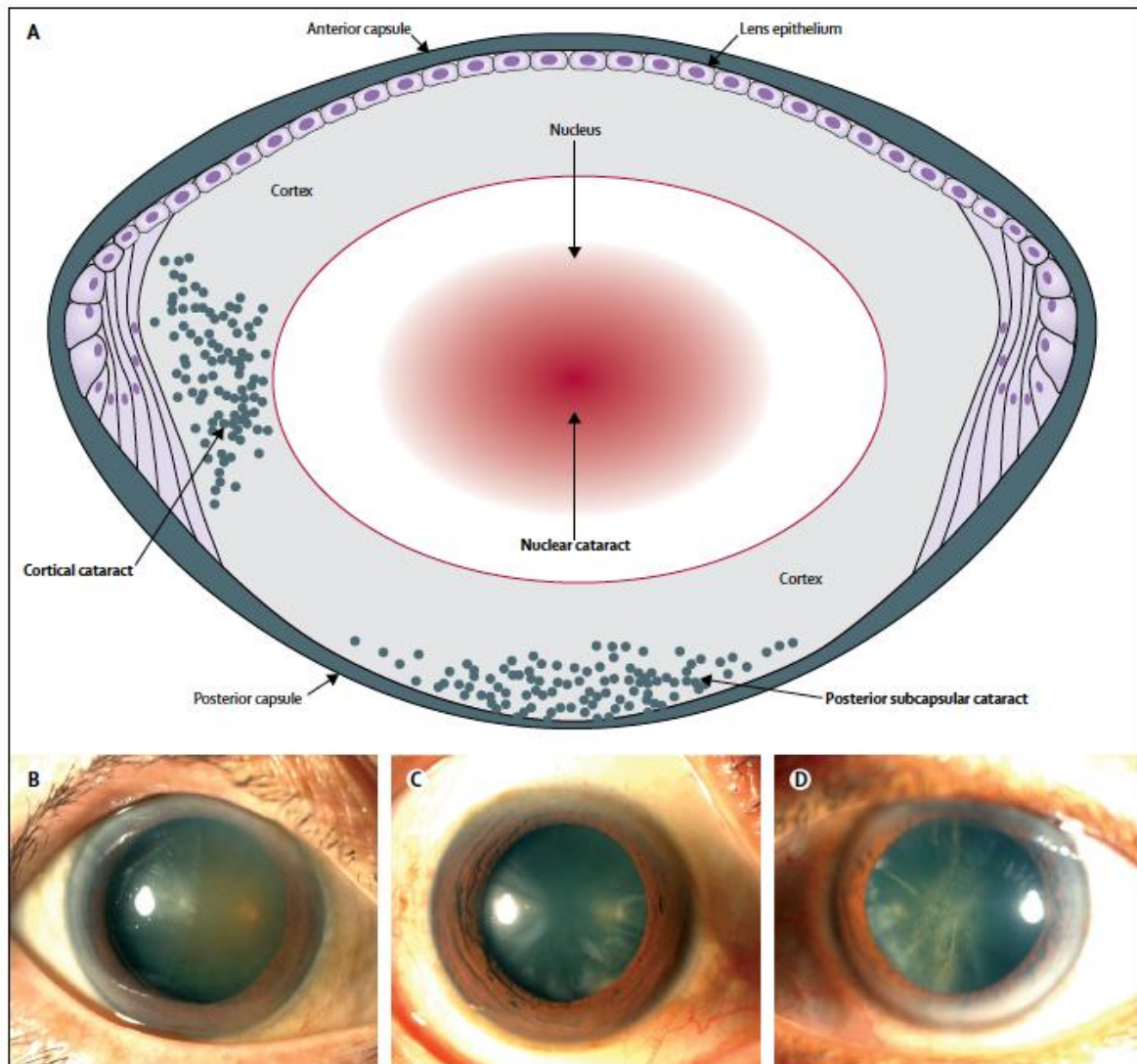
Fonte: GBD 2019 Blindness and Vision Impairment Collaborators, Vision Loss Expert Group of the Global Burden of Disease Study<sup>1</sup>.

A maioria das cataratas surge devido à opacificação do cristalino causada pelo seu envelhecimento, resultado do estresse oxidativo. O desenvolvimento do

crystalino começa entre a 3ª e 4ª semanas de gestação, quando o espessamento das células epiteliais sobre a vesícula óptica dá origem ao placóide que, após o processo de invaginação, resulta na vesícula da lente. Esse último contém uma única camada de células coberta por uma lâmina basal, que formará a cápsula do cristalino. No terceiro mês, as fibras da lente começam a preencher a cavidade de posterior para anterior, dando origem ao cristalino<sup>3</sup>. O cristalino é uma lente biconvexa transparente, que ajuda a refratar e focar a luz na retina. É composto por fibras e circundado pela cápsula. As fibras são geradas a partir do epitélio da lente e migram da periferia para o centro. Portanto, o núcleo do cristalino é feito de fibras mais antigas e as fibras recém-formadas estão localizadas nas camadas mais externas da lente, o córtex<sup>2</sup>. Já o saco capsular é uma membrana basal modificada das células epiteliais do cristalino. É sustentado pelo sistema de fibras zonulares que se originam da lâmina basal do epitélio não pigmentado da *pars plana* e da *pars plicata* do corpo ciliar<sup>4</sup>. A transparência da lente é mantida por vários fatores interdependentes que são responsáveis por sua homogeneidade óptica. Com o envelhecimento, ocorre acúmulo gradual de pigmento amarelo-marrom dentro da lente, o que reduz a transmissão de luz. Também ocorrem mudanças estruturais nas fibras da lente, que resultam na ruptura da arquitetura regular e do arranjo das fibras, que são necessárias para manter a clareza óptica<sup>5</sup>.

De acordo com a causa, a catarata pode ser classificada como catarata relacionada à idade, catarata pediátrica e catarata secundária a outras causas. A catarata relacionada à idade é o tipo mais comum em adultos, com início entre os 45 e 50 anos. Com base na localização da opacificação do cristalino, as cataratas relacionadas à idade podem ser divididas em três tipos: catarata nuclear, cortical e subcapsular posterior (Figura 2). Na maioria dos pacientes, mais de um tipo de catarata é encontrado<sup>2</sup>.

**Figura 2 - (A)** Figura demonstrando as estruturas do cristalino e os principais tipos de catarata. Nota-se nas fotos obtidas na lâmpada de fenda, predominantemente, **(B)** Catarata nuclear **(C)** Catarata cortical **(D)** Catarata subcapsular posterior



Fonte: Adaptado de Liu et al.<sup>2</sup>.

Fatores extrínsecos associados à formação de catarata, como tabagismo, diabetes e uso de corticosteroides, variam de acordo com as diferenças socioeconômicas e geográficas. No mundo em desenvolvimento, diversos fatores como desnutrição e exposição excessiva aos raios ultravioletas parecem contribuir para o seu desenvolvimento. Em muitos países em desenvolvimento, a catarata é comum em adultos jovens, frequentemente associada a distúrbios atópicos e seu

tratamento, assim como ao diabetes. Outras causas de catarata incluem trauma e distúrbios congênitos<sup>2</sup>.

O trauma ocular é relativamente comum. Até um quinto dos adultos terá um trauma ocular em algum momento de suas vidas, ocorrendo com mais frequência entre homens e jovens. O trauma pode afetar o cristalino causando seu deslocamento e/ou sua opacificação. A catarata traumática pode ocorrer após trauma ocular contuso ou penetrante. A maioria das cataratas traumáticas é intumescente, mas seu tipo e sua evolução dependem do mecanismo do trauma e da integridade do saco capsular. Nos casos em que a cápsula anterior está intacta, uma capsulorrexe curvilínea contínua padrão pode ser realizada, porém deve-se ter maior cautela no manuseio da cápsula anterior para evitar ou agravar o dano à zônula. Quando ocorre opacificação da lente em poucas horas, é sinal de que a cápsula anterior pode ter se rompido, o que leva à hidratação das fibras do cristalino. A escolha da lente intraocular (LIO) é outra etapa desafiadora. Nos casos em que ocorre laceração corneana, luxação do cristalino ou descolamento de retina (DR), por exemplo, o cálculo da LIO pode ser comprometido devido à impossibilidade da avaliação da ceratometria ou do comprimento axial. Nesses casos, pode-se utilizar o olho contralateral ou escolher um valor médio. Se o saco capsular estiver intacto, uma LIO acrílica peça única pode ser colocada no seu interior. No entanto, se a cápsula estiver rompida, uma LIO de três peças deve ser colocada no saco capsular ou no sulco ciliar, se possível. Se isso não for viável, opta-se, geralmente, pela fixação iriana ou escleral, dependendo do caso<sup>6</sup>.

Já catarata congênita se refere à opacidade do cristalino que se apresenta ao nascimento, enquanto que a catarata infantil se desenvolve durante o primeiro ano de vida. A catarata pediátrica pode ser unilateral ou bilateral, dependendo da causa. Aproximadamente um terço das cataratas pediátricas é hereditário, um terço está associado a outras anomalias oculares (como aniridia e tumores do segmento posterior) ou faz parte de uma síndrome multissistêmica (como síndrome de Down ou Marfan) e um terço tem causas indeterminadas<sup>2</sup>.

Atualmente, a maioria dos pesquisadores sugere que a cirurgia de catarata deve ser realizada entre seis a oito semanas após o nascimento para promover o desenvolvimento visual. O procedimento cirúrgico é apenas a primeira etapa do

tratamento. A recuperação visual pós-operatória também depende da correta correção óptica e do treinamento da função visual. O crescimento rápido e imprevisível dos olhos do bebê torna difícil a seleção da potência ideal da LIO, e a implantação da LIO durante a primeira infância apresenta risco maior de eventos adversos intra e pós-operatórios. Portanto, é muito importante escolher uma correção óptica razoável para crianças com cirurgia de catarata precoce, especialmente para aquelas com catarata monocular. Normalmente, as crianças com catarata congênita bilateral permanecem afácicas e se adaptam bem aos óculos ou às lentes de contato. A anisometropia e ambliopia pós-operatórias são desafios no tratamento da catarata unilateral. A lente de contato se tornou um método de correção óptica útil antes do implante da LIO, devido à redução da diferença óptica e da aberração<sup>7</sup>.

O *Infant Aphakia Treatment Study* (IATS) sugere que crianças com menos de sete meses de idade não devam ser submetidas ao implante de LIOs primárias, o que é recomendado para crianças maiores de dois anos de vida. O IATS é um ensaio clínico randomizado que envolveu 114 crianças e comparou o implante de LIO com lente de contato em afácicos com catarata unilateral. Os resultados de cinco anos mostraram que não houve diferença na acuidade visual (AV) entre os dois grupos, porém o grupo do implante de LIO apresentou significativamente mais complicações intraoperatórias e maior taxa de cirurgias adicionais. No entanto, os custos com lente de contato podem afetar o acesso aos cuidados e à qualidade de vida da família, o que deve ser considerado no momento da escolha da correção óptica.

Ainda em relação à cirurgia de catarata, existem dois termos genéricos para a extração de catarata: intracapsular e extracapsular. A extração intracapsular envolve a remoção de todo o cristalino ainda dentro de sua cápsula intacta. Essa técnica não é mais usada no mundo desenvolvido, exceto em raras situações específicas, porque os resultados visuais são geralmente piores e as complicações intra e pós-operatórias maiores. No entanto, continua uma prática comum em alguns países em desenvolvimento, por utilizar equipamentos menos sofisticados e por poder ser executado após um treinamento mínimo. Já a extração extracapsular envolve a remoção da lente de sua cápsula, a qual é mantida dentro do olho e atua como uma

barreira entre os segmentos anterior e posterior, além de ser o local mais comum para o implante da LIO<sup>2</sup>. A maioria das extrações extracapsulares atuais utiliza a facoemulsificação, processo em que o núcleo é quebrado em pequenos pedaços e aspirado por meio de um sistema de duplo lúmen de irrigação-aspiração, o que pode ser feito por meio de uma pequena incisão. O consenso clínico é que a facoemulsificação é menos invasiva, tem menos complicações e resulta em uma reabilitação visual mais rápida e estável do que outras técnicas. No entanto, essa técnica requer equipamentos sofisticados e um microscópio de boa qualidade<sup>5</sup>.

Em 2010 foi descrita, pela primeira vez, a cirurgia de catarata assistida por laser de femtosegundo. Essa tecnologia oferece a capacidade de automatizar com precisão algumas das etapas da cirurgia com o uso de um laser, como na confecção das incisões corneanas e da capsulotomia anterior e na fragmentação da lente. Imediatamente após o tratamento a laser, o cirurgião pode prosseguir com a facoemulsificação. Os reais benefícios clínicos da cirurgia de catarata assistida por laser de femtosegundo ainda precisam ser comprovados de forma convincente contra seu elevado custo<sup>5</sup>.

Atualmente, os resultados da cirurgia de catarata são muito melhores do que há 20 anos, devido a menos complicações intra e pós-operatórias e melhorias significativas na AV não corrigida. Como a cirurgia envolve a substituição da lente natural do paciente por um implante artificial, a seleção da potência óptica correta da lente é crucial, já que as expectativas em relação à qualidade da visão sem correção pós-operatória são altas. No entanto, o resultado refrativo nem sempre é o previsto, e os pacientes que necessitam da utilização de óculos após a cirurgia podem ficar extremamente desapontados. Procedimentos para lidar com essa eventualidade estão disponíveis (como a troca da LIO, a adição de outra lente ou a cirurgia refrativa a laser) e podem ser apropriados, dependendo das circunstâncias<sup>2</sup>.

Embora a cirurgia extracapsular de pequena incisão seja mais segura do que as técnicas anteriores, ainda ocorrem complicações. As complicações da cirurgia de catarata podem ocorrer no intraoperatório ou no pós-operatório imediato ou tardio. A complicação intraoperatória mais comum é a ruptura da cápsula posterior (RCP), com prevalência de cerca de 2%. As consequências da RCP incluem fragmentos de cristalino retidos na câmara anterior ou no vítreo, edema de córnea, edema macular

cistoide (EMC), DR, endoftalmite, aumento da pressão intraocular (PIO), inflamação intraocular e deslocamento da LIO<sup>2</sup>.

## 1.2 Ectopia *lentis* e afacia

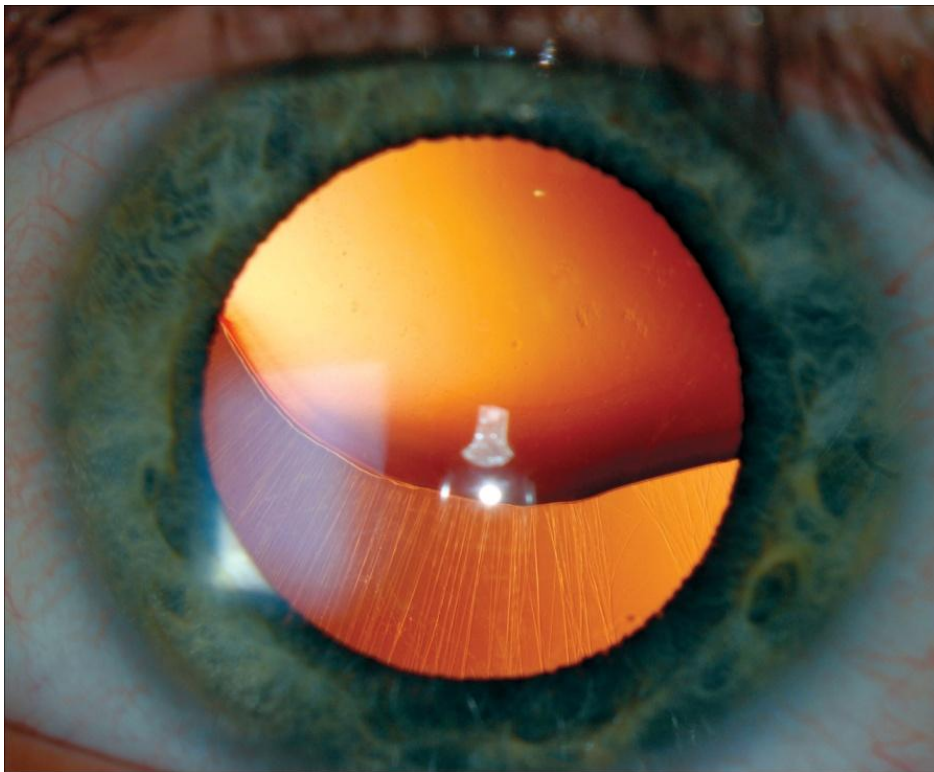
Além do surgimento da opacificação do cristalino, outras alterações relacionadas à lente podem fazer com que sua remoção seja necessária, como em alguns casos de ectopia *lentis*. Ectopia *lentis* é o deslocamento da lente de sua posição normal. Lente subluxada refere-se ao deslocamento parcial da lente, com algumas das zônulas permanecendo intactas, de forma que parte da lente permaneça na área pupilar (Figura 3). Lente luxada ou deslocada é a separação completa de todos os anexos zonulares, fazendo com que a lente seja completamente deslocada da pupila. Lesões traumáticas são a causa mais comum de lentes subluxadas ou deslocadas. Ectopia *lentis* pode ser hereditária ou secundária a outras causas. As causas secundárias incluem trauma, tumores uveais anteriores, síndrome de pseudoexfoliação e cataratas hiper maduras. As causas hereditárias podem ser amplamente divididas em causas com associações sistêmicas (síndrome de Marfan, homocistinúria, síndrome de Weill-Marchesani, síndrome de Ehlers Danlos) e aquelas sem associações sistêmicas (ectopia *lentis* et pupillae e aniridia)<sup>8</sup>.

As técnicas microcirúrgicas mais modernas com a utilização do vitreófago revolucionaram a abordagem cirúrgica da ectopia *lentis* nas décadas de 1980 e 1990. A técnica do sistema fechado reduz a tração vítrea e também evita danos à cornea e à malha trabecular. Mesmo com o aprimoramento das técnicas cirúrgicas, a indicação do procedimento cirúrgico não é somente pela presença da lente subluxada. Normalmente, a cirurgia é realizada quando medidas conservadoras não são suficientes para promover melhora na AV. O limite da MAVC (melhor acuidade visual corrigida) atual para cirurgia é relatado em torno de 20/60 ou 20/70. Ofuscamento, diplopia monocular ou intolerância ao uso de lentes de contato são fatores que também devem ser considerados no momento da indicação cirúrgica. A abordagem cirúrgica permanece uma questão de muito debate, sem estudos controlados randomizados na literatura comparando especificamente as abordagens



limbar e via *pars plana* em pacientes com ectopia *lentis*. Cada abordagem tem suas vantagens e o nível de conforto do cirurgião é um fator importante<sup>9</sup>.

**Figura 3** - Subluxação superior do cristalino associada a estiramento das fibras zonulares e sua deficiência em alguns pontos

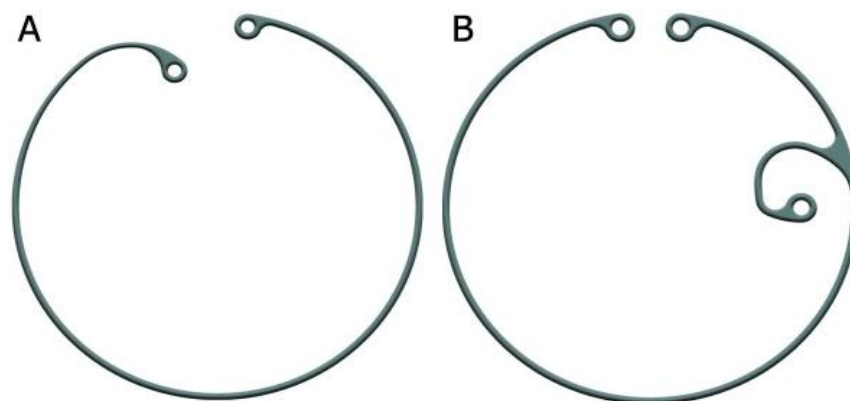


Fonte: Adaptado de Patel, McGhee<sup>10</sup>.

Em relação aos casos pediátricos, alguns autores recomendam cirurgia precoce antes do desenvolvimento da ambliopia, especialmente em pacientes com deslocamento significativo da lente. Outros acreditam que a cirurgia para ectopia *lentis* antes dos quatro ou cinco anos de idade permanece controversa. Na ausência de suporte capsular adequado, LIO de câmara anterior (LIOCA) ou LIO de câmara posterior (LIOCP) fixada na íris ou na esclera podem ser utilizadas. Recentemente, o uso de anel endocapsular também foi descrito com resultados promissores. A reabilitação visual e o tratamento da ambliopia são essenciais para os pacientes na faixa etária ambliogênica após a intervenção cirúrgica<sup>9</sup>.

Como citado anteriormente, as LIOs, tradicionalmente, são implantadas dentro do saco capsular após a cirurgia de facoemulsificação. No entanto, as cirurgias de catarata podem ser complicadas, caso ocorra RCP ou deiscência zonular, o que pode impedir o implante da lente no interior do saco capsular<sup>11</sup>. Na presença de pequena ruptura na cápsula posterior, pode-se implantar a lente dentro do saco capsular. Caso isso não seja possível, e a borda capsular anterior esteja intacta, uma LIOCP pode ser colocada no sulco ciliar sem qualquer suporte adicional na presença de um deslocamento de até 3 mm desta lente. Já quando ocorre lesão zonular, o implante da LIO dentro do saco capsular pode ser realizado com o auxílio de um anel endocapsular<sup>11</sup>, indicado para olhos com fraqueza zonular de até 4 horas de relógio. Aqueles com lesão zonular superior a 4 horas ou com zonulopatia progressiva requerem dispositivos que podem ser fixados na esclera, como os anéis endocapsulares modificados. Ao contrário do anel padrão, ele possui um gancho adicional que permite sua fixação na esclera utilizando fio Prolene 9-0 ou 10-0 ou CV-8 Gore-Tex (Figura 4).

**Figura 4 - (A)** Anel endocapsular. **(B)** Anel endocapsular modificado ou anel de Cionni



Fonte: Adaptado de Shieh, Miller<sup>12</sup>.

Outra situação que pode dificultar o implante da LIO ocorre nos casos de afacia. Afacia é definida como a ausência do cristalino. A afacia congênita é uma anomalia rara, que pode estar associada a outras doenças oculares importantes. Pode ser subdividida em duas formas: afacia congênita primária e secundária. A

afacia congênita primária resulta da falha na indução do placóide do cristalino e, portanto, o cristalino está ausente, enquanto que na afacia secundária, o placóide se desenvolveu, mas foi reabsorvido antes do nascimento<sup>3</sup>. Além das causas congênicas, a afacia pode ser adquirida devido à remoção cirúrgica do cristalino ou ao trauma. A afacia é uma condição em que, comumente, utilizam-se métodos alternativos para o implante da LIO, que não incluem sua inserção dentro do saco capsular ou no sulco, já que, frequentemente, ocorre perda ou ausência do suporte capsular.

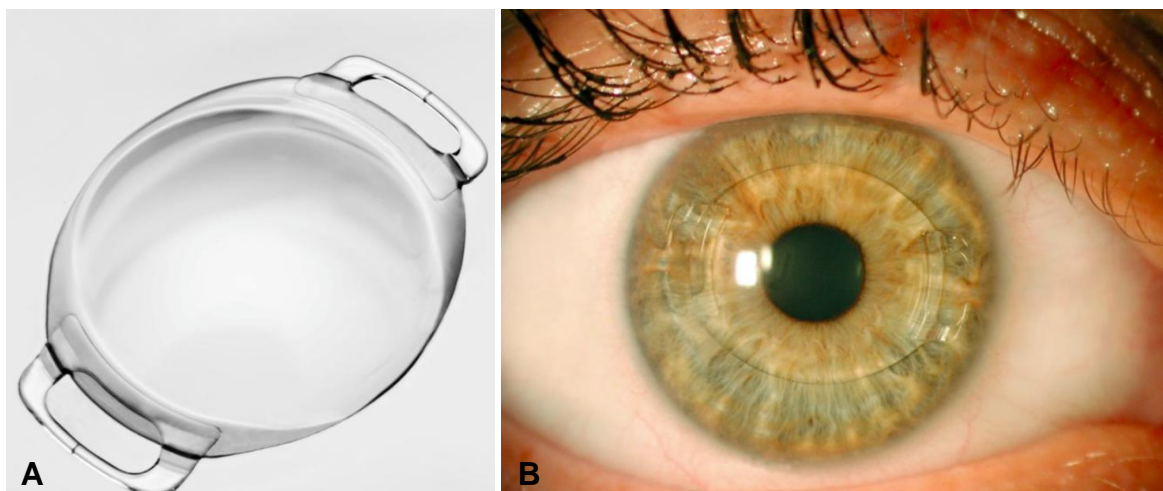
No contexto de um suporte capsular inadequado, as opções cirúrgicas para o implante da LIO incluem: inserção de uma LIOCA, fixação iriana de uma LIOCA, fixação de uma LIOCP na íris e fixação escleral (com ou sem sutura) de uma LIOCP. A escolha da técnica é, frequentemente, influenciada pela idade do paciente, por fatores anatômicos (por exemplo: trauma prévio com perda de tecido iriano), por outras comorbidades oculares (como glaucoma) e, finalmente, pela preferência do cirurgião.

### **1.3 Métodos de correção da afacia**

#### **1.3.1 Fixação iriana**

As LIOs afácicas de fixação iriana são consideradas, por alguns cirurgiões, como a melhor escolha para implante secundário em pacientes adultos; e podem ser implantadas tanto na câmara anterior quanto na posterior. No início dos anos de 1960, Collar implantou a primeira lente fixada na íris após a extração intracapsular da catarata mas, em 1971, Worst criou a “Iris Claw Lens”, e sua modificação deu origem à lente Artisan (Ophtec BV, Groningen, Holanda)<sup>13</sup> (Figura 5).

**Figura 5 - (A)** Lente intraocular Artisan. **(B)** LIO Artisan implantada na câmara anterior



Fonte: Adaptado de Ophtec<sup>14</sup>.

O implante de uma LIO de fixação iriana é considerado uma opção eficaz, previsível e segura para olhos afácicos sem suporte de cápsula, com recuperação visual rápida, bons resultados visuais e menos complicações do que alguns implantes secundários. No entanto, diversas complicações pós-operatórias já foram relatadas com o uso da lente Artisan; e as principais incluem: deslocamento da lente, hifema, elevação da PIO, bloqueio pupilar, glaucoma, dano iriano e irregularidade da pupila, DR e EMC<sup>13</sup>. Assim como as LIOCAs, a fixação iriana não pode ser realizada em casos de perda acentuada de tecido iriano. Há também a questão da restrição da dilatação pupilar, dependendo de como as suturas são realizadas. Portanto, elas não são ideais nos casos de comorbidades retinianas que requerem boa visualização da retina<sup>11</sup>. Além disso, não há evidências disponíveis sobre o melhor método de fixação dessas lentes. Apesar da maior incidência de luxação da LIO, a fixação retropupilar oferece a vantagem do implante mais fisiológico na câmara posterior, reduzindo o risco intraoperatório e pós-operatório de descompensação corneana, resultando em uma câmara anterior mais profunda. No entanto, a maioria dos estudos disponíveis sobre as LIOs de fixação iriana em afacia são limitados a um pequeno número de pacientes com seguimento curto<sup>13</sup>.

Toro et al.<sup>13</sup>, em um estudo retrospectivo, avaliaram 180 olhos (87 olhos com fixação iriana na câmara anterior e 93 olhos com implantação retropupilar) com

seguimento de pelo menos cinco anos. Não houve diferença estatisticamente significativa na média da AV corrigida entre os dois grupos. Não foram observadas alterações significativas na contagem endotelial corneana após a cirurgia nos dois grupos (preferiu-se a implantação retroiriana quando a contagem foi inferior a 1.200 células/mm<sup>2</sup>). Não houve complicações intraoperatórias nos dois grupos. Precipitados ceráticos foram observados, mais frequentemente, no grupo de fixação na câmara anterior.

Assim como em outras técnicas, muitas vezes é difícil comparar os resultados visuais de diferentes LIOs, já que essas lentes são frequentemente implantadas em olhos com comorbidades oculares ou após complicações cirúrgicas, o que pode limitar os resultados visuais. Porém, em relação à fixação na íris *versus* fixação escleral, a fixação iriana tem sido associada a maiores taxas de atrofia da íris, uveíte, síndrome de dispersão pigmentar e pseudofacodoneose, quando comparada à fixação escleral<sup>15</sup>.

Um estudo retrospectivo comparou os resultados visuais e as complicações da fixação iriana retropupilar de uma “Iris Claw Lens” e da fixação escleral sem sutura usando a técnica de Yamane, com seguimento de um ano. Não foram encontradas diferenças quanto aos resultados visuais. Houve complicações mínimas em ambos os grupos; o grupo da fixação escleral apresentou ligeira elevação da PIO no período do pós-operatório imediato, embora isso tenha sido temporário. A ovalização da pupila foi observada em 20% dos olhos que tiveram a LIO fixada à íris. Não houve descentralização da LIO durante a cirurgia ou ao longo do seguimento. Os autores defendem que a fixação escleral mantém a lente mais próxima do sulco ciliar (localização mais fisiológica), sem causar nenhum dano ao tecido iriano; ao contrário da LIO fixada à íris que possui maior potencial de causar inflamação persistente ou recorrente, EMC e dispersão pigmentar. As LIOs de fixação iriana são, geralmente, preferidas em olhos com pupilas pequenas, o que dificulta a fixação escleral, já que se defende que a fixação iriana, nesses casos, é tecnicamente mais fácil. Além disso, a escolha da LIO deve depender da experiência individual do cirurgião para que os resultados ideais sejam alcançados<sup>16</sup>.

Recentemente, um estudo prospectivo de troca de LIO comparando “Iris Claw Lens” retropupilar *versus* reposicionamento de LIOCP por sutura escleral mostrou

resultados de AV semelhantes, porém com incidência significativamente maior de lesão da íris no primeiro grupo<sup>17</sup>.

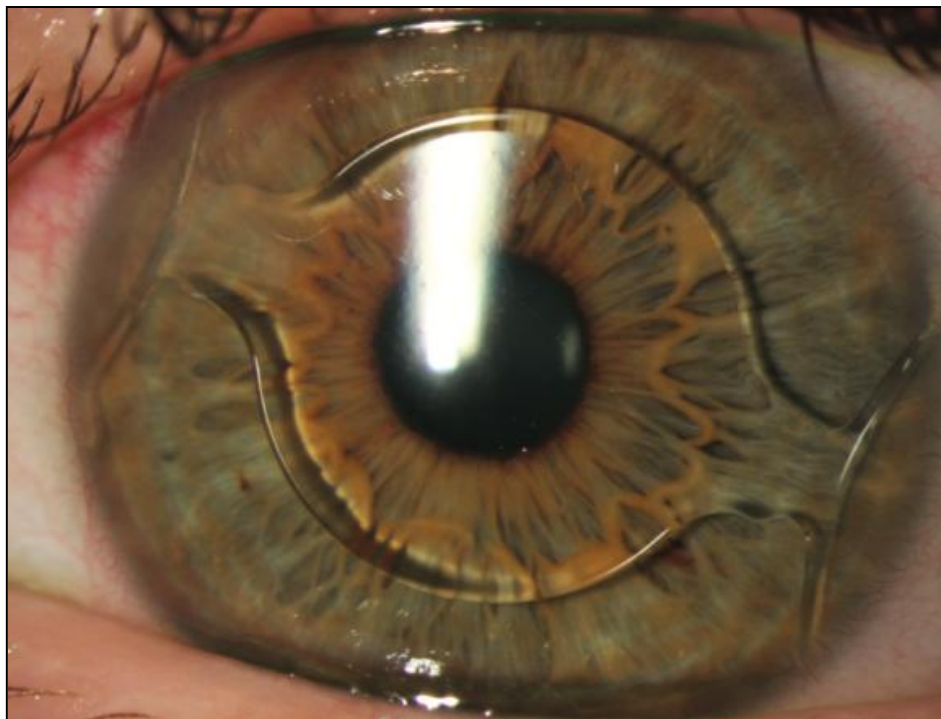
### **1.3.2 LIO de câmara anterior (suporte angular)**

As LIOcAs são, tecnicamente, de fácil inserção e envolvem pouca manipulação nos olhos; também são geralmente mais fáceis de remover ou substituir, caso seja necessário. Porém, as mais antigas foram associadas a maiores taxas de EMC, perda de células endoteliais, descompensação corneana, hifema, hipertensão ocular, bloqueio pupilar e síndrome uveíte-glaucoma-hifema, em comparação com a LIOCP<sup>15,18,19</sup>.

Durante as décadas de 1980 e 1990, vários modelos de lentes de polimetilmetacrilato (PMMA) de suporte angular foram utilizados; sendo, posteriormente, retirados do mercado pela presença de complicações inaceitáveis. Apesar dos bons resultados refracionais e visuais, a ovalização pupilar progressiva era uma complicação relativamente frequente. Mudanças no material das lentes foram feitas tornando-as mais flexíveis, o que reduziu a incidência de retração pupilar<sup>20</sup>.

As LIOcAs mais recentes, como a LIO Acrysof Cachet (Alcon Laboratories, Inc., Fort Worth, EUA) (Figura 6) têm apresentado menos complicações, mas ainda são contraindicadas nos casos de perda acentuada de tecido iriano ou dano angular. Elas também devem ser evitadas nos casos em que a câmara anterior seja rasa e em pacientes com contagem de células endoteliais significativamente baixa. Estudos mais recentes demonstram que a perda de células endoteliais na inserção da LIOCA é mais relacionada ao trauma cirúrgico do que pela presença da lente<sup>20</sup>. Além disso, a escolha errada da LIO pode levar a complicações. Uma LIOCA grande pode causar pressão excessiva na raiz da íris e no recesso angular, levando à ovalização da pupila, atrofia iriana, hemorragia e irite. Uma LIOCA pequena pode se mover e causar dano ao endotélio, sinéquias anteriores periféricas, irite e glaucoma<sup>21</sup>.

**Figura 6** - Avaliação na lâmpada de fenda no primeiro dia após implante da LIO AcrySof Cachet. Foi realizado túnel corneoescleral às 10 horas



Fonte: Adaptado de Taneri, Oehler e Heinz<sup>22</sup>.

### 1.3.3 Fixação escleral sem fios

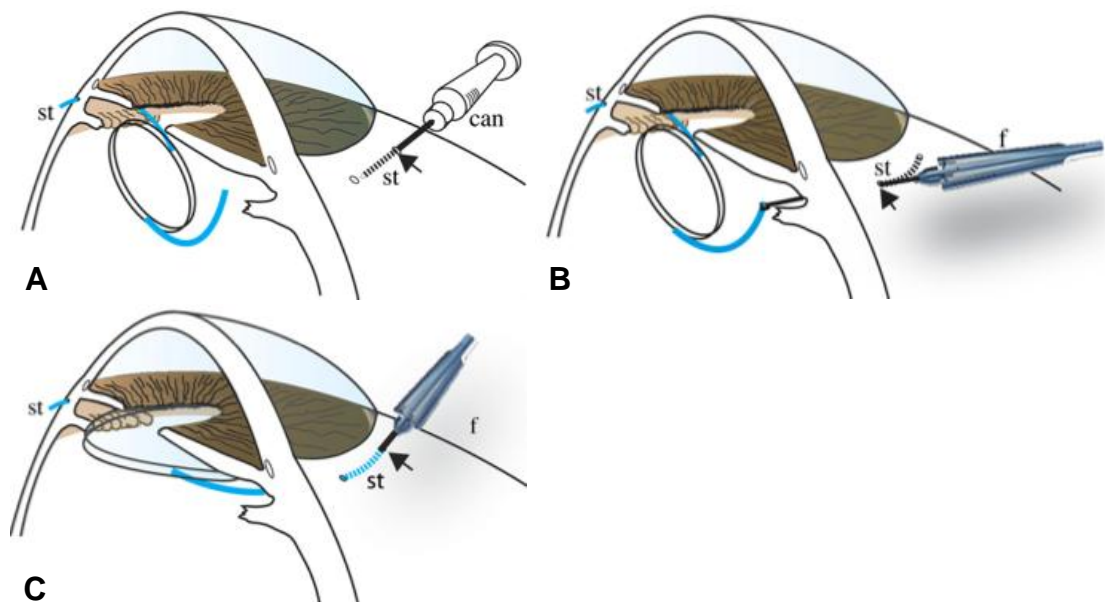
Durante a última década, a nova técnica de fixação intraescleral sem fios se tornou popular entre os cirurgiões, porém são poucos os estudos com mais de um ano de seguimento. Sua popularidade aumentou desde que Gabor e Pavlidis descreveram a fixação de uma LIO padrão de três peças usando cânulas de calibre 24 gauge para criar esclerotomias e túneis esclerais adjacentes. Os hápticos da LIO são externalizados e introduzidos nos túneis esclerais<sup>23</sup> (Figura 7).

A prática da inserção da LIO sem fios mudou recentemente para técnicas que evitam a peritomia conjuntival. A criação de esclerotomias e túneis esclerais convencionalmente exigia a dissecação da conjuntiva, o que é aceitável na maioria dos pacientes, mas pode não ser interessante em alguns casos, como aqueles que podem necessitar de cirurgia de glaucoma no futuro. Os métodos transconjuntivais foram pioneiros por utilizarem agulhas ou cânulas de vitrectomia com pinças



intraoculares para externalizar os hápticos. Recentemente, agulhas de calibre 30 gauge também foram utilizadas na criação de incisões para externalizar os hápticos da LIO<sup>24</sup>.

**Figura 7** - Técnica descrita por Gabor e Pavlidis em 2007. **(A)** Após peritomia conjuntival 360°, o túnel escleral paralelo ao limbo é preparado a 1,5 a 2,0 mm do limbo, começando na esclerotomia (seta), usando uma cânula calibre 24 gauge (can). O outro háptico já está fixado no túnel escleral oposto (180°). **(B)** O háptico é puxado através da esclerotomia (seta) utilizando uma pinça calibre 25 gauge (f). **(C)** Depois que o háptico é puxado através da esclerotomia, sua cauda é introduzida no túnel paralelo ao limbo (st) e a LIO é posicionada e centralizada



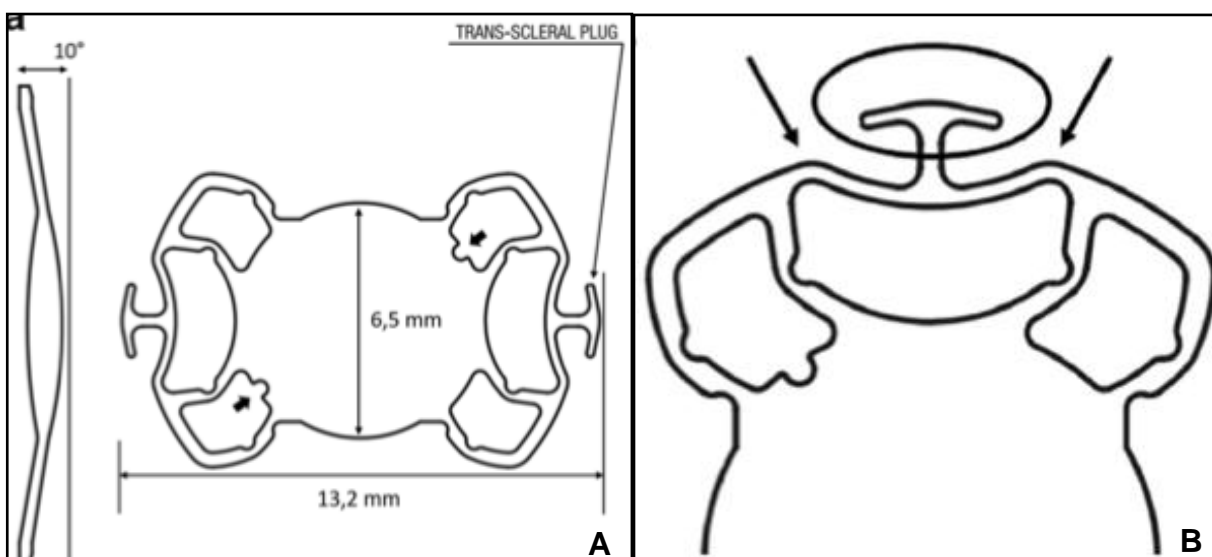
Fonte: Adaptado de Gabor e Pavlidis<sup>23</sup>

Um estudo retrospectivo com 31 olhos foi realizado para comparar duas técnicas diferentes de fixação escleral sem sutura: a primeira usando uma LIO convencional de três peças (ALCON MA60AC - Fort Worth, TX, EUA) e a segunda usando uma LIO peça única (SOLEKO FILL-SSF - confecção ou não de flaps esclerais) (Figura 8). Os pacientes foram acompanhados durante seis meses. Cinco olhos do grupo 1 (33%) apresentaram deslocamento da lente, quatro desses olhos necessitaram ser submetidos à nova cirurgia. Edema macular foi detectado em quatro pacientes do Grupo 1 (26,6%) e em sete olhos do Grupo 2 (43,7%). Os



autores atribuem essa elevada taxa de edema macular à realização de Tomografia de Coerência Óptica (OCT) em todas as visitas de acompanhamento. O tratamento foi iniciado em todos os casos em que foram detectados cistos intrarretinianos e nenhuma diferença foi registrada em termos de MAVC final entre os pacientes que desenvolveram ou não o edema. Durante o seguimento de seis meses, no Grupo 2, dois dos nove casos implantados sem a confecção do *flap* escleral apresentaram erosão da conjuntiva. Devido a isso, eles defendem a confecção de *flaps* esclerais em todos os casos em que utilizam a técnica da LIO Soleko FIL-SSF<sup>25</sup>.

**Figura 8 - (A)** LIO Soleko FIL-SSF peça única. **(B)** O háptico transescleral em forma de T é ancorado à esclera. Foram realizadas duas técnicas no Grupo 2: o háptico foi deixado em cima da esclera nua e recoberto pela conjuntiva, ou confeccionados *flaps* esclerais. A parte intraocular do háptico é formada por dois pontos de estabilização no sulco (setas)

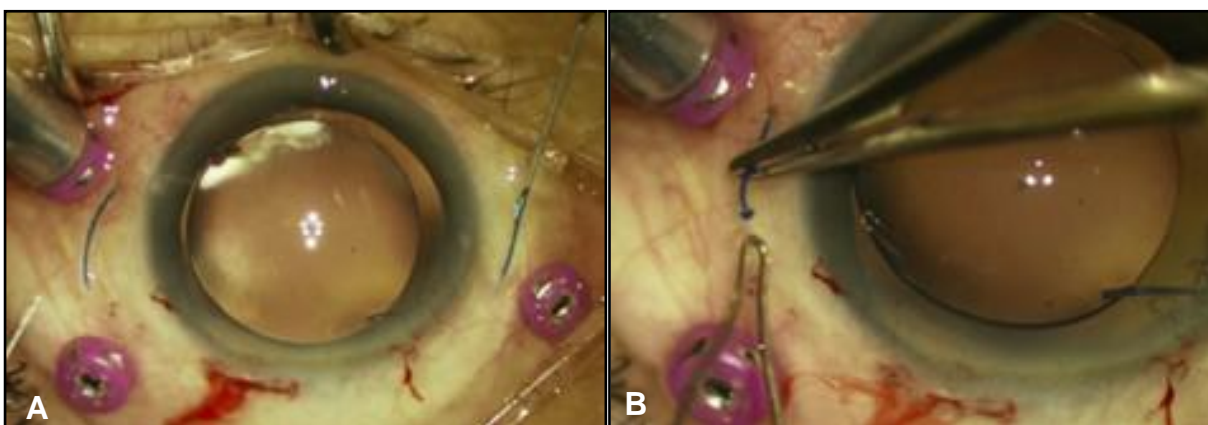


Fonte: Adaptado de D'Agostino et al.<sup>25</sup>.

Yamane et al.<sup>26</sup> descreveram uma técnica em que um cautério de baixa temperatura é usado para derreter a ponta do háptico após sua externalização, o que cria uma ponta que impede o háptico de deslizar para dentro do túnel escleral (Figura 9). As taxas de hemorragia vítrea (HV) foram comparáveis com outras técnicas em 5%. Ishikawa et al.<sup>27</sup> compararam essa técnica com o método de externalização com agulha e cânula de calibre 27 gauge, com redução do número

de feridas cirúrgicas, e descreveram complicações mínimas e ausência de luxação da LIO no período de acompanhamento de três meses com 30 olhos em cada grupo<sup>24</sup>.

**Figura 9** - Imagens mostrando a técnica de fixação de Yamane. **(A)** Os hápticos são externalizados 2 mm posterior ao limbo com o auxílio de agulhas. **(B)** As duas pontas das alças são cauterizadas. Após isso, eles são empurrados para dentro da esclera



Fonte: Adaptado de Yamane et al.<sup>28</sup>.

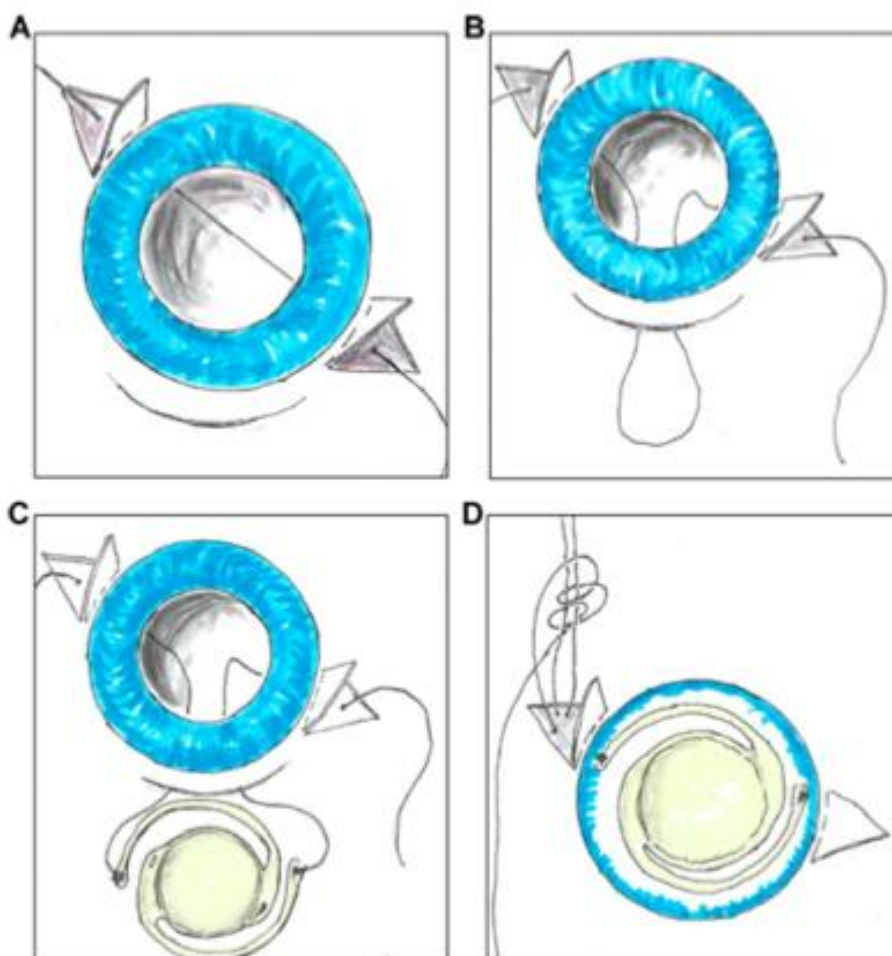
Kelkar et al.<sup>29</sup> compararam dois métodos: modificação da técnica de Yamane usando agulha de calibre 27 gauge (40 pacientes) e um método de fixação da LIO intraescleral sem suturas usando bolsas esclerais (30 pacientes). Em ambos os grupos não houve evidência de luxação da LIO aos seis meses; com AV corrigida pós-operatória semelhante entre eles. As complicações mais comuns relacionadas à fixação escleral sem fios incluem edema corneano, deslocamento da LIO, aumento da PIO, bloqueio pupilar reverso, hipotonia transitória, HV, dispersão de pigmento na LIO e EMC<sup>30</sup>.

#### 1.3.4 Fixação escleral utilizando fios

O conceito atual de fixação escleral “ab-externo” foi, inicialmente, descrito por Lewis (Figura 10), que utilizou o fio polipropileno (Prolene, Ethicon Endo-Surgery,

Inc., Cincinnati, OH) 10-0 em uma agulha reta. O fio é passado através do sulco e exteriorizado em 180° de distância, utilizando uma cânula de calibre 28 gauge. A inserção da cânula e da agulha são realizadas sob visualização direta, permitindo maior precisão e segurança quando comparadas às passagens sem visualização da “ab-interno”.

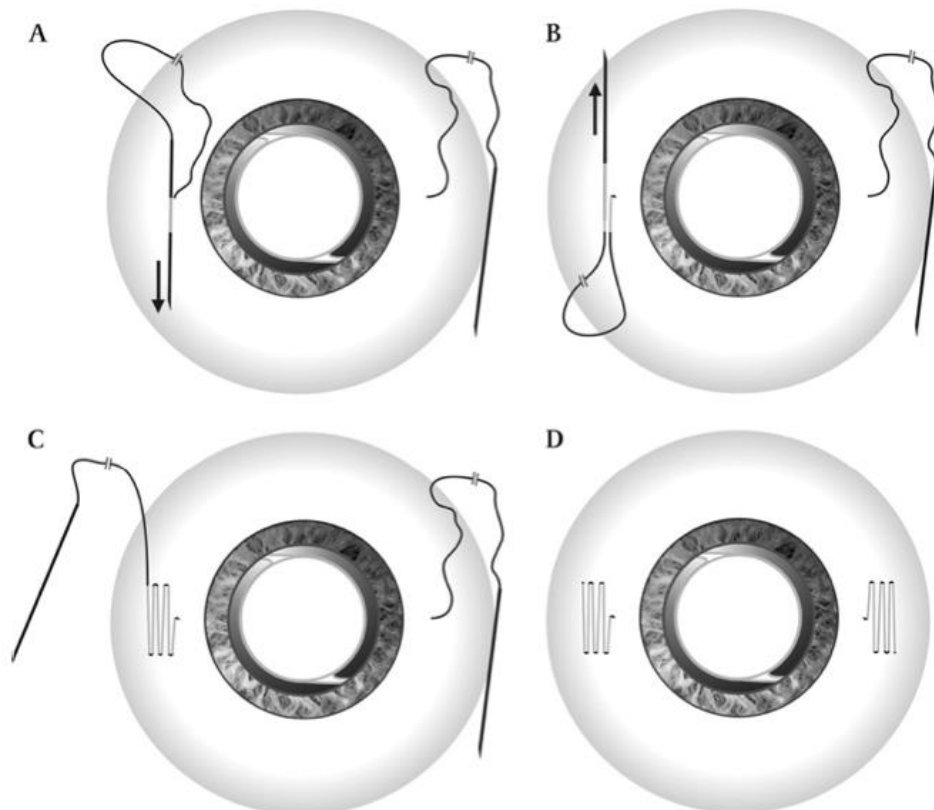
**Figura 10** - Técnica de Lewis. São realizadas duas peritomias conjuntivais e confeccionados dois *flaps* triangulares esclerais, separados a 180° um do outro. **(A)** A agulha do prolene é inserida no olho 2 mm posterior ao limbo através do local do *flap* e acoplada à uma agulha 28 gauge que foi inserida no lado oposto. As agulhas são, então, externalizadas. **(B)** A linha central do fio é puxada através da incisão corneana ou do túnel escleral. **(C)** O fio, então, é cortado ao meio e suas pontas amarradas nos hápticos da lente. **(D)** A LIO é inserida no olho e cada extremidade do fio é amarrada



Fonte: Adaptado de Stem et al.<sup>31</sup>.

Uma das preocupações com os fios é a erosão conjuntival provocada pelos nós, que pode ser uma porta de entrada para bactérias e, conseqüentemente, causar endoftalmite. Várias técnicas têm sido descritas para sepultar os fios, incluindo o uso de *flaps* e bolsas esclerais. A “sutura em Z” foi desenvolvida e se baseia na estabilidade do fio ao se realizar pelo menos cinco passagens intraesclerais adjacentes, evitando a necessidade de um nó. Os resultados iniciais dessa técnica sugeriram estabilidade sem deslocamento da lente<sup>32</sup> (Figura 11). Recentemente, no entanto, um estudo de Dimopoulos et al<sup>33</sup>, com seguimento mínimo de três anos, envolvendo 66 olhos, demonstrou taxa de 16,7% de ruptura do Prolene 10-0, com média de 7,5 anos. Uma série de casos retrospectivos semelhantes de 29 olhos, descrita por Wasiluk et al<sup>34</sup>, analisou os resultados a longo prazo dessa mesma técnica, porém utilizando o fio Prolene 9-0, com tempo médio de seguimento de 63,9 meses. Os autores encontraram uma taxa de 13% de ruptura do fio. Essas taxas são comparáveis às de publicações mais antigas sobre luxação da LIO, descritas em estudos de longo prazo com fio Prolene 10-0<sup>24,34</sup>.

**Figura 11** - Técnica da sutura em Z para fixação intraescleral com fio de polipropileno. **(A)** Após sair da esclera cerca de 1,3 mm de distância do limbo, a agulha é reintroduzida na esclera. **(B)** O fio é introduzido novamente e passado na direção oposta. **(C)** A manobra é repetida cinco vezes resultando em um formato de zigzag. **(D)** Finalmente, o fio é cortado ao nível da esclera e deixado sem nó



Fonte: Szurman et al.<sup>32</sup>.

As incertezas a respeito da erosão e da quebra do fio suturado à esclera e a LIOCP receberam atenção especial. As preocupações quanto à vida útil do fio de polipropileno, comumente utilizado, foram levantadas. Além das técnicas de fixação escleral sem sutura, a utilização de fios alternativos também foi proposta, como o Gore-Tex (WL Gore & Associates, Newark, DE), ou o polipropileno de maior diâmetro (9-0), para minimizar esse risco de complicações relacionadas ao fio<sup>35,36</sup>.

Khan et al<sup>15</sup> descreveram uma técnica modificada para a fixação escleral em dois pontos de uma LIO CZ70BD (Alcon, Fort Worth, TX) usando o Gore-Tex, um fio monofilamentado não absorvível de politetrafluoroetileno (PTFE). Porém, a fixação da LIO CZ70BD em dois pontos aumenta a chance de inclinação da lente. Com o

aumento da utilização e da experiência, a técnica de Khan et al<sup>15</sup> sofreu novas modificações. O principal dos ajustes feitos foi o uso de uma LIO Akreos AO60 (Bausch + Lomb, Rochester, NY), com design de quatro hápticos que permite excelente centralização e estabilização da LIO por meio da fixação em quatro pontos (Figura 12)<sup>37</sup>. Além disso, por ser dobrável, entra facilmente por uma incisão de aproximadamente 3,0 mm.

**Figura 12** - Imagem demonstrando a LIO Akreos AO60 e a maneira com que os fios são passados através de seus hápticos



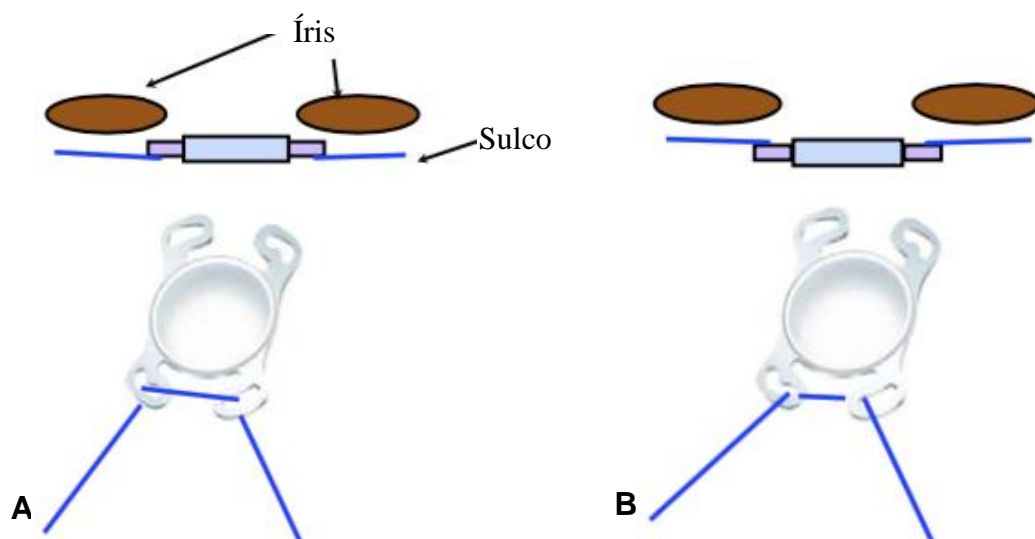
Fonte: Adaptado de Aderman e Regillo<sup>38</sup>.

Observou-se que olhos afácicos vitrectomizados adicionam risco aumentado ao procedimento por serem olhos com menos suporte e por terem o segmento posterior previamente manipulado. A cirurgia em que é realizada uma grande incisão que descomprime o olho, como ceratoplastia penetrante, ou implante de LIO secundária por meio de uma incisão de 6,0 a 7,0 mm, apresenta riscos associados à efusão coroidal e hemorragia supracoroide. Portanto, é desejável minimizar o

tamanho da incisão e, simultaneamente, diminuir o astigmatismo e reduzir as chances de inclinação e descentralização da LIO nesses pacientes<sup>39</sup>.

A LIO Akreos no sulco parece mais favorável na afacia, devido ao menor contato com a íris em relação aos casos em que ela é apoiada na cápsula anterior periférica residual. Além disso, a LIO é suturada de uma maneira que permite que ela fique posicionada atrás dos fios<sup>39</sup> (Figura 13).

**Figura 13 - (A)** A maneira como o fio é passado pelos hápticos da LIO aumenta a chance de contato com a íris e, conseqüentemente, de dispersão pigmentar e de EMC. **(B)** O fio é posicionado através dos hápticos fazendo com que a lente fique atrás do sulco, diminuindo a chance de contato com a íris



Fonte: Adaptado de Rahimy et al.<sup>40</sup>.

A técnica de fixação escleral também não está isenta de complicações. DR, inclinação da LIO, HV ou hemorragia supracoroide, endoftalmite e erosão/quebra do fio foram todos relatadas e podem resultar em perda permanente de visão<sup>35,41</sup>. A LIOCP, no entanto, faz com que a lente fique mais próxima da localização natural do cristalino, provavelmente oferecendo benefícios de refração<sup>15</sup>.

A variedade de novas técnicas e inovações na fixação escleral com e sem fios representa uma área de desenvolvimento em rápida evolução. Cada nova técnica, no entanto, deve ser monitorada quanto à durabilidade e complicações. A maioria

dos estudos realizados com a LIO Akreos AO60 e o fio Gore-Tex tem tamanho amostral limitado e nenhum é prospectivo, portanto a qualidade dos dados está longe de ser nível 1 de evidência<sup>24</sup>.

No Brasil, a Agência Nacional de Vigilância Sanitária (ANVISA) aprovou a LIO Akreos AO60 para uso apenas dentro do saco capsular. O mesmo ocorre com o fio Gore-tex. De acordo com as instruções de uso (número ANVISA: 80067930012): "A sutura GORE-TEX® foi especificamente desenvolvida para cirurgia cardiovascular. Testes clínicos demonstraram que também é adequada para cirurgia geral". "Não foi determinada a segurança e a eficácia dessa sutura em aplicações neurológicas periféricas, microcirúrgicas e oftálmicas". Esses dados reforçam a necessidade de estudos clínicos Fase I para se avaliar a técnica descrita.



## ***2. Objetivos***

---

## 2.1. Objetivo geral

Avaliar a segurança da fixação escleral em um dos olhos de uma série de pacientes que foram submetidos à fixação de uma LIO acrílica hidrofílica em quatro pontos na esclera, a Akreos AO60, utilizando o fio Gore-Tex, na ausência de suporte capsular, associada à vitrectomia via *pars plana* (VVPP), quando necessário.

## 2.2 Objetivos específicos

Avaliar os seguintes parâmetros de segurança:

- Mudança da AV corrigida durante os seis meses de estudo em relação à visita basal;
- Porcentagem de pacientes com edema corneano crônico (não resolução após três meses de pós-operatório);
- Mudança do escore de células/*flare* durante os seis meses de pós-operatório em relação à visita basal;
- Porcentagem de pacientes com exposição do fio por erosão da conjuntiva;
- Porcentagem de pacientes com opacificação da LIO;
- Mudança na densidade de células endoteliais durante os seis meses de pós-operatório em relação à visita basal;
- Mudança na espessura da córnea durante os seis meses de pós-operatório em relação à visita basal;
- Porcentagem de pacientes com aumento da PIO acima de 5 mmHg em relação ao *baseline* e a variação da mesma.

### ***3. Casuística e Métodos***

---

### 3.1 Desenho do estudo e considerações éticas

Foi realizado estudo clínico prospectivo FASE I, registrado no Registro Brasileiro de Ensaio Clínicos (RG RBR-6qvmjs). Foi aprovado pelo Comitê de Ética e Pesquisa do Hospital das Clínicas da Faculdade de Medicina de Ribeirão Preto da Universidade de São Paulo (HCFMRP-USP), Parecer: n.º 03907418.5.0000.5440 (Anexo), bem como o Termo de Consentimento Livre e Esclarecido (TCLE) (Apêndice).

### 3.2 Pacientes e grupos

Foram incluídos no estudo 20 pacientes maiores de 18 anos, atendidos no Ambulatório de Retina do HCFMRP-USP, com diagnóstico de afacia ou de LIO deslocada, sem suporte capsular, e com indicação de implante de LIO.

#### 3.2.1 Elegibilidade dos pacientes e avaliação inicial

Os critérios de inclusão foram:

- Pacientes acima de 18 anos de idade;
- Afacia ou LIO descentrada/deslocada;
- Ausência de suporte capsular confiável na opinião do cirurgião;
- AV corrigida melhor ou igual a cinco letras (ETDRS) em relação à acuidade sem correção;
- TCLE devidamente assinado.

E os critérios de exclusão foram:

- Presença de suporte capsular que tornasse possível o implante de LIO sem fixação escleral;
- Comorbidades oculares que pudessem ser agravadas pela cirurgia, como glaucoma avançado e doença corneana;

- Contagem de células endoteliais com densidade inferior a 1.000 células/mm<sup>2</sup> e/ou alterações qualitativas na microscopia especular como polimegatismo e pleomorfismo que, na opinião do investigador, fossem de alto risco para ocorrência de ceratopatia bolhosa no pós-operatório;
- Doenças oculares que necessitassem de VVPP com uso de gás ou óleo de silicone intravítreo;
- Comorbidade sistêmica que contraindicasse o procedimento cirúrgico.

Um grupo de 20 pacientes com afacia ou lente subluxada/deslocada foi formado. Foram analisados dados demográficos básicos como idade, sexo, comorbidades sistêmicas, antecedentes oftalmológicos e comorbidades oculares. Os pacientes foram submetidos à avaliação oftalmológica completa no início do estudo, com um dia de cirurgia, uma semana após a cirurgia e com um, dois, três e seis meses de pós-operatório. A avaliação inicial incluiu medidas de AV sem correção e MAVC, tonometria de aplanção e biomicroscopia na lâmpada de fenda, exame de fundo de olho indireto com lente de 20 dioptrias, microscopia especular e paquimetria e biometria de imersão. Os exames pré-operatórios incluíram: medidas de AV sem e com correção, avaliação na lâmpada de fenda (biomicroscopia do segmento anterior), tonometria de aplanção (Tonômetro de Goldmann), fundoscopia, microscopia especular, paquimetria e biometria de imersão. Os cálculos pré-operatórios das lentes foram realizados com ultrassonografia de imersão. As fórmulas SRK-T (comprimento axial maior que 26 mm), Hoffer-Q (comprimento axial menor que 22 mm), ou Holladay 1 foram utilizadas, dependendo do valor obtido. O cálculo foi feito para o implante de uma LIO na topografia do saco capsular. A média do alvo da refração pós-operatória foi de -0,40D equivalente esférico (EE).

Em todas as visitas foram avaliadas a AV sem correção e a PIO e foram realizados os exames de biomicroscopia do segmento anterior e do fundo de olho. A OCT foi realizada nos casos em que a MAVC pós-operatória era pior que 20/40 e havia suspeita de membrana epirretiniana (MER) ou EMC por biomicroscopia de fundo. Refração, microscopia especular e paquimetria foram realizadas entre três e seis meses após a cirurgia, quando foi verificada a MAVC.

Os valores em logMAR correspondentes às anotações em Snellen foram utilizados para análise estatística. Nos pacientes em que a AV era inferior a 20/200 (equivalente Snellen), ao invés de se obterem as AVs pela aproximação da tabela, foram utilizadas métricas como conta dedos (CD) e movimento de mãos (MM). CD a 3 metro foi convertido em 1,85, CD a 2 metros a 1,9, CD a 1 metro e CD a 30 cm a 2,0 e MM a 2,1 (Figura 14). A hipotonia foi definida como PIO inferior a 5 mmHg em qualquer visita pós-operatória, e hipertensão ocular foi caracterizada por PIO superior a 25 mmHg em qualquer visita.

**Figura 14** - Categorias de baixa visão e sua conversão em logMAR

Decimal Acuity	Log(VA)	LogMAR	Snellen Ratio	Low-Vision Category Range
0.0033	-2.48	2.48	20/6060	HM
0.0040	-2.40	2.40	20/5020	
0.0050	-2.30	2.30	20/4000	
0.0063	-2.20	2.20	20/3170	
0.0080	-2.10	2.10	20/2500	
0.010	-2.00	2.00	20/2000	CF
0.013	-1.90	1.90	20/1600	
0.014	-1.85	1.85	20/1400	
0.020	-1.70	1.70	20/1000	
—	—	—	—	—
0.1	-1.00	1.00	20/200	—
—	—	—	—	—
1.0	0.00	0.00	20/20	—

Fonte: Schulze-Bonsel et al. <sup>42</sup>.

### 3.3 Métodos de avaliação

- **AV sem correção:** foi medida utilizando tabela ETDRS. As acuidades sem correção foram avaliadas no início do estudo, com um dia de cirurgia, uma semana após a cirurgia e com um, dois, três e seis meses de pós-operatório.
- **AV após refração:** teste de lentes e MAVC no pré-operatório e entre três e seis meses após a cirurgia.

- **PIO:** foi obtida por meio de tonômetro de aplanção de Goldmann e avaliada em todas as visitas.
- **Biomicroscopia:** a biomicroscopia do segmento anterior e posterior foi realizada cuidadosamente, em todas as visitas, por meio da lâmpada de fenda (Topcon, Tóquio, Japão) e com auxílio de lente de 78 dioptrias (Volk, Mentor, OH, USA).
- **Fundoscopia:** foi realizada avaliação de toda a retina utilizando o oftalmoscópio binocular indireto (OBI - Eyetec, São Carlos, SP, Brasil) e lente de 20 dioptrias (Volk, Mentor, OH, USA).
- **Microscopia Especular e Paquimetria:** realizadas com o equipamento de microscopia especular ICONAN (ICONAN - Konan Specular Microscope Sp-5500, Irvine, CA, USA). A avaliação qualitativa das células endoteliais e sua contagem e a medida da espessura corneana foram realizadas no início do estudo e entre três e seis meses após a cirurgia.
- **OCT:** foi realizada utilizando o equipamento Spectralis® HRA+OCT (Heidelberg Engineering, Heidelberg, Alemanha) nos casos em que a MAVC pós-operatória era pior que 20/40 e havia suspeita de MER ou EMC por biomicroscopia de fundo. A avaliação da região macular foi obtida utilizando protocolo de rastreamento padrão 20° x 15°, consistindo de 19 seções horizontais (cada uma a partir de 25 quadros) com distância de 240 µm entre cada *scan*, cobrindo o quadrilátero de 20 x 15 graus na retina, centrado na fóvea.
- **Biometria de imersão:** realizado exame de imersão utilizando-se o biômetro (Alcon OcuScanRxP, Fort Worth, TX, EUA) no padrão automático seriado de ondas tipo "A". Foram aplicadas as fórmulas SRK-T, Hoffer-Q ou Holladay 1, dependendo do valor encontrado (padronizado). O cálculo foi feito para a implantação de uma LIO na topografia do saco capsular.

### 3.4 Técnica Cirúrgica

Inicialmente, duas peritomias conjuntivas são criadas, separadas 180° nasal e temporalmente e realizada cauterização para obter hemostasia. Uma esclerotomia 23 gauge é criada para acoplar a infusão (tipicamente inferior, longe das demais esclerotomias para a fixação da LIO). Quatro esclerotomias são, então, realizadas: duas temporais e duas nasais, 2,5 mm superior e inferior da linha média, e todas à distância de 3 mm do limbo. Se indicada, VVPP é realizada. Em seguida, as agulhas do fio 7-0 Gore-Tex (CV-8) (WL Gore & Associates, Newark, DE, USA) são desprezadas e o fio é cortado em duas metades. Cada extremidade do fio é passada pelos dois orifícios adjacentes da lente. Para minimizar o potencial contato com a íris, o fio é passado pelo primeiro orifício, de anterior para posterior, e depois de posterior para anterior, saindo através do segundo orifício. Esse padrão é repetido com a segunda metade do fio no lado contralateral da LIO. Pode-se, então, acessar a câmara anterior pela incisão corneana previamente criada (se recente a cirurgia de catarata), ou construir uma nova incisão corneana superior usando uma lâmina de 2,75 mm. A incisão pode ser ampliada para 3,5-4,0 mm. É importante observar a posição correta da LIO. Um dos hápticos tem uma abertura oval e o háptico oposto possui uma abertura em forma de feijão. O háptico em forma de feijão deve ser posicionado no quadrante superior direito do olho do paciente.

Cada extremidade do fio Gore-Tex é passada para a câmara anterior e retirada da esclerotomia correspondente usando pinças intraoculares planas. A LIO Akreos A060 (Bausch & Lomb, Rochester, NY, USA) pode ser dobrada ao longo de seu eixo usando uma pinça Buratta e introduzida na câmara anterior. As quatro extremidades do fio são, então, puxadas. Os trocateres são removidos individualmente através do Gore-Tex e os fios são amarrados. É importante primeiro centralizar a LIO e depois ajustar gradualmente a tensão do fio nas extremidades nasal e temporal antes de amarrar o nó permanente. As extremidades do fio não devem ser amarradas com muita força para não criar um efeito de "curvatura" dos hápticos da lente. Os fios são cortados deixando uma ponta suficientemente longa, o



que, teoricamente, pode ajudar a diminuir o risco do Gore-Tex se desenrolar no futuro e erodir a conjuntiva. Para evitar a hipotonia pós-operatória, os locais de esclerotomia com vazamento podem ser suturados com 7-0 Poliglactina 910 (Vicryl, Ethicon, NJ, USA). Deve-se ter cuidado para não cortar o fio Gore-Tex que já passou pela esclerotomia. A incisão corneana é então suturada usando Nylon 10-0. A peritomia conjuntival é fechada, garantindo que o fio externo do Gore-Tex esteja completamente coberto.

### 3.5 Parâmetros de segurança avaliados

Os principais parâmetros de segurança avaliados foram:

- Mudança da AV corrigida durante os seis meses de estudo em relação à visita basal;
- Porcentagem de pacientes com edema corneano crônico (não resolução após três meses de pós-operatório);
- Mudança do escore de células/*flare* durante os seis meses de pós-operatório em relação à visita basal;
- Porcentagem de pacientes com exposição do fio por erosão de conjuntiva;
- Porcentagem de pacientes com opacificação da LIO;
- Mudança na densidade de células endoteliais durante os seis meses de pós-operatório em relação à visita basal;
- Mudança na espessura da córnea durante os seis meses de pós-operatório em relação à visita basal;
- Porcentagem de pacientes com aumento da PIO acima de 5 mmHg em relação ao *baseline* e a variação da mesma.

### 3.6 Análise estatística

A análise dos dados foi realizada por meio do *software* IBM SPSS *Statistics* (Statistical Package for Social Sciences, versão 23.0), em que a frequência dos dados e as medidas descritivas foram aplicadas. O valor de  $p < 0,05$  foi considerado estatisticamente significativo. Os testes de Kruskal-Wallis e Mann-Whitney foram utilizados para comparar médias e tempos, e o teste não paramétrico de Wilcoxon foi aplicado para verificar a existência de diferenças significativas, considerando dados pareados.

## ***4. Resultados***

---

Vinte pacientes foram incluídos no presente estudo. A média de idade  $\pm$  DP no momento da cirurgia era de  $64 \pm 10$  anos (variação: 39 - 84 anos). A amostra do estudo compreendia oito mulheres (40%) e 12 homens (60%), e os olhos operados foram nove direitos (45%) e 11 esquerdos (55%). As indicações para implante secundário da LIO incluíram: cristalino subluxado ou luxado após trauma em sete (35%) dos 20 pacientes; afacia após cirurgia de catarata complicada em seis (30%), três desses com história de trauma; LIO subluxada ou luxada em quatro (20%), uma das quais ocorreu após cirurgia de catarata complicada e outra após trauma contuso e presença de fragmentos de cristalino após cirurgia de catarata complicada em três (15%) (Tabela 1).

**Tabela 1** - Características dos pacientes e dos olhos operados na avaliação inicial

<b>Características</b>	<b>Dados</b>
<b>Sexo, nº (%)</b>	
Masculino	<b>12 (60%)</b>
Feminino	<b>8 (40%)</b>
<b>Idade (anos) (média <math>\pm</math> DP)</b>	<b>64,20 <math>\pm</math> 10,75</b>
<b>Olhos, nº (%)</b>	
Olho direito	<b>9 (45%)</b>
Olho esquerdo	<b>11 (55%)</b>
<b>Indicações cirúrgicas, nº de olhos (%)</b>	
Cristalino subluxado ou luxado após trauma	<b>7 (35%)</b>
Afacia após cirurgia de catarata complicada	<b>6 (30%)</b>
LIO subluxada ou luxada	<b>4 (20%)</b>
Fragmentos de cristalino após cirurgia de catarata complicada	<b>3 (15%)</b>

Dez (50%) dos 20 pacientes foram submetidos à fixação escleral isoladamente, enquanto que os outros dez olhos foram submetidos à VVPP de calibre 23 gauge simultaneamente. Dos vinte pacientes com cirurgia combinada, quatro (20%) foram submetidos a explante da LIO, quatro (20%) à fragmentação do

cristalino na cavidade vítrea, um (5%) a *peeling* de MER e um (5%) à remoção de óleo de silicone e da rede de prolene (Tabela 2). Não ocorreram complicações intraoperatórias.

**Tabela 2** - Características cirúrgicas

<b>Cirurgia realizada</b>	<b>Dados</b>
<b>1) Fixação Escleral, nº (%)</b>	<b>10 (50%)</b>
Cirurgia anterior:	
Cirurgia de catarata complicada	5 (25%)
VVPP + fragmentação do cristalino na cavidade vítrea	4 (20%)
VVPP + lensectomia + remoção CEIO*	1 (5%)
<b>2) VVPP + explante da LIO + fixação escleral</b>	<b>4 (20%)</b>
<b>3) VVPP + fragmentação do cristalino no vítreo + fixação escleral</b>	<b>4 (20%)</b>
<b>4) VVPP + peeling de MER + fixação escleral</b>	<b>1 (5%)</b>
<b>5) Remoção de óleo de silicone e da rede de prolene + fixação escleral</b>	<b>1 (5%)</b>

\*CEIO- Corpo Estranho Intraocular; \*\*MER- Membrana Epiretiniana; \*\*\*VVPP- Vitrectomia posterior via *pars plana*

#### 4.1 Acuidade visual

A média  $\pm$  DP da AV não corrigida em logMAR era de  $1,92 \pm 0,23$  (20/1600 equivalente Snellen) no pré-operatório, e melhorou significativamente para  $0,81 \pm 0,54$ ,  $0,78 \pm 0,47$ ,  $0,79 \pm 0,46$  e  $0,80 \pm 0,56$  (20/125 equivalente Snellen) em um, dois, três e seis meses de pós-operatório, respectivamente (teste de Wilcoxon = -3,76;  $p < 0,001$ ). A média  $\pm$  DP da MAVC em logMAR era de  $0,43 \pm 0,23$  (20/50 equivalente Snellen) no pré-operatório e de  $0,37 \pm 0,24$  (20/50 equivalente Snellen) no pós-operatório (teste de Mann Whitney = -0,66;  $p = 0,531$  e teste de Wilcoxon = -1,01;  $p = 0,312$ ). A MAVC foi verificada entre três e seis meses após a cirurgia.

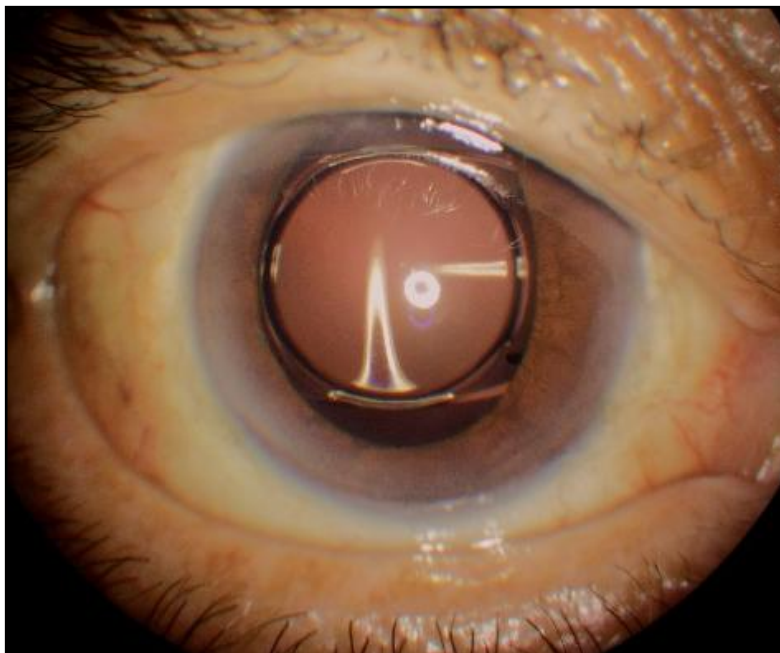
## 4.2 Alterações após fixação escleral com LIO Akreos AO60 e fio Gore-Tex

### 4.2.1 Alterações pós-operatórias de curto prazo

No primeiro dia após a cirurgia, 15 (75%) dos 20 pacientes apresentaram edema corneano. Após uma semana, esse número diminuiu para cinco (25%), em um mês para três (15%) e em dois meses para dois (10%). Após três meses de acompanhamento, nenhum paciente apresentava edema corneano.

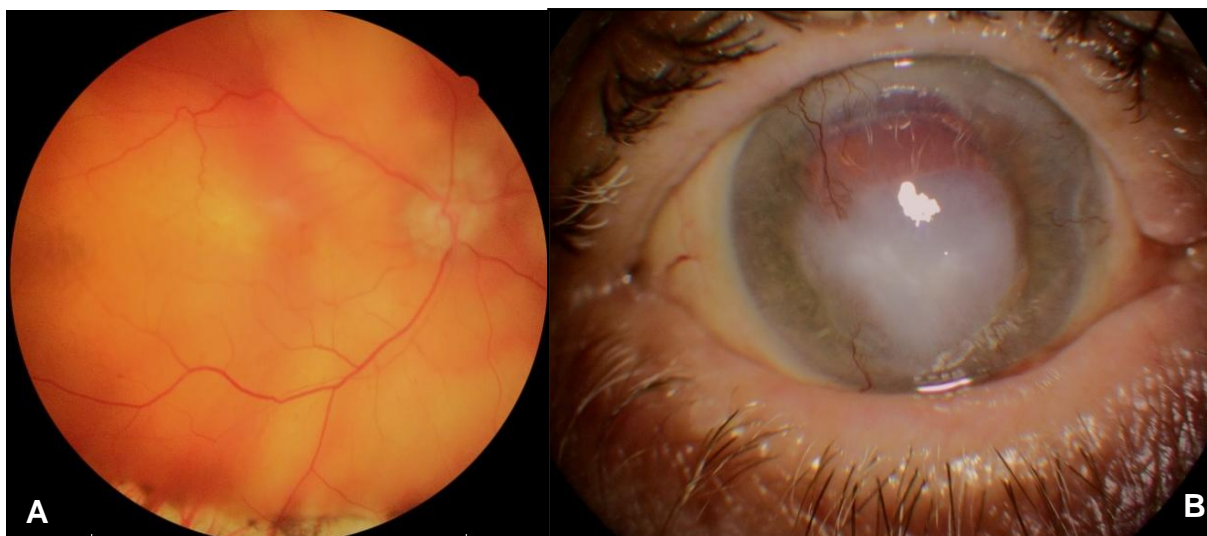
Quanto à existência de células/*flare* na câmara anterior, seis (30%) dos 20 pacientes foram positivos para esse parâmetro no primeiro dia, quatro (20%) no sétimo dia de pós-operatório e um (5%) paciente apresentou reação de câmara anterior (RCA) com um mês e dois meses. Aos três e seis meses de acompanhamento, nenhum dos pacientes apresentou RCA. Já o *seidel* positivo foi observado pela incisão corneana em um (5%) paciente na primeira semana após a cirurgia. A resolução espontânea ocorreu após duas semanas. No primeiro dia de pós-operatório, um (5%) paciente apresentou hemorragias intrarretinianas maculares. A OCT foi realizada com quatro meses de pós-operatório após a refração (MAVC era de 20/200) e demonstrou desorganização das camadas retinianas externas. Um caso de provável síndrome tóxica do segmento anterior (TASS) foi evidenciado no primeiro dia de pós-operatório. Devido à possibilidade de endoftalmite, foi realizada injeção intravítrea de antibiótico e o paciente apresentou boa evolução (MAVC final de 20/40) (Figura 15).

**Figura 15** - Imagem demonstrando boa evolução após TASS (fio recoberto, lente centrada, MAVC 20/40)



Dois pacientes (2/20; 10%) apresentaram HV transitória (resolução dentro do primeiro mês), enquanto que um deles (5%) apresentou recorrência de DR, observada 20 dias após o implante secundário da LIO. Este paciente havia tido DR cerca de 10 anos antes. O reparo completo ocorreu após retinopexia pneumática e sessões de laser foram realizadas para bloquear a rotura retiniana. A desepitelização da córnea foi observada após o laser e desenvolveu-se ceratite herpética algumas semanas depois. Após o tratamento, o paciente evoluiu com opacidade central da córnea e MAVC de 2,1 logMAR (Figura 16).

**Figura 16** - Imagens de paciente do estudo. **(A)** Retinografia demonstrando retina descolada após cirurgia de fixação escleral. **(B)** Opacidade corneana após tratamento de ceratite herpética

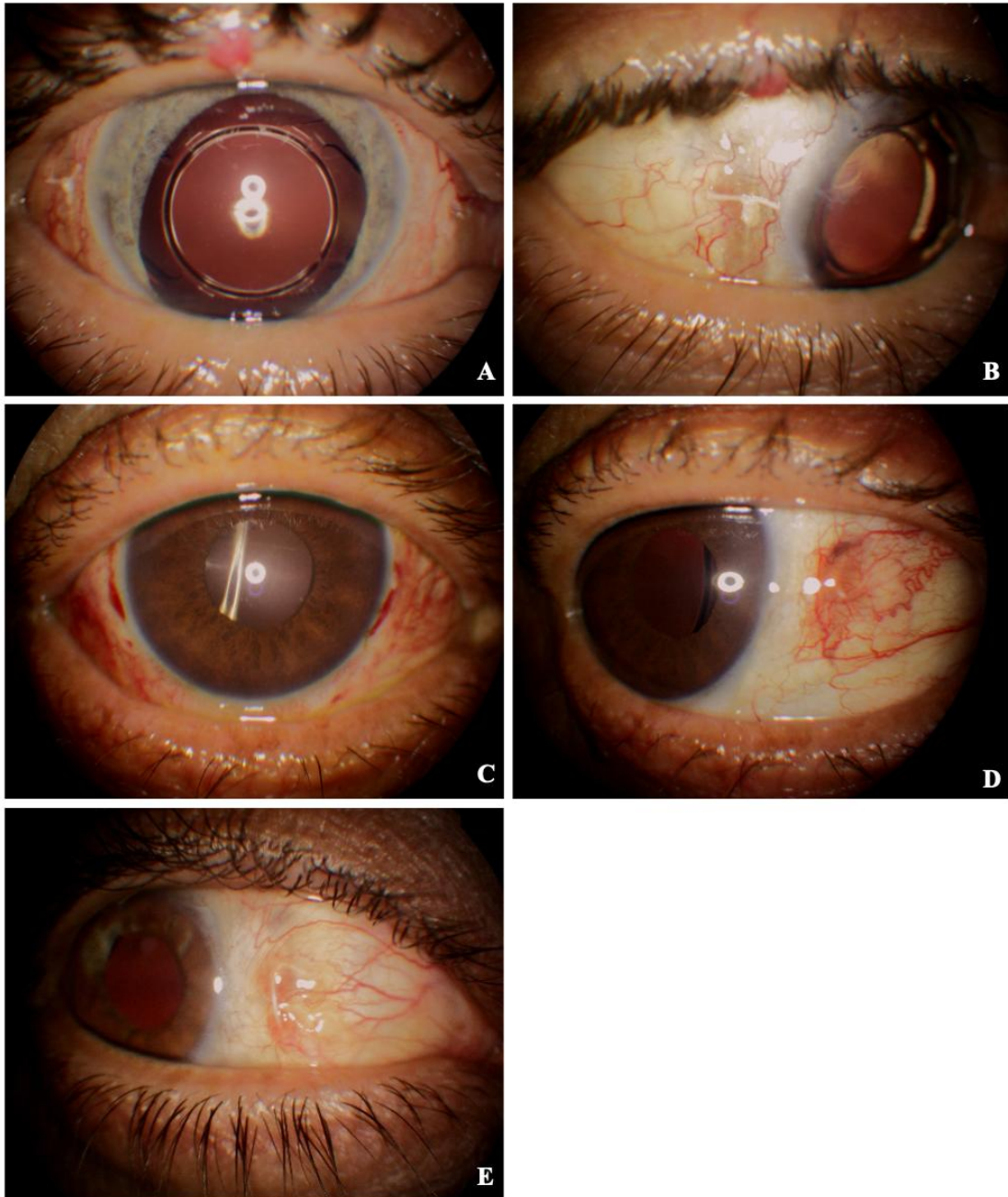


#### 4.2.2 Alterações pós-operatórias de médio prazo

A segunda principal complicação pós-operatória encontrada no presente estudo, após o edema corneano, foi a erosão da conjuntiva com exposição do fio Gore-Tex (Figura 17); oito (40%) dos 20 pacientes apresentaram exposição do fio ao longo dos seis meses de acompanhamento. Esse número reduziu para seis casos após a realização de procedimentos em dois deles (a ponta exposta foi cortada em um caso e a conjuntiva ressuturada em outro). Três (15%) dos 20 olhos operados apresentaram exposição do fio na primeira semana, quatro (20%) com dois meses e seis (30%) com três meses de cirurgia.

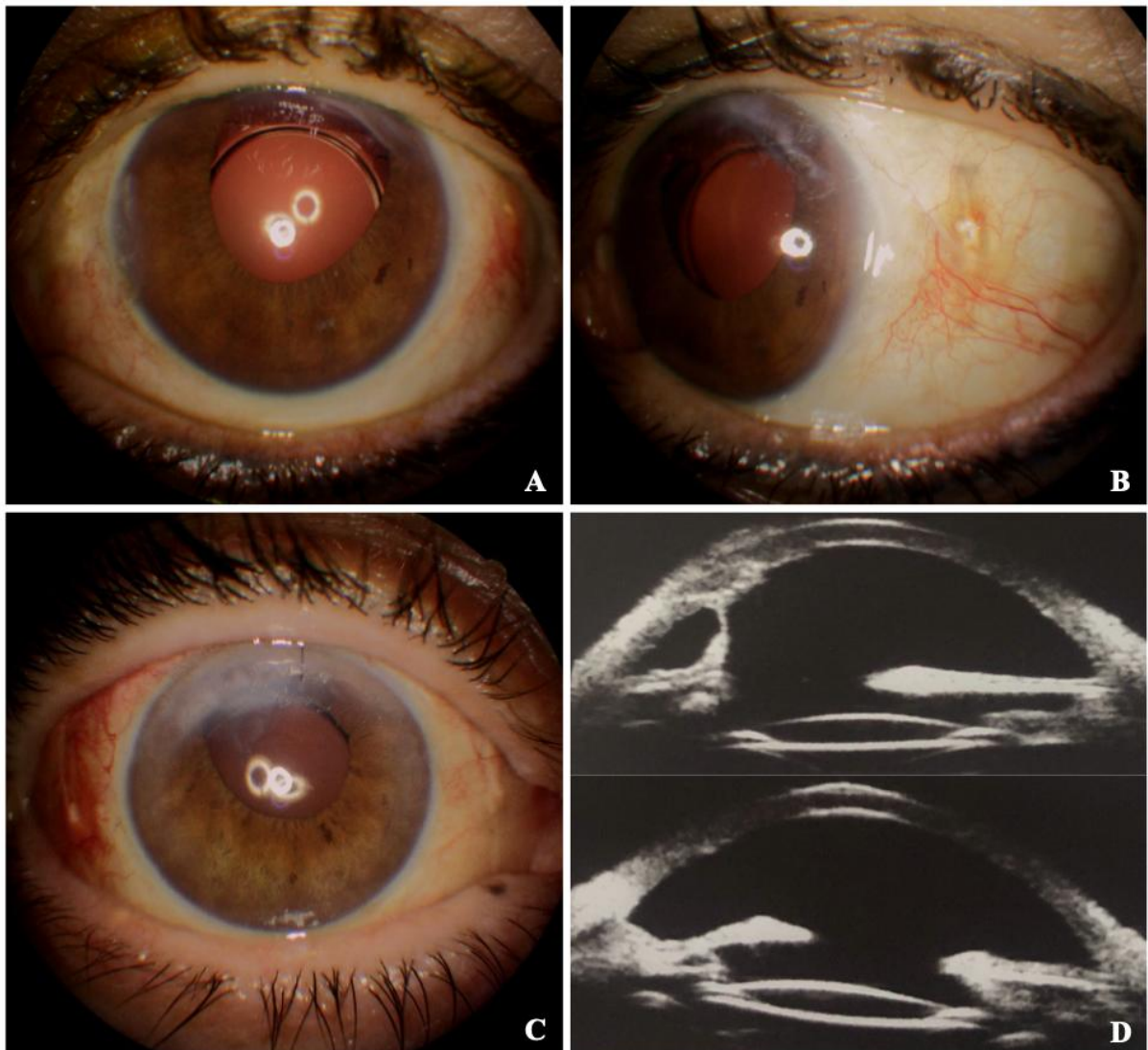


**Figura 17** - Imagens de pacientes do estudo. **(A)** Midríase paralítica após trauma, LIO centrada e exposição temporal do nó do fio. **(B)** Exposição do nó do fio em conjuntiva temporal. **(C)** Primeiro dia após a cirurgia demonstrou fios recobertos. **(D)** Exposição da ponta nasal após algumas semanas. **(E)** Exposição do fio pela conjuntiva (neste caso, não ocorreu erosão da conjuntiva pelo nó)



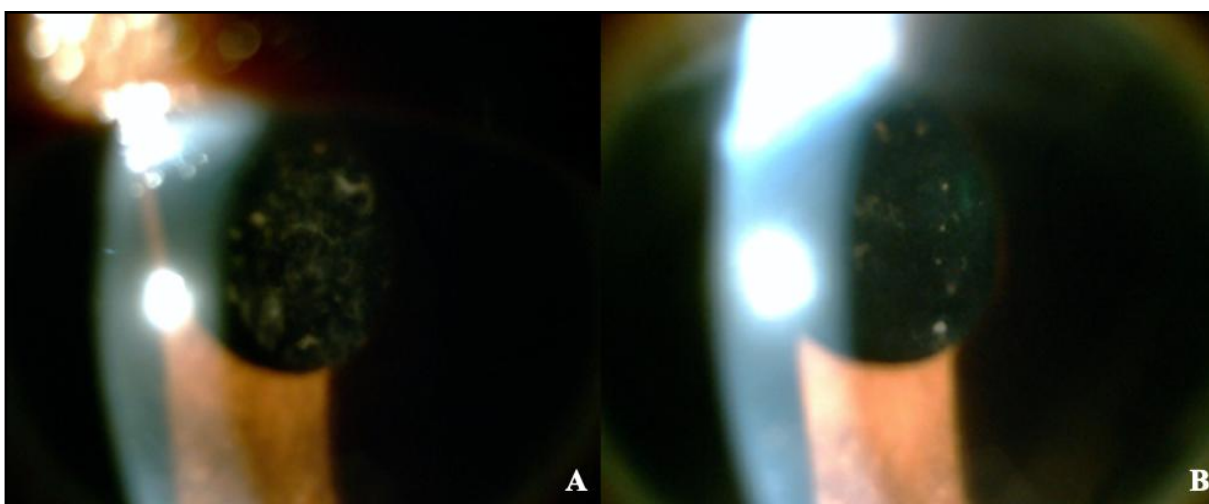
Sinéquias irianas em incisão corneana foram observadas em quatro (20%) dos 20 pacientes ao final do seguimento, e dois (10%) apresentaram edema em córnea superior, porém com eixo visual livre (Figura 18).

**Figura 18** - Imagens de pacientes do estudo. **(A)** Sinéquia iriana em incisão corneana e opacidade em córnea superior. **(B)** Nota-se, por transparência, o fio recoberto pela conjuntiva. Este paciente apresentou exposição do fio na primeira semana após a cirurgia; houve resolução após cortar a ponta exposta do fio. **(C)** Sinéquia iriana em incisão corneana e opacidade em córnea superior. **(D)** Notam-se, pelas imagens do UBM, lente centrada e sinéquia iriana superior anterior



Quatro meses após a cirurgia, um (5%) dos 20 pacientes apresentou celularidade na câmara anterior com opacificação da LIO; houve melhora quase completa da opacificação da lente e da visão após o uso de corticosteroides tópicos. O paciente possuía história prévia de uveíte idiopática anterior recorrente (Figura 19).

**Figura 19 - (A)** Opacificação da LIO Akreos quatro meses após a cirurgia. **(B)** Melhora da opacificação da lente dois meses após o tratamento com corticosteroides tópicos



Três pacientes (3/20; 15%) evoluíram com EMC e dois (10%) com MER; ambas as patologias foram notadas após seis meses de acompanhamento.

#### 4.3 Densidade de células endoteliais

A média  $\pm$  DP da contagem de células endoteliais foi de  $1.740,50 \pm 522,92$  células/mm<sup>2</sup> (variação: 1.019,00 - 2.849,00) no pré-operatório e de  $1.187,19 \pm 493,00$  células/mm<sup>2</sup> (variação: 657,00 - 2.262,00) no pós-operatório (teste de Mann Whitney = -3,18; p=0,001 e teste de Wilcoxon = -3,52; p<0,001). A microscopia especular e a paquimetria foram realizadas no início do estudo e entre três e seis meses após a cirurgia.

#### 4.4 Espessura corneana

A paquimetria média  $\pm$  DP foi de  $562,00 \pm 62,07 \mu\text{m}$  (variação: 439,00 - 687,00) no pré-operatório e de  $564,65 \pm 65,71 \mu\text{m}$  (variação: 450,00 - 741,00) após a cirurgia (teste de Mann Whitney = -0,30;  $p=0,775$  e teste de Wilcoxon = -0,45;  $p=0,653$ ). A contagem de células endoteliais e a paquimetria após a cirurgia puderam ser realizadas em 16 dos 20 pacientes devido a fatores que dificultaram sua avaliação, como opacidade corneana.

#### 4.5 Pressão intraocular e colírios hipotensores

A PIO média  $\pm$  DP foi de  $14,95 \pm 3,14 \text{ mmHg}$  no *baseline* e  $11,40 \pm 5,64 \text{ mmHg}$  no dia 1,  $14,25 \pm 5,31 \text{ mmHg}$  após uma semana,  $15,10 \pm 4,48 \text{ mmHg}$  após um mês,  $14,75 \pm 5,96 \text{ mmHg}$  após dois meses,  $15,35 \pm 5,09 \text{ mmHg}$  após três meses e  $15,15 \pm 4,06 \text{ mmHg}$  após seis meses da cirurgia (teste de Kruskal Wallis:  $p=0,493$ ) (Tabela 3). Outro evento observado foi a hipotonia (PIO  $<5 \text{ mmHg}$ ) em três (15%) dos 20 pacientes no primeiro dia de pós-operatório. Após uma semana, os três apresentaram normalização da PIO. Não foram identificadas complicações devido à hipotonia ocular.

**Tabela 3** - Variação da pressão intraocular por tempo observado

Pressão Intraocular	Tempo						
	Pré-operatório	1 dia	1 semana	1 mês	2 meses	3 meses	6 meses
Média	14,95	11,40	14,25	15,10	14,75	15,35	15,15
Desvio padrão	3,14	5,64	5,31	4,48	5,96	5,09	4,06
Mínimo	10,00	2,00	5,00	9,00	4,00	10,00	10,00
Máximo	24,00	20,00	26,00	25,00	32,00	28,00	23,00

No pré-operatório, nenhum dos 20 pacientes apresentava PIO >25 mmHg e três (15%) faziam uso de medicação ocular hipotensora. Ao longo do seguimento de seis meses, dois (10%) pacientes apresentaram hipertensão ocular. Na avaliação de seis meses, nenhum deles tinha PIO acima de 25 mmHg, e cinco (25%) estavam em uso de hipotensores oculares (Tabela 4). Nove dos 20 pacientes (9/20; 45%) mostraram aumento de pelo menos 5 mmHg ao longo do acompanhamento em comparação ao *baseline*.

**Tabela 4** - Uso de colírio hipotensor de acordo com o tempo observado

Tempo	Uso de colírio hipotensor			
	Não		Sim	
	n	%	n	%
Pré-operatório	17	85%	3	15%
1 dia	19	95%	1	5%
1 semana	19	95%	1	5%
1 mês	17	85%	3	15%
2 meses	14	70%	6	30%
3 meses	16	80%	4	20%
6 meses	15	75%	5	25%

#### 4.6 Alterações refratométricas

Nos períodos pré e pós-operatórios, respectivamente, a média  $\pm$  DP do poder esférico em dioptrias foi de  $+11,76 \pm 3,00D$  (variação:  $+1,25 - +15,00$ ) e  $+0,46 \pm 1,34D$  (variação:  $-1,50 - +3,0$ ) (teste de Mann Whitney =  $-5,25$ ;  $p < 0,001$ ); a média  $\pm$  DP do poder cilíndrico foi de  $-1,32 \pm 1,60D$  (variação:  $-6,0 - 0$ ) e  $-3,21 \pm 1,57D$  (variação:  $-1,0 - -6,0$ ) (teste de Mann Whitney =  $-3,61$ ;  $p < 0,001$ ); e a média  $\pm$  DP do EE foi de  $+11,06 \pm 3,06D$  (intervalo:  $+0,25 - +14,75$ ) e  $-1,12 \pm 1,50D$  (variação:  $-4,25 - +1,0$ ) (teste de Mann Whitney =  $-5,25$ ;  $p < 0,001$ ) (Tabela 5).



**Tabela 5** - Medidas descritivas da refração por tempo observado

Medidas Descritivas	Tempo					
	Refração Esférica		Refração Cilíndrica		Refração Eq. Esférico	
	Pré-operatório	Pós-operatório	Pré-operatório	Pós-operatório	Pré-operatório	Pós-operatório
<b>Média</b>	11,76	0,46	-1,32	-3,21	11,06	-1,12
<b>Desvio Padrão</b>	3,00	1,34	1,60	1,57	3,06	1,50
<b>Mínimo</b>	1,25	-1,50	-6,00	-6,00	0,25	-4,25
<b>Máximo</b>	15,00	3,00	0,00	-1,00	14,75	1,00

**Tabela 6** - Alterações pós-operatórias de curto e médio prazo

Alterações pós-operatórias	Nº total de olhos (%)	Data da primeira e da última vez em que a ocorrência foi observada	Terapia / Resultado
<b>Edema corneano</b>	15 (75%)	1 dia - 60 dias	Observação / Resolução
<b>Exposição do fio</b>	8 (40%)	7 dias - 6 meses	-
<b>RCA</b>	6 (30%)	1 dia - 60 dias	Observação / Resolução
<b>Hipotonia ocular</b>	3 (15%)	1 dia	Observação / Resolução
<b>EMC</b>	3 (15%)	Após 6 meses	Em tratamento
<b>MER</b>	2 (10%)	Após 6 meses	-
<b>Hemorragia vítrea</b>	2 (10%)	1 dia - 7 dias	Observação / Resolução
<b>Hipertensão ocular</b>	2 (10%)	1 semana - 3 meses	Colírios hipotensores
<b>Opacificação da LIO</b>	1 (5%)	120 - 150 dias	Corticosteroides tópicos
<b>TASS</b>	1 (5%)	1 dia - 7 dias	ATB + Dexa IV
<b>Descolamento de retina</b>	1 (5%)	21 dias - 30 dias	C3F8 + laser / Resolução

## ***5. Discussão***

---

Recentemente, novas técnicas de fixação escleral foram descritas utilizando fios alternativos, lentes dobráveis e instrumentos de menor calibre<sup>15,26,36,43-49</sup>. Estudos retrospectivos têm mostrado bons resultados da fixação escleral usando a lente Akreos AO60 e o fio Gore-Tex<sup>37,41,50-54</sup>. Até onde se sabe, e com base em uma pesquisa computadorizada no banco de dados PubMed, este é o primeiro estudo prospectivo de fixação escleral com a Akreos A060 e o Gore-Tex, e ele confirma que a técnica é segura e promove bons resultados visuais.

Fixar uma LIO em dois pontos pode causar sua inclinação ou descentralização<sup>55</sup>. O design da Akreos AO60 facilita a centralização e diminui a inclinação; reduzindo, assim, o astigmatismo induzido e as aberrações de alta ordem. Além disso, é facilmente dobrável, permitindo uma incisão menor na córnea, o que mantém a estabilidade da câmara anterior e evita a hipotonia intraoperatória. Su et al.<sup>53</sup> compararam a fixação da lente Akreos AO60 (46 olhos) com a da lente enVista MX60 (8 olhos) e encontraram astigmatismo induzido semelhante nos dois modelos. Além disso, por ser uma lente esférica, livre de aberrações, a Akreos AO60 pode fornecer visão de qualidade superior, que não é afetada pela descentralização ou pelo tamanho da pupila<sup>56</sup>. Isso constitui vantagem adicional em olhos com midríase traumática, uma condição relativamente comum em pacientes submetidos à fixação escleral de LIO. Além disso, por ser acrílica hidrofílica, está associada a menos inflamação quando comparada às lentes acrílicas hidrofóbicas<sup>57</sup>.

Quanto ao tipo do fio, o prolene foi o mais utilizado para a fixação escleral. Porém, devido às complicações relacionadas a ele, o Gore-Tex é cada vez mais utilizado para esse procedimento, pois apresenta vantagens como maior resistência à tração e pouca memória, o que facilita a manipulação e causa resposta inflamatória mínima<sup>48</sup>. Khan et al.<sup>15,37,41,52</sup> não relataram complicações relacionadas ao fio em seus estudos. Uma alternativa inclui a fixação escleral sem o uso de fios, que também foi descrita com resultados visuais favoráveis<sup>26,36,49</sup>.

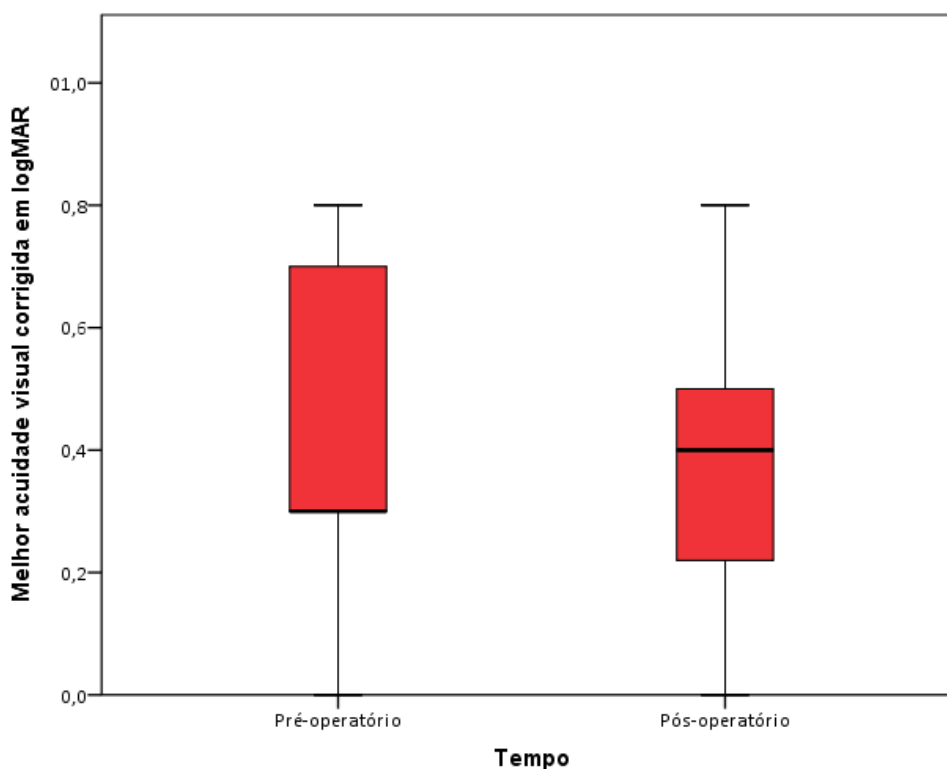
Khan et al.<sup>37</sup> posicionaram as esclerotomias 3 mm posteriores do limbo e separaram as esclerotomias adjacentes em 5 mm para diminuir o risco de contato com a íris, permitir a centralização mais confiável da LIO devido à posição anatômica estar mais próxima da bolsa capsular e diminuir o risco de dobramento dos hápticos. Devido a esses benefícios da técnica de Khan, no presente estudo também foram



realizadas esclerotomias 3 mm posteriores ao limbo com 5 mm de distância entre elas; e todos os pacientes foram acompanhados por pelo menos seis meses.

Um dos parâmetros mais importantes para avaliar a segurança da técnica é a AV. Obteve-se MAVC muito semelhante ao valor pré-operatório, 0,43 no início do estudo e 0,37 após a cirurgia ( $p=0,531$ , observando-se ligeira melhora (Figura 20). Patel et al.<sup>48</sup>, em uma série retrospectiva de 49 olhos submetidos à fixação escleral de LIOs com o fio Gore-Tex, relataram AV final de 0,5 (20/63 equivalente Snellen), valor muito próximo ao encontrado no presente estudo. Khan et al.<sup>52</sup> publicaram os resultados obtidos em 85 olhos submetidos à fixação escleral de LIO com lentes Akreos AO60, Alcon CZ70BD e fio Gore-Tex. A AV final média foi de 20/63 no grupo Akreos AO60 e 20/112 no grupo CZ70BD.

**Figura 20** - Gráfico *Box Plot* demonstrando similaridade entre a melhor acuidade visual com correção no início do estudo (pré-operatório: média da MAVC em logMAR: 0,43) e 3-6 meses após a cirurgia (pós-operatório: média da MAVC em logMAR: 0,37). A linha do meio representa a mediana, os percentis 25th e 75th determinam a caixa e os percentis 5th e 95th representam os limites superiores e inferiores



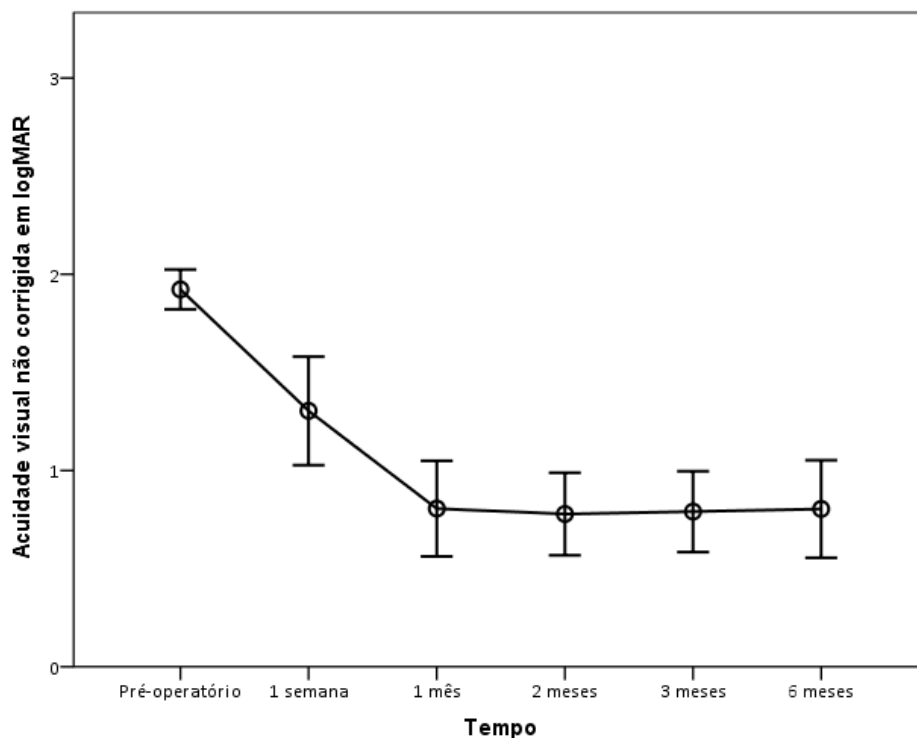
Melamud et al.<sup>46</sup> e Khan et al.<sup>41</sup> relataram resultados em séries de 57 e 63 olhos, respectivamente, submetidos à VVPP com LIOCA ou fixação escleral de LIOCP; obtendo resultados visuais semelhantes aos deste estudo: 20/60 (grupo LIOCA) e 20/40 (grupo CZ70BD)<sup>46</sup>; 20/50 (grupo LIOCA) e 20/46 (grupo Akreos AO60)<sup>41</sup>. Nenhuma diferença na AV foi encontrada entre os grupos; no entanto observou-se que o grupo LIOCA apresentou mais complicações, como MER no estudo de Melamud et al.<sup>46</sup> e edema corneano transitório no de Khan et al.<sup>41</sup>. É importante ressaltar que Khan et al.<sup>41</sup> e Melamud et al.<sup>46</sup> afirmaram que olhos com história ocular significativa ou patologias maculares visualmente significativas foram excluídos. Portanto, complicações e resultados visuais podem não representar o “mundo real”, uma vez que os pacientes que se submetem à fixação comumente apresentam outras doenças oculares, como observado em alguns pacientes da presente amostra. Neste estudo, 18 (90%) dos 20 pacientes apresentaram melhora na AV ao se comparar a AV não corrigida antes e após a cirurgia (Tabela 7), alcançando estabilidade visual no primeiro mês (Figura 21), e 14 (70%) obtiveram AV final igual ou melhor em comparação com as acuidades corrigidas pré e pós-operatórias.

**Tabela 7** - Comparação entre as acuidades visuais não corrigidas entre os períodos pós-operatório e *baseline*

Variáveis	Acuidade visual sem correção				
	1 semana - pré-operatório	1 mês - pré-operatório	2 meses - pré-operatório	3 meses - pré-operatório	6 meses - pré-operatório
Estatística do teste	-3,19	-3,78	-3,89	-3,88	-3,76
p-valor	0,001	<0,001	<0,001	<0,001	<0,001

Foram realizadas comparações das AVs sem correção entre os tempos por meio do teste de Wilcoxon e foi possível afirmar que em todos os casos descritos acima houve diferenças significativas entre os tempos testados.

**Figura 21** - A média da acuidade visual não corrigida em logMAR durante todas as visitas de acompanhamento (1,92 no pré-operatório, 1,30 em uma semana, 0,81 em um mês, 0,78, 0,79 e 0,8 em dois, três e seis meses, respectivamente). A estabilidade visual ocorreu após um mês da cirurgia



No presente estudo, o edema de córnea foi o evento mais frequentemente observado no pós-operatório imediato (75% no primeiro dia). No entanto, foi uma condição transitória; nenhum dos pacientes apresentou edema corneano após três meses de seguimento. Khan et al.<sup>41</sup> relataram edema transitório da córnea (inferior a um mês) em 12 olhos (19%); Patel et al.<sup>48</sup> encontraram edema corneano significativo persistente (superior a uma semana) em quatro (8,2%) de 49 olhos, e um caso com predisposição para doença endotelial desenvolveu edema prolongado.

Outra consideração que deve ser avaliada e relatada é a inflamação do segmento anterior. Observou-se que a presença de células na câmara anterior foi um evento incomum (20% dos pacientes no sétimo dia de pós-operatório), com duração máxima de três meses. Essa informação não costuma ser mencionada nos estudos de fixação escleral com Akreos AO60, embora seja relevante, uma vez que, teoricamente, a lente acrílica hidrofílica causa menos inflamação do que as lentes acrílicas hidrofóbicas e de silicone<sup>57</sup>. Khan et al.<sup>52</sup> citaram variação entre 1,1% e

5,4% de uveíte anterior em casos de fixação iriana, fixação escleral e LIOCAs relatados em outros estudos.

O *seidel* positivo (vazamento da ferida operatória) foi observado em apenas um paciente no primeiro dia de pós-operatório. Isso pode ter ocorrido devido à necessidade de ampliação da incisão corneana, neste caso, para o explante da LIO. A evolução da cirurgia com incisões corneanas menores devido ao uso de lentes dobráveis e à facilidade em cortar essas LIOs para seu explante deve diminuir o risco de vazamento da ferida. Terveen et al.<sup>54</sup> realizaram fixação escleral de Akreos com o fio Prolene ou Gore-Tex em 35 pacientes, com seguimento médio de seis meses, e descreveram a ocorrência de irite em dois olhos (5%) e *seidel* em um olho (3%).

Uma ocorrência pouco descrita nos estudos de fixação escleral é a observação de alterações retinianas no pós-operatório imediato. Neste estudo, um paciente apresentou hemorragias intrarretinianas maculares no primeiro dia de pós-operatório, que podem ter sido causadas pelo trauma durante a fragmentação do cristalino na cavidade vítrea. Quatro meses após a cirurgia, notou-se a desorganização da retina externa vista na OCT, o que provavelmente explica a AV final de 1,0 logMAR (20/200 equivalente Snellen).

Dois (10%) pacientes do presente estudo apresentaram HV transitória com resolução no primeiro mês de pós-operatório. A HV está, provavelmente, relacionada à sutura da ferida escleral e hipotonia ao final da cirurgia. Em um desses dois olhos, observou-se DR 20 dias após o procedimento. Após retinopexia pneumática, a retina foi aplicada com sucesso, mas após sessão de laser, o paciente evoluiu com desepitelização corneana, ceratite herpética e opacidade corneana (MAVC de 2,1 logMAR). Khan et al.<sup>15,37,41</sup> relataram HV em 7%, 7,1% e 9,5%, respectivamente, mas nenhum caso de DR. Patel et al.<sup>48</sup> relataram HV em cinco (4,8%) de 49 pacientes e um caso de DR no pós-operatório. A incidência de HV variou de 0 a 12,2% em estudos comparando outras técnicas de implante de LIO<sup>52</sup>.

Uma complicação pós-operatória frequente no presente estudo foi a erosão conjuntival com exposição do fio; oito (40%) dos vinte pacientes exibiram exposição do Gore-Tex durante o período de acompanhamento de seis meses. Girar o fio pode deformar e deslocar essas lentes, principalmente se o fio estiver muito apertado.

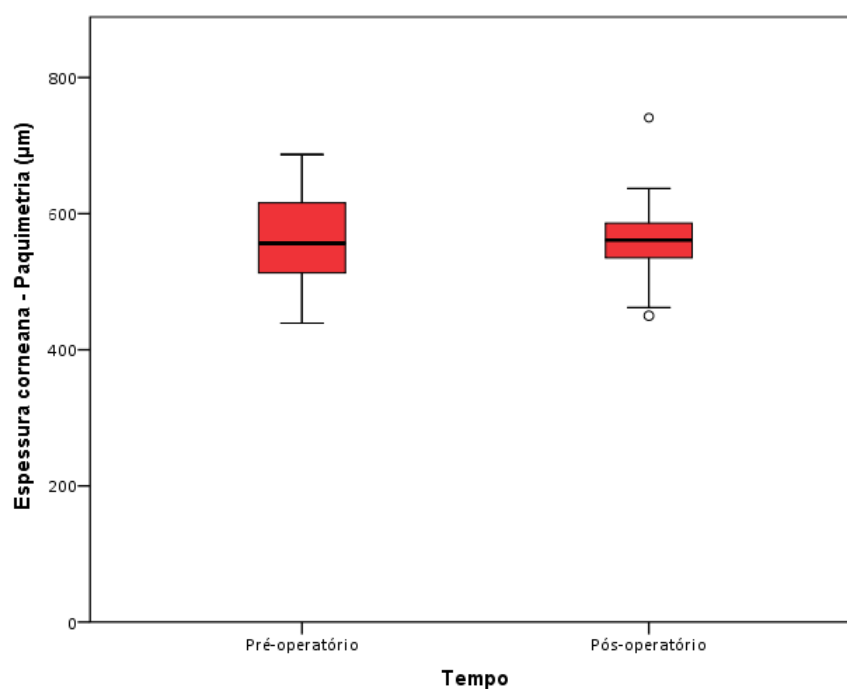
Optou-se por não rodar e sepultar o nó devido a esse risco, fato que pode ter levado ao maior índice de exposição do fio no presente estudo em comparação com outros estudos. Devido a essa incidência de erosão da conjuntiva, recomenda-se a rotação e o sepultamento dos nós após apertá-los com adequada tensão, ou a confecção de retalhos esclerais para recobrir os nós, conforme relatado por Fass e Herman<sup>44</sup>. Goel<sup>51</sup> afirma que o uso de retalhos esclerais e a rotação dos nós do fio diminuem o risco de exposição do fio. Khan et al.<sup>37,52</sup> não observaram nenhuma complicação relacionada ao fio, incluindo ruptura do fio, erosão da conjuntiva, deslocamento ou inclinação da LIO, endoftalmite ou inflamação pós-operatória persistente. Porém, Bonnell et al.<sup>43</sup> relataram exposição do fio em um (7%) de 15 pacientes, e Patel et al.<sup>48</sup> relataram um caso de erosão da conjuntiva e exposição do Gore-Tex com esclerite purulenta, mesmo o fio tendo sido girado.

Quanto às alterações relacionadas à lente, um paciente apresentou células na câmara anterior e opacificação da LIO no quarto mês após a cirurgia. A opacificação da Akreos AO60 e de outras LIOs hidrofílicas é uma ocorrência relatada na literatura, mais frequentemente em pacientes diabéticos, com história de uveíte anterior ou após uso de gás intraocular<sup>58,59</sup>. Neste estudo, o paciente não era diabético e nenhum gás foi utilizado no intraoperatório e houve melhora da inflamação da câmara anterior e da opacificação da lente após uso de corticosteroides tópicos. É importante notar que esse paciente apresentava história prévia de uveíte idiopática anterior recorrente, o que provavelmente está relacionado ao evento descrito.

No presente estudo, após seis meses de acompanhamento, dois (10%) dos 20 pacientes apresentavam MER e três (15%) EMC. Como a OCT não foi realizada rotineiramente em todos os pacientes, não foi possível determinar com certeza em que momento, no período pós-operatório, a MER e o EMC se desenvolveram, ou se esses achados retinianos já estavam presentes antes da cirurgia. Não foi possível realizar a OCT pré-operatória devido à opacidade de meios, como pela presença de restos cristalinos. Khan et al.<sup>37</sup> relataram EMC em 4,8% dos pacientes; observando essa complicação em pacientes submetidos à lensectomia via *pars plana* concomitantemente à facofragmentação para cataratas traumáticas, cristalino subluxado ou presença de restos de cristalino.

Neste estudo, observou-se variação estatisticamente significativa na contagem das células endoteliais dos pacientes (média de 1.740,50 células/mm<sup>2</sup> no pré-operatório para 1.187,19 células/mm<sup>2</sup> no pós-operatório;  $p < 0,001$ ). Os dados da microscopia especular não são discutidos rotineiramente nas publicações de fixação escleral, embora tais informações constituam um fator importante relacionado ao risco de descompensação corneana. Nenhum dos pacientes da presente amostra desenvolveu edema corneano crônico, mas todos apresentaram contagem endotelial superior a 1.000 células/mm<sup>2</sup> no início do estudo. Apesar dessa redução na contagem endotelial entre o pré e o pós-operatório, não houve alteração significativa nos valores da paquimetria (média de 562  $\mu\text{m}$  no pré-operatório para 564  $\mu\text{m}$  no pós-operatório;  $p = 0,775$ ), compatível com ausência de quaisquer casos de edema crônico (Figura 22).

**Figura 22** - Gráfico *Box Plot* demonstrando similaridade entre a paquimetria no início do estudo (pré-operatório: média de 562 $\mu\text{m}$ ) e 3-6 meses após a cirurgia (pós-operatório: média de 564  $\mu\text{m}$ ). A linha do meio representa a mediana, os percentis 25th e 75th determinam a caixa e os percentis 5th e 95th representam os limites superiores e inferiores



Três (15%) dos 20 olhos apresentaram hipotonia (PIO <5 mmHg) no primeiro dia de pós-operatório, sem complicações secundárias. Isso pode ter sido causado pelo extravasamento das esclerotomias, que foram suturadas ao final do procedimento somente quando necessário. Uma semana após a cirurgia, todas as PIOs normalizaram, provavelmente devido à cicatrização das esclerotomias.

Os métodos para reduzir o risco de hipotonia pós-operatória incluem a troca fluido ar ao final da cirurgia (embora isso aumente o risco de opacificação da lente) e o uso de instrumentos de menor calibre. Khan et al.<sup>15</sup> observaram hipotonia transitória em 9,4% de seus pacientes, mas em outro estudo<sup>41</sup> não houve casos de hipotonia; foram utilizados materiais de calibre 23 e 23 ou 25 gauge, respectivamente. Patel et al.<sup>48</sup> usaram instrumentos de calibre 23 ou 25 gauge e relataram hipotonia ocular (PIO ≤5 mmHg) em seis (12,2%) de 49 pacientes.

Ao longo dos seis meses de acompanhamento, dois (10%) dos 20 pacientes apresentaram hipertensão ocular. Na avaliação de seis meses, nenhum dos pacientes apresentou PIO ≥25 mmHg e cinco (25%) usavam hipotensores oculares. A hipertensão ocular foi um achado descrito em praticamente todos os estudos recentes de fixação escleral utilizando fios, com a proporção relatada de pacientes afetados de 3,6%<sup>37</sup>, 7%<sup>15</sup>, 7,9%<sup>41</sup>, 16,3%<sup>48</sup> e 24%<sup>54</sup>. Khan et al.<sup>52</sup> compararam a fixação escleral sem fios, a fixação iriana e o implante de LIOCA de outros estudos; as taxas relatadas de hipertensão ocular transitória variaram de 4% a 12,4%. No entanto, a aferição da PIO, por si só, não reflete todos os casos de sua elevação. A proporção de pacientes em uso de agentes hipotensores oculares e a variação da PIO incluem duas outras considerações importantes: 20% da presente amostra estavam em uso de colírios hipotensores após seis meses de acompanhamento, apesar de apresentarem PIOs normalizadas; e 45% mostraram aumento da PIO de pelo menos 5 mmHg ao longo do seguimento, quando comparado ao valores basais.

Apesar da segurança e dos resultados visuais favoráveis associados ao implante de LIO com fixação escleral, pouco se sabe sobre os resultados refrativos e a fórmula ideal para o cálculo da LIO nesses casos<sup>36</sup>. Muitos estudos não descrevem a posição da esclerotomia ou a fórmula aplicada para o cálculo da LIO, limitando assim as comparações. Terveen et al.<sup>54</sup> relataram resultados de 37 olhos submetidos à fixação escleral de Akreos A060 com fio Prolene 9-0 ou Gore-Tex, e os

achados refrativos de 18 pacientes foram analisados. A média do poder esférico no pós-operatório foi de  $+0,08 \pm 1,31D$  (DP) (variação:  $-2,75 - +2,00D$ ), comparável ao poder esférico pós-operatório médio deste estudo ( $+0,46 \pm 1,34D$  [DP] [variação:  $-1,50 - +3,0$ ]).

No presente estudo, a média  $\pm$  DP do EE pós-operatório e do EE residual (EE pós-operatório menos a refração alvo) foi de  $-1,12 \pm 1,50D$  e  $-0,72D$ , respectivamente, valores semelhantes aos encontrados por outros autores. Botsford et al.<sup>50</sup> descreveram achados de 31 pacientes submetidos à fixação escleral de lentes Akreos A060 ou CZ70BD com fio CV-8 Gore-Tex, 3 mm posterior ao limbo. A média do EE  $\pm$  DP foi de  $-0,79 \pm 0,95D$  no pós-operatório. O EE residual médio foi de  $-0,19D$ , indicando tendência para resultados ligeiramente míopes. Os valores da ceratometria pós-operatória para avaliação do astigmatismo corneano não foram determinados, contudo foram realizados túneis esclerais. Outros autores também observaram tendência miópica maior do que o planejado; Fass e Herman<sup>44</sup> relataram resultados de nove olhos submetidos à fixação escleral da Akreos A060 com fio Prolene 9-0 ou 10-0; o EE residual pós-operatório médio foi de  $-0,40D$ . Su et al.<sup>53</sup> analisaram os achados de 55 pacientes submetidos à fixação escleral com fio Gore-Tex e lentes Akreos A060, ou enVista MX60. O EE pós-operatório médio  $\pm$  DP foi de  $-0,99 \pm 1,00D$ , e o EE residual médio foi de  $-0,64D$ . Normalmente, realiza-se o cálculo baseado na posição do sulco quando as esclerotomias são posicionadas a 2 mm do limbo, o que envolve a redução do poder da LIO em 0,5 a 1,0D.

Theodoulidou et al.<sup>60</sup> relataram astigmatismo induzido cirurgicamente (AIC) encontrado em 20 estudos de olhos submetidos à cirurgia de catarata com facoemulsificação e descreveram valores que variaram de 0,24 a 1,65D, dependendo do tamanho e da localização da incisão. Su et al.<sup>53</sup> encontraram AIC médio de 0,77D, valor muito inferior ao encontrado no presente estudo, que foi  $-3,21 \pm 1,57D$  (variação:  $-1,0 - -6,0$ ). Vale ressaltar que, em geral, o astigmatismo é menor em estudos mais recentes, como o de Su et al.<sup>53</sup>. Como as novas lentes são dobráveis, como a Akreos A060, é possível realizar incisões menores na córnea. No entanto, a expansão da incisão corneana pode ser necessária para o explante da LIO. Neste estudo, a incisão corneana foi ampliada em seis pacientes para o explante da LIO; este procedimento tem diminuído em frequência devido à



disponibilidade de melhores instrumentos, como tesouras mais adequadas ao corte de lentes intraoculares. Também observou-se maior astigmatismo após as cirurgias de catarata complicadas. Teoricamente, a confecção de túneis esclerais pode levar ao menor astigmatismo induzido e ser uma alternativa nos casos em que uma nova incisão deva ser feita. Além do astigmatismo induzido pela incisão corneana, também atribuiu-se esse alto astigmatismo à possibilidade do fio ter sido amarrado com muita firmeza em alguns casos, apesar dos cuidados tomados. Como mencionado acima, isso poderia ter dificultado a rotação do nó, se tivesse sido realizado. Deve-se reafirmar a importância de ajustar a tensão da sutura antes de fazer o nó permanente.

Como discutido acima, todos os procedimentos cirúrgicos relacionados ao implante da LIO na ausência de suporte capsular trazem vantagens e desvantagens. O número de diferentes abordagens disponíveis indica que a solução perfeita ainda não foi encontrada. Porém, o estudo cuidadoso de todas as técnicas, principalmente das mais recentes, é fundamental na tentativa de prever a melhor alternativa para cada caso.

## **6. Conclusões**

---

A fixação escleral com a LIO Akreos e o fio Gore-Tex parece ser segura. A MAVC após a cirurgia foi semelhante a do período pré-operatório (20/50 equivalente Snellen). Não houve nenhum caso de edema corneano crônico e a presença de células/flare na câmara anterior não foi observada após o segundo mês de pós-operatório. Deve-se ter maior atenção em relação à exposição do fio que ocorreu em oito (40%) dos 20 olhos ao longo dos seis meses de acompanhamento. Recomenda-se a confecção de abas esclerais com a finalidade de recobrir o nó do fio para reduzir essa complicação. Quanto à opacificação da LIO, um paciente apresentou essa alteração com resolução completa após o uso de corticosteroides tópicos. A ocorrência desse evento, provavelmente, esteve relacionada à história prévia de uveíte anterior desse paciente. Verificou-se queda significativa na média da densidade de células endoteliais (de 1.740,50 para 1.187,19;  $p < 0,001$ ), apesar da média da paquimetria não ter sofrido grandes variações (de 562,00 para 564,65;  $p = 0,653$ ). Isso deve ser considerado na escolha da técnica para pacientes que já possuem contagem endotelial baixa. Nove pacientes (9/20; 45%) mostraram aumento de pelo menos 5 mmHg na PIO ao longo do acompanhamento, em comparação ao *baseline*, ainda assim a média da PIO antes da cirurgia e com seis meses de pós-operatório foi semelhante (14,95 e 15,15mmHg, respectivamente). Não houve complicação no intraoperatório e as demais alterações avaliadas após a cirurgia são comparáveis a estudos prévios. Estudos de Fase II serão necessários.

## ***7. Referências Bibliográficas<sup>1</sup>***

---

---

<sup>1</sup>Elaboradas de acordo com as Diretrizes para Apresentação de Dissertações e Teses da USP: Documento Eletrônico e Impresso - Parte IV (Vancouver) 3ª ed. São Paulo: SIBi/USP, 2016.

1. GBD 2019 Blindness and Vision Impairment Collaborators; Vision Loss Expert Group of the Global Burden of Disease Study. Causes of blindness and vision impairment in 2020 and trends over 30 years, and prevalence of avoidable blindness in relation to VISION 2020: the Right to Sight: an analysis for the Global Burden of Disease Study. *Lancet Glob Health*. 2021;9(2):e144-e160.
2. Liu YC et al. Cataracts. *Lancet*, 2017;390(10094):600-12.
3. Ionescu C et al. Secondary congenital aphakia. *Rom J Ophthalmol*. 2016;60(1):37-9.
4. Blumenthal M, Assia E, Schochet Y. Lens anatomical principles and their technical implications in cataract surgery. Part I: The lens capsule. *J Cataract Refract Surg*. 1991;17(2):205-10.
5. Allen D, Vasavada A. Cataract and surgery for cataract. *BMJ*. 2006;333(7559):128-32.
6. Zamora-de la Cruz D, Garzón M, Arrieta-Camacho J. Management of traumatic cataract. *EyeNet Magazine*. 2016:37-9.
7. Chen J et al. Evaluation of eye-related parameters and adverse events of rigid gas permeable contact lens and spectacles correction in infants with monocular aphakia after congenital cataract surgery: a retrospective clinical study. *BMC Ophthalmol*. 2019;19(1):81.
8. Sadiq MA, Vanderveen D. Genetics of ectopia lentis. *Semin Ophthalmol*. 2013;28(5-6):313-20.
9. Simon MA, et al. New management strategies for ectopia lentis. *J Pediatr Ophthalmol Strabismus*. 2015;52(5):269-81.
10. Patel DV, McGhee CN. Hanging by threads: ectopia lentis. *Lancet*. 2014;384(9946):893.
11. Por YM, Lavin MJ. Techniques of intraocular lens suspension in the absence of capsular/zonular support. *Surv Ophthalmol*. 2005;50(5):429-62.
12. Shieh E, Miller KM. Capsular support devices. *EyeWiki - American Academy of Ophthalmology*. August 30, 2020. Disponível em <[https://eyewiki.aao.org/Capsular\\_Support\\_Devices](https://eyewiki.aao.org/Capsular_Support_Devices)>. Acesso em 27 março 2021.
13. Toro MD et al. Five-year follow-up of secondary iris-claw intraocular lens implantation for the treatment of aphakia: Anterior chamber versus retropupillary implantation. *PLoS One*. 2019;14(4):e0214140.

14. Ophtec. ArtiLens PIOLs. 2021. Disponível em <<https://www.ophtec.com/about-artilens/artilens>>. Acesso em 27 de março 2021.
15. Khan MA et al. Scleral fixation of posterior chamber intraocular lenses using gore-tex suture with concurrent 23-gauge pars plana vitrectomy. *Retina*. 2014;34(7):1477-80.
16. Kelkar AS et al. Comparison of flanged intrascleral intraocular lens fixation versus iris claw intraocular lens fixation: A retrospective study. *Indian J Ophthalmol*. 2019;67(11):1838-42.
17. Kristianslund O, Østern AE, Drolsum L. Astigmatism and refractive outcome after late in-the-bag intraocular lens dislocation surgery: a randomized clinical trial. *Invest Ophthalmol Vis Sci*. 2017;58(11):4747-53.
18. Brunin G et al. Secondary intraocular lens implantation: Complication rates, visual acuity, and refractive outcomes. *J Cataract Refract Surg*. 2017;43(3):369-76.
19. Finn AP et al. Outcomes of anterior chamber intraocular lens implantation in patients undergoing pars plana vitrectomy. *Ophthalmol Retina*. 2018;2(9):895-9.
20. Nosé W, Forseto AS. Lentes fácicas de câmara anterior. *Rev Bras Oftalmol*. 2012;71(4):260-71.
21. Narváez J, Nam E. Iris fixation of unstable anterior chamber intraocular lenses. *J Cataract Refract Surg*. 2016;42(7):961-4.
22. Taneri S, Oehler S, Heinz C. Inflammatory response in the anterior chamber after implantation of an angle-supported lens in phakic myopic eyes. *J Ophthalmol*. 2014;2014:923691.
23. Gabor SG, Pavlidis MM. Sutureless intrascleral posterior chamber intraocular lens fixation. *J Cataract Refract Surg*. 2007;33(11):1851-4.
24. Patel LG et al. Scleral fixated secondary intraocular lenses: a review of recent literature. *Curr Opin Ophthalmol*. 2020;31(3):161-6.
25. D'Agostino I et al. Sutureless scleral fixation: comparison between 3-piece IOL and new single-piece foldable IOL. *Graefes Arch Clin Exp Ophthalmol*. 2021;259(5):1365-73.
26. Yamane S et al. Sutureless 27-gauge needle-guided intrascleral intraocular lens implantation with lamellar scleral dissection. *Ophthalmology*. 2014;121(1):61-6.
27. Ishikawa H et al. Flanged intraocular lens fixation via 27-gauge trocars using a double-needle technique decreases surgical wounds without losing its therapeutic effect. *Acta Ophthalmol*. 2020;98(4):e499-e503.

28. Yamane S et al. Flanged intrascleral intraocular lens fixation with double-needle technique. *Ophthalmology*. 2017;124(8):1136-42.
29. Kelkar A et al. Comparison of two modified sutureless techniques of scleral fixation of intraocular lens. *Ophthalmic Surg Lasers Imaging Retina*. 2018;49(10):e129-e134.
30. Czajka MP et al. Sutureless intrascleral fixation using different three-piece posterior chamber intraocular lenses: a literature review of surgical techniques in cases of insufficient capsular support and a retrospective multicentre study. *Acta Ophthalmol*. 2020;98(3):224-36.
31. Stem MS et al. Scleral-fixated intraocular lenses: Past and present. *J Vitreoretin Dis*. 2017;1(2):144-52.
32. Szurman P et al. Z-suture: a new knotless technique for transscleral suture fixation of intraocular implants. *Br J Ophthalmol*. 2010;94(2):167-9.
33. Dimopoulos S et al. Long-term outcome of scleral-fixated posterior chamber intraocular lens implantation with the knotless Z-suture technique. *J Cataract Refract Surg*. 2018;44(2):182-5.
34. Wasiluk E et al. The implantation of the scleral-fixated posterior chamber intraocular lens with 9/0 polypropylene sutures - Long-term visual outcomes and complications. *Adv Med Sci*. 2019;64(1):100-3.
35. Hannush SB. Sutured posterior chamber intraocular lenses: indications and procedure. *Curr Opin Ophthalmol*. 2000;11(4):233-40.
36. Prenner JL et al. A novel approach for posterior chamber intraocular lens placement or rescue via a sutureless scleral fixation technique. *Retina*. 2012;32(4):853-5.
37. Khan MA et al. Combined pars plana vitrectomy and scleral fixation of an intraocular lens using Gore-Tex suture: one-year outcomes. *Retina*. 2018;38(7):1377-84.
38. Aderman C, Regillo CD. Succeeding with Scleral-Sutured Lenses. Two surgeons describe their go-to technique for working with IOLs that require scleral fixation. *Rev Ophthalmol*. 2018:48-9. Disponível em <<https://www.reviewofophthalmology.com/article/succeeding-with-scleralsutured-lenses>>. Acesso em 27 de março 2021.
39. Fass ON, Herman WK. Sutured intraocular lens placement in aphakic post-vitrectomy eyes via small-incision surgery. *J Cataract Refract Surg*. 2009;35(9):1492-7.

40. Rahimy et al. Gore-Tex sutured intraocular lens. A beginner's guide for scleral fixation of posterior-chamber IOLs. *Retinal Physician*. 2016;13:36-8, 40, 58
41. Khan MA et al. Pars plana vitrectomy with anterior chamber versus Gore-Tex sutured posterior chamber intraocular lens placement: Long-Term Outcomes. *Retina*. 2019;39(5):860-6.
42. Schulze-Bonsel K et al. Visual acuities "hand motion" and "counting fingers" can be quantified with the freiburg visual acuity test. *Invest Ophthalmol Vis Sci*. 2006;47(3):1236-40.
43. Bonnell AC et al. One-year outcomes of a novel surgical approach for fixation of a posterior chamber intraocular lens using Gore-Tex suture. *Retina*. 2020;40(5):833-7.
44. Fass ON, Herman WK. Four-point suture scleral fixation of a hydrophilic acrylic IOL in aphakic eyes with insufficient capsule support. *J Cataract Refract Surg*. 2010;36(6):991-6.
45. McKee Y et al. Implementation of the posterior chamber intraocular lens intrascleral haptic fixation technique (glued intraocular lens) in a United States practice: Outcomes and insights. *J Cataract Refract Surg*. 2014;40(12):2099-105.
46. Melamud A et al. Pars plana vitrectomy combined with either secondary scleral-fixated or anterior chamber intraocular lens implantation. *Am J Ophthalmol*. 2016;168:177-82.
47. Ohta T, Toshida H, Murakami A. Simplified and safe method of sutureless intrascleral posterior chamber intraocular lens fixation: Y-fixation technique. *J Cataract Refract Surg*. 2014;40(1):2-7.
48. Patel NA et al. Clinical outcomes of 4-point scleral fixated 1-piece hydrophobic acrylic equiconvex intraocular lens using polytetrafluoroethylene suture. *Clin Ophthalmol*. 2018;12:2145-8.
49. Wilgucki JD et al. One-year outcomes of eyes treated with a sutureless scleral fixation technique for intraocular lens placement or rescue. *Retina*. 2015;35(5):1036-40.
50. Botsford BW et al. Scleral fixation of intraocular lenses with gore-tex suture: refractive outcomes and comparison of lens power formulas. *Ophthalmol Retina*. 2019;3(6):468-72.
51. Goel N. Clinical outcomes of combined pars plana vitrectomy and trans-scleral 4-point suture fixation of a foldable intraocular lens. *Eye (Lond)*. 2018;32(6):1055-61.

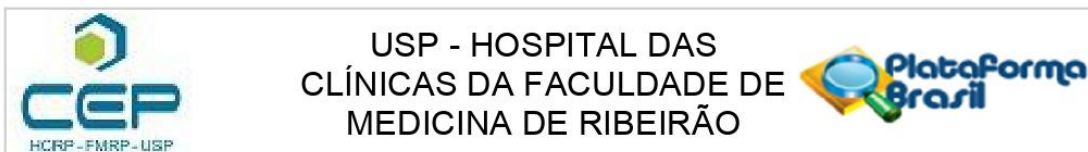


52. Khan MA et al. Scleral fixation of intraocular lenses using Gore-Tex suture: clinical outcomes and safety profile. *Br J Ophthalmol*. 2016;100(5):638-43.
53. Su D et al. Refractive outcomes after pars plana vitrectomy and scleral fixated intraocular lens with Gore-Tex suture. *Ophthalmol Retina*. 2019;3(7):548-52.
54. Terveen DC et al. Small-incision 4-point scleral suture fixation of a foldable hydrophilic acrylic intraocular lens in the absence of capsule support. *J Cataract Refract Surg*. 2016;42(2):211-6.
55. Hu BV et al. Implantation of posterior chamber lens in the absence of capsular and zonular support. *Arch Ophthalmol*. 1988;106(3):416-20.
56. Johansson B et al. Visual and optical performance of the Akreos Adapt Advanced Optics and Tecnis Z9000 intraocular lenses: Swedish multicenter study. *J Cataract Refract Surg*. 2007;33(9):1565-72.
57. Abela-Formanek C et al. Results of hydrophilic acrylic, hydrophobic acrylic, and silicone intraocular lenses in uveitic eyes with cataract: comparison to a control group. *J Cataract Refract Surg*. 2002;28(7):1141-52.
58. Kalevar A, Dollin M, Gupta RR. Opacification of scleral-sutured akreos a060 intraocular lens after vitrectomy with gas tamponade: case series. *Retin Cases Brief Rep*. 2020;14(2):174-7.
59. Patel NA et al. Akreos AO60 Intraocular lens opacification after retinal detachment repair. *Ophthalmol Retina*. 2020;4(8):854-6.
60. Theodoulidou S et al. Comparison of surgically induced astigmatism among different surgeons performing the same incision. *Int J Ophthalmol*. 2017;10(6):1004-7.

## ***8. Anexo***

---

## COMPROVANTE DE APROVAÇÃO DO COMITÊ DE ÉTICA



### PARECER CONSUBSTANCIADO DO CEP

#### DADOS DO PROJETO DE PESQUISA

**Título da Pesquisa:** Fixação Escleral em Quatro Pontos usando o fio Gore-Tex®

**Pesquisador:** NATACHA BISCARO JUNQUEIRA

**Área Temática:**

**Versão:** 2

**CAAE:** 03907418.5.0000.5440

**Instituição Proponente:** Hospital das Clínicas da Faculdade de Medicina de Ribeirão Preto da USP -

**Patrocinador Principal:** Financiamento Próprio

#### DADOS DO PARECER

**Número do Parecer:** 3.131.138

#### Apresentação do Projeto:

Trata-se de um projeto de Doutorado a ser desenvolvido no Departamento de Oftalmologia do Hospital das Clínicas da Faculdade de Medicina de Ribeirão Preto - Universidade de São Paulo, pela discente Natácha Biscaro Junqueira, sob orientação do Prof. Rodrigo Jorge.

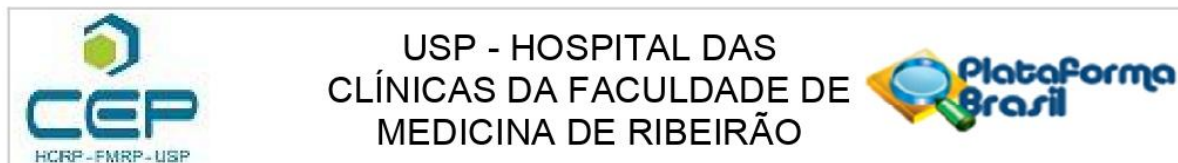
#### Objetivo da Pesquisa:

O objetivo primário é avaliar a segurança da fixação escleral e a taxa de complicações intra-operatórias e pós-operatórias e o objetivo secundário é relatar os resultados visuais, a curto prazo, em uma coorte de pacientes que serão submetidos a fixação escleral de uma lente intraocular (LIO) acrílica hidrofílica fixada em quatro pontos na esclera, a Akreos AO60, utilizando o fio Gore-Tex, na ausência do suporte capsular.

#### Avaliação dos Riscos e Benefícios:

Os riscos incluem possíveis complicações da fixação escleral, como edema (inchaço) corneano, glaucoma (aumento da pressão ocular) ou descolamento de retina. Há também o risco de infecção ocular (endoftalmite). Os pesquisadores informam que estas são complicações raras, mas que podem causar baixa visual severa e permanente. Podem ocorrer também efeitos colaterais que se resolvem em um curto prazo, como edema corneano, hemorragia vítrea e alteração da pressão intraocular. Caso ocorram qualquer um dos eventos citados acima, os pesquisadores deverão

**Endereço:** CAMPUS UNIVERSITÁRIO  
**Bairro:** MONTE ALEGRE **CEP:** 14.048-900  
**UF:** SP **Município:** RIBEIRAO PRETO  
**Telefone:** (16)3602-2228 **Fax:** (16)3633-1144 **E-mail:** cep@hcrp.usp.br



Continuação do Parecer: 3.131.138

orientar sobre o melhor tratamento possível, que poderá ser com o uso de colírios ou nova cirurgia.

Como benefício direto, o participante com diagnóstico de afacia ou lente intraocular deslocada, sem suporte capsular, e com indicação de implante de lente intraocular, receberá um tratamento para esta condição.

#### **Comentários e Considerações sobre a Pesquisa:**

Estudo clínico prospectivo e aberto para avaliar a segurança, a taxa de complicações intra-operatórias e pós-operatórias e os resultados visuais, a curto prazo, da fixação escleral da Akreos AO60, fixada em quatro pontos na esclera, utilizando o fio Gore-Tex, na ausência do suporte capsular. Serão incluídos 20 pacientes em um grupo único. A população de estudo é composta por pacientes maiores de 18 anos com diagnóstico de afacia ou lente intraocular deslocada, sem suporte capsular, e com indicação de implante de lente intraocular. Os participantes serão submetidos à cirurgia de fixação escleral de uma LIO Akreos AO60, fixada em quatro pontos na esclera, utilizando o fio Gore-Tex, na ausência do suporte capsular. Se necessário, será indicada vitrectomia via pars plana (VPP), que será realizada antes da fixação, no mesmo momento cirúrgico. O desfecho primário é a segurança da fixação escleral em uma coorte de olhos que terão a fixação de uma LIO acrílica hidrofílica em quatro pontos na esclera, a Akreos AO60, utilizando o fio Gore-Tex, na ausência de suporte capsular, associada a vitrectomia via pars plana quando necessário.

#### **Considerações sobre os Termos de apresentação obrigatória:**

É apresentada a Folha de Rosto devidamente assinada, a nova versão do TCLE, o cronograma e o orçamento do projeto. Estes documentos são adequados.

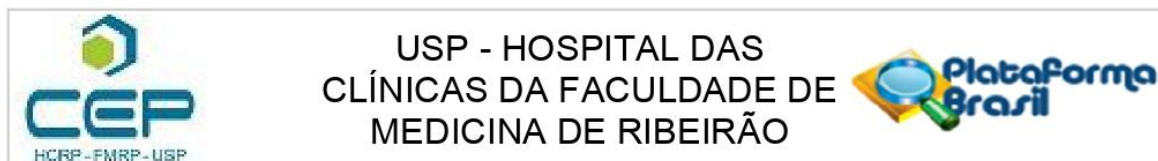
#### **Recomendações:**

Recomenda-se a aprovação da presente versão do projeto de pesquisa de TCLE.

#### **Conclusões ou Pendências e Lista de Inadequações:**

Diante do exposto e à luz da Resolução CNS 466/2012, o projeto de pesquisa Versão 4, assim como o Termo de Consentimento Livre e Esclarecido Versão 3, datado de 19 de dezembro de 2018, podem ser enquadrados na categoria APROVADO.

**Endereço:** CAMPUS UNIVERSITÁRIO  
**Bairro:** MONTE ALEGRE **CEP:** 14.048-900  
**UF:** SP **Município:** RIBEIRAO PRETO  
**Telefone:** (16)3602-2228 **Fax:** (16)3633-1144 **E-mail:** cep@hcrp.usp.br



Continuação do Parecer: 3.131.138

**Considerações Finais a critério do CEP:**

Projeto Aprovado: Tendo em vista a legislação vigente, devem ser encaminhados ao CEP, relatórios parciais anuais referentes ao andamento da pesquisa e relatório final ao término do trabalho. Qualquer modificação do projeto original deve ser apresentada a este CEP em nova versão, de forma objetiva e com justificativas, para nova apreciação.

**Este parecer foi elaborado baseado nos documentos abaixo relacionados:**

Tipo Documento	Arquivo	Postagem	Autor	Situação
Informações Básicas do Projeto	PB_INFORMAÇÕES_BASICAS_DO_PROJETO_1201748.pdf	19/12/2018 11:59:34		Aceito
Outros	Carta_Pendencias.pdf	19/12/2018 11:58:48	NATACHA BISCARO JUNQUEIRA	Aceito
TCLE / Termos de Assentimento / Justificativa de Ausência	TCLE_v3.pdf	19/12/2018 11:55:58	NATACHA BISCARO JUNQUEIRA	Aceito
Folha de Rosto	Folha_de_Rosto.pdf	03/12/2018 21:18:43	NATACHA BISCARO JUNQUEIRA	Aceito
Outros	UPC.pdf	03/12/2018 21:18:00	NATACHA BISCARO JUNQUEIRA	Aceito
Cronograma	Cronograma_v2.pdf	02/12/2018 11:28:12	NATACHA BISCARO JUNQUEIRA	Aceito
TCLE / Termos de Assentimento / Justificativa de Ausência	TCLE_v2.pdf	02/12/2018 11:25:06	NATACHA BISCARO JUNQUEIRA	Aceito
Orçamento	Orcamento_V2.pdf	02/12/2018 11:24:39	NATACHA BISCARO JUNQUEIRA	Aceito
Projeto Detalhado / Brochura Investigador	Projeto_v4.pdf	02/12/2018 11:24:18	NATACHA BISCARO JUNQUEIRA	Aceito

**Situação do Parecer:**

Aprovado

**Necessita Apreciação da CONEP:**

Não

**Endereço:** CAMPUS UNIVERSITÁRIO

**Bairro:** MONTE ALEGRE

**CEP:** 14.048-900

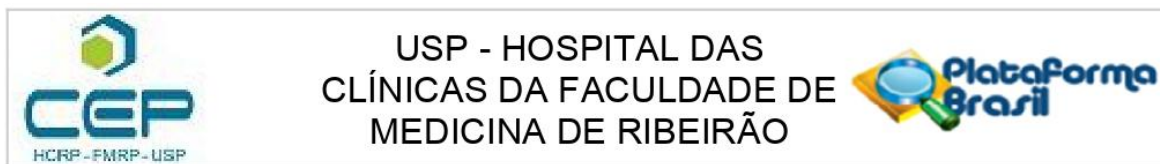
**UF:** SP

**Município:** RIBEIRAO PRETO

**Telefone:** (16)3602-2228

**Fax:** (16)3633-1144

**E-mail:** cep@hcrp.usp.br



Continuação do Parecer: 3.131.138

RIBEIRAO PRETO, 04 de Fevereiro de 2019

---

**Assinado por:**  
**MARCIA GUIMARÃES VILLANOVA**  
**(Coordenador(a))**

**Endereço:** CAMPUS UNIVERSITÁRIO  
**Bairro:** MONTE ALEGRE **CEP:** 14.048-900  
**UF:** SP **Município:** RIBEIRAO PRETO  
**Telefone:** (16)3602-2228 **Fax:** (16)3633-1144 **E-mail:** cep@hcrp.usp.br

## ***9. Apêndice***

---

## TERMO DE CONSENTIMENTO LIVRE E ESCLARECIDO

---

### TERMO DE CONSENTIMENTO LIVRE E ESCLARECIDO

**Título do Estudo:** Fixação Escleral em Quatro Pontos usando o fio Gore-Tex®

**Protocolo do Estudo:** Versão 2, datado de 02 de dezembro de 2018

**Investigadores:** Natacha BísCARO Junqueira, Médica<sup>1</sup>  
Rodrigo Jorge, Médico <sup>1</sup>

<sup>1</sup> Hospital das Clínicas da Faculdade de Medicina de Ribeirão Preto  
U.S.P. – Ribeirão Preto;  
Avenida Bandeirantes 3900  
Ribeirão Preto – SP 14049-900 Brasil  
Tel.: (16) 3602-2523  
Cel: (16) 991867916  
Fax: (16) 3602-2860

#### Comitê de Ética em Pesquisa do HCRP e FMRP - USP

Um Comitê de Ética em Pesquisa (CEP) é composto por um grupo de pessoas que são responsáveis por supervisionarem pesquisas em seres humanos que são realizadas na instituição e tem a função de proteger e garantir os direitos, a segurança e o bem-estar de todos os participantes de pesquisa que se voluntariam a participar da mesma.

O CEP do Hospital das Clínicas e da Faculdade de Medicina de Ribeirão Preto é localizado no subsolo do hospital e funciona de segunda a sexta-feira, das 8:00 às 17:00hs, telefone de contato (016) 3602-2228.



## **HISTÓRICO GERAL**

Você está convidado a participar de um estudo que possui a finalidade de avaliar a segurança, as complicações e os resultados de uma cirurgia em que é realizada a fixação na esclera (parte branca do olho) de uma lente intraocular chamada Akreos AO60 com a ajuda de um fio (Gore-Tex).

Na maioria dos casos em que é feita a cirurgia de catarata, a lente é implantada dentro do saco capsular. Quando este suporte da lente é inadequado (isso pode ocorrer por diversas causas), o implante da lente deve ser realizado de outra forma; e uma das maneiras que existem é a fixação escleral.

A implantação da lente intraocular é importante pois sua ausência ou a presença de uma lente deslocada reduz muito a visão. E no seu caso, em que não há suporte suficiente para a lente, a melhor opção é a realização de um procedimento cirúrgico para fixar uma lente dentro do olho.

Existem algumas técnicas diferentes para isso, porém acreditamos que a fixação na esclera da lente Akreos com o fio Gore-Tex tem vantagens, incluindo a relativa facilidade do procedimento cirúrgico, a menor taxa de deslocamento da lente e a prevenção de algumas complicações.

## **JUSTIFICATIVA**

O presente estudo tem a finalidade de avaliar a segurança, as complicações e os resultados de uma técnica de fixação escleral descrita recentemente, ainda em aprimoramento e com poucos casos relatados na literatura, porém os quais tem mostrado bons resultados.

## **OBJETIVO**

Avaliar a segurança da fixação escleral de uma lente intraocular em quatro pontos na esclera, a Akreos AO60, utilizando o fio Gore-Tex, na ausência de suporte capsular.

## **PLANEJAMENTO E PROCEDIMENTOS DO ESTUDO**

### Visita de triagem

Na primeira visita, serão feitas algumas perguntas a respeito de seus dados demográficos, como idade, e de medicações em uso. Após isso você passará por um exame oftalmológico completo que incluirá a acuidade visual, avaliação na lâmpada de fenda, tonometria de aplanção (medida da pressão intraocular) e fundoscopia (avaliação da retina). Também serão realizados exames oftalmológicos complementares como a microscopia especular (avaliação da córnea) e o OCT (tomografia de coerência óptica), se necessário. Esses exames são de rápida realização e são importantes para melhor programação da cirurgia.

Após a realização desses exames, serão verificados os critérios de inclusão e exclusão para determinar se você se qualifica para o estudo. Se for indicada a cirurgia, e você concordar com ela, você irá ler este Termo de Consentimento Livre e Esclarecido e discutirá todos os aspectos do estudo com seu médico do estudo. Se você concordar em participar do estudo, você assinará este termo.

Caso você concorde, será realizada a biometria de imersão, que é um exame que tem a finalidade de calcular a lente intraocular que será utilizada. Então serão solicitados os exames pré-operatórios (exames de sangue e, se necessário, eletrocardiograma e raio-X de tórax) e será agendada uma consulta no ambulatório pré anestésico (APA). Todos os exames serão rea-

lizados neste hospital e esse procedimento é importante para o planejamento da cirurgia.

Será solicitada a compra da lente intraocular que você usará. Anotaremos seu telefone para contato e deixaremos agendado um retorno em cerca de 3 meses caso não consigamos, por algum motivo, entrar em contato com você antes.

#### Visita para o agendamento da cirurgia

Quando sua lente estiver disponível, você receberá uma ligação por parte do pesquisador informando a data do retorno. No retorno será verificada a liberação pelo anestesista, atualização dos seus dados, novo exame oftalmológico, se necessário, checagem final dos critérios de inclusão e exclusão e agendamento da cirurgia. Ou seja, iremos verificar, novamente, se essa cirurgia trará benefícios à você. Podemos cancelar a cirurgia mesmo após assinatura deste termo caso verificarmos que existe outro tratamento mais adequado para você.

#### **Você será submetido ao seguinte procedimento:**

O procedimento do estudo será realizado apenas pelos **investigadores** numa sala de cirurgia, no centro cirúrgico central deste hospital.

Antes de entrar na sala de cirurgia, será verificado o olho do procedimento e pingaremos dois colírios (tropicamida e fenilefrina) para dilatação. Instantes antes da cirurgia, o olho do procedimento será anestesiado com anestésico tópico (colírio) e será pingada uma gota de colírio de PVPI (iodopovidona), importante para diminuir o risco de infecção ocular. A seguir, será realizada a anestesia do olho com uma agulha no canto lateral do globo ocular (a agulha não perfura o olho, a anestesia é feita próxima a ele). No momento da anestesia, você sentirá uma leve “ferroada” e uma queimação em seguida. Procure ficar tranquilo pois a dor geralmente é de leve intensidade e dura menos de 10 segundos.

Após a anestesia, será realizada a antissepsia com colocação de um campo por cima do rosto para proteção contra infecção. Será colocado um instrumento que ajuda o olho a permanecer aberto durante a cirurgia (blefarostato). Então a cirurgia irá começar.

Usaremos o fio Gore-Tex, que é um fio há muito tempo utilizado nas cirurgias cardíacas, e que tem sido recentemente usado em cirurgias oftalmológicas, com bons resultados. A lente a qual usaremos possui argolas. Esse fio passará por dentro das argolas, ainda fora do olho. Então, com a ajuda de instrumentos especiais, colocaremos a lente dentro do olho, após fazer uma abertura na córnea para isso, e as pontas do fio sairão do olho por quatro aberturas na esclera (parte branca do olhos). Essas pontas serão amarradas fazendo com que a lente fique bem posicionada dentro do olho. A abertura que foi feita na córnea será então suturada.

Após a cirurgia, você receberá medicação antibiótica e o olho será tampado por algumas horas para que possa recuperar os movimentos normais. Na sala de recuperação, você será orientado sobre o uso dos colírios (antibiótico e antiinflamatório) e sobre os cuidados pós-operatórios, como repouso. É aconselhável que seja feito repouso por cerca de 1 mês após a cirurgia.

#### Visitas após a cirurgia (dias 1 e 7):

Você comparecerá nos retornos no dia seguinte a cirurgia e após uma semana, onde será realizado exame oftalmológica clínico completo (avaliação da visão, exame na lâmpada de fenda, medida de pressão intraocular e fundo de olho). Se necessário, serão marcados retornos adicionais.

#### Visitas após a cirurgia (entre 4 a 6 semanas):

Após esses retornos, você voltará entre 4 e 6 semanas após a cirurgia. Será novamente realizado exame oftalmológica clínico completo e, se necessário, realizaremos tomografia de coerência óptica (OCT) para melhor

avaliar a retina. Poderão ser marcados retornos adicionais de houver necessidade.

Visitas após a cirurgia (3 meses):

Com cerca de 3 meses de cirurgia, realizaremos outro retorno para medida da acuidade e refração (passaremos a receita dos óculos se indicado), exame oftalmológico clínico completo e, se necessário, tomografia de coerência óptica (OCT). Sempre que necessário realizaremos retornos adicionais.

## **DURAÇÃO DO ESTUDO E NÚMERO DE PARTICIPANTES**

Você participará deste estudo que terá duração mínima de 3 meses, a contar a partir da data da cirurgia. Se necessário, manteremos acompanhamento por mais tempo. Você será um dos aproximadamente 20 participantes deste estudo.

## **RISCOS**

Possíveis complicações da cirurgia de fixação são relatadas e incluem: edema (inchaço) corneano, glaucoma (aumento da pressão ocular) ou descolamento de retina. Há também o risco de infecção ocular (endoftalmite). Estas são complicações raras, mas que podem causar baixa visual severa e permanente.

Podem ocorrer também efeitos colaterais que se resolvem em um curto prazo, como edema corneano, hemorragia vítrea e alteração da pressão intraocular.

Caso ocorram qualquer um dos eventos citados acima, iremos orientar no melhor tratamento possível, que poderá ser com o uso de colírios ou nova cirurgia.

## **BENEFÍCIOS**

Você receberá atenção bem próxima por parte da equipe do estudo durante o período em que estiver envolvido no mesmo. A afacia (ausência de lente intraocular) ou a presença de uma lente deslocada reduz muito a visão, assim a necessidade do implante de uma lente, na ausência de suporte, ocorre para melhora visual. E acreditamos que a fixação escleral de uma LIO Akreos AO60 com fio Gore-Tex tem vantagens.

## **LESÕES RELACIONADAS AO ESTUDO**

Você está ciente de que, se for lesado devido à sua participação neste estudo de pesquisa, você receberá qualquer tratamento médico que for necessário para ajudar a se recuperar da lesão. Este tratamento será administrado sob responsabilidade do investigador que assinou esse Termo de Consentimento Livre e Esclarecido. Você não será cobrado por este tratamento. Você não receberá nenhuma compensação por essa lesão. O tratamento médico será gratuito, ou seja você não pagará pelos custos dos exames ou da cirurgia. Porém não inclui tratamento para qualquer outra enfermidade que você possa sentir durante o curso deste estudo, se essa enfermidade não for resultado da participação no estudo.

Se você experimentar algum sinal ou sintoma incomum (evento adverso) ou sofrer lesão, ou caso se exija tratamento médico emergencial, relatará o mesmo imediatamente a seu investigador.

## **CUSTOS**

Não haverá custo por sua participação no estudo. Você não será responsável pelas despesas médicas relacionadas aos exames realizados no hospital ou à cirurgia.

Você terá que adquirir os colírios prescritos ao longo do tratamento.

## **TRATAMENTOS ALTERNATIVOS**

Existem tratamentos alternativos, como o uso de lentes de contato ou a realização do implante da lente por outras técnicas, como a inserção de uma lente de câmara anterior, fixação na íris ou fixação escleral usando outra lente e/ou outro fio. No entanto, tais procedimentos estão relacionados a complicações. Acreditamos que a cirurgia proposta neste estudo possui vantagens, por isso adotaremos tal técnica.

## **PARTICIPAÇÃO VOLUNTÁRIA**

Sua participação neste estudo é voluntária. Você está livre para recusar a participar. Se decidir participar, você pode se retirar do estudo em qualquer momento e por qualquer razão. Não será exigido que você explique as razões para desistência. Se você se recusar a participar do estudo ou desistir, não sofrerá nenhuma penalidade ou perda de benefícios com relação a futuros cuidados.

## **REEMBOLSO PELA PARTICIPAÇÃO**

Você não receberá dinheiro pela sua participação neste estudo.

## **RETIRADA DO ESTUDO**

Seu médico do estudo pode retirar você do estudo em qualquer momento, para o seu melhor interesse ou por você estar incapaz de cumprir todos os detalhes do estudo. Além disso, os Comitês de Ética em Pesquisa Institucionais ou as autoridades relevantes têm o direito de retirá-lo do estudo em qualquer momento.

Se você for retirado do estudo, antes ou após a realização da cirurgia, o acompanhamento será realizado conforme for necessário, caso você concorde.

O estudo pode ser interrompido em qualquer momento, porém as razões da interrupção devem ser justificadas perante o Comitê de Ética. Se você desistir ou se for retirado, você pode ser solicitado a cooperar com qualquer exame que seu médico do estudo ache necessário.

## **CONDUTA DIANTE EVENTUAIS DANOS**

Durante sua participação neste estudo, idealmente você receberá outros tratamentos médicos apenas com aprovação de seu médico do estudo já que ele quem estará mais preparado para lidar com eventuais danos. Certamente, você não precisa da aprovação de seu investigador em situações emergenciais. Durante o estudo, você deve garantir que seguirá as instruções específicas fornecidas pelo seu médico do estudo.

## **CONFIDENCIALIDADE**

Se você participar deste estudo, você concorda que as suas informações registradas durante o estudo serão transmitidas, de forma anônima, para o coordenador, aos Comitês de Ética e as Autoridades Regulatórias Nacionais e Internacionais.



É responsabilidade do seu médico do estudo disponibilizar as suas informações médicas para as partes listadas acima, seguindo a regulamentação brasileira. Os pesquisadores se responsabilizarão por manter o sigilo e a confidencialidade da identidade dos participantes do estudo.

O investigador e as Autoridades Regulatórias podem manter os registros de pesquisa pelo tempo que for necessário. Se os resultados deste estudo forem publicados na literatura médica, você não será identificado por nome.

Pode se tornar necessário comparar os dados com seus registros médicos, sendo então solicitado a consentir com os representantes das instituições mencionadas acima, que conferem seus registros médicos pessoais no centro de estudos. Todas essas pessoas são obrigadas a guardar confidencialidade.

## **O QUÊ VOCÊ ESTÁ CONCORDANDO EM FAZER**

Você está concordando em participar deste estudo e em tentar seguir qualquer instrução dada. Você está autorizando a liberação de seus registros médicos para o coordenador, autoridade relevante, outras Agências governamentais e Comitê de Ética.

## **QUEM CONTATAR COM DÚVIDAS**

Você já discutiu e compreendeu completamente o propósito e os procedimentos deste estudo, que lhe foram explicados pelo médico do estudo listado abaixo.

Se você tiver alguma dúvida ou algum problema relacionado ao estudo, você pode contatar o seu médico do estudo no número abaixo.

Nome: Dra. Natacha B. Junqueira

Telefone: (16) 3602 2323

(16) 991867916

Nome: Dr Rodrigo Jorge

Telefone: (16) 3602 2523;

(16) 3602 2323

Iniciais do paciente: \_\_\_\_ / \_\_\_\_ / \_\_\_\_

Ao assinar este formulário, eu declaro que concordo em participar do estudo ao qual este documento se refere. Este consentimento pode ser suspenso em qualquer momento.

Eu declaro que fui informado sobre os termos de indenização e os aceitei, bem como sobre meus direitos e obrigações resultantes dos mesmos. Recebi uma via deste termo.

Nome do participante: \_\_\_\_\_ assinatura: \_\_\_\_\_ data: \_\_\_\_\_

Nome do pesquisador: \_\_\_\_\_ assinatura: \_\_\_\_\_ data: \_\_\_\_\_

Nome do responsável: \_\_\_\_\_ assinatura: \_\_\_\_\_ data: \_\_\_\_\_

**Se necessário** - no caso do paciente ou seu responsável legal ser analfabeto/impossibilitado de ler:

Nome da testemunha: \_\_\_\_\_ assinatura: \_\_\_\_\_ data: \_\_\_\_\_