UNIVERSIDADE DE SÃO PAULO
FACULDADE DE MEDICINA DE RIBEIRÃO PRETO
PROGRAMA DE PÓS GRADUAÇÃO EM GINECOLOGIA E OBSTETRÍCIA

SHARON CRISTINE PARONETO DE SOUSA

Padronização do laudo do exame ultrassonográfico para mulheres com dor pélvica crônica.

Ribeirão Preto

2022

SHARON CRISTINE PARONETO DE SOUSA

Padronização do laudo do exame ultrassonográfico para mulheres com dor pélvica crônica.

Versão original

Dissertação apresentada à Faculdade de Medicina de Ribeirão Preto da Universidade de São Paulo para obtenção do título de Mestre em Ciências.

Área de Concentração: Ginecologia e Obstetrícia

Orientador: Prof. Dr. Oméro Benedicto Poli Nétto

Ribeirão Preto

2022

Autorizo a reprodução e divulgação total ou parcial deste trabalho, por qualquer meio convencional ou eletrônico, para fins de estudo e pesquisa, desde que citada a fonte.

FICHA CATALOGRÁFICA

Paroneto, Sharon Cristine.

Padronização do laudo do exame ultrassonográfico para mulheres com dor pélvica crônica., 2022

Dissertação de mestrado apresentada à Faculdade de Medicina de Ribeirão Preto da Universidade de São Paulo.
Departamento Ginecologia e Obstetrícia
Orientador: Poli-Neto, Omero Benedicto.

1.Dor pélvica crônica, 2. Questionário Delphi, 3. Ultrassonografia,

FOLHA DE APROVAÇÃO

Sharon Cristine Paroneto de Sousa

Padronização do laudo do exame ultrassonográfico para mulheres com dor pélvica crônica.

Dissertação apresentada à Faculdade de Medicina de Ribeirão Preto da Universidade de São Paulo para obtenção do título de Mestre em Ciências.

Área de Concentração: Ginecologia e Obstetrícia

Orientador: Prof. Dr.: Oméro Benedicto Poli Nétto

Aprovado em:

Banca examinadora

Prof(a). Dr(a)._____

Instituição: _____ Julgamento: _____

Prof(a). Dr(a). _____

Instituição: _____ Julgamento: _____

Prof(a). Dr(a). _____

Instituição: _____ Julgamento: _____

AGRADECIMENTOS

Este projeto foi um grande desafio pessoal e somente através da fé e do apoio de pessoas especiais cheguei até aqui.

Agradeço meu marido Márcio, que há 28 anos está ao meu lado, me tornando uma pessoa melhor e acreditando, muitas vezes mais do que eu mesma, em tudo que sou capaz….

Agradeço meu filho Matheus, que desde seu nascimento, 27 anos atrás, vem crescendo e me fazendo crescer junto dele, dia a dia, com amor, sabedoria e companheirismo. Hoje, médico como eu, um orgulho imenso, te amo meu filho!…

Agradeço, especialmente, à minha filha Manuela, que veio para brilhar em minha vida e completar nossa família. Ela, que foi minha maior parceira durante este Mestrado, me ajudou com o inglês em sua versão mais profissional, com a elaboração dos formulários, gráficos, tabelas e formatações. Sem ela, nada disso seria possível! Tão jovem e tão brilhante! Obrigada filha, te amo muito!!!

Agradeço também, ao meu orientador, Prof. Dr Oméro Benedicto Poli Nétto, que não apenas me guiou durante todo este trabalho acadêmico, mas também me apoiou pessoalmente nos momentos mais difíceis desta jornada.

O presente trabalho foi realizado com apoio da Coordenação de Aperfeiçoamento de Pessoal de Nível Superior - Brasil (CAPES) - Código de Financiamento 001.

Dedico a todos vocês, esta vitória.

Obrigada!!!

“Mesmo quando tudo parece desabar,

cabe a mim decidir entre rir ou chorar,

ir ou ficar,

desistir ou lutar;

porque descobri, no caminho incerto da vida,

que o mais importante é o decidir".

Cora Coralina

RESUMO

Paroneto S C, *Padronização do laudo do exame ultrassonográfico para mulheres com dor pélvica crônica* [dissertação]. Ribeirão Preto: Faculdade de Medicina, Universidade de São Paulo, 2021

Objetivo: propor um modelo padronizado para o laudo de exame ultrassonográfico em mulheres com dor pélvica crônica (DPC) que possa ser aplicado na prática clínica.

Métodos: foi realizada uma pesquisa Delphi entre um painel internacional de especialistas em dor pélvica crônica e ultrassonografia, selecionados pela experiência clínica e científica no assunto. Três rodadas de perguntas foram realizadas para avaliar os principais parâmetros ultrassonográficos na avaliação da DPC. O consenso foi definido pela concordância mínima de 70% nos quesitos abordados ou por maioria simples (>50%) em questões discordantes sucessivamente.

Resultados: dos 86 especialistas convidados, 21 finalizaram a pesquisa. O modelo final para o exame ultrassonográfico de mulheres com DPC, estabelecido pelo consenso dos especialistas, contém a avaliação da qualidade do exame, as áreas a serem avaliadas, elementos que devem ser incluídos no exame e sondas a serem utilizadas.

Conclusão: O modelo proposto para o laudo ultrassonográfico de mulheres com dor pélvica crônica visa padronizar a realização do exame, potencializando sua eficácia diagnóstica e aplicabilidade clínica. Esta ferramenta necessita de validação futura através de estudos controlados, a fim de servir como protocolo aos profissionais da área.

Palavras-chaves: dor pélvica crônica, questionário Delphi, ultrassonografia.

ABSTRACT

Paroneto S C, *A Delphi consensus-based chronic pelvic pain standardized ultrasound approach and reporting template* [dissertation]. Ribeirão Preto: "Faculdade de Medicina, Universidade de São Paulo", 2021

Objective: to propose a standardized model for the ultrasound examination report in women with chronic pelvic pain (CPP) that can be applied in clinical practice.

Methods: A Delphi survey was carried out among an international panel of experts in chronic pelvic pain and ultrasound, selected for their clinical and scientific experience in the subject. Three rounds of questions were performed to assess the main sonographic parameters in the assessment of CPD. Consensus was defined by a minimum agreement of 70% on the questions addressed or by a simple majority (>50%) on successively disagreeing questions.

Results: of 86 invited experts, 21 completed the survey. The final model for the ultrasound examination of women with CPP, established by expert consensus, contains the assessment of the quality of the examination, the areas to be evaluated, elements that must be included in the exam and probes to be used.

Conclusion: The proposed model for the ultrasound report of women with chronic pelvic pain aims to standardize the performance of the examination, enhancing its diagnostic effectiveness and clinical applicability. This tool needs future validation through controlled studies, in order to serve as a protocol for professionals in the field.

Keywords: chronic pelvic pain, Delphi survey, ultrasound

LISTA DE ABREVIATURAS E SIGLAS

DPC - Dor pélvica crônica

ACOG - American College of Obstetricians and Gynecologists

CID - Código Internacional de Doenças

SIDP - Sociedade Internacional de Dor Pélvica

PHQ - Patient Health Questionnaire

DN - Douleur Neuropathique Questionnaire

RSNA - Radiological Society of North America

FMRP-USP - Faculdade de Medicina de Ribeirão Preto

IDEA - International Deep Endometriosis Analysis

IOTA - International Ovarian Tumor Analysis

MUSA - Morphological Uterus Sonographic Assessment

ISGE - International Society for Gynecologic Endoscopy

2D - Bidimensional

3D - Tridimensional

4D - Quadridimensional

REDCap - Research Electronic Data Capture

LISTA DE FIGURAS

Figura 1. Painel de especialistas por país……. 15
Figura 2. Tempo de experiência clínica e com ultrassonografia ginecológica dos especialistas……..... 16
Figura 3. Treinamento específico dos especialistas em ultrassonografia ginecológica……... 16
Figura 4. Avaliação da qualidade do exame pelo operador……. 17
Figura 5. #Enzian classificação…….27

LISTA DE TABELAS

Tabela 1. Regiões avaliadas sistematicamente……..… 18
Tabela 2. Elementos que devem ser incluídos no exame ……..…. 19
Tabela 3. Sondas e modos de imagem……...…….……. 20
Tabela 4. Quesitos finais aprovados……. 20

SUMÁRIO

1. INTRODUÇÃO……... 1

2. OBJETIVO…….. 8

3. MÉTODOS……. 10

3.1. Desenho do estudo…… 11

3.2. Criação do questionário inicial……...…….. 11

3.3. Painel de especialistas……... 12

3.4. Número de rodadas de avaliação…….. 12

3.5. Avaliação dos quesitos do questionário estruturado……. 13

3.6. Elaboração do instrumento para laudo padronizado……. 13

4. RESULTADOS……... 14

4.1. Perfil dos especialistas……...15

4.2. Avaliação da qualidade do exame pelo operador…….. 17

4.3. Definição das regiões a serem avaliadas sistematicamente…….. 18

4.4. Definição dos elementos que devem ser incluídos no exame……... 19

4.5. Sondas e modos de imagem……...20

5. DISCUSSÃO……... 23

5.1. Síntese……... 24

5.2. Sistema Venoso Pélvico…… 30

5.3. Assoalho Pélvico……... 31

5.4. Limitações do estudo…… 33

6. CONCLUSÃO…… 35

7. REFERÊNCIAS BIBLIOGRÁFICAS…… 37

8. ANEXOS…… 46

8.1. Questionário estruturado rodada 1…… 46

8.2. Questionário estruturado rodada 2…… 56

8.3. Questionário estruturado rodada 3…… 64

8.4. Modelo final do instrumento (REDCap).....…… 70

1. INTRODUÇÃO

1. INTRODUÇÃO

A dor pélvica crônica (DPC) é uma condição comum que pode acometer a mulher em várias fases da vida, principalmente, na fase reprodutiva. A ReVITALize, iniciativa liderada pelo Colégio Americano de Obstetras e Ginecologistas (ACOG) que visa padronizar a terminologia em ginecologia e obstetrícia, define a dor pélvica crônica como "presença de dor percebida como originária de órgãos/estruturas pélvicas, tipicamente com duração maior que 6 meses. Está frequentemente associada a consequências negativas do ponto de vista cognitivo, comportamental, sexual e emocional, bem como com sintomas sugestivos de disfunção do trato urinário inferior, sexual, intestinal, assoalho pélvico, miofascial ou ginecológico" (CHEONG; WILLIAM STONES, 2006; TRIPOLI et al., 2011). A inclusão, nessa definição, dos quadros de dor cíclica e dor desencadeada pelo coito é tema de controvérsia, sendo rejeitada por alguns autores. Porém, em seu último boletim, o ACOG considera a dor pélvica cíclica como uma forma de DPC quando traz consequências cognitivas, comportamentais, sexuais e emocionais significativas, além de considerar a dispareunia como um componente da DPC. Tem um forte impacto negativo na qualidade de vida das mulheres (DA LUZ; DE DEUS; CONDE, 2018), está associada a transtornos do humor (ROMÃO et al., 2009), altos escores de catastrofização (SEWELL et al., 2018), abuso e maus tratos na infância (POLI-NETO et al., 2018), isolamento social (MELLADO et al., 2016), além de interferir significativamente na realização das atividades diárias (GRACE; ZONDERVAN, 2006), e culminar no uso frequente dos serviços de saúde (GRACE; ZONDERVAN, 2004). Tudo isso determina consequências psicossociais indesejadas (SOUZA et al., 2011) e um elevado fardo econômico para a sociedade (CHEN et al., 2017).

A prevalência mundial da DPC varia entre 2% e 27%, dependendo da região e da característica da população estudada (AHANGARI, 2014), sendo próxima de 4% nos países desenvolvidos (MELLADO et al., 2016; POLI-NETO et al., 2018). Sua taxa de recorrência ao longo da vida pode chegar a 33%. No Brasil estima-se uma prevalência aproximada de 10% (GRACE; ZONDERVAN, 2004, 2006). Em contrapartida, nenhuma doença pélvica é identificada em aproximadamente um terço das pacientes (SOUZA et al., 2011), e se usarmos os critérios estabelecidos no CID-10, entre 60% e 80% se enquadram no diagnóstico de desordem somatoforme (CHEN et al., 2017). Cerca de 60% das mulheres não recebem um diagnóstico específico, apesar de que 20% delas nunca tenham realizado qualquer

investigação para elucidar a causa da dor (GRACE; ZONDERVAN, 2004; SEWELL et al., 2018).

A dor pélvica crônica tem uma natureza multifatorial e pode acometer órgãos e sistemas diversos, com a mesma manifestação clínica. Didaticamente divide-se em causas ginecológicas e não ginecológicas, as quais frequentemente se sobrepõem em até 60% das mulheres (SEWELL et al., 2018). Dentre as causas ginecológicas destacam-se a endometriose, a adenomiose, os miomas uterinos e as aderências. Entre as não ginecológicas merecem destaque as causas intestinais, urológicas, osteomusculares e os distúrbios emocionais, seja como causa primária ou secundária (CHEONG; WILLIAM STONES, 2006).

A complexidade em lidar com a condição inclui falta de uniformidade na definição, o desconhecimento da sua história natural, o grande número de fatores etiológicos (ACOG COMMITTEE ON PRACTICE BULLETINS--GYNECOLOGY, 2004; HOWARD, 2003), a dificuldade em diagnosticá-los (VERCELLINI et al., 2009), a necessidade de assistência multidisciplinar (ALLAIRE et al., 2018), além dos resultados desanimadores quanto ao alívio dos sintomas em longo prazo (CHEONG; SMOTRA; WILLIAMS, 2014).

O longo tempo sem diagnóstico, a incerteza quanto à etiologia e o anseio sobre a possibilidade de doença maligna, somados à diminuição acentuada na qualidade de vida das mulheres com DPC, levam, com frequência, a distúrbios emocionais importantes que devem ser avaliados. Todas essas afecções, unidas e atuando concomitantemente, podem agravar o quadro de DPC. A sensibilização central também parece ter um papel importante na perpetuação do quadro de dor. Sob constante estímulo doloroso, ocorre aumento da sensibilidade de membrana e da eficiência sináptica, culminando em uma diminuição do limiar nociceptivo (hiperalgesia primária), na resposta mais intensa e mais prolongada ao estímulo nociceptivo e na extensão espacial da zona dolorosa (hiperalgesia secundária). (AHMAD et al., 2015) Assim, é comum que a paciente refira agravamento da dor ao longo do tempo, e em algumas situações a queixa pode parecer desproporcional aos achados em exame físico e exames de imagem.

De qualquer modo, independente da causa da dor pélvica crônica, a maioria das pacientes apresentam um evento comum, a sensibilização central. Ela compreende uma série de eventos que ocorrem no sistema nervoso central e que, reduzem significativamente o limiar doloroso da mulher, culminando em uma percepção aumentada da dor. Não existe ainda nenhuma ferramenta ou protocolo objetivos para fazer o diagnóstico da condição, sugerindo que a presença de múltiplos sintomas, entre eles, dispareunia, disúria, dor associada à

evacuação ou outros sintomas dolorosos difusos podem ser úteis na identificação de sensibilização central. Alguns autores, inclusive, propõem que a síndrome do intestino irritável e a síndrome da bexiga dolorosa possam ser uma expressão clínica desta situação (LEVESQUE et al., 2018).

Estima-se que a queixa de DPC em consultas ginecológicas corresponda a cerca de 10% a 20%, sendo indicação frequente de procedimentos diagnósticos e cirúrgicos. Aproximadamente 20% das histerectomias e 40% das laparoscopias ginecológicas são realizadas para tratamento de dor pélvica.

Do ponto de vista prático, a dor pélvica é um sintoma cuja fisiopatologia representa uma complexa interação entre os sistemas neurológico, digestivo, urinário, genitais, psicológico, dentre outros, e que ainda são modulados por fatores socioculturais. Com tantas opções diagnósticas, a abordagem inicial da paciente e sua condução pelo médico assistente são, no mínimo, desafiadoras. Com um painel tão extenso de diagnósticos diferenciais, a classificação da DPC como de origem visceral (causas ginecológicas, síndrome intestino irritável, doenças inflamatórias intestinais, síndrome bexiga dolorosa, divertículo uretral, etc), neuromuscular (neuralgias, síndrome miofascial, fibromialgia, etc) e psicossocial (depressão, ansiedade, abusos, etc) parece nos dar uma idéia melhor da fisiopatologia envolvida (SHAH; JAGANI, 2018). O conhecimento destas causas ginecológicas e/ou não ginecológicas que podem afetar as pacientes com DPC devem conduzir o pensamento e a abordagem clínica inicial (BENACERRAF et al., 2015; JUHAN, 2015).

Apesar da existência de alguns guidelines, não há ainda um protocolo definido para o atendimento da mulher com dor pélvica crônica (ACOG COMMITTEE ON PRACTICE BULLETINS--GYNECOLOGY, 2004). Uma história clínica minuciosa é fundamental no atendimento inicial destas pacientes. É importante conter na investigação destas mulheres, a cronologia dos sintomas, os eventos que deflagram a dor, os antecedentes ginecológicos, obstétricos e cirúrgicos da paciente, exposições de risco biológico, tratamentos prévios e/ou quaisquer relatos de abuso sexual, físico ou psicológico.

A Sociedade Internacional de Dor Pélvica (SIDP) desenvolveu um questionário próprio no intuito de padronizar a investigação inicial das pacientes, através de uma história clínica e exame físico mais amplos e direcionados à síndrome dolorosa. (GUPTA et al., 2019). Segundo a SIDP o exame deve constar de quatro etapas (em posição ortostática, sentada, supina e litotomia) e incluir completa avaliação dos sistemas músculo-esquelético, gastrointestinal, urinário e psiconeurológico, dada a complexidade dos elementos envolvidos.

Reforça a importância de investigar tratamentos prévios sejam clínicos ou cirúrgicos, ou qualquer forma de abuso, seja físico, emocional ou psicológico.

Os sintomas psicológicos devem ser avaliados na abordagem de pacientes com dor pélvica crônica e, para tal, existem ferramentas objetivas que ajudam o clínico a fazer uma boa triagem e uma boa indicação de avaliação complementar por um profissional da área. Dentre os vários instrumentos disponíveis para tal finalidade, o Patient Health Questionnaire (PHQ-9) ou sua forma reduzida (PHQ-2) destaca-se pela facilidade de aplicação e bons atributos psicométricos de sensibilidade e especificidade (DE LIMA OSÓRIO et al., 2009). Outros sintomas que devem ser valorizados na anamnese destas pacientes são aqueles sugestivos de neuropatia associada e sua abordagem adequada ajuda no direcionamento do tratamento. O questionário de dor neuropática (DN-4 - de douleur neuropathique 4 questionnaire) é uma ferramenta já validada que pode auxiliar nestes casos direcionados (SANTOS et al., 2010). Por fim, um quesito fundamental e importante que também deve ser abordado nas consultas é a mensuração da intensidade da dor. Mais do que a avaliação momentânea da dor, a análise da curva de evolução da dor ao longo do acompanhamento é essencial no direcionamento da abordagem. Existem inúmeras escalas para essa mensuração (ONG; SEYMOUR, 2004), sendo a escala analógica visual, a escala categórica numérica e a escala de faces as mais utilizadas. Ainda assim, apesar da história clínica e do exame físico serem fundamentais, frequentemente são insuficientes para chegar a um diagnóstico conclusivo.

Na maioria dos casos de pacientes com DPC, os exames laboratoriais ou de imagem pouco auxiliam na confirmação diagnóstica. Muitas vezes, ocorre a realização de um número indiscriminado de exames e seja pela falta de objetividade dos mesmos ou em virtude de possíveis resultados falso-negativos, observa-se um prolongamento da investigação propedêutica e até mesmo um desvio de foco da causa principal, contribuindo para elevar os custos com a doença e retardar a implementação de medidas terapêuticas. Diante disso, muitos profissionais acabam utilizando a laparoscopia como o método padrão ouro para o diagnóstico. Em contrapartida, até 40% dessas cirurgias não permitem a identificação de alterações às quais possa ser atribuído um papel causal para a condição (HOWARD, 2000), o que significa que uma proporção significativa de mulheres será submetida a um procedimento que, embora seguro, não é isento de riscos (AHMAD et al., 2015). Baseado nisto, e também no fato de que a ultrassonografia e a ressonância magnética podem fornecer informações pré-operatórias valiosas sobre a presença ou ausência de anormalidades, a cirurgia deve ser

considerada uma ferramenta de segunda linha no diagnóstico propedêutico (TIRLAPUR et al., 2015).

Na última década, a ressonância magnética da pelve vem se tornando uma ferramenta inestimável para avaliação de mulheres com doenças ginecológicas malignas, condições ginecológicas benignas, como miomas e mais recentemente, com DPC. Os dados da literatura sobre a sensibilidade e especificidade da ressonância magnética para essas situações é ainda variável, em virtude das diferentes técnicas de aquisição e interpretação de imagens, assim como das diferentes formas de transmitir os resultados com laudos não padronizados. Relatórios estruturados de forma completa e padronizada, ajudam a minimizar o erro de interpretação e promover um melhor atendimento ao paciente. Assim, em 2015, um relatório para laudo de ressonância magnética padronizado foi desenvolvido com o objetivo de definir padrões para a realização do exame em pacientes com dor pélvica crônica de etiologia desconhecida. O estudo teve como base uma revisão realizada por 28 consultores de radiologia do Reino Unido usando a técnica Delphi (BHARWANI et al., 2016). O modelo estruturado proposto permite comparação rápida e fácil entre estudos, permitindo validação clínica e cirúrgica de longo prazo.

No entanto, quando comparamos as duas modalidades não invasivas de obtenção de imagens para a pelve feminina, sugere-se que a ultrassonografia deva ser o primeiro exame a ser realizado para esta avaliação (AMERICAN INSTITUTE OF ULTRASOUND IN MEDICINE (AIUM) et al., 2014; BENACERRAF et al., 2015), inclusive para investigação da etiologia da dor pélvica crônica (JUHAN, 2015). Embora, tanto a ultrassonografia quanto a ressonância magnética tenham excelente resolução de imagens, a ultrassonografia pélvica e transvaginal é mais amplamente disponível, tem boa e ampla aceitação entre os pacientes, e é relativamente barata, sendo sugerida como exame de primeira linha (MATHUR; SCOUTT, 2019a).

A *Radiological Society of North America* (RSNA) disponibiliza um modelo para reportar o exame ultrassonográfico da pelve feminina, mas ele carece de informações importantes como o acometimento de órgãos adjacentes incluindo ureter, bexiga, reto, sigmóide, septo retovaginal, drenagem vascular, dentre outros. Quando uma causa ginecológica é suspeitada a ultrassonografia já é recomendada como exame inicial pela sua alta sensibilidade e especificidade em diagnosticar patologias ginecológicas, no entanto, quando se trata de causas não ginecológicas, outros exames de imagem como a tomografia

computadorizada e a ressonância magnética têm sido tradicionalmente consideradas melhores para avaliação destes casos (TIRLAPUR et al., 2015).

Contudo, vale ressaltar que do ponto de vista clínico várias causas etiológicas não ginecológicas podem ser indistinguíveis de causas ginecológicas comuns de dor pélvica crônica, reforçando portanto, a importância de se reconhecer padrões de imagens ultrassonográficas para o maior número de situações possíveis, uma vez que é a ultrassonografia o exame de eleição para propedêutica inicial e um atraso no diagnóstico destas pacientes, pode resultar em significativas consequências na morbidade e até mesmo na mortalidade das mesmas (MATHUR; SCOUTT, 2019a).

Apesar das recomendações, uma recente revisão sistemática mostrou evidência modesta da acurácia diagnóstica da ultrassonografia em pacientes com dor pélvica crônica (WANG et al., 2019). Ao menos em parte, isso pode ser decorrente da ausência de protocolos consensuais para obtenção de imagens e laudos, o que impede uma conclusão mais precisa sobre a utilidade ou limitação real do método nesta população. Consideramos que essa padronização seja fundamental para permitir a análise adequada do desempenho do método entre os centros e limitar a variabilidade de aquisição e julgamento interobservador.

Para a ressonância magnética já existe um consenso publicado (BHARWANI et al., 2016), mas para a ultrassonagrafia, há recomendações de especialistas (MATTOS et al., 2019) e consensos voltados apenas para patologias específicas como o IDEA (International Deep Endometriosis Analysis) (GUERRIERO et al., 2016), o MUSA (Morphological Uterus Sonographic Assessment) (VAN DEN BOSCH et al., 2015) e o IOTA (International Ovarian Tumor Analysis), respectivamente para endometriose, adenomiose e massas ovarianas. Com o advento de uma padronização mais robusta para DPC, a necessidade de exames complementares mais complexos e onerosos para a sua investigação, como a tomografia computadorizada e a ressonância magnética, ficaria mais direcionada e limitada a casos específicos, reduzindo o custo assistencial global com a doença, sem afetar a efetividade diagnóstica para estas mulheres (BHARWANI et al., 2016; JUHAN, 2015).

Neste cenário, este estudo vem de encontro com a necessidade de se identificar tópicos consensuais para avaliação ultrassonográfica inicial da mulher com pélvica crônica, e sistematizar a reportagem dos laudos de exame, de modo que seja aplicável na prática clínica em diferentes níveis hierárquicos dos serviços de saúde.

2. OBJETIVO

2. OBJETIVO

Propor um modelo de avaliação padronizado para reportar o laudo do exame ultrassonográfico de mulheres com dor pélvica crônica que possa ser aplicado na prática clínica.

3. MÉTODOS

3. MÉTODOS

3.1. Desenho do estudo

O método utilizado foi a técnica Delphi (ANTUNES, 2014; JÜNGER et al., 2017), uma investigação qualitativa flexível, apropriada, que permite reunir opiniões de especialistas diversos de forma anônima, geograficamente separados, com interações ilimitadas para opiniões e julgamentos, possibilitando um consenso para problemas complexos como a dor pélvica crônica (GRISHAM, 2009).

O método permite rodadas ilimitadas de julgamentos, feedback às proposições e questionamentos, e balanceia a opinião do maior número possível de especialistas interessados. Todos os critérios foram utilizados para garantia de qualidade na reportagem do estudo (DIAMOND et al., 2014).

3.2. Painel de especialistas

Os especialistas foram escolhidos de acordo com a experiência clínica e científica em dor pélvica crônica e ultrassonografia, segundo as orientações definidas por Delbecq et al. para essa etapa (DELBECQ; VAN DE VEN; GUSTAFSON, 1975). Os critérios pré-definidos para esta seleção incluem: o registro de publicações no PUBMED na área de dor pélvica crônica e ultrassonografia nos últimos 10 anos; ser indicado como referência no assunto entre organizações nacionais e/ou internacionais (ISUOG - Sociedade Internacional de Ultrassom em Obstetrícia e Ginecologia; SBE - Sociedade Brasileira de Endometriose; WES - Sociedade Mundial de Endometriose) ou possuir experiência clínica relevante em ambas as áreas, de acordo com seus pares.

Todos os especialistas elegíveis com um endereço de e-mail válido disponível foram considerados para participar do estudo.

Não há consenso na literatura sobre o número de especialistas necessários, embora se recomende um mínimo entre 10 e 20 (MCMILLAN; KING; TULLY, 2016). Assim sendo, nossa meta ao final do estudo era atingir a participação de no mínimo 10 especialistas, sem limitação do número máximo (GRISHAM, 2009). O anonimato foi garantido entre os especialistas e investigadores.

3.3 O processo Delphi

Foi elaborado um questionário online em língua inglesa, por pesquisadores com experiência nos temas "dor pélvica crônica" e "ultrassonografia", incluindo questões objetivas utilizando a Escala de Likert e questões subjetivas com comentários abertos (anexo 1). As questões foram baseadas numa revisão da literatura sobre quais parâmetros ultrassonográficos são importantes para diagnóstico de condições mais comumente associadas à dor pélvica crônica. Os dados a serem avaliados foram divididos em cinco tópicos: perfil dos especialistas; avaliação da qualidade do exame pelos operadores; definição das regiões a serem avaliadas sistematicamente; definição de critérios especificamente dirigidos; sondas e modos de imagem. O modelo inicial foi formatado e julgado por um comitê local de revisão de profissionais médicos e ultrassonografistas com experiência de ao menos 5 anos na área (anexo 1). Este questionário foi enviado, via plataforma SurveyMonkey, para o painel de especialistas previamente selecionado.

A participação foi voluntária, com termo de consentimento incluído e aprovação do Comitê de Ética em Pesquisa (n. 3.151.907) do Hospital das Clínicas da Faculdade de Medicina de Ribeirão Preto (FMRP-USP), preservando o anonimato dos participantes e permitindo feedbacks contínuos das respostas.

Algumas questões específicas foram elaboradas incluindo 3 consensos já estabelecidos em ultrassonografia pélvica: IDEA (Internacional Deep Endometriosis Analysis), IOTA (International Ovarian Tumor Analysis) e MUSA (Morphological Uterus Sonographic Assessment). (GUERRIERO et al., 2016; TIMMERMAN et al., 2000; VAN DEN BOSCH et al., 2015). Foi utilizada a terminologia anatômica previamente definida por essas recomendações.

Os dados foram computados eletronicamente a cada rodada e um novo questionário era elaborado para julgamento das respostas discordantes e para confirmação das já acordadas. O questionário online após finalizado pelo especialista não podia ser aberto, alterado ou respondido novamente.

3.4. Número de rodadas de avaliação

Não há neste tipo de estudo um número fixo ou máximo de rodadas. Foram realizadas no total três rodadas para definição do consenso. Após a primeira rodada, as respostas foram tabuladas e novo questionário preparado para julgamento (anexo 2). O processo se repetiu por mais uma rodada, com um terceiro questionário elaborado (anexo 3) e re-enviado aos

especialistas. A finalização do processo se deu quando os critérios para aprovação dos quesitos foram atingidos.

3.5. Avaliação dos quesitos do questionário estruturado

Na primeira rodada, foi utilizada uma escala Likert de 7 pontos variando entre 1 (discordo totalmente) e 7 (concordo totalmente), no intuito de possibilitar uma avaliação das respostas com diferenças sutis no questionário geral inicial. Na segunda rodada (anexo 2) optou-se por uma escala de Likert de 5 pontos para aprimorar os resultados, visto que ela fornece dados de maior qualidade e, assim, reforça a confiabilidade dos resultados obtidos. Considerando o número final de respondentes na primeira rodada (n = 29), a escolha da escala Likert de 5 pontos para esta segunda rodada possibilitou um mínimo de 5 observações por grupo, o que é considerado recomendável para manter esta confiabilidade nos resultados (SULLIVAN; ARTINO, 2013).

Os critérios utilizados para aprovação foram: 1) os quesitos com mais de 70% de consenso entre os participantes seriam mantidos; 2) aqueles entre 50% e 70% seriam reestruturados para novo julgamento; 3) e aqueles abaixo de 50% seriam sugeridos para exclusão.

Na terceira rodada, questões ainda polêmicas foram re-elaboradas com base em escolhas binárias (sim / não) e o quesito foi aprovado quando houve concordância mínima de mais de 50%.

Assim, ao final do estudo, o quesito foi aprovado quando houve concordância mínima de 70% nas rodadas 1 e 2 ou de 50% ou mais na última rodada.

3.6. Elaboração do instrumento para laudo padronizado

Os quesitos aprovados foram utilizados como referência para a elaboração de um instrumento padronizado para coleta dos dados e posterior emissão de laudo, utilizando a plataforma da REDCap Shared Library, um repositório de instrumentos para coleta de dados com curadoria disponíveis a todos os usuários e instituições parceiras da REDCap.

O modelo final do laudo padronizado também será depositado no repositório da Universidade de São Paulo - USP, onde poderá ser acessado livremente por toda a sociedade científica mundial.

4. RESULTADOS

4. RESULTADOS

4.1. Perfil dos especialistas

Inicialmente foram convidados 86 especialistas, com um prazo de 4 semanas para responder o primeiro questionário. Destes, 29 finalizaram a primeira rodada. Novos questionários foram preparados ao final de cada rodada, reenviados para novo julgamento, sempre com prazo de 4 semanas para respostas. Foram respondidas por 21 especialistas na segunda e terceira rodadas.

Mais de 10 países estão representados na fase final da pesquisa: Brasil (5), Canadá (3), Inglaterra (3), Itália (2), Bélgica (1), Noruega (1), Áustria (1), Espanha (1), Suécia (1), França (1), EUA (1) e Austrália (1).

Figura 1. Painel de especialistas por país

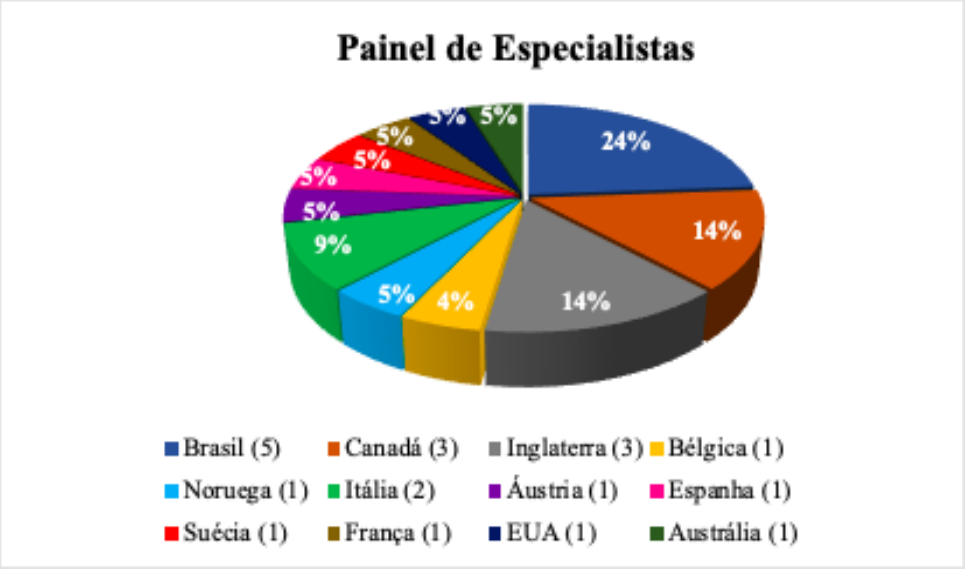

Fonte: próprio autor

Cerca de 45% deles possuem mais de 20 anos de experiência na prática clínica de mulheres com dor pélvica crônica e mais de 51% com ultrassonografia ginecológica. Mais de 90% dos respondentes (n = 26/29) tinham ao menos 5 anos de experiência no atendimento

clínico e/ou na realização de exame ultrassonográfico de mulheres com dor pélvica crônica (figura 2).

Figura 2. Tempo de experiência clínica e com ultrassonografia ginecológica dos especialistas

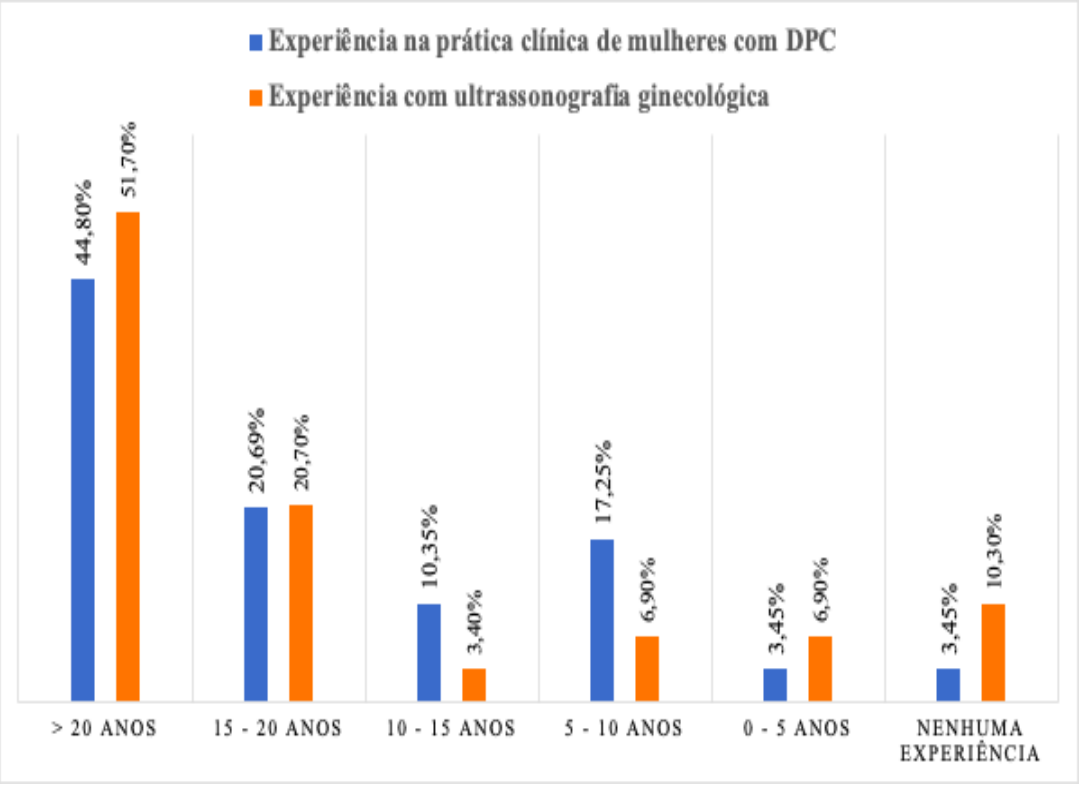

Fonte: próprio autor

Quanto ao treinamento específico em ultrassonografia, 17 profissionais realizaram cursos especializados em ginecologia e 4 deles realizaram cursos especializados em radiologia. A formação específica encontra-se descrita na figura abaixo (figura 3).

Figura 3. Treinamento específico dos especialistas em ultrassonografia ginecológica

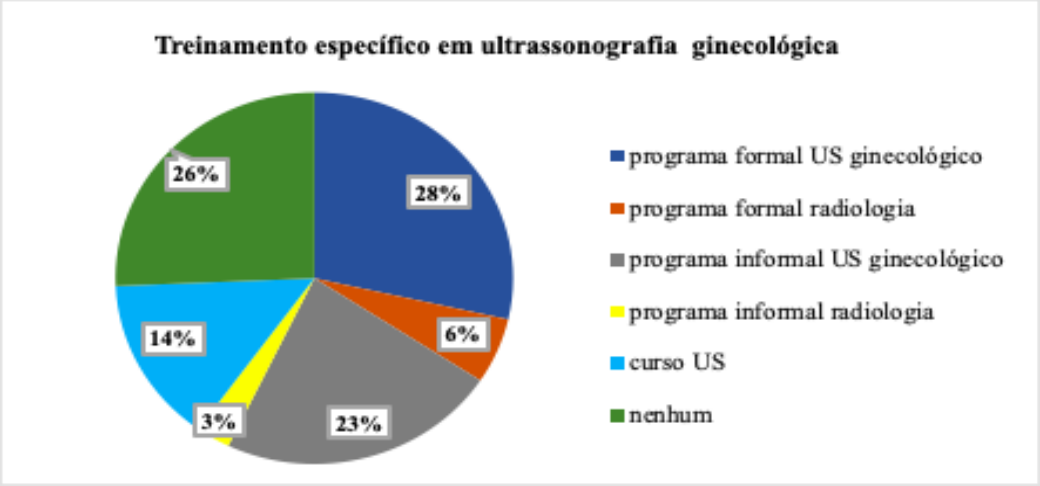

Fonte: próprio autor

4.2. Avaliação da qualidade do exame pelo operador

Os especialistas concordaram ao final da primeira rodada que o operador deveria relatar a qualidade do exame (93% de concordância), a existência ou não de dificuldades para sua execução (90% de concordância) e, caso necessário, a reportagem do motivo destas dificuldades durante a realização do exame (76% de concordância). As concordâncias foram confirmadas na segunda rodada.

Figura 4. Avaliação da qualidade do exame pelo operador

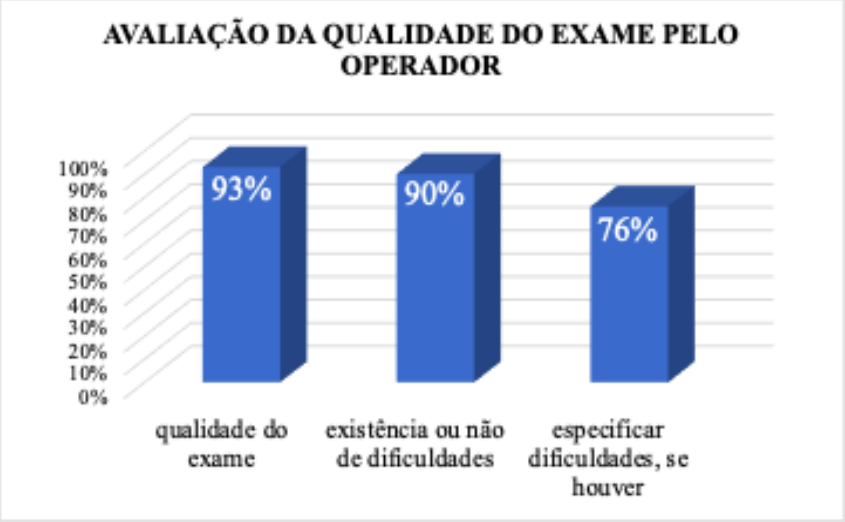

Fonte: próprio autor

4.3. Definição das regiões a serem avaliadas sistematicamente

Perguntamos aos especialistas se eles consideram importante a avaliação das seguintes regiões anatômicas neste tipo de exame: compartimento pélvico dividido em áreas anterior, média e posterior; quadrantes abdominais inferiores direito e esquerdo; abdômen superior, parede abdominal e canal inguinal; assoalho pélvico e sistema venoso pélvico. Já na primeira rodada os compartimentos pélvicos e os quadrantes abdominais inferior direito e esquerdo foram considerados importantes por 82,1% e 75% dos especialistas e confirmados na segunda rodada por 95,2% e 80,9%.

A parede abdominal e região inguinal não obtiveram consenso na segunda rodada e foram reformuladas para novo julgamento na terceira rodada, sendo então aprovadas com 57% de consenso (tabela 1).

As outras regiões (abdome superior, assoalho pélvico e sistema venoso pélvico) não atingiram consenso mesmo após a terceira rodada, sendo recomendado sua exclusão (tabela 1).

Tabela 1 - Regiões a serem avaliadas sistematicamente

Avaliação sistemática das regiões	**Rodada 1**	**Rodada 2**	**Rodada 3**
Compartimentos pélvicos (ant/médio/post)	82,10%	95,20%	_
Quadrantes inferiores direito e esquerdo	75,00%	80,95%	_
Parede abdominal e canal inguinal	53,60%	47,60%	57,00%
Abdome superior	42,80%	19,00%	19,00%
Assoalho pélvico	42,80%	4,76%	5,00%
Sistema vascular pélvico	39,30%	28,00%	43,00%

4.4. Definição dos elementos que devem ser incluídos no exame

A aplicação dos consensos IDEA (International Deep Endometriosis Analysis), IOTA (International Ovarian Tumor Analysis) e MUSA (Morphological Uterus Sonographic Assessment) foram considerados importantes por mais de 70% dos especialistas já ao final da segunda rodada. Apenas o consenso MUSA foi aprovado parcialmente, sendo incluídos para este exame específico apenas a avaliação do miométrio e da zona juncional. (tabela 2).

Quanto ao detalhamento da avaliação da bexiga, foi considerado importante relatar os seguintes aspectos: a presença de lesão focal; o tamanho da lesão; o grau de envolvimento da lesão na parede vesical; a distância da lesão ao óstio ureteral e o envolvimento da lesão com o trígono vesical.

No quadrante abdominal inferior direito, os especialistas excluíram a avaliação do íleo e ceco já na segunda rodada, e mantiveram a avaliação do apêndice na terceira rodada com 57% de concordância.

A avaliação da parede abdominal e região inguinal foram aprovadas parcialmente após a terceira rodada, sendo mantidas as avaliações das regiões umbilical (67%), infraumbilical (67%) e inguinal (92%).

Tabela 2 - Elementos que devem ser incluídos no exame

Elementos a serem incluídos	**Rodada 1**	**Rodada 2**	**Rodada 3**
Consenso IDEA	88,00%	100,00%	
Consenso IOTA	84,00%	81,00%	
Consenso MUSA	64,00%	76,20%	
Bexiga	87,00%	92,80%	
Apêndice	56,00%	47,60%	67,00%
Íleo e ceco	46,00%	14,30%	29,00%
Região umbilical	37,00%	23,80%	67,00%
Região infraumbilical			67,00%
Região inguinal			92,00%

4.5. Sondas e modos de imagem

A sonda transvaginal bidimensional foi considerada pela grande maioria dos especialistas a primeira opção para adequada realização deste tipo de exame (95,2% e 94,1% na 1ª e 2ª rodadas).

A sonda linear bidimensional foi escolhida por 92% dos especialistas na 3ª rodada para avaliação da parede abdominal e a sonda convexa bidimensional para complementar a avaliação do compartimento pélvico posterior (76%), da porção intraperitoneal da bexiga (67%), do apêndice e do retossigmóide (76%).

As sondas tridimensionais e o uso do doppler não foram considerados importantes ao final da terceira rodada (tabela 3).

Tabela 3 - Sondas e modos de imagem

Sondas e modos de imagem	**Rodada 1**	**Rodada 2**	**Rodada 3**
Bidimensional transvaginal (sonda principal)	95,20%	94,00%	-
Bidimensional linear (parede abdominal)	41,00%	41,70%	67,00%
Bidimensional convexa:			
a) avaliação complementar da bexiga	52,00%	20,00%	76,00%
b) avaliação complementar do compartimento posterior	50,00%	40,00%	76,00%
c) avaliação complementar do apêndice e retossigmóide	64,00%	62,00%	92,00%
Tridimensional	35,70%	20,00%	19,00%
Dopplervelocimetria	60,00%	47,60%	43,00%

Todos os quesitos aprovados (tabela 4), foram utilizados para criar um modelo de instrumento padrão para a realização do exame ultrassonográfico de mulheres com dor

pélvica crônica. Este modelo criado encontra-se disponível na REDCap Shared Library, e pode ser acessado por qualquer pesquisador parceiro da REDCap. (anexo 4).

Tabela 4 - Quesitos finais aprovados

Quesitos	Rodada 1	Rodada 2	Rodada 3	Consenso
Qualidade do exame				
Qualidade geral	93,00%	93,00%	-	recomendado
Percepção de dificuldades	90,00%	90,00%	-	recomendado
Descrição das dificuldades, caso existente	76,00%	76,00%	-	recomendado
Avaliação sistemática das regiões				
Compartimentos pélvicos (anterior / médio / posterior)	82,10%	95,20%	-	recomendado
Quadrantes inferiores direito e esquerdo	75,00%	80,90%	-	recomendado
Parede abdominal e canal inguinal	53,60%	47,60%	57,00%	recomendado
Elementos que devem ser incluídos no exame				
Consenso IDEA	88,00%	100,00%	-	recomendado
Consenso IOTA	84,00%	81,00%	-	recomendado
Consenso MUSA	64,00%	76,2% (parcial)	-	recomendado
Bexiga	87,00%	92,80%	-	recomendado
Apêndice	56,00%	47,60%	67,00%	recomendado
Região umbilical da parede abdominal	37,00%	23,80%	67,00%	recomendado

Região infraumbilical da parede abdominal			67,00%	recomendado
Região inguinal da parede abdominal			92,00%	recomendado
Sondas e modos de imagem				
Bidimensional transvaginal (sonda principal)	95,20%	94,00%	-	recomendado
Bidimensional linear (parede abdominal)	41,00%	41,70%	67,00%	recomendado
Bidimensional convexa				
avaliação complementar da bexiga	52,00%	20,00%	76,00%	recomendado
avaliação complementar do compartimento posterior	50,00%	40,00%	76,00%	recomendado
avaliação complementar do apêndice e retossigmóide	64,00%	62,00%	92,00%	recomendado

5. DISCUSSÃO

5. DISCUSSÃO

5.1. Síntese

Neste estudo foi estabelecido uma reportagem padronizada do exame ultrassonográfico inicial de mulheres com dor pélvica crônica. Este padrão é importante para uniformizar a caracterização fenotípica das pacientes e permitir uma comunicabilidade efetiva e eficiente entre os serviços pelo mundo. Outro ponto relevante é que a proposta de um modelo objetivo pode auxiliar significativamente o clínico na tomada de decisão. A maioria desses profissionais, incluindo os generalistas, preferem reportagens objetivas, tabuladas e separadas em itens (GRIEVE; PLUMB; KHAN, 2009; PLUMB; GRIEVE; KHAN, 2009). Ter uma descrição clara e breve da qualidade e das dificuldades enfrentadas na execução do exame, das estruturas e/ou áreas analisadas, e dos parâmetros técnicos utilizados, é altamente desejável (EDWARDS; SMITH; WESTON, 2014). Ponderar o que é relevante do ponto de vista científico e clínico é crucial. Além disso, a padronização também é importante para reduzir uma eventual variação na qualidade da performance e interpretação da ultrassonografia por profissionais com experiência prática variada (LEVINE et al., 2008). Incluir o reporte da qualidade do exame pelo operador neste exame de rastreio norteia o clínico na sequência propedêutica da dor pélvica crônica; apontando ou não a necessidade de complementação futura ou mesmo direcionando a paciente para a um centro terciário especializado.

A escolha dos especialistas, apesar de baseada em sua experiência científica e clínica com o tema, apresentou alguns desafios em seu recrutamento, visto o baixo número de pesquisadores com “dupla” expertise nos temas (dor pélvica crônica e ultrassonografia).

A avaliação da qualidade do exame pelo operador foi um dado relevante na opinião dos especialistas. É importante o entendimento do quanto as condições adequadas para a realização do exame são fundamentais para o bom resultado do mesmo. A ultrassonografia é um exame operador e equipamento dependente, além de influenciado diretamente pelas condições do próprio paciente, como obesidade, distensão gasosa ou hídrica, posicionamento adequado, entre outros (MATHUR; SCOUTT, 2019b). Qualquer fator que impacte durante sua realização pode interferir na obtenção do resultado, limitar sua potencialidade e deve ser

reportado pelo operador. Além disso, a depender das dificuldades encontradas, o direcionamento para complementação propedêutica torna-se indicativo e necessário.

A avaliação da região pélvica por compartimentos (anterior, média e posterior), assim como do quadrante inferior direito (com atenção ao apêndice) e do quadrante inferior esquerdo (com atenção ao retossigmoide) foram as primeiras a serem referendadas pelo estudo. Tendo em vista a prevalência de patologias ginecológicas como a endometriose, adenomiose e massas pélvicas como causa de DPC (BRAWN et al., 2014) , a definição das áreas de maior interesse para tal avaliação centraliza o foco do examinador, permitindo informações mais objetivas, sem redundância ou abstenção de dados ao médico assistente.

A inclusão da parede abdominal entre as regiões recomendadas pelos especialistas complementa a ideia acima, quando consideramos os endometriomas de parede abdominal.A avaliação apenas das regiões umbilical, infra umbilical e inguinal da parede abdominal definida pelos experts neste estudo coincide com as localizações mais prevalentes desta condição (LOOS et al., 2008).

Os endometriomas de parede geralmente acometem as mulheres na faixa etária da reprodução, com maior incidência na terceira e quarta décadas de vida (WOLF et al., 1996). São uma causa bem descrita na literatura de dor pélvica crônica e localizam-se preferencialmente próximos ou em uma cicatriz cirúrgica. Embora a maioria dos casos ocorra em mulheres pós-cesarianas (ACCETTA et al., 2011; THYLAN, 1996), os endometriomas também são encontrados em incisões pós-histerectomias convencionais ou laparoscópicas (WILSON; SHAXTED, 1999), apendicectomias e hérnias inguinais. Alguns estudos mostram um intervalo de tempo entre a abordagem cirúrgica e a manifestação clínica da dor entre 3 meses e 10 anos ((WICHEREK et al., 2007)**.**

Imagens obtidas com sonda bidimensional linear podem identificar a presença de focos de endometriose dentro dos tecidos superficiais da parede abdominal, mostrando o nódulo hipoecóico localizado dentro do tecido, seja cutâneo, subcutâneo ou muscular (DRAGHI et al., 2020). A ultrassonografia desponta assim como primeira escolha de exame por imagem para avaliar a parede abdominal, representando desta forma, uma ferramenta valiosa para permitir o manejo adequado dos achados radiológicos, reduzindo o comprometimento funcional das pacientes.

A aprovação pelo uso específico dos critérios definidos nos consensos IDEA, IOTA e MUSA, ainda que parcialmente neste último, reforça a necessidade de reafirmar a padronização e reprodutibilidade dos dados. Uniformizar o exame traz benefícios tanto para

pacientes (reduzindo inúmeras repetições de exames, ansiedade desnecessária, variações de descrições e de laudos), quanto para clínicos (facilitando sua interpretação) e ultrassonografistas (otimizando a curva de aprendizado, melhorando a interação com o clínico, consolidando assim conceitos relevantes para condição da dor pélvica crônica).

Apesar da necessidade, dos benefícios esperados e das tendências de padronização, laudos de exame ultrassonográfico estruturados permanecem bastante raros na prática clínica cotidiana.

O consenso IDEA (International Deep Endometriosis Analysis) surgiu da necessidade de se aprimorar o exame ultrassonográfico em mulheres com suspeita clínica de endometriose, promovendo uma comunicação clara e inequívoca entre ultrassonografiscas, radiologistas, ginecologistas, cirurgiões e outros médicos. Traz em si uma sequência de quatro passos fundamentais, conforme descrito abaixo, durante a avaliação ultrassonográfica, no intuito de uniformizar a técnica e seus achados (GUERRIERO et al., 2016). A execução de todos os passos melhoram a performance do método e já integram a rotina da investigação propedêutica para endometriose (COIMBRA, 2019). Assim, a sua inclusão no protocolo para dor pélvica crônica se faz lógica e válida.

> Consenso IDEA - 4 passos fundamentais:
> Passo 1: Avaliação de rotina de útero e anexos, em busca de sinais ultrassonográficos de adenomiose/presença ou ausência de endometrioma.
> Passo 2: Avaliação de “soft markers” ultrassonográficos (mobilidade ovariana).
> Passo 3: Avaliação do fundo de saco de Douglas em tempo real observando o deslizamento das estruturas de maneira uniforme “sliding sigin”.
> Passo 4: Avaliação dos nódulos de infiltração nos compartimentos anterior e posterior.

A Sociedade Internacional de Ginecologia Endoscópica (ISGE) desenvolveu um projeto para definir recomendações buscando padronizar o reporte dos achados de ultrassonografia dinâmica em casos de endometriose de estruturas pélvicas, correlacionando-o com a classificação #Enzian (DJOKOVIC et al., 2021). Tal classificação integra vários parâmetros dos critérios IDEA e MUSA, e os diferentes compartimentos são codificados apenas em uma dimensão para simplificar a aplicação. Os compartimentos e órgãos individuais são simbolicamente representados com letras maiúsculas, conforme figura abaixo.

Figura 5. #Enzian classificação

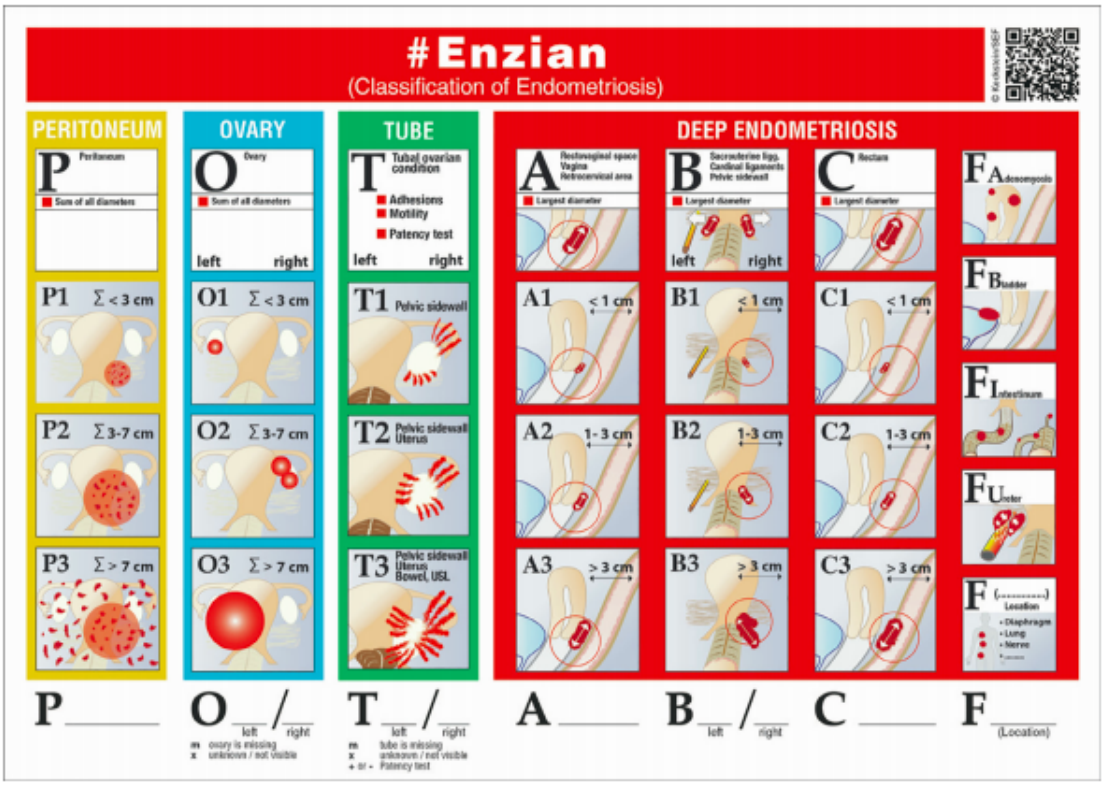

Fonte: (KECKSTEIN et al., 2021)

Considerando a falta de um consenso universal sobre o estadiamento da endometriose, o foco volta-se para o relato uniforme da extensão da doença através dos exames de imagem (ultrassonografia e ressonância magnética) enquanto novos estudos buscam esclarecer mais sobre as inter relações entre extensão, sintomas e progressão da doença (MATTOS et al., 2019).

Espera-se que o mapeamento da endometriose pélvica torne-se cada vez mais preciso e minucioso quanto mais operadores treinados realizarem o exame ultrassonográfico. Relatar de forma estruturada as lesões pode melhorar o aconselhamento e tratamento das pacientes, desde o planejamento inicial, com a organização de equipes multidisciplinares até a escolha da estratégia terapêutica clínica ou cirúrgica mais adequada (DJOKOVIC et al., 2021; FELDMAN et al., 2020).

Já a aprovação parcial do consenso MUSA, mantendo como essencial apenas a avaliação do miométrio e zona juncional, reafirma a busca pelas patologias mais diretamente relacionadas à síndrome dolorosa (leiomiomas e adenomiose) (VERCELLINI et al., 2009). Além disso, vale lembrar que a aplicação plena do consenso requer uma tecnologia mais

avançada, maior curva de aprendizado pelos operadores e não parece acrescentar muito na busca por outros diagnósticos etiológicos da dor pélvica crônica.

Apesar de alguns estudos mostrarem benefício no uso da sonda tridimensional (MARQUES et al., 2021) para avaliar miométrio e zona juncional, o exame realizado por sonda bidimensional transvaginal isoladamente mostra-se bastante eficaz para retratar as principais patologias ginecológicas.

Já a inclusão da avaliação do apêndice proposta pelos especialistas se apoia no fato da ultrassonografia ser o exame de primeira linha para excluir o diagnóstico de apendicite em mulheres jovens em muitas instituições (PARK et al., 2011; YOON et al., 2014), apesar da tomografia computadorizada ainda ser descrita como padrão ouro na literatura (AL-KHAYAL; AL-OMRAN, 2007; EXPERT PANEL ON GASTROINTESTINAL IMAGING: et al., 2018).

Os parâmetros de identificação por imagem das apendicites crônicas e da endometriose apendicular são semelhantes aos quadros agudos, e apesar da baixa prevalência destas patologias, elas não devem ser negligenciadas (EXPERT PANEL ON GASTROINTESTINAL IMAGING: et al., 2018; UWAEZUOKE; UDOYE; ETEBU, 2013). O diagnóstico ultrassonográfico destes processos inflamatórios têm atingido uma sensibilidade, especificidade e acurácia de 83%, 95% e 92% respectivamente em alguns estudos (PINTO et al., 2013), principalmente na avaliação de pacientes jovens.

A presença de endometriose profunda invadindo o intestino representa um grande desafio para o ginecologista. Além de ser uma importante causa de dor pélvica crônica, sobretudo em região de quadrante inferior esquerdo, a alta incidência de morbidade cirúrgica envolvida com sua presença aumenta o dilema terapêutico para o médico assistente. Estima-se que a prevalência de nódulos endometrióticos profundos acometendo o intestino ocorra em 8 a 12% das mulheres com endometriose (ABRÃO et al., 2015). Fatores clínicos individuais associados às características morfológicas pré-operatórias encontradas nos exames de imagem representam variáveis críticas e fundamentais a se considerar quando da definição terapêutica a se abordar para uma paciente com endometriose infiltrativa profunda envolvendo sigmóide e/ou reto. Pacientes assintomáticas cujas lesões foram diagnosticadas por achados radiológicos nem sempre necessitam sistematicamente de cirurgia. Por outro lado, uma grande lesão comprometendo o lúmen intestinal pode ser indicação de um procedimento mais invasivo, sempre considerando o impacto na qualidade de vida destas mulheres (BACHMANN et al., 2014).

Segundo a literatura, a ultrassonografia transvaginal com preparo intestinal mostra uma sensibilidade superior (75 a 98%) na detecção de endometriose profunda quando comparado com a ressonância magnética, com a ultrassonografia transretal, a tomografia computadorizada e o exame clínico (ABRAO et al., 2007; PRONIO et al., 2007). É capaz de diagnosticar não apenas o tamanho e o número de lesões, mas também a profundidade da invasão na parede do intestino e sua distância da borda anal (GONCALVES et al., 2010).

A confirmação da sonda transvaginal bidimensional (2D) como primeira escolha para o exame reafirma sua abrangência e eficácia na avaliação da pelve, sendo complementada pelas sondas bidimensional linear e convexa na avaliação da parede abdominal e complementação da avaliação do compartimento pélvico posterior, da porção intraperitoneal da bexiga, do apêndice e do retossigmóide, respectivamente (AMERICAN INSTITUTE OF ULTRASOUND IN MEDICINE (AIUM) et al., 2014). O uso da sonda bidimensional convexa para complementar o exame é essencial para a plena aplicabilidade do consenso IDEA, melhor definição de lesões e suas características nestas regiões em questão: bexiga, apêndice, retossigmóide e compartimento pélvico posterior.

Quanto à sonda tridimensional (3D), não há até o momento uma recomendação formal para o seu uso rotineiro na avaliação da pelve (GUERRIERO et al., 2018; TIMOR-TRITSCH et al., 2021). É um exame de custo mais elevado, ainda pouco acessível à população nos vários níveis de serviços de saúde.

Atualmente, a sonda tridimensional tem sido considerada como uma técnica de alta sensibilidade e especificidade para avaliar as malformações uterinas (BALEN et al., 1993; WU; HSU; HUANG, 1997). As informações mais relevantes advindas desta sonda 3D são as imagens em plano coronal, no miométrio e/ou zona juncional, não visualizadas por outras sondas (TIMOR-TRITSCH et al., 2021). As malformações uterinas são achados pouco comuns na clínica ginecológica, reflexo da grande variedade em sua apresentação, sendo diagnosticadas apenas quando relacionada a um problema obstétrico (PROPST; HILL, 2000). As pacientes portadoras dessas alterações frequentemente são oligossintomáticas ou mesmo assintomáticas, preservando a função menstrual, sexual e mesmo reprodutiva (WU; HSU; HUANG, 1997).

Contudo, a falta de dados e parâmetros comparativos e cientificamente comprovados entre a sonda tridimensional e as demais sondas para o diagnóstico das principais patologias pélvicas ainda representam um obstáculo para sua utilização em exames de rastreamento (GUERRIERO et al., 2018).

Por fim, muitos instrumentos de coleta de dados, como pesquisas, questionários e formulários, mesmo depois de serem rigorosamente testados quanto à sua validade, nem sempre são fáceis de encontrar. O uso de instrumentos validados existentes reduz a duplicação de esforços, promove a harmonização dos padrões de coleta de dados, aumenta a credibilidade dos resultados e permite a comparação dos resultados entre os estudos (BARDYN et al., 2018). A REDCap (Research Electronic Data Capture) é uma solução online de software, com um conjunto de ferramentas que permite aos pesquisadores biomédicos criar formulários online seguros para capturar, gerenciar e analisar dados com o mínimo de esforço e treinamento. A REDCap foi inicialmente desenvolvida na Vanderbilt University e atualmente é apoiada de forma colaborativa por um grande consórcio de parceiros nacionais e internacionais. A adesão ao uso do REDCap cresceu significativamente desde seu lançamento em 2004 e já oferece suporte a mais de 52000 usuários em todo o mundo (OBEID et al., 2013). O uso desta ferramenta para elaborar o modelo padronizado estabelecido neste estudo facilita o acesso ao mesmo, de modo que possa ser utilizado com facilidade pela comunidade médica e científica.

5.2. Sistema Venoso Pélvico

A avaliação do sistema venoso não foi recomendada pelo painel de especialistas. Apesar da associação reportada na literatura, não há critérios que garantam causalidade entre congestão pélvica e dor pélvica crônica (BORGHI; DELL'ATTI, 2016). Os estudos a respeito do impacto do tratamento em longo prazo são escassos e com resultados inconsistentes (PERRY, 2001).

Vários autores consideram a síndrome da congestão pélvica como uma condição que resulta de veias pélvicas incompetentes, capazes de causar dor pélvica crônica em mulheres. (CHAMPANERIA et al., 2016). Os indicadores descritos de veias incompetentes compreendem a dilatação disfuncional das veias ovarianas e para-uterinas, o fluxo sanguíneo lento, o fluxo retrógrado e o refluxo. Foi descrita pela primeira vez em 1949 como sintoma de dor pélvica crônica relacionada a veias pélvicas dilatadas (TAYLOR, 1949). De acordo com a literatura, as mulheres com dor pélvica crônica advinda de congestão venosa pélvica são em sua maioria multíparas e descrevem a dor abdominal como incômoda e dolorosa com exacerbações agudas, piorando após longos períodos em pé ou andando. A dor pode ser acompanhada por outros sintomas, como dor em região de hipogástrio pós-coito e sensibilidade ao exame bimanual em topografia ovariana (sensibilidade de 94% e

especificidade de 77%) (BEARD; REGINALD; WADSWORTH, 1988). Sintomas urinários como disúria, polaciúria e urgência miccional em mulheres com amostras de urina normais também foram descritas (GANESHAN et al., 2007), bem como varicosidades vulvares e de membros inferiores com insuficiência venosa crônica de membros inferiores. A etiologia da síndrome de congestão pélvica ainda é pouco compreendida, mas provavelmente multifatorial, envolvendo fatores mecânicos e hormonais (JURGA-KARWACKA et al., 2019).

A identificação de veias pélvicas dilatadas e disfuncionais é fundamental para o diagnóstico. A venografia por subtração digital é considerada o padrão ouro para esta avaliação, mas resultados comparáveis podem ser obtidos por venografia por ressonância magnética não invasiva (GANESHAN et al., 2007), tomografia computadorizada (TC) e ultrassonografia com doppler (MALGOR et al., 2014). Durante a laparoscopia diagnóstica, as veias pélvicas dilatadas são geralmente esquecidas e/ou não reportadas (SHARMA et al., 2011).

Apesar de alguns esforços, há uma falta de uniformidade nos critérios a serem utilizados para o diagnóstico da congestão pélvica. Vários estudos sugerem parâmetros para descrever os vasos pélvicos, incluindo as varicosidades, o diâmetro e fluxo reverso das veias ovarianas, a presença e diâmetro de veias miometriais (AMIN et al., 2021; RIDING et al., 2019); mas a falta de padronização para reportar a congestão pélvica pode ter sido determinante para sua exclusão neste exame de rastreamento.

Mesmo sendo um problema ginecológico comum encontrado na prática clínica diária, a síndrome de congestão pélvica continua a ser uma condição pouco reconhecida. Os dados publicados sobre a prevalência de varizes pélvicas sintomáticas e assintomáticas foram realizados com uma amostra relativamente pequena de pacientes (n = 324), sem levar em consideração o estado menopausal ou reprodutivo das mulheres (BELENKY et al., 2002; ROZENBLIT et al., 2001). Embora esses achados tenham sido citados em inúmeras publicações, nenhum outro estudo de Coorte mais consistente tentou confirmar os resultados encontrados.

5.3. Assoalho Pélvico

A disfunção miofascial do assoalho pélvico tem sido cada vez mais reconhecida como um fator que também contribui para a dor pélvica crônica (ZONDERVAN et al., 2001). Até

mesmo na dor pélvica de origem visceral, como na síndrome da bexiga dolorosa, a dor presumida na bexiga pode surgir de alterações na sensibilidade mecânica da musculatura do assoalho pélvico (LAI et al., 2014).

Entendendo que o diagnóstico de bexiga dolorosa e da dor pélvica crônica depende principalmente da descrição dos sintomas feito pela paciente, e que estes podem sofrer diversas interferências, inclusive por aspectos psicológicos, algumas diretrizes recentes sugerem que o exame físico, através da palpação, pode identificar pacientes com disfunção do assoalho pélvico (FALL et al., 2010). Alguns autores ainda sugerem que pacientes com dor pélvica crônica apresentam maior sensibilidade à dor no assoalho pélvico, usando a medição do limiar de dor por pressão transvaginal (TU et al., 2008a). No entanto, pesquisas adicionais são necessárias para verificar se a dor induzida pela palpação está verdadeiramente relacionada aos limiares mecânicos pélvicos e não apenas confundida por fatores psicológicos, anatômicos e musculares.

Durante este estudo, vários especialistas expressaram opinião de que apenas em casos de queixas e/ou achados clínicos localizados no assoalho pélvico sua avaliação seria relevante em um exame de rastreamento. Por outro lado, diferentes parâmetros ultrassonográficos mostraram estar associados a diferentes técnicas de avaliação do assoalho pélvico (RAIZADA et al., 2010; THOMPSON et al., 2006). Assim, esta avaliação poderia ser questionada, visto que há dúvidas sobre a relação direta do achado ultrassonográfico com o exame clínico, e mais ainda com a relação entre estes achados e a dor pélvica crônica (MEISTER et al., 2019b; MELANIE et al., 2018).

A disfunção hipertônica da musculatura do assoalho pélvico é outra condição complexa, que faz parte dos distúrbios miofasciais desta região, e cuja causa específica muitas vezes não é claramente identificada (BUTRICK, 2009; FAUBION; SHUSTER; BHARUCHA, 2012). Pode estar associada a lesões na inervação da musculatura pélvica (ou seja, devido a cirurgias, traumas ou endometriose) (GEHRICH et al., 2005), alterações musculoesqueléticas (ou seja, assimetria esquelética) (TU et al., 2008b), outras síndromes de dor pélvica crônica e dispareunia. Uma série de fatores pode contribuir para o desenvolvimento do problema e, frequentemente, diferentes causas coexistem. Além disso, essa condição também pode ser atribuída a um erro de funcionamento desta musculatura do assoalho pélvico, devido a execução de atividades inadequadas, aprendidas erroneamente e adquiridas na idade adulta como a retenção voluntária contínua de urina ou fezes ou abuso sexual (BECK et al., 2009).

As perspectivas terapêuticas direcionadas aos achados em assoalho pélvico não são claras (PRATHER; SPITZNAGLE; DUGAN, 2007). As diretrizes atuais recomendam o manejo multidimensional, que pode incluir fisioterapia em pacientes que têm dor à palpação pélvica (FALL et al., 2010). Um ensaio clínico randomizado combinando fisioterapia manual externa e do assoalho pélvico mostrou redução duas vezes superior na avaliação global da dor em comparação com a massagem terapêutica global (FITZGERALD et al., 2009). A falta de um exame padronizado da sensibilidade do assoalho pélvico dificulta a escolha terapêutica ideal para estas pacientes, inclusive para aquelas candidatas a esta fisioterapia combinada.

Em contrapartida, a avaliação precisa do assoalho pélvico de mulheres com dor pélvica crônica, importante para ajudar a explicar os sintomas e, potencialmente, orientar opções de tratamento, ainda não apresenta uma fidedignidade da avaliação inter e intraobservador para vários pontos, apesar de algumas publicações a respeito (MEISTER et al., 2019a).

A ultrassonografia transperineal é uma ferramenta confiável, não invasiva e bastante utilizada para esta avaliação (YOUSSEF et al., 2016). O uso da sonda tridimensional (3D) permite a obtenção de imagens mais detalhadas do músculo elevador do ânus, incluindo a avaliação de sua integridade (FAUBION; SHUSTER; BHARUCHA, 2012). É um método não invasivo, confortável para a paciente e tem vantagens práticas, como tempo de exame mais curto e menos critérios de exclusão, como prótese, claustrofobia, etc. em comparação com a ressonância magnética, além de ser menos oneroso que esta, apesar do alto custo em si.

No entanto, até agora, nenhum estudo de precisão foi publicado sobre o uso da ultrassonografia tridimensional (3D) para diagnosticar defeitos do assoalho pélvico. Também não há estudos relevantes que comparem o exame bidimensional (2D) com o tridimensional (3D) ou quadridimensional (4D). A aplicabilidade clínica desta avaliação ainda é limitada, aliado ao fato da disponibilidade de acesso aos exames 3D/4D ainda não serem abrangentes fora dos serviços de referência, o que restringe seu uso como rastreamento em massa.

5.4. Limitações do estudo

Algumas considerações devem ser feitas em relação a técnica Delphi. Descrito como um método de pesquisa particularmente bom para obter consenso entre um grupo de indivíduos com experiência em um determinado tópico, onde a informação buscada é subjetiva e onde os participantes são separados por distância física (GRISHAM, 2009), a

técnica é uma abordagem qualitativa e não quantitativa. Pode não produzir resultados que sejam reproduzíveis exatamente por outros estudos (TUROFF; LINSTONE, [s.d.]).

Apesar de amplamente utilizada para a obtenção de consensos para problemas complexos e da nossa proposta abranger um grupo de especialistas respeitado, a quantidade e a qualidade da representatividade dos participantes do estudo merece ser avaliada.

As abordagens ideais para selecionar participantes, estruturar interações e métodos de sintetizar julgamentos individuais também não são claras neste tipo de metodologia (MURPHY et al., 1998). O baixo número de profissionais mundiais com expertise em dor pélvica crônica e ultrassonografia simultaneamente, e a falta de consenso sobre o número ideal de especialistas neste tipo de estudo podem ter limitado a representatividade da proposta. Para participar da pesquisa era necessário ser proficiente em inglês, ter acesso a computador e internet, além da disponibilização de tempo hábil para resposta dos questionários. A quantidade final de participantes, apesar de considerada satisfatória por alguns estudos, pode ser questionável (GRISHAM, 2009).

Outro ponto importante é que condições essencialmente funcionais associadas à dor pélvica crônica, como as síndromes miofasciais (BAKER, 1993), a bexiga dolorosa (CHUNG; CHUNG; GORDON, 2005; SUTCLIFFE et al., 2019) e a síndrome do intestino irritável (ENCK et al., 2016; GEWANDTER et al., 2018), não possuem parâmetros morfológicos de avaliação por imagem para sua definição e são, portanto, um “hiato” neste exame de rastreamento proposto pelo estudo .

Também é importante salientar que embora útil para identificar alterações periféricas, a ultrassonografia não substitui a história clínica na identificação de comprometimento do sistema nervoso central, constituinte fundamental no processo fisiopatológico da dor pélvica crônica (BRAWN et al., 2014).

6. CONCLUSÃO

6. CONCLUSÃO.

Este estudo propõe um modelo padronizado para uniformização e reportagem do exame ultrassonográfico inicial de mulheres com dor pélvica crônica, definido por especialistas mundiais no tema em questão. Acreditamos que a proposta define parâmetros mínimos para a universalidade e a comparabilidade na apresentação dos dados, ao mesmo tempo direcionando os passos do operador e permitindo a identificação das principais causas "orgânicas" da síndrome dolorosa.

Obviamente, apesar da técnica Delphi ser um modelo qualitativo reconhecido, a proposta deverá ser submetida à validação multicêntrica para efeitos de protocolo.

Com intuito de contribuir com a comunidade acadêmica e científica, disponibilizamos um instrumento para coleção dos dados na REDCap Shared Library, o qual pode ser acessado por pesquisadores parceiros da REDCap (anexo 4) e também acessado livremente através do repositório da Universidade de São Paulo (USP).

7. REFERÊNCIAS BIBLIOGRÁFICAS

ABRAO, M. S. et al. Comparison between clinical examination, transvaginal sonography and magnetic resonance imaging for the diagnosis of deep endometriosis. **Human Reproduction (Oxford, England)**, v. 22, n. 12, p. 3092–3097, dez. 2007.

ABRÃO, M. S. et al. Deep endometriosis infiltrating the recto-sigmoid: critical factors to consider before management. **Human Reproduction Update**, v. 21, n. 3, p. 329–339, jun. 2015.

ACCETTA, I. et al. Endometrioma de parede abdominal. **ABCD. Arquivos Brasileiros de Cirurgia Digestiva (São Paulo)**, v. 24, p. 26–29, mar. 2011.

ACOG COMMITTEE ON PRACTICE BULLETINS--GYNECOLOGY. ACOG Practice Bulletin No. 51. Chronic pelvic pain. **Obstetrics and Gynecology**, v. 103, n. 3, p. 589–605, mar. 2004.

AHANGARI, A. Prevalence of chronic pelvic pain among women: an updated review. **Pain Physician**, v. 17, n. 2, p. E141-147, abr. 2014.

AHMAD, G. et al. Laparoscopic entry techniques. **The Cochrane Database of Systematic Reviews**, v. 8, p. CD006583, 31 ago. 2015.

AL-KHAYAL, K. A.; AL-OMRAN, M. A. Computed tomography and ultrasonography in the diagnosis of equivocal acute appendicitis. A meta-analysis. **Saudi Medical Journal**, v. 28, n. 2, p. 173–180, fev. 2007.

ALLAIRE, C. et al. Chronic pelvic pain in an interdisciplinary setting: 1-year prospective cohort. **American Journal of Obstetrics and Gynecology**, v. 218, n. 1, p. 114.e1-114.e12, jan. 2018.

AMERICAN INSTITUTE OF ULTRASOUND IN MEDICINE (AIUM) et al. AIUM practice guideline for the performance of ultrasound of the female pelvis. **Journal of Ultrasound in Medicine: Official Journal of the American Institute of Ultrasound in Medicine**, v. 33, n. 6, p. 1122–1130, jun. 2014.

AMIN, T. N. et al. The effect of pelvic pathology on uterine vein diameters. **The Ultrasound Journal**, v. 13, n. 1, p. 7, 18 fev. 2021.

ANTUNES, M. M. Técnica Delphi: metodologia para pesquisas em educação no Brasil. **Revista de Educação PUC-Campinas**, v. 19, n. 1, p. 63–71, 19 nov. 2014.

BACHMANN, R. et al. Surgical outcome of deep infiltrating colorectal endometriosis in a multidisciplinary setting. **Archives of Gynecology and Obstetrics**, v. 290, n. 5, p. 919–924, nov. 2014.

BAKER, P. K. Musculoskeletal origins of chronic pelvic pain. Diagnosis and treatment. **Obstetrics and Gynecology Clinics of North America**, v. 20, n. 4, p. 719–742, dez. 1993.

BALEN, F. G. et al. 3-dimensional reconstruction of ultrasound images of the uterine cavity. **The British Journal of Radiology**, v. 66, n. 787, p. 588–591, jul. 1993.

BARDYN, T. P. et al. Health Sciences Libraries Advancing Collaborative Clinical Research Data Management in Universities. **Journal of Escience Librarianship**, v. 7, n. 2, p. e1130, 2018.

BEARD, R. W.; REGINALD, P. W.; WADSWORTH, J. Clinical features of women with chronic lower abdominal pain and pelvic congestion. **British Journal of Obstetrics and Gynaecology**, v. 95, n. 2, p. 153–161, fev. 1988.

BECK, J. J. H. et al. Multiple pelvic floor complaints are correlated with sexual abuse history. **The Journal of Sexual Medicine**, v. 6, n. 1, p. 193–198, jan. 2009.

BELENKY, A. et al. Ovarian varices in healthy female kidney donors: incidence, morbidity, and clinical outcome. **AJR. American journal of roentgenology**, v. 179, n. 3, p. 625–627, set. 2002.

BENACERRAF, B. R. et al. Consider ultrasound first for imaging the female pelvis. **American Journal of Obstetrics and Gynecology**, v. 212, n. 4, p. 450–455, abr. 2015.

BHARWANI, N. et al. MRI reporting standard for chronic pelvic pain: consensus development. **The British Journal of Radiology**, v. 89, n. 1057, p. 20140615, 2016.

BORGHI, C.; DELL'ATTI, L. Pelvic congestion syndrome: the current state of the literature. **Archives of Gynecology and Obstetrics**, v. 293, n. 2, p. 291–301, fev. 2016.

BRAWN, J. et al. Central changes associated with chronic pelvic pain and endometriosis. **Human Reproduction Update**, v. 20, n. 5, p. 737–747, out. 2014.

BUTRICK, C. W. Pathophysiology of pelvic floor hypertonic disorders. **Obstetrics and Gynecology Clinics of North America**, v. 36, n. 3, p. 699–705, set. 2009.

CHAMPANERIA, R. et al. The relationship between pelvic vein incompetence and chronic pelvic pain in women: systematic reviews of diagnosis and treatment effectiveness. **Health Technology Assessment (Winchester, England)**, v. 20, n. 5, p. 1–108, jan. 2016.

CHEN, I. et al. Hospital-associated Costs of Chronic Pelvic Pain in Canada: A Population-based Descriptive Study. **Journal of obstetrics and gynaecology Canada: JOGC = Journal d'obstetrique et gynecologie du Canada: JOGC**, v. 39, n. 3, p. 174–180, mar. 2017.

CHEONG, Y. C.; SMOTRA, G.; WILLIAMS, A. C. DE C. Non-surgical interventions for the management of chronic pelvic pain. **The Cochrane Database of Systematic Reviews**, n. 3, p. CD008797, 5 mar. 2014.

CHEONG, Y.; WILLIAM STONES, R. Chronic pelvic pain: aetiology and therapy. **Best Practice & Research. Clinical Obstetrics & Gynaecology**, v. 20, n. 5, p. 695–711, out. 2006.

CHUNG, M. K.; CHUNG, R. P.; GORDON, D. Interstitial Cystitis and Endometriosis in Patients With Chronic Pelvic Pain: The "Evil Twins" Syndrome. **JSLS : Journal of the Society of Laparoendoscopic Surgeons**, v. 9, n. 1, p. 25–29, 2005.

COIMBRA, I. H. V. **Endometriose: aspectos clínicos e atualização no diagnóstico ultrassonográfico**. Disponível em: <https://pebmed.com.br/endometriose-aspectos-clinicos-e-atualizacao-no-diagnostico-ultrasso

nografico/>. Acesso em: 26 set. 2021.

DA LUZ, R. A.; DE DEUS, J. M.; CONDE, D. M. Quality of life and associated factors in Brazilian women with chronic pelvic pain. **Journal of Pain Research**, v. 11, p. 1367–1374, 2018.

DE LIMA OSÓRIO, F. et al. Study of the discriminative validity of the PHQ-9 and PHQ-2 in a sample of Brazilian women in the context of primary health care. **Perspectives in Psychiatric Care**, v. 45, n. 3, p. 216–227, jul. 2009.

DELBECQ, A. L.; VAN DE VEN, A. H.; GUSTAFSON, D. H. **Group techniques for program planning : a guide to nominal group and delphi processes** /. [s.l.] Scott, Foresman, 1975.

DIAMOND, I. R. et al. Defining consensus: a systematic review recommends methodologic criteria for reporting of Delphi studies. **Journal of Clinical Epidemiology**, v. 67, n. 4, p. 401–409, abr. 2014.

DJOKOVIC, D. et al. Structured report for dynamic ultrasonography in patients with suspected or known endometriosis: Recommendations of the International Society for Gynecologic Endoscopy (ISGE). **European Journal of Obstetrics, Gynecology, and Reproductive Biology**, v. 263, p. 252–260, ago. 2021.

DRAGHI, F. et al. Abdominal wall sonography: a pictorial review. **Journal of Ultrasound**, v. 23, n. 3, p. 265–278, set. 2020.

EDWARDS, H.; SMITH, J.; WESTON, M. What makes a good ultrasound report? **Ultrasound**, v. 22, n. 1, p. 57–60, 1 fev. 2014.

ENCK, P. et al. Irritable bowel syndrome. **Nature reviews. Disease primers**, v. 2, p. 16014, 24 mar. 2016.

EXPERT PANEL ON GASTROINTESTINAL IMAGING: et al. ACR Appropriateness Criteria® Right Lower Quadrant Pain-Suspected Appendicitis. **Journal of the American College of Radiology: JACR**, v. 15, n. 11S, p. S373–S387, nov. 2018.

FALL, M. et al. EAU guidelines on chronic pelvic pain. **European Urology**, v. 57, n. 1, p. 35–48, jan. 2010.

FAUBION, S. S.; SHUSTER, L. T.; BHARUCHA, A. E. Recognition and management of nonrelaxing pelvic floor dysfunction. **Mayo Clinic Proceedings**, v. 87, n. 2, p. 187–193, fev. 2012.

FELDMAN, M. K. et al. Systematic interpretation and structured reporting for pelvic magnetic resonance imaging studies in patients with endometriosis: value added for improved patient care. **Abdominal Radiology (New York)**, v. 45, n. 6, p. 1608–1622, jun. 2020.

FITZGERALD, M. P. et al. Randomized multicenter feasibility trial of myofascial physical therapy for the treatment of urological chronic pelvic pain syndromes. **The Journal of Urology**, v. 182, n. 2, p. 570–580, ago. 2009.

GANESHAN, A. et al. Chronic pelvic pain due to pelvic congestion syndrome: the role of diagnostic and interventional radiology. **Cardiovascular and Interventional Radiology**, v. 30, n. 6, p. 1105–1111, dez. 2007.

GEHRICH, A. P. et al. Chronic urinary retention and pelvic floor hypertonicity after surgery for endometriosis: a case series. **American Journal of Obstetrics and Gynecology**, v. 193, n. 6, p. 2133–2137, dez. 2005.

GEWANDTER, J. S. et al. Research design characteristics of published pharmacologic randomized clinical trials for irritable bowel syndrome and chronic pelvic pain conditions: an ACTTION systemic review. **The journal of pain : official journal of the American Pain Society**, v. 19, n. 7, p. 717–726, jul. 2018.

GONCALVES, M. O. DA C. et al. Transvaginal ultrasonography with bowel preparation is able to predict the number of lesions and rectosigmoid layers affected in cases of deep endometriosis, defining surgical strategy. **Human Reproduction (Oxford, England)**, v. 25, n. 3, p. 665–671, mar. 2010.

GRACE, V. M.; ZONDERVAN, K. T. Chronic pelvic pain in New Zealand: prevalence, pain severity, diagnoses and use of the health services. **Australian and New Zealand Journal of Public Health**, v. 28, n. 4, p. 369–375, ago. 2004.

GRACE, V.; ZONDERVAN, K. Chronic pelvic pain in women in New Zealand: comparative well-being, comorbidity, and impact on work and other activities. **Health Care for Women International**, v. 27, n. 7, p. 585–599, ago. 2006.

GRIEVE, F.; PLUMB, A.; KHAN, S. Radiology reporting: A general practitioner's perspective. **The British journal of radiology**, v. 83, p. 17–22, 1 jun. 2009.

GRISHAM, T. The Delphi technique: A method for testing complex and multifaceted topics. **International Journal of Managing Projects in Business**, v. 2, 23 jan. 2009.

GUERRIERO, S. et al. Systematic approach to sonographic evaluation of the pelvis in women with suspected endometriosis, including terms, definitions and measurements: a consensus opinion from the International Deep Endometriosis Analysis (IDEA) group. **Ultrasound in Obstetrics & Gynecology**, v. 48, n. 3, p. 318–332, 2016.

GUERRIERO, S. et al. Deep Infiltrating Endometriosis: Comparison Between 2-Dimensional Ultrasonography (US), 3-Dimensional US, and Magnetic Resonance Imaging. **Journal of Ultrasound in Medicine: Official Journal of the American Institute of Ultrasound in Medicine**, v. 37, n. 6, p. 1511–1521, jun. 2018.

GUPTA, A. et al. Impact of early adverse life events and sex on functional brain networks in patients with urological chronic pelvic pain syndrome (UCPPS): A MAPP Research Network study. **PloS One**, v. 14, n. 6, p. e0217610, 2019.

HOWARD, F. M. The role of laparoscopy as a diagnostic tool in chronic pelvic pain. **Bailliere's Best Practice & Research. Clinical Obstetrics & Gynaecology**, v. 14, n. 3, p. 467–494, jun. 2000.

HOWARD, F. M. Chronic pelvic pain. **Obstetrics and Gynecology**, v. 101, n. 3, p. 594–611, mar. 2003.

JUHAN, V. Chronic pelvic pain: An imaging approach. **Diagnostic and Interventional Imaging**, v. 96, n. 10, p. 997–1007, out. 2015.

JÜNGER, S. et al. Guidance on Conducting and REporting DElphi Studies (CREDES) in

palliative care: Recommendations based on a methodological systematic review. **Palliative Medicine**, v. 31, n. 8, p. 684–706, set. 2017.

JURGA-KARWACKA, A. et al. A forgotten disease: Pelvic congestion syndrome as a cause of chronic lower abdominal pain. **PloS One**, v. 14, n. 4, p. e0213834, 2019.

KECKSTEIN, J. et al. The #Enzian classification: A comprehensive non-invasive and surgical description system for endometriosis. **Acta Obstetricia Et Gynecologica Scandinavica**, v. 100, n. 7, p. 1165–1175, jul. 2021.

LAI, H. H. et al. Segmental hyperalgesia to mechanical stimulus in interstitial cystitis/bladder pain syndrome: evidence of central sensitization. **The Journal of Urology**, v. 191, n. 5, p. 1294–1299, maio 2014.

LEVESQUE, A. et al. Clinical Criteria of Central Sensitization in Chronic Pelvic and Perineal Pain (Convergences PP Criteria): Elaboration of a Clinical Evaluation Tool Based on Formal Expert Consensus. **Pain Medicine (Malden, Mass.)**, v. 19, n. 10, p. 2009–2015, 1 out. 2018.

LEVINE, D. et al. Assessment of factors that affect the quality of performance and interpretation of sonography of adnexal masses. **Journal of Ultrasound in Medicine: Official Journal of the American Institute of Ultrasound in Medicine**, v. 27, n. 5, p. 721–728, maio 2008.

LOOS, M. J. et al. The Pfannenstiel incision as a source of chronic pain. **Obstetrics and Gynecology**, v. 111, n. 4, p. 839–846, abr. 2008.

MALGOR, R. D. et al. The role of duplex ultrasound in the workup of pelvic congestion syndrome. **Journal of Vascular Surgery. Venous and Lymphatic Disorders**, v. 2, n. 1, p. 34–38, jan. 2014.

MARQUES, A. L. S. et al. Association of 2D and 3D transvaginal ultrasound findings with adenomyosis in symptomatic women of reproductive age: a prospective study. **Clinics**, v. 76, p. e2981, 2021.

MATHUR, M.; SCOUTT, L. M. Nongynecologic Causes of Pelvic Pain: Ultrasound First. **Obstetrics and Gynecology Clinics of North America**, v. 46, n. 4, p. 733–753, dez. 2019a.

MATHUR, M.; SCOUTT, L. M. Nongynecologic Causes of Pelvic Pain: Ultrasound First. **Obstetrics and Gynecology Clinics of North America**, v. 46, n. 4, p. 733–753, dez. 2019b.

MATTOS, L. A. et al. Structured Ultrasound and Magnetic Resonance Imaging Reports for Patients with Suspected Endometriosis: Guide for Imagers and Clinicians. **Journal of Minimally Invasive Gynecology**, v. 26, n. 6, p. 1016–1025, 1 set. 2019.

MCMILLAN, S. S.; KING, M.; TULLY, M. P. How to use the nominal group and Delphi techniques. **International Journal of Clinical Pharmacy**, v. 38, n. 3, p. 655–662, jun. 2016.

MEISTER, M. R. et al. Development of a standardized, reproducible screening examination for assessment of pelvic floor myofascial pain. **American journal of obstetrics and gynecology**, v. 220, n. 3, p. 255.e1-255.e9, mar. 2019a.

MEISTER, M. R. et al. Pelvic floor myofascial pain severity and pelvic floor disorder symptom bother: Is there a correlation? **American journal of obstetrics and gynecology**, v. 221, n. 3, p. 235.e1-235.e15, set. 2019b.

MELANIE, R. M. et al. Physical examination techniques for the assessment of pelvic floor myofascial pain: a systematic review. **American journal of obstetrics and gynecology**, v. 219, n. 5, p. 497.e1-497.e13, nov. 2018.

MELLADO, B. H. et al. Social isolation in women with endometriosis and chronic pelvic pain. **International Journal of Gynaecology and Obstetrics: The Official Organ of the International Federation of Gynaecology and Obstetrics**, v. 133, n. 2, p. 199–201, maio 2016.

MURPHY, M. K. et al. Consensus development methods, and their use in clinical guideline development. **Health Technology Assessment (Winchester, England)**, v. 2, n. 3, p. i–iv, 1–88, 1998.

OBEID, J. S. et al. Procurement of shared data instruments for Research Electronic Data Capture (REDCap). **Journal of Biomedical Informatics**, v. 46, n. 2, p. 259–265, abr. 2013.

ONG, K. S.; SEYMOUR, R. A. Pain measurement in humans. **The Surgeon: Journal of the Royal Colleges of Surgeons of Edinburgh and Ireland**, v. 2, n. 1, p. 15–27, fev. 2004.

PARK, N. H. et al. Ultrasonography of normal and abnormal appendix in children. **World Journal of Radiology**, v. 3, n. 4, p. 85–91, 28 abr. 2011.

PERRY, C. P. Current Concepts of Pelvic Congestion and Chronic Pelvic Pain. **JSLS : Journal of the Society of Laparoendoscopic Surgeons**, v. 5, n. 2, p. 105–110, 2001.

PINTO, F. et al. Accuracy of ultrasonography in the diagnosis of acute appendicitis in adult patients: review of the literature. **Critical Ultrasound Journal**, v. 5 Suppl 1, p. S2, 15 jul. 2013.

PLUMB, A.; GRIEVE, F.; KHAN, S. Survey of hospital clinicians' preferences regarding the format of radiology reports. **Clinical radiology**, v. 64, p. 386–94; 395, 1 abr. 2009.

POLI-NETO, O. B. et al. History of childhood maltreatment and symptoms of anxiety and depression in women with chronic pelvic pain. **Journal of Psychosomatic Obstetrics and Gynaecology**, v. 39, n. 2, p. 83–89, jun. 2018.

PRATHER, H.; SPITZNAGLE, T. M.; DUGAN, S. A. Recognizing and treating pelvic pain and pelvic floor dysfunction. **Physical Medicine and Rehabilitation Clinics of North America**, v. 18, n. 3, p. 477–496, ix, ago. 2007.

PRONIO, A. et al. [Anastomotic dehiscence in colorectal surgery. Analysis of 1290 patients]. **Chirurgia Italiana**, v. 59, n. 5, p. 599–609, out. 2007.

PROPST, A. M.; HILL, J. A. Anatomic factors associated with recurrent pregnancy loss. **Seminars in Reproductive Medicine**, v. 18, n. 4, p. 341–350, 2000.

RAIZADA, V. et al. Dynamic assessment of the vaginal high-pressure zone using high-definition manometery, 3-dimensional ultrasound, and magnetic resonance imaging of the pelvic floor muscles. **American Journal of Obstetrics and Gynecology**, v. 203, n. 2, p. 172.e1–8, ago. 2010.

RIDING, D. M. et al. Seeking consensus amongst UK-based interventional radiologists on the imaging diagnosis of pelvic vein incompetence in women with chronic pelvic pain: A modified Delphi study. **Phlebology**, v. 34, n. 7, p. 486–495, ago. 2019.

ROMÃO, A. P. M. S. et al. High levels of anxiety and depression have a negative effect on quality of life of women with chronic pelvic pain. **International Journal of Clinical Practice**, v. 63, n. 5, p. 707–711, maio 2009.

ROZENBLIT, A. M. et al. Incompetent and dilated ovarian veins: a common CT finding in asymptomatic parous women. **AJR. American journal of roentgenology**, v. 176, n. 1, p. 119–122, jan. 2001.

SANTOS, J. G. et al. Translation to Portuguese and validation of the Douleur Neuropathique 4 questionnaire. **The Journal of Pain**, v. 11, n. 5, p. 484–490, maio 2010.

SEWELL, M. et al. Chronic pelvic pain - pain catastrophizing, pelvic pain and quality of life. **Scandinavian Journal of Pain**, v. 18, n. 3, p. 441–448, 26 jul. 2018.

SHAH, R.; JAGANI, R. P. Review of Endometriosis Diagnosis through Advances in Biomedical Engineering. **Critical Reviews in Biomedical Engineering**, v. 46, n. 3, p. 277–288, 2018.

SHARMA, D. et al. Diagnostic laparoscopy in chronic pelvic pain. **Archives of Gynecology and Obstetrics**, v. 283, n. 2, p. 295–297, fev. 2011.

SOUZA, P. P. et al. Qualitative research as the basis for a biopsychosocial approach to women with chronic pelvic pain. **Journal of Psychosomatic Obstetrics and Gynaecology**, v. 32, n. 4, p. 165–172, dez. 2011.

SULLIVAN, G. M.; ARTINO, A. R. Analyzing and Interpreting Data From Likert-Type Scales. **Journal of Graduate Medical Education**, v. 5, n. 4, p. 541–542, dez. 2013.

SUTCLIFFE, S. et al. A LONGITUDINAL ANALYSIS OF UROLOGIC CHRONIC PELVIC PAIN SYNDROME FLARES IN THE MAPP RESEARCH NETWORK. **BJU international**, v. 124, n. 3, p. 522–531, set. 2019.

TAYLOR, H. C. Life situations, emotions and gynecologic pain associated with congestion. **Research Publications - Association for Research in Nervous and Mental Disease**, v. 29, p. 1051–1056, dez. 1949.

THOMPSON, J. A. et al. Assessment of voluntary pelvic floor muscle contraction in continent and incontinent women using transperineal ultrasound, manual muscle testing and vaginal squeeze pressure measurements. **International Urogynecology Journal and Pelvic Floor Dysfunction**, v. 17, n. 6, p. 624–630, nov. 2006.

THYLAN, S. Re: abdominal wall endometrioma in a laparoscopic trocar tract: a case report. **The American Surgeon**, v. 62, n. 7, p. 617, jul. 1996.

TIMMERMAN, D. et al. Terms, definitions and measurements to describe the sonographic features of adnexal tumors: a consensus opinion from the International Ovarian Tumor Analysis (IOTA) Group. **Ultrasound in Obstetrics & Gynecology: The Official Journal of the International Society of Ultrasound in Obstetrics and Gynecology**, v. 16, n. 5, p. 500–505, out. 2000.

TIMOR-TRITSCH, I. E. et al. Three-Dimensional Coronal Plane of the Uterus: A Critical View for Diagnostic Accuracy. **Journal of Ultrasound in Medicine: Official Journal of the American Institute of Ultrasound in Medicine**, v. 40, n. 3, p. 607–619, mar. 2021.

TIRLAPUR, S. A. et al. Chronic pelvic pain: how does noninvasive imaging compare with diagnostic laparoscopy? **Current Opinion in Obstetrics & Gynecology**, v. 27, n. 6, p. 445–448, dez. 2015.

TRIPOLI, T. M. et al. Evaluation of quality of life and sexual satisfaction in women suffering from chronic pelvic pain with or without endometriosis. **The Journal of Sexual Medicine**, v. 8, n. 2, p. 497–503, fev. 2011.

TU, F. F. et al. Vaginal pressure-pain thresholds: initial validation and reliability assessment in healthy women. **The Clinical Journal of Pain**, v. 24, n. 1, p. 45–50, jan. 2008a.

TU, F. F. et al. Physical therapy evaluation of patients with chronic pelvic pain: a controlled study. **American Journal of Obstetrics and Gynecology**, v. 198, n. 3, p. 272.e1–7, mar. 2008b.

TUROFF, M.; LINSTONE, H. A. The Delphi Method: Techniques and Applications. p. 618, [s.d.].

UWAEZUOKE, S.; UDOYE, E.; ETEBU, E. Endometriosis of the Appendix Presenting as Acute Appendicitis: A Case Report and Literature Review. **Ethiopian Journal of Health Sciences**, v. 23, n. 1, p. 69–72, mar. 2013.

VAN DEN BOSCH, T. et al. Terms, definitions and measurements to describe sonographic features of myometrium and uterine masses: a consensus opinion from the Morphological Uterus Sonographic Assessment (MUSA) group. **Ultrasound in Obstetrics & Gynecology: The Official Journal of the International Society of Ultrasound in Obstetrics and Gynecology**, v. 46, n. 3, p. 284–298, set. 2015.

VERCELLINI, P. et al. Chronic pelvic pain in women: etiology, pathogenesis and diagnostic approach. **Gynecological Endocrinology: The Official Journal of the International Society of Gynecological Endocrinology**, v. 25, n. 3, p. 149–158, mar. 2009.

WANG, X.-H. et al. Impact of ultrasound diagnosis for chronic pelvic pain. **Medicine**, v. 98, n. 39, p. e17281, set. 2019.

WICHEREK, L. et al. The obstetrical history in patients with Pfannenstiel scar endometriomas--an analysis of 81 patients. **Gynecologic and Obstetric Investigation**, v. 63, n. 2, p. 107–113, 2007.

WILSON, H.; SHAXTED, E. J. Implantation endometrioma at port site after laparoscopic abdominal supracervical hysterectomy. **Gynaecological Endoscopy**, v. 8, n. 4, p. 245–247, 1999.

WOLF, Y. et al. Endometriosis in abdominal scars: a diagnostic pitfall. **The American Surgeon**, v. 62, n. 12, p. 1042–1044, dez. 1996.

WU, M. H.; HSU, C. C.; HUANG, K. E. Detection of congenital müllerian duct anomalies using three-dimensional ultrasound. **Journal of clinical ultrasound: JCU**, v. 25, n. 9, p. 487–492, dez. 1997.

YOON, J. et al. Endometriosis of the appendix. **Annals of Surgical Treatment and Research**, v. 87, n. 3, p. 144–147, set. 2014.

YOUSSEF, A. et al. Reliability of new three-dimensional ultrasound technique for pelvic

hiatal area measurement. **Ultrasound in Obstetrics & Gynecology: The Official Journal of the International Society of Ultrasound in Obstetrics and Gynecology**, v. 47, n. 5, p. 629–635, maio 2016.

ZONDERVAN, K. T. et al. The community prevalence of chronic pelvic pain in women and associated illness behaviour. **The British Journal of General Practice: The Journal of the Royal College of General Practitioners**, v. 51, n. 468, p. 541–547, jul. 2001.

8. ANEXOS

8.1. Questionário estruturado rodada 1

Structured Report for Chronic Pelvic Pain Ultrasound

1. Introduction

Dear colleague,

We would like to hear from you about performing ultrasound for Chronic Pelvic Pain in women.

Goal

We intend to develop and identify imaging parameters and create a standardized evaluation model for reporting the internationally accepted Structured Report for Chronic Pelvic Pain Ultrasound (SR-CPP) that could be applied in clinical practice, based on the ultrasound approach used (two-dimensional, 3D or 4D), in the preferred route for evaluation (transabdominal, transperineal or transvaginal), and the most frequent pathologies and anatomical structures that should be investigated.

The first step is to determine what ultrasound experts believe should be included in this report. We will use the modified Delphi approach to reach expert consensus through a series of 2-3 online surveys. Secondary objectives include future validation of the SR-CPP and the development of an algorithm for performing the ultrasound examination in CPP. On a large scale, the SR-CPP can be used for educational purposes and clinically standardizing reports and facilitating communication between the diagnostic imaging team and referring healthcare provider.

Participation

This will include completing 2-3 online surveys, each taking about 15 minutes. Participation is voluntary. You can withdraw from the study at any time without consequences. Completion of the research implies consent.

Confidentiality and Privacy

Your answers will be confidential and hidden from other participants. However, participation may be recognized in a publication or presentation based on the study results, if you agree. Completed research will be stored on password-protected computers in the Department of Gynecology and Obstetrics of the Ribeirão Preto Medical School - USP.

Disclosure

We intend to present and publish the results of the study in peer-reviewed conferences and journals, respectively.
Please, contact the study team if you have any questions or concerns regarding the study at e-mail.
This study was approved by the Research Ethics Committee of the University of Ribeirão Preto Medical School Hospital das Clínicas - USP.

Graciously.

Structured Report for Chronic Pelvic Pain Ultrasound

2. Identification and Expert Profile

1. Expert Details

Name	
Institution	
Country	

2. Would you like to be acknowledged for your participation on this study?

- ◯ Yes, please
- ◯ No, I would like to remain anonymous.

3. How long have you had experience with gynecological ultrasound?

- ◯ No experience
- ◯ < 5 years
- ◯ 5 - 10 years
- ◯ 10 - 15 years
- ◯ 15 - 20 years
- ◯ > 20 years

4. How long have you had experience caring for women with CPP?

- ◯ No experience
- ◯ < 5 years
- ◯ 5 - 10 years
- ◯ 10 - 15 years
- ◯ 15 - 20 years
- ◯ > 20 years

5. Regarding your training, have you had any specific training in gynecological ultrasound? (Choose all that apply)

- ☐ None. I did not complete any specific additional training.
- ☐ Formally-accredited gynecological ultrasound fellowship/training program.
- ☐ Formally-accredited radiology fellowship/training program.
- ☐ Informal (non-accredited) fellowship/training program in gynecological ultrasound.
- ☐ Informal (non-accredited) fellowship/training program in radiology
- ☐ Gynecological ultrasound course.

Structured Report for Chronic Pelvic Pain Ultrasound

3. Ultrasound quality self-assessment

6. Do you think it is important for the ultrasound operator to report their opinion on the quality of the exam?

Very unimportant	Moderately unimportant	Slightly unimportant	**Neutral**	Slightly important	Moderately important	Very important
○	○	○	○	○	○	○

7. Do you think it is important for the ultrasound operator to report the level of difficulty in performing the exam?

Very unimportant	Moderately unimportant	Slightly unimportant	**Neutral**	Slightly important	Moderately important	Very important
○	○	○	○	○	○	○

8. Do you think it is important for the ultrasound operator to report the reason for difficulty in performing the exam?

Very unimportant	Moderately unimportant	Slightly unimportant	**Neutral**	Slightly important	Moderately important	Very important
○	○	○	○	○	○	○

Structured Report for Chronic Pelvic Pain Ultrasound

4. General questions about ultrasound in CPP

9. How important do you think it is to routinely use 2D in the ultrasound assessment of patients with CPP?

Very unimportant	Moderately unimportant	Slightly unimportant	**Neutral**	Slightly important	Moderately important	Very important
○	○	○	○	○	○	○

10. How important do you think it is to routinely use 3D or 4D in the ultrasound assessment of patients with CPP?

Very unimportant	Moderately unimportant	Slightly unimportant	**Neutral**	Slightly important	Moderately important	Very important
○	○	○	○	○	○	○

Is there anything you would like to comment on 3D or 4D ultrasound? Please specify here:

11. How important is it to structure the ultrasound assessment report of patients with CPP by the findings in each anatomic compartment (anterior, middle and posterior)?

Very unimportant	Moderately unimportant	Slightly unimportant	**Neutral**	Slightly important	Moderately important	Very important
○	○	○	○	○	○	○

12. How important is the evaluation of the right and left abdominal lower quadrants in the ultrasound assessment of patients with CPP?

Very unimportant	Moderately unimportant	Slightly unimportant	**Neutral**	Slightly important	Moderately important	Very important
○	○	○	○	○	○	○

13. How important is the evaluation of the upper abdominal cavity in the ultrasound assessment of patients with CPP?

Very unimportant	Moderately unimportant	Slightly unimportant	**Neutral**	Slightly important	Moderately important	Very important
○	○	○	○	○	○	○

14. How important is the evaluation of the abdominal wall and inguinal rings in the ultrasound assessment of patients with CPP?

Very unimportant	Moderately unimportant	Slightly unimportant	**Neutral**	Slightly important	Moderately important	Very important
○	○	○	○	○	○	○

15. How important is the evaluation of the pelvic floor in the ultrasound assessment of patients with CPP?

Very unimportant	Moderately unimportant	Slightly unimportant	**Neutral**	Slightly important	Moderately important	Very important
○	○	○	○	○	○	○

16. How important is the evaluation of pelvic venous system in the ultrasound assessment of patients with CPP?

Very unimportant	Moderately unimportant	Slightly unimportant	**Neutral**	Slightly important	Moderately important	Very important
○	○	○	○	○	○	○

17. Indicate your level of agreement with the following sequence for pelvic ultrasound assessment in patients with CPP:
Pelvic compartments (anterior, middle and posterior); Right and left abdominal lower quadrants; Upper abdominal cavity; Abdominal wall and inguinal rings; Pelvic floor and Pelvic venous system.

Strongly disagree	Moderately disagree	Slightly disagree	**Neutral**	Slightly agree	Moderately agree	Strongly agree
○	○	○	○	○	○	○

If you have any comments or suggestions regarding the proposed sequence, please provide those here:

Structured Report for Chronic Pelvic Pain Ultrasound

5. Specific questions about ultrasound in CPP

18. Please indicate which probe and image mode you think is the best fit for each of the following statements regarding the ultrasound assessment of patients with CPP:

	Bidimensional convex probe	Tridimensional convex probe	Bidimensional linear probe	Other	I don't know
Pelvic compartments	○	○	○	○	○
Right and Left lower quadrants	○	○	○	○	○
Upper abdomen	○	○	○	○	○
Abdominal wall and Inguinal rings	○	○	○	○	○
Pelvic floor	○	○	○	○	○
Pelvic venous system	○	○	○	○	○

If you chose "other"in any statement above, please specify your opinion:

19. How important do you think it is to report the following bladder characteristics in the ultrasound assessment of the anterior compartment of the pelvis in patients with CPP?

	Very unimportant	Moderately unimportant	Slightly unimportant	**Neutral**	Slightly important	Moderately important	Very important
Pre and post voiding volume	○	○	○	○	○	○	○
Bladder wall and detrursor thickness	○	○	○	○	○	○	○
Presence of bladder prolapse	○	○	○	○	○	○	○
Presence of focal lesion	○	○	○	○	○	○	○
Size of focal lesion	○	○	○	○	○	○	○
Degree of wall involvement of focal lesion (muscle / mucosa)	○	○	○	○	○	○	○
Involvement of the bladder trigone	○	○	○	○	○	○	○
Distance from lesion to ureteral ostium	○	○	○	○	○	○	○

Whether there is anything missing or whether you have any comments on the content of the question as it is, please specify here:

20. Do you think it is important to apply MUSA (Morphological Uterus Sonographic Assessment) terminology* in the ultrasound assessment of the middle pelvic compartment in patients with CPP?

*globally used to standardize characteristics of the uterus, myometrium, endometrium and junctional zone

Very unimportant	Moderately unimportant	Slightly unimportant	**Neutral**	Slightly important	Moderately important	Very important
○	○	○	○	○	○	○

21. Do you think it is important to apply IOTA (International Ovarian Tumor Analysis) consensus* to describe ovaries and adhesions in the ultrasound assessment of the middle pelvic compartment in patients with CPP?

*ultrasound rules for ovarian masses are a simple set of ultrasound findings that classify ovarian masses into benign, malignant or inconclusive masses. These rules apply to masses that are not a classical ovarian mass (e.g. corpus luteum, endometrioma, dermoid cyst), which have pathognomonic imaging features

Very unimportant	Moderately unimportant	Slightly unimportant	**Neutral**	Slightly important	Moderately important	Very important
○	○	○	○	○	○	○

22. Do you think it is important to apply IDEA (International Deep Endometriosis Analysis) consensus* in the ultrasound assessment of patients with CPP?

*Four basic sonographic steps for examining women with clinical suspicion of deep infiltrating endometriosis (DE) or known endometriosis.

1 STEP: routine evaluation uterus and adnexa (adenomyosis / endometrioma)

2 STEP: "soft markers" (site-specific tenderness and ovarian mobility)

3 STEP; assessment status of rectouterine pouch (sliding sign)

4 STEP: assessment of DE nodules in anterior and posterior compartments

Very unimportant	Moderately unimportant	Slightly unimportant	**Neutral**	Slightly important	Moderately important	Very important
○	○	○	○	○	○	○

23. How important do you think it is to report the evaluation of the following right lower quadrant regions in the ultrasound assessment of patients with CPP?

	Very unimportant	Moderately unimportant	Slightly unimportant	**Neutral**	Slightly important	Moderately important	Very important
Ileum	○	○	○	○	○	○	○
Cecum	○	○	○	○	○	○	○
Appendix	○	○	○	○	○	○	○

24. How important do you think it is to report the following regions of the abdominal wall In the ultrasound assessment of patients with CPP?

	Very unimportant	Moderately unimportant	Slightly unimportant	**Neutral**	Slightly important	Moderately important	Very important
Supra umbilical	○	○	○	○	○	○	○
Umbilical	○	○	○	○	○	○	○
Infra umbilical	○	○	○	○	○	○	○
Inguinal region and the Hasselbach Triangles	○	○	○	○	○	○	○
Semilunar line	○	○	○	○	○	○	○
Neuromuscular bunch pathway of iliohypogastric, ilioinguinal and genitofemoral nerve	○	○	○	○	○	○	○

Whether there is anything missing or whether you have any comments on the content of the question as it is, please specify here:

25. How important do you think it is to report the following characteristics of the pelvic floor in the ultrasound assessment of patients with CPP?

	Very unimportant	Moderately unimportant	Slightly unimportant	**Neutral**	Slightly important	Moderately important	Very important
Genital hiatus area (cm2)	○	○	○	○	○	○	○
Anus levator avulsion and laterality	○	○	○	○	○	○	○
Bladder neck prolapse at Valsalva maneuver (mm)	○	○	○	○	○	○	○
Posterior urethrovesical angle	○	○	○	○	○	○	○
Urethral rotation angle at Valsalva maneuver	○	○	○	○	○	○	○
Cervical prolapse at Valsalva maneuver (mm)	○	○	○	○	○	○	○
Prolapse type (retocele/enterocele)	○	○	○	○	○	○	○
Prolapse quantification (mm)	○	○	○	○	○	○	○
Intussusception	○	○	○	○	○	○	○
Paradoxical contraction of elevators (animus)	○	○	○	○	○	○	○

Whether there is anything missing or whether you have any comments on the content of the question as it is, please specify here:

26. How important do you think it is to use doppler ultrasound to describe pelvic venous system in the ultrasound assessment of patients with CPP?

Very unimportant	Moderately unimportant	Slightly unimportant	**Neutral**	Slightly important	Moderately important	Very important
○	○	○	○	○	○	○

Is there anything you would like to comment on this question? Please specify here:

27. Do you know anybody else you consider to be an expert eligible to answer this questionnaire?

- ◯ Yes
- ◯ No

Please list them below:

8.2. Questionário estruturado rodada 2

Structured Report for Chronic Pelvic Pain Ultrasound* (Round 2)

1. Introduction

Dear colleague,

This is the second online survey to create a standardized screening evaluation model for Chronic Pelvic Pain Ultrasound (SR-CPP) that would be internationally accepted and applied in clinical practice.

We would like to thank you for answering our first survey and reinforce the importance of your participation in this project.

All questions in round 1 have been analyzed and will be reported in this round with the following criteria:
1) questions that were considered moderately or very important by more than 70% of the experts will be kept for validation.
2) questions that were considered moderately or very important by 50 to 70% of the experts will be reformulated for a new appreciation.
3) questions that were considered moderately or very important by less than 50% of the experts will be suggested for exclusion.

You can withdraw from the study at any time without consequences and your participation in it is completely voluntary. Completion of the survey implies consent.

This study was approved by the Research Ethics Committee of the University of Ribeirão Preto Medical School Hospital das Clínicas - USP.

Please, contact the study team if you have any questions or concerns regarding the study at the following e-mail: *delphi_survey@usp.br*

Graciously.

Structured Report for Chronic Pelvic Pain Ultrasound* (Round 2)

2. Questions about ultrasound in CPP

1.
The routinely use of 2D in the ultrasound assessment of patients with CPP was considered moderately/very important by 97% of the experts in round 1. Define your level of agreement with **keeping** it in the chronic pelvic pain screening ultrasound.

strongly disagree	disagree	**neutral**	agree	strongly agree
○	○	○	○	○

2.

Structuring the report of the ultrasound assessment of patients with CPP by the findings in each anatomic compartment (anterior, middle and posterior) was considered moderately/very important by 82% of the experts in round 1. Define your level of agreement with **keeping** this in the chronic pelvic pain screening ultrasound.

strongly disagree	disagree	**neutral**	agree	strongly agree
○	○	○	○	○

3.

The reporting of the following bladder characteristics in the ultrasound assessment of the anterior pelvic compartment in patients with CPP was considered moderately/very important by 76 to 98% of the experts in round 1. Define how important you think it is to **keep** them in the chronic pelvic pain screening ultrasound.

	very unimportant	unimportant	**neutral**	important	very important
presence of focal lesion	○	○	○	○	○
size of focal lesion	○	○	○	○	○
degree of wall involvement of focal lesion (muscle / mucosa)	○	○	○	○	○
involvement of the bladder trigone	○	○	○	○	○
distance from lesion to ureteral ostium	○	○	○	○	○

4.

The application of the IOTA (International Ovarian Tumor Analysis) consensus* to describe ovarian masses in the ultrasound assessment of the middle pelvic compartment in patients with CPP was considered moderately/very important by 84% of the experts in round 1. Define your level of agreement in **keeping** it in the chronic pelvic pain screening ultrasound.

*ultrasound rules for ovarian masses are a simple set of ultrasound findings that classify ovarian masses into benign, malignant or inconclusive masses. These rules apply to masses that are not a classical ovarian mass (e.g. corpus luteum, endometrioma, dermoid cyst), which have pathognomonic imaging features

strongly disagree	disagree	**neutral**	agree	strongly agree
○	○	○	○	○

5.

The application of the MUSA (Morphological Uterus Sonographic Assessment) terminology* in the ultrasound assessment of the middle pelvic compartment in patients with CPP was considered moderately/very important by 64% of the experts in round 1. How important do you think it is to **keep** it in the chronic pelvic pain screening ultrasound, even if only partially? (for example only myometrium or only junctional zone)

*globally used to standardize characteristics of the uterus, myometrium, endometrium and junctional zone

very unimportant	unimportant	**neutral**	important	very important
○	○	○	○	○

6.

Since you agree that the application of MUSA terminology in the chronic pelvic pain screening ultrasound is important, even if only partially, define your level of agreement with which parts of it should be **kept** in the report.

	strongly disagree	disagree	**neutral**	agree	strongly agree
myometrium	○	○	○	○	○
endometrium	○	○	○	○	○
junctional zone	○	○	○	○	○

7.

The application of the IDEA (International Deep Endometriosis Analysis) consensus* in the ultrasound assessment of the middle and posterior compartments in patients with CPP was considered moderately/very important by 88% of the experts in round 1. Define your level of agreement with **keeping** it in the chronic pelvic pain screening ultrasound.

*Four basic sonographic steps for examining women with clinical suspicion of deep infiltrating endometriosis (DE) or known endometriosis.

1 STEP: routine evaluation uterus and adnexa (adenomyosis / endometrioma)

2 STEP: "soft markers" (site-specific tenderness and ovarian mobility)

3 STEP; assessment status of rectouterine pouch (sliding sign)

4 STEP: assessment of DE nodules in anterior and posterior compartments

strongly disagree	disagree	**neutral**	agree	strongly agree
○	○	○	○	○

8.

The evaluation of the right and left abdominal lower quadrants in the ultrasound assessment of patients with CPP was considered moderately/very important by 75% of the experts in round 1. Define your level of agreement with **keeping** it in the chronic pelvic pain screening ultrasound.

strongly disagree	disagree	**neutral**	agree	strongly agree
○	○	○	○	○

9.

In round 1 the evaluation of the ileum and cecum in the ultrasound assessment of patients with CPP was considered moderately/very important by 44% and 48% of the experts respectively. Define your level of agreement with **deleting** it from the evaluation of the right lower quadrant in the chronic pelvic pain screening ultrasound.

strongly disagree	disagree	**neutral**	agree	strongly agree
○	○	○	○	○

If there is anything you would like to add or comment in regard of the content of this question, please specify here:

10.

In round 1 the evaluation of the appendix in the ultrasound assessment of patients with CPP was considered moderately/very important by 56% of the experts. Define your level of agreement with **keeping** it in the evaluation of right lower quadrant in the chronic pelvic pain screening ultrasound.

strongly disagree	disagree	**neutral**	agree	strongly agree
○	○	○	○	○

If there is anything you would like to add or comment in regard of the content of this question, please specify here:

11.

The evaluation of the upper abdominal cavity in the ultrasound assessment of patients with CPP was considered moderately/very important by only 43% of the experts in round 1. Define your level of agreement with **deleting** it from the chronic pelvic pain screening ultrasound.

strongly disagree	disagree	**neutral**	agree	strongly agree
○	○	○	○	○

12.
The evaluation of the abdominal wall and inguinal rings in the ultrasound assessment of patients with CPP was considered moderately/very important by 53% of the experts in round 1. How important do you think it is to **keep** it in the chronic pelvic pain screening ultrasound, even if only partially?

very unimportant	unimportant	**neutral**	important	very important
○	○	○	○	○

13.
Since you agree that the evaluation of the abdominal wall and inguinal rings in the chronic pelvic pain screening ultrasound is important, even if only partially, define your level of agreement with which parts of it should be **kept** in the report.
Note: in round 1, this regions were considered moderately/very important by 41 to 44% of the experts.

	strongly disagree	disagree	**neutral**	agree	strongly agree
umbilical	○	○	○	○	○
infra umbilical	○	○	○	○	○
inguinal region and the Hasselbach triangles	○	○	○	○	○

If there is anything you would like to add or comment in regard of the content of this question, please specify here:

14.
Since you agree that the evaluation of abdominal wall and inguinal rings in the chronic pelvic pain screening ultrasound is important, define your level of agreement with witch probe and image model below is the most appropriate to achieve the best performance in this evaluation.
Note: in round 1, 64% of the experts chose the bidimensional linear probe and 20% the bidimensional convex probe as the best way to evaluate abdominal wall and inguinal rings.

	strongly disagree	disagree	**neutral**	agree	strongly agree
bidimensional linear probe	○	○	○	○	○
bidimensional convex probe	○	○	○	○	○

If there is anything you would like to add or comment in regard of the content of this question, please specify here:

15.
The evaluation of the pelvic floor in the ultrasound assessment of patients with CPP was considered moderately/very important by only 43% of the experts in round 1. Define your level of agreement with **deleting** it from the chronic pelvic pain screening ultrasound.

strongly disagree	disagree	**neutral**	agree	strongly agree
○	○	○	○	○

16.
The evaluation of the pelvic venous system in the ultrasound assessment of patients with CPP was considered moderately/very important by only 39% of the experts in round 1. Define your level of agreement with **deleting** it from the chronic pelvic pain screening ultrasound.

strongly disagree	disagree	**neutral**	agree	strongly agree
○	○	○	○	○

17.
How important do you think it is to report any one of the following pelvic findings in chronic pelvic pain screening ultrasound?

	very unimportant	unimportant	**neutral**	important	very important
pelvic varicosities	○	○	○	○	○
presence of crossing myometrial vein	○	○	○	○	○
diameter of crossing myometrial vein	○	○	○	○	○
reversed caudal flow in ovarian vein	○	○	○	○	○
diameter of ovarian vein	○	○	○	○	○

If there is anything you would like to add or comment in regard of the content of this question, please specify here:

18.

Define your level of agreement with using doppler ultrasound for the evaluation of pelvic vessels in the chronic pelvic pain screening ultrasound.

Note: in round 1, the use of doppler ultrasound to evaluate the pelvic venous system was considered moderately/very important by 60% of the experts.

strongly disagree	disagree	**neutral**	agree	strongly agree
○	○	○	○	○

If there is anything you would like to add or comment in regard of the content of this question, please specify here:

19.

Define your level of agreement with the statements below about which probe and image mode is the most appropriate to evaluate the **pelvic compartments (anterior / middle / posterior) and the right and left lower quadrants** in order to achieve the best performance in chronic pelvic pain screening ultrasound.

	strongly disagree	disagree	**neutral**	agree	strongly agree
2D transvaginal probe is the first option to evaluate all pelvic compartments	○	○	○	○	○
2D convex probe is important to evaluate intraperitoneal part of the bladder in anterior pelvic compartment	○	○	○	○	○
3D transvaginal probe is important to complement posterior compartment pelvic evaluation	○	○	○	○	○
2D transvaginal probe is enough to evaluate right and left lower quadrants in this kind of exam	○	○	○	○	○

If there is anything you would like to add or comment in regard of the content of this question, please specify here:

20.

Number the itens below in the sequence in which you think is the most appropriate for performing the chronic pelvic pain screening ultrasound:

Note: number X if you think the item doesn't have to be evaluated in this exam.

	1	2	3	4	X
pelvic compartments	○	○	○	○	○
right and left abdominal lower quadrants	○	○	○	○	○
abdominal wall and inguinal rings	○	○	○	○	○
pelvic congestion	○	○	○	○	○

If there is anything you would like to add or comment in regard of the content of this question, please specify here:

8.3. Questionário estruturado rodada 3

Structured Report for Chronic Pelvic Pain Ultrasound - Round 3

1. Introduction

Dear colleague,

This is the third and last online survey to create a standardized screening evaluation model for Chronic Pelvic Pain Ultrasound (SR-CPP) that would be internationally accepted and applied in clinical practice.

Only a very few experts were selected by their experience and scientific relevance to the subject; and you are one the them. Thank you so much for answering our surveys.

In this last round we will just confirm some questions that kept less than 70% of consensus. It will be very objective and will take from you less than 5 minutes to complete.

For your information, all questions that have already been agreed upon by >70% of the experts are reported at the end of this introduction.

Please, contact the study team if you have any questions or concerns regarding the study at the following e-mail: *delphi_survey@usp.br*

Graciously.

QUESTIONS THAT WERE CONSIDERED IMPORTANT BY > 70% OF THE EXPERTS IN THE SCREENING ULTRASOUND FOR CHRONIC PELVIC PAIN:

1) To report the quality of the exam and level of difficulty on it (>90%)
2) The routinely use of 2D ultrasound (95%)
3) To structure the ultrasound by anatomic pelvic compartments (anterior/middle/posterior) (95%)
4) The application of IOTA, IDEA and MUSA consensus (81%, 100% and 76% respectively)
5) The evaluation of right and left lower quadrants (81%)
6) Not evaluate ileum and cecum in right lower quadrant (71,3%)
7) To report the following findings in the bladder during the evaluation of anterior pelvic compartment (presence and size of focal lesion; distance from there to ureteral ostium; degree of wall involvement and involvement of bladder trigone) - (> 90%)
8) The use of 2D transvaginal probe as first option to evaluate all pelvic compartments (94%)

Structured Report for Chronic Pelvic Pain Ultrasound - Round 3

2. Questions about ultrasound in CPP

1.
Regarding the evaluation of the appendix in the reporting of the right lower quadrant in the chronic pelvic pain screening ultrasound, what do you think?
Note: *47% of the experts in round 2 agreed to keep it, 33% were neutral and 14% agreed to delete it.*

- ◯ I agree to keep it
- ◯ I agree to delete it

If there is anything you would like to add or comment in regard of the content of this question, please specify here:

2.
Regarding the evaluation of the upper abdominal cavity in the chronic pelvic pain screening ultrasound, what do you think?
Note: *67% of the experts in round 2 agreed to delete it , 14% were neutral and 14% agreed to keep it.*

- ◯ I agree to keep it
- ◯ I agree to delete it

If there is anything you would like to add or comment in regard of the content of this question, please specify here:

3.
Regarding the evaluation of the abdominal wall and inguinal rings in the chronic pelvic pain screening ultrasound, what do you think?
Note: *47% of the experts in round 2 agreed to keep it, 28% were neutral and 23% agreed to delete it*

- ◯ I agree to keep it
- ◯ I agree to delete it

If there is anything you would like to add or comment in regard of the content of this question, please specify here:

Structured Report for Chronic Pelvic Pain Ultrasound - Round 3

3.

4.

Since you agree with keeping the evaluation of the abdominal wall and inguinal rings in the chronic pelvic pain screening ultrasound, do you think it is important **to keep** each of the parts below in the report?
Note: *the answers of round 2 are expressed below each one.*

	Yes, it should be kept	No, it should be deleted
umbilical *(important 28,5% / neutral 43% / not important 28,5%)*	○	○
infra umbilical *(important 24% / neutral 52% / not important 24%)*	○	○
inguinal region and the Hasselbach triangles *(important 38% / neutral 38% / not important 24%)*	○	○

If there is anything you would like to add or comment in regard of the content of this question, please specify here:

5.

Since you agree with keeping the evaluation of the abdominal wall and inguinal rings in the chronic pelvic pain screening ultrasound, which probe and image mode below do you think should be used as default in this evaluation?
Note: *in round 2 - 62% of the experts chose the bidimensional linear probe and 20% the bidimensional convex probe.*

○ 2D linear probe

○ 2D convex probe

If there is anything you would like to add or comment in regard of the content of this question, please specify here:

6.
Regarding the evaluation of the pelvic floor in the chronic pelvic pain screening ultrasound, what do you think?
Note: *57% of the experts in round 2 agreed to delete it, 38% were neutral and 5% agreed to keep it.*

- ◯ I agree to keep it
- ◯ I agree to delete it

If there is anything you would like to add or comment in regard of the content of this question, please specify here:

7.
Regarding the evaluation of the pelvic venous system in the chronic pelvic pain screening ultrasound, what do you think?
Note: *52% of the experts in round 2 agreed to deleted it, 19% were neutral and 28% disagreed.*

- ◯ I agree to keep it
- ◯ I agree to delete it

If there is anything you would like to add or comment in regard of the content of this question, please specify here:

Structured Report for Chronic Pelvic Pain Ultrasound - Round 3

4.

8.

Since you agree with keeping the evaluation of the pelvic venous system in the chronic pelvic pain screening ultrasound, do you think each of the points stated below are relevant enough to be kept in the examination?

Note: *The answers of round 2 are expressed below each one.*

	Yes, it should be kept	No, it should be deleted
the use of doppler ultrasound *(important 52% / neutral 14% / not important 34%)*	○	○
the report of pelvic varicosities *(important 52% / neutral 14% / not important 34%)*	○	○
the report of presence and diameter of crossing myometrial vein *(important 14% / neutral 36%/ not important 50%)*	○	○
the report of the diameter of ovarian vein *(important 24%/ neutral 19%/ not important 57%)*	○	○
the report of reversed caudal flow in ovarian vein *(important 29%/ neutral 24%/ not important 47%)*	○	○

If there is anything you would like to add or comment in regard of the content of this question, please specify here:

9.

Regarding the best way to evaluate pelvic compartments and right and left lower quadrants, since the use of **2D transvaginal probe was considered the first option** for that by 94% of the experts in previous rounds; what do you think about the statements below **to complement the standard evaluation** in the chronic pelvic pain screening ultrasound?

Note: the answers of previous rounds are expressed below each one.

	Yes, it should be kept	No, it should be deleted
2D convex probe should also be used to evaluate the intraperitoneal part of the bladder *(41% agree / 33% neutral / 26% disagree)*	○	○
3D transvaginal probe should also be used to evaluate the posterior pelvic compartment *(20% agree/ 47% neutral / 33% disagree)*	○	○
2D convex probe should also be used to evaluate the right and left lower quadrant (appendix and/or rectosigmoid) *(50% agree / 25% neutral / 25% disagree)*	○	○

8.4. Modelo final do instrumento (REDcap)

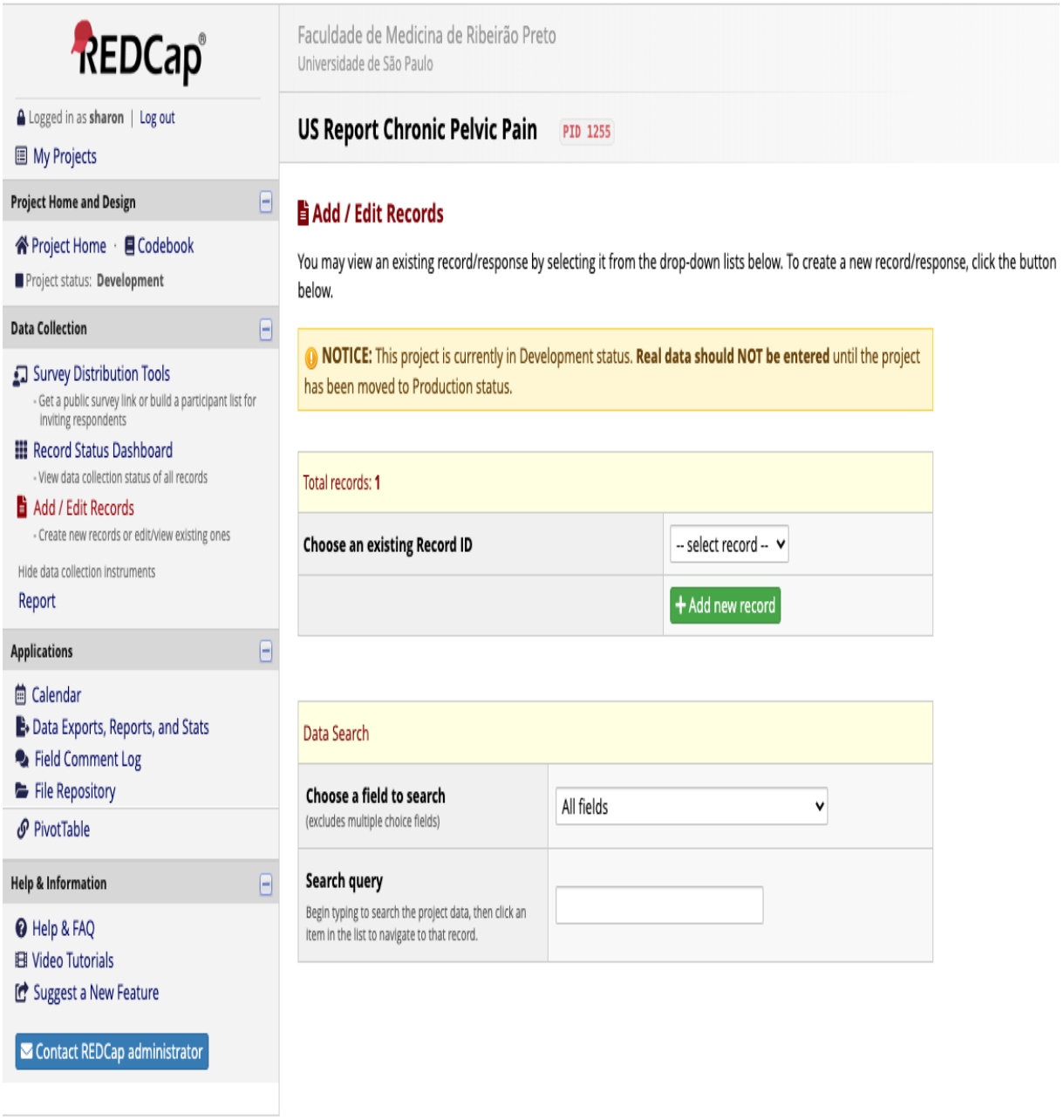

REDCap®

Logged in as sharon | Log out

My Projects

Project Home and Design

Project Home · Codebook

Project status: Development

Data Collection

Survey Distribution Tools
- Get a public survey link or build a participant list for inviting respondents

Record Status Dashboard
- View data collection status of all records

Add / Edit Records
- Create new records or edit/view existing ones

Record ID 2 Select other record

Data Collection Instruments:

Report

Applications

Calendar

Data Exports, Reports, and Stats

Field Comment Log

File Repository

PivotTable

Help & Information

Help & FAQ

Video Tutorials

Suggest a New Feature

Contact REDCap administrator

Faculdade de Medicina de Ribeirão Preto
Universidade de São Paulo

Save & Exit Form

Save & ...

-- Cancel --

US Report Chronic Pelvic Pain PID 1255

Actions: Download PDF of instrument(s) VIDEO: Basic data entry

Report

Adding new Record ID 2

Record ID 2

PATIENT

Full name

Register_ID

Birthday D-M-Y

Evaluation date Today D-M-Y

Age View equation

PROFESSIONAL

Full name

Register

Speciality

ULTRASOUND EXAM

Adequate quality?

Technical difficulty?

Probes used:

- 2D transvaginal
- 2D convex
- 2D linear
- Other

Laboratorio Carlos Chagas · e-lis WEB: ACESS...
187.5.77.206/cache/csp/cchagas/MV.FC.cls?...

UND EXAM

Save & Exit Form
Save & Stay
-- Cancel --

Adequate quality? Yes

Technical difficulty? No

Probes used:

- [x] 2D transvaginal
- [x] 2D convex - For evaluating:
  - [x] Anterior compartment
  - [x] Posterior compartment
  - [x] Other - Please, specify:
- [x] 2D linear - For evaluating:
  - [x] Abdominal wall
  - [ ] Other
- [ ] Other

ANTERIOR COMPARTMENT

Bladder

Bladder lesion? No

Ureters

Ureter stricture? Yes

Side:

- [x] Left - Diameter of the lesion associated: 3
- [ ] Right

Hydronephrose? No

Anterior Spaces

Lesion in the pre / paravesical space? No

Lesion in the vesicouterine space? No

Additional Information

Something else? No

MIDDLE COMPARTMENT

Save & Exit Form
Save & Stay
-- Cancel --

Uterus

Presence of the uterus? Yes

Position: Anteflexed **Volume (cm3):** 100.3 **Sliding sign?** Negative

Endometrium: Uniform **Thickness (mm):** 2

Suspicious: ☑ None ☐ Adenomyosis ☐ Leiomyoma ☐ Polyp ☐ Malignancy ☐ Morfology anomaly ☐ Other

Ovaries and Adnexes

Presence of the ovaries? Yes, both

 # Left #

Follicles at left? Sim **Corpus luteum at left?** No

Mobility at left? Mobile

 # Right #

Follicles at right? Sim **Corpus luteum at right?** Sim

Mobility at right? Mobile

Any suspicious at right?	Any suspicious at left?
☑ None	☑ None
☐ Simple cysts	☐ Simple cysts
☐ Classic benign lesions	☐ Classic benign lesions
☐ Cystic lesion	☐ Cystic lesion
☐ Solid lesion	☐ Solid lesion

Uterosacral ligaments

Uterosacral ligaments:

- ☐ No changes
- ☑ Tenderness at the left uterosacral ligament
- ☐ Tenderness at the right uterosacral ligament
- ☐ Lesion at the left uterosacral ligament
- ☐ Lesion at the right uterosacral ligament

Save & Exit Form
Save & Stay
-- Cancel --

Middle Spaces

Lesion in the para / retrocervical space? No

Ascites? No

Peritoneal Nodules? No

Additional Information

Something else? No

POSTERIOR COMPARTMENT

Rectosigmoid

Lesion in the rectosigmoid?	Yes	Lumen stenosis? Yes Number of lesions 1

	Size (cm)	Anal Verge Distance (cm)	Invasion	Circumference
Lesion 1	3	10	muscularis layer	1% to 24%

If there are other details, please describe here:

Expand

Appendix

Lesion in the appendix?	No	

Posterior Spaces

Lesion in the pouch of Douglas?	No	
Lesion in the vaginal fornix?	No	
Lesion in the rectovaginal septum?	No	
Lesion in the pelvic sidewall?	No	

Additional Information

Something else? No

Save & Stay

-- Cancel --

Additional Information

Something else? No

ABDOMINAL WALL & INGUINAL RING

Abnormality in the abdominal wall? Yes

Findings

- [x] Nodule
  - [ ] Cutaneous
  - [ ] Subcutaneous
  - [ ] Fascial
  - [x] Muscular

2CM NEAR UMBILICAL REGION

Expand

- [ ] Hernia
- [ ] Other

Additional Information

Something else? No

Form Status

Complete? Complete

Save & Exit Form | Save & Stay

-- Cancel --

Report

Record ID _____

PATIENT

Full name _____

Register_ID _____

Birthday _____

Evaluation date _____

Age _____

PROFESSIONAL

Full name _____

Register _____

Speciality
- ◯ Gynecologist
- ◯ Radiologist
- ◯ Other

Other specialty _____

ULTRASOUND EXAM

Adequate quality? _____ _____ _____

Technical difficulty? _____ _____ _____

Probes used: _____

ANTERIOR COMPARTMENT

Bladder

Bladder lesion? _____ _____ _____ _____ _____
_____ _____ _____ _____
_____ _____
_____ _____
_____ _____

Ureters

Ureter stricture? _____
_____ _____
Hydronephrose? _____
_____ _____

Anterior Spaces

Lesion in the pre / paravesical space? _____
_____ _____

Lesion in the vesicouterine space? _____ _____ _____

Additional Information

_____ _____
_____ _____

MIDDLE COMPARTMENT

Uterus

Presence of the uterus? _____
_____ _____ _____ _____ _____ _____
_____ _____ _____ _____
_____ _____
_____ _____
_____ _____

Adenomyosis description
Findings Location Differentiation Layer Extension Biggest lesion (mm)

_____ _____ _____ _____ _____ _____
Layer involvement
inner = junctional zone
Extension
mild < 25% of myometrium extension
moderate 25-50% of myometrium extension
severe > 50%

Leiomyoma description
Findings Location

_____ _____
Number of lesions: _____ Size of the biggest lesion (cm): _____

Polyp description
You observed suspicious of polyp(s).

Please, inform the number of lesions _____ and the maximum diameter in milimmeters _____

Malignancy description
Cervical invasion suspicious? _____

Myometrium invasion suspicious? _____ _____

Morfologic anomaly description
You observed suspicious of morfologic anomaly.

Please, describe: _____

Other finding(s) description
You observed other suspicious.

Please, describe: _____

Ovaries and Adnexes

Presence of the ovaries? _____

_____

_____ _____ _____ _____

_____ _____ _____

_____

_____ _____ _____ _____

_____ _____ _____

Any suspicious at right? _____ Any suspicious at left? _____

Uterosacral ligaments

Uterosacral ligaments:
_____

Middle Spaces

Lesion in the para / retrocervical space? _____
_____ _____

Ascites? _____ _____
Peritoneal Nodules? _____ _____

Additional Information

_____ _____
_____ _____

POSTERIOR COMPARTMENT

Rectosigmoid

Lesion in the rectosigmoid? _____ _____ _____

_____ _____

Size (cm) Anal Verge Distance (cm) Invasion Circumference
Lesion 1 _____ _____ _____ _____

Lesion 2 _____ _____ _____ _____

Lesion 3 _____ _____ _____ _____

_____ _____

Appendix

Lesion in the appendix? _____ _____ _____

Posterior Spaces

Lesion in the pouch of Douglas? _____ _____ _____
Lesion in the vaginal fornix? _____ _____ _____
Lesion in the rectovaginal septum? _____ _____ _____
Lesion in the pelvic sidewall? _____ _____ _____

Additional Information

_____ _____
_____ _____

ABDOMINAL WALL & INGUINAL RING

Abnormality in the abdominal wall?

- ○ No
- ○ Yes

Findings

- ☐ Nodule _____
- ☐ Hernia _____
- ☐ Other _____

Additional Information

_____ _____
_____ _____