UNIVERSIDADE DE SÃO PAULO
FACULDADE DE MEDICINA DE RIBEIRÃO PRETO
DEPARTAMENTO DE PATOLOGIA E MEDICINA LEGAL

JESSICA LUANA DOS SANTOS

Expressão de Ber-EP4 e sua correlação com prognóstico em carcinomas de células escamosas de cabeça e pescoço

Ribeirão Preto
2019

JESSICA LUANA DOS SANTOS

Expressão de Ber-EP4 e sua correlação com prognóstico em carcinomas de células escamosas de cabeça e pescoço

Tese apresentada à Faculdade de Medicina de Ribeirão Preto da Universidade de São Paulo, como requisito para obtenção do título de doutora no Programa de Pós-Graduação em Patologia – nível Doutorado.

Orientador: Prof. Dr. Alfredo Ribeiro-Silva

Ribeirão Preto

2019

AUTORIZAÇÃO PARA REPRODUÇÃO

Autorizo a reprodução e divulgação total ou parcial deste trabalho, por qualquer meio convencional ou eletrônico, para fins de estudo e pesquisa, desde que citada a fonte.

FICHA CATALOGRÁFICA

Dos Santos, Jessica Luana

Expressão de Ber-EP4 e sua correlação com prognóstico em carcinomas de células escamosas de cabeça e pescoço.

108p: il.; 30 cm

Tese de doutorado apresentada à Faculdade de Medicina de Ribeirão Preto/USP - Área de concentração: Patologia.

Orientador: Ribeiro-Silva, Alfredo

Palavras-chave: Carcinoma de células escamosas; câncer de boca; câncer de cabeça e pescoço; imuno-histoquímica; Ber-EP4.

A referida pesquisa foi desenvolvida nos seguintes espaços:

- Laboratório de Histopatologia, do Departamento de Estomatologia, Saúde Coletiva e Odontologia Legal da Faculdade de Odontologia de Ribeirão Preto – Universidade de São Paulo;
- Laboratório de Microscopia, do Departamento de Estomatologia, Saúde Coletiva e Odontologia Legal da Faculdade de Odontologia de Ribeirão Preto – Universidade de São Paulo;
- Laboratório de Oncopatologia, do Departamento de Patologia e Medicina Legal da Faculdade de Medicina de Ribeirão Preto – Universidade de São Paulo.
- SAME: Serviço de Arquivo Médico, do Hospital de Clínicas de Ribeirão Preto (HCRP).

AGRADECIMENTO À AGÊNCIA DE FOMENTO

Seguindo a Portaria nº 206, de 4 de setembro de 2018, publicada no Diário Oficial da União:

"O presente trabalho foi realizado com apoio da Coordenação de Aperfeiçoamento de Pessoal de Nível Superior- Brasil (CAPES) - Código de Financiamento 001"

FOLHA DE APROVAÇÃO

DOS SANTOS, J.L. Expressão de Ber-EP4 e sua correlação com prognóstico em carcinomas de células escamosas de cabeça e pescoço.

Tese apresentada à Faculdade de Medicina de Ribeirão Preto da Universidade de São Paulo, como requisito para obtenção do título de doutora no Programa de Pós-Graduação em Patologia – nível Doutorado.

Data da Defesa da Tese: ___/___/___

BANCA EXAMINADORA

Prof. Dr. _____

Instituição: _____

Julgamento:_____Assinatura: _____

Prof. Dr. _____

Instituição: _____

Julgamento:_____Assinatura: _____

Prof. Dr. _____

Instituição: _____

Julgamento:_____Assinatura: _____

Prof. Dr. _____

Instituição: _____

Julgamento:_____Assinatura: _____

DADOS CURRICULARES

JESSICA LUANA DOS SANTOS

Nascimento 12 de novembro de 1991 – Mariluz/PR

Filiação Aparecido Donizete dos Santos e Maria Lucia de Oliveira Santos

2009-2013 Graduação em Odontologia
Universidade Estadual do Oeste do Paraná - UNIOESTE, Brasil.
Trabalho de conclusão de curso: "Avaliação epidemiológica das lesões diagnosticas pelo laboratório de histopatologia do curso de odontologia da Unioeste (LabPAT) em um período de 21 meses"
Orientadora: Profa. Dra. Ana Lucia Carrinho Ayroza Rangel
Bolsa Fundação Araucária e Bolsa Unioeste de Iniciação Cientifica

2014-2016 Mestrado Acadêmico em Odontologia
Universidade Estadual do Oeste do Paraná- UNIOESTE, Brasil.
Dissertação: "Expression of Beta Catenin, Geminin and MCM2 in Sporadic and NBCCS-related Keratocystic Odontogenic Tumor"
Orientador: Prof.ª. Drª. Ana Lúcia Carrinho Ayroza Rangel
Bolsa Capes

2016-Atual Doutorado em Patologia
Faculdade de Medicina de Ribeirão Preto/USP, Brasil.
Projeto: Expressão de Ber-EP4 e sua correlação com prognóstico em carcinomas de células escamosas de cabeça e pescoço.
Orientador: Prof. Dr. Alfredo Ribeiro-Silva
Bolsa Capes

EXPRESSÃO DE BER-EP4 E SUA CORRELAÇÃO COM PROGNÓSTICO EM CARCINOMAS DE CÉLULAS ESCAMOSAS DE CABEÇA E PESCOÇO

RESUMO

Introdução: O carcinoma de células escamosas de cabeça e pescoço (CCECP) é um dos cânceres mais prevalentes do mundo e envolve os carcinomas de diversos sítios anatômicos, como boca (lábio e cavidade oral), faringe (nasofaringe, hipofaringe e orofaringe) e laringe. A taxa de recorrência do CCECP varia de 18 a 76% para pacientes em tratamento. O Ber-EP4 é um anticorpo monoclonal que reage contra um grupo de glicoproteínas transmembranares com 34kD e 39kD que são encontradas na superfície e no citoplasma de células epiteliais, exceto no epitélio escamoso e no mesotélio. Carcinoma de células basais (CBB) expressam Ber-EP4 na maioria dos casos, no entanto, alguns casos de CCECP podem expressar este marcador. Logo, este trabalho avaliou um painel imuno-histoquímico, incluindo o Ber-EP4, em 597 casos de CCECP, na tentativa de estabelecer correlações clinicopatológicas.

Materiais e métodos: Foram selecionados 597 casos de CCECP dos arquivos do Serviço de Patologia (SERPAT) da Faculdade de Medicina de Ribeirão Preto (FMRP) que foram montados em blocos de microarranjo tecidual (TMA). Os cortes histológicos foram submetidos à técnica de imuno-histoquímica utilizando o anticorpo monoclonal Ber-EP4, bem como EMA, CD138, CD10, vimentina, Ki-67, ciclina D1, p21 e p27.

Resultados: Dos 597 casos avaliados, 485 eram de pacientes homens e 112 de pacientes do gênero feminino. A idade média no diagnóstico foi 60,26 anos e a população leucoderma foi predominante. O tabagismo e etilismo, sincrônicos, somaram 271. A maioria das lesões ocorreu em orofaringe, seguido por cavidade oral, hipofaringe e laringe, lábio ou pele, nasofaringe e rinofaringe, e seios paranasais. O estadiamento foi realizado em 437 pacientes, sendo que tumores T4 foram mais vistos, N2 e N3 foram os mais prevalentes e a presença de metástase a distância foi constatada em 11 casos. 567 casos foram avaliados sobre a expressão de Ber-EP4, sendo destes 187 positivos este marcador, a maioria apresentando expressão focal de intensidade fraca. Os casos positivos e negativos para Ber-EP4 apresentaram o mesmo padrão de expressão para EMA, CD138, CD10, vimentina, Ki-67, ciclina D1, p21 e p27. A sobrevida de pacientes com tumores Ber-EP4 positivos foi menor do que os com tumores negativos.

Conclusão: Uma parcela considerável dos CCECP expressou Ber-EP4. A expressão de Ber-EP4 foi maior em pacientes com história de tabagismo. O Ber-EP4 não influenciou a expressão de outros marcadores, nem alterou a taxa de proliferação celular. O Ber-EP4 atuou como marcador de prognóstico ruim para CCECP.

Palavras-chave: Carcinoma de células escamosas; câncer de boca; câncer de cabeça e pescoço; imuno-histoquímica; Ber-EP4.

EXPRESSION OF BER-EP4 AND ITS CORRELATION WITH PROGNOSIS IN HEAD AND NECK SQUAMOUS CELL CARCINOMAS

ABSTRACT

Background: Head and neck squamous cell carcinoma (CCECP) is one of the most prevalent cancer worldwide including several anatomical sites as mouth (lips and oral cavity), pharynx (nasopharynx, hypopharynx and oropharynx) and larynx. CCECP recurrence rates vary from 18 to 76% in patients under treatment. Ber-EP4 is a monoclonal antibody reacting against a 34-39kD transmembrane glycoprotein family found in surface and cytoplasm of epithelial cells; but squamous epithelia and mesothelia. Basal cell carcinomas (BCCs) expresses Ber-EP4 in majority, however, some CCECPs can express it. This study aimed to evaluate an immunohistochemistry panel with Ber-EP4 in a large series of CCECP trying to stablish clinicopathological correlations.

Material and methods: 597 CCECP cases were selected from Pathology Service (SERPAT) of Ribeirão Preto Medical School (FMRP) to compose a tissue microarray (TMA). Histological sections were obtained and submitted to immunohistochemical reactions using Ber-EP4, EMA, CD138, CD10, vimentin, Ki-67, cyclin D1, p21 and p27.

Results: From the total, 485 cases were from male and 112 from female patients. Median age at diagnosis were around 60 years old and white people were predominant. Smoking and drinking, together, accounted 271 cases. Most of lesions occurred in oropharynx, followed by oral cavity, hypopharynx, larynx, lip, nasopharynx and rinopharynx, and paranasal sinuses. 437 cases had TNM staging. T4, N2/N3 tumors were more prevalent and distant metastasis were identified in 11 cases. 187 cases expressed Ber-EP4, with predilection to focal and weak expression. Both, positive and negative Ber-EP4 cases presented same expression profile on EMA, CD138, CD10, vimentin, Ki-67, cyclin D1, p21 and p27.

Conclusion: A considerable part of CCECP expressed Ber-EP4, and the expression were higher on patients who asserted to tobacco abuse. Ber-EP4 expression did not influence on other expression levels neither altered cellular proliferation rates. In this study, Ber-EP4 acted as a poor prognosis marker.

Key words: Squamous cell carcinoma; mouth cancer; head and neck cancer; immunohistochemistry, Ber-EP4.

LISTA DE FIGURAS

Página

Figura 1: ---------- 50
Frequência absoluta de CCECP por localização anatômica de ocorrência.

Figura 2: ---------- 52
Categorização histopatológica dos CCECP (n=597).

Figura 3: ---------- 53
Frequência absoluta de modalidades terapêuticas aplicadas aos pacientes com CCECP.

Figura 4: ---------- 53
Frequência absoluta de recidivas dos CCECP

Figura 5: ---------- 55
CCECP corados por hematoxilina e eosina. A. CCECP em menor aumento (x5) ilustrando o caráter invasivo partindo do revestimento epitelial deste tumor. B. Visualização de pérola de queratina no centro da imagem, característica encontrada em tumores bem diferenciados, x5. C. x20, CCECP apresentando polimorfismos celulares, presença de mitoses atípicas, notam-se nucléolos evidentes, bem como presença de células apoptóticas e hialinização intracelular discreta. D. CCECP em menor aumento apresentando características compatíveis com o diagnóstico de variante basaloide. Note os núcleos hipercromáticos e disposição tecidual lembrando um quebra-cabeça.

Figura 6: ---------- 57
Expressão de Ber-EP4 em CCECPs. A-B Ausência de expressão de Ber-EP4 – x5 e x40, respectivamente. C-D Expressão discreta de Ber-EP4 em CCECP – x5 e x40, respectivamente. E-F Expressão moderada de Ber-EP4 em CCECP – x5 e x40, respectivamente. G-H Expressão forte de Ber-EP4 em CCECP – x5 e x40, respectivamente.

Figura 7: ---------- 58
Balloonplot ilustrando a distribuição dos CCECP por categoria, considerando a área e a intensidade de expressão de Ber-EP4. As barras na cor "cinza" representam a fração ocupada pela categoria correspondente e o diâmetro do círculo e proporcional a Frequência de ocorrências em cada combinação de categorias.

Figura 8: ---------- 59
Corrplot ilustrando a expressão diferencial das combinações de categorias quanto a expressão de Ber-EP4. Nota-se que a expressão de intensidade forte na categoria "mais de 75% do tumor" foi

diferente das demais, considerando a mesma área (Teste do Chi-Quadrado de Pearson, valor de p = 7.8822e-08).

Figura 9: ---------- 61
Expressão de EMA em CCECPs. A-B Expressão de intensidade variável, com áreas negativas e positivas para presença de EMA. Nota-se que não se trata de expressão focal, todavia, também não pode ser considerada massiva, portanto, foi considerada como escore 2 – x5 e x40, respectivamente. C-D Expressão difusa de intensidade moderada de EMA CCECP – x5 e x40, respectivamente. E-F Expressão massiva de intensidade forte de EMA em CCECP – x5 e x40, respectivamente.

Figura 10: ---------- 62
Balloonplot ilustrando a distribuição dos CCECP por categoria, considerando a área e a intensidade de expressão de EMA. As barras na cor "cinza" representam a fração ocupada pela categoria correspondente e o diâmetro do círculo e proporcional a Frequência de ocorrências em cada combinação de categorias.

Figura 11: ---------- 63
Corrplot ilustrando a expressão diferencial das combinações de categorias quanto a expressão de EMA. A subcategoria "expressão em menos de 10% do tumor com intensidade fraca" destoou estatisticamente das demais extensões (Teste do Chi-Quadrado de Pearson, p<2.2e-16).

Figura 12: ---------- 65
Expressão de CD138 em CCECPs. A-B Ausência de expressão de CD138 em CCECP – x5 e x40, respectivamente. C-D Expressão difusa de intensidade fraca de CD138 em CCECP – x5 e x40, respectivamente. E-F Expressão massiva de intensidade forte de CD138 em CCECP – x5 e x40, respectivamente.

Figura 13: ---------- 66
Balloonplot ilustrando a distribuição dos CCECP por categoria, considerando a área e a intensidade de expressão de CD138. As barras de cor "cinza" representam a fração ocupada pela categoria correspondente e o diâmetro do círculo e proporcional a Frequência de ocorrências em cada combinação de categorias.

Figura 14: ---------- 68
Corrplot ilustrando a expressão diferencial das combinações de categorias quanto a expressão de CD138. As duas primeiras linhas apresentaram semelhança estatística. (Teste do Chi-Quadrado de Pearson, p<2.2e-16).

Figura 15: ---------- 69
Expressão de Vimentina em CCECPs. A-B Expressão clássica de vimentina somente no estroma de CCECP, note que as células tumorais não apresentam expressão alguma de vimentina, enquanto o estroma tem expressão maciça do marcador, em "B", notam-se, inclusive, em tom mais escuro, presença de células multinucleadas permeando o tumor – x5 e x20, respectivamente. C-D Expressão difusa de intensidade moderada a forte de vimentina em células tumorais de CCECP, principalmente citoplasmática e, menos frequente, membranar – x5 e x40, respectivamente.

Figura 16: ---------- 71
Balloonplot ilustrando a distribuição dos CCECP por categoria, considerando a área e a intensidade de expressão de vimentina nas células tumorais. As barras na cor "cinza" representam a fração ocupada pela categoria correspondente e o diâmetro do círculo e proporcional a frequência de ocorrências em cada combinação de categorias. (Teste Exato de Fisher, p = 0.01007).

Figura 17: ---------- 72
Balloonplot ilustrando a distribuição dos CCECP por categoria, considerando a área e a intensidade de expressão de vimentina no estroma tumoral. As barras na cor "cinza" representam a fração ocupada pela categoria correspondente e o diâmetro do círculo e proporcional a frequência de ocorrências em cada combinação de categorias.

Figura 18: ---------- 73
Corrplot ilustrando a expressão diferencial das combinações de categorias quanto a expressão de vimentina no estroma. As duas primeiras linhas apresentaram semelhança estatística, bem como as duas últimas, sendo cada par diferente entre si (Teste do Chi-Quadrado de Pearson, p<2.2e-16).

Figura 19: ---------- 74
Expressão de CD10 em CCECPs. A-B Expressão clássica de CD10 somente no estroma de CCECP, note que as células tumorais não apresentam expressão alguma de CD10, enquanto o estroma tem expressão maciça do marcador– x5 e x20, respectivamente. C-D Expressão difusa de intensidade moderada a forte de CD10 em células tumorais de CCECP, principalmente citoplasmática e, menos frequente, membranar – x5 e x20, respectivamente.

Figura 20: ---------- 76
Balloonplot ilustrando a distribuição dos CCECP por categoria, considerando a área e a intensidade de expressão de CD10 nas células tumorais. As barras na cor "cinza" representam a fração ocupada pela categoria correspondente e o diâmetro do círculo e

proporcional a frequência de ocorrências em cada combinação de categorias.

Figura 21: ---------- 77
Corrplot ilustrando a expressão diferencial das combinações de categorias quanto a expressão de CD10 em células tumorais. A combinação "Forte em mais que 75%" foi diferente das demais combinações da mesma linha (Teste do Qui-Quadrado de Pearson, p = 2.024e-09).

Figura 22: ---------- 79
Balloonplot ilustrando a distribuição dos CCECP por categoria, considerando a área e a intensidade de expressão de CD10 no estroma. As barras na cor "cinza" representam a fração ocupada pela categoria correspondente e o diâmetro do círculo e proporcional a frequência de ocorrências em cada combinação de categorias.

Figura 23: ---------- 80
Corrplot ilustrando a expressão diferencial das combinações de categorias quanto a expressão de CD10 no estroma. A imagem mostra expressão diferencial generalizada (Teste do Qui-Quadrado de Pearson, p<2.2e-16).

Figura 24: ---------- 83
Expressão Ki-67, Ciclina D1, p21 e p27 em CCECPs. A-B Expressão de Ki-67 em CCECP – x5 e x40, respectivamente. C-D Expressão de ciclina D1 em CCECP – x5 e x40, respectivamente. E-F Expressão massiva de intensidade forte p21 em CCECP – x5 e x40, respectivamente. G-H Expressão de p27 em CCECP – x5 e x40, respectivamente.

Figura 25: ---------- 85
Whisker e Boxplot ilustrando as taxas de proliferação por quartis seguindo a expressão de Ki-67, Ciclina D1, p21 e p27, de acordo com o status de expressão do Ber-EP4 (Ber-EP+ e Ber-EP4-, respectivamente). Para comparação das taxas de proliferação foi empregado o Teste T com correção de Welch para variâncias diferentes. O valor de p adotado foi 0,05.

Figura 26: ---------- 87
Curva de *Kaplan Meier* ilustrando a probabilidade de sobrevida de pacientes com tumores que expressam o Ber-EP4 (Ber_EP=1, curva azul) e os que não expressam o Ber-EP4 (Ber_EP4=0, curva amarela). A diferença foi calculada pelo teste de Log-rank (p = 0,008). Comparando as duas curvas, pacientes com tumores Ber-EP4+ têm 50% de probabilidade de terem entre 40 a 45 meses de sobrevida, enquanto pacientes com tumores negativos para Ber-EP4 têm 50% de terem em média 75 meses de sobrevida.

LISTA DE TABELAS

Página

Tabela 1. ---------- 44
Caracterização dos anticorpos primários e o método de recuperação antigênica empregado.

Tabela 2. ---------- 47
Perfil demográfico dos pacientes componentes da amostra considerando gênero, idade e etnia (n=597).

Tabela 3. ---------- 49
Perfil dos pacientes em relação ao abuso de tabaco e bebidas alcoólicas de acordo com gênero (n=550).

Tabela 4. ---------- 51
Características gerais dos pacientes componentes da amostra e distribuição dos tumores por faixa de classificação do sistema TNM (n=437).

Tabela 5: ---------- 58
Frequência absoluta de expressão de Ber-EP4 em CCECP considerando percentual de área do tumor expressando o anticorpo e intensidade de expressão (n=187).

Tabela 6: ---------- 62
Frequência absoluta de expressão de EMA em CCECP considerando percentual de área do tumor expressando o anticorpo e intensidade de expressão (n=454).

Tabela 7: ---------- 66
Frequência absoluta de expressão de CD138 em CCECP considerando percentual de área do tumor expressando o anticorpo e intensidade de expressão (n=440).

Tabela 8: ---------- 70
Frequência absoluta de expressão de vimentina em CCECP considerando percentual de área do tumor expressando o anticorpo e intensidade de expressão (n=51).

Tabela 9: ---------- 72
Frequência absoluta de expressão de vimentina no estroma tumoral de CCECP considerando percentual de área expressando o anticorpo e intensidade de expressão (n=500).

Tabela 10: ---------- 75

Frequência absoluta de expressão de CD10 em CCECP considerando percentual de área do tumor expressando o anticorpo e intensidade de expressão (n=168).

Tabela 11: ---------- 78
Frequência absoluta de expressão de CD10 no estroma tumoral de CCECP considerando percentual de área expressando o anticorpo e intensidade de expressão (n=415).

Tabela 12: ---------- 82
Descrição da frequência absoluta de expressão de diferentes anticorpos de acordo com o status de expressão de Ber-EP4. Para comparação das proporções, foi empregado o Teste Z com correção de continuidade; diferenças significantes são expressas por valor de p menor que 0,05.

Tabela 13: ---------- 84
Distribuição da frequência relativa de células expressando os marcadores de proliferação discriminada por casos expressando ou não o Ber-EP4.

Tabela 14: ---------- 86
Descrição da frequência absoluta de ocorrências de casos positivos e negativos para a expressão de Ber-EP4 para diferentes parâmetros clínicos. Para comparação das proporções, foi empregado o Teste Z para proporções com correção de continuidade; diferenças significantes são expressas por valor de p menor que 0,05.

Tabela 15: ---------- 88
Detalhamento da expressão imuno-histoquímica de Ber-EP4, EMA, CD138 nos CCE variante basaloide.

LISTA DE ABREVIATURAS E SIGLAS

Ber-EP4-	Sem expressão de Ber-EP4
Ber-EP4+	Com expressão de Ber-EP4
CaLu I e III	Linhagem celular de carcinoma de pulmão, I e III
CCB	Carcinoma de células basais;
CCE	Carcinoma de células escamosas
CCECP	Carcinoma de células escamosas de cabeça e pescoço
CCEO	Carcinoma de células escamosas oral
CD10	Cluster de diferenciação 10; anticorpo
CD138	Cluster de diferenciação 138; anticorpo; *syndecan*
CDK	Quinase dependente de ciclina
CEA	Antígeno carcino-embriogênico; anticorpo
DAB	3,3'-Diaminobenzidina; cromógeno
EMA	Antígeno de membrana epitelial; anticorpo
H0	Hipótese nula
H1	Hipótese alternativa
HCFMRP	Hospital de Clínicas da Faculdade de Medicina de Ribeirão Preto
HCRP	Hospital de Clínicas de Ribeirão Preto
HE	Hematoxilina e eosina
HPV	Vírus do papiloma humano
ICBP90	Proteína de ligação de caixa CCAAT invertida, 90kD
kD	Quilo-Dalton
M	Presença de metástase à distância
N	Linfonodos envolvidos
pN0	Linfonodo livre constatado na histopatologia
pRb	Proteína do retinoblastoma
SERPAT	Serviço de Patologia
T	Classificação de tamanho do tumor
TEM	Transição epitélio-mesênquima
TMA	Microarranjo tecidual

SUMÁRIO

1. INTRODUÇÃO 18
2. REVISÃO DE LITERATURA 20
3. PROPOSIÇÃO 39
4. MATERIAL E MÉTODOS 41
5. RESULTADO 46
6. DISCUSSÃO 89
7. CONCLUSÃO 95
REFERÊNCIAS 97
ANEXO 108

1. Introdução

1. INTRODUÇÃO

O câncer de cabeça e pescoço é um dos 10 tipos mais prevalentes de câncer no mundo. É uma doença multifatorial, que pode afetar lábios, cavidade oral, orofaringe, nasofaringe, rinofaringe, hipofaringe, seios paranasais e laringe (Bagan et al., 2010, Bray et al., 2018). No Brasil, estima-se a ocorrência de cerca de 11.200 novos casos de câncer de cavidade oral em homens e 3.300 novos casos em mulheres para cada ano do biênio 2018-2019 (INCA, 2018).

Cerca de 90 a 95% dos casos de câncer na região de cabeça e pescoço são diagnosticadas como carcinoma de células escamosas (CCE). O CCECP – carcinoma de células escamosas de cabeça e pescoço – é uma doença de alta prevalência mundial e prognóstico desfavorável (Bray et al., 2018, Curado et al., 2016, El-Naggar et al., 2017, Gillison et al., 2015, Macfarlane et al., 1995, Scully and Bagan, 2009b). Muito é estudado sobre os perfis moleculares e imuno-histoquímicos desta doença, no entanto, não há na literatura estudos envolvendo o uso do anticorpo Ber-EP4 em uma ampla série de CCECP, nem estudos avaliando a conexão entre a expressão deste com prognóstico.

Este estudo propõe-se a avaliar, além do Ber-EP4, outros marcadores de diferenciação, como EMA (antígeno de membrana epitelial), CD138, CD10 e vimentina, somando à marcadores de proliferação e ciclo celular, como Ki-67, ciclina D1, p21 e p27, a fim de estabelecer imunofenótipos para os casos avaliados.

2. Revisão de Literatura

2. REVISÃO DE LITERATURA

CARCINOMA DE CÉLULAS ESCAMOSAS DE CABEÇA E PESCOÇO (CCECP)

O carcinoma de células escamosas (CCE) é uma neoplasia maligna de origem epitelial com diferenciação escamosa e corresponde a mais de 90% dos cânceres de boca (Warnakulasuriya, 2009). Apesar de sofrer variações de acordo com as regiões geográficas, o carcinoma de células escamosas de cabeça e pescoço (CCECP) é um dos mais prevalentes no mundo, e, quando o tumores localizados em orofaringe são incluídos, torna-se a sexta neoplasia maligna mais comum no mundo (El-Naggar et al., 2017). O CCECP afeta principalmente homens a partir da quarta década de vida, no entanto, as maiores taxas ocorrem entre os 50 a 70 anos de idade (Llewellyn et al., 2001).

O CCECP envolve os carcinomas de diversos sítios anatômicos, como boca (lábio e cavidade oral), faringe (nasofaringe, hipofaringe e orofaringe), seios paranasais e laringe (Sannigrahi et al., 2017). Este grupo de tumores é associado com altas taxas de morbidade e mortalidade, sendo considerada uma neoplasia maligna agressiva que apresenta comportamentos biológicos variáveis e prognóstico desfavorável (Rivera e Venegas, 2014).

A etiologia do CCE é multifatorial e dependente do sítio de envolvimento. Os tumores localizados no lábio e pele peri labial sofrem influência direta da exposição solar e raios ultravioletas, tumores localizados na cavidade oral estão mais relacionados com hábitos como tabagismo e etilismo, já os tumores localizados na orofaringe podem ainda ser causados pela ação de vírus oncogênicos, como HPV (vírus do papiloma humano). Outros hábitos e condições interferem na carcinogênese, como

o uso do tabaco sem fumaça, sachê de Betel, exposição à agentes fenólicos, radiação ionizante, deficiência de ferro e vitamina A, imunossupressão e fatores genéticos que incluem anormalidades dos oncogenes como Ras, Myc e EGRF e de supressores de tumor como p53, pRb (proteína do retinoblastoma), p16 e E-caderina (El-Naggar et al., 2017, Abreu et al., 2009, Bracero et al., 2001, Curado et al., 2016, Dahlgren et al., 2004, Gillison et al., 2015, Lingen et al., 2013, Llewellyn et al., 2001).

As lesões podem se desenvolver em qualquer sítio anatômico de cabeça e pescoço. De particular interesse na odontologia, as lesões orais afetam principalmente o soalho de boca e borda lateral da língua, apesar de haver tumores em palato mole e duro, mucosa jugal, mucosa labial e gengivas. As lesões podem ter caráter exofítico, endofítico, leucoplásico, eritroplásico ou ainda eritroleucoplásico (Bagan et al., 2010). A superfície de lesões exofíticas tipicamente apresentam-se irregulares e ulceradas e os crescimentos apresentam-se vegetantes, papilares ou verruciformes com coloração varia entre tons de branco e vermelho. Lesões endofíticas podem apresentar área central deprimida e bordos em rolete. A destruição óssea, quando presente, pode provocar dor (Neville et al., 2009).

Histopatologicamente, é possível notar a presença de proliferação celular descontrolada com origem no epitélio de superfície displásico. Há a formação de ilhas e cordões que infiltram o tecido conjuntivo adjacente. As células lesionais geralmente apresentam-se com citoplasma eosinofílico, com núcleos grandes e hipercromáticos com distintos graus de pleomorfismo celular. Podem ser notadas pérolas de ceratina no interior do tumor, além de células isoladas disceratóticas. Figuras de mitose e apoptose são notadas em diversos graus de ocorrência (Neville et al., 2009, El-Naggar et al., 2017).

A disseminação metastática do CCE se dá principalmente pelos vasos linfáticos para linfonodos cervicais ipsilaterais. Quando presentes, as metástases a distância ocorrem principalmente em pulmões, fígado e ossos (Woolgar et al., 2003, Neville et al., 2009).

O tratamento indicado para o CCEO é baseado em condições clínicas, incluindo o tamanho do tumor (T), envolvimento de linfonodos regionais (N) e a presença de metástases à distância (M, que compreendem o sistema de estadiamento TNM) (Sobin et al., 2011). A taxa de recorrência do CCEO varia de 18 a 76% para pacientes em tratamento. Nas últimas décadas, as estratégias terapêuticas apresentaram muitos avanços, no entanto, a taxa de sobrevida permanece baixa e inalterada, sendo que apenas 50 a 60% dos pacientes permanecem vivos após 5 anos do diagnóstico da doença e este fato é creditado, principalmente, ao diagnóstico tardio (Da Silva et al., 2011). Estes fatores tornam o CCEO um problema de significância, ainda mais em países subdesenvolvidos ou em desenvolvimento (Jemal et al., 2011), como é o caso do Brasil.

Muitos estudos avaliam e caracterizam o perfil imuno-histoquímico dos carcinomas de cabeça e pescoço. Os autores buscam estabelecer padrões de expressão e correlações com taxas de infiltração tumoral, metástase e sobrevida. Os principais anticorpos empregados são ki-67, p53, e-caderina, fatores de crescimento, anticorpos que avaliam a transição epitélio-mesênquima e, mais recentemente, p16 para investigação de etiologia viral.

BER-EP4 E OUTROS MARCADORES DE CÉLULAS EPITELIAIS

O Ber-EP4 é um anticorpo monoclonal que foi descrito pela primeira vez por Latza et al. (1990). Este primeiro estudo resultou na identificação de um anticorpo que se liga à epítopos parcialmente resistentes à fixação com formaldeído e é direcionado contra glicopolipeptídeos de 34 e 39 kilodaltons (kD) encontrados em células epiteliais humanas. A avaliação imuno-histoquímica foi positiva em uma série de carcinomas e células epiteliais não-neoplásicas, exceto hepatócitos, células parietais e epitélio escamoso. Uma vez que este anticorpo não foi expresso em células não-epiteliais normais ou neoplásicas, foi sugerido seu uso na diferenciação entre: 1) tumores não-epiteliais e carcinomas indiferenciados; 2) hepatócitos e células do ducto biliar em algumas doenças hepáticas; 3) células mesoteliais e carcinomatosas em espécimes de biópsia de pulmão e 4) células mesoteliais reativas e células neoplásicas epiteliais em efusões serosas.

Após esta primeira descrição, alguns estudos aplicaram o Ber-EP4 na diferenciação de alguns tumores. Uma das dificuldades encontradas em biópsias ginecológicas é a diferenciação entre carcinomas pouco diferenciados e tumores de células da granulosa do tipo sarcomatoide em ovários. No entanto, a utilização de Ber-EP4 em associação com o painel sugerido utilizando vimentina, citoqueratinas, antígeno carcino-embriogênico (CEA) e S100 para diferenciação destes tumores não obteve sucesso, uma vez que a expressão de Ber-EP4 ocorreu em poucos casos e de forma não específica (Gitsch et al., 1991).

Este anticorpo também foi utilizado em análise imuno-citoquímica, na qual foram utilizadas duas linhagens de células de pulmão, sendo a primeira CaLu I, proveniente de metástase pleural de um carcinoma pouco diferenciado e a segunda

CaLu III, advinda de cultura de células de um adenocarcinoma bem diferenciado. O Ber-EP4 não foi expresso nas células CaLu I, enquanto todas as células expressaram fortemente este anticorpo na linhagem CaLu III (Daniel and Burnett, 1991).

Outro estudo realizou avaliação imuno-histoquímica do Ber-EP4 em adenocarcinomas e mesoteliomas malignos. Dos 115 mesoteliomas malignos avaliados, apenas 1 expressou Ber-EP4. Foram incluídos no estudo 83 casos de adenocarcinomas, sendo que destes todos os adenocarcinomas primários de pulmão, estômago, duodeno, cólon, pâncreas, endométrio, próstata, tireoide expressaram Ber-EP4, assim como adenocarcinomas metastáticos encontrados na pleura e peritônio. Além disso, 21 casos de carcinoma ductal de mama e 4 casos de carcinoma lobular de mama, ambos com padrão infiltrativo, foram estudados, dos quais 16 e 4, respectivamente, expressaram Ber-EP4. Os 3 casos de adenocarcinoma renal avaliados não expressaram Ber-EP4 (Sheibani et al., 1991).

Muitos estudos avaliando a expressão de Ber-EP4 foram publicados na literatura de língua inglesa. Um estudo avaliando a expressão de Ber-EP4 em carcinoma de pequenas células de pulmão demonstrou a presença de antigenicidade nos 20 casos de biópsia de pulmão de campo aberto avaliadas (Guinee et al., 1994). A comparação do perfil imuno-histoquímico entre adenocarcinoma sinonasal de tipo intestinal e adenocarcinoma colônico não apresentou diferenças ao utilizar o Ber-EP4, sendo a maioria dos casos positivos para este marcador (McKinney et al., 1995). Ainda considerando a mucosa intestinal, através da técnica de remarcação imuno-histoquímica, macrófagos da lâmina própria expressaram Ber-EP4 no seu citoplasma, no entanto, essa expressão foi creditada à fagocitose de restos celulares apoptóticos provenientes do epitélio intestinal (Nagashima et al., 1996).

Por ser um marcador novo, vários estudos seguintes testaram a expressão de Ber-EP4 em diferentes amostras, incluindo tumores intracerebrais, na qual observou-se que glioblastomas e gliossarcomas não expressavam Ber-EP4, podendo ser útil no diagnóstico diferencial entre essas lesões e carcinomas metastáticos (Gottschalk et al., 1992). Ao avaliarem o plexo coroide, observaram que os 5 casos de tecido normal eram negativos para expressão de Ber-EP4, enquanto 6 casos de 3 pacientes (paciente 1a, 1b, 1c, 2a, 2b e 3) de um total de 28 casos de papiloma e carcinoma de plexo coroide, bem como os 45 casos de carcinoma metastáticos utilizados como controle, expressaram Ber-EP4 (Gottschalk et al., 1993). Outros estudos apontaram que membranas luminais das glândulas lacrimais expressam Ber-EP4 (Kivela, 1992), bem como 45 e 30% de adenocarcinomas de células basais e adenomas de células basais, respectivamente, também expressam esses glicopolipeptídeos (Williams et al., 1993). Outros estudos demonstram que quando avaliando carcinoma hepatocelular, 36% da amostra estudada (Ma et al., 1993) expressou Ber-EP4. Além disso, 4 casos de carcinoma papilar do timo (Matsuno et al., 1998), 8 casos de nevo sebáceo (Barrett et al., 1999), 4 neuroepiteliomas olfatórios (Utsuki et al., 2000, Sugita et al., 2006), 3 casos de hiperplasia basaloide com diferenciação folicular (Stashower et al., 2001), 1 panfoliculoma (Hoang and Levenson, 2006), 15 insulinomas benignos e 10 insulinomas malignos (Raffel et al., 2010), bem como 2 cistadenomas papilares do útero (Brady et al., 2012), 45 também expressaram Ber-EP4.

Em 1993 foi publicado o primeiro estudo comparando a expressão de Ber-EP4 entre carcinoma de células basais e carcinomas de células escamosas cutâneo. Na ocasião, todos os 22 casos de carcinoma de células basais expressaram Ber-EP4, enquanto nenhum carcinoma de células escamosas apresentou esta antigenicidade,

independentemente do grau de diferenciação do tumor. A diferença encontrada fortaleceu a ideia de que este anticorpo seria de interessante utilidade no diagnóstico diferencial entre essas lesões (Tellechea et al., 1993). No mesmo ano foi publicado um estudo imuno-histoquímico avaliando a expressão de Ber-EP4 em carcinomas de células de Merckel com envolvimento intraepidérmico, sendo 9 casos (n=11) positivos (Smith et al., 1993). Além destes, outros estudos obtiveram resultados semelhantes sobre a expressão de Ber-EP4 em carcinomas de células basais e de células escamosas e acrescentaram que nenhum carcinoma de células escamosas basaloide (Swanson et al., 1998, Bracero et al., 2001), metade da amostra composta por carcinoma basoescamoso (Jones et al., 1997, Beer et al., 2000), 29 casos de um total de 36 tricoepiteliomas (Swanson et al., 1998), 4 tricoadenomas (n=19) e 21 tricoepiteliomas desmoplásicos (n=21) (Shimanovich et al., 2010) expressaram Ber-EP4. Ainda considerando lesões em pele, um estudo avaliou a expressão de Ber-EP4 em queratose actínica, carcinoma de células basais e carcinoma de células escamosas in situ, sendo que células displásicas expressaram Ber-EP4 em todos os casos de carcinoma de células basais, mas não em queratose actínica nem em carcinoma de células escamosas in situ, sugerindo que o carcinoma de células escamosas pode surgir da queratose actínica, mas o carcinoma de células basais não compartilha dessa progressão (Tope et al., 2000).

Após a primeira fase de estudos com Ber-EP4 para ilustração de tecidos e tumores expressando este antígeno, novos estudos surgiram com o intuito de aplicar o Ber-EP4 como método de identificar micrometástases em linfonodos regionais. Quando avaliando tumores pulmonares de células não-pequenas, o Ber-EP4 identificou células tumorais isoladas em 11 dos 72 pacientes envolvidos no estudo, sendo que os

pacientes que apresentaram essas células tumorais disseminadas em linfonodos regionais apresentaram uma sobrevida livre de doença marcadamente menor do que os pacientes que não apresentaram linfonodos afetados (Passlick et al., 1994), sugerindo uma estratificação destes pacientes para seleção e aplicação de terapias adjuvantes. Resultados semelhantes foram encontrados em estudo que apontou risco aumentado de recidiva de 2,7 vezes e 2,5 vezes mais chance de ter menor sobrevida em pacientes com identificação de células tumorais em linfonodos regionais (Kubuschok et al., 1999). Similarmente, em estudo realizado com carcinomas colorretais, 10 dos 36 carcinomas colônicos e 3 dos 13 carcinomas retais apresentaram células tumorais micro metastáticas na avaliação de linfonodos regionais utilizando Ber-EP4 e pan-citoqueratina, sendo que, mais uma vez, a identificação das micro metástases foi correlacionada com pior prognóstico para o paciente (Broll et al., 1997). Outro estudo avaliou o lavado peritoneal de pacientes com ressecção completa de carcinoma gástrico, sendo que 20% deles apresentaram células tumorais disseminadas com diminuição drástica da sobrevida de mais de 60 meses de diferença (Nekarda et al., 1999). Além da avaliação de linfonodos e lavados, a presença de células tumorais pulmonares também foi avaliada na medula óssea, apesar de aproximadamente 20% das coletas apresentarem micro envolvimento, os resultados não se correlacionaram com menores taxas de sobrevida (Hsu et al., 2000) e quando avaliadas no sangue periférico, células tumorais foram identificadas em todas as etapas do tratamento (Kularatne et al., 2002).

Considerando o carcinoma de esôfago, linfonodos classificados como livres (pN0) na avaliação histopatológica convencional foram imuno-histoquimicamente testados contra Ber-EP4 e revelaram presença de células tumorais em 89 dos 126

participantes, constituindo um fator prognóstico independente para este tipo de tumor (Hosch et al., 2000). Em outro estudo, a avaliação positiva de células tumorais disseminadas de carcinoma de esôfago em medula óssea constituíam fator prognóstico independente tanto para recorrência, como para sobrevida (Macadam et al., 2003), relevância similar à encontrada no estudo de Stoecklein et al. (2006), que encontraram expressão de Ber-EP4 em 79% da sua amostra de carcinoma de células escamosas de esôfago, que também foi correlacionada com menor tempo livre de doença e menor sobrevida do paciente, sem, no entanto, compor fator prognóstico independente pela análise de multivariância. A presença de células cancerosas gástricas foi avaliada no lavado peritoneal, sendo que de 346 amostras coletadas, 21% apresentaram células tumorais utilizando imuno-citoquímica com Ber-EP4 e um fato interessante é que 8,5% dos casos em estágio 1A e 1B apresentaram células tumorais no lavado peritoneal, sendo correlacionada com pior prognóstico e menor sobrevida destes pacientes (Rosenberg et al., 2006).

A expressão de Ber-EP4 em lesões orais foi primeiramente descrita em um carcinoma de ducto salivar, o qual apresentou intensa e difusa expressão na análise do material coletado por aspiração com agulha fina (Colecchia et al., 1997). Após, uma lesão surgindo como pólipo nasal apresentava características compatíveis com o diagnóstico de CCB (carcinoma de células basais), no entanto, após painel imuno-histoquímico que revelou a expressão de citoqueratina, mas não de Ber-EP4, diagnóstico de ameloblastoma foi estabelecido, excluindo CBB (Kato et al., 1999).

No entanto, a presença de CCB intraoral também foi descrita. A raridade desta lesão nesta localização torna o diagnóstico difícil e desafiador, no entanto, a expressão

de Ber-EP4 pode ser uma ferramenta válida no estabelecimento do diagnóstico de CCB intraoral (Del Rosario et al., 2001).

Pacientes portadores da síndrome do carcinoma nevóide basocelular apresentam, em sua grande maioria, múltiplos CCB cutâneos, no entanto, a presença deste tumor na cavidade oral é raramente descrita. Um caso interessante foi publicado abordando o surgimento de um CCB intraoral em uma paciente portadora da síndrome que já havia desenvolvido cerca de 90 CCB cutâneos e múltiplos cistos envolvendo os maxilares, o tumor envolvendo a mucosa bucal apresentou extensa e intensa expressão de Ber-EP4, assim como KL-1, p63 e calretinina (Shumway et al., 2011).

Mais recentemente, alguns estudos buscaram elucidar os detalhes da expressão de Ber-EP4 e sua correlação com fases específicas do desenvolvimento dos tecidos. Ansai et al. (2012) avaliaram a diferenciação de células germinativas foliculares e encontraram expressão de Ber-EP4 nas fases anágena e catágena do desenvolvimento do bulbo piloso, mas não na fase telógena.

Outros marcadores imuno-histoquímicos são utilizados na avaliação de tumores de origem epitelial, como EMA, CD138, CD10 e vimentina.

O EMA (Epithelial Membrane Antigen) é um anticorpo empregado no estudo e identificação de tecidos epiteliais. Conceitualmente, o anticorpo EMA é constituído por uma família de glicoproteínas (*mucin-like*) que é encontrada em uma variedade de células epiteliais e em alguns neoplasmas. O anticorpo anti-EMA foi intensamente descrito em 1990, por Kiene & Wedlich sendo expresso por diversos tipos celulares em diferentes estágios embriológicos, com ampla expressão em células da nêurula e em oócitos, no entanto, outros autores, como Sloane and Ormerod (1981) já haviam

iniciado os estudos e publicados dados parciais sobre este anticorpo na década de 1980.

Estes estudos pioneiros demonstraram a presença de EMA fortemente expressas em células epiteliais mamárias, de glândulas sudorípadas, glândulas exócrinas do pâncreas, em glândulas gástricas, ductos biliares, glândulas salivares, endométrio, vaso deferente, túbulos distais e coletores do rim, urotélio, epitélio respiratório, glândulas brônquicas, alvéolos pulmonares e glândulas sebáceas (Sloane e Hormerod, 1981).

Por ser um marcador epitelial, o EMA é muito empregado na rotina clínica, para fins diagnósticos. Publicações recentes têm confirmado a expressão de EMA em carcinoma odontogênico de células claras (Liu et al., 2019), carcinoma adenoide cístico de glândula salivar (Yang et al., 2019a), carcinoma de células renais (Yang et al., 2019b), sarcoma epitelióide (Chen et al., 2019), tumor rabdóide maligno (Okumura et al., 2019). Além disso, carcinomas de células escamosas de endométrio com vírus do papiloma humano também apresentou a expressão de EMA (Darre et al., 2019). Carcinomas basais têm demonstrado ausência de expressão de EMA (Costea et al., 2019, Aldana et al., 2019, Ramezani et al., 2016).

Andrade et al. (2019) ilustrou a expressão de EMA em diferentes tumores de glândula salivar menor, comparando com seu tecido normal, que apenas expressou EMA nas células luminais. O adenoma de células basais e o carcinoma epitelial-mioepitelial apresentaram expressão citoplasmática de EMA, enquanto o adenoma pleomórfico expressou esta proteína na região apical das células luminais. O carcinoma adenoide cístico apresentou expressão de EMA nas células luminais e no citoplasma de células mioepiteliais. O carcinoma mucoepidermóide expressou EMA abundamente

por todas as células. O adenoma canalicular e o adenocarcinoma polimorfo não expressaram EMA.

O CD138, também chamado de *syndecan* 1, é uma proteína codificada pelo gene SDC1, de estrutura transmembranar do tipo 1. É classificada como um proteoglicano heparan-sulfato (Wijdenes et al., 2002, David, 1992). Os syndecans mediam a união celular, sinalização (Multhaupt et al., 2009) e organização do citoesqueleto, além disso, tem participação na proliferação celular, migração e interações entre a célula e a matriz extracelular. Acredita-se ainda haver função na sobrevida da célula tumoral, angiogênese, metástase e progressão tumoral (Wang et al., 2018).

Lakkam et al. (2014) investigaram a expressão de CD138 em diferentes graus de displasia epitelial, conhecidamente uma condição potencialmente malignizável (El-Naggar et al., 2017). Interessantemente, a expressão de CD138 foi intensa no tecido epitelial sadio, mas houve diminuição progressiva da expressão conforme aumentava o grau de displasia, sugerindo este anticorpo como potencial marcador de tumorigênese na displasia epitelial oral. Resultados similares foram encontrados na carcinogênese de lábio, em que a expressão de CD138 foi menor no carcinoma de células escamosas de lábio e queilite actínica, quando comparada ao lábio sadio (Martinez et al., 2009).

Alterações na expressão do CD138 vêm sendo observadas em diferentes tipos de tumores (Handra-Luca, 2019). Além da proteína estrutural na membrana da célula, o CD138 pode ser encontrado circulante no corpo, na sua forma solúvel; e sua presença pôde ser correlacionada positivamente com presença e tamanho de câncer de mama (Malek-Hosseini et al., 2017).

Além disso, o CD138 foi relacionado com a supressão da transição epitélio-mesênquima e migração em células de câncer oral humano (Wang et al., 2018).

O CD10 é uma proteína codificada pelo gene MME (metaloendopeptidase de membrana). É uma glicoproteína transmembranar tipo II comumente encontrada como marcador de superfície celular no diagnóstico de leucemia linfocítica aguda (LLA). Apesar disso, esta proteína é encontrada em muitos tecidos saudáveis, como neutrófilos maduros em estágios tardios de diferenciação (Elghetany, 2002, Cossman et al., 1983, McCormack et al., 1986, Marini et al., 2017) . Age na clivagem de peptídeos no lado "amino" de resíduos hidrofóbicos e inativa muitos hormônios peptídicos incluindo glucagon, encefalinas, substância P, neurotensina, ocitocina e bradicinina.

Apesar de não ser específico para tumores epiteliais, alguns pesquisadores investigam a sua expressão, buscando formar painéis que favorecem a rotina diagnóstica. Ramezani et al. (2016) verificaram a expressão de CD10 em carcinomas de células escamosas e basais de pele, concluindo que o CD10 foi expresso em 75% dos casos de CCB, no entanto não foi expresso em células tumorais do CCE. Resultados similares foram encontrados por Gaballah and Ahmed (2015).

Em CCE, em estudo de Piattelli et al. (2006), os resultados demonstraram que a expressão de CD10 em células estromais de CCE oral pode ser um indicador de pior prognóstico, já que a expressão foi associada com presença de recorrências locais e piores graduações histológicas, além da sugestão de seu papel na invasão tumoral e facilitação de metástases.

A vimentina, principal constituinte da família de proteínas de filamentos intermediários, é expressa em células mesenquimais normais e é conhecida por manter

a integridade celular e promover a resistência contra o estresse. A vimentina é super expressa em uma série de cânceres epiteliais, incluindo câncer de próstata, tumores gastrointestinais, tumores do sistema nervoso central, câncer de mama, melanoma e câncer de pulmão.

Em estudo recente, os resultados apontaram expressão de vimentina em quase metade dos casos de CCE oral avaliados (Wangmo et al., 2019). Irani and Dehghan (2018) avaliando a expressão de vimentina em CCE orais encontraram que quando os tumores eram classificados como baixo grau, a expressão de vimentina tendia a ser mais fraca (em 62% dos casos) ou negativa (38%), enquanto que os tumores classificados como grau intermediário tiveram expressão de intensidade moderada em 85% dos casos e tumores de alto grau expressaram vimentina em intensidade forte (85% dos casos).

A expressão de vimentina pode se correlacionar com pior prognóstico, invasão e crescimento tumoral acelerado. Mais recentemente, a vimentina tem sido, ainda, reconhecida como um marcador de transição epitélio-mesênquima (TEM) (Satelli and Li, 2011).

MARCADORES DE CICLO CELULAR

O ciclo celular eucariótico somático é o processo pelo qual a célula eucariótica somática se divide em duas células-filhas. Esse processo é dividido didaticamente em fases, sendo elas G1, S, G2 e M. A transição de fases é liberada após a checagem de fatores cruciais para a manutenção da informação genética que será transmitida às células-filhas. Um desses fatores é o sistema de controle de replicação de DNA, que garante que o genoma seja replicado apenas uma vez por ciclo, diminuindo a níveis

irrisórios os riscos de instabilidade genética (Blow and Dutta, 2005, Siddiqui et al., 2013). A transição do ciclo da fase G1 para S e de G2 para M é regulada por ativação sequencial e inativação de proteínas da família CDK (quinases depentes de ciclina) (Karimian et al., 2016). As ciclinas são subunidades reguladoras de CDK e são degradadas ou sintetizadas durante o ciclo celular. Mais de 21 CDKs foram identificadas, no entanto, somente CDK1, CDK2, CDK4 e CDK6 são necessárias para regulação do ciclo celular (Pavlides et al., 2016, Lee et al., 2009). Todas as ciclinas compartilham uma região comum, chamada "*cyclin box* – caixa ciclina". Flutuações nos níveis de ciclina durante o ciclo celular podem levar a ativação de CDKs. As ciclinas D (D1, D2 e D3) são as primeiras ciclinas a sinalizarem sinais mitogênicos e, após, agindo como como sensores de fatores de crescimento, elas ativam CDK4 e CDK6 na fase G1 (Hydbring et al., 2016). A hiperativação de CDKs podem causar a divisão celular desregulada e desenvolvimento de tumores. A atividade de CDK é controlada por inibidores de CDK (CKIs), como CIP/KIP e INK. Enquanto a família CIP/KIP inclui proteínas como p21, p27 e p57, a família INK é constituída por p15, p16, p18 e p19. As proteínas da família INK se ligam à CDK4 e CDK6 bloqueando sua interação com a ciclina D. Já as proteínas da família CIP/KIP se ligam aos complexos Ciclina A, E, D/CDK para suprimir sua atividade catalítica causando o bloqueio do ciclo celular (Lee et al., 2009, Yagi et al., 2003, Wu et al., 2003).

O p21 foi o primeiro membro dos inibidores de CDK a ser identificado. Esta proteína se liga aos complexos ciclina A/CDK2, ciclina E/CDK2, ciclina D1/CDK4 e ciclina D2/CDK4, inibindo a fosforilação da proteína do retinoblastoma (pRb)(Choi et al., 2014, Naito et al., 2015). A indução do p21 pela p53 em situações de dano de DNA inibe o complexo ciclina E/CDK2, e portanto, inibe a transição G1/S. Esse fenômeno

pode promover a atividade da quinase do complexo Ciclina D/CDk4 e 6, com a intenção de bloquear a transição G2/M em caso de progressão do ciclo mesmo em sobrexpressão de p21. O p21 também tem função na inibição da atividade da quinase do complexo Ciclina A/CDK1 e 2, resultando na inibição do ciclo celular para e durante a fase S (Choi et al., 2014, Bertoli et al., 2013). A indução de p21 mediada por p53 também leva à subregulação de ICBP90 (proteína de ligação de caixa CCAAT invertida, 90kD), proteína envolvida na replicação e regulação de ciclo celular que é expressa durante as transições G1/S e G2/M. A presença deficiente de ICBP90 mediada pelo p21 é um mecanismo importante de bloqueio da transição G/S (Hatfield et al., 2014). Além disso, o p21 também desempenha papel na senescência celular, inclusive tumoral, processo no qual a célula senescente não replica, mas continua metabolicamente ativa. Essas células podem influenciar seu microambiente por secreção de fatores promotores de tumor (Chang et al., 2000, Krtolica et al., 2001).

O p27 também é um inibidor de CDK, da mesma família do p21, que regula negativamente a progressão de G1 do ciclo celular pela ligação ao complexo Ciclina E/CDK2 (Choi et al., 2001). O gene que codifica essa proteína está localizado no cromossomo 12p13 e sua expressão é normalmente vista no núcleo de células quiescentes (Pignataro et al., 2005). Os níveis intracelulares de p27 aumentam em resposta à sinalização de inibição de crescimento dependente de contato e à um grande número de sinais extracelulares inibitórios (Pignataro et al., 2005).

Por não ser um alvo comum de mutações que predispõem ao desenvolvimento de tumores e agir no controle negativo do ciclo, o p27 é considerado um supressor de tumor (Kapranos et al., 2001). Estudos avaliando a expressão aumentada de p27 em diversas linhagens celulares tem demonstrado um significativo

decréscimo na proporção de células na fase S, aumento de células na fase G1 e diminuição da clonogenicidade (Koh et al., 2003).

A expressão diminuída de p27, por outro lado, é associada à progressão de lesões potencialmente cancerizáveis (Hirai et al., 2003, Kudo et al., 2000, Lothaire et al., 2006). Dezessete pacientes com displasia epitelial oral foram acompanhados até a progressão para carcinoma. Na primeira fase havia expressão acentuada de p27 (88%), que foi substituída por subexpressão na fase com neoplasia (82%). Resultados similares foram em outro estudo, no entanto, notou-se que pacientes com metástases apresentaram níveis menores de p27 quando comparados a pacientes com tumores primários sem metástase (Kudo et al., 1998). Além disso, a redução na expressão de p27 em CCECP também foi correlacionada com resposta deficiente ao tratamento da doença (Venkatesan et al., 1999). Dessa forma, pode-se sugerir que o p27 desempenha papel importante na carcinogênese. A baixa expressão de p27 confere pior prognóstico em pacientes com CCECP, apesar deste marcador não ser creditado como ferramenta para decisão clínica (Lothaire et al., 2006).

Seguindo o raciocínio das proteínas participantes do ciclo celular, a ciclina D1 regula o ciclo celular e é codificada pelo gene CCND1 no cromossomo 11q13. A ciclina D1 age como um oncogene em diferentes neoplasias humanas quando é expressa em níveis aumentados (Weinstat-Saslow et al., 1995). Apesar de mutações no gene CCND1 terem sido identificadas, a superexpressão de ciclina D1 pode ser resultado de rearranjo do CCND1 ou amplificações, como reportado em carcinoma ductal de mama in situ e invasivo(Simpson et al., 1997), carcinoma de bexiga, pulmão, próstada (Kaltz-Wittmer et al., 2000) e cabeça e pescoço (Schraml et al., 1999, Nimeus et al., 2004). Em cabeça e pescoço, a amplicação do gene CCND1 foi correlacionada com pior

prognostico. Em estudo utilizando 67 amostras de CCECP de diferentes localizações, 31% apresentou amplificação do gene CCND1 associado à fenótipos mais agressivos, não-diploidia de DNA e maior fração de fase S do ciclo celular, sendo que os tumores de laringe, hipofaringe e orofaringe apresentaram maiores taxas de amplificação do gene comparando com tumores de cavidade oral e epifaringe (Nimeus et al., 2004).

Considerando a expressão da proteína ciclina D1, em estudo realizado com 59 amostras de displasia epitelial oral e 25 CCEO, os resultados foram compatíveis com superexpressão de ciclina D1 em 29, 47 e 29% de displasias discreta, moderada e severa, respectivamente e em 32% dos CCEO. Neste mesmo estudo, também foi realizada a análise de amplificação do gene CCDN1, sendo os resultados obtidos similares, o que confirma a viabilidade da avaliação de ciclina D1 através de imuno-histoquímica ao invés de análise genética (Rousseau et al., 2001).

Contudo, o meio mais empregado de avaliar a proliferação celular CCECP é através do emprego do Ki-67, que é um anticorpo monoclonal que se liga a proteína expressa durante as fases G1, S e G2 do ciclo celular (Gioacchini et al., 2015, Szentkuti et al., 2015).

Diversos estudos demonstram expressão variável de Ki-67 em CCECP (Lopes et al., 2017, Takkem et al., 2018, Yadav et al., 2019, Jing et al., 2019). Os estudos avaliam numericamente o percentual de células expressando Ki-67, bem como suas correlações com parâmetros clínicos. Somente taxas altas de células em proliferação podem não predizer melhor ou pior prognóstico, mas altas taxas combinadas com alto grau histológico podem significar menor sobrevida dos pacientes (Takkem et al., 2018).

3. Proposição

3. PROPOSIÇÃO

Objetivo geral

- Avaliar a expressão de Ber-EP4 em uma ampla série de carcinomas de células escamosas de cabeça e pescoço (CCECP).

Objetivos específicos

- Avaliar a expressão de CD138, EMA, CD10, vimentina, ki-67, ciclina D1, p21 e p27 nos casos selecionados.
- Avaliar se existe correlação entre a expressão de Ber-EP4 e os marcadores citados acima nos CCECP.
- Analisar os dados de prontuário médico, a fim de se conhecer as características clínicas dos pacientes com CCECP tratados no Hospital de Clínicas da Faculdade de Medicina de Ribeirão Preto (HCFMRP)
- Avaliar se existe correlação entre a expressão de Ber-EP4 e demais marcadores com parâmetros clínicos da doença.
- Avaliar se existe correlação entre a expressão de Ber-EP4 e demais marcadores com o prognóstico da doença.

4. Material e Métodos

4. MATERIAL E MÉTODOS

O presente estudo segue as recomendações da Declaração de Helsinki, foi submetido à apreciação pelo Comitê de Ética em Pesquisa envolvendo Seres Humanos da Hospital de Clínicas de Ribeirão Preto – HCRP, tendo sido aprovado em 08 de junho de 2017 (CAAE: 60786216.8.3001.5419 – Anexo A).

4.1 SELEÇÃO DA AMOSTRA

Foi realizado um estudo retrospectivo utilizando fragmentos de tecido humano armazenados em blocos de parafina provenientes de 655 biópsias enviadas ao Serviço de Patologia do HCRP com laudo prévio de CCECP. A partir da análise de prontuários destes casos foram coletadas informações como: idade, gênero, etnia, hábitos deletérios (tabagismo e etilismo), local da lesão primária, detalhamento histopatológico, estadiamento e tratamento realizado.

Foram aplicados os seguintes critérios de inclusão:

1. Material armazenado em parafina suficiente para confecção de novos cortes histológicos para confirmação diagnóstica e reações de imuno-histoquímica;
2. Prontuário médico disponível para consulta e contendo informações detalhadas sobre o paciente, diagnóstico e lesão do CCECP;
3. Diagnóstico de CCECP primário.

Foram aplicados os seguintes critérios de exclusão:

1. Material armazenado em parafina insuficiente para confecção de novos cortes histológicos para confirmação diagnóstica e reações de imuno-histoquímica;

2. Prontuário médico indisponível para consulta ou preenchido de forma inadequada, impossibilitando a coleta de informações clínicas;
3. Diagnóstico de metástase de CCE em boca.

4.2 CONSTRUÇÃO DOS MICROARRANJOS TECIDUAIS (TMAS)

Todos os casos foram revisados através da análise de cortes histológicos corados em hematoxilina e eosina (HE) e tiveram o diagnóstico de CCE confirmado. A partir desta análise, foram selecionadas áreas representativas de cada caso para a construção de blocos parafinizados de TMAs contendo 24 discos de tecido, cada um com diâmetro de 2mm utilizando a técnica previamente descrita por Kononen et al. (1998).

4.3 REAÇÕES DE IMUNO-HISTOQUÍMICA

Os cortes foram desparafinizados em estufa a 65ºC por 4 horas, sendo que o processo de desparafinização teve sequência com a imersão das lâminas em duas trocas de xilol (10 minutos cada). Em seguida, os cortes foram hidratados em concentrações decrescentes de álcool etílico (dois banhos em álcool etílico absoluto, 90%, 70% e 50%, respectivamente) e depois em água destilada (10 banhos). Os cortes passaram pelo processo de recuperação antigênica de acordo com as especificidades do anticorpo primário (Tabela 1) e foram pré-tratados com peróxido de hidrogênio 3,5% em temperatura ambiente por 10 minutos para bloqueio da peroxidase endógena seguido pela imersão em tampão fosfato-salino (PBS - pH 7,4). Todos os cortes foram cobertos e incubados com os anticorpos primários em ambiente

com umidade constante a 4ºC por 16 horas. Após este período, realizou-se a detecção com o kit LSAB® (Dako: Agilent Technologies, Inc., Glostrup, Dinamarca). O complexo antígeno-anticorpo foi revelado utilizando 3,3'- diaminobenzidina (DAB) (Dako: Agilent Technologies, Inc., Glostrup, Dinamarca) e os cortes foram contra-corados com hematoxilina de Carazzi.

Tabela 1. Caracterização dos anticorpos primários e o método de recuperação antigênica empregado.

Biomarcador	Clone	Diluição	Marca	Recuperação antigênica: produto/método	
Ber-EP4	Ber-EP4	1:400	DBS®	Proteinase K	Imersão, 10 min
EMA	E29	1:1000	Dako®	Citrato, pH 6	Panela de pressão, 3 min
CD138	MI15	1:500	Dako®	Citrato; pH 6	Panela de pressão, 3 min
CD10	56C6	1:500	Leica®	S2367, pH 9	Panela de pressão elétrica, 15 min
Vimentina	Vim 3B4	1:1000	Dako®	S2367, pH 6	Panela de pressão elétrica, 15 min
Ki-67	SP6	1:500	Abcam®	Citrato, pH 6	Panela de pressão, 3 min
Ciclina D1	P2D11F11	1:100	Leica®	S2367, pH 9	Panela de pressão elétrica, 15 min
p21	EPR362	1:500	Abcam®	S2367, pH 9	Panela de pressão elétrica, 15 min
p27	EP233(2)Y	1:1000	Abcam®	Citrato, pH 6	Panela de pressão, 3 min

4.4 AVALIAÇÃO DA EXPRESSÃO IMUNO-HISTOQUÍMICA

A expressão de Ber-EP4, EMA E CD138 foi considerada positiva se ao menos uma célula apresentar deposição do cromógeno marrom (DAB) na membrana ou citoplasma das células tumorais. Considerando esta população de células, a extensão da área expressando o anticorpo foi classificada em escore 0 (negativo), escore 1 (<10%), escore 2 (11-49%), escore 3 (50 a 74%) e escore 4 (>75%). Além disso, os casos foram agrupados de acordo com a intensidade da tonalidade de marrom em: ausente, discreta, moderada e forte (adaptado de Cui *et al.,* 2019). Os anticorpos

CD10 e vimentina serão avaliados utilizando o mesmo sistema de escores, no entanto, estroma e tumor serão considerados na avaliação.

Para os marcadores nucleares de proliferação, como ki-67, p21, p27 e ciclina D1 será realizada a frequência absoluta e relativa de células positivas considerando o quociente do número de células positivas pelo número total de células tumorais do campo avaliado. Serão avaliados 5 campos por cilindro, em magnificação de 400 vezes. Como resultado da expressão, será considerada a média aritmética da avaliação dos 5 campos de cada caso para cada marcador.

4.5 ANÁLISE ESTATÍSTICA

Os dados foram analisados de acordo com a distribuição normal ou não normal dos dados encontrados. O teste de x^2 (qui-quadrado) para amostras independentes e Teste Exato de Fisher foram utilizados para comparar as categorias intrabiomarcador, bem como a correlação entre a expressão de Ber-EP4 e demais marcadores. Valores de $p<0,05$ foram considerados significantes. Para os testes de sobrevida, foi utilizada a Curva de Kaplan-Meier. Todas as análises foram realizadas utilizando o software R Studio – 1.0.136©2009-2016.

4.6 HIPÓTESE

H0: A hipótese nula deste trabalho é de que não haja expressão de Ber-EP4 nos casos de CCECP e nem de que haja correlação com dados clinicopatológicos

H1: A hipótese alternativa é de que haja expressão significante de Ber-EP4 nos casos de CCECP, com ou sem correlação com os demais anticorpos empregados e dados clinicopatológicos.

5. Resultados

5. RESULTADOS

5.1 CARACTERIZAÇÃO DA AMOSTRA

Quinhentos e noventa e sete casos foram selecionados aleatoriamente dos arquivos de material emblocado em parafina do Serviço de Patologia do Hospital das Clínicas de Ribeirão Preto, compondo uma amostra de conveniência, seguindo os critérios de inclusão e exclusão previamente estabelecidos para comporem os TMAs para análise imuno-histoquímica.

Do total de 597 pacientes, 485 (81,23%) eram pacientes do gênero masculino e 112 (18,76%) eram pacientes do gênero feminino. A média e desvio padrão de idade foi de 60,26 ± 11,73 anos e a mediana foi 60 anos. A média de idade por gênero foi semelhante, sendo 60,32 anos para mulheres e 60,24 anos para homens. A maioria dos pacientes eram leucodermas (492 pacientes; 82,41%), seguido por melanodermas (52 casos; 8,71%), feodermas (51 casos; 8,54%) e xantodermas (2 casos; 0,3%) (Tabela 2).

Tabela 2. Perfil demográfico dos pacientes componentes da amostra considerando gênero, idade e etnia (n=597).

Variáveis	
Gênero, nº (%)	
Masculino	485 (81,23%)
Feminino	112 (18,76%)
Idade, média	
Masculino	60,24 anos
Feminino	60,32 anos
Geral	60,23 anos
Etnia, nº (%)	
Leucoderma	492 (82,41%)
Melanoderma	52 (8,71%)
Feoderma	51 (8,54%)
Xantoderma	2 (0,3%)

Informações acerca de tabagismo e etilismo foram descritas em 550 (92,12%) prontuários médicos. O tabagismo (contínuo ou cessado) foi presente em 488 pacientes (417 homens e 71 mulheres) compondo 88,72% dos casos com informações disponíveis. Já o etilismo contínuo ou cessado foi declarado por 413 pacientes (372 homens e 41 mulheres; 75,09). Os pacientes etilistas e tabagistas concomitantes somavam 271 casos (49,27%) no período do diagnóstico da doença. O detalhamento completo do padrão de hábitos deletérios está expresso na Tabela 3.

Tabela 3. Perfil dos pacientes em relação ao abuso de tabaco e bebidas alcoólicas de acordo com gênero (n=550).

Variáveis (n=550)	
Tabagista contínuo, nº (%)	
Masculino	36 (6,54%)
Feminino	19 (3,45%)
Total	55 (10,0%)
Etilista contínuo, nº (%)	
Masculino	13 (2,36%)
Feminino	2 (0,36%)
Geral	15 (2,27%)
Tabagista e etilista contínuo, nº (%)	
Masculino	242 (44,0%)
Feminino	29 (5,27%)
Geral	271 (49,27%)
Ex-tabagista, nº (%)	
Masculino	23 (4,18%)
Feminino	13 (2,36%)
Geral	36 (6,54%)
Ex-etilista, nº (%)	
Masculino	1 (0,18%)
Feminino	0 (0,00%)
Geral	1 (0,18%)
Ex-tabagista e ex-etilista, nº (%)	
Masculino	50 (9,09%)
Feminino	9 (1,63%)
Geral	59 (10,72%)
Ex-tabagista e etilista contínuo, nº (%)	
Masculino	22 (4,00%)
Feminino	0 (0,00%)
Geral	22 (4,00%)
Tabagista contínuo e ex-etilista, nº (%)	
Masculino	44 (8,00%)
Feminino	1 (0,18%)
Geral	45 (8,18%)
Nega tabagismo e etilismo, nº (%)	
Masculino	19 (3,45%)
Feminino	27 (4,90%)
Geral	46 (8,36%)

Os tumores foram agrupados de acordo com sua localização e, considerando a Frequência absoluta, foram mais prevalentes em orofaringe, cavidade oral, hipofaringe

e laringe, lábio ou pele, nasofaringe e rinofaringe, e seios paranasais, respectivamente (Figura 1).

Figura 1. Frequência absoluta de CCECP por localização anatômica de ocorrência.

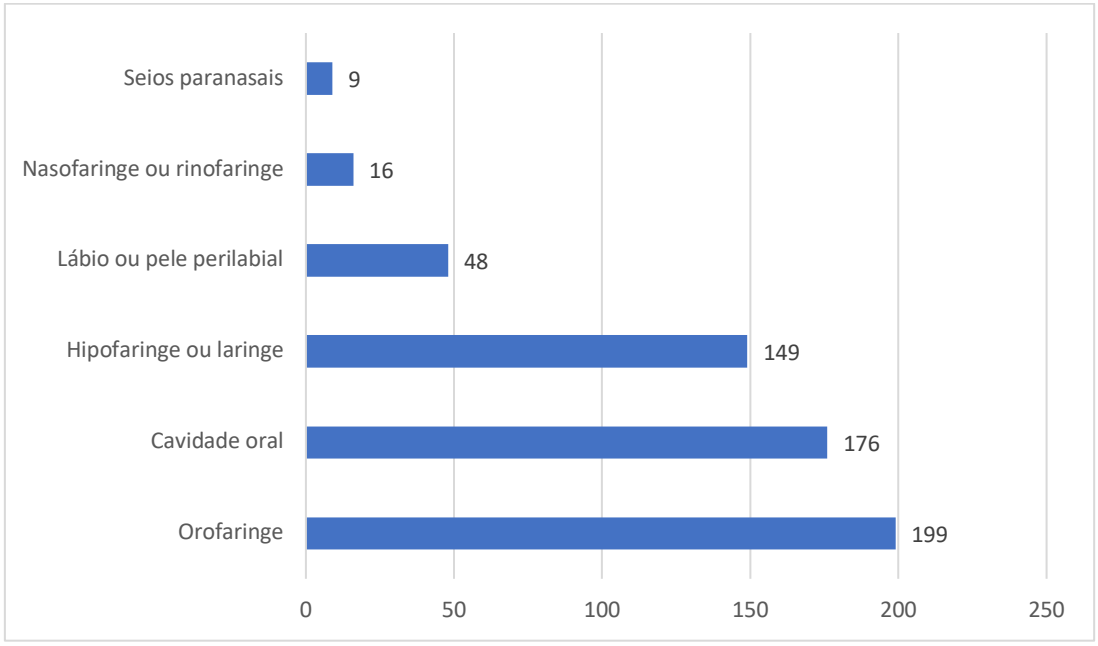

O estadiamento do tumor utilizando o sistema TNM, que considera o tamanho (T), envolvimento nodal (N) e metástase a distância (M) estava disponível em 437 casos (79,45%) conforme a Tabela 4.

Tabela 4. Características gerais dos pacientes componentes da amostra e distribuição dos tumores por faixa de classificação do sistema TNM (n=437).

Variáveis	
Estadiamento, nº (%) (n=437)	
T	
T1	50 (11,44%)
T2	107 (24,48%)
T3	80 (18,30%)
T4	189 (43,24%)
Tis	4 (0,91%)
Tx	7 (1,60%)
N	
N0	166 (37,98%)
N1	70 (16,01%)
N2	142 (26,44%)
N3	37 (8,46%)
NX	22 (5,03%)
M	
M0	175 (40,04%)
M1	11 (2,51%)
MX	251 (57,43%)

Todas os fragmentos e peças cirúrgicas foram enviadas ao SERPAT – Serviço de Patologia do Hospital de Clínicas de Ribeirão Preto, na qual foi obtido um relatório histopatológico contendo dados de macroscopia, descrição histopatológica e conclusão diagnostica final. Os tumores foram classificados, de acordo com o relatório histopatológico, em: 1 – CCE bem diferenciado, 2 – CCE moderadamente diferenciado, 3 – CCE pouco diferenciado, 4 – CCE queratinizante, 5 – CCE não-queratinizante, 6 – CCE híbrido, 7 – CCE in situ e 8 – CCE variantes, como visto na Figura 2.

Figura 2. Categorização histopatológica dos CCECP (n=597).

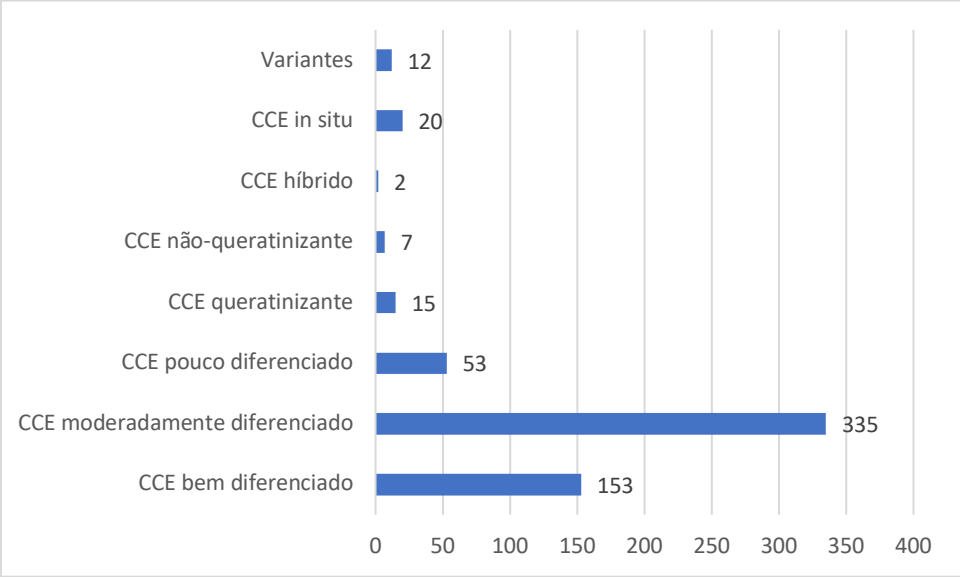

As variantes histopatológicas do CCECP encontradas nos relatórios histopatológicos foram: CCE basalóide (n=6), CCE variante de células fusiformes (n=1), CCE variante de células claras (n=2), carcinoma faríngeo linfoepitelial (n=1), carcinoma de não-pequenas células (n=1) e carcinoma verrucoso (1).

A indicação e aplicação de radioterapia e quimioterapia estava disponível em 570 (95,47%) dos prontuários avaliados. Destes, 242 (40,53%) foram indicados a ambas modalidades terapêuticas, 154 (25,79%) apenas foram encaminhados para radioterapia, 27 (4,52%) para quimioterapia e 147 (24,62%) não foram eleitos ou não receberam para nenhuma destas terapêuticas (Figura 3).

Figura 3: Frequência absoluta de modalidades terapêuticas aplicadas aos pacientes com CCECP.

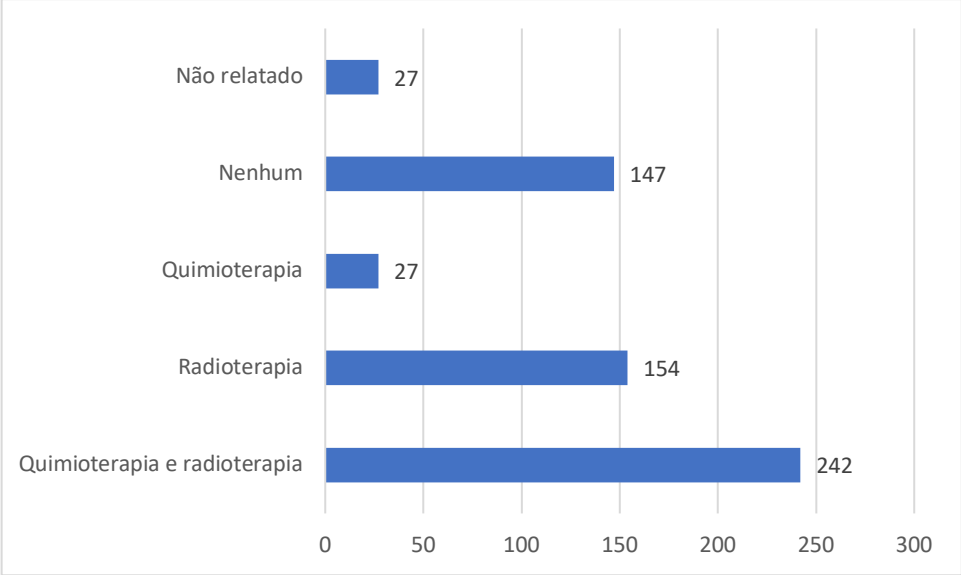

Do total, 206 casos (34,50%) apresentaram recidiva até o momento da coleta de dados, realizada em 2018 (Figura 4). Os casos que não apresentaram recidivas anotadas em prontuário somaram 284 (47,57%), sendo que este número corresponde a pacientes livres de doença ou falecidos sem recidiva. A ausência desta informação foi notada em 106 prontuários (17,75%).

Figura 4: Frequência absoluta de recidivas dos CCECP.

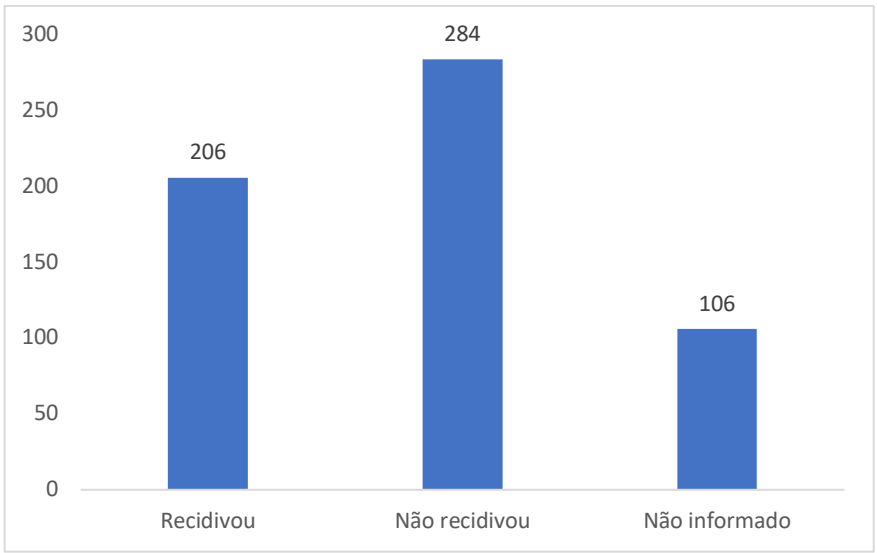

5.2 REVISÃO HISTOPATOLÓGICA

Foi realizada a revisão histopatológica dos casos, no qual pode-se confirmar os diagnósticos estabelecidos pelo SERPAT. Nos cortes histológicos notavam-se fragmentos de mucosa, algumas vezes revestidos parcialmente por tecido epitelial pavimentoso estratificado queratinizado, zonas de proliferação de células escamosas atípicas com presença de mitoses aberrantes, células com núcleo de tamanho aumentado e hipercromáticos, além de presença de pérolas de queratina em uma parcela dos tumores. Suportando alguns tumores, observava-se a presença de tecido conjuntivo vascularizado, algumas vezes com intenso infiltrado inflamatório crônico peri tumoral, além de figuras menos comuns, como células claras, fusiformes e áreas de necrose (Figura 5).

Figura 5: CCECP corados por hematoxilina e eosina. **A.** CCECP em menor aumento (x5) ilustrando o caráter invasivo partindo do revestimento epitelial deste tumor. **B**. Visualização de pérola de queratina no centro da imagem, característica encontrada em tumores bem diferenciados, x5. **C**. x20, CCECP apresentando polimorfismos celulares, presença de mitoses atípicas, notam-se nucléolos evidentes, bem como presença de células apoptóticas e hialinização intracelular discreta. **D**. CCECP em menor aumento apresentando características compatíveis com o diagnóstico de variante basaloide. Note os núcleos hipercromáticos e disposição tecidual lembrando um quebra-cabeça.

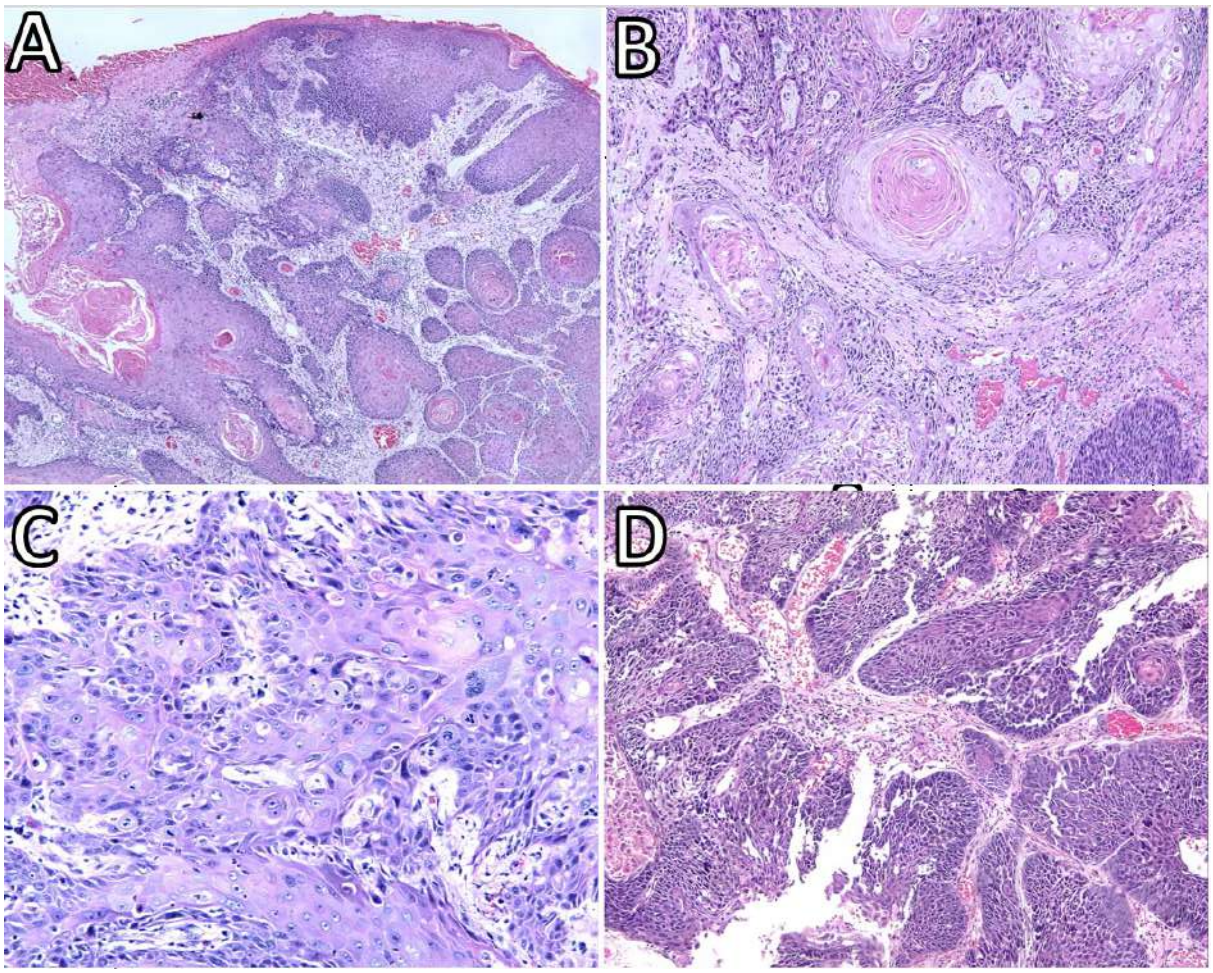

5.3 AVALIAÇÃO IMUNO-HISTOQUÍMICA

EXPRESSÃO IMUNO-HISTOQUÍMICA DE BER-EP4 EM CÉLULAS TUMORAIS

Do total, 567 casos (94,97%) foram avaliados em relação a expressão de Ber-EP4 considerando área positiva e intensidade da expressão. Os 30 casos que não foram avaliados são referentes a núcleos de tecido descolados das lâminas histológicas durante as reações de imuno-histoquímica.

A expressão de Ber-EP4 foi observada pela agregação do cromógeno DAB, conferindo tons marrons aos sítios de expressão, o controle positivo para a reação foi obtido pela expressão adequada em cortes de carcinoma de células basais. O Ber-EP4 foi expresso na membrana plasmática e citoplasma das células tumorais de uma parcela dos casos (Figura 6). Não houve expressão em células estromais ou células do sistema imune.

Figura 6: Expressão de Ber-EP4 em CCECPs. A-B Ausência de expressão de Ber-EP4 – x5 e x40, respectivamente. C-D Expressão discreta de Ber-EP4 em CCECP – x5 e x40, respectivamente. E-F Expressão moderada de Ber-EP4 em CCECP – x5 e x40, respectivamente. G-H Expressão forte de Ber-EP4 em CCECP – x5 e x40, respectivamente.

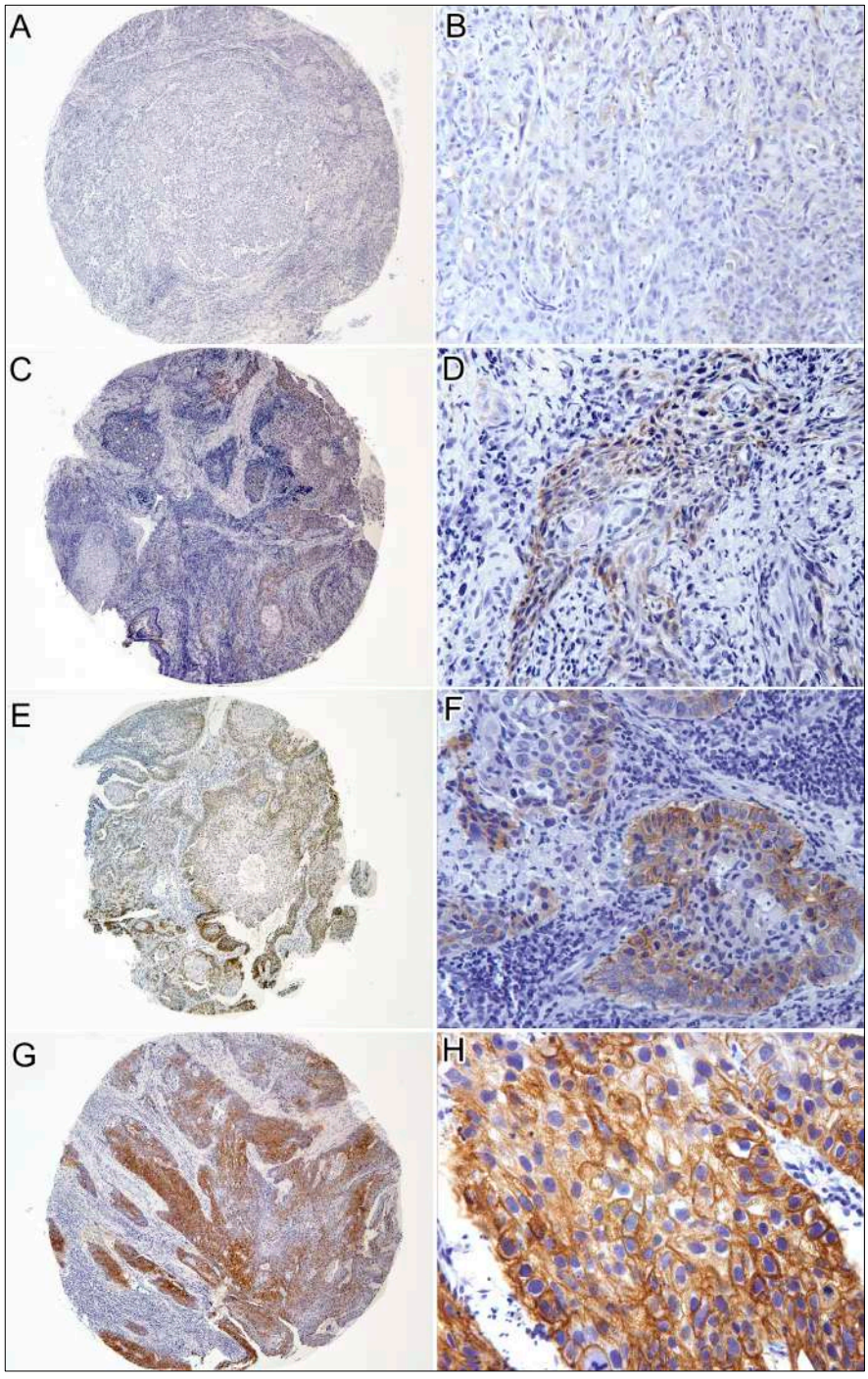

Considerando os 567 casos avaliados, 187 (32,98%) reagiram com o anticorpo Ber-EP4 em pelo menos uma célula do tecido (Tabela 5, Figura 7).

Tabela 5: Frequência absoluta de expressão de Ber-EP4 em CCECP considerando percentual de área do tumor expressando o anticorpo e intensidade de expressão (n=187).

	Intensidade de expressão			
Área	*Fraca*	*Moderada*	*Forte*	*Total*
<10%	44	36	22	102
11 a 49%	14	21	17	52
50 a 74%	0	9	12	21
>75%	0	0	12	12
Total	58	66	63	187

Figura 7: *Balloonplot* ilustrando a distribuição dos CCECP por categoria, considerando a área e a intensidade de expressão de Ber-EP4. As barras na cor "cinza" representam a fração ocupada pela categoria correspondente e o diâmetro do círculo e proporcional a Frequência de ocorrências em cada combinação de categorias.

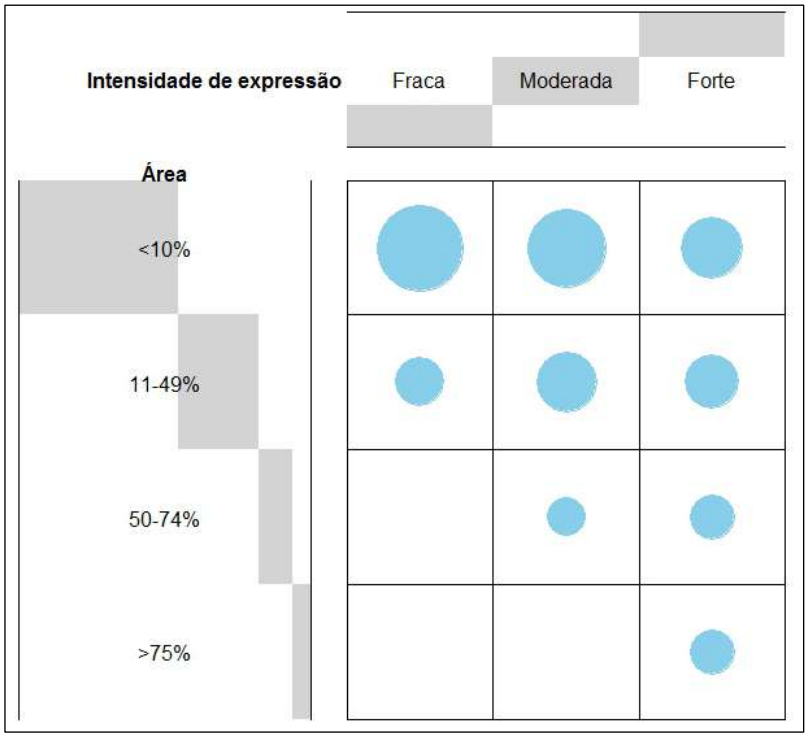

A maioria dos casos dos casos expressou Ber-EP4 focalmente, ou seja, em menos de 10% da área tumoral, com intensidade fraca. O teste estatístico qui-quadrado para amostras independentes com ajuste dos resíduos de Pearson revelou relevância na distribuição dos casos, expressos na figura 8. Os casos expressando Ber-EP4 em mais de 75% da área tumoral com intensidade forte foram diferentes daqueles de expressão fraca e moderada da mesma linha. (p = 7.8822e-08).

Figura 8: *Corrplot* ilustrando a expressão diferencial das combinações de categorias quanto a expressão de Ber-EP4. Nota-se que a expressão de intensidade forte na categoria "mais de 75% do tumor" foi diferente das demais, considerando a mesma área (Teste do Chi-Quadrado de Pearson, valor de p = 7.8822e-08).

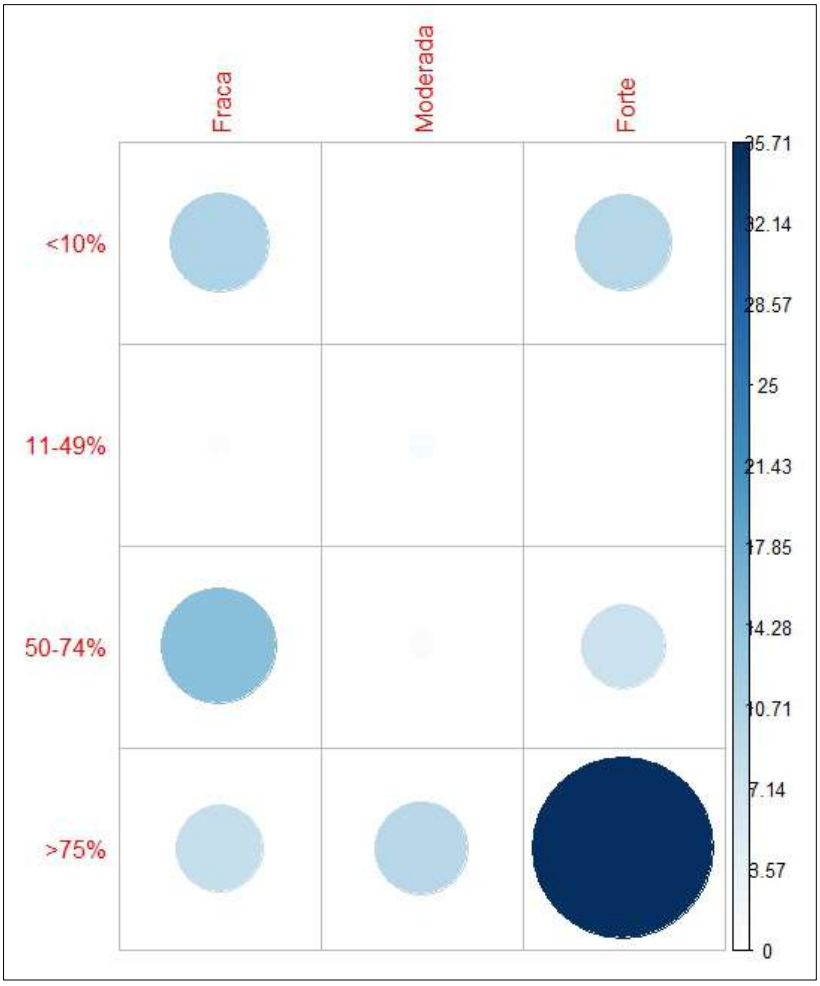

EXPRESSÃO IMUNO-HISTOQUÍMICA DE EMA EM CÉLULAS TUMORAIS

Do total, 475 casos (79,56%) foram avaliados em relação a expressão de EMA considerando área positiva e intensidade da expressão. Os 122 casos que não foram avaliados são referentes a núcleos de tecido descolados das lâminas histológicas durante as reações de imuno-histoquímica.

Assim como no Ber-EP4, a expressão de EMA foi observada pela agregação do cromógeno DAB, conferindo tons marrons aos sítios de expressão (Figura X, A). O EMA apresentou padrão de expressão predominantemente na membrana plasmática e, menos intenso no citoplasma das células tumorais, epitélio de transição (quando presente) de uma parcela dos casos (Figura 9). Houve expressão de EMA em plasmócitos esparsos pelos cortes.

Figura 9: Expressão de EMA em CCECPs. A-B Expressão de intensidade variável, com áreas negativas e positivas para presença de EMA. Nota-se que não se trata de expressão focal, todavia, também não pode ser considerada massiva, portanto foi considerada como escore 2 – x5 e x40, respectivamente. C-D Expressão difusa de intensidade moderada de EMA CCECP – x5 e x40, respectivamente. E-F Expressão massiva de intensidade forte de EMA em CCECP – x5 e x40, respectivamente.

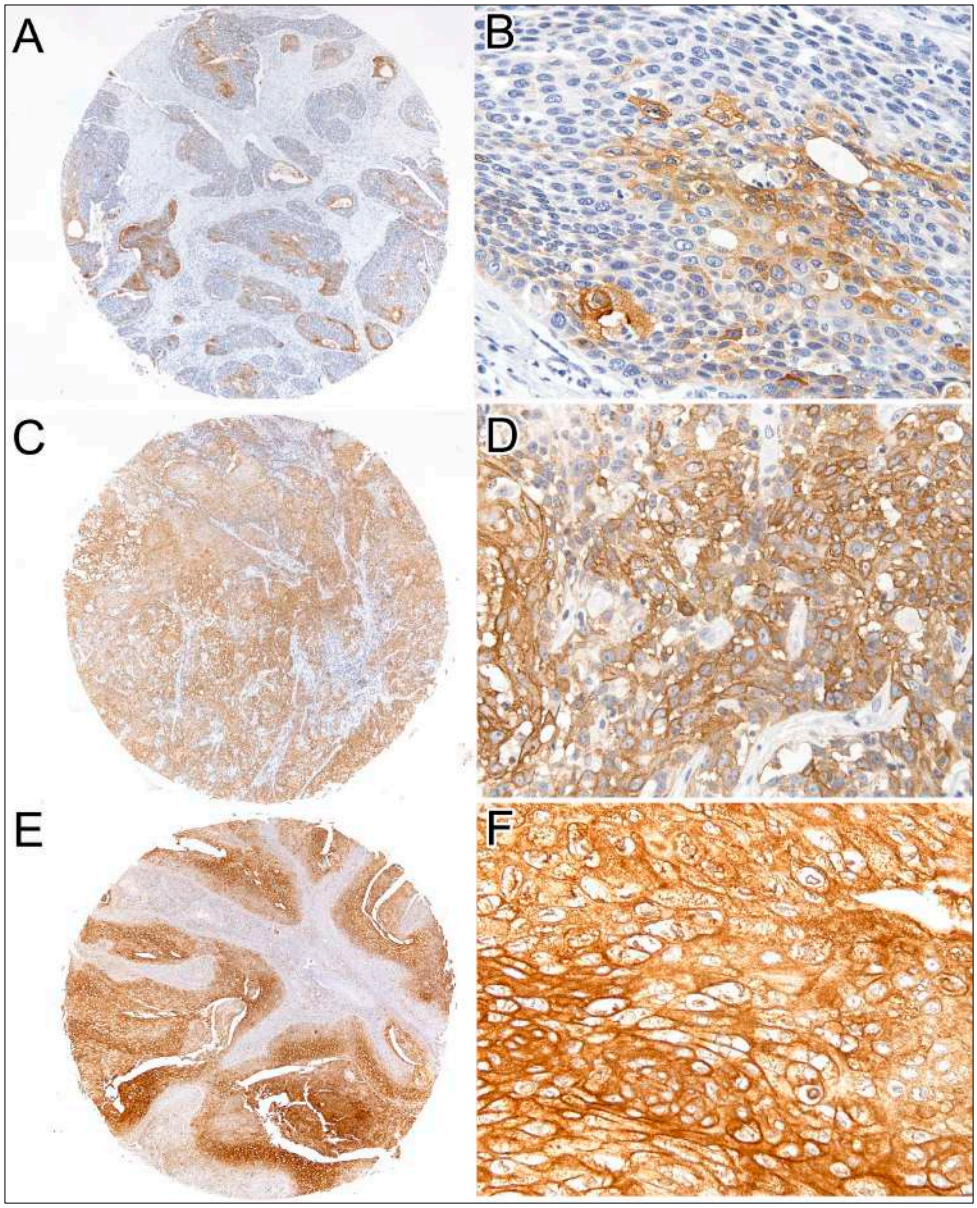

Considerando os 475 casos avaliados, 454 (96,21%) reagiram com o anticorpo EMA em pelo menos uma célula da área tumoral, a Frequência absoluta de expressão por subcategorias esta detalhada na tabela 6, e a figura 10 ilustra a representação por subcategorias.

Tabela 6: Frequência absoluta de expressão de EMA em CCECP considerando percentual de área do tumor expressando o anticorpo e intensidade de expressão (n=454).

Área	Intensidade de expressão			
	Fraca	*Moderada*	*Forte*	*Total*
<10%	36	37	19	92
11-49%	9	67	28	104
50-74%	3	29	17	49
>75%	4	86	119	209
Total	52	219	183	454

Figura 10: *Balloonplot* ilustrando a distribuição dos CCECP por categoria, considerando a area e a intensidade de expressão de EMA. As barras na cor "cinza" representam a fração ocupada pela categoria correspondente e o diâmetro do círculo e proporcional a Frequência de ocorrências em cada combinação de categorias.

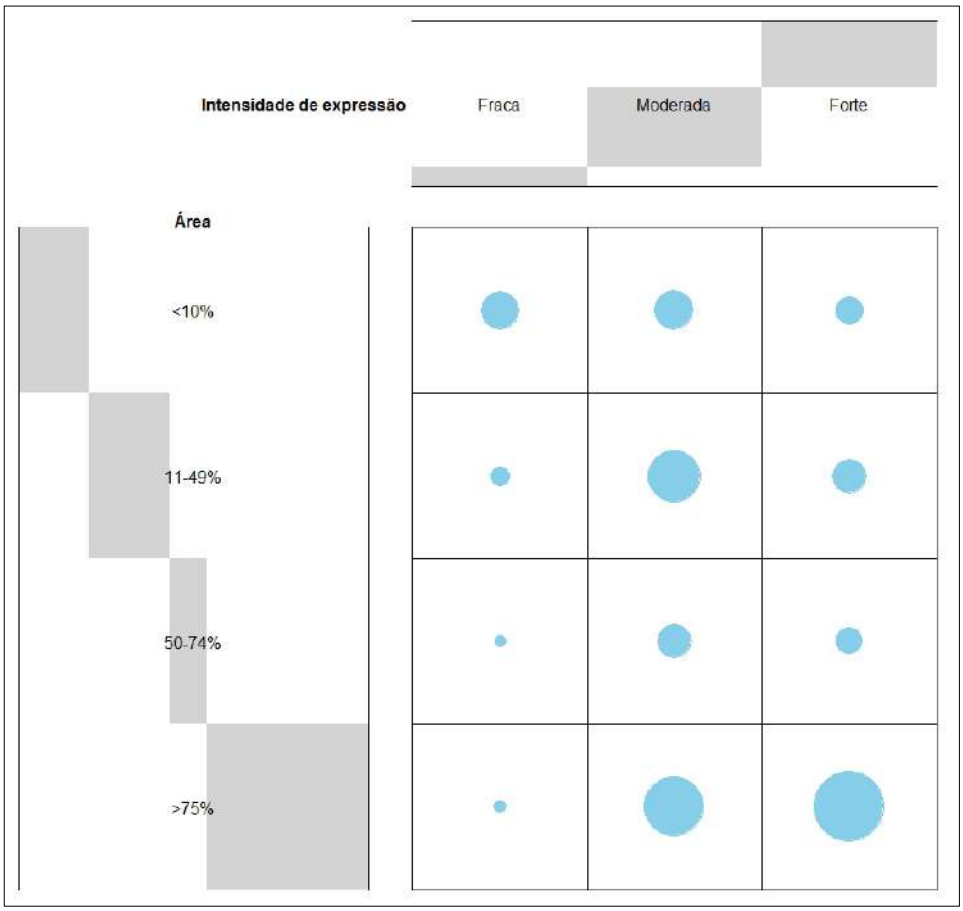

A maioria dos casos dos casos expressou EMA difusamente, ou seja, em mais de 75% da área tumoral, com intensidade predominante de moderada a forte. O teste estatístico qui-quadrado para amostras independentes com ajuste dos resíduos de Pearson revelou relevância na distribuição dos casos, expressos na figura 11. Os casos expressando EMA focalmente com intensidade fraca foram estatisticamente mais frequentes dos que os casos com expressão entre 11 e 100% da área com neoplasia. A subcategoria "Forte em mais que 75% do tumor" também foi predominante em sua coluna, enquanto as demais apresentaram similaridade de contribuição estatística (p = 2.0e-16).

Figura 11: *Corrplot* ilustrando a expressão diferencial das combinações de categorias quanto a expressão de EMA. A subcategoria "expressão em menos de 10% do tumor com intensidade fraca" destoou estatisticamente das demais extensões (Teste do Chi-Quadrado de Pearson, p<2.2e-16).

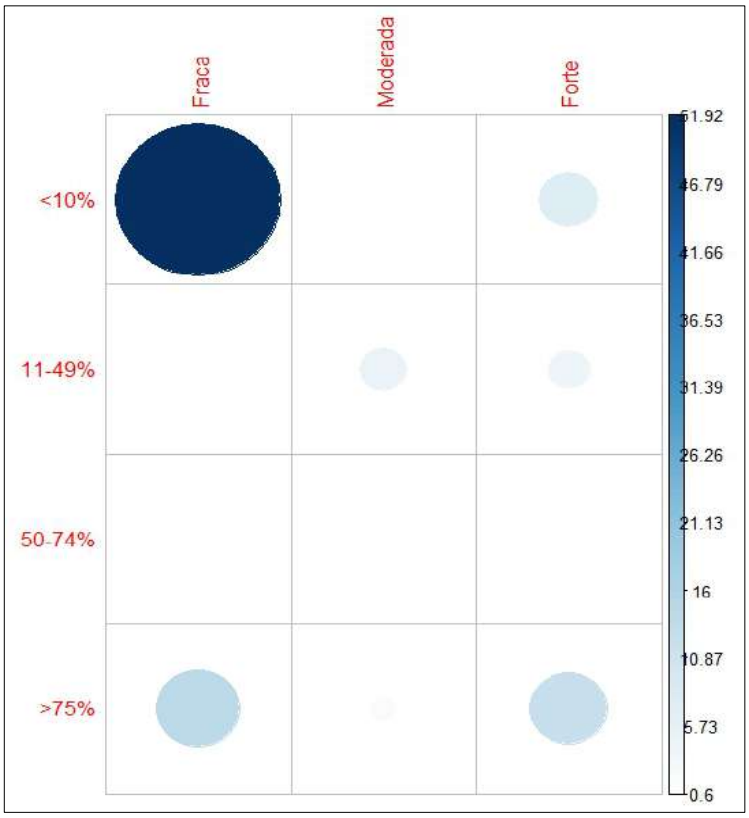

EXPRESSÃO IMUNO-HISTOQUÍMICA DE CD138 EM CÉLULAS TUMORAIS

Da amostra inicial, 459 casos (76,88%) estavam disponíveis para avaliação de extensão e intensidade de expressão de CD138. Os 138 casos que não foram avaliados são referentes a núcleos de tecido descolados das lâminas histológicas durante as reações de imuno-histoquímica.

Assim como no Ber-EP4 e EMA, a expressão de CD138 foi observada pela agregação do cromógeno DAB, conferindo tons marrons aos sítios de ligação entre anticorpo primário, secundário e cromógeno (Figura 12). O CD138 apresentou padrão de expressão predominantemente membrana e, menos intenso no citoplasma das células tumorais. Quando presente, fragmentos de epitélio de revestimento expressaram CD138. Houve expressão de CD138 em plasmócitos esparsos e escassas células estromais fusiformes.

Figura 12: Expressão de CD138 em CCECPs. A-B Ausência de expressão de CD138 em CCECP – x5 e x40, respectivamente. C-D Expressão difusa de intensidade fraca de CD138 em CCECP – x5 e x40, respectivamente. E-F Expressão massiva de intensidade forte de CD138 em CCECP – x5 e x40, respectivamente.

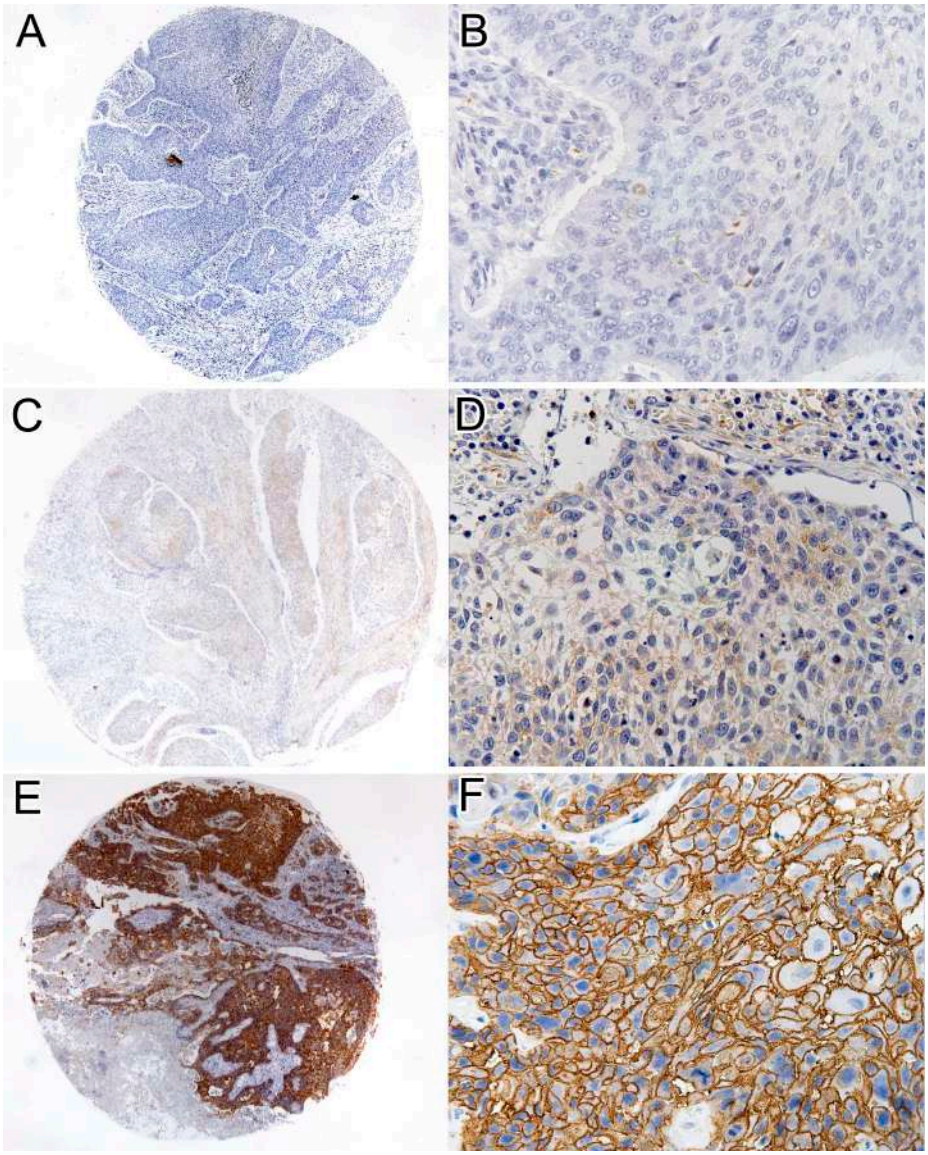

Considerando os 459 casos avaliados, 440 (95,86%) reagiram com o anticorpo CD138 em pelo menos uma célula da área tumoral, a Frequência absoluta de expressão por subcategorias esta detalhada na tabela 7, e a figura 13 ilustra a representação por subcategorias.

Tabela 7: Frequência absoluta de expressão de CD138 em CCECP considerando percentual de área do tumor expressando o anticorpo e intensidade de expressão (n=440).

Área	Intensidade de expressão			
	Fraca	*Moderada*	*Forte*	*Total*
<10%	15	17	2	34
11-49%	22	33	9	64
50-74%	3	45	12	60
>75%	3	110	169	282
Total	43	205	192	440

Figura 13: *Balloonplot* ilustrando a distribuição dos CCECP por categoria, considerando a área e a intensidade de expressão de CD138. As barras de cor "cinza" representam a fração ocupada pela categoria correspondente e o diâmetro do círculo e proporcional a Frequência de ocorrências em cada combinação de categorias.

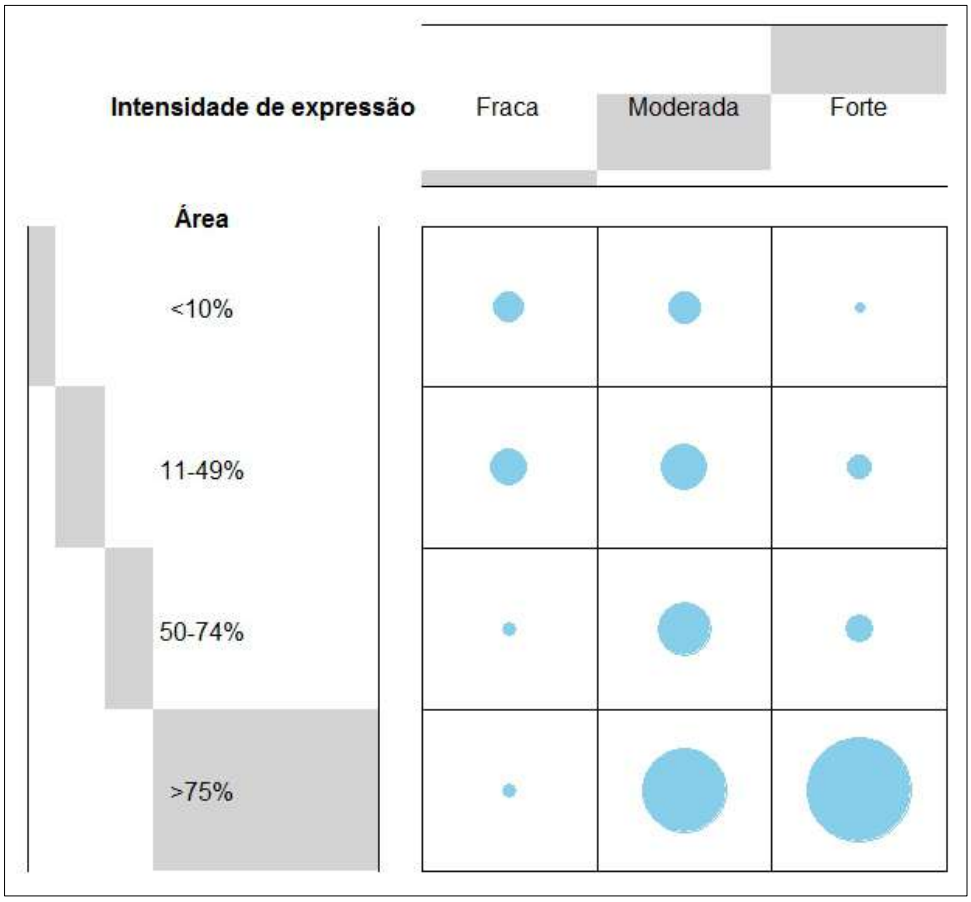

A maioria dos casos dos casos expressou CD138 em mais de 75% da área tumoral, com intensidade predominante de moderada a forte. O teste estatístico qui-quadrado para amostras independentes com ajuste dos resíduos de Pearson revelou relevância na distribuição dos casos, expressos na figura 14. Os casos expressando CD138 em até 50% do tumor com intensidade fraca foram estatisticamente mais frequentes dos que os casos com expressão de mais de 51% da área com neoplasia. As duas primeiras linhas da figura 14 foram estatisticamente similares ($p = 2.2e-16$), sendo as duas diferentes das demais.

Figura 14: *Corrplot* ilustrando a expressão diferencial das combinações de categorias quanto a expressão de CD138. As duas primeiras linhas apresentaram semelhança estatística. (Teste do Chi-Quadrado de Pearson, p<2.2e-16).

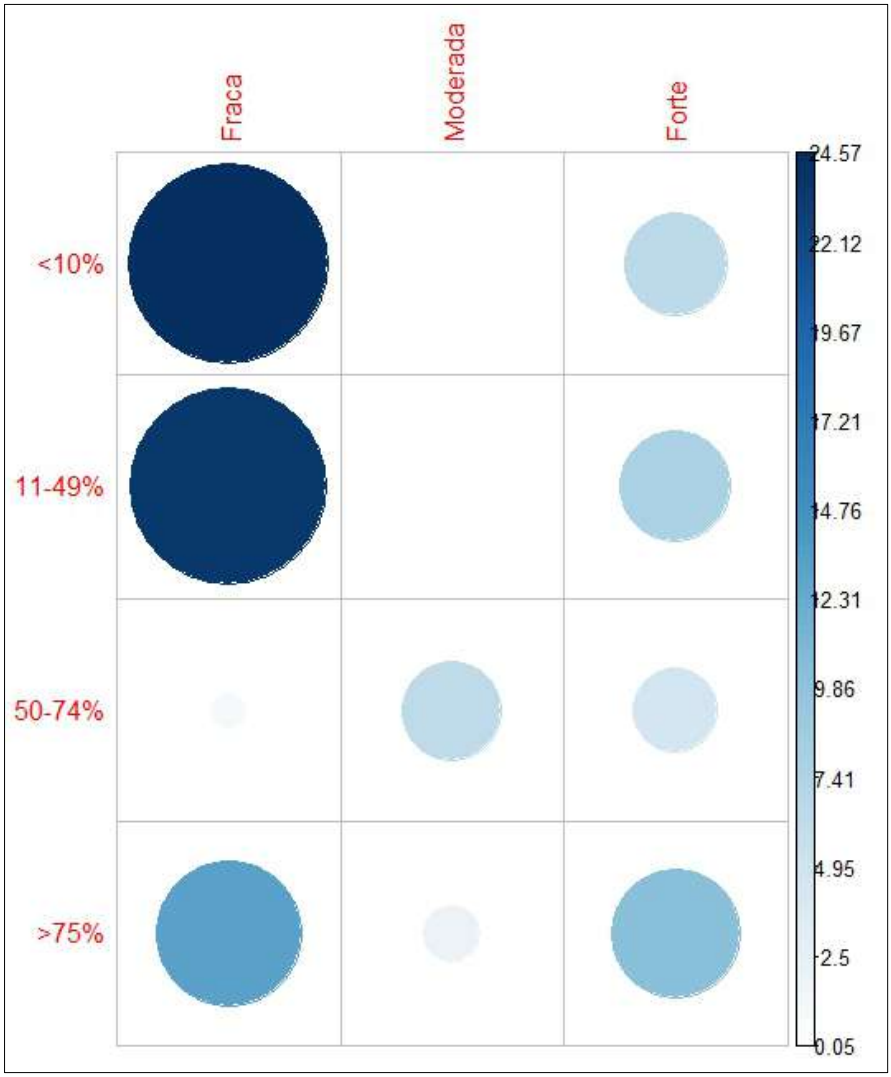

EXPRESSÃO IMUNO-HISTOQUÍMICA DE VIMENTINA EM CÉLULAS TUMORAIS E ESTROMA

A expressão de vimentina foi observada pela agregação do cromógeno DAB, conferindo tons marrons aos sítios de expressão (Figura 15). A vimentina apresentou padrão de expressão citoplasmática e membranar. A vimentina foi encontrada, na maioria das vezes, no estroma tumoral. Todavia, casos expressando vimentina nas células tumorais também foram identificadas.

Figura 15: Expressão de Vimentina em CCECPs. A-B Expressão clássica de vimentina somente no estroma de CCECP, note que as células tumorais não apresentam expressão alguma de vimentina, enquanto o estroma tem expressão maciça do marcador, em "B", notam-se, inclusive, em tom mais escuro, presença de células multinucleadas permeando o tumor – x5 e x20, respectivamente. C-D Expressão difusa de intensidade moderada a forte de vimentina em células tumorais de CCECP, principalmente citoplasmática e, menos frequente, membranar – x5 e x40, respectivamente.

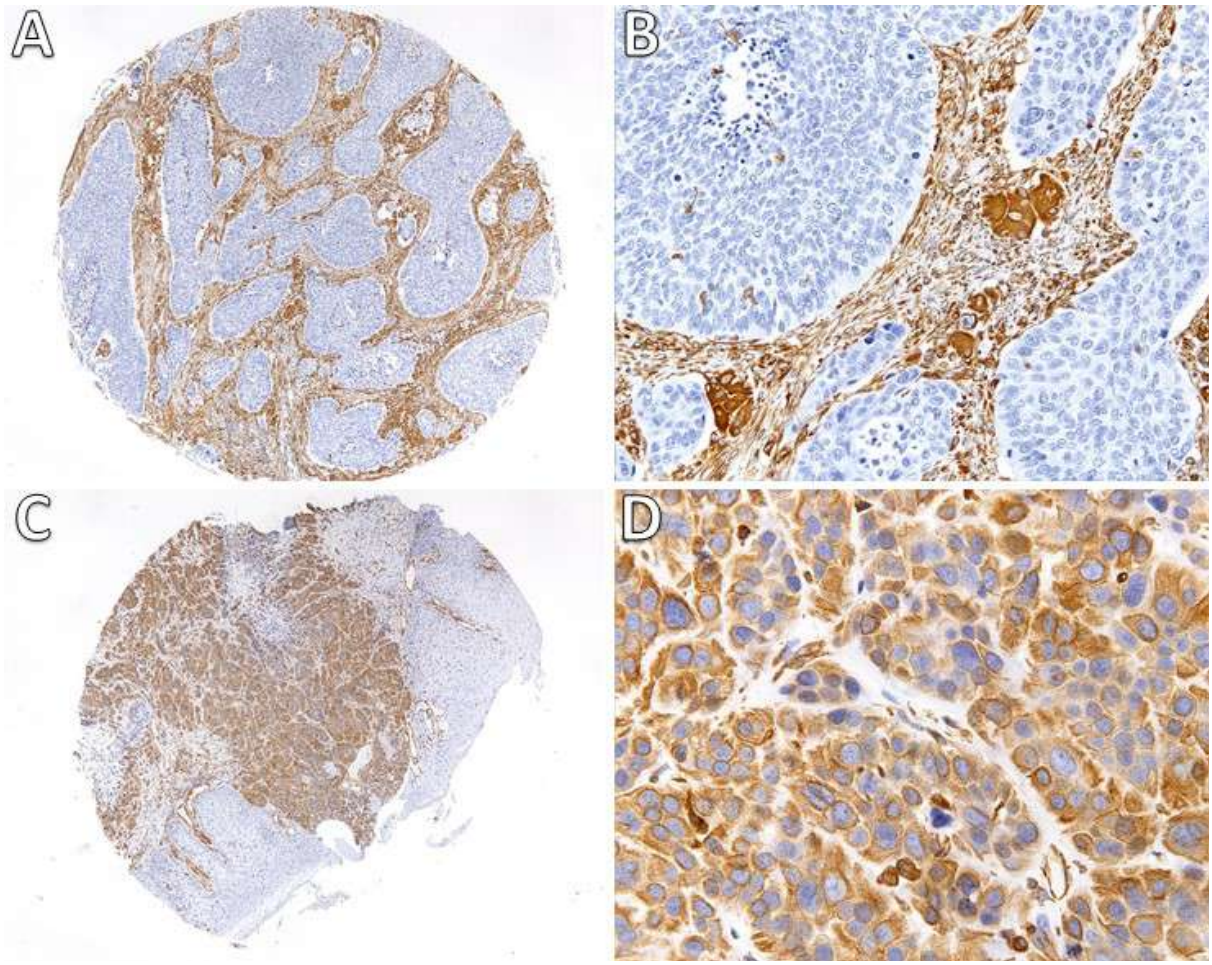

VIMENTINA: CÉLULAS TUMORAIS

Dos 597 casos iniciais, 523 casos (87,60%) foram avaliados em relação a expressão de vimentina considerando área positiva e intensidade da expressão em células tumorais. Os 74 casos que não foram avaliados são referentes a cilindros de tecido descolados das lâminas histológicas durante as reações de imuno-histoquímica.

Dos 523 casos avaliados, 51 (9,75%) apresentou expressão de vimentina em pelo menos 1 célula tumoral, sendo que destes 51 casos, 28 (54,9%) foram de

expressão focal, ou seja, menos que 10% das células tumorais expressaram a vimentina (Tabela 8).

Tabela 8: Frequência absoluta de expressão de vimentina em CCECP considerando percentual de área do tumor expressando o anticorpo e intensidade de expressão (n=51).

	Intensidade de expressão			
Área	*Fraca*	*Moderada*	*Forte*	*Total*
<10%	8	12	8	28
11-49%	4	9	1	14
50-74%	0	0	0	0
>75%	0	2	7	9
Total	12	23	16	51

A maioria dos casos dos casos expressou vimentina em menos de 10% da área tumoral, com proporções similares de intensidade de expressão. O teste estatístico Exato de Fisher demonstrou relevância na distribuição dos casos, expressos na figura 16. Os casos expressando vimentina de 1 a 50% do tumor foram estatisticamente mais frequentes dos que os casos com expressão de mais de 51% da área com células neoplásicas ($p = 0,01007$).

Figura 16: *Balloonplot* ilustrando a distribuição dos CCECP por categoria, considerando a área e a intensidade de expressão de vimentina nas células tumorais. As barras na cor "cinza" representam a fração ocupada pela categoria correspondente e o diâmetro do círculo e proporcional a frequência de ocorrências em cada combinação de categorias. (Teste Exato de Fisher, p = 0.01007).

VIMENTINA: ESTROMA

Dos 597 casos iniciais, 513 casos (85,92%) foram avaliados em relação a expressão de vimentina considerando área positiva e intensidade da expressão no estroma. Os 84 casos que não foram avaliados são referentes a cilindros de tecido descolados das lâminas histológicas durante as reações de imuno-histoquímica ou cilindros que continham apenas células tumorais.

Dos 513 casos avaliados, 500 (97,46%) apresentou expressão de vimentina em pelo menos 1 célula estromal, sendo que destes 500 casos, 411 (82,2%) foram de

expressão difusa, ou seja, em mais de 50% das células estromais (Tabela 9). A distribuição está ilustrada na Figura 17.

Tabela 9: Frequência absoluta de expressão de vimentina no estroma tumoral de CCECP considerando percentual de área expressando o anticorpo e intensidade de expressão (n=500).

Área	Intensidade de expressão			
	Fraca	*Moderada*	*Forte*	*Total*
<10%	4	11	1	16
11-49%	3	64	6	73
50-74%	3	94	51	148
>75%	2	73	188	263
Total	12	242	246	500

Figura 17: *Balloonplot* ilustrando a distribuição dos CCECP por categoria, considerando a área e a intensidade de expressão de vimentina no estroma tumoral. As barras na cor "cinza" representam a fração ocupada pela categoria correspondente e o diâmetro do círculo e proporcional a frequência de ocorrências em cada combinação de categorias.

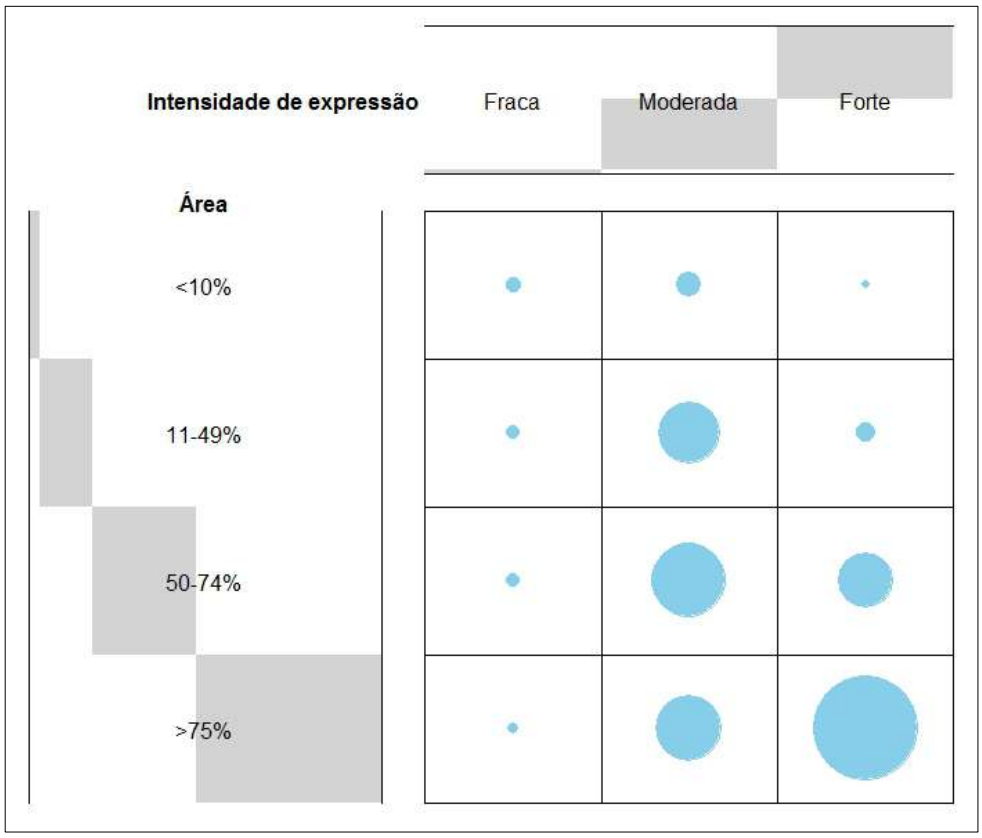

A maioria dos casos dos casos expressou vimentina em mais de 50% do estroma, sendo a expressão de intensidade fraca a menos encontrada. O teste estatístico Qui-quadrado de Pearson com resíduos ajustados demonstrou relevância na distribuição dos casos, expressos na figura 18. Os casos expressando vimentina estromal de 1 a 50% do tumor foram estatisticamente menos frequentes dos que os casos com expressão de mais de 51% estroma (p<2.2e-16).

Figura 18: *Corrplot* ilustrando a expressão diferencial das combinações de categorias quanto a expressão de vimentina no estroma. As duas primeiras linhas apresentaram semelhança estatística, bem como as duas últimas, sendo cada par diferente entre si (Teste do Chi-Quadrado de Pearson, p<2.2e-16).

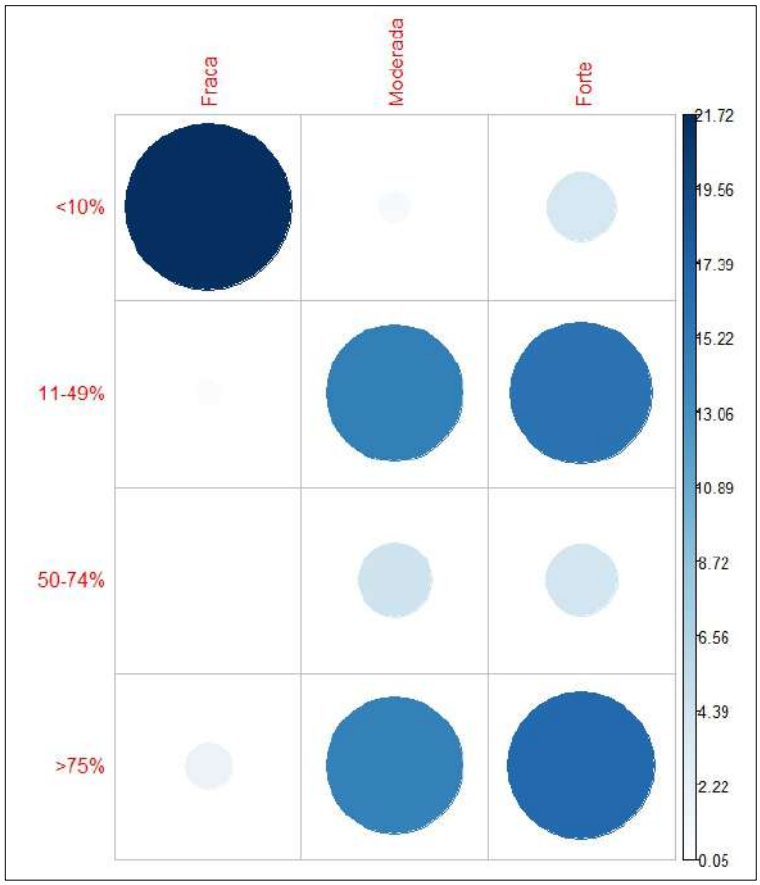

EXPRESSÃO IMUNO-HISTOQUÍMICA DE CD10 EM CÉLULAS TUMORAIS E ESTROMA

A expressão de CD10 foi observada pela agregação do cromógeno DAB, conferindo tons marrons aos sítios de expressão (Figura 19). A CD10 apresentou padrão de expressão citoplasmático, predominantemente. A CD10 foi encontrada, na maioria das vezes, no estroma tumoral. Casos expressando este marcador em células tumorais também identificados em quase 1/3 dos tumores.

Figura 19: Expressão de CD10 em CCECPs. A-B Expressão clássica de CD10 somente no estroma de CCECP, note que as células tumorais não apresentam expressão alguma de CD10, enquanto o estroma tem expressão maciça do marcador– x5 e x20, respectivamente. C-D Expressão difusa de intensidade moderada a forte de CD10 em células tumorais de CCECP, principalmente citoplasmática e, menos frequente, membranar – x5 e x20, respectivamente.

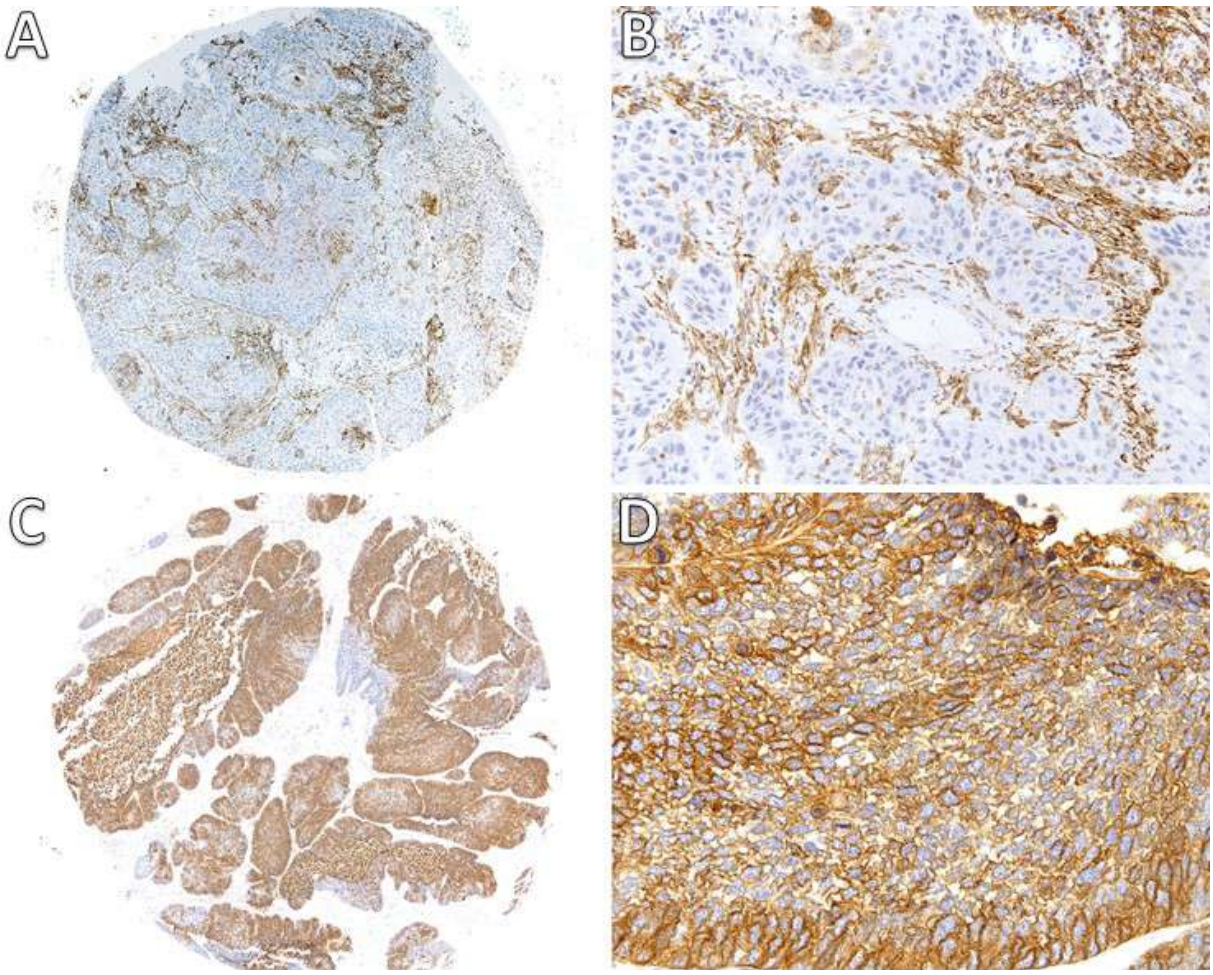

CD10: CÉLULAS TUMORAIS

Dos 597 casos iniciais, 514 casos (86,09%) foram avaliados em relação a expressão de CD10 considerando área positiva e intensidade da expressão em células tumorais. Os 83 casos que não foram avaliados são referentes a cilindros de tecido descolados das lâminas histológicas durante as reações de imuno-histoquímica.

Dos 514 casos avaliados, 168 (32,68%) apresentou expressão de CD10 em pelo menos 1 célula tumoral, sendo que destes 168 casos, 96 (57,14%) foram de expressão focal, ou seja, menos que 10% das células tumorais expressaram CD10 (Tabela 10). A Figura 20 ilustra a distribuição de expressão pelos diferentes escores propostos.

Tabela 10: Frequência absoluta de expressão de CD10 em CCECP considerando percentual de área do tumor expressando o anticorpo e intensidade de expressão (n=168).

	Intensidade de expressão			
Área	*Fraca*	*Moderada*	*Forte*	*Total*
<10%	29	50	17	96
11-49%	3	21	17	41
50-74%	1	3	12	16
>75%	0	1	14	15
Total	33	75	60	168

Figura 20: *Balloonplot* ilustrando a distribuição dos CCECP por categoria, considerando a área e a intensidade de expressão de CD10 nas células tumorais. As barras na cor "cinza" representam a fração ocupada pela categoria correspondente e o diâmetro do círculo e proporcional a frequência de ocorrências em cada combinação de categorias.

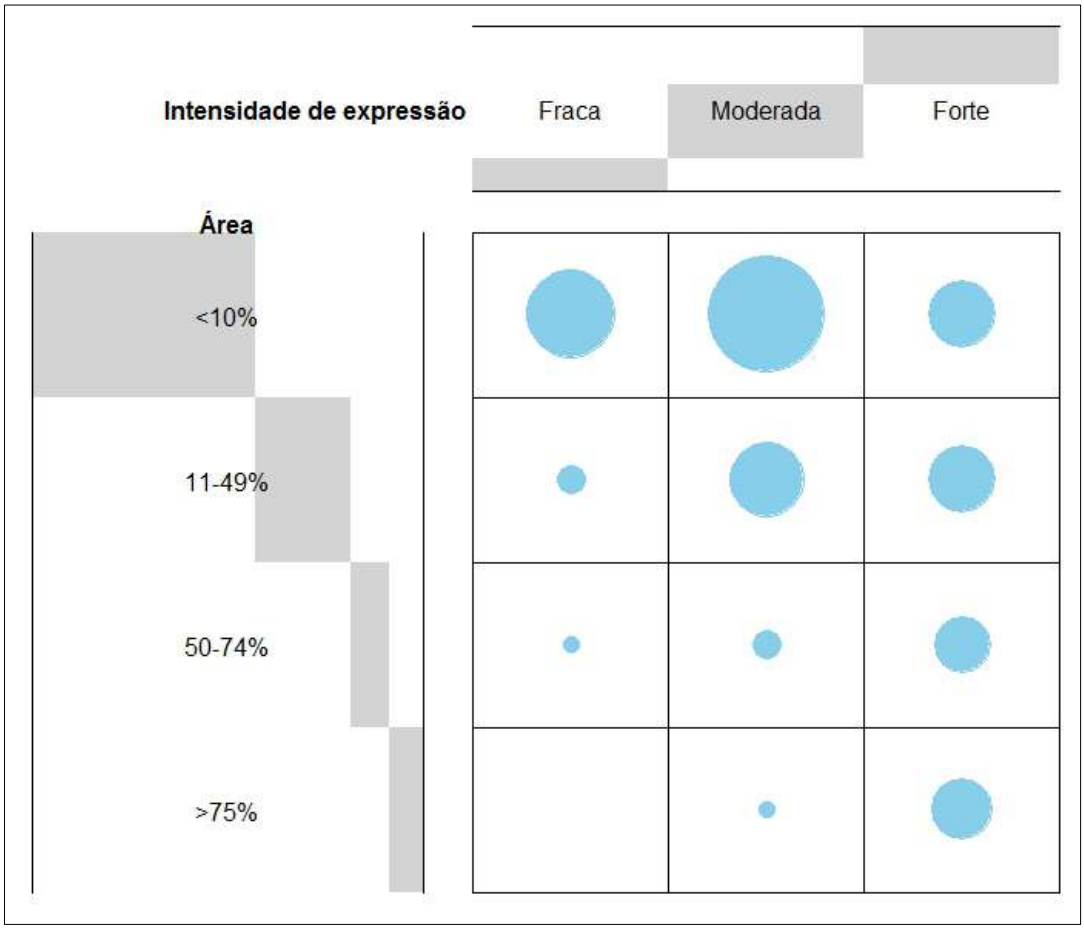

A maioria dos casos dos casos expressou CD10 em menos de 10% das células neoplásicas, ou seja, expressão focal. O teste estatístico do Qui-quadrado de Pearson com resíduos ajustados demonstrou relevância na distribuição dos casos, expressos na figura 21. Considerando a última linha, referente à expressão de CD10 em mais de 75% das células tumorais, apesar de representarem uma fração menor do total, apresentou relevância estatística no quesito intensidade de expressão, dos 15 casos com expressão difusa, 14 deles apresentaram intensidade forte, enquanto 1 caso

apresentou intensidade moderada e nenhum caso foi expresso fracamente na maior extensão (p = 2.024e-09).

Figura 21: *Corrplot* ilustrando a expressão diferencial das combinações de categorias quanto a expressão de CD10 em células tumorais. A combinação "Forte em mais que 75%" foi diferente das demais combinações da mesma linha (Teste do Qui-Quadrado de Pearson, p = 2.024e-09).

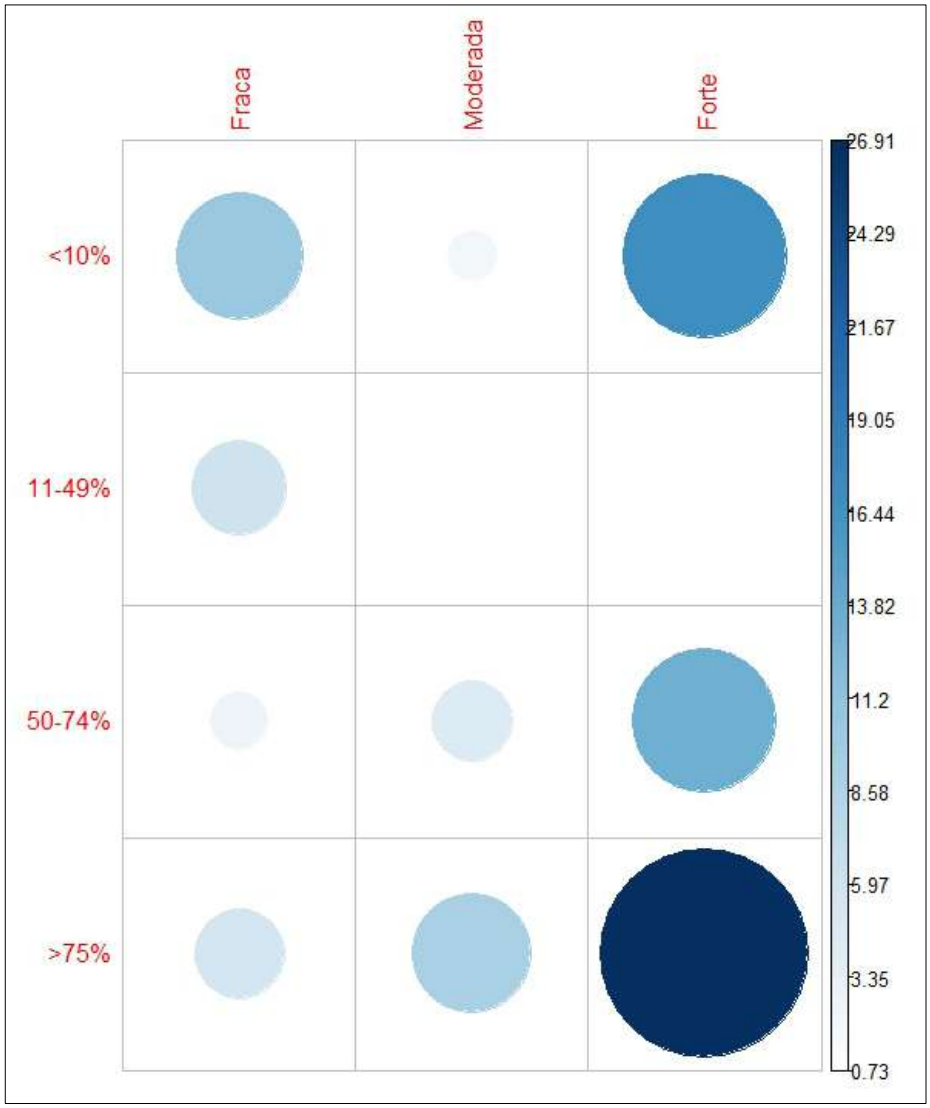

CD10: ESTROMA

Dos 597 casos iniciais, 499 casos (83,54%) foram avaliados em relação a expressão de CD10 considerando área positiva e intensidade da expressão no estroma tumoral. Os 98 casos que não foram avaliados são referentes a cilindros de tecido descolados das lâminas histológicas durante as reações de imuno-histoquímica ou ausência de estroma.

Dos 499 casos avaliados, 415 (83,16%) apresentaram expressão de CD10 em pelo menos 1 estromal, sendo que destes 415 casos, 336 (80,96%) foram de expressão de até 49% da área estromal (Tabela 11). A Figura 22 ilustra a distribuição de expressão pelos diferentes escores propostos.

Tabela 11: Frequência absoluta de expressão de CD10 no estroma tumoral de CCECP considerando percentual de área expressando o anticorpo e intensidade de expressão (n=415).

	Intensidade de expressão			
Área	*Fraca*	*Moderada*	*Forte*	*Total*
<10%	63	91	6	160
11-49%	27	129	20	176
50-74%	0	35	29	64
>75%	1	4	10	15
Total	91	259	65	415

Figura 22: *Balloonplot* ilustrando a distribuição dos CCECP por categoria, considerando a área e a intensidade de expressão de CD10 no estroma. As barras na cor "cinza" representam a fração ocupada pela categoria correspondente e o diâmetro do círculo e proporcional a frequência de ocorrências em cada combinação de categorias.

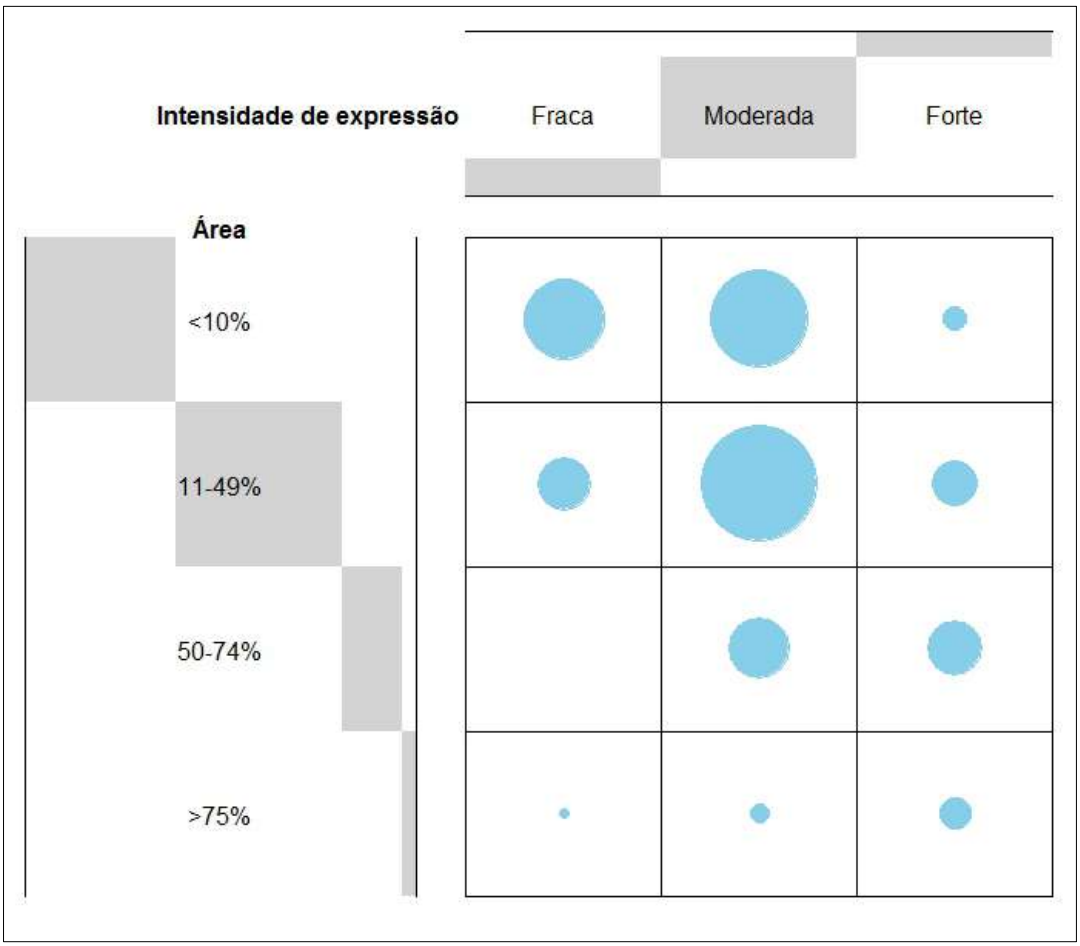

Aplicando o teste estatístico do Qui-quadrado de Pearson com resíduos ajustados, pode se observar relevância na distribuição dos casos, expressos na figura 23. Considerando os casos com expressão de intensidade fraca, houve predominância de expressão focal (menos do que 10% da extensão). Já considerando os casos com expressão difusa, ou seja, em mais de 50% da extensão estromal, houve predominância de intensidade forte, quando comparadas à intensidade fraca ($p<2.2e-16$).

Figura 23: *Corrplot* ilustrando a expressão diferencial das combinações de categorias quanto a expressão de CD10 no estroma. A imagem mostra expressão diferencial generalizada (Teste do Qui-Quadrado de Pearson, p<2.2e-16).

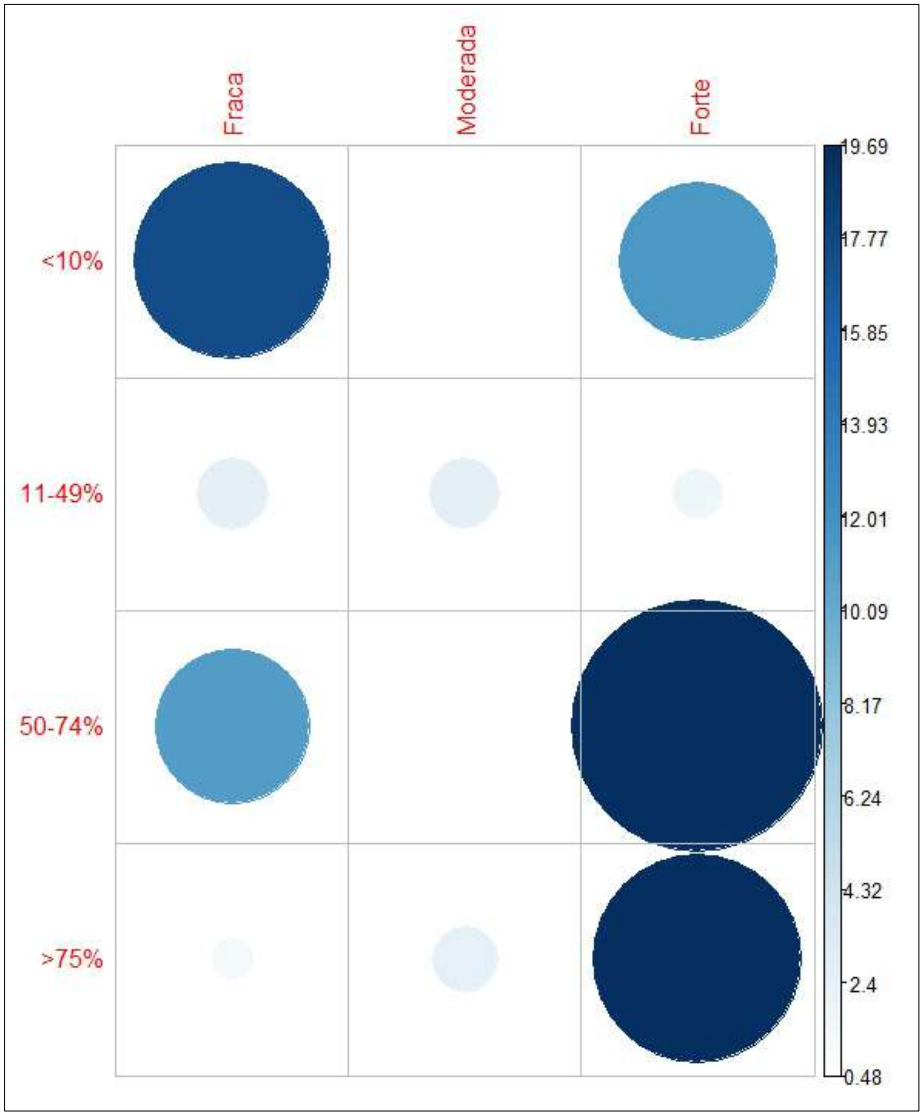

DISCRIMINAÇÃO DA EXPRESSÃO DE CD138, EMA, CD10 E VIMENTINA POR STATUS DE EXPRESSÃO DE BER-EP4

Após conhecidas as taxas individuais de expressão do CD138, EMA, CD10 e vimentina nas células tumorais e a expressão de CD10 e vimentina no estroma tumoral, foi realizada a discriminação de expressão segundo o status do Ber-EP4, positivo ou negativo.

Para tanto, quando avaliando CD138, EMA, CD10 e vimentina, os casos foram classificados como "negativo" quando até 10% das células tumorais expressaram o anticorpo; e "positivo" se houve expressão em mais de 10% das células tumorais. No entanto, para Ber-EP4, somente foi considerado "negativo" os casos sem expressão alguma do anticorpo, para avaliar, juntamente, os casos de expressão focal da proteína e comparar com os demais marcadores.

Empregando o Teste Z para comparar proporções com correção de continuidade, não houve diferença significante entre os marcadores estudados. As proporções de expressão de CD138, EMA, CD10 e vimentina foram similares nos dois status de expressão do Ber-EP4, casos positivos e casos negativos (Tabela 12). Portanto, a expressão de Ber-EP4, ainda que focal, não influenciou a expressão dos outros marcadores, indicando independência na expressão entre as proteínas.

Tabela 12: Descrição da frequência absoluta de expressão de diferentes anticorpos de acordo com o status de expressão de Ber-EP4. Para comparação das proporções, foi empregado o Teste Z com correção de continuidade; diferenças significantes são expressas por valor de p menor que 0,05.

Anticorpos	Ber-EP4		Total	Valor de p
	Positivo	Negativo		
CD138 (n = 460)				
positivo	135	12	147	p = 0,9201
negativo	285	28	313	
total	420	40	460	
EMA (n = 475)				
positivo	67	27	94	p = 0,2631
negativo	295	86	381	
total	362	113	475	
CD10 - tumor (n = 514)				
positivo	35	70	105	p = 0,8148
negativo	129	280	409	
total	164	350	514	
CD10 - estroma (n = 499)				
positivo	104	221	325	p = 0, 9424
negativo	57	117	174	
total	161	338	499	
Vimentina - tumor (n = 522)				
positivo	7	26	33	p = 0,2384
negativo	160	329	489	
total	167	355	522	
Vimentina - estroma (n = 512)				
positivo	161	323	484	p = 0,1373
negativo	5	23	28	
total	166	346	512	

MARCADORES DE CICLO CELULAR: KI-67, CICLINA D1, P21 E P27

Com a finalidade de se conhecer as taxas de proliferação celular dos CCECP, foram realizadas reações de imuno-histoquímica empregando os anticorpos Ki-67, ciclina D1, p21 e p27. Estes quatro marcadores apresentaram padrão de expressão predominantemente nuclear, tanto em células neoplásicas quanto em células estromais (Figura 24).

Figura 24: Expressão Ki-67, Ciclina D1, p21 e p27 em CCECPs. **A-B** Expressão de Ki-67 em CCECP – x5 e x40, respectivamente. **C-D** Expressão de ciclina D1 em CCECP – x5 e x40, respectivamente. **E-F** Expressão massiva de intensidade forte p21 em CCECP – x5 e x40, respectivamente. **G-H** Expressão de p27 em CCECP – x5 e x40, respectivamente.

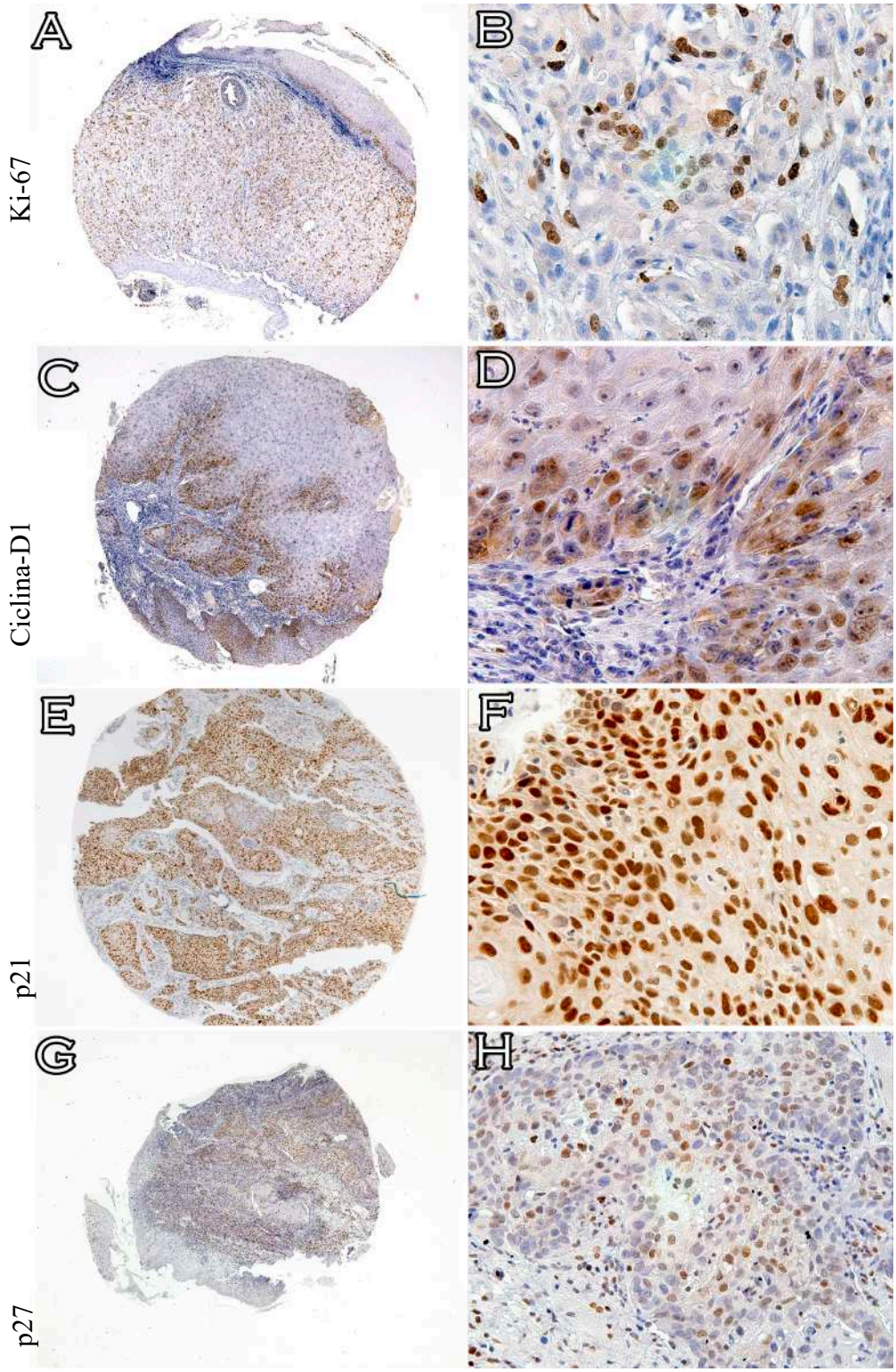

Para tanto, foram contabilizadas todas as células tumorais negativas e positivas de 5 campos, em 40 vezes de magnificação de lentes, em cada caso. Após, foi realizado o cálculo para se obter a frequência relativa de células em proliferação (média aritmética de cada caso), de acordo com os anticorpos citados acima.

Considerando a média global para células tumorais, ou seja, envolvendo ambos, casos Ber-EP4 positivos e negativos, o p21 foi mais expresso, com média de 37,62%, seguido por Ki-67 (31,27%), ciclina D1 (5,48%) e p27 (5,19%), vistos na Tabela 13. Uma vez que o mecanismo e participação de cada um destes anticorpos é singular no processo de proliferação, não houve a intenção de comparar frequências e médias globais entre os marcadores.

Tabela 13: Distribuição da frequência relativa de células expressando os marcadores de proliferação discriminada por casos expressando ou não o Ber-EP4.

	Média global	**Ber-EP4 positivos**	**Ber-EP4 negativos**
Ki-67	31,27%	31,74%	31,05%
Ciclina D1	5,48%	5,78%	5,27%
p21	37,62%	39,25%	36,84%
p27	5,19%	6,00%	4,81%

As médias e proporções foram então comparadas utilizando o Teste T com correção de Welch para variâncias diferentes, possibilitando maior acurácia nos valores obtidos. De acordo com a figura 25, é possível notar que não houve diferença quando comparadas as médias de proliferação entre os dois diferentes status de expressão de Ber-EP4 em nenhum anticorpo empregado neste estudo.

Figura 25: *Whisker e Boxplot* ilustrando as taxas de proliferação por quartis seguindo a expressão de Ki-67, Ciclina D1, p21 e p27, de acordo com o status de expressão do Ber-EP4 (Ber-EP+ e Ber-EP4-, respectivamente). Para comparação das taxas de proliferação foi empregado o Teste T com correção de Welch para variâncias diferentes. O valor de p adotado foi 0,05.

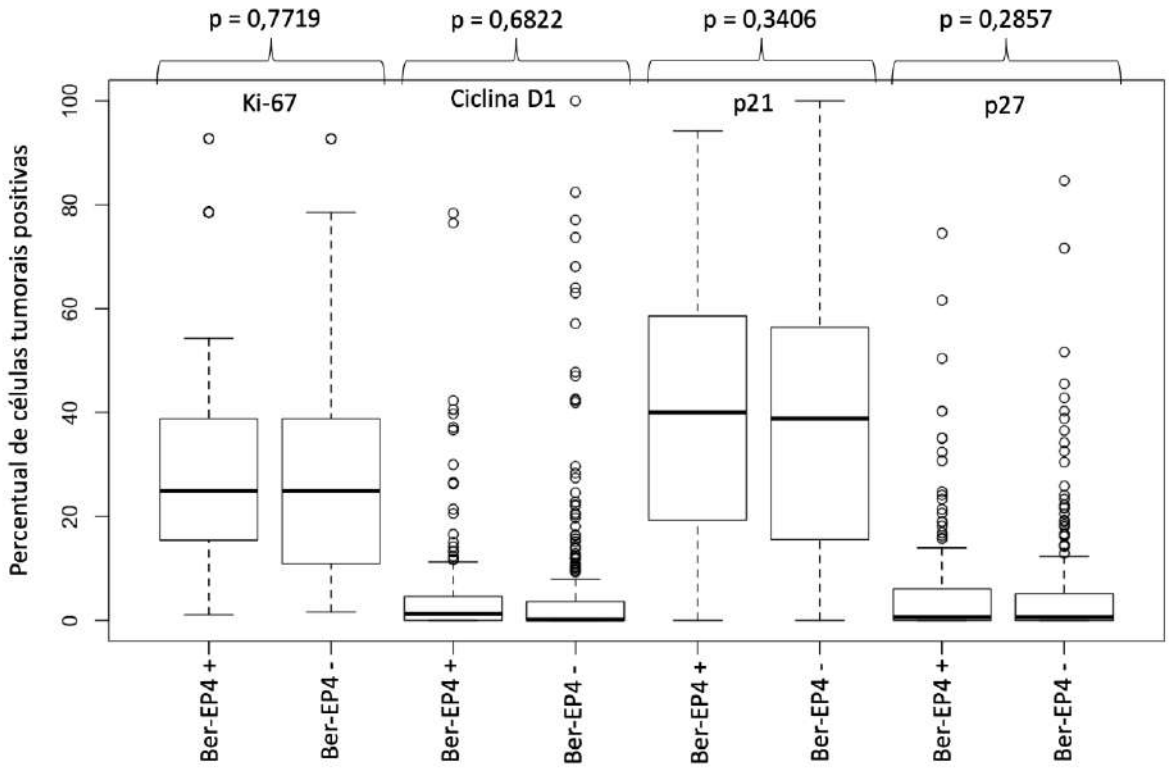

5.4 CORRELAÇÕES CLINICOPATOLÓGICAS COM A EXPRESSÃO DE BER-EP4

Após avaliados os casos e conhecidos os valores de expressão de Ber-EP4 em carcinomas de células escamosas de cabeça e pescoço, foi realizado o estudo de correlações clinicopatológicas. O objetivo foi investigar se a expressão de Ber-EP4 influenciaria ou seria influenciado por questões clínicas.

Para tanto, foi empregado o Teste Z, com correção de continuidade para comparar as proporções de ocorrências seguindo o status de expressão do Ber-EP4, considerando a idade, gênero, tabagismo e estadiamento TNM. Quando comparadas as proporções de casos positivos para expressão de Ber-EP4, o fator "idade"

apresentou uma tendência estatística (p = 0,07); tumores provenientes de pacientes com menos de 40 anos expressaram Ber-EP4 em 9,5% dos casos, enquanto tumores de pacientes com mais de 41 anos expressaram Ber-EP4 em quase 30% dos casos.

A história atual ou prévia de tabagismo influenciou na proporção de casos positivos para expressão de Ber-EP4. Pacientes com histórico de tabagismo apresentaram tumores Ber-EP4+ em 31% do total, já pacientes que negaram este hábito deletério tiveram expressão de Ber-EP4 em 13% (p = 0,005). Os demais parâmetros não apresentaram diferença de proporções (Tabela 14).

Tabela 14: Descrição da frequência absoluta de ocorrências de casos positivos e negativos para a expressão de Ber-EP4 para diferentes parâmetros clínicos. Para comparação das proporções, foi empregado o Teste Z para proporções com correção de continuidade; diferenças significantes são expressas por valor de p menor que 0,05.

	Ber-EP4			
Parâmetros clínicos	**Positivo**	**Negativo**	**Total**	**Valor de p**
n = 597	173	424	597	
Idade				
<40	2	19	21	p = 0,07
>41	171	405	576	
Gênero				
Masculino	147	338	485	p = 0,1687
Feminino	26	86	112	
Tabagismo (n = 548)				
Sim	151	336	487	p = 0,005*
Não	8	53	61	
Estadiamento T (n = 426)				
T1 ou T2	45	112	157	p = 0,209
T3 ou T4	91	178	269	
Estadiamento N (n = 415)				
N0 ou N1	59	177	236	p = 0,1918
N2 ou N3	73	106	179	
Estadiamento M (n = 253)				
M0	60	175	235	p = 0,3367
M1	7	11	18	

Foi realizado o estudo de sobrevida global comparando os tumores que apresentaram expressão de Ber-EP4 e os que foram negativos para este marcador (Figura 26). Os dados apresentaram mostram que os tumores Ber-EP4-positivos apresentaram sobrevida menor, se comparado aos tumores sem expressão de Ber-EP4 (p = 0,008).

Figura 26: Curva de *Kaplan Meier* ilustrando a probabilidade de sobrevida de pacientes com tumores que expressam o Ber-EP4 (Ber_EP=1, curva azul) e os que não expressam o Ber-EP4 (Ber_EP4=0, curva amarela). A diferença foi calculada pelo teste de Log-rank (p = 0,008). Comparando as duas curvas, pacientes com tumores Ber-EP4+ têm 50% de probabilidade de terem entre 40 a 45 meses de sobrevida, enquanto pacientes com tumores negativos para Ber-EP4 têm 50% de terem em média 75 meses de sobrevida.

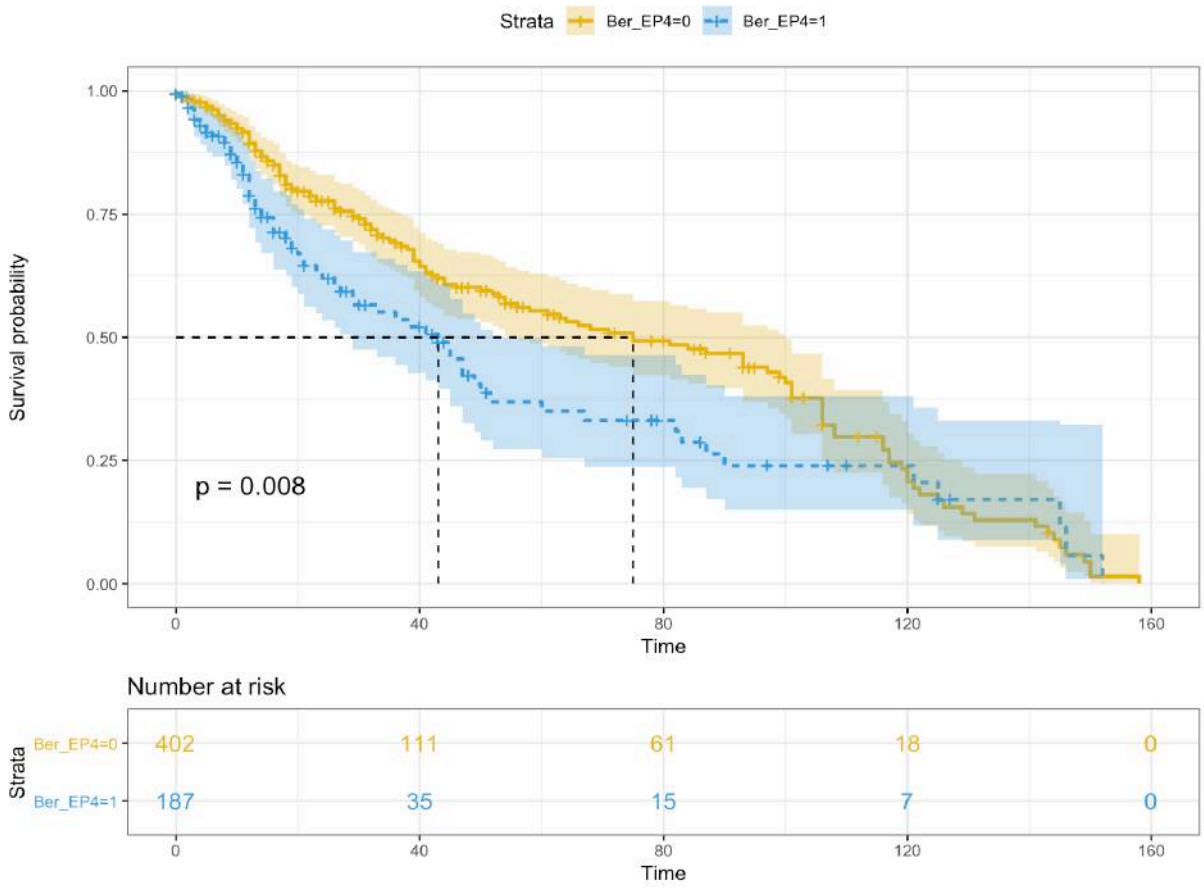

5.5 VARIANTES BASALOIDES

Do total de 597 casos, 6 casos (1%) foram descritos no relatório histopatológico como variantes basaloides. Não houve concordância de expressão entre Ber-EP4, EMA e CD138 que favoreça o uso deste painel para direcionamento de diagnóstico histopatológico (Tabela 15).

Tabela 15: Detalhamento da expressão imuno-histoquímica de Ber-EP4, EMA, CD138 nos CCE variante basaloide.

	Ber-EP4		**EMA**		**CD138**	
	%	**Intensidade**	**%**	**Intensidade**	**%**	**Intensidade**
Caso 1	<10	moderado	negativo	negativo	negativo	negativo
Caso 2	negativo	negativo	>75%	forte	>75%	forte
Caso 3	negativo	negativo	<10%	forte	10 a 50%	moderado
Caso 4	<10%	moderado	>75%	forte	10 a 50%	moderado
Caso 5	>75%	forte	>75%	moderado	>75%	forte
Caso 6	<10%	fraco	>75%	moderado	>75%	forte

6. Discussão

5. DISCUSSÃO

O carcinoma de células escamosas de cabeça e pescoço (CCECP) engloba os tumores que surgem nos lábios, cavidade oral, seios paranasais, rinofaringe, orofaringe, hipofaringe e laringe. Mais de 650 mil casos são diagnosticados anualmente com cerca de 330 mil mortes devido ao CCECP no mundo (Bray et al., 2018, El-Naggar et al., 2017).

Os homens com mais de 40 anos são mais afetados pela doença (Neville et al., 2009) e a etiologia é dependente do local de acometimento. Tumores de cavidade oral são, na maioria das vezes, facilitados pelo hábito do tabagismo, por vezes em sinergia com o consumo de bebidas alcoólicas (Scully and Bagan, 2009b, Scully and Bagan, 2009a). Estes dados são compatíveis com os achados neste estudo. Mais de 80% da amostra foi composta por homens, com idade média de 60 anos.

Muitos estudos têm mostrado que o abuso de tabaco e bebidas alcoólicas são fatores de risco para o desenvolvimento de vários tipos de cânceres, dentre eles – e principalmente – o carcinoma de células escamosas de cabeça e pescoço (Macfarlane et al., 1995, Lubin et al., 2009, Mermod et al., 2019). Quando avaliados separadamente, o tabagismo parece desempenhar um papel mais relevante no surgimento de lesões potencialmente malignizáveis e neoplasias epiteliais do que o etilismo (Shiu and Chen, 2004, Morse et al., 2007, Castellsague et al., 2004). Por terem ação sinérgica, as maiores chances de desenvolvimento de neoplasias epiteliais são creditadas ao abuso concomitante de cigarros e bebidas alcoólicas (Castellsague et al., 2004).

Neste estudo, apesar ter sido caracterizado detalhadamente o consumo de cigarros e bebidas alcoólicas pelos pacientes, durante análise clinicopatológica, utilizou-se apenas o número total de pacientes que relataram história atual ou cessada de tabagismo, estando inseridos nesse montante os pacientes com histórico de etilismo sincrônico. Desta forma foram abrangidos os pacientes tabagistas com ou sem histórico de etilismo e ex-tabagistas com ou sem histórico de etilismo. A história de tabagismo esteve presente em mais de 80% da amostra estudada e em quase metade dos casos os pacientes relataram etilismo sincrônico em alguma fase da vida.

Após a caracterização da amostra, os casos selecionados foram revisados histopatologicamente para confirmação de que somente casos de CCECP compusessem o estudo. Notou-se que os laudos histopatológicos haviam sido descritos e classificados de acordo com Barnes et al. (2005). Após 2005, muitos estudos destrincharam o papel do HPV na carcinogênese em tumores de cabeça e pescoço (Saba et al., 2018, Haft et al., 2019, Gleber-Netto et al., 2019, Guo et al., 2016, Wang et al., 2015, Parfenov et al., 2014). Os achados sobre a etiologia viral na carcinogênese de cabeça e pescoço trouxeram a necessidade de um novo sistema de classificação dos tumores de cabeça e pescoço, que foi solidificada recentemente (El-Naggar et al., 2017). Os tumores de orofaringe passaram a ser classificados em carcinoma de células escamosas ceratinizante e não-ceratinizante. Neste estudo, a classificação acorda com a descrição contida no laudo histopatológico, que seguia as diretrizes de 2005 da Organização Mundial da Saúde. Optou-se por manter a classificação inicial, visto que identificação de acurácia diagnóstica e reclassificação não estavam previstas no projeto inicial enviado ao comitê de ética.

Seguindo as etapas, a expressão do Ber-EP4 foi avaliada nos casos de CCECP. O Ber-EP4 é um anticorpo dificilmente empregado na rotina diagnóstica, uma vez que tem expressão firmada em carcinomas de células basais (CCB) de pele. Por ser um tumor de fácil reconhecimento, dificilmente o CCB recruta a necessidade de exames complementares. No entanto, a ocorrência deste tipo de tumor em boca é rara e quando ocorre pode gerar erros no diagnóstico, uma vez que o ameloblastoma periférico compartilha de uma arquitetura tecidual e celular com o CCB. Neste quesito, o Ber-EP4 pode ser útil na diferenciação de CCB intraoral e ameloblastomas periféricos (Ansai et al., 2012, Del Rosario et al., 2001, Tellechea et al., 1993, Kato et al., 1999).

Sabendo que o carcinoma de células escamosas compreende até 95% dos casos de tumores malignos da boca (Barnes et al., 2005) e pode apresentar variantes basalóides (Beer et al., 2000), surgiu a necessidade de saber qual é o padrão de expressão do Ber-EP4 em carcinomas de células escamosas orais de cabeça e pescoço. Não há na literatura muitos trabalhos que avaliem a expressão de Ber-EP4 em lesões orais, dificultando o desenho deste estudo. Foram empregados conceitos já utilizados por outros pesquisadores em tumores de pele (Tellechea et al., 1993), esôfago (Stoecklein et al., 2006), insulinoma maligno (Raffel et al., 2010) além de unir parâmetros utilizados em estudos com outros anticorpos em diferentes tipos de neoplasias (Ansai et al., 2012, Brady et al., 2012, Costea et al., 2019, Daniel and Burnett, 1991, Del Rosario et al., 2001, Gaballah and Ahmed, 2015, Gioacchini et al., 2015, Handra-Luca, 2019, Hirai et al., 2003, Jing et al., 2019, Kapranos et al., 2001, Kudo et al., 1998, Lee et al., 2009, Piattelli et al., 2006, Ramezani et al., 2016, Yang et al., 2019a).

Partindo do princípio de que não deveria haver expressão de Ber-EP4 em células escamosas (Beer et al., 2000, Latza et al., 1990), optou-se por considerar toda e qualquer expressão desta proteína em células tumorais como válida para correlações e comparações.

Ao buscar respostas com os parâmetros clínicos, a idade apresentou uma tendência estatística, apontando para maior taxa de expressão em tumores de pacientes com mais de 40 anos.

Há, no entanto, que se considerar que houve um baixo número de casos em pacientes com menos de 40 anos de idade (n = 21). Dois deles expressaram Ber-EP4: o primeiro ocorrendo em um homem de 36 anos, tabagista com expressão focal mínima de Ber-EP4; e o segundo caso ocorrendo em uma mulher, 37 anos, não-tabagista que apresentou expressão em todas as células tumorais, com intensidade marcante. Ambos os casos ocorreram em tumores de cavidade oral classificados como CCE bem diferenciados. Talvez estudos com amostra mais expressiva de pacientes jovens mostrem resultados arbitrários.

Já com relação ao tabagismo, pacientes que relataram o hábito em algum momento da vida apresentaram mais tumores com expressão de Ber-EP4 do que os pacientes que negaram o hábito. O resultado é compatível com os achados de (Castellsague et al., 2004). O tabaco pode induzir a carcinogênese por uma série de mecanismos distintos (Chen et al., 2013) e, talvez, algum dos diferentes mecanismos possa favorecer a expressão de Ber-EP4, no entanto, este quesito necessita de averiguações mais profundas.

Considerando os testes imuno-histoquímicos, a presença de Ber-EP4 não parece ter influenciado a expressão dos outros marcadores epiteliais ou de início de transição epitélio-mesênquima (EMA, CD138, CD10 e vimentina). A mesma inércia foi observada na proliferação celular investigada pela expressão de Ki-67, ciclina D1, p21 e p27. Não houve diferença nas frequências relativas de células em proliferação, quando comparados os grupos de tumores negativos e positivos para Ber-EP4. Todavia, ao testar a sobrevida global, pacientes com tumores reativos para o anticorpo Ber-EP4 obtiveram os piores resultados, sugerindo esta proteína como possível marcador prognóstico para CCECP.

Mais estudos são necessários para se aprofundar sobre a significância da expressão de Ber-EP4 em carcinomas de células escamosas, bem como seu potencial prognóstico. Além disso, os resultados deste estudo indicam que o uso deste anticorpo no diagnóstico diferencial de lesões basais e escamosas orais deve ser cauteloso, pois lesões de origem escamosa podem expressar o Ber-EP4 em diferentes intensidades e proporções.

7. Conclusão

7. CONCLUSÃO

- Houve expressão de Ber-EP4 em uma parcela significativa dos casos de CCECP

- CD138, EMA CD10 e vimentina foram expressos em células neoplásicas de CCECP;

- Houve expressão de CD10 e vimentina no estroma tumoral de CCECP;

- A expressão de Ber-EP4 não alterou a expressão de CD138, EMA, CD10 e vimentina;

- CCECP de pacientes tabagistas expressaram mais Ber-EP4 do que casos de pacientes que negaram o hábito de tabagismo;

- A sobrevida de pacientes com CCECP Ber-EP4 foi menor do que os pacientes que não expressaram Ber-EP4.

Referências

REFERÊNCIAS

ABREU, L., KRUGER, E. & TENNANT, M. 2009. Lip cancer in Western Australia, 1982-2006: a 25-year retrospective epidemiological study. *Aust Dent J,* 54**,** 130-5.

ALDANA, P. C., YFANTIS, H. G. & JOHN, P. R. 2019. Perianal Basal Cell Carcinoma Successfully Managed with Excisional Biopsy. *Case Rep Dermatol Med,* 2019**,** 6268354.

ANDRADE, E. P., TEIXEIRA, L. N., MONTALLI, V. A. M., GARCIA, F. M., PASSADOR-SANTOS, F., SOARES, A. B. & ARAUJO, V. C. 2019. Epithelial membrane antigen and DOG1 expression in minor salivary gland tumours. *Ann Diagn Pathol,* 43**,** 151408.

ANSAI, S., TAKAYAMA, R., KIMURA, T. & KAWANA, S. 2012. Ber-EP4 is a useful marker for follicular germinative cell differentiation of cutaneous epithelial neoplasms. *J Dermatol,* 39**,** 688-92.

BAGAN, J., SARRION, G. & JIMENEZ, Y. 2010. Oral cancer: clinical features. *Oral Oncol,* 46**,** 414-7.

BARNES, L., EVESON, J. W., SIDRANSKY, D. & REICHART, P. 2005. *Pathology and genetics of head and neck tumours*, IARC.

BARRETT, T. L., SMITH, K. J., WILLIAMS, J., CORNER, S. W., HODGE, J. J. & SKELTON, H. G. 1999. Immunohistochemical staining for Ber-EP4, p53, proliferating cell nuclear antigen, Ki-67, bcl-2, CD34, and factor XIIIa in nevus sebaceus. *Mod Pathol,* 12**,** 450-5.

BEER, T. W., SHEPHERD, P. & THEAKER, J. M. 2000. Ber EP4 and epithelial membrane antigen aid distinction of basal cell, squamous cell and basosquamous carcinomas of the skin. *Histopathology,* 37**,** 218-23.

BERTOLI, C., SKOTHEIM, J. M. & DE BRUIN, R. A. 2013. Control of cell cycle transcription during G1 and S phases. *Nat Rev Mol Cell Biol,* 14**,** 518-28.

BLOW, J. J. & DUTTA, A. 2005. Preventing re-replication of chromosomal DNA. *Nat Rev Mol Cell Biol,* 6**,** 476-86.

BRACERO, F., GAMIZ, M. J., SOLDADO, L., CONDE, J. M., REDONDO, M., GONZALEZ, M. A., LOPEZ GARRIDO, J. & ESTEBAN, F. 2001. [Hypopharynx and larynx basaloid squamous carcinoma: our experience with 6 cases]. *Acta Otorrinolaringol Esp,* 52**,** 229-36.

BRADY, A., NAYAR, A., CROSS, P., PATEL, A., NAIK, R., LEE, S., KAUSHIK, S., BARTON, D. & MCCLUGGAGE, W. G. 2012. A detailed immunohistochemical analysis of 2 cases of papillary cystadenoma of the broad ligament: an extremely rare neoplasm characteristic of patients with von hippel-lindau disease. *Int J Gynecol Pathol,* 31**,** 133-40.

BRAY, F., FERLAY, J., SOERJOMATARAM, I., SIEGEL, R. L., TORRE, L. A. & JEMAL, A. 2018. Global cancer statistics 2018: GLOBOCAN estimates of incidence and mortality worldwide for 36 cancers in 185 countries. *CA Cancer J Clin,* 68**,** 394-424.

BROLL, R., SCHAUER, V., SCHIMMELPENNING, H., STRIK, M., WOLTMANN, A., BEST, R., BRUCH, H. P. & DUCHROW, M. 1997. Prognostic relevance of occult tumor cells in lymph nodes of colorectal carcinomas: an immunohistochemical study. *Dis Colon Rectum,* 40**,** 1465-71.

CASTELLSAGUE, X., QUINTANA, M. J., MARTINEZ, M. C., NIETO, A., SANCHEZ, M. J., JUAN, A., MONNER, A., CARRERA, M., AGUDO, A., QUER, M., MUNOZ, N., HERRERO, R., FRANCESCHI, S. & BOSCH, F. X. 2004. The role of type of tobacco and type of alcoholic beverage in oral carcinogenesis. *Int J Cancer,* 108**,** 741-9.

CHANG, B. D., WATANABE, K., BROUDE, E. V., FANG, J., POOLE, J. C., KALINICHENKO, T. V. & RONINSON, I. B. 2000. Effects of p21Waf1/Cip1/Sdi1 on cellular gene expression: implications for carcinogenesis, senescence, and age-related diseases. *Proc Natl Acad Sci U S A,* 97**,** 4291-6.

CHEN, K. M., GUTTENPLAN, J. B., ZHANG, S. M., ALIAGA, C., COOPER, T. K., SUN, Y. W., DELTONDO, J., KOSINSKA, W., SHARMA, A. K., JIANG, K., BRUGGEMAN, R., AHN, K., AMIN, S. & EL-BAYOUMY, K. 2013. Mechanisms of oral carcinogenesis induced by dibenzo[a,l]pyrene: an environmental pollutant and a tobacco smoke constituent. *Int J Cancer,* 133**,** 1300-9.

CHEN, L., WANG, L., ZHANG, X., YAO, M. & FU, P. 2019. Ipsilateral breast metastasis after axillary dissection caused by epithelioid sarcoma: a case report and pathological investigation. *Diagn Pathol,* 14**,** 111.

CHOI, C. S., CHOI, G., JUNG, K. Y., CHOI, J. O. & CHAE, Y. S. 2001. Low expression of p27(Kip1) in advanced mucoepidermoid carcinomas of head and neck. *Head Neck,* 23**,** 292-7.

CHOI, W. I., KIM, M. Y., JEON, B. N., KOH, D. I., YUN, C. O., LI, Y., LEE, C. E., OH, J., KIM, K. & HUR, M. W. 2014. Role of promyelocytic leukemia zinc finger (PLZF) in cell proliferation and cyclin-dependent kinase inhibitor 1A (p21WAF/CDKN1A) gene repression. *J Biol Chem,* 289**,** 18625-40.

COLECCHIA, M., FRIGO, B. & LEOPARDI, O. M. 1997. Salivary duct carcinoma of the parotid gland. Report of a case with cytologic and immunocytochemical findings on fine needle aspiration biopsy. *Acta Cytol,* 41**,** 593-7.

COSSMAN, J., NECKERS, L. M., LEONARD, W. J. & GREENE, W. C. 1983. Polymorphonuclear neutrophils express the common acute lymphoblastic leukemia antigen. *J Exp Med,* 157**,** 1064-9.

COSTEA, C. F., TURLIUC, M. D., SAVA, A., DIMITRIU, G., DUMITRESCU, G. F., DANCA, C., CUCU, A. I., BOGDANICI, C. M., COSTACHE, II, BUZDUGA, C. M., CIOCOIU, M., TANASE, D. M., DRAGOMIR, R. A. & CARAULEANU, A. 2019. Periocular basal cell carcinoma: demographic, clinical, histological and immunohistochemical evaluation of a series of 39 cases. *Rom J Morphol Embryol,* 60**,** 77-86.

CUI, L., QU, C. & LIU, H. 2019. Association study of cell cycle proteins and human papillomavirus in laryngeal cancer in Chinese Population. *Clin Otolaryngol*.

CURADO, M. P., JOHNSON, N. W., KERR, A. R., SILVA, D. R. M. E., LANFRANCHI, H., PEREIRA, D. L., FONSECA, F. P., LOPES, M. A., KOWALSKI, L. P. & VARGAS, P. A. 2016. Oral and oropharynx cancer in South America: Incidence, mortality trends and gaps in public databases as presented to the Global Oral Cancer Forum. *Translational Research in Oral Oncology,* 1**,** 2057178X16653761.

DAHLGREN, L., DAHLSTRAND, H. M., LINDQUIST, D., HOGMO, A., BJORNESTAL, L., LINDHOLM, J., LUNDBERG, B., DALIANIS, T. & MUNCK-WIKLAND, E. 2004. Human papillomavirus is more common in base of tongue than in mobile tongue cancer and is a favorable prognostic factor in base of tongue cancer patients. *Int J Cancer,* 112**,** 1015-9.

DANIEL, M. R. & BURNETT, H. E. 1991. Immunocytochemical investigation of the tissue of origin of two lung cancer cell lines. *Int J Exp Pathol,* 72**,** 397-405.

DARRE, T., ABOUBAKARI, A. S., SONHAYE, L., DOUAGUIBE, B., BASSOWA, A. & NAPO-KOURA, G. 2019. Primary squamous cell carcinoma of the endometrium associated with human papilloma virus in a young woman: a case report. *J Med Case Rep,* 13**,** 167.

DAVID, G. 1992. Structural and functional diversity of the heparan sulfate proteoglycans. *Adv Exp Med Biol,* 313**,** 69-78.

DEL ROSARIO, R. N., BARR, R. J., JENSEN, J. L. & CANTOS, K. A. 2001. Basal cell carcinoma of the buccal mucosa. *Am J Dermatopathol,* 23**,** 203-5.

EL-NAGGAR, A. K., CHAN, J. K. C., GRANDIS, J. R., TAKATA, T. & SLOOTWEG, P. J. 2017. *WHO Classification of Head and Neck Tumours,* France, International Agency for Research on Cancer (IARC).

ELGHETANY, M. T. 2002. Surface antigen changes during normal neutrophilic development: a critical review. *Blood Cells Mol Dis,* 28**,** 260-74.

ESTIMATIVA, I. 2018. Incidência de câncer no Brasil [Internet]. Instituto Nacional de Câncer José Alencar Gomes da Silva. 2017. 130 p.

GABALLAH, M. A. & AHMED, R. A. 2015. Diagnostic value of CD10 and Bcl2 expression in distinguishing cutaneous basal cell carcinoma from squamous cell carcinoma and seborrheic keratosis. *Pathol Res Pract,* 211**,** 931-8.

GILLISON, M. L., CHATURVEDI, A. K., ANDERSON, W. F. & FAKHRY, C. 2015. Epidemiology of Human Papillomavirus-Positive Head and Neck Squamous Cell Carcinoma. *J Clin Oncol,* 33**,** 3235-42.

GIOACCHINI, F. M., ALICANDRI-CIUFELLI, M., MAGLIULO, G., RUBINI, C., PRESUTTI, L. & RE, M. 2015. The clinical relevance of Ki-67 expression in laryngeal squamous cell carcinoma. *Eur Arch Otorhinolaryngol,* 272**,** 1569-76.

GITSCH, G., KOHLBERGER, P., HANZAL, E., KOLBL, H. & BREITENECKER, G. 1991. Immunohistochemical differentiation between ovarian granulosa cell tumors and ovarian carcinomas. *Arch Gynecol Obstet,* 249**,** 173-7.

GLEBER-NETTO, F. O., RAO, X., GUO, T., XI, Y., GAO, M., SHEN, L., ERIKSON, K., KALU, N. N., REN, S., XU, G., FISCH, K. M., AKAGI, K., SEIWERT, T., GILLISON, M., FREDERICK, M. J., JOHNSON, F. M., WANG, J., MYERS, J. N., CALIFANO, J., SKINNER, H. D. & PICKERING, C. R. 2019. Variations in HPV function are associated with survival in squamous cell carcinoma. *JCI Insight,* 4.

GOTTSCHALK, J., JAUTZKE, G., PAULUS, W., GOEBEL, S. & CERVOS-NAVARRO, J. 1993. The use of immunomorphology to differentiate choroid plexus tumors from metastatic carcinomas. *Cancer,* 72**,** 1343-9.

GOTTSCHALK, J., JAUTZKE, G. & SCHREINER, C. 1992. Epithelial and melanoma antigens in gliosarcoma. An immunohistochemical study. *Pathol Res Pract,* 188**,** 182-90.

GUINEE, D. G., JR., FISHBACK, N. F., KOSS, M. N., ABBONDANZO, S. L. & TRAVIS, W. D. 1994. The spectrum of immunohistochemical staining of small-cell lung carcinoma in specimens from transbronchial and open-lung biopsies. *Am J Clin Pathol,* 102**,** 406-14.

GUO, T., GAYKALOVA, D. A., CONSIDINE, M., WHEELAN, S., PALLAVAJJALA, A., BISHOP, J. A., WESTRA, W. H., IDEKER, T., KOCH, W. M., KHAN, Z., FERTIG, E. J. & CALIFANO, J. A. 2016. Characterization of functionally active gene fusions in human papillomavirus related oropharyngeal squamous cell carcinoma. *Int J Cancer,* 139**,** 373-82.

HAFT, S., REN, S., XU, G., MARK, A., FISCH, K., GUO, T. W., KHAN, Z., PANG, J., ANDO, M., LIU, C., SAKAI, A., FUKUSUMI, T. & CALIFANO, J. A. 2019. Mutation of chromatin regulators and focal hotspot alterations characterize human papillomavirus-positive oropharyngeal squamous cell carcinoma. *Cancer,* 125**,** 2423-2434.

HANDRA-LUCA, A. 2019. CD138/syndecan-1 in pancreatic solid and pseudopapillary neoplasms. *J Clin Pathol,* 72**,** 186.

HATFIELD, D. L., TSUJI, P. A., CARLSON, B. A. & GLADYSHEV, V. N. 2014. Selenium and selenocysteine: roles in cancer, health, and development. *Trends Biochem Sci,* 39**,** 112-20.

HIRAI, T., HAYASHI, K., TAKUMIDA, M., UEDA, T., HIRAKAWA, K. & YAJIN, K. 2003. Reduced expression of p27 is correlated with progression in precancerous lesions of the larynx. *Auris Nasus Larynx,* 30**,** 163-8.

HOANG, M. P. & LEVENSON, B. M. 2006. Cystic panfolliculoma. *Arch Pathol Lab Med,* 130**,** 389-92.

HOSCH, S., KRAUS, J., SCHEUNEMANN, P., IZBICKI, J. R., SCHNEIDER, C., SCHUMACHER, U., WITTER, K., SPEICHER, M. R. & PANTEL, K. 2000. Malignant potential and cytogenetic characteristics of occult disseminated tumor cells in esophageal cancer. *Cancer Res,* 60**,** 6836-40.

HSU, C. S., CHEN, C. Y., KWANG, P. C., MIAO, J., HSIA, J. Y. & SHAI, S. E. 2000. Bone-marrow microinvolvement in non-small cell lung cancer is not a reliable indicator of tumour recurrence and prognosis. *Eur J Surg Oncol,* 26**,** 691-5.

HYDBRING, P., MALUMBRES, M. & SICINSKI, P. 2016. Non-canonical functions of cell cycle cyclins and cyclin-dependent kinases. *Nat Rev Mol Cell Biol,* 17**,** 280-92.

IRANI, S. & DEHGHAN, A. 2018. The Expression and Functional Significance of Vascular Endothelial-Cadherin, CD44, and Vimentin in Oral Squamous Cell Carcinoma. *J Int Soc Prev Community Dent,* 8**,** 110-117.

JING, Y., ZHOU, Q., ZHU, H., ZHANG, Y., SONG, Y., ZHANG, X., HUANG, X., YANG, Y., NI, Y. & HU, Q. 2019. Ki-67 is an independent prognostic marker for the recurrence and relapse of oral squamous cell carcinoma. *Oncol Lett,* 17**,** 974-980.

JONES, M. S., HELM, K. F. & MALONEY, M. E. 1997. The immunohistochemical characteristics of the basosquamous cell carcinoma. *Dermatol Surg,* 23**,** 181-4.

KALTZ-WITTMER, C., KLENK, U., GLAESSGEN, A., AUST, D. E., DIEBOLD, J., LOHRS, U. & BARETTON, G. B. 2000. FISH analysis of gene aberrations (MYC, CCND1, ERBB2, RB, and AR) in advanced prostatic carcinomas before and after androgen deprivation therapy. *Lab Invest,* 80**,** 1455-64.

KAPRANOS, N., STATHOPOULOS, G. P., MANOLOPOULOS, L., KOKKA, E., PAPADIMITRIOU, C., BIBAS, A., YIOTAKIS, J. & ADAMOPOULOS, G. 2001. p53, p21 and p27 protein expression in head and neck cancer and their prognostic value. *Anticancer Res,* 21**,** 521-8.

KARIMIAN, A., AHMADI, Y. & YOUSEFI, B. 2016. Multiple functions of p21 in cell cycle, apoptosis and transcriptional regulation after DNA damage. *DNA Repair (Amst),* 42**,** 63-71.

KATO, N., ENDO, Y., TAMURA, G. & MOTOYAMA, T. 1999. Ameloblastoma with basal cell carcinoma-like feature emerging as a nasal polyp. *Pathol Int,* 49**,** 747-51.

KIENE, B. & WEDLICH, D. 1990. EMA, an epithelial membrane-associated antigen during early development and morphogenesis ofXenopus laevis. *Roux Arch Dev Biol,* 199**,** 164-168.

KIVELA, T. 1992. Antigenic profile of the human lacrimal gland. *J Histochem Cytochem,* 40**,** 629-42.

KOH, T. Y., PARK, S. W., PARK, K. H., LEE, S. G., SEOL, J. G., LEE, D. W., LEE, C. T., HEO, D. S., KIM, K. H. & SUNG, M. W. 2003. Inhibitory effect of p27KIP1 gene transfer on head and neck squamous cell carcinoma cell lines. *Head Neck,* 25**,** 44-9.

KRTOLICA, A., PARRINELLO, S., LOCKETT, S., DESPREZ, P. Y. & CAMPISI, J. 2001. Senescent fibroblasts promote epithelial cell growth and tumorigenesis: a link between cancer and aging. *Proc Natl Acad Sci U S A,* 98**,** 12072-7.

KUBUSCHOK, B., PASSLICK, B., IZBICKI, J. R., THETTER, O. & PANTEL, K. 1999. Disseminated tumor cells in lymph nodes as a determinant for survival in surgically resected non-small-cell lung cancer. *J Clin Oncol,* 17**,** 19-24.

KUDO, Y., TAKATA, T., OGAWA, I., ZHAO, M., SATO, S., TAKEKOSHI, T., MIYAUCHI, M. & NIKAI, H. 2000. Reduced expression of p27(Kip1) correlates with an early stage of cancer invasion in oral squamous cell carcinoma. *Cancer Lett,* 151**,** 217-22.

KUDO, Y., TAKATA, T., YASUI, W., OGAWA, I., MIYAUCHI, M., TAKEKOSHI, T., TAHARA, E. & NIKAI, H. 1998. Reduced expression of cyclin-dependent kinase inhibitor p27Kip1 is an indicator of malignant behavior in oral squamous cell carcinoma. *Cancer,* 83**,** 2447-55.

KULARATNE, B. Y., LORIGAN, P., BROWNE, S., SUVARNA, S. K., SMITH, M. O. & LAWRY, J. 2002. Monitoring tumour cells in the peripheral blood of small cell lung cancer patients. *Cytometry,* 50**,** 160-7.

LAKKAM, B., MAJAGE, B., ASTEKAR, M., GUGWAD, R. S., GIRI, G. & RAMASAHAYAM, S. 2014. Immunohistochemical expression of syndecan-1 in oral dysplastic epithelium. *J Cancer Res Ther,* 10**,** 103-6.

LATZA, U., NIEDOBITEK, G., SCHWARTING, R., NEKARDA, H. & STEIN, H. 1990. Ber-EP4: new monoclonal antibody which distinguishes epithelia from mesothelial. *J Clin Pathol,* 43**,** 213-9.

LEE, E. W., LEE, M. S., CAMUS, S., GHIM, J., YANG, M. R., OH, W., HA, N. C., LANE, D. P. & SONG, J. 2009. Differential regulation of p53 and p21 by MKRN1 E3 ligase controls cell cycle arrest and apoptosis. *EMBO J,* 28**,** 2100-13.

LINGEN, M. W., XIAO, W., SCHMITT, A., JIANG, B., PICKARD, R., KREINBRINK, P., PEREZ-ORDONEZ, B., JORDAN, R. C. & GILLISON, M. L. 2013. Low etiologic fraction for high-risk human papillomavirus in oral cavity squamous cell carcinomas. *Oral Oncol,* 49**,** 1-8.

LIU, L., ZHANG, J. W., ZHU, N. S., ZHU, Y., GUO, B. & YANG, X. H. 2019. Clear Cell Odontogenic Carcinoma: a Clinicopathological and Immunocytochemical Analysis. *Pathol Oncol Res*.

LLEWELLYN, C. D., JOHNSON, N. W. & WARNAKULASURIYA, K. A. 2001. Risk factors for squamous cell carcinoma of the oral cavity in young people--a comprehensive literature review. *Oral Oncol,* 37**,** 401-18.

LOPES, V. K. M., JESUS, A. S., SOUZA, L. L., MIYAHARA, L. A. N., GUIMARAES, D. M., PONTES, H. A. R., PONTES, F. S. C. & CARVALHO, P. L. 2017. Ki-67 protein predicts survival in oral squamous carcinoma cells: an immunohistochemical study. *Braz Oral Res,* 31**,** e66.

LOTHAIRE, P., DE AZAMBUJA, E., DEQUANTER, D., LALAMI, Y., SOTIRIOU, C., ANDRY, G., CASTRO, G., JR. & AWADA, A. 2006. Molecular markers of head and neck squamous cell carcinoma: promising signs in need of prospective evaluation. *Head Neck,* 28**,** 256-69.

LUBIN, J. H., PURDUE, M., KELSEY, K., ZHANG, Z. F., WINN, D., WEI, Q., TALAMINI, R., SZESZENIA-DABROWSKA, N., STURGIS, E. M., SMITH, E., SHANGINA, O., SCHWARTZ, S. M., RUDNAI, P., NETO, J. E., MUSCAT, J., MORGENSTERN, H., MENEZES, A., MATOS, E., MATES, I. N., LISSOWSKA, J., LEVI, F., LAZARUS, P., LA VECCHIA, C., KOIFMAN, S., HERRERO, R., FRANCESCHI, S., WUNSCH-FILHO, V., FERNANDEZ, L., FABIANOVA, E., DAUDT, A. W., MASO, L. D., CURADO, M. P., CHEN, C., CASTELLSAGUE, X., BRENNAN, P., BOFFETTA, P., HASHIBE, M. & HAYES, R. B. 2009. Total exposure and exposure rate effects for alcohol and smoking and risk of head and neck cancer: a pooled analysis of case-control studies. *Am J Epidemiol,* 170**,** 937-47.

MA, C. K., ZARBO, R. J., FRIERSON, H. F., JR. & LEE, M. W. 1993. Comparative immunohistochemical study of primary and metastatic carcinomas of the liver. *Am J Clin Pathol,* 99**,** 551-7.

MACADAM, R., SARELA, A., WILSON, J., MACLENNAN, K. & GUILLOU, P. 2003. Bone marrow micrometastases predict early post-operative recurrence following surgical resection of oesophageal and gastric carcinoma. *Eur J Surg Oncol,* 29**,** 450-4.

MACFARLANE, G. J., ZHENG, T., MARSHALL, J. R., BOFFETTA, P., NIU, S., BRASURE, J., MERLETTI, F. & BOYLE, P. 1995. Alcohol, tobacco, diet and the risk of oral cancer: a pooled analysis of three case-control studies. *Eur J Cancer B Oral Oncol,* 31B**,** 181-7.

MALEK-HOSSEINI, Z., JELODAR, S., TALEI, A., GHADERI, A. & DOROUDCHI, M. 2017. Elevated Syndecan-1 levels in the sera of patients with breast cancer correlate with tumor size. *Breast Cancer,* 24**,** 742-747.

MARINI, O., COSTA, S., BEVILACQUA, D., CALZETTI, F., TAMASSIA, N., SPINA, C., DE SABATA, D., TINAZZI, E., LUNARDI, C., SCUPOLI, M. T., CAVALLINI, C., ZORATTI, E., TINAZZI, I., MARCHETTA, A., VASSANELLI, A., CANTINI, M., GANDINI, G., RUZZENENTE, A., GUGLIELMI, A., MISSALE, F., VERMI, W., TECCHIO, C., CASSATELLA, M. A. & SCAPINI, P. 2017. Mature CD10(+) and immature CD10(-) neutrophils present in G-CSF-treated donors display opposite effects on T cells. *Blood,* 129**,** 1343-1356.

MARTINEZ, A., SPENCER, M. L., BRETHAUER, U., GREZ, P., MARCHESANI, F. J. & ROJAS, I. G. 2009. Reduction of syndecan-1 expression during lip carcinogenesis. *J Oral Pathol Med,* 38**,** 580-3.

MATSUNO, Y., MOROZUMI, N., HIROHASHI, S., SHIMOSATO, Y. & ROSAI, J. 1998. Papillary carcinoma of the thymus: report of four cases of a new microscopic type of thymic carcinoma. *Am J Surg Pathol,* 22**,** 873-80.

MCCORMACK, R. T., NELSON, R. D. & LEBIEN, T. W. 1986. Structure/function studies of the common acute lymphoblastic leukemia antigen (CALLA/CD10) expressed on human neutrophils. *J Immunol,* 137**,** 1075-82.

MCKINNEY, C. D., MILLS, S. E. & FRANQUEMONT, D. W. 1995. Sinonasal intestinal-type adenocarcinoma: immunohistochemical profile and comparison with colonic adenocarcinoma. *Mod Pathol,* 8**,** 421-6.

MERMOD, M., ADAM, A., CLAIR, C., FAOUZI, M., SIMON, C., DAEPPEN, J. B., BERTHOLET, N. & MONNIER, Y. 2019. Squamous cell carcinoma of the head and neck - screening in patients who misuse alcohol and tobacco in Switzerland: a prospective pilot study. *Br J Oral Maxillofac Surg*.

MORSE, D. E., PSOTER, W. J., CLEVELAND, D., COHEN, D., MOHIT-TABATABAI, M., KOSIS, D. L. & EISENBERG, E. 2007. Smoking and drinking in relation to oral cancer and oral epithelial dysplasia. *Cancer Causes Control,* 18**,** 919-29.

MULTHAUPT, H. A., YONEDA, A., WHITEFORD, J. R., OH, E. S., LEE, W. & COUCHMAN, J. R. 2009. Syndecan signaling: when, where and why? *J Physiol Pharmacol,* 60 Suppl 4**,** 31-8.

NAGASHIMA, R., MAEDA, K., IMAI, Y. & TAKAHASHI, T. 1996. Lamina propria macrophages in the human gastrointestinal mucosa: their distribution, immunohistological phenotype, and function. *J Histochem Cytochem,* 44**,** 721-31.

NAITO, M., VONGSA, S., TSUKUNE, N., OHASHI, A. & TAKAHASHI, T. 2015. Promyelocytic leukemia zinc finger mediates glucocorticoid-induced cell cycle arrest in the chondroprogenitor cell line ATDC5. *Mol Cell Endocrinol,* 417**,** 114-23.

NEKARDA, H., GESS, C., STARK, M., MUELLER, J. D., FINK, U., SCHENCK, U. & SIEWERT, J. R. 1999. Immunocytochemically detected free peritoneal tumour cells (FPTC) are a strong prognostic factor in gastric carcinoma. *Br J Cancer,* 79**,** 611-9.

NEVILLE, B. W., DAMM, D. D., ALLEN, C. M. & BOUQUOT, J. E. 2009. Epithelial pathology. *Oral and maxillofacial pathology,* 3**,** 362-452.

NIMEUS, E., BALDETORP, B., BENDAHL, P. O., RENNSTAM, K., WENNERBERG, J., AKERVALL, J. & FERNO, M. 2004. Amplification of the cyclin D1 gene is associated with tumour subsite, DNA non-diploidy and high S-phase fraction in squamous cell carcinoma of the head and neck. *Oral Oncol,* 40**,** 624-9.

OKUMURA, Y., ADACHI, Y., SHIRAHASE, T., NAGASHIMA, Y., TANAKA, Y., TAKI, Y., WATANABE, J., UEGAKI, M., SAKATANI, T. & IKEHARA, S. 2019. Malignant rhabdoid tumour in an adult kidney: A case report. *Mol Clin Oncol,* 11**,** 55-58.

PARFENOV, M., PEDAMALLU, C. S., GEHLENBORG, N., FREEMAN, S. S., DANILOVA, L., BRISTOW, C. A., LEE, S., HADJIPANAYIS, A. G., IVANOVA, E. V., WILKERSON, M. D., PROTOPOPOV, A., YANG, L., SETH, S., SONG, X., TANG, J., REN, X., ZHANG, J., PANTAZI, A., SANTOSO, N., XU, A. W., MAHADESHWAR, H., WHEELER, D. A., HADDAD, R. I., JUNG, J., OJESINA, A. I., ISSAEVA, N., YARBROUGH, W. G., HAYES, D. N., GRANDIS, J. R., EL-NAGGAR, A. K., MEYERSON, M., PARK, P. J., CHIN, L., SEIDMAN, J. G., HAMMERMAN, P. S., KUCHERLAPATI, R. & CANCER GENOME ATLAS, N. 2014. Characterization of HPV and host genome interactions in primary head and neck cancers. *Proc Natl Acad Sci U S A,* 111**,** 15544-9.

PASSLICK, B., IZBICKI, J. R., KUBUSCHOK, B., NATHRATH, W., THETTER, O., PICHLMEIER, U., SCHWEIBERER, L., RIETHMULLER, G. & PANTEL, K. 1994. Immunohistochemical assessment of individual tumor cells in lymph nodes of patients with non-small-cell lung cancer. *J Clin Oncol,* 12**,** 1827-32.

PAVLIDES, S. C., LECANDA, J., DAUBRIAC, J., PANDYA, U. M., GAMA, P., BLANK, S., MITTAL, K., SHUKLA, P. & GOLD, L. I. 2016. TGF-beta activates APC through Cdh1 binding for Cks1 and Skp2 proteasomal destruction stabilizing p27kip1 for normal endometrial growth. *Cell Cycle,* 15**,** 931-47.

PIATTELLI, A., FIORONI, M., IEZZI, G., PERROTTI, V., STELLINI, E., PIATTELLI, M. & RUBINI, C. 2006. CD10 expression in stromal cells of oral cavity squamous cell carcinoma: a clinic and pathologic correlation. *Oral Dis,* 12**,** 301-4.

PIGNATARO, L., SAMBATARO, G., PAGANI, D. & PRUNERI, G. 2005. Clinico-prognostic value of D-type cyclins and p27 in laryngeal cancer patients: a review. *Acta Otorhinolaryngol Ital,* 25**,** 75-85.

RAFFEL, A., EISENBERGER, C. F., CUPISTI, K., SCHOTT, M., BALDUS, S. E., HOFFMANN, I., AYDIN, F., KNOEFEL, W. T. & STOECKLEIN, N. H. 2010. Increased EpCAM expression in malignant insulinoma: potential clinical implications. *Eur J Endocrinol,* 162**,** 391-8.

RAMEZANI, M., MOHAMADZAHERI, E., KHAZAEI, S., NAJAFI, F., VAISI-RAYGANI, A., RAHBAR, M. & SADEGHI, M. 2016. Comparison of EMA,CEA, CD10 and Bcl-2 Biomarkers by Immunohistochemistry in Squamous Cell Carcinoma and Basal Cell Carcinoma of the Skin. *Asian Pac J Cancer Prev,* 17**,** 1379-83.

ROSENBERG, R., NEKARDA, H., BAUER, P., SCHENCK, U., HOEFLER, H. & SIEWERT, J. R. 2006. Free peritoneal tumour cells are an independent prognostic factor in curatively resected stage IB gastric carcinoma. *Br J Surg,* 93**,** 325-31.

ROUSSEAU, A., LIM, M. S., LIN, Z. & JORDAN, R. C. 2001. Frequent cyclin D1 gene amplification and protein overexpression in oral epithelial dysplasias. *Oral Oncol,* 37**,** 268-75.

SABA, N. F., LI, S., HUSSAIN, Z. A., SUBRAMANIAN, R., CALIFANO, J. A. & CHUNG, C. H. 2018. Locally advanced high-risk HPV related oropharyngeal squamous cell carcinoma (OPSCC); have we forgotten it is a different disease? *Cancers Head Neck,* 3**,** 8.

SATELLI, A. & LI, S. 2011. Vimentin in cancer and its potential as a molecular target for cancer therapy. *Cell Mol Life Sci,* 68**,** 3033-46.

SCHRAML, P., KONONEN, J., BUBENDORF, L., MOCH, H., BISSIG, H., NOCITO, A., MIHATSCH, M. J., KALLIONIEMI, O. P. & SAUTER, G. 1999. Tissue microarrays for gene amplification surveys in many different tumor types. *Clin Cancer Res,* 5**,** 1966-75.

SCULLY, C. & BAGAN, J. 2009a. Oral squamous cell carcinoma overview. *Oral Oncol,* 45**,** 301-8.

SCULLY, C. & BAGAN, J. 2009b. Oral squamous cell carcinoma: overview of current understanding of aetiopathogenesis and clinical implications. *Oral Dis,* 15**,** 388-99.

SHEIBANI, K., SHIN, S. S., KEZIRIAN, J. & WEISS, L. M. 1991. Ber-EP4 antibody as a discriminant in the differential diagnosis of malignant mesothelioma versus adenocarcinoma. *Am J Surg Pathol,* 15**,** 779-84.

SHIMANOVICH, I., KRAHL, D. & ROSE, C. 2010. Trichoadenoma of Nikolowski is a distinct neoplasm within the spectrum of follicular tumors. *J Am Acad Dermatol,* 62**,** 277-83.

SHIU, M. N. & CHEN, T. H. 2004. Impact of betel quid, tobacco and alcohol on three-stage disease natural history of oral leukoplakia and cancer: implication for prevention of oral cancer. *Eur J Cancer Prev,* 13**,** 39-45.

SHUMWAY, B. S., KALMAR, J. R., ALLEN, C. M. & RAWAL, Y. B. 2011. Basal cell carcinoma of the buccal mucosa in a patient with nevoid basal cell carcinoma syndrome. *Int J Surg Pathol,* 19**,** 348-54.

SIDDIQUI, K., ON, K. F. & DIFFLEY, J. F. 2013. Regulating DNA replication in eukarya. *Cold Spring Harb Perspect Biol,* 5.

SIMPSON, J. F., QUAN, D. E., O'MALLEY, F., ODOM-MARYON, T. & CLARKE, P. E. 1997. Amplification of CCND1 and expression of its protein product, cyclin D1, in ductal carcinoma in situ of the breast. *Am J Pathol,* 151**,** 161-8.

SLOANE, J. P. & ORMEROD, M. G. 1981. Distribution of epithelial membrane antigen in normal and neoplastic tissues and it value in diagnostic tumor pathology. *Cancer,* 47**,** 1786-95.

SMITH, K. J., SKELTON, H. G., 3RD, HOLLAND, T. T., MORGAN, A. M. & LUPTON, G. P. 1993. Neuroendocrine (Merkel cell) carcinoma with an intraepidermal component. *Am J Dermatopathol,* 15**,** 528-33.

STASHOWER, M. E., SMITH, K., CORBETT, D. & SKELTON, H. G. 2001. Basaloid/follicular hyperplasia overlying connective tissue/mesenchymal hamartomas simulating basal cell carcinomas. *J Am Acad Dermatol,* 45**,** 886-91.

STOECKLEIN, N. H., SIEGMUND, A., SCHEUNEMANN, P., LUEBKE, A. M., ERBERSDOBLER, A., VERDE, P. E., EISENBERGER, C. F., PEIPER, M., REHDERS, A., ESCH, J. S., KNOEFEL, W. T. & HOSCH, S. B. 2006. Ep-CAM expression in squamous cell carcinoma of the esophagus: a potential therapeutic target and prognostic marker. *BMC Cancer,* 6**,** 165.

SUGITA, Y., KUSANO, K., TOKUNAGA, O., MINETA, T., ABE, M., HARADA, H. & SHIGEMORI, M. 2006. Olfactory neuroepithelioma: an immunohistochemical and ultrastructural study. *Neuropathology,* 26**,** 400-8.

SWANSON, P. E., FITZPATRICK, M. M., RITTER, J. H., GLUSAC, E. J. & WICK, M. R. 1998. Immunohistologic differential diagnosis of basal cell carcinoma, squamous cell carcinoma, and trichoepithelioma in small cutaneous biopsy specimens. *J Cutan Pathol,* 25**,** 153-9.

SZENTKUTI, G., DANOS, K., BRAUSWETTER, D., KISZNER, G., KRENACS, T., CSAKO, L., REPASSY, G. & TAMAS, L. 2015. Correlations between prognosis and regional biomarker profiles in head and neck squamous cell carcinomas. *Pathol Oncol Res,* 21**,** 643-50.

TAKKEM, A., BARAKAT, C., ZAKARAIA, S., ZAID, K., NAJMEH, J., AYOUB, M. & SEIRAWAN, M. Y. 2018. Ki-67 Prognostic Value in Different Histological Grades of Oral Epithelial Dysplasia and Oral Squamous Cell Carcinoma. *Asian Pac J Cancer Prev,* 19**,** 3279-3286.

TELLECHEA, O., REIS, J. P., DOMINGUES, J. C. & BAPTISTA, A. P. 1993. Monoclonal antibody Ber EP4 distinguishes basal-cell carcinoma from squamous-cell carcinoma of the skin. *Am J Dermatopathol,* 15**,** 452-5.

TOPE, W. D., NOWFAR-RAD, M. & KIST, D. A. 2000. Ber-EP4-positive phenotype differentiates actinic keratosis from superficial basal cell carcinoma. *Dermatol Surg,* 26**,** 415-8.

UTSUKI, S., KAWANO, N., OKA, H., SHIMIZU, S., SAGIUCHI, T., SAEGUSA, H., FUJII, K., YAGISHITA, S. & OKABE, H. 2000. Olfactory neuroepithelioma arising from the olfactory placode. *Clin Neuropathol,* 19**,** 7-12.

VENKATESAN, T. K., KUROPKAT, C., CALDARELLI, D. D., PANJE, W. R., HUTCHINSON, J. C., JR., CHEN, S. & COON, J. S. 1999. Prognostic significance of p27 expression in carcinoma of the oral cavity and oropharynx. *Laryngoscope,* 109**,** 1329-33.

WANG, X., HE, J., ZHAO, X., QI, T., ZHANG, T. & KONG, C. 2018. Syndecan-1 suppresses epithelial-mesenchymal transition and migration in human oral cancer cells. *Oncol Rep,* 39**,** 1835-1842.

WANG, Y., SPRINGER, S., MULVEY, C. L., SILLIMAN, N., SCHAEFER, J., SAUSEN, M., JAMES, N., RETTIG, E. M., GUO, T., PICKERING, C. R., BISHOP, J. A., CHUNG, C. H., CALIFANO, J. A., EISELE, D. W., FAKHRY, C., GOURIN, C. G., HA, P. K., KANG, H., KIESS, A., KOCH, W. M., MYERS, J. N., QUON, H., RICHMON, J. D., SIDRANSKY, D., TUFANO, R. P., WESTRA, W. H., BETTEGOWDA, C., DIAZ, L. A., JR., PAPADOPOULOS, N., KINZLER, K. W., VOGELSTEIN, B. & AGRAWAL, N. 2015. Detection of somatic mutations and HPV in the saliva and plasma of patients with head and neck squamous cell carcinomas. *Sci Transl Med,* 7**,** 293ra104.

WANGMO, C., CHAROEN, N., JANTHARAPATTANA, K., DECHAPHUNKUL, A. & THONGSUKSAI, P. 2019. Epithelial-Mesenchymal Transition Predicts Survival in Oral Squamous Cell Carcinoma. *Pathol Oncol Res*.

WARNAKULASURIYA, S. 2009. Global epidemiology of oral and oropharyngeal cancer. *Oral Oncol,* 45**,** 309-16.

WEINSTAT-SASLOW, D., MERINO, M. J., MANROW, R. E., LAWRENCE, J. A., BLUTH, R. F., WITTENBEL, K. D., SIMPSON, J. F., PAGE, D. L. & STEEG, P. S. 1995. Overexpression of cyclin D mRNA distinguishes invasive and in situ breast carcinomas from non-malignant lesions. *Nat Med,* 1**,** 1257-60.

WIJDENES, J., DORE, J. M., CLEMENT, C. & VERMOT-DESROCHES, C. 2002. Cd138. *J Biol Regul Homeost Agents,* 16**,** 152-5.

WILLIAMS, S. B., ELLIS, G. L. & AUCLAIR, P. L. 1993. Immunohistochemical analysis of basal cell adenocarcinoma. *Oral Surg Oral Med Oral Pathol,* 75**,** 64-9.

WOOLGAR, J., ROGERS, S., LOWE, D., BROWN, J. & VAUGHAN, E. 2003. Cervical lymph node metastasis in oral cancer: the importance of even microscopic extracapsular spread. *Oral oncology,* 39**,** 130-137.

WU, S., CETINKAYA, C., MUNOZ-ALONSO, M. J., VON DER LEHR, N., BAHRAM, F., BEUGER, V., EILERS, M., LEON, J. & LARSSON, L. G. 2003. Myc represses differentiation-induced p21CIP1 expression via Miz-1-dependent interaction with the p21 core promoter. *Oncogene,* 22**,** 351-60.

YADAV, P., MALIK, R., BALANI, S., NIGAM, R. K., JAIN, P. & TANDON, P. 2019. Expression of p-16, Ki-67 and p-53 markers in dysplastic and malignant lesions of the oral cavity and oropharynx. *J Oral Maxillofac Pathol,* 23**,** 224-230.

YAGI, A., HASEGAWA, Y., XIAO, H., HANEDA, M., KOJIMA, E., NISHIKIMI, A., HASEGAWA, T., SHIMOKATA, K. & ISOBE, K. 2003. GADD34 induces p53 phosphorylation and p21/WAF1 transcription. *J Cell Biochem,* 90**,** 1242-9.

YANG, C., ZHANG, L. & SANATI, S. 2019a. SOX10 Is a Sensitive Marker for Breast and Salivary Gland Adenoid Cystic Carcinoma: Immunohistochemical Characterization of Adenoid Cystic Carcinomas. *Breast Cancer (Auckl),* 13**,** 1178223419842185.

YANG, J., DONG, L., DU, H., LI, X. B., LIANG, Y. X. & LIU, G. R. 2019b. ALK-TPM3 rearrangement in adult renal cell carcinoma: a case report and literature review. *Diagn Pathol,* 14**,** 112.

Anexo

ANEXO A – Parecer do Comitê de Ética em Pesquisa

USP - FACULDADE DE ODONTOLOGIA DE RIBEIRÃO PRETO DA USP - FORP/USP

PARECER CONSUBSTANCIADO DO CEP

Elaborado pela Instituição Coparticipante

DADOS DO PROJETO DE PESQUISA

Título da Pesquisa: Estudo Clinicopatológico, Imuno-histoquímico, Hibridização in situ e Genética Molecular em Carcinomas Espinocelulares da Região de Cabeça e Pescoço.

Pesquisador: JESSICA SANTOS

Área Temática:

Versão: 2

CAAE: 60786216.8.3001.5419

Instituição Proponente: Faculdade de Medicina de Ribeirão Preto da Universidade de São Paulo

Patrocinador Principal: Financiamento Próprio

DADOS DO PARECER

Número do Parecer: 2.109.067

Apresentação do Projeto:

idem ao original

Objetivo da Pesquisa:

idem projeto original

Avaliação dos Riscos e Benefícios:

idem projeto inicial

Comentários e Considerações sobre a Pesquisa:

Emenda ao projeto: Os participantes que serão incluídos na presente pesquisa ficarão responsáveis pelo processamento,avaliação de alguns dos marcadores imuno-histoquímicos, e revisão de prontuários.

Considerações sobre os Termos de apresentação obrigatória:

adequados

Recomendações:

incluir o pesquisador Maykon K S Oliveira no arquivo word do projeto.

Endereço: Avenida do Café s/nº
Bairro: Monte Alegre **CEP:** 14.040-904
UF: SP **Município:** RIBEIRAO PRETO
Telefone: (16)3315-0493 **Fax:** (16)3315-4102 **E-mail:** cep@forp.usp.br

ANEXO A – Parecer do Comitê de Ética em Pesquisa

Conclusões ou Pendências e Lista de Inadequações:

Adequados. Aprovado.

Considerações Finais a critério do CEP:

Aprovado. Conforme deliberado na 204ª Reunião do CEP/FORP/USP, em 07/06/2017.

Este parecer foi elaborado baseado nos documentos abaixo relacionados:

Tipo Documento	Arquivo	Postagem	Autor	Situação
Informações Básicas do Projeto	PB_INFORMAÇÕES_BÁSICAS_895884 E1.pdf	06/04/2017 15:04:26		Aceito
Outros	InclusaoParticipantesPesquisa.jpg	04/04/2017 16:21:48	Carla Bento Nelem Colturato	Aceito
Projeto Detalhado / Brochura Investigador	PROJETOPESQUISA2PlataformaBrasil.docx	16/01/2017 17:23:26	Carla Bento Nelem Colturato	Aceito
Orçamento	OrcamentoUPCcarimbado.jpg	16/01/2017 10:52:23	Carla Bento Nelem Colturato	Aceito
Recurso Anexado pelo Pesquisador	CartaResposta.pdf	15/12/2016 23:14:26	Carla Bento Nelem Colturato	Aceito
Declaração de Instituição e Infraestrutura	AutorizacaoDESCOL.jpg	15/12/2016 23:00:59	Carla Bento Nelem Colturato	Aceito
TCLE / Termos de Assentimento / Justificativa de Ausência	TCLE.pdf	15/12/2016 22:32:06	Carla Bento Nelem Colturato	Aceito
Folha de Rosto	folhaderosto.pdf	07/10/2016 13:53:23	Carla Bento Nelem Colturato	Aceito

Situação do Parecer:

Aprovado

Necessita Apreciação da CONEP:

Não

RIBEIRAO PRETO, 08 de Junho de 2017

Assinado por:
Simone Cecilio Hallak Regalo
(Coordenador)

Endereço: Avenida do Café s/nº
Bairro: Monte Alegre **CEP:** 14.040-904
UF: SP **Município:** RIBEIRAO PRETO
Telefone: (16)3315-0493 **Fax:** (16)3315-4102 **E-mail:** cep@forp.usp.br