UNIVERSIDADE DE SÃO PAULO
FACULDADE DE MEDICINA DE RIBEIRÃO PRETO
DEPARTAMENTO DE PATOLOGIA E MEDICINA LEGAL

CARLA BENTO NELEM COLTURATO

Caracterização imunoistoquímica das diferenciações neuroendócrina e escamosa em carcinomas espinocelulares da região de cabeça e pescoço

Ribeirão Preto

2021

CARLA BENTO NELEM COLTURATO

Caracterização imunoistoquímica das diferenciações neuroendócrina e escamosa em carcinomas espinocelulares da região de cabeça e pescoço

VERSÃO CORRIGIDA. A VERSÃO ORIGINAL ENCONTRA-SE DISPONÍVEL TANTO NA BIBLIOTECA DA UNIDADE QUE ALOJA O PROGRAMA, QUANTO NA BIBLIOTECA DIGITAL DE TESES E DISSERTAÇÕES DA USP (BDTD).

Tese apresentada à Faculdade de Medicina de Ribeirão Preto da Universidade de São Paulo, como requisito para obtenção do título de Doutora em Ciências.

Área de concentração: Patologia

Orientador: Prof. Dr. Jorge Esquiche León

Ribeirão Preto

2021

Autorizo a reprodução e divulgação total ou parcial deste trabalho, por qualquer meio convencional ou eletrônico, para fins de estudo e pesquisa, desde que citada a fonte.

Colturato, Carla Bento Nelem

Caracterização imunoistoquímica das diferenciações neuroendócrina e escamosa em carcinomas espinocelulares da região de cabeça e pescoço / Carla Bento Nelem Colturato. Ribeirão Preto, 2021.
129 p: il.; 30 cm

Tese de Doutorado apresentada à Faculdade de Medicina de Ribeirão Preto/USP – Área de concentração: Patologia.
Orientador: León, Jorge Esquiche

1. Carcinoma Espinocelular; 2. Cabeça e Pescoço; 3. Diferenciação Neuroendócrina; 4. Diferenciação escamosa; 5. Imunoistoquímica; 6. Hibridização In Situ Cromogênica; 7. Papilomavírus Humano; 8. Vírus Epstein-Barr.

A referida pesquisa foi desenvolvida nos seguintes espaços:

- Laboratório de Imunopatologia e Análise Genética, do Departamento de Estomatologia, Saúde Coletiva e Odontologia Legal da Faculdade de Odontologia de Ribeirão Preto – Universidade de São Paulo;
- Laboratório de Microscopia, do Departamento de Estomatologia, Saúde Coletiva e Odontologia Legal da Faculdade de Odontologia de Ribeirão Preto – Universidade de São Paulo;
- Laboratório de Oncopatologia, do Departamento de Patologia e Medicina Legal da Faculdade de Medicina de Ribeirão Preto – Universidade de São Paulo.
- SAME: Serviço de Arquivo Médico, do Hospital de Clínicas de Ribeirão Preto (HCRP).

FOLHA DE APROVAÇÃO

Carla Bento Nelem Colturato

Caracterização imunoistoquímica das diferenciações neuroendócrina e escamosa em carcinomas espinocelulares da região de cabeça e pescoço

Tese apresentada à Faculdade de Medicina de Ribeirão Preto da Universidade de São Paulo para obtenção do título de Doutora em Ciências.
Área de Concentração: Patologia.

Data da Defesa da Tese: ___/___/___

BANCA EXAMINADORA

Prof(ª). Dr(ª). _____

Instituição: _____

Julgamento:_____Assinatura: _____

Prof(ª). Dr(ª). _____

Instituição: _____

Julgamento:_____Assinatura: _____

Prof(ª). Dr(ª). _____

Instituição: _____

Julgamento:_____Assinatura: _____

Ao meu querido marido Luiz Rogério com paciência, carinho, compreensão, e incondicional apoio, todo o meu amor. Aos meus filhos Felipe e Guilherme, razões da minha vida, que compreenderam a minha ausência. Aos meus pais Anísio e Sirlei, que me deram a vida e me proporcionaram a oportunidade de chegar aonde estou e ser quem eu sou. A minha irmã Vanessa, ao meu cunhado Rodrigo, a minha afilhada Manuela e meu sobrinho Ricardo que sempre estiveram presentes em minha vida. A minha querida avó Joana (*in memoriam*), que sempre me ensinou que a única maneira de se vencer na vida é através do estudo.

Seguindo a Portaria n° 206 , de 04 de setembro de 2018, publicada no Diário Oficial da União: “O presente trabalho foi realizado com apoio da Coordenação de Aperfeiçoamento de Pessoal de Nível Superior – Brasil (CAPES) – Código de Financiamento 001”.

Ao Pró-Reitor de Pós-Graduação da Universidade de São Paulo, Prof. Dr. Prof. Dr. Carlos Gilberto Carlotti Júnior pela possibilidade de realizar este aprimoramento.

Ao Departamento de Patologia e Medicina Legal da Faculdade de Medicina de Ribeirão Preto (FMRP), na pessoa do Prof. Dr. Fernando Silva Ramalho, e ao Serviço de Anatomia Patológica, na pessoa Profa. Dra. Leandra Naira Zambelli Ramalho pela possibilidade de realizar este trabalho em seu departamento.

Ao Prof. Dr. Jorge Esquiche León pela chance única de realização e orientação deste trabalho.

Ao Prof. Dr. Alfredo Ribeiro da Silva pelo apoio e prontidão tornou factível minha pesquisa.

À secretária do Programa de Pós-Graduação em Patologia da FMRP Camila de Luca Zambonini Gimenes pela cordial colaboração.

À secretária de Departamento de Estomatologia, Saúde Coletiva e Odontologia Legal da Faculdade de Odontologia de Ribeirão Preto (FORP) Regiane Cristina Moi Sacilotto pela simpatia e assistência.

Aos técnicos do Laboratório de Patologia FORP Adriana de Mattos Gonçalves da Silva, Kléber Augusto Loureiro, pela colaboração, excelência na confecção de todas as lâminas deste trabalho. À técnica Laura Midori Kawasse do laboratório de Oncopatologia do Departamento de Patologia e Medicina Legal da FMRP pela confecção primorosa dos TMAs.

Aos amigos e colaboradores de uma vida toda que a Pós-Graduação me proporcionou, Rodrigo Neves Silva que desde o início foi o meu mentoring, Jessica Luana dos Santos que durante toda esta jornada tornou-se uma grande companheira, e confidente, Lucas Ribeiro Teixeira que se tornou um parceiro fiel dessa jornada.

Aos amigos da Pós-Graduação e do Departamento de Patologia e Medicina Legal da FMRP pela boa convivência e amizade.

A todos que, de forma direta ou indireta, contribuíram para a realização deste trabalho.

À Deus, através de quem todas as coisas são realizadas.

"Quando as raízes são profundas, não há razão para temer o vento".

Provérbio Chinês

COLTURATO, CBN. **Caracterização imunoistoquímica das diferenciações neuroendócrina e escamosa em carcinomas espinocelulares da região de cabeça e pescoço.** 2020. 91 p. Tese (Doutorado) – Departamento de Patologia da Faculdade de Medicina de Ribeirão Preto, Universidade de São Paulo.

O carcinoma espinocelular (CEC) é a neoplasia maligna mais comum (>90%) na região de cabeça e pescoço (CECCP). Apesar dos avanços científicos nos seus mecanismos moleculares e protocolos terapêuticos, a taxa de sobrevida global em 5 anos permanece em <50%. Além dos fatores prognósticos clássicos, existem variantes histopatológicas do CECCP mostrando diferenças no seu comportamento biológico e prognóstico. Notavelmente, alguns estudos mostram que o CECCP pode mostrar diferenciação neuroendócrina (dNE); no entanto, o significado deste achado e seu impacto prognóstico devem ser detalhadamente descritos em uma ampla série de casos. Segundo a Organização Mundial da Saúde (OMS, 2017), o carcinoma neuroendócrino (CNE) pobremente diferenciado da região de cabeça e pescoço é uma neoplasia altamente agressiva, a qual pode mostrar associação com o papilomavírus humano (HPV) ou vírus Epstein-Barr (EBV). Sendo assim, o CNE deve ser diferenciado do CECdNE, visando critérios diagnósticos, terapêuticos e prognósticos. Assim, no presente estudo foram avaliados 386 CECCPs, através da técnica de microarranjo de tecido (TMA), por meio da análise imunoistoquímica (IQ), usando os anticorpos cromogranina-A, sinaptofisina, CD56, CD57, CD99, Fli-1, $p16^{INK4a}$, p40, CD10, vimentina, ciclina D1 e Ki-67; e por hibridização in situ (HIS) visando à detecção do HPV de alto risco (HPV-AR) e EBV (EBER1/2). Nossos resultados mostraram predomínio de homens (70%), leucodermas (74%), fumantes (83%) e etilistas (76%). A média de idade foi 59,4 ±11,64 anos, sem diferenças no gênero. Os locais mais afetados foram orofaringe (n=125), laringe (n=121) e cavidade oral (n=103), seguido por seios paranasais (n=15), nasofaringe (n=12) e outros (n=10). dNE (cromogranina-A e/ou sinaptofisina positivo) foi detectada em 27/386 (7%) casos (laringe, n=12; orofaringe, n=8; cavidade oral, n=4; seios paranasais, n=2; outros, n=1). Considerando agentes virais, 54 casos (orofaringe, n=23; laringe, n=21; cavidade oral, n=8; nasofaringe, n=1; outros, n=1) para HPV-AR e 3 casos (todos de nasofaringe) mostraram positividade EBER1/2, respectivamente. $p16^{INK4a}$ foi uniformemente positivo nos casos HPV-AR positivos. Sete casos apresentaram simultaneamente dNE/HPV-AR (orofaringe, n=4; laringe, n=2; boca, n=1). Todos os casos CD99 positivos foram Fli-1 negativos. CD10 e vimentina mostraram variável expressão nos casos com (53,9% e 12,5%) ou sem (31,8% e 9,6%) dNE, ou com (33,9% e 5,6%) ou sem (32,8% e 10,2%) associação com HPV-AR, respectivamente. Similarmente, Ki-67 e ciclina D1 mostraram variável expressão nos casos com (39,1% e 9,6%) ou sem (38,6% e 5,9%) dNE, ou com (42,1% e 7,2%) ou sem (38,8% e 5%) associação com HPV-AR, respectivamente. A sobrevida livre de doença (SLD) em 2 anos e sobrevida global (SG) em 5 anos, foram estatisticamente significantes para estadiamento III/IV em cavidade oral (ambos, p=0,02) e laringe (ambos, p=0,03); para tratamento cirúrgico em cavidade oral (ambos, p=0,03), orofaringe (ambos, p<0,01) e laringe (ambos, p<0,01); para radioterapia (ambos, p<0,01) e quimioterapia (ambos, p=0,02) em laringe. Não houve diferenças estatisticamente significantes na SLD e SG considerando dNE ou associação com HPV-AR em orofaringe, laringe e cavidade oral. Na regressão de Cox, somente em orofaringe houve diferença estatisticamente significante, observando-se que a positividade para cromogranina-A, CD56, e ausência do HPV-AR, se associava com maior risco de mortalidade (11, 6 e 3 vezes, respectivamente). Nossos

resultados mostram que dNE pode ser detectada no CECCP, alguns deles associados com HPV-AR, expandindo o seu espectro clinicopatológico. No entanto, estes achados parecem não influenciar a SLD e SG em nossa população de estudo. Futuros estudos no contexto deste trabalho focando interações moleculares entre dNE e HPV-AR no CECCP, bem como análises comparativas com CNEs, são recomendados.

Palavras-chave: carcinoma espinocelular; cabeça e pescoço; carcinoma neuroendócrino; diferenciação neuroendócrina; diferenciação escamosa; microarranjo de tecido; HPV; EBV; imunoistoquímica; hibridização in situ.

COLTURATO, CBN. **Immunohistochemical characterization of neuroendocrine and squamous differentiations in squamous cell carcinomas of the head and neck region**. 2020. 91p. PhD Thesis – Department of Pathology and Forensic Medicine of Ribeirão Preto Medical School. University of São Paulo.

Squamous cell carcinoma (SCC) is the most common malignant neoplasm (> 90%) in the head and neck region (HNSCC). Despite scientific advances in its molecular mechanisms and therapeutic protocols, the overall 5-year survival rate remains at <50%. In addition to the classic prognostic factors, there are histopathological variants of the HNSCC showing differences in its biological behavior and prognosis. Notably, some studies show that HNSCC can show neuroendocrine differentiation (NEd); however, the significance of this finding and its prognostic impact must be described in detail in a wide range of cases. According to the World Health Organization (WHO, 2017), neuroendocrine carcinoma (NEC) poorly differentiated from the head and neck region is an aggressive neoplasm, which may show association with human papillomavirus (HPV) or Epstein-Barr virus (EBV). Therefore, the NEC must be differentiated from the SCC NEd, aiming at diagnostic, therapeutic and prognostic criteria. Thus, in the present study 386 CECCPs were evaluated using the tissue microarray technique (TMA), using immunohistochemical analysis (IHQ), using the antibodies chromogranin-A, synaptophysin, CD56, CD57, CD99, Fli-1, $p16^{INK4a}$, p40, CD10, vimentin, cyclin D1 and Ki-67; and by in situ hybridization (HIS) aiming at the detection of high-risk HPV (HR-HPV) and EBV (EBER1 / 2). Our results showed a predominance of men (70%), white blood cells (74%), smokers (83%) and alcoholics (76%). The mean age was 59.4 ± 11.64 years, with no gender differences. The most affected sites were the oropharynx (n = 125), larynx (n = 121) and oral cavity (n = 103), followed by paranasal sinuses (n = 15), nasopharynx (n = 12) and others (n = 10). dNE (A-chromogranin and / or synaptophysin positive) was detected in 27/386 (7%) cases (larynx, n = 12; oropharynx, n = 8; oral cavity, n = 4; paranasal sinuses, n = 2; others, n = 1). Considering viral agents, 54 cases (oropharynx, n = 23; larynx, n = 21; oral cavity, n = 8; nasopharynx, n = 1; others, n = 1) and 3 cases (all of nasopharynx) were positive for HPV -AR and EBER1 / 2, respectively. $p16^{INK4a}$ was uniformly positive in HPV-AR positive cases. Seven cases simultaneously presented dNE / HPV-AR (oropharynx, n = 4; larynx, n = 2; mouth, n = 1). All CD99 positive cases were Fli-1 negative. CD10 and vimentin showed variable expression in cases with (53.9% and 12.5%) or without (31.8% and 9.6%) NEd, or with (33.9% and 5.6%) or without (32.8% and 10.2%) association with HPV-AR, respectively. Similarly, Ki-67 and cyclin D1 showed variable expression in cases with (39.1% and 9.6%) or without (38.6% and 5.9%) dNE, or with (42.1% and 7, 2%) or without (38.8% and 5%) association with HR-HPV, respectively. The 5-year overall survival (OS) for CgA (p = 0.79), SNF (p = 0.44) and HR-HPV (p = 0.93) in the oral cavity; CgA (p = 0.96), SNF (p = 0.13) and HR-HPV (p = 0.06) in the oropharynx; CgA (p = 0.83), SNF (p = 0.57) and HR-HPV (p = 0.46) in the larynx; no statistically significant differences over 5-years in OS considering dNE or association with HR-HPV. The OS at 5-years was statistically significant for staging III / IV in the oral cavity (p = 0.02) and larynx (p = 0.03); for surgical treatment in oral cavity (p = 0.03), oropharynx (p <0.01) and larynx (p <0.01); for radiotherapy (p <0.01) and chemotherapy (p = 0.02) in the larynx. In Cox regression, only in the oropharynx there was a statistically significant difference, noting that positivity for chromogranin-A, CD56, and absence of HR-HPV, was associated with a higher risk of mortality (11, 6 and 3 times, respectively). Our results show that NEd can be detected at HNSCC, some

of which are associated with HR-HPV, expanding its clinicopathological spectrum. However, these findings do not appear to influence Disease-free survival in our study population. Future studies in the context of this work focusing on molecular interactions between NEd and HR-HPV at HNSCC, as well as comparative analyzes with NECs, are recommended.

Keywords: squamous cell carcinoma; head and neck; neuroendocrine carcinoma; neuroendocrine differentiation, squamous differentiation, tissue microarray, HPV, EBV, immunohistochemistry; in situ hybridization.

Figura 1- Fluxograma tático para diagnóstico de neoplasias neuroendócrinas da laringe..... 25
Figura 2 - Graduação histopatológica dos CECCP corados por H&E..... 46
Figura 3 - Categorização histopatológica dos CECCP por localização anatômica..... 47
Figura 4 - Análise IQ para marcadores neuroendócrinos..... 50
Figura 5 - Características histopatológicas dos CECs com dNE e HPV-AR coradas em H&E..... 51
Figura 6 - Análise IQ do marcador p40..... 52
Figura 7 - Análise IQ para os marcadores CD10 e vimentina..... 52
Figura 8 - Análise IQ para marcadores de proliferação celular..... 53
Figura 9 - Análise IQ para $p16^{INK4a}$ e CISH para HPV e EBV..... 54
Figura 10 - Curvas de Kaplan-Meier SLD comparando pacientes com e sem tratamento cirúrgico..... 60

Tabela 1 - Caracterização dos anticorpos primários e o método de recuperação antigênica empregado..... 37
Tabela 2 - Padrão de imunorreatividade dos anticorpos..... 38
Tabela 3 - Sondas utilizadas para identificação do HPV-AR e EBV (EBER1/2)..... 40
Tabela 4 - Caracterização geral da amostra..... 44
Tabela 5 - Estadiamento clínico e modalidade de tratamento..... 45
Tabela 6 - Resultados da análise IQ e CISH no CECCP..... 48
Tabela 7 - Análise de Kaplan-Meier para estimar SG no CECCP por localização anatômica..... 56
Tabela 8 - Análise de Kaplan-Meier para estimar SLD no CECCP por localização anatômica..... 57
Tabela 9 - Regressão de Cox (modelo ajustado) considerando o tempo decorrido entre início do tratamento até o óbito..... 61
Tabela 10- Regressão de Cox (modelo ajustado) considerando o tempo decorrido entre início do tratamento até recidiva, metástase ou morte..... 62

CEC	—	Carcinoma espinocelular, ou carcinoma de células escamosas ou carcinoma epidermoide
CECCP	—	Carcinoma espinocelular na região de cabeça e pescoço
CD10	—	"Cluster of differentiation" - grupamento ou cluster de diferenciação de diferenciação 10; ou *Calla* - common acute lymphoblastic leukemia antigen (antígeno da leucemia linfoblástica aguda comum); anticorpo
CD56	—	Cluster of differentiation" - grupamento ou cluster de diferenciação de diferenciação 56; *NCAM1*; anticorpo
CD57	—	Cluster of differentiation" - grupamento ou cluster de diferenciação de diferenciação 57; *HNK1* (human natural killer-1); *LEU7*; anticorpo
CD99	—	"Cluster of differentiation" - grupamento ou cluster de diferenciação de diferenciação 99; *MIC2*; anticorpo
CISH	—	"Chromogen in situ hybridization" - Hibridização in situ cromogênica
CN	—	Carcinoma nasofaríngeo
CNE	—	Carcinoma Neuroendócrino
DAB	—	3,3'-Diaminobenzidina; cromógeno
dNE	—	Diferenciação neuroendócrina
EBER	—	Epstein-Barr Encoded Early RNAs
Fli-1	—	"Friend leukemia integration 1 transcription fator" - fator de transcrição e integração semelhante a leucemia 1
FMRP	—	Faculdade de Medicina de Ribeirão Preto
H&E	—	Técnica de coloração histoquímica, bicrômica, hematoxilina e eosina
HIS	—	Hibridização in situ - "In situ hybridization"
HPV	—	"Human Papillomavirus" - Papilomavírus humano
HPV-AR	—	"High Risk Human Papillomavirus" - Papilomavírus humano de alto risco
HR	—	"Hazard Ratio" - Razão de Hazard
INCA	—	Instituto Nacional de Câncer
INSM1	—	"Insulinoma-associated protein 1" - Insulinoma-associated protein 1
IQ	—	Imunoistoquímica (o)
kDa	—	Quilodalton, unidade de massa atômica
Ki-67	—	Biomarcador de proliferação celular, que recebeu este nome porque foi produzida em Kiel, na Alemanha Oriental, no 67º poço de uma placa de cultura de tecido; *MIB-1*; anticorpo
M	—	Metástase à distância
N	—	Metástase em linfonodo regional
p16	—	Refere-se proteína supressora tumoral celular p16, cujo peso molecular é de 16 kDa; $p16^{INK4a}$; anticorpo
p40	—	Refere-se a proteína nuclear p40 cujo peso molecular é de 40 kDa, e que também é a isoforma *ΔNp63*
p63	—	Refere-se a proteína nuclear p63 cujo peso molecular é de 63 kDa, homólogo do gene p53, observada em carcinomas com diferenciação escamosa
pRb	—	Proteína retinoblastoma
SAME	—	Serviço de Arquivo Médico
SERPAT	—	Serviço de Patologia
SG	—	Sobrevida Global
SLD	—	Sobrevida Livre de Doença
T	—	Extensão do tumor primário
TNM	—	Tumor (T), linfonodo (N), e metástase (M)
TMA	—	"Tissue Microarray" - microarranjo tecidual
EBV	—	Vírus Epstein-Barr; "*Epstein-Barr Virus*"; *HHV-4* (herpesvírus humano 4)

Sumário

1. INTRODUÇÃO 18
1.1. Carcinoma espinocelular da região de cabeça e pescoço (CECCP) 19
1.2. CECCP e o processo de diferenciação escamosa 20
1.3. CECCP com dNE 21
1.4. CECCP e a presença do papilomavírus humano (HPV) 26
1.5. Proliferação celular 29
2. OBJETIVOS 31
2.1 Objetivo Geral 32
2.2 Objetivos Específicos 32
3. MATERIAIS E MÉTODOS 33
3.1. Seleção da amostra 34
3.1.1. Critérios de inclusão 34
3.1.2. Critérios de exclusão 35
3.2. Construção dos microarranjos teciduais (TMAs) 35
3.2.1. Comparação das lâminas convencionais com lâminas contendo microarranjos teciduais 36
3.3. Técnica de imunoistoquímica (IQ) 36
3.4. Avaliação da expressão IQ 37
3.5. Técnica de hibridização in situ cromogênica (CISH) 39
3.6. Avaliação da CISH 40
3.7. Análise estatística 41
4. RESULTADOS 42
4.1. Caracterização da amostra 43
4.2. Graduação histopatológica 43
4.3. Resultados da análise IQ 47
4.4. Resultados da análise da CISH 53
4.5. Análise de sobrevida 55
5. DISCUSSÃO 64
6. CONCLUSÃO 73
REFERÊNCIAS 75
ANEXOS 85
APÊNDICE 92

1.INTRODUÇÃO

1. INTRODUÇÃO

1.1. CARCINOMA ESPINOCELULAR DA REGIÃO DE CABEÇA E PESCOÇO (CECCP).

O carcinoma espinocelular (CEC) é a neoplasia maligna mais comum da região de cabeça e pescoço. A cavidade oral, faringe e laringe são os principais sítios anatômicos do CEC da região de cabeça e pescoço (CECCP). Dados da GLOBOCAN, estimaram mais de 834.860 novos casos e 431.131 mortes causadas por todos os tipos de câncer na região de cabeça e pescoço, em todo o mundo em 2018 (Bray, Ferlay et al. 2018) sendo o sexto tipo mais comum de câncer no mundo (Videnovic, Illic et al. 2016, Wu, Park et al. 2016). Dados fornecidos pelo Instituto Nacional de Câncer (INCA), a estimativas de incidência de câncer no Brasil para cada ano do triênio 2020-2022 serão 11.180 novos casos de câncer da cavidade oral em homens e 4.010 em mulheres (INCA 2019).

Nos últimos anos, houve um aumento de CEC orofaríngeo (CECOrof) e um declíneo nos cânceres de laringe e hipofaringe. Esta mudança têm sido observada em concomitância com mudanças nos hábitos tabagísticos e detecção do papilomavírus humano (HPV) como fator de risco para o desenvolvimento do CECOrof (Marur and Forastiere 2016, Ghazawi, Lu et al. 2020).

De acordo com a última classificação da Organização Mundial da Saúde (OMS) em 2017, os CECorof foi classificado em: queratinizante, não queratinizante com maturação ou híbrido, e não queratinizante. Além disso, foram descritas as variantes do CECCP, tais como basalóide, fusocelular, adenoescamoso, cuniculado, verrucoso, linfoepitelial, papilar, acantolítico, entre outros (El-Naggar AK 2017, Thompson, Burchette et al. 2020).

Os principais fatores etiológicos associados com a patogênese do CECCP são o uso de tabaco e/ou álcool, afetando principalmente homens brancos, após a quinta década de vida (Videnovic, Illic et al. 2016, Wu, Park et al. 2016). Das variáveis avaliadas, a maior parte dos pacientes eram tabagistas, etilistas, e com localização preferencial em língua (Oliveira, Ribeiro-Silva et al. 2006). Ainda em estudo brasileiro foi observado uma proporção entre homens e mulheres de 3,2:1, principalmente após a sexta década de vida (Oliveira, Ribeiro-Silva et al. 2006).

Apesar de avanços no tratamento, as taxas de sobrevida dos pacientes com CECCP após cinco anos do diagnóstico inicial não melhoraram durante os últimos 40 anos. Além

disso, 50% dos pacientes com CECCP em estágios mais avançados desenvolveram recorrência dentro dos primeiros dois anos após o tratamento (Wu, Park et al. 2016).

A técnica IQ, a qual usa anticorpos primários específicos, é amplamente utilizada na investigação de expressão ou ausência de proteínas. Exames imaginológicos como a tomografia computadorizada e a ressonância magnética são rotineiramente usados para determinar o envolvimento da extensão inicial e fase da doença (Marur and Forastiere 2016). Conjuntamente, o prognóstico é determinado por fatores como envolvimento da região anatômica, tamanho da lesão, diferenciação tumoral, comprometimento ganglionar e tipo de tratamento (Oliveira, Ribeiro-Silva et al. 2006).

1.2. CECCP E O PROCESSO DE DIFERENCIAÇÃO ESCAMOSA.

O CECCP pode ser graduado histopatologicamente como bem, moderadamente ou pouco diferenciados, baseado na extensão da queratinização e grau de anaplasia ou diferenciação celular (El-Naggar AK 2017, Allon, Vered et al. 2019). No entanto, existem variantes raras de CECCP, que podem apresentar variados graus de queratinização e diferenciação celular, bem como parâmetros morfológicos singulares (Sivapathasundharam, Kavitha et al. 2019). Além disso pode haver a presença de CECs com aparência histopatológica de difícil distinção, e nestes casos a IQ é utilizada como uma ferramenta para identificar a diferenciação epitelial. Adicionalmente, seu uso é limitado por problemas relacionados à sensibilidade e especificidade, como em algumas variantes de CEC que apresentam expressão negativa de citoqueratinas (Bishop, Montgomery et al. 2014).

A proteína p40 é uma isoforma da p63 (ΔNp63), sendo um marcador de diferenciação escamosa mais específica do que p63 (Bishop, Montgomery et al. 2014, Singh, Ranjan et al. 2014), notadamente quando avaliando o CEC pouco diferenciado (LePhong, Hubbard et al. 2017). Em alguns casos em que há dificuldade em diagnosticar a diferenciação escamosa em uma neoplasia pouco diferenciada, a imunomarcação para p40 pode ser uma ferramenta muito útil, também colabora na distinção entre carcinoma e proliferações mesenquimais ou reativas na região de cabeça e do pescoço (Bishop, Montgomery et al. 2014, Singh, Ranjan et al. 2014).

Alguns CECCP demonstraram aumento na expressão das isoforma ΔNp63 associado a uma amplificação de seu locus gênico, denominado de AIS (Amplified In Squamous

carcinoma). No entanto, o locus AIS pode ser crítico também para as células progenitoras na manutenção do contínuo desenvolvimento epitelial. O aumento de sua expressão leva uma maior capacidade de renovação destas células, da mesma maneira que leva a uma maior capacidade de crescimento neoplásico (Hibi, Trink et al. 2000).

Outro estudo demonstrou que p40 mostrou ser um marcador mais específico do que o p63 (Alomari, Glusac et al. 2014). A imunomarcação para p40 pode se apresentar de forma focal e raramente difusa e, portanto, deve ser interpretado no contexto de parte de um painel IQ. De fato, essas duas proteínas podem ser úteis no diagnóstico diferencial, considerando que p40 é negativo em linfomas e rabdomiossarcomas alveolares, sendo p63 relativamente positiva nestas neoplasias. O p40 negativo serve para diagnóstico diferencial para CEC associado ao HPV, carcinoma NUT da linha média e sarcoma de Ewing (Tilson and Bishop 2014).

Vários são os marcadores que podem indicar diagnóstico e prognóstico em diferentes tipos de CECCP. A vimentina é uma proteína da família dos filamentos intermediários que é altamente expressa em células mesenquimais, porém, algumas células epiteliais também podem expressar vimentina, principalmente aquelas com perfil neoplásico. A expressão positiva no CECO tem sido associada com prognóstico ruim, incluindo recorrências e metástase (Dong, Zheng et al. 2018, Irani and Dehghan 2018).

O antígeno CD10, também conhecido como endopeptidase neutra 24.11, neprilisina, ou antígeno comum da leucemia linfoblástica aguda (CALLA), é uma metalopeptidase ligada a membrana responsável por inativar vários hormônios peptídicos, incluindo glucagon, substância P, oxitocina e bradicinina (Notohara, Hamazaki et al. 2000, Kim and Ryu 2017). Ademais, é um marcador útil na classificação e diagnóstico de leucemias e linfomas. Este marcador foi descrito em carcinoma e estroma (Shafaei, Sharifian et al. 2015). Além disso, alguns estudos mostraram uma associação entre expressão de CD10 e metástase no CECCP (Abdou 2007, Maguer-Satta, Besançon et al. 2011, Fukusumi, Ishii et al. 2014).

1.3. CECCP COM dNP.

Em contraste aos CECs, os carcinomas neuroendócrinos (CNEs) são um grupo raro de tumores na região de cabeça e pescoço. Na laringe, o CNE é o tipo mais comum de não CEC, seguido pela glândula parótida, seios paranasais, cavidade oral, orofaringe, hipofaringe e

glândula submandibular (Ferlito, Strojan et al. 2014). Ainda na localização da laringe, o CNE é responsável por menos de 1% do total das neoplasias que surgem nesta área (Chen, Deng et al. 2020). Acredita-se que essas neoplasias sejam oriundas de uma única célula-tronco tumoral, e sob os estímulos favoráveis do microambiente tumoral podem ter o potencial de desenvolver adquirindo o fenótipo neuroendócrino. Alguns fatores, tais como, citocinas, proteases da matriz extracelular, fatores de crescimento, bem como peptídeos no microambiente tumoral podem desempenhar um papel importante na regulação de células-tronco epiteliais rumo à dNE. Estas células tumorais epiteliais passam a produzir alguns peptídeos como a CgA, SNF (Schartinger, Falkeis et al. 2012), tal como CD56 (McNiff, Cowper et al. 2005, Lewis, Chernock et al. 2018).

A CgA é uma glicoproteína que é armazenada nos grânulos de secreção de células neuroendócrinas e tem sido utilizada como um marcador celular neuroendócrino em diagnóstico.(Modlin, Gustafsson et al. 2010, Schartinger, Falkeis et al. 2012)

Já a SNF foi a primeira proteína integral de membrana da vesícula sináptica (VS) a ser isolada, e este marcador possibilita rastrear os movimentos das VSs exocitadas nos neurônios (Valtorta, Pennuto et al. 2004). A SNF serve como um marcador molecular no diagnóstico de tumores do sistema nervoso, neuroendócrinos e neuroectodérmicos. (Valtorta, Pennuto et al. 2004, Schartinger, Falkeis et al. 2012).

O CD56 (ou NCAM) é uma molécula de adesão celular neural, podendo ser expressa também por neoplasias plasmocíticas, leucemias com diferenciação mielomonocítica, neoplasia hematodérmica CD56+/CD4+, linfomas de células T/NK, neoplasias miogênicas e por tumores que apresentam dNE (McNiff, Cowper et al. 2005, Sur, AlArdati et al. 2007). Estes tumores apresentam níveis de expressão variáveis para CD56, com padrão predominantemente de membrana, tal como observado no carcinoma de células de Merkel (Sakakibara, Kobayashi et al. 2020).

O antígeno CD57 (ou HNK-1 ou Leu-7) foi inicialmente descrito como uma glicoproteína presente em células mononucleares normais do sangue periférico, sendo expresso em um subgrupo de linfócitos T (CD4+ e CD8+) e células *natural killer* (NK) (Lanier, Le et al. 1983, Fraga, de Oliveira et al. 2012). Em tecido nervoso, há imunorreatividade deste anticorpo com uma glicoproteína associada à mielina. Em tumores carcinoides é amplamente utilizado como marcador de grânulos neurosecretórios (Jirásek, Hozák et al. 2003). Além do mais, CD57 pode ser expresso em alguns tumores de pequenas células e azuis, e em resultado recente

destacam a relevância deste marcador na avaliação das metástases hepáticas de NEC e indicam que esse marcador deve ser incluído com CgA e SFN em painéis de diagnóstico de rotina (Caroli-Bottino, Mauricio et al. 2020).

A sialoglicoproteína de superfície celular CD99 (MIC2) é frequentemente usado como marcador diagnóstico no sarcoma de Ewing, e linfoma/leucemia linfoblástico; no entanto, a sua expressão em CECCP é pouco conhecida (Sung, Ko et al. 2005, Hafezi, Seethala et al. 2011). Além disso, a análise por CD99 pode identificar tumores que possuam morfologia similar ao CEC, tal como o sarcoma de Ewing do tipo adamantinoma, igualmente sendo expresso no carcinoma indiferenciado sinonasal, CNE de pequenas células (CNEPC), carcinoma de pequenas células, carcinomas NUT da linha média, como rabdomiossarcoma, neuroblastoma olfatório ou estesioneuroblastoma (Hafezi, Seethala et al. 2011).

De acordo com a última classificação da OMS em 2017, o CNE é categorizado da seguinte forma: CNE bem diferenciado, moderadamente diferenciado e pouco diferenciado, o qual é adicionalmente dividido em dois subtipos: CNEPC e CNE de células grandes (CNEGC) (El-Naggar AK 2017). Histomorfologicamente, CNE bem diferenciados apresentam um padrão de crescimento trabecular ou organoide com células tumorais monomórficas, aumento da proporção núcleo citoplasma, eosinofila citoplasmática, núcleo arredondado centralemente localizado, cromatina salpicada com aspecto “de sal e pimenta”, nucléolos imperceptíveis, e baixa atividade mitótica (menos de duas mitoses por campo em 10 vezes de aumento da objetiva) (Ferlito and Friedmann 1991, El-Naggar AK 2017, Perez-Ordoñez 2018). O CNE moderadamente diferenciado apresentam um padrão de crescimento organoide, cribriforme ou sólido, em estroma fibrovascular. Exibem crescimento infiltrativo incluido neurotropismo e invasão vascular. As células neoplásicas apresentam de leves à acentuado pleomorfismo celular com núcleo arredondado à oval, centralizado ou excêntrico, a cromatina apresenta-se de vesicular à hipercromática, eosinofilia citoplasmática, e nucléolos podem ser proeminentes, comedonecrose e/ou atividade mitótica de duas a 10 mitoses por campo em 10 vezes de aumento da objetiva (Ferlito and Friedmann 1991, Perez-Ordoñez 2018). O CNEPC apresentam proliferação celular submucosa usualmente associada com superfície ulcerada e arranjo de ninhos ou cordões com ausência de um componente fibrovascular proeminente. As células são de tamanho médio à pequeno e possuem um escasso citoplasma com núcleo hipercromático sem presença de nucléolos. São comuns confluentes áreas de necrose tumoral e celular individual, bem como numerosas mitoses, muito superior a 10 mitoses por campo

campo em 10 vezes de aumento da objetiva (El-Naggar AK 2017, Perez-Ordoñez 2018). Aumento da proliferação celular pode ser detectada por Ki-67 (Perez-Ordoñez 2018).

Usando painel IQ, o CNE bem diferenciado apresenta reatividade para citoqueratinas AE1/AE3 e CAM5.2, usualmente expressam EMA e CEA, e é esperada a imunorreatividade para CgA, SNF, CD56 e NSE (Serrano, El-Mofty et al. 2008). A maioria das células tumorais dos CNE moderadamente diferenciados expressam citoqueratinas, CgA, SNF e CD56. Além disso, outros marcadores como NSE, CD57 e S100 podem ser positivos (Ferlito and Friedmann 1991, Strosberg, Ferlito et al. 2019). Os CNEPCs são imunorreativos para AE1 / AE3 e CAM5.2, as citoqueratinas de alto peso molecular e p63 são tipicamente negativos, mas podem ser focalmente positivos. Marcadores neuroendócrinos, incluindo SNF, CD56 e NSE, são positivos, enquanto a CgA pode ser apenas focalmente positiva ou negativa (Ferlito and Friedmann 1991, Rooper, Bishop et al. 2018). O CNEPC deve ser distinguido de outros tumores basaloides, incluindo CEC não queratinizante orofaríngeo relacionado ao HPV (Strosberg, Ferlito et al. 2019).

Em estudo de coorte de pacientes com CNE sinonasal, estes tumores apresentaram-se agressivos e com alta tendência de mestástases locais e à distância, com ligeira prevalência em homens (1,45:1), e idade média variando entre 50 a 56 anos (Patel, Vazquez et al. 2015).

Fazendo uma criteriosa busca em banco de dados da área da saúde foram encontrados somente cinco trabalhos avaliando os marcadores CgA, SNF (Banks, Frierson et al. 1992, Schartinger, Falkeis et al. 2012, Orlandi, Cavalieri et al. 2020), e CD56 em CECCP para avaliar dNE (Lewis, Chernock et al. 2018, Rooper, Bishop et al. 2018). Nenhum trabalho avaliou a presença de dNE em CECCP com os marcadores CD57 e CD99.

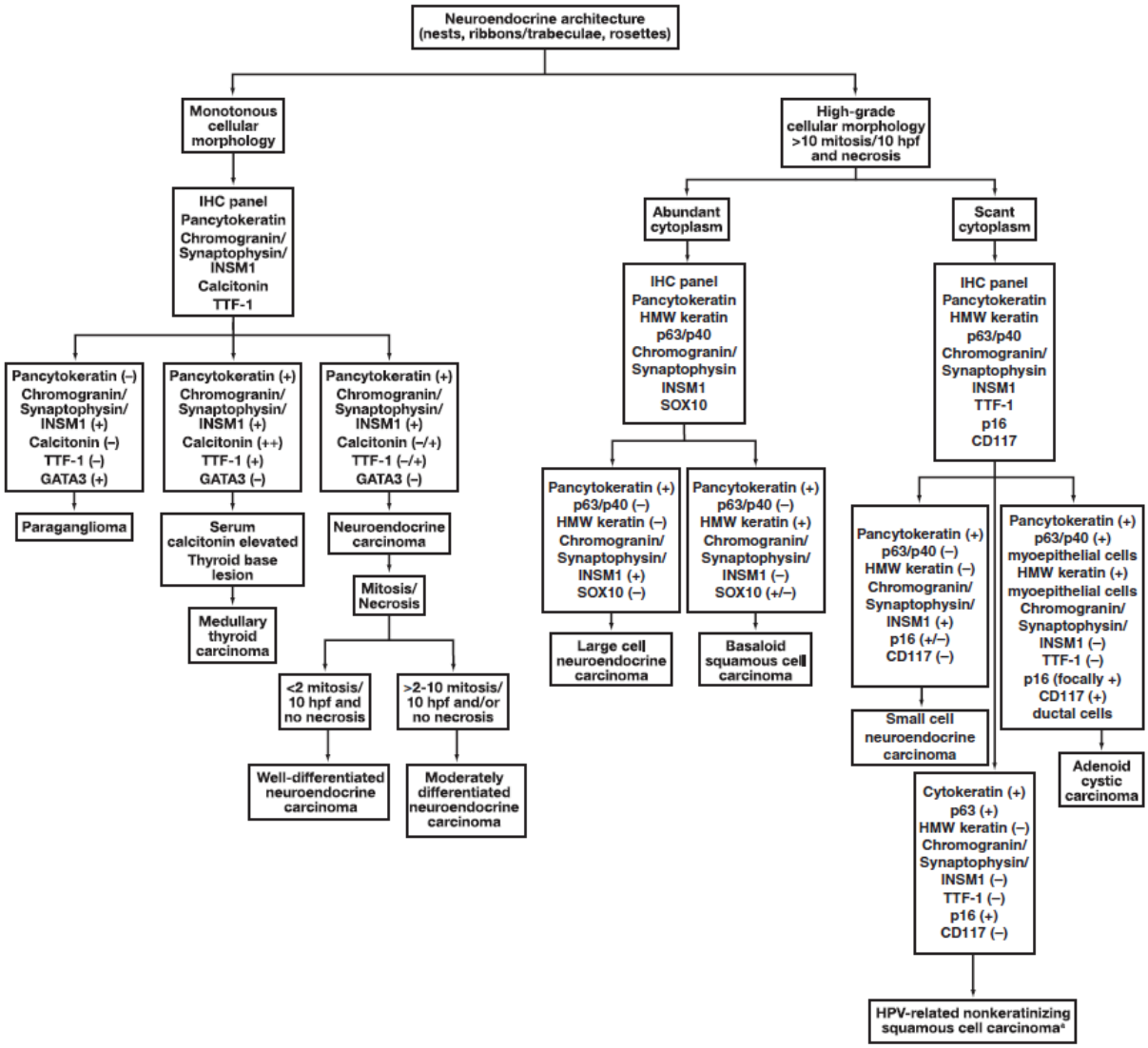

Figura 1 – Fluxograma tático para diagnóstico de neoplasias neuroendócrinas da laringe. Fonte: (Strosberg, Ferlito et al. 2019)

Notavelmente, a dNE também foi encontrada em alguns tumores não considerados de origem neuroendócrina, incluindo CEC (Schartinger, Falkeis et al. 2012). No entanto, o comportamento biológico dessas células tumorais com dNE no CEC não é bem conhecido. Acredita-se que células tumorais com dNE seriam capazes de produzir peptídeos que estimulariam o crescimento tumoral por meio de mecanismos autócrinos ou parácrinos (Yuan, Liu et al. 2007).

Uma vez que é difícil de distinguir a morfologia do CEC convencional para o CEC com dNE somente pela coloração de hematoxilina e eosina (H&E), a IQ usando marcadores neuroendócrinos é uma ferramenta valiosa visando a detecção destes em CECCP, e sinalizando a possibilidade de dNE desses tumores (Schartinger, Falkeis et al. 2012, Lewis, Chernock et al. 2018).

É imprescindível o reconhecimento histológico do padrão neuroendócrino, identificando as características estruturais, incluindo arquitetura organoide, rosetas, cordões, trabéculas, núcleo arredondado com cromatina levemente grumosa e bem distribuída, e fina condensação ao longo da membrana nuclear. Em algumas células, um pequeno nucléolo pode ser observado que podem se apresentar tanto nos CNE. O diagnóstico desses tumores pode ser refinado por um estudo IQ inicial (Figura 1) incluindo marcadores: pancitoqueratina, CgA, SNF, proteína 1 associada ao insulinoma (INSM1), S100 e fator de transcrição da tireoide (TTF-1) (Strosberg, Ferlito et al. 2019) .

O CEC com dNE apresentam características histomorfológicas como cromatina com aspecto de “sal e pimenta”, formação de roseta e crescimento com padrão organoide e trabecular) com algum grau de diferenciação epitelial, conforme evidenciado pelo tumor oriundo da mucosa ou região epitelial ou expressão de citoqueratinas pela IQ, e apresenta imunoistoquimicamente a expressão de marcadores neuroendócrinos como CD56 (difusa) conjuntamente com SNF e/ou CgA (focal/variável) e núcleos demonstrando condensação da cromatina na periferia próxima à membrana nuclear. Os marcadores CD56 e NSE são marcadores inespecíficos, e não devem ser considerados isoladamente como critério para dNE (Bahrami, Truong et al. 2008, Farhat, Parra et al. 2008, Rooper and Bishop 2017).

1.4. CECCP e a presença do HPV

A maioria dos CECCP é causado por exposição crônica a agentes indutores e promotores, principalmente por tabaco e álcool. Nas últimas décadas, no entanto, descobriu-se que os papilomavírus humanos de alto risco (HPV-AR) têm cada vez participação na etiologia em um subgrupo de CECCP que se origina na orofaringe oriundo do epitélio reticulado ou linfoepitélio das tonsilas palatinas e linguais (Menegaldo, Schroeder et al. 2020). Atualmente, mais de 200 tipos de subtipos de HPV foram identificados, sendo que quase a metade deles infectam o trato genital. Em relação ao papilomavírus humano de alto risco (HPV-AR) oncogênico, são mais frequentes no CECCP os genótipos 16 e 18 (Martora, Della Pepa et al. 2019), e dentre estes o HPV-16 é responsável por aproximadamente 90% dos CECOrof induzidos pelo HPV (Menegaldo, Schroeder et al. 2020).

A molécula p16 é uma proteína supressora de tumor pertencente à família de inibidores da quinase dependente de ciclina INK-4 cuja expressão aumentada foi associada a

infecção por HPV (Conesa-Zamora, Doménech-Peris et al. 2009). A transformação oncogênica ocorre quando induzida por HPV-AR dependendo da expressão das oncoproteínas virais E6 e E7. Ambas são oncoproteínas multifuncionais que desregulam o ciclo celular, e notavelmente, E6 e E7 são fundamentais na degradação das proteínas supressoras de tumor p53 e pRb (retinoblastoma), respectivamente. Outrossim, a oncoproteína E7 degrada a pRb que conduz à superexpressão aberrante da $p16^{INK4}$a, e desta foram a IQ para $p16^{INK4a}$ mostrou ser sensível para a presença de HPV transcricionalmente ativo no CECOrof (Lewis 2012). A prevalência e a incidência de CECOrof estão aumentando rapidamente nos últimos anos (Menegaldo, Schroeder et al. 2020). Vários métodos têm sido utilizados para a detecção do HPV, incluindo hibridização in situ (HIS), ensaios baseados em amplificação e reação em cadeia da polimerase (PCR) em tempo real para quantificação da carga viral (Abdelhakam, Huenerberg et al. 2020).

Desta forma, a superexpressão da $p16^{INK4a}$ denota uma forte correlação com a presença do HPV-16, o subtipo de HPV-AR mais comumente associado ao CECOrof (Abdelhakam, Huenerberg et al. 2020). Para a região de cabeça e pescoço, foram publicadas diretrizes clínicas que aceitaram forte e difusa positividade (nuclear e citoplasmática) para $p16^{INK4a}$ e a IQ para $p16^{INK4a}$ parece uma excelente opção para diagnóstico do HPV-AR em CECOrofs (Lewis 2012). Para as demais localizações de CECCP é necessário o HIS para detectar o HPV (El-Naggar and Westra 2012).No entanto, a expressão para $p16^{INK4a}$ foi negativa nos epitélios normais (von Knebel Doeberitz 2001).

No entanto, em estudo de CECCP concluíram que a presença de expressão de $p16^{INK4a}$ pode ocorrer na ausência do HPV, e esta positividade não foi necessariamente uma consequência da infecção por HPV (Stephen, Divine et al. 2013).

Na orofaringe, a presença do HPV serve como indicador prognóstico de sobrevida. Os pacientes portadores de carcinomas HPV-positivos possuem um menor risco de progressão tumoral e morte, do que os pacientes que possuem carcinomas HPV-negativos. Assim, a positividade do HPV é usada para estratificar os pacientes para terapia menos agressivas em vários estudos de ensaio clínico (Thompson, Stelow et al. 2016). Histopatologicamente, a maioria dos CECOrofs tem uma aparência não queratinizante, e o diagnóstico diferencial com tumores neuroendócrinos e outros tumores de células pequenas e azuis é difícil apenas pela histomorfologia (Lewis, Chernock et al. 2018). Em estudo de série de casos foi detectado a associação do HPV-AR ao CNE orofaríngeo, apresentando os genótipos 16, 18 e 33. Os pacientes apresentaram doença progressiva e disseminação à distância. Os pesquisadores

constataram que o CNE orofaríngeo representava uma nova entidade rara associada ao HPV com características histológicas de alto grau e comportamento clínico mais agressivo comparado ao CECOrof associado ao HPV (Kraft, Faquin et al. 2012). Em outra pesquisa, o HPV-AR associado ao CNEGCs localizados nos seios paranasais, orofaringe e laringe apresentaram-se agressivos e metastáticos. Devido ao seu comportamento agressivo, deve ser realizado o diagnóstico diferencial do CNEGC para distingui-lo do CNE moderadamente diferenciado e CEC (Thompson, Stelow et al. 2016).

Em uma outra série de CECOs e CECOrofs, foi observado a coinfecção de HPV-AR e EBV em 10% da amostra (10 casos), havendo maior frequência de CECOrof não queratinizante positivo para ambos. O HPV-16 parece desempenhar um papel central na carcinogênese na orofaringe sendo presente em 25% dos casos infectados por HPV nesta localização, e negativo em cavidade oral. Enquanto o EBV foi prevalente em 72,7% dos CECOs (Broccolo, Ciccarese et al. 2018)

Consequentemente, estes resultados de expectativa de sobrevida do CNE associado ao HPV-AR vão de encontro aos resultados do CECOrof associado ao HPV (Westra 2018). Desta forma, ressalta-se a importância de fazer a distinção entre CNEs e CECs com ou sem dNE, destacando a importância dos imunomarcadores neste processo (Lewis, Chernock et al. 2018).

O CEC nasofaríngeo, diferente das populações ocidentais, não incomumente é detectado em algumas regiões, como a China, Sudoeste da Ásia e Ártico. Afeta principalmente homens adultos, entre a quinta e sexta décadas de vida. Além da infecção pelo EBV, presente entre 80 a 100% nas regiões endêmicas, suscetibilidade genética e fatores ambientais estão envolvidos na causa da doença. Segundo a OMS (2017) os subtipos histológicos do CEC nasofaríngeo são: queratinizante, não queratinizante, este último subdividido em diferenciado e indiferenciado, bem como basaloide (Svajdler, Kaspirkova et al. 2016, El-Naggar AK 2017, Rumayor Piña, Dos Santos et al. 2017). A graduação histológica prevalente é o CEC não queratinizante indiferenciado EBV positivo, seguido pelo CEC não queratinizante diferenciado e CEC queratinizante (Ruuskanen, Irjala et al. 2019). Além disso, vários estudos de regiões endêmicas e não endêmicas sugeriram que um número significativo de CEC nasofaríngeo pode estar relacionado com uma coinfecção pelo HPV-AR (Svajdler, Kaspirkova et al. 2016, Ruuskanen, Irjala et al. 2019). Similarmente, CNEs em nasofaringe são muito raros. Na literatura há somente três casos de CNE de grandes células EBV positivo de nasofaringe (Cai, Lin et al. 2019).

1.5. Proliferação celular

O antígeno Ki-67 é uma proteína nuclear não histônica, complexo bimolecular com peso aproximado de 345 e 395 kD, expressa durante as fases G_1, S e G_2 do ciclo celular, exceto G_0. Recebeu esta nomenclatura porque foi produzida em Kiel, na Alemanha Oriental, no 67º poço de uma placa de cultura de tecido (Lopes, Jesus et al. 2017).

A expressão de Ki-67 pode ser detectada em proliferação normal e células neoplásicas (Gioacchini, Alicandri-Ciufelli et al. 2015). Diversos estudos demonstram expressão variável de Ki-67 em associação com a agressividade. Além disso, este marcador tem sido usado como fator prognóstico em CECCP (Lopes, Jesus et al. 2017, Takkem, Barakat et al. 2018, Jing, Zhou et al. 2019). Somente taxas altas de células em proliferação podem não predizer melhor ou pior prognóstico, mas altas taxas combinadas com alto grau histológico podem significar menor sobrevida dos pacientes (Takkem, Barakat et al. 2018).

A proteína ciclina D1, uma proteina de 45 Kda codificada pelo Gene CCND1 no cromossomo 11q13, forma um complexo com a quinase dependente da ciclina 4 ou 6 para realizar a fosforilação de pRb. A pRb fosforilada causa a liberação do fator de transcrição E2F ativo, ativação de ciclinas leva a ativação do ciclo celular da fase G1 para a fase S, consequentemente, leva à proliferação celular (Conesa-Zamora, Doménech-Peris et al. 2009, Sun, Pan et al. 2020). A superexpressão de a ciclina D1 leva ao encurtamento da fase G1 e aumenta independência de fatores de crescimento e proliferação celular anormal, o que promove a ocorrência de fatores genéticos adicionais alterações (Hanken, Gröbe et al. 2014). Em pesquisa de CECCP de diferentes localizações, 31% delas apresentaram amplificação do gene CCND1 associado à fenótipos mais agressivos, não-diploidia de DNA e maior fração de fase S do ciclo celular, sendo que os CEC de laringe, hipofaringe e orofaringe apresentaram maiores taxas de amplificação do gene comparando com CEC de cavidade oral e epiglote (Nimeus, Baldetorp et al. 2004). Amplificação CCND1 e ciclina D1 superexpressão em carcinomas de células escamosas de cabeça e pescoço foram relatados como associados a alta taxa de recidiva, metástases em linfonodos e menor sobrevida do pacientes, e desta forma sendo a melhor escolha ou alternativa do valor prognóstico (Hanken, Gröbe et al. 2014).

Considerando a difícil distinção da morfologia do CEC convencional para o CEC com dNE somente pela coloração de H&E, o comportamento biológico dessas células tumorais com

dNE no CEC não é bem conhecido, e a teoria de que as células tumorais com dNE seriam capazes de produzir peptídeos que estimulariam o crescimento tumoral, e por sua vez o prognóstico seria pior, observamos a necessidade de investigar o CECCP com diferenciação neuroendócrina.

2.OBJETIVOS

2. OBJETIVOS

2.1. OBJETIVO GERAL

O desenvolvimento do CECCP possui eventos que permitem sua progressão por meio da inibição ou ativação de diferentes mecanismos moleculares, os quais desempenham um papel importante na progressão tumoral. Assim, o objetivo do presente estudo será analisar comparativamente, utilizando um amplo painel IQ, os diversos eventos celulares envolvidos na dNE e escamosa do CECCP, através de correlações clinicopatológicas, focando fatores prognósticos.

2.2. OBJETIVOS ESPECÍFICOS.

i. Avaliar a dNE e escamosa de células do CECCP através de análise IQ, por localização anatômica e grau de diferenciação;
ii. Avaliar a presença de agentes virais (HPV e EBV) no CECCP através de CISH e estabelecer correlações clinicopatológicas;
iii. Determinar as localizações anatômicas mais frequentes dos CECCP, considerando os graus de dNE e escamosa;
iv. Indicar as taxas de sobrevida dos pacientes com CECCP com dNE e escamosa;
v. Estabelecer um perfil morfológico e IQ no CECCP com dNE em relação ao CNE típico;
vi. Após análise IQ e CISH, estabelecer análises comparativas com o diagnóstico inicial do CECCP, focando fatores terapêuticos e prognósticos.

3. MATERIAIS E MÉTODOS

3. MATERIAIS E MÉTODOS

O presente estudo segue as recomendações da Declaração de Helsinki, foi submetido à apreciação pelo Comitê de Ética em Pesquisa envolvendo Seres Humanos do Hospital de Clínicas de Ribeirão Preto – HCRP, tendo sido aprovado em 08 de junho de 2017 (CAAE: 60786216.8.3001.5419 – Anexo A).

3.1. SELEÇÃO DA AMOSTRA

Foi realizado um estudo retrospectivo utilizando fragmentos de tecido humano armazenados em blocos de parafina provenientes de 386 biópsias de pacientes diferentes enviadas ao Serviço de Patologia do HCRP com laudo prévio de CECCP. A partir da análise de prontuários destes casos foram coletadas informações como: idade, gênero, etnia, hábitos deletérios (tabagismo e etilismo), local da lesão primária, laudo histopatológico, recidiva, metástase, estadiamento, tratamento realizado (cirurgia, radioterapia, quimioterapia), óbito e data do último acompanhamento. O estadiamento do tumor (TNM) (Apêndice 1) foi classificado de acordo com as normas da última edição da *American Joint Committee on Cancer* - AJCC (AJCC 2017, Shah 2018).

3.1.1 CRITÉRIOS DE INCLUSÃO

Foram aplicados os seguintes critérios de inclusão:

A. Material armazenado em parafina suficiente para confecção de novos cortes histológicos para confirmação diagnóstica e reações de IQ e CISH;
B. Prontuário médico disponível para consulta e contendo informações detalhadas sobre o paciente;
C. Diagnóstico de CECCP primário sem tratamento prévio de radioterapia ou quimioterapia, incluindo CECO (carcinoma espinocelular oral), CECOrof (carcinoma espinocelular orofaríngeo), CECLar (carcinoma espinocelular laríngeo), CECNas (carcinoma espinocelular nasofaríngeo), CEC sinonasal (carcinoma espinocelular sinonasal) e outras localizações (hipofaringe, faringe, maxila e região malar).

3.1.2. CRITÉRIOS DE EXCLUSÃO

Foram aplicados os seguintes critérios de exclusão:

A. Material armazenado em parafina insuficiente para confecção de novos cortes histológicos para confirmação diagnóstica e reações de IQ e/ou CISH;
B. Prontuário médico indisponível para consulta ou preenchido parcialmente, impossibilitando a coleta de informações clínicas;
C. Diagnóstico de metástase de CEC de outras em região de cabeça e pescoço.
D. Todos os casos com menos de 10% de área de superfície do tumor nos cortes.
E. CEC localizado em lábio.

3.2. CONSTRUÇÃO DOS MICROARRANJOS TECIDUAIS (TMA)

Todos os casos foram revisados, por dois especialistas em patologia calibrados, através da análise de cortes histológicos de 5µm de espessura corados em hematoxilina e eosina (H&E) e tiveram o diagnóstico de CEC confirmado, e quando necessário reclassificados. Para isso, os espécimes foram avaliados em microscópio de luz (Leica DM1000, Leica Microsystems CMS GmBH, Wetzlar, Alemanha)

A partir desta análise, os cilindros com o material foram obtidos usando um instrumento microarranjo tecidual (TMA) (Grand Master) (3D HISTECH, Budapeste, Hungria). As áreas intratumorais foram selecionadas nas amostras de ressecção cirúrgica tumoral e marcadas nas lâminas histológicas de H&E. As lâminas foram então sobrepostas ao bloco original de parafina para determinar a área correspondente a ser usada. Os TMAs foram construídos utilizando uma matriz manual de tecido com dois cortes cilíndricos (2 mm² cada) representativos de cada um dos blocos. As áreas representativas de cada caso foram selecionadas para a construção de blocos parafinizados de TMAs contendo 24 núcleos de tecido, cada um com diâmetro de 2mm utilizando a técnica previamente descrita (Kononen, Bubendorf et al. 1998). Um mapa especificando a posição exata de cada caso foi preparado para facilitar a interpretação dos resultados.

3.2.1 COMPARAÇÃO DAS LÂMINAS CONVENCIONAIS COM LÂMINAS CONTENDO MICROARRANJOS TECIDUAIS

Para fins de comparação do uso de IQ em TMA foram utilizadas 10 lâminas convencionais contendo tecido tumoral de CECCP imunorreativas para CgA, SNF, CD56, CD57, CD99, p40, $p16^{INK4a}$, CD10, vimentina, ciclina D1, Ki-67, e as reações positivas de CISH para EBV (EBER1/2), HPV-AR, nos quais as avaliações das expressões foram realizadas por dois patologistas independentes. Não houve diferença significante inter-observadores entre as leituras realizadas. Em seguida, estes valores de expressão proteica foram comparados com os obtidos da leitura realizada nos TMAs utilizando análise de concordância Kappa, não sendo observada diferença significante entre leituras efetuadas em lâminas convencionais e lâminas de TMA.

Após estes procedimentos, a utilização do TMA foi adotada pelas vantagens que possui em relação à uniformização das reações, economia de tempo empregado e otimização do uso de anticorpos, reagentes e tecidos.

3.3. TÉCNICA DE IMUNOISTOQUÍMICA (IQ)

Foram realizados cortes histológicos de 3um a partir dos blocos de TMAs e dispostos sobre lâminas previamente silanizadas. Os cortes foram desparafinizados em estufa a 65ºC por 4 horas, sendo que o processo de desparafinização teve sequência com a imersão das lâminas em duas trocas de xilol (10 minutos cada). Em seguida, os cortes foram hidratados em concentrações decrescentes de álcool etílico (dois banhos em álcool etílico absoluto, 90%, 70% e 50%, respectivamente) e depois em água destilada (10 banhos). Os cortes passaram pelo processo de recuperação antigênica de acordo com as especificidades do anticorpo primário (Tabela 1) e foram pré-tratados com peróxido de hidrogênio 3,5% em temperatura ambiente por 10 minutos para bloqueio da peroxidase endógena seguido pela imersão em tampão fosfato-salino (PBS - pH 7,4).

Todos os cortes foram cobertos e incubados com os anticorpos primários em ambiente com umidade constante a 4ºC por 16 horas. Após este período, realizou-se a detecção com o kit LSAB® (Dako: Agilent Technologies, Inc., Glostrup, Dinamarca). O complexo antígeno-anticorpo foi revelado utilizando 3,3'- diaminobenzidina (DAB) (Dako: Agilent Technologies,

Inc., Glostrup, Dinamarca) e os cortes foram contracorados com hematoxilina de Carazzi por 1 minuto e lavados, para a remoção do excesso. Após desidratação e diafanização a montagem das lâminas foi realizada com Entellan® e lamínula.

Tabela 1 – Caracterização dos anticorpos primários e o método de recuperação antigênica empregado.

Anticorpo	Marca	Clone	Diluição	Recuperação antigênica Produto	/ Método
CgA	Abcam®	monoclonal	1/1.000	Ácido cítrico pH 6.0	PP, 3 min
SNF	Abcam®	YE269	1/1.000	Ácido cítrico pH 6.0	PP, 3 min
CD56	Leica Biosystems®	CD564	1/100	Ácido cítrico pH 6.0	PP, 3 min
CD57	DakoCytomation®	TB01	1/600	Ácido cítrico pH 6.0	PP, 3 min
CD99	DakoCytomation®	12E7	1/300	Ácido cítrico pH 6.0	PP, 3 min
Fli-1	DakoCytomation®	monoclonal	1/500	S2367 pH 9.0	PPE, 15 min
p40	Bio SB®	ZR8	1/300	Ácido cítrico pH 6.0	PP, 3 min
$p16^{INK4a}$	Abcam®	EPR1473	1/2.000	S2367 pH 9.0	PPE, 15 min
CD10	Leica Biosystems®	56C6	1/500	S2367 pH 9.0	PPE, 15 min
Vimentina	DakoCytomation®	Vim 3B4	1/1.000	Ácido cítrico pH 6.0	PP, 3 min
Ciclina D1	Leica Biosystems®	P2D11F11	1/10	S2367 pH 9.0	PPE, 15 min
Ki-67	Abcam®	SP6	1/30.000	Ácido cítrico pH 6.0	PP, 3 min

Abreviações: CgA – cromogranina-A; SNF – sinaptofisina; PP – panela de pressão; PPE – panela de pressão elétrica.

Controles positivos adequados foram realizados em todos os ciclos de IQ. Os controles negativos foram realizados suprimindo-se os anticorpos primários.

3.4. AVALIAÇÃO DA EXPRESSÃO IQ

A imunomarcação de todos os anticorpos foi revelada pela coloração castanha do cromógeno diamino benzidina (DAB). Os anticorpos CgA, SNF, CD56 (Rooper, Bishop et al. 2018), CD57 (Fraga, de Oliveira et al. 2012) e CD99 (Rajagopalan, Browning et al. 2013) avaliaram o grau de dNE, descritos na Tabela 2.

Para avaliar o grau de diferenciação escamosa foram utilizados os anticorpos p40 (Singh, Ranjan et al. 2014), CD10 (Shafaei, Sharifian et al. 2015) e vimentina (Irani and Dehghan 2018), os quais foram avaliados nas regiões tumorais, e analisando a intensidade das respectivas marcações.

Para avaliar a proliferação celular, usando dos biomarcadores Ki-67 (Varga, Li et al. 2019) e ciclina D1 (Alos, Hakim et al. 2016), foram realizados os registros de fotomicrografias de cinco campos de cada amostra, em magnificação de 400x através do microscópio de luz (Leica DM1000, Leica Microsystems CMS GmBH, Wetzlar, Alemanha). Seguidamente, foram realizadas as contagens, manualmente, utilizando o software Image J (National Institutes of Health, Bethesda, MD), que avaliaram a frequência absoluta e relativa de células positivas considerando o quociente do número de células positivas pelo número total de células tumorais do campo avaliado. Como resultado da expressão, foi considerada a média aritmética da avaliação dos cinco campos de cada caso para cada marcador.

Tabela 2 – Padrão de imunorreatividade dos anticorpos

Anticorpo	Padrão de imuno-marcação
CgA	Citoplasmático
SNF	Citoplasmático
CD56	Membranoso
CD57	Citoplasmático e/ou Membranoso
CD99	Membranoso
Fli-1	Nuclear
p40	Nuclear
$p16^{INK4a}$	Citoplasmático e Nuclear
CD10	Citoplasmático e/ou Membranoso
Vimentina	Citoplasmático
Ciclina D1	Nuclear
Ki-67	Nuclear

Abreviações: CgA – cromogranina-A; SNF – sinaptofisina.

Para avaliar a proliferação celular Ki-67 e ciclina D1 foram realizados os registros de fotomicrografias de cinco campos de cada amostra, em magnificação de 400x através do microscópio de luz (Leica DM1000, Leica Microsystems CMS GmBH, Wetzlar, Alemanha). Seguidamente, foram realizadas as contagens, manualmente, utilizando o software Image J (National Institutes of Health, Bethesda, MD), que avaliaram a frequência absoluta e relativa de células positivas considerando o quociente do número de células positivas pelo número total de células tumorais do campo avaliado. Como resultado da expressão, foi considerada a média aritmética da avaliação dos cinco campos de cada caso para cada marcador.

Para a expressão de Ki-67 foi utilizado os valores do limiar de reatividade (cut-off) abaixo de 10% como baixo índice proliferativo e acima de 10% alto índice proliferativo, e 0% como negativo (Varga, Li et al. 2019).

Para determinar a positividade de CgA, SNF e CD56 foi utilizado os valores do limiar de reatividade (cut-off) acima de 10% das células tumorais.

Para determinar a positividade de ciclina D1 foi utilizado os valores do cut-off abaixo de 10% como baixa expressão e acima de 10% como alta expressão, e 0% como negativo (Alos, Hakim et al. 2016).

Para determinar a positividade para $p16^{INK4a}$ foi utilizado os valores do cut-off em 70% ou mais das células tumorais, independentemente da intensidade da coloração citoplasmática e nuclear (Ang, Harris et al. 2010).

3.5. Técnica de hibridização in situ cromogênica (CISH).

Foram realizados cortes histológicos de 3um a partir dos blocos de TMAs e dispostos sobre lâminas previamente silanizadas. Os cortes foram desparafinizados em estufa a 60ºC por 4 horas, sendo que o processo de desparafinização teve sequência com a imersão das lâminas em duas trocas de xilol (10 minutos cada). Em seguida, os cortes foram hidratados em concentrações decrescentes de álcool etílico (dois banhos em álcool etílico absoluto, 90%, 70% e 50%, respectivamente) e depois em água destilada (10 banhos). A recuperação antigênica foi realizada utilizando solução tampão citrato (pH 6,0), em banho-maria por 40 minutos.

Em seguida o material ficou dentro da cuba esfriando durante 20 minutos em temperatura ambiente, e continuado com a lavagem duas vezes em água destilada em temperatura ambiente. O bloqueio da peroxidase endógena foi realizado com imersão das lâminas em peróxido de hidrogênio 3,5% em temperatura ambiente por 10 minutos seguido por mais duas lavagens em água destilada, e um banho de cinco minutos em solução tampão TBST. Todos os cortes foram cobertos com as sondas descritas na Tabela 3, previamente delimitados por caneta hidrofóbica, e cobertas com lamínulas 18x18 cm. O material foi colocado para desnaturação a 92ºC durante 5 minutos e CISH a 37°C por 16 horas, no hibridizador pré-programado para sondas DNA HPV.

Após este período, foi realizada a remoção do material do equipamento e colocado em solução tampão TBST por cinco minutos para remoção das lamínulas, e lavagem em solução estringente (todos os reagentes a seguir foram do kit Dako GenPoint™) concentrada 50x, em banho Maria a 48°C durante 30 minutos, seguido de lavagem em água destilada, e um banho de cinco minutos em solução tampão TBST. Para procedimento de coloração, primeiramente, foi aplicado a estreptavidina primária (preparada com 30 minutos de antecedência), sendo incubada em temperatura ambiente durante 15 minutos, e seguido de três banhos de TBST de cinco minutos. Em seguida, aplicou-se o biotinil tiramida que foi incubada em temperatura ambiente durante 15 minutos, e seguido de três banhos de TBST de cinco minutos. Logo após, foi aplicado a estreptavidina secundária que foi incubada em temperatura ambiente durante 15 minutos, e seguido de três banhos de TBST de cinco minutos. E finalmente, foi aplicado o cromógeno DAB e incubado durante 5 minutos, seguido de lavagem em água destilada várias vezes.

Tabela 3 – Sondas utilizadas para identificação do HPV-AR e EBV (EBER1/2).

Sonda	Especificidade	Marca
EBER (Y5200)	EBER 1/2	DakoCytomation
HPV-AR (Y1443)	16, 18, 31, 33, 35, 39, 45, 51, 52, 56, 58, 59	DakoCytomation

Posteriormente os cortes foram contra corados com hematoxilina de Carazzi por 1 minuto e lavados, para a remoção do excesso. Após desidratação e diafanização a montagem das lâminas foi realizada com Entellan® e lamínula.

3.6. AVALIAÇÃO DA CISH

Para determinar os casos positivos para a sonda para HPV-AR era necessário o padrão integrado (puntiforme) ou epissomal (difuso) (Lewis, Ukpo et al. 2012). Como controle positivo foi utilizado um caso de lesão genital de condiloma acuminado positivo para o HPV, previamente testado.

Somente foram considerados casos EBER1/2 positivos, os espécimes que evidenciaram forte coloração azul escuro nos núcleos das células tumorais (Svajdler, Kaspirkova et al. 2016). Como controle positivo para EBER1/2 foi utilizado um caso de linfoma de Burkitt oral, previamente testado.

3.7. ANÁLISE ESTATÍSTICA

Para estimar as razões de prevalência (RP) foi utilizado o modelo de regressão log-binomial simples, dado que a resposta era binária. Todas as associações envolvendo duas variáveis qualitativas foram realizadas através do teste exato de Fisher. A fim de relacionar o tempo de SG e SLD com variáveis qualitativas, foram construídas curvas de Kaplan-Meier para as variáveis em estudo e para verificar se existem evidências de diferenças entre as curvas foi utilizado o teste de LogRank. Para relacionar o tempo de SG e SLD com variáveis de interesse, foi proposto o modelo de riscos proporcionais de Cox. Este modelo calcula o Hazard Ratio (HR) que fornece o quanto uma categoria tem de risco de vir a óbito em relação à outra. Todos os gráficos apresentados foram feitos com o auxílio do software R, versão 3.4.1 e as análises, através do SAS 9.2. Para todas as comparações adotou-se um nível de significância de 5% (<0,05%)..

4.RESULTADOS

4. RESULTADOS

4.1. CARACTERIZAÇÃO DA AMOSTRA

Neste presente estudo a amostra, descrita na Tabela 4, foram selecionados aleatoriamente, sendo 307 homens e 79 mulheres (proporção 4:1), em relação ao gênero houve diferença significativamente significante (p<0,0001), entre os grupos de CEC com e sem dNE (p=0,77), e majoritariamente composta por pacientes fumantes (89,77%; p<0,0001) e etilistas (76,45%; p<0,0001).

A média de idade dos pacientes da amostra foi 59,44 anos (DP±11). Em relação a idade não houve diferença estatisticamente significante entre os grupos com e sem dNE (p=0,37). A amostra foi composta pelos seguintes grupos étnicos: 311 leucodermas (74,39%), 34 feodermas (13,1%), 39 melanodermas (12,14%) e 2 xantodermas (0,32%). Houve diferença estatisticamente significante entre etnias destacando a leucodermas (74,39%; p<0,0001).

De acordo com o sistema de estadiamento TNM (Tabela 5) houve diferença estatisticamente significante entre os tamanhos do tumor primário, destacando T4 (44,02%; p<0,0001); entre linfonodos regionais envolvidos, destacando N2 (38,69%; p<0,0001); e destacando o estágio IV (62,59%; p<0,0001). Os tratamentos implementados foram: cirurgia (66,10%), radioterapia (59,21%), quimioterapia (59,21%), no entanto, nem todos os pacientes receberam as modalidades de tratamentos em associação. Além disso, houve diferença estatisticamente significante entre os pacientes que tiveram recidiva (27,02%; p <0,0001) e metástase (22,28%; p <0,0001).

A maior parte os pacientes da amostra já haviam ido à óbito (51,71%) com um tempo de aproximadamente 18 meses (DP±21).

4.2. GRADUAÇÃO HISTOPATÓLOGICA

As amostras foram revistas e classificadas de acordo com os critérios da OMS demonstradas na Figura 2 (El-Naggar AK 2017). Histopatologicamente, em nossa amostra houve a prevalência em cavidade oral do CEC bem diferenciado, em orofaringe do CEC queratinizante, entretanto, em laringe os CECs bem e moderadamente diferenciado foram proporcionais, como demonstrados na Figura 3.

Tabela 4 - Caracterização geral da amostra.

Variáveis	Cavidade oral		Orofaringe		Laringe		Nasofaringe		Seios paranasais		Outras localizações		Total		Valor-p
	n	(%)	n	(%)	n	(%)	n	(%)	n	(%)	n	(%)	n	(%)	
Total	103	(26,68)	125	(32,38)	121	(31,34)	12	(3,1)	15	(3,88)	10	(2,62)	386	(100)	
Situação do paciente *															
vivo	39	(37,86)	57	(45,6)	56	(46,28)	6	(50)	6	(40)	7	(70)	171	(48,29)	
óbito	64	(62,14)	68	(54,4)	65	(53,72)	6	(50)	9	(60)	3	(30)	215	(51,71)	
Gênero															
feminino	23	(22,33)	20	(16)	20	(16,53)	5	(41,67)	8	(53,34)	3	(30)	79	(29,98)	<0,0001
masculino	80	(77,67)	105	(84)	101	(83,47)	7	(58,33)	7	(46,66)	7	(70)	307	(70,02)	
Faixa etária															
Média de idade (anos)	60,96		59,39		63,23		60,58		53,6		58,9		59,44		
Amplitude (anos)	32 ⊢ 94		38 ⊢ 86		39 ⊢ 88		33 ⊢ 80		23 ⊢ 74		33 ⊢ 79		23 ⊢ 94		
Etnia															
leucoderma	82	(79,61)	102	(81,6)	101	(83,47)	9	(75)	7	(46,66)	8	(80)	309	(74,39)	
feoderma	7	(6,8)	11	(8,8)	8	(6,61)	2	(16,66)	6	(40)	0	(0)	34	(13,15)	<0,0001[a]
melanoderma	12	(11,65)	12	(9,6)	12	(9,92)	1	(8,34)	2	(13,34)	2	(20)	41	(12,14)	
xantoderma	2	(1,94)	0	(0)	0	(0)	0	(0)	0	(0)	0	(0)	2	(0,32)	
Tabagista															
sim	79	(83,16)	113	(98,26)	92	(91,09)	7	(70)	10	(71,43)	6	(85,71)	307	(83,28)	<0,0001
não	16	(16,84)	2	(1,74)	9	(8,91)	3	(30)	4	(28,57)	1	(14,29)	35	(16,72)	
Etilista															
sim	67	(72.83)	97	(88.18)	71	(74.74)	4	(40)	7	(53.85)	4	(57.14)	250	(76.45)	<0,0001
não	25	(27.17)	13	(11.82)	24	(25.26)	6	(60)	6	(46.15)	3	(42.86)	77	(23.55)	

[a]valor p comparando etnia através da análise X^2 com 3 graus de liberdade.
*tempo de acompanhamento foi variável - 0 a 170 meses.

Tabela 5 - Estadiamento clínico e modalidade de tratamento.

Variáveis	Cavidade oral		Orofaringe		Laringe		Nasofaringe		Seios paranasais		Outras localizações		Total		Valor-p
	n	(%)	n	(%)	n	(%)	n	(%)	n	(%)	n	(%)			
T															
T1	11	(13,58)	8	(8,42)	13	(15,29)	0	(0)	0	(0)	1	(14,29)	33	(11,5)	<0,0001[a]
T2	26	(32,1)	22	(23,16)	21	(24,71)	1	(11,11)	2	(20)	3	(42,86)	75	(26,13)	
T3	11	(13,58)	16	(16,84)	20	(23,53)	3	(33,33)	4	(40)	0	(0)	54	(18,82)	
T4	33	(40,74)	49	(51,58)	31	(36,47)	5	(55,55)	4	(40)	3	(42,87)	125	(43,55)	
N															
N0	29	(40,84)	21	(21,88)	36	(44,44)	3	(33,33)	6	(60)	6	(85,71)	101	(37,23)	<0,0001[b]
N1	14	(19,72)	16	(16,66)	13	(16,05)	0	(0)	0	(0)	0	(0)	43	(15,33)	
N2	25	(35,21)	47	(48,96)	26	(32,1)	3	(33,33)	4	(40)	1	(14,29)	106	(38,69)	
N3	3	(4,23)	12	(12,5)	6	(7,41)	3	(33,33)	0	(0)	0	(0)	24	(8,76)	
M															
M0	83	(80,58)	96	(76,8)	93	(76,85)	9	(75)	10	(66,67)	9	(90)	300	(77,72)	<0.0001
M1	20	(19,42)	29	(23,2)	28	(23,15)	3	(25)	5	(33,33)	1	(10)	86	(22,28)	
Estadiamento clínico															
I	9	(11,11)	6	(5,94)	12	(13,96)	0	(0)	0	(0)	1	(14,29)	28	(9,52)	<0,0001[c]
II	15	(18,52)	5	(4,95)	11	(12,79)	0	(0)	1	(10)	3	(42,85)	35	(11,90)	
III	11	(13,58)	12	(11,88)	19	(22,09)	1	(11,11)	4	(40)	0	(0)	47	(15,99)	
IV	46	(56,79)	78	(77,23)	44	(51,16)	8	(88,89)	5	(50)	3	(42,86)	184	(62,59)	
Cirurgia															
sim	68	(74,73)	51	(44,74)	96	(83,48)	3	(25)	11	(78,57)	5	(62,5)	234	(66,10)	<0,0001
não	23	(25,27)	63	(55,26)	19	(16,52)	9	(75)	3	(21,43)	3	(37,5)	120	(33,90)	
Radioterapia															
sim	73	(75,26)	96	(81,36)	70	(68,63)	9	(90)	13	(92,86)	6	(66,67)	267	(76,29)	<0,0001
não	24	(24,74)	22	(18,64)	32	(31,37)	1	(10)	1	(7,14)	3	(33,33)	83	(23,71)	
Quimioterapia															
sim	54	(57,45)	72	(63,72)	50	(54,35)	5	(50)	11	(78,57)	4	(50)	196	(59,21)	0,001
não	40	(42,55)	41	(36,28)	42	(45,65)	5	(50)	3	(21,43)	4	(50)	135	(40,79)	
Recidiva															
sim	36	(36)	24	(21,24)	23	(21,1)	3	(75)	6	(40)	5	(50)	97	(27,02)	<0,0001
não	64	(64)	89	(78,76)	86	(78,9)	9	(75)	9	(60)	5	(50)	262	(72,98)	

[a]valor p comparando T (tamanho e/ou extensão contínua do tumor primário) através da análise X^2 com 3 graus de liberdade.
[b]valor p comparando N (linfonodos regionais envolvidos) através da análise X^2 com 3 graus de liberdade.
[c]valor p comparando TNM (estadiamento do tumor) através da análise X^2 com 3 graus de liberdade.

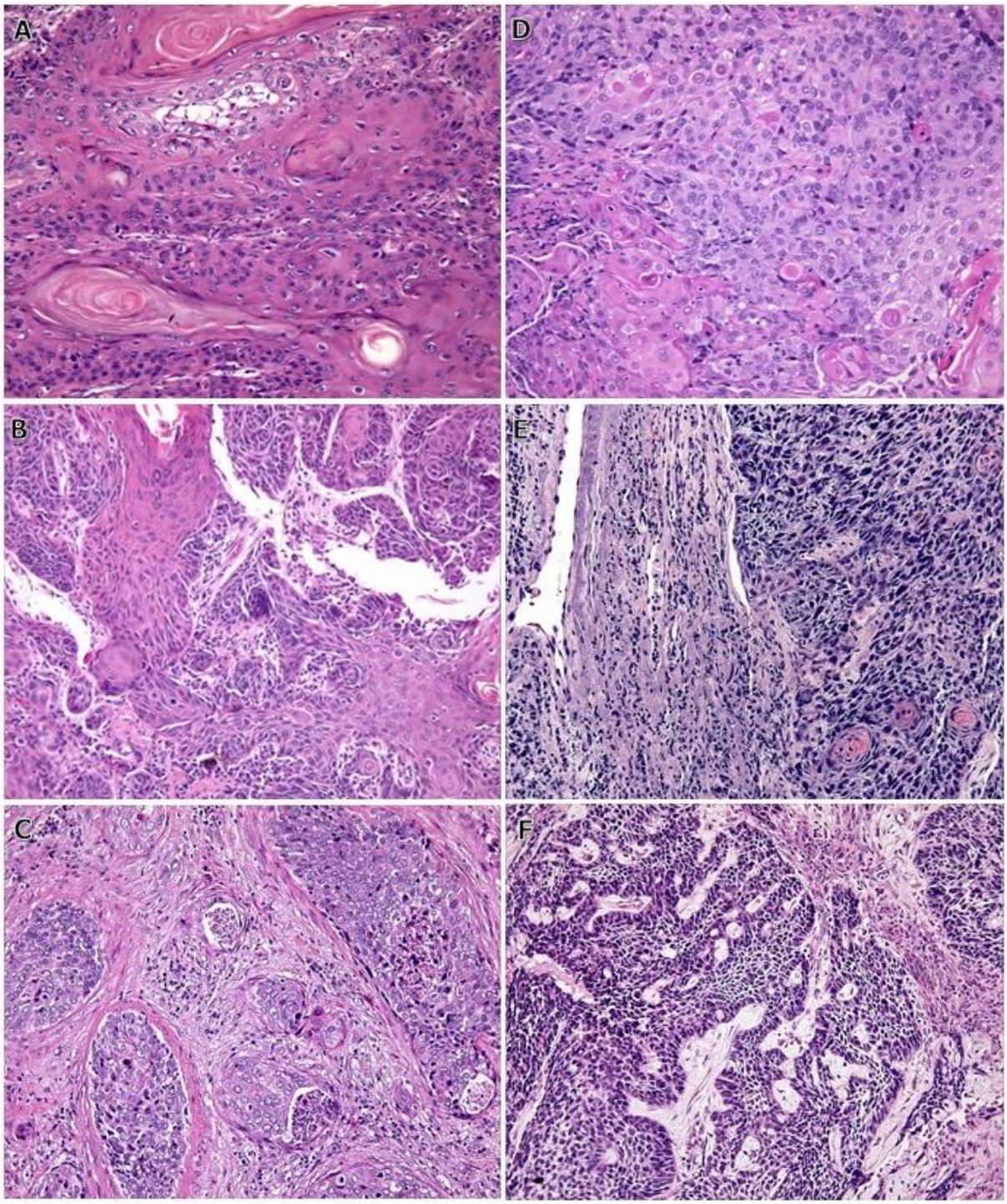

Figura 2 – Graduação histopatológica dos CECCP corados por H&E. **A** – CEC bem diferenciado, **B** – CEC moderadamente diferenciado; **C** – CEC pouco diferenciado. **D** – CEC queratinizante; **E** – CEC híbrido; **F** – CEC não queratinizante (**A** – **F** x200 magnificação).

O grau de diferenciação histológica do CEC com dNE (n=27) da nossa amostra na cavidade oral foram quatro CECs moderadamente diferenciados; na orofaringe foram quatro CECs queratinizantes e quatro CECs não queratinizantes; na laringe foram cinco CECs bem diferenciados, cinco CECs moderadamente diferenciados, e dois CECs pouco diferenciados;

nos seios paranasais foram um CEC queratinizante e CEC um não queratinizante; outras localizações foi CEC pouco diferenciado.

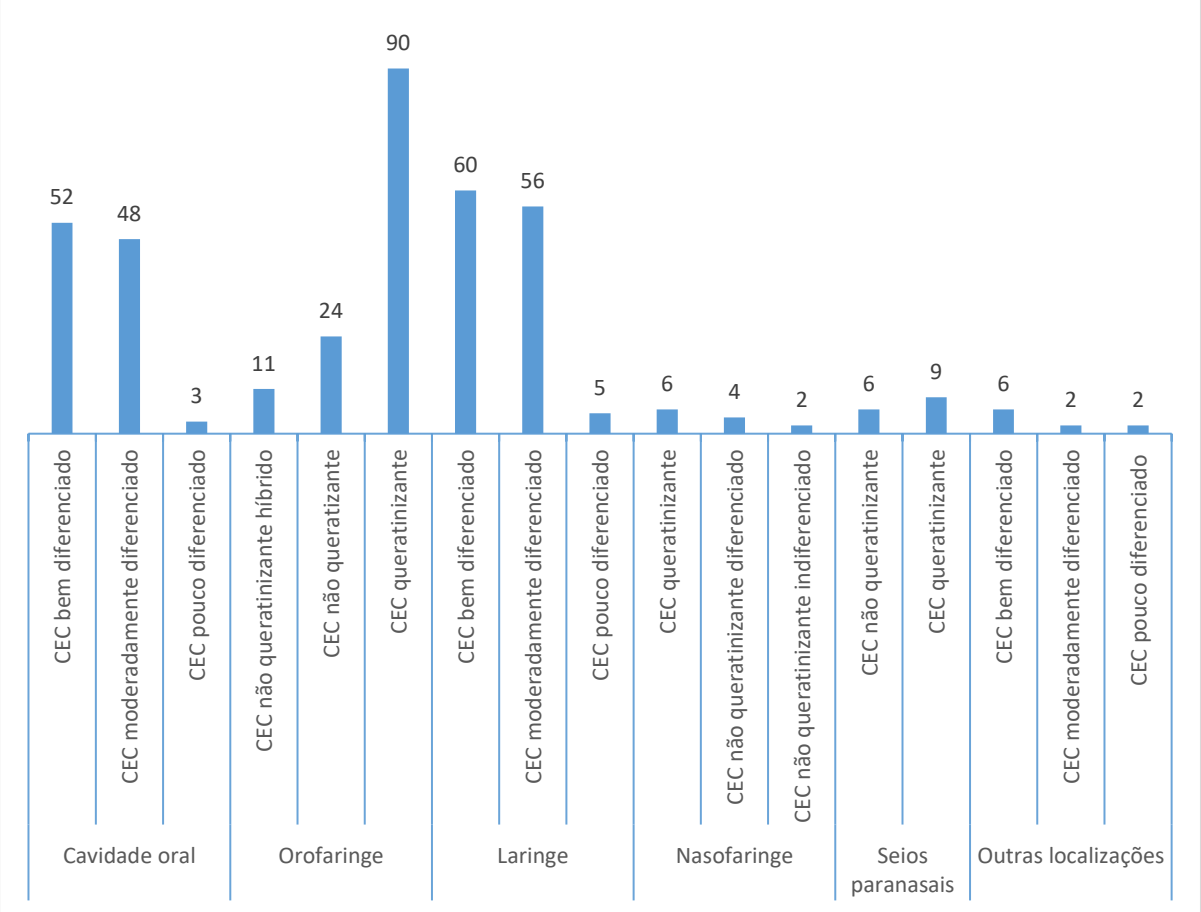

Figura 3 – Categorização histopatológica dos CECCP por localização anatômica (n=386).

4.3. Resultado da análise IQ

Os resultados da IQ para todos os marcadores estão em complemento na Tabela 6. No geral, 21/368 (5,16%) dos tumores foram positivos para CgA , 18/366 (4,19%) para SNF, 14/358 (5,17%) para CD56, 23/362 (3,53%) para CD99 (Figura 4 A-D), e todos os tumores foram negativos para CD57. Dos os 386 casos da amostra somente 27 (6,74%) demonstraram positividade para CgA e/ou SNF e foram considerados como CEC com dNE, mostrando

Tabela 6 - Resultados da análise IQ e CISH no CECCP.

Variable	Cavidade oral		Orofaringe		Laringe		Nasofaringe		Seios paranasais		Outras localizações		Total	
	n	(%)	n	(%)	n	(%)	n	(%)	n	(%)	n	(%)	n	(%)
Status de dNE														
CEC com dNE	4	(3,88)	8	(6,4)	12	(9,92)	0	(0)	2	(13,33)	1	(10)	27	(6,99)
CEC sem dNE	99	(96,12)	117	(93,6)	109	(90,08)	12	(100)	13	(86,67)	9	(90)	359	(93,01)
CgA														
negativo	91	(96,81)	114	(94,21)	108	(92,31)	12	(100)	12	(85,71)	10	(100)	347	(94,84)
positivo	3	(3,19)	7	(5,79)	9	(7,69)	0	(0)	2	(14,29)	0	(0)	21	(5,16)
SNF														
negativo	9	(96,84)	114	(95,8)	107	(92,24)	12	(100)	14	(100)	9	(90)	348	(95,81)
positivo	3	(3,16)	5	(4,2)	9	(7,76)	0	(0)	0	(0)	1	(10)	18	(4,19)
CD56														
negativo	90	(96,77)	113	(96,58)	110	(97,35)	11	(91,67)	11	(84,62)	9	(90)	344	(92,83)
positivo	3	(3,23)	4	(3,42)	3	(2,65)	01	(8,33)	2	(15,38)	1	(10)	14	(7,17)
CD99														
negativo	87	(92,55)	110	(92,44)	106	(93,81)	12	(100)	14	(100)	10	(100)	339	(96,47)
positivo	7	(7,45)	9	(7,56)	7	(6,19)	0	(0)	0	(0)	0	(0)	23	(3,53)
p40														
negativo	0	(0)	0	(0)	0	(0)	0	(0)	0	(0)	0	(0)	0	(0)
positivo	77	(100)	114	(100)	113	(100)	11	(100)	14	(100)	10	(100)	339	(83,68)
vimentina														
negativo	78	(88,64)	108	(90,76)	105	(94,59)	8	(72,73)	11	(78,57)	9	(90)	319	(85,88)
positivo	10	(11,36)	11	(9,24)	6	(5,41)	3	(27,27)	3	(21,43)	1	(10)	34	(14,12)
CD10														
negativo	54	(61,36)	75	(64,66)	81	(72,97)	9	(81,82)	7	(50)	6	(60)	232	(65,14)
positivo	34	(38,64)	41	(35,34)	30	(27,03)	2	(18,18)	7	(50)	4	(40)	118	(34,87)

Tabela 6 - (Continuação)

Variável	Cavidade oral		Orofaringe		Laringe		Nasofaringe		Seios paranasais		Outras localizações		Total	
	n	(%)	n	(%)	n	(%)	n	(%)	n	(%)	n	(%)	n	(%)
HPV-AR														
negativo	64	(87,67)	88	(78,57)	92	(80)	9	(90)	13	(100)	8	(88,89)	274	(87,52)
positivo	9	(12,33)	24	(21,43)	21	(20)	1	(10)	0	(0)	1	(11,11)	58	(12,48)
$p16^{INK4a}$														
negativo	93	(96,88)	94	(77,05)	104	(88,89)	11	(91,67)	14	(93,33)	7	(70)	323	(86,83)
positivo	3	(3,12)	28	(22,95)	13	(11,11)	1	(8,33)	1	(6,67)	3	(30)	49	(13,17)
Ciclina D1														
< 10%	93	(92,08)	100	(81,3)	104	(87,39)	12	(100)	14	(100)	8	(80)	331	(90,13)
> 10%	8	(7,92)	23	(18,7)	15	(12,61)	0	(0)	0	(0)	2	(20)	48	(9,87)
Ki-67														
< 10%	20	(22,47)	17	(14,91)	13	(12,62)	4	(36,36)	0	(0)	2	(20)	56	(17,73)
> 10%	69	(77,53)	97	(85,09)	90	(87,38)	7	(63,64)	12	(100)	8	(80)	283	(82,27)

Abreviações: dNE, diferenciação neuroendócrina; CgA, cromogranina-A; SNF, sinaptofisina; HPV-AR, papilomavírus humano de alto risco.

predileção pela região de laringe (n=12) 3,11%; orofaringe (n=8) 2,07%; boca (n=4) 1,04%; seios paranasais (n=2) 0,52%; outras localizações (n=1) 0,26%. Somente um caso localizado em laringe exibiu imunorreatividade para todos os marcadores neuroendócrinos. Deste modo, 9/14 (64,29%) dos casos mostraram reatividade exclusiva para CD56 e em 11/23 (47,86%) dos casos mostraram reatividade para CD99 foram negativos para CgA e/ou SNF. Na análise das lâminas histológicas coradas por hematoxilina e eosina dos casos os quais foram imunorreativos para CgA e/ou SNF, os cortes histológicos observados apresentavam fragmento de neoplasia maligna de origem epitelial, células malignas apresentando núcleos arredondados localizados centralmente, com cromatina levemente grumosa e bem distribuída (com aspecto em sal e pimenta) e nucléolos imperceptíveis como demonstrados na Figura 5.

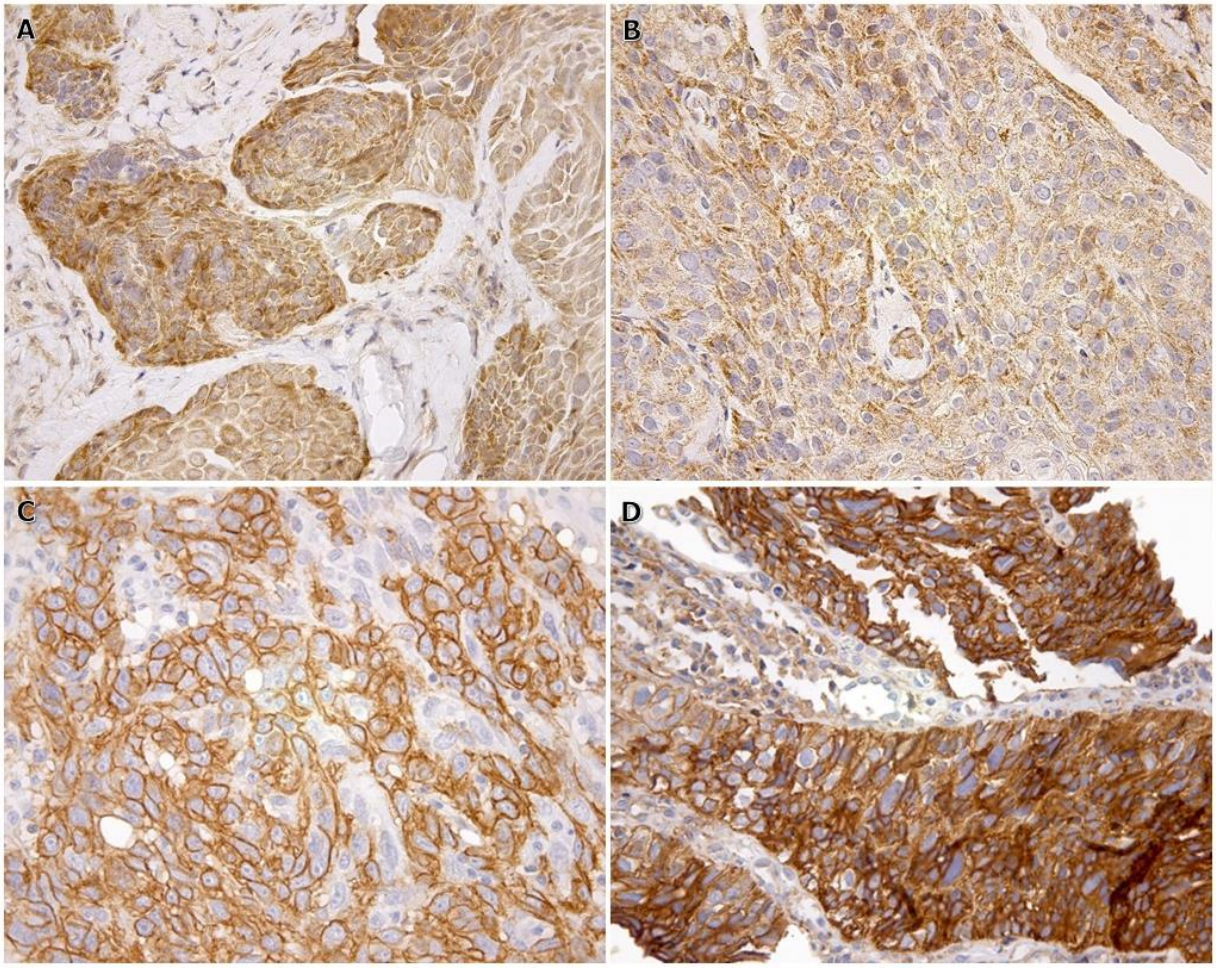

Figura 4 – Análise IQ para marcadores neuroendócrinos: **A** – expressão com padrão citoplasmático de CgA em orofaringe; **B** – expressão com padrão citoplasmático de SNF em cavidade oral; **C** – expressão com padrão de membrana de CD56 em cavidade oral; **D** – expressão com padrão de membrana de CD99 em orofaringe.(**A** – **D** ×400 magnificação).

Em nosso estudo, houve cinco casos que mostraram positividade para CD99 com padrão de marcação de membrana, o qual típico dos tumores da família do sarcoma de Ewing. Sendo assim, a análise IQ para Fli-1 foi realizada e obtiveram resultados negativos, desfavorecendo o diagnóstico de sarcoma de Ewing.

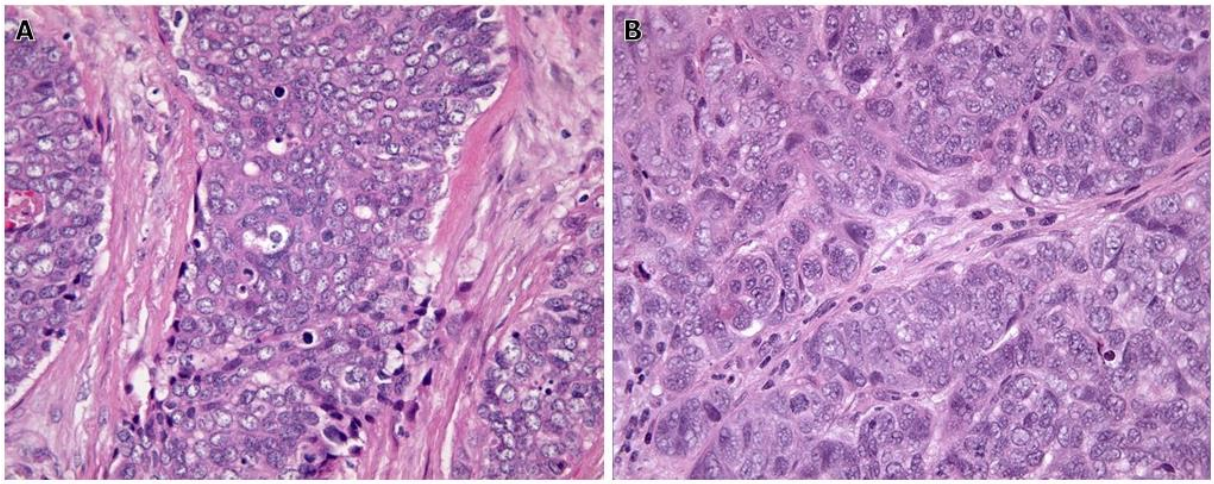

Figura 5 – Características histopatológicas dos CECs com dNE e HPV-AR coradas em H&E: **A** – CEC pouco diferenciado (aspecto basaloide) de laringe com dNE (SNF e CD56 positivos) e HPV-AR negativo; **B** – CEC não queratinizante (aspecto basaloide) de orofaringe, com dNE (CgA positiva) e HPV-AR positivo Em ambas as imagens apresentaram núcleos arredondados localizados centralmente, com cromatina levemente grumosa e bem distribuída (com aspecto em sal e pimenta) e nucléolos imperceptíveis, e algumas figuras de mitose. Ainda se destaca a similaridade da aparência microscópica entre as imagens. (**A** e **B** ×400 magnificação)

Avaliando a correlação entre marcadores neuroendócrinos e metástase não foi encontrada associação com CgA (p=0,75), SNF (p=0,79), CD56 (p=0,5), CD99 (p=0,36), e nem correlação entre marcadores neuroendócrinos e recidiva com SNF (p=0,14), CD56 (p=0,66), e CD99 (p=0,45). Não obstante, houve correlação entre recidiva e CgA (p=0,02).

Para marcador específico de carcinoma de células escamosas (Figura 6), houve positividade para p40 em 100% da amostra, e representando 100% dos CECCP com dNE e 100% CECCP sem dNE. Investigando a correlação entre p40 versus metástase não foi identificado diferença estatisticamente, tanto em CECCP com dNE (p=0,53) quanto em CECCP sem dNE (p=0,65).

O CD10 (Figura 7A) expressou positividade em 59,2% dos casos de CECCP com dNE sendo quase dobro do que o CECCP sem dNE (31,82%) apresentando diferença significativa entre os grupos (p=0,004), entretanto os casos de CECCP com dNE CD10 positivos não apresentou associação com metástase (p=0,2), nem CECCP com dNE CD10 positivo

apresentou associação com óbito (p=0,38). A vimentina (Figura 7B) foi expressa em 5/27 dos CECCPs com dNE, não demonstrando diferença significante na positividade entre os grupos de CECCP com e 32/333 sem dNE (p=0,14), além de não apresentar associação do CECCP com dNE vimentina positivo e metástase (p=0,66) e não apresentou associação do CECCP com dNE vimentina positivo com óbito (p=0,37).

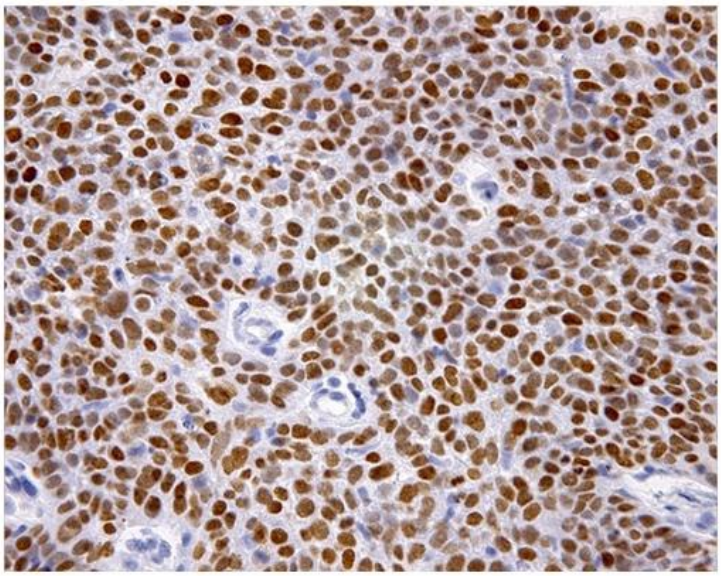

Figura 6 – Análise IQ do marcador p40 mostrando positividade em padrão nuclear, intensidade forte e ≥ 90% da amostra corada em CEC com dNE na orofaringe (×400 magnificação).

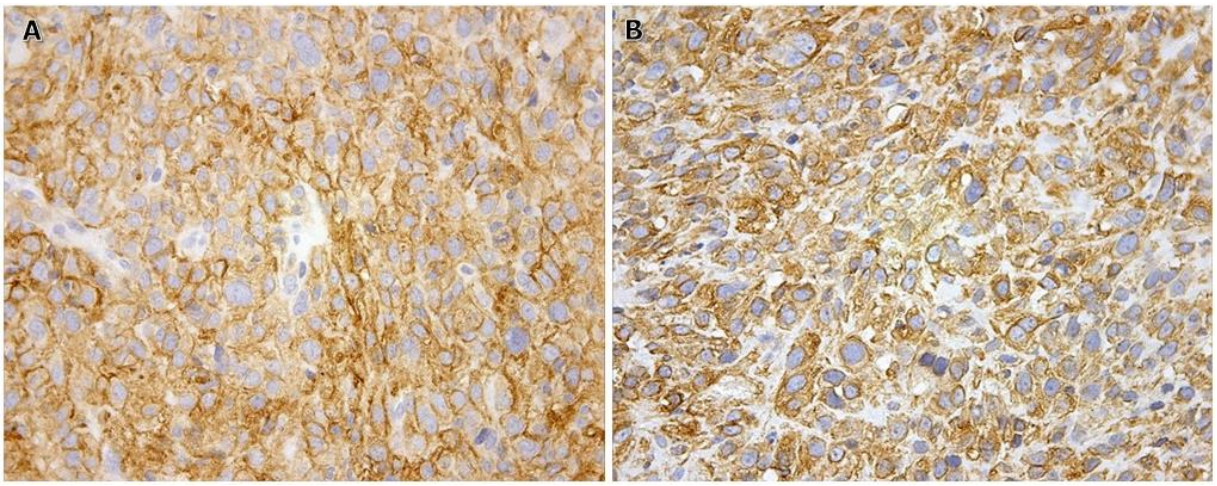

Figura 7 – Análise IQ para os marcadores CD10 e vimentina: **A** – expressão positiva em padrão de membrana e citoplasma para CD10, em CECOrof; **B** – expressão positiva no citoplasma para vimentina, em CECOrof (**A** e **B** ×400 magnificação).

Sobre os marcadores de proliferação celular (Figura 8A e B), o índice de proliferação para Ki-67 em CECCP com e sem dNE foram similares 39,1% e 38,67%, respectivamente (p=0,93).

Além disso, em 22,23% dos CECCP com dNE expressaram ciclina D1 ≥ 10%, 66,63% dos CECCP com dNE expressaram ciclina D1 ≤ 10% e em 11,14% dos CECCP com dNE foram negativos para ciclina D1; 11,14% dos CECCP sem dNE expressaram ciclina D1, 55,43% dos CECCP sem dNE expressaram ciclina D1 ≤ 10% e em 33,43% dos CECCP sem dNE foram negativos para ciclina D1, consequentemente não houve diferença significante entre os grupos (p=0,1).

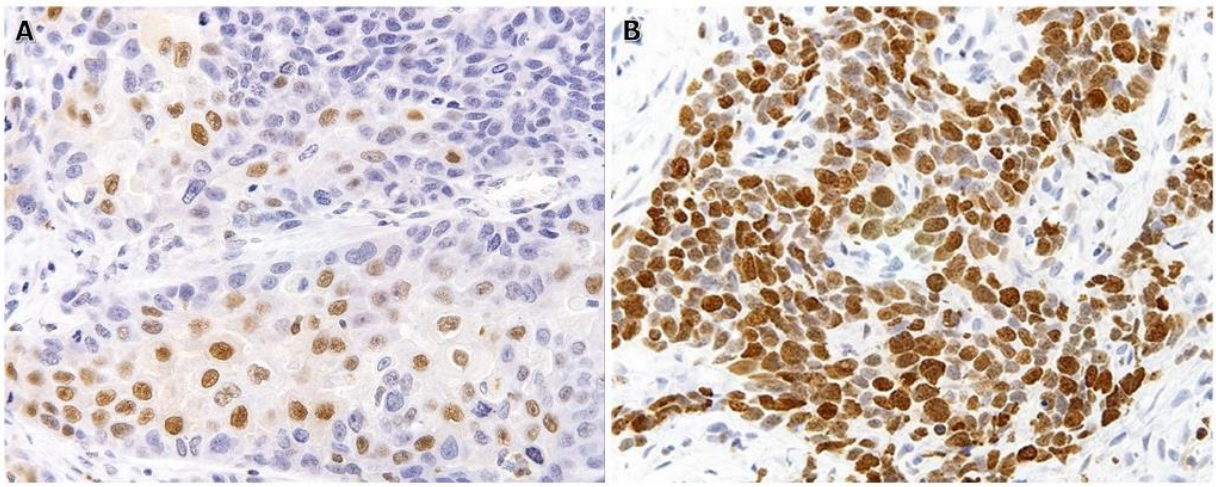

Figura 8 – Análise IQ para marcadores de proliferação celular: **A** – expressão nuclear para ciclina D1, em CECLar; **B** – expressão nuclear com intensidade forte e índice acima de 90% para Ki-67 em CECLar. (**A** e **B** ×400 magnificação).

4.4. RESULTADO DA ANÁLISE CISH

No grupo com dNE, somente um caso foi HPV-AR positivo por CISH (Figura 9B) e $p16^{INK4a}$ positivo na cavidade oral (Figura 9A). Este caso era um paciente do gênero masculino, 63 anos de idade, que até o último acompanhamento após quatro anos do diagnóstico estava vivo. Em orofaringe quatro casos foram positivos HPV-AR positivos por CISH e $p16^{INK4a}$ positivos concomitantemente, sendo três homens e uma mulher (média de idade, 60 anos). Somente um paciente do sexo masculino estava vivo após cinco anos do diagnóstico. E em laringe somente um caso foi HPV-AR positivo por CISH e $p16^{INK4a}$ positivo, o qual até o último acompanhamento após três anos do diagnóstico estava vivo. Este caso era um homem, 77 anos de idade. Em nosso presente estudo, as outras localizações anatômicas que

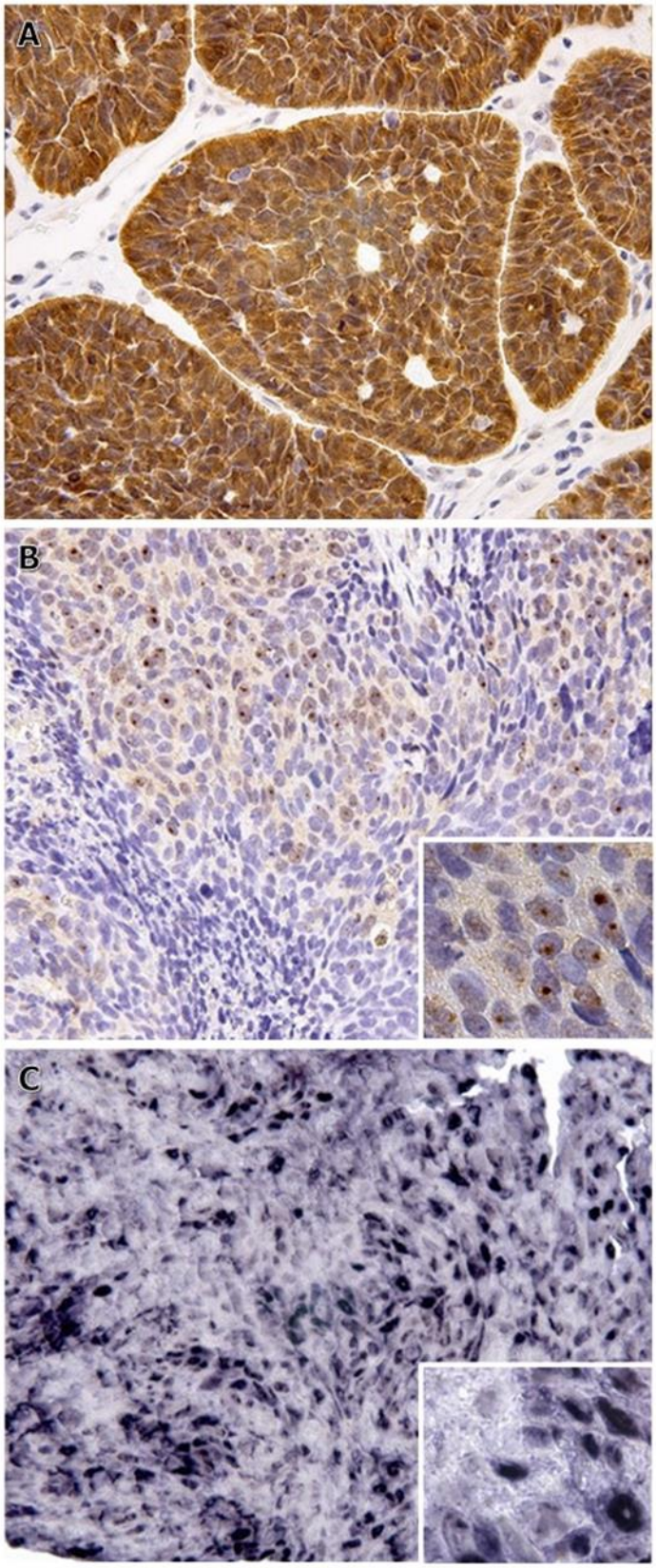

Figura 9 – Análise IQ para p16^{INK4a} e CISH para HPV e EBV: **A** – CEC com dNE e HPV-AR positivo mostrando expressão nuclear e citoplasmática para p16^{INK4a} em orofaringe; **B** – CEC com dNE demonstrou positividade para HPV-AR, sendo o padrão de marcação nuclear integrado ou dot-like, em orofaringe; **C** – CEC não queratinizante, indiferenciado, em nasofaringe, mostrando positividade para a sonda EBER 1/2 padrão de marcação nuclear corado em azul. (×400 magnificação; inset em **B** e **C** destacam os detalhes celulares em x1000 magnificação)

apresentaram CEC com dNE foram HPV negativos por CISH. No grupo de CEC sem dNE, 8 casos foram HPV-AR positivos por CISH e $p16^{INK4a}$ positivos em cavidade oral. Além disso, 20 casos em orofaringe e 22 casos em laringe foram HPV-AR positivo por CISH e $p16^{INK4a}$ positivos.

A CISH para EBER (Epstein-Barr Encoded Early RNAs) do EBV foi observada na nasofaringe, sendo um CEC não queratinizante diferenciado e dois CECs não queratinizante indiferenciados, e todos foram negativos para HPV-AR detectáveis por CISH. Nenhuma das amostras exibiram dNE (Figura 9C).

4.5. Análise de Sobrevida

O tempo de seguimento (follow-up) dos pacientes deste estudo variou de 0 a 8 anos. A análise de sobrevida pelo modelo de Kaplan-Meier com o teste de Log-rank foi usado para estimar a probabilidade de sobrevida ou sobrevivência, mantendo-se no modelo aquelas que apresentaram curvas que não se cruzaram no meio do tempo de estudo. As variáveis foram submetidas à análise de SG, resultados na Tabela 7, e de SLD considerando metástase, recidiva e óbito, resultados na Tabela 8. Além disso, as variáveis foram divididas em três localizações anatômicas: cavidade oral, orofaringe e laringe, pois nas outras localizações não havia casuística o suficiente para fazer as análises, e os cálculos. Ademais, as estimativas foram calculadas em cinco anos.

Por localização anatômica, a análise de SG em cinco anos comparando CECs positivos com CECs negativos para CgA situados em cavidade oral (p=0,78), orofaringe (p=0,38), laringe (p=0,.48); para SNF localizados em cavidade oral (p=0,27), orofaringe (p=0,37), laringe (p=0,25); para CD56 em cavidade oral (p=0,5), orofaringe (p=0,85), laringe (p=0,49); para CD99 em cavidade oral (p=0,61), orofaringe (p=0,62), laringe (p=0,09); não foram estatisticamente significantes.

A análise de SLD em cinco anos comparando CECs positivos com CECs negativos para CgA em cavidade oral (p=0,79), orofaringe (p=0,96), laringe (p= 0,83); para SNF em cavidade oral (p=0,44), orofaringe (p=013), laringe (p=0,54); para CD56 em cavidade oral (p=0,28), orofaringe (p=0,52), laringe (p=0,81); para CD99 em cavidade oral (p=0,85), orofaringe (p=0,35), laringe (p=0,43), não foram estatisticamente significantes.

A comparação das curvas de SG em cinco anos entre os grupos com e sem dNE, respectivamente, situados em cavidade oral 41,67% e 45,67% (p=0,75), orofaringe 37,50% e

Tabela 7 – Análise de Kaplan-Meier para estimar SG no CECCP por localização anatômica.

Variável	Cavidade oral			Orofaringe			Laringe		
	Total	SG 5 anos	Valor-p	Total	SG 5 anos	Valor-p	Total	SG 5 anos	Valor-p
	n	(%)		n	(%)		n	(%)	
Imunopositividade									
CgA	3	33,33	0,78	7	28,57	0,38	9	44,44	0,48
SNF	3	00,00	0,27	5	60,00	0,37	9	27,78	0,25
CD56	3	66,67	0,50	3	33,33	0,85	2	33,33	0,49
CD99	7	42,86	0,61	8	60,00	0,62	7	28,57	0,09
Status da diferenciação neuroendócrina									
CEC com dNE	6	41,67	0,75	8	37,50	0,81	11	42,42	0,48
CEC sem dNE	95	45,67		114	45,58		108	63,87	
HPV-AR									
positivo	9	44,44	0,74	24	50,81	0,04	23	86,54	0,1
negativo	64	49,46		87	21,99		92	56,56	
Estadiamento clínico									
precoce (I/II)	24	69,84	0,02	11	63,64	0,30	23	86,36	0,04
tardio (III/IV)	57	34,51		89	47,20		63	50,76	
Terapia									
Cirurgia	68	52,13	<0,01	51	63,09	<0,01	96	71,28	<0,01
Radioterapia	73	38,14	0,09	95	43,54	0,24	70	54,94	<0,01
Quimioterapia	54	42,28	0,34	71	44,94	0,52	50	50,78	<0,01

Abreviações: SG, Sobrevida Global; CgA, cromogranina-A; SNF, sinaptofisina; HPV-AR, papilomavírus humano de alto risco.

Tabela 8 – Análise de Kaplan-Meier para estimar SLD no CECCP por localização anatômica.

Variável	Cavidade oral			Orofaringe			Laringe		
	Total	SLD 5 anos	Valor-p	Total	SLD 5 anos	Valor-p	Total	SLD 5 anos	Valor-p
	n	(%)		n	(%)		n	(%)	
Imunopositividade									
CgA	2	33,33	0,79	5	28,57	0,96	6	44,44	0,83
SNF	3	0	0,44	2	60,00	0,13	6	29,63	0,57
CD56	1	66,67	0,28	3	25,00	0,52	2	33,33	0,81
CD99	6	42,86	0,85	5	40,00	0,35	5	28,57	0,43
Status da diferenciação neuroendócrina									
CEC com dNE	3	41,67	0,37	5	37,50	0,52	7	43,64	0,92
CEC sem dNE	72	34,62		73	28,55		69	48,43	
HPV-AR									
positivo	9	33,33	0,93	24	33,63	0,06	21	80,31	0,46
negativo	63	37,40		82	8,85		88	36,29	
Estadiamento clínico									
precoce (I/II)	14	61,11	0,02	5	50,00	0,13	12	81,99	0,03
tardio (III/IV)	44	25,70		57	28,55		47	34,00	
Terapia									
Cirurgia	51	39,19	0,03	28	44,76	<0,01	59	54,80	<0,01
Radioterapia	59	26,96	0,02	59	28,81	0,14	55	34,91	<0,01
Quimioterapia	44	30,91	0,09	46	25,27	0,48	36	31,21	0,02

Abreviações: SLD, Sobrevida Livre de Doença; CgA, cromogranina-A; SNF, sinaptofisina. HPV-AR, papilomavírus humano de alto risco.

45,58% (p=0,81) e laringe 42,42% e 40,28% (p=0,48), não obtiveram resultados estatisticamente significantes.

A comparação das curvas de SG em cinco anos entre o estadiamento clínico precoce (I ou II) (69,84%; 86,36%) foi estatisticamente significante em relação ao estadiamento clínico tardio (III ou IV) (34,51%; 50,76%) em cavidade oral (p=0,02) e laringe (p=0,04), respectivamente; e a comparação das curvas de SG em cinco anos entre o estadiamento clínico precoce (I/II) 63,64% com o estadiamento clínico tardio (III/IV) 47,20% em orofaringe (p=0,3) não foi estatisticamente significante.

A SG em cinco anos dos CECs HPV-AR negativos em relação aos CECs HPV-AR positivos não foi estatisticamente significante em cavidade oral (p=0,74), laringe (p=0,1). Entretanto, houve diferença estatisticamente significante em orofaringe (p=0,04).

A SG em cinco anos dos pacientes que foram tratados por cirurgia (52,13%; 63,09%; 71,28%) foi estatisticamente significante em relação aos pacientes que não fizeram cirurgia (18,2%; 28,86%; 16,92%) em cavidade oral, orofaringe, laringe (todos, p<0.01). A SG em cinco anos dos pacientes que foram tratados por radioterapia (54,94%) foi estatisticamente significante em relação aos pacientes que não fizeram radioterapia (81,25%) em laringe (p<0,01); entretanto não apresentou significância estatística em cavidade oral (p=0,09) e em orofaringe (p=0,24). A SG em cinco anos dos pacientes que foram tratados por quimioterapia (50,78%) foi estatisticamente significante em relação aos pacientes que não fizeram quimioterapia (83,33%) em laringe (p<0,01), embora o tratamento por quimioterapia não tenha apresentado significância estatística em cavidade oral (p=0,34) e orofaringe (p=0,52).

A análise de SLD em cinco anos comparando CECs positivos com CECs negativos para CgA em cavidade oral (p=0,79), orofaringe (p=0,96), laringe (p= 0,83); para SNF em cavidade oral (p=0,44), orofaringe (p=013), laringe (p=0,54); para CD56 em cavidade oral (p=0,28), orofaringe (p=0,52), laringe (p=0,81); para CD99 em cavidade oral (p=0,85), orofaringe (p=0,35), laringe (p=0,43), não foram estatisticamente significantes.

A comparação das curvas de SLD em cinco anos entre os CECs com e sem dNE não foi estatisticamente significante em cavidade oral (p=0,75), orofaringe (p=0,81), e laringe (p=0,48).

Na análise SLD em cinco anos comparando estadiamento clínico precoce (I ou II) (69,84%; 81,99%) foi estatisticamente significante em relação ao estadiamento clínico tardio (III ou IV) (34,51%; 34%) em cavidade oral (p=0,02) e em laringe (p=0,03), respectivamente. A

comparação da SLD em cinco anos comparando estadiamento clínico precoce (I ou II) (50%) foi estatisticamente significante em relação ao estadiamento clínico tardio (III ou IV) (28,55%) em orofaringe (p=0,13).

A SLD em cinco anos dos CECs HPV-AR negativos em relação aos CECs HPV-AR positivos não foi estatisticamente significante em cavidade oral (p=0,93), orofaringe (p=0,06), laringe (p=0,46).A SLD em cinco anos dos pacientes que foram tratados por cirurgia (39,19%, 44,76%, 54,8%) foi estatisticamente significante em relação aos pacientes que não fizeram cirurgia (15%; 11,22%, 11,22%) em cavidade oral (p=0,03), orofaringe (p<0,01), laringe (p<0,01) (Figura 10).

A SLD em cinco anos dos pacientes que foram tratados por radioterapia (58,33%; 34,91%) foi estatisticamente significante do que os pacientes que fizeram não radioterapia (26,96%; 77,28%) em cavidade oral (p=0,02) e laringe (p<0,01), respectivamente; entretanto não apresentou significância estatística em orofaringe (p=0,14).

A SLD em cinco anos dos pacientes que foram tratados por quimioterapia (31,21%) foi estatisticamente significante em relação aos pacientes que não fizeram (72,41%) em laringe (p=0,02). Todavia o tratamento por quimioterapia não tenha apresentado significância estatística em cavidade oral (p=0,09) e orofaringe (p=0,48).

A razão de Hazard (HR) foi estimada usando o modelo de riscos proporcionais de Cox relacionando o tempo de SG com variáveis de interesse, as quais foram ajustadas na análise multivariada e permaneceram no modelo os casos em que havia resultados para todos os marcadores neuroendócrinos e todas as variáveis clínicas (Tabela 9). Os pacientes com CEC CgA positivo tem 63 vezes mais chances de morrer comparados aos pacientes com CECs CgA negativos em orofaringe (p<0,01); Os pacientes com estadiamento clínico tardio (III/IV) têm duas vezes mais chances de morrer comparado aos casos com estadiamento clínico precoce (I/II) em cavidade oral (p=0,03); Os pacientes que não foram tratados cirurgicamente têm duas vezes mais chances de morrer comparado aos casos que foram tratados cirurgicamente em cavidade oral (p<0,01); Os pacientes que não foram tratados cirurgicamente têm três vezes mais chances de morrer comparado aos pacientes que foram tratados cirurgicamente em orofaringe (p=0,01), e laringe (p<0,01).

Finalizando as análises, a razão de Hazard (HR) foi estimada usando o modelo de riscos proporcionais de Cox relacionando o tempo de SLD com variáveis de interesse, as quais foram

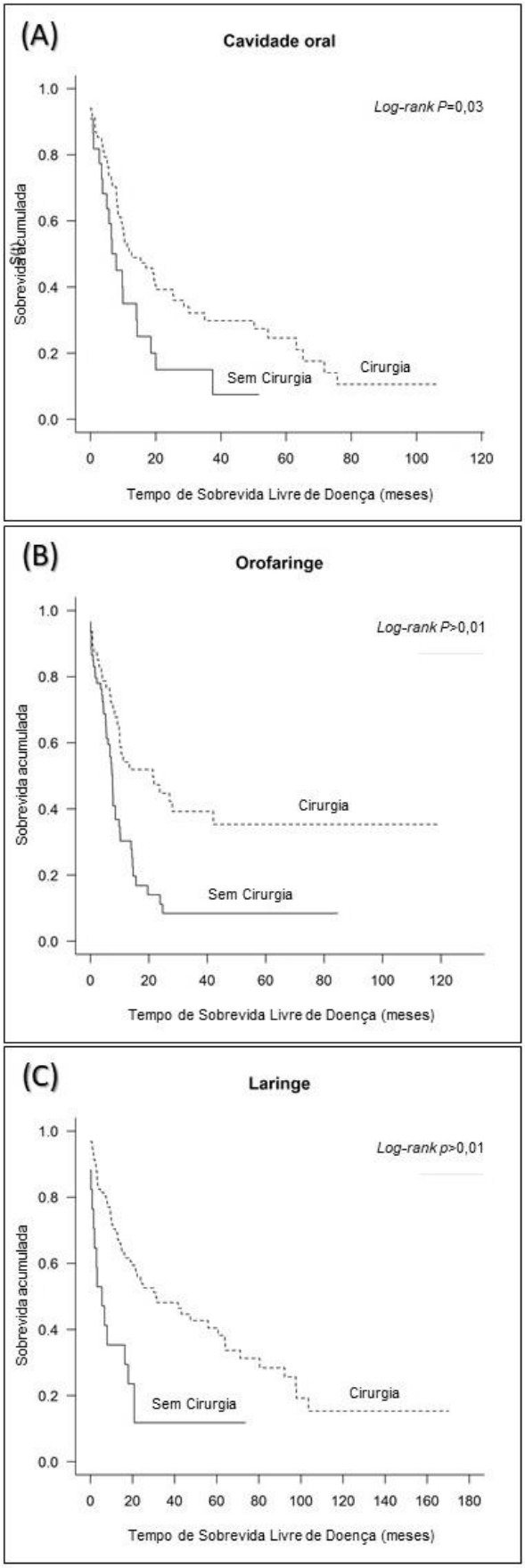

Figura 10– Curvas de Kaplan-Meier SLD comparando pacientes com e sem tratamento cirúrgico. **A** – Cavidade oral; **B** – Orofaringe; **C** – Laringe.

Tabela 9 – Regressão de Cox (modelo ajustado) considerando o tempo decorrido entre início do tratamento até o óbito.

Variable	Cavidade oral (n=73)			Orofaringe (n=107)			Laringe (n=109)		
	HR	IC 95%	Valor-p	HR	IC 95%	Valor-p	HR	IC 95%	Valor-p
Imunopositividade									
CgA	0,63	0,08-4,85	0,65	63,53	3,9-1034,70	<0,01	0,96	0,24-3,85	0,95
SNF	3,29	0,5-21,79	0,22	0,03	0,001-0,45	0,01	1,18	0,29-4,71	0,82
CD56	0,56	0,07-4,37	0,58	5,18	0,91-29,60	0,06	0,88	0,13-6,09	0,90
CD99	1,32	0,52-3,33	0,56	0,06	0,003-1,13	0,06	2,39	0,54-10,59	0,25
Status da diferenciação neuroendócrina									
CEC com dNE vs CEC sem dNE	0,81	0,22-2,96	0,75	1,52	0,45-5,12	0,50	0,98	0,35-2,75	0,98
Estadiamento clínico									
Tardio (III/IV) vs Precoce (II/I)	2,23	1,10-4,49	0,03	3,99	0,71-22,44	0,12	3,84	0,94-15,68	0,06
Terapia									
Cirurgia	2,89	1,63-5,13	<0,01	3,20	1,36-7,54	0,01	3,79	2,11-6,80	<0,01
Radioterapia	1,76	0,92-3,39	0,09	0,77	0,20-2,90	0,70	0,17	0,03-1,17	0,07
Quimioterapia	1,08	0,19-6,20	0,93	0,29	0,09-1,00	0,05	1,64	0,44-6,17	0,46

Abreviações: HR, Hazard Ratio; IC, Intervalo de Confiança; vs, versus; CgA, cromogranina-A; SNF, sinaptofisina.

Tabela 10 – Regressão de Cox (modelo ajustado) considerando o tempo decorrido entre início do tratamento até recidiva, metástase ou morte.

Variable	Cavidade oral (n=72)			Orofaringe (n=101)			Laringe (n=101)		
	HR	IC 95%	Valor-p	HR	IC 95%	Valor-p	HR	IC 95%	Valor-p
Imunopositividade									
CgA	0,38	0,04-3,86	0,41	10,95	2,17-55,30	<0,01	0,82	0,22-3,07	0,77
SNF	3,90	0,84-31,99	0,20	0,06	0,01-0,36	<0,01	1,16	0,32-4,12	0,82
CD56	0,65	0,08-4,99	0,68	5,77	1,43-23,32	0,01	0,83	0,16-4,40	0,82
CD99	0,86	0,31-2,44	0,78	0,25	0,05-1,25	0,09	1,90	0,49-7,45	0,36
Status da diferenciação neuroendócrina									
CEC com dNE vs CEC sem dNE	2,42	0,18-31,86	0,50	0,46	0,08-2,81	0,40	0,92	0,25-3,38	0,90
Estadiamento clínico									
Tardio (III/IV) vs Precoce (II/I)	1,82	0,71-4,68	0,21	4,43	1,0-19,62	0,05	3,04	0,97-9,58	0,06
Terapia									
Cirurgia	0,76	0,23-2,55	0,66	1,90	0,95-3,80	0,07	1,30	0,49-3,46	0,60
Radioterapia	3,65	0,67-19,92	0,13	0,82	0,25-2,72	0,75	0,74	0,18-3,09	0,67
Quimioterapia	2,59	0,57-11,82	0,22	0,59	0,21-1,60	0,30	0,62	0,26-1,51	0,29

Abreviações: HR, Hazard Ratio; IC, Intervalo de Confiança; vs, versus; CgA, cromogranina-A; SNF, sinaptofisinal.

ajustadas na análise multivariada e permaneceram no modelo os casos em que havia resultados para todos os marcadores neuroendócrinos e todas as variáveis clínicas (Tabela 10). Os pacientes com CEC CgA positivo possui 11 vezes mais chances de morrer do que os pacientes com CEC CgA negativos em orofaringe (p<0,01); os pacientes com CEC CD56 positivos possui seis vezes mais chances de morrer do que casos de CEC CD56 negativos em orofaringe (p=0,01); os pacientes com estadiamento clínico tardio (III/IV) têm quatro vezes mais chances de morrer comparado aos pacientes com estadiamento clínico precoce (I/II) em orofaringe (p=0,05); os pacientes com CEC HPV-AR negativos possuem três vezes mais chances de morrer do que os pacientes com CEC HPV positivos em orofaringe (p=0,01).

5.DISCUSSÃO

5. DISCUSSÃO

Tendências atuais demonstram um aumento na ocorrência de CECs localizados na cavidade oral e faringe, bem como diminuições em outros locais anatômicos, incluindo a nasofaringe, hipofaringe e lábio, quanto estabilização nas glândulas salivares (Ellington, Henley et al. 2020). Esse crescimento geral do número de casos parece ser associado pelo aumento do CEC em tonsila palatina, base da língua associados ao HPV, bem como em gengiva e porção anterior da língua (Kraft, Faquin et al. 2012, Ellington, Henley et al. 2020). A diminuição do número de casos de CECO ocorre concomitantemente com a diminuição do tabagismo (Capote-Moreno, Brabyn et al. 2020). Em nosso estudo identificou e confirmou tendências epidemiológicas importantes, permitindo-nos obter uma compreensão mais abrangente da prevalência do CEC em cavidade oral, orofaringe e laringe.

Em estudo realizado num centro de referência do Noroeste do Estado de São Paulo - Brasil, houve predomínio de homens (86%), cor da pele branca (90%), tabagistas (83,37%), etilistas (65,80%) com idade média de 61 anos, e frequência elevada de câncer de cabeça e pescoço em estágio avançado (Alvarenga Lde, Ruiz et al. 2008, Patel, Echanique et al. 2019). Esses dados são coerentes com os nossos achados, em que houve predominância de homens, leucodermas, tabagistas, etilistas com média de idade 59 anos. Dados de um estudo em CECO evidenciou grau de diferenciação como bem diferenciados 42%, moderadamente diferenciados 44% e pouco diferenciados 14% (Sethi, Grewal et al. 2020), diferentemente, dos dados recentes de estudo em base populacional em CECs na região de supraglote classificaram em bem diferenciados 9,7 %, moderadamente diferenciados 55,9% e pouco diferenciados 33,4% (Patel, Echanique et al. 2019). Em nosso trabalho demonstrou casuística semelhante aos dados de Sethi et al. (2020). Além disso, avaliando a quantidade de óbitos, não houve diferença proporcional entre os grupos com e sem dNE.

Os CNEs apresentam-se morfologicamente com o padrão de crescimento organoide e um delicado estroma fibrovascular, ausência de queratinização, aumento da razão núcleo/citoplasma, citoplasma eosinofílico, núcleos arredondados e localização centralizada, presença de cromatina levemente grumosa e bem distribuída (com aspecto em sal e pimenta) e nucléolos imperceptíveis (Capelli, Bertino et al. 2007, Strosberg, Ferlito et al. 2019). O diagnóstico desses tumores pode ser direcionado por um estudo IQ inicial incluindo marcadores: pancitoqueratina, CgA, SNF, proteína 1 associada ao insulinoma (INSM1), S100 e

fator de transcrição da tireoide (TTF-1) (Strosberg, Ferlito et al. 2019). Para o diagnóstico diferencial é imprescindível realizar a análise IQ para os marcadores de diferenciação escamosa p40 ou p63, pois quando a expressão for positiva favorece fortemente o diagnóstico de CEC para estes tumores (Kawahara, Ono et al. 2018). Além disso, Strosberg et al. (2019) propôs um fluxograma para investigação diagnóstica com painel IQ para diferenciar os tumores com características muito semelhantes, como por exemplo as variantes do CEC. Para diferenciar o CECCP com dNE do CNE pode ser incluído p40 o qual direciona para o diagnóstico de CEC.

Recentemente, INSM1 foi descrito como um marcador de primeira linha para a identificação da diferenciação de dNE em CECCP, e particularmente para CNE de alto grau visto que demonstra sensibilidade e especificidade superior comparada aos marcadores neuroendócrinos tradicionais CgA, SFN e CD%56 (Rooper, Bishop et al. 2018, Sakakibara, Kobayashi et al. 2020). Aparentemente uma das vantagens do INSM1 seria que um único marcador neuroendócrino poderia ser sensível e específico mantendo a precisão do diagnóstico tanto para detectar dNE em CEC quanto CNE economizando tecido e dinheiro.

Para diferenciar tumores de pulmão foi proposto o uso do marcador TTF-1, que é um fator de transcrição específico do tecido que intervém na determinação e diferenciação celular, o qual foi variou a positividade entre 81% a 100% no CNEPC de pulmão, enquanto apenas casos raros de CEC pulmonar exibiram positividade. Desta forma, concluíram que TTF-1 associado aos marcadores neuroendócrinos específicos (CgA e SNF), formam um painel de anticorpos específicos para diferenciar o CEC basaloide do CNEGC (Wu, Wang et al. 2003). Este marcador pode auxiliar no painel IQ para o diagnóstico diferencial de CNE em laringe dos CEC com dNE.

O CNELar, principalmente o moderadamente diferenciado, expressam a calcitonina, um marcador de células C parafoliculares da tireoide, precisa ser usado conjuntamente com marcadores neuroendócrinos (Strosberg, Ferlito et al. 2019). Ademais, há dificuldade na distinção entre o CNE laríngeo moderadamente diferenciado e carcinoma medular da tireoide, pois ambos os tipos de tumor apresentam características morfológicas e imunofenotípicas semelhantes, incluindo padrões de crescimento e reatividade semelhantes para citoqueratinas, SNF, calcitonina (Capelli, Bertino et al. 2007).

Por outro lado, o diagnóstico de CEC com dNE é suportado pela positividade para marcadores neuroendócrinos clássicos: CgA e/ou SNF (Kraft, Faquin et al. 2012, Rooper and

Bishop 2017), enquanto o componente escamoso pode ser confirmado pela expressão de p40, uma isoforma de p63, que é considerada mais específica no diagnóstico de tumores escamosos (Bishop, Montgomery et al. 2014, Kawahara, Ono et al. 2018, Allon, Vered et al. 2019). Em nossa pesquisa todos os casos de CEC com dNE apresentaram o padrão descrito na literatura. Entretanto, nenhum caso da amostra foi classificado como CNE após a realização do estudo IQ.

Em estudo epidemiológico foi observado que a sobrevida em cinco anos variou bastante entre os tipos histológicos quando foi comparado dentro da localização anatômica. Em orofaringe foi 49% para CEC versus 15% para CECPC (Bean, Liu et al. 2019). No estudo sobre a influência do grau histológico do CECO no prognóstico demonstrou que o grau histológico foi um fator preditivo para o CECO, sendo que os pacientes que tinham o CEC pouco diferenciado tiveram piores índices de sobrevida, devido as neoplasias com essa característica histológica apresentarem maior prevalência de metástase (Kademani, Bell et al. 2005). No entanto, em outro estudo não foi identificado que o grau histológico apresentasse relação significativa na sobrevida dos pacientes com câncer de boca e orofaringe (Moro, Maroneze et al. 2018). O tipo histológico prevalente em nossa amostra de CEC foi bem diferenciado em cavidade oral e laringe e CEC queratinizante em orofaringe. Entretanto, o CECO eram CECs moderadamente diferenciados; na orofaringe eram equivalentes os CECs queratinizantes e não queratinizantes; na laringe foram predominantemente CECs moderadamente/pouco diferenciados. Provavelmente a graduação histológica dos CECs com dNE foi menos diferenciada devido ao fato da célula tumoral que apresenta características neuroendócrinas sofre um processo de indiferenciação celular.

Na literatura há poucos trabalhos avaliando a dNE em CECs, principalmente na região de cabeça e pescoço, e dentre eles somente dois foram realizados com uma ampla amostra. No estudo de Schartinger et al. (2012) avaliaram 78 CECCP, e encontraram que 41% (29/71) dos tumores expressaram CgA e 18% (13/72) expressaram SNF, com prevalência em cavidade oral. As células com dNE estavam dispersas em algumas áreas CECCP, e o papel fisiológico era indefinido. Em outro estudo, a que avaliou diferenciação neuroendócrina em CEC basaloide houve 6% de positividade para CgA e foi negativo para SNF (Serrano, El-Mofty et al. 2008). A alta positividade dos marcadores neuroendócrinos em deveria ser confirmada com outro marcador neuroendócrino como ISNM1, pois contradiz a outros trabalhos da literatura. Lewis et al. (2018) avaliaram em 296 CECCP em TMAs, e observaram menos de 1% (7/214) dos CECCP

expressaram os marcadores neuroendócrinos 0/222 (0%) CgA, 2/214 (0,9%) SNF e 5/214 (2,3%) CD56 com prevalência em orofaringe. No entanto em quase todos os CECCPs (98%) havia expressão de p40 e citoqueratina 5/6. Somente os CECs mais indiferenciados perderam a expressão de p40 e citoqueratina 5/6. A ocorrência e possível papel da dNE em CECCP não foi analisada sistematicamente, provavelmente essa ocorrência é pouco estudada devido ao diagnóstico desses tumores é geralmente fácil, apenas em lâminas coradas com H&E.

Em nossa amostra, os resultados da IQ para os marcadores neuroendócrinos clássicos nos CECCP foram que 5,16% dos tumores foram positivos para CgA e 4,19% para SNF sendo valores intermediários entre os outros trabalhos de Schartinger et al. (2012) e Lewis et al. (2018), e como a dNE foi prevalente CECLar, diferentemente dos achados das outras pesquisas. O padrão de marcação dos marcadores neuroendócrinos foi tanto em todo o cilindro quanto focal. Uma limitação do nosso estudo foram os casos de CEC negativos para p40, devido a heterogeneidade intrínseca tumoral alguns casos menos diferenciados podem apresentar marcação focal, e provavelmente analisamos a porção negativa do tumor no TMA.

Vale destacar que um caso de CEC bem diferenciado com dNE em laringe também expressou além dos marcadores clássicos, CgA e SNF, CD56 e CD99. O estadiamento clínico T2N0M0, sendo tratado somente por cirurgia até o presente momento (acompanhamento de 3 anos) não apresentou recidiva e nem metástase.

A maioria dos CECOrofs associados ao HPV são do tipo histológico não queratinizante, e apesar da aparência menos diferenciada possuem um prognóstico mais favorável em comparação com o CECOrof HPV-negativo (Cai, Chernock et al. 2014, Lewis, Chernock et al. 2018). Mais de 90% dos CECCP associados ao HPV são causados pelo subtipo 16 (Marur, D'Souza et al. 2010). Histologicamente, o CEC não queratinizante apresenta tamanhos variáveis, frequentemente grandes, bordas regulares, células basaloides com citoplasma escasso, monomórficas, núcleos com formato ovoide à fusiforme e hipercromáticos, sem nucléolos proeminentes. Quando estes tumores apresentam maturação tendem a ocorrer na periferia dos ninhos tumorais (Cai, Chernock et al. 2014). Apesar das células neoplásicas do CEC não queratinizante não aparentarem diferenciação escamosa na coloração de rotina H&E, geralmente são 100% positivas para o marcador p40 e citoqueratinas 5/6. Ainda no estudo de Cai et al. (2014) foi observado que a positividade para $p16^{INK4a}$ em CEC queratinizante na orofaringe, expresso em mais de 75% de células tumorais, tem forte correlação com HPV-AR detectado por HIS. Desta maneira, o prognóstico é favorável em todas as graduações de CEC

em orofaringe (queratinizante, não queratinizante com maturação e não queratinizante) quando p16^{INK4a} e/ou HPV-AR forem presentes.

Ademais, é importante destacar que a ocorrência da positividade para p16^{INK4a} e/ou HPV-AR não poder ser usado como indicativo de diferenciação escamosa, visto que o CNE orofaríngeos geralmente também são HPV positivos (Lewis, Chernock et al. 2018). E apesar do CECOrof HPV positivo ter um prognóstico favorável, foi observado que o CNE de orofaringe HPV positivo indica um comportamento clínico agressivo (Kraft, Faquin et al. 2012, Jo, Krane et al. 2019). Em nossa pesquisa os casos de CECOrof com dNE HPV-AR positivos não apresentaram recidiva e nem metástase, no entanto, 75% deles foram à óbito num período de 14 meses.

A literatura é escassa em trabalhos sobre EBER1/2 em associação com a dNE na região de cabeça e pescoço. Em pesquisa avaliando tumores malignos pouco diferenciados do trato respiratório superior, somente um de 155 casos, localizados em nasofaringe apresentou reatividade para EBV sendo negativo para os marcadores neuroendócrinos (Fang, French et al. 2012). No estudo de Svajdler et al. (2016) detectaram que 85,5% dos carcinomas nasofaríngeos (CN) mostraram positividade para EBV, e em apenas um caso (1,6%) de CEC queratinizante em nasofaringe foi positivo para HPV-AR (subtipo 18) e negativo para EBV, concluindo que o CN HPV positivo é muito raro, e HPV não parece desempenhar um papel significativo na etiopatogenia de CN nas populações do Leste Europeu (Svajdler, Kaspirkova et al. 2016). Huang et al. (2011) detectaram em sua amostra de CN casos HPV e EBV positivos (Huang, Hsiao et al. 2011) simultaneamente. Igualmente em nossa amostra, três de 386 casos de CEC foram EBER1/2 positivos, localizados em nasofaringe e foram negativos para marcadores neuroendócrinos, demonstrando que o achado de Cai et al. (2019) é muito raro. Nenhuma das amostras que foram concomitantemente EBER1/2 e HPV-AR positivas.

A transição do epitélio-mesênquima é caracterizada por características epiteliais atenuadas (como uma reorganização das junções intercelulares) e atributos mesenquimais intensificados (como o aumento da expressão de vimentina, fibronectina e enzimas proteolíticas). Avaliando a expressão de vimentina associada ao carcinoma de pequenas células (mais de 50% das células tumorais), concluiu-se que estava associada à ocorrência de metástases no pulmão, um marcador de indiferenciação celular, a sua alta expressão teria valor prognóstico para a ocorrência de metástases (Dauphin, Barbe et al. 2013). Em nossa amostra dos cinco casos de CEC com dNE que foram vimentina positiva, três (60%) deles

desenvolveram metástase (à distância e em linfonodo) e um era inoperável. Não obstante, analisando a amostra total, a proporção de metástases foi a mesma nos grupos vimentina positivo e vimentina negativo. Uma observação a ser feita em relação aos casos vimentina positivos, em concomitância a expressão de p40, a marcação era menor ou negativa. Uma limitação deste estudo foi que em 88 prontuários (23%) não havia informação sobre o TNM ou estadiamento clínico do paciente, sendo 6 prontuários (22,2%) em CEC com dNE.

Em pesquisa de células-tronco cancerosas de CECCP constataram que a subpopulação CD10 positiva demonstraram propriedades relacionadas as células-tronco cancerosas, como quimio e radiorresistência, capacidade de autorrenovação e tumorigenicidade, podendo servir como molécula alvo no tratamento do CECCP refratário (Fukusumi, Ishii et al. 2014). No presente trabalho, em 16 casos foram positivos para CD10 de CECCP com dNE, mas vale ressaltar que eram casos com estadiamento avançado e/ou tumores inoperáveis. Na amostra geral, os casos CD10 negativos foram praticamente o dobro dos casos CD10 positivos, entre os casos com positividade houve mais óbitos, e entre os casos negativos houve mais pacientes vivos, todavia tanto entre pacientes vivos e os que foram a óbito todos apresentaram maior quantidade de casos no estadiamento clínico III e IV. Esse resultado foi divergente do estudo in vitro supracitado.

Avaliando índice proliferativo em CECs com dNE esofágicos, os quais foram CgA positivos, a imunorreatividade para Ki-67 em células tumorais, indicava uma baixa capacidade proliferativa (Yuan, Liu et al. 2007). No estudo de CECLar com 68 pacientes, homens e mulheres com idade variando de 18 à 80 anos, foi detectado que índice de proliferação de Ki-67 foram similares nos grupos com lesão potencialmente maligna (19,51%) e controle (20,33%), entretanto foi significantemente maior no grupo com CECLar (36,81%) (Maržić, Čoklo et al. 2020). Adicionalmente, uma pesquisa que avaliou o índice de proliferação celular no CNE de grandes células em pulmão obteve-se uma taxa de 66% (Milione, Maisonneuve et al. 2020). No livro azul da OMS, não estipula índices de proliferação para CNE tanto na localização de seios paranasais quanto na laringe (El-Naggar AK 2017). No presente estudo, não se encontrou diferença entre as médias dos índices de proliferação foram muito similares entre os grupos de CEC com diferenciação (39,1%) e sem dNE (38,67%), resultados similares ao índice de proliferação de CECs convencionais, como no estudo de Maržić et al. (2020).

Em CECCP a expressão de ciclina D1 está ligada a pior prognóstico. A ciclina D1 é inibida pela $p16^{INK4a}$, e portanto, passa a ser expressa em baixos níveis associada a superexpressão de

p16^{INK4a} em carcinomas associados ao HPV (Dreyer, Hauck et al. 2017) correlacionando-se fortemente com a melhora da sobrevida do paciente no CECOrof (Scantlebury, Luo et al. 2013). Embora o uso de marcadores para metástases regionais fosse uma ferramenta adicional bem-vinda, esses resultados não justificam o uso desses parâmetros para a tomada de decisão clínica no tratamento de pacientes com metástases cervicais no CECCP. Nossos resultados em orofaringe dos casos com alta expressão de p16^{INK4a} e baixa/ausência de expressão de ciclina D1 estão de acordo com a literatura.

No único estudo que avaliou dNE e sobrevida, observou que nos pacientes investigados a expressão de CgA e SNF não foi associada com estágio avançado da doença e não afetou sobrevida do paciente (Schartinger, Falkeis et al. 2012). Em nosso trabalho a expressão positiva dos marcadores neuroendócrinos no CECs, também não alteraram a sobrevida dos pacientes tanto na análise de SG quanto na SLD.

Vale ressaltar que é de suma importância realizar a diferenciação do CEC com dNE para o CNE, pois o prognóstico do CNE geralmente é ruim, enquanto os dados obtidos da nossa pesquisa do CEC com dNE, não apresentaram a alteração da sobrevida do paciente.

No estudo de Patel et al. (2015) observaram que a SLD em cinco anos foi mais alta nos pacientes que tinham tumores com graduação histológica de CEC bem e moderadamente diferenciado do que CEC pouco diferenciado ou indiferenciado (p=0,04), a sobrevida nos pacientes com estadiamento clínico I e II foi maior do que nos III e IV (p=0,0008), sobrevida foi mais alta nos pacientes tratados somente por cirurgia foram 69% do que somente por radioterapia 39,9% (Patel, Vazquez et al. 2015). Em análise de base populacional de CNE em laringe, encontraram que nos estadiamentos clínicos tardios (TNM III/IV) a SLD em 5 anos foi de 20,5% (Ghosh, Dutta et al. 2015) contra 60,2% nos estadiamentos clínicos precoces (TNM I/II). Neste estudo observamos que a SLD em cinco anos foi mais alta nos pacientes com estadiamento clínico precoce do que no estadiamento clínico tardio localizados em cavidade oral e laringe.

Via de regra, tanto o tratamento dos CECs quanto CNEs de cabeça e pescoço com abordagem multidisciplinar que geralmente inclui: cirurgia, radioterapia e quimioterapia. Como a maioria dos casos se encontra em estadiamento clínico mais avançado, e são tratados com alguma combinação dessas três modalidades terapêuticas. Para os CNEs são definidos pelo subtipo histológico (Ghosh, Dutta et al. 2015, van der Laan, Plaat et al. 2015) e para os CECs pelo estadiamento clínico. Nos casos de estadiamento clínico precoce, é recomendado

uma abordagem cirúrgica e ao sinal de metástases cervicais recomenda-se esvaziamento cervical. Nos estadiamentos tardios, quando a cirurgia passa a ser contraindicada, a radioterapia e a quimioterapia passam a contribuir com o aumento da sobrevida e qualidade de vida (Berto, Rapoport et al. 2006, Ghosh, Dutta et al. 2015, Rosenberg and Vokes 2020). Na presente análise, os casos de CEC com e sem dNE com estadiamento clínico I, abordagem foi cirúrgica na sua maioria; e nos estadiamento II, III e IV foi multimodal usando combinações entre as três modalidades terapêuticas. Grande parte dos casos com o estadiamento clínico IV eram tumores inoperáveis. Uma informação digna de nota, houve casos que independente do estadiamento clínico, os pacientes recusaram as opções terapêuticas. A terapêutica cirúrgica quando indicada aumentou a SLD em cavidade oral, orofaringe, laringe. A radioterapia aumentou a SLD em cavidade oral e laringe. A quimioterapia aumentou a SLD somente em laringe. Das modalidades terapêuticas, o tratamento cirúrgico apresentou-se o mais eficaz, pois os pacientes apresentavam sobrevida maior do que em relação às outras modalidades de tratamento.

Todas as variáveis relativas aos marcadores neuroendócrinos em CEC e o estadiamento clínico não foram significativas na análise univariada, entretanto ganhou significância estatística quando submetida ao modelo de Cox, e somente em orofaringe. A presença de CgA associou a chance 11 vezes maior de morrer, a presença de CD56 associou a chance seis vezes maior de morrer, e a presença dos estadiamentos clínicos tardios associaram-se com quatro vezes mais chances de morrer, todos resultados em orofaringe. Interessantemente como todos os casos que apresentaram significância estatística estavam localizadas em orofaringe, e sabe-se que a presença do HPV-AR pode ter participação nestes resultados, foi analisada esta variável. Observou-se que somente a presença do HPV-AR associou-se com três vezes mais chances de morrer na orofaringe. Provavelmente, a interação desta variável com as outras nesta localização pode ter influenciado os resultados.

6.CONCLUSÃO

6. CONCLUSÃO

Com base nos resultados apresentados, pode-se concluir que:

- Houve dNE pela análise IQ no CEC de cavidade oral 1,04%; orofaringe 2,07%; laringe 3,11%; seios paranasais 0,52%; outras localizações 0,26%.
- A localização frequente do CEC com dNE foi em laringe (12/386), seguida por orofaringe (8/386), cavidade oral (4/386), seios paranasais (2/386) e outras localizações (1/386).
- Houve presença de HPV-AR no CEC com dNE em orofaringe (4/386), seguida por laringe (1/386) e cavidade oral (1/386).
- Houve presença de EBV em nasofaringe (3/386).
- A taxa de proliferação do CEC com dNE (39,1%) foi similar ao CEC convencional (38,67%).
- Para diferenciar CEC convencional do CEC com dNE é necessário identificar características morfológicas IQ de CgA e SNF.
- A taxa de SG e SLD não foi diferente entre os grupos de CEC com e sem dNE e escamosa.
- A expressão de CgA e CD56, bem como estadiamento clínico III/IV aumentou as chances de mortalidade em CECOrof.
- A modalidade de tratamento cirúrgica propiciou maior chance de sobrevida aos pacientes com CEC em todas as localizações anatômicas.
- Nosso trabalho fornece bases histomorfológicas, IQs e CISH do CECCP com dNE em correlação com a infecção pelo HPV-AR, focando fatores prognósticos. O CECCP com dNE deve ser diferenciado do CNE da região de cabeça e pescoço.

REFERÊNCIAS

REFERÊNCIAS

Abdelhakam, D. A., K. A. Huenerberg and A. Nassar (2020). "Utility of p16 and HPV testing in oropharyngeal squamous cell carcinoma: An institutional review." Diagn Cytopathol.

Abdou, A. G. (2007). "CD10 expression in tumour and stromal cells of bladder carcinoma: an association with bilharziasis." Apmis **115**(11): 1206-1218.

AJCC (2017). AJCC Cancer Staging Manual.

Allon, I., M. Vered, I. Kaplan, O. Nahlieli, R. Yahalom, B. Shalmon, S. Srouji and A. Livoff (2019). "Rare variants of head and neck squamous cell carcinoma -differential immunohistochemical profiles." Acta Histochem: 151444.

Allon, I., M. Vered, I. Kaplan, O. Nahlieli, R. Yahalom, B. Shalmon, S. Srouji and A. Livoff (2019). "Rare variants of head and neck squamous cell carcinoma -differential immunohistochemical profiles." Acta Histochem **121**(8): 151444.

Alomari, A. K., E. J. Glusac and J. M. McNiff (2014). "p40 is a more specific marker than p63 for cutaneous poorly differentiated squamous cell carcinoma." J Cutan Pathol **41**(11): 839-845.

Alos, L., S. Hakim, A. B. Larque, J. de la Oliva, L. Rodriguez-Carunchio, M. Caballero, A. Nadal, C. Marti, N. Guimera, M. T. Fernandez-Figueras, W. Quint and J. Ordi (2016). "p16 overexpression in high-grade neuroendocrine carcinomas of the head and neck: potential diagnostic pitfall with HPV-related carcinomas." Virchows Arch **469**(3): 277-284.

Alvarenga Lde, M., M. T. Ruiz, E. C. Pavarino-Bertelli, M. J. Ruback, J. V. Maniglia and M. Goloni-Bertollo (2008). "Epidemiologic evaluation of head and neck patients in a university hospital of Northwestern São Paulo State." Braz J Otorhinolaryngol **74**(1): 68-73.

Ang, K. K., J. Harris, R. Wheeler, R. Weber, D. I. Rosenthal, P. F. Nguyen-Tân, W. H. Westra, C. H. Chung, R. C. Jordan, C. Lu, H. Kim, R. Axelrod, C. C. Silverman, K. P. Redmond and M. L. Gillison (2010). "Human papillomavirus and survival of patients with oropharyngeal cancer." N Engl J Med **363**(1): 24-35.

Bahrami, A., L. D. Truong and J. Y. Ro (2008). "Undifferentiated tumor: true identity by immunohistochemistry." Arch Pathol Lab Med **132**(3): 326-348.

Banks, E. R., H. F. Frierson, Jr., S. E. Mills, E. George, R. J. Zarbo and P. E. Swanson (1992). "Basaloid squamous cell carcinoma of the head and neck. A clinicopathologic and immunohistochemical study of 40 cases." Am J Surg Pathol **16**(10): 939-946.

Bean, M. B., Y. Liu, R. Jiang, C. E. Steuer, M. Patel, M. W. McDonald, K. A. Higgins, J. J. Beitler, D. M. Shin and N. F. Saba (2019). "Small Cell and Squamous Cell Carcinomas of the Head and Neck: Comparing Incidence and Survival Trends Based on Surveillance, Epidemiology, and End Results (SEER) Data." Oncologist **24**(12): 1562-1569.

Berto, J. C., A. Rapoport, C. N. Lehn, G. A. Cestari Filho and A. d. C. Javaroni (2006). "Relação entre o estadiamento, o tratamento e a sobrevida no câncer da faringe." Revista do Colégio Brasileiro de Cirurgiões **33**: 207-210.

Bishop, J. A., E. A. Montgomery and W. H. Westra (2014). "Use of p40 and p63 immunohistochemistry and human papillomavirus testing as ancillary tools for the recognition of head and neck sarcomatoid carcinoma and its distinction from benign and malignant mesenchymal processes." Am J Surg Pathol **38**(2): 257-264.

Bray, F., J. Ferlay, I. Soerjomataram, R. L. Siegel, L. A. Torre and A. Jemal (2018). "Global cancer statistics 2018: GLOBOCAN estimates of incidence and mortality worldwide for 36 cancers in 185 countries." CA Cancer J Clin **68**(6): 394-424.

Broccolo, F., G. Ciccarese, A. Rossi, L. Anselmi, F. Drago and A. Toniolo (2018). "Human papillomavirus (HPV) and Epstein-Barr virus (EBV) in keratinizing versus non- keratinizing squamous cell carcinoma of the oropharynx." Infect Agent Cancer **13**: 32.

Cai, C., R. D. Chernock, M. E. Pittman, S. K. El-Mofty, W. L. Thorstad and J. S. Lewis, Jr. (2014). "Keratinizing-type squamous cell carcinoma of the oropharynx: p16 overexpression is associated with positive high-risk HPV status and improved survival." Am J Surg Pathol **38**(6): 809-815.

Cai, Z., M. Lin, A. I. Blanco, J. Liu and H. Zhu (2019). "Epstein-Barr Virus-Positive Large Cell Neuroendocrine Carcinoma of the Nasopharynx: Report of One Case and Review of the Literature." Head Neck Pathol **13**(3): 313-317.

Capelli, M., G. Bertino, P. Morbini, C. Villa, S. Zorzi and M. Benazzo (2007). "Neuroendocrine carcinomas of the upper airways: a small case series with histopathological considerations." Tumori **93**(5): 499-503.

Capote-Moreno, A., P. Brabyn, M. F. Muñoz-Guerra, J. Sastre-Pérez, V. Escorial-Hernandez, F. J. Rodríguez-Campo, T. García and L. Naval-Gías (2020). "Oral squamous cell carcinoma: epidemiological study and risk factor assessment based on a 39-year series." Int J Oral Maxillofac Surg.

Caroli-Bottino, A., A. S. Mauricio and N. P. VL (2020). "CD57 as a routine neuroendocrine marker for liver metastasis." Indian J Pathol Microbiol **63**(1): 38-43.

Chen, L., W. Deng, C. Li, H. Lau, L. Tao, S. Wang, L. Zhou and M. Zhang (2020). "Clinical outcome and comparison between squamous and non-squamous cell carcinoma of the larynx." Acta Otolaryngol **140**(2): 195-201.

Conesa-Zamora, P., A. Doménech-Peris, F. J. Orantes-Casado, S. Ortiz-Reina, L. Sahuquillo-Frías, J. Acosta-Ortega, J. García-Solano and M. Pérez-Guillermo (2009). "Effect of human papillomavirus on cell cycle-related proteins p16, Ki-67, Cyclin D1, p53, and ProEx C in precursor lesions of cervical carcinoma: a tissue microarray study." Am J Clin Pathol **132**(3): 378-390.

Dauphin, M., C. Barbe, S. Lemaire, B. Nawrocki-Raby, E. Lagonotte, G. Delepine, P. Birembaut, C. Gilles and M. Polette (2013). "Vimentin expression predicts the occurrence of metastases in non small cell lung carcinomas." Lung Cancer **81**(1): 117-122.

Dong, Y., Y. Zheng, C. Wang, X. Ding, Y. Du, L. Liu, W. Zhang, W. Zhang, Y. Zhong, Y. Wu and X. Song (2018). "MiR-876-5p modulates head and neck squamous cell carcinoma metastasis and invasion by targeting vimentin." Cancer Cell Int **18**: 121.

Dreyer, J. H., F. Hauck, M. H. M. Barros and G. Niedobitek (2017). "pRb and CyclinD1 Complement p16 as Immunohistochemical Surrogate Markers of HPV Infection in Head and Neck Cancer." Appl Immunohistochem Mol Morphol **25**(5): 366-373.

El-Naggar AK, C. J., Grandis JR, Takata T, Slootweg PJ (2017). WHO Classification of Head and Neck Tumours. Lyon.

El-Naggar, A. K. and W. H. Westra (2012). "p16 expression as a surrogate marker for HPV-related oropharyngeal carcinoma: a guide for interpretative relevance and consistency." Head Neck **34**(4): 459-461.

Ellington, T. D., S. J. Henley, V. Senkomago, M. E. O'Neil, R. J. Wilson, S. Singh, C. C. Thomas, M. Wu and L. C. Richardson (2020). "Trends in Incidence of Cancers of the Oral Cavity and Pharynx - United States 2007-2016." MMWR Morb Mortal Wkly Rep **69**(15): 433-438.

Fang, W., C. A. French, M. J. Cameron, Y. D. Han and H. G. Liu (2012). "[Utility of NUT gene expression and rearrangement in diagnosis of NUT midline carcinoma in upper respiratory tract]." Zhonghua Bing Li Xue Za Zhi **41**(8): 519-524.

Farhat, C. A., E. R. Parra, A. V. Rogers, S. N. Elian, M. N. Sheppard and V. L. Capelozzi (2008). "Using electron microscopy and multivariate cluster analysis to determine diagnosis and prognosis in cases of neuroendocrine lung carcinoma." J Bras Pneumol **34**(10): 804-811.

Ferlito, A. and I. Friedmann (1991). "Contribution of immunohistochemistry in the diagnosis of neuroendocrine neoplasms of the larynx." ORL J Otorhinolaryngol Relat Spec **53**(4): 235-244.

Ferlito, A., P. Strojan, J. S. Lewis, Jr., B. Perez-Ordoñez and A. Rinaldo (2014). "Large cell neuroendocrine carcinoma of the head and neck: a distinct clinicopathologic entity." Eur Arch Otorhinolaryngol **271**(8): 2093-2095.

Fraga, C. A., M. V. de Oliveira, P. L. Domingos, A. C. Botelho, A. L. Guimarães, A. Teixeira-Carvalho, R. Correa-Oliveira and A. M. De Paula (2012). "Infiltrating CD57+ inflammatory cells in head and neck squamous cell carcinoma: clinicopathological analysis and prognostic significance." Appl Immunohistochem Mol Morphol **20**(3): 285-290.

Fukusumi, T., H. Ishii, M. Konno, T. Yasui, S. Nakahara, Y. Takenaka, Y. Yamamoto, S. Nishikawa, Y. Kano, H. Ogawa, S. Hasegawa, A. Hamabe, N. Haraguchi, Y. Doki, M. Mori and H. Inohara (2014). "CD10 as a novel marker of therapeutic resistance and cancer stem cells in head and neck squamous cell carcinoma." Br J Cancer **111**(3): 506-514.

Ghazawi, F. M., J. Lu, E. Savin, A. Zubarev, P. Chauvin, D. Sasseville, A. Zeitouni and I. V. Litvinov (2020). "Epidemiology and Patient Distribution of Oral Cavity and Oropharyngeal SCC in Canada." J Cutan Med Surg: 1203475420915448.

Ghosh, R., R. Dutta, P. M. Dubal, R. C. Park, S. Baredes and J. A. Eloy (2015). "Laryngeal Neuroendocrine Carcinoma: A Population-Based Analysis of Incidence and Survival." Otolaryngol Head Neck Surg **153**(6): 966-972.

Gioacchini, F. M., M. Alicandri-Ciufelli, G. Magliulo, C. Rubini, L. Presutti and M. Re (2015). "The clinical relevance of Ki-67 expression in laryngeal squamous cell carcinoma." Eur Arch Otorhinolaryngol **272**(7): 1569-1576.

Hafezi, S., R. R. Seethala, E. B. Stelow, S. E. Mills, I. T. Leong, E. MacDuff, J. L. Hunt, B. Perez-Ordoñez and I. Weinreb (2011). "Ewing's family of tumors of the sinonasal tract and maxillary bone." Head Neck Pathol **5**(1): 8-16.

Hanken, H., A. Gröbe, G. Cachovan, R. Smeets, R. Simon, G. Sauter, M. Heiland and M. Blessmann (2014). "CCND1 amplification and cyclin D1 immunohistochemical expression in head and neck squamous cell carcinomas." Clin Oral Investig **18**(1): 269-276.

Hibi, K., B. Trink, M. Patturajan, W. H. Westra, O. L. Caballero, D. E. Hill, E. A. Ratovitski, J. Jen and D. Sidransky (2000). "AIS is an oncogene amplified in squamous cell carcinoma." Proc Natl Acad Sci U S A **97**(10): 5462-5467.

Huang, C. C., J. R. Hsiao, M. W. Yang, Y. H. Wu, K. F. Hsu, Y. Chang, C. W. Chen, S. T. Tsai, H. P. Wei and Y. T. Jin (2011). "Human papilloma virus detection in neoplastic and non-neoplastic nasopharyngeal tissues in Taiwan." J Clin Pathol **64**(7): 571-577.

INCA (2019). Estimativa 2020 : incidência de câncer no Brasil / Instituto Nacional de Câncer Rio de Janeiro, INCA.

Irani, S. and A. Dehghan (2018). "The Expression and Functional Significance of Vascular Endothelial-Cadherin, CD44, and Vimentin in Oral Squamous Cell Carcinoma." J Int Soc Prev Community Dent **8**(2): 110-117.

Jing, Y., Q. Zhou, H. Zhu, Y. Zhang, Y. Song, X. Zhang, X. Huang, Y. Yang, Y. Ni and Q. Hu (2019). "Ki-67 is an independent prognostic marker for the recurrence and relapse of oral squamous cell carcinoma." Oncol Lett **17**(1): 974-980.

Jirásek, T., P. Hozák and V. Mandys (2003). "Different patterns of chromogranin A and Leu-7 (CD57) expression in gastrointestinal carcinoids: immunohistochemical and confocal laser scanning microscopy study." Neoplasma **50**(1): 1-7.

Jo, V. Y., J. F. Krane, L. Pantanowitz and S. E. Monaco (2019). "HPV-associated neuroendocrine carcinomas of the head and neck in FNA biopsies: Clinicopathologic features of a rare entity." Cancer Cytopathol **127**(1): 26-34.

Kademani, D., R. B. Bell, S. Bagheri, E. Holmgren, E. Dierks, B. Potter and L. Homer (2005). "Prognostic factors in intraoral squamous cell carcinoma: the influence of histologic grade." J Oral Maxillofac Surg **63**(11): 1599-1605.

Kawahara, A., T. Ono, A. Sumi, H. Abe, Y. Takase, K. Murata, T. Yamaguchi, Y. Naito and J. Akiba (2018). "Large cell neuroendocrine carcinoma of the maxillary sinus on fine needle aspiration cytology: Report of a rare case with a focus on pitfalls in diagnosis." Diagn Cytopathol **46**(2): 187-192.
Kim, W. T. and C. J. Ryu (2017). "Cancer stem cell surface markers on normal stem cells." BMB Rep **50**(6): 285-298.

Kononen, J., L. Bubendorf, A. Kallioniemi, M. Barlund, P. Schraml, S. Leighton, J. Torhorst, M. J. Mihatsch, G. Sauter and O. P. Kallioniemi (1998). "Tissue microarrays for high-throughput molecular profiling of tumor specimens." Nat Med **4**(7): 844-847.

Kraft, S., W. C. Faquin and J. F. Krane (2012). "HPV-associated neuroendocrine carcinoma of the oropharynx: a rare new entity with potentially aggressive clinical behavior." Am J Surg Pathol **36**(3): 321-330.

Lanier, L. L., A. M. Le, J. H. Phillips, N. L. Warner and G. F. Babcock (1983). "Subpopulations of human natural killer cells defined by expression of the Leu-7 (HNK-1) and Leu-11 (NK-15) antigens." J Immunol **131**(4): 1789-1796.

LePhong, C., E. W. Hubbard, S. Van Meter and L. Nodit (2017). "Squamous cell carcinoma in serous effusions: Avoiding pitfalls in this rare encounter." Diagn Cytopathol **45**(12): 1095-1099.

Lewis, J. S., Jr. (2012). "p16 Immunohistochemistry as a standalone test for risk stratification in oropharyngeal squamous cell carcinoma." Head Neck Pathol **6 Suppl 1**(Suppl 1): S75-82.

Lewis, J. S., Jr., R. D. Chernock and J. A. Bishop (2018). "Squamous and Neuroendocrine Specific Immunohistochemical Markers in Head and Neck Squamous Cell Carcinoma: A Tissue Microarray Study." Head Neck Pathol **12**(1): 62-70.

Lewis, J. S., Jr., O. C. Ukpo, X. J. Ma, J. J. Flanagan, Y. Luo, W. L. Thorstad and R. D. Chernock (2012). "Transcriptionally-active high-risk human papillomavirus is rare in oral cavity and laryngeal/hypopharyngeal squamous cell carcinomas--a tissue microarray study utilizing E6/E7 mRNA in situ hybridization." Histopathology **60**(6): 982-991.

Lopes, V. K. M., A. S. Jesus, L. L. Souza, L. A. N. Miyahara, D. M. Guimarães, H. A. R. Pontes, F. S. C. Pontes and P. L. Carvalho (2017). "Ki-67 protein predicts survival in oral squamous carcinoma cells: an immunohistochemical study." Braz Oral Res **31**: e66.

Maguer-Satta, V., R. Besançon and E. Bachelard-Cascales (2011). "Concise review: neutral endopeptidase (CD10): a multifaceted environment actor in stem cells, physiological mechanisms, and cancer." Stem Cells **29**(3): 389-396.

Martora, F., M. E. Della Pepa, E. Grimaldi, G. Franci, V. Folliero, A. Petrillo, M. T. Schettino, P. De Franciscis, M. Galdiero and M. Galdiero (2019). "Seven years prevalence and distribution of high and low risk HPV genotypes in women living in the metropolitan area of Naples." Cancer Epidemiol **63**: 101625.

Marur, S., G. D'Souza, W. H. Westra and A. A. Forastiere (2010). "HPV-associated head and neck cancer: a virus-related cancer epidemic." Lancet Oncol **11**(8): 781-789.

Marur, S. and A. A. Forastiere (2016). "Head and Neck Squamous Cell Carcinoma: Update on Epidemiology, Diagnosis, and Treatment." Mayo Clin Proc **91**(3): 386-396.

Maržić, D., M. Čoklo, B. Marijić, I. Hadžisejdić, A. Dekanić, M. Krstulja, T. Šepić, M. Avirović and T. Braut (2020). "The expression of ribonuclear protein IMP3 in laryngeal carcinogenesis." Pathol Res Pract **216**(6): 152974.

McNiff, J. M., S. E. Cowper, R. Lazova, A. Subtil and E. J. Glusac (2005). "CD56 staining in Merkel cell carcinoma and natural killer-cell lymphoma: magic bullet, diagnostic pitfall, or both?" J Cutan Pathol **32**(8): 541-545.

Menegaldo, A., L. Schroeder, D. Holzinger, G. Tirelli, E. Dal Cin, M. Tofanelli, S. Rigo, M. Mantovani, M. Stellin, A. Del Mistro, A. P. Dei Tos, A. Guerriero, M. Niero, D. Borsetto, M. C. Da Mosto, J. Polesel, M. Pawlita, T. Waterboer and P. Boscolo-Rizzo (2020). "Detection of HPV16/18 E6 Oncoproteins in Head and Neck Squamous Cell Carcinoma Using a Protein Immunochromatographic Assay." Laryngoscope.

Milione, M., P. Maisonneuve, F. Grillo, A. Mangogna, G. Centonze, N. Prinzi, S. Pusceddu, G. Garzone, L. Cattaneo, A. Busico, P. Bossi, P. Spaggiari, A. Pellegrinelli, A. Del Gobbo, S. Ferrero, K. Kankava, G. Pruneri, L. Rolli, E. Roca, L. Bercich, A. Tironi, M. R. Benvenuti, M. S. Gallazzi, R. Romano, A. Berruti, U. Pastorino and C. Capella (2020). "Ki-67 Index of 55% Distinguishes Two Groups of Bronchopulmonary

Pure and Composite Large Cell Neuroendocrine Carcinomas with Distinct Prognosis." Neuroendocrinology.

Modlin, I. M., B. I. Gustafsson, S. F. Moss, M. Pavel, A. V. Tsolakis and M. Kidd (2010). "Chromogranin A-biological function and clinical utility in neuro endocrine tumor disease." Ann Surg Oncol **17**(9): 2427-2443.

Moro, J. d. S., M. C. Maroneze, T. M. Ardenghi, L. M. Barin and C. C. Danesi (2018). "Oral and oropharyngeal cancer: epidemiology and survival analysis." Einstein (São Paulo) **16**(2).

Nimeus, E., B. Baldetorp, P. O. Bendahl, K. Rennstam, J. Wennerberg, J. Akervall and M. Ferno (2004). "Amplification of the cyclin D1 gene is associated with tumour subsite, DNA non-diploidy and high S-phase fraction in squamous cell carcinoma of the head and neck." Oral Oncol **40**(6): 624-629.

Notohara, K., S. Hamazaki, C. Tsukayama, S. Nakamoto, K. Kawabata, K. Mizobuchi, K. Sakamoto and S. Okada (2000). "Solid-pseudopapillary tumor of the pancreas: immunohistochemical localization of neuroendocrine markers and CD10." Am J Surg Pathol **24**(10): 1361-1371.

Oliveira, L. R. d., A. Ribeiro-Silva and S. Zucoloto (2006). "Perfil da incidência e da sobrevida de pacientes com carcinoma epidermóide oral em uma população brasileira." Jornal Brasileiro de Patologia e Medicina Laboratorial **42**: 385-392.

Orlandi, E., S. Cavalieri, R. Granata, P. Nicolai, P. Castelnuovo, C. Piazza, A. Schreiber, M. Turri-Zanoni, P. Quattrone, R. Miceli, G. Infante, F. Sessa, C. Facco, G. Calareso, N. A. Iacovelli, D. Mattavelli, A. Paderno, C. Resteghini, L. D. Locati, L. Licitra and P. Bossi (2020). "Locally advanced epithelial sinonasal tumors: The impact of multimodal approach." Laryngoscope **130**(4): 857-865.

Patel, T. D., K. A. Echanique, C. Yip, W. D. Hsueh, S. Baredes, R. C. W. Park and J. A. Eloy (2019). "Supraglottic Squamous Cell Carcinoma: A Population-Based Study of 22,675 Cases." Laryngoscope **129**(8): 1822-1827.

Patel, T. D., A. Vazquez, P. M. Dubal, S. Baredes, J. K. Liu and J. A. Eloy (2015). "Sinonasal neuroendocrine carcinoma: a population-based analysis of incidence and survival." Int Forum Allergy Rhinol **5**(5): 448-453.

Perez-Ordoñez, B. (2018). "Neuroendocrine Carcinomas of the Larynx and Head and Neck: Challenges in Classification and Grading." Head Neck Pathol **12**(1): 1-8.

Rajagopalan, A., D. Browning and S. Salama (2013). "CD99 expression in Merkel cell carcinoma: a case series with an unusual paranuclear dot-like staining pattern." J Cutan Pathol **40**(1): 19-24.

Rooper, L. M. and J. A. Bishop (2017). "Sinonasal Small Round Blue Cell Tumors: An Immunohistochemical Approach." Surg Pathol Clin **10**(1): 103-123.

Rooper, L. M., J. A. Bishop and W. H. Westra (2018). "INSM1 is a Sensitive and Specific Marker of Neuroendocrine Differentiation in Head and Neck Tumors." Am J Surg Pathol **42**(5): 665-671.

Rosenberg, A. J. and E. E. Vokes (2020). "Optimizing Treatment De-Escalation in Head and Neck Cancer: Current and Future Perspectives." Oncologist.

Rumayor Piña, A., H. T. Dos Santos, R. Carlos, A. Altemani and O. P. de Almeida (2017). "Epstein-Barr Virus in Nasopharyngeal Carcinoma of Guatemalan and Brazilian Patients." Int J Surg Pathol **25**(4): 304-309.

Ruuskanen, M., H. Irjala, H. Minn, T. Vahlberg, R. Randen-Brady, J. Hagström, S. Syrjänen and I. Leivo (2019). "Epstein-Barr virus and human papillomaviruses as favorable prognostic factors in nasopharyngeal carcinoma: A nationwide study in Finland." Head Neck **41**(2): 349-357.

Sakakibara, R., M. Kobayashi, N. Takahashi, K. Inamura, H. Ninomiya, R. Wakejima, S. Kitazono, N. Yanagitani, A. Horiike, J. Ichinose, Y. Matsuura, M. Nakao, M. Mun, M. Nishio, S. Okumura, N. Motoi, T. Ito, Y. Miyazaki, N. Inase and Y. Ishikawa (2020). "Insulinoma-associated Protein 1 (INSM1) Is a Better Marker for the Diagnosis and Prognosis Estimation of Small Cell Lung Carcinoma Than Neuroendocrine Phenotype Markers Such as Chromogranin A, Synaptophysin, and CD56." Am J Surg Pathol **44**(6): 757-764.

Scantlebury, J. B., J. Luo, W. L. Thorstad, S. K. El-Mofty and J. S. Lewis, Jr. (2013). "Cyclin D1-a prognostic marker in oropharyngeal squamous cell carcinoma that is tightly associated with high-risk human papillomavirus status." Hum Pathol **44**(8): 1672-1680.

Schartinger, V. H., C. Falkeis, K. Laimer, G. M. Sprinzl, H. Riechelmann, M. Rasse, I. Virgolini and J. Dudas (2012). "Neuroendocrine differentiation in head and neck squamous cell carcinoma." J Laryngol Otol **126**(12): 1261-1270.

Serrano, M. F., S. K. El-Mofty, D. R. Gnepp and J. S. Lewis, Jr. (2008). "Utility of high molecular weight cytokeratins, but not p63, in the differential diagnosis of neuroendocrine and basaloid carcinomas of the head and neck." Hum Pathol **39**(4): 591-598.

Sethi, S., H. Grewal, P. Aggarwal and C. Narad (2020). "Pattern of tumor invasion, stromal inflammation, angiogenesis and vascular invasion in oral squamous cell carcinoma - A prognostic study." Curr Probl Cancer: 100647.

Shafaei, S., M. Sharifian and K. Hajian-Tilaki (2015). "Immunohistochemical expression of CD10 in cutaneous basal and squamous cell carcinomas." Caspian J Intern Med **6**(2): 103-107.

Shah JP (2018). "Staging for Head and Neck Cancer: Purpose, Process and Progress". Indian J Surg Oncol 9(1):116-120.

Singh, L., R. Ranjan, S. Arava and M. K. Singh (2014). "Role of p40 and cytokeratin 5/6 in the differential diagnosis of sinonasal undifferentiated carcinoma." Ann Diagn Pathol **18**(5): 261-265.

Sivapathasundharam, B., B. Kavitha and V. M. Padmapriya (2019). "Carcinoma Cuniculatum of the Alveolar Mucosa: A Rare Variant of Squamous Cell Carcinoma." Head Neck Pathol **13**(4): 652-655.

Stephen, J. K., G. Divine, K. M. Chen, D. Chitale, S. Havard and M. J. Worsham (2013). "Significance of p16 in Site-specific HPV Positive and HPV Negative Head and Neck Squamous Cell Carcinoma." Cancer Clin Oncol **2**(1): 51-61.

Strosberg, C., A. Ferlito, A. Triantafyllou, D. R. Gnepp, J. A. Bishop, H. Hellquist, P. Strojan, S. M. Willems, G. Stenman, A. Rinaldo and J. C. Hernandez-Prera (2019). "Update on Neuroendocrine Carcinomas of the Larynx." Am J Clin Pathol **152**(6): 686-700.

Sun, Z. G., F. Pan, J. B. Shao, Q. Q. Yan, L. Lu and N. Zhang (2020). "Kinesin superfamily protein 21B acts as an oncogene in non-small cell lung cancer." Cancer Cell Int **20**: 233.

Sung, C. O., Y. H. Ko, S. Park, K. Kim and W. Kim (2005). "Immunoreactivity of CD99 in non-Hodgkin's lymphoma: unexpected frequent expression in ALK-positive anaplastic large cell lymphoma." J Korean Med Sci **20**(6): 952-956.

Sur, M., H. AlArdati, C. Ross and S. Alowami (2007). "TdT expression in Merkel cell carcinoma: potential diagnostic pitfall with blastic hematological malignancies and expanded immunohistochemical analysis." Mod Pathol **20**(11): 1113-1120.

Svajdler, M., Jr., J. Kaspirkova, R. Mezencev, J. Laco, T. Torday, P. Dubinsky, L. Straka, O. Ondic, M. Michal and A. Skalova (2016). "Human papillomavirus and Epstein-Barr virus in nasopharyngeal carcinoma in a non-endemic eastern european population." Neoplasma **63**(1): 107-114.

Takkem, A., C. Barakat, S. Zakaraia, K. Zaid, J. Najmeh, M. Ayoub and M. Y. Seirawan (2018). "Ki-67 Prognostic Value in Different Histological Grades of Oral Epithelial Dysplasia and Oral Squamous Cell Carcinoma." Asian Pac J Cancer Prev **19**(11): 3279-3286.

Thompson, E. D., E. B. Stelow, S. E. Mills, W. H. Westra and J. A. Bishop (2016). "Large Cell Neuroendocrine Carcinoma of the Head and Neck: A Clinicopathologic Series of 10 Cases With an Emphasis on HPV Status." Am J Surg Pathol **40**(4): 471-478.

Thompson, L. D. R., R. Burchette, S. Iganej and O. Bhattasali (2020). "Oropharyngeal Squamous Cell Carcinoma in 390 Patients: Analysis of Clinical and Histological Criteria Which Significantly Impact Outcome." Head Neck Pathol **14**(3): 666-688.

Tilson, M. P. and J. A. Bishop (2014). "Utility of p40 in the Differential Diagnosis of Small Round Blue Cell Tumors of the Sinonasal Tract." Head Neck Pathol **8**(2): 141-145.

Valtorta, F., M. Pennuto, D. Bonanomi and F. Benfenati (2004). "Synaptophysin: leading actor or walk-on role in synaptic vesicle exocytosis?" Bioessays **26**(4): 445-453.

van der Laan, T. P., B. E. Plaat, B. F. van der Laan and G. B. Halmos (2015). "Clinical recommendations on the treatment of neuroendocrine carcinoma of the larynx: A meta-analysis of 436 reported cases." Head Neck **37**(5): 707-715.

Varga, Z., Q. Li, W. Jochum, U. Perriard, T. Rau, J. C. Tille, H. Hawle, D. Klingbiel, B. Thuerlimann and T. Ruhstaller (2019). "Ki-67 assessment in early breast cancer: SAKK28/12 validation study on the IBCSG VIII and IBCSG IX cohort." Sci Rep **9**(1): 13534.

Videnovic, G., D. Illic, D. Miljus, D. Krasic, Z. Vlahovic, S. Zivkovic and A. Pavlovic (2016). "Lip, oral cavity and pharyngeal cancers in the population of the city of Belgrade in the period 1999-2010." Vojnosanit Pregl **73**(1): 53-58.

von Knebel Doeberitz, M. (2001). "New molecular tools for efficient screening of cervical cancer." Dis Markers **17**(3): 123-128.

Westra, W. H. (2018). "Human Papillomavirus-Related Neuroendocrine Carcinomas of the Head and Neck." Head Neck Pathol **12**(1): 9-12.

Wu, E. S., J. Y. Park, J. A. Zeitouni, C. R. Gomez, I. M. Reis, W. Zhao, D. Kwon, E. Lee, O. L. Nelson, H. Y. Lin, E. J. Franzmann, J. Savell, T. V. McCaffrey, W. J. Goodwin and J. J. Hu (2016). "Effect of actionable somatic mutations on racial/ethnic disparities in head and neck cancer prognosis." Head Neck **38**(8): 1234-1241.

Wu, M., B. Wang, J. Gil, E. Sabo, L. Miller, L. Gan and D. E. Burstein (2003). "p63 and TTF-1 immunostaining. A useful marker panel for distinguishing small cell carcinoma of lung from poorly differentiated squamous cell carcinoma of lung." Am J Clin Pathol **119**(5): 696-702.
Yuan, A., J. Liu, Y. Liu and G. Cui (2007). "Chromogranin A-positive tumor cells in human esophageal squamous cell carcinomas." Pathol Oncol Res **13**(4): 321-325.

ANEXOS

ANEXO A

HOSPITAL DAS CLÍNICAS DA FACULDADE DE MEDICINA
DE RIBEIRÃO PRETO DA UNIVERSIDADE DE SÃO PAULO

Desde 1956 60 ANOS COMPROMISSO E DEDICAÇÃO À VIDA

HC FMRP-USP RIBEIRÃO PRETO

Ribeirão Preto, 09 de fevereiro de 2017

Ofício nº 383/2017
CEP/MGV

Prezada Senhora,

O trabalho intitulado **"ESTUDO CLINICOPATOLÓGICO, IMUNOISTOQUÍMICO, HIBRIDIZAÇÃO IN SITU E GENÉTICA MOLECULAR EM CARCINOMAS ESPINOCELULARES DA REGIÃO DE CABEÇA E PESCOÇO" – versão 2, de 06/12/2016**, foi analisado pelo Comitê de Ética em Pesquisa, em sua 443ª Reunião Ordinária realizada em 06/02/2017 e enquadrado na categoria: APROVADO, bem como a solicitação de dispensa do Termo de Consentimento Livre e Esclarecido, de acordo com o Processo HCRP nº 13607/2016.

Este Comitê segue integralmente a Conferência Internacional de Harmonização de Boas Práticas Clínicas (IGH-GCP), bem como a Resolução nº 466/12 CNS/MS.

Lembramos que devem ser apresentados a este CEP, o Relatório Parcial e o Relatório Final da pesquisa.

Atenciosamente.

DRª. MARCIA GUIMARÃES VILLANOVA
Coordenadora do Comitê de Ética em
Pesquisa do HCRP e da FMRP-USP

Ilustríssima Senhora
JÉSSICA SANTOS
Depto. de Patologia e Medicina Legal

HOSPITAL DAS CLÍNICAS DA FACULDADE DE MEDICINA DE RIBEIRÃO PRETO DA UNIVERSIDADE DE SÃO PAULO
Campus Universitário – Monte Alegre
14048-900 Ribeirão Preto SP
Comitê de Ética em Pesquisa do HCRP e FMRP-USP
FWA-00002733; IRB-00002186 e
Registro Plataforma Brasil /CONEP nº 5440
(016) 3602-2228
cep@hcrp.usp.br
www.hcrp.usp.br

ANEXO B

PARECER CONSUBSTANCIADO DO CEP

DADOS DA EMENDA

Título da Pesquisa: Estudo Clinicopatológico, Imuno-histoquímico, Hibridização in situ e Genética Molecular em Carcinomas Espinocelulares da Região de Cabeça e Pescoço.

Pesquisador: JESSICA SANTOS

Área Temática:

Versão: 4

CAAE: 60786216.8.0000.5440

Instituição Proponente: Faculdade de Medicina de Ribeirão Preto da Universidade de São Paulo

Patrocinador Principal: Financiamento Próprio

DADOS DO PARECER

Número do Parecer: 3.189.918

Apresentação do Projeto:

Trata-se de emenda ao projeto de pesquisa conforme carta datada de 20 de fevereiro de 2019.

Objetivo da Pesquisa:

Avaliando a complexidade que envolve o desenvolvimento do CECCP, passando por eventos que permitem sua progressão por meio da inibição ou ativação de diferentes mecanismos que desempenham um papel importante na progressão tumoral, e considerando a proposta de classificações modernas destes tumores, bem como de dados de prevalência variável de infecção viral, com implicâncias no prognóstico e tratamento, o objetivo do presente estudo será analisar comparativamente em uma ampla série de CECCPs, através de IQ, HIS e biologia molecular, o perfil da oncogênese viral e sua correlação com a proliferação e diferenciação celular, bem como definir o padrão da expressão de exossomos, visando uma compreensão mais abrangente das características clinicopatológicas destas neoplasias.

Avaliação dos Riscos e Benefícios:

Não modificado com a emenda.

Comentários e Considerações sobre a Pesquisa:

Justificativa da Emenda:

Observamos que devido aos resultados obtidos não foram confiáveis (nos casos previamente selecionados) da análise da imuno-histoquímica e hibridização in situ em nossa pesquisa

Endereço: CAMPUS UNIVERSITÁRIO
Bairro: MONTE ALEGRE **CEP:** 14.048-900
UF: SP **Município:** RIBEIRAO PRETO
Telefone: (16)3602-2228 **Fax:** (16)3633-1144 **E-mail:** cep@hcrp.usp.br

ANEXO B (continuação)

USP - HOSPITAL DAS CLÍNICAS DA FACULDADE DE MEDICINA DE RIBEIRÃO

Continuação do Parecer: 3.189.918

intitulada: "ESTUDO CLINICOPATOLÓGICO, IMUNO-HISTOQUÍMICO, HIBRIDIZAÇÃO IN SITU E GENÉTICA MOLECULAR EM CARCINOMAS ESPINOCELULARES DA REGIÃO DE CABEÇA E PESCOÇO", provavelmente devido ao material selecionado não se apresentava bom estado de fixação, e na maioria dos casos o seu tamanho era insuficiente ou não representativo para as análises, e sendo assim estamos solicitando uma Emenda ao Comitê de Ética em Pesquisa que aumente do tamanho da amostra de n=400 para n=750, com o intuito de nova análise de resultados. Também estamos enviando o segundo relatório parcial da presente pesquisa, visto que este projeto tem três anos de duração, e já concluímos o segundo ano.

Considerações sobre os Termos de apresentação obrigatória:

Documentos apresentados na Emenda:

- RelatorioParcialCARLA2.pdf
- Carta2relatorioParcial.pdf
- PROJETOPESQUISA3PlataformaBrasil.docx
- EMENDAsolicitacaoAumentoNpacientes.pdf

Recomendações:

Não há.

Conclusões ou Pendências e Lista de Inadequações:

O CEP analisou e aprovou a emenda bem como o Projeto de pesquisa versão 3 de 20 de fevereiro de 2019.

Considerações Finais a critério do CEP:

Este parecer foi elaborado baseado nos documentos abaixo relacionados:

Tipo Documento	Arquivo	Postagem	Autor	Situação
Informações Básicas do Projeto	PB_INFORMAÇÕES_BÁSICAS_980241_E2.pdf	20/02/2019 16:32:30		Aceito
Outros	RelatorioParcialCARLA2.pdf	20/02/2019 16:12:09	Carla Bento Nelem Colturato	Aceito
Outros	Carta2relatorioParcial.pdf	20/02/2019 16:11:28	Carla Bento Nelem Colturato	Aceito
Projeto Detalhado / Brochura Investigador	PROJETOPESQUISA3PlataformaBrasil.docx	20/02/2019 16:10:22	Carla Bento Nelem Colturato	Aceito
Outros	EMENDAsolicitacaoAumentoNpacientes.pdf	20/02/2019 16:10:04	Carla Bento Nelem Colturato	Aceito

Endereço: CAMPUS UNIVERSITÁRIO
Bairro: MONTE ALEGRE **CEP:** 14.048-900
UF: SP **Município:** RIBEIRAO PRETO
Telefone: (16)3602-2228 **Fax:** (16)3633-1144 **E-mail:** cep@hcrp.usp.br

ANEXO B (continuação)

USP - HOSPITAL DAS CLÍNICAS DA FACULDADE DE MEDICINA DE RIBEIRÃO

Continuação do Parecer: 3.189.918

Orçamento	OrcamentoUPCcarimbado.jpg	16/01/2017 10:52:23	Carla Bento Nelem Colturato	Aceito
Recurso Anexado pelo Pesquisador	CartaResposta.pdf	15/12/2016 23:14:26	Carla Bento Nelem Colturato	Aceito
Declaração de Instituição e Infraestrutura	AutorizacaoDESCOL.jpg	15/12/2016 23:00:59	Carla Bento Nelem Colturato	Aceito
TCLE / Termos de Assentimento / Justificativa de Ausência	TCLE.pdf	15/12/2016 22:32:06	Carla Bento Nelem Colturato	Aceito
Folha de Rosto	folhaderosto.pdf	07/10/2016 13:53:23	Carla Bento Nelem Colturato	Aceito

Situação do Parecer:
Aprovado

Necessita Apreciação da CONEP:
Não

RIBEIRAO PRETO, 11 de Março de 2019

Assinado por:
MARCIA GUIMARÃES VILLANOVA
(Coordenador(a))

Endereço: CAMPUS UNIVERSITÁRIO
Bairro: MONTE ALEGRE **CEP:** 14.048-900
UF: SP **Município:** RIBEIRAO PRETO
Telefone: (16)3602-2228 **Fax:** (16)3633-1144 **E-mail:** cep@hcrp.usp.br

ANEXO C

USP - FACULDADE DE ODONTOLOGIA DE RIBEIRÃO PRETO DA USP - FORP/USP

Plataforma Brasil

PARECER CONSUBSTANCIADO DO CEP

Elaborado pela Instituição Coparticipante

DADOS DO PROJETO DE PESQUISA

Título da Pesquisa: Estudo Clinicopatológico, Imuno-histoquímico, Hibridização in situ e Genética Molecular em Carcinomas Espinocelulares da Região de Cabeça e Pescoço.

Pesquisador: JESSICA SANTOS

Área Temática:

Versão: 2

CAAE: 60786216.8.3001.5419

Instituição Proponente: Faculdade de Medicina de Ribeirão Preto da Universidade de São Paulo

Patrocinador Principal: Financiamento Próprio

DADOS DO PARECER

Número do Parecer: 2.109.067

Apresentação do Projeto:

idem ao original

Objetivo da Pesquisa:

idem projeto original

Avaliação dos Riscos e Benefícios:

idem projeto inicial

Comentários e Considerações sobre a Pesquisa:

Emenda ao projeto: Os participantes que serão incluídos na presente pesquisa ficarão responsáveis pelo processamento,avaliação de alguns dos marcadores imuno-histoquímicos, e revisão de prontuários.

Considerações sobre os Termos de apresentação obrigatória:

adequados

Recomendações:

incluir o pesquisador Maykon K S Oliveira no arquivo word do projeto.

Endereço: Avenida do Café s/nº
Bairro: Monte Alegre **CEP:** 14.040-904
UF: SP **Município:** RIBEIRAO PRETO
Telefone: (16)3315-0493 **Fax:** (16)3315-4102 **E-mail:** cep@forp.usp.br

ANEXO C (continuação)

USP - FACULDADE DE ODONTOLOGIA DE RIBEIRÃO PRETO DA USP - FORP/USP

Continuação do Parecer: 2.109.067

Conclusões ou Pendências e Lista de Inadequações:

Adequados. Aprovado.

Considerações Finais a critério do CEP:

Aprovado. Conforme deliberado na 204ª Reunião do CEP/FORP/USP, em 07/06/2017.

Este parecer foi elaborado baseado nos documentos abaixo relacionados:

Tipo Documento	Arquivo	Postagem	Autor	Situação
Informações Básicas do Projeto	PB_INFORMAÇÕES_BÁSICAS_895884_E1.pdf	06/04/2017 15:04:26		Aceito
Outros	InclusaoParticipantesPesquisa.jpg	04/04/2017 16:21:48	Carla Bento Nelem Colturato	Aceito
Projeto Detalhado / Brochura Investigador	PROJETOPESQUISA2PlataformaBrasil.docx	16/01/2017 17:23:26	Carla Bento Nelem Colturato	Aceito
Orçamento	OrcamentoUPCcarimbado.jpg	16/01/2017 10:52:23	Carla Bento Nelem Colturato	Aceito
Recurso Anexado pelo Pesquisador	CartaResposta.pdf	15/12/2016 23:14:26	Carla Bento Nelem Colturato	Aceito
Declaração de Instituição e Infraestrutura	AutorizacaoDESCOL.jpg	15/12/2016 23:00:59	Carla Bento Nelem Colturato	Aceito
TCLE / Termos de Assentimento / Justificativa de Ausência	TCLE.pdf	15/12/2016 22:32:06	Carla Bento Nelem Colturato	Aceito
Folha de Rosto	folhaderosto.pdf	07/10/2016 13:53:23	Carla Bento Nelem Colturato	Aceito

Situação do Parecer:

Aprovado

Necessita Apreciação da CONEP:

Não

RIBEIRAO PRETO, 08 de Junho de 2017

Assinado por:
Simone Cecilio Hallak Regalo
(Coordenador)

Endereço: Avenida do Café s/nº
Bairro: Monte Alegre **CEP:** 14.040-904
UF: SP **Município:** RIBEIRAO PRETO
Telefone: (16)3315-0493 **Fax:** (16)3315-4102 **E-mail:** cep@forp.usp.br

APÊNDICE

APÊNDICE 1

Indian Journal of Surgical Oncology (March 2018) 9(1):116–120
https://doi.org/10.1007/s13193-018-0723-0

SPECIAL ARTICLE

Staging for Head and Neck Cancer: Purpose, Process and Progress

Jatin P. Shah[1]

Received: 20 November 2017 / Accepted: 1 January 2018 / Published online: 5 February 2018
© Indian Association of Surgical Oncology 2018

Abstract
With advancing knowledge and new data available, periodic revisions in the TNM staging system is essential. In addition, new disease entities entering in the spectrum of neoplastic diseases demand that a staging system be developed to facilitate their treatment algorithms and outcomes. The most recent revisions in the AJCC/UICC staging system were published in the eighth edition of the AJCC staging manual. This presentation gives a historical background on the AJCC/UICC staging process and highlights major changes introduced in the eighth edition for cancers of the head and neck.

Keywords Staging · Head and Neck Cancer · AJCC · 8th Edition

Purpose

Once the diagnosis of cancer is established, it is only intuitive that clinicians would like to describe the extent of disease at the outset for a variety of reasons including selection of treatment and assessment of prognosis. Staging cancer measures its volume and extent at presentation and puts the clinical problem in proper perspective. Staging allows one to estimate prognosis at the outset and sets realistic expectations on the part of the patients and their families and their treating physicians. Staging cancer allows clinicians appropriate selection of treatment and creates a Byard stick^ for comparison of outcomes of therapy, among different treatment modalities, and among institutions and across geographic regions. The concept of cancer staging is not new. Halstead theorized that cancer progression followed an orderly stepwise process beginning from the primary tumor formation to distant metastases, passing through regional lymph nodes, using breast cancer as an example [1]. Based on Halstead's theory, Steinthal in Germany first attempted to clinically stage breast cancer [2]. However, it was not until 1944 that Pierre Denoix systematically reported the Tumor, Node, and Metastasis (TNM) staging system [3].

To study the validity of the TNM system, the International Union Against Cancer (UICC) appointed a TNM Committee in 1954. Similarly, in the USA, the American Joint Committee for Cancer Staging and End Results Reporting was appointed. Both the UICC and the American Joint Committee met on January 9, 1959, to initiate a dialog and deliberate on developing a cancer staging system. Eventually, a National Conference on Cancer Staging was organized in the USA in 1976, and subsequent to that the first edition of the cancer staging manual was published in 1977 which included only some sites of cancer. The name of the American Joint Committee on Cancer Staging and End Results Reporting was truncated to the AJCC in 1980. The second edition of the cancer staging manual was published in 1983, where several other sites of cancer were added. Since the 1980s, both the UICC staging committee and AJCC have developed increasing collaboration with the ultimate goal of developing a uniform staging system by both organizations with global applicability. A representative of the UICC Head and Neck Committee has served on the AJCC Head and Neck Task Force as the liaison officer for nearly three decades. Up until now, seven editions of the cancer staging manual have been published with improvement in the staging systems in each successive edition with better prognostic accuracy and predictability. Progressively, non-anatomic factors have been added into the staging system, with each successive editions. The most recently published *8th Edition* is a

Delivered as Dr. Praful Desai Oration of the Indian Association of Surgical Oncology, during the 2nd Indian Cancer Congress, Bengaluru, India, Nov. 9. 2017

* Jatin P. Shah
shahj@mskcc.org

[1] Memorial Sloan Kettering Cancer Center, New York, NY, USA

APÊNDICE 1 (CONTINUAÇÃO)

Indian J Surg Oncol (March 2018) 9(1):116–120

culmination of intense work and in-depth discussions between the UICC and AJCC, Head and Neck Committees, where all staging criteria for all head and neck sites are now uniform, resulting in a single staging system approved and accepted by both UICC and AJCC [4]. These revisions in the *8th Edition* of the staging system will go into effect worldwide on January 1, 2018. Going forward, all future revisions in the head and neck staging system will remain uniform for both organizations, with global applicability.

Process

In devising a staging system, several factors come into play, in order to arrive at a balanced and globally applicable staging system. Particularly, complexity, discrimination, and compliance are fundamental issues which must be addressed to make the system, clinically applicable with a high predictive power of prognostication.

Complexity is of particular importance. For example, a highly detailed and complex system, which includes all possible factors impacting on outcome, will be very accurate in predicting outcome. However, the more complex the system gets, it loses its user friendliness and compliance will decline. Thus, a highly complex system will lose its value due to poor compliance. Therefore, any revision in the staging system has to maintain a balance between complexity and simplicity. Based on new knowledge, additional factors impacting on prognosis have to be added to improve the staging system, but by necessity it will be a compromise between the all comprehensive *ideal* and the user friendly *practical*.

Discrimination is an equally important factor to consider in devising or revising the staging system. The data collected should be analyzed in such a way to be able to discriminate different groups in predicting outcomes, and the groups should be more or less equally distributed. For example, we cannot have 80% of all the patients clustered in one stage, and the remaining 20% in the other three stages (II, III, and IV). Ideally, each of the four stages should comprise of approximately one quarter of the entire cohort. This process requires consideration of issues such as (i) hazard consistency, (ii) hazard discrimination, (iii) outcome prediction, and (iv) balance [5].

Compliance is a crucial factor, if the staging system will be used to generate meaningful data. High compliance in the utility of the staging system is necessary to generate large data. A very simple system would be very easy to use and will have very high compliance, but its predictive and prognostic power would be low, and thus it would not be of value. On the other hand, as stated above, a highly complex system would be very accurate and precise, but will have a low compliance. Thus, again, to achieve high compliance and have high accuracy, it will have to be a compromise between the ideal and the practical.

The 5% rule: Finally, any tumor, factor, issue, or observation which is rare and exceptional and has an incidence of less than 5% is generally not considered for entering into the criteria for the staging system.

Another issue that comes up for discussion is how often should the staging system be revised? Frequent revisions of the staging system should be avoided; otherwise, we will not be able to generate sufficient comparative data to show outcomes of a disease or therapy. On the other hand, new discoveries and new knowledge must be incorporated into the staging system to continually improve it and make it more and more accurate and meaningful.

Over the past four decades, seven editions of the AJCC staging manual have been published at an approximate interval of 6–7 years between each edition. These intervals allow at least 5 years to gather data and analyze the impact of the previous revision, before a new revision takes place. With each successive edition, the staging system has evolved with addition of non-anatomic prognostic factors to the TNM system, along with parallel recording of other prognostic factors and new information, yet not ready for inclusion in the staging criteria. The data collected from such efforts undergo testing and validation before it is introduced into the next revision. One example of such an addition is to include comorbidity in the staging system. Piccirollo used conjunctive consolidation to incorporate comorbidity in the staging system which accounted for performance status, symptom severity, and comorbidity and showed that adding comorbidity improved prognostication over TNM staging alone [6]. Currently, data on comorbidity and lifestyle are entered into the "staging forms," even though they are not incorporated in the current version of staging. The ultimate goal of the staging effort is to develop *dynamic*, *personalized*, and *prognostic nomograms* for each individual patient, which will have many non-anatomic tumor, patient, and treatment factors, including response to therapy added, in addition to the TNM parameters.

The current staging system by no means can be considered "perfect." However, it is workable and is considered a work in progress. Taking an example of staging for larynx, the current system is clearly deficient, since it does not incorporate the functional status of the larynx, such as aspiration, laryngeal competency, status of the airway, and dysphagia, all of which impact upon outcome. In addition, patient factors such as lifestyle (smoking and alcohol consumption), pulmonary status, and general medical condition are also not included. Further, the current staging system does not

APÊNDICE 1 (CONTINUAÇÃO)

incorporate "response to therapy." In addition, the current staging system is "static" and stages the patient at the point of initial diagnosis, and the patient remains in the same stage throughout his/her life. Again, the need for dynamic personalized prognostic nomograms cannot be overemphasized.

Progress

The process of revisions in the staging system has been a very streamlined effort by the AJCC. It has a core committee to oversee and accept/implement changes recommended by the Task Forces for several tumor sites. The charge of the task force is to continually review published literature and compile new information for discussion within the task force which may have a potential impact on the staging of tumors. The data from such publications are validated when feasible using large datasets from the National Cancer Database (NCDB) or Surveillance, Epidemiology, and End Results (SEER) dataset. The task force is made up of a comprehensive group of specialists, consisting of surgical oncologists/head and neck surgeons, radiation oncologists, medical oncologists, pathologists, radiologists, epidemiologists, research scientists, biostatisticians, data managers, registrars, and support staff. It also includes a representative from the UICC Head and Neck Committee, who acts as the liaison person with UICC. The process of review and consideration of incorporation of new information in the revision begins at least 2–3 years prior to final publication of the next edition. A number of subcommittees are appointed to address specific tumors or issues, who deliberate and report to the task force chair. Several face-to-face meetings of the entire task force and numerous conference calls take place during this time. The goal of the task force is to revise the system with incremental improvement, with a focus on global applicability and maintaining harmony between AJCC and UICC. The primary sites that are predominantly treated non-surgically such as the nasopharynx have only clinical staging (cTNM), while sites which are predominantly treated surgically have both cTNM and pathological staging (pTNM). With these goals in mind, the eighth edition of the AJCC staging manual was published in October, 2016. The revised criteria for the staging will be implemented for staging starting January 1, 2018. A detailed description of the changes in the eighth edition with supporting data was published by Lydiatt et al. earlier this year [7]. However, a summary of the major changes is described below. (Revisions and additions are shown in tables below.)

Table 1 T staging of non-melanoma skin cancer, SCC

Tis	Carcinoma in situ
T1	< 2 cm in diameter
T2	2–4 cm in diameter
T3	4 cm in diameter, or minor bone erosion, or perineural invasion or deep invasion > 6 mm
T4	Tumor with gross cortical bone/marrow, skull base invasion, and/or skull base foramen invasion

The most important and significant changes in squamous cell carcinoma of the upper aerodigestive tract cancers are incorporation of pathologic features such as depth of invasion (DOI) in primary tumors of the oral cavity, addition of extra nodal extension of cancer in cervical metastasis, and a separate staging system for HPV +ve oropharynx cancers. Significant changes are also introduced in the staging of non-melanoma skin cancer, nasopharynx cancer, and differentiated cancer of the thyroid gland.

Non-Melanoma Skin Cancer A significant change is addition of perineural invasion in T staging of primary skin cancer. This pertains to upstaging the tumor to T3, if perineural invasion is present regardless of the tumor size. Thus, the new definition for T3 is tumors 4 cm in diameter, or with minor bone erosion *or with perineural invasion or deep invasion > 6 mm* (Table 1).

Nasopharynx Revisions to the T staging of primary tumors include clarification and expansion of the definition of each T stage (Table 2).

Oropharynx The rising incidence of oropharynx (OPC) cancers associated with the human papilloma virus (HPV) has become a major problem. It has the fastest rising incidence among all mucosal head and neck cancers [8]. This tremendous increase in the incidence of HPV positive cancers of the

Table 2 T staging for cancer of the nasopharynx

T0	No primary tumor but EBV + neck nodes
T1	Tumor confined to nasopharynx or extended to the oropharynx, nasal cavity without parapharyngeal space invasion
T2	Tumor with extension to parapharyngeal space and/or adjacent soft tissue involvement (Pterygoids, prevertebral muscle)
T3	Tumor with infiltration of the bony skull base, cervical vertebrae, Pterygoid plates, or paranasal sinuses
T4	Tumor with intracranial extension, invasion of cranial nerves, hypopharynx, orbit, parotid, or extensive soft tissue disease lateral to the lateral Pterygoid muscle

APÊNDICE 1 (CONTINUAÇÃO)

Indian J Surg Oncol (March 2018) 9(1):116–120

Table 3 N staging for HPV +ve oropharynx cancers

N0	No regional lymph node metastasis
N1	One or more ipsilateral lymph node < 6 cm
N2	Contralateral or bilateral nodes, all < 6 cm
N3	Any lymph node(s) > 6 cm

oropharynx and its unique biological behavior has required that a separate staging system be developed for HPV +ve cancers, in contrast to their traditional tobacco-induced HPV –ve counterparts. HPV positive oropharynx cancers occur mostly in non-smoking, healthy young adults. These cancers show very good response to therapy and have excellent outcomes, even with advanced stage disease, regardless of the type of treatment employed. The T staging for HPV +ve oropharynx cancers remains the same as in HPV –ve cancers and is not changed. But, the N staging for HPV +ve oropharynx cancer has changed, since several studies have shown that the volume and extent of nodal metastases in these tumors do not have the same negative impact on outcome, as it does in other HPV −ve mucosal cancers. The new nodal staging for HPV +ve OPC is as follows: (Table 3).

These changes make all HPV +ve OPC cancers staged between stages 1–3, with stage 4 assigned to only those with distant metastases (Table 4).

Oral Cavity Primary tumors of the oral cavity have been staged traditionally with surface measurements only. Increasing information on the prognostic implication of the Depth of Invasion (DOI) on risk of occult metastases and disease-specific survival has resulted in inclusion of DOI in T staging of primary tumors [9, 10]. Each 5-mm increase in DOI upstages the tumor by one T stage (Table 5).

While it is clinically not possible to accurately assess the DOI, the assessment of DOI by clinical examination/bimanual palpation is acceptable in assigning the primary tumor as *thin (< 5 mm), thick (5–10 mm), and very thick (> 10 mm) for staging purposes.* Incorporating the DOI to primary tumor T staging upstaged the tumor in approximately 23% of patients and showed better discrimination among stages in one study [11].

Table 4 Stage groupings for HPV +ve oropharynx cancer

When T is…	And N is…	And M is…	Then, the stage group is…
T0, T1, or T2	N0 or N1	M0	I
T0, T1, or T2	N2	M0	II
T3	N0, N1, or N2	M0	II
T0, T1, T2 T3 or T4	N3	M0	III
T4	N0, N1, N2, or N3	M0	III
Any T	Any N	M1	IV

Table 5 T staging for oral cancers

T1	Tumor ≤ 2 cm, DOI ≤ 5 mm
T2	Tumor > 2 cm but ≤ 4 cm, and DOI ≤ 10 mm or tumor ≤ 2 cm, DOI > 5 mm ≤ 10 mm
T3	Tumor > 4 cm or tumor of any size and DOI > 10 mm
T4a	Locally advanced tumor
T4b	Very advanced tumor

N Staging Up until the seventh edition of the staging system, the size, number, and laterality of nodal metastases were considered for assigning N stage. Increasing information on the "extent" of metastatic disease expressed by extra nodal extension (ENE) led to its incorporation in the revision to the N staging for metastatic carcinoma. The presence of gross ENE upstages the node(s) to N3b. So strong is the influence of ENE on outcome that assigning N3b to nodes with ENE was felt appropriate (Table 6). Addition of ENE to N staging caused stage migration in up to 30% of patients who were upstaged and clearly show worse outcome in one study [11] (Table 6).

Thyroid (Differentiated Carcinoma) There are significant changes made in the staging of thyroid cancer. They are in age at diagnosis, T staging, and N staging. Several cohort

Table 6 N staging for cervical lymph node metastases

N0	No regional lymph node metastasis
N1	Metastasis in a single ipsilateral node < 3 cm and ENE–
N2	Metastasis in a single ipsilateral or contralateral node 3–6 cm and ENE– or multiple ipsilateral nodes < 6 cm and ENE–, or contralateral or bilateral nodes < 6 cm and ENE–
N2a	Metastasis in a single ipsilateral or contralateral node 3–6 cm and ENE–
N2b	N2b metastasis in multiple ipsilateral nodes < 6 cm and ENE–
N2c	Metastasis in contralateral or bilateral nodes < 6 cm and ENE–
N3a	Metastasis in a single node > 6 cm and ENE–
N3b	Metastasis in a single ipsilateral, multiple ipsilateral, contralateral, or bilateral nodes of any size and **ENE+**

APÊNDICE 1 (CONTINUAÇÃO)

Table 7 T staging for differentiated cancer of the thyroid

T1	Tumor < 2 cm limited to the thyroid
T2	Tumor 2–4 cm limited to the thyroid
T3a	Tumors > 4 cm limited to the thyroid gland
T3b	Tumor of any size with gross ETE involving the strap muscles
T4a	Gross ETE involving the larynx, trachea, esophagus, recurrent nerve, or soft tissues
T4b	Gross ETE encasing the carotid artery, mediastinal vessels, or prevertebral fascia

studies including an international collaborative validation study showed that age 55 was a better discriminator of outcomes than age 45 [12]. Therefore, age 55 will now be used to risk stratify patients between low- and high-risk groups.

Minor/microscopic extrathyroid extension of primary tumors of the thyroid has no impact on local regional recurrence or disease-specific survival. Hence, *microscopic extrathyroid extension is removed from upstaging the tumor to T3.* Therefore, microscopic extrathyroid extension will no longer affect T staging. The new T categories will thus be as follows: (Table 7).

As far as nodal metastases are concerned, the changes include histological confirmation and distribution of nodal metastases (Table 8).

These changes in staging of thyroid cancer result in stage migration and downstaging of up to 24% of patients with differentiated thyroid cancer and creates more accurate separation of survival curves with better discrimination [13].

The ultimate goal of the AJCC and UICC is to make a progressive move towards creating and using dynamic personalized prognostic nomograms which will incorporate TNM as well as other histomorphological features, molecular markers, non-anatomic prognostic markers, socioeconomic status, lifestyle, and comorbidities, as well as response to therapy. In conclusion, staging is a continuously evolving and dynamic process incorporating new and valid information to improve accuracy and predictive power.

Table 8 N staging for differentiated cancer of the thyroid

N0	One or more cytologically or histologically confirmed benign lymph nodes
N1a	Metastases to level VI or VII lymph nodes (pretracheal, paratracheal, prelaryngeal/Delphian, or upper mediastinal)
N1b	Metastases to unilateral, bilateral, or contralateral lateral neck lymph nodes (levels I, II, III, IV, or V), or retropharyngeal lymph nodes

References

1. Halstead WS (1894) The results of operations for the cure of cancer of the breast performed at the Johns Hopkins Hospital from June, 1889, to January, 1894. Ann Surg 20(5):497–555. https://doi.org/10.1097/00000658-189407000-00075
2. Steinthal K (1905) Zur dauerheilung des brustkresbses. Beitr klin Chir 47:226–239
3. Denoix P (1944) Tumor, node, and metastasis (TNM). Bull Inst Nat Hyg (Paris) 1:1–69
4. Amin MB, Edge SB, Greene FL, Dr B, Brookland RK et al (eds) (2016) AJCC cancer staging manual, 8th edn. Springer
5. Groome PA, Schulze KM, Mackillop WJ, Grice B, Goh C, Cummings BJ, Hall SF, Liu FF, Payne D, Rothwell DM, Waldron JN, Warde PR, O'Sullivan B (2001) A comparison of published head and neck stage groupings in carcinomas of the tonsillar region. Cancer 92(6):1484–1494. https://doi.org/10.1002/1097-0142(20010915)92:6<1484::AID-CNCR1473>3.0.CO;2-W
6. Piccirillo JF (1995) Inclusion of comorbidity in a staging system for head and neck cancer. Oncology 9:831–836
7. Lydiatt WM, Patel SG, O'Sullivan B, Brandwein MS, Ridge JA et al (2017) Head and neck cancers—major changes in the American Joint Committee on Cancer eighth edition cancer staging manual. CA Cancer J Clin 67(2):122–137. https://doi.org/10.3322/caac.21389
8. Chaturvedi AK, Engels EA, Pfeiffer RM, Hernandez BY, Xiao W, Kim E, Jiang B, Goodman MT, Sibug-Saber M, Cozen W, Liu L, Lynch CF, Wentzensen N, Jordan RC, Altekruse S, Anderson WF, Rosenberg PS, Gillison ML (2011) Human papillomavirus and rising oropharyngeal cancer incidence in the United States. J Clin Oncol 29(32):4294–4301. https://doi.org/10.1200/JCO.2011.36.4596
9. Spiro RH, Huvos AG, Wong GY, Spiro JD, Gnecco CA, Strong EW (1986) Predictive value of tumor thickness in squamous carcinoma confined to the tongue and floor of the mouth. Am J Surg 152(4):345–350. https://doi.org/10.1016/0002-9610(86)90302-8
10. International Consortium for Outcome Research (IOCR) in Head and Neck Cancer, Ebrahimi A, Gil Z, Amit M, Yen TC, et al. (2014) Primary tumor staging for oral cancer and a proposed modification incorporating depth of invasion: an international multicenter retrospective study. JAMA Otolaryngol Head Neck Surg 140:1138–1148
11. Matos LL, Dedivitis RA, Kulscar MAC, de Mello ES, Alves VAF et al (2017) External validation of the AJCC Cancer Staging Manual, 8th edition, in an independent cohort of oral cancer patients. Oral Oncol 71:47–53. https://doi.org/10.1016/j.oraloncology.2017.05.020
12. Nixon IJ, Wang LY, Migliacci JC, Eskander A, Campbell MJ, Aniss A, Morris L, Vaisman F, Corbo R, Momesso D, Vaisman M, Carvalho A, Learoyd D, Leslie WD, Nason RW, Kuk D, Wreesmann V, Morris L, Palmer FL, Ganly I, Patel SG, Singh B, Tuttle RM, Shaha AR, Gönen M, Pathak KA, Shen WT, Sywak M, Kowalski L, Freeman J, Perrier N, Shah JP (2016) An international multi-institutional validation of age 55 years as a cut off in the AJCC/UICC staging system for well-differentiated thyroid cancer. Thyroid 26(3):373–380. https://doi.org/10.1089/thy.2015.0315
13. Pontius LN, Oyekunle TO, Thomas SM, Stang MT, Scheri RP et al (2017) Projecting survival in papillary thyroid cancer: a comparison of the seventh and eight editions of the American Joint Commission on Cancer/Union for International Cancer control staging systems in two contemporary national patient cohorts. Thyroid 27(11):1408–1416. https://doi.org/10.1089/thy.2017.0306

Apêndice 2

Banco de dados (cavidade oral)

Caso	localização anatômica	Diagnóstico (OMS 2017)	Situação	Gênero	Raça	Data de nascimento	Idade (época do diagnóstico) em anos	Tabagista	Etilista	TNM	Estadiamento	Cirurgia	RTX	QTX	Óbito	Data laudo (início do tratamento)	Recidiva	Metástase	Último acompanhamento
1	borda lateral de língua	CEC moderadamente diferenciado	vivo	masculino	leucoderma	12/09/1947	69	sim	dado faltante	T1N0M0	I	sim	não	não	não se aplica	17/05/2017	não	não	06/01/2020
2	borda lateral de língua	CEC moderadamente diferenciado	vivo	masculino	leucoderma	03/03/1946	71	sim	sim	T3N2bM0	IVa	sim	sim	não	não se aplica	10/08/2017	não	não	28/02/2018
3	mucosa oral	CEC bem diferenciado	vivo	masculino	leucoderma	04/02/1947	70	sim	não	T1NxMx	I	sim	não	não	não se aplica	09/03/2017	não	não	01/07/2019
4	borda lateral de língua	CEC bem diferenciado	vivo	masculino	leucoderma	30/01/1947	70	não	não	T2N1M0	III	sim	sim	não	não se aplica	10/03/2017	não	não	10/07/2019
5	borda lateral de língua	CEC bem diferenciado	óbito	masculino	leucoderma	08/03/1952	65	dado faltante	dado faltante	T1NxMx	I	sim	não	não	09/12/2017	03/04/2017	não	não	09/12/2017
6	borda lateral de língua	CEC bem diferenciado	vivo	masculino	leucoderma	10/11/1950	66	sim	sim	T1N0Mx	I	sim	não	não	não se aplica	20/02/2017	sim	não	01/01/2020
7	borda lateral de língua	CEC moderadamente diferenciado	vivo	masculino	leucoderma	23/09/1940	76	sim	sim	dado faltante	dado faltante	sim	não	não	não se aplica	16/07/2010	sim	não	25/07/2018
8	borda lateral de língua	CEC bem diferenciado	óbito	masculino	leucoderma	25/12/1945	71	sim	não	T2N0Mx	II	sim	não	não	02/04/2017	18/03/2017	não	não	15/03/2017
9	borda lateral de língua	CEC moderadamente diferenciado	óbito	masculino	leucoderma	06/04/1970	46	sim	sim	T3N2aMx	IVa	sim	sim	sim	06/03/2018	25/03/2017	não	sim	27/02/2018
10	assoalho bucal	CEC pouco diferenciado	vivo	masculino	leucoderma	23/04/1966	51	sim	sim	T2NxMx	II	sim	sim	sim	não se aplica	03/07/2017	dado faltante	sim	20/12/2019
11	mucosa oral	CEC moderadamente diferenciado	vivo	feminino	leucoderma	22/07/1959	58	sim	não	T4aN2bM0	IVa	não	sim	sim	não se aplica	09/08/2017	não	não	27/06/2019
12	borda lateral de língua	CEC bem diferenciado	óbito	masculino	leucoderma	01/08/1970	39	sim	não	T2N0Mx	II	sim	dado faltante	dado faltante	05/04/2010	30/10/2009	não	não	16/12/2009
13	borda lateral de língua	CEC moderadamente diferenciado	óbito	feminino	leucoderma	12/09/1942	70	não	não	T2N2M0	Iva	sim	não	não	05/10/2013	14/07/2006	sim	sim	18/04/2013
14	língua	CEC bem diferenciado	óbito	masculino	leucoderma	10/08/1942	63	sim	sim	T4N2cMx	IVa	sim	sim	sim	10/08/2012	20/12/2005	sim	não	08/03/2012
15	mucosa oral	CEC bem diferenciado	vivo	feminino	leucoderma	25/05/1945	72	sim	sim	T1NxMx	I	sim	não	não	não se aplica	09/03/2017	não	não	14/08/2019
16	mucosa oral	CEC bem diferenciado	óbito	masculino	feoderma	27/05/2018	58	sim	sim	T4bN2aMx	IVb	não	sim	não	09/03/2018	17/05/2017	não	não	27/02/2018
17	trígono retromolar	CEC bem diferenciado	vivo	masculino	melanoderma	24/08/1966	51	sim	sim	T3N2cM0	IVa	sim	sim	sim	23/03/2019	24/08/2017	sim	sim	08/03/2019
18	assoalho bucal	CEC moderadamente diferenciado	vivo	feminino	leucoderma	31/12/1959	57	sim	não	T1NxMx	I	sim	não	não	não se aplica	21/07/2017	não	não	03/10/2018
19	borda lateral de língua	CEC moderadamente diferenciado	óbito	masculino	leucoderma	08/08/1965	45	sim	sim	T4aN2M0	IVa	sim	sim	não	30/01/2011	29/06/2009	não	sim	27/01/2011
20	palato duro	CEC bem diferenciado	vivo	masculino	melanoderma	24/08/1966	51	sim	sim	T3N2cM0	IVa	sim	sim	sim	29/03/2019	22/03/2017	sim	sim	08/03/2019
21	língua	CEC bem diferenciado	vivo	masculino	feoderma	15/01/1951	66	sim	sim	T2N1M0	III	sim	não	não	não se aplica	10/05/2015	não	não	04/12/2019
22	gengiva	CEC bem diferenciado	vivo	feminino	leucoderma	05/09/1945	71	não	não	T4aNxM0	IVa	sim	sim	sim	não se aplica	18/05/2017	não	sim	29/11/2019

23	borda lateral de língua	CEC bem diferenciado	óbito	masculino	xantoderma	05/02/1985	32	não	não	T3N1Mx	III	sim	sim	dado faltante	15/01/2019	11/10/2017	sim	sim	30/10/2018
24	trígono retromolar	CEC moderadamente diferenciado	óbito	masculino	leucoderma	09/04/1944	60	sim	sim	T4N1Mx	IVa	sim	sim	sim	30/07/2007	28/05/2004	sim	não	12/07/2007
25	borda lateral de língua	CEC bem diferenciado	óbito	masculino	leucoderma	21/09/1962	43	sim	sim	T2N0Mx	II	sim	sim	sim	10/12/2014	09/05/2006	sim	não	27/11/2014
26	mucosa	CEC moderadamente diferenciado	óbito	feminino	leucoderma	09/05/1922	82	não	não	dado faltante	dado faltante	sim	não	não	07/06/2006	20/01/2006	não	sim	02/06/2006
27	trígono retromolar	CEC bem diferenciado	vivo	masculino	0feoderma	21/04/1948	59	sim	sim	T2N2aMx	IVa	sim	sim	sim	não se aplica	12/06/2007	Não	sim	21/11/2011
28	mucosa jugal	CEC bem diferenciado	óbito	feminino	leucoderma	14/03/1914	94	não	não	T4aNxMx	IVa	sim	não	não	12/05/2009	06/03/2009	dado faltante	dado faltante	06/05/2009
29	assoalho bucal	CEC moderadamente diferenciado	óbito	masculino	leucoderma	29/03/1955	55	sim	sim	T1N2M0	IVa	sim	sim	sim	19/05/2012	19/05/2009	sim	dado faltante	18/05/2012
30	língua	CEC bem diferenciado	vivo	feminino	leucoderma	06/11/1961	46	sim	sim	T1N0Mx	I	sim	não	não	não se aplica	29/05/2009	dado faltante	dado faltante	15/04/2014
31	língua	CEC moderadamente diferenciado	óbito	masculino	leucoderma	09/10/2951	54	sim	não	dado faltante	dado faltante	sim	sim	sim	07/09/2013	29/06/2006	sim	sim	02/09/2013
32	rebordo gengival	CEC moderadamente diferenciado	vivo	masculino	leucoderma	09/01/1931	76	sim	não	T2N0Mx	II	sim	não	não	não se aplica	15/06/2007	dado faltante	dado faltante	07/10/2015
33	assoalho bucal	CEC moderadamente diferenciado	óbito	masculino	leucoderma	14/03/1955	51	sim	sim	dado faltante	dado faltante	sim	sim	não	13/12/2006	28/01/2005	não	sim	16/05/2008
34	assoalho bucal	CEC bem diferenciado	vivo	masculino	leucoderma	06/03/1953	56	sim	sim	T2N0M0	II	sim	não	não	não se aplica	16/12/2009	não	não	17/10/2018
35	assoalho bucal	CEC bem diferenciado	vivo	masculino	leucoderma	10/02/1938	72	não	sim	dado faltante	dado faltante	sim	sim	sim	não se aplica	08/06/2010	não	não	26/03/2018
36	mucosa jugal	CEC bem diferenciado	óbito	masculino	leucoderma	23/03/1958	52	sim	sim	T4aN2bMx	IVa	sim	sim	sim	26/07/2011	22/06/2010	dado faltante	sim	24/07/2011
37	palato duro	CEC bem diferenciado	óbito	masculino	leucoderma	18/02/1947	64	sim	sim	T3N0M0	III	não	sim	sim	14/10/2010	31/03/2010	sim	dado faltante	07/10/2010
38	assoalho bucal	CEC bem diferenciado	vivo	masculino	leucoderma	07/05/1958	51	sim	sim	T4aN0M0	IVa	sim	sim	sim	não se aplica	06/04/2010	sim	dado faltante	30/01/2019
39	assoalho bucal	CEC bem diferenciado	óbito	masculino	leucoderma	05/09/1934	76	sim	sim	T4aN0M0	IVa	não	sim	sim	12/04/2012	28/09/2011	dado faltante	dado faltante	03/04/2012
40	assoalho bucal	CEC bem diferenciado	óbito	masculino	leucoderma	09/10/1946	64	sim	sim	T2N0Mx	II	sim	sim	sim	27/02/2016	15/08/2011	dado faltante	sim	25/02/2016
41	trígono retromolar	CEC pouco diferenciado	óbito	masculino	leucoderma	30/05/1942	70	sim	sim	dado faltante	dado faltante	sim	sim	não	10/06/2013	03/08/2012	sim	dado faltante	09/06/2013
42	mucosa jugal	CEC bem diferenciado	óbito	feminino	leucoderma	16/02/1934	76	sim	sim	dado faltante	dado faltante	sim	não	não	13/12/2010	21/06/2010	sim	não	28/10/2010
43	borda lateral de língua	CEC bem diferenciado	óbito	feminino	xantoderma	17/03/1932	78	não	não	dado faltante	dado faltante	sim	sim	não	19/11/2010	01/10/2010	sim	dado faltante	19/11/2010
44	assoalho bucal	CEC moderadamente diferenciado	óbito	feminino	leucoderma	22/07/1961	50	dado faltante	dado faltante	dado faltante	dado faltante	sim	sim	sim	17/09/2015	20/09/2011	sim	não	15/07/2015
45	trígono retromolar	CEC bem diferenciado	óbito	masculino	leucoderma	04/03/1971	43	sim	sim	T2N0Mx	II	sim	sim	sim	12/02/2015	19/08/2014	sim	não	12/02/2015
46	assoalho bucal	CEC moderadamente diferenciado	óbito	masculino	leucoderma	13/09/1947	66	sim	não	T4aN2aMx	IVa	não	sim	sim	02/04/2014	28/01/2013	não	não	02/01/2014
47	trígono retromolar	CEC pouco diferenciado	óbito	masculino	leucoderma	05/03/1940	76	não	não	T4aN1Mx	IVa	sim	sim	não	24/11/2017	10/02/2017	não	não	23/11/2017
48	rebordo gengival	CEC moderadamente diferenciado	vivo	feminino	leucoderma	18/12/1945	69	sim	não	dado faltante	dado faltante	sim	sim	não	não se aplica	21/07/2015	sim	não	05/11/2019
49	borda lateral de língua	CEC bem diferenciado	vivo	masculino	feoderma	15/09/1969	47	sim	sim	dado faltante	dado faltante	sim	não	não	não se aplica	06/02/2017	não	não	05/08/2019

50	gengiva	CEC bem diferenciado	vivo	masculino	leucoderma	14/05/1974	42	sim	sim	T1N0M0	I	sim	não	não	não se aplica	01/04/2017	não	não	13/09/2019
51	mucosa jugal	CEC moderadamente diferenciado	óbito	masculino	leucoderma	28/02/1958	58	sim	sim	T2N0M0	II	sim	sim	sim	09/12/2016	01/09/2016	sim	sim	07/12/2016
52	borda lateral de língua	CEC moderadamente diferenciado	óbito	masculino	melanoderma	25/12/2958	48	sim	sim	T3N1Mx	III	não	sim	não	13/03/2008	15/05/2008	não	não	27/11/2007
53	língua	CEC moderadamente diferenciado	óbito	masculino	leucoderma	26/02/1947	63	sim	dado faltante	T3N0M0	III	sim	dado faltante	sim	24/06/2012	29/03/2011	sim	não	05/06/2012
54	assoalho bucal	CEC bem diferenciado	vivo	feminino	melanoderma	16/11/1968	42	dado faltante	dado faltante	dado faltante	dado faltante	não	dado faltante	dado faltante	não se aplica	25/05/2011	dado faltante	sim	20/07/2011
55	borda lateral de língua	CEC bem diferenciado	óbito	feminino	leucoderma	17/11/1933	77	não	não	T2N0M0	II	não	sim	sim	08/10/2011	16/08/2011	sim	não	30/09/2011
56	trígono retromolar	CEC bem diferenciado	óbito	masculino	leucoderma	20/12/1925	85	não	não	T2N0M0	II	sim	sim	sim	31/03/2013	21/06/2012	sim	não	28/03/2013
57	rebordo gengival	CEC moderadamente diferenciado	óbito	masculino	leucoderma	12/10/1939	69	sim	sim	dado faltante	dado faltante	sim	sim	dado faltante	20/05/2010	30/10/2008	sim	não	27/04/2010
58	assoalho bucal	CEC moderadamente diferenciado	óbito	masculino	leucoderma	29/03/1958	50	sim	sim	dado faltante	dado faltante	não	sim	não	03/07/2009	19/02/2009	dado faltante	sim	03/07/2009
59	assoalho bucal	CEC bem diferenciado	óbito	masculino	leucoderma	03/03/1927	83	sim	sim	T2N0Mx	II	sim	sim	não	23/08/2011	04/08/2010	não	não	17/08/2011
60	palato duro	CEC moderadamente diferenciado	óbito	masculino	leucoderma	12/01/1949	64	não	não	dado faltante	dado faltante	não	sim	sim	29/01/2014	16/12/2013	sim	sim	23/11/2014
61	assoalho bucal	CEC bem diferenciado	óbito	masculino	leucoderma	05/08/1939	70	sim	sim	dado faltante	dado faltante	não	sim	sim	07/12/2009	09/11/2009	não	sim	08/12/2009
62	assoalho bucal	CEC bem diferenciado	óbito	masculino	leucoderma	22/04/1972	36	sim	sim	T2N0M0	II	sim	sim	sim	22/01/2018	12/02/2009	sim	não	04/01/2018
63	palato duro	CEC moderadamente diferenciado	óbito	feminino	leucoderma	25/02/1942	70	sim	não	T3NxMx	III	sim	sim	não	14/03/2014	13/07/2012	não	não	13/02/2014
64	palato duro	CEC bem diferenciado	óbito	masculino	leucoderma	19/04/1948	65	dado faltante	dado faltante	T1N2cM0	IVa	sim	sim	sim	12/02/2014	22/05/2013	dado faltante	sim	28/01/2014
65	trígono retromolar	CEC moderadamente diferenciado	vivo	masculino	leucoderma	09/12/1947	68	sim	sim	T2N0Mx	II	sim	dado faltante	sim	não se aplica	07/11/2016	não	dado faltante	24/01/2017
66	palato duro	CEC moderadamente diferenciado	óbito	masculino	leucoderma	08/02/1956	58	dado faltante	dado faltante	dado faltante	dado faltante	não	não	não	21/05/2014	22/04/2014	não	não	12/05/2014
67	assoalho bucal	CEC bem diferenciado	óbito	masculino	melanoderma	07/10/1975	41	sim	sim	T4aN2bMx	IVa	não	sim	não	16/05/2018	31/10/2016	não	não	12/03/2018
68	gengiva	CEC moderadamente diferenciado	óbito	masculino	melanoderma	28/11/1984	57	sim	sim	T4N0Mx	IVa	não	não	não	24/07/2017	22/02/2017	não	não	25/07/2017
69	assoalho bucal	CEC moderadamente diferenciado	óbito	masculino	feoderma	03/03/1940	73	sim	sim	T2N2cMx	IVa	sim	sim	não	02/10/2015	14/02/2014	não	não	19/08/2015
70	mucosa oral	CEC moderadamente diferenciado	óbito	masculino	leucoderma	08/11/1950	63	sim	sim	T4aN0Mx	IVa	não	sim	sim	31/01/2016	20/02/2014	sim	não	27/01/2016
71	assoalho bucal	CEC moderadamente diferenciado	óbito	masculino	leucoderma	11/04/1942	71	sim	sim	T1N0Mx	I	sim	não	não	21/03/2018	14/01/2014	não	não	10/02/2018
72	mucosa jugal	CEC moderadamente diferenciado	óbito	feminino	leucoderma	24/04/1947	67	sim	sim	T3N2bMx	IVa	sim	sim	sim	25/11/2015	27/06/2014	não	não	18/11/2014
73	trígono retromolar	CEC moderadamente diferenciado	óbito	masculino	melanoderma	05/02/1958	56	sim	sim	T4bN3Mx	IVb	não	sim	sim	05/02/2015	21/07/2014	não	não	21/01/2015
74	assoalho bucal	CEC bem diferenciado	óbito	masculino	leucoderma	17/06/1957	57	dado faltante	sim	T4aN2cM0	IVa	não	sim	sim	21/05/2015	23/07/2014	não	não	06/05/2015
75	assoalho bucal	CEC bem diferenciado	vivo	masculino	melanoderma	10/07/1952	61	sim	sim	T2N0Mx	II	sim	não	não	não se aplica	10/01/2014	não	não	21/09/2016
76	gengiva	CEC bem diferenciado	óbito	masculino	leucoderma	04/03/1971	43	sim	sim	T2N0Mx	II	sim	sim	sim	12/02/2015	19/08/2014	sim	não	12/02/2015

77	assoalho bucal	CEC bem diferenciado	vivo	masculino	leucoderma	09/10/1976	37	sim	sim	T4N3M0	IVb	não	sim	sim	não se aplica	12/09/2014	sim	não	01/02/2014
78	assoalho bucal	CEC bem diferenciado	vivo	feminino	leucoderma	22/11/1951	62	não	não	dado faltante	dado faltante	sim	dado faltante	dado faltante	não se aplica	06/10/2014	sim	dado faltante	03/01/2017
79	rima bucal	CEC bem diferenciado	óbito	masculino	leucoderma	19/05/1921	92	sim	sim	T2N0Mx	II	sim	não	não	25/01/2016	18/12/2013	não	não	13/05/2015
80	assoalho bucal	CEC bem diferenciado	óbito	masculino	leucoderma	30/08/1953	60	sim	sim	T1N0M0	I	sim	sim	sim	04/10/2014	27/02/2014	sim	sim	10/09/2014
81	mucosa jugal	CEC bem diferenciado	óbito	feminino	melanoderma	19/11/1946	67	não	não	T4aN2M0	IVa	não	sim	sim	11/06/2014	04/09/2019	sim	não	11/06/2014
82	assoalho bucal	CEC moderadamente diferenciado	óbito	masculino	leucoderma	23/04/1965	49	dado faltante	dado faltante	T4bN3M0	IVb	não	sim	dado faltante	05/05/2015	11/02/2015	não	não	01/05/2015
83	assoalho bucal	CEC moderadamente diferenciado	óbito	masculino	melanoderma	13/02/1971	47	sim	sim	T4bN2M0	IVb	não	sim	sim	23/04/2019	04/02/2015	sim	sim	17/04/2019
84	trígono retromolar	CEC moderadamente diferenciado	óbito	masculino	leucoderma	28/11/1947	67	sim	sim	T4aN1M0	IVa	não	sim	sim	27/12/2015	08/07/2015	não	não	24/12/2015
85	assoalho bucal	CEC moderadamente diferenciado	vivo	masculino	leucoderma	22/06/1970	44	sim	sim	T4N2M0	IVa	não	sim	sim	não se aplica	05/05/2015	sim	não	04/09/2017
86	mucosa jugal	CEC bem diferenciado	vivo	feminino	leucoderma	18/12/1945	69	não	não	dado faltante	dado faltante	sim	sim	não	não se aplica	21/07/2015	sim	não	05/11/2019
87	assoalho bucal	CEC moderadamente diferenciado	óbito	masculino	leucoderma	24/09/1961	53	sim	sim	T4a	IVa	sim	sim	sim	30/04/2016	04/02/2015	sim	não	28/04/2016
88	assoalho bucal	CEC moderadamente diferenciado	vivo	feminino	leucoderma	15/02/1964	51	sim	não	T3N1M0	III	sim	sim	não	28/07/2015	26/02/2015	não	não	27/09/2018
89	palato duro	CEC bem diferenciado	óbito	feminino	leucoderma	09/10/1931	83	não	dado faltante	dado faltante	IVa	dado faltante	sim	dado faltante	14/07/2016	05/03/2015	não	sim	17/06/2016
90	assoalho bucal	CEC bem diferenciado	óbito	masculino	melanoderma	06/12/1958	56	sim	sim	T4aN1Mx	IVa	não	sim	sim	28/01/2016	20/04/2015	sim	sim	14/01/2016
91	assoalho bucal	CEC bem diferenciado	vivo	masculino	leucoderma	01/06/1961	57	não	não	T4aN1	IVa	dado faltante	sim	sim	não se aplica	24/06/2015	não	não	11/11/2019
92	assoalho bucal	CEC moderadamente diferenciado	óbito	feminino	feoderma	16/03/1960	54	sim	sim	T2N1M0	III	dado faltante	sim	sim	08/05/2015	10/02/2015	não	não	20/04/2015
93	rebordo alveolar	CEC moderadamente diferenciado	vivo	masculino	leucoderma	01/06/1961	54	sim	sim	T4N1a	IVa	não	sim	sim	não se aplica	14/07/2015	não	não	30/10/2019
94	assoalho bucal	CEC moderadamente diferenciado	óbito	masculino	leucoderma	15/06/1942	72	sim	sim	T2N2aMx	IVa	não	sim	sim	18/05/2015	28/01/2015	não	não	30/04/2015
95	assoalho bucal	CEC moderadamente diferenciado	vivo	masculino	leucoderma	19/01/1952	63	sim	sim	T4aN1Mx	IVa	dado faltante	sim	sim	não se aplica	01/09/2015	não	não	17/10/2019
96	trígono retromolar	CEC bem diferenciado	vivo	masculino	feoderma	27/04/1957	58	sim	sim	T4aN2bMx	IVa	dado faltante	sim	sim	não se aplica	14/08/2015	não	não	05/12/2019
97	assoalho bucal	CEC moderadamente diferenciado	vivo	masculino	leucoderma	19/01/1952	63	sim	sim	T4aN1Mx	IVa	dado faltante	sim	sim	não se aplica	01/09/2015	não	não	17/10/2019
98	borda lateral de língua	CEC moderadamente diferenciado	vivo	masculino	leucoderma	02/04/1978	37	sim	sim	dado faltante	dado faltante	sim	sim	sim	não se aplica	18/09/2015	não	não	20/11/2019
99	assoalho bucal	CEC moderadamente diferenciado	vivo	feminino	leucoderma	29/02/1948	67	sim	sim	T4aN2cMx	IVa	não	sim	dado faltante	não se aplica	30/09/2015	não	não	05/05/2016
100	assoalho bucal	CEC moderadamente diferenciado	vivo	masculino	leucoderma	28/11/1941	73	sim	sim	T2N1M0	III	dado faltante	sim	dado faltante	não se aplica	16/10/2015	não	não	25/09/2019
101	assoalho bucal	CEC bem diferenciado	óbito	masculino	leucoderma	04/08/1952	63	sim	sim	T4N0Mx	IVa	dado faltante	sim	sim	29/09/2016	02/09/2015	não	sim	28/09/2016
102	assoalho bucal	CEC moderadamente diferenciado	óbito	masculino	leucoderma	26/10/1957	57	sim	sim	T2N2cM0	IVa	sim	sim	sim	05/08/2016	23/09/2015	sim	sim	19/07/2016
103	assoalho bucal	CEC moderadamente diferenciado	vivo	masculino	leucoderma	16/11/1945	69	sim	sim	T4NxMx	IVa	não	sim	sim	18/05/2016	21/09/2015	não	não	20/04/2016

Banco de dados (cavidade oral) – continuação

Caso	CgA	SNF	CD56	CD57	CD99	Fli-1	Ki-67 (%)	ciclina D1 (%)	p16	p16 intensidade	p16 (%)	HPV-AR	EBER	p40	VIM	CD10
1	negativo	negativo	negativo	negativo	negativo	__	61,80499597	3,803768219	perda de tecido	perda de tecido	perda de tecido	negativo	negativo	positivo	negativo	negativo
2	negativo	negativo	negativo	negativo	negativo	__	46,64484452	1,777777778	perda de tecido	perda de tecido	perda de tecido	negativo	negativo	positivo	negativo	positivo
3	negativo	negativo	negativo	negativo	negativo	__	47,02627939	9,713024283	perda de tecido	perda de tecido	perda de tecido	negativo	negativo	positivo	negativo	positivo
4	negativo	negativo	negativo	negativo	negativo	__	54,75040258	2,76169265	negativo	fraca	30	negativo	negativo	positivo	negativo	negativo
5	negativo	negativo	negativo	negativo	negativo	__	88,31460674	1,382488479	negativo	fraca	30	negativo	negativo	positivo	negativo	negativo
6	negativo	negativo	negativo	negativo	negativo	__	48,47457627	0,414507772	negativo	fraca	80	negativo	negativo	positivo	negativo	negativo
7	negativo	negativo	não analisado	negativo	negativo	__	perda de tecido	perda de tecido	negativo	negativo	0	negativo	negativo	positivo	não analisado	não analisado
8	negativo	negativo	negativo	negativo	negativo	__	34,61150353	3,655913978	negativo	fraca	80	negativo	negativo	positivo	negativo	negativo
9	negativo	negativo	não analisado	negativo	negativo	__	55,57491289	5,59225011	negativo	fraca	70	positivo	negativo	positivo	negativo	negativo
10	negativo	não analisado	negativo	negativo	negativo	__	perda de tecido	perda de tecido	negativo	negativo	0	negativo	negativo	não analisado	não analisado	não analisado
11	perda de tecido	perda de tecido	perda de tecido	negativo	perda de tecido	__	perda de tecido	perda de tecido	perda de tecido	perda de tecido	perda de tecido	não analisado	perda de tecido	perda de tecido	não analisado	não analisado
12	negativo	negativo	negativo	negativo	negativo	__	51,77809388	5,691056911	negativo	negativo	0	negativo	negativo	positivo	negativo	negativo
13	negativo	negativo	negativo	negativo	negativo	__	20,77922078	2,208968412	negativo	fraca	40	negativo	negativo	positivo	negativo	negativo
14	negativo	negativo	negativo	negativo	negativo	__	47,89410349	0,098231827	negativo	moderada	90	negativo	negativo	positivo	negativo	negativo
15	negativo	negativo	negativo	negativo	negativo	__	47,11538462	1,817395067	positivo	forte	80	negativo	negativo	positivo	negativo	negativo
16	negativo	negativo	negativo	negativo	negativo	__	30	1,661129568	perda de tecido	perda de tecido	perda de tecido	negativo	não analisado	positivo	negativo	negativo
17	negativo	negativo	negativo	negativo	negativo	__	52,29276896	4,460303301	negativo	moderada	80	positivo	negativo	positivo	negativo	positivo
18	negativo	negativo	negativo	negativo	negativo	__	13,67570687	0,864197531	negativo	fraca	50	negativo	negativo	positivo	negativo	negativo
19	negativo	negativo	negativo	negativo	negativo	__	9,109370467	1,702932829	negativo	moderada	40	positivo	não analisado	positivo	negativo	negativo
20	negativo	negativo		negativo	negativo	__	36,42048839	0,054406964	negativo	moderada	90	negativo	negativo	positivo	positivo	negativo
21	negativo	negativo	negativo	negativo	negativo	__	perda de tecido	perda de tecido	negativo	fraca	80	positivo	negativo	negativo	não analisado	não analisado
22	negativo	não analisado	negativo	negativo	negativo	__	0,884955752	0	perda de tecido	perda de tecido	perda de tecido	negativo	negativo	positivo	negativo	negativo
23	perda de tecido	perda de tecido	perda de tecido	perda de tecido	perda de tecido	__	perda de tecido	perda de tecido	perda de tecido	perda de tecido	perda de tecido	perda de tecido	perda de tecido	perda de tecido	não analisado	não analisado
24	negativo	negativo	negativo	negativo	negativo	__	31,59682899	0	negativo	fraca	60	negativo	negativo	positivo	não analisado	não analisado
25	negativo	negativo	negativo	negativo	negativo	__	65,97774245	0	negativo	negativo	0	negativo	negativo	positivo	negativo	negativo
26	negativo	negativo	negativo	negativo	negativo	__	16,82242991	0	negativo	fraca	30	negativo	negativo	positivo	negativo	positivo

27	negativo	negativo	negativo	negativo	negativo	—	18,78453039	0	negativo	fraca	30	positivo	negativo	positivo	negativo	negativo
28	negativo	negativo	negativo	negativo	negativo	—	10,76923077	0	negativo	negativo	0	não analisado	negativo	positivo	negativo	negativo
29	negativo	negativo	negativo	negativo	negativo	—	42,95415959	0,05952381	negativo	fraca	30	negativo	negativo	positivo	negativo	positivo
30	negativo	negativo	negativo	negativo	negativo	—	2,063492063	0	negativo	fraca	70	negativo	negativo	positivo	negativo	positivo
31	negativo	negativo	negativo	negativo	positivo	negativo	64,52476573		negativo	moderada	70	não analisado	não analisado	negativo	negativo	positivo
32	negativo	negativo	negativo	negativo	negativo	—	24,65753425	6,279391425	negativo	fraca	70	negativo	negativo	negativo	negativo	positivo
33	perda de tecido	negativo	perda de tecido	perda de tecido	perda de tecido	—	perda de tecido	perda de tecido	perda de tecido	perda de tecido	perda de tecido	perda de tecido	não analisado	perda de tecido	não analisado	não analisado
34	negativo	negativo	negativo	negativo	negativo	—	3,658536585	0	negativo	fraca	30	negativo	negativo	positivo	negativo	negativo
35	negativo	negativo	negativo	negativo	negativo	—	46,89265537	0	negativo	fraca	60	negativo	não analisado	positivo	negativo	negativo
36	negativo	negativo	negativo	negativo	negativo	—	3,264604811	6,366197183	negativo	fraca	10	negativo	negativo	positivo	negativo	negativo
37	negativo	negativo	negativo	negativo	negativo	—	7,608695652	0	negativo	forte	20	negativo	não analisado	positivo	negativo	negativo
38	negativo	negativo	negativo	negativo	negativo	—	0,426829268	0	negativo	fraca	70	negativo	negativo	positivo	negativo	negativo
39	negativo	negativo	negativo	negativo	negativo	—	3,797468354	0	negativo	fraca	30	negativo	perda de tecido	positivo	negativo	negativo
40	negativo	negativo	negativo	negativo	negativo	—	1,994301994	0	negativo	fraca	60	negativo	perda de tecido	positivo	negativo	positivo
41	negativo	negativo	negativo	negativo	negativo	—	6,596858639	0	negativo	fraca	20	negativo	perda de tecido	positivo	negativo	negativo
42	negativo	negativo	negativo	negativo	negativo	—	4,851330203	0	negativo	negativo	0	negativo	não analisado	negativo	negativo	negativo
43	negativo	negativo	negativo	negativo	positivo	negativo	25,12953368	0	negativo	fraca	10	negativo	não analisado	negativo	negativo	negativo
44	negativo	negativo	negativo	negativo	negativo	—	25,53648069	0	negativo	negativo	0	negativo	não analisado	negativo	negativo	negativo
45	não analisado	negativo	negativo	negativo	negativo	—	perda de tecido	perda de tecido	negativo	negativo	0	negativo	perda de tecido	negativo	negativo	negativo
46	negativo	negativo	negativo	negativo	negativo	—	62,91866029	0	negativo	negativo	0	negativo	perda de tecido	perda de tecido	negativo	negativo
47	não analisado	negativo	negativo	negativo	positivo	negativo	45,48976204	0	positivo	forte	90	negativo	negativo	positivo	negativo	positivo
48	negativo	negativo	negativo	negativo	negativo	—	61,61417323	0	negativo	moderada	60	não analisado	não analisado	negativo	negativo	negativo
49	negativo	negativo	positivo	negativo	negativo	—	9,879839786	0	positivo	forte	100	negativo	não analisado	negativo	negativo	positivo
50	negativo	negativo	negativo	negativo	negativo	—	perda de tecido	perda de tecido	negativo	negativo	0	não analisado	não analisado	negativo	negativo	positivo
51	não analisado	perda de tecido	negativo	não analisado	negativo	—	22,03274216	0	negativo	fraca	20	não analisado	negativo	não analisado	negativo	negativo
52	negativo	negativo	negativo	negativo	negativo	—	5,531295488	0	negativo	fraca	10	não analisado	negativo	perda de tecido	negativo	positivo
53	negativo	negativo	negativo	negativo	negativo	—	42,45283019	0	negativo	fraca	60	negativo	não analisado	positivo	negativo	positivo
54	negativo	negativo	negativo	negativo	negativo	—	27,95115332	0	negativo	fraca	60	não analisado	não analisado	positivo	negativo	negativo

55	negativo	negativo	negativo	negativo	negativo	__	43,11740891	0	não analisado	não analisado	não analisado	não analisado	não analisado	positivo	negativo	negativo
56	negativo	negativo	negativo	negativo	negativo	__	52,27586207	2,8125	negativo	fraca	70	negativo	negativo	positivo	negativo	negativo
57	negativo	negativo	negativo	negativo	negativo	__	5,412054121	0	negativo	moderada	80	não analisado	não analisado	negativo	negativo	positivo
58	negativo	negativo	negativo	negativo	negativo	__	49,67666079	0,257542311	negativo	moderada	80	negativo	negativo	negativo	negativo	positivo
59	negativo	negativo	negativo	negativo	positivo	negativo	4,487179487	0	negativo	moderada	80	negativo	negativo	negativo	positivo	negativo
60	negativo	negativo	negativo	negativo	negativo	__	4,308617234	0	negativo	fraca	30	negativo	negativo	negativo	não analisado	não analisado
61	negativo	negativo	negativo	negativo	negativo	__	1,608325449	0,368663594	negativo	moderada	70	negativo	negativo	perda de tecido	negativo	positivo
62	negativo	negativo	negativo	negativo	negativo	__	9,366391185	0	negativo	fraca	10	negativo	negativo	positivo	negativo	positivo
63	negativo	negativo	negativo	negativo	negativo	__	53,86740331	0	negativo	fraca	10	negativo	negativo	perda de tecido	positivo	positivo
64	negativo	negativo	negativo	negativo	negativo	__	23,68663594	0	negativo	fraca	30	não analisado	não analisado	perda de tecido	negativo	positivo
65	negativo	negativo	negativo	negativo	negativo	__	69,14378029	0	negativo	fraca	50	negativo	não analisado	positivo	negativo	positivo
66	negativo	negativo	negativo	negativo	negativo	__	53,70101597	0	negativo	fraca	60	não analisado	não analisado	negativo	negativo	negativo
67	negativo	negativo	negativo	negativo	negativo	__	67,04675029	0,117096019	negativo	moderada	60	não analisado	negativo	perda de tecido	negativo	negativo
68	negativo	negativo	perda de tecido	perda de tecido	negativo	__	72,19846022	0	não analisado	não analisado	não analisado	perda de tecido	perda de tecido	perda de tecido	negativo	negativo
69	positivo	positivo	negativo	negativo	negativo	__	21,45183806	5,651197605	negativo	moderada	60	negativo	negativo	perda de tecido	negativo	positivo
70	negativo	positivo	negativo	negativo	positivo	negativo	27,93053546	18,06381828	negativo	moderada	60	não analisado	perda de tecido	perda de tecido	negativo	positivo
71	negativo	negativo	negativo	negativo	negativo	__	25,03496503	1,937406855	negativo	fraca	50	negativo	negativo	positivo	negativo	negativo
72	negativo	negativo	negativo	negativo	negativo	__	não analisado	0	não analisado	não analisado	não analisado	negativo	negativo	positivo	negativo	negativo
73	negativo	negativo	positivo	negativo	negativo	__	26,38802246	3,417180826	não analisado	não analisado	não analisado	negativo	negativo	negativo	negativo	positivo
74	negativo	negativo	negativo	negativo	negativo	__	42,10526316	4,51843044	negativo	fraca	20	negativo	negativo	negativo	positivo	negativo
75	negativo	negativo	não analisado	não analisado	negativo	__	5,842696629	0	negativo	moderada	50	não analisado	negativo	não analisado	não analisado	não analisado
76	negativo	negativo	negativo	negativo	negativo	__	5,544683627	0,259067358	negativo	moderada	70	positivo	negativo	não analisado	negativo	negativo
77	negativo	negativo	negativo	negativo	negativo	__	20,78364566	4,989690722	negativo	moderada	50	perda de tecido	perda de tecido	não analisado	não analisado	não analisado
78	negativo	não analisado	negativo	não analisado	negativo	__	perda de tecido	0	não analisado	não analisado	não analisado	não analisado	negativo	não analisado	não analisado	não analisado
79	negativo	negativo	negativo	negativo	positivo	negativo	0,278995616	5,121703854	não analisado	não analisado	não analisado	perda de tecido	perda de tecido	perda de tecido	negativo	positivo
80	negativo	negativo	negativo	negativo	negativo	__	12,35102925	7,365299061	negativo	fraca	50	negativo	negativo	perda de tecido	negativo	positivo
81	negativo	negativo	negativo	negativo	negativo	__	perda de tecido	perda de tecido	negativo	fraca	30	perda de tecido	perda de tecido	perda de tecido	positivo	negativo
82	positivo	positivo	negativo	negativo	negativo	__	45,69536424	0,245298446	negativo	fraca	50	negativo	negativo	positivo	positivo	positivo

83	negativo	negativo	negativo	negativo	perda de tecido	—	52,32426304	0,498753117	negativo	moderada	70	negativo	negativo	positivo	positivo	negativo
84	negativo	negativo	negativo	negativo	negativo	—	30,73713491	20,66173882	negativo	moderada	70	negativo	negativo	positivo	negativo	positivo
85	negativo	negativo	negativo	negativo	negativo	—	30,52805281	0,595744681	negativo	moderada	80	negativo	negativo	positivo	negativo	positivo
86	negativo	negativo	negativo	negativo	negativo	—	40,68627451	0	negativo	moderada	60	negativo	negativo	positivo	negativo	negativo
87	negativo	negativo	negativo	negativo	negativo	—	24,27983539	11,20576671	negativo	fraca	10	negativo	negativo	negativo	não analisado	não analisado
88	negativo	negativo	negativo	negativo	negativo	—	42,812983	0	negativo	fraca	50	negativo	negativo	negativo	negativo	negativo
89	negativo	negativo	negativo	negativo	perda de tecido	—	62,20204313	0	negativo	fraca	30	negativo	negativo	negativo	negativo	negativo
90	negativo	negativo	negativo	negativo	negativo	—	perda de tecido	perda de tecido	negativo	fraca	40	negativo	negativo	negativo	negativo	negativo
91	negativo	negativo	negativo	negativo	negativo	—	40,68627451	0,295566502	negativo	fraca	70	negativo	negativo	negativo	negativo	negativo
92	negativo	negativo	negativo	negativo	perda de tecido	—	52,24083296	0,82788671	negativo	moderada	70	perda de tecido	perda de tecido	perda de tecido	positivo	positivo
93	perda de tecido	negativo	negativo	negativo	perda de tecido	—	56,23901582	0	perda de tecido	perda de tecido	perda de tecido	perda de tecido	perda de tecido	perda de tecido	negativo	negativo
94	negativo	negativo	negativo	negativo	negativo	—	71,44846797	0,346770698	negativo	fraca	30	negativo	negativo	positivo	negativo	positivo
95	positivo	negativo	negativo	negativo	positivo	negativo	25,88652482	78,39805825	negativo	moderada	70	positivo	negativo	positivo	negativo	positivo
96	negativo	negativo	negativo	negativo	negativo	—	34,82260184	0	negativo	negativo	0	negativo	negativo	positivo	negativo	negativo
97	negativo	negativo	positivo	negativo	negativo	—	15,25423729	74,18693232	negativo	moderada	40	não analisado	negativo	positivo	não analisado	não analisado
98	negativo	negativo	negativo	negativo	negativo	—	12,7039627	0	negativo	fraca	5	negativo	negativo	positivo	não analisado	não analisado
99	negativo	negativo	negativo	negativo	negativo	—	35,97904915	68,06936416	negativo	fraca	30	não analisado	negativo	positivo	negativo	positivo
100	negativo	negativo	negativo	negativo	negativo	—	82,18911917	73,74681393	negativo	moderada	20	negativo	negativo	positivo	positivo	negativo
101	negativo	negativo	negativo	negativo	negativo	—	12,7039627	0	negativo	fraca	70	positivo	negativo	negativo	negativo	positivo
102	negativo	negativo	perda de tecido	negativo	negativo	—	32,2761194	0	perda de tecido	perda de tecido	perda de tecido	perda de tecido	perda de tecido	perda de tecido	negativo	positivo
103	negativo	negativo	negativo	negativo	negativo	—	71,99180748	22,78328825	negativo	fraca	5	perda de tecido	negativo	perda de tecido	positivo	negativo

Banco de dados (orofaringe)

Caso	Localização anatômica	Diagnóstico (OMS 2017)	Situação	Gênero	Raça	Data de nascimento	Idade (época do diagnóstico) em anos	Tabagista	Etilista	TNM	Estadiamento	Cirurgia	RTX	QTX	Óbito	Data laudo (início do tratamento)	Recidiva	Metástase	Último acompanhamento
104	base de língua	CEC queratinizante	vivo	masculino	leucoderma	15/03/1965	52	sim	sim	T4aN3M0	IVb	não	sim	sim	não se aplica	15/08/2017	não	não	09/11/2017
105	palato mole	CEC queratinizante	vivo	masculino	melanoderma	16/09/1957	60	sim	sim	T2N1M0	II	sim	não	não	não se aplica	27/09/2017	não	não	21/08/2019
106	palato mole	CEC queratinizante	vivo	masculino	melanoderma	13/08/1958	58	sim	sim	T4aN2cM0	IVa	sim	sim	sim	não se aplica	02/08/2017	não	não	20/11/2019
107	base de língua	CEC queratinizante	óbito	masculino	leucoderma	24/10/1930	86	sim	não	T4aN2bMx	IVa	sim	sim	não	21/06/2019	30/06/2017	não	não	15/05/2018
108	base de língua	CEC queratinizante	vivo	masculino	leucoderma	07/03/1964	53	sim	sim	T4aN2Mx	IVa	não	sim	não	não se aplica	18/10/2017	não	não	21/07/2018
109	orofaringe	CEC híbrido	vivo	masculino	melanoderma	10/11/1957	59	sim	sim	T4aN3M0	IVb	não	sim	sim	não se aplica	13/02/2017	não	não	05/07/2017
110	úvula	CEC queratinizante	óbito	feminino	feoderma	02/09/1951	58	sim	sim	T4N1M0	IVa	sim	sim	sim	20/12/2018	28/04/2017	sim	não	18/12/2018
111	amígdala	CEC híbrido	vivo	masculino	feoderma	06/08/1974	43	sim	sim	T3N1M0	III	sim	sim	sim	01/01/2019	09/10/2017	sim	sim	01/01/2019
112	base de língua	CEC não queratinizante	óbito	masculino	feoderma	26/08/1946	66	sim	sim	dado faltante	dado faltante	não	não	não	29/06/2013	26/06/2013	dado faltante	não	26/03/2013
113	base de língua	CEC queratinizante	vivo	masculino	leucoderma	30/04/1946	70	sim	não	T2N2bM0	II	sim	dado faltante	dado faltante	não se aplica	10/03/2017	não	não	05/12/2019
114	pilar amigdaliano	CEC queratinizante	vivo	feminino	leucoderma	20/10/1953	63	sim	sim	T4aN2cMx	IVa	sim	sim	sim	não se aplica	01/09/2017	não	não	12/12/2019
115	orofaringe	CEC queratinizante	vivo	masculino	leucoderma	15/01/1951	63	sim	não	dado faltante	dado faltante	sim	dado faltante	sim	não se aplica	13/12/2014	sim	não	12/08/2015
116	pilar amigdaliano	CEC não queratinizante	vivo	masculino	leucoderma	01/12/1944	64	sim	sim	dado faltante	dado faltante	não	dado faltante	dado faltante	não se aplica	23/02/2017	não	não	21/02/2018
117	pilar amigdaliano	CEC não queratinizante	vivo	masculino	leucoderma	11/03/1953	63	sim	sim	T1N2aMx	III	sim	sim	dado faltante	não se aplica	30/04/2016	sim	não	24/04/2018
118	orofaringe	CEC queratinizante	óbito	masculino	leucoderma	26/07/1971	72	sim	sim	dado faltante	dado faltante	não	não	não	01/03/2017	20/02/2017	não	não	20/02/2017
119	base de língua	CEC queratinizante	vivo	masculino	leucoderma	01/07/1958	58	sim	sim	T4N3Mx	IVb	sim	sim	sim	não se aplica	07/04/2017	não	não	06/09/2018
120	base de língua	CEC não queratinizante	óbito	masculino	leucoderma	03/02/1944	73	sim	sim	T3N3bMx	IVb	sim	sim	sim	11/01/2018	02/08/2017	não	sim	25/12/2017
121	orofaringe	CEC queratinizante	vivo	masculino	leucoderma	06/05/1058	59	sim	sim	T1N0Mx	I	não	não	não	não se aplica	10/05/2017	não	não	14/11/2019
122	amígdala	CEC queratinizante	óbito	masculino	leucoderma	22/10/1941	66	dado faltante	dado faltante	T4N0Mx	IVa	sim	dado faltante	dado faltante	20/05/2008	18/03/2008	sim	não	19/05/2008
123	orofaringe	CEC queratinizante	óbito	masculino	leucoderma	02/01/1971	46	sim	sim	T4bN0M0	IVa	não	sim	sim	09/06/2018	18/10/2017	não	não	04/06/2018

124	orofaringe	CEC híbrido	óbito	masculino	leucoderma	05/11/1967	49	sim	sim	T4aN2aM0	IVa	não	sim	sim	05/10/2017	20/02/2017	não	não	28/09/2017
125	cavidade oral	CEC queratinizante	vivo	masculino	feoderma	15/01/1951	66	sim	sim	T1N0Mx	I	sim	não	não	não se aplica	19/08/2017	não	não	04/12/2019
126	amígdala	CEC não queratinizante	vivo	masculino	leucoderma	15/06/1972	41	sim	dado faltante	T2N0M0	II	sim	sim	sim	não se aplica	10/10/2014	não	não	21/08/2019
127	tonsila palatina	CEC queratinizante	vivo	feminino	leucoderma	15/02/1966	50	sim	sim	T4aN2bM0	IVa	não	sim	sim	não se aplica	08/12/2016	não	não	28/08/2019
128	orofaringe	CEC queratinizante	vivo	masculino	leucoderma	11/03/1954	54	sim	sim	T2N2Mx	II	sim	sim	não	não se aplica	20/05/2008	não	sim	12/04/2011
129	amígdala	CEC não queratinizante	óbito	masculino	leucoderma	25/11/1964	44	sim	sim	T2N0M1	II	sim	sim	sim	09/02/2016	12/12/2008	sim	não	28/01/2016
130	amígdala	CEC queratinizante	óbito	masculino	leucoderma	20/06/1957	53	sim	sim	TxN1M0	IVa	sim	sim	sim	06/10/2015	04/08/2009	sim	não	06/10/2015
131	amígdala	CEC híbrido	vivo	feminino	leucoderma	05/09/1941	69	não	não	T2N2M0	II	sim	sim	sim	não se aplica	26/04/2011	não	não	25/09/2019
132	amígdala	CEC não queratinizante	vivo	masculino	leucoderma	18/03/1962	55	sim	sim	T4bN3Mx	IVb	não	não	não	29/09/2019	09/10/2017	não	dado faltante	19/09/2019
133	palato mole	CEC não queratinizante	vivo	masculino	melanoderma	070/05/1959	58	sim	dado faltante	T4aN0M0	IVa	não	sim	sim	não se aplica	09/08/2017	sim	não	31/10/2019
134	pilar amigdaliano	CEC híbrido	óbito	masculino	leucoderma	17/12/1961	55	sim	sim	T3N2aMx	IVa	não	sim	sim	01/06/2018	11/10/2017	não	não	25/05/2018
135	base de língua	CEC queratinizante	vivo	masculino	leucoderma	30/03/1952	65	sim	sim	T4AN1M0	IVa	não	sim	não	05/02/2018	09/10/2017	não	não	31/01/2018
136	base de língua	CEC queratinizante	vivo	masculino	leucoderma	29/05/1964	46	sim	sim	T2N2cM0	II	sim	sim	sim	não se aplica	06/08/2010	não	não	28/11/2019
137	pilar amigdaliano	CEC queratinizante	óbito	masculino	leucoderma	20/10/1941	66	sim	sim	T1N0M0	I	sim	sim	não	20/05/2008	01/04/2008	sim	dado faltante	19/05/2008
138	orofaringe	CEC queratinizante	óbito	masculino	leucoderma	30/08/1953	59	sim	sim	T4bN1M0	IVa	sim	sim	sim	04/10/2014	13/11/2012	sim	não	10/09/2014
139	orofaringe	CEC não queratinizante	óbito	masculino	leucoderma	31/05/1942	66	sim	sim	T3N2aMx	IVa	sim	sim	sim	26/04/2012	01/12/2008	não	sim	19/04/2012
140	orofaringe	CEC queratinizante	vivo	masculino	leucoderma	07/07/1951	66	dado faltante	dado faltante	T3N2cM1	IVa	não	sim	não	30/03/2018	03/10/2017	não	sim	07/03/2018
141	base de língua	CEC queratinizante	óbito	masculino	leucoderma	25/03/1944	65	sim	sim	T2N0M0	II	sim	sim	não	26/02/2015	30/04/2014	sim	não	05/02/2015
142	orofaringe	CEC queratinizante	vivo	masculino	leucoderma	29/08/1967	49	sim	sim	T4N0M0	IVa	sim	não	sim	não se aplica	25/01/2017	sim	não	23/11/2017
143	base de língua	CEC queratinizante	óbito	masculino	leucoderma	05/04/1972	42	sim	sim	T3N2M0	IVa	não	não	não	31/08/2014	31/07/2014	não	não	26/08/2014
144	orofaringe	CEC queratinizante	óbito	masculino	leucoderma	02/12/1971	46	sim	sim	T4aN2M1	IVa	sim	sim	sim	02/12/2017	12/07/2017	não	sim	16/11/2017
145	amígdala	CEC queratinizante	vivo	masculino	leucoderma	30/06/1957	60	sim	sim	T4cN2bM0	IVb	não	sim	sim	não se aplica	25/09/2017	não	sim	11/12/2019
146	amígdala	CEC queratinizante	vivo	masculino	leucoderma	30/06/1957	60	sim	sim	T3N0Mx	III	não	sim	sim	09/09/2019	15/03/2017	sim	não	29/08/2019
147	pilar amigdaliano	CEC híbrido	vivo	masculino	leucoderma	13/02/1942	75	dado faltante	dado faltante	T4bN3Mx	IVb	não	sim	sim	não se aplica	21/08/2017	não	sim	21/08/2017
148	amígdala	CEC queratinizante	óbito	masculino	leucoderma	12/12/1961	55	sim	sim	T4bN2bM0	IVb	não	sim	não	28/10/2017	15/05/2017	não	não	05/10/2017
149	orofaringe	CEC não queratinizante	vivo	masculino	feoderma	11/12/1931	85	sim	não	TxN2cM0	IVa	não	sim	não	não se aplica	14/08/2017	não	não	25/04/2018
150	base de língua	CEC queratinizante	óbito	masculino	feoderma	20/07/1945	71	sim	sim	T4aN2cM0	IVa	não	sim	sim	04/12/2017	17/05/2017	não	não	02/12/2017

151	base de língua	CEC queratinizante	vivo	masculino	melanoderma	23/06/1964	52	sim	não	T4aN2aM0	IVa	não	sim	sim	não se aplica	16/09/2016	não	não	03/08/2017
152	palato mole	CEC queratinizante	vivo	masculino	leucoderma	29/02/1952	65	sim	sim	T4aN2bM0	IVa	não	sim	não	não se aplica	26/06/2017	não	não	19/10/2017
153	orofaringe	CEC não queratinizante	vivo	feminino	leucoderma	05/03/1949	57	sim	sim	T3N0Mx	III	sim	sim	não	não se aplica	05/06/2006	dado faltante	dado faltante	07/11/2016
154	base de língua	CEC não queratinizante	óbito	masculino	leucoderma	08/12/1951	56	não	não	T4N3Mx	IVb	sim	sim	sim	04/06/2009	30/06/2008	não	sim	21/05/2009
155	amigdala	CEC queratinizante	óbito	feminino	melanoderma	04/09/1959	49	sim	sim	T3N0M0	III	sim	sim	sim	26/03/2011	26/08/2010	sim	dado faltante	23/03/2011
156	amigdala	CEC queratinizante	óbito	masculino	leucoderma	20/03/1947	64	sim	dado faltante	TxN3Mx	III	sim	sim	sim	04/08/2012	18/10/2011	dado faltante	dado faltante	30/07/2012
157	amígdala	CEC queratinizante	óbito	masculino	leucoderma	26/01/1950	60	sim	sim	dado faltante	dado faltante	não	sim	sim	21/08/2010	07/05/2010	não	dado faltante	21/10/2010
158	orofaringe	CEC queratinizante	vivo	masculino	leucoderma	25/10/1959	57	sim	sim	T4N2aM0	IVa	não	sim	sim	não se aplica	15/05/2017	não	sim	10/12/2019
159	amígdala	CEC não queratinizante	óbito	masculino	leucoderma	22/05/1949	60	sim	sim	TxN2cM0	IVa	não	sim	sim	25/07/2012	03/05/2011	sim	dado faltante	03/07/2012
160	amígdala	CEC não queratinizante	óbito	masculino	melanoderma	11/12/1950	62	sim	sim	T4bN0Mx	IVa	não	sim	não	25/06/2014	09/10/2013	não	não	17/06/2014
161	base de língua	CEC queratinizante	óbito	masculino	leucoderma	13/03/1962	53	sim	sim	T2N2aM0	IVa	não	sim	sim	05/10/2017	17/02/2016	não	não	21/09/2017
162	amígdala	CEC queratinizante	vivo	masculino	leucoderma	02/02/1952	61	sim	sim	dado faltante	dado faltante	não	sim	não	não se aplica	19/07/2017	não	não	12/12/2019
163	base de língua	CEC queratinizante	vivo	masculino	leucoderma	24/11/1941	75	sim	sim	T4N2cM0	IVa	não	não	sim	não se aplica	12/04/2017	não	sim	14/12/2017
164	amígdala	CEC híbrido	vivo	feminino	leucoderma	14/09/1955	61	dado faltante	dado faltante	T3N2bMx	IVa	não	sim	sim	não se aplica	08/02/2017	não	não	10/05/2017
165	orofaringe	CEC queratinizante	óbito	feminino	leucoderma	08/03/1949	66	sim	sim	T2N2M0	II	não	sim	não	19/05/2015	02/10/2014	não	não	18/05/2015
166	amígdala	CEC queratinizante	vivo	masculino	leucoderma	02/02/1952	61	sim	sim	dado faltante	dado faltante	não	sim	dado faltante	16/02/2014	22/01/2014	não	não	14/02/2014
167	orofaringe	CEC não queratinizante	óbito	masculino	leucoderma	20/09/1960	51	sim	sim	T4a2aM0	IVa	sim	sim	sim	02/11/2013	25/04/2012	não	sim	11/09/2013
168	palato mole	CEC queratinizante	vivo	masculino	leucoderma	28/01/1959	56	sim	sim	T1N1M0	I	sim	sim	sim	não se aplica	12/05/2014	sim	sim	02/12/2019
169	palato mole	CEC queratinizante	óbito	masculino	leucoderma	04/11/1927	77	sim	sim	dado faltante	dado faltante	sim	sim	não	26/08/2006	26/04/2004	não	não	25/08/2006
170	tonsila palatina	CEC não queratinizante	óbito	masculino	leucoderma	30/07/1962	46	sim	sim	T4N3Mx	IVb	não	não	não	23/10/2008	01/10/2008	não	não	23/10/2008
171	tonsila palatina	CEC não queratinizante	vivo	masculino	leucoderma	11/05/1944	61	sim	sim	T2N2aMx	II	não	sim	sim	não se aplica	03/10/2005	não	não	30/10/2012
172	amígdala direita	CEC híbrido	óbito	masculino	leucoderma	05/01/1945	63	dado faltante	dado faltante	T4aN2aMx	IVa	não	sim	sim	30/09/2008	21/02/2008	não	não	12/09/2008
173	palato mole	CEC queratinizante	óbito	masculino	leucoderma	14/06/1956	51	sim	sim	T4N1Mx	IVa	não	sim	sim	20/02/2007	03/08/2006	sim	não	19/07/2007
174	palato mole	CEC queratinizante	óbito	masculino	leucoderma	14/06/1956	51	sim	sim	T4N1Mx	IVa	não	sim	sim	20/02/2007	03/08/2006	sim	não	19/02/2007
175	pilar amigdaliano	CEC queratinizante	óbito	masculino	leucoderma	24/11/1942	64	sim	sim	T4N1Mx	IVa	sim	sim	não	04/04/2007	22/12/2006	não	sim	29/03/2007
176	pilar amigdaliano	CEC queratinizante	vivo	feminino	leucoderma	02/06/1964	51	sim	não	T3N1M0	III	sim	não	não	não se aplica	24/08/2015	não	não	04/12/2019
177	amígdala	CEC queratinizante	vivo	masculino	leucoderma	23/11/1947	69	sim	dado faltante	T4aN2bM0	IVa	sim	sim	não	não se aplica	10/04/2017	não	não	18/12/2019

178	amígdala	CEC não queratinizante	vivo	feminino	melanoderma	09/06/1963	53	sim	não	T3N2bM0	IVa	não	sim	sim	não se aplica	18/01/2016	sim	não	24/05/2017
179	base de língua	CEC não queratinizante	vivo	feminino	leucoderma	17/01/1952	61	sim	não	T2N3Mx	II	sim	sim	não	não se aplica	17/10/2016	não	sim	30/11/2017
180	orofaringe	CEC queratinizante	vivo	masculino	feoderma	08/05/1958	59	dado faltante	dado faltante	T3N2cMx	IVa	não	sim	sim	08/06/2018	19/10/2017	não	não	30/05/2018
181	amígdala	CEC queratinizante	vivo	masculino	leucoderma	19/04/1959	55	sim	sim	T4bN2bMx	IVb	dado faltante	sim	sim	não se aplica	16/03/2015	não	não	18/12/2019
182	pilar amigdaliano	CEC queratinizante	vivo	masculino	leucoderma	13/06/1948	68	sim	sim	T4aN1Mx	IVa	não	sim	sim	não se aplica	06/02/2017	não	não	26/10/2017
183	base de língua	CEC híbrido	óbito	feminino	leucoderma	24/10/1942	71	sim	não	dado faltante	dado faltante	dado faltante	não	não	22/03/2017	15/03/2017	não	sim	22/03/2017
184	amígdala	CEC não queratinizante	vivo	masculino	leucoderma	06/08/1974	43	sim	sim	T3N3Mx	IVb	sim	sim	sim	01/01/2019	18/09/2017	sim	não	01/01/2019
185	pilar amigdaliano	CEC queratinizante	vivo	masculino	leucoderma	20/05/1969	47	sim	não	T4aN2bMx	IVa	sim	sim	sim	não se aplica	23/01/2017	não	não	22/11/2019
186	base de língua	CEC híbrido	óbito	masculino	feoderma	19/12/1942	74	sim	não	T1b	I	sim	não	não	23/07/2017	18/05/2017	não	não	20/07/2017
187	palato mole	CEC queratinizante	óbito	masculino	leucoderma	15/12/1958	51	sim	sim	T2N2cMx	II	sim	sim	sim	09/09/2011	23/08/2010	não	sim	30/08/2011
188	amígdala	CEC queratinizante	óbito	masculino	leucoderma	08/12/1952	53	sim	sim	T4bN0M0	IVb	não	sim	sim	01/04/2011	22/03/2007	dado faltante	dado faltante	21/10/2010
189	orofaringe	CEC queratinizante	óbito	masculino	leucoderma	06/03/1940	70	sim	sim	T2N2cMx	II	não	sim	sim	03/12/2011	25/01/2011	dado faltante	sim	03/12/2011
190	amídgala	CEC queratinizante	óbito	masculino	leucoderma	27/02/1941	65	sim	sim	T3N1Mx	III	não	sim	sim	18/07/2007	25/06/2006	sim	não	29/06/2007
191	base de língua	CEC queratinizante	óbito	masculino	leucoderma	28/09/1930	80	sim	sim	dado faltante	dado faltante	não	sim	sim	27/07/2011	29/11/2010	dado faltante	dado faltante	31/05/2011
192	amígdala	CEC queratinizante	óbito	feminino	feoderma	10/01/1935	72	sim	sim	dado faltante	dado faltante	não	sim	sim	06/02/2012	25/11/2010	não	não	19/01/2012
193	orofaringe	CEC queratinizante	óbito	masculino	leucoderma	28/11/1960	55	sim	sim	Tx N1 Mx	III	não	sim	sim	18/01/2016	18/12/2015	não	sim	14/01/2016
194	pilar amigdaliano	CEC queratinizante	óbito	masculino	leucoderma	26/10/1957	51	sim	sim	T2N2cM0	II	sim	sim	sim	05/08/2016	23/09/2015	não	sim	19/07/2016
195	orofaringe	CEC queratinizante	óbito	feminino	leucoderma	01/11/1943	69	dado faltante	dado faltante	dado faltante	dado faltante	não	sim	sim	21/10/2013	22/03/2013	não	não	07/10/2013
196	orofaringe	CEC queratinizante	óbito	masculino	melanoderma	03/05/1954	62	sim	sim	T4bN2bMx	IVb	não	não	não	18/04/2017	10/04/2017	não	não	18/04/2017
197	orofaringe	CEC queratinizante	vivo	masculino	leucoderma	08/03/1962	55	sim	sim	T4bNxMx	IVb	não	sim	sim	não se aplica	05/07/2017	não	não	25/10/2017
198	orofaringe	CEC queratinizante	vivo	feminino	feoderma	22/08/1950	63	sim	sim	T4N2M0	IVa	dado faltante	sim	não	não se aplica	05/02/2014	não	não	30/05/2019
199	palato mole	CEC queratinizante	óbito	masculino	leucoderma	06/09/1966	40	sim	sim	T4N3Mx	IVb	não	sim	sim	15/12/2008	17/09/2007	dado faltante	dado faltante	20/12/2007
200	amígdala	CEC híbrido	óbito	feminino	leucoderma	06/07/1952	58	sim	sim	TxN2cM0	IVa	não	sim	sim	19/05/2011	18/10/2010	sim	não	05/05/2011
201	amígdala	CEC queratinizante	vivo	feminino	melanoderma	22/03/1956	59	sim	sim	T2N0Mx	II	sim	sim	sim	não se aplica	28/01/2015	não	não	02/01/2020
202	base de língua	CEC queratinizante	óbito	masculino	leucoderma	02/06/1939	71	sim	sim	T2N2Mx	II	sim	sim	sim	23/01/2012	03/05/2011	dado faltante	dado faltante	23/01/2012
203	palato mole	CEC queratinizante	óbito	feminino	melanoderma	08/08/1936	74	dado faltante	dado faltante	T4N1M0	IVa	não	sim	não	15/03/2011	21/01/2011	dado faltante	dado faltante	23/02/2011
204	úvula	CEC queratinizante	vivo	masculino	leucoderma	04/03/1960	45	sim	não	dado faltante	dado faltante	sim	sim	não	não se aplica	17/05/2005	não	não	04/05/2015

205	orofaringe	CEC queratinizante	óbito	masculino	leucoderma	01/06/1942	65	sim	sim	dado faltante	dado faltante	não	não	não	04/06/2009	01/04/2009	não	não	29/05/2009
206	úvula	CEC não queratinizante	óbito	masculino	leucoderma	15/12/1939	68	sim	sim	dado faltante	dado faltante	não	sim	não	12/11/2008	18/03/2008	não	sim	05/11/2008
207	pilar amigdaliano	CEC queratinizante	óbito	masculino	leucoderma	05/05/1957	52	dado faltante	dado faltante	dado faltante	dado faltante	dado faltante	não	não	12/12/2009	16/11/2009	não	não	08/12/2009
208	base de língua	CEC queratinizante	vivo	feminino	leucoderma	25/09/1958	54	sim	sim	T1N1M0	I	sim	sim	não	não se aplica	20/08/2012	não	não	11/04/2018
209	úvula	CEC queratinizante	vivo	masculino	leucoderma	09/03/1952	61	sim	sim	T1	I	sim	não	sim	não se aplica	22/04/2014	não	sim	12/07/2016
210	amígdala	CEC queratinizante	vivo	masculino	leucoderma	06/04/1954	55	sim	sim	T4N0Mx	IVa	dado faltante	não	não	não se aplica	27/11/2009	não	não	24/03/2016
211	valécula epiglótica	CEC não queratinizante	óbito	masculino	leucoderma	30/11/1934	75	sim	sim	T2N3M0	II	sim	sim	sim	25/09/2010	10/06/2010	não	sim	23/09/2010
212	palato mole	CEC queratinizante	vivo	feminino	melanoderma	22/03/1956	59	sim	sim	T2N0Mx	II	sim	sim	sim	não se aplica	28/01/2015	não	não	23/05/2019
213	palato mole	CEC queratinizante	óbito	masculino	leucoderma	05/11/1965	50	sim	sim	T4aN2bM1	IVa	não	sim	sim	08/12/2016	02/05/2016	não	não	18/11/2016
214	úvula	CEC queratinizante	óbito	masculino	leucoderma	02/07/1964	52	sim	sim	T4aN2M0	IVa	não	não	sim	08/08/2017	23/11/2016	não	não	07/08/2017
215	úvula	CEC queratinizante	vivo	masculino	leucoderma	23/04/1966	50	sim	sim	T2NxMx	II	não	não	não	não se aplica	19/05/2016	não	sim	02/12/2019
216	base de língua	CEC não queratinizante	vivo	masculino	leucoderma	24/06/1948	63	sim	sim	dado faltante	dado faltante	dado faltante	sim	sim	não relatado	03/05/2012	não	não	14/06/2012
217	palato mole	CEC queratinizante	vivo	masculino	leucoderma	16/03/1949	62	sim	sim	T2N0M0	II	sim	sim	sim	não se aplica	11/07/2013	não	não	08/11/2018
218	palato mole	CEC queratinizante	vivo	masculino	leucoderma	08/05/1975	38	sim	sim	dado faltante	dado faltante	dado faltante	não	não	não se aplica	18/03/2014	dado faltante	dado faltante	16/07/2014
219	palato mole	CEC não queratinizante	óbito	masculino	leucoderma	09/07/1953	57	sim	sim	dado faltante	dado faltante	não	não	não	26/01/2012	30/05/2011	não	sim	26/01/2012
220	base de língua	CEC queratinizante	óbito	masculino	feoderma	03/08/1936	73	sim	sim	dado faltante	dado faltante	não	sim	não	25/05/2010	20/04/2010	não	sim	25/05/2010
221	palato mole	CEC queratinizante	vivo	masculino	leucoderma	02/07/1955	58	sim	sim	T4N0M0	IVa	não	sim	sim	não se aplica	17/06/2014	não	não	24/10/2018
222	úvula	CEC queratinizante	óbito	masculino	leucoderma	23/06/1948	67	sim	sim	dado faltante	dado faltante	não	não	não	25/11/2015	09/10/2015	não	não	25/11/2015
223	orofaringe	CEC queratinizante	vivo	masculino	leucoderma	15/01/1951	63	sim	dado faltante	T3N1Mx	III	sim	não	não	não se aplica	13/12/2014	sim	não	12/08/2015
224	úvula	CEC queratinizante	vivo	masculino	leucoderma	08/03/1962	54	sim	sim	T4bN0M0	IVa	não	sim	sim	não se aplica	24/08/2016	não	não	31/10/2017
225	úvula	CEC não queratinizante	vivo	masculino	leucoderma	06/07/1964	52	sim	sim	T4aN2cM0	IVa	não	sim	não	não se aplica	15/02/2017	não	não	16/10/2017
226	palato mole	CEC queratinizante	óbito	masculino	leucoderma	13/09/1967	46	sim	sim	T3N2cMx	IVa	dado faltante	sim	não	14/04/2015	21/07/2014	não	sim	13/05/2015
227	base de língua	CEC queratinizante	óbito	masculino	leucoderma	05/12/1956	57	sim	sim	T4bN0M0	IVa	não	sim	sim	09/10/2016	16/04/2014	sim	não	09/10/2016
228	pilar amigdaliano	CEC queratinizante	óbito	masculino	leucoderma	19/10/1946	68	sim	sim	T1	I	dado faltante	sim	dado faltante	28/07/2015	25/02/2015	não	sim	27/07/2015

Banco de dados (orofaringe) - continuação

Caso	CgA	SNF	CD56	CD57	CD99	Fli-1	Ki-67 (%)	ciclina D1 (%)	p16	p16 intensidade	p16 (%)	HPV-AR	EBER	p40	VIM	CD10
104	negativo	negativo	negativo	negativo	negativo	—	22,67958031	0	negativo	moderada	90	negativo	negativo	positivo	negativo	positivo
105	negativo	negativo	negativo	negativo	negativo	—	74,96714849	7,757296467	negativo	moderada	90	negativo	negativo	positivo	negativo	negativo
106	negativo	negativo	negativo	negativo	negativo	—	36,5	0	perda de tecido	perda de tecido	perda de tecido	negativo	negativo	positivo	negativo	negativo
107	negativo	negativo	negativo	negativo	negativo	—	28,0200143	3,652597403	perda de tecido	perda de tecido	perda de tecido	negativo	negativo	positivo	negativo	negativo
108	negativo	negativo	negativo	negativo	negativo	—	54,47761194	10,06441224	perda de tecido	perda de tecido	perda de tecido	negativo	negativo	positivo	positivo	negativo
109	negativo	negativo	negativo	negativo	negativo	—	72,70163565	3,023089741	positivo	forte	80	positivo	negativo	positivo	negativo	negativo
110	negativo	negativo	negativo	negativo	negativo	—	57,49799519	26,50687346	negativo	fraca	60	positivo	negativo	positivo	negativo	positivo
111	negativo	negativo	negativo	negativo	negativo	—	0	11,8147448	positivo	forte	100	positivo	negativo	positivo	negativo	positivo
112	positivo	negativo	negativo	negativo	negativo	—	49,21243082	2,518623625	negativo	fraca	100	positivo	negativo	positivo	negativo	negativo
113	negativo	negativo	negativo	negativo	negativo	—	90,03215434	3,599550056	negativo	fraca	80	negativo	negativo	positivo	negativo	negativo
114	negativo	negativo	negativo	negativo	negativo	—	68,61702128	11,25131441	negativo	fraca	20	negativo	negativo	positivo	negativo	positivo
115	negativo	negativo	negativo	negativo	negativo	—	82,35294118	4,885993485	negativo	negativo	0	negativo	negativo	positivo	negativo	positivo
116	negativo	negativo	não analisado	negativo	negativo	—	45,79439252	0,920527769	negativo	fraca	30	negativo	negativo	positivo	negativo	negativo
117	negativo	negativo	negativo	negativo	negativo	—	65,92465753	0,804976217	negativo	moderada	100	negativo	negativo	positivo	negativo	positivo
118	negativo	negativo	negativo	negativo	negativo	—	44,46564885	0,330797221	negativo	negativo	0	negativo	não analisado	positivo	negativo	positivo
119	negativo	negativo	não analisado	negativo	negativo	—	perda de tecido	0	negativo	negativo	0	negativo	não analisado	não analisado	negativo	não analisado
120	positivo	positivo	negativo	negativo	negativo	—	88,23529412	10,85953878	negativo	moderada	90	negativo	negativo	positivo	negativo	positivo
121	negativo	negativo	negativo	negativo	negativo	—	43,33333333	2,91368884	negativo	negativo	0	negativo	negativo	positivo	negativo	negativo
122	negativo	não analisado	negativo	negativo	negativo	—	29,91452991	3,081597222	negativo	negativo	0	negativo	negativo	positivo	negativo	negativo
123	negativo	negativo	negativo	negativo	negativo	—	42,77854195	0,572737686	negativo	moderada	80	positivo	negativo	positivo	negativo	positivo
124	negativo	negativo	negativo	negativo	positivo	negativo	91,30184332	2,473958333	negativo	negativo	0	positivo	negativo	positivo	negativo	positivo
125	negativo	negativo	não analisado	negativo	negativo	—	23,37662338	15,7079646	negativo	moderada	80	não analisado	negativo	positivo	negativo	negativo
126	positivo	positivo	negativo	negativo	positivo	negativo	77,45552978	3,748211731	positivo	forte	90	positivo	negativo	positivo	positivo	negativo
127	negativo	negativo	negativo	negativo	negativo	—	87,15239155	0	positivo	forte	90	positivo	negativo	positivo	negativo	negativo
128	negativo	negativo	negativo	negativo	negativo	—	39,26096998	4,583941606	negativo	negativo	0	negativo	negativo	positivo	negativo	negativo
129	negativo	negativo	negativo	negativo	negativo	—	52,36486486	2,947789158	positivo	moderada	100	negativo	não analisado	negativo	negativo	negativo
130	negativo	negativo	negativo	negativo	negativo	—	35,65513882	14,11538462	negativo	fraca	10	negativo	negativo	negativo	negativo	negativo

131	negativo	negativo	negativo	negativo	negativo	—	83,05360043	4,768486524	positivo	forte	90	negativo	negativo	negativo	negativo	negativo
132	negativo	negativo	negativo	negativo	negativo	—	18,7759728	0,487465181	positivo	forte	90	negativo	negativo	positivo	negativo	negativo
133	negativo	negativo	negativo	negativo	negativo	—	71,2	2,02020202	negativo	moderada	90	negativo	negativo	positivo	negativo	não analisado
134	negativo	negativo	negativo	negativo	negativo	—	51,34345794	3,44340954	positivo	forte	90	negativo	negativo	positivo	negativo	negativo
135	negativo	negativo	negativo	negativo	negativo	—	39,9864682	0,438709677	negativo	moderada	70	negativo	negativo	positivo	negativo	negativo
136	negativo	negativo	negativo	negativo	negativo	—	49,3360572	0,027262814	negativo	moderada	80	negativo	negativo	positivo	negativo	negativo
137	negativo	negativo	negativo	negativo	negativo	—	6,78807947	0,414078675	negativo	fraca	5	negativo	negativo	negativo	negativo	negativo
138	negativo	negativo	negativo	negativo	negativo	—	perda de tecido	perda de tecido	negativo	moderada	100	negativo	negativo	perda de tecido	não analisado	não analisado
139	perda de tecido	perda de tecido	perda de tecido	perda de tecido	perda de tecido	—	perda de tecido	perda de tecido	perda de tecido	perda de tecido	perda de tecido	perda de tecido	perda de tecido	perda de tecido	não analisado	não analisado
140	positivo	negativo	negativo	negativo	positivo	negativo	92,79038718	1,423487544	negativo	moderada	100	negativo	negativo	positivo	negativo	negativo
141	negativo	negativo	negativo	negativo	negativo	—	29,01726428	0	positivo	forte	80	negativo	negativo	positivo	negativo	positivo
142	negativo	negativo	negativo	negativo	negativo	—	75,6339581	0,245081118	negativo	moderada	80	negativo	negativo	positivo	negativo	positivo
143	negativo	negativo	negativo	negativo	negativo	—	27,06935123	0,00620155	negativo	fraca	100	negativo	não analisado	positivo	negativo	negativo
144	negativo	negativo	negativo	negativo	negativo	—	62,20159151	3,222282906	positivo	forte	100	negativo	negativo	positivo	negativo	negativo
145	negativo	negativo	negativo	negativo	negativo	—	47,86771105	0,067692308	negativo	moderada	90	negativo	negativo	positivo	negativo	positivo
146	negativo	negativo	negativo	negativo	negativo	—	49,72617744	0,007625272	negativo	moderada	80	negativo	negativo	positivo	negativo	negativo
147	negativo	negativo	positivo	negativo	positivo	negativo	71,49938042	0,764871634	positivo	forte	80	negativo	negativo	positivo	negativo	negativo
148	negativo	negativo	negativo	negativo	negativo	—	85,54376658	0,246017157	negativo	moderada	100	negativo	negativo	positivo	negativo	positivo
149	negativo	negativo	negativo	negativo	positivo	negativo	71,57757497	36,63200268	negativo	moderada	90	negativo	negativo	positivo	negativo	negativo
150	negativo	negativo	negativo	negativo	negativo	—	73,97360704	1,903995709	negativo	moderada	80	negativo	negativo	positivo	negativo	negativo
151	negativo	negativo	negativo	negativo	negativo	—	45,49918167	5,436971406	negativo	moderada	80	negativo	negativo	positivo	positivo	positivo
152	negativo	negativo	negativo	negativo	negativo	—	52,37173282	0,000306748	positivo	forte	80	negativo	negativo	negativo	negativo	negativo
153	negativo	negativo	negativo	não analisado	negativo	—	23,55400697	0,049701789	negativo	fraca	70	negativo	negativo	positivo	negativo	negativo
154	negativo	negativo	negativo	negativo	negativo	—	12,63858093	0,11090573	positivo	forte	80	positivo	negativo	positivo	negativo	negativo
155	negativo	negativo	negativo	negativo	negativo	—	51,45857643	0,747198007	negativo	moderada	80	negativo	negativo	positivo	negativo	negativo
156	negativo	negativo	negativo	negativo	negativo	—	14,76548929	0,819366853	negativo	moderada	90	negativo	negativo	positivo	negativo	positivo
157	negativo	negativo	negativo	negativo	negativo	—	50,40160643	13,78609191	negativo	moderada	70	positivo	negativo	positivo	negativo	positivo
158	negativo	negativo	negativo	negativo	negativo	—	49,81884058	0,119588615	positivo	forte	80	negativo	negativo	positivo	negativo	negativo
159	negativo	negativo	positivo	negativo	negativo	—	26,22873346	0,127605274	negativo	negativo	0	negativo	negativo	negativo	positivo	positivo
160	positivo	negativo	negativo	negativo	positivo	negativo	7,937444674	0,032435939	positivo	forte	100	positivo	negativo	positivo	negativo	positivo
161	negativo	negativo	negativo	negativo	negativo	—	perda de tecido	22,16216216	negativo	moderada	70	negativo	negativo	positivo	negativo	negativo

162	negativo	negativo	negativo	negativo	negativo	—	24,89959839	0	negativo	moderada	80	positivo	negativo	positivo	negativo	negativo
163	negativo	negativo	negativo	negativo	negativo	—	30,5473059	12,88614298	negativo	moderada	80	negativo	negativo	positivo	negativo	negativo
164	negativo	negativo	negativo	negativo	negativo	—	8,131294293	0	negativo	moderada	80	negativo	negativo	positivo	negativo	negativo
165	negativo	perda de tecido	negativo	negativo	negativo	—	15,39384246	5,957446809	negativo	moderada	50	negativo	negativo	positivo	negativo	positivo
166	negativo	negativo	negativo	negativo	negativo	—	23,16145393	0,041684035	negativo	moderada	100	negativo	negativo	positivo	negativo	negativo
167	negativo	negativo	negativo	negativo	negativo	—	5,431586231	0,126823082	negativo	moderada	70	positivo	negativo	positivo	negativo	positivo
168	negativo	negativo	negativo	negativo	negativo	—	6,9297164	1,775544389	negativo	fraca	60	negativo	negativo	perda de tecido	negativo	negativo
169	negativo	negativo	negativo	negativo	negativo	—	1,104449353	0,126823082	negativo	fraca	20	negativo	negativo	positivo	negativo	negativo
170	negativo	negativo	negativo	negativo	negativo	—	1,822738665	0,630655333	negativo	moderada	60	positivo	negativo	positivo	negativo	negativo
171	negativo	negativo	negativo	negativo	negativo	—	5,455189515	2,992052361	negativo	moderada	70	negativo	não analisado	positivo	negativo	negativo
172	negativo	negativo	negativo	negativo	negativo	—	38,56323273	0,86929525	negativo	moderada	90	positivo	negativo	positivo	negativo	negativo
173	negativo	negativo	negativo	negativo	negativo	—	36,95958647	3,012912482	negativo	fraca	50	negativo	negativo	positivo	negativo	positivo
174	negativo	negativo	negativo	negativo	negativo	—	3,948735712	0,292540224	negativo	fraca	60	negativo	negativo	positivo	não analisado	não analisado
175	negativo	negativo	negativo	negativo	negativo	—	5,488297014	0,069396253	negativo	moderada	50	negativo	negativo	positivo	negativo	negativo
176	negativo	positivo	positivo	negativo	negativo	—	24,96969697	0,561097257	negativo	moderada	30	negativo	negativo	positivo	negativo	positivo
177	negativo	negativo	negativo	negativo	negativo	—	94,89003881	42,31348907	positivo	forte	90	negativo	negativo	positivo	positivo	negativo
178	negativo	negativo	negativo	negativo	negativo	—	48,47457627	9,651162791	negativo	moderada	90	negativo	negativo	positivo	negativo	negativo
179	negativo	negativo	negativo	negativo	negativo	—	46,67405765	5,337078652	positivo	forte	100	negativo	negativo	positivo	negativo	positivo
180	negativo	negativo	negativo	negativo	negativo	—	58,1956798	4,984696108	negativo	moderada	70	negativo	negativo	positivo	positivo	negativo
181	negativo	negativo	negativo	negativo	negativo	—	63,90909091	29,64309319	negativo	moderada	70	negativo	negativo	positivo	negativo	negativo
182	negativo	negativo	negativo	negativo	negativo	—	77,35849057	5,66512799	negativo	moderada	40	negativo	negativo	positivo	negativo	positivo
183	negativo	negativo	negativo	negativo	negativo	—	44,79254869	1,455805893	negativo	fraca	50	positivo	negativo	positivo	negativo	negativo
184	negativo	negativo	negativo	negativo	negativo	—	74,34170239	1,237922705	positivo	forte	100	positivo	negativo	positivo	negativo	positivo
185	negativo	negativo	negativo	negativo	negativo	—	50,24834437	46,23344371	negativo	moderada	20	negativo	negativo	positivo	negativo	positivo
186	negativo	negativo	negativo	negativo	negativo	—	44,89913545	0,446700508	positivo	moderada	100	negativo	negativo	positivo	negativo	negativo
187	negativo	negativo	negativo	negativo	negativo	—	32,22297757	25,44070513	negativo	negativo	0	negativo	negativo	positivo	negativo	negativo
188	negativo	negativo	negativo	negativo	negativo	—	48,0349345	20,29850746	negativo	negativo	0	negativo	negativo	positivo	negativo	negativo
189	negativo	negativo	negativo	negativo	negativo	—	45,35809019	0,093896714	negativo	negativo	0	negativo	negativo	positivo	negativo	positivo
190	negativo	negativo	negativo	negativo	negativo	—	58,10243493	63,0158118	negativo	negativo	0	negativo	negativo	positivo	negativo	positivo
191	perda de tecido	perda de tecido	perda de tecido	não analisado	perda de tecido	—	perda de tecido	perda de tecido	não analisado	não analisado	não analisado	perda de tecido	negativo	perda de tecido	não analisado	não analisado
192	positivo	positivo	negativo	negativo	negativo	—	50,47361299	40,59844847	negativo	fraca	60	positivo	negativo	positivo	negativo	positivo

193	negativo	negativo	negativo	negativo	perda de tecido	—	26,75814751	5,562742561	negativo	fraca	50	negativo	negativo	positivo	positivo	positivo
194	negativo	negativo	negativo	negativo	negativo	—	50,38880249	2,339181287	perda de tecido	perda de tecido	perda de tecido	negativo	negativo	positivo	negativo	negativo
195	negativo	negativo	negativo	negativo	negativo	—	50,38880249	4,269513009	negativo	fraca	5	positivo	negativo	positivo	negativo	positivo
196	negativo	negativo	negativo	negativo	negativo	—	3,731343284	42,3681257	negativo	negativo	0	negativo	negativo	positivo	negativo	negativo
197	negativo	negativo	negativo	negativo	negativo	—	0,884955752	70,39244908	perda de tecido	perda de tecido	perda de tecido	negativo	negativo	positivo	negativo	negativo
198	negativo	negativo	negativo	negativo	negativo	—	48,03719008	1,16838488	negativo	moderada	80	negativo	negativo	positivo	negativo	negativo
199	negativo	negativo	negativo	negativo	negativo	—	52,41666667	8,536585366	negativo	fraca	20	negativo	negativo	positivo	negativo	negativo
200	negativo	negativo	negativo	negativo	negativo	—	35,92750533	10,04874391	negativo	fraca	20	positivo	negativo	positivo	negativo	negativo
201	negativo	negativo	negativo	negativo	negativo	—	78,57889237	0,947075209	negativo	moderada	50	negativo	negativo	positivo	negativo	negativo
202	negativo	negativo	negativo	negativo	negativo	—	61,07325383	16,47509579	negativo	negativo	0	negativo	negativo	negativo	negativo	positivo
203	negativo	perda de tecido	perda de tecido	perda de tecido	perda de tecido	—	perda de tecido	perda de tecido	perda de tecido	perda de tecido	perda de tecido	perda de tecido	negativo	ausencia de material	não analisado	não analisado
204	negativo	negativo	negativo	negativo	negativo	—	21,81818182	0	negativo	fraca	50	negativo	negativo	positivo	positivo	positivo
205	negativo	negativo	negativo	negativo	negativo	—	14,84049931	11,88212928	negativo	moderada	70	negativo	negativo	positivo	negativo	negativo
206	negativo	negativo	negativo	negativo	negativo	—	perda de tecido	perda de tecido	negativo	negativo	0	não analisado	não analisado	negativo	negativo	negativo
207	negativo	negativo	negativo	negativo	negativo	—	81,62162162	0,490596893	negativo	moderada	80	negativo	não analisado	positivo	negativo	negativo
208	negativo	negativo	negativo	negativo	negativo	—	17,70401107	0	negativo	fraca	30	negativo	perda de tecido	positivo	negativo	negativo
209	negativo	negativo	negativo	negativo	negativo	—	44,79878512	0	positivo	forte	95	positivo	perda de tecido	positivo	negativo	negativo
210	negativo	negativo	negativo	negativo	negativo	—	1,342281879	0	negativo	fraca	60	negativo	negativo	negativo	negativo	positivo
211	negativo	negativo	negativo	negativo	negativo	—	0,464723278	1,715817694	negativo	fraca	80	não analisado	não analisado	negativo	negativo	positivo
212	negativo	negativo	negativo	negativo	negativo	—	68,06629834	0	negativo	moderada	90	não analisado	não analisado	positivo	negativo	negativo
213	negativo	negativo	negativo	negativo	negativo	—	perda de tecido	0	negativo	fraca	60	negativo	negativo	positivo	negativo	negativo
214	negativo	negativo	negativo	negativo	negativo	—	83,73916632	0	negativo	fraca	70	negativo	negativo	positivo	negativo	negativo
215	negativo	negativo	negativo	negativo	negativo	—	89,0461997	0	negativo	moderada	80	positivo	negativo	negativo	negativo	negativo
216	negativo	negativo	negativo	negativo	negativo	—	69,01692184	0	positivo	forte	100	negativo	negativo	perda de tecido	negativo	negativo
217	positivo	positivo	negativo	negativo	positivo	negativo	6,714628297	0	não analisado	não analisado	não analisado	não analisado	não analisado	perda de tecido	positivo	positivo
218	negativo	negativo	negativo	negativo	negativo	—	3,905447071	0	negativo	fraca	90	não analisado	negativo	positivo	negativo	negativo
219	negativo	negativo	negativo	negativo	negativo	—	29,79397781	8,779679735	positivo	forte	90	negativo	negativo	negativo	negativo	negativo
220	negativo	negativo	negativo	negativo	negativo	—	perda de tecido	perda de tecido	negativo	fraca	70	negativo	negativo	perda de tecido	negativo	negativo
221	negativo	negativo	negativo	negativo	positivo	negativo	53,86178862	0	não analisado	não analisado	não analisado	negativo	negativo	positivo	negativo	negativo
222	negativo	negativo	positivo	negativo	negativo	—	3,720930233	0	negativo	moderada	70	positivo	perda de tecido	positivo	negativo	positivo

223	negativo	negativo	negativo	negativo	negativo	—	34,44537114	0	negativo	negativo	0	não analisado	negativo	positivo	negativo	positivo
224	negativo	negativo	negativo	negativo	negativo	—	43,49442379	1,265822785	negativo	fraca	50	negativo	negativo	positivo	positivo	negativo
225	negativo	negativo	negativo	negativo	negativo	—	5,351976856	0	negativo	fraca	20	negativo	negativo	positivo	negativo	negativo
226	negativo	negativo	negativo	negativo	negativo	—	12,35324145	0,303643725	negativo	moderada	70	positivo	negativo	negativo	positivo	positivo
227	negativo	negativo	negativo	negativo	positivo	negativo	63,06271643	0,908173562	negativo	fraca	20	negativo	negativo	perda de tecido	negativo	não analisado
228	negativo	negativo	negativo	negativo	negativo	—	41,54385965	0,667037243	negativo	moderada	60	negativo	negativo	positivo	negativo	positivo

Banco de dados (laringe)

Caso	localização anatômica	Diagnóstico (OMS 2017)	Situação	Gênero	Raça	Data de nascimento	Idade (época do diagnóstico) em anos	Tabagista	Etilista	TNM	Estadiamento	Cirurgia	RTX	QTX	Óbito	Data laudo (início do tratamento)	Recidiva	Metástase	Último acompanhamento
229	prega vocal	CEC bem diferenciado	vivo	masculino	leucoderma	14/10/1950	66	sim	sim	T1NxMx	I	sim	não	sim	não se aplica	19/05/2017	não	não	24/05/2018
230	laringe	CEC moderadamente diferenciado	óbito	masculino	leucoderma	21/04/1943	71	sim	não	T4aN2cMx	IVa	sim	sim	não	30/03/2016	07/11/2014	não	não	07/03/2016
231	epiglote	CEC bem diferenciado	óbito	masculino	leucoderma	31/10/1965	43	sim	sim	T4aN3M1	IVc	sim	sim	sim	10/11/2009	17/11/2008	não	sim	11/08/2009
232	subglote	CEC moderadamente diferenciado	óbito	masculino	leucoderma	15/05/1920	85	dado faltante	dado faltante	T3N0Mx	III	sim	sim	não	06/07/2007	11/04/2006	não	dado faltante	08/05/2007
233	seio piriforme	CEC bem diferenciado	óbito	masculino	leucoderma	25/09/1951	56	sim	sim	T2N0Mx	II	sim	sim	sim	01/06/2010	23/08/2007	sim	não	10/06/2010
234	prega vocal	CEC bem diferenciado	vivo	masculino	leucoderma	07/09/1931	74	sim	sim	T1N0Mx	I	sim	sim	sim	23/04/2014	09/03/2006	não	não	05/12/2013
235	prega vocal	CEC moderadamente diferenciado	vivo	masculino	leucoderma	23/09/1967	39	não	não	T3N0Mx	III	sim	não	não	não se aplica	21/07/2008	não	não	20/11/2019
236	supraglote	CEC moderadamente diferenciado	óbito	masculino	leucoderma	06/08/1951	58	sim	sim	T3N1N0	III	sim	sim	sim	18/02/2013	17/06/2010	não	sim	14/11/2012
237	seio piriforme	CEC moderadamente diferenciado	óbito	masculino	melanoderma	28/05/1960	54	sim	sim	T4 N3 Mx	IVb	não	sim	sim	12/09/2015	04/06/2014	não	sim	29/07/2015
238	prega vocal	CEC bem diferenciado	vivo	feminino	leucoderma	12/10/1953	54	sim	não	dado faltante	dado faltante	sim	dado faltante	não	não se aplica	08/03/2007	não	dado faltante	08/05/2013
239	prega vocal	CEC bem diferenciado	óbito	masculino	leucoderma	13/04/1934	72	sim	sim	T4N1Mx	IVa	sim	sim	sim	14/09/2009	02/08/2006	sim	dado faltante	10/09/2009
240	prega vocal	CEC bem diferenciado	vivo	feminino	leucoderma	14/10/1951	65	sim	não	dado faltante	dado faltante	sim	não	não	não se aplica	15/02/2017	sim	sim	06/01/2020
241	prega vocal	CEC bem diferenciado	óbito	masculino	leucoderma	29/04/1948	65	sim	sim	T2N0Mx	II	sim	não	não	02/09/2018	04/05/2017	não	não	31/07/2018
242	prega vocal	CEC moderadamente diferenciado	vivo	masculino	leucoderma	09/02/1942	75	sim	sim	T1NxMx	I	não	não	não	não se aplica	26/07/2017	não	não	12/12/2019

243	prega vocal	CEC bem diferenciado	vivo	feminino	feoderma	07/12/1967	49	não	não	dado faltante	dado faltante	sim	não	não	não se aplica	09/11/2017	não	não	01/08/2019
244	prega vocal	CEC bem diferenciado	vivo	masculino	leucoderma	18/05/1946	71	sim	sim	dado faltante	dado faltante	sim	não	não	não se aplica	14/06/2017	não	não	03/01/2020
245	prega vocal	CEC bem diferenciado	vivo	masculino	leucoderma	23/09/1951	65	dado faltante	dado faltante	dado faltante	dado faltante	não	não	não	não se aplica	19/07/2017	não	não	20/11/2019
246	laringe	CEC bem diferenciado	óbito	masculino	leucoderma	08/12/1957	59	sim	sim	T4aN2cM0	IVa	não	sim	não	24/05/2017	12/12/2016	dado faltante	não	06/04/2017
247	laringe	CEC moderadamente diferenciado	óbito	masculino	leucoderma	24/11/1959	47	sim	sim	T4N2cMx	IVa	sim	sim	não	23/08/2008	06/03/2007	não	dado faltante	02/06/2008
248	epiglote	CEC bem diferenciado	vivo	masculino	leucoderma	01/11/1953	63	sim	sim	T4bN2aMx	IVb	não	sim	não	19/06/2018	06/03/2017	sim	não	07/05/2018
249	laringe	CEC bem diferenciado	óbito	masculino	leucoderma	22/03/1956	53	sim	sim	dado faltante	dado faltante	sim	sim	dado faltante	26/06/2010	02/03/2010	sim	não	23/06/2010
250	laringe	CEC bem diferenciado	vivo	masculino	melanoderma	07/09/1958	59	sim	sim	dado faltante	dado faltante	não	não	não	não se aplica	08/11/2017	não	não	07/11/2019
251	prega vocal	CEC moderadamente diferenciado	vivo	masculino	melanoderma	16/08/1959	57	sim	sim	T3N0M0	III	sim	sim	sim	não se aplica	22/02/2017	não	não	10/12/2019
252	seio piriforme	CEC bem diferenciado	óbito	feminino	leucoderma	14/05/1934	77	não	não	dado faltante	dado faltante	não	sim	sim	30/08/2012	08/08/2012	não	dado faltante	23/08/2012
253	prega vocal	CEC bem diferenciado	vivo	masculino	leucoderma	24/05/1940	77	sim	dado faltante	T1N0M0	I	sim	não	não	não se aplica	05/07/2017	sim	não	02/01/2020
254	seio piriforme	CEC moderadamente diferenciado	óbito	feminino	leucoderma	14/05/1934	77	não	não	dado faltante	dado faltante	não	sim	sim	30/08/2012	08/08/2012	não	dado faltante	23/08/2012
255	laringe	CEC bem diferenciado	óbito	masculino	leucoderma	13/03/1963	47	dado faltante	dado faltante	T2N0M0	II	sim	dado faltante	dado faltante	08/12/2015	17/08/2010	não	não	15/10/2015
256	prega vocal	CEC moderadamente diferenciado	óbito	masculino	leucoderma	29/02/1940	74	sim	sim	T3N0Mx	III	sim	sim	não	15/11/2014	13/03/2014	não	não	15/11/2014
257	seio piriforme	CEC moderadamente diferenciado	óbito	masculino	leucoderma	15/05/1947	60	dado faltante	dado faltante	T4N2cMx	IVa	sim	dado faltante	dado faltante	25/08/2008	31/07/2007	não	não	29/08/2008
258	laringe	CEC bem diferenciado	vivo	feminino	feoderma	03/05/1961	45	sim	não	T3N0	III	sim	sim	sim	não se aplica	22/08/2005	não	não	24/10/2019
259	seio piriforme	CEC bem diferenciado	óbito	masculino	leucoderma	25/10/1958	50	dado faltante	dado faltante	dado faltante	dado faltante	sim	dado faltante	dado faltante	19/12/2010	10/09/2009	sim	não	14/12/2010
260	prega vocal	CEC bem diferenciado	vivo	masculino	leucoderma	08/11/1951	58	dado faltante	dado faltante	TisN0M0	0	sim	dado faltante	dado faltante	não se aplica	19/01/2010	não	não	10/05/2012
261	prega vocal	CEC bem diferenciado	óbito	masculino	melanoderma	18/03/1953	58	sim	sim	T3N0M1	IVc	sim	sim	sim	23/10/2012	28/03/2011	não	não	12/10/2012
262	laringe	CEC bem diferenciado	vivo	masculino	leucoderma	15/08/1953	55	dado faltante	dado faltante	T3N1M0	III	sim	dado faltante	dado faltante	10/11/2009	25/09/2007	não	não	21/03/2019
263	prega vocal	CEC pouco diferenciado	óbito	masculino	leucoderma	30/06/1932	82	sim	não	T2N0Mx	II	sim	não	não	08/09/2019	09/05/2014	não	não	06/09/2019
264	prega vocal	CEC bem diferenciado	vivo	masculino	melanoderma	01/02/1924	83	dado faltante	dado faltante	T2N0Mx	II	sim	não	não	11/01/2009	15/05/2007	não	não	08/01/2009
265	laringe	CEC bem diferenciado	óbito	feminino	leucoderma	23/11/1963	46	dado faltante	dado faltante	dado faltante	dado faltante	dado faltante	dado faltante	dado faltante	14/06/2010	11/06/2010	não	não	14/06/2010
266	laringe	CEC bem diferenciado	óbito	masculino	leucoderma	29/07/1938	70	sim	sim	T4aN0M0	IVa	sim	sim	sim	03/12/2008	09/09/2008	sim	não	03/11/2008
267	laringe	CEC moderadamente diferenciado	óbito	feminino	leucoderma	17/08/1950	59	dado faltante	dado faltante	dado faltante	dado faltante	sim	dado faltante	dado faltante	20/02/2017	15/12/2009	dado faltante	dado faltante	20/02/2010
268	prega vocal	CEC pouco diferenciado	vivo	masculino	leucoderma	02/01/1953	62	sim	sim	T4N1Mx	IVa	não	dado faltante	dado faltante	não se aplica	04/11/2015	dado faltante	sim	05/02/2016
269	laringe	CEC moderadamente diferenciado	vivo	feminino	feoderma	07/06/1965	48	sim	não	T2N2M0	IVa	sim	sim	não	não se aplica	12/12/2012	não	sim	08/02/2018

270	subglote	CEC moderadamente diferenciado	vivo	masculino	leucoderma	17/08/1961	44	sim	sim	T4N2cMx	IVa	sim	não	não	14/12/2006	26/06/2006	sim	sim	11/12/2006
271	prega vocal	CEC moderadamente diferenciado	vivo	feminino	feoderma	21/04/1964	41	não	não	T2N1M0	III	sim	não	não	não se aplica	23/08/2005	sim	sim	21/11/2019
272	prega vocal	CEC moderadamente diferenciado	vivo	feminino	feoderma	06/01/1951	65	sim	não	T1N1M0	I	sim	não	não	não se aplica	08/01/2016	não	não	18/12/2019
273	prega vocal	CEC pouco diferenciado	óbito	masculino	leucoderma	15/12/1927	78	sim	sim	T3N0Mx	III	sim	sim	não	03/04/2008	14/02/2006	sim	não	15/02/2008
274	epiglote	CEC pouco diferenciado	óbito	masculino	leucoderma	16/02/1962	55	sim	sim	T4bN2cMx	IVb	não	sim	sim	29/12/2017	13/09/2017	não	sim	21/12/2017
275	prega vocal	CEC moderadamente diferenciado	vivo	masculino	leucoderma	25/11/1939	77	sim	sim	T2N0M0	II	sim	dado faltante	dado faltante	não se aplica	19/05/2017	não	não	03/08/2017
276	laringe	CEC bem diferenciado	vivo	masculino	leucoderma	08/11/1951	62	sim	sim	T4aN1M1	IVc	sim	sim	sim	não se aplica	31/01/2014	não	sim	09/02/2017
277	laringe	CEC moderadamente diferenciado	óbito	masculino	leucoderma	01/11/1954	56	sim	sim	dado faltante	dado faltante	sim	sim	sim	05/06/2015	09/06/2011	não	sim	25/06/2015
278	laringe	CEC bem diferenciado	óbito	masculino	leucoderma	22/09/1957	56	sim	sim	T4N1Mx	IVa	sim	sim	não	03/04/2015	24/04/2014	sim	não	10/03/2015
279	prega vocal	CEC bem diferenciado	vivo	masculino	leucoderma	13/01/1933	84	sim	não	dado faltante	dado faltante	sim	sim	não	não se aplica	14/06/2017	não	não	24/09/2019
280	epiglote	CEC moderadamente diferenciado	vivo	masculino	leucoderma	10/09/1936	80	sim	sim	T2N2cMx	II	sim	sim	não	não se aplica	02/08/2017	não	sim	25/10/2019
281	laringe	CEC bem diferenciado	óbito	masculino	melanoderma	10/05/1954	62	sim	sim	T4bN2bMx	IVb	não	sim	sim	08/12/2016	14/09/2016	não	não	19/10/2016
282	laringe	CEC moderadamente diferenciado	vivo	masculino	leucoderma	17/05/1935	79	sim	sim	T3N2aMx	IVa	sim	sim	não	não se aplica	25/07/2014	não	sim	21/11/2019
283	seio piriforme	CEC moderadamente diferenciado	óbito	feminino	melanoderma	20/01/1952	61	não	não	T4aN2bM0	IVa	sim	não	não	29/09/2013	05/07/2013	não	sim	26/09/2013
284	prega vocal	CEC moderadamente diferenciado	vivo	feminino	leucoderma	02/09/1929	82	dado faltante	dado faltante	dado faltante	dado faltante	não	sim	não	não se aplica	15/05/2012	dado faltante	dado faltante	23/08/2017
285	prega vocal	CEC moderadamente diferenciado	óbito	masculino	melanoderma	17/09/1954	57	sim	sim	T2N2bM0	II	sim	sim	não	14/02/2015	17/06/2011	não	sim	10/02/2015
286	prega vocal	CEC moderadamente diferenciado	vivo	masculino	leucoderma	17/09/1931	83	não	não	dado faltante	dado faltante	sim	dado faltante	dado faltante	não se aplica	20/08/2015	não	não	05/12/2019
287	seio piriforme	CEC moderadamente diferenciado	óbito	masculino	leucoderma	28/06/1931	79	dado faltante	dado faltante	dado faltante	dado faltante	sim	dado faltante	dado faltante	15/08/2011	07/01/2011	dado faltante	sim	28/07/2011
288	seio piriforme	CEC bem diferenciado	óbito	masculino	leucoderma	11/05/2008	52	sim	sim	dado faltante	dado faltante	sim	sim	sim	11/05/2008	27/09/2007	sim	não	18/04/2008
289	prega vocal	CEC bem diferenciado	vivo	masculino	leucoderma	18/04/1947	65	sim	dado faltante	T3N0M0	III	sim	não	não	não se aplica	27/03/2013	não	não	28/02/2019
290	seio piriforme	CEC moderadamente diferenciado	vivo	masculino	leucoderma	29/11/1937	71	sim	não	T4N1M0	IVa	sim	sim	sim	não se aplica	31/08/2009	não	não	06/06/2017
291	seio piriforme	CEC moderadamente diferenciado	óbito	masculino	leucoderma	01/11/1954	56	sim	sim	dado faltante	dado faltante	sim	sim	sim	05/06/2015	30/05/2011	sim	não	25/06/2015
292	laringe	CEC bem diferenciado	vivo	masculino	leucoderma	21/02/1961	55	sim	sim	T3N0M0	III	sim	sim	sim	não se aplica	14/04/2016	não	não	28/11/2019
293	prega vocal	CEC bem diferenciado	óbito	masculino	leucoderma	13/10/1935	75	dado faltante	dado faltante	dado faltante	dado faltante	dado faltante	dado faltante	dado faltante	08/05/2012	13/07/2011	não	não	02/05/2012
294	epiglote	CEC moderadamente diferenciado	óbito	feminino	leucoderma	08/04/1961	49	sim	sim	T4N3M1	IVc	não	sim	sim	13/05/2012	11/05/2010	não	sim	15/04/2012
295	prega vocal	CEC bem diferenciado	óbito	masculino	leucoderma	12/01/1961	50	dado faltante	não	T4aN2cMx	IVa	sim	sim	sim	18/10/2012	19/10/2011	não	sim	06/09/2008
296	epiglote	CEC moderadamente diferenciado	óbito	masculino	leucoderma	08/06/1947	62	sim	sim	T3N0M0	III	sim	sim	não	05/11/2015	02/12/2009	não	não	03/11/2015

297	prega vocal	CEC bem diferenciado	vivo	masculino	leucoderma	10/09/1944	61	sim	dado faltante	T2N2aMx	II	sim	sim	sim	26/01/2009	06/12/2005	não	sim	20/10/2013
298	seio piriforme	CEC bem diferenciado	óbito	masculino	leucoderma	07/08/1948	58	sim	sim	T4N3Mx	IVb	não	sim	sim	08/12/2007	28/09/2006	não	sim	23/11/2007
299	epiglote	CEC moderadamente diferenciado	óbito	masculino	leucoderma	19/05/1956	49	sim	sim	dado faltante	dado faltante	não	não	sim	27/09/2007	24/10/2005	não	sim	27/09/2007
300	prega vocal	CEC bem diferenciado	óbito	masculino	leucoderma	24/11/1928	83	sim	dado faltante	T1	I	sim	não	não	01/01/2017	09/05/2012	não	não	07/04/2016
301	prega vocal	CEC moderadamente diferenciado	vivo	masculino	leucoderma	10/06/1955	61	sim	sim	dado faltante	dado faltante	não	não	não	não se aplica	08/03/2017	não	não	17/12/2019
302	laringe	CEC bem diferenciado	vivo	masculino	melanoderma	25/06/1939	66	sim	dado faltante	T3N2M1	Ivc	sim	sim	sim	não se aplica	29/06/2005	não	não	27/04/2015
303	seio piriforme	CEC bem diferenciado	óbito	masculino	leucoderma	10/11/1932	73	não	sim	T3N2Mx	IVa	sim	sim	sim	28/01/2008	23/06/2006	não	sim	11/01/2008
304	laringe	CEC moderadamente diferenciado	óbito	masculino	leucoderma	22/07/1964	52	sim	sim	Tis	0	não	não	não	20/11/2007	05/04/2017	não	não	27/08/2018
305	laringe	CEC bem diferenciado	óbito	masculino	melanoderma	06/09/1935	64	sim	não	dado faltante	dado faltante	sim	não	não	23/09/2009	20/07/2009	não	não	14/09/2009
306	prega vocal	CEC bem diferenciado	óbito	masculino	leucoderma	12/04/1955	62	sim	não	T4N0M0	IVa	sim	sim	sim	05/08/2017	19/04/2017	não	não	04/08/2017
307	prega vocal	CEC bem diferenciado	vivo	masculino	leucoderma	21/10/1954	62	sim	sim	dado faltante	dado faltante	sim	não	não	não se aplica	03/02/2017	não	não	17/10/2019
308	seio piriforme	CEC bem diferenciado	óbito	masculino	leucoderma	30/10/1962	51	sim	sim	T4aN2cM1	IVc	não	sim	sim	27/11/2014	22/01/2014	não	sim	22/11/2014
309	prega vocal	CEC bem diferenciado	óbito	masculino	leucoderma	04/02/1947	66	sim	sim	dado faltante	dado faltante	sim	dado faltante	não	31/01/2017	26/06/2013	não	não	31/01/2017
310	prega vocal	CEC moderadamente diferenciado	vivo	masculino	leucoderma	26/07/1951	63	sim	sim	T1aN0M0	I	não	sim	não	não se aplica	06/11/2013	não	não	27/04/2017
311	seio piriforme	CEC bem diferenciado	óbito	masculino	leucoderma	18/06/1958	52	sim	sim	T4aN2cMx	IVa	sim	sim	sim	07/02/2012	25/03/2011	não	sim	05/02/2012
312	prega vocal	CEC pouco diferenciado	vivo	feminino	leucoderma	25/05/1954	63	não	não	dado faltante	dado faltante	sim	não	não	não se aplica	06/09/2017	não	não	07/11/2019
313	prega vocal	CEC bem diferenciado	vivo	masculino	feoderma	08/03/1949	68	sim	sim	dado faltante	dado faltante	não	não	não	não se aplica	29/03/2017	não	não	05/12/2019
314	prega vocal	CEC bem diferenciado	vivo	masculino	leucoderma	14/10/1950	66	sim	sim	T1NxMx	I	sim	não	sim	não se aplica	19/05/2017	não	não	29/10/2019
315	prega vocal	CEC moderadamente diferenciado	óbito	masculino	leucoderma	05/12/1935	79	sim	não	dado faltante	dado faltante	sim	sim	não	01/06/2019	18/06/2015	não	não	29/01/2019
316	laringe	CEC moderadamente diferenciado	óbito	masculino	leucoderma	21/04/1943	71	sim	não	T4aN2cMx	IVa	sim	sim	não	30/03/2016	07/11/2014	sim	não	07/03/2016
317	prega vocal	CEC moderadamente diferenciado	óbito	masculino	leucoderma	24/12/1934	81	sim	não	T1NxM0	I	sim	sim	sim	17/10/2016	12/01/2016	não	não	02/10/2016
318	prega vocal	CEC bem diferenciado	vivo	masculino	leucoderma	13/12/1956	60	sim	sim	dado faltante	dado faltante	não	não	não	não se aplica	27/09/2017	não	não	29/11/2019
319	prega vocal	CEC moderadamente diferenciado	óbito	masculino	leucoderma	15/07/1939	69	sim	sim	T4N0Mx	IVa	sim	sim	sim	08/10/2018	04/11/2015	17/11/2017	não	04/10/2018
320	seio piriforme	CEC moderadamente diferenciado	vivo	masculino	leucoderma	15/07/1939	74	sim	sim	T1N2aM0	II	não	sim	sim	não se aplica	01/11/2013	não	não	19/12/2019
321	seio piriforme	CEC moderadamente diferenciado	vivo	masculino	leucoderma	16/03/1949	62	sim	sim	T2N0M0	II	sim	sim	sim	não se aplica	10/08/2011	não	não	21/11/2019
322	laringe	CEC moderadamente diferenciado	vivo	masculino	leucoderma	15/12/1949	62	dado faltante	dado faltante	T1N1M0	III	sim	sim	sim	não se aplica	27/09/2012	não	não	30/01/2014
323	laringe	CEC moderadamente diferenciado	óbito	feminino	leucoderma	28/11/1950	57	sim	sim	T4N2M0	IVa	sim	sim	sim	12/03/2009	09/05/2008	não	não	02/03/2009

324	prega vocal	CEC bem diferenciado	óbito	masculino	leucoderma	19/12/1926	75	não	não	T1bN0Mx	I	sim	sim	não	28/11/2012	24/11/2006	sim	não	19/07/2012
325	prega vocal	CEC bem diferenciado	óbito	masculino	leucoderma	26/04/1930	75	sim	sim	T4N0Mx	IVa	sim	sim	não	05/02/2007	26/09/2005	sim	não	26/12/2006
326	seio piriforme	CEC bem diferenciado	óbito	feminino	leucoderma	27/06/1939	73	sim	não	T4cN2cM0	IVb	não	sim	sim	15/04/2014	05/06/2013	dado faltante	dado faltante	02/04/2014
327	laringe	CEC moderadamente diferenciado	vivo	feminino	leucoderma	27/01/1961	54	sim	não	T2N0M0	II	sim	não	não	não se aplica	23/04/2015	não	não	17/10/2019
328	seio piriforme	CEC bem diferenciado	vivo	masculino	leucoderma	18/04/1964	52	sim	sim	T3N2cM0	IVa	sim	sim	sim	não se aplica	14/09/2016	não	sim	16/03/2017
329	seio piriforme	CEC moderadamente diferenciado	vivo	masculino	leucoderma	10/08/1960	56	sim	sim	T2N0M0	II	não	sim	não	não se aplica	01/02/2017	sim	não	06/01/2020
330	prega vocal	CEC moderadamente diferenciado	vivo	masculino	leucoderma	15/10/1948	65	sim	dado faltante	T1N0M0	I	sim	não	não	não se aplica	05/02/2014	não	não	24/10/2019
331	prega vocal	CEC bem diferenciado	óbito	masculino	melanoderma	24/11/1946	66	sim	sim	T2N1Mx	III	não	sim	sim	13/01/2015	17/04/2013	sim	não	08/01/2015
332	laringe	CEC bem diferenciado	óbito	masculino	leucoderma	22/08/1954	62	dado faltante	dado faltante	T4N3Mx	IVb	não	não	não	19/04/2017	14/04/2017	não	não	12/04/2017
333	epiglote	CEC moderadamente diferenciado	óbito	masculino	melanoderma	02/03/1946	64	sim	sim	dado faltante	dado faltante	sim	dado faltante	dado faltante	15/05/2010	10/03/2010	não	sim	29/04/2010
334	prega vocal	CEC moderadamente diferenciado	vivo	masculino	leucoderma	23/03/1930	79	sim	sim	T3N0M0	III	não	sim	sim	11/02/2012	17/08/2010	não	não	02/02/2012
335	seio piriforme	CEC moderadamente diferenciado	vivo	masculino	leucoderma	01/01/1957	59	sim	sim	T2N0M0	II	sim	sim	não	não se aplica	17/08/2016	não	não	05/12/2019
336	prega vocal	CEC moderadamente diferenciado	óbito	masculino	leucoderma	25/05/1943	74	dado faltante	sim	dado faltante	dado faltante	não	sim	sim	23/10/2018	14/06/2017	não	não	19/10/2018
337	prega vocal	CEC bem diferenciado	vivo	masculino	leucoderma	24/08/1949	67	sim	não	T4aN0Mx	IVa	sim	sim	sim	não se aplica	10/08/2016	não	não	12/12/2019
338	supraglote	CEC bem diferenciado	vivo	masculino	leucoderma	22/01/1951	64	sim	sim	T3N0Mx	III	sim	dado faltante	dado faltante	não se aplica	07/04/2015	não	não	03/10/2019
339	seio piriforme	CEC bem diferenciado	óbito	masculino	leucoderma	22/04/1952	56	sim	sim	T4N2Mx	IVa	sim	sim	sim	12/10/2011	30/03/2009	sim	não	12/10/2011
340	prega vocal	CEC moderadamente diferenciado	óbito	masculino	leucoderma	15/09/1944	67	sim	sim	dado faltante	dado faltante	sim	sim	dado faltante	19/06/2014	15/11/2011	não	não	24/04/2014
341	seio piriforme	CEC bem diferenciado	óbito	feminino	leucoderma	06/07/1952	58	sim	sim	TxN2cM0	IVa	não	sim	sim	19/05/2011	07/10/2010	sim	não	19/05/2011
342	prega vocal	CEC moderadamente diferenciado	óbito	masculino	leucoderma	01/11/1921	88	sim	sim	dado faltante	dado faltante	sim	sim	sim	20/02/2014	05/08/2010	dado faltante	dado faltante	20/02/2014
343	prega vocal	CEC moderadamente diferenciado	óbito	masculino	leucoderma	26/09/1956	53	sim	sim	T4N3M0	IVb	não	não	sim	22/08/2010	31/05/2010	dado faltante	dado faltante	22/08/2010
344	seio piriforme	CEC moderadamente diferenciado	vivo	masculino	feoderma	09/12/1966	42	sim	sim	T2N2bMx	II	sim	sim	sim	não se aplica	13/07/2009	sim	não	15/05/2019
345	prega vocal	CEC moderadamente diferenciado	óbito	masculino	leucoderma	21/06/1952	57	sim	sim	T3N0M0	III	sim	sim	não	03/01/2015	23/09/2009	sim	sim	18/11/2014
346	prega vocal	CEC moderadamente diferenciado	vivo	masculino	leucoderma	23/11/1964	46	sim	sim	T2N0M0	II	sim	não	não	não se aplica	15/04/2010	não	sim	06/01/2020
347	epiglote	CEC moderadamente diferenciado	óbito	feminino	leucoderma	08/08/1954	52	dado faltante	dado faltante	T3N0Mx	III	sim	sim	sim	08/08/2013	29/11/2006	não	Não	01/12/2011
348	prega vogal	CEC bem diferenciado	vivo	masculino	leucoderma	15/04/1927	86	sim	dado faltante	dado faltante	dado faltante	sim	não	não	não se aplica	31/07/2013	dado faltante	dado faltante	16/04/2015
349	epiglote	CEC moderadamente diferenciado	vivo	masculino	feoderma	21/01/1949	67	sim	sim	T2N1M0	III	sim	sim	sim	não se aplica	17/06/2016	não	não	06/01/2019

Banco de dados (laringe) - continuação

CgA	SNF	CD56	CD57	CD99	Fli-1	Ki-67 (%)	ciclina D1 (%)	p16	p16 intensidade	p16 (%)	HPV-AR	EBER	p40	VIM	CD10
negativo	negativo	negativo	negativo	negativo	—	48,40336134	1,833810888	perda de tecido	perda de tecido	perda de tecido	negativo	negativo	positivo	negativo	negativo
negativo	negativo	negativo	negativo	negativo	—	54,98783455	8,495145631	perda de tecido	perda de tecido	perda de tecido	positivo	negativo	perda de tecido	negativo	negativo
negativo	negativo	negativo	negativo	negativo	—	44,73684211	0	perda de tecido	perda de tecido	perda de tecido	negativo	negativo	positivo	negativo	negativo
negativo	negativo	negativo	negativo	negativo	—	34,84848485	16,28845184	perda de tecido	perda de tecido	perda de tecido	negativo	negativo	positivo	negativo	positivo
negativo	negativo	negativo	negativo	negativo	—	61,49208742	9,623689081	negativo	fraca	30	positivo	negativo	positivo	negativo	negativo
negativo	negativo	negativo	negativo	negativo	—	59,71563981	39,74641676	negativo	fraca	30	positivo	negativo	positivo	negativo	negativo
negativo	negativo	negativo	negativo	negativo	—	60,01813237	4,329846753	negativo	fraca	100	negativo	negativo	positivo	negativo	negativo
negativo	negativo	negativo	negativo	negativo	—	perda de tecido	0	negativo	negativo	0	negativo	negativo	positivo	negativo	negativo
negativo	negativo	negativo	negativo	negativo	—	perda de tecido	0	negativo	negativo	0	negativo	negativo	positivo	não analisado	não analisado
negativo	negativo	não analisado	negativo	negativo	—	perda de tecido	0	não analisado	negativo	0	negativo	negativo	positivo	não analisado	não analisado
negativo	negativo	negativo	negativo	negativo	—	perda de tecido	0	perda de tecido	perda de tecido	perda de tecido	não analisado	negativo	positivo	negativo	negativo
negativo	negativo	negativo	negativo	negativo	—	46,88644689	15,00175254	negativo	fraca	30	negativo	negativo	positivo	negativo	negativo
negativo	negativo	negativo	negativo	negativo	—	68,52367688	2,321156773	negativo	fraca	60	positivo	negativo	positivo	negativo	positivo
negativo	negativo	negativo	negativo	negativo	—	48,73271889	0,668449198	negativo	fraca	60	negativo	negativo	positivo	negativo	negativo
negativo	negativo	negativo	negativo	negativo	—	33,80049464	3,186677632	negativo	moderada	90	negativo	negativo	positivo	negativo	negativo
negativo	negativo	negativo	negativo	negativo	—	67,13483146	1,225016119	negativo	moderada	60	negativo	negativo	positivo	negativo	positivo
negativo	negativo	negativo	negativo	negativo	—	64,38223938	2,559241706	negativo	negativo	0	negativo	negativo	positivo	negativo	negativo
negativo	negativo	negativo	negativo	negativo	—	23,00613497	3,941338222	negativo	negativo	0	negativo	negativo	positivo	negativo	negativo
negativo	negativo	negativo	negativo	negativo	—	30,69908815	1,869158879	negativo	fraca	20	positivo	negativo	positivo	negativo	negativo
negativo	negativo	negativo	negativo	negativo	—	61,80408739	0,330797221	negativo	negativo	0	negativo	negativo	positivo	positivo	negativo
negativo	negativo	negativo	negativo	negativo	—	21,86098655	2,41343127	negativo	fraca	70	negativo	negativo	positivo	negativo	negativo
negativo	negativo	negativo	negativo	negativo	—	95,25391552	7,808219178	negativo	moderada	90	positivo	negativo	positivo	negativo	negativo
negativo	negativo	negativo	negativo	negativo	—	20,85459184	3,789774759	negativo	negativo	0	positivo	negativo	positivo	negativo	negativo
negativo	negativo	negativo	negativo	negativo	—	51,00463679	0,362976407	negativo	negativo	0	negativo	negativo	positivo	negativo	positivo
negativo	negativo	negativo	negativo	negativo	—	perda de tecido	42,49757986	negativo	negativo	0	negativo	negativo	positivo	negativo	positivo
negativo	negativo	negativo	negativo	negativo	—	24,20435511	6,604264171	negativo	negativo	0	negativo	negativo	negativo	positivo	positivo

negativo	negativo	negativo	negativo	negativo	—	23,35506817	1,01910828	negativo	fraca	30	negativo	negativo	positivo	negativo	negativo
negativo	negativo	negativo	negativo	negativo	—	23,64294331	0,941704036	negativo	negativo	0	negativo	negativo	positivo	negativo	positivo
negativo	negativo	negativo	negativo	negativo	—	67,93002915	0,572737686	negativo	negativo	0	negativo	negativo	positivo	negativo	positivo
negativo	negativo	negativo	negativo	negativo	—	54,51807229	3,169670603	negativo	negativo	0	negativo	negativo	positivo	positivo	positivo
negativo	negativo	perda de tecido	negativo	perda de tecido	—	perda de tecido	0	perda de tecido	perda de tecido	perda de tecido	perda de tecido	perda de tecido	positivo	negativo	negativo
negativo	negativo	perda de tecido	negativo	perda de tecido	—	perda de tecido	0	perda de tecido	perda de tecido	perda de tecido	perda de tecido	perda de tecido	positivo	negativo	negativo
negativo	negativo	negativo	negativo	negativo	—	7,297605473	0,153846154	negativo	negativo	0	negativo	negativo	positivo	negativo	negativo
negativo	negativo	negativo	negativo	negativo	—	perda de tecido	0,813609467	negativo	fraca	20	negativo	não analisado	positivo	negativo	negativo
negativo	negativo	negativo	negativo	negativo	—	28,54343566	8,692788936	negativo	negativo	0	negativo	negativo	positivo	negativo	positivo
negativo	negativo	negativo	negativo	negativo	—	5,485232068	1,298052921	negativo	moderada	50	negativo	negativo	positivo	negativo	negativo
negativo	negativo	negativo	negativo	negativo	—	38,18027211	0,241712707	negativo	negativo	0	negativo	negativo	negativo	negativo	negativo
negativo	negativo	negativo	negativo	negativo	—	51,2642225	0,201005025	negativo	fraca	90	positivo	negativo	negativo	negativo	negativo
negativo	negativo	negativo	negativo	negativo	—	39,92248062	0,826446281	negativo	moderada	5	negativo	negativo	positivo	negativo	negativo
negativo	negativo	negativo	negativo	negativo	—	92,71523179	0	negativo	fraca	50	negativo	negativo	positivo	negativo	negativo
negativo	negativo	negativo	negativo	negativo	—	56,40495868	0,496982606	negativo	moderada	90	negativo	negativo	positivo	negativo	negativo
negativo	negativo	negativo	negativo	negativo	—	30,35714286	0	negativo	fraca	10	negativo	negativo	positivo	negativo	negativo
negativo	negativo	negativo	negativo	negativo	—	perda de tecido	1,796407186	negativo	negativo	0	negativo	negativo	positivo	negativo	negativo
negativo	negativo	negativo	negativo	negativo	—	perda de tecido	0	negativo	negativo	0	negativo	negativo	positivo	negativo	positivo
negativo	positivo	positivo	negativo	positivo	—	1,174586225	14,12911084	negativo	moderada	70	positivo	negativo	positivo	negativo	positivo
positivo	positivo	negativo	negativo	positivo	—	51,31800337	12,67863686	negativo	moderada	90	negativo	negativo	perda de tecido	não analisado	não analisado
positivo	positivo	negativo	negativo	positivo	—	perda de tecido	3,365236184	negativo	moderada	90	positivo	negativo	positivo	negativo	negativo
negativo	negativo	negativo	negativo	negativo	—	64,61655277	7,96460177	negativo	fraca	30	negativo	negativo	positivo	negativo	positivo
negativo	negativo	negativo	negativo	negativo	—	56,99658703	0,099009901	negativo	moderada	90	negativo	negativo	negativo	negativo	negativo
negativo	negativo	negativo	negativo	negativo	—	35,56581986	3,02743614	negativo	moderada	50	negativo	negativo	negativo	negativo	negativo
negativo	negativo	positivo	negativo	negativo	—	51,07319758	2	negativo	moderada	90	negativo	negativo	perda de tecido	não analisado	não analisado
negativo	negativo	negativo	negativo	negativo	—	86,45720477	2,472187886	negativo	moderada	100	negativo	negativo	positivo	negativo	negativo
positivo	positivo	positivo	negativo	positivo	—	55,31353135	0,032506887	negativo	moderada	80	negativo	negativo	positivo	negativo	positivo
negativo	positivo	negativo	negativo	negativo	—	90,28248588	0,212892282	negativo	moderada	100	negativo	negativo	positivo	negativo	positivo
negativo	negativo	negativo	negativo	negativo	—	32,17391304	0,006097561	não analisado	não analisado	não analisado	negativo	negativo	positivo	negativo	positivo
negativo	negativo	negativo	negativo	negativo	—	39,98287671	0,795297372	negativo	moderada	60	negativo	negativo	positivo	negativo	negativo

negativo	negativo	negativo	negativo	negativo	—	47,40532959	0,885795634	negativo	moderada	60	negativo	negativo	positivo	negativo	positivo
negativo	negativo	negativo	negativo	negativo	—	41,1525974	7,486631016	negativo	moderada	50	negativo	não analisado	positivo	negativo	negativo
negativo	negativo	negativo	negativo	negativo	—	93,23636364	1,547070441	negativo	moderada	90	negativo	negativo	positivo	negativo	negativo
positivo	negativo	negativo	negativo	negativo	—	17,6325524	0,415512465	negativo	moderada	40	negativo	negativo	positivo	negativo	negativo
positivo	negativo	negativo	negativo	negativo	—	27,27272727	41,94547708	positivo	forte	100	negativo	negativo	positivo	negativo	positivo
negativo	negativo	negativo	negativo	negativo	—	15,89147287	0	negativo	fraca	20	positivo	negativo	positivo	negativo	negativo
negativo	negativo	negativo	negativo	negativo	—	19,9070488	37,18309859	negativo	moderada	50	negativo	negativo	positivo	positivo	positivo
negativo	negativo	negativo	negativo	negativo	—	perda de tecido	0,173430454	negativo	fraca	80	positivo	negativo	positivo	negativo	positivo
negativo	negativo	negativo	negativo	negativo	—	33,36448598	1,242236025	negativo	fraca	80	negativo	negativo	perda de tecido	não analisado	não analisado
negativo	negativo	negativo	negativo	negativo	—	28,96015549	0,901803607	negativo	moderada	80	positivo	não analisado	positivo	negativo	negativo
negativo	negativo	negativo	negativo	negativo	—	3,307223673	0,04587156	negativo	fraca	50	negativo	negativo	positivo	negativo	positivo
negativo	negativo	negativo	negativo	negativo	—	44,8630137	0,121876904	negativo	moderada	100	positivo	negativo	positivo	negativo	positivo
negativo	negativo	negativo	negativo	negativo	—	29,3135436	0,118623962	negativo	fraca	70	positivo	negativo	positivo	negativo	negativo
negativo	negativo	negativo	negativo	negativo	—	23,40966921	0	negativo	moderada	80	negativo	negativo	positivo	negativo	negativo
negativo	negativo	negativo	negativo	negativo	—	34,10462777	0,055126792	negativo	moderada	50	positivo	negativo	positivo	negativo	negativo
positivo	positivo	negativo	negativo	positivo	—	9,961868446	0,206896552	negativo	moderada	80	negativo	negativo	positivo	negativo	negativo
positivo	negativo	negativo	negativo	positivo	—	25,55685815	0,674448768	negativo	moderada	70	negativo	negativo	positivo	negativo	negativo
negativo	negativo	negativo	negativo	negativo	—	2,675496689	0	negativo	moderada	100	negativo	negativo	positivo	negativo	negativo
negativo	negativo	negativo	negativo	negativo	—	23,07948121	0	positivo	forte	100	positivo	negativo	positivo	negativo	negativo
negativo	negativo	negativo	negativo	negativo	—	27,24381625	1,860465116	negativo	moderada	90	negativo	negativo	positivo	negativo	negativo
negativo	negativo	negativo	negativo	negativo	—	26,73031026	29,98386725	negativo	moderada	100	negativo	negativo	perda de tecido	não analisado	não analisado
negativo	negativo	negativo	não analisado	negativo	—	26,57004831	0	negativo	moderada	100	negativo	negativo	positivo	negativo	negativo
negativo	negativo	negativo	negativo	negativo	—	4,295098535	1,557632399	positivo	forte	80	negativo	negativo	positivo	negativo	negativo
negativo	negativo	negativo	negativo	negativo	—	6,132665832	0	negativo	moderada	70	negativo	negativo	positivo	negativo	negativo
negativo	negativo	negativo	negativo	negativo	—	1,388888889	0	negativo	fraca	30	negativo	perda de tecido	positivo	negativo	negativo
negativo	negativo	negativo	negativo	negativo	—	22,27310575	0	negativo	moderada	80	negativo	negativo	positivo	positivo	positivo
negativo	positivo	negativo	negativo	negativo	—	5,761054422	1,801801802	negativo	moderada	70	negativo	negativo	positivo	negativo	negativo
negativo	negativo	negativo	negativo	negativo	—	29,38632619	2,365646696	negativo	fraca	10	negativo	negativo	positivo	negativo	positivo
negativo	negativo	negativo	negativo	negativo	—	8,713837574	0,356887937	negativo	negativo	0	negativo	negativo	negativo	negativo	negativo
negativo	negativo	negativo	negativo	negativo	—	10,13254786	0,146573837	negativo	moderada	60	positivo	negativo	positivo	negativo	negativo
negativo	negativo	negativo	negativo	negativo	—	38,82943144	0,453343408	positivo	forte	100	negativo	negativo	positivo	negativo	negativo

negativo	negativo	negativo	negativo	negativo	—	10,88270859	0	negativo	fraca	60	negativo	negativo	positivo	negativo	negativo
negativo	negativo	negativo	negativo	negativo	—	11,1882716	2,125693161	negativo	fraca	20	negativo	negativo	positivo	negativo	negativo
negativo	negativo	negativo	negativo	negativo	—	perda de tecido	0	negativo	fraca	60	negativo	negativo	positivo	negativo	negativo
negativo	negativo	negativo	negativo	negativo	—	11,53763671	0,026288118	positivo	forte	100	positivo	negativo	positivo	positivo	positivo
negativo	negativo	negativo	negativo	negativo	—	20,46734234	3,34358186	negativo	moderada	90	negativo	negativo	positivo	negativo	negativo
negativo	negativo	negativo	negativo	negativo	—	8,290598291	0,106100796	negativo	fraca	90	negativo	negativo	negativo	negativo	negativo
negativo	não analisado	não analisado	não analisado	não analisado	—	perda de tecido	0	não analisado	não analisado	não analisado	negativo	negativo	negativo	negativo	positivo
negativo	negativo	negativo	negativo	negativo	—	47,81609195	2,864938608	não analisado	não analisado	não analisado	negativo	negativo	positivo	negativo	negativo
negativo	negativo	negativo	negativo	negativo	—	35,24766691	1,092043682	negativo	fraca	30	negativo	negativo	positivo	negativo	negativo
negativo	negativo	negativo	negativo	negativo	—	36,47871116	1,548672566	negativo	moderada	40	negativo	não analisado	não analisado	não analisado	não analisado
negativo	negativo	negativo	negativo	negativo	—	74,47916667	77,08132433	negativo	moderada	90	positivo	negativo	positivo	negativo	negativo
negativo	negativo	negativo	negativo	positivo	—	86,39930253	0	positivo	forte	90	positivo	negativo	positivo	negativo	negativo
negativo	negativo	negativo	negativo	negativo	—	90,234375	0,257731959	negativo	moderada	90	negativo	negativo	positivo	negativo	negativo
negativo	negativo	negativo	negativo	negativo	—	21,09704641	14,19176186	negativo	moderada	50	negativo	negativo	positivo	negativo	negativo
negativo	negativo	negativo	negativo	negativo	—	46,05032183	36,66571183	negativo	moderada	50	negativo	negativo	positivo	negativo	negativo
negativo	negativo	negativo	negativo	negativo	—	9,016393443	0	negativo	fraca	50	negativo	negativo	positivo	negativo	positivo
negativo	negativo	negativo	negativo	negativo	—	74,47916667	6,203840473	negativo	negativo	0	negativo	não analisado	positivo	negativo	negativo
positivo	positivo	negativo	negativo	negativo	—	32,12698413	4,468980021	negativo	fraca	50	negativo	negativo	positivo	negativo	positivo
positivo	positivo	negativo	negativo	negativo	—	63,45628415	3,417124902	negativo	fraca	40	negativo	negativo	positivo	negativo	negativo
negativo	negativo	negativo	negativo	negativo	—	50,04960317	5,780933063	negativo	negativo	0	negativo	negativo	positivo	negativo	negativo
negativo	negativo	negativo	negativo	negativo	—	46,04989605	12,13054187	negativo	negativo	0	negativo	negativo	positivo	negativo	negativo
negativo	negativo	negativo	negativo	negativo	—	53,65497076	0	negativo	negativo	0	negativo	negativo	positivo	negativo	positivo
negativo	negativo	negativo	negativo	negativo	—	53,65497076	4,056603774	negativo	negativo	0	positivo	negativo	positivo	negativo	negativo
negativo	negativo	negativo	negativo	negativo	—	46,78030303	13,23268206	negativo	fraca	10	negativo	negativo	positivo	negativo	negativo
negativo	negativo	negativo	negativo	negativo	—	33,33333333	6,617891586	negativo	negativo	0	negativo	negativo	positivo	negativo	negativo
negativo	negativo	negativo	negativo	negativo	—	44,80600751	1,467181467	negativo	negativo	0	negativo	negativo	positivo	negativo	negativo
negativo	negativo	negativo	negativo	negativo	—	53,49194167	82,42343542	negativo	negativo	0	negativo	não analisado	positivo	negativo	positivo
negativo	negativo	negativo	negativo	perda de tecido	—	51,33653187	2,319044273	negativo	negativo	0	negativo	negativo	positivo	negativo	negativo
perda de tecido	perda de tecido	perda de tecido	negativo	perda de tecido	—	perda de tecido	0	perda de tecido	perda de tecido	perda de tecido	perda de tecido	não analisado	positivo	negativo	negativo
negativo	negativo	negativo	negativo	negativo	—	14,83870968	0,226586103	negativo	fraca	80	negativo	negativo	positivo	positivo	negativo
negativo	negativo	negativo	negativo	negativo	—	64,74530831	9,636767976	negativo	fraca	60	negativo	negativo	positivo	negativo	negativo

negativo	negativo	negativo	negativo	negativo	—	53,94470668	0	negativo	fraca	80	positivo	negativo	positivo	negativo	negativo
perda de tecido	perda de tecido	não analisado	perda de tecido	não analisado	—	perda de tecido	0	perda de tecido	perda de tecido	perda de tecido	negativo	negativo	positivo	negativo	positivo
negativo	negativo	negativo	negativo	negativo	—	47,28950404	0	negativo	fraca	70	não analisado	não analisado	negativo	negativo	negativo

Banco de dados (nasofaringe)

Caso	Localização anatômica	Diagnóstico (OMS 2017)	Situação	Gênero	Raça	Data de nascimento	Idade (época do diagnóstico) em anos	Tabagista	Etilista	TNM	Estadiamento	Cirurgia	RTX	QTX	Óbito	Data laudo (início do tratamento)	Recidiva	Metástase	Último acompanhamento
350	mucosa nasal	CEC queratinizante	vivo	masculino	leucoderma	18/04/1934	80	dado faltante	dado faltante	T2N3Mx	IVb	sim	sim	não	não se aplica	06/10/2014	sim	não	31/07/2018
351	cavidade nasal	CEC queratinizante	vivo	feminino	melanoderma	09/03/1974	33	sim	não	dado faltante	dado faltante	sim	não	não	não se aplica	14/05/2007	não	dado faltante	19/03/2011
352	nasofaringe	CEC não queratinizante diferenciado	óbito	masculino	leucoderma	15/09/1952	55	sim	não	dado faltante	dado faltante	não	sim	sim	06/06/2008	07/02/2008	não	dado faltante	06/06/2008
353	nasofaringe	CEC não queratinizante diferenciado	óbito	masculino	leucoderma	24/05/1956	51	sim	sim	dado faltante	dado faltante	não	sim	sim	18/05/2016	05/07/2007	não	não	18/05/2016
354	adenoide	CEC não queratinizante diferenciado	vivo	feminino	leucoderma	12/01/1939	76	não	não	T3N2M0	III	não	sim	sim	não se aplica	2 \ 2/06/2015	dado faltante	sim	03/04/2017
355	nasofaringe	CEC não queratinizante indiferenciado	vivo	feminino	leucoderma	21/03/1974	34	não	não	T3N3Mx	III	não	sim	sim	não se aplica	13/11/2008	não	sim	03/11/2014
356	nasofaringe	CEC queratinizante	óbito	masculino	leucoderma	30/10/1946	69	sim	sim	T4N3Mx	IVb	não	não	não	08/12/2015	26/11/2015	não	não	27/11/2015
357	nasofaringe	CEC queratinizante	óbito	masculino	leucoderma	03/04/1958	58	sim	sim	T4N0Mx	IVa	não	dado faltante	dado faltante	02/03/2017	15/02/2017	dado faltante	dado faltante	19/02/2017
358	nasofaringe	CEC não queratinizante indiferenciado	óbito	masculino	leucoderma	17/11/1927	78	dado faltante	dado faltante	T4N2cM0	IVa	não	sim	não	20/03/2007	14/06/2006	dado faltante	dado faltante	27/02/2007
359	mucosa nasal	CEC não queratinizante diferenciado	vivo	feminino	feoderma	16/10/1938	70	não	não	T4N0M0	IVa	não	sim	sim	não se aplica	20/02/2009	sim	dado faltante	31/07/2017
360	cavidade nasal	CEC queratinizante	vivo	feminino	leucoderma	20/01/1940	75	sim	não	T3N0M0	III	sim	sim	não	não se aplica	23/03/2015	sim	não	14/12/2017
361	nasofaringe	CEC queratinizante	óbito	masculino	Pardo	08/04/1968	48	sim	sim	T4bN2bMx	IVa	não	sim	não	10/11/2017	16/01/2017	não	sim	07/11/2017

Banco de dados (nasofaringe) - continuação

Caso	CgA	SNF	CD56	CD57	CD99	Fli-1	Ki-67 (%)	ciclina D1 (%)	p16	p16 intensidade	p16 (%)	HPV-AR	EBER	p40	VIM	CD10
350	negativo	negativo	negativo	negativo	negativo	—	58,62884161	3,535353535	negativo	negativo	0	negativo	negativo	positivo	negativo	negativo
351	negativo	negativo	negativo	negativo	negativo	—	77,92553191	0,637619554	positivo	forte	90	negativo	negativo	positivo	negativo	positivo
352	negativo	negativo	negativo	negativo	negativo	—	50,45632334	2,04141149	negativo	fraca	50	positivo	negativo	positivo	positivo	negativo
353	negativo	negativo	negativo	negativo	negativo	—	7,414272475	4,929577465	negativo	fraca	70	negativo	positivo	positivo	negativo	negativo
354	negativo	negativo	negativo	negativo	negativo	—	48,72231687	8,366533865	negativo	moderada	80	negativo	negativo	positivo	positivo	negativo
355	negativo	negativo	negativo	negativo	negativo	—	71,70445004	0,291060291	negativo	fraca	10	negativo	positivo	positivo	positivo	negativo
356	negativo	positivo	negativo	negativo	negativo	—	43,00091491	2,430044183	negativo	negativo	0	negativo	negativo	positivo	negativo	negativo
357	negativo	negativo	negativo	negativo	negativo	—	0,884955752	7,80952381	negativo	fraca	20	negativo	negativo	positivo	não analisado	não analisado
358	negativo	negativo	negativo	negativo	negativo	—	53,94470668	1,656441718	negativo	fraca	60	negativo	positivo	positivo	negativo	positivo
359	negativo	negativo	negativo	negativo	negativo	—	6,280487805	0	negativo	fraca	30	não analisado	não analisado	perda de tecido	negativo	negativo
360	negativo	negativo	negativo	negativo	negativo	—	perda de tecido	0	negativo	negativo	0	não analisado	não analisado	negativo	negativo	negativo
361	negativo	negativo	negativo	negativo	negativo	—	5,351976856	1,074766355	negativo	moderada	70	negativo	negativo	positivo	negativo	negativo

Banco de dados (seios paranasais)

Caso	localização anatômica	Diagnóstico (OMS 2017)	Situação	Gênero	Raça	Data de nascimento	Idade (época do diagnóstico) em anos	Tabagista	Etilista	TNM	Estadiamento	Cirurgia	RTX	QTX	Óbito	Data laudo (início do tratamento)	Recidiva	Metástase	Último acompanhamento
362	seio maxilar	CEC não queratinizante	óbito	feminino	feoderma	27/05/1968	45	sim	não	T4N2bMx	IVb	sim	sim	sim	02/04/2015	17/02/2014	não	sim	31/03/2015
363	seio maxilar	CEC queratinizante	óbito	feminino	feoderma	08/03/1962	49	sim	dado faltante	T3N0Mx	III	sim	sim	sim	05/03/2013	13/12/2011	dado faltante	sim	01/02/2013
364	seios paranasais	CEC não queratinizante	vivo	feminino	leucoderma	10/05/1956	60	sim	sim	dado faltante	dado faltante	sim	sim	não	não se aplica	18/01/2016	sim	sim	07/04/2016
365	seio esfenoidal	CEC não queratinizante	óbito	masculino	leucoderma	09/04/1940	65	sim	não	dado faltante	dado faltante	sim	não	não	31/07/2005	19/07/2005	não	não	12/07/2005
366	seio frontal	CEC queratinizante	vivo	masculino	leucoderma	12/05/1954	58	sim	sim	dado faltante	dado faltante	sim	sim	não	não se aplica	04/09/2012	não	não	09/05/2018
367	seio maxilar	CEC não queratinizante	vivo	masculino	leucoderma	18/04/1975	32	não	não	T3N0Mx	III	não	sim	sim	não se aplica	31/10/2007	não	não	15/10/2018
368	seio maxilar	CEC queratinizante	vivo	masculino	melanoderma	21/01/1964	48	sim	sim	T4aN2cM0	IVa	sim	sim	sim	não se aplica	27/01/2012	não	sim	11/01/2013
369	seio maxilar	CEC queratinizante	óbito	masculino	leucoderma	01/07/1982	23	não	não	T2N0M0	II	não	sim	sim	17/09/2015	19/04/2006	sim	sim	17/09/2015
370	seio maxilar	CEC queratinizante	vivo	feminino	leucoderma	28/04/1935	72	sim	não	T2N2bM0	II	não	sim	sim	14/01/2008	19/07/2007	sim	dado faltante	07/12/2007
371	seio esfenoidal	CEC queratinizante	óbito	masculino	leucoderma	09/04/1940	65	sim	não	dado faltante	dado faltante	sim	não	não	31/07/2005	19/07/2005	não	não	12/07/2005
372	seio maxilar	CEC não queratinizante	vivo	masculino	leucoderma	20/09/1933	74	sim	sim	dado faltante	dado faltante	sim	sim	sim	não se aplica	09/05/2008	dado faltante	dado faltante	31/10/2018
373	seio maxilar	CEC não queratinizante	óbito	feminino	feoderma	28/02/1951	57	sim	sim	T3N0M0	III	sim	sim	sim	30/11/2011	22/05/2009	sim	dado faltante	29/11/2011
374	seio maxilar	CEC queratinizante	óbito	feminino	feoderma	21/07/1971	41	não	sim	T4aN0Mx	IVa	sim	sim	sim	28/12/2013	14/01/2013	não	não	26/12/2013
375	seio maxilar	CEC queratinizante	óbito	feminino	feoderma	08/03/1962	49	sim	sim	T3N0Mx	III	sim	sim	sim	05/03/2013	16/02/2012	sim	dado faltante	01/03/2013
376	seio maxilar	CEC queratinizante	óbito	feminino	melanoderma	19/11/1946	66	não	não	T4aN2M0	IVa	não	sim	sim	11/06/2014	04/09/2013	sim	não	11/06/2014

Banco de dados (seios paranasais) - continuação

Caso	CgA	SNF	CD56	CD57	CD99	Fli-1	Ki-67 (%)	ciclina D1 (%)	p16	p16 intensidade	p16 (%)	HPV-AR	EBER	p40	VIM	CD10
362	positivo	negativo	positivo	negativo	negativo	—	91,02040816	3,72250423	negativo	fraca	80	negativo	negativo	positivo	negativo	negativo
363	negativo	negativo	negativo	negativo	negativo	—	37,38317757	2,528089888	negativo	moderada	80	negativo	negativo	positivo	negativo	negativo
364	negativo	negativo	negativo	negativo	negativo	—	30,64935065	2,816901408	negativo	fraca	50	negativo	negativo	positivo	negativo	negativo
365	negativo	negativo	negativo	negativo	negativo	—	18,41736695	0,695594568	negativo	negativo	0	negativo	negativo	negativo	negativo	negativo
366	negativo	negativo	não analisado	negativo	negativo	—	13,53383459	2,472187886	negativo	moderada	60	não analisado	negativo	positivo	negativo	positivo
367	negativo	negativo	negativo	negativo	negativo	—	30,63518831	0,025233409	negativo	moderada	70	negativo	negativo	positivo	positivo	positivo
368	negativo	negativo	negativo	negativo	negativo	—	73,16666667	0,038744673	positivo	forte	80	negativo	negativo	positivo	negativo	positivo
369	negativo	negativo	negativo	negativo	negativo	—	12,28971963	6,843919252	negativo	moderada	70	negativo	negativo	positivo	positivo	positivo
370	negativo	negativo	negativo	negativo	negativo	—	12,92484442	0,407331976	negativo	fraca	50	negativo	negativo	positivo	negativo	positivo
371	negativo	negativo	negativo	negativo	negativo	—	perda de tecido	0	negativo	negativo	0	negativo	negativo	negativo	negativo	negativo
372	negativo	negativo	negativo	negativo	negativo	—	50,36945813	0	negativo	negativo	0	negativo	negativo	negativo	negativo	negativo
373	negativo	negativo	positivo	negativo	negativo	—	26,91867125	0	negativo	moderada	80	negativo	negativo	negativo	positivo	positivo
374	positivo	negativo	negativo	negativo	negativo	—	17,52873563	0	negativo	fraca	50	negativo	não analisado	negativo	negativo	positivo
375	negativo	negativo	negativo	negativo	negativo	—	12,91666667	0	negativo	fraca	10	negativo	não analisado	negativo	negativo	negativo
376	negativo	negativo	negativo	negativo	negativo	—	perda de tecido	0	negativo	moderada	70	negativo	negativo	positivo	negativo	negativo

Banco de dados (outras localizações)

Caso	localização anatômica	Diagnóstico (OMS 2017)	Situação	Gênero	Raça	Data de nascimento	Idade (época do diagnóstico) em anos	Tabagista	Etilista	TNM	Estadiamento	Cirurgia	RTX	QTX	Óbito	Data laudo (início do tratamento)	Recidiva	Metástase	Último acompanhamento
377	hipofaringe	CEC pouco diferenciado	vivo	feminino	leucoderma	28/10/1949	61	não	não	dado faltante	dado faltante	sim	não	não	não se aplica	21/10/2011	dado faltante	dado faltante	29/06/2015
378	pele região malar	CEC bem diferenciado	vivo	feminino	leucoderma	08/12/1936	75	dado faltante	dado faltante	dado faltante	dado faltante	dado faltante	não	não	não se aplica	13/07/2012	sim	dado faltante	09/11/2018
379	hipofaringe	CEC bem diferenciado	vivo	masculino	leucoderma	15/06/1952	64	sim	sim	T4aN0Mx	IVa	não	sim	não	não se aplica	24/04/2017	sim	dado faltante	14/05/2018
380	faringe	CEC pouco diferenciado	vivo	masculino	melanoderma	16/09/1983	33	dado faltante	dado faltante	dado faltante	dado faltante	não	dado faltante	dado faltante	não se aplica	13/03/2017	dado faltante	dado faltante	18/04/2017
381	hipofaringe	CEC bem diferenciado	vivo	masculino	leucoderma	28/03/1953	63	sim	não	T1N0M0	I	não	sim	sim	não se aplica	13/06/206	não	não	16/08/2018
382	faringe	CEC bem diferenciado	óbito	feminino	leucoderma	30/03/1946	68	sim	não	T2N0Mx	II	sim	sim	sim	23/07/2013	16/06/2014	sim	dado faltante	16/07/2014
383	faringe	CEC moderadamente diferenciado	vivo	masculino	leucoderma	16/10/1950	56	dado faltante	dado faltante	T2N0Mx	II	sim	sim	sim	22/07/2007	20/07/2006	sim	dado faltante	17/07/2007
384	hipofaringe	CEC bem diferenciado	óbito	masculino	leucoderma	09/05/1954	52	sim	sim	T4N0Mx	IVa	sim	sim	sim	13/01/2008	05/04/2007	sim	dado faltante	08/01/2008
385	hipofaringe	CEC moderadamente diferenciado	óbito	masculino	melanoderma	22/03/1934	79	sim	sim	T2N0M0	II	não	não	não	20/11/2013	30/09/2013	Não	sim	29/10/2013
386	hipofaringe	CEC bem diferenciado	vivo	masculino	leucoderma	20/04/1978	38	sim	sim	T4bN2cMx	IVb	não	sim	não	não se aplica	27/03/2017	dado faltante	dado faltante	06/09/2017

Banco de dados (outras localizações) - continuação

Caso	CgA	SNF	CD56	CD57	CD99	Fli-1	Ki-67 (%)	ciclina D1 (%)	p16	p16 intensidade	p16 (%)	HPV-AR	EBER	p40	VIM	CD10
377	negativo	positivo	positivo	negativo	negativo	—	9,422492401	0	positivo	forte	90	não analisado	não analisado	positivo	negativo	negativo
378	negativo	negativo	negativo	negativo	negativo	—	19,82507289	0	negativo	fraca	60	negativo	perda de tecido	positivo	negativo	positivo
379	negativo	negativo	negativo	negativo	negativo	—	32,84823285	0,013692769	negativo	moderada	80	negativo	negativo	positivo	negativo	positivo
380	negativo	negativo	negativo	negativo	negativo	—	68,5915493	0,018658281	positivo	forte	80	negativo	negativo	positivo	negativo	negativo
381	negativo	negativo	negativo	negativo	negativo	—	4,046639232	0,142146411	positivo	forte	80	negativo	negativo	positivo	positivo	positivo
382	negativo	negativo	negativo	negativo	negativo	—	18,984375	0,558269365	negativo	moderada	80	negativo	negativo	positivo	negativo	negativo
383	negativo	negativo	negativo	negativo	negativo	—	35,19706691	0,482093664	negativo	negativo	0	negativo	negativo	positivo	negativo	negativo
384	negativo	negativo	negativo	não analisado	negativo	—	40,9495549	0,048709206	negativo	negativo	0	positivo	negativo	positivo	negativo	negativo
385	negativo	negativo	negativo	negativo	negativo	—	52,11428571	57,12603062	negativo	negativo	0	negativo	negativo	positivo	negativo	negativo
386	negativo	negativo	negativo	negativo	negativo	—	33,2460733	13,29461116	negativo	moderada	60	negativo	negativo	positivo	negativo	positivo

LEGENDA
Não analisado ⇨ tumor com menos de 10% de superfície
Dado faltante ⇨ dado indisponível no prontuário físico e/ou eletrônico
RTX ⇨ radioterapia
QTX ⇨ quimioterapia