UNIVERSIDADE DE SÃO PAULO

FACULDADE DE MEDICINA DE RIBEIRÃO PRETO

DEPARTAMENTO DE CLÍNICA MÉDICA

JOSÉ ÍTALO SOARES MOTA

“Avaliação da biologia telomérica na tumorigênese dos craniofaringiomas”

Ribeirão Preto

2022

JOSÉ ÍTALO SOARES MOTA

“Avaliação da biologia telomérica na tumorigênese dos craniofaringiomas”

Tese apresentada à Faculdade de Medicina de Ribeirão Preto da Universidade de São Paulo para obtenção do título de Doutor em Ciências Médicas.

Área de concentração: Clínica Médica.

Opção: Investigação Clínica.

Orientador: Profa. Dra. Margaret de Castro.

Ribeirão Preto

2022

Autorizo a reprodução e divulgação total ou parcial deste trabalho, por qualquer meio convencional ou eletrônico, para fins de estudo e pesquisa, desde que citada a fonte.

Mota, José Ítalo Soares
Avaliação da biologia telomérica na tumorigênese dos craniofaringiomas. Ribeirão Preto, 2022.
131 p. : il. ; 30 cm

Tese de Doutorado, apresentada à Faculdade de Medicina de Ribeirão Preto/USP. Área de concentração: Clínica Médica.
Orientador: Castro, Margaret de.

1. Craniofaringioma. 2. Tumorigênese. 3. Telômero. 4. Via WNT. 5. Mutação *CTNNB1*.

APOIO E SUPORTE FINANCEIRO

Este trabalho foi realizado com o apoio financeiro das seguintes entidades e instituições:

- Fundação de Amparo à Pesquisa do Estado de São Paulo (FAPESP-Processo nº 2014/03989-6)
- Conselho Nacional de Desenvolvimento Científico e Tecnológico (CNPq)
- Coordenação de Aperfeiçoamento de Pessoal de Nível Superior – Brasil (CAPES) – Código de Financiamento 001
- Faculdade de Medicina de Ribeirão Preto da Universidade de São Paulo (FMRP – USP)
- Fundação de Apoio ao Ensino, Pesquisa e Assistência do Hospital das Clínicas da Faculdade de Medicina de Ribeirão Preto da Universidade de São Paulo (FAEPA – HCFMRP – USP).

Nome: José Ítalo Soares Mota

Título: "Avaliação da biologia telomérica na tumorigênese dos craniofaringiomas".

Tese apresentada à Faculdade de Medicina de Ribeirão Preto da Universidade de São Paulo para a obtenção do título de Doutor em Ciências Médicas.

Área de concentração: Clínica Médica.

Opção: Investigação Clínica.

Aprovado em:____/____/_____

Banca Examinadora

Prof. Dr. _____ Instituição: _____
Julgamento:_____ Assinatura: _____

Prof. Dr. _____ Instituição: _____
Julgamento:_____ Assinatura: _____

Prof. Dr. _____ Instituição: _____
Julgamento:_____ Assinatura: _____

Prof. Dr. _____ Instituição: _____
Julgamento:_____ Assinatura: _____

Prof. Dr. _____ Instituição: _____
Julgamento:_____ Assinatura: _____

Dedicatória

Aos meus pais, José Mota e Antônia, por serem minhas fontes de inspiração.

À minha esposa, Andréa, por ser amor infinito.

Aos meus filhos, Pedro Ítalo e Larissa, por serem meus maiores incentivadores.

Agradecimentos

Agradeço às instituições que me ampararam, à Faculdade de Medicina da Universidade Federal do Ceará onde fui graduado e a todos os meus mestres que foram e são fonte de inspiração.

Ao Hospital das Clínicas da faculdade de Medicina da Faculdade de Medicina de Ribeirão Preto-USP, Unidade de emergência e Campus e todo seu staff que me receberam tão bem em 1999 quando cheguei ingresso pelo concurso de residência médica.

Agradeço a todos os preceptores e docentes da Endocrinologia do Hospital das Clínicas da Faculdade de Medicina de Ribeirão Preto-USP; a memória dos seus ensinamentos me acompanha até hoje.

Agradeço à Profa. Margaret de Castro por ser exemplo, por ser inspiração e por ter resgatado um sonho de pós-graduação que começou quando acabei a residência de endocrinologia no HCFMRP em 2002.

Ao Prof. Sonir Antonini pela amizade e dedicação à endocrinologia e ao Prof. Ayrton Moreira pelo exemplo de mestre.

À Profa. Clarissa Martins pela ajuda na elaboração desse projeto e pela generosidade em ensinar-me a prática da biologia molecular no laboratório.

Ao Pós-doutorando Rui Milton, à Ana Carolina e Fernanda Coeli pela ajuda no laboratório de biologia molecular.

Agradeço às técnicas, Wendy e Renata, do laboratório de endocrinologia e Bárbara, do laboratório de hematologia, pela ajuda com as análises moleculares.

Aos meus chefes de serviço, Ana Rosa Quidute do Hospital Walter Cantídio-UFC e Tânia Bulcão do Hospital Geral de Fortaleza, que compreenderam quando precisei me ausentar.

E finalmente, aos pacientes portadores de craniofaringiomas que contribuíram com esse estudo voluntariamente, que carregam uma doença tão agressiva e depositaram nos pesquisadores e na ciência expectativas de novos tratamentos que reduzam seu sofrimento.

"Ser é ser percebido"

George Berkeley

Resumo

Mota JIS. Avaliação da biologia telomérica na tumorigênese dos craniofaringiomas. 2022. 131 f. Tese (Doutorado)- Faculdade de Medicina de Ribeirão Preto, Universidade de São Paulo, Ribeirão Preto, 2022.

Introdução: Craniofaringioma adamantinomatoso (aCF) tem como principal alteração molecular a presença de mutação no gene *CTNNB1* e ativação da via Wnt. Redução do comprimento dos telômeros e/ou aumento da atividade da telomerase têm sido envolvidos no desenvolvimento e progressão de neoplasias. **Objetivo:** Avaliar como o comprimento dos telômeros se comporta no craniofaringioma adamantinomatoso (aCP) e se contribui para a patogênese de aCPs com e sem mutações no gene *CTNNB1* e seu potencial significado clínico e prognóstico. **Métodos:** Estudo retrospectivo transversal envolvendo 42 pacientes com aCF de dois centros terciários. Dados clínico-patológicos foram coletados dos prontuários. Amostras dos tumores frescas congeladas foram utilizadas para análise de DNA e RNA. Comprimento telomérico foi avaliado por qPCR (razão T/S), mutações somáticas no gene *CTNNB1* e na região promotora do *TERT* (*TERT*p) foram avaliadas por Sanger e/ou sequenciamento de nova geração. **Resultados:** Mutações no *CTNNB1* foram detectadas em 29 (69%) dos tumores. Houve maior frequência de mutações *CTNNB1* em aCFs de pacientes diagnosticados com idade menor de 15 anos (85% vs 15%; p=0,04) e maior tendência à doença recorrente (76% vs 24%; p=0,1). Não foi detectada mutação na região do promotor do gene *TERT* (*TERTp)*. O comprimento telomérico foi menor em aCFs com mutação no *CTNNB1* (0,441, IQR:0.297-0.597 vs 0.607, IQR:0.445-0,778; p=0,04), mas essa diminuição não foi associada às características clínico-patológicas nem com recorrência dos tumores. **Conclusão:** Em aCF as mutações *CTNNB1* são mais frequentes em crianças e adolescentes e parecem associar-se à doença progressiva. Os aCFs com mutação *CTNNB1* têm telômeros mais curtos. Esta é a forte evidência para uma relação entre a via Wnt/ß-catenina e a biologia do telômero na patogênese dos aCFs

Palavras-chave: craniofaringioma, tumorigênese, ß-catenina, telômeros.

Abstract

Mota JIS. Evaluation of telomeric biology in the tumorigenesis of craniopharyngiomas. 2022. 131 p Tesis (PhD) - Faculdade de Medicina de Ribeirão Preto, Universidade de São Paulo, Ribeirão Preto, 2022.

ABSTRACT

Introduction: Adamantinomatous craniopharyngioma (aCF) has the presence of *CTNNB1* mutation and the activation of the Wnt pathway as its main molecular alterations. Reduced telomere length and/or increased telomerase activity have been involved in the development and progression of neoplasms. **Objectives**: To evaluate how telomeres length behaves in aCPs and if it contributes to the pathogenesis of aCPs with and without *CTNNB1* mutations. **Design:** Retrospective cross-sectional study enrolling 42 aCP patients from two tertiary institutions. Methods: Clinicopathological features were retrieved from patient's charts. Fresh frozen tumors were used for RNA and DNA analyses. Telomere length was evaluated by qPCR (T/S ratio). Somatic mutations in *TERT promoter* (*TERTp*) and *CTNNB*1 were detected by Sanger and/or whole-exome sequencing. **Results**: Mutations in *CTNNB1* were detected in 29 (69%) tumors. There was higher frequency of *CTNNB1* mutations in aCPs from patients diagnosed under the age of 15 years (85% vs 15%; p=0.04) and a trend to recurrent disease (76% vs 24%; p=0.1). No mutation was detected in the *TERTp* region. The telomeres were shorter in *CTNNB1*-mutated aCPs (0.441, IQR:0.297-0.597 vs 0.607, IQR:0.445-0.778; p=0.04) but it was neither associated with clinicopathological features nor with recurrence. **Conclusions:** *CTNNB1* mutations are more frequent in children and adolescents and appear to associate with progressive disease. *CTNNB1*-mutated aCPs have shorter telomeres, demonstrating a relationship between the Wnt/β-catenin pathway and telomere biology in the pathogenesis of aCPs.

Keywords: craniopharyngioma, tumorigenesis, beta-catenin, telomeres.

Lista de Abreviaturas

3'-UTR	região 3' não traduzida
36B4	gene humano codificador da fosfoproteína ribossomal ácida P0, também conhecido como PRLP0
5'-UTR	região 5' não traduzida
A	base nitrogenada adenina
ACTH	hormônio adrenocorticotrófico
AIP	gene humano codificador da proteína de interação com o receptor do aril-hidrocarbono (*aryl hydrocarbon receptor interacting protein)*
aCF	Craniofaringioma adamantinomatoso
AKT:	proteína cinase B codificada pelo gene AKT (*v-akt murine thymoma viral oncogene homolog 1*)
ALT:	mecanismo alternativo de elongamento telomérico *(alternative lenghtening mechanism)*
Ala	base nitrogenada alanina
APC	Adenomatosis polyposis coli complexo formado por axina, adenomatosis polyposis coli (APC), proteína fosfatase 2A (PP2A), a caseína quinase 1α (CK1α) e a glicogênio sintase quinase 3 (GSK3), que a fosforila, tornando-a alvo para ubiquitinação e subsequente degradação pela ação de proteassoma.
armadillo	A beta catenina foi descoberta nos anos 90, como uma proteína homologa à proteína de Drosophila,
BCL1:	gene humano codificador da ciclina D1, também conhecido como CCND1
ß-catenina	ß-catenina, proteína codificada pelo gene *CTNNB1*. possui papel em diversas vias de sinalização celular. Essencial na biologia do desenvolvimento e como proteína de aderência celular.
bp	pares de bases (*base pairs)*
C:	base nitrogenada citosina

cAMP: monofosfato de adenosina cíclico

cDNA: DNA complementar

C-erbB-2: gene humano codificador de receptor de fator de crescimento epidermal do tipo tirosina cinase, v-erb-b2 avian erythroblastic leukemia viral oncogene homolog 2, também conhecido como ERBB2, HER-2

CF Craniofaringioma

CK1 CK1α) Adenomatosis polyposis coli complexo formado por axina, adenomatosis polyposis coli (APC), proteína fosfatase 2A (PP2A), a caseína quinase 1α (e a glicogênio sintase quinase 3 (GSK3), que a fosforila, tornando-a alvo para ubiquitinação e subsequente degradação pela ação de proteassoma.

CNC: Complexo de Carney

CRH: hormônio liberador de corticotrofina

Ct: ciclo de amplificação no qual a amostra atinge o limiar de detecção (*cycle threshold*)

CT Tomografia computadorizada

CTNNB1 gene codificador da proteína ß-catenina

DDAVP: Desmopressina

DMSO: dimetil sulfóxido

Dkc1: gene murino codificador da proteína discernia

DKC1: gene humano codificador da proteína discernia
DKC1: proteína discernia

DNA: ácido desoxirribonucleico

DNase: Desoxirribonuclease

dNTP: desoxirribonucleotídeo

Dsh/ DVL Proteína Dishevelled. Dishevelled (Dsh) é uma família de proteínas envolvidas em vias canônicas e não canônicas de sinalização Wnt. Tem esse nome desde sua descoberta inicial em moscas, onde uma mutação no gene *dishevelled* (desgrenhado) foi observada para causar orientação inadequada dos pelos do corpo e das asas.. papéis importantes tanto no embrião quanto no adulto, que vão desde a diferenciação celular e a polaridade celular até o comportamento social. DVL atua downstream do receptor Frizzled.

E-CAD E-caderina

E2F: família de fatores de transcrição E2F

FGF4: gene humano do fator de crescimento de fibroblastos 4 (*fibroblast growth factor 4)*

FIPA: Adenomas Hipofisários Familiares Isolados (*Familial Isolated Pituitary Adenomas)*

FMRP Faculdade de Medicina de Ribeirão Preto

FOS: gene humano homólogo ao gene de osteossarcoma murino viral (*FBJ murine osteosarcoma viral oncogene homolog)*

FOXO: fatores de transcrição forkhead box group O

FSH: hormônio folículo estimulante

Fz/LRP5/6 família dos receptores ligados à proteina G que serve como receptores da via Wnt e outras vias de sinalização.

G: base nitrogenada guanina

GH: hormônio do crescimento (*growth hormone*)

GNAS: gene humano codificador da subunidade alfa da proteína G estimulatória

GSK3	Adenomatosis polyposis coli complexo formado por *axina*, *adenomatosis polyposis coli* (APC), proteína fosfatase 2A (PP2A), a caseína quinase 1α (CK1α) e a glicogênio sintase quinase 3, que a fosforila, tornando-a alvo para ubiquitinação e subsequente degradação pela ação de proteassoma.
HCRP	Hospital das Clínicas de Ribeirão Preto
HDAC2:	histona deacetilase 2
HDACs:	histona deacetilases
HeLa:	linhagem celular imortalizada humana derivada de carcinoma de colo de útero
His:	aminoácido histidina
IGF1	fator insulina-símile tipo 1 (*insulin-like growth factor 1*)
IHQ:	Imunohistoquímica
IMC	Índice de massa corpórea
INK:	família de inibidores de cinases dependentes de ciclina
LH:	hormonio luteinizante
LRP5/6	LRP5 atua como co-receptor com LRP6 and para traduzir sinais da via Wnt pela via canônica
miR	microRNA
MLL:	gene humano codificador da histona metiltransferase
MLL	histona metiltransferase associada à Leucemia Mielóide/Linfóide ou Linhagem Mista (*Myeloid/Lymphoid or Mixed Lineage Leukemia*)
mRNA	RNA mensageiro
mTOR	serina/treonina cinase alvo de rapamicina (*mechanistic target of rapamycin*)
MYC:	proteína humana codificada pelo gene homólogo ao oncogene viral aviário (*v-myc avian myelocytomatosis viral oncogene homolog*)

NAP57	proteína de 57 KDa associada à proteína nucleolar homóloga à Nopp140 murina, também conhecida como discerina.
OMS	Organização Mundial de Saúde
P53:	gene codificador da proteína supressora tumoral P53
pCF	Craniofaringioma papilífero
PCR:	reação em cadeia da polimerase (*polymerase chain reaction*)
PI3K:	fosfatidil inositol-4,5-bifosfato 3-cinase
PIT1:	gene humano codificador do fator de transcrição POU1F1 – *POU class1 homeobox1*
PIT1:	fator de transcrição POU1F1 – *POU class1 homeobox1*
PRL:	Prolactina
Pro:	aminoácido prolina
PP2A	Adenomatosis polyposis coli complexo formado por *axina*, *adenomatosis polyposis coli* (APC), proteína fosfatase 2A (), a caseína quinase 1α (CK1α) e a glicogênio sintase quinase 3 (GSK3), que a fosforila, tornando-a alvo para ubiquitinação e subsequente degradação pela ação de proteassoma.
Pttg:	gene transformador de tumor hipofisário (*pituitary transforming-tumor gene*), referente a murinos e ao homólogo em peixe-zebra
PTTG:	gene humano transformador de tumor hipofisário (*pituitary transforming-tumor gene*)
PTX1:	fator de transcrição pituitary homeobox 1
qPCR:	PCR quantitativa
Qol	Qualidade de vida
RB:	proteína supressora tumoral do retinoblastoma
RB1:	gene humano do retinoblastoma
RIE:	Radioimunoensaio

RNA:	ácido ribonucleico
RT-PCR:	PCR real-time
SNC	Sistema nervoso central
SNG	Sequenciamento de Nova Geração
SNP:	polimorfismo de base única (*single nucleotide polymorphism*)
T:	base nitrogenada timina
TCLE:	termo de consentimento livre e esclarecido
TCF/LEF	são proteínas multifuncionais que interagem com o DNA e em um estado liga-desliga, promove a transcrição de genes regulados por Wnts.
TERC:	gene humano codificador do RNA componente da telomerase
TERC:	RNA componente da telomerase
TERT:	gene humano codificador da transcriptase reversa da telomerase
TERTp:	região promotora do gene *TERT*
TERT:	transcriptase reversa da telomerase
TOTG:	teste oral de tolerância à sobrecarga de glicose
TRAP:	protocolo de amplificação da repetição telomérica (*Telomere Repetition Amplification Protocol assay)*
tRNA:	RNA transportador
TSH:	hormonio tireotrófico
U:	base nitrogenada uracila
Wnt:	via de sinalização envolvida no desenvolvimento e proliferação conservada evolutivamente, o termo “Wnt” deriva da junção dos nomes dos genes homólogos wg (*wingless*) de Drosophila e do Int-1 (*Mouse Mammary Tumor Virus in virally-induced breast tumors*) de camundongo

Lista de Símbolos

°C: graus Celsius

cm: centímetros

dl: decilitro

G: aminoácido glicina

h: hora

I: aminoácido isoleucina

K: aminoácido lisina

KDa: kilodalton

l: litro

L: aminoácido leucina

mg: miligrama

min: minuto

ml: mililitro

mM: milimolar

mmol: milimol

ng: nanograma

nm: nanometro

nM: nanomolar

P: aminoácido prolina

p: valor p

pb: pares de base

pg: picograma

Q: aminoácido glutamina

R: aminoácido arginina

rpm: rotações por minuto

S: aminoácido serina

T: aminooácido treonina

U: unidades

V: aminoácido valina

vs: *versus*

W: aminoácido triptofano

X: códon de parada

α: alfa

β: beta

Δ: delta

µg: micrograma

µl: microlitro

µm: micrometro

ρ: coeficiente de correlação de spearman (rho)

Lista de Figuras

Figura 1-Via de sinalização canônica Wnt. 39
Figura 2- Mutação CTNNB1 em aCF. 40
Figura 3-Complexo telomerase 44
Figura 4-Classificação da invasão hipotalâmica segundo Puget et al. 54
Figura 5- Representação esquemática de *CTNNB1* e proteína codificada 63
Figura 6- Eletroferogramas do sequenciamento da região mutada *CTNNB1*..... 64
Figura 7-Tempo de progressão (TP) e mutação *CTNNB1*..... 68
Figura 8-Eletroferogramas do sequenciamento da região promotora do gene *TERT*..... 70
Figura 9- Comprimento telomérico (razão T/S) em pacientes com craniofaringioma adamantinomato distribuídos quanto ao gênero. 71
Figura 10- Tempo de progressão do tumor (em meses) em relação ao comprimento telomérico (razão telômero/single gene:T/S) em pacientes com craniofaringiomas adamantinomatosos. 75
Figura 11-Comprimento telomérico (razão telômero/single gene - T/S) em pacientes com craniofaringiomas adamantinomatosos na ausência e na presença de mutação no gene *CTNNB1*. 76

Lista de Tabelas

Tabela 1-Características clínicas e hormonais dos pacientes da coorte da FMRP-USP com craniofaringioma adamantinomatoso ao diagnóstico. 60

Tabela 2- Características radiológicas dos tumores dos pacientes com craniofaringioma adamantinomatoso..... 61

Tabela 3- Tratamento e desfecho clínico dos pacientes com craniofaringioma adamantinomatoso. 62

Tabela 4- Características demográficas da amostra dos pacientes com craniofaringioma adamantinomatoso e características clínicas e hormonais da coorte FMRP-USP, quanto à presença de mutação no gene *CTNNB1*. 65

Tabela 5- Características radiológicas dos tumores dos pacientes com craniofaringioma adamantinomatoso na presença ou ausência da mutação *CTNNB1*. 66

Tabela 6-Tratamento e desfecho dos tumores dos pacientes com craniofaringioma na presença ou ausência da mutação *CTNNB1*. 67

Tabela 7- Alterações clínicas e endocrinológicas observadas na última avaliação dos pacientes com craniofaringioma adamantinomoatoso relacionadas à presença ou ausência da mutação *CTNNB1*. 69

Tabela 8- Características clínicas e hormonais ao diagnóstico dos pacientes com craniofaringioma adamantinomatoso relacionadas ao comprimento telomérico. 72

Tabela 9- Características radiológicas dos tumores de pacientes com craniofaringioma adamantinomatoso relacionadas ao comprimento telomérico..... 73

Tabela 10- Caracteristicas do tratamento e dos desfechos e a presença da mutação *CTNNB1* em pacientes com craniofaringioma adamantinomatoso e comprimento telomérico (T/S). 74

Sumário

1 Introdução 33

1.1-Craniofaringiomas: epidemiologia, clínica e tratamento 34

1.2-Tumorigênese em craniofaringioma 38

1.3- Biologia telomérica e tumorigênese. 43

1.4-Justificativa 48

2 Objetivos 49

2.1-Geral 50

2.2-Específicos 50

3 Pacientes e Métodos 51

3.1-Aspectos éticos 52

3.2-Pacientes 52

3.2.1-Definição da amostra. 52

3.2.2-Avaliação Radiológica 54

3.2.3-Coleta e processamento das amostras 54

3.3-Avaliação molecular 55

3.3.1-Extração de DNA e RNA 55

3.3.2-Avaliação do gene *CTNNB1* e da região promotora do gene *TERT* 55

3.3.3-Avaliação do comprimento telomérico 56

3.4-Análise estatística 57

4 Resultados 58

4.1-Pacientes 59

4.2-Avaliação molecular do gene *CTNNB1*. 63

4.3-Avaliação molecular da região promotora do gene *TERT (TERTp)* e avaliação do comprimento telomérico. 69

5 Discussão 77

6 Referências bibliográficas 85

7 Apêndices 100

1 Introdução

1.1-Craniofaringiomas: epidemiologia, clínica e tratamento

A primeira descrição relatada de um Craniofaringioma foi pelo patologista alemão, Friedrich Albert von Zenker em 1857. Em seus estudos de autópsia descreveu uma massa cística supra-selar contendo cristais de colesterol e epitélio escamoso (BUNIN et al., 1998; CROTTY et al., 1995). Relatos antes de 1950 apresentavam, com o tratamento cirúrgico, taxas de mortalidade em pacientes com craniofaringioma entre 22% e 41%. Devido ao aperfeiçoamento das técnicas cirúrgicas e melhor caracterização diagnóstica do hipopituitarismo, como diabetes insipido, hipocortisolismo e hipotireoidismo, a mortalidade e morbidade cirúrgica diminuíram drasticamente ao longo das décadas.

Craniofaringiomas (CF) ocorrem com incidência de 0,13 por 100.000 pessoas-ano, sem diferenças de gênero. A idade de diagnóstico mostra uma distribuição bimodal com picos de 5-14 e 65-74 anos (BUNIN et al., 1998). A forma adamantinomatosa (aCF) ocorre predominantemente na infância, enquanto a forma papilar (pCF) é vista quase que exclusivamente em adultos. A ocorrência de aCF é muito mais comum do que a de pCF (relação 9:1) (KARAVITAKI et al., 2006).

A patogênese do CF ainda não foi completamente esclarecida, mas duas teorias têm sido propostas. A teoria embriogênica defende que os CFs se desenvolvem a partir da transformação neoplásica de remanescentes embrionários do ducto craniofaríngeo e bolsa de Rathke. A teoria metaplásica postula que o epitélio escamoso que forma parte da hipófise anterior ou haste da hipófise sofre transformação metaplásica para formar os CFs. Evidências recentes suportam uma teoria dual, ou seja, que o aCF é formado através do mecanismo embriogênico enquanto o pCF segue a rota metaplásica.(KARAVITAKI; WASS, 2009; PRABHU; BROWN, 2005).

A 5º edição da classificação da Organização Mundial de Saúde (OMS) de 2021 atualizou a nomenclatura e classificação dos tumores do sistema nervoso central (SNC). Em edições passadas, o craniofaringioma adamantinomatoso e o craniofaringioma papilar eram considerados subtipos (variantes) de craniofaringioma, enquanto agora são classificados como tipos de tumores distintos, dadas suas diferentes apresentações clínicas, características radiológicas, achados histopatológicos, alterações genéticas e perfis de metilação (LOUIS et al., 2021).

O desenvolvimento da hipófise requer a interação entre ectoderma neural oral para formar um órgão composto com estruturas anatomicamente e funcionalmente distintos. A neurohipófise forma-se a partir de uma extensão para baixo do diencéfalo ventral, enquanto a adenohipofise e lobo intermédio são derivados do ectoderma oral. Durante a semana 4 do desenvolvimento fetal, um espessamento das células do ectoderma oral forma uma placa hipofisária, que dá origem a bolsa de Rathke, uma invaginação ascendente que se estende em direção ao lóbulo posterior nascente. A parede anterior da bolsa de Rathke prolifera rapidamente para formar o lobo anterior, enquanto a parede posterior prolifera mais lentamente para formar o lobo intermediário (ALATZOGLOU; GREGORY; DATTANI, 2020; LARKIN; ANSORGE, 2013; SCULLY; ROSENFELD, 2002).

aCF compartilha características morfológicas e genéticas com ameloblastoma ou cisto odontogênico de mandíbula, queratinizado e calcificado, sugerindo origem comum (SEKINE et al., 2004), enquanto o pCF assemelha-se ao cisto da bolsa de Rathke com metaplasia escamosa (KARAVITAKI; LARKIN, 2017). aCF se apresenta macroscopicamente como massas firmes e císticas da região supra-selar, muitas vezes calcificadas. São invasivos e aderem aos vasos sanguíneos e nervos cranianos. O conteúdo cístico varia de detritos necróticos ou inflamatórios à fluidos escuros, rico em colesterol. Microscopicamente, caracterizam-se por trabéculas de epitélio escamoso com uma camada periférica “em paliçada”. Arranjos de “células fantasma" são patognomônicas.

pCF, por sua vez, raramente apresenta calcificações, é comumente sólido, circunscrito e menos invasivo nas estruturas vizinhas. Quando a parte cística está presente, o conteúdo é claro sem cristais de colesterol. Microscopicamente, apresenta-se com filas contínuas de epitélio escamoso associadas com estroma fibrovasculares. As fissuras no epitélio formam a aparência papilar (pseudo); no entanto, “células fantasma” estão ausentes. Focos de formação ciliar e “células em cálice” podem estar presentes; características associadas com o cisto da bolsa de Rathke (KARAVITAKI et al., 2006).

O diagnóstico do craniofaringioma na infância é geralmente tardio. No quadro clínico, predominam manifestações inespecíficas de hipertensão intracraniana (cefaleia e náusea). Outras manifestações são deficiência visual (62 – 84%) e déficits endócrinos (52– 87%). Baixa estatura e obesidade estão também entre as manifestações mais

frequentes. Diabetes insipido pode estar presente no pré-operatório em 17 a 27% dos pacientes (CALDARELLI et al., 2005; HOFFMAN et al., 1992; MORTINI et al., 2013). O hipopituitarismo no momento do diagnóstico é mais pronunciado nos adultos quando comparado com pacientes com craniofaringioma de início na infância. No momento do diagnóstico, 40 a 87% dos pacientes apresentam pelo menos um déficit hormonal (MÜLLER, 2008, 2014).

O diagnóstico de imagem é feito com ressonância nuclear magnética e/ou tomografia computadorizada, revelando um tumor cístico da região intra e/ou supra-selar. A presença de calcificações, encontrada em aproximadamente 90% destes tumores, é uma pista radiológica importante para o diagnóstico. A tomografia computadorizada é a única maneira de detectar calcificações em craniofaringioma. O diagnóstico diferencial por imagem das massas selares inclui glioma hipotalâmico e glioma óptico, histiocitose das células de Langerhans, cisto de Rathke, xantogranuloma, germinoma intracraniano, tumor epidermóide, cisto aracnóide, adenoma de hipófise, aneurisma e lesões inflamatórias (MÜLLER et al., 2012).

As estratégias de tratamento mais modernas são baseadas no risco de complicações e apresentam os seguintes objetivos: 1) alívio da pressão intracraniana elevada; 2) reversão dos sintomas de compressão visual; 3) restauração ou substituição de déficits hormonais; 4) prevenção de recidiva/progressão tumoral, minimizando a mortalidade e morbidade aguda e a longo prazo. Em relação a esse último objetivo, as estratégias destinadas à ressecção total do craniofaringioma em pacientes com envolvimento hipotalâmico não são recomendadas pela literatura atual (MÜLLER, 2014).

Para os craniofaringiomas bem localizados, ou seja, sem o envolvimento das estruturas hipotalâmicas ou ópticas, o tratamento de escolha é a tentativa de ressecção completa (FAHLBUSCH et al., 1999). Para tumores desfavoravelmente localizados, envolvendo o nervo óptico e/ou o hipotálamo, existe controvérsia sobre a melhor abordagem (BUCHFELDER et al., 2013; HOFFMANN et al., 2014)(ELOWE-GRUAU et al., 2013). Um estudo mostrando os resultados de uma única instituição demonstrou que a abordagem cirúrgica restrita poupando o hipotálamo combinada à radioterapia pós-cirúrgica diminuiu a taxa de obesidade a longo prazo, sem aumentar o risco para recidivas quando comparado com uma coorte histórica de pacientes tratados com abordagem cirúrgica radical, na mesma instituição (ELOWE-GRUAU et al., 2013). A cirurgia

transesfenoidal é geralmente a abordagem de primeira escolha em craniofaringiomas infradiafragmáticos. Abordagem transcraniana é realizada nos craniofaringiomas com extensão supra-selar (YAMADA et al., 2010, 2018).

A localização e o comportamento tumoral, bem como a idade do paciente, são considerações importantes ao decidir sobre reoperação e/ou radioterapia. A radioterapia convencional ou estereotáxica são armas importantes no tratamento desse tumor (AGGARWAL; FERSHT; BRADA, 2013). A inserção de um cateter nos craniofaringiomas císticos permite drenagem repetitiva do cisto e a oportunidade de instilação de substâncias, método terapêutico útil para tumores císticos recorrentes e não ressecáveis (CAVALHEIRO et al., 1996; ZHANG et al., 2016).

A própria doença e o próprio tratamento dos craniofaringiomas levam a morbidades consideráveis, embora, os estudos mostrem controle tumoral de longo prazo, com taxas de remissão elevadas (PEREIRA et al., 2005). Além do hipopituitarismo, os déficits visuais, devido à localização do tumor supra-selar, são relativamente comuns. Déficit visual como manifestação clínica inicial é encontrada em mais da metade dos pacientes afetados (MÜLLER, 2008). Sintomas relacionados à disfunção hipotalâmica, tais como obesidade, alterações comportamentais, distúrbios de ritmo circadiano, irregularidades de sono, sonolência diurna e distúrbios na regulação da temperatura corporal e sede têm sido encontrados em 35% dos pacientes com craniofaringioma na infância. A taxa de disfunção hipotalâmica aumenta drasticamente após o tratamento cirúrgico radical, em algumas séries até 65 a 80% (ELLIOTT; WISOFF, 2010; VAN IERSEL et al., 2018).

Craniofaringiomas apresentam uma sobrevida global em 10 anos de 65%-100%, mas a mortalidade ainda é significativa, com relato de três a cinco vezes maior que a população em geral. Tamanho do tumor é provavelmente um fator prognóstico, taxas de sobrevida maiores foram mostradas em tumores menores do que 3 cm (MÜLLER, 2014). Causas de mortalidade incluem às relacionadas ao tumor ou ao seu tratamento, como doença progressiva com recorrências, disfunção hipotalâmica, deficiências hormonais, doença cardiocerebrovascular e convulsões (DE VILE et al., 1996; ELLIOTT; WISOFF, 2010; KILIÇ et al., 2019; PEREIRA et al., 2005). À morbidade decorrente dessas alterações, somam-se ainda a densidade mineral óssea diminuída e esteatohepatite não-

alcoólica, levando à cirrose hepática em alguns casos (ADAMS et al., 2004; HOLMER et al., 2011).

A qualidade de vida (QOL) está diminuída e até 57% dos indivíduos podem ter dificuldades em retornar ao nível de atividades prévio ao diagnóstico, (PORETTI et al., 2004; YANO et al., 2016). A obesidade hipotalâmica é uma complicação frequente, 40 a 66% dos pacientes, e junto com as alterações visuais tem impacto negativo na QOL (STERKENBURG et al., 2015; YANO et al., 2016), ambos ligados ao grau de envolvimento hipotalâmico pelo tumor. Essas evidências têm levado à recomendação de cirurgias e procedimentos que poupem o hipotálamo e reduzam as complicações crônicas (BOGUSZ et al., 2019; ELOWE-GRUAU et al., 2013; PUGET et al., 2007).

1.2-Tumorigênese em craniofaringioma

A teoria dual sugere que o aCF é formado através do mecanismo embriogênico enquanto o pCF segue a rota metaplásica. (KARAVITAKI; LARKIN, 2017; PRABHU; BROWN, 2005) Análise citogenética clássica detectou múltiplas anormalidades cromossômicas, envolvendo os cromossomos 2 e 12, em dois casos de craniofaringioma (GORSKI et al., 1992; KARNES PS, 1992).

A mutação oncogênica BRAF V600E foi demostrada na maioria dos pCFs e a via MAPK parece ser seu principal efetor oncogênico (HASTON et al., 2017). Esse conhecimento propiciou uma alternativa de tratamento com inibidores BRAF e MEK para os pCFs tendo sua eficácia sido comprovada em vários relatos (BRASTIANOS; SANTAGATA, 2016). Em um primeiro estudo, resposta dramática foi observada em um paciente com craniofaringioma papilar recorrente e com mutação BRAF V600E. Antes da terapia com inibidores de BRAF e MEK, o paciente precisou de várias descompressões neurocirúrgicas de urgência por um tumor de crescimento rápido, com grande componente cístico.

A via de sinalização Wnt é uma via importante na regulação do desenvolvimento e diferenciação celular e tem sido associada com câncer. A primeira associação da via Wnt ao câncer foi a descoberta de que a ativação do gene *int1* em camundongos, homólogo ao gene *wingless* em Drosophila resultava em tumores mamários (RIJSEWIJK

et al., 1987; SHARMA, 2013). A figura 1 mostra a via canônica de sinalização Wnt. Posteriormente, foram descritas mutações do gene *APC* (*adenomatous polyposis coli*), resultando em uma proteína APC com perda de função e consequente acúmulo de ß-catenina (ß-catenina) e hiper estimulação da via TCF4/ ß-catenina, estabelecendo-se ligação entre a via Wnt e o câncer colorretal humano. Desde então, vários trabalhos têm demonstrado a relação da via Wnt com a tumorigênese em humanos (ZHAN; RINDTORFF; BOUTROS, 2017).

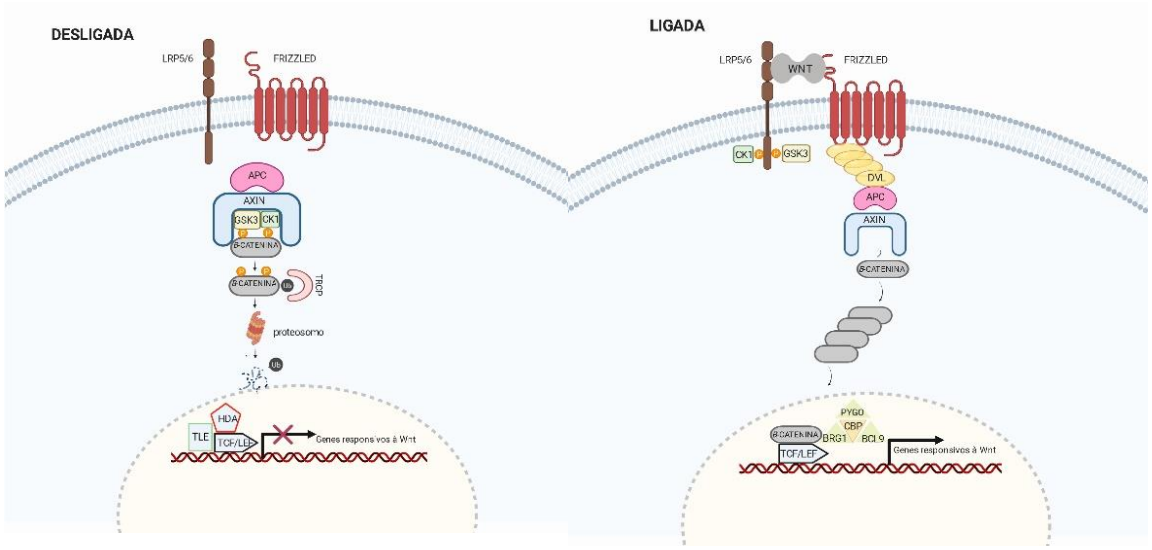

Figura 1-Via de sinalização canônica Wnt. No lado esquerdo está representada a via Wnt desligada, com ßß-catenina ubiquitinada e degradada pelo proteossomo. O lado direito demonstra a ativação da via Wnt por um ligante, fosforilação de GSK3 e CK1, inativação do complexo de degradação, acúmulo e efeito da ß-catetina e aumento na transcrição de genes resonsivos à ß-catenina.

Mutações somáticas no gene *CTNNB1* foram identificadas em aCF pela primeira vez por SEKINE et al., 2002. Analisando 10 aCFs, os autores encontraram em todos mutação somática no gene *CTNNB1*, que codifica a ß-catenina, enquanto nenhum dos 06 pCFs examinados apresentaram a mutação. Mostraram também na imuno-histoquímica a marcação citoplasmática e nuclear para ß-catenina nos aCFs, enquanto a beta catenina marcava perifericamente na parede celular nos pCFs (SEKINE et al., 2002).

Vários trabalhos se seguiram e mutações no exon 3 do gene *CTNNB1* estão presentes em cerca de 70% dos aCFs, com variação da prevalência de 16 a 100% (BUSLEI et al., 2005; CAMPANINI et al., 2010; HÖLSKEN et al., 2016). Essa variação tem sido explicada pelo método de detecção, Sanger ou Sequenciamento de Nova

Geração (SNG), e/ou baixa proporção de tecido tumoral nas amostras analisadas, por escassez do material ou pela própria característica do aCF que apresenta cordões ou núcleos de células tumorais entremeadas por tecido normal (APPS et al., 2020; BRASTIANOS; SANTAGATA, 2016; MÜLLER, 2019; PRIETO; PASCUAL, 2018).

O exon 3 do gene *CTNNB1* contém os resíduos críticos serina (Ser) e treonina (Thr) que são fosforilados no complexo de degradação da ß-catenina. Esses sítios são reconhecidos e fosforilados pela quinase glicogênio sintase quinase-3 beta (GSK 3b). Mutações nestes resíduos evitam a fosforilação; a ß-catenina não fosforilada escapa do reconhecimento pelo aparato de ubiquitinação, beta-Trcp, não sofrendo degradação proteossômica e caracterizando um sinal Wnt constitutivamente ativado (figura 2). Em craniofaringiomas a via Wnt ativada foi demonstrada pela expressão de alvos finais da via como *AXIN2*, *LEF1*, e *BMP4* (ANDONIADOU et al., 2012; GASTON-MASSUET et al., 2011a; HÖLSKEN et al., 2009a; JUCÁ et al., 2018b; KATO et al., 2004).

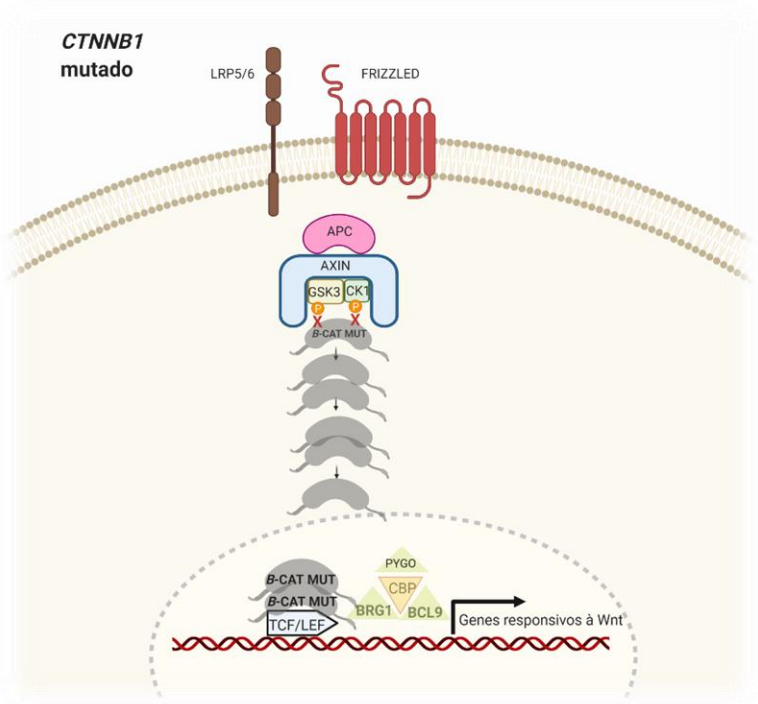

Figura 2- Mutação *CTNNB1* em aCF. Os resíduos serina e treonina mutados da proteína ß-catenina, não são reconhecidos pelas quinases GSKB3 e CK1. A ß-catenina não sofre degradação, é acumulada no citoplasma e núcleo, levando à ativação contínua da via Wnt.

A mutação do gene que codifica a ß-catenina (*CTNNB1*) é uma característica exclusiva de craniofaringioma adamantinomatoso e desempenha papel na sua gênese e

crescimento (KATO et al., 2004). A ß-catenina é identificada como um componente sequencial da via de transdução de sinal Wnt que regula a proliferação celular, morfologia e desenvolvimento. Além disso, a ß-catenina também faz parte do complexo de aderência celular e de manutenção da arquitetura do citoesqueleto que inclui a proteína E-caderina (PREDA et al., 2015).

Acúmulo nuclear e citosólico de ß-catenina é observado em 90-94% dos aCFs. Padrão similar de imuno-histoquímica, com marcação positiva nuclear para ß-catenina tem sido encontrado também em pilomatricoma e cistos odontogênicos calcificados (HASSANEIN et al., 2003). Contudo, a hiperativação da via Wnt com o padrão de detecção da β-catenina núcleo-citoplasmático em aglomerados de células ou *clusters* é caraterístico do aCF, em oposição a outros tumores selares, incluindo o pCF (BUSLEI et al., 2007; HOFMANN et al., 2006; OIKONOMOU et al., 2005; COLLI et al., 2013). A ativação da via Wnt tem sido associada também ao prognóstico. A presença do padrão núcleo-citoplasmático da β-catenina tem sido associado com a progressão tumoral e a mutação *CTNNB1* associada positivamente com pior sobrevida (GAO et al., 2018; JUCÁ et al., 2018a; LI et al., 2015).

GASTON-MASSUET et al., 2011a desenvolveram um modelo murino para aCF que expressa uma forma mutante resistente a degradação da ß-catenina levando à superativação da via Wnt em células progenitoras da bolsa de Rathke. Os animais sobreviventes desenvolveram tumores semelhantes ao aCF humano; as células que acumulavam ß-catenina formavam *clusters* ou redemoinhos exatamente como nos tumores humanos, demonstrando, pela primeira vez, a relação causal tumorigênica da ß-catenina em craniofaringiomas. A observação em camundongos, de que a tumorigênese ocorria apenas quando o mutante ß-catenina era expresso em células precursoras embrionárias da hipófise, mas não quando a expressão era direcionada para células hipofisárias diferenciadas associada à presença de marcadores de células progenitoras, SOX2, SOX9 e p27KIP, nas proximidades dos aglomerados de células marcadas para ß-catenina, apoiaram o conceito de que aCF humano iniciaria com a participação de células progenitoras da hipófise (GASTON-MASSUET et al., 2011b).

Um modelo murino que expressava ß-catenina mutada em células progenitoras (SOX2 positivas) de hipófises adultas provou o papel dessas células na tumorigênese dos aCF. Os autores evidenciaram o papel das células SOX2 positivas (SOX2+) como

pluripotentes e capazes de se diferenciar em outros tipos celulares da hipófise adulta. Da mesma forma, demonstraram que a expressão de ß-catenina mutada em células progenitoras deram origem à aglomerados celulares. De forma surpreendente, as células SOX2+ proliferaram e as células-filhas também acumularam ß-catenina em aglomerados. Essas observações sugeriram que as células hipofisárias SOX2+ são células-alvo para mutações, iniciam a tumorigênese, agem com centro de estímulos parácrinos induzindo as células vizinhas a proliferar (ANDONIADOU et al., 2013). Essas evidências suportam um modelo de tumorigênese parácrina, em que células do cluster não divisíveis são dotadas da capacidade de iniciar tumores de maneira não autônoma (GONZALEZ-MELJEM; MARTINEZ-BARBERA, 2021).

A via Sonic Hedgehog (SHH), igualmente à via WNT, tem sido reconhecida como importante na embriogênese e no desenvolvimento hipofisário assim como na manutenção de células tronco. Ativação da via SHH foi observada tanto nos agrupamentos celulares quanto das células basais da paliçada. Essa hiperativação atuaria de forma parácrina e/ou autócrina nas células vizinhas através de fatores de transcrição, promovendo angiogênese, crescimento e infiltração (APPS et al., 2018; GARCIA-LAVANDEIRA et al., 2012; GOMES et al., 2015). A inibição da via SHH como perspectiva de tratamento dos aCF foi avaliada por CARRENO et al., 2019. Contrariamente ao esperado, tanto em modelo murino de aCF quanto em cultura de células de aCF humano e em xenotransplante de aCF humano em ratos, o tratamento com vismodegibe, um inibidor da via SHH, levou ao aumento da proliferação celular e agressividade tumoral (CARRENO et al., 2019).

Muitos estudos em aCF tem demonstrado um padrão de expressão de outros fatores de transcrição como fator de crescimento dos fibroblastos (FGF), proteínas morfogênicas ósseas (BMP) e fator de crescimento transformador β (TGFβ) (ANDONIADOU et al., 2012; APPS et al., 2018). Ainda, a ativação do receptor do fator de crescimento epidérmico (EGFR) foi identificada em tumores positivos para β-catenina co-expressando fascina, membro da família actina, que tem sido associada com adesão celular, migração e invasão por filopodia e reorganização do citoesqueleto. Esses achados tem sido caracterizados em diversos tipos de cânceres bem como em aCF (BOGUSZ; MÜLLER, 2018; HÖLSKEN et al., 2009b, 2011; MARTINEZ-BARBERA; BUSLEI, 2015). Um componente das junções celulares, claudin-1 (CLDN-1), está diminuído no

aglomerado de células positivo para β-catenina, nas bordas do tumor e nas protrusões digitiformes, levando foco a um papel da invasividade. Além disso, a família CLDN-1 pode ter um papel na formação dos cistos, por acúmulo de líquido proveniente do extravasamento do endotélio (STACHE et al., 2014).

O papel da via MAPK/ERK, reconhecidamente importante nos pCF, também foi avaliada nos aCF. Em um modelo murino e em cultura de aCF humanos, a inibição da via MAPK/ERK por trametinibe levou à redução da imunofluorescência de p-ERK1/2. O trametinibe, um inibidor da via MEK, significativamente reduziu a proliferação e aumentou a apoptose, apresentando uma possível via alternativa de tratamento clínico para os aCFs (APPS et al., 2018).

1.3- Biologia telomérica e tumorigênese.

Em 1971, Alexei Olovnikov descreveu o fenômeno da replicação incompleta do DNA nas extremidades dos cromossomos. Em 1973, surge a teoria da “marginotomia do DNA” com o encurtamento da réplica em relação ao modelo. O mecanismo proposto sugeria que a DNA polimerase não sintetizaria totalmente a extremidade 3' do DNA linear, o que causava encurtamento progressivo dos cromossomas durante a divisão celular (OLOVNIKOV, 1973). Posteriormente, Elizabeth Blackburn e Joseph Gall descobriram a natureza dos telômeros, compostos por sequências simples e repetidas de DNA (BLACKBURN; GALL; HAVEN, 1978). Em 1985, a enzima responsável pelo alongamento das extremidades do cromossomo foi descoberta estudando o protozoário Tetrahymena (GREIDER; BLACKBURN, 1985); pela descoberta da enzima telomerase as pesquisadoras receberam o prêmio Nobel em fisiologia e medicina em 2009.

Telomerase é uma enzima com atividade de transcriptase reversa que mantém as extremidades do cromossomo adicionando, na extremidade 3' da fita do DNA, sequências repetidas de TTAGGG durante a replicação. A enzima inclui um componente de RNA telomerase (TERC) que se liga à extremidade 3' do DNA telomérico e é um molde para a adição das bases repetidas, um componente de proteína chamado Telomerase transcriptase reversa (TERT), e proteínas acessórias, tais como dyscerina, NHP2, NOP10, pontina – reptina e TCAB1 (WYATT; WEST; BEATTIE, 2010). NHP2 e NOP10 são necessárias para estabilizar a TERC e habilitá-la a acumular-se dentro da célula. Além

disso, dyscerina e pontina-reptina permitem a união do complexo TERC-TERT como mostrado na figura 3. Assim, durante o alongamento dos telômeros, a telomerase coopera com várias proteínas, a "*shelterin Family*", composta por seis proteínas denominadas TRF1, TRF2, Rap1, TIN2, POT1 e TPP1 e moléculas chaperonas tais como a *heat shock protein 90* (FU; COLLINS, 2007; VENTEICHER et al., 2008).

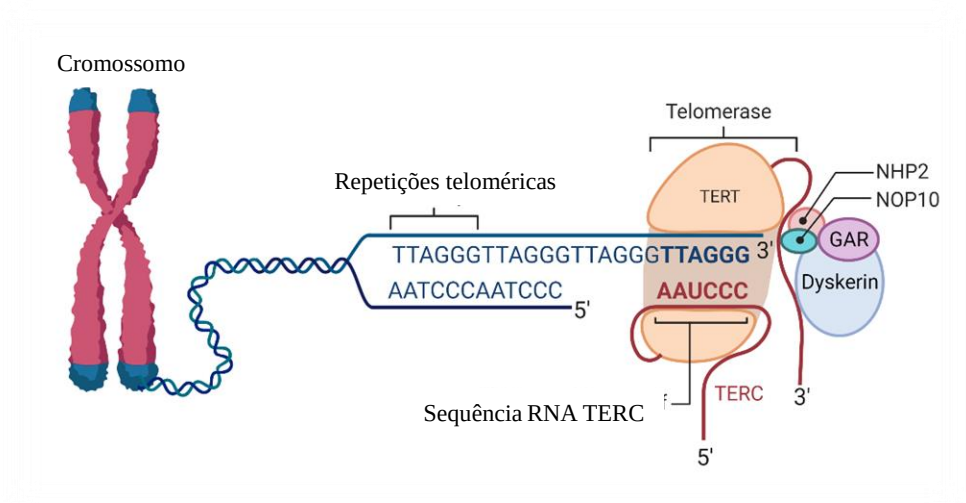

Figura 3-Complexo telomerase. Evidenciando a atividade de transcriptase reversa adicionando sequências repetidas de TTAGGG na extremidade 3' da fita do DNA. TERT- enzima telomerase, TERC-componente de RNA da telomerase, Discerina, NOP10, NHP2, GAR.

O gene *TERC* se localiza no cromossomo 3q26.2 e codifica uma molécula de RNA não-codificante. Por outro lado, o gene *TERT* se localiza no cromossomo 5p15.33 e caracteriza-se por oito diferentes transcritos de mRNA (YUAN; LARSSON; XU, 2019).

Em embriões, atividade da telomerase é necessária desde o início da meiose e está ativada durante a transição de mórula para blastocisto. A atividade e a expressão da telomerase está aumentada em todos os tecidos e diminui quando os tecidos se diferenciam. Assim, o declínio da atividade da telomerase correlaciona-se com a perda de potencial proliferativo somático (SCHAETZLEIN; RUDOLPH, 2005). Em adultos, a telomerase está silenciada na maioria dos tecidos e é expressa apenas nas células germinativas, células-tronco e do sistema imunológico. Células somáticas normais que não expressam a telomerase têm capacidade finita de replicar, isso é regulado pelo comprimento dos telômeros.

Quando as células somáticas, *in vitro*, atingem o número máximo de divisões entram num estado senescente, limite de Hayflick (HAYFLICK; MOORHEAD, 1961). Um importante papel dos telômeros é manter a integridade do material genético, possibilitando a divisão celular sem perda de genes codificadores, resolvendo assim o problema da replicação das extremidades e a teoria da marginotomia. Os telômeros e a *shelterin family* impedem o reconhecimento das extremidades pelos mecanismos de reparo do DNA, telômeros curtos perdem essa capacidade e direcionam a célula para senescência replicativa. São considerados "relógios da replicação" e a diminuição do comprimento telomérico está envolvida no envelhecimento celular. O encurtamento dos telômeros é então o responsável pelo limite de Hayflick (AUBERT; LANSDORP, 2008; CHAN; BLACKBURN, 2004; HERRANZ; GIL, 2018; PALM; DE LANGE, 2008; SHAY; WRIGHT, 2005; VERDUN; KARLSEDER, 2007; ZHU et al., 2018).

Senescência é o estado no qual a célula permanece metabolicamente ativa, mas parece ter irreversivelmente perdido a capacidade de entrar no ciclo celular ativo. Esta mudança é atribuível à ativação de dois inibidores da quinase ciclina-dependente que suprimem o crescimento (p16INK4A e p21Cip1) mediado pelo aumento dos níveis e da atividade da proteína de supressão tumoral p53. Culturas de células humanas podem ultrapassar esse freio ao crescimento, causada pela entrada em senescência quando p53 ou retinoblastoma (RB) estão desabilitados (COUNTER et al., 1992; SHAY et al., 1991). Nestas circunstâncias, a divisão celular pode continuar mesmo na presença de telômeros curtos. Essas células entram em um estado diferente - crise - que se caracteriza pela instabilidade generalizada do cariótipo. Em células humanas em crise, eventos de fusão das extremidades teloméricas erodidas do DNA geralmente acontecem entre duas cromátides irmãs. Durante a mitose, os centrômeros das cromátides são puxados em direções opostas para produzir duas novas extremidades cromossômicas, sem telômeros essas extremidades desprotegidas podem fundir com outro cromossomo ou com extremidades desprotegidas de cromossomos não-homólogos (CELLI; LANGE; LIG, 2005).

Nas células em crise, alterações genômicas, tais como rearranjos cromossômicos, ganho ou perda cromossômica, e exclusões ou amplificações são visíveis. Células com um número tão elevado de cromossomos instáveis não podem se dividir sem perder material genético (CELLI; LANGE; LIG, 2005). *In vitro*, as células podem evitar entrar

em crise através de alguns mecanismos de manutenção dos telômeros. O principal mecanismo é a *upregulation* da telomerase. A capacidade de ignorar a senescência e a crise é conhecida como fator permissivo na evolução da maioria das neoplasias malignas. Centenas de estudos em modelos animais, em linhagens de células de câncer e em tecidos de câncer humano têm demonstrado que a telomerase está *upregulada* na presença de telômeros curtos. Este achado sugere que a telomerase pode ser um alvo para a terapia do câncer (DE VITIS; BERARDINELLI; SGURA, 2018; SLUSHER; KIM; LUDLOW, 2020; YAMAGUCHI et al., 2005; YUAN; LARSSON; XU, 2019). Assim, o encurtamento dos telômeros e ativação da telomerase podem ser eventos subjacentes à transformação neoplásica.

Mutações somáticas na região codificadora de *TERT* (transcriptase reversa da telomerase humana) são infrequentes em tumores humanos, mas mutações germinativas e somáticas no promotor *TERT* (*TERTp*) foram encontradas em uma alta porcentagem de melanomas humanos e linhas celulares de câncer humano (VINAGRE et al., 2013). Tais mutações ocorreram em duas posições, localizadas −124 e −146 pares de base (pb) a montante do sítio de início ATG (−124 G> A e −146 G> A, C> T na fita oposta) e conferiram atividade aumentada do promotor *TERT*, ao gerar, provavelmente, um sítio de ligação de consenso (GGAA) para fatores de transcrição na região do promotor *TERT* (VINAGRE et al., 2013). A atividade transcricional do *TERT* é etapa limitante da síntese da forma ativa da enzima telomerase. Mutações nesses *hotspots* aumentam a atividade de telomerase, mantém o comprimento telomérico e conferem potencial replicativo infinito, imortalização, encontrado nas neoplasias (BELL et al., 2016; CHIBA et al., 2017).

HIRAGA et al., 1998 mostraram redução do comprimento telomérico em adenomas de hipófise apesar da presença de atividade da telomerase. Nessa avalição os autores mediram o conteúdo dos telômeros pela técnica de restrição do fragmento terminal (TRF) por Southern blotting e compararam com tecido cerebral sadio (HIRAGA et al., 1998). Estudo recente analisando a expressão do *TERT* em amostra de 109 adenomas de hipófise não funcionantes, observaram que em 89,9% dos casos não houve expressão da telomerase e não houve relação da expressão da telomerase com marcadores clínicos e anatomopatológicos de agressividade (OGINO et al., 2021). Nosso grupo estudando o conteúdo dos telômeros por qPCR e a expressão gênica dos componentes da telomerase (*TERT e TERC*) em tumores de hipófise produtores de ACTH e GH e também

em não secretores, comparando-os com hipófises normais, observou a expressão do *TERT* em 36% das amostras. O comprimento telomérico e a expressão da telomerase não foram diferentes quando comparados ao tecido de hipófises normal (MARTINS et al., 2015). Nosso grupo também mostrou a ausência de mutação da região promotora do *TERT* em adenomas de hipófise, corroborando os achados de que a dinâmica telomérica não participa de forma significativa da tumorigênese hipofisária (MARTINS; DE CASTRO; CALADO, 2016).

ANDONIADOU et al., 2012 usando um modelo murino de aCF, observaram telômeros mais longos em células do *cluster* de ß-catenina do que nas células vizinhas, o que é uma característica de células-tronco/progenitoras pituitárias indiferenciadas. No entanto, uma análise semelhante em algumas amostras humanas de aCF revelou telômeros mais curtos nas células do *cluster* quando comparados às células circundantes. Os autores sugeriram que as células do *cluster* no modelo animal corresponderiam a um estágio inicial dos aCF, enquanto os achados nas amostras humanas corresponderiam a um estágio avançado do tumor(ANDONIADOU et al., 2012).

1.4-Justificativa

Mutação no gene *CTNNB1* foi encontrada em cerca de 70% dos aCFs. Essas mutações levam do ao acúmulo da ß-catenina nuclear por defeito na sua degradação e, por conseguinte, a um sinal Wnt constitutivamente ativo. Entretanto, a via Wnt está ativada mesmo na ausência de mutação na ß-catenina, sugerindo que outros fatores podem contribuir para a patogênese molecular dos craniofaringiomas.

O curso clínico heterogêneo desses tumores pode estar associado à aquisição de outras alterações genômicas. A atividade da TERT e as mutações do *TERTp* regulam positivamente a expressão de *TERT* e aumentam a atividade da telomerase, resultando na gênese dos tumores cerebrais progressivos e agressivos, incluindo glioblastoma e meningioma de alto grau (ARITA et al., 2013; JURATLI et al., 2017). Além das mutações do *TERTp*, a metilação dessa região mostrou-se frequente em uma série de tumores do sistema nervoso central e foi relatada como associada a um pior prognóstico em casos com expressão aumentada de *TERT*, esses achados também foram evidenciados em tumores de hipófise (CASTELO-BRANCO et al., 2013; MIYAKE et al., 2019).

Pouco se avançou na relação entre biologia telomérica e patogênese dos craniofaringiomas. No entanto, recentemente, um estudo avaliou uma coorte de 42 craniofaringiomas e nenhum dos tumores abrigava mutação na região *TERTp* (FUJIO et al., 2021). O presente trabalho pretende abordar essa temática para aprofundar o conhecimento de fatores que podem estar envolvidos na patogênese e no crescimento dos aCFs.

2 Objetivos

2.1-Geral

Avaliar a dinâmica telomérica na patogênese dos craniofaringiomas adamantinomatosos na presença ou na ausência de mutações do gene *CTNNB1*.

2.2-Específicos

Em craniofaringiomas adamantinomatosos:

- Avaliar a apresentação clínica, radiológica, o tratamento e o desfecho clínico dos pacientes;
- Avaliar a presença de mutações do gene *CTNNB1;*
- Avaliar a dinâmica telomérica, através de análise de comprimento telomérico e da presença de mutações da região promotora do gene *TERT*;
- Avaliar a presença de correlação entre achados moleculares e características clínicas, como tamanho tumoral, recorrência e agressividade.

3 Pacientes e Métodos

3.1-Aspectos éticos

Este estudo foi aprovado pelo Comitê de Ética em Pesquisa (CEP) do Hospital das Clínicas da Faculdade de Medicina de Ribeirão Preto com o parecer de número 4.970.916 e, em acordo com o estabelecido pela Declaração de Helsinki, os pacientes assinaram o Termo de Consentimento Livre e Esclarecido (TCLE). No caso das amostras obtidas de pacientes que foram submetidos a autópsias, seus familiares assinaram o TCLE.

As amostras utilizadas para este estudo foram incorporadas ao Biorrepositório - "Banco de amostras tumorais de pacientes com craniofaringiomas", com aprovação do CEP.

3.2-Pacientes

3.2.1-Definição da amostra, dados demográficos, avaliação clínico-laboratorial.

Trata-se de um estudo retrospectivo; foram estudados 42 pacientes portadores de craniofaringiomas adamantinomatosos, 21 seguidos no Ambulatório de Neuroendocrinologia e no Ambulatório de Endocrinologia Pediátrica da Faculdade de Medicina de Ribeirão Preto da Universidade de São Paulo (FMRP) e 21 seguidos no centro coparticipante, o Serviço de Endocrinologia da Universidade Federal do Rio de Janeiro (UFRJ).

Os critérios de inclusão foram a possibilidade de coleta de material tumoral para análise molecular por ocasião da ressecção cirúrgica e o diagnóstico de craniofaringioma adamantinomatoso confirmado por exame anatomopatológico, além da concordância do paciente ou de seus responsáveis em fazer parte da amostra.

Dados demográficos, clínicos e laboratoriais foram coletados no prontuário dos pacientes nos serviços onde foram acompanhados. Os dados resultantes da avaliação clínica foram tabulados para posterior análise estatística e verificação de relação com os resultados da análise molecular. Foram incluídos dados de identificação (gênero, idade ao diagnóstico), quadro clínico, características da cirurgia empregada (via de acesso e grau de ressecção) e evolução pós-operatória (morbidade ou mortalidade pós-operatória, ocorrência de complicações, progressão tumoral, necessidade de nova abordagem cirúrgica). Pela indisponibilidade dos dados de apresentação clínica dos pacientes da UFRJ, consideramos apenas os disponíveis do centro da FMRP (n=21).

Conforme a rotina de atendimento, todos os pacientes foram submetidos à avaliação endocrinológica clínica e laboratorial. Os níveis de cortisol e testosterona foram medidos por radioimunoensaio, Tiroxina livre (FT4) e o hormônio tireo-estimulante (TSH) foram medidos por quimioluminescência (Immulite, DPC Cirrus Inc. Los Angeles, CA). Os níveis do hormônio do crescimento (GH), do hormônio luteinizante (LH), do hormônio folículo-estimulante (FSH) e do estradiol foram medidos pelo ensaio imunofluorimétrico (IFMA - DELFIA 80/505 Wallac Oy, Turku, Finland), níveis de IGF-I foram medidos por ensaio imunoradiométrico (DSL-Diagnostic Systems Laboratories, USA).

Hipotireoidismo foi diagnosticado pelo valor basal do FT4 e TSH de acordo com os valores normais para a idade. Deficiências adrenal, de GH/IGF1 e gonadotróficos foram diagnosticados pelos exames basais e pelos testes dinâmicos quando apropriados, segundo os protocolos internacionais (HIGHAM; JOHANNSSON; SHALET, 2016). As concentrações hormonais foram avaliadas respeitando-se a idade, o sexo e o estadio puberal. Diabetes insípido foi diagnosticado na presença de poliúria e baixa osmolaridade urinária, o teste de deprivação de água foi utilizado quando necessário. Foi considerado hipopituitarismo a presença de pelo menos um eixo endócrino afetado.

Obesidade foi diagnosticada através do índice de massa corpórea (IMC) e classificada de acordo com a classificação da Organização Mundial da Saúde (OMS) adaptada para a idade e o gênero. O IMC foi avaliado no momento do diagnóstico e no último retorno ambulatorial, o z-score do IMC foi utilizado em todo o grupo para minimizar o erro de comparação numa amostra com crianças e adultos(CONDE; MONTEIRO, 2006; JAMES et al., 2001).

O procedimento cirúrgico foi decidido segundo a experiência da equipe de neurocirurgia de cada serviço e baseada nos aspectos radiológicos. Recorrência foi definida como crescimento ou reaparecimento do tumor, após a cirurgia inicial. Tempo para progressão definido como tempo em meses entre a cirurgia inicial e a necessidade de um novo procedimento ou cirurgia. Ressecção total foi considerada quando da ausência de remanescente em exame de controle pós-operatório e ressecção parcial quando remanescente foi detectado em exame de controle e/ou relato do neurocirurgião na ocasião do procedimento confirmando ressecção incompleta.

Todos os pacientes foram submetidos à avaliação oftalmológica por especialista.

3.2.2-Avaliação Radiológica

Os pacientes foram submetidos a exame de imagem do encéfalo por ressonância magnética (RM) e/ou tomografia computadorizada (TC) com protocolo de avaliação de neoplasias cerebrais, que inclui aquisição de imagens em cortes axiais, sagitais e coronais, ponderadas em T1 e em T2. Para avaliação objetiva dos exames de imagem, a medida da extensão da lesão expansiva em milímetros no seu maior eixo foi obtida. O volume tumoral em centímetros cúbicos foi calculado pela fórmula largura x altura × comprimento × 0,5 (ØYSTESE et al., 2019).

As imagens, ressonância magnética nuclear (RNM) e tomografia (TC) pré-operatórias foram analisadas por um único médico radiologista especialista em imagem da região selar. Toda a coorte (n=42) teve exames de imagem avaliada. A invasão hipotalâmica, segundo PUGET et al., 2007, foi avaliada em cada paciente e o radiologista esteve cego em relação aos dados clínicos e de desfechos dos pacientes(PUGET et al., 2007). A figura 4 apresenta e exemplifica essa classificação em três pacientes da coorte.

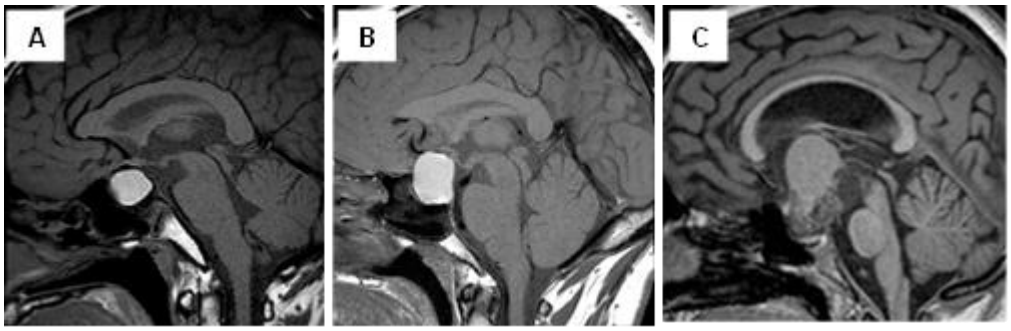

Figura 4-Classificação da invasão hipotalâmica segundo Puget et al. A. tipo 0, hipotálamo não afetado (paciente 11). B. tipo1, hipotálamo deslocado, mas não invadido (paciente 19). C. tipo2, invasão e destruição do hipotálamo (paciente 20).

3.2.3-Coleta e processamento das amostras

Todas as amostras de craniofaringiomas foram coletadas durante cirurgia a que os pacientes se submeteram como parte integrante de seu tratamento. Durante a cirurgia, fragmento de tecido tumoral foi coletado em formol tamponado 10% e, em seguida, embebido em parafina para exame histopatológico pós-operatório com coloração pela hematoxilina-eosina e estudo imuno-histoquímico como parte do protocolo de diagnóstico e seguimento de pacientes operados.

Outro fragmento, também coletado durante o procedimento cirúrgico, foi armazenado em nitrogênio líquido e posteriormente microdissecado por patologista experiente para separar qualquer tecido não tumoral. O tumor microdissecado foi armazenado a −70°C para os estudos moleculares. Na ocasião da utilização da amostra tumoral para os estudos moleculares, a mesma foi homogeneizada utilizando o Polytron™.

As amostras provenientes do centro coparticipante seguiram a mesma técnica de coleta e armazenamento, foram transportadas adequadamente e incluídas no banco de tumores do Serviço de Endocrinologia do Hospital das Clínicas da Faculdade de Medicina de Ribeirão Preto.

3.3-Avaliação molecular

3.3.1-Extração de DNA e RNA

O DNA genômico e tumoral e o RNA tumoral das amostras foram extraídos a partir de amostras de tecido microdissecado e congelado a -80ºC com o auxílio dos kits QIAamp DNA Mini Kit e RNeasy Mini Kit (QIAGEN, Hilden, Alemanha), respectivamente, segundo o protocolo sugerido pelo fabricante. Após extração, as amostras foram quantificadas em fluorímetro Qubit (Invitrogen, Carlsbad, CA, USA) e a qualidade avaliada pelo TapeStation 4200 (Agilent Technologies Santa Clara, CA, USA). Foram utilizados kits específicos para a avaliação do DNA e do RNA, que calculam a integridade das amostras. A integridade do DNA (DNA Integrity Number, DIN) foi baseada na proporção de DNA de alto peso molecular e DNA degradado presente na amostra, sendo valores de DIN maiores ou iguais a 6 considerados adequados. A integridade do RNA (RNA Integrity Number, RIN) das amostras foi obtida pela avaliação da qualidade das bandas de RNA ribossômico 28S e 18S, sendo RIN com valores iguais ou maiores que 7 considerados adequados.

3.3.2-Avaliação do gene *CTNNB1* e da região promotora do gene *TERT*

Toda a coorte (n=42) foi amplificada por PCR e sequenciada por Sanger visando mutações de hotspot em exon 3 do *CTNNB1* e *TERTp*. Sequenciamento de exoma total (*NGS*) também foi realizado em 38 dos 42 aCFs.

O DNA tumoral dos indivíduos foi amplificado através da reação de PCR, utilizando-se par de primers para amplificação da região de fosforilação pela GSK-3β (glycogen synthase kinase-3β) no gene *CTNNB1*:

F:5'-ATGGAACCAGACAGAAAAGCG–3'

R:5'CAGGATTGCCTTTACCACTCA- 3'

A análise de mutação do promotor *TERT* foi realizada com o par de iniciadores, para amplificação das regiões de *hotspots* localizadas a −124 e −146 pb a montante do sítio de início ATG:

F: 5′-CAGCGCTGCCTGAAACTC-3′ e

R: 5′-GTCCTGCCCCTTCACCTT-3′

O volume final da reação de PCR foi de 50 uL, após padronização da temperatura de desnaturação, anelamento e extensão. Em todas as amplificações, foi incluído um controle negativo. A amplificação do DNA tumoral (25-100 ng) foi realizada por PCR usando o kit Qiagen Multiplex PCR (Qiagen, Hilden, Alemanha) de acordo com as instruções do fabricante. As amostras amplificadas foram aplicadas em gel de agarose de 1 a 3% e coradas com brometo de etílio (0,5uL/100ml de gel) sendo posteriormente submetidas à eletroforese.

O DNA amplificado por PCR foi sequenciado pelo método de Sanger automático (ABI Prism 310 Genetic Analyser, PE Aplilied Biosystems), utilizando-se o kit ABI Prism^{R} Big Dye^{TM} Terminator Cycle Sequencing Ready Reaction Kit with AmpliTaq^{R} DNA Polymerase, FS. A reação de sequenciamento foi realizada em um termociclador automático GeneAmp PCR System 9700 da Applied Biosystems, em um total de 25 ciclos.

Após a reação de sequenciamento, as amostras foram submetidas à análise com as sequências obtidas no Ensembl Gene Report (*CTNNB1*: ENSG00000168036 e *TERT*: ENSG00000164362).

3.3.3-Avaliação do comprimento telomérico

O comprimento telomérico foi avaliado em 37 de 42 aCFs, devido à disponibilidade de amostras. O comprimento telomérico foi avaliado através de técnica baseada em PCR quantitativa, que avalia a abundância da sequência telomérica (TTAGGG) em comparação à abundância de um gene de cópia única *36B4* (gene de referência ou *single gene*).

Para cada amostra de DNA foram realizadas reações de qPCR para telômero e gene de referência separadamente, em triplicata. A reação específica para o comprimento telomérico conteve 300 nmol/L dos primers sense (5'CGGTTTGTTTGGGTTTGGGTTTGGGTTTGGGTTTGGGTT '3) e anti-sense (5'GGCTTGCCTTACCCTTACCCTTACCCTTACCCTTACCCT '3), enquanto a reação

específica para o gene 36B4 incluiu 300 nmol/L do *primer* sense (5'CAGCAAGTGGGAAGGTGTAATCC3 '3) e 500 nM do *primer* anti-sense (5'CCCATTCTATCATCAACGGGTACAA '3).

Os volumes das reações foram introduzidos em poços de *Rotor-Disc*™ através de pipetadora automatizada *QIAgility*. As reações foram realizadas com o *Rotor-Gene® Q real-time instrument* (QIAGEN Sciences, Inc., Germantown MD, USA). As condições para a reação específica para o telômero foram 25 ciclos de: 95ºC 5s; 98ºC 7s, 60ºC 10s e para o gene *36B4*, 35 ciclos de: 95ºC 5s; 98ºC 7s, 58ºC 10s. A curva-padrão (curva de referência) do ensaio foi construída utilizando-se DNA em 06 diluições seriadas 1:2, com quantidades finais entre 0,3125ng e 10ng.

O comprimento telomérico de cada amostra foi baseado na relação entre telômero e gene cópia única (razão T/S), calculada através da razão entre os valores de Ct (ciclo em que a curva de amplificação atravessa o limiar) do ensaio específico para telômeros normalizados pelo gene *36B4*, [Ct(telômero)/Ct(*36B4*)].

A razão T/S, portanto, estima o comprimento telomérico. O comprimento telomérico foi expresso em razão T/S relativa, a qual é normalizada pela razão média T/S da amostra calibradora, a mesma utilizada na curva-padrão do ensaio [$2^{-(\Delta Ct\ amostra\ -\ DCt\ calibrador)} = 2^{-DDCt}$].

3.4-Análise estatística

As variáveis quantitativas foram comparadas entre os grupos, utilizando teste não paramétrico de Mann-Whitney para 2 grupos ou Kruskall-Wallis para 3 ou mais grupos. Os dados categóricos foram analisados através de teste Qui-quadrado ou teste Exato de Fisher.

Teste McNemar foi utilizado na comparação entre os grupos pareados com variáveis categóricas e Teste de postos de Wilcoxon entre os grupos pareados com variáveis contínuas.

O Tempo para progressão foi avaliado pelo método de Kaplan-Meir e as curvas comparadas pelo Log-rank teste.

Correlação entre variáveis contínuas foi avaliada através de correlação de Spearman. Utilizou-se o programa Minitab® Statistical Software 2021, LLC e o nível de significância adotado foi α=5%.

4 Resultados

4.1-Pacientes

Na amostra de 42 pacientes portadores de craniofaringioma adamantinomatoso, 22 (52,3%) eram do sexo feminino, a idade ao diagnóstico foi 15 anos (intervalo interquartil Q1-Q3(IQR): 7-26) os pacientes do sexo masculino tiveram idade de diagnóstico menor que as os do sexo feminino, respectivamente 13 (IQR: 6-19,75) e 21 (IQR:9-35) (p=0,09).

Desses 42 pacientes, os dados clínicos completos foram obtidos apenas para pacientes da FMRP-USP (n=21). Assim, a Tabela 1 apresenta as características clínicas e hormonais desses pacientes ao diagnóstico. Cefaleia e alteração de campo visual foram os sintomas mais comuns, respectivamente em 17 (81%) e 12 (57%), vômitos em 6 pacientes (29%), convulsão em 4 (19%). Sintoma relacionado à síndrome hipotalâmica, hiperfagia foi detectada em 3 pacientes (14%). Em relação ao IMC, 11(52%) pacientes apresentaram z-score 2 ou 3, compatível com obesidade. Hipopituitarismo foi diagnosticado em 16 pacientes (76%), diabete insípido em 4 (19%), deficiência do eixo gonadal em 7 (33%), do eixo somatotrófico em 9 (43%), do tireotrófico em 9 (43%), do eixo corticotrófico em 9(43%); ainda, 8 pacientes (38%) tiveram pelo menos 3 eixos afetados ao diagnóstico.

Tabela 1-Características clínicas e hormonais dos pacientes da coorte da FMRP-USP com craniofaringioma adamantinomatoso ao diagnóstico.

Manifestações Clínicas n (%)	Coorte completa (n=21)
Cefaleia	**17 (81)**
Vômitos	**6 (29)**
Convulsão	**4 (19)**
Alteração visual	**12 (57)**
Déficit neurológico focal	**1 (5)**
Coma	**1 (5)**
Hipersonia	**0 (0)**
Hiperfagia	**3 (14)**
z-score do IMC n (%)	**1 (5)**
-2	**1 (5)**
-1	**7 (33)**
0	**2 (9,5)**
1	**8 (38)**
2	**3 (14)**
3	
z-score do IMC >1	**11(52)**
Alterações endócrinas	
Hipopituitarismo[1]	**16 (76)**
Diabetes Insipido	**4 (19)**
LH/FSH	**7 (33)**
GH	**9 (43)**
TSH	**9 (43)**
ACTH	**9 (43)**
3 eixos afetados	**8 (38)**

GH: hormônio do crescimento; TSH: hormônio tireotrófico; ACTH: hormônio corticotrófico; LH: hormônio luteinizante; FSH: hormônio folículo-estimulante. [1]Pelo menos 1 eixo afetado.

A Tabela 2 apresenta as características radiológicas dos 42 tumores dos pacientes com craniofaringioma. A maioria dos tumores apresenta pela imagem (TC e RNM) composição sólido-cística, 91%, puramente cístico em 2,3% e sólido em 7%. Presença de calcificações foi detectada na maioria dos tumores, 95%. A maior dimensão de cada tumor foi avaliada, sendo igual a 38mm (IQR:31-45) e a maioria tem mais de 30mm na maior dimensão, 81%; o volume tumoral foi de 13 cm^3 (IQR:5,5-30,5). Quanto ao envolvimento do hipotálamo a maioria foi classificado como de maior envolvimento e invasão, tipo 2, 81%; 9,5% apresentavam tipo 1 e apenas 9,5% não apresentavam envolvimento do hipotálamo (tipo 0).

Tabela 2- Características radiológicas dos tumores dos pacientes com craniofaringioma adamantinomatoso.

Características do tumor	**n=42** (% de pacientes)
Sólido-cístico	**38 (91%)**
Cístico	**1 (2,3%)**
Sólido	**3 (7%)**
Presença de calcificações	**40 (95%)**
Tamanho do maior eixo (mm) mediana[Q1-Q3]	**38 (31-45)**
Maior eixo >30mm	**34 (81%)**
Volume tumoral (cm^3) mediana[Q1-Q3]	**13 (5,5-30,5)**
Invasão hipotalâmica[1]	
Tipo 0	**4 (9,5%)**
Tipo 1	**4 (9,5%)**
Tipo 2	**34 (81%)**

[1]Conforme PUGET et al., 2007: tipo 0- hipotálamo não afetado, tipo1- hipotálamo deslocado pelo tumor, mas não invadido, tipo 2- invasão e infiltração do hipotálamo.

Todos os pacientes da amostra foram submetidos a tratamento cirúrgico. A Tabela 3 apresenta o tipo de tratamento e o desfecho clínico dos pacientes com craniofaringioma. Há dados faltantes de 2 pacientes quanto à abordagem cirúrgica, de 1 paciente quanto à ressecção e de 2 quanto ao em número de cirurgias.

A maioria foi abordada por via transcraniana, 32 (80%), enquanto 8 (20%) transesfenoidal. Ressecção parcial do tumor aconteceu em 33(80,5%), enquanto 8(19,5%) tiveram ressecção total. Recorrência aconteceu em 26(63,5%) pacientes. Apenas 1 cirurgia foi realizada em 15 (37,5%) pacientes, 15(37,5%) foram submetidos a 2 cirurgias, 4(10%) a 3 cirurgias, 5(12,5%) a 4 cirurgias e 1 paciente foi submetido a 5 cirurgias (2,5%). Assim a maior parte dos pacientes, 25(62,5%) foi submetida a 2 ou mais procedimentos cirúrgicos. Radioterapia foi utilizada como terapia adjuvante em 22(53%) pacientes.

Tabela 3- Tratamento e desfecho clínico dos pacientes com craniofaringioma adamantinomatoso.

Tratamento[1]	**N =42 (%)**
Abordagem cirúrgica[a]	
Transesfenoidal	**8(20%)**
Transcraniana	**32(80%)**
Ressecção[b]	
parcial	**33(80.5%)**
total	**8(19.5%)**
Número de Cirurgias[c]	
1	**15(37.5%)**
2	**15(37.5%)**
3	**4(10%)**
4	**5(12.5%)**
5	**1(2.5%)**
Número de cirurgias (> 1)	**25(62,5%)**
Radioterapia	**22(53%)**
Tempo de seguimento (meses) mediana (Q1-Q3)	**56.2 (46.3-82.1)**
Recorrência[2] n (%)	**26(63.5%)**
Tempo para progressão[3](meses) mediana[Q1-Q3]	**21 (8.6-42)**
Óbitos	**2(5%)**

[1]Dados da coorte completa (n=42). [a,b,c] Dados faltantes de 2 pacientes na abordagem cirúrgica, 1 paciente na ressecção e 2 em número de cirurgias. [2]Recorrência definida como crescimento ou reaparecimento do tumor, após a cirurgia inicial. [3]Tempo para progressão definido como tempo em meses entre a cirurgia inicial e a necessidade de um novo procedimento ou cirurgia.

O tempo de seguimento dos pacientes da coorte da FMRP-USP (n=21) foi 57 meses (IQR:38,8-142,4). No seguimento, não houve melhora das deficiências endócrinas e novos eixos foram afetados devido às complicações após os procedimentos cirúrgicos. Houve aumento das complicações endócrinas durante o seguimento: diabetes insipidus (DI) (19% vs 71,4%; p=0,0001), hipogonadismo (33,3% vs 66,6%; p=0,008), deficiência de GH (43% vs 71,4%; p=0,01), hipotireoidismo (43% vs 95,2%; p=0,0001), insuficiência adrenal (43% vs 90,5%; p=0,0001). O número de pacientes com pelo menos 3 eixos acometidos aumentou de 38,1% para 85,7% (p=0,001). Similarmente, as manifestações hipotalâmicas foram mais comuns no seguimento: hipersonia (0 vs 21%; p=0,1), hiperfagia (14 vs 47 %; p=0,01), mas não a obesidade (52,3% vs 57,1%; p=NS).

Recorrência tumoral ocorreu na maior parte dos pacientes durante o seguimento, 26 (63.5%) e o tempo de progressão tumoral foi de 21 meses (8.6-42). Dois pacientes (5%) foram a óbito como consequência do tumor (Tabela 3).

4.2-Avaliação molecular do gene *CTNNB1*.

Mutação *CTNNB1* foi detectada em 29 aCFs (69%) da coorte completa (n=42). Análise por Sanger foi realizada em todas as amostras e detectou mutação em 19 (45%) aCFs. Sequenciamento de nova geração *(NGS)* foi realizado em 38 aCFs e detectou mutação em 25 (66%). Foram detectadas 11 mutações *missense* no exon 3, códons 32, 33, 34, 37 e 41 e uma deleção. A figura 5 demonstra o gene *CTNNB1* e representa a localização das mutações encontradas. As figuras 6 mostra eletroferogramas resultantes da reação de sequenciamento do gene *CTNNB1* de um paciente da amostra.

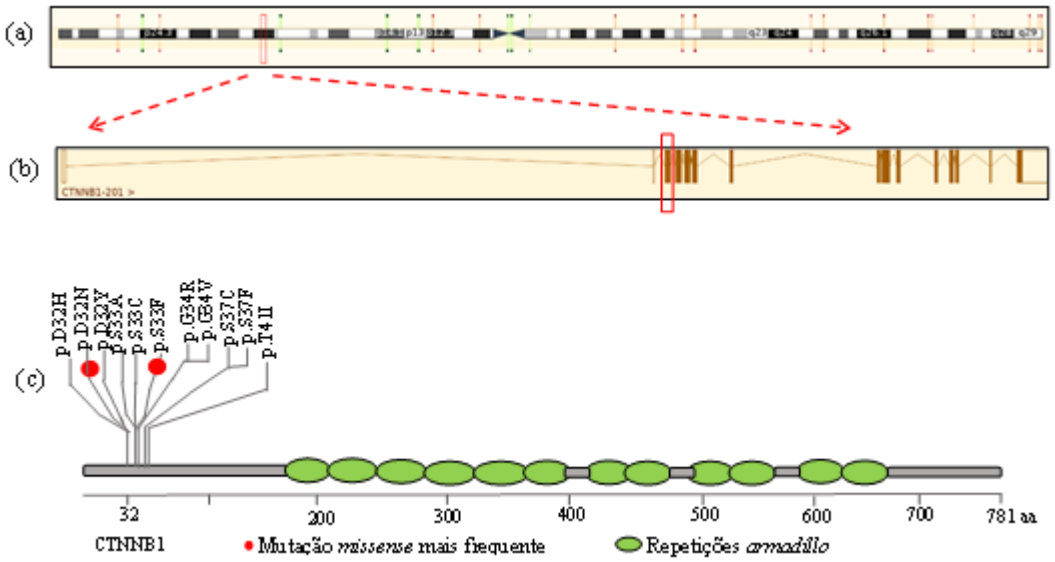

Figura 5- Representação esquemática do gene *CTNNB1* e proteína codificada. (a) cromossomo 3 e localização do gene *CTNNB1*, região 3p21. (b) transcrito *CTNNB1*, composto por 15 exons, em destaque para o exon 3 que codifica a porção amino-terminal da proteína ß-catenina. (c) ß-catenina representada pelos 781 aminoácidos (aa), repetições armadillo na porção central e as mutações detectadas na porção amino-terminal, resíduos serina e treonina. Em destaque (●) as mutações missense mais comuns encontradas.

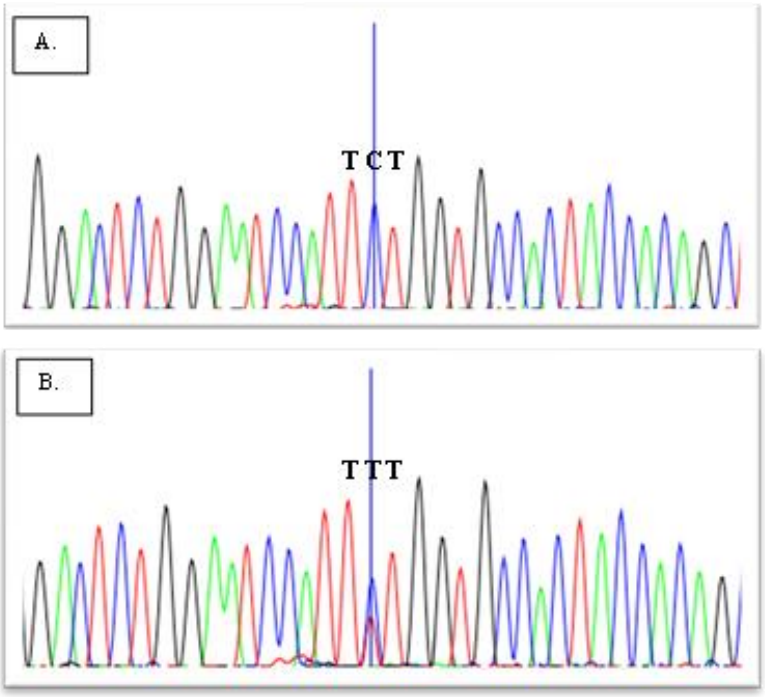

Figura 6- Eletroferogramas do sequenciamento da região de fosforilação pela GSK-3ß do gene *CTNNB1*. (A) sequência forward selvagem (paciente 4). (B) mutação missense, C >T, p.S37F (paciente 3).

A tabela 4 demonstra as características demográficas (idade e sexo) da amostra completa(n=42) e as características clínicas e hormonais da coorte FMRP, quanto à presença de mutação no gene *CTNNB1*. No grupo mutado (n=29), 13 (45%) eram do sexo feminino. A idade do diagnóstico no grupo mutado foi 12,5 anos (IQR: 6,7-21,5) e no não mutado 22 anos (IQR: 13-28,5), (p=0,08). No grupo com diagnóstico mais precoce (< 15 anos de idade; n=20), 3 (15%) não apresentavam mutação (gene selvagem) e 17(85%) eram *CTNNB1* mutados (p=0,04), portanto a presença da mutação *CTNNB1* foi mais comumente detectada nos indivíduos mais jovens.

Não houve diferença na apresentação clínica quando avaliados os sinais e sintomas: cefaleia, vômitos, convulsão, déficit neurológico focal, hipersonia, hiperfagia e z-score do IMC entre aCFs apresentando *CTNNB1* selvagem ou mutado.

Tabela 4- Características demográficas da amostra dos pacientes com craniofaringioma adamantinomatoso e características clínicas e hormonais da coorte FMRP-USP, quanto à presença de mutação no gene *CTNNB1*.

	Selvagem n (%)	CTNNB1 mutado n (%)	
Amostra completa (n=42)	13(31)	29(69)	
Sexo	F: 9 (69) M: 4 (21)	13(45) 16(55)	p=0,2
Idade (anos) mediana[Q1-Q3]	22(13-28,5)	12,5(6,7-21,5)	p=0.08
Idade <15 anos	3(23)	17(58)	p=0,04
Manifestações Clínicas n (%)[a]			
Cefaleia	4/5(80)	13/16(81)	p=0,5
Vômitos	1/5(20)	5/16(31)	p=1
Convulsão	1/5(20)	3/16(19)	p=0,5
Alteração visual	3/5(60)	9/16(56)	p=1
Déficit neurológico focal	0	1/16(6,2)	p=1
Coma	0	1/16(6,2)	p=1
Hiperfagia	1/5(20)	2/16(12,5)	p=0,5
z-score do IMC >1	4/5(80)	7/16(44)	p-0,2
Alterações endócrinas[b]			
Hipopituitarismo[1]	4/5(80)	12/16(75)	p=1
Diabetes Insipido	0	4/16(25)	p=0,5
LH/FSH	2/5(40)	5/16(31)	p=0,3
GH	2/5(40)	7/16(44)	p=1
TSH	2/5(40)	7/16(44)	p=0,6
ACTH	2/5(40)	7/16(44)	p=0,6
3 eixos afetados	2/5(40)	6/16(37)	p=0,6

[a,b]Os dados correspondem à amostra de 21 pacientes acompanhados na FMRP, desses 5 eram tipo selvagem e 16 *CTNNB1* mutados. [1]Pelo menos um eixo afetado. GH: hormônio do crescimento; TSH: hormônio tireotrófico; ACTH: hormônio corticotrófico; LH: hormônio luteinizante; FSH: hormônio folículo-estimulante.

A tabela 5 apresenta as características radiológicas dos craniofaringiomas relacionadas à presença ou não da mutação no gene *CTNNB1*. Não houve diferença entre os aspectos radiológicos do tumor: composição (cística, sólido-cística, sólida), presença de calcificações, maior dimensão, volume e tipo de invasão hipotalâmica entre os pacientes que apresentavam *CTNNB1* tipo selvagem ou mutado.

Tabela 5- Características radiológicas dos tumores dos pacientes com craniofaringioma adamantinomatoso na presença ou ausência da mutação *CTNNB1*.

	***CTNNB1* Selvagem n (%)**	***CTNNB1* mutado n (%)**	
Amostra	**13 (31)**	**29 (69)**	
Características do tumor			
Sólido-cístico	11(85)	27(93)	
Cístico	0	1(3,4)	p=0,3
Sólido	2(15)	1(3,4)	
Imagem com calcificações	12(92)	27(93)	p=1
Maior eixo tumoral (mm) mediana[Q1-Q3]	32 (22-45)	38 (31-47)	p=0,4
Volume tumoral mediana[Q1-Q3]	9,2 (3,3-30,7)	14,4 (6,8- 33)	p=0,5
Invasão hipotalâmica[1]			
Tipo 0	1 (7,5)	3 (10)	p=0,8
Tipo 1	1 (7,5)	3 (10)	
Tipo 2	11 (85)	23 (80)	

[1]Conforme PUGET et al., 2007: tipo 0- hipotálamo não afetado, tipo1- hipotálamo deslocado pelo tumor, mas não invadido, tipo 2- invasão e infiltração do hipotálamo.

A tabela 6 apresenta as características de tratamento e também desfechos clínicos relacionados à presença ou ausência da mutação *CTNNB1*. Não houve diferença entre o tipo de abordagem cirúrgica (transesfenoidal/transcraniana), a extensão da ressecção (parcial/total), o número de cirurgias, a necessidade de radioterapia entre os aCFs com *CTNNB1*selvagem ou mutado.

Tabela 6-Tratamento e desfecho dos tumores dos pacientes com craniofaringioma na presença ou ausência da mutação *CTNNB1*.

	Selvagem n (%)	***CTNNB1* mutado n (%)**	
Amostra avaliada *CTNNB1* n=42	**13(31)**	**29(69)**	
Tratamento			
Abordagem cirúrgica[a]			
Transesfenoidal	2(15)	6(23)	p=0,7
Transcraniana	11(85)	21(77)	
Ressecção[b]			
Parcial	11(85)	22(79)	p=0,7
Total	2(15)	6(21)	
Número de Cirurgias[c]			
1	6(50)	9(32)	
2	5(42)	10(36)	p=0,7
3	0	4(14)	
4	1(8)	4(14)	
5	0	1(4)	
Número de cirurgias (> 1)	6(50)	19(68)	p=0,2
Radioterapia	6(46)	16(55)	p=0,5
Tempo de seguimento (meses) mediana[Q1-Q3]	60(44-122)	54(37-85)	p=0.7
Recorrência	6(46)	20(72)	p=0,1
Óbito	0	2(6)	p=1

[1]Dados da coorte completa (n=42). [a,b,c] Dados faltantes de 2 pacientes na abordagem cirúrgica, 1 paciente na ressecção e 2 em número de cirurgias. [2]Recorrência definida como crescimento ou reaparecimento do tumor, após a cirurgia inicial. [3]Tempo para progressão definido como tempo em meses entre a cirurgia inicial e a necessidade de um novo procedimento ou cirurgia.

O tempo de seguimento nos pacientes com aCFs *CTNNB1* mutados foi de 54 meses (IQR:37-85) e nos *CTNNB1* tipo selvagem foi de 60 meses (IQR: 44-122) (p=0,7). Em 42 pacientes avaliados, recorrência foi observada na maior parte dos pacientes 26 (64%). No grupo que apresentou recorrência 20 (77%) eram *CTNNB1* mutados e 6 (23%) eram *CTNNB1* tipo selvagem (p=0,1). O método de Kaplan-Meir demonstrou que a mediana do tempo de progressão (TP) dos aCFs mutados foi de 18 meses, enquanto o tipo selvagem apresentou mediana de 37 meses sem diferença estatisticamente (p=0,27). A figura 9 apresenta as curvas do tempo de progressão comparadas pelo Log-rank teste.

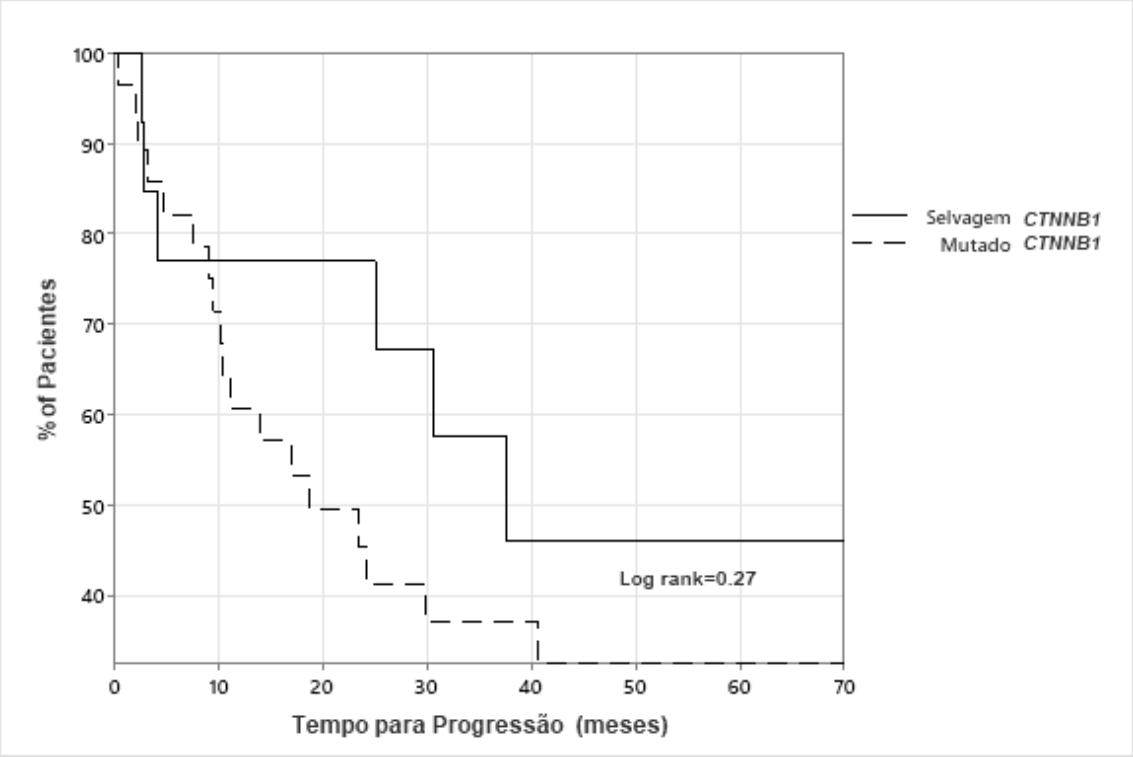

Figura 7-Tempo de progressão (TP) na presença ou ausência da mutação *CTNNB1*. A mediana do TP foi de 37 meses no grupo selvagem e 18 meses no grupo mutado (p=0,27).

O diagnóstico de hipopituitarismo isolado, com deficiência do eixo gonadal, somatotrófico, tireotrófico, corticotrófico, a presença de diabetes insípido, ou a deficiência de pelo menos 3 eixos, assim como o z-score do IMC não foram diferentes entre os tumores *CTNNB1* selvagem ou mutados, tanto na apresentação diagnóstica quanto na última avaliação do seguimento (Tabela 7).

Tabela 7- Alterações clínicas e endocrinológicas observadas na última avaliação dos pacientes com craniofaringioma adamantinomatoso relacionadas à presença ou ausência da mutação *CTNNB1*.

	Selvagem n (%)	***CTNNB1* mutado n (%)**	
Amostra avaliada *CTNNB1* (n=21)	**5(24)**	**16(76)**	
Alterações endócrinas[1] n (%)			
Diabetes Insipido	3 (60)	11 (73)	p=0,7
LH/FSH	4 (80)	9 (60)	p=0,3
GH	3 (60)	11 (73)	p=0,7
TSH	5 (100)	14 (93)	p=0,3
ACTH	5 (100)	13 (86)	p=0,5
3 eixos afetados	5 (100)	12 (80)	p=1
Manifestações clínicas n (%)			
Hipersonia	0 (0)	4 (25)	p=0,5
Hiperfagia	1 (20)	8 (50)	p=1
z-score do IMC >1	4 (80)	8 (50)	p=0,3

[1] Dados faltantes de 1 paciente do grupo *CTNNB1* mutado nas alterações endócrinas na última avaliação, GH: hormônio do crescimento; TSH: hormônio tireotrófico; ACTH: hormônio corticotrófico; LH: hormônio luteinizante; FSH: hormônio folículo-estimulante.

4.3-Avaliação molecular da região promotora do gene *TERT (TERT*p) e avaliação do comprimento telomérico.

Não observamos mutação na região promotora do gene *TERT* em nenhuma das 42 amostras estudadas (Apêndice 3). A figura 8 mostra eletroferogramas resultantes da reação de sequenciamento dos *hotspots* do *TERTp*.

.

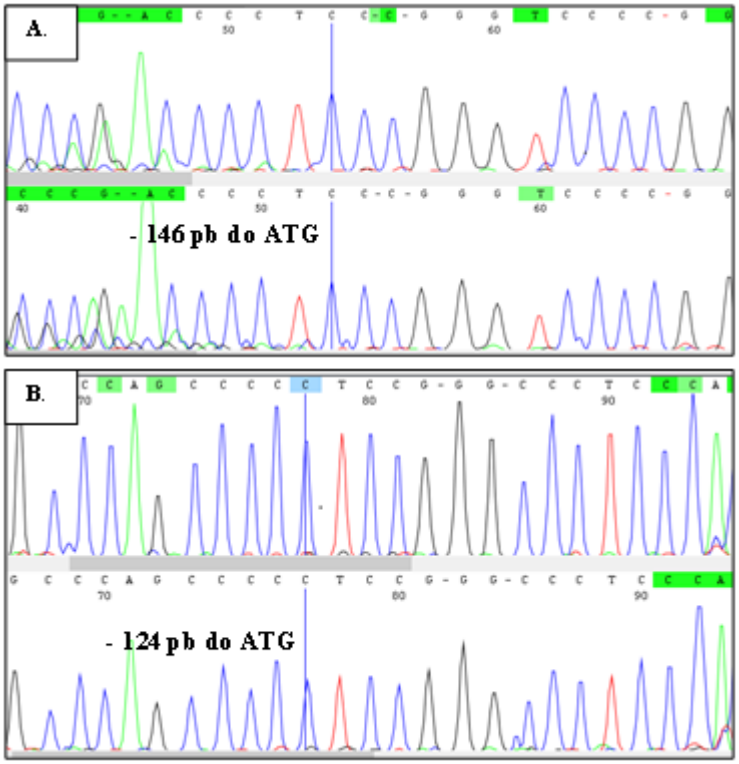

Figura 8-Eletroferogramas do sequenciamento da região promotora do gene *TERT* (pacientes 3 e 4). (A) sequência selvagem, evidenciando região de *hotspot* 146 pares de base(pb) a montante do sítio de início ATG. (B) sequência selvagem, evidenciando região de *hotspot* 124pb a montante do sítio de início ATG.

O comprimento telomérico estimado pela razão telômero/single gene (T/S) foi avaliado em tumores de 37 pacientes, cujas amostras estavam disponíveis. Como grupo, a mediana da razão T/S foi de 0.454 (IQR:0,338-0,661), com 19 (51%) dos pacientes do sexo feminino. A Figura 9 apresenta o comprimento telomérico distribuído quanto ao gênero. A mediana da razão T/S foi de 0,505 (IQR:0,441-0,758) para o sexo feminino e 0,392 (IQR:0,287-0,574) para o masculino (p=0,005).

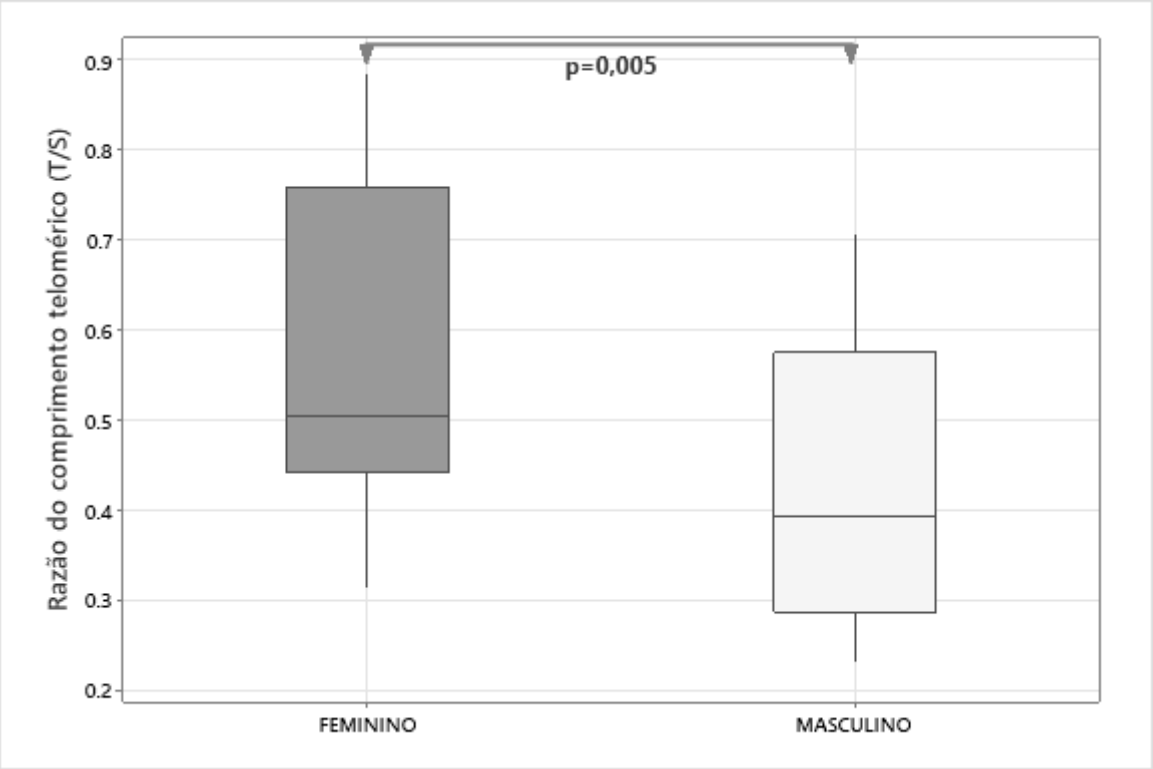

Figura 9- Comprimento telomérico (razão T/S) em pacientes com craniofaringioma adamantinomatoso distribuídos quanto ao gênero.

A Tabela 8 apresenta as características clínicas e hormonais ao diagnóstico dos pacientes com craniofaringioma relacionadas ao comprimento telomérico. O grupo com diagnóstico mais precoce (<15 anos na mediana da idade) não teve comprimento telomérico diferente do grupo com maior idade. Não houve diferença quanto ao comprimento telomérico em relação à presença dos sinais e sintomas clínicos ao diagnóstico: cefaleia, vômitos, convulsão, déficit neurológico focal, hipersonia, hiperfagia e z-score do IMC.

Tabela 8- Características clínicas e hormonais ao diagnóstico dos pacientes com craniofaringioma adamantinomatoso relacionadas ao comprimento telomérico.

		Comprimento telomérico (T/S) (mediana)	
Sexo	F (19)	0,505	p=0.005
	M (18)	0,392	
Idade de diagnóstico (anos)	<15 anos (17)	0,443	p=0.9
	>15 anos (20)	0,478	
Manifestações Clínicas[1]			
Cefaleia	Sim (17)	0,419	p=0.5
	Não (4)	0,296	
Vômitos	Sim (6)	0,427	p=0,6
	Não (15)	0,391	
Convulsão	Sim (4)	0,309	p=0,2
	Não (17)	0,414	
Alteração visual	Sim (12)	0,430	p=0.9
	Não (9)	0,392	
Déficit neurológico focal	Sim (1)	0,395	p=0.7
	Não (20)	0,419	
Coma	Sim (1)	0,412	p=0.7
	Não (20)	0,470	
Hiperfagia	Sim (3)	0,430	p=0.1
	Não (18)	0,265	
z-score do IMC >1	Sim (11)	0,419	p=0.9
	Não (10)	0,365	
Alterações endócrinas[2]			
Hipopituitarismo[3]	Sim (16)	0,419	p=0,5
	Não (5)	0,443	
Diabetes Insipido	Sim (4)	0,339	p=0.1
	Não (17)	0,443	
LH/FSH	Sim (7)	0,332	p=0,5
	Não (14)	0,442	
GH	Sim (9)	0,419	p=0,7
	Não (12)	0,440	
TSH	Sim (9)	0,430	p=0,5
	Não (12)	0,419	
ACTH	Sim (9)	0,419	p=0,5
	Não (12)	0,431	
3 eixos afetados	Sim (8)	0,367	p=0,4
	Não (13)	0,441	

GH: hormônio do crescimento; TSH: hormônio tireotrófico; ACTH: hormônio corticotrófico; LH: hormônio luteinizante; FSH: hormônio folículo-estimulante. [1,2]Os dados de manifestações clínicas e alterações endócrinas correspondem à amostra de pacientes acompanhados na FMRP-USP.

A tabela 9 apresenta as características radiológicas dos craniofaringioma relacionadas ao comprimento telomérico (T/S) dos tumores. Não houve diferença quanto à composição do tumor (cística, sólido-cística, sólida), a presença de calcificações, a dimensão maior que 38 mm (baseado na mediana), ao volume maior que 13 cm^3 (baseado na mediana) e o tipo de invasão hipotalâmica tumoral com o comprimento telomérico.

Tabela 9- Características radiológicas dos tumores de pacientes com craniofaringioma adamantinomatoso relacionadas ao comprimento telomérico.

		Comprimento telomérico (T/S) (mediana)	
Características do tumor[1]			
Cístico	1	0,758	p=0,2
Sólido-cístico	34	0,442	
Sólido	2	0,727	
Imagem com calcificações	Sim-35	0,419	p=0,7
	Não-2	0,385	
Comprometimento hipotalâmico	Tipo 0 e tipo1 (7)	0,419	p=0,98
	Tipo 2 (30)	0,443	
Maior eixo tumoral baseado na mediana (38 mm)	>38 mm (19)	0,441	p=0,2
	<38 mm (18)	0,539	
Volume tumoral baseado na mediana (13cm^3)	>13cm^3 (19)	0,454	p=0.7
	<13cm^3 (18)	0,486	

[1]Os dados correspondem à coorte que teve comprimento telomérico avaliado (n=37).

A tabela 10 apresenta a relação entre o tratamento e os desfechos nos pacientes com craniofaringioma em relação ao comprimento telomérico (T/S). Não houve diferença em relação ao tipo de tratamento, a via de acesso cirúrgico (transesfenoidal/transcraniana), a extensão da ressecção (parcial/total) e a necessidade de mais de 1 cirurgia ou de radioterapia e o comprimento telomérico. Ainda, nos 37 pacientes avaliados, não houve diferença entre a taxa de recorrência e o tempo de seguimento em meses com o comprimento telomérico. No entanto, observamos que os pacientes com aCF com a mutação no *CTNNB1* apresentaram menor comprimento telomérico que os pacientes sem mutação (T/S 0.441 vs 0.607; p=0,04).

Tabela 10- Características do tratamento e dos desfechos e a presença da mutação *CTNNB1* em pacientes com craniofaringioma adamantinomatoso e comprimento telomérico (T/S).

		Comprimento telomérico (T/S) (mediana)	
Amostra avaliada (n=37)		**0.454** (IQR:0,332-0,677)	
Abordagem cirúrgica	Transesfenoidal (8)	0,375	p=0,5
	Transcraniana (29)	0,502	
Ressecção cirúrgica	Total (6)	0,419	p=0,1
	Parcial (31)	0,505	
Número de cirurgias	Apenas 1 (14)	0,479	p=0,7
	>1 cirurgia (23)	0,443	
Radioterapia	Sim (21)	0,443	p=0,8
	Não (16)	0,470	
Recorrência[1]	Sim (22)	0,442	p=0,5
	Não (15)	0,503	
Tempo para progressão(meses)[2]	29,9	>0,45	p=0,8
	23,5	≤0,45	
Mutação *CTNNB1*	Ausente (10)	0.607	p=0,04
	Presente (27)	0.441	

[1]Recorrência definida como crescimento ou reaparecimento do tumor, após a cirurgia inicial. [2]Tempo para progressão(TP) definido como tempo em meses entre a cirurgia inicial e a necessidade de um novo procedimento ou cirurgia. [2]TP avaliado pelo Método de Kaplan-Meir e Log-Rank teste. Comparando o TP do grupo com a razão do comprimento telomérico maior que a mediana (mediana T/S =0,45) e o grupo com T/S menor que a mediana.

Para nível de comparação, dividimos os 37 tumores que tinham tanto a avaliação para a mutação *CTNNB1* quanto para o comprimento dos telômeros em 2 grupos: com T/S ≤ ou >0,45 a mediana do grupo (0.454) os quais foram classificados como grupo com comprimento de telômero mais curto ou mais longo, respectivamente.

Comparamos as características clínico-patológicas, radiológicas, de tratamento e de seguimento entre esses dois grupos e não foram observadas diferenças entre os grupos, Ainda, o método de Kaplan-Meir demonstrou não haver diferença estatisticamente significante (p=0,8) entre o tempo de progressão (23,5 vs 29,9 meses; p=0,8) entre o grupo com telômeros curtos (T/S ≤0,45) e telômeros longos (T/S>0,45). As curvas foram comparadas pelo Log-rank teste e apresentadas na Figura 10. Não foram observadas diferença quanto à prevalência de hipopituitarismo anterior, presença de diabetes insípido e z-score do IMC entre os tumores com razão T/S ≤0,45 ou >0,45 tanto na avaliação ao diagnóstico quanto na última avaliação do seguimento.

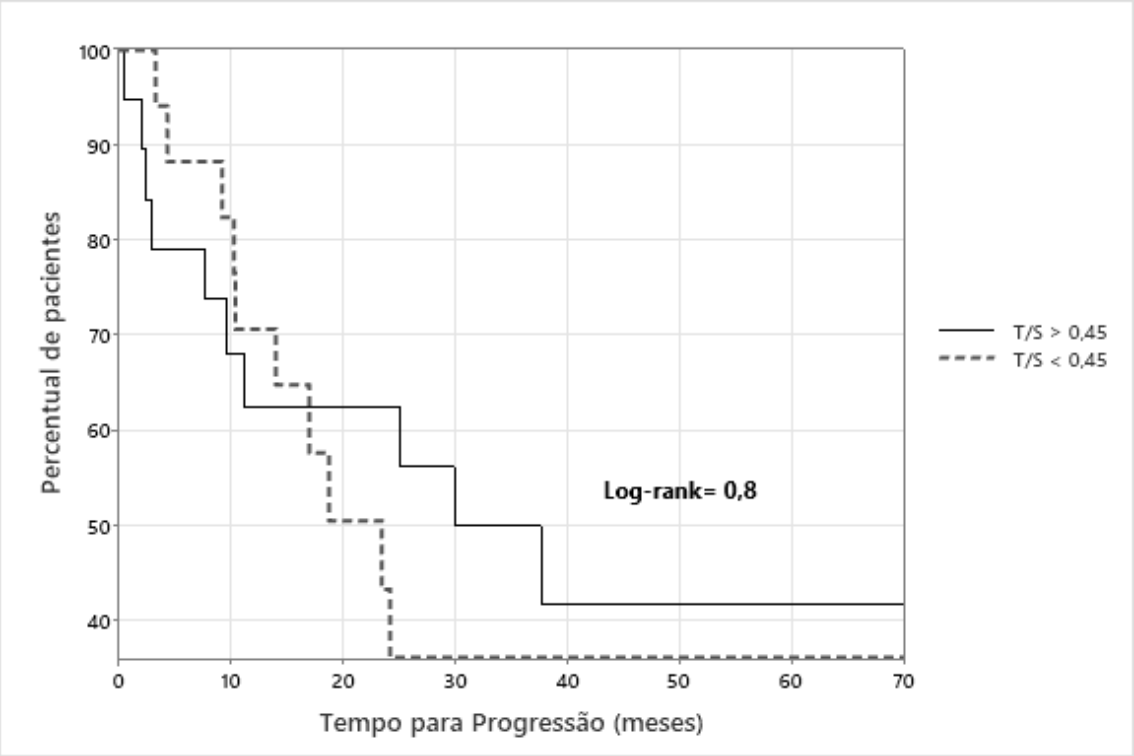

Figura 10- Tempo de progressão do tumor (em meses) em relação ao comprimento telomérico (razão telômero/single gene:T/S) em pacientes com craniofaringiomas adamantinomatosos. A mediana foi de 29,9 e 23,5 meses nos grupos T/S >0,45 e T/S ≤ 0,45, respectivamente (p=0,27).

No grupo de 37 tumores avaliados para mutação *CTNNB1* e razão do comprimento telomérico (T/S), 27 foram mutados para *CTNNB1* e apresentaram comprimento telomérico menor que os aCFs não mutados (0.441, IQR: 0,297-0,597 vs 0.607, IQR=0.445-0.778; p=0.04; Figura 11). Em uma análise multivariada, a idade não influenciou significativamente o comprimento telomérico (p=0,7) enquanto a mutação *CTNNB1* manteve-se associada ao comprimento telomérico (p=0,04).

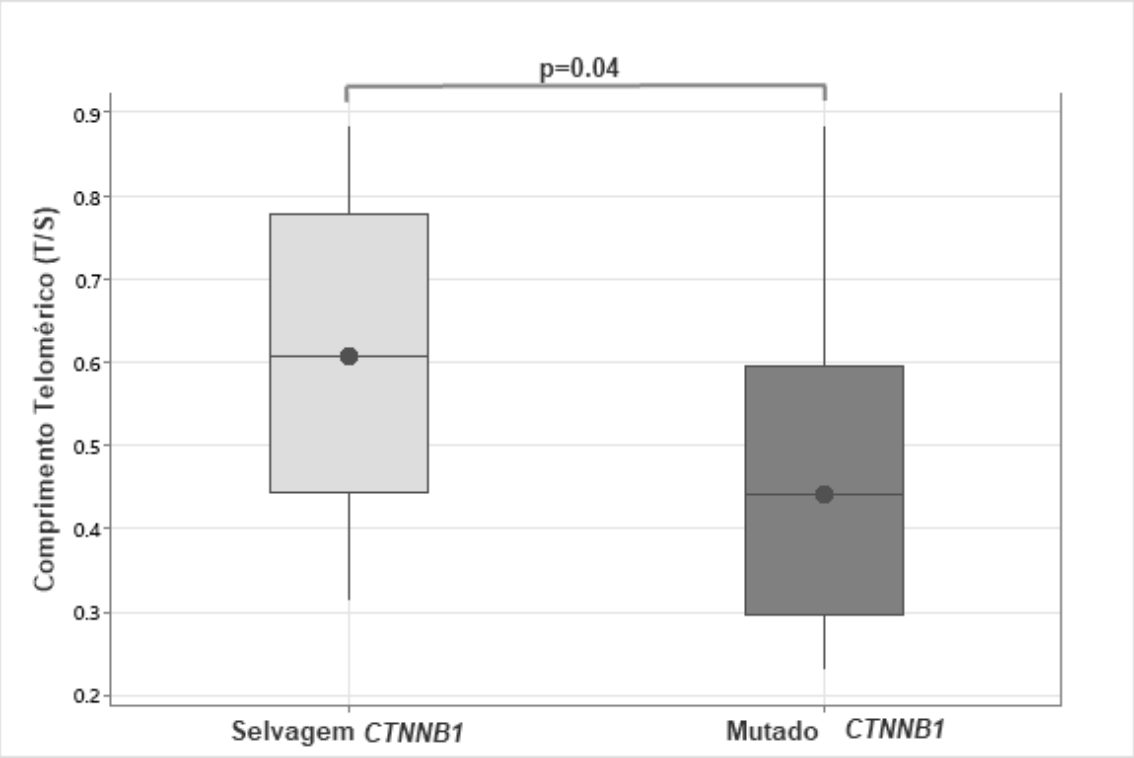

Figura 11-Comprimento telomérico (razão telômero/single gene - T/S) em pacientes com craniofaringiomas adamantinomatosos na ausência e na presença de mutação no gene *CTNNB1* (p=0,04).

5 Discussão

A presente amostra foi de 42 pacientes portadores de aCF, sendo 52,3% do sexo feminino. Não encontramos diferença quanto ao gênero, semelhante às diversas séries da literatura (BASKIN et al., 1986; BUNIN et al., 1998; HUKIN et al., 2005; DEKKERS et al., 2006; HAUPT et al., 2006). A mediana da idade ao diagnóstico foi 15 anos. Não observamos distribuição bimodal com um pico entre 5 e 10 anos e outro a partir da quinta década como descrito na literatura (BARBOSA et al., 2002; BUNIN et al., 1998), provavelmente, pela seleção de CF apenas adamantinomatosos, já descritos como mais prevalentes em crianças. Na maioria das casuísticas, cerca da metade dos casos são diagnosticados em adultos (BUNIN et al. 1998; KARAVITAKI et al., 2006; Baskin et al. (1986). Em nossa casuística, 57% dos pacientes tinham menos de 18 anos de idade. Em uma grande série com 121 pacientes com craniofaringioma, apenas um terço (34,7%) dos indivíduos eram menores de 16 anos (KARAVITAKI et al., 2005).

Dentre os sintomas usuais de apresentação do craniofaringioma estão aqueles associados à hipofunção hipofisária, variando de 54 – 100%, segundo revisão da literatura (KARAVITAKI et al., 2005). No presente estudo, hipopituitarismo foi diagnosticado em 76% pacientes. Um terço dos pacientes tiveram pelo menos 3 eixos comprometidos já ao diagnóstico. Obesidade foi observada em 52%, enquanto cefaleia e alteração de campo visual foram sintomas muito frequentes, respectivamente em 81% e 57%. Essas porcentagens são semelhantes aos estudos de diferentes series da literatura (MÜLLER, 2015; MÜLLER et al., 2017). Sintomas de efeito de massa, cefaleia, alteração visual, hipopituitarismo e obesidade são frequentes já ao diagnóstico, e geralmente são sinais de tumores invasivos.

Nossa casuística era formada por pacientes que em 81% dos casos apresentavam tumor maior que 30 mm e que 81% tinham invasão hipotalâmica tipo 2, concordantes com a observação de doença grave (WIJNEN et al., 2018). Esses autores ponderaram que a grande morbidade nos CF de início na infância quando comparados com CF de início no adulto poderia ser explicado pelas características do tumor. O tratamento dos aCF é baseado em cirurgia, direcionada pela experiência da equipe e pelo grau de invasão do hipotálamo. A mortalidade cirúrgica é baixa, mas a própria lesão hipotalâmica e os procedimentos de tratamento podem aumentar a morbidade. Alterações da fome/saciedade e obesidade, déficit cognitivo, alterações visuais e hipopituitarismo, resultam em perda de qualidade de vida (Qol) (NOGUEIRA et al., 2015). Nossos pacientes apresentaram elevada morbidade evidenciada tanta pelas deficiências hormonais, neuro-oftalmológicas e hipotalâmicas quanto pela elevada recorrência e número de procedimentos que cada paciente necessitou; assim, 63,5% dos pacientes apresentaram

recorrência e 62,5% sofreram duas ou mais cirurgias. STERKENBURG et al., 2015 mostrou a relação de invasão hipotalâmica avaliada no pré-operatório com obesidade e piora da qualidade de vida em uma coorte de pacientes com craniofaringiomas de início na infância. O tratamento cirúrgico rendeu sequelas, piorando ainda mais a porcentagem de hipopituitarismo chegando a 85% dos pacientes apresentarem falência de 3 eixos afetados. A deterioração dos déficits endócrinos está em concordância com os dados de MORTINI et al., 2011.

A busca do conhecimento da patogênese molecular desses tumores tem como objetivo a melhora do prognóstico que pode ser alcançada com terapias direcionadas à patogênese dos mesmos, que proporcionem terapia-alvo e sejam armas juntamente com a cirurgia e radioterapia (OTTE; MÜLLER, 2021). Os avanços da biologia molecular nos permitiram distinguir os CFs como duas diferentes entidades. O pCF, que tem origem provável em células escamosas da haste e infundíbulo hipofisários, está associado à presença da mutação BRAFV600E que resulta da ativação da via proteína quinase mitógeno-ativada (MAPK) (BRASTIANOS; SANTAGATA, 2016). No presente estudo, avaliamos apenas os aCFs, mais frequente na população pediátrica, cujos pacientes são, em grande parte dos casos, portadores de mutação *CTNNB1* que estabiliza a ß-catenina e leva à ativação da via Wnt.

Nosso laboratório tem estudado os eventos moleculares associados aos aCFs. A análise molecular de três fatores de transcrição *HESX1*, *PROP1* e *POU1F1*, envolvidos no desenvolvimento do lobo anterior da hipófise, além do gene *CTNNB1*, corregulador da atividade transcricional de *PROP1* e cujas mutações já foram descritas em craniofaringiomas (OLSON et al., 2006), foram estudadas. Observamos que mutações ou polimorfismos dos genes *HESX1*, *POU1F1* e *PROP1*, envolvidos na embriogênese da bolsa de Rathke e no desenvolvimento e diferenciação da hipófise, não parecem contribuir na etiopatogênese molecular dos craniofaringiomas (CAMPANINI et al., 2010). No entanto, confirmamos a presença de mutações no gene *CTNNB1*, cuja prevalência em diferentes séries varia de 16% a 100% (SEKINE et al., 2002; KATO et al., 2004; BUSLEI et al., 2005; HOLSKEN et al., 2009). A maioria das mutações do gene *CTNNB1* afeta sítios de fosforilação da serina ou treonina codificados pelo exon 3, que codifica o sítio para a ligação do complexo de degradação da β-catenina. Ainda, em estudo prévio do nosso laboratório, estudamos a expressão de 11 genes participantes da via Wnt canônica em aCF e demonstramos ativação da via Wnt como um todo, e não apenas do gene da β-catenina. Esta avaliação global envolveu genes responsáveis por ligantes e sua interação com receptores (*WNT4, DKK3, SFRP1*), componentes do complexo de degradação (*AXIN*, *APC*), um modulador da via (*TP53*), um ativador

transcricional (*TCF7*) e genes alvo da ação da β-catenina (*TP53, MYC, CDH1*) (JUCÁ et al., 2018b)

Em nossa casuística atual, observamos a presença de mutações no gene *CTNNB1* em 69% das amostras quando avaliadas pela técnica de Sanger ou *NGS*. A mutação no gene *CTNNB1* foi encontrada em 45% dos tumores em análise por Sanger e em 66% quando empregado *NGS*, concordante com a literatura de que o sequenciamento de larga escala aumenta a eficácia metodológica para detecção de mutações (APPS; MARTINEZ-BARBERA, 2016). As mutações *missense* p.D32N e p.S33F foram as mais frequentes, detectadas em 7 e 6 aCFs respectivamente. O presente trabalho detectou 11 diferentes mutações *missense*, nove dessas mutações já tinham sido descritas previamente pelo nosso grupo (CAMPANINI et al., 2010; JUCÁ et al., 2018b). A presença da mutação foi mais comum nos pacientes com diagnóstico mais precoce (< 15 anos de idade) comparado com um grupo com diagnóstico mais tardio. No grupo mais jovem; 15% apresentavam o tipo selvagem enquanto 85% eram *CTNNB1* mutados.

Comparando o grupo mutado e não mutado não encontramos diferenças em relação às variáveis clínicas na apresentação diagnóstica e nos aspectos radiológicos, incluindo tamanho e invasão hipotalâmica. Não observamos também diferenças no número de cirurgias e no tempo de progressão da doença. No entanto houve uma tendência dos pacientes mutados apresentarem maior taxa de recorrência. HARA et al., 2018 utilizando *NGS*, similarmente ao nosso estudo, detectou a mutação *CTNNB1* em 70% dos tumores, porém também não encontraram diferenças nas manifestações clínicas, características do tumor, incluindo tamanho, tratamento e desfechos, inclusive recorrência. No entanto, quando excluiu os pacientes que se submeteram à radioterapia, encontrou maior tempo de sobrevida livre de progressão da doença no grupo não mutado (HARA et al., 2018). Estudos anteriores também não mostraram associação entre presença de mutação e tamanho tumoral, invasão hipotalâmica, número de cirurgias e tempo de progressão da doença; no entanto, mostraram que a recorrência (JUCÁ et al., 2018b) e a piora da sobrevida geral (LI et al., 2015) estavam relacionadas aos tumores com maior marcação nuclear da β-catenina.

Na tentativa de melhor esclarecer a contribuição da função telomérica na tumorigênese dos aCF, no presente estudo avaliamos a presença da mutação na região promotora do gene *TERT (pTERT)*, nos *hotspots* 228 C>T e 250C>T, localizados a −124 e −146 pares de bases distantes à montante do sítio iniciador da transcrição ATG. Não encontramos mutação em nenhuma das 42 amostras estudadas. Até recentemente não havia descrição na literatura da contribuição da mutação *pTERT* em craniofaringiomas. FUJIO et al., 2021 mostraram em um grupo de 42 CF (21 aCF e 21 pCF) ausência da mutação *pTERT* em todas as amostras. Esses

autores também avaliaram o padrão de metilação em uma subpopulação de 24 CF. Entre esses, 14 (58%) apresentaram metilação do *pTERT*, porém sem correlação com agressividade (FUJIO et al., 2021). No referido estudo, apenas 21(50%) dos tumores eram aCF e não houve avaliação de outros aspectos da biologia dos telômeros como comprimento telomérico e expressão gênica de *TERT*.

A região promotora do gene *TERT* tem papel importante no câncer. Pesquisas de genoma identificaram mutações com ganho de função na região promotora do *TERT*. Essas mutações C250T e C228T são mutualmente excludentes e se localizam a 146 e 124 pares de bases a montante do sítio iniciador de transcrição ATG. Produzem um sítio de ligação de fatores de transcrição da família ETS/TCF que ativam *TERT* (BELL et al., 2016; KYO et al., 2008). São as mutações somáticas não-codificantes mais comuns no câncer. Por exemplo, 83% dos glioblastomas, 67% dos melanomas, 59% dos cânceres de bexiga apresentam mutações no promotor do *TERT*. Além delas, a metilação do *TERT* ou ganho do número de cópias também foram associadas com hiper-regulação da expressão de *TERT* (BARTHEL et al., 2017). Mutação do *pTERT* já foi descrita em melanomas, tumores do sistema nevoso central (SNC), especialmente gliomas, câncer de tiroide, bexiga, hepatocarcinoma. (LEE et al., 2016; VINAGRE et al., 2013). Ainda, nesses tumores, a presença da mutação no *TERT* estava relacionada à agressividade tumoral (FUJIO et al., 2021; JURATLI et al., 2017; MACEROLA et al., 2015; MELO et al., 2014; RUSINEK et al., 2018; SHI et al., 2015). Apesar de importância das mutações somáticas no *TERTp* serem comuns em diferentes tipos de câncer, não parece ter importância na patogênese molecular dos aCFs.

Nossa pesquisa também avaliou a função telomérica nos aCFs. BODNAR et al., 1998 mostraram que a expressão de *TERT* em culturas de fibroblastos humanos manteve o comprimento de telômeros e estendeu sua capacidade replicativa. Assim, a telomerase conferia imortalidade celular, uma característica do câncer. Essa observação abriu um campo importante de pesquisa desse mecanismo molecular no câncer. Assim como vários grupos demonstraram que telômeros curtos são mais encontrados no câncer do que nos tecidos normais e que a atividade da telomerase está mais ativa em cânceres que em tecidos normais (HASTIE et al., 1990; PIATYSZEK et al., 1995). Sem a telomerase, o ciclo alternante de alongamento e encurtamento dos telômeros é quebrado. Consequentemente, os telômeros encurtam progressivamente e uma fração gradual das células abandona o ciclo celular para a senescência.

Na nossa amostra, avaliamos o comprimento telomérico (T/S), e comparamos entre os gêneros; observamos que o comprimento telomérico foi menor nos indivíduos do sexo masculino. Nossos dados confirmam os achados da literatura que demonstraram em vários

estudos que o comprimento telomérico é maior no sexo feminino. GARDNER et al., 2014 em uma revisão sistemática e metanálise confirmaram que também em indivíduos sadios o comprimento telomérico é maior no sexo feminino (GARDNER et al., 2014).

Ainda não está completamente esclarecido como o comprimento dos telômeros ou a ativação da telomerase podem influenciar o comportamento dos craniofaringiomas. O presente estudo é o primeiro a avaliar o comprimento telomérico em uma grande amostra de aCFs humanos e sua relação com parâmetros clínicos. Não encontramos diferença no comprimento dos telômeros em relação às características clínico-patológicas, tratamento e desfechos. Uma possibilidade para explicar nosso achado é que a maioria de nossos pacientes apresentava uma doença agressiva, o que pode ser considerado uma limitação deste estudo. Talvez, se nossa amostra fosse composta por tumores com diferentes graus de invasividade, diferenças biológicas pudessem ser reveladas, como já foi bem estabelecido em relação ao câncer colorretal (HASTIE et al., 1990b).

Um dado interessante, que correlaciona as vias de sinalização WNT e a biologia dos telômeros foi o achado do comprimento telomérico menor nos pacientes com aCF mutados para o gene *CTNNB1*, o que poderia contribuir para a progressão tumoral mais precoce observada nos aCFs *CTNNB1* mutados. Utilizando um modelo murino de aCF, telômeros mais longos foram observados em células do *cluster* de β-catenina do que nas células circundantes, o que é uma característica de células progenitores/tronco pituitárias indiferenciadas. No entanto, uma análise semelhante em algumas amostras de aCF humanas revelou telômeros mais longos nas células circundantes em vez de células do *cluster* (ANDONIADOU et al., 2012). Esses autores postularam que as células do *cluster* β-catenina de camundongos e humanos contêm células de divisão lenta/quiescentes, uma característica associada às células-tronco (GASTON-MASSUET et al., 2011b). Curiosamente, estudos recentes usando quimeras de embriões de zebrafish deficientes de telomerase em um modelo melanoma-predisposto observou que o encurtamento do telômero dá origem ao aumento da senescência e inflamação sistêmica promovendo a tumorigênese de forma autônoma não-celular, assemelhando-se a origem dos aCFs (GONZALEZ-MELJEM; MARTINEZ-BARBERA, 2021; LEX et al., 2020).

Telômeros encurtados apresentam efeito supressor da divisão celular e estão envolvidos no bloqueio de neoplasias via processo de crise e senescência. Também, o fenótipo telômeros curtos pode estar associado à patogênese de neoplasias independente do aumento da atividade da telomerase. Na disceratose congênita, doença genética causada por telômeros curtos e defeitos na telomerase, há uma incidência aumentada de câncer de cabeça e pescoço, leucemias e linfomas (NIEWISCH; SAVAGE, 2019). Um estudo recente sugere um papel bidirecional do

comprimento telomérico na aquisição de uma condição pré-maligna para neoplasias mieloides, hematopoiese clonal de significado indeterminado (*CHIP*) (NAKAO et al., 2021). Os autores demonstraram que indivíduos com maior comprimento telomérico apresentaram maior chance de *CHIP*, provavelmente pelo aumento da oportunidade de mutações, já indivíduos com diagnósticos da condição pré-maligna apresentavam telômeros curtos. Assim, nossos achados do menor comprimento telomérico em aCFs mutados *CTNNB1*, estudos da biologia telomérica em aCF em modelos animais e em humanos, evidências dos efeitos parácrinos e da senescência na tumorigênese, nos permitem formular a hipótese que telômeros longos em células progenitoras/*stem cells* propiciam a divisão e proliferação celular na presença da mutação *CTNNB1*. O encurtamento dos telômeros, nas fases avançadas, direcionam para o fenótipo de senescência e estimulam, por efeitos locais e parácrinos, a proliferação tumoral não-autônoma.

É interessante enfatizar que ZHANG et al., 2012 utilizando células de câncer humano mostraram que *TERT* é um alvo direto da via Wnt-beta catenina e que o complexo ß-catenina/TCF4 se liga no promotor do *TERT* e aumenta a atividade de telomerase, estabelecendo a ligação entre essas duas vias importantes na origem e progressão do câncer (ZHANG et al., 2012). Em glioblastoma multiforme, BEHROOZ; SYAHIR, 2021 exploraram a relação entre CD133, um marcador de células progenitoras de câncer, via Wnt/ß-catenina e *TERT* na tumorigênese. Segundo os autores, ß-catenina estimula a transcrição de *TERT* enquanto *TERT* atua como cofator para facilitar a transcrição dos genes alvo da ß-catenina (BEHROOZ; SYAHIR, 2021).

A partir dessas interações, vários compostos tendo como alvo os telômeros-telomerase tem sido objeto de pesquisa. O único inibidor de telomerase sob desenvolvimento clínico é o imetelstat, que é um oligo nucleotídeo lipídeo-conjugado complementar à sequência molde de TERC (antagonista do molde da telomerase) (TEFFERI et al., 2015). O análogo nucleosídeo 6-thio-dG é incorporado aos telômeros pela telomerase e ativa os mecanismos de reparo do DNA e senescência ou crises apenas em células telomerase positiva (SUGARMAN; ZHANG; SHAY, 2019). Outra opção terapêutica foi com gene de adenovírus, como o Telomelysin/OBP-301, em que a partícula de adenovírus é expressa impulsionada pelo promotor do *TERT*, promovendo efeito oncolítico nas células de câncer afetadas. Por último, os inibidores de tankyrase são estudados como alternativa pois atuam na via TERT e na via Wnt, duas vias comumente ativas no câncer. A tankyrase é um membro da família poli ADP ribose polimerase (PARP). Nos telômeros ela atua se ligando à TRF1 e promovendo sua PARilaçao. TRF1 se dissocia do DNA telomérico, sofre ubiquitinação e é encaminhado para degradação no proteossomo. A telomerase é ativada e fica livre para alongar os telômeros. O Inibidor da

tankyrase bloqueia a PARilação do TRF1 e os mantém nos telômeros, contribuindo para telômeros curtos. Na via Wnt a tankyrase se liga à AXIN1/2. A AXIN PARilada sofre ubiquitinação e degradação proteossômica. Os inibidores da tankyrase bloqueiam essa PARilação e estabilizam a AXIN que, por sua vez, degrada ß-catenina. Então inibidores de tankyrase causariam diminuição da sinalização Wnt/ß-catenina. No entanto, mutações de ganho de função da ß-catenina podem causar resistência à droga (HUANG et al., 2009; MASHIMA et al., 2017). A interação entre a via Wnt/ β-catenina e os telômeros abre a possibilidade dessas drogas como alternativa de terapia alvo para aCFs recorrentes e invasivos. Drogas que atuam no mecanismo da senescência, senolíticas, também estão em desenvolvimento, visando o mecanismo de desenvolvimento tumoral não-autônomo.

Em conclusão, nossa série confirma a alta morbidade em pacientes com aCFs que apresentam hipopituitarismo, obesidade, alterações neuro-oftalmológicas e tumores que invadem o hipotálamo. Nossos dados sugerem que a presença de mutações *CTNNB1* está associada a maior prevalência de recorrência e progressão mais precoce da doença. Por fim, descartamos o envolvimento de mutações no TERTp na patogênese das aCFs. No entanto, o comprimento dos telômeros foi menor em aCFs com mutação em *CTNNB1*, evidenciando a relação dessas vias na tumorigênese de aCFs. Esse conhecimento abre portas para o desenvolvimento de medicamentos direcionados e medicina de precisão no tratamento de pacientes com aCF.

6 Referências bibliográficas

ADAMS, Leon A.; FELDSTEIN, Ariel; LINDOR, Keith D.; ANGULO, Paul. Nonalcoholic Fatty Liver Disease among Patients with Hypothalamic and Pituitary Dysfunction. **Hepatology**, *[S. l.]*, v. 39, n. 4, p. 909–914, 2004. DOI: 10.1002/hep.20140.

AGGARWAL, Ajay; FERSHT, Naomi; BRADA, Michael. **Radiotherapy for craniopharyngioma**. **Pituitary**Springer Science and Business Media, LLC, , 2013. DOI: 10.1007/s11102-012-0429-1.

ALATZOGLOU, Kyriaki S.; GREGORY, Louise C.; DATTANI, Mehul T. Development of the pituitary gland. **Comprehensive Physiology**, *[S. l.]*, v. 10, n. 2, p. 389–413, 2020. DOI: 10.1002/cphy.c150043.

ANDONIADOU, Cynthia L. et al. Identification of novel pathways involved in the pathogenesis of human adamantinomatous craniopharyngioma. **Acta Neuropathologica**, *[S. l.]*, v. 124, n. 2, p. 259–271, 2012. DOI: 10.1007/s00401-012-0957-9.

ANDONIADOU, Cynthia Lilian et al. Sox2+ stem/progenitor cells in the adult mouse pituitary support organ homeostasis and have tumor-inducing potential. **Cell Stem Cell**, *[S. l.]*, v. 13, n. 4, p. 433–445, 2013. DOI: 10.1016/j.stem.2013.07.004.

APPS, J. R.; STACHE, C.; GONZALEZ-MELJEM, J. M.; GUTTERIDGE, A.; CHALKER, J.; JACQUES, T. S.; FORSHEW, T.; HÖLSKEN, A.; MARTINEZ-BARBERA, J. P. **CTNNB1 mutations are clonal in adamantinomatous craniopharyngioma**. **Neuropathology and Applied Neurobiology**Blackwell Publishing Ltd, , 2020. DOI: 10.1111/nan.12613.

APPS, John R. et al. Tumour compartment transcriptomics demonstrates the activation of inflammatory and odontogenic programmes in human adamantinomatous craniopharyngioma and identifies the MAPK/ERK pathway as a novel therapeutic target. **Acta Neuropathologica**, *[S. l.]*, v. 135, n. 5, p. 757–777, 2018. DOI: 10.1007/s00401-018-1830-2.

APPS, John Richard; MARTINEZ-BARBERA, Juan Pedro. Molecular pathology of adamantinomatous craniopharyngioma: Review and opportunities for practice. **Neurosurgical Focus**, *[S. l.]*, v. 41, n. 6, p. 1–7, 2016. DOI: 10.3171/2016.8.FOCUS16307.

ARITA, Hideyuki et al. Upregulating mutations in the TERT promoter commonly occur in adult malignant gliomas and are strongly associated with total 1p19q loss. **Acta Neuropathologica**, *[S. l.]*, v. 126, n. 2, p. 267–276, 2013. DOI: 10.1007/s00401-013-1141-6.

AUBERT, Geraldine; LANSDORP, Peter M. Telomeres and aging. **Physiological Reviews**, *[S. l.]*, v. 88, n. 2, p. 557–579, 2008. DOI: 10.1152/physrev.00026.2007.

BARBOSA, A. P.; VARELA, A.; CARVALHO, D.; CEREJO, A.; PEREIRA, J.; CASTRO, L.; VINHA, E.; MONTEIRO, M. CRANIOFARINGEOMAS aspectos clinicopatológicos em diferentes grupos etários. *[S. l.]*, p. 123–129, 2002.

BARTHEL, Floris P. et al. Systematic analysis of telomere length and somatic alterations in 31 cancer types. **Nature Genetics**, *[S. l.]*, v. 49, n. 3, p. 349–357, 2017. DOI: 10.1038/ng.3781.

BEHROOZ, Amir Barzegar; SYAHIR, Amir. **Could We Address the Interplay Between CD133, Wnt/β-Catenin, and TERT Signaling Pathways as a Potential Target for Glioblastoma Therapy? Frontiers in Oncology**Frontiers Media S.A., , 2021. DOI: 10.3389/fonc.2021.642719.

BELL, Robert J. A.; RUBE, H. Tomas; XAVIER-MAGALHÃES, Ana; COSTA, Bruno M.; MANCINI, Andrew; SONG, Jun S.; COSTELLO, Joseph F. **Understanding TERT promoter mutations: A common path to immortality**. **Molecular Cancer Research**American Association for Cancer Research Inc., , 2016. DOI: 10.1158/1541-7786.MCR-16-0003.

BLACKBURN, Elizabeth H.; GALL, Joseph G.; HAVEN, New. A Tandemly Repeated Sequence at the Termini of the Extrachromosomal Ribosomal RNA Genes in Tetruhymena. *[S. l.]*, p. 33–53, 1978.

BODNAR, Andrea G. et al. Extension of life-span by introduction of telomerase into normal human cells. **Science**, *[S. l.]*, v. 279, n. 5349, p. 349–352, 1998. DOI: 10.1126/science.279.5349.349.

BOGUSZ, Agnieszka; BOEKHOFF, Svenja; WARMUTH-METZ, Monika; CALAMINUS, Gabriele; EVESLAGE, Maria; MÜLLER, Hermann L. Posterior hypothalamus-sparing surgery improves outcome after childhood craniopharyngioma. **Endocrine Connections**, *[S. l.]*, v. 8, n. 5, p. 481–492, 2019. DOI: 10.1530/ec-19-0074.

BOGUSZ, Agnieszka; MÜLLER, Hermann L. **Childhood-onset craniopharyngioma: latest insights into pathology, diagnostics, treatment, and follow-up**. **Expert Review of Neurotherapeutics**Taylor and Francis Ltd, , 2018. DOI: 10.1080/14737175.2018.1528874.

BRASTIANOS, Priscilla K.; SANTAGATA, Sandro. **BRAF V600E mutations in papillary craniopharyngioma**. **European Journal of Endocrinology**BioScientifica Ltd., , 2016. DOI: 10.1530/EJE-15-0957.

BUCHFELDER, Michael; SCHLAFFER, Sven Martin; LIN, Fuhua; KLEINDIENST, Andrea. Surgery for craniopharyngioma. **Pituitary**, *[S. l.]*, v. 16, n. 1, p. 18–25, 2013. DOI: 10.1007/s11102-012-0414-8.

BUNIN, Greta R.; SURAWICZ, Tanya S.; WITMAN, Philip A.; PRESTON-MARTIN, Susan; DAVIS, Faith; BRUNER, Janet M. The descriptive epidemiology of craniopharyngioma. **Journal of Neurosurgery**, *[S. l.]*, v. 89, n. 4, p. 547–551, 1998. DOI: 10.3171/jns.1998.89.4.0547.

BUSLEI, Rolf et al. Nuclear β-catenin accumulation associates with epithelial morphogenesis in craniopharyngiomas. **Acta Neuropathologica**, *[S. l.]*, v. 113, n. 5, p. 585–590, 2007. DOI: 10.1007/s00401-006-0184-3.

BUSLEI, Rolf; NOLDE, Æ. Michael; HOFMANN, Æ. Bernd; MEISSNER, Stephan; EYUPOGLU, Æ. Ilker Y.; ERIC, Æ.; JU, Hahnen Æ.; SIEBZEHNRU, Florian. Common mutations of b -catenin in adamantinomatous craniopharyngiomas but not in other tumours originating from the sellar region. *[S. l.]*, p. 589–597, 2005. DOI: 10.1007/s00401-005-1004-x.

CALDARELLI, M.; MASSIMI, L.; TAMBURRINI, G.; CAPPA, M.; DI ROCCO, C. Long-term results of the surgical treatment of craniopharyngioma: The experience at the Policlinico Gemelli, Catholic

University, Rome. **Child's Nervous System**, *[S. l.]*, v. 21, n. 8–9, p. 747–757, 2005. DOI: 10.1007/s00381-005-1186-5.

CAMPANINI, Marina Lanciotti et al. CTNNB1 Gene Mutations, Pituitary Transcription Factors, and MicroRNA Expression Involvement in the Pathogenesis of Adamantinomatous Craniopharyngiomas. **Hormones and Cancer**, *[S. l.]*, v. 1, n. 4, p. 187–196, 2010. DOI: 10.1007/s12672-010-0041-7.

CARRENO, G. et al. SHH pathway inhibition is protumourigenic in adamantinomatous craniopharyngioma. **Endocrine-Related Cancer**, *[S. l.]*, v. 26, n. 3, p. 355–366, 2019. DOI: 10.1530/ERC-18-0538.

CASTELO-BRANCO, Pedro et al. Methylation of the TERT promoter and risk stratification of childhood brain tumours: An integrative genomic and molecular study. **The Lancet Oncology**, *[S. l.]*, v. 14, n. 6, p. 534–542, 2013. DOI: 10.1016/S1470-2045(13)70110-4.

CAVALHEIRO, Sergio; DE CASTRO SPARAPANI, Fábio Veiga; FRANCO, José Orlando Bibó; DA SILVA, Marcia Cristina; BRAGA, Fernando Menezes. Use of bleomycin in intratumoral chemotherapy for cystic craniopharyngioma. **Journal of Neurosurgery**, *[S. l.]*, v. 84, n. 1, p. 124–126, 1996. DOI: 10.3171/jns.1996.84.1.0124.

CELLI, Giulia B.; LANGE, Titia De; LIG, Iv-deficient. DNA processing is not required for ATM-mediated telomere damage response after TRF2 deletion. *[S. l.]*, v. 7, n. 7, 2005. DOI: 10.1038/ncb1275.

CHAN, Simon R. W. L.; BLACKBURN, Elizabeth H. Telomeres and telomerase. **Philosophical Transactions of the Royal Society B: Biological Sciences**, *[S. l.]*, v. 359, n. 1441, p. 109–121, 2004. DOI: 10.1098/rstb.2003.1370.

CHIBA, Kunitoshi et al. Mutations in the promoter of the telomerase gene TERT contribute to tumorigenesis by a two-step mechanism. **Science**, *[S. l.]*, v. 357, n. 6358, p. 1416–1420, 2017. DOI: 10.1126/science.aao0535.

COLLI, Leandro Machado; SAGGIORO, Fabiano; SERAFINI, Luciano Neder; CAMARGO, Renata Costa; MACHADO, Helio Rubens; MOREIRA, Ayrton Custodio; ANTONINI, Sonir R.; DE CASTRO, Margaret. Components of the Canonical and Non-Canonical Wnt Pathways Are Not Mis-Expressed in Pituitary Tumors. **PLoS ONE**, *[S. l.]*, v. 8, n. 4, 2013. DOI: 10.1371/journal.pone.0062424.

CONDE, Wolney L.; MONTEIRO, Carlos A. Valores críticos do índice de massa corporal para classificação do estado nutricional de crianças e adolescentes Brasileiros. **Jornal de Pediatria**, *[S. l.]*, v. 82, n. 4, p. 266–272, 2006. DOI: 10.2223/JPED.1502.

COUNTER, Christopher M.; AVILION, Ariel A.; LEFEUVREL, Catherine E.; STEWART, Nancy G.; GREIDER, Carol W.; HARLEY, Calvin B.; BACCHETTIL, Silvia. Telomere shortening associated with

chromosome instability is arrested in immortal cells which express telomerase activity. *[S. l.]*, v. 1, n. 5, 1992.

CROTTY, T. B.; SCHEITHAUER, B. W.; YOUNG, W. F.; DAVIS, D. H.; SHAW, E. G.; MILLER, G. M.; BURGER, P. C. Papillary craniopharyngioma: A clinicopathological study of 48 cases. **Journal of Neurosurgery**, *[S. l.]*, v. 83, n. 2, p. 206–214, 1995. DOI: 10.3171/jns.1995.83.2.0206.

DE VILE, Catherine J.; GRANT, David B.; KENDALL, Brian E.; NEVILLE, Brian G. R.; STANHOPE, Richard; WATKINS, Kate E.; HAYWARD, Richard D. Management of childhood craniopharyngioma: Can the morbidity of radical surgery be predicted? **Journal of Neurosurgery**, *[S. l.]*, v. 85, n. 1, p. 73–81, 1996. DOI: 10.3171/jns.1996.85.1.0073.

DE VITIS, Marco; BERARDINELLI, Francesco; SGURA, Antonella. Telomere length maintenance in cancer: At the crossroad between telomerase and alternative lengthening of telomeres (ALT). **International Journal of Molecular Sciences**, *[S. l.]*, v. 19, n. 2, 2018. DOI: 10.3390/ijms19020606.

ELLIOTT, Robert E.; WISOFF, Jeffrey H. Surgical management of giant pediatric craniopharyngiomas: Clinical article. **Journal of Neurosurgery: Pediatrics**, *[S. l.]*, v. 6, n. 5, p. 403–416, 2010. DOI: 10.3171/2010.8.PEDS09385.

ELOWE-GRUAU, E. et al. Childhood craniopharyngioma: Hypothalamus-sparing surgery decreases the risk of obesity. **Journal of Clinical Endocrinology and Metabolism**, *[S. l.]*, v. 98, n. 6, p. 2376–2382, 2013. DOI: 10.1210/jc.2012-3928.

FAHLBUSCH, Rudolf; HONEGGER, Jürgen; PAULUS, Werner; HUK, Walter; BUCHFELDER, Michael. Surgical treatment of craniopharyngiomas: Experience with 168 patients. **Journal of Neurosurgery**, *[S. l.]*, v. 90, n. 2, p. 237–250, 1999. DOI: 10.3171/jns.1999.90.2.0237.

FU, Dragony; COLLINS, Kathleen. Article Purification of Human Telomerase Complexes Identifies Factors Involved in Telomerase Biogenesis and Telomere Length Regulation. *[S. l.]*, p. 773–785, 2007. DOI: 10.1016/j.molcel.2007.09.023.

FUJIO, Shingo et al. Craniopharyngiomas, including recurrent cases, lack tert promoter hotspot mutations. **Neurologia Medico-Chirurgica**, *[S. l.]*, v. 61, n. 6, p. 385–391, 2021.

GAO, Chao; WANG, Yingmei; BROADDUS, Russell; SUN, Longhao; XUE, Fengxia; ZHANG, Wei. Exon 3 mutations of CTNNB1 drive tumorigenesis: a review. **Oncotarget**, *[S. l.]*, v. 9, n. 4, p. 5492–5508, 2018. DOI: 10.18632/oncotarget.23695. Disponível em: www.impactjournals.com/oncotarget.

GARCIA-LAVANDEIRA, Montserrat; SAEZ, Carmen; DIAZ-RODRIGUEZ, Esther; PEREZ-ROMERO, Sihara; SENRA, Ana; DIEGUEZ, Carlos; JAPON, Miguel A.; ALVAREZ, Clara V. Craniopharyngiomas express embryonic stem cell markers (SOX2, OCT4, KLF4, and SOX9) as pituitary stem cells but do not coexpress RET/GFRA3 receptors. **Journal of Clinical Endocrinology and Metabolism**, *[S. l.]*, v. 97, n. 1, 2012. DOI: 10.1210/jc.2011-2187.

GASTON-MASSUET, Carles et al. Increased Wingless (Wnt) signaling in pituitary progenitor/stem cells gives rise to pituitary tumors in mice and humans. **Proceedings of the National Academy of Sciences of the United States of America**, *[S. l.]*, v. 108, n. 28, p. 11482–11487, 2011. a. DOI: 10.1073/pnas.1101553108.

GASTON-MASSUET, Carles et al. Increased Wingless (Wnt) signaling in pituitary progenitor/stem cells gives rise to pituitary tumors in mice and humans. **Proceedings of the National Academy of Sciences of the United States of America**, *[S. l.]*, v. 108, n. 28, p. 11482–11487, 2011. b. DOI: 10.1073/pnas.1101553108.

GOMES, D. C.; JAMRA, S. A.; LEAL, L. F.; COLLI, L. M.; CAMPANINI, M. L.; OLIVEIRA, R. S. Sonic Hedgehog pathway is upregulated in adamantinomatous craniopharyngiomas. *[S. l.]*, v. 1, 2015. DOI: 10.1530/EJE-14-0934.

GONZALEZ-MELJEM, Jose Mario; MARTINEZ-BARBERA, Juan Pedro. **Adamantinomatous craniopharyngioma as a model to understand paracrine and senescence-induced tumourigenesis**. **Cellular and Molecular Life Sciences**Springer Science and Business Media Deutschland GmbH, , 2021. DOI: 10.1007/s00018-021-03798-7.

GORSKI, Grzegorz K.; MCMORROW, Lydia E.; DONALDSON, Milton H.; ONCOLOGY, Hematology /.; FREED, Michael. **Multiple Chromosomal Abnormalities in a Case of CraniopharyngiomaCancer Genet ~ytogenet**. [s.l: s.n.].

GREIDER, Carol W.; BLACKBURN, Elizabeth H. Identification of a Specific Telomere Terminal Transferase Activity in Tetrahymena Extracts. *[S. l.]*, v. 43, n. December, p. 405–413, 1985.

HASSANEIN, Ashraf M.; GLANZ, Steven M.; KESSLER, Harvey P.; ESKIN, Thomas A.; LIU, Chen. β-Catenin Is Expressed Aberrantly in Tumors Expressing Shadow Cells: Pilomatricoma, Craniopharyngioma, and Calcifying Odontogenic Cyst. **American Journal of Clinical Pathology**, *[S. l.]*, v. 120, n. 5, p. 732–736, 2003. DOI: 10.1309/EALEG7LD6W7167PX.

HASTIE, Nicholas D.; DEMPSTER, Maureen; DUNLOP, Malcolm G.; THOMPSON, Alastair M.; GREEN, Daryll K.; ALLSHIRE, Robin C. Telomere reduction in human colorectal carcinoma and with ageing. **Nature**, *[S. l.]*, v. 346, n. 6287, p. 866–868, 1990. DOI: 10.1038/346866a0. Disponível em: http://www.nature.com/articles/346866a0.

HASTON, Scott et al. MAPK pathway control of stem cell proliferation and differentiation in the embryonic pituitary provides insights into the pathogenesis of papillary craniopharyngioma. **Development (Cambridge)**, *[S. l.]*, v. 144, n. 12, p. 2141–2152, 2017. DOI: 10.1242/dev.150490.

HAYFLICK, L.; MOORHEAD, P. S. The serial cultivation of human diploid cell strains. **Experimental Cell Research**, *[S. l.]*, v. 25, n. 3, p. 585–621, 1961. DOI: 10.1016/0014-4827(61)90192-6. Disponível em: https://linkinghub.elsevier.com/retrieve/pii/0014482761901926.

HERRANZ, Nicolás; GIL, Jesús. **Mechanisms and functions of cellular senescence**. **Journal of Clinical Investigation**, 2018. DOI: 10.1172/JCI95148.

HIGHAM, Claire E.; JOHANNSSON, Gudmundur; SHALET, Stephen M. **Hypopituitarism**. **The Lancet**Lancet Publishing Group, , 2016. DOI: 10.1016/S0140-6736(16)30053-8.

HIRAGA, Shoju; OHNISHI, Takanori; IZUMOTO, Shuichi; MIYAHARA, Eiji; KANEMURA, Yonehiro; MATSUMURA, Hirotaka; ARITA, Norio. **Telomerase Activity and Alterations in Telomere Length in Human Brain Tumors**. [s.l: s.n.].

HOFFMAN, H. J.; DE SILVA, M.; HUMPHREYS, R. P.; DRAKE, J. M.; SMITH, M. L.; BLASER, S. I. Aggressive surgical management of craniopharyngiomas in children. **Journal of Neurosurgery**, *[S. l.]*, v. 76, n. 1, p. 47–52, 1992. DOI: 10.3171/jns.1992.76.1.0047.

HOFFMANN, A.; WARMTH-METZ, M.; GEBHARDT, U.; PIETSCH, T.; POHL, F.; KORTMANN, R. D.; CALAMINUS, G.; MÜLLER, H. L. Childhood craniopharyngioma - Changes of treatment strategies in the trials KRANIOPHARYNGEOM 2000/2007. **Klinische Padiatrie**, *[S. l.]*, v. 226, n. 3, p. 161–168, 2014. DOI: 10.1055/s-0034-1368785.

HOFMANN, Bernd M.; KREUTZER, Ju¨rgen Ju¨rgen; SAEGER, Wolfgang; BUCHFELDER, Michael; BLU¨MCKE, Ingmar Blu¨mcke; FAHLBUSCH, Rudolf; BUSLEI, Rolf. **Nuclear b-Catenin Accumulation as Reliable Marker for the Differentiation Between Cystic Craniopharyngiomas and Rathke Cleft Cysts: A Clinico-Pathologic ApproachAm J Surg Pathol**. [s.l: s.n.].

HOLMER, Helene; POPOVIC, Vera; EKMAN, Bertil; FOLLIN, Cecilia; SIVERSSON, Ann Britt; ERFURTH, Eva Marie. Hypothalamic involvement and insufficient sex steroid supplementation are associated with low bone mineral density in women with childhood onset craniopharyngioma. **European Journal of Endocrinology**, *[S. l.]*, v. 165, n. 1, p. 25–31, 2011. DOI: 10.1530/EJE-11-0229.

HÖLSKEN, Annett et al. Adamantinomatous and papillary craniopharyngiomas are characterized by distinct epigenomic as well as mutational and transcriptomic profiles. **Acta neuropathologica communications**, *[S. l.]*, v. 4, p. 20, 2016. DOI: 10.1186/s40478-016-0287-6. Disponível em: http://dx.doi.org/10.1186/s40478-016-0287-6.

HÖLSKEN, Annett; GEBHARDT, Matthias; BUCHFELDER, Michael; FAHLBUSCH, Rudolf; BLÜMCKE, Ingmar; BUSLEI, Rolf. EGFR signaling regulates tumor cell migration in craniopharyngiomas. **Clinical Cancer Research**, *[S. l.]*, v. 17, n. 13, p. 4367–4377, 2011. DOI: 10.1158/1078-0432.CCR-10-2811.

HÖLSKEN, Annett; KREUTZER, Jürgen; HOFMANN, Bernd M.; HANS, Volkmar; OPPEL, Falk; BUCHFELDER, Michael; FAHLBUSCH, Rudolf; BLÜMCKE, Ingmar; BUSLEI, Rolf. Target gene activation of the wnt signaling pathway in nuclear β-catenin accumulating cells of adamantinomatous craniopharyngiomas. **Brain Pathology**, *[S. l.]*, v. 19, n. 3, p. 357–364, 2009. a. DOI: 10.1111/j.1750-3639.2008.00180.x.

HÖLSKEN, Annett; KREUTZER, Jürgen; HOFMANN, Bernd M.; HANS, Volkmar; OPPEL, Falk; BUCHFELDER, Michael; FAHLBUSCH, Rudolf; BLÜMCKE, Ingmar; BUSLEI, Rolf. Target gene activation of the wnt signaling pathway in nuclear β-catenin accumulating cells of adamantinomatous craniopharyngiomas. **Brain Pathology**, *[S. l.]*, v. 19, n. 3, p. 357–364, 2009. b. DOI: 10.1111/j.1750-3639.2008.00180.x.

HUANG, Shih Min A. et al. Tankyrase inhibition stabilizes axin and antagonizes Wnt signalling. **Nature**, *[S. l.]*, v. 461, n. 7264, p. 614–620, 2009. DOI: 10.1038/nature08356.

JAMES, Philip T.; LEACH, Rachel; KALAMARA, Eleni; SHAYEGHI, Maryam. **The Worldwide Obesity Epidemic**. [s.l: s.n.].

JUCÁ, Carlos Eduardo Barros et al. Impact of the Canonical Wnt Pathway Activation on the Pathogenesis and Prognosis of Adamantinomatous Craniopharyngiomas. **Hormone and Metabolic Research**, *[S. l.]*, v. 50, n. 7, p. 575–581, 2018. a. DOI: 10.1055/a-0593-5956.

JUCÁ, Carlos Eduardo Barros et al. Impact of the Canonical Wnt Pathway Activation on the Pathogenesis and Prognosis of Adamantinomatous Craniopharyngiomas. **Hormone and Metabolic Research**, *[S. l.]*, v. 50, n. 7, p. 575–581, 2018. b. DOI: 10.1055/a-0593-5956.

JURATLI, Tareq A. et al. Intratumoral heterogeneity and *TERT* promoter mutations in progressive/higher-grade meningiomas. **Oncotarget**, *[S. l.]*, v. 8, n. 65, p. 109228–109237, 2017. DOI: 10.18632/oncotarget.22650. Disponível em: https://www.oncotarget.com/lookup/doi/10.18632/oncotarget.22650.

KARAVITAKI, Niki; CUDLIP, Simon; ADAMS, Christopher B. T.; WASS, John A. H. Craniopharyngiomas. **Endocrine Reviews**, *[S. l.]*, v. 27, n. 4, p. 371–397, 2006. DOI: 10.1210/er.2006-0002.

KARAVITAKI, Niki; LARKIN, Sarah. Recent advances in molecular pathology of craniopharyngioma. **F1000Research**, *[S. l.]*, v. 6, n. 0, p. 1–9, 2017. DOI: 10.12688/f1000research.11549.1.

KARAVITAKI, Niki; WASS, John A. H. Non-adenomatous pituitary tumours. **Best Practice and Research: Clinical Endocrinology and Metabolism**, *[S. l.]*, v. 23, n. 5, p. 651–665, 2009. DOI: 10.1016/j.beem.2009.05.007. Disponível em: http://dx.doi.org/10.1016/j.beem.2009.05.007.

KARNES PS, Tran TN, Cui MY, et al. Cytogenetic analysis of 39 pediatric central nervous system tumors. **Cancer Genet Cytogenet**, *[S. l.]*, v. 59, p. 12–19, 1992. DOI: https://doi.org/10.1016/0165-4608(92)90150-7.

KATO, Keisuke et al. Possible linkage between specific histological structures and aberrant reactivation of the Wnt pathway in adamantinomatous craniopharyngioma. **Journal of Pathology**, *[S. l.]*, v. 203, n. 3, p. 814–821, 2004. DOI: 10.1002/path.1562.

KILIÇ, Mustafa; CAN, Songül Meltem; ÖZDEMIR, Burak; TANIK, Canan. Management of Craniopharyngioma. **The Journal of craniofacial surgery**, *[S. l.]*, v. 30, n. 2, p. e178–e183, 2019. DOI: 10.1097/SCS.0000000000005136.

KYO, Satoru; TAKAKURA, Masahiro; FUJIWARA, Toshiyoshi; INOUE, Masaki. **Understanding and exploiting hTERT promoter regulation for diagnosis and treatment of human cancers**. **Cancer Science**, 2008. DOI: 10.1111/j.1349-7006.2008.00878.x.

LARKIN, Sarah J.; ANSORGE, Olaf. Pathology and pathogenesis of craniopharyngiomas. **Pituitary**, *[S. l.]*, v. 16, n. 1, p. 9–17, 2013. DOI: 10.1007/s11102-012-0418-4.

LEE, Seung Eun; CHANG, Seong-Hwan; KIM, Wook Youn; LIM, So Dug; KIM, Wan Seop; HWANG, Tea Sook; HAN, Hye Seung. Frequent somatic *TERT* promoter mutations and *CTNNB1* mutations in hepatocellular carcinoma. **Oncotarget**, *[S. l.]*, v. 7, n. 43, p. 69267–69275, 2016. DOI: 10.18632/oncotarget.12121. Disponível em: https://www.oncotarget.com/lookup/doi/10.18632/oncotarget.12121.

LEX, Kirsten; MAIA GIL, Mariana; LOPES-BASTOS, Bruno; FIGUEIRA, Margarida; MARZULLO, Marta; GIANNETTI, Kety; CARVALHO, Tânia; FERREIRA, Miguel Godinho. Telomere shortening produces an inflammatory environment that increases tumor incidence in zebrafish. **Proceedings of the National Academy of Sciences**, *[S. l.]*, v. 117, n. 26, p. 15066–15074, 2020. DOI: 10.1073/pnas.1920049117. Disponível em: https://pnas.org/doi/full/10.1073/pnas.1920049117.

LI, Zongping; XU, Jianguo; HUANG, Siqing; YOU, Chao. Aberrant membranous expression of β-catenin predicts poor prognosis in patients with craniopharyngioma. **Annals of Diagnostic Pathology**, *[S. l.]*, v. 19, n. 6, p. 403–408, 2015. DOI: 10.1016/j.anndiagpath.2015.10.002.

LOUIS, David N. et al. The 2021 WHO classification of tumors of the central nervous system: A summary. **Neuro-Oncology**, *[S. l.]*, v. 23, n. 8, p. 1231–1251, 2021. DOI: 10.1093/neuonc/noab106.

MACEROLA, Elisabetta; LOGGINI, Barbara; GIANNINI, Riccardo; GARAVELLO, Giulia; GIORDANO, Mirella; PROIETTI, Agnese; NICCOLI, Cristina; BASOLO, Fulvio; FONTANINI, Gabriella. Coexistence of TERT promoter and BRAF mutations in cutaneous melanoma is associated with more clinicopathological features of aggressiveness. **Virchows Archiv**, *[S. l.]*, v. 467, n. 2, p. 177–184, 2015. DOI: 10.1007/s00428-015-1784-x.

MARTINEZ-BARBERA, Juan Pedro; BUSLEI, Rolf. **Adamantinomatous craniopharyngioma: Pathology, molecular genetics and mouse models**. **Journal of Pediatric Endocrinology and Metabolism**Walter de Gruyter GmbH, , 2015. DOI: 10.1515/jpem-2014-0442.

MARTINS, C. S.; DE CASTRO, M.; CALADO, R. T. **Absence of TERT promoter mutations in pituitary adenomas**. **Journal of Endocrinological Investigation**Springer International Publishing, , 2016. DOI: 10.1007/s40618-016-0479-8.

MARTINS, C. S.; SANTANA-LEMOS, B. A.; SAGGIORO, F. P.; NEDER, L.; MACHADO, H. R.; MOREIRA, A. C.; CALADO, R. T.; DE CASTRO, M. **Telomere length and telomerase expression in pituitary tumors**. **Journal of Endocrinological Investigation**Springer International Publishing, , 2015. DOI: 10.1007/s40618-015-0298-3.

MASHIMA, Tetsuo et al. mTOR signaling mediates resistance to tankyrase inhibitors in Wnt-driven colorectal cancer. **Oncotarget**, *[S. l.]*, v. 8, n. 29, p. 47902–47915, 2017. DOI: 10.18632/oncotarget.18146. Disponível em: https://www.oncotarget.com/lookup/doi/10.18632/oncotarget.18146.

MELO, Miguel et al. TERT promoter mutations are a major indicator of poor outcome in differentiated thyroid carcinomas. **Journal of Clinical Endocrinology and Metabolism**, *[S. l.]*, v. 99, n. 5, 2014. DOI: 10.1210/jc.2013-3734.

MIYAKE, Yohei; ADACHI, Jun ichi; SUZUKI, Tomonari; MISHIMA, Kazuhiko; ARAKI, Ryuichiro; MIZUNO, Reina; NISHIKAWA, Ryo. TERT promoter methylation is significantly associated with TERT upregulation and disease progression in pituitary adenomas. **Journal of Neuro-Oncology**, *[S. l.]*, v. 141, n. 1, p. 131–138, 2019. DOI: 10.1007/s11060-018-03016-8.

MORTINI, Pietro et al. Neurosurgical treatment of craniopharyngioma in adults and children: Early and long-term results in a large case series - Clinical article. **Journal of Neurosurgery**, *[S. l.]*, v. 114, n. 5, p. 1350–1359, 2011. DOI: 10.3171/2010.11.JNS10670.

MORTINI, Pietro; GAGLIARDI, Filippo; BOARI, Nicola; LOSA, Marco. Surgical strategies and modern therapeutic options in the treatment of craniopharyngiomas. **Critical Reviews in Oncology/Hematology**, *[S. l.]*, v. 88, n. 3, p. 514–529, 2013. DOI: 10.1016/j.critrevonc.2013.07.013. Disponível em: http://dx.doi.org/10.1016/j.critrevonc.2013.07.013.

MÜLLER, Hermann L. Childhood craniopharyngioma: Recent advances in diagnosis, treatment and follow-up. **Hormone Research**, *[S. l.]*, v. 69, n. 4, p. 193–202, 2008. DOI: 10.1159/000113019.

MÜLLER, Hermann L. Craniopharyngioma. **Endocrine Reviews**, *[S. l.]*, v. 35, n. 3, p. 513–543, 2014. DOI: 10.1210/er.2013-1115.

MÜLLER, Hermann L. Craniopharyngioma: Long-term consequences of a chronic disease. **Expert Review of Neurotherapeutics**, *[S. l.]*, v. 15, n. 11, p. 1241–1244, 2015. DOI: 10.1586/14737175.2015.1100078.

MÜLLER, Hermann L. Childhood-onset craniopharyngioma: State of the art of care in 2018. **European Journal of Endocrinology**, *[S. l.]*, v. 180, n. 4, p. 159–174, 2019. DOI: 10.1530/EJE-18-1021.

MÜLLER, Hermann L.; GEBHARDT, Ursel; FALDUM, Andreas; WARMUTH-METZ, Monika; PIETSCH, Torsten; POHL, Fabian; CALAMINUS, Gabriele; SÖRENSEN, Niels. Xanthogranuloma, Rathke's cyst, and childhood craniopharyngioma: Results of prospective multinational studies of children and

adolescents with rare sellar malformations. **Journal of Clinical Endocrinology and Metabolism**, *[S. l.]*, v. 97, n. 11, p. 3935–3943, 2012. DOI: 10.1210/jc.2012-2069.

MÜLLER, Hermann L.; MERCHANT, Thomas E.; PUGET, Stephanie; MARTINEZ-BARBERA, Juan Pedro. **New outlook on the diagnosis, treatment and follow-up of childhood-onset craniopharyngioma**. **Nature Reviews Endocrinology**, 2017. DOI: 10.1038/nrendo.2016.217.

NAKAO, Tetsushi et al. Bidirectional Mendelian randomization supports bidirectional causality between telomere length and clonal hematopoiesis of intermediate potential. **medRxiv**, *[S. l.]*, p. 2021.02.26.21252199, 2021. Disponível em: https://www.medrxiv.org/content/10.1101/2021.02.26.21252199v1%0Ahttps://www.medrxiv.org/content/10.1101/2021.02.26.21252199v1.abstract.

NIEWISCH, Marena R.; SAVAGE, Sharon A. **An update on the biology and management of dyskeratosis congenita and related telomere biology disorders**. **Expert Review of Hematology**Taylor and Francis Ltd, , 2019. DOI: 10.1080/17474086.2019.1662720.

OGINO, Liana Lumi et al. Telomerase expression in clinically non-functioning pituitary adenomas. **Endocrine**, *[S. l.]*, v. 72, n. 1, p. 208–215, 2021. DOI: 10.1007/s12020-020-02524-w.

OIKONOMOU, Eftychia; BARRETO, Diele C.; SOARES, Beatriz; DE MARCO, Luiz; BUCHFELDER, Michael; ADAMS, Eric F. β-catenin mutations in craniopharyngiomas and pituitary adenomas. **Journal of Neuro-Oncology**, *[S. l.]*, v. 73, n. 3, p. 205–209, 2005. DOI: 10.1007/s11060-004-5232-z.

OLOVNIKOV, A. M. A theory of marginotomy. The incomplete copying of template margin in enzymic synthesis of polynucleotides and biological significance of the phenomenon. **Journal of Theoretical Biology**, *[S. l.]*, v. 41, n. 1, p. 181–190, 1973. DOI: 10.1016/0022-5193(73)90198-7.

OLSON, Lorin E. et al. Homeodomain-Mediated β-Catenin-Dependent Switching Events Dictate Cell-Lineage Determination. **Cell**, *[S. l.]*, v. 125, n. 3, p. 593–605, 2006. DOI: 10.1016/j.cell.2006.02.046.

ØYSTESE, Kristin Astrid Berland; HISANAWI, Sheren; ZUCKNICK, Manuela; BOLLERSLEV, Jens; RINGSTAD, Geir. Are volume measurements of non-functioning pituitary adenomas reliable? **Endocrine**, *[S. l.]*, v. 63, n. 1, p. 171–176, 2019. DOI: 10.1007/s12020-018-1752-8.

PALM, Wilhelm; DE LANGE, Titia. How shelterin protects mammalian telomeres. **Annual Review of Genetics**, *[S. l.]*, v. 42, p. 301–334, 2008. DOI: 10.1146/annurev.genet.41.110306.130350.

PEREIRA, Alberto M. et al. High prevalence of long-term cardiovascular, neurological and psychosocial morbidity after treatment for craniopharyngioma. **Clinical Endocrinology**, *[S. l.]*, v. 62, n. 2, p. 197–204, 2005. DOI: 10.1111/j.1365-2265.2004.02196.x.

PIATYSZEK, Mieczyslaw A.; KIM, Nam W.; WEINRICH, Scott L.; HIYAMA, Keiko; HIYAMA, Eiso; WRIGHT, Woodring E.; SHAY, Jerry W. Detection of telomerase activity in human cells and tumors by a telomeric repeat amplification protocol (TRAP). **Methods in Cell Science**, *[S. l.]*, v. 17, n. 1, p. 1–15, 1995. DOI: 10.1007/BF00981880.

PORETTI, Andrea; GROTZER, Michael A.; RIBI, Karin; SCHÖNLE, Eugen; BOLTSHAUSER, Eugen. Outcome of craniopharyngioma in children: long-term complications and quality of life. **Developmental Medicine & Child Neurology**, *[S. l.]*, v. 46, n. 04, 2004. DOI: 10.1017/S0012162204000374. Disponível em: http://doi.wiley.com/10.1017/S0012162204000374.

PRABHU, Vikram C.; BROWN, Henry G. The pathogenesis of craniopharyngiomas. **Child's Nervous System**, *[S. l.]*, v. 21, n. 8–9, p. 622–627, 2005. DOI: 10.1007/s00381-005-1190-9.

PREDA, Veronica; LARKIN, Sarah J.; KARAVITAKI, Niki; ANSORGE, Olaf; GROSSMAN, Ashley B. The Wnt Signalling Cascade and the Adherens Junction Complex in Craniopharyngioma Tumorigenesis. **Endocrine Pathology**, *[S. l.]*, v. 26, n. 1, p. 1–8, 2015. DOI: 10.1007/s12022-014-9341-8.

PRIETO, Ruth; PASCUAL, José M. Can tissue biomarkers reliably predict the biological behavior of craniopharyngiomas? A comprehensive overview. **Pituitary**, *[S. l.]*, v. 21, n. 4, p. 431–442, 2018. DOI: 10.1007/s11102-018-0890-6. Disponível em: http://dx.doi.org/10.1007/s11102-018-0890-6.

PUGET, S. ;.; GARNETT, M. ;.; WRAY, A. ;.; GRILL, J. ;.; HABRAND, J. L. ;.; BODAERT, N. ;.; ZERAH, M. ;.; BEZERRA, M. et al. Pediatric craniopharyngiomas: classification and treatment according to the degree of hypothalamic involvement. **J Neurosurg** , *[S. l.]*, v. 106, n. 3, p. 3–12, 2007. DOI: https://doi.org/10.3171/ped.2007.106.1.3.

RIJSEWIJK, Frans; SCHUERMANN, Marcus; WAGENAAR, Els; PARREN, Paul; WEIGEL, Detlef; NUSSE, Roe1. **The Drosophila Homolog of the Mouse Mammary Oncogene int-1 Is Identical to the Segment Polarity Gene winglessCell**. [s.l: s.n.].

RUSINEK, Dagmara et al. Coexistence of TERT promoter mutations and the BRAF V600E alteration and its impact on histopathological features of papillary thyroid carcinoma in a selected series of Polish patients. **International Journal of Molecular Sciences**, *[S. l.]*, v. 19, n. 9, 2018. DOI: 10.3390/ijms19092647.

SCHAETZLEIN, S.; RUDOLPH, K. L. Telomere length regulation during cloning , embryogenesis and ageing. *[S. l.]*, p. 85–96, 2005.

SCULLY, Kathleen M.; ROSENFELD, Michael G. **Pituitary development: Regulatory codes in mammalian organogenesis**. **Science**, 2002. DOI: 10.1126/science.1062736.

SEKINE, S.; TAKATA, T.; SHIBATA, T.; MORI, M.; MORISHITA, Y.; NOGUCHI, M.; UCHIDA, T.; KANAI, Y.; HIROHASHI, S. Expression of enamel proteins and LEF1 in adamantinomatous craniopharyngioma: Evidence for its odontogenic epithelial differentiation. **Histopathology**, *[S. l.]*, v. 45, n. 6, p. 573–579, 2004. DOI: 10.1111/j.1365-2559.2004.02029.x.

SEKINE, Shigeki; SHIBATA, Tatsuhiro; KOKUBU, Akiko; MORISHITA, Yukio; NOGUCHI, Masayuki; NAKANISHI, Yukihiro; SAKAMOTO, Michiie; HIROHASHI, Setsuo. **Short Communication Craniopharyngiomas of Adamantinomatous Type Harbor-Catenin Gene MutationsAm J Pathol**. [s.l: s.n.].

SHARMA, R. P. Wingless to Wnt: Discovery of conserved cell signalling gene family in the animal kingdom. **Current Science**, *[S. l.]*, v. 104, n. 9, p. 1140–1141, 2013.

SHAY, Jerry W.; PEREIRA-SMITH, Olivia M.; WRIGHT, Woodring E.; HUFINGTON, Phyllis Gough. A Role for Both RB and ~ 53 in the Regulation of Human Cellular Senescence. *[S. l.]*, v. 39, p. 33–39, 1991.

SHAY, Jerry W.; WRIGHT, Woodring E. Senescence and immortalization: Role of telomeres and telomerase. **Carcinogenesis**, *[S. l.]*, v. 26, n. 5, p. 867–874, 2005. DOI: 10.1093/carcin/bgh296.

SHI, Xiaoguang et al. Association of TERT promoter mutation 1,295,228 C>T with BRAF V600E mutation, older patient age, and distant metastasis in anaplastic thyroid cancer. **Journal of Clinical Endocrinology and Metabolism**, *[S. l.]*, v. 100, n. 4, p. E632–E637, 2015. DOI: 10.1210/jc.2014-3606.

SLUSHER, Aaron L.; KIM, Jeongjin J. J.; LUDLOW, Andrew T. The Role of Alternative RNA Splicing in the Regulation of hTERT , Telomerase , and Telomeres : Implications for Cancer Therapeutics. *[S. l.]*, 2020. DOI: 10.3390/cancers12061514.

STACHE, Christina; HÖLSKEN, Annett; FAHLBUSCH, Rudolf; FLITSCH, Jörg; SCHLAFFER, Sven Martin; BUCHFELDER, Michael; BUSLEI, Rolf. Tight junction protein claudin-1 is differentially expressed in craniopharyngioma subtypes and indicates invasive tumor growth. **Neuro-Oncology**, *[S. l.]*, v. 16, n. 2, p. 256–264, 2014. DOI: 10.1093/neuonc/not195.

STERKENBURG, Anthe S.; HOFFMANN, Anika; GEBHARDT, Ursel; WARMUTH-METZ, Monika; DAUBENBÜCHEL, Anna M. M.; MÜLLER, Hermann L. Survival, hypothalamic obesity, and neuropsychological/psychosocial status after childhood-onset craniopharyngioma: Newly reported long-term outcomes. **Neuro-Oncology**, *[S. l.]*, v. 17, n. 7, p. 1029–1038, 2015. DOI: 10.1093/neuonc/nov044.

SUGARMAN, Eric T.; ZHANG, Gao; SHAY, Jerry W. In perspective: An update on telomere targeting in cancer. **Molecular Carcinogenesis**, *[S. l.]*, v. 58, n. 9, p. 1581–1588, 2019. DOI: 10.1002/mc.23035.

TEFFERI, Ayalew et al. A Pilot Study of the Telomerase Inhibitor Imetelstat for Myelofibrosis. **New England Journal of Medicine**, *[S. l.]*, v. 373, n. 10, p. 908–919, 2015. DOI: 10.1056/nejmoa1310523.

VAN IERSEL, Laura; BROKKE, Karen E.; ADAN, Roger A. H.; BULTHUIS, Lauren C. M.; VAN DEN AKKER, Erica L. T.; VAN SANTEN, Hanneke M. Pathophysiology and individualized treatment of hypothalamic obesity following craniopharyngioma and other suprasellar tumors: A systematic review. **Endocrine Reviews**, *[S. l.]*, v. 40, n. 1, p. 193–235, 2018. DOI: 10.1210/er.2018-00017.

VENTEICHER, Andrew S.; MENG, Zhaojing; MASON, Philip J.; VEENSTRA, Timothy D.; ARTANDI, Steven E. Identification of ATPases Pontin and Reptin as Telomerase Components Essential for

Holoenzyme Assembly. **Cell**, *[S. l.]*, v. 132, n. 6, p. 945–957, 2008. DOI: 10.1016/j.cell.2008.01.019. Disponível em: https://linkinghub.elsevier.com/retrieve/pii/S0092867408001190.

VERDUN, Ramiro E.; KARLSEDER, Jan. Replication and protection of telomeres. **Nature**, *[S. l.]*, v. 447, n. 7147, p. 924–931, 2007. DOI: 10.1038/nature05976.

VINAGRE, João et al. Frequency of TERT promoter mutations in human cancers. **Nature Communications**, *[S. l.]*, v. 4, 2013. DOI: 10.1038/ncomms3185.

WIJNEN, Mark; OLSSON, Daniel S.; VAN DEN HEUVEL-EIBRINK, Marry M.; HAMMARSTRAND, Casper; JANSSEN, Joseph A. M. J. L.; VAN DER LELY, Aart J.; JOHANNSSON, Gudmundur; NEGGERS, Sebastian J. C. M. M. Excess morbidity and mortality in patients with craniopharyngioma: A hospital-based retrospective cohort study. **European Journal of Endocrinology**, *[S. l.]*, v. 178, n. 1, p. 93–102, 2018. DOI: 10.1530/EJE-17-0707.

WYATT, Haley D. M.; WEST, Stephen C.; BEATTIE, Tara L. In TERT preting telomerase structure and function. *[S. l.]*, v. 38, n. 17, p. 5609–5622, 2010. DOI: 10.1093/nar/gkq370.

YAMADA, Shozo; FUKUHARA, Noriaki; OYAMA, Kenichi; TAKESHITA, Akira; TAKEUCHI, Yasuharu; ITO, Junko; INOSHITA, Naoko. Surgical outcome in 90 patients with craniopharyngioma: An evaluation of transsphenoidal surgery. **World Neurosurgery**, *[S. l.]*, v. 74, n. 2–3, p. 320–330, 2010. DOI: 10.1016/j.wneu.2010.06.014. Disponível em: http://dx.doi.org/10.1016/j.wneu.2010.06.014.

YAMADA, Shozo; FUKUHARA, Noriaki; YAMAGUCHI-OKADA, Mitsuo; NISHIOKA, Hiroshi; TAKESHITA, Akira; TAKEUCHI, Yasuhiro; INOSHITA, Naoko; ITO, Junko. Therapeutic outcomes of transsphenoidal surgery in pediatric patients with craniopharyngiomas: A single-center study. **Journal of Neurosurgery: Pediatrics**, *[S. l.]*, v. 21, n. 6, 2018. DOI: 10.3171/2017.10.PEDS17254.

YAMAGUCHI, Hiroki; CALADO, Rodrigo T.; LY, Hinh; KAJIGAYA, Sachiko; BAERLOCHER, Gabriela M.; CHANOCK, Stephen J.; LANSDORP, Peter M.; YOUNG, Neal S. Mutations in TERT, the gene for telomerase reverse transcriptase, in aplastic anemia. **New England Journal of Medicine**, *[S. l.]*, v. 352, n. 14, p. 1413–1424, 2005. DOI: 10.1056/NEJMoa042980.

YANO, Shigetoshi; KUDO, Mareina; HIDE, Takuichiro; SHINOJIMA, Naoki; MAKINO, Keishi; NAKAMURA, Hideo; KURATSU, Jun Ichi. Quality of Life and Clinical Features of Long-Term Survivors Surgically Treated for Pediatric Craniopharyngioma. **World Neurosurgery**, *[S. l.]*, v. 85, p. 153–162, 2016. DOI: 10.1016/j.wneu.2015.08.059.

YUAN, Xiaotian; LARSSON, Catharina; XU, Dawei. Mechanisms underlying the activation of TERT transcription and telomerase activity in human cancer: old actors and new players. **Oncogene**, *[S. l.]*, v. 38, n. 34, p. 6172–6183, 2019. DOI: 10.1038/s41388-019-0872-9. Disponível em: http://dx.doi.org/10.1038/s41388-019-0872-9.

ZHAN, T.; RINDTORFF, N.; BOUTROS, M. Wnt signaling in cancer. **Oncogene**, *[S. l.]*, v. 36, n. 11, p. 1461–1473, 2017. DOI: 10.1038/onc.2016.304. Disponível em: http://dx.doi.org/10.1038/onc.2016.304.

ZHANG, Si; FANG, Yuan; CAI, Bo Wen; XU, Jian Guo; YOU, Chao. **Intracystic bleomycin for cystic craniopharyngiomas in children**. **Cochrane Database of Systematic Reviews**John Wiley and Sons Ltd, , 2016. DOI: 10.1002/14651858.CD008890.pub4.

ZHANG, Yong; TOH, Ling Ling; LAU, Peishan; WANG, Xueying. Human telomerase reverse transcriptase (hTERT) is a novel target of the Wnt/β-catenin pathway in human cancer. **Journal of Biological Chemistry**, *[S. l.]*, v. 287, n. 39, p. 32494–32511, 2012. DOI: 10.1074/jbc.M112.368282.

ZHU, Yukun; LIU, Xuewen; DING, Xuelu; WANG, Fei; GENG, Xin. Telomere and its role in the aging pathways : telomere shortening , cell senescence and mitochondria dysfunction. **Biogerontology**, *[S. l.]*, v. 1, 2018. DOI: 10.1007/s10522-018-9769-1. Disponível em: https://doi.org/10.1007/s10522-018-9769-1.

Clique ou toque aqui para inserir o texto.

7 Apêndices

Apêndice 1 – Características clínicas e hormonais dos pacientes com craniofaringioma ao diagnóstico.

Paciente	Sexo	Idade diagnóstico (anos)	Idade atual (anos)	Cefaleia	Vômitos	Convulsão	Déficit Focal	Coma	Hipersonia	Hiperfagia	Campo Visual Alterado	IMC inicial (kg/m^2)	Eixos afetados
1	F	13	22	S	N	N	N	N	N	N	N	17,8	GH/LHFSH/TSH/ACTH
2	M	6	13	S	N	N	N	N	N	N	S	23,4	GH
3	M	3	40	S	N	N	N	N	N	N	N	18	AVP
4	M	15	21	S	N	N	N	N	N	N	N	18,7	GH/LHFSH
5	M	11	17	S	N	S	N	N	N	S	S	27,9	TSH/GH/ACTH/
6	M	15	22	S	S	S	S	N	N	S	S	28,3	LHFSH/TSH/ACTH/AVP
7	M	21	32	S	N	N	N	N	N	N	S	31	LHFSH/TSH/ACTH
8	M	7	13	N	N	N	N	N	N	S	NA	16,8	GH/TSH/ACTH
9	M	20	39	N	N	N	N	N	N	N	S	21,1	LHFSH
10	F	26	31	S	N	N	N	N	N	N	N	30,8	LHFSH/TSH/ACTH
11	M	2	7	S	N	NA	N	N	N	N	NA	17,2	TSH/GH/ACTH
12	M	19	28	S	N	NA	N	N	N	N	S	23.8	TSH
13	F	8	16	NA	NA	NA	N	N	N	N	S	26,5	ACTH
14	F	7	11	S	S	S	N	N	N	N	S	12.4	AVP
15	M	16	30	N	N	N	N	N	N	N	N	19,6	GH/LHFSH/TSH/ACTH/AVP
16	F	22	36	S	N	N	N	N	N	N	S	33,3	Nenhum
17	M	6	22	S	S	N	N	N	N	N	S	17,2	GH
18	F	11	26	S	S	N	N	S	N	N	S	22,7	GH
19	F	5	21	S	S	N	N	N	N	N	NA	15,9	Nenhum
20	M	6	22	S	N	N	N	N	N	N	N	15,45	Nenhum
21	F	9	13	S	S	S	N	N	N	N	S	24,2	Nenhum
22	F	25	33	NA	NA	NA	NA	N	NA	NA	NA	NA	NA
23	F	16	24	NA	NA	NA	NA	N	NA	NA	NA	NA	NA
24	F	71	78	NA	NA	NA	NA	N	NA	NA	NA	NA	NA
25	F	41	48	NA	NA	NA	NA	N	NA	NA	NA	NA	NA
26	M	14	21	NA	NA	NA	NA	N	NA	NA	NA	NA	LHFSH
27	F	11	18	S	NA	NA	NA	N	S	NA	S	NA	NA
28	F	23	29	NA	NA	NA	NA	N	NA	NA	NA	NA	NA
29	M	12	20	NA	NA	NA	NA	N	NA	NA	NA	NA	GH
30	F	49	55	NA	NA	NA	NA	N	NA	NA	NA	NA	NA
31	M	7	13	NA	NA	NA	S	N	NA	NA	S	14,9	nenhum

32	F	34	41	NA	NA	NA	NA	N	NA	NA	NA	NA	NA
33	F	21	41	NA	NA	NA	NA	N	NA	NA	NA	NA	NA
34	M	31	37	NA	NA	NA	NA	N	NA	NA	NA	NA	NA
35	M	68	73	NA	NA	NA	NA	N	NA	NA	NA	NA	NA
36	F	4	10	NA	NA	NA	NA	N	NA	NA	S	NA	NA
37	F	26	32	NA	NA	NA	NA	N	NA	NA	S	NA	nenhum
38	M	5	10	NA	NA	NA	NA	N	NA	NA	S	NA	NA
39	F	39	44	NA	NA	NA	NA	N	NA	NA	S	NA	NA
40	F	53	57	S	N	N	NA	N	NA	NA	S	NA	nenhum
41	M	55	57	NA	NA	NA	NA	N	NA	NA	NA	NA	NA
42	F	3	6	NA	NA	NA	NA	N	NA	NA	NA	NA	TSH/ACTH

S: sim; N: não; NA: não avaliado; GH: hormônio do crescimento; TSH: hormônio tireotrófico; ACTH: hormônio corticotrófico; LH: hormônio luteinizante; FSH: hormônio folículo-estimulante; AVP: hormônio arginina-vasopressina.

Apêndice 2 - Características radiológicas dos pacientes com craniofaringiomas e presença da mutação *CTNNB1*

Paciente	**Mutação *CTNNB1***	**Maior eixo tumoral (mm)**	**Volume tumoral (cm^3)**	**Característica da imagem**	**Calcificação tumoral**	**Comprometimento hipotalâmico**
1	#	24	2,49	Sólido-cística	S	tipo 2
2	p.S33F	30	10	Sólido-cística	S	tipo 1
3	p.S37F	40	8	Sólido-cística	NA	tipo 0
4	TS	32	6,08	Sólido-cística	S	tipo 2
5	p.S37F	56	48,4	Sólido-cística	S	tipo 2
6	p.D32N	48	38,6	Sólido-cística	S	tipo 2
7	TS	21	3,6	Sólido-cística	S	tipo 0
8	p.D32Y	25	3,5	Sólido-cística	S	tipo 2
9	p.D32N	41	na	NA	NA	NA
10	TS	20	3	Sólido-cística	S	tipo 1
11	p.S37F	17	1,43	Sólido-cística	S	tipo 0
12	p.G34V	32	3	Sólido-cística	S	tipo 2
13	p.T41I	40	20,46	Sólido-cística	S	tipo 2
14	p.G34R	32	6,4	Sólido-cística	S	tipo 2
15	p.S37C	31	na	Sólido-cística	S	tipo 2
16	TS	42	13,04	Sólido-cística	S	tipo 1
17	TS	31	9,27	Sólido-cística	S	tipo 2
18	p.T41I	47	27,5	Sólido-cística	S	tipo 2
19	p.S33C	35	10	Sólido-cística	N	tipo 2
20	p.S33F	51	39	Sólido-cística	S	tipo 2
21	p.S33A	43	13,4	Sólido-cística	S	tipo 2
22	TS	45	22,95	Solida	NA	NA
23	p.S33F	NA	na	Sólido-cística	S	NA
24	TS	NA	na	NA	NA	NA
25	p.D32N	NA	22,68	NA	NA	tipo 2
26	p.D32N	35	7,24	Sólido-cística	NA	tipo 2
27	TS	NA	na	Sólido-cística	NA	tipo 2

28	p.G34V	24	2,7	Cística	NA	NA
29	p.D32N	33	9,8	Sólido-cística	NA	tipo 2
30	TS	45	38,61	Sólido-cística	NA	tipo2
31	p.S33F	113	343	Sólido-cística	NA	tipo 2
32	p.D32Y	56	75,69	Sólido-cística	NA	tipo 2
33	TS	NA	na	Sólido-cística	NA	tipo 2
34	TS	NA	na	Solida	NA	tipo 2
35	p.S33F	41	24,1	Sólido-cística	NA	tipo 2
36	p.D32H	52	44,2	Sólido-cística	NA	tipo 2
37	TS	53	68,9	Sólido-cística	NA	tipo 2
38	p.D32N	31	14,4	Sólido-cística	NA	tipo 2
39	p.D32N	39	14,9	NA	NA	NA
40	p.S33C	38	26,7	Sólido-cística	NA	NA
41	p.S33F	NA	na	NA	NA	tipo 2
42	TS	NA	2,54	NA	NA	tipo 2

TS: tipo selvagem; NA: não avaliado; S:sim; N: não; Invasão hipotalâmica, segundo (PUGET et al., 2007) : tipo 0- hipotálamo não afetado, tipo1- hipotálamo deslocado pelo tumor, mas não invadido, tipo 2- invasão e infiltração do hipotálamo

Apêndice 3 - Presença da mutação do gene *CTNNB1*, comprimento telomérico (T/S) e mutação da região promotora do gene *TERT (pTERT)* nos tumores dos pacientes com craniofaringioma

Paciente	**Mutação *CTNNB1***	**Comprimento telomérico (T/S)**	**Mutação *pTERT***
1	#	NA	ausente
2	p.S33F	0,297	ausente
3	p.S37F	0,419	ausente
4	TS	NA	ausente
5	p.S37F	0,235	ausente
6	p.D32N	0,256	ausente
7	TS	0,419	ausente
8	p.D32Y	0,275	ausente
9	p.D32N	0,296	ausente
10	TS	0,833	ausente
11	p.S37F	0,620	ausente
12	p.G34V	0,592	ausente
13	p.T41I	0,441	ausente
14	p.G34R	0,362	ausente
15	p.S37C	0,315	ausente
16	TS	0,454	ausente
17	TS	0,486	ausente
18	p.T41I	0,412	ausente
19	p.S33C	0,443	ausente
20	p.S33F	0,365	ausente
21	p.S33A	0,734	ausente
22	TS	0,885	ausente
23	p.S33F	0,885	ausente
24	TS	0,760	ausente

25	p.D32N	0,442	ausente
26	p.D32N	1,143	ausente
27	TS	NA	ausente
28	p.G34V	0,758	ausente
29	p.D32N	0,597	ausente
30	TS	0,678	ausente
31	p.S33F	0,535	ausente
32	p.D32Y	0,502	ausente
33	TS	0,313	ausente
34	TS	0,569	ausente
35	p.S33F	0,291	ausente
36	p.D32H	0,677	ausente
37	TS	NA	ausente
38	p.D32N	0,707	ausente
39	p.D32N	0,505	ausente
40	p.S33C	0,417	ausente
41	p.S33F	0,231	ausente
42	TS	0,645	ausente

Apêndice 4 - Características do seguimento e tratamento dos pacientes com craniofaringioma.

Paciente	Tempo de seguimento (meses)	Abordagem cirúrgica inicial	Ressecção cirúrgica	Número de cirurgias	Tempo progressão (meses)	Radioterapia
1	85	TransE	TOTAL	2	41	N
2	52	TransC	TOTAL	1	52	N
3	437	NA	TOTAL	3	148	S
4	45	TransC	PARCIAL	2	31	N
5	43	TransC	PARCIAL	1	43	S
6	57	TransC	PARCIAL	2	3	S
7	105	TransE	TOTAL	1	17	N
8	41	TransC	PARCIAL	2	9	N
9	203	TransE	PARCIAL	2	140	N
10	27	TransE	PARCIAL	1	8	N
11	37	TransC	TOTAL	1	36	N
12	76	TransC	PARCIAL	1	61	N
13	51	TransC	PARCIAL	2	14	S
14	18	TransC	PARCIAL	1	17	N
15	144	TransE	TOTAL	1	141	N
16	141	TransC	TOTAL	1	136	N
17	165	TransC	PARCIAL	2	38	N
18	86	TransC	PARCIAL	3	10	S
19	156	Ventriculostomia	PARCIAL	3	24	S
20	19	TransC	PARCIAL	3	17	S
21	24	TransE	PARCIAL	2	8	N
22	86	TransC	PARCIAL	1	78	S
23	87	TransC	PARCIAL	2	11	S
24	44	TransC	PARCIAL	NA	38	N

25	NA	TransC	PARCIAL	NA	NA	N
26	73	TransC	PARCIAL	4	5	S
27	74	TransC	PARCIAL	2	3	S
28	98	TransE	PARCIAL	4	30	N
29	73	TransC	PARCIAL	2	10	S
30	44	TransC	PARCIAL	2	25	S
31	52	TransC	PARCIAL	3	2	S
32	9	TransC	TOTAL	5	0,4	N
33	228	TransC	PARCIAL	2	4	S
34	60	TransC	PARCIAL	1	49	S
35	62	TransE	TOTAL	2	19	S
36	51	TransC	PARCIAL	4	2	S
37	55	TransC	PARCIAL	1	42	S
38	50	TransC	PARCIAL	1	45	S
39	23	TransC	PARCIAL	1	21	S
40	18	TransC	PARCIAL	1	10	N
41	84	NA	PARCIAL	4	24	S
42	24	TransC	PARCIAL	4	3	N

TransE: transesfenoidal; TransC: transcraniana; S: sim; N: não; Tempo para progressão: definido como o tempo entre a primeira cirurgia e a necessidade de uma nova cirurgia ou intervenção.

Apêndice 5 – Termo de consentimento livre e esclarecido e para guarda de material biológico utilizado na pesquisa.

HOSPITAL DAS CLÍNICAS
DA FACULDADE DE MEDICINA DE RIBEIRÃO PRETO
DA UNIVERSIDADE DE SÃO PAULO

Campus Universitário - Monte Alegre - Ribeirão Preto, SP
CEP 14048-900 - Fone: (16) 3602-1000 - Fax: (16) 3633-1144

TERMO DE CONSENTIMENTO LIVRE E ESCLARECIDO E PARA GUARDA DE MATERIAL BIOLÓGICO

Título da pesquisa: **"Avaliação do papel da disfunção telomérica na tumorigênese dos craniofaringiomas"**

Pesquisadores responsáveis Profa. Dra. Margaret de Castro e José Ítalo Soares Mota

Instituição: **Hospital das Clínicas da Faculdade de Medicina de Ribeirão Preto da Universidade de São Paulo**

Introdução:

Craniofaringiomas são tumores que atingem o cérebro. Apesar de raros, são uma das causas mais comuns de tumores cerebrais em crianças. Também atingem os adultos e o tratamento envolve cirurgia na maioria das vezes. Apesar da evolução dos tratamentos, pouco se sabe ainda como são gerados esses tumores.

Você está sendo convidado a ser voluntário(a) nesse estudo sobre craniofaringioma. A pesquisa será desenvolvida nesse Hospital sob a responsabilidade da Profa. Dra. Margaret de Castro e do Dr José Ítalo Soares Mota**.** Para que você escolha se participará ou não, nós explicaremos os objetivos, os riscos e os benefícios esperados da pesquisa.

O que vai acontecer durante o estudo:

Durante o seu tratamento você passou por cirurgia e uma pequena parte do tumor foi identificada e armazenada para análises posteriores.

Com este pequeno pedaço do seu tumor, os pesquisadores extrairão e avaliarão componentes importantes dessas amostras: o material genético (chamado especificamente de DNA e RNA) e as proteínas. Com essas análises tentaremos descobrir como começam esses tumores. O restante do tumor não utilizado por esta pesquisa será novamente armazenado. Caso no futuro este material seja utilizado para novas pesquisas, o seu consentimento será novamente solicitado.

Este pedaço já foi retirado do tumor durante a cirurgia e não vai prejudicar em nada a análise do tipo de tumor que já foi feita. Não será realizado nenhum novo exame ou procedimento. Utilizaremos apenas esse pedaço do tumor que já foi retirado.

Esse pequeno pedaço do tumor está armazenado em um biorrepositório denominado: "Banco de amostras tumorais de pacientes com craniofaringeomas" criado no Hospital das Clínicas de Ribeirão Preto da Faculdade de Medicina de Ribeirão Preto-USP com a finalidade de armazenar amostras de tumores de pacientes com craniofaringeomas, para fins de pesquisa e análise científica.

Quais são os desconfortos e riscos do estudo:

O risco da participação neste estudo é de você se sentir obrigado a participar, no entanto nós asseguramos que seu acompanhamento no Hospital continuará o mesmo se você decidir participar ou não do projeto.

Quais são os benefícios do estudo:

Com a avaliação do material do tumor, os pesquisadores tentarão responder perguntas em relação à origem do craniofaringioma, ajudando a ciência a entender por que e como esses tumores aparecem.

Contato para informação:

Os pesquisadores responsáveis estão à disposição dos participantes da pesquisa e dos seus familiares para esclarecer todas as dúvidas. A qualquer momento, você pode entrar em contato com os pesquisadores. O Dr José Ítalo Soares Mota pode ser encontrado pelo telefone: (016)3602-2936. E-mail: joseitalomota@usp.br . A Profa. Dra Margaret de Castro pode ser encontrada pelo telefone (016) 3315-3001. E-mail castrom@fmrp.usp.br

Se você tiver alguma consideração ou dúvida sobre a ética da pesquisa, entre em contato com o Comitê de Ética em Pesquisa(CEP). O CEP do Hospital das Clínicas da Faculdade de Medicina de Ribeirão Preto da Universidade de São Paulo está localizado dentro do hospital; o número do telefone de contato é (16) 3602-2228 e o e-mail é cep@hcrp.usp.br. Seu horário de funcionamento é das 8h às 17h, de segunda-feira a sexta-feira.

Termo de participação no estudo:

A participação neste estudo é totalmente voluntária, você não é obrigado(a) a participar. O seu tratamento e a atitude do seu médico para com você não serão afetados se não fizer parte. A recusa em participar não afetará qualquer benefício a que você tenha direito. Se você decidir participar, precisará assinar um formulário declarando que deu seu consentimento. Você poderá se retirar do estudo a qualquer momento, embora, para sua própria segurança, seja aconselhável que avise o investigador sobre sua intenção. Se você deixar de participar do estudo não haverá nenhum prejuízo à continuidade de seu tratamento no ambulatório de Hospital das Clínicas da Faculdade de Medicina de Ribeirão Preto- USP.

Confidencialidade:

As informações obtidas serão analisadas em conjunto com as de outros voluntários, não sendo divulgada a identificação de nenhum paciente.

Resultado do estudo:

Quando os resultados desse estudo estiverem disponíveis, eles serão publicados. Você poderá obter informações sobre estes resultados com seu médico.

Despesas:

Não haverá despesas pessoais para você em qualquer fase do estudo, incluindo exames e consultas. Também não haverá compensação financeira relacionada a sua participação.

Compromisso:

Em caso de dano pessoal, diretamente causado pelos procedimentos ou tratamentos propostos neste estudo, você tem direito a tratamento médico na Instituição. Seu médico compromete-se a utilizar os dados e o material coletado somente para esta pesquisa.

Declaração:

Acredito ter sido suficientemente informado a respeito das informações que li ou que foram lidas para mim, descrevendo o estudo "Avaliação do papel da disfunção telomérica na tumorigênese dos craniofaringiomas". Eu discuti com o Dr. José Ítalo Soares Mota sobre a minha decisão em participar nesse estudo. Ficaram claros para mim quais são os propósitos do estudo, os procedimentos a serem realizados, seus desconfortos e riscos, as garantias de confidencialidade e de esclarecimentos permanentes. Ficou claro também que minha participação é isenta de despesas e que tenho garantia do acesso a tratamento hospitalar quando necessário. Concordo voluntariamente em participar deste estudo e poderei retirar o meu consentimento a qualquer momento, antes ou durante o mesmo, sem penalidades ou prejuízo ou perda de qualquer benefício que eu possa ter adquirido, ou no meu atendimento neste Serviço.

_____ _____

(Paciente/Responsável legal) (Assinatura)

Data: _____

_____ _____

(Testemunha) (Assinatura)

Data: _____

Declaro que obtive de forma apropriada e voluntária o Consentimento Livre e Esclarecido deste paciente ou representante legal para a participação neste estudo.

_____ _____

(Pesquisador) (Assinatura)

Data: _____

Apêndice 6 – Parecer consubstanciado do CEP HCRP-FMRP-USP.

USP - HOSPITAL DAS CLÍNICAS DA FACULDADE DE MEDICINA DE RIBEIRÃO PRETO DA USP -

PARECER CONSUBSTANCIADO DO CEP

DADOS DO PROJETO DE PESQUISA

Título da Pesquisa: " Avaliação do papel da disfunção telomérica na tumorigênese dos craniofaringiomas"

Pesquisador: JOSE ITALO SOARES MOTA
Área Temática: Genética Humana:
(Trata-se de pesquisa envolvendo Genética Humana que não necessita de análise ética por parte da CONEP;);
Versão: 2
CAAE: 29270919.5.0000.5440
Instituição Proponente: Hospital das Clínicas da Faculdade de Medicina de Ribeirão Preto da USP -
Patrocinador Principal: UNIVERSIDADE DE SAO PAULO

DADOS DO PARECER

Número do Parecer: 4.970.916

Apresentação do Projeto:
Craniofaringiomas (CF) ocorrem com uma incidência de 0,13 por 100.000 pessoas-ano, sem diferenças de gênero. A idade de diagnóstico mostra uma distribuição bimodal com picos de 5 – 14 e 65-74 anos.A forma adamantinomatosa (aCF) ocorre predominantemente na infância, enquanto a forma papilar (pCF) é vista quase que exclusivamente em adultos. A aCP é muito mais comum do que a pCP (relação 9:1). Essas duas formas são clínico-patologicamente distintas. (1,4)A patogênese dos craniofaringiomas ainda não é totalmente conhecida. Um padrão imunohistoquímica para catenina foi encontrado de forma semelhante em craniofaringiomas adamantinomatoso, pilomatricoma e cistos odontogênicos calcificados, mas diferente em cistos da bolsa de Rathke, craniofaringioma papilífero e adenoma de hipófise em qual a catenina está ausente (42, 43, 44). Esta proteína foi identificada como um componente sequencial da via de transdução de sinal Wnt que regula a proliferação celular, morfologia e desenvolvimento (41). Mutações no exon 3 do gene da b-catenina CTNNB1 estão presentes em cerca de 70% dos aCPs. Este exon contém os resíduos críticos Ser e Thr que são fosforilados no complexo de degradação da b-catenina. Mutações nestes resíduos evitam a formação do complexo, levando ao acúmulo da b-catenina e, por conseguinte a um sinal Wnt constitutivamente ativo.Em 1971, Alexei Olovnikov descreveu o fenômeno da replicação incompleta do DNA nas extremidades dos cromossomos,

Endereço: CAMPUS UNIVERSITÁRIO
Bairro: MONTE ALEGRE **CEP:** 14.048-900
UF: SP **Município:** RIBEIRAO PRETO
Telefone: (16)3602-2228 **Fax:** (16)3633-1144 **E-mail:** cep@hcrp.usp.br

chamados telômeros. Em 1985, Carol W. Greider e Elizabeth Blackburn descobriram a enzima responsável pelo alongamento das extremidades do cromossomo estudando o protozoário Tetrahymena. (28) Chamaram esta enzima telomerase. Telomerase é uma enzima com atividade de transcriptase reversa que mantém as extremidades do cromossomo adicionando, na extremidade 3' da fita do DNA, sequencias repetidas de TTAGGG durante a replicação. A enzima inclui um componente de RNA telomerase (TERC) que se liga à extremidade 3' do DNA telomérico e é um molde para a adição das bases repetidas; um componente de proteína chamado Telomerase transcriptase reversa (TERT); e proteínas acessórias, tais como dyscerin, NHP2, NOP10, pontina – reptina e Dyskerin TCAB1. (29) . NHP2 e NOP10 são necessárias para estabilizar a TERC e habilitá-lo a acumular-se dentro da célula. Além disso, dyskerin e pontina-reptina permitem que a união do complexo TERC-TERT. Durante o alongamento dos telômeros, a telomerase coopera com várias proteínas, como a "shelterin Family" (seis proteínas denominadas TRF1, TRF2, Rap1, TIN2, POT1 e TPP1) e chaperonas moleculares tais como a heat shock protein90.(30,31). Centenas de estudos patológicos em modelos animais e tecidos de câncer humano têm demonstrado que a telomerase está upregulada na presença de telômeros curtos em linhagens de células de câncer. Tornando o complexo telomerase e sua dinâmica alvo de pesquisa na tumorigênese.JustificativaA patogênese molecular dos craniofaringiomas permanece pouco compreendida. Mutação no CTNNB1 foi encontrada em apenas cerca de 70% dos aCPs.Encurtamento dos telômeros e ativação da telomerase podem ser eventos subjacentes à transformação neoplásica (36).Não há na literatura avaliação da disfunção teloméricas na tumorigênese dos craniofaringiomas.GeralAvaliar a dinâmica telomérica na patogênese dos craniofaringiomas. EspecificosEm craniofaringiomas:• Avaliar como se comporta a dinâmica telomérica, através de análise de comprimento telomérico e de expressão de componentes da telomerase.• Avaliar a presença de mutações da região promotora do gene TERT e a expressão da telomerase (genes TERT e TERC)• Avaliar presença de correlação entre achados moleculares e características clínicas, como tamanho tumoral, recorrência e agressividade.Aspectos éticos Este estudo será submetido ao Comitê de Ética do Hospital das Clínicas da Faculdade de Medicina de Ribeirão PretoMaterial e Métodos PacientesSerão estudados 20 pacientes portadores de craniofaringiomas seguidos no Ambulatório de Neuroendocrinologia da Faculdade de Medicina de Ribeirão Preto da Universidade de São Paulo. Todas as amostras de tumores hipofisários foram coletadas durante cirurgia, a que os pacientes se submeteram como parte integrante de seu tratamento.Outro fragmento, também coletado durante o procedimento cirúrgico, é armazenado em nitrogênio líquido e posteriormente microdissecado por patologista experiente para separar qualquer tecido não tumoral. O tumor microdissecado é armazenado a

70°C para futuros estudos moleculares. Na ocasião da utilização da amostra tumoral em estudos moleculares, a mesma é homogeneizada utilizando o PolytronTM. Extração de DNA e RNAA extração de DNA e RNA tecidual será realizada utilizando TRizol Reagent (Invitrogen, Life Technologies, Carlsbad, CA, USA) segundo protocolo do fabricante. A integridade das amostras será avaliada por eletroforese em gel de agarose 1% contendo brometo de etídeo. Avaliação da expressão gênicaApós a síntese de cDNA, a expressão relativa dos genes e controles endógenos foi avaliada por qPCR método TaqMan® em instrumento 7500 Real-Time PCR System (Applied Biosystems, Foster City, CA, USA). Os ensaios TaqMan® (Gene Expression Assays) utilizados para os genes estudados serão: TERT (Hs00972656_m1), TERC (Hs03454202_s1). Nas reações para amplificação dos genes TERC e TERT, RNA extraído de cultura de células HeLa será utilizado como controle positivo. Avaliação da região promotora do gene TERTA região promotora do gene TERT, será amplificada e sequenciada usando primers conhecidos. Analisaremos os hot spots já descritos por PCR seguido do sequenciamento.Avaliação do comprimento teloméricoO comprimento telomérico será avaliado através de técnica baseada em PCR quantitativa, que avalia a abundância da sequência telomérica (TTAGGG) em comparação à abundância de um gene de cópia única 36B4 (gene de referência ou single gene) (Cawthon 2002; Broulette, Moore et al. 2007).Análise estatística Será utilizado o teste de análise estatística de Kruskal-Wallis para as variáveis contínuas e o teste exato de Fisher para variáveis categóricas. Os dados serão analisados pelo software GraphPad Prism 5 e as diferenças consideradas significativas com $p < 0,05$.

Objetivo da Pesquisa:

Objetivo Primário:

Avaliar a dinâmica telomérica na patogênese dos craniofaringiomas.

Objetivo Secundário:

• Avaliar como se comporta a dinâmica telomérica, através de análise de comprimento telomérico e de expressão de componentes da telomerase.

• Avaliar a presença de mutações da região promotora do gene TERT e a expressão da telomerase (genes TERT e TERC)

• Avaliar presença de correlação entre achados moleculares e características clínicas, como tamanho tumoral, recorrência e agressividade.

Avaliação dos Riscos e Benefícios:

Riscos:

O risco da participação neste estudo é de o paciente se sentir obrigado a participar, no entanto

USP - HOSPITAL DAS CLÍNICAS DA FACULDADE DE MEDICINA DE RIBEIRÃO PRETO DA USP -

Continuação do Parecer: 4.970.916

nós asseguramos que o acompanhamento no Hospital continuará o mesmo, independente da decisão do paciente de participar ou não. Risco de perder o anonimato existe mas será minimizado pelos esforços dos pesquisadores

Benefícios:

Com a avaliação do material do tumor, os pesquisadores tentarão responder perguntas em relação à origem, tumorigênesis, do craniofaringioma.

Comentários e Considerações sobre a Pesquisa:

Estudo retrospectivo de análise de amostras de craniofaringiomas para avaliação da função telomérica na tumorigênese desses tumores.

Considerações sobre os Termos de apresentação obrigatória:

Apresentados e de acordo com a legislação vigente.

Recomendações:

Não se aplica.

Conclusões ou Pendências e Lista de Inadequações:

Diante do exposto e à luz da Resolução CNS 466/2012, o projeto de pesquisa versão 2021, assim como a solicitação de dispensa de Termo de Consentimento Livre e Esclarecido versão 2 de 2021, podem ser enquadrados na categoria APROVADO.

Considerações Finais a critério do CEP:

Projeto Aprovado: Tendo em vista a legislação vigente, devem ser encaminhados ao CEP, relatórios parciais anuais referentes ao andamento da pesquisa e relatório final ao término do trabalho. Qualquer modificação do projeto original deve ser apresentada a este CEP em nova versão, de forma objetiva e com justificativas, para nova apreciação.

Este parecer foi elaborado baseado nos documentos abaixo relacionados:

Tipo Documento	Arquivo	Postagem	Autor	Situação
Informações Básicas do Projeto	PB_INFORMAÇÕES_BÁSICAS_DO_PROJETO_1422928.pdf	31/08/2021 12:53:59		Aceito
TCLE / Termos de Assentimento / Justificativa de Ausência	Isencao_de_TCLE_versao_2.pdf	31/08/2021 12:53:18	JOSE ITALO SOARES MOTA	Aceito
Outros	Carta_ao_CEP_agosto_de_2021_assinada.pdf	30/08/2021 16:39:03	JOSE ITALO SOARES MOTA	Aceito

Endereço: CAMPUS UNIVERSITÁRIO
Bairro: MONTE ALEGRE CEP: 14.048-900
UF: SP Município: RIBEIRAO PRETO
Telefone: (16)3602-2228 Fax: (16)3633-1144 E-mail: cep@hcrp.usp.br

USP - HOSPITAL DAS CLÍNICAS DA FACULDADE DE MEDICINA DE RIBEIRÃO PRETO DA USP -

Continuação do Parecer: 4.970.916

Projeto Detalhado / Brochura Investigador	Projeto_versao_2021.docx	29/08/2021 22:24:47	JOSE ITALO SOARES MOTA	Aceito
TCLE / Termos de Assentimento / Justificativa de Ausência	TCLE_e_guarda_de_material_2021.docx	24/08/2021 23:56:27	JOSE ITALO SOARES MOTA	Aceito
Outros	SAM_com_assinaturas.pdf	24/08/2021 23:41:37	JOSE ITALO SOARES MOTA	Aceito
TCLE / Termos de Assentimento / Justificativa de Ausência	Dispensa_TCLE.pdf	19/02/2020 23:19:27	JOSE ITALO SOARES MOTA	Aceito
Declaração de Manuseio Material Biológico / Biorepositório / Biobanco	BIO_CRANIO2.pdf	14/02/2020 11:50:37	JOSE ITALO SOARES MOTA	Aceito
Declaração de Manuseio Material Biológico / Biorepositório / Biobanco	BIO_CRANIO.pdf	14/02/2020 11:50:15	JOSE ITALO SOARES MOTA	Aceito
Folha de Rosto	FR.pdf	28/10/2019 10:21:27	JOSE ITALO SOARES MOTA	Aceito
Orçamento	orcamento.doc	14/10/2019 00:16:37	JOSE ITALO SOARES MOTA	Aceito
Declaração de Manuseio Material Biológico / Biorepositório / Biobanco	Aprovacao_do_Biorrepositorio_2013.pdf	13/10/2019 23:53:32	JOSE ITALO SOARES MOTA	Aceito

Situação do Parecer:
Aprovado

Necessita Apreciação da CONEP:
Não

Endereço: CAMPUS UNIVERSITÁRIO
Bairro: MONTE ALEGRE **CEP:** 14.048-900
UF: SP **Município:** RIBEIRAO PRETO
Telefone: (16)3602-2228 **Fax:** (16)3633-1144 **E-mail:** cep@hcrp.usp.br

USP - HOSPITAL DAS CLÍNICAS DA FACULDADE DE MEDICINA DE RIBEIRÃO PRETO DA USP -

Continuação do Parecer: 4.970.916

RIBEIRAO PRETO, 13 de Setembro de 2021

Assinado por:
MARCIA GUIMARÃES VILLANOVA
(Coordenador(a))

Endereço: CAMPUS UNIVERSITÁRIO
Bairro: MONTE ALEGRE **CEP:** 14.048-900
UF: SP **Município:** RIBEIRAO PRETO
Telefone: (16)3602-2228 **Fax:** (16)3633-1144 **E-mail:** cep@hcrp.usp.br

Apêndice 7 – Artigo publicado.

Original Research | J I S Mota, R M P Silva-Júnior and others | Telomeres and β-catenin in craniopharyngiomas | 187:2 | 219–230

Telomere length and Wnt/β-catenin pathway in adamantinomatous craniopharyngiomas

Jose Italo Soares Mota[1,*], Rui Milton Patrício Silva-Júnior[1,*,†], Clarissa Silva Martins[1,‡], Ana Carolina Bueno[2], Luiz Eduardo Wildemberg[3], Ximene Lima da Silva Antunes[3], Jorge Guilherme Okanobo Ozaki[1,§], Fernanda Borchers Coeli-Lacchini[1], Carlos Garcia-Peral[4], Antonio Edson Rocha Oliveira[1], Antônio Carlos Santos[6], Ayrton Custodio Moreira[1], Helio Rubens Machado[5], Marcelo Volpon dos Santos[5], Leandro M Colli[6], Monica R Gadelha[3], Sonir Roberto R Antonini[2] and Margaret de Castro[1]

[1]Department of Internal Medicine of Ribeirao Preto Medical School, [2]Department of Pediatrics of Ribeirao Preto Medical School, University of Sao Paulo, Ribeirao Preto, Sao Paulo, Brazil, [3]Neuroendocrinology Research Center/Endocrinology Section, Medical School and Hospital Universitário Clementino Fraga Filho, Universidade Federal do Rio de Janeiro, Rio de Janeiro, Brazil, [4]Institute of Neuroscience of Castilla y León, University of Salamanca, Salamanca, Spain, [5]Department of Surgery and Anatomy of Ribeirao Preto Medical School, and [6]Department of Medical Imaging, Hematology and Oncology of Ribeirao Preto Medical School, University of Sao Paulo, Ribeirao Preto, Sao Paulo, Brazil

*(J I S Mota and R M P Silva-Júnior contributed equally to this work)
†(R M P Silva-Júnior is now at Institute of Neuroscience of Castilla y León, University of Salamanca, Salamanca, Spain)
‡(C S Martins is now at Faculty of Medicine, Federal University of Mato Grosso do Sul, Campo Grande, Brazil)
§(J G O Ozaki is now at Sonimed Medicina Diagnóstica, Campo Grande, Brazil)

Correspondence should be addressed to M de Castro
Email
castrom@fmrp.usp.br

European Journal of Endocrinology

Abstract

Objectives: To evaluate how telomere length behaves in adamantinomtous craniopharyngioma (aCP) and if it contributes to the pathogenesis of aCPs with and without *CTNNB1* mutations.
Design: Retrospective cross-sectional study enrolling 42 aCP patients from 2 tertiary institutions.
Methods: Clinicopathological features were retrieved from the patient's charts. Fresh frozen tumors were used for RNA and DNA analyses. Telomere length was evaluated by qPCR (T/S ratio). Somatic mutations in *TERT* promoter (*TERT*p) and *CTNNB1* were detected by Sanger and/or whole-exome sequencing. We performed RNA-Seq to identify differentially expressed genes in aCPs presenting with shorter or longer telomere lengths.
Results: Mutations in *CTNNB1* were detected in 29 (69%) tumors. There was higher frequency of *CTNNB1* mutations in aCPs from patients diagnosed under the age of 15 years (85% vs 15%; $P = 0.04$) and a trend to recurrent disease (76% vs 24%; $P = 0.1$). No mutation was detected in the *TERT*p region. The telomeres were shorter in *CTNNB1*-mutated aCPs (0.441, IQR: 0.297–0.597 vs 0.607, IQR: 0.445–0.778; $P = 0.04$), but it was neither associated with clinicopathological features nor with recurrence. RNAseq identified a total of 387 differentially expressed genes, generating two clusters, being one enriched for short telomeres and *CTNNB1*-mutated aCPs.
Conclusions: *CTNNB1* mutations are more frequent in children and adolescents and appear to associate with progressive disease. *CTNNB1*-mutated aCPs have shorter telomeres, demonstrating a relationship between the Wnt/β-catenin pathway and telomere biology in the pathogenesis of aCPs.

European Journal of Endocrinology (2022) **187**, 219–230

https://eje.bioscientifica.com
https://doi.org/10.1530/EJE-21-1269

© 2022 European Society of Endocrinology
Printed in Great Britain

Published by Bioscientifica Ltd.

Downloaded from Bioscientifica.com at 08/05/2022 02:14:16PM
via ESE MEMBER ACCESS

Introduction

Adamantinomatous craniopharyngioma (aCP) predominates in childhood with a bimodal age distribution peaking at the ages of 5–14 and 65–74 years (1, 2). aCP is formed through the neoplastic transformation of embryonic remnants of the craniopharyngeal duct and the Rathke's pouch (3, 4). aCPs also share morphological and genetic characteristics with ameloblastoma or keratinized and calcified mandible odontogenic cysts suggesting they have a common origin (5). Macroscopically, aCPs appear as firm, cystic masses in the suprasellar region, often calcified, in an invasive pattern and adherent to blood vessels and cranial nerves (2).

Gaston-Massuet *et al.* developed a mutant mouse model resistant to β-catenin degradation in immature Rathke's pouch progenitor cells and provided evidence that the development of aCP is related with β-catenin activation in pituitary progenitor stem cells expressing *SOX2*, *SOX9*, and *p27KIP* (6). The Wnt pathway regulates cell development and differentiation, and its abnormal activation has been associated with several cancers (7). Somatic mutations in the exon 3 of the β-catenin coding gene (*CTNNB1*) were first identified in aCPs in 2002 (8) and further studies have found them in 16–100% of the aCPs (8, 9, 10). Nucleocytoplasmic β-catenin accumulation has been observed in 90–94% of aCPs (11, 12) but not in other pituitary tumors (13), and it has been associated with progressive disease (14, 15). β-catenin accumulation has been found in small cell clusters of spiral epithelial structures or in some cells near the infiltrating edge of the tumor. These areas are critical signaling centers for proliferation and differentiation of aCPs through paracrine factors (16, 17), activating the Sonic Hedgehog (SHH), mitogen-activated protein kinase (MAPK/ERK), transforming growth factor β (TGFβ), and bone morphogenetic proteins (BMP) pathways, among others (16, 18, 19, 20). The heterogeneous clinical course of these tumors may suggest the acquisition of other genetic or epigenetic alterations.

Telomerase extends telomeres and cell proliferative capacity, and its reactivation occurs in >90% of cancers. The telomerase complex includes the telomerase reverse transcriptase (TERT), an enzyme that maintains the ends of the chromosome during replication, an RNA telomerase (TERC) that binds to the 3' end of telomeric DNA, and accessory proteins such as dyskerin (21). Short telomeres and telomerase upregulation are commonly found in cancer cells (30, 31). It is still not clear, however, how telomerase reactivation behaves in aCP or how it contributes to its pathogenesis (22, 23).

Germline and somatic mutations in the *TERT* promoter (*TERT*p) have been found in glioblastomas (83%), melanomas (67%), bladder cancers (59%), and several other tumors (24, 25, 26, 27, 28, 29, 30) but not in pituitary adenomas (31). *TERT*p mutations were also related to tumor aggressiveness and worse prognosis (26, 27, 28, 29, 30). Such mutations occur at two nucleotides, located −124 and −146 bp upstream from the ATG start site and result in increased *TERT* transcription (24). Furthermore, *TERT*p methylation and copy number gain have been also associated with *TERT* upregulation (32, 33, 34). To understand the contribution of telomeres in aCP tumorigenesis, in this study, we evaluated the presence of *TERT*p mutations and telomere lengths in the presence of *CTNNB1* mutations. We also assessed the association between molecular findings and clinical characteristics.

Patients and methods

This study was approved by the Research Ethics Committee of the Clinical Hospital of the Ribeirao Preto Medical School/ University of São Paulo (CEP/HCFMRP) (#4.970.916). Written informed consent was obtained from all subjects or their legal representants. The inclusion criteria were: diagnosis of aCP confirmed by histopathological analysis and availability of fresh frozen tumor.

This is a retrospective study comprising 42 patients with aCPs, 21 of them from the neuroendocrinology outpatient clinic at Ribeirao Preto Medical School, University of São Paulo (FMRP-USP) and 21 from the endocrinology service of the Federal University of Rio de Janeiro (UFRJ), both in Brazil. Most of the genomic analysis were performed in all 42 aCPs. However, telomere length based on telomere content was evaluated only in 37 of them according to sample availability.

Complete clinical, laboratory, and pathological features were collected from the medical records from the FMRP-USP cohort, as previously described (10, 15). Hypopituitarism was diagnosed according to international guidelines (35). The BMI z-score was used to diagnose obesity (36).

Radiological, treatment, and outcomes data were collected from all 42 patients. The surgical procedure was performed according to the neurosurgical teams. Tumor progression was defined as recurrence after total resection or enlargement of a residual lesion leading to reoperation. Total resection was considered when no remnant tissue was detected in a postoperative control imaging, whereas partial resection when tumor tissue persisted. All patients

Downloaded from Bioscientifica.com at 08/05/2022 02:14:16PM
via ESE MEMBER ACCESS

underwent ophthalmologic evaluation and imaging by MRI and/or CT. The lesion size was measured in its largest axis. Tumor volume (cm^3) was calculated using the formula width × height × length × 0.5 (37). Pre- and postoperative MRI and CT were analyzed by a single neuroradiologist (JGOO). Hypothalamic invasion was evaluated according to Puget *et al.* (38).

Sample collection, nucleic acid extraction, and mutation analysis of the *CTNNB1* and *TERT*p

All tumor samples were collected during surgery. Part of the tissue was separated for routine histopathological examination and part was immediately frozen and later microdissected to isolate tumoral tissue for molecular studies.

DNA and RNA were isolated by TRIzol® reagent (Invitrogen/Thermo Fisher Scientific). Sample integrity was evaluated by spectrophotometry at an absorbance of 260/280 nm using NanoDrop™ 2000/2000c (Thermo Fisher Scientific) and by agarose gel electrophoresis.

The exon 3 of the *CTNNB1* was evaluated in all 42 samples, either by Sanger sequencing or by whole-exome sequencing (WES). The *TERT*p was amplified by PCR followed by Sanger sequencing using the following primers (F: 5′-CAGCGCTGCCTGAAACTC-3′ and R: 5′-GTCCTGCCCCTTCACCTT-3′). The acquired sequences were compared to *CTNNB1* reference sequence (ENSG00000168036) and *TERT*p reference sequence (ENSG00000164362) using the CodonCode Aligner V4.0.4™.

Telomere length measurement

Among the 42 aCP samples studied, 37 were available to evaluate telomere length based on telomere content. The telomere content was measured using a quantitative PCR-based technique that compares the abundance of telomere sequences to a single-copy gene (gene 36b4), as described elsewhere (39). The standard curve was performed with DNA in six serial dilutions in the range of 0.3125–10 ng. Cycle thresholds (Cts) from the telomere assay were normalized to the single gene 36b4 assay using the T/S ratio (Ct(telomere)/Ct(single gene 36b4)), which corresponds to the relative amount of telomeric DNA (T) to the beta-globin single copy gene (S). Telomere length was expressed as relative T/S ratio of each sample (x), normalized to the average T/S ratio of the standard curve (r) ($2^{-(\Delta Ctx - \Delta Ctr)} = 2^{-\Delta\Delta Ct}$), as previously described (40). We used the median of T/S of the samples to classify aCPs into two groups: aCP1 with shorter and aCP2 with longer telomere lengths.

RNA-seq and differentially expressed genes (DEGs) analysis according to telomeres length

We had previously performed RNA-seq in a series of aCPs (manuscript in preparation). Among the samples analyzed for *CTNNB1* mutations and telomere lengths measurement, 16 had also been submitted to RNA-seq. Briefly, data on RNA-seq were merged by FASTQs and aligned to GRCh37(hs37d5) by STAR (v2.5.3a). Picard Mark Duplicates (v1.128) identified duplicate reads in the aligned bams, producing marked bams and metrics files. Star-Fusion (v0.8.0) identified potential fusion transcripts, also using the STAR aligner. Fusion catcher (v0.99.7b) identified novel and known somatic fusion genes, chimeras, and translocations. To identify DEGs between samples presenting shorter or longer telomere lengths, we used the DESeq2 package (41). To generate the read counting matrices aligned to the genome, we used the htseq-count from the HTSeq package (42). Read counts were normalized by the size of each library using the cpm method (counts per million = (counts per feature / total reads) * 1 000 000). For the filtering process, only genes with at least 2 cpm in at least three aCP samples were kept. The total list of transcripts expressed in log^2 cpm, normalized with Z-score, and filtered for significant DEGs (adjusted P-value < 0.05 and log^2 fold change >1 or <−1) was used to generate the heatmap with the relevant clinical data. For the heatmap analyses, log^2 cpm values normalized by Z-score were used.

To further validate our data, a subset of downregulated DEGs between aCP1 and aCP2 groups were evaluated by quantitative real-time PCR (qPCR). The same RNA samples subjected to RNA-seq (500 ng) were reverse-transcribed using the High-Capacity cDNA RT kit and MultiScribe® enzyme (Life Technologies). The TaqMan® assays (Applied Biosystems) targeting the genes, *GLUL* (Hs00374213_m1), *GPX1* (Hs00829989_gH) and *FDX1* (Hs01070065_g1), and the endogenous controls *GUSB* (4326320E) and PGK1 (4326318E) were used since these assays were promptly available. Relative mRNA expression levels were determined using the $2^{-\Delta\Delta Ct}$ method.

The Gene Set Enrichment Analysis (GSEA) was based on the WEB-based GEne SeT AnaLysis Toolkit. The interested lists contained 15 566 user IDs; among them 14 846 were unambiguously mapped to 14 846 unique entrezgene IDs while 720 could not be mapped to any entrezgene ID. Among the 14 846 unique entrezgene ID,

Downloaded from Bioscientifica.com at 08/05/2022 02:14:16PM
via ESE MEMBER ACCESS

1910 were annotated to the selected functional pathways, which were used for the enrichment analysis (43, 44). We also analyzed pathways enrichment by over representation analysis (ORA). The lists of upregulated and downregulated DEGs contained 271 and 116 unique entrezgene IDs; among them, 251 and 108 were annotated to functional pathways.

Statistical analysis

Quantitative variables were compared between groups using the nonparametric Mann–Whitney test or Kruskall–Wallis, when appropriated. Categorical data were analyzed by chi-square test or Fisher's exact test. McNemar test was used to compare groups paired with categorical variables and Wilcoxon rank test between groups paired with continuous variables. Time to disease progression was evaluated by the Kaplan–Meier and the curves compared by the Log-rank test. Correlation between continuous variables was evaluated using Spearman's correlation.

The Minitab® Statistical Software 2021-LLC program was used. The significance level adopted was $\alpha = 5\%$.

Results

In this series of 42 aCP patients, 22 (52.3%) were female and the median age at diagnosis was 15 years (interquartile range Q1–Q3 (IQR): 7–26). Among FMRP-USP cohort (n=21), headache (85.7%) and visual field alteration (66.7%) were the most common symptoms at the diagnosis, followed by vomiting (28.6%) and seizure (23.8%). Hypersomnia and hyperphagia were also observed in 19 and 47.6%, respectively, and obesity in 52.4% of the patients. At least one pituitary hormone deficiency was observed in 76.2%, while 38.1% presented with three or more deficiencies.

Radiological characteristics of tumors were obtained from the entire cohort (n=42). Most tumors present solid-cystic (90.5%) and calcified lesions (95.2%). Tumors were large (38 mm; IQR: 31–45) and 78.6 % had tumor volume of 13 cm^3 (IQR: 5.5–30). Regarding hypothalamic involvement, most tumors (81.0%) were classified as type 2, 9.5% as type 1, and no invasion (type 0) was observed in 9.5% (Table 1).

All patients underwent surgical treatment (Table 2). Transcranial approach was more frequent than transsphenoidal (80% vs 20%). Partial tumor resection occurred in 80.5% of the patients. One surgery was performed in 37.5% of the patients whereas 37.5% underwent two surgeries, 10% three surgeries, 12.5% four surgeries, and 2.5% five surgeries. Recurrence occurred in 61.9% of the patients; the time to tumor progression was 21 months (IQR: 8.6–42), and 53% received adjuvant radiotherapy. Two patients (4.8%) died as a result of the disease.

From the clinical outcomes obtained from FMRP-USP cohort, we observed an increase in endocrine complications during the follow-up: diabetes insipidus (DI) (19% vs 71.4%; P=0.0001), hypogonadism (33.3% vs 66.6%; P=0.008), GH deficiency (43% vs 71.4%; P=0.01), and hypothyroidism (43% vs 95.2%; P=0.0001), adrenal insufficiency (43% vs 90.5%; P=0.0001). The number of patients with at least three affected axes increased from

Table 1 Radiological characteristics of tumors from patients (n = 42) with adamantinomatous craniopharyngioma. Data are presented as n (%) or as median (Q1–Q3).

Tumor characteristics	Values
Cystic	1 (2.4%)
Solid	3 (7.1%)
Solid cystic	38 (90.5%)
Presence of calcifications	40 (95.2%)
Largest axis size (mm)	38 (31–45)
Tumor > 30 mm	34 (81%)
Hipotalamic invasion*	
Type 0	4 (9.5%)
Type 1	4 (9.5%)
Type 2	34 (81%)

*According to Puget *et al.* (38). Type 0: no hypothalamus invasion, type 1: hypothalamus displaced by the tumor but not invaded, type 2: invasion and infiltration of the hypothalamus.

Table 2 Treatment and clinical outcomes of patients with adamantinomatous craniopharyngioma. Data are presented as n (%) or as median (Q1–Q3).

Treatment	Values
Surgical approach	
Transsphenoidal	8/40 (20%)
Transcranial	32/40 (80%)
Resection	
Partial	33/41 (80.5%)
Total	8/41 (19.5%)
Number of surgeries	
1	15/40 (37.5%)
2	15/40 (37.5%)
3	4/40 (10%)
4	5/40(12.5%)
5	1/40 (2.5%)
Radiotherapy	22/42 (53%)
Follow-up (months)	56.2 (46.3–82.1)
Recurrence*	26/42 (61.9%)
Time to disease progression (months)**	21 (8.6–42)
Death	2/42 (4.8%)

*Recurrence was defined as tumor growth or reappearance after initial surgery. **Time to disease progression was defined as the time in months between the initial surgery and the need for a new procedure.

Downloaded from Bioscientifica.com at 08/05/2022 02:14:16PM
via ESE MEMBER ACCESS

38.1% to 85.7% (P=0.001). Hypersomnia (0% vs 19%) and hyperphagia (19% vs 52.3%; P=0.01) also increased but not obesity (52.3% vs 57.1%).

Evaluation of *CTNNB1* and *TERT*p mutations and telomere lengths

Using Sanger or WES, exon 3 *CTNNB1* mutations were found in 29 out of 42 aCPs (69%), 1 being deletion and 11 different missense mutations.

No *TERT*p mutations were found. The telomere length was evaluated in 37 out of 42 patients (51% females). The median telomere length (T/S) was 0.454 (IQR: 0.338–0.661). Females presented higher T/S than males (0.505, IQR: 0.441–0.758 vs 0.392, IQR: 0.287–0.574; P=0.005).

CTNNB1 mutations and telomere lengths and their significance on clinical and prognosis of aCPs

We also compared the clinical characteristics between aCP patients presenting mutated- or non-mutated *CTNNB1*. There was no difference regarding clinical features at the diagnosis or the follow-up.

There was a trend of lower age at diagnosis in patients with *CTNNB1* mutated tumors (12.5, IQR: 6.7–21.5 vs 22, IQR: 13–28.5 years; P=0.08) and higher prevalence of *CTNNB1* mutations in patients diagnosed under the age of 15 years (85% vs 15%; P=0.04). *CTNNB1* mutations were not associated with tumor radiological aspects, surgical approach, extension of resection, number of surgeries, and need for adjuvant radiotherapy. Mutated and non-mutated patients had similar time of follow-up (54, IQR: 38–86 vs 60, IQR: 44–123 months; P=0.4); however, there was a trend of more frequent recurrence in *CTNNB1*-mutated group (76% vs 24%; P=0.1). The median time to tumor progression was 18.8 and 37.6 months in *CTNNB1*-mutated and non-mutated groups, respectively (Fig. 1).

Patients with T/S ≤ or >0.45 were classified as shorter or longer telomere length groups, respectively. We compared the clinicopathological, radiological, treatment, and outcome features between these two groups, and no differences were observed.

In the group of 37 tumors evaluated for *CTNNB1* mutation and telomere length, 27 (73%) were *CTNNB1* mutated and presented shorter telomere lengths than the non-mutated aCPs (0.441, IQR: 0.306–0.608 vs 0.607, IQR: 0.445–0.778; P=0.04; Fig. 2). In a multivariate analysis, age at diagnosis did not associate with the telomere length when comparing mutated- and non-mutated *CTNNB1* aCPs (P=0.5).

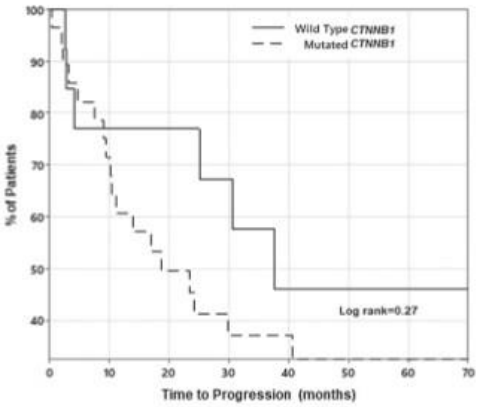

Figure 1
Kaplan–Meier curve demonstrating the time (months) to disease progression according to the presence or absence of *CTNNB1* mutation in adamantinomatous craniopharyngiomas.

Differentially expressed genes in aCPs regarding telomere lengths

Among the aCPs evaluated by RNA-seq in which the telomere lengths and *CTNNB1* mutations were available (n=16), patients were classified according to telomeric length (shorter: aCP1 and longer: aCP2). We analyzed the profile of DEGs between these groups. A total of 387 DEGs were identified, 271 being upregulated (Supplementary

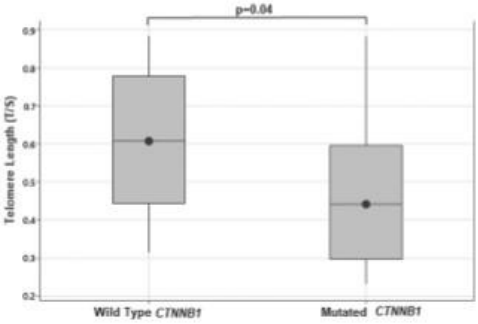

Figure 2
Telomere length presented as telomere/single gene ratio (T/S) in patients with adamantinomatous craniopharyngiomas in the presence or absence of the *CTNNB1* mutation (*P = 0.04).

Downloaded from Bioscientifica.com at 08/05/2022 02:14:16PM
via ESE MEMBER ACCESS

Table 1, see section on supplementary materials given at the end of this article) and 116 downregulated (Supplementary Table 2), generating 2 clusters: 1 enriched by T/S ≤0.45, in which all aCPs had *CTNNB* mutations (corresponding to aCP1) whereas in the other, 4 out of 8 aCPs had *CTNNB1* mutations (corresponding to aCP2) (Fig. 3). To confirm the robustness of our experimental data, we selected three downregulated DEGs (*GLUL*, *GPX1*, and *FDX1*) and validated also by qPCR that these transcripts were underexpressed in the shorter (aCP1) than in the longer (aCP2) telomere length groups.

Based on the standard parameters, upregulated and downregulated pathways were identified by GSEA (Supplementary Table 3) and by ORA (Supplementary Table 4). Figure 4 shows the top ten upregulated pathways, which involve Wnt, Cadherin, and Hedgehog signaling pathways, and the top ten downregulated pathways, which involve cell cycle, receptors, and neurotransmitters pathways.

Discussion

In the present study, we confirm the high morbidity observed in patients with aCP who usually present with large tumors, mostly invading the hypothalamus, which justifies the high percentages of hypopituitarism, obesity, and neuro-ophthalmological alterations. *CTNNB1* mutations might be associated with higher prevalence of recurrence and earlier disease progression. Although we did not observe mutations in the *TERT*p region, telomere length was shorter in patients with *CTNNB1*-mutated aCPs. This is robust evidence of the relationship of the Wnt/β-catenin and telomere pathways in the pathogenesis of adamantinomatous craniopharyngiomas.

The present series consisted of 42 patients with aCPs, with no gender differences, similar to observed in different series of the literature (45, 46, 47, 48). Our patients were young, with 57% of them diagnosed under the age of 18 years, similar to the series of Karavitaki *et al.* (45); thus,

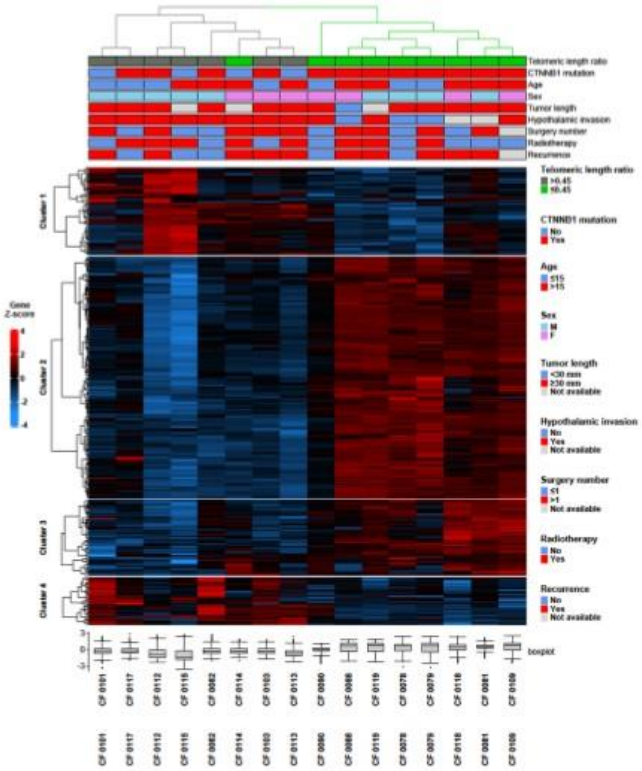

Figure 3
Transcriptome of adamantinomatous craniopharyngiomas (aCPs) according to telomere length. Heatmap with clustering 16 aCPs classification based on differentially expressed genes (DEGs) according to telomere length ratio (T/S) identified two main clusters: aCP1 (green) and aCP2 (gray), corresponding to T/S ≤0.45 and T/S >0.45, respectively. Unsupervised hierarchical clustering analysis (UHCA) was performed considering Euclidian distance and Ward's method. Molecular and clinical annotations are provided. All variables follow the color code classification, described at the right of the figure. Expression profiles related to the DEGs among the two aCPs according to telomere length groups (aCP1 vs aCP2). The plotted values are equivalent to the transcript $\log_2$ cpm normalized with Z-score. The boxplots represent the Z-score distribution with the individual, median, interquartile, and s.e. values.

Downloaded from Bioscientifica.com at 08/05/2022 02:14:16PM
via ESE MEMBER ACCESS

Original Research | J I S Mota, R M P Silva-Júnior and others | Telomeres and β-catenin in craniopharyngiomas | 187:2 | 225

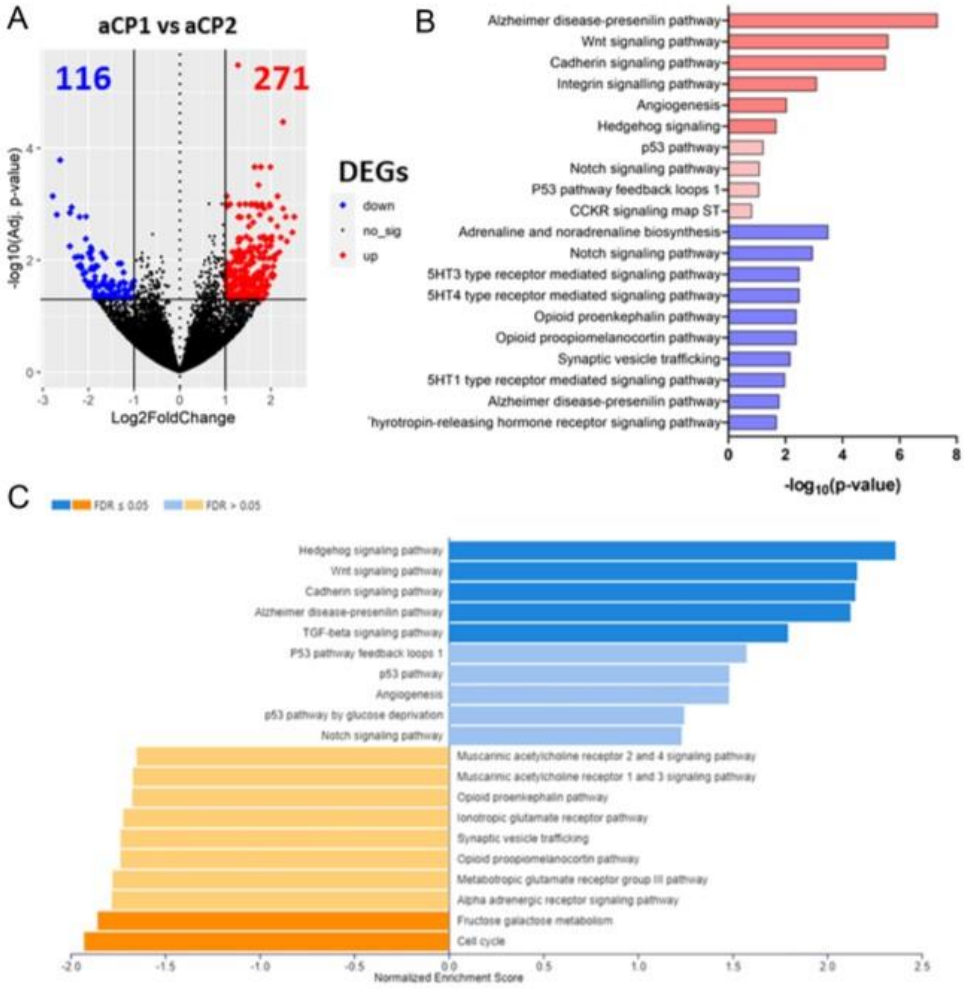

Figure 4

Differentially expressed genes (DEGs) in adamantinomatous craniopharyngiomas (aCPs) according to telomere length ratio (T/S) and enrichment analysis. (A) Volcano plot with the DEGs identified between aCP1 (T/S ≤0.45) and aCP2 (T/S >0.45) groups. The DEGs were filtered by adjusted *P* - value < 0.05 and $\log_2$ fold change >1 for upregulated genes (red) or <−1 for downregulated genes (blue). Pathway enrichment analysis were performed by (B) over representation analysis (ORA) and (C) Gene Set Enrichment Analysis (GSEA). Top ten positive and top ten negative related pathways were identified as enriched.

it was not possible to observe the bimodal distribution described in the literature (1, 2, 49). Most tumors had more than 30 mm in the largest dimension and had type 2 hypothalamus involvement, data in agreement with severe and progressive disease observed mainly in young patients (50). Two-thirds of the patients underwent two or more surgical procedures and half underwent adjuvant radiotherapy. These procedures worsen hunger/satiety

Downloaded from Bioscientifica.com at 08/05/2022 02:14:16PM
via ESE MEMBER ACCESS

behavior contributing to hypothalamic obesity, cognitive deficits, visual changes, and hypopituitarism, resulting in loss of quality of life (51, 52). All these findings are in accordance with large revisions (45, 47, 53).

Searching for molecular pathogenesis of craniopharyngiomas aims to improve the prognosis providing tumor-targeted therapy (54). Indeed, molecular markers allowed distinguishing papillary craniopharyngiomas (pCPs), which are associated with the *BRAFV600E* mutation, resulting in the activation of the MAPK pathway (55) from aCPs that carry *CTNNB1* mutations, stabilizing β-catenin, and leading to activation of the Wnt pathway (56). In our current series of aCPs, *CTNNB1* mutations were found in 69%, data in agreement with the literature showing that large-scale sequencing increases the methodological effectiveness for detecting mutations (57).

There was no difference regarding clinicopathological features, treatment, and outcomes between *CTNNB1*-mutated and non-mutated groups. However, *CTNNB1* mutations were more common in aCP patients younger than 15 years (85% vs 15%). Moreover, there was a trend of higher recurrence rate (76% vs 24%) and earlier tumoral progression (18.8 vs 37.6 months) in the *CTNNB1*-mutated group, suggesting association with more severe disease. Previous studies showed no association between the presence of *CTNNB1* mutations and tumor size, hypothalamic invasion, number of surgeries, and time to disease progression. However, studies showed that recurrence (15) and worsening overall survival (14) were related to tumors with greater nuclear staining of β-catenin. Using next-generation sequencing, Hara *et al.* detected *CTNNB1* mutations in 70% of tumors and, likewise our data, they found no differences in clinicopathological features, treatment, and outcomes. However, when patients who underwent radiotherapy were excluded, they found a longer time of disease progression-free survival in the CTNNB1 non-mutated group (58).

The present study evaluated a possible role of abnormal telomere length in the pathogenesis of aCPs since short telomeres and telomerase hyperactivity have been found more frequently in cancer than in normal tissues (21, 32). We did not find mutations in the two *TERT*p hotspots in any of the 42 samples studied. Until very recently, there was no description in the literature regarding the contribution of the *TERT*p mutation in craniopharyngiomas. Fujio *et al.* showed in a group of 42 craniopharyngiomas (21 aCP and 21 pCP) the absence of the *TERT*p mutations in all samples. These authors also assessed the methylation pattern in a subset of 24 tumors. Among these, 14 (58%) had *TERT*p methylation but without correlation with aggressiveness (59). Altogether, that previous study with 21 aCPs and the present study with 42 aCPs rule out the role of *TERT*p mutations on aCP pathogenesis.

Telomeres progressively shorten leaving the cell cycle in senescence. Also, telomerase confers cell immortality, a hallmark of cancer. In the current study, we also assessed telomere lengths in aCPs, which were longer in females, confirming what has already been shown in normal population by a meta-analysis (60). It is still not completely understood how telomere length or telomerase activation could influence craniopharyngiomas' behavior. We did not find difference in telomere length regarding clinicopathological features, treatment, and outcomes. One possibility to explain our finding is that the majority of our patients had an aggressive disease, which can be considered a limitation of this study. Perhaps, if our sample was composed by tumors with different invasiveness grades, biological differences regarding disease progression and prognosis could be revealed, as well established in the evolution of color ectal cancer (21).

We found the association of shorter telomere length with *CTNNB1* mutations, which could contribute to the earlier tumoral progression observed in patients with *CTNNB1* mutated aCPs. Interestingly, a study using embryo chimeras of telomerase deficient zebrafish generated from melanoma-prone observed that telomere shortening gives rise to increased senescence and systemic inflammation promoting tumorigenesis in a noncell autonomous manner, resembling aCPs origin (61, 62).

We also hypothesized that samples presenting shorter or longer telomere lengths should have upregulated and downregulated DEGs that would differentially enrich metabolic and cell signaling pathways. Taking advantage that we had just performed RNA-seq in aCP samples in our lab (manuscript in preparation) and the fact of among those samples, 16 aCPs had data on *CTNNB1* mutations and telomere length, we showed unique entrezgene IDs annotated for the Wnt, Cadherin, TGF-beta, and Hedgehog signaling pathways, all of them directly involved in the pathogenesis of aCPs (47). These results suggest that these pathways might also be related to telomere length suggesting its important role in the tumor biology of aCPs. Besides Wnt, all these other pathways might promote tumor growth, infiltration, and angiogenesis by the activation of transcription factors in palisade cells by autocrine and paracrine actions.

Using a murine aCP model, longer telomeres were observed in β-catenin cluster cells than in the surrounding cells, which is a characteristic of undifferentiated pituitary

Downloaded from Bioscientifica.com at 08/05/2022 02:14:16PM
via ESE MEMBER ACCESS

progenitors/stem cells. However, a similar analysis on a few human aCP samples revealed longer telomeres in the surrounding cells rather than β-catenin cluster cells (16). These authors postulated that in mouse and human aCP β-catenin clusters contain slow-dividing/quiescent cells, a feature associated with stem cells (6). The present study is the first to evaluate the telomere length in a large sample of human aCPs and its relationship with clinical parameters. In addition, we identified a set of differentially expressed genes (DEGs) using an unsupervised RNA-seq approach, which differentiates the groups with shorter or longer telomeres, allowing further studies to expand the putative pathways involved in the interaction between β-catenin and telomere biology.

Our data strengthens the relationship of the Wnt/β-catenin pathway and telomere length in the pathogenesis of aCPs. Interestingly, Zhang *et al.* using human cancer cells showed that *TERT* is a direct target of the Wnt/β-catenin pathway and β-catenin/TCF4 complex binds to the *TERT*p and increases telomerase activity. These findings link these two important pathways in the origin and progression of cancers (63). Indeed, in multiforme glioblastoma, Behrooz and Syahir explored the relationship between *TERT* and CD133, a cancer progenitor cell marker, which acts via Wnt/β-catenin. The authors postulate that β-catenin stimulates *TERT* transcription while *TERT* acts as a cofactor to the transcription of β-catenin target genes (64).

Several compounds targeting telomere–telomerase have become object of cancer research. Imetelstat, a telomerase inhibitor under clinical development, is a telomerase template antagonist (65). The 6-thio-dG nucleoside analog is incorporated into telomeres by telomerase and activates DNA repair mechanisms and senescence or crises only in telomerase positive cells (66). Another specific therapeutic option in development is the Telomelysin/OBP-301, which has oncolytic effect in affected cells (67). Tankyrase works in telomeres by binding to TRF1 and promoting its PARylation. Indeed, the Tankyrase inhibitor blocks the PARylation of TRF1 and holds them in telomeres, contributing to shorten telomeres. In the Wnt pathway, tankyrase connects to AXIN1/2 stabilizing AXIN, which in turn degrades β-catenin. So, tankyrase inhibitors would cause decreased Wnt/β-catenin signaling (67, 68). The crosstalk between Wnt/β-catenin pathway and telomeres opens up the possibility of these drugs as alternative target-directed treatments for recurrent and progressive aCPs.

In conclusion, our series confirms the high morbidity in patients with aCP who present hypopituitarism, obesity, neuro-ophthalmological alterations, and tumors invading the hypothalamus. Our data suggest that the presence of *CTNNB1* mutations is associated with greater prevalence of recurrence and earlier disease progression. Finally, we ruled out the involvement of mutations in the *TERT*p in the pathogenesis of aCPs. However, the telomere length was shorter in *CTNNB1*-mutated aCPs, evidencing the relationship of these pathways in the tumorigenesis of aCPs. This knowledge opens doors for the development of targeted drugs and precision medicine in the treatment of patients with aCP.

Compliance with ethical standards

All procedures performed involving human participants were in accordance with the ethical standards of the Research Ethics Committee of the Clinical Hospital of the Ribeirao Preto Medical School /University of São Paulo (CEP/HCFMRP) (# 4.970.916) and with the 1964 Helsinki Declaration and its later amendments. Written informed consent was obtained from each participant or legal representants (parent or guardian) after full explanation of the purpose and nature of all performed procedures.

Supplementary materials

This is linked to the online version of the paper at https://doi.org/10.1530/EJE-21-1269.

Declaration of interest

The authors declare that there is no conflict of interest that could be perceived as prejudicing the impartiality of the research reported.

Funding

This work was supported by the Sao Paulo Research Foundation (FAPESP) (Grant 2014/03989-6), which also funded post-doctoral scholarships for R M P S J (2019/00849-2) and A C B (19/00860-6).

Acknowledgements

The authors thank Wendy Turatti, Renata Sicchieri and Barbara Santana-Lemos for technical support. The authors thank professor Rodrigo T Calado for his support in telomere length analyses.

References

1 Bunin GR, Surawicz TS, Witman PA, Preston-Martin S, Davis F & Bruner JM. The descriptive epidemiology of craniopharyngioma. *Journal of Neurosurgery* 1998 **89** 547–551. (https://doi.org/10.3171/jns.1998.89.4.0547)

2 Karavitaki N, Cudlip S, Adams CB & Wass JA. Craniopharyngiomas. *Endocrine Reviews* 2006 **27** 371–397. (https://doi.org/10.1210/er.2006-0002)

Downloaded from Bioscientifica.com at 08/05/2022 02:14:16PM
via ESE MEMBER ACCESS

3 Karavitaki N & Wass JA. Non-adenomatous pituitary tumours. *Best Practice and Research: Clinical Endocrinology and Metabolism* 2009 **23** 651–665. (https://doi.org/10.1016/j.beem.2009.05.007)

4 Prabhu VC & Brown HG. The pathogenesis of craniopharyngiomas. *Child's Nervous System* 2005 **21** 622–627. (https://doi.org/10.1007/s00381-005-1190-9)

5 Sekine S, Takata T, Shibata T, Mori M, Morishita Y, Noguchi M, Uchida T, Kanai Y & Hirohashi S. Expression of enamel proteins and LEF1 in adamantinomatous craniopharyngioma: evidence for its odontogenic epithelial differentiation. *Histopathology* 2004 **45** 573–579. (https://doi.org/10.1111/j.1365-2559.2004.02029.x)

6 Gaston-Massuet C, Andoniadou CL, Signore M, Jayakody SA, Charolidi N, Kyeyune R, Vernay B, Jacques TS, Taketo MM, Le Tissier P *et al.* Increased wingless (Wnt) signaling in pituitary progenitor/stem cells gives rise to pituitary tumors in mice and humans. *PNAS* 2011 **108** 11482–11487. (https://doi.org/10.1073/pnas.1101553108)

7 Zhan T, Rindtorff N & Boutros M. Wnt signaling in cancer. *Oncogene* 2017 **36** 1461–1473. (https://doi.org/10.1038/onc.2016.304)

8 Sekine S, Shibata T, Kokubu A, Morishita Y, Noguchi M, Nakanishi Y, Sakamoto M & Hirohashi S. Craniopharyngiomas of adamantinomatous type harbor-catenin gene mutations. *American Journal of Pathology* 2002 **161** 1997–2001. (https://doi.org/10.1016/s0002-9440(10)64477-x)

9 Buslei R, Nolde M, Hofmann B, Meissner S, Eyupoglu IY, Siebzehnrübl F, Hahnen E, Kreutzer J & Fahlbusch R. Common mutations of beta-catenin in adamantinomatous craniopharyngiomas but not in other tumours originating from the sellar region. *Acta Neuropathologica* 2005 **109** 589–597. (https://doi.org/10.1007/s00401-005-1004-x)

10 Campanini ML, Colli LM, Paixao BM, Cabral TP, Amaral FC, Machado HR, Neder LS, Saggioro F, Moreira AC, Antonini SR *et al.* CTNNB1 gene mutations, pituitary transcription factors, and microRNA expression involvement in the pathogenesis of adamantinomatous craniopharyngiomas. *Hormones and Cancer* 2010 **1** 187–196. (https://doi.org/10.1007/s12672-010-0041-7)

11 Holsken A, Sill M, Merkle J, Schweizer L, Buchfelder M, Flitsch J, Fahlbusch R, Metzler M, Kool M, Pfister SM *et al.* Adamantinomatous and papillary craniopharyngiomas are characterized by distinct epigenomic as well as mutational and transcriptomic profiles. *Acta Neuropathologica Communications* 2016 **29** 4–20. (https://doi.org/10.1186/s40478-016-0287-6)

12 Brastianos PK, Taylor-Weiner A, Manley PE, Jones RT, Dias-Santagata D, Thorner AR, Lawrence MS, Rodriguez FJ, Bernardo LA, Schubert L *et al.* Exome sequencing identifies BRAF mutations in papillary craniopharyngiomas. *Nature Genetics* 2014 **46** 161–165. (https://doi.org/10.1038/ng.2868)

13 Colli LM, Saggioro F, Serafini LN, Camargo RC, Machado HR, Moreira AC, Antonini SR & de Castro M. Components of the canonical and non-canonical Wnt pathways are not mis-expressed in pituitary tumors. *PLoS ONE* 2013 **26** e62424. (https://doi.org/10.1371/journal.pone.0062424)

14 Li Z, Xu J, Huang S & You C. Aberrant membranous expression of β-catenin predicts poor prognosis in patients with craniopharyngioma. *Annals of Diagnostic Pathology* 2015 **19** 403–408. (https://doi.org/10.1016/j.anndiagpath.2015.10.002)

15 Jucá CEB, Colli LM, Martins CS, Campanini ML, Paixão B, Jucá RV, Saggioro FP, de Oliveira RS, Moreira AC, Machado HR *et al.* Impact of the canonical Wnt pathway activation on the pathogenesis and prognosis of adamantinomatous craniopharyngiomas. *Hormone and Metabolic Research* 2018 **50** 575–581. (https://doi.org/10.1055/a-0593-5956)

16 Andoniadou CL, Gaston-Massuet C, Reddy R, Schneider RP, Blasco MA, Le Tissier P, Jacques TS, Pevny LH, Dattani MT & Martinez-Barbera JP. Identification of novel pathways involved in the pathogenesis of human adamantinomatous craniopharyngioma. *Acta Neuropathologica* 2012 **124** 259–271. (https://doi.org/10.1007/s00401-012-0957-9)

17 Martinez-Barbera JP. 60 Years of Neuroendocrinology: Biology of human craniopharyngioma: lessons from mouse models. *Journal of Endocrinology* 2015 **226** T161–T172. (https://doi.org/10.1530/JOE-15-0145)

18 Gomes DC, Jamra SA, Leal LF, Colli LM, Campanini ML, Oliveira RS, Martinelli Jr CE, Elias PC, Moreira AC, Machado HR *et al.* Sonic Hedgehog pathway is upregulated in adamantinomatous craniopharyngiomas. *European Journal of Endocrinology* 2015 **172** 603–608. (https://doi.org/10.1530/EJE-14-0934)

19 Apps JR, Carreno G, Gonzalez-Meljem JM, Haston S, Guiho R, Cooper JE, Manshaei S, Jani N, Hölsken A, Pettorini B *et al.* Tumour compartment transcriptomics demonstrates the activation of inflammatory and odontogenic programmes in human adamantinomatous craniopharyngioma and identifies the MAPK/ERK pathway as a novel therapeutic target. *Acta Neuropathologica* 2018 **135** 757–777. (https://doi.org/10.1007/s00401-018-1830-2)

20 Carreno G, Boult JKR, Apps J, Gonzalez-Meljem JM, Haston S, Guiho R, Stache C, Danielson LS, Koers A, Smith LM *et al.* SHH pathway inhibition is protumourigenic in adamantinomatous craniopharyngioma. *Endocrine-Related Cancer* 2019 **26** 355–366. (https://doi.org/10.1530/ERC-18-0538)

21 Hastie ND, Dempster M, Dunlop MG, Thompson AM, Green DK & Allshire RC. Telomere reduction in human colorectal carcinoma and with ageing. *Nature* 1990 **346** 866–868. (https://doi.org/10.1038/346866a0)

22 Wyatt HD, West SC & Beattie TL. InTERTpreting telomerase structure and function. *Nucleic Acids Research* 2010 **38** 5609–5622. (https://doi.org/10.1093/nar/gkq370)

23 Fu D & Collins K. Purification of human telomerase complexes identifies factors involved in telomerase biogenesis and telomere length regulation. *Molecular Cell* 2007 **28** 773–785. (https://doi.org/10.1016/j.molcel.2007.09.023)

24 Vinagre J, Almeida A, Pópulo H, Batista R, Lyra J, Pinto V, Coelho R, Celestino R, Prazeres H, Lima L *et al.* Frequency of tert promoter mutations in human cancers. *Nature Communications* 2013 **4** 2185. (https://doi.org/10.1038/ncomms3185)

25 Lee SE, Chang SH, Kim WY, Lim SD, Kim WS, Hwang TS & Han HS. Frequent somatic tert promoter mutations and CTNNB1 mutations in hepatocellular carcinoma. *Oncotarget* 2016 **7** 69267–69275. (https://doi.org/10.18632/oncotarget.12121)

26 Juratli TA, Thiede C, Koerner MVA, Tummala SS, Daubner D, Shankar GM, Williams EA, Martinez-Lage M, Soucek S, Robel K *et al.* Intratumoral heterogeneity and *tert* promoter mutations in progressive/higher-grade meningiomas. *Oncotarget* 2017 **8** 109228–109237. (https://doi.org/10.18632/oncotarget.22650)

27 Macerola E, Loggini B, Giannini R, Garavello G, Giordano M, Proietti A, Niccoli C, Basolo F & Fontanini G. Coexistence of tert promoter and BRAF mutations in cutaneous melanoma is associated with more clinicopathological features of aggressiveness. *Virchows Archiv* 2015 **467** 177–184. (https://doi.org/10.1007/s00428-015-1784-x)

28 Melo M, da Rocha AG, Vinagre J, Batista R, Peixoto J, Tavares C, Celestino R, Almeida A, Salgado C, Eloy C *et al.* Tert promoter mutations are a major indicator of poor outcome in differentiated thyroid carcinomas. *Journal of Clinical Endocrinology and Metabolism* 2014 **99** E754–E765. (https://doi.org/10.1210/jc.2013-3734)

29 Rusinek D, Pfeifer A, Krajewska J, Oczko-Wojciechowska M, Handkiewicz-Junak D, Pawlaczek A, Zebracka-Gala J, Kowalska M, Cyplinska R, Zembala-Nozynska E *et al.* Coexistence of *tert* promoter mutations and the *BRAF* V600E alteration and its impact on histopathological features of papillary thyroid carcinoma in a selected series of polish patients. *International Journal of Molecular Sciences* 2018 **19** 2647. (https://doi.org/10.3390/ijms19092647)

30 Shi X, Liu R, Qu S, Zhu G, Bishop J, Liu X, Sun H, Shan Z, Wang E, Luo Y *et al.* Association of tert promoter mutation 1,295,228 C>T with BRAF V600E mutation, older patient age, and distant metastasis in anaplastic thyroid cancer. *Journal of Clinical Endocrinology and*

Downloaded from Bioscientifica.com at 08/05/2022 02:14:16PM
via ESE MEMBER ACCESS

Metabolism 2015 **100** E632–E637. (https://doi.org/10.1210/jc.2014-3606)

31 Martins CS, de Castro M & Calado RT. Absence of tert promoter mutations in pituitary adenomas. *Journal of Endocrinological Investigation* 2016 **39** 933–934. (https://doi.org/10.1007/s40618-016-0479-8)

32 Barthel FP, Wei W, Tang M, Martinez-Ledesma E, Hu X, Amin SB, Akdemir KC, Seth S, Song X, Wang Q *et al.* Systematic analysis of telomere length and somatic alterations in 31 cancer types. *Nature Genetics* 2017 **49** 349–357. (https://doi.org/10.1038/ng.3781)

33 Castelo-Branco P, Choufani S, Mack S, Gallagher D, Zhang C, Lipman T, Zhukova N, Walker EJ, Martin D, Merino D *et al.* Methylation of the tert promoter and risk stratification of childhood brain tumours: an integrative genomic and molecular study. *Lancet: Oncology* 2013 **14** 534–542. (https://doi.org/10.1016/S1470-2045(13)70110-4)

34 Miyake Y, Adachi JI, Suzuki T, Mishima K, Araki R, Mizuno R & Nishikawa R. Tert promoter methylation is significantly associated with tert upregulation and disease progression in pituitary adenomas. *Journal of Neuro-Oncology* 2019 **141** 131–138. (https://doi.org/10.1007/s11060-018-03016-8)

35 Higham CE, Johannsson G & Shalet SM. Hypopituitarism. *Lancet* 2016 **12** 2403–2415. (https://doi.org/10.1016/S0140-6736(16)30053-8)

36 Conde WL & Monteiro CA. Body mass index cutoff points for evaluation of nutritional status in Brazilian children and adolescents. *Jornal de Pediatria* 2006 **82** 266–272. (https://doi.org/10.2223/JPED.1502)

37 Øystese KAB, Hisanawi S, Zucknick M, Bollerslev J & Ringstad G. Are volume measurements of non-functioning pituitary adenomas reliable? *Endocrine* 2019 **63** 171–176. (https://doi.org/10.1007/s12020-018-1752-8)

38 Puget S, Garnett M, Wray A, Grill J, Habrand JL, Bodaert N, Zerah M, Bezerra M, Renier D, Pierre-Kahn A *et al.* Pediatric craniopharyngiomas: classification and treatment according to the degree of hypothalamic involvement. *Journal of Neurosurgery* 2007 **106** (1 Supplement) 3–12. (https://doi.org/10.3171/ped.2007.106.1.3)

39 Gutierrez-Rodrigues F, Santana-Lemos BA, Scheucher PS, Alves-Paiva RM & Calado RT. Direct comparison of flow-FISH and qPCR as diagnostic tests for telomere length measurement in humans. *PLoS ONE* 2014 **19** e113747. (https://doi.org/10.1371/journal.pone.0113747)

40 Martins CS, Santana-Lemos BA, Saggioro FP, Neder L, Machado HR, Moreira AC, Calado RT & de Castro M. Telomere length and telomerase expression in pituitary tumors. *Journal of Endocrinological Investigation* 2015 **38** 1243–1246. (https://doi.org/10.1007/s40618-015-0298-3)

41 Love MI, Huber W & Anders S. Moderated estimation of fold change and dispersion for RNA-seq data with DESeq2. *Genome Biology* 2014 **15** 550. (https://doi.org/10.1186/s13059-014-0550-8)

42 Anders S, Pyl PT & Huber W. Seq – a Python framework to work with high-throughput sequencing data. *Bioinformatics* 2015 **31** 166–169. (https://doi.org/10.1093/bioinformatics/btu638)

43 Zhang B, Kirov S & Snoddy J. WebGestalt: an integrated system for exploring gene sets in various biological contexts. *Nucleic Acids Research* 2005 **33** W741–W748. (https://doi.org/10.1093/nar/gki475)

44 Chen EY, Tan CM, Kou Y, Duan Q, Wang Z, Meirelles GV, Clark NR & Ma'ayan A. Enrichr: interactive and collaborative HTML5 gene list enrichment analysis tool. *BMC Bioinformatics* 2013 **14** 128. (https://doi.org/10.1186/1471-2105-14-128)

45 Karavitaki N, Brufani C, Warner JT, Adams CB, Richards P, Ansorge O, Shine B, Turner HE & Wass JA. Craniopharyngiomas in children and adults: systematic analysis of 121 cases with long-term follow-up. *Clinical Endocrinology* 2005 **62** 397–409. (https://doi.org/10.1111/j.1365-2265.2005.02231.x)

46 Müller HL. Craniopharyngioma. *Endocrine Reviews* 2014 **35** 513–543. (https://doi.org/10.1210/er.2013-1115)

47 Müller HL, Merchant TE, Puget S & Martinez-Barbera JP. New outlook on the diagnosis, treatment and follow-up of childhood-onset craniopharyngioma. *Nature Reviews: Endocrinology* 2017 **13** 299–312. (https://doi.org/10.1038/nrendo.2016.217)

48 Momin AA, Recinos MA, Cioffi G, Patil N, Soni P, Almeida JP, Kruchko C, Barnholtz-Sloan JS, Recinos PF & Kshettry VR. Descriptive epidemiology of craniopharyngiomas in the United States. *Pituitary* 2021 **24** 517–522. (https://doi.org/10.1007/s11102-021-01127-6)

49 Barbosa AP, Varela A, Carvalho D, Cerejo A, Pereira J, Castro L, Vinha E, Monteiro M, Cruz J, Vaz R *et al.* Craniopharyngiomas. Clinicopathological aspects in different age groups. *Acta Médica Portuguesa* 2002 **15** 123–129.

50 Nogueira MC, Berbel Júnior AS, Koenigkam-Santos M, Moreira AC, Nonino CB & de Castro M. Nutritional and endocrinologic evaluation of patients with craniopharyngioma. *Clinical Nutrition ESPEN* 2015 **10** e213–e218. (https://doi.org/10.1016/j.clnesp.2015.06.001)

51 Wijnen M, Olsson DS, van den Heuvel-Eibrink MM, Hammarstrand C, Janssen JAMJL, van der Lely AJ, Johannsson G & Neggers SJCMM. Excess morbidity and mortality in patients with craniopharyngioma: a hospital-based retrospective cohort study. *European Journal of Endocrinology* 2018 **178** 93–102. (https://doi.org/10.1530/EJE-17-0707)

52 Sterkenburg AS, Hoffmann A, Gebhardt U, Warmuth-Metz M, Daubenbüchel AM & Müller HL. Survival, hypothalamic obesity, and neuropsychological/psychosocial status after childhood-onset craniopharyngioma: newly reported long-term outcomes. *Neuro-Oncology* 2015 **17** 1029–1038. (https://doi.org/10.1093/neuonc/nov044)

53 Müller HL. The diagnosis and treatment of craniopharyngioma. *Neuroendocrinology* 2020 **110** 753–766. (https://doi.org/10.1159/000504512)

54 Otte A & Müller HL. Childhood-onset craniopharyngioma. *Journal of Clinical Endocrinology and Metabolism* 2021 **106** e3820–e3836. (https://doi.org/10.1210/clinem/dgab397)

55 Brastianos PK & Santagata S. ENDOCRINE TUMORS: BRAF V600E mutations in papillary craniopharyngioma. *European Journal of Endocrinology* 2016 **174** R139–R144. (https://doi.org/10.1530/EJE-15-0957)

56 Kato K, Nakatani Y, Kanno H, Inayama Y, Ijiri R, Nagahara N, Miyake T, Tanaka M, Ito Y, Aida N *et al.* Possible linkage between specific histological structures and aberrant reactivation of the Wnt pathway in adamantinomatous craniopharyngioma. *Journal of Pathology* 2004 **203** 814–821. (https://doi.org/10.1002/path.1562)

57 Apps JR & Martinez-Barbera JP. Molecular pathology of adamantinomatous craniopharyngioma: review and opportunities for practice. *Neurosurgical Focus* 2016 **41** E4. (https://doi.org/10.3171/2016.8.FOCUS16307)

58 Hara T, Akutsu H, Takano S, Kino H, Ishikawa E, Tanaka S, Miyamoto H, Sakamoto N, Hattori K, Sakata-Yanagimoto M *et al.* Clinical and biological significance of adamantinomatous craniopharyngioma with CTNNB1 mutation. *Journal of Neurosurgery* 2018 **131** 217–226. (https://doi.org/10.3171/2018.3.JNS172528)

59 Fujio S, Juratli TA, Takajo T, Arita K, Nagano Y, Yoshimoto K, Nayyar N, Curry Jr WT, Martinez-Lage M, Cahill DP *et al.* Craniopharyngiomas, including recurrent cases, lack tert promoter hotspot mutations. *Neurologia Medico-Chirurgica* 2021 **61** 385–391. (https://doi.org/10.2176/nmc.rc.2020-0339)

60 Gardner M, Bann D, Wiley L, Cooper R, Hardy R, Nitsch D, Martin-Ruiz C, Shiels P, Sayer AA, Barbieri M *et al.* Gender and telomere length: systematic review and meta-analysis. *Experimental Gerontology* 2014 **51** 15–27. (https://doi.org/10.1016/j.exger.2013.12.004)

61 Lex K, Maia Gil M, Lopes-Bastos B, Figueira M, Marzullo M, Giannetti K, Carvalho T & Ferreira MG. Telomere shortening produces an inflammatory environment that increases tumor incidence in zebrafish. *PNAS* 2020 **117** 15066–15074. (https://doi.org/10.1073/pnas.1920049117)

62 Gonzalez-Meljem JM, Haston S, Carreno G, Apps JR, Pozzi S, Stache C, Kaushal G, Virasami A, Panousopoulos L, Mousavy-Gharavy SN *et al.* Stem cell senescence drives age-attenuated induction of pituitary

Downloaded from Bioscientifica.com at 08/05/2022 02:14:16PM
via ESE MEMBER ACCESS

tumours in mouse models of paediatric craniopharyngioma. *Nature Communications* 2017 **8** 1819. (https://doi.org/10.1038/s41467-017-01992-5)

63 Zhang Y, Toh L, Lau P & Wang X. Human telomerase reverse transcriptase (hTERT) is a novel target of the Wnt/β-catenin pathway in human cancer. *Journal of Biological Chemistry* 2012 **287** 32494–32511. (https://doi.org/10.1074/jbc.M112.368282)

64 Behrooz AB & Syahir A. Could we address the interplay between CD133, Wnt/β-catenin, and tert signaling pathways as a potential target for glioblastoma therapy? *Frontiers in Oncology* 2021 **11** 642719. (https://doi.org/10.3389/fonc.2021.642719)

65 Tefferi A, Lasho TL, Begna KH, Patnaik MM , Zblewski DL, Finke CM, Laborde RR, Wassie E, Schimek L, Hanson CA *et al.* A pilot study of the telomerase inhibitor imetelstat for myelofibrosis. *New England Journal of Medicine* 2015 **373** 908–919. (https://doi.org/10.1056/NEJMoa1310523)

66 Sugarman ET, Zhang G & Shay JW. In perspective: an update on telomere targeting in cancer. *Molecular Carcinogenesis* 2019 **58** 1581–1588. (https://doi.org/10.1002/mc.23035)

67 Huang SM, Mishina YM, Liu S, Cheung A, Stegmeier F, Michaud GA, Charlat O, Wiellette E, Zhang Y, Wiessner S *et al.* Tankyrase inhibition stabilizes axin and antagonizes Wnt signalling. *Nature* 2009 **461** 614–620. (https://doi.org/10.1038/nature08356)

68 Mashima T, Taneda Y, Jang MK, Mizutani A, Muramatsu Y, Yoshida H, Sato A, Tanaka N, Sugimoto Y & Seimiya H. MTOR signaling mediates resistance to tankyrase inhibitors in Wnt-driven colorectal cancer. *Oncotarget* 2017 **8** 47902–47915. (https://doi.org/10.18632/oncotarget.18146)

Received 23 December 2021
Revised version received 13 April 2022
Accepted 18 May 2022

Downloaded from Bioscientifica.com at 08/05/2022 02:14:16PM
via ESE MEMBER ACCESS