CLÁUDIA MATSUNAGA MARTÍN

Efeitos renais da administração intravenosa de meios de contraste iodado em cães submetidos à tomografia computadorizada:

aspectos ultrassonográficos e laboratoriais

São Paulo

2015

CLÁUDIA MATSUNAGA MARTÍN

Efeitos renais da administração intravenosa de meios de contraste iodado em cães submetidos à tomografia computadorizada:

aspectos ultrassonográficos e laboratoriais

São Paulo

2015

CLÁUDIA MATSUNAGA MARTÍN

Efeitos renais da administração intravenosa de meios de contraste iodado em cães submetidos à tomografia computadorizada:

aspectos ultrassonográficos e laboratoriais

Tese apresentada ao Programa de Pós-Graduação em Clínica Cirúrgica Veterinária da Faculdade de Medicina Veterinária e Zootecnia da Universidade de São Paulo para obtenção do título de Doutor em Ciências

Departamento:
Cirurgia

Área de concentração:
Clínica Cirúrgica Veterinária

Orientador:
Profª Drª Ana Carolina Brandão de Campos Fonseca Pinto

São Paulo

2015

Autorizo a reprodução parcial ou total desta obra, para fins acadêmicos, desde que citada a fonte.

DADOS INTERNACIONAIS DE CATALOGAÇÃO-NA-PUBLICAÇÃO

(Biblioteca Virginie Buff D'Ápice da Faculdade de Medicina Veterinária e Zootecnia da Universidade de São Paulo)

T.3190
FMVZ

Martín, Cláudia Matsunaga
Efeitos renais da administração intravenosa de meios de contraste iodado em cães submetidos à tomografia computadorizada: aspectos ultrassonográficos e laboratoriais / Cláudia Matsunaga Martín. -- 2015.
195p. : il.

Tese (Doutorado) - Universidade de São Paulo. Faculdade de Medicina Veterinária e Zootecnia. Departamento de Cirurgia, São Paulo, 2015.

Programa de Pós-Graduação: Clínica Cirúrgica Veterinária.

Área de concentração: Clínica Cirúrgica Veterinária.

1. Nefrotoxicidade. 2. Contraste radiológico. 3. Osmolaridade. 4. Ultrassonografia Doppler. 5. Cão. I. Título.

UNIVERSIDADE DE SÃO PAULO

FACULDADE DE MEDICINA VETERINÁRIA E ZOOTECNIA

Comissão de Ética no Uso de Animais

CERTIFICADO

Certificamos que o Projeto intitulado "Repercussão renal da administração intravenosa de meios de contraste iodado em cães submetidos à tomografia computadorizada: aspectos ultrassonográficos e laboratoriais", protocolado sob o nº 2901/2013, utilizando 20 (vinte) cães, sob a responsabilidade do(a) Profa. Dra. Ana Carolina Brandão de Campos Fonseca Pinto, está de acordo com os princípios éticos de experimentação animal da "Comissão de Ética no Uso de Animais" da Faculdade de Medicina Veterinária e Zootecnia da Universidade de São Paulo e foi aprovado em reunião do dia 6 de fevereiro de 2013.

We certify that the Research "Renal response to intravenous administration of iodinated contrast media in dogs undergoing computed tomography: ultrasonographic and laboratory aspects", protocol number 2901/2013, utilizing 20 (twenty) dogs, under the responsibility Profa. Dra. Ana Carolina Brandão de Campos Fonseca Pinto, agree with Ethical Principles in Animal Research adopted by "Ethic Committee in the use of animals" of the School of Veterinary Medicine and Animal Science of University of São Paulo and was approved at the meeting on 6 February of 2013.

São Paulo, 19 de agosto de 2014.

Denise Tabacchi Fantoni
Presidente

Av. Prof. Dr. Orlando Marques de Paiva, nº87
Cidade Universitária "Armando de Salles Oliveira"
São Paulo/SP – Brasil
05508-270

Fone: + 55 11 3091-7671/7676/0904
Fax: +55 11 3032-2224
E-mail: ceuavet@usp.br
http://www.fmvz.usp.br

FOLHA DE AVALIAÇÃO

Autor: MARTÍN, Cláudia Matsunaga

Título: **Efeitos renais da administração intravenosa de meios de contraste iodado em cães submetidos à tomografia computadorizada:** aspectos ultrassonográficos e laboratoriais

Tese apresentada ao Programa de Pós-Graduação em Clínica Cirúrgica Veterinária da Faculdade de Medicina Veterinária e Zootecnia da Universidade de São Paulo para obtenção do título de Doutor em Ciências

Data:____/____/_____

Banca Examinadora

Prof. Dr._____

Instituição:_____Julgamento:_____

Prof. Dr._____

Instituição:_____Julgamento:_____

Prof. Dr._____

Instituição:_____Julgamento:_____

Prof. Dr._____

Instituição:_____Julgamento:_____

Prof. Dr._____

Instituição:_____Julgamento:_____

Dedico...

Aos meus pais,

Massako Matsunaga Martín e Manuel Martín Matos (in memoriam),

exemplos de disciplina,

que com muito empenho e amor,

dedicaram parte de suas vidas à educação de suas filhas.

Aos cães

que poderão se beneficiar com as informações aqui relatadas.

"Não te creias na vida auto-suficiente.
Vives, a cada instante, do trabalho de outrem.
Raros cultivam algo da mesa em que se nutrem.
Há quem te guie o carro, outro te faz a roupa.
O próprio Sol imenso necessita do Espaço.
Ninguém progride a sós.
Esta é uma lei de Deus."

Emmanuel

Agradeço...

Aos *Espíritos de Luz* que me assistem e inspiram.

À minha mãe, *Massako Matsunaga Martín*, pelo apoio incondicional.

À *FMVZ USP* pela minha formação profissional e por todas as oportunidades.

Ao *Prof. Dr. Franklin de Almeida Sterman (in memoriam)* responsável por eu ter escolhido a área de Diagnóstico por Imagem e cujos conselhos e exemplo de vida sempre levarei comigo.

À minha orientadora *Profa. Dra. Ana Carolina Brandão de Campos Fonseca Pinto*, que tanto admiro, pela oportunidade, pelo constante incentivo, por acreditar e me convencer que seria possível. Ao longo desse anos, me orientou efetivamente em todos as etapas deste trabalho e esteve presente para que eu superasse todos os obstáculos que surgiram no caminho. Sou eternamente grata pelo inúmeros ensinamentos, fundamentais para a minha evolução profissional e pessoal.

À *Profa. Dra. Carla Aparecida Batista Lorigados* pela intensa troca de ideias durante o período inicial de desenvolvimento desta pesquisa e pelos ensinamentos em Diagnóstico por Imagem.

À *Profa. Dra. Márcia Mery Kogika* pelas importantes orientações clínicas deste estudo e por permitir que eu utilizasse o equipamento de ultrassonografia alocado no Serviço de Diagnóstico por Imagem do Departamento de Cirurgia junto ao Hovet FMVZ USP.

À médica veterinária, mestre e doutora *Samantha Ive Miyashiro* por ter sido extremamente solícita e paciente em relação às dúvidas laboratoriais desde o desenvolvimento do caso piloto até o final do trabalho, e acima de tudo, por sempre ter uma palavra de apoio e encorajamento.

À *Profa. Dra. Lilian Kamikawa,* exemplo de humildade e profissionalismo, por ter sido sempre tão atenciosa ao sanar minhas dúvidas mais específicas, compartilhar experiências e pelas sugestões e orientações no exame de qualificação.

À *Profa. Dra. Júlia Maria Matera* pelo apoio durante a aquisição dos meios de contraste, pelas palavras de incentivo durante a pós-graduação e pelas sugestões no exame de qualificação.

Ao *Prof. Dr. Angelo João Stopiglia*, pela sua amizade desde a graduação e pelas sugestões no exame de qualificação.

À *Profa. Dra. Silvia Renata Gaido Cortopassi* pelo empréstimo do equipamento de aferição de pressão arterial durante o período experimental.

Ao *Prof. Dr. Stefano Carlo Filippo Hagen* por mostrar que a vida pode ser vista de um modo não trivial.

Aos pós-graduandos com os quais tive o prazer de conviver antes do ingresso no doutorado, *Carina Outi Baroni e Carolina de Oliveira Ghirelli*; àqueles com quem convivi durante o período da pós-graduação, *Alessandra Sendyk Grunkraut (eterna incentivadora), Bruno Ferrante e Cinthia Keiko Souto (meus fiéis irmãos caçulas), Karen Maciel Zardo e Diego Ferreira Alves Modena;* aos quase pós-graduandos, *Carina Outi Baroni* (novamente) *e Gabriela Neuman de Paula* e à residente *Carla Franchitto Cecarelli,* pela amizade, diferentes auxílios, inúmeras experiências compartilhadas e por terem tornado esse período tão proveitoso e gratificante.

Aos *médicos veterinários, técnicos de radiologia e enfermeiros dos Serviços de Diagnóstico por Imagem, Anestesiologia e Cirurgia de Pequenos Animais do Departamento de Cirurgia junto ao Hovet FMVZ USP,* por terem me recebido de forma acolhedora no início e durante o doutorado, fato essencial para que eu me readaptasse ao ambiente hospitalar.

Aos que de fato se preocuparam e colaboraram com a triagem dos pacientes, especialmente os médicos veterinários: *Ayne Murata Hayashi, Lenin Arturo Villamizar, Pamela Silvestre Backschat e Sandra Maria Rosner.*

Aos *responsáveis dos cães* que participaram desta pesquisa, por compreenderem a importância do estudo, pela disciplina ao cumprirem as etapas do experimento e pelo anseio em beneficiar outros pacientes.

Aos que auxiliaram nas coletas de sangue, em especial os médicos veterinários: *Bruno Ferrante, Geni Fonseca Patrício e Patrícia Bonifácio Flor.*

Às técnicas do laboratório *Maria Helena da Silva Pelissari* e a *Marly Elizabete F. de Castro* pelo respeito, atenção e cuidado no processamento das amostras.

À secretária *Lívia dos Santos Gimenes* que sempre esteve disposta a ajudar com questões técnicas e burocráticas da pós-graduação, mas sobretudo pela sua amizade e constante preocupação com meu bem estar pessoal.

Ao *Edvaldo José Tagino* e à *Helena Sayoko Matsunaga* por estarem sempre disponíveis para sanar questões de cunho administrativo.

Ao secretário *Belarmino Ney Pereira*, pelo apoio prestado, desde sempre.

Ao estatístico e mestre, *Lucas Petri Damiani*, pela análise estatística dos dados, depois de tantos questionamentos.

À bibliotecária *Elza Maria Rosa Bernardo Faquim* pelas preciosas orientações de formatação durante a confecção e finalização deste trabalho.

Aos amigos, colegas, funcionários e alunos da *Associação Nacional de Clínicos Veterinário de Pequenos Animais de São Paulo*, por terem compreendido minha escolha em dedicar este período da minha vida ao doutorado.

À *Gabriela Silva Rodrigues*, amiga e parceira na coordenação do Curso de Diagnóstico por Imagem em Pequenos Animais da Associação Nacional de Clínicos Veterinário de Pequenos Animais de São Paulo, por sua compreensão, sempre que precisei me ausentar ou não pude me dedicar com o afinco de outrora em nossas atividades conjuntas.

À *Gabriela Neuman de Paula*, amiga, ex-aluna e monitora do Curso de Diagnóstico por Imagem em Pequenos Animais da Associação Nacional de Clínicos Veterinário de Pequenos Animais de São Paulo, por ter sido sempre tão atenciosa e prestativa, sua pró-atividade e seu auxílio foram muito valiosos.

Aos amigos, coordenadores e colegas do centro de diagnósticos e especialidades veterinárias *Provet - Unidade Aratãs,* por terem compreendido a necessidade das ausências e terem permitido muitos ajustes de horários.

Aos que participaram desta pesquisa, direta ou indiretamente, e estiveram em verdadeira torcida para que eu concluísse meu objetivo.

Aos que compreenderam a importância da minha dedicação a esta pós-graduação e respeitaram uma condição que se fez tão constante: "*só depois do doutorado...*"

Muito obrigada!

RESUMO

MARTÍN, C. M. **Efeitos renais da administração intravenosa de meios de contraste iodado em cães submetidos à tomografia computadorizada:** aspectos ultrassonográficos e laboratoriais. [Renal effects of intravenous administration of iodinated contrast media in dogs undergoing computed tomography: ultrasonographic and laboratory aspects]. 2015. 195 p. Tese (Doutorado em Ciências) – Faculdade de Medicina Veterinária e Zootecnia, Universidade de São Paulo, São Paulo, 2015.

A nefropatia induzida por contraste (NIC) é uma nefropatia aguda, secundária à administração intravascular de meios de contraste iodado (MCI), cujas propriedades físico-químicas, especialmente a osmolaridade, relacionam-se ao seu desenvolvimento. Dentre os mecanismos fisiopatológicos desta enfermidade destacam-se a vasoconstrição intrarrenal prolongada, consequente redução da perfusão renal, hipóxia e isquemia medulares, associada ao dano tubular renal devido à citotoxicidade do contraste. Frente à existência de poucas informações relacionadas a estes mecanismos na literatura médico-veterinária e a grande demanda de exames de tomografia computadorizada que utilizam contrastes, objetivaram-se caracterizar e comparar os efeitos renais da administração intravenosa de MCI não iônicos de diferentes osmolaridades, em grupos de cães com fatores de risco para o desenvolvimento da NIC, por meio das avaliações ultrassonográficas modo B, Doppler colorido, de amplitude e pulsado, pareada aos exames laboratoriais, a fim de estimar indiretamente o potencial nefrotóxico de cada contraste. Este estudo também objetivou verificar a ocorrência da NIC. Constituíram-se dois grupos de acordo com o MCI utilizado: o grupo GIH (11 cães receberam iohexol [baixa osmolaridade]) e o grupo GID (sete cães receberam iodixanol [isosmolar]). Administrou-se a dose de 600 mgI/kg/IV em ambos. Avaliaram-se os seguintes aspectos renais antes da administração do MCI (momento basal) e após 1,5 horas, 24 horas e 48 horas: morfometria (comprimento e volume), morfologia, ecogenicidade cortical e perfusão renais e resistência vascular intrarrenal (índices hemodinâmicos de resistividade e pulsatilidade), realizou-se ainda exame de urina I e se mensuraram as razões gama-glutamil transferase:creatinina (GGT:C) e proteína:creatinina (RPC) urinárias e a concentração sérica de creatinina. Estipulou-se avaliar os aspectos sonográficos do rim esquerdo, desde que ambos os rins apresentassem características morfométricas, morfológicas, de ecogenicidade cortical e perfusão, semelhantes na abordagem inicial de cada paciente. Os grupos apresentaram comportamentos similares para comprimento, RPC, exame de urina I e creatinina sérica. Constataram-se aumentos significativos do índice de resistividade (IR) e da razão GGT:C urinária e evidências de aumento significativo do volume renal, 1,5 horas após a

administração do contraste, somente no grupo que recebeu iohexol. Em relação ao índice de pulsatilidade, embora ambos os grupos tenham apresentado comportamentos não similares, não se detectaram diferenças significativas entre o momento basal e os demais. Concluiu-se que o IR foi capaz de monitorar a hemodinâmica intrarrenal e demonstrar, assim como a razão GGT:C urinária, maior potencial nefrotóxico do iohexol, quando comparado ao iodixanol. Dessa forma, considerou-se o iodixanol uma opção favorável para cães com fatores de risco para o desenvolvimento da NIC. Um cão de 14 anos de idade, portador de insuficiência cardíaca e disfunção renal preexistente, desenvolveu a forma subclínica da NIC, reconhecida pela elevação de 0,5 mg/dL na creatinina sérica basal, 24 horas após a administração intravenosa do iohexol. A redução da perfusão renal verificada 1,5 horas após a utilização do contraste pode ser preditiva de NIC. De modo semelhante ao observado no homem, idade avançada, insuficiência cardíaca e disfunção renal preexistente, principalmente quando associadas, constituem fatores de risco para o desenvolvimento da NIC em cães.

Palavras-chave: Nefrotoxicidade. Contraste radiológico. Osmolaridade. Ultrassonografia Doppler. Cão.

ABSTRACT

MARTÍN, C. M. **Renal effects of intravenous administration of iodinated contrast media in dogs undergoing computed tomography:** ultrasonographic and laboratory aspects. [Efeitos renais da administração intravenosa de meios de contraste iodado em cães submetidos à tomografia computadorizada: aspectos ultrassonográficos e laboratoriais]. 2015. 195 p. Tese (Doutorado em Ciências) – Faculdade de Medicina Veterinária e Zootecnia, Universidade de São Paulo, São Paulo, 2015.

Contrast-induced nephropathy (CIN) is a type of acute nephropathy, secondary to intravascular administration of iodinated contrast media (ICM). The physicochemical properties of ICM, particularly the osmolarity of the media, are related to the development of CIN. The most important mechanisms of this nephropathy are intrarenal prolonged vasoconstriction, medular hypoxia, and ischemia associated with renal tubular damage due to contrast cytotoxicity. Owing to the limited information available in veterinary literature regarding these mechanisms and increase in the number of contrast-enhanced computed tomography examinations performed, this study aims to characterize and compare the renal effects of intravenous administration of two nonionic ICM of different osmolarities in groups of dogs with risk factors for CIN development, by using a B-mode, color, power- and pulsed-wave Doppler ultrasonography, and other laboratory tests, in order to indirectly estimate the nephrotoxic potential of each contrast. This study also aims to investigate the occurrence of CIN. The following two groups were established according to the nonionic ICM used: the GIH group (11 dogs administered iohexol [low osmolarity]) and the GID group (seven dogs administered iodixanol [iso-osmolarity]). Both the groups were administered the same dose (600 mgI/kg/IV). The following renal aspects were evaluated before administration of ICM (baseline) and after 1.5 h, 24 h, and 48 h: renal morphometry (length and volume), renal morphology, cortical echogenicity, renal perfusion, and intrarenal vascular resistance (resistive and pulsatility indices); in addition, urinalysis was performed, and urinary gamma-glutamyl transferase:creatinine ratio (GGT:C), urinary protein:creatinine ratio (UPC), and serum creatinine were also measured. The sonographic aspects of the left kidney were evaluated, only if both kidneys presented similar morphometry, morphology, cortical echogenicity, and perfusion during the first assessment of each patient. Both groups showed similar characteristics with respect to the length, UPC ratio, urinalysis, and serum creatinine levels. Significant increases were observed in the resistive index (RI) and urinary GGT:C, and evidence of significant increase was observed in the renal volume only in the GIH group, 1.5 h after contrast administration. No similarity was observed with respect to the pulsatility

index in both the groups; however, there were no significant differences between baseline and 1.5-, 24- and 48-h time points. In conclusion, RI can be used to monitor intrarenal hemodynamics, and along with the urinary GGT:C, revealed that iohexol had higher nephrotoxic potential than iodixanol. Thus, iodixanol was considered a favorable option for dogs with risk factors for CIN development. A 14-year-old dog with heart failure and pre-existing renal dysfunction developed subclinical CIN, due to an increase in the serum creatinine (0.5 mg/dL) 24 h after intravenous iohexol administration. The decrease in renal perfusion observed 1.5 h after ICM administration may be predictive of CIN. As observed in humans, advanced age, heart failure, and pre-existing renal dysfunction, especially various associated factors, should be considered as risk factors for the development of CIN in dogs.

Keywords: Nephrotoxicity. Radiocontrast media. Osmolarity. Doppler ultrasonography. Dog.

LISTA DE QUADROS

Capítulo 2

Quadro 1 - Súmula conceitual das propriedades físico-químicas dos meios de contraste iodado – São Paulo – 2014..... 41

Quadro 2 - Classificação dos diferentes tipos de meios de contraste iodado – São Paulo – 2014..... 44

Quadro 3 - Súmula das principais reações adversas aos meios de contrastes iodados e cuidados preconizados no homem – São Paulo – 2014..... 50

LISTA DE FIGURAS

Capítulo 3

Figura 1- Principais mecanismos envolvidos na fisiopatologia da nefropatia induzida por contraste – São Paulo – 2014..... 63

Capítulo 4

Figura 2 - Sonogramas do rim esquerdo (cão 7) em planos seccionais dorsais (A e B), ilustrando o preenchimento vascular por meio da técnica Doppler colorido – São Paulo – 2014..... 91

Figura 3 - Imagem tríplex Doppler de artéria intrarrenal interlobar (cão 7) e traçado obtido com transdutor linear (frequência Doppler 5.0 MHz) exibindo pelo menos três ondas espectrais semelhantes e consecutivas – São Paulo – 2014..... 93

Figura 4 - Traçados espectrais de artéria interlobar (cão 7) – São Paulo – 2014..... 93

Figura 5 - Representações gráficas dos perfis individuais de comprimento (A), volume (B), IR (C), IP (D) e tempo de avaliação do Doppler pulsado (E) dos rins dos seis cães, por lado (direito e esquerdo), nos quatro momentos de avaliação (T0 a T3) – São Paulo – 2014..... 98

Capítulo 5

Figura 6 - Perfusão grau 3 do rim esquerdo antes da aplicação do meio de contraste (cão 18), avaliada pelo Doppler colorido (A) e Doppler de amplitude (B) – São Paulo – 2014..... 124

Capítulo 6

Figura 7 - Perfusão do rim esquerdo do cão que desenvolveu nefropatia induzida por contraste (cão 5), avaliada por meio do Doppler colorido, antes (A) da administração do iohexol, após (B) 1,5 horas e (C) 24 horas – São Paulo – 2013..... 157

LISTA DE TABELAS

Capítulo 4

Tabela 1 - Traçados espectrais regionais não obtidos em cada rim, considerando um total de 72 avaliações regionais, tanto no rim direito, quanto no esquerdo – São Paulo – 2014..... 95

Tabela 2 - Traçados espectrais regionais não obtidos em cada porção (cranial, média e caudal) dos rins direito e esquerdo, considerando um total de 24 avaliações por porção – São Paulo – 2014..... 95

Tabela 3 - Média±desvio padrão do comprimento, volume, índice de resistividade (IR), índice de pulsatilidade (IP) e tempo decorrido para avaliação Doppler pulsado de ambos os rins nos quatro momentos de avaliação – São Paulo – 2014..... 97

Tabela 4 - Análise de variância do modelo GEE ajustado para comprimento segundo lado, momento e interação lado:momento – São Paulo – 2014..... 99

Tabela 5 - Coeficientes estimados para o modelo GEE ajustado para o comprimento segundo momento e lado – São Paulo – 2014..... 99

Tabela 6 - Análise de variância do modelo GEE ajustado para volume (cm^3) segundo lado, momento e interação lado:momento – São Paulo – 2014..... 99

Tabela 7 - Análise de variância do modelo GEE ajustado para IR segundo lado, momento e interação lado:momento – São Paulo – 2014..... 100

Tabela 8 - Coeficientes estimados para o modelo GEE ajustado para o IR segundo momento e lado – São Paulo – 2014..... 100

Tabela 9 - Análise de variância do modelo GEE ajustado para IP segundo lado, momento e interação lado:momento – São Paulo – 2014..... 100

Tabela 10 - Coeficientes estimados para o modelo GEE ajustado para o IP segundo momento e lado – São Paulo – 2014..... 100

Tabela 11 - Análise de variância do modelo GEE ajustado para tempo de avaliação Doppler pulsado segundo lado, momento e interação lado:momento – São Paulo – 2014..... 101

Tabela 12 - Coeficientes estimados para o modelo GEE ajustado para o tempo de avaliação Doppler pulsado segundo momento e lado – São Paulo – 2014..... 101

Capítulo 5

Tabela 13 - Valores médios e de desvio padrão das variáveis ultrassonográficas e laboratoriais, segundo o grupo (pelo tipo de contraste utilizado) e o tempo (quatro momentos de avaliação), e valores de p das avaliações da ANOVA – São Paulo – 2015..... 125

Tabela 14 - Valores de p das comparações múltiplas entre os grupos para cada momento e entre os momentos para cada grupo, das variáveis onde foi considerado efeito de interação (volume renal*, IR e IP intrarrenais e razão GGT:C urinária) nas avaliações da ANOVA – São Paulo – 2015..... 125

Tabela 15 - Valores de p das comparações múltiplas entre os momentos, conjuntamente para os dois grupos, das variáveis sem efeito significativo de interação (densidade urinária e comprimento renal) nas avaliações da ANOVA – São Paulo – 2015..... 125

Tabela 16 - Correlações de Spearman entre a hemodinâmica renal (IR e IP) e os parâmetros laboratoriais (razão GGT:C urinária, RPC urinária, densidade urinária e creatinina sérica) em todos os momentos e em cada momento de avaliação (valores de r) – São Paulo – 2015..... 131

Tabela 17 - Correlações de Spearman entre o IR e o IP intrarrenais e entre a hemodinâmica intrarrenal (IR e IP) e a hemodinâmica sistêmica (PAS, PAD, PAM e FC) em todos os momentos e em cada momento de avaliação (valores de r) – São Paulo – 2015..... 132

LISTA DE GRÁFICOS

Capítulo 5

Gráfico 1 - *Boxplot* para o comprimento renal, segundo o grupo (GIH e GID) e o momento de avaliação (T0 a T3) – São Paulo – 2015..... 126

Gráfico 2 - *Boxplot* para o volume renal, segundo o grupo (GIH e GID) e o momento de avaliação (T0 a T3)– São Paulo – 2015..... 127

Gráfico 3 - *Boxplot* para o índice de resistividade (IR), segundo o grupo (GIH e GID) e o momento de avaliação (T0 a T3) – São Paulo – 2015..... 127

Gráfico 4 - *Boxplot* para índice de pulsatilidade (IP) segundo o grupo (GIH e GID) e o momento de avaliação (T0 a T3) – São Paulo – 2015..... 128

Gráfico 5 - *Boxplot* para razão razão gamaglutamil transferase:creatinina urinária (GGT:C), segundo o grupo (GIH e GID) e o momento de avaliação (T0 a T3) – São Paulo – 2015..... 129

Gráfico 6 - *Boxplot* para densidade urinária, segundo o grupo (GIH e GID) e o momento de avaliação (T0 a T3) – São Paulo – 2015..... 130

Gráfico 7 - *Boxplot* para a razão proteína:creatinina urinária (RPC), segundo o grupo (GIH e GID) e o momento de avaliação (T0 a T3) – São Paulo – 2015..... 130

Gráfico 8 - *Boxplot* para a creatinina sérica, segundo o grupo (GIH e GID) e o momento de avaliação (T0 a T3) – São Paulo – 2015..... 131

Gráfico 9 - Gráfico de Bland-Altman para o índice de resistividade (IR), segundo a avaliação inicial com conhecimento do meio de contraste utilizado e a avaliação cega – São Paulo – 2015..... 133

Gráfico 10 - Gráfico de Bland-Altman para o índice de pulsatilidade (IP), segundo a avaliação inicial com conhecimento do meio de contraste utilizado e avaliação cega – São Paulo – 2015..... 133

LISTA DE ABREVIATURAS E SIGLAS

AINE – anti-inflamatório não esteroidal
ASA - *American Society of Anesthesiologists*
CMM – Cláudia Matsunaga Martín
cps - centipoiese
DRC – doença renal crônica
FC – frequência cardíaca
FMVZ – Faculdade de Medicina Veterinária e Zootecnia
GEE - *generalized estimating equation*
GGT – gamaglutamil transferase ou gamaglutamil transpeptidase
GGT:C – razão gamaglutamil transferase:creatinina urinária
GID – grupo iodixanol
GIH – grupo iohexol
Hovet – Hospital Veterinário
IC – insuficiência cardíaca
ICC – insuficiência cardíaca congestiva
IP – índice de pulsatilidade
IPcd – índice de pulsatilidade na porção caudal do rim
IPcr - índice de pulsatilidade na porção cranial do rim
IPmd - índice de pulsatilidade na porção média do rim
IR – índice de resistividade
IRA – insuficiência renal aguda
IRC – insuficiência renal crônica
IRcd - índice de resistividade na porção caudal do rim
IRcr – índice de resistividade na porção cranial do rim
IRIS - *International Renal Interest Society*
IRmd - índice de resistividade na porção média do rim
ISACHC - *International Small Animal Cardiac Health Council*
IV – via intravenosa
LRA – lesão renal aguda
MCI – meio(s) de contraste iodado
mgI/ml - miligramas de iodo por mililitro
mg/dL - miligramas por decilitro
mmHg - milímetros de mercúrio
mOsm/kg H_2O - miliosmoles por kilograma de água
mOsm/litro - miliosmoles por litro de solução
NAC – n-acetilcisteína
NIC – nefropatia induzida por contraste
PAS – pressão arterial sistólica
PAD – pressão arterial diastólica
PAM – pressão arterial média
RPC – razão proteína creatinina urinária
TC – tomografia computadorizada

TFG – taxa de filtração glomerular
UI/L – unidade internacional por litro
USP – Universidade de São Paulo
VCM – Departamento de Clínica Médica
VCI – Departamento de Cirurgia
VDF - velocidade diastólica final
Vm - velocidade média
VPS - velocidade de pico sistólico

SUMÁRIO

1	**INTRODUÇÃO GERAL**	29
2	**MEIOS DE CONTRASTE IODADO: PROPRIEDADES FÍSICO-QUÍMICAS E REAÇÕES ADVERSAS**	35
2.1	INTRODUÇÃO	38
2.2	REVISÃO DE LITERATURA	38
2.2.1	**Considerações gerais sobre os MCI utilizados em exames radiológicos**	38
2.2.2	**Propriedades fisico-químicas dos MCI**	39
2.2.3	**Classificação dos meios de contraste iodado**	41
2.2.4	**Farmacocinética**	44
2.2.5	**Reações adversas**	45
2.2.6	**Cuidados preconizados frente às reações adversas**	49
2.3	CONSIDERAÇÕES FINAIS	51
	REFERÊNCIAS	52
3	**NEFROPATIA INDUZIDA POR CONTRASTE IODADO**	57
3.1	INTRODUÇÃO	60
3.2	REVISÃO DE LITERATURA	61
3.2.1	**Fisiopatologia**	61
3.2.2	**Fatores de risco relacionados e prevalência**	63
3.2.3	**Identificação do risco**	66
3.2.4	**Medidas preventivas**	66
3.2.5	**Apresentação clínica e tratamento**	68
3.2.6	**NIC e estudos relacionados aos efeitos renais da administração intravenosa de MCI em pequenos animais**	69
3.3	CONSIDERAÇÕES FINAIS	74
	REFERÊNCIAS	76
4	**ULTRASSONOGRAFIA MODO B E DOPPLER NA AVALIAÇÃO RENAL DE CÃES APÓS ADMINISTRAÇÃO INTRAVENOSA DE MEIO DE CONTRASTE IODADO: VALIDAÇÃO DA TÉCNICA**	83
4.1	INTRODUÇÃO	86
4.2	MATERIAIS E MÉTODOS	89
4.3	RESULTADOS	95
4.4	DISCUSSÃO	101
4.5	CONCLUSÕES	104
	REFERÊNCIAS	105
5	**ULTRASSONOGRAFIA MODO B E DOPPLER NA AVALIAÇÃO RENAL APÓS A ADMINISTRAÇÃO INTRAVENOSA DE MEIOS DE CONTRASTE IODADO EM CÃES SUBMETIDOS À TOMOGRAFIA COMPUTADORIZADA**	109
5.1	INTRODUÇÃO	113
5.2	MATERIAIS E MÉTODOS	115

5.2.1 Animais e delineamento experimental..... 115
5.2.2 Parâmetros avaliados..... 117
5.2.2.1 Exame ultrassonográfico..... 117
5.2.2.2 Pressão arterial sanguínea e frequência cardíaca (hemodinâmica sistêmica)... 120
5.2.2.3 Perfil laboratorial..... 120
5.2.2.4 Manifestações clínicas..... 121
5.2.3 Análise estatística..... 122
5.3 RESULTADOS..... 123
5.4 DISCUSSÃO..... 134
5.5 CONCLUSÃO..... 143
REFERÊNCIAS..... 144
6 OCORRÊNCIA DE NEFROPATIA INDUZIDA POR CONTRASTE: RELATO DE UM CASO..... 153
6.1 INTRODUÇÃO..... 155
6.2 RELATO DE CASO..... 155
6.3 DISCUSSÃO..... 158
6.4 CONCLUSÕES..... 160
REFERÊNCIAS..... 161
7 CONSIDERAÇÕES GERAIS..... 165
REFERÊNCIAS…….. 169
APÊNDICES……. 175
ANEXOS…….. 191

1 Introdução geral

"The challenge is to dare to believe your dreams in the center of illusion."

Pat Rodegast & Judith Stanton

1 INTRODUÇÃO GERAL

O crescente desenvolvimento tecnológico em imagenologia tem contribuído decisivamente para o auxílio ao diagnóstico das mais diversas enfermidades. A maior precisão na obtenção de informações por imagem é fundamental para elucidar e confirmar suspeitas clínicas.

A utilização de meios de contraste iodado (MCI) em exames radiológicos com a finalidade de obter maior detalhamento anatômico e vascular é prática frequente e já realizada há mais de três décadas na Medicina Veterinária. Com o passar do tempo, seu emprego foi reduzido, pois exames como a cistografia positiva e a urografia excretora foram substituídos pelo advento da ultrassonografia, que permite avaliar determinadas estruturas de maneira precisa, não invasiva e em tempo real.

Atualmente, os contrastes iodados tem sido utilizados em maior frequência devido ao incremento de exames de tomografia computadorizada em centros diagnósticos e hospitais veterinários. Esta modalidade de imagem tem sido largamente difundida pela capacidade de obter imagens em planos axiais sem sobreposição, aprimorando a visualização dos diversos segmentos corporais e complementando as informações obtidas pelas técnicas radiográfica e ultrassonográfica. Para promover maior definição das imagens e diagnóstico mais acurado, a administração intravenosa dos MCI é mandatória.

No entanto, os contrastes radiológicos não são inócuos. A estrutura química influencia diretamente na sua toxicidade e excreção, já a ionicidade, osmolaridade, viscosidade são características físicas com influência distinta na tolerância e reações adversas, e por esse motivo devem ser levadas em consideração para o seu uso.

As propriedades físico-químicas dos MCI são responsáveis pela reação adversa tardia nos rins, denominada nefropatia induzida por contraste (NIC), amplamente estudada no homem, devido à sua vasta utilização em exames e procedimentos radiológicos, como as angiografias e tomografias computadorizadas. Além das propriedades inerentes aos MCI, diversos fatores de risco que envolvem o paciente, sobretudo a disfunção renal preexistente, estão relacionados ao desenvolvimento da NIC.

A NIC é definida como a redução aguda da função renal em 24-48 horas, após a administração intravascular do agente, sem outras causas aparentes. É diagnosticada pelo aumento relativo de pelo menos 25% ou aumento absoluto de 0,5 mg/dL na creatinina sérica basal. Nos quadros brandos, transitórios e assintomáticos, que constituem a maioria dos casos,

a creatinina sérica retorna aos níveis basais dentro de sete a 14 dias. Quadros mais graves e oligúricos geralmente necessitam de intervenção terapêutica específica.

A fisiopatologia da NIC é complexa e envolve inúmeros pontos que ainda não são compreendidos em sua plenitude. Dentre os diversos mecanismos propostos, enfatiza-se vasoconstrição intrarrenal prolongada com consequente redução da perfusão, hipóxia e isquemia medular renais, que se somariam à injúria direta sobre o epitélio tubular, levando a redução da taxa de filtração glomerular (TFG).

Compreender como os rins reagem aos MCI, na tentativa de contrapor mecanismos fisiopatológicos, é essencial para instituir medidas preventivas para reduzir a ocorrência da NIC. Na Medicina Veterinária existe o consenso em se manter o bom estado de hidratação. Na Medicina, inúmeros estudos têm sido realizados preconizando, além da expansão do volume intravascular, suspender o uso concomitante de drogas nefrotóxicas, reduzir a dose de contraste, instituir intervalos mínimos entre exames contrastados, utilizar fármacos protetores e escolher agentes iodados com propriedades específicas, principalmente em pacientes com risco potencial para o desenvolvimento da nefropatia.

O diagnóstico da NIC no homem baseia-se fundamentalmente na concentração sérica da creatinina, entretanto, para o melhor entendimento dos efeitos do contraste sobre a integridade renal, foram consideradas análises laboratoriais, como o exame de urina (IHLE; KOSTOLICH, 1991; ULTRAMARI et al., 2006; KRAMER et al., 2008; KIRBERGER et al., 2012), a atividade da gama-glutamil transferase ou gama-glutamil transpeptidase (GGT) urinária (DUAN et al., 1999) e as razões GGT:creatinina (GGT:C) e proteína:creatinina (RPC) urinárias (KIRBERGER et al., 2012).

Alterações de perfusão do parênquima renal e da impedância vascular dos rins podem indicar os primeiros sinais de sua perda funcional. Dessa forma, o método Doppler pode auxiliar o diagnóstico precoce de doenças renais intrínsecas, evitando o agravamento de processos agudos, uma vez que os pacientes podem ser assintomáticos em estágios iniciais (MORROW et al., 1996; MELO et al., 2006; BAROZZI et al., 2007; KARAGUZEL et al., 2011).

Ademais, alguns pesquisadores sugerem que a análise da impedância vascular dos rins por meio da ultrassonografia Doppler contribui para o diagnóstico da NIC (DALEY; FINN-BODNER; LENZ, 1994), para a investigação de mecanismos hemodinâmicos fisiopatológicos relacionados a esta nefropatia (HETZEL et al., 2001) e para averiguar mecanismos relacionados à nefroproteção durante a utilização de MCI (CHOI et al., 2001; HETZEL et al.,

2001). A técnica Doppler pulsado também possibilitou a avaliação indireta da tolerância do parênquima renal aos contrastes iodados (SHAKOURIRAD; ATAEEFAR; JOZAGUI, 2009).

Devido à existência de poucos estudos relacionados à utilização dos MCI na literatura médico-veterinária, os objetivos deste trabalho, descritos nos capítulos subsequentes foram:

- compilar informações a respeito das propriedades físico-químicas e possíveis reações adversas ao uso dessas substâncias, sobretudo a NIC (Capítulos 2 e 3 – textos publicados como artigos científicos na Revista Acadêmica: Ciência Agrárias e Ambientais);
- caracterizar aspectos ultrassonográficos (morfométricos, morfológicos, hemodinâmicos e perfusionais) e laboratoriais (integridade e função) de rins de cães, com fatores de risco para o desenvolvimento da NIC, a fim de compreender como os mesmos reagem após a infusão intravenosa de MCI de diferentes osmolaridades (iohexol e iodixanol), na dose de 600 mgI/kg (Capítulo 5);
- avaliar comparativamente os aspectos ultrassonográficos e laboratoriais de rins de cães, com fatores de risco, que receberam MCI de diferentes osmolaridades (iohexol e iodixanol), a fim de estimar indiretamente o potencial nefrotóxico de cada agente e permitir que a escolha de um em detrimento do outro, contribua como medida preventiva ao desenvolvimento da NIC (Capítulo 5);
- verificar a ocorrência da NIC, segundo as condições experimentais adotadas neste estudo (Capítulo 6).

Defendem-se as seguintes hipóteses:

- o MCI não iônico isosmolar (iodixanol), quando administrado via intravenosa, é menos nocivo para os rins, constituindo uma opção favorável em pacientes da espécie canina com fatores de risco para o desenvolvimento da NIC;
- as técnicas Doppler colorido, de amplitude (*power* Doppler) e pulsado são capazes de monitorar a dinâmica vascular renal e advertir para o potencial nocivo de cada substância estudada, por meio da graduação da perfusão e a aferição dos índices hemodinâmicos intrarrenais.

Ressalta-se que durante a parte experimental desta pesquisa encontrou-se dificuldade de varredura, captação do sinal Doppler e obtenção de traçados espectrais do rim direito, devido à sua localização dorsocranial na cavidade abdominal dos cães, prolongando

substancialmente o exame. A fim de contornar essa questão, validou-se a aferição de dados ultrassonográficos hemodinâmicos somente do rim esquerdo para monitorar a resposta renal à infusão intravenosa de MCI (Capítulo 4 – texto submetido como artigo científico no periódico Pesquisa Veterinária Brasileira). Posteriormente, para aferição e análise dos índices hemodinâmicos intrarrenais de resistividade e pulsatilidade desta pesquisa adotou-se a metodologia acima validada.

Capítulo 2
Meios de contraste iodado: propriedades físico-químicas e reações adversas

"Sempre que houver alternativas tenha cuidado. Não opte pelo conveniente, pelo confortável, pelo respeitável, pelo socialmente aceitável, pelo honroso. Opte pelo que faz o seu coração vibrar. Opte pelo que gostaria de fazer, apesar de todas as consequências."

Osho

2 MEIOS DE CONTRASTE IODADO: PROPRIEDADES FÍSICO-QUÍMICAS E REAÇÕES ADVERSAS[1]

RESUMO

Os meios de contraste iodado são substâncias que permitem a distinção de estruturas anatômicas com opacidades similares, e consequentemente, o detalhamento de órgãos internos durante procedimentos radiológicos. O crescente número de procedimentos de tomografia computadorizada em pequenos animais tem aumentado a exposição dos pacientes a essas substâncias. Dessa forma, é imprescindível que os profissionais que lidam diretamente com o paciente durante a execução do exame, bem como aqueles que o solicitam, estejam familiarizados com os diversos tipos de meios de contraste iodado, suas propriedades físico-químicas e possíveis reações adversas. O objetivo dessa revisão é abordar de forma simplificada conceitos relacionados aos MCI e alertar para a possibilidade de ocorrência dessas reações em pequenos animais, embora existam poucas informações relacionadas na literatura veterinária.

Palavras-chave: Meio de contraste iodado. Tomografia computadorizada. Reações adversas. Cão. Gato.

[1] MARTÍN, C. M. et al. Texto originalmente publicado como artigo científico no periódico *Revista Acadêmica: Ciências Agrárias e Ambientais, Curitiba, v. 12, n. 3, p. 215-225, jul/set. 2014*, recebido em 01/09/2014 e aprovado em 09/02/2015 (Apêndice A).

2.1 INTRODUÇÃO

Os meios de contraste iodado (MCI) possuem grande relevância nos serviços médicos de diagnóstico por imagem e têm ganhado proporção na Medicina Veterinária devido a sua crescente utilização nos exames de tomografia computadorizada. O objetivo desta revisão é apresentar as propriedades físico-químicas dos contrastes iodados e suas possíveis reações adversas, para que possam ser reconhecidas, compreendidas e tratadas pelos médicos veterinários radiologistas que lidam diretamente com os pacientes durante a administração dessas substâncias.

2.2 REVISÃO DE LITERATURA

2.2.1 Considerações gerais sobre os MCI utilizados em exames radiológicos

Nos estudos de imagens radiológicas, as características inerentes às estruturas anatômicas permitem a criação de contrastes naturais, ou seja, diferentes estruturas atenuam o feixe de raios X em diferentes graus. O grau de atenuação varia de acordo com o número de elétrons que se encontram no caminho desse feixe. O número de elétrons dependerá do número atômico, densidade e espessura de cada estrutura a ser estudada (SANTOS et al., 2009).

Quando há diferença considerável entre as densidades de dois órgãos, como o músculo cardíaco e o ar no interior dos pulmões, os limites das estruturas podem ser observados numa radiografia devido à existência de contraste natural. Entretanto, se duas estruturas anatômicas tiverem densidades e números atômicos semelhantes, não será possível distinguí-las em imagens radiográficas simples, devido à ausência de contraste natural. Esta situação é frequente em radiologia, impossibilitando a identificação de vasos sanguíneos dentro de um órgão, ou certos detalhes da arquitetura renal, sem que se altere artificialmente um dos fatores mencionados (SPECK; MÜTZEL; WEIMAN, 1983; THOMSEN et al., 2014).

A densidade de um órgão oco, como a bexiga urinária, pode ser reduzida preenchendo-o com ar ambiente ou gás, pois estes promovem contraste negativo. Já a densidade de uma

estrutura como o vaso sanguíneo, pode ser aumentada preenchendo-a com conteúdo líquido que apresente número atômico médio superior ao do sangue, como os MCI. Os MCI são soluções ou suspensões de substâncias não tóxicas que contêm uma proporção significativa de elementos de elevado número atômico, como o iodo (SPECK; MÜTZEL; WEIMAN, 1983; SANTOS et al., 2009). Essas substâncias aumentam o contraste entre estruturas anatômicas que não são habitualmente discriminadas, e são chamadas de contrastes positivos. O aumento da visualização de tecidos e superfícies de órgãos, proporcionada pela utilização dos MCI, pode auxiliar o radiologista a determinar a presença e a extensão de lesões (SANTOS et al., 2009).

Os MCI são utilizados em diversos procedimentos radiológicos, como urografias excretoras, cistografias, mielografias, angiografias e tomografias computadorizadas (SANTOS et al., 2009). Particularmente durante a execução dos exames de tomografia computadorizada, os MCI são frequentemente administrados, por via intravenosa (JUCHEM et al., 2004; THOMSEN et al., 2014).

2.2.2 Propriedades fisico-químicas dos MCI

Atualmente, todos os MCI utilizados são modificações químicas do anel de benzeno tri-iodado (ASPELIN et al., 2006; THOMSEN et al., 2014) e podem ser classificados com base nas suas propriedades físico-químicas, incluindo estrutura química, ionicidade, osmolalidade, viscosidade (WIDMARK, 2007; CARRARO-EDUARDO et al., 2008) e densidade (ou concentração de iodo) [Quadro 1] (SANTOS et al., 2009). Todas essas propriedades vinculam-se à eficácia e à segurança dos contrastes iodados (JUCHEM et al., 2004, WIDMARK, 2007; CARRARO-EDUARDO et al., 2008).

A estrutura química básica é formada por um anel benzênico, ao qual foram agregados átomos de iodo e grupamentos complementares, onde estão ácidos e substitutos orgânicos, que influenciam diretamente na toxicidade e excreção (NOBREGA, 2005). Os MCI podem ser monômeros (um anel benzênico) ou dímeros (dois anéis benzênicos). As outras três características físicas dos MCI (ionicidade, osmolalidade e viscosidade) têm influência distinta na tolerância e reações adversas (WIDMARK, 2007).

A ionicidade é uma importante característica relacionada à capacidade de dissociação, sendo os MCI classificados em iônicos e não iônicos. O contraste iodado iônico é aquele que

quando em solução, dissocia-se em partículas com carga negativa e positiva, enquanto os não iônicos não se dissociam, e não liberam partículas com carga elétrica (JUCHEM et al., 2004; WIDMARK, 2007; THOMSEN et al., 2014). Uma solução pode ter natureza iônica ou não iônica conforme sua estrutura química, mas todas apresentam propriedades relacionadas à concentração do soluto: osmolalidade, viscosidade e densidade (NOBREGA, 2005).

Tanto a osmolalidade quanto a osmolaridade referem-se a concentração de partículas de uma solução. No entanto, a osmolalidade relaciona-se com o número de miliosmoles por quilo de água (mOsm/kg H_2O), e a osmolaridade ao número de miliosmoles por litro de solução (mOsm/litro). Assim, a osmolalidade relaciona-se ao peso, e a osmolaridade ao volume (SANTOS et al., 2009). A osmolalidade está intimamente relacionada à ionicidade. Se a osmolalidade é determinada pela quantidade de partículas em uma solução, o contraste iodado iônico tem maior osmolalidade do que o não iônico (JUCHEM et al., 2004; WIDMARK, 2007).

A osmolalidade média das soluções e células orgânicas é de cerca de 300mOsm/kg. A osmolalidade do MCI está relacionada a incidência de efeitos colaterais. Quanto mais próxima a osmolalidade do contraste estiver da osmolalidade das soluções orgânicas, melhor será sua tolerância (SANTOS et al., 2009; CLEMENT; WEBB, 2014).

A importância prática da viscosidade relaciona-se com a força necessária para injetar o MCI através de uma agulha ou cateter, limitando a velocidade pela qual pode ser injetado (NOBREGA, 2005; SANTOS et al., 2009). Essa propriedade depende do tamanho molecular, estrutura química, concentração de iodo e temperatura (SANTOS et al., 2009). A viscosidade elevada impede a mistura rápida no sangue e diminue a velocidade do MCI no interior de pequenos vasos. Pode-se reduzir a viscosidade reduzindo-se a concentração de iodo do MCI, mas essa redução pode resultar em opacificação inadequada (SANTOS et al., 2009). Considerando-se que a viscosidade é inversamente proporcional à temperatura, o aquecimento do contraste torna-o mais solúvel, sem prejudicar a intensidade de opacificação. Entretanto, deve-se ter em mente, que o MCI apresentará máximas solubilidade e opacificação, imediatamente após ter sido aquecido (SPECK; MÜTZEL; WEIMAN, 1983; THOMSEN; MORCOS, 2000; ROJAS; ROJAS, 2002; ACR, 2013). Além de reduzir sua viscosidade e aumentar sua solubilidade, observações clínicas sugerem que aquecer o contraste à temperatura corporal (em torno de 37°C) o torna mais bem tolerado pelo paciente (JUCHEM et al., 2004; THOMSEN, 2014a).

A densidade ou concentração representa o número de átomos ou miligramas de iodo por mililitro de solução (mgI/ml) (NOBREGA, 2005).

A viscosidade e a osmolalidade do MCI estão diretamente relacionadas com a concentração de iodo (SANTOS et al., 2009). Dessa forma, quanto maior a concentração deste elemento, maior a atenuação aos feixes de raios X e maior a capacidade de realce da solução. Entretanto, quanto maior a viscosidade e a osmolalidade, menor é a tolerância e maiores os riscos de reações adversas (WIDMARK, 2007; SANTOS et al., 2009; ACR, 2013). Assim, a disponibilização de MCI com diferentes concentrações de iodo se faz necessária (SPECK; MÜTZEL; WEIMAN, 1983; THOMSEN; MORCOS, 2000; ROJAS; ROJAS, 2002; DIAS; BARROS; GRILLO, 2013).

Quando concentrações, volumes e velocidades de administração similares são utilizadas, a imagem radiográfica produzida é muito semelhante e os MCI não diferem significativamente um do outro em sua capacidade de realce (WIDMARK, 2007; ACR, 2013).

Quadro 1 – Súmula conceitual das propriedades físico-químicas dos meios de contraste iodado – São Paulo - 2014

Propriedade	Definição
estrutura química (anéis de benzeno)	anel benzênico, ao qual foram agregados átomos de iodo e grupamentos complementares, onde estão ácidos e substitutos orgânicos, que influenciam diretamente na sua toxicidade e excreção
ionicidade	capacidade de dissociação em partículas com carga negativa e positiva
osmolalidade e osmolaridade	refletem a concentração de partículas de uma solução, osmolalidade relaciona-se com o número de miliosmoles por quilo de água (mOsm/kg - peso) e osmolaridade, ao número de miliosmoles por litro de solução (mOsm/litro - volume)
viscosidade	refere-se a resistência intrínseca da solução, está associada a força necessária para injetar o contraste através de um cateter, o que limita a velocidade pela qual pode ser injetado
densidade ou concentração	miligramas de iodo por mililitro de solução

Fonte: (MARTÍN, C. M. et al., 2014)

2.2.3 Classificação dos meios de contraste iodado

Na prática clínica, a classificação mais frequentemente utilizada, baseia-se na osmolalidade, e consequentemente, na osmolaridade (Quadro 2) [THOMSEN; MORCOS, 2000; MORCOS; THOMSEN, 2001; MADOXX, 2002; ROJAS; ROJAS, 2002; THOMSEN et al., 2014].

A primeira geração de MCI é constituída pelos monômeros iônicos de alta osmolaridade. Estes contrastes apresentam osmolalidade cinco a oito vezes maior que a do sangue (WIDMARK, 2007), isto é, sua osmolalidade em solução varia de 600-2100 mOsm/kg, em relação a 290 mOsm/kg do plasma humano (SANTOS et al., 2009; THOMSEN et al., 2014). Consistem num anel de benzeno tri-iodado com duas cadeias orgânicas laterais e um grupo carboxil. O ânion iodado, diatrizoato ou ioxitalamato, é conjugado com um cátion (sódio ou meglumina) e o resultado é um monômero iônico. A ionização na ligação carboxil-cátion torna o MCI solúvel em água. Para cada três átomos de iodo, duas partículas estão presentes em solução (3:2) [SANTOS et al., 2009; THOMSEN et al., 2014]. Estes agentes de primeira geração estão associados a altas taxas de reações adversas quando administrados via intravenosa, devido aos efeitos biológicos da alta osmolalidade. Por esta razão, foram substituídos por outros que promovem maior tolerância e segurança (WIDMARK, 2007). Alguns desses MCI, de primeira geração, ainda são utilizados em procedimentos urológicos retrógrados e que envolvem o trato gastrintestinal devido à excelente opacidade e baixo custo (WIDMARK, 2007). Os que ainda são comercializados são os ânions ioxitalamato, iotalamato e diatrizoato (SANTOS et al., 2009).

Os MCI dímeros iônicos são formados por dois monômeros iônicos, com a eliminação de um grupo carboxil, estes agentes têm seis átomos de iodo por cada duas partículas em solução (6:2) [SANTOS et al., 2009; THOMSEN et al., 2014]. O único comercializado é o ioxaglate, que embora apresente baixa osmolalidade (580 mOsm/kg), é classificado como MCI de primeira geração (SANTOS et al., 2009; WIDMARK, 2007; THOMSEN et al., 2014). Sua alta viscosidade não permite que seja preparado em altas concentrações (SANTOS et al., 2009).

A segunda geração de contrastes foi desenvolvida para solucionar os problemas associados aos contrastes de alta osmolaridade de primeira geração (WIDMARK, 2007). No caso dos monômeros não iônicos de baixa osmolaridade, o anel de benzeno tri-iodado é solúvel em água devido à adição de grupos hidroxil hidrofílico às cadeias orgânicas laterais e como não têm grupo carboxil, não ionizam em solução. Para cada três átomos de iodo, uma partícula está presente em solução (3:1), logo os monômeros não iônicos têm cerca de metade da osmolalidade dos monômeros iônicos em solução, isto é, 690-860 mOsm/kg (SANTOS et al., 2009; THOMSEN et al., 2014). Os monômeros não iônicos são subclassificados de acordo com a quantidade de miligramas de iodo existentes em 1 ml de solução (mgI/ml). As cadeias laterais aumentam a viscosidade dos monômeros não iônicos, em relação aos iônicos, tornando-os mais difíceis de injetar, contudo parecem estar relacionados à menor ocorrência

de reações adversas (WIDMARK, 2007; SANTOS et al., 2009) e maior tolerância intravascular (WIDMARK, 2007). Os monômeros não iônicos são considerados MCI de eleição, pois devido à natureza não iônica e à baixa osmolalidade, são potencialmente menos quimiotóxicos que os monômeros iônicos de primeira geração (WIDMARK, 2007, SANTOS et al., 2009). O desenvolvimento do iohexol revolucionou o procedimento de mielografia, devido ao seu baixo grau de neurotoxicidade (WIDMARK, 2007). Os MCI monômeros não iônicos de segunda geração comercializados são: iopramide, iobitridol, iohexol, iopamidol e ioversol (SANTOS et al., 2009).

Atualmente, o MCI de terceira geração comercializado e mais utilizado é o iodixanol, um dímero não iônico que consiste na junção de dois monômeros não iônicos. Estas substâncias contêm seis átomos de iodo por cada partícula em solução (6:1), e numa certa concentração de iodo, tem a osmolalidade mais baixa de todos os meios de contraste, sendo considerados isosmolares em relação ao plasma (WIDMARK, 2007, SANTOS et al., 2009; THOMSEN et al., 2014).

Teoricamente, um agente isosmolar é preferível em qualquer território vascular onde o endotélio seja sensível a osmolalidade, como encéfalo, coração e rins. Estudos mostram que uma agente isosmolar afeta a barreira hemato-encefálica em menor grau que os de baixa osmolaridade, o ritmo e a função cardíaca também são menos influenciados pelos agentes isosmolares, em relação aos de baixa osmolaridade (WIDMARK, 2007). Pesquisas sugerem que os meios isosmolares apresentam nefrotoxicidade igual ou inferior aos de baixa osmolaridade, entretanto, para que se possa chegar a um consenso, ainda são necessárias mais investigações a respeito do assunto (REDDAN et al., 2009; THOMSEN; STACULL; WEBB, 2014).

Quadro 2 – Classificação dos diferentes tipos de meios de contraste iodado – São Paulo - 2014

geração	princípio ativo	ionicidade	estrutura química (aneis de benzeno)	concentração de iodo (mg I/ml)*	osmolalidade a 37 graus (mOsm/kg$H_2$0)	osmolaridade (mOsm/litro)
1ª	diatrizoato	iônico	monômero	292	1500	alta
	iotalamato	iônico	monômero	400	2300	alta
	ioxitalamato	iônico	monômero	380	2100	alta
	ioxaglate	iônico	dímero	320	580	baixa
2ª	iobitridol	não iônico	monômero	300	695	baixa
	iohexol	não iônico	monômero	300 - 350	640 - 780	baixa
	iopamidol	não iônico	monômero	370	832	baixa
	iopromida	não iônico	monômero	300	770	baixa
	ioversol	não iônico	monômero	320	702	baixa
3ª	iodixanol	não iônico	dímero	270 - 320	290 - 290	isosmolar

Fonte: (MARTÍN, C. M. et al., 2014)
Nota: *Existem outras apresentações com diferentes concentrações de iodo e, consequentemente, diferentes valores de viscosidade e osmolalidade.

2.2.4 Farmacocinética

Cerca de dois a cinco minutos após a administração intravenosa do MCI ocorre difusão de 70% da dose injetada do plasma para o espaço intersticial. O equilíbrio completo entre plasma e o espaço intersticial ocorre cerca de duas horas após a injeção (THOMSEN; MORCOS, 2000; SANTOS et al., 2009). As moléculas do MCI não são metabolizadas antes de sua eliminação, sendo a via renal, a principal via de eliminação (99%). Após a injeção intravenosa, ocorre eliminação continua do plasma para a urina por meio da filtração glomerular, sem reabsorção tubular (SANTOS et al., 2009). Somente 1% do MCI sofre excreção extra-renal (biliar, lacrimal e sudorípara), constatando-se maior eliminação hepática, em casos de insuficiência renal grave. Se a função renal for normal, a meia-vida do MCI é de cerca de duas horas, sendo que em quatro, 75% da dose administrada já foi excretada e em 24 horas 98% do contraste já foi eliminado. Se a taxa de filtração glomerular estiver reduzida, a excreção prolonga-se por semanas, tornando-se mais relevantes as vias de eliminação biliares e intestinais (THOMSEN; MORCOS, 2000; SANTOS et al., 2009).

2.2.5 Reações adversas

Mesmo com grandes avanços na síntese dos MCI, à medida que seu uso alcança grandes proporções, maior será a possibilidade de ocorrência de reações adversas, sendo um tema de grande relevância tanto na Medicina, quanto na Medicina Veterinária, para clínicos e especialmente radiologistas. Deve-se salientar que o médico radiologista ou o profissional que realiza o exame é responsável pela administração intravenosa do MCI e deve ter a capacidade de reconhecer e tratar as reações adversas imediatas até que se encontre suporte terapêutico mais específico (Quadro 3) (THOMSEN; MORCOS, 2004; POLLARD; PASCOE, 2008; THOMSEN, 2014b).

O agente de contraste ideal deveria melhorar a qualidade das imagens sem produzir qualquer tipo de reação adversa, mas ainda não se dispõem dessa substância. As reações podem ocorrer após uma única ou após múltiplas administrações (ASPELIN et al., 2006; THOMSEN et al., 2014). São classificadas de diversas formas, geralmente levando-se em consideração: o mecanismo etiológico (idiossincráticos e não idiossincráticos), a gravidade (leve, moderada e grave) e o tempo decorrido após a administração do contraste (aguda ou imediata e tardia) (JUCHEM et al., 2004; CLEMENT; WEBB, 2014).

A natureza e a prevalência das reações adversas aos MCI no homem dependem do tipo do agente utilizado, ressaltando-se, como já exposto, que os meios iônicos relacionam-se a maior frequência de reações sistêmicas agudas, do que os não iônicos (MORCOS; THOMSEN, 2001; WIDMARK, 2007; SANTOS et al., 2009; THOMSEN et al., 2014).

As reações adversas idiossincráticas (anafilactoides) assemelham-se às reações alérgicas ou de hipersensibilidade a uma substância em particular e não dependem da concentração de iodo, das propriedades químicas do contraste utilizado e do fluxo ou volume de solução injetada (JUCHEM et al., 2004; CLEMENT; WEBB, 2014). São imprevisíveis e as mais temíveis por não existir profilaxia (MADOXX, 2002; CLEMENT; WEBB, 2014). Uma reação idiossincrática pode ocorrer após a injeção de menos de 1ml de MCI (MADOXX, 2002). Apesar dessas reações se manifestarem de forma semelhante às reações anafiláticas, não são verdadeiras reações de hipersensibilidade, porque anticorpos de imunoglobulina E, não estão envolvidos e a sensibilização prévia não é necessária, isto é, podem ocorrer em pacientes que nunca estiveram expostos a MCI (JUCHEM et al., 2004). Por esses motivos, as reações idiossincráticas aos contrastes iodados são denominadas anafilactoides com etiologia desconhecida (SANTOS et al., 2009). O mecanismo dessas reações não está completamente

elucidado, mas pode envolver liberação de histamina e outros mediadores biológicos ativos como serotonina, bradicinina, leucotrienos, adenosina, endotelina, e ativação e inibição de muitos sistemas enzimáticos (MORCOS; THOMSEN, 2001; MADOXX, 2002; WEBB, 2006; CLEMENT; WEBB, 2014).

No homem, as reações idiossincráticas agudas ou imediatas ocorrem logo após a administração do MCI (MORCOS; THOMSEN 2001; MADOXX, 2002; THOMSEN; MORCOS, 2004; CLEMENT; WEBB, 2014). Katayama et al. (1990) estudaram 330.000 pacientes e relataram que mais de 70% destas reações adversas ocorreram nos primeiros cinco minutos após a injeção intravenosa de MCI iônicos ou não iônicos. Uma menor frequência pode ocorrer dentro de uma hora da infusão do MCI (WEBB, 2006; THOMSEN, 2011).

Nesse grupo de reações adversas incluem-se: reações leves como prurido, eritema, urticária localizada ou generalizada, com ou sem angioedema; reações moderadas associadas a sinais cardiovasculares e respiratórios, como taquicardia e bradicardia, hipotensão e hipertensão arterial, tosse, taquipneia e dispneia; reações graves relacionadas a sinais cardiovasculares e respiratórios de maior relevância (hipotensão grave, taquicardia, bradicardia, arritmia, broncoespasmo grave, edema de glote e pulmonar) culminando com parada cardiorrespiratória, e manifestações neurológicas, como perda da capacidade de reconhecimento e crises convulsivas (THOMSEN; MORCOS, 2004).

As reações idiossincráticas tardias ocorrem após 60 minutos ou até uma semana após a administração intravenosa do MCI, e sua fisiopatologia não é totalmente compreendida (MORCOS; THOMSEN, 2001; STACUL, 2006; THOMSEN, 2011; STACUL; BELLIN, 2014). Podem ser observados sintomas como náuseas, vômitos, cefaleias, prurido, eritema, sensibilidade dolorosa abdominal e musculoesquelética, febre e parotidite por iodo, contudo, apenas as erupções cutâneas anafilactoides são consideradas reações adversas bem documentadas e relacionadas diretamente aos MCI (WEBB et al., 2003; THOMSEN, 2011). A maioria das reações adversas idiossincráticas tardias são leves e auto-limitantes (SANTOS et al., 2009; STACUL; BELLIN, 2014) e sua incidência é incerta (STACUL; BELLIN, 2014).

As reações adversas não idiossincráticas (quimiotóxicas) são previsíveis, apresentam efeito direto em determinados órgãos ou sistemas, e são dependentes da toxicidade da molécula de contraste (quimiotoxicidade) e de suas propriedades físicas, como a ionicidade e a alta osmolaridade. Dessa forma, estas reações são passíveis de estabelecer associações com a dose de contraste administrada, a concentração de iodo presente na solução e a viscosidade ou velocidade de inoculação da substância (THOMSEN; MORCOS, 2000; JUCHEM et al., 2004; CLEMENT; WEBB, 2014).

O mecanismo de ação vincula-se a alguns fenômenos: quantidade de cátions liberada pelo contraste, expansão aguda do volume plasmático, vasodilatação generalizada por efeito na musculatura lisa e lesão do endotélio vascular. Dentre as manifestações clínicas evidenciam-se reações de diversos graus: sensação de calor, gosto metálico na boca, reações vago-vagais (sudorese, palidez cutânea, náusea, vômito e hipotensão com bradicardia), tontura, convulsão, reações cardiovasculares (arritmias e depressão miocárdica), hipervolemia, insuficiência renal secundária à nefrotoxicidade do MCI (também denominada reação adversa renal ou nefropatia induzida pelo contraste), dor e desconforto no local da injeção que pode evoluir para flebite e extravasamento do contraste, com consequente dano tecidual (JUCHEM et al., 2004).

Percebe-se que podem ocorrer reações combinadas, isto é, reações não idiossincráticas complexas relacionadas aos efeitos quimiotóxicos do contraste, concomitantemente a reações idiossincráticas (anafilactoides). Sintomas como eritema, pápulas, prurido, náuseas e vômitos, citados como característicos das reações idiossincráticas também podem ser provocados pelos efeitos quimiotóxicos do contraste, tornando difícil determinar a etiologia destas manifestações clínicas (JUCHEM et al., 2004).

Pacientes humanos com hipertiroidismo podem desenvolver tireotoxicose tardia com exacerbação dos sintomas do hipertireoidismo, após quatro a seis semanas da infusão do contraste iodado. Esta tireotoxicose é rara em pacientes com função tiroidiana normal, porém naqueles com hipertireoidismo manifesto, a administração é contraindicada (ACR, 2013).

Apesar da riqueza de informações a respeito das reações adversas aos MCI no homem, há uma lacuna em relação à descrição destes eventos na literatura médico-veterinária. À medida que modalidades de imagem mais avançadas, como a tomografia computadorizada, são realizadas com maior frequência e aumentam a utilização de contrastes, são necessárias maiores investigações em pequenos animais para a compreensão do assunto (POLLARD; PUCHALSKI; PASCOE, 2008a).

Reações sistêmicas agudas e graves foram relatadas em dois cães anestesiados submetidos à tomografia computadorizada, após a administração de MCI não iônico de alta osmolaridade (iotalamato) (POLLARD; PASCOE, 2008). Os animais apresentaram alterações marcantes na frequência cardíaca (FC) e na pressão arterial sanguínea (PAS), imediatamente após, ou durante a infusão do MCI. O primeiro cão desenvolveu hipertensão, bradicardia, broncoespasmo e diarreia de aspecto sanguinolento, já o segundo, hipotensão e taquicardia, além de eritema na região ventral do abdômen e membros pélvicos, edema periocular e diarreia. Ambos tiveram a anestesia interrompida e receberam tratamento emergencial

suporte. O primeiro animal permaneceu hipertenso, inconsciente e não responsivo à terapia por seis horas e meia após a infusão de MCI e recebeu alta após três dias do exame de imagem, com resolução do quadro diarreico em 15 dias. O segundo animal respondeu à terapia suporte, mas o débito urinário normalizou somente no dia seguinte, não sendo observados efeitos adversos residuais, somente após 36 horas da infusão do MCI (POLLARD; PASCOE, 2008).

Devido a importância de identificar estas reações adversas em pequenos animais, Pollard, Puchalski e Pascoe (2008a) estudaram, de forma retrospectiva, o comportamento da FC e PAS, imediatamente antes, e durante 20 minutos após a administração intravenosa de dois tipos de MCI, um iônico de alta osmolaridade (iotalamato de sódio) e o outro não iônico isosmolar (iopamidol), respectivamente, em dois grupos de 91 e 16 cães anestesiados, submetidos à tomografia computadorizada. Dentre os que receberam o MCI iônico, 3% demonstraram alterações na FC (bradi ou taquicardia) e 4% na PAS (hipo ou hipertensão arterial), já dentre os que receberam MCI não iônico, nenhum apresentou alterações relevantes de FC e apenas um demonstrou hipertensão arterial (POLLARD; PUCHALSKI; PASCOE, 2008a).

Outro estudo avaliou dois grupos de felinos anestesiados, que receberam contraste iônico de alta osmolaridade (iotalamato) e não iônico isosmolar (iopamidol), constatando-se que, dentre os 60 felinos que receberam o agente iônico, 7% demonstraram alterações na PAS (hipo ou hipertensão), e apenas um desenvolveu taquicardia, já no grupo (12 felinos) que recebeu o meio não iônico, 2,5% dos animais apresentaram alterações de PAS (hipo ou hipertensão) e nenhum de FC (POLLARD; PUCHALSKI; PASCOE, 2008b).

A partir desses estudos, concluiu-se que as reações adversas relacionadas às FC e PAS em cães, foram relativamente mais frequentes do que as observadas na espécie humana. Já as reações associadas às PAS em felinos foram relativamente mais frequentes do que as relatadas no cão e no homem (POLLARD; PUCHALSKI; PASCOE, 2008a,b). Ainda, tanto na espécie canina, quanto na felina, os meios iônicos pareceram causar mais reações sistêmicas imediatas, do que os não iônicos, da mesma forma que têm sido constatado no homem (POLLARD; PUCHALSKI; PASCOE, 2008a,b).

As reações adversas associadas às mudanças na FC e PAS após a infusão de MCI em cães parecem ocorrer de forma imediata, isto é, cinco a dez minutos após a infusão de MCI, de modo semelhante ao observado na população humana em geral (POLLARD; PUCHALSKI; PASCOE, 2008a).

É válido ressaltar que Pollard, Puchalski e Pascoe (2008a,b) relacionaram as reações adversas descritas em pequenos animais diretamente aos MCI, e não ao efeito da anestesia, uma vez que animais anestesiados que não receberam contraste, não apresentaram reações.

Após quatro anos, a análise retrospectiva um grupo constituído por 49 cães anestesiados, submetidos à tomografia computadorizada, que receberam agente iônico de alta osmolaridade (iotalamato) e tiveram valores de FC e PAS invasiva direta, avaliados imediatamente após a infusão do MCI (valor basal) e em até 15 minutos, revelou alterações em 37% dos cães. Destes, 20% apresentaram alteração nos valores basais da FC ou PAS, 8% taquicardia, 4% bradicardia, 16% hipertensão e 4% hipotensão, o que evidencia uma proporção significativa de alterações hemodinâmicas após a infusão de MCI iônico de alta osmolaridade e reforça a importância de monitorar os pacientes que apresentam essas manifestações (VANCE; NELSON; HEFMEISTER, 2012).

Em relação à nefropatia induzida por contraste, considerada previamente uma reação adversa não idiossincrática tardia, foram encontrados na literatura somente relatos em dois cães (IHLE; KOSTOLICH, 1991; DALEY et al., 1994) e em um gato (CARR et al., 1994), onde foram administrados MCI iônicos de alta osmolaridade (diatrizoato). Embora o assunto seja muito discutido no homem, existe pouca informação relacionada a essa afecção em pequenos animais.

2.2.6 Cuidados preconizados frente às reações adversas

Na Medicina, alguns cuidados são recomendados de acordo com a gravidade das reações adversas aos MCI (Quadro 3). As reações leves, que se manifestam sob a forma de prurido, urticária leve, náuseas, vômitos e tontura são auto-limitantes, cedem espontaneamente, não requerem terapia medicamentosa e necessitam apenas de observação. As moderadas, caracterizadas por vômitos persistentes, urticária difusa, cefaleia, edema facial, de glote ou laringe, dispneia, taquicardia ou bradicardia, hipo ou hipertensão transitória exigem tratamento farmacológico e observação cuidadosa no serviço de radiologia, mas não requerem hospitalização. As reações graves, que se manifestam por meio de arritmias com repercussão clínica, broncoespasmo grave, convulsão, edema pulmonar, síncope, fibrilação atrial ou ventricular e parada cardiorrespiratória, requerem suporte terapêutico de emergência e o paciente deve ser hospitalizado para acompanhamento (JUCHEM et al., 2004). A maioria

das reações idiossincráticas graves ocorre enquanto os pacientes ainda estão no departamento de radiologia, isto é, 94-100% das reações graves ou fatais ocorre nos primeiros 20 minutos após a infusão do MCI. Uma grande parcela de pacientes se recupera rapidamente se for tratada de forma apropriada e com urgência (THOMSEN; MORCOS, 2004; THONSEM, 2011; THOMSEN 2014b).

As reações cutâneas anafilactoides, documentadas no homem e consideradas reações adversas tardias, são leves e auto-limitantes, bem como, grande parte dos episódios de nefropatia induzida por contraste (SANTOS et al., 2009; STACUL; BELLI, 2014).

Quadro 3 – Súmula das principais reações adversas aos meios de contrastes iodados e cuidados preconizados no homem – São Paulo - 2014

Reações	imediatas leves	imediatas moderadas	imediatas graves	tardias
idiossincráticas (anafilactoides)	prurido, eritema*, urticaria com ou sem angioedema*	imediatas leves de apresentação mais intensa, taqui e bradicardia, hiper e hipotensão arteriais* moderadas, tosse, taquipneia e dispneia	edema de glote, broncoespasmo*, edema pulmonar, taqui e bradicardia, hipotensão arterial acentuada, arritmia, síncope, parada cardiorrespiratória, perda de consciência*, convulsão	erupções cutâneas
não idiossincráticas (quimiotóxicas)	sensação de calor, sudorese, alteração do gosto, palidez, náusea, vômito, tontura, flebite	vômitos persistentes, hipotensão com bradicardia	arritmia, depressão miocárdica, convulsão	insuficiência renal secundária à nefrotoxicidade do MCI*,**
Cuidados	observação, tratamento sintomático, se necessário	tratamento medicamentoso, observação cuidadosa no serviço de radiologia, acionar equipe de apoio, se necessário	suporte terapêutico de emergência, hospitalização	geralmente auto-limitante

Fonte: (MARTÍN, C. M. et al., 2014)
Nota: A tireotoxicose induzida por MCI é uma reação adversa específica e tardia relatada em pacientes humanos portadores de hipertireoidismo. Nesses casos a administração do contraste é contra-indicada.
Legenda: Reações adversas aos MCI já relatadas em *cães e **gatos.

2.3 CONSIDERAÇÕES FINAIS

Atualmente a população de cães e gatos têm se tornado progressivamente mais senil e com mais enfermidades associadas. Com a evolução tecnológica e melhores condições de diagnóstico e tratamento, os animais são frequentemente submetidos a procedimentos de imagem, como a tomografia computadorizada com infusão de contrastes iodados. No entanto, estes agentes não são inócuos e não devem ser utilizados de forma inadvertida, devendo-se considerar a real necessidade do exame ou meios alternativos de diagnóstico por imagem. É de extrema importância que os profissionais responsáveis pela administração dos MCI estejam familiarizados e preparados para o tratamento emergencial das possíveis reações adversas. Embora as reações em pequenos animais pareçam ocorrer de modo semelhante ao que se observa no homem, ainda são raras as informações na literatura médico-veterinária. Dessa forma, são necessários estudos que avaliem sua ocorrência e a forma como se manifestam, visando reduzir a morbidade e mortalidade associadas ao uso destas substâncias.

REFERÊNCIAS

AMERICAN COLLEGE OF RADIOLOGY. (ACR). **ACR manual on contrast media**. Version 9. [&.l.]: Committee on Drugs and Contrast Media, 2013. 128p.

ASPELIN, P.; BELLIN, M. F.; JAKOBSEN, J. A.; WEBB, J.A. W. Classification and Terminology. In: THOMSEN, H. S. (Ed.). **Contrast media:** safety issues and ESUR guidelines. 2. ed. Berlin: Springer-Verlag, 2006. p. 1-4.

CARRARO-EDUARDO, J. C.; MACEDO, H. W.; CALDAS, M. L. R.; SILVA, L. E. Nefropatia induzida por contraste: avaliação da proteção pela n-acetilcisteína e alopurinol em ratos uninefrectomizados. **Radiologia Brasileira**, v. 41, n. 3, p. 177–181, 2008.

CARR, A. P.; REED, A. L.; POPE, E. R. Persistent nephrogram in a cat after intravenous urography. **Veterinary Radiology & Ultrasound**, v. 35, n. 5, p. 350-354, 1994.

CLEMENT, O.; WEBB, J. A. W. Acute adverse reactions to contrast media: mechanisms and prevention. In: THOMSEN, H. S.; WEBB, J. A. W. (Ed.). **Contrast Media:** safety issues and ESUR guidelines. 3. ed. Berlin: Springer-Verlag, 2014. p. 51-60.

DALEY, C. A.; FINN-BODNER, S.; LENZ, S. Contrast-induced renal failure documented by color-Doppler imaging in a dog. **Journal of the American Animal Hospital Association**, v. 30, n. 1, p. 33-37, 1994.

DIAS, W. L. V.; BARROS, T. P.; GRILLO, F. P. S. Pré-medicação como prática em pacientes alérgicos ao contraste iodado: o olhar da enfermagem. **Revista Enfermagem Contemporânea**, v. 2, n. 2, p. 184-195, 2013.

IHLE, S. L.; KOSTOLICH, M. Acute renal failure associated with contrast medium administration in a dog. **Journal of the American Veterinary Association**. v. 199, n. 7, p. 899-901, 1991.

JUCHEM, B. C.; DALL´AGNOL, C. M.; MAGALHÃES, A. M. M. Contraste iodado em tomografia computadorizada: prevenção de reações adversas. **Revista Brasileira de Enfermagem**, v. 57, n. 01, p. 57-61, 2004.

KATAYAMA, H.; YAMAGUCHI, K.; KOZUKA, T.; TAKASHIMA, T.; SEEZ, P.; MATSUURA, K. Adverse reactions to ionic and nonionic contrast media. **Radiology**, v. 175, p. 621-628, 1990.

MADOXX, T. G. Adverse reactions to contrast material: recognition, prevention and treatment. **American Family Physician**, v. 66, n. 7, p. 1229-1234, 2002.

MORCOS, S. K.; THOMSEN, H. S. Adverse reactions to iodinated contrast media. **European Radiology**, v. 11, n. 7, p. 1267-1275, 2001.

NOBREGA, A. I. Meios de contraste em TC. In: NOBREGA, A. I. **Manual de tomografia computadorizada**. Vitória: Atheneu. 2005. p. 19-23. (Série: Tecnologia em Radiologia Médica).

POLLARD, R. E.; PASCOE, P. J. Severe reactions to intravenous administration of an ionic iodinated contrast agent in two anesthetized dogs. **Journal of American Veterinary Medical Association**, v. 233, n. 2, p. 274-278, 2008.

POLLARD, R. E.; PUCHALSKI, S. M.; PASCOE, P. J. Hemodynamic and serum biochemical alterations associated with intravenous administration of three types of contrast media in anesthetized dogs. **American Journal of Veterinary Research**, v. 69, n. 10, p. 1268-1273, 2008a.

POLLARD, R. E.; PUCHALSKI, S. M.; PASCOE, P. J. Hemodynamic and serum biochemical alterations associated with intravenous administration of three types of contrast media in anesthetized cats. **American Journal of Veterinary Research**, v. 69, n. 10, 1274-1278, 2008b.

REDDAN, D.; LAVILLE, M.; GAROVIC, V. D. Contrast-induced nephropathy and its prevention: What do we really know from evidence-based findings? **Journal of Nephrology**, v. 22, n. 3, p. 333-351, 2009.

ROJAS, L. R.; ROJAS, L. D. L. Sustancias de contraste para estudios radiográficos em cardiología intervencionista. **Revista Cubana de Medicina**, v. 41, n. 3, p. 167-173, 2002.

SANTOS, A. P.; GAIVÃO, A. M.; TAVARES, A.; FERREIRA, S. Produtos de contrastes iodados. **Acta Médica Portuguesa**, v. 22, n. 03, p. 261-274, 2009.

SPECK, U.; MÜTZEL, W.; WEIMANN, H. J. Chemistry, physiochemistry and pharmacology of known and new contrast media for angiography, urography and CT-enhancement. **Fortschr Rontgenstr**, p. 2-10, 1983. Supplement, 118.

STACUL, F. Late adverse reactions to intravascular iodinated contrast media. In: THOMSEN, H. S. (Ed.). **Contrast media:** safety issues and ESUR guidelines. 2. ed. Berlin: Springer-Verlag, 2006. p. 27-31.

STACUL, F.; BELLIN, M. F. Late adverse reactions to iodine-based contrast media. In: THOMSEN, H. S.; WEBB, J. A. W. (Eds.). **Contrast media:** safety issues and ESUR guidelines. 3. ed. Berlin: Springer-Verlag, 2014. p. 141-146.

THOMSEN, H. S. Contrast media safety: an update. **European Journal of Radiology**, v. 80, n. 1, p. 77-82, 2011.

THOMSEN, H. S. Iodine-based contrast medium: temperature and adverse reactions. In: THOMSEN, H. S.; WEBB, J. A. W. (Ed.). **Contrast media:** safety issues and ESUR guidelines. 3. ed. Berlin: Springer-Verlag, 2014a. p. 61-62.

THOMSEN, H. S. Management of acute adverse reactions to contrast media. In: THOMSEN, H. S.; WEBB, J. A. W. (Ed.) **Contrast media:** safety issues and ESUR guidelines. 3. ed. Berlin: Springer-Verlag, 2014b. p. 63-69.

THOMSEN, H. S.; BELLIN, M. F.; JAKOBSEN, J. A.; WEBB, J. A. W. Contrast media classification and terminology. In: THOMSEN, H. S.; WEBB, J. A. W. (Ed.). **Contrast media:** safety issues and ESUR guidelines. 3. ed. Berlin: Springer-Verlag, 2014. p. 3-16.

THOMSEN, H. S.; MORCOS, S. K. Management of acute adverse reactions to contrast media. **European Radiology**, v. 14, n. 3, p. 476-481, 2004.

THOMSEN, H. S.; MORCOS, S. K. Radiographic contrast media. **British Journal of Urology International**, v. 86, p. 1-10, 2000. Supplement, 1.

THOMSEN, H. S.; STACULL, F.; WEBB, J. A. W. Contrast medium-induced nephropathy. In: THOMSEN, H. S.; WEBB, J. A. W. (Eds.). **Contrast media:** safety issues and ESUR guidelines. 3. ed. Berlin: Springer-Verlag, 2014. p. 81-104.

VANCE, A.; NELSON, M.; HEFMEISTER, E. H. Adverse reactions following administration of an ionic iodinated contrast media in anesthetized dogs. **Journal of the American Animal Hospital Association**, v. 48, n. 3, p. 172-175, 2012.

WEBB, J. A. W.; STACUL, F.; THOMSEN, H. S.; MORCOS, S. H. Late adverse reactions to intravascular iodinated contrast media. **European Radiology**, v. 13, n. 1, p. 181-184, 2003.

WEBB, J. A. W. Prevention of acute reactions. In: THOMSEN, H. S. (Ed.). **Contrast media:** safety issues and ESUR guidelines. 2. ed. Berlin: Springer-Verlag, 2006. p. 11-17.

WIDMARK, J. M. Imaging-related medications: a class overview. **Baylor University Medical Center Proceedings**, v. 20, n. 4, p. 408-417, 2007.

Capítulo 3
Nefropatia induzida por contraste iodado

"There are no gains, without pains."

Benjamin Franklin

3 NEFROPATIA INDUZIDA POR CONTRASTE IODADO[2]

RESUMO

Frente a grande demanda de exames radiológicos que fazem uso de meio de contraste iodado na Medicina Veterinária, especialmente com o advento da tomografia computadorizada, que incrementou consideravelmente as indicações para o uso dessas substâncias, esta revisão tem por objetivo abordar as principais questões relacionadas à nefropatia induzida por contraste. A nefropatia induzida por contraste consiste no declínio da função renal secundariamente à administração intravascular do meio de contraste iodado. O potencial nefrotóxico dos contrastes iodados está diretamente relacionado às suas características físico-químicas e a condições inerentes ao paciente, como a disfunção renal preexistente. Há grande preocupação e ampla informação sobre a nefrotoxicidade dos meios de contraste iodado e a nefropatia induzida por contraste no homem, no entanto, existem poucos estudos em pequenos animais.

Palavras-chave: Meio de contraste iodado. Nefropatia aguda. Exames contrastados. Cão. Gato.

[2]MARTÍN, C. M. et al. Texto originalmente publicado como artigo cientifico no periódico *Revista Acadêmica: Ciências Agrárias e Ambientais, Curitiba, v. 12, n. 4, p. 283-295, out/dez. 2014*, recebido em 01/09/2014 e aprovado em 18/03/2015 (Apêndice B).

3.1 INTRODUÇÃO

A nefropatia induzida por contraste (NIC) é considerada uma reação adversa não idiossincrática quimiotóxica ao meio de contraste iodado (MCI). É definida como uma disfunção renal secundária à administração intravascular desta substância, reconhecida como a terceira causa de insuficiência renal aguda (IRA) adquirida em pacientes humanos hospitalizados (HOU et al., 1983; NASH; HAFEEZ; HOU, 2002), o que corresponde a 11% dos casos (NASH; HAFEEZ; HOU, 2002), sendo esta frequência apenas inferior a da IRA decorrente de causas pré-renal e a induzida por fármacos (KRAMER et al., 2008). Aproximadamente metade dos pacientes que desenvolvem NIC em ambiente hospitalar foi submetida à cateterização cardíaca e angiografia, e cerca de um terço à tomografia computadorizada (TC) (NASH; HAFEEZ; HOU, 2002). A NIC foi associada a uma taxa de mortalidade acima de 34% na população de pacientes hospitalizados, que apresentavam fatores de risco potenciais para o desenvolvimento da doença e se encontravam clinicamente mais debilitados (NASH; HAFEEZ; HOU, 2002; CARRARO-EDUARDO et al., 2008).

Embora ainda não haja um consenso universal para a NIC, tem-se adotado frequentemente a definição de aumento relativo de pelo menos 25% ou aumento absoluto de pelo menos 0,5 mg/dL no valor da creatinina sérica basal, em até 48 horas, após a administração intravascular de contraste iodado, na ausência de outras causas concomitantes de lesão renal aguda (MORCOS, 1998; MURPHY; BARRETT; PARFREY, 2000; THOMSEN, 2003; KATHOLI, 2006; BARTORELLI; MARENZI, 2008; CARRARO-EDUARDO et al., 2008; KRAMER et al., 2008; McCULLOUGH, 2008; PUCELIKOVA; DANGAS; MEHRAN, 2008; SILVA et al., 2010). Alguns outros autores definem a NIC por meio da mesma magnitude de redução da função renal, sem uma etiologia alternativa, que pode ocorrer até 72 horas após a administração do MCI (THOMSEN; STACUL; WEBB, 2014).

O objetivo desta revisão é elencar dados relacionados à possibilidade de ocorrência da NIC em pequenos animais, reconhecer fatores de risco potenciais para o desenvolvimento dessa enfermidade, formas de diagnóstico e condutas para a sua prevenção, baseando-se principalmente nas informações existentes na literatura médica.

3.2 REVISÃO DE LITERATURA

3.2.1 Fisiopatologia

Embora a fisiopatologia da NIC não esteja totalmente elucidada, propõem-se três mecanismos relativamente distintos para explicá-la: (1) efeitos hemodinâmicos relacionados à vasoconstrição prolongada e redução da perfusão renal, que predispõem à hipóxia e consequente isquemia medular; (2) lesão tubular renal direta secundária à citotoxicidade do contraste e (3) distúrbios bioquímicos endógenos (Figura 1) (KATZBERG, 2005; THOMSEN; STACUL; WEBB, 2014).

Para que se compreenda o mecanismo que leva a redução da perfusão renal é necessário saber como o contraste é eliminado pelo rim. As moléculas do MCI filtradas pelo glomérulo não são sujeitas a reabsorção tubular, criando-se assim um gradiente osmótico (maior nos contrastes de alta osmolaridade, moderado nos de baixa osmolaridade e nulo nos isosmolares). Este gradiente osmótico impede a reabsorção de água e sódio nos túbulos renais, aumentando a excreção na urina, estimulando diurese e natriurese. A maior diurese leva ao aumento do fluxo de líquido tubular, bem como da pressão intratubular, o que desencadeia a vasoconstrição das arteríolas aferentes (através da ação parácrina da mácula densa), induzindo à redução da taxa de filtração glomerular (TFG) (*feedback* tubuloglomerular) e, consequentemente, à hipóxia e isquemia medular (MORCOS; THOMSEN, 2001; SANTOS et al., 2009). O MCI também é responsável pela diminuição da perfusão renal devido à liberação de mediadores endógenos vasoativos constritores (endotelina e adenosina) e por diminuição da produção intrarrenal de vasodilatadores (óxido nítrico e prostaciclina) (MORCOS; THOMSEN, 2001; SANTOS et al., 2009). Vale mencionar que os MCI promovem uma resposta bifásica no fluxo sanguíneo renal, constituído por um breve período de vasodilatação (minutos), seguido por um período prolongado (horas a dias) de vasoconstrição intrarrenal (McCULLOUGH et al., 2008).

Além da isquemia decorrente de alterações hemodinâmicas, o contraste apresenta citotoxicidade direta no epitélio dos túbulos renais. Foi demonstrado *in vitro* que células de túbulo proximal cultivadas na presença de contraste apresentavam distúrbios de metabolismo, com liberação de enzimas intracelulares e alterações histológicas (apoptose celular ou necrose tubular aguda), compatíveis com toxicidade (HUMES et al., 1987). A apoptose das células

renais pôde ser identificada aos 15 minutos de incubação e atingiu pico máximo três horas após o contato com o meio de contraste (ROMANO et al., 2008). Este fato já havia sido evidenciado em outra pesquisa, pelo aumento de várias proteínas e enzimas urinárias, que embora não fossem específicas de dano tubular, sustentavam a hipótese de toxicidade direta do contraste nas células do epitélio tubular renal (BARRET, 1994). Em geral, lesões menos graves resultam em apoptose e as mais graves em necrose celular. Apoptose e necrose podem ocorrer em qualquer segmento dos túbulos e levam a descamação de células viáveis e inviáveis no lúmen tubular, o que resulta na formação de cilindros, que obstruem os túbulos, contribuindo para redução da TGF. Se a membrana basal do epitélio tubular permanecer intacta, há estímulo para proliferação e diferenciação das células viáveis e o rim pode restaurar sua estrutura e função, caso contrário, ocorre atrofia tubular e fibrose intersticial, prejudicando a regeneração do epitélio (THADHANI; PASCUAL; BONVENTRE, 1996).

Deve-se ressaltar que a viscosidade do MCI pode intensificar os efeitos vasoativos e citotóxicos (SEELIGER et al., 2012). A maior viscosidade em comparação ao sangue influencia a redução do fluxo sanguíneo medular, podendo potencializar o efeito vasoconstritor renal, reduzir o fluxo urinário e conduzir a retenção do meio de contraste nos rins (WONG; IRWIN, 2007; SEELIGER et al., 2012). Essa retenção, por sua vez, pode intensificar o efeito citotóxico do contraste sobre as células do epitélio tubular (SEELIGER et al., 2012).

Mecanismos bioquímicos endógenos como aumento da produção de radicais livres de oxigênio, alteração na homeostasia da energia celular das células tubulares renais, disrupção do metabolismo do cálcio e distúrbios na polaridade da célula tubular também foram propostos como parte da fisiopatologia da NIC (WONG; IRWIN, 2007).

Figura 1 - Principais mecanismos envolvidos na fisiopatologia da nefropatia induzida por contraste – São Paulo - 2014

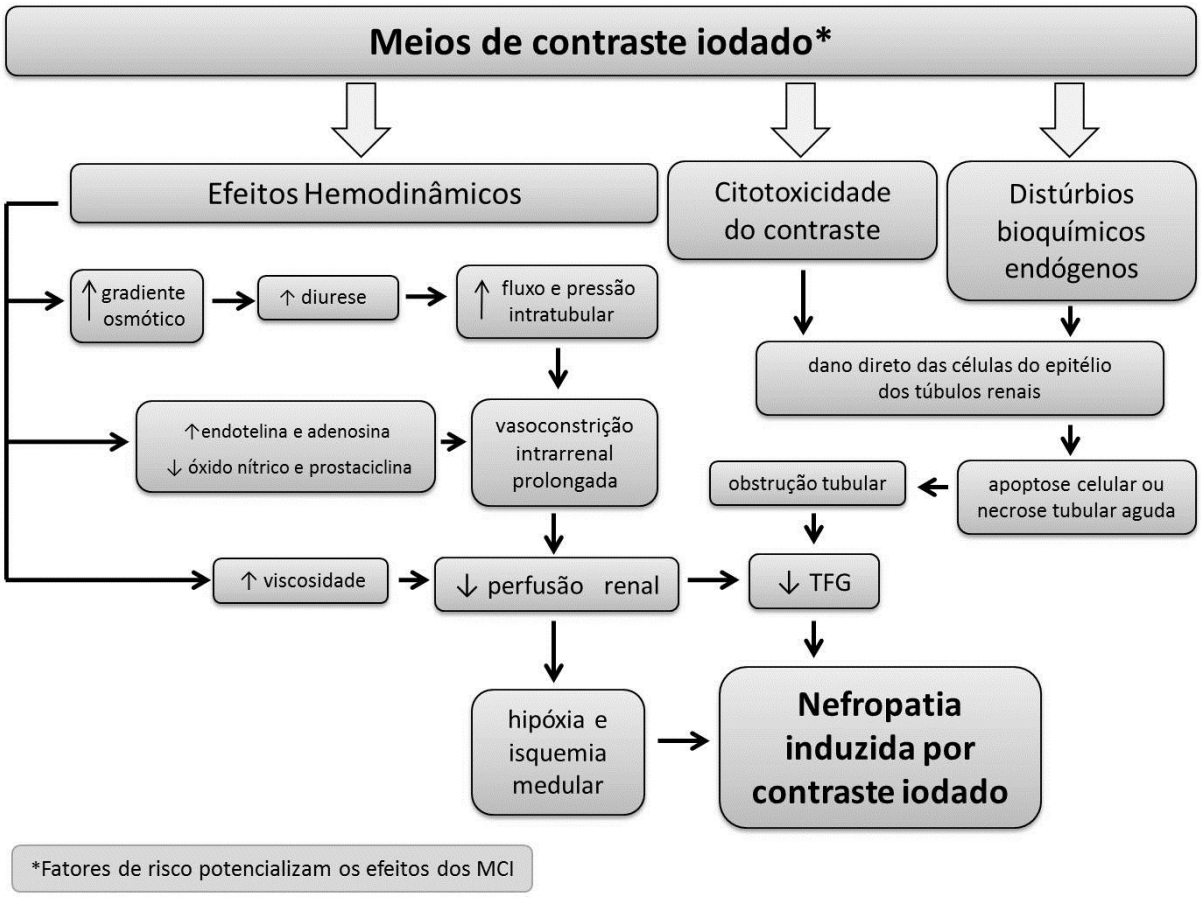

Fonte: (MARTÍN, C. M. et al., 2014)

3.2.2 Fatores de risco relacionados e prevalência

A ocorrência da NIC no homem é variável (SILVA et al., 2010; SANTOS et al., 2011; SEELIGER et al., 2012) e depende da presença de fatores de risco, do tipo e da quantidade do meio de contraste utilizado, da sensibilidade do método empregado para a detecção do acometimento renal (MESCHI et al., 2006; CARRARO-EDUARDO et al., 2008; SANTOS et al., 2011;) e do procedimento radiológico realizado (MESCHI et al., 2006).

Senilidade, desidratação, insuficiência cardíaca congestiva (ICC), hipotensão sistêmica, administração concomitante de fármacos nefrotóxicos (aminoglicosídeos, ciclosporina, cisplatina, anti-inflamatórios não esteroidais), diuréticos (sobretudo, os de alça), *diabetes mellitus* e disfunção renal prévia, particularmente secundária à nefropatia diabética, mieloma múltiplo e cirrose hepática, constituem fatores de risco apontados no homem que

predispõem ao desenvolvimento da NIC, sendo a nefropatia preexistente considerada de maior relevância (MORCOS, 1998; MURPHY; BARRETT; PARFREY, 2000; THOMSEN, 2003; TOPRAK, 2007; WONG ; IRWIN, 2007; BARTORELLI ; MARENZI, 2008; McCULLOUGH, 2008; PUCELIKOVA; DANGAS; MEHRAN, 2008; SANTOS et al., 2011; RUDNICK; PALEVSKY; SHERIDAN, 2014).

A idade avançada é considerada um importante fator de risco, uma vez que existe um declínio natural da TFG, da secreção tubular e da habilidade de concentração da urina com o envelhecimento (MEHRAN; NIKOLSKY, 2006; THOMSEN; MORCOS; BARRET, 2008). Desidratação, ICC (THOMSEN; MORCOS; BARRET, 2008) e hipotensão (PUCELIKOVA; DANGAS; MEHRAN, 2008) causam redução do volume efetivo circulante (hipovolemia), bem como da perfusão renal, e quando associadas à administração de MCI podem potencializar a isquemia medular (THOMSEN; MORCOS; BARRET, 2008).

A administração concomitante de drogas nefrotóxicas e diuréticos parece potencializar a nefrotoxicidade dos contrastes iodados (PUCELIKOVA; DANGAS; MEHRAN, 2008; RUDNICK; PALEVSKY; SHERIDAN, 2014). Diuréticos de alça, como a furosemida, podem contribuir para a depleção de volume plasmático, devido à intensificação da diurese, contribuindo para a diminuição da perfusão renal (RUDNICK; PALEVSKY; SHERIDAN, 2014). Os anti-inflamatórios não esteroidais podem potencializar a vasoconstrição renal, contribuindo para a isquemia medular (RUDNICK; PALEVSKY; SHERIDAN, 2014). No entanto, um estudo em pacientes humanos submetidos a cateterização cardíaca contradiz essa afirmação, justificando que a natureza das lesões renais decorrentes do uso de contraste e AINES é distinta e não necessariamente produzem efeito sinérgico (DIOGO et al., 2010).

Um estudo envolvendo 1196 pacientes portadores de *diabetes mellitus* relatou 0,6% de incidência de NIC naqueles com função renal normal e 19,7% nos indivíduos com insuficiência renal crônica (IRC) (RUDNICK; GOLDFARB; WEXLER; 1995). Assim, considera-se que pacientes diabéticos sem disfunção renal, apesar de merecerem cuidados especiais, apresentam baixo risco para o desenvovimento da NIC, enquanto diabéticos nefropatas crônicos representam grupo de alto risco em que medidas profiláticas devem sempre ser adotadas (ULTRAMARI et al., 2006).

A disfunção renal apresenta uma forte e consistente associação com o desenvolvimento da NIC, isto é, quanto mais elevada a creatinina sérica basal, maior o risco de NIC (McCULLOUGH; SANDBERG, 2003). Considerando-se a definição de NIC (elevação de 25% ou 0,5 mg/dL na creatinina basal em 24-48 horas), a incidência desta nefropatia na população humana pode ocorrer das seguintes formas: (a) mínima nos doentes

com função renal normal, mesmo diabéticos (TOPRAK, 2007); (b) de 4 a 11% nos pacientes em estágios II e III de IRC (creatinina entre 1,5 e 4,0 mg/dL); (c) de 9 a 38% nos pacientes em estágios II e III de IRC com *diabetes mellitus* (PUCELIKOVA; DANGAS; MEHRAN, 2008); (d) e de 50% ou mais, se a creatinina basal for superior a 4,0 - 5,0 mg/dL (IRC estágios IV e V), particularmente em doentes com nefropatia diabética (RUDNICK; GOLDFARB; WEXLER; 1995; MORCOS et al., 1999; PUCELIKOVA; DANGAS; MEHRAN, 2008).

O mieloma múltiplo foi inicialmente sugerido como fator de risco para NIC no homem, mas estudos mostraram que se a desidratação for evitada, a administração de contraste raramente causará a NIC nesses pacientes (McCARTHY; BECKER, 1992; TOPRAK, 2007).

Embora a cirrose possa acarretar disfunção circulatória devido à diminuição do volume intravascular arterial, contribuindo para a redução pré-renal da perfusão renal e predispondo à isquemia, estudos concluíram que se esses doentes também estiverem adequadamente hidratados, a cirrose não parece ser fator de risco potencial (TOPRAK, 2007).

Dentre as características inerentes aos MCI associadas ao incremento no risco de desenvolvimento da NIC citam-se: via de administração intra-arterial, grande volume, administração recorrente em tempo inferior a 72 horas, ionicidade e alta osmolaridade (THOMSEN, 2006; TOPRAK, 2007; WONG; IRWIN, 2007; BARTORELLI; MARENZI, 2008; PUCELIKOVA; DANGAS; MEHRAN, 2008; GUPTA; BANG, 2010).

O MCI parece ser mais nefrotóxico quando administrado por via intra-arterial do que por via intravenosa, nas artérias renais ou na aorta proximal até a origem dos vasos renais. A concentração renal é muito mais elevada quando a infusão é intra-arterial, além disso, as injeções intra-arteriais tendem a ser repetidas durante procedimentos de angiografia e angioplastia para constatação e correção de anormalidades vasculares, o que, consequentemente, aumenta o risco de NIC (THONSEM, 2006). Estudos indicaram que a frequência global em pacientes submetidos à intervenção coronariana percutânea (angioplastia coronariana), que receberam grande volume de contraste via intra-arterial, foi de 3,3 a 14,4% (PUCELIKOVA; DANGAS; MEHRAN, 2008).

Os contrastes iônicos de alta osmolaridade são considerados mais nefrotóxicos do que os não iônicos de baixa osmolaridade e isosmolares, particularmente para doentes com insuficiência renal (RUDNICK, 1995; MORCOS, 1998; VALLS et al., 2003; KATZBERG; BARRET, 2007).

3.2.3 Identificação do risco

A identificação do risco para desenvolvimento da NIC geralmente é baseada em anamnese detalhada e na concentração sérica de creatinina (THOMSEN, 2006). A referida variável bioquímica é largamente utilizada na prática clínica, por ser de baixo custo e de fácil acesso, o que facilita a avaliação dos pacientes. Estudos demonstraram que apesar das limitações de acurácia para a avaliação da TFG, a creatinina é um marcador adequado para identificar indivíduos com maior predisposição para NIC, porque são justamente aqueles que têm acentuada redução de função renal que apresentam maior risco (RUDNICK; GOLDFARB; WEXLER; 1995; PARFREY et al., 1989; THOMSEN; MORCOS, 2005).

3.2.4 Medidas preventivas

A prevenção é considerada a melhor forma de reduzir a ocorrência de NIC. Os principais aspectos preventivos baseiam-se na manutenção de bom estado de hidratação, escolha do MCI, utilização de fármacos "protetores" (SANTOS et al., 2011), suspensão, sempre que possível, de drogas nefrotóxicas e diuréticos de alça pelo menos 24 horas antes da administração do MCI, redução do volume de contraste ao máximo, não realizar múltiplos estudos em menos de 72 horas, e em último caso, considerar exames de imagem alternativos que não necessitem de MCI (THOMSEN, 2006; PUCELIKOVA; DANGAS; MEHRAN, 2008).

A hidratação previamente à administração do MCI parece ser a medida mais eficaz na prevenção da NIC. Embora não exista um consenso na forma de como realizá-la, preconiza-se nos pacientes de risco e se não houver contraindicação (como nos portadores de ICC), hidratação via oral ou intravenosa (solução salina 0,9%) durante 24 horas, antes e após a infusão do contraste iodado (THOMSEN, 2006; THOMSEN; STACUL; WEBB, 2014).

A expansão do volume intravascular aumenta o fluxo sanguíneo renal, reduz a vasoconstrição renal e o tempo de permanência do contraste no rim, como também melhora a depuração tubular do ácido úrico e do material hialino e exerce vários efeitos neuro-humorais (como a supressão do sistema renina-angiotensina-aldosterona) que reduz o risco de NIC. Ainda, a diurese decorrente da hidratação conduz ao aumento da produção intrarrenal de

prostaciclina, levando a vasodilatação na região vulnerável da medula renal (WONG; IRWIN, 2007; BARTORELLI; MARENZI, 2008; THOMSEN; MORCOS; BARRET, 2008).

Para a escolha do MCI mais apropriada, deve-se considerar que os contrastes de alta osmolaridade são considerados mais nefrotóxicos do que os de baixa osmolaridade e os isosmolares (RUDNICK; GOLDFARB; WEXLER; 1995; KATZBERG, 1997; MORCOS, 1998). No entanto, os meios isosmolares apresentam resultados controversos em relação à nefrotoxicidade, quando comparados com os de baixa osmolaridade (BARTORELLI; MARENZI, 2008; REDDAN; LAVILLE; GAROVIC, 2009). Um importante ensaio clínico, que comparou um dímero não iônico isosmolar (iodixanol) com um monômero não iônico de baixa osmolaridade (iohexol) em relação ao risco de desenvolvimento de NIC, concluiu que o primeiro seria menos nefrotóxico em doentes considerados de alto risco (ASPELIN et al., 2003). Outro ensaio randomizado e controlado, em pacientes de risco, também comparou um meio isosmolar (iodixanol) com outro de baixa osmolaridade (ioxaglato), constatando ocorrência significativamente superior de NIC com o uso do segundo (JO et al., 2006). No entanto, um estudo comparativo entre um contraste de baixa osmolaridade (iomeprol) e outro de natureza isosmolar (iodixanol), utilizados também em pacientes de risco, evidenciou ocorrência significativamente maior de NIC após o uso do meio isosmolar (THOMSEN et al., 2008).

Outros estudos também têm discutido sobre a osmolaridade do meio de contraste a ser utilizada em pacientes humanos de risco com disfunção renal preexistente, e muitos autores sugerem que os isosmolares apresentam nefrotoxicidade igual ou inferior aos de baixa osmolaridade. Entretanto, para que se possa chegar a um consenso, ainda são necessárias mais investigações a respeito do assunto (SANDLER, 2003; REDDAN; LAVILLE; GAROVIC, 2009).

Mesmo que ainda não se tenha chegado a um denominador comum, a teoria que pode explicar o motivo pelo qual os meios de baixa osmolaridade aumentariam a probabilidade de desenvolver NIC em pacientes de risco, diz respeito à indução de maior diurese osmótica, que aumenta o fluxo e a pressão nos túbulos renais proximais e induz a isquemia medular renal. Essa maior diurese osmótica também pode contribuir para depleção de volume intravascular e redução da perfusão renal (BARTORELLI; MARENZI, 2008).

Na Medicina, várias terapias farmacológicas já foram estudadas, devido ao potencial de contrapor mecanismos que parecem ser responsáveis pela lesão renal associada ao MCI tais como a vasoconstrição renal e o estresse oxidativo induzidos pelo MCI. No entanto, salvo alguns agentes anti-oxidantes, nenhum fármaco apresentou evidência suficiente que

confirmasse um benefício consistente na prevenção da NIC (KRAMER et al., 2008; SANTOS et al., 2011).

3.2.5 Apresentação clínica e tratamento

Mesmo com tantas recomendações para reduzir o desenvolvimento de NIC, não há meios de evitá-la por completo. No homem, o quadro clínico pode variar desde uma forma assintomática de IRA não oligúrica e transitória (KATZBERG, 1997; MURPHY; BARRETT; PARFREY, 2000; KRAMER et al., 2008) a um quadro de IRA oligúrica com necessidade de diálise (KATZBERG, 1997; FINN, 2006).

O tratamento deve ser feito a partir do reconhecimento dessa enfermidade. Nos pacientes de alto risco, a concentração de creatinina sérica entre o segundo e o quarto dia após a infusão do MCI identificará os quadros não oligúricos, e retornará ao valor inicial em sete a 14 dias. Por outro lado, os pacientes oligúricos terão diagnóstico imediato, após a exclusão de outras causas (KATZBERG, 1997). O tratamento é semelhante àquele instituído frente a qualquer causa de lesão renal aguda (THOMSEN; MORCOS; BARRET, 2008), isto é, desde hidratação e correção eletrolítica e ácido-básica até a indicação de hemodiálise, em casos de insuficiência renal grave (TIPPINS et al., 2004; THOMSEN; MORCOS; BARRET, 2008).

Apesar da relevância clínica da NIC não ser imediatamente evidente devido ao curso subclínico ou assintomático, como também pela alta frequência de recuperação da função renal, já foi descrito algum grau de insuficiência renal residual em 30% dos doentes afetados, além de até 7% dos pacientes poderem necessitar de diálise temporária ou progredirem para doença/insuficiência renal crônica terminal (BARTORELLI; MARENZI, 2008).

Deve-se alertar que a NIC pode prolongar o tempo de internação e aumentar os custos hospitalares, principalmente devido à evolução clínica complicada, o que consiste em um fator de grande impacto na Medicina (MORCOS, 1998; THOMSEN, 2003; McCULLOUGH, 2008).

3.2.6 NIC e estudos relacionados aos efeitos renais da administração intravenosa de MCI em pequenos animais

O primeiro estudo encontrado na Medicina Veterinária que demonstra preocupação com os efeitos da administração intravenosa de MCI sobre a função renal em cães data de 1980, quando essas substâncias já eram frequentemente utilizadas em urografias excretoras, e a redução temporária da TFG e o aumento dos níveis séricos de creatinina logo após esse procedimento, já haviam sido relatados no homem (FEENEY; OSBORNE; JESSEN, 1980). Nesta ocasião, Feeney, Osborne e Jessen (1980) determinaram o efeito de três diferentes doses de MCI não iônico de alta osmolaridade (iotalamato de sódio 400 mgI/ml) empregadas em urografias excretoras, sobre a função renal de dez cães adultos sadios. Foram utilizadas doses de 200, 400 e 800 mgI/0,45 kg, via intravenosa, com intervalos mínimos de 48 horas, entre um exame e outro. A TFG foi avaliada por meio das concentrações séricas de ureia e creatinina, pareadas ao *clearance* da creatinina, imediatamente antes de cada análise radiográfica e repetida entre dois e cinco dias após a última urografia excretora. Detectou-se redução significativa do *clearance* da creatinina, em dois cães durante as avaliações seriadas e em três cães, somente após a terceira dose de MCI. Embora tenha sido constatado certo decréscimo na TFG em metade dos animais analisados, foram considerados necessários outros estudos que determinassem a importância dessa redução, bem como a possibilidade desta perda ser transitória.

Na década de 90, foram relatados os únicos três casos de NIC encontrados na literatura médico-veterinária após a administração, via intravenosa, de agente iônico de alta osmolaridade de primeira geração [diatrizoato 370-385 mgI/ml] (IHLE; KOSTOLICH, 1991; CARR; REED; POPE, 1994; DALEY; FINN-BODNER; LENZ, 1994).

Embora no homem o quadro clínico desta disfunção usualmente seja de IRA não oligúrica (KATZBERG, 1997; MURPHY; BARRETT; PARFREY, 2000; KRAMER et al., 2008), os casos citados referem a presença de oliguria no desenvolvimento da nefropatia (IHLE; KOSTOLICH, 1991; DALEY; FINN-BODNER; LENZ, 1994; CARR; REED; POPE, 1994).

O primeiro relata a pielografia intravenosa em uma cadela de 14 meses de idade em que foi constatado quadro de insuficiência renal oligúrica, por meio de manifestações clínicas típicas de uremia, azotemia e isostenúria, menos de 24 horas após o procedimento de imagem, não sendo encontradas outras causas, a não ser a aplicação do contraste. A rápida e completa

recuperação deste cão, após quatro dias de suporte terapêutico, sustentou a hipótese de que o episódio agudo de falência renal tivesse sido induzido pelo MCI, embora o mecanismo responsável não tenha sido determinado (IHLE; KOSTOLICH, 1991). O segundo caso refere-se a uma cadela de dois anos de idade com abscesso renal unilateral, submetida à urografia excretora, que mesmo recebendo terapia suporte, apresentou aumento de volume e nefrograma persistente no rim contralateral, elevação das concentrações séricas de creatinina, oliguria e anuria, e aumento (0,89) do índice de resistividade (IR) intrarrenal, após dois dias do procedimento. Após eutanásia, foram observadas, no exame histopatológico do parênquima renal, lesões semelhantes àquelas encontradas no homem acometido por NIC (DALEY; FINN-BODNER; LENZ, 1994). O terceiro caso relata um felino de oito anos de idade, sem alterações em bioquímica sérica renal e exame de urina, submetido a urografia excretora, em que o nefrograma apresentou intensificação do realce após 40 minutos, não sendo observados pielograma e ureterograma, além de oliguria persistente por duas horas, após o início do procedimento. Tais achados foram considerados consistentes com IRA associada à hipotensão ou ao contraste (CARR; REED; POPE, 1994).

Na segunda metade dos anos 90, pesquisas médicas revelaram que a utilização intravascular dos MCI de segunda geração (não iônicos de baixa osmolaridade), quando comparada aos de primeira geração (iônicos de alta osmolaridade), provocava menos reações adversas renais e não renais (RUDNICK; GOLDFARB; WEXLER; 1995; KATZBERG, 1997; MORCOS, 1998) e aprimorava o detalhamento das imagens radiográficas em urografias excretoras de pacientes humanos com disfunção renal (KATZBERG, 1997).

Assim, foram realizados dois estudos, um constituído por cinco cães (ROSINO, 1999) e outro por cinco felinos (AGUT et al., 1999), visando analisar diversos parâmetros laboratoriais, dentre eles o perfil bioquímico renal de animais adultos saudáveis, após a utilização de meios de contraste com diferentes propriedades físico-químicas. Cada um dos cinco animais, de cada experimento, recebeu aleatoriamente uma das cinco doses estipuladas: 200, 400, 600 e 800 mgI/kg de iohexol 350 mgI/ml (não iônico de baixa osmolaridade) e 880 mgI/kg de amidotrizoato 370 mgI/ml (iônico de alta osmolaridade), via intravenosa, para exames de urografia excretora (AGUT et al., 1999; ROSINO, 1999). As coletas de sangue e urina foram realizadas antes da aplicação do contraste e após uma, quatro e 24 horas. Os níveis séricos de ureia e creatinina de ambos os estudos não constataram diferenças significativas entre os animais e ao longo do tempo (AGUT et al., 1999; ROSINO, 1999). No estudo realizado com felinos também foi determinada a menor dose de iohexol capaz de produzir imagens diagnósticas adequadas. Posteriormente, a qualidade dessas imagens foi

comparada com aquelas obtidas com o amidotrizoato. Concluiu-se que em felinos com perfil bioquímico renal dentro da normalidade, a dose de 400 mgI/kg de iohexol proporcionou a obtenção de imagens que apresentaram melhor qualidade quando comparadas às obtidas com 880 mgI/kg de amidotrizoato (AGUT et al., 1999).

Embora na Medicina Veterinária, exista o consenso em não se administrar contraste iodado, via intravenosa, em pacientes desidratados, hipotensos ou em anuria (SEILER, 2013), encontra-se a recomendação de dobrar ou até triplicar a dose de contraste, em pacientes com disfunção renal preexistente, a fim de garantir a obtenção de imagens com qualidade diagnóstica nas urografias excretoras (SHORES, 1993; CHOI et al., 2001). De modo contraditório, essa recomendação aumenta a possibilidade de ocorrência de NIC (CHOI et al., 2001).

Assim, Choi et al. (2001) estudaram o efeito vasodilatador da dopamina não apenas visando aumento do fluxo sanguíneo renal e obtenção de imagens de boa qualidade nas urografias excretoras, mas também buscando avaliar sua propriedade nefroprotetora, ao contrapor a vasoconstrição intrarrenal proporcionada pelo MCI. Para tanto, foram avaliados 19 cães saudáveis sem alterações nos biomarcadores da função renal e nove cães com disfunção renal induzida por gentamicina, que receberam contraste não iônico de baixa osmolaridade (iohexol 300 mgI/ml), via intravenosa, na dose de 850 mgI/kg. Os indivíduos saudáveis (experimento 1) e aqueles que apresentavam disfunção renal (experimento 2) foram divididos em três grupos: G1, onde receberam apenas contraste; G2, onde receberam infusão de solução salina 0,9% (2 ml/kg/h), 30 minutos antes e por seis horas após o contraste e G3, onde receberam infusão de solução salina 0,9% e uma baixa dose de dopamina (5 µg/kg/min), também 30 minutos antes e por seis horas após o contraste. Para os cães de cada grupo foram aferidos o IR intrarrenal e mensuradas as concentrações séricas de ureia e creatinina, antes da aplicação do contraste e após 60, 80 minutos, 48 e 72 horas. Analisaram-se ainda, a velocidade de eliminação do MCI e a qualidade das imagens radiográficas.

No primeiro experimento, as concentrações séricas de creatinina não apresentaram diferenças entre os grupos e as de ureia foram significativamente maiores no G1, embora tenham se mantido dentro dos limites de normalidade. O IR do G1 aumentou progressivamente após a administração do contraste, enquanto no G3, sofreu redução significativa das 48 às 72 horas. Apenas no G3, a qualidade de imagem foi considerada superior e se identificou completa eliminação do MCI aos 80 minutos em todos os cães deste grupo. Esses resultados verificaram o efeito vasodilatador da dopamina na qualidade da imagem e sua ação nefroprotetora em cães com função renal normal. No segundo

experimento não foram observadas alterações significativas nos níveis séricos de ureia e creatinina em nenhum dos grupos. Nos G1 e G2, os IR não demonstraram alterações e a qualidade das imagens foi inadequada. Por outro lado, no G3 notou-se redução pontual do IR aos 60 minutos, a eliminação do MCI ocorreu mais rapidamente e a qualidade da imagem foi considerada satisfatória. Desse modo, também foi possível constatar o efeito vasodilatador da dopamina com finalidade nefroprotetora e obtenção de imagens satisfatórias, não sendo necessário dobrar a dose de contraste, em pacientes com disfunção renal (CHOI et al., 2001).

Com o passar dos anos, o uso dos MCI e a realização de exames de urografia excretora reduziu sensivelmente devido à disponibilidade da ultrassonografia (SEILER, 2013). Todavia, com o atual incremento dos exames de TC em pequenos animais, houve uma intensificação no uso dos contrastes (POLLARD; PUCHALSKI; PASCOE, 2008a,b), uma vez que a imagem de estruturas vasculares e a melhor definição de lesões vascularizadas só podem ser obtidas após a administração dessas substâncias (THOMSEN; STACULL; WEBB, 2014). Ressalta-se, no entanto, a existência de poucas informações relacionadas à NIC em pequenos animais, sobretudo naqueles que são submetidos a esta modalidade diagnóstica (POLLARD; PUCHALSKI; PASCOE, 2008a,b).

Dessa forma, dois estudos retrospectivos em cães e gatos avaliaram as concentrações séricas de ureia e creatinina, antes e após a administração intravenosa de dois diferentes meios: iônico de alta osmolaridade (iotalamato de sódio 400 mgI/ml) e não iônico de baixa osmolaridade (iopamidol 200 mgI/ml) durante exames de TC (POLLARD; PUCHALSKI; PASCOE, 2008a,b) Os momentos, antes e após a infusão do MCI, em que as amostras de sangue foram coletadas para avaliação do perfil bioquímico renal, variou consideravelmente entre os animais, pois foram analisados retrospectivamente apenas os resultados disponíveis nos prontuários. Assim, as concentrações séricas de ureia e creatinina foram obtidas com intervalos de sete a 240 dias nos cães que receberam meio de alta osmolaridade, e de oito a 90 dias, nos que receberam contraste de baixa osmolaridade. Já nos felinos, as amostras analisadas foram obtidas com intervalos de dez a 340 dias, no grupo que recebeu meio de contraste de alta osmolaridade, e de um a seis dias nos felinos que receberam agente de baixa osmolaridade (POLLARD; PUCHALSKI; PASCOE, 2008a,b). Concluiu-se que, independente do contraste recebido, tanto os cães (25 animais receberam agente de alta osmolaridade e sete de baixa osmolaridade), quanto os felinos (19 receberam agente de alta osmolaridade e quatro de baixa osmolaridade), não apresentaram alterações significativas na bioquímica sérica. Dessa forma, os autores sugeriram que, para definir melhor a nefrotoxicidade associada aos MCI em pequenos animais, os grupos avaliados deveriam ser

maiores e as amostras para análise bioquímica coletadas mais precocemente, isto é, logo após a administração dos agentes, uma vez que a lesão renal secundária ocorre predominantemente dentro de 24 a 48 horas (POLLARD; PUCHALSKI; PASCOE, 2008a,b).

Levando em consideração a obtenção precoce de amostras para a análise bioquímica de cães que receberam MCI, foram realizados quatro outros estudos (KIRBERGER et al., 2012; CAROTENUTO et al., 2013; RODRIGUEZ et al., 2013; MARTÍN et al., 2014).

Carotenuto et al. (2013) avaliaram um grupo de 12 cães apresentando concentração sérica basal de ureia e creatinina dentro dos limites de normalidade, idades variando entre 64 e 168 meses, classificados segundo o critério ASA (*American Society of Anesthesiologists*) 1 ou 2 (Anexo A). A ureia e a creatinina destes animais, submetidos à TC e que receberam aleatoriamente contrastes não iônicos de baixa osmolaridade (iohexol 300 mgI/ml) ou isosmolar (iodixanol 270mgI/ml), foram analisadas e comparadas com os valores do grupo controle que recebeu solução salina. As avaliações foram feitas imediatamente antes da anestesia, em 15 minutos e em 72 horas após a administração de contraste ou salina. Concluiu-se que a infusão dos MCI não induziu a alterações que refletissem nos biomarcadores da função renal nos momentos avaliados.

Outro grupo de cinco cães saudáveis, entre 37 e 68 meses de idade, recebeu 1290 mgI/kg de contraste iodado de baixa osmolaridade (iohexol 300 mgI/ml), via intravenosa, dividido em duas doses, com intervalos de seis a oito semanas, após serem submetidos à TC. A função renal foi avaliada pela TFG por meio de cintilografia, 72 horas antes e após a infusão do MCI, e outros parâmetros laboratoriais, dentre eles ureia e creatinina séricas, exame de urina, razão proteína:creatinina urinária e razão GGT:creatinina urinária, também 72 horas antes e após a infusão do MCI, além de mensurações após duas semanas da infusão do MCI. Nenhuma das alterações encontradas nos exames foi clinicamente significativa, no entanto, a média da TFG mensurada pela cintilografia decaiu 17% após a segunda dose de contraste. Segundo os autores, talvez estes achados se devam ao fato dos animais serem saudáveis e não apresentarem disfunção renal preexistente. A detecção desse decréscimo da TFG deve servir como alerta aos clínicos sobre o potencial nocivo do MCI (KIRBERGER et al., 2012).

Rodriguez et al. (2013) avaliaram oito cães de nove meses de idade, que receberam 900 mgI/kg de contraste não iônico de baixa osmolaridade (iopromide 300 mgI/ml), via intravenosa, durante exames de angiotomografia computadorizada. Foram obtidas concentrações séricas de ureia e creatinina e aferidos os índices hemodinâmicos intrarrenais antes do procedimento de imagem, logo depois e após 24, 48 e 72 horas. Não foram

observadas alterações sonográficas do parênquima renal em nenhum dos animais. No entanto, os índices hemodinâmicos aumentaram logo após a administração do MCI, permaneceram dentro da normalidade, sem diferenças estatísticas. Concluiu-se serem necessários mais estudos para determinar com maior precisão a segurança na utilização intravascular do contraste na dose estipulada, em animais jovens.

Visando verificar a ocorrência da NIC e avaliar a contribuição do Doppler renal como ferramenta diagnóstica, um estudo preliminar avaliou as concentrações séricas de creatinina, o grau de perfusão renal e o IR intrarrenal de cinco cães, antes da administração intravenosa de contraste iodado não iônico de baixa osmolaridade (iohexol 300 mgI/ml) e após 1,5, 24 e 48 horas. Os cães apresentavam como fatores de risco para o desenvolvimento da NIC, idade avançada, ICC ou ambos e receberam a dose de 600 mgI/kg, durante exames de TC. Em um dos animais verificou-se a ocorrência de NIC assintomática e transitória pelo aumento relativo superior a 25% na concentração sérica basal de creatinina, nas 24 horas subsequentes à aplicação do MCI. O IR do grupo aumentou após 1,5 horas e sofreu progressiva redução em 24-48 horas. O grau de perfusão renal não sofreu variações ao longo do tempo, salvo no cão que desenvolveu NIC, onde se constatou redução da perfusão renal após 1,5 horas, normalizando em 24-48 horas. Segundo os autores, são necessários mais estudos, para concluir se a redução da perfusão renal pode ser preditiva de NIC ou ocorrer ao acaso (MARTÍN et al., 2014).

3.3 CONSIDERAÇÕES FINAIS

De forma semelhante ao que ocorre na Medicina, os pequenos animais também são acometidos pela NIC. Como a população de cães e gatos tem se tornado cada vez mais senil e com enfermidades associadas, tais quais *diabetes mellitus*, ICC e doença renal crônica, é provável que também apresentem incremento dos riscos para o desenvolvimento dessa nefropatia. Ainda são poucos os casos relatados e talvez sejam subestimados devido à falta de acompanhamento dos animais nas 48 horas que sucedem ao exame. Assim, além de mais estudos sobre a nefrotoxicidade associada aos MCI e a NIC em cães e gatos, é primordial que os profissionais responsáveis pela administração intravascular dessas substâncias tenham consciência da importância em se detectar previamente os fatores de risco na população de pequenos animais, com o intuito de reduzir o potencial lesivo do exame e preconizar um

seguimento adequado para o diagnóstico precoce da NIC, principalmente em pacientes ambulatoriais.

REFERÊNCIAS

AGUT, A.; MURCIANO, J.; SANCHEZ-VALVERDE, M. A.; LAREDO, F. G.; TOVAR, M. C. Comparison of different doses of iohexol with amidotrizoate for excretory urography in cats. **Research in Veterinary Science**, v. 67, n. 1, p. 73-82, 1999.

ASPELIN, P.; AUBRY, P.; FRANSSON, S.; STRASSER, R.; WILLENBROCK, R.; BERG, K. J.Nephrotoxic effects in high-risk patients undergoing angiography. **The New England Journal of Medicine,** v. 348, n. 6, p. 491-499, 2003.

BARRETT, B. J. Contrast nephrotoxicity. **Journal of the American Society of Nephology**, v. 5, n. 2, p. 125-137, 1994.

BARTORELLI, A. L.; MARENZI, G. Contrast-induced nephropathy. **Journal of Interventional Cardiology**, v. 21, n. 1, p. 74-85, 2008.

CAROTENUTO, A. M.; PALTRINIERI, B. S.; GIORDANO, A.; MORETTI, M.; DI GIANCAMILLO, M. Serum biochemical response to contrast media administration in anesthetized dogs. **Veterinary Record**, v. 172, n. 4, p. 101-102, 2013.

CARR, A. P.; REED, A. L.; POPE, E. R. Persistent nephrogram in a cat after intravenous urography. **Veterinary Radiology & Ultrasound**, v. 35, n. 5, p. 350-354, 1994.

CARRARO-EDUARDO, J. C.; MACEDO, H. W.; CALDAS, M. L. R.; SILVA, L. E. Nefropatia induzida por contraste: avaliação da proteção pela n-acetilcisteína e alopurinol em ratos uninefrectomizados. **Radiologia Brasileira**, v. 41, n. 3, p. 177–181, 2008.

CHOI, J.; LEE, H.; CHANG, D.; LEE, K.; CHOI, K.; YOON, J. Effect of dopamine on excretory urography image quality and the prevention of contrast induced nephropathy in dogs. **Journal of Veterinary Medical Science**, v. 63, p. 383-388, 2001.

DALEY, C. A.; FINN-BODNER, S.; LENZ, S. Contrast-induced renal failure documented by color-Doppler imaging in a dog. **Journal of the American Animal Hospital Association**, v. 30, n. 1, p. 33-37, 1994.

DIOGO, L. P.; SAITOVICH, D.; BIEHL, M.; BAHLIS, L. F.; GUTIERRES, M. C.; O´KEEFFE, C. F.; CARVALHAL, G. F.; CARAMORI, P. R. A. Há uma associação entre anti-inflamatórios não esteroides e nefropatia induzida por contraste? **Arquivos Brasileiros de Cardiologia**, v. 95, n. 6, p. 726-731, 2010.

FEENEY, D. A.; OSBORNE, C. A.; JESSEN, C. R. Effect of multiple excretory urograms on glomerular filtration of normal dogs: a preliminary report. **American Journal of Veterinary Research**, v. 41, n. 6, p. 960-963, 1980.

FINN, W. F. The clinical and renal consequences of contrast-induced nephropathy. **Nephrology, Dialysis, Transplantation**, v. 21, n. 6, p. 2-10, 2006.

GUPTA, R. K.; BANG, T. J. Prevention of contrast-induced nephropathy (CIN) in interventional radiology practice. **Seminars in Interventional Radiology**, v. 27, n. 4, p. 348-359, 2010.

HOU, S. H.; BUSHINSKI, D. A.; WISH, J. B.; COHEN, J. J.; HARRINGTON, J. Hospital-acquired renal insufficiency: a prospective study. **American Journal of Medicine**, v. 74, n. 2, p. 243-248, 1983.

HUMES, H. D., HUNT, D. A.; WHITE, M. D. Direct toxic effect of the radiocontrast agent diatrizoate on renal proximal tubule cells. **The American Journal of Physiology**, v. 252, p. 246-255, 1987.

IHLE, S. L.; KOSTOLICH, M. Acute renal failure associated with contrast medium administration in a dog. **Journal of the American Veterinary Association**. v. 199, n. 7, p. 899-901, 1991.

JO, S. H.; YOUN, T. J.; KOO, B. K.; PARK, J. S.; KANG, H. J.; CHO, Y. S.; CHUNG, W. Y.; JOO, G. W.; CHAE, I. H.; CHOI, D. J.; OH, B. H.; LEE, M. M.; PARK, Y. B.; KIM, H. S. Renal toxicity evaluation and comparison between visipaque (iodixanol) and hexabrix (ioxaglate) in patients with renal insufficiency undergoing coronary angiography: the RECOVER study: a randomized controlled trial. **Journal of the American College of Cardiology,** v. 48, n. 5, p. 924-30, 2006.

KATHOLI, R. Contrast-induced nephropaty: update and pratical clinical applications. **US Cardiovascular Disease,** v. 3, n. 2, p. 73-80, 2006.

KATZBERG, R. W. Urography into the 21st century: new contrast media, renal handling, imaging characteristics and nephrotoxicity. **Radiology**, v. 235, p. 297-312, 1997.

KATZBERG, R. W. Contrast medium induced nephrotoxicity: which pathways? **Radiology**, v. 235, n. 3, p. 752-755, 2005.

KATZBERG, R. W.; BARRET, B. Risk of contrast-induced nephropathy with the intravenous administration of iodinated contrast media. **Radiology**, v. 243, n. 3, p. 622-628, 2007.

KIRBERGER, R. M.; CASSEL, N.; CARSTENS, A.; GODDARD, A. The effects of repeated intravenous iohexol administration on renal function in healthy beagles – a preliminary report. **Acta Veterinaria Scandinavica**, v. 54, n. 47, p. 1-11, 2012.

KRAMER, C. K.; LEITÃO, C. B.; CANANI, L. H.; GROSS, J. L.; SILVEIRO, S. P. Nefropatia induzida por contraste: medidas de prevenção. **Revista do Hospital das Clínicas de Porto Alegre**, v. 28, n. 1, p. 33-36, 2008.

MARTÍN, C. M.; LORIGADOS, C. A. B.; KOGIKA, M. M.; MIYASHIRO, S. I.; SENDYK-GRUNKRAUT, A.; ZARDO, K. M.; FONSECA-PINTO, A. C. B. C. Contrast-induced nephropathy (CIN) in dogs: renal ultrasonography evaluation. In: WORLD SMALL ANIMAL VETERINARY ASSOCIATION ANNUAL CONFERENCE, 2014, Cape Town, South Africa. **Proceedings…** Cape Town: WSAVA, 2014. p. 840.

McCARTHY, C. S.; BECKER, J. A. Multiple myeloma and contrast media. **Radiology**, v. 183, p. 519-521, 1992.

McCULLOUGH, P. A.; SANDBERG, K. R. Epidemiology of contrast-induced nephropathy. **Reviews in Cardiovascular Medicine**, v. 4, p. S3-S9, 2003. Supplement, 5.

McCULLOUGH, P. A. Contrast-induced acute kidney injury. **Journal of the American College of Cardiology**, v. 51, n. 15, p. 1419-1428, 2008.

MEHRAN, R.; NIKOLSKY, E. Contrast-induced nephropathy: definition, epidemiology, and patients at risk. **Kidney International**, v. 100, p. S11-15, 2006.

MESCHI, M.; DETRENIS, S.; MUSINI, S.; STRADA, E.; SAVAZZI, G. Facts and fallacies concerning the prevention of contrast medium-induced nephropathy. **Critical Care Medicine**, v. 34, n. 8, p. 2060-2068, 2006.

MORCOS, S. K. Contrast media-induced nephrotoxicity – questions and answers. **The British Journal of Radiology**, v. 71, n. 844, p. 177-182, 1998.

MORCOS, S. K.; THOMSEN, H. S.; WEBB, J. A.W. Contrast-media-induced nephrotoxicity: a consensus report. Contrast Media Safety Committee, European Society of Urogenital Radiology (ESUR). **European Radiology**, v. 9, n. 8, p. 1602-1613, 1999.

MORCOS, S. K.; THOMSEN, H. S. Adverse reactions to iodinated contrast media. **European Radiology**, v. 11, n. 7, p. 1267-1275, 2001.

MURPHY, S. W.; BARRETT, B. J.; PARFREY, P. S. Contrast Nephropathy. **Journal of the American Society of Nephrology**, v. 11, n. 1, p. 177-182, 2000.

NASH, K.; HAFEEZ, A.; HOU, S. Hospital-acquired renal insufficiency. **American Journal of Kidney Diseases,** v. 39, n. 5, p. 930-936, 2002.

PARFREY, P. S.; GRIFFITHS, S. M.; BARRETT, B. J.; PAUL, M. D.; GENGE, M. G.; WITHERS, J.; FARID, N.; McMANAMON, P. J. Contrast material-induced renal failure in patients with *diabetes mellitus*, renal insufficiency, or both: a prospective controlled study. **The New England Journal of Medicine**, v. 320, n. 3, p. 143-149, 1989.

POLLARD, R. E.; PUCHALSKI; S. M.; PASCOE, P. J. Hemodynamic and serum biochemical alterations associated with intravenous administration of three types of contrast media in anesthetized dogs. **American Journal of Veterinary Research**, v. 69, n. 10, p. 1268-1273, 2008a.

POLLARD, R. E.; PUCHALSKI; S. M.; PASCOE, P. J. Hemodynamic and serum biochemical alterations associated with intravenous administration of three types of contrast media in anesthetized cats. **American Journal of Veterinary Research**, v. 69, n. 10, 1274-1278, 2008b.

PUCELIKOVA, T.; DANGAS, G.; MEHRAN, R. Contrast-induced nephropathy. **Catheterization and Cardiovascular Interventions**, v. 71, n. 1, p. 62-72, 2008.

REDDAN, D.; LAVILLE, M.; GAROVIC, V. D. Contrast-induced nephropathy and its prevention: What do we really know from evidence-based findings? **Journal of Nephrology**, v. 22, n. 3, p. 333-351, 2009.

RODRIGUEZ, D. M.; SARTO, C. G.; SOUZA, P. M.; ZULIM, R. M. I.; MAMPRIM, M. J. Renal ultrasonographic evaluation in dogs after radiocontrast. **Ultrasound in Medicine and Biology**. Cincinnati: Elsevier, v. 39, p. S20, 2013.

ROMANO, G.; BRIGUORI, C.; QUINTAVALLE, C.; ZANCA, C.; RIVERA, N. V.; COLOMBRO, A.; CONDORELLI, G. Contrast agents and renal cell apoptosis. **European Heart Journal**, v. 29, n. 20, p. 2569-2576, 2008.

ROSINO, E. H. The adverse effects of the water-soluble iodinated contrast media used in excretory urography in the canine species. **Actas Urologicas Españolas**, v. 23, n. 5, p. 385-393, 1999.

RUDNICK, M. R.; GOLDFARB, S.; WEXLER, L. Nephrotoxicity of ionic and nonionic contrast media in 1196 patients: a randomized trial: the iohexol cooperative study. **Kidney International**, v. 47, p. 254-261, 1995.

RUDNICK, M. R.; PALEVSKY, P. M.; SHERIDAN, A. M. Prevention of contrast induce nephropathy (acute renal failure). **UpToDate,** 2014. Disponível em: <http://www.uptodate.com/contents/prevention-of-contrast-induced-nephropathy>. Acesso em: 20 mar. 2014.

SANDLER, C. M. Contrast medium-induced acute renal dysfunction – is iodixanol the answer? **New England Journal of Medicine**, v. 348, n. 6, p. 551-553, 2003.

SANTOS, A. P.; GAIVÃO, A. M.; TAVARES, A.; FERREIRA, S. Produtos de contrastes iodados. **Acta Médica Portuguesa**, v. 22, n. 3, p. 261-274, 2009.

SANTOS, R. O.; MALVAR, B; SILVA, R.; RAMALHO, V.; PESSEGUEIRO, P.; AMOEDO, M.; ANICETO, J.; PIRES, C. Nefropatia de contraste. **Acta Médica Portuguesa**, v. 24, p. 809-820, 2011.

SEELIGER, E.; SENDESKI, M.; RIHAL, C. S.; PERSON, P. B.Contrast-induced kidney injury: mechanisms, risk factors and prevention. **European Heart Journal**, v. 33, n. 16, p. 2007-2015, 2012.

SEILER, G. S. The kidneys and ureters. In: THRALL, D. E. (Ed.). **Textbook of veterinary diagnostic radiology**. 6. ed. St. Louis, Missouri: Saunders, 2013. p. 705-726.

SILVA, R. G.; SILVA, N. G.; LUCCHESI, F.; BURDMANN, E. A. Prevenção de nefrotoxicidade por contraste com solução de bicarbonato - resultados preliminares e revisão da literatura. **Jornal Brasileiro de Nefrologia.** v. 32, n. 3, p. 292-302, 2010.

SHORES, A. **Small animal practice**: diagnostic imaging. 2. ed. Philadelphia, PA: WB. Saunders, 1993. v. 23.

THADHANI, R.; PASCUAL, M.; BONVENTRE, J. V. Medical progress: acute renal failure. **The New England Journal of Medicine**, v. 334, n. 22, p. 1448-1460, 1996.

THOMSEN, H. S. Guidelines for contrast media from the European Society of Urogenital Radiology. **American Journal of Roentgenology**, v. 181, n. 6, p. 1463-1471, 2003.

THOMSEN, H. S.; MORCOS, S. K. In which patients should serum creatinine be measured before iodinated contrast media administration? **European Radiology**, v. 15, n. 4, p. 749-756, 2005.

THOMSEN, H. S. Reducing the risk of contrast medium induced nephropathy. In: THOMSEN, H. S. (Ed.). **Contrast media:** safety issues and ESUR guidelines. New York: Springer, 2006. p. 35-45.

THOMSEN, H. S.; MORCOS, S. K.; BARRET, B. J. Contrast-Induced Nephropathy: the wheel has turned 360 degrees. **Acta Radiologica**, v. 49, n. 6, p. 646-657, 2008.

THOMSEN, H. S.; MORCOS, S. K.; ERLEY, C. M.; GRAZIOLI, L.; BONOMO, L.; NI, Z.; ROMANO, L. The ACTIVE Trial: Comparison of the Effects on Renal Function of Iomeprol-400 and Iodixanol-320 in Patients With Chronic Kidney Disease Undergoing Abdominal Computed Tomography. **Investigative Radiology**, v. 43, n. 3, p. 170-178, 2008.

THOMSEN, H. S.; STACULL, F.; WEBB, J. A. W. Contrast medium-induced nephropathy. In: THOMSEN, H. S.; WEBB, J. A. W. (Ed.). **Contrast media:** safety issues and ESUR guidelines. 3. ed. New York: Springer, 2014. p. 81-104.

THOMSEN, H. S.; BELLIN, M. F.; JAKOBSEN, J. A.; WEBB, J. A. W. Contrast media classification and terminology. In: THOMSEN, H. S.; WEBB, J. A. W. (Ed.). **Contrast media:** safety issues and ESUR guidelines. 3. ed. New York: Springer, 2014. p. 3-16.

TIPPINS, R. B.; TORRES, W. E.; BAUMGARTNER, B. R.; BAUMGARTNER, D. A. Are screening serum creatinine levels necessary prior to outpatient CT examinations? **Radiology**, v. 216, n. 2, p. 481-484, 2004.

TOPRAK, O. Conflicting and new risk factors for contrast induced nephropathy. **Journal of Urology**, v. 178, n. 6, p. 2277-2283, 2007.

ULTRAMARI, F. T.; BUENO, R. R. L.; CUNHA, C. L. P.; ANDRADE, P. M. P. A.; NERCOLINI, D. C.; TARASTCHUK, J. C. E.; FAIDIGA, A. M.; MELNIK, G.; GUÉRIOS, E. E. Nefropatia induzida pelos meios de contraste radiológico após cateterismo cardíaco diagnóstico e terapêutico. **Arquivos Brasileiros de Cardiologia**, v. 87, n. 3, p. 378-390, 2006.

VANCE, A.; NELSON, M.; HEFMEISTER, E. H. Selective use of low osmolality contrast media in computed tomography. **European Radiology**, v. 13, n. 8, p. 2000-2005, 2003.

WONG, G. T. C.; IRWIN, M. G. Contrast-induced nephropathy. **British Journal of Anaesthesia**, v. 99, n. 4, p. 474-483, 2007.

Capítulo 4
Ultrassonografia Modo B e Doppler na avaliação renal de cães após administração intravenosa de meio de contraste iodado: validação da técnica

"Se, a princípio, a ideia não é absurda, então não há esperança para ela."

Albert Einstein

4 ULTRASSONOGRAFIA MODO B E DOPPLER NA AVALIAÇÃO RENAL DE CÃES APÓS ADMINISTRAÇÃO INTRAVENOSA DE MEIO DE CONTRASTE IODADO: VALIDAÇÃO DA TÉCNICA[3]

RESUMO

Meios de contraste iodado podem promover efeitos hemodinâmicos relacionados à vasoconstrição intrarrenal prolongada e redução da perfusão, predispondo à hipóxia e isquemia medular. Alterações de resistência vascular renal podem representar os primeiros sinais de mudança funcional desse órgão. A técnica Doppler pulsado é considerada acessível, não invasiva e permite avaliar a dinâmica vascular dos rins, por meio da aferição dos índices de resistividade (IR) e pulsatilidade (IP). Contudo, na espécie canina, a aquisição de traçados espectrais pode ser penosa devido às dificuldades de varredura e captação de sinal Doppler, sobretudo em relação ao rim direito, devido à sua localização dorsocranial na cavidade abdominal, o que prolonga substancialmente a realização do exame. O objetivo deste estudo é comprovar que a avaliação Doppler pulsado das artérias intrarrenais do rim esquerdo de cães representa a repercussão hemodinâmica renal da administração intravenosa de meios de contraste iodado não sendo necessária a realização do exame nos dois rins. Foram avaliados ambos os rins de seis cadelas adultas em quatro momentos distintos: antes da infusão intravenosa do contraste radiológico e 1,5 horas, 24 horas e 48 horas após, por meio da análise subjetiva da morfologia, ecogenicidade cortical e grau de perfusão renais e análise objetiva da morfometria (comprimento e volume) e resistência vascular intrarrenais (IR e IP). Os parâmetros avaliados ao modo B e Doppler dos rins direito e esquerdo não apresentaram diferenças estatisticamente significativas entre si em cada momento avaliado. Assim, constatou-se que o exame ultrassonográfico Doppler pulsado do rim esquerdo representou a repercussão hemodinâmica renal da aplicação intravenosa de meios de contraste iodado, desde que morfometria, morfologia, ecogenicidade e perfusão de ambos os rins fossem consideradas semelhantes na abordagem ultrassonográfica inicial.

Palavras-chave**:** Doppler pulsado. Hemodinâmica intrarrenal. Contraste radiológico. Cão.

---

[3] Texto submetido como artigo científico no periódico *Pesquisa Veterinária Brasileira,* em 04/01/2015 (Apêndice C).

4.1 INTRODUÇÃO

A técnica Doppler pulsado é considerada método simples, acessível e não invasivo que permite avaliar a hemodinâmica renal por meio das mensurações da velocidade máxima ou de pico sistólico (VPS), a velocidade mínima ou diastólica final (VDF), a velocidade média (Vm) durante o ciclo cardíaco (FINN-BODNER; HUDSON, 1998; SZATMÁRI; SÓTONYI; VÖRÖS, 2001; NOVELLAS; ESPADA; GOPEGUI, 2007) e pelo cálculo dos índices hemodinâmicos de resistividade (IR) (POURCELOT, 1974) e de pulsatilidade (IP) (GOSLING et al., 1974). O IR, também denominado índice de *Pourcelot* e o IP quando obtidos nas artérias intrarrenais (arqueadas e interlobares) refletem a impedância vascular renal (RIVERS et al., 1997b). O IR e o IP são valores adimensionais calculados segundo as fórmulas:

$$IR = \frac{velocidade\ de\ pico\ sistólico - velocidade\ diastólica\ final}{velocidade\ de\ pico\ sistólico}$$

$$IP = \frac{velocidade\ de\ pico\ sistólico - velocidade\ diastólica\ final}{velocidade\ média\ durante\ o\ ciclo\ cardíaco}$$

Embora o IR renal seja resultado da complexa interação entre complacência arterial, resistência vascular periférica e pulsatilidade arterial (SCHNELL; DARMON, 2012), para fins clínicos e investigativos, é geralmente aceito como uma expressão da resistência a passagem do fluxo sanguíneo arterial (MORROW et al., 1996, NOVELLAS; ESPADA; GOPEGUI, 2007). O IP também é considerado uma mensuração indireta da resistência vascular arterial e tem se mostrado mais sensível que o IR para diferenciar espectros de ondas anormais e detectar mudanças na resistência, porque o denominador é a velocidade média durante um ciclo cardíaco completo (NOVELLAS; ESPADA; GOPEGUI, 2007). No entanto, o IP renal ainda é um parâmetro pouco utilizado. Acredita-se que este índice seja mais apropriado ao estudo dos territórios vasculares de alta impedância, o que explica a preferência pela avaliação do IR em estudos relacionados à dinâmica vascular renal (SCHNELL; DARMON, 2012). O IR e o IP apresentam forte correlação, mas não existem dados que comprovem a superioridade de um em relação ao outro (SCHNELL; DARMON, 2012).

A análise dos índices hemodinâmicos renais pode ser utilizada com diferentes finalidades. Dentro de uma aplicação clínica comum para o homem e o cão, tais valores podem contribuir especialmente para o diagnóstico de doenças renais parenquimatosas de caráter agudo (DALEY; FINN-BODNER; LENZ, 1994; MORROW et al., 1996; RIVERS et al., 1997b), no monitoramento desses pacientes após a instituição da terapia renal (RIVERS et al., 1997b) e na determinação do prognóstico de indivíduos diagnosticados com lesão renal aguda, sob cuidados intensivos, independentemente da etiologia (DARMON et al., 2011). Além disso, outros estudos avaliaram o IR como auxiliar na investigação da resposta hemodinâmica renal após a administração intravenosa de meios de contraste iodado (HETZEL et al., 2001); como parâmetro para avaliar indiretamente a tolerância do parênquima renal aos meios de contraste iodado (SHAKOURIRAD; ATAEEFAR; JOZAGUI, 2009) e para averiguar mecanismos hemodinâmicos relacionados à nefroproteção (CHOI et al., 2001). Cães submetidos a condições sistêmicas extrarrenais, como presença de piometra (SANTOS et al., 2013), doenças hepáticas (NOVELLAS; GOPEGUI; ESPADA, 2008a), hipoadrenocorticismo (KOCH et al., 1997), hiperadrenocorticismo, *diabetes mellitus* (NOVELLAS; GOPEGUI; ESPADA, 2008a), diferentes graus de insuficiência cardíaca secundária à doença degenerativa da valva mitral (CHETBOUL et al., 2012) e diferentes graus de anemia normovolêmica (KOMA; KIRBERGER; SCHOLTZ, 2006) e hiper-hidratação (LEE et al., 2014) induzidos experimentalmente, também foram avaliados buscando compreender a repercussão na dinâmica vascular nos rins, a fim de identificar a vulnerabilidade do parênquima renal ao desenvolvimento de injúrias (KOMA; KIRBERGER; SCHOLTZ, 2006, SANTOS et al., 2013) mesmo quando não são observadas alterações nas concentrações séricas de ureia e creatinina (NOVELLAS; GOPEGUI; ESPADA, 2008a; CHETBOUL et al., 2012; SANTOS et al., 2013).

No entanto, mesmo com esta vasta aplicabilidade, os índices hemodinâmicos renais podem ser de difícil aferição em cães, devido à mobilidade dos rins e das artérias intrarrenais, fator que interfere na obtenção de ondas espectrais adequadas para análise. Essa movimentação geralmente é decorrente de fatores relacionados a pouca colaboração do paciente, como estresse, vocalização, movimentos involuntários e altas frequências respiratórias (NOVELLAS; ESPADA; GOPEGUI, 2007; NOVELLAS; GOPEGUI; ESPADA, 2007). Tais comportamentos poderiam ser driblados pela contenção química desses animais, entretanto, sabe-se que em cães saudáveis certos fármacos sedativos ou anestésicos, podem alterar o fluxo sanguíneo renal e consequentemente o IR e o IP renais (RIVERS et al.,

1996; RIVERS et al., 1997a; NOVELLAS; GOPEGUI; ESPADA, 2007), limitando assim a sensibilidade e especificidade do método (OLIVEIRA, 1996; RIVERS et al., 1996).

Outra limitação da técnica ultrassonográfica que interfere na obtenção dos traçados espectrais nos cães, se refere à varredura do rim direito, que geralmente é realizada com maior dificuldade quando comparada ao rim esquerdo, pois ele assume uma posição cranial no abdômen, dificultando a livre movimentação do transdutor adjacente ao arco costal ou entre as costelas em todos os animais, e de forma mais pronunciada naqueles com conformação torácica mais estreita (NYLAND et al., 2002; WIDMER et al., 2004). A varredura da região cranial do rim direito também pode ser prejudicada pelo conteúdo gasoso em alças intestinais posicionadas ventralmente (NYLAND et al., 2002). Além disso, a porção cranial do rim direito está localizada mais profundamente, dificultando a obtenção de sinal Doppler (NOVELLAS; ESPADA; GOPEGUI, 2007).

As dificuldades relacionadas ao comportamento e a localização dorsocranial do rim direito nos cães prolongam o tempo de avaliação da técnica Doppler pulsado das artérias intrarrenais de ambos os rins (NOVELLAS; ESPADA; GOPEGUI, 2007; NOVELLAS; GOPEGUI; ESPADA, 2007), o que pode constituir desvantagem, sobretudo se forem necessárias avaliações seriadas da hemodinâmica renal do mesmo paciente (BAROZZI et al., 2007). No homem, por razões anatômicas e dificuldades de varredura, é o rim esquerdo que se mostra menos acessível pela técnica ultrassonográfica. A fim de agilizar o monitoramento renal de indivíduos internados em unidades de terapia intensiva, onde são necessárias sucessivas avaliações pela técnica Doppler pulsado, é recomendado limitar a investigação ao rim direito (BAROZZI et al., 2007).

Dessa forma, limitar a análise do fluxo sanguíneo do rim esquerdo de cães poderia contribuir na avaliação e no monitoramento de alterações hemodinâmicas renais nesta espécie. Dois grupos de pesquisadores já optaram por avaliar sucessivamente somente a dinâmica vascular do rim esquerdo para monitorar a resposta renal de cães saudáveis jovens (KOMA; KIRBERGER; SCHOLTZ, 2006) e adultos (LEE et al., 2014), sob diferentes condições experimentais. Todavia, não foram encontradas na literatura validações para a aferição de dados ultrassonográficos hemodinâmicos em apenas um dos rins.

Portanto, o objetivo deste capítulo é comprovar que a avaliação Doppler pulsado das artérias intrarrenais do rim esquerdo é suficiente para representar a repercussão hemodinâmica renal da administração intravenosa de meio de contraste iodado.

4.2 MATERIAL E MÉTODOS

Foram avaliadas prospectivamente seis cadelas adultas (cães 6 a 11), entre dez e 14 anos de idade, das raças beagle, poodle, chow chow, labrador retriever e sem definição racial, classificadas em risco anestésico 2, segundo o critério da ASA *(American Society of Anesthesiologists)* (Anexo A). Os animais foram submetidos aos procedimentos anestésicos e de tomografia computadorizada (TC) com contraste, para estadiamento e planejamento cirúrgico de neoformações originadas em partes moles. Os cães faziam parte de um experimento maior, aprovado pela Comissão de Ética no Uso de Animais da Faculdade de Medicina Veterinária e Zootecnia da Universidade de São Paulo (Protocolo 2901/2013). Todos os responsáveis tomaram ciência dos procedimentos. Durante o exame de TC, os animais receberam meio de contraste iodado não iônico de baixa osmolaridade (iohexol) com concentração de 300mgI/ml (Omnipaque300®, GE Healthcare), via intravenosa, no volume de 2ml/kg, *in bolus.*

As avaliações renais, por meio da ultrassonografia modo B, Doppler colorido, de amplitude e pulsado, foram realizadas em quatro momentos distintos: antes (momento T0) da infusão intravenosa do meio de contraste iodado e 1,5 horas (momento T1), 24 horas (momento T2) e 48 horas (momento T3) após. Ao todo se procederam 24 exames ultrassonográficos de ambos os rins, realizados por um único operador (CMM).

Foi utilizado aparelho de ultrassonografia dinâmico, modelo MyLab™40VET (Esaote Healthcare do Brasil), com os recursos de Doppler colorido, de amplitude e pulsado e três transdutores eletrônicos multifrequencias de banda larga (microconvexo com frequência de 5-8 MHz, convexo de 2.5-6.6 MHz e linear de 3-11 MHz), cuja escolha foi feita de acordo com o biotipo do paciente e a profundidade renal. Foi realizada tricotomia abdominal e dos flancos direito e esquerdo para possibilitar a movimentação do transdutor e minimizar ao máximo a presença de ar entre o transdutor e a pele do paciente, cujo melhor contato se deu pela aplicação de gel acústico específico (Ultra-gel ULTRA®, MultiGel). Os animais foram contidos manualmente por auxiliares e mantidos nos decúbitos dorsal e lateral.

Ao modo B foram determinados os aspectos sonográficos morfométricos (comprimento e volume), morfológicos (contornos, definição da junção corticomedular e arquitetura) e a ecogenicidade cortical dos rins. As janelas acústicas utilizadas na varredura foram a abdominal, com o cão em decúbito dorsal, e as paralombares direita e esquerda com o paciente em decúbitos lateral esquerdo e direito, respectivamente. O acesso da janela

paralombar foi feito com o transdutor posicionado na parede abdominal lateral, caudalmente ao gradil costal. A varredura dos rins com orientação longitudinal do transdutor, realizada pela janela acústica paralombar com o cão em decúbito lateral direito ou esquerdo, permitiu obter o plano de secção dorsal e a mensuração do comprimento renal. A partir dessa imagem do rim rotacionou-se o transdutor 90°, alterando o feixe sonoro para uma orientação transversal, obtendo-se o plano de secção transversal e as mensurações da largura e da altura. A largura foi mensurada no eixo renal lateromedial e a altura no eixo renal ventrodorsal (MATTOON; AULD; NYLAND, 2002; NYLAND et al., 2002). As mensurações renais de comprimento, altura e largura foram feitas três vezes e calculadas a média aritmética simples, visando um resultado mais fidedigno. A partir das medidas lineares de comprimento (c), altura (a) e largura (l), foi possível estimar o volume renal (V) por meio da fórmula para o volume de um elipsoide ($V=\frac{\pi}{6}.c.a.l$), conforme proposto por Barr (1990) com auxílio do software *Excel* (Microsoft Office 2010®). Quando não foi possível obter o comprimento pela secção dorsal, utilizou-se o acesso abdominal obtendo-se o plano de secção sagital mediano (MATTOON; AULD; NYLAND, 2002). O comprimento e o volume renais foram utilizados para comparar as dimensões dos rins ao longo do tempo, nos momentos de avaliação.

Durante a varredura os rins foram avaliados morfologicamente quanto aos contornos, definição da junção corticomedular e arquitetura renal, baseada na análise da relação espessura corticomedular e na presença ou não de dilatação do sistema coletor. Os contornos foram classificados em regulares ou irregulares, a definição da junção corticomedular em definida e mal definida e a arquitetura renal em preservada ou não preservada. A partir destas informações, realizou-se a classificação morfológica em escores. Escore 1 (morfologia preservada): ausência de alterações nos contornos, definição da junção corticomedular e arquitetura, escore 2 (morfologia parcialmente preservada): alteração de contornos isolada ou associada a alteração de definição da junção corticomedular com arquitetura preservada, escore 3 (morfologia não preservada): alteração da relação corticomedular isolada ou associada a dilatação de pelve, independentemente da classificação dos contornos. A ecogenicidade cortical renal foi avaliada durante a varredura, de forma subjetiva em comparação com o parênquima esplênico à esquerda e o parênquima hepático à direita e classificada em (1) preservada, (2) aumentada, (3) reduzida, (4) mista, caso fossem observadas lesões focais que sugerissem cistos, infartos, pontos de mineralização ou fibrose e (5) acentuadamente aumentada ou reduzida, caso fossem observadas mudanças bruscas de ecogenicidade em relação ao momento anterior.

A avaliação semiquantitativa da perfusão renal foi graduada de acordo com o preenchimento das artérias e veias renais interlobares, arqueadas e interlobulares em todo o parênquima por meio dos mapeamentos Doppler colorido e de amplitude. Dessa forma, a perfusão renal foi classificada em quatro graus (0 a 3), conforme proposto por Barozzi et al. (2007). Grau 0: vasos renais não identificáveis, grau 1: poucos vasos identificáveis na proximidade do hilo renal, grau 2: vasos hilares e interlobares identificáveis na maior parte do parênquima e grau 3: todos os vasos renais identificáveis do hilo até as artérias arqueadas/interlobulares em todo o parênquima renal (Figura 2). Utilizou-se o transdutor linear de 3 a 11 MHz, ajustando-se a caixa colorida sobre os rins, configurando-se a menor frequência de repetição de pulso (*pulse repetition frequency* ou PRF) sem que ocorresse *aliasing*, com filtro de parede médio e baixo e o ganho no nível máximo anterior à formação de ruídos.

Figura 2 - Sonogramas do rim esquerdo (cão 7) em planos seccionais dorsais (A e B), ilustrando o preenchimento vascular por meio da técnica Doppler colorido – São Paulo - 2014

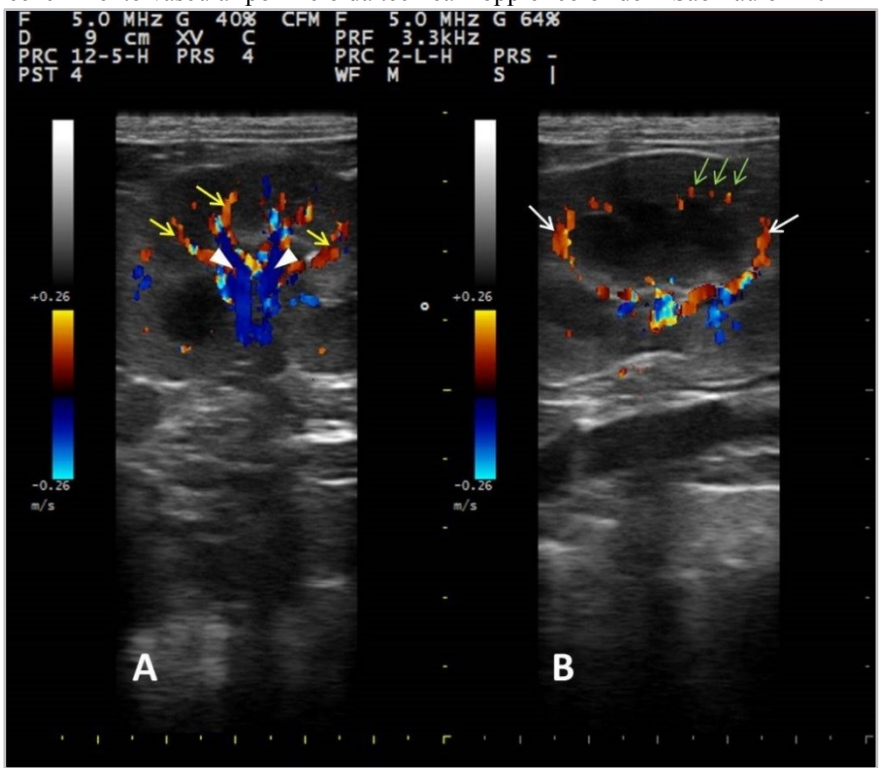

Fonte: Serviço de Diagnóstico por Imagem do Departamento de Cirurgia, FMVZ/USP (2014)
Legenda: É possível identificar as artérias (setas amarelas em A) e veias interlobares (cabeças de seta em A), artérias arqueadas (setas brancas em B) e interlobulares (setas verdes em B).

A avaliação quantitativa e indireta da resistência vascular renal foi realizada por meio do estudo Doppler pulsado e aferição dos IR e IP das artérias interlobares nas regiões cranial (cr), média (md) e caudal (cd) de ambos os rins. A porção mais distal de cada artéria interlobar foi localizada por meio do mapeamento colorido de fluxo, o Doppler pulsado foi acionado e o volume de amostra, entre 2 a 4 mm, posicionado sobre a região central do vaso. O ângulo de insonação entre o feixe sonoro e o eixo do vaso em questão não passou de 60°. Embora o cálculo dos índices hemodinâmicos independa desse ângulo, o mesmo sempre foi mantido o mais próximo de 0°. Ao Doppler pulsado analisaram-se as artérias intrarrenais com frequências variando entre 2.5 e 6.6 MHz, filtro de parede baixo (50Hz) e o ganho no nível máximo anterior à formação de ruídos ao fundo do espectro. A PRF foi ajustada de modo que não ocorresse *aliasing*. A menor escala de velocidades que exibisse o traçado espectral sem *aliasing* foi selecionada.

Foram analisados os traçados que apresentassem de preferência, pelo menos três ondas espectrais de aspecto semelhante e consecutivas (Figura 3). A partir dos traçados espectrais, analisados posteriormente no software Mylab Desk (Esaote Healthcare do Brasil), foi possível obter a VPS, VDF, Vm e posteriormente, os valores do IR e do IP (Figura 4). Os IRs obtidos em cada uma das três ondas espectrais de um traçado foram submetidos à média aritmética simples, resultando no índice de resistividade de uma determinada porção do parênquima (IRcr, IRmd ou IRcd). Considerou-se como IR intrarrenal a média aritmética simples das porções onde foi possível obter o IR regional. Quando foi possível aferir apenas o IR de uma região, esse foi considerado o IR intrarrenal. O mesmo foi feito para se obter o valor do IP de ambos os rins.

Figura 3 - Imagem tríplex Doppler de artéria intrarrenal interlobar (cão 7) e traçado obtido com transdutor linear (frequência Doppler 5.0 MHz) exibindo pelo menos três ondas espectrais semelhantes e consecutivas – São Paulo - 2014

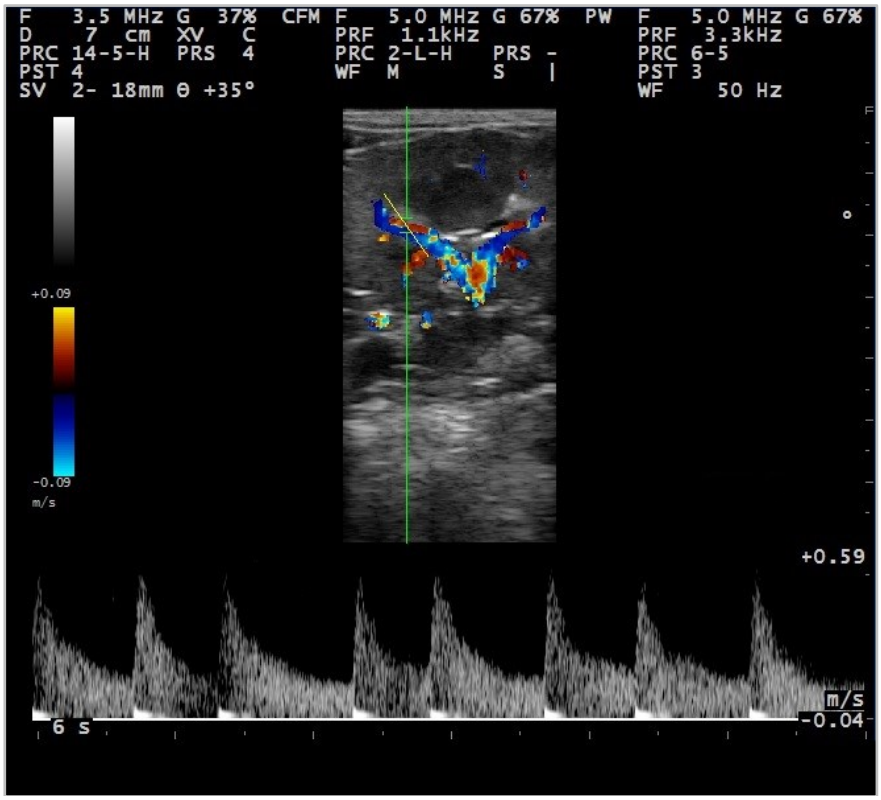

Fonte: Serviço de Diagnóstico por Imagem do Departamento de Cirurgia, FMVZ/USP (2014)

Figura 4 - Traçados espectrais de artéria interlobar (cão 7) – São Paulo - 2014

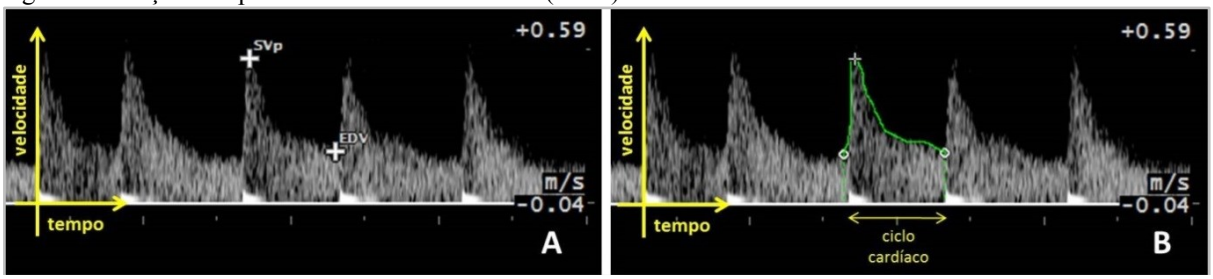

Fonte: Serviço de Diagnóstico por Imagem do Departamento de Cirurgia, FMVZ/USP (2014)

Legenda: A: na onda espectral selecionada (entre calipers) foi determinado o pico de velocidade sistólica (SVp) e a velocidade diastólica final (EDV) para aferição do IR. B: a linha contínua verde delimitando a onda espectral representa a velocidade média durante o ciclo cardíaco completo e é utilizada para cálculo do IP

A quantidade de traçados espectrais regionais não obtidos em cada rim foi calculada por meio de porcentagens simples, em um total de 72 avaliações regionais de cada rim. A quantidade de traçados regionais não obtidos em cada porção (cranial, média e caudal) também foi calculada, em um total de 24 avaliações por porção.

Em todos os momentos, o rim esquerdo foi avaliado antes do direito, pelo modo B, seguidos pelo Doppler colorido, de amplitude e pulsado.

O tempo decorrido para a aquisição dos traçados espectrais, desconsiderando-se a análise das ondas e cálculo do IR e IP, foi quantificado em minutos.

O escore de morfologia, a ecogenicidade cortical e o grau de perfusão renal pelo Doppler colorido e de amplitude mantiveram-se inalterados ao longo do tempo e iguais para ambos os rins, não sendo necessária a aplicação de testes de hipótese estatística. Foram obtidas as médias e desvios padrão das variáveis: comprimento, volume, IR, IP e tempo decorrido para avaliação Doppler pulsado para cada momento e cada rim (BUSSAB; MORETTIN, 2010). Para avaliar o efeito do lado (rim direito ou esquerdo) sobre estas variáveis foram construídos gráficos de perfis individuais por lado (esquerdo ou direito) e momento (T0 a T3) e ajustados modelos para medidas repetidas por equações de estimação generalizada (*generalized estimating equation* ou GEE) com distribuição normal e matriz de correlação de trabalho uniforme (HARDIN; HILBE, 2003).

As análises de variância do modelo GEE ajustado para volume, IR, IP e tempo de avaliação testaram:

(1) o efeito fixo do lado, para responder se houve diferença estatisticamente significativa entre a variável do rim direito e do esquerdo;

(2) o efeito fixo do momento, para responder se houve diferença da variável em cada um dos momentos avaliados;

(3) e se o efeito do momento foi diferente entre os lados (interação lado:momento), ou seja, se houve diferença entre a variável do rim direito e do rim esquerdo em um determinado momento.

Uma vez que o efeito fixo do momento fosse significativo ao nível de significância de 5% foram calculados os coeficientes estimados para o modelo GEE para responder se a variável foi diferente em algum momento avaliado. O mesmo foi realizado se o efeito fixo do lado fosse significativo ao nível de significância de 5% para responder se a variável foi diferente entre os lados.

Os cálculos foram realizados com o *software* estatístico R 3.1.0 (R CORE TEAM, 2014), com auxílio dos pacotes *geepack* (HØJSGAARD; HALEKOH; YAN, 2006) para os modelos ajustados e *ggplot2* (WICKHAM, 2009) para os gráficos.

Por fim, avaliou-se para essa amostra de seis cães, a probabilidade (poder do teste) em detectar diferenças entre as medidas de IR e IP para o rim direito e esquerdo e o valor das

diferenças detectadas, por meio do erro padrão e com auxílio do pacote *pwr* (CHAMPELY, 2012).

4.3 RESULTADOS

Considerando-se a aquisição de traçados espectrais adequados para a aferição do IR e do IP, a quantidade de traçados regionais não obtidos foi maior no rim direito (Tabela 1) e na porção cranial para ambos os rins, destacando-se dentre elas, a região cranial do rim direito (Tabela 2).

Tabela 1 - Traçados espectrais regionais não obtidos em cada rim, considerando um total de 72 avaliações regionais, tanto no rim direito, quanto no esquerdo – São Paulo – 2014

Porcentagem (%) e quantidade de traçados espectrais regionais (n) não obtidos em todas as 72 porções de cada rim avaliado.	
Rim direito	36,11% (26)
Rim esquerdo	9,72% (7)

Tabela 2 - Traçados espectrais regionais não obtidos em cada porção (cranial, média e caudal) dos rins direito e esquerdo, considerando um total de 24 avaliações por porção – São Paulo - 2014

Porcentagem (%) e quantidade de traçados espectrais (n) regionais não obtidos em cada porção renal			
	Cranial (24)	Média (24)	Caudal (24)
Rim direito	58,33% (14)	16,67% (4)	33,33% (8)
Rim esquerdo	20,83% (5)	4,17% (1)	4,17% (1)

O escore de morfologia, a ecogenicidade cortical e o grau de perfusão renal obtidos pelos exames ultrassonográficos modo B, Doppler colorido e de amplitude de três cadelas não estavam totalmente preservados (cães 6, 8 e 11) nas avaliações iniciais (momento T0), no entanto, eram semelhantes entre os dois rins e permaneceram inalterados ao longo do experimento, ou seja, em cada um dos momentos avaliados (T1, T2, T3). Os demais animais

apresentavam todos os aspectos sonográficos preservados e iguais para ambos os rins (cães 7, 9 e 10) e estes se mantiveram inalterados ao longo do tempo.

A média e o desvio padrão do comprimento, volume, IR, IP e tempo decorrido para avaliação Doppler pulsado de ambos os rins encontram-se na tabela 3. Em um dos animais, não foi possível obter o IR e o IP no momento T3. Na figura 5, as mesmas variáveis são exibidas pelas representações gráficas dos perfis individuais por lado (esquerdo ou direito) e momento (T0, T1, T2 e T3).

Tabela 3 - Média±desvio padrão do comprimento, volume, índice de resistividade (IR), índice de pulsatilidade (IP) e tempo decorrido para avaliação Doppler pulsado de ambos os rins nos quatro momentos de avaliação – São Paulo - 2014

Variável	Momentos	n	Média±desvio padrão
Rim direito comprimento (cm)	T0	6	5,96 ± 1,24
	T1	6	6,21 ± 1,21
	T2	6	6,02 ± 1,20
	T3	6	6,00 ± 1,30
Rim esquerdo comprimento (cm)	T0	6	5,79 ± 1,39
	T1	6	6,07 ± 1,36
	T2	6	5,99 ± 1,25
	T3	6	5,90 ± 1,17
Rim direito volume (cm^3)	T0	6	32,98 ± 14,26
	T1	6	36,87 ± 17,44
	T2	6	34,15 ± 16,17
	T3	6	33,06 ± 15,12
Rim esquerdo volume (cm^3)	T0	6	35,89 ± 18,22
	T1	6	39,96 ± 24,78
	T2	6	36,99 ± 19,63
	T3	6	34,55 ± 16,20
IR Rim direito	T0	6	0,61 ± 0,05
	T1	6	0,65 ± 0,05
	T2	6	0,62 ± 0,06
	T3	5	0,60 ± 0,03
IR Rim esquerdo	T0	6	0,61 ± 0,05
	T1	6	0,65 ± 0,05
	T2	6	0,63 ± 0,06
	T3	6	0,61 ± 0,03
IP Rim direito	T0	6	1,12 ± 0,21
	T1	6	1,27 ± 0,18
	T2	6	1,17 ± 0,27
	T3	5	1,04 ± 0,16
IP Rim esquerdo	T0	6	1,11 ± 0,21
	T1	6	1,28 ± 0,19
	T2	6	1,19 ± 0,25
	T3	6	1,11 ± 0,11
Rim direito tempo de avaliação Doppler pulsado (minutos)	T0	6	24,83 ± 3,55
	T1	6	22,00 ± 3,16
	T2	6	21,17 ± 3,43
	T3	6	20,00 ± 4,15
Rim esquerdo tempo de avaliação Doppler pulsado (minutos)	T0	6	18,67 ± 3,72
	T1	6	15,33 ± 3,08
	T2	6	14,50 ± 3,45
	T3	6	14,33 ± 3,39

n=quantidade de dados obtidos para cada variável

Figura 5 – Representações gráficas dos perfis individuais de comprimento (A), volume (B), IR (C), IP (D) e tempo de avaliação do Doppler pulsado (E) dos rins dos seis cães, por lado (direito e esquerdo), nos quatro momentos de avaliação (T0 a T3) – São Paulo - 2014

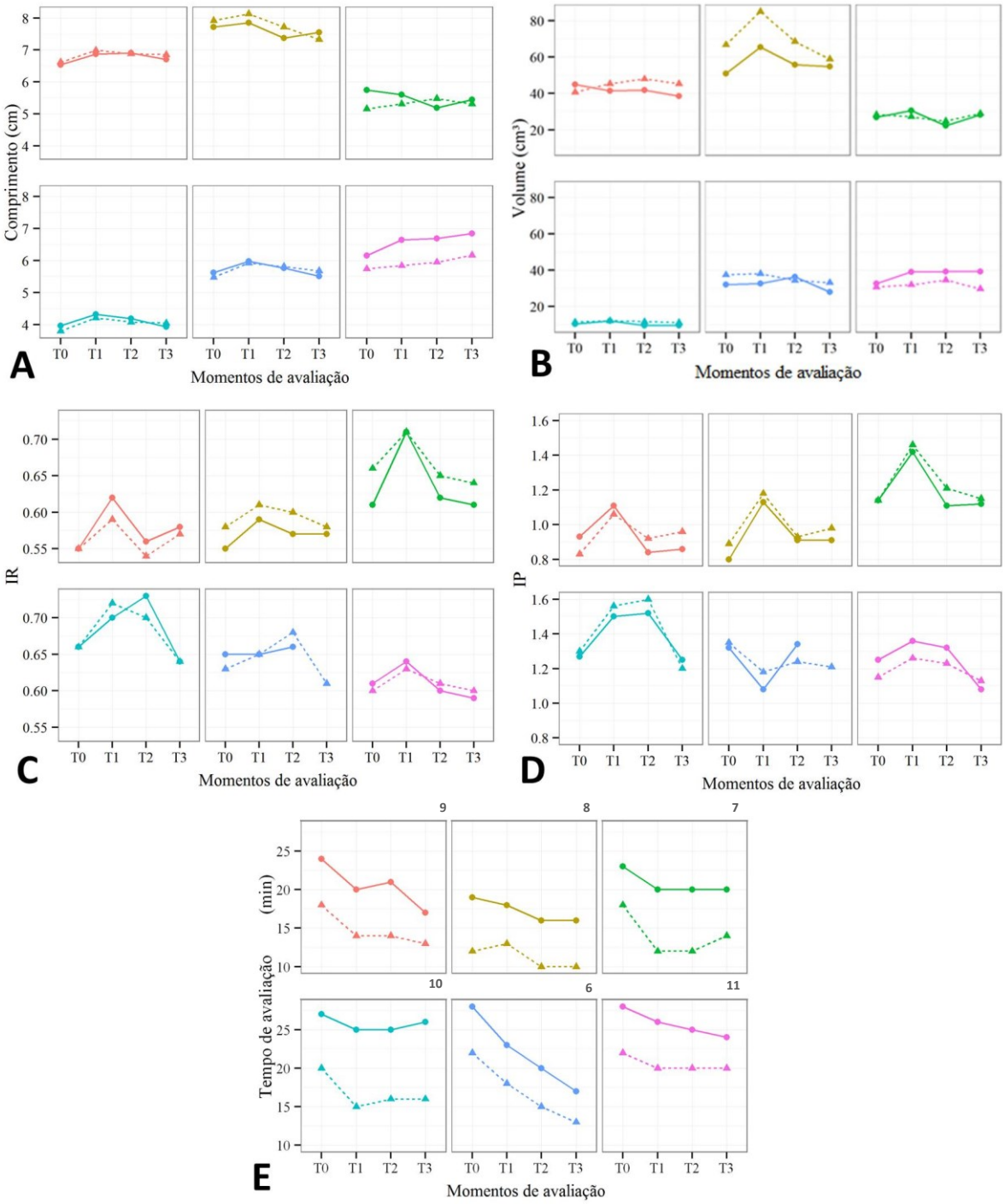

Fonte: (MARTÍN, C. M., 2014)

Legenda: linha contínua=lado direito; linha tracejada=lado esquerdo

Na figura 5E, os números acima e à direita de cada representação gráfica correspondem aos números dos cães avaliados: 6 em linhas em azul escuro; 7 em verde; 8 em amarelo; 9 em vermelho; 10 em azul claro e 11 em rosa.

O comprimento (Figura 5A) não apresentou diferenças estatisticamente significativas entre os rins direito e esquerdo, em cada momento avaliado, mas foram observadas diferenças estatísticas do comprimento ao longo do tempo (Tabela 4). Assim, os comprimentos de ambos os rins apresentaram um discreto aumento (em média de 0,268 cm) no momento T1 (Tabela 5). Contudo, o coeficiente estimado da correlação uniforme para o comprimento foi altíssimo (0,963), o que indica que o comprimento é praticamente constante entre os rins direito e esquerdo e ao longo tempo (Tabela 5).

Tabela 4 - Análise de variância do modelo GEE ajustado para comprimento segundo lado, momento e interação lado:momento – São Paulo – 2014

Fator	Graus de liberdade	Estatística	Valor p
Lado	1	1,1	0,3
Momento	3	66,3	<0,01
Lado:momento	3	1,5	0,7

Tabela 5 - Coeficientes estimados para o modelo GEE ajustado para o comprimento segundo momento e lado – São Paulo – 2014

Coeficiente	Estimativa	Erro padrão	*Wald test*	Valor p
Intercepto*	5,929	0,476	155,180	<0,001
Lado esquerdo	-0,114	0,109	1,090	0,30
MomentoT1	0,268	0,058	21,260	<0,001
MomentoT2	0,131	0,098	1,780	0,18
MomentoT3	0,077	0,116	0,440	0,51
Sigma (desvio padrão)	1,3	0,6		
Alpha (correlação)	0,963	0,023		

*estimativa do comprimento para o lado direito no momento T0

Já entre o volume do rim direito e do rim esquerdo não foram encontradas diferenças estatisticamente significativas, ou seja, não houve variação entre os lados, em cada um dos momentos avaliados e nem ao longo do tempo (Figura 5B e Tabela 6).

Tabela 6 - Análise de variância do modelo GEE ajustado para volume (cm^3) segundo lado, momento e interação lado:momento – São Paulo – 2014

Fator	Graus de liberdade	Estatística	Valor p
Lado	1	1,28	0,26
Momento	3	3,29	0,35
Lado:momento	3	0,52	0,92

O IR (Figura 5C) também não apresentou diferenças estatisticamente significativas entre os valores dos rins direito e esquerdo, ou seja, não ocorreram variações entre os lados. Também não foram encontradas diferenças entre o IR dos rins em cada momento de avaliação

(Tabela 7), contudo há evidências que o IR de ambos os rins variaram ao longo do tempo com tendência de aumento nos momentos T1 e T2, em relação ao T0 (Tabela 8).

Tabela 7 - Análise de variância do modelo GEE ajustado para IR segundo lado, momento e interação lado:momento – São Paulo - 2014

Fator	Graus de liberdade	Estatística	Valor p
Lado	1	0,4	0,5
Momento	3	39,4	<0,001
Lado:momento	3	0,7	0,9

Tabela 8 - Coeficientes estimados para o modelo GEE ajustado para o IR segundo momento e lado – São Paulo - 2014

Coeficiente	Estimativa	Erro padrão	*Wald test*	Valor p
Intercepto*	0,60672	0,01622	1399,49	<0,001
Lado esquerdo	0,0049	0,00636	0,59	0,441
MomentoT1	0,0425	0,0084	25,63	<0,001
MomentoT2	0,0175	0,00831	4,43	0,035
MomentoT3	-0,0048	0,00758	0,4	0,526
Sigma (desvio padrão)	0,002	0,001		
Alpha (correlação)	0,806	0,048		

*estimativa do IR para o lado direito no momento T0

Da mesma forma que o IR, o IP (Figura 5D) também não apresentou diferenças estatisticamente significativas entre os valores dos rins direito e esquerdo, e também não foram encontradas diferenças entre o IP dos rins em cada momento de avaliação (Tabela 9). No entanto, há evidências que o IP de ambos os rins variaram ao longo do tempo, com tendência de aumento no momento T1, em relação ao T0 (Tabela 10).

Tabela 9 - Análise de variância do modelo GEE ajustado para IP segundo lado, momento e interação lado:momento – São Paulo – 2014

Fator	Graus de liberdade	Estatística	Valor p
Lado	1	0,7	0,4
Momento	3	32,5	<0,001
Lado:momento	3	4	0,3

Tabela 10 - Coeficientes estimados para o modelo GEE ajustado para o IP segundo momento e lado – São Paulo - 2014

Coeficiente	Estimativa	Erro padrão	*Wald test*	Valor p
Intercepto*	1,106	0,079	196,000	<0,001
Lado esquerdo	0,017	0,016	1,210	0,272
MomentoT1	0,161	0,072	4,980	0,026
MomentoT2	0,067	0,042	2,550	0,110
MomentoT3	-0,032	0,035	0,810	0,369
Sigma (desvio padrão)	0,035	0,009		
Alpha (correlação)	0,751	0,089		

*estimativa do IP para o lado direito no momento T0

Em relação ao tempo utilizado para a avaliação Doppler pulsado (Figura 5E) foram encontradas diferenças estatisticamente significativas entre os rins e nos momentos avaliados (Tabela 11). O tempo médio decorrido para a avaliação do rim direito foi em média 6,3 minutos superior à avaliação do rim esquerdo. Além disso, a duração do exame Doppler pulsado de ambos os rins sofreu um decréscimo gradual da primeira (T0) para a última análise (T3). O tempo de avaliação foi maior no momento T0 e menor no momento T3, sendo necessários em média 4,6 minutos a menos, na última avaliação (Tabela 12).

Tabela 11 - Análise de variância do modelo GEE ajustado para tempo de avaliação Doppler pulsado segundo lado, momento e interação lado:momento – São Paulo - 2014

Fator	Graus de liberdade	Estatística	Valor p
Lado	1	133,5	<0,001
Momento	3	35,1	<0,001
Lado:momento	3	4,7	0,2

Tabela 12 - Coeficientes estimados para o modelo GEE ajustado para o tempo de avaliação Doppler pulsado segundo momento e lado – São Paulo - 2014

Coeficiente	Estimativa	Erro padrão	*Wald test*	Valor p
Intercepto*	24,896	1,363	333,7	<0,001
Lado esquerdo	-6,292	0,545	133,5	<0,001
MomentoT1	-3,083	0,661	21,8	<0,001
MomentoT2	-3,917	0,711	30,3	<0,001
MomentoT3	-4,583	1,102	17,3	<0,001
Sigma (desvio padrão)	10,3	3,2		
Alpha (correlação)	0,771	0,110		

*estimativa do tempo de avaliação Doppler pulsado para o lado direito no momento T0

Em relação à probabilidade (poder do teste) em detectar diferenças entre as medidas de IR e IP para o rim direito e esquerdo foi observado, com nível de significância de 5%, que esta amostra de seis cães tem uma probabilidade de 80% (poder de 80%) para detectar diferenças de 0,009 unidades de IR e de 0,023 unidades de IP, entre os rins direito e esquerdo.

4.4 DISCUSSÃO

A quantidade não obtida de traçados espectrais regionais considerados adequados para a realização das aferições foi maior para o rim direito e na porção cranial de ambos os rins, destacando-se dentre todas, a região cranial do rim direito o que pode ser justificado pelas

dificuldades de varredura (NYLAND et al., 2002; WIDMER; BILLER; ADAMS, 2004;) e obtenção de sinal Doppler em regiões mais profundas (NOVELLAS; ESPADA; GOPEGUI, 2007). Neste estudo, a posição dorsocranial do rim direito junto à margem costal ou no interior do gradil costal permitiu menor movimentação e angulação do transdutor, além de maior dificuldade de captação do sinal Doppler, quando comparado ao acesso sonográfico do rim esquerdo posicionado mais caudalmente.

Os dados ultrassonográficos relacionados ao volume, morfologia, ecogenicidade cortical e grau de perfusão renal das seis cadelas avaliadas permaneceram inalterados ao longo do tempo (T1, T2 e T3) e sem diferenças para os rins direito e esquerdo, mesmo que morfologia, ecogenicidade e perfusão não estivessem totalmente preservadas na avaliação inicial (momento T0). Já o comprimento apresentou uma diferença estatisticamente detectável no momento T1, mas para ambos os rins. Um aumento médio de 0,27 cm na mensuração longitudinal não aparenta grande magnitude, especialmente se for levado em consideração que o volume permaneceu inalterado e que o coeficiente de correlação uniforme para o comprimento indicou que esta variável se manteve praticamente constante entre os rins e ao longo tempo. No homem, o comprimento apresenta melhor reprodutibilidade em comparação ao volume, sendo preferível quando são necessárias avaliações seriadas do mesmo paciente (EMAMIAN; NIELSEN; PEDERSEN, 1995). Tendo em vista a facilidade de aferição do comprimento neste estudo, os autores sugerem a sua utilização para o monitoramento sequencial dos rins de cães.

Os valores de IR dos rins direito e esquerdo, isoladamente ou em conjunto com o IP, não apresentaram diferenças estatisticamente significativas quando analisadas as artérias intrarrenais de cães jovens ou adultos saudáveis, (NYLAND et al., 1993; MORROW et al., 1996; NOVELLAS; ESPADA; GOPEGUI, 2007; CHANG et al., 2010), com enfermidades sistêmicas extrarrenais (NOVELLAS; GOPEGUI; ESPADA, 2008a,b; CHETBOUL et al., 2012; SANTOS et al., 2013) ou doenças renais parenquimatosas de natureza não obstrutiva (MORROW et al., 1996; RIVERS et al., 1997b; NOVELLAS; GOPEGUI; ESPADA, 2010), sem efeito de sedação ou anestesia, da mesma forma que neste estudo, onde os animais receberam infusão intravenosa de meio de contraste iodado.

Em rins de indivíduos humanos saudáveis, quando são analisados os valores dos IR é constatada uma diferença igual ou menor que 5% entre eles, o que corresponde a 0,03 e não é considerado estatisticamente siginificante (EL HELOU et al., 1993). Neste estudo, onde foram analisadas seis cadelas idosas sem diferenças estatísticas entre os aspectos sonográficos morfométricos, morfológicos, de ecogenicidade cortical e de perfusão do rim direito e

esquerdo, foi constatado que os rins podem ser diferentes em 0,009 unidades de IR e 0,023 unidades de IP, com 80% de probabilidade. Assim, caso houvesse diferença estatística entre os rins dos animais deste estudo, esta teria sido detectada com valores inferiores ao que se tem como estatisticamente significativas para o homem.

O fato de não terem sido encontradas diferenças estatisticamente significativas entre os rins direito e esquerdo, nas análises de comprimento, volume, morfologia, ecogenicidade, grau de perfusão e de resistência vascular intrarrenal (IR e IP) sinaliza para o comportamento indiferente entre os rins quando submetidos à avaliação dos efeitos do meio de contraste, podendo justificar o monitoramento de apenas um rim para otimizar avaliações seriadas.

Neste estudo com seis cadelas, foram constatadas evidências de que os valores de IR e de IP de ambos os rins variaram ao longo do tempo, com tendência de aumento nos momentos T1 e T2 para o IR e no momento T1 para o IP, reforçando o fato de não terem sido encontradas diferenças estatísticas entre os índices hemodinâmicos de cada rim, em cada momento avaliado. Este fato favorece a hipótese de que a limitação da análise Doppler pulsado do rim esquerdo é capaz de representar os efeitos da administração intravenosa dos meios de contraste iodado na hemodinâmica renal.

Em relação ao tempo decorrido para a obtenção de traçados espectrais adequados para a aferição do IR e do IP, a avaliação do rim direito foi média 6,3 minutos mais demorada quando comparada ao rim esquerdo, podendo ser justificado pelas dificuldades de varredura e captação de sinal Doppler do primeiro, o que defenderia a escolha do monitoramento do rim esquerdo, a fim de facilitar análises sequenciais.

O tempo de avaliação tanto do rim direito quanto do esquerdo foi maior no momento T0 e menor no momento T3 sendo necessário em média 4,6 minutos a menos na última avaliação, provavelmente devido ao aprendizado do operador em relação aos parâmetros Doppler para captar o sinal em cada cão com peculiaridades anatômicas específicas.

As análises Doppler pulsado dos dois rins levaram em média 37,7 minutos, o que prejudica o pareamento dos resultados obtidos nos dois rins às 1,5, 24 e 48 horas após a aplicação intravenosa do contraste e consequentemente a exequibilidade de projetos complexos com múltiplas aferições. Procedendo-se somente a análise do rim esquerdo, o tempo de avaliação foi reduzido em média para 15,7 minutos, tornando mais efetivo o pareamento da hemodinâmica renal por meio dos valores de IR e IP nos momentos pré-determinados.

4.5 CONCLUSÕES

O exame ultrassonográfico Doppler pulsado do rim esquerdo de cães foi capaz de representar a repercussão da aplicação intravenosa do meio de contraste iodado na hemodinâmica renal, desde que a morfometria, morfologia, a ecogenicidade cortical e a perfusão renal de ambos os rins fossem considerados semelhantes na abordagem ultrassonográfica inicial. Assim, limitar a análise ao rim esquerdo em cães é escolha vantajosa, ao se considerar a maior dificuldade de varredura, captação de sinal Doppler, menor aquisição de traçados espectrais e maior tempo da avaliação Doppler pulsado do rim direito.

REFERÊNCIAS

BAROZZI, L.; VALENTINO, M.; SANTORO, A.; MANCINI, E.; PAVLICA, P. Renal ultrasonography in critically ill patients. **Critical Care Medicine** v. 35, n. 5, p. S198-S205, 2007.

BARR, F. J. Evaluation of ultrasound as a method of assessing renal size in the dog. **Journal of Small Animal Practice** v. 31, p. 174-179.

BUSSAB, W. O.; MORETTIN, P. A. **Estatística básica**. 6. ed. São Paulo: Saraiva, 2010. 540 p.

CHAMPELY, S. ***pwr:*** Basic functions for power analysis. R package version 1.1.1. 2012. Disponível em: <http://CRAN.R-project.org/package=pwr>. Acesso em: 31 ago. 2014.

CHETBOUL, V.; DASTE, T.; GOUNI, V.; CONCORDET, D.; TREHIOU-SECHI, E.; SERRES, F.; POUCHELON, J. L.; GERMAIN, C. A.; LAYSSOL-LAMOUR, C.; LEFEBVRE, H. P. Renal resistive index in 55 dogs with degenerative mitral valve disease, **Journal of Veterinary Internal Medicine**, v. 26, p. 101-108, 2012.

CHOI, J.; LEE, H.; CHANG, D.; LEE, K.; CHOI, K.; YOON, J. Effect of dopamine on excretory urography image quality and the prevention of contrast induced nephropathy in dogs. **Journal of Veterinary Medical Science**, v. 63, p. 383-388, 2001.

DALEY, C. A.; FINN-BODNER, S.; LENZ, S. Contrast-induced renal failure documented by color-Doppler imaging in a dog. **Journal of the American Animal Hospital Association**, v. 30, n. 1, p. 33-37, 1994.

DARMON, M.; SCHORTGEN, F.; VARGAS, F.; LIAZYDI, A.; SCHLEMMER, B.; BRUN-BUISSON, C.; BROCHARD, L. Diagnostic accuracy of Doppler renal resistive index for reversibility of acute kidney injury in critically ill patients. **Intensive Care Medicine**, v. 37, n. 1, p. 68-76, 2011.

EL HELOU, N.; HELENON, O.; AUGUSTI, M.; CORREAS, J. M.; EL RODY, F.; SOUISSI, M.; MOREAU, J. F. Renal Doppler ultrasonography in the diagnosis of acute obstructions of the upper urinary tract. **Journal de Radiologie**, v. 74, n. 10, p. 499-507, 1993.

EMAMIAN, S. A.; NIELSEN, M. B.; PEDERSEN, J. F. Intraobserver and Interobserver Variations in Sonographic Measurements of Kidney Size in Adult Volunteers: a comparison

of linear measurements and volumetric estimates. **Acta Radiologica**, v. 36, n. 4, p. 399-401, 1995.

FINN-BODNER, S. T.; HUDSON, J. A. Abdominal vascular sonography. **Veterinary Clinics of North America:** small animal practice, v. 28, n. 4, p. 887-942, 1998.

GOSLING, R. G.; DUNBAR, G.; KING, D. H.; NEWMAN, D. L.; SIDE, C. D.; WOODCOCK J. P.; FITZGERALD, D. E.; KEATES, J. S.; MACMILLAN, D. The quantitative analysis of occlusive peripheralarterial disease by a non-intrusive ultrasonic technique. **Angiology**, v. 22, p. 52-55, 1974.

HARDIN, J. W.; HILBE, J. M. **Generalized estimating equations.** London: Chapman & Hall, 2003. 229 p.

HETZEL, G. R.; MAY, P.; HOLLENBECK, M.; VOICULESCI, A.; MÖDDER, U.; GRABENSEE, B. Assessment of radiocontrast media induced renal vasoconstriction by color coded duplex sonography. **Renal Failure**, v. 23, n. 1, p. 77-83, 2001.

HØJSGAARD, S.; HALEKOH, U.; YAN, J. The R Package geepack for generalized estimating equations. **Journal of Statistical Software**, v. 15, n. 2, p.1-11, 2006.

KOCH, J.; JENSEN, A. L.; WENCK, A.; IVERSEN, L.; LYKKEGAARD, K. Duplex Doppler measurements of renal blood flow in a dog with Addison's disease. **Journal of Small Animal Practice**, v. 38, p. 124-126, 1997.

KOMA, L. M.; KIRBERGER, R. M.; SCHOLTZ, L. Doppler ultrasonography changes in the canine kidney during normovolaemic anaemia. **Research in Veterinary Science**, v. 80, p. 96-102, 2006.

LEE, S.; PARK, N; KIM, J.; EOM, K. Doppler ultrasonographic evaluation of renal arterial resistive and pulsatility indices in overhydrated Beagles. **American Journal of Veterinary Research**, v. 75, p. 344-348, 2014.

MORROW, K. L.; SALMAN, M. D.; LAPPIN, M. R.; WRIGLEY, R. Comparison of the resistive index to clinical parameters in dogs with renal disease. **Veterinary Radiology & Ultrasound**, v. 37, n. 3, p. 193-199, 1996.

NOVELLAS, R.; ESPADA, Y.; GOPEGUI, R. R. Doppler ultrasonographic estimation of renal and ocular resistive and pulsatility indices in normal dogs and cats, **Veterinary Radiology & Ultrasound,** v. 48, n. 1, p. 69-73, 2007.

NOVELLAS, R.; GOPEGUI, R. R.; ESPADA, Y. Effects of sedation with midazolam and butorphanol on resistive and pulsatility indices in healthy dogs. **Veterinary Radiology & Ultrasound**, v. 48, n. 3, p. 276-280, 2007.

NOVELLAS, R.; GOPEGUI, R. R.; ESPADA, Y. Determination of renal vascular resistance in dogs with *diabetes mellitus* and hyperadrenocorticism. **Veterinary Record**, v. 163, p. 592-596, 2008a.

NOVELLAS, R.; GOPEGUI, R. R.; ESPADA, Y. Increased renal vascular resistance in dogs with hepatic disease. **The Veterinary Journal**, v. 178, p. 255-260, 2008b.

NYLAND, T. G.; FISHER, P. E.; DOVERSPIKE, M.; HORNOF, W. J.; OLANDER, H. J. Diagnosis of urinary tract obstruction in dogs using duplex Doppler ultrasonography. **Veterinary Radiology & Ultrasound**, v. 34, n. 5, p. 348-352, 1993.

NYLAND, T. G.; MATTOON, J. S.; HERRGESELL, E. J.; WISNER, E. R. Urinary tract. In: NYLAND, T. G.; MATTOON, J. S. **Small animal diagnostic ultrasound**, 2. ed. Philadelphia: W. B. Saunders Company, 2002. p. 158-195.

MATTOON, J. S.; AULD, D. M.; NYLAND, T. G. Abdominal ultrasound scanning techniques. In: NYLAND, T. G.; MATTOON, J. S. **Small animal diagnostic ultrasound**, 2. ed. Philadelphia: W. B. Saunders Company, 2002. p. 49-81.

OLIVEIRA, I. R. S. Avaliação do Doppler renal. In: CERRI, G. G.; MÓLNAR, L. J.; VEZOZZO, D. C. P. **Doppler**, São Paulo: Sarvier, 1996. v. 1, p. 131-153.

POURCELOT, L. Applications cliniques de l'examen Doppler transcutane. In: PERONNEAU, P. (Ed.), **Velocimetrie ultrasonore Doppler.** Paris: Semin Inserm, 1974. p. 213-240

R CORE TEAM. **The R project for statistical computing.** Vienna, 2014. Disponível em: <http://www.R-project.org/>. Acesso em: 31 ago. 2014.

RIVERS, B. J.; WALTER, P. A.; LETOURNEAU, J. G.; FINLAY, D. E.; RITENOUR. E. R.; KING, V. L.; O'BRIEN. T. D.; POLZIN, D. J. Estimation of arcuate artery resistive index as a diagnostic tool for aminoglycoside-induced acute renal failure in dogs. **American Journal of Veterinary Research**, v. 57, n. 11, p. 1536-1544, 1996.

RIVERS, B. J.; WALTER, P. A.; LETOURNEAU, J. G.; FINLAY, D. E.; RITENOUR, E. R.; KING, V. L.; O´BRIEN, T. D.; POLZIN, D. J. Dupplex Doppler Estimation of Resistive

index in arcuate arteries of sedated, normal female dogs: Implications for use in the diagnosis of renal failure. **Journal of the American Animal Hospital Association**, v. 33, p. 69-76, 1997a.

RIVERS, B. J.; WALTER, P. A.; POLZIN, D. J.; KING, V. L. Duplex Doppler estimation of intrarenal Pourcelot resistive index in dogs and cats with renal disease. **Journal of Veterinary Internal Medicine**, v. 11, p. 250-260, 1997b.

SANTOS, R. V.; MERLINI, B.; SOUZA, L. P.; MACHADO, V. M. V.; PANTOJA, J. C. F.; PRESTES, N. C. Ultrassonografia Doppler na avaliação renal de cadelas diagnosticadas com piometra antes e após tratamento com ovariosalpingohisterectomia. **Pesquisa Veterinária Brasileira**. v. 33, n. 5, p. 635-642, 2013.

SHAKOURIRAD, A.; ATAEEFAR, M.; JOZAGUI, S. Assessment of the effect of radio contrast media on resistive index of renal artery by color Doppler sonography. **Saudi Journal of Kidney Diseases and Transplantation**, v. 20, p. 91-96, 2009.

SCHNELL, D.; DARMON, M. Renal Doppler to assess renal perfusion in the critically ill: a reappraisal. **Intensive Care Medicine**, v. 38, p. 1751-1760, 2012.

SZATMÁRI, V.; SÓTONYI, P.; VÖRÖS, K. Normal duplex Doppler waveforms of major abdominal blood vessels in dogs: a review. **Veterinary Radiology & Ultrasound**, v. 42, p. 93-107, 2001.

WICKHAM, H. **ggplot2:** elegant graphics for data analysis. 3. ed. New York: Springer, 2009. 221 p.

WIDMER, W. R.; BILLER, D. S.; ADAMS, L. G. Ultrasonography of the urinary tract in small animals. **Journal of American Veterinary Medical Association**, v. 225, n. 1, p. 46-54, 2004.

Capítulo 5
Ultrassonografia Modo B e Doppler na avaliação renal após administração intravenosa de meios de contraste iodado em cães submetidos à tomografia computadorizada

"Quem sabe concentrar-se numa coisa e insistir nela como único objetivo, obtém, ao fim e ao cabo, a capacidade de fazer qualquer coisa."

Mahatma Gandhi

5 ULTRASSONOGRAFIA MODO B E DOPPLER NA AVALIAÇÃO RENAL APÓS A ADMINISTRAÇÃO INTRAVENOSA DE MEIOS DE CONTRASTE IODADO EM CÃES SUBMETIDOS À TOMOGRAFIA COMPUTADORIZADA

RESUMO

As propriedades físico-químicas dos meios de contraste iodado (MCI), sobretudo a osmolaridade, relacionam-se ao desenvolvimento da nefropatia induzida por contraste (NIC). Dentre os mecanismos fisiopatológicos da NIC destacam-se a vasoconstrição intrarrenal prolongada associada ao dano do epitélio tubular renal. Frente a grande demanda de exames de tomografia computadorizada que fazem uso de MCI e poucos estudos relacionados ao tema em pequenos animais, objetivou-se comparar os efeitos renais da administração intravenosa de meios não iônicos de diferentes osmolaridades, em grupos de cães com fatores de risco para o desenvolvimento da NIC, a fim de estimar indiretamente o potencial nefrotóxico de cada substância. Constituíram-se dois grupos de acordo com o MCI utilizado: 11 cães receberam iohexol (baixa osmolaridade) e sete cães iodixanol (isosmolar), na dose de 600 mgI/kg/IV. Avaliaram-se os seguintes aspectos renais antes da administração do MCI e após 1,5 horas, 24 horas e 48 horas: morfometria (comprimento e volume), morfologia, ecogenicidade cortical e perfusão renais e resistência vascular intrarrenal (índices hemodinâmicos de resistividade e pulsatilidade), realizou-se ainda exame de urina I e se mensuraram as razões gama-glutamil transferase:creatinina (GGT:C) e proteína:creatinina (RPC) urinárias e a concentração sérica de creatinina. Os grupos apresentaram comportamentos similares para comprimento, RPC, exame de urina I e creatinina sérica. Constataram-se aumentos significativos do índice de resistividade (IR) e da razão GGT:C urinária e evidências de aumento significativo do volume renal, 1,5 horas após a administração do contraste, somente no grupo em que foi utilizado o iohexol. Em relação ao índice de pulsatilidade, embora os grupos tenham apresentado comportamentos não similares, não se detectaram diferenças significativas entre o momento basal e os demais. Em apenas um cão que recebeu iohexol, verificou-se redução do grau de perfusão renal 1,5 horas após a infusão do contraste e elevação de 0,5 mg/dL na creatinina sérica basal, no momento subsequente. Concluiu-se que o IR foi capaz de monitorar a hemodinâmica intrarrenal e

demonstrar, assim como a razão GGT:C urinária, maior potencial nefrotóxico do iohexol, quando comparado ao iodixanol, em grupos de cães com fatores de risco para o desenvolvimento da NIC.

Palavras-chave: Hemodinâmica intrarrenal. Nefropatia aguda. Exames contrastados. Osmolaridade. Cão.

5.1 INTRODUÇÃO

Meios de contraste iodado (MCI) são substâncias capazes de promover a distinção de estruturas anatômicas com opacidades similares (THOMSEN; STACULL; WEBB, 2014). Após a administração intravascular, 99% de sua eliminação é realizada via renal, por meio da filtração glomerular, sem reabsorção tubular (MORCOS; THOMSEN, 2001; SANTOS et al., 2009). A excreção contínua do MCI do plasma para a urina é o princípio utilizado nos exames de urografia excretora que permite avaliar qualitativamente a função renal e aspectos anatomopatológicos do sistema urinário (SEILER, 2013). Sob o ponto de vista da tomografia computadorizada (TC), a difusão vascular que o MCI sofre após a administração intravenosa, possibilita o estudo da vascularização propriamente dita, da perfusão dos órgãos e o realce de lesões tumorais (THOMSEN et al., 2014).

Com o incremento dos exames de TC em pequenos animais, houve uma intensificação no uso intravenoso dos contrastes iodados (POLLARD; PUCHALSKI; PASCOE, 2008a,b). No entanto, essas substâncias não são inócuas, sua estrutura química relaciona-se com a toxicidade e a eliminação, já as propriedades físicas de ionicidade, osmolaridade, viscosidade e densidade influenciam na tolerância e no desencadeamento de reações adversas, preconizando que sua utilização seja feita de forma racional (JUCHEM; DALL´AGNOL; MAGALHÃES, 2004; WIDMARK, 2007; CARRARO-EDUARDO et al., 2008).

Os mecanismos de ação dos MCI sobre os rins são complexos e embora não estejam totalmente elucidados, destacam-se efeitos hemodinâmicos que promovem vasoconstrição intrarrenal prolongada com consequente redução da perfusão renal, hipóxia e isquemia medular, que se somariam à injúria direta sobre o epitélio tubular, propiciando a redução da taxa de filtração glomerular (TFG) (KATZBERG, 2005; THOMSEN; STACULL; WEBB, 2014).

Em rins de cães adultos saudáveis, o potencial nocivo dessas substâncias foi constatado após duas doses intravenosas de contraste iodado em exames de TC, pelo decaimento de 17% na TFG, mensurado pela cintilografia (KIRBERGER et al., 2012). No homem, a desidratação, senilidade, insuficiência cardíaca congestiva (ICC) e disfunção renal preexistente são consideradas fatores de risco de maior relevância, que potencializam os efeitos renais dos MCI, predispondo à reação adversa renal tardia, também denominada, nefropatia induzida por contraste (NIC) (MORCOS, 1998; MURPHY; BARRETT; PARFREY, 2000; THOMSEN, 2003; TOPRAK, 2007; WONG ; IRWIN, 2007;

BARTORELLI; MARENZI, 2008; McCULLOUGH, 2008; PUCELIKOVA; DANGAS; MEHRAN, 2008; SANTOS et al., 2011; RUDNICK; PALEVSKY; SHERIDAN, 2014).

A NIC é definida como o declínio agudo da função renal e reconhecida pela elevação de 25% ou 0,5 mg/dL na creatinina basal em 24-48 horas, após a administração intravascular do agente, sem outras causas concomitantes (MORCOS, 1998; MURPHY; BARRETT; PARFREY, 2000; THOMSEN, 2003; KATHOLI, 2006; BARTORELLI; MARENZI, 2008; CARRARO-EDUARDO et al., 2008; KRAMER et al., 2008; McCULLOUGH, 2008; PUCELIKOVA; DANGAS; MEHRAN, 2008; SILVA et al., 2010). A NIC nem sempre é imediatamente evidente, devido ao curso subclínico e assintomático (BARTORELLI; MARENZI, 2008) e a prevenção é considerada a melhor forma de reduzir sua ocorrência (THOMSEN, 2006; PUCELIKOVA; DANGAS; MEHRAN, 2008). No homem, as principais medidas preventivas consideram a manutenção de bom estado de hidratação, escolha de MCI com características específicas, suspensão de fármacos nefrotóxicos pelo menos 24 horas antes da aplicação do meio de contraste e evitar a realização de múltiplos estudos contrastados em menos de 72 horas (THOMSEN, 2006; PUCELIKOVA; DANGAS; MEHRAN, 2008). Em relação à escolha de MCI como medida preventiva ao desenvolvimento da NIC é consenso na prática médica, que meios iônicos de alta osmolaridade são mais nefrotóxicos do que não iônicos de baixa osmolaridade e isosmolares (RUDNICK; GOLDFARB; WEXLER; 1995; KATZBERG, 1997; MORCOS, 1998). Entretanto, estudos têm discutido sobre a osmolaridade dos meios não iônicos a ser utilizada em pacientes humanos de risco com disfunção renal preexistente (ASPELIN et al., 2003; JO et al., 2006; THOMSEN; MORCOS; BARRET, 2008; BARTORELLI; MARENZI, 2008; REDDAN; LAVILLE; GAROVIC, 2009). Embora pesquisas clínicas sugiram que os agentes isosmolares apresentem nefrotoxicidade igual ou inferior aos de baixa osmolaridade, são necessárias mais investigações a respeito do assunto para que se possa chegar a um denominador comum (SANDLER, 2003; REDDAN; LAVILLE; GAROVIC, 2009).

Em pequenos animais, aconselha-se somente não administrar contraste iodado, via intravenosa, em pacientes desidratados, hipotensos ou em anuria (SEILER, 2013). Visando averiguar medidas preventivas para contrapor o desenvolvimento da NIC em cães é fundamental compreender como os rins de animais desta espécie reagem aos MCI, na prática ambulatorial. Particular atenção tem sido direcionada aos efeitos hemodinâmicos dos MCI, pois a hipóxia medular parece desempenhar um papel central no desenvolvimento da NIC (HEYMAN; ROSENBERGER; ROSEN, 2005). Pesquisadores sugerem que a avaliação da dinâmica vascular renal por meio da técnica Doppler (CHOI et al., 2001; HETZEL et al.,

2001; SHAKOURIRAD; ATAEEFAR; JOZAGUI, 2009; RODRIGUEZ et al., 2013; MARTÍN et al., 2014) e a análise da integridade do epitélio tubular por meio de análises laboratoriais como o exame de urina (IHLE; KOSTOLICH, 1991; ULTRAMARI et al., 2006; KRAMER et al., 2008; KIRBERGER et al., 2012), a atividade da enzima gama-glutamil transferase (GGT) urinária (DUAN et al., 1999) e as razões GGT:creatinina (GGT:C) e proteína:creatinina (RPC) urinárias (KIRBERGER et al., 2012), contribuem para o entendimento dos efeitos renais relacionados à infusão intravenosa dos MCI.

Na literatura médico-veterinária, não foram encontrados estudos que tenham caracterizado os efeitos renais da administração intravenosa de MCI não iônicos de osmolaridades distintas e nem sugerido qual desses meios pode constituir opção favorável para prevenir a ocorrência da NIC, em pacientes ambulatoriais de risco da espécie canina.

Portanto, os objetivos deste capítulo foram avaliar de modo comparativo aspectos ultrassonográficos (morfométricos, morfológicos, hemodinâmicos e perfusionais) e laboratoriais (função e integridade) de rins de cães que receberam contrastes iodados não iônicos de baixa osmolaridade e isosmolar, via intravenosa, em exames de TC, a fim de estimar indiretamente o potencial nefrotóxico de cada MCI. Espera-se que a escolha de um, em detrimento do outro, contribua como medida preventiva ao desenvolvimento da NIC.

Tem-se como hipóteses que: (1) o meio não iônico isosmolar é menos nocivo, constituindo uma opção favorável em pacientes de risco da espécie canina e (2) as técnicas Doppler colorido, de amplitude (*power* Doppler) e pulsado são capazes de monitorar a dinâmica vascular intrarrenal e advertir para o potencial nocivo de cada substância estudada, por meio da graduação da perfusão e a aferição dos índices hemodinâmicos intrarrenais.

5.2 MATERIAL E MÉTODOS

5.2.1 Animais e delineamento experimental

Esta pesquisa foi aprovada pela Comissão de Ética no Uso de Animais (CEUA) da Faculdade de Medicina Veterinária e Zootecnia da Universidade de São Paulo (FMVZ USP) (Protocolo 2901/2013). Todos os tutores tomaram ciência dos procedimentos e concordaram por escrito com a inclusão de seus animais no estudo.

Foram avaliados prospectivamente 18 cães adultos, entre 8 e 17 anos de idade, machos e fêmeas, oito sem definição racial (SDR) e dez de raças diferentes (beagle, chow chow, cocker spaniel inglês, labrador retriever e poodle) e pesos entre quatro e meio e cinquenta quilogramas. Os cães foram encaminhados ao Serviço de Diagnóstico por Imagem do Departamento de Cirurgia junto ao Hospital Veterinário da FMVZ USP, para estadiamento e avaliação da viabilidade cirúrgica de neoformações originadas em qualquer região (Apêndice D), por meio do exame de TC (equipamento de TC helicoidal, com uma única fileira de detectores, modelo XPRESS/G6, Toshiba®) com contraste. Foram incluídos animais que apresentassem um ou ambos os fatores de risco para o desenvolvimento de NIC: idade igual ou superior a dez anos e insuficiência cardíaca assintomática (Categorias Ia e Ib, segundo a *International Small Animal Cardiac Health Council* (ISACHC) [Anexo B]). O limite máximo de concentração sérica de creatinina considerado para a inclusão dos animais foi 1,4 mg/dl (LEES, 2004). Foram excluídos animais que apresentassem caquexia e desidratação, por se tratarem de condições que notoriamente tornam os cães vulneráveis ao desenvolvimento da NIC. Verificou-se o adequado estado de hidratação dos cães pelo índice de turgor cutâneo, em conjunto com os valores de hematócrito e proteína plasmática total, previamente à anestesia e o exame tomográfico.

Constituíram-se dois grupos de acordo com o MCI utilizado: grupo GIH, onde onze animais receberam agente não iônico de baixa osmolaridade (iohexol) e grupo GID, onde sete cães receberam agente não iônico isosmolar (iodixanol). A administração foi realizada manualmente, em *bolus,* via intravenosa (veia cefálica ou safena), na dose de 600 mgI/kg (POLLARD; PUCHALSKI, 2012), não ultrapassando o volume de 90 ml (OWENS; BIERY, 1998). O iohexol apresentou concentração de 300mgI/ml (Omnipaque300®, GE Healthcare) e o iodixanol 270mgI/ml (Visipaque270®, GE Healthcare). Ambos foram administrados à temperatura ambiente (entre 20 e 23°C) exibindo viscosidades semelhantes (11,6 cps e 12,2 cps, respectivamente). Embora tenham constituído diferentes grupos de análise (GIH e GID), cada animal deste estudo foi considerado seu próprio controle.

Os animais foram submetidos ao exame físico (avaliação de mucosas, estado de hidratação pelo índice de turgor cutâneo, junto ao hematócrito, proteína plasmática total, densidade urinária e teste de sensibilidade renal), avaliação renal por meio da ultrassonografia modo B, Doppler colorido, de amplitude e pulsado, aferição das pressões arterial sistólica (PAS), diastólica (PAD) e média (PAM) e frequência cardíaca (FC) e coleta de material biológico (sangue venoso e urina) para análise da função e integridade renais, em quatro

momentos distintos: antes da infusão intravenosa do MCI (momento T0) e após 1,5 horas (momento T1), 24 horas (momento T2) e 48 horas (momento T3).

Os exames ultrassonográficos, a aferição dos sinais vitais e as coletas foram realizados antes da sedação e anestesia geral para a realização da TC e após a completa recuperação anestésica, para evitar efeitos dos fármacos sobre a hemodinâmica e perfusão renais. O protocolo de sedação não foi padronizado, entretanto, utilizou-se propofol (5 ml/kg/IV) para a indução, isofluorano para a manutenção anestésica e infusão de solução Ringer com lactato de sódio (5 ml/kg/hora em média) em todos os animais. Nenhum paciente sofreu episódios hipotensivos (PAS ≤ 80mmHg; PAM ≤ 60mmHg) com necessidade de intervenção terapêutica medicamentosa, que pudessem interferir de modo irreversível na função renal (LOVE; HARVEY, 2006).

5.2.2 Parâmetros avaliados

5.2.2.1 Exame ultrassonográfico

Avaliaram-se os efeitos da administração dos MCI sobre a morfometria (comprimento e volume), morfologia (contornos, definição corticomedular e arquitetura), ecogenicidade cortical, perfusão renal e resistência vascular intrarrenal, em cada momento, pela ultrassonografia modo B, Doppler colorido, de amplitude e pulsado.

Realizou-se tricotomia abdominal dos flancos direito e esquerdo, contenção manual dos animais por auxiliares, que os mantiveram nos decúbitos dorsal e lateral, e aplicação de gel acústico específico (Ultra-Gel ULTRA®, MultiGel). Utilizou-se aparelho de ultrassonografia dinâmico (MyLab™40VET, Esaote Healthcare do Brasil), com os recursos de Doppler colorido, de amplitude e pulsado e três transdutores eletrônicos multifrequencias de banda larga (microconvexo com frequência de 5-8 MHz, convexo de 2.5-6.6 MHz e linear de 3-11 MHz), cuja escolha foi feita de acordo com o biotipo do paciente e a profundidade renal.

Inicialmente, procedeu-se a varredura dos rins para obtenção das medidas lineares de comprimento (c), altura (a) e largura (l). Cada uma dessas medidas foi aferida três vezes e calculada a média aritmética simples, visando resultado mais fidedigno. Em seguida, estimou-

se o volume renal (V), por meio da fórmula para o volume de um elipsoide ($V=\frac{\pi}{6}.c.a.l$) (BARR, 1990). Durante a varredura, avaliaram-se os rins, quanto aos contornos, definição da junção corticomedular e arquitetura renal, baseada na análise da relação espessura corticomedular e na presença ou não de dilatação do sistema coletor. Os contornos foram classificados em regulares ou irregulares, a definição da junção corticomedular em definida e mal definida e a arquitetura renal em preservada ou não preservada. A partir destas informações, realizou-se a classificação morfológica em escores. Escore 1 (morfologia preservada): ausência de alterações nos contornos, definição da junção corticomedular e arquitetura, escore 2 (morfologia parcialmente preservada): alteração de contornos isolada ou associada a alteração de definição da junção corticomedular com arquitetura preservada, escore 3 (morfologia não preservada): alteração da relação corticomedular isolada ou associada a dilatação de pelve, independentemente da classificação dos contornos. Avaliou-se a ecogenicidade cortical renal, de forma subjetiva, em comparação com o parênquima esplênico à esquerda e o parênquima hepático à direita, classificando-a em (1) preservada, (2) aumentada, (3) reduzida e (4) mista, caso fossem observadas lesões focais que sugerissem cistos, infartos, pontos de mineralização ou fibrose.

A avaliação semiquantitativa da perfusão renal foi graduada de acordo com o preenchimento das artérias e veias renais interlobares, arqueadas e interlobulares em todo o parênquima por meio dos mapeamentos de fluxo pelo Doppler colorido e de amplitude. Dessa forma, a perfusão foi classificada em quatro graus (0 a 3), conforme proposto por Barozzi et al. (2007). Grau 0: vasos renais não identificáveis, grau 1: poucos vasos identificáveis na proximidade do hilo renal, grau 2: vasos hilares e interlobares identificáveis na maior parte do parênquima e grau 3: todos os vasos renais identificáveis do hilo até as artérias arqueadas/interlobulares em todo o parênquima renal. Utilizou-se transdutor linear de 3 a 11 MHz, ajustando-se a caixa colorida sobre os rins, a menor frequência de repetição de pulso (*pulse repetition frequency* ou PRF) sem que ocorresse *aliasing*, com filtro de parede médio e baixo e o ganho no nível máximo anterior à formação de ruídos. Os parâmetros ajustados para o mapeamento do fluxo pelo Doppler colorido e de amplitude utilizados para a análise da perfusão renal, na avaliação inicial de um cão, foram reproduzidos da forma mais semelhante possível nos demais momentos, de modo que a comparação do grau de perfusão de um mesmo rim, ao longo do tempo, fosse fidedigna.

A aferição dos índices de resistividade (IR) e de pulsatilidade (IP) foram realizadas apenas a partir da análise dopplervelocimétrica das artérias interlobares do rim esquerdo,

considerada suficiente para monitorar a resposta renal à infusão intravenosa de MCI, segundo técnica validada por Martín et al. (conteúdo apresentado no Capítulo 4). No entanto, para que somente os dados relacionados ao rim esquerdo fossem representativos dos efeitos da administração dos MCI, foi necessário que o operador constatasse na abordagem inicial (T0), que comprimento, volume, morfologia, ecogenicidade cortical e grau de perfusão dos rins direito e esquerdo fossem semelhantes. A análise morfológica e da ecogenicidade foi efetuada subjetivamente. A simetria entre os rins foi constatada quando se encontrou valor inferior a 0,59 cm entre os comprimentos dos rins direito e esquerdo, uma vez que essa foi a maior diferença individual entre os comprimentos renais contralaterais, encontrada num cão de porte grande (labrador retriever), na amostra onde a técnica foi validada (conteúdo apresentado no Capítulo 4).

Após o reconhecimento de similaridade entre os referidos aspectos sonográficos dos rins direito e esquerdo, realizou-se avaliação quantitativa e indireta da resistência vascular intrarrenal, por meio do IR e IP das artérias interlobares nas regiões cranial (cr), média (md) e caudal (cd) do rim esquerdo. Localizou-se a porção mais distal de cada artéria interlobar pelo mapeamento colorido, acionou-se o Doppler pulsado e posicionou-se o volume de amostra (2 a 4 mm) sobre a região central do vaso. Analisaram-se as artérias intrarrenais com frequências variando entre 2.5 e 6.6 MHz, filtro de parede baixo e ganho no nível máximo anterior à formação de ruídos ao fundo do espectro. Ajustou-se a PRF e se selecionou a menor escala de velocidades que exibisse o traçado espectral sem *aliasing*.

Avaliaram-se os traçados que apresentassem de preferência, pelo menos três ondas espectrais de formato semelhante e consecutivas, sendo obtidas: velocidade de pico sistólico (VPS), velocidade diastólica final (VDF), velocidade média (Vm), e consequentemente, os valores de IR e IP. A aquisição desses dados foi realizada imediatamente após cada exame, com auxílio do software *Mylab Desk*, marca Esaote®. O traçado para determinar a Vm, e posteriormente calcular o IP, foi desenhado à mão livre com a ajuda do *mouse*.

Os IR obtidos em cada uma das três ondas espectrais de um traçado foram submetidos à média aritmética simples, resultando no índice de resistividade de uma determinada porção do parênquima (IRcr, IRmd ou IRcd). Considerou-se como IR intrarrenal a média aritmética simples das porções onde foi possível obter o IR regional. Quando foi possível aferir apenas o IR de uma região, esse foi considerado o IR intrarrenal. O mesmo foi feito para se obter o valor do IP.

Embora a obtenção dos dados ultrassonográficos, após cada análise, tenha sido cega em relação aos resultados das análises laboratoriais, o operador tinha prévio conhecimento de

qual MCI havia sido administrado ao paciente. Para que não houvesse influência dessa informação sobre a análise da hemodinâmica renal, bem como para testar a consistência dos valores dos índices (IR e IP) aferidos inicialmente, foi realizada análise intra-observador, isto é, os traçados espectrais foram armazenados em *pen drive* e submetidos a uma segunda análise e novas aferições dos IR e IP, em *software* específico, pelo mesmo operador, porém sem conhecimento de qual MCI havia sido aplicado.

5.2.2.2 Pressão arterial sanguínea e frequência cardíaca (hemodinâmica sistêmica)

A PAS, PAD, PAM e FC foram avaliadas ao longo do período experimental para averiguar a possibilidade de influência direta destes parâmetros hemodinâmicos sistêmicos sobre a dinâmica vascular renal (PLATT, 1992).

Aferiram-se a PAS, PAD, PAM e FC pelo método indireto oscilométrico com aparelho analógico ou digital portátil (PetMAP^{TM}), após o exame ultrassonográfico, permitindo adaptação com o ambiente. Os animais foram contidos em decúbito lateral esquerdo, com o manguito no membro torácico, proximal ao carpo (artéria mediana). Realizaram-se pelo menos quatro mensurações, descartou-se a primeira e se calculou a média aritmética simples dos demais valores (BROWN et al., 2007).

5.2.2.3 Perfil laboratorial

A análise laboratorial dos efeitos da administração dos MCI sobre a integridade e função renais foi realizada em cada momento. Verificou-se a integridade do epitélio tubular por meio do estabelecimento da razão GGT:C urinária, glicemia em conjunto com a glicose urinária e análise do sedimento urinário (hemácias, leucócitos, cilindros, células de epitélio transicional e renal, cristais, bactérias e filamentos de muco). Avaliou-se a função tubular relacionada à capacidade de reabsorção adequada de proteína, ao longo do tempo, por meio de tiras reagentes (determinação semiquantitativa de proteinúria) e da RPC (determinação quantitativa). Já a função tubular em relação à habilidade para concentrar a urina foi avaliada

por meio da densidade urinária. Por fim, monitorou-se a TFG pela concentração sérica de creatinina.

O estado de hidratação dos cães, no decorrer do período experimental, foi verificado pelo índice de turgor cutâneo, em conjunto com os valores de hematócrito, proteína plasmática total e densidade urinária.

Foram coletadas amostras de 3 ml de sangue, por venopunção jugular, acondicionadas apropriadamente em tubos contendo o anticoagulante ácido etilenodiamino tetracético (EDTA) para determinação de hematócrito (Centrífuga para microhematócrito MH, CELM) e proteínas totais (Portable refractometer Co., Ltd. Pequim); e tubos contendo gel coagulante para dosagem sérica de creatinina (kit comercial Creatinina K, Labtest e analisador bioquímico LABMAX240, Labtest). Em seguida, as amostras foram processadas de acordo com as técnicas empregadas no Serviço de Laboratório Clínico do Departamento de Clínica Médica junto ao Hospital Veterinário da FMVZ USP. Os níveis glicêmicos foram determinados em até 30 segundos após a coleta, utilizando-se glicosímetro portátil (Accu-Chek Performa®, Roche).

As amostras de urina, coletadas por cistocentese, foram acondicionadas apropriadamente e processadas em até quatro horas. A densidade urinária foi determinada por refratometria (Refratômetro UGI Atago), a proteína e a glicose por meio de tiras reagentes (Combur[10] Test M®, Roche) e a análise do sedimento, após centrifugação da urina (Centrifuge 5702, Eppendorf), em microscopia óptica e aumento de 400x (CX21, Olympus). A RPC e a razão GGT:C foram calculadas a partir das concentrações urinárias de creatinina e proteína e da atividade da GGT urinária [kits comerciais específicos: Creatinine K, Labtest; Sensiprot, Labtest; Gamma-glutamiltransferase (γ-GT), BioSystems e analisador bioquímico LABMAX240, Labtest]. Valores da RPC somente foram considerados quando o sedimento urinário se encontrava inativo na abordagem inicial (momento T0) (GRAUER, 2007).

5.2.2.4 Manifestações clínicas

Após as avaliações nos momentos T1 e T2, os cães foram dispensados para retorno ao domicílio e os tutores orientados quanto à manutenção da dieta habitual, oferecimento de água *ad libitum* e reconhecimento de manifestações clínicas, como êmese, anorexia e alteração em coloração e volume urinários. Após as análises em T3 e até uma semana, os tutores foram

orientados a comunicar qualquer manifestação clínica atípica do animal por meio de contato telefônico.

5.2.3 Análise estatística

As manifestações clínicas e os dados do exame físico foram avaliados individualmente, em cada momento.

Os escores de morfologia renal, as classificações para a ecogenicidade cortical e os graus de perfusão renal pelos Doppler colorido e de amplitude mantiveram-se praticamente inalterados ao longo do tempo, não sendo necessária aplicação de testes de hipótese estatística.

Para as determinações semiquantitativas de proteína urinária, ausência ou presença de glicose urinária e parâmetros avaliados no sedimento urinário realizaram-se análises descritivas.

As variáveis ultrassonográficas morfométricas (comprimento e volume) e hemodinâmicas (IR e IP) do rim esquerdo e as variáveis laboratoriais (razão GGT:C, RPC, densidade urinárias e creatinina sérica) de cada grupo, foram apresentadas em tabelas de média, desvio padrão e gráficos *box plot* representando medianas, quartis, mínimos e máximos, em cada momento avaliado (BUSSAB; MORETTIN, 2010).

Para avaliar a evolução das variáveis contínuas ao longo do tempo, comparando os grupos (GIH e GID), ajustaram-se modelos não-paramétricos para medidas repetidas (quatro repetições no tempo) interagindo com a variável grupo (Tabela 13). A análise de variância (ANOVA) verificou a existência de interação grupo:tempo, efeito de tempo ou grupo. O nível de significância estabelecido foi de 5% (BRUNNER; DOMHOF; LANGER, 2002).

Para cada variável que apresentasse interação significativa ($p<0,05$), realizaram-se comparações múltiplas entre os grupos para cada momento e entre os momentos, dois a dois, para cada grupo (Tabela 14).

Para cada variável que não apresentasse interação significativa ($p>0,05$), mas o efeito de tempo fosse significativo, realizaram-se comparações múltiplas entre os momentos dois a dois, conjuntamente para os dois grupos (Tabela 15). Se o efeito do grupo fosse significativo, não foram realizadas comparações múltiplas, uma vez que existem somente dois grupos, assim concluiu-se o teste diretamente pela ANOVA (Tabela 13).

Realizaram-se correlações (1) entre as variáveis de hemodinâmica renal (IR e IP) e os parâmetros laboratoriais (razão GGT:C, RPC e densidade urinárias e creatinina sérica), (2) entre o IR e o IP renais e (3) entre as variáveis de hemodinâmica renal (IR e IP) e hemodinâmica sistêmica (PAS, PAM, PAD e FC), apresentando o coeficiente de correlação de Spearman e testando o mesmo, a partir da hipótese nula de que não há correlação (r = 0) (LEHMANN; D'ABRERA, 2006).

Para avaliar a consistência das aferições do IR e do IP renais realizadas inicialmente com conhecimento de qual MCI havia sido aplicado em determinado paciente, e posteriormente às cegas, foram construídos gráficos de Bland-Altman e calculados coeficientes de correlação de concordância de Lin, no qual o valor do coeficiente de concordância (r_c) pode variar de 0 a 1, representando 1 a concordância máxima e 0 somente se a correlação entre as variáveis for nula (BLAND; ALTMAN, 1986; LIN, 1989).

A análise estatística foi realizada por meio do *software* estatístico R 3.1.0 (R CORE TEAM, 2014), com auxílio do pacote *ggplot2* (WICKHAM, 2009) para os gráficos.

5.3 RESULTADOS

O GIH foi constituído por onze cães, nove fêmeas e dois machos, com idade média de 149,9±29,7 meses e peso médio de 16,0±11,6 kg e o GID, por sete cães, quatro fêmeas e três machos, com idade média de 151,7±17,8 meses e peso médio de 23,7±12,8 kg.

Nenhuma manifestação clínica atípica foi observada ou relatada, durante o período experimental. As mucosas apresentaram-se normocoradas, não se constatou sensibilidade dolorosa renal e o estado de hidratação de todos os animais permaneceu adequado.

O escore de morfologia renal e a ecogenicidade cortical mantiveram-se inalterados ao longo do tempo, nos animais de ambos os grupos estudados. Os animais de ambos os grupos apresentaram perfusão renal grau 3, no momento basal (T0), tanto pelo Doppler colorido, quanto de amplitude (Figura 6), exceto um cão (6) do GIH, que apresentou grau de perfusão 2 no T0. Ao longo do tempo, os graus de perfusão, avaliados por meio do Doppler colorido e de amplitude, permaneceram inalterados, em todos os animais de ambos os grupos, exceto em um cão (5) do GIH.

Figura 6 - Perfusão grau 3 do rim esquerdo antes da aplicação do meio de contraste (cão 18), avaliada pelo Doppler colorido (A) e Doppler de amplitude (B) – São Paulo - 2014

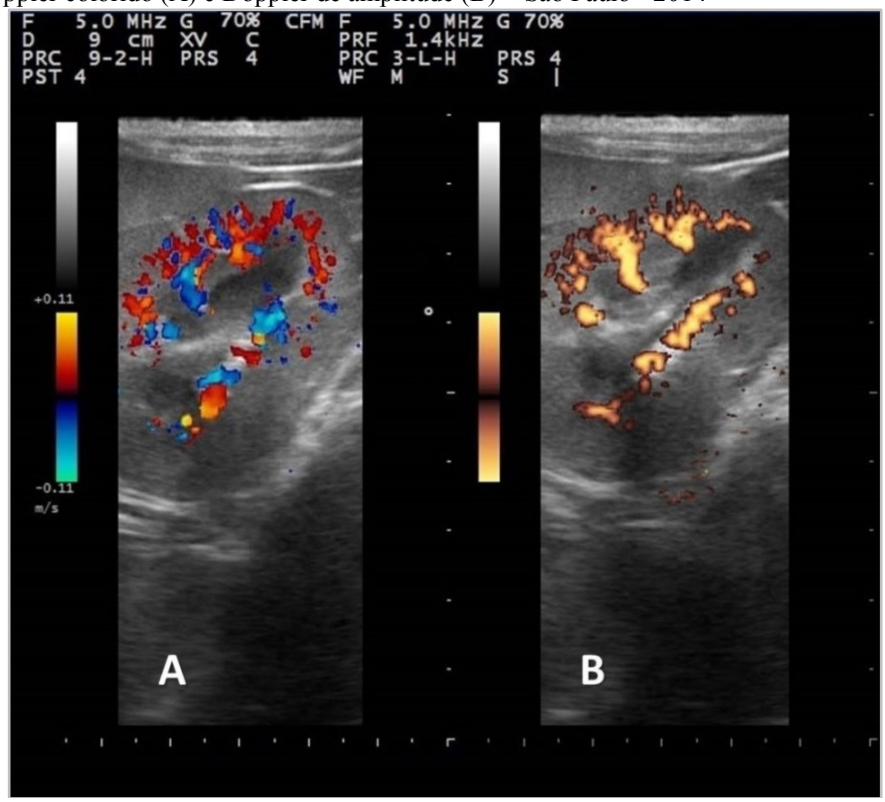

Fonte: Serviço de Diagnóstico por Imagem do Departamento de Cirurgia, FMVZ/USP, 2014
Legenda: Observar o preenchimento dos vasos interlobulares da região cortical proximal do rim. Nestas imagens os quadros foram obtidos durante o mapeamento do fluxo direcionado para os vasos arqueados (junção corticomedular) e interlobulares (região cortical).

Os animais de ambos os grupos apresentaram concentrações séricas de glicose dentro da normalidade e ausência de glicose urinária. A análise semiquantitativa da proteína urinária pelas fitas reagentes revelou alterações em dois animais do GIH (2,5) e em um do GID (13). Em relação ao sedimento urinário, foram encontradas em ambos os grupos quantidades inexpressivas de hemácias, leucócitos e bactérias em amostras de alguns indivíduos (3, 5, 8, 10, 11 e 12) e ausência de cilindros, células de epitélio transicional e renal ou filamentos de muco, em todos os animais.

Os resultados referentes aos parâmetros que avaliaram morfometria (comprimento e volume) e hemodinâmica renal (IR e IP) e integridade e função renais (razão GGT:C, RPC e densidade urinárias e creatinina sérica), em ambos os grupos, ao longo do tempo, estão descritos nas tabelas 13 a 15 e gráficos 1 a 8.

Tabela 13 - Valores médios e de desvio padrão das variáveis ultrassonográficas e laboratoriais, segundo o grupo (pelo tipo de contraste utilizado) e o tempo (quatro momentos de avaliação), e valores de p das avaliações da ANOVA – São Paulo - 2015

Variável	Momentos	T0		T1		T2		T3		valor p		
	Grupos	Média	DP	Média	DP	Média	DP	Média	DP	interação	grupo	tempo
Comprimento (cm)	GIH	5,47	1,30	5,68	1,30	5,60	1,26	5,52	1,18	0,369	0,107	**0,001**
	GID	6,42	1,05	6,52	0,97	6,43	1,01	6,45	1,08			
Volume (cm^3)	GIH	30,89	17,15	34,01	21,46	31,92	18,83	30,10	15,83	**0,054***	**0,050**	**0,031**
	GID	45,58	18,38	45,61	18,10	45,88	18,48	46,09	18,28			
IR	GIH	0,64	0,06	0,68	0,08	0,66	0,07	0,64	0,05	**0,026**	0,899	0,074
	GID	0,65	0,04	0,67	0,04	0,64	0,03	0,66	0,03			
IP	GIH	1,20	0,24	1,45	0,45	1,31	0,27	1,22	0,20	**0,032**	0,888	0,071
	GID	1,23	0,22	1,34	0,19	1,18	0,15	1,24	0,14			
GGT:C	GIH	0,212	0,108	0,572	0,496	0,296	0,104	0,251	0,161	**0,009**	0,115	**0,001**
	GID	0,368	0,148	0,378	0,150	0,471	0,314	0,362	0,136			
RPC	GIH	0,646	1,321	0,607	1,224	0,515	0,909	0,762	1,736	0,275	0,540	0,839
	GID	0,407	0,308	0,442	0,288	0,377	0,231	0,398	0,238			
Densidade urinária	GIH	1,024	0,010	1,042	0,016	1,019	0,010	1,020	0,012	0,623	**0,011**	**<0,001**
	GID	1,014	0,006	1,025	0,005	1,012	0,007	1,013	0,008			
Creatinina sérica (mg/dL)	GIH	0,91	0,28	0,89	0,28	1,00	0,37	0,92	0,27	0,297	0,752	0,171
	GID	0,87	0,28	0,84	0,25	0,86	0,26	0,89	0,23			

*tendência à interação

Tabela 14 - Valores de p das comparações múltiplas entre os grupos para cada momento e entre os momentos para cada grupo, das variáveis onde foi considerado efeito de interação (volume renal*, IR e IP intrarrenais e razão GGT:C urinária) nas avaliações da ANOVA – São Paulo - 2015

Grupos	Momentos	Volume (cm^3)*	IR	IP	GGT:C
GIH vs GID	T0	0,052	0,733	0,950	**0,017**
	T1	0,094	0,828	0,978	0,632
	T2	0,055	0,347	0,307	0,171
	T3	**0,026**	0,416	0,553	**0,050**
GIH	T0 vs T1	**0,011**	**0,009**	0,086	**<0,001**
	T0 vs T2	0,863	**0,012**	0,098	**0,005**
	T0 vs T3	0,252	0,947	0,762	0,609
	T1 vs T2	0,165	0,617	0,234	0,104
	T1 vs T3	**0,009**	**0,042**	**0,019**	**0,008**
	T2 vs T3	0,257	**0,010**	0,058	0,096
GID	T0 vs T1	0,231	0,141	0,116	0,859
	T0 vs T2	0,121	0,691	0,232	0,414
	T0 vs T3	**0,042**	0,364	0,578	0,985
	T1 vs T2	0,825	**0,020**	**0,021**	0,575
	T1 vs T3	0,462	0,277	0,244	0,919
	T2 vs T3	0,442	0,150	0,191	0,248

vs=*versus;* *considerado efeito de interação, porém sem efeito significativo de interação ao nível estabelecido de 5%

Tabela 15 - Valores de p das comparações múltiplas entre os momentos, conjuntamente para os dois grupos, das variáveis sem efeito significativo de interação (densidade urinária e comprimento renal) nas avaliações da ANOVA – São Paulo - 2015

Variável	Momentos					
	T0 vs T1	T0 vs T2	T0 vs T3	T1 vs T2	T1 vs T3	T2 vs T3
Densidade urinária	**<0,001**	0,257	0,197	**<0,001**	0,970	**<0,001**
Comprimento (cm)	**<0,001**	0,095	0,460	0,102	0,208	**0,010**

vs=*versus*

A análise do comprimento renal não demonstrou interação entre os grupos, ao longo do tempo (p=0,369), revelando perfis similares. O efeito do tempo significativo (p=0,001) revelou que o comprimento renal de cada grupo sofreu as mesmas variações significativas entre os momentos: aumento de T0 para T1, retornando aos valores basais em T2 e T3.

Gráfico 1 - *Boxplot* para o comprimento renal, segundo o grupo (GIH e GID) e o momento de avaliação (T0 a T3) – São Paulo – 2015

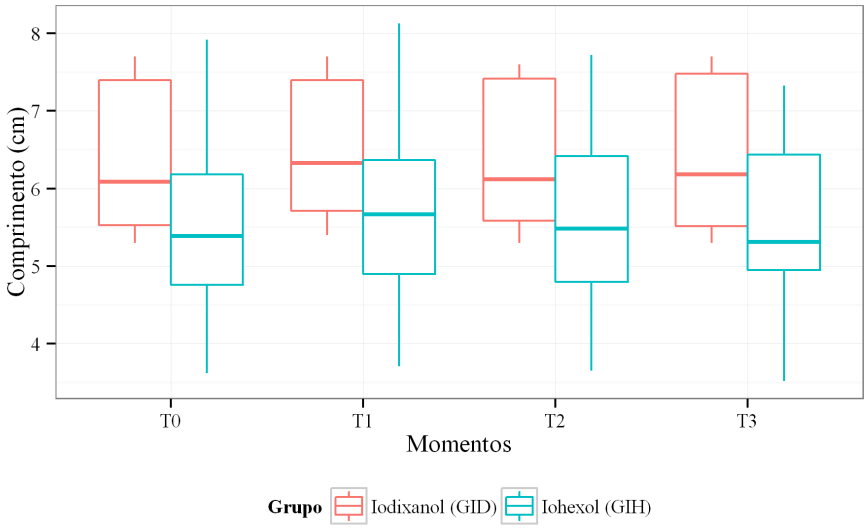

Fonte: (MARTÍN, C. M., 2015).

O efeito de grupo para a análise do volume renal foi significativo (p=0,050), revelando que os grupos apresentaram diferenças numéricas estatisticamente detectáveis em todos os momentos. Este fato justifica-se pela distribuição aleatória dos animais que constituíram ambos os grupos, resultando em indivíduos de maior porte racial no GID e consequentemente rins com maior volume. A análise do volume renal demonstrou tendência à interação entre os grupos ao longo do tempo (p=0,054), isto é, com a quantidade de animais avaliados no estudo, não foi possível confirmar a interação ao nível de significância estabelecido (0,05), mas considerando a análise gráfica do volume renal dos grupos (Gráfico 2), sugere-se que exista essa interação. Assim, sinaliza-se que o GIH apresentou maior oscilação no volume, com aumento significativo em T1 e redução significativa para o momento final (T3), quando retorna ao valor basal. No GID os valores permaneceram mais constantes ao longo do tempo.

Gráfico 2 - *Boxplot* para o volume renal, segundo o grupo (GIH e GID) e o momento de avaliação (T0 a T3)– São Paulo – 2015

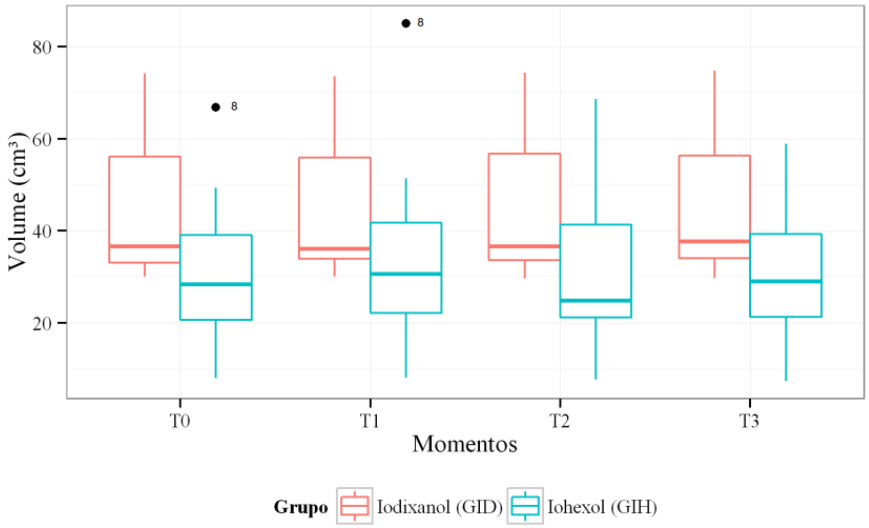

Fonte: (MARTÍN, C. M., 2015).

A análise do IR demonstrou interação entre os grupos, ao longo do tempo (p=0,026), revelando perfis não similares. O GIH apresentou maior oscilação nos valores de IR, com aumentos significativos em T1 e T2 em relação ao valor basal (T0) e redução de T1 até T3, enquanto no GID os valores permaneceram mais constantes ao longo do tempo, sem variações significativas em relação ao momento basal.

Gráfico 3 - *Boxplot* para o índice de resistividade (IR), segundo o grupo (GIH e GID) e o momento de avaliação (T0 a T3) – São Paulo – 2015

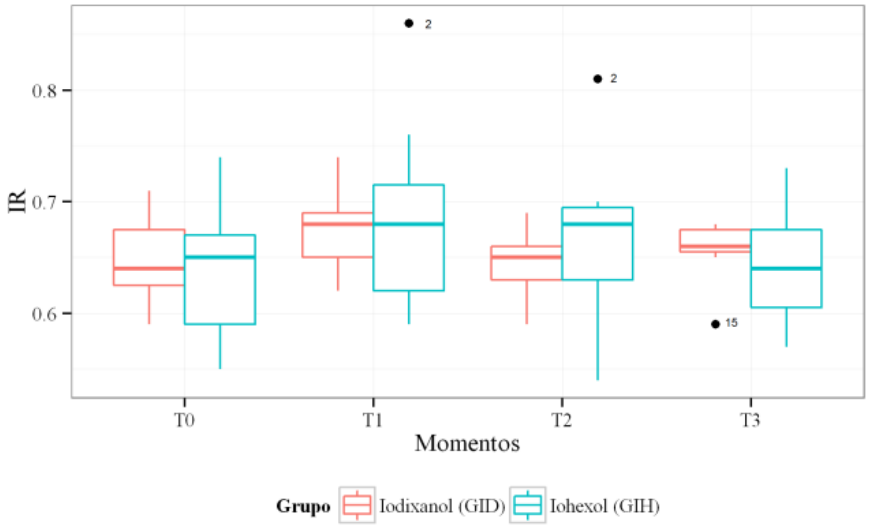

Fonte: (MARTÍN, C. M., 2015).

A análise do IP demonstrou interação entre os grupos, ao longo do tempo (p=0,032), revelando perfis não similares. No GIH observou-se diferença significativa de T1 para T3 e no GID de T1 para T2, contudo não foram observadas diferenças dos momentos em relação ao basal, concluindo-se que ambos os grupos apresentaram valores relativamente constantes ao longo do tempo.

Gráfico 4 - *Boxplot* para índice de pulsatilidade (IP) segundo o grupo (GIH e GID) e o momento de avaliação (T0 a T3) – São Paulo – 2015

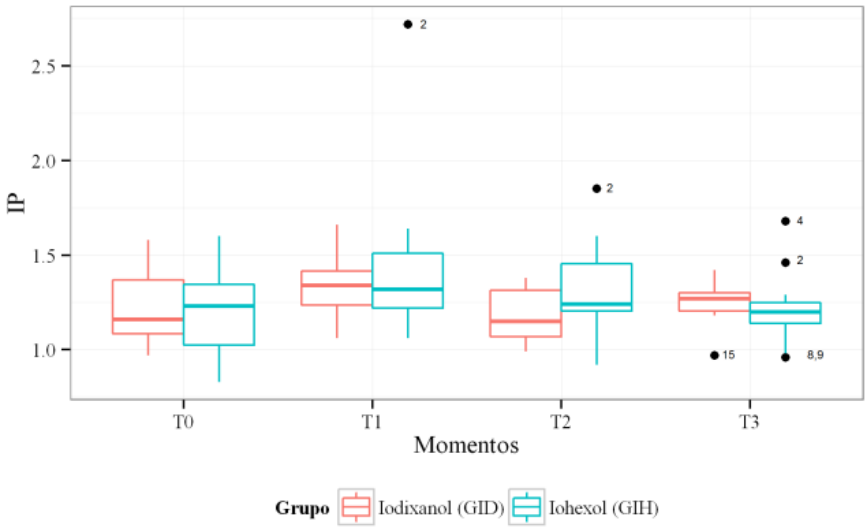

Fonte: (MARTÍN, C. M., 2015).

A análise estatística da razão GGT:C urinária, demonstrou interação entre os grupos, ao longo do tempo (p=0,009), revelando perfis não similares. O GIH apresentou maior oscilação nos valores da razão GGT:C, com aumentos significativos em T1 e T2 em relação ao valor basal (T0) e redução significativa de T1 para o momento final (T3), quando retorna ao valor basal. No GID não houve diferença estatística entre os momentos, demonstrando valores constantes ao longo do tempo.

Gráfico 5 - *Boxplot* para razão razão gamaglutamil transferase:creatinina urinária (GGT:C), segundo o grupo (GIH e GID) e o momento de avaliação (T0 a T3) – São Paulo – 2015

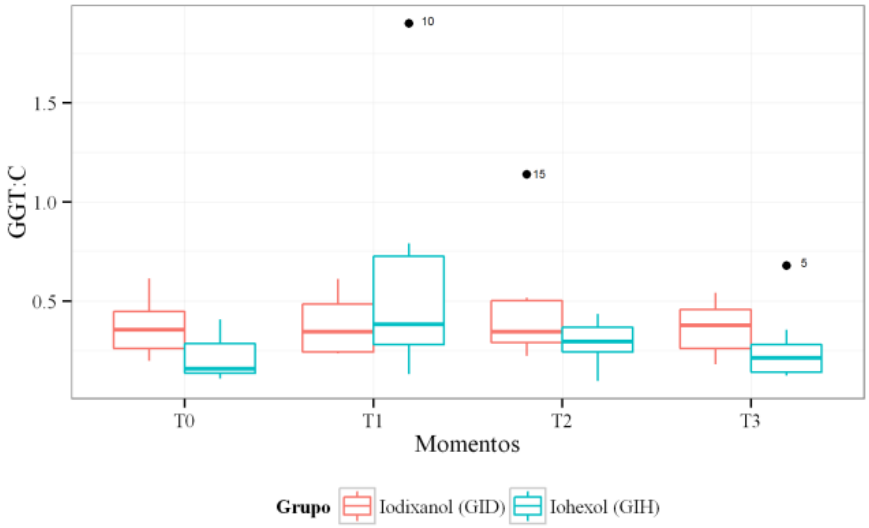

Fonte: (MARTÍN, C. M., 2015).

O efeito de grupo para a análise da densidade urinária foi significativo (p=0,011), o que revela que ambos os grupos apresentaram diferenças numéricas estatisticamente detectáveis em todos os momentos. Justifica-se este fato, devido à diferença entre os valores de densidade urinária dos animais que constituíram aleatoriamente ambos os grupos. Os indivíduos do GIH apresentaram em média maior densidade urinária na abordagem inicial (T0), em relação aos animais que constituíram o GID. A ausência de interação grupo:tempo (p=0,623) e o efeito tempo significativo (p<0,001), revelaram que os comportamentos dos grupos são similares, sofrendo as mesmas variações significativas entre os momentos: aumento de T0 para T1, redução de T1 para T2 e discreto aumento de T2 para T3, concluindo-se haver um pico de densidade urinária em T1. Entre o momento basal (T0) e os demais (T2 e T3) não foram observadas diferenças significativas.

Gráfico 6 - *Boxplot* para densidade urinária, segundo o grupo (GIH e GID) e o momento de avaliação (T0 a T3) – São Paulo – 2015

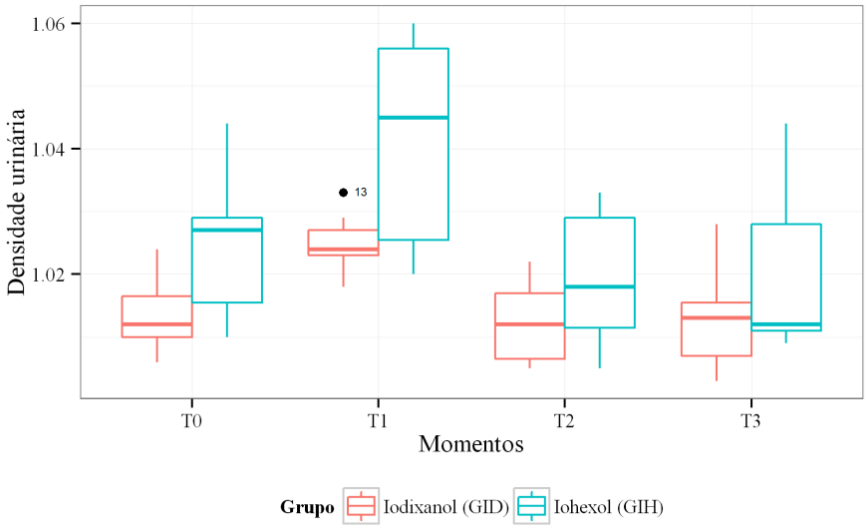

Fonte: (MARTÍN, C. M., 2015).

As análises estatísticas da RPC urinária e da creatinina sérica não apresentaram interação e nem efeitos significativos de grupo e tempo, concluindo-se que em relação a essas variáveis, os grupos apresentaram comportamentos similares, valores sem diferenças estatísticas entre os grupos e ausência de variações significativas ao longo do tempo.

Gráfico 7 - *Boxplot* para a razão proteína:creatinina urinária (RPC), segundo o grupo (GIH e GID) e o momento de avaliação (T0 a T3) – São Paulo – 2015

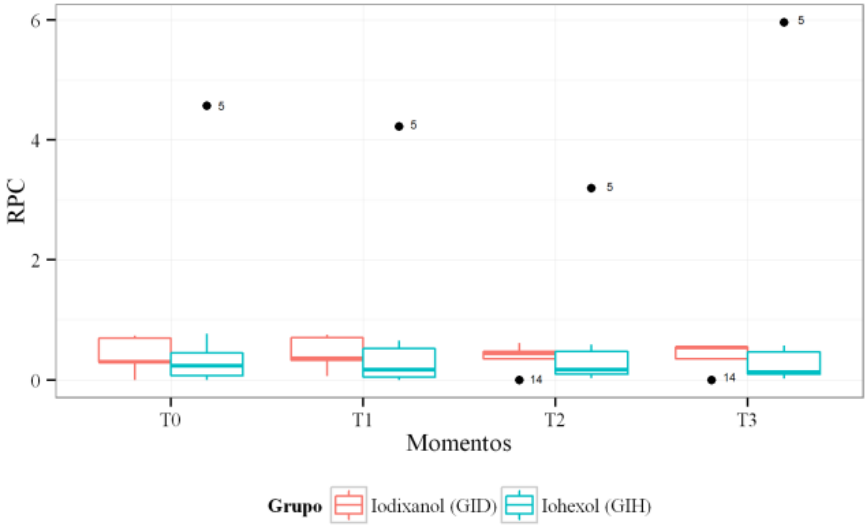

Fonte: (MARTÍN, C. M., 2015).

Gráfico 8 - *Boxplot* para a creatinina sérica, segundo o grupo (GIH e GID) e o momento de avaliação (T0 a T3) – São Paulo – 2015

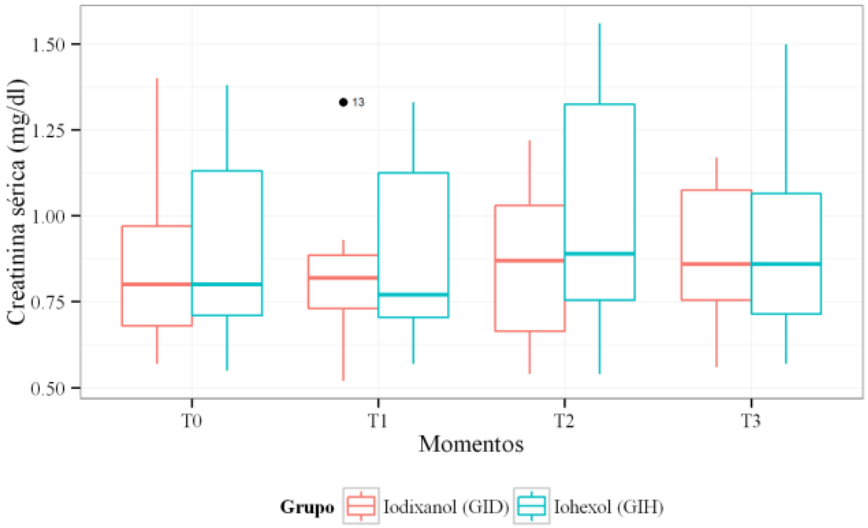

Fonte: (MARTÍN, C. M., 2015).

Não se observaram correlações significativas entre as variáveis de hemodinâmica renal (IR e IP) e os parâmetros laboratoriais (razão GGT:C, RPC e densidade urinárias e creatinina sérica), em nenhum momento, pois quando p>0,05 não há evidências suficientes para considerar o coeficiente de correlação de Spearman não nulo (existência de correlação) (Tabela 16).

Tabela 16 - Correlações de Spearman entre a hemodinâmica renal (IR e IP) e os parâmetros laboratoriais (razão GGT:C urinária, RPC urinária, densidade urinária e creatinina sérica) em todos os momentos e em cada momento de avaliação (valores de r) – São Paulo - 2015

Momentos	Todos os momentos		T0		T1		T2		T3	
Variável	**IR**	**IP**	**IR**	**IP**	**IR**	**IP**	**IR**	**IP**	**IR**	**IP**
GGT:C	0,033	0,064	-0,018	0,022	0,078	0,219	-0,320	-0,164	-0,002	-0,070
RPC	0,088	0,003	0,041	-0,131	0,275	0,355	0,090	0,068	0,034	-0,022
Densidade urinária	0,090	0,140	0,145	0,126	0,161	0,103	-0,089	-0,194	-0,239	-0,130
Creatinina sérica (mg/dl)	0,045	0,151	0,064	0,210	0,064	0,071	0,082	0,174	0,144	0,279

*valor de p<0,05 sob hipótese de nulidade da correlação

Observaram-se fortes correlações positivas entre o IR e o IP renais, considerando todos os momentos e cada um dos momentos (valor de r*, quando p<0,05) (Tabela 17).

Ao correlacionar as hemodinânicas renal e sistêmica, considerando todos os momentos, observaram-se correlações negativas fracas entre o IR intrarrenal e a PAS (r = - 0,316, p<0,05) e entre o IR intrarrenal e a PAM (r = - 0,250, p<0,05) (Tabela 17).

Considerando cada um dos momentos, observou-se somente correlação negativa moderada entre o IR intrarrenal e a PAS (r = - 0,516, p<0,05), no momento T3 (Tabela 17).

Tabela 17 - Correlações de Spearman entre o IR e o IP intrarrenais e entre a hemodinâmica intrarrenal (IR e IP) e a hemodinâmica sistêmica (PAS, PAD, PAM e FC) em todos os momentos e em cada momento de avaliação (valores de r) – São Paulo - 2015

Todos os momentos						
Variável	**IR**	**IP**	**PAS**	**PAD**	**PAM**	**FC**
IR	1	**0,865***	**-0,316***	-0,158	**-0,250***	-0,127
IP	**0,865***	1	-0,201	-0,139	-0,183	0,017
Momento T0						
Variável	**IR**	**IP**	**PAS**	**PAD**	**PAM**	**FC**
IR	1	**0,925***	-0,468	-0,157	-0,303	-0,026
IP	**0,925***	1	-0,288	-0,066	-0,165	0,182
Momento T1						
Variável	**IR**	**IP**	**PAS**	**PAD**	**PAM**	**FC**
IR	1	**0,845***	-0,233	-0,121	-0,193	0,127
IP	**0,845***	1	-0,152	-0,102	-0,139	0,348
Momento T2						
Variável	**IR**	**IP**	**PAS**	**PAD**	**PAM**	**FC**
IR	1	**0,898***	-0,026	-0,03	-0,037	0,052
IP	**0,898***	1	0,033	0,022	0,025	0,137
Momento T3						
Variável	**IR**	**IP**	**PAS**	**PAD**	**PAM**	**FC**
IR	1	**0,783***	**-0,516***	-0,188	-0,352	-0,431
IP	**0,783***	1	-0,228	-0,236	-0,264	-0,361

*valor de $p<0,05$ sob hipótese de nulidade da correlação

As análises estatísticas, apresentadas nos gráficos de Bland-Altman 9 e 10, garantem que a aferição inicial dos índices hemodinâmicos não sofreu influência do conhecimento de qual MCI havia sido aplicado, uma vez que as aferições cegas posteriores apresentaram intervalo do viés médio de -0,014 a 0,018 para o IR e -0,036 a 0,018 para o IP. Ademais, não há efeito de linearidade entre as diferenças, ou seja, os pontos não apresentam tendência linear (os erros positivos não ocorreram mais frequentemente para um lado e os negativos para o outro). Os coeficientes de correlação de Lin (r_c) foram todos superiores a 0,9, indicando altíssima consistência entre as avaliações iniciais e posteriores cegas.

Entende-se que a ausência de variações significativas nas aferições do IR e do IP validaram a reprodutibilidade intra-observador da obtenção do traçado manual desenhado à mão livre para as determinações das VPS, VDF e, primordialmente da Vm.

Gráfico 9 - Gráfico de Bland-Altman para o índice de resistividade (IR), segundo a avaliação inicial com conhecimento do meio de contraste utilizado e a avaliação cega – São Paulo – 2015

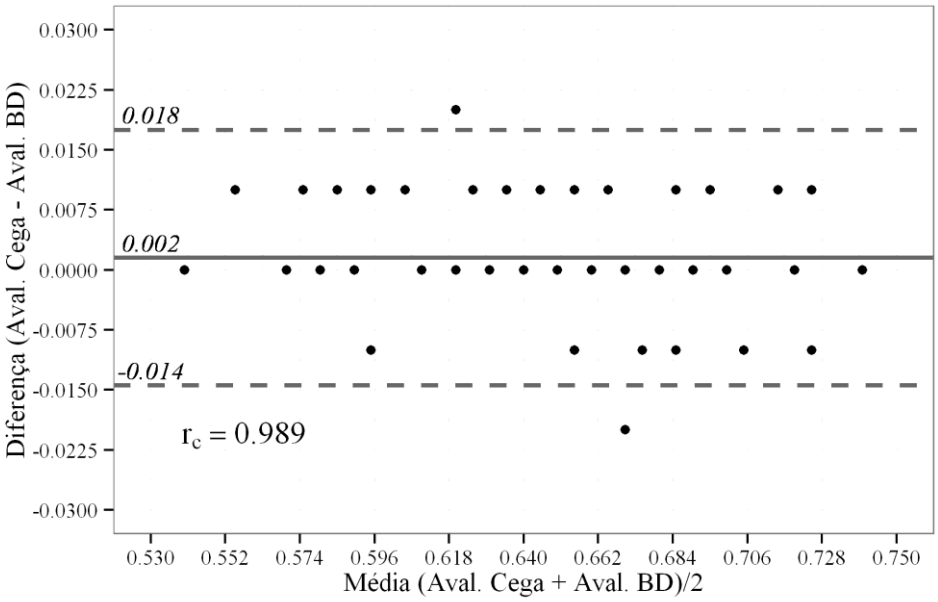

Fonte: (MARTÍN, C. M., 2015).

Gráfico 10 - Gráfico de Bland-Altman para o índice de pulsatilidade (IP), segundo a avaliação inicial com conhecimento do meio de contraste utilizado e avaliação cega – São Paulo – 2015

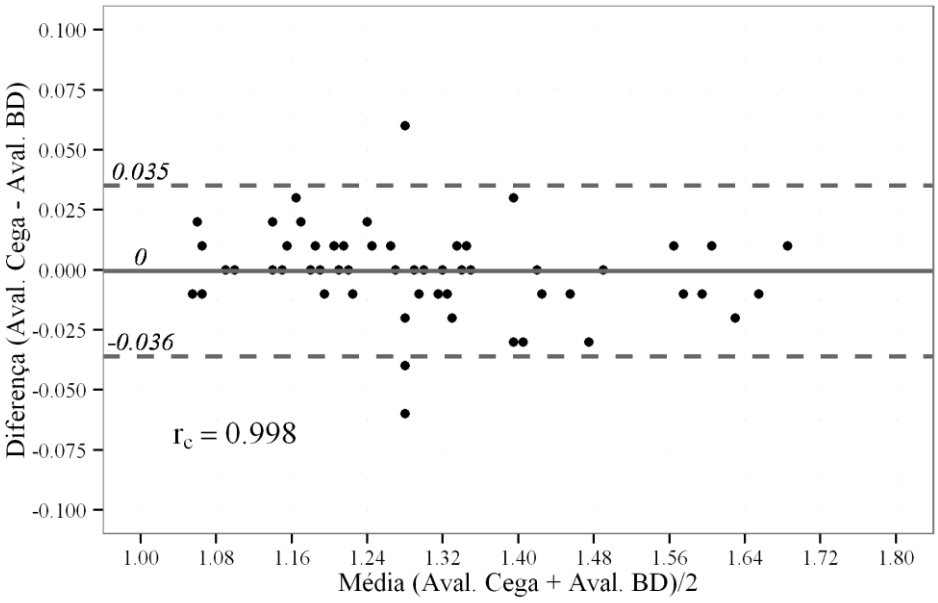

Fonte: (MARTÍN, C. M., 2015).

5.4 DISCUSSÃO

A escolha dos momentos para as análises foi baseada na classificação das reações adversas pelo tempo decorrido para sua ocorrência após a administração de MCI e para a recuperação anestésica. Como a NIC é considerada uma reação adversa tardia que ocorre após 60 minutos ou até uma semana após a aplicação intravascular dos contrastes (MORCOS; THOMSEN, 2001; STACUL, 2006; THOMSEN, 2011; STACUL; BELLIN, 2014) e o tempo para plena recuperação dos efeitos anestésicos do propofol e do isofluorano foi considerado em média 60 minutos, estipulou-se que o primeiro momento para avaliar os efeitos dos contrastes sobre a hemodinâmica renal seria de 1,5 horas. No homem, a NIC pode ser definida pela elevação de 25% ou 0,5 mg/dL na concentração da creatinina sérica basal em 24-48 horas, após a administração do MCI, sem outras causas concomitantes (MORCOS, 1998; THOMSEN, 2003). Em cães, segundo o critério de graduação da lesão renal aguda (LRA) da *International Renal Interest Society* (IRIS) [Anexo C], o grau I pode corresponder à lesão renal não azotêmica e não oligúrica com aumento igual ou superior a 0,3 mg/dL, na creatinina sérica basal, dentro de 48 horas. Como não existe definição de NIC para a espécie canina, os demais momentos de avaliação, 24 e 48 horas, basearam-se no fato desse intervalo ser considerado comum, tanto para a definição de NIC no homem, quanto para ocorrência de LRA no cão.

Os efeitos renais da administração intravenosa dos MCI e o desenvolvimento da NIC não estão totalmente elucidados no homem, todavia, dois mecanismos são fundamentalmente aceitos: efeitos hemodinâmicos relacionados à vasoconstrição intrarrenal, redução da perfusão renal, hipóxia e isquemia medular; e a lesão tubular renal direta, secundária à citotoxicidade do contraste (KATZBERG, 2005; THOMSEN; STACULL; WEBB, 2014). Neste estudo, os efeitos sobre a dinâmica vascular intrarrenal e a injúria tubular foram avaliados, respectivamente, por meio da técnica Doppler e por exames laboratoriais utilizados na rotina clínica. Ressalta-se que os contrastes radiológicos aumentam a viscosidade do sangue e intensificam efeitos vasoativos e citotóxicos (SEELIGER et al., 2012), o que potencialmente reduzirá a perfusão renal, o fluxo sanguíneo medular, o fluxo urinário, e consequentemente acarretará na retenção do MCI nos rins (WONG; IRWIN, 2007; SEELIGER et al., 2012), exacerbando o efeito citotóxico direto do contraste sobre o epitélio tubular (SEELIGER et al., 2012). Os MCI selecionados para esta pesquisa ao serem administrados à temperatura ambiente apresentaram viscosidades semelhantes, isto é, 11,6 cps para o iohexol (baixa

osmolaridade) e 12,2 cps para o iodixanol (isosmolar), de modo a minimizar influências da viscosidade na análise comparativa do potencial nefrotóxico de ambos os meios.

Os efeitos hemodinâmicos renais relacionam-se primeiramente com o maior gradiente osmótico promovido pelas moléculas do MCI que não sofrem reabsorção tubular, impedem a reabsorção de água e sódio nos túbulos e estimulam diurese e natriurese. A maior diurese, aumenta o fluxo de líquido e a pressão intratubulares, o que desencadeia vasoconstrição das arteríolas aferentes, através do *feedback* tubuloglomerular, e consequentemente, vasoconstrição intrarrenal prolongada, redução da perfusão renal, hipóxia e isquemia medular (MORCOS; THOMSEN, 2001; SANTOS et al., 2009). O MCI também é responsável pela liberação de mediadores endógenos vasoativos constritores (endotelina e adenosina) e pela redução da produção intrarrenal de vasodilatadores (óxido nítrico e prostaciclina) o que contribui para a redução da perfusão renal (MORCOS; THOMSEN, 2001; SANTOS et al., 2009). Neste estudo, os efeitos relacionados à diurese e à dinâmica vascular intrarrenal promovidos pelas diferentes osmolaridades dos contrastes utilizados, puderam ser avaliados indiretamente e comparados pela ultrassonografia modo B e pela técnica Doppler.

A ultrassonografia modo B foi capaz de detectar o aumento transitório do comprimento e da largura de rins de cães, secundário à utilização de MCI de alta osmolaridade associado à furosemida, durante urografias excretoras (KONDE et al., 1984). A análise do comprimento renal dos grupos que receberam MCI de diferentes osmolaridades, nesta pesquisa, revelou aumentos significativos 1,5 horas após a aplicação de ambos, de modo similar ao relatado em felinos após o uso de MCI de alta osmolaridade (WALTER; JOHNSTON; FEENEY, 1987). Assim, pode-se supor que contrastes de baixa osmolaridade e isosmolar proporcionaram certo incremento do comprimento renal logo após sua infusão intravenosa, provavelmente em decorrência da expansão medular. Santos et al. (2009) citam que o gradiente osmótico, promovido pelas moléculas dos MCI e também responsável por estimular a diurese, é maior nos meios de alta osmolaridade, moderado nos de baixa osmolaridade e praticamente nulo nos isosmolares. Dessa forma, relacionando-se diretamente diurese osmótica, expansão medular e aumento das dimensões renais, esperava-se que o comprimento renal do GIH fosse significativamente maior que do GID, entretanto, a análise desta variável pela ultrassonografia modo B, não detectou diferenças significativas entre os efeitos do meio de baixa osmolaridade e do isosmolar.

Em contrapartida, quando se analisa o volume renal, há uma sinalização de que o GIH apresenta maior oscilação dos valores, com aumento significativo 1,5 horas após a infusão e redução significativa em 48 horas, enquanto o GID apresenta valores mais constantes ao

longo do tempo. Considerando que o volume renal pode ser mais expressivo ao avaliar a expansão medular, por utilizar três dimensões lineares, poderia-se concluir, que o MCI de baixa osmolaridade promoveu maior diurese em relação ao isosmolar, como comprovado por Murakami et al. (1998) por meio da análise do volume urinário do paciente humano, sustentando a hipótese levantada em alguns estudos médicos, de que seria mais nocivo em pacientes de risco para o desenvolvimento da NIC (ASPELIN et al., 2003; JO et al., 2006; BARTORELLI; MARENZI, 2008), pois acarretaria maior diurese, maior fluxo e pressão intratubulares, que intensificariam a vasoconstrição intrarrenal e acarretariam hipóxia e isquemia medular renal mais relevantes (BARTORELLI; MARENZI, 2008).

A morfologia renal e a ecogenicidade cortical mantiveram-se inalteradas ao longo do tempo, em todos os cães dos dois grupos estudados, mesmo que esses aspectos não estivessem totalmente preservados no momento basal (T0). Assim, a infusão intravenosa de MCI, na dose estipulada nesse experimento, não foi capaz de causar alterações sonográficas morfológicas e de ecogenicidade renais perceptíveis pelo operador, em ambos os grupos, de modo semelhante ao constatado em felinos após o uso, via intravenosa, de MCI de alta osmolaridade (WALTER; JOHNSTON; FEENEY, 1987). Entretanto, esses achados não descartam a possibilidade de ocorrência de danos tubulares, visto que rins de cães adultos, histologicamente diagnosticados com diferentes graus de necrose tubular secundária à intoxicação experimental por gentamicina, não apresentaram alterações sonográficas morfológicas ou de ecogenicidade (RIVERS et al., 1996a).

É indiscutível que alterações de impedância vascular podem constituir os primeiros sinais de modificação funcional dos rins, uma vez que a função renal depende dos fluxos sanguíneo e urinário e das funções glomerular e tubular (MORROW et al., 1996). Logo, o método Doppler pode auxiliar no diagnóstico precoce de doenças renais intrínsecas, evitando o agravamento de processos agudos, uma vez que os pacientes podem ser assintomáticos em estágios iniciais (MORROW et al., 1996; MELO et al., 2006), como é o caso de grande parte das ocorrências de NIC (BARTORELLI; MARENZI, 2008). Aumentos da diurese, fluxo e pressão intratubulares, liberação de mediadores endógenos vasoativos constritores e menor produção intrarrenal de vasodilatadores pelos MCI (MORCOS; THOMSEN, 2001) podem reduzir o fluxo diastólico em um maior grau do que o fluxo sistólico, resultando em uma velocidade diastólica final mais baixa, e consequentemente aumento do IR (MORROW et al., 1996). Hetzel et al. (2001) examinaram pacientes humanos adultos apresentando função renal normal, que receberam MCI de baixa osmolaridade (iopamidol), via intravenosa, e detectaram aumento significativo do IR intrarrenal (artéria interlobar), entre dois e 15 minutos, após a

administração do MCI, comprovando a capacidade do método para avaliar variações de resistência vascular intrarrenal e recomendando sua utilização para investigar mecanismos hemodinâmicos secundários ao uso de contrastes radiológicos. Neste estudo, o GIH apresentou maior oscilação dos valores do IR intrarrenal, com aumentos significativos após 1,5 e 24 horas e redução significativa em 48 horas retornando ao valor basal, enquanto o GID apresentou valores mais constantes, sem diferenças significativas entre o momento basal e os demais. Assim, embora os valores médios do IR de ambos os grupos tenham se mantido dentro dos limites de normalidade, a teoria de que o contraste de baixa osmolaridade promoveria maior diurese, maior fluxo e pressão intratubulares, intensificando a vasoconstrição intrarrenal de modo mais considerável que o meio isosmolar (ASPELIN et al., 2003; JO et al., 2006; BARTORELLI; MARENZI, 2008) pôde ser comprovada. Dessa forma, assim como relatado na espécie humana (SHAKOURIRAD; ATAEEFAR; JOZAGUI, 2009), e também observado nesta pesquisa, o IR sugeriu maior vasoconstrição intrarrenal após o uso do meio de baixa osmolaridade, podendo afetar a perfusão renal de modo mais expressivo e resultar em menor tolerância renal.

A avaliação *in vitro* da produção do óxido nítrico (potente vasodilatador intrarrenal) pelas células da musculatura lisa da artéria renal de ratos expostos a MCI de diferentes osmolaridades revelou que o meio isosmolar (iodixanol) foi o único que não reduziu significativamente a síntese do óxido nítrico, sugerindo ausência ou menor grau de bloqueio em uma das vias responsáveis pela vasodilatação e autorregulação intrarrenal após a utilização de contrastes radiológicos (RIBEIRO et al., 2004). Portanto, acredita-se que a utilização do meio isosmolar justificaria a menor variação da vasoconstrição intrarrenal, ao longo do tempo, constatada pelos valores constantes do IR no GID.

Nesta pesquisa, aferiu-se também o IP intrarrenal. Teoricamente, o IR e o IP intrarrenais são considerados uma expressão da resistência à passagem do fluxo sanguíneo arterial (MORROW et al., 1996; NOVELLAS; ESPADA; GOPEGUI, 2007) e apresentam forte correlação (SCHNELL; DARMON, 2012). A diferença encontra-se no fato do IP ser considerado mais sensível para diferenciar espectros de ondas anormais e detectar variações na resistência, uma vez que o denominador é a velocidade média durante um ciclo cardíaco completo (NOVELLAS; ESPADA; GOPEGUI, 2007).

Em relação ao IP renal, o GIH e o GID apresentaram valores médios maiores, 1,5 horas após a aplicação dos contrastes, contudo não foram detectadas diferenças significativas entre os momentos basais e os demais, demonstrando valores relativamente mais constantes que o IR, em ambos os grupos. Embora tenha sido constatada forte correlação estatística entre

o IR e o IP renais dos cães, em todos os momentos avaliados, o IP não conseguiu comprovar estatisticamente aumentos significativos da resistência vascular intrarrenal pós-contraste, como o IR. Segundo, Schnell e Darmon (2012) o IR é considerado mais apropriado ao estudo dos territórios vasculares de baixa impedância, como o leito renal, o que justificaria a preferência do mesmo, na maioria dos estudos relacionados à dinâmica vascular renal. Além disso, o IP tem demonstrado estar sujeito a maiores variações de reprodutibilidade que o IR (SCHNELL; DARMON, 2012).

Neste estudo, constatou-se boa reprodutibilidade do IP, sem variações significativas na análise intra-observador da referida variável, quando os espectros Doppler obtidos durante o período experimental, foram analisados posteriormente pelo mesmo operador, sem conhecimento de qual MCI havia sido utilizado. Dessa forma, a ausência de variações de reprodutibilidade do IP, dentro dos métodos adotados nesta pesquisa, permite concluir que o IR tenha sido mais apropriado para a avaliação da dinâmica vascular renal após a utilização dos MCI. Justifica-se a não obtenção de espectros Doppler por outro operador, para constituir a análise de reprodutibilidade inter-observador, devido à relativa demora na obtenção dos espectros de velocidade e a necessidade de pareamento das aferições dos índices hemodinâmicos em momentos distintos e pré-determinados (1,5, 24 e 48 horas após a aplicação dos MCI).

É válido mencionar, que nenhum dos animais avaliados apresentou hipotensão sistêmica ou acentuada bradicardia que interferissem diretamente na dinâmica vascular intrarrenal e na avaliação dos efeitos dos MCI pelo IR, uma vez que na espécie humana, estas condições sistêmicas podem alterar o IR, na ausência de enfermidade renal intrínseca (PLATT, 1992). Considerando-se todos os momentos avaliados, neste estudo, as correlações entre os parâmetros que avaliaram a hemodinâmica sistêmica (PAS, PAD, PAM e FC) e a hemodinâmica renal (IR e IP) foram significativas entre o IR e a PAS e o IR e a PAM, contudo, as correlações constatadas foram consideradas fracas. De modo geral, os pacientes desta pesquisa encontravam-se mais tranquilos logo após a completa recuperação anestésica (T1), onde apresentaram menores valores de PAS e PAM e maiores valores do IR intrarrenal, sobretudo no GIH. No entanto, especificamente no momento T1, quando a presença do efeito do MCI na dinâmica vascular intrarrenal era garantida, não foram observadas correlações significativas entre os parâmetros que avaliaram a hemodinâmica sistêmica e a hemodinâmica renal, concluindo-se que pequenas variações da pressão arterial não interferiram na análise dos efeitos dos MCI na dinâmica vascular intrarrenal.

A graduação da perfusão renal utilizou os mapeamentos do fluxo do parênquima renal, pelos métodos Doppler colorido e de amplitude. Teoricamente, a diferença entre essas técnicas, é que na segunda há um aumento da captação de retorno dos sinais Doppler, sem levar em consideração a velocidade ou direção de fluxo de sangue (KODAIRA, 2002; ENGELHORN et al., 2006). Sua vantagem consiste na possibilidade de estudos de baixo fluxo nas diversas partes do corpo, especialmente onde os sinais são fracos, seja pelo calibre ou profundidade dos vasos (SZATMÁRI; SÓTONYI; VÖRÖS, 2001). Consequentemente, o Doppler de amplitude é considerado três vezes mais sensível do que o Doppler colorido (ENGELHORN et al., 2006). Todavia, a avaliação da perfusão renal neste estudo, proporcionou resultados semelhantes pelas duas técnicas, ou seja, o grau de perfusão renal foi o mesmo quando analisado pelo Doppler colorido e de amplitude (Figura 1), permanecendo inalterado ao longo do tempo em todos os animais, salvo em um indivíduo do GIH (cão 5, caso relatado no Capítulo 6).

Em estudos de perfusão de rins transplantados humanos, o Doppler de amplitude apresentou boa correlação com a TFG, sendo a intensidade da perfusão da cortical renal captada pelo Doppler de amplitude, diretamente proporcional à função renal (HOYER et al.,1999; ENGELHORN et al., 2006). Embora neste estudo não tenha sido possível correlacionar a graduação da perfusão renal e a TFG estimada pela creatinina sérica, verificou-se redução da perfusão renal na região cortical de ambos os rins de um cão do GIH, 1,5 horas após a aplicação do MCI, com importante redução da TFG em 24 horas (aumento absoluto de 0,5 mg/dL na creatinina sérica basal). A magnitude alcançada pela creatinina sérica, 24 horas após o uso do MCI, comprova não apenas a ocorrência de NIC, pela definição dessa enfermidade no homem, como também, a ocorrência de LRA não azotêmica no cão, segundo a IRIS (caso relatado no Capítulo 6). Dessa forma, levanta-se a hipótese de que a redução da perfusão renal possa ser preditiva de NIC. Como não foi avaliada uma quantidade expressiva de animais, a correlação entre a perfusão renal e a TFG, pode ter ocorrido ao acaso, sendo necessários estudos com maior número de pacientes. Embora a análise semiquantitativa da perfusão renal pareça promissora, a grande desvantagem dos mapeamentos de fluxo pelo Doppler colorido e de amplitude são os artefatos gerados pela movimentação abdominal (ENGELHORN et al., 2006), o que é muito frequente na espécie canina, em decorrência da respiração ofegante, e constituiu uma das maiores dificuldades observada neste experimento. Durante a avaliação do preenchimento dos vasos intrarrenais pelo Doppler colorido e de amplitude observou-se dificuldade de captação de sinais nos cães de maior porte, seja por obesidade ou tensão muscular, devido à localização renal mais

profunda, principalmente do rim direito (NOVELLAS; ESPADA; GOPEGUI, 2007). Todavia, os artefatos de moção e a localização renal mais profunda do rim direito não prejudicaram o suficiente, de modo a invalidar a utilização do mapeamento do fluxo para inferir o grau de perfusão renal nesses pacientes, ao longo do tempo.

O efeito citotóxico dos MCI diretamente no epitélio dos túbulos renais pode provocar apoptose celular ou necrose tubular aguda. Geralmente, lesões menos graves resultam em apoptose e as mais graves em necrose celular. Ainda que tenha sido demonstrado *in vitro* que células de túbulo proximal cultivadas na presença de contraste apresentaram alterações histológicas, compatíveis com toxicidade (HUMES; HUNT; WHITE, 1987), lesões podem ocorrer em qualquer segmento tubular e levam a descamação celular, que resulta na formação de cilindros, que obstruem os túbulos em diferentes graus e contribuem para redução da TGF (THADHANI; PASCUAL; BONVENTRE, 1996). No presente estudo, a análise comparativa dos efeitos dos MCI sobre o epitélio tubular, pôde ser realizada por meio de exames laboratoriais de rotina.

A detecção precoce da lesão tubular em cães, associada ao dano ou necrose do epitélio tubular, pode ser verificada pela atividade da enzima GGT urinária (GRECO; TURNWALD; ADAMS, 1985; LOOR et al., 2013). A razão GGT:C urinária reflete acuradamente a excreção da GGT urinária em cães (GRAUER et al., 1995; RIVERS et al., 1996b; LOOR et al., 2013). O comportamento da razão GGT:C do GIH apresentou maior oscilação, com aumentos significativos após 1,5 e 24 horas, em relação ao momento basal e redução significativa em 48 horas, quando retornou ao valor basal, de modo similar ao relatado no homem após o uso de MCI de alta (DUAN et al., 1999) e de baixa osmolaridade (MORCOS, 1998). Por outro lado, no GID os valores foram constantes ao longo do tempo. Murakami et al. (1998), ao compararem o agente isosmolar ao de baixa osmolaridade, no paciente humano, observaram aumentos significativos da atividade da GGT urinária durante duas horas após a utilização de ambos, contudo, de modo mais pronunciado com o segundo. Analogamente, neste estudo, os valores médios da razão GGT:C dos grupos mantiveram-se dentro dos limites de normalidade, entretanto no GIH, observaram-se valores duas a três vezes maiores em relação ao valor médio basal, após 1,5 horas da infusão do contraste, sugerindo agressão ao túbulo renal (GOLDSTEIN, 2011) de modo mais expressivo, pelo MCI de baixa osmolaridade, quando comparado ao meio isosmolar.

De modo semelhante ao observado no GIH deste estudo, Duan et al. (1999) observaram que a atividade da GGT urinária logo após o uso de MCI em pacientes humanos com a função renal normal, não apresentou correlação significativa com a TFG estimada pela

creatinina sérica, concluindo que a injúria do epitélio tubular é transitória. Assim, a membrana basal do epitélio tubular permanece intacta, ocorrendo estímulo para proliferação e diferenciação de células viáveis, restauração da estrutura e função. Caso contrário ocorreria atrofia tubular e fibrose intersticial, o que prejudicaria a regeneração do epitélio e a função renal (THADHANI; PASCUAL; BONVENTRE, 1996).

O aumento da atividade da GGT urinária reflete a lesão da membrana da borda em escova do túbulo proximal com perda da estrutura da microvilosidade. O dano dessa estrutura causa redução da reabsorção e aumento da excreção de proteínas (VIANNA, 2006; LOOR et al., 2013). Assim, a RPC de ambos os grupos avaliados apresentaram valores constantes ao longo do tempo, sem diferenças significativas com os valores basais. Portanto, não se constatou perda de função tubular em relação à capacidade de reabsorção de proteína, pela referida razão, após a utilização dos dois tipos de contraste, mesmo sendo observados indícios de maior agressão tubular, pela razão GGT:C, logo após aplicação do MCI de baixa osmolaridade. O paciente humano acometido por NIC pode apresentar perda proteica mínima (ULTRAMARI et al., 2006; KRAMER et al., 2008) e transitória (JANEVSKI; MOE, 2003; ULTRAMARI et al., 2006). Nesta pesquisa, o fato de alguns animais (2, 16 e 18) terem apresentado a RPC discretamente acima do limite de normalidade (entre 0,5 e 1,0) antes e após a utilização do MCI pode estar relacionado à uma condição preexistente em comum: a presença de processos neoplásicos (LEES et al., 2005). Quando não há grandes sinais de proteinúria, como constatado nos animais deste estudo, com exceção de um cão (5), e outros parâmetros baseados na função renal, como a creatinina sérica e a densidade urinária, permanecem adequados, a importância da RPC torna-se menor (LEES, 2004).

A análise individual dos cães que tiveram pequenas perdas de proteína pela urina, detectadas pelas tiras reagentes, não demonstrou relação com a administração de MCI, mas com condições preexistentes. A presença de proteína 1+ na urina com densidade acima de 1,025 foi considerada normal em um cão do GIH (2), a acentuada perda de proteína urinária (proteína 2 a 3+ e RPC>3,0) nas amostras de outro indivíduo do GIH (5), no momento basal foi considerada compatível com glomerulopatia primária e a proteinúria (proteína 2+ e RPC>1,0) apresentada por um cão do GID (13) justificou-se por infecção bacteriana do trato urinário inferior (TRIPATHY; GREGORY; LATIMER, 2011).

Lesões no epitélio dos túbulos renais de cães, secundárias a substâncias nefrotóxicas também podem resultar em perda da capacidade tubular para concentrar urina e consequentemente, isostenúria (IHLE; KOSTOLICH, 1991; RIVERS et al., 1996a; SANTIN; AMARAL; TAKAHIRAt al., 2006; TRHALL; BAKER; CAMPBELL, 2007). Tanto no GIH,

quanto no GID, a densidade urinária não apresentou diferenças significativas entre os momentos basais e 24 e 48 horas, indicando não ter ocorrido perda efetiva da habilidade tubular em concentrar a urina, após a utilização de ambos os contrastes, ainda que existissem evidências de maior agressão tubular após a aplicação do meio de baixa osmolaridade.

A avaliação da função tubular pela densidade urinária não considerou as amostras coletadas 1,5 horas após a aplicação intravenosa dos MCI, pois quando estas são coletadas logo após a utilização dessas substâncias, geralmente apresentam densidade urinária superior a 1,040 (DELVALE, 2011). Esta elevação da densidade ocorre em razão de pelo menos 98% do contraste radiológico ter sido eliminado até 24 horas após o procedimento de imagem, quando a função renal está preservada (THOMSEN; MORCOS, 2000). Neste estudo, observaram-se elevações súbitas e significativas da densidade urinária, 1,5 horas após a aplicação de ambos os tipos de contrastes, atribuindo-se esse fato à presença dos mesmos na urina dos cães.

Ao analisar o sedimento urinário dos cães de ambos os grupos, a ausência de células epiteliais tubulares e cilindros granulosos grosseiros, demonstrou não ter ocorrido necrose das células tubulares em extensão suficiente para promover LRA, após a utilização dos MCI. Da mesma forma, nenhum dos indivíduos dos GIH e GID apresentou glicosúria normoglicêmica (glicosúria tubular). As discretas alterações do sedimento urinário, observadas individualmente, estavam relacionadas a condições preexistentes e não aos efeitos dos MCI. Atribuiu-se a pequena quantidade de hemácias detectadas nas amostras de cinco animais do GIH (3, 5, 8, 10 e 11) e em um do GID (12) às coletas iatrogênicas realizadas por cistocentese, já a grande quantidade de bactérias em dois indivíduos do GID (12 e 13) e o maior número de leucócitos em um deles (12) eram decorrentes de infecção do trato urinário inferior (TRIPATHY; GREGORY; LATIMER, 2011).

A vasoconstrição intrarrenal, redução da perfusão renal, consequente hipóxia e isquemia medular, aliadas à injúria do epitélio tubular, secundárias ao uso intravascular de MCI, podem culminar com reduções agudas da TFG e consequentemente serem detectadas pela creatinina sérica e estabelecer o diagnóstico de NIC. Os valores médios dos grupos que receberam diferentes MCI neste experimento permaneceram constantes ao longo do tempo, sem diferenças significativas com os valores basais, não se constatando declínio expressivo da TFG avaliada pela creatinina sérica. Estudos na espécie canina que utilizaram iohexol, via intravenosa, em doses semelhantes ou maiores que a desta pesquisa, também não detectaram aumento significativo da concentração sérica de creatinina, em diferentes situações: após 60, 80 minutos, 48 e 72 horas, em cães saudáveis ou com disfunção renal (CHOI et al., 2001) e

após 72 horas, em animais saudáveis (KIRBERGER et al., 2012) ou ASA (*American Society of Anesthesiologists*) 1 e 2 (CAROTENUTO et al., 2013).

Considerando as variáveis sonográficas que analisaram os efeitos hemodinâmicos intrarrenais (IR e IP) dos MCI, os parâmetros laboratoriais que avaliaram função e integridade renais (razão GGT:C, RPC, densidade urinária e creatinina sérica), em todos os momentos e em cada momento distinto de avaliação, nenhuma correlação foi considerada significativa. Esperava-se encontrar correlação positiva entre a razão GGT:C e o IR, uma vez que ambos foram capazes de detectar precocemente alterações renais, logo após a administração do MCI de baixa osmolaridade. Todavia, a ausência de variações expressivas entre as médias de cada variável, ao longo do tempo, em relação aos desvios padrão, observada neste estudo, reduziu a chance da detecção de correlações significativas.

5.5 CONCLUSÃO

O IR foi capaz de monitorar a dinâmica vascular intrarrenal e demonstrar, assim como a razão GGT:C urinária, o maior potencial nefrotóxico após a administração do MCI de baixa osmolaridade (iohexol), quando comparado ao isosmolar (iodixanol), na dose de 600mgI/kg/IV, em grupos de cães com fatores de risco para o desenvolvimento da NIC.

REFERÊNCIAS

ASPELIN, P.; AUBRY, P.; FRANSSON, S.; STRASSER, R.; WILLENBROCK, R.; BERG.; K.J.; Nephrotoxic effects in high-risk patients undergoing angiography**. New England Journal of Medicine,** v. 348, n. 6, p. 491-499, 2003.

BAROZZI, L.; VALENTINO, M.; SANTORO, A.; MANCINI, E.; PAVLICA, P. Renal ultrasonography in critically ill patients. **Critical Care Medicine**, v. 35, n. 5, p. S198-S205, 2007.

BARTORELLI, A.; MARENZI, G. Contrast-induced nephropathy. **Journal of Interventional Cardiology**, v. 21, n. 1, p. 74-85, 2008.

BLAND, J.; ALTMAN, D. Statistical methods for assessing agreement between two methods of clinical measurement. **The Lancet**, v. 327, p. 307 – 310, 1986.

BROWN, S.; ATKINS, C.; BAGLEY, R.; CARR, A.; COWGILL, L.; DAVIDSON, M.; EGNER, B.; ELLIOT, J.; HENIK, R.; LABATO, M.; LITTMAN, M.; POLZIN, D.; ROSS, L.; SNYDER5, P.; STEPIEN, R. Guidelines for the identification, evaluation, and management of systemic hypertension in dogs and cats. **Journal of Veterinary Internal Medicine,** Lawrence, v. 21, p. 542-558, 2007.

BRUNNER, E.; DOMHOF, S.; LANGER, F. **Nonparametric analysis of longitudinal data in factorial experiments.** New York: Wiley, 2002. 261 p.

BUSSAB, W. O.; MORETTIN, P. A. **Estatística básica**. 6. ed. São Paulo: Saraiva, 2010. 540 p.

CAROTENUTO, A. M.; PALTRINIERI, B. S.; GIORDANO, A.; MORETTI, M.; DI GIANCAMILLO, M. Serum biochemical response to contrast media administration in anesthetized dogs. **Veterinary Record**, v. 172, n. 4, p. 101-102, 2013.

CARRARO-EDUARDO, J. C.; MACEDO, H. W.; CALDAS, M. L. R.; SILVA, L. E. Nefropatia induzida por contraste: avaliação da proteção pela n-acetilcisteína e alopurinol em ratos uninefrectomizados. **Radiologia Brasileira**, v. 41, n. 3, p. 177–181, 2008.

CHOI, J.; LEE, H.; CHANG, D.; LEE, K.; CHOI, K.; YOON, J. Effect of dopamine on excretory urography image quality and the prevention of contrast induced nephropathy in dogs. **Journal of Veterinary Medical Science**, v. 63, p. 383-388, 2001.

DEL VALE, A. M. Sumário de urina. In: ABENSUR, H. **Biomarcadores na nefrologia.** São Paulo: Roche, 2011. p. 93-106.

DUAN, S. B.; WU, H. W.; LUO, J. A.; LIU, F. Y. Assessment of renal function in the early stages of nephrotoxicity induced by iodinated contrast media. **Nephron**, n. 83, p. 122-125, 1999.

ENGELHORN, A. L.; CARVALHO, J. G. R.; ENGELHORN, C. A.; CASSOU, M. F. Avaliação da perfusão renal pelo Power Doppler em pacientes transplantados renais. **Jornal Vascular Brasileiro**, v. 5, n. 2, p. 109-116, 2006.

GOLDSTEIN, R. Urinary enzyme activity for detection of acute kidney injury. In: BARTGES, J.; POLZIN, D. J. **Nephrology and urology of small animals**. Iowa: Wiley-Blackwell, 2011. p. 70-72.

GRAUER, G. F.; GRECO, D. S.; BEHREND, E. N.; MANI, I.; FETTMAN, M. J.; ALLEN, T. A. Estimation of quantitative enzymuria in dogs with gentamicin-induced nephrotoxicosis using enzyme/creatinine ratios from spot urine samples. **Journal of Veterinary Internal Medicine**, v. 9, p. 324-327, 1995.

GRAUER, G. F. Measurement, interpretation, and implications of proteinuria and albuminuria. **Veterinary Clinics of North America:** small animal practice, Philadelphia, v. 37, p. 283-295, 2007.

GRECO D. S.; TURNWALD, G. H.; ADAMS, R. Urinary gamma-glutamyl transpeptidase activity in dogs with gentamicin-induced nephrotoxicity. **American Journal of Veterinary Research**, v. 46, p. 2332-2335, 1985.

HEYMAN, S. N.; ROSENBERGER, C.; ROSEN, S. Regional alterations in renal hemodinamycs and oxygenation: a role contrast medium-induced nephropathy. **Nephrology Dialysis Transplantation,** v. 20, p. 06-11, 2005. Supplement, 1.

HETZEL, G. R.; MAY, P.; HOLLENBECK, M.; VOICULESCI, A.; MÖDDER, U.; GRABENSEE, B. Assessment of radiocontrast media induced renal vasoconstriction by color coded duplex sonography. **Renal Failure**, v. 23, n. 1, p. 77-83, 2001.

HOYER, P. F.; SCHMID, R.; WÜNSCH, L.; VESTER, U. Color Doppler energy – a new technique to study tissue perfusion in renal transplants. **Pediatric Nephrology,** v. 13, p. 559-563, 1999.

HUMES, H. D., HUNT, D. A.; WHITE, M. D. Direct toxic effect of the radiocontrast agent diatrizoate on renal proximal tubule cells. **American Journal of Physiology,** v. 252, p. 246-255, 1987.

IHLE, S. L.; KOSTOLICH, M. Acute renal failure associated with contrast medium administration in a dog. **Journal of the American Veterinary Association**. v. 199, n. 7, p. 899-901, 1991.

INTERNATIONAL SMALL ANIMAL CARDIAC HEALTH COUNCIL. Appendix A. Recommendations for diagnosis of heart disease and treatment of heart failure in small animals. In: FOX, P. R.; SISON, D.; MOÏSE, N.S. (Eds.). **Textbook of Canine and Feline Cardiology**. 2 ed. Philadelphia: W. B. Saunders Company, 1999. p. 883-901.

INTERNATIONAL RENAL INTEREST SOCIETY. 2013. Disponível em: <http://www.iris-kidney.com/_downloads/IRIS%20GRADING%20OF%20ACUTE%20KIDNEY%20INJURY%20(final).pdf>. Acesso em: 14 set. 2013.

JANEVSKI, J.; MOE, G. Prevention of radiocontrast-induced nephropathy. **Cardiology Rounds**. v. VIII, n. 6, june/july, 2003.

JO, S. H.; YOUN, T. J.; KOO, B. K.; PARK, J. S.; KANG, H. J.; CHO, Y. S.; CHUNG, W. Y.; JOO, G. W.; CHAE, I. H.; CHOI, D. J.; OH, B. H.; LEE, M. M.; PARK, Y. B.; KIM, H. S. Renal toxicity evaluation and comparison between visipaque (iodixanol) and hexabrix (ioxaglate) in patients with renal insufficiency undergoing coronary angiography: the RECOVER study: a randomized controlled trial. **Journal of the American College of Cardiology,** v. 48, n. 5, p. 924-30, 2006.

JUCHEM, B. C.; DALL´AGNOL, C. M.; MAGALHÃES, A. M. M. Contraste iodado em tomografia computadorizada: prevenção de reações adversas. **Revista Brasileira de Enfermagem**, v. 57, n. 01, p. 57-61, 2004.

KATHOLI, R. Contrast-induced nephropaty: update and pratical clinical applications. **US Cardiovascular Disease,** v. 3, n. 2, p. 73-80, 2006.

KATZBERG, R. W. Urography into the 21st century: new contrast media, renal handling, imaging characteristics and nephrotoxicity. **Radiology**, v. 235, p. 297-312, 1997.

KATZBERG, R. W. Contrast medium induced nephrotoxicity: which pathways? **Radiology**, v. 235, p. 752-755, 2005.

KIRBERGER, R. M.; CASSEL, N.; CARSTENS, A.; GODDARD, A. The effects of repeated intravenous iohexol administration on renal function in healthy beagles – a preliminary report. **Acta Veterinaria Scandinavica**, v. 54, n. 47, p. 1-11, 2012.

KODAIRA, S. K. Física. In: CERRI, G. G.; OLIVEIRA, I. R. S. **Ultra-sonografia abdominal.** Rio de Janeiro: Revinter, 2002. p.17-30.

KONDE, L. J.; WRIGLEY, R. H.; PARK, R. D.; LEBEL, J. L.Ultrasonographic anatomy of the normal canine kidney. **Veterinary Radiology**, v. 25, n. 4, p. 173-178, 1984.

KRAMER, C. K.; LEITÃO, C. B.; CANANI, L. H.; GROSS, J. L.; SILVEIRO, S. P. Nefropatia induzida por contraste: medidas de prevenção. **Revista do Hospital das Clínicas de Porto Alegre**, v. 28, n. 1, p. 33-36, 2008.

LEES, G. E. Early diagnosis of renal disease and renal failure. **Veterinary Clinics of North America:** small animal practice. v. 34, p. 867-885, 2004.

LEES, G. E.; BROWN, J. E.; GRAUER, G. F.; VADEN, S. Assessment and management of proteinuria in dogs and cats: 2004 ACVIM Forum consensus statement (Small Animal). **Journal of Veterinary Internal Medicine**, v. 19, p. 377-385, 2005.

LEHMANN, E. L.; D'ABRERA, H. J. M. **Nonparametrics statistical methods based on ranks**. Nova Iorque: Springer, 2006. 463 p.

LIN, L. A. Concordance correlation coefficient to evaluate reproducibility. **Biometrics**, v. 45, p. 255–268, 1989.

LOOR, J.; DAMINET, S.; SMETS, P.; MADDENS, B.; MEYER, E. Urinary biomarkers for acute kidney injury in dogs. **Journal of Veterinary Internal Medicine**, v. 27, p. 998–1010, 2013.

LOVE, L.; HARVEY, R. Arterial blood pressure measurement: physiology, tools and techniques. **Compendium on Continuing Education for the Practicing Veterinarian**, v. 28, n. 6, p. 450-458, 2006.

MARTÍN, C. M.; LORIGADOS, C. A. B.; KOGIKA, M. M.; MIYASHIRO, S. I.; SENDYK-GRUNKRAUT, A.; ZARDO, K. M.; FONSECA-PINTO, A. C. B. C. Contrast-induced nephropathy (CIN) in dogs: renal ultrasonography evaluation. In: WORLD SMALL ANIMAL VETERINARY ASSOCIATION ANNUAL CONFERENCE, 2014, Cape Town, South Africa. **Proceedings…** Cape Town: WSAVA, 2014. p. 840.

McCULLOUGH, P. A. Contrast-induced acute kidney injury. **Journal of the American College of Cardiology**, v. 51, n. 15, p. 1419-1428, 2008.

MEHRAN, R.; NIKOLSKY, E. Contrast-induced nephropathy: definition, epidemiology, and patients at risk. **Kidney International**, v. 100, p. S11-15, 2006.

MELO, M. B.; VEADO, J. C. C.; SILVA, E. F.; MOREIRA, S. M.; PASSOS, L. M. F. Dopplerfluxometria das artérias renais: valores normais das velocidades sistólica e diastólica e do índice resistivo nas artérias renais principais. **Arquivos Brasileiros de Medicina Veterinária e Zootecnia**, v. 58, n. 4, p. 691-693, 2006.

MENEZES, L. B.; FIORAVANTI, M. C. S.; SILVA, M. S. B.; FRANCO, L. G.; SALES, T. P.; ANDRASCKO, M. M.; VEADO, J. C.; ARAUJO, E. G. Avaliação do efeito da clorpromazina sobre a função renal de cães submetidos à isquemia e reperfusão. **Pesquisa Veterinária Brasileira**, Rio de Janeiro, v. 30, n. 2, p. 108-114, 2010.

MORCOS, S. K. Contrast media-induced nephrotoxicity – questions and answers. **Journal of the American Society of Nephrology**. v. 11, n. 7, p. 177–182, 1998.

MORCOS, S. K.; THOMSEN, H. S. Adverse reactions to iodinated contrast media. **European Radiology**, v. 11, p. 1267-1275, 2001.

MORROW, K. L.; SALMAN, M. D.; LAPPIN, M. R.; WRIGLEY, R. Comparison of the resistive index to clinical parameters in dogs with renal disease. **Veterinary Radiology & Ultrasound**, v. 37, n. 3, p. 193-199, 1996.

MURAKAMI, R.; TAJIMA, H.; KUMAZAKI, T.; YAMAMOTO, K. Effect of iodixanol on renal function immediately after abdominal angiography. Clinical comparison with iomeprol and ioxaglate. **Acta Radiologica**, v. 39, p. 368-371, 1998.

MURPHY, S. W.; BARRETT, B. J.; PARFREY, P. S. Contrast Nephropathy. **Journal of the American Society of Nephrology**, v. 11, p. 177–182, 2000.

NOVELLAS, R.; ESPADA, Y.; GOPEGUI, R. R. Doppler ultrasonographic estimation of renal and ocular resistive and pulsatility indices in normal dogs and cats, **Veterinary Radiology & Ultrasound,** v. 48, n. 1, p. 69-73, 2007.

OWENS, J. M.; BIERY, D. N. **Radiographic Interpretation for the Small Animal Clinician**, New York: Wiley, 308p., 1998.

PLATT, J. F. Duppler Doppler evaluation of native kidney dysfunction: obstructive and nonobstructive disease. **American Journal Roentgenology**, v. 158, n. 5, p. 1035-1046, 1992.

POLLARD, R. E.; PUCHALSKI, S. M.; PASCOE, P. J. Hemodynamic and serum biochemical alterations associated with intravenous administration of three types of contrast media in anesthetized dogs. **American Journal of Veterinary Research**, v. 69, n. 10, p. 1268-1273, 2008a.

POLLARD, R. E.; PUCHALSKI, S. M.; PASCOE, P. J. Hemodynamic and serum biochemical alterations associated with intravenous administration of three types of contrast media in anesthetized cats. **American Journal of Veterinary Research**, v. 69, n. 10, p. 1274-1278, 2008b.

POLLARD, R. E.; PUCHALSKI, S. M. CT Contrast media and applications. In: SCHWARZ, T.; SAUNDERS, J. **Veterinary computed tomography.** Iowa: Willey-Blackwell, 2012. p. 57-66.

PUCELIKOVA, T.; DANGAS, G.; MEHRAN, R. Contrast-induced nephropathy. **Catheterization and Cardiovascular Interventions**, v. 71, n. 1, p. 62-72, 2008.

R CORE TEAM. **The R Project for statistical computing.** Vienna, 2014. Disponível em: <http://www.R-project.org/>. Acesso em: 31 ago. 2014.

REDDAN, D.; LAVILLE, M.; GAROVIC, V. D. Contrast-induced nephropathy and its prevention: What do we really know from evidence-based findings? **Journal of Nephrology**, v. 22, n. 3, p. 333-351, 2009.

RIBEIRO, L; DE ASSUNÇÃO E SILVA, F.; KURIHARA, R. S.; SCHOR, N.; MIEKO, E.; HIGA, S. Evaluation of the nitric oxide production in rat renal artery smooth muscle cells culture exposed to radiocontrast agents. **Kidney International**, v. 65, p. 589-596, 2004.

RIVERS, B. J.; WALTER, P. A.; LETOURNEAU, J. G.; FINLAY, D. E.; RITENOUR. E. R.; KING, V. L.; O'BRIEN. T. D.; POLZIN, D. J. Estimation of arcuate artery resistive index as a diagnostic tool for aminoglycoside-induced acute renal failure in dogs. **American Journal of Veterinary Research**, v. 57, n. 11, p. 1536-1544, 1996a.

RIVERS, B. J.; WALTER, P. A.; O'BRIEN, T. D.; KING, V. L.; POLZIN, D. J. Evaluation of urine gamma-glutamyl transpeptidase-to-creatinine ratio as a diagnostic tool in an experimental model of aminoglycoside- induced acute renal failure in the dog. **Journal of the American Animal Hospital Association**, v. 32, p. 323–336, 1996b.

RODRIGUEZ, D. M.; SARTO, C. G.; SOUZA, P. M.; ZULIM, R. M. I.; MAMPRIM, M. J. Renal ultrasonographic evaluation in dogs after radiocontrast. **Ultrasound in Medicine and Biology**. Cincinnati: Elsevier, v. 39, p. S20, 2013.

RUDNICK, M. R.; GOLDFARB, S.; WEXLER, L. Nephrotoxicity of ionic and nonionic contrast media in 1196 patients: a randomized trial: the iohexol cooperative study. **Kidney International**, v. 47, p. 254-61, 1995.

RUDNICK, M. R.; PALEVSKY, P. M.; SHERIDAN, A. M. Prevention of contrast induce nephropathy (acute renal failure). **UpToDate,** 2014. Disponível em: <http://www.uptodate.com/contents/prevention-of-contrast-induced-nephropathy>. Acesso em: 20 mar. 2014.

SANDLER, C. M. Contrast medium-induced acute renal dysfunction – is iodixanol the answer? **New England Journal of Medicine**, v. 348, n. 6, p. 551-553, 2003.

SANTIN, F.; AMARAL, A. S.; TAKAHIRA, R. K. Acompanhamento laboratorial da função renal de cães sadios tratados experimentalmente com doses terapêuticas de anfotericina B. **Ciência Rural**, Santa Maria, v. 36, n. 6, p. 1816-18232, 2006.

SANTOS, A. P.; GAIVÃO, A. M.; TAVARES, A.; FERREIRA, S. Produtos de Contrastes Iodados. **Acta Médica Portuguesa**, v. 22, n. 03, p. 261-274, 2009.

SANTOS, R. O.; MALVAR, B; SILVA, R.; RAMALHO, V.; PESSEGUEIRO, P.; AMOEDO, M.; ANICETO, J.; PIRES, C. Nefropatia de contraste. **Acta Médica Portuguesa**, v. 24, p. 809-820, 2011.

SCHNELL, D.; DARMON, M. Renal Doppler to assess renal perfusion in the critically ill: a reappraisal, **Intensive Care Medicine**. v. 38, p. 1751-1760, 2012.

SEELIGER, E.; SENDESKI, M.; RIHAL, C. S.; PERSON, P. B.Contrast-induced kidney injury: mechanisms, risk factors and prevention. **European Heart Journal**, v. 33, n. 16, p. 2007-2015, 2012.

SEILER, G. S. The kidneys and ureters. In: THRALL, D. E. (Ed.). **Textbook of veterinary diagnostic radiology**. 6. ed. St. Louis, Missouri: Saunders, 2013. p. 705-726.

SHAKOURIRAD, A.; ATAEEFAR, M.; JOZAGUI, S. Assessment of the effect of radio contrast media on resistive index of renal artery by color Doppler sonography. **Saudi Journal of Kidney Diseases and Transplantation**, v. 20, p. 91-96, 2009.

SILVA, R. G.; SILVA, N. G.; LUCCHESI, F.; BURDMANN, E. A. Prevenção de nefrotoxicidade por contraste com solução de bicarbonato - resultados preliminares e revisão da literatura. **Jornal Brasileiro de Nefrologia.** v. 32, n. 3, p. 292-302, 2010.

STACUL, F. Late adverse reactions to intravascular iodinated contrast media. In: THOMSEN, H. S. (Ed.). **Contrast media:** safety issues and ESUR guidelines. 2. ed. Berlin: Springer-Verlag, 2006. p. 27-31.

SZATMÁRI, V.; SÓTONYI, P.; VÖRÖS, K. Normal duplex Doppler waveforms of major abdominal blood vessels in dogs: a review. **Veterinary Radiology & Ultrasound**, v. 42, p. 93-107, 2001.

THADHANI, R.; PASCUAL, M.; BONVENTRE, J. V. Acute renal failure. **The New England Journal of Medicine**, v. 334, n. 22, p. 1448-146, 1996.

THOMSEN, H. S. Guidelines for Contrast Media from the European Society of Urogenital Radiology. **American Journal of Roentgenology**, v. 181, n. 6, p. 1463-1471, 2003.

THOMSEN, H. S. Reducing the risk of contrast medium induced nephropathy. In: THOMSEN, H. S. (Ed.). **Contrast media:** safety issues and ESUR guidelines. New York: Springer, 2006. p. 35-45.

THOMSEN, H. S. Contrast media safety: an update. **European Journal of Radiology**, v. 80, n. 1, p. 77-82, 2011.

THOMSEN, H. S.; MORCOS, S. K. Radiographic contrast media. **British Journal of Urology International**, v. 86, p.1-10, 2000, Supplement, 1.

THOMSEN, H. S.; MORCOS, S. K.; BARRETT, B. J. Contrast-induced nephropathy. The wheel has turned 360 degrees. **Acta Radiologica**,v. 49, p. 646-657, 2008.

THOMSEN, H. S.; STACULL, F.; WEBB, J. A. W. Contrast medium-induced nephropathy. In: THOMSEN, H. S.; WEBB, J. A. W. (Ed.). **Contrast media:** safety issues and ESUR guidelines. 3. ed. New York: Springer, 2014. p. 81-104.

THOMSEN, H. S.; BELLIN, M. F.; JAKOBSEN, J. A.; WEBB, J. A. W. Contrast media classification and terminology. In: THOMSEN, H. S.; WEBB, J. A. W. (Ed.). **Contrast media:** safety issues and ESUR guidelines. 3. ed. New York: Springer, 2014. p. 3-16.

TOPRAK, O. Conflicting and new risk factors for contrast induced nephropathy. **Journal of Urology**, v. 178, n. 6, p. 2277-2283, 2007.

TRHALL, M. A.; BAKER, D. C.; CAMPBELL, T. W**. Hematologia e bioquímica clínica veterinária.** São Paulo: Roca, 2007. 592 p.

TRIPATHY, N. K.; GREGORY, C. R.; LATIMER, K. S. Urinary system. In: LATIMER, K. S. **Duncan & Prasses's veterinary laboratory medicine:** clinical pathology. 5. ed. Iowa: Willey-Blackwell, 2011.

ULTRAMARI, F. T.; BUENO, R. R. L.; CUNHA, C. L. P.; ANDRADE, P. M. P. A.; NERCOLINI, D. C.; TARASTCHUK, J. C. E.; FAIDIGA, A. M.; MELNIK, G.; GUÉRIOS, E. E. Nefropatia induzida pelos meios de contraste radiológico após cateterismo cardíaco diagnóstico e terapêutico. **Arquivos Brasileiros de Cardiologia**, v. 87, n. 3, p. 378-390, 2006.

VIANNA, P. T. G. Marcadores biomoleculares da insuficiência renal. In: CAVALCANTE, I. L. CANTINHO, F. A. F.; ASSAD, A. **Medicina perioperatória.** Rio de Janeiro: Sociedade de Anestesiologia do Estado do Rio de Janeiro, 2006.

WALTER, P. A.; JOHNSTON, G. R.; FEENEY, D. A.; O'BRIEN, T. D. Renal ultrasonography in healthy cats. **American Journal of Veterinary Research,** v. 48, n. 4, p. 600-607, 1987.

WICKHAM, H. **ggplot2:** elegant graphics for data analysis. 3. ed. New York: Springer, 2009. 221 p.

WIDMARK, J. M. Imaging-related medications: a class overview. **Baylor University Medical Center Proceedings**, v. 20, n. 4, p. 408-417, 2007.

WONG, G. T. C.; IRWIN, M. G. Contrast-induced nephropathy. **British Journal of Anaesthesia**, v. 99, n. 4, p. 474-483, 2007.

Capítulo 6
Ocorrência de nefropatia induzida por contraste: relato de um caso

"O acaso só favorece a mente preparada."

Louis Pasteur

6 OCORRÊNCIA DE NEFROPATIA INDUZIDA POR CONTRASTE: RELATO DE UM CASO

6.1 INTRODUÇÃO

A nefropatia induzida por contraste (NIC) é amplamente estudada no homem, mas raramente reconhecida na espécie canina (IHLE; KOSTOLICH, 1991; DALEY; FINN-BODNER; LENZ, 1994; POLLARD; PUCHALSKI; PASCOE, 2008a; KIRBERGER et al., 2012). Esse fato se deve à existência de poucas informações relacionadas à utilização intravenosa dos meios de contraste iodado (MCI) em pequenos animais, sobretudo naqueles que são submetidos à tomografia computadorizada (TC) (POLLARD; PUCHALSKI; PASCOE, 2008a, b; KIRBERGER et al., 2012) e à dificuldade em reconhecer clinicamente a enfermidade devido ao curso subclínico ou assintomático (BARTORELLI; MARENZI, 2008). Na espécie humana, desidratação, senilidade, insuficiência cardíaca congestiva e disfunção renal preexistente, são consideradas fatores de risco que potencializam os efeitos renais dos MCI e predispõem à NIC (MORCOS, 1998; THOMSEN, 2003; BARTORELLI; MARENZI, 2008; RUDNICK; PALEVSKY; SHERIDAN, 2014). O objetivo deste capítulo é relatar um caso de NIC subclínica em cão e alertar sobre a importância em se detectar fatores de risco em pequenos animais que serão submetidos a exames radiológicos que necessitem de contrastes, especialmente a TC, com o intuito de reduzir o potencial nocivo dessas substâncias.

6.2 RELATO DE CASO

O animal da espécie canina, macho, raça cocker spaniel inglês, 14 anos de idade, foi encaminhado ao exame de TC do Serviço de Diagnóstico por Imagem do Departamento de Cirurgia junto ao Hospital Veterinário da FMVZ USP, para análise de viabilidade cirúrgica de formação neoplásica em maxila esquerda. Previamente ao exame de TC e administração de 600 mgI/kg, via intravenosa do iohexol (Omnipaque300®, GE Healthcare), o cão apresentava mucosas normocoradas e adequado estado de hidratação, avaliado pelo índice de turgor

cutâneo, hematócrito (37%), proteína plasmática total (8,8 g/dL) e densidade urinária (1,017). Os exames laboratoriais revelaram concentração de creatinina sérica=1,1 mg/dL, proteína 3+ na urina e RPC=4,5. O exame ultrassonográfico renal bilateral demonstrou alterações morfológicas (escore 2: contornos irregulares, junção corticomedular indefinida e arquitetura preservada) e de ecogenicidade cortical (classificação 4: mista com raros microcistos e infartos). O grau de perfusão renal de ambos os rins, avaliado pelo Doppler colorido e de amplitude, foi considerado adequado, identificando-se todos os vasos renais do hilo até os arqueados/interlobulares em todo o parênquima renal (perfusão grau 3). A avaliação dopplervelocimétrica intrarrenal constatou índices hemodinâmicos dentro dos valores de normalidade ($IR_{Rim\ Esquerdo}$= 0,57; $IP_{Rim\ Esquerdo}$= 0,91). Os resultados dos exames laboratoriais, aliados às alterações sonográficas, eram compatíveis com cão portador de disfunção renal, de origem glomerular. Segundo a *International Small Animal Health Council* (ISACHC) [Anexo B], o paciente foi classificado como portador de insuficiência cardíaca categoria Ib, devido à degeneração dos folhetos da valva mitral (endocardiose) e hipertrofia miocárdica concêntrica do ventrículo esquerdo de grau moderado, constatados pela análise ecodopplercardiográfica, sem manifestações clínicas. Os valores de pressão arterial sistêmica na abordagem inicial (PAS=210 mmHg; PAD=129 mmHg; PAM=156 mmHg) revelaram hipertensão arterial.

Durante o exame de TC, no qual o animal se encontrava sob anestesia geral e se administrou o MCI, não se observaram quaisquer intercorrências, como hipotensão sistêmica, que pudessem interferir na função renal.

Após o exame de TC, não foram relatadas manifestações clínicas atípicas. Os aspectos sonográficos morfométricos, morfológicos e de ecogenicidade cortical não sofreram variações perceptíveis ao longo do período experimental, todavia, os mapeamentos de fluxo pelo Doppler colorido e de amplitude detectaram redução da perfusão renal, bilateralmente, 1,5 horas após a aplicação do contraste, normalizando em 24-48 horas. Isto é, previamente à utilização do MCI identificaram-se todos os vasos renais do hilo até os arqueados/interlobulares em todo o parênquima renal (perfusão grau 3), após 1,5 horas somente os vasos hilares e interlobares foram visibilizados (perfusão grau 2). Nos momentos subsequentes, 24 e 48 horas, os vasos arqueados/interlobulares puderam novamente ser identificados, constatando-se perfusão renal grau 3 (Figura 7).

Tanto o IR, quanto o IP intrarrenais apresentaram aumentos 1,5 horas após a aplicação do contraste e redução progressiva em 24-48 horas. O $IR_{Rim\ Esquerdo}$ (0,68) permaneceu dentro do intervalo de normalidade, contudo, o $IP_{Rim\ Esquerdo}$ sofreu discreto aumento (1,64), acima do considerado normal. É válido mencionar que outros cães que receberam o mesmo MCI via

intravenosa previamente à TC, e cuja análise da dinâmica vascular intrarrenal foi realizada nos mesmos momentos, apresentaram comportamentos semelhantes dos índices hemodinâmicos. Entretanto, o paciente em questão foi o único a apresentar alteração do grau de perfusão renal. Constatou-se o dobro da atividade enzimática de GGT urinária, 1,5 horas após a infusão do contraste (40,3 UI/L), retornando aos valores basais em 24-48 horas (17,6-21,2 UI/L). Verificou-se isostenúria (1,009), após 24 horas com retorno ao valor basal em 48 horas (1,015). Não se observou glicosúria normoglicêmica e a análise do sedimento urinário não revelou células epiteliais tubulares e cilindros granulosos grosseiros. Por fim, constatou-se aumento de 0,5 mg/dL na creatinina sérica basal, 24 horas após a infusão do MCI (1,6 mg/dL), retornando ao valor basal em 48 horas (1,1 mg/dL).

Figura 7 - Perfusão do rim esquerdo do cão que desenvolveu nefropatia induzida por contraste (cão 5), avaliada por meio do Doppler colorido, antes (A) da administração do iohexol, após (B) 1,5 horas e (C) 24 horas – São Paulo - 2013

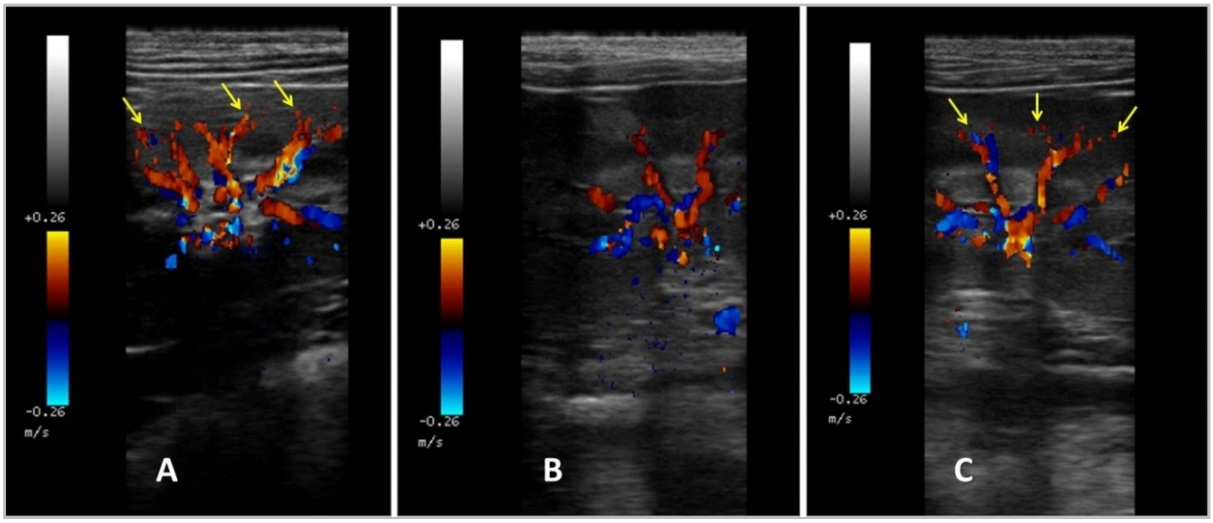

Fonte: Serviço de Diagnóstico por Imagem do Departamento de Cirurgia, FMVZ/USP, 2013
Legenda: Em A e C, nota-se perfusão renal grau 3 (preenchimento vascular nos vasos interlobulares - setas). Em B, observa-se perfusão renal grau 2, devido à ausência de captação de sinal Doppler e preenchimento dos vasos interlobulares da região cortical proximal. Nestas imagens os quadros foram obtidos durante o mapeamento do fluxo direcionado para os vasos interlobares (região medular), arqueados (junção corticomedular) e interlobulares (região cortical).

Reavaliações laboratoriais e ultrassonográficas foram realizadas nove dias após a administração do MCI e apontaram resultados similares aos observados na abordagem inicial: creatinina sérica=1,2 mg/dL, densidade urinária=1,019, proteína 3+ na urina, RPC=4,0, aspectos morfométricos, morfológicos e de ecogenicidade renal inalterados, perfusão renal grau 3 e índices hemodinâmicos intrarrenais discretamente mais elevados ($IR_{Rim\ Esquerdo}$= 0,63; $IP_{Rim\ Esquerdo}$= 1,08), mas dentro do intervalo de normalidade e sem significado clínico.

6.3 DISCUSSÃO

No homem, a NIC pode ser definida pela elevação de 25% ou 0,5 mg/dL na concentração da creatinina sérica basal em 24-48 horas, após a administração do MCI, sem outras causas concomitantes (MORCOS, 1998; MURPHY; BARRETT; PARFREY, 2000; THOMSEN, 2003; KATHOLI, 2006; BARTORELLI; MARENZI, 2008; CARRARO-EDUARDO et al., 2008; KRAMER et al., 2008; McCULLOUGH, 2008; PUCELIKOVA; DANGAS; MEHRAN, 2008; SILVA et al., 2010). Em cães, segundo o critério de graduação da lesão renal aguda (LRA) da IRIS *(International Renal Interest Society)* [Anexo C], o grau I pode corresponder à lesão renal não azotêmica e não oligúrica com aumento igual ou superior a 0,3 mg/dL, na creatinina sérica basal, dentro de 48 horas. Considerando-se ambas as definições, verificou-se que este cão que recebeu o MCI de baixa osmolaridade, iohexol, na dose de 600 mgI/kg/IV, sofreu alterações renais compatíveis com o desenvolvimento da forma subclínica da NIC e da LRA não azotêmica.

Relacionando-se a fisiopatologia da NIC, os achados ultrassonográficos e laboratoriais, acredita-se que o MCI tenha estimulando a diurese, o aumento do fluxo e da pressão intratubulares, desencadeando vasoconstrição das arteríolas aferentes, vasoconstrição intrarrenal, redução da perfusão e da TFG, incrementadas pela liberação de substâncias vasoconstritoras e diminuição da produção de vasodilatadores, mediadas pela presença do MCI. Ao mesmo tempo, a citotoxicidade do contraste, possivelmente associada a outros distúrbios bioquímicos endógenos, acarretou dano do epitélio tubular, constatado pelo incremento do dobro da atividade da GGT urinária em relação à atividade basal (GRECO; TURNWALD; ADAMS, 1985) e posterior isostenúria, embora não tenha ocorrido necrose das células tubulares em extensão suficiente, devido à ausência de glicose e sedimento ativo na urina. Finalmente, a redução da perfusão renal, hipóxia e isquemia medular associada à injúria tubular, observadas logo após a aplicação do MCI, culminaram na redução aguda da TFG, identificada pelo aumento na concentração sérica de creatinina, aproximadamente 24 horas depois.

Neste caso, a atividade da GGT urinária demonstrou-se sensível para a detecção do dano tubular agudo, secundário ao uso do MCI, uma vez que apresentou alterações antes da creatinina sérica, de forma semelhante ao relatado no homem (DUAN et al., 1999) e em cães submetidos à isquemia e reperfusão renal para avaliação do efeito nefroprotetor da clorpromazina (MENEZES et al., 2010). Embora não se tenha avaliado um grande número de

animais, a redução da perfusão cortical de ambos os rins do cão em questão e subsequente redução aguda da função renal pela creatinina sérica, remete à correlação positiva entre grau de perfusão renal e TFG, relatada em pacientes humanos que sofreram rejeição de transplante renal (HOYER et al.,1999; ENGELHORN et al., 2006). Assim, a atividade da GGT urinária, bem como a análise dos graus de perfusão renal pelo Doppler colorido e de amplitude, sinalizaram ser pertinentes para monitorar precocemente pacientes de risco para o desenvolvimento da NIC, desde que se tenha conhecimento de tais parâmetros, previamente à utilização do MCI.

Dentre os pacientes que receberam a mesma dose de iohexol (baixa osmolaridade) e foram avaliados nos mesmos momentos, este era o único que apresentava idade avançada, insuficiência cardíaca e disfunção renal preexistente. A idade avançada é considerada um importante fator de risco, devido a existência de um declínio natural da TFG, da secreção tubular e da habilidade de concentração urinária que ocorre naturalmente com o envelhecimento (MEHRAN; NIKOLSKY, 2006; THOMSEN; MORCOS; BARRET, 2008). A insuficiência cardíaca causa redução do volume efetivo circulante, bem como da perfusão renal, que quando associada à administração de MCI pode potencializar a isquemia medular (THOMSEN; MORCOS; BARRET, 2008). Analogamente ao que é relatado na espécie humana, Kirberger et al. (2012) sugerem que cães que apresentem altos valores de RPC, incluindo diabéticos, sejam considerados pacientes de risco para o desenvolvimento da NIC, como verificado na análise deste caso. Dessa forma, corrobora-se e enfatiza-se a recomendação de que além das concentrações séricas de creatinina, valores da RPC também devem ser analisados em todos os pacientes que serão submetidos à TC com contraste (KIRBERGER et al. 2012).

Neste estudo não foi possível verificar se houve redução permanente da TFG pela concentração sérica de creatinina, no entanto, já foi comprovado por avaliação cintilográfica, que a utilização intravenosa de MCI promove certa perda permanente da função renal na espécie canina (KIRBERGER et al., 2012), podendo progredir para a doença/insuficiência renal crônica, de modo semelhante ao relatado em humanos (BARTORELLI; MARENZI, 2008).

A maioria dos cães submetidos à TC com contraste tem como objetivo estadiar e estabelecer a viabilidade cirúrgica de neoformações. Não se deve ignorar que, caso os pacientes sejam submetidos a procedimentos anestésicos e cirúrgicos longos e complexos, estarão predispostos a episódios de hipovolemia e hipotensão e consequentemente lesões

renais. Assim, todos os esforços devem ser realizados para prevenir os efeitos deletérios da aplicação intravenosa dos MCI ou a ocorrência de NIC.

6.4 CONCLUSÕES

A redução da perfusão renal, detectada pela ultrassonografia Doppler colorido e de amplitude, pode ser preditiva de NIC em cães, entretanto, são necessário estudos com maior número de animais para afastar a possibilidade de que essa associação tenha ocorrido ao acaso.

Idade avançada, insuficiência cardíaca e disfunção renal preexistente, sobretudo quando associadas, constituem importantes fatores de risco para o desenvolvimento da NIC no cão, de modo semelhante ao que se observa na espécie humana.

REFERÊNCIAS

BARTORELLI, A.; MARENZI, G. Contrast-induced nephropathy. **Journal of Interventional Cardiology**, v. 21, n. 1, p. 74-85, 2008.

CARRARO-EDUARDO, J. C.; MACEDO, H. W.; CALDAS, M. L. R.; SILVA, L. E. Nefropatia induzida por contraste: avaliação da proteção pela n-acetilcisteína e alopurinol em ratos uninefrectomizados. **Radiologia Brasileira**, v. 41, n. 3, p. 177–181, 2008.

DALEY, C. A.; FINN-BODNER, S.; LENZ, S. Contrast-induced renal failure documented by color-Doppler imaging in a dog. **Journal of the American Animal Hospital Association**, v. 30, n. 1, p. 33-37, 1994.

DUAN, S. B.; WU, H. W.; LUO, J. A.; LIU, F. Y. Assessment of renal function in the early stages of nephrotoxicity induced by iodinated contrast media. **Nephron**, n. 83, p. 122-125, 1999.

ENGELHORN, A. L.; CARVALHO, J. G. R.; ENGELHORN, C. A.; CASSOU, M. F. Avaliação da perfusão renal pelo Power Doppler em pacientes transplantados renais. **Jornal Vascular Brasileiro**, v. 5, n. 2, p. 109-116, 2006.

GRECO D. S.; TURNWALD, G. H.; ADAMS, R. Urinary gamma-glutamyl transpeptidase activity in dogs with gentamicin-induced nephrotoxicity. **American Journal of Veterinary Research**, v. 46, p. 2332-2335, 1985.

HOYER, P. F.; SCHMID, R.; WÜNSCH, L. VESTER, U. Color Doppler energy – a new technique to study tissue perfusion in renal transplants, **Pediatric Nephrology,** v. 13, p. 559-563, 1999.

HUMES, H. D., HUNT, D. A.; WHITE, M. D. Direct toxic effect of the radiocontrast agent diatrizoate on renal proximal tubule cells. **American Journal of Physiology,** v. 252, p. 246-255, 1987.

IHLE, S. L.; KOSTOLICH, M. Acute renal failure associated with contrast medium administration in a dog. **Journal of the American Veterinary Association**. v. 199, n. 7, p. 899-901, 1991.

INTERNATIONAL RENAL INTEREST SOCIETY. 2013. Disponível em: <http://www.iris-kidney.com/_downloads/IRIS%20GRADING%20OF%20ACUTE%20KIDNEY%20INJURY%20(final).pdf>. Acesso em: 14 set. 2013.

INTERNATIONAL SMALL ANIMAL CARDIAC HEALTH COUNCIL. Appendix A. Recommendations for diagnosis of heart disease and treatment of heart failure in small animals. In: FOX, P. R.; SISON, D.; MOÏSE, N. S. (Ed.). **Textbook of canine and feline cardiology**. 2. ed. Philadelphia: W. B. Saunders Company, 1999. p. 883-901.

KATHOLI, R. Contrast-induced nephropaty: update and pratical clinical applications. **US Cardiovascular Disease,** v. 3, n. 2, p. 73-80, 2006.

KIRBERGER, R. M.; CASSEL, N.; CARSTENS, A.; GODDARD, A. The effects of repeated intravenous iohexol administration on renal function in healthy beagles – a preliminary report. **Acta Veterinaria Scandinavica**, v. 54, n. 47, p. 1-11, 2012.

KRAMER, C. K.; LEITÃO, C. B.; CANANI, L. H.; GROSS, J. L.; SILVEIRO, S. P. Nefropatia induzida por contraste: medidas de prevenção. **Revista do Hospital das Clínicas de Porto Alegre**, v. 28, n. 1, p. 33-36, 2008.

McCULLOUGH, P. A. Contrast-induced acute kidney injury. **Journal of the American College of Cardiology**, v. 51, n. 15, p. 1419-1428, 2008.

MEHRAN, R.; NIKOLSKY, E. Contrast-induced nephropathy: definition, epidemiology, and patients at risk. **Kidney International**, v. 100, p. S11-15, 2006.

MENEZES, L. B.; FIORAVANTI, M. C. S.; SILVA, M. S. B.; FRANCO, L. G.; SALES, T. P.; ANDRASCKO, M. M.; VEADO, J. C.; ARAUJO, E. G. Avaliação do efeito da clorpromazina sobre a função renal de cães submetidos à isquemia e reperfusão. **Pesquisa Veterinária Brasileira**, Rio de Janeiro, v. 30, n. 2, p. 108-114, 2010.

MORCOS, S. K. Contrast media-induced nephrotoxicity – questions and answers. **Journal of the American Society of Nephrology**. v. 11, p. 177–182, 1998.

MURPHY, S. W.; BARRETT, B. J.; PARFREY, P. S. Contrast Nephropathy. **Journal of the American Society of Nephrology**, v. 11, p. 177–182, 2000.

POLLARD, R. E.; PUCHALSKI, S. M.; PASCOE, P. J. Hemodynamic and serum biochemical alterations associated with intravenous administration of three types of contrast media in anesthetized dogs. **American Journal of Veterinary Research**, v. 69, n.10, p.1268-1273, 2008a.

POLLARD, R. E.; PUCHALSKI, S. M.; PASCOE, P. J. Hemodynamic and serum biochemical alterations associated with intravenous administration of three types of contrast

media in anesthetized cats. **American Journal of Veterinary Research**, v. 69, n. 10, 1274-1278, 2008b.

PUCELIKOVA, T.; DANGAS, G.; MEHRAN, R. Contrast-induced nephropathy. **Catheterization and Cardiovascular Interventions**, v. 71, n. 1, p. 62-72, 2008.

RUDNICK, M. R.; PALEVSKY, P. M.; SHERIDAN, A. M. Prevention of contrast induce nephropathy (acute renal failure). **UpToDate,** 2014. Disponível em: <http://www.uptodate.com/contents/prevention-of-contrast-induced-nephropathy>. Acesso em: 20 mar. 2014.

SILVA, R. G.; SILVA, N. G.; LUCCHESI, F.; BURDMANN, E. A. Prevenção de nefrotoxicidade por contraste com solução de bicarbonato - resultados preliminares e revisão da literatura. **Jornal Brasileiro de Nefrologia**, v. 32, n. 3, p. 292-302, 2010.

THOMSEN, H. S. Guidelines for Contrast Media from the European Society of Urogenital Radiology. **American Journal of Roentgenology**, v. 181, n. 6, p. 1463-1471, 2003.

THOMSEN, H. S.; MORCOS, S. K.; BARRETT, B. J. Contrast-Induced Nephropathy. The wheel has turned 360 degrees. **Acta Radiologica**,v. 49, p. 646-657, 2008.

7 Considerações gerais

"Você não sabe o quanto eu caminhei, pra chegar até aqui."

Da Gama & Toni Garrido

7 CONSIDERAÇÕES GERAIS

Atualmente, com a evolução tecnológica e melhores condições de diagnóstico e tratamento, os pequenos animais são frequentemente submetidos a procedimentos de imagem, como a tomografia computadorizada com administração intravenosa de MCI. Entretanto, como estas substâncias não são inócuas, o entendimento de suas propriedades físico-químicas, bem como o mecanismo etiológico de possíveis reações adversas é primordial para que a escolha seja adequada e a utilização feita de forma segura e racional.

Neste estudo, a compreensão da fisiopatologia da NIC foi fundamental para que a análise da dinâmica vascular e da integridade renais, por meio do índice de resistividade intrarrenal e da razão GGT:C urinária, pudessem comprovar indiretamente que o MCI não iônico isosmolar (iodixanol) apresenta menor potencial nefrotóxico, em relação ao MCI não iônico de baixa osmolaridade (iohexol), na dose de 600mgI/kg/IV, constituindo opção favorável em pacientes de risco da espécie canina, e consequentemente, medida preventiva ao desenvolvimento da NIC.

Embora o reconhecimento da forma subclínica da NIC seja realizado por meio da concentração sérica de creatinina, a redução da perfusão renal, detectada pela ultrassonografia Doppler colorido e de amplitude, evidenciou que pode ser preditiva desta nefropatia. Portanto, esta técnica parece ser promissora para avaliar pacientes com fatores de riscos potenciais para o desenvolvimento da NIC, logo após a utilização intravenosa de MCI.

De modo semelhante ao que ocorre na espécie humana, observou-se que o cão também é acometido pela NIC, sobretudo quando apresenta idade avançada, insuficiência cardíaca e disfunção renal preexistente.

Dessa forma, esta pesquisa despertou a necessidade de reconhecer os riscos dos animais submetidos ao exame de tomografia computadorizada com contraste no Serviço de Diagnóstico por Imagem do Departamento de Cirurgia junto ao Hospital Veterinário da FMVZ USP. Assim, elaborou-se questionário para verificar o perfil de risco dos pacientes (Apêndice I). Além disso, devido ao crescente número de exames de tomografia computadorizada e consequentemente, a maior possibilidade de ocorrerem reações adversas

aos contrastes, aprimorou-se o termo de esclarecimento, ciência e consentimento do responsável para aplicação do MCI (Apêndice J). Portanto, com o propósito de prevenir os efeitos nocivos da aplicação intravenosa dos MCI e a ocorrência de NIC e alertar os responsáveis dos pacientes, o questionário de perfil de risco e o termo de ciência serão incorporados protocolarmente ao atendimento.

Este estudo demonstrou que a ultrassonografia Doppler pulsado foi capaz de detectar variações da resistência vascular intrarrenal, que refletiram um importante mecanismo secundário à aplicação intravenosa de MCI em cães. No entanto, para que isso fosse possível foi necessário contornar a dificuldade de captação do sinal Doppler e obtenção de traçados espectrais do rim direito, validando-se a aferição dos índices hemodinâmicos somente do rim esquerdo para monitorar a resposta renal à infusão de MCI. Esta técnica pôde ser aplicada, pois a morfometria, morfologia, ecogenicidade cortical e perfusão de ambos os rins foram consideradas semelhantes na abordagem inicial. Devido à efetividade da técnica e a comprovada redução do tempo de avaliação, recomenda-se sua utilização no estudo da hemodinâmica intrarrenal da espécie canina, em condições fisiopatológicas específicas ou após a administração de outros fármacos nefrotóxicos, principalmente se forem necessárias múltiplas aferições.

Referências

BAROZZI, L.; VALENTINO, M.; SANTORO, A.; MANCINI, E.; PAVLICA, P. Renal ultrasonography in critically ill patients. **Critical Care Medicine**, v. 35, n. 5, p. S198-S205, 2007.

CHOI, J.; LEE, H.; CHANG, D.; LEE, K.; CHOI, K.; YOON, J. Effect of dopamine on excretory urography image quality and the prevention of contrast induced nephropathy in dogs. **Journal of Veterinary Medical Science**, v. 63, p. 383-388, 2001.

DALEY, C. A.; FINN-BODNER, S.; LENZ, S. Contrast-induced renal failure documented by color-Doppler imaging in a dog. **Journal of the American Animal Hospital Association**, v. 30, n. 1, p. 33-37, 1994.

DUAN, S. B.; WU, H. W.; LUO, J. A.; LIU, F. Y. Assessment of renal function in the early stages of nephrotoxicity induced by iodinated contrast media. **Nephron**, n. 83, p. 122-125, 1999.

FINCO, D. R. Association of systemic hypertension with renal injury in dogs with induced renal failure. **Journal of Veterinary Internal Medicine,** v. 18, p. 289-294, 2004.

GRAUER, G. F.; GRECO, D. S.; BEHREND, E. N.; MANI, I.; FETTMAN, M. J.; ALLEN, T. A. Estimation of quantitative enzymuria in dogs with gentamicin-induced nephrotoxicosis using enzyme/creatinine ratios from spot urine samples. **Journal of Veterinary Internal Medicine**, v. 9, p. 324-327, 1995.

HETZEL, G. R.; MAY, P.; HOLLENBECK, M.; VOICULESCI, A.; MÖDDER, U.; GRABENSEE, B. Assessment of radiocontrast media induced renal vasoconstriction by color coded duplex sonography. **Renal Failure**, v. 23, n. 1, p. 77-83, 2001.

IHLE, S. L.; KOSTOLICH, M. Acute renal failure associated with contrast medium administration in a dog. **Journal of the American Veterinary Association**, v. 199, n. 7, p. 899-901, 1991.

INTERNATIONAL RENAL INTEREST SOCIETY. 2013. Disponível em: <http://www.iris-kidney.com/_downloads/IRIS%20GRADING%20OF%20ACUTE%20KIDNEY%20INJURY%20(final).pdf>. Acesso em: 14 set. 2013.

INTERNATIONAL SMALL ANIMAL CARDIAC HEALTH COUNCIL. Appendix A. Recommendations for diagnosis of heart disease and treatment of heart failure in small animals. In: FOX, P. R.; SISON, D.; MOÏSE, N. S. (Ed.). **Textbook of canine and feline cardiology**. 2. ed. Philadelphia: W. B. Saunders Company, 1999. p. 883-901.

KARAGUZEL, E.; KAYA, M.; BUMIN, A.; AYYIDIZ, A. Ginkgo Biloba extract maintains renal perfusion in partial unilateral ureteral obstructions. **Bulletin of the Veterinary Institute in Pulawy**, v. 55, p. 273-279, 2011.

KIRBERGER, R. M.; CASSEL, N.; CARSTENS, A.; GODDARD, A. The effects of repeated intravenous iohexol administration on renal function in healthy beagles – a preliminary report. **Acta Veterinaria Scandinavica**, v. 54, n. 47, p. 1-11, 2012.

KRAMER, C. K.; LEITÃO, C. B.; CANANI, L. H.; GROSS, J. L.; SILVEIRO, S. P. Nefropatia induzida por contraste: medidas de prevenção. **Revista do Hospital das Clínicas de Porto Alegre**, v. 28, n. 1, p. 33-36, 2008.

LATIMER, K. S. **Duncan & Prasses's veterinary laboratory medicine:** clinical pathology. 5. ed. Iowa: Willey-Blackwell, 2011.

LEES, G. E. Early diagnosis of renal disease and renal failure. **Veterinary Clinics of North America:** small animal practice. v. 34, p. 867-885, 2004.

MARESCHAL, A.; D´ANJOU, M. A.; MOREAU, M.; ALEXANDRE, K.; BEAUREGARD, G. Ultrasonografic measurement of kidney-to-aorta ratio as a method of estimating renal size in dogs. **Veterinary Radiology and Ultrasound**. v. 48, n. 5, p. 434-438, 2007.

MELO, M. B.; VEADO, J. C. C.; SILVA, E. F.; MOREIRA, S. M.; PASSOS, L. M. F. Dopplerfluxometria das artérias renais: valores normais das velocidades sistólica e diastólica e do índice resistivo nas artérias renais principais. **Arquivos Brasileiros de Medicina Veterinária e Zootecnia**, v. 58, n. 4, p. 691-693, 2006.

MEURS, K. M.; MILLER, M. W.; SLATER, M. R. GLAZE, K. Arterial blood pressure measurement in a population of healthy geriatric dogs. **Journal of the American Animal Hospital Association**, v. 36, p. 497-500, 2000.

MORROW, K. L.; SALMAN, M. D.; LAPPIN, M. R.; WRIGLEY, R. Comparison of the resistive index to clinical parameters in dogs with renal disease. **Veterinary Radiology & Ultrasound**, v. 37, n. 3, p. 193-199, 1996.

NOVELLAS, R.; ESPADA, Y.; GOPEGUI, R. R. Doppler ultrasonographic estimation of renal and ocular resistive and pulsatility indices in normal dogs and cats, **Veterinary Radiology & Ultrasound,** v. 48, n. 1, p. 69-73, 2007.

SHAKOURIRAD, A.; ATAEEFAR, M.; JOZAGUI, S. Assessment of the effect of radio contrast media on resistive index of renal artery by color Doppler sonography. **Saudi Journal of Kidney Diseases and Transplantation**, v. 20, p. 91-96, 2009.

SIMONI, R. Total protein. In: VADEN, S. L.; KNOLL, J. S.; SMITH, F. W. K. J.; TILLEY, L. P. **Blackwell's five-minute veterinary consult:** laboratory tests and diagnostic procedures canine & feline. Iowa: Wiley-Blackwell, 2009. p. 634-635.

TRIPATHY, N. K.; GREGORY, C. R.; LATIMER, K. S. Urinary System. In: LATIMER, K. S. **Duncan & Prasses's veterinary laboratory medicine:** clinical pathology. 5. ed. Iowa: Willey-Blackwell, 2011.

ULTRAMARI, F. T.; BUENO, R. R. L.; CUNHA, C. L. P.; ANDRADE, P. M. P. A.; NERCOLINI, D. C.; TARASTCHUK, J. C. E.; FAIDIGA, A. M.; MELNIK, G.; GUÉRIOS, E. E. Nefropatia induzida pelos meios de contraste radiológico após cateterismo cardíaco diagnóstico e terapêutico. **Arquivos Brasileiros de Cardiologia**, v. 87, n. 3, p. 378-390, 2006.

WUNN, D. Glucose. In: VADEN, S. L.; KNOLL, J. S.; SMITH, F. W. K. J.; TILLEY, L. P. **Blackwell's five-minute veterinary consult:** laboratory tests and diagnostic procedures canine & feline. Iowa: Wiley-Blackwell, 2009. p. 347-349.

Apêndices

"Não julgue cada dia pela colheita que você obtém, mas pelas sementes que você planta."

Robert Louis Stevenson

APÊNDICE A – Declaração de liberação de direitos autorais do artigo científico correspondente ao texto do Capítulo 2

REVISTA
ACADÊMICA
PEER REVIEW
Ciências Agrárias e Ambientais

ISSN 0103-989X

EDITORA CHAMPAGNAT

DECLARAÇÃO

Declaro para os devidos fins, a quem interessar, que o artigo **"Meios de contraste iodado: propriedades físico-químicas e reações adversas"**, submetido pela Sra. **Claudia Matsunaga Martin**, foi originalmente publicado na revista Acadêmica: Ciências Agrárias e Ambientais, e encontra-se disponível no volume 12, número 3, ano 2014.

Aproveito a ocasião para informar que os autores deste mesmo artigo foram dispensados da cessão dos direitos autorais, sob a alegação de que primeira autora e demais coautores estão em comum acordo quanto a inclusão do artigo, em sua integralidade, na tese de doutorado da autora mencionada, garantindo ainda não haver conflito de interesses.

Assim, reitera-se a concessão de autorização para a distribuição não-exclusiva da versão do trabalho publicada nesta revista (ex.: publicar em repositório institucional ou como capítulo de dissertação/tese), com reconhecimento de autoria e publicação inicial na revista Acadêmica.

Sem nada mais a declarar, e que a declaração produza os efeitos desejados, segue datada e assinada por mim e pela primeira autora do artigo.

São José dos Pinhais, 06 de Abril de 2015.

Claudia Matsunaga Martin

Prof. Dr. Humberto Maciel França Madeira
Editor Chefe

Claudia Matsunaga Martin
1ª. Autora

Revista ACADÊMICA: Ciências Agrárias e Ambientais
Rodovia BR 376 - Km 14 - Costeira - CEP: 83010-500
São José dos Pinhais - Paraná - Brasil

APÊNDICE B – Declaração de liberação de direitos autorais do artigo científico correspondente ao texto do Capítulo 3

REVISTA
ACADÊMICA
PEER REVIEW
Ciências Agrárias e Ambientais

ISSN 0103-989X

EDITORA CHAMPAGNAT

DECLARAÇÃO

Declaro para os devidos fins, a quem interessar, que o artigo **"Nefropatia induzida por contraste iodado"**, submetido pela Sra. **Claudia Matsunaga Martin**, foi originalmente publicado na revista Acadêmica: Ciências Agrárias e Ambientais, e encontra-se disponível no volume 12, número 4, ano 2014.

Aproveito a ocasião para informar que os autores deste mesmo artigo foram dispensados da cessão dos direitos autorais, sob a alegação de que primeira autora e demais coautores estão em comum acordo quanto a inclusão do artigo, em sua integralidade, na tese de doutorado da autora mencionada, garantindo ainda não haver conflito de interesses.

Assim, reitera-se a concessão de autorização para a distribuição não-exclusiva da versão do trabalho publicada nesta revista (ex.: publicar em repositório institucional ou como capítulo de dissertação/tese), com reconhecimento de autoria e publicação inicial na revista Acadêmica.

Sem nada mais a declarar, e que a declaração produza os efeitos desejados, segue datada e assinada por mim e pela primeira autora do artigo.

São José dos Pinhais, 30 de Abril de 2015.

Claudia Matsunaga Martin

Prof. Dr. Humberto Maciel França Madeira
Editor Chefe

Claudia Matsunaga Martin
1ª. Autora

Revista ACADÊMICA: Ciências Agrárias e Ambientais
Rodovia BR 376 - Km 14 - Costeira - CEP: 83010-500
São José dos Pinhais - Paraná - Brasil

APÊNDICE C – Documento de submissão do artigo científico correspondente ao texto do Capítulo 4

RES: Submissão de artigo científico - "Ultrassonografia modo B e Doppler na avaliação renal de cães após administração intravenosa de meio de contraste iodado: validação da técnica", Trabalho 4073 MF 7 de Janeiro de 2015 9:32

De: Jurgen Dobereiner

Para: cmartin@usp.br

Prezada Dra. Cláudia,

O seu artigo foi registrado como **Trabalho 4073 MF.**

Atenciosamente,

Jürgen Döbereiner
Editor Pesq. Vet. Bras.

De: cmartin@usp.br [mailto:cmartin@usp.br]
Enviada em: domingo, 4 de janeiro de 2015 15:51
Para: Jurgen Dobereiner
Assunto: Submissão de artigo científico - "Ultrassonografia modo B e Doppler na avaliação renal de cães após administração intravenosa de meio de contraste iodado: validação da técnica"
Prioridade: Alta

Prezado Dr. Jürgen Döbereiner,

Boa tarde.

Por meio deste e-mail, estou submetendo o arquivo de texto e as figuras, do artigo intitulado: "Ultrassonografia modo B e Doppler na avaliação renal de cães após administração intravenosa de meio de contraste iodado: validação da técnica", para avaliação e possível publicação no periódico Pesquisa Veterinária Brasileira.

Atenciosamente,
Cláudia.

--
Cláudia Matsunaga Martin, MV, Ms.
CRMV-SP 12.583
http://lattes.cnpq.br/6999012266517182

APÊNDICE D – Quadro demonstrativo do perfil individual (gênero, raça, peso, idade), categorização da insuficiência cardíaca, concentração sérica de creatinina e finalidade do exame de tomografia computadorizada, de cada cão avaliado, na abordagem inicial (momento T0) – São Paulo - 2015

Grupo	Cão	Gênero	Raça	Peso (kg)	Idade	Insuficiência cardíaca*	Creatinina sérica (mg/dL)**	Localização da neoformação em estudo de viabilidade de ressecção cirúrgica pela tomografia computadorizada
Iohexol (GIH)	**1**	F	poodle	4,8	17 anos	Ia	0,80	maxila
	2	M	SDR	12,0	12 anos	Ia	1,30	mandíbula
	3	F	poodle	9,3	14 anos	...	0,55	fígado
	4	F	SDR	6,0	8 anos e 5 meses	Ia	0,71	mandíbula
	5	M	cocker spaniel inglês	15,0	14 anos	Ib	1,10	maxila
	6	F	SDR	17,5	13 anos e 2 meses	Ia	1,16	glândula salivar
	7	F	beagle	11,5	10 anos e 9 meses	...	0,71	partes moles (membro pélvico)
	8	F	labrador retriever	39,0	10 anos e 2 meses	...	0,85	partes moles (região torácica)
	9	F	chow chow	21,0	10 anos	...	0,79	partes moles (região torácica)
	10	F	poodle	4,5	14 anos e 2 meses	Ib	0,69	partes moles (região torácica)
	11	F	labrador retriever	35,0	13 anos e 9 meses	Ia	1,38	partes moles (flanco)
Iodixanol (GID)	**12**	F	SDR	17,2	15 anos e 4 meses	Ib	0,60	partes moles (região axilar e face interna de membro torácico)
	13	F	SDR	26,5	10 anos e 8 meses	...	1,40	tireoide
	14	F	SDR	16,0	12 anos e 3 meses	Ia	0,96	tireoide
	15	M	SDR	26,8	12 anos e 3 meses	...	0,80	partes moles (região axilar)
	16	F	cocker spaniel inglês	14,8	12 anos	Ib	0,57	partes moles (região perineal)
	17	M	labrador retriever	50,0	12 anos e 3 meses	Ia	0,98	partes moles (flanco)
	18	M	SDR	14,4	13 anos e 9 meses	Ia	0,76	pulmão

Fonte: (MARTÍN, C. M., 2015)

Legenda: M=macho; F=fêmea; SDR=sem definição racial

*classificação de insuficiência cardíaca, segundo a *International Small Animal Cardiac Health Council*

... = ausência de sinais compatíveis com insuficiência cardíaca

**valor de referência limítrofe para a creatinina sérica: 1,40 mg/dL (LEES, 2004)

APÊNDICE E - Tabela Excel apresentando dados morfométricos, morfológicos e de ecogenicidade cortical individuais dos cães do presente estudo e valores de referência utilizados para estas variáveis - São Paulo - 2015

Grupo	Cão	Momentos de avaliação	Morfometria Renal											Morfologia Renal								Ecogenicidade Cortical	
			Aorta	Rim direito					Rim esquerdo					Rim direito				Rim esquerdo				Rim direito	Rim esquerdo
			Diâmetro (cm)	Comprimento (cm)	Altura (cm)	Largura (cm)	Volume (cm3)	Razão RimD/aorta*	Comprimento (cm)	Altura (cm)	Largura (cm)	Volume (cm3)	Razão RimE/aorta*	Regularidade de contornos	Definição corticomedular	Arquitetura	Escore morfologia	Regularidade de contornos	Definição corticomedular	Arquitetura	Escore morfologia	Ecogenicidade cortical	Ecogenicidade cortical
Iohexol (GIH)	1	T0	0,58	3,43	2,10	1,80	6,78	5,91	3,62	2,20	1,90	7,91	6,24	regulares	definida	preservada	1	regulares	definida	preservada	1	(1) preservada	(1) preservada
		T1	0,58	3,54	2,20	1,90	7,74	6,10	3,71	2,30	1,80	8,03	6,40	regulares	definida	preservada	1	regulares	definida	preservada	1	(1) preservada	(1) preservada
		T2	0,56	3,62	1,90	2,00	7,19	6,46	3,65	2,10	1,90	7,62	6,52	regulares	definida	preservada	1	regulares	definida	preservada	1	(1) preservada	(1) preservada
		T3	0,57	3,51	2,10	1,90	7,32	6,16	3,52	2,10	1,90	7,35	6,18	regulares	definida	preservada	1	regulares	definida	preservada	1	(1) preservada	(1) preservada
	2	T0	0,69	4,82	3,50	3,10	27,35	6,99	5,02	3,30	3,00	25,99	7,28	irregulares	indefinida	preservada	2	irregulares	indefinida	preservada	2	(2) aumentada	(2) aumentada
		T1	0,69	5,10	3,60	3,20	30,73	7,39	5,38	3,50	3,10	30,53	7,80	irregulares	indefinida	preservada	2	irregulares	indefinida	preservada	2	(2) aumentada	(2) aumentada
		T2	0,70	5,00	3,00	2,90	22,75	7,14	4,97	3,10	2,90	23,37	7,10	irregulares	indefinida	preservada	2	irregulares	indefinida	preservada	2	(2) aumentada	(2) aumentada
		T3	0,70	4,90	3,10	3,00	23,83	7,00	5,23	3,10	2,90	24,59	7,47	irregulares	indefinida	preservada	2	irregulares	indefinida	preservada	2	(2) aumentada	(2) aumentada
	3	T0	0,73	5,98	3,60	2,90	32,65	8,19	5,39	3,30	2,60	24,19	7,38	irregulares	indefinida	preservada	2	irregulares	indefinida	preservada	2	(2) aumentada	(2) aumentada
		T1	0,72	5,61	3,20	2,70	25,35	7,79	5,67	3,30	2,80	27,40	7,88	irregulares	indefinida	preservada	2	irregulares	indefinida	preservada	2	(2) aumentada	(2) aumentada
		T2	0,72	5,76	3,40	2,70	27,65	8,00	5,43	3,20	2,60	23,63	7,54	irregulares	indefinida	preservada	2	irregulares	indefinida	preservada	2	(2) aumentada	(2) aumentada
		T3	0,71	6,05	3,20	2,80	28,35	8,52	5,21	3,10	2,70	22,81	7,34	irregulares	indefinida	preservada	2	irregulares	indefinida	preservada	2	(2) aumentada	(2) aumentada
	4	T0	0,55	4,08	2,60	2,80	15,53	7,42	4,50	2,50	2,90	17,06	8,18	regulares	definida	preservada	1	regulares	definida	preservada	1	(1) preservada	(1) preservada
		T1	0,52	4,34	2,60	2,90	17,11	8,35	4,48	2,50	2,90	16,99	8,62	regulares	definida	preservada	1	regulares	definida	preservada	1	(1) preservada	(1) preservada
		T2	0,52	4,54	2,70	2,90	18,59	8,73	4,62	2,60	3,00	18,85	8,88	regulares	definida	preservada	1	regulares	definida	preservada	1	(1) preservada	(1) preservada
		T3	0,52	4,03	2,80	3,10	18,29	7,75	4,69	2,60	3,10	19,77	9,02	regulares	definida	preservada	1	regulares	definida	preservada	1	(1) preservada	(1) preservada
	5	T0	0,84	6,67	3,90	3,70	50,34	7,94	6,90	3,80	3,60	49,37	8,21	irregulares	indefinida	preservada	2	irregulares	indefinida	preservada	2	(4) mista (aumentada, raros microcistos/infartos)	(4) mista (aumentada, raros microcistos/infartos)
		T1	0,85	6,80	4,10	3,60	52,49	8,00	6,82	4,00	3,60	51,36	8,02	irregulares	indefinida	preservada	2	irregulares	indefinida	preservada	2	(4) mista (aumentada, raros microcistos/infartos)	(4) mista (aumentada, raros microcistos/infartos)
		T2	0,84	6,74	4,10	3,70	53,47	8,02	7,00	4,00	3,80	55,65	8,33	irregulares	indefinida	preservada	2	irregulares	indefinida	preservada	2	(4) mista (aumentada, raros microcistos/infartos)	(4) mista (aumentada, raros microcistos/infartos)
		T3	0,83	6,62	4,10	3,60	51,10	7,98	6,70	3,80	3,70	49,27	8,07	irregulares	indefinida	preservada	2	irregulares	indefinida	preservada	2	(4) mista (aumentada, raros microcistos/infartos)	(4) mista (aumentada, raros microcistos/infartos)
		T4*	0,82	6,71	4,00	3,62	50,82	8,18	6,80	3,90	3,60	49,93	8,29	irregulares	indefinida	preservada	2	irregulares	indefinida	preservada	2	(4) mista (aumentada, raros microcistos/infartos)	(4) mista (aumentada, raros microcistos/infartos)
	6*	T0	0,79	5,62	3,90	2,80	32,10	7,11	5,48	3,43	3,81	37,45	6,94	irregulares	indefinida	preservada	2	irregulares	indefinida	preservada	2	(4) mista (aumentada com cistos)	(4) mista (aumentada com cistos)
		T1	0,81	5,98	3,66	2,85	32,62	7,38	5,92	3,30	3,73	38,11	7,31	irregulares	indefinida	preservada	2	irregulares	indefinida	preservada	2	(4) mista (aumentada com cistos)	(4) mista (aumentada com cistos)
		T2	0,78	5,77	4,02	3,00	36,39	7,40	5,81	3,48	3,25	34,37	7,45	irregulares	indefinida	preservada	2	irregulares	indefinida	preservada	2	(4) mista (aumentada com cistos)	(4) mista (aumentada com cistos)
		T3	0,79	5,51	3,43	2,84	28,07	6,97	5,68	3,30	3,38	33,13	7,19	irregulares	indefinida	preservada	2	irregulares	indefinida	preservada	2	(4) mista (aumentada com cistos)	(4) mista (aumentada com cistos)
	7*	T0	0,79	5,75	3,19	2,81	26,96	7,28	5,16	2,76	3,80	28,30	6,53	regulares	definida	preservada	1	regulares	definida	preservada	1	(1) preservada	(1) preservada
		T1	0,79	5,60	3,55	2,94	30,57	7,09	5,31	2,78	3,52	27,18	6,72	regulares	definida	preservada	1	regulares	definida	preservada	1	(1) preservada	(1) preservada
		T2	0,78	5,19	2,61	3,14	22,25	6,65	5,48	2,85	3,03	24,75	7,03	regulares	definida	preservada	1	regulares	definida	preservada	1	(1) preservada	(1) preservada
		T3	0,79	5,45	3,22	3,08	28,27	6,90	5,31	2,76	3,78	28,97	6,72	regulares	definida	preservada	1	regulares	definida	preservada	1	(1) preservada	(1) preservada
	8*	T0	1,16	7,72	3,65	3,46	50,99	6,66	7,92	4,03	4,00	66,77	6,83	regulares	definida	preservada	1	regulares	definida	preservada	1	(4) mista (pontos hiperecogênicos)	(4) mista (pontos hiperecogênicos)
		T1	1,18	7,85	4,06	3,93	65,51	6,65	8,13	4,73	4,23	85,07	6,89	regulares	definida	preservada	1	regulares	definida	preservada	1	(4) mista (pontos hiperecogênicos)	(4) mista (pontos hiperecogênicos)
		T2	1,16	7,37	3,81	3,80	55,81	6,35	7,72	4,25	4,00	68,64	6,66	regulares	definida	preservada	1	regulares	definida	preservada	1	(4) mista (pontos hiperecogênicos)	(4) mista (pontos hiperecogênicos)
		T3	1,16	7,55	3,68	3,77	54,78	6,51	7,33	3,94	3,90	58,91	6,32	regulares	definida	preservada	1	regulares	definida	preservada	1	(4) mista (pontos hiperecogênicos)	(4) mista (pontos hiperecogênicos)
	9*	T0	0,83	6,54	3,38	3,88	44,86	7,88	6,62	3,75	3,13	40,64	7,98	regulares	definida	preservada	1	regulares	definida	preservada	1	(1) preservada	(1) preservada
		T1	0,85	6,87	3,21	3,59	41,41	8,08	6,99	4,00	3,10	45,33	8,22	regulares	definida	preservada	1	regulares	definida	preservada	1	(1) preservada	(1) preservada
		T2	0,84	6,91	3,41	3,39	41,78	8,23	6,88	3,92	3,40	47,96	8,19	regulares	definida	preservada	1	regulares	definida	preservada	1	(1) preservada	(1) preservada
		T3	0,83	6,71	3,15	3,49	38,58	8,08	6,85	3,87	3,27	45,34	8,25	regulares	definida	preservada	1	regulares	definida	preservada	1	(1) preservada	(1) preservada
	10*	T0	0,64	3,96	1,98	2,52	10,31	6,19	3,79	2,35	2,46	11,44	5,92	regulares	definida	preservada	1	regulares	definida	preservada	1	(1) preservada	(1) preservada
		T1	0,66	4,32	2,20	2,42	12,01	6,55	4,21	2,28	2,42	12,11	6,38	regulares	definida	preservada	1	regulares	definida	preservada	1	(1) preservada	(1) preservada
		T2	0,65	4,19	1,91	2,27	9,49	6,44	4,07	2,16	2,53	11,65	6,26	regulares	definida	preservada	1	regulares	definida	preservada	1	(1) preservada	(1) preservada
		T3	0,64	3,93	1,85	2,50	9,50	6,13	4,04	2,10	2,52	11,16	6,31	regulares	definida	preservada	1	regulares	definida	preservada	1	(1) preservada	(1) preservada
	11*	T0	1,02	6,16	3,61	2,81	32,64	6,04	5,74	3,80	2,69	30,72	5,63	irregulares	definida	preservada	2	irregulares	definida	preservada	2	(2) aumentada	(2) aumentada
		T1	1,02	6,65	3,86	2,92	39,13	6,52	5,84	3,74	2,80	31,98	5,73	irregulares	definida	preservada	2	irregulares	definida	preservada	2	(2) aumentada	(2) aumentada
		T2	1,03	6,69	3,89	2,88	39,18	6,49	5,95	3,62	3,07	34,58	5,78	irregulares	definida	preservada	2	irregulares	definida	preservada	2	(2) aumentada	(2) aumentada
		T3	1,13	6,85	3,91	2,80	39,16	6,06	6,17	3,77	2,45	29,76	5,46	irregulares	definida	preservada	2	irregulares	definida	preservada	2	(2) aumentada	(2) aumentada
Iodixanol (GID)	12	T0	0,88	6,42	3,25	3,33	36,34	7,30	6,09	3,60	3,19	36,58	6,92	regulares	definida	preservada	1	regulares	definida	preservada	1	(4) mista (aumentada, foco de mineralização)	(4) mista (aumentada, foco de mineralização/microcisto)
		T1	0,88	6,51	3,24	3,30	36,40	7,40	6,33	3,29	3,31	36,05	7,19	regulares	definida	preservada	1	regulares	definida	preservada	1	(4) mista (aumentada, foco de mineralização)	(4) mista (aumentada, foco de mineralização/microcisto)
		T2	0,89	6,40	3,23	3,39	36,65	7,19	6,12	3,62	3,16	36,61	6,88	regulares	definida	preservada	1	regulares	definida	preservada	1	(4) mista (aumentada, foco de mineralização)	(4) mista (aumentada, foco de mineralização/microcisto)
		T3	0,88	6,60	3,49	3,08	37,08	7,50	6,18	3,60	3,24	37,70	7,02	regulares	definida	preservada	1	regulares	definida	preservada	1	(4) mista (aumentada, foco de mineralização)	(4) mista (aumentada, foco de mineralização/microcisto)
	13	T0	0,89	7,60	5,00	3,75	74,53	8,54	7,50	4,90	3,86	74,19	8,43	regulares	definida	preservada	1	regulares	definida	preservada	1	(2) aumentada	(2) aumentada
		T1	0,87	7,70	4,70	3,90	73,82	8,85	7,40	4,40	4,32	73,56	8,51	regulares	definida	preservada	1	regulares	definida	preservada	1	(2) aumentada	(2) aumentada
		T2	0,89	7,70	4,70	3,95	74,76	8,65	7,56	4,70	4,00	74,33	8,49	regulares	definida	preservada	1	regulares	definida	preservada	1	(2) aumentada	(2) aumentada
		T3	0,87	7,60	5,00	3,75	74,53	8,74	7,66	4,96	3,76	74,71	8,80	regulares	definida	preservada	1	regulares	definida	preservada	1	(2) aumentada	(2) aumentada
	14	T0	0,71	5,40	2,95	3,51	29,24	7,61	5,30	2,91	3,72	30,01	7,46	regulares	definida	preservada	1	regulares	definida	preservada	1	(2) aumentada	(2) aumentada
		T1	0,70	5,55	3,50	3,05	30,99	7,93	5,47	3,21	3,27	30,03	7,81	regulares	definida	preservada	1	regulares	definida	preservada	1	(2) aumentada	(2) aumentada
		T2	0,70	5,50	3,01	3,40	29,44	7,86	5,56	3,28	3,10	29,57	7,94	regulares	definida	preservada	1	regulares	definida	preservada	1	(2) aumentada	(2) aumentada
		T3	0,71	5,34	2,91	3,57	29,01	7,52	5,33	3,28	3,25	29,72	7,51	regulares	definida	preservada	1	regulares	definida	preservada	1	(2) aumentada	(2) aumentada
	15	T0	0,80	7,30	3,34	3,35	42,72	9,13	7,30	3,40	3,31	42,97	9,13	regulares	definida	preservada	1	regulares	definida	preservada	1	(1) preservada	(1) preservada
		T1	0,81	7,60	3,40	3,15	42,57	9,38	7,40	3,22	3,41	42,50	9,14	regulares	definida	preservada	1	regulares	definida	preservada	1	(1) preservada	(1) preservada
		T2	0,80	7,40	3,35	3,30	42,79	9,25	7,27	3,35	3,41	43,43	9,09	regulares	definida	preservada	1	regulares	definida	preservada	1	(1) preservada	(1) preservada
		T3	0,80	7,30	3,41	3,30	42,96	9,13	7,30	3,31	3,42	43,22	9,13	regulares	definida	preservada	1	regulares	definida	preservada	1	(1) preservada	(1) preservada
	16	T0	0,75	5,76	2,93	3,68	32,48	7,68	5,76	3,07	3,65	33,76	7,68	regulares	definida	preservada	1	regulares	definida	preservada	1	(1) preservada	(1) preservada
		T1	0,74	6,04	3,09	3,40	33,19	8,16	5,95	3,01	3,73	34,94	8,04	regulares	definida	preservada	1	regulares	definida	preservada	1	(1) preservada	(1) preservada
		T2	0,75	5,75	3,11	3,46	32,36	7,67	5,61	3,13	3,75	34,44	7,48	regulares	definida	preservada	1	regulares	definida	preservada	1	(1) preservada	(1) preservada
		T3	0,75	5,80	3,12	3,54	33,50	7,73	5,70	3,30	3,61	35,51	7,60	regulares	definida	preservada	1	regulares	definida	preservada	1	(1) preservada	(1) preservada
	17	T0	0,91	7,70	4,20	4,12	69,68	8,46	7,70	4,30	4,00	69,27	8,46	irregulares	definida	espessamento cortical	3	irregulares	definida	espessamento cortical	3	(2) aumentada	(2) aumentada
		T1	0,90	7,70	4,10	4,21	69,51	8,56	7,70	4,20	4,10	69,35	8,56	irregulares	definida	espessamento cortical	3	irregulares	definida	espessamento cortical	3	(2) aumentada	(2) aumentada
		T2	0,91	7,70	4,10	4,20	69,35	8,46	7,60	4,40	4,00	69,96	8,35	irregulares	definida	espessamento cortical	3	irregulares	definida	espessamento cortical	3	(2) aumentada	(2) aumentada
		T3	0,89	7,80	4,00	4,25	69,35	8,76	7,70	4,20	4,10	69,35	8,65	irregulares	definida	espessamento cortical	3	irregulares	definida	espessamento cortical	3	(2) aumentada	(2) aumentada
	18	T0	0,87	5,20	3,20	3,73	32,46	5,98	5,30	3,12	3,73	32,26	6,09	regulares	definida	preservada	1	regulares	definida	preservada	1	(4) mista (raros microcistos)	(4) mista (raros microcistos)
		T1	0,86	5,20	3,20	3,71	32,29	6,05	5,40	3,20	3,63	32,81	6,28	regulares	definida	preservada	1	regulares	definida	preservada	1	(4) mista (raros microcistos)	(4) mista (raros microcistos)
		T2	0,88	5,20	3,10	3,80	32,04	5,91	5,30	3,18	3,72	32,79	6,02	regulares	definida	preservada	1	regulares	definida	preservada	1	(4) mista (raros microcistos)	(4) mista (raros microcistos)
		T3	0,87	5,30	3,08	3,76	32,10	6,09	5,30	3,16	3,70	32,41	6,09	regulares	definida	preservada	1	regulares	definida	preservada	1	(4) mista (raros microcistos)	(4) mista (raros microcistos)
Legenda e valores de referência	*animais utilizados para validação da técnica	T0: antes do MCI T1: após 1,5h T2: após 24h T3: após 48h T4*: após 9 dias	*razão comprimento renal:diâmetro luminal da aorta abdominal em cães adultos: 5,5 - 9,1 MARESCHAL et al., 2007 OBS.: valores em fonte de cor cinza não foram utilizados na análise estatística											(1) preservada: ausência de alterações de contornos, de definição corticomedular e arquitetura (2) parcialmente preservada: alterações de contornos isolada ou associada a alteração de definição corticomedular com arquitetura preservada (3) não preservada: alteração de relação corticomedular isolada ou associada a dilatação da pelve, independente da classificação de contornos								(1) preservada (2) aumentada (3) reduzida (4) mista: presença de lesões focais que sugeriram cistos, infartos, pontos de mineralização ou fibrose (5) acentuadamente aumentada ou reduzida: mudanças bruscas de ecogenicidade em relação ao momento anterior	

APÊNDICE F - Tabela Excel apresentando dados de graduação de perfusão renal, hemodinâmica intrarrenal e hemodinâmica sistêmica (sinais vitais) individuais dos cães do presente estudo e valores de referência utilizados para estas variáveis - São Paulo - 2015

Grupo	Cão	Momentos de avaliação	Perfusão renal - Doppler Colorido		Perfusão renal - Doppler de Amplitude		Hemodinâmica intrarrenal - Índice de Resistividade								Hemodinâmica intrarrenal - Índice de Pulsatilidade								Hemodinâmica sistêmica (sinais vitais)			
			Rim direito	Rim esquerdo	Rim direito	Rim esquerdo	Rim direito				Rim esquerdo				Rim direito				Rim esquerdo				Frequência cardíaca (bpm)	PAS (mmHg)	PAD (mmHg)	PAM (mmHg)
			Grau de perfusão	Grau de perfusão	Grau de perfusão	Grau de perfusão	IR cranial	IR média	IR caudal	**IR RD***	IR cranial	IR média	IR caudal	**IR RE***	IP cranial	IP média	IP caudal	**IP RD***	IP cranial	IP média	IP caudal	**IP RE***				
Iohexol (GIH)	1	T0	3	3	3	3	NA	NA	NA	**NA**	0,67	0,68	0,68	**0,68**	NA	NA	NA	**NA**	1,20	1,27	1,21	**1,23**	130	120	90	100
		T1	3	3	3	3	NA	NA	NA	**NA**	0,76	0,75	0,76	**0,76**	NA	NA	NA	**NA**	1,24	1,36	1,35	**1,32**	95	110	70	83
		T2	3	3	3	3	NA	NA	NA	**NA**	0,71	0,72	0,68	**0,70**	NA	NA	NA	**NA**	1,02	1,32	1,27	**1,20**	130	120	90	100
		T3	3	3	3	3	NA	NA	NA	**NA**	0,71	0,76	0,7	**0,72**	NA	NA	NA	**NA**	1,20	1,34	1,32	**1,29**	120	150	120	130
	2	T0	3	3	3	3	NA	NA	NA	**NA**	0,70	0,74	0,77	**0,74**	NA	NA	NA	**NA**	1,60	1,61	1,60	**1,60**	120	130	70	90
		T1	3	3	3	3	NA	NA	NA	**NA**	0,84	0,87	0,86	**0,86**	NA	NA	NA	**NA**	2,78	2,68	2,70	**2,72**	120	125	65	85
		T2	3	3	3	3	NA	NA	NA	**NA**	0,80	0,74	0,88	**0,81**	NA	NA	NA	**NA**	1,79	1,88	1,89	**1,85**	130	153	86	108
		T3	3	3	3	3	NA	NA	NA	**NA**	0,67	0,72	0,79	**0,73**	NA	NA	NA	**NA**	1,34	1,51	1,54	**1,46**	115	131	72	92
	3	T0	3	3	3	3	NA	NA	NA	**NA**	0,63	0,71	0,74	**0,69**	NA	NA	NA	**NA**	1,40	1,47	1,41	**1,43**	87	150	90	110
		T1	3	3	3	3	NA	NA	NA	**NA**	0,69	0,70	0,74	**0,71**	NA	NA	NA	**NA**	1,31	1,30	1,39	**1,33**	93	157	98	118
		T2	3	3	3	3	NA	NA	NA	**NA**	0,67	0,70	0,66	**0,68**	NA	NA	NA	**NA**	1,32	1,48	1,46	**1,42**	136	144	87	106
		T3	3	3	3	3	NA	NA	NA	**NA**	0,65	0,68	0,68	**0,67**	NA	NA	NA	**NA**	1,33	1,09	1,20	**1,21**	95	151	90	110
	4	T0	3	3	3	3	NA	NA	NA	**NA**	0,67	0,65	0,64	**0,65**	NA	NA	NA	**NA**	1,20	1,46	1,36	**1,34**	171	162	78	106
		T1	3	3	3	3	NA	NA	NA	**NA**	0,60	0,58	0,61	**0,60**	NA	NA	NA	**NA**	1,25	1,37	1,26	**1,29**	115	151	85	107
		T2	3	3	3	3	NA	NA	NA	**NA**	0,68	0,68	0,70	**0,69**	NA	NA	NA	**NA**	1,45	1,62	1,40	**1,49**	108	165	87	113
		T3	3	3	3	3	NA	NA	NA	**NA**	0,68	0,69	0,68	**0,68**	NA	NA	NA	**NA**	1,78	1,77	1,49	**1,68**	102	163	91	115
	5	T0	3	3	3	3	NA	NA	NA	**NA**	0,63	0,55	0,52	**0,57**	NA	NA	NA	**NA**	0,85	0,94	0,95	**0,91**	140	210	129	156
		T1	2	2	2	2	NA	NA	NA	**NA**	0,68	0,65	0,70	**0,68**	NA	NA	NA	**NA**	1,62	1,67	1,62	**1,64**	135	178	102	127
		T2	3	3	3	3	NA	NA	NA	**NA**	0,65	0,61	0,70	**0,65**	NA	NA	NA	**NA**	1,30	1,24	1,34	**1,29**	118	232	135	167
		T3	3	3	3	3	NA	NA	NA	**NA**	0,59	0,61	0,63	**0,61**	NA	NA	NA	**NA**	1,19	1,18	1,20	**1,19**	118	211	118	149
		T4*	3	3	3	3	NA	NA	NA	**NA**	0,62	0,64	NO	**0,63**	NA	NA	NA	**NA**	1,00	1,15	NO	**1,08**	140	187	105	132
	6*	T0	2	2	2	2	NO	0,65	NO	**0,65**	0,61	0,65	0,62	**0,63**	NO	1,32	NO	**1,32**	1,33	1,38	1,35	**1,35**	148	200	108	139
		T1	2	2	2	2	NO	0,65	NO	**0,65**	NO	0,67	0,62	**0,65**	NO	1,08	NO	**1,08**	NO	1,22	1,13	**1,18**	133	201	99	133
		T2	2	2	2	2	NO	NO	0,66	**0,66**	NO	0,68	NO	**0,68**	NO	NO	1,34	**1,34**	NO	1,24	NO	**1,24**	118	224	112	149
		T3	2	2	2	2	NO	NO	NO	**NO**	0,63	0,60	0,60	**0,61**	NO	NO	NO	**NO**	1,30	1,10	1,22	**1,21**	125	196	108	137
	7*	T0	3	3	3	3	NO	NO	0,61	**0,61**	0,67	0,64	0,66	**0,66**	NO	NO	1,14	**1,14**	1,20	1,11	1,10	**1,14**	85	180	115	137
		T1	3	3	3	3	0,71	0,7	NO	**0,71**	0,69	NO	0,73	**0,71**	1,43	1,4	NO	**1,42**	1,43	NO	1,48	**1,46**	77	146	91	109
		T2	3	3	3	3	0,62	0,62	0,61	**0,62**	0,64	0,64	0,66	**0,65**	1,09	1,1	1,15	**1,11**	1,20	1,20	1,23	**1,21**	106	171	105	127
		T3	3	3	3	3	0,66	0,57	0,61	**0,61**	0,63	0,65	0,63	**0,64**	1,22	0,96	1,18	**1,12**	1,18	1,12	1,16	**1,15**	118	180	116	137
	8*	T0	3	3	3	3	0,57	0,54	0,55	**0,55**	0,55	0,65	0,55	**0,58**	0,81	0,75	0,84	**0,80**	0,89	0,89	0,90	**0,89**	118	168	69	102
		T1	3	3	3	3	0,57	0,63	0,58	**0,59**	0,63	0,63	0,58	**0,61**	1,29	1,09	1,02	**1,13**	1,11	1,13	1,29	**1,18**	98	155	89	111
		T2	3	3	3	3	0,6	0,56	0,56	**0,57**	0,61	0,60	0,58	**0,60**	0,96	0,89	0,89	**0,91**	0,98	0,92	0,89	**0,93**	121	168	73	105
		T3	3	3	3	3	0,57	0,56	0,57	**0,57**	0,55	0,63	0,56	**0,58**	0,91	0,89	0,92	**0,91**	0,94	1,07	0,93	**0,98**	118	159	88	112
	9*	T0	3	3	3	3	NO	NO	0,55	**0,55**	NO	0,56	0,54	**0,55**	NO	NO	0,93	**0,93**	NO	0,83	0,82	**0,83**	91	163	90	114
		T1	3	3	3	3	0,6	0,62	0,64	**0,62**	0,59	0,60	0,59	**0,59**	1,07	1,14	1,13	**1,11**	1,02	1,04	1,12	**1,06**	91	144	84	104
		T2	3	3	3	3	0,55	0,57	NO	**0,56**	0,52	0,54	0,55	**0,54**	0,82	0,85	NO	**0,84**	0,89	0,93	0,93	**0,92**	121	148	107	121
		T3	3	3	3	3	0,59	0,56	0,59	**0,58**	0,55	0,62	0,54	**0,57**	0,86	0,84	0,88	**0,86**	0,90	1,09	0,89	**0,96**	126	158	110	126
	10*	T0	3	3	3	3	NO	0,69	0,64	**0,67**	0,67	0,66	0,65	**0,66**	NO	1,31	1,22	**1,27**	1,31	1,30	1,30	**1,30**	144	159	97	118
		T1	3	3	3	3	NO	0,70	NO	**0,70**	NO	0,73	0,71	**0,72**	NO	1,50	NO	**1,50**	NO	1,56	1,55	**1,56**	117	155	87	110
		T2	3	3	3	3	NO	0,70	0,76	**0,73**	0,73	0,71	0,67	**0,70**	NO	1,53	1,50	**1,52**	1,55	1,65	1,60	**1,60**	100	150	90	110
		T3	3	3	3	3	NO	0,64	0,64	**0,64**	NO	0,66	0,62	**0,64**	NO	1,26	1,24	**1,25**	NO	1,29	1,10	**1,20**	90	157	95	116
	11*	T0	3	3	3	3	NO	0,62	0,61	**0,62**	0,59	0,61	0,61	**0,60**	NO	1,24	1,26	**1,25**	1,16	1,16	1,13	**1,15**	150	170	100	123
		T1	3	3	3	3	NO	0,64	0,64	**0,64**	0,62	0,63	0,64	**0,63**	NO	1,36	1,36	**1,36**	1,30	1,26	1,23	**1,26**	95	140	90	107
		T2	3	3	3	3	NO	0,60	NO	**0,60**	0,59	0,62	0,61	**0,61**	NO	1,32	NO	**1,32**	1,20	1,27	1,22	**1,23**	155	170	100	123
		T3	3	3	3	3	NO	0,59	NO	**0,59**	0,62	0,61	0,58	**0,60**	NO	1,08	NO	**1,08**	1,25	1,13	1,02	**1,13**	165	180	105	130
Iodixanol (GID)	12	T0	3	3	3	3	NO	0,65	0,62	0,64	NO	0,60	0,64	**0,62**	NO	1,26	1,09	1,17	NO	0,92	1,23	**1,07**	130	165	84	111
		T1	3	3	3	3	NO	NO	0,68	0,68	NO	0,68	0,68	**0,68**	NO	NO	1,44	1,44	NO	1,49	1,19	**1,34**	111	158	96	117
		T2	3	3	3	3	NO	0,60	0,58	0,59	NO	0,65	0,65	**0,65**	NO	0,95	1,10	1,02	NO	1,16	1,13	**1,15**	120	152	95	114
		T3	3	3	3	3	NO	0,68	0,64	0,66	0,71	0,64	0,61	**0,65**	NO	1,24	1,28	1,26	1,41	1,22	1,08	**1,23**	110	146	88	107
	13	T0	3	3	3	3	NO	0,66	0,72	0,69	0,71	0,72	0,70	**0,71**	NO	1,29	1,61	1,45	1,54	1,65	1,56	**1,58**	130	155	105	122
		T1	3	3	3	3	NO	0,68	0,72	0,70	NO	0,69	0,69	**0,69**	NO	1,46	1,72	1,59	NO	1,52	1,46	**1,49**	120	110	90	97
		T2	3	3	3	3	0,69	0,64	0,64	0,66	0,63	0,67	0,68	**0,66**	1,45	1,25	1,20	1,30	1,22	1,38	1,33	**1,31**	130	170	95	120
		T3	3	3	3	3	0,72	0,75	0,70	0,72	0,68	0,66	0,70	**0,68**	1,56	1,69	1,58	1,61	1,45	1,31	1,49	**1,42**	90	140	60	87
	14	T0	3	3	3	3	NO	0,61	NO	0,61	0,64	0,70	0,70	**0,68**	NO	1,06	NO	1,06	1,19	1,57	1,47	**1,41**	120	190	90	123
		T1	3	3	3	3	0,77	0,77	0,72	0,75	NO	0,75	0,73	**0,74**	1,73	1,71	1,50	1,65	NO	1,74	1,57	**1,66**	90	185	105	132
		T2	3	3	3	3	0,67	0,70	0,64	0,67	0,71	0,70	0,67	**0,69**	1,37	1,37	1,05	1,26	1,48	1,41	1,25	**1,38**	90	185	125	145
		T3	3	3	3	3	NO	NO	NO	NO	0,70	0,68	0,66	**0,68**	NO	NO	NO	NO	1,38	1,27	1,24	**1,30**	110	175	120	138
	15	T0	3	3	3	3	NO	0,63	0,56	0,60	0,59	0,58	0,60	**0,59**	NO	1,06	0,89	0,98	0,92	0,94	1,05	**0,97**	123	167	91	116
		T1	3	3	3	3	0,66	0,65	0,68	0,66	0,66	0,63	0,68	**0,66**	1,23	1,20	1,30	1,24	1,31	1,09	1,36	**1,25**	90	135	70	92
		T2	3	3	3	3	0,62	0,65	0,57	0,61	0,60	0,58	0,60	**0,59**	1,10	1,16	0,94	1,07	1,00	0,95	1,03	**0,99**	110	160	80	107
		T3	3	3	3	3	NO	0,63	0,54	0,59	0,59	0,60	0,58	**0,59**	NO	1,11	0,82	0,97	0,98	0,99	0,94	**0,97**	115	170	75	107
	16	T0	3	3	3	3	NO	0,65	0,65	0,65	0,65	0,61	NO	**0,63**	NO	1,12	1,17	1,15	1,20	1,11	NO	**1,16**	110	140	70	93
		T1	3	3	3	3	0,63	0,64	0,66	0,64	0,71	0,67	0,70	**0,69**	1,09	1,19	1,12	1,13	1,38	1,28	1,37	**1,34**	80	135	75	95
		T2	3	3	3	3	NO	0,64	0,63	0,64	0,6	0,68	0,64	**0,64**	NO	1,10	1,00	1,05	1,02	1,23	1,03	**1,09**	80	135	95	108
		T3	3	3	3	3	NO	0,70	0,56	0,63	0,69	0,64	0,64	**0,66**	NO	1,25	0,91	1,08	1,29	1,09	1,17	**1,18**	100	125	90	102
	17	T0	3	3	3	3	0,67	0,63	NO	0,65	0,64	0,68	0,69	**0,67**	1,26	1,10	NO	1,18	1,35	1,34	1,31	**1,33**	130	167	90	116
		T1	3	3	3	3	NO	0,59	0,60	0,60	0,63	0,58	0,72	**0,64**	NO	1,07	1,21	1,14	1,15	0,97	1,53	**1,22**	100	135	70	92
		T2	3	3	3	3	NO	0,63	0,59	0,61	0,64	0,64	0,70	**0,66**	NO	1,13	0,99	1,06	1,21	1,24	1,51	**1,32**	110	160	80	107
		T3	3	3	3	3	0,66	0,61	0,59	0,62	0,64	0,67	0,67	**0,66**	1,24	1,10	1,04	1,13	1,21	1,27	1,41	**1,30**	115	165	75	105
	18	T0	3	3	3	3	0,64	0,62	0,62	0,63	0,62	0,68	0,63	**0,64**	1,16	1,07	1,08	1,10	0,98	1,23	1,08	**1,10**	115	150	70	97
		T1	3	3	3	3	NO	0,64	0,59	0,62	0,66	0,58	0,63	**0,62**	NO	1,15	0,96	1,06	1,18	0,93	1,06	**1,06**	85	155	65	95
		T2	3	3	3	3	0,65	0,60	0,64	0,63	0,62	0,60	0,64	**0,62**	1,14	0,99	1,15	1,09	1,03	0,99	1,12	**1,05**	85	160	90	113
		T3	3	3	3	3	0,64	0,62	0,58	0,61	0,66	0,69	0,65	**0,67**	1,12	1,09	0,92	1,04	1,29	1,34	1,18	**1,27**	105	150	90	110
Legenda e valores de referência	*animais utilizados para validação da técnica	T0: antes do MCI T1: após 1,5h T2: após 24h T3: após 48h T4*: após 9 dias	grau 0: vasos renais não identificáveis grau 1: poucos vasos identificáveis na proximidade do hilo renal grau 2: vasos hilares e interlobares identificáveis na maior parte do parênquima grau 3: todos os vasos renais identificáveis do hilo até as artérias arqueadas/interlobulares em todo o parênquima renal				NA=não avaliado NO=não obtido *limite superior de normalidade para o índice de resistividade intrarrenal em cães adultos: 0,72 NOVELLAS; ESPADA; GOPEGUI, 2007 OBS.: valores em fonte de cor cinza não foram utilizados na análise estatística								NA=não avaliado NO=não obtido *limite superior de normalidade para o índice de pulsatilidade intrarrenal em cães adultos: 1,52 NOVELLAS; ESPADA; GOPEGUI, 2007 OBS.: valores em fonte de cor cinza não foram utilizados na análise estatística								70 a 130 FINCO, 2004	136 ± 16 MEURS et al., 2000	81 ± 9	101 ± 11

APÊNDICE G ï Tabela Excel apresentando dados laboratoriais relacionados à função e integridade renais individuais dos cães do presente estudo e valores de referência utilizados para estas variáveis - São Paulo - 2015

Grupo	Cão	Momentos de avaliação	Estado de hidratação		Função e integridade renais																	
			Hematócrito (%)	Proteína plasmática total (g/dL)	Bioquímica sérica		Exame de urina (físico)	Exame de urina (químico)			Exame de urina (sedimentoscopia)							Bioquímica urinária				
					Glicemia (mg/dL)	Creatinina sérica (mg/dL)	densidade urinária	proteína	glicose	outros*	hemácias	leucócitos	células	cilindros	cristais	bactérias	outros*	Proteína (mg/dL)	GGT (UI/L)	Creatinina (mg/dL)	RPC	GGT:C
Iohexol (GIH)	1	T0	57,4	7,4	89	0,80	1,027	0	0	0	0	0	0	0	0	0	0	37,0	11,0	76,6	0,483	0,144
		T1	30,6	6,6	43	0,83	1,045	0	0	0	0	0	0	0	0	0	0	20,5	10,6	54,6	0,375	0,194
		T2	55,7	8,0	69	0,89	1,020	0	0	0	0	0	0	0	0	0	0	22,2	9,6	46,0	0,483	0,209
		T3	55,9	8,0	51	0,94	1,019	0	0	0	0	0	0	0	0	0	0	23,5	18,8	53,0	0,443	0,355
	2	T0	37,0	8,0	80	1,30	1,029	1	0	0	0	0	0	0	0	0	0	139,5	51,0	180,2	0,774	0,283
		T1	25,0	8,6	80	1,30	1,060	0	0	0	0	0	0	0	0	0	0	60,6	68,4	93,0	0,652	0,735
		T2	35,0	8,2	82	1,50	1,031	0	0	0	0	0	0	0	0	0	0	120,6	77,5	204,5	0,590	0,379
		T3	35,0	8,2	87	1,50	1,027	0	0	0	0	0	0	0	0	0	0	90,2	23,0	157,8	0,572	0,146
	3	T0	51,0	7,8	98	0,55	1,028	0	0	0	0	0	0	0	0	0	0	25,4	30,5	106,8	0,238	0,286
		T1	42,0	7,2	78	0,58	1,040	0	0	0	1*	0	0	0	0	0	0	14,6	31,0	84,6	0,173	0,366
		T2	47,0	8,2	89	0,61	1,014	0	0	0	0	0	0	0	0	0	0	10,3	34,9	81,0	0,127	0,431
		T3	44,0	7,6	98	0,57	1,012	0	0	0	0	0	0	0	0	0	0	6,0	17,8	58,2	0,103	0,306
	4	T0	43,0	6,0	67	0,71	1,044	0	0	0	0	0	0	0	0	0	0	27,8	143,0	387,4	0,072	0,369
		T1	23,0	4,6	89	0,57	1,060	0	0	0	0	0	0	0	0	0	0	13,8	77,2	202,0	0,068	0,382
		T2	35,0	6,0	80	0,54	1,014	0	0	0	0	0	0	0	0	0	0	11,3	19,3	65,2	0,173	0,296
		T3	36,0	6,0	80	0,74	1,044	0	0	0	0	0	0	0	0	0	0	14,9	34,7	258,0	0,058	0,134
	5	T0	37,0	8,8	113	1,10	1,017	3	0	0	0	0	0	0	0	0	0	224,7	20,0	49,2	4,567	0,407
		T1	32,0	8,2	96	1,10	1,020	3	0	0	1*	0	0	0	0	0	0	237,5	40,3	56,2	4,226	0,717
		T2	36,1	9,0	106	1,60	1,009	2	0	0	1*	0	0	0	0	0	0	157,1	17,6	49,2	3,193	0,358
		T3	38,3	8,6	92	1,10	1,015	2	0	0	1*	0	0	0	0	0	0	186,0	21,2	31,2	5,962	0,679
		T4*	36,2	8,2	116	1,20	1,019	3	0	0	0	0	0	0	0	0	0	207,9	20,5	52,0	3,998	0,394
	6*	T0	44,5	7,0	82	1,16	1,014	0	0	0	0	0	0	0	0	0	0	0	3,9	35,8	0	0,109
		T1	41,1	7,0	82	1,15	1,022	0	0	0	0	0	0	0	0	0	0	0	26,4	33,4	0	0,790
		T2	44,7	7,1	86	1,21	1,005	0	0	0	0	0	0	0	0	0	0	4,6	22,5	80,4	0,057	0,280
		T3	42,0	7,2	91	1,03	1,029	0	0	0	0	0	0	0	0	0	0	25,5	42,2	197,0	0,129	0,214
	7*	T0	45,7	6,6	82	0,71	1,021	0	0	0	0	0	0	0	0	0	0	7,5	12,3	102,8	0,073	0,120
		T1	31,7	6,0	94	0,73	1,052	0	0	0	0	0	0	0	0	0	0	4,6	10,9	83,0	0,055	0,131
		T2	50,0	6,6	74	0,84	1,033	0	0	0	0	0	0	0	0	0	0	19,8	34,6	186,4	0,106	0,186
		T3	42,6	6,5	85	0,69	1,011	0	0	0	0	0	0	0	0	0	0	1,8	9,1	73,2	0,025	0,124
	8*	T0	45,0	8,2	82	0,85	1,029	0	0	0	0	0	0	0	0	0	0	19,2	17,8	136,8	0,140	0,130
		T1	30,9	7,2	87	0,73	>1,060	0	0	0	0	0	0	0	0	0	0	4,1	46,0	90,0	0,046	0,511
		T2	41,2	8,0	87	0,93	1,032	0	0	0	1*	0	0	0	0	0	0	13,3	14,0	144,6	0,092	0,097
		T3	42,0	8,0	81	0,86	1,035	0	0	0	0	0	0	0	0	0	0	22,6	23,2	186,2	0,121	0,125
	9*	T0	41,3	8,8	87	0,79	1,010	0	0	0	0	0	0	0	0	0	0	4,1	14,1	70,2	0,058	0,201
		T1	32,6	8,0	81	0,77	1,023	0	0	0	0	0	0	0	0	0	0	2,6	16,9	72,6	0,036	0,233
		T2	43,0	8,4	86	0,85	1,027	0	0	0	0	0	0	0	0	0	0	1,5	20,9	48,0	0,031	0,435
		T3	43,0	8,2	86	0,80	1,012	0	0	0	0	0	0	0	0	0	0	5,3	11,7	57,0	0,093	0,205
	10*	T0	44,7	8,4	86	0,69	1,031	0	0	0	1*	0	0	0	0	0	0	39,5	22,7	142,4	0,277	0,159
		T1	46,7	8,8	79	0,68	>1,050	0	0	0	0	0	0	0	0	0	0	23,1	100,4	52,8	0,438	1,902
		T2	43,7	8,6	92	0,67	1,018	0	0	0	1*	0	0	0	0	0	0	33,0	26,3	95,8	0,344	0,275
		T3	49,1	8,4	79	0,66	1,011	0	0	0	0	0	0	0	0	0	0	31,0	13,7	62,4	0,497	0,220
	11*	T0	36,7	7,6	104	1,38	1,010	0	0	0	0	0	0	0	0	0	0	28,0	9,7	66,4	0,422	0,146
		T1	21,9	7,4	111	1,33	1,028	0	0	0	0	0	0	0	0	0	0	31,0	16,8	51,2	0,605	0,328
		T2	31,0	7,4	100	1,44	1,008	0	0	0	0	0	0	0	0	0	0	26,7	18,2	56,8	0,470	0,320
		T3	33,2	7,6	104	1,20	1,010	0	0	0	1*	0	0	0	0	0	0	24,6	16,5	64,6	0,381	0,255
Iodixanol (GID)	12	T0	43,0	7,6	81	0,60	1,012	0	0	0	1*	2	0	0	0	3	0	48,8	50,5	142,8	0,342 (NC)	0,354
		T1	38,0	7,2	105	0,70	1,018	0	0	0	1*	0	0	0	0	2	0	8,7	4,1	16,4	0,530 (NC)	0,250
		T2	42,0	7,6	89	0,54	1,005	0	0	0	1*	0	0	0	0	3	0	27,2	34,1	65,8	0,413 (NC)	0,518
		T3	40,0	7,6	85	0,66	1,007	0	0	0	0	1	0	0	0	3	0	30,1	43,8	85,0	0,354 (NC)	0,515
	13	T0	38,6	10,2	69	1,40	1,010	0	0	0	0	0	0	0	0	3	0	94,7	24,0	48,8	1,941 (NC)	0,492
		T1	27,1	10,2	78	1,33	1,033	0	0	0	0	0	0	0	0	3	0	98,8	22,8	47,2	2,093 (NC)	0,483
		T2	32,0	10,0	82	1,22	1,007	2	0	0	0	0	0	0	0	2	0	106,8	15,9	46,2	2,312 (NC)	0,344
		T3	32,0	9,8	88	1,16	1,007	2	0	0	0	0	0	0	0	2	0	95,9	12,6	33,4	2,871 (NC)	0,377
	14	T0	51,0	7,6	74	0,96	1,006	0	0	0	0	0	0	0	0	0	0	0	13,0	65,4	0	0,199
		T1	44,0	7,0	71	0,84	1,022	0	0	0	0	0	0	0	0	0	0	2,8	10,9	46,0	0,061	0,237
		T2	50,0	7,4	74	1,09	1,006	0	0	0	0	0	0	0	0	0	0	0	18,6	83,2	0	0,224
		T3	47,0	7,2	83	1,17	1,003	0	0	0	0	0	0	0	0	0	0	0	10,2	56,0	0	0,182
	15	T0	39,0	7,0	80	0,80	1,021	0	0	0	0	0	0	0	0	0	0	59,8	81,0	202,0	0,296	0,401
		T1	32,0	6,6	80	0,76	1,024	0	0	0	0	0	0	0	0	0	0	22,2	32,8	67,8	0,327	0,484
		T2	39,0	7,2	87	0,77	1,012	0	0	0	0	0	0	0	0	0	0	52,2	134,7	118,2	0,442	1,140
		T3	41,0	7,1	83	0,86	1,028	0	0	0	0	0	0	0	0	0	0	78,5	56,9	143,4	0,547	0,397
	16	T0	40,0	7,4	103	0,57	1,024	0	0	0	0	0	0	0	0	0	0	51,5	45,3	73,8	0,698	0,614
		T1	33,0	7,2	104	0,52	1,025	0	0	0	0	0	0	0	0	0	0	19,5	16,9	27,6	0,707	0,612
		T2	38,0	7,6	104	0,56	1,017	0	0	0	0	0	0	0	0	0	0	26,7	27,6	56,6	0,472	0,488
		T3	38,0	7,4	104	0,56	1,017	0	0	0	0	0	0	0	0	0	0	31,4	31,7	58,6	0,536	0,541
	17	T0	23,0	7,2	114	0,98	1,012	0	0	0	0	0	0	0	0	0	0	20,5	15,4	67,2	0,305	0,229
		T1	24,0	7,4	97	0,93	1,029	0	0	0	0	0	0	0	0	0	0	9,7	6,3	26,8	0,362	0,235
		T2	24,0	7,2	101	0,97	1,017	0	0	0	0	0	0	0	0	0	0	11,8	9,1	33,5	0,352	0,272
		T3	23,0	6,8	94	0,99	1,013	0	0	0	0	0	0	0	0	0	0	11,8	9,1	33,5	0,352	0,272
	18	T0	41,0	8,2	91	0,76	1,010	0	0	0	0	0	0	0	0	0	0	43,3	17,1	59,0	0,734	0,290
		T1	36,0	7,5	84	0,82	1,024	0	0	0	0	0	0	0	0	0	0	57,0	26,2	75,8	0,752	0,346
		T2	41,0	8,0	90	0,87	1,022	0	0	0	0	0	0	0	0	0	0	51,7	26,0	83,6	0,618	0,311
		T3	38,0	8,0	91	0,85	1,014	0	0	0	0	0	0	0	0	0	0	44,5	19,9	79,9	0,557	0,249
Legenda e valores de referência	*animais utilizados para validação da técnica	T0: antes do MCI T1: após 1,5h T2: após 24h T3: após 48h T4*: após 9 dias	37 a 57% VCM Hovet FMVZ USP	5,4 a 7,5 SIMONI, 2009	70 a 120 mg/dL WUNN, 2009	0,5 a 1,4 mg/dL LEES, 2004	1,015 a 1,045 BUSH, 1991	(0) proteína- (1) proteína+ (2) proteína++ (3) protéina +++ TRIPATHY; GREGORY; LATIMER, 2011	(0) negativo (1) positivo	*(0) ausência de corpos cetônicos, nitrito urobilinogênio pigmentos biliares hemoglobina	(0) menor que 5 por campo/400x (1) maior que 5 por campo/400x *cistocentese trauma iatrogênico	(0) menor que 5 (1) 6-10 (2) 11-15	(0) células de vias urinárias = células epiteliais escamosas	(0) cilindros ausentes ou 2 hialinos/campo	(0) ausentes	(0) ausentes/raras (1) + (2) ++ (3) +++	*(0) ausência de muco				NC=não considerado < 0,5 normal 0,5 a 1,0 questionável > 1,0 anormal TRIPATHY; GREGORY; LATIMER, 2011	0,210 a 0,570 GRAUER et al., 1995

APÊNDICE H - Tabela Excel apresentando aferições correspondentes a análise intra-observador dos índices hemodinâmicos intrarrenais dos animais estudados - São Paulo - 2015

Grupo	Cão	Momentos	Hemodinâmica intrarrenal - Índice de Resistividade				Hemodinâmica intrarrenal - Índice de Pulsatilidade			
			Rim esquerdo				Rim esquerdo			
			IR cranial	IR média	IR caudal	**IR RE**	IP cranial	IP média	IP caudal	**IP RE**
Iohexol (GIH)	1	**T0**	0,66	0,68	0,67	**0,67**	1,20	1,26	1,20	**1,22**
		T1	0,74	0,75	0,75	**0,75**	1,23	1,38	1,33	**1,31**
		T2	0,70	0,72	0,69	**0,70**	1,03	1,33	1,22	**1,19**
		T3	0,70	0,76	0,71	**0,72**	1,20	1,34	1,32	**1,29**
	2	**T0**	0,71	0,72	0,78	**0,74**	1,61	1,59	1,62	**1,61**
		T1	0,82	0,87	0,86	**0,85**	2,74	2,67	2,69	**2,70**
		T2	0,79	0,75	0,88	**0,81**	1,78	1,89	1,90	**1,86**
		T3	0,66	0,71	0,78	**0,72**	1,32	1,50	1,53	**1,45**
	3	**T0**	0,62	0,70	0,73	**0,68**	1,39	1,46	1,42	**1,42**
		T1	0,70	0,71	0,74	**0,72**	1,32	1,31	1,40	**1,34**
		T2	0,68	0,71	0,65	**0,68**	1,33	1,49	1,45	**1,42**
		T3	0,64	0,69	0,67	**0,67**	1,32	1,12	1,21	**1,22**
	4	**T0**	0,67	0,65	0,64	**0,65**	1,20	1,46	1,36	**1,34**
		T1	0,58	0,58	0,62	**0,59**	1,24	1,36	1,27	**1,29**
		T2	0,69	0,69	0,71	**0,70**	1,44	1,63	1,41	**1,49**
		T3	0,68	0,70	0,69	**0,69**	1,78	1,77	1,52	**1,69**
	5	**T0**	0,64	0,56	0,53	**0,58**	0,86	0,96	0,96	**0,93**
		T1	0,67	0,64	0,68	**0,66**	1,60	1,66	1,60	**1,62**
		T2	0,66	0,60	0,72	**0,66**	1,28	1,24	1,28	**1,27**
		T3	0,60	0,61	0,63	**0,61**	1,20	1,18	1,20	**1,19**
	6	**T0**	0,62	0,65	0,61	**0,63**	1,33	1,38	1,34	**1,35**
		T1	NO	0,66	0,63	**0,65**	NO	1,22	1,15	**1,19**
		T2	NO	0,68	NO	**0,68**	NO	1,25	NO	**1,25**
		T3	0,63	0,60	0,61	**0,61**	1,29	1,13	1,22	**1,21**
	7	**T0**	0,68	0,65	0,66	**0,66**	1,19	1,12	1,11	**1,14**
		T1	0,68	NO	0,72	**0,70**	1,42	NO	1,47	**1,45**
		T2	0,66	0,65	0,66	**0,66**	1,21	1,22	1,24	**1,22**
		T3	0,64	0,65	0,64	**0,64**	1,20	1,18	1,17	**1,18**
	8	**T0**	0,56	0,66	0,56	**0,59**	0,90	0,91	0,92	**0,91**
		T1	0,64	0,64	0,61	**0,63**	1,20	1,12	1,26	**1,19**
		T2	0,61	0,62	0,59	**0,61**	0,98	0,92	0,91	**0,94**
		T3	0,56	0,62	0,56	**0,58**	0,94	0,98	0,94	**0,95**
	9	**T0**	NO	0,57	0,55	**0,56**	NO	0,84	0,83	**0,84**
		T1	0,60	0,60	0,61	**0,60**	1,04	1,02	1,10	**1,05**
		T2	0,52	0,55	0,55	**0,54**	0,92	0,93	0,93	**0,93**
		T3	0,56	0,62	0,54	**0,57**	0,92	1,10	0,89	**0,97**
	10	**T0**	0,67	0,65	0,64	**0,65**	1,30	1,29	1,29	**1,29**
		T1	NO	0,74	0,72	**0,73**	NO	1,57	1,56	**1,57**
		T2	0,72	0,70	0,68	**0,70**	1,53	1,64	1,59	**1,59**
		T3	NO	0,67	0,62	**0,65**	NO	1,30	1,12	**1,21**
	11	**T0**	0,60	0,62	0,60	**0,61**	1,14	1,15	1,16	**1,15**
		T1	0,62	0,63	0,65	**0,63**	1,29	1,26	1,25	**1,27**
		T2	0,60	0,62	0,61	**0,61**	1,21	1,27	1,18	**1,22**
		T3	0,62	0,62	0,59	**0,61**	1,19	1,13	1,12	**1,15**
Iodixanol (GID)	12	**T0**	NO	0,62	0,64	**0,63**	NO	0,96	1,15	**1,06**
		T1	NO	0,68	0,69	**0,69**	NO	1,49	1,20	**1,35**
		T2	NO	0,65	0,65	**0,65**	NO	1,16	1,15	**1,16**
		T3	0,70	0,65	0,62	**0,66**	1,37	1,22	1,16	**1,25**
	13	**T0**	0,70	0,70	0,70	**0,70**	1,52	1,63	1,56	**1,57**
		T1	NO	0,68	0,68	**0,68**	NO	1,46	1,46	**1,46**
		T2	0,62	0,67	0,66	**0,65**	1,22	1,28	1,26	**1,25**
		T3	0,68	0,66	0,68	**0,67**	1,45	1,31	1,40	**1,39**
	14	**T0**	0,64	0,68	0,68	**0,67**	1,19	1,47	1,47	**1,38**
		T1	NO	0,75	0,73	**0,74**	NO	1,70	1,59	**1,65**
		T2	0,71	0,70	0,70	**0,70**	1,48	1,41	1,35	**1,41**
		T3	0,70	0,68	0,68	**0,69**	1,38	1,27	1,26	**1,30**
	15	**T0**	0,58	0,58	0,61	**0,59**	0,90	0,94	0,99	**0,94**
		T1	0,66	0,66	0,68	**0,67**	1,31	1,26	1,36	**1,31**
		T2	0,60	0,60	0,60	**0,60**	1,00	0,97	1,03	**1,00**
		T3	0,59	0,60	0,59	**0,59**	0,98	0,99	0,95	**0,97**
	16	**T0**	0,65	0,62	NO	**0,64**	1,20	1,15	NO	**1,18**
		T1	0,71	0,67	0,69	**0,69**	1,39	1,29	1,27	**1,32**
		T2	0,61	0,67	0,64	**0,64**	1,12	1,13	1,03	**1,09**
		T3	0,68	0,64	0,64	**0,65**	1,20	1,18	1,17	**1,18**
	17	**T0**	0,65	0,68	0,69	**0,67**	1,32	1,34	1,30	**1,32**
		T1	0,63	0,6	0,72	**0,65**	1,15	0,99	1,53	**1,22**
		T2	0,66	0,64	0,70	**0,67**	1,23	1,24	1,49	**1,32**
		T3	0,65	0,66	0,67	**0,66**	1,23	1,20	1,36	**1,26**
	18	**T0**	0,62	0,68	0,63	**0,64**	0,98	1,23	1,08	**1,10**
		T1	0,66	0,6	0,63	**0,63**	1,18	0,95	1,08	**1,07**
		T2	0,62	0,60	0,65	**0,62**	1,06	1,00	1,14	**1,07**
		T3	0,66	0,69	0,66	**0,67**	1,28	1,33	1,20	**1,27**

APÊNDICE I – Ilustrações do questionário sobre o perfil de risco dos pacientes que serão submetidos à exames de imagem que necessitem de administração intravenosa de contrastes iodados

Questionário sobre o perfil de risco dos pacientes que serão submetidos a exames radiológicos que necessitem da administração intravenosa de meio de contraste iodado[1]		
Nome:		**nº prontuário:**
Motivo do exame:		
espécie:	**raça:**	**idade:**
sexo:	**peso:**	**condição corporal[2]:**
Estado de hidratação[2]:		
Hematócrito:	**Proteína total:**	
Ureia:	**Creatinina:**	
Portador de *Diabetes mellitus?*	sim ( ) não ( )	
História de proteinúria?	sim ( ) não ( )	RPC:
Hipertensão arterial?	sim ( ) não ( )	PAS: PAD:
Insuficiência Cardíaca?	sim ( ) não ( )	Categoria[2]:
Atopia?		
asma	sim ( ) não ( )	
rinite	sim ( ) não ( )	
dermatite atópica	sim ( ) não ( )	
Utiliza alguma medicação?		
furosemida?	sim ( ) não ( )	
β-bloqueador[2]?	sim ( ) não ( )	
AINE[2]?	sim ( ) não ( )	
ciclosporina?	sim ( ) não ( )	
cisplatina?	sim ( ) não ( )	
aminoglicosídeo[2]?	sim ( ) não ( )	
outra(s)? qual(ais)?	sim ( ) não ( )	
Já teve alguma reação alérgica?		
contraste radiológico?	sim ( ) não ( )	qual?
vacinas?	sim ( ) não ( )	qual?
medicamentos?	sim ( ) não ( )	qual?
picada de inseto?	sim ( ) não ( )	qual?
alimentos?	sim ( ) não ( )	qual?
outra(s)? qual(ais)?	sim ( ) não ( )	
Outras observações relevantes:		

[1]O presente questionário tem por objetivo identificar pacientes alérgicos ou potencialmente alérgicos, assim como nefropatas, que ao realizarem procedimentos de imagem, como a urografia excretora ou a tomografia computadorizada, necessitem de contraste iodado intravenoso, e que eventualmente possam requerer atendimentos ou cuidados específicos.
[2]*vide* páginas seguintes

Sistema de Índice de Condição Corporal para cães e gatos

MAGRO DEMAIS	1	Costelas, vértebras lombares, ossos pélvicos e todas as proeminências ósseas visíveis à distância. Ausência de gordura corporal perceptível. Perda de massa muscular evidente.
MAGRO DEMAIS	2	Costelas, vértebras lombares e ossos pélvicos facilmente visíveis. Ausência de gordura palpável. Algumas proeminências ósseas podem estar visíveis. Perda mínima de massa muscular.
MAGRO DEMAIS	3	Costelas facilmente palpáveis e podem estar visíveis sem gordura palpável. Ossos pélvicos tornando-se visíveis. Topo das vértebras lombares visível. Cintura e reentrâncias abdominais evidentes.
IDEAL	4	Costelas facilmente palpáveis com cobertura adiposa mínima. Vista de cima, a cintura é facilmente observada. Reentrância abdominal evidente.
IDEAL	5	Costelas palpáveis sem cobertura adiposa excessiva. Vista de cima, a cintura é observada atrás das costelas. Abdome retraído quando visto de lado.
PESADO DEMAIS	6	Costelas palpáveis com leve excesso de cobertura adiposa. Cintura visível quando vista de cima, mas não é acentuada. Reentrância abdominal aparente.
PESADO DEMAIS	7	Costelas palpáveis com dificuldade; grossa cobertura adiposa. Depósito de gordura evidente sobre a área lombar e a base da cauda. Cintura ausente ou sutilmente visível. A reentrância abdominal pode estar presente.
PESADO DEMAIS	8	Impossível palpar as costelas situadas sob cobertura adiposa muito densa ou palpáveis somente com pressão acentuada. Denso depósito de gordura sobre a região lombar e a base da cauda. Cintura inexistente. Ausência de reentrância abdominal, podendo existir distensão abdominal evidente.
PESADO DEMAIS	9	Depósitos de gordura maciços sobre tórax, espinha e base da cauda. Depósitos de gordura no pescoço e membros. Distensão abdominal evidente.

MAGRO DEMAIS	1	Costelas facilmente visíveis em gatos de pelo curto. Ausência de gordura corporal perceptível. Reentrância abdominal extremamente acentuada. Vértebras lombares e asas ilíacas facilmente palpáveis.
MAGRO DEMAIS	2	Costelas facilmente visíveis em gatos de pelo curto. Vértebras lombares evidentes com cobertura muscular mínima. Reentrância abdominal pronunciada. Ausência de gordura palpável.
MAGRO DEMAIS	3	Costelas facilmente palpáveis e com cobertura adiposa mínima. Vértebras lombares evidentes. Cintura evidente por trás das costelas. Gordura abdominal mínima.
	4	Costelas palpáveis com cobertura adiposa mínima. Cintura perceptível atrás das costelas. Discreta reentrância abdominal. Bolsa de gordura abdominal ausente.
IDEAL	5	Costelas palpáveis sem cobertura adiposa excessiva. Vista de cima, a cintura é observada atrás das costelas. Abdômen retraído quando visto de lado.
PESADO DEMAIS	6	Costelas palpáveis com leve excesso de cobertura adiposa. Cintura e bolsa de gordura abdominal perceptíveis mas não evidentes. Reentrância abdominal ausente.
PESADO DEMAIS	7	Costelas difíceis de palpar com moderada cobertura adiposa. Depósito de gordura evidente sobre a região lombar e a base da cauda. Cintura difícil de observar. Evidente abaulamento do abdome. Bolsa de gordura abdominal moderada.
PESADO DEMAIS	8	Impossível palpar as costelas sob a cobertura adiposa muito densa. Cintura inexistente. Evidente abaulamento do abdome com bolsa de gordura abdominal proeminente. Depósitos de gordura na região lombar.
PESADO DEMAIS	9	Costelas impossíveis de palpar sob grossa cobertura adiposa. Depósitos de gordura maciços sobre lombar, face e membros. Distensão abdominal e ausência de cintura. Depósitos de gordura abdominal maciços.

Fonte: Nestlé Purina Pet Care Center

Porcentagem de desidratação	Sinais clínicos
< 5 **Muito suave**	Não detectável
5 – 6 **Suave**	Discreta perda do turgor cutâneo ou elasticidade cutânea
6 – 8 **Moderada**	Demora evidente o retorno da pele à posição normal Ligeiro prolongamento do tempo de preenchimento capilar Possível retração do globo ocular Possível ressecamento das membranas mucosas
10 – 12 **Severa**	Permanência de pele em forma de "tenda" no local do teste Evidente prolongamento do tempo de preenchimento capilar Retração do globo ocular Ressecamento de membranas mucosas Possíveis sinais de choque (taquicardia, extremidades frias, pulso fraco e rápido)
12 – 15 **Choque**	Sinais evidentes de choque, morte eminente

Fonte: DIBARTOLA; BATEMAN, 2006

Categoria	Classificação de insuficiência cardíaca, segundo a ISACHC
Ia	animais com doença cardíaca estrutural, assintomáticos e sem sinais radiográficos ou ecocardiográficos de cardiomegalia
Ib	animais com doença cardíaca estrutural, assintomáticos e com sinais radiográficos ou ecocardiográficos de cardiomegalia
II	animais com manifestações clínicas discretas de insuficiência cardíaca em repouso ou durante atividade leve
IIIa	animais com manifestações clínica evidentes; possível enfraquecimento e morte se não for realizado tratamento; tratamento ambulatorial
IIIb	animais com manifestações clínica evidentes; possível enfraquecimento e morte se não for realizado tratamento; hospitalização obrigatória para que o tratamento seja efetivo

Fonte: *International Small Animal Cardiac Health Council*, 1998

Classe	Princípio ativo/Nome comercial
AINE	Fenilbutazona: Butazolidina, Mioflex, Butazona (assoc) Oxifenilbutazona: Tandrex (assoc) Diclofenaco: Voltaren, Cataflam, Biofenac, Tandrilax (assoc), Beserol (assoc), Algi Tanderil (assoc), Dorflan Aceclofenaco: Proflam Indometacina: Indocid Glucametacina: Teoremin Ibuprofeno: Motrin, Artril, Dalsy, Algiflex, Algy-Flanderil Naproxeno: Naprosyn, Flanax Cetoprofeno: Profenid Flurbiprofeno: Targus lat, Ocufen (sol. Oftálmica) Ácido mefenâmico: Ponstan Meloxicam: Movatec Tenoxicam: Tilatil Piroxicam: Feldene, Inflamene, Lisedema, Piroxene, Piroxiflan, Brexin Nimesulid: Antiflogil, Deflogen, Nisulid Celecoxib: Celebra Etoricoxib: Arcoxia Benzidamina: Benflogin, Benzitrat, Flogoral
β-bloqueador	Metoprolol: Seloken, Lopressor Atenolol: Atenol, Angipress, plenacor, Atenolol Bisoprolol: Concor, Biconcor (assoc) Pindolol: Visken, Viskaldix (assoc) Propranolol: Inderal, Propranolol, Rebaten LA Nadolol: Corgard Sotalol: Sotacor, Cloridrato de Sotalol Esmolol: Brevibloc Timolol: Maleato de Timolol, Timoptol, Cosopt (assoc) Betaxolol: Betoptic Levobunolol: Betagan Carvedilol: Coreg, Cardilol, Divedilol, Dilatrend
aminoglicosídeo	Estreptomicina Neomicina (Framicetina, Paromomicina, Ribostamicina) Canamicina (Amicacina, Arbecacina, Becanamicina, Dibecacina, Tobramicina) Espectinomicina Higromicina B Paromomicina Gentamicina Verdamicina Astromicina

Fonte: DIOGO, 2008

Referências:

O "Body Condition System" (Sistema de Condição Corporal) foi desenvolvido pela Nestlé Purina Pet Care Center e foi validado conforme documentado nas seguintes publicações:

MAWBY, D.; BARTDGES, J.W.; MOYERS, T.; et al. "Comparison of Body Fat estimates by dual-energy X-ray absorptiometry and deuterium oxide dilution in client owned dogs". **Compendium 2001**; n. 23(9A), p.70

LAFLAMME, D.P. "Development and Validation of a Body Condition Score System for Dogs". **Canine Practice**. Julho/Agosto 1997, n.22, p.10-15

DIBARTOLA, S.P.; BATEMAN, S. Introdução à fluidoterapia. In: DIBARTOLA, S.P. **Distúrbios hídricos eletrolíticos e ácido-básicos em pequenos animais**. 3ªed. São Paulo: Saunders Elsevier, 2006. p 309 – 328.

INTERNATIONAL SMALL ANIMAL CARDIAC HEALTH COUNCIL. Appendix A. Recommendations for diagnosis of heart disease and treatment of heart failure in small animals. In: FOX, P.R.; SISON, D.; MOÏSE; N.S. Eds. **Textbook of Canine and Feline Cardiology**, 2nd ed. Philadelphia, WB Saunders, 1999, p.883-901.

DIOGO, L.P. **Associação do uso dos antiinflamatórios não esteroides e nefropatia induzida por contraste em pacientes submetidos a cateterismo cardíaco**. 2008. 61f. Tese de doutorado (Clínica Médica e Ciências da Saúde) – Faculdade de Medicina da PUCRS, Porto Alegre.

APÊNDICE J – Ilustração do Termo de Consentimento Informado para aplicação intravenosa de contrastes iodados do Serviço de Diagnóstico por Imagem do Departamento de Cirurgia junto ao Hovet FMVZ USP

Termo De Consentimento Informado
Serviço de Diagnóstico por Imagem - VCI - HOVET FMVZ USP

Dados de identificação do paciente

Nome:_____nº prontuário: _____

Idade:_____Sexo:_____Peso:_____

Dados do responsável

Nome: _____RG:_____

Endereço: _____

Telefone residencial:_____celular:_____

Termo de esclarecimento, ciência e consentimento para aplicação de contraste iodado

Esclarecimentos:

1º Na realização do exame solicitado pelo médico veterinário, poderá ser necessária a injeção por via intravenosa do contraste iodado. Este contraste servirá para facilitar a demonstração anatômica e a identificação de anormalidades, caso existam. Normalmente, a injeção do contraste é um procedimento seguro e sem complicações.

2º Ocasionalmente, após a aplicação do contraste, reações leves a moderadas podem ocorrer, tais como: náusea, vômito, edema ao redor dos olhos, vermelhidão na pele e "chiado" durante a respiração. Estes sintomas podem requerer algum tratamento com medicação, o qual será providenciado durante a recuperação do seu animal nas dependências do Hovet FMVZ USP.

3º Na eventualidade de ocorrer alguma reação mais séria, nossa equipe está treinada para reconhecê-la e tratá-la adequadamente. Embora sejam tomadas todas as precauções necessárias, cumprem-nos informar que embora a incidência de reações muito graves ao contraste, que culminem com o óbito sejam extremamente raras, não é possível isentar seu animal desse risco.

Consentimentos:

1º Estou ciente de ter sido devidamente informado dos riscos e da importância do emprego de contraste por via intravenosa, o qual poderá ser decisivo na obtenção de um diagnóstico.

2º Estou ciente de ter lido e compreendido o descrito acima e dou meu pleno consentimento, por livre iniciativa, para a aplicação do contraste iodado durante o exame do animal de minha responsabilidade. Entendo que não há garantias absolutas de que intercorrências não venham a ocorrer.

3º Esta autorização de exame especializado é dada a equipe do HOVET FMVZ USP, bem como ao(s) outro(s) profissional(is) por ela selecionado(s) a intervir no(s) procedimentos(s) e de acordo com o julgamento profissional, quanto à necessidade de sua coparticipação.

4º Tive a oportunidade de esclarecer todas as minhas dúvidas relativas ao(s) procedimento(s), bem como de ter lido e compreendido todas as informações deste documento antes de sua assinatura.

5º Consinto, que a equipe médico-veterinária do HOVET FMVZ USP realize o(s) procedimento(s) e permito que utilize os meios para que sejam alcançados os melhores resultados possíveis através dos recursos conhecidos pela Medicina Veterinária e disponíveis no local onde se realiza o exame.

São Paulo, ____ de_____de 20___.

Nome legível do(a) responsável_____

Assinatura_____

Anexos

ANEXO A - Classificação do estado físico prévio dos pacientes, segundo a ASA *(American Society of Anesthesiologists)*

ASA	Classificação do estado físico prévio dos pacientes, segundo a ASA
I	sem alterações fisiológicas ou orgânicas, processo patológico responsável pela cirurgia não causa problemas sistêmicos
II	alteração sistêmica leve ou moderada relacionada com patologia cirúrgica ou enfermidade geral
III	alteração sistêmica intensa relacionado com patologia cirúrgica ou enfermidade geral
IV	distúrbios sistêmico grave que coloca em risco a vida do paciente
V	paciente moribundo que não é esperado que sobreviva sem a operação.
VI	paciente com morte cerebral declarada, cujos órgãos estão sendo removidos com propósitos de doação

Fonte: *American Society of Anesthesiologists*

ANEXO B – Classificação de insuficiência cardiaca, segundo a ISACHC (*International Small Animal Cardiac Health Council)*

Categoria	Classificação de insuficiência cardíaca, segundo a ISACHC
Ia	animais com doença cardíaca estrutural, assintomáticos e sem sinais radiográficos ou ecocardiográficos de cardiomegalia
Ib	animais com doença cardíaca estrutural, assintomáticos e com sinais radiográficos ou ecocardiográficos de cardiomegalia
II	animais com manifestações clínicas discretas de insuficiência cardíaca em repouso ou durante atividade leve
IIIa	animais com manifestações clínica evidentes; possível enfraquecimento e morte se não for realizado tratamento; tratamento ambulatorial
IIIb	animais com manifestações clínica evidentes; possível enfraquecimento e morte se não for realizado tratamento; hospitalização obrigatória para que o tratamento seja efetivo

Fonte: *International Small Animal Cardiac Health Council*

ANEXO C - Critério de graduação da lesão renal aguda, segundo a IRIS (*International Renal Interest Society)*

Graduação da LRA	Creatinina sérica	Descrição clínica
Grau I*	<1.6 mg/dL	LRA não azotêmica: a. LRA documentada por história clínica, parâmetros laboratoriais (glicosúria, cilindrúria, proteinúria, sedimento inflamatório, microalbuminuria), aspectos de exames de imagem, oligúria/anúria com imediata resposta ao volume**... e/ou b. aumento progressivo da creatinina sérica (≥0,3mg/dL) dentro de 48h c. cálculo de oligúria (<1ml/kg/h) ou anúria acima de 6h
Grau II*	1.7-2.5 mg/dL	LRA leve: a. LRA documentada e azotemia estável ou progressiva b. azotemia e aumento progressivo da creatinina sérica (≥0,3mg/dL) dentro de 48h ou imediata resposta ao volume** c. cálculo de oligúria (<1ml/kg/h) ou anúria acima de 6h
Grau III*	2.6-5.0 mg/dL	LRA moderada a grave: a. LRA documentada e aumento acentuado da azotemia e da insuficiência renal funcional (uremia)
Grau IV*	5.1-10.0 mg/dL	
Grau V*	>10.0 mg/dL	

Fonte: Traduzido de *International Renal Interest Society*

Notas: *Cada grau de LRA é subgraduado como (1) oligúrico ou não oligúrico ou (2) com necessidade de terapia de substituição renal.

**Resposta ao volume (fluido) corresponde a um aumento da produção de urina para > 1ml/kg/h dentro de 6 horas; e/ou redução da creatinina sérica para o limite basal após 48 horas.