NAIÁ DE CARVALHO DE SOUZA

Estudo retrospectivo da presença de reabsorção dentária em cães domésticos (*Canis lupus familiaris*) e suas correlações

São Paulo
2018

NAIÁ DE CARVALHO DE SOUZA

Estudo retrospectivo da presença de reabsorção dentária em cães domésticos (*Canis lupus familiaris*) e suas correlações

Dissertação apresentada ao Programa de Pós-Graduação em Clínica Cirúrgica Veterinária da Faculdade de Medicina Veterinária e Zootecnia da Universidade de São Paulo para a obtenção do título de Mestre em Ciências.

Departamento:

Cirurgia

Área de concentração:

Clínica Cirúrgica Veterinária

Orientador:

Prof. Dr. Marco Antonio Gioso

De acordo:_____

Orientador

São Paulo
2018

VERSÃO CORRIGIDA

Obs: A versão original encontra-se disponível na Biblioteca da FMVZ/USP

Autorizo a reprodução parcial ou total desta obra, para fins acadêmicos, desde que citada a fonte.

DADOS INTERNACIONAIS DE CATALOGAÇÃO NA PUBLICAÇÃO

(Biblioteca Virginie Buff D'Ápice da Faculdade de Medicina Veterinária e Zootecnia da Universidade de São Paulo)

T. 3656
FMVZ

Souza, Naiá de Carvalho de
Estudo retrospectivo da presença de reabsorção dentária em cães domésticos (*Canis lupus familiaris*) e suas correlações / Naiá de Carvalho de Souza. – 2018.
124 f. : il.

Dissertação (Mestrado) – Universidade de São Paulo. Faculdade de Medicina Veterinária e Zootecnia. Departamento de Cirurgia, São Paulo, 2018.

Programa de Pós-Graduação: Clínica Cirúrgica Veterinária.

Área de concentração: Clínica Cirúrgica Veterinária.

Orientador: Prof. Dr. Marco Antonio Gioso.

1. Cães. 2. Dentição permanente. 3. Desmineralização do dente. 4. Reabsorção de dente. 5. Radiografia dentária. I. Título.

Ficha catalográfica elaborada pela bibliotecária Maria Aparecida Laet, CRB 5673-8, da FMVZ/USP.

São Paulo, 5th May 2018

CERTIFIED

We certify that the Research "Retrospective study on the presence of tooth resorption in domestic dogs (Canis lupus familiaris) and its correlations.", protocol number CEUAx 2341011216, under the responsibility Marco Antonio Gioso, agree with Ethical Principles in Animal Research adopted by Ethic Committee in the Use of Animals of School of Veterinary Medicine and Animal Science (University of São Paulo), and was approved in the meeting of day April 06, 2017.

Certificamos que o protocolo do Projeto de Pesquisa intitulado "Estudo retrospectivo da presença de reabsorção dentária em cães domésticos (Canis lupus familiaris) e suas correlações.", protocolado sob o CEUAx nº 2341011216, sob a responsabilidade de Marco Antonio Gioso, está de acordo com os princípios éticos de experimentação animal da Comissão de Ética no Uso de Animais da Faculdade de Medicina Veterinária e Zootecnia da Universidade de São Paulo, e foi aprovado na reunião de 06 de abril de 2017.

Profa. Dra. Anneliese de Souza Traldi
Presidente da Comissão de Ética no Uso de Animais
Faculdade de Medicina Veterinária e Zootecnia da Universidade de São Paulo

Profa. Dra. Claudia Madalena Cabrera Mori
Vice-Presidente da Comissão de Ética no Uso de Animais
Faculdade de Medicina Veterinária e Zootecnia da Universidade de São Paulo

FOLHA DE AVALIAÇÃO

Autor: SOUZA, Naiá de Carvalho

Título: **Estudo retrospectivo da presença de reabsorção dentária em animais domésticos (*Canis lupus familiaris)* e suas correlações**

Dissertação apresentada ao Programa de Pós-Graduação em Clínica Cirúrgica Veterinária da Faculdade de Medicina Veterinária e Zootecnia da Universidade de São Paulo para obtenção do título de Mestre em Ciências

Data: _____/_____/_____

Banca Examinadora

Prof. Dr._____

Instituição:_____ Julgamento:_____

Prof. Dr._____

Instituição:_____ Julgamento:_____

Prof. Dr._____

Instituição:_____ Julgamento:_____

Aos meus amados pais Elvis e Silvia,
que por diversas vezes se impuseram duras privações para
garantir-me o bem-estar. Por dedicarem suas vidas em prol
da minha formação moral e intelectual. Dedico esse
momento no ato de enxugar as lágrimas derramadas pela
distância necessária à realização desse estudo.

AGRADECIMENTOS

Ao meu amado esposo, pela atuação direta na elaboração desse estudo, tutelando-me em todos os momentos, sendo arrimo para a execução dessa missão. Agradeço as inúmeras vezes que foi dedicado, auxiliando-me em tarefas opostas à sua área de formação, sendo a peça fundamental para resolução dos contratempos. Por ser a minha melhor dupla na vida, completando minha alma e contribuindo para a minha caminhada evolutiva.

À minha segunda mãe Maria Tereza, por ter reservado em seu imenso e generoso coração, um lugar designado a mim na qualidade de filha. Por me oferecer sábios conselhos e exímios cuidados, contribuindo direta e indiretamente na idealização de sonhos.

Ao Luiz Francisco, Fabiana, Fernanda e Antonella, por proporcionarem momentos únicos na minha vida; apoiando-me nas dificuldades e compartilhando minhas conquistas.

Aos meus irmãos Fabiano e Kátia, por terem me acolhido no início desse ciclo em São Paulo, partilhando o que tinham de melhor, acreditando e torcendo pela minha vitória, sendo solidários frente aos diferentes desafios. Agradeço por todos os ensinamentos e colaboração, no período do ingresso do programa de pós-graduação.

Aos meus pais e irmãos Iara e Ernesto, por serem meus conselheiros e amigos fiéis. A distância foi tão dolorosa para todos nós, contudo, mesmo sabendo o quanto seria difícil, nunca me permitiram desistir, deram-me força e todo tipo de apoio que uma família unida poderia oferecer. Nossa despedida em Campo Grande me proporcionou a maior motivação para lutar e conquistar meu objetivo profissional, consciente que vocês sempre estariam de braços abertos aguardando o meu regresso, com as mãos cheias ou vazias. Gratidão pelo amor, dedicação, confiança no meu caráter e esforço para me proporcionar qualidade de vida.

Aos meus amigos fiéis de longas datas, os quais, carinhosamente apelido de "os sete", por me conectarem à Deus e aos meus guias, trazendo-me a paz, o equilíbrio e a esperança. Por constantemente me intuírem o melhor proceder e estarem sempre junto a mim e a minha família.

Eterna gratidão ao meu ídolo e orientador Prof. Dr. Marco Antonio Gioso, por me abrir as portas de uma das mais bem-conceituadas universidades do mundo, a Universidade de São Paulo. Por reconhecer-me capaz, dentre tantos outros profissionais, para ser responsável por atividades referentes ao Laboratório de Odontologia Comparada (LOC) do Departamento de Cirurgia da Faculdade de Medicina Veterinária e Zootecnia (FMVZ). Agradeço pelas melhores aulas que tive a oportunidade em vê-lo ministrar; e ainda, pelas reuniões clínicas, pelos conselhos profissionais e pessoais, pela orientação nesse estudo e pelos ensinamentos diferenciados através das palestras e disciplinas de Gestão, Marketing e Coaching.

Agradeço à Coordenação de Aperfeiçoamento de Pessoal de Nível Superior (CAPES) pela bolsa de estudos oferecida no programa de pós-graduação stricto sensu.

Ao querido LOC, minha verdadeira escola em Odontologia Veterinária. Posso dizer que devo meu conhecimento aos bons momentos vividos nesse laboratório de pesquisa. Lá tive a oportunidade de ampliar meu aprendizado e dividi-lo com alunos e estagiários. Minha maior tristeza foi vê-lo encerrar suas atividades, mas espero ansiosamente que seu serviço volte a fazer história na veterinária, juntamente à uma equipe séria que o ame, tanto quanto eu o amei.

À querida Prof. Dra. Ana Carolina Brandão de Campos Fonseca Pinto, por ter se disponibilizado a ocupar o lugar destinado ao presidente da banca examinadora na defesa dessa dissertação, sucedendo meu orientador de forma excepcional. Obrigada pelos ensinamentos somados, pela forma gentil e carinhosa que me amparou como "filha", direcionando-me à conclusão desse ciclo; pelas palavras de motivação, pelo tempo separado a me atender e elucidar minhas dúvidas. Fui presenteada ao tê-la norteando a minha jornada final!

À amável Prof. Dra. Mary Caroline Skelton Macedo, carinhosamente chamada de Maine, pelas melhorias sugeridas na qualificação desse estudo, apontando um direcionamento sólido à construção desse trabalho. Agradeço pelas doces palavras fomentando a minha caminhada na área acadêmica, brindando suas ideias para aperfeiçoar as pesquisas relacionadas a área da odontologia veterinária; por ser um exemplo de sabedoria e humildade possibilitando a comunicação e aprendizado sem barreiras entre professor e aluno. Deus a colocou no meu caminho para tornar possível a conclusão dessa jornada!

Ao admirável e cordial Dr. Daniel Giberne Ferro, por somar seu conhecimento na correção desse trabalho e pela generosidade das palavras nobres proferidas enquanto componente da banca examinadora. Foi uma honra tê-lo novamente no meu caminho na busca de mais um título, espero continuar aprendendo sempre com os seus ensinamentos e sua paixão em educar.

À Prof. Dra. Julia Maria Matera, por ter se responsabilizado pelo LOC e pelas pesquisas desenvolvidas nele durante o afastamento do Prof. Dr. Marco Antonio Gioso. Agradeço pelos conselhos profissionais, pela confiança no meu trabalho como pós-graduanda, pelas reuniões esclarecedoras e pelo tratamento maternal oferecido a nós, pós-graduandas.

À minha amiga MSc. Mariana Fugita, que foi uma das maiores incentivadoras do meu ingresso no mestrado. Por ter confiado na minha capacidade profissional, compartilhado seu conhecimento em inúmeros atendimentos no LOC, pela paciência e disponibilidade em ajudar sempre. Gratidão pelas palavras verdadeiras que me fizeram refletir e aprimorar o meu trabalho.

À Prof. Dra. Silvia Renata Gaido Cortopassi, por tantos incentivos, ensinamentos e cuidados maternais ao longo dessa jornada. Obrigada por me acolher nos momentos mais difíceis e me guiar na direção correta, por conhecer minhas limitações e me considerar "nota A", sempre me tratando com muito carinho e respeito.

À equipe de anestesiologia da FMVZ, que considero um dos times mais organizados e eficientes do HOVET, por terem cuidado dos pacientes do LOC com tanto cuidado e respeito durante os procedimentos odontológicos.

Agradeço à Lívia Gimenez pela paciência e disposição em auxiliar sempre quando solicitada. Pelos conselhos e socorros. Suas atitudes humanitárias, tornam as burocracias mais fáceis de serem solucionadas.

Às minhas companheiras de pós-graduação, MSc. Juliana Durigan Baia e Paula Abreu Villela, agradeço pela equipe organizada, asseada, perseverante, resiliente e determinada que fomos. Temos uma história juntas! Conversamos sobre todos os tipos de assuntos, discutimos ideias e casos complicados, choramos, aconselhamo-nos umas às outras, rimos das "esquisitices" de cada uma, torcemos pela vitória individual e grupal, fomos um pequeno time adotado por outros times do HOVET, fomos verdadeiras e acreditamos no nosso potencial para vencermos essa etapa da vida. Nada seria fácil sem vocês ao meu lado, obrigada "team gengiva"!

À residente Carla Pantarotto Boni pela amizade, auxilio nas atividades relacionadas ao LOC e na contribuição cientifica de artigos desenvolvidos no laboratório.

Às estagiárias que passaram pelo LOC em 2016: Bárbara Karoline Freire dos Santos, Gabrielle Molés da Cruz, Ana Cristina Klein Marques Netto e Paola Gliksberg, pela ajuda com as atividades do laboratório, exercendo as obrigações com carinho e interesse em somar conhecimento. Ademais, agradeço pela colaboração com esse estudo na fase da coleta de dados.

Agradecimento carinhoso às amigas queridas que fizeram parte do LOC em 2015: Caroline Tiagor, Cintia Leite, Nicole Nascimento e Sabrina Fracascio, que me apoiaram no ingresso do mestrado, auxiliaram no atendimento do LOC e transformaram dias complicados em momentos leves e divertidos.

À Dra. Juliana Kowalesky e ao Dr. Marco Antonio Leon Roman por terem compartilhado suas experiências práticas e teóricas ao longo dessa trajetória, incentivando a busca pelo conhecimento constante e gerando oportunidades fora do mundo acadêmico.

À Dra. Camila Marinelli Martins, pela contribuição com a parte estatística desse trabalho, esclarecendo as minhas dúvidas sempre com paciência e atenção.

A todos os enfermeiros da clínica e cirurgia por serem atenciosos aos nossos pedidos, auxiliando no bom andamento dos atendimentos médicos. Em especial, José Miron, que participou ativamente das atividades do LOC. Agradeço por sua amizade e disponibilidade em fazer o bem a sua volta.

Agradeço ao ótimo atendimento das bibliotecárias Camila Molgara Gamba e Maria Aparecida Laet da FMVZ – USP, pela paciência, iniciativa e aos ensinamentos sobre o Mendeley.

Ao Sr. Sérgio Miglioli e equipe Casa das Teses, pelo excelente trabalho e eficiência na confecção de tantos trabalhos, incluindo essa dissertação.

A todos os adoráveis pacientes que contribuíram com o meu aprendizado e aprimoramento profissional. Felicitei-me em ser a ferramenta utilizada para diagnosticar e tratar suas dores, trazendo o conforto e a inclusão em seus lares.

Aos meus estimados amigos de Campo Grande que torcem fervorosamente pelo meu sucesso. Agradeço a todas as orações.

Finalizo agradecendo a Deus, por ter-me trazido até aqui, sem Ele nada seria possível.

"Convertamos em amor os ensinamentos nobres recebidos.
Sejamos, pois, verdadeiros, mas sejamos bons."

Emmanuel

"Conhecer é patrocinar a libertação de nós mesmos, colocando-nos a caminho de novos horizontes na vida."

Emmanuel

RESUMO

SOUZA, N. C. **Estudo retrospectivo da presença de reabsorção dentária em cães domésticos (*Canis lupus familiaris*) e suas correlações.** [Retrospective study on the presence of tooth resorption in domestic dogs (*Canis lupus familiaris) and its correlations*]. 2018. 124 f. Dissertação (Exame de defesa) – Faculdade de Medicina Veterinária e Zootecnia, Universidade de São Paulo, São Paulo, 2018.

Objetivou-se realizar um estudo retrospectivo sobre a frequência de cães acometidos pela reabsorção dentária (RD) atendidos no Laboratório de Odontologia Comparada da Faculdade de Medicina Veterinária e Zootecnia da Universidade de São Paulo, no período de 2006 a 2017, correlacionando com características como raça, idade, sexo, doenças orais concomitantes, hábito alimentar, comportamento mastigatório, histórico dental e sinais clínicos relacionados a dor, bem como, relatar estatisticamente os grupos dentários frequentemente acometidos, porções dentárias mais afetadas, aspectos radiográficos e extensão da reabsorção de acordo com a classificação determinada pelo *American Veterinary Dental College* (AVDC). Os dados avaliados procederam de 2.364 prontuários contendo fichas de consulta e de tratamento, além da análise de 1.122 registros radiográficos. Constatou-se que a prevalência geral da RD em cães foi de 8,7% e o ano mais frequente foi 2016 com 21,2%. Os pré-molares mandibulares e os maxilares foram significativamente mais afetados (37,3% e 38,1% respectivamente) e a porção radicular apresentou-se mais acometida (60,5%). As lesões do tipo 1 foram significativamente mais frequentes (53,2%) que as lesões do tipo 2 (27,9%) e tipo 3 (8,1%). Não houve lesões classificadas no estágio 1. Os estágios da reabsorção dentária mais frequentes foram o RD3 com 34,3% e o RD2 com 29,5%. Os estágios 4a, 4b e 4c representaram respectivamente 3,3%, 1,8% e 12,8%. No estágio 5, detectou-se apenas fragmentos de raiz em estágio avançado da reabsorção (2,3%). A reabsorção dentária foi associada estatisticamente com os cães de idades avançadas (10 e 13 anos com 14,6% cada). Não houve diferença significativa entre a frequência de machos e fêmeas, mas, a frequência de cães castrados (42,3%) foi significativamente menor do que a de não castrados (57,7%). A doença periodontal mostrou-se significativamente associada à reabsorção dentária (84,0%), seguida das fraturas dentárias (20,9%). Os cães acometidos pela RD alimentavam-se somente de ração (90,5%), premium ou super premium (86,6%). A maioria dos cães apresentaram-se assintomáticos no pré-operatório (82,0%) e sem alteração do comportamento no pós-operatório (39,3%). O tratamento de escolha para

66,5% dos casos foi a extração dentária. Concluiu-se que: a reabsorção inflamatória externa ou reabsorção do tipo 1, mostrou-se mais frequente quando comparada com a reabsorção de substituição externa (tipo 2). Sugere-se que boa parte da reabsorção dentária dos cães avaliados nesse estudo, esteja diretamente relacionada com processos inflamatórios desencadeados pela doença periodontal, uma vez que, evidenciou-se correlação estatística significativa entre a reabsorção dentária e a doença periodontal.

Palavras-chave: Cães. Dentição permanente. Desmineralização do dente. Reabsorção de dente. Radiografia dentária.

ABSTRACT

SOUZA, N. C. **Retrospective study on the presence of tooth resorption in domestic dogs (*Canis lupus familiaris)* and its correlations.** [Estudo retrospectivo da presença de reabsorção dentária em cães domésticos (*Canis lupus familiaris*) e suas correlações]. 2018. 124 f. Dissertação (Mestrado em Ciências) – Faculdade de Medicina Veterinária e Zootecnia, Universidade de São Paulo, São Paulo, 2018.

The objective of this study was to conduct a retrospective study on the frequency of dogs affected by tooth resorption attended at the Laboratory of Comparative Dentistry of the Faculty of Veterinary Medicine and Animal Science of the University of São Paulo from 2016 to 2017, correlating with characteristics such as race, age, sex, concomitant oral diseases, eating habits, masticatory behavior, dental history and clinical signs related to pain, as well as, statistically reporting the frequently affected dental groups, most affected dental portions, radiographic aspects and extent of resorption according to the classification determined by the American Veterinary Dental College (AVDC). The data evaluated came from 2,364 medical records containing records of consultation and treatment, in addition to the analysis of 1,122 radiographic records. It was found that the overall prevalence of tooth resorption in dogs was 8.7% and the most frequent year was 2016 with 21.2%. The mandibular and maxillary premolars were significantly more affected (37.3% and 38.1%, respectively) as well as the root portion (60.5%). Type 1 lesions were significantly more frequent (53.2%) than type 2 (27.9%) and type 3 (8.1%) lesions. There were no lesions classified in stage 1. The most frequent stages of tooth resorption were E3 with 34.3% and E2 with 29.5%. Stages 4a, 4b and 4c represented 3.3%, 1.8% and 12.8%, respectively. In stage 5, only root fragments were detected at an advanced stage of reabsorption (2.3%). Dental resorption was statistically associated with dogs at advanced ages (10 and 13 years old with 14.6% each). There was no significant difference between the frequency of males and females, but the frequency of castrated dogs (42.3%) was significantly lower than that of non-castrated dogs (57.7%). Periodontal disease was significantly associated with tooth resorption (84.0%), followed by dental fractures (20.9%). The dogs affected by tooth resorption were only fed commercial food (90.5%), premium or super premium (86.6%). Most of the dogs were asymptomatic in the preoperative period (82.0%)

and no change in postoperative behavior (39.3%). The treatment of choice for 66.5% of the cases was dental extraction. It was concluded that: The external inflammatory resorption or type 1, was more frequent when compared to external replacement resorption (type 2). It is suggested that a good part of the dental resorption of the dogs evaluated in this study is directly related to inflammatory processes triggered by periodontal disease, since a significant statistical correlation between dental resorption and periodontal disease was evidenced.

Keywords: Dogs. Dentition permanent. Tooth demineralization. Tooth resorption. Radiography dental.

LISTA DE FIGURAS

Figura 1 - Anatomia dentária. 28

Figura 2 - Ilustração fotográfica e radiográfica da estrutura anatômica dentária e tecidos adjacentes da mandíbula esquerda de um cão seccionada e preparada, sem alteração clínica e radiográfica. 31

Figura 3 - Identificação da anatomia dentária e suas estruturas. 32

Figura 4 - Imagem fotográfica e radiográfica do segundo dente pré-molar mandibular esquerdo de um cão com reabsorção dentária externa evidenciada no exame físico odontológico e exame radiográfico. 36

Figura 5 - Imagem fotográfica e radiográfica do quarto pré-molar e primeiro molar maxilar direito de um cão com reabsorção dentária e sinais clínicos observados no exame físico odontológico. 37

Figura 6 - Diagrama ilustrativo do mecanismo celular da reabsorção. 41

Figura 7 - Ilustração da reabsorção dentária do tipo 1 (T1). 48

Figura 8 - Imagem radiográfica ilustrando reabsorção dentária do tipo 1 focal no segundo pré-molar maxilar esquerdo de um cão. 48

Figura 9 - Imagem radiográfica ilustrando reabsorção dentária do tipo 1 multifocal no segundo pré-molar mandibular direito de um cão. 49

Figura 10 - Ilustração da reabsorção dentária do tipo 2 (T2). 50

Figura 11 - Imagem radiográfica ilustrando reabsorção dentária do tipo 2 no quarto pré-molar mandibular esquerdo de um cão. 50

Figura 12 - Ilustração da reabsorção dentária do tipo 3 (T3). 51

Figura 13 - Imagem radiográfica ilustrando reabsorção dentária do tipo 3 no segundo pré-molar maxilar esquerdo de um cão. 52

Figura 14 - Ilustração da reabsorção dentária em Estágio 1 (TR1). 52

Figura 15 - Ilustração da reabsorção dentária em Estágio 2 (TR2). 53

Figura 16 - Imagem radiográfica ilustrando reabsorção dentária estágio 2 no dente canino mandibular esquerdo de um cão. 53

Figura 17 - Ilustração da reabsorção dentária em Estágio 3 (TR3). 54

Figura 18 - Imagem radiográfica ilustrando reabsorção dentária em estágio 3 no quarto pré-molar mandibular direito de um cão. 54

Figura 19 - Ilustração da reabsorção dentária em Estágio 4a (TR4a). 55

Figura 20 - Imagem radiográfica ilustrando reabsorção dentária em estágio 4a no quarto pré-molar mandibular direito de um cão. 56

Figura 21- Ilustração da reabsorção dentária em Estágio 4b (TR4b). 56

Figura 22 - Imagem radiográfica ilustrando reabsorção dentária em estágio 4b no segundo pré-molar mandibular direito de um cão. 57

Figura 23 - Ilustração da reabsorção dentária em Estágio 4c (TR4c). 57

Figura 24 - Imagem radiográfica ilustrando reabsorção dentária em estágio 4c no quarto pré-molar mandibular esquerdo de um cão. 58

Figura 25 - Ilustração da reabsorção dentária em Estágio 4c (TR4c). 58

Figura 26 - Imagem radiográfica ilustrando reabsorção dentária em estágio 5 no 3º pré-molar maxilar esquerdo de um cão. 59

LISTA DE TABELAS

Tabela 1 - Prevalência de Reabsorção dentária (RD) de 2006 a 2017 e seus intervalos de confiança de 95%. 75

Tabela 2 - Frequências de realização do exame radiográfico intraoral, fichas de tratamento e ficha clínica entre 2006 e 2017. 76

Tabela 3 - Frequências dos casos com RD diagnosticados e classificados, utilização do aparelho radiográfico intraoral convencional ou digital e radiografias completas entre 2006 e 2017. 77

Tabela 4 - Frequências das raças com reabsorção dentária entre 2006 e 2017. 77

Tabela 5 - Frequência de cães com reabsorção dentária de acordo com o sexo. 78

Tabela 6 - Frequência de cães com reabsorção dentária de acordo com o status reprodutivo. 78

Tabela 7 - Frequência da idade dos animais com reabsorção dentária. 79

Tabela 8 - Frequência de cães com reabsorção dentária de acordo com as doenças orais concomitantes. 80

Tabela 9 - Frequência de cães com reabsorção dentária de acordo com o grau de doença periodontal. 81

Tabela 10 - Prevalência da Doença Periodontal (DP) de 2006 a 2017 e seus intervalos de confiança de 95%. 82

Tabela 11 - Associação entre reabsorção dentária (RD) e doença periodontal (DP) entre 2006 e 2017 com estimativa de Odds ratio (OR) e seu intervalo de confiança de 95%. 82

Tabela 12 - Frequência de cães com reabsorção dentária de acordo com o tipo de alimentação e hábitos de roer. 83

Tabela 13 - Frequência de cães com reabsorção dentária de acordo com o histórico dental. 83

Tabela 14 - Frequência de cães com reabsorção dentária de acordo com as limitações provocadas pela dor relatadas na anamnese. 84

Tabela 15 - Frequência de cães com reabsorção dentária de acordo com os sintomas e comportamento no pós-operatório. 84

Tabela 16 - Frequência de acordo com o tratamento realizado em cães que apresentaram reabsorção dentária. 85

Tabela 17 - Frequência de dentes acometidos por reabsorção dentária de acordo com o grupo dentário. 86

Tabela 18 - Frequência de dentes acometidos pela reabsorção dentária de acordo com o local de origem interna e externa. 87

Tabela 19 - Frequência de dentes acometidos pela reabsorção dentária de acordo com o aspecto radiográfico (tipo de reabsorção). 87

Tabela 20 - Frequência de dentes acometidos pela reabsorção dentária de acordo com o aspecto clínico (estágio da lesão). 89

Tabela 21 - Frequência dos dentes acometidos pela reabsorção dentária de acordo com o grupo dentário e o estágio da reabsorção. 90

Tabela 22 - Frequência de dentes acometidos pela reabsorção dentária de acordo com o local da lesão no elemento dentário. 93

Tabela 23 -Frequência dos dentes acometidos pela reabsorção dentária de acordo com o grupo de dentes e o local da lesão no elemento dentário. 94

LISTA DE GRÁFICOS

Gráfico 1 - Histograma da idade dos animais com reabsorção dentária. 80

Gráfico 2 - Gráfico de barras do número de dentes com reabsorção dentária de acordo com o grupo dentário acometido. 86

Gráfico 3 - Gráfico de barras do número de dentes com reabsorção dentária de acordo com o tipo da lesão. 88

Gráfico 4 - Gráfico de barras do número de dentes com reabsorção dentária de acordo com o estágio da lesão. 89

Gráfico 5 - Gráfico de barras do número de dentes acometidos pela RD de acordo com o grupo de dentes e o estágio da lesão. 91

Gráfico 6 - Gráfico de barras do número de dentes acometidos por RD de acordo com o tipo e estágio. 92

Gráfico 7 - Gráfico de barras das frequências de dentes com reabsorção dentária de acordo com o local da lesão. 93

Gráfico 8 - Gráfico de barras do número de dentes acometidos pela RD de acordo com o grupo de dentes e o local da lesão no elemento dentário. 95

LISTA DE ABREVIATURAS E SIGLAS

ABOV	Associação Brasileira de Odontologia Veterinária
AVDC	*American Veterinary Dental College*
c	Dente canino
CA II	Anidrase carbônica II
Ce	Cervical
CL	Colagenase
Co	Coronal
CO2	Dióxido de Carbono
CP	Cisteína proteinase
DP	Doença Periodontal
FD	Fratura dentária
FMVZ	Faculdade de Medicina Veterinária e Zootecnia
H2CO3	Ácido carbônico
i	Dente incisivo
IC	Intervalo de confiança
LOC	Laboratório de Odontologia Comparada
m	Dente molar
MMP	Matriz enzimas metaloproteinases
N	Número de elementos
NI	Não informado
OPG	Osteoprotegerina
OR	*Odds Ratio*
pH	Potencial hidrogeniônico
pm	Dente pré-molar
R	Radicular
RANK	Receptor ativador do fator nuclear kappa B
RANKL	Ligante do receptor do fator nuclear kapa B
RD	Reabsorção dentária
SRD	Sem raça definida
T	Tipo
TR	Tooth resorption
USP	Universidade de São Paulo

SUMÁRIO

1 INTRODUÇÃO 21

2 REVISÃO DE LITERATURA 24

2.1 ANATOMIA DENTÁRIA DOS CÃES 24

2.2 ANATOMIA RADIOGRÁFICA INTRAORAL DOS CÃES 28

2.3.1 Etiopatogenia da reabsorção dentária 38

2.3.2 Classificação da reabsorção dentária 43

2.3.3 Prevalência da reabsorção dentária em cães 60

2.3.4 Diagnóstico 63

2.3.5 Tratamento 67

3 OBJETIVOS 70

4 MATERIAL E MÉTODO 71

4.1. ANÁLISE ESTATÍSTICA 73

5 RESULTADOS 75

5.1 GERAIS 75

5.2 REABSORÇÃO DENTÁRIA 76

5.2.1 Dados radiográficos da reabsorção dentária em cães 85

6 DISCUSSÃO 96

7 CONCLUSÕES 109

REFERÊNCIAS 110

ANEXOS 122

1 INTRODUÇÃO

A reabsorção dentária é um fenômeno fisiológico que resulta na esfoliação dos dentes decíduos, todavia, pode vir a acometer dentes permanentes, repercutindo na reabsorção substancial do tecido duro dentário (TRONSTAD, 1988; GUNRAJ, 1999; NE; WITHERSPOON; GUTMANN, 1999; FERNANDES; DE ATAIDE; WAGLE, 2013a, 2013b). É uma afecção oral comum descrita por diversos autores em diferentes espécies incluindo gatos, cães, cavalos e humanos (HARVEY, 1993; REITER; MENDOZA, 2002; YOSHIKAWA; WATANABE; OZAWA, 2008; DELAURIER et al., 2009; PERALTA; VERSTRAETE; KASS, 2010a; GABOR et al., 2012; HENRY et al., 2017; VAZ DE SOUZA et al., 2017).

O mecanismo e a etiologia da reabsorção dentária, até o momento, não é totalmente compreendido, no entanto, sugere-se que a lesão esteja associada a causas multifatoriais (VAFAEIAN et al., 2015), tais como: luxação dentária (TZANETAKIS, 2017); avulsões dentárias (POHL; FILIPPI; KIRSCHNER, 2005; LUX; GOETZ; HELLWIG, 2010); fraturas dentárias; traumatismos mandibulares e maxilares (IWAMATSU-KOBAYASHI et al., 2005); pressão radicular induzida pelo tratamento ortodôntico (VARDIMON; LEVY; WEINREB, 2005; KAKU et al., 2014); transplantes dentários autógenos (GÜNDAY; SAZAK; TÜRKMEN, 1995; SHIRATANI et al., 2012); doença periodontal, infecção periapical (BEERTSEN et al., 2001; DUPONT; DEBOWES, 2002); necrose pulpar (LUX; GOETZ; HELLWIG, 2010); neoplasias orais (NEMEC et al., 2012).

Basicamente a reabsorção dentária acaba sendo a consequência de uma injúria ao tecido não mineralizado presente na camada externa e interna do dente, após o estimulo das células clásticas (TRONSTAD, 1988; NE; WITHERSPOON; GUTMANN, 1999). Alguns autores (INUBUSHI et al., 2013; KING et al., 2011; LOPATIENE; DUMBRAVAITE, 2008) relatam que o processo reabsortivo pode ser reversível enquanto tenha acometido apenas a camada externa do cemento, através do processo de regeneração, todavia, ao afetar a dentina, o processo se torna irreversível.

Inúmeros são os métodos de classificação da reabsorção dentária no homem a fim de facilitar o diagnóstico da lesão e conduzir o profissional especializado à

melhor conduta de tratamento (TRONSTAD, 1988; GUNRAJ, 1999; FUSS; TSESIS; LIN, 2003; ANDREASEN; ANDREASEN, 2007; HEITHERSAY, 2007). De modo geral, baseado no local de origem, a reabsorção pode ser interna ou externa, dependendo da superfície na qual o processo se iniciou (NE; WITHERSPOON; GUTMANN, 1999). A partir dessa classificação a reabsorção dentária ainda é subdividida de acordo com o padrão de cada lesão (PATEL; FORD, 2007). A classificação da reabsorção dentária em pacientes veterinários é baseada no exame radiográfico utilizando método de classificação humano (ANDREASEN; ANDREASEN, 2007) ou veterinário (NG; FIANI; PERALTA, 2008).

O diagnóstico da reabsorção dentária consiste na avaliação dos sinais clínicos durante a consulta, no exame físico odontológico com o animal sob anestesia geral, na análise radiográfica intraoral e exame histopatológico (DUPONT, 2005). A utilização da tomografia computadorizada de feixe cônico mostrou-se aplicável no diagnóstico da reabsorção dentária em humanos (VAZ DE SOUZA et al., 2017), contudo, na rotina odontológica veterinária, esse método ainda não é aplicável (ROZA et al., 2009).

A análise radiográfica e o conhecimento da classificação da reabsorção dentária, conduz o cirurgião na decisão pelo tratamento adequado para cada tipo de lesão. Dupont (2005), estabeleceu o tratamento baseado no tipo e estágio da reabsorção dentária. Basicamente as técnicas utilizadas para o tratamento das lesões incluem: desbridamento do local da lesão, extração completa do elemento dentário, amputação da coroa, tratamento endodôntico e restauração (DUPONT, 2005).

Na veterinária, notam-se poucos estudos referentes a reabsorção dentária em cães, bem como os aspectos epidemiológicos dessa espécie (HAMP et al., 1984; ARNBJERG, 1996; VERSTRAETE; KASS; TERPAK, 1998; PERALTA; VERSTRAETE; KASS, 2010a, 2010b; NEMEC et al., 2012). O tratamento para os pacientes veterinários limita-se em exodontia, há poucos estudos envolvendo alternativas terapêuticas efetivas. Além disso, as causas da reabsorção dentária permanecem indefinidas. Desta forma, objetivou-se realizar um estudo retrospectivo sobre a reabsorção dentária em cães atendidos no Laboratório de Odontologia Comparada (LOC) do Departamento de Cirurgia (VCI) da Faculdade de Medicina Veterinária e Zootecnia (FMVZ) da Universidade de São Paulo (USP), no período de 2006 a 2017, com o intuito de determinar a prevalência nessa espécie, correlacionar características para analisar fatores de risco, bem como, classificar as lesões através

das imagens radiográficas, utilizando o método de classificação do *American Veterinary Dental College* (AVDC, 2012).

2 REVISÃO DE LITERATURA

2.1 ANATOMIA DENTÁRIA DOS CÃES

Os cães, assim como todos os mamíferos e humanos, apresentam dentição heterodonte, simetricamente distribuída no lado direito e esquerdo (SCHWARZE; SCHÖDER, 1970a). São difiodontes, possuindo dois conjuntos de dentes, um designado decíduo e o outro permanente. Quanto à implantação dos órgãos dentários nos alvéolos, os cães possuem dentição tecodonte, em que os dentes são firmemente fixados nos alvéolos por meio de fibras colágenas, que constituem o ligamento periodontal. Esta união da raiz do dente ao seu alvéolo é denominada gonfose, um tipo específico de articulação fibrosa do corpo. Carnívoros, em geral, além de primatas, possuem dentição braquiodonte, na qual a relação coroa-raiz é desigual, inferior a 1. Quanto à oclusão, os cães apresentam anisognatia, cuja zona oclusal dos molares mandibulares é mais estreita que a contraparte maxilar (WIGGS; LOBPRISE, 1997; KOWALESKY, 2005).

A fórmula dentária designada aos cães segue da seguinte maneira: para os dentes decíduos, 2 x (3/3 i, 1/1 c, 3/3 pm) = 28 e aos dentes permanentes, 2 x (3/3 i, 1/1 c, 4/4 pm, 2/3 m) = 42 (HARVEY, 1985; SAN ROMÁN, 1999; SHIPP; FAHRENKRUG, 1992; WIGGS LOBPRISE, 1997).

O elemento dentário é formado por coroa e raiz, unidas em uma porção intermediária estrangulada, chamada colo. O dente é composto na maior parte, por dentina que circunscreve a cavidade pulpar. Na coroa dentária, a dentina é recoberta pelo esmalte e na raiz, pelo cemento. No colo a junção cemento-esmalte desenha uma linha sinuosa bem nítida, a linha cervical (DELLA SERRA; FERREIRA, 1981; KOWALESKY, 2005).

O esmalte é o componente mais resistente e também, o mais mineralizado do organismo, composto por 95% de hidroxiapatita de cálcio, 4% de água e 1% de matéria orgânica (matriz do esmalte). É a superfície brilhante, lisa, branca e dura que compõe a face externa protetora da coroa anatômica (WIGGS LOBPRISE, 1997).

O cemento é um tecido conjuntivo duro e avascular que recobre a superfície radicular. Seu conteúdo inorgânico é menor que o do osso, da dentina e do esmalte,

tornando-o mais macio. Em sua composição, apresenta 65% de hidroxiapatita de cálcio, 23% de matéria inorgânica (fibras colágenas) e 12% de água (WOELFEL; SCHEID, 2000). Sua reabsorção e deposição são contínuas, além disso, apresenta-se mais espesso ao redor do ápice e mais fino na junção cementoesmalte. Age ancorando os dentes ao osso alveolar e é capaz de sofrer remodelação. Em nível periapical ocorre a forma celular, secretada pelos cementócitos. Em nível de colo e terços proximal e médio da raiz, predomina a forma acelular, originada dos cementoblastos. Tanto os cementoblastos quanto os cementócitos são nutridos pelo ligamento periodontal (ROZA, 2004).

A dentina é um tecido duro formado por cerca de 70% de hidroxiapatita de cálcio, 18% de tecido orgânico (fibras colágenas) e 12% de água. É um tecido amarelo e duro subjacente e ao cemento formando o cerne do dente. A dentina é visível somente em casos de desgastes, fraturas dentárias, ou em um dente cortado, normalmente a visualização deste componente deve-se a radiografias (WOELFEL; SCHEID, 2000). Há duas categorias de dentina, a primária, formada antes da erupção do dente e a secundária, formada após a formação completa da raíz. Com a deposição contínua de dentina a câmara pulpar vai diminuindo seu diâmetro durante a vida do animal. Há também a dentina reparadora (ou terciária) produzida pela unidade pulpodentinária em resposta à irritação crônica. A dentina nos mamíferos é caracterizada pela presença de túbulos dentinários que se estendem da superfície externa à polpa, abrigando os prolongamentos citoplasmáticos dos odontoblastos, podendo assim, transmitir dor à mesma quando se tornar exposta (HARVEY; EMILY, 1993; WIGGS LOBPRISE, 1997; TEN CATE, 2001).

No interior de cada dente existe uma cavidade, denominada cavidade pulpar, que apresenta uma parte mais dilatada correspondente à coroa (câmara pulpar) e uma parte mais estreita, correspondente à raiz (canal pulpar) e no fim deste canal encontram-se as foraminas apicais, orifícios por onde os vasos e nervos penetram. Dentro desta cavidade, encontra-se a polpa dental, formada por tecido conjuntivo mesenquimatoso, ricamente inervados e vascularizado, com estrutura homogênea altamente especializada (SAN ROMÄN, 1999; WIGGS; LOBPRISE, 1997).

Além dos componentes anatômicos do elemento dentário, deve-se destacar a importância do tecido de sustentação, o periodonto. Todos os componentes estruturais do periodonto formam um sistema funcional que proporciona a articulação

entre o dente e o osso da maxila ou da mandíbula, permitindo aos dentes resistirem às forças da mastigação (TEN CATE, 2001).

Define-se como periodonto os tecidos que fixam e suportam o dente, os quais consistem em gengiva, que se encontra em contacto com o dente, cemento, osso alveolar e ligamento periodontal (WIGGS; LOBPRISE, 1997; TEN CATE, 2001).

A gengiva é formada por epitélio estratificado pavimentoso queratinizado, o epitélio gengival, uma extensão da mucosa oral que se liga ao processo alveolar do osso através da *lamina própria* subjacente de tecido conjuntivo, estendendo-se até ao colo do dente. A gengiva encontra-se coberta por uma membrana mucosa lisa, desprovida de glândulas e é pouco sensível. Em um animal saudável apresenta-se de coloração rosada ou de acordo com a pigmentação do animal, firme, resistente e fortemente ligada ao periósteo do osso alveolar (HARVEY; EMILY, 1993).

A gengiva é dividida anatomicamente em marginal, inserida e papila interdentária. A gengiva marginal é a margem que circunda os dentes, apresentando largura variada para cada espécie. Forma a parede de tecido mole do suco gengival e pode ser afastada do dente por uma sonda periodontal. A gengiva inserida está aderida firmemente ao periósteo adjacente do osso alveolar, dá continuidade à gengiva marginal e estende-se à mucosa alveolar onde é demarcada pela junção mucogengival. A gengiva interdentária ocupa o espaço interdental, sua porção central é formada por gengiva inserida e pode apresentar formato piramidal ou de “col” (CARRANZA; NEWMAN, 1996).

O epitélio do sulco gengival é do tipo pavimentoso estratificado, semelhante ao da gengiva aderida, diferindo deste por não ser queratinizado. Este epitélio funciona como membrana semipermeável que permite a passagem de fluidos provenientes do tecido de conexão gengival. De igual forma, as bactérias, os seus subprodutos, os neutrófilos e as outras células inflamatórias conseguem passar do sangue para os tecidos e destes para a cavidade bucal, ao sulco gengival. As células do epitélio do sulco apresentam elevado índice de renovação celular, migrando coronalmente e em direção à superfície do dente, onde ocupam progressivamente o sulco gengival (WIGGS; LOBPRISE, 1997).

O osso alveolar é constituído pelas cristas dos ossos da mandíbula ou maxila que tem função de suportar a raiz do dente através do ligamento periodontal que conecta o osso alveolar ao cemento. O osso alveolar é formado por quatro camadas, sendo elas o periósteo, osso denso, osso esponjoso e lâmina cribiforme, que reveste

a cavidade alveolar e radiologicamente é designada por *lamina dura*. A crista do osso alveolar situa-se normalmente a 1 mm abaixo da junção amelo-cementária. Vasos sanguíneos e nervos que têm a função de nutrir o periodonto, atravessam a tábua cribiforme (CARRANZA; NEWMAN, 1997).

O osso alveolar propriamente dito é mais denso que o osso trabecular subjacente, apresentando maior radiopacidade na imagem radiográfica aparece como uma linha característica chamada de *lamina dura*. A *lamina dura* é a parte do processo alveolar na qual os feixes de fibras do ligamento periodontal se ligam (TEN CATE, 2001).

O cemento ou cementum é um tecido conjuntivo mineralizado e avascular que cobre a raiz anatômica do dente e é composto por 40-50% de material inorgânico e 50-55% de material orgânico e água (ALBUQUERQUE et al. 2007; WIGGS; LOBPRISE, 1997; TEN CATE, 2001).

O cemento, apesar de ser parte anatômica do dente, é também considerado parte funcional do periodonto, uma vez que é penetrado por fibras de colágeno do ligamento periodontal, o que torna possível a retenção da raiz no alvéolo (HARVEY e EMILY, 1993).

Existem dois tipos de cemento, os quais possuem diferentes características estruturais e funcionais: o cemento acelular ou primário que é responsável pela fixação dos dentes e o cemento celular ou secundário que possui a capacidade de adaptação em resposta ao desgaste e movimentação dos dentes (TEN CATE, 2001).

O ligamento periodontal é um tecido conjuntivo especializado, composto principalmente de fibras colágenas que ligam o dente ao osso alveolar. As fibras ajudam a suportar a carga dos dentes durante à mastigação e permanecer fixos no osso alveolar. Também contêm componentes celulares, tais como fibroblastos, osteoblastos e cementoblastos. Células mesenquimais derivados do ligamento periodontal, têm a capacidade para regenerar tecidos periodontais e celulose. Um estudo informou que, durante o processo de cicatrização da ferida periodontal, estas células migraram do ligamento periodontal residual para regenerar osso alveolar (CHOI et al., 2013).

Figura 1 - Anatomia dentária.

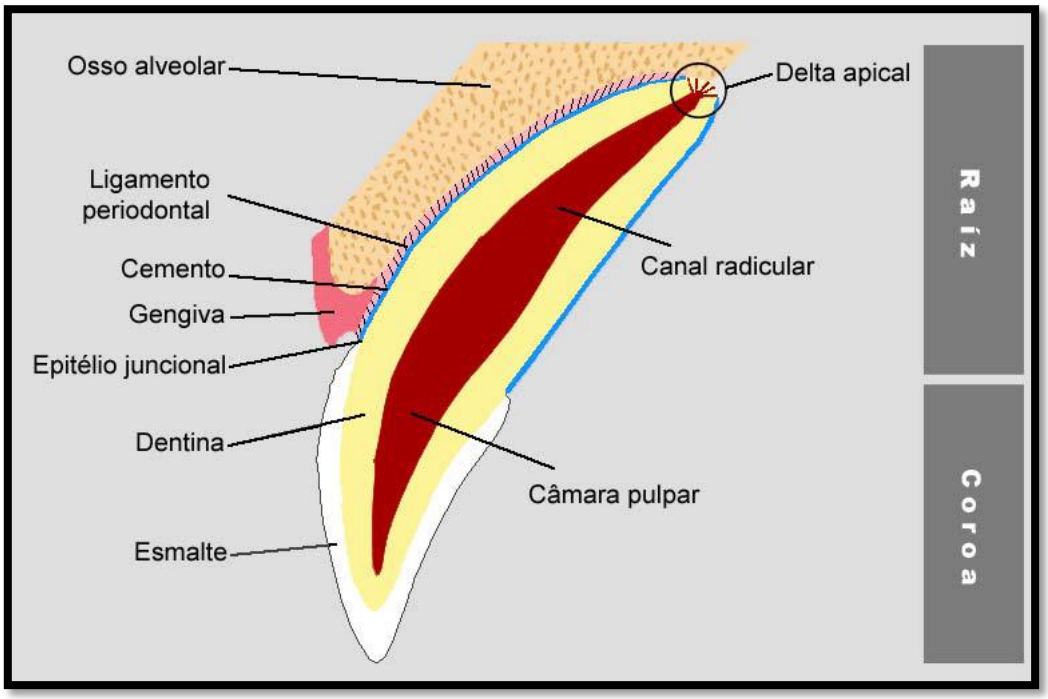

Fonte: Gioso, 2007.
Legenda: Imagem ilustrativa da estrutura dentária e do periodonto.

2.2 ANATOMIA RADIOGRÁFICA INTRAORAL DOS CÃES

A radiografia intraoral é uma ferramenta indispensável ao diagnóstico das doenças orais na rotina odontológica. Todavia, o uso dessa ferramenta exige conhecimento e domínio das técnicas aplicáveis para cada grupo dentário (maxilar e mandibular) dos pacientes (HOLMSTROM; FROST; EISNER, 2004; DUPONT; DEBOWES, 2009). Consiste em um método de avaliação da estrutura dentária e tecidos adjacentes. Grande parte das afecções orais podem ser observadas nas imagens radiográficas e desta forma orientar o clínico no diagnóstico e tratamento (NIEMIEC, 2005). Entre as indicações mais comuns estão: fraturas dentárias, doença periodontal intensa ou recorrente, abscesso periapical, neoplasia, edemas faciais especialmente na região infraorbitária (GIOSO, 2007).

Embora a radiografia intraoral na rotina veterinária tenha sido utilizada para avaliar uma lesão específica observada no exame físico oral, estudos comprovaram (HAMP et al., 1984; VERSTRAETE; KASS; TERPAK, 1998; TSUGAWA; VERSTRAETE, 2000) a necessidade de radiografar todos os dentes, bem como, suas

estruturas adjacentes em todo procedimento odontológico nos animais. Um estudo prospectivo desenvolvido por Verstraete, Kass e Terpak (1998) sobre o valor do diagnóstico radiográfico, demonstrou que as imagens radiográficas identificaram problemas clinicamente relevantes em dentes visivelmente normais em 27,8% dos cães e achados incidentais em dentes clinicamente normais em 41,7% dos cães; informações adicionais ou clinicamente essenciais em dentes com sinais clínicos, foram obtidas em 50% e 22,6% das radiografias, respectivamente; além disso, observou-se que os maiores beneficiados com o exame completo da cavidade oral foram os animais senis.

Em uma radiografia dentária é importante que todas as estruturas, incluindo a coroa, toda a extensão radicular, a região periapical e os tecidos adjacentes, estejam compreendidos na mesma imagem, apresentando-se de forma clara. Entretanto, em algumas situações relacionadas com o tamanho do dente do animal, a estrutura dentária não cabe por completo na película radiográfica, desta forma deve-se priorizar a parte não visível do elemento dentário, a estrutura da raiz. Um erro comum cometido na obtenção de radiografias é centralizar o filme na porção visível do dente. Na maioria das situações, esse erro impede a visualização das estruturas abaixo da margem gengival dentro do osso (BANNON, 2013). O posicionamento da área de interesse deve ser centralizado no filme para evitar perda de resolução da imagem (LASCALA et al, 2006). Desta forma, dependendo da localização do dente a radiografar, empregam-se diferentes técnicas para obter imagens isométricas, não sobrepostas com qualidade. Entre as técnicas utilizadas na veterinária são: a técnica do paralelismo, da bissetriz ou de Cieszinsky e a técnica de Clark. (HARVEY; EMILY, 1993; EMILY; PENMAN, 1994; NIEMIEC; SABITINO; GILBERT, 2004).

A imagem radiográfica é uma representação bidimensional de uma estrutura tridimensional (Figura 2A) (TUTT, 2006). Nela, há diferença do contraste radiográfico próprio de cada tecido na cavidade oral (osso, dente, tecido mole, e ar), com isso é possível obter imagens que evidenciam as diferentes estruturas anatômicas que a compõem (HARVEY; EMILY, 1993), embora seja vital o conhecimento da anatomia dental dos diferentes animais para a interpretação adequada das radiografias (TSUGAWA; VERSTRAETE, 2000; BANNON, 2013).

O esmalte é o material mais denso e radiopaco que recobre a coroa dentária. Ele pode aparecer como uma linha fina branca que limita a coroa, mas comumente é difícil a sua visualização em uma radiografia por ter geralmente espessura menor que

0,6 mm (DUPONT; DEBOWES, 2009). Abaixo da camada de esmalte, a dentina estende-se pela coroa e por toda a porção da raiz, como sua composição possui uma quantidade menor de material inorgânico, visibiliza-se com radiopacidade menor quando comparada ao esmalte. O cemento apresenta-se como uma estreita faixa na margem externa da raiz, sendo indiferenciável radiograficamente da dentina (HARVEY; EMILY, 1993).

O processo alveolar é formado a partir da proeminência óssea mandíbular e maxilar, que envolve e proporciona o suporte às raízes dentárias. Nesta estrutura pode-se observar a *lamina dura,* que é a parte do processo alveolar em que os feixes de fibras do ligamento periodontal estão inseridos (a tábua cribiforme). A *lamina dura* é separada da raiz por uma linha radiolúcida que representa o espaço do ligamento periodontal (Figura 2B). A margem alveolar, em bocas saudáveis, deve ser relativamente horizontal e posicionada de 1 a 2 mm apical à junção amelocementária (DUPONT; DEBOWES, 2009; BANNON, 2013). A margem alveolar interdental muitas vezes tem um contorno ligeiramente convexo. Em contrapartida, o septo alveolar interradicular, pode ter contorno horizontal, ligeiramente côncavo, ou ligeiramente convexo em função da proximidade das raízes adjacentes (DUPONT; DEBOWES, 2009).

Figura 2 - Ilustração fotográfica e radiográfica da estrutura anatômica dentária e tecidos adjacentes da mandíbula esquerda de um cão seccionada e preparada, sem alteração clínica e radiográfica.

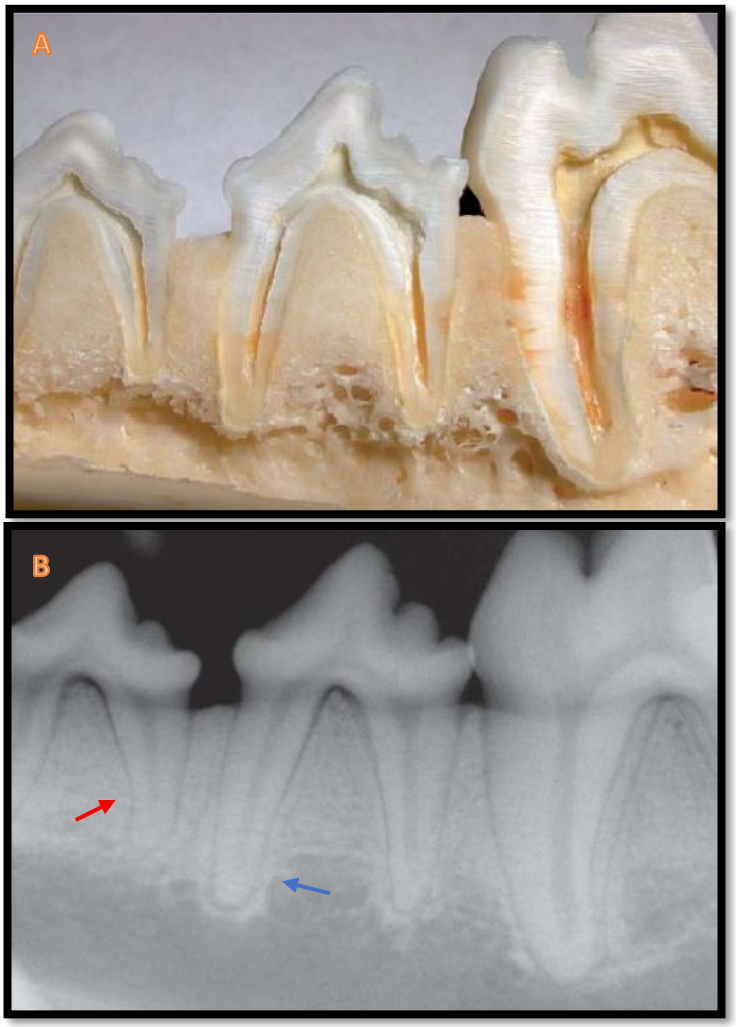

Fonte: Dupont e Debowes, 2009.

Legenda: Figura A - Mandíbula esquerda de um cão seccionada e preparada expondo suas estruturas anatômicas internas. Da esquerda para a direita respectivamente: 3º pré-molar, 4º pré-molar e 1º molar. A fotografia ilustra a visão bidimensional de uma imagem radiográfica. Figura B - Radiografia do 4º pré-molar mandibular esquerdo (308) e imagens parciais do 3º pré-molar (307) e 1º molar (309). Observe que a lâmina dura, linha branca ao redor da raiz feita pelo osso compacto do alvéolo, que é visível em algumas áreas (como indica-se a seta azul), mas ausente em outras (indicado pela seta vermelha). É separado da raiz por uma linha radiolucente que representa o espaço do ligamento periodontal.

As radiografias intraorais representam claramente a anatomia dos dentes e as estruturas adjacentes, todavia, pode existir diferença e variabilidade significativa entre os indivíduos. Uma estrutura pode estar ausente, ser difícil de identificar ou parecer incomum em uma radiografia individual específica. Nota-se que a *lamina dura* é visível em algumas áreas, mas ausente em outras (Figura 2B). O osso alveolar é mais aparente nas áreas em que suas estruturas são radiografadas paralelamente ao raio-x ou quando é sobreposta por outras estruturas radiopacas. Torna-se muito menos

aparente quando a estrutura está perpendicular ou tangencial ao raio x, ou ainda, quando é sobreposto por estruturas radiolucentes (DUPONT; DEBOWES, 2009).

A área cervical do dente, entre o esmalte da coroa e a margem óssea alveolar, não possui esmalte nem osso sobreposto e, portanto, é menos radiolucente. Não deve ser confundido com cáries ou reabsorção dentária. O osso da margem alveolar deve ser relativamente horizontal e posicionado de 1 a 2 mm para a junção amelocementária. O osso marginal interradicular geralmente tem contorno ligeiramente convexo, preenchendo a área de furca e aproximando-se ao seu contorno. Em contraste, o osso marginal interalveolar (margem do osso septal) pode ter contorno horizontal, ligeiramente côncavo ou ligeiramente convexo, dependendo da proximidade das raízes adjacentes e da região particular do arco (DUPONT; DEBOWES, 2009). A cavidade pulpar inclui o canal radicular, encontrado no centro de cada raiz e a câmara pulpar na coroa. A câmara pulpar é contínua com o canal radicular, que é o centro radiolucente que se estende ao longo do comprimento da raiz (Figura 3) (BANNON, 2013).

Figura 3 - Identificação da anatomia dentária e suas estruturas.

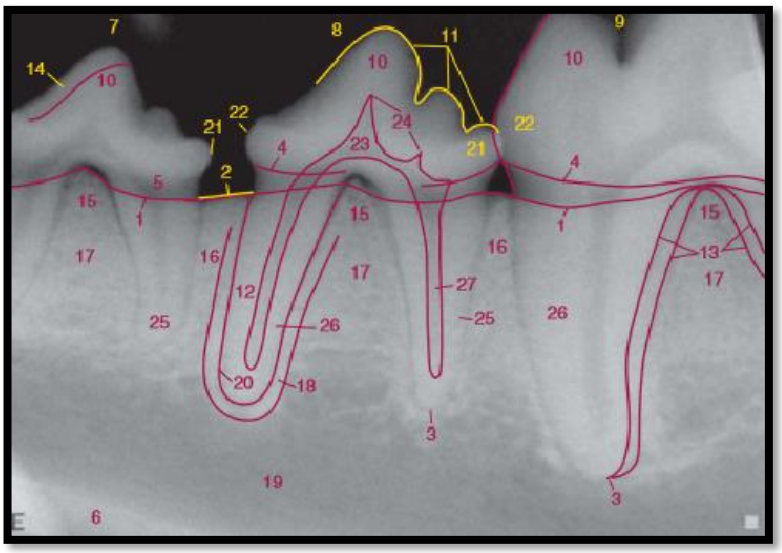

Fonte: Dupont e Debowes, 2009.

Legenda: Radiografia do 4º pré-molar mandibular esquerdo (308) e imagem parcial do 3º pré-molar (307) e 1º molar (309).

As estruturas indicadas na figura 3, estão descritas abaixo em sequência numérica:

1 – Margem alveolar
2 – Margem alveolar interdental
3 – Ápice da raiz

4 – Junção amelocementária
5 – Região cervical do dente
6 – Osso compacto da região ventral (cortical) da mandíbula
7 – Terceiro pré-molar
8 – Quarto pré-molar
9 – Primeiro molar
10 – Coroa
11 – Cúspide
12 – Dentina
13 – Sobra dupla ocasionada
14 – Esmalte
15 – Furca
16 – Septo interalveolar
17 – Septo alveolar interradicular
18 – *Lamina dura*
19 – Canal mandibular
20 – Espaço do ligamento periodontal
21 – Superfície de contato proximal do dente – face distal
22 – Superfície de contato proximal do dente – face mesial
23 – Câmara pulpar
24 – Corno da câmara pulpar
25 – Raiz mesial
26 – Raiz distal
27 – Canal pulpar.

2.3 REABSORÇÃO DENTÁRIA

De acordo com a atual nomenclatura apresentada pela Associação Brasileira de Odontologia Veterinária (ABOV), baseado na tradução e análise da nomenclatura criada pelo *American Veterinary Dental College* (AVDC), a reabsorção dentária (RD) recebe essa terminologia a fim de padronizar a comunicação entre os especialistas da área (ROCHA, 2011). Na literatura a RD em cães pode ser encontrada através de sinônimos que incluem lesão de reabsorção dentária (LRD) (WIGGS; LOBPRISE, 1997), reabsorção radicular idiopática (GORREL, 2008), lesão de reabsorção odontoclástica (YOSHIKAWA; WATANABE; OZAWA, 2008), reabsorção odontoclástica externa, lesão de colo e lesão de linha cervical (HARVEY; EMILY, 1993).

Historicamente, acreditava-se que em 1955, a reabsorção dentária em felinos havia sido mencionada pela primeira vez por Builder[1] (apud REITER, 1998), que descreveu a lesão como “erosões abaixo da coroa dentária” de difícil extração devido à fragilidade e constante fratura coronária, deixando os fragmentos radiculares intactos. Builder acreditava tratar-se de uma forma de lesão cariogênica que afetava as faces dentárias vestibular e lingual. Até os anos de 1960, presumia-se que essas lesões se tratavam de cáries. Em 1976, Schneck e Osborn[2] (apud REITER, 1998) realizaram um estudo histopatológico diferenciando essas lesões de cárie dentária. Os autores afirmaram que as lesões dentárias nos felinos se tratavam de “reabsorções osteoclásticas progressivas” do tecido dentário duro, em que ocorriam com maior frequência nas superfícies vestibulares dos dentes pré-molares e molares, criando-se assim o termo “neck lesions” ou lesão de colo. A utilização do termo “cárie felina”, “cárie” ou “lesão cariogênica de colo” perdurou por todos os anos de 1900, mesmo sabendo-se que não se tratava de uma desmineralização e sim de reabsorção.

Antes mesmo desses estudos serem publicados, a reabsorção inflamatória periférica já havia sido descrita pela primeira vez no gato doméstico em 1930 por Arthur Hopewell-Smith[3] (apud REITER, 1998), professor de histologia dentária e patologia dental da Universidade da Pensilvânia. O autor publicou uma série de relatos sobre a osteólise e odontólise incluindo evidências em gatos e humanos, na revista “Dental Cosmos Journal”.

A maioria dos estudos sobre a reabsorção dentária (RD) na medicina veterinária concentra-se na espécie felina. Diversos trabalhos (LYON, 1992; OKUDA; HARVEY, 1992; VAN WESSUM; HARVEY; HENNET, 1992; HARVEY, 1993; LOMMER; VERSTRAETE, 2000; REITER; MENDOZA, 2002; REITER; LEWIS; OKUDA, 2005a) analisaram fatores epidemiológicos e fatores de risco nessa espécie, no entanto, quando se refere à reabsorção dentária nos cães, nota-se que há poucos

---

[1] BUILDER, P.L. Opening paper; untided. **Veterinary Record,** v. 67, p. 386-392, 1955.

[2] SCHNECK, G. W.; OSBOM, I. W. Neck lesions in the reeth of cats. **Veterinary Record**, v. 99, p. I00, 1976.

[3] HOPEWELL-SMITH, A. The process of osteolysis and odontolpis, or so-called “absorption" of calcified tissues: a new and original investigation. A. The loosening of the deciduous and permanent dentitions. B. The bone of attachment. C. The alveolar processes of the jaws. **Dental Cosmos**, v. 72, p. 323-345, 1930.

trabalhos envolvendo análises e os fatores epidemiológicos são pouco discutidos (PERALTA; VERSTRAETE; KASS, 2010a).

Fisiologicamente, a reabsorção dentária ocorre na primeira dentição das espécies difiodontes promovendo a esfoliação dentária, contudo, esse processo torna-se patológico quando envolve a dentição permanente (FERNANDES; DE ATAIDE; WAGLE, 2013a, 2013b). Os tecidos duros dos dentes permanentes são protegidos do processo reabsortivo devido as suas camadas superficiais de células blásticas que desempenham importante papel na resistência dos dentes, impedindo a ação clástica em sua estrutura mineralizada. Para que o mecanismo de reabsorção ocorra, deve haver dano na camada protetora e para que o processo de reabsorção seja contínuo é necessário que um estímulo esteja presente (GORREL, 2008). Os fatores que geralmente desencadeiam a reabsorção incluem traumas, inflamação crônica da polpa, inflamação dos tecidos periodontais, pressão induzida no ligamento periodontal associado ao movimento dentário ortodôntico e tumores (GUNRAJ, 1999).

Visualmente, a reabsorção dentária mostra-se como uma lesão do esmalte ou cemento, geralmente na porção cervical do dente (Figura 4) (GIOSO, 2007). Na maioria das vezes, a lesão encontra-se recoberta pela gengiva hiperplásica, irregular e inflamada (HARVEY, 1993; HARVEY; EMILY, 1993). A reabsorção pode iniciar-se na superfície interna, juntamente à polpa ou na superfície externa (GORREL, 2008). Não obstante, as superfícies externa e interna podem comunicar-se dependendo da progressão do processo reabsortivo, havendo a exposição da polpa (GIOSO, 2007; LOBPRISE, 2010). Tem como sinal clínico a perda progressiva do tecido dentário (REITER; LEWIS; OKUDA, 2005a), existindo, na maioria das vezes, casos com reabsorção na porção radicular, visível somente ao exame radiográfico (WIGGS; LOBPRISE, 1997; GIOSO, 2007).

Figura 4 - Imagem fotográfica e radiográfica do segundo dente pré-molar mandibular esquerdo de um cão com reabsorção dentária externa evidenciada no exame físico odontológico e exame radiográfico.

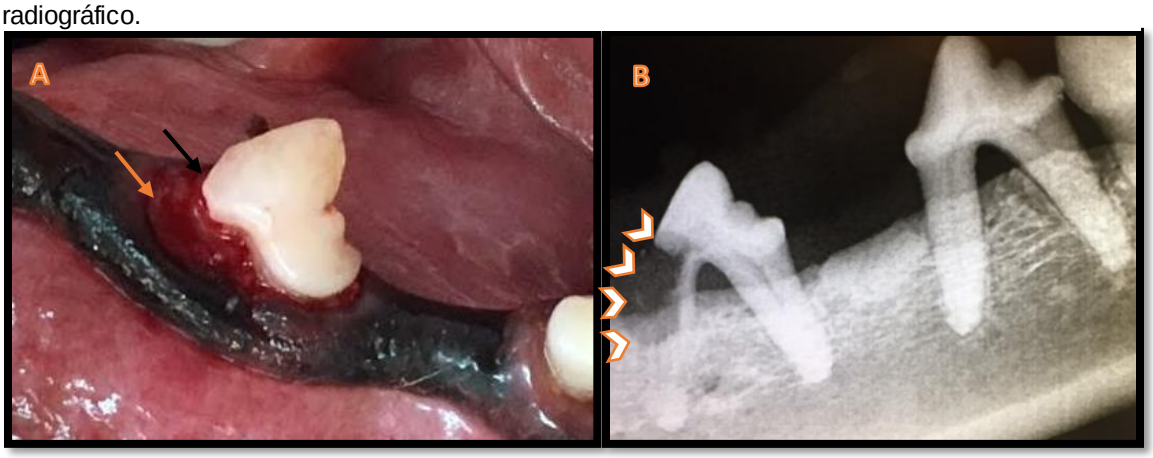

Fonte: Laboratório de Odontologia Comparada (LOC) – FMVZ/USP, 2016.

Legenda: Figura A - Imagem fotográfica do 2º dente pré-molar inferior esquerdo (306) apresentando RD na porção cervical (indicado pela seta preta) com progressão da lesão à coroa e raiz mesial. No local há sinal de gengivite (seta laranja indicando sangramento da gengiva). A fotografia foi realizada após a remoção do tecido gengival hiperplasiado que recobria a reabsorção do tecido mineralizado. Figura B - Imagem radiográfica do 306 de um cão após detectar com o explorador no exame físico da cavidade oral, o defeito do elemento dental na porção cervical e coronária. Setas brancas indicando radiolucência focal em raiz mesial do 306, confirmando lesão reabsortiva com comprometimento da cavidade pulpar e perda substancial do tecido duro dentário na porção cervical, radicular e parte da coroa.

Um dente de aparência rosada (Figura 5) pode vir a ser um sinal da reabsorção dentária. Essa aparência na coroa de um dente afetado pela reabsorção ocorre devido ao processo de granulação na dentina abaixo do esmalte. Dois tipos de reabsorção podem apresentar esse sinal: a interna (RR) e a reabsorção radicular periférica inflamatória externa. No entanto, esse sinal também pode ser observado em dentes que sofreram hemorragia pulpar (GORREL, 2008).

Figura 5 - Imagem fotográfica e radiográfica do quarto pré-molar e primeiro molar maxilar direito de um cão com reabsorção dentária e sinais clínicos observados no exame físico odontológico.

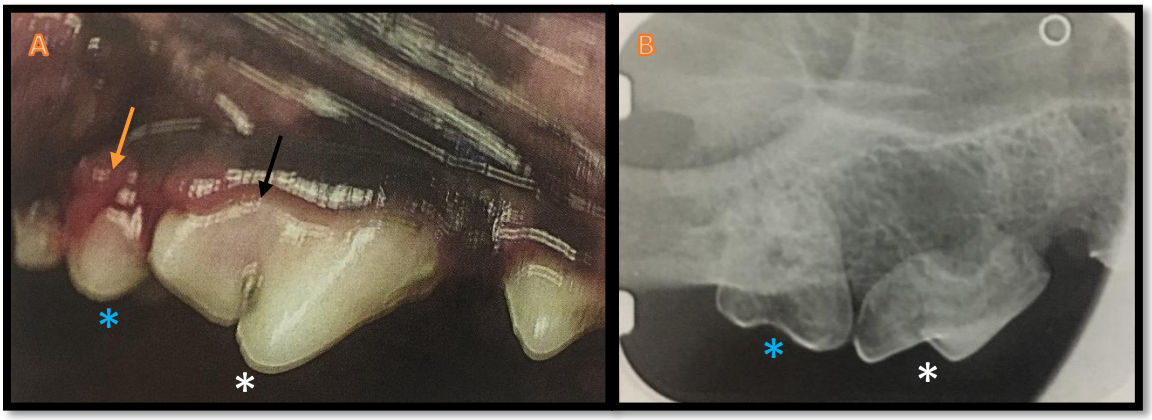

Fonte: Gorrel, 2008.

Legenda: Figura A - Imagem fotográfica do 4º dente pré-molar superior direito (108) (indicado pelo asterisco branco) e 1º dente molar superior direito (109) (indicado pelo asterisco azul) de um cão. Seta preta indicando coloração rosada na coroa do 108 devido a reabsorção radicular do tecido mineralizado com envolvimento da polpa. O 109 também apresenta cor rósea em sua coroa; a seta laranja indica hiperplasia do tecido gengival recobrindo a lesão na porção coronal. Figura B - Imagem radiográfica do 108 (indicado pelo asterisco branco) e 109 (indicado pelo asterisco azul). Nota-se que as raízes do 108 e do 109 apresentam diminuição considerável da radiodensidade das raízes mesiais e distas que foram reabsorvidas por completo.

A reabsorção dentária é descrita por causar anorexia, ptialismo, letargia, depressão, halitose e desconforto, porém, nota-se que diversos animais podem apresentar-se assintomáticos e a lesão vir a ser diagnosticada através de achados radiográficos (DUPONT, 2005). De acordo com Lobprise (2010), referindo-se a RD em felinos, a maioria dos casos não apresentam sintomas clínicos evidentes, porém, os proprietários podem notar dificuldade de alimentar-se com ração dura, recusar água fria e apresentar movimentos repetitivos da mandíbula (*chettering*). Em humanos, é comum que os pacientes sejam assintomáticos (BENENATI, 1997), dependendo da localização da lesão e pode ou não estar associado a sintomas clínicos. Testes de sensibilidade de palpação e percussão de dentes com determinados tipos de RD, geralmente encontram-se dentro de limites normais (FRANK; TORABINEJAD, 1998).

2.3.1 Etiopatogenia da reabsorção dentária

Embora a reabsorção dentária seja uma afecção oral comum, frequentemente estudada e discutida no meio científico, sua etiologia ainda não foi estabelecida, tanto em humanos quanto em animais. Contudo, estudiosos da área, sugerem possíveis fatores que podem influenciar no desencadeamento do processo reabsortivo nas diferentes espécies como a gengivite, alterações de pH, traumas mecânicos, traumatismo oclusal, infecção, vômitos recorrentes, desequilíbrio dos hormônios reguladores de cálcio, glicocorticoides (OKUDA; HARVEY, 1992; WIGGS; LOBPRISE, 1997; REITER; MENDOZA, 2002) e doença autoimune (GIOSO, 2007). Outras hipóteses descritas por diversos autores, serão apresentadas a seguir.

Houve associação da alta prevalência da reabsorção dentária em gatos domésticos associado a uma maior concentração sérica de vitamina D3 (25-OH-D), embora o índice de concentração estivesse dentro da faixa de referência normal (REITER et al., 2005). No entanto, esta hipótese não foi sustentada em outro estudo (GIRARD et al., 2010). A correlação da vitamina D com a reabsorção dentária em humanos também foi analisada, contudo, mostrou-se uma variável clínica não contribuinte para o processo de reabsorção radicular (TEHRANCHI et al., 2017).

A reabsorção também pode ser observada em associação com traumatismo dentário ou movimentação dentária ortodôntica (VARDIMON; LEVY; WEINREB, 2005; ESTEVEZ et al., 2010; LUX; GOETZ; HELLWIG, 2010; KAKU et al., 2014; ASGARY; NOSRAT, 2016). Neste caso, a patogênese está relacionada à liberação de mediadores químicos, aumento da vascularização ou pressão indevida (ANDREASEN, 1985).

Os dentes impactados (OTTO, 2003), cistos em expansão, tumores benignos e neoplasia maligna, são fatores que geralmente desencadeiam a reabsorção dentária por resultarem na pressão radicular (KRAVITZ et al., 1992; FUSS; TSESIS; LIN, 2003; DUPONT; DEBOWES, 2009). Em humanos, tanto os tumores benignos quanto os malignos podem acarretar no processo de reabsorção, contudo, comumente os tumores benignos (ameloblastoma, fibroma ossificante e granuloma central de células gigantes) estão mais associados que os malignos (FUSS; TSESIS; LIN, 2003). Em contraste, os resultados de um estudo, demonstrou que os cães com tumores não odontogênicos (a maioria malignos) apresentaram com maior frequência a reabsorção

dentária nos dentes envolvidos nos locais das lesões, do que cães com tumores odontogenênicos benignos. O tipo de reabsorção dentária mais comum diagnosticada nos processos de neoplasias orais em cães foi a reabsorção inflamatória externa (NEMEC et al., 2012).

Em casos de reimplante de um dente avulsionado, que por motivos de tempo ou armazenamento, não houve preservação do ligamento periodontal, comumente pode ocorrer reabsorção por substituição seguida de anquilose da superfície radicular (ANDREASEN, 1981; ANDERSSON; BODIN, 1990; POHL; FILIPPI; KIRSCHNER, 2005; SHIRATANI et al., 2012).

A injúria ao tecido duro dentário na maioria das vezes está relacionada com processos inflamatórios crônicos tanto na polpa, ocasionadas por lesão endodôntica, quanto no periodonto, devido a doença periodontal (GUNRAJ, 1999). A inflamação do tecido periodontal e subsequente liberação de citocinas e lipopolissacarídeos tem mostrado estimular a diferenciação e migração de células clásticas (REITER; MENDOZA, 2002). Estudos em animais experimentais demonstraram que a reabsorção radicular é uma sequela significativa da cicatrização periodontal (WIKESJÖ et al., 1991; WIKESJO; NILVEUS, 1991). Em felinos, foi demonstrado que que 236 de 543 dentes de gatos domésticos afetados pela reabsorção, apresentaram sinais clínicos e radiográficos da doença periodontal (DUPONT; DEBOWES, 2002). Alguns estudos não encontraram associação entre as lesões reabsortivas e a gengivite (INGHAM et al., 2001), no entanto, outros autores acharam que a gengivite estava positivamente associada à reabsorção dentária (MESTRINHO et al., 2013).

A reabsorção dentária pode afetar um único dente internamente ou externamente, no entanto, em alguns casos pode haver a combinação de reabsorções internas e externas simultaneamente ou ainda, podem apresentar-se como defeitos separados ou unidos (NE; WITHERSPOON; GUTMANN, 1999). A reabsorção interna em humanos tem sido associada à inflamação crônica da polpa após infecção por cárie, trauma ou fissuras dentárias (FERNANDES; DE ATAIDE; WAGLE, 2013a). As lesões do tipo interna são consideradas pouco frequentes em relação as reabsorções externas (TRONSTAD, 1988).

A nível celular, o entendimento quanto à patogenia da reabsorção dentária parece estar à frente no que se refere ao esclarecimento da doença. A reabsorção dentária ocorre devido a ação dos odontoclastos a partir de um dano ou alteração

química no tecido protetor que reveste a superfície radicular interna ou externa (GUNRAJ, 1999; NE; WITHERSPOON; GUTMANN, 1999).

Os odontoclastos são morfologicamente análogos aos osteoclastos e têm propriedades enzimáticas e padrões de reabsorção semelhantes. Entretanto, os odontoclastos são menores em tamanho, possuem menos núcleos e formam lacunas de reabsorção menores que os osteoclastos (NE; WITHERSPOON; GUTMANN, 1999; HAROKOPAKIS-HAJISHENGALLIS, 2007; MOHN et al., 2009).

Os osteoclastos são células gigantes multinucleadas responsáveis pela reabsorção óssea. São formados pela fusão de células precursoras mononucleares (Figura 6a) que chegam ao local de reabsorção através da corrente sanguínea (NE; WITHERSPOON; GUTMANN, 1999; PATEL et al., 2010). Sua diferenciação é controlada por fatores produzidos pelas células do estroma da medula óssea ou encontrados nos osteoblastos maduros; os fatores são o ligante RANK (receptor ativador do fator nuclear kappa B), RANKL e a osteoprotegerina. RANK é o receptor de RANKL, localizado na superfície dos osteoclastos progenitores (Figura 6b). O contato entre as células osteoblásticas ou estromais com o osteoclasto progenitor é essencial para uma interação direta de RANKL e RANK para a formação e ativação de osteoclastos (HAROKOPAKIS-HAJISHENGALLIS, 2007). A osteoprotegerina (OPG) atua como um receptor chamariz que pode se ligar ao RANKL e interferir com sua capacidade de se ligar aos receptores RANK, inibindo assim a formação de osteoclastos. Tanto o RANKL quanto o OPG desempenham um papel importante na osteoclastinogênese (PATEL et al., 2010; FERNANDES; DE ATAIDE; WAGLE, 2013a).

As organelas celulares de um osteoclasto consistem em muitos núcleos, múltiplos complexos de Golgi, mitocôndrias, retículo endoplasmático rugoso e numerosas estruturas vesiculares. A membrana celular do osteoclasto adjacente à superfície do tecido tem uma série de projeções semelhantes a dedos, chamadas de borda ondulada. Na periferia dessa margem franzida, a membrana plasmática é aposta perto da superfície óssea, e o citoplasma adjacente, desprovido de organelas celulares, é enriquecido em actina, vinculina e talina, proteínas contráteis fibrilares (NANCI, 2003). Isso é chamado de zona clara ou selante que compreende a área periférica não reabsortiva de adesão de osteoclastos ao osso (isto é, ajuda a fixar as células ao osso). Proteínas de matriz extracelular como osteopontina presentes na superfície do osso servem como locais de ligação para os osteoclastos. A molécula

de osteopontina contém diferentes domínios, um liga-se ao osso e outro liga-se aos receptores da integrina nas membranas plasmáticas dos osteoclastos (PATEL et al., 2010). Um microambiente (Figura 6c) é assim formado entre a borda eriçada do osteoclasto e o tecido duro no qual ocorre a reabsorção (NE; WITHERSPOON; GUTMANN, 1999).

Figura 6 - Diagrama ilustrativo do mecanismo celular da reabsorção.

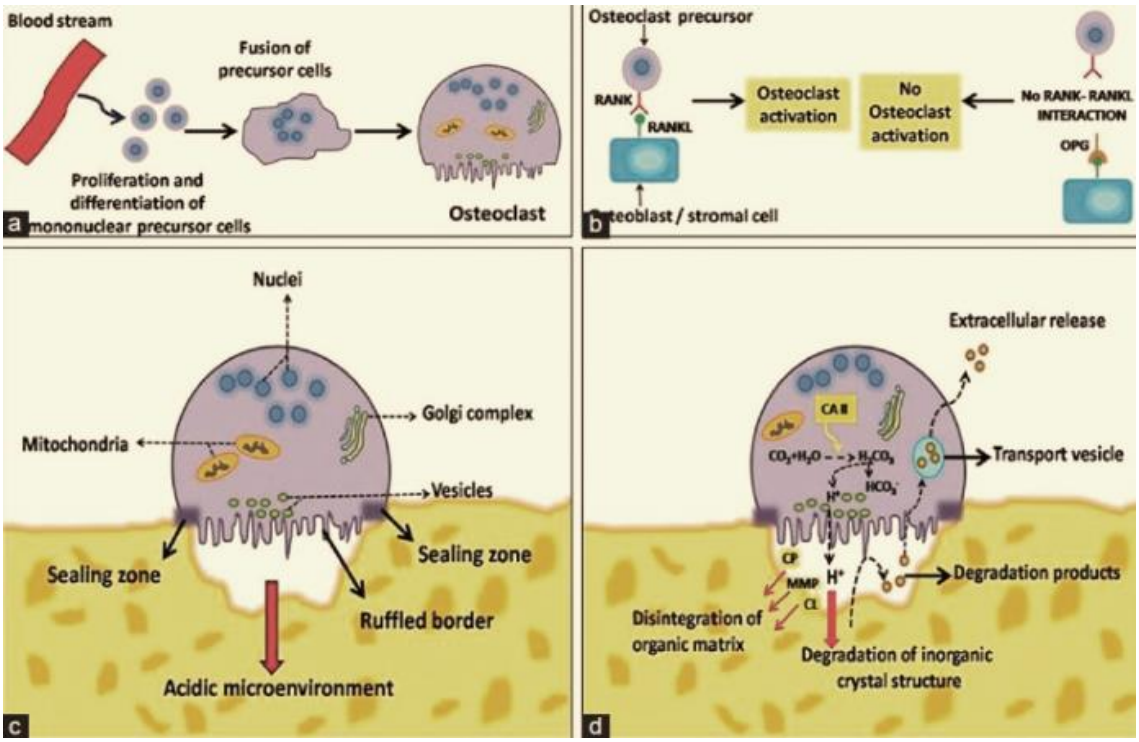

Fonte: Fernandes, De Ataide e Wagle (2013a).
Legenda: Figura a - Diagrama mostrando a formação de osteoclastos por fusão de células precursoras mononucleares. Figura b - Diagrama representando o papel de RANK (receptor ativador do fator nuclear kappa B), ligante RANK e osteoprotegerina em osteoclastogênese. Figura c - Diagrama mostrando a estrutura de um osteoclastos e a criação de um microambiente ácido. Figura d - Diagrama mostrando a degradação da matriz inorgânica via enzima anidrase carbônica II (CA II), desintegração da matriz orgânica via cisteína proteinase (CP), colagenase (CL) e matriz enzimas metaloproteinases (MMP) e a transcitose dos produtos degradados.

O processo de reabsorção ocorre em duas etapas: degradação da estrutura mineral inorgânica seguida de desintegração da matriz orgânica. A degradação da estrutura cristalina inorgânica é provocada por enzimas como fosfatase ácida e anidrase carbônica II presentes nos osteoclastos. Essas enzimas são sintetizadas no retículo endoplasmático rugoso, transportadas para os complexos de Golgi e movidas para a membrana ondulada em vesículas de transporte, onde elas liberam seu conteúdo no compartimento selado adjacente à superfície óssea (NANCI, 2003). A enzima anidrase carbônica II catalisa a conversão intracelular de CO2 em H2CO3, o

que fornece uma fonte prontamente disponível de íons H + a serem bombeados para a região sub-osteoclástica através da bomba de prótons associada à borda ondulada (Figura 6d). A desintegração da matriz orgânica é provocada pelas enzimas cisteína proteinase, colagenase e matriz metaloproteinase. As enzimas proteinase cisteína atuam a um pH ácido mais próximo da borda enrugada, enquanto as enzimas colagenase e metaloproteinases de matriz são ativas na superfície óssea reabsorvente, onde o pH está mais próximo do neutro, devido à capacidade de tamponamento dos sais ósseos dissolvidos (NE; WITHERSPOON; GUTMANN, 1999). Os produtos de degradação inorgânicos e orgânicos sofrem então endocitose na margem franzida. Eles são então translocados em vesículas de transporte e sua liberação extracelular ocorre ao longo da membrana oposta à borda ondulada (transcitose) (NANCI, 2003; FERNANDES; DE ATAIDE; WAGLE, 2013a).

De forma resumida, tanto os osteoclastos como os osteoblastos derivam de células estaminais hematopoiéticas na medula óssea ou no baço. Essas células seguem a rota de maturação dos macrófagos até as etapas finais de diferenciação, em que se desenvolvem em precursores de osteoclastos. Os precursores migram e fundem-se para tornarem-se células clásticas maduras multinucleadas quando estimuladas. Provavelmente, os odontoclastos são osteoclastos que migraram e amadureceram em vasos presentes no osso alveolar ou no ligamento periodontal (OKUDA; HARVEY, 1992; MOHN et al., 2009). Um odontoclasto maduro aproxima-se à superfície do dente ligando-se a proteínas específicas no tecido calcificado (no osso ou nos dentes). A membrana celular eriçada que distingue os osteoclastos de outras células, entra em contato com a superfície do dente. O acessório forma um compartimento de reabsorção selado, que restringe a atividade clástica à essa região. Vesículas intracelulares contendo íons hidrogênio e enzimas proteolíticas se fundem com a membrana do odontoclasto, liberando seu conteúdo e dissolvendo o tecido duro do dente ao qual estão ligados (DARCEY; QUALTROUGH, 2013).

Os odontoclastos podem se conectar a qualquer lugar na superfície da raiz ou a vários locais simultaneamente, mas parecem raramente se prender às superfícies do esmalte. Acredita-se então, que a reabsorção progride do cemento coronário para a coroa dentinária e apicalmente para a dentina radicular (REITER; MENDOZA, 2002).

Os dentes permanentes clinicamente saudáveis são protegidos dessas células clásticas pelas características de inibição da reabsorção de camadas não mineralizadas em superfícies radiculares externas e internas. Essas estruturas

incluem o ligamento periodontal, cementoblastos, cemento, odontoblastos e pré-dentina (matriz de colágeno criada pelos cementoblastos antes da maturação e mineralização) (REITER; MENDOZA, 2002; DARCEY; QUALTROUGH, 2013). Mesmo que esses mecanismos inibitórios falhem, nos dentes permanentes a reabsorção externa é limitada pelo reparo simultâneo (DARCEY; QUALTROUGH, 2013). Estudos histológicos de reabsorção em dentes de felinos mostram que a reabsorção e o reparo estão ocorrendo simultaneamente. No entanto, em dentes felinos, a reabsorção supera o reparo até a raiz ser completamente reabsorvida e a coroa se romper (INGHAM et al., 2001).

2.3.2 Classificação da reabsorção dentária

A classificação da reabsorção dentária tanto em humanos, quanto em animais é proposto por diversos estudos (TRONSTAD, 1988; GUNRAJ, 1999; NE; WITHERSPOON; GUTMANN, 1999; FUSS; TSESIS; LIN, 2003; DUPONT, 2005; ANDREASEN; ANDREASEN, 2007; HEITHERSAY, 2007; PERALTA; VERSTRAETE; KASS, 2010a, 2010b; HENRY et al., 2017) a fim de facilitar o diagnóstico da lesão e conduzir o profissional especializado à melhor conduta de tratamento. Muitos são os métodos de classificação da reabsorção dentária em humanos. Alguns classificam de acordo com a localização e padrões radiográficos, outros métodos baseiam-se em fatores estimulantes (desencadeadores) do processo reabsortivo e, ainda há aqueles em que combinam os critérios de ambos os métodos (TRONSTAD, 1988; GUNRAJ, 1999; FUSS; TSESIS; LIN, 2003; ANDREASEN; ANDREASEN, 2007; HEITHERSAY, 2007).

De modo geral, baseado no local de origem, a reabsorção pode ser interna ou externa, dependendo da superfície na qual o processo se iniciou, ou seja, paredes internas do canal ou superfície radicular externa, iniciada no periodonto (NE; WITHERSPOON; GUTMANN, 1999). A partir dessa classificação, a reabsorção dentária ainda é subdividida de acordo com o padrão de cada lesão (PATEL; FORD, 2007).

Dentre todos os métodos de classificação para humanos mais amplamente aceito foi proposto em um estudo (ANDREASEN; ANDREASEN, 2007), em que os

autores classificaram a reabsorção em sete tipos, baseados na aparência radiográfica: reabsorção externa da superfície, reabsorção por substituição, reabsorção inflamatória externa, reabsorção da superfície radicular cervical externa, reabsorção da superfície interna, reabsorção por substituição interna e reabsorção inflamatória interna. Cada tipo de reabsorção dentária, de acordo com os autores, apenas pode ser distinguido histologicamente, contudo, do ponto de vista clínico o diagnóstico depende do exame radiográfico odontológico.

A classificação da reabsorção dentária em animais domésticos é baseadas em achados clínicos e radiográficos, tradicionalmente destinando-se ao estadiamento da reabsorção dentária em gatos (PERALTA; VERSTRAETE; KASS, 2010a).

Lyon (1992) utilizou um método de classificação de quatro estágios baseados na extensão da reabsorção dentária em gatos: estágio 1, a reabsorção envolve a superfície do esmalte ou do cemento sem comprometer a dentina; estágio 2, refere-se as lesões que progridem para a dentina sem envolvimento da polpa; estágio 3, a progressão da reabsorção atinge polpa; e estágio 4, há perda maciça da substância dentária com ou sem anquilose da raiz remanescente.

O *American Veterinary Dental College* (AVDC), em 2007, adotou um esquema de classificação que descreveu cinco estágios da reabsorção dentária:

- Estágio 1 (TR1): perda leve do tecido duro dentário (cemento ou cemento e esmalte).
- Estágio 2 (TR2): perda moderada do tecido duro dentário (cemento ou cemento e esmalte com perda de dentina que não se estende à cavidade pulpar).
- Estágio 3 (TR3): perda de tecido duro dentário profundo (cemento ou cemento e esmalte com perda de dentina que se estende até a cavidade pulpar); a maior parte do dente mantém sua integridade.
- Estágio 4 (TR4): perda extensa de tecido duro dentário (cemento ou cemento e esmalte com perda de dentina que se estende até a cavidade pulpar); a maior parte do dente perdeu sua integridade.

  TR4a: Coroa e raiz são igualmente afetadas.

  TR4b: A coroa é mais gravemente afetada que a raiz.

  TR4c: Raiz é mais gravemente afetada que a coroa.
- Estágio 5 (TR5): os restos de tecido duro dental são visíveis apenas como radiopacidades irregulares e o revestimento gengival está completo.

Peralta, Verstraete e Kass (2010) avaliaram a aplicabilidade do método de classificação da reabsorção dentária em humanos (ANDREASEN; ANDREASEN, 2007) para os tipos de reabsorção dentária em cães, concluindo que o método aplicou-se em 908 de 943 (96,3%) dos dentes afetados. Dentre esses, a reabsorção dentária por substituição externa e a reabsorção inflamatória externa foram as mais frequentes. Os tipos de reabsorção dentárias em cães menos diagnosticados foram: a reabsorção da superfície radicular cervical externa; reabsorção da superfície externa; reabsorção interna inflamatória; e a reabsorção da superfície interna. Entretanto, o tipo de reabsorção dentária não encontrada em dentes afetados dos cães nesse estudo foi a reabsorção por substituição interna. A classificação detalhada desse método é descrita a seguir:

- **Reabsorção da superfície externa:** nem sempre é visível nas radiografias. É caracterizada radiograficamente por lacunas de reabsorção superficial que afetam o cemento e a dentina. As lesões geralmente estão localizadas ao longo das margens laterais da raiz, o espaço do ligamento periodontal e a *lamina dura* não são afetados. Na espécie humana, este tipo de reabsorção dentária pode ser o resultado de um trauma leve ao dente, e é considerado um processo autolimitado. Não há sinais clínicos evidentes associados a esse tipo de reabsorção dentária;

- **Reabsorção de substituição externa:** evidente radiograficamente como um desaparecimento gradual do espaço do ligamento periodontal com substituição progressiva dos tecidos radiculares pelo osso alveolar adjacente. Está associada a lesões que levam à necrose das fibras do ligamento periodontal. Na espécie humana, principalmente, não causa sinais clínicos; é considerada intratável e o prognóstico a longo prazo é ruim;

- **Reabsorção inflamatória externa:** caracteriza-se radiograficamente pela perda de tecidos dentários adjacentes e perda do osso alveolar secundário a condições inflamatórias (tais como doença periodontal e endodôntica). Todos os dentes comprometidos endodonticamente são considerados com algum grau de reabsorção inflamatória externa. O tratamento é direcionado para resolver o processo da doença subjacente;

- **Reabsorção da superfície radicular cervical externa:** caracterizada radiograficamente por um processo invasivo de reabsorção que se inicia na região cervical do dente e invade as direções coronais e apicais, às vezes criando túneis ao longo dos tecidos afetados. Pode haver perda maciça da substância dentária e a coroa pode parecer rosada, o que frequentemente leva a um diagnóstico clínico errado de reabsorção interna. O tratamento requer desbridamento completo das áreas afetadas e restauração com ou sem terapia endodôntica. O fator desencadeante deste tipo de reabsorção dentária não é claro;

- **Reabsorção da superfície interna:** radiograficamente caracterizada por alargamento de forma oval localizado no terço apical do canal radicular. É interpretado como um sinal de revascularização ativa e é considerado um processo autolimitado que resulta de lesões traumáticas leves;

- **Reabsorção de substituição interna:** é caracterizada radiograficamente por aumento irregular com aparência de túnel adjacente ao canal radicular. A lesão geralmente está localizada no fragmento coronal das fraturas radiculares, embora também possa resultar de lesões de luxação. Não é considerada uma condição progressiva e nenhum tratamento específico é indicado;

- **Reabsorção inflamatória interna:** radiograficamente caracterizada por alargamento em forma oval, tipicamente encontrado no terço cervical do canal radicular. É o resultado de condições inflamatórias da polpa (isto é, doença endodôntica) e o tratamento é voltado para resolução da doença subjacente.

Peralta, Verstraete e Kass (2010b) desenvolveram um estudo objetivando determinar a aplicabilidade do método de classificação do *American Veterinary Dental College* de 2007 quanto a extensão da reabsorção dentária em cães, comparando com a classificação baseada no método proposto para humanos por Andreasen, Andreasen e Andersson (2007). Concluíram que o método adotado pelo AVDC era útil para descrever a extensão da reabsorção dentária em cães, porém, mostrou-se limitado por não considerar a localização e os padrões radiográficos das lesões. Além disso, o método não foi aplicável para todos os tipos de reabsorção dentária, 56 de 121 (46,3%) dos dentes com reabsorção inflamatória externa e nenhum dos dentes

com reabsorção interna enquadraram-se nessa classificação. Segundo os autores, a explicação mediante o fato do método AVDC de 2007 não acomodar a reabsorção dentária interna refere-se aos critérios dessa classificação serem embasados na presunção de que as lesões são externas e progressivas.

Dupont e Debowes (2002) descreveram dois tipos de reabsorção dentária nos felinos domésticos baseados em padrões radiográficos, sugerindo que a lesão deveria ser classificada primeiro pelo tipo de reabsorção e então pela extensão da mesma. Os autores dividiram a reabsorção radicular em dois tipos: tipo 1, caracterizado por raízes de radiodensidade semelhante aos dentes adjacentes e espaço do ligamento periodontal relativamente normal, e tipo 2, com extensa substituição da raiz por osso alveolar e radiolucência quando comparada com as raízes adjacentes.

Em 2012, o *American Veterinary Dental College*, incorporou em seu esquema a classificação proposta por Dupont e Debowes (2002), acrescentando um terceiro tipo. Basicamente, o método de classificação adotado consiste na análise da reabsorção de acordo com o aspecto radiográfico, com base na localização (tipo 1, 2 e 3) e quanto ao aspecto clínico, baseado na severidade da lesão (estágio 1 a 5) (AVDC, 2012).

Quanto à classificação referente ao aspecto radiográfico, o AVDC (2012) esquematizou 3 tipos da seguinte forma:

- Tipo 1 (T1): presença de radiolucência focal (Figura 8) ou multifocal (Figura 9) no dente, com radiopacidade diferente comparado a um dente normal e espaço do ligamento periodontal normal (Figura 7, 8 e 9).

Figura 7 - Ilustração da reabsorção dentária do tipo 1 (T1).

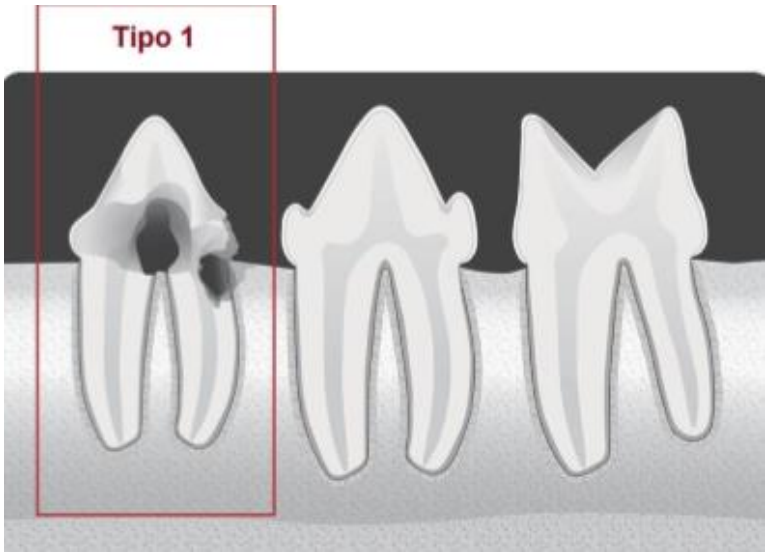

Fonte: *American Veterinary Dental College* (AVDC), 2012.

Figura 8 - Imagem radiográfica ilustrando reabsorção dentária do tipo 1 focal no segundo pré-molar maxilar esquerdo de um cão.

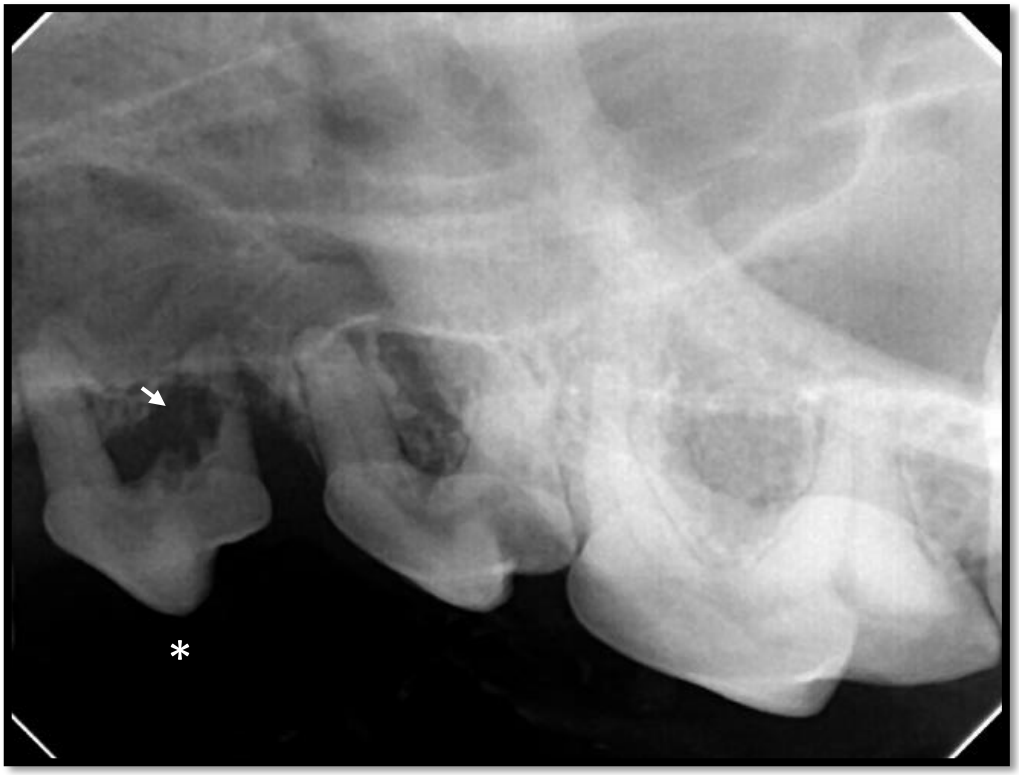

Fonte: Laboratório de Odontologia Comparada (LOC) – FMVZ – USP, 2013.

Legenda: Imagem radiográfica dos dentes 2º pré-molar superior esquerdo (206) (indicado pelo asterisco), 3º pré-molar superior esquerdo (207) e 4º pré-molar superior esquerdo (208) de um cão. Seta indica radiolucência focal em raiz distal do 206.

Figura 9 - Imagem radiográfica ilustrando reabsorção dentária do tipo 1 multifocal no segundo pré-molar mandibular direito de um cão.

Fonte: Laboratório de Odontologia Comparada (LOC) – FMVZ – USP, 2013.
Legenda: Imagem radiográfica dos dentes 1º pré-molar inferior direito (405), 2º pré-molar inferior direito (406) (indicado pelo asterisco) e 3º pré-molar inferior direito (407) de um cão. Setas apontam radiolucência multifocal em raízes mesial e distal do 406.

De acordo com Dupont (2005), a reabsorção dentária do tipo 1, normalmente estão associadas a infecções ou inflamações envolvendo as raízes, que por sua vez não reabsorvem por completo. Já as lesões do tipo 2, dependendo do tempo de desencadeamento do processo reabsortivo até o diagnóstico da afecção, parece resolver-se reabsorvendo o elemento dentário e substituindo-o por osso alveolar.

- Tipo 2 (T2): estreitamento ou desaparecimento do espaço do ligamento periodontal em algumas áreas e diminuição da radiopacidade de partes do dente (Figura 10 e 11).

Figura 10 - Ilustração da reabsorção dentária do tipo 2 (T2).

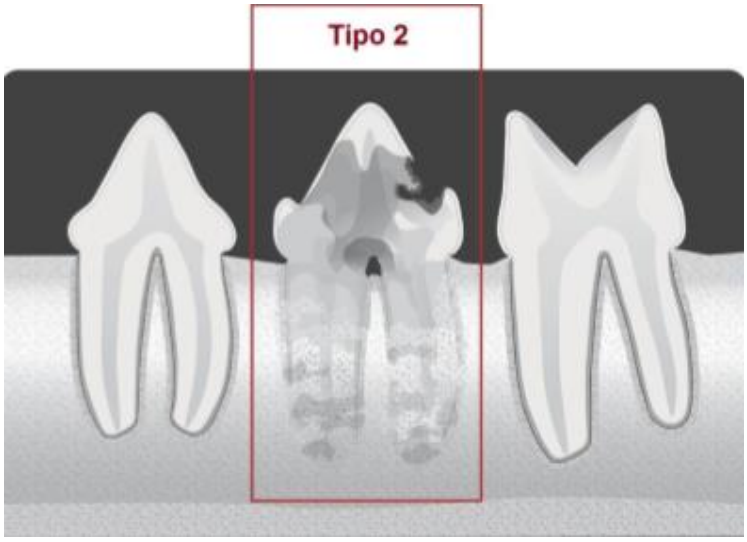

Fonte: *American Veterinary Dental College* (AVDC) (2012).

Figura 11 - Imagem radiográfica ilustrando reabsorção dentária do tipo 2 no quarto pré-molar mandibular esquerdo de um cão.

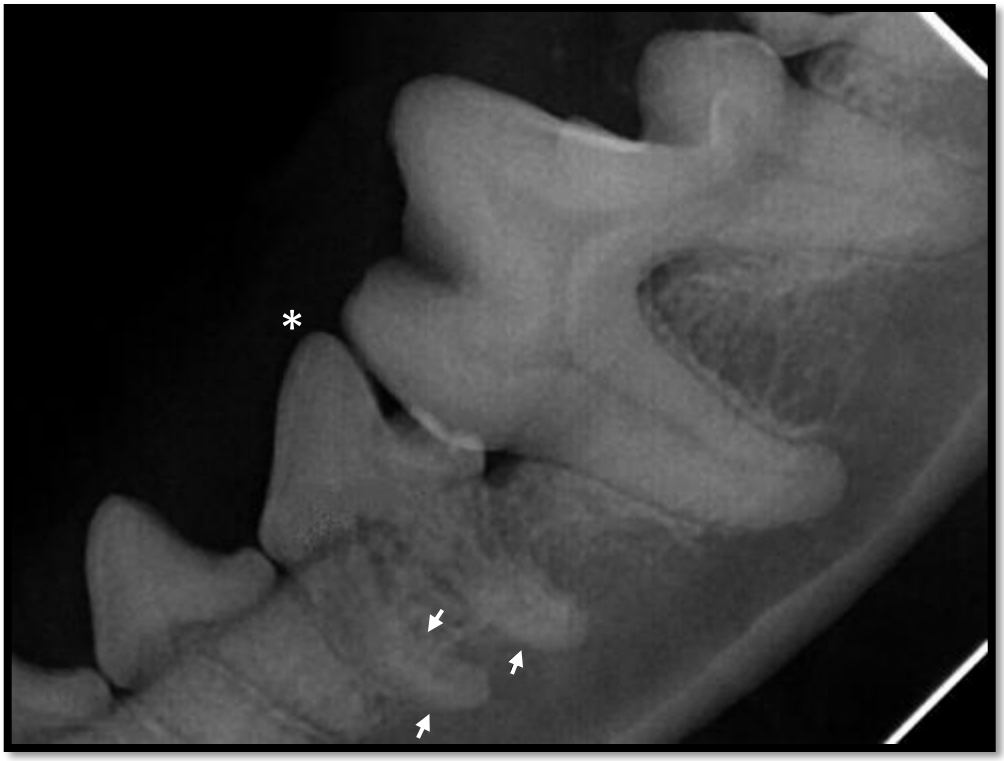

Fonte: Laboratório de Odontologia Comparada (LOC) – FMVZ – USP, 2016.

Legenda: Imagem radiográfica dos dentes 3º pré-molar inferior esquerdo (307), 4º pré-molar inferior esquerdo (308) (destacado pelo asterisco) e 1º molar inferior esquerdo (309) de um cão. Setas indicando desaparecimento do espaço do ligamento periodontal em boa parte das raízes com diminuição da radiopacidade nas raízes mesial e distal do 308 quando comparadas com as raízes dos dentes adjacentes (307 e 308).

- Tipo 3 (T3): aparência e características de ambos os tipos 1 e 2 estão presentes no mesmo dente. O espaço do ligamento periodontal de um dente afetado por este tipo de lesão pode estar normal, estreito ou ausente, dependendo da área afetada. Há regiões de radiolucência focal ou multifocal e diminuição de radiopacidade em outras áreas do dente (Figura 12 e 13).

Figura 12 - Ilustração da reabsorção dentária do tipo 3 (T3).

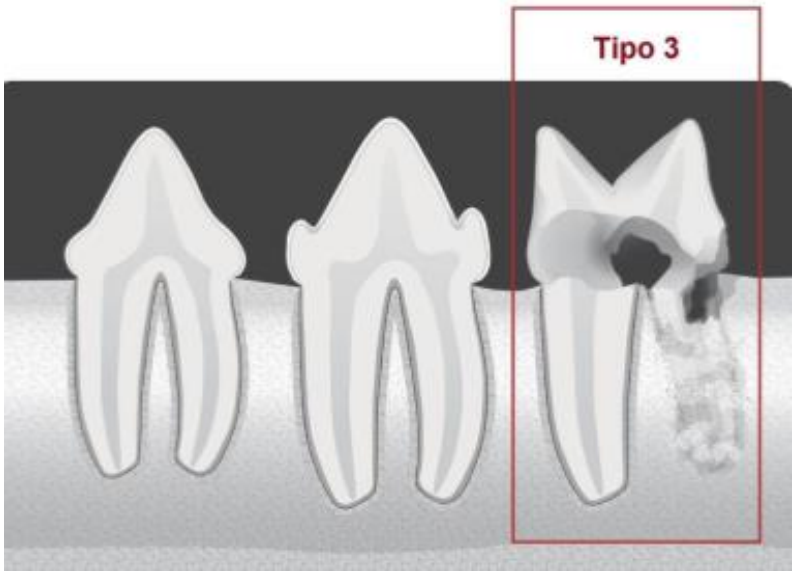

Fonte: *American Veterinary Dental College* (AVDC) (2012).

Figura 13 - Imagem radiográfica ilustrando reabsorção dentária do tipo 3 no segundo pré-molar maxilar esquerdo de um cão.

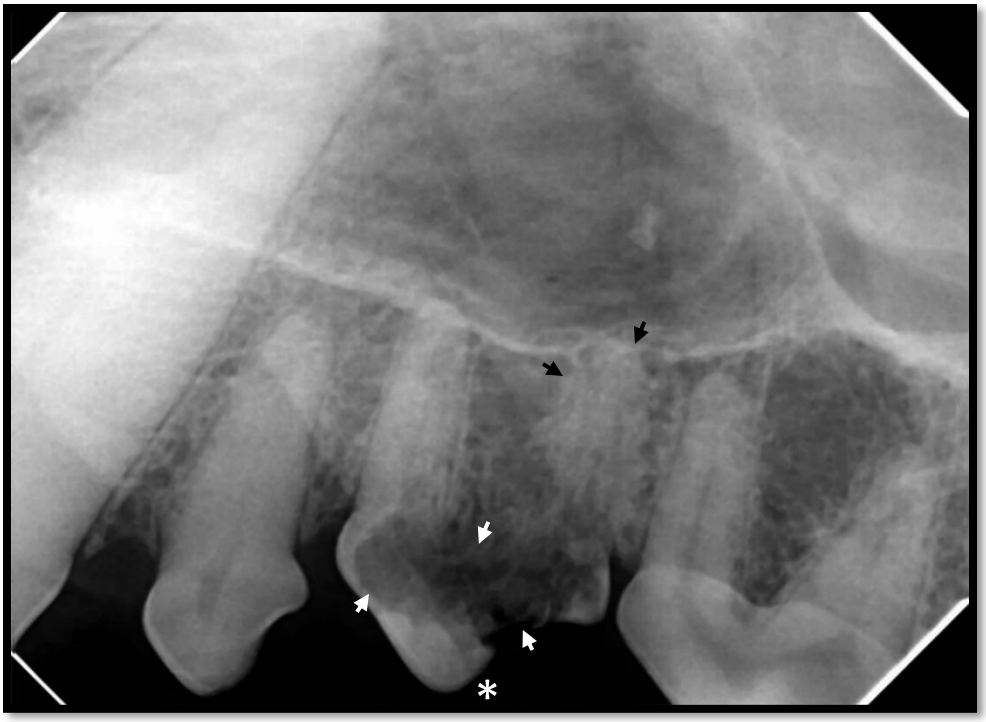

Fonte: Laboratório de Odontologia Comparada (LOC) – FMVZ – USP, 2014.

Legenda: Imagem radiográfica dos dentes 1º pré-molar superior esquerdo (205), 2º pré-molar superior esquerdo (206) (indicado pelo asterisco) e 3º pré-molar superior esquerdo (207) de um cão. Setas brancas indicando radiolucência focal em coroa e setas pretas apontando o desaparecimento do espaço do ligamento periodontal. Nota-se a diminuição da radiopacidade em raiz distal do dente 206 quando comparado com as raízes dentárias dos dentes adjacentes (205 e 207).

Quanto ao aspecto clínico da reabsorção dentária, o AVDC (2012), esquematizou em 5 estágios, havendo diferenciação no quarto estágio:

- Estágio 1: perda leve de tecido dentário duro (apenas cemento ou cemento e esmalte) (Figura 14).

Figura 14 - Ilustração da reabsorção dentária em Estágio 1 (TR1).

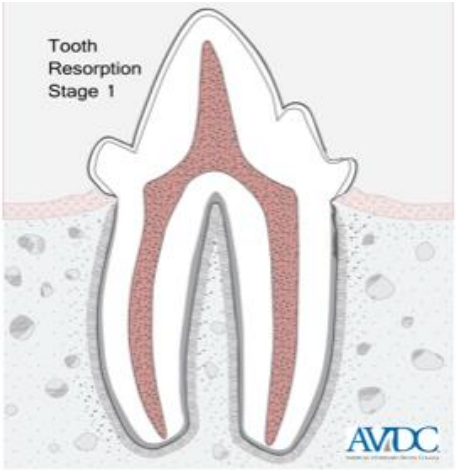

Fonte: *American Veterinary Dental College* (AVDC), 2012.

- Estágio 2: perda moderada de tecido dentário duro (apenas cemento ou cemento e esmalte com perda de dentina que não se estende para a cavidade pulpar) (Figura 15 e 16).

Figura 15 - Ilustração da reabsorção dentária em Estágio 2 (TR2).

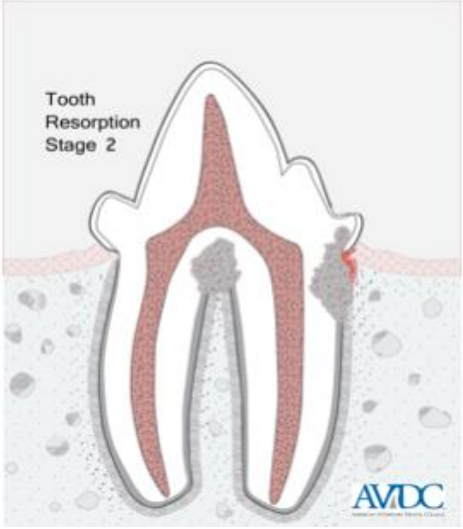

Fonte: *American Veterinary Dental College* (AVDC), 2012.

Figura 16 - Imagem radiográfica ilustrando reabsorção dentária em estágio 2 no dente canino mandibular esquerdo de um cão.

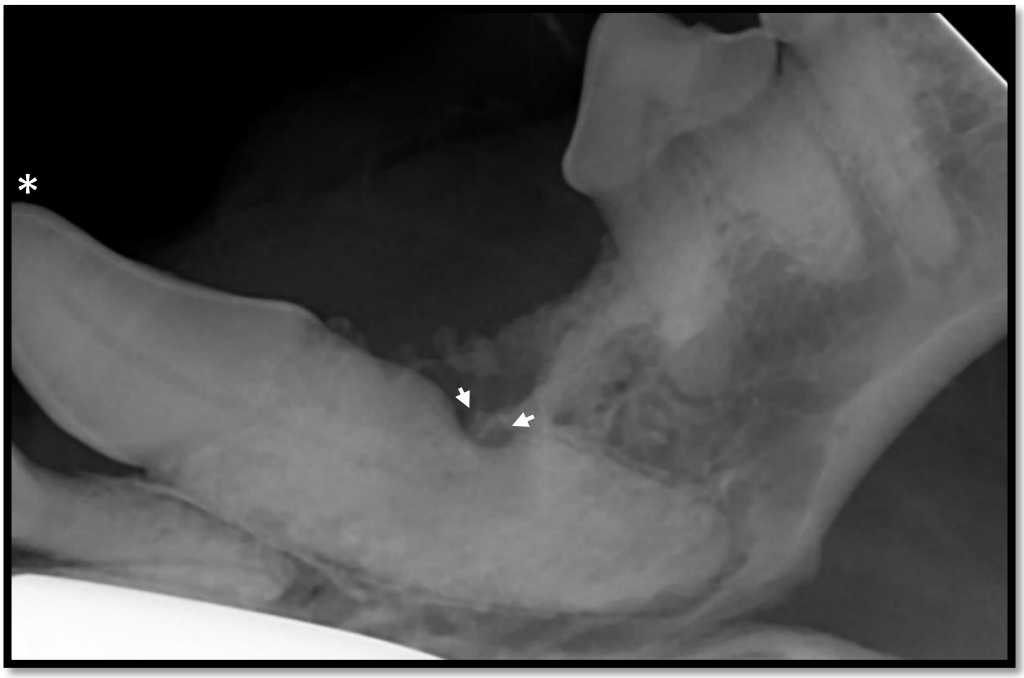

Fonte: Laboratório de Odontologia Comparada (LOC) – FMVZ – USP, 2013.

Legenda: Imagem radiográfica dos dentes canino inferior esquerdo (304) (indicado pelo asterisco) e 2º pré-molar inferior esquerdo (306) de um cão. Setas indicando perda do cemento e parte da dentina sem aparente envolvimento do canal radicular 304.

- Estágio 3: perda profunda de tecido dentário duro (apenas cemento ou cemento e esmalte com perda de dentina que se estende para a cavidade pulpar). A maior parte do dente mantém a sua integridade. (Figura 17 e 18).

Figura 17 - Ilustração da reabsorção dentária em Estágio 3 (TR3).

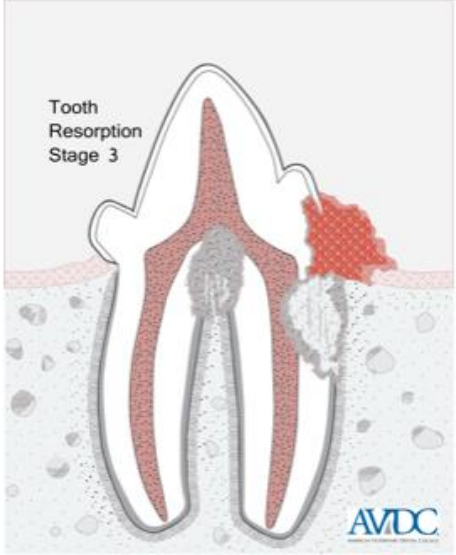

Fonte: *American Veterinary Dental College* (AVDC), 2012.

Figura 18 - Imagem radiográfica ilustrando reabsorção dentária em estágio 3 no quarto pré-molar mandibular direito de um cão.

Fonte: Laboratório de Odontologia Comparada (LOC) – FMVZ – USP, 2013.

Legenda: Imagem radiográfica dos dentes 3º pré-molar inferior direito (407), 4º pré-molar inferior direito (408) (indicado pelo asterisco) e 1º molar inferior direito (409) de um cão. Seta indicando perda profunda do cemento e esmalte com perda da dentina se estendendo ao canal radicular do dente 408.

- Estágio 4: perda extensa de tecido dentário duro (apenas cemento ou cemento e esmalte com perda de dentina que se estende para a cavidade pulpar). A maior parte do dente perdeu a sua integridade, subdivide-se em:

  - 4a: Coroa e raiz são igualmente afetadas (Figura 19 e 20);
  - 4b: Coroa é mais severamente afetada que a raiz (Figura 21 e 22);
  - 4c: Raiz é mais severamente afetada do que a coroa (Figura 23 e 24).

Figura 19 - Ilustração da reabsorção dentária em Estágio 4a (TR4a).

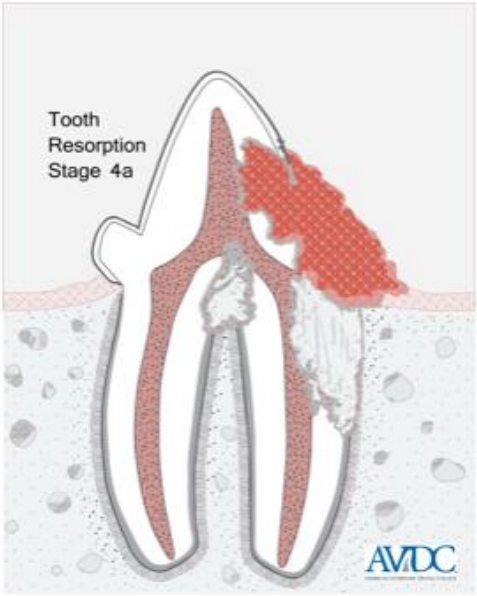

Fonte: *American Veterinary Dental College* (AVDC), 2012.

Figura 20 - Imagem radiográfica ilustrando reabsorção dentária em estágio 4a no quarto pré-molar mandibular direito de um cão.

Fonte: Laboratório de Odontologia Comparada (LOC) – FMVZ – USP, 2013.

Legenda: Imagem radiográfica dos dentes 4º pré-molar inferior direito (408) e 1º molar inferior direito (409) de um cão. Setas indicando perda extensa do elemento dentário 408 (indicado pelo asterisco), em que a coroa e as raízes mesial e distal foram severamente afetadas.

Figura 21- Ilustração da reabsorção dentária em Estágio 4b (TR4b).

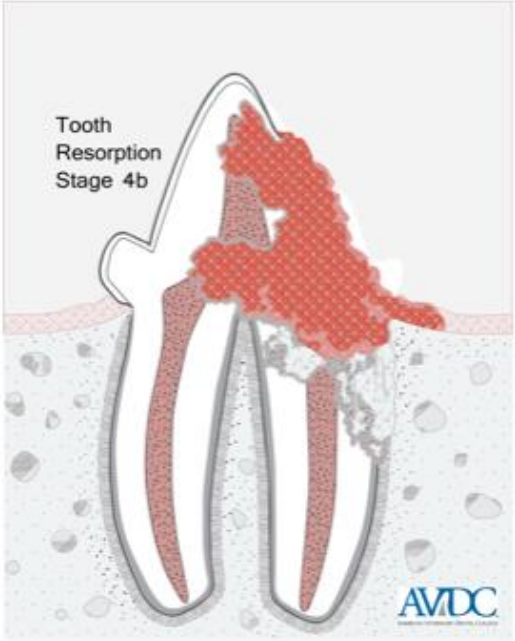

Fonte: *American Veterinary Dental College* (AVDC), 2012.

Figura 22 - Imagem radiográfica ilustrando reabsorção dentária em estágio 4b no segundo pré-molar mandibular direito de um cão.

Fonte: Laboratório de Odontologia Comparada (LOC) – FMVZ – USP, 2017.

Legenda: Imagem radiográfica dos dentes 1º pré-molar inferior esquerdo (305), 2º pré-molar inferior esquerdo (306) e 3º pré-molar inferior esquerdo (307) de um cão. Setas apontando perda extensa do elemento dentário 408 (indicado pelo asterisco), em que a coroa e as raízes mesial e distal foram severamente afetadas.

Figura 23 - Ilustração da reabsorção dentária em Estágio 4c (TR4c).

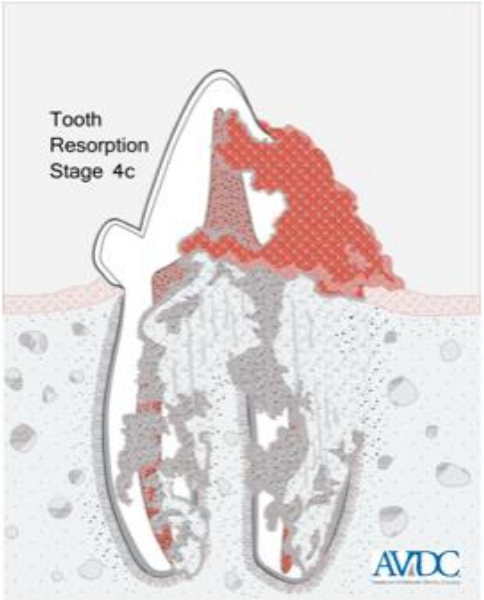

Fonte: *American Veterinary Dental College* (AVDC), 2012.

Figura 24 - Imagem radiográfica ilustrando reabsorção dentária em estágio 4c no quarto pré-molar mandibular esquerdo de um cão.

Fonte: Laboratório de Odontologia Comparada (LOC) – FMVZ – USP, 2016.

Legenda: Imagem radiográfica dos dentes 4º pré-molar inferior esquerdo (308) e 1º molar inferior esquerdo (309) de um cão. Nota-se perda extensa do elemento dentário 308 (indicado pelo asterisco), contudo, as raízes foram mais severamente afetadas (indicado pelas setas).

- Estágio 5: restos de tecido duro dental são visíveis apenas como imagens radiopacas irregulares, e a gengiva recobre totalmente a lesão (Figura 25 e 26).

Figura 25 - Ilustração da reabsorção dentária em Estágio 4c *(TR4c).*



Fonte: *American Veterinary Dental College* (AVDC), 2012.

Figura 26 - Imagem radiográfica ilustrando reabsorção dentária em estágio 5 no 3º pré-molar maxilar esquerdo de um cão.

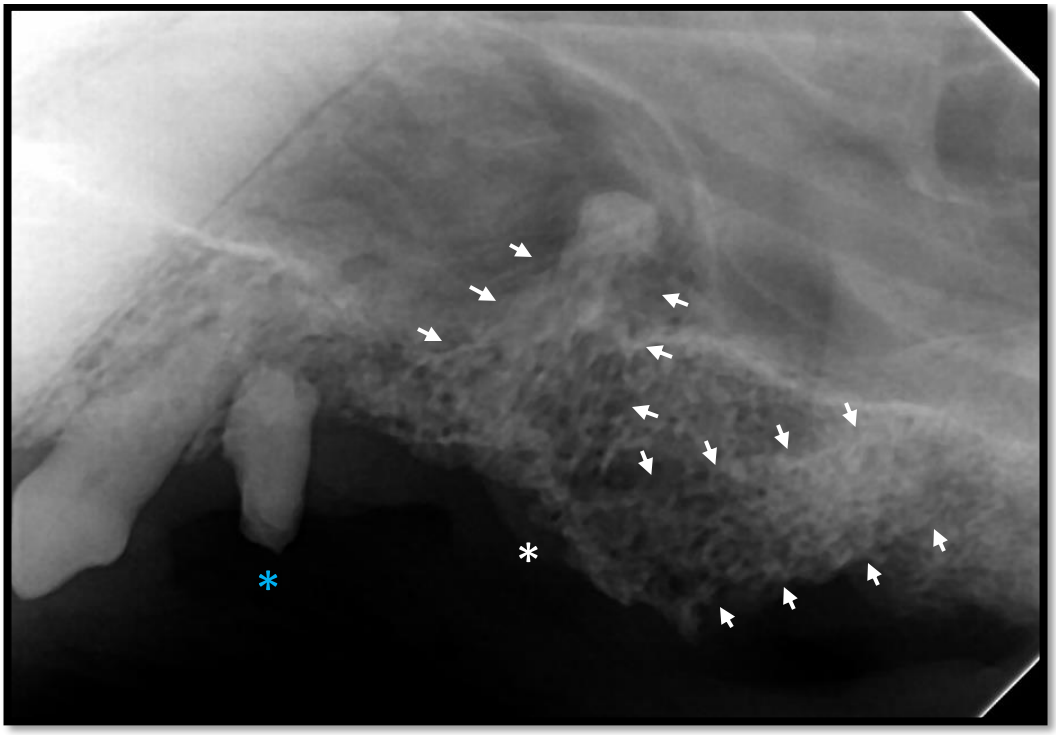

Fonte: Laboratório de Odontologia Comparada (LOC) – FMVZ – USP, 2013

Legenda: Imagem radiográfica do dente 1º pré-molar superior esquerdo (205) e os fragmentos dentários do 2º pré-molar superior esquerdo (206) (indicado pelo asterisco azul) e do 3º pré-molar superior esquerdo (207) (indicado pelo asterisco branco) de um cão. Setas indicam reabsorção dentária praticamente completa do dente 207 com irregularidades radiopacas das raízes mesial e distal.

2.3.3 Prevalência da reabsorção dentária em cães

A prevalência da reabsorção dentária em cães é descrita em poucos estudos e com resultados variados, devido a diferença na metodologia aplicada para cada pesquisa. Em um estudo (ARNBJERG, 1996), envolvendo 33 cães com idade acima de 10 anos, sem sinais clínicos no exame físico odontológico, passaram por exame radiográfico intraoral. Seis dos animais selecionados apresentaram um ou mais dentes com raízes anormais parcialmente reabsorvidas com substituição da estrutura radicular por osso trabecular confirmado histologicamente.

A reabsorção radicular foi observada em 17,9% (29/162) dos cães selecionados aleatoriamente para avaliação radiográfica pós-morte, tendo maior prevalência em cães acima de nove anos de idade, apesar de também ter sido observada em animais com idade mínima de três anos. A lesão foi encontrada principalmente na margem da raiz em combinação com a doença periodontal (HAMP et al., 1984). Em outro trabalho (VERSTRAETE; KASS; TERPAK, 1998), detectou-se como achado incidental durante o exame radiográfico intraoral completo 21,7% de cães com reabsorção dentária. Nesses estudos não houve descrição quanto a critérios de classificação e padrões radiográficos.

Em um estudo mais elaborado, Peralta, Verstraete e Kass (2010a), detectaram a reabsorção dentária em 120 de 224 (53,6%) cães e 943 dos 8.478 (11,1%) dentes. Animais entre um a 19 anos apresentaram a lesão, contudo, notou-se aumento significativo da RD conforme a progressão da idade (a partir dos 7 anos). A frequência da lesão nos animais com peso corpóreo acima de 26 kg mostrou-se progressiva; 7 de 8 cães pesando ≥ 46 kg apresentaram reabsorção dentária (87,5%). Não houve diferença na análise entre machos e fêmeas, porém, a porcentagem de machos castrados afetados pela doença foi significantemente maior (65,2%) que os machos não castrados (35,7%).

Com relação aos grupos dentários afetados, detectou-se 495 de 4.039 (12,3%) dentes maxilares e 448 de 4.439 (10,1%) dentes mandibulares. Na maxila o dente mais frequentemente acometido foi o primeiro pré-molar (19,8%) e os menos afetados pela RD foram os primeiros molares (3,6%) e os segundos molares (2,6%). O dente mais acometido na mandíbula foi o segundo pré-molar (22,5%) e os menos frequentes foram os dentes incisivos, segundo e terceiro molares variando de 1,5% para 3,2%.

Os caninos mandibulares apresentaram frequência de 6,1%, enquanto os caninos maxilares foram 15,9% mais frequentemente acometidos. Da mesma forma, a ocorrência da reabsorção dentária nos incisivos superiores foi significantemente maior (12,2%) que os incisivos inferiores (2,7% a 3,2%).

Análises epidemiológicas referentes à raça associadas à reabsorção dentária em cães não foram encontradas. No entanto, Lobprise (2010) relatou que a RD não tem predisposição por raça, embora, gatos de sangue puro podem vir a desenvolver reabsorção dentária em idades precoces, quando comparadas com outras raças. Fugita (2016), em levantamento estatístico das afecções orais de 754 gatos domésticos atendidos no LOC, não encontrou associação estatística entre raça e a reabsorção dentária dentre os 148 (19,6%) casos de animais afetados pelas lesões reabsortivas. Girard et al. (2008) relatou um aumento considerável na frequência da reabsorção dentária observada em gatos mais velhos de raças mistas e fêmeas de raça pura.

A prevalência da reabsorção dentária quanto ao tipo foi estabelecida no estudo que utilizou a classificação aplicável para humanos em cães, demonstrando que a reabsorção externa de substituição e a reabsorção inflamatória externa foram os tipos mais comuns de reabsorção dentária, afetando respectivamente 34,4% e 25,9% dos cães analisados. A reabsorção da superfície radicular cervical externa foi detectada em 13 dos 224 cães (5,8%). 4,5% (10/224) dos cães apresentaram reabsorção da superfície externa; a reabsorção inflamatória interna e a reabsorção da superfície interna representaram 4,0% e 0,4% dos cães, respectivamente e a reabsorção de substituição interna não foi detectada (PERALTA; VERSTRAETE; KASS, 2010a).

Apesar da ABOV (2012) considerar aplicável seu método de classificação para outras espécies além dos felinos, até o atual momento não há estudos analisando a frequência referente ao tipo das lesões (T1, T2 e T3) em cães. Girard et al. (2008) observou em 290 dentes de gatos domésticos, 60,0% de lesões reabsortivas do Tipo 2 e 40,0% do Tipo 1. Dupont e Debowes (2002), diagnosticou 268 de 543 (49,4%) dentes acometidos pela reabsorção do tipo 1 e 50,6% (275/543) lesões do tipo 2. No estudo citado, a frequência da DP associada a RD foi de 43,5% (236/543) dos dentes acometidos, sendo que a prevalência da periodontite foi significantemente maior nas lesões do tipo 1 (72,0% - 193/268), enquanto nos dentes com substituição de raiz, ou seja, nas lesões do tipo 2, a periodontite esteve presente em apenas 43 de 275 (15,6%).

Com relação a extensão da reabsorção dentária estabelecida pela AVDC, Peralta, Verstraete e Kass (2010b) detectaram que o estágio 2 apresentou-se significantemente mais frequente dentre os demais estágios, representando 715 de 851 dentes afetados (84,0%). 38 de 851 dentes (4,5%) encontravam-se no estágio 3; os estágios 4a e 4b apresentaram menor frequência dentre os dentes afetados com 0,7% e 0,5%, respectivamente. No entanto, o estágio 4c foi detectado em 7,8% dos casos. Apenas 2,6% dos dentes acometidos foram classificados no estágio 5. O estágio 1 não foi detectado em nenhum dos 851 dentes afetados pela reabsorção dentária.

Em um estudo de Nemec et al. (2012) analisou-se a prevalência da reabsorção dentária em cães com neoplasias orais. Detectou-se que os dentes envolvidos no local afetado pelos tumores não-odontogênicos foram significantemente mais afetados pela reabsorção inflamatória externa. Os dentes distantes dos tumores orais foram 3,2 vezes mais propensos a apresentar reabsorção da superfície externa e 83,4 vezes mais propensos a ter reabsorção inflamatória externa.

2.3.4 Diagnóstico

O diagnóstico da reabsorção dentária consiste na avaliação dos sinais clínicos durante a consulta, no exame físico odontológico com o animal sob anestesia geral, na análise radiográfica intraoral e exame histopatológico. Sabe-se que na maioria dos casos os pacientes encontram-se assintomáticos e, embora a lesão também possa acometer a coroa, o dente afetado pode estar recoberto por cálculo dentário ou por gengiva hiperplásica, impossibilitando o diagnóstico baseado nos achados clínicos, apenas. Com o paciente anestesiado, utilizando-se instrumentos odontológicos apropriados (explorador, sonda periodontal milimetrada, espelho e extrator de cálculo) para o exame físico específico, a chance do diagnóstico da reabsorção dentária aumenta, porém, apenas com o exame radiográfico os sinais clínicos são confirmados, além, de aumentar a chance de achados radiográficos incidentais (DUPONT, 2005).

Além dos sinais clínicos mencionados, a ausência dentária, por exemplo, pode estar relacionada com a reabsorção dentária. Em felinos, foi correlacionada alta prevalência da perda dentária com a reabsorção (MESTRINHO et al., 2013). Em cães essa correlação não foi sustentada, sugerindo que provavelmente a reabsorção dentária em cães pode não progredir para fratura espontânea tão facilmente quanto em gatos (PERALTA; VERSTRAETE; KASS, 2010a). Quando uma lesão progride para os seus estágios finais com destruição completa da coroa e cicatrização gengival, ao exame físico, nota-se como uma área elevada da gengiva (WIGGS; LOBPRISE, 1997)

As lesões cariogênicas podem vir a ser confundidas com a reabsorção dentária, vale lembrar alguns diferenciais clínicos entre essas afecções orais: a cárie tende a ocorrer em superfícies oclusais, enquanto a reabsorção tende a estender-se em superfícies não oclusais, geralmente, quando observadas encontram-se em região de colo dentário, nas faces vestibular, lingual ou palatina; a dentina que recobre a lesão cariosa, apresenta-se anormalmente “mole”, enquanto nas lesões reabsortivas a dentina tem aspecto duro sem sinal de infecção (necrose do tecido dentário duro); e a natureza reabsortiva não envolve infecção por bactérias cariogênicas (DUPONT, 2005).

Independente dos achados clínicos durante o exame físico odontológico, deve-se ter em mente que um dente aparentemente saudável, nem sempre apresenta mediante exame radiográfico, integridade em raiz e tecidos adjacentes, por isso, a radiografia de todos os dentes torna-se essencial no diagnóstico da reabsorção dentária (VERSTRAETE; KASS; TERPAK, 1998; TSUGAWA; VERSTRAETE, 2000; GORREL; LARSSON, 2002; DUPONT, 2005; REITER et al., 2005).

Radiografias odontológicas intraorais bem posicionadas, com alta definição e detalhes, são necessárias para a avaliação adequada de todos os dentes afetados pela RD. A radiografia digital utilizando sensores de carga acoplada, podem fornecer radiografias de alta qualidade ao diagnóstico. A radiografia convencional pode ser inadequada para diagnosticar lesões iniciais presentes na raiz (CHAPNICK, 1989). Os sistemas digitais proporcionam as vantagens de tempos de exposição mais curtos, capacidade de aprimoramento de imagem e avaliação de imagem negativa, nos quais podem melhorar a capacidade de identificar lesões precoces (BORG et al., 1998). Em dentes humanos, alguns investigadores concluíram que as técnicas radiográficas de subtração podem melhorar ainda mais a sensibilidade para diagnosticar reabsorções externas de pequenas raízes (KRAVITZ et al., 1992). Contudo, deve-se ter entendimento sobre a reabsorção dentária, pois a incapacidade de diagnosticar essas lesões precoces pode ser clinicamente insignificante (DUPONT, 2005).

A análise radiográfica inclui avaliar a integridade da *lamina dura* em torno da raiz dentária, incluindo a área periapical. A perda de sua integridade pode indicar reabsorção radicular, inflamação focal ou ainda anquilose. Dependendo do tipo de reabsorção dentária, as lesões podem apresentar-se radiograficamente com discreta radiolucência na superfície da raiz; diminuição difusa na radiodensidade da raiz dentária acometida em comparação com as raízes adjacentes a ela; aumento focal no canal radicular, que pode estar associado à fraturas dentárias, bem como acompanhado de lesão periapical, indicando um período de pulpite; e remanescente de raízes dentárias que podem mostrar-se com leve radiopacidade irregular em comparação com o osso alveolar (no caso da RD tipo 2 ou de substituição), ou como raízes persistentes sem o acompanhamento de sua coroa (DUPONT, 2005; DUPONT; DEBOWES, 2009).

Clinicamente, as lesões do tipo 1 parecem estar associadas à presença de inflamação por gengivite grave, periodontite ou por doença endodôntica resultando em periodontite apical (GENGLER; DUBIELZIG; RAMER, 1995; DUPONT;

DEBOWES, 2002). As lesões em pacientes com doença periodontal moderada a grave, rotineiramente manifestam-se como reabsorções na região cervical da raiz, com mínima ou nenhuma reabsorção radicular. Em caso de raiz remanescente, não há a reabsorção completa do fragmento. Em contraste, a inflamação parece desempenhar um pequeno papel nas lesões do tipo 2, geralmente, não estando associada com doença endodôntica ou periodontite. As lesões do tipo 2 frequentemente apresentam apenas gengivite localizada leve, às vezes uma gengiva hiperplásica ou ainda, granuloma associado. Nessas lesões, a inflamação é mínima e dá a aparência de ser um resultado e não uma causa da reabsorção (DUPONT; DEBOWES, 2002, 2009; DUPONT, 2005).

A dentina peripulpar é relativamente resistente à reabsorção dentária (GORREL, 2008) do tipo 2 até o final do processo, semelhante ao que é observado em humanos (FRANK, 1995). Mesmo quando o processo se torna avançado, o envolvimento da polpa não resulta em pulpite ou necrose; a polpa permanece viável e saudável à medida que a raiz é substituída por osso novo (OKUDA; HARVEY, 1992; GENGLER; DUBIELZIG; RAMER, 1995; LOMMER; VERSTRAETE, 2000).

Identificar a presença de reabsorção dentária em radiografias requer a busca de qualquer irregularidade no espaço do ligamento periodontal, pois a perda da integridade nessa região pode indicar uma área de anquilose ou degradação cementária e reabsorção precoce. Em casos da radiolucência sobrepor a polpa, deve-se modificar o posicionamento angular da radiografia para diferenciar a reabsorção externa da interna (DUPONT, 2005; PATEL; FORD, 2007). Vários tipos de reabsorção dentária podem ocorrer em um único paciente (DUPONT, 2005). Há possibilidade da RD externa e interna estarem presentes em um único dente e não se comunicarem (FERNANDES; DE ATAIDE; WAGLE, 2013b), bem como, é possível que uma raiz remanescente em processo reabsortivo tipo 1 transite, dado o tempo, para um processo reabsortivo tipo 2, reabsorvendo-se por completo (DUPONT, 2005).

Em princípio, a natureza da lesão e cada tipo de reabsorção dentária só pode ser distinguido histologicamente; no entanto, do ponto de vista clínico, o diagnóstico é considerado dependente do exame radiográfico (ANDREASEN; ANDREASEN, 2007).

Alguns estudos utilizando o exame histopatológico em dentes de cães e gatos, foram desenvolvidos para melhor compreensão dos fatores que iniciam o processo de reabsorção e os mecanismos através dos quais a RD ocorre (ROTSTEIN et al., 1991; REITER, 1998; GORREL; LARSSON, 2002).

Gorrel e Larsson (2002) analisaram dentes extraídos clinicamente e radiograficamente normais, sem sinal da lesão em gatos com reabsorção dentária; e dentes clinicamente intactos em gatos sem reabsorção dentária. Dos 43 dentes clinicamente normais em gatos com RD em outros dentes, histologicamente houve 26 dentes com reabsorção radicular, sendo que em um desses dentes, notou-se extensa lesão com túneis de reabsorção penetrando profundamente na dentina da raiz e da coroa. Dos 13 dentes de gatos sem evidência clínica ou radiográfica em gatos sem RD, apenas 1 apresentou evidências claras de reabsorção contínua.

A utilização da tomografia computadorizada de feixe cônico mostrou-se aplicável no diagnóstico preciso de determinados tipos de reabsorção dentária em dentes de humanos (VAZ DE SOUZA et al., 2017). Na veterinária, um estudo demonstrou resultados positivos referentes ao exame, tanto na acurácia do diagnóstico da reabsorção dentária, bem como, de outras enfermidades buco-dentárias, contudo, a utilização rotineira desse recurso na odontologia veterinária ainda não foi aplicável (ROZA et al., 2009).

2.3.5 Tratamento

As recomendações para o tratamento baseado na reabsorção dentária dos felinos, antigamente, incluíam tratamento com flúor para lesões de estágio 1, restauração para lesões de estágio 2, restauração com tratamento de canal para lesões de estágio 3 e extração de lesões de estágio 4 e 5 (FROST; WILLIAMS, 1986; LYON, 1992). Ao longo do tempo, estudos começaram a mostrar resultados menos satisfatórios com o uso de ionômero de vidro (HARVEY, 1992; LYON, 1992). Um dos estudos demonstrou que 65% de 154 restaurações com ionômero de vidro (72% de 58 gatos) tiveram reabsorção adicional em 6 a 37 meses de acompanhamento (LYON, 1992). Esta alta taxa de falha não é surpreendente, pois uma vez que a etiologia não foi determinada, o tratamento passa a ser paliativo e as lesões continuam, muitas vezes progredindo apicalmente a partir da restauração (DUPONT, 2005).

A utilização do flúor é efetiva na resistência à desmineralização ácida do esmalte dentário, como o que ocorre nas infecções cariogênicas, entretanto, não demonstrou eficácia contra a progressão da reabsorção dentária (LYON, 1992). O único benefício possível que o fluoreto pode proporcionar é a dessensibilização e ação antibacteriana (DUPONT, 2005).

O hidróxido de cálcio tem sido usado por muito tempo como um medicamento intracanal para retardar o processo de reabsorção em humanos, devido ao seu pH alcalino (FERNANDES; DE ATAIDE; WAGLE, 2013b). Na veterinária, o tratamento endodôntico com hidróxido de cálcio é rotineiramente utilizado, no entanto, em casos de reabsorção dentária, estudos mais aprofundados precisam ser realizados. Geralmente, a extração continua sendo o tratamento de escolha para evitar o progresso da lesão em estágios de potencial desconforto. (DUPONT, 2005).

Em caso de reabsorção tipo 2, um processo de reparo simultâneo acompanha o processo destrutivo: os odontoclastos e os osteoblastos estão ativos ao mesmo tempo na mesma lesão (OKUDA; HARVEY, 1992). Além disso, o osso neoformado sofre nova reabsorção osteoclástica à medida que ocorre a remodelação óssea. Sendo assim, pacientes que apresentam reabsorção tipo 2 (ou reabsorção externa de substituição), estão convertendo silenciosamente as raízes em osso saudável. Desta forma, a amputação da coroa do dente afetado, seguida de desgaste da raiz abaixo

da crista alveolar como opção de tratamento, é um meio de deixar a reabsorção resolver-se de maneira menos traumática e menos invasiva (DUPONT, 1995, 2005).

Entretanto, ao decidir-se por amputar as coroas em vez de extrair totalmente os dentes, deve-se obrigatoriamente seguir alguns critérios. Esse tratamento é sugerido apenas em casos de reabsorção dentária tipo 2, sendo assim, a lesão deve ser confirmada radiograficamente antes de se optar por essa técnica; os dentes afetados não devem apresentar doença periodontal, mobilidade dentária, evidência radiográfica de doença endodôntica ou alterações periapicais; no caso de pacientes com estomatite inespecífica, sugere-se a extração completa do elemento dentário bem como o ligamento periodontal associado; por fim, não é aconselhável utilizar essa técnica em dentes caninos, a menos que suas raízes estejam reabsorvidas por completo, pois comumente esses dentes têm envolvimento periodontal e osteomielite alveolar, tornando-os mais propensos a causar problemas e infecções se deixados para trás (DUPONT, 1995, 2005).

Áreas com dentes ausentes devem ser radiografadas, bem como todos os dentes do paciente. No caso de RD no estágio 1, deve-se desbridar o local da lesão, realizar o condicionamento ácido e selar a dentina exposta. Dentes com reabsorção de estágio 2, 3 ou 4 em pré-molares e molares de tipo 1 (ou tipo 2 que não atende aos critérios de seleção para amputação de coroa), devem ser extraídos por completo. Deve-se considerar a restauração e o tratamento endodôntico de dentes caninos afetados no estágio 2 ou 3, assim que a reabsorção evolui para o estágio 4, do tipo 1, sugere-se extração. No estágio 5, do tipo 1, indica-se extrair os remanescentes de raiz, contudo, tratando-se de uma lesão no estágio 5 e do tipo 2, aconselha-se monitorar radiograficamente, sem abordagem cirúrgica. Os dentes com reabsorção Tipo 3 devem ser totalmente extraídos para evitar futuras infecções e dor (DUPONT, 2005).

O tratamento endodôntico é capaz de interromper a reabsorção interna, contudo, não afeta a progressão da reabsorção externa relacionada a lesões de origem endodôntica. Em estudo sobre a RD em humanos, o autor observou dois casos em que o tratamento endodôntico foi realizado em dentes caninos que, embora não tivessem lesões reabsorvíveis visíveis clinicamente ou radiograficamente, acabaram tendo as raízes completamente reabsorvidas, deixando a guta percha claramente visível na região de osso alveolar (FRANK, 1995).

Pouca pesquisa foi realizada sobre o tratamento da reabsorção dentária em animais, além da extração ou amputação da coroa. Os estudos em cães domésticos, baseiam-se em relatos de casos envolvendo extrações de dentes acometidos pela RD (NG; FIANI; PERALTA, 2008; YOSHIKAWA; WATANABE; OZAWA, 2008).

Um relato de caso sobre os tipos de tratamentos para reabsorção dentária em cães demonstrou que o tratamento endodôntico em um dente canino com reabsorção externa do tipo 1 e estágio 2 na região apical da raiz, passados dois anos, mostrou-se pouca progressão da lesão (BELLOWS, 2013).

Em outro relato de caso, uma lesão na coroa e na raiz mesiovestibular de um dente pré-molar superior de um cão militar, evidenciou no exame radiográfico características da reabsorção inflamatória interna ocasionada por trauma dentário. O tratamento de eleição foi a hemisecção e extração da cúspide afetada e raízes mesiais. Na cúspide distal não afetada, foi realizada pulpotomia. Em um ano de acompanhamento, a cúspide e a raiz distal apresentavam-se sem alterações radiográficas significativas (EIKENBERG; LOHEIDE; ARENS, 1998).

Um estudo sobre eficácia do alendronato na prevenção da progressão da reabsorção dentária, como auxiliar de tratamento, foi avaliada em gatos. O resultado demonstrou que o alendronato acumulou-se preferencialmente nas superfícies dentárias subgengivais e no osso alveolar adjacente; na dose estudada de 9 mg/kg duas vezes por semana, efetivamente retardou ou interrompeu a progressão da reabsorção. Apesar de ser um estudo promissor, pesquisas substanciais adicionais são necessárias antes do uso clínico da medicação para o tratamento da RD (MOHN et al., 2009).

3 OBJETIVOS

Estudar a frequência de cães acometidos pela reabsorção dentária atendidos no Laboratório de Odontologia Comparada (LOC) do Departamento de Cirurgia (VCI) da Faculdade de Medicina Veterinária e Zootecnia (FMVZ) da Universidade de São Paulo (USP), no período de 2006 a 2017.

Relatar estatisticamente a prevalência desta afecção na cavidade oral dos cães domésticos, bem como os grupos dentários frequentemente acometidos, porções dentárias mais afetadas, aspectos radiográficos e extensão da reabsorção de acordo com a classificação determinada pela *American Veterinary Dental College* (AVDC).

Correlacionar estatisticamente a reabsorção dentária em cães com características como raça, idade, sexo, doenças concomitantes orais, hábito alimentar, comportamento mastigatório, histórico dental e sinais clínicos relacionados a dor no pré e no pós-operatório.

Avaliar a quantidade de registros aplicados ao diagnóstico, classificação e tratamento da reabsorção dentária nos cães domésticos submetidos a tratamento odontológico.

4 MATERIAL E MÉTODO

Para esse estudo retrospectivo foram analisados 2.364 prontuários e 1.122 registros radiográficos de cães domésticos atendidos no Laboratório de Odontologia Comparada (LOC) da Faculdade de Medicina Veterinária e Zootecnia (FMVZ) da Universidade de São Paulo (USP), no período de 2006 a 2017.

A análise dos dados foi dividida em duas etapas devido ao fato dos prontuários serem arquivados separadamente dos registros radiográficos. Na primeira fase da coleta de dados, analisou-se todos os prontuários de pacientes da espécie canina atendidos no período proposto. A etapa seguinte, consistiu em analisar as radiografias convencionais e digitais referentes aos pacientes que passaram por tratamento odontológico e com numeração pertencente aos cães cujos prontuários foram analisados na primeira etapa.

Os prontuários são compostos por dois tipos de fichas próprias do Laboratório de Odontologia Comparada (LOC), utilizadas na rotina do atendimento clínico e cirúrgico. A primeira ficha registra a consulta inicial, separada por exame clínico geral e específico; a segunda ficha registra os procedimentos cirúrgicos odontológicos, exame físico da cavidade oral detalhado e observações quanto ao exame radiográfico intraoral. Caso um animal tenha sido atendido no LOC mais de uma vez, todas as fichas de atendimento, tanto a clínica quanto a cirúrgica, foram analisadas criteriosamente. No entanto, para este levantamento de dados foi considerado o ano em que o atendimento foi completo, ou seja, em que o paciente passou por consulta e tratamento odontológico. Para aqueles prontuários com diversos atendimentos completos e concluídos em períodos distintos, foi considerado apenas o último tratamento realizado no LOC. Ainda em casos de um paciente com múltiplos atendimentos completos e concluídos, porém, sem registro radiográfico no último tratamento, considerou-se o ano em que o animal apresentou registro completo com ficha de consulta, ficha de tratamento cirúrgico e radiografia referente a data da cirurgia em questão.

A ficha de exame clínico (ANEXO A) é a aquela no qual o médico veterinário responsável pelo atendimento, preenche manualmente durante as consultas odontológicas. Informações referentes ao paciente como nome, número do prontuário, raça, sexo, idade, nome do proprietário, telefones para contato e nome da pessoa ou

serviço do Hospital Veterinário (HOVET) que encaminhou o paciente ao LOC, são obtidas através da pessoa presente no momento do cadastro, responsável pelo animal.

Durante a consulta, informações obtidas tais como queixa principal, histórico dental, histórico médico (alterações sistêmicas), exames prévios, tipo de alimentação: caseira, ração, osso natural, ossos e biscoitos artificiais, higiene bucal e vícios de roer são anotadas no campo referente à anamnese. Os dados do exame clínico: assimetria da cabeça, linfonodos, aumento de volume, fístula, lábios, saliva, mucosas, oclusão e alterações observadas na cavidade oral são anotadas no odontograma que vem acompanhado de legenda. Na última etapa da ficha clínica se encontra o registro do diagnóstico, no qual é reservado o parecer clínico; tratamento recomendado; medicação pré-operatória prescrita; e exames solicitados, que são as informações conclusivas registradas nesse documento.

Uma vez que o paciente é indicado à cirurgia odontológica realizada sob anestesia geral inalatória, uma ficha de tratamento (ANEXO B) é aberta para que o profissional responsável pelo tratamento possa anotar informações referentes ao procedimento cirúrgico. Nesse momento, um novo odontograma é preenchido, no qual realizam anotações referentes a alterações diagnosticadas e ao tratamento específico realizado para cada dente, além de detalhes pré-estabelecidos sobre cada tipo de tratamento.

Findado o procedimento cirúrgico, anotações quanto aos diagnósticos finais, tratamento instituído, observações pertinentes à avaliação radiográfica (quando realizada), medicação prescrita no pós-operatório, tipo de alimentação sugerida e recomendações gerais ao paciente devem ser descritas concluindo, assim, a documentação do serviço realizado no LOC.

No momento em que animal retorna ao consultório para uma nova consulta ou tratamento, uma nova ficha de exame clínico ou de tratamento, com a mesma numeração inicial, é anexada ao prontuário do paciente.

Para a pesquisa em questão, foram analisados especificamente os odontogramas presentes nas duas fichas, principalmente na ficha de tratamento, já que o paciente sob anestesia geral volátil permite exame físico mais detalhado. As observações constatadas nas fichas referentes ao exame radiográfico intraoral são de suma importância, uma vez que, a reabsorção radicular é diagnosticada por meio da imagem radiográfica.

Nos casos em que a reabsorção dentária foi diagnosticada durante o tratamento, avaliou-se na ficha de consulta as queixas informadas durante a anamnese quanto ao comportamento e sinais clínicos limitados a dor, informações quanto ao tipo de alimentação, histórico médico e dados gerais do paciente (raça, sexo, status reprodutivo e idade). Os dados referentes às doenças concomitantes orais, dentes acometidos e classificação da reabsorção dentária e tratamento realizado foram coletados das fichas de tratamento.

Na fase de análise radiográfica registrada com a numeração individual de cada paciente, coletaram-se as seguintes informações: utilização de radiografias convencionais (películas radiográficas reveladas manualmente e registradas em envelopes identificados) ou digitais (imagens capturadas através do sensor digital conectado ao computador do LOC organizadas através do programa Data Midia); realização do exame radiográfico intraoral completo (de todos os dentes) e incompleto (apenas dos dentes que apresentaram alterações em exame físico da cavidade oral durante o procedimento cirúrgico); dentes acometidos, localização da lesão (porção coronal, cervical e radicular), classificação quanto ao local de origem da reabsorção (externa e interna), aspecto radiográfico (tipo 1, 2 ou 3) e extensão baseada no estágio da reabsorção (estágio 1, 2, 3, 4a, 4b, 4c e 5).

Todos os dados coletados das fichas e das radiografias foram inseridos de forma ordenada em uma planilha de formato Excel. A partir da compilação desses dados realizou-se a análise estatística das variáveis correlacionadas entre os cães que apresentaram reabsorção dentária.

4.1. ANÁLISE ESTATÍSTICA

Dados gerais

Foram determinadas as frequências de reabsorção dentária e doença periodontal nos pacientes atendidos no HOVET de 2006 a 2017 e os intervalos de confiança de 95% para cada ano e total. Quando não houve intersecção entre intervalos de confiança, as frequências superiores foram consideradas maioria estatística.

Para os dados de reabsorção dentária (RD) e doença periodontal (DP) foi verificada a associação com o teste de qui-quadrado e a intensidade da associação com estimativa de *Odds Ratio* (OR), considerando significante quando $p<0,05$.

Dados de reabsorção dentária

Para os animais diagnosticados com reabsorção dentária, foram determinadas as frequências e intervalo de confiança de 95% para: realização de raio-x convencional e digital, raças, sexo, status reprodutivo, doenças orais concomitantes, fraturas mandibulares e maxilares, fraturas dentárias e grupos de dentes acometidos pelas fraturas, neoplasia e seu local, tipos de alimentação, hábitos de roer, histórico de tratamento dentário, relato de dor, limitações provocadas pela dor, sintomas e comportamento do animal no pós-operatório e conduta do médico veterinário que o atendeu. Quando não houve intersecção entre intervalos de confiança, as frequências superiores foram consideradas maioria estatística.

As frequências e intervalos de confiança de 95% específicas da RD quanto aos grupos dentários acometidos, tipo (interna ou externa), estágio (1, 2, 3, 4a, 4b, 4c e 5) e local da lesão (coroa, raiz e/ou colo) foram avaliados de acordo com o dente acometido e não de acordo com o animal. E, da mesma forma, quando não houve intersecção entre intervalos de confiança, as frequências superiores foram consideradas maioria estatística.

5 RESULTADOS

5.1 GERAIS

Dos 2.364 casos de cães domésticos registrados, 206 apresentaram reabsorção dentária em pelo menos um elemento dentário. A prevalência geral da RD em cães foi de 8,7% e o ano mais frequente foi 2016 com 21,2% (Tabela 1).

Tabela 1 - Prevalência de Reabsorção dentária (RD) de 2006 a 2017 e seus intervalos de confiança de 95%.

	PREVALÊNCIA	
Animais totais por ano (n)	**N (%)**	**IC 95%**
2006 (n=313)	26 (8,3%)	5,4 – 11,8
2007 (n=338)	21 (6,2%)	3,8 – 8,6
2008 (n=273)	18 (6,6%)	3,6 – 10,3
2009 (n=166)	3 (1,8%)	0,0 – 3,6
2010 (n=183)	7 (3,8%)	1,6 – 7,1
2011 (n=159)	9 (5,7%)	1,9 – 9,4
2012 (n=105)	2 (1,9%)	0,0 – 4,8
2013 (n=286)	42 (14,7%)	10,8 – 19,2
2014 (n=198)	26 (13,1%)	8,1 – 18,7
2015 (n=144)	12 (8,3%)	4,2 – 12,7
2016 (n=146)	31 (21,2%)	15,1 – 28,1
2017 (n=54)	9 (16,7%)	7,4 – 27,0
Total (n=2364)	**206 (8,7%)**	**7,6 - 9,9**

Fonte: Souza, 2018.

Legenda: Coluna 1 – (n) - número total de animais atendidos por ano; coluna 2 – N (%) - número e porcentagem de animais com RD por ano; coluna 3 – intervalo de confiança de 95%.

Dentre o total de prontuários e radiografias analisadas, 43 pacientes (1,8%) tiveram todos os dentes radiografados durante o procedimento cirúrgico. 1.079 casos apresentaram radiografias incompletas (45,7%) referentes aos órgãos dentários que apresentaram alteração no exame físico da cavidade oral. 631 pacientes que passaram por tratamento odontológico variado não apresentaram radiografia intraoral. Dos 2.364 prontuários analisados, 631 não apresentaram fichas de tratamento (26,7%) e 28 prontuários não apresentaram fichas clínicas (1,2%) (Tabela 2).

Tabela 2 - Frequências de realização do exame radiográfico intraoral, fichas de tratamento e ficha clínica entre 2006 e 2017.

	N	%	IC 95%
RADIOGRAFIA COMPLETA	43	1,8	1,3-2,4
RADIOGRAFIA INCOMPLETA	1079	45,7	43,7-47,8
NÃO RADIOGRAFOU	652	27,6	25,8-29,5
SEM FICHA DE TRATAMENTO	631	26,7	25,0-28,5
SEM FICHA CLÍNICA	28	1,2	0,8-1,7

Fonte: Souza, 2018.

Legenda: N – número de pacientes gerais; % - porcentagem de pacientes gerais; IC 95% - Intervalo de confiança de 95%.

5.2 REABSORÇÃO DENTÁRIA

Na fase de análise dos prontuários de cães atendidos no Laboratório de Odontologia Comparada (LOC), coletou-se 85 prontuários com o diagnóstico de RD. Na segunda fase da análise das radiografias registradas, notou-se que 121 casos de cães com reabsorção dentária não haviam sido diagnosticados e/ou registrados nas fichas de tratamento.

Na Tabela 3, observa-se que dos 206 casos de cães com RD, 35,9% foram diagnosticados, 7,1% não diagnosticou ou não registrou todos os dentes acometidos evidenciados nas radiografias realizadas durante o procedimento (diagnostico incompleto). 113 casos não foram diagnosticados e/ou registrados nas fichas de tratamento, tendo apenas as radiografias como documento. Em apenas 4,5% dos prontuários analisados com o diagnóstico de RD, foram utilizados um método de classificação da reabsorção dentária para descrever as lesões encontradas no exame radiográfico. 63,1% das reabsorções dentárias foram diagnosticadas por imagens radiográficas digitais e 38,8% foram encontradas em radiografias convencionais. Apenas 11,6% dos casos de cães com RD tiveram todos os dentes radiografados.

Tabela 3 - Frequências dos casos com RD diagnosticados e classificados, utilização do aparelho radiográfico intraoral convencional ou digital e radiografias completas entre 2006 e 2017.

	Número de animais	%	IC 95%	
			Inferior	Superior
FOI DIAGNOSTICADA A RD?				
Sim	71	35,9	28,9	42,4
Não	113	57,1	50,5	64,6
Incompleto	14	7,1	3,5	11,1
CLASSIFICOU A RD	9	4,5	2,0	8,0
RADIOGRAFIA DIGITAL	130	63,1	56,4	69,8
RADIOGRAFIA CONVENCIONAL	80	38,8	32,6	45,6
RADIOGRAFIA COMPLETA	23	11,6	7,2	17,2

Fonte: Souza, 2018.

Legenda: % - porcentagem de animais acometidos; IC 95% - Intervalo de confiança de 95% inferior e superior.

Diversas raças caninas apresentaram reabsorção dentária em pelo menos um elemento dentário, porém, a raça mais frequente foram os animais sem raça definida com 36,4% (75/206), depois foi a raça poodle com 13,1% (27/206) (Tabela 4).

Tabela 4 - Frequências das raças com reabsorção dentária entre 2006 e 2017.

(continua)

RAÇA	N	%
SRD	75	36,4
POODLE	27	13,1
COCKER	16	7,8
DACHSHUND	11	5,3
PINSCHER	9	4,4
MALTÊS	6	2,9
BOXER	5	2,4
LABRADOR	5	2,4
PIT BULL	5	2,4
YORKSHIRE	5	2,4
LHASA APSO	4	1,9
SHIH TZU	4	1,9
BEAGLE	3	1,5
HUSKY SIBERIANO	3	1,5
ROTTWEILLER	3	1,5
SCHNAUZER	3	1,5
FOX PAULISTINHA	2	1,0
PASTOR ALEMÃO	2	1,0
PUG	2	1,0

(conclusão)

RAÇA	N	%
SETTER IRLANDÊS	2	1,0
WEST HIGHLAND WHITE	2	1,0
BASSET HOUND	1	0,5
BULL TERRIER	1	0,5
CHIHUAHUA	1	0,5
COCKER SPANIEL	1	0,5
DALMATA	1	0,5
DOBERMANN	1	0,5
DOG DE BORDEAUX	1	0,5
PASTOR BELGA	1	0,5
PASTOR BRANCO	1	0,5
PASTOR MALINOIS	1	0,5
PEQUINES	1	0,5
TECKEL	1	0,5
Total	**206**	**100,0**

Fonte: Souza, 2018.

Legenda: N – número de animais acometidos pela RD; % - porcentagem de animais acometidos pela RD.

Quanto aos sexos dos animais analisados, não houve diferença significativa entre a frequência de machos e fêmeas (Tabela 5). Entretanto, observa-se na tabela 6, quanto ao status reprodutivo, que a frequência de cães castrados (42,3%) foi significativamente menor do que a de não castrados (57,7%).

Tabela 5 - Frequência de cães com reabsorção dentária de acordo com o sexo.

SEXO	Número de animais	%	IC 95%	
			Inferior	Superior
Macho	91	44,2	37,0	51,4
Fêmea	115	55,8	48,6	63,0
Total	**206**	**100,0**	**100,0**	**100,0**

Fonte: Souza, 2018.

Legenda: % - porcentagem de animais acometidos pela RD de acordo com o sexo; IC 95% - Intervalo de confiança de 95% inferior e superior.

Tabela 6 - Frequência de cães com reabsorção dentária de acordo com o status reprodutivo.

CASTRAÇÃO	Número de animais	%	IC 95%	
			Inferior	Superior
Sim	63	42,3	34,2	49,7
Não	86	57,7	50,3	65,8
Total	**149**	**100,0**	**100,0**	**100,0**

Fonte: Souza, 2018.

Legenda: % - porcentagem de animais acometidos pela RD de acordo com o estado reprodutivo; IC 95% - Intervalo de confiança de 95% inferior e superior.

Os dentes acometidos pela RD, foram observados em todas as idades, do animal mais novo ao paciente senil, contudo, a reabsorção dentária mostrou-se mais frequente em animais de 10 e 13 anos com 14,6% cada (Tabela 7). No gráfico 1, observa-se a distribuição da idade dos cães com RD. Os animais entre 8 a 15 anos, apresentaram a lesão com maior frequência, quando comparado com outras faixas etárias.

Tabela 7 - Frequência da idade dos animais com reabsorção dentária.

Idade	**Número de animais**	**%**	**IC 95%**	
			Inferior	**Superior**
1 ano	2	1,0	0,0	2,9
2 anos	2	1,0	0,0	2,8
3 anos	4	2,0	0,5	3,9
4 anos	4	2,0	0,5	3,9
5 anos	5	2,4	0,5	4,9
6 anos	9	4,4	2,0	7,2
7 anos	8	3,9	1,5	6,8
8 anos	16	7,8	3,9	11,7
9 anos	14	6,8	3,9	10,6
10 anos	30	14,6	10,2	20,0
11 anos	23	11,2	6,9	16,0
12 anos	25	12,2	7,3	17,5
13 anos	30	14,6	8,8	20,4
14 anos	17	8,3	4,4	12,2
15 anos	13	6,3	3,0	9,8
16 anos	2	1,0	0,0	2,8
18 anos	1	0,5	0,0	2,0
NI	1	0,5		
Total	**206**	**100,0**	**100,0**	**100,0**

Fonte: Souza, 2018

Legenda: % - Porcentagem de animais com RD de acordo com a idade; IC 95% - Intervalo de confiança de 95% inferior e superior; NI – idade não informada.

Gráfico 1 - Histograma da idade dos animais com reabsorção dentária.

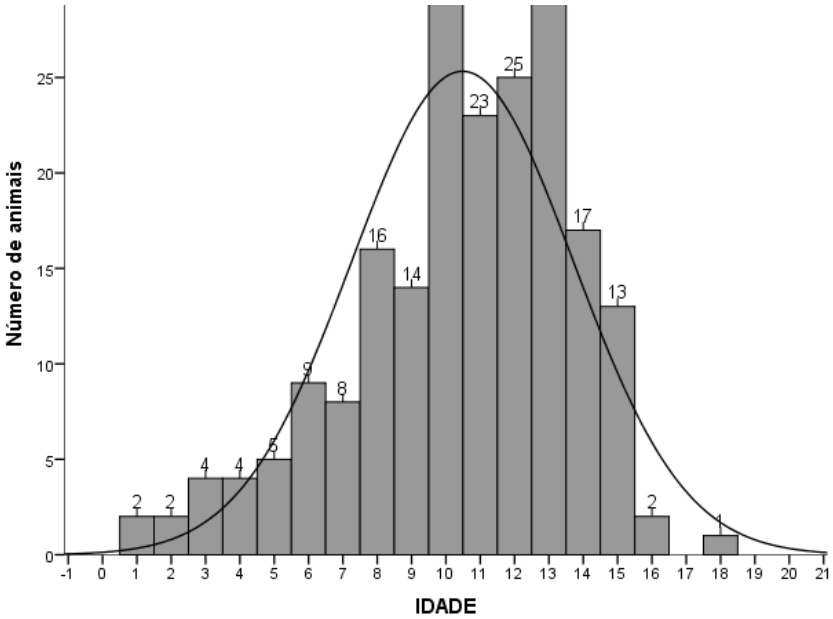

Fonte: Souza, 2018.
Legenda: Número de animais acometidos pela RD em relação a idade.

A reabsorção dentária em nenhum dos casos analisados foi a única afecção oral encontrada, no entanto, apresentou-se mais frequente em cães que estavam passando por processo de inflamação oral, infecção oral, traumatismo dentário ou neoplasia oral. Dentre as doenças orais concomitantes mais frequentes nos animais com reabsorção dentária, a doença periodontal acometeu 84,0% dos cães, seguida de fratura dental (complicada ou não complicada) com 20,9% dos cães. As neoplasias orais, envolvidas no foco dos dentes que apresentaram RD ou distantes a eles, representaram 13,6% dos animais com reabsorção dentária (Tabela 8).

Tabela 8 - Frequência de cães com reabsorção dentária de acordo com as doenças orais concomitantes.

(continua)

Doenças orais concomitantes	Número de animais	%	IC 95% Inferior	IC 95% Superior
DOENÇA PERIODONTAL	173	84,0	77,5	89,2
FRATURA DENTAL	43	20,9	16,0	26,1
DESGASTE DENTAL	29	14,1	9,3	18,4
NEOPLASIA DA CAVIDADE ORAL	28	13,6	8,7	18,9
Neoplasia em mandíbula	15	7,3	3,9	10,6
Neoplasia em maxila	9	4,4	1,5	7,3
Neoplasia em mandíbula e maxila	3	1,5	0,5	3,8

(conclusão)

Doenças orais concomitantes	N	%	IC 95% Inferior	IC 95% Superior
HIPERPLASIA GENGIVAL	15	7,3	3,9	11,2
FÍSTULAS INFRAORBRITÁRIA E INTRAORAL	13	6,3	2,9	10,2
FRATURAS	10	4,9	1,9	8,2
Fratura mandibular	9	4,4	1,5	7,3
Fratura maxilar	1	0,5	0,0	1,5
ESCURECIMENTO DENTAL	7	3,4	1,5	5,8
COMUNICAÇÃO ORONASAL	6	2,9	1,0	5,7
ABSCESSO INFRAORBITÁRIO	6	2,9	1,0	5,8
LESÃO POR MORDEDURA	4	1,9	0,5	4,4
LUXAÇÕES DENTÁRIAS	3	1,5	0,0	3,8
ÚLCERA DE CONTATO	2	1,0	0,0	2,4
HIPOPLASIA OU HIPOCALCIFICAÇÃO DE ESMALTE	2	1,0	0,0	2,8
ESTOMATITE INESPECÍFICA	2	1,0	0,0	2,4
DERMATITE DE DOBRA LABIAL	2	1,0	0,0	2,4
FENDA GENGIVAL	1	0,5	0,0	1,9
HIPERESENSIBILIDADE A PLACA BACTERIANA	1	0,5	0,0	1,9
HEMORRAGIA ORAL	1	0,5	0,0	1,5
PERSISTÊNCIA DE DENTES DECÍDUOS	1	0,5	0,0	1,5
SIALOCELE	1	0,5	0,0	1,5
APINHAMENTO DENTÁRIO	1	0,5	0,0	1,5
PALATO ALONGADO	1	0,5	0,0	1,9
TONSILITE	1	0,5	0,0	1,9
CÁRIE	1	0,5	0,0	1,5
LESÃO EM LÍNGUA	1	0,5	0,0	1,9
AVULSSÃO DENTÁRIA	1	0,5	0,0	1,5

Fonte: Souza, 2018.

Legenda: N - número de animais; % - porcentagem de animais acometidos pela RD de acordo com a doença oral concomitante; IC 95% - Intervalo de confiança de 95% inferior e superior.

Quanto ao grau da doença periodontal, o mais frequente foi o grau 3 com 61,0% dos animais com reabsorção dentária (Tabela 9).

Tabela 9 - Frequência de cães com reabsorção dentária de acordo com o grau de doença periodontal.

GRAU DA DP	Número de animais	%	IC 95% Inferior	IC 95% Superior
1	26	15,1	8,9	20,8
2	41	23,8	17,4	29,7
3	105	61,0	53,5	69,2

Fonte: Souza, 2018.

Legenda: Número de animais; % - porcentagem de animais acometidos pela RD de acordo com o grau da doença periodontal; IC 95% - Intervalo de confiança de 95% inferior e superior.

Analisou-se a prevalência geral da doença periodontal no período de 2006 a 2017, constatando através dos resultados (Tabela 10) que esta doença prevaleceu em 51,9% dos diagnósticos de cães atendidos no LOC e o ano mais frequente foi

2017 com 77,8%. Na tabela 11, nota-se que a DP foi significativamente associada com a RD. Um animal com DP teve 4 vezes mais chance de apresentar reabsorção dentária (p<0,001).

Tabela 10 - Prevalência da Doença Periodontal (DP) de 2006 a 2017 e seus intervalos de confiança de 95%.

PREVALÊNCIA		
Animais totais por ano (n)	**N (%)**	**IC 95%**
2006 (n=312)	130 (41,7%)	36,2 – 47,8
2007 (n=338)	180 (53,3%)	48,1 – 59,2
2008 (n=273)	121 (44,3%)	38,8 – 50,2
2009 (n=166)	46 (27,7%)	21,2 – 34,3
2010 (n=183)	80 (43,7%)	36,1 – 50,3
2011 (n=159)	83 (52,2%)	42,1 – 58,5
2012 (n=105)	59 (56,2%)	47,6 – 67,3
2013 (n=286)	162 (56,6%)	51,1 – 61,5
2014 (n=198)	130 (65,7%)	59,6 – 71,2
2015 (n=144)	87 (60,4%)	53,0 – 69,4
2016 (n=146)	107 (73,3%)	65,8 – 80,3
2017 (n=54)	42 (77,8%)	66,7 – 89,9
Total (n=2362)	**1226 (51,9%)**	**49,9 – 53,9**

Fonte: Souza, 2018.

Legenda: Coluna 1 – (n) - número total de animais atendidos por ano; coluna 2 – N (%) - número e porcentagem de animais com DP por ano; coluna 3 – intervalo de confiança de 95%.

Tabela 11 - Associação entre reabsorção dentária (RD) e doença periodontal (DP) entre 2006 e 2017 com estimativa de Odds ratio (OR) e seu intervalo de confiança de 95%.

	Com RD	**Sem RD**	**OR (IC 95%)**	**p-valor**
Com DP	164 (13,4%)	1063 (86,6%)	4,1 (2,9-5,9)	<0,001
Sem DP	41 (3,6%)	1095 (96,4%)		
SI	1	1		
Total	**206 (8,7%)**	**2159 (91,3%)**		

Fonte: Souza, 2018.

Legenda: Com RD – animais com reabsorção dentária que apresentaram ou não doença periodontal concomitante; Sem RD: animais sem reabsorção dentária que foram acometidos ou não pela doença periodontal; OR (IC 95%) – intensidade da associação com estimativa de Odds Ratio; intervalo de confiança de 95%; p-valor: probabilidade de significância.

A maioria dos prontuários de cães analisados com reabsorção dentária, alimentavam-se somente de ração (90,5%), premium ou super premium (86,6%). Dentre os 206 casos confirmados, 10,3% desses animais tinham vícios de roer objetos variados e 51,2% roíam ossos naturais (12,6%), artificiais (69,0%), naturais e artificiais (18,4%), frequentemente (Tabela 12).

Tabela 12 - Frequência de cães com reabsorção dentária de acordo com o tipo de alimentação e hábitos de roer.

Alimentação	Número de animais	%	IC 95%	
			Inferior	Superior
RAÇÃO	133	90,5	85,0	95,2
COMIDA CASEIRA	14	9,5	4,8	15,0
RAÇÃO PREMIUM E SUPER PREMIUM	116	86,6	81,3	92,5
RAÇÃO STANDARD	18	13,4	7,5	18,7
TEM VÍCIOS DE ROER OBJETOS	19	10,3	6,0	15,7
RÓI OSSOS	87	51,2	44,1	58,8
Rói ossos naturais	11	12,6	5,7	20,5
Rói ossos artificiais	60	69,0	59,8	80,5
Rói ossos naturais e artificiais	16	18,4	9,4	27,4

Fonte: Souza, 2018.

Legenda: Número de animais; % - porcentagem de animais acometidos pela RD de acordo com o hábito alimentar; IC 95% - Intervalo de confiança de 95% inferior e superior.

Quanto ao histórico dental dos pacientes com reabsorção dentária, apenas 52 cães antes de serem atendidos no LOC, apresentaram em seu histórico tratamentos odontológicos anteriores com especialistas em odontologia (25,0% - 13/52) e não especialistas (75,0% - 39/52). O restante dos 154 cães não apresentou histórico de tratamentos anteriores ou não havia informações dadas pelos proprietários (Tabela 13).

Tabela 13 - Frequência de cães com reabsorção dentária de acordo com o histórico dental.

Histórico dental	Número de animais	%	IC 95%	
			Inferior	Superior
Realizou tratamento com não especialista	39	75,0	65,4	86,2
Realizou tratamento com especialista	13	25,0	13,8	34,6

Fonte: Souza, 2018.

Legenda: Número de animais; % - porcentagem de animais acometidos pela RD de acordo com o histórico dental; IC 95% - Intervalo de confiança de 95% inferior e superior. O restante dos animais ou não fizeram tratamentos ou não havia informações sobre histórico.

A maioria dos cães com reabsorção dentária apresentavam-se assintomáticos no pré-operatório ou não tiveram alterações comportamentais observadas pelo proprietário (82,0%). A dificuldade na apreensão e mastigação dos alimentos foi notada em 11,2% e a redução ou ausência do apetite observou-se em 6,8% dos pacientes (Tabela 14).

Tabela 14 - Frequência de cães com reabsorção dentária de acordo com as limitações provocadas pela dor relatadas na anamnese.

Limitações da dor	Número de animais	%	IC 95%	
			Inferior	Superior
Dificuldade na apreensão/mastigação dos alimentos	18	11,2	6,8	16,1
Redução/ausência do apetite	11	6,8	3,1	11,1
Não apresentou alterações observadas pelo proprietário	132	82,0	75,8	88,0

Fonte: Souza, 2018.
Legenda: Número de animais; % - porcentagem de animais acometidos pela RD de acordo com as limitações provocadas pela dor; IC 95% - Intervalo de confiança de 95% inferior e superior.

No pós-operatório de acordo com os registros das fichas de retorno, 39,3% dos cães continuaram sem alteração clínica ou comportamental e 35,6% desses animais não tiveram retorno. Em 13,1% dos retornos, relataram que o animal apresentou apetite normal a aumentado, em 9,4% observou-se retomada das funções de apreensão e mastigação e 2,6% dos cães tratados apresentaram comportamento mais ativo (Tabela 15).

Tabela 15 - Frequência de cães com reabsorção dentária de acordo com os sintomas e comportamento no pós-operatório.

Sintomas / comportamento pós-operatório	Número de animais	%	IC 95%	
			Inferior	Superior
Comportamento ativo	5	2,6	0,5	5,1
Retomada das funções de apreensão/mastigação	18	9,4	5,2	13,6
Apetite normal/aumentado	25	13,1	8,0	18,2
Não apresentou alteração clínica/comportamental	75	39,3	33,1	45,5
Não retornou	68	35,6	29,8	42,4

Fonte: Souza, 2018.
Legenda: Número de animais; % - porcentagem de animais acometidos pela RD de acordo com o comportamento no pós-operatório; IC 95% - Intervalo de confiança de 95% inferior e superior.

A extração como opção de tratamento para a reabsorção dentária nos cães prevaleceu em 66,5% dos casos analisados, sendo que em 46,1% extraiu-se todos os dentes acometidos pela RD e 20,4% apenas parte dos dentes comprometidos. A amputação de coroas seguida de pulverização das raízes anquilosadas representou 1,9% dos tratamentos de escolha. Em determinados casos, 15,5% optou-se por manter os dentes em expectativa realizando retornos para acompanhamentos radiográficos bimestrais ou anuais. A restauração e a endodontia representaram respectivamente 1,0% e 4,4% dos tratamentos em animais que apresentaram dentes nos estágios iniciais da RD na porção coronal e cervical e em alguns casos de reabsorção interna. Em 7,7% dos animais registrados não houve tratamento

direcionado aos dentes com reabsorção dentária ou foram casos de animais com neoplasia oral, em que os dentes reabsorvidos foram resseccionados juntamente com o bloco ósseo comprometido (Tabela 16).

Tabela 16 - Frequência de acordo com o tratamento realizado em cães que apresentaram reabsorção dentária.

Conduta terapêutica	Número de animais	%	IC 95%	
			Inferior	Superior
EXTRAÇÃO	137	66,5	60,2	72,7
Extraiu todos os dentes acometidos	95	46,1	39,4	52,8
Extraiu parte dos dentes acometidos	42	20,4	15,6	24,8
PULVERIZAÇÃO	4	1,9	0,5	3,9
EXPECTATIVA	32	15,5	10,8	20,3
RESTAURAÇÃO	2	1,0	0,0	2,4
ENDODONTIA	9	4,4	1,9	7,3
OUTROS TRATAMENTOS	6	7,7	2,6	15,4

Fonte: (SOUZA, 2018)

Legenda: Número de animais; % - porcentagem de animais acometidos pela RD de acordo com a conduta terapêutica; IC 95% - Intervalo de confiança de 95% inferior e superior.

5.2.1 Dados radiográficos da reabsorção dentária em cães

Os resultados específicos da reabsorção dentária quanto aos grupos dentários acometidos, local de origem (interna ou externa), aspecto radiográfico (tipo 1, 2 e 3), aspecto clínico (estágio 1, 2, 3, 4a, 4b, 4c e 5) e localização da lesão (porção coronal, cervical e radicular) serão apresentados de acordo com o dente acometido. No total dos 206 cães com reabsorção dentária, foram avaliados 603 dentes afetados, aproximadamente 3 dentes por animal (603/206).

Dentre os grupos dentários que apresentaram evidência radiográfica da reabsorção dentária, observou-se maior frequência da lesão nos dentes pré-molares superiores (37,3%) e inferiores (38,1%) (Tabela 17). No gráfico 2, nota-se diferença significativa na distribuição da RD de acordo com o grupo de dentes afetados.

Tabela 17 - Frequência de dentes acometidos por reabsorção dentária de acordo com o grupo dentário.

Grupos dentários acometidos por reabsorção dentária	Número de dentes	%	IC 95%	
			Inferior	Superior
INCISIVOS SUPERIORES	34	5,6	4,0	7,5
INCISIVOS INFERIORES	12	2,0	0,8	3,2
CANINOS SUPERIORES	25	4,1	2,7	5,8
CANINOS INFERIORES	25	4,1	2,7	5,8
PRÉ-MOLARES SUPERIORES	225	37,3	33,7	41,3
PRÉ-MOLARES INFERIORES	230	38,1	33,8	42,3
MOLARES SUPERIORES	4	0,7	0,2	1,5
MOLARES INFERIORES	47	7,8	5,7	10,0
Total	**603**	**100,0**	**100,0**	**100,0**

Fonte: Souza, 2018.

Legenda: Número de dente; % - porcentagem de dentes acometidos pela RD de acordo com o grupo dentário; IC 95% - Intervalo de confiança de 95% inferior e superior.

Gráfico 2 - Gráfico de barras do número de dentes com reabsorção dentária de acordo com o grupo dentário acometido.

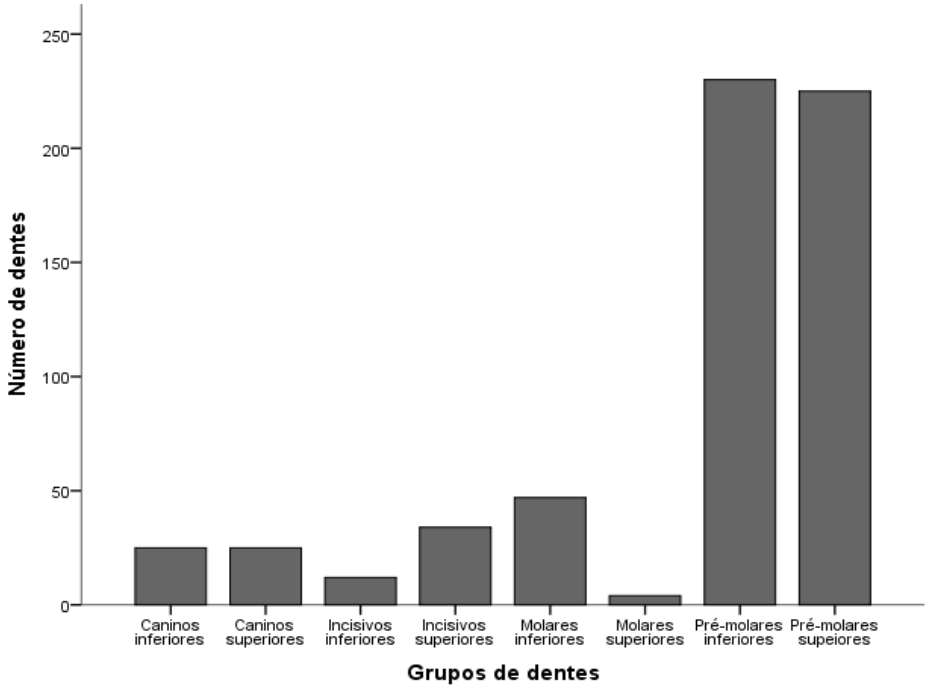

Fonte: Souza, 2018.

Legenda: Número de dentes acometidos pela RD em relação aos grupos dentários.

Dos 603 dentes acometidos, 96,8% (584/603) mostraram evidências radiográficas de reabsorção externa, apenas 1,7% (10/603) eram lesões internas e 1,5% (9/603) apresentaram em um mesmo elemento dentário reabsorção externa e interna sem comunicação visível radiograficamente, entre ambas lesões (Tabela 18).

Tabela 18 - Frequência de dentes acometidos pela reabsorção dentária de acordo com o local de origem interna e externa.

Classificação interna/externa da reabsorção dentária	Número de dentes	%	IC 95%	
			Inferior	Superior
EXTERNA	584	96,8	95,4	98,3
INTERNA	10	1,7	0,7	2,8
INTERNA-EXTERNA	9	1,5	0,7	2,7
Total	**603**	**100,0**	**100,0**	**100,0**

Fonte: Souza, 2018.

Legenda: Número de dentes; % - porcentagem de dentes acometidos pela RD de acordo com o local de origem da lesão; IC 95% - Intervalo de confiança de 95% inferior e superior.

Quanto ao aspecto radiográfico, foram classificadas 53,2% das lesões do tipo 1. A reabsorção dentária do tipo 2 foi o segundo aspecto mais observado (27,9%) nas radiografias dos cães, enquanto as lesões do tipo 3 representaram 8,1% das RD avaliadas nesse estudo (Tabela 19). Os 55 dos 538 dentes, tratam-se de fichas em que a reabsorção dentária foi diagnosticada, no entanto, não foram encontrados os registros radiográficos para análise das imagens. Dez dentes referem-se à reabsorção dentária interna que não se enquadram nessa classificação.

Tabela 19 - Frequência de dentes acometidos pela reabsorção dentária de acordo com o aspecto radiográfico (tipo de reabsorção).

Tipos de reabsorção dentária (aspecto radiográfico)	Número de dentes	%	IC 95%	
			Inferior	Superior
Tipo 1	321	53,2	49,3	57,2
Tipo 2	168	27,9	24,1	31,5
Tipo 3	49	8,1	6,0	10,3
NI	65	10,8		
Total	**538**	**100,0**	**100,0**	**100,0**

Fonte: Souza, 2018.

Legenda: Número de dentes; % - porcentagem de dentes acometidos pela RD de acordo com o aspecto radiográfico da lesão; IC 95% - Intervalo de confiança de 95% inferior e superior; NI – não informados.

No gráfico 3, observa-se a distribuição quanto ao tipo de reabsorção dentária, baseado no aspecto radiográfico, em 538 dentes de cães distintos submetidos ao tratamento odontológico no LOC.

Gráfico 3 - Gráfico de barras do número de dentes com reabsorção dentária de acordo com o tipo da lesão.

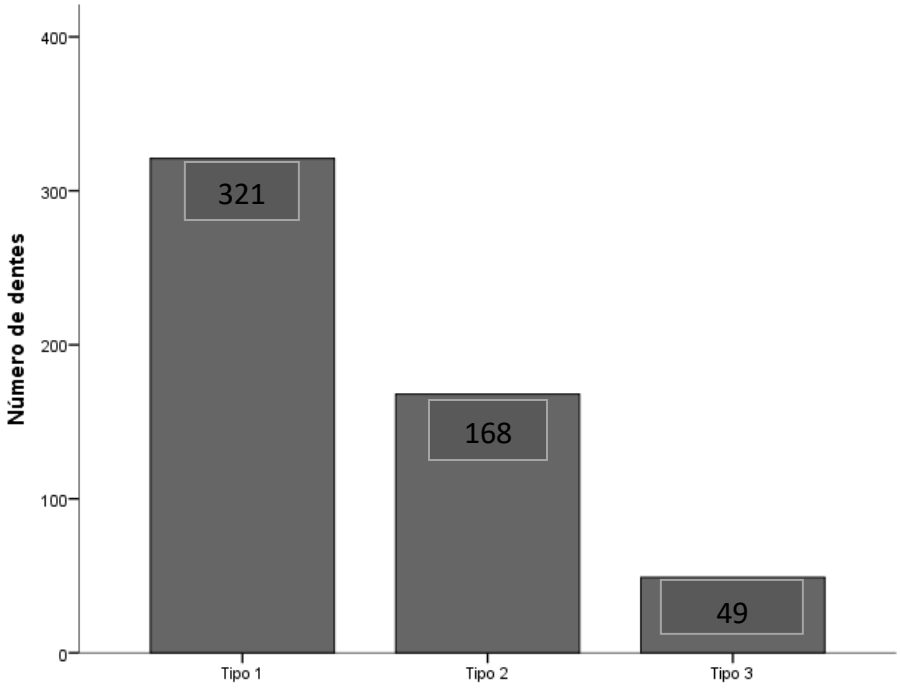

Fonte: Souza, 2018.
Legenda: Número de dentes acometidos pela RD em relação aos tipos da lesão.

Dos 603 dentes em processo reabsortivo, nenhum foi classificado como estágio 1. Os estágios da reabsorção dentária mais frequentes foram o RD3 com 34,3% e o RD2 com 29,5% dos dentes acometidos. Houve 27 dentes que não se encaixaram na subclassificação do estágio 4 (a, b e c) nem progrediram o bastante para ser enquadrados no estágio 5. Todos os 27 (4,5%) dentes trataram-se de remanescentes de raízes em reabsorção, sem histórico ou observações radiográficas relatados na ficha de tratamento. Dentre as lesões de estágio 4, observou-se que 12,8% (77/603) dos dentes afetados encontravam-se no estágio 4c, sendo o terceiro tipo de lesão mais frequente nesse estudo. Os estágios 4a e 4b representaram respectivamente 3,3% e 1,8% das lesões analisadas. 2,3% dos dentes afetados (14/603), trataram-se de fragmentos de raiz em estágio avançado da reabsorção, classificados no estágio 5. Dos 69 (11,4%) dentes não classificados quanto ao estágio da lesão, 59 referem-se a animais que apresentaram diagnóstico de reabsorção dentária nas fichas de tratamento, no entanto, não foram encontrados os registros radiográficos para análise das imagens. Dez dentes estão relacionados à reabsorção dentária interna, que não se enquadram nessa classificação (Tabela 20). A gráfico 4, demonstra a distribuição da frequência de dentes acometidos em cada estágio da reabsorção dentária.

Tabela 20 - Frequência de dentes acometidos pela reabsorção dentária de acordo com o aspecto clínico (estágio da lesão).

Estágios de reabsorção dentária	Número de dentes	%	IC 95%	
			Inferior	Superior
Estágio 2	178	29,5	25,9	33,8
Estágio 3	207	34,3	30,5	38,3
Estágio 4	27	4,5	2,8	6,1
Estágio 4a	20	3,3	2,0	4,8
Estágio 4b	11	1,8	0,8	3,2
Estágio 4c	77	12,8	10,1	15,4
Estágio 5	14	2,3	1,2	3,6
NI	69	11,4		
Total	**603**	**100,0**	**100,0**	**100,0**

Fonte: Souza, 2018.

Legenda: Número de dentes; % - porcentagem de dentes acometidos pela RD de acordo com o aspecto clínico da lesão; IC 95% - Intervalo de confiança de 95% inferior e superior; NI – não informados.

Gráfico 4 - Gráfico de barras do número de dentes com reabsorção dentária de acordo com o estágio da lesão.

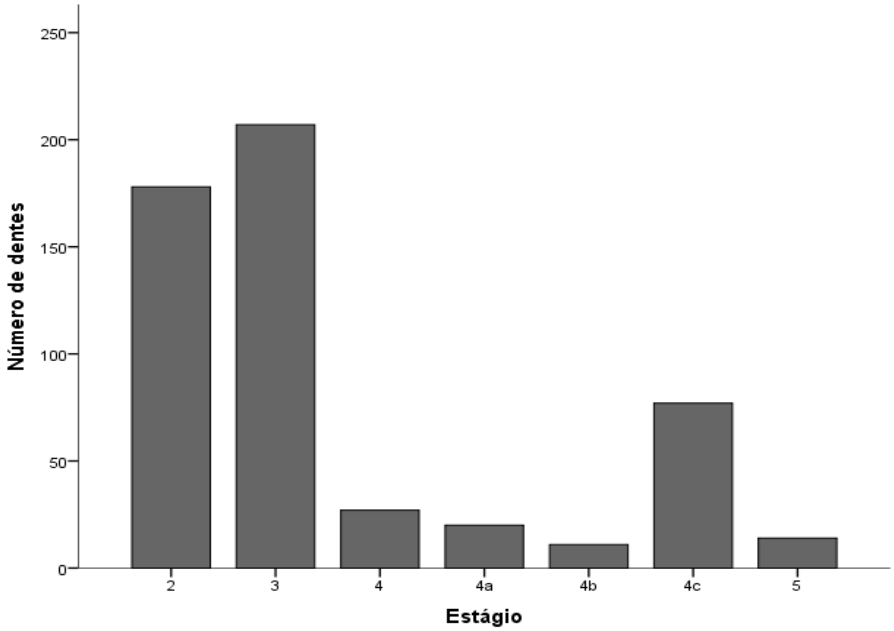

Fonte: Souza, 2018.

Legenda: Número de dentes acometidos pela RD em relação ao estágio da lesão.

Quando avaliados associados estágio e grupos de dentes, de acordo com a prevalência, obteve-se que: 80,0% e 48,0% das RD nos dentes caninos inferiores e superiores, respectivamente, estavam no estágio 2; 41,7% dos incisivos inferiores apresentaram lesões de estágio 3; 50,9% dos incisivos superiores foram classificados com RD no estágio 2; 38,3% dos molares inferiores tinham lesão de estágio 2; 50,0% dos molares superiores apresentaram RD no estágio 3; 31,7% e 37,8% dos pré-

molares inferiores e superiores, respectivamente, foram classificados com RD no estágio 3 (Tabela 21).

Tabela 21 - Frequência dos dentes acometidos pela reabsorção dentária de acordo com o grupo dentário e o estágio da reabsorção.

Grupos de dentes		Estágio da Reabsorção Dentária								Total
		NI	2	3	4	4a	4b	4c	5	
NI	Número	0	0	0	0	0	0	1	0	1
	%	0,0%	0,0%	0,0%	0,0%	0,0%	0,0%	100,0%	0,0%	100,0%
Caninos inferiores	Número	0	20	5	0	0	0	0	0	25
	%	0,0%	80,0%	20,0%	0,0%	0,0%	0,0%	0,0%	0,0%	100,0%
Caninos superiores	Número	1	12	9	2	0	0	0	1	25
	%	4,0%	48,0%	36,0%	8,0%	0,0%	0,0%	0,0%	4,0%	100,0%
Incisivos inferiores	Número	0	3	5	1	0	0	3	0	12
	%	0,0%	25,0%	41,7%	8,3%	0,0%	0,0%	25,0%	0,0%	100,0%
Incisivos superiores	Número	1	19	13	0	0	0	1	0	34
	%	2,9%	55,9%	38,2%	0,0%	0,0%	0,0%	2,9%	0,0%	100,0%
Molares inferiores	Número	8	18	15	2	0	3	1	0	47
	%	17,0%	38,3%	31,9%	4,3%	0,0%	6,4%	2,1%	0,0%	100,0%
Molares superiores	Número	1	1	2	0	0	0	0	0	4
	%	25,0%	25,0%	50,0%	0,0%	0,0%	0,0%	0,0%	0,0%	100,0%
Pré-molares inferiores	Número	31	48	73	13	12	5	42	6	230
	%	13,5%	20,9%	31,7%	5,7%	5,2%	2,2%	18,3%	2,6%	100,0%
Pré-molares superiores	Número	27	57	85	9	8	3	29	7	225
	%	12,0%	25,3%	37,8%	4,0%	3,6%	1,3%	12,9%	3,1%	100,0%
Total	Número	69	178	207	27	20	11	77	14	603
	%	11,4%	29,5%	34,3%	4,5%	3,3%	1,8%	12,8%	2,3%	100,0%

Fonte: Souza, 2018.
Legenda: NI - não informado; Número – número de dentes acometidos pela RD; % - porcentagem de dentes acometidos de acordo com o grupo dentário e estágio da reabsorção dentária.

Na distribuição dos grupos dentários associados aos estágios em relação ao número de dentes afetados, observa-se que tanto os pré-molares superiores quanto os inferiores foram classificados em maior frequência no estágio 3. Entretanto, nota-se que a RD no estágio 4c prevaleceu nos dentes pré-molares, principalmente os inferiores. Nos dentes caninos inferiores e superiores, incisivos superiores e molares inferiores, foram classificados frequentemente no estágio 2. Já os incisivos inferiores e molares superiores, apesar de apresentarem RD pouco frequente, foram classificados mais vezes no estágio 3 (Gráfico 5).

Gráfico 5 - Gráfico de barras do número de dentes acometidos pela RD de acordo com o grupo de dentes e o estágio da lesão.

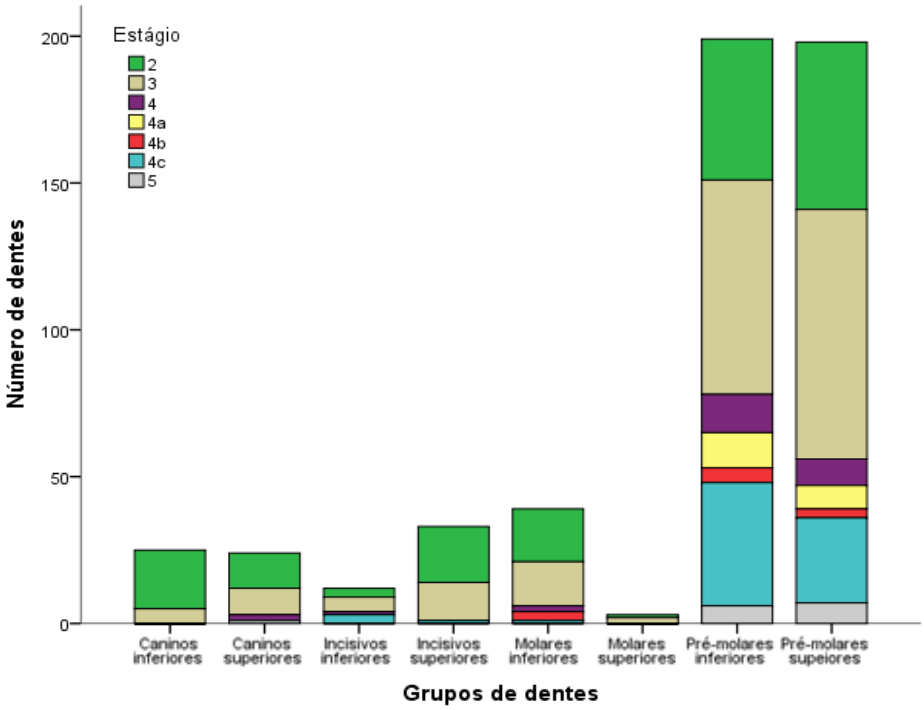

Fonte: Souza, 2018.

Legenda: Número de dentes acometidos pela RD em relação ao grupo dentário associado ao estágio da lesão.

No gráfico 6, foram associados a classificação quanto ao aspecto radiográfico (tipo) com o aspecto clínico da lesão (estágio) em relação ao número de dentes afetados pela RD. Os dentes acometidos com lesão do tipo 1, frequentemente foram classificados no estágio 3 e 2 e nenhuma classificação no estágio 5. Observou-se que lesões do tipo 2 estavam associadas frequentemente, com os estágios 3, 4c e 2 (na ordem de maior frequência), além disso, todos os dentes classificados no estágio 5 eram lesões do tipo 2. As lesões classificadas do tipo 3 foram associados mais vezes com RD no estágio 4c.

Gráfico 6 - Gráfico de barras do número de dentes acometidos por RD de acordo com o tipo e estágio.

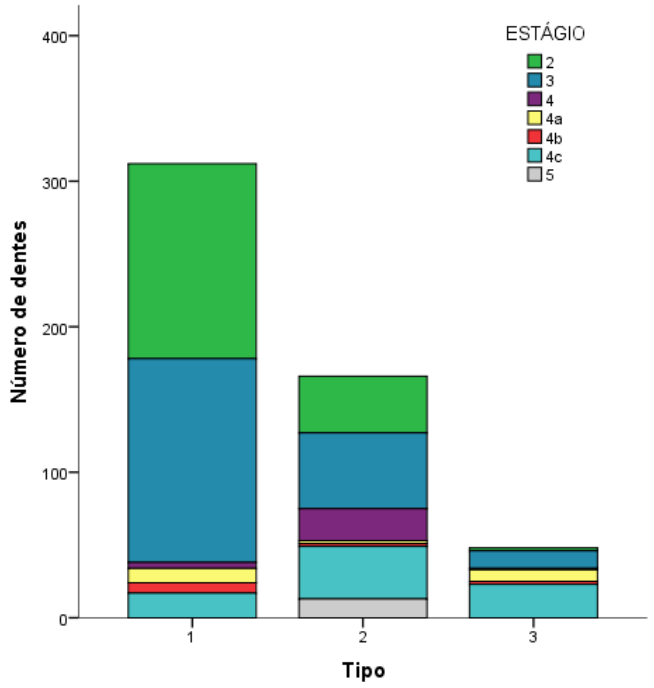

Fonte: Souza, 2018

Legenda: Número de dentes acometidos pela RD de acordo com o tipo associado ao estágio da lesão.

Quanto as porções dentárias afetadas, pode-se afirmar que as raízes dos dentes acometidos pela reabsorção dentária foram mais frequentes, representando 60,5% (365/603). Dos 603 dentes acometidos, 73 (12,1%) tiveram evidências de comprometimento tanto na região coronária, quanto no colo dentário (cervical) e raízes. A porção cervical e radicular associadas, apresentaram-se frequentes em apenas 8,0% dos dentes afetados (48/603), já as lesões na porção coronária e radicular de um único dente representaram 5,5% das evidências radiográficas. A porção cervical associada à coroa e as lesões isoladas na porção cervical, apresentaram apenas 1,2%. As lesões diagnosticadas apenas em coroa foram observadas em apenas 0,5% dos dentes acometidos. Dos 603 dentes, 67 foram diagnosticados com RD, no entanto, os registros radiográficos não foram localizados, impossibilitando a descrição das lesões (Tabela 22).

Tabela 22 - Frequência de dentes acometidos pela reabsorção dentária de acordo com o local da lesão no elemento dentário.

Local da reabsorção dentária no dente	Número de dentes	%	IC 95%	
			Inferior	Superior
PORÇÃO CERVICAL	7	1,2	0,5	2,0
PORÇÃO CERVICAL E CORONAL	7	1,2	0,3	2,1
PORÇÃO CERVICAL E RADICULAR	48	8,0	6,1	10,0
PORÇÃO CERVICAL, CORONAL E RADICULAR	73	12,1	9,5	14,9
PORÇÃO CORONAL	3	0,5	0,0	1,2
PORÇÃO CORONAL E RADICULAR	33	5,5	3,6	7,1
PORÇÃO RADICULAR	365	60,5	56,9	64,5
NI	67	11,1		
Total	**603**	**100,0**	**100,0**	**100,0**

Fonte: Souza, 2018.

Legenda: Número de dentes acometidos; % - porcentagem de dentes acometidos pela RD de acordo com a região (porção) dentária afetada; IC 95% - Intervalo de confiança de 95% inferior e superior; NI – não informados.

Observa-se no gráfico 7 que a porção radicular foi significantemente a região do elemento dentário mais acometida pela lesão, já a RD localizada apenas na coroa dentária foi a menos frequente entre os dentes acometidos.

Gráfico 7 - Gráfico de barras das frequências de dentes com reabsorção dentária de acordo com o local da lesão.

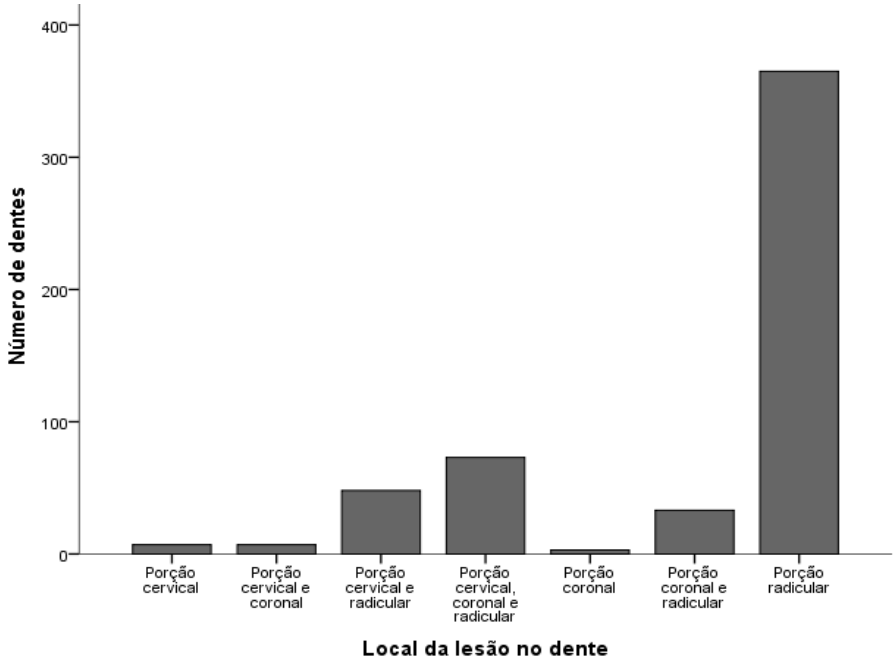

Fonte: Souza, 2018.

Legenda: Número de dentes acometidos pela RD em relação a região (porção) dentária afetada.

Quando avaliados associados, porção dentária afetada e grupos de dentes, de acordo com a mais frequente, obteve-se que: 84,0% e 80,0% das RD nos dentes caninos inferiores e superiores, respectivamente, estavam na região radicular do dente; 91,7% e 100,0% das RD nos incisivos inferiores e superiores, respectivamente, estavam também na região radicular; 57,4% e 50,0% das RD nos molares inferiores e superiores, respectivamente, estavam também na região radicular; e 53,0% e 56,4% das RD nos pré-molares inferiores e superiores, respectivamente, estavam também na região radicular do dente (Tabela 23).

Tabela 23 -Frequência dos dentes acometidos pela reabsorção dentária de acordo com o grupo de dentes e o local da lesão no elemento dentário.

Grupos de dentes		**Local da lesão no dente**								**Total**
		NI	**Ce**	**Ce/Co**	**Ce/R**	**Ce/Co/R**	**Co**	**Co/R**	**R**	
NI	**Número**	0	0	0	0	0	0	0	1	1
	%	0,0%	0,0%	0,0%	0,0%	0,0%	0,0%	0,0%	100,0%	100,0%
Caninos inferiores	**Número**	0	0	0	2	0	1	1	21	25
	%	0,0%	0,0%	0,0%	8,0%	0,0%	4,0%	4,0%	84,0%	100,0%
Caninos superiores	**Número**	2	1	0	2	0	0	0	20	25
	%	8,0%	4,0%	0,0%	8,0%	0,0%	0,0%	0,0%	80,0%	100,0%
Incisivos inferiores	**Número**	1	0	0	0	0	0	0	11	12
	%	8,3%	0,0%	0,0%	0,0%	0,0%	0,0%	0,0%	91,7%	100,0%
Incisivos superiores	**Número**	0	0	0	0	0	0	0	34	34
	%	0,0%	0,0%	0,0%	0,0%	0,0%	0,0%	0,0%	100,0%	100,0%
Molares inferiores	**Número**	5	1	3	5	4	1	1	27	47
	%	10,6%	2,1%	6,4%	10,6%	8,5%	2,1%	2,1%	57,4%	100,0%
Molares superiores	**Número**	1	0	0	0	1	0	0	2	4
	%	25,0%	0,0%	0,0%	0,0%	25,0%	0,0%	0,0%	50,0%	100,0%
Pré-molares inferiores	**Número**	27	2	4	15	43	0	17	122	230
	%	11,7%	0,9%	1,7%	6,5%	18,7%	0,0%	7,4%	53,0%	100,0%
Pré-molares superiores	**Número**	31	3	0	24	25	1	14	127	225
	%	13,8%	1,3%	0,0%	10,7%	11,1%	0,4%	6,2%	56,4%	100,0%
Total	**Número**	67	7	7	48	73	3	33	365	603
	%	11,1%	1,2%	1,2%	8,0%	12,1%	0,5%	5,5%	60,5%	100,0%

Fonte: Souza, 2018.
Legenda: NI - não informado; Ce= porção cervical; Co= porção coronária; R= porção radicular; Número – número de dentes acometidos pela RD; % - porcentagem de dentes acometidos de acordo com o grupo dentário e região (porção) dentária acometida.

Na associação do grupo dentário com a área do dente afetado pela RD, nota-se que em todos os grupos dentários acometidos, a porção radicular foi a região mais frequente. Os dentes incisivos superiores e inferiores foram apenas afetados na porção radicular. Os dentes frequentemente afetados na porção radicular e cervical, associados, são os pré-molares superiores e inferiores (Gráfico 8).

Gráfico 8 - Gráfico de barras do número de dentes acometidos pela RD de acordo com o grupo de dentes e o local da lesão no elemento dentário.

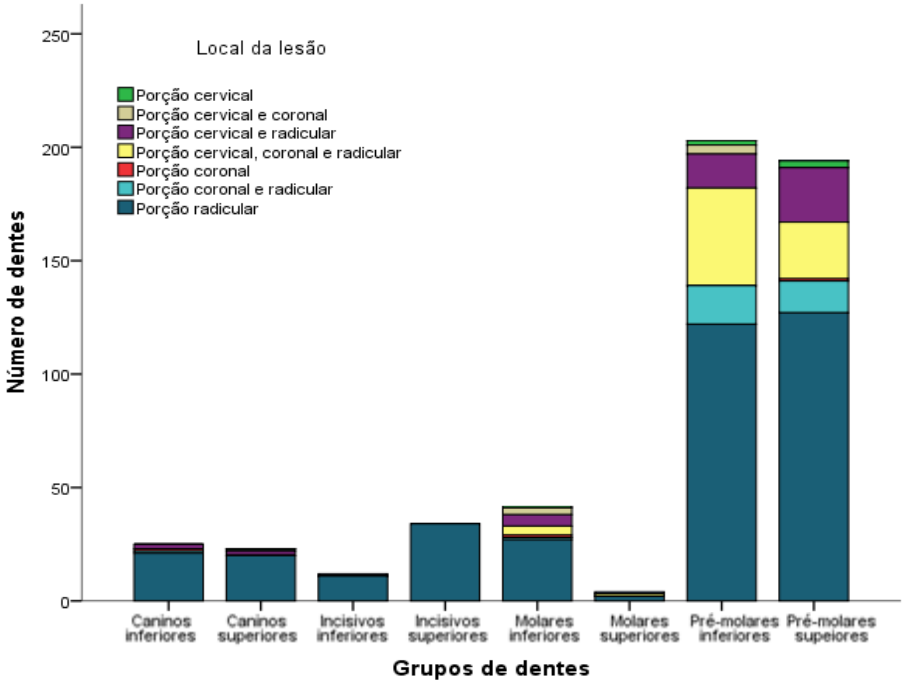

Fonte: Souza, 2018.

Legenda: Número de dentes acometidos pela RD de acordo com o grupo dentário associado à região (porção) da lesão no dente.

6 DISCUSSÃO

Acredita-se que todo estudo retrospectivo possa apresentar intercorrências durante as análises, uma vez que os dados dependem da disponibilidade de registros adequadamente preenchidos com informações completas e corretas dos materiais estudados. Nesse estudo, as dificuldades encontradas no material avaliado, relacionaram-se ao preenchimento incompleto das fichas durante a consulta (ficha clínica) e durante o tratamento cirúrgico (ficha de tratamento); no sistema de arquivamento dos prontuários do LOC, que embora funcione na rotina de atendimento, são passíveis de extravios por serem não digitais, o que prejudica as pesquisas relacionadas a dados históricos; a falta de parâmetro no diagnóstico da reabsorção dentária, que em várias vezes apresentaram somente indicação da RD no odontograma, não havendo a descrição e classificação da mesma no campo reservado ao diagnóstico, trazendo um padrão inconstante na análise realizada; os registros radiográficos não digitais (películas radiográficas) que ao longo dos anos podem ter suas imagens danificadas pelo mal armazenamento e propensão à contaminação por fungos, diminuindo a vida útil do filme; a qualidade das imagens radiográficas, relacionadas ao mal posicionamento radiográfico que prejudicaram a visualização em diversos pontos, ora trazendo imagens incompletas, ora apresentando baixa resolução, sendo necessário descartar potenciais casos de reabsorção dentária.

Dos 2.364 prontuários analisados, 631 (26,7%) não apresentaram fichas de tratamento, indicando duas possíveis justificativas para tal fato, uma delas sugere que esses pacientes não tenham sido submetidos ao tratamento cirúrgico, enquanto a outra explicação refere-se à negligência da equipe responsável pelo atendimento ou extravio. Em 28 (1,2%) dos prontuários não constaram fichas clínicas, impossibilitando a coleta de determinados dados como: informações gerais do animal (idade, sexo, status reprodutivo e raça); histórico médico e odontológico; comportamento, principalmente no que se refere a sinais de dor no pré-operatório; hábitos alimentares; e sintomas clínicos. Diversos autores (VERSTRAETE; KASS; TERPAK, 1998; TSUGAWA; VERSTRAETE, 2000; GORREL; LARSSON, 2002; DUPONT, 2005; REITER et al., 2005), enfatizam em estudos a importância do exame radiográfico intraoral de todos os dentes no diagnóstico da reabsorção dentária. No entanto, no

período de 2006 a 2017, observou-se que apenas 1,8% (43/2364) dos pacientes atendidos no LOC, tiveram registros confirmados de todos os dentes radiografados durante o procedimento cirúrgico. 27,6% (631/2364) dos pacientes não tinham registros de radiografia intraoral e, 45,7% (1.079) dos casos apresentaram radiografias incompletas referentes aos órgãos dentários que apresentaram alteração no exame físico da cavidade oral. A alta taxa de radiografias incompletas e os casos não radiografados podem ter afetado diretamente o resultado referente à prevalência de cães acometidos pela reabsorção dentária na população avaliada.

A prevalência da reabsorção dentária na espécie canina foi estuda por poucos autores (HAMP et al., 1984; ARNBJERG, 1996; VERSTRAETE; KASS; TERPAK, 1998; PERALTA; VERSTRAETE; KASS, 2010a), denotando valores variados entre 17,9% a 53,6% dos cães acometidos. Nesse estudo retrospectivo, apurou-se que a prevalência geral (de 2006 a 2017) da RD em cães foi de 8,7% (206/2634) dos pacientes submetidos ao tratamento cirúrgico no LOC. As variações dos resultados descritos na literatura ocorrem devido ao fato dos estudos não obedecerem a um padrão de pesquisa, diferenciando no número de amostras, no período de coleta de dados, bem como, nos métodos de análise. Houve variação nesse estudo quando se tratou da comparação entre o número de casos diagnosticados com RD por ano. Enquanto em 2016 a frequência de animais diagnosticados com RD foi de 21,2% (31/146), em 2009 apenas 1,8% (3/166) apresentaram registros confirmados da presença de RD em pelo menos um elemento dentário nos cães tratados no LOC. Acredita-se que esse fato esteja diretamente relacionado com o exame radiográfico incompleto, radiografias não realizadas e baixa qualidade de determinadas imagens registradas.

Observou-se que dos 206 casos de cães com RD, 35,9% (71/206) foram diagnosticados; apenas 7,1% (14/206) não se diagnosticou ou se registrou todos os dentes acometidos evidenciados nas radiografias realizadas durante o procedimento (diagnóstico incompleto). 113 casos não foram diagnosticados ou registrados nas fichas de tratamento, tendo apenas as radiografias como documento. Algumas hipóteses podem ser levadas em consideração no avaliar desses resultados, contudo, duas situações abrangentes resumem: a primeira considera que as lesões foram diagnosticadas pela equipe responsável pelos pacientes em questão, no entanto, as observações não foram transcritas às fichas, por motivos variados e não justificados; a segunda hipótese, refere-se ao fato dos dentes acometidos não apresentarem sinais

clínicos da RD e, as lesões não serem claramente evidenciadas nas imagens radiográficas, necessitando avaliação criteriosa, que uma vez não realizada, acarreta o subdiagnóstico desta afecção oral. A segunda justificativa para a alta taxa de casos não diagnosticados concorda com os autores (DUPONT, 2005; PATEL; FORD, 2007) quando relatam a importância de uma análise minuciosa das imagens radiográficas, particularmente, das estruturas como *lamina dura*, cemento e espaço do ligamento periodontal, que uma vez alterados, podem evidenciar lesões precoces nos dentes acometidos.

A classificação da reabsorção dentária em cães, baseando-se tanto no método aplicável em humanos (ANDREASEN; ANDREASEN, 2007) aprovado por Peralta, Verstraete e Kass (2010a, 2010b), quanto no método sugerido pelo AVDC (2012), são aplicáveis em quase todos os tipos de lesões observados em cães, de acordo com os autores citados. Entretanto, essa metodologia foi descrita recentemente, pois, enquanto os pesquisadores aprofundavam os estudos sobre a reabsorção dentária nos felinos, na espécie canina, as lesões eram descritas como similar a “lesão odontoclástica dos felinos”, dando-se a entender que se tratava de etiologia distinta (OKUDA; HARVEY, 1992; HARVEY; EMILY, 1993). Nesse estudo, observou-se que apenas 4,5% dos prontuários analisados (9/206) com o diagnóstico de RD utilizaram o método de classificação do AVDC (2012) para descrever as lesões encontradas no exame radiográfico. Todas as lesões classificadas foram de pacientes atendidos no LOC no ano de 2017, em que corresponde ao período de desenvolvimento dessa pesquisa juntamente com estudo da temática, promovendo a adoção da nomenclatura e do método de classificação do AVDC.

Apenas 23 (11,6%) dos 206 casos de cães com RD tiveram todos os dentes radiografados. Na análise geral, observa-se que dentre os 43 cães de 2.364, com radiografia completa de todos os dentes, ou seja, aproximadamente 53,48% dos animais com radiografias completas, apresentaram a lesão em pelo menos um elemento dentário. Esse dado estatístico comprova que o exame radiográfico completo da cavidade oral aumenta significantemente a chance de diagnosticar lesões dentárias de evolução silenciosa, tais como a reabsorção dentária, concordando com os autores (VERSTRAETE; KASS; TERPAK, 1998; TSUGAWA; VERSTRAETE, 2000; GORREL; LARSSON, 2002; DUPONT, 2005; REITER; LEWIS; OKUDA, 2005b).

Dos 206 cães com dentes afetados pela RD, 80 (38,8%) foram diagnosticados através de imagens radiográficas convencionais, enquanto 130 (63,1%) foram diagnosticados por imagens digitais. Chapnick (1989) e Borg et al. (1998) relataram em um estudo diferenças sobre o sistema convencional e digital, ressaltando que as imagens digitalizadas, dentre outras vantagens, apresentam aprimoramento de imagem e avaliação de imagem negativa, que podem melhorar a capacidade de identificar lesões precoces, enquanto a radiografia convencional pode ser inadequada para diagnosticar determinadas lesões. Desta forma, é possível dizer que a utilização do sistema digital nos procedimentos do LOC, favoreceu a visualização das estruturas anatômicas de forma ampla e detalhada, facilitando o diagnóstico dos processos reabsortivos, principalmente nos casos de lesões iniciais.

No que se refere a raça, apesar de não haver estudos que correlacionem esse fator em cães, na literatura relacionada à espécie felina, demonstrou-se que a reabsorção dentária não foi associada estatisticamente com a raça (LOBPRISE, 2010; FUGITA, 2016), entretanto, no estudo em questão, as lesões mostraram-se mais frequentes nos cães sem raça definida (SRD) com 36,4% dos casos. Nesse trabalho, não foi realizado a distribuição das raças dentre os 2.364 animais estudados, por tanto, não foi possível discutir esse resultado de forma quantitativa, havendo a necessidade de futura de apuração desses valores para comprovar o resultado obtido nessa pesquisa. Todavia, acredita-se que essa ocorrência não está diretamente ligada a predisposição da raça com a reabsorção dentária, mas sim ao número de animais sem padrão racial que compõe a população canina predominante nos atendimentos do Hospital Veterinário da Faculdade de Medicina Veterinária e Zootecnia da Universidade de São Paulo.

A frequência da reabsorção dentária, nesse estudo, não se diferenciou entre machos e fêmeas concordando com Peralta, Verstraete e Kass (2010a) nesse aspecto, entretanto, no que se refere a status reprodutivo, a frequência de reabsorções em cães castrados (42,3%) foi menor quando comparados com a população de não castrados (57,7%), discordando com os autores quando relataram que os machos castrados foram significantemente mais afetados que os cães machos intactos. Sugere-se que a divergência dos resultados comparando com a literatura citada, pode estar relacionada com o tipo de população canina estudada. Nesse trabalho, os cães avaliados compõem a população canina do estado de São Paulo, que de modo geral, predominam animais não castrados.

Todos os pacientes atendidos no período de 2006 a 2017 no LOC da FMVZ – USP, apresentaram a reabsorção dentária como doença oral secundária diagnosticada durante o procedimento odontológico. Dentre as doenças orais concomitantes mais frequentes nos animais com reabsorção dentária foi a doença periodontal com 84,0% dos cães, sendo que 61% apresentavam-se em grau avançado da doença (Tabela 9). Um animal com DP teve 4 vezes mais chance de apresentar reabsorção dentária ($p<0,001$) conforme é demonstrado na tabela 11. Gunraj (1999), Dupont e Debowes (2002), Reiter e Mendoza (2002), Wikesjö et al. (1991), Wikesjo e Nilveus (1991) correlacionaram a doença periodontal com a reabsorção dentária, alegando que essa afecção ao provocar injuria no periodonto, ativa-se os fatores desencadeadores do processo inflamatório (como por exemplo as citocinas, NFKβ, mataloproteínas e LPS), que uma vez mantido no tecido sem o tratamento da causa, pode estimular as células clásticas iniciando um processo reabsortivo. Com os dados obtidos nesse estudo, pode-se afirmar que a reabsorção dentária tem associação significativa com o processo inflamatório ocasionado pela doença periodontal.

Apesar da ABOV (Associação Brasileira de Odontologia Veterinária) e o AVDC preconizar a classificação da doença periodontal até o quarto grau (I, II, III e IV) e considerar a classificação de forma individual, ou seja, para cada dente há uma classificação (um grau distinto); Esse estudo retrospectivo, utilizou o método de classificação da doença periodontal antigo utilizado no LOC (Tabela 9), para diagnosticar a doença periodontal em leve (grau I), moderada (grau II) e grave (grau III), obedecendo o diagnóstico das fichas analisadas. Contudo, recomenda-se utilizar a nova nomenclatura sugerida por Rocha *et al.* (2011).

No levantamento estudado houve associação significativa da frequência de reabsorção dentária com a idade avançada dos cães conforme a afirmação dos autores (HAMP et al., 1984; ANDREASEN; ANDREASEN; BAYER, 1989; ARNBJERG, 1996; PERALTA; VERSTRAETE; KASS, 2010a). Através dos resultados, pode-se afirmar que um cão está propenso a apresentar RD em qualquer fase da vida, dependendo do fator que acarretará a ação dos odontoclastos, no entanto, os animais senis apresentam maior chance de acometimento da reabsorção dentária. Uma hipótese que pode ser levada em consideração na correlação da RD com a idade do paciente, é a doença periodontal comumente diagnosticada nos cães adultos e em muitos casos, agravada na fase senil. Usualmente na rotina odontológica

veterinária, os proprietários relatam durante as consultas que não apresentam o hábito de escovação dentária diária dos seus pets e, poucos animais são levados ao especialista para controle da doença, habitualmente quando são atendidos pelos profissionais da área, encontram-se em estágios avançados da doença. Sendo assim, um animal idoso que passa 10 anos sem higienizar a cavidade oral está fadado a apresentar doença periodontal, que por sua vez, mantida por um longo período sem tratamento, contribui no desencadeamento da resposta inflamatória persistente no periodonto, podendo atuar como fator estimulante da ação clástica, acarretando na reabsorção do elemento dentário. A hipótese descrita acima pode ser comprovada através dos resultados relatados na tabela 8 e 11, em que os pacientes com RD apresentaram associação significativa com a DP; na tabela 18, em que 96,8% dos dentes acometidos apresentaram reabsorções externas e, na tabela 19, que 53,2% dos dentes analisados mostraram evidências radiográficas de reabsorções do tipo 1, ou seja, reabsorção inflamatória externa. Resumidamente, nota-se que há grande chance dos pacientes analisados nesse estudo, em sua grande maioria com idade adulta à senil, apresentarem reabsorção inflamatória externa em consequência da doença periodontal.

Como foi descrito por Rabie, Trope e Tronstad (1988), Tronstad (1988); Gunraj (1999), Ne, Witherspoon e Gutmann (1999) dentre as possíveis causas desencadeadoras da reabsorção dentária, consta-se os traumatismos dentários. Nesse estudo, notou-se que algumas afecções orais ocasionadas por traumas, frequentemente ocorreram concomitante a reabsorção dentária nos dentes reabsorvidos ou nos dentes radiograficamente sem sinal de reabsorção, como: a fratura dentária (complicada ou não complicada) que afetou 20,9% (43/206) dos cães acometidos pela RD, sendo a segunda doença oral mais comum dentre os animais com reabsorção dentária; o desgaste dentário que esteve presente em 14,1% (29/206); e as fraturas de mandíbula e maxila com 4,9% (10/206) dos casos que envolveram o foco da fratura: dentes em processo de reabsorção dentária. Nesse último, não foi determinado estatisticamente quais dentes apresentaram a lesão antes ou depois da fratura, mas através das radiografias e dos históricos registrados, é possível levantar esses dados específicos em novos estudos.

Tanto a neoplasia benigna, quanto a maligna são fatores que geralmente desencadeiam a reabsorção dentária por causarem pressão radicular (KRAVITZ et al., 1992; FUSS; TSESIS; LIN, 2003; DUPONT; DEBOWES, 2009). Neste

levantamento de dados, as neoplasias em maxila e mandíbula apresentaram-se concomitante com a reabsorção dentária em 13,6% (28/206) dos casos, representando a quarta doença oral mais frequente em associação com a RD, apesar da taxa pouco significativa. Estatisticamente não foi avaliado quais eram as neoplasias benignas e malignas devido a falta dessas informações em boa parte das fichas de tratamento, trazendo resultados inconclusivos ou de pouca relevância.

Não há estudos correlacionando tipo de alimentação canina com a reabsorção dentária. Em felinos, a literatura se refere às concentrações séricas de vitamina D3 nos alimentos industrializados (em particular, as rações premium). Enquanto Reiter et al. (2005) sugere a hipótese da RD estar associada com altas concentrações de Vitamina D3, Girard et al. (2010) relatou maior prevalência de RD em gatos com menores concentrações séricas de 25-OH-D (D3). A maioria dos prontuários de cães analisados com reabsorção dentária, alimentavam-se somente de ração (90,5%), premium ou super premium (86,6%). De acordo com esse levantamento de dados não há como afirmar se o fator alimentar tem influência no processo reabsortivo, sugere-se novos estudos para relatar essa associação.

Considera-se que o vício em roer objetos duros, ossos naturais e brinquedos inapropriados (não maleáveis) pode ocasionar sobrecarga mastigatória, levando a traumatismo, como por exemplo, as fraturas dentárias, podendo resultar em processos inflamatórios e infecciosos quando observados tardiamente, tanto no endodonto como no periodonto. Tais resultantes foram descritas como fatores desencadeantes da reabsorção dentária por Rabie, Trope e Tronstad (1988), Tronstad (1988); Gunraj (1999), Ne, Witherspoon e Gutmann (1999). Nesse estudo, a frequência de animais acometidos que tinham hábito de roer ossos naturais e artificiais constantemente, foi considerável (51,2%), já os cães registrados com vícios de roer objetos variados representaram 10,3% dos 206 casos com reabsorção dentária. Através desses resultados, não dá para afirmar que a causa da reabsorção nos pacientes analisados ocorreu devido ao costume de roer ossos, tanto naturais quanto artificiais. Acredita-se que os cães devem roer ossos artificiais, biscoitos caninos apropriados e objetos (brinquedo pet) adequadamente desenvolvidos para a mastigação desses animais, pois, além de agrada-los, o ato de roer promove a raspagem da placa bacteriana, contribuindo para a saúde oral dos cães. Todavia, deve-se evitar ossos naturais e objetos duros que possam causar traumas dentários.

Na ficha clínica do LOC, um campo reservado ao histórico odontológico dos pacientes, informa se o animal passou por tratamentos odontológicos com médicos veterinários especialistas ou não especialistas na área, além de esclarecer quais doenças orais o paciente foi tratado. Inúmeras fichas clínicas analisadas, não possuíam tais informações, apenas 52 de 206 casos com reabsorção dentária apresentaram em seus registros observações referentes a este dado. Isso se deve ao fato de alguns proprietários não saberem informar quanto ao histórico do animal e, pelo preenchimento pouco criterioso das fichas de consulta. Sabe-se que um serviço especializado além de possuir instrumentos adequados e conhecimento das estruturas anatômicas, oferece técnicas corretas para o tratamento adequado das afeções orais. Cirurgiões não especializados, podem executar incorretamente os procedimentos odontológicos, como: causar superaquecimento da polpa e do periodonto durante as raspagens de cálculo e polimento dentário; causar lesões em esmalte, cemento ou dentina ao manipular de forma incorreta o ultrassom odontológico; fraturar raízes dentárias durante a exodontia e não resgata-las; dentre outras técnicas mal executadas, raspar somente o cálculo supragengival, mantendo a contaminação subgengival. Resumindo, os efeitos iatrogênicos levarão a inflamações, traumatismos dentários e até mesmo a mantença do agente infecioso, podendo desencadear a ação clástica no tecido afetado conforme descrito pelos autores (TRONSTAD, 1988; OKUDA; HARVEY, 1992; WIGGS; LOBPRISE, 1997; GUNRAJ, 1999; REITER; MENDOZA, 2002). Neste levantamento de dado, 25,0% dos cães (13/52) apresentavam em seu histórico tratamento odontológico com especialistas e 75,0% (39/52) foram tratados com profissionais não especialistas. Sugere-se mais estudo para comprovar tais hipóteses, pois o número de pacientes com histórico odontológico, não foi o suficiente para associar esses fatores com a reabsorção dentária.

Harvey e Emily (1993), Wiggs e Lobprise (1997) e Gioso (2007), descreveram a dor como consequência da exposição da dentina e polpa no processo reabsortivo. Outros sintomas como anorexia, ptialismo, letargia, depressão, halitose e desconforto também foram descritos, no entanto o autor enfatiza que muitos animais apresentam-se assintomáticos (DUPONT, 2005). Os resultados desse estudo demonstram que grande parte dos pacientes avaliados não apresentaram sinais de dor observados pelos proprietários no pré-operatório (82,0%) e no pós-operatório (39,3%). No entanto, o fato dos proprietários não notarem alteração no comportamento do animal, não

exclui o fato do paciente sentir dor. Muitos proprietários, consideram que o sinal da dor está diretamente associado com o ato de conseguir ou não se alimentar, todavia, a alimentação presente não indica que o paciente não sinta dor. Por isso, durante a consulta é recomendável que o veterinário questione o tutor sobre alterações de comportamento detalhadamente, buscando esclarecer a importância na observação dos sinais que o animal apresenta em situação de desconforto e dor oral.

Nenhum dos tratamentos realizados para reabsorção dentária baseou-se no método de classificação (estágio e tipo) sugerido por Dupont (2005), uma vez que apenas 4,5% (9/206) dos casos classificaram as lesões. Basicamente a exodontia foi a opção de tratamento na maioria dos pacientes com reabsorção dentária (66,5%). Provavelmente, por estar associada com a doença periodontal em grau avançado, apresentando indicação à extração. Em casos iniciais da lesão ou anquiloses radiculares, 15,5% optou por manter os dentes em expectativa realizando retornos para acompanhamentos radiográficos bimestrais ou anuais. Apenas 1,9% optou por amputação da coroa, quando se tratou de dentes com anquilose dentária ou reabsorção avançada das raízes. As restaurações com ionômero de vidro, foram utilizadas em 1,0% das lesões em coroa e colo dentário (porção cervical). 4,4% realizaram tratamento endodôntico utilizando hidróxido de cálcio nas reabsorções internas. Apesar de haver descrição nas fichas solicitando o retorno para acompanhamento radiográfico das lesões, nenhum paciente retornou no período proposto, impossibilitando informações sobre a eficácia dos tratamentos alternativos à exodontia.

Com relação aos grupos dentários, tanto na maxila quanto na mandíbula os dentes significantemente mais afetados foram os pré-molares (37,3% maxilares e 38,1% mandibulares). Na maxila, os molares foram os menos afetados pela RD (0,7%), enquanto na mandíbula os dentes menos acometidos foram os incisivos (2,0%). Os incisivos superiores foram significantemente mais afetados (5,6%) que os incisivos inferiores (2,0%). Os dados obtidos corroboram Peralta, Verstraete e Kass (2010a), exceto quando se tratou dos dentes caninos, que nesse levantamento de dados tanto os caninos maxilares, quanto os mandibulares foram igualmente afetados (4,1%).

Conforme foi descrito por Tronstad (1988), as reabsorções internas (RR) são consideradas raras em comparação com as externas em humanos. Os dados desse estudo constata a citação acima na espécie canina, uma vez que a frequência de

dentes afetados pela reabsorção externa foi significantemente maior (96,8%) que os dentes acometidos pela reabsorção interna (1,7%). Ocorrência justificável nesse estudo, pela associação significativa da reabsorção dentária com a doença periodontal (85%). Lesões do tipo interna e externa em um único elemento dentário foram radiograficamente observadas em 1,5% dos dentes acometidos, comprovando a ocorrência desse tipo reabsorção em cães descrita por Ne, Witherspoon e Gutmann (1999) referente as lesões em humanos.

De acordo com o aspecto radiográfico das lesões, os dados estatísticos obtidos nesse estudo foram divergentes dos resultados referentes a frequência dos tipos de RD em gatos (DUPONT; DEBOWES, 2002; GIRARD et al., 2008) e em cães (PERALTA; VERSTRAETE; KASS, 2010a). As lesões de tipo 2 ou reabsorção de substituição externa, foram descritas pelos autores citados, como a lesão mais frequente tanto em gatos quanto em cães domésticos, entretanto, no presente estudo, observou-se que as lesões do tipo 1 ou reabsorção inflamatória externa, foram significativamente mais frequentes (53,2%) que as lesões do tipo 2 (27,9%). A reabsorção dentária do tipo 3 observou-se em apenas 8,1% dos dentes acometidos. A divergência dos resultados comparados com as pesquisas dos autores, pode ser explicada através dos dados demonstrados na tabela 11, em que a correlação da DP e a RD foi de 164 para 206 (79,6%) casos de pacientes afetados. Dupont e Debowes (2002) avaliou a frequência da DP em relação ao tipo de reabsorção dentária em gatos, obtendo uma ocorrência significativamente maior em lesões do tipo 1. É provável que a reabsorção dentária dos cães avaliados nesse estudo, esteja diretamente relacionada com processos inflamatórios desencadeados pela doença periodontal.

Quanto a extensão das lesões, apenas o estágio 1 não foi observado em nenhuma das radiografias, igualmente foi descrito por Peralta, Verstraete e Kass (2010b), que justificou o resultado devido à dificuldade de avaliação radiográfica das lesões limitadas ao cemento (não visível nas radiografias) e esmalte (pouco visível nas radiografias), tornando improvável o diagnóstico desse estágio da lesão através do exame radiográfico.

Diferente do Peralta, Verstraete e Kass (2010b), que detectou 84,0% das lesões no estágio 2, os dados levantados nesse estudo retrospectivo demonstraram que 34,3% encontravam-se no estágio 3, enquanto 29,5% eram lesões de estágio 2.

Vale ressaltar que por essa pesquisa tratar-se de um estudo retrospectivo, baseado em registros radiográficos e prontuários: a análise limita-se aos documentos registrados. Desta forma, não há possibilidade de ajuste das imagens ou do posicionamento radiográfico para determinar exatidão das características de cada lesão analisada, podendo haver divergência dos resultados entre esse estudo retrospectivo e a literatura avaliada.

Quanto a subclassificação do estágio 4, as lesões em dentes acometidos com características radiográficas do estágio 4a e 4b, apresentaram-se menos frequente com 3,3% e 1,8%, respectivamente, corroborando Peralta, Verstraete e Kass (2010b) quando determinou estágios menos frequentes e, diferindo dos autores, ao considerar o estágio 4c mais frequente que o estágio 3, visto que, foi detectado em 12,8% dos dentes acometidos, sendo o terceiro tipo de lesão mais frequente nesse estudo.

Houve 27 dentes que não se encaixaram na subclassificação do estágio 4 (a, b e c) nem progrediram o bastante para serem enquadrados no estágio 5. Todos os 27 (4,5%) dentes trataram-se de remanescentes de raízes (Figura27) em reabsorção ou anquilose, sem histórico ou observações radiográficas relatados na ficha de tratamento. Ou seja, não há como prever se esses fragmentos de raiz foram de dentes extraídos, mantendo-os sob expectativa ou se tratam de dentes que foram reabsorvidos, tendo suas coras perdidas, mantendo apenas a porção do dente supostamente menos afetada pela lesão. Ao recapitular a descrição de cada subclassificação: em que, no estágio 4a, a coroa e a raiz são igualmente afetadas; 4b, a coroa é mais severamente afetada que a raiz; e 4c, a raiz é mais severamente afetada que a coroa; percebe-se que o método classificatório faz referência a comparação das porções mais afetas pela reabsorção. Havendo apenas uma porção do elemento dentário remanescente, com indícios radiográficos da reabsorção, porém, sem o histórico dentário, a subclassificação torna-se impossível, já que não há estruturas para comparar a severidade da lesão.

O estágio 5 esteve presente em apenas 2,3% dos dentes afetados. Todos os dentes classificados com essa extensão, referem-se a remanescente de raiz, tal-qualmente foi analisado por Peralta, Verstraete e Kass (2010b). Uma observação interessante surgiu ao longo das análises radiográficas sobre a descrição da reabsorção dentária no estágio final (E5). De acordo com a AVDC (2012), esse aspecto clínico remete-se a restos de tecido duro dental que são visíveis apenas como imagens radiopacas irregulares, sendo recoberta totalmente pela gengiva. Essa

descrição, seguida ao pé da letra, sugere que as lesões no estágio 5 são aquelas do tipo 2 que progrediram até que toda a estrutura dentária seja substituída por osso alveolar, já que apenas esse tipo de lesão permite completa reabsorção dentária. Essa suposição pode ser observada através do gráfico 6, em que a associação do tipo com o estágio evidenciou que todos dos dentes acometidos no estágio 5 (2,3%), foram classificados como tipo 2. Através desse resultado, questionou-se quanto a possibilidade de alguns dos 27 dentes classificados no estágio 4, enquadrarem-se no estágio 5, visto que, apenas uma porção dentária não foi reabsorvida por apresentar características do tipo 1, que de acordo com Dupont (2005), essa lesões caracterizam-se por não destruir o dente por completo, no entanto esse tipo de reabsorção pode vir a comutar para o tipo 2, destruindo o remanescente dentário por completo, ao longo do tempo. Percebe-se com isso, que a interpretação das imagens radiográficas pelo observador profissional está sujeita a variações que podem divergir entre os resultados de cada estudo.

Não foi possível a análise radiográfica de todos os dentes acometidos, precisamente 59 de 603, apresentaram diagnóstico de reabsorção dentária nas fichas de tratamento, contudo, não foram encontrados os registros radiográficos para análise das imagens, impossibilitando, consequentemente, classificação das lesões. O Método AVDC (2012) não classifica as reabsorções internas, logo, 10 dentes (1,7%) acometidos pela RR não se enquadraram na classificação desse estudo. Peralta, Verstraete e Kass (2010b), deparou-se com a mesma limitação do método, afirmando que embora essa lesão tenha sido detectada com pouca frequência em cães, o fato do método de classificação AVDC não acomodar esses dentes é de relevância clínica, pois o diagnóstico e a classificação podem influenciar as decisões terapêuticas.

A análise radiográfica quanto ao posicionamento das lesões nos dentes acometidos, demonstrou que as raízes foram as porções dentárias mais afetadas (60,5%). O acometimento da porção cervical representou 1,2% dos dentes acometidos, enquanto as lesões na coroa tiveram menos ocorrência (0,5%). Os resultados obtidos constatam que a maioria dos casos de reabsorção dentária em cães, não são visíveis ao exame físico odontológico, enfatizando a importância do exame radiográfico intraoral completo (VERSTRAETE; KASS; TERPAK, 1998; TSUGAWA; VERSTRAETE, 2000; GORREL; LARSSON, 2002; DUPONT, 2005; REITER et al., 2005).

Harvey (1993) mencionou que as lesões podem ocorrer em diferentes locais do dente simultaneamente. A menção referida foi sustentada nesse levantamento de dados com os seguintes resultados: 12,1% tiveram evidências de comprometimento da porção coronária, cervical e radicular, enquanto a porção cervical associada a coronária foram acometidas em 1,2% dos dentes; 8,0% apresentaram lesões conjuntamente nas raízes e cervicais, já as lesões na porção coronária e radicular representaram 5,5% das evidências radiográficas. Ademais, notou-se, com exceção da associação entre a porção coronária e radicular, que as lesões afetaram em conjunto duas ou mais regiões dentárias, devido sua progressão contínua.

7 CONCLUSÕES

Pôde-se concluir que a reabsorção inflamatória externa ou reabsorção do tipo 1, mostrou-se mais frequente quando comparada com a reabsorção de substituição externa (tipo 2). Sugere-se que boa parte da reabsorção dentária dos cães avaliados nesse estudo, esteja diretamente relacionada com processos inflamatórios desencadeados pela doença periodontal, uma vez que, evidenciou-se correlação estatística significativa entre a reabsorção dentária e a doença periodontal.

O método de classificação veterinário mostrou-se aplicável para esse estudo, no entanto, apresentou-se incompleto, por não classificar todos os tipos de reabsorção dentária na espécie canina. Desta forma, com o intuito de contribuir ao diagnóstico da reabsorção dentária nos pacientes veterinários e, facilitar o esclarecimento dessa afecção oral aos profissionais especializados e não especializados, recomenda-se o aperfeiçoamento do método de classificação das lesões de forma abrangente e simplificada.

É de suma importância que todos os pacientes ao serem submetidos ao tratamento odontológico, tenham todos os dentes radiografados, se possível, utilizando o sistema digital, que permite melhor visualização das estruturas, possibilitando diagnóstico inicial da reabsorção dentária. O profissional deve ter conhecimento da lesão bem como sua classificação para optar pelo tratamento mais adequado ao paciente. Nota-se através dos resultados, que a reabsorção dentária pode ter sido subdiagnosticada devido à alta taxa de radiografias incompletas e a porcentagem relativamente baixa de arquivos constando o diagnóstico e a classificação da lesão.

O preenchimento minucioso das fichas de consulta e de tratamento, bem como a realização completa do exame físico odontológico e radiográfico intraoral, guia o profissional para melhor conduta de tratamento além de servir de documentação. A negligencia dos passos citados, pode acarretar no subdiagnóstico de determinadas doenças orais como a reabsorção dentária e, abrir brecha para questionamentos sobre os métodos aplicados.

REFERÊNCIAS

ALBUQUERQUE, B., CAPELAS, J.A., FERREIRA, M.M., GINJEIRA, A. & PAULO, S. Glossário de termos endodônticos – parte I. **Revista Portuguesa de Estomatologia, Medicina Dentária e Cirurgia Maxilofacial**, v.48, p. 247-255, 2007.

AMERICAN VETERINARY DENTAL COLLEGE (AVDC). 2012. Disponível em: < http://avdc.org/nomenclature.html>. Acesso em: abr. 2018.

ANDERSSON, L.; BODIN, I. Avulsed human teeth replanted within 15 minutes -a long-term clinical follow-up study. **Endodontics & Dental Traumatology**, v. 6, n. 1, p. 37–42, fev. 1990.

ANDREASEN, F. M.; ANDREASEN, J. O.; BAYER, T. Prognosis of root-fractured permanent incisors--prediction of healing modalities. **Endodontics & Dental Traumatology**, v. 5, n. 1, p. 11–22, fev. 1989.

ANDREASEN, J.; ANDREASEN, F. Luxation Injuries of Permanent Teeth: General Findings. In: ANDREASEN, F.; ANDREASEN, J. O.; ANDERSSON, L. (Ed.). **Textbook and color atlas of traumatic injuries to the teeth.** 4th. ed. Oxford, UK ; Ames, Iowa : Blackwell., 2007. p. 372–403.

ANDREASEN, J. O. Effect of extra-alveolar period and storage media upon periodontal and pulpal healing after replantation of mature permanent incisors in monkeys. **International Journal of Oral Surgery**, v. 10, n. 1, p. 43–53, fev. 1981.

ANDREASEN, J. O. External root resorption: its implication in dental traumatology, paedodontics, periodontics, orthodontics and endodontics. **International Endodontic Journal**, v. 18, n. 2, p. 109–18, abr. 1985. Disponível em: <http://www.ncbi.nlm.nih.gov/pubmed/2860072>. Acesso em: fev. 2018.

ARNBJERG, J. Idiopathic dental root replacement resorption in old dogs. **Journal of Veterinary Dentistry**, v. 13, n. 3, p. 97–9, set. 1996.

ASGARY, S.; NOSRAT, A. Conservative Management of Class 4 Invasive Cervical Root Resorption Using Calcium-enriched Mixture Cement. **Journal of Endodontics**, v. 42, n. 8, p. 1291–1294, 2016. Disponível em: <http://dx.doi.org/10.1016/j.joen.2016.05.001>. Acesso em: fev. 2018.

BANNON, K. M. Clinical Canine Dental Radiography. **Veterinary Clinics of North America - Small Animal Practice**, v. 43, n. 3, p. 507–532, 2013. Disponível em: <http://dx.doi.org/10.1016/j.cvsm.2013.02.011>. Acesso em: abr. 2018.

BEERTSEN, W.; PISCAER, M.; JAN, A.; WINKELHOFF, V.; EVERTS, V. Generalized cervical root resorption associated with periodontal disease. **Journal Clinical Periodontol Journal Clinical Periodontol Munksgaard**, v. 28, n. 28, p. 1067–1073, 2001.

BELLOWS, J. Treating Tooth Resorption in Dogs. **Clinician's Brief**, n.4, p. 35–39, 2013.

BENENATI, F. W. Root resorption: types and treatment. **General Dentistry**, v. 45, n. 1, p. 42–5, 1997.

BORG, E.; KÄLLQVIST, A.; GRÖNDAHL, K.; GRÖNDAHL, H.-G. Film and digital radiography for detection of simulated root resorption cavities. **Oral Surgery, Oral Medicine, Oral Pathology, Oral Radiology, and Endodontology**, v. 86, n. 1, p. 110–114, jul. 1998.

CARRANZA, F. A.; NEWMAN, M. G. **Periodontia clínica**. 8 ed. Rio de Janeiro: Guanabara Koogan. 832 p.1997.

CHAPNICK, L. External root resorption: an experimental radiographic evaluation. **Oral surgery, Oral Medicine, and Oral Pathology**, v. 67, n. 5, p. 578–82, maio 1989.

CHOI, S., CHO, T-J., KWON, S-K., LEE, G., CHO, J. Chondrogenesis of periodontal ligament stem cells by transforming growth factor-B3 and bone morphogenetic protein-6 in a normal healthy impacted third molar. **Internacional Journal of Oral Science**. Seoul/Korea, v.5. p. 7-13, 2013.

DARCEY, J.; QUALTROUGH, A. Resorption: part 1. Pathology, classification and aetiology. **British Dental Journal**, v. 214, n. 9, p. 439–51, 11 maio 2013. Disponível em: <http://www.nature.com/articles/sj.bdj.2013.431>. Acesso em: mar. 2018.

DELAURIER, A.; BOYDE, A.; JACKSON, B.; HORTON, M. A.; PRICE, J. S. Identifying early osteoclastic resorptive lesions in feline teeth: A model for understanding the origin of multiple idiopathic root resorption. **Journal of Periodontal Research**, v. 44, n. 2, p. 248–257, 2009.

DELLA SERRA, O.; FERREIRA, F.V. Anatomia dental. 3ed. São Paulo: Artes Médicas, 1981. p. 334.

DUPONT, G. Crown amputation with intentional root retention for advanced feline resorptive lesions--a clinical study. **Journal of Veterinary Dentistry**, v. 12, n. 1, p. 9–13, mar. 1995.

DUPONT, G. A. Radiographic evaluation and treatment of feline dental resorptive lesions. **Veterinary Clinics of North America - Small Animal Practice**, v. 35, n. 4 SPEC. ISS., p. 943–962, 2005.

DUPONT, G. A.; DEBOWES, L. J. Comparison of periodontitis and root replacement in cat teeth with resorptive lesions. **Journal of veterinary dentistry**, v. 19, n. 2, p. 71–5, 24 jun. 2002.

DUPONT, G. A.; DEBOWES, L. J. **Atlas of dental radiography in dogs and cats**. 1. ed. Philadelphia: Elsevier, 2009.

EIKENBERG, S.; LOHEIDE, H.; ARENS, F. C. Treatment of asymptomatic internal resorption of a maxillary premolar tooth in a military working dog. **Journal of Veterinary Dentistry**, v. 15, n. 4, p. 175–8, 24 dez. 1998. Disponível em: <http://journals.sagepub.com/doi/10.1177/089875649801500404> Acesso em: mar.2018.

EMILY, P. P.; PENMAN, S. Radiographic Techniques. In: **Handbook of small animal dentistry**. 2. ed. Oxford: Pergamon Press, 1994. p. 27–32.

ESTEVEZ, R.; ARANGUREN, J.; ESCORIAL, A.; DE GREGORIO, C.; DE LA TORRE, F.; VERA, J.; CISNEROS, R. Invasive cervical resorption class III in a maxillary central incisor: Diagnosis and follow-up by means of cone-beam computed tomography. **Journal of Endodontics**, v. 36, n. 12, p. 2012–2014, 2010. Disponível em: <http://dx.doi.org/10.1016/j.joen.2010.08.012> Acesso em: mar.2018.

FERNANDES, M.; DE ATAIDE, I.; WAGLE, R. Tooth resorption part I - pathogenesis and case series of internal resorption. **Journal of Conservative Dentistry : JCD**, v. 16, n. 1, p. 4–8, jan. 2013a. Disponível em: <http://www.ncbi.nlm.nih.gov/pubmed/23349568> Acesso em: fev.2018.

FERNANDES, M.; DE ATAIDE, I.; WAGLE, R. Tooth resorption part II - external resorption: Case series. **Journal of Conservative Dentistry : JCD**, v. 16, n. 2, p. 180–5, mar. 2013b. Disponível em: <http://www.jcd.org.in/text.asp?2013/16/2/180/108216> Acesso em: fev.2018.

FRANK, A. L. Extracanal invasive resorption: an update. **Compendium of continuing education in dentistry (Jamesburg, N.J. : 1995)**, v. 16, n. 3, p. 250, 252, 254 passim; quiz 266, mar. 1995.

FRANK, A. L.; TORABINEJAD, M. Diagnosis and treatment of extracanal invasive resorption. **Journal of Endodontics**, v. 24, n. 7, p. 500–504, 1998.

FROST, P.; WILLIAMS, C. A. Feline dental disease. **The Veterinary Clinics of North America. Small animal practice**, v. 16, n. 5, p. 851–73, set. 1986.

FUGITA, M. S. **Estudo retrospectivo das afecções orais em 754 felinos domésticos (*Felis catus*) atendidos no Laboratório de Odontologia Comparada da Universidade de São Paulo.** São Paulo, 2016. . Disponível em: <www.teses.usp.br/teses/disponiveis/10/.../MARIANA_SUEMI_FUGITA_Original.pdf >. Acesso em: 18 mar. 2018.

FUSS, Z.; TSESIS, I.; LIN, S. Root resorption - diagnosis, classification and treatment choices based on stimulation factors. **Dental traumatology : official publication of International Association for Dental Traumatology**, v. 19, n. 4, p. 175–182, 2003.

GABOR, C.; TAM, E.; SHEN, Y.; HAAPASALO, M. Prevalence of internal inflammatory root resorption. **Journal of Endodontics**, v. 38, n. 1, p. 24–27, 2012. Disponível em: <http://dx.doi.org/10.1016/j.joen.2011.10.007> Acesso em: mar.2018.

GENGLER, W.; DUBIELZIG, R.; RAMER, J. Physical examination and radiographic analysis to detect dental and mandibular bone resorption in cats: a study of 81 cases from necropsy. **Journal of Veterinary Dentistry**, v. 12, n. 3, p. 97–100, set. 1995.

GIOSO, M. A. **Odontologia veterinária para o clínico de pequenos animais**. 2. ed. Barueri: Manole, 2007.

GIRARD, N.; SERVET, E.; BIOURGE, V.; HENNET, P. Feline tooth resorption in a colony of 109 cats. **Journal of Veterinary Dentistry**, v. 25, n. 3, p. 166–174, 2008.

GIRARD, N.; SERVET, E.; HENNET, P.; BIOURGE, V. Tooth resorption and vitamin D3 status in cats fed premium dry diets. **Journal of Veterinary Dentistry**, v. 27, n. 3, p. 142–147, 2010.

GORREL, C. **Saunders solutions in veterinary practice: small animal dentistry**. 1. ed. London: Saunders Elsevier, 2008.

GORREL, C.; LARSSON, A. Feline odontoclastic resorptive lesions: unveiling the early lesion. **Journal of Small Animal Practice**, v. 43, n. 11, p. 482–488, nov. 2002.

GÜNDAY, M.; SAZAK, H.; TÜRKMEN, C. A scanning electron microscopic study of external root resorption in replanted dog teeth. **Journal of Endodontics**, v. 21, n. 5, p. 269–71, 1995.

GUNRAJ, M. N. Dental root resorption. **Oral Surgery, Oral Medicine, Oral Pathology, Oral Radiology, and Endodontics**, v. 88, n. 6, p. 647–653, 1999.

HAMP, S.-E.; OLSSON, S.-E.; FARSØ-MADSEN, K.; VIKLANDS, P.; FORNELL, J. A MACROSCOPIC AND RADIOLOGIC INVESTIGATION OF DENTAL DISEASES OF THE DOG. **Veterinary Radiology**, v. 25, n. 2, p. 86–92, mar. 1984. Disponível em: <http://doi.wiley.com/10.1111/j.1740-8261.1984.tb01916.x> Acesso em: mar.2018.

HAROKOPAKIS-HAJISHENGALLIS, E. Physiologic root resorption in primary teeth: molecular and histological events. **Journal of Oral Science**, v. 49, n. 1, p. 1–12, 2007.

HARVEY, C. E. Feline dental resorptive lesions. **Seminars in veterinary medicine and surgery (small animal)**, v. 8, n. 3, p. 187–96, ago. 1993.

HARVEY, C. E.; EMILY, P. P. **Small Animal Dentistry**. 1. ed. St. Louis: Mosby, 1993.

HEITHERSAY, G. S. Management of tooth resorption. **Australian Dental Journal**, v. 52, n. 1 Suppl, p. S105-21, mar. 2007.

HENRY, T. J.; PUCHALSKI, S. M.; ARZI, B.; KASS, P. H.; VERSTRAETE, F. J. M. Radiographic evaluation in clinical practice of the types and stage of incisor tooth resorption and hypercementosis in horses. **Equine Veterinary Journal**, v. 49, n. 4, p. 486–492, 2017.

HOLMSTROM, S. E.; FROST, P. F.; EISNER, E. R. Dental Radiology. In: **Veterinary dental techniques for the small animal practitioner**. 3. ed. Philadelphia: SOUNDERS, 2004. p. 131–174.

INGHAM, K. E.; GORREL, C.; BLACKBURN, J.; FARNSWORTH, W. Prevalence of odontoclastic resorptive lesions in a population of clinically healthy cats. **The Journal of Small Animal Practice**, v. 42, n. 9, p. 439–43, set. 2001.

INUBUSHI, T.; TANAKA, E.; REGO, EB.; OHTANI, J.; KAWAZOE, A.; TANNE, K.; MIYAUCHI, M.; TAKATA, T. **Ultrasound stimulation attenuates resorption of tooth root induced by experimental force application**. v. 53, p. 497–506, 2013.

IWAMATSU-KOBAYASHI, Y.; SATOH-KURIWADA, S.; YAMAMOTO, T.; HIRATA, M.; TOYODA, J.; ENDO, H.; KINDAICHI, K.; KOMATSU, M. A case of multiple idiopathic external root resorption: A 6-year follow-up study. **Oral Surgery, Oral Medicine, Oral Pathology, Oral Radiology and Endodontology**, v. 100, n. 6, p. 772–779, 2005.

KAKU, M.; SUMI, H.; SHIKATA, H.; KOJIMA, S.; MOTOKAWA, M.; FUJITA, T.; TANIMOTO, K.; TANNE, K. Effects of pulpectomy on the amount of root resorption during orthodontic tooth movement. **Journal of Endodontics**, v. 40, n. 3, p. 375–378, 2014. Disponível em: <http://dx.doi.org/10.1016/j.joen.2013.11.027> Acesso em: mar.2018.

KING, A. D.; TURK, T.; COLAK, C.; ELEKDAG-TURK, S.; JONES, A. S.; PETOCZ, P.; DARENDELILER, M. A. Physical properties of root cementum: Part 21. Extent of root resorption after the application of 2.5º and 15º tips for 4 weeks: A microcomputed tomography study. **American Journal of Orthodontics and Dentofacial Orthopedics.** v. 140, p. 299–305, 2011.

KOWALESKY, J. **Anatomia dental de cães (*Canis familiaris*) e gatos (*Felis catus*). Considerações cirúrgicas.** Dissertação (mestrado) – São Paulo: J. Kowalesky, 2005.

KRAVITZ, L. H.; TYNDALL, D. A.; BAGNELL, C. P.; DOVE, S. B. Assessment of external root resorption using digital subtraction radiography. **Journal of Endodontics**, v. 18, n. 6, p. 275–84, jun. 1992.

LASCALA, C. A., COSTA, C., FREITAS, C. F., ARITA, E. S., FERREIRA, E. T. T., CHILVARQUER I., et al. **Fundamentos da odontologia – radiologia odontológica e imunológica.** Rio de Janeiro: Guanabara-Kooogan; p. 358. 2006.

LOBPRISE, H. B. **Odontologia em pequenos animais - consulta em 5 Minutos**. 1. ed. São Paulo: REVINTER SAO PAULO, 2010.

LOMMER, M. J.; VERSTRAETE, F. J. Prevalence of odontoclastic resorption lesions and periapical radiographic lucencies in cats: 265 cases (1995-1998). **Journal of the American Veterinary Medical Association**, v. 217, n. 12, p. 1866–9, 15 dez. 2000.

LOPATIENE, K.; DUMBRAVAITE, A. Risk factors of root resorption after orthodontic treatment. **Stomatol Balt Dent Maxillofac.** v.10, p. 89–95, 2008.

LUX, H. C.; GOETZ, F.; HELLWIG, E. Case report: Endodontic and surgical treatment of an upper central incisor with external root resorption and radicular cyst following a traumatic tooth avulsion. **Oral Surgery, Oral Medicine, Oral Pathology, Oral Radiology and Endodontology**, v. 110, n. 5, p. e61–e67, 2010. Disponível em: <http://dx.doi.org/10.1016/j.tripleo.2010.04.033> Acesso em: mar.2018.

LYON, K. F. Subgingival odontoclastic resorptive lesions. Classification, treatment, and results in 58 cats. **The Veterinary Clinics of North America. Small animal practice**, v. 22, n. 6, p. 1417–32, nov. 1992.

MESTRINHO, L. A.; RUNHAU, J.; BRAGANÇA, M.; NIZA, M. M. R. E. Risk assessment of feline tooth resorption: a Portuguese clinical case control study. **Journal of Veterinary Dentistry**, v. 30, n. 2, p. 78–83, 2013.

MOHN, K. L.; JACKS, T. M.; SCHLEIM, K. D.; HARVEY, C. E.; MILLER, B.; HALLEY, B.; FEENEY, W. P.; HILL, S. L.; HICKEY, G. Alendronate binds to tooth root surfaces and inhibits progression of feline tooth resorption: a pilot proof-of-concept study. **Journal of Veterinary Dentistry**, v. 26, n. 2, p. 74–81, jun. 2009. Disponível em: <http://journals.sagepub.com/doi/10.1177/089875640902600201> Acesso em: fev.2018.

NANCI, A. **Ten Cate's oral histology: development, structure, and function.** 6th. ed. St. Louis: Mosby, 2003.

NE, R. F.; WITHERSPOON, D. E.; GUTMANN, J. L. Tooth resorption. **Quintessence International (Berlin, Germany : 1985)**, v. 30, n. 1, p. 9–25, jan. 1999.

NEMEC, A.; ARZI, B.; MURPHY, B.; KASS, P. H.; VERSTRAETE, F. J. M. Prevalence and types of tooth resorption in dogs with oral tumors. **American Journal of Veterinary Research**, v. 73, n. 7, p. 1057–66, jul. 2012. Disponível em: <http://avmajournals.avma.org/doi/abs/10.2460/ajvr.73.7.1057> Acesso em: mar.2018.

NG, K. K.; FIANI, N.; PERALTA, S. Diagnostic Imaging in Veterinary Dental Practice. **Journal of the American Veterinary Medical Association**, v. 233, n. 3, p. 389–391, 2008. Disponível em: <http://avmajournals.avma.org/doi/10.2460/javma.251.3.281> Acesso em: mar.2018.

NIEMIEC, B. A. Dental radiographic interpretation. **Journal of Veterinary Dentistry**, v. 22, n. 1, p. 53–9, mar. 2005.

NIEMIEC, B. A.; SABITINO, D.; GILBERT, T. Developing dental radiographs. **Journal of Veterinary Dentistry**, v. 21, n. 2, p. 116–21, jun. 2004.

OKUDA, A.; HARVEY, C. E. Etiopathogenesis of feline dental resorptive lesions. **The Veterinary Clinics of North America. Small animal practice**, v. 22, n. 6, p. 1385–404, nov. 1992.

OTTO, R. L. Early and unusual incisor resorption due to impacted maxillary canines. **American Journal of Orthodontics and Dentofacial Orthopedics : official publication of the American Association of Orthodontists, its constituent societies, and the American Board of Orthodontics**, v. 124, n. 4, p. 446–9, out. 2003.

PATEL, S.; FORD, T. P. Is the resorption external or internal? **Dental Update**, v. 34, n. 4, p. 218–20, 222, 224–6, 229, 2 maio 2007. Disponível em: <http://www.magonlinelibrary.com/doi/10.12968/denu.2007.34.4.218> Acesso em: mar.2018.

PATEL, S.; RICUCCI, D.; DURAK, C.; TAY, F. Internal root resorption: A review. **Journal of Endodontics**, v. 36, n. 7, p. 1107–1121, 2010. Disponível em: <http://dx.doi.org/10.1016/j.joen.2010.03.014> Acesso em: mar.2018.

PERALTA, S.; VERSTRAETE, F. J. M.; KASS, P. H. Radiographic evaluation of the types of tooth resorption in dogs. **American Journal of Veterinary Reserch**, v. 71, n. 7, p. 784–793, 2010a.

PERALTA, S.; VERSTRAETE, F. J. M.; KASS, P. H. Radiographic evaluation of the classification of the extent of tooth resorption in dogs. **American Journal of Veterinary Research**, v. 71, n. 7, p. 794–798, 2010b.

POHL, Y.; FILIPPI, A.; KIRSCHNER, H. Results after replantation of avulsed permanent teeth. I. Endodontic considerations. **Dental traumatology : official publication of International Association for Dental Traumatology**, v. 21, n. 2, p. 80–92, abr. 2005. Disponível em: <http://doi.wiley.com/10.1111/j.1600-9657.2004.00297.x> Acesso em: mar.2018.

RABIE, G.; TROPE, M.; TRONSTAD, L. Treatment of a maxillary canine with external inflammatory root resorption. **Journal of Endodontics**, v. 14, n. 2, p. 101–105, 1988.

REITER, A. M. Feline “odontolysis” in the 1920’s: The forgotten histopathological study of Feline Odontoclastic Resorptive Lesions (FORL). **Journal of Veterinary Dentistry**, v. 15, n. 1, p. 35–41, 1998.

REITER, A. M.; LEWIS, J. R.; OKUDA, A. Update on the etiology of tooth resorption in domestic cats. **Veterinary Clinics of North America - Small Animal Practice**, v. 35, n. 4 SPEC. ISS., p. 913–942, 2005a.

REITER, A. M.; LEWIS, J. R.; OKUDA, A. Update on the etiology of tooth resorption in domestic cats. **The Veterinary Clinics of North America. Small animal practice**, v. 35, n. 4, p. 913–42, vii, jul. 2005b. Disponível em: <http://linkinghub.elsevier.com/retrieve/pii/S0195561605000501> Acesso em: mar.2018.

REITER, A. M.; LYON, K. F.; NACHREINER, R. F.; SHOFER, F. S. Evaluation of calciotropic hormones in cats with odontoclastic resorptive lesions. **American Journal of Veterinary Research**, v. 66, n. 8, p. 1446–52, ago. 2005.

REITER, A. M.; MENDOZA, K. A. Feline odontoclastic resorptive lesions: an unsolved enigma in veterinary dentistry. **The Veterinary Clinics of North America. Small animal practice**, v. 32, n. 4, p. 791–837, jul. 2002.

ROCHA, L.; ROZA, M.R.; FERRO, D.G.; GIOSO, M.A. Padronização das abreviaturas na odontologia veterinária. **Revista Científica de Medicina Veterinária - Pequenos Animais e Animais de Estimação**, v. 9, n. 29, p. 267-269, 2011.

ROTSTEIN, I.; FRIEDMAN, S.; MOR, C.; KATZNELSON, J.; SOMMER, M.; BAB, I. Histological characterization of bleaching-induced external root resorption in dogs. **Journal of Endodontics**, v. 17, n. 9, p. 436–441, 1991.

ROZA, M. R. **Odontologia em pequenos animais**. Rio de Janeiro: L. F. Livros de veterinária, 2004.

ROZA, M. R.; SILVA, L. A. F.; JANUÁRIO, A. L.; OLIVEIRA, A. C. A.; R, A. R. M.; SILVA, L. A. F.; JANUÁRIO, A. L.; BARRIVIERA, M.; OLIVEIRA, A. C. S. Tomografia computadorizada de feixe cônico na odontologia veterinária: descrição e padronização da técnica. **Pesquisa Veterinária Brasileira**, v. 29, n. 8, p. 617–624, 2009.

SAN ROMÁN, F. **Atlas de odontologia de pequenos animais.** São Paulo: Manole. p. 285, 1999.

SHIPP, A.D.; FAHRENKRUG, P. **Practitioner's guide to veterinary dentistry.** 1.ed. Glendale: Griffin Printing. p. 237, 1992.

SHIRATANI, S.; OTA, M.; FUJITA, T.; SESHIMA, F.; YAMADA, S.; SAITO, A. Effect of basic fibroblast growth factor on root resorption after delayed autotransplantation of tooth in dogs. **Oral Surgery, Oral Medicine, Oral Pathology and Oral Radiology**, v. 114, n. 2, p. e14–e21, 2012. Disponível em: <http://dx.doi.org/10.1016/j.oooo.2011.09.012> Acesso em: mar.2018.

SCHWARZE, E.; SCHRODER, L. **Compendio de anatomia veterinaria.** Zaragoza: Acribia, 1970. 247 p. Tomo 4.

TEN CATE, A.R. **Histologia bucal:** Desenvolvimento, Estrutura e Função. 5. ed., Rio de Janeiro: Guanabara Koogan, 2001.

TEHRANCHI, A.; SADIGHNIA, A.; YOUNESSIAN, F.; ABDI, A. H.; SHIRVANI, A. Correlation of Vitamin D status and orthodontic-induced external apical root resorption. **Dental Research Journal**, 2017.

TRONSTAD, L. Root resorption - etiology, terminology and clinical manifestations. **Endodontics & Dental Traumatology**, v. 4, n. 6, p. 241–52, dez. 1988.

TSUGAWA, A. J.; VERSTRAETE, F. J. How to obtain and interpret periodontal radiographs in dogs. **Clinical techniques in small animal practice**, v. 15, n. 4, p. 204–210, 2000.

TUTT, C. Radiography. In: **Small animal dentistry: a manual of techniques**. 1. ed. Oxford: Blackwell, 2006. p. 84–129.

TZANETAKIS, G. N. Management of Intruded Immature Maxillary Central Incisor with Pulp Necrosis and Severe External Resorption by Regenerative Approach. **Journal of Endodontics**, v. 44, n. 2, p. 245–249, 2017. Disponível em: <https://doi.org/10.1016/j.joen.2017.11.006> Acesso em: mar.2018.

VAFAEIAN, B.; AL-DAGHREER, S.; EL-RICH, M.; ADEEB, S.; EL-BIALY, T. Simulation of Low-Intensity Ultrasound Propagating in a Beagle Dog Dentoalveolar Structure to Investigate the Relations between Ultrasonic Parameters and Cementum Regeneration. **Ultrasound in Medicine and Biology**, v. 41, n. 8, p. 2173–2190, 2015.

VAN WESSUM, R.; HARVEY, C. E.; HENNET, P. Feline dental resorptive lesions. Prevalence patterns. **The Veterinary Clinics of North America. Small animal practice**, v. 22, n. 6, p. 1405–16, nov. 1992.

VARDIMON, A. D.; LEVY, T.; WEINREB, M. Maxillary incisor root resorption after rapid palatal expansion in *Felis catus*. **European Journal of Oral Sciences**, v. 113, n. 1, p. 41–6, fev. 2005. Disponível em: <http://doi.wiley.com/10.1111/j.1600-0722.2004.00175.x> Acesso em: mar.2018.

VAZ DE SOUZA, D.; SCHIRRU, E.; MANNOCCI, F.; FOSCHI, F.; PATEL, S. External Cervical Resorption: A Comparison of the Diagnostic Efficacy Using 2 Different Cone-beam Computed Tomographic Units and Periapical Radiographs. **Journal of Endodontics**, v. 43, n. 1, p. 121–125, 2017. Disponível em: <http://dx.doi.org/10.1016/j.joen.2016.09.008> Acesso em: abr.2018.

VERSTRAETE, F. J.; KASS, P. H.; TERPAK, C. H. Diagnostic value of full-mouth radiography in dogs. **American Journal of Veterinary Research**, v. 59, n. 6, p. 686–91, jun. 1998.

WIGGS, R. B.; LOBPRISE, H. B. **Veterinary dentistry: principles and practice**. 1. ed. Philadelphia: Lippincott-Raven Publishers, 1997.

WIKESJÖ, U. M.; CLAFFEY, N.; NILVÉUS, R.; EGELBERG, J. Periodontal repair in dogs: effect of root surface treatment with stannous fluoride or citric acid on root resorption. **Journal of Periodontology**, v. 62, n. 3, p. 180–184, 1991.

WIKESJO, U. M. E.; NILVEUS, R. Periodontal repair in dogs healing patterns in large circumferential periodontal defects. **Journal of Clinical Periodontology**, v. 18, n. 1, p. 49–59, jan. 1991.

WOELFEL, J.B.; SCHEID, R.C. **Anatomia dental: sua relevância para a odontologia.** 5 ed., Rio de Janeiro: Guanabara Koogan, 2000.

YOSHIKAWA, H.; WATANABE, K.; OZAWA, T. Odontoclastic resorptive lesions in a dog. **The Journal of Veterinary Medical Science the Japanese Society of Veterinary Science**, v. 70, n. 1, p. 103–105, 2008.

ANEXOS

ANEXO A – FICHA DE EXAME CLINICO.

UNIVERSIDADE DE SÃO PAULO

Faculdade de Medicina Veterinária e Zootecnia
Serviço de Cirurgia de Pequenos Animais - HOVET
Laboratório de Odontologia Comparada

CANÍDEOS

Nome: _____ Prontúario: _____ M m F f

Raça: _____ Peso: _____ Idade: _____

Proprietário: _____

Tel: ( ) _____ Encaminhado por: _____

Dr.: _____

Data: _____

FICHA DE EXAME CLÍNICO

ANAMNESE

Queixa principal: _____

Histórico dental: _____

Histórico médico: _____

Exames prévios: ( ) raioX ( ) ECG ( ) outros: _____

Alimentação: ( ) caseira: _____ ( ) Osso natural _____ ( ) Higiene bucal _____

( ) ração: _____ ( ) Ossos/biscoitos artificiais _____ ( ) Vícios de roer _____

EXAME CLÍNICO

Assimetria da cabeça ( ) _____ Linfonodo ( ) _____ Outros ( ) _____

Aumento de volume ( ) _____ Fístula ( ) _____

Lábios ( ) _____ Saliva ( ) _____ Outros ( ) _____

Mucosas _____

Oclusão: ( ) Normal ( ) Outras: _____

Observações _____

Legenda

Bolsa periodontal (BP) em mm	Giro-versão (GV)
Retração gengival (RG) em mm	Apinhamento dental (AD)
Exposição de furca (EF) grau I, II, III	Desgaste (D)
Hiperplasia gengival (HG)	Escurecimento dental (ED)
Mobilidade dental (MD) grau I, II, III	Erosão de esmalte (EE)
Gengivite (G) grau I, II, III	Hipoplasia de esmalte (HE)
Placa (P) grau I, II, III	Lesão de reabsorção (LR)
Cálculo (C) grau I, II, III	Cárie (Ca)
Ausência de dente (E)	Dente não erupcionado (NE)
Fratura dental (FD)	Persistência de decíduo (PD)
Exposição de polpa (EP)	Lesão de palato (LP)
Dente supra-numerário (SN)	Dente extraído (X)

D E

Dente	M2	M1	P4	P3	P2	P1	C	I3	I2	I1	I1	I2	I3	C	P1	P2	P3	P4	M1	M2
Triadam	110	109	108	107	106	105	104	103	102	101	201	202	203	204	205	206	207	208	209	210
Mobilidade																				
Retração																				
Bolsa																				
Furca																				
Hiperplasia																				
Calculo																				
Placa																				
Gengivite																				

Direito **Esquerdo**

Dente	M3	M2	M1	P4	P3	P2	P1	C	I3	I2	I1	I1	I2	I3	C	P1	P2	P3	P4	M1	M2	M3
Triadam	411	410	409	408	407	406	405	404	403	402	401	301	302	303	304	305	306	307	308	309	310	311
Mobilidade																						
Retração																						
Bolsa																						
Furca																						
Hiperplasia																						
Calculo																						
Placa																						
Gengivite																						

DIAGNÓSTICO

Parecer clínico: _____

Tratamento recomendado: _____

Medicação pré-operatória: _____

Exames solicitados: ECG ( ) Hemograma ( ) Ht ( ) uréia/creatinina ( ) F.hepática ( ) biópsia ( ) raioX ( ) Tomografia ( ) outros ( ) _____

ANEXO B – FICHA DE TRATAMENTO.

UNIVERSIDADE DE SÃO PAULO
Faculdade de Medicina Veterinária e Zootecnia
Serviço de Cirurgia de Pequenos Animais - HOVET
Laboratório de Odontologia Comparada

CANÍDEOS

Nome: _____ Prontuário: _____

Ficha de tratamento

Data: _____

ORTODONTIA

Moldagem ( ) _____
Modelo ( ) _____
Plano Inclinado dir.( ) indir.( )
Aparelho expansor ( ) retrator ( )
botão ( ) elástico ( )

outros: _____

NEOPLASIA

BIÓPSIA
tecido mole ( ) ósseo ( )
incisional ( ) excisional ( )
obs: _____
resultado: _____
Cirurgia: _____
ressecção tecido mole ( )
ressecção óssea total ( ) parcial ( )
obs: _____

PERIODONTIA

RASPAGEM
ultra-som ( )
manual ( )
aplainamento radicular ( )
POLIMENTO
pedra pomes ( )
flúor ( )
pasta profilática ( )
CIRURGIA
gengivectomia ( )
raspagem aberta / retalho ( )
esplintagem ( )
implante ósseo ( )

outros: _____

EXODONTIA

ROTINA
alavanca ( )
odonto-secção ( )
alveolectomia / retalho ( )
alveoloplastia ( )
FRATURA DE RAÍZ
expectativa ( )
remoção/alavanca ( )
pulverização ( )
alveolectomia ( )

outros: _____

SÍNTESE

Fio absorvível ( )
não absorvível ( )
tipo: _____

DENTÍSTICA / PRÓTESE

RESTAURAÇÃO
amálgama ( ) resina autopolim. ( )
resina foto ( ) ionômero de vidro ( )
primer ( ) M.R.I. ( )
polimento ( )
pino dentinário ( ) radicular ( )
odontoplastia ( ) redução de coroa ( )
moldagem ( ) _____
modelo ( ) _____
R.M.F. ( )
Metalo-Cerâmica ( )
Metalo-Plástica ( )

obs: _____

ENDODONTIA

Pulpotomia ( ) Pulpectomia ( ) Penetração Desinfetante ( )
lima inicial nº / comprimento do canal:
RM ____/____mm RD ____/____mm RP ____/____mm
lima final nº / comprimento do canal:
RM ____/____mm RD ____/____mm RP ____/____mm
Dakin ( ) Endo-PTC ( ) EDTA ( ) clorexidine ( )
cimento ( ) _____ gutta-percha ( ) nº_____
curativo Hidóxido de Cálcio ( ) _____
Proteção pulpar _____
apicoectomia ( ) _____
apexificação ( ) _____

obs: _____

OSTEOSSÍNTESE

Mandíbula ( ) Maxila ( )
sutura tecido mole ( )
resina acrílica ( )
cerclagem óssea ( ) interdental ( )
fixação interna ( ) externa ( )
bloqueio inter-maxilar ( )
funil esparadrapado ( )
outros: _____

OUTRAS CIRURGIAS

Palato ( ) Faringostomia ( )
Lábio ( ) Traqueostomia ( )
Mucosa ( ) Ostectomia ( )
Sialoadenectomia ( )
Outras:
Obs: _____

BLOQUEIOS REGIONAIS

Anestésico: _____
Infraorbitário ( ) dir ____ml. esq____ ml.
Fossa Pterigo ( ) dir ____ml. esq____ ml.
Mandibular ( ) dir ____ml. esq____ ml.
Mentoniano ( ) dir ____ml. esq____ ml.

( ) Laser
( ) Radiografia intra-oral
( ) Radiografia extra-oral
( ) Tomografia computadorizada
( ) Fotografia
( ) Filmagem
( ) Histo #:_____

D E

MAXILA

MANDÍBULA

Diagnóstico Final: _____

Tratamento Realizado : _____

Medicação Prescrita: _____

Recomendações Gerais:( ) Alimentação pastosa _____ dias ( ) Higienização clorexidine _____ dias ( ) Colar elizabetano _____ dias

Observação: _____

Cirurgião: _____ Auxiliar: _____ Anestesista: _____ Estagiários: _____

Projeto / Experimento: _____