ANA BEATRIZ MELLES CASSINELLI

Epidemiologia da toxoplasmose ocular em Bancos de Olhos do Estado de São Paulo, Brasil

São Paulo

2021

ANA BEATRIZ MELLES CASSINELLI

Epidemiologia da toxoplasmose ocular em Bancos de Olhos do Estado de São Paulo, Brasil

Tese apresentada ao Programa de Pós-Graduação em Epidemiologia Experimental Aplicada às Zoonoses da Faculdade de Medicina Veterinária e Zootecnia da Universidade de São Paulo para a obtenção do título de Doutora em Ciências.

Departamento:

Departamento de Medicina Veterinária Preventiva e Saúde Animal

Área de concentração:

Epidemiologia Experimental Aplicada às Zoonoses

Orientadora:

Dra. Hilda Fátima de Jesus Pena

Co-orientador:

Prof. Dr. João Marcello Fortes Furtado

São Paulo

2021

Autorizo a reprodução parcial ou total desta obra, para fins acadêmicos, desde que citada a fonte.

DADOS INTERNACIONAIS DE CATALOGAÇÃO NA PUBLICAÇÃO

(Biblioteca Virginie Buff D'Ápice da Faculdade de Medicina Veterinária e Zootecnia da Universidade de São Paulo)

T. 4103
FMVZ

Cassinelli, Ana Beatriz Melles
Epidemiologia da toxoplasmose ocular em Bancos de Olhos do Estado de São Paulo, Brasil / Ana Beatriz Melles Cassinelli. – 2021.
106 f. : il.

Tese (Doutorado) – Universidade de São Paulo. Faculdade de Medicina Veterinária e Zootecnia. Departamento de Medicina Veterinária Preventiva e Saúde Animal, São Paulo, 2021.

Programa de Pós-Graduação: Epidemiologia Experimental Aplicada às Zoonoses.

Área de concentração: Epidemiologia Experimental Aplicada às Zoonoses.

Orientadora: Dra. Hilda Fátima de Jesus Pena.
Coorientador: Prof. Dr. João Marcello Fortes Furtado.

1. Toxoplasmose ocular. 2. Banco de Olhos. 3. *Toxoplasma gondii*. 4. Brasil. 5. Padronização de métodos diagnósticos. I. Título.

Ficha catalográfica elaborada pela bibliotecária Maria Aparecida Laet, CRB 5673-8, da FMVZ/USP.

Comissão de Ética no Uso de Animais
Faculdade de Medicina Veterinária e Zootecnia
Universidade de São Paulo

CERTIFICADO

Certificamos que a proposta intitulada "Epidemiologia da toxoplasmose ocular em Bancos de Olhos do Estado de São Paulo, Brasil", protocolada sob o CEUA nº 1475100418 (ID 005376), sob a responsabilidade de **Hilda Fátima de Jesus Pena** *e equipe; Ana Beatriz Melles Cassinelli* - que envolve a produção, manutenção e/ou utilização de animais pertencentes ao filo Chordata, subfilo Vertebrata (exceto o homem), para fins de pesquisa científica ou ensino - está de acordo com os preceitos da Lei 11.794 de 8 de outubro de 2008, com o Decreto 6.899 de 15 de julho de 2009, bem como com as normas editadas pelo Conselho Nacional de Controle da Experimentação Animal (CONCEA), e foi **aprovada** pela Comissão de Ética no Uso de Animais da Faculdade de Medicina Veterinária e Zootecnia da Universidade de São Paulo (CEUA/FMVZ) na reunião de 15/08/2018.

We certify that the proposal "Epidemiology of ocular toxoplasmosis in Eye Banks from São Paulo State, Brazil", utilizing 600 Isogenics mice (600 females), protocol number CEUA 1475100418 (ID 005376), under the responsibility of **Hilda Fátima de Jesus Pena** *and team; Ana Beatriz Melles Cassinelli* - which involves the production, maintenance and/or use of animals belonging to the phylum Chordata, subphylum Vertebrata (except human beings), for scientific research purposes or teaching - is in accordance with Law 11.794 of October 8, 2008, Decree 6899 of July 15, 2009, as well as with the rules issued by the National Council for Control of Animal Experimentation (CONCEA), and was **approved** by the Ethic Committee on Animal Use of the School of Veterinary Medicine and Animal Science (University of São Paulo) (CEUA/FMVZ) in the meeting of 08/15/2018.

Finalidade da Proposta: Pesquisa

Vigência da Proposta: de 05/2018 a 05/2020 Área: Medicina Veterinária Preventiva E Saúde Animal

Origem:	Biotério Central do Instituto de Ciências Biomédicas da USP						
Espécie:	Camundongos isogênicos	sexo:	Fêmeas	idade:	2 a 15 meses	N:	600
Linhagem:	C57BL/6			Peso:	20 a 40 g		

Local do experimento: A coleta de amostras de seres humanos será realizada no Banco de Olhos do Hospital das Clínicas da Faculdade de Medicina da USP de Ribeirão Preto. A tentativa de isolamento, por meio de bioensaio, será realizada no Laboratório de Doenças Parasitárias (LDP) do Departamento de Medicina Veterinária Preventiva e Saúde Animal (VPS) da Faculdade de Medicina Veterinária e Zootecnia (FMVZ) da USP.

São Paulo, 13 de agosto de 2021

Prof. Dr. Marcelo Bahia Labruna
Coordenador da Comissão de Ética no Uso de Animais
Faculdade de Medicina Veterinária e Zootecnia da Universidade de São Paulo

Camilla Mota Mendes
Vice-Coordenadora da Comissão de Ética no Uso de Animais
Faculdade de Medicina Veterinária e Zootecnia da Universidade de São Paulo

PARECER CONSUBSTANCIADO DO CEP

DADOS DO PROJETO DE PESQUISA

Título da Pesquisa: Perfil sorológico de anticorpos e isolamento de Toxoplasma gondii a partir de olhos doados ao Banco de Olhos do Hospital das Clínicas de Ribeirão Preto

Pesquisador: Joao Marcello Fortes Furtado

Área Temática:

Versão: 1

CAAE: 81943718.5.0000.5440

Instituição Proponente: Hospital das Clínicas da Faculdade de Medicina de Ribeirão Preto da USP -

Patrocinador Principal: Financiamento Próprio

DADOS DO PARECER

Número do Parecer: 2.485.450

Apresentação do Projeto:

Toxoplasmose ocular é causada pelo Toxoplasma gondii, um dos parasitas com distribuição mais ampla no mundo. A infecção ocular, mais precisamente retiniana, aliada com a reação inflamatória resultante, é a principal manifestação da doença em humanos, e pode resultar em cegueira mesmo em indivíduos imunocompetentes. Um dos fatores que podem explicara elevada prevalência e gravidade das lesões oculares na América Latina é a maior virulência das cepas de T. gondii comparadas com as encontradas em outros continentes. Mas estas cepas foram quase que exclusivamente isoladas a partir de animais domésticos e selvagens, e há uma grande carência de isolamento de parasitas viáveis a partir de pessoas infectadas.A maioria dos estudos sobre o tema se baseia apenas na genotipagem do DNA do parasita circulante no indivíduo infectado, sem o isolamento de qualquer forma viva do parasita que possa ser estudada em laboratório. Por isso, é de extrema relevância científica o isolamento de formas viáveis de T. gondii que possam ser cultivadas e estudadas em laboratório,a partir de indivíduos infectados e com lesão ocular.

Objetivo da Pesquisa:

Determinar a prevalência de anticorpos anti-T. gondii (IgG e IgM) em doadores de globo oculares do Banco de Olhos do HCFMRP-USP

Avaliação dos Riscos e Benefícios:

Riscos: O estudo em questão não traz riscos diretos aos doadores de tecidos (cadáveres).

Secretaria de Estado da Saúde
Sistema Estadual de Transplantes

Of. Ctx nº 134/2019 São Paulo, 28 de janeiro de 2019.

Em atendimento ao pedido do Departamento de Biologia Molecular e da Faculdade de Medicina de São José do Rio Preto que solicitam 200 (duzentos) globos oculares inviáveis para transplante para pesquisa intitulada "Perfil sorológico de anticorpos e isolamento de Toxoplasma gondii" esta Central autoriza a disponibilização dos globos. Serão utilizados duzentos olhos doados por um período consecutivo de 18 meses podendo ser estendido em até 24 meses.

Solicitamos ao Banco que seja enviada a esta Central relação dos doadores de córneas que serão utilizadas para a pesquisa (nome, Registro Geral na Central de Transplantes - RGCT), bem como cópia do Termo de Doação. Esclarecemos que só poderá ser disponibilizado globo ocular cujo termo de doação esteja assinado a opção de uso de tecido ocular para finalidades terapêuticas e/ou científica (transplante e pesquisa).

Atenciosamente,

Enf. João Luis E. Pessoa
Diretor Técnico de Saúde II
Sistema Estadual de Transplantes - SES

Dra. Marizete Peixoto Medeiros
Coordenadora Estadual de Transplantes

Ilm. Sra.
Dra Marta Ferrari Teixeira
Diretora do Banco de Olhos de São Jose do Rio Preto

C/C
Ilma. Sra.
Profª Dra Cinara de Cássia Brandão de Mattos

C/C
Ilmo Sr
Enfermeiro Geraldo Magela Faria Junior

Rua Pedro Américo, 32 – República – Sãp Paulo/SP CEP 01045-911
Fone – 11 3224-6391

FOLHA DE AVALIAÇÃO

Autor: CASSINELLI, Ana Beatriz Melles

Título: Epidemiologia da toxoplasmose ocular em Bancos de Olhos do Estado de São Paulo, Brasil

Tese apresentada ao Programa de Pós-Graduação em Epidemiologia Experimental Aplicada às Zoonoses da Faculdade de Medicina Veterinária e Zootecnia da Universidade de São Paulo para obtenção do título de Doutora em Ciências.

Data: _____/_____/_____

Banca Examinadora

Prof. Dr._____

Instituição:_____ Julgamento:_____

Prof. Dr._____

Instituição:_____ Julgamento:_____

Prof. Dr._____

Instituição:_____ Julgamento:_____

Prof. Dr._____

Instituição:_____ Julgamento:_____

Prof. Dr._____

Instituição:_____ Julgamento:_____

Dedico a minha tese de doutorado àqueles que sempre se fizeram presentes ao longo da minha jornada acadêmica, em especial, ao meu avô Ercole Delfino (in memoriam), aos meus pais, Olivia Carllota e Luís Fernando, às minhas irmãs, Ana Carolina e Ana Claudia, e ao meu marido, Matheus.

AGRADECIMENTOS

Ao meu marido, Matheus, pelo carinho, apoio, compreensão e disposição em me acompanhar desde o início dessa jornada. O caminho até aqui foi mais leve e cheio de vida devido à sua presença, calma, amor e humor.

Aos meus pais, Fernando e Olivia, por todo o apoio e incentivo. Certamente teria sido difícil realizar esse sonho sem o suporte, amor e as palavras de encorajamento que vocês continuamente proporcionaram nos momentos mais desafiadores.

Aos meus avós, Ercole, Maria do Carmo e Maria de Lourdes por sempre estimularem a minha busca pelo conhecimento.

À Dra. Hilda Pena, minha orientadora, por toda a experiência compartilhada desde a época em que eu era estagiária, pela presença nos diversos experimentos realizados madrugada adentro e pela paciência em dividir o caminho tortuoso dessa jornada ao meu lado.

À Dra. Solange Gennari por ter me escolhido para ser sua estagiária, momento esse em que foi semeada a vontade de me tornar doutora um dia. Também agradeço por todos os ensinamentos em âmbitos que extrapolam o acadêmico, pelas palavras gentis em momentos desafiadores e por sempre estar presente nos momentos cruciais da minha história.

À Dra. Sueli Taniwaki e aos professores Dr. João Marcello Furtado, Dra. Cinara Brandão e Dr. Ricardo Dias pelas colaborações sem as quais esse trabalho não teria sido realizado.

À Barbara Marcusso, à Aparecida Silveira e ao Geraldo Magela pelo processamento e envio de amostras e dados dos doadores ao longo de todo o experimento.

Aos familiares dos doadores que, diante de um momento difícil, optaram por ajudar a salvar vidas e colaborar com o desenvolvimento científico no nosso país.

A todos os professores do Departamento de Medicina Veterinária Preventiva e Saúde Animal, em especial, ao Dr. Arlei Marcili, ao Dr. Fábio Gregori, e ao Dr. Marcelo Labruna pelos ensinamentos e momentos de ímpares de descontração no laboratório.

Aos técnicos do Laboratório de Doenças Parasitárias, em especial, aos senhores Renato Caravieri e Pedro da Silva, sem os quais o nosso trabalho diário seria inexequível.

Aos funcionários do Departamento de Medicina Veterinária e Zootecnia, em especial, aos secretários Danival e Vanessa, por toda a paciência e apoio em assuntos administrativos.

Aos amigos do departamento – Amália, Antônio, Barbara, Bianca, Brisa, Bruna, Carolina, Daniela, Eveline, Felipe, Fernanda, Gabriela, Gisele, Hector, Herbert, Igor, Isabela, Jaciara, Jairo, Jonas, Lina, Marcos, Marina, Ryan, Sebastian, Sheila, Silvio, Solange, Thiago e Washington – pelos conhecimentos compartilhados, suporte e momentos de alegria ao longo desses anos de pós-graduação.

Aos amigos que a vida me trouxe – Anderson, Arianne, Bárbara, Camila, Danilo, Gabriela, Georgia, Mariana, Marina, Paula e Pedro – pela empatia, apoio e compreensão durante todos esses anos de amizade.

À Fundação de Amparo à Pesquisa do Estado de São Paulo (FAPESP) que, por meio de auxílios financeiros, possibilitou a realização do presente estudo (2018/03193-8) e do meu doutorado direto (2017/18084-7).

“Nothing in life is to be feared, it is only to be understood.
Now is the time to understand more, so that we may fear less.”
Marie Curie

RESUMO

CASSINELLI, A. B. M. **Epidemiologia da toxoplasmose ocular em Bancos de Olhos do Estado de São Paulo, Brasil.** 2021. 106f. Tese de Doutorado em Ciências – Faculdade de Medicina Veterinária e Zootecnia, Universidade de São Paulo, São Paulo, 2021

Toxoplasma gondii é um parasita intracelular obrigatório amplamente disseminado pelo mundo. Estima-se que um terço da população mundial esteja cronicamente infectada por esse coccídio. No Brasil, essa prevalência chega a ser estimada em 70% em algumas regiões do país. Apesar de apresentar uma alta prevalência, a primo-infecção por *T. gondii* acaba passando despercebida em pacientes imunocompetentes, com quadros subclínicos ou com sintomas semelhantes aos de uma gripe. Em pacientes imunocomprometidos e em mulheres grávidas, infecções recentes merecem grande atenção, pois a evolução clínica da doença é mais severa, podendo levar ao desenvolvimento de sequelas irreversíveis ou até à morte. Uma das manifestações mais comuns da infecção sistêmica por *T. gondii* é a forma ocular, acometendo principalmente a retina e a coroide. O isolamento de *T. gondii* a partir de amostras de seres humanos é imprescindível para verificar se existe ou não uma correlação entre a expressão fenotípica da doença e a linhagem do parasita. No Brasil, ainda há poucos relatos de isolamentos obtidos a partir de amostras humanas. O objetivo do presente estudo foi determinar a epidemiologia da toxoplasmose ocular em Bancos de Olhos das cidades de Ribeirão Preto (BORP) e São José do Rio Preto (BOSJRP), no interior do Estado de São Paulo. Foram recebidos um total de 395 globos oculares correspondentes a 201 doadores. Destes globos oculares, 289 foram captados pelo BORP, enquanto 106 foram captados pelo BOSJRP. Dentre os doadores do BORP, 42/148 (28,3%) possuíam ambos os tecidos (olhos e sangue) disponíveis para pesquisa e 5,4% (8/148) dos doadores possuíam lesões sugestivas para toxoplasmose ocular (TO). Três deles apresentavam lesões macroscópicas bilaterais, isto é, em ambos os olhos, e cinco possuíam lesões unilaterais. Dentre os 53 doadores do BOSJRP, 86,8% (46/53) possuíam ambos os tecidos disponíveis para pesquisa e nenhuma amostra de tecido ocular apresentava lesões sugestivas para TO. Do total de 88 soros analisados, 70,5% (62/88) apresentavam apenas anticorpos IgG anti-*T. gondii*, 6,8% (6/88) foram positivos para ambos os anticorpos (IgG e IgM) anti-*T. gondii* e 22,7% (20/88) foram considerados soronegativos. Todos os globos oculares com lesão potencialmente causada por *T. gondii* foram submetidos ao bioensaio em camundongos para tentativa de isolamento do parasita. Ao término do período de bioensaio, nenhum camundongo apresentou anticorpos anti-*T. gondii* no Teste de Aglutinação Modificado (MAT) ou cistos nos tecidos analisados durante a necropsia. Na

cPCR, a amplificação dos fragmentos de interesse do gene B1 e da região repetitiva do genoma REP-529 foi observada em uma amostra que não apresentava lesão macroscópica aparente; esta amostra foi designada como PS-TgOTBrSP1. Além dessa amostra, outras oito apresentaram amplificação para os marcadores selecionados na PCR em tempo real, portanto, 2,3% (9/395) dos globos oculares foram diagnosticados como positivos para *T. gondii*. As demais amostras, incluindo todas as onze amostras com lesão macroscópica sugestiva para TO, foram diagnosticadas como negativas. A amostra PS-TgOTBrSP1 foi identificada como não-arquétipa por meio da análise de 15 marcadores microssatélites e um genótipo incompleto, não-arquétipo, foi obtido por meio de PCR-RFLP. O genótipo MS de *T. gondii* da amostra PS-TgOTBrSP1 é um genótipo único, o que contribui para corroborar a baixa circulação de linhagens clássicas clonais e a ampla diversidade genética de *T. gondii* no Brasil. E, embora só tenha sido possível examinar um número reduzido de amostras, o presente estudo também contribui para validar dados encontrados em outros estudos que apontam que 50-80% da população adulta tem anticorpos para *T. gondii* no Brasil.

Palavras-chave: Toxoplasmose ocular. Banco de Olhos. *Toxoplasma gondii*. Brasil. Padronização de métodos diagnósticos.

ABSTRACT

CASSINELLI, A. B. M. **Epidemiology of Ocular Toxoplasmosis in Eye Banks from São Paulo State, Brazil.** 2021. 106 f. Doctorate Dissertation – Faculdade de Medicina Veterinária e Zootecnia, Universidade de São Paulo, São Paulo, 2021.

Toxoplasma gondii is an obligate intracellular parasite widely spread around the world. It is estimated that one third of the world population is chronically infected by this coccidia. In Brazil, this prevalence is estimated at 70% in some regions of the country. Despite having a high prevalence, the primary infection by *T. gondii* ends up going unnoticed in immunocompetent patients, with subclinical conditions or with symptoms similar to those in a flu. In immunocompromised patients and pregnant women, recent infections deserve great attention, as the clinical course of the disease is more severe and can lead to the development of irreversible sequelae or even death. One of the most common manifestations of systemic infection by *T. gondii* is the ocular form, affecting mainly the retina and choroid. The isolation of *T. gondii* from human samples is essential to verify whether or not there is a correlation between the phenotypic expression of the disease and the parasite lineage. In Brazil, there are few reports of isolations obtained from human samples. The aim of this study was to determine the epidemiology of ocular toxoplasmosis in eye banks in the cities of Ribeirão Preto (BORP) and São José do Rio Preto (BOSJRP), from São Paulo State. A total of 395 eyes from 201 donors were received. Of these samples, 289 were captured by BORP, while 106 were captured by BOSJRP. Among the BORP donors, 42/148 (28.3%) had both tissues (eyes and blood) available for research and 5.4% (8/148) of the donors had lesions compatible with ocular toxoplasmosis (OT). Three of them had bilateral lesions and five had unilateral lesions. Among the 53 BOSJRP donors, 86.8% (46/53) had both tissues available for research and no ocular tissue sample had lesions compatible with OT. Of the total 88 sera analyzed, 70.5% (62/88) had only IgG antibodies against *T. gondii*, 6.8% (6/88) were positive for both antibodies (IgG and IgM) against *T. gondii* and 22.7% (20/88) were considered seronegative. All eyes with lesions potentially caused by *T. gondii* were submitted to a bioassay in mice to isolate the parasite. At the end of the bioassay period, no mouse showed antibodies against *T. gondii* in the Modified Agglutination Test (MAT) and no cysts were found in tissues analyzed during necropsy. In cPCR, the amplification of the fragments of B1 gene and the repetitive region of the REP-529 genome was observed in a sample, designated as PS-TgOTBrSP1 which did not show macroscopic lesion. In addition to this positive sample, eight others showed amplification for selected

markers in real-time PCR, therefore, 2.3% (9/395) of the eyes were diagnosed as positive for *T. gondii*. The remaining samples, including all eleven samples with macroscopic lesions, were diagnosed as negative. The PS-TgOTBrSP1 sample was identified as non-archetype through the analysis of 15 microsatellite markers and an incomplete, non-archetype genotype was obtained through PCR-RFLP. The MS genotype of *T. gondii* from the PS-TgOTBrSP1 sample is a unique genotype, which contributes to corroborate that *T. gondii* has a low circulation of classical clonal strains and has a wide genetic variability in Brazil. Although it was only possible to examine a small number of samples in this study, the data herein obtained also contributes to validate findings from other groups showing that 50-80% of the adult population has antibodies against *T. gondii* in Brazil.

Keywords: Ocular Toxoplasmosis. Eye Banks. *Toxoplasma gondii*. Brazil. Standardization of diagnostic methods.

LISTA DE ABREVIATURAS, SIGLAS E SÍMBOLOS

BORP – Banco de Olhos de Ribeirão Preto

BOSJRP – Banco de Olhos de São José do Rio Preto

SPOT – Serviço de Procura de Órgãos e Tecidos

HCRP – Hospital das Clínicas de Ribeirão Preto

FMVZ – Faculdade de Medicina Veterinária e Zootecnia

USP – Universidade de São Paulo

VPS – Departamento de Medicina Veterinária Preventiva e Saúde Animal

FMRP – Faculdade de Medicina de Ribeirão Preto

FAMERP – Faculdade de Medicina de Rio Preto

SJRP – São José do Rio Preto

RP – Ribeirão Preto

TO – Toxoplasmose ocular

TA – Temperatura Ambiente (22ºC a 25ºC)

IP – Intraperitoneal

d.p.i. – dias pós-inoculação

ELISA – Teste sorológico imunoenzimático, do inglês Enzyme Linked Immuno Sorbent Assay

MAT – Teste de aglutinação modificado, do inglês Modified Agglutination Test

PCR – Reação em Cadeia da Polimerase

qPCR – PCR em tempo real

cPCR – PCR convencional

Ct – Cycle Threshold

DNA – Ácido Desoxirribonucleico

IgM – Imunoglobulina M

IgG – Imunoglobulina G

GAPDH - Gliceraldeído-3-Fosfato Desidrogenase, do inglês Glyceraldehyde 3-phosphate dehydrogenase

PCR-RFLP – PCR-Polimorfismo de comprimento de fragmentos gerados por enzimas de Restrição, do inglês Restriction fragment length polymorphism

RAI – Índice de Avidez Relativa

VRA – Valor Relativo da Absorbância

Min - minutos

g – Força *g*

M – Molar (mol/L)

mM – Milimolar

mM – Micromolar

nM – Nanomolar

nm – Nanômetro

mm – Micrômetro

mL – Microlitro

mL – Mililitro

mg – Micrograma

ng – Nanograma

pb – pares de bases

UI – Unidade Internacional

v/v – volume/volume

PBS – solução salina tamponada, do inglês Phosphate-buffer saline

NaCl – Cloreto de sódio

H_3BO_3 – Ácido bórico

$NaNO_3$ – Nitrato de sódio

NaH_2PO_4 – Fosfato monossódico

Na_2HPO_4 – Fosfato dissódico

Índice

1. INTRODUÇÃO **21**

2. JUSTIFICATIVA **26**

3. OBJETIVOS **26**

4. MATERIAL E MÉTODOS **27**

4.1. LOCAIS DO ESTUDO 27
4.2. COLETA DAS AMOSTRAS 28
4.2.1. Soros 28
4.2.2. Tecidos oculares 29
4.3. ANÁLISE MACROSCÓPICA DOS GLOBOS OCULARES 29
4.4. ANÁLISE SOROLÓGICA 31
4.5. BIOENSAIO EM CAMUNDONGOS 33
4.5.1. Tecidos oculares 33
4.5.2. Camundongos 33
4.5.3. Teste de Aglutinação Modificado (MAT) 34
4.6. ANÁLISE DE DNA 35
4.6.1. Extração de DNA 35
4.6.2. PCR convencional: controle endógeno 35
4.6.3. PCR convencional: diagnóstico de *Toxoplasma gondii* 36
4.6.4. PCR em tempo real: controle endógeno 37
4.6.5. PCR em tempo real: multiplex 38
4.6.6. PCR-RFLP 39
4.6.7. Microssatélites (MS) 39
4.7. TESTE DE SENSIBILIDADE 40
4.8. ANÁLISE ESTATÍSTICA 41

5. CONDUTA ÉTICA **41**

6. RESULTADOS **41**

6.1. ANÁLISE DOS DOADORES 41
6.2. ANÁLISE DOS GLOBOS OCULARES 43
6.3. ANÁLISE SOROLÓGICA 45
6.4. TESTE DE SENSIBILIDADE 65
6.4.1. Bioensaio 65
6.4.2. PCR convencional 67
6.4.3. PCR em tempo real 68
6.5. ANÁLISE DE DNA 70
6.5.1. Extração de DNA 70
6.5.2. PCR convencional: controle endógeno 71
6.5.3. PCR convencional: diagnóstico de *Toxoplasma gondii* 71
6.5.4. Diagnóstico por PCR em tempo real 72
6.5.5. PCR-RFLP 91
6.5.6. Microssatélites 91
6.6. ANÁLISE ESTATÍSTICA 94

7. DISCUSSÃO **95**

8. CONCLUSÃO **99**

REFERÊNCIAS **100**

ANEXOS **104**

Anexo 1: Termo de Consentimento Livre e Esclarecido 104
Anexo 2: Informações sobre o doador 105
Anexo 3: Formulário de avaliação dos globos oculares de doadores cadáveres 106

1. INTRODUÇÃO

Toxoplasma gondii é um parasita intracelular obrigatório amplamente disseminado pelo mundo. Estima-se que um terço da população mundial esteja cronicamente infectada por esse coccídio. Essa proporção tende a crescer no futuro, devido ao aumento de consumo de carne em países em desenvolvimento e ao aumento de práticas de bem-estar animal (KIJLSTRA; PETERSEN, 2013). No Brasil, essa prevalência chega a ser estimada em 70% em algumas regiões do país (PAPPAS; ROUSSOS; FALAGAS, 2009; DUBEY, 2010; DUBEY et al., 2012).

Essa eficiente distribuição de *T. gondii* pode estar relacionada ao seu amplo espectro de hospedeiros intermediários, sendo que todos os vertebrados homeotermos são passíveis de serem infectados. Apesar da diversidade de hospedeiros intermediários, apenas espécies da Família Felidae são reconhecidas como hospedeiros definitivos para esse protozoário (DUBEY, 2010).

A fase sexuada do ciclo de vida do parasita, que ocorre nos felinos, tem início após a ingestão de qualquer um dos três estágios infectantes de *T. gondii* (taquizoítas, bradizoítas ou oocistos). Bradizoítas estão presentes nos cistos teciduais de animais cronicamente infectados e correspondem à forma mais bem adaptada para a transmissão da doença para seus hospedeiros. Após a ingestão desses cistos teciduais, os felinos geralmente excretam junto às fezes os oocistos que, sob condições ambientais favoráveis de umidade e temperatura, esporulam e se tornam infectantes no meio externo (DUBEY, 2010).

Já foram relatados diversos casos de contaminação de fontes de água potável com fezes de felinos. Surtos de toxoplasmose como o de Santa Maria (RS), em que 902 pessoas foram infectadas por *T. gondii* ou como o de Victoria, no Canadá, onde 100 pessoas foram infectadas pelo protozoário, não são tão raros quanto se pensava há algumas décadas (BOWIE et al., 1997; ISAAC-RENTON et al., 1998; DUBEY, 2004; DE MOURA et al., 2006; MINUZZI et al., 2020, 2021; DALMONTE, 2021).

Para os seres humanos, as principais fontes de infecção horizontal por *T. gondii* são a ingestão de oocistos esporulados, presentes em água ou alimentos contaminados por fezes de felinos, e a ingestão de cistos teciduais em carnes cruas ou mal-cozidas. Outra via de infecção é a vertical ou transplacentária que, em geral, ocorre quando a mulher tem a primo-infecção durante a gravidez, transmitindo a doença para o feto (DUBEY, 2010).

Em pessoas imunocompetentes, a primo-infecção geralmente acaba passando despercebida com quadros subclínicos ou com sintomas semelhantes aos de uma gripe. Dor de cabeça, fadiga, dores musculares ou nas articulações e suor excessivo são alguns dos sintomas observados nesses pacientes (DUBEY, 2010). Já em pessoas imunocomprometidas, a toxoplasmose pode ocasionar o desenvolvimento de quadros clínicos graves, como é o caso da neurotoxoplasmose observada em pacientes com a Síndrome da Imunodeficiência Adquirida – AIDS (AJZENBERG et al., 2016; VIJAYKUMAR et al., 2016).

Em mulheres grávidas, infecções recentes merecem grande atenção. A chance de transmissão transplacentária aumenta no segundo e terceiro trimestres da gravidez, porém é no primeiro trimestre que esse tipo de infecção ocasiona as sequelas mais severas nos fetos como, por exemplo, hidrocefalia, microcefalia, cegueira e surdez. Em casos mais graves pode ocorrer a morte do feto (KONG et al., 2003).

As sequelas ocasionadas pela infecção por *T. gondii* ou pela resposta imunológica gerada por ela podem também variar de acordo com as linhagens deste parasita e os seus respectivos potenciais patogênicos (XIAO et al., 2011). Na América do Norte e na Europa, as populações deste parasita possuem pouca diversidade genética e pertencem, em sua maioria, à linhagem clonal Tipo II (HOWE; SIBLEY, 1995; GRIGG et al., 2001; SHWAB et al., 2014). O arquétipo Tipo I apresenta o fenótipo com maior virulência em camundongos quando comparada aos Tipos arquétipos II e III. Os diferentes níveis de virulência entre essas linhagens são ocasionados pelo polimorfismo na expressão de diferentes proteínas do protozoário, tais como GRA15, ROP5, ROP16 e ROP18 (MELO; JENSEN; SAEIJ, 2011; SHWAB et al., 2016).

Quando comparado com a América do Norte e Europa, o Brasil apresenta uma alta diversidade de linhagens recombinantes, não-arquétipas, sendo as mais prevalentes as denominadas Tipos BrI, BrII e BrIII (PENA et al., 2008; SIBLEY et al., 2009; SILVA et al., 2014). Essas linhagens recombinantes presentes na América do Sul e Central foram descritas como predominantemente mais virulentas em camundongos, 61% de 427 isolados, quando comparadas às linhagens da América do Norte, 7% de 193 isolados (SHWAB et al., 2014).

Nas duas últimas décadas, foram relatados estudos de casos de pacientes imunocompetentes e sem comorbidades conhecidas com quadros clínicos graves associados à toxoplasmose. Os sintomas mais comumente descritos são a perda de

peso, a dificuldade respiratória e a febre que, frequentemente, perdura mais de 15 dias e ultrapassa 39ºC. Esses relatos foram todos feitos na região amazônica, por isso, receberam a designação toxoplasmose amazônica (DEMAR et al., 2007; NUNURA et al., 2010; BLAIZOT et al., 2019, 2020).

Com o aumento de relatos de surtos de toxoplasmose nos últimos anos, torna-se fundamental o estudo da possível implicação das linhagens brasileiras no desenvolvimento da sintomatologia dos pacientes infectados por este protozoário. No entanto, observa-se na literatura um número superior de isolados obtidos a partir de animais infectados cronicamente com *T. gondii* quando comparado à quantidade de isolados obtidos de seres humanos infectados (DUBEY et al., 2012). Essa diferença se dá pelo fato de o parasita ter a forma encistada em sua fase crônica, o que dificulta sua obtenção em seres humanos sem que os mesmos tenham seus órgãos disponíveis para pesquisa. Portanto, para se obter o parasita proveniente de um ser humano é preciso que haja uma alta parasitemia, durante a fase aguda da doença, ou que tenha falecido e disponibilizado seus órgãos, ou ainda que a placenta e/ou cordão umbilical tenham sido coletados quando do nascimento (VIDIGAL et al., 2002; CARNEIRO et al., 2013; SILVA et al., 2017).

Uma das manifestações mais comuns da infecção sistêmica por *T. gondii* é a forma ocular, que acomete principalmente a retina e a coroide. A toxoplasmose ocular (TO) é considerada uma das principais causas da uveíte posterior atualmente. Os casos mais graves da TO estão, normalmente, relacionados à formação de lesões na mácula, região ocular com maior concentração de fotorreceptores (BUTLER et al., 2013). Dados da literatura sugerem que lesões localizadas na região da mácula são mais frequentes em pacientes que adquiriram toxoplasmose congenitamente (BOSCH-DRIESSEN et al., 2002; HOLLAND, 2004).

No Brasil, a toxoplasmose congênita é uma das principais causas da cegueira infantil (FURTADO et al., 2012). Em um estudo realizado em Erechim (RS), 184 (17,7%) dos 1042 adultos examinados apresentavam lesões retinianas causadas por *T. gondii* (GLASNER et al., 1992). Já no estudo transversal efetuado na cidade de Cássia dos Coqueiros (SP), localizada a 80 km da cidade de Ribeirão Preto (SP) 5,8% dos adultos apresentaram lesões sugestivas para TO (DE ANGELIS et al., 2021). Em Quindio, na Colômbia, estima-se que 6% da população apresente lesões oculares decorrentes do parasita (DE-LA-TORRE et al., 2007) e, nos Estados Unidos, estima-se que aproximadamente 2% das pessoas infectadas por *T. gondii* apresentem sintomas relacionados à TO (HOLLAND, 2003; JONES; HOLLAND, 2010).

O diagnóstico da TO típica é realizado, na maioria dos casos, por meio do exame sorológico para *T. gondii* associado à visualização de lesões consideradas ativas (lesão esbranquiçada com bordas mal definidas, geralmente com inflamação vítrea associada) próximas a uma ou mais lesões hiperpigmentadas cicatrizadas. Já em casos de manifestações atípicas da doença, isto é, presença de pontos com hemorragia retiniana de centro branco, esclerite, ou lesões ativas bilaterais, o diagnóstico é realizado por meio da PCR para detecção do protozoário em fluidos intraoculares (BUTLER et al., 2013). Em casos como a infecção crônica com quadro ocular ativo, isto é, recidiva do quadro ocular, podem ser encontradas ambas as formas (bradizoíta e taquizoíta) de *T. gondii* (HOWE; SIBLEY, 1995).

Existem várias drogas disponíveis para os tratamentos da fase aguda e da reativação da doença, quando há a presença do parasita na forma de taquizoíta, com rápida replicação nos tecidos do hospedeiro. O tratamento mais comumente usado envolve o uso de sulfadiazina, pirimetamina, ácido fólico e corticosteróides. Outros protocolos envolvem o uso de sulfametaxazol, trimetoprima e corticosteroides ou, ainda, a administração de clindamicina ou azitromicina (ORÉFICE et al., 2010). Apesar dos inúmeros protocolos de tratamento disponíveis atualmente, ainda não há droga capaz de eliminar o parasita em sua forma cística. Desta forma, uma vez infectada, a pessoa pode apresentar reativações da doença ao longo da vida. (BUTLER et al., 2013).

A falta de tratamentos eficazes contra *T. gondii* associada ao aumento do número de transplantes realizados nas últimas décadas tornam a toxoplasmose um fator de risco para o desenvolvimento de complicações clínicas graves em pacientes transplantados (WREGHITT et al., 1989; SARAIVA et al., 1993; CUNHA et al., 1994; ZVER et al., 1999; DEROUIN; PELLOUX, 2008; COSTER, 2013; HAKKO et al., 2013; KHURANA; BATRA, 2016; ROBERT-GANGNEUX et al., 2018; LOPES et al., 2019).

Em relação à doação de órgãos, o Brasil ficou em 27º lugar no ranking do número efetivo de doadores de órgãos por milhão de habitantes, sendo aproximadamente 14 doadores por milhão de pessoas (pmp), segundo pesquisa envolvendo 46 países realizada em 2015. A região Sul do país é a que apresenta melhor índice relativo de doadores com 30,1 pmp, seguida da região Sudeste com 15,5 pmp. Apesar desta disparidade entre regiões, o estado de São Paulo ainda é responsável por 40% do total de transplantes no Brasil (ASSOCIAÇÃO BRASILEIRA DE TRANSPLANTE DE ÓRGÃOS, 2016).

Ribeirão Preto, município localizado a cerca de 315 km da capital do Estado de São Paulo, possui um dos maiores centros brasileiros receptores de córneas, o Banco de Olhos do Hospital das Clínicas da Faculdade de Medicina de Ribeirão Preto da Universidade de São Paulo. O Banco de Olhos de Ribeirão Preto (BORP) faz parte da Central de Notificação, Captação e Distribuição de Órgãos (CNCDO), regional 2, do Sistema Estadual de Transplantes (SET), abrangendo 93 municípios no interior do Estado de São Paulo (PEREIRA; MONTEIRO; SCANDIUZZI, 2006). Em 2015, o BORP captou 757 córneas e, destas, 588 foram transplantadas.

Assim como o BORP, o Hospital Base de São José do Rio Preto também faz parte da CNCDO, regional 2. O Banco de Olhos de São José do Rio Preto (BOSJRP) está localizado a cerca de 400 km da cidade de São Paulo e atende 102 municípios com uma população de, aproximadamente, 2 milhões de pessoas (PEREIRA; MONTEIRO; SCANDIUZZI, 2006).

Para os Bancos de Olhos, as principais estruturas de interesse do globo ocular (GO) doado são a córnea e a esclera. As demais estruturas são descartadas ou usadas em estudos com tecidos humanos. Portanto, estruturas geralmente afetadas pela TO, como a coroide e a retina, acabam não sendo utilizadas para transplantes.

De acordo com Dubey (2010), a forma mais eficaz de isolamento de *T. gondii* é por meio do bioensaio em camundongos (*Mus musculus*). Esta técnica permite a obtenção de uma quantidade maior do parasita para estudos de epidemiologia, genotipagem e de estrutura populacional. Porém, a viabilidade e a quantidade de taquizoítas e/ou bradizoítas obtidos a partir de tecidos do hospedeiro podem variar e, quando baixas, podem inviabilizar a obtenção do isolado. Assim, torna-se indispensável o emprego de técnicas moleculares com maior sensibilidade, auxiliando no diagnóstico do parasita nos tecidos, porém perdendo-se a avaliação da viabilidade do parasita no tecido estudado.

Estudos recentes, realizados em Bancos de Olhos de diferentes regiões do Brasil (COMMODARO et al., 2016; COSTA et al., 2017; VALLOCHI et al., 2005), reforçaram os achados da literatura científica que apontam o Sul do país como local com maior prevalência de TO (GLASNER et al., 1992; ARANTES et al., 2015; GRIGG; DUBEY; NUSSENBLATT, 2015; SILVEIRA et al., 2015). Em um destes estudos, os pesquisadores chegaram a encontrar 10 (62,5%) retinas com lesões compatíveis com TO dentre os 16 globos oculares analisados macroscopicamente, porém apenas 4 (25%) das 16 retinas apresentaram resultados positivos na PCR em tempo real - qPCR (COSTA et al., 2017).

O isolamento do parasita a partir de amostras obtidas de Bancos de Olhos não foi realizado, anteriormente, nos estudos de Commodaro et al. (2016), Costa et al. (2017) e Vallochi et al. (2005). Os globos oculares que possuem lesões inativas de *T. gondii* não possuem carga parasitária significativa para que o isolamento seja bem-sucedido. Para tanto, seria necessário encontrar lesões ativas, que provavelmente terão parasitas vivos passíveis de infectar animais experimentais de laboratório, como o camundongo. Ainda assim, a quantidade de taquizoítas presentes pode ser insuficiente para a infecção do hospedeiro experimental.

2. JUSTIFICATIVA

O isolamento e a genotipagem de *T. gondii* a partir de amostras de seres humanos é imprescindível para verificar se existe ou não uma correlação entre a expressão fenotípica da doença e a linhagem do parasita (DUBEY et al., 2012). No Brasil, ainda há poucos relatos de isolamentos obtidos a partir de amostras humanas. Nenhum isolado foi obtido a partir de globos oculares, que têm grande parte de seus tecidos desprezados, sem nenhum aproveitamento pelos Bancos de Olhos (VIDIGAL et al., 2002; CARNEIRO et al., 2013).

Dentre os fatores que foram sugeridos como possíveis causas para a elevada prevalência e gravidade das lesões oculares na América Latina, estão a resposta imunológica do hospedeiro e as linhagens de *T. gondii*. Acredita-se que estas sejam mais virulentas do que as encontradas em outros continentes (KHAN et al., 2006; FURTADO et al., 2013). No Brasil, ainda não há muitos estudos com isolamento e genotipagem de *T. gondii* em tecidos oculares de seres humanos, com isso, torna-se necessária a realização de ensaios com esse tipo de material para elucidar questões ainda presentes na epidemiologia e na patologia da TO (DUBEY et al., 2012).

3. OBJETIVOS

- Determinar a prevalência e características das lesões oculares atribuíveis a *T. gondii* em doadores dos Banco de Olhos incluídos no estudo;
- Detectar, por meios moleculares, a presença de *T. gondii* em tecidos oculares, com e sem lesões macroscópicas;
- Isolar *T. gondii* presente em globos oculares com lesões macroscópicas;

- Genotipar *T. gondii* dos isolados ou dos tecidos molecularmente positivos, por meio de PCR-RFLP e análise de microssatélites;
- Determinar a ocorrência de anticorpos anti-*T. gondii* (IgG, IgM e avidez IgG) nos doadores.

4. MATERIAL E MÉTODOS

4.1. LOCAIS DO ESTUDO

O presente estudo foi realizado a partir de globos oculares captados por dois Bancos de Olhos que estão localizados no interior do Estado de São Paulo, região Sudeste do Brasil.

O primeiro centro de captação a disponibilizar material pertence ao Serviço de Procura de Órgãos e Tecidos (SPOT) do Hospital das Clínicas de Ribeirão Preto (HCRP). O Banco de Olhos de Ribeirão Preto (BORP) é responsável pela captação de tecidos em 93 municípios, no interior do Estado de São Paulo. Além das amostras obtidas por meio do SPOT do HCRP, posteriormente, também foram incluídos globos oculares captados pelo Hospital de Base da Faculdade de Medicina de São José do Rio Preto (FAMERP). O Banco de Olhos de São José do Rio Preto (BOSJRP) atende os 102 municípios pertencentes à Divisão Regional de Saúde de São José do Rio Preto (DRS 15). A distribuição destes municípios pode ser visualizada na Figura 1.

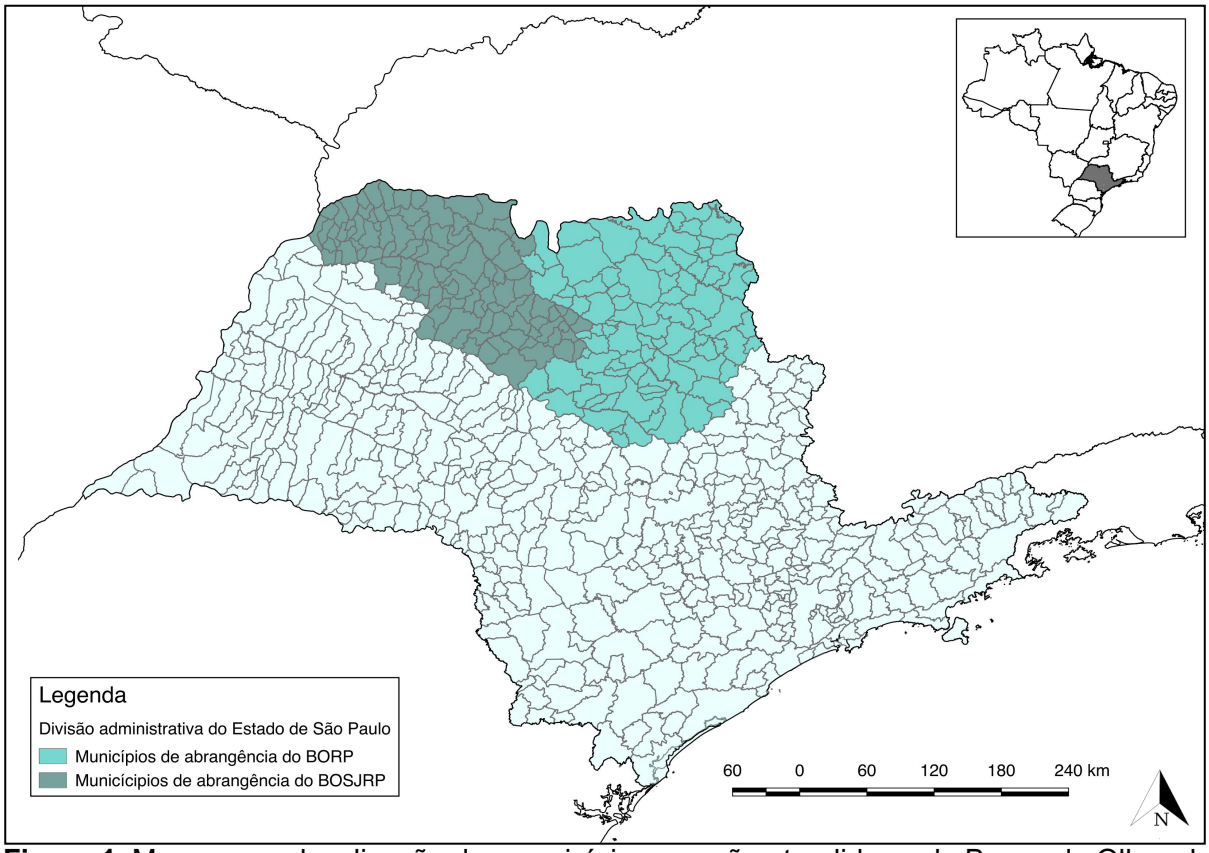

Figura 1. Mapa com a localização dos municípios que são atendidos pelo Banco de Olhos de Ribeirão Preto (BORP) e pelo Banco de Olhos de São José do Rio Preto (BOSJRP). Fonte: Ana B. M. Cassinelli, QGIS.

4.2. COLETA DAS AMOSTRAS

Durante o período compreendido entre os meses de junho de 2018 e fevereiro de 2020, globos oculares de doadores humanos foram coletados *post* mortem e encaminhados para a pesquisa de DNA de *T. gondii*, caracterização genotípica e tentativa de isolamento do parasita para a realização deste experimento. A utilização desse material foi feita mediante assinatura do termo de consentimento livre e esclarecido por um membro da família ou responsável legal autorizando a doação e uso do material para transplantes e/ou pesquisas científicas (Anexo 1).

Além dos globos oculares, também foram obtidas informações referentes à idade, ao sexo e ao município onde habitava cada um dos doadores (Anexo 2).

4.2.1. Soros

Para determinar a presença de anticorpos (IgG, IgM e avidez IgG) anti-*T. gondii* foram utilizados soros obtidos a partir do sangue periférico dos doadores. Esse sangue é colhido *ante mortem*, centrifugado e, após a separação do soro, as amostras

foram armazenadas a -20ºC até a realização da análise sorológica por meio de ELISA (EUROIMMUN®, Brasil).

4.2.2. Tecidos oculares

O segmento anterior (cristalino, córnea, pupila, humor aquoso, íris e corpos ciliares) e o posterior (coroide, retina, fóvea, mácula, nervo óptico, humor vítreo e esclera) dos globos oculares de doadores do BORP e BOSJRP foram separados pelos médicos da equipe de pesquisa em ambiente cirúrgico. Após a retirada das estruturas liberadas para transplante, que são conservadas pela própria equipe dos Banco de Olhos, o segmento posterior foi armazenado a uma temperatura entre 4ºC e 6ºC e enviado ao Laboratório de Doenças Parasitárias do Departamento de Medicina Veterinária Preventiva e Saúde Animal da Faculdade de Medicina Veterinária da USP (LDP-VPS-FMVZ-USP), na cidade de São Paulo (SP). Dentre os globos oculares enviados para o LDP, aqueles que apresentaram lesões sugestivas para TO ao exame macroscópico foram submetidos ao bioensaio em camundongos (isolamento) e análise de DNA. Os demais globos oculares foram processados somente para a análise de DNA.

4.3. ANÁLISE MACROSCÓPICA DOS GLOBOS OCULARES

A análise macroscópica dos globos oculares foi realizada pelas equipes de médicos e enfermeiros do BORP e do BOSJRP, respectivamente. Todos os membros das equipes foram treinados pelo oftalmologista Professor Dr. João Marcello Furtado, com o intuito de manter os padrões e critérios ao analisar os tecidos doados.

A análise macroscópica consistia em fixar o globo ocular em uma placa, seguida de um corte feito com um bisturi contornando lateralmente toda a íris. Após essa perfuração, a íris e o cristalino eram retirados com o auxílio de uma tesoura curva de conjuntiva e de uma pinça colibri. Então, observava-se a retina por meio do uso de um microscópio cirúrgico (DF Vasconcellos®) a fim de verificar a presença de lesões indicativas de TO. Em seguida, cortava-se o globo ocular de forma a preservar o local da retina onde se encontram as lesões. Estes procedimentos podem ser visualizados na Figura 2.

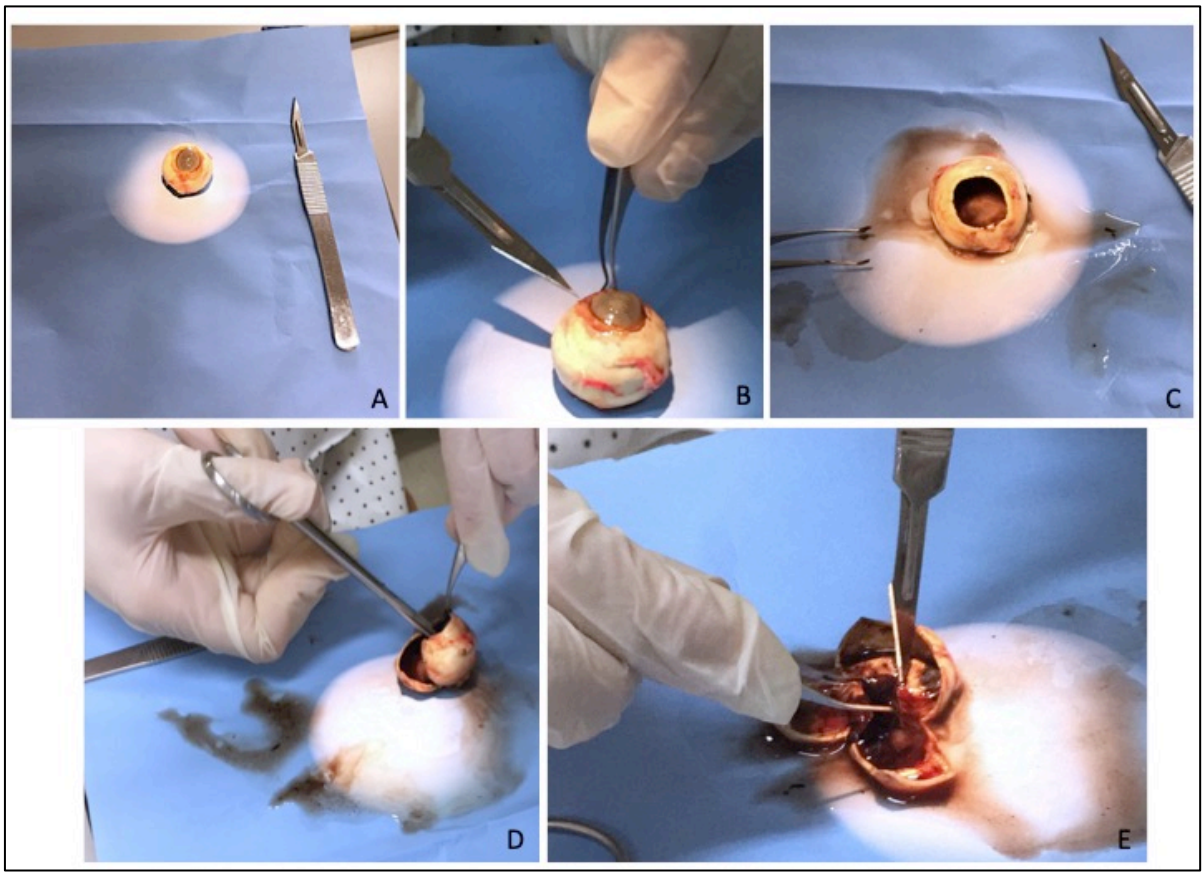

Figura 2. Etapas da análise macroscópica dos globos oculares captados pelos Banco de Olhos de Ribeirão Preto. **A**- Globo ocular posicionado para manuseio. **B**- Corte feito com um bisturi contornando lateralmente toda a íris. **C**- Após a retirada da córnea, cristalino e íris, o globo ocular é analisado por meio de um microscópio cirúrgico (DF Vasconcellos®) a fim de verificar a presença de lesões indicativas de toxoplasmose. **D**- Corte do globo ocular de forma a preservar o local da retina onde se encontram as possíveis lesões. **E**- Retirada da retina e coroide, que foram utilizadas no experimento.

A análise macroscópica teve como objetivo observar a presença, o número, o tamanho e a localização anatômica de lesões retinianas características de TO (Anexo 3). A localização das lesões foi classificada como central ou periférica e o tamanho relativo das lesões foi medido de acordo com o diâmetro de disco (DD) óptico de cada doador. O disco óptico corresponde à região do nervo óptico onde ocorre o encontro de todos os axônios das células ganglionares da retina (BARROS et al., 2008).

Os critérios clínicos utilizados para a definição de lesão sugestiva de TO foram os mesmos estabelecidos por Bosch-Driessen et al. (2002) e Holland (2003). Foram consideradas lesões atribuíveis a *T. gondii* aquelas que apresentavam bordas hiperpigmentadas, com ou sem hipopigmentação em seu centro. Os tecidos retinianos com lesões sugestivas de TO foram submetidos à documentação fotográfica.

4.4. ANÁLISE SOROLÓGICA

Os soros obtidos a partir do sangue periférico dos doadores foram testados por meio de um kit de ELISA (EUROIMMUN®, Brasil) para detectar os anticorpos IgG e IgM específicos para *T. gondii*, seguindo-se as recomendações do fabricante. Além disso, foram realizados testes de avidez para IgG (EUROIMMUN®, Brasil) para confirmar o quadro da doença como crônico com IgG de alta avidez, ou agudo com IgG de baixa avidez. Os três testes descritos são realizados de forma semi-quantitativa.

Os protocolos utilizados para a detecção dos anticorpos IgG e IgM anti-*T. gondii* por meio do ELISA (EUROIMMUN®, Brasil) são similares. Inicialmente, os soros foram diluídos na proporção de 1:101 em uma microplaca de 96 poços não sensibilizada. Após 10 min, foram transferidos 100 µL dos soros diluídos, controles e calibradores para a placa sensibilizada. Em seguida, essas amostras foram incubadas durante 30 min, em temperatura ambiente (18ºC a 25ºC) - TA. Depois desse período de incubação, foram realizadas três lavagens dos poços com 300 µL da solução indicada no kit. Com os poços vazios, foram adicionados 100 µL de conjugado enzimático. Após essa etapa, foi realizada mais uma incubação por 30 min e, logo em seguida, foram feitas três lavagens como descrito anteriormente. Com os poços vazios, foram adicionados 100 µL do cromógeno, o qual foi incubado, em TA, por 15 min sob a proteção da luz direta. A essa solução, foram acrescentados 100 µL de solução de parada indicada no kit. Em seguida, eram feitas duas leituras nos comprimentos de onda 450 nm e 620 nm por meio do uso do software Ascent v.2.6. e do aparelho Thermo Scientific Multiskan® EX. A razão utilizada para verificar a presença ou ausência de anticorpos anti-*T. gondii* nas amostras foi determinada pelo valor da absorbância da amostra medida na absorbância 450 nm, menos o valor da absorbância da amostra medida na absorbância 620 nm, dividido pelo valor da absorbância do calibrador. Foram consideradas negativas, positivas e limítrofes as amostras que possuíam, respectivamente, razões menores que 0,8, maiores ou iguais a 1,1 e entre 0,8 e 1,1.

$$\text{RAZÃO} = \frac{\text{Valor de absorbância amostra (450 nm)} - \text{Valor de absorbância amostra (620 nm)}}{\text{Valor de absorbância do calibrador}}$$

Para a determinação da avidez dos anticorpos IgG anti-*T. gondii*, as amostras devem ser diluídas em duplicata e há adição de três etapas que não estavam presentes nos protocolos utilizados para a detecção dos anticorpos IgG e IgM anti-*T. gondii*. Após a transferência de 100 µL de ambas as duplicatas dos soros diluídos a uma proporção 1:101 e dos controles para a placa sensibilizada, foi realizada uma primeira incubação de 30 min em TA. Em seguida, foi feita uma lavagem dos poços com 300 µL da solução indicada no kit e a adição de 200 µL de PBS ou ureia a cada uma das duplicatas posicionadas em colunas distintas. Como a ureia é um agente dissociante da ligação antígeno-anticorpo, pode-se observar uma redução na absorbância das amostras de soro que possuem anticorpos IgG de baixa avidez específicos para *T. gondii* com relação àquelas amostras que foram tratadas com PBS. Após o tratamento com ureia ou PBS e os 10 min de incubação em TA, o protocolo passa a ser o mesmo do descrito no parágrafo anterior. Isto é, após a incubação, foram realizadas as etapas das três lavagens dos poços com 300 µL da solução indicada no kit e da adição de 100 µL do conjugado enzimático aos poços vazios da placa. Após essas etapas, foram realizadas a incubação por 30 min em TA e, em seguida, as três últimas lavagens dos poços com 300 µL da solução indicada no kit. Com os poços vazios, foram adicionados de 100 µL do cromógeno, o qual foi incubado, em TA, por 15 min e sob a proteção da luz direta. Ao final desses 15 min, foram adicionados 100 µL da solução de parada indicada no kit. Com a adição dessa última solução, as placas foram submetidas à medição da absorbância nos comprimentos de onda 450 nm e 620 nm realizada por meio do aparelho Thermo Scientific Multiskan® EX e do software Ascent v.2.6. Após a obtenção do valor relativo da absorbância (VRA) de cada amostra por meio da subtração dos valores obtidos na medição de 620 nm dos valores obtidos nos comprimentos de onda 450 nm, calculou-se o índice de avidez relativa (RAI). O RAI é o resultado da razão entre o valor da absorbância da amostra com tratamento de ureia e o valor da absorbância da amostra tratada com PBS. Foram consideradas de baixa avidez, alta avidez e limítrofes as amostras que possuíam, respectivamente, razões menores que 0,4, maiores ou iguais a 0,6 e entre 0,4 e 0,6.

VRA= Valor de absorbância amostra (450 nm) – Valor de absorbância amostra (620 nm)

$$RAI = \frac{\text{Valor relativo da absorbância da amostra com tratamento de ureia}}{\text{Valor relativo da absorbância da amostra tratada com PBS}}$$

4.5. BIOENSAIO EM CAMUNDONGOS

4.5.1. Tecidos oculares

As amostras com lesões sugestivas para TO foram processadas individualmente, sendo maceradas por meio do uso de um pistilo e um cadinho estéreis para cada amostra e homogeneizadas com solução salina estéril (NaCl 0,85%).

Os tecidos homogeneizados com solução salina foram transferidos para tubos de 15 mL e centrifugados a 1500 × *g* por 10 min. Posteriormente, o sobrenadante foi desprezado e o sedimento foi homogeneizado com salina (v/v) contendo 2000UI de penicilina e 200 µg de estreptomicina por mililitro. Uma parte desse macerado (aproximadamente 1,8 mL) foi mantido à -20ºC para posterior uso nas técnicas moleculares e o restante (1 mL) foi inoculado em camundongos. Cada globo ocular, mesmo que seja do mesmo doador, é processado individualmente.

4.5.2. Camundongos

Para a realização do bioensaio foram utilizados camundongos (*Mus musculus*) da linhagem Swiss Webster com aproximadamente 2 meses de idade, fêmeas, provenientes do Biotério Central da Faculdade de Medicina da USP.

O número de animais utilizados em cada bioensaio variou de acordo com o tamanho do globo ocular e, consequentemente, quantidade de amostra disponível. Foram utilizados até 3 camundongos por amostra. Cada um deles recebeu, por via intraperitoneal (IP), 0,5 mL do tecido ocular processado.

Os camundongos foram observados diariamente e aqueles que sobreviveram até o 42º. dia pós-inoculação (d.p.i.) tiveram o seu sangue colhido para a realização do Teste de Aglutinação Modificado (MAT, do inglês Modified Agglutination Test). Após a leitura do resultado do MAT, os animais foram eutanasiados.

Camundongos que apresentaram sintomas característicos do quadro agudo da toxoplasmose, tais como pelo arrepiado, torso encurvado, dispneia, diarreia e ascite, foram submetidos à eutanásia, sendo estes sintomas considerados como o ponto ético para o procedimento.

Após a eutanásia, os animais tiveram seus pulmões e cérebro analisados para verificar a presença de taquizoítas e de cistos teciduais, respectivamente, de acordo com o protocolo estabelecido por Dubey (2010). Eram feitas impressões de um

fragmento do pulmão do animal e compressão de fragmento do cérebro, em torno de 4 mm^2, entre lâmina e lamínula, para exame direto ao microscópio composto. Camundongos que apresentavam taquizoítas e/ou cistos teciduais foram considerados infectados por *T. gondii*.

Os pulmões e/ou cérebro dos camundongos infectados foram coletados, macerados e homogeneizados com 1,5 mL de solução salina estéril. Em seguida, esses tecidos foram armazenados a -20ºC, em microtubo, até o início da análise molecular.

A coleta de sangue e eutanásia dos camundongos foram realizadas de acordo com as diretrizes do Conselho Nacional de Controle de Experimentação Animal (CONCEA).

4.5.3. Teste de Aglutinação Modificado (MAT)

A coleta do sangue dos camundongos foi feita 42 d.p.i.. Após a coleta, o sangue foi centrifugado para a retirada do soro e para a realização do MAT. O ponto de corte utilizado para se considerar uma amostra positiva foi 1:25. O MAT foi realizado segundo protocolo estabelecido na literatura (DUBEY; DESMONTS, 1987), conforme descrito a seguir.

Os soros dos camundongos, o controle negativo (soro previamente conhecido de camundongo não-infectado por *T. gondii*) e o controle positivo (soro previamente conhecido de camundongo infectado por *T. gondii*) foram diluídos em uma microplaca com 96 poços utilizando uma solução tampão (NaCl 0,146M; NaH_2PO_4 0,0026M; Na_2HPO_4 0,008M) com pH 7,2 e filtrada por uma membrana de policarbonato (0,45 µm porosidade). À outra microplaca de 96 poços e fundo em “U” foram adicionados 25 µL de uma solução de reagentes feita a partir de 150 µL de antígeno (taquizoítas fixados com formalina), 2,5 mL de solução tampão de pH 8,95 (NaCl 0,12M; H_3BO_3 0,05M; $NaNO_3$ 0,03M; albumina sérica bovina a 0,4%), 35 µL de 2-Mercaptoetanol (0,2 M) e 50 µL de Azul de Evans (0,2%). Aos poços com 25 µL de solução de reagentes eram adicionados 25 µL dos soros previamente diluídos. Após homogeneização, essa placa foi vedada com plástico adesivo transparente e, em seguida, foi incubada por um período de 12 horas a 37ºC. Foram consideradas negativas as amostras que possuíam um precipitado no fundo do poço com formato arredondado e bordas definidas. Aquelas que não possuíam um precipitado visível ou

que possuíam um leve precipitado sem contorno definido no fundo do poço foram consideradas positivas.

4.6. ANÁLISE DE DNA

4.6.1. Extração de DNA

A extração do DNA presente nos tecidos oculares foi realizada por meio do DNeasy® Blood and Tissue Kit (Qiagen, EUA) seguindo as instruções do fabricante. O mesmo kit de extração foi utilizado nos tecidos dos camundongos positivos para *T. gondii*.

A extração de cada amostra foi realizada a partir de 200 µL de tecido homogeneizado com solução salina. A essa alíquota de tecido homogeneizado, foram adicionados 180 µL do Buffer ATL e 20 µL de proteinase K. Em seguida, essas amostras foram incubadas a 56ºC durante 4 horas. Após o término desse período, foram adicionados 200 µL de Buffer AL do kit, com incubação a 56ºC por 10 min. Depois, foram adicionados 200 µL de etanol (96-100%) a essa mistura que foi, então, transferida para uma mini-coluna DNeasy® inserida em um tubo coletor de 2 mL e centrifugada a 10000 × *g* por 1 min. Então, o tubo coletor foi descartado e substituído por outro de mesmo tamanho. À mini-coluna foram adicionados 500 µL do Buffer AW1 e, após nova centrifugação por 1 min a 10000 × *g*, o tubo coletor foi mais uma vez substituído para a adição de 500 µL do Buffer AW2 na coluna. Em seguida, foi realizada uma centrifugação a 20000 × *g* por 3 min com subsequente descarte do tubo coletor. Depois, a coluna foi transferida para um microtubo de 1,5 mL, onde o DNA foi eluído por meio da adição de 100 µL do Buffer AE. Após o período incubação desse Buffer AE por 1 min em TA, era feita uma nova centrifugação a 20000 × *g* e a coluna era finalmente descartada. O liquído obtido por meio dessa centrifugação corresponde ao DNA extraído e foi armazenado a -20 ºC até a análise molecular.

4.6.2. PCR convencional: controle endógeno

Para verificar a eficácia da extração de DNA das amostras, foi realizada a reação em cadeia da polimerase (PCR) para amplificar uma região de 131pb do gene que codifica a proteína GAPDH (Gliceraldeído-3-fosfato desidrogenase), em seres humanos. Foram utilizados os mesmos primers e protocolos descritos por Krzystek-Korpacka et al. (2016).

As sequências dos primers GAPDH-F e GAPDH-R utilizados são, respectivamente, 5'-GTCTCCTCTGACTTCAACAGCG-3' e 5'-ACCACCCTGTTGCTGTAGCCAA-3'.

Para a realização da PCR e foram utilizados, para cada amostra, 25 µL de mix de reação sendo 0,5 µM de cada um dos primers, 0,2 mM de dNTP, 1,5 mM de $MgCl_2$, 0,75 U de Platinum® Taq DNA Polymerase (Invitrogen, Brasil), 2,5 µL de Buffer 10x, 2,5 µg de albumina sérica bovina (BSA), 1 a 4 µL de DNA extraído e água destilada ultrapura sem nucleases suficiente para completar 25 uL de reação.

A amplificação era realizada no Mastercycler Pro Eppendorf® com uma etapa inicial de 3 min a 95ºC para a desnaturação do DNA, seguida de 40 ciclos repetindo as três etapas seguintes de 30 segundos a 95ºC, 40 segundos a 61ºC, 1 min a 72ºC e, no ciclo final, uma extensão de 5 min a 72ºC.

A análise dessa reação foi feita a partir da eletroforese horizontal do produto amplificado em 100 mL de gel de agarose (2,5%) com 10 µL de Sybr™ Safe (Invitrogen, EUA) e com uma corrente de 100V/70A.

4.6.3. PCR convencional: diagnóstico de *Toxoplasma gondii*

Para identificar a presença do parasita na amostra ocular foram utilizados dois alvos diferentes de *T. gondii* na PCR convencional (cPCR).

O alvo mais recentemente descrito na literatura possui 529 pb (REP-529) de extensão e se repete entre 200 e 300 vezes no genoma de *T. gondii*. Essa região repetitiva foi identificada por Homan et al. (2000) e depositada no GenBank® sob o número de acesso AF146527.

Os dois primers utilizados para a amplificação do REP-529 foram os mesmos descritos na literatura (HOMAN et al., 2000). As sequências dos primers TOX4-F e TOX5-R são, respectivamente, 5'-CGCTGCAGGGAGGAAGACGAAAGTTG-3' (posição do nucleotídeo: 269-286) e 5'-CGCTGCAGACACAGTGCATCTGGATT-3' (posição do nucleotídeo: 402-383).

Também foi realizada a nested-PCR (nPCR) para amplificar um fragmento de 155 pb do gene B1. Para tanto, foram utilizados os primers Toxo 1 (5'-AGCGTCTCTCTTCAAGCAGCGTA-3') e Toxo 2 (5'-TCCGCAGCGACTTCTATCTCTGT-3') na reação primária. Em seguida, o produto dessa PCR foi submetido à nPCR com os primers Toxo 3 (5'-TGGGAATGAAAGAGACGCTAATGTG -3') e Toxo 4 (5'-

TTAAAGCGTTCGTGGTCAACTATCG-3'). Os quatro primers utilizados foram os mesmos descritos na literatura por Yai et al. (2003).

Para a realização da PCR e da nPCR foram utilizados, para cada amostra, 25 µL de mix de reação, sendo 0,5 µM de cada um dos primers, 0,2 mM de dNTP, 1,5 mM de $MgCl_2$, 0,75 U de Platinum® Taq DNA Polymerase (Invitrogen, Brasil), 2,5 µL de Buffer 10x, 2,5 µg de albumina sérica bovina (BSA), 1 a 4 µL de DNA extraído e água destilada ultrapura sem nucleases suficiente para completar 25 uL de reação.

A amplificação do fragmento REP-529 foi realizada em um Mastercycler Pro Eppendorf® com uma etapa inicial de 7 min a 94ºC para a desnaturação do DNA e 35 ciclos das etapas seguintes de 1 min a 94ºC, 1 min a 55ºC, 1 min a 72ºC e, no último ciclo, uma extensão final de 10 min a 72ºC.

As duas etapas envolvidas na amplificação do fragmento-alvo localizado no gene B1 também foram realizadas em um Mastercycler Pro Eppendorf®. A PCR primária tem início com a desnaturação do DNA por 3 min a 94ºC e, em seguida, são realizados 25 ciclos de 45 segundos a 94ºC, 1 min a 55ºC, 1 min e 30 segundos a 72ºC. Após os 25 ciclos, ainda ocorre a extensão final a 72ºC por 10 min.

A nPCR se assemelha à sua PCR primária. A reação também se incia com a desnaturação do DNA a 94ºC por 3 min, porém são realizados 35 ciclos de 45 segundos a 94ºC, 1 min a 55ºC, 1 min e 30 segundos a 72ºC. E, para finalizar, ocorre a extensão a 72ºC por 10 min.

As análises dessas reações são feitas a partir da eletroforese horizontal do produto amplificado em gel contendo 2,5% de agarose diluída em 0,5x TBE e 10 µL de Sybr™ Safe (Invitrogen, EUA) a cada 100 mL de gel. A corrente utilizada na eletroforese é de 100 V/70 A.

4.6.4. PCR em tempo real: controle endógeno

Além da cPCR, também foi realizada a PCR em tempo real (qPCR) a fim de comparar a sensibilidade e especificidade entre os dois testes. A região-alvo escolhida para a realização desse teste foi a mesma descrita anteriormente para a cPCR, isto é, o fragmento do gene que codifica a proteína GAPDH.

Para a realização dessa etapa da análise de DNA, foi utilizado o ensaio da IDT™ identificado como PrimeTime® Std qPCR Hs.PT.58.589810.g. Esse ensaio contém a sonda de sequência 5'-/56-FAM/CAGCAAGAG/ZEN/CACAAGAGGAAGAGAGA/3IA BkFQ/-3' e os primers com

as seguintes sequências 5'-AGGGTGGTGGACCTCAT-3' e 5'-TGAGTGTGGCAGGGACT-3'.

O protocolo utilizado para a realização do ensaio da IDT™ consiste em adicionar 1 µL de DNA, 5 µL de TaqMan™ Universal PCR Master Mix (2x), 3,5 µL de água destilada ultrapura sem nucleases e 0,5 µL da solução de primers e sonda IDT™ com concentrações iguais a 250 nM e 125 nM, respectivamente. Após a preparação da solução com mix de reagentes e DNA da amostra, a reação era realizada no aparelho Applied Biosystems™ 7500 Real-Time PCR System e a leitura era feita por meio do software 7500 v 2.0.6.

As amostras utilizadas nessa etapa da reação eram diluídas, inicialmente, em uma proporção 1:10 com o objetivo de diminuir os efeitos de possíveis inibições presentes. No caso de amostras com Ct (Cycle threshold) maior que 30 ou sem amplificação, eram feitos ajustes para melhorar a eficiência da reação.

4.6.5. PCR em tempo real: multiplex

Após a realização da etapa de análise de DNA dos controles endógenos, foi realizada a qPCR multiplex para detecção da presença de *T. gondii*. A multiplex teve como alvo a amplificação de fragmentos de 133 pb e 126pb que pertencem à região repetitiva 529 (REP-529) e ao gene B1, respectivamente. Os primers utilizados nessa etapa do estudo foram descritos por CASSAING et al., 2006) e, assim como as sondas, foram produzidos pela IDT®.

As sequências dos primers REP-529-F, REP-529-R e da sonda REP-529-S são, respectivamente, 5'-AGGCGAGGGTGAGGATGA-3', 5'-TCGTCTCGTCTGGATCGCAT-3' e 5′-/56-FAM/-CGACGAGAG/ZEN/TCGGAGAGGGAGAAGATGT-/3IABkFQ/-3′. Já as sequências dos primers B1-F, B1-R e da sonda B1-S são, respectivamente, 5'-GAAAGCCATGAGGCACTCCA-3', 5'-TTCACCCGGACCGTTTAGC-3' e 5'-/56-FAM/CAGCAAGAG/ZEN/CACAAGAGGAAGAGAGA/3IBkFQ/-3'.

Cada amostra foi analisada em duplicata e o respectivo mix da reação teve volume final de 10 µL. Nesse volume estão inclusos 5 µL de TaqMan™ Universal PCR Master Mix (2x), 0,9 µM de cada primer, 0,2 µM da sonda IDT®, 5 µL de água destilada ultrapura sem nucleases e 1 µL de DNA.

Foi estabelecido um mesmo protocolo para a realização de todas as qPCR aqui descritas. Esse protocolo possui uma etapa inicial a 95ºC, a qual é mantida por 10 min

e, então, têm início os 50 ciclos efetivos de amplificação do DNA com 10 segundos a 95ºC e 40 segundos a 60ºC. A reação é realizada no aparelho Applied Biosystems™ 7500 Real-Time PCR System e a leitura por meio do software 7500 v 2.0.6.

4.6.6. PCR-RFLP

Foi realizada a PCR-RFLP da amostra positiva para *T. gondii* na cPCR, com 11 marcadores distintos: SAG1, SAG2 (5'SAG2-3´SAG2 e alt. SAG2), SAG3, BTUB, GRA6, c22-8, c29-2, L358, PK1, Apico e CS3. Os marcadores, os primers e as formas de processamento dessas amostras foram baseadas nos protocolos já estabelecidos na literatura científica (SU; ZHANG; DUBEY, 2006; DUBEY et al., 2007; PENA et al., 2008).

Os produtos digeridos obtidos depois da PCR-RFLP foram submetidos à eletroforese em gel de agarose a 2,5%, 2,0% (c29-2) ou 3,0% (Apico). O resultado desta genotipagem foi comparado com os dados disponíveis na plataforma ToxoDB (http://toxodb.org/toxo/) e na literatura recente com o objetivo de encontrar a linhagem genotípica a que pertence o parasita.

4.6.7. Análise de Microssatélites (MS)

A genotipagem de *T. gondii* usando 15 marcadores microssatélites (TUB2, W35, TgM-A, B18, B17, M33, IV.1, XI.1, M48, M102, N60, N82, AA, N61 e N83) foi realizada em único ensaio multiplex, segundo o protocolo de Ajzenberg et al. (2010) descrito a seguir. A PCR foi conduzida em um mix de 25µl de reação contendo 12,5µl de Qiagen Multiplex PCR Master Mix® (2x), 5 pmol de cada primer e 5µl de DNA extraído da amostra positiva na cPCR.

As condições de termociclagem da reação de multiplex foram: 15 min a 95ºC; 35 ciclos com 30 segundos a 94ºC, 3 min a 61ºC e 30 segundos a 72ºC; uma extensão final de 30 minutos a 60ºC.

Um microlitro do produto de PCR puro, e 1 µL do produto de PCR diluído em formamida, na proporção 1:2, foram então misturados a um mix de reação preparado com 0,5 µL de ROX 500® (Applied Biosystems) e 23,5 µL de formamida deionizada por amostra. Essa mistura foi submetida à desnaturação a 95ºC por 5 min e a eletroforese foi realizada no sequenciador automático 3500 Genetic Analyzer Ab Hitachi (Life Tech).

Os resultados foram analisados por meio do software GeneMapper® 4.1 da Applied Biosystems. A reconstrução filogenética de *T. gondii* foi baseada em 15 marcadores MS usando o software Populations 1.2.32 (LANGELLA, 1999) e a árvore gerada com o software MEGA 7 (KUMAR; STECHER; TAMURA, 2016).

4.7. TESTE DE SENSIBILIDADE

Para verificar a presença de inibidores nos tecidos oculares e determinar a sensibilidade dos métodos empregados (detecção molecular e bioensaio), foi realizado teste com diluições contendo entre 10^{-1} a 10^{5} taquizoítas da linhagem RH de *T. gondii* a cada 0,5 mL de suspensão.

Para a obtenção da quantidade necessária de parasitas, os taquizoítas criopreservados em N líquido foram descongelados e mantidos em cultura de células VERO a 37ºC com meio RPMI 1640 enriquecido com 10% de soro fetal bovino estéril. Após essa etapa de cultivo, a suspensão obtida foi filtrada em membrana de policarbonato de 3 µm e centrifugada a 1000 x *g*, durante 10 min a 22ºC. O *pellet* obtido foi ressuspendido e a suspensão foi utilizada para contagem de taquizoítas em câmara de Neubauer.

Após a obtenção das sete diluições contendo entre 10^{-1} a 10^{5} taquizoítas, foram realizados dois testes. No primeiro, foi adicionado 0,5 mL da solução contendo os taquizoítas a 21 globos oculares previamente macerados. Nesta etapa, foram feitas triplicatas para cada diluição de taquizoítas de *T. gondii*, isto é, foi utilizado 0,5 mL de cada uma das sete diluições para contaminar propositalmente cada um dos três globos oculares respectivos com volume entre 2 e 3 mL. Após a contaminação, foram inoculados, por via IP, 500 µL dos homogenados em cada um dos três camundongos de cada um dos 21 grupos. A metodologia adotada após a inoculação foi a mesma dos bioensaios dos globos oculares com lesão sugestiva para TO. Pelo menos 500 µL de cada um dos homogenados obtidos foi também aliquotado para a realização das análises moleculares.

No segundo teste, foram utilizados apenas taquizoítas no bioensaio e nas análises moleculares. Com isso, formaram-se sete grupos com as diluições seriadas entre 10^{-1} e 10^{5} taquizoítas. Cada um dos três camundongos de cada grupo foi inoculado via IP com 0,5 mL de cada uma das respectivas soluções obtidas a partir da diluição seriada.

Os objetivos principais do teste foram verificar a presença de potenciais inibidores da PCR, estabelecer quais parâmetros poderiam otimizar a eficiência da PCR e, com isso, melhorar a sensibilidade da técnica.

4.8. ANÁLISE ESTATÍSTICA

A análise estatística dos dados obtidos no presente estudo foi realizada por meio do software R (versão 4.1.0) e o nível de significância adotado foi $p \leq 0,05$.

A associação entre a presença de anticorpos anti-*T. gondii* e o sexo foi realizada por meio do teste z de duas proporções. Já a relação entre a idade e soropositividade para *T. gondii* foi analisada por meio do teste t student adaptado por WELCH (1947).

5. CONDUTA ÉTICA

O experimento foi aprovado no comitê de ética da FMVZ-USP, possui certificado de apresentação para apreciação ética (CAAE) da FMRP-USP e aprovação da Central de Transplantes da FAMERP-SJRP.

6. RESULTADOS

6.1. ANÁLISE DOS DOADORES

O presente estudo foi realizado com um total de 201 doadores. Desse total, 148 pertenciam ao BORP e 53 pertenciam ao BOSJRP. Em ambos os bancos de olhos, a maioria dos indivíduos possuía idade acima de 55 anos, como pode ser observado no Gráfico 1.

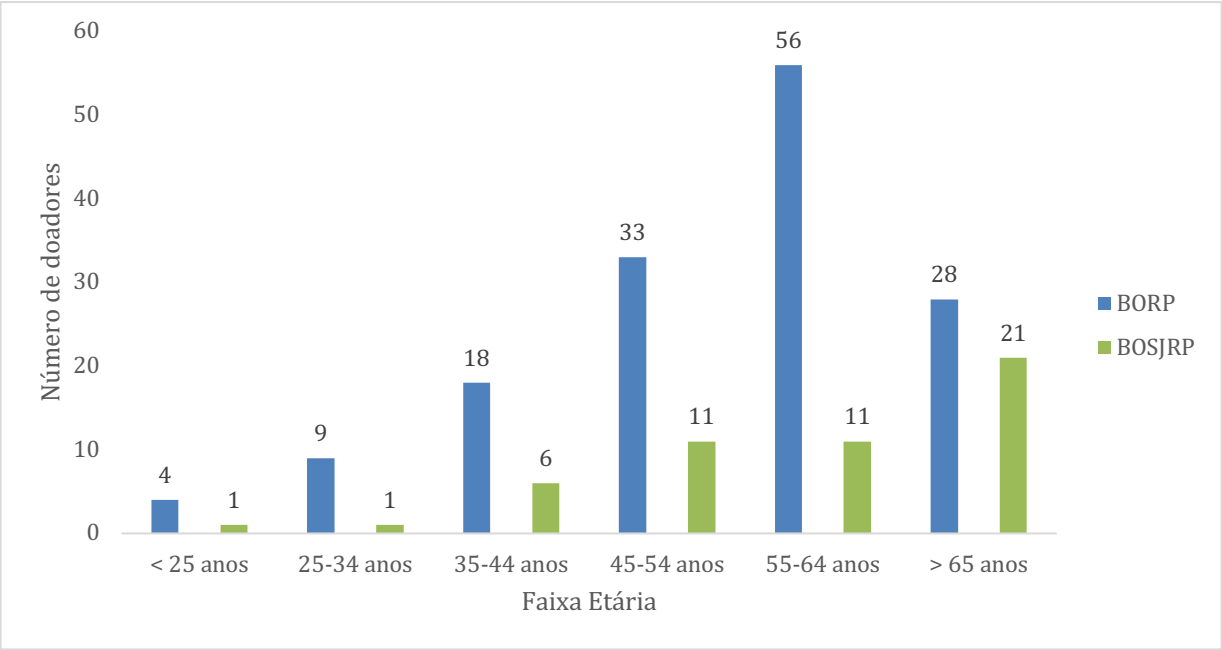

Gráfico 1. Faixa etária dos doadores do Banco de Olhos de Ribeirão Preto (BORP) e do Banco de Olhos de São José do Rio Preto, no período de junho de 2018 a fevereiro de 2020.

No BORP, 54% (80/148) dos indivíduos era do sexo masculino e, portanto, 46% (68/148) eram mulheres. Comparativamente, o BOSJRP apresenta um índice mais alto de doadores do sexo masculino, 64% (34/53). No total, 56,7% (114/201) de homens e 43,3% (87/201) de mulheres foram os doadores neste estudo.

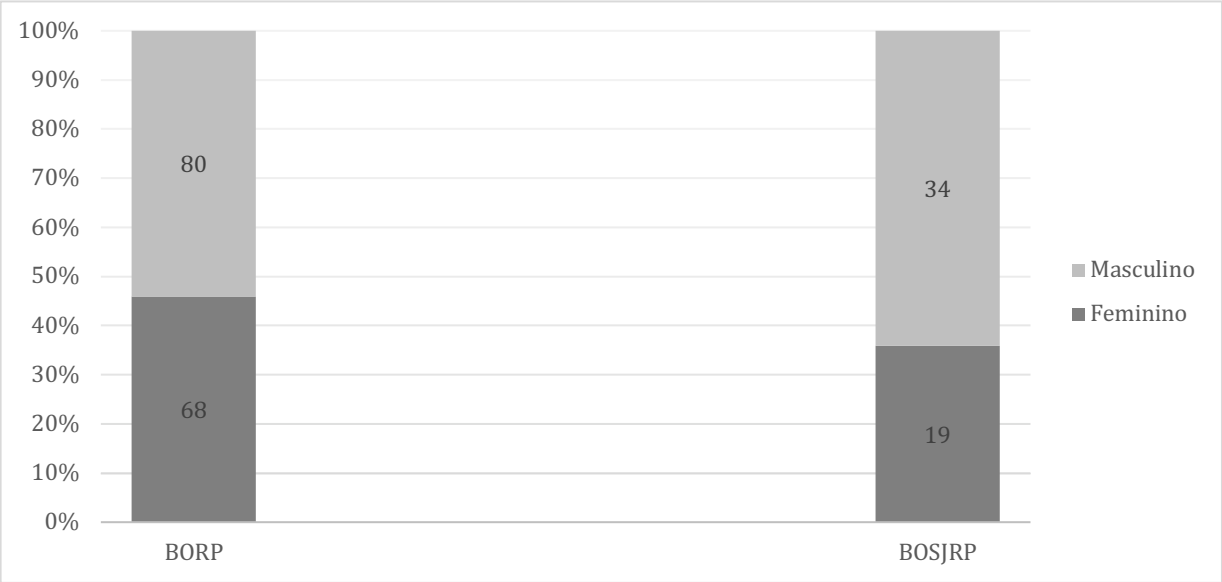

Gráfico 2. Número de doadores por sexo (feminino ou masculino) do Banco de Olhos de Ribeirão Preto (BORP) e do Banco de Olhos de São José do Rio Preto (BOSJRP). Os números presentes dentro das barras representam as quantidades de indivíduos de cada sexo. O período de captação de amostras foi de junho de 2018 a fevereiro de 2020.

6.2. ANÁLISE DOS GLOBOS OCULARES

O presente estudo foi realizado com um total de 395 globos oculares correspondentes a 201 doadores. Destes globos oculares, 289 foram captados pelo BORP, enquanto 106 foram captados pelo BOSJRP.

Dentre os 201 doadores participantes do estudo, 96,5% (194/201) tiveram seus dois globos oculares encaminhados para pesquisa científica e, dos outros 3,5% (7/201), apenas um globo ocular foi disponibilizado para a realização do presente estudo.

Lesões macroscópicas sugestivas para TO foram observadas em 2,8% (11/395) dos globos oculares recebidos e em 3,9% (8/201) dos doadores. Dos 8 indivíduos com lesão, 5 (62,5%) eram idosos com idade igual ou maior a 60 anos, 3 apresentavam lesões macroscópicas bilaterais, isto é, em ambos os olhos, e 5 apresentavam lesões unilaterais. Dentre esses 11 globos oculares, 9 possuíam lesões na região periférica, 1 tinha lesão central e outro tinha lesões em ambas as regiões do olho.

Todos os globos oculares com lesão macroscópica (11/289) foram captados pelo BORP (Tabela 1).

Tabela 1. Amostras do Banco de Olhos de Ribeirão Preto com lesões macroscópicas sugestivas para toxoplasmose ocular. A lesão ocular sugestiva se caracteriza pela presença de uma borda hiperpigmentada com região central podendo ou não ser hiperpigmentada.

ID Doador (a)	Sexo (F/M)	Idade (Anos)	Residência (Cidade/ Estado)	Lado do globo ocular (E/D)	Número de lesões	Tamanho da lesão (diâmetro de disco)	Localização da lesão	Documentação fotográfica
17282	F	29	Franca - SP	D	1	3DD	Periférica	Sim
17363	F	52	São Carlos - SP	D	1	2DD	Periférica	Não
				E	1	4DD	Central e periférica	Sim
17486	F	60	Jaboticabal - SP	E	1	3DD	Periférica	Sim
17277	F	63	São José do Rio Preto - SP	D	1	1DD	Periférica	Não
				E	3	0,5DD; 1DD; 1,5DD	Periféricas	Não
17386	F	66	Ribeirão Preto - SP	E	1	4DD	Central	Sim
17345	M	65	Viradouro - SP	E	3	1DD	Periférica	Sim

17454	M	69	Goiânia - GO	E	1	3DD	Periférica	Sim
17930	F	43	Lucélia - SP	D	1	1DD	Periférica	Sim
				E	3	2DD; 1DD; 1DD	Periféricas	Sim

* Globo ocular esquerdo (E) ou direito (D)** O tamanho das lesões é medido de acordo com o diâmetro de disco (DD) ótico do doador.

A documentação fotográfica foi possível em oito das onze amostras com lesões macroscópicas sugestivas para TO (Figura 3).

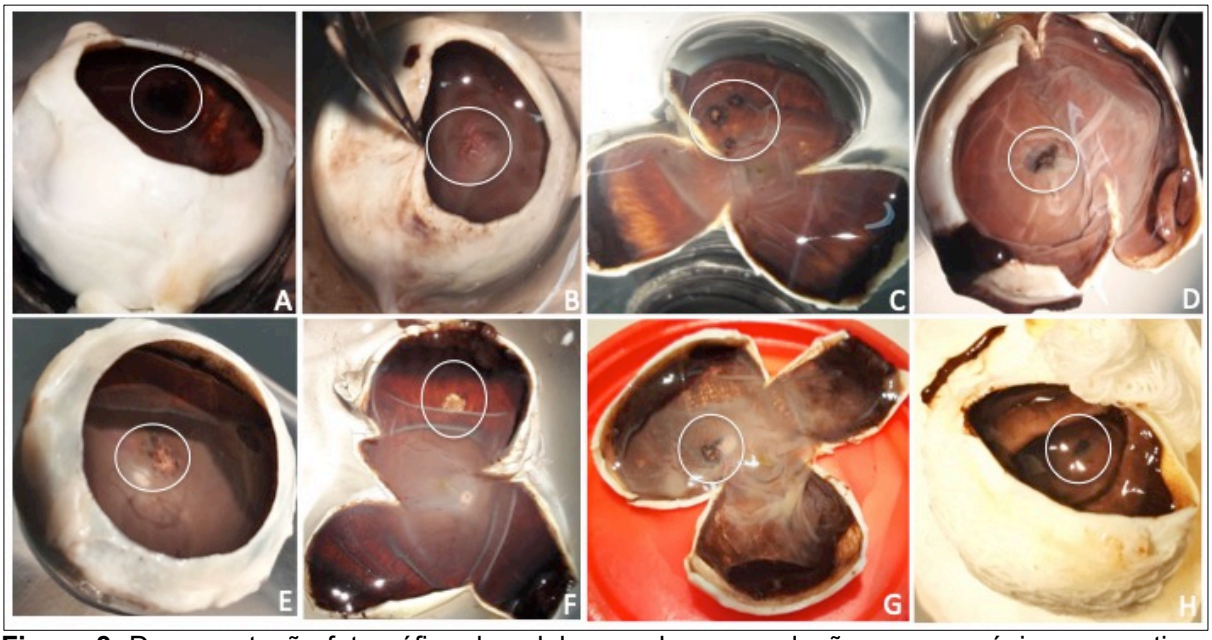

Figura 3. Documentação fotográfica dos globos oculares com lesões macroscópicas sugestivas para toxoplasmose ocular. Essas lesões sugestivas são caracterizadas por bordas hiperpigmentadas com região central hiperpigmentada ou branca (região circundada). As amostras pertencem aos doadores A-17454 (olho esquerdo), B-17486 (olho direito), C-17345 (olho esquerdo), D-17386 (olho esquerdo), E-17363 (olho esquerdo), F-17282 (olho direito), G-17930 (olho direito) e H-17930 (olho esquerdo).

Todos os globos oculares com lesão potencialmente causada por *T. gondii* foram submetidos ao bioensaio em camundongos. Ao término dos 11 bioensaios realizados (42 d.p.i.), nenhum camundongo apresentou anticorpos anti-*T. gondii* no MAT ou cistos microscópicos nos tecidos analisados durante a necropsia (Tabela 2), ou seja, não houve isolamento do agente.

Tabela 2. Bioensaio em camundongos de globos oculares provenientes do Banco de Olhos de Ribeirão Preto com lesões macroscópicas sugestivas para toxoplasmose ocular.

Doadores					Bioensaio em camundongos	
ID Doador	**Sexo (F/M)**	**Idade (Anos)**	**Residência (Cidade/Estado)**	**Lado globo ocular (E/D)***	**Nº camundongos infectados/ Nº camundongos inoculados**	**MAT****
17282	F	29	Franca - SP	D	0/1	Negativo (<25)
17363	F	52	São Carlos - SP	D	0/1	Negativo (<25)
				E	0/1	Negativo (<25)
17486	F	60	Jaboticabal - SP	E	0/1	Negativo (<25)
17277	F	63	São José do Rio Preto - SP	D	0/1	Negativo (<25)
				E	0/1	Negativo (<25)
17386	F	66	Ribeirão Preto - SP	E	0/3	Negativo (<25)
17345	M	65	Viradouro - SP	E	0/2	Negativo (<25)
17454	M	69	Goiânia - GO	E	0/2	Negativo (<25)
17930	F	43	Lucélia - SP	D	0/2	Negativo (<25)
				E	0/2	Negativo (<25)

*E: globo ocular esquerdo; D: globo ocular direito
**Teste de Aglutinação Modificado realizado 42 dias pós-inoculação

6.3. ANÁLISE SOROLÓGICA

Os soros dos doadores dos Bancos de Olhos não foram todos disponibilizados para a realização da pesquisa, devido a protocolos internos de liberação das amostras pelos Laboratórios de Sorologia da Faculdade de Medicina de Ribeirão Preto e da Faculdade de Medicina de São José do Rio Preto.

Com isso, 28,3% (42/148) dos doadores do BORP possuíam ambos os tecidos (olhos e sangue) disponíveis para pesquisa. Desses 42 soros, 3 (7,2%) apresentaram anticorpos IgM anti-*T. gondii* e 30 (71,4%) apresentaram anticorpos IgG anti-*T. gondii* no teste de ELISA. Dentre os 30 soros IgG positivos, 28 eram de alta avidez e 2 de baixa avidez.

Entre os 42 soros de doadores disponíveis do BORP, um pertencia a uma doadora com lesão sugestiva para TO. A doadora de número 17386 apresentou anticorpos IgG anti-*T. gondii* de alta avidez e foi negativa para IgM anti-*T. gondii*. Isto é, a doadora 17386 apresentava sorologia indicativa de quadro crônico da toxoplasmose quando veio a óbito aos 66 anos de idade (Tabela 3).

Em relação ao BOSJRP, 86,8% (46/53) dos doadores tiveram ambos os tecidos encaminhados para o estudo. Dentre os 46 soros disponíveis, 3 (6,5%) apresentaram anticorpos IgM anti-*T. gondii*, 38 (82,6%) apresentaram anticorpos IgG anti-*T. gondii* no teste de ELISA. Em meio a esses 38 soros de doadores com IgG positivo, 37

(97,3%) apresentaram anticorpos de alta avidez e apenas 1 (2,7%) continha anticorpos de baixa afinidade (Tabela 4).

No total, foram processadas amostras sorológicas de 43,8% (88/201) dos doadores. Desses 88 indivíduos, 6,8% (6/88) apresentavam anticorpos IgM anti-*T. gondii* e 77,3% (68/88) possuíam anticorpos IgG anti-*T. gondii*. Dentre os 68 doadores IgG positivos, 65 (95,6%) tinham o perfil de alta avidez e 3 (4,4%) foram diagnosticados como de baixa avidez.

Tabela 3. Análise sorológica para detecção de anticorpos IgM e IgG anti-*Toxoplasma gondii* dos doadores do Banco de Olhos de Ribeirão Preto por meio do teste ELISA (EUROIMMUN®, Brasil), segundo o sexo, a idade, a causa da morte e o local de residência, no período de junho de 2018 a fevereiro de 2020.

ID#	Sexo (F/M)	Idade	Causa da morte	Residência (Cidade/ Estado)	ELISA		
					IgM	IgG	IgG Avidez
17232	M	54	1. Traumatismo cerebral difuso	Brodowski - SP	Negativo	Negativo	Negativo
17236	M	39	1. Traumatismos múltiplos 2. Motociclista traumatizado em colisão com automóvel	Ribeirão Preto - SP	Negativo	POSITIVO	ALTA
17240	F	49	1. Edema pulmonar não especificado	Ribeirão Preto - SP	Negativo	POSITIVO	ALTA
17266	F	55	1. Insuficiência respiratória 2. Pneumonia não especificada 3.Outras formas de obstrução intestinal	Severina - SP	POSITIVO	POSITIVO	ALTA
17274	F	60	1. Infarto agudo do miocárdio 2. Cardiopatia dilatada 3. Hipertensão essencial 4. Insuficiência renal crônica	Ribeirão Preto - SP	Negativo	Negativo	Negativo
17275	F	46	1. Choque hipovolêmico 2. Septicemia 3. Neoplasia maligna de mama	Ribeirão Preto - SP	Negativo	Negativo	Negativo
17281	M	61	1. Choque cardiogênico 2. Outras cardiopatias	Matão - SP	Negativo	Negativo	Negativo
17291	M	61	1. Insuficiência renal não especificada 2. Síndrome hepatorrenal 3. Insuficiência hepática alcoólica	Ribeirão Preto - SP	Negativo	POSITIVO	ALTA
17368	M	48	1. Fratura do crânio ou dos ossos da face 2. Hemorragia subdural devido a traumatismo	Dumont - SP	Negativo	POSITIVO	ALTA
17370	F	52	1. Edema pulmonar não especificado 2. Doença cardíaca hipertensiva sem insuficiência cardíaca 3. Hipertensão essencial primária	Ribeirão Preto - SP	Negativo	POSITIVO	ALTA

ID#	Sexo (F/M)	Idade	Causa da morte	Residência (Cidade/ Estado)	ELISA		
					IgM	IgG	IgG Avidez
17374	F	50	1. Neoplasia maligna com lesão invasiva de mama 2. Neoplasia maligna secundária dos pulmões, insuficiência respiratória aguda	Serrana- SP	Negativo	POSITIVO	ALTA
17382	F	61	1. Insuficiência renal aguda 2. Neoplasia maligna secundária dos pulmões 3. Neoplasia maligna secundária dos gânglios linfáticos 4. Neoplasia maligna de mama	Bauru - SP	Negativo	POSITIVO	ALTA
17383	F	56	1. Pneumonia 2. Sequela de acidente vascular cerebral	Sertãozinho - SP	Negativo	POSITIVO	ALTA
17386	F	66	1. Infarto agudo do miocárdio 2. Hipertensão essencial 3. Efeito tóxico de tabaco e nicotina	Ribeirão Preto - SP	Negativo	POSITIVO	ALTA
17401	M	37	1. Edema pulmonar agudo devido a produtos químicos	São Simão - SP	Negativo	Negativo	Negativo
17409	M	34	1. Asfixia 2. Deslocamento de disco vertebral 3. Lesão autoprovocada intencionalmente por enforcamento	Ribeirão Preto - SP	Negativo	Negativo	Negativo
17413	F	37	1. Insuficiência respiratória 2. Hipertensão pulmonar primária	Barrinha - SP	Negativo	POSITIVO	ALTA
17425	F	60	1. Caquexia 2. Neoplasia maligna do estômago	Araraquara- SP	POSITIVO	POSITIVO	ALTA
17426	F	46	1. Hemorragia não classificada 2. Neoplasia de comportamento incerto do estômago	Ribeirão Preto - SP	Negativo	POSITIVO	ALTA
17435	M	39	1. Edema cerebral 2. Autointoxicado por exposição intencional a drogas	Serrana- SP	POSITIVO	POSITIVO	ALTA
17436	F	46	1. Choque não especificado 2. Infarto agudo do miocárdio não especificado 3. Acidente vascular cerebral	Ribeirão Preto - SP	Negativo	POSITIVO	ALTA

ID#	Sexo (F/M)	Idade	Causa da morte	Residência (Cidade/ Estado)	ELISA IgM	ELISA IgG	ELISA IgG Avidez
17442	F	12	1. Traumatismo de órgão intratorácico não especificado 2. Traumatismo da veia porta ou esplênica 3. Traumatismo não especificado do abdome, dorso e pelve 4. Ocupante de automóvel traumatizado com outro	Guaxupé - MG	Negativo	Negativo	Negativo
17443	F	65	1. Traumatismo de vasos sanguíneos pulmonares 2. Traumatismo de fígado ou vesícula biliar 3. Traumatismo não especificado na perna 4. Ocupante de um automóvel traumatizado em colisão com outro automóvel	Guaxupé - MG	Negativo	POSITIVO	ALTA
17465	M	57	1. Choque cardiogênico 2. Edema pulmonar, não especificado de outra forma 3. Infarto agudo do miocárdio	Ribeirão Preto - SP	Negativo	POSITIVO	ALTA
17472	F	14	1. Choque traumático 2. Traumatismo causado por colisão da ciclista com veículo a motor de duas rodas	Ribeirão Preto - SP	Negativo	Negativo	Negativo
17475	F	54	1. Hemorragia subaracnóide	Jardinópolis - SP	Negativo	POSITIVO	ALTA
17476	F	34	1. Insuficiência respiratória aguda 2. Caquexia. 3. Neoplasia maligna secundária do fígado 4. Neoplasia maligna de mama	Barretos - SP	Negativo	Negativo	Negativo
17480	M	64	1. Miastenia gravis 2. Neoplasia maligna do lobo superior, brônquio ou pulmão	Mococa - SP	Negativo	POSITIVO	ALTA
17485	M	60	1. Neoplasia maligna do brônquio principal	Tietê - SP	Negativo	POSITIVO	ALTA
17487	M	53	1. Neoplasia maligna com lesão invasiva dos brônquios e dos pulmões	Xinguara - SP	Negativo	POSITIVO	ALTA

ID#	Sexo (F/M)	Idade	Causa da morte	Residência (Cidade/ Estado)	ELISA IgM	ELISA IgG	ELISA IgG Avidez
17488	F	66	1. Outros transtornos especificados do encéfalo 2. Neoplasia maligna secundária do encéfalo e das meninges cerebrais 3. Neoplasia maligna da mama 4. Neoplasia maligna secundária dos ossos e da medula óssea	Embaúba - SP	Negativo	POSITIVO	ALTA
17489	M	52	1. Insuficiência renal 2. Neoplasia maligna secundária dos ossos e da medula óssea 3. Neoplasia maligna do lobo superior, brônquio ou pulmão	Barretos - SP	Negativo	Negativo	Negativo
17491	F	58	1.Neoplasia maligna do endométrio	Sud Menucci - SP	Negativo	POSITIVO	BAIXA
17494	F	60	1. Insuficiência respiratória não especificada 2. Neoplasia maligna secundária dos pulmões 3. Neoplasia maligna com lesão invasiva dos brônquios e dos pulmões	Catanduva - SP	Negativo	Negativo	Negativo
17497	M	69	1. Carcinoma *in situ* do reto	Ituiutaba - SP	Negativo	POSITIVO	ALTA
17504	M	59	1. Neoplasia maligna da junção retossigmóide	Maceió - AL	Negativo	POSITIVO	BAIXA
17505	M	61	1. Neoplasia maligna de lobo inferior, brônquio ou pulmão	Nuporanga - SP	Negativo	Negativo	Negativo
17509	M	27	1. Asfixia 2. Lesão autoprovocada intencionalmente por enforcamento 3. Encefalopatia hipóxicoisquêmica	Cravinhos - SP	Negativo	POSITIVO	ALTA
17519	F	57	1. Insuficiência respiratória 2. Pneumonia não especificada 3. Neoplasia maligna do lobo inferior, brônquio ou pulmão	Barretos- SP	Negativo	POSITIVO	ALTA
17522	F	66	1. Insuficiência respiratória aguda 2. Neoplasia maligna do peritônio 3. Neoplasia maligna do endométrio	Macaé- RJ	Negativo	POSITIVO	ALTA
17528	F	65	1. Neoplasia maligna do pâncreas endócrino	Penápolis - SP	Negativo	POSITIVO	ALTA

ID#	Sexo (F/M)	Idade	Causa da morte	Residência (Cidade/ Estado)	ELISA		
					IgM	IgG	IgG Avidez
17531	M	68	1. Neoplasia maligna de lobo médio, brônquio ou pulmão	Três Lagoas - MS	Negativo	POSITIVO	ALTA
17218	F	62	1. Insuficiência respiratória aguda 2. Neoplasia maligna de vias biliares extra-hepáticas	Ribeirão Preto - SP	Indisponível	Indisponível	Indisponível
17233	M	60	1. Neoplasia maligna de laringe	Ribeirão Preto - SP	Indisponível	Indisponível	Indisponível
17243	M	23	1. Infarto agudo do miocárdio 2. Doença cardíaca hipertensiva sem insuficiência cardíaca 3. Hipertensão essencial 4. Obesidade	Ribeirão Preto - SP	Indisponível	Indisponível	Indisponível
17246	M	61	1. Infarto agudo do miocárdio 2. Miocardiopatia isquêmica	Franca - SP	Indisponível	Indisponível	Indisponível
17248	F	45	1. Neoplasia maligna secundária dos ossos e da medula 2. Neoplasia maligna dos brônquios e pulmões 3. Neoplasias malignas de outras localizações mal definidas	Porto Ferreira - SP	Indisponível	Indisponível	Indisponível
17252	M	36	1. Massa ou tumor intra-abdominal e peritoneal 2. Caquexia	Ribeirão Preto - SP	Indisponível	Indisponível	Indisponível
17256	F	57	1. Neoplasia maligna de esôfago 2. Insuficiência respiratória não especificada	Jaboticabal - SP	Indisponível	Indisponível	Indisponível
17257	M	56	1. Neoplasia maligna da orofaringe 2. Tabagismo	Ribeirão Preto - SP	Indisponível	Indisponível	Indisponível
17258	M	53	1. Traumatismos múltiplos causados por atropelamento	Franca - SP	Indisponível	Indisponível	Indisponível
17263	M	67	1. Insuficiência respiratória 2. Neoplasia maligna de retroperitônio e peritônio	São Carlos - SP	Indisponível	Indisponível	Indisponível

ID#	Sexo (F/M)	Idade	Causa da morte	Residência (Cidade/ Estado)	ELISA		
					IgM	IgG	IgG Avidez
17264	F	52	1. Insuficiência respiratória não especificada 2. Neoplasia maligna secundária dos pulmões 3. Neoplasia maligna dos brônquios ou pulmões	Poxoréu - MT	Indisponível	Indisponível	Indisponível
17265	F	60	1. Carcinoma *in situ* do estômago	Franca - SP	Indisponível	Indisponível	Indisponível
17269	F	35	1. Outros transtornos não especificados do encéfalo 2. Parada cardíaca	Araraquara- SP	Indisponível	Indisponível	Indisponível
17270	F	54	1. Infarto agudo do miocárdio 2. Aterosclerose 3. Tabagismo 4. Hipertensão essencial	Franca - SP	Indisponível	Indisponível	Indisponível
17272	F	51	1. Insuficiência respiratória não especificada 2. Neoplasia maligna de esôfago 3. Caquexia	Jaborandi - SP	Indisponível	Indisponível	Indisponível
17276	M	67	1. Neoplasia maligna do estômago	Franca - SP	Indisponível	Indisponível	Indisponível
17277	F	63	1. Hemorragia gastrointestinal 2. Neoplasia maligna de estômago 3. Caquexia	São José do Rio Preto - SP	Indisponível	Indisponível	Indisponível
17278	M	62	1. Neoplasia maligna da orofaringe	Rio Brilhante - MS	Indisponível	Indisponível	Indisponível
17279	M	52	1. Doença cardíaca renal e hipertensiva	Ribeirão Preto - SP	Indisponível	Indisponível	Indisponível
17280	F	58	1. Insuficiência respiratória 2. Neoplasia maligna dos brônquios ou pulmões	Franca - SP	Indisponível	Indisponível	Indisponível
17282	F	29	1. Insuficiência hepática 2. Septicemia 3. Fístula retal 4. Neoplasia maligna de colo de útero	Américo Brasiliense - SP	Indisponível	Indisponível	Indisponível
17284	M	65	1. Neoplasia maligna do esôfago	Unaí - MG	Indisponível	Indisponível	Indisponível

ID#	Sexo (F/M)	Idade	Causa da morte	Residência (Cidade/ Estado)	ELISA		
					IgM	IgG	IgG Avidez
17287	F	54	1. Insuficiência renal 2. Neoplasia maligna de colo do útero	Juara - MT	Indisponível	Indisponível	Indisponível
17288	M	65	1. Neoplasia maligna de cólon	Araçatuba - SP	Indisponível	Indisponível	Indisponível
17293	F	64	1. Insuficiência respiratória aguda 2. Neoplasia maligna do ovário	Monte Aprazível - SP	Indisponível	Indisponível	Indisponível
17295	M	47	1. Uremia extra-renal 2. Neoplasia maligna de próstata	Colorado - PR	Indisponível	Indisponível	Indisponível
17296	M	62	1. Embolia pulmonar sem menção de cor pulmonares 2. Embolia e trombose venosa de veia não especificada 3. Cardiomiopatia não especificada	Ribeirão Preto - SP	Indisponível	Indisponível	Indisponível
17303	F	35	1. Edema cerebral 2. Gravidez como achado casual 3. Cardiomiopatia obstrutiva hipertrófica	Ribeirão Preto - SP	Indisponível	Indisponível	Indisponível
17304	M	58	1. Insuficiência respiratória não especificada 2. Neoplasia maligna do palato mole	Ribeirão Preto - SP	Indisponível	Indisponível	Indisponível
17305	F	67	1. Embolia pulmonar sem menção de cor pulmonares 2. Neoplasia maligna do endométrio	Brasília - DF	Indisponível	Indisponível	Indisponível
17307	M	50	1. Insuficiência renal 2. Neoplasia maligna secundária do fígado 3. Neoplasia maligna do peritônio 4. Neoplasia maligna do reto	Três Lagoas - MS	Indisponível	Indisponível	Indisponível
17308	M	65	1. Hipertensão essencial 2. Pneumonia 3. Insuficiência cardíaca	Sertãozinho- SP	Indisponível	Indisponível	Indisponível

ID#	Sexo (F/M)	Idade	Causa da morte	Residência (Cidade/ Estado)	ELISA		
					IgM	IgG	IgG Avidez
17329	M	60	1. Insuficiência respiratória aguda 2. Outros transtornos do equilíbrio hidroeletrolítico 3. Neoplasia maligna secundária dos ossos e da medula	São Carlos - SP	Indisponível	Indisponível	Indisponível
17332	M	54	1. Traumatismo múltiplo 2. Traumatismo múltiplo de cabeça 3. Traumatismo múltiplo de tórax	Brodowski - SP	Indisponível	Indisponível	Indisponível
17336	F	57	1. Acidente vascular cerebral 2. Insuficiência renal	Franca-SP	Indisponível	Indisponível	Indisponível
17345	M	65	1. Neoplasia maligna de esôfago	Viradouro-SP	Indisponível	Indisponível	Indisponível
17346	M	65	1. Insuficiência respiratória 2. Pneumonia viral	Franca-SP	Indisponível	Indisponível	Indisponível
17354	F	59	1. Infarto agudo do miocárdio 2. Insuficiência renal crônica	Ribeirão Preto - SP	Indisponível	Indisponível	Indisponível
17355	M	54	1. Neoplasia maligna da orofaringe	São Carlos - SP	Indisponível	Indisponível	Indisponível
17359	M	44	1. Fraturas múltiplas envolvendo ossos do crânio 2. Motociclista traumatizado em acidente	Arraias - TO	Indisponível	Indisponível	Indisponível
17363	F	52	1. Choque hipovolêmico 2. Hematêmese 3. Hemorragia gastrointestinal 4. Outras doenças especificadas do fígado	São Carlos - SP	Indisponível	Indisponível	Indisponível
17372	M	62	1. Insuficiência hepática 2. Neoplasia maligna da próstata	Vazante - MG	Indisponível	Indisponível	Indisponível
17388	F	61	1. Neoplasia maligna da mama	Ponta Porã- MS	Indisponível	Indisponível	Indisponível

ID#	Sexo (F/M)	Idade	Causa da morte	Residência (Cidade/ Estado)	ELISA		
					IgM	IgG	IgG Avidez
17389	M	55	1. Fraturas múltiplas envolvendo os ossos do crânio 2. Traumatismo intracraniano	Lins - SP	Indisponível	Indisponível	Indisponível
17399	F	60	1. Neoplasia maligna secundária dos ossos e da medula 2. Distúrbios do metabolismo do cálcio 3. Neoplasia maligna da língua 4. Neoplasia maligna do lobo superior, brônquio e pulmão	Aparecido da Taboado - MS	Indisponível	Indisponível	Indisponível
17402	M	61	1. Insuficiência respiratória aguda 2. Neoplasia maligna do lobo superior, brônquio ou pulmão	Mineiros - GO	Indisponível	Indisponível	Indisponível
17403	M	61	1. Choque hipovolêmico 2. Hemorragia gastrointestinal 3. Neoplasia maligna com lesão invasiva do estômago	Estrela da Barra - MG	Indisponível	Indisponível	Indisponível
17406	M	53	1. Neoplasia maligna do lobo médio, brônquio ou pulmão	Chapadão do Sul - MS	Indisponível	Indisponível	Indisponível
17408	F	64	1. Neoplasia maligna da mama	Goiânia - GO	Indisponível	Indisponível	Indisponível
17412	F	59	1. Neoplasia maligna secundária dos pulmões	Sertãozinho -SP	Indisponível	Indisponível	Indisponível
17438	F	63	1. Insuficiência hepática 2. Neoplasia maligna secundária do fígado	Mairinque - SP	Indisponível	Indisponível	Indisponível
17441	M	50	1. Distúrbio de metabolismo do cálcio 2. Insuficiência renal aguda	Casimiro de Abreu - RJ	Indisponível	Indisponível	Indisponível
17444	M	48	1. Hemorragia subaracnoide	Ribeirão Preto - SP	Indisponível	Indisponível	Indisponível
17447	F	52	1. Neoplasia maligna do cólon	São Carlos - SP	Indisponível	Indisponível	Indisponível
17448	M	62	1. Choque anafilático não especificado	São Carlos - SP	Indisponível	Indisponível	Indisponível
17454	M	69	1. Neoplasia maligna de próstata	Goiânia - GO	Indisponível	Indisponível	Indisponível

ID#	Sexo (F/M)	Idade	Causa da morte	Residência (Cidade/ Estado)	ELISA		
					IgM	IgG	IgG Avidez
17456	M	55	1. Insuficiência respiratória 2. Neoplasia maligna do esôfago	Ribeirão Preto - SP	Indisponível	Indisponível	Indisponível
17461	F	37	1. Distúrbios do metabolismo do cálcio 2. Neoplasia maligna secundária dos ossos e da medula óssea 3. Carcinoma *in situ* da mama	Severina - SP	Indisponível	Indisponível	Indisponível
17478	M	53	1. Neoplasia maligna do estômago	Várzea Grande - MT	Indisponível	Indisponível	Indisponível
17486	F	60	1. Insuficiência respiratória 2. Doença pulmonar obstrutiva crônica com infecção respiratória	Jaboticabal - SP	Indisponível	Indisponível	Indisponível
17502	F	58	1. Insuficiência hepática aguda e subaguda 2. Neoplasia maligna do endométrio	Sorocaba - SP	Indisponível	Indisponível	Indisponível
17523	M	63	1. Parada respiratória	Mogi das Cruzes - SP	Indisponível	Indisponível	Indisponível
17541	M	55	1. Doença cardíaca hipertensiva sem insuficiência cardíaca 2. Edema pulmonar, não especificado de outra forma	Ribeirão Preto - SP	Indisponível	Indisponível	Indisponível
17546	F	67	1. Neoplasia maligna do corpo de estômago	Colômbia - SP	Indisponível	Indisponível	Indisponível
17547	F	61	1. Insuficiência respiratória 2. Neoplasia maligna da mama	Mirassol - SP	Indisponível	Indisponível	Indisponível
17548	F	37	1. Anemia aguda pós-hemorrágica 2. Traumatismo do fígado ou da vesícula biliar 3. Motociclista traumatizado em colisão com um objeto fixo	Ribeirão Preto - SP	Indisponível	Indisponível	Indisponível
17549	F	50	1. Insuficiência respiratória aguda 2. Neoplasia maligna do endométrio	Belém - PA	Indisponível	Indisponível	Indisponível
17550	M	56	1. Acidente vascular cerebral	Serrana-SP	Indisponível	Indisponível	Indisponível

ID#	Sexo (F/M)	Idade	Causa da morte	Residência (Cidade/ Estado)	ELISA		
					IgM	IgG	IgG Avidez
17554	F	57	1. Insuficiência respiratória aguda 2. Neoplasia maligna secundária da pleura 3. Neoplasia maligna do ovário	Guaíra - SP	Indisponível	Indisponível	Indisponível
17559	M	59	1. Insuficiência respiratória aguda 2. Neoplasia maligna de lobo inferior, brônquio e pulmão	Ribeirão Preto - SP	Indisponível	Indisponível	Indisponível
17573	F	53	1. Neoplasia maligna com lesão invasiva do trato digestivo	Ituverava - SP	Indisponível	Indisponível	Indisponível
17636	M	38	1. Insuficiência respiratória aguda 2. Neoplasia maligna dos ossos curtos do membro inferior 3. Caquexia 4. Neoplasia maligna secundária dos pulmões	Magda - SP	Indisponível	Indisponível	Indisponível
17642	M	67	1. Neoplasia maligna de laringe	Pitangueiras - SP	Indisponível	Indisponível	Indisponível
17648	M	65	1. Neoplasia maligna do lobo inferior, brônquio ou pulmão 2. Caquexia	Severina - SP	Indisponível	Indisponível	Indisponível
17654	F	70	1. Neoplasia maligna de esôfago 2. Caquexia	Rio Verde - GO	Indisponível	Indisponível	Indisponível
17663	F	59	1. Neoplasia maligna de colo de útero 2. Caquexia	Pedregulho - SP	Indisponível	Indisponível	Indisponível
17669	F	44	1. Insuficiência renal aguda 2. Neoplasia maligna dos anexos uterinos	Ribeirão Preto - SP	Indisponível	Indisponível	Indisponível
17672	F	51	1. Neoplasia maligna do ovário	Ribeirão Preto - SP	Indisponível	Indisponível	Indisponível
17696	M	69	1. Hipertensão intracraniana benigna 2. Neoplasia maligna secundária de outras partes no Sistema Nervoso Central 3. Neoplasia maligna de lobo superior 4. Neoplasia maligna secundária do fígado	Pacajus - CE	Indisponível	Indisponível	Indisponível
17699	M	70	1. Neoplasia maligna de lobo médio, brônquio ou pulmão	Fernandópolis - SP	Indisponível	Indisponível	Indisponível

ID#	Sexo (F/M)	Idade	Causa da morte	Residência (Cidade/ Estado)	ELISA		
					IgM	IgG	IgG Avidez
17700	F	60	1. Acidente vascular cerebral	Cajuru - SP	Indisponível	Indisponível	Indisponível
17703	M	60	1. Neoplasia maligna do esôfago	Barra das Garças - MT	Indisponível	Indisponível	Indisponível
17704	F	63	1. Caquexia 2. Neoplasia maligna secundária dos pulmões 3. Neoplasia maligna do esôfago	Paracatu - MG	Indisponível	Indisponível	Indisponível
17710	F	58	1. Neoplasia maligna do ovário	Guariba - SP	Indisponível	Indisponível	Indisponível
17716	M	62	1. Neoplasia maligna do lobo superior, brônquio e pulmão 2. Caquexia 3. Insuficiência respiratória aguda	Sertãozinho - SP	Indisponível	Indisponível	Indisponível
17719	M	69	1. Neoplasia maligna do lobo inferior, brônquio e pulmão	São José do Rio Preto - SP	Indisponível	Indisponível	Indisponível
17721	M	19	1. Traumatismo causado pelo atropelamento do ciclista por automóvel	Ribeirão Preto - SP	Indisponível	Indisponível	Indisponível
17725	M	53	1. Insuficiência hepática crônica 2. Neoplasia maligna de cólon	Rondonópolis - MT	Indisponível	Indisponível	Indisponível
17737	M	20	1. Traumatismo intracraniano 2. Agressão por meio de disparo de arma de fogo de mão	Sertãozinho - SP	Indisponível	Indisponível	Indisponível
17741	M	58	1. Insuficiência renal aguda 2. Cirrose hepática alcoólica	São Carlos - SP	Indisponível	Indisponível	Indisponível
17743	M	34	1. Infarto cerebral devido à trombose de artéria cerebral	Batatais - SP	Indisponível	Indisponível	Indisponível
17747	F	34	1. Neoplasia maligna do colo do útero	Águas Lindas de Goiás - GO	Indisponível	Indisponível	Indisponível
17748	M	43	1. Neoplasia maligna do assoalho da boca	Olímpia - SP	Indisponível	Indisponível	Indisponível

ID#	Sexo (F/M)	Idade	Causa da morte	Residência (Cidade/ Estado)	ELISA		
					IgM	IgG	IgG Avidez
17750	F	35	1. Neoplasia uterina do colo do útero	Colômbia - SP	Indisponível	Indisponível	Indisponível
17752	F	65	1. Infarto agudo do miocárdio com choque cardiogênico	Guaíra - SP	Indisponível	Indisponível	Indisponível
17770	M	63	1. Neoplasia maligna de cólon 2. Neoplasia maligna do estômago 3. Neoplasia maligna da próstata	Serrana - SP	Indisponível	Indisponível	Indisponível
17774	F	56	1. Neoplasia maligna do pâncreas	Ribeirão Preto - SP	Indisponível	Indisponível	Indisponível
17775	M	57	1. Mesotelioma na pleura 2. Insuficiência respiratória	Igaratá - SP	Indisponível	Indisponível	Indisponível
17776	M	33	1.Fraturas múltiplas 2. Contato com objeto contundente	Ribeirão Preto - SP	Indisponível	Indisponível	Indisponível
17777	M	54	1. Insuficiência respiratória 2. Neoplasia maligna da nasofaringe	Itápolis - SP	Indisponível	Indisponível	Indisponível
17779	M	67	1. Neoplasia maligna dos brônquios e pulmões 2. Insuficiência respiratória	Maracaju - MS	Indisponível	Indisponível	Indisponível
17782	M	69	1. Caquexia 2. Neoplasia maligna da nasofaringe	Severina - SP	Indisponível	Indisponível	Indisponível
17785	M	67	1. Caquexia 2. Neoplasia maligna secundária do fígado 3. Neoplasia maligna secundária do retroperitônio e do peritônio	Barretos - SP	Indisponível	Indisponível	Indisponível
17799	F	37	1. Insuficiência respiratória 2. Bronquiolite aguda	Restinga - SP	Indisponível	Indisponível	Indisponível
17803	F	66	1. Insuficiência respiratória aguda 2. Neoplasia maligna secundária dos pulmões 3. Neoplasia maligna do reto	Olímpia - SP	Indisponível	Indisponível	Indisponível

ID#	Sexo (F/M)	Idade	Causa da morte	Residência (Cidade/ Estado)	ELISA		
					IgM	IgG	IgG Avidez
17809	M	63	1. Infarto cerebral devido a oclusão ou estenose de artéria 2.Pneumonia NE	Sertãozinho - SP	Indisponível	Indisponível	Indisponível
17821	M	36	1.Lesão encefálica anóxica 2. Parada cardíaca com ressuscitação bem-sucedida 3. Epilepsia não especificada	Aramina - SP	Indisponível	Indisponível	Indisponível
17823	M	48	1. Traumatismos múltiplo de órgãos intratorácicos 2. Hemorragia subdural devido a traumatismo 3. Traumatismo de órgão intrabdominal	Ribeirão Preto - SP	Indisponível	Indisponível	Indisponível
17825	M	50	1. Neoplasia maligna de orofaringe 2. Caquexia	Monte Alegre - SP	Indisponível	Indisponível	Indisponível
17826	M	68	1. Neoplasia maligna de bexiga	Alberto Moreira - SP	Indisponível	Indisponível	Indisponível
17882	M	23	1. Arritmia cardíaca 2. Transtorno de equilíbrio hidroeletrolítico 3. Insuficiência renal crônica 3. Convulsão não esclarecida	Taquaritinga - SP	Indisponível	Indisponível	Indisponível
17885	M	51	1. Hemorragia subaracnoide	Pradópolis - SP	Indisponível	Indisponível	Indisponível
17892	M	42	1. Intoxicação por antiepilépticos, sedativos, hipnóticos 2. Insuficiência renal aguda 3. Acidose	Colina - SP	Indisponível	Indisponível	Indisponível
17894	M	58	1. Insuficiência respiratória aguda 2. Caquexia	Barretos - SP	Indisponível	Indisponível	Indisponível
17930	F	43	1. Neoplasia maligna de mama	Lucélia - SP	Indisponível	Indisponível	Indisponível
17935	F	67	1. Neoplasia maligna do pâncreas	Ibaté - SP	Indisponível	Indisponível	Indisponível
17945	M	42	1. Insuficiência respiratória aguda 2. Neoplasia maligna de pulmão	Capinópolis - MG	Indisponível	Indisponível	Indisponível

ID#	Sexo (F/M)	Idade	Causa da morte	Residência (Cidade/ Estado)	ELISA		
					IgM	IgG	IgG Avidez
17933	F	32	1. Neoplasia maligna do estômago 2. Caquexia	São José do Rio Preto - SP	Indisponível	Indisponível	Indisponível
17950	M	28	1. Diabetes mellitus com cetoacidose 2. Edema pulmonar 3. Doença cardíaca hipertensiva	Ribeirão Preto - SP	Indisponível	Indisponível	Indisponível
17951	M	65	1. Edema pulmonar 2. Choque cardiogênico 3. Cardiopatia pulmonar	Guarujá - SP	Indisponível	Indisponível	Indisponível
17952	M	63	1. Doença cardíaca hipertensiva 2. Neoplasia maligna de nasofaringe 3. Obesidade	Ribeirão Preto - SP	Indisponível	Indisponível	Indisponível
17959	F	67	1. Neoplasia maligna da junção retossigmoide	Goiânia - GO	Indisponível	Indisponível	Indisponível
17960	M	52	1. Neoplasia maligna do lobo médio, brônquio ou pulmão	Cândido Mota - SP	Indisponível	Indisponível	Indisponível
17961	F	57	1. Neoplasia maligna do ovário	Guaíra - SP	Indisponível	Indisponível	Indisponível
17962	M	53	1. Linfadenite mesentérica não especificada 2. Neoplasia maligna do reto 3. Caquexia	Olímpia - SP	Indisponível	Indisponível	Indisponível
17963	M	35	1. Hemotórax traumático 2. Agressão por meio de disparo de arma de fogo de mão	Ribeirão Preto - SP	Indisponível	Indisponível	Indisponível
17964	M	59	1. Embolia pulmonar sem menção de dor pulmonar aguda	Ribeirão Preto - SP	Indisponível	Indisponível	Indisponível

Tabela 4. Análise sorológica para detecção de anticorpos IgM e IgG anti-*Toxoplasma gondii* dos doadores do Banco de Olhos de São José do Rio Preto por meio do teste ELISA (EUROIMMUN®, Brasil), segundo o sexo, a idade, a causa da morte e o local de residência, no período de junho de 2018 a fevereiro de 2020.

ID #	Sexo	Idade	Causa da morte	Residência (Cidade/Estado)	ELISA		
					IgM	IgG	IgG Avidez
1	M	46	Encefalopatia	Mirassol -SP	Negativo	POSITIVO	ALTA
2	M	67	Cirrose hepática alcoólica	São José do Rio Preto - SP	Negativo	POSITIVO	ALTA
3	F	68	Neoplasia pulmonar	Mirassol -SP	Negativo	POSITIVO	ALTA
4	M	72	Neoplasia de próstata	São José do Rio Preto - SP	Negativo	POSITIVO	ALTA
5	M	73	Neoplasia	Nova Granada - SP	Negativo	Negativo	Negativo
6	M	76	Paciente oncológico	Macedônia - SP	Negativo	POSITIVO	ALTA
7	F	63	Hemorragia subaracnoide	São José do Rio Preto - SP	Negativo	Negativo	Negativo
8	M	68	Caquexia	Monte Aprazível - SP	Negativo	POSITIVO	ALTA
9	M	45	Infarto agudo do miocárdio com parada cardiorrespiratória	Bady Bassitt - SP	Negativo	POSITIVO	ALTA
10	F	71	Dispneia	São José do Rio Preto - SP	Negativo	POSITIVO	ALTA
11	F	71	Acidente vascular cerebral	Fernandópolis - SP	Negativo	POSITIVO	ALTA
12	F	56	Neoplasia	Santa Salete - SP	Negativo	POSITIVO	ALTA
13	M	19	Politraumatismo ocasionado por acidente automobilístico	Jales - SP	Negativo	POSITIVO	ALTA
14	F	75	Acidente vascular cerebral	São José do Rio Preto - SP	Negativo	POSITIVO	BAIXA
15	M	57	Carcinoma espinocelular de orofaringe	Urânia - SP	Negativo	Negativo	Negativo
16	M	43	Câncer gástrico	Potirendaba - SP	Negativo	POSITIVO	ALTA
17	F	55	Adenocarcinoma de pulmão	Poloni - SP	Negativo	POSITIVO	ALTA
18	M	68	Neoplasia de células renais	Ibirá -SP	Negativo	POSITIVO	ALTA
21	F	40	Indisponível	São José do Rio Preto - SP	Negativo	POSITIVO	ALTA
22	F	44	Neoplasia maligna de mama	Mirassol -SP	Negativo	POSITIVO	ALTA
23	M	65	Caquexia	Mirassol -SP	Negativo	POSITIVO	ALTA
24	M	48	Traumatismo cranioencefálico.	São José do Rio Preto - SP	Negativo	POSITIVO	ALTA

26	M	47	Infarto agudo do miocárdio	Olímpia - SP	Negativo	Negativo	Negativo
27	M	65	Neoplasia	São José do Rio Preto - SP	Negativo	POSITIVO	ALTA
28	M	73	Indisponível	São José do Rio Preto - SP	Negativo	POSITIVO	ALTA
29	F	47	Neoplasia	São José do Rio Preto - SP	Negativo	Negativo	Negativo
30	M	60	Acidente vascular cerebral	José Bonifácio - SP	Negativo	Negativo	Negativo
31	F	43	Arritmia cardíaca	Fernandópolis - SP	Negativo	Negativo	Negativo
32	M	54	Caquexia	São José do Rio Preto - SP	Negativo	POSITIVO	ALTA
33	M	70	Neoplasia	São José do Rio Preto - SP	Negativo	POSITIVO	ALTA
34	F	29	Neoplasia do colo do útero	Tanabi - SP	Negativo	Negativo	Negativo
36	M	49	Neoplasia	São José do Rio Preto - SP	Negativo	POSITIVO	ALTA
39	M	74	Neoplasia de esôfago	Meridiano - SP	POSITIVO	POSITIVO	ALTA
40	M	63	Caquexia	Icém - SP	Negativo	POSITIVO	ALTA
41	M	64	Infarto agudo do miocárdio	São José do Rio Preto - SP	Negativo	POSITIVO	ALTA
42	F	73	Neoplasia	São José do Rio Preto - SP	Negativo	POSITIVO	ALTA
43	M	43	Comunicação interventricular	São José do Rio Preto - SP	Negativo	POSITIVO	ALTA
44	F	72	Neoplasia	Mirassol - SP	POSITIVO	POSITIVO	ALTA
45	M	68	Neoplasia maligna do cólon	São José do Rio Preto - SP	Negativo	POSITIVO	ALTA
46	M	72	Insuficiência respiratória aguda	Mirassolândia - SP	Negativo	POSITIVO	ALTA
47	F	56	Neoplasia	São José do Rio Preto - SP	Negativo	POSITIVO	ALTA
48	F	43	Neoplasia	José Bonifácio - SP	Negativo	POSITIVO	ALTA
49	M	79	Neoplasia	Monte Aprazível - SP	POSITIVO	POSITIVO	ALTA
50	M	55	Infarto agudo do miocárdio	Cedral - SP	Negativo	POSITIVO	ALTA
52	M	48	Acidente vascular cerebral	São José do Rio Preto - SP	Negativo	POSITIVO	ALTA
53	M	74	Traumatismo cranioencefálico	São José do Rio Preto - SP	Negativo	POSITIVO	ALTA
19	F	54	Indisponível	São José do Rio Preto - SP	Indisponível	Indisponível	Indisponível
20	M	54	Indisponível	São José do Rio Preto - SP	Indisponível	Indisponível	Indisponível

25	M	64	Indisponível	São José do Rio Preto - SP	Indisponível	Indisponível	Indisponível
35	F	-	Indisponível	Indisponível	Indisponível	Indisponível	Indisponível
37	M	59	Neoplasia	Palmares Paulista - SP	Indisponível	Indisponível	Indisponível
38	F	45	Embolia pulmonar	São José do Rio Preto - SP	Indisponível	Indisponível	Indisponível
51	M	-	Indisponível	Indisponível	Indisponível	Indisponível	Indisponível

6.4. TESTE DE SENSIBILIDADE

6.4.1. Bioensaio

Após seis semanas da realização dos testes *in vivo*, os camundongos inoculados apenas com taquizoítas apresentaram sintomas correspondentes à infecção por *T. gondii* nas diluições 10^5, 10^4 e 10^3. Nas diluições 10^5 e 10^4, todos os três camundongos de cada grupo tiveram de ser eutanasiados devido aos critérios de ponto ético da Comissão de Ética em Uso Animal da FMVZ-USP. Na diluição 10^3, dois (2/3) deles evoluíram clinicamente até o ponto ético da eutanásia. Após a necropsia, foi possível observar a presença taquizoítas no pulmão de todos esses camundongos. Nos grupos 10^2, 10^1, 10^0 e 10^{-1} não houve sinais clínicos da doença, anticorpos anti-*T. gondii* (títulos no MAT <25) ou cistos teciduais na análise microscópica dos tecidos realizada após a eutanásia dos mesmos (Tabela 5).

Tabela 5. Teste de sensibilidade realizado por meio do bioensaio em camundongos Swiss-Webster com inoculação intraperitoneal de 0,5 mL de cada uma das sete diferentes concentrações (10^5, 10^4, 10^3, 10^2, 10^1, 10^0 e 10^{-1}) de taquizoítas de *Toxoplasma gondii*. Para a realização do teste, foram formados sete grupos com três camundongos cada.

Grupo	Nº camundongos infectados/ Nº camundongos inoculados	MAT*
10^5	3/3	NR**
10^4	3/3	NR**
10^3	2/3	Negativo (<25) ***
10^2	0/3	Negativo (<25)
10^1	0/3	Negativo (<25)
10^0	0/3	Negativo (<25)
10^{-1}	0/3	Negativo (<25)

*Teste de Aglutinação Modificado realizado 42 dias pós-inoculação (d.p.i.)
**Não realizado: MAT foi realizado apenas com o sangue dos camundongos que sobreviveram até 42 d.p.i.
***MAT foi realizado com sangue de apenas um dos três camundongos, pois foi o único que sobreviveu aos 42 d.p.i.

Dentre os camundongos inoculados com os homogenados de tecidos oculares contaminados propositalmente, apenas um (1/21) dos grupos inoculados com a diluição correspondente a 10^5 taquizoítas apresentou camundongos (3/3) com quadro

clínico agudo da toxoplasmose. Esse grupo também foi submetido à eutanásia e apresentou o parasita na análise microscópica realizada a partir do tecido pulmonar.

Apenas os camundongos que manifestaram quadro clínico agudo compatível com toxoplasmose foram eutanasiados. Os demais camundongos foram mantidos até completar 42 d.p.i. para a colheita do sangue e, em seguida, a realização do MAT e eutanásia. Dentre os animais que não apresentaram quadro agudo da toxoplasmose, não foi possível observar a presença de anticorpos anti-*T. gondii* bem como a presença de formas infectantes do parasita nos tecidos analisados microscopicamente após a eutanásia (Tabela 6).

Tabela 6. Teste de sensibilidade realizado por meio do bioensaio em camundongos Swiss-Webster com inoculação intraperitoneal de 0,5 mL de suspensão contendo o macerado de tecidos oculares contaminados propositalmente com cada das sete diferentes concentrações (10^5, 10^4, 10^3, 10^2, 10^1, 10^0 e 10^{-1}) de taquizoítas de *Toxoplasma gondii*. Para a realização do teste, foram formados três grupos para cada uma das sete suspensões.

Grupo	Nº camundongos infectados/ Nº camundongos inoculados	MAT*	Quantidade (em gramas) inicial de tecido ocular submetido à contaminação por taquizoítas
10^5	3/3	NR**	3,59
10^5	0/3	Negativo (<25)	3,26
10^5	0/3	Negativo (<25)	3,5
10^4	0/3	Negativo (<25)	3,69
10^4	0/3	Negativo (<25)	3,93
10^4	0/3	Negativo (<25)	3,84
10^3	0/3	Negativo (<25)	3,58
10^3	0/3	Negativo (<25)	3,11
10^3	0/3	Negativo (<25)	3,52
10^2	0/3	Negativo (<25)	3,63
10^2	0/3	Negativo (<25)	3,61
10^2	0/3	Negativo (<25)	3,85
10^1	0/3	Negativo (<25)	3,24
10^1	0/3	Negativo (<25)	3,32
10^1	0/3	Negativo (<25)	3,63
10^0	0/3	Negativo (<25)	3,9
10^0	0/3	Negativo (<25)	3,5
10^0	0/3	Negativo (<25)	3,77
10^{-1}	0/3	Negativo (<25)	3,86
10^{-1}	0/3	Negativo (<25)	3,65
10^{-1}	0/3	Negativo (<25)	3,25

*Teste de Aglutinação Modificado realizado 42 dias pós-inoculação(d.p.i.)
**Não Realizado: MAT foi realizado apenas com o sangue dos camundongos que sobreviveram até o 42º d.p.i.

6.4.2. PCR convencional

Inicialmente, as amostras obtidas a partir da contaminação proposital de tecidos oculares macerados foram submetidas à cPCR para amplificação de um fragmento do GAPDH humano. Após a realização do teste de sensibilidade, foi possível observar uma relação entre os volumes (1 µL, 2 µL, 3 µL ou 4 µL) de DNA extraído adicionado em cada reação e a inibição da PCR para GAPDH humano. Isto é, quanto maior o volume de DNA adicionado, mais fraca era a banda observada na eletroforese horizontal em gel de agarose até o ponto em que a reação era totalmente inibida e não era possível observar a amplificação do fragmento-alvo.

Após otimizar o volume de DNA a ser adicionado na reação sem que houvesse inibição, as amostras de DNA dos homogenados contaminados propositalmente com taquizoítas, bem como as amostras contendo apenas taquizoítas foram submetidas à cPCR para detecção de fragmentos do gene B1 e de regiões repetitivas do genoma denominadas REP-529. Após a realização dos testes com ambos os grupos de amostras, foi possível observar que a inibição da PCR só ocorria naquelas amostras com tecido ocular.

A cPCR para as amostras contendo apenas taquizoítas apresentou desempenho contrário àquele obtido com as amostras contaminadas, uma vez que o limite de detecção da reação aumentou conforme o aumento do volume de DNA adicionado à reação. Isto é, quando adicionado 1 µL por reação com volume final de 25 µL, o limite de detecção foi igual a 10^3 taquizoítas. Já com o aumento do volume de DNA adicionado para 2 µL, 3 µL ou 4 µL foi observado o aumento do limiar para 10^2 taquizoítas.

Assim como foi observado no bioensaio, há uma diminuição do limiar de detecção do parasita ao comparar as amostras dos homogenados contaminados propositalmente com taquizoítas e as amostras que continham apenas taquizoítas. O limiar de detecção das amostras contaminadas propositalmente foi de apenas 10^4 taquizoítas na cPCR.

A relação entre o volume utilizado na cPCR e a concentração do DNA (ng/µL) de cada amostra pode ser visualizada nas Tabelas 7 e 8.

6.4.3. PCR em tempo real

Após a padronização da PCR convencional, foram analisados os parâmetros da PCR em tempo real para obtenção do protocolo mais eficiente possível. Dentre os parâmetros analisados estão as concentrações dos primers e das sondas e a realização da qPCR para detecção de *T. gondii* como uniplex ou multiplex.

Inicialmente, foram testadas duas concentrações de primers e sonda para a reação do GAPDH. A primeira consistia em primers a 500 nM e sonda a 250 nM e a segunda possuía primers e sonda a 250 nM e 125 nM, respectivamente. Como os resultados obtidos foram semelhantes, isto é, em ambas as reações o Ct obtido para a mesma amostra foi igual a 26, determinou-se o uso da menor concentração de primers e sonda em todas as reações de GAPDH realizadas.

Ao estabelecer os parâmetros que seriam utilizados para a realização da qPCR do gene endógeno, amostras dos tecidos oculares contaminados propositalmente com taquizoítas foram submetidas à essa reação. Com isso, foi possível observar a presença de inibidores que interferem na reação. Isso pode ser verificado por meio da comparação do desempenho das mesmas amostras em diferentes concentrações na reação do gene endógeno GAPDH. Em geral, foi observada uma relação entre o Ct e o volume de DNA extraído adicionado. Isto é, quanto maior o volume de amostra adicionada à reação, maior o Ct. Para confirmar tal relação, as amostras foram diluídas em uma proporção 1:10 e, com a exceção de uma amostra contaminada propositalmente com 10^4 taquizoítas, todas apresentaram Ct menor do que aquele obtido sem a diluição. Essa amostra que não teve desempenho melhor com a diluição já apresentava uma baixa concentração de DNA na quantificação realizada previamente por meio do Nanodrop, correspondendo a 2 ng/µL. As diluições finais utilizadas para cada uma das amostras em todas as reações de PCR em tempo real podem ser observadas nas Tabelas 7 e 8.

A fim de estabelecer a concentração de DNA em que não há inibição ou perda da eficiência da reação, foram feitos quatro *pools* de amostras contendo intervalos de concentrações de DNA parecidos. Foram testados os seguintes intervalos de valores: menores que 30 ng/µL, maiores que 190 ng/µL, entre 120 e 90 ng/µL e entre 60 e 50 ng/µL. Amostras com concentrações superiores a 30 ng/µL não apresentaram amplificação do fragmento-alvo, como pode ser observado na Figura 4.

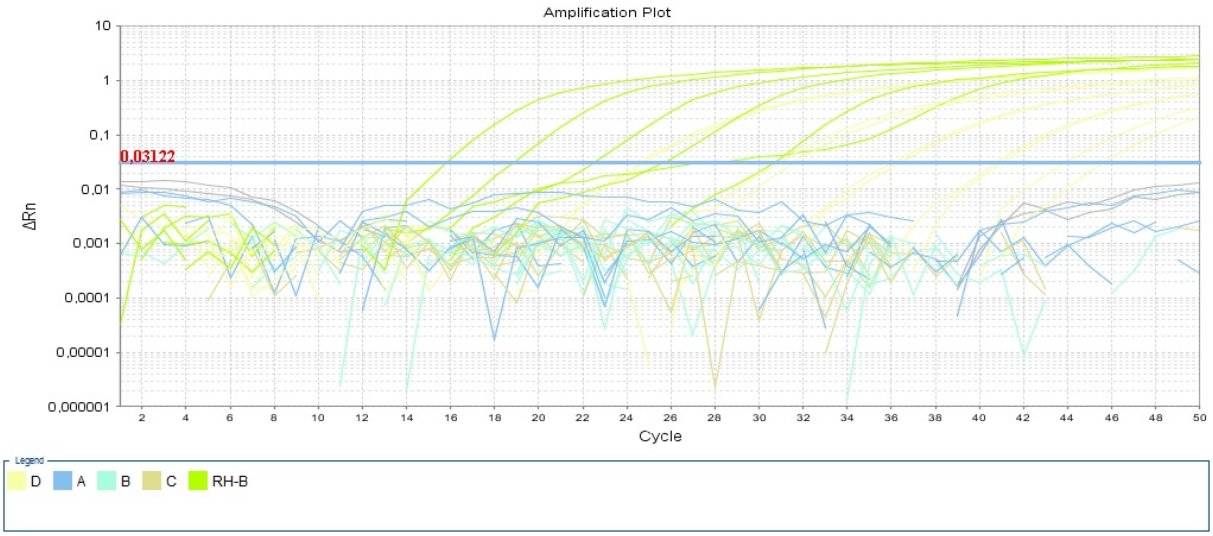

Figura 4. PCR em tempo real para a região repetitiva do genoma de *T. gondii* denominada como REP-529. Foram testados quatro *pools* com duas amostras oculares cada. As concentrações de DNA estabelecidas para o teste foram as seguintes: A - maiores que 190 ng/µL, B - entre 60 e 50 ng/µL, C - entre 120 e 90 ng/µL e D - menores que 30 ng/µL. Foram adicionados taquizoítas em cada grupo de amostras de forma a estabelecer uma diluição seriada. Como controle positivo, foram utilizadas diluições seriadas da mesma solução de taquizoítas (RH-B = cepa RH) usada para contaminar propositalmente as amostras oculares.

Após estabelecer os parâmetros da reação do GAPDH, foram realizados os testes uniplex para detectar os fragmentos do gene B1 ou da região repetitiva REP-529 do genoma de *T. gondii*. Nesses ensaios, foram testadas as concentrações de 600 nM e 400 nM para primers e de 200 nM para sondas. Não foi observada uma diferença significativa nos resultados obtidos com as duas concentrações dos primers utilizados, por isso, ambas foram usadas para a realização da padronização da multiplex na etapa seguinte.

Na multiplex, foram analisados os mesmos parâmetros de concentração de primers e sondas utilizados nos testes uniplex. E, apesar de um aumento de até 2 Ct quando comparada à reação individual, não foi observada uma perda na sensibilidade do teste, uma vez que a presença de *T. gondii* foi detectada em amostras com diluições de até 10 taquizoítas em ambas as padronizações. Com isso, é possível afirmar que a qPCR se mostrou, pelo menos, 10 vezes mais sensível quando comparada à cPCR. Isto é, a detecção de *T. gondii* na cPCR e na qPCR foi possível em diluições contendo, no mínimo, 10^2 e 10 parasitas, respectivamente. para as amostras que continham apenas taquizoítas,

Já em amostras contendo tecido ocular e taquizoítas, a diluição mínima de parasitas detectados na cPCR e qPCR foi igual a 10^4 e 10^2, respectivamente.

6.5. ANÁLISE DE DNA

6.5.1. Extração de DNA

Segundo Wiedbrauk e colaboradores (1995), bastam 0,5 µL de humor vítreo ou 20 µL de humor aquoso para inibirem a amplificação do DNA em uma reação de PCR de 100 µL. Por isso, para, inicialmente, estabelecer o protocolo de extração que seria utilizado no experimento, foram utilizados dois kits de extração, o DNeasy® Blood and Tissue da Qiagen® e o PureLink™ Genomic DNA da Invitrogen™, a partir de cinco amostras de globos oculares. O primeiro kit apresentou bandas de amplificação mais fortes e uniformes considerando todas as amostras testadas e foi selecionado para a continuação do experimento (Figura 5).

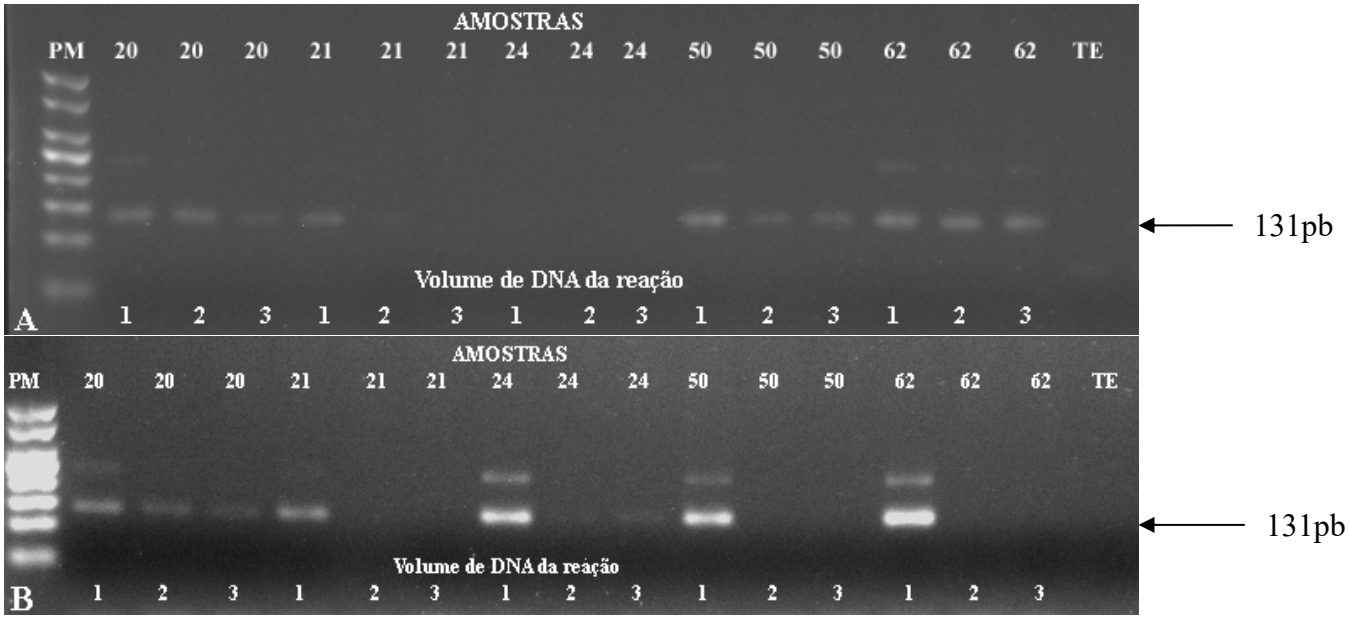

Figura 5. Eletroforese em de agarose 2,5% do produto da PCR do gene GAPDH humano para amplificação de um fragmento de 131pb a partir de DNA extraído de cinco amostras de globos oculares humanos (20, 21, 24, 50 e 62) em triplicata, segundo o volume utilizado na reação de PCR, em microlitros. 20: globo ocular direito do doador 17266. 21: globo ocular direito do doador 17263. 24: globo ocular esquerdo do doador 17270. 50: globo ocular esquerdo do doador 17345. 62: globo ocular esquerdo do doador 17386. A: extração de DNA utilizando o kit PureLink™ Genomic DNA da Invitrogen™. B: extração de DNA utilizando o kit DNeasy® Blood and Tissue da Qiagen®. PM: marcador de peso molecular (50pb, Sinapse Inc.); TE: Tris-EDTA (controle negativo da extração e reação).

6.5.2. PCR convencional: controle endógeno

Após a realização do teste de sensibilidade, foi possível observar a presença de inibidores que interferiam na PCR. Com isso, com o objetivo de otimizar a reação, foi acrescentado albumina sérica bovina (BSA), na concentração de 2,5 µg por 25 µL, ao mix de reação, além de se estabelecer um volume ótimo para cada amostra. Para tanto, foram testados diferentes de volumes de DNA (1 µL, 2 µL, 3 µL e 4 µL) na reação com volume final igual a 25 µL.

Após estabelecer qual o maior volume de DNA que poderia ser adicionado à reação sem que ocorresse a inibição da amplificação do fragmento de interesse do GAPDH, foi feita a análise diagnóstica por PCR.

6.5.3. PCR convencional: diagnóstico de *Toxoplasma gondii*

Dentre as 395 amostras de globos oculares submetidas ao diagnóstico por PCR convencional (cPCR), uma (0,25%) foi positiva para ambos os marcadores utilizados como diagnóstico no presente estudo, a região repetitiva de 529pb do genoma de *T. gondii* (Figura 6) e um fragmento de 155pb do gene B1.



Figura 6. Eletroforese em gel de agarose 2,5% do produto da PCR de uma região repetitiva do genoma de *Toxoplasma gondii* com 529pb (REP-529). A PCR foi realizada a partir do DNA extraído por meio do kit DNeasy® Blood and Tissue da Qiagen®. A amostra 28 corresponde ao globo ocular direito do doador ID# 17274. L: marcador de peso molecular (100pb, Sinapse Inc.); C+: controle positivo (cepa RH de *T. gondii*); C-: controle negativo da reação (Tris-EDTA).

A amostra positiva foi obtida a partir do globo ocular direito, sem lesão macroscópica aparente, do doador 17274 do BORP.

Todas as onze amostras com lesões macroscópicas sugestivas para TO foram diagnosticadas como negativas para os dois alvos testados no presente estudo.

6.5.4. Diagnóstico por PCR em tempo real

Após a realização da cPCR, as amostras foram submetidas à análise de DNA por meio da PCR em tempo real (qPCR). E, dentre todas as amostras analisadas (395 globos oculares), foi possível observar a amplificação dos fragmentos de interesse em nove amostras (2,3%). Dessas nove amostras, seis foram obtidas por meio do BORP (17274D, 17454D, 17487E, 17505D,17654D, 17894D) e três foram captadas pelo BOSJRP (26, 62, 66).

A amostra positiva na cPCR também apresentou amplificação dos fragmentos de interesse na qPCR. Logo, o globo ocular direito, sem lesão aparente, do doador 17274 do BORP foi positivo na cPCR e qPCR.

Dentre as nove amostras positivas na qPCR, está a amostra do globo ocular direito que pertence ao doador 17454. Esse doador apresentou lesão sugestiva para TO no globo ocular esquerdo, mas a amplificação dos fragmentos de interesse, na qPCR, só foi observada no globo ocular direito. As 8 demais amostras não pertenciam a doadores com lesões sugestivas para TO.

Já as 11 amostras com lesões sugestivas para TO, também não apresentaram amplificação dos fragmentos de interesse na qPCR, confirmando os resultados obtidos na cPCR convencional e no bioensaio.

Os parâmetros de volume e diluição de amostra utilizados em cada reação, bem como as informações relativas à quantificação e resultados das análises realizadas podem ser observados nas Tabelas 7 e 8.

Tabela 7. Resultados obtidos a partir de espectrofotometria, da cPCR e da qPCR das amostras de globos oculares dos doadores do BORP. Para a análise diagnóstica da presença de *Toxoplasma gondii*, utilizando os marcadores B1 e REP-529, foi utilizado o maior volume ou menor diluição da amostra na qual podia ser observada a amplificação do gene endógeno GAPDH.

			Espectrofotometria#		**cPCR**			**qPCR**	
ID#	**Lado**	**Lesão**	**Concentração de DNA (ng/mL)**	**260/280**	**Volume (mL) DNA**	**REP-529**	**Nested-B1**	**Diluição da amostra**	**Multiplex B1 + 529**
17218	E	Ausente	50,4	1,63	4	Negativo	Negativo	1:10	Negativo
17218	D	Ausente	69,7	1,71	4	Negativo	Negativo	1:10	Negativo
17232	D	Ausente	94,2	1,8	4	Negativo	Negativo	1:10	Negativo
17232	E	Ausente	106,8	1,81	4	Negativo	Negativo	1:10	Negativo
17233	E	Ausente	133,1	1,86	4	Negativo	Negativo	1:10	Negativo
17233	D	Ausente	141	1,87	4	Negativo	Negativo	1:10	Negativo
17236	ND	Ausente	125,4	1,7	2	Negativo	Negativo	1:10	Negativo
17236	ND	Ausente	92,9	1,57	2	Negativo	Negativo	1:20	Negativo
17240	ND	Ausente	54,3	1,62	2	Negativo	Negativo	1:10	Negativo
17240	ND	Ausente	59,1	1,69	4	Negativo	Negativo	1:10	Negativo
17263	D	Ausente	7,6	1,56	4	Negativo	Negativo	1:10**	Negativo
17263	E	Ausente	26,1	1,77	4	Negativo	Negativo	1:20	Negativo
17264	D	Ausente	131,8	1,91	4	Negativo	Negativo	1:10	Negativo
17264	E	Ausente	42,7	1,86	4	Negativo	Negativo	1:10	Negativo
17265	E	Ausente	129,4	1,88	4	Negativo	Negativo	1:10	Negativo
17265	D	Ausente	93,5	1,85	4	Negativo	Negativo	1:10	Negativo
17266	E	Ausente	59,1	1,79	4	Negativo	Negativo	1:20	Negativo
17266	D	Ausente	136,6	1,88	4	Negativo	Negativo	1:10	Negativo
17269	E	Ausente	82,8	1,83	4	Negativo	Negativo	1:10	Negativo
17269	D	Ausente	56,7	1,79	4	Negativo	Negativo	1:10	Negativo
17270	D	Ausente	19,3	1,59	4	Negativo	Negativo	1:10	Negativo
17270	E	Ausente	9	1,84	4	Negativo	Negativo	1:10	Negativo

			Espectrofotometria[#]		cPCR			qPCR	
ID#	**Lado**	**Lesão**	**Concentração de DNA (ng/mL)**	**260/280**	**Volume (mL) DNA**	**REP-529**	**Nested-B1**	**Diluição da amostra**	**Multiplex B1 + 529**
17272	D	Ausente	14,9	2,06	4	Negativo	Negativo	1:10	Negativo
17272	E	Ausente	9,5	2,02	4	Negativo	Negativo	1:10	Negativo
17274	E	Ausente	46	1,6	4	Negativo	Negativo	1:10	Negativo
17274	D	Ausente	54,3	1,75	4	**Positivo**	**Positivo**	1:10	**Positivo**
17275	E	Ausente	116,6	1,79	4	Negativo	Negativo	1:10	Negativo
17275	D	Ausente	180,8	1,89	4	Negativo	Negativo	1:10	Negativo
17276	E	Ausente	33,9	1,66	4	Negativo	Negativo	1:10	Negativo
17276	D	Ausente	40,9	1,78	4	Negativo	Negativo	1:10	Negativo
17277	E	**Presente**	52,4	1,67	4	Negativo	Negativo	1:10	Negativo
17277	D	**Presente**	48,4	1,74	4	Negativo	Negativo	1:10	Negativo
17278	E	Ausente	28,3	2,02	4	Negativo	Negativo	1:10	Negativo
17278	D	Ausente	14,3	1,98	4	Negativo	Negativo	1:10	Negativo
17279	D	Ausente	96,8	1,87	4	Negativo	Negativo	1:10	Negativo
17279	E	Ausente	87,6	1,88	4	Negativo	Negativo	1:10	Negativo
17280	E	Ausente	49,5	1,9	4	Negativo	Negativo	1:10	Negativo
17280	D	Ausente	90	1,87	4	Negativo	Negativo	1:10	Negativo
17281	D	Ausente	49,9	1,84	4	Negativo	Negativo	1:10	Negativo
17281	E	Ausente	127,8	1,89	4	Negativo	Negativo	1:10	Negativo
17282	D	**Presente**	97,8	1,88	4	Negativo	Negativo	1:10	Negativo
17282	E	Ausente	73,9	1,87	4	Negativo	Negativo	1:10	Negativo
17329	E	Ausente	46,8	2	2	Negativo	Negativo	1:10	Negativo
17329	D	Ausente	142,5	1,86	4	Negativo	Negativo	1:10	Negativo
17332	E	Ausente	26,5	1,97	2	Negativo	Negativo	1:10	Negativo
17332	D	Ausente	39,6	1,91	2	Negativo	Negativo	1:10	Negativo

			Espectrofotometria[#]		cPCR			qPCR	
ID#	**Lado**	**Lesão**	**Concentração de DNA (ng/mL)**	**260/280**	**Volume (mL) DNA**	**REP-529**	**Nested-B1**	**Diluição da amostra**	**Multiplex B1 + 529**
17336	E	Ausente	40,3	1,87	2	Negativo	Negativo	1:10	Negativo
17336	D	Ausente	25,2	2	2	Negativo	Negativo	1:10	Negativo
17345	E	**Presente**	96	1,83	4	Negativo	Negativo	1:10	Negativo
17345	D	Ausente	100,1	1,85	4	Negativo	Negativo	1:10	Negativo
17346	E	Ausente	139,5	1,69	2	Negativo	Negativo	1:10	Negativo
17346	D	Ausente	136,1	1,75	4	Negativo	Negativo	1:10	Negativo
17354	E	Ausente	48,4	1,83	4	Negativo	Negativo	1:10	Negativo
17354	D	Ausente	84,5	1,83	4	Negativo	Negativo	1:10	Negativo
17355	E	Ausente	297,5	1,6	4*	Negativo	Negativo	1:20	Negativo
17355	D	Ausente	53,2	1,83	4	Negativo	Negativo	1:10	Negativo
17359	D	Ausente	114,6	1,93	4	Negativo	Negativo	1:10	Negativo
17359	E	Ausente	85	1,92	4	Negativo	Negativo	1:10	Negativo
17363	E	**Presente**	104	1,84	4	Negativo	Negativo	1:10	Negativo
17363	D	**Presente**	82,3	1,87	4	Negativo	Negativo	1:10	Negativo
17368	E	Ausente	61,6	1,86	4	Negativo	Negativo	1:10	Negativo
17368	D	Ausente	136,9	1,92	4	Negativo	Negativo	1:10	Negativo
17370	E	Ausente	87,7	1,9	4	Negativo	Negativo	1:10	Negativo
17370	D	Ausente	52,8	1,86	4	Negativo	Negativo	1:10	Negativo
17372	E	Ausente	122,5	1,89	4	Negativo	Negativo	1:10	Negativo
17372	D	Ausente	147,8	1,9	4	Negativo	Negativo	1:10	Negativo
17374	E	Ausente	34,9	1,91	4	Negativo	Negativo	1:10	Negativo
17374	D	Ausente	46,2	1,81	4	Negativo	Negativo	1:10	Negativo
17382	E	Ausente	126,7	1,86	4	Negativo	Negativo	1:10	Negativo
17382	D	Ausente	144,1	1,82	4	Negativo	Negativo	1:10	Negativo

			Espectrofotometria#		cPCR			qPCR	
ID#	**Lado**	**Lesão**	**Concentração de DNA (ng/mL)**	**260/280**	**Volume (mL) DNA**	**REP-529**	**Nested-B1**	**Diluição da amostra**	**Multiplex B1 + 529**
17383	E	Ausente	46,4	1,87	4	Negativo	Negativo	1:10	Negativo
17383	D	Ausente	32,9	1,88	4	Negativo	Negativo	1:10	Negativo
17386	D	Ausente	98,5	1,9	4	Negativo	Negativo	1:10	Negativo
17386	E	**Presente**	145,4	1,85	4	Negativo	Negativo	1:10**	Negativo
17388	E	Ausente	72,6	1,78	4	Negativo	Negativo	1:10	Negativo
17388	D	Ausente	54	1,83	4	Negativo	Negativo	1:10	Negativo
17389	E	Ausente	192,4	1,84	4	Negativo	Negativo	1:10	Negativo
17389	D	Ausente	54,4	1,82	4	Negativo	Negativo	1:10	Negativo
17399	E	Ausente	26,2	1,78	4	Negativo	Negativo	1:10	Negativo
17399	D	Ausente	201,5	1,82	4	Negativo	Negativo	1:10	Negativo
17401	E	Ausente	63,1	1,83	4	Negativo	Negativo	1:10	Negativo
17401	D	Ausente	61,3	1,77	4	Negativo	Negativo	1:10	Negativo
17402	E	Ausente	232,6	1,89	4	Negativo	Negativo	1:10	Negativo
17402	D	Ausente	136,3	1,87	4	Negativo	Negativo	1:10	Negativo
17403	E	Ausente	155,4	1,76	4	Negativo	Negativo	1:10	Negativo
17403	D	Ausente	114,2	1,72	2	Negativo	Negativo	1:10	Negativo
17406	E	Ausente	29,7	1,84	4	Negativo	Negativo	1:10	Negativo
17406	D	Ausente	99,6	1,9	4	Negativo	Negativo	1:10	Negativo
17408	E	Ausente	130,6	1,83	4	Negativo	Negativo	1:10	Negativo
17408	D	Ausente	315,6	1,88	4	Negativo	Negativo	1:10	Negativo
17409	E	Ausente	30,1	1,36	4	Negativo	Negativo	1:10	Negativo
17409	D	Ausente	88,7	1,78	4	Negativo	Negativo	1:10	Negativo
17412	E	Ausente	215,4	1,84	4	Negativo	Negativo	1:10	Negativo
17412	D	Ausente	304,4	1,91	4	Negativo	Negativo	1:10	Negativo

			Espectrofotometria#		cPCR			qPCR	
ID#	Lado	Lesão	Concentração de DNA (ng/mL)	260/280	Volume (mL) DNA	REP-529	Nested-B1	Diluição da amostra	Multiplex B1 + 529
17413	D	Ausente	144,4	1,91	4	Negativo	Negativo	1:10	Negativo
17413	E	Ausente	226,3	1,86	4	Negativo	Negativo	1:10	Negativo
17425	E	Ausente	172,4	1,83	4	Negativo	Negativo	1:10	Negativo
17425	D	Ausente	53,8	1,83	4	Negativo	Negativo	1:10	Negativo
17426	D	Ausente	53,9	1,72	4	Negativo	Negativo	1:10	Negativo
17426	E	Ausente	140,3	1,84	4	Negativo	Negativo	1:10	Negativo
17435	E	Ausente	31,5	1,61	4	Negativo	Negativo	1:10	Negativo
17435	D	Ausente	85,7	1,71	2	Negativo	Negativo	1:10	Negativo
17436	E	Ausente	155,3	1,82	4	Negativo	Negativo	1:10	Negativo
17436	D	Ausente	234	1,73	4*	Negativo	Negativo	1:10	Negativo
17438	E	Ausente	94,5	1,88	4	Negativo	Negativo	1:10	Negativo
17438	D	Ausente	107,1	1,87	4	Negativo	Negativo	1:10	Negativo
17441	E	Ausente	4,8	1,71	2	Negativo	Negativo	SD***	Negativo
17441	D	Ausente	1,2	0,8	2	Negativo	Negativo	SD***	Negativo
17442	E	Ausente	65,1	1,83	4	Negativo	Negativo	1:10	Negativo
17442	D	Ausente	72,8	1,8	4	Negativo	Negativo	1:10	Negativo
17443	E	Ausente	144	1,86	4	Negativo	Negativo	1:10	Negativo
17443	D	Ausente	61	1,82	4	Negativo	Negativo	1:10	Negativo
17444	E	Ausente	348,6	1,88	4	Negativo	Negativo	1:10	Negativo
17444	D	Ausente	147,2	1,85	4	Negativo	Negativo	1:10	Negativo
17447	E	Ausente	110,2	1,81	4	Negativo	Negativo	1:10	Negativo
17447	D	Ausente	24,2	1,61	4	Negativo	Negativo	1:10	Negativo
17448	E	Ausente	107,4	1,73	2	Negativo	Negativo	1:10	Negativo
17448	D	Ausente	145,7	1,56	4*	Negativo	Negativo	1:10	Negativo

			Espectrofotometria[#]		cPCR			qPCR	
ID#	**Lado**	**Lesão**	**Concentração de DNA (ng/mL)**	**260/280**	**Volume (mL) DNA**	**REP-529**	**Nested-B1**	**Diluição da amostra**	**Multiplex B1 + 529**
17454	E	**Presente**	256	1,74	4*	Negativo	Negativo	1:10	Negativo
17454	D	Ausente	197,4	1,65	4*	Negativo	Negativo	1:20	**Positivo**
17456	E	Ausente	101,5	1,88	4	Negativo	Negativo	1:10	Negativo
17456	D	Ausente	86,5	1,67	2	Negativo	Negativo	1:10	Negativo
17461	E	Ausente	174,8	1,7	4*	Negativo	Negativo	1:10	Negativo
17461	D	Ausente	115,6	1,65	2	Negativo	Negativo	1:10	Negativo
17465	E	Ausente	233,4	1,81	2	Negativo	Negativo	1:10	Negativo
17465	D	Ausente	254,1	1,84	2	Negativo	Negativo	1:10	Negativo
17472	E	Ausente	263,6	1,92	4	Negativo	Negativo	1:10	Negativo
17472	D	Ausente	74,9	1,92	4	Negativo	Negativo	1:10	Negativo
17475	E	Ausente	236,4	1,83	2	Negativo	Negativo	1:10	Negativo
17475	D	Ausente	239,2	1,67	2	Negativo	Negativo	1:10	Negativo
17476	E	Ausente	183,2	1,79	2	Negativo	Negativo	1:10	Negativo
17476	D	Ausente	231,6	1,65	4*	Negativo	Negativo	1:20	Negativo
17478	E	Ausente	310,6	1,79	2	Negativo	Negativo	1:10	Negativo
17478	D	Ausente	277,7	1,84	2	Negativo	Negativo	1:10	Negativo
17480	E	Ausente	242,1	1,7	4*	Negativo	Negativo	1:20	Negativo
17480	D	Ausente	252,8	1,79	2	Negativo	Negativo	1:10	Negativo
17485	D	Ausente	188,8	1,87	1	Negativo	Negativo	1:20	Negativo
17486	E	Ausente	200,8	1,45	4	Negativo	Negativo	1:40	Negativo
17486	D	**Presente**	111,9	1,67	4*	Negativo	Negativo	1:10	Negativo
17487	E	Ausente	182,1	1,49	4*	Negativo	Negativo	1:20	**Positivo**
17487	D	Ausente	239,9	1,79	2	Negativo	Negativo	1:10	Negativo
17488	E	Ausente	495,7	1,85	2	Negativo	Negativo	1:10	Negativo

			Espectrofotometria#		cPCR			qPCR	
ID#	Lado	Lesão	Concentração de DNA (ng/mL)	260/280	Volume (mL) DNA	REP-529	Nested-B1	Diluição da amostra	Multiplex B1 + 529
17488	D	Ausente	218,5	1,65	4*	Negativo	Negativo	1:20	Negativo
17489	E	Ausente	371,7	1,77	4	Negativo	Negativo	1:10	Negativo
17489	D	Ausente	158,1	1,58	4*	Negativo	Negativo	1:20	Negativo
17491	E	Ausente	150	1,58	1	Negativo	Negativo	1:20	Negativo
17491	D	Ausente	168,9	1,71	4*	Negativo	Negativo	1:10	Negativo
17494	E	Ausente	85,3	1,84	4	Negativo	Negativo	1:10	Negativo
17494	D	Ausente	276,7	1,68	4*	Negativo	Negativo	1:10	Negativo
17497	E	Ausente	213,9	1,59	4*	Negativo	Negativo	1:20	Negativo
17497	D	Ausente	286,4	1,51	4*	Negativo	Negativo	1:40	Negativo
17502	E	Ausente	320,7	1,43	3*	Negativo	Negativo	1:40	Negativo
17502	D	Ausente	276,3	1,48	4*	Negativo	Negativo	1:40	Negativo
17504	E	Ausente	98	1,52	4*	Negativo	Negativo	1:10	Negativo
17504	D	Ausente	50,8	1,57	2	Negativo	Negativo	1:10	Negativo
17505	E	Ausente	12	1,29	2	Negativo	Negativo	1:10	Negativo
17505	D	Ausente	162,5	1,72	4*	Negativo	Negativo	1:10	Negativo
17509	E	Ausente	190,5	1,82	2	Negativo	Negativo	1:10	Negativo
17509	D	Ausente	242,6	1,84	2	Negativo	Negativo	1:10	Negativo
17519	E	Ausente	148,5	1,47	4*	Negativo	Negativo	1:40	Negativo
17519	D	Ausente	70,3	1,57	1	Negativo	Negativo	1:10	Negativo
17522	E	Ausente	31,1	1,66	4	Negativo	Negativo	1:10	Negativo
17522	D	Ausente	24,7	1,71	4	Negativo	Negativo	1:20	Negativo
17523	E	Ausente	62,1	1,6	2	Negativo	Negativo	1:10	Negativo
17523	D	Ausente	36,5	1,96	4	Negativo	Negativo	1:10	Negativo
17528	E	Ausente	14,1	1,5	4	Negativo	Negativo	1:10**	Negativo

			Espectrofotometria[#]		cPCR			qPCR	
ID#	**Lado**	**Lesão**	**Concentração de DNA (ng/mL)**	**260/280**	**Volume (mL) DNA**	**REP-529**	**Nested-B1**	**Diluição da amostra**	**Multiplex B1 + 529**
17528	D	Ausente	25,2	2,01	4	Negativo	Negativo	1:10	Negativo
17531	E	Ausente	110,5	1,65	2	Negativo	Negativo	1:10	Negativo
17531	D	Ausente	83,7	1,64	4*	Negativo	Negativo	1:20	Negativo
17541	E	Ausente	39,5	1,45	2	Negativo	Negativo	1:10	Negativo
17541	D	Ausente	60,4	1,47	4*	Negativo	Negativo	1:10	Negativo
17546	E	Ausente	39,2	1,45	2	Negativo	Negativo	1:10	Negativo
17546	D	Ausente	47,2	1,49	4	Negativo	Negativo	1:10	Negativo
17547	E	Ausente	58	1,64	2	Negativo	Negativo	1:10	Negativo
17547	D	Ausente	6,9	2,21	4	Negativo	Negativo	1:10	Negativo
17548	E	Ausente	138,2	1,55	4*	Negativo	Negativo	1:10	Negativo
17548	D	Ausente	45,4	1,73	4	Negativo	Negativo	1:10	Negativo
17549	E	Ausente	45,1	1,8	4	Negativo	Negativo	1:10	Negativo
17549	D	Ausente	35,4	2,04	4	Negativo	Negativo	1:10	Negativo
17550	E	Ausente	14,1	2,15	4	Negativo	Negativo	1:10	Negativo
17550	D	Ausente	24,9	1,7	4	Negativo	Negativo	1:10	Negativo
17554	E	Ausente	34	1,55	4	Negativo	Negativo	1:10	Negativo
17554	D	Ausente	256,9	1,81	4*	Negativo	Negativo	1:10	Negativo
17559	E	Ausente	75,5	1,93	4	Negativo	Negativo	1:10	Negativo
17559	D	Ausente	53,4	1,9	4	Negativo	Negativo	1:10	Negativo
17573	E	Ausente	13,7	2	4	Negativo	Negativo	1:10	Negativo
17573	D	Ausente	861,9	1,92	4	Negativo	Negativo	1:10	Negativo
17636	E	Ausente	56,5	1,99	4	Negativo	Negativo	1:10	Negativo
17636	D	Ausente	40,5	1,96	4	Negativo	Negativo	1:10	Negativo
17642	E	Ausente	189,2	1,84	4	Negativo	Negativo	1:10	Negativo

			Espectrofotometria[#]		cPCR			qPCR	
ID#	**Lado**	**Lesão**	**Concentração de DNA (ng/mL)**	**260/280**	**Volume (mL) DNA**	**REP-529**	**Nested-B1**	**Diluição da amostra**	**Multiplex B1 + 529**
17642	D	Ausente	414,7	1,61	4*	Negativo	Negativo	1:20	Negativo
17648	E	Ausente	209,1	1,75	4*	Negativo	Negativo	1:10	Negativo
17648	D	Ausente	189,1	1,87	3	Negativo	Negativo	1:10	Negativo
17654	E	Ausente	144,4	1,73	2	Negativo	Negativo	1:10	Negativo
17654	D	Ausente	271,1	1,88	4	Negativo	Negativo	1:10	**Positivo**
17663	E	Ausente	17,2	1,97	4	Negativo	Negativo	1:10	Negativo
17663	D	Ausente	103,6	1,73	4*	Negativo	Negativo	1:10	Negativo
17669	E	Ausente	202,9	1,86	3	Negativo	Negativo	1:10	Negativo
17669	D	Ausente	52,8	1,75	4	Negativo	Negativo	1:10	Negativo
17672	E	Ausente	110,8	1,77	4	Negativo	Negativo	1:10	Negativo
17672	D	Ausente	86,6	1,74	4*	Negativo	Negativo	1:10	Negativo
17696	E	Ausente	74,8	1,56	2	Negativo	Negativo	1:10	Negativo
17696	D	Ausente	82,3	1,71	4	Negativo	Negativo	1:10	Negativo
17699	E	Ausente	52,2	1,72	4	Negativo	Negativo	1:10	Negativo
17699	D	Ausente	33	1,92	2	Negativo	Negativo	1:10	Negativo
17700	E	Ausente	261,8	1,14	2	Negativo	Negativo	1:10	Negativo
17700	D	Ausente	114,5	1,84	4	Negativo	Negativo	1:10	Negativo
17703	E	Ausente	124,4	1,46	3*	Negativo	Negativo	1:20	Negativo
17703	D	Ausente	115,2	1,66	1	Negativo	Negativo	1:10	Negativo
17704	E	Ausente	91,5	1,84	4	Negativo	Negativo	1:10	Negativo
17704	D	Ausente	105,3	1,81	4	Negativo	Negativo	1:10	Negativo
17710	E	Ausente	203,6	1,69	4*	Negativo	Negativo	1:10	Negativo
17710	D	Ausente	116,1	1,65	1	Negativo	Negativo	1:10	Negativo
17716	D	Ausente	116,1	1,65	4	Negativo	Negativo	1:10	Negativo

			Espectrofotometria#		cPCR			qPCR	
ID#	Lado	Lesão	Concentração de DNA (ng/mL)	260/280	Volume (mL) DNA	REP-529	Nested-B1	Diluição da amostra	Multiplex B1 + 529
17716	E	Ausente	219,6	1,86	3	Negativo	Negativo	1:10	Negativo
17719	D	Ausente	327,7	1,81	4*	Negativo	Negativo	1:10	Negativo
17719	E	Ausente	252,8	1,91	4	Negativo	Negativo	1:10	Negativo
17725	E	Ausente	201,6	1,79	1	Negativo	Negativo	1:10	Negativo
17725	D	Ausente	47,4	1,53	1	Negativo	Negativo	1:10	Negativo
17737	E	Ausente	53,2	1,86	2	Negativo	Negativo	1:10	Negativo
17741	E	Ausente	129,2	1,42	3*	Negativo	Negativo	1:20	Negativo
17741	D	Ausente	4,9	2,74	4	Negativo	Negativo	1:10	Negativo
17743	E	Ausente	40,5	1,46	2	Negativo	Negativo	1:10	Negativo
17743	D	Ausente	30,6	1,56	2	Negativo	Negativo	1:40	Negativo
17747	E	Ausente	88,6	1,14	2	Negativo	Negativo	SD***	Negativo
17748	E	Ausente	20,9	2,01	2	Negativo	Negativo	1:10	Negativo
17748	D	Ausente	31	1,82	2	Negativo	Negativo	1:10	Negativo
17750	E	Ausente	520,3	1,85	4*	Negativo	Negativo	1:10	Negativo
17750	D	Ausente	514,5	1,73	4*	Negativo	Negativo	1:10	Negativo
17752	E	Ausente	222	1,53	3*	Negativo	Negativo	1:20	Negativo
17752	D	Ausente	203	1,64	4*	Negativo	Negativo	1:20	Negativo
17770	E	Ausente	22,6	1,67	4	Negativo	Negativo	1:10	Negativo
17770	D	Ausente	15	1,81	4	Negativo	Negativo	1:10	Negativo
17775	E	Ausente	34,9	1,94	2	Negativo	Negativo	1:10	Negativo
17776	E	Ausente	23,2	1,35	1	Negativo	Negativo	1:10	Negativo
17776	D	Ausente	74,1	1,46	4*	Negativo	Negativo	1:10	Negativo
17777	E	Ausente	139,1	1,87	4	Negativo	Negativo	1:10	Negativo
17777	D	Ausente	34	1,98	2	Negativo	Negativo	1:10	Negativo

			Espectrofotometria#		cPCR			qPCR	
ID#	Lado	Lesão	Concentração de DNA (ng/mL)	260/280	Volume (mL) DNA	REP-529	Nested-B1	Diluição da amostra	Multiplex B1 + 529
17779	E	Ausente	32,1	1,84	2	Negativo	Negativo	1:10	Negativo
17779	D	Ausente	449,2	1,77	4*	Negativo	Negativo	1:10	Negativo
17782	E	Ausente	94,2	1,57	4*	Negativo	Negativo	1:10	Negativo
17782	D	Ausente	69,7	1,91	4	Negativo	Negativo	1:10	Negativo
17785	E	Ausente	242,8	1,6	2*	Negativo	Negativo	1:20	Negativo
17785	D	Ausente	411,4	1,69	3*	Negativo	Negativo	1:20	Negativo
17799	E	Ausente	10,5	1,94	2	Negativo	Negativo	SD***	Negativo
17803	E	Ausente	56	1,98	2	Negativo	Negativo	1:10	Negativo
17809	E	Ausente	33,8	1,6	1	Negativo	Negativo	1:10	Negativo
17809	D	Ausente	40	1,39	1	Negativo	Negativo	1:20	Negativo
17821	E	Ausente	226	1,71	4*	Negativo	Negativo	1:20	Negativo
17821	D	Ausente	151,5	1,59	4*	Negativo	Negativo	1:20	Negativo
17823	E	Ausente	237,8	1,78	1	Negativo	Negativo	1:10	Negativo
17823	D	Ausente	256,2	1,75	2*	Negativo	Negativo	1:40	Negativo
17825	E	Ausente	61,4	1,73	2	Negativo	Negativo	1:10	Negativo
17825	D	Ausente	39,8	1,86	2	Negativo	Negativo	1:10	Negativo
17826	E	Ausente	113,4	1,86	4	Negativo	Negativo	1:10	Negativo
17826	D	Ausente	149,1	1,84	4	Negativo	Negativo	1:10	Negativo
17882	E	Ausente	36,4	2,01	2	Negativo	Negativo	1:10	Negativo
17882	D	Ausente	188,2	1,91	4	Negativo	Negativo	1:10	Negativo
17885	E	Ausente	200,3	1,45	2*	Negativo	Negativo	1:40	Negativo
17885	D	Ausente	278,3	1,47	2*	Negativo	Negativo	1:40	Negativo
17892	E	Ausente	104,4	1,45	4*	Negativo	Negativo	1:20	Negativo
17892	D	Ausente	49,5	1,92	2	Negativo	Negativo	1:10	Negativo

			Espectrofotometria#		cPCR			qPCR	
ID#	**Lado**	**Lesão**	**Concentração de DNA (ng/mL)**	**260/280**	**Volume (mL) DNA**	**REP-529**	**Nested-B1**	**Diluição da amostra**	**Multiplex B1 + 529**
17894	D	Ausente	245,6	1,84	1	Negativo	Negativo	1:10	**Positivo**
17894	E	Ausente	92,2	1,73	1	Negativo	Negativo	1:10	Negativo
17930	E	**Presente**	441,6	1,85	4	Negativo	Negativo	1:10	Negativo
17930	D	**Presente**	385,4	1,8	4	Negativo	Negativo	1:20	Negativo
17935	E	Ausente	225,1	1,77	1	Negativo	Negativo	1:10	Negativo
17935	D	Ausente	148,6	1,73	1	Negativo	Negativo	1:10	Negativo
17933	E	Ausente	25	2,09	2	Negativo	Negativo	1:10	Negativo
17933	D	Ausente	144,9	1,83	3	Negativo	Negativo	1:10	Negativo
17945	E	Ausente	17	2,5	2	Negativo	Negativo	SD***	Negativo
17950	E	Ausente	36,4	1,45	1	Negativo	Negativo	1:10	Negativo
17950	D	Ausente	41	1,4	4*	Negativo	Negativo	1:10**	Negativo
17951	E	Ausente	127,4	1,47	2*	Negativo	Negativo	1:10	Negativo
17951	D	Ausente	69	1,46	4*	Negativo	Negativo	1:10	Negativo
17952	E	Ausente	42,6	1,39	4*	Negativo	Negativo	1:10	Negativo
17952	D	Ausente	94,3	1,44	4*	Negativo	Negativo	1:20	Negativo
17959	E	Ausente	316,5	1,78	4*	Negativo	Negativo	1:10	Negativo
17959	D	Ausente	263,9	1,78	4*	Negativo	Negativo	1:10	Negativo
17960	E	Ausente	114,1	1,69	1	Negativo	Negativo	1:10	Negativo
17960	D	Ausente	141,8	1,73	1	Negativo	Negativo	1:10	Negativo
17961	E	Ausente	18,2	1,8	4	Negativo	Negativo	1:10	Negativo
17961	D	Ausente	118,9	1,68	1	Negativo	Negativo	1:10	Negativo
17962	E	Ausente	56,9	1,43	4*	Negativo	Negativo	1:20	Negativo
17962	D	Ausente	94,1	1,41	4*	Negativo	Negativo	1:20	Negativo
17963	E	Ausente	33,2	1,54	1	Negativo	Negativo	1:10	Negativo

			Espectrofotometria[#]		cPCR			qPCR	
ID#	**Lado**	**Lesão**	**Concentração de DNA (ng/mL)**	**260/280**	**Volume (mL) DNA**	**REP-529**	**Nested-B1**	**Diluição da amostra**	**Multiplex B1 + 529**
17963	D	Ausente	60,6	1,49	3*	Negativo	Negativo	1:10	Negativo
17964	E	Ausente	31,5	1,47	2	Negativo	Negativo	1:10	Negativo
17964	D	Ausente	30,1	1,46	2	Negativo	Negativo	1:10	Negativo

*amostra diluída 1:10 na cPCR (PCR convencional)
**2uL de amostra/reação de 10 uL na qPCR (PCR em tempo real)
Sem ** significa 1uL de amostra/reação de 10 uL na qPCR
***Amostra usada sem diluir na qPCR
[#]NanoDrop™ 2000c, Thermo Scientific

Tabela 8. Resultados obtidos a partir de espectrofotometria, da cPCR e da qPCR das amostras de globos oculares dos doadores do BOSJRP. Para a análise diagnóstica da presença de *Toxoplasma gondii*, utilizando os marcadores B1 e REP-529, foi utilizado o maior volume ou menor diluição da amostra na qual podia ser observada a amplificação do gene endógeno GAPDH.

			Espectrofotometria#		cPCR			qPCR	
ID#	**Lado**	**Lesão**	**Concentração**	**260/280**	**Volume (µL)**	**REP-529**	**Nested-B1**	**Diluição da amostra**	**Multiplex**
1	E	Ausente	62,5	1,81	4	Negativo	Negativo	1:10	Negativo
2	D	Ausente	118,6	1,87	4	Negativo	Negativo	1:10	Negativo
3	E	Ausente	40,5	1,88	4	Negativo	Negativo	1:10	Negativo
4	D	Ausente	84,7	1,85	4	Negativo	Negativo	1:10	Negativo
5	E	Ausente	109,2	1,87	4	Negativo	Negativo	1:10	Negativo
6	D	Ausente	45	1,83	4	Negativo	Negativo	1:10	Negativo
7	E	Ausente	86,6	1,8	4	Negativo	Negativo	1:10	Negativo
8	D	Ausente	57,6	1,83	4	Negativo	Negativo	1:10	Negativo
9	E	Ausente	57,4	1,9	4	Negativo	Negativo	1:10	Negativo
10	D	Ausente	54	1,83	4	Negativo	Negativo	1:10	Negativo
11	E	Ausente	92,1	1,86	4	Negativo	Negativo	1:10	Negativo
12	D	Ausente	45,1	1,88	4	Negativo	Negativo	1:10	Negativo
13	E	Ausente	137,7	1,89	4	Negativo	Negativo	1:10	Negativo
14	D	Ausente	200,8	1,91	4	Negativo	Negativo	1:10	Negativo
15	E	Ausente	75,4	1,81	4	Negativo	Negativo	1:10	Negativo
16	D	Ausente	146,8	1,85	4	Negativo	Negativo	1:10	Negativo
17	E	Ausente	79,2	1,8	4	Negativo	Negativo	1:10	Negativo
18	D	Ausente	57,3	1,7	4	Negativo	Negativo	1:10	Negativo
19	E	Ausente	32,6	1,96	4	Negativo	Negativo	1:10	Negativo
20	D	Ausente	53,1	1,78	4	Negativo	Negativo	1:10	Negativo
21	E	Ausente	ø	ø	4	Negativo	Negativo	ø	ø
22	D	Ausente	ø	ø	4	Negativo	Negativo	ø	ø

23	E	Ausente	ø	ø	4	Negativo	Negativo	ø	ø
24	D	Ausente	ø	ø	4	Negativo	Negativo	ø	ø
25	E	Ausente	90	1,9	4	Negativo	Negativo	1:10	Negativo
26	D	Ausente	42,2	2	4	Negativo	Negativo	1:10	**Positivo**
27	E	Ausente	106,9	1,9	4	Negativo	Negativo	1:10	Negativo
28	D	Ausente	53,5	1,89	4	Negativo	Negativo	1:10	Negativo
29	E	Ausente	ø	ø	4	Negativo	Negativo	ø	ø
30	D	Ausente	ø	ø	4	Negativo	Negativo	ø	ø
31	E	Ausente	ø	ø	4	Negativo	Negativo	ø	ø
32	D	Ausente	ø	ø	4	Negativo	Negativo	ø	ø
33	E	Ausente	ø	ø	4	Negativo	Negativo	ø	ø
34	D	Ausente	ø	ø	4	Negativo	Negativo	ø	ø
35	E	Ausente	ø	ø	4	Negativo	Negativo	ø	ø
36	D	Ausente	ø	ø	4	Negativo	Negativo	ø	ø
37	E	Ausente	75,8	1,83	4	Negativo	Negativo	1:10	Negativo
38	D	Ausente	73,6	1,81	4	Negativo	Negativo	1:11	Negativo
39	E	Ausente	123,4	1,87	4	Negativo	Negativo	1:12	Negativo
40	D	Ausente	ø	ø	4	Negativo	Negativo	ø	ø
41	E	Ausente	24,3	1,78	4	Negativo	Negativo	1:10	Negativo
42	D	Ausente	28,6	1,68	4	Negativo	Negativo	1:10	Negativo
43	E	Ausente	ø	ø	4	Negativo	Negativo	ø	ø
44	D	Ausente	ø	ø	4	Negativo	Negativo	ø	ø
45	E	Ausente	ø	ø	4	Negativo	Negativo	ø	ø
46	D	Ausente	ø	ø	4	Negativo	Negativo	ø	ø
47	E	Ausente	ø	ø	4	Negativo	Negativo	ø	ø

48	D	Ausente	ø	ø	4	Negativo	Negativo	ø	ø
49	E	Ausente	ø	ø	4	Negativo	Negativo	ø	ø
50	D	Ausente	ø	ø	4	Negativo	Negativo	ø	ø
51	E	Ausente	21,9	1,92	4	Negativo	Negativo	1:10	Negativo
52	D	Ausente	24,7	1,91	4	Negativo	Negativo	1:10	Negativo
53	E	Ausente	ø	ø	4	Negativo	Negativo	ø	ø
54	D	Ausente	ø	ø	4	Negativo	Negativo	ø	ø
55	E	Ausente	273,8	1,93	4	Negativo	Negativo	1:10	Negativo
56	D	Ausente	55,3	1,86	4	Negativo	Negativo	1:10	Negativo
57	E	Ausente	54,4	1,88	4	Negativo	Negativo	1:10	Negativo
58	D	Ausente	17,6	1,84	4	Negativo	Negativo	1:10	Negativo
59	E	Ausente	49,9	1,91	4	Negativo	Negativo	1:10	Negativo
60	D	Ausente	61,2	1,96	4	Negativo	Negativo	1:10	Negativo
61	E	Ausente	31,9	1,91	4	Negativo	Negativo	1:10	Negativo
62	D	Ausente	19,5	1,97	4	Negativo	Negativo	1:10	**Positivo**
63	E	Ausente	39,6	2	4	Negativo	Negativo	1:10	Negativo
64	D	Ausente	146,6	1,91	4	Negativo	Negativo	1:10	Negativo
65	E	Ausente	22,6	1,88	4	Negativo	Negativo	1:10	Negativo
66	D	Ausente	16,6	1,59	4	Negativo	Negativo	1:10	**Positivo**
67	E	Ausente	173,1	1,91	4	Negativo	Negativo	1:10	Negativo
68	D	Ausente	149,7	1,78	1	Negativo	Negativo	1:10	Negativo
69	E	Ausente	147,5	1,62	4*	Negativo	Negativo	1:20	Negativo
70	D	Ausente	174,5	1,72	4*	Negativo	Negativo	1:10	Negativo
71	E	Ausente	45,7	1,57	2	Negativo	Negativo	1:10	Negativo
72	D	Ausente	119,7	1,46	3*	Negativo	Negativo	1:20	Negativo
73	E	Ausente	111,7	1,67	1	Negativo	Negativo	1:10	Negativo

74	D	Ausente	97,2	1,54	4*	Negativo	Negativo	1:10	Negativo
75	E	Ausente	134,6	1,47	4*	Negativo	Negativo	1:20	Negativo
76	D	Ausente	88,1	1,49	4*	Negativo	Negativo	1:20	Negativo
77	E	Ausente	173,1	1,92	4	Negativo	Negativo	1:10	Negativo
78	D	Ausente	54,6	1,62	1	Negativo	Negativo	1:10	Negativo
79	E	Ausente	48,9	1,54	1	Negativo	Negativo	1:10	Negativo
80	D	Ausente	73,2	1,82	3	Negativo	Negativo	1:10	Negativo
81	E	Ausente	144,8	1,46	3*	Negativo	Negativo	1:20	Negativo
82	D	Ausente	156,9	1,46	3*	Negativo	Negativo	1:20	Negativo
83	E	Ausente	77,6	1,53	4*	Negativo	Negativo	1:10	Negativo
84	D	Ausente	53,9	1,57	1	Negativo	Negativo	1:10	Negativo
85	E	Ausente	88,2	1,53	4*	Negativo	Negativo	1:10	Negativo
86	D	Ausente	109,6	1,44	4*	Negativo	Negativo	1:20	Negativo
87	E	Ausente	141,8	1,65	4*	Negativo	Negativo	1:20	Negativo
88	D	Ausente	168,4	1,75	4*	Negativo	Negativo	1:20	Negativo
89	E	Ausente	46,7	1,9	4	Negativo	Negativo	1:10	Negativo
90	D	Ausente	577,8	1,88	4	Negativo	Negativo	1:10	Negativo
91	E	Ausente	329,8	1,87	2	Negativo	Negativo	1:10	Negativo
92	D	Ausente	233,8	1,91	4	Negativo	Negativo	1:10	Negativo
93	E	Ausente	99,3	1,66	1	Negativo	Negativo	1:10	Negativo
94	D	Ausente	108,9	1,46	4*	Negativo	Negativo	1:20	Negativo
95	E	Ausente	272,7	1,8	1	Negativo	Negativo	1:10	Negativo
96	D	Ausente	103,1	1,52	4*	Negativo	Negativo	1:10	Negativo
97	E	Ausente	105,7	1,41	4*	Negativo	Negativo	1:20	Negativo
98	D	Ausente	98,5	1,45	4*	Negativo	Negativo	1:10	Negativo
99	E	Ausente	378,4	1,9	4	Negativo	Negativo	1:10	Negativo

100	D	Ausente	58,7	1,84	4	Negativo	Negativo	1:10	Negativo
101	E	Ausente	61,5	1,82	4	Negativo	Negativo	1:10	Negativo
102	D	Ausente	145,7	1,54	4*	Negativo	Negativo	1:20	Negativo
103	E	Ausente	133,5	1,87	4	Negativo	Negativo	1:10	Negativo
104	D	Ausente	257	1,82	1	Negativo	Negativo	1:10	Negativo
105	E	Ausente	115,9	1,52	1	Negativo	Negativo	1:20	Negativo
106	D	Ausente	208,3	1,84	3	Negativo	Negativo	1:10	Negativo

#NanoDrop™ 2000c, Thermo Scientific
*amostra diluída 1:10 na qPCR (PCR em tempo real)
cPCR: PCR convencional
ø amostra sem DNA disponível para realização das análises indicadas

6.5.5. PCR-RFLP

A amostra positiva na cPCR (17274D) apresentou amplificação em sete dos 12 marcadores da PCR-RFLP e foi denominada PS-TgOTBrSP1. Apesar da análise genotípica não ter sido concluída por esgotamento do DNA desta amostra, pode-se afirmar que o genótipo de *T. gondii* encontrado é não-arquétipo, como se observa na Tabela 9, pois apresenta uma combinação dos alelos I, III e do alelo “unique” u-1 nos marcadores em que se obteve sucesso na amplificação.

6.5.6. Análise de Microssatélites

A amostra PS-TgOTBrSP1 apresenta um genótipo não-arquétipo, com uma combinação de alelos I/III, II/III, III e um alelo não-arquétipo no marcador B17 (344). A análise utilizando o método *neighbor-joining* de distância (Figura 7), mostra que esta amostra apresenta um genótipo divergente dos tipos clonais clássicos I, II e III e uma maior proximidade com o genótipo América do Sul 1, que corresponde, em geral, ao genótipo RFLP #11, denominado Tipo BrII, bastante prevalente no Brasil. Nos marcadores de tipagem, a amostra PS-TgOTBrSP1 difere das amostras do tipo América do Sul 1 em um marcador, o B17.

Tabela 9. Caracterização genotípica de *Toxoplasma gondii* de amostra de globo ocular de doador humano do Banco de Olhos de Ribeirão Preto, estado de São Paulo, por meio de PCR-RFLP.

Designação da amostra	Marcadores PCR-RFLP												Genótipo RFLP
	SAG1	5´3´ SAG2	alt. SAG2	SAG3	BTUB	GRA6	c22-8	c29-2	L358	PK1	APICO	CS3	
PS-TgOTBrSP1	I	nd	nd	III	nd	III	u-1	nd	I	I	I	nd	Incompleto (não-arquétipo*)

*Genótipos arquétipos se referem aos tipos clonais clássicos I, II e III
nd: não determinado

Tabela 10. Genotipagem de *Toxoplasma gondii* em amostra de globo ocular obtida de doador humano do Banco de Olhos de Ribeirão Preto, estado de São Paulo, por análise de microssatélites (MS). Três amostras arquétipas de referência estão incluídas (GTI, ME49 e NED), assim como amostras representativas dos genótipos MS mais prevalentes no Brasil ou próximos da amostra obtida no presente estudo.

ID da amostra	Designação da amostra	Genótipo MS[&]	Marcadores microssatélites*														
			TUB2	**W35**	**TgM-A**	**B18**	**B17**	**M33**	**IV.1**	**XI.1**	*M48*	*M102*	*N60*	*N82*	*AA*	*N61*	*N83*
17274D	PS-TgOTBrSP1	Não-arquétipo[#]	289	242	205	160	344	165	278	358	243	164	136	113	322	87	314
Capivara 23	TgCpBr23	América do Sul 1	289	242	205	160	342	165	278	358	243	164	145	111	316	87	308
Galinha 5	TgCkBr5	Não-arquétipo	289	242	205	162	344	165	278	358	227	164	145	111	263	89	308
Capivara 25	TgCpBr25	Não-arquétipo	289	242	205	162	344	165	278	356	227	190	142	111	295	91	331
Galinha 165	TgCkBr165	Caribe 1	291	242	205	162	342	165	278	356	213	164	142	109	279	87	312
Cat 75	TgCatBr75	África 1	291	248	205	160	342	165	274	354	235	166	147	111	271	87	306
IMT 1	TgHumanIMTBr1**	Não-arquétipo	289	246	203	160	342	167	274	358	215	172	142	107	271	91	308
Referência	GT1	Tipo I	291	248	209	160	342	169	274	358	209	166	145	119	267	87	306
Referência	ME49	Tipo II	289	242	207	158	336	169	274	356	215	174	142	111	265	91	310
Referência	NED	Tipo III	289	242	205	160	336	165	278	356	209	190	147	111	267	91	312

[*]A fonte em negrito indica os marcadores de tipagem e a fonte em itálico indica os marcadores de subtipagem
[§]As amostras de referência são isolados de *Toxoplasma gondii* de caprino (USA), ovino (USA) e humano (França), respectivamente
PS: amostra primária
[#]Os genótipos arquétipos se referem aos tipos clonais clássicos I, II e III
[&]Dados de microssatélites de isolados brasileiros fornecidos por Hilda FJ Pena (comunicação pessoal)
**O isolado TgHumanIMTBr1 (PENA et al., 2021) foi incluído por ser o único isolado brasileiro de *T. gondii* proveniente de amostra humana genotipado por meio de MS

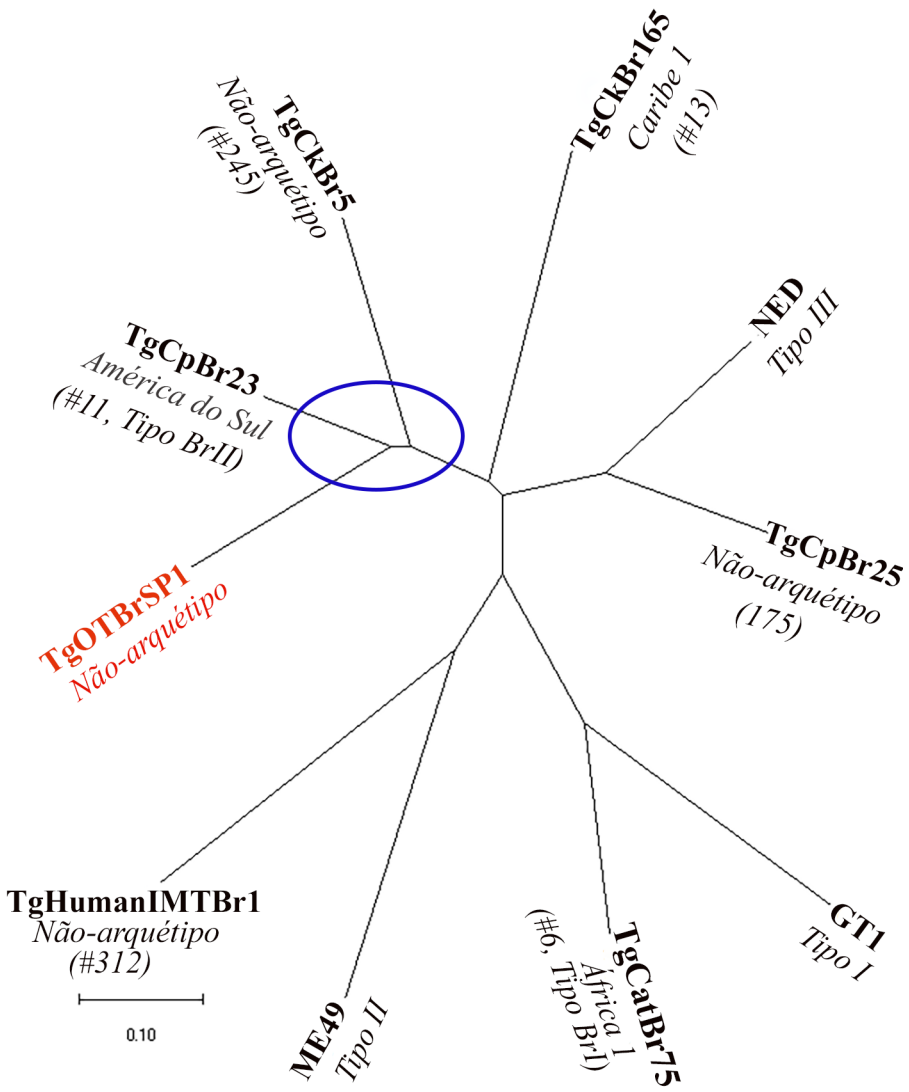

Figura 7. Reconstrução filogenética de amostras de *Toxoplasma gondii* baseada em 15 marcadores microssatélites (MS) e inferida pelo método de distância *neighbor-joining*. Árvore não-enraizada gerada com o auxílio do programa MEGA 7. A amostra TgOTBrSP1 (vermelho) foi obtida no presente estudo. Em negrito, está a identificação de isolados brasileiros representativos dos genótipos mais prevalentes no Brasil, e de amostras clonais clássicas de referência (GTI, ME49 e NED). Em itálico, encontram-se os respectivos genótipos segundo a análise por MS e por PCR-RFLP entre parêntesis. O círculo azul destaca as amostras mais próximas da amostra TgOTBrSP1.

6.6. ANÁLISE ESTATÍSTICA

Para avaliar se os dados dos doadores possuíam uma associação significativa ($p \leq 0,5$) com a soropositividade para *T. gondii*, foram realizados os testes z de duas proporções e o t student por meio do software R (versão 4.1.0).

O teste z de duas proporções foi utilizado para avaliar a relação entre a presença de anticorpos IgM e IgG anti-*T. gondii* e o sexo dos doadores. O grau de liberdade utilizado nessas análises foi igual a 1. E o nível de significância foi igual a 0,62 e 0,73 para a associação entre presença de anticorpos IgM ou IgG positivos, respectivamente, e o sexo dos doadores. Portanto, não há diferença estatística significante entre a soropositividade e o sexo dos doadores.

O teste t student foi empregado para analisar a relação entre a soropositividade e a média das idades dos doadores. Os doadores com IgM e IgG negativos para *T. gondii* tinham, em média, 57,73 e 52,87 anos, respectivamente. Já o grupo de doadores com IgM e IgG positivos para *T. gondii* tinham, em média, 68 e 59,88 anos, respectivamente. Os graus de liberdade utilizados nas análises da relação entre a presença de IgM ou IgG e a média das idades dos doadores foi 4,6804 e 19,759, respectivamente.

O nível de significância entre a presença de anticorpos IgM anti-*T. gondii* e a média das idades dos doadores foi igual a 0,084. Portanto, não há diferença estatística significativa entre esses dois dados analisados. Em contraposição a esse resultado está a avaliação entre a presença de anticorpos IgG anti-*T. gondii* e a média das idades dos doadores que apresentou diferença estatística significativa com p=0,048. Com isso, é possível afirmar que a média da idade dos indivíduos com anticorpos IgG anti-*T. gondii* é significativamente maior do que a média da idade dos indivíduos soronegativos (IgG).

7. DISCUSSÃO

No presente estudo, foram diagnosticadas nove amostras de globos oculares positivas para *T. gondii* nas reações de multiplex da qPCR e, em 4 delas, a sorologia anti-*T. gondii* se mostrou negativa tanto para anticorpos da classe IgM quanto para anticorpos IgG. A única amostra que amplificou concomitantemente na cPCR e na qPCR, designada como PS-TgOTBrSP1, faz parte desse grupo de amostras sorologicamente negativas para o protozoário de interesse do estudo. Apesar desses resultados parecerem contraditórios, há na literatura relatos de pacientes com lesão ocular característica de TO e até PCR positiva, mas com sorologia negativa (BIDGOLI; KOCH; CASPERS, 2011; SMITH et al., 2021). Com isso, mostra-se necessária e

indispensável a utilização de uma combinação de métodos diagnósticos para a confirmação da TO.

Todas as nove amostras diagnosticadas como positivas na qPCR foram classificadas como globos oculares sem lesão sugestiva para TO. Apesar da ausência de pontos ativos ou cicatrizes indicativas de processo infeccioso, é possível que esses doadores estivessem em uma fase inicial da doença ou, ainda, que tivessem um sistema imunológico menos propenso a desenvolver respostas inflamatórias severas, como já foi relatado anteriormente na literatura (HOLLAND et al., 1999).

Em contrapartida, os 11 globos oculares com lesão sugestiva para TO apresentaram resultados negativos em todas as técnicas de detecção do DNA do parasita-alvo. Fatores como a baixa carga parasitária; a ausência de parasitas nas lesões devido a intensos processos inflamatórios do hospedeiro e/ou tratamento anteriores; o tempo entre a coleta e o processamento da amostra já foram citados na literatura como possíveis causas para esses tipos de resultados discordantes (COLOMBO et al., 2005; KIJLSTRA; PETERSEN, 2013; CAMILO et al., 2017). Além desses fatores, também deve ser levado em consideração que, apesar das uveítes serem causadas majoritariamente por *T. gondii,* existem outros patógenos que podem levar ao desenvolvimento de lesões semelhantes, como é caso das bactérias *Treponema pallidum* e *Mycobacterium tuberculosis* ou, ainda, de alguns vírus da Família Herpesviridae-Citomegalovírus, Herpes simples, Herpes zoster, Epstein-Barr (TUON et al., 2019).

A presença de lesão no globo ocular associada a um diagnóstico negativo por meio da PCR ou a ausência de lesão combinada ao resultado positivo em uma ou mais técnicas diagnósticas para detectar *T. gondii* também pode estar relacionada com a resposta imunológica de cada hospedeiro. Nas últimas décadas, essa teoria vem se consolidando com a publicação de estudos que demonstram que a gravidade da lesão depende tanto ou mais da resposta imunológica quando comparada à virulência do agente infeccioso (MCMENAMIN et al., 1986; BUTLER et al., 2013; KIJLSTRA; PETERSEN, 2013).

No presente estudo, o índice de pacientes identificados como possíveis casos de TO, tendo como base o exame macroscópico dos globos oculares, foi igual a 3,9% (8/201). Em um estudo realizado por (DE ANGELIS et al., 2021), em uma população da mesma região do interior do Estado de São Paulo, 5,8% (42/721) dos indivíduos foram diagnosticados com TO. Nesse mesmo trabalho, os pesquisadores relataram

uma associação significativa entre tamanho da lesão e idade, isto é, o aumento da idade estava diretamente associado ao tamanho da lesão ocular. No presente estudo, foi observada tendência semelhante com aumento do tamanho e do número de lesões conforme há o aumento da idade, porém o número de doadores analisados não foi suficiente para a realização de uma inferência estatística.

No experimento realizado por De Angelis et al. (2021), na cidade de Cássia dos Coqueiros (SP), a 80 km de Ribeirão Preto, 721 indivíduos foram submetidos aos exames oftalmológico e sorológico. Desse total, 65,4% (471/721) dos indivíduos apresentaram apenas anticorpo IgG anti-*T. gondii*, 2,6% eram soropositivos tanto para IgG quanto para IgM e 32% eram soronegativos. Esses índices foram próximos àqueles encontrados nos doadores do BORP e BOSJRP, mesmo com a menor amostragem do presente estudo. Um total de 88 soros foram analisados e, em 70,5% (62/88) deles havia apenas anticorpos IgG anti-*T. gondii*, 6,8% (6/88) foram positivos para anticorpos IgG e IgM anti-*T. gondii* e 22,7% (20/88) foram considerados soronegativos. Embora só tenha sido possível examinar um número reduzido de amostras, o presente estudo contribui para corroborar outros estudos que apontam que 50-80% da população adulta tem anticorpos para *T. gondii* no Brasil (DUBEY et al., 2012).

Algumas limitações e dificuldades podem ser apontadas, em particular, no presente estudo. Em relação às limitações, devem ser citadas o número pequeno de globos oculares captados e encaminhados para a realização desse estudo científico diante da perspectiva inicial do projeto, assim como a falta de dados e soros correspondentes aos tecidos oculares captados pelo BORP.

Além dessas limitações, inicialmente foram encontradas algumas dificuldades nos testes de sensibilidade realizados para estabelecer os padrões a serem seguidos durante todo o experimento. Isso pode ser verificado nos resultados divergentes entre os bioensaios dos dois testes de sensibilidade. Essa diferença se deve à diluição ocasionada pelo volume dos tecidos oculares, isto é, os camundongos inoculados com a solução contendo apenas taquizoítas possuíam mais parasitas do que aqueles inoculados com a suspensão de tecidos oculares contaminados. Isso também foi observado no desempenho da PCR em tempo real.

Outro fator que dificultou o estabelecimento de protocolos para a realização de análise de DNA foi a presença de substâncias que interferiam e, em alguns casos, inibiam totalmente a reação de PCR. Essa interferência também foi relatada em outros

trabalhos (WIEDBRAUK; WERNER; DREVON, 1995; JOSEPH, 2007; MESQUITA; VIDAL; PEREIRA-CHIOCCOLA, 2010; SANTOS et al., 2020). A presença de inibidores foi ainda mais evidente ao realizar a padronização da qPCR e observar a diminuição do Ct proporcionalmente ao aumento da diluição da amostra.

A qPCR desenhada para o experimento foi baseada no sistema TaqMan™ com uso de sonda específica para os primers de cada marcador, assim diminuíram possíveis amplificações inespecíficas e foi possível estabelecer um protocolo diagnóstico para *T. gondii* em uma reação multiplex.

Ao comparar o número de amostras positivas obtidas por meio de cPCR, 1/395, com o número de amostras que amplificaram os fragmentos de interesse na qPCR, 9/395, é possível observar que a reação em tempo real mostrou ser mais sensível para detecção de *T. gondii*. Esse resultado contraria àquele obtido por (STERKERS et al., 2010) que afirmaram obter resultados melhores com a cPCR quando comparado à qPCR.

As oito amostras que foram diagnosticadas como positivas apenas na reação de qPCR não foram submetidas ao estudo de genotipagem por meio da PCR-RFLP e da análise de MS, pois a quantidade de DNA do parasita de interesse é muito baixa nessas alíquotas. Com isso, não é recomendável a realização da análise de MS, pois aumenta a probabilidade de se obter amplificações de apenas parte dos marcadores ou, ainda, de haver uma sobreposição dos picos dos marcadores gerados causada pela amplificação de produtos inespecíficos (AJZENBERG et al., 2010).

A única amostra primária submetida ao estudo de genotipagem (17274D) foi aquela que apresentou amplificação dos fragmentos de interesse tanto na cPCR quanto na qPCR. E, apesar de ter amplificado nos dois métodos, a quantidade de DNA ainda não foi o suficiente para a caracterização genotípica completa por meio da PCR-RFLP. Em sete dos 12 marcadores, foi possível observar a amplificação do alvo, com a presença de três alelos diferentes, o que permite afirmar que, apesar de ser um genótipo incompleto, a amostra 17274D, designada como PS-TgOTBrSP1 possui um genótipo não-arquétipo, corroborando dezenas de estudos que mostram que as linhagens clássicas clonais apresentam baixa circulação no território brasileiro.

A análise por MS da amostra PS-TgOTBrSP1 teve a amplificação dos 15 marcadores e revelou também um genótipo não-arquétipo. Este genótipo foi comparado com os genótipos MS de 289 isolados brasileiros de *T. gondii* e não houve correspondência com nenhum deles (Hilda F.J Pena, Brasil, comunicação pessoal).

Ao mesmo tempo, a comparação deste genótipo MS com um banco de dados pessoal com aproximadamente 2000 amostras de diferentes partes do mundo, incluindo Europa, América do Sul, Ásia e América do Norte, também não encontrou paridade com nenhuma amostra (Daniel Ajzenberg, França, comunicação pessoal). Desta maneira, até onde se pode verificar, o genótipo MS de *T. gondii* da amostra PS-TgOTBrSP1 é um genótipo único, o que contribui para corroborar a diversidade genética de *T. gondii* no Brasil.

O presente estudo chama atenção para o fato de quatro doadores de Banco de Olhos com sorologia negativa e sem lesão macroscópica nos dois globos oculares, terem diagnóstico molecular positivo para *T. gondii*.

8. CONCLUSÃO

O isolamento de *T. gondii* obtido a partir de amostras humanas ainda se faz necessário para elucidar questões que permaneceram em aberto, tal como a possível relação entre a linhagem desse protozoário e a expressão fenotípica da toxoplasmose, doença oportunista que continua a ser um fator de risco para populações vulneráveis.

Além disso, é imprescindível o desenvolvimento de novas metodologias menos invasivas e mais eficientes para a confirmação do diagnóstico de toxoplasmose ocular. O presente trabalho mostrou a importância de se realizar mais de uma técnica para o diagnóstico de *T. gondii* em casos suspeitos de toxoplasmose ocular.

REFERÊNCIAS

AJZENBERG, D. et al. Genotyping of *Toxoplasma gondii* isolates with 15 microsatellite markers in a single multiplex PCR assay. **Journal of Clinical Microbiology**, v. 48, n. 12, p. 4641–4645, 2010.

AJZENBERG, D. et al. Performance testing of PCR Assay in blood samples for the diagnosis of toxoplasmic encephalitis in AIDS patients from the french departments of America and genetic diversity of *Toxoplasma gondii*: A Prospective and Multicentric Study. **PLoS Neglected Tropical Diseases**, v. 10, n. 6, p. 1–17, 2016.

ARANTES, T. E. F. et al. Ocular involvement following postnatally acquired *Toxoplasma gondii* infection in southern brazil: A 28-year experience. **American Journal of Ophthalmology**, v. 159, n. 6, p. 1002-1012, 2015.

ASSOCIAÇÃO BRASILEIRA DE TRANSPLANTE DE ÓRGÃOS. Dimensionamento dos Transplantes no Brasil e em cada estado (2009-2016). **Registro Brasileiro de Transplantes**, v. Ano XXII N, 2016.

BARROS, E. et al. **Exame clínico: consulta rápida**. 2 ed. ed. Porto Alegre: Artmed, 2008.

BIDGOLI, S.; KOCH, P.; CASPERS, L. Choriorétinite toxoplasmique: PCR positive du vitré malgré une sérologie négative pour *Toxoplasma gondii*. **Journal Français d'Ophtalmologie**, v. 34, n. 6, p. 384.e1-384.e5, 2011.

BLAIZOT, R. et al. Pediatric Amazonian toxoplasmosis caused by atypical Strains in French Guiana, 2002–2017. **Pediatric Infectious Disease Journal**, v. 38, n. 3, p. 39–42, 2019.

BLAIZOT, R. et al. Outbreak of Amazonian toxoplasmosis: a one health investigation in a remote amerindian community. **Frontiers in Cellular and Infection Microbiology**, v. 0, p. 401, 2020.

BOSCH-DRIESSEN, L. E. H. et al. Ocular toxoplasmosis: Clinical features and prognosis of 154 patients. **Ophthalmology**, v. 109, n. 5, p. 869–878, 2002.

BOWIE, W. R. et al. Outbreak of toxoplasmosis associated with municipal drinking water. **Lancet**, v. 350, n. 9072, p. 173–177, 1997.

BUTLER, N. J. et al. Ocular toxoplasmosis II: Clinical features, pathology and management. **Clinical and Experimental Ophthalmology**, v. 41, n. 1, p. 95–108, 2013.

CAMILO, L. M. et al. Molecular diagnosis of symptomatic toxoplasmosis: a 9-year retrospective and prospective study in a referral laboratory in São Paulo, Brazil. **Brazilian Journal of Infectious Diseases**, v. 21, n. 6, p. 638–647, 2017.

CARNEIRO, A. C. A. V. et al. Genetic characterization of *Toxoplasma gondii* revealed highly diverse genotypes for isolates from newborns with congenital toxoplasmosis in Southeastern Brazil. **Journal of Clinical Microbiology**, v. 51, n. 3, p. 901–907, 2013.

CASSAING, S. et al. Comparison between two amplification sets for molecular diagnosis of toxoplasmosis by Real-Time PCR. **Journal of Clinical Microbiology**, v. 44, n. 3, p. 720–724, 2006.

COLOMBO, F. A. et al. Diagnosis of cerebral toxoplasmosis in AIDS patients in Brazil: Importance of molecular and immunological methods using peripheral blood samples. **Journal of Clinical Microbiology**, v. 43, n. 10, p. 5044–5047, 2005.

COSTA, D. F. et al. Frequency of *Toxoplasma gondii* in the retina in eye banks in Brazil. **Parasitology Research**, v. 116, n. 7, p. 2031–2033, 2017.

COSTER, L. O. B. Parasitic infections in solid organ transplant recipients. **Infectious Disease Clinics of North America**, v. 27, n. 2, p. 395–427, 2013.

DALMONTE, L. C. Enfrentamento do surto de toxoplasmose em Santa Maria/RS no ano de 2018. **Revista Multidisciplinar em Saúde**, v. 2, n. 1, p. 12, 2021.

DE ANGELIS, R. E. et al. Frequency and visual outcomes of ocular toxoplasmosis in an adult Brazilian population. **Scientific Reports**, v. 11, n. 1, 2021.

DE MOURA, L. et al. Waterborne toxoplasmosis, Brazil, from field to gene. **Emerging Infectious Diseases**, v. 12, n. 2, p. 326–329, 2006.

DE-LA-TORRE, A. et al. Screening by Ophthalmoscopy for *Toxoplasma* Retinochoroiditis in Colombia. **American Journal of Ophthalmology**, v. 143, n. 2, p. 354–356, 2007.

DEMAR, M. et al. Fatal Outbreak of Human Toxoplasmosis along the Maroni River: Epidemiological, Clinical, and Parasitological Aspects. **Clinical Infectious Diseases**, v. 45, n. 7, p. e88–e95, 2007.

DEROUIN, F.; PELLOUX, H. Prevention of toxoplasmosis in transplant patients. **Clinical Microbiology and Infection**, v. 14, n. 12, p. 1089–1101, 2008.

DUBEY, J. P. Toxoplasmosis - A waterborne zoonosis. **Veterinary Parasitology**, v. 126, n. 1- 2 SPEC.ISS., p. 57–72, 2004.

DUBEY, J. P. et al. Biologic and genetic comparison of *Toxoplasma gondii* isolates in free-range chickens from the northern Pará state and the southern state Rio Grande do Sul, Brazil revealed highly diverse and distinct parasite populations. **Veterinary Parasitology**, v. 143, n. 2, p. 182–188, 2007.

DUBEY, J. P. **Toxoplasmosis of animals and humans**. 2nd edition ed. Boca Raton, FL: CRC Press, 2010.

DUBEY, J. P. et al. Toxoplasmosis in humans and animals in Brazil: high prevalence, high burden of disease, and epidemiology. **Parasitology**, v. 139, n. 11, p. 1375–424, 2012.

DUBEY, J. P.; DESMONTS, G. Serological responses of equids fed *Toxoplasma gondii* oocysts. **Equine Veterinary Journal**, v. 19, n. 4, p. 337–339, 1987.

FURTADO, J. M. et al. Causes of blindness and visual impairment in Latin America. **Survey of Ophthalmology**, v. 57, n. 2, p. 149–177, 2012.

FURTADO, J. M. et al. Ocular toxoplasmosis I: parasitology, epidemiology, and public health. **Clinical & Experimental Ophthalmology**, v. 41, n. 1, p. 82–94, 2013.

GLASNER, P. D. et al. An unusually high prevalence of ocular toxoplasmosis in southern brazil. **American Journal of Ophthalmology**, v. 114, n. 2, p. 136–144, 1992.

GRIGG, M. E. et al. Success and virulence in *Toxoplasma* as the result of sexual recombination between two distinct ancestries. **Science**, v. 294, n. 5540, p. 161–165, 2001.

GRIGG, M. E.; DUBEY, J. P.; NUSSENBLATT, R. B. Ocular toxoplasmosis: Lessons from Brazil. **American Journal of Ophthalmology**, v. 159, n. 6, p. 999–1001, 2015.

HAKKO, E. et al. Analysis of cerebral toxoplasmosis in a series of 170 allogeneic hematopoietic stem cell transplant patients. **Transplant Infectious Disease**, v. 15, n. 6, p. 575–580, 2013.

HOLLAND, G. N. et al. Intraocular inflammatory reactions without focal necrotizing retinochoroiditis in patients with acquired systemic toxoplasmosis. **American Journal of Ophthalmology**, v. 128, p. 413–420, 1999.

HOLLAND, G. N. Ocular toxoplasmosis: a global reassessment. Part I: epidemiology and course of disease. **American Journal of Ophthalmology**, v. 136, n. 6, p. 973–88, 2003.

HOLLAND, G. N. Ocular toxoplasmosis: A global reassessment: Part II: Disease manifestations and management. **American Journal of Ophthalmology**, v. 137, n. 1, p. 1–17, 2004.

HOMAN, W. L. et al. Identification of a 200- to 300-fold repetitive 529 bp DNA fragment in *Toxoplasma gondii*, and its use for diagnostic and quantitative PCR. **International Journal for Parasitology**, v. 30, n. 1, p. 69–75, 2000.

HOWE, D. K.; SIBLEY, L. D. *Toxoplasma gondii* comprises three clonal lineages: correlation of parasite genotype with human disease. **The Journal of infectious diseases**, v. 172, n. 6, p. 1561–6, 1995.

ISAAC-RENTON, J. et al. Detection of *Toxoplasma gondii* oocysts in drinking water. **Applied and environmental microbiology**, v. 64, n. 6, p. 2278–80, 1998.

JONES, J. L.; HOLLAND, G. N. Annual burden of ocular toxoplasmosis in the United States. **American Journal of Tropical Medicine and Hygiene**, v. 82, n. 3, p. 464–465, 2010.

JOSEPH, B. An introduction to PCR inhibitors. **Promega Notes**, p. 9–10, 2007.

KHAN, A. et al. Genetic divergence of *Toxoplasma gondii* strains associated with ocular toxoplasmosis, Brazil. **Emerging Infectious Diseases**, v. 12, n. 6, p. 942–949, 2006.

KHURANA, S.; BATRA, N. Toxoplasmosis in organ transplant recipients: Evaluation, implication, and prevention. **Tropical Parasitology**, v. 6, n. 2, p. 123–128, 2016.

KIJLSTRA, A.; PETERSEN, E. Epidemiology, Pathophysiology, and the future of ocular toxoplasmosis. **Ocular Immunology & Inflammation, Early Online**, p. 1–10, 2013.

KONG, J.-T. J.-T. et al. Serotyping of *Toxoplasma gondii* infections in humans using synthetic peptides. **The Journal of infectious diseases**, v. 187, n. 9, p. 1484–95, 2003.

KRZYSTEK-KORPACKA, M. et al. Serum availability affects expression of common house-keeping genes in colon adenocarcinoma cell lines: implications for quantitative real-time PCR studies. **Cytotechnology**, v. 68, n. 6, p. 2503–2517, 2016.

KUMAR, S.; STECHER, G.; TAMURA, K. MEGA7: Molecular Evolutionary Genetics Analysis Version 7.0 for Bigger Datasets. **Molecular Biology and Evolution**, v. 33, n. 7, p. 1870–1874, 2016.

LANGELLA, O. **Populations 1.2.31**. Boston, 1999. Disponível em: <https://bioinformatics.org/populations/>.

LOPES, C. S. et al. Transmission of *Toxoplasma gondii* Infection Due to Bone Marrow Transplantation: Validation by an Experimental Model. **Frontiers in Medicine**, v. 0, p. 227, 2019.

MCMENAMIN, P. G. et al. The ultrastructural pathology of congenital murine toxoplasmic retinochoroiditis. Part I: the localization and morphology of *Toxoplasma* cysts in the retina. **Experimental Eye Research**, v. 43, n. 4, p. 529–543, 1986.

MELO, M. B.; JENSEN, K. D. C.; SAEIJ, J. P. J. *Toxoplasma gondii* effectors are master regulators of the inflammatory response. **Trends in Parasitology**, v. 27, n. 11, p. 487–495, 2011.

MESQUITA, R. T.; VIDAL, J. E.; PEREIRA-CHIOCCOLA, V. L. Molecular diagnosis of cerebral toxoplasmosis: comparing markers that determine *Toxoplasma gondii* by PCR in peripheral blood from HIV-infected patients. **The Brazilian Journal of Infectious Diseases**, v. 14, n. 4, p. 346–350, 2010.

MINUZZI, C. E. et al. Isolation and molecular characterization of *Toxoplasma gondii* from placental tissues of pregnant women who received toxoplasmosis treatment during an outbreak in southern Brazil. **PLOS ONE**, v. 15, n. 1, p. 1-7, 2020.

MINUZZI, C. E. et al. Contaminated water confirmed as source of infection by bioassay in an outbreak of toxoplasmosis in South Brazil. **Transboundary and Emerging Diseases**, v. 68, n. 2, p. 767–772, 2021.

NUNURA, J. et al. Disseminated toxoplasmosis in an immunocompetent patient from Peruvian Amazon. **Revista do Instituto de Medicina Tropical de São Paulo**, v. 52, n. 2, p. 107–110, 2010.

ORÉFICE, F. et al. Toxoplasmose ocular adquirida: Toxoplasmose ocular pós-natal. **Revista Brasileira de Oftalmologia**, v. 69, n. 3, p. 184–207, 2010.

PAPPAS, G.; ROUSSOS, N.; FALAGAS, M. E. Toxoplasmosis snapshots: Global status of *Toxoplasma gondii* seroprevalence and implications for pregnancy and congenital toxoplasmosis. **International Journal for Parasitology**, v. 39, n. 12, p. 1385–1394, 2009.

PENA, H. F. J. et al. Population structure and mouse-virulence of *Toxoplasma gondii* in Brazil. **International Journal for Parasitology**, v. 38, n. 5, p. 561–569, 2008.

PENA, H. F. J. et al. *Toxoplasma gondii* isolated from a brazilian patient with rare pulmonary toxoplasmosis has a novel genotype and is closely related to Amazonian isolates. **Parasitology Research**, v. 120, n. 3, p. 1109–1113, 2021.

PEREIRA, L. A.; MONTEIRO, F.; SCANDIUZZI, M. C. Sistema Estadual de Transplantes em São Paulo: histórico, resultados e perspectivas. p. 79–116, 2006.

ROBERT-GANGNEUX, F. et al. Toxoplasmosis in transplant recipients, Europe, 2010–2014. **Emerging Infectious Diseases**, v. 24, n. 8, p. 1497–1504, 2018.

SANTOS, H. N. V. dos et al. Usefulness of aqueous and vitreous humor analysis in infectious uveitis. **Clinics**, v. 75, 2020.

SARAIVA, D. A. et al. Caso clínico toxoplasmose cerebral em transplantado renal: Caso Clínico e Revisão da Literatura. **Acta Médica Portuguesa**, v.6, p.157-163, 1993.

SHWAB, E. K. et al. Geographical patterns of *Toxoplasma gondii* genetic diversity revealed by multilocus PCR-RFLP genotyping. **Parasitology**, v. 141, n. 4, p. 453–461, 2014.

SHWAB, E. K. et al. The ROP18 and ROP5 gene allele types are highly predictive of virulence in mice across globally distributed strains of *Toxoplasma gondii*. **International Journal for Parasitology**, v. 46, n. 9, p. 603, 2016.

SIBLEY, L. D. et al. Genetic diversity of *Toxoplasma gondii* in animals and humans. **Philosophical Transactions of the Royal Society B: Biological Sciences**, v. 364, n. 1530, p. 2749–2761, 2009.

SILVA, L. A. et al. Overlapping *Toxoplasma gondii* genotypes circulating in domestic animals and humans in Southeastern Brazil. **PLoS ONE**, v. 9, n. 2, p. 3–9, 2014.

SILVA, L. A. et al. Genetic polymorphisms and phenotypic profiles of sulfadiazine-resistant and sensitive *Toxoplasma gondii* isolates obtained from newborns with congenital toxoplasmosis in Minas Gerais, Brazil. **Plos One**, v. 12, n. 1, p. e0170689, 2017.

SILVEIRA, C. et al. Ocular involvement following an epidemic of *Toxoplasma gondii* infection in Santa Isabel do Ivaí, Brazil. **American Journal of Ophthalmology**, v. 159, n. 6, p. 1013- 1021, 2015.

SMITH, J. R. et al. Pathogenesis of ocular toxoplasmosis. **Progress in Retinal and Eye Research**, v. 81, p. 100882, 2021.

STERKERS, Y. et al. Multicentric comparative analytical performance study for molecular detection of low amounts of *Toxoplasma gondii* from simulated specimens. **Journal of Clinical Microbiology**, v. 48, n. 9, p. 3216–3222, 2010.

SU, C.; ZHANG, X.; DUBEY, J. P. Genotyping of *Toxoplasma gondii* by multilocus PCR-RFLP markers: A high resolution and simple method for identification of parasites. **International Journal for Parasitology**, v. 36, n. 7, p. 841–848, 2006.

TUON, F. F. et al. Seroprevalence of *Toxoplasma gondii*, Cytomegalovirus and Epstein Barr virus in 578 tissue donors in Brazil. **Journal of Infection and Public Health**, v. 12, n. 2, p. 289–291, 2019.

VIDIGAL, P. V. T. et al. Prenatal toxoplasmosis diagnosis from amniotic fluid by PCR. **Revista da Sociedade Brasileira de Medicina Tropical**, v. 35, n. 1, p. 1–6, 2002.

VIJAYKUMAR, B. R. et al. Genetic characterization of *Toxoplasma gondii* from autopsy proven cases of AIDS associated cerebral toxoplasmosis in South India. **Infection, Genetics and Evolution**, v. 39, p. 106–112, 2016.

WELCH, B. L. The Generalization of “Student’s” problem when several different population variances are involved. **Biometrika**, v. 34, n. 1–2, p. 28–35, 1947.

WIEDBRAUK, D. L.; WERNER, J. C.; DREVON, A. N. N. M. Inhibition of PCR by Aqueous and Vitreous Fluids. **Microbiology**, v. 33, n. 10, p. 2643–2646, 1995.

WREGHITT, T. G. et al. Toxoplasmosis in heart and heart and lung transplant recipients. **Journal of Clinical Pathology**, v. 42, n. 2, p. 194–199, 1989.

XIAO, J. et al. Differential effects of three canonical *Toxoplasma* strains on gene expression in human neuroepithelial cells. **Infection and Immunity**, v. 79, n. 3, p. 1363–1373, 2011.

YAI, L. E. O. et al. Evaluation of experimental *Toxoplasma gondii* (Nicolle and Manceaux, 1909) infection in pigs by bioassay in mice and polymerase chain reaction. **Brazilian Journal of Veterinary Research and Animal Science**, v. 40, n. 3, 2003.

ZVER, S. et al. Cerebral toxoplasmosis - A late complication of allogeneic haematopoietic stem cell transplantation. **Bone Marrow Transplantation**, v. 24, n. 12, p. 1363–1365, 1999.

ANEXOS

Anexo 1: Termo de Consentimento Livre e Esclarecido

SECRETARIA DE ESTADO DA SAUDE

SISTEMA ESTADUAL DE TRANSPLANTES

Home Page: http://www.saude.sp.gov.br e-mail: ctrans@saude.sp.gov.br

TERMO DE DOAÇÃO DE ÓRGÃOS E TECIDOS
DOADOR FALECIDO

TERMO DE DOAÇÃO DE ÓRGÃOS E TECIDOS
DOADOR FALECIDO

Eu, _____,
natural de _____, Estado de____, RG nº._____, residente
a _____
cidade: _____, Estado: ____, CEP:_____ respeitando as Leis nº. 9434/97 e nº. 10211/01 autorizo a doação de órgãos e/ou tecidos de _____
_____ _____nascido (a)
em__/__/___, natural _____ _____ __Estado
de _____, RG nº._____,filho (a) de _____e
de___ _____ residente a_____
_____
_____bairro: _____, cidade _____, Estado
_____, CEP:_____

Autorizo a doação dos órgãos: coração, pulmões, fígado, rins, pâncreas, intestino e dos tecidos: córneas, ósteo-tendinoso, pele, vasos, válvulas cardíacas.

1- Para finalidades terapêuticas e científicas (transplante e pesquisa):

_____
Assinatura do responsável legal

2-Para finalidades terapêuticas (uso exclusivo para transplante):

_____
Assinatura do Responsável Legal

Observação:
_____
_____
_____

TESTEMUNHAS

1. Nome: _____		
RG nº: _____	Telefone: _____	
Endereço: _____		
Assinatura		

2. Nome: _____		
RG nº: _____	Telefone: _____	
Endereço: _____		
Assinatura: _____		

São Paulo, _____ de _____ de _____.

_____
Profissional responsável pela entrevista familiar (carimbo, assinatura e registro profissional

Anexo 2: Informações sobre o doador

SECRETARIA DE ESTADO DA SAÚDE

SISTEMA ESTADUAL DE TRANSPLANTES

Home Page: http://www.saude.sp.gov.br e-mail: ctrans@saude.sp.gov.br

INFORMAÇÕES SOBRE O DOADOR - PAF

RGCT do receptor:

Data: Hora:

Nome: Tipo Sangüíneo A☐ B☐ O☐ AB☐

Idade: Sexo: Peso: Kg Altura: cm

História e evolução clínica (incluir doenças auto-imunes, neoplasias, aneurismas, AVCs, IAMs, etc.)

Usuário de Drogas: Inalatória☐ Injetável☐ Especificar:

Tipo de mutação:

Infecção: Não ☐ Sim ☐ Especificar:

Data			Data		
Hemoglobina			TGO		
Hematócrito			TGP		
Leucócitos			Fos. Alcalina		
Plaquetas			Gama GT		
Uréia			Bil. Total		
Creatinina			Bil. Direta		
Na (Sódio)					
K (Potássio)					
Glicemia					

Sorologia	Resultado		Sorologia	Resultado	
Chagas	IgM ☐	IgG ☐	HIV		
Anti-HCV			HTLV I/II		
HBs - Ag			Toxoplasmose	IgM ☐	IgG ☐
Anti - HBs			Citomegalovírus	IgM ☐	IgG ☐
Anti – HBc			VDRL		

Equipe		Telefone para contato:	
Responsável pelas informações:			
Data:		Assinatura:	

Anexo 3: Formulário de avaliação dos globos oculares de doadores cadáveres

Identificação do doador:

Data da avaliação macroscópica: _____/_____/_____

Iniciais do responsável pelo exame macroscópico:

Olho Direito

Presença de lesões atribuíveis ao *T. gondii*?
( ) Sim ( ) Não
Descrição e número:
Tamanho da maior lesão (em diâmetro de disco):
Localização: ( ) Central ( ) Periférica

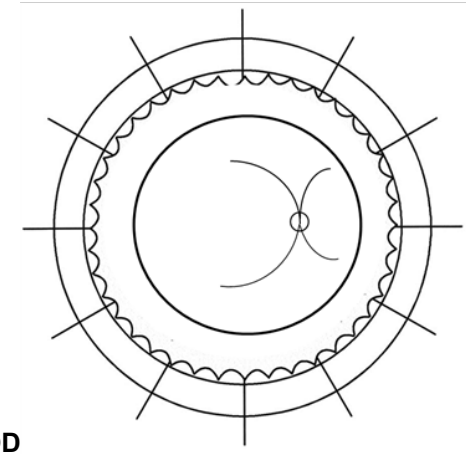

OD

Outras alterações macroscópicas?
( )Sim ( )Não
Se sim, especificar:

Olho Esquerdo

Presença de lesões atribuíveis ao *T. gondii*?
( ) Sim ( ) Não
Descrição e número:
Tamanho da maior lesão (em diâmetro de disco):
Localização: ( ) Central ( ) Periférica

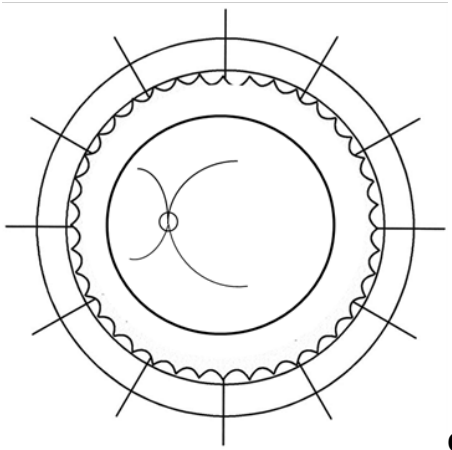

OE

Outras alterações macroscópicas:
( )Sim ( )Não
Se sim, especificar:

Soro disponível:
( ) Sim ( ) Não
Documentação fotográfica:
( ) Sim ( ) Não
Destino do material:
( ) Devolvido ao Banco de Olhos
( ) Separada retina, coroide, humor vítreo e corpo ciliar para pesquisa de *T. gondii*
Observações: