LAERTE ALEIXO BALDANI

Processos patológicos em linfonodos na espécie canina: revisão de literatura

São Paulo

2006

LAERTE ALEIXO BALDANI

Processos patológicos em linfonodos na espécie canina: revisão de literatura

Dissertação apresentada ao Programa de Pós-graduação em Patologia Experimental e Comparada da Faculdade de Medicina Veterinária e Zootecnia da Universidade de São Paulo para obtenção do título de Mestre em Ciências

Departamento:
Patologia

Área de Concentração:
Patologia Experimental e Comparada

Orientador:
Profa. Dra. Maria Lucia Zaidan Dagli

São Paulo
2006

Autorizo a reprodução parcial ou total desta obra, para fins acadêmicos, desde que citada a fonte.

DADOS INTERNACIONAIS DE CATALOGAÇÃO-NA-PUBLICAÇÃO

(Biblioteca da Faculdade de Medicina Veterinária e Zootecnia da Universidade de São Paulo)

T.1642
FMVZ

Baldani, Laerte Aleixo
Processos patológicos em linfonodos na espécie canina: revisão de literatura / Laerte Aleixo Baldani. – São Paulo : L. A. Baldani, 2006.
154 f. : il.

Dissertação (mestrado) - Universidade de São Paulo. Faculdade de Medicina Veterinária e Zootecnia. Departamento de Patologia, 2006.

Programa de Pós-graduação: Patologia Experimental e Comparada.
Área de concentração: Patologia Experimental e Comparada.

Orientador: Profa. Dra. Maria Lucia Zaidan Dagli.

1. Linfonodo. 2. Cão. 3. Processos patológicos. 4. Hiperplasia reacional. 5. Linfoma. I. Título.

FOLHA DE AVALIAÇÃO

Nome: BALDANI, Laerte Aleixo

Título: Processos patológicos em linfonodos na espécie canina: revisão de literatura

Dissertação apresentada ao Programa de Pós-graduação em Patologia Experimental e Comparada da Faculdade de Medicina Veterinária e Zootecnia da Universidade de São Paulo para obtenção do título de Mestre em Ciências

Data:___/___/___

Banca Examinadora

Prof. Dr. _____ Instituição: _____

Assinatura:_____ Julgamento:_____

Prof. Dr. _____ Instituição: _____

Assinatura:_____ Julgamento:_____

Prof. Dr. _____ Instituição: _____

Assinatura:_____ Julgamento:_____

"À minha querida esposa Juliene

pelo apoio, dedicação e compreensão nos momentos

mais difícieis. O nosso amor foi a base de tudo"

"Às minhas queridas filhas, Laísa e Bruna

que os longos momentos de ausência possam

ser compensados pelas nossas conquistas"

AGRADECIMENTOS

À Professora Doutora Maria Lúcia Zaidan Dagli por ter me aceitado como seu orientado, pela paciência, e compreensão das minhas inúmeras dificuldades, muito obrigado.

Aos meus pais e irmãos pelas palavras de estímulo. O reconhecimento do meu trabalho fez sentido para todos os meus esforços.

Ao meu amigo Marco Aurélio Santana pela ajuda na formatação das figuras.

Ao meu amigo Emerson Mota, companheiro de graduação, por me incentivar e abrir as portas para meu primeiro estágio na área de Patologia. Sua paixão pelo que faz e sua capacidade me contaminaram, e serei eternamente grato pela oportunidade.

À minha amiga e companheira de trabalho Simone Rodrigues Ambrósio, pela enorme ajuda no momento mais difícil.

Aos meus queridos amigos e amigas que acompanharam esta trajetória importante de minha vida, Herbert Polizel, Carlos Pegoretti Junior, João Paulo Cerezoli, Rodrigo Trevisan, Angélica Souza, Renata Sampaio, e tantos outros, muito obrigado.

RESUMO

BALDANI, L. A. **Processos patológicos em linfonodos na espécie canina**: revisão de literatura. [Pathological processes in canine lymph nodes: literature review]. 2006. 154 f. Dissertação (Mestrado em Ciências) – Faculdade de Medicina Veterinária e Zootecnia, Universidade de São Paulo, São Paulo, 2006.

Os linfonodos podem ser compreendidos como estruturas integrantes de dois sistemas orgânicos, o circulatório e o imunológico, apresentando estrutura mutável decorrente do tipo, da intensidade e do tempo da estimulação antigênica. As doenças nodais são complexas devido ao grande número de agentes que atingem os linfonodos via linfa e por causa da complexidade inerente do sistema imunológico e suas doenças próprias. A linfadenopatia é um achado clínico muito comum em cães, e o seu significado não deve ser desprezado. Inúmeros processos patológicos são observados no linfonodo canino, particularmente as hiperplasias reacionais benignas, linfadenites e os linfomas, e a sua total compreenção requer o conhecimento de histofisiologia, noções de imunologia, e biologia molecular. O conhecimento dos métodos diagnósticos disponíveis tem fundamental importância para o manejo do paciente, permitindo um tratamento acurado e eficiente.

Palavras-Chave: Linfonodo. Cão. Processos patológicos. Hiperplasia reacional. Linfoma.

ABSTRACT

BALDANI, L. A. **Pathologic processes in canine lymph nodes**: literature review. [Processos patológicos em linfonodos na espécie canina: revisão de literatura]. 2006. 154 f. Dissertação (Mestrado em Ciências) – Faculdade de Medicina Veterinária e Zootecnia, Universidade de São Paulo, São Paulo, 2005.

The lymph nodes may be known as integrants of two organic systems, circulatory and immunological, demonstrating mutable structure depending on the type, intensity, and time of antigenic stimulation. Nodal diseases are complex, because of the large number of diseases reaching nodes via lymph and because of the inherent complexity of the immune system and its own diseases. Lymphadenopathy is a common clinical finding, Many pathological processes has been found in canine lymph nodes, primarily benign reative hiperplasia, lymphadenitis and lymphomas, and your complete comprehension requires knowledge in histophysiology, immunology notions, and molecular biology. An understanding of the available diagnostic methods has fundamental importance for patient management, allowing an accurate and efficient treatment.

Key-words: Lymph Node. Dog. Pathological Processes. Reative Hiperplasia. Lymphoma

LISTA DE FIGURAS

Figura 1 - A estrutura do linfonodo..... 31

Figura 2 - Fotomicrografia de corte histológico de região cortical em linfonodo canino, observa-se folículo linfóide. Coloração: Hematoxilina-Eosina..... 32

Figura 3 - Fotomicrografia de corte histológico de folículo linfóide, destacando seu centro germinativo. Coloração: Hematoxilina-Eosina..... 33

Figuras 4 e 5 - Fotomicrografias de corte histológico de linfonodo canino, nas quais observa-se vênula de endotélio alto em região paracortical. À direita nota-se marginação de linfócitos. Coloração: Hematoxilina-Eosina..... 35

Figura 6 - Representação dos tipos de cromatina nuclear observados em células linfóides..... 39

Figura 7 - Representação das células linfóides, com destaque para suas dimensões e características nucleares..... 39

Figura 8 - Obtenção de esfregaços por impressão. Lâmina com material de três "imprints"..... 77

Figura 9 - Fotomicrografia de corte histológico de linfonodo inguinal canino, drenando neoplasia mamária. Observa-se pigmento ceróide em macrófagos. Coloração: Hematoxilina-Eosina..... 79

Figura 10 - Fotomicrografia de aspirado de linfonodo canino, caracterizado por linfadenite aguda. Coloração de Giemsa 86

Figura 11 - Fotomicrografia de corte histológico de linfonodo canino com padrão sinusal. Observa-se população de macrófagos nos seios nodais. Coloração: Hematoxilina-Eosina..... 92

Figura 12 - Fotomicrografia de aspirado de linfonodo canino. Metástase de mastocitoma pouco diferenciado. Coloração: Giemsa..... 96

Figuras 13 ; 14 - Fotomicrografias de cortes histológicos de linfonodos acometidos por metástase de adenocarcinoma mamário. Observa-se presença de células epiteliais formando ácinos e obliterando os seios nodais. Coloração: Hematoxilina-Eosina..... 97

Figuras 15 ; 16 - Fotomicrografias de aspirados de linfonodo com linfoma. Observa-se população linfocítica homogênea e diversos corpúsculos linforreticulares. Coloração: Hematoxilina-Eosina..... 115

LISTA DE QUADROS

Quadro 1 - Drenagem linfática da cabeça no cão. 25

Quadro 2 - Drenagem linfática do pescoço no cão..... 26

Quadro 3 - Drenagem linfática do membro torácico no cão..... 26

Quadro 4 - Drenagem linfática da cavidade torácica no cão..... 27

Quadro 5 - Drenagem linfática da cavidade abdominal no cão..... 28

Quadro 6 - Drenagem linfática do membro pélvico no cão..... 29

Quadro 7 - Drenagem linfática das vísceras abdominais no cão..... 30

Quadro 8 - Alguns marcadores celulares (antígenos) detectados por anticorpos..... 41

Quadro 9 - Reações de coloração de neoplasias hematopoiéticas do cão e do gato..... 75

Quadro 10 - Sistema de estagiamento clínico dos linfomas, em animais domésticos, proposto pela Organização Mundial de Saúde..... 114

Quadro 11 - Principais esquemas de classificação cito-histológica do Linfoma canino..... 127

SUMÁRIO

1 INTRODUÇÃO **12**

2 RESUMO HISTÓRICO **14**

3 FILOGÊNESE DO SISTEMA LINFÁTICO **16**

4 EMBRIOLOGIA / ONTOGENIA **19**

5 ANATOMIA **24**

6. HISTOLOGIA **31**

6.1 LINFÓCITOS 36
6.2 CÉLULAS DENDRÍTICAS 45

7 HISTOFISIOLOGIA **51**

8 MÉTODOS DIAGNÓSTICOS **57**

8.1 EXAME CLÍNICO / PALPAÇÃO 58
8.2 AVALIAÇÃO LABORATORIAL 60
8.3 AVALIAÇÃO RADIOGRÁFICA 61
8.4 LINFANGIOGRAFIA OU LINFOGRAFIA 62
8.5 LINFOCINTIGRAFIA 62
8.6 ULTRASSONOGRAFIA 63
8.7 TOMOGRAFIA COMPUTADORIZADA 64
8.8 HISTOPATOLOGIA 64
8.9 EXAME CITOLÓGICO 69
8.9.1 Citologia Aspirativa por Agulha Fina (CAAF) 72
8.9.2 Esfregaços por impressão ("Imprint") 76

9 PROCESSOS PATOLÓGICOS **78**

9.1 ALTERAÇÕES CIRCULATÓRIAS 78
9.2 PIGMENTAÇÃO PATOLÓGICA 78
9.3 LINFADENOPATIAS POR CORPOS ESTRANHOS 80
9.3.1 Deposição extracelular de proteínas 80
9.3.2 Linfadenopatia lipídica 82
9.4 MORTE CELULAR 83
9.5 INFLAMAÇÕES (AGUDAS/CRÔNICAS) 84
9.6 ALTERAÇÕES DESENVOLVIMENTO E/OU DO CRESCIMENTO 87
9.6.1 Hiperplasia reacional 89
9.6.2 Doenças neoplásicas 95
9.6.2.1 Metástases de neoplasias 95
9.6.2.2 Neoplasias primárias 98
9.7 INCLUSÕES BENIGNAS EM LINFONODOS 99

10 LINFOMAS **101**

10.1 ETIOLOGIA 104
10.2 APRESENTAÇÃO CLÍNICA 106
10.2.1 Localização anatômica 107
10.2.2 Sinais clínicos 108
10.2.3 Síndromes paraneoplásicas 111
10.3 DIAGNÓSTICO 113
10.3.1 Características citológicas 114
10.3.2 Características histológicas 116
10.3.3 Métodos imunológicos 118
10.3.4 Características moleculares e genéticas 121
10.4 ESQUEMAS DE CLASSIFICAÇÃO HISTOLÓGICA 122
10.4.1 Esquema de classificação da Working Formulation 128
10.4.2 Esquema de classificação de Kiel 132
10.5 DIAGNÓSTICO DIFERENCIAL ENTRE LINFOPROLIFERAÇÕES 135
10.6 FATORES PROGNÓSTICOS 141
10.7 TRATAMENTO 144

REFERÊNCIAS **147**

1 INTRODUÇÃO

Diferentemente dos demais órgãos, os órgãos e tecidos linfóides não apresentam estrutura estável em estado de normalidade, pois sofrem modificações a todo o momento quando são estimulados pelos antígenos. Desse modo, o linfonodo apresenta estrutura mutável decorrente do tipo, da intensidade e do tempo da estimulação antigênica. Por esta razão, é importante considerar que o estudo histopatológico e citológico do linfonodo reacional, correspondem a um dado momento de sua organização estrutural.

O Sistema Linfático e Vascular formam uma unidade funcional, o Sistema Hemolinfático, que além de promover o transporte de linfa e sangue, atua como sistema de defesa secundário, considerando que o sistema de defesa primário corresponde à pele e membranas mucosas. Neste caso, podemos denominá-los de Sistema Linfopoético e Hemopoético, quando responsáveis pela produção de células para o sangue e com função imunológica. O sistema hemolinfático produz células de defesa, transporta materiais via vasos linfáticos, filtra linfa e sangue, fagocita, e é envolvido na produção de imunoglobulinas. A filtração é complementada pela fagocitose. A função fagocítica é alcançada pela agregação de células capacitadas para tal, como o sistema macrofágico (BANKS, 1992).

Os tecidos e órgãos do sistema linfático são agrupados em divisões morfológicas: difuso não encapsulado (células linfóides sub-epiteliais associado aos tratos respiratório, digestivo, e urogenital), denso não encapsulado (agrupamentos sub-epiteliais associados aos tratos respiratório, digestivo e urogenital), e denso encapsulado (linfonodos, baço, nódulos hemáticos, nódulos hemolinfáticos, timo, e em aves a Bursa de Fabricius) (BANKS, 1992). Nesta presente revisão enfocaremos os linfonodos (tecido linfóide denso encapsulado), distribuídos pelo corpo, na espécie canina.

Em última análise, os linfonodos podem ser compreendidos como estruturas integrantes de dois sistemas orgânicos, o circulatório e o imunológico, originando-se do primeiro (XAVIER, 1999).

A linfadenopatia é um achado clínico muito comum em cães, e o seu significado não deve ser desprezado. Com a percepção de que um ou mais linfonodos estão alterados em tamanho e textura, ou mesmo notando a presença de um edema em um membro periférico, conseguimos dados importantes para o diagnóstico de uma doença, quando estes dados são analisados em conjunto com o histórico e outros sinais clínicos (ROGERS;LANDIS, 1993).

Os linfonodos ou gânglios linfáticos estão estrategicamente situados para receber linfa daqueles órgãos de maior contato com o meio externo, por exemplo, a pele, trato respiratório e trato gastrintestinal, detectando e inativando antígenos estranhos. Os linfonodos podem ser o único local da doença: entretanto, as maiorias das doenças nodais estão relacionadas ao órgão associado com o linfonodo anormal. As doenças nodais são complexas devido ao grande número de agentes que atingem os linfonodos via linfa e por causa da complexidade inerente do sistema imunológico e suas doenças próprias. No entanto, há uma ordem e regularidade: em geral, as doenças linfonodais seguem as mesmas regras, no que se refere à análise tecidual e ao diagnóstico, que se aplicam aos outros tecidos (COUSAR et al*.,* 1999).

O objetivo desta revisão é o de permitir um maior entendimento sobre a dinâmica nos linfonodos no cão, atualizar as informações sobre os principais processos patológicos relacionados a este sistema e os métodos de avaliação disponíveis.

2 RESUMO HISTÓRICO

Os principais estudos responsáveis pela descoberta e reconhecimento do sistema linfático datam do século XVII, embora Hipócrates já tenha feito referências ao "sangue branco" e Aristóteles tenha descrito estruturas anatômicas contendo "fluido incolor". De forma relativamente simultânea, diversos autores, em diferentes países, reconheceram os vasos linfáticos nos diversos tecidos e órgãos, assim como conceituaram os vasos linfáticos como um sistema. Por exemplo, no ano de 1627 mencionou-se pela primeira vez , de forma específica, o sistema de vasos linfáticos na dissecção cães. Alguns anos depois, demonstrou-se a existência dos vasos quilíferos, a cisterna quilosa e o canal torácico (CORDEIRO; BARACAT, 1983; VOGELFANG, 1996).

No século XVIII, os estudos anatômicos foram muito difundidos e as múltiplas variações do canal torácico foram descritas por inúmeros anatomistas. Em 1863 sugeriu-se que os capilares linfáticos captavam o líquido intersticial por meio de aberturas (estomatas) em suas paredes, e assim os tubos linfáticos foram considerados elementos de um sistema estruturalmente fechado. A descrição dos sacos linfáticos jugulares ocorreu em 1896, desde então dando margem a intensas pesquisas e discussões quanto à origem desses sacos e do sistema linfático, em geral (CORDEIRO; BARACAT 1983).

Nesta época, demonstrou-se que o sistema vascular é formado pela invasão de capilares sanguíneos oriundos do saco vitelino, e tal hipótese foi aplicada ao sistema linfático sob a forma de "teoria centrípeta". Em 1905, alguns autores afirmaram que os sacos linfáticos se separam de suas veias de origem no embrião de 16 a 20 milímetros, voltando a se conectar no estágio de 30 milímetros. Em 1910, criou-se a "teoria centrípeta" para explicar a origem dos vasos linfáticos, contestando esta hipótese ontogenética. A partir do século XIX

começaram também, as descobertas das más-formações congênitas da rede linfática, e multiplicam-se os estudos semióticos, clínico e, mais recentemente no século XX, estudos cirúrgicos (CORDEIRO; BARACAT, 1983).

3 FILOGÊNESE DO SISTEMA LINFÁTICO

Nos animais de classes inferiores, o sistema circulatório é mal diferenciado e não existe sistema linfático. Nas classes inferiores mais evoluídas o sistema venoso faz as funções do sistema linfático, com as veias responsabilizando-se pela absorção das substâncias nutritivas do trato gastrentérico. Este tipo de circulação é encontrado até os ciclostomados (ex: lampréia) e os leptocárdios (ou cefalocordados. Por ex: anfioxo) (TIZARD, 2000).

A primeira nítida diferenciação do sistema linfático é encontrada nos peixes teleósteos, com dois sistemas, o visceral e o parietal, conduzindo linfa. Com algumas exceções, os peixes cartilaginosos (tubarão, arraia) já têm o sistema tubular linfático, tal como os peixes teleósteos, mas esse sistema conduz sangue venoso, donde não ser considerado aparelho linfático propriamente dito. Entretanto, alguns peixes cartilaginosos já apresentam uma separação quase completa das duas partes do sistema linfático (o sistema visceral do tubo gastrentérico e o sistema parietal) e, além do mais, os vasos quilíferos cessam de conduzir sangue, diferenciando-se do sistema venoso. Nesses peixes, ao lado do sistema superficial, encontram-se seios linfáticos profundos que, mais adiante, vêm constituir os dutos torácicos dos vertebrados. A linfa é impulsionada por movimentos musculares e respiratórios, mas, como não há válvulas nos canais linfáticos, ela se acumula nos seios linfáticos que, em determinados momentos, são subitamente esvaziados (GARRIDO, 2000; TIZARD, 2000).

O sistema linfático dos anfíbios e dos répteis não é muito diferente dos peixes. Mas eles já apresentam os “corações linfáticos”, raramente encontrados em peixes. Esses “corações” são pequenas estruturas que ficam fora e junto do sistema tubular linfático, na junção dos canais linfáticos com o conduto venoso. A rã possui quatro corações linfáticos, e a salamandra possui mais de vinte. Apesar de serem contráteis, com fibras musculares estriadas,

não parecem impulsionar a corrente de linfa. Acredita-se que regulam o influxo rítmico da linfa para dentro das veias (GARRIDO, 2000; TIZARD, 2000).

Os corações linfáticos não são encontrados nas aves adultas. Embora as aves sejam comumente consideradas como não possuindo linfonodos, elas possuem estruturas que podem ser considerados como sendo os seus equivalentes funcionais (nódulos linfáticos) e, inclusive, algumas válvulas nos canais linfáticos (as válvulas numerosas e esparsas são características dos mamíferos). Esses linfonodos aviários consistem em um seio central, que corresponde ao lume principal de um vaso linfático. Ele é circundado por uma bainha de tecido linfóide que contém centros germinativos. Os linfonodos aviários não possuem nenhuma cápsula externa. Os linfáticos deságuam em dois dutos torácicos que drenam nas veias cavas cranianas, mas, em certas regiões e órgãos, ainda persistem linfáticos que desembocam nas veias vizinhas (GARRIDO, 2000; TIZARD, 2000).

Os linfonodos encontram-se ausentes nos peixes e anfíbios, urodelos (ex: salamandras), mas observam-se estruturas que lembram os linfonodos em alguns anuros (ex: rãs e sapos). Esses protolinfonodos consistem em uma massa de linfócitos que circunda os sinusóides sanguíneos. Como resultado, eles filtram o sangue em vez da linfa. Os nódulos linfomielóides, que lembram proximamente os linfonodos, são observados pela primeira vez nos répteis. Eles possuem uma estrutura simples, que consiste em um parênquima linfóide com fagócitos e sinusóides interpostos. Observam-se os nódulos linfáticos primitivos que circundam a aorta, veia cava e veias jugulares em alguns répteis (TIZARD, 2000).

Nos mamíferos em geral, a estrutura do sistema linfático é praticamente idêntica à do homem, com diferenças no número e situação dos linfonodos. Quanto mais alta a linhagem filogenética do mamífero maior o número de linfonodos que ele apresenta, salvo algumas variantes condicionadas pela idade, peso, e outros elementos do animal. Como exceção são os monotremos (ornitorrinco, équidna), que possuem linfonodos com uma estrutura distinta. Eles

consistem em vários nódulos linfóides, com cada um deles contendo um centro germinativo, suspensos por seus vasos sanguíneos dentro do lume de um plexo linfático. Logo cada nódulo é banhado em linfa. Ocorre geralmente apenas um centro germinativo por nódulo (GARRIDO, 2000; TIZARD, 2000).

4 EMBRIOLOGIA / ONTOGENIA

O estudo do aparecimento e desenvolvimento dos vasos sanguíneos e linfáticos (ontogênese) tem fornecido uma série de informações que contribuem para a compreensão de fenômenos fisiológicos e etiopatogênicos de muitas doenças vasculares. Entretanto, a pesquisa da gênese dos vasos (vasculogênese) e as observações feitas sobre sua formação (angiogênese) têm deixado muitas questões sem resposta, apesar das contribuições fornecidas pêlos estudos filogenéticos. Assim, muitas afirmativas sobre a ontogênese vascular são passíveis de diferentes interpretações, especialmente no que concerne à linfaticogênese. As dúvidas sobre a origem dos linfáticos são muitas, especialmente sua relação com o sistema venoso.

Alguns autores acreditam que as primeiras formações nascem das junções centrais com os troncos venosos e depois se espalham pelo corpo e membros (teoria centrífuga). Outros crêem que os canais linfáticos surgem da fusão de cavidades mesenquimais, nos tecidos, independentes das veias, e depois progridem para o centro até desembocarem nas grandes veias (teoria centrípeta) (GARRIDO, 2000; WITTE ; WITTE, 1987).

As diferentes variantes sobre essas teorias, emitidas por diferentes autores, podem ser expressas, de forma resumida, em alguns itens (GARRIDO, 2000; WITTE ; WITTE, 1987):

- o sistema linfático se desenvolve independentemente do sistema vascular sanguíneo, às custas da fusão de fendas mesenquimais ou da canalização de formações mesenquimais diferenciadas: conexão com as veias é fenômeno secundário;
- os vasos linfáticos nascem das veias, e certos vasos embrionários são diretamente transformados em linfáticos;

- todo sistema linfático provém de brotos e tubos que nascem das veias. Estas formações se dilatam e formam sacos que se estendem para a periferia e, em contínua progressão, alcançam todos os órgãos, assim como a pele e as membranas serosas;

- os linfáticos são formados pela fusão de fendas mesenquimais perivenosas que se desenvolvem independentemente das veias com as quais não têm comunicação. Algumas anastomoses linfovenosas encontradas no adulto formam-se posteriormente;

- uma teoria combina essas possibilidades: parte do sistema linfático (os sacos linfáticos jugulares) surge da metamorfose da rede capilar perivenosa, enquanto outras partes se formam às custas da fusão das fendas extra-intimais da mesoderma perivenosa.

A atividade de aproximação, profusão e adesão das células endoteliais é parcialmente regida por membros da família das integrinas, receptores de superfície celular. Estudos apontam que a integrina alfa-v-beta-3 tem importante função na angiogênese (formação de vasos preexistentes). O mesmo foi verificado em relação ao VEGF (fator endotelial de crescimento vascular), e as moléculas, e seus receptores, da matriz conjuntiva extracelular, especialmente a osteopontina. Recentemente esta família foi acrescida de novos fatores, como o VEGF-B, VEGF-C e o VEGF-D. A expressão do VEGF-C durante o desenvolvimento do endotélio linfático em embriões sugere que uma das funções desse fator é a regulamentação da angiogênese da vasculatura linfática (KUKK, 1996).

O VEGF-C também tem sido relacionado às metástases linfáticas de neoplasias malignas, sugerindo o envolvimento das células endoteliais linfáticas neste processo. He et al. (2005) descobriram que a produção do VEGF-C pelas células tumorais favorece a extensa linfangiogênese relacionada ao tumor e dilatação dos vasos linfáticos, favorecendo as metástases.

Os linfáticos verdadeiros estão presentes num período relativamente tardio do desenvolvimento embrionário, quando os condutos vasculares sanguíneos já estão

praticamente completos. Este fato justificaria a conclusão de alguns autores de que o sistema linfático representa uma estrutura secundária dentro do sistema circulatório do organismo. Os capilares linfáticos são encontrados em quase todos os órgãos e tecidos exceto nos tecidos que não recebem capilares sanguíneos. Não há capilares linfáticos na epiderme, no endotélio das mucosas, no tecido cartilaginoso, na esclera e humor vítreo, na massa encefálica, entre outros (GARRIDO, 2000; WITTE ; WITTE, 1987).

Os primeiros vestígios dos vasos linfáticos aparecem no mesênquima em torno do vigésimo dia (antes que os vasos venosos sejam individualizados), sob a forma de lacunas revestidas de endotélio, representando porções do plexo venoso, mas sem nenhuma comunicação com as veias. O crescimento do sistema linfático se faz gradualmente a partir do conjunto de sacos endotélio-mesenquimais tal como antes ocorrera com o sistema hemolinfático (GARRIDO, 2000; WITTE ; WITTE, 1987).

Somente nos mamíferos os nódulos linfáticos alcançam o desenvolvimento total. Nas aves, os linfonodos têm forma rudimentar constituindo uma massa de tecido linfóide organizado frouxamente e situado ao lado e não entre os tubos linfáticos. Nos peixes, anfíbios e répteis não há linfonodos, somente os “corações linfáticos” (GARRIDO, 2000; WITTE ; WITTE, 1987).

Dessa forma, filogeneticamente o sistema linfóide é recente no desenvolvimento: embora sua evolução comece com os anfíbios, os linfonodos estão mais desenvolvidos e integrados em mamíferos. Nos cães os vasos linfáticos se desenvolvem antes dos linfonodos, cujas estruturas primordiais são percebidas no feto a partir do 35º ao 38º dia de gestação, após a formação do timo e baço que ocorre com 27 a 28 dias (TIZARD, 2000; VALLI, 1993).

Os linfonodos aparentemente se desenvolvem a partir do mesênquima periarteriolar. Na confluência de linfáticos e arteríolas, os linfáticos formam bainhas recobrindo as arteríolas, e desdobrando-se para fora formam a cápsula do linfonodo primordial, com a área

do hilo voltada para a arteríola de origem. Pela confluência de vasos linfáticos adjacentes constitui-se um plexo sob a forma de um seio marginal em torno dos nódulos linfóides. Vários vasos aferentes atravessam a cápsula do nodo, ganham os seios por meio de numerosas anastomoses, circulam entre o tecido glandular e se conectam com o seio terminal junto ao hilo donde sai o vaso linfático eferente. Em seguida, há proliferação de células reticulares dentro desta área linfática, as quais progressivamente tornam-se excêntricas à arteríola. Um ramo vascular penetra pela área hilar paralelamente aos linfáticos eferentes drenantes, que se continua seguindo os caminhos arteriolares. Originalmente, os linfonodos são vasos linfáticos em processo de evolução normal aos quais, posteriormente, vai sendo acrescentado o retículo. As células reticulares periarteriolares formam uma rede que oferece um ambiente apropriado à colonização de linfócitos provenientes do timo e medula óssea. Esta colonização linfocítica dos linfonodos encontra-se proeminente por volta do 52º - 53º dia de gestação (VALLI, 1993).

Os linfonodos, assim como o baço e o fígado, estão variavelmente envolvidos na mielopoiese durante o estágio fetal de desenvolvimento e se convertem a linfopoiese logo após o nascimento. O grau de desenvolvimento nodal ao nascimento varia amplamente entre as espécies. Bezerros e potros possuem linfonodos bem desenvolvidos ao nascimento, podendo inclusive apresentar centros germinativos formados em casos de infecção intra-uterina. Em contraste, cães e gatos possuem poucos linfonodos perceptíveis ao nascimento (como no pescoço e nas áreas do mediastino e mesentério). Estes linfonodos possuem estrutura reticular frouxa, baixa densidade linfocítica, e limitada organização em córtex e medula (VALLI, 1993).

O desenvolvimento continua após o nascimento: rápida proliferação forma nódulos na cortical e cordões medulares. Os principais grupos de linfonodos situam-se próximos a vasos sanguíneos e deles comumente derivam seus nomes (ROGERS; LANDIS, 1993).

A complexidade das etapas evolutivas do sistema vascular em geral, e dos linfáticos em particular, propicia a formação de anomalias estruturais que podem gerar distúrbios funcionais e doenças no recém nascido ou no adulto. Nos membros pélvicos, os chamados linfedemas primários (ou congênitos) são derivados de linfodisplasias de diferentes tipos. Tanto nos membros quanto em outras partes do corpo têm sido constatadas anomalias linfáticas tais como aplasia, hipoplasia (de diâmetro e/ou número), avalvulação, ectasias, cistos, fístulas, e varicosidade, dos troncos e/ou dos linfonodos, e/ou do sistema capilar (DUQUE; DUQUE, 1997; GARRIDO, 2000; WITTE ; WITTE, 1987).

5 ANATOMIA

Os linfonodos são estruturas redondas ou em forma de feijão, densas e encapsuladas, que variam em tamanho de milímetros a vários centímetros, estrategicamente posicionadas nos canais linfáticos de maneira que possam capturas os antígenos que estão sendo transportados através da linfa (ROGERS; LANDIS, 1993).

Embora a sua arquitetura seja relativamente uniforme pelo corpo todo, os linfonodos próximos à porta de entrada de antígenos externos (como as áreas mandibulares e mesentéricas) são freqüentemente mais reativos (maior volume e consistência) (ROGERS; LANDIS, 1993).

Grupos de linfonodos que ocorrem consistentemente na mesma região e que drenam regiões corpóreas similares através dos vasos linfáticos aferentes são denominados Linfocentros (ADAMS, 1986; BANKS, 1992).

Nos quadros 1 a 7 descrevemos o sistema de drenagem linfática canina e listamos os linfocentros comuns, linfonodos associados, localização anatômica, áreas de drenagem aferente e vasos eferentes. Este conhecimento é pertinente durante a avaliação de uma doença que possa envolver o sistema linfático. Uma vez que a linfa é unidirecional, podemos localizar todo o trajeto da doença a partir da determinação dos linfocentros e linfonodos envolvidos, e os locais anatômicos específicos dos quais os linfáticos aferentes derivam.

Linfocentro	*Linfonodo(s)*	*Localização*	*Aferentes*	*Eferentes*
Mandibular	Linfonodos mandibulares (2 a 5)	Caudolateral ao ângulo da mandíbula, caudoventral ao músculo masseter, e craniolateral ao basohióide	Lábios; narina externa; bochechas; pálpebras; glândula lacrimal; músculos superficiais da cabeça; músculos digástrico e miohióideo; articulação têmporo-mandibular; ossos da cabeça; porção rostral da língua; gengivas; palato mole e duro; membranas mucosas da porção ventral da cavidade oral	Linfonodos retrofaríngeos medial e lateral
	Linfonodo bucal (1)	Freqüentemente ausente: dorsoventral ou rostral ao ângulo de confluência das veias facial e labial superior: rostral ao músculo zigomático	Regiões bucal, nasal dorsal, nasal lateral e labial superior	Linfonodos mandibulares
Parotídeo	Linfonodos parotídeos (1 a 3)	Próximo à articulação têmporo-mandibular; a parte rostral do linfonodo está próxima ao músculo masseter, e a parte caudal está recoberta pela glândula salivar parótida	Narina externa; pele e subcútis das regiões frontal e temporal; pálpebras; glândula lacrimal; orelha externa, incluindo músculos e cartilagem; glândula parótida; articulação têmporomandibular; ossos da cabeça; músculos zigomático, temporal,e masseter	Linfonodos retrofaríngeos medial e lateral
Retrofaríngeo	Linfonodos retrofaríngeos laterais (1 ou 2)	Pode estar ausente; ventromedial à asa do Atlas na borda dorsal da glândula mandibular; geralmente recoberto pela borda caudal da glândula salivar parótida	Linfonodos parotídeo e mandibular; parte caudal da orelha externa; músculos da cabeça e pescoço; seios paranasais	Linfonodo retrofaríngeo medial
	Linfonodos retrofaríngeos mediais (1 a 2)	Na parte dorsal da superfície lateral da faringe, caudal ao músculo digástrico, ventral ao processo transverso do Atlas	Músculos da cabeça; aparato hióide; língua; porção cranial do pescoço; orelha externa; cavidade nasal; membranas mucosas da cavidade oral; palato mole e duro; gengivas; tonsilas; faringe; laringe; esôfago; porção cranial da traquéia; glândulas salivares parótida, mandibular, e sublingual; linfonodos parotídeo, mandibular, e retrofaríngeo lateral	A confluência dos eferentes dos linfonodos retrofaríngeos direito e esquerdo formam os troncos traqueais

Quadro 1 - Drenagem linfática da cabeça no cão (modificado de ADAMS, 1986)

Linfocentro	*Linfonodo(s)*	*Localização*	*Aferentes*	*Eferentes*
Cervical superficial	Linfonodos cervicais superficiais (1 a 4)	Na borda cranial do músculo supra-espinhoso, abaixo do músculo omotransversário	Pele e subcútis da região caudal da cabeça e orelha; pele e subcútis da parede da cavidade torácica e membro torácico; músculos do ombro e pescoço, incluindo os peitorais; flexores e extensores dos dedos; ossos do membro torácico e articulações do dedo e do carpo	Vasos linfáticos eferentes entram na veia jugular ou juntam-se aos troncos traqueais e ducto torácico no lado esquerdo
Cervical profundo	Linfonodos cervicais craniais profundos	Craniodorsal e lateral à tireóide; pode estar ausente	Laringe; traquéia; esôfago; tireóide; linfonodos retrofaríngeos mediais	Os eferentes juntam-se aos troncos traqueais
	Linfonodos cervicais centrais profundos	Ao longo da porção média da traquéia; pode estar ausente	Traquéia; esôfago; tireóide	Os eferentes juntam-se aos troncos traqueais ou seguem para os linfonodos cervicais caudais profundos
	Linfonodos cervicais caudais profundos	Ventral à traquéia e a poucos centímetros cranial à primeira costela; pode estar ausente	Traquéia; esôfago; linfonodos cervicais centrais profundos	Os eferentes juntam-se aos troncos traqueais ou ducto torácico ou veia jugular

Quadro 2 - Drenagem linfática do pescoço no cão (modificado de ADAMS, 1986)

Linfocentro	*Linfonodo(s)*	*Localização*	*Aferentes*	*Eferentes*
Axilar	Linfonodos axilares (1 ou 2)	Na camada de gordura na face medial do músculo *teres major*, próximo à primeira e segunda costela	Pele, subcútis, e músculo tronco cutâneo cranial à última costela; pele e subcútis do ombro e braço; fáscia antebraquial; músculos membro torácico; ossos membro torácico exceto dígitos; articulações do ombro, carpo; três primeiras glândulas mamárias; linfonodo axilar acessório	Os eferentes terminam na veia jugular ou juntam-se aos troncos traqueais ou ducto torácico
	Linfonodo axilar acessório (1)	Pode estar ausente; ventral ao músculo *dorsi latissimus* e dorsal ao músculo peitoral no segundo ou terceiro espaço intercostal	Pele e subcútis da parede torácica lateral e ventral; braço e ombro lateral e medial, incluindo regiões do olecrano, músculo peitoral, e três primeiras glândulas mamárias	Linfonodos axilares

Quadro 3 - Drenagem linfática do membro torácico no cão (modificado de ADAMS, 1986)

Linfocentro	*Linfonodo(s)*	*Localização*	*Aferentes*	*Eferentes*
Torácico dorsal	Linfonodo intercostal	Pode estar ausente; região quinto ao sétimo espaço intercostal próximo à cabeça da costela	Pleura; medula espinal; músculos da parede torácica e tronco	Linfonodos mediastinais craniais
Torácico ventral	Linfonodos esternais (1 a 3)	Embebido no tecido conjuntivo gorduroso medial à cartilagem costal no esterno, ao longo da superfície cranioventral da artéria torácica interna	Diafragma; mediastino; timo; pleura; porção cranial dos músculos abdominais; primeiras três glândulas mamárias; músculos da parede torácica latero e ventrocranial; músculos peitorais superficiais e profundos; músculo serrátil dorsal	Eferentes penetram no ducto torácico
Mediastinal	Linfonodos mediastinais craniais (4 a 7)	Região entre primeira costela e o coração no mediastino precordial, associado à grandes vasos (veia cava cranial, tronco costocervical, e subclávio)	Mediastino; pleura; coração; esôfago; traquéia; timo; músculos do pescoço, ombro, e tronco; linfocentro bronquial	Os eferentes juntam-se ao ducto torácico, troncos traqueais ou veia jugular
Bronquial	Linfonodo traqueobronquial esquerdo	No brônquio apical esquerdo em sua bifurcação no ângulo entre a aorta torácica e artéria pulmonar esquerda	Lobos pulmonares esquerdos apical cranial e caudal, médio, e diafragmático; esôfago; traquéia, aorta; coração; mediastino; linfonodos traqueobronquial central e pulmonar esquerdo	Linfonodos mediastinais craniais
	Linfonodo traqueobronquial direito	Cranial ao brônquio apical direito caudoventral à veia ázigos direita	Lobos pulmonares direitos apical, médio e diafragmático; traquéia; brônquios, esôfago; mediastino; aorta; linfonodos pulmonares direito	Linfonodos mediastinais craniais e traqueobronquial esquerdo
	Linfonodo traqueobronquial central	No ângulo de divergência do brônquio principal	Lobos pulmonares diafragmático direito e esquerdo, médio e acessório; diafragma; mediastino; esôfago; linfonodos pulmonares	Linfonodos mediastinais craniais e traqueobronquial esquerdo
	Linfonodos pulmonares	No ângulo formado pelos brônquios apical e diafragmático, próximo à extremidade terminal do brônquio primário, freqüentemente dentro do ângulo de bifurcação do brônquio primário em secundário	Pulmões, incluindo brônquios	Linfonodos traqueobronquiais

Quadro 4 - Drenagem linfática da cavidade torácica no cão (modificado de Adams, 1986)

Linfocentro	*Linfonodo(s)*	*Localização*	*Aferentes*	*Eferentes*
Lombar	Linfonodos aórticos lombares (12 a 17)	Distribuídos ao longo da aorta e veia cava caudal do diafragma às artérias ilíacas	Músculos lombares e abdominais; diafragma; peritôneo; fígado; rim; glândulas adrenais; ovários; útero; testículos; linfonodos ilíacos mediais e mesentérico caudal	Eferentes juntam-se para formar o tronco lombar ou esvaziam-se na cisterna quilosa
	Linfonodos renais	Próximo às veias renais	Rins; peritôneo; glândulas adrenais; ovários	Eferentes juntam-se aos troncos lombares ou cisterna quilosa
Iliossacral	Linfonodos ilíacos mediais (1 a 3)	Entre as artérias ilíacas circunflexas profundas e ilíacas externas, lateral à aorta abdominal e veia cava caudal	Pele, subcútis, e fáscia caudal à última costela; pele da região pélvica, incluindo a cauda; músculos, tendões e articulações do membro pélvico; órgãos urogenitais; peritôneo; cólon, reto, e anus; linfonodos sacral, hipogástrico, iliofemoral, femoral, inguinal superficial, poplíteo, e mesentérico caudal	Eferentes juntam-se para formar os troncos lombares, que terminam na cisterna quilosa
	Linfonodos sacrais	Associados à artéria sacral mediana	Cauda; músculos adjacentes aos linfonodos sacrais	Linfonodos ilíacos mediais
	Linfonodos hipogástricos	Associados às artérias ilíacas internas	Cólon; reto; ânus; glândulas anais; cauda; testículos, epidídimo, ducto deferente, próstata e pênis (macho); útero, vagina, vestíbulo, vulva, e clitóris (fêmea); bexiga; linfonodos iliofemoral e femoral	Linfonodos ilíacos mediais
Inguinofemoral (Inguinal superficial)	Linfonodos inguinais superficiais (1 a 4)	Fêmea: Ventral à borda cranial da sínfise púbica no lado dorsolateral das glândulas mamárias	Pele e subcútis da parte ventrolateral do tronco caudal à última costela; pele e subcútis da região pélvica e cauda; faces lateral e medial da coxa; aspecto medial da perna; tarso, metatarso, e falanges; vulva, clitóris e três últimas glândulas mamárias; prepúcio e escroto	Linfonodos ilíacos mediais ou iliofemoral
		Macho: Embebidos no tecido conjuntivo gorduroso cranial ao cordão espermático ao longo da borda dorsolateral do pênis		

Quadro 5 - Drenagem linfática da cavidade abdominal cão (modificado de ADAMS, 1986)

Linfocentro	*Linfonodo(s)*	*Localização*	*Aferentes*	*Eferentes*
Iliofemoral (Inguinal profundo)	Linfonodo iliofemoral (inguinal profundo)	Na superfície ventral do tendão do músculo psoas menor em sua inserção; entre as veias ilíacas interna e externa quando convergem para formar a veia ilíaca comum; pode estar ausente	Linfonodos inguinal superficial, poplíteo e femoral	Linfonodos ilíacos mediais
	Linfonodo femoral	Na parte distal do triângulo femoral, entre os músculos sartório e pectíneo; pode estar ausente	Linfonodo poplíteo; pele e subcútis da face medial do membro pélvico	Linfonodos iliofemoral e ilíaco mediais
Poplíteo	Linfonodo poplíteo	Entre os músculos bíceps femoral e semitendinoso na superfície caudal do músculo gastrocnêmio	Pele, músculos, tendões e articulações distais ao linfonodo; músculos da perna e coxa	Linfonodos femoral e iliofemoral se presentes; se não, eferentes drenam para os linfonodos ilíacos mediais

Quadro 6 - Drenagem linfática do membro pélvico no cão (modificado de ADAMS, 1986)

Linfocentro	*Linfonodo(s)*	*Localização*	*Aferentes*	*Eferentes*
Celíaco	Linfonodos hepáticos (portais) (1 a 5)	Ao longo da veia porta	Estômago; duodeno; pâncreas; fígado; esôfago; diafragma; linfonodos pancreaticoduodenal e gástrico; mediastino; peritôneo; linfonodos hepáticos direito e esquerdo drenam entre si	Cisterna quilosa
	Linfonodos esplênicos (1 a 5)	Agrupados ao redor das veias esplênicas	Esôfago; estômago; baço; fígado; pâncreas; diafragma; linfonodo gástrico	Cisterna quilosa
	Linfonodo gástrico	Pode estar ausente; próximo ao piloro na curvatura menor do estômago	Esôfago; estômago; fígado; diafragma; mediastino; peritôneo	Linfonodos hepáticos esquerdos e esplênicos
	Linfonodos pancreaticoduodenais	Podem estar ausentes; na primeira flexura do duodeno, no omento ventral ao pâncreas	Omento; duodeno; estômago; pâncreas	Linfonodos hepáticos direitos ou cólico direito
Mesentérico cranial	Linfonodos jejunais	Rota do mesentério do jejuno e ílio	Jejuno; íleo; pâncreas	Cisterna quilosa
	Linfonodos cólicos	Podem estar ausentes; o direito fica próximo à origem do cólon ascendente; o central fica no mesentério do cólon transverso	Cólico direito: íleo; ceco; cólon; linfonodo pancreaticoduodenal Cólico central: cólon transverso e descendente	Cisterna quilosa
Mesentérico caudal	Linfonodos mesentéricos caudais (cólicos esquerdos) (2 a 5)	No mesocólon associado à artéria mesentérica caudal	Cólon descendente	Linfonodos ilíaco medial, aórtico lombar e cólico central

Quadro 7 - Drenagem linfática das vísceras abdominais no cão (modificado de ADAMS, 1986)

6. HISTOLOGIA

Os linfonodos compõem-se de um tecido linfóide denso, encapsulado, arranjados nas formas difusa e folicular, e seios linfáticos, todos organizados em região cortical e medular (Figura 1). Compõem-se também de células reticulares, células dendríticas e macrófagos (BANKS, 1992).

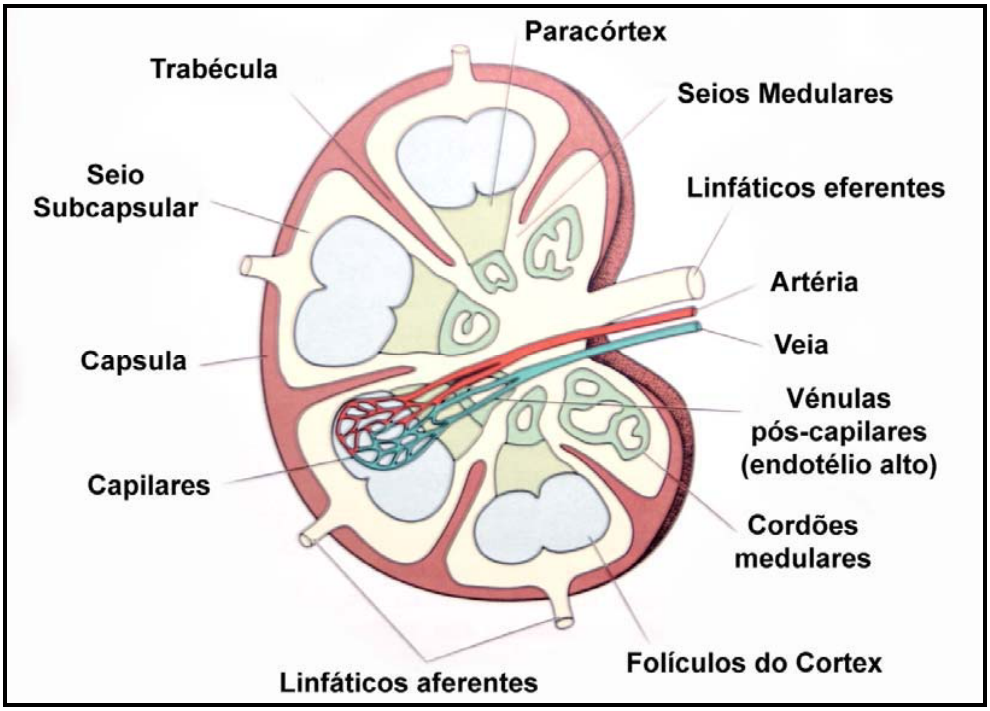

Figura 1 - A estrutura do linfonodo (adaptado de Ioachim, 1994)

A cápsula e trabéculas são compostas por tecido colagenoso denso. O estroma é composto por células reticulares (provavelmente fibroblastos) que produzem as fibras reticulares, onde ambos formam o estroma, caracterizado por uma extensa rede de sustentação para as células livres (linfócitos, plasmócitos, macrófagos) e que delimitam os seios linfóides. As fibras reticulares são fibras finas e delicadas que conectam-se com fibras colágenas em geral, sendo compostas por colágeno tipo III (BANKS, 1992).

O córtex do linfonodo pode ser dividido em três regiões: nodular, internodular, e profunda. O córtex nodular corresponde aos nódulos linfóides ou folículos, os quais podem ser do tipo primário (pequenos linfócitos densamente agregados), ou do tipo secundário (possui região central pálida composta por linfócitos grandes e macrófagos) (Figura 2) (BANKS, 1992).

Esta região central do folículo secundário é denominada centro germinativo (Figura 3), circundada por uma zona de pequenos linfócitos, chamada de zona do manto (BANKS, 1992). A zona do manto é uma região de coloração mais escura devido ao efeito produzido pelo aglomerado dos pequenos linfócitos, que eram os constituintes do folículo primário. A parte central (centro germinativo) contrasta com o manto pela cor clara, derivada do acúmulo de centroblastos e centrócitos, que são linfócitos maiores que os linfócitos maduros e têm cromatina delicada e hipocrômica (VAN DER VALK; MEIJER;1987).

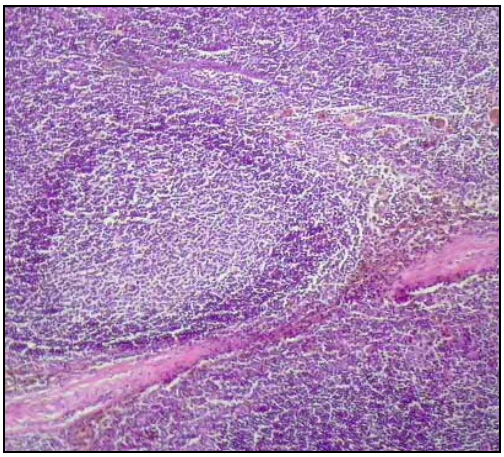

Figura 2. Fotomicrografia de corte histológico de região cortical em linfonodo canino, na qual observa-se folículo linfóide. Coloração Hematoxilina-Eosina.

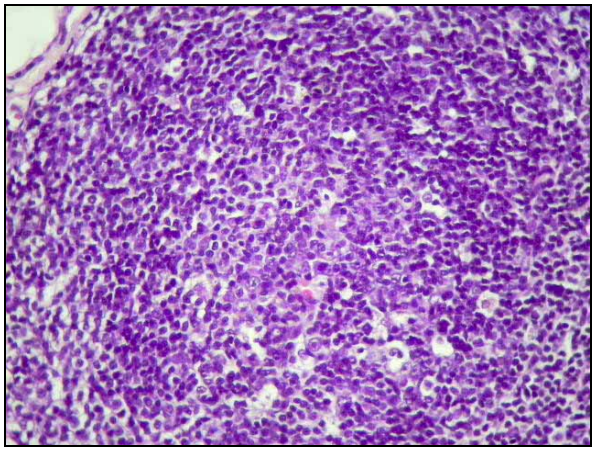

Figura 3 - Fotomicrografia de corte histológico de folículo linfóide, destacando centro germinativo. Coloração Hematoxilina-Eosina.

O córtex internodular e córtex profundo correspondem à região paracortical ou ao córtex difuso, segundo outras denominações. Embora não seja um território bem delimitado, compreende uma porção de tecido rica em linfócitos, situada entre folículos linfóides, cordões medulares e seios linfáticos. Classicamente é descrita como uma área difusa, embora estudos tridimensionais relatem a presença de agregações nodulares de linfócitos nesse ambiente, formando unidades corticais profundas, as quais eventualmente fendem-se originando complexos (XAVIER, 1999).

A medula do linfonodo consiste de trabéculas ramificadas de fibras reticulares e células envolvidas pelos seios medulares e capilares linfáticos. Estas trabéculas são denominadas de cordões medulares. As células livres incluem linfócitos, plasmócitos e macrófagos (BANKS, 1992).

De um ponto de vista funcional, há três espaços em cada uma destas regiões (córtex e medula): um espaço intralinfático, um espaço intravascular revestido por endotélio, e o interstício. A microcirculação do linfonodo canino está intimamente relacionada à sua função, e divide-se em circulação linfática e sanguínea (BANKS, 1992; VALLI, 1993).

Os seios linfáticos são estruturas que carreiam linfa no interior do linfonodo, comunicando os linfáticos aferentes com os eferentes. Os primeiros drenam para o seio subcapsular ou marginal, progredindo para os intermediários que adentram porções mais profundas do linfonodo e alcançando os seios medulares os quais atingem os linfáticos eferentes, completando o circuito de linfa no interior do linfonodo. São revestidos por células endoteliais apresentando prolongamentos alongados, denominados células litoriais. Estas são progressivamente substituídas por células dotadas de capacidade fagocítica, os macrófagos fixos (apresentadores de antígeno), apresentando características fenotípicas semelhantes de outros macrófagos espalhados pelo corpo. Acompanham essas células linfócitos maduros distribuídos em pequena quantidade pelos seios linfáticos (XAVIER, 1999).

Os linfáticos aferentes entram na cápsula e banham o córtex via seio periférico. Pequenos ductos linfáticos penetram cápsula interna do seio periférico formando uma rede micro-anastomótica esférica correspondendo em tamanho ao centro germinativo. Em seguida estes linfáticos anastomosam em ductos maiores que drenam para os seios medulares, e então para os linfáticos eferentes principais na região do hilo. O fluxo da linfa no linfonodo é unidirecional, da cápsula para o hilo (BANKS, 1992; VALLI, 1993).

A clareza na visualização histológica dessas estruturas é variável, dependendo do fluxo linfático local no momento da remoção do tecido. Os seios intermediários frequentemente apresentam-se colapsados, mesmo quando os seios marginais e medulares estão evidentes ou dilatados (XAVIER, 1999).

Os vasos sanguíneos entram pela região do hilo e arborizam na área cortical. No córtex externo, as pequenas arteríolas formam meta-arteríolas ou arteríolas pré-capilares que perfundem as áreas dos centros germinativos e zona do manto. A transição para os capilares ocorre neste ponto, e estes vasos então se alargam para formar as vênulas pós-capilares, conhecidas pelo seu endotélio alto (HEV – High Endotelial Veins). Estas HEV das áreas

corticais permitem alto tráfico de linfócitos do sangue para o córtex do linfonodo. Estas vênulas então coalescem para formar progressivamente veias maiores que seguem o estroma medular para formar a veia hilar eferente (BANKS, 1992; VALLI, 1993).

As várias estruturas vasculares dos linfonodos associam-se caracteristicamente com o tecido nodal. Os linfáticos são identificados como ductos penetrando o seio periférico, mas os linfáticos intranodais não são óbvios, exceto pelos grandes seios medulares e vasos hilares eferentes (BANKS, 1992; VALLI, 1993).

As artérias podem ser identificadas entrando na área medular ou do hilo, seguindo trabéculas fibrosas aos seios medulares. Nesta área, as arteríolas formam uma rede regular e perceptível com os cordões medulares tais que as arteríolas estão centralmente posicionadas nos seios e conectadas por uma rede de estroma reticular às fibras membranas dos cordões medulares. As arteríolas menores do paracórtex são irregularmente visíveis, assim como os vasos arteriolares terminais dos centros germinativos e zonas do manto. No paracórtex adjacente, as vênulas pós-capilares (HEV) são prontamente identificadas (Figuras 4 e 5) (BANKS, 1992; VALLI, 1993).

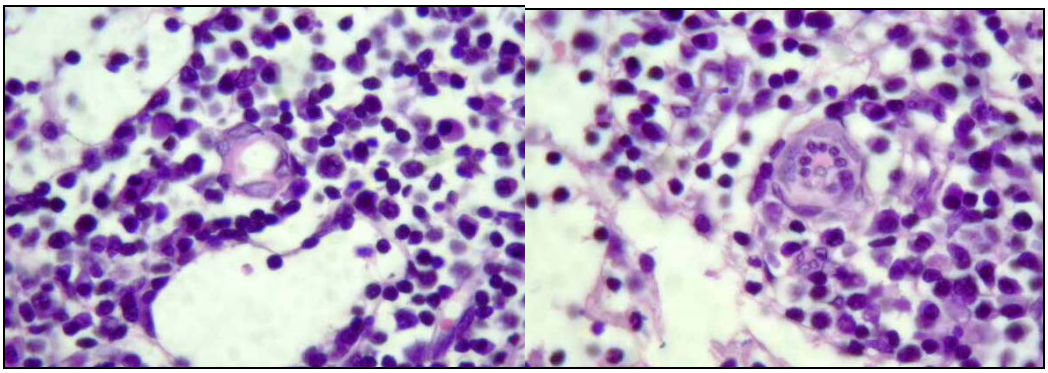

Figuras 4 e 5 - Fotomicrografia de corte histológico de linfonodo, na qual observa-se vênula de endotélio alto em região paracortical. À direita, nota-se marginação de linfócitos. Coloração Hematoxilina-Eosina.

Algumas espécies possuem particularidades na estrutura dos seus linfonodos. Os suínos domésticos e aparentados (como os javalis), elefantes, hipopótamos, rinocerontes e

golfinhos possuem linfonodos com vários nódulos agregados, orientados de forma que o córtex de cada nódulo se localize em direção ao centro do nódulo e sua medula se encontre na periferia (ou seja, um padrão "invertido" quando comparado aos de outros mamíferos). Cada nódulo é servido por um único vaso linfático aferente que entra no córtex central como um seio linfático paratrabecular, assim a linfa é levada profundamente no interior do nódulo, passa do córtex no centro do linfonodo para a medula na periferia antes de sair através dos vasos eferentes que drenam a região entre os nódulos (BANKS, 1992; TIZARD, 2000).

6.1 LINFÓCITOS

Os linfócitos são as células responsáveis pelo reconhecimento de antígenos estranhos e montagem de respostas imunológicas, e dividem-se em um grande número de populações e subpopulações, cada uma com características e funções diferentes. São células redondas e pequenas, variam de 7 a 15 micrômetros de diâmetro, contém núcleo redondo e grande que se cora intensa e uniformemente com a hematoxilina. Possuem borda fina de citoplasma que contém algumas mitocôndrias, ribossomos livres e um pequeno complexo de Golgi. Algumas variações ocorrem, como por exemplo, linfócitos imaturos com núcleo clivado, as células exterminadoras naturais (linfócitos natural killer – NK) que são relativamente grandes e contém grânulos citoplasmáticos, entre outros (TIZARD, 2000).

Aproximadamente 40% dos linfócitos do corpo encontram-se nos linfonodos, enquanto que no baço localizamos por volta de 13%, seguido pelo intestino e medula óssea (aproximadamente 10% cada), sangue (2%), e o restante (aproximadamente 25%) encontram-se distribuídos em outros tecidos. As populações de linfócitos no sangue periférico variam

conforme a espécie, sendo que no cão predominam os linfócitos T (46 a 72%), seguidos pelos linfócitos B (7 a 30 %) (TIZARD, 2000).

Alguns linfócitos sanguíneos não demonstram propriedades nem de células T e nem de células B, mas constituem uma 3º população distinta de linfócitos chamada de células exterminadoras naturais (NK) que provavelmente se originam dos precursores de células T, mas não sofrem o processamento tímico. São encontradas em pequeno número no sangue e distribuem-se largamente por todos os órgãos linfóides (TIZARD, 2000).

Os linfócitos são classificados conforme sua morfologia e diferenciação (linfócitos pequenos e grandes, clivados ou não, plasmócitos; outras classificações utilizam termos distintos, como centrócitos, centroblastos, entre outros) e também identificados com base nas suas proteínas de superfície celular, ou seja, sua imunofenotipagem (células B, células T, células nulas, entre outras). A maioria dos linfócitos nos folículos são células B, enquanto a maioria dos linfócitos no paracórtex são células T (MAJNO; JORIS, 1996).

As características cito-histológicas dos tipos celulares linfóides são (BAKER; LUMSDEN, 2000; PARODI et al*.,* 1988):

a) Pequenos linfócitos: podem ser de origem T ou B, e são predominantemente pequenos, bem diferenciados, com diâmetro nuclear equivalente a uma hemácia. A cromatina encontra-se condensada, intensamente basofílica com agregados proeminentes de DNA ou cromocentros, além de citoplasma escasso.

b) Centrócitos: variam em dimensão, podendo ser pequenos a médios (até duas hemácias de diâmetro), apresentam núcleo clivado ou convoluto, com cromatina lisa e densa, um a dois pequenos nucléolos centrais frequentemente indistintos (pouco evidentes), citoplasma escasso pobremente corado.

c) Centroblastos: são células médias a grandes (diâmetro de três hemácias em média), com cromatina clara, finamente pontilhada, com dois a quatro pequenos nucléolos periféricos no núcleo, citoplasma escasso a moderado e fortemente basofílico.

d) Imunoblastos: são as maiores das células linfóides, possuem diâmetro nuclear de quatro ou mais hemácias, citoplasma abundante fortemente basofílico por vezes vacuolizado, núcleo redondo vesicular de cromatina clara pontilhada, com nucléolo grande e centralmente localizado.

e) Linfoblastos: células pequenas a médias, caracterizam-se por diâmetro nuclear até duas hemácias, cromatina fina a amorfa, com nucléolo pequeno geralmente inconspícuo (indistinto), citoplasma escasso.

f) Pequenos linfócitos não-clivados: possuem diâmetro de até duas hemácias, margem completa de citoplasma visível, cromatina grosseiramente agregada.

g) Plasmócitos: exibem núcleo excêntrico pequeno e condensado, com cromatina agregada, moderada relação núcleo:citoplasma, e área pálida ou halo adjacente ao núcleo, que indica zona de Golgi. Alguns plasmócitos ativados, denominados "células de Mott" caracterizam-se por apresentarem abundante citoplasma preenchido com múltiplos vacúolos esféricos pálidos e grandes, que representam a secreção de imunoglobulinas, conhecidos como "corpúsculos de Russel".

Os principais métodos de classificação das neoplasias linfóides (linfomas) baseiam-se nestas características cito-histológicas (Figuras 6 e 7) e em outras características importantes, procurando identificar subtipos da doença com diferentes valores prognósticos (BAKER; LUMSDEN, 2000).

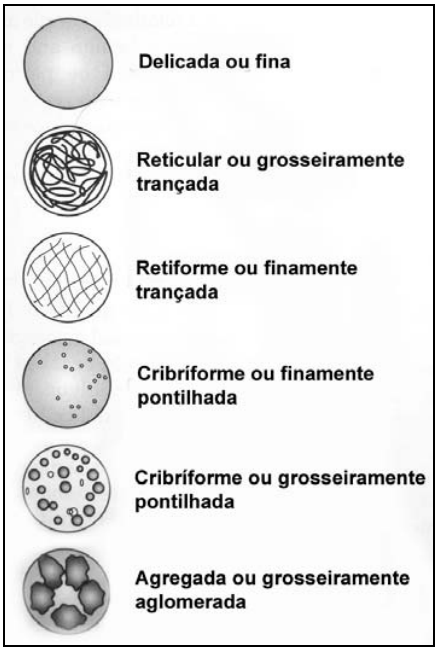

Figura 6 - Representação dos tipos de cromatina nuclear que podem ser observados em células linfóides (BAKER ; LUMSDEN, 2000)

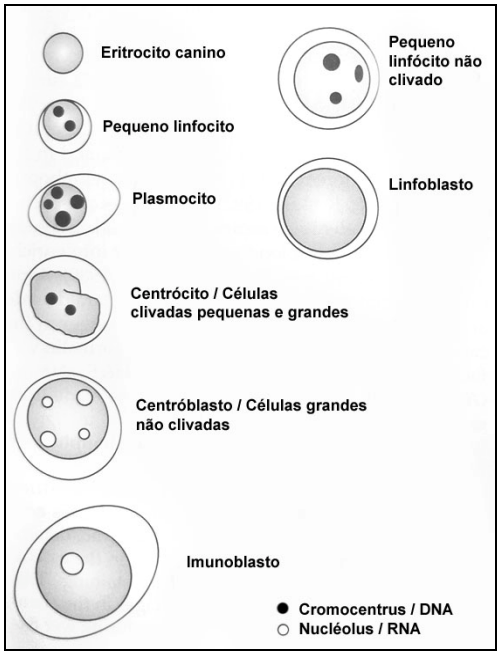

Figura 7 - Representação das células linfóides, com destaque para suas dimensões e características nucleares (BAKER ; LUMSDEN, 2000).

A identificação de proteínas características na superfície celular, utilizando marcadores imunológicos (imunofenotipagem), permitiu uma identificação celular mais acurada e uma classificação mais completa das subpopulações de linfócitos. Estes marcadores se ligam a moléculas específicas da superfície da membrana celular, do citoplasma ou do núcleo (TIZARD, 2000). Os anticorpos monoclonais são os principais agentes utilizados na detecção destes antígenos celulares. Cada anticorpo monoclonal liga-se monoespecificamente à um epítopo particular dentro de uma molécula de antígeno (GRINDEM, 1996).

Uma nomenclatura de "grupo de diferenciação" ("cluster of diferentiation" – CD), aprovada pelo World Health Organization, agrupa anticorpos monoclonais de leucócitos que se ligam ao mesmo antígeno, mas que podem se diferenciar quanto à especificidade do epítopo ou isótipo. Se os epítopos são compartilhados por diferentes linhagens celulares ou se tornam aberrantemente expressados (como em células neoplásicas), o anticorpo monoclonal identifica a presença do epítopo, mas nem sempre pode identificar definitivamente a célula de origem. Portanto, critérios adicionais para identificação celular tais como características morfológicas ou coloração citoquímica ainda são necessárias (GRINDEM, 1996).

Muitas moléculas têm sido identificadas com o uso de anticorpos (Quadro 8), e são conhecidas pelo seu nome específico, ou pela sua designação CD, onde cada molécula recebe um número, por exemplo, CD4 e CD8 (TIZARD, 2000).

As moléculas de CD dos mamíferos domésticos são classificadas em duas categorias. A grande maioria delas foi identificada em outras espécies e possui o mesmo nome. Existem, no entanto, várias moléculas de superfície de linfócitos nos mamíferos domésticos que não possuem homólogo reconhecido no homem ou no camundongo. Essas moléculas receberam abreviação específica e o prefixo WC (grupo experimental), como por exemplo, BoWC1 e BoWC2. A menos que seja expressamente afirmado de outra forma, pode-se assumir que as

moléculas CD nos mamíferos domésticos possuem função semelhante às do homem e camundongos (TIZARD, 2000).

Designação do antígeno	Distribuição normal em células
Primeiramente associados a células T	
CD1	Timócitos corticais e histiócitos de Langerhans
CD3	Timócitos, células T periféricas (considerado pan-T em cães)
CD4	Células T auxiliares periféricas, alguns timócitos medulares, e granulócitos caninos (não em humanos)
CD5	Células T (melhor marcador em cães do que Thy-1)
CD8	Células T citotóxicas periféricas, alguns timócitos medulares e corticais, algumas células NK
CD90	Conhecido como Thy-1, presente em células T e algumas células dendríticas
Primeiramente associados a células B	
CD10	Células pré-B medulares e células B do centro germinativo
CD19	Células pré-B medulares e células B maduras com exceção de plasmócitos
CD20	Células pré-B medulares após CD19 e células B maduras com exceção de plasmócitos
CD21	Células B maduras e células dendríticas foliculares
CD23	Células B maduras ativadas
CD79a	Ou mb1, Células pré-B medulares e células B maduras (considerado pan-B em cães)
sIg e cIg	Imunoglobulinas de superfície e de citoplasma, encontradas em Células B
Primeiramente associados a monócitos e macrófagos	
CD11c	Granulócitos, monócitos e macrófagos.
CD13	Monócitos maduros e imaturos, e granulócitos
CD14	Monócitos
CD15	Granulócitos; também expresso nas células de Reed-Sternberg (humanas)
CD33	Progenitores mielóides e monócitos
CD64	Células mielóides maduras
Primeiramente associados a células NK	
CD16	Células NK e granulócitos
CD56	Células NK e algumas células T
Primeiramente associados a células tronco e células progenitoras	
CD34	Células tronco hematopoiéticas pluripotentes e células progenitoras de muitas linhagens
Marcadores de Ativação	
CD30	Células B ativadas, células T, e monócitos; também expresso nas células de Reed-Sternberg
CD44	Células T ativadas, maioria células hematopoiéticas e células epiteliais
Presente em todos Leucócitos	
CD45	Todos os leucócitos; também conhecido como antígeno leucocitário comum (LCA)

Quadro 8 - Alguns marcadores celulares (antígenos) detectados por anticorpos (adaptado de ASTER; KUMAR, 1999; GRINDEM, 1996;)

As proteínas nas superfícies celulares servem a uma função fisiológica. Algumas são enzimas, outras são proteínas de transporte e muitas outras correspondem a receptores. Destacam-se os receptores antigênicos, as moléculas de aderência e receptores para fatores que regulam a resposta dos linfócitos (TIZARD, 2000).

As estruturas mais importantes na superfície dos linfócitos são os seus receptores antigênicos, abreviados como TCR (receptores células T) ou BCR (receptores células B). Ambos são estruturas complexas que contêm muitas proteínas diferentes. Algumas proteínas são utilizadas para se ligarem aos antígenos, outras para a transdução de sinais (TIZARD, 2000).

Existem várias formas de BCR que utilizam várias cadeias diferentes (tais como as cadeias γ, μ, α, ε ou δ), e diferem dos TCR, já que podem ser liberados da célula para o fluido tecidual e corrente sanguínea. O CD79 compõe-se de moléculas transdutoras de sinais associadas a receptores de antígeno de células B, compostas por dois pequenos heterodímeros formados por pareamento do CD79a (Ig-α) com CD79b (Ig-β), e ambos são membros da superfamília das imunoglobulinas (TIZARD, 2000).

Existem duas formas de TCR, uma utiliza as cadeias α e β (TCRα/β) e a outra, as cadeias γ e δ (TCRγ/δ). O complexo de proteínas no TCR é denominado CD3, que agem como transdutores de sinais, encontrado em todas as células T. Uma outra proteína, o CD4 só é encontrada nas células T auxiliares (células T $CD4^+$), que reconhecem antígenos processados exógenos, e age como receptor destas células T para moléculas de MHC (complexo de histocompatibilidade maior) de classe II. Em células T citotóxicas, responsáveis pelo ataque à células anormais, encontramos o CD8 (células T $CD8^+$), um receptor para moléculas de MHC da classe I exigido para o reconhecimento de antígenos processados endógenos (TIZARD, 2000).

As moléculas de aderência respondem pela adesão celular e permitem que as células se liguem e interajam eficientemente, regulando a sinalização entre as células do sistema imunológico e controlando o movimento dos linfócitos nos tecidos ou entre os tecidos. Nos linfócitos encontramos as integrinas, selectinas e membros da superfamília das imunoglobulinas (TIZARD, 2000).

As integrinas são proteínas heterodímeras que se ligam às proteínas na matriz extracelular (integrina β_1 composta por uma cadeia de CD29 e várias cadeias de CD49, liga-se à fibronectina, laminina e colágeno), às células apresentadoras de antígeno (integrina β_2 composta por CD11a/CD18 na célula T interage com ICAM-1 na célula apresentadora), além de componentes do complemento e fibrinogêneo (TIZARD, 2000).

As selectinas favorecem a ligação celular às paredes dos vasos sanguíneos. A selectina L (CD62L) é encontrada em linfócitos e medeia a sua ligação com as vênulas de endotélio alto nos órgãos linfóides (TIZARD, 2000).

Alguns membros da superfamília dos anticorpos são moléculas de adesão expressas nos linfócitos que facilitam a ligação às células apresentadoras e células endoteliais. O ICAM-1 (CD54) é encontrado em linfócitos B e células apresentadoras, e a inflamação induz a sua expressão em células endoteliais (bem como a expressão de outras moléculas), facilitando a migração destas células para o foco inflamatório. O CD2 encontrado nas células T liga-se ao CD58 (ou LFA-3), encontrado largamente em muitos tipos celulares inclusive células apresentadoras de antígeno (TIZARD, 2000).

Diversos receptores na superfície de linfócitos têm como objetivo regular a sua resposta conforme o meio em que se encontram. Para isso, apresentam receptores para citocinas, anticorpos e componentes do complemento. A ligação do receptor à citocina se faz necessária para o sucesso da resposta a um antígeno, e dentre estes receptores temos como exemplo o CD25 para Interleucina-2, o CD118 para Interferon, e o CD120 para TNF (fator de

necrose tumoral). Os receptores de anticorpos ligam-se à região Fc das moléculas de anticorpo, sendo assim conhecidos como receptores de Fc ou FcR, como o CD32 (FcγRII encontrado em células B), o CD16 (FcγRIII encontrado em células NK) entre outros. Os receptores de componentes do complemento, encontrados principalmente em células B e em células T ativadas, como o CD35 (ou CR1, que se liga ao C3b e C4b) e o CD21 (ou CR2, que se liga ao C3d e C3bi) (TIZARD, 2000).

Os linfócitos B, como células apresentadoras de antígeno, possuem moléculas do MHC da classe II na superfície. Contrariamente, muito poucas células T em repouso apresentam moléculas do MHC classe II, embora, após uma estimulação, isso aumente bastante. Ambos os linfócitos expressam tanto moléculas da classe Ia como da classe Ib (TIZARD, 2000).

O fenótipo não é uma característica imutável em linfócitos, assim como em outras células. Variações na expressão de algumas proteínas superficiais ocorrem em função da maturidade celular, seu estado de ativação e sua diferenciação. Por exemplo, linfócitos T imaturos possuem CD9 e CD10, e à medida que amadurecem no timo, perdem o CD9 e ganham CD4 e CD8, quando posteriormente dividem-se em duas populações, perdendo um deles e permanecendo ou $CD4^+$ ou $CD8^+$. O fenótipo de linfócitos também muda após a exposição ao antígeno, seja diminuindo ou aumentando a expressão de determinadas moléculas (TIZARD, 2000).

Algumas técnicas podem ser utilizadas na determinação do imunofenótipo de linfócitos em cães: a citometria de fluxo (CULMSEE et al., 2001; GRINDEM et al., 1998), a imunocoloração de cortes de tecido (imuno-histoquímica) (FOURNEL-FLEURY et al., 1997; TESKE et al., 1994) ou a imunocoloração de preparações citológicas (imunocitoquímica) obtidas por aspiração com agulha ou impressão ("imprint") (CANIATTI et al.,1996; FISHER et al., 1995).

6.2 CÉLULAS DENDRÍTICAS

Células dendríticas são células estreladas contendo processos citoplasmáticos longos e finos (dendritos), núcleo lobulado e citoplasma claro, que se distribuem no estroma com o intuito de capturar antígenos e apresentá-los aos linfócitos T e B. Nas regiões de linfócitos T (paracórtex), as células dendríticas são chamadas de células interdigitantes, enquanto que nas regiões de linfócitos B (folículos) recebem a denominação de células dendríticas foliculares (BANKS, 1992).

A célula interdigitante caracteriza-se à microscopia eletrônica por apresentar citoplasma pálido, contendo elaborado sistema tubulo-vesicular, projeções citoplasmáticas interdigitantes e núcleo alongado, formando um arranjo dendrítico característico. Ao microscópio óptico constituem-se células de difícil visualização, apresentando núcleo irregular cercado por um citoplasma praticamente não corado. Existem evidências de sua origem a partir da medula óssea, derivando das células de Langerhans (XAVIER, 1999).

O sistema imunológico desenvolveu mecanismos para detectar e iniciar respostas para uma barreira contínua contra desafios imunológicos. As células dendríticas desempenham uma função crítica como agentes imunovigilantes. Para isso, equipam-se com mecanismos altamente eficientes em detectar patógenos, bem como na captura, processamento e apresentação de antígenos, e iniciação de respostas dependentes de células T (WILSON et al., 2003).

Além de criticamente importantes na indução de respostas imunológicas contra antígenos externos ou tumorais, tudo indica que estão envolvidas na manutenção da auto-tolerância periférica, graças à sua habilidade de migração (BANKS, 1992). Estes mecanismos, que envolvem mudanças fenotípicas e funcionais, estão evolutivamente regulados durante o

ciclo de vida da célula dendrítica em um processo denominado “maturação”, o qual foi originalmente definido nas células de Langerhans (células dendríticas na epiderme). Entretanto, novas descobertas revelam que os diferentes subtipos de células dendríticas apresentam particularidades quanto à sua maturação, com algumas diferenças quando comparadas às células de Langerhans (WILSON et al*.,* 2003).

As células dendríticas são encontradas tanto na pele quanto em órgãos, e são consideradas as mais potentes e eficientes apresentadoras de antígeno. Possuem diferenças entre si, quanto à sua localização, padrão de maturação (alterações fenotípicas), e entre espécies. Em geral, acredita-se que derivam de precursores na medula óssea e compartilham uma série de propriedades com o sistema fagocitário mononuclear. Em cães, é possível a obtenção de células dendríticas *in vitro* a partir de células mononucleares de sangue periférico (YOSHIDA, 2003).

Dois estágios evolutivos foram definidos no estudo de células dendríticas. As células dendríticas “imaturas” são eficientes na captura de antígenos, mas ineficientes na apresentação destes antígenos por meio de suas moléculas de MHC classe II e são pouco estimuladoras de células T. Estímulos inflamatórios ativam estas células para o estágio de “maduras”, quando ganham capacidade de ativar linfócitos T em repouso graças à sua elevada expressão de moléculas coestimulatórias tais como CD40, CD80, e CD86, além de aumentar sua capacidade em apresentar os antígenos previamente capturados. No entanto, células dendríticas maduras perdem a capacidade de processar e apresentar novos antígenos encontrados (WILSON et al., 2003).

De maneira geral, as células imaturas capturam antígenos nos tecidos periféricos, enquanto as células maduras apresentam estes antígenos nos órgãos linfóides drenantes, como ocorre, por exemplo, na pele, pulmão e intestino em relação aos seus linfonodos drenantes correspondentes. Entretanto, algumas populações de células dendríticas não seguem este

paradigma, como as células dendríticas no baço que apresentam considerável atividade fagocítica e expressam pequenos níveis de moléculas estimulatórias (características de imaturidade) permitindo a captura de antígenos provenientes do sangue. (WILSON et al., 2003).

De forma semelhante ocorrem células dendríticas imaturas nos demais órgãos linfóides, mantendo a capacidade de responder a desafios que atingem diretamente tais órgãos, e também explicando assim o mecanismo de manutenção de tolerância. Sabemos que a apresentação de antígenos externos está sempre acompanhada da apresentação de componentes próprios, e assim existe a possibilidade da ativação de células T auto-reativas. Acredita-se que tal fato não ocorra porque as células dendríticas imaturas são responsáveis por mecanismos de indução da tolerância (WILSON et al., 2003).

No caso da célula de Langerhans, encontrada em todos os epitélios estratificados pavimentosos, essas propriedades são o nível elevado de atividade da enzima ATPase e esterase inespecífica, expressão, nas membranas, de moléculas da classe II do complexo de histocompatibilidade principal (MHC), e receptores para o fragmento Fc de IgG e do componente C3b do complemento. Além destas, expressam um número de moléculas de superfície, como receptores para quimiocinas (como CCR6 e CCR7), um espectro de antígenos leucocitários característicos da diferenciação das células dendríticas (CD1a, CD1b, CD1c), expressam preferencialmente β_2-integrinas CD11/CD18 individuais, e o antígeno leucocitário comum, CD45, como os macrófagos e outras células dendríticas (CAVANAGH ; STREILEN et al. 1990; VON ANDRIAN, 2002). Ultraestruturalmente, elas podem ser identificadas em humanos, macacos, bovinos e camundongos pela presença de organela citoplasmática de função ainda não desvendada, que apresenta uma forma singular de “raquete de tênis” trilaminar, o grânulo de Birbeck, (STREILEN et al. 1990), ausente no cão.

Na presença de um processo inflamatório, as células dendríticas sofrem maturação e são induzidas a migrar aos linfonodos onde ativam linfócitos. Desta forma, uma combinação entre a taxa de migração e o estágio de maturação das células dendríticas pode determinar o resultado final da resposta no linfonodo. Na ausência de inflamação, poucas células migram aos linfonodos carreando auto-antígenos, e deste modo supostamente induzem tolerância. Os mecanismos pelos quais as células dendríticas são induzidas a migrar ainda não estão bem esclarecidos, e podem servir como estratégias imunoterapêuticas futuras (CAUX et al., 2002; GEISSMANN et al., 2002; STOITZNER et al., 2003).

No interior dos epitélios pavimentosos, as células de Langerhans são capazes de capturar o antígeno, internalizá-lo, degradá-lo em peptídeos antigênicos menores, e incorporar esses peptídeos ao contexto das moléculas da classe II do MHC, para apresentação em suas membranas de superfície celular. Quando agentes infecciosos, tais como a *Leishmania sp*., invadem o tecido cutâneo, mediadores inflamatórios induzem o desprendimento das células de Langerhans pelos queratinócitos vizinhos, mais provavelmente pela menor expressão de E-caderina. Esta emigração é induzida por citocinas inflamatórias, como o TNF-α e IL-1 (produzidas pelos queratinócitos e elas mesmas), e posteriormente modificadas por agentes quimiotáticos, como o MIP-3[beta]/CCL19, SLC/CCL21, e IL-16 (ANDRIAN; CAVANAGH 2002 ; STOITZNER et al., 2003; VON 2002).

Uma vez liberadas, as células de Langerhans que apresentam antígeno atravessam a barreira basal dermo-epidérmica (secretando metaloproteinases 9 e 2 de matriz para digerir o colágeno denso desta junção), optando por um dos seguintes caminhos: podem apresentar o antígeno processado a linfócitos T CD4+ de memória, que se encontram disseminados esparsamente em torno dos vasos dérmicos superficiais. Quando este é o caminho seguido pela célula de Langerhans, ocorre a ativação e proliferação de linfócitos T dependentes de

antígeno, o que termina resultando numa clássica reação inflamatória de hipersensibilidade retardada (STOITZNER et al., 2003).

O segundo caminho das células de Langerhans é o seguinte: se o hospedeiro nunca foi invadido pelo antígeno, e assim não existem células de memória na derme, a célula de Langerhans contendo o antígeno pode migrar até os linfáticos dérmicos, sendo conduzida até um linfonodo regional, na forma de "célula velada" (veiled cell). No linfonodo, a célula de Langerhans do ser humano perde os grânulos de Birbeck; acredita-se que essa célula se diferencie, transformando-se em uma célula acessória dendrítica mais eficiente. Sugere-se que as células de Langerhans representam os progenitores das potentes células acessórias dendríticas do paracórtex nodal – as células dendríticas interdigitantes. Além disso, a célula de Langerhans migratória localiza-se nas regiões paracorticais (contendo linfócitos T) do linfonodo, onde pode apresentar novos antígenos exógenos aos linfócitos T CD4+ não "excitados", proporcionando os sinais acessórios (ou seja, citocinas, antígeno com moléculas da classe II do MHC) necessários para estimular uma resposta imunológica primária. Assim, devido à sua localização estratégica na pele, ao fato de possuírem processos dendríticos que se estendem até a superfície da epiderme, à capacidade de migrarem até os linfonodos drenantes, e à sua poderosa função de células acessórias, as células de Langerhans estão extremamente adaptadas para propiciar a vigilância imunológica cutânea para o hospedeiro (STOITZNER et al., 2003).

Na pele de camundongo, existe outra célula dendrítica na epiderme que não contém grânulos de Birbeck e, por outro lado, expressa o marcador de linfócito T murino, Thy-1. Essa célula foi denominada célula dendrítica Thy-1+, ou linfócito T epidérmico dendrítico. A função dessas células ainda não foi esclarecida, mas acredita-se que desempenham algum papel no controle das respostas imunológicas através de circuitos imunossupressores

específicos para antígenos. Uma célula análoga em outros mamíferos não foi definitivamente identificada. (STOITZNER et al., 2003).

O Thy-1, ou CD90, é um membro da superfamília das imunoglobulinas, e foi o primeiro marcador de superfície utilizado para identificar as células T, entretanto a sua expressão varia entre as espécies. Em camundongos, também é encontrado em timócitos e células T do sangue periférico (TIZARD, 2000), assim como nos cães, onde juntamente com as células T CD4, representam o principal alvo na infecção viral aguda da cinomose (IWATSUKI et al., 1995). Nos ratos, pode ser encontrado nos timócitos, mas não nas células T periféricas, enquanto nos humanos não se encontra nem em timócitos nem em células T periféricas (TIZARD, 2000).

Por último, existe uma célula parecida com a célula de Langerhans na epiderme de mamíferos, incluindo aqui o cão, que não possui grânulos de Birbeck, mas que é semelhante, nos demais aspectos, às células de Langerhans, inclusive na expressão de antígenos da Classe II do MHC. Essas chamadas "células indeterminadas" provavelmente são células Langerhans imaturas ou células análogas às células dendríticas Thy-1^+ murinas (STOITZNER et al., 2003).

Acredita-se que os mecanismos envolvidos na ativação, maturação e migração das células dendríticas cutâneas sejam semelhantes aos que ocorrem nos órgãos (STOITZNER et al., 2003).

7 HISTOFISIOLOGIA

O Sistema Linfático possui funções importantes, que devem ser conhecidas para o bom entendimento dos processos patológicos dos linfonodos. Em relação aos vasos linfáticos, por serem muito permeáveis, destaca-se a função de retornar fluidos intersticiais à circulação sanguínea, fluidos estes compostos principalmente de proteínas plasmáticas de alta densidade e produtos celulares macromoleculares, que não são removidos pela drenagem venosa. Este transporte é crucial na manutenção do volume sanguíneo circulante (THRALL, 1987). Esta drenagem linfática possui sentido único, pois devido à conformação das válvulas nos linfáticos coletores, ocorre apenas um fluxo unidirecional da linfa, dificultando o refluxo. Desse modo, é comum a presença de edema regional ou periférico quando existe comprometimento de algum linfonodo (VALLI, 1993).

A imunidade adquirida é primeiramente uma função do tecido linfóide corporal. A função dos órgãos linfóides primários (incluindo medula óssea, timo e fígado fetal) é linfopoiese de células B e T. Durante o desenvolvimento, os linfócitos adquirem receptores de antígeno e a habilidade de distinguir o “próprio” do “não próprio” (com a destruição/deleção da maioria clones auto-reativos). Órgãos linfóides secundários incluem os linfonodos, baço, e estruturas linfóides associadas a superfícies mucosas e a pele. Como sítios principais de interações celulares na resposta a um desafio antigênico, estes órgãos desempenham um papel na geração de respostas imunológicas antígeno-dependente e antígeno-independente. Dois tipos distintos de linfócitos são encontrados nos linfonodos: linfócitos T, responsáveis por formar linfócitos sensibilizados que promovam imunidade celular, e linfócitos B, que produzem anticorpos e promovem imunidade humoral. Os linfonodos são também compostos

por populações de células dendríticas e macrófagos, que filtram a linfa, capturando, digerindo e apresentando antígenos aos linfócitos T (TIZARD, 2000).

Os linfócitos, predominantemente células T, circulam constantemente pelo corpo. Podem permanecer em alguns órgãos linfóides por muitas horas, enquanto em outros passam rapidamente. À medida que viajam, inspecionam o corpo quanto a antígenos estranhos e preferencialmente se dirigem para locais de invasão antigênica e inflamação. Como viajam na corrente sanguínea, eles param e entram nos órgãos linfóides para reconhecimento e depois migram através de um endotélio vascular especializado (HEV). Esse endotélio é encontrado nas vênulas em todos os órgãos linfóides secundários, exceto baço. A circulação dos linfócitos, entretanto, não é aleatória. Os linfócitos provenientes dos linfonodos e tecidos linfóides periféricos tendem a recircular para esses órgãos. Igualmente, os linfócitos dos tecidos linfóides do intestino tendem a retornar a ele (TIZARD, 2000).

Os linfócitos predominantes no sangue são as células T. Os linfócitos deixam o sangue por meio de duas vias. As células T que não tiveram contato com o antígeno anteriormente (não sensibilizadas) ligam-se às vênulas pós-capilares (HEV) localizadas no paracórtex. As células do endotélio alto não são unidas por junções firmes, mas estão ligadas por meio de junções “soldadas” por pontos descontínuos. Isto facilita a passagem dos linfócitos entre as células de endotélio alto (TIZARD, 2000).

Os linfócitos circulantes aderem a essas células depois migram para o linfonodo, passando entre as células. O número e a extensão das HEV são variáveis e controlados pela atividade local. Conseqüentemente, a estimulação de um linfonodo pela presença de antígenos resulta em um aumento rápido na extensão de suas HEV. No entanto, se um linfonodo estiver protegido do antígeno, as HEV tendem a desaparecer (TIZARD, 2000).

Contrariamente às células T virgens, as células T de memória deixam a corrente sanguínea através dos vasos sanguíneos convencionais nos tecidos e são depois transportadas

para os linfonodos por meio do fluido tecidual (linfa aferente). Noventa por cento dos linfócitos que saem de um linfonodo derivam das células que entram através da HEV, enquanto cerca de dez por cento entram pela linfa aferente (LIU et al., 1992; TIZARD, 2000).

A capacidade absortiva dos vasos linfáticos garante a captura de material macromolecular nativo ou externo dos espaços teciduais e o transporte deste material ao linfonodo. A resposta imunológica começa com o reconhecimento e captura de antígenos pelas células fagocíticas no linfonodo (TIZARD, 2000).

Como um órgão do sistema imunológico, o linfonodo estimula diversas respostas quando o material antigênico é introduzido. Este material pode atingir o linfonodo livre na linfa aferente ou carreado por células dendríticas ou macrófagos (células apresentadoras de antígeno). A complexa interação entre antígenos, células apresentadoras e linfócitos estimulam um influxo de linfócitos responsivos a antígenos específicos, da circulação sanguínea (ROGERS; LANDIS, 1993).

Um recrutamento de linfócitos aumenta o tamanho das áreas perifoliculares e paracortical em até 24 horas no linfonodo primariamente ativado. O recrutamento de linfócitos caracteriza-se por uma maior perfusão sanguínea decorrente da dilatação de vênulas pós-capilares e aumento da permeabilidade vascular. Esta resposta de influxo celular com uma diminuição simultânea no efluxo (saída) de linfócitos pela linfa eferente, garante o aprisionamento de antígenos e é particularmente efetivo com bactérias e vírus (ROGERS; LANDIS, 1993; VALLI, 1993).

Dentro de 48 horas após a estimulação antigênica, os centros germinativos crescem devido ao aumento de mitose em linfoblastos (produção de células B), e surgem centros germinativos secundários adicionais no córtex. Conseqüentemente aumenta o número de plasmócitos nos cordões medulares. Antígenos que não estimulam a produção de anticorpos não induzem a formação de centros germinativos (ROGERS; LANDIS, 1993).

Desta forma, quando uma resposta celular for preferivelmente estimulada por um antígeno em relação à resposta mediada por anticorpos, como por exemplo, em transplantes, as áreas paracorticais ricas em células T respondem hiperplasiando-se (ROGERS;LANDIS, 1993; VALLI, 1993).

As células estimuladas podem sair na linfa eferente após um desafio antigênico, disseminar-se pelo corpo, amplificando a resposta imunomediada e conferindo memória imunológica em outro tecido linfóide (TIZARD, 2000).

Nos casos de sensibilização prévia, o antígeno será capturado por sua aderência às células dendríticas. Em uma resposta secundária, os centros germinativos tornam-se menos óbvios, à medida que as células de memória ativadas migram do córtex para a medula e saindo pela linfa eferente. Uma vez completo o estágio, os centros germinativos regridem (LIU et al., 1992; VALLI, 1993).

Deste modo, após o contato com o antígeno, as transformações que ocorrem nas células linfóides têm como finalidade: ampliar o clone, formar células efetoras T e B e gerar a célula de memória. As três metas são direcionadas especificamente para o antígeno que serviu de estímulo (VALLI, 1993).

A ativação do linfócito T ocorre somente na região extrafolicular (paracortical). Após contato com o antígeno apresentado pela célula dendrítica (interdigitante), o linfócito T sofre transformação (aumento de tamanho da célula e da faixa citoplasmática, a cromatina fica mais delicada e os nucléolos se destacam) indo até a etapa de imunoblasto. O imunoblasto multiplica-se ampliando o clone e origina os linfócitos efetores (T auxiliar e supressor) e o linfócito de memória (LIU et al., 1992; TIZARD, 2000).

Já o linfócito B segue dois caminhos distintos na ativação. O primeiro passa-se também na zona extrafolicular, em associação com o antígeno apresentado pela célula dendrítica (interdigitante) e o linfócito T auxiliar verifica-se a transformação até imunoblasto.

Essa célula diferencia-se em plasmócito de vida curta que é responsável pela síntese de imunoglobulina tipo M (IgM) na zona medular do linfonodo, e no linfócito de memória. O segundo caminho trilhado pelo linfócito B após ativação pelo antígeno na célula interdigitante, na presença do linfócito T auxiliar, passa-se no interior do folículo. Dessa ativação origina-se a célula linfóide blástica que migra para o centro germinativo onde também são chamados de pequenos centroblastos. Aí proliferam e diferenciam-se nos grandes centroblastos que se dividem e se diferenciam em centrócitos sem contudo aumentar em número. Em seguida, os centrócitos passam pela seleção, e originam os linfócitos memória e o imunoblasto, que migra para a medula óssea e gera plasmócitos responsáveis pela síntese das imunoglobulinas G e A (LIU et al., 1992; TIZARD, 2000).

Histologicamente, os folículos linfóides formam centros germinativos proeminentes que se desenvolvem após o estímulo antigênico, nos primeiros três dias do estímulo, decorrente do crescimento exponencial da célula blástica na sua parte central. Os pequenos centroblastos transformam-se em grandes centroblastos formando uma zona escura, com disposição polar na base do centro germinativo. Os centroblastos vão se deslocando e transformando em centrócitos cujo acúmulo delineará a zona clara do centro germinativo. Nesse momento, na zona clara, inicia-se o processo de seleção das células. Somente continuarão se transformando as células que tiverem receptores com grande afinidade pelo antígeno apresentado pela célula dendrítica folicular. As células com pouca afinidade pelo antígeno sofrerão apoptose, sendo fagocitadas pelos histiócitos (macrófagos com corpos tingíveis). Essa fase correspondendo ao aparecimento dos centrócitos e com aumento do número de histiócitos ocorre por volta do quarto dia do estímulo antigênico (LIU et al., 1992; VAN DER VALK; MEIJER, 1987).

O centrócito, selecionado pela célula dendrítica folicular para prosseguir a transformação, diferencia-se em célula B de memória recirculante e migra para o manto.

Outra célula derivada do centrócito é a célula B de memória não recirculante que migra para a zona perimanto (marginal). Por fim, outro caminho percorrido pelo centrócito é a transformação em imunoblasto, o qual migrará para a medula óssea e originará os plasmócitos, responsáveis pela síntese das imunoglobulinas G (IgG) e A (IgA) nesse local. O máximo de transformação celular, com distinção das diversas regiões nessa reação do centro germinativo, é atingido entre 1 a 3 semanas. Após 3 semanas, o centro germinativo torna-se pouco reacional (reativo), praticamente não há centroblasto e centrócito, e tão somente pequeno número de células linfóides blásticas (VAN DER VALK; MEIJER, 1987; LIU et al., 1992).

Há evidências que estas células blásticas mantêm a resposta imunológica por cerca de um ano, pois elas resultam da constante transformação, nesse local, dos linfócitos de memória recirculantes. Desse local derivam os plasmócitos da medula óssea, com vida média de quatro semanas, que mantêm a produção de IgA e IgG por longo tempo. O estímulo da célula de memória por longo período decorre da apresentação dos imunocomplexos fixos à membrana das células dendríticas foliculares (LIU et al., 1992; VAN DERVALK; MEIJER, 1987).

Após esta revisão sobre a histofisiologia dos linfonodos, podemos observar que as suas principais funções são: filtrar a linfa que pode carrear antígenos (macrófagos e células reticulares), promover uma resposta imunológica (apresentação de antígeno e ação de linfócitos), e amplificação desta resposta imunológica (através do fenômeno de recirculação de linfócitos, possibilitando a resposta em outras áreas do corpo).

8 MÉTODOS DIAGNÓSTICOS

Por ser um sítio primário de reconhecimento imunológico, espera-se que os linfonodos respondam a vários estímulos locais ou sistêmicos, sejam inflamatórios, infecciosos ou neoplásicos. A resposta é freqüentemente subclínica, mas ocasionalmente se torna pronunciada e facilmente percebida inclusive pelo proprietário (ROGERS; LANDIS, 1993).

O termo linfadenopatia é geralmente utilizado quando há aumento no tamanho do linfonodo, mas podemos complementar sua definição considerando os casos em que os linfonodos não estão alterados no tamanho, mas sim alterados na sua textura e consistência, ou quando estão acometidos por pequenas metástases (linfonodos que drenam neoplasias malignas) (ROGERS; LANDIS, 1993).

Quando nos referimos somente ao aumento de volume do linfonodo, podemos utilizar também os termos linfadenomegalia ou linfonodomegalia.

Na abordagem de um paciente com linfadenopatia, um histórico completo deve incluir informações sobre vacinação recente, viagens, trauma, e exposição a agentes infecciosos. Também é importante determinar a duração da linfadenopatia, e através do exame clínico avaliar sua extensão, e o possível envolvimento de outros órgãos hemolinfáticos (ex: fígado, rim), e se estão presentes sinais clínicos sistêmicos concorrentes (VONDERHAAR; MORRISON, 2002; ROGERS; LANDIS, 1993).

Diversos processos patológicos devem ser considerados nos casos de linfadenomegalia. No diagnóstico diferencial deve-se levar em consideração causas infecciosas (bacterianas, virais, parasitárias, riquetsiais, micoses sistêmicas), doenças proliferativas (linfomas, metástases de neoplasias malignas, desordens mieloproliferativas e/ou linfoproliferativas), causas imunomediadas (lúpus eritematoso sistêmico, artrite

reumatóide, poliartrite progressiva crônica), causas inflamatórias (hiperplasia linfóide reacional), e causas miscelâneas (síndrome hipereosinofílica, causa idiopática). Dentre estas inúmeras causas de linfadenomegalia, os linfomas são os mais comuns, com alguns estudos incriminando-os em até 63% dos casos (VONDERHAAR; MORRISON, 2002).

A escolha dos testes diagnósticos para cada paciente depende muito dos dados obtidos com a história e exame clínico, das características físicas particulares do linfonodo anormal e da condição geral do paciente.

8.1 EXAME CLÍNICO / PALPAÇÃO

Os linfonodos geralmente palpáveis no cão são os linfonodos mandibular, cervical superficial (pré-escapular), inguinal superficial e poplíteo. Mais de um linfonodo pode estar palpável em cada localização anatômica. As tonsilas podem ser visualizadas na cavidade oral, e os linfonodos bucal e facial podem ser encontrados em cães normais (ADAMS, 1986; RUMPH et al., 1980; SHELTON; FORSYTHE, 1979).

Por vezes o aumento no linfonodo provoca sintomas clínicos relacionados, como por exemplo, disfagia (aumento linfonodos retrofaríngeos e tonsilas), tosse (linfonodo cervical), disquesia (sublombar), dispnéia (mediastínico). Nestes casos, devemos avaliar a região por evidências de inflamação, infecção ou neoplasia. Se há um aumento de volume generalizado, devemos considerar estimulação antigênica sistêmica ou neoplasia linfóide primária. Se um linfonodo aumentado localiza-se retrógrado à lesão, obstrução linfática deve ser considerada porque o fluxo normal da linfa é unidirecional (ROGERS; LANDIS, 1993).

Outros fatores devem ser considerados ao se avaliar o significado de uma linfadenopatia. Espera-se que animais jovens possuam linfonodos levemente aumentados como parte de resposta imunológica aos novos estímulos antigênicos, inclusive após vacinação, enquanto que em animais mais velhos os linfonodos podem ser difíceis de palpar. Ao contrário, a perda de gordura tecidual em pacientes caquéticos e geriátricos pode dar a falsa impressão de aumento. Histologicamente, uma hipoplasia pode ser detectada secundária a imunossupressão via doenças crônicas, drogas, imunodeficiência congênita, mal-nutrição, idade avançada, ou estresse. (JEGLUM; DULISCH, 1985).

A consistência ou textura dos linfonodos pode servir como auxílio diagnóstico. Uma neoplasia linfóide primária geralmente associa-se a linfonodos grandes, firmes, móveis e indolores. Linfonodos endurecidos ocorrem freqüentemente com neoplasias metastáticas ou condições que levem à fibrose, como em certas infecções fúngicas (ex: coccidioidomicose). Linfonodos aderidos aos tecidos adjacentes ou uns aos outros podem ocorrer em neoplasias metastáticas, infecções fúngicas, reações inflamatórias extremas, ou linfoma com invasão extra-capsular. (COUTO, 1989).

O grau de crescimento pode ser significativo. Linfadenopatias marcantes (cinco a dez vezes tamanho normal) geralmente relacionam-se com linfadenite (formação de abscesso) ou linfoma, ocasionalmente com metástases. Linfadenopatia leve (duas a quatro vezes) ocorre comumente em várias condições reacionais e leucemias. (COUTO, 1989)

A dor geralmente está presente em crescimentos agudos, como na linfadenite supurativa ou infiltração neoplásica (como na infiltração blástica leucêmica) (COUTO, 1989).

A palpação, desta forma, torna-se essencial na avaliação dos linfonodos, entretanto não deve ser utilizada como única fonte de informação clínica. Williams e Packer (2003) correlacionaram o tamanho do linfonodo satélite com a presença de metástase em melanomas orais em cães, obtendo valores de sensibilidade e especificidade de 70% e 51%

respectivamente, com valores preditivos positivos e negativos em torno de 60%. Desta forma, o tamanho do linfonodo não é uma informação clínica confiável no estadiamento desta neoplasia.

8.2 AVALIAÇÃO LABORATORIAL

A avaliação laboratorial inicial deveria incluir hemograma, perfil bioquímico e urinálise. O hemograma pode fornecer evidências de inflamação, células sanguíneas circulantes anormais, anemia, ou trombocitopenia. Estes achados podem sugerir doenças infecciosas ou imunomediadas, leucemia, ou doenças que afetem a medula óssea (por exemplo, erliquiose, neoplasia linfóide primária), Um mielograma pode ser útil em pacientes com anemia não regenerativa, trombocitopenia, alterações inexplicadas no número de leucócitos, e evidências de leucemia. Um painel bioquímico fornece evidências adicionais de envolvimento sistêmico. Atenção particular deve ser dada aos valores séricos de cálcio e globulinas, aumentadas, por exemplo, no linfoma, mieloma múltiplo, erliquiose. Sorologia e reação de polimerização em cadeia (PCR) podem ser úteis em doenças infecciosas como leishmaniose, toxoplasmose, cinomose, erliquiose, febre maculosa, entre outras (ROGERS; LANDIS, 1993).

Os métodos moleculares são ótimos aliados na avaliação dos tecidos linfáticos, não só na busca de microorganismos, como na pesquisa de metástases. Catchpole et al. (2003) obtiveram ótimos resultados na detecção de metástases de melanomas orais em linfonodos sentinelas. Para isto, utilizaram-se do RT-PCR (PCR em tempo real) na detecção de antígenos associados ao melanoma canino (MAAs).

Métodos imunológicos tais como a Citometria de Fluxo e a Imuno-histoquímica são técnicas recomendadas para a determinação do imunofenótipo de células tumorais, como nos linfomas e leucemias, assim como tem sido utilizada na Medicina Humana (CULMSEE et al., 2001; VAIL et al., 2001). As duas aplicações mais comuns da imunofenotipagem em tumores hematopoiéticos são: a determinação da linhagem celular e malignidade. Também têm sido utilizadas no estudo de algumas desordens não neoplásicas, tais como em doenças imunológicas, transplantes de órgãos, erliquiose, entre outras, por exemplo, capazes de inverter a proporção entre CD4/CD8 na população linfóide nos cães e em humanos (GRINDEM, 1996).

A citometria de fluxo permitiu um avanço no entendimento em células hematopoiéticas através de uma avaliação sofisticada destas populações celulares com anticorpos específicos e reagentes fluorocrômicos. Através da suspensão de células do tecido, analisa grande quantidade de células com alta sensibilidade e rapidez, permitindo inclusive, examinar múltiplas características célula por célula simultaneamente. A desvantagem do método está no alto custo e dificuldade operacional, requer processamento de tecido a fresco, e constitui-se em um método quantitativo que não permite a visualização “in situ” das células marcadas (GRINDEM, 1996).

8.3 AVALIAÇÃO RADIOGRÁFICA

Radiografias para inspeção cervical, torácica e abdominal, auxiliam na confirmação de uma linfadenopatia interna. Em imagens cervicais podemos demonstrar o deslocamento de traquéia com o aumento marcante da cadeia de linfonodos cervicais. Imagens torácicas devem

ser examinadas em busca de evidências de linfadenopatia mediastinal, hilar, e esternal, bem como evidências de neoplasia metastática, principalmente em pulmões. Ocasionalmente, o envolvimento de linfáticos pulmonares no linfoma torna-se evidente como um infiltrado intersticial aumentado. Imagens abdominais são mais úteis demonstrando linfadenopatia sublombar, com uma densidade de tecido mole causando deslocamento ventral do cólon. O tamanho e o contorno de baço e fígado também devem ser cuidadosamente avaliados (ROGERS; LANDIS, 1993).

8.4 LINFANGIOGRAFIA OU LINFOGRAFIA

A linfangiografia é um procedimento radiográfico que requer a canulação de um vaso linfático periférico em um paciente anestesiado para a injeção do contraste (material radiopaco). Devido à falta de linfáticos periféricos identificáveis, nem todas as cadeias linfáticas podiam ser avaliadas (JEGLUM; DULISCH, 1985).

8.5 LINFOCINTIGRAFIA

A linfocintigrafia é uma técnica não invasiva que utiliza radionuclídeos (contrastes injetados no interstício) para evidenciar os padrões de drenagem linfática regional. A distribuição topográfica da radioatividade é determinada pela detecção do produto radioativo, neste caso com afinidade seletiva pelo tecido linfóide. O procedimento é relativamente fácil e

não requer anestesia geral, sendo útil na avaliação da presença e tamanho dos vasos linfáticos, fluxo da linfa, função e localização do linfonodo (SUGA et al., 2003). Os resultados podem ser interpretados dentro de duas horas na maioria dos casos, e a técnica foi avaliada em cães (NORRIS et al., 1982). O procedimento não é sensível na determinação de micrometástases, entretanto é extremamente útil na determinação dos linfonodos sentinelas em neoplasias, ou na determinação de trajetos de drenagem que estejam obstruídos em determinadas doenças.

Pereira et al. (2003) ressaltaram as alterações no padrão normal de drenagem linfática e arborização vascular em cães com neoplasias mamárias, desta forma uma avaliação individual para cada paciente, da drenagem e localização de linfonodos sentinelas, no período pré-cirúrgico, justifica-se na escolha do melhor procedimento cirúrgico.

8.6 ULTRASSONOGRAFIA

A aparência normal dos linfonodos foi caracterizada de forma não invasiva pela ultrassonografia, deste modo alterações na ecogenicidade e tamanho de linfonodos internos podem ser monitoradas por esta técnica. Biópsias guiadas com mínimas complicações também podem ser realizadas com o auxílio da ultrassonografia. A determinação de metástases em linfonodos é sugerida apenas pelo seu aumento de tamanho, visto que não foram determinadas imagens características. Entretanto, as metástases nem sempre provocam aumento nodal, e tais aumentos podem ser causados por infiltrados inflamatórios, em vez de invasão neoplásica (ROGERS; LANDIS, 1993).

Wisner et al. (2003) estudaram a utilização de contrastes para potencializar a utilização do eco-Doppler, como alternativa eficaz à linfocintigrafia na localização de linfonodos sentinelas em neoplasias.

8.7 TOMOGRAFIA COMPUTADORIZADA

Assim como a ultrassonografia, a tomografia computadorizada pode detectar um aumento do linfonodo e é particularmente útil em locais ocultos, internos, que são inacessíveis à palpação. Entretanto possui alto custo, relativa inespecificidade e pobre correlação entre a imagem recebida e o diagnóstico histológico (ROGERS; LANDIS, 1993).

8.8 HISTOPATOLOGIA

A análise histopatológica do linfonodo é o teste diagnóstico definitivo na avaliação da linfadenopatia. Atenção especial deve ser dada ao se remover um linfonodo, preservando-se a sua cápsula (ROGERS; LANDIS, 1993). O cirurgião deve evitar lacerações do linfonodo, o que conseguirá tracionando-o por meio de fio de sutura, ou sutilmente com pinça.

Recomenda-se conservar o linfonodo inteiro em formol a 10% por pelo menos 01 hora antes de se proceder à sua incisão, garantindo assim que a cápsula permaneça intacta. O seio subcapsular preservado é de fundamental importância na diferenciação de alguns processos patológicos nodais (IOACHIM, 1994).

Estudando órgãos linfóides em camundongos, Xavier (1999) encontrou melhores resultados na fixação dos tecidos em solução alcoólica, particularmente o Carnoy. Os tecidos linfóides, dentre eles os linfonodos, foram mantidos em solução de Carnoy por 60 minutos e transferidos para solução de álcool 70% até o processamento.

Os linfonodos escolhidos para a amostragem devem se representativos do processo patológico presente. Se possível escolhemos o linfonodo como foco inicial da doença; em casos de linfadenopatia generalizada, os linfonodos poplíteos e pré-escapulares são os preferidos. Geralmente evitamos os linfonodos submandibulares e tonsilas, que são mais propensos a demonstrar hiperplasia reacional por estarem freqüentemente expostos à estimulação antigênica associada à drenagem da cavidade oral. Evitamos também, linfonodos muito grandes, visto que frequentemente fornecem material necrótico ou hemorrágico (RASKIN, 2003).

É imprescindível contar com o exame histopatológico para observarmos as modificações relativas aos folículos, cápsulas, seios, sinusóides, vasos, entre outros dados importantes para o diagnóstico (VAN DER VALK; MEIJER, 1987).

Colorações especiais são comumente utilizadas no auxílio diagnóstico de certos tumores pobremente diferenciados. Os corantes mais utilizados são o Azul de Toluidina ou o Giemsa na identificação de grânulos nos mastocitomas pouco diferenciados, o tricrômico de Masson ou semelhante, usados na identificação de fibrilas de colágeno (ajudando a diferenciar tumores derivados da musculatura daqueles que produzem matriz como o fibrossarcoma), entre outros. O azul de Alcian ajuda identificar glicosaminoglicanos da substância fundamental que podem estar presentes em alguns neurofibrossarcomas ou mixossarcomas. A mucicarmina ou o ácido periódico de Schiffs (P.A.S.) realçam o muco, útil na identificação de carcinomas pouco diferenciados. O corante de Fontana para a melanina e o corante Azul da

Prússia para o ferro auxiliam na diferenciação de hemossiderina e melanina em casos suspeitos de melanoma (POWERS, 2001).

Outras colorações citoquímicas também demonstraram utilidade no estudo dos órgãos linfóides conduzido por Xavier (1999). O tricômico de Masson, que identifica tecido conjuntivo (musculo, fibra colágeno, fibrina, e eritrócitos) e cora os macrófagos em azul (característica interessante nos casos de histiocitose). A Hematoxilina Férrica de Verhoeff cora fibras elásticas em preto. O Giemsa mostrou-se adequado na demonstração de elementos linfo-reticulares, de microorganismos e para a identificação de detalhes citoplasmáticos, em especial na diferenciação de grânulos e pigmentos. O corante Gordon;Sweets, com a impregnação pela prata, identifica a trama reticular (fibras colágeno tipo III).

A imunofenotipagem em cortes de tecido (imuno-histoquímica) é uma técnica usada como auxílio na classificação de diversos tumores tanto na medicina veterinária quanto na medicina humana, sendo que nesta última vem se tornando um método de rotina. A imunofenotipagem pode ser muito útil, mas o procedimento é laborioso e de elevado custo, consequentemente não se encontra disponível em todos os laboratórios veterinários (POWERS, 2001). Desse modo, a morfologia microscópica (citologia e histopatologia) e colorações citoquímicas, ainda são os métodos mais utilizados e mais acessíveis (GRINDEM, 1996).

A imuno-histoquímica é um procedimento de coloração que utiliza anticorpos na identificação de componentes celulares específicos (chamados antígenos, por exemplo, de filamentos intermediários específicos, substâncias secretórias, ou proteínas), podendo ser aplicada em espécimes fixados em formalina e processados em blocos de parafina, ou em tecidos congelados. Anticorpos primários contra tais antígenos são expostos a anticorpos secundários direcionados contra este anticorpo primário. O anticorpo secundário encontra-se unido a peroxidase ou complexos peroxidase avidina-biotina. A peroxidase cataliza a reação

na presença de um corante que se precipita no complexo (POWERS, 2001). Este método, em que o anticorpo encontra-se unido a enzima, tem a vantagem de permitir análise em microscopia ótica, enquanto técnicas utilizando anticorpos conjugados com compostos fluorescentes (tais como fluoresceína isotiocianato, ou a ficoeritrina) requerem o uso de microscopia de fluorescência ou citometria de fluxo (GRINDEM, 1996).

Colorações imuno-histoquímicas comumente utilizadas são aquelas para filamentos intermediários, como por exemplo, a vimentina (para células mesenquimais), citoqueratina (para células epiteliais), e desmina ou actina (para células musculares) (POWERS, 2001). Filamentos intermediários constituem um grupo de proteínas relacionadas à diferenciação citoesquelética, detectável na maioria das células mamíferas. Como a expressão das proteínas do filamento intermediário é mantida em células neoplásicas, anticorpos monoclonais contra estes filamentos intermediários são marcadores úteis na identificação de neoplasias anaplásicas, ajudando a distinguir linfomas de carcinomas pouco diferenciados (GRINDEM, 1996).

Outros exemplos: produtos secretórios hormonais como insulina, glucagon, tireoglobulina, calcitonina (para identificar tumores endócrinos), antígeno fator VIII (tumores origem endotelial), proteína S-100 (melanomas), antígeno Ki-67 e antígeno nuclear de proliferação celular (PCNA) para estimar taxa de proliferação celular, glicoproteína P (marcador de resistência às drogas), e genes alterados tais como o p53 (POWERS, 2001).

O marcador diagnóstico ideal deve ser altamente específico (mínimas reações cruzadas), altamente sensível, versátil (atue em tecidos frescos ou em parafina), comercialmente disponível e de custo efetivo, e permitir reproducibilidade (não podem diferir entre lotes de produção). A utilização de um painel de reagentes (anticorpos) é recomendada porque a maioria dos reagentes sozinhos não são muito sensíveis e muito específicos na definição da linhagem da célula neoplásica. A infidelidade de uma linhagem celular, ou seja, a

presença de antígenos normalmente não presentes nesta linhagem, foi relatada em neoplasia (GRINDEM, 1996).

Através do exame histopatológico dos linfonodos, podemos determinar a taxa de proliferação celular, que possui relativa importância nos casos de neoplasias no tecido linfóide (linfomas) (VAIL et al., 2001).

Os indicadores mais comumente utilizados para se estimar a proliferação celular incluem o índice mitótico, a porcentagem de positividade ao antígeno Ki-67, a porcentagem de positividade para o antígeno nuclear de proliferação celular (PCNA) e a quantificação de regiões de nucléolo argirofílicas (AgNOR) (KIUPEL et al., 1999; VAIL et al., 2001).

O índice mitótico reflete apenas a fase M do ciclo (KIUPEL et al., 1999; VAIL, 2001). Para se obter o índice mitótico, uma real contagem das figuras mitóticas é necessária. Uma das metodologias propostas baseia-se na contagem de 4 a 5 campos com aumento de 40x, classificando a taxa mitótica como baixa (zero a 2 mitoses por campo), média (3 a 5), e alta (acima de 6) (CARTER et al., 1986).

O Ki-67 marca células ativas, pois identifica um antígeno expresso em todas as fases do ciclo celular, exceto na fase de repouso (G0), entretanto estudos não encontraram correlação prognóstica para o linfoma canino (KIUPEL et al., 1999).

O PCNA se eleva durante o estágio G1, alcança o máximo durante a síntese de DNA (S) e se reduz durante as fases G2, mitose (M) e G0. A sua marcação é positiva tanto as células em divisão quanto nas células em processo de reparo do DNA. Além disso, devido à sua longa meia-vida, altas contagens de PCNA podem resultar de células falso-positivas (KIUPEL et al., 1999; VAIL, 2001).

O marcador de proliferação celular mais completo parece ser o AgNOR, tanto em cães como em humanos (KIUPEL et al., 1999). Colorações pela prata identificam e permitem a quantificação de regiões organizadoras nucleolares argirofílicas (AgNORs), ou seja, regiões

correspondendo a alças de DNA localizadas no nucléolos e que contém genes de RNA ribossomal (VONDERHAAR; MORRISON, 2002). A quantidade de AgNORs não indica apenas a porcentagem de células ativas, mas também aumenta quando o ciclo celular é mais rápido. A marcação de AgNORs se correlaciona bem com o grau da neoplasia. Estudos relacionados com a frequência de AgNOR demonstraram potencial de previsão significativo em relação à cura e período de sobrevivência em casos de linfoma, em cães tratados e não tratados (KIUPEL et al., 1999; RASKIN, 2003; VAIL, 2001)

8.9 EXAME CITOLÓGICO

A citologia diagnóstica (citopatologia) é definida como o exame morfológico de células individuais, uma importante aliada na avaliação dos processos patológicos em linfonodos, por se tratar de um método de baixo custo, relativa facilidade na amostragem, e rapidez nos resultados (BAKER; LUMSDEN, 2000).

De maneira geral, citologicamente, podemos determinar em linfonodos: tecido normal, tecido reacional ou hiperplásico, inflamação, doença metastática, neoplasia primária, e hematopoiese extramedular. Sendo assim, o exame citológico está indicado para pacientes com linfadenomegalia (aumento volume de um ou mais linfonodos), avaliação de doença metastática (linfonodos que drenam lesão primária), e classificação de linfoma (seja coloração de rotina ou mediante coloração imunocitoquímica para distinguir os subtipos de células B e células T) (FOURNEL-FLEURY et al., 1997; RASKIN, 2003).

Importante ressaltar que apenas achados positivos têm utilidade diagnóstica, enquanto a ausência de características celulares anormais em um linfonodo alterado deixa o diagnóstico

em aberto, inconclusivo. Deve-se repetir o procedimento, ou optar então pelo exame histopatológico (BAKER; LUMSDEN, 2000).

A imunocitoquímica segue princípios semelhantes aos da imuno-histoquímica, neste caso aplicados aos espécimes citológicos (esfregaços celulares).

A análise citológica dos linfonodos deve, sempre que possível, procurar chegar a um diagnóstico, caso contrário, fornecer as várias possibilidades diagnósticas. Para isso, uma análise criteriosa é imprescindível. Devemos avaliar a qualidade do material quanto à celularidade (boa ou hipocelular), quantidade de hemácias (pouca, moderada, ou grande), preservação das células (conservada, mal fixada, citólise), e proporção das células, destacando as células que predominam e avaliando as demais células (aumento discreto, moderado ou intenso). Devemos também, procurar identificar o microorganismo caso esteja presente, e fazer a descrição das células e referência ao dismorfismo, como por exemplo: pequenos linfócitos (grau de transformação blástica), outros tipos de células linfóides (descrever a morfologia e, sempre que possível, identificá-las), histiócitos epitelióides (aumento discreto, moderado, intenso) e leucócitos reacionais (referência aos neutrófilos, monócitos, eosinófilos e plasmócitos), material amorfo com células lisadas (se possível identificá-las), e células malignas não-hematológicas (BAKER; LUMSDEN, 2000; RASKIN, 2003).

Na população linfóide avaliada citologicamente, particularmente em casos de linfoma, é importante a descrição das seguintes características (BAKER; LUMSDEN, 2000; RASKIN, 2003):

a) tamanho celular: estimado pela comparação entre o diâmetro do núcleo dos linfócitos com o de uma hemácia, classificando-os em pequenos (1 a 1,5 hemácias de diâmetro nuclear), médios (2 a 2,5 hemácias) e grandes (acima de 3 hemácias);

b) forma do núcleo: clivado ou não clivado, redondo ou convoluto; outras denominações classificam como arredondado, irregularmente arredondado (poucas convoluções), contorcido (várias convoluções profundas), fendido (convolução única profunda);
c) localização do núcleo: central ou excêntrico;
d) cromatina nuclear: fina, pontilhada ou cribriforme, agregada ou conglomerada, trançada ou reticular; a presença ou ausência de cromocentros deve ser notada;
e) características nucleolares: número (único ou múltiplos), tamanho (grande ou pequeno), visibilidade (indistinto ou proeminente), localização (periférica ou central);
f) características citoplasmáticas: volume (escasso, moderado ou abundante), intensidade de basofilia, posição ao redor do núcleo, vacuolização, presença de grânulos;
g) índice mitótico: subjetivamente estimado pelo número médio de figuras de mitose encontradas em cinco campos examinados em objetiva de 40x, classificando os índices como baixo (até 1 figura de mitose em cinco campos), moderado (2 a3 figuras), e alto (acima de 3 figuras de mitose em cinco campos).

A identificação de figuras de mitose em espécimes citológicos torna-se pouco confiável devido a grande variabilidade nas amostras (distribuição irregular das camadas celulares). Entretanto, no exame citológico, estima-se a proliferação celular pela média de figuras de mitose observadas por campo em objetiva de 40x, onde sugerimos que a presença de duas a três figuras de mitose por campo é indicativa de alta malignidade (CARTER et al., 1986).

Baker e Lumsden (2000) ressaltam que os métodos de fixação celular (seco ao ar ou fixado em álcool) e os métodos de coloração podem influenciar marcantemente algumas características como o diâmetro nuclear, relação N:C (núcleo:citoplasma), detalhes nucleares (padrão de cromatina, visibilidade de nucléolos, e clivagem nuclear), contribuindo para

possíveis contradições e confusões na correta identificação de linfócitos ou comparando esquemas de classificação dos linfomas.

Duas técnicas estão disponíveis para a preparação de amostras na avaliação citológica: a citologia aspirativa por agulha fina e o “imprint”.

8.9.1 Citologia Aspirativa por Agulha Fina (CAAF)

Também chamada de punção biópsia aspirativa, ou simplesmente citologia aspirativa. A técnica caracteriza-se pela facilidade na execução, baixo custo e mínima invasividade. Pode ser aplicada aos linfonodos externos, ou internos (punção guiada por técnicas de imagem como, por exemplo, o ultra-som). A obtenção de aspirados com boa qualidade representativa e a confecção de esfregaços regulares requerem um pouco de prática, sendo esta facilmente adquirida, podendo a técnica ser realizada pelo próprio clínico.

O material necessário para a técnica consiste em: agulha hipodérmica fina (20x5,5, 25x7, 30x7, entre outras), seringa (06 ou 12 mililitros), e lâminas de vidro (para microscopia). Para facilidade no manuseio, podemos acoplar a seringa a um citoaspirador. Insere-se a agulha no linfonodo, sozinha ou acoplada à seringa, direcionando-a em várias direções. Em seguida, executa-se rápidos e múltiplos movimentos de aspiração, provocando pressão negativa. A pressão no êmbolo é liberada antes de remover a agulha para evitar que o material se espalhe na seringa. A agulha é acoplada a uma seringa preenchida com ar e seu conteúdo é transferido gentilmente para uma lâmina de vidro. Deve-se comprimir o material depositado com o auxílio de uma segunda lâmina, deslizando-a no sentido horizontal, e secando-se rapidamente para evitar artefato de crenação. Os esfregaços devem ser realizados

cuidadosamente, uma vez que as células linfóides imaturas frequentemente são frágeis e rompem-se, identificadas como restos nucleares (BAKER; LUMSDEN, 2000; RASKIN, 2003).

Variações desta técnica são admitidas, desde que o produto final seja um aspirado com boa representavidade, poucas hemácias, em esfregaços finos e regulares (sem células sobrepostas). Procura-se realizar a aspiração de pontos diferentes de um mesmo linfonodo, e de vários linfonodos se possível, evitando assim a obtenção de material pouco representativo.

Citologicamente, o produto da aspiração de linfonodos normais revela um fundo ("background") claro, com uma população linfóide heterogênea representando 95% a 98% da população celular total, e algumas células não linfóides, como neutrófilos, eosinófilos, mastócitos, macrófagos (histiócitos) e células reticulares (dendríticas, interdigitantes). Os corpos linforreticulares são ocasionais (BAKER; LUMSDEN, 2000).

Os corpos linforreticulares, corpúsculos linfogranulares, ou corpúsculos linfoglandulares, correspondem a fragmentos citoplasmáticos provenientes do dano mecânico às células linfóides frágeis, que se rompem. Caracterizam-se por estruturas arredondadas basofílicas proeminentes, de tamanhos variados, comumente encontrados em esfregaços de linfomas ou outros processos patológicos que predispõem à fragilidade celular (BAKER; LUMSDEN, 2000; RASKIN, 2003). De forma semelhante, acompanham restos de núcleos lisados correspondendo a massas amorfas eosinofílicas (RASKIN, 2003), conhecidas como corpúsculos ou manchas de Gumprecht.

Na população linfóide normal, constatamos predomínio de linfócitos maduros, pequenos e bem diferenciados, com pequeno número de linfócitos medianos (centrócitos), e raras células imaturas (centroblastos). Ocasionalmente notamos imunoblastos, linfoblastos, e plasmócitos. Encontramos poucas células inflamatórias em linfonodos pouco estimulados (BAKER; LUMSDEN, 2000).

Artefatos citológicos podem ocorrer ocasionalmente. Raskin (2003) alerta para equívocos na tentativa de aspirar linfonodos, obtendo-se amostras de tecidos próximos, não linfóides, como por exemplo, células de glândula salivar obtidas durante a punção de linfonodo submandibular, entre outras.

O método de coloração preferido é o do tipo Romanowsky (May-Grünwald-Giemsa, Wright's, entre outros), em esfregaços secos ao ar. Esfregaços espessos, ou em casos de suspeita de metástase de carcinoma, podem ser submetidos à fixação úmida e coloração Papanicolaou, entretanto muitos autores acreditam que este método não é adequado para avaliação linfóide em geral (BAKER; LUMSDEN, 2000).

Colorações específicas podem ser necessárias em determinadas situações. Por exemplo, as colorações de Gram, P.A.S. (periodic acid-Schiff), e Azul de Toluidina, auxiliam na identificação de bactérias, fungos, ou mastocitoma, respectivamente (BAKER; LUMSDEN, 2000). Grânulos de hemossiderina, observados em macrófagos, tendem a apresentar tamanhos variáveis, grandes e grosseiros, mas podem ser confundidos com grânulos de melanina, os quais se apresentam pequenos e finamente granulares. O corante de Fontana para a melanina e o corante Azul da Prússia para o ferro são alternativas de coloração para tal diferenciação (RASKIN, 2003).

Uma ferramenta muito útil que pode ser utilizada na avaliação morfológica é a coloração citoquímica; que permite o estudo, através de métodos de coloração, da distribuição intracelular de químicos, sítios de reação e enzimas (Quadro 9). As colorações do tipo Romanowsky permitem a identificação da maioria das células normais e anormais do sangue periférico e da medula óssea, mas os corantes especiais citoquímicos são úteis para identificar e definir a diferenciação, maturação celular e função em células atípicas ou pouco diferenciadas. Atualmente, a citoquímica é o método mais utilizado para se confirmar as

linhagens celulares mielóides, monocíticas e megacariocíticas em leucemias agudas de cães e gatos (GRINDEM, 1996).

Esfregaços de sangue periférico e de medula óssea são as principais amostras analisadas pelo método, entretanto, alterações em linfonodos são comuns nas leucemias, tornando a citoquímica um importante método no diagnóstico diferencial. Infelizmente, a maior limitação da coloração citoquímica é a ausência de bons marcadores de linfócitos e eritrócitos. A esterase não específica (NSE), classicamente um marcador monocítico pode corar linfócitos T caninos e humanos. Diferentemente de monócitos, os linfócitos T têm padrão de coloração para NSE focal e granular, que é resistente à inibição de fluoreto (GRINDEM, 1996).

Coloração	**Mielógena**	**Mielomo-nocítica**	**Monocítica**	**Linfocítica**	**Eritrocítica**	**Megacario-cítica**
Fosfatase Alcalina	+	+	-	+ (2)	-	-
Beta-glicoronidase	-	-	+ (3)	+ (3)	-	-
Cloroacetato esterase	+	+	-	-	-	-
Esterase não-específica (1)	-	+	+	+ (4)	-	+/-
Esterase não-específica com fluoreto	-	-	-	+ (4)	-	+/-
Peroxidase	+	+	-	-	-	-
Sudan Black B	+	+	-	-	-	-
Antígeno relacionado ao fator VIII	-	-	-	-	-	+
Acetilcolina esterase	-	-	-	-	-	+
Glicoproteína plaquetária	-	-	-	-	-	+

Quadro 9 – Reações de coloração de neoplasias hematopoiéticas do cão e do gato (adaptado de GRINDEM, 1996)

Observações: (1) Alfa-naftil acetato e alfa-naftil butirato esterase. (2) Presente em alguns casos de linfoma B caninos e leucemia linfocítica de grandes células granulares. (3) Monócitos são fracamente positivos com padrão granular difuso; linfócitos T têm padrão folicular. (4) Ocasionalmente positivo, mas a reação não é inibida pelo fluoreto; padrão focal de reatividade é marcador para linfócitos T.

A fosfatase alcalina de leucócitos pode corar linfócitos B normais e neoplásicos em linfonodos de cães, embora a coloração seja classicamente associada com precursores granulocíticos. Uma leucemia que não cora com corantes citoquímicos não pode ser automaticamente diagnosticada como leucemia linfocítica, porque leucemias altamente indiferenciáveis de origem mielóide (mielogênica, mielomonocítica, monocítica e megacariocítica) também podem não se corar com corantes citoquímicos. (GRINDEM, 1996).

8.9.2 Esfregaços por impressão ("Imprint")

O "imprint" consiste na confecção de esfregaços por impressão a partir de fragmentos de tecido obtidos por biópsia. Tem como finalidade, fornecer detalhes da morfologia celular para complementação do laudo histopatológico. Tem como vantagem a maior rapidez no processamento da amostra: permite instituir tratamento de emergência caso necessário e facilita a escolha de anticorpos para imunocitoquímica e imuno-histoquímica.

A escolha do linfonodo a ser biopsiado deve seguir os mesmos critérios discutidos na técnica aspirativa. Após a retirada, o linfonodo é colocado sobre gaze embebida em solução salina (jamais seca). Caso haja muito sangue, deverá ser enxugado com leve toque de gaze. Em seguida, faz-se um corte com bisturi no sentido sagital do linfonodo. Uma das partes é colocada sobre a gaze com a superfície voltada para cima (Figura 8). Em casos de excesso de fluido na superfície de corte, gentilmente secamos com papel absorvente. Segurando uma lâmina de vidro por uma das extremidades, fazemos leve toque na superfície de corte com o cuidado para não deslizar (esfregar). Caso o material ocupe pequeno espaço na lâmina, podemos repetir a manobra quantas vezes forem possíveis (FAMADAS, 2005).

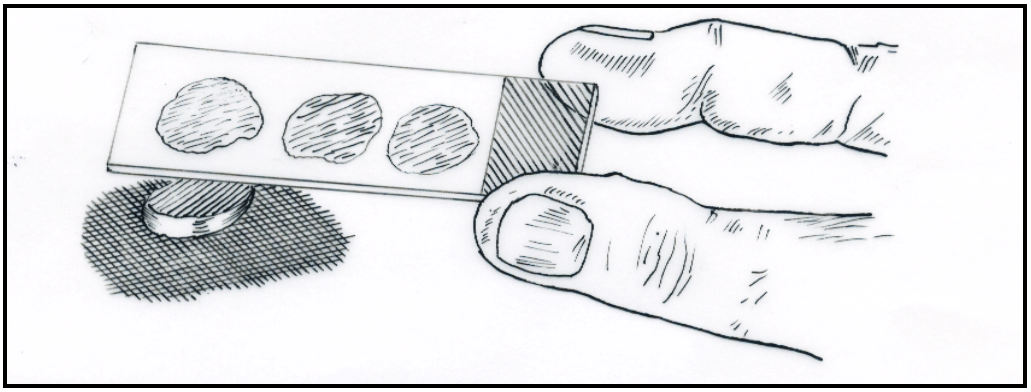

Figura 8 - Obtenção do “imprint”. Lâmina com material de três “imprints” (FAMADAS, 2005)

As lâminas confeccionadas por “imprint” geralmente apresentam os diferentes tipos de células que aparecem no linfonodo, cuja distribuição mantém o respectivo posicionamento no órgão, à semelhança do exame histológico. Entretanto, algumas vezes ocorrem falhas no material (espaços vazios) e citólise, dando a impressão de defeito na operação, mas que podem corresponder a zonas do linfonodo com tecido fixo que não se desprendem ao toque (fibrose, granuloma, necrose, entre outros) (FAMADAS, 2005).

Os métodos de coloração dos esfregaços por impressão seguem os mesmos princípios daqueles já descritos anteriormente para as amostras obtidas por aspiração.

9 PROCESSOS PATOLÓGICOS

De forma semelhante aos outros órgãos e tecidos, os linfonodos também são acometidos por diversos processos patológicos, especialmente pela sua fundamental importância imunológica.

9.1 ALTERAÇÕES CIRCULATÓRIAS

Hemorragias originadas dentro de um linfonodo ou nos tecidos drenados por este, podem ser visualizadas nos seios cortical e medular (VALLI, 1993). As hemácias atingem os vasos linfáticos e chegam à região medular onde são fagocitados por macrófagos (eritrofagocitose). Hemorragias em linfonodos podem ser observadas em traumatismos, doenças septicêmicas, entre outras. Intoxicação pelo cianeto de potássio pode provocar infiltração de hemácias em gânglios pulmonares (DOS SANTOS, 1986).

A congestão vascular ocorre na insuficiência cardíaca congestiva, obstrução vascular, entre outras. A hiperemia ocorre nas inflamações ou hiperplasias reacionais do tecido linfóide, bem como em neoplasias (DOS SANTOS, 1986; VALLI, 1993).

9.2 PIGMENTAÇÃO PATOLÓGICA

As alterações circulatórias descritas provocam maior eritrofagocitose nos linfonodos, principalmente na porção medular, com deposição de hemossiderina resultante da degradação das hemácias. Macrófagos com hemossiderina (decorrente da eritrofagocitose) geralmente são

proeminentes na região medular. Em grandes proporções esta hemossiderose confere ao linfonodo uma coloração pardo-oliva (DOS SANTOS, 1986; VALLI, 1993).

A antracose, deposição de pigmentos derivados do carvão, pode ser observada em linfonodos bronquiais, mediastínicos e mais raramente mesentéricos principalmente em cães provenientes de grandes centros urbanos. A região medular do linfonodo apresenta coloração enegrecida, e histologicamente notamos pigmentação enegrecida em macrófagos encontrados nos cordões medulares (DOS SANTOS, 1986; VALLI, 1993).

O pigmento ceróide pode ser observado no interior de macrófagos rsultado de fenômenos de fagocitose de lipídeos insaturados, e pode estar relacionado com deficiência de colina. Observa-se sob forma de inclusões citoplasmáticas de aspecto amorfo e cor castanha dourada. Este pigmento é resistente aos solventes das gorduras, mas é sudanófilo, álcool-ácido resistente e negativo às reações histoquímicas para o ferro, por vezes é positivo ao PAS. Sob o ponto de vista bioquímico, o pigmento ceróide é uma forma precoce da lipofuscina. Em cães, é comumente observado nas neoplasias mamárias e nos linfonodos drenantes (Figura 9) (PIRES et al., 2004)

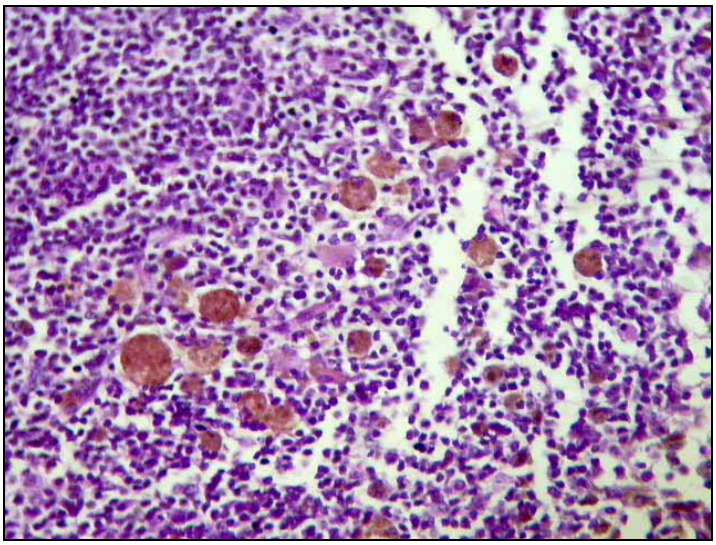

Figura 9 - Fotomicrografia de corte histológico de linfonodo inguinal canino, drenando neoplasia mamária. Observa-se pigmento ceróide em macrófagos. Coloração Hematoxilina-Eosina

9.3 LINFADENOPATIAS POR CORPOS ESTRANHOS

Uma variedade de substâncias de origem endógena e exógena, quando carreadas ao linfonodo regional, disparam reações celulares. Os histiócitos, células com habilidade fagocítica, são os principais atuantes contra tais corpos estranhos, transofmrando-se em macrófagos, células epitelióides, e células gigantes multinucleadas, na tentativa de segregar, fagocitar, digerir, e dissolver o material estranho. Como estes materiais estranhos chegam ao linfonodo através dos seios linfáticos, a reação tecidual apresenta um padrão tecidual sinusal. As substâncias drenadas pelos linfonodos podem ter origem endógena, tais como proteínas e lipídios, ou origem exógena (frequentemente iatrogênica, como contrastes, silicone, ouro, entre outros) (IOACHIM, 1994).

9.3.1 Deposição extracelular de proteínas

O linfonodo não é o foco principal das doenças envolvendo deposição extracelular, entretanto encontra-se ocasionalmente acometido.

A amiloidose trata-se de um grupo diversificado de moléstias, todas caracterizadas pela deposição extracelular de substâncias protéicas fibrilares e de pequenos componentes discretos de glicoproteína. Estas proteínas são ultra-estruturalmente similares, mas bioquimicamente distintas, sendo conhecidas pela denominação de amilóide. Apresentam aspecto hialino, eosinofílico (corado em Hematoxilina e Eosina), amorfo, opaco, homogêneo,

birrefringente, metacromático (vermelho, em vez de verde ou roxo, aos corantes Verde Metileno, Violeta de Cresila e Violeta de Genciana) (KING; ALROY, 2000).

Um dos melhores corantes para a identificação do amilóide é o Vermelho Congo: sob iluminação comum, cora o amilóide em laranja-vermelho, em contraste com o róseo de fundo; com luz polarizada, mostra uma refringência verde-maçã (às vezes vermelha ou azul amarelada); e ao exame com Ultra Violeta mostra uma fluorescência avermelhada (KING; ALROY, 2000).

Nos linfonodos, ocasionalmente encontramos amilóide no mieloma múltiplo e em proliferações monoclonais de linfócitos B (amiloidose primária), doenças crônicas caquetizantes (osteomielite, artrite-reumatóide, neoplasias, etc) e animais utilizados na produção de soros hiperimunes (amiloidose secundária). Dibartola et al. (1990) relataram casos de cães chineses Shar-Pei, com amiloidose renal, que também apresentaram depósito amilóide em linfonodos e outros órgãos.

Outras proteínas podem acumular-se no espaço extravascular. No caso de exsudatos inflamatórios serosos, notamos discretos precipitados de albumina e proteínas afins, geralmente apresentando cor rosa clara e brilhante, homogênea ou na forma de grânulos delicados. Já a fibrina também se cora em rosa, entretanto com aspecto “sujo” ou “borrado”, e encontra-se presente em coágulos sanguíneos, hemorragias internas e coágulos intravasculares (*ante-mortem* como trombos, ou *post-mortem*), exsudatos inflamatórios fibrinosos, e na rara coagulação da linfa. Geralmente a fibrina encontra-se na forma de fibrilas diminutas e enredadas, podendo assumir a forma de massas sólidas quase homogêneas (KING; ALROY, 2000).

9.3.2 Linfadenopatia lipídica

Reações do tipo corpo estranho contra lipídios na forma de lipogranulomas ou lipogranulomatose podem envolver linfonodos, e algumas vezes outros locais como medula óssea, fígado, baço. Em humanos, são relativamente comuns em idosos, obesos, e pacientes com diabete melito ou hiperlipidemia. Outras fontes endógenas de lipídeos são hematomas, depósitos de colesterol, lesões xantomatosas, neoplasias, embolismo gorduroso, e esteatonecrose. Lipídios exógenos podem derivar de meios de contraste em linfangiografia ou broncografia, ou veículos oleosos de medicamentos, entre outros (IOACHIM, 1994).

Os lipídios drenados com a linfa para os linfonodos são encontrados mais frequentemente nos seios subcapsular e medular. Granulomas lipídicos são formados pelo acúmulo de histiócitos e células gigantes multinucleadas ao redor de glóbulos de gordura, que podem ser confluente, formando microcistos, ou pequenos vacúolos com aspecto vazio em secções com parafina. Fagocitados por macrófagos, os vacúolos lipídicos são sempre menores do que vacúolos únicos de adipócitos normais. Amostras congeladas podem ser coradas com Sudan Black ou outras colorações para evidenciar lipídios (IOACHIM, 1994).

Os linfonodos podem sofrer atrofia e substituição do parênquima por tecido adiposo como resultado, por exemplo, de obesidade e regressão fisiológica em idosos. Nota-se metamorfose lipídica parcial ou total e apenas alguns aglomerados de linfócitos permitem o reconhecimento do linfonodo (IOACHIM, 1994).

Na linfangiografia, a utilização de contrastes radiológicos oleosos de baixa viscosidade para identificação dos vasos linfáticos pode provocar reações nodais tais como diminuição folicular e histiocitose sinusal proeminente. Gotículas de gordura formam espaços variando do tamanho de um linfócito ao de um folículo, distribuídos pelo parênquima nodal,

circundados por histiócitos e células gigantes multinucleadas, e ocasionalmente neutrófilos, eosinófilos e plasmócitos.

9.4 MORTE CELULAR

Existem dois mecanismos principais de morte celular: necrose e apoptose. Necrose é um processo passivo de injúria resultando na tumefação celular e lise. A apoptose é um mecanismo controlado destinado à eliminação células já submetidas a um dano letal ou irreversível, ou em processos involutivos teciduais (fisiológico) (POWERS, 2001).

Divergências nos termos são observadas na literatura. A Sociedade de Patologistas Toxicologistas entendem que o termo "necrose" descreve os achados que compreendem células mortas nos cortes histológicos, independente da forma pela qual vieram a morrer. Os modificadores "apoptótica" e "oncótica", ou "mista apoptótica e oncótica" especificam o tipo ou tipos morfológicos de morte celular. Desta forma a necrose apoptótica corresponde à apoptose, e a necrose oncótica sendo comumente conhecida como necrose (LEVIN et al., 1999).

A apoptose é um processo resultante da ativação e transcrição de genes específicos, sendo observada comumente nos folículos linfóides, durante processo de seleção clonal dos linfócitos. Mas em determinados processos patológicos, observamos apoptose em quantidade aumentada, inclusive levando a hipoplasia do tecido, como por exemplo, na depleção linfóide presente em infecções pelo vírus da cinomose (MORO et al., 2003), da parvovirose (VALLI, 1993).

A capacidade do morbilivírus da cinomose canina em induzir apoptose em células linfóides tem sido estudada recentemente. Schobesberger et al. (2005) verificaram que a apoptose de linfócitos ocorre em até três dias após infecção, e de monócitos com seis dias após a infecção. Desta forma, puderam correlacionar o grau de depleção linfóide e linfopenia, com a gravidade da doença e persistência do vírus no tecido linfóide e nervoso. E aproveitando-se desta característica, Suter et al. (2005) constataram que estes vírus, na forma atenuada e com uso controlado, apresentaram eficácia no tratamento linfoma canino e poderão servir como futura alternativa terapêutica desta neoplasia.

A necrose pode ocorrer associada a outros processos patológicos, nas três formas (coagulação, liquefação e caseosa). Como exemplo, em processos isquêmicos (por perda total ou parcial da vascularização), infecções agudas (salmonelose, toxoplasmose, tuberculose), neoplasias metastáticas. As áreas de necrose geralmente são focais, singulares ou múltiplas, podendo evoluir e acometer o linfonodo como um todo. Focos de necrose estão susceptíveis à calcificação distrófica. Parasitas também podem induzir necrose no tecido linfóide de forma direta, com alguns parasitas sendo carreados pela linfa (*Demodex sp*.), ou mesmo larvas de dermatóides migrando erraticamente pelo organismo, podendo se abrigar no linfonodo (VALLI, 1993).

9.5 INFLAMAÇÕES (AGUDAS/CRÔNICAS)

A inflamação do linfonodo denomina-se linfadenite, resultado tanto da localização do agente irritante no linfonodo quanto da drenagem de produtos provenientes de um processo inflamatório distante. A linfadenite é relativamente comum no cão, podendo restringir-se a

um linfonodo ou acometer de forma generalizada, dependendo da causa etiológica (BAKER ; LUMSDEN, 2000; VALLI, 1993).

De maneira geral, na linfadenite aguda, os linfonodos encontram-se lisos e úmidos, salientam-se sobre a superfície de corte, estão hiperêmicos em graus variáveis e podem conter áreas de necrose. Uma grande exsudação de linfa dificulta a realização de esfregaços por impressão ("imprint"), contrastando com os linfonodos neoplásicos, que geralmente encontram-se secos (VALLI, 1993).

Histologicamente, a linfadenite aguda caracteriza-se por marcante hiperemia, com proeminência de pequenos vasos nas áreas corticais. Caracteriza-se uma linfadenite supurativa quando há infiltração neutrofílica predominante, geralmente com neutrófilos respondendo por mais de 5% das células nucleadas (BAKER; LUMSDEN, 2000; RASKIN, 2003; VALLI, 1993). A presença de neutrófilos nos seios periféricos e medulares geralmente significa drenagem de tecidos inflamados, e não necessariamente indica sepse. Por outro lado, focos de neutrófilos em áreas corticais são de origem hematógena e quase sempre são reações à colonização bacteriana. Formação de abscessos ocorre com microorganismos piogênicos, o linfonodo perde sua especificidade funcional, podendo ser comprometido na sua totalidade, ou mesmo ocorrendo focos de necrose (VALLI, 1993).

A linfadenite supurativa também pode ser uma resposta secundária a infecções fúngicas, tumores linfóides ou metastáticos de crescimento rápido, infarto, vasculite imunomediada, e outras infecções, tais como toxoplasmose e salmonelose. Citologicamente notamos população heterogênea de células linfóides com predomínio de pequenos linfócitos, discreto aumento de linfoblastos, imunoblastos e plasmócitos, neutrófilos proeminentes, com aumento ou não de macrófagos e evidências de necrose celular (Figura 10). Organismos intracelulares e extracelulares devem ser identificados quando possível (BAKER; LUMSDEN, 2000).

Frequentemente pode-se identificar o agente infeccioso responsável pela linfadenite ou podemos fortemente suspeitar do tipo de agente através da análise das alterações no linfonodo (VALLI, 1993). Geralmente em linfadenopatias resultantes de doença cutânea crônica ou hipersensibilidade cutânea (por exemplo, alergia a picada de pulgas) notamos um componente inflamatório mais heterogêneo, com aumento de eosinófilos (superando 3% da população de células nucleadas) e mastócitos, por vezes melanófagos (macrófagos com melanina). A linfadenite eosinofílica também pode ser observada na miosite eosinofílica, granulomas eosinofílicos, e dirofilariose (BAKER; LUMSDEN, 2000; RASKIN, 2003).

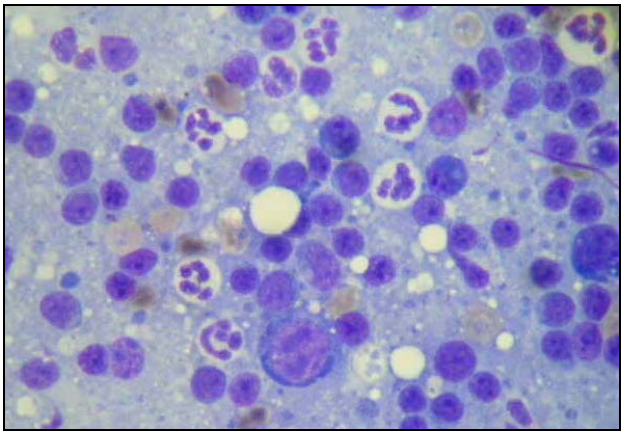

Figura 10 - Fotomicrografia de aspirado de linfonodo, caracterizado por linfadenite aguda. Coloração de Giemsa.

Na linfadenite granulomatosa (aumento no número de macrófagos), ou piogranulomatosa (macrófagos e neutrófilos associados), encontramos um curso evolutivo tendendo à cronicidade. Este padrão inflamatório ocorre na leishmaniose, micobacterioses, prototecose, pitiose, infecções fúngicas (blastomicose, criptococose, histoplasmose, coccidioidomicose, entre outras), doenças imunológicas crônicas (por exemplo, lúpus eritematoso sistêmico), vasculites, e infecções crônicas não supurativas (BAKER; LUMSDEN, 2000; RASKIN, 2003).

Na linfadenite crônica, a hiperemia e edema são irregulares, os linfonodos encontram-se grandes e firmes, podendo se tornar, nas inflamações prolongadas, secos e rígidos, com marcante proliferação de septos colagenosos na medula. Com frequência ocorre extenso deslocamento dos cordões medulares, e os plasmócitos podem se acumular nas áreas corticais. As alterações na linfadenite podem ser marcantemente degenerativas afetando a arquitetura tecidual. A cápsula apresenta-se retraída, estruturas foliculares e linfócitos substituídos ou obscuros pela proliferação de macrófagos (VALLI, 1993).

9.6 ALTERAÇÕES DESENVOLVIMENTO E/OU DO CRESCIMENTO

Os distúrbios do crescimento abrangem diversos estados, patológicos ou não, que vão desde a completa ausência (agenesia) até a proliferação descontrolada de suas células (neoplasia), e em geral representam respostas do tecido a diferentes insultos (moléstias). A definição dos termos difere conforme a literatura consultada, onde termos consagrados por vezes são preferidos em detrimento aos termos etimologicamente corretos.

A agenesia (derivada do grego *génesis*, origem, criação) significa a não formação de um órgão ou estrutura anatômica, durante a embriogênese. A ausência de um ou mais linfonodos é um exemplo de agenesia, que acarreta variações no número de linfonodos em determinados linfocentros, e são esperadas, nem sempre trazendo consequências maléficas ao organismo (JONES; HUNT; KING, 2000; ROGER; LANDIS, 1993).

A atrofia (derivada do grego *trophê*, ação de alimentar, nutrição) consiste no encolhimento ou redução de um órgão ou tecido não lábil, para um tamanho inferior ao tamanho normal (geralmente envolve células parenquimatosas). A hipotrofia seria o termo mais adequado em casos brandos de atrofia, enquanto a hipertrofia relaciona-se ao aumento no tamanho do órgão ou tecido devido ao aumento do tamanho da célula (JONES; HUNT;

KING, 2000). Nos órgãos, geralmente ocorre uma combinação de hipertrofia com hiperplasia, entretanto este último parece ser o termo mais adequado no caso do tecido linfóide.

A aplasia (derivada do grego *plásis*, ação de modelar, dar feição) é um termo ocasionalmente utilizado como sinônimo de agenesia, mas significa o não desenvolvimento de um órgão ou estrutura anatômica (neste caso, já formada embriologicamente). A hipoplasia representa um quadro mais brando de aplasia, e juntamente com a hiperplasia, significam uma diminuição ou aumento, respectivamente, no número de células em relação ao tecido normal, e ambas são particularmente utilizadas em tecidos lábeis, que requerem reabastecimento constante, como no caso do tecido linfóide em linfonodos, medula óssea, entre outros (JONES; HUNT; KING, 2000).

Metaplasia (do grego *metá*, mudança de lugar ou condição, e *plásis*) significa a substituição de um tecido completamente diferenciado por um tecido de outro tipo, completamente diferenciado (JONES; HUNT; KING, 2000). O termo "metaplasia mielóide" é ocasionalmente utilizado na descrição de uma condição observada em linfonodos associada à insuficiência crônica da medula óssea, onde citologicamente encontramos uma variedade de precursores hematopoiéticos e seus estágios progressivos de maturação sincronizada (hematopoiese extramedular), podendo haver também hiperplasia plasmocítica e centroblástica associada (BAKER; LUMSDEN, 2000).

Angiodisplasias são todas as malformações congênitas no sistema vascular podendo ocorrer a nível linfático, venoso ou arterial. Em certas ocasiões podem ser associadas com comprometimento linfo-venoso (angiodisplasias mistas).

Hipoplasias congênitas de linfonodos podem ser observadas em distúrbios do desenvolvimento do timo e/ou da medula óssea, sítios que fornecem precursores celulares ao linfonodos. Nestes casos, ocorre imunodeficiência por carência de células linfóides, seja nos centros germinativos ou na região paracortical (VALLI, 1993).

A hipoplasia por caquexia e a hipoplasia senil ocorrem no cão e também em outras espécies. Nestes casos, também conhecidas como atrofia caquética e atrofia senil, respectivamente. Na caquexia notamos linfonodos pequenos, com fáscia edematosa, a arquitetura geralmente encontra-se preservada com marcante redução da população linfóide, e caracteristicamente apresentam uma pigmentação marrom escura nas áreas medulares, que podem se estender em menor concentração aos seios subcapsulares (VALLI, 1993). Segundo XAVIER (1999), estudos histológicos e ultra-estruturais identificaram que a desnutrição leva a uma depleção progressiva de linfócitos em órgãos linfóides associada à degeneração gelatinosa em medula óssea. A renutrição restitui a população linfocitária revertendo-se o quadro. Concluiu-se que a adaptação à desnutrição e renutrição não é um processo passivo, mas ativo, mediado por citocinas envolvendo um amplo espectro de células, em especial as estromais.

As alterações do envelhecimento estão geralmente restritas ao discreto espessamento da cápsula e trabéculas medulares, com diminuição da densidade dos centros germinativos e, frequentemente, pigmentação aumentada. Animais velhos com caquexia apresentam numerosos macrófagos contendo pigmento nos seios medulares, e um fluido proteináceo fino pode estar presente nos cordões medulares e seios linfóides (VALLI, 1993).

9.6.1 Hiperplasia reacional

Podemos definir a hiperplasia linfóide reacional como o aumento de um ou mais linfonodos (ou outro órgão linfóide) causado pela hiperplasia de alguns ou todos seus componentes celulares, decorrente da estimulação das células linfóides por uma variedade de antígenos, e representando um processo benigno e reversível (IOACHIM, 1994).

A hiperplasia reacional, por vezes chamada hiperplasia reativa ou hiperplasia benigna do linfonodo, é um achado clínico frequente no cão, seja localizado em apenas um determinado linfonodo, ou na forma generalizada. Os linfonodos apresentam-se indolentes ou dolorosos, móveis ou fixos, palpáveis, e algumas vezes visíveis (ROGERS; LANDIS, 1993). O aumento de volume do linfonodo também pode ser causado por congestão e edema, além da proliferação tecidual (IOACHIM, 1994), cujas causas são variáveis, desde uma doença isolada restrita a região drenada pelo referido linfonodo, até infecções sistêmicas acentuadas (BAKER; LUMSDEN, 2000).

As causas de hiperplasia linfóide reacional preenchem uma longa lista de bactérias, vírus, químicos, poluentes ambientais, drogas, componentes teciduais alterados, e inúmeras outras substâncias que atuam como antígenos ou alérgenos. Em alguns casos, microorganismos específicos podem ser detectados em cortes regulares e identificados por colorações especiais, ou técnicas moleculares (tais como imuno-histoquímica, hibridização "in situ", entre outros), resultando em diagnóstico etiológico. Em outros casos, o reconhecimento dos padrões histológicos característicos pode sugerir o diagnóstico etiológico indiretamente (IOACHIM, 1994).

Uma variedade de padrões histológicos, isolados ou combinados entre si, resultam da estimulação antigênica, dano tecidual, e processos reparatórios no tecido linfóide. As populações celulares do linfonodo reagem de formas e proporções diferentes, não apenas de acordo com as características particulares dos agentes estimulantes, mas também conforme a idade, história e imunocompetência do paciente. Desta forma, é comum a presença de características arquiteturais combinadas, sobrepostas, em vez de padrões histológicos claramente definidos (IOACHIM, 1994).

Embora padrões bem definidos não sejam geralmente observados, quatro padrões histológicos principais foram descritos no processo reacional, de acordo com o componente

tecidual predominante: padrão folicular, padrão difuso, padrão sinusal, e padrão misto (IOACHIM, 1994).

O padrão folicular é característico da reação imunológica humoral (produção anticorpos), decorrente do estímulo predominante de células B. Os folículos linfóides são numerosos e aumentados, localizados não só em uma fileira no córtex, mas também formando duas a três fileiras no paracórtex, junção cortico-medular, e até mesmo na região medular. Os folículos variam consideravelmente em forma e tamanho, ocasionalmente coalescem, ou formam arranjos bizarros. Os centros germinativos são proeminentes e hiperplásicos, e compreendem uma mistura de células linfóides pequenas e grandes, tanto com núcleo clivado como não clivado, com mitoses frequentes, e com evidente destruição celular na forma de detritos nucleares dispersos ou fagocitados por macrófagos (com corpos tingíveis). Os centros germinativos são circundados por camada espessa de linfócitos pequenos e maduros (zona do manto) (IOACHIM, 1994).

Esta expansão que ocorre no padrão folicular pode pressionar a cápsula, mas o seio subcapsular continua preservado. Os vasos sanguíneos paracorticais (vênulas de endotélio alto) são proeminentes e numerosos. Os plasmócitos se infiltram em grande quantidade nos cordões medulares e seios, dos quais são liberados para os vasos linfáticos (BAKER ; LUMSDEN, 2000). Em cortes impregnados pela prata, as fibras reticulares aparecem comprimidas pelos folículos linfóides em expansão. A cápsula e a gordura pericapsular podem estar infiltradas por alguns linfócitos, frequentemente presentes dentro e ao redor de vasos sanguíneos e linfáticos (IOACHIM, 1994).

O padrão difuso caracteriza-se pelo espessamento das áreas interfoliculares ou paracórtex, sugerindo uma resposta mediada predominantemente por células T. Notamos arquitetura do linfonodo apagada, com pouca evidência dos folículos linfóides, centros germinativos e seios nodais, os quais se apresentam inconspícuos. O parênquima caracteriza-

se por aspecto mosqueado típico, composto de folhetos de linfócitos misturados a linfoblastos e macrófagos ocasionais, vênulas pós-capilares ocasionalmente evidentes (IOACHIM, 1994).

Van der Valk e Meijer (1987) admitem três padrões de resposta paracortical, sendo elas: aumento no número de pequenos linfócitos e vênulas pós-capilares; expansão local com aumento no número de células blásticas; e extensa colonização local por células interdigitantes.

No padrão sinusal observa-se praticamente todos os seios do linfonodo marcantemente aumentados, comprimindo o parênquima nodal. O aspecto dos seios é regular e proeminente, com a dilatação devido ao acúmulo de fluido abundante e excessiva infiltração e proliferação de histiócitos que parcialmente obliteram seu lúmen (histiocitose sinusal) (Figura 11). A medula nodal encontra-se aumentada pela proliferação de histiócitos e plasmócitos, cada um formando, ocasionalmente, cordões ou folhetos celulares sólidos (IOACHIM, 1994).

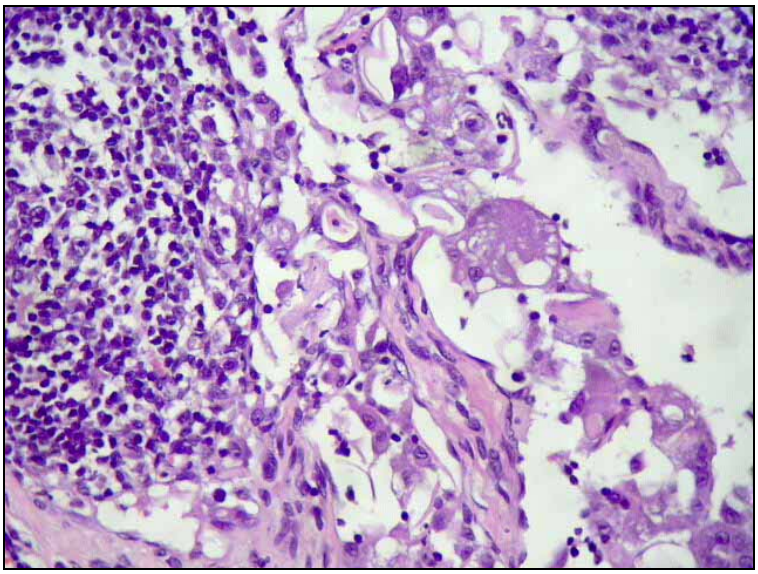

Figura 11 - Fotomicrografia de corte histológico de linfonodo canino com padrão sinusal. Observa-se população de macrófagos nos seios nodais

Os linfonodos que drenam tecidos acometidos por alguma neoplasia frequentemente apresentam-se aumentados devido à linfadenopatia reacional, ao acometimento por

metástases, ou ambos. Os antígenos provenientes da neoplasia correspondem a substâncias secretadas pelas células tumorais ou liberadas com a morte celular, assim como células tumorais viáveis, e são conduzidas pela linfa ao linfonodo drenante, promovendo estimulação específica e não específica (IOACHIM, 1994).

Em resposta aos antígenos associados à neoplasia, as populações celulares dos linfonodos regionais (satélites) reagem de diversas maneiras, basicamente predominando quatro padrões histológicos, ou mesmo a combinação destes. O reconhecimento dos padrões histológicos constitui um objeto de estudo comum na medicina humana. A histiocitose sinusal ocorre comumente, isolada ou combinada aos demais padrões: predomínio de linfócitos (hiperplasia paracortical, reação celular); predomínio de centros germinativos (hiperplasia folicular, reação humoral), e depleção linfóide (linfócitos frouxamente arranjados entremeio depósitos de substância amorfa e áreas de fibrocolágeno, espessamento vasos sanguíneos com depósitos hialinos, fibrose difusa ocasional). Este último padrão caracteriza-se pelo esgotamento do tecido linfóide, e pode estar associado a metástases e pior prognóstico (IOACHIM, 1994).

Ao exame citológico pela técnica aspirativa, não existe a possibilidade de avaliar a distribuição tecidual das células. Desta forma, avaliamos a amostra quanto à sua proporção celular e características celulares individuais, sendo que quando há alteração, estas são sutis. O linfonodo pode ser classificado como hiperplásico ou reacional quando existe evidência clínica de linfadenomegalia com pouca, ou nenhuma, modificação no aspecto citológico. Observamos um aspecto heterogêneo com predomínio de pequenos linfócitos, podendo ocorrer aumento de linfócitos médios e grandes, representando até 15% da população celular total. Ocorre também, discreto a acentuado aumento do número de plasmócitos, os quais podem ser imaturos, ou por vezes ativados (células de Mott). A quantidade de macrófagos, neutrófilos, eosinófilos e mastócitos também pode aumentar discretamente, em menor número

que o esperado para linfadenite. Os linfonodos submandibulares e mesentéricos frequentemente encontram-se reacionais devido à estimulação antigênica crônica (BAKER; LUMSDEN, 2000).

Muitos casos de hiperplasia reacional exibem características morfológicas atípicas e/ou não se correlacionam a um agente específico, sendo classificados como de causa desconhecida. A importância prática do seu reconhecimento reside na exclusão de um processo neoplásico, particularmente linfomas em estágios iniciais que podem apresentar características semelhantes (IOACHIM, 1994). Nestes casos, a distinção entre células linfóides ativadas (reativas) e células linfóides neoplásicas não é segura apenas com o uso da microscopia óptica.

A hiperplasia linfóide atípica pode ser definida como a hiperplasia com características linfóides histológicas e citológicas atípicas, suspeitas, mas não diagnósticas de linfoma. Segundo Ioachim (1994), a hiperplasia linfóide atípica não é uma entidade clínica nem patológica, mas corresponde a uma categoria abrangendo casos, nos quais a determinação definitiva de lesão benigna e maligna não pode ser realizada somente pelo exame microscópico. Alguns destes casos podem representar linfomas recentes, enquanto outros correspondem a reações nodais anormais a estímulos antigênicos variados.

A distinção entre expansões linfocíticas benignas e neoplásicas pode ser um problema em situações clínicas particulares. Exemplos específicos de dilemas citológicos ou histológicos na medicina canina incluem a presença de grandes linfócitos granulares, encontrados tanto na infecção por *Ehrlichia canis* quanto na leucemia; efusão torácica rica em linfócitos na presença de massa mediastinal, que pode sugerir efusão quilosa ou esfoliação de linfomas de pequenas células ou timoma; predomínio de linfoblastos em aspirados esplênicos, que podem sugerir tanto amostragem de um centro germinativo de folículo linfóide quanto linfomas; doença intestinal inflamatória e linfomas intestinais, que compartilham muitas

características citológicas e histológicas; e um aumento do número de plasmócitos em amostras de medula óssea, que pode ser encontrada em estimulações antigênicas persistentes (por exemplo, infecção por *Ehrlichia canis*) bem como no mieloma múltiplo. Tais casos apontam para a importância do uso e expansão de técnicas que possam distinguir entre expansões linfocíticas benignas e malignas nos animais (AVERY; AVERY, 2004).

Novas técnicas têm sido padronizadas para a diferenciação de processos reacionais atípicos e neoplasias em tecidos linfóides, as quais serão discutidas mais adiante.

9.6.2 Doenças neoplásicas

As doenças neoplásicas dos linfonodos representam um grupo composto pelas metástases de neoplasia que atingem os linfonodos drenantes, e as neoplasias primárias.

9.6.2.1 Metástases de neoplasias

As metástases de tumores malignos frequentemente alojam-se nos linfonodos regionais, indicando pela sua presença a capacidade de um determinado neoplasma em disseminar e formar novas colônias em locais distantes. A observação de células malignas "estrangeiras" em um linfonodo piora significativamente o prognóstico da doença maligna (IOACHIM, 1994).

Neoplasias malignas disseminam-se frequentemente para os linfonodos satélites, e depois sistemicamente, por via linfática ou hematógena, sendo os mais frequentes os carcinomas, mastocitomas e melanomas, e apenas ocasionalmente alguns sarcomas (BAKER; LUMSDEN, 2000).

A citologia está indicada em pacientes com neoplasias apresentando linfadenopatia regional, e em casos não confirmados por este método, recomenda-se exame histopatológico. Pequenas infiltrações neoplásicas, ou uma infiltração focal, reduzem a sensibilidade do exame citológico devido à menor amostragem (BAKER; LUMSDEN, 2000). Histologicamente pode-se constatar metástases no linfonodo, em seus seios subcapsular e medular, associado à disseminação linfática (RASKIN, 2003).

No exame citológico dos linfonodos com metástases, a população linfóide pode estar normal a levemente reacional, ou mesmo apresentar sinais de linfadenite significativa (neutrofílica ou granulomatosa), contendo ou não necrose celular abundante e detritos amorfos. Tudo depende do comprometimento local, ou seja, a metástase pode crescer rapidamente alterando a arquitetura normal do linfonodo, prejudicando seu suprimento vascular, e desta forma induzindo reação inflamatória (BAKER; LUMSDEN, 2000).

A identificação local de células "estrangeiras", não presentes no linfonodo normal, suporta o diagnóstico de doença metastática (Figuras 12 a 14).

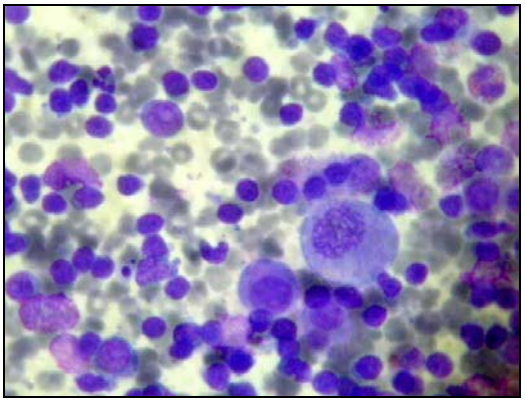

Figura 12 - Fotomicrografia de aspirado de linfonodo. Metástase de mastocitoma pouco diferenciado. Coloração de Giemsa.

Em carcinomas observamos células maiores que os linfócitos circunvizinhos, com critérios de malignidade, dispostas em ninhos, blocos, ou arranjo acinar. A análise da neoplasia primária facilita a identificação de células anaplásicas isoladas, dispersas pelo linfonodo, as quais podem eventualmente ser confundidas com células dendríticas ou macrófagos epitelióides (BAKER; LUMSDEN, 2000; RASKIN, 2003). Da mesma forma, a identificação de neoplasias de aspecto mesenquimal é mais difícil devido à sua apresentação celular individualizada, a não ser que as características citológicas de malignidade estejam bem evidentes (RASKIN, 2003).

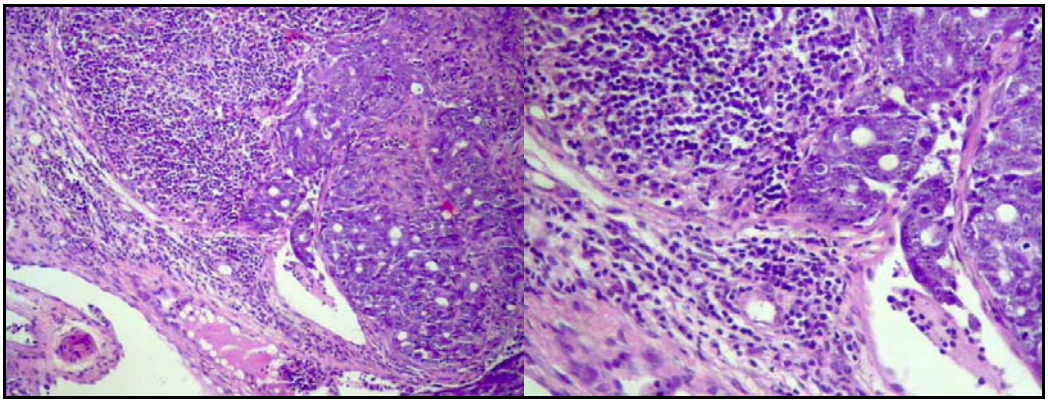

Figuras 13 e 14 - Fotomicrografias de cortes histológicos de linfonodos acometidos por metástase de adnocarcinoma mamário. Observa-se presença de células epiteliais formando ácinos e obliterando os seios nodais. Coloração Hematoxilina-Eosina.

Neoplasias hematopoiéticas frequentemente apresentam infiltração nodal, provocando linfadenomegalia discreta a moderada. As malignidades linfóides originadas na medula óssea ou em tecidos sólidos, como o baço ou trato gastrintestinal, podem ser identificadas em linfonodos quando as células são granuladas (linfoma granular). Nas leucemias granulocíticas podemos observar uma população mista de células, e a utilização de coloração citoquímica pode ser útil na diferenciação de mieloblastos e precursores linfóides (RASKIN, 2003). A escolha do método dependerá da diferenciação da linhagem celular. A análise do hemograma,

da medula óssea e de outros órgãos tornam-se necessários para a confirmação do diagnóstico (BAKER ; LUMSDEN, 2000).

9.6.2.2 Neoplasias primárias

Neoplasias primárias são aquelas que iniciam-se no linfonodo, a partir de qualquer célula presente na sua constituição, sendo que na grande maioria das vezes estão relacionadas ao tecido linfóide (linfócitos). Entretanto, há relatos de neoplasias primárias de linfonodo canino originadas em células não linfóides. HogenEsch ; HAHN (1998) descrevem oito casos de hemangioma e um linfangioma, todos primários em linfonodo poplíteo de cães Beagle.

Os linfomas (linfoma maligno ou linfossarcoma) constituem um grupo diverso de neoplasias que têm em comum sua origem em células linforreticulares (VAIL et al., 2001). O termo linfoma maligno é mais tradicional do que necessário, visto que todos os linfomas são malignos (TINDLE, 1984). A forma plural do termo, isto é, Linfomas, é preferida por muitos autores graças à sua heterogeneidade quanto ao aspecto histológico, quanto ao comportamento biológico e quanto resposta desta neoplasia à terapia (COUTO, 1985).

Devido à sua grande importância clínico-epidemiológica na medicina de cães, os linfomas serão abordados em um capítulo próprio.

Em humanos, Ioachim (1994) menciona as raras neoplasias originadas das células acessórias dos linfonodos, particularmente as células dendríticas e as células interdigitantes. Nestas neoplasias, as células tumorais apresentam fenótipos morfológicos e imunológicos associados com a sua linhagem e não devem expressar marcadores de células T ou células B, nem conter rearranjos em genes linfóides.

9.7 INCLUSÕES BENIGNAS EM LINFONODOS

Células bem diferenciadas, não neoplásicas, que não pertencem à população nodal normal, podem ser observadas ocasionalmente em linfonodos, provenientes da migração pelos linfáticos aferentes, ou por heterotopia (presença de um tecido em localização anormal).

Estas células são denominadas inclusões benignas, de ocorrência pouco comum no linfonodo. Por serem mais raras do que as metástases tumorais, tais inclusões benignas devem ser consideradas cuidadosamente, evitando-se a confusão com sua contraparte maligna (IOACHIM, 1994).

Peters et al. (2003) detectaram células mesoteliais embolizadas nos linfáticos pericardiais e nos linfonodos mediastinais em três cães com efusão hemorrágica pericardial idiopática, sem evidências de alguma desordem neoplásica. Estudos morfológicos, citoquímicos e imuno-histoquímicos indicaram que estas células embolizadas muito provavelmente originaram-se do mesotélio pericardial. Este foi o primeiro relato de "inclusões benignas" de células mesoteliais em cães, anteriormente descrita em humanos com pleurite e pericardite (mas sem história de neoplasia).

Outros tipos de inclusões benignas, compostas por células não neoplásicas, ainda não descritas no cão, podem ser ocasionalmente encontradas em linfonodos humanos (IOACHIM, 1994), geralmente próximos à sua localização anatômica normal, como por exemplo: inclusões glandulares (folículos de tireóide contendo colóide; ácinos de glândula salivar; ductos e cistos de glândula mamária; agregados de células mesoteliais arranjadas em estruturas acinares; tecido endometrial e estroma caracterizando endometriose), células de nevos melanocíticos (geralmente na cápsula e trabéculas), células endoteliais (transformação vascular dos seios).

A transformação vascular dos seios é uma condição rara, observada em linfonodos humanos, na qual o processo vasoproliferativo está seletivamente localizado nos seios do linfonodo, sem envolvimento do parênquima, cápsula, ou tecido fibro-adiposo perinodal. Esta condição tem sido associada a obstruções linfáticas ou venosas no linfonodo ou mesmo em locais mais distantes, entretanto esta proliferação exuberante de vasos dentro dos seios no linfonodo provavelmente resulta da estimulação por fatores angiogênicos liberados por células linfóides ativadas sob condições ainda não compreendidas. O diagnóstico diferencial com hemangioma e hemangiossarcoma baseia-se no princípio de que na neoplasia encontramos agregados vasculares de vários tipos em nódulos bem circunscritos que substituem o parênquimal nodal, ocorrendo principalmente na região medular ou hilar, sem ocorrer um padrão sinusal. (IOACHIM, 1994).

10 LINFOMAS

As neoplasias linfóides, com suas inúmeras particularidades, compartilham da complexidade do sistema imunológico, tornando-se um desafio a sua total compreensão. Discordâncias ocorrem desde a definição dos termos básicos, acentuando-se quando procuramos esquemas de classificação.

Há mais de 20 anos, Tindle (1984) já considerava a etiologia, fatores ambientais, e aberrações genéticas como áreas de estudo intrigantes para os linfomas de todos os tipos.

Os linfomas representam uma proliferação celular descontrolada de um (e ocasionalmente mais de um) provável componente anormal do sistema imunológico (TINDLE, 1984). Primariamente surgem em tecidos linfóides tais como linfonodos, fígado, baço, e medula óssea, entretando podem surgir em quase todos os tecidos do corpo. (VAIL et al., 2001)

Os termos descritivos “linfoma” e “leucemia linfocítica” ocasionalmente não são prontamente distinguíveis. O termo “leucemia” é utilizado em neoplasias linfóides que se apresentam com envolvimento difuso da medula óssea, geralmente acompanhado pela presença de um grande número de células tumorais no sangue periférico. O termo “linfoma”, por outro lado, descreve proliferações que surgem como massas teciduais. Tradicionalmente, acreditava-se que tais termos descreviam entidades distintas, mas sabemos que muitas vezes encontram-se sobrepostas. (ASTER; KUMAR, 1999).

Os linfomas foram inicialmente divididos em dois grupos, com base em estudos em humanos: o linfoma de Hodgkin (neoplasia de células de Reed-Sternberg e variantes) e o linfoma não-Hodgkin. (ASTER; KUMAR, 1999).

O linfoma de Hodgkin é caracterizado por uma celularidade heterogênea, composta por uma minoria de células neoplásicas específicas (células de Reed-Sternberg) e uma maioria de células não neoplásicas reacionais (IOACHIM, 1994).

Em humanos, o linfoma de Hodgkin é clinicamente e histologicamente distinto dos linfomas não-Hodgkin, além de requererem protocolos terapêuticos individualizados, tornando esta diferenciação clinicamente importante (ASTER; KUMAR, 1999).

Devido à incerteza de sua origem e a grande diferença frente aos outros linfomas, o linfoma de Hodgkin é frequentemente denominado "doença de Hodgkin" (IOACHIM, 1994).

No cão, o linfoma de Hodgkin ainda não foi reconhecido, havendo apenas alguns relatos de linfoproliferações em cães apresentando algumas características semelhantes ao correspondente humano (MAEDA et al., 1993; WELLS, 1974).

O linfoma canino é similar ao linfoma não-Hodgkin humano quanto à sua apresentação clínica, comportamento biológico, e resposta à quimioterapia. A maioria dos linfomas caninos estudados quanto ao imunofenótipo apresentam origem em células B, assim como em humanos. Entretanto, diferenças morfológicas existem, tais como a rara ocorrência de linfomas foliculares e bem diferenciados, e possivelmente uma maior ocorrência de linfomas de células T (GREENLEE et al., 1990; GRINDEM, 1996).

Em humanos, há um predomínio dos linfomas foliculares, e estudos estatísticos conduzidos nos Estados Unidos e Europa identificaram ocorrência de linfoma de células T em 12% dos casos (o Japão é uma exceção, que atinge 50% dos casos, devido a elevada incidência de linfomas associados a etiologia viral) (FOURNEL-FLEURY, 2002).

Já em cães, os linfomas foliculares são raros, predominando a forma difusa, e os estudos mais recentes relatam linfomas de células T variando de 26 a 38% dos casos (FOURNEL-FLEURY, 2002).

De maneira geral o cão, pela sua proximidade do homem e por estar submetido às mesmas influências ambientais, tem sido proposto como um modelo para o estudo da etiologia e terapia dos linfomas não-Hodgkin (FOURNEL-FLEURY, 2002).

O linfoma é uma das neoplasias mais comuns em cães. Relatos sobre a taxa de incidência anual variam de 13 a 33 casos por 100.000 cães, mas supõe-se que esta incidência esteja subestimada. Há relatos da frequência de linfoma atingindo até 2,0% do total de casos clínicos (TESKE, 1994; VAIL et al., 2001) São neoplasias cuja frequência é superada apenas pelas neoplasias mamárias e cutâneas (FOURNEL-FLEURY, 1997). Corresponde de 7 a 24% de todas as neoplasias caninas e 83% de todas malignidades hematopoiéticas caninas. (VAIL et al., 2001).

Uma relação entre o tipo de linfoma (morfológico ou fenotípico) e a idade ou raça dos cães ainda não foi estabelecida (TESKE, 1994). Ocorre predominantemente em cães de 5 a 11 anos, com relatos de casos em cães com menos de 1 ano e acima de 12 anos. Nota-se predisposição racial (Boxer, Basset Hound, São Bernardo, Scotish Terreir, Airdale, Bulldog apresentam maior risco, enquanto que Dachshunds e Pomerianos apresentam menor risco) e genética (doença observada em famílias de Bullmastiffs, Rottweilers, Scottish terriers, OtterHounds) (TESKE, 1994; VAIL et al., 2001).

Um menor risco de linfoma foi relatado em fêmeas intactas (1 fêmea: 2 machos), entretanto a maioria dos autores afirma não haver predisposição sexual (COUTO, 1989; GREENLEE, 1990; TESKE, 1994; VAIL et al., 2001).

10.1 ETIOLOGIA

A etiologia do linfoma canino é desconhecida (VAIL et al., 2001), sendo considerada uma neoplasia espontânea (COUTO, 1985).

Como a etiologia ainda não foi estabelecida, algumas possibilidades têm sido estudas: infecção viral, predisposição genética, disfunções imunológicas, e exposição a toxinas ambientais, são consideradas como causas em potencial (BAKER; LUMSDEN, 2000).

A predisposição racial sugere haver uma base genética ou de alguma forma, relacionado com características hereditárias. A ocorrência em famílias também é muito sugestiva, embora a agregação de uma doença em uma família possa também indicar influências do meio ambiente e fatores infecciosos (TESKE, 1994).

Em humanos, já está estabelecido o constante aumento na incidência dos linfomas não-Hodgkin associados a uma causa ambiental particular, como, por exemplo, pela *Helicobacter pylori* predispondo ao linfoma gástrico, por alguns vírus (FOURNEL-FLEURY, 2002), pela excessiva exposição a herbicidas, e até mesmo exposição a campos magnéticos fortes (VAIL et al., 2001).

A exposição de humanos a herbicidas de ácido fenoxiacético, em particular o ácido 2,4-diclorofenoxiacético (2,4-D), foi relacionada a um maior risco de desenvolvimento de linfomas, fato que também esteve incriminado na maior frequência de casos em cães, supostamente envolvendo mutações oncogênicas (VAIL et al., 2001).

A etiologia viral ainda é controversa no cão, ao contrário de alguns linfomas não-Hodgkin humano e felino, que estão associados a viroses (COUTO, 1985; TESKE, 1994; VAIL et al., 2001). Embora tenham sido relatadas partículas retrovirais, atividade de transcriptase reversa aumentada em alguns tumores, e atividade de transaminase em células

leucêmicas e linfomatosas, nehuma etiologia viral foi comprovada. Com o recente isolamento de um retrovírus, com morfogênese e morfologia típicas de lentivírus, em células mononucleares obtidas de sangue periférico de um cão leucêmico, continuou-se especulação sobre o envolvimento viral no desenvolvimento de linfomas caninos (VONDERHAAR; MORRISON, 2002).

Tem-se relatada a exposição de humanos a campos magnéticos de baixa frequência criados por correntes elétricas tais como linhas de transimssão elétrica, no aumento do risco de desenvolvimento tumoral em humanos, pricipalmente crianças. Da mesma forma, a exposição de cães a estes campos magnéticos também tem sido relatada como fator de risco no desenvolvimento do linfoma canino. Entretanto, estudos epidemiológicos têm observado fraca associação entre linfoma e uma acentuada exposição dos cães a campos magnéticos (VAIL et al., 2001; VONDERHAAR; MORRISON, 2002).

Como tumores do sistema imunológico, as neoplasias linfóides frequentemente rompem à arquitetura e função normal deste sistema, provocando anormalidades imunológicas. Tanto uma perda da vigilância (evidente pela suscetibilidade às infecções) quanto uma quebra da tolerância (manifestada pela auto-imunidade) podem ser encontradas, ocasionalmente no mesmo paciente. Por outro lado, de forma irônica, pacientes com imunodeficiências herdadas ou adquiridas encontram-se sob maior risco de desenvolver certos neoplasmas linfóides. Por exemplo, a trombocitopenia imunomediada em cães, independente da idade e gênero, castrado ou não, tem sido associada com maior risco de desenvolver linfoma, quando comparado com a população normal (ASTER; KUMAR, 1999; VAIL et al., 2001).

O câncer pode ser considerado o resultado da acumulação de múltiplas mudanças genéticas. Embora haja pouco conhecimento a respeito dos mecanismos pelos quais as células neoplásicas se tornam menos estáveis geneticamente e desenvolvem aberrações cromossomais

específicas, não randômicas, imaginou-se que algumas mutações produtoras de neoplasias pudessem inativar um locus reparador, como um dos efeitos pleotrópicos, facilitando então, posteriormente, mudanças cariotípicas, numéricas e estruturais. Outra hipótese é que a persistência do agente carcinogênico no tumor ou simplesmente uma insuficiência nutricional do microambiente pode predispor a divisão celular aberrante. As aberrações cromossomais primárias nos cães são mais numéricas do que estruturais, ao contrário do que ocorre em humanos, indicando que a patogênese do linfoma não-Hodgkin humano e canino, do ponto de visto citogénetico, difere. Especificamente, enquanto o evento iniciador na patogênese do linfoma não-Hodgkin humano é uma translocação recíproca do material cromossomal resultando na superexpressão de um gene de imunoglobulina, o evento iniciador na patogênese do linfoma canino parece ser um erro na segregação cromossomal resultando em amplificação genética. (HAHN et al., 1994).

10.2 APRESENTAÇÃO CLÍNICA

O linfoma canino caracteriza-se por sinais clínicos variáveis, principalmente inespecíficos, que dependem da extensão e localização anatômica do tumor, e frequentemente estão associados a síndromes paraneoplásicas (COUTO, 1985; VAIL et al., 2001).

Determinados tipos histológicos têm aparentemente afinidade por certos órgãos (exemplo: linfomas difusos não clivados preferem fígado, baço, rim, e medula óssea) e estudos com marcadores de superfície mostram que células T têm predileção por sítios extra-nodais cutâneos (COUTO, 1985).

A Organização Mundial de Saúde (OMS) classifica os linfomas caninos baseando-se nos aspectos considerados na afecção humana, quais sejam: localização anatômica, estágio clínico e critérios histológicos.

10.2.1 Localização anatômica

Os linfomas caninos podem ser classificados quanto à localização anatômica, onde quatro formas são reconhecidas, a forma multicêntrica, a forma mediastinal, a forma alimentar, e a forma miscelânia (ou extra-nodal) (COUTO, 1985; VAIL et al., 2001):

(a) A forma multicêntrica é a forma mais comum, caracterizada por linfoadenopatia generalizada, e sua frequencia é de até 84% dos casos de linfoma canino. Pode ainda apresentar hepatomegalia, esplenomegalia, infiltração da medula óssea e envolvimento extra-nodal.

(b) A Forma alimentar é a segunda mais comum, e corresponde a até 7% dos casos. Caracteriza-se por linfomas gastrintestinais solitários ou difusos que comumente provocam vômitos, diarréia ou melena. Linfonodos mesentéricos, fígado e o baço podem ser acometidos.

(c) A forma mediastinal ocorre em aproximadamente 2% dos casos, e se refere ao acometimento dos linfonodos mediastinais craniais onde efusões pleurais são comuns, podendo haver também envolvimento do timo. Pode frequentemente estar associada com hipercalcemia como uma síndrome paraneoplásica.

(d) A forma miscelânia é uma categoria que engloba todos os linfomas não incluídos nas outras categorias, e pode ser denominada como forma extra-nodal. Estes linfomas juntos correspondem a até 7% dos casos. As formas ocular, cutânea, mucocutânea, neural, renal, cardíaca e outras, não são raras já que, virtualmente, os linfócitos podem popular qualquer orgão do corpo.

10.2.2 Sinais clínicos

A linfoadenopatia generalizada é normalmente a primeira anormalidade física de forma multicêntrica. Os linfonodos aumentam de 2 a 10 vezes o volume, ficam irregulares, livres/móveis, firmes, indolores à palpação, podendo haver aumento de tonsilas. Frequentemente pode haver envolvimento da medula ossea e hepatoesplenomegalia, depresão, perda de peso, anorexia, vômito, diarréia, ascite, dispnéia, poliúria, polidipsia, febre. Em radiografias torácicas podemos notar aumento dos linfonodos esternal (60%) e traqueobronquial (47%), aumento do mediastino cranial e densidade pulmonar anormal (infiltração do parênquima pulmonar; tanto nodular, alveolar focal, e intersticial). Em radiografias abdominais normalmente observamos hepatomegalia (47%), esplenomegalia (55%), e linfoadenopatia mesentérica ou sublombar (50%) (COUTO, 1985; TESKE, 1994; VAIL et al., 2001).

A forma alimentar caracteriza-se pela presença de massa solitária ou envolvimento gastrintestinal difuso, com ou sem envolvimento dos linfonodos mesentéricos, fígado e baço. Os cães apresentam-se com depressão, vômito, diarréia, letargia, anorexia, perda de peso, melena, hematoemese, causados principalmente pela obstrução mecânica do trato

gastrintestinal. Machos parecem ter maior predisposição para esta forma (COUTO, 1985; TESKE, 1994; VAIL et al., 2001).

A forma mediastinal geralmente envolve aumento dos linfonodos mediastinais craniais e, com menos frequência, acometimento do timo. Os sinais clínicos mais frequentes são efusão pleural (provocando dispnéia, tosse, regurgitação, intolerância ao exercício, e disfagia) e hipercalcemia (com poliúria e polidipsia secundárias). A compressão da veia cava anterior pode provocar edema facila e cervical generalizado (COUTO, 1985; TESKE, 1994; VAIL et al., 2001; VONDERHAAR; MORRISON, 2002).

As formas extra-nodais do linfoma canino incluem todas as outras formas não descritas: renal, neural, cutânea e mucocutânea, ocular, cardíaca, entre outras. Os sinais clínicos podem ser inespecíficos (letargia, anorexia, perda de peso, poliúria, polidipsia) ou específicos dependendo especificamente do órgão envolvido. Os linfonodos regionais podem ou não estar envolvidos (VAIL et al., 2001; VONDERHAAR; MORRISON, 2002). Os linfomas extra-nodais podem constituir um desafio diagnóstico porque os sinais clínicos e lesões mimetizam várias doenças neoplásicas e não neoplásicas (COUTO, 1985).

Os sistemas de classificação de linfomas desenvolvidos até o momento preocupam-se com o aspecto histológico em linfonodos e praticamente não incluem os linfomas extra-nodais como uma categoria secundária. Embora as diferenças entre os tumores nodais e extra-nodais quanto ao comportamento biológico e prognóstico estejam bem reconhecidas, são escassas as informações comparativas sobre a histogênese destes tumores. Em cães, com exceção das neoplasias linfóides cutâneas, não há uma caracterização detalhada dos linfomas extra-nodais (VAIL et al., 2001).

O linfoma cutâneo geralmente é primário, mas ocasionalmente pode ser secundário à forma multicêntrica. Pode ser generalizado ou localizado, as lesões ocorrem como nódulos, placas, úlceras, eritroderma, dermatites esfoliativas, multiplas ou solitárias, frequentemente

com prurido. Apresenta subclasse histológica: tipo epidermotrópico (normalmente de células T), que constitui a maioria dos casos (incluindo a micose fungóide e suas variantes sindrome de Sézari e "pagetoide reticulosis") e tipos não epidermotrópicos (normalmente de células B). A micose fungóide tem curso clínico crônico com três estágios clínicos aparentes. Inicialmente, a pele apresentará descamação, alopécia e prurido. Com a evolução da doença, a pele torna-se mais eritematosa, adelgaçada, ulcerada e exsudativa. O estágio final é caracterizado por linfoproliferação formando placas e nódulos com ulceração progressiva. Pode ocorrer envolvimento oral com lesões plaquetosas multicêntricas eritematosas ou nódulos associados com gengiva ou boca. (COUTO, 1985; TESKE, 1994; VAIL et al., 2001).

O Linfoma do sistema nervoso não é comum em cães, afetando principalmente o sistema nervoso central e mais raramente o sistema nervoso periférico. Os sinais clínicos frequentemente incluem convulsões e anormalidades neurológicas multifocais. Foram relatados tumores extra-durais e intra-medulares causando paresia ou paralisia devido à compressão da corda espinhal (COUTO, 1985; TESKE, 1994; VONDERHAAR; MORRISON, 2002).

O linfoma ocular é o tumor ocular secundário mais comum em cães e gatos. O comprometimento ocular ocorre em até 37% dos casos de linfoma multicêntrico. Alterações oftalmológicas relatadas no linfoma canino incluem uveíte anterior bilateral, panuveíte, infiltrados conjuntivais, ceratite intersticial, espessamento da íris, hifema, hipópion, sinéquia posterior, glaucoma, massas na coróide, hemorragia intre-retinal e sub-retinal, descolamento da retina, e infiltração nervo óptico (COUTO, 1985; TESKE, 1994; VAIL et al., 2001; VONDERHAAR; MORRISON, 2002).

10.2.3 Síndromes paraneoplásicas

Algumas síndromes paraneoplásicas podem ser observadas no linfoma canino, com destaque para a caquexia do câncer e a hiperglicemia de malignidade. Outros exemplos incluem: anemia, hipoglicemia, hipergamaglobulinemia (gamopatia monoclonal; uma população neoplásica de células B pode sintetizar grandes quantidades de imunoglobulinas monoclonais, observadas em eleforese sérica), febre (produção tumoral de citocinas estimulando a produção de prostaglandinas), eritrocitose, leucocitose neutrofílica, trombocitopenia e/ou coagulopatias, pênfigo vulgar, glomerulonefrite e/ou síndrome nefrótica (BERGMAN, 2001).

Síndromes paraneoplásicas são definidas como alterações na estrutura e funcionamento corporal associadas ao neoplasma, que ocorrem distantes do tumor, podendo ser o primeiro sinal da malignidade ou até mesmo a marca de um tipo tumoral específico. Em alguns casos, estas síndromes são tão acentuadas que causam maior morbidade do que o tumor em si, por vezes impossibilitando o início do tratamento específico de um tumor (por exemplo, em um linfoma hipercalcêmico) (BERGMAN, 2001).

A hipercalcemia de malignidade no linfoma geralmente encontra-se relacionada à produção tumoral ectópica de peptídeo relacionado ao paratormônio (PTH-rp), que atua como fator de reabsorção óssea (fator ativador de osteoclastos). Recentemente relatou-se que a hipercalcemia em cães com linfoma está associada a linfomas de células T. A elevação acentuada do cálcio sérico (cálcio > 18 mg/dl) deve ser considerada uma emergência médica, visto que o cálcio provoca diminui o fluxo sanguíneo renal e taxa de filtração glomerular devido à acentuada vasoconstrição, levando à insuficiência (BERGMAN, 2001). É caracterizada clinicamente por anorexia (88%), vômito (38%), perda de peso, fraqueza

muscular, letargia, poliúria/polidipsia (cerca de 80% dos casos) e raramente depressão do sistema nervoso central e coma (COUTO, 1985; TESKE, 1994; VAIL et al., 2001).

A hipercalcemia paraneoplásica é comum em cães com linfoma (10-40% casos; 15-20% dos cães com linfoma multicêntrico e aproximadamente 50% casos da forma mediastínica). Acomete mais os machos do que as fêmeas, numa proporção de 3:2; frequentemente das raças São Bernardo e Boxer, sem predileção etária (COUTO, 1985; TESKE, 1994; VAIL et al., 2001).

Outros tumores não linfóides também podem causar hipercalcemia por mecanismos distintos, tais como a produção tumoral ectópica do paratormônio (PTH), extensas metástases causando lise óssea, hiperparatireoidismo primário, prostaglandinas associadas ao tumor (PGE), e fator de ativação osteoclástica (OAF) (BERGMAN, 2001).

A perda de peso e alterações metabólicas observadas em pacientes com câncer com consumo nutricional adequado são denominadas caquexia do câncer, enquanto que as alterações observadas com o menor consumo nutricional denominam-se anorexia do câncer. A emaciação observada nestes pacientes não representa apenas um fator estético, mas favorece para uma menor sobrevida e impossibilita o estabelecimento de terapia apropriada devido ao mau estado clínico (BERGMAN, 2001).

A anemia é frequente nos linfomas caninos, ocorrendo em cerca de 38% dos casos, e frequentemente descrita como normocítica, normocrômica e não regenerativa. Tem sido relacionada à “anemia da doença crônica” (causa pouco definida), seja secundária a inflamações crônicas associadas à doença, síndrome de eritropoiese inefetiva, mas também foi relacionada com infiltração da medula óssea ou ter origem hemolítica (presença de esferócitos, reticulocitose), entre outras (COUTO, 1985; TESKE, 1994; VAIL et al., 2001; VONDERHAAR; MORRISON, 2002).

Observou-se leucocitose granulocítica não-específica, com frequência entre 26,6-38,9%. A causa desta reação granulocítica não está clara, mas pode estar relacionada à lesão tecidual e necrose causados pela proliferação e infiltração de células tumorais. Leucopenia foi vista em apenas 9,3-12,5% dos pacientes (COUTO, 1985; TESKE, 1994; VAIL et al., 2001). Linfocitose e linfopenia têm sido relatadas em 20% e 25% respectivamente, raremente obsevando-se linfócitos atípicos (VONDERHAAR; MORRISON, 2002), o que confirma que o exame de sangue periférico normalmente não é diagnóstico para linfoma canino (COUTO, 1985; TESKE, 1994; VAIL et al., 2001)..

Trombocitopenia ocorre em até 58% dos pacientes, embora problemas de sangramento sejam raros. Normalmente encontramos diminuição na produção de plaquetas secundária à invasão direta da medula óssea e menor capacidade medular de produzir megacariócitos. Outros mecanismos incluem sequestro (baço), destruição imunomediada, e consumo aumentado (VONDERHAAR; MORRISON, 2002).

10.3 DIAGNÓSTICO

Diversos procedimentos devem ser rotineiramente conduzidos para se chegar a um diagnóstico definitivo, e consequentemente, avaliar a extensão da doença, identificando a presença de síndromes paraneoplásicas e/ou doenças ocultas. Este processo de avaliação denomina-se estagiamento. O estagiamento, sempre que possível, deve se basear nos resultados do exame físico, testes laboratoriais, estudos de imagem, avaliação citológica de aspirados do tecido linfóide afetado e medula óssea, avaliação histológica do tecido linfóide afetado e medula óssea, avaliação citológica e, no caso da presença de sinais neurológicos,

exame do líquido cefalorraquidiano (líquor). O completo estadiamento da doença pode ser importante para o clínico na escolha do protocolo terapêutico e na determinação do prognóstico (VONDERHAAR; MORRISON, 2002).

Um sistema de estagiamento clínico desenvolvido pela Organização Mundial de Saúde (OMS) é empregado rotineiramente no estadiamento dos linfomas em cães (quadro 10) (VAIL et al., 2001).

Estágio	Critério
I	Envolvimento limitado a um único linfonodo ou tecido linfóide de um único órgão (exceto medula óssea).
II	Envolvimento de vários linfonodos regionais com ou sem envolvimento das amígdalas.
III	Envolvimento generalizado dos linfonodos.
IV	Envolvimento do fígado e/ou baço, com ou sem envolvimento generalizado dos linfonodos.
V	Envolvimento do sangue, medula óssea e/ou outros órgãos.
Cada estágio pode ser subclassificado em:	
(a)	Ausência de sinais sistêmicos
(b)	Presença de sinais sistêmicos

Quadro 10 - Sistema de estagiamento clínico dos linfomas em animais domésticos, proposto pela Organização Mundial de Saúde (VAIL et al., 2001)

O diagnóstico do linfoma, principalmente nos casos do linfoma multicêntrico, baseia-se no exame clínico, seguido do exame citológico ou histopatológico. Exames complementares, os quais já foram discutidos anteriormente, podem ser ocasionalmente necessários quando há envolvimento de órgãos internos ou outros sistemas (COUTO, 1989).

10.3.1 Características citológicas

Muitos casos de linfoma canino podem ser diagnosticados pela citologia apenas. Entretanto é comum o patologista encontrar casos nos quais características atípicas ou expansões sutis de populações de linfócitos não satisfazem os critérios típicos para o

diagnóstico de linfoma. Um linfoma incipiente ou linfoma de pequenas células em cães são exemplos neste caso. Quando nos baseamos apenas na atipia celular para definir malignidades linfóides em animais, podemos atrasar o diagnóstico, resultando em menor detecção de formas indolentes de linfomas (bem caracterizadas em humanos) (AVERY; AVERY, 2004).

Os linfomas caracterizam-se pela interrupção na maturação de um clone maligno de células linfóides. Com a progressão da doença, a arquitetura normal do linfonodo é substituída pelas células tumorais, gerando uma população monotípica, e homogênea de linfócitos neoplásicos (Figuras 15 e 16) (BAKER ; LUMSDEN, 2000).

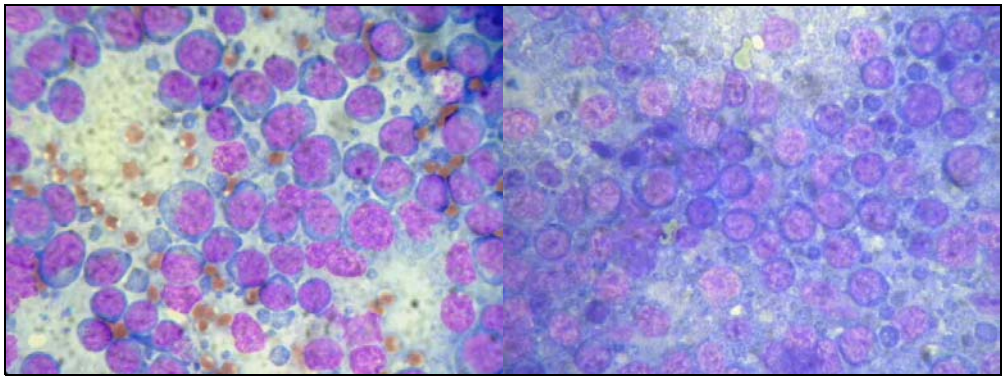

Figuras 15 e 16 – Fotomicrografia de aspirados de linfonodo com linfoma. Observa-se população linfocítica homogênea e diversos corpúsculos linforreticulares. Coloração de Giemsa.

Ocasionalmente notamos uma população heterogênea, dependendo do tipo celular, geralmente desprovida das poucas células inflamatórias encontradas em um linfonodo normal. Macrófagos com remanescentes de DNA densamente corados (macrófagos com corpos tingíveis) podem estar proeminentes devido à um aumento no citorrexe. Corpúsculos linfoglandulares podem ser numerosos no plano de fundo, mas apesar de não serem patognomônicos de linfoma, há relatos que correlacionam sua grande quantidade aos linfomas de células B (BAKER; LUMSDEN, 2000).

Com um envolvimento nodal focal, ou em infiltração tumoral recente, a população residual heterogênea de linfócitos pode tornar o diagnóstico citológico de linfoma difícil, ou mesmo impossível (BAKER; LUMSDEN, 2000).

A avaliação citológica inclui a determinação das seguintes características: tamanho celular, forma do núcleo, cromatina nuclear, características nucleolares, características citoplasmáticas, e índice mitótico (BAKER; LUMSDEN, 2000).

Um esquema de classificação dos linfomas caninos baseado na citomorfologia foi proposto, entretanto, assim como nas demais classificações, não foi demonstrada uma correlação consistente com a remissão da doença e tempo de sobrevida. O valor preditivo da classificação do linfoma baseado no tipo celular não está bem estabelecido com respeito a doenças linfoproliferativas caninas (BAKER; LUMSDEN, 2000).

10.3.2 Características histológicas

É imprescindível contar com o exame histopatológico para observarmos as modificações relativas aos folículos, cápsulas, seios, sinusóides, vasos, entre outros dados importantes para o diagnóstico (VAN DER VALK; MEIJER, 1987).

Segundo Lucas (2000), o exame histológico cuidadoso associado à imunofenotipagem das células é muito importante porque os subtipos da doença costumam apresentar respostas diferentes ao tratamento e influenciam diretamente a escolha do protocolo terapêutico.

O padrão de linfoproliferação deve ser notado (folicular ou difuso), bem como a presença de aspecto em “céu estrelado”, hiperplasia vênulas pós-capilares, e a composição da população de fundo (background). A taxa mitótica pode ser estimada em espécimes

histológicos avaliando-se dez campos em objetiva de 40x, contando as figuras de mitose, definindo o índice mitótico como baixo (zero a duas mitoses por campo), médio (três a cinco por campo) e alto (acima de seis) (FOURNEL-FLEURY, 2002).

Em humanos, devido à elevada ocorrência dos linfomas foliculares, alguns critérios histológicos sob microscopia óptica foram definidos na tentativa de um diagnóstico diferencial confiável entre tais linfomas e a hiperplasia reacional com padrão folicular. De maneira geral, as características mais significativas são: o número, tamanho e forma dos folículos. Características citológicas (tais como formato de núcleo) são parâmetros menos confiáveis nesta diferenciação (IOACHIM, 1994).

No linfoma folicular observamos nódulos que variam discretamente em tamanho e forma, distribuídos regularmente pelo córtex e medula do linfonodo. Os folículos apresentam borda periférica de pequenos linfócitos (zona do manto) ausentes ou pouco evidentes, e encontram-se pobremente demarcados. O estroma localizado entre os folículos em expansão encontram-se comprimidos (bem demonstrados pelas colorações para fibras reticulares). As células dentro e fora dos folículos são similares, com poucas mitoses, e macrófagos ausentes ou raros (IOACHIM, 1994).

Os linfomas com padrão difuso, tanto de pequenas quanto de grandes células, apresentam população mais uniforme do que a hiperplasia reacional, que não inclui plasmócitos, eosinófilos ou macrófagos. Pode haver extensa invasão da cápsula e tecido pericapsular por um grande número de linfócitos, dentro e ao redor de vasos sanguíneos e linfáticos, por vezes até formando folículos. O padrão das fibras reticulares encontra-se alterado. O núcleo das células apresenta-se mais atípico, mas as mitoses são menos frequentes (IOACHIM, 1994).

Poucos estudos encontram boa correlação entre a morfologia e o imunofenótipo dos linfomas caninos. Fournel-Fleury et al. (2002) destacaram algumas características que

favorecem a suspeita de origem em células T, tais como: núcleo irregular e citoplasma claro, distribuição em padrão de células T, e a presença de vênulas pós-capilares hiperplásicas. Entretanto, é imprescindível realizar a imunofenotipagem da amostra para melhor caracterização.

10.3.3 Métodos imunológicos

Muitos linfomas apresentam perfis imunofenotípicos sobrepostos. Desse modo, um diagnóstico definitivo ou uma graduação de malignidade não podem ser determinados somente pelo fenótipo antigênico. Entretanto, algumas entidades imunomorfológicas distintas foram definidas. O uso diagnóstico e prognóstico de marcadores imunofenotípicos na oncologia veterinária têm sido investigados atualmente (GRINDEM, 1996).

Levando-se em consideração o imunofenótipo, algumas classificações para o linfoma não-Hodgkin surgiram, principalmente baseadas na distinção essencial entre linfomas de células B e células T (FOURNEL-FLEURY et al., 2002).

Os linfomas não-Hodgkin com origem em células B prevalecem tanto na espécie humana quanto na espécie canina, entretanto Lucas (2000) observou uma prevalência de linfomas T caninos sobre os linfomas B em seu estudo.

A análise morfológica e citoquímica da amostra nem sempre são definitivas, mas tornam-se úteis na seleção dos casos em que a imunofenotipagem é necessária, bem como na escolha dos reagentes mais apropriados (montando um painel reduzido e de alta especificidade) (GRINDEM, 1996).

Os anticorpos monoclonais, na maioria das vezes, são os reagentes de eleição graças à sua especificidade pelo epítopo particular de interesse, podendo ser usados em altas diluições para minimizar a reação cruzada (que está normalmente mais associada com fraca coloração do que com reatividade específica) e reduzir a coloração de fundo. Entretanto anticorpos monoclonais são específicos para epítopos, não para antígenos ou tecidos. Desta forma, na rotina diagnóstica, devem ser avaliados quanto à sua especificidade pela célula (GRINDEM, 1996).

Os estudos imunofenotípicos de linfomas caninos encontram grande dificuldade devido à escassez de marcadores monoclonais para antígenos desta espécie, onde o uso de marcadores com reação cruzada é comum. Foi necessária uma padronização da utilidade dos diferentes marcadores para as células linfóides caninas, iniciada com o primeiro Workshop de Antígenos Leucocitários Caninos (CLAW), realizado no ano de 1993. Marcadores acurados para células T caninas foram definidos (contra moléculas CD3, CD5, CD4, e CD8). Persistia a ausência de um marcador confiável para células B caninas, identificadas até então por anticorpos contra CD21, ou contra imunoglobulinas de superfície (sIg) e de citoplasma (cIg), assim como os anticorpos contra CD19 e CD20 servem de pan-B em humanos (FOURNEL-FLEURY, 1997).

O uso sucessivo de vários marcadores diferentes explica as discrepâncias entre os primeiros resultados de estudos com respeito ao imunofenótipo dos linfomas caninos, os quais indicavam uma alta porcentagem de linfomas expressando fenótipo duplo (B e T), e os resultados mais recentes, que claramente separam os linfomas de células B e de células T (FOURNEL-FLEURY et al., 2002).

Ultimamente, muitos estudos de linfomas caninos apóiam-se na utilização do anticorpo monoclonal contra a molécula mb1 (CD79a) de humanos, que demonstrou reação cruzada com muitas espécies de mamíferos, inclusive os cães. Este anticorpo contra CD79a

tornou-se o marcador pan-B mais confiável na espécie canina, assim como o anticorpo policlonal contra CD3 é considerado o marcador pan-T (FOURNEL-FLEURY et al., 2002).

A determinação do imunofenótipo dos linfomas em humanos tornou-se essencial na sua classificação graças à correlação entre o comportamento biológico e resposta a terapia. Consequentemente, todas as classificações mais recentes do linfoma não-Hodgkin humano baseiam-se no imunofenótipo. Já em cães, a padronização da especificidade dos diferentes anticorpos é relativamente recente, de modo que ainda há poucos estudos que diferenciam os linfomas em B e T (FOURNEL-FLEURY et al., 2002).

A heterogeneidade dos linfomas não-Hodgkin de células T em humanos é enorme, e como tal, contribui para o diagnóstico de seus subtipos. Infelizmente, o painel de anticorpos monoclonais e policlonais disponível para a identificação dos marcadores no cão ainda está incompleto, dificultando a classificação do linfoma canino nos novos critérios (FOURNEL-FLEURY et al., 2002).

Os principais marcadores usados na medicina humana na determinação precisa do imunofenótipo de linfomas de células T são (FOURNEL-FLEURY et al., 2002):

a) Anticorpos como antígenos pan-T (CD2, CD3, CD5, CD7), que permitem a identificação do fenótipo T;

b) Antígenos restritos ao timócitos corticais ou presentes em células linfóides imaturas, tais como a transferase desoxinucleotidil terminal (TdT) expressa pelos linfomas linfoblásticos (tipicamente $CD1^{+}$ TdT^{+});

c) Antígenos que definem subpopulações funcionais (CD4, CD8), mono-expressados por linfomas de células T periféricas ($CD4^{+}CD8^{-}$ ou $CD4^{-}Cd8^{+}$) e não expressados, ou o oposto, co-expressados pelas células imaturas de linfomas linfoblásticos ($CD4^{+}CD8^{+}$ ou $CD4^{-}Cd8^{-}$);

d) Antígenos específicos de receptores células T, TCR (α β) ou TCR (γ δ), onde a maioria dos linfócitos T periféricos pertencem ao subtipo α β. O subtipo γ δ permite a

identificação de algumas entidades raras em humanos tais como os linfomas T γδ hepatoesplênicos;

e) Antígenos presentes nos grânulos azurofílicos de células citotóxicas tais como a perforina e as proteínas TiA1, expressas pelos linfomas de células T citotóxicas ($CD8^+$) e linfomas de células NK;

f) Antígenos de ativação como o CD30, expressos por linfomas de grandes células anaplásicas.

Em relação aos linfomas caninos, anticorpos contra CD1a que reconhecem células dendríticas e alguns timócitos corticais foram descritos nesta espécie, mas sua expressão em linfomas linfoblásticos caninos ainda não foi relatada. Além disso, ainda não foi possível constatar a reação cruzada entre anticorpos caninos e humanos contra TdT, CD30, TiA1, e perforina (FOURNEL-FLEURY et al., 2002).

10.3.4 Características moleculares e genéticas

A avaliação citogenética dos linfomas não-Hodgkin humanos fornece informações importantes quanto ao diagnóstico e prognóstico, não disponíveis pela determinação tradicional do estágio clínico. Aberrações cromossomais tendem a ser estruturais e não são aleatórias em linfomas não-Hodgkin humanos, e muitas delas estão consistentemente associadas com específicos subgrupos histopatológicos ou imunológicos, favorecendo um diagnóstico e/ou prognóstico mais confiáveis (HAHN et al., 1994).

Aberrações cromossomais têm sido relatadas nos linfócitos caninos com linfoma, entretanto, um número insuficiente de casos foram observados para se determinar o significado diagnóstico e prognóstico destas e de outras aberrações relatadas (HAHN et al., 1994).

A análise citogenética de linfócitos caninos malignos em metáfase revelou que todas as células continham pelo menos uma ou mais aberrações cromossomais. Em cães, as aberrações primárias foram predominantemente numéricas (42 casos no estudo), do que estruturais, não correlacionadas com outros fatores prognósticos (tais como grau histológico), mas foram preditivas para o primeiro tempo de remissão ao tratamento e sobrevida (significantemente maiores nos cães com trissomia do cromossomo 13). A maioria das aberrações cromossomais secundárias foram aberrações numéricas não específicas. Analisando o cariótipo, o número modal de cromossomos variou de 71 a 85, onde o cão normalmente possui 78 (HAHN et al., 1994).

10.4 ESQUEMAS DE CLASSIFICAÇÃO HISTOLÓGICA

A classificação de neoplasias em geral, para ser útil, deve ter relevância no aspecto clínico do tratamento do paciente, deve ser facilmente reproduzida entre os patologistas permitindo aceitação universal e uso da terminologia, e deve ser cientificamente correta em relação aos conceitos atuais de patogênese e etiologia (TINDLE, 1984).

O objetivo de qualquer sistema de classificação é ajudar na seleção de protocolos terapêuticos apropriados, prever o comportamento do tumor, assim como dar aos proprietários e clínicos veterinários informações mais confiáveis quanto ao tempo de sobrevida (GREENLEE et al., 1990).

Os linfomas não-Hodgkin caninos apresentam características semelhantes ao humano. Desse modo o cão tem sido proposto como um modelo para o estudo da etiologia e terapia dos linfomas não-Hodgkin. Entretanto, o valor do modelo canino depende da possibilidade de se distinguir, de forma segura e consistente, os principais subgrupos em ambas as espécies usando uma mesma classificação morfológica (FOURNEL-FLEURY, 2002).

Apesar do grande interesse clinicopatológico das novas classificações do linfoma não-Hodgkin humano, a carência de informações epidermiológicas, fenotípicas, e genéticas suficientes sobre os linfomas caninos tem dificultado a adaptação destas classificações a esta espécie (FOURNEL-FLEURY, 2002).

Além disso, considerando os critérios histológicos, poucas áreas da patologia são tão controversas em relação à classificação quanto os linfomas (MOULTON ; HARVEY, 1990). Até o momento, todas as classificações de linfoma são incompletas; desconhecemos o número de entidades clinico-patológicas significativas a serrem descobertas, e desta forma, as classificações devem ter uma estrutura conceitual que facilite a incorporação de entidades recentemente reconhecidas em relação à sua célula de origem presumida (COUSAR et al., 1999).

Na medicina humana existe considerável diversidade no aspecto microscópico dos linfomas não-Hodgkin, os quais acompanham um amplo espectro de comportamento clínico. Desta forma, patologistas têm classificado os linfomas não-Hodgkin em subtipos onde a apresentação patológica pode ser correlacionada como o comportamento clínico da doença. Os dois esquemas de classíficação mais amplamente utilizados são a Working Formulation do Instituto Nacional de Câncer (National Cancer Institute Working Formulation for Clinical Usage) e a classificação de Kiel. Avanços no uso rotineiro de análises citogenéticas e imuno-histoquímicas resultaram no sistema REAL (Revised European American Lymphoma) de classificação onde a morfologia, imunofenótipo e genótipo são utilizados na classificação de

tumores específicamente identificados com relevência prognóstica em humanos (DOBSON, 2004).

Considerando que os linfomas caninos apresentam uma diversidade histológica bem menor do que os linfomas não-Hodgkin humanos, as muitas tentativas em se classificar os linfomas caninos de acordo com critérios histológicos similares falharam em obter um sistema clinicamente relevante e universalmente aceito e adotado (DOBSON, 2004).

A maioria das classificações histológicas do linfoma maligno canino derivou do esquema de Rappaport de malignidades hematopoiéticas proposto em 1956 para linfomas não-Hodgkin humanos. O esquema descreve o padrão arquitetural (nodular ou difuso) e características citológicas (bem diferenciado, pobremente diferenciado, ou histiocítico). O termo histiocítico foi aplicado quando a maioria dos linfócitos apresentava-se no tamanho grande, com núcleo mais vesicular e nucléolos mais proeminentes, à semelhança de histiócitos benignos (VAIL et al., 2001). Infelizmente, o esquema de Rappaport utiliza-se de terminologia desatualizada (por exemplo, "histiocítico"), e as duas primeiras categorias, difuso e nodular, contêm grupos amplos que não consideram diferenças no comportamento tumoral (VONDERHAAR; MORRISON, 2002). O esquema de Rappaport não demonstrou correlação da classificação histológica com a resposta terapêutica, remissão ou com o tempo de sobrevida de cães com linfoma (COUTO, 1985).

O esquema de Lukes-Collins combina características morfológicas e imunológicas (deduzidas a partir das características morfológicas) e tem tido boa correlação com sobrevida e resposta a terapia de pacientes humanos com linfoma, mas parece não se aplicar bem aos linfomas caninos (COUTO, 1985). Conceitualmente, parece ser um bom sistema, mas na prática vários grupos são imunologicamente heterogêneos (GREENLEE et al., 1990).

O esquema de classificação de Kiel divide os linfomas em dois grupos, pequeno e alto grau de malignidade, e baseia-se em parte em conceitos imunológicos. Este sistema de

classificação considera tanto a morfologia quanto o imunofenótipo das células. No sistema de Kiel, a composição celular é considerada mais importante do que o padrão de crescimento, relaciona a morfologia das células neoplásicas aos seus correspondentes normais (centrocítico, centroblástico, entre outros), e implica na diferenciação funcional dos tipos celulares (VONDERHAAR; MORRISON, 2002).

A Working Formulation (WF) não pretendia ser um esquema de classificação, mas foi criada para permitir uma "tradução" entre as classificações disponíveis. Infelizmente, possui pouca relevência imunológica e é essencialmente inflexível (COUSAR *et al*., 1999). A Working Formulation categoriza os tumores baseando-se tanto no padrão (difuso ou folicular) quanto no tipo celular (por exemplo, pequenas células clivadas, grandes células, imunoblastos). Os subtipos da Working Formulation relacionam-se à biologia do tumor e sobrevida do paciente (VAIL et al., 2001; VONDERHAAR; MORRISON, 2002).

Na classificação dos linfomas caninos, o sistema da Working Formulation e o sistema de Kiel têm sido amplamente utilizados (CARTER, 1985; TESKE, 1994), entretanto alguns autores consideram o sistema de Kiel mais apropriado aos linfomas caninos porque enfatiza menos a arquitetura, a qual na maioria das vezes é difusa no cão, e permite maior subdivisão dos linfomas de alto grau (DOBSON, 2004). Além disso, recentemente em um estudo conduzido com 57 casos clínicos classificados com o sistema de Kiel atualizado, demonstrou-se que os subtipos identificados correlacionaram-se não apenas com a apresentação clínica, mas também com a resposta ao tratamento e prognóstico (PONCE et al., 2004).

As classificações da Working Formulation (elaborada pelo National Cancer Institute) e do sistema Kiel são facilmente aplicadas para distinguir citomorfologicamente linfomas caninos, e quase todas as categorias podem ser reconhecidas. Em ambos os esquemas, apenas uma pequena parte dos linfomas caninos é considerada linfoma de baixo grau de malignidade; os linfomas de células grandes são os mais frequentemente encontrados pela Working

Formulation e que correspondem ao subtipo centroblástico na classificação Kiel. Ambos os sistemas mostraram-se de valor prognóstico (TESKE, 1994).

A classificação REAL (Revised European American Lymphoma) difere das anteriores por se basear na definição de doenças que podem ser reconhecidas pela combinação de morfologia, imunofenótipo, características genéticas, e características clínicas. A importância relativa de cada uma destas características varia entre as doenças, e não há um "padrão de ouro". Em alguns tumores a morfologia é suficiente, em outros é o imunofenótipo, uma anormalidade genética específica, ou as características clínicas. Nesta classificação listaram-se entidades definitivas, provisórias e inclassificáveis. As entidades provisórias são aquelas em que há uma experiência insuficiente para reconhecê-las como doenças distintas. As entidades inclassificáveis são aquelas que não preenchem os critérios para classificá-las dentro das categorias definitivas ou provisórias com os conhecimentos atuais, ou quando há pouca representatividade do material ou quando alterações morfológicas após o tratamento (radio ou quimioterápico) alteram o aspecto histológico impossibilitando a classificação (HARRIS et al., 1994). Muitas entidades categorizadas por esta classificação não estão estabelecidas no linfoma canino até o momento, dificultando sua utilização nesta espécie (DOBSON, 2004).

A classificação da Organização Mundial de Saúde (OMS) de tumores hematopoiéticos de animais domésticos foi atualizada, fornecendo uma classificação compreensiva, subdividida pelo imunofenótipo e espelhando-se da classificação humana partindo do princípio de que os tumores em animais mimetizam o seu correspondente em humanos quanto ao comportamento biológico e resposta à terapia. Entretanto, o valor prognóstico desta classificação ainda não foi validada em estudos clínicos e não tem sido amplamente adotada (DOBSON, 2004).

Working Formulation	Rappaport	Lukes-Collins	Kiel	Classificação citológica (MAGNOL, 1994)
Baixo Grau				
Linfocítico- pequenas células Folicular, predomínio de pequenas células clivadas Folicular misto-células clivadas pequenas e grandes	Linfocítico, bem diferenciado Nodular, linfocítico pouco diferenciado Nodular, misto linfocítico-histiocítico	Linfocítico-células pequenas Linfocítico Plasmocitóide FCC, células clivadas pequenas FCC, células clivadas grandes e pequenas	Linfocítico Linfoplasmocítico / Linfoplasmocitóide Centrocítico Centrocítico-Centroblástico	Linfocítico Linfoplasmocítico Centrocítico Variantes de pequenas células Mycosis fungoides
Grau Intermediário				
Folicular-predomínio de grandes células Difuso- pequenas células clivadas Difuso misto-pequenas e grandes células Difuso-grandes células	Nodular histiocítico Difuso, linfocítico, pouco diferenciado Difuso, misto linfocítico-histiocítico Difuso histiocítico	FCC, células grandes clivadas e/ou não clivadas FCC difuso, células pequenas clivadas FCC, células pequenas clivadas, grandes clivadas ou não clivadas FCC, grandes células clivadas ou não clivadas	Centrocítico Centrocítico-Centroblástico Centrocítico-Centroblástico Centrocítico-Centroblástico	Centroblástico / Centrocítico Células médias irregulares multinucleaoladas Células médias homogêneas macronucleoladas Heterogêneo com um componente centroblástico Centroblastico homogêneo
Alto Grau				
Grandes células, imunoblástico Linfoblástico (núcleo convoluto ou redondo) Células pequenas não clivadas (Burkitt ou não-Burkitt)	Difuso histiocítico Linfoma linfoblástico convolutas Indiferenciado, Burkitt	Imunoblástico (células B ou T) Linfoma de células T FCC, células pequenas não clivadas	Imunoblástico Linfoblástico T Linfoblástico B	Imunoblástico Linfoblástico Pequenas células blásticas

Quadro 11 - Principais esquemas de classificação cito-histológica do Linfoma canino (adaptado de BAKER; LUMSDEN, 2000)

10.4.1 Esquema de classificação da Working Formulation

A Working Formulation (WF) foi desenvolvida para fornecer aos pesquisadores uma "tradução" entre os inúmeros sistemas de classificação em uso de modo que os testes clínicos em humanos pudessem ser comparados entre si. Trata-se de uma tentativa de padronização na nomenclatura, utilizando como critérios como a arquitetura, a taxa mitótica e o tipo celular, que associados às características clínicas, fornecem dados para a classificação em graus de malignidade (baixo grau, grau intermediário e alto grau). A Working Formulation categoriza os tumores baseando-se tanto no padrão (difuso ou folicular) quanto no tipo celular (por exemplo, pequenas células clivadas, grandes células, imunoblastos), mas não inclui informação sobre o imunofenótipo do tumor. Os subtipos da Working Formulation relacionam-se à biologia do tumor e sobrevida do paciente. Quadros morfologicamente descritos como sendo linfoma linfocítico pequenas células e linfoma linfoblástico, correspondem respectivamente, na terminologia hematológica, à leucemia linfocítica crônica e leucemia linfoblástica aguda (VAIL et al., 2001; VONDERHAAR; MORRISON, 2002).

A seguir descrevemos algumas entidades definidas pela Working Formulation, e adaptadas ao linfoma canino segundo CARTER *et al*. (1986):

(1) Linfomas de baixo grau de malignidade

(a) <u>Linfocítico difuso, pequenas células</u>: arquitetura difusa, baixa taxa mitótica. O núcleo do tamanho de um eritrócito canino e uniformemente redondo, padrão de cromatina grosseiramente agregada. O citoplasma normalmente escasso e pouco corado. As células parecem normais, linfócitos pequenos "bem diferenciados" e o diagnóstico baseia-se na sua

homogeneidade, hipercelularidade e padrão de arquitetura. O termo linfoma linfocítico de pequenas células plasmocitóides refere-se a casos onde o núcleo é como na descrição acima, mas localizado excêntricamente no citoplasma, que é mais abundante e apresenta zona de Golgi. Células indistinguíveis de plasmócitos podem ser encontradas.

(b) Folicular, pequenas células clivadas: arquitetura folicular, baixa taxa mitótica. Nota-se predomínio de pequenas células com núcleo clivado nos folículos proliferados.

(c) Folicular, misto: arquitetura folicular, baixa taxa mitótica. As células nos folículos em proliferação são similares às células nos linfomas difusos e mistos, ou seja, coexistem células pequenas com núcleo clivado e células com núcleo grande.

(2) Linfomas de malignidade intermediária

(d) Folicular, grandes células: arquitetura folicular, taxa mitótica alta nos folículos. Nota-se predomínio de grandes células com núcleo não clivado (até duas hemácias diâmetro) com múltiplos nucléolos.

(e) Difuso, pequenas células clivadas: arquitetura difusa, baixa taxa mitótica (raramente elevada). Núcleos pequenos (uma hemácia diâmetro) com identação profunda da membrana nuclear (clivadas), densos e hipercromáticos, padrão de cromatina grosseiro obscurecendo um a dois nucléolos. Citoplasma geralmente escasso.

(f) Difuso, misto: arquitetura difusa e taxa mitótica variável, geralmente baixa ou média. Há dois tipos celulares, pequenas células clivadas e grandes células não clivadas ou clivadas. Se mais de um terço das células presentes num campo representativo forem grandes, então o tumor é classificado na próxima categoria (como difuso, de grandes células). As células pequenas clivadas são semelhantes àquelas do difuso pequeno clivado, isto é, pequenas, densamente coradas e contorno angular. O núcleo grande pode ou não ser clivado, mas a

maioria é não clivado, com duas ou mais hemácias de diâmetro, redondo, alongado no formato e pode ter irregularidades no contorno nuclear, mas não tem as duas fendas profundas lineares e dobradas características do núcleo clivado. Tanto o núcleo clivado quanto o não clivado têm padrão de cromatina frouxo e múltiplos nucléolos proeminentes que estão geralmente na periferia do núcleo. O citoplasma das células grandes á abundante, pouco corado.

(g) Difuso, grandes células: Arquitetura difusa e taxa mitótica variável, normalmente alta. O núcleo é quase que invariavelmente não clivado, e facilmente reconhecido como grande, geralmente apresenta de 2 a mais hemácias diâmetro, muito abertos e vesiculares, com múltiplos nucléolos proeminentes, geralmente periféricos. O nucléolo pode ser tão grande quanto uma hemácia e, frequentemente, em número de 5 a 6. O citoplasma varia de escasso a abundante.

(3) Linfomas de alto grau de malignidade

(h) Imunoblástico: arquitetura difusa e taxa mitótica normalmente alta. Em linfomas humanos, este tipo de célula tem o maior nucléolo de todos os linfomas. Nos cães, a maioria dos casos se encaixa nos critérios clássicos de núcleo muito grande, com um só nucléolo grande central proeminente e com citoplasma claro ou plasmocitóide. Entretanto, numerosos casos preenchem o critério nuclear, exceto pelo tamanho. O núcleo tem mais ou menos 1,5 a 2 eritrócitos de diâmetro, redondos a alongados, padrão de cromatina vesicular a frouxo. A maioria dos núcleos apresenta um nucléolo grande central proeminente, e com alta atividade mitótica. O citoplasma é variável, frequentemente anfofílico ou basofílico, ocasionalmente com zonas de Golgi proeminentes. O tipo diferenciado em plasmocitóide é comum nesta

categoria; em casos raros quando uma gamopatia está presente, o tumor é chamado de linfoma imunoblástico secretor.

(i) Linfoma linfoblástico: arquitetura difusa, com taxa mitótica geralmente muito alta (até 35 figuras de mitose por campo). O núcleo mitótico é geralmente mal corado (tanto em amostras histológicas como citológicas) e deve ser examinado com cuidado. O núcleo mede cerca de 1,5 hemácias de diâmetro, formato redondo, oval ou irregular, e distinto por um padrão de cromatina uniforme que obscurece o nucléolo. O núcleo é geralmente cinzento em amostras histológicas coradas pela hematoxilina-eosina, enquanto que em amostras secas ao ar coradas com Wright, o padrão de cromatina é hipercromático, de delicadamente a grosseiramente cribriforme. O nucleólo não está presente ou são múltiplos, pequenos e não proeminentes. Quanto á forma, o núcleo pode ser contorcido ou não contorcido, sendo o primeiro o mais comum (cerca de 60%). Tumores linfoblásticos convolutos têm membrana nuclear irregular, geralmente visível somente à alta magnificação; diferentes de tumores difusos pequenos clivados pelo tamanho grande do núcleo, pelo padrão de coloração mais claro e mais homogêneo, nucléolo não óbvio, irregularidades da membrana nuclear como oposição às fendas profundas lineares. O citoplasma é escasso e levemente corado, não dá uma volta completa ao redor do núcleo em preparados citológicos. Em humanos, o tipo celular linfoblástico foi associado com fenótipo de célula T, à presença de uma massa mediastinal e hipercalcemia. Em um estudo feito em cães com este tipo de linfoma, o fenótipo do tumor era sugestivo de célula T (coloração frequentemente positiva para alfa-naftil acetato esterase – ANAE, com padrão puntiforme simples multifocal) e 86% dos cães eram hipercalcêmicos. Entretanto, a hipercalcemia e a positividade para a coloração ANAE nem sempre coexistiam e não estão restritos à linfomas linfoblásticos, ocasionalmente ambos foram encontrados independentemente ou juntos em tumores difuso pequeno clivado, difuso grande e pequeno não clivado caninos.

(j) Pequeno não clivado: arquitetura difusa e taxa mitótica geralmente alta. A Working Formulation descreve dois tipos, o tipo Burkitt e não Burkitt. No linfoma pequeno não clivado do tipo não Burkitt, o núcleo é maior do que os dos linfócitos pequenos benignos, mas não é como o núcleo obviamente grande do tumor tipo difuso grande. A média é de uma a 1,5 hemácias em diâmetro. O núcleo é uniformemente redondo a ovóide e a membrana é focalmente espessa, às vezes ligeiramente irregular mas definitivamente não clivado. A heterocromatina é grosseira, periférica e hipercromática; a eucromatina é clara e geralmente há um nucléolo ou múltiplos, proeminentes. Poucos casos que se assemelham ao tipo Burkitt foram observados em cães. Os núcleos são monotonamente parecidos e redondos, vesiculares, com múltiplos nucléolos pequenos. As células têm bordas distintas e são tipicamente enquadradas, devido às separações das membranas celulares. Estes tumores são identificados por sua aparência extremamente homogênea.

10.4.2 Esquema de classificação de Kiel

O sistema Kiel dos linfomas Não-Hodgkin humano é baseado na persistência de analogias morfológicas entre células neoplásicas e vários estágios evolutivos das sublinhagens linfóides B e T, especialmente aquelas que ocorrem durante a ativação imunológica (PARODI et al., 1988).

A classificação Kiel postula que o linfoma maligno desenvolve-se a partir de bloqueios no processo de diferenciação; as células neoplásicas são bloqueadas em determinado estágio de sua evolução morfológica e acumulam-se numa população celular relativamente monomórfica. Este bloqueio pode parecer permanente quando examinamos

apenas uma amostra de tecido tumoral, mas exames sequenciais feitos ao curso da progressão neoplásica, indicam que este bloqueio pode ser apenas temporário. O aparente polimorfismo de alguns linfomas poderia resultar, de fato, de uma evolução parcial do clone neoplásico que afeta os estágios evolutivos. Além disso, a presença de células linfoides reativas normais associadas às células neoplásicas também explicaria o polimorfismo da população celular (PARODI et al., 1988).

A maioria destes estágios pode ser reconhecida citomorfologicamente no homem quando eles são definidos também por marcadores imunológicos. Apesar da não disponibilidde destes marcadores para as diversas espécies animais, há evidências de forte similaridade citomorfológica entre as espécies mamíferas (PARODI et al., 1988).

Segue-se a descrição de alguns tipos de linfoma, segundo a classificação Kiel (PARODI et al., 1998).

(a) Mycosis fungoides: são quadros cutâneos semelhantes à micose fungoide que quando biopsiados revelam infiltração neoplasica difusa da extensão dermica superficial e, em algumas regioes, em camadas profundas da epiderme. A população neoplásica é constituída principalmente de linfocitos pequenos a medios, com a presença de células pleomorficas com nucleo cribriforme, com suspeita de serem derivadas da célula T.

(b) Linfoplasmocítico/Linfoplasmocitóide (LT imunocitoma): contém muitos linfocitos e plasmocitos ou células plasmocitoides. São diferentes de plasmocitoma, que consiste em população pura de plasmócitos. Apresenta pequenos linfocitos misturados com celulas plasmoblasticas, células pequenas ovoides com citoplasma basofilo e núcleo excêntrico redondo, com nucléolo, e alguns imunoblastos (imunocitoma). Arquitetura difusa, considerados derivados de células B.

(c) Centroblástico/Centrocítico: composto de células pleomórficas de tamanho médio a grande, análogo às células centrofoliculares. Centroblastos são células de tamanho médio a grande, com citoplasma escasso a moderado, fortemente basofilico, tem nucleo central redondo com dois a quatro nucleolos normalmente proximos à membrana nuclear. Centrócitos têm citoplasma pouco corado ou não corado, contorno nuclear angular, frequentemente chanfrado ou clivado; têm cromatina fina e escassa e um ou dois nucleolos pequenos centrais. Tendem a ser difusos, derivados de céluas B.

(d) Centroblástico: Podem ser dividido em dois subtipos: subtipo monomórfico ou puro, composto principlamente por centroblástos; subtipo polimorfico ou misto, no qual proporções variáveis de imunoblastos e centrócitos estão associados com a população centroblástica. Este último subtipo pode apresentar arquitetura folicular, considerados derivados de células B.

(e) Imunoblástico: constituído por células grandes, com citoplasma moderado a abundante e fortemente basofilico. Tem nucleo grande, redondo ou ovóide, localizado centralmente com grande único nucleolo central. Pode-se identificar dois tipos: 1) tipo exclusivamente composto por imunoblastos, 2) imunoblastos com células apresentando diferenciação plasmoblástica. A maioria dos casos do tipo 1 apresentam arquitetura difusa, alguns de células B, outros indefinido. Os casos do tipo 2, são compostos de células B com arquitetura difusa.

(f) Linfoblástico: composto por células blásticas de tamanho pequeno a médio, que formam lâminas densas regulares frequentemente separadas umas das outras por um fino espasso . Seu núcleo tem cromatina granular e dois a cinco nucleolos pequenos, ocasionalmente centrais e proeminentes. Alguns podem apresentar nucleo delicadamente chanfrado ou contorcido. A arquitetura é difusa.

10.5 DIAGNÓSTICO DIFERENCIAL ENTRE LINFOPROLIFERAÇÕES

A análise microscópica de algumas linfoproliferações não fornece informações suficientes para a correta determinação do processo patológico em algumas situações. Algumas hiperplasias do tecido linfóide podem exibir aspecto morfológico atípico semelhante a alguns linfomas. Além disso, atualmente existem evidências de estados neoplásicos transicionais, ou seja, determinadas proliferações reacionais favorecendo a expansão de um clone celular e consequente desenvolvimento de linfomas. Nestes casos, em estágios iniciais, encontramos uma população neoplásica associada a uma população reacional, e o diagnóstico seguro e correto torna-se extremamente difícil.

Os linfomas e as leucemias linfocíticas derivam-se de células heterogêneas, e sendo assim, originam uma diversa gama de sinais clínicos e síndromes. Estas doenças também representam alguns dos dilemas diagnósticos mais comumente encontrados por clínicos e patologistas, frente à dificuldade na distinção entre linfócitos reativos e neoplásicos (AVERY; AVERY, 2004).

Uma proliferação linfocítica policlonal vigorosa pode ser induzida por infecções, desordens auto-imunes, doenças genéticas envolvendo falhas na homeostasia de linfócitos, e alguns tipos de malignidade. Expansões de linfócitos podem apresentar uma forma clínica e morfológica confusa, cujo diagnóstico resultaria em estratégias terapêuticas opostas, ou seja, quimioterapia com consequente imunossupressão no caso de neoplasia, ou terapia antimicrobiana no caso de infecção. Desta forma, a distinção entre linfócitos reativos e neoplásicos possui importância clínica substancial, justificando a importância do uso e expansão de técnicas que possam distinguir entre expansões linfocíticas benignas e malignas nos animais (AVERY; AVERY, 2004).

Algumas técnicas, particularmente a determinação de clonalidade, forneceram aos patologistas uma maior habilidade em detectar malignidades iniciais ou ocultas, com alguns aspectos surpreendentes. Em particular, há uma lista crescente de doenças inflamatórias e infecciosas em humanos associadas a uma maior predisposição na transição entre expansões linfocíticas reacionais para malignas. Estes estados transicionais promovem dilemas diagnósticos particulares porque o diagnóstico pode surgir com atraso ou equivocado quando consideramos apenas critérios morfológicos típicos para linfoma e leucemia. A demora no reconhecimento destes estados transicionais pode ser custosa, porque uma rápida intervenção e remoção do estímulo antigênico pode estacionar a progressão à uma doença incurável. Evidências conclusivas para estes estados neoplásicos transicionais na medicina de pequenos animais atualmente são escassas, mas correlações intrigantes com doenças em humanos existem e garantem maiores investigações (AVERY; AVERY, 2004).

O conceito de estados neoplásicos transicionais é emergente, nos quais linfócitos reativos transformam-se em linfócitos neoplásicos na presença de estimulação antigênica contínua, tais como a infecção por *Helicobacter pylori* em humanos. Além de uma maior compreensão sobre como ocorre o processo de transformação de linfócitos, estudos recentes buscam identificar e validar indicadores moleculares de malignidade (AVERY; AVERY, 2004).

Alguns métodos podem ser utilizados como auxílio na distinção entre populações linfocíticas reacionais e neoplásicas: (1) demonstrando um imunofenótipo uniforme ou aberrante; (2) estabelecendo clonalidade celular; (3) identificando anormalidades cromossomais; e (4) identificando a presença de um oncogene associado à malignidade. Os dois primeiros métodos estão disponíveis para pacientes veterinários em alguns centros, enquanto os outros dois estão menos desenvolvidos e indisponíveis na rotina (AVERY; AVERY, 2004).

(1) Imunofenotipagem: Estabelece o grau de diversidade linfocítica dentro de uma população e determina se tais células expressam uma constelação normal de marcadores de superfície. Uma população de linfócitos fenotipicamente homogênea sugere mais um processo neoplásico do que reacional. Por exemplo a leucemia linfocítica crônica, comumente envolve expansão de células T CD8+ e com menos frequência, células B. Células T CD8+ geralmente correspondem de 25-35%dos linfócitos caninos periféricos, enquanto células B são de 5-20%. Então, leucemia seria o principal diagnóstico diferencial em cão com linfocitose quando a maioria dos linfócitos periféricos são células T CD8+ ou células B, embora critérios objetivos para este diagnóstico ainda não estão estabelecidos na medicina veterinária (AVERY; AVERY, 2004).

Dificuldades ocorrem porque doenças infecciosas ou inflamatórias, mesmo em raras ocasiões, resultam em expansão linfocítica fenotipicamente homogênea. No cão, a infecção por Ehrlichia canis é um exemplo bem documentado, associada à expansão de células T CD8+ com morfologia de grandes linfócitos granulares (LGL) (MACDONOUGH; MOORE, 2000).

A expressão antigênica aberrante pode fornecer diagnóstico definitivo de linfoma ou leucemia porque linfócitos reativos geralmente conservam a expressão de uma constelação normal de antígenos; em cães alguns trabalhos encontram leucemias de células T CD3+ com perda da expressão CD4, CD8, CD45, ocasionalmente CD5. Embora certas doenças possam resultar na expansão de um fenótipo único de linfócito, o predomínio de um subtipo na ausência de doença infecciosa ou inflamatória suporta o diagnóstico de malignidade (AVERY; AVERY, 2004).

(2) Determinação da clonalidade: A clonalidade tem sido usada como um indicador de malignidade utilizada na diferenciação entre respostas policlonais reacionais e respostas monoclonais potencialmente malignas (GRINDEM, 1996). A determinação da clonalidade é o método de escolha nos casos em que a citologia, histologia e imunofenotipagem são incapazes de diagnosticar definitivamente a malignidade. A detecção expansão clonal maligna de população de linfócitos por métodos moleculares pode preceder o diagnóstico citológico ou histológico de neoplasia em meses ou até anos em humanos (AVERY; AVERY, 2004).

Assim como qualquer teste diagnóstico, os ensaios de clonalidade podem dar resultados tanto falso-positivos quanto falso-negativos, e devem ser interpretados com conhecimento da sensibilidade e especificidade do ensaio e de outros achados diagnósticos e clínicos. O teste de clonalidade baseia-se no princípio que os linfócitos estabelecem uma resposta variada a antígenos, seja derivados do ambiente (alérgenos), patógenos, ou próprios (auto-antígenos). Pelo contrário, linfócitos malignos são homogêneos surgindo de uma única célula transformada. A diferenciação linfocítica normal depende do rearranjo de genes codificando genes de imunoglobulinas e receptores de antígenos em células B e genes de receptores de células T (TCR) em células T (AVERY; AVERY, 2004).

Marcadores para o estado clonal de células B e T são os genes dos receptores de antígeno e/ou seus produtos protéicos (por exemplo, imunoglobulinas). Desse modo, determinamos a clonalidade em uma população de linfócitos tanto pelo teste para homogeneidade na expressão de cadeias leves de imunoglobulinas quanto pela detecção de genes de receptores de antígeno clonalmente rearranjados. Uma proliferação neoplásica monoclonal representa a progênie de uma única célula. Desse modo, as cadeias leves de imunoglobulina kappa (κ) e lambda (λ), ou rearranjos do gene de receptor célula T (TCR) são similares em todas as células neoplásicas de uma neoplasia linfóide (GRINDEM, 1996).

A clonalidade de células B é prontamente determinada pela avaliação da distribuição da cadeia leve de imunoglobulina kappa (κ) e lambda (λ). A positividade por cadeias lambda (λ) e colorações negativas com anticorpos contra cadeias Kappa (κ) foram utilizadas para estabelecer a clonalidade em certos tumores (GRINDEM, 1996).

Uma proporção de cadeia leve kappa:lambda maior do que 3:1 ou uma razão lambda:kappa maior do que 2:1 são evidências presuntivas de monoclonalidade B e neoplasia (GRINDEM, 1996).

Entretanto, o fato de que 91% de células B caninas e felinas expressam imunoglobulinas lambda (Ig λ) sugere que esta técnica deve ser usada com cautela porque mesmo expansões heterogêneas de células B serão predominantemente Ig λ positivas (ARUN et al., 1996).

Reagentes para a determinação das proteínas de TCR não estão prontamente disponíveis. A razão CD4/CD8 não reflete a clonalidade de células T. Entretanto, um marcante aumento ou diminuição (>10:1, <1:10) na razão CD4/CD8 em linfócitos sanguíneos associado com uma linfocitose absoluta é sugestivo de uma desordem linfoproliferativa de células T (GRINDEM, 1996).

Atualmente, com a utilização de técnicas associadas ao método de PCR, podemos demonstrar a homogeneidade em tamanho e sequência de regiões específicas do gene de repectores de antígeno, sugerindo malignidade (AVERY; AVERY, 2004).

(3) <u>Anormalidades cromossomais</u>: aberrações cromossomais têm sido detectadas em cães pela cariotipagem convencional (HAHN et al., 1996) e pela hibridização genômica comparativa (THOMAS et al., 2003). Aberrações incluem o ganho ou perda de porções de cromossomos assim como translocações balanceadas entre cromossomos diferentes. Os ensaios utilizados para detectar alterações cromossomais ainda não estão bem estabelecidas e podem não ser

suficientemente sensíveis na detecção de malignidades iniciais, ou na detecção de pequeno número de células neoplásicas dentro de população celular reacional (AVERY; AVERY, 2004).

(4) Caracterizando a expressão gênica: Tem como objetivo detectar a presença de oncogenes específicos que estejam associados à malignidade, ou seus produtos protêicos. A habilidade de se analisar os níveis de expressão de milhares de genes simultaneamente traçando o perfil da expressão gênica têm tido inúmeros benefícios científicos e clínicos no estudo de leucemias e linfomas de humanos. Esta série de estudos, recentes na pesquisa científica, demonstram sua grande utilidade em fornecer informações clinicamente úteis em um período de tempo relativamente curto. Desta forma, futuros estudos serão promissores na descrição de marcadores diagnósticos e prognósticos no cão (AVERY; AVERY, 2004).

Estudos recentes avaliam o potencial de se identificar neoplasia pela avaliação da atividade de telomerase. Telômeros são estruturas especializadas de uma sequência repetitiva de DNA, altamente conservada, que constitui a porção final do cromossomo. Devido à natureza da replicação do DNA, estas sequências encurtam-se com cada divisão celular somática, atuando como um relógico mitótico que governa a senescência natural em células normais. A atividade de telomerase anormal tem sido relatada em células neoplásicas de cães e tem sido investigada como um alvo terapêutico e como um marcador diagnóstico de neoplasia. A atividade de telomerase pode ser útil na identificação diferencial de linfócitos normais e anormais, especialmente em fluidos (ARGYLE; NASIR, 2003; CARIOTO *et al*., 2001).

10.6 FATORES PROGNÓSTICOS

O prognóstico dos linfomas caninos é variável e depende de inúmeros fatores, alguns deles bem aceitos pela maioria dos autores, outros apresentando resultados contraditórios nos estudos (VAIL et al., 2001).

Dentre os fatores prognósticos fortemente aceitos podemos citar o grau histológico, o imunofenótipo, o sub-estágio clínico (pela OMS, ou seja, ausência ou presença de sinais sistêmicos), o pré-tratamento prolongado com esteróides, e a localização anatômica (VAIL et al., 2001).

O comportamento dos linfomas caninos é difícil de predizer com base na histomorfologia apenas, apesar da vasta maioria dos casos serem considerados como de alto grau de malignidade por muitas classificações (KIUPEL et al., 1999).

A classificação histológica, tanto pelo método de Kiel ou pela Working Formulation, demonstrou significância prognóstica controversa, onde algumas diferenças ocorrem dentro de cada tipo histológico com respeito à apresentação clínica, curso da doença e resposta ao tratamento (KIUPEL et al., 1999). Entretanto, raros estudos estudaram detalhadamente os subtipos do linfoma canino, e muitos autores acreditam que simplesmente situando o tumor como sendo de baixo ou alto grau de malignidade, utilizando um destes esquemas de classificação, já obtemos um importante valor prognóstico (GREENLEE et al., 1990; TESKE, 1994).

Recentemente, Ponce *et al*. (2004) demonstraram diferenças prognósticas significativas entre os subtipos de linfomas B e T em cães, utilizando uma classificação de Kiel atualizada, sugerindo que a caracterização clínico-morfológica da doença justifica-se em cães, assim como em humanos.

O sub-estágio clínico (b), definido pela OMS com a presença de sinais sistêmicos da doença, tem sido associado a uma diminuição na sobrevida (VAIL et al., 2001).

Quanto à localização anatômica do linfoma, relatos de casos revelam que os linfomas mediastinais destacam-se pela sua menor remissão e sobrevida. Além disso, linfomas associados à leucemia, linfomas cutâneos, e linfomas alimentares estão relacionados a um prognóstico desfavorável (VAIL et al., 2001).

O tratamento interfere com o tempo de sobrevida dos cães com linfoma multicêntrico. Sem tratamento, os cães com tumor de baixo grau de malignidade sobrevivem mais tempo do que aqueles com alto grau (que apresentam expectativa de sobrevida em torno de seis semanas). Entretanto, com o tratamento, os cães com tumor de alto grau sobrevivem por mais tempo e apresentam as remissões mais longas, devido à melhor resposta à quimioterapia (GREENLEE et al., 1990; LUCAS, 2000; TESKE, 1994; VAIL et al., 2001).

O imunofenótipo é um dos fatores prognósticos mais importantes para predizer a duração da remissão e da sobrevida para um paciente. Diversos estudos revelam que os períodos de remissão e sobrevida para tumores de células T são menores do que para tumores de célula B (FISHER et al., 1995; GREENLEE et al., 1990; KIUPEL et al., 1999; PONCE et al., 2004; TESKE, 1994). Entretanto, DOBSON (2004) ressalta que apesar dos linfomas B corresponderem a aproximadamente 60% dos casos, existe uma variação considerável na resposta tumoral e sobrevida dentro deste grupo, e o conhecimento do fenótipo apenas, realmente não fornece ao clínico um prognóstico definitivo sobre o qual se baseará as recomendações da terapia.

Fatores prognósticos menos estabelecidos, e aceitos com ressalvas, são: o estágio clínico da OMS (estágio I/II sendo mais favoráveis), presença de hipercalcemia (fator negativo se associado com fenótipo T e função renal reduzida), sexo (alguns estudos sugerem que fêmeas possuem prognóstico mais favorável), expressão de glicoproteína P (associada a

pobre resposta ao tratamento e remissões reduzidas), taxa de proliferação celular e anormalidades cromossomais (VAIL *et al*., 2001).

A taxa de proliferação celular não é inteiramente aceita como fator prognóstico devido a relatos contraditórios na literatura. Entretanto, a taxa de proliferação celular demonstrou possuir valor de prognóstico em diversos estudos, quando avaliada tanto em amostras preparadas para análises citológicas quanto em amostras histológicas. Uma elevada taxa de proliferação correlaciona-se a uma maior malignidade e prognóstico pobre (KIUPEL et al., 1999; VAIL et al., 2001).

A análise citogenética de linfócitos em metáfase em cães com linfoma revelou algumas alterações repetitivas. Os cães com trissomia do cromossomo 13 apresentaram maior duração na primeira remissão e maior sobrevida do que cães com outras anormalidades cromossomais primárias (HAHN et al., 1994).

Mutações no gene supressor tumoral p53 são as alterações genéticas mais comuns em neoplasias humanas (ALBARIC et al., 2001), e estão associadas a várias neoplasias não linfóides no cão. Estudos sobre as mutações no gene p53 em linfomas caninos têm sido realizados, havendo evidências da correlação de certas mutações com a resistência à quimioterapia destes tumores (VELDHOEN et al., 1998).

A superexpressão de p53 em linfomas não-hodgkin humanos foi associada a sobrevida reduzida, entretanto tal correlação ainda não foi estabelecida em cães devido à escassez de estudos. Entretanto, Sueiro et al. (2004) observaram que uma maior expressão de p53 esteve significativamente associada aos linfomas caninos de alto grau histológico. Constataram também, uma tendência à maior marcação em linfomas com fenótipo T, especulando-se assim um pior prognóstico.

A idade, peso corporal, sexo, raça, estágio clinico da doença (GREENLEE et al., 1990; KIUPEL et al., 1999; TESKE, 1994) e a concentração de lactato dehidrogenase sérica

(GREENLEE et al., 1990; JEGLUM ; DULICH, 1985; TESKE, 1994; VAIL et al., 2001), não afetam a duração, remissão ou sobrevida dos cães, nem se correlacionam com a morfologia e imunofenótipo.

Embora nem todos os autores concordem, cadelas têm períodos de sobrevida e remissão significantemente mais longos, tempo de sobrevida mediana de 375 dias para fêmeas comparados com 214 para machos. Postulou-se que uma modulação do crescimento ou diferenciação dos linfócitos pelos esteróides sexuais fosse um dos mecanismos para esta diferença relacionada ao sexo; entretanto, receptores de estrógeno e progesterona não foram demonstrados em tecido linfóide normal ou em tecidos tumorais de cães com linfoma. (TESKE, 1994)

10.7 TRATAMENTO

O linfoma é uma condição neoplásica comum no cão que tem recebido interesse veterinário considerável por ser um dos "cânceres mais tratáveis" na medicina de pequenos animais. A partir de 1973 com a demonstração de que prednisona, ciclofosfamida e vincristina podem ser utilizadas no tratamento do linfoma canino, inúmeros estudos clínicos foram conduzidos, observou-se que o linfoma canino multicêntrico não era uma entidade única, pois havia uma grande variação na resposta à terapia, sugerindo haver diferentes tipos e subtipos da doença que demonstram comportamento biológico distintos (DOBSON, 2004).

Os principais parâmetros que definem a recomendação de um determinado protocolo terapêutico para um paciente canino são: o padrão histológico (grau de malignidade) e a extensão da doença (estadiamento), estado geral fisiológico deste paciente (idade, doenças

concomitantes, presença ou ausência de síndromes paraneoplásicas) (LUCAS, 2000; VAIL, 2001), bem como considerações financeiras do proprietário.

A probabilidade de se atingir a cura em um cão com linfoma é remota. Entretanto, a quimioterapia pode diminuir, ou melhorar, a maioria dos sinais clínicos e anormalidades laboratoriais por muitos meses sem comprometer a qualidade de vida (VONDERHAAR; MORRISON, 2002).

Sem tratamento, a maioria dos cães com linfoma multicêntrico morre da doença em quatro a seis semanas. Com algumas exceções, o linfoma canino é considerado uma doença sistêmica e, portanto, requer terapia sistêmica para se atingir a remissão e uma sobrevida prolongada (VAIL et al., 2001).

Geralmente pacientes com linfomas de baixo grau ou indolentes vivem por mais tempo, mas a doença não responde tão bem ao tratamento quanto os linfomas de alto grau de malignidade, que costumam apresentar boa resposta terapêutica, podendo-se chegar à cura em alguns casos (LUCAS, 2000).

Apesar do curso fatal do linfoma multicêntrico na ausência do tratamento, os cães em geral apresentam boa resposta inicial à quimioterapia, entretanto o período médio de sobrevida raramente ultrapassa um ano (LUCAS, 2000).

Atualmente, o tratamento do linfoma canino envolve a associação de drogas para maior efetividade do tratamento, tais como o sulfato de vincristina (0,75 mg/m^2), ciclofosfamida (300 mg/m^2) e prednisona (40 mg/m^2), com algumas variações, por exemplo, a utilização da doxorrubicina (30 mg/m^2 ou 1 mg/kg em animais pesando até 10 kilos), L-asparaginase (10000 UI/m^2) e metotrexato (2,5 mg/m^2/diariamente). Mesmo considerando-se os avanços da ciência nos últimos anos, independente da espécie em questão, a toxicidade, a falta de especificidade e a resistência às drogas ainda são fatores limitantes a serem contornados (LUCAS, 2000).

Uma remissão notável pode ocorrer dentro de poucas horas ou dias após o início do tratamento. Alguns cães podem necessitar de mais de um ciclo de quimioterapia para atingir uma remissão completa enquanto outros podem ter somente uma remissão parcial independente de quantas ou que tipo de drogas sejam utilizadas. Relatos de respostas à quimioterapia combinada (remissão completa mais remissões parciais) variam de 65 a 96% dos casos (VONDERHAAR; MORRISON, 2002).

Dependendo da natureza do protocolo, a maioria dos cães tolera os efeitos colaterais da quimioterapia com pouca ou nenhuma toxicidade. Após a indução da remissão e com o protocolo de manutenção, os cães não podem apresentar recorrência dos sinais clínicos, o que caracterizaria um relapso. O intervalo entre a remissão completa e o relapso é muito importante, pois em grandes intervalos, as mesmas drogas usadas inicialmente podem ser administradas, entretanto, em intervalos curtos, drogas diferentes devem ser administradas na tentativa de uma segunda remisão. Na ausência de resposta às novas drogas, uma resistência múltipla pode estar presente (VONDERHAAR; MORRISON, 2002).

Alternativas terapêuticas para o linfoma têm sido estudadas. Por exemplo, Suter et al. (2005) constataram que o morbilivírus da cinomose canina, na forma atenuada e com uso controlado, apresentarou eficácia no tratamento linfoma canino com a indução de apoptose em células linfóides.

REFERÊNCIAS

ADAMS, D. R. Lymphatic system. In: ADAMS, D. R. **Canine anatomy: a systemic study**. Iowa: University Press, 1986. p. 379-397.

ALBARIC, O.; BRET, L.; ARMADEIHL, M.; DELVERDIER, M. Immunohistochemical expression of p53 in animal tumors: a methodological study using four anti-human p53 antibodies. **Histology Histopathology**, v. 16, n. 1, p. 113-121, 2001.

ARGYLE, D. J.; NASIR, L. Telomerase: a potential diagnostic and therapeutic tool in canine oncology. **Veterinary Pathology**, v. 40, n. 1, p. 1-7, 2003.

ARUN, S. S.; BREUER, W.; HERMANNS, W. Immunohistochemical examination of light-chain expression (lambda/kappa ratio) in canine, feline, equine, bovine and porcine plasma cells. **Zentralblatt fur Veterinarmedizin. Reihe A.,** v. 43, n. 9, p. 573-576, 1996.

ASTER, J.; KUMAR, V. White Cells, Lymph Nodes, Spleen and Thymus. In: COTRAN, R. S., KUMAR, V., ROBBINS, S. L. **Pathologic Basis of Disease**. 6. ed. Philadelphia: W. B. Saunders, 1999. p. 644-696.

AVERY, P. R.; AVERY, A. C. Molecular methods to distinguish reactive and neoplastic lymphocyte expansions and their importance in transitional neoplastic states. **Veterinary Clinical Pathology**, v. 33, n. 4, p.196-207, 2004.

BANKS, W.J. **Applied veterinary histology**. 3. ed. St. Louis: Mosby, 1992. 527 p.

BERGMAN, P. J. Paraneoplastic Syndromes. In: WITHROW, S. J.; MacEWEN, E. G. **Small animal clinical oncology**, 3. ed. Philadelphia: W. B. Saunders, 2001. p. 35-53

BURNETT, R. C.; VERNAU, W.; MODIANO, J. F.; OLVER, C. S.; MOORE, P. F.; AVERY, A. C. Diagnosis of canine lymphoid neoplasia using clonal rearrangements of antigen receptor genes. **Veterinary Pathology**, v. 40, n. 1, p. 32-41, 2003.

CANIATTI, M.; ROCCABIANCA, P.; SCANZIANI, E. Canine Lymphoma: Immunocytochemical analysis of fine-needle aspiration biopsy. **Veterinary Pathology**, v. 33, p. 204-212, 1996.

CARIOTO, L. M.; KRUTH, S. A.; BETTS, D. H.; KING, W. A. Telomerase activity in clinically normal dogs and dogs with malignant lymphoma. **American Journal Veterinary Research**, v. 62, n. 9, p.1442-1446, 2001.

CARTER, R. F.; VALLI, V. E. O.; LUMSDEN, J. H. The cytology, histology, and prevalence of cell types in canine lymphoma classified according to the National Cancer Institute Working Formulation. **Cannadian Journal Veterinary Research**, v. 50, p.154-164, 1986.

CATCHPOLE, B.; GOULD, S. M.; KELLETT-GREGORY, L. M.; DOBSON, J. M. Development of a multiple-marker polymerase chain reaction assay for detection of metastatic melanoma in lymph node aspirates of dogs. **American Journal Veterinary Research**., v. 64, n. 5, p. 544-549, 2003.

CAVANAGH, L.L.; VON ANDRIAN, U. H. Travellers in many guises: the origins and destinations of dendritic cells. **Immunology and Cell Biology**, v. 8, n. 5, p.448-462, 2002.

CAUX, C; VANDERVLIET, B; MASSACRIER, C: Regulation of dendritic cell recruitment by chemokines. **Transplantation,** v. 73, p. 7-11, 2002.

CORDEIRO, A. K.; BARACAT, F. F. **Linfologia**. São Paulo: Fundo Ed.BYK-Procienx, 1983.

COUSAR, J. B.; CASEY, T. T.; MACON, W. R.; McCURLEY, T. L.; SWERDLOW, S. H. Lymph Nodes. In: STERNBERG, S. S. **Diagnostic Surgical Pathology**. 3ed. Philadelphia: Lippincott Co., 1999. p. 709-777.

COUTO, C. G. Canine Lymphomas: something old, something new. **The Compendium Continuing Education Practicing Veterinarian** v. 7, n. 4, p. 291-301, 1985.

COUTO, C.G. Diseases of the lymph nodes and the spleen. In: ETTINGER, S.J. **Veterinary Internal Medicine**. 3. ed. Philadelphia: WB Saunders, 1989. p.2225-2245.

COWELL, R.L.; DORSEY, K.E.; MEINKOTH, J.H. Lymph node cytology. **Veterinary Clinics of North America: Small Animal Practice**, v. 33, n. 1, p. 47-67, 2003.

CULMSEE, K.; SIMON, D.; MISCHKE, R.; NOLTE, I. Possibilities of flow cytometric analysis for immunophenotypic characterization of canine lymphomas. **Journal of Veterinary Medicine**, v. 47, p.199-206, 2001.

DIBARTOLA, S.P; TARR, M.J.; WEBB, D.M.. Familial renal amyloidosis in chinese Shar Pei dogs. **Journal American Veterinary Medical Association**, v. 197, p. 483-487, 1990.

DOS SANTOS, J. A. **Patologia Especial dos Animais domésticos :**Mamíferos e Aves**.** 2. ed. Rio de Janeiro: Guanabara, 1986. 576 p.

DUNCAN, J.R. The Lymph Nodes. In: COWELL, R.L.; TYLER, R.D. **Diagnostic Cytology of the Dog and Cat**. Goleta: Am. Vet Publications, 1989. p. 93-98.

DUQUE, F.L.V.; DUQUE, A.C. Sistema Vascular. In: Vinháes, J.C. **Clínica e Terapêutica Cirúrgicas.** Rio de Janeiro: Guanabara Koogan, 1997.

FAMADAS, L. C. **Orientação para o estudo citológico do linfonodo pelo imprint.** Disponível em <URL: http://www.lcFAMADAS.hpg.ig.com.br/imprint-linfonodo2.html>. Acesso em: 27 novembro 2005.

FISHER, D. J.; NAYDAN, D.; WERNER, L. L. Immunophenotyping lymphomas in dogs: a comparison of results from fine-needle aspirate and needle biopsy samples. **Veterinary Clinical Pathology**, v. 24, p. 118-123, 1995.

FOURNEL-FLEURY, C.; MAGNOL, J. P.; BRICAIRE, P.; FELDMAN, P. Cytohistological and immunological classification of canine malignant lymphomas: comparison with human non-hodgking's lymphomas. **Journal of Comparative Pathology**, v.117, p.35-39, 1997.

FOURNEL-FLEURY, C.; PONCE, F.; FELMAN, P.; BLAVIER, A.; BONNEFONT, L.; MAGNOL, J. P. Canine T-cell lymphomas: a morphological, immunological, and clinical study of 46 new cases. **Veterinary Pathology**, v. 39, n. 1, p. 92-109, 2002.

GARRIDO, M. Sistema Linfático: embriologia e anatomia. In: GARRIDO, M.; PINTO-RIBERIO, A. **Linfangites e Erisipelas**. 2. ed. Rio de Janeiro: Revinter, 2000.

GEISSMANN, F.; DIEU-NOSJEAN, M.C.; DEZUTTER, C. Accumulation of immature langerhans cells in human lymph nodes draining chronically inflamed skin. **The Journal of Experimental Medicine,** v. 196, n. 4, p.417–430, 2002.

GREENLEE, P. G.; FILIPPA, D. A.; QUIMBY, F. W. Lymphomas in dogs: a morfologic, immunologic and clinical study. **Cancer**, v. 66, n. 3, p. 480-490, 1990.

GRINDEM, C. B. Blood cell markers. **The Veterinary Clinics of North America: Small Animal Practice**, v. 26, n. 5, p. 528-540, 1994.

GRINDEM, C. B.; PAGE, R. L.; AMMERMAN, B. E. Immunophenotypic comparison of blood and lymph node from dogs with lymphoma. **Veterinary Clinical Pathology,** v. 27, p.16-20, 1998.

HAHN, K. A.; RICHARDSON, R. C.; HAHN, E. A.; CHRISMAN, C. L. Diagnostic and prognostic importance of chromosomal aberrations identified in 61 dogs with lymphosarcoma. **Veterinary Pathology**, v. 31, p. 528-540, 1994.

HARRIS, N. L.; JAFFE, E. S.; STEIN, H. A revised European American Classification of lymphoid neoplasms: a proposal from the International Lymphoma Study Group. **Blood**, v. 84, n. 5, p.1361-1392, 1994.

HE, Y.; RAJANTIE, I.; PAJUSOLA, K. Vascular endothelial cell growth factor receptor 3-mediated activation of lymphatic endothelium is crucial for tumor cell entry and spread via lymphatic vessels. **Cancer Research**, v. 65, n. 11, p. 4739-4746, 2005.

HOGENESCH, H.; HAHN, F. F. Primary vascular neoplasms of lymph nodes in the dog. **Veterinary Pathology**, v. 35, n. 1, p. 74-76, 1998.

IWATSUKI, K.; OKITA, M.; OCHIKUBO, F. Immunohistochemical analysis of the lymphoid organs of dogs naturally infected with canine distemper virus. **Journal of Comparative Pathology**, v. 113, n. 2, p. 185-190, 1995.

JEGLUM, K.A.; DULISCH, M. Lymph nodes and lymphatics. In: SLATTER, D. H. **Textbook of Small Animal Surgery**. Philadelphia: WB Saunders, 1985. p. 1224-1235.

JONES, T. C.; HUNT, R. D.; KING, N. W. Distúrbios do crescimento: aplasia até neoplasia. In: ___. **Patologia Veterinária**, 6ed. Manole: São Paulo, 2000, p.87-118.

KING, N. W.; ALROY, J. Deposições intracelulares e extracelulares; degenerações. In: JONES, T. C.; HUNT, R. D.; KING, N. W. **Patologia Veterinária**, 6 ed. Manole: São Paulo, 2000, p.27-62.

KIUPEL, M.; TESKE, E.; BOSTOCK, D. Prognostic factors for treated canine malignant lymphoma. **Veterinary Pathology**, v. 36, p. 292-300, 1999.

KUKK, E. et al. VEGF-C receptor binding an pattern of expression with VEGFR-3 suggest a role in lymphatic vascular development. **Development**, v. 122, p. 3829-3837, 1996.

LEVIN, S.; BUCCI, T. J.; COHEN, S. M. The Nomenclature os Cell Death: recommendations of an ad hoc committee of the society of toxicologic pathologists. **Toxicologic Pathology**, v. 27, n. 4, p. 484-490, 1999.

LIU, Y. J., JOHNSON, G. D., GORDON, J., MAC LENNAN, I. C. M. Germinal centres in T-cell-dependent antibody responses. **Immunology Today**, v. 13, n. 1, p. 17-21, 1992.

LUCAS, S. R. R. **Avaliação do uso de uma microemulsão lipídica associada ao quimioterápico 1,3 bis (2-cloroetil) – 1 – nitrosuréia (BNCU) em protocolo terapêutico combinado para tratamento de cães (*canis familiaris*, LINNAEUS, 1758) com linfoma**.2000. Tese (Doutorado) – Faculdade de Medicina, São Paulo, Universidade de São Paulo, São Paulo, 2000.

MAEDA, H.; OZAKI, K.; HONAGA, S.; NARAMA, I. Hodgkin's-like lymphoma in a dog. **Zentralblatt fur Veterinarmedizin. Reihe A.**, v. 40, n. 3, p. 200-204, 1993.

MAJNO, G.; JORIS, I. Cells, tissue and disease. **Principles of general pathology**. Cambridge MA , Blackwell Science, 1996.

MILLS, J. N. Lymph node cytology. **Veterinary Clinics North America: Small Animal Practice**, v. 9, n. 2, p. 697-717, 1989.

MORO L; MARTINS, A. S; ALVES, C. M; SANTOS, F. G. A.; NUNES, J. E. S.; CARNEIRO, R. A.; CARVALHO, R.; VASCONCELOS, A.C. Apoptosis in canine distemper. **ArchiveVirology**, v. 148, n. 1, p. 153-64, 2003.

MOULTON, J. E.; HARVEY, J. W. Tumors of the lymphoid and hematopoietic tissues. In: MOULTON, J. E. **Tumors in Domestic Animals**, 3. ed. Berkeley: Univ California Press, 1990, p.231-307.

NORRIS, A.M.; HARAUZ, G.; EGE, G. N. Lymphoscintigraphy in canine mammary neoplasia. **American Journal Veterinary Research**, v. 43, p. 195-9, 1982.

PEREIRA, C. T.; RAHAL, S. C.; BALIEIRO, J. C. C.; RIBEIRO, A. A. Lymphatic drainage on healthy and neoplasic mammary glands in female dogs: can it really be altered?. **Anatomy Histology and Embryology,** v. 32, n. 5, p. 282-290, 2003.

PETERS, M.; TENHUNDFELD, J.; STEPHAN, I.; HEWICKER-TRAUTWEIN, M. Embolized mesothelial cells within mediastinal lymph nodes of three dogs with idiopathic haemorrhagic pericardial effusion. **Journal Comparative Pathology,** v. 128, n.2-3, p. 107-112, 2003.

PIRES, M. A.; TRAVASSOS, F. S.; GÄRTNER, F. **Atlas de patologia veterinária: biopatologia**. Lisboa: Lidel, 2004. p. 55-56.

POWERS, B. E. The pathology of neoplasia. In: WITHROW, S. J.; MACEWEN, E. G. **Small animal clinical oncology**, 3. ed. Filadélfia : Saunders, 2001, p. 4-17.

ROGERS, K. S.; LANDIS, M. Canine and feline lymph nodes. Part I. anatomy and function. **The Compendium on Continuing Education: Small Animal Practice**, v. 15, n. 3, p.397-409, 1993.

ROGERS, K. S.; LANDIS, M. Canine and feline lymph nodes. Part II. diagnostic evaluation of lymphadenopathy. **The Compendium on Continuing Education: Small Animal Practice**, v.15, n.11, p.1493-502, 1993.

RUMPH, P. F.; GARRETT, P. D.; GRAY, B. W. Facial lymph node in the dog. **Journal of the American Veterinarian Medical Association**, v. 176, n. 4, p. 342-4, 1980.

SCHOBESBERGER, M.; SUMMERFIELD, A.; DOHHER, M. G. Canine distemper virus-induced depletion of uninfected lymphocytes is associated with apoptosis. **Veterinary Immunology and Immunopathology**, v. 104, n. 1-2, p. 33-44, 2005.

SHELTON, M. E.; FORSYTHE, W. B. Buccal lymph node in the dog. **American Journal of Veterinary Research**, v. 40, n. 11, p.1638-1639, 1979.

STOITZNER, P.; HOLZMANN, S.; MCLELLAN, A. Visualization and characterization of migratory Langerhans cells in murine skin and lymph nodes by antibodies against Langerin/CD207. **Society for Investigative Dermatology,** v. 120, n. 2, p.266–274, 2003.

STREILEIN, J. W.; GRAMMER, S. F.; YOSHIKAWA, T. Functional dichotomy between Langerhans cells that present antigen to naive and to memory / efector T lymphocytes. **Immunology Review** , v. 117, p. 159-183, 1990.

SUEIRO, F. A. R.; ALESSI, A. C.; VASSALLO, J. Canine Lymphomas: a morphological and immunohistochemical study of 55 cases, with observations on p53 immunoexpression. **Journal of Comparative Pathology**, v. 131, p. 207-213, 2004.

SUGA, K.; YUAN, Y.; OGASAWARA, N.; OKADA, M.; MATSUNAGA, N. Localization of breast sentinel lymph nodes by MR lymphography with a conventional gadolinium contrast agent. Preliminary observations in dogs and humans. **Acta Radiologica**., v. 44, n. 1, p.35-42, 2003.

SUTER, S. E.; CHEIN, M. B., VON MESSLING, V. In vitro canine distemper virus infection of canine lymphoid cells: a prelude to oncolytic therapy for lymphoma. **Clinical Cancer Research,** v. 11, n. 4, p. 1579-87, 2005.

TESKE, E. Canine malignant lymphoma: a review and comparison with human non-Hodgkin's lymphoma. **Veterinary Quaterly**, v. 16, n. 4, p. 209-219, 1994.

THOMAS, R.; SMITH, K.C.; OSTRANDER, E.A.; GALIBERT, F.; BREEN, M. Chromosome aberrations in canine multicentric lymphomas detected with comparative genomic hybridisation and a panel of single locus probes. **British Journal of Cancer**, v. 89, n. 8, p. 1530-1537, 2003.

THRALL, M.A. Cytology of lymphoid tissue. **Compendium Continuing Education Practicing. Veterinary**, v. 9, n. 2, p. 104-111, 1987.

TINDLE, B. H. Teaching monograph: malignant lymphomas. **The American Journal of Pathology**, v. 116, p. 115-174, 1984.

TIZARD, I. R. **Veterinary Immunology:** An introduction. 6 ed. Philadelphia: W. B. Saunders, 532 p., 2000.

VAIL, D. M.; MACEWEN, E. G.; YOUNG, K. M. Canine Lymphoma and Lymphoid Leukemias. In: WITHROW, S. J.; MacEWEN, E. G. **Small Animal Clinical Oncology**, 3. ed.,. Filadélfia : Saunders, 2000, p.558-90.

VALLI, V. E. O. The hematopoietic System. In: JUBB, K. V. F; KENNEDY, P. C.; PALMER, N. **Pathology of Domestic Animals**. 4. ed. v. 2. Academic Press, Inc., 1993.

VAN DER VALK, P.; MEIJER, C. J. L. M. The histology of reactive lymph nodes. **The American Journal of Surgical Pathology**, v. 11, n. 11, p. 866-882, 1987.

VELDHOEN, N.; STEWART, J.; BROWN R.; MILNER J. Mutations of the p53 gene in canine lymphoma and evidence for germ line p53 mutations in the dog. **Oncogene**, v. 16, n. 2, p. 249-255, 1998.

VOGELFANG, D. **Linfologia básica**. São Paulo: Ícone Editora, 1996.

VONDERHAAR, M. A.; MORRISON, W. B. Lymphosarcoma. In: MORRISON, W. B. **Cancer in Dogs and Cats: medical and surgery management.** 2. ed. China: Teton New Media, 2002, p. 641-670.

WELLS, G. A. Hodgkin's disease-like lesions in the dog. **The Journal of Pathology**, v. 112, n. 1, p. 5-10, 1974.

WILLIAMS, L. E., PACKER, R. A. Association between lymph node size and metastasis in dogs with oral malignant melanoma: 100 cases. **J Am Vet Med Assoc**., v.222, n.9, p.1234-6, 2001.

WILSON, N. S.; EL-SUKKARI, D.; BELZ, G. T. Most lymphoid organ dendritic cell types are phenotypically and functionally immatures. **Blood**, v. 102, n. 6, p. 2187-2194, 2003.

WISNER, E. R.; FERRARA, K. W.; SHORT, R. E.; OTTOBONI, T. B.; GABE, J. D.; PATEL, D. Sentinel node detection using contrast-enhanced power Doppler ultrasound lymphography. **Investigative Radiology**, v. 38, n. 6, p. 358-365, 2003.

WITTE, M. A.; WITTE, C. L. Lymphatics and blood vessels, lymphangiogenesis and hemangiogenesis: form cell biology to clinical medicine. **Lymphology**, n.20, p.257-266, 1987.

XAVIER, J. G. **Repercussões estruturais da desnutrição protéica e renutrição em tecidos linfo-hematopoiéticos de camundongos**. 1999. Tese (Doutorado) - Faculdade de Medicina Veterinária e Zootecnia, Universidade de São Paulo, São Paulo,1999.

YOSHIDA, H.; MOMOI, Y.; TAGA, N.; IDE, K.; YAMAZOE, K.; IWASAKI, T.; KUDO, T. J. Generation of canine dendritic cells from peripheral blood mononuclear cells. **Veterinay Medical Science**, v. 65, n. 6, p. 663-669, 2003.