DÉBORA DE OLIVEIRA GARCIA

Alterações da microestrutura dos gânglios cervical cranial e trigeminal decorrentes de modelo experimental da Síndrome de Horner

São Paulo

2021

DÉBORA DE OLIVEIRA GARCIA

Alterações da microestrutura dos gânglios cervical cranial e trigeminal decorrentes de modelo experimental da Síndrome de Horner

Tese apresentada ao Programa de Pós-Graduação em Anatomia dos Animais Domésticos e Silvestres da Faculdade de Medicina Veterinária e Zootecnia da Universidade de São Paulo para a obtenção do título de Doutora em Ciências.

Departamento:
Cirurgia

Área de concentração:
Anatomia dos Animais Domésticos e Silvestres

Orientadora:
Profa. Dra. Taís Harumi de Castro Sasahara

versão corrigida

São Paulo

2021

Autorizo a reprodução parcial ou total desta obra, para fins acadêmicos, desde que citada a fonte.

DADOS INTERNACIONAIS DE CATALOGAÇÃO NA PUBLICAÇÃO

(Biblioteca Virginie Buff D'Ápice da Faculdade de Medicina Veterinária e Zootecnia da Universidade de São Paulo)

T. 4113
FMVZ

Garcia, Débora de Oliveira
Alterações da microestrutura dos gânglios cervical cranial e trigeminal decorrentes de modelo experimental da Síndrome de Horner / Débora de Oliveira Garcia. – 2021.
67 f. : il.

Tese (Doutorado) – Universidade de São Paulo. Faculdade de Medicina Veterinária e Zootecnia. Departamento de Cirurgia, São Paulo, 2021.

Programa de Pós-Graduação: Anatomia dos Animais Domésticos e Silvestres.

Área de concentração: Anatomia dos Animais Domésticos e Silvestres.

Orientadora: Profa. Dra. Taís Harumi de Castro Sasahara.

1. Estereologia. 2. Neuroanatomia. 3. Roedor. 4. Sistema nervoso autônomo. I. Título.

Ficha catalográfica elaborada pela bibliotecária Maria Aparecida Laet, CRB 5673-8, da FMVZ/USP.

São Paulo, 20 de setembro de 2021
CEUA N 7416131218
(ID 008174)

Ilmo(a). Sr(a).
Responsável: Tais Harumi De Castro Sasahara
Área: Anatomia Dos Animais Domésticos E Silvestres

Título da proposta: "Alterações da microestrutura dos gânglios cervical cranial e trigeminal decorrentes de modelo experimental da Síndrome de Horner ".

CERTIFICADO (Alteração do cadastro versão de 27/agosto/2021)

A Comissão de Ética no Uso de Animais da Faculdade de Medicina Veterinária e Zootecnia da Universidade de São Paulo, no cumprimento das suas atribuições, analisou e **APROVOU** a Alteração do cadastro (versão de 27/agosto/2021) da proposta acima referenciada.

Resumo apresentado pelo pesquisador: "Solicitamos a alteraÃ§Ã£o do tÃtulo da proposta no certificado de aprovaÃ§Ã£o da CEUA para depÃ³sito da tese.".

Prof. Dr. Marcelo Bahia Labruna
Coordenador da Comissão de Ética no Uso de Animais
Faculdade de Medicina Veterinária e Zootecnia da Universidade de São Paulo

Camilla Mota Mendes
Vice-Coordenadora da Comissão de Ética no Uso de Animais
Faculdade de Medicina Veterinária e Zootecnia da Universidade de São Paulo

FOLHA DE AVALIAÇÃO

Autor: GARCIA, Débora de Oliveira

Título: Alterações da microestrutura dos gânglios cervical cranial e trigeminal decorrentes de modelo experimental da Síndrome de Horner

Tese apresentada ao Programa de Pós-Graduação em Anatomia dos Animais Domésticos e Silvestres da Faculdade de Medicina Veterinária e Zootecnia da Universidade de São Paulo para a obtenção do título de Doutora em Ciências.

Data: _____/_____/_____

Banca Examinadora

Prof. Dr._____

Instituição:_____ Julgamento:_____

Prof. Dr._____

Instituição:_____ Julgamento:_____

Prof. Dr._____

Instituição:_____ Julgamento:_____

Prof. Dr._____

Instituição:_____ Julgamento:_____

Prof. Dr._____

Instituição:_____ Julgamento:_____

AGRADECIMENTOS

À **Deusa**, pela vida concedida e todos os desafios que eventualmente se tornariam lições, para que assim eu pudesse (e continuarei) me lapidar enquanto ser. Aos meus pais, **Hilmen de Oliveira Garcia e Murilo Ferreira Garcia**; sem eles eu literalmente não existiria e não teria as oportunidades, privilégios, base, amor e apoio que tive e tenho no decorrer da vida. À **Priscila Naomi Okiyama Hattori**, que desde que nos conhecemos, me forneceu apoio emocional, companheirismo, amor e teve paciência em todos os momentos desafiadores que passei durante a jornada do doutorado.

Aos **amigos pessoais**, que seria impossível e injusto nomear – pois acabaria me esquecendo de algum – e quão importantes se fazem como rede de apoio e o quanto influenciam em meu bem-estar.

À **Universidade de São Paulo, Faculdade de Medicina Veterinária e Zootecnia**, ao **VCI e ao VPT** por cederem a infraestrutura, laboratórios, todos os espaços e equipes os quais possuí privilégio de desfrutar, aprender e executar minhas atividades acadêmicas.

À Profª Dra. **Taís Harumi de Castro Sasahara**, por aceitar o desafio de – novamente – me orientar e por fazer parte de minha vida em etapas e momentos tão importantes, desde 2016/2017; por ter estado sempre disponível para todos questionamentos, desabafos, e correções necessárias. Por ser tão gentil, atenciosa, polida, solícita, humana e por se destacar com maestria dentre tantos profissionais que já conheci. Foi e é um privilégio absurdo tê-la ao meu lado nesta peculiar jornada do doutorado também.

À Profª Dra. **Cláudia Madalena Cabrera Mori**, por gentilmente ter cedido seus conhecimentos, materiais e espaço do biotério do VPT para as atividades experimentais. Por ter sido sempre tão solícita e paciente com todas as requisições e necessidades, e por fim, por ter me apresentado à **Mariana de Souza Aranha Garcia Gomes**, a qual, com seu jeito objetivo e meigo me ensinou e demonstrou tudo que era necessário e que hoje sei a respeito da manipulação, cuidados e lida com os ratos e seu ambiente. Além disso, me mostrou que, em meio a tantos desafios e momentos de solidão no departamento, era possível encontrar amizade e alento para se contar a qualquer momento.

À **Marina Frota de Albuquerque Landi**, por ter me instigado a profundas reflexões pessoais e por tanto ter me auxiliado com as análises histopatológicas. Ao **Herculano Pinho Pereira**, por ter me prestado apoio técnico no VPT quando mais precisei, e assim, ter me feito sentir em casa. Ao **Jesus dos Anjos Vieira**, por sempre se fazer disponível para esterilizar meu material cirúrgico, atividade imprescindível para a execução das cirurgias, ainda em meio ao caos da quarentena. Ao **Dennis Albert Zanatto**, pela ajuda com as fotografias dos ratos, pela paciência e pelos momentos de risada, reflexões e companheirismo nos períodos os quais passei nos laboratórios do VPT. Ao **Rennan Lopes Olio**, que com toda gentileza e doçura possíveis, tanto me auxiliou e conciliou horários para que pudesse realizar a captura das imagens para quantificação e ao **Diogo Nader Palermo** por ceder tempo e espaço em seu laboratório para que as capturas fossem realizadas.

À Profª Dra. **Sílvia Renata Gaido Cortopassi**, por ter se disponibilizado a ajudar com os procedimentos anestésicos e por sempre ter sido tão doce e afetuosa. À **Andressa de Fatima Kotleski Thomaz de Lima**, por tanto ter se flexibilizado e dedicado para poder anestesiar os ratos, bem como para tirar minhas dúvidas e me ajudar com precisão, sempre que necessário.

Aos profissionais da Biblioteca “Virginie Buff D'Ápice”, em especial à **Maria Aparecida Laet**, por ter prestado auxílio na formatação e dúvidas sobre este tema.

Aos **profissionais da manutenção** e **técnicos de laboratório**, sem eles nada poderia ser executado da melhor forma possível. Aos **colegas que ajudaram de forma direta ou indireta** e que assim, se fizeram imprescindíveis à feitura deste trabalho.

A **todos os Mestres** que fizeram parte da minha jornada até agora e que passaram conhecimentos técnicos, e, eventualmente, até reflexões pessoais; sem eles dificilmente estaria onde estou hoje.

Aos **animais** que, infelizmente, involuntariamente cederam suas preciosas vidas para fins de pesquisa e à oportunidade de aprender que sempre me proporcionam.

O presente trabalho foi realizado com apoio da **Coordenação de Aperfeiçoamento de Pessoal de Nível Superior - Brasil (CAPES)** - Código de Financiamento 001.

Meus mais sinceros agradecimentos.

RESUMO

GARCIA, D. O. **Alterações da microestrutura dos gânglios cervical cranial e trigeminal decorrentes de modelo experimental da Síndrome de Horner** 2021. 67 f. Tese (Doutorado em Ciências) – Faculdade de Medicina Veterinária e Zootecnia, Universidade de São Paulo, São Paulo, 2021.

A síndrome de Horner (SH) é uma afecção decorrente da lesão ou ruptura da inervação simpática oftálmica. Ocorre em várias espécies animais, inclusive a humana e os sinais clínicos mais comuns são enoftalmia, anisocoria, ptose palpebral e protrusão da terceira pálpebra ipsilateral à lesão. O presente estudo objetivou avaliar possíveis alterações morfoquantitativas decorrentes da SH induzida em ratos Wistar. Foram utilizados 12 ratos machos divididos em três grupos de quatro indivíduos, sendo eles: grupo I (G1): controle, sem indução da SH, grupo II (G2): eutanásia após duas semanas da indução da SH e grupo III (G3): eutanásia após sete semanas da indução. A indução foi realizada cirurgicamente, escolhendo de forma aleatória o antímero da lesão. Para tal, os animais passaram por protocolos anestésicos e analgésicos, e após as cirurgias, semanalmente, por avaliação clínica oftálmica para acompanhamento dos sinais clínicos. Após os tempos determinados de eutanásia, foi realizada coleta do material biológico para posterior avaliação quantitativa (avaliações estereológicas referentes ao volume total, densidade de volume e volume total de neurônios) e qualitativa dos gânglios simpáticos (gânglio cervical cranial) e sensitivos (gânglio trigeminal). Os resultados quantitativos mostraram que não houve diferença significativa entre os volumes dos GCCr e GT, quando comparados com o grupo controle. A respeito da avaliação qualitativa, por meio de avaliação histopatológica, foram observadas algumas alterações, como núcleos picnóticos, citoplasma anguloso, e presença marcante de células satélites nos grupos experimentais. Conclui-se que, a partir deste modelo experimental de SH, não foram encontradas diferenças quantitativas entre os grupos experimentais, tanto no GCCr, quanto no GT, porém, houve diferenças na microestrutura em ambos os gânglios, sendo que os principais achados foram corpos neurônios mortos e maior presença de células satélites.

Palavras-chave: Estereologia. Neuroanatomia. Rato. Sistema nervoso autônomo.

ABSTRACT

GARCIA, D. O. **Microstructure alterations in cranial cervical ganglion and trigeminal ganglion due to Horner's Syndrome experimental model** 2021. 67 f. Tese (Doutorado em Ciências) – Faculdade de Medicina Veterinária e Zootecnia, Universidade de São Paulo, São Paulo, 2021.

Horner's syndrome (HS) is a disease caused by the rupture or damage to the ophthalmic sympathetic chain. It occurs in many animals species including humans and its clinical signs are enophthalmus, anisocoria, ptosis and protruded third eyelid ipsilateral to the lesion. The present study aimed to evaluate possible morphoquantitative changes due to induced HS in Wistar rats. It were used 12 male rats divided into three groups of four individuals: Group I (G1): control, animals without induced HS, Group II (G2): euthanasia after two weeks from HS induction, Group III (G3): euthanasia after seven weeks from HS induction. The induction was performed surgically and the antimere was randomly chosen. The animals were anesthetised and medicated with analgesics. After the surgeries, they passed through clinical ophthalmic evaluation weekly in order to observe the clinical signs. After the determined periods for euthanasia, the biologic material was collected to quantitative evaluation (stereological evaluations about total volume, volume density and total volume of neurons) and qualitative evaluation of the sympathetic (cervical cranial ganglion) and sensitive (trigeminal ganglion) ganglia. The quantitative results showed no significance difference about CCrG and TG volumes when compared to the control group. About qualitative evaluation, made by histopathologic examination, it was observed some alterations like angulous cytoplasm, pyknotic nucleus and remarkable satellite cells presence in the experimental groups. It can be concluded that from this HS experimental model, no quantitative differences were found between the experimental groups both in the CCrG and in the GT, however, there were microstructural differences in both ganglia, with the main findings being dead neuron bodies and greater presence of satellite cells.

Keywords: Autonomic nervous system. Neuroanatomy. Rat. Stereology.

LISTA DE ABREVIATURAS

ANOVA	Análise de variância
CEUA	Comissão de Ética no Uso de Animais
CO^2	Dióxido de carbono
CONCEA	Conselho Nacional de Controle de Experimentação Animal
CV	Coeficiente de variação
G1	Grupo I
G2	Grupo II
G3	Grupo III
G4	Grupo IV
GCCr	Gânglio cervical cranial
GT	Gânglio trigeminal
HE	Hematoxilina e Eosina
ICB/USP	Instituto de Ciências Biomédicas/Universidade de São Paulo
PFA 4%	Paraformaldeído 4%
SH	Síndrome de Horner
SNC	Sistema nervoso central
SNP	Sistema nervoso periférico

LISTA DE FIGURAS

Figura 1– Esquema ilustrativo de neurônios de primeira, segunda e terceira ordem. 20

Figura 2 – Fotografia editada com realce colorido das estruturas ilustrando dissecação da região do procedimento cirúrgico de Rato Wistar. A: Vista ventral da região do pescoço, evidenciando as principais estruturas superficiais. A veia jugular externa direita está rebatida para a direita. B: Vista ventro-lateral direita evidenciando o músculo omohioideo. Músculo esternocefálico direito rebatido lateralmente à direita e esternohioideo direito rebatido caudalmente; a veia jugular externa direita foi seccionada. 27

Figura 3 – Imagem estereomicroscópica da região cervical ventral de rato Wistar. A: Destaca-se o gânglio cranial cervical (verde) e a artéria carótida comum (azul) com sua bifurcação em artéria carótida interna e artéria carótida externa. B: Demonstração do gânglio cervical cranial isolado (verde). 28

Figura 4 – Indução anestésica de rato Wistar com uso de Isofluorano por meio de máscara facial 29

Figura 5 – Vista lateral de rato Wistar anestesiado e posicionado para realização da tricotomia e procedimentos posteriores.....30

Figura 6 – Material cirúrgico utilizado para realização dos procedimentos cirúrgicos 31

Figura 7 – Esquema ilustrativo do procedimento cirúrgico para indução de SH em ratos Wistar. A: Rato em decúbito dorsal, com máscara facial, com local de incisão na região mediana cervical. B: Incisão com tela subcutânea rebatida e afastada. Glândula mandibular esquerda rebatida e músculos superficiais cervicais à mostra. 32

Figura 8 – Esquema ilustrativo do procedimento cirúrgico para indução de SH em ratos Wistar. C: em destaque no círculo verde afastamento do músculo omoióide para acesso ao GCCr. D: Em destaque no círculo verde representação da secção da cadeia simpática juntamente ao GCCr. 32

Figura 9 – Rato apresentando SH imediatamente após recuperação anestésica.....34

Figura 10– Fotografias pertinentes ao processo sequencial de retirada dos gânglios trigeminais. A: Região da cabeça, vista dorsal e local de interesse destacado. B: calota craniana; C: Exposição do encéfalo após retirada de fragmento da calota para melhor fixação do tecido nervoso; D: Gânglios trigeminais após retirada do encéfalo. O esquerdo está destacado em verde e o direito está com aspecto natural pós fixação. 35

Figura 11– lustração pertinente ao processo de amostragem das secções histológicas para avaliação quantitativa. A: Gânglio inteiro posicionado seguindo o eixo vertical (X);

sentido crânio (Cr) - caudal (Cd), B: Após processamento histológico, emblocado em parafina, C: Cortes seriados de 5µm em micrótomo, perpendiculares ao eixo vertical, D: Cortes selecionados representados em vermelho, k: distância entre cortes selecionados para quantificação. 37

Figura 12– Captura de tela do processo de contagem dos pontos que tocavam nos corpos de neurônio e no neurópilo. Os corpos de neurônio estão destacados em verde. 38

Figura 13– Fotografia de rato Wistar com Síndrome de Horner direita. Demonstração de enoftalmia direita. 40

Figura 14 – Fotografia de rato Wistar com Síndrome de Horner direita. Demonstração de ptose palpebral direita. 40

Figura 15 – Fotografia de rato Wistar com Síndrome de Horner esquerda. Demonstração de anisocoria. 41

Figura 16 – Fotomicrografia demonstrando corte de 5µm de GT do G1. Corpos de neurônio com até 5 células satélites fazendo sua sustentação. Sem degeneração ou inflamação. Coloração: Hematoxilina e Eosina. Barra: 50µm. 48

Figura 17 – Fotomicrografia demonstrando corte de 5µm de GCCr do G1. Corpos de neurônio com até 5 células satélites fazendo sua sustentação. Sem degeneração ou inflamação. Coloração: Hematoxilina e Eosina. Barra: 50µm. 49

Figura 18– Fotomicrografia demonstrando corte de 5µm de GT do G1. Corpos de neurônio com até 5 células satélites fazendo sua sustentação. Sem degeneração ou inflamação. A coloração evidencia em vermelho nucléolos e eritrócitos. Não há neurônios mortos. Coloração: Tricrômico de Gomori. Barra: 50µm. 50

Figura 19 – Fotomicrografia demonstrando corte de 5µm de GT do G2. Aumento de celularidade do neurópilo,com destaque para aumento das células satélites (cabeça de seta laranja). neurônios retraídos, com citoplasma anguloso, avermelhado e homogêneo (representando perda da substância de Nissl/cromatólise), com núcleo central em menor tamanho (picnose), ovalado, hipercromático e opaco (“neurônio vermelho”). Coloração: Hematoxilina e Eosina. Barra: 50µm. 51

Figura 20 – Fotomicrografia demonstrando corte de 5µm de GCCr do G2. Aumento de celularidade do neurópilo, com destaque para aumento das células satélites. O núcleo dessas células, normalmente homogêneo e hipercromático, parecia mais arredondado e a sua cromatina pontilhada. Coloração: Hematoxilina e Eosina. Barra: 50µm. 51

Figura 21 – Fotomicrografia demonstrando corte de 5µm de GCCr do G2. Neurônios retraídos, com citoplasma anguloso, avermelhado e homogêneo (representando perda da substância de Nissl/cromatólise), com núcleo central em menor tamanho (picnose), ovalado, hipercromático e opaco (“neurônio vermelho”). Coloração: Hematoxilina e Eosina. Barra: 50µm 52

Figura 22 – Fotomicrografia demonstrando corte de 5µm de GT do G3. Foram encontrados menos neurônios vermelhos em relação ao grupo 2 e os que estavam mortos se apresentaram ainda mais retraídos. Coloração: Hematoxilina e Eosina. Barra: 50µm. 52

Figura 23 – Fotomicrografia demonstrando corte de 5µm de GCCr do G3. Foram encontrados menos neurônios vermelhos em relação ao grupo 2 e os que estavam mortos se apresentaram ainda mais retraídos (seta azul turquesa). Coloração: Hematoxilina e Eosina. Barra: 50µm 53

LISTA DE QUADROS

Quadro 1 – Esquema representativo dos sinais clínicos investigados nos ratos Wistar em processo de pós-operatório e nas semanas subsequentes 34

Quadro 2– Esquema representativo dos sinais clínicos que foram investigados nos ratos Wistar dos G2 e G3 em processo de pós-operatório e nas semanas subsequentes. Verde: sinal presente; Vermelho: sinal ausente. 39

LISTA DE GRÁFICOS

Gráfico 1 – Volume total do GT dos G1, G2 e G3 respectivamente. Unidade dos valores: mm³. Dados expressados por média e erro padrão. 42

Gráfico 2 – Densidade de volume (Vv) de neurônios dos GT dos G1, G2 e G3 respectivamente. Unidade dos valores: mm³. Dados expressados por média e erro padrão. 43

Gráfico 3– Volume total de neurônios do GT dos G1, G2 e G3 respectivamente. Unidade dos valores: mm³. Dados expressados por média e erro padrão. 43

Gráfico 4 – Representação percentual dos volumes totais dos GT direitos e esquerdos dos G1, G2 e G3. 1: corpos de neurônio; 2: neurópilo. 44

Gráfico 5 – Volume total dos GCCr remanescentes dos G1, G2 e G3 respectivamente. Unidade dos valores: mm³. Dados expressados por média e erro padrão. 45

Gráfico 6 – Densidade de volume (Vv) de neurônios dos GCCr remanescentes dos G1, G2 e G3 respectivamente. Unidade dos valores: mm³. Dados expressados por média e erro padrão. 45

Gráfico 7 – Volume total de neurônios dos GCCr remanescentes dos G1, G2 e G3 respectivamente. Unidade dos valores: mm³. Dados expressados por média e erro padrão. 46

Gráfico 8 – Representação percentual dos volumes totais dos GCCr dos G1, G2 e G3. 1: corpos de neurônio; 2: neurópilo. 46

SUMÁRIO

1 INTRODUÇÃO 17
2 REVISÃO DE LITERATURA 19
2.1 SISTEMA NERVOSO 19
2.2 SÍNDROME DE HORNER 21
2.2.1 Definição e sinais clínicos 21
2.2.2 Ocorrência nas espécies 21
2.2.3 Causas 22
2.2.4 Diagnóstico e tratamento 22
2.2.5 Modelos experimentais e animais de laboratório 23
2.2.6 SH experimental 24
3 OBJETIVOS 25
3.1 OBJETIVOS ESPECÍFICOS 25
4 MATERIAL E MÉTODOS 25
4.1 ANIMAIS 25
4.2 PADRONIZAÇÃO DA TÉCNICA CIRÚRGICA 26
4.2.1 Anestesia, procedimento cirúrgico e comprovação do modelo cirúrgico 28
4.2.2 Comprovação dos Sinais da SH 33
4.3 EUTANÁSIA E PREPARAÇÃO DO MATERIAL BIOLÓGICO 34
4.4 AVALIAÇÃO QUANTITATIVA - ESTEREOLOGIA 36
4.4.1 Amostragem 36
4.4.2 Estimativa do volume dos gânglios cervical cranial e trigeminal 37
4.4.3 Estimativa da densidade de volume dos neurônios do GCCr e do GT 37
4.4.4 Estimativa do volume dos neurônios do GCCr e do GT 38
4.5 AVALIAÇÃO QUALITATIVA 38
4.6 ANÁLISE ESTATÍSTICA 38
5 RESULTADOS 38
5.1 INDUÇÃO DA SH 39
5.2 AVALIAÇÃO QUANTITATIVA 41
5.2.1 GT 41
5.2.1.1 Volume total do GT 41
5.2.1.2 Densidade de volume dos neurônios do GT 41

5.2.1.3 Volume total dos neurônios do GT 42
5.2.1.4 Volume total de neurópilo do GT e Valor percentual do volume total de neurônios e do volume de neurópilo de GT..... 42
5.2.2 GCCr.....44
5.2.2.1 Volume total do GCCr 44
5.2.2.2 Densidade de volume dos neurônios do GCCr..... 44
5.2.2.3 Volume total dos neurônios do GCCr 44
5.2.2.4 Volume total de neurópilo do GCCr e Valor percentual do volume total de neurônios e do volume de neurópilo de GCCr 44
5.3 AVALIAÇÃO QUALITATIVA.....46
5.3.1 GRUPO CONTROLE 47
5.3.2 GRUPO 2 47
5.3.3 GRUPO 3.....47
6 DISCUSSÃO 54
6.1 INDUÇÃO DA SH 54
6.1.1 Procedimento cirúrgico 54
6.1.2 Procedimento cirúrgico e sinais clínicos em ratos/camundongos 54
6.1.3 Procedimento cirúrgico e sinais clínicos em demais espécies 56
6.2 AVALIAÇÃO QUANTITATIVA 56
6.2.1 GT.....57
6.2.2 GCCr.....58
6.3 AVALIAÇÃO QUALITATIVA.....59
7 CONCLUSÃO 60
REFERÊNCIAS.....61

1 INTRODUÇÃO

A Síndrome de Horner (SH) refere-se a um conjunto de sinais clínicos relacionados ao sistema visual e regiões adjacentes, tais como: ptose da pálpebra superior, anisocoria, anidrose facial ou em plano nasal de bovinos, enoftalmia, protrusão da terceira pálpebra, hipertermia da orelha e face no antímero afetado (WEBB; CULLEN, 2013).

A SH ocorre secundariamente a uma causa base que danifique ou resulte na ruptura da inervação simpática do bulbo ocular e seus anexos (WILKINS; BRODY, 1968; WEBB; CULLEN, 2013), que pode se localizar em qualquer posição na cadeia simpática ou próximo aos olhos, como no caso de traumatismo em região periorbital, ou devido à avulsão do plexo braquial, em que o paciente pode apresentar além dos sinais neurológicos, sinais sistêmicos (BAINES; LANGLEY-HOBBS, 2001).

Nos animais de companhia a SH é classificada como idiopática quando a causa base não pode ser determinada, traumática nos casos dos traumas em região da medula cervical ou raízes nervosas dos membros torácicos, secundária nos casos de neoformações em região de raízes nervosas dos membros torácicos ou região cervical e afecções otológicas. Primariamente, suspeita-se de síndrome mediante à observação de sinais como miose, enoftalmia, ptose palpebral e protrusão da terceira pálpebra (PENDERIS, 2015) Em cães e gatos, frequentemente, observa-se lesões pós-ganglionares (TAYLOR, 2014).

A SH, por ocorrência espontânea ou induzida experimentalmente, mostra-se de grande importância para os estudos relacionados à neuro-oftalmologia, neurologia e neuroanatomia (LINNÉR; PRIJOT, 1955; SMITH; REDDY, 1990; STEINLE et al., 2002; STEINLE; LINDSAY; LASHBROOK, 2005; FIORETTO et al., 2011; HARRO, 2018), principalmente levando-se em consideração a gama de casos nos quais a SH está presente de forma idiopática (HERRERA; SURANITI; KOJUSNER, 1998; SIMPSON; WILLIAMS; CHERUBINI, 2015). Sendo assim, uma maior compreensão e esclarecimento a respeito de sua fisiopatogenia em casos idiopáticos e possíveis alterações morfológicas e funcionais se fazem necessárias.

Pouco se tem na literatura científica a respeito de modelos experimentais em animais e de complicações associadas às estruturas oftalmológicas e/ou nervosas que possam ser decorrentes da SH, com apenas algumas pesquisas realizadas que avaliaram pressão intra-ocular em coelhos submetidos a gangliectomia do gânglio cervical cranial (GCCr) (LINNÉR; PRIJOT, 1955; SEARS; KIER; CHAVIS, 1974),

camundongos que passaram pelo mesmo procedimento e desenvolveram degeneração macular não exsudativa relacionada com a idade (DIEGUEZ et al., 2017) e ovinos que foram submetidos à gangliectomia do GCCr e tiveram o gânglio contralateral avaliado após diferentes períodos da gangliectomia (FIORETTO et al., 2011); no entanto, de forma protocolar o modelo experimental de SH e avaliar possíveis alterações decorrentes da mesma, em ratos, não há relatos na literatura. Sendo assim, propôs-se criar um modelo experimental da indução de SH para avaliar as possíveis alterações estruturais dos gânglios cervical cranial e trigeminal, responsáveis pela inervação simpática e sensorial do olho e estruturas da região da cabeça. Este trabalho faz-se inovador e de considerável aplicabilidade para as áreas da anatomia microscópica, oftalmologia e patologia.

2 REVISÃO DE LITERATURA

2.1 SISTEMA NERVOSO

Os organismos vivos interagem com o ambiente mediante a estímulos mecânicos, luminosos e sonoros captados e interpretados pelo sistema nervoso (KÖNIG; LIEBICH; CERVENY, 2011).

Anatomicamente o sistema nervoso é dividido em sistema nervoso central (SNC) e em sistema nervoso periférico (SNP). O SNC é composto pelo encéfalo e medula espinal, já o SNP compõe-se pelos nervos cranianos e espinhais. O encéfalo é o órgão do SNC que possui o controle das demais estruturas do sistema nervoso e do restante do corpo, podendo ser dividido de forma em cérebro, cerebelo e tronco encefálico, o qual é composto pela medula oblonga, ponte e mesencéfalo. A medula espinal possui formato cilíndrico e se aloja no decorrer da coluna vertebral e de acordo com a extensão da coluna emergem os nervos para as demais regiões corpóreas (KÖNIG; LIEBICH; CERVENY, 2011; MACHADO; HAERTEL, 2014; PRADA, 2014).

O SNP ainda pode ser dividido em somático e autônomo, sendo o somático responsável por controlar atividades motoras e voluntárias do organismo e o autônomo responsável por controlar funções vitais e involuntárias. Didaticamente divide-se o sistema nervoso autônomo em simpático e parassimpático, uma vez que, os efeitos da estimulação de um, geralmente são antagonistas do outro. O sistema nervoso simpático está associado à resposta corporal ao estresse e o parassimpático com a ausência de estresse (GETTY, 1986; MACHADO; HAERTEL, 2014; PRADA, 2014).

Os gânglios são estruturas do SNP com aspecto de dilatação dos troncos nervosos. Relacionam-se com os nervos e raízes nervosas e histologicamente são compostos majoritariamente por corpos de neurônios, diferentemente dos nervos. De forma funcional podem ser classificados como gânglios sensitivos e somáticos viscerais (GABELLA; TRIGG; MCPHAIL, 1988; MACHADO; HAERTEL, 2014; PRADA, 2014).

A inervação simpática para a região da cabeça e olhos possui os denominados neurônios de primeira, segunda e terceira ordem. Os neurônios de primeira ordem originam-se no cérebro; os de segunda ordem, originam-se a partir de sinapses com os neurônios de primeira ordem (pré-ganglionares), na região ventral da medula espinhal entre a primeira e terceira vértebras torácicas. As sinapses para

os neurônios de terceira ordem, ocorrem no GCCr, após passagem pelos gânglios cervicotorácico e cervical médio e se estendem pelas regiões do ouvido médio, seios cavernosos e saem pela fissura orbital, próximo ao ramo oftálmico do nervo trigêmeo (GETTY, 1986; PRADA, 2014; PENDERIS, 2015).

Figura 1– Esquema ilustrativo de neurônios de primeira, segunda e terceira ordem.

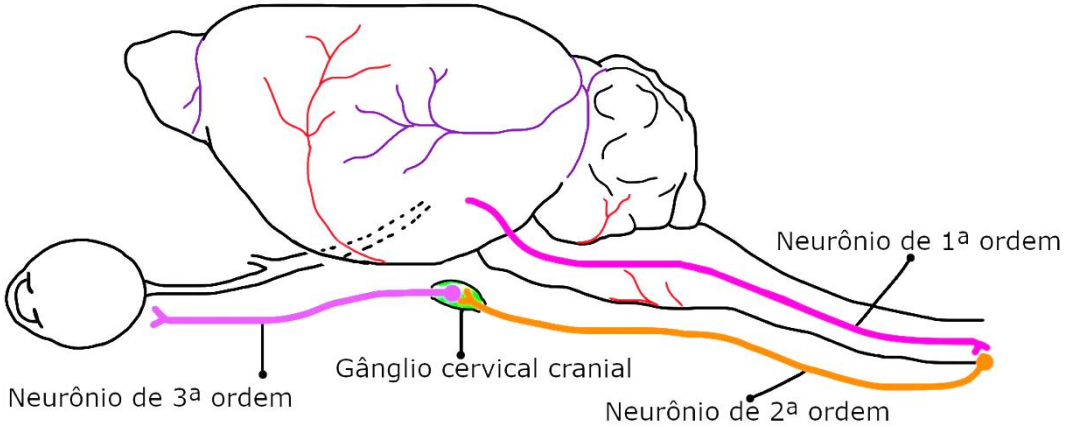

Fonte: Adaptado de Snyder et al. (2018) e Webb e Cullen (2013).

A inervação parassimpática possui fibras pré-ganglionares - conectadas ao cérebro ou tronco encefálico e originam-se dos nervos cranianos - e as fibras pós-ganglionares, as quais geralmente inervam musculatura lisa e glândulas. Os principais gânglios relacionados ao sistema oftálmico são os gânglios ciliares e pterigopalatinos. O primeiro, por meio de fibras do nervo oculomotor (III) e ciliares curtos, inerva os músculos ciliares e o esfíncter da pupila. O segundo, por meio de fibras do nervo facial (VII), inerva a glândula lacrimal (GETTY, 1986; MACHADO; HAERTEL, 2014; PRADA, 2014).

Não obstante, os nervos ciliares curtos possuem também fibras pós-ganglionares simpáticas, as quais inervam o músculo dilatador da pupila e fibras sensoriais da córnea, corpo ciliar e íris (GETTY, 1986; PRADA, 2014).

O gânglio trigeminal localiza-se na parte petrosa do osso temporal e possui neurônios sensitivos, formando distalmente as três divisões do nervo trigêmeo: oftálmica, maxilar e mandibular, sendo importante na sensibilidade somática de vasta porção da cabeça (MACHADO; HAERTEL, 2014).

2.2 SÍNDROME DE HORNER

2.2.1 Definição e sinais clínicos

A SH é uma síndrome neuro-oftálmica que ocorre devido à interrupção da inervação simpática que chega até os olhos, podendo ser decorrente de lesões nos neurônios de primeira, segunda ou terceira ordem. Sua manifestação ocorre por meio de um compilado de sinais clínicos relacionados ao sistema visual de forma ipsilateral à da lesão, tais como anisocoria (configurada como diferença entre os diâmetros pupilares devido à perda do tônus do músculo dilatador da pupila) com presença de miose no antímero afetado, protrusão da terceira pálpebra, ptose palpebral (diminuição da fissura palpebral, possui aspecto de “olho caído”, devido à ruptura da inervação do músculo tarsal), enoftalmia (bulbo mais internalizado na órbita, aspecto de “olho fundo”, causada pela perda da inervação do músculo liso da periórbita), e, a depender da espécie, pode ocorrer anidrose (ausência de sudorese) facial e aumento da temperatura na região do pavilhão auricular e pescoço (WEBB; CULLEN, 2013).

2.2.2 Ocorrência nas espécies

A ocorrência da SH já foi descrita em algumas espécies animais, podendo afetar roedores (KUBOTA; SUNADA, 2018), equinos (COELHO et al., 2014), felinos (BAINES; LANGLEY-HOBBS, 2001; ÖZGENCİL; GÜLTEKİN; ULUKAN, 2017), aves (HILL, 2018), caninos (GAITERO; AÑOR, 2009), caprinos (SAMIMI et al., 2016), procionídeos (MUÑOZ; SAAVEDRA, 2012), ovinos (LOSTE et al., 2006), suínos (DING et al., 2011) e seres humanos (SHEN; LIANG, 2003; PISHDAD; PISHDAD; PISHDAD, 2011; BARREA et al., 2016) sendo que a causa base que culminou na SH na vasta gama de espécies supracitadas variou bastante.

Ademais, embora os sinais sejam típicos e bem claros, em algumas espécies estes podem variar, por exemplo, nos equinos, além dos demais sinais, há a particularidade de haver sudorese em região cranial de pescoço, face e base da orelha, também no antímero afetado (PALUMBO et al., 2011). Em aves, a anisocoria não é uma característica sempre presente, porém a ptose palpebral na maioria das vezes é notada e além disso há a ereção das penas da cabeça de forma ipsilateral à região afetada (GANCZ et al., 2006; HILL, 2018) . Em bovinos há, adicionalmente aos demais sinais clínicos, anidrose do plano nasolabial e hipertermia do pavilhão auricular ipsilateral à lesão (WEBB; CULLEN, 2013).

2.2.3 Causas

Como a ocorrência da SH é decorrente da ruptura ou lesão da inervação simpática, é válido ressaltar que diversas são as possibilidades que culminam nesta ruptura/lesão. Frequentemente, os casos estão associados a algum trauma mecânico na região cervical. Procedimentos cirúrgicos nos quais o principal acesso é na região cervical (como exemplo, atuações na glândula tireóide) (PISHDAD; PISHDAD; PISHDAD, 2011) podem causar lesões locais a depender da extensão do procedimento ou mesmo nos casos dos erros médicos. Causas neoplásicas nessa região anatômica, bem como em região de tórax (BARREA et al., 2016), além de afecções vasculares, enxaquecas, implantação de drenos torácicos (SHEN; LIANG, 2003) também são possíveis causadores de lesões que resultem na SH (SHEN; LIANG, 2003; PISHDAD; PISHDAD; PISHDAD, 2011; BARREA et al., 2016).

Em seres humanos não é incomum encontrar na literatura científica relatos de SH em pacientes que passaram por procedimentos de dissecção da bainha da artéria carótida comum (BARREA et al., 2016; PADAKI et al., 2016).

Na medicina veterinária, além dos fatores supracitados que culminam na SH, há também os casos resultantes de procedimentos cirúrgicos em região cervical (BOYDELL, 1995a), doenças infecciosas como a neosporose (BOYDELL; BROGAN, 2000) e anestesia epidural (INÁCIO E SOUZA et al., 2013). No entanto, frequentemente essas ocorrências permanecem sem determinação etiológica (BOYDELL, 1995b; HERRERA; SURANITI; KOJUSNER, 1998; SIMPSON; WILLIAMS; CHERUBINI, 2015).

Palumbo et al. (2011) relataram um caso em equino envolvendo acesso venoso jugular, no qual o fármaco injetado extravasou e lesionou estruturas adjacentes ao vaso sanguíneo, gerando um processo inflamatório local intenso, que culminou em sinais típicos da SH e também em hemiplegia de laringe, indicando que houve acometimento das estruturas nervosas da região cervical.

2.2.4 Diagnóstico e tratamento

Para se realizar o diagnóstico da SH não são necessários exames sofisticados. Usualmente com a realização do exame neurológico e oftalmológico já é possível detectar os sinais típicos. Embora não seja imprescindível, há também a possibilidade de um teste farmacológico para auxiliar na localização do sítio anatômico

envolvido (lesão pré-ganglionar ou pós-ganglionar). Utiliza-se a fenilefrina na concentração de 1% ou 10% via oftálmica e de acordo com o tempo necessário para ocorrer midríase identifica-se a localização da lesão; de forma geral, quanto menor o tempo para ocorrer midríase, mais para o final da cadeia simpática encontra-se a lesão (HERRING, 2013; PENDERIS, 2015).

A resolução ou não do quadro clínico depende de qual é a causa base da SH. Em alguns casos iatrogênicos ocorridos com pacientes veterinários relata-se que os sinais tendem a desaparecer em poucas semanas (BOYDELL, 1995a; BOSMANS et al., 2009; ÖZGENCİL; GÜLTEKİN; ULUKAN, 2017), porém há relatos de casos iatrogênicos humanos que mesmo com alguns meses e até mesmo anos (CHOWDHURY; HEDGES; LANIGAN, 2000) após a ocorrência da SH nem todos os sinais foram resolvidos, geralmente, persistindo-se a ptose palpebral (KNYAZER et al., 2017).

Há a possibilidade da resolução da ptose palpebral (e também anisocoria) de forma temporária com a utilização do fármaco apraclonidina na concentração de 0,5% (GARIBALDI et al., 2006; CHU; BYRNE, 2007; WIJEMANNE; VIJAYAKUMAR; JANKOVIC, 2017) e também não é incomum utilizar de procedimentos cirúrgicos (há mais de uma técnica cirúrgica) para correção da ptose (FINSTERER, 2003; FRUEH; MUSCH; MCDONALD, 2004).

2.2.5 Modelos experimentais e animais de laboratório

Os estudos conduzidos utilizando-se de modelos experimentais como murídeos, leporídeos e demais espécies utilizadas em laboratórios são de grande valia, uma vez que é possível adquirir um número considerável de espécimes, homogeneizando e padronizando, dessa maneira, as amostras a serem obtidas. Além disso, há um controle maior sobre as condições às quais esses animais serão submetidos (temperatura, umidade, alocação), ademais existe uma certa facilidade no manuseio desses animais (FERREIRA; HOCHMAN; BARBOSA, 2005). É importante também ressaltar que esses modelos experimentais são utilizados frequentemente em pesquisas envolvendo a medicina, dessa maneira os dados obtidos regularmente são extrapolados para a ciência envolvendo os seres humanos (STEINLE; LINDSAY; LASHBROOK, 2005; DIEGUEZ et al., 2017). De acordo com os fatores supracitados, a pesquisa com o uso de modelos experimentais como ratos, coelhos e cobaias se

torna mais prático e facilitado em comparação com os ensaios dependentes de casuísticas hospitalares.

2.2.6 SH experimental

Na literatura científica, é possível encontrar trabalhos os quais propositadamente realizaram indução experimental da SH em espécies como equinos, coelhos e felinos (KRAMER; POTTS, 1969; SEARS; KIER; CHAVIS, 1974; FIRTH, 1978; SKARF; CZARNECKI, 1979; SIMOENS et al., 1990) e também trabalhos os quais ocasionaram a SH de forma indireta, geralmente como uma consequência de algum procedimento envolvendo a cadeia simpática, região cervical ou mesmo o SNC em algumas espécies como ratos, suínos e ovinos (AALBERS et al., 2009; DING et al., 2011; FIORETTO et al., 2011; MUSK; KING; HE, 2017; KUBOTA; SUNADA, 2018).

Em equinos, os animais passaram por procedimento cirúrgico para retirada de porção (medindo de 2-5 cm) da cadeia simpática ou do tronco vagossimpático (FIRTH, 1978; SIMOENS et al., 1990). Em coelhos foi realizada tanto a gangliectomia vascular - que consistiu em realizar ligaduras na vascularização que supre o GCCr - quanto a gangliectomia tradicional com ruptura da cadeia simpática ou extirpação do GCCr (SEARS; KIER; CHAVIS, 1974; SKARF; CZARNECKI, 1979). Em felinos a indução ocorreu extirpando o GCCr e o estudo visava avaliar a captação de catecolaminas pela íris em animais sem SH e com a síndrome (KRAMER; POTTS, 1969).

Em ovinos (FIORETTO et al., 2011), a técnica realizada consistiu no acesso à cadeia vagossimpática e extirpação do GCCr. Em suínos a SH ocorreu de forma acidental ao haver manipulação da região cervical próximo à cadeia simpática e GCCr (DING et al., 2011; MUSK; KING; HE, 2017) e em ratos a ocorrência da SH se deu por meio de inserção de eletrodo ao redor da ACC e nervo vago (AALBERS et al., 2009) e de extirpação do GCCr e porção da cadeia simpática para criação de um modelo experimental de bloqueio do GCCr para observar a função nervosa simpática e mensuração de mudanças no fluxo sanguíneo (KUBOTA; SUNADA, 2018).

Considerando a íntima relação do sistema nervoso autônomo com as estruturas oculares e que esses sistemas são alvos constantes da pesquisa científica, o fato de que a SH é uma afecção que pode acometer várias espécies - incluindo o ser humano – e da homogeneidade, facilidade e constante utilização dos modelos experimentais na pesquisa e da ausência de modelo experimental da SH em ratos, o

presente trabalho buscou investigar se neste modelo proposto ocorrem alterações morfoquantitativas nos tecidos nervosos.

3 OBJETIVOS

Objetivou-se induzir a SH cirurgicamente e avaliar por meio de métodos de quantificação baseados na Estereologia, as consequências da SH na inervação simpática (GCCr) e sensitiva [gânglio trigeminal (GT)] em diferentes tempos após a indução da SH.

3.1 OBJETIVOS ESPECÍFICOS

- Propor modelo experimental da SH
- Realizar avaliação quantitativa
  - Estimar o volume total:
    - GCCr (remanescente)
    - GT
  - Estimar a densidade de volume dos neurônios do GCCr
  - Estimar a densidade de volume dos neurônios do GT
  - Estimar o volume total de neurônios do GCCr:
    - População total
  - Estimar o volume total de neurônios do GT:
    - População total

- Realizar avaliação qualitativa
  - Avaliação histopatológica dos gânglios.

4 MATERIAL E MÉTODOS

4.1 ANIMAIS

Foram utilizados 12 ratos Wistar (*Rattus norvegicus*) machos, com idade média de seis a oito semanas de idade e peso médio de 340,91±40,07 g. Estes animais foram obtidos do biotério de produção de ratos do Instituto de Ciências Biomédicas da USP ICB/USP e ficaram alocados em grupos de dois ou três animais, em gaiolas de polipropileno medindo 41x34x17 cm, com cama de pinus, trocadas a cada 5 dias, com umidade relativa do ar de 45-65%, temperatura da sala de 22±2ºC, com regime claro/escuro de 12 horas e água filtrada e alimento próprio para espécie (Nuvilab, Quimtia, Paraná, Brazil) *ad libitum*, no biotério do Departamento de Patologia da

Faculdade de Medicina Veterinária e Zootecnia da USP. Após a aquisição dos animais, os mesmos passaram por processo de ambientação, variando de 7 a 10 dias, para se adaptarem à manipulação e à presença do avaliador. Os procedimentos experimentais foram submetidos e aprovados pela CEUA – FMVZ sob protocolo 7416131218 (ID:006715), seguindo os padrões estabelecidos pelo Conselho Nacional de Controle da Experimentação Animal - (CONCEA).

Os animais foram divididos em três grupos:

I- Grupo controle (4 animais)
II- Grupo experimental 2 semanas (4 animais)
III- Grupo experimental 7 semanas (4 animais)

4.2 PADRONIZAÇÃO DA TÉCNICA CIRÚRGICA

A padronização da técnica cirúrgica foi realizada e estabelecida mediante dissecações prévias aos procedimentos cirúrgicos para melhor conhecimento e habituação com a região de interesse. Desta forma, foram realizadas dissecações em cadáveres de ratos Wistar obtidos e fixados de outros experimentos.

Para a dissecação, os animais foram posicionados em decúbito dorsal em uma calha de forma que o posicionamento se mantivesse estável. Foi realizada a tricotomia da região cervical ventral e então a incisão. Após a incisão de pele e rebatimento da tela subcutânea, bem como da glândula salivar mandibular, objetivou-se encontrar a artéria carótida comum, pois esta é localizada paralela à cadeia simpática, servindo como ponto de referência para identificação do GCCr.

Localizou-se a artéria carótida comum mediante afastamento dos músculos esternohioideo e esternocefálico ao nível mais superficial e, mais profundamente aos músculos supracitados, o músculo omohioideo (Figura 2). Após localização da artéria, buscou-se por sua bifurcação acompanhando-a cranialmente, uma vez que o GCCr se encontra em suas proximidades, o que pôde ser confirmado nas dissecações (Figura 3).

Devido a artéria ser um dos pontos de referência anatômica para localizar o gânglio, sua secção foi realizada somente após pinçamento suave da porção caudal da cadeia simpática para que não houvesse perda dessa referência anatômica.

Figura 2 – Fotografia editada com realce colorido das estruturas ilustrando dissecação da região do procedimento cirúrgico de Rato Wistar. A: Vista ventral da região do pescoço, evidenciando as principais estruturas superficiais. A veia jugular externa direita está rebatida para a direita. B: Vista ventro-lateral direita evidenciando o músculo omohioideo. Músculo esternocefálico direito rebatido lateralmente à direita e esternohioideo direito rebatido caudalmente; a veia jugular externa direita foi seccionada.

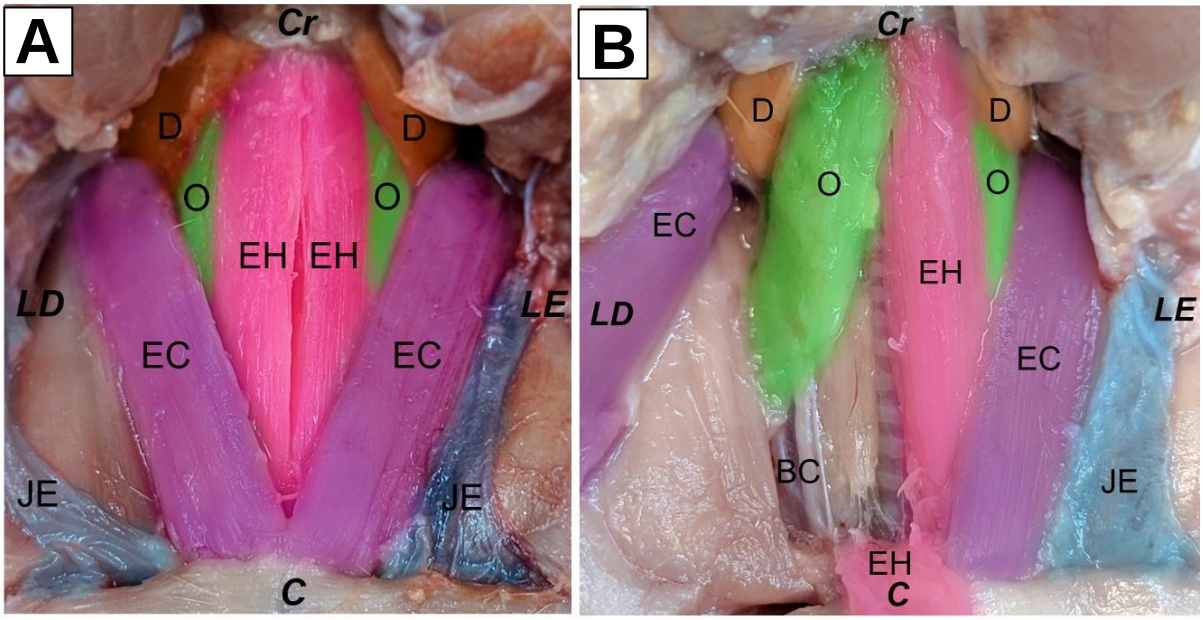

Fonte: Garcia (2021).
Nota: BC: Bainha carotídea; C: Caudal; Cr: Cranial; D: Músculo digástrico; EC: Músculo esternocefálico, EH: Músculo esternohioideo, JE: Veia jugular externa; LD: Lateral direita; LE: Lateral esquerda; O: Músculo omohioideo

O gânglio se apresentou fusiforme (Figura 3) e topograficamente se localizou caudal ao ventre caudal do músculo digástrico, medial aos músculos esternocefálico e omohioideo e lateral ao músculo esternohioideo. A cadeia simpática sofre uma discreta dilatação, a qual é sua porção caudal, e a porção cranial se afunila à espessura da cadeia simpática novamente, fazendo menção de se aprofundar em direção ao canal carotídeo, que não foi visível, pois o ventre caudal do músculo digástrico estava mais superficial a essa estrutura e para a retirada do gânglio não foi necessária a extirpação completa da musculatura. Apresentou coloração esbranquiçada podendo ser também amarelado. Foi importante se ater aos pontos de referência, uma vez que há a presença de outros nervos adjacentes à cadeia simpática.

Figura 3 – Imagem estereomicroscópica da região cervical ventral de rato Wistar. A: Destaca-se o gânglio cranial cervical (verde) e a artéria carótida comum (azul) com sua bifurcação em artéria carótida interna e artéria carótida externa. B: Demonstração do gânglio cervical cranial isolado (verde).

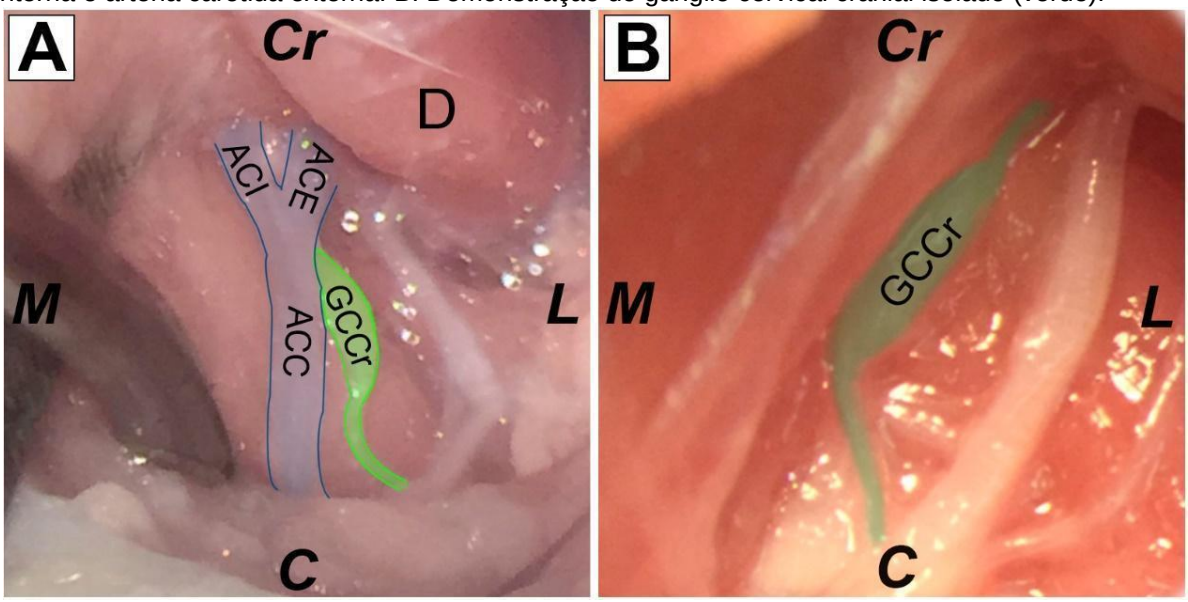

Fonte: Garcia (2021).

Nota: ACC: Artéria carótida comum; ACE: Artéria carótida externa; ACI: Artéria carótida interna; C: Caudal; Cr: Cranial; D: Músculo digástrico; GCCr: Gânglio cervical cranial; L: Lateral; M: Medial

4.2.1 Anestesia, procedimento cirúrgico e comprovação do modelo cirúrgico

Para o procedimento cirúrgico, os animais receberam medicação pré-anestésica utilizando morfina (10 mg/kg – Dimorf® - 0,1 mg/ml – Cristália Produtos Químicos Farmacêuticos LTDA) via subcutânea (SC). Ato contínuo, foi realizada a indução (concentração de 2,0-2,5%) (Figura 4), bem como a manutenção anestésica com Isoflurano (concentração de 1,0-1,5%) (Isoforine – Cristália Produtos Químicos Farmacêuticos LTDA) por meio de máscara facial durante todo o procedimento. Esses animais foram monitorados com o uso de monitor multiparamétrico (Dash 4000, GE Healthcare, Illinois, USA) durante o procedimento anestésico/cirúrgico com a avaliação de: Frequência cardíaca, Saturação de Oxigênio e Eletrocardiograma.

Figura 4 – Indução anestésica de rato Wistar com uso de Isofluorano por meio de máscara facial

Fonte: Garcia (2021).

Foi feita tricotomia da região cervical e antissepsia prévia com digluconato de clorexidina 2% (degermante) (Riohex®; Ind. Farmacêutica Rioquimica LTDA) e a antissepsia definitiva com solução alcoólica de digluconato de clorexidina 0,5% (Riohex®; Ind. Farmacêutica Rioquimica LTDA). Os animais foram posicionados em decúbito dorsal, a cabeça foi posicionada no sentido cranial e foi mantida com o auxílio da máscara utilizada para a manutenção anestésica (Figura 5). Ademais os membros torácicos ficaram posicionados caudalmente e foi colocado pano de campo fenestrado para que a região de interesse ficasse isolada.

Figura 5 – Vista lateral de rato Wistar anestesiado e posicionado para realização da tricotomia e procedimentos posteriores

Fonte: Garcia (2021).

Para monitoramento do plano anestésico, foram avaliadas a ausência de tônus de cauda, não retração da cauda e membro ao pinçamento, ausência de movimentação das orelhas a sopro suave, ausência de tônus mandibular e estabilidade das frequências cardíaca e respiratória.

Foi realizada incisão na pele, de aproximadamente três centímetros, na região mediana ventral do pescoço utilizando bisturi com lâmina número 24. Foram afastadas a tela subcutânea por meio de divulsão com o uso de tesoura íris e os músculos esternocefálico e omohioideo com a utilização de explorador dental (Figura 6) para visibilização da artéria carótida comum.

Figura 6 – Material cirúrgico utilizado para realização dos procedimentos cirúrgicos

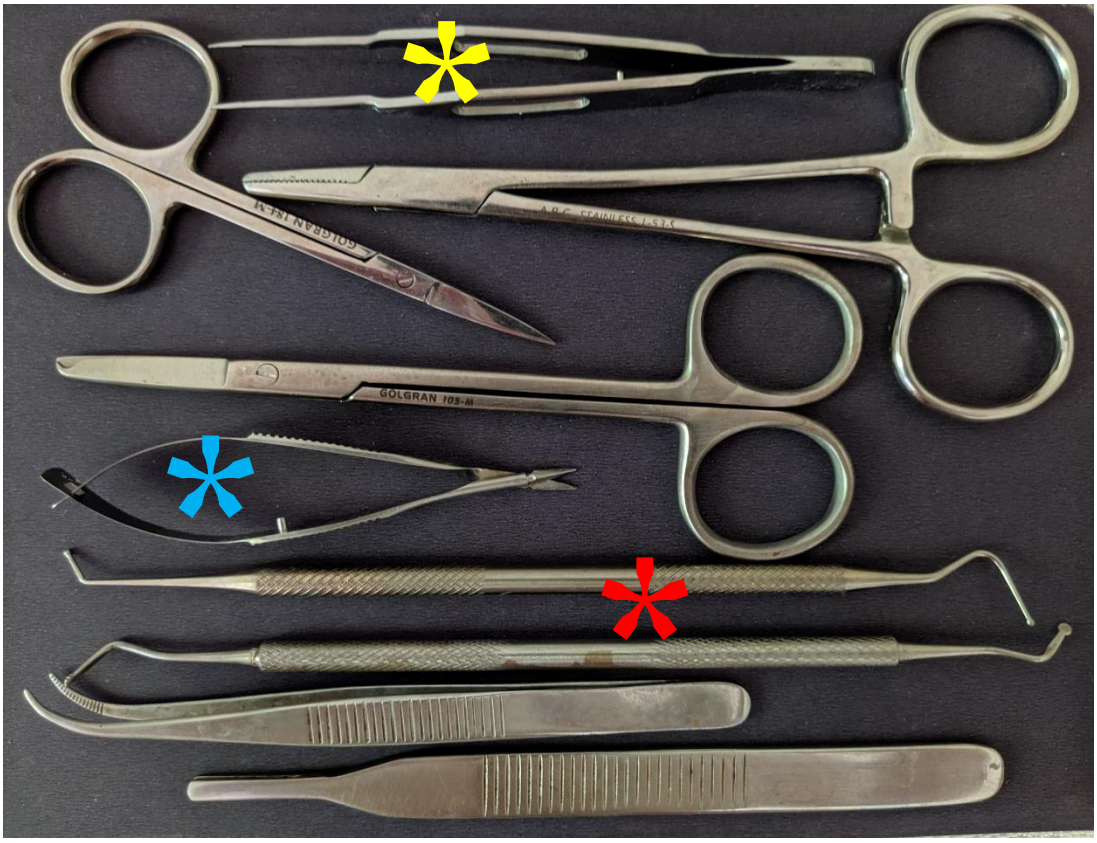

Fonte: Garcia (2021).
Nota: Asteriscos azul e amarelo demonstram os materiais mais delicados, como pinça anatômica de conjuntiva e tesoura de conjuntiva, respectivamente; sendo que o vermelho indica o explorador dental.

Neste momento, dois dos principais desafios corresponderam à dissecação da bainha carotídea (principalmente a manipulação do tecido adiposo contido nesta região que além de muito friável, sofria hemorragias facilmente), juntamente à separação da cadeia simpática, para então ser possível encontrar o gânglio (Figura 7). Uma vez o gânglio identificado, com o uso de uma pinça anatômica de conjuntiva pinçava-se o mesmo na porção mais cranial possível – com muita cautela para não esgarçar ou romper o tecido – e com o auxílio de uma tesoura, também, de conjuntiva (Figura 8), seccionava-se esta porção seguindo caudalmente até o afunilamento do gânglio e retirando cerca de um milímetro de cadeia simpática para se certificar de que uma solução de continuidade significativa havia sido realizada. A escolha do antímero foi feita de forma aleatória, por sorteio, dando igual probabilidade de escolha ao esquerdo ou direito.

Figura 7 – Esquema ilustrativo do procedimento cirúrgico para indução de SH em ratos Wistar. A: Rato em decúbito dorsal, com máscara facial, com local de incisão na região mediana cervical. B: Incisão com tela subcutânea rebatida e afastada. Glândula mandibular esquerda rebatida e músculos superficiais cervicais à mostra.

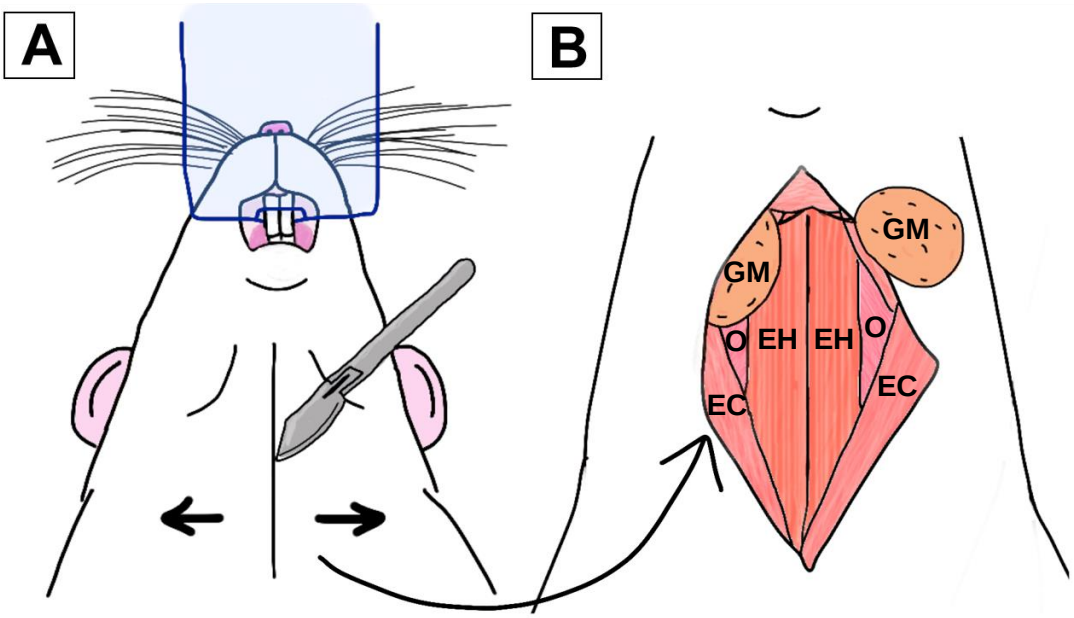

Fonte: Garcia (2021).
Nota: EC: Músculo esternocefálico, EH: Músculo esternohioideo, GM: Glândula mandibular, O: Músculo omohioideo.

Figura 8 – Esquema ilustrativo do procedimento cirúrgico para indução de SH em ratos Wistar. C: em destaque no círculo verde afastamento do músculo omoióide para acesso ao GCCr. D: Em destaque no círculo verde representação da secção da cadeia simpática juntamente ao GCCr.

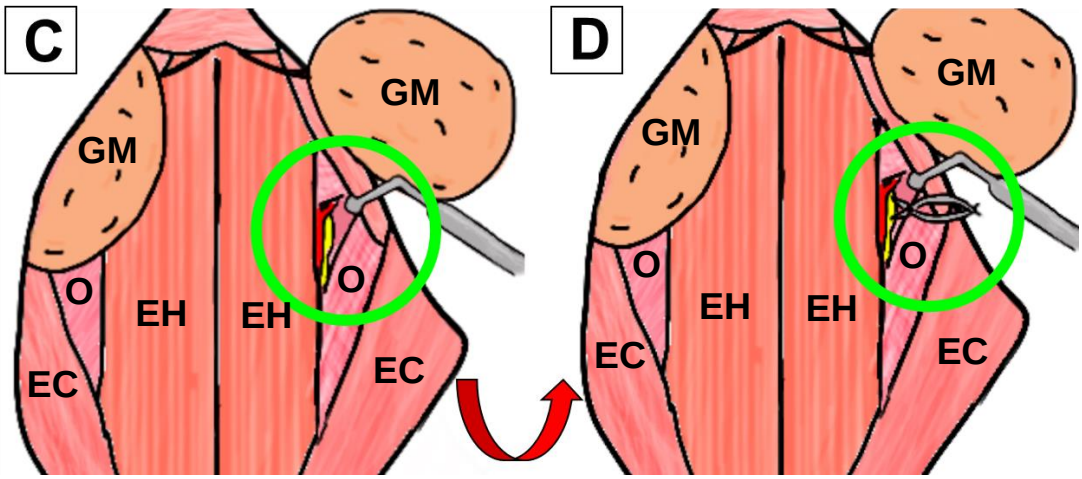

Fonte: Garcia (2021).
Nota: EC: Músculo esternocefálico, EH: Músculo esternohioideo, GM: Glândula mandibular, O: Músculo omohioideo.

Após, foi realizada a síntese da pele em padrão simples separado utilizando-se fio nylon monofilamentar estéril agulhado com agulha trifacetada– 4-0 (PROCARE®, Reg. MS: 10237580074, China).

Os animais receberam tratamento antibiótico profilático utilizando-se enrofloxacino na dose de 10 mg/kg (Flotril® - 25 mg/ml MSD Saúde Animal® – Brasil), SC, dose única e tratamento da dor - sendo esta classificada como moderada - com o uso de sulfato de morfina pentaidratado (10 mg/kg – Dimorf® - 0,1 mg/ml – Cristália Produtos Químicos Farmacêuticos LTDA) pela via SC a cada 8 horas no primeiro dia e a cada 12 no segundo dia, totalizando dois dias de uso, associado ao meloxicam na dose de 1 mg/kg (Maxicam® – Ourofino® - 2 mg/ml – Brasil) a cada 24 horas pela via subcutânea, durante 3 dias. Os animais foram observados no período pós-operatório para assegurar-se de que o protocolo analgésico foi efetivo, isto foi realizado por meio da observação comportamental (formação de ninhos, se entocar, alterações posicionais, isolamento no canto da gaiola) e se havia expressões faciais típicas de dor, segundo a *Grimace scale* para ratos (LIAO et al., 2014; FLECKNELL, 2016).

4.2.2 Comprovação dos Sinais da SH

Imediatamente após a recuperação anestésica (Figura 9), os animais passaram por inspeção, na qual foram avaliadas as estruturas oculares, seus anexos e região periocular, tais como pálpebras superiores e inferiores, superfície ocular (córnea e conjuntivas) e simetria facial, objetivando-se desta maneira identificar se os sinais clínicos decorrentes da SH estavam presentes e estando presentes, obtendo a confirmação da síndrome. Todos os animais foram examinados por um único avaliador.

Figura 9 – Rato apresentando SH imediatamente após recuperação anestésica.

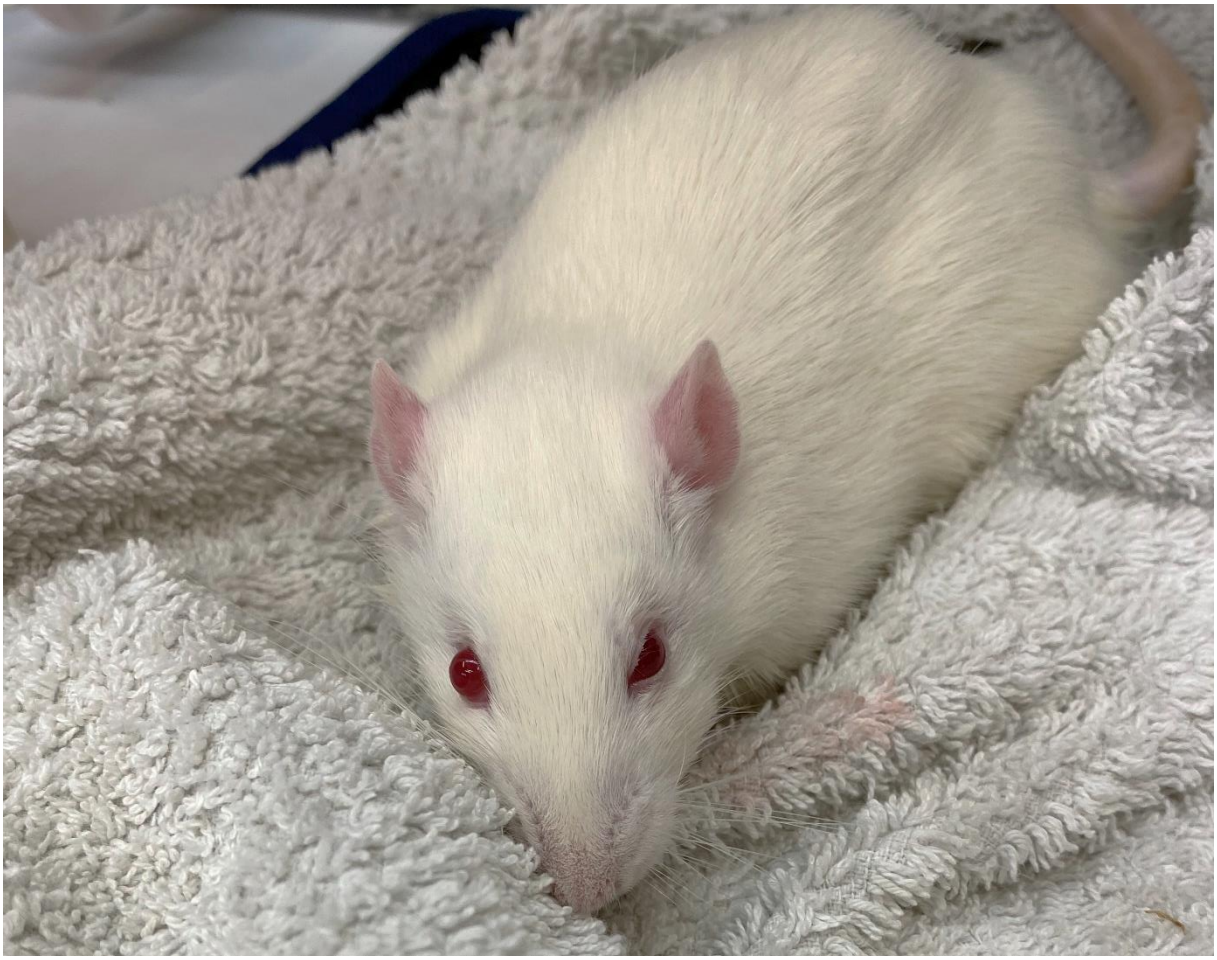

Fonte: Garcia (2021).

Os principais sinais avaliados estão dispostos no quadro abaixo: ptose palpebral, enoftalmia e anisocoria baseando-se parcialmente nos estudos de Kubota e Sunada (2018).

Quadro 1 – Esquema representativo dos sinais clínicos investigados nos ratos Wistar em processo de pós-operatório e nas semanas subsequentes

Sinal		**Critério**
Ptose palpebral	Ausente	Presente
Enoftalmia	Ausente	Presente
Anisocoria	Ausente	Presente

Fonte: Garcia (2021).

4.3 EUTANÁSIA E PREPARAÇÃO DO MATERIAL BIOLÓGICO

Para a eutanásia, foi utilizada câmara de dióxido de carbono (CO_2) (RED – Indústria e Comércio). Os animais foram fixados com solução de paraformaldeído 4%

(PFA 4%) em PBS perfundido via ventrículo esquerdo. Após a fixação, o GCCr íntegro, bem como os GT foram coletados e conservados na mesma solução fixadora.

Para a coleta dos GT, no momento da fixação foi realizada craniotomia com um mini-arco de serra para que o fixador ficasse diretamente em contato com a região de interesse (Figura 10). Após 48 horas foi realizada maior exposição do encéfalo por meio da extirpação de pequenos fragmentos do crânio e com uma espátula foi realizada secção em sua fissura transversa para que pudesse ser retirado de forma delicada. Após a retirada dos GT e GCCr, os mesmos foram alocados isoladamente em recipiente preenchido com PFA 4%.

Figura 10– Fotografias pertinentes ao processo sequencial de retirada dos gânglios trigeminais. A: Região da cabeça, vista dorsal e local de interesse destacado. B: calota craniana; C: Exposição do encéfalo após retirada de fragmento da calota para melhor fixação do tecido nervoso; D: Gânglios trigeminais após retirada do encéfalo. O esquerdo está destacado em verde e o direito está com aspecto natural pós fixação.

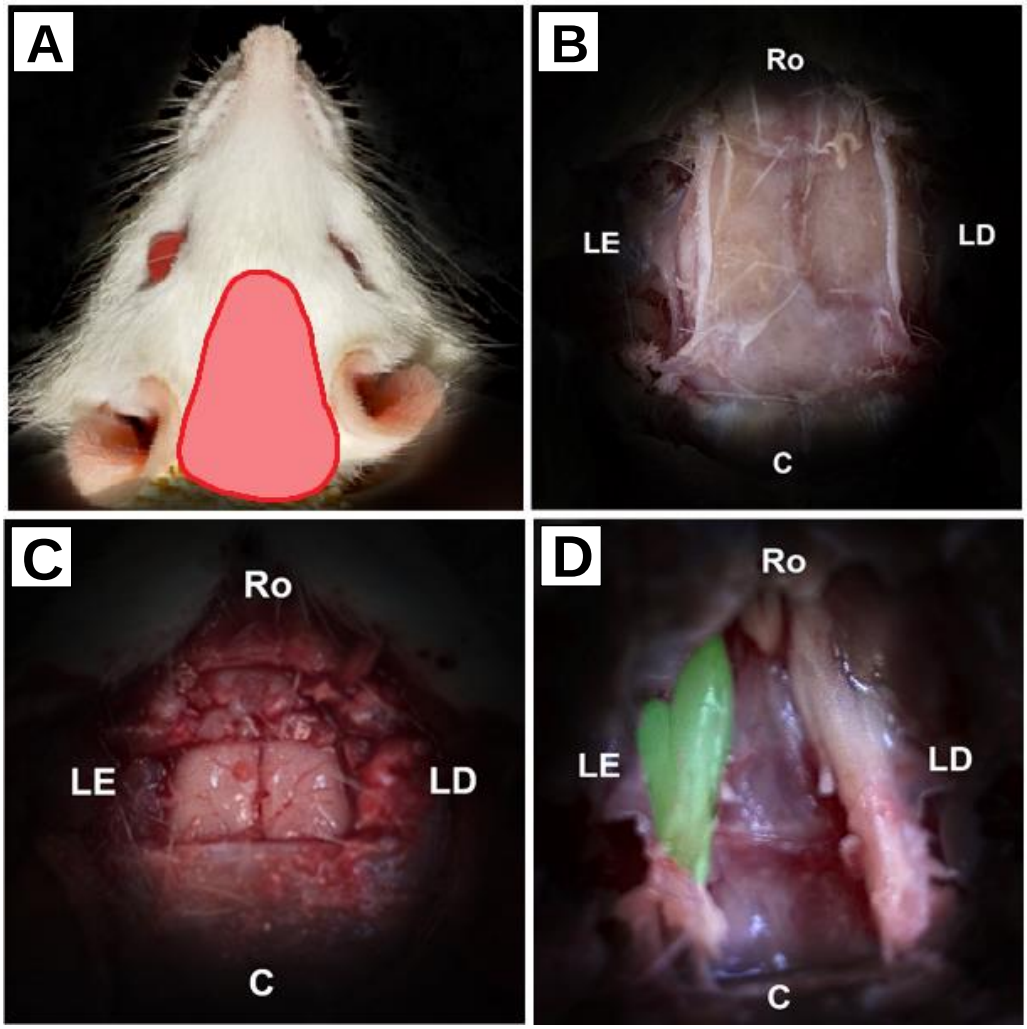

Fonte: Garcia (2021).
Nota: Ro: Rostral, LE: Lateral esquerda; LD: Lateral direita; C: caudal.

Em seguida, as amostras, fixadas em PFA 4% foram desidratadas com álcoois 70, 80, 90, 95 e 100% respectivamente, passando por diafanização com xilol e inclusão em parafina e foram seccionadas de forma seriada em micrótomo com 5 µm de espessura e corados com Hematoxilina e Eosina (HE) e Tricrômico de Gomori (TG). As lâminas foram avaliadas e as imagens capturadas por meio de câmera digital (modelo AxioCam HRc, Carl Zeiss Microscopy GmbH, Alemanha) acoplada a microscópio de luz (Olympus modelo BX60, Olympus Corporation, Japão).

4.4 AVALIAÇÃO QUANTITATIVA - ESTEREOLOGIA

4.4.1 Amostragem

Os gânglios colhidos foram rotacionados ao longo do seu eixo vertical (crânio-caudal) a fim de gerar secções aleatórias, verticais e uniformes (BADDELEY; GUNDERSEN; CRUZ-ORIVE, 1986; TANDRUP, 1993; TANDRUP; BRAENDGAARD, 1994). Em seguida os gânglios foram processados e incluídos em parafina, conforme metodologia descrita previamente. Secções de 5µm de espessura, perpendiculares ao eixo vertical, foram geradas e espaçadas a uma distância k. As secções amostradas foram coletadas em lâmina de vidro, coradas e as imagens capturadas por meio de câmera digital acoplada ao microscópio de luz (conforme procedimento já descrito). As imagens foram posteriormente empregadas na quantificação e os valores quantitativos do presente estudo utilizados com finalidade de comparação com o conteúdo encontrado na literatura, foram os valores correspondentes aos do G1 de cada gânglio, uma vez que nos demais estudos, os animais eram hígidos.

Figura 11– lustração pertinente ao processo de amostragem das secções histológicas para avaliação quantitativa. A: Gânglio inteiro posicionado seguindo o eixo vertical (X); sentido crânio (Cr) - caudal (Cd), B: Após processamento histológico, emblocado em parafina, C: Cortes seriados de 5µm em micrótomo, perpendiculares ao eixo vertical, D: Cortes selecionados representados em vermelho, k: distância entre cortes selecionados para quantificação.

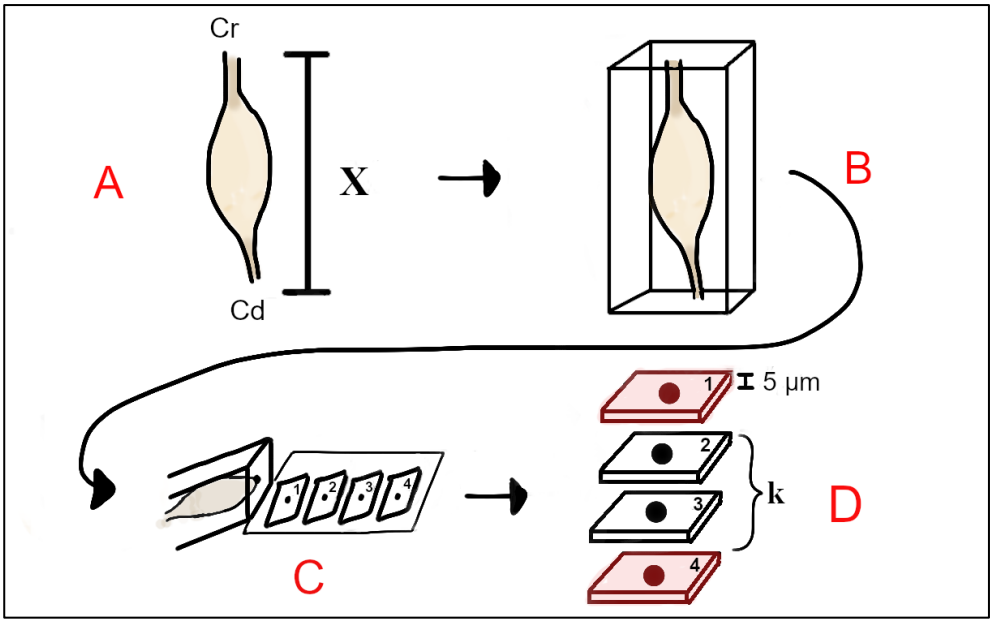

Fonte: Garcia (2021).

4.4.2 Estimativa do volume dos gânglios cervical cranial e trigeminal

Para a estimativa do volume total dos GCCr e GT foi aplicado o Princípio de Cavalieri (WEST; SLOMIANKA; GUNDERSEN, 1991). Os volumes totais dos GT e GCCr foram calculados de acordo com a fórmula: $V_{ref} = \Sigma p \times a(p) \times t \times k$.

Σp: Somatória de pontos que tocaram no gânglio;

a(p): área associada aos pontos da frame de contagem, sendo 376,52µm² para o GCCr e 29.101,33µm² para o GT.

t: espessura do corte; 5 µm;

k: distância entre os cortes.

4.4.3 Estimativa da densidade de volume dos neurônios do GCCr e do GT

Para a estimativa da densidade de volume de neurônios foi calculada a razão entre os pontos que tocaram os neurônios (Σn) e os pontos que tocaram o gânglio (Σt) (Figura 12) de acordo com a fórmula: $V_v = \Sigma n / \Sigma t$.

Vv: densidade de volume

Σn: soma dos pontos que tocaram nos neurônios

Σt: soma dos pontos que tocaram o gânglio todo

4.4.4 Estimativa do volume dos neurônios do GCCr e do GT

Após o cálculo da densidade de volume do gânglio (Vv) foi estimado o volume de neurônios a partir da fórmula: V = Vv x Vref.

V: volume de neurônios

Vv: densidade de volume dos neurônios

Vref: volume total calculado pelo método de Cavalieri

Figura 12– Captura de tela do processo de contagem dos pontos que tocavam nos corpos de neurônio e no neurópilo. Os corpos de neurônio estão destacados em verde.

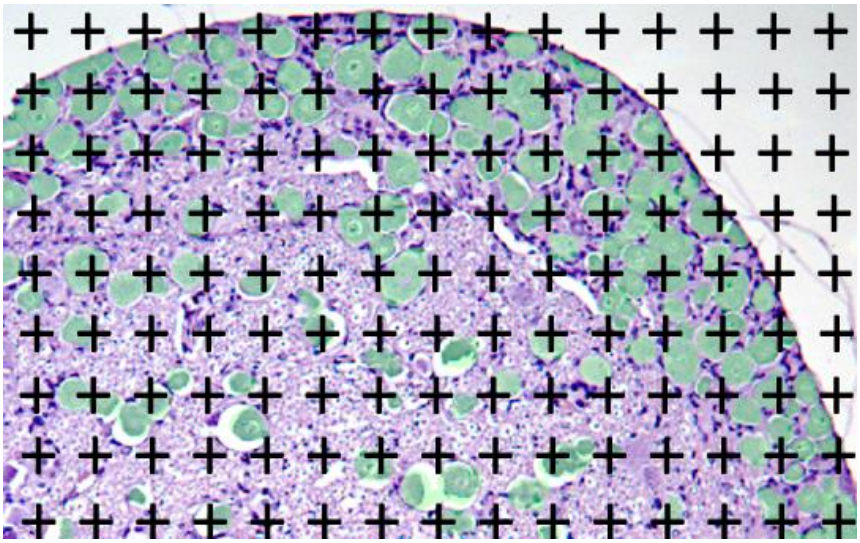

Fonte: Garcia (2021).

4.5 AVALIAÇÃO QUALITATIVA

Conforme supracitado, as lâminas foram avaliadas utilizando microscópio de luz para determinação de possíveis alterações microscópicas.

4.6 ANÁLISE ESTATÍSTICA

Os resultados foram expressos pelo valor médio seguido do coeficiente de variação (CV), de acordo com Gundersen et al.(1999). Para análise estatística foi aplicado o teste de análise de variância (ANOVA) e para caso de diferença entre os grupos ($p<0,05$) foi aplicado o teste de Tukey para múltiplas comparações.

5 RESULTADOS

Os resultados obtidos foram divididos em: indução da Síndrome de Horner, avaliação quantitativa e avaliação qualitativa.

5.1 INDUÇÃO DA SH

Todos animais que passaram pelos procedimentos cirúrgicos apresentaram sinais clínicos compatíveis com SH, apresentando enoftalmia (Figura 13), ptose palpebral (Figura 14) anisocoria (Figura 15) ipsilateral à lesão. Os sinais da SH permaneceram em todos os animais do G2 (Quadro 2), e, na quinta semana de pós-operatório do G3, em dois animais a ptose palpebral regrediu significativamente (Quadro 3).

Quadro 2– Esquema representativo dos sinais clínicos que foram investigados nos ratos Wistar dos G2 e G3 em processo de pós-operatório e nas semanas subsequentes. Verde: sinal presente; Vermelho: sinal ausente.

	Semanas	**1**	**2**	**Semanas**	**1**	**2**	**3**	**4**	**5**	**6**	**7**
Animal	**G2**			**G3**							
1	Anisocoria			Anisocoria							
	Ptose palpebral			Ptose palpebral							
	Enoftalmia			Enoftalmia							
2	Anisocoria			Anisocoria							
	Ptose palpebral			Ptose palpebral							
	Enoftalmia			Enoftalmia							
3	Anisocoria			Anisocoria							
	Ptose palpebral			Ptose palpebral							
	Enoftalmia			Enoftalmia							
4	Anisocoria			Anisocoria							
	Ptose palpebral			Ptose palpebral							
	Enoftalmia			Enoftalmia							

Fonte: Garcia (2021).

Figura 13– Fotografia de rato Wistar com Síndrome de Horner direita. Demonstração de enoftalmia direita.

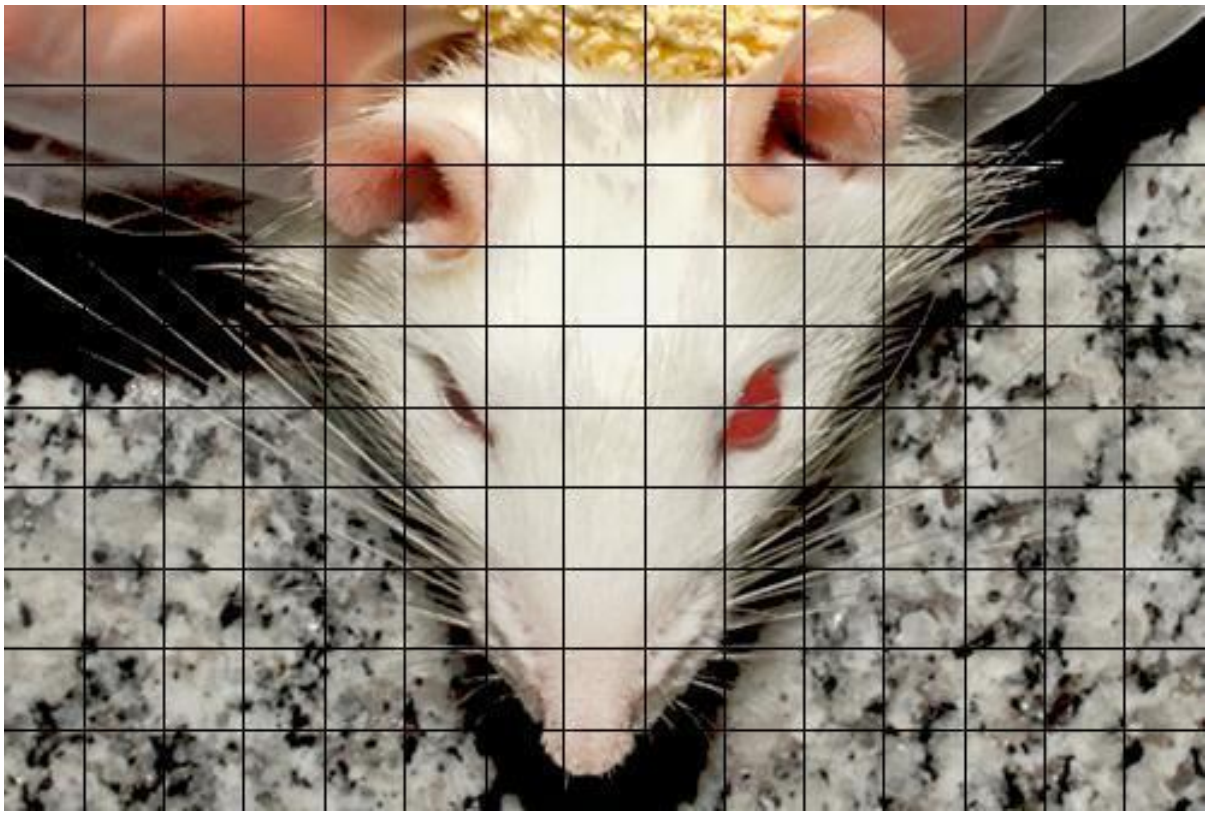

Fonte: Garcia (2021).

Figura 14 – Fotografia de rato Wistar com Síndrome de Horner direita. Demonstração de ptose palpebral direita.

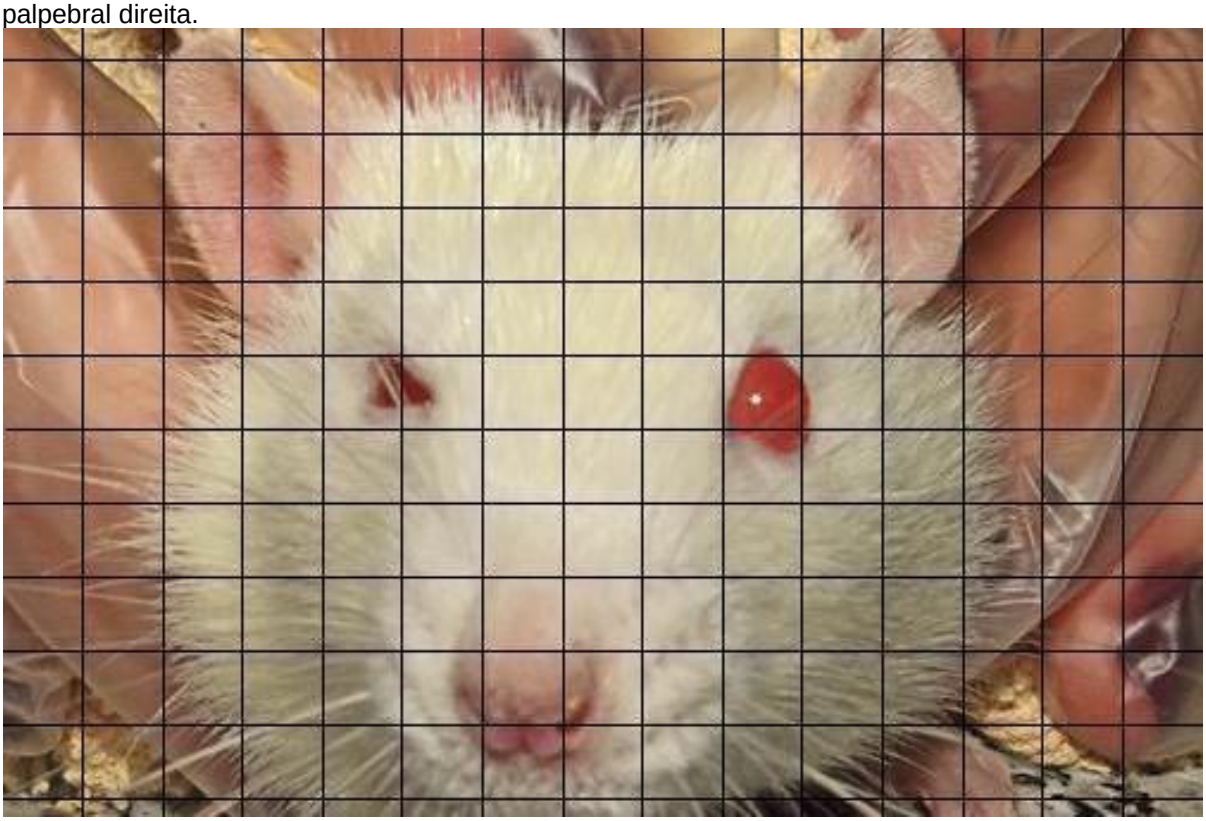

Fonte: Garcia (2021).

Figura 15 – Fotografia de rato Wistar com Síndrome de Horner esquerda. Demonstração de anisocoria.



Fonte: Garcia (2021).

5.2 AVALIAÇÃO QUANTITATIVA

Foram obtidos os volumes totais, densidade de volume dos neurônios, volume total de neurônios e de neurópilo dos GT e GCCr, além da percentagem relativa ao neurópilo e corpos de neurônios dos gânglios. Os valores foram dispostos em forma de gráfico (Gráficos 1 ao 8) os quais demonstram essa percentagem.

5.2.1 GT

5.2.1.1 Volume total do GT

Os volumes totais médios obtidos dos GT direitos e esquerdos referentes ao G1 foram respectivamente: 6,48 mm^3 (0,25) e 7,26 mm^3 (0,18), do G2: 5,38 mm^3 (0,27) e 7,44 mm^3 (0,10) e do G3: 6,95 mm^3 (0,20) e 6,09 mm^3 (0,20) $p=0,43$(Gráfico 1).

5.2.1.2 Densidade de volume dos neurônios do GT

A densidade de volume média dos neurônios do GT direitos e esquerdos referentes ao G1 foram respectivamente: 0,352 (0,04) e 0,382 (0,11), G2: 0,333 (0,21) e 0,337 (0,22) e G3: 0,367 (0,14) e 0,378 (0,11) (Gráfico 2).

5.2.1.3 Volume total dos neurônios do GT

Concernente aos volumes médios dos neurônios dos GT direitos e esquerdos do G1: 2,29 mm³ (0,27) e 2,81 mm³ (0,25), do G2: 1,77 mm³ (0,33) e 2,47 mm³ (0,12) e do G3: 2,61 mm³ (0,30) e 2,27 mm³ (0,15) *p=0,41* (Gráfico 3).

5.2.1.4 Volume total de neurópilo do GT e Valor percentual do volume total de neurônios e do volume de neurópilo de GT

Os volumes médios de neurópilo dos GT direitos e esquerdos do G1: 4,19 mm³ e 4,48 mm³, do G2: 3,61 mm³ e 4,97 mm³ e do G3: 4,35 mm³ e 3,82 mm³.O valor percentual do volume total de neurônios e do volume de neurópilo foi para G1, G2 e G3, respectivamente, 37% e 63%, 33% e 67%, 37% e 63% (Gráfico 4).

Gráfico 1 – Volume total do GT dos G1, G2 e G3 respectivamente. Unidade dos valores: mm³. Dados expressados por média e erro padrão.

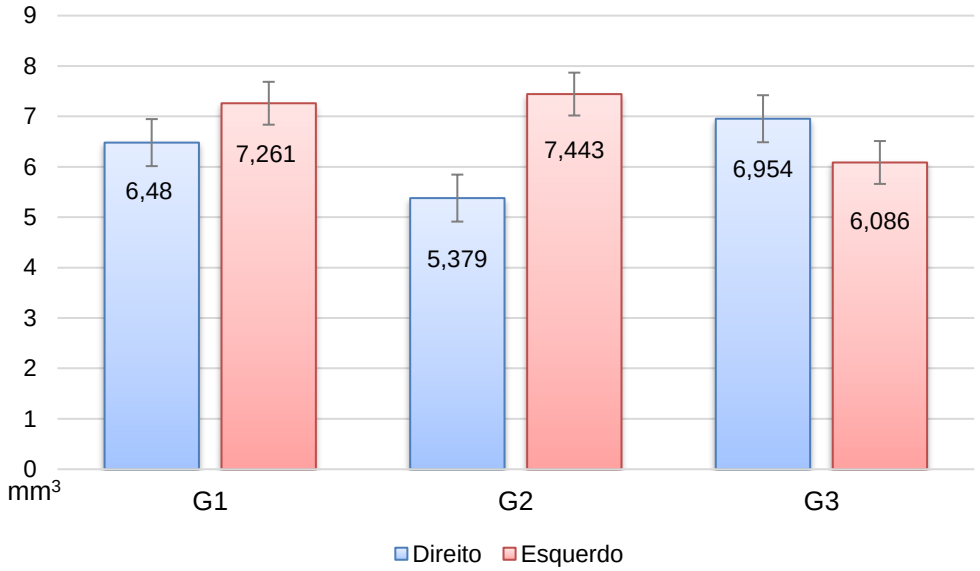

Fonte: Garcia (2021).

Gráfico 2 – Densidade de volume (Vv) de neurônios dos GT dos G1, G2 e G3 respectivamente. Unidade dos valores: mm³. Dados expressados por média e erro padrão.

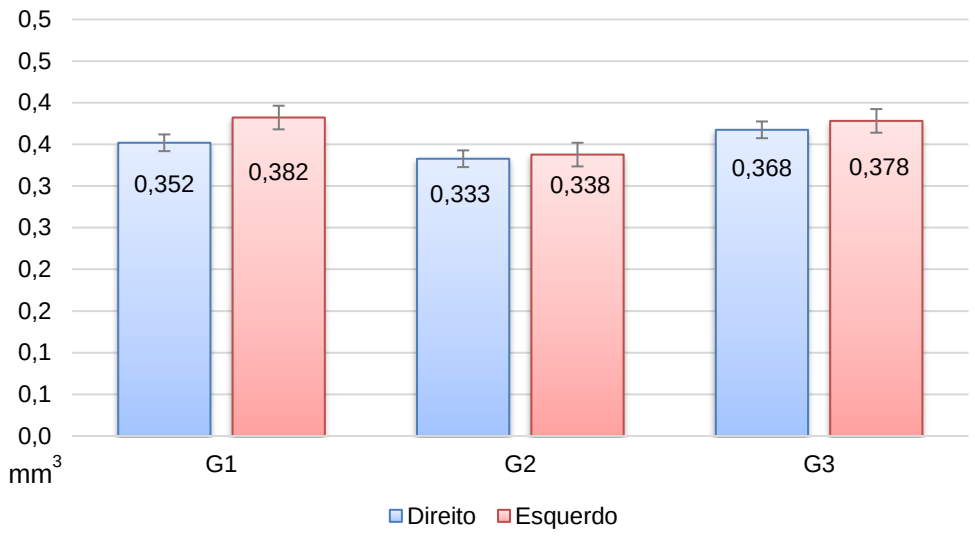

Fonte: Garcia (2021).

Gráfico 3– Volume total de neurônios do GT dos G1, G2 e G3 respectivamente. Unidade dos valores: mm³. Dados expressados por média e erro padrão.

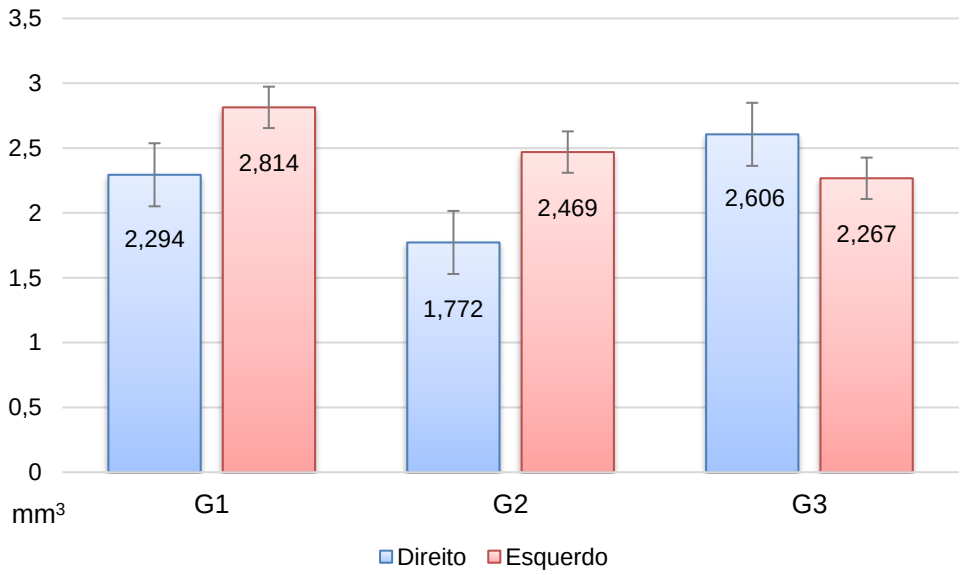

Fonte: Garcia (2021).

Gráfico 4 – Representação percentual dos volumes totais dos GT direitos e esquerdos dos G1, G2 e G3. 1: corpos de neurônio; 2: neurópilo.

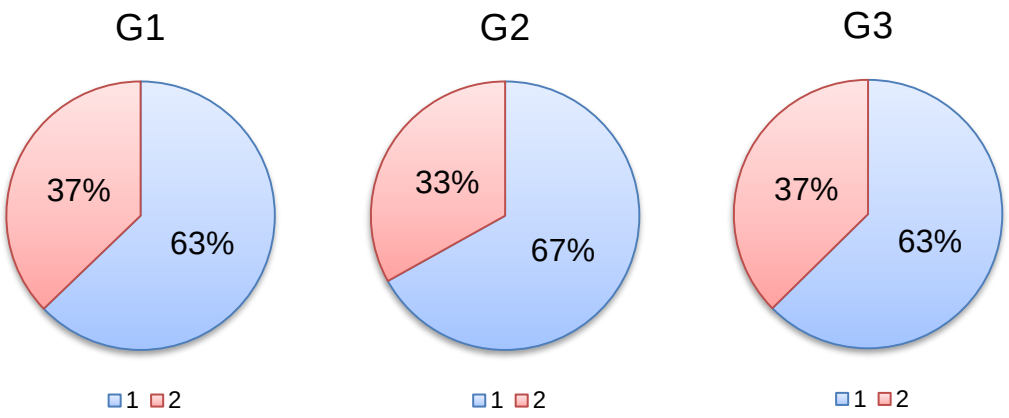

Fonte: Garcia (2021).

5.2.2 GCCr

5.2.2.1 Volume total do GCCr

Os volumes totais médios obtidos dos GCCr remanescentes referentes ao G1 foram respectivamente: 0,75 mm³ (0,17), do G2: 0,38 mm³ (0,45) e do G3: 0,66 mm³ (0,35) *p=0,089* (Gráfico 5)

5.2.2.2 Densidade de volume dos neurônios do GCCr

A densidade de volume média dos neurônios do GCCr foi para G1: 0,520 (0,13), G2: 0,507 (0,09) e G3: 0,479 (0,16) (Gráfico 6)

5.2.2.3 Volume total dos neurônios do GCCr

Referente aos volumes médios de corpos de neurônios dos GCCr do G1: 0,38 mm³ (0,14), do G2: 0,19 mm³ (0,48) e do G3: 0,32 mm³ (0,38) *p=0,091* (Gráfico 7)

5.2.2.4 Volume total de neurópilo do GCCr e Valor percentual do volume total de neurônios e do volume de neurópilo de GCCr

Os volumes médios de neurópilo dos GCCr do G1: 0,36 mm³, do G2: 0,19 mm³ e do G3: e 0,34 mm³. O valor percentual do volume total de neurônios e do volume de neurópilo foi para G1, G2 e G3, respectivamente, 51% e 49%, 51% e 49%, 48% e 52% (Gráfico 8)

Gráfico 5 – Volume total dos GCCr remanescentes dos G1, G2 e G3 respectivamente. Unidade dos valores: mm³. Dados expressados por média e erro padrão.

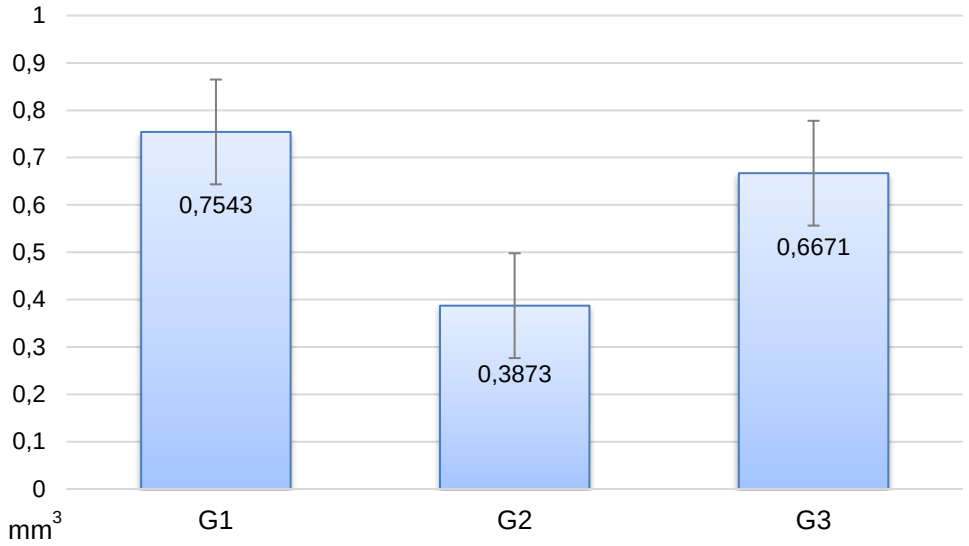

Fonte: Garcia (2021).

Gráfico 6 – Densidade de volume (Vv) de neurônios dos GCCr remanescentes dos G1, G2 e G3 respectivamente. Unidade dos valores: mm³. Dados expressados por média e erro padrão.

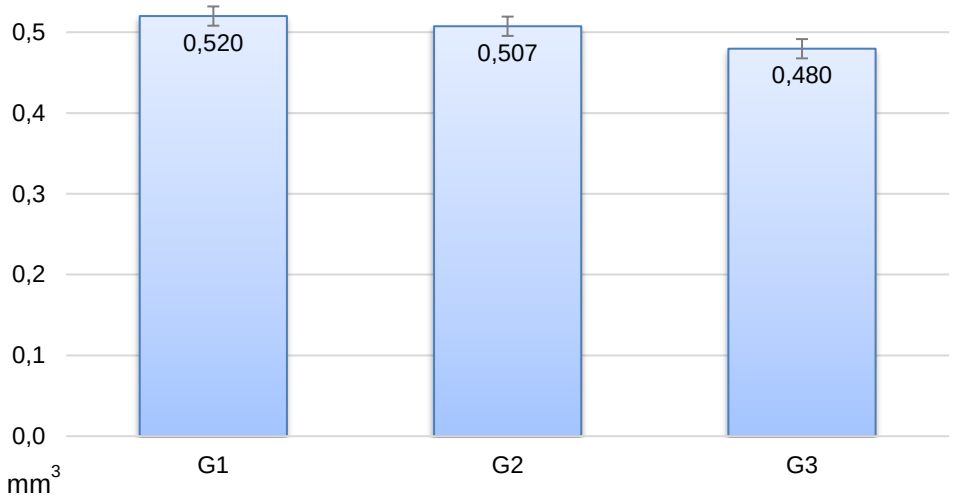

Fonte: Garcia (2021).

Gráfico 7 – Volume total de neurônios dos GCCr remanescentes dos G1, G2 e G3 respectivamente. Unidade dos valores: mm³. Dados expressados por média e erro padrão.

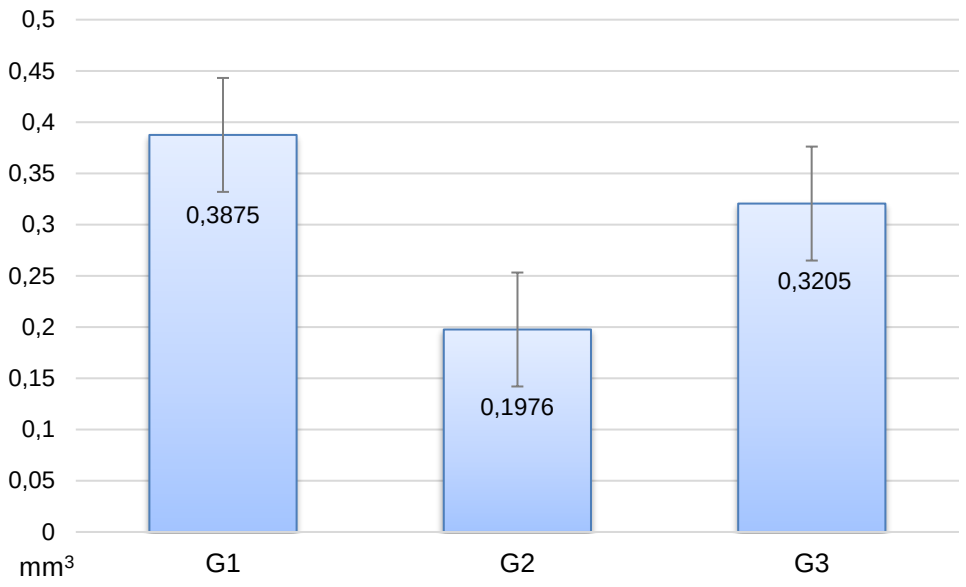

Fonte – Garcia (2021).

Gráfico 8 – Representação percentual dos volumes totais dos GCCr dos G1, G2 e G3. 1: corpos de neurônio; 2: neurópilo.

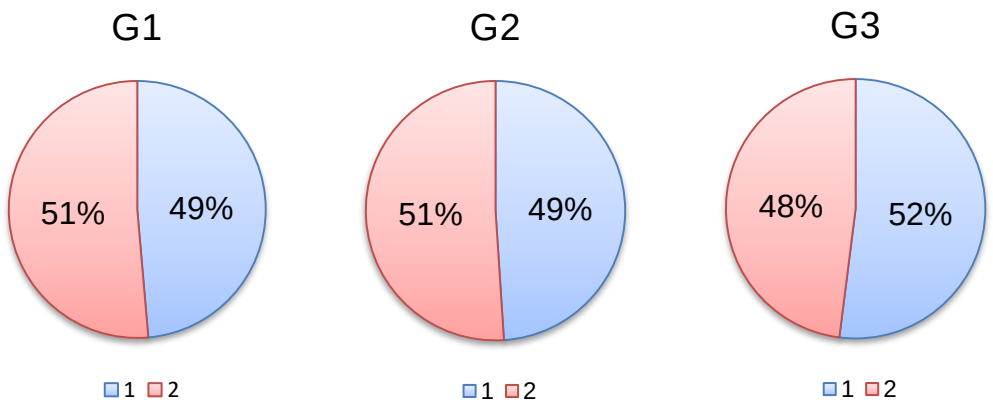

Fonte: Garcia (2021).

5.3 AVALIAÇÃO QUALITATIVA

O GT apresentou em sua estrutura histológica, corpos de neurônios que se localizaram em aglomerações nas regiões periféricas ou de forma difusa entre o neurópilo. Ao redor dos corpos de neurônios, foi possível observar células satélites e no neurópilo foram encontradas fibras nervosas, vasos sanguíneos e cápsula de tecido conjuntivo denso.

No GCCr foi possível identificar populosos corpos de neurônios, aglomerados, com núcleos posicionados de forma excêntrica, grandes, com citoplasma também

amplo, neurópilo menos visível do que no GT, células satélites, vasos sanguíneos e também cápsula de tecido conjuntivo denso.

Os principais achados patológicos foram descritos separadamente nos subitens abaixo, referindo-se aos achados dos dois tipos de gânglios.

5.3.1 GRUPO CONTROLE

Os corpos de neurônios se apresentaram arranjados de forma aleatória, contendo amplo citoplasma, ligeiramente heterogêneo e apresentaram núcleo centralizado com formato redondo a ovalado, com cromatina pontilhada e grande nucléolo central. Esses neurônios eram circundados por até cinco células satélites, caracterizadas por citoplasma escasso e núcleo redondo e hipercromático. O endotélio vascular era formado por células fusiformes, com núcleos pequenos, achatados e cromatina pontilhada. Foi observado, também, uma camada delgada de tecido conjuntivo delimitando um ou dois fascículos de axônios. Não foram identificadas células inflamatórias ou degeneradas (Figuras 16, 17 e 18).

5.3.2 GRUPO 2

O principal achado do grupo de 2 semanas após a indução foi a presença de neurônios retraídos, com citoplasma anguloso, avermelhado e homogêneo (representando perda da substância de Nissl/cromatólise), com núcleo central em menor tamanho (picnose), ovalado, hipercromático e opaco (“neurônio vermelho”). Houve aumento de celularidade do neurópilo, com destaque para aumento das células da glia/ células satélites. O núcleo dessas células, normalmente homogêneo e hipercromático parecia mais arredondado e a sua cromatina pontilhada (Figuras 19, 20 e 21).

5.3.3 GRUPO 3

No grupo 3, foram encontrados menos neurônios vermelhos em relação ao grupo 2 e os que estavam mortos se apresentaram ainda mais retraídos. Em relação ao aumento das células satélites do grupo 2, no grupo 3 houve aparente diminuição dessa celularidade. O espaço entre os neurônios e neurópilo aparentou estar expandido por edema em alguns cortes. Não foram identificadas inflamações ou degenerações (Figuras 22 e 23).

Figura 16 – Fotomicrografia demonstrando corte de 5µm de GT do G1. Corpos de neurônio com até 5 células satélites fazendo sua sustentação. Sem degeneração ou inflamação. Coloração: Hematoxilina e Eosina. Barra: 50µm.

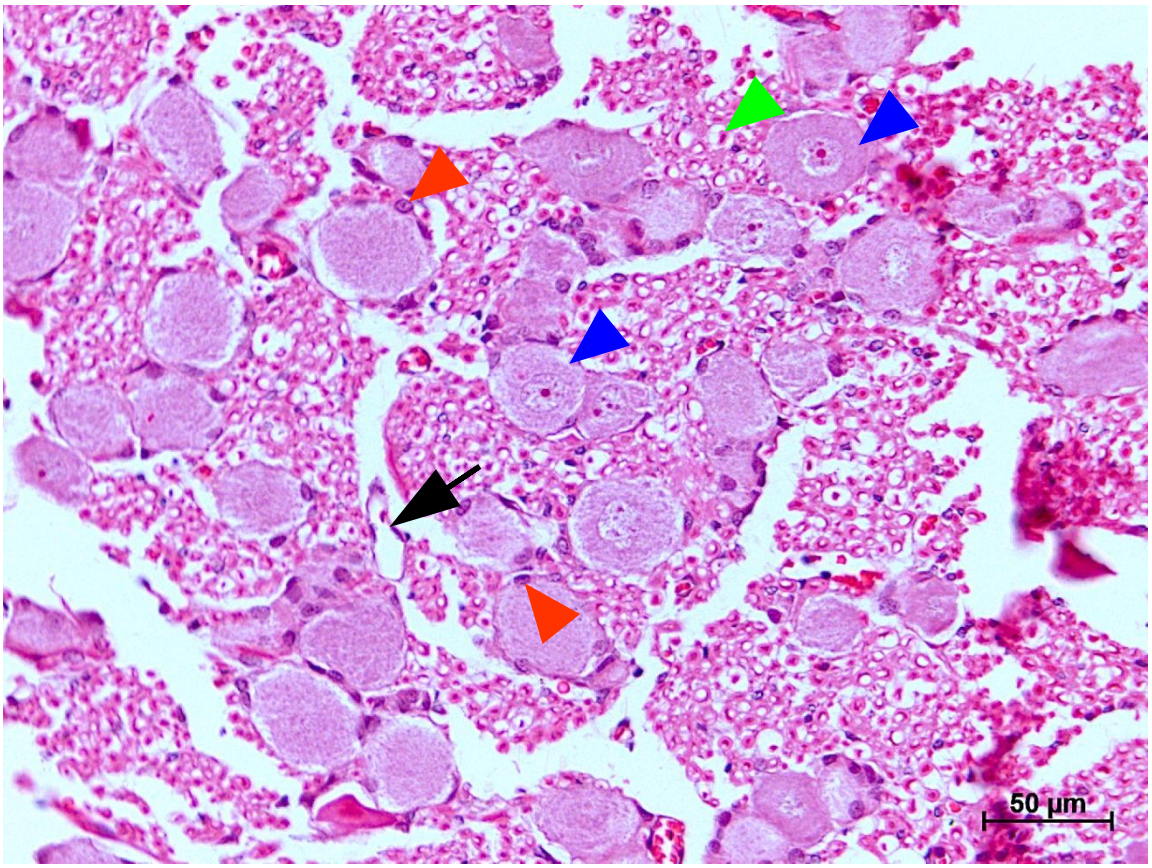

Fonte: Garcia (2021).

Nota: Seta preta: vaso sanguíneo, cabeça de seta laranja: célula satélite, cabeça de seta azul: corpo de neurônio, cabeça de seta verde: fibra nervosa.

Figura 17 – Fotomicrografia demonstrando corte de 5µm de GCCr do G1. Corpos de neurônio com até 5 células satélites fazendo sua sustentação. Sem degeneração ou inflamação. Coloração: Hematoxilina e Eosina. Barra: 50µm.

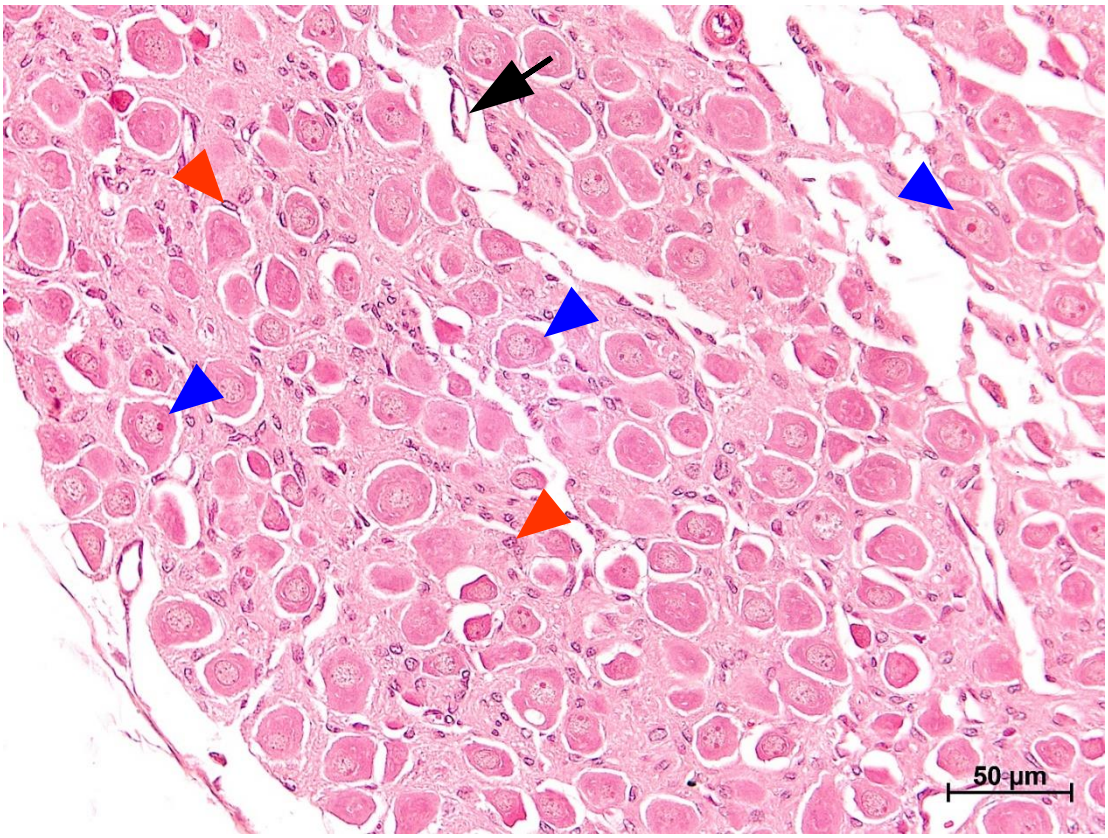

Fonte: Garcia (2021).
Nota: Seta preta: vaso sanguíneo, cabeça de seta laranja: célula satélite, cabeça de seta azul: corpo de neurônio.

Figura 18– Fotomicrografia demonstrando corte de 5µm de GT do G1. Corpos de neurônio com até 5 células satélites fazendo sua sustentação. Sem degeneração ou inflamação. A coloração evidencia em vermelho nucléolos e eritrócitos. Não há neurônios mortos. Coloração: Tricrômico de Gomori. Barra: 50µm.

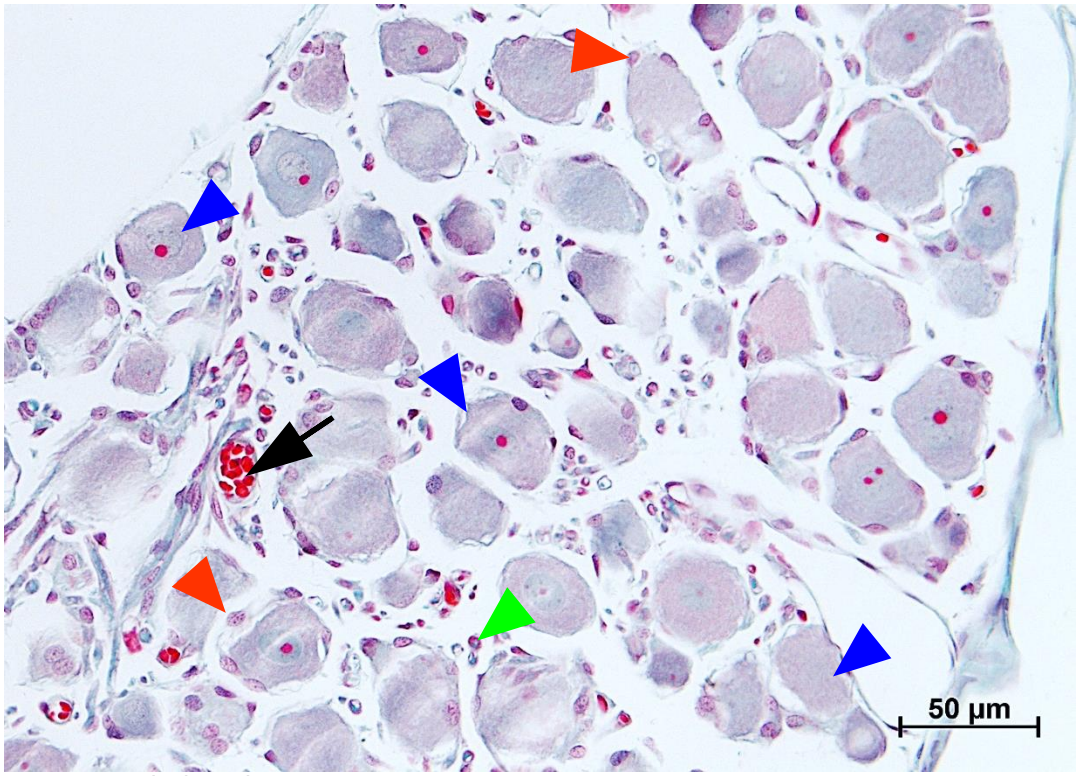

Fonte: Garcia (2021).
Nota: Seta preta: vaso sanguíneo, cabeça de seta laranja: célula satélite, cabeça de seta azul: corpo de neurônio, cabeça de seta verde: fibra nervosa.

Figura 19 – Fotomicrografia demonstrando corte de 5µm de GT do G2. Aumento de celularidade do neurópilo,com destaque para aumento das células satélites (cabeça de seta laranja). neurônios retraídos, com citoplasma anguloso, avermelhado e homogêneo (representando perda da substância de Nissl/cromatólise), com núcleo central em menor tamanho (picnose), ovalado, hipercromático e opaco ("neurônio vermelho"). Coloração: Hematoxilina e Eosina. Barra: 50µm.

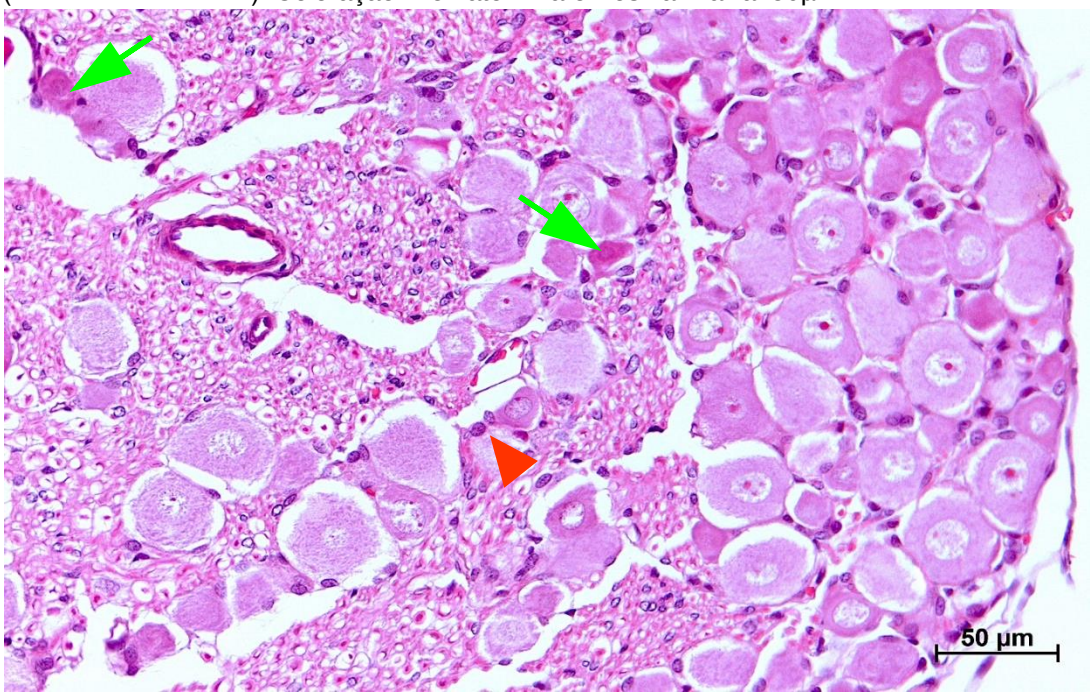

Fonte: Garcia (2021).
Nota: Seta verde: neurônio vermelho.

Figura 20 – Fotomicrografia demonstrando corte de 5µm de GCCr do G2. Aumento de celularidade do neurópilo, com destaque para aumento das células satélites. O núcleo dessas células, normalmente homogêneo e hipercromático, parecia mais arredondado e a sua cromatina pontilhada. Coloração: Hematoxilina e Eosina. Barra: 50µm.

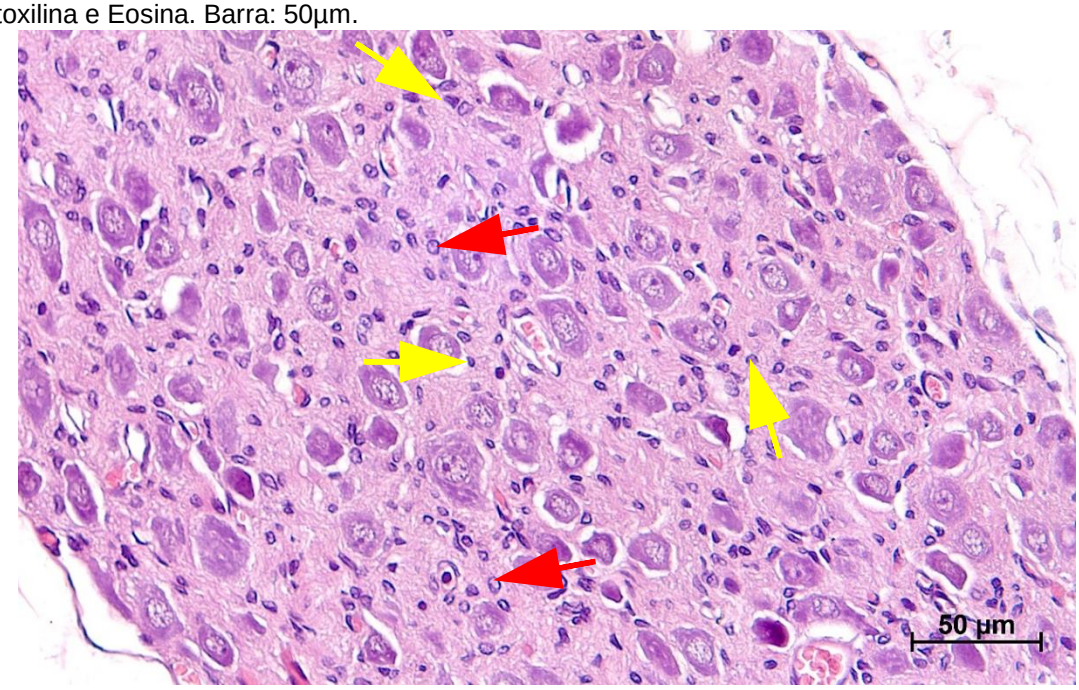

Fonte: Garcia (2021).
Nota: Seta amarela: célula satélite; seta vermelha: núcleo mais arredondado, com cromatina pontilhada das células satélites.

Figura 21 – Fotomicrografia demonstrando corte de 5µm de GCCr do G2. Neurônios retraídos, com citoplasma anguloso, avermelhado e homogêneo (representando perda da substância de Nissl/cromatólise), com núcleo central em menor tamanho (picnose), ovalado, hipercromático e opaco (“neurônio vermelho”). Coloração: Hematoxilina e Eosina. Barra: 50µm

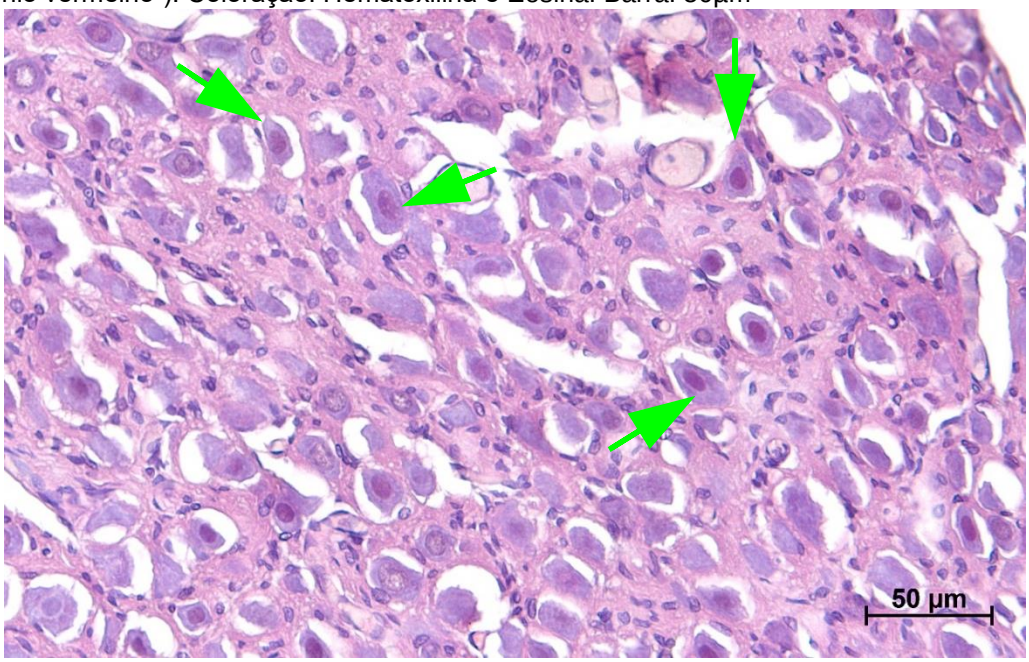

Fonte: Garcia (2021).
Nota: Seta verde: neurônio vermelho.

Figura 22 – Fotomicrografia demonstrando corte de 5µm de GT do G3. Foram encontrados menos neurônios vermelhos em relação ao grupo 2 e os que estavam mortos se apresentaram ainda mais retraídos. Coloração: Hematoxilina e Eosina. Barra: 50µm.

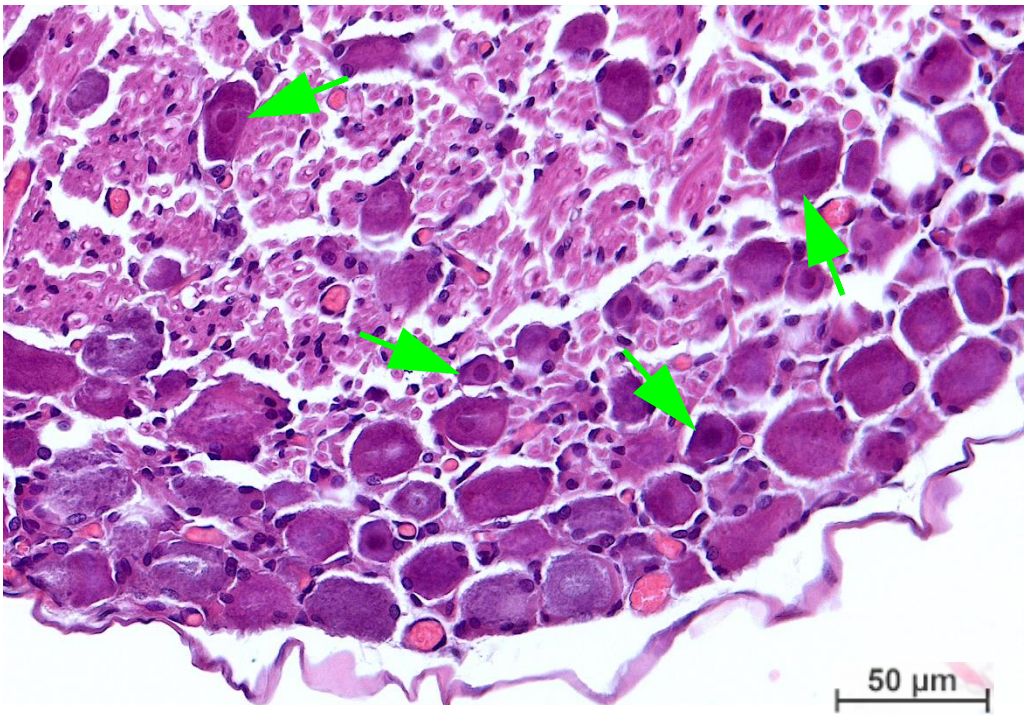

Fonte: Garcia (2021).
Nota: Seta verde: neurônio vermelho.

Figura 23 – Fotomicrografia demonstrando corte de 5µm de GCCr do G3. Foram encontrados menos neurônios vermelhos em relação ao grupo 2 e os que estavam mortos se apresentaram ainda mais retraídos (seta azul turquesa). Coloração: Hematoxilina e Eosina. Barra: 50µm

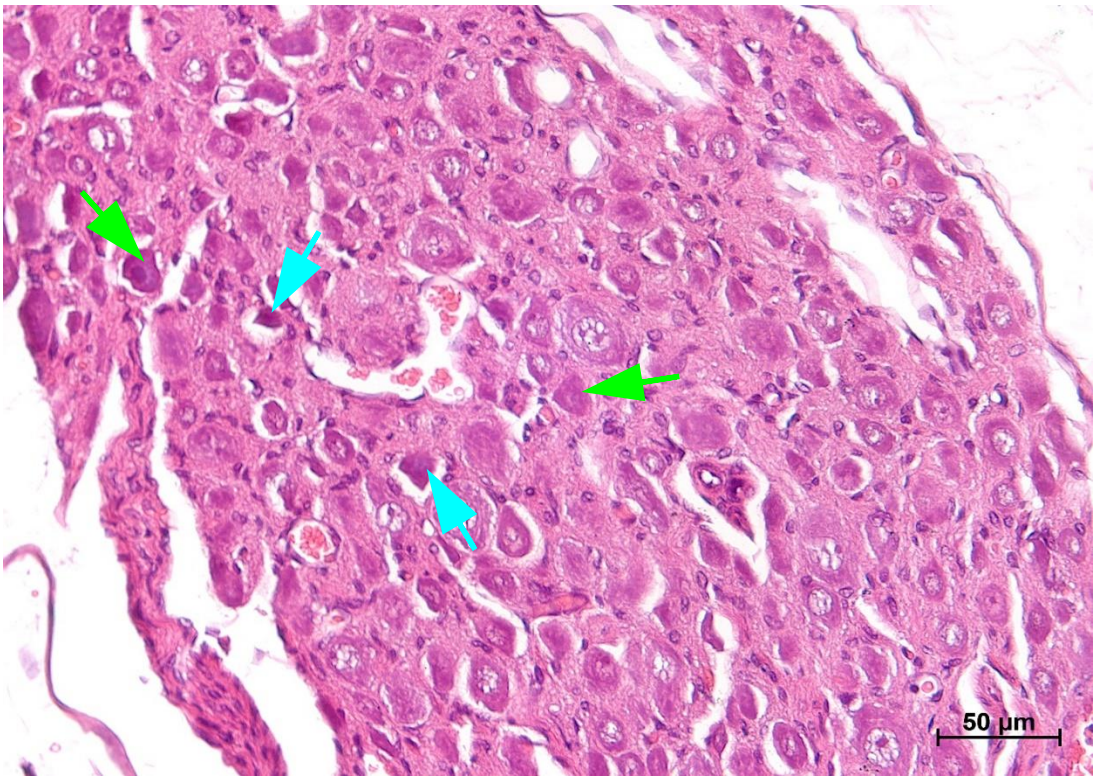

Fonte: Garcia (2021).
Nota: Seta verde: neurônio vermelho.

Figura 24 – Fotomicrografia demonstrando corte de 5µm de GT do G3. Foram encontrados menos neurônios vermelhos em relação ao grupo 2 e os que estavam mortos se apresentaram ainda mais retraídos. Neste caso, a coloração especial também evidencia o neurônio morto, onde se observa um núcleo vermelho, sem nucléolo e citoplasma anguloso e escuro. Coloração:Tricrômico de Gomori. Barra: 50µm

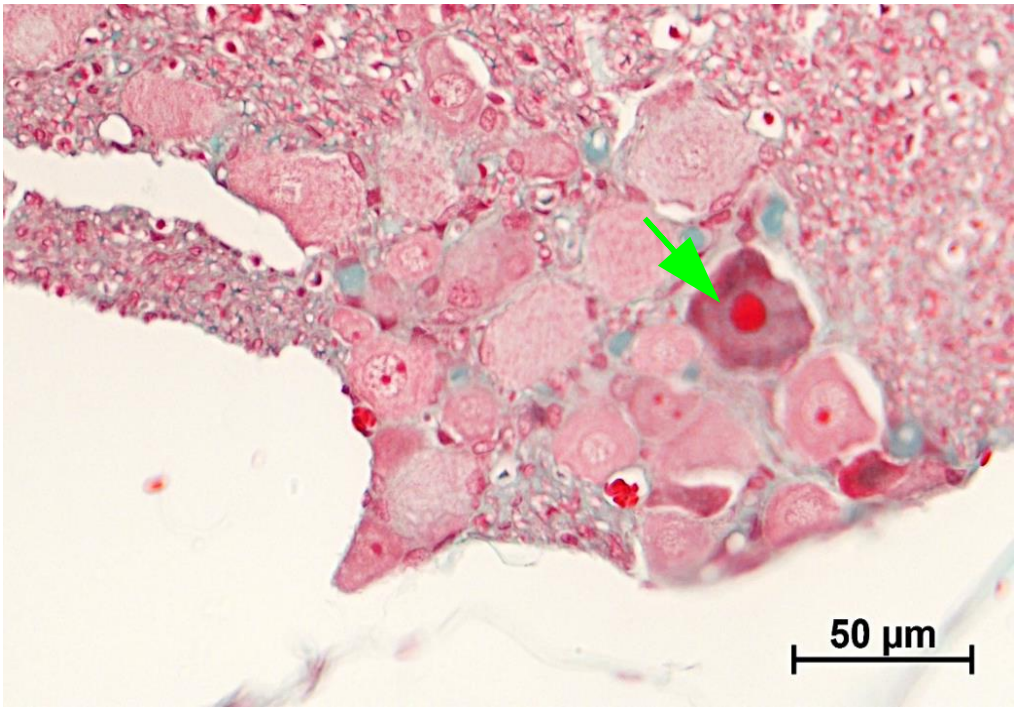

Fonte: Garcia (2021).
Nota: Seta verde: neurônio vermelho.

6 DISCUSSÃO

6.1 INDUÇÃO DA SH

6.1.1 Procedimento cirúrgico

Embora a SH tenha sido induzida experimentalmente em outras espécies, como equinos e felinos (KRAMER; POTTS, 1969; FIRTH, 1978; SIMOENS et al., 1990), os sinais clínicos apresentados em vários destes trabalhos (SAVASTANO et al., 2010; FIORETTO et al., 2011; KUBOTA; SUNADA, 2018; GETSY et al., 2021) como ptose palpebral, anisocoria, enoftalmia, aumento da temperatura facial ocorreram como consequências do procedimento, mas até o presente momento não foram encontrados na literatura estudos com o uso desta técnica objetivando criar um modelo experimental da SH ou induzi-la propositadamente em ratos.

A escolha do GCCr como modelo de estudos relacionados à resposta simpática e sua influência em diversas regiões e funções fisiológicas, bem como o uso de procedimentos cirúrgicos que envolvam a lesão da cadeia simpática ou extirpação do GCCr vem sendo executados pelos pesquisadores já há algum tempo (PANKEVICH; BAUM; CHERRY, 2003; AALBERS et al., 2009; SAVASTANO et al., 2010; FIORETTO et al., 2011; KUBOTA; SUNADA, 2018; GETSY et al., 2021).

Conforme citado por Webb e Cullen (2013) e Taylor (2014), a SH causa ptose palpebral, enoftalmia e anisocoria e estes foram observados em todos animais do presente estudo.

6.1.2 Procedimento cirúrgico e sinais clínicos em ratos/camundongos

Pankevich, Baum e Cherry (2003) removeram o GCCr de camundongos para análises referentes ao bloqueio da proteína Fos e órgão vômeronasal. Getsy et al. (2021) seccionaram a cadeia simpática de camundongos C57BL6 para avaliar resposta à hipóxia. Dieguez et al. (2017) retiraram o GCCr de camundongos para avaliar os efeitos deste procedimento na coroide.

Em 2010, Savastaño et al. padronizaram a abordagem cirúrgica para o GCCr em ratos utilizando uma técnica não tão invasiva na qual não se secciona musculatura e utilizava-se a artéria carótida comum como ponto de referência anatômico. Kubota e Sunada (2018) objetivaram criar um modelo de bloqueio do GCCr para avaliar a

função nervosa simpática, bem como mensurar mudanças no fluxo sanguíneo no qual consistiu em seccionar o GCCr e porção da cadeia simpática em ratos.

No presente estudo utilizou-se dos princípios de Savastaño et al. (2010), os para a lesão no GCCr, preconizando-se a não secção de musculatura, visando uma melhor recuperação cirúrgica e cicatrização, além de maior bem-estar dos animais e assim como Kubota e Sunada (2018) extirpou-se um fragmento da cadeia simpática caudal ao GCCr. Ademais, assim como no trabalho de Savastaño (2010) foram utilizados fios de sutura de nylon com espessura 4-0, de mesmo padrão: simples interrompido.

Sinais da SH após os procedimentos foram relatados nos trabalhos de Pankevic, Baum e Cherry (2003) (ptose palpebral ipsilateral à lesão), Savastaño et al. (2010) (ptose palpebral), Kubota e Sunada (2018) (ptose, elevação da temperatura facial e anisocoria) e Aalbers et al. (2009) (ptose e enoftalmia).

Os ratos do estudo de Savastaño et al. (2010) apresentaram ptose palpebral, no entanto, foi relatada a ocorrência de exoftalmia transitória (até 30h após cirurgia), evento não observado no presente estudo, sendo presente o sinal oposto, a enoftalmia, sinal condizente com a ruptura da cadeia simpática e lesão do GCCr. Os sinais mais relatados decorrentes da ruptura da cadeia simpática são a ptose e a anisocoria (PANKEVICH; BAUM; CHERRY, 2003; SAVASTANO et al., 2010; FIORETTO et al., 2011; KUBOTA; SUNADA, 2018), mas a enoftalmia, além do presente trabalho, foi relatada apenas por Aalbers (2009).

A retirada do GCCr / retirada de porção da cadeia simpática foi realizada por Pankevich, Baum e Cherry (2003), Savastaño et al. (2010), Dieguez et al. e Kubota e Sunada (2018), enquanto Getsy et al. (2021) seccionaram a cadeia simpática em seu estudo e Aalbers et al. (2009) implantaram um eletrodo ao redor da ACC e nervo vago, que consequentemente causou lesão à cadeia simpática. Ressalta-se que Savastaño et al. (2010), Aalbers et al. (2009) e Kubota e Sunada (2018) também utilizaram magnificação para execução de seus procedimentos cirúrgicos.

Apesar de utilizarem um anti-inflamatório não esteroidal e via de aplicação distintos (Carprofeno 2 mg/kg via intraperitoneal), Getsy et al. (2021) instituíram um protocolo terapêutico similar que consistia na aplicação a cada 24 horas, durante dois dias; ademais, os camundongos desse estudo, assim como os ratos do presente estudo, não demonstraram sinais de dor ou inflamação decorrentes da cirurgia e

pouco tempo após a recuperação anestésica já estavam se movimentando na gaiola, bem como se alimentando ou hidratando.

Ademais, como no estudo de Savastaño (2010) foram utilizados fármacos distintos para a anestesia (cetamina e xilazina), os tempos de recuperação foram discretamente diferentes, sendo que, no presente estudo os ratos se recuperaram de maneira bem breve (até 10 minutos), logo após a interrupção do fluxo de anestésico inalatório, contra uma hora no trabalho de Savastaño et al. 2010.

6.1.3 Procedimento cirúrgico e sinais clínicos em demais espécies

Fioretto et al. (2011) lesionaram a cadeia simpática de ovinos dividindo-os em grupos de duas, sete e 12 semanas após o procedimento, sendo que a eutanásia dos animais foi realizada após esses períodos. Os principais sinais encontrados corroboram os acompanhados neste estudo como ptose palpebral e anisocoria. Os autores referiram aumento da temperatura facial e da orelha externa, as quais não puderam ser acompanhadas em nosso estudo, mas que também foram observadas no estudo de Kubota e Sunada (2018).

Aumento da temperatura permaneceu por duas semanas em todos os grupos. A miose foi o primeiro a regredir, com cerca de duas semanas, já nos ratos deste estudo a anisocoria permaneceu até a data de eutanásia do G2, com sete semanas de pós-cirúrgico. Já a ptose palpebral, nos achados de Fioretto et al. (2011) permaneceu até 12 semanas e em equinos, Firth (1978) relatou que a ptose se estendeu por dez meses. Kubota e Sunada (2018) constataram a presença de anisocoria e ptose por até seis meses em ratos. No presente estudo, a ptose se manteve até as sete semanas, porém em dois animais, a mesma regrediu, com a pálpebra superior quase retornando à sua posição fisiológica na quinta semana de pós-operatório.

6.2 AVALIAÇÃO QUANTITATIVA

Os volumes dos gânglios; volume total e as frações de volume foram estimados por meio da Estereologia, metodologia já consagrada pela literatura para esta aferição de volumes, sendo aplicável para variados sistemas orgânicos, dentre eles o sistema nervoso central, bem como o sistema nervoso periférico (WEST; SLOMIANKA; GUNDERSEN, 1991; GUNDERSEN et al., 1999; TOSCANO et al., 2009;

PAKKENBERG et al., 2019; WALTERS et al., 2019; BROWN; STAUP; SWANSON, 2020).

Para o cálculo do volume total dos gânglios, empregou-se o princípio de Cavalieri, o qual já foi empregado para o cálculo em gânglios de ratos (RIBEIRO; DAVIS; GABELLA, 2004; WALTERS et al., 2019; ERFANIZADEH et al., 2020), ovinos (FIORETTO et al., 2011), cobaias (TOSCANO et al., 2009), pacas (ABRAHÃO et al., 2009; MELO et al., 2009), cães, capivaras e equinos (MARTINEZ GAGLIARDO et al., 2005).

Davies (1978) também calculou volume de GCCr de ratos (de 0 a 30 dias de vida), porém utilizando outra metodologia que não o princípio de Cavalieri, baseada em geometria. Embora as metodologias sejam distintas, os valores obtidos por ele (entre 0,5 - 0,6 mm^3), também se assemelham aos obtidos por esta pesquisa.

O princípio de Cavalieri, utilizado neste estudo para calcular os volumes totais dos gânglios, foi empregado em diversos estudos prévios, tanto em gânglios de ratos, quanto de outras espécies como ovinos, cobaias, pacas, cães, capivaras e equinos (RIBEIRO; DAVIS; GABELLA, 2004; ABRAHÃO et al., 2009; MELO et al., 2009; TOSCANO et al., 2009; FIORETTO et al., 2011; WALTERS et al., 2019; ERFANIZADEH et al., 2020).

As demais variáveis como densidade de volume de neurônios (HASSANALI; VUJASKOVIC; MALOBABIC, 1999; ZUNIGA, 1999; MELO et al., 2009; TOSCANO et al., 2009; FIORETTO et al., 2011) e até mesmo volume total de neurônios que compõem o gânglio também foram executadas com a mesma metodologia do presente estudo (ABRAHÃO et al., 2009; MELO et al., 2009; TOSCANO et al., 2009).

6.2.1 GT

Hassanali, Vujaskovic e Malobabic (1999) quantificaram algumas variáveis em comum com o presente estudo, tais quais volume total do gânglio, valor percentual do volume total de neurônios e densidade de volume do GT de duas espécies de primatas não humanos e humanos. Ademais, em seu estudo os valores calculados foram da porção ganglionar e não ganglionar; no presente estudo apenas a porção ganglionar foi utilizada para a quantificação.

Em relação à densidade de volume do GT, a dos primatas não humanos se mostrou bem parecida com a dos ratos (0,35 e 0,4 dos macacos e 0,35 dos ratos), inclusive em relação aos ratos dos grupos experimentais do presente estudo.

Ademais, embora apenas uma porção do GT tenha sido quantificada nos estudos de Zuniga (1999), a metodologia para obtenção da densidade de volume dos neurônios foi a mesma.

Sobre o valor percentual do volume total de neurônios também houve semelhança entre os macacos e também com os seres humanos, sendo que os valores de Hassanali variaram entre 35 a 40% e no presente estudo com ratos, este valor obteve uma média de 35,6% do GT que é composta por neurônios (HASSANALI; VUJASKOVIC; MALOBABIC, 1999).

Hassanali, Vujaskovic e Malobabic (1999) calcularam o número de neurônios assumindo que todos eles possuíam a mesma forma, porém no presente estudo, essa variável não foi calculada, apenas a fração de volume do gânglio ocupada por neurônios.

6.2.2 GCCr

Na literatura foi possível encontrar maior disponibilidade de estudos que utilizaram o GCCr e o quantificaram quanto ao volume total e densidade de volume utilizando a metodologia que este estudo empregou (RIBEIRO; DAVIS; GABELLA, 2004; MARTINEZ GAGLIARDO et al., 2005; ABRAHÃO et al., 2009; MELO et al., 2009; FIORETTO et al., 2011; WALTERS et al., 2019; ERFANIZADEH et al., 2020).

Nos estudos de Fioretto et al. (2011), foi constatado que houve aumento de volume nos GCCr remanescentes nos grupos de menor tempo, efeito não encontrado nos ratos desde estudo.

Os valores de volume variam dentre as espécies, assim como relatado no GT. Toscano et al. (2009) encontraram 4,65 mm^3 em cobaias adultos jovens, Melo et al. (2009) encontraram 5,57 mm^3 em pacas e Gagliardo et al. (2005) 87,2 mm^3 em cães. No presente estudo, o valor (principalmente em relação aos ratos do G1 que estavam hígidos, bem como os animais dos estudos supracitados) foi de 0,75 mm^3.

Assim como neste estudo não houve variação significativa entre os volumes dos GCCr dos ratos com SH, também não houve aumento desta variável em um estudo no qual foram utilizadas doses diárias de Guanetidina via intraperitoneal em ratos objetivando investigar o potencial neurogênico no GCCr (WALTERS et al., 2019). Entretanto, em ovinos que passaram pelo mesmo procedimento cirúrgico do que os ratos do presente estudo, houve diferença entre os volumes do GCCr entre o grupo de 2 e 7 semanas (FIORETTO et al., 2011).

A densidade de volume referente a outras espécies não condiz com a encontrada neste estudo, sendo 0,28 nos cobaias (TOSCANO et al., 2009), 0,23 nas pacas (MELO et al., 2009), 0,29 nos cães (MARTINEZ GAGLIARDO et al., 2005), contra 0,38 dos ratos. Ademais, no estudo de Ribeiro (2004), utilizando ratos, o total do gânglio composto por neurônios foi 33%, contra 51% no presente estudo.

Sobre o volume total de neurônios, os cobaias apresentaram 1,29 mm^3 (TOSCANO et al., 2009), as pacas 1,28 mm^3 (MELO et al., 2009), contra 0,38mm^3 dos ratos. Embora sejam todos roedores, os valores das cobaias se assemelham aos da paca e não aos do rato, apesar de ratos e cobaias possuírem mais semelhança alométrica quando comparados à combinação paca e cobaia

6.3 AVALIAÇÃO QUALITATIVA

As microestruturas do GT e GCCr, observadas no presente estudo se assemelham a outros estudos, sendo compostas basicamente por aglomerados de corpos de neurônios e neurópilo, este composto por fibras nervosas, vasos sanguíneos, células satélites e tecido conjuntivo (RIBEIRO; DAVIS; GABELLA, 2004; MELO et al., 2009; SAVASTANO et al., 2010; FIORETTO et al., 2011).

O formato da célula, redondo ou ovalado corroboram Melo et al. (2009), Fioretto et al. (2011). Assim como nos achados de Ribeiro (2004) em ratos, o posicionamento do núcleo neste estudo se apresentou majoritariamente centralizado, podendo também estar de forma excêntrica, mas sem neurônios com núcleo na periferia ou neurônios binucleados. Em pacas, os núcleos se apresentaram majoritariamente de forma excêntrica (MELO et al., 2009).

Apesar de Fioretto et al. (2011) e Erfanizadeh et al. (2020) terem relatado aumento de tamanho dos neurônios em seus grupos experimentais, no presente estudo não foram executadas técnicas que detectem essa alteração.

Todavia, assim como Fioretto et al. (2011) encontraram aumento de neurópilo nos grupos experimentais, a presença acentuada de células satélites – principalmente no G2 do presente estudo – utilizando análise histopatológica como ferramenta, também sugere aumento de neurópilo. No G3, diferentemente dos achados do trabalho supracitado, o aumento de neurópilo entre os neurônios se apresentou mais discreto em relação ao G2. Ademais, não foram encontradas degenerações, necrose ou células inflamatórias, características ausentes no estudo de Fioretto et al. (2011).

A ocorrência de núcleos picnóticos nos grupos experimentais, bem como a retração (ou aumento de espaço perineuronal) corroboram os achados de Erfanizadeh et al. (2020).

Liu et al. (2018) observaram que a ativação das células satélites nos GT se iniciou após sete dias da injuria dentária, com pico aos 28 dias. No presente estudo, não houve avaliação dos TG após uma semana como no trabalho de Liu et al. (2018), mas somente a partir de duas semanas, conforme estudos prévios (FIORETTO et al., 2011; KUBOTA; SUNADA, 2018). Portanto, não é possível afirmar se após sete dias já ocorreriam essas mudanças nas células satélites do GT assim como ocorreu a partir de duas semanas.

7 CONCLUSÃO

De acordo com a metodologia aplicada no presente estudo, conclui-se, que o modelo experimental de SH em ratos foi instituído com sucesso. É uma técnica que é exequível em outros estudos, considerando-se sua complexidade, dimensões das estruturas envolvidas, aparelhagem necessária para tal, bem como a necessidade de treino prévio.

Pode-se concluir, também, que ratos com SH induzida não apresentam alterações quantitativas, mas, alterações na microestrutura dos GT e GCCr remanescente.

REFERÊNCIAS

AALBERS, M. W. et al. Horner's syndrome: A complication of experimental carotid artery surgery in rats. **Autonomic Neuroscience: Basic and Clinical**, v. 147, n. 1–2, p. 64–69, 2009. Disponível em: <http://dx.doi.org/10.1016/j.autneu.2009.01.006>.

ABRAHÃO, L. M. B. et al. Asymmetric post-natal development of superior cervical ganglion of paca (Agouti paca). **International Journal of Developmental Neuroscience**, v. 27, n. 1, p. 37–45, fev. 2009.

BADDELEY, A. J.; GUNDERSEN, H. J. G.; CRUZ-ORIVE, L. M. Estimation of surface area from vertical sections. **Journal of Microscopy**, v. 142, n. 3, p. 259–276, 1 jun. 1986. Disponível em: <https://onlinelibrary.wiley.com/doi/full/10.1111/j.1365-2818.1986.tb04282.x>. Acesso em: 25 ago. 2021.

BAINES, S. J.; LANGLEY-HOBBS, S. Horner's syndrome associated with a mandibular symphyseal fracture and bilateral temporomandibular luxation. **Journal of Small Animal Practice**, v. 42, n. 12, p. 607–610, 2001.

BARREA, C. et al. Horner Syndrome in Children: A Clinical Condition with Serious Underlying Disease. **Neuropediatrics**, v. 47, n. 4, p. 268–272, 2016.

BOSMANS, T. et al. Transient unilateral Horner's syndrome after epidural ropivacaine in a dog. **Veterinary Anaesthesia and Analgesia**, v. 36, n. 4, p. 401–406, 2009.

BOYDELL, P. Horner's syndrome following cervical spinal surgery in the dog. **Journal of Small Animal Practice**, v. 36, n. 11, p. 510–512, 1995a.

BOYDELL, P. Idiopathic Horner's syndrome in the golden retriever. **Journal of Small Animal Practice**, v. 36, n. 9, p. 382–384, 1995b.

BOYDELL, P.; BROGAN, N. Horner's syndrome associated with Neospora infection. **Journal of Small Animal Practice**, v. 41, n. 12, p. 571–572, 2000.

BROWN, D. L.; STAUP, M.; SWANSON, C. Stereology of the Peripheral Nervous System. **Toxicologic Pathology**, v. 48, n. 1, p. 37–48, 2020. Disponível em: <https://doi.org/10.1177/0192623319854746>.

CHOWDHURY, M. M. U.; HEDGES, R.; LANIGAN, S. W. Unilateral resolution of palmar eczema and hyperhidrosis complicated by Horner's syndrome following ipsilateral endoscopic cervical sympathectomy. **British Journal of Dermatology**, v. 143, n. 3, p. 653–654, 2000.

CHU, E. A.; BYRNE, P. J. Pharmacologic reversal of Horner's syndrome-related ptosis with apraclonidine. **Ear, Nose & Throat Journal**, v. 86, n. 5, p. 270–273, 2007.

COELHO, C. M. M. et al. Horner-s Syndrome following common carotid artery translocation in a horse: Case report. **Arquivo Brasileiro de Medicina Veterinaria e Zootecnia**, v. 66, n. 5, p. 1439–1441, 2014.

DAVIES, D. C. Neuronal numbers in the superior cervical ganglion of the neonatal rat. **Journal of Anatomy**, v. 127, n. 1, p. 43–51, 1978.

DIEGUEZ, H. H. et al. Superior cervical gangliectomy induces non-exudative age-related macular degeneration in mice. **Disease Models & Mechanisms**, v. 11, n. 2, p. dmm031641, 2017.

DING, P. et al. Horner syndrome after carotid sheath surgery in a pig: Anatomic study of cervical sympathetic chain. **Comparative Medicine**, v. 61, n. 5, p. 453–456, 2011.

ERFANIZADEH, M. et al. Curcumin prevents neuronal loss and structural changes in the superior cervical (sympathetic) ganglion induced by chronic sleep deprivation, in the rat model. **Biological Research**, v. 53, n. 1, p. 1–15, 2020.

FERREIRA, L. M.; HOCHMAN, B.; BARBOSA, M. V. J. Experimental models in research. **Acta cirurgica brasileira**, v. 20 Suppl 2, p. 28–34, 2005. Disponível em: <http://www.ncbi.nlm.nih.gov/pubmed/16283025>.

FILIPPINI, H. F. et al. Activation of trigeminal ganglion satellite glial cells in CFA-induced tooth pulp pain in rats. **PLoS ONE**, v. 13, n. 11, 1 nov. 2018.

FINSTERER, J. Ptosis: Causes, Presentation, and Management. **Aesthetic Plastic Surgery 2003 27:3**, v. 27, n. 3, p. 193–204, 21 ago. 2003. Disponível em: <https://link.springer.com/article/10.1007/s00266-003-0127-5>. Acesso em: 23 ago. 2021.

FIORETTO, E. T. et al. Hypertrophy and neuron loss: Structural changes in sheep SCG induced by unilateral sympathectomy. **International Journal of Developmental Neuroscience**, v. 29, n. 4, p. 475–481, 2011. Disponível em: <http://dx.doi.org/10.1016/j.ijdevneu.2011.02.002>.

FIRTH, E. C. Horner’s Syndrome in the Horse : ExperimentaL Induction and a Case Report. **Equine Veterinary Education**, v. 10, n. 1, p. 9–13, 1978.

FLECKNELL, P. **Laboratory animal anaesthesia**. 4. ed. Oxford: Elsevier, 2016.

FRUEH, B. R.; MUSCH, D. C.; MCDONALD, H. M. B. Efficacy and efficiency of a small-incision, minimal dissection procedure versus a traditional approach for correcting aponeurotic ptosis. **Ophthalmology**, v. 111, n. 12, p. 2158–2163, 1 dez. 2004.

GABELLA, G.; TRIGG, P.; MCPHAIL, H. Quantitative cytology of ganglion neurons and satellite glial cells in the superior cervical ganglion of the sheep. Relationship with ganglion neuron size. **Journal of Neurocytology**, v. 17, n. 6, p. 753–769, 1988.

GAITERO, L.; AÑOR, S. Cranial thoracic disc protrusions in three German Shepherd dogs. **Veterinary Journal**, v. 182, n. 2, p. 349–351, 2009.

GANCZ, A. Y. et al. Horner’s syndrome in an eastern screech owl (Megascops asio). **Veterinary Record**, v. 159, n. 10, p. 320–322, 2006.

GARIBALDI, D. C. et al. Effect of 0.5% apraclonidine on ptosis in Horner syndrome. **Ophthalmic Plastic and Reconstructive Surgery**, v. 22, n. 1, p. 53–55, jan. 2006. Disponível em: <https://journals.lww.com/op-rs/Fulltext/2006/01000/Effect_of_0_5__Apraclonidine_on_Ptosis_in_Horner.13.aspx> . Acesso em: 23 ago. 2021.

GETSY, P. M. et al. Loss of Cervical Sympathetic Chain Input to the Superior Cervical Ganglia Affects the Ventilatory Responses to Hypoxic Challenge in Freely-Moving C57BL6 Mice. **Frontiers in Physiology**, v. 12, n. April, p. 1–22, 2021.

GETTY, R. **Sisson/Grossman: anatomia dos animais domésticos**. 5. ed. Rio de Janeiro: Guanabara Koogan, 1986.

GUNDERSEN, H. J. G. et al. The efficiency of systematic sampling in stereology - Reconsidered. **Journal of Microscopy**, v. 193, n. 3, p. 199–211, 1999.

HARRO, J. Animals, anxiety, and anxiety disorders: How to measure anxiety in rodents and why. **Behavioural Brain Research**, v. 352, n. October, p. 81–93, 2018. Disponível em: <http://dx.doi.org/10.1016/j.bbr.2017.10.016>.

HASSANALI, J.; VUJASKOVIC, G.; MALOBABIC, S. Quantitative analysis trigeminal ganglion neurons in the human, monkey and baboon. **European Journal of Anatomy**, v. 3, n. 3, p. 115–120, 1999.

HERRERA, H. D.; SURANITI, A. P.; KOJUSNER, N. F. Idiopathic Horner's syndrome in collie dogs. **Veterinary Ophthalmology**, v. 1, n. 1, p. 17–20, 1998.

HILL, A. G. A Retrospective Study of Horner Syndrome in Australian Wild Birds, 2010–2016. **Journal of Avian Medicine and Surgery**, v. 32, n. 2, p. 115–121, 2018.

INÁCIO E SOUZA, M. D. et al. Estudo comparativo entre a utilização de Levobupivacaína 0,5% e Ropivacaína 1% na anestesia epidural lombossacra em gatos. **Semina:Ciencias Agrarias**, v. 34, n. 6, p. 2925–2936, 2013.

KNYAZER, B. et al. Iatrogenic horner syndrome: Etiology, diagnosis and outcomes. **Israel Medical Association Journal**, v. 19, n. 1, p. 34–38, 2017. Disponível em: <https://www.ima.org.il/FilesUpload/IMAJ/0/224/112282.pdf%0Ahttp://ovidsp.ovid.com/ovidweb.cgi?T=JS&PAGE=reference&D=emexb&NEWS=N&AN=614104003>.

KÖNIG, H. E.; LIEBICH, H. G.; CERVENY, C. Sistema nervoso. In: KÖNIG, H. E.; LIEBICH, H. G. (Ed.). **Anatomia dos animais domésticos**. 4. ed. Porto Alegre: Artmed editora LTDA, 2011. p. 509–580.

KRAMER, S. G.; POTTS, A. M. Iris uptake of catecholamines in experimental Horner's syndrome. **American Journal of Ophthalmology**, v. 67, n. 5, p. 705–713, 1969.

KUBOTA, K.; SUNADA, K. Changes in blood flow at the mandibular angle and Horner syndrome in a rat model of superior cervical ganglion block. **Journal of Dental Anesthesia and Pain Medicine**, v. 18, n. 2, p. 105, 2018.

LIAO, L. et al. Evaluation of pain in rats through facial expression following experimental tooth movement. **European Journal of Oral Sciences**, v. 122, n. 2, p. 121–124, 2014.

LINNÉR, E.; PRIJOT, E. Cervical Sympathetic Ganglionectomy and Aqueous Flow. **A.M.A. Archives of Ophthalmology**, v. 54, n. 6, p. 831–833, 1955.

LIU, H. et al. Activation of satellite glial cells in trigeminal ganglion following dental injury and inflammation. v. 49, p. 257–263, 2018. Disponível em: <https://doi.org/10.1007/s10735-018-9765-4>. Acesso em: 19 ago. 2021.

LOSTE, A. et al. Case Report Rapport de cas Horner ' s syndrome associated with parotid duct obstruction in a sheep. **Journal of the American Veterinary Medical Association (JAVMA)**, v. 47, n. December, 2006.

MACHADO, Â.; HAERTEL, L. M. **Neuroanatomia funcional**. 3. ed. São Paulo: Atheneu, 2014.

MARTINEZ GAGLIARDO, K. et al. Postnatal-related changes in the size and total number of neurons in the caudal mesenteric ganglion of dogs: Total number of neurons can be predicted from body weight and ganglion volume. **Anatomical Record - Part A Discoveries in Molecular, Cellular, and Evolutionary Biology**, v. 286, n. 2, p. 917–929, out. 2005.

MELO, S. R. et al. The Developing Left Superior Cervical Ganglion of Pacas (Agouti Paca). v. 975, n. March, p. 966–975, 2009.

MUÑOZ, F. N.; SAAVEDRA, A. C. S. Horner's syndrome associated with Escherichia coli infection in a raccoon (Procyon lotor) - a case report. **Thai Journal of Veterinary Medicine**, v. 42, n. 2, p. 367–372, 2012.

MUSK, G. C.; KING, M.; HE, B. Horner syndrome in 2 pigs (Sus scrofa) after vascular grafting of the carotid artery and jugular vein. **Comparative Medicine**, v. 67, n. 6, p. 518–523, 2017.

ÖZGENCİL, F. E.; GÜLTEKİN, Ç.; ULUKAN, G. Bir Kedide Nasofarengial Polip Traksiyon-Avulziyonu Sonucu Gelişen Geçici Horner Sendromu. **Kafkas Universitesi Veteriner Fakultesi Dergisi**, v. 23, n. 4, p. 669–671, 2017.

PADAKI, A. S. et al. Horner's Syndrome after Scalene Block and Carotid Dissection. **Journal of Emergency Medicine**, v. 50, n. 5, p. e215–e218, 2016. Disponível em: <http://dx.doi.org/10.1016/j.jemermed.2016.01.027>.

PAKKENBERG, B. et al. Editorial: Neurostereology. **Frontiers in Neuroanatomy**, v. 13, n. April, p. 1–2, 2019.

PALUMBO, M. I. P. et al. Right-sided laryngeal hemiplegia and Horner's syndrome in a horse. **Equine Veterinary Education**, v. 23, n. 9, p. 448–452, 2011.

PANKEVICH, D.; BAUM, M. J.; CHERRY, J. A. Removal of the superior cervical

ganglia fails to block Fos induction in the accessory olfactory system of male mice after exposure to female odors. **Neuroscience Letters**, v. 345, n. 1, p. 13–16, 10 jul. 2003.

PENDERIS, J. Diagnosis of Horner's syndrome in dogs and cats. **In Practice**, v. 37, n. 3, p. 107–119, 2015.

PISHDAD, G. R.; PISHDAD, P.; PISHDAD, R. Horner's syndrome as a complication of percutaneous ethanol treatment of thyroid nodule. **Thyroid**, v. 21, n. 3, p. 327–328, 2011.

PRADA, I. **Neuroanatomia funcional em medicina veterinária com correlações clínicas**. Jaboticabal: Terra Molhada, 2014.

RIBEIRO, A. A. C. M.; DAVIS, C.; GABELLA, G. Estimate of size and total number of neurons in superior cervical ganglion of rat, capybara and horse. **Anatomy and Embryology**, v. 208, n. 5, p. 367–380, 2004.

SAMIMI, A. S. et al. Horner's syndrome and unilateral facial paresis in a goat: a case report. **Comparative Clinical Pathology**, v. 25, n. 2, p. 469–472, 2016. Disponível em: <http://dx.doi.org/10.1007/s00580-015-2209-6>.

SAVASTANO, L. E. et al. A standardized surgical technique for rat superior cervical ganglionectomy. **Journal of Neuroscience Methods**, v. 192, n. 1, p. 22–33, 30 set. 2010.

SEARS, M. L.; KIER, E. L.; CHAVIS, R. M. Horner's syndrome caused by occlusion of the vascular supply to sympathetic ganglia. **American Journal of Ophthalmology**, v. 77, n. 5, p. 717–724, 1974. Disponível em: <http://dx.doi.org/10.1016/0002-9394(74)90537-6>.

SHEN, S. Y.; LIANG, B. C. C. Horner's syndrome following chest drain migration in the treatment of pneumothorax [6]. **Eye**, v. 17, n. 6, p. 785–788, 2003.

SIMOENS, P. et al. Horner's syndrome in the horse: a clinical, experimental and morphological study. **Equine Veterinary Journal**, v. 22, n. 10 S, p. 62–65, 1990.

SIMPSON, K. M.; WILLIAMS, D. L.; CHERUBINI, G. B. Neuropharmacological lesion localization in idiopathic Horner's syndrome in Golden Retrievers and dogs of other breeds. **Veterinary Ophthalmology**, v. 18, n. 1, p. 1–5, 2015.

SKARF, B.; CZARNECKI, J. Differentiation of Postganglionic from Preganglionic Lesions in Rabbits with Surgically Produced Horner's Syndrome. **American Journal of Ophthalmology**, v. 88, n. 4, p. 784–785, 1979. Disponível em: <http://dx.doi.org/10.1016/0002-9394(79)90699-8>.

SMITH, P. G.; REDDY, H. Reorganization of cranial sympathetic pathways following neonatal ganglionectomy in the rat. **Journal of Comparative Neurology**, v. 301, n. 3, p. 490–500, 1990.

SNYDER, J. M. et al. Nervous system. In: TREUTING, P. M.; DINTZIS, S. M.;

MONTINE, K. S. (Ed.). **Comparative Anatomy and Histology. A mouse, rat and human atlas**. 2. ed. [s.l.] Elsevier Inc., 2018. p. 403–443.

STEINLE, J. J. et al. Increased ocular blood vessel numbers and sizes following chronic sympathectomy in rat. **Experimental Eye Research**, v. 74, n. 6, p. 761–768, 2002.

STEINLE, J. J.; LINDSAY, N. L.; LASHBROOK, B. L. Cervical sympathectomy causes photoreceptor-specific cell death in the rat retina. **Autonomic Neuroscience: Basic and Clinical**, v. 120, n. 1–2, p. 46–51, 2005.

TANDRUP, T. A method for unbiased and efficient estimation of number and mean volume of specified neuron subtypes in rat dorsal root ganglion. **Journal of Comparative Neurology**, v. 329, n. 2, p. 269–276, 8 mar. 1993. Disponível em: <https://onlinelibrary.wiley.com/doi/full/10.1002/cne.903290208>. Acesso em: 25 ago. 2021.

TANDRUP, T.; BRAENDGAARD, H. Number and volume of rat dorsal root ganglion cells in acrylamide intoxication. **Journal of neurocytology**, v. 23, n. 4, p. 242–248, abr. 1994. Disponível em: <https://pubmed.ncbi.nlm.nih.gov/8035207/>. Acesso em: 25 ago. 2021.

TAYLOR, S. M. Loss of vision and pupillary abnormalities. In: NELSON, R. W.; COUTO, C. G. (Ed.). **Small Animal Internal Medicine**. 5. ed. St. Louis: Elsevier, 2014. p. 1008–1015.

TOSCANO, C. P. et al. The developing and restructuring superior cervical ganglion of guinea pigs (Cavia porcellus var. albina). **International Journal of Developmental Neuroscience**, v. 27, n. 4, p. 329–336, 1 jun. 2009.

WALTERS, K. M. et al. No Evidence of Neurogenesis in Adult Rat Sympathetic Ganglia Following Guanethidine-Induced Neuronal Loss: **https://doi-org.ez67.periodicos.capes.gov.br/10.1177/0192623319843052**, v. 48, n. 1, p. 228–237, 15 abr. 2019. Disponível em: <https://journals-sagepub-com.ez67.periodicos.capes.gov.br/doi/full/10.1177/0192623319843052>. Acesso em: 3 ago. 2021.

WEBB, A. A.; CULLEN, C. L. Neuro-ophthalmology. In: GELLAT, K. N.; GILGER, B. C.; KERN, T. J. (Ed.). **Veterinary Ophthalmology**. 5. ed. Ames: John Wiley & Sons Inc., 2013. p. 1820–1896.

WEST, M. J.; SLOMIANKA, L.; GUNDERSEN, H. J. G. Unbiased stereological estimation of the total number of neurons in the subdivisions of the rat hippocampus using the optical fractionator. **The Anatomical Record**, v. 231, n. 4, p. 482–497, 1 dez. 1991. Disponível em: <http://doi.wiley.com/10.1002/ar.1092310411>. Acesso em: 26 fev. 2020.

WIJEMANNE, S.; VIJAYAKUMAR, D.; JANKOVIC, J. Apraclonidine in the treatment of ptosis. **Journal of the Neurological Sciences**, v. 376, p. 129–132, 15 maio 2017.

WILKINS, R. H.; BRODY, I. A. Horner's Syndrome. **Archives of Neurology**, v. 19, n. 5, p. 540–542, 1968.

ZUNIGA, J. R. Trigeminal ganglion cell response to mental nerve transection and repair in the rat. **Journal of Oral and Maxillofacial Surgery**, v. 57, n. 4, p. 427–437, 1999.