ADRIANO JASKONIS DALL´OLIO

# Utilização de derme canina para a bioengenharia de tecidos

São Paulo

2021

ADRIANO JASKONIS DALL´OLIO

# Utilização de derme canina para a bioengenharia de tecidos

Tese apresentada ao Programa de Pós-Graduação em Anatomia dos Animais Domésticos e Silvestres da Faculdade de Medicina Veterinária e Zootecnia da Universidade de São Paulo para Obtenção do Título de Doutor em Ciências

**Departamento:**
Departamento de Cirurgia

**Área de concentração:**
Anatomia dos Animais Domésticos e Silvestres

**Orientador:**
Profa. Dra. Maria Angélica Miglino

São Paulo

2021

Autorizo a reprodução parcial ou total desta obra, para fins acadêmicos, desde que citada a fonte.

**DADOS INTERNACIONAIS DE CATALOGAÇÃO NA PUBLICAÇÃO**

(Biblioteca Virginie Buff D'Ápice da Faculdade de Medicina Veterinária e Zootecnia da Universidade de São Paulo)

T. 4002
FMVZ

Dall'Olio, Adriano Jaskonis
Utilização de derme canina para a bioengenharia de tecidos / Adriano Jaskonis Dall'Olio. – 2021.
73 f. : il.

Tese (Doutorado) – Universidade de São Paulo. Faculdade de Medicina Veterinária e Zootecnia. Departamento de Cirurgia, São Paulo, 2021.

Programa de Pós-Graduação: Anatomia dos Animais Domésticos e Silvestres.

Área de concentração: Anatomia dos Animais Domésticos e Silvestres.

Orientadora: Profa. Dra. Maria Angélica Miglino.

1. Engenharia de tecidos. 2. Enxertos. 3. Matriz extracelular de derme canina. 4. *Scaffold*. I. Título.

Ficha catalográfica elaborada pela bibliotecária Maria Aparecida Laet, CRB 5673-8, da FMVZ/USP.

Comissão de Ética no Uso de Animais
Faculdade de Medicina Veterinária e Zootecnia
Universidade de São Paulo

# CERTIFICADO

Certificamos que a proposta intitulada "Utilização de derme canina para a bioengenharia de tecidos", protocolada sob o CEUA nº 1733150419 (ID 087672), sob a responsabilidade de **Maria Angélica Miglino** *e equipe; Adriano Jaskonis Dall Ollio; Paula Fratini* - que envolve a produção, manutenção e/ou utilização de animais pertencentes ao filo Chordata, subfilo Vertebrata (exceto o homem), para fins de pesquisa científica ou ensino - está de acordo com os preceitos da Lei 11.794 de 8 de outubro de 2008, com o Decreto 6.899 de 15 de julho de 2009, bem como com as normas editadas pelo Conselho Nacional de Controle da Experimentação Animal (CONCEA), e foi **aprovada** pela Comissão de Ética no Uso de Animais da Faculdade de Medicina Veterinária e Zootecnia da Universidade de São Paulo (CEUA/FMVZ) na reunião de 18/03/2020.

We certify that the proposal "Use of canine dermis for tissue bioengineering", utilizing 6 Dogs (males and females), protocol number CEUA 1733150419 (ID 087672), under the responsibility of **Maria Angélica Miglino** *and team; Adriano Jaskonis Dall Ollio; Paula Fratini* - which involves the production, maintenance and/or use of animals belonging to the phylum Chordata, subphylum Vertebrata (except human beings), for scientific research purposes or teaching - is in accordance with Law 11.794 of October 8, 2008, Decree 6899 of July 15, 2009, as well as with the rules issued by the National Council for Control of Animal Experimentation (CONCEA), and was **approved** by the Ethic Committee on Animal Use of the School of Veterinary Medicine and Animal Science (University of São Paulo) (CEUA/FMVZ) in the meeting of 03/18/2020.

Finalidade da Proposta: Pesquisa

Vigência da Proposta: de 09/2019 a 07/2022 Área: Anatomia dos Animais Domésticos E Silvestres

| | | | | | | | |
|---|---|---|---|---|---|---|---|
| Origem: | Animais de proprietários | | | | | | |
| Espécie: | Cães | sexo: | Machos e Fêmeas | idade: | 1 a 10 anos | N: | 6 |
| Linhagem: | não há preferência por raça | | | Peso: | 2 a 35 kg | | |
| Origem: | Animais provenientes de doação espontânea | | | | | | |
| Espécie: | Cães | sexo: | Machos e Fêmeas | idade: | 1 a 10 anos | N: | 0 |
| Linhagem: | não há preferência por raça | | | Peso: | 2 a 35 kg | | |

Local do experimento: Hospital UNIFAJ (cirurgias e coletas de material) Setor de Anatomia da FMVZ-USP (descelularização e banco de células)

São Paulo, 03 de agosto de 2020

Prof. Dr. Marcelo Bahia Labruna
Coordenador da Comissão de Ética no Uso de Animais
Faculdade de Medicina Veterinária e Zootecnia da Universidade de São Paulo

Camilla Mota Mendes
Vice-Coordenador
Faculdade de Medicina Veterinária e Zootecnia da Universidade de São Paulo

CEUA

**COMITÊ DE ÉTICA NO USO DE ANIMAIS**
**CENTRO UNIVERSITÁIO DE JAGUARIÚNA**
Rod. Adhemar de Barros – Km 127 – Pista Sul.
Jaguariúna – SP – 13.820-000
☎ (0_19) 3837-8500
www.faj.br
E-mail: ceua@faj.br

# CERTIFICADO

Certificamos que o Protocolo de Pesquisa n° **019/2019** intitulado **"Utilização de derme canina para a bioengenharia de tecidos"** do curso de Medicina Veterinária sob a responsabilidade do **Prof. Adriano Jaskonis Dall Olio** está de acordo com os Princípios Éticos na Experimentação Animal adotado pelo Conselho Nacional de Controle de Experimentação Animal (CONCEA) e foi **APROVADO** pela Comissão de Ética no Uso de Animais (CEUA) do Centro Universitário de Jaguariúna (UNIFAJ) em reunião ordinária.

Conforme ORIENTAÇÃO TÉCNICA n° 8, de 18 de março de 2016, publicada em diário oficial do dia 21 de março de 2016, número 54, seguem os dados da Atividade de Ensino e Pesquisa:

- ✓ **Período de vigência:** Abril/2019à Janeiro/2022.
- ✓ **Espécie/linhagem/raça:** Caninos.
- ✓ **Número de animais autorizados:** 6 animais.
- ✓ **Peso:** Indiferente.
- ✓ **Idade:** Indiferente.
- ✓ **Sexo:** Machos e Fêmeas.
- ✓ **Origem do(s) animal(is):** Hospital Escola da UNIFAJ – Campus II.

Jaguariúna, 30 janeiro de 2020.

Profª. Drª. Elisandra Villela Gasparetto Sé
Coordenadora da Comissão de Etica no Uso de Animais
Centro Universitário de Jaguariúna.

**FOLHA DE AVALIAÇÃO**

Autor: Dall´Olio, Adriano Jaskonis

Título: **Utilização de derme canina para a bioengenharia de tecidos**

Tese apresentada ao Programa de Pós-Graduação em Anatomia dos Animais Domésticos e Silvestres da Faculdade de Medicina Veterinária e Zootecnia da Universidade de São Paulo para Obtenção do Título de Doutor em Ciências

Aprovado em: _____/_____/_____

Banca Examinadora

Prof. Dr._____

Instituição:_____

Julgamento: _____

Prof. Dr._____

Instituição:_____

Julgamento: _____

Prof. Dr._____

Instituição:_____

Julgamento: _____

Prof. Dr._____

Instituição:_____

Julgamento: _____

Prof. Dr._____

Instituição:_____

Julgamento: _____

## AGRADECIMENTOS

Gostaria de agradecer à minha esposa (Giovana) e minha Filha (Lavínia), por compreenderem minha ausência em alguns (diversos) momentos.

Agradeço também aos responsáveis pele Centro Universitário – Unifaj por autorizar e permitir a realização da parte prática do projeto na Instituição, aos Residentes e Bolsistas (Unifaj) pela ajuda prestada.

Em especial a Dra. Maria Angélica Miglino, minha orientadora, que me conduziu no desenvolvimento do projeto, pela ajuda, pelo apoio e pela paciência em momentos difíceis e imprevisíveis que tive no curso do projeto.

À todos do departamento de Engenharia de Tecidos FMVZ/USP, na ajuda com a condução do trabalho, pelos conselhos e pelas sugestões em momentos fundamentais para a conclusão dos trabalhos, em especial ao M.e Gustavo de Sá Schiavo Matias.

Meu agradecimento também aos membros da banca do exame de qualificação (Dra. Ana Claudia Oliveira Nishiyama, Dr. Rodrigo da Silva Nunes Barreto e Dr. Evander Bueno de Lima), pelas sugestões e pelo incentivo à continuidade do projeto.

À Profa. Dra. Concepta Margaret McManus Pimentel, pela ajuda e orientação com as Análises estatísticas.

Sem esquecer de agradecer aos tutores e pacientes que participaram do trabalho.

MUITO OBRIGADO.

## RESUMO

DALL´OLIO, A.J., Utilização de derme canina para a bioengenharia de tecidos – Faculdade de Medicina Veterinária e Zootecnia, Universidade de São Paulo, São Paulo, 2021.

A pele apresenta inúmeras funções entre elas, barreira contra produtos químicos e radiação, proteção contra traumas, entre outras. É composta por uma camada de epitélio estratificado externo (epiderme) e uma camada fibrosa (derme). A quebra ou perda da integridade anatômica, fisiológica e funcional da pele é denominada ferida cutânea. Essas aparecem em alta incidência na rotina clínico-cirúrgico veterinária, exigindo do cirurgião além do conhecimento anatômico, o domínio das diferentes técnicas reconstrutivas disponíveis para um planejamento cirúrgico adequado. Existem inúmeras técnicas cirúrgicas reconstrutivas voltadas ao propósito de acelerar o processo cicatricial, devolvendo à pele sua integridade, reestabelecendo suas funções e minimizando complicações. O tema vem sendo objeto de estudo de muitos pesquisadores, que se concentram na criação de um material sintético semelhante à matriz extracelular (MEC) da derme, combinada com a utilização de células-tronco. A engenharia biomédica tem possibilitado elaborar novas abordagens terapêuticas, para minimizar e tratar feridas de difícil cicatrização, constituindo deste modo avanços significativos nos últimos anos. Estes melhoraram a compreensão dos processos de cicatrização de feridas e de regeneração de tecidos. O estudo em pauta visa trazer uma contribuição ao tema valendo-se da utilização da Bioengenharia de Tecidos (*scaffolds* biológicos), como técnica reconstrutiva alternativa, no que se refere ao tratamento de feridas complexas, com grandes perdas teciduais e superfícies articulares, favorecendo o processo cicatricial e anulando as possíveis complicações em especial a rejeição. Para tanto, amostras de derme canina foram descelularizadas por processo químico/físico e recelularizadas com células tronco mesenquimais, onde após validação das técnicas, foram utilizados como tratamento nos pacientes dos Grupos 1 e 2 respectivamente, avaliando o processo cicatricial desses grupos em relação aos pacientes do Grupo controle, feridas tratadas por segunda intenção. Os resultados do presente trabalho comprovaram as propriedades biocompatíveis e biodegradáveis do *scaffold* descelularizado e recelularizado caracterizada pela integração, ausência de complicações cicatriciais, de rejeição, e/ou contaminação, demostraram segurança, facilidade de aplicação da técnica de enxertia, capacidade regenerativa pela presença de tecido cicatricial maturo e organizado (histopatológico),

aspecto cosmético final da ferida desejável e observou-se que os três tratamentos se diferem entre si e que tanto o tipo de tratamento quanto o tamanho da ferida, afetam o tempo de cicatrização, constituindo-se uma ferramenta inovadora e funcionalmente promissora no tratamento de feridas cutâneas em modelos caninos.

Palavras-chave: Engenharia de tecidos. Enxertos. Matriz extracelular de derme canina. *Scaffold.*

**ABSTRACT**

DALL´OLIO, A.J. Use of canine dermis for tissue bioengineering - Faculdade de Medicina Veterinária e Zootecnia, Universidade de São Paulo, São Paulo, 2021.

The skin has numerous functions, including a barrier against chemicals and radiation, protection against trauma, among others. It consists of a layer of external stratified epithelium (epidermis) and a fibrous layer (dermis). The breakdown or loss of the anatomical, physiological and functional integrity of the skin is called a cutaneous wound. These appear in high incidence in the veterinary clinical-surgical routine, demanding from the surgeon in addition to anatomical knowledge, the mastery of the different reconstructive techniques available for an adequate surgical planning. There are numerous reconstructive surgical techniques aimed at accelerating the healing process, restoring integrity to the skin, restoring its functions and minimizing complications. The subject has been the subject of study by many researchers, who are concentrating on creating a synthetic material similar to the extracellular matrix (ECM) of the dermis, combined with the use of stem cells. Biomedical engineering has made it possible to develop new therapeutic approaches to minimize and treat wounds that are difficult to heal, thus constituting significant advances in recent years. These improved understanding of wound healing and tissue regeneration processes. The study in question aims to bring a contribution to the theme using the Bioengineering of Tissues (biological scaffolds), as an alternative reconstructive technique, with regard to the treatment of complex wounds, with great tissue losses and joint surfaces, favoring the process healing and canceling possible complications, especially rejection. For that, samples of canine dermis were decellularized by chemical / physical process and recellularized with mesenchymal stem cells, where after validation of the techniques, they were used as treatment in patients in Groups 1 and 2 respectively, evaluating the healing process of these groups in relation to patients control group, wounds treated by second intention. The results of the present study proved the biocompatible and biodegradable properties of the decellularized and recelularized scaffold characterized by integration, absence of scar complications, rejection, and / or contamination, demonstrated safety, ease of application of the grafting technique, regenerative capacity due to the presence of tissue mature and organized healing (histopathological), final cosmetic aspect of the desirable wound and it was observed that the three treatments differ from each other and that both the type of treatment and

the size of the wound affect the healing time, constituting a tool innovative and functionally promising in the treatment of skin wounds in canine models.

Keywords: Tissue engineering. Grafts. Extracellular matrix. *Scaffold.*

## LISTA DE FIGURAS

**Figura 1** Fotografias de fragmentos de pele canina retirados da região abdominal ventral ..... 26
**Figura 2** Fotografia da região da coleta e fragmento cutâneo ..... 28
**Figura 3** Esquema referente ao processo de descelularização do fragmento de derme canina..... 30
**Figura 4** Fotomicrografias referentes ao processo de validação da descelularização: Fotomicrografias referentes à Análise histológica e MEV ..... 32
**Figura 5** Fotomicrografia dos resultados da técnica da Imunofluorescência por DAPI (marcador fluorescente de núcleo celular) ..... 33
**Figura 6** Gráfico referente a quantificação de DNA genômico por Espectrofotometria ..... 34
**Figura 7** Fotografias das etapas referentes à técnica de recelularização do *scaffold* biológico ..... 36
**Figura 8** Fotomicrografia referente à técnica de Microscopia Eletrônica de Varredura (MEV) para validação do processo de Recelularização ..... 37
**Figura 9** Fotografia das feridas iniciais nos diferentes Grupos pós desbridamento ou excisão cirúrgica imediata ..... 39
**Figura 10** Fotografias do tecido de Granulação saudável – não exuberante, adequada vascularização e ausência de infecção, nos diferentes Grupos ..... 40
**Figura 11** Esquema da técnica Cirúrgica sugerida por Raiser et al. (1996) ..... 42
**Figura 12** Fotografias do membro pélvico esquerdo de cão, raça Bull Terrier, macho, 5 anos, portador de ferida crônica recidivante em membro pélvico esquerdo ..... 45
**Figura 13** Fotografa de região torácica lateral direita de cão, sem raça definida, macho, 8 anos, portador de laceração por mordida de Capivara..... 46
**Figura 14** Fotografias do membro torácico direito de cão, sem raça definida, 12 anos, macho, portador de neoformação em membro torácico direito ..... 44
**Figura 15** Fotografias do membro pélvico direito de cão, sem raça definida, 12 anos, macho, portador de nódulo em membro pélvico direito..... 48
**Figura 16** Fotografias do membro torácico esquerdo de cão, sem raça definida, 7 anos, macho, portador de ferida ulcerada em membro torácico esquerdo ..... 49

**Figura 17** Fotografias do membro torácico esquerdo de cão, sem raça definida, 7 anos, macho, portador de ferida crônica em região metacarpiana de membro torácico esquerdo ..... 50
**Figura 18** Fotografias do membro torácico direito de cão, sem raça definida, 12 anos, fêmea portadora de nódulo cutâneo em região carpiana de membro torácico direito ..... 51
**Figura 19** Fotografias do membro torácico esquerdo de cão, sem raça definida, 12 anos, fêmea, portadora de laceração cutânea por mordedura em região distal de membro torácico esquerdo ..... 52
**Figura 20** Fotografias dos tempos máximos para integração dos *scaffolds* biológicos nos diferentes Grupos ..... 53
**Figura 21** Análise de Regressão: Efeito do tamanho da lesão sobre número de dias de recuperação ..... 55
**Figura 22** Esquema do teste Duncan para médias em dias de tratamento (Alpha = 0,05) ..... 55
**Figura 23** Análise de variância em Dias entre tamanho da ferida, tratamento utilizado e tempo de cicatrização ..... 56
**Figura 24** Fotomicrografia das análises histológicas dos pacientes do Grupo 1 com 30 e 60 dias pós enxertia ..... 58
**Figura 25** Fotomicrografia das análises histológicas dos pacientes do Grupo 2 com 30 e 60 dias pós enxertia ..... 59

## LISTA DE TABELAS

**Tabela 1** Relação dos casos de cães acometidos por feridas, grupos de tratamento, tipos de feridas, comorbidades, dimensões e localizações das feridas ..... 29
**Tabela 2** Relação das Análises clinicas dos pacientes dos casos tratados ..... 35
**Tabela 3** Média entre tamanho das feridas iniciais e tempo necessário para cicatrização completa entre os diferentes Grupos ..... 54

**SUMÁRIO**


1 **INTRODUÇÃO** ..... 16
2 **REVISÃO DE LITERATURA** ..... 18
2.1 Anatomia da Pele ..... 18
2.2 Feridas ..... 19
2.3 Cicatrização ..... 20
2.4 Retalhos e Enxertos ..... 22
2.5 Biomateriais ..... 23
3 **OBJETIVOS** ..... 26
3.1 Objetivo Geral ..... 26
3.2 Objetivos Específicos ..... 26
4 **MATERIAL E MÉTODO** ..... 28
4.1 Material ..... 28
4.1.1 Animais Utilizados (Doadores de Pele) ..... 28
4.1.2 Animais Utilizados para tratamento ..... 28
4.2 Método ..... 29
4.2.1 Método de descelularização da pele e Tecnologia de produção de *scaffolds* biológicos em Cães ..... 29
4.2.2 Técnicas para validação do processo de descelularização ..... 30
4.2.2.1 Técnica Histológica ..... 30
4.2.2.2 Técnica de Microscopia Eletrônica de Varredura (MEV) ..... 31
4.2.2.3 Técnica de Imunofluorescência por DAPI ..... 32
4.2.2.4 Técnica de Quantificação do DNAg ..... 33
4.2.3 Técnica de Caracterização imunofenotípica das células-tronco estromais/mesenquimais (CTM) de tecido adiposo em citômetro de fluxo ..... 34
4.2.4 Técnica de Recelularização do *scaffold* Biológico ..... 35
4.2.4.1 Técnica para validação do processo de recelularização ..... 36
4.2.5 Técnica de Enxertia ..... 37
4.2.5.1 Técnica de desbridamento ou excisão cirúrgica ..... 38
4.2.5.2 Formação de Tecido de Granulação ..... 39
4.2.5.3 Procedimento Cirúrgico – Técnica de Enxertia ..... 41
4.2.5.4 Acompanhamento Clínico do Enxerto ..... 42

4.2.5.5 Avaliação de parâmetros macroscópicos – Área das feridas ..... 42
4.2.5.6 Avaliação de parâmetros microscópicos – Estudo histopatológico ..... 43
4.2.5.7 Análise estatística..... 43
5 **RESULTADOS** ..... 45
5.1 Casos dos pacientes Grupo 1 (Pacientes tratados mediantes aplicações de *scaffolds* descelularizados) ..... 45
5.1.2 Caso 1 ..... 45
5.1.2 Caso 2 ..... 46
5.1.3 Caso 3 ..... 47
5.2 Casos dos pacientes Grupo 2 (Pacientes tratados mediantes aplicações de *scaffolds* recelularizados) ..... 48
5.2.1 Caso 1 ..... 48
5.2.2 Caso 2 ..... 49
5.2.3 Caso 3 ..... 50
5.3 Casos dos pacientes Grupo 3 (Controle) ..... 51
5.3.1 Caso 1 ..... 51
5.3.2 Caso 2 ..... 52
5.4 Integração do *scaffold* ao leito receptor..... 52
5.5 Cicatrização completa das feridas..... 54
5.6 Avaliação Histológica..... 57
6 **DISCUSSÃO** ..... 60
7 **CONCLUSÃO** ..... 65
8 **REFERÊNCIAS BIBLIOGRÁFICAS** ..... 66

# 1 – INTRODUÇÃO

A pele, serve como primeira estrutura de defesa do organismo contra microorganismos, constituindo uma verdadeira barreira contra produtos químicos e radiação, produz vitamina D. Promove a termorregulação, o armazenamento de água, de gordura, de eletrólitos, de carboidratos e de proteínas. Protege também o organismo contra traumas. É composta por uma camada de epitélio estratificado externo, a epiderme, e uma camada fibrosa, a derme (Wendt, 2005; Theoreth, 2009; Pavletic, 2018).

A interrupção da integridade anatômica, fisiológica e funcional da pele denominada ferida cutânea, é uma estrutura de grande relevância na rotina clínico-cirúrgica de pequenos animais, sendo incluída em classificações levando-se em conta seus diferentes tipos e origens, tais como atropelamentos, mordeduras, picadas, queimaduras, cirúrgicas, etc. Esta crescente prevalência de feridas cutâneas, exige do cirurgião veterinário conhecimentos específicos sobre: a análise da localização da lesão; a elasticidade do tecido adjacente da pele, o suprimento sanguíneo, além do domínio de técnicas reconstrutivas disponíveis e necessárias para estabelecer um planejamento cirúrgico adequado (Amalsadvala e Swain, 2006; Trindade, 2009; Fossum 2015).

Knutson, et al. (1981) e Wendt (2005) mencionam o tratamento de feridas em um documento egípcio datado de 1.700 a.C., no qual existem conceitos sobre feridas, cicatrizações e tratamentos que são aceitos e relatados até hoje. Segundo Fossum (2015) as cirurgias reconstrutivas exigem novas técnicas e medicamentos, cujos propósitos visam acelerar o processo cicatricial, devolvendo à pele sua integridade, reestabelecendo suas funções, e, minimizando complicações.

Por isso esse tema vem sendo objeto de estudo de muitos pesquisadores (Beheregaray, 2009; Simas, 2010). Investigações na especialidade referem-se à criação de um material sintético semelhante a matriz extracelular (MEC) da derme, sendo o foco de concentração dos referidos estudos a combinação de material sintético e células-tronco (Jang et al., 2006; Oliveira et al., 2007; Carvalho, 2009; Costa e Queiroz, 2013; De Sá, 2015; Millás et al., 2016).

O objetivo deste estudo é desenvolver tecnologia referente ao assunto, mediante a utilização da Bioengenharia de Tecidos como técnica reconstrutiva, produzindo e utilizando *scaffolds* provenientes de derme de cão descelularizada, e,

posteriormente, recelularizada com células-tronco, esperando obter resultados relevantes naquilo que se refere ao tratamento de feridas complexas, com grandes perdas teciduais, localizadas nas superfícies dos membros, incluindo as superfícies articulares. Tais técnicas deverão acelerar o processo cicatricial, anulando as complicações, e, em especial diminuir as possibilidades de rejeição.

O desenvolvimento de tal tecnologia, poderá ser transferido imediatamente para cirurgia veterinária, bem como constituir um novo empreendimento para a área, uma vez que bancos de peles descelularizadas e recelularizadas, poderão sustentar novos negócios, os quais incrementarão a qualidade do atendimento e do tratamento de doenças do órgão em animais de companhia.

# 2 – REVISÃO DE LITERATURA

## 2.1 – Anatomia da Pele

Pele é um termo muitas vezes utilizado erroneamente para se referir ao tegumento comum. Trata-se de um órgão, que desempenha várias funções: constitui uma barreira externa do organismo, estabelece o contato com o meio ambiente, sendo o órgão que mais sofre injúrias e necessidade de reparos para desempenhar bem suas funções (Delavary et al., Kolarsik et al., 2011). É constituída por uma porção epitelial de origem ectodérmica – a epiderme; por uma porção subjacente de tecido conjuntivo de origem mesodérmica – a derme; e de uma camada constituída essencialmente por tecido conjuntivo adiposo – a hipoderme, considerada por alguns autores como uma terceira porção da pele (Viguier e Degorce, 1992; Pavletic, 2003; Monteiro-Riviere, 2006; Junqueira e Carneiro, 2008; Miller et al., 2013). A espessura dessas diferentes camadas varia de acordo com a sua localização anatômica, sendo mais espessa nos pés e mãos (5 mm de espessura), e mais delgada ao recobrir o restante do corpo (1 a 2 mm de espessura) Kolarsik et al., 2011.

A derme consiste em um tecido conjuntivo responsável pelo suporte da epiderme, e pela união da pele ao tecido subcutâneo (Junqueira e Carneiro, 2008). É mais profunda, mais espessa, abrigando na sua estrutura, elementos nervosos, músculos eretores do pelo, folículos pilosos, glândulas, rede cutânea de vasos sanguíneos e linfáticos, além de elementos celulares como: fibroblastos, dendrócitos, melanócitos, mastócitos, neutrófilos, eosinófilos, linfócitos, histiócitos e plasmócitos. Sua estrutura é essencialmente composta por uma matriz extracelular (MEC), definida como um suporte natural do qual as células se utilizam para ancoragem, formando assim os tecidos e órgãos (Hopper, 2003; Fossum, Miller et al., 2013; Lopes, 2016; Pavletic, 2018).

Segundo Junqueira e Carneiro (2008), a hipoderme, referida também como tecido subcutâneo, encontra-se localizada imediatamente abaixo da derme, sendo formada por tecido conjuntivo frouxo. É constituída na sua maior porção por células adiposas, e, em menor proporção por fibras elásticas e de colágeno (Pavletic, 2003). Esta camada de origem mesodérmica, contribui para mecanismos de reservatório energético, isolamento térmico, modelagem da superfície corporal, absorção de

choques, preenchimento para a fixação de órgãos, além de desempenhar um papel de fundamental importância nas técnicas cirúrgicas corretivas da pele (Pavletic, 2003).

O sistema vascular cutâneo é dividido, portanto, em três níveis interconectados: o plexo profundo, subdérmico ou subcutâneo; o plexo médio ou cutâneo; o plexo superficial ou subpapilar. Segundo Pippi (2009) tais características anatômicas dificultam a neovascularização, fator pelo qual, técnicas de enxerto em cães não respondem tão bem quanto aqueles realizados em humanos. Nos animais se fazem necessárias outras técnicas de reconstruções: retalhos ou “flaps” deslizantes, cuja vascularização acompanha o segmento da pele.

As linhas de tensão ou linhas de clivagem da pele, são definidas pela orientação e pela tração das fibras presentes no tecido conjuntivo, pela ação muscular e pela força da gravidade (Miller et al., 2013; Fossum, 2015). Como regra, as incisões na pele devem ser realizadas paralelamente às linhas de tensão da mesma com o objetivo de minimizar seu estiramento durante a cicatrização deixando-a, mais estética. Caso contrário poderão aparecer deformações, deiscência ou necrose da ferida (Trindade, 2009; Haar et al., Fossum, 2013; Lopes, 2016). E segundo Baker (1967), alterações histológicas senis na pele de cães, estão presentes em cães com idade extrema (17 anos).

## 2.2 – Feridas

Ferida por definição é uma quebra ou perda da continuidade celular ou anatômica da superfície externa do corpo, ou de um órgão interno, com comprometimento da proteção do tecido e/ou funções fisiológicas, podendo ser de origem química, mecânica, física ou microbiológica (Leite, 2014). São de alta incidência na rotina clínico-cirúrgico veterinária. Assim, o médico veterinário deverá estar sempre familiarizado com todos os processos e procedimentos envolvidos no diagnóstico da ferida: tipo de ferida; processo de cicatrização, além do domínio de todos os tipos de técnicas disponíveis para tratamento. As feridas podem ser classificadas de acordo com a integridade da camada superficial em fechada – camada superficial intacta (esmagamento e contusões) ou aberta – camada superficial lesionada (lacerações ou perdas de pele). Quanto ao grau de contaminação em limpa, limpa/contaminada, contaminada e/ou infectada. No referente à duração, profundidade e/ou etiologia encontram-se as incisões (intervenção cirúrgica efetuada

com instrumento cortante), as abrasões (por atrito ou por meios mecânicos), as queimaduras (por calor, eletricidade, substâncias químicas ou radiação), as avulsões (retiradas com violência), perfurações (acidentais produzidas por lesões externas), contusões (por trauma direto de objeto) e lacerações (rasgar, despedaçar ou dilacerar) White, 1999; Slatter, 2007; Hengel et al., 2013; Fossum, 2015; Pavletic, 2018. A classificação da ferida é fundamental para a escolha da opção do melhor tratamento, mesmo sabendo que não há consenso de uma classificação universal (Pope, 2009; Pavletic, 2018).

## 2.3 – Cicatrização

A cicatrização de feridas é vital para os seres vivos. Trata-se de um processo biológico dinâmico complexo, quase imediato ao surgimento da lesão, e que envolve uma sincronização de eventos bioquímicos (citocinas e fatores de crescimento), e eventos moleculares que ocorrem a nível celular, e que integram as funções dos elementos sanguíneos à matriz extracelular, ativados imediatamente após a lesão a fim de restaurar a integridade tecidual. O tempo de reparo tecidual completo é variável, podendo ser rápido, demorado ou crônico, devido ao fato das etapas envolvidas no processo estarem desordenadas, ou seja falha nos estágios iniciais, que prolongam a fase inflamatória, resultando em uma incapacidade cicatricial (Velnar et al., 2009).

A cicatrização de feridas cutâneas é dividida em fases bem descritas as quais segundo Fossum (2013) e Hengel et al., (2013) compreendem quatro fases distintas e que se sobrepõem – fase inflamatória, fase de desbridamento, fase proliferativa (ou de reparação) e fase de maturação (ou de remodelação). Porém, outros Autores descrevem e consideram sua divisão em três fases – fase inflamatória, fase proliferativa e fase de maturação (Pavletic, 2010); ou em quatro fases, porém de forma distinta – fase de hemostasia, fase inflamatória, fase proliferativa e fase de maturação (Hosgood, 2009; Ackermann, 2012). A duração de cada fase é determinada em grande parte pelo tipo e classificação da ferida (Hengel et al., 2013).

A cicatrização pode ser influenciada negativamente por fatores patofisiológicos intrínsecos tais como (sujeiras, fios de suturas, implantes, toxinas, baixo suprimento sanguíneo, acumulo de fluido e tecido de granulação excessivo), por fatores sistêmicos (comorbidades, idade avançada e estado imunológico), e por fatores extrínsecos (fatores ambientais, manejo inapropriado, medicamentos). A identificação

de todos esses fatores necessita ser analisada e levada em consideração para um melhor planejamento terapêutico (Harari, 1999; Amalsadvala e Swain, 2006; Slatter, Hedlund, 2007; Beheregaray, 2009; Simas, 2010, Souza, 2015).

Em casos de lesão tecidual profunda, baixa viabilidade tecidual e/ou comprometimento vascular e tecido insuficiente para a aproximação dos bordos, a cicatrização por segunda intenção é uma alternativa. Esta técnica é comumente empregada em medicina veterinária para tratamento de feridas, como técnica definitiva de tratamento ou como meio de redução de tamanho de feridas extensas, permitindo a utilização de técnicas reconstrutivas conjuntamente (Slatter, 2007; Pavletic, 2010).

Um processo cicatricial ideal envolveria rápida hemostasia, inflamação adequada, proliferação, diferenciação e migração de células, angiogênese, reepitelização e remodelamento tecidual (Guo e Dipietro, 2010). Algumas feridas podem se restabelecer naturalmente, outras necessitam de intervenção clínica ou cirúrgica (reconstrutiva), visando melhor recuperação cosmética, somada à maior velocidade do processo de cicatrização, uma vez que a morbidade e a mortalidade são proporcionais às perdas cutâneas (derme e epiderme) Hengel et al., 2013.

Tratamentos tradicionais, como ataduras, algodão e gazes, que visam absorver o exsudato das feridas e mantê-las secas prevenindo a invasão de bactérias no local, vêm sendo substituídos por tratamentos que mantenham o ambiente úmido, pois esse, facilita o processo cicatricial. A escolha do tratamento deve levar em conta três requisitos importantes: a saúde geral do paciente, o ambiente da ferida e as propriedades específicas dos curativos selecionados. Um curativo ideal deve: manter um ambiente úmido para a ferida, remover o excesso de exsudato, permitir a difusão de gases, proteger contra microorganismos, promover proteção mecânica, ser confortável, minimizar a dor e não alergênico (Watson e Hodgkin, 2005). Para tanto, nos últimos anos, avanços significativos na biologia celular e molecular, melhoraram a compreensão desse processo de cicatrização de feridas, e da regeneração de tecidos, com o desenvolvimento de curativos que sejam biocompatíveis e biodegradáveis para fornecer essa condições ideais, melhorando a cicatrização de feridas e a qualidade de vida dos pacientes (Amalsadvala e Swain, 2006; Ackermann, 2012; Moura et al., 2013; Fossum, Oliveira, 2015; Pavletic, 2018).

## 2.4 – Retalhos e Enxertos

Toda cirurgia reconstrutiva deve ser previamente e devidamente planejada, levando em consideração a localização da lesão, a elasticidade do tecido presente, o suprimento sanguíneo na região, além da qualidade do leito da ferida, pois, técnicas podem ser aplicadas a saber: retalhos e enxertos, ressaltando que o sucesso dependerá da extensão da ferida e da quantidade de estruturas envolvidas em especial a microcirculação (Pippi e Castro, 2013; Pazzini et al., Daleck et al., 2016).

Retalhos se referem às porções de tecido removidas parcialmente do seu local de origem, e transferidas para outro (leito receptor), onde recobrirão o defeito de forma imediata. São classificados como pediculados, subdivididos em: subdérmicos, constituídos por ramos terminais das artérias cutâneas diretas, associadas à camada do músculo cutâneo, e de padrão axial, constituídos por artéria e veias cutâneas (Daleck et al., 2016).

O enxerto cutâneo refere-se aos segmentos livres de derme e epiderme, os quais removidos de uma região doadora são transferidos para um local receptor distante, podendo ser de espessuras total (epiderme e toda derme – superfícies flexoras e extremidades distais) ou parcial (epiderme e uma porção variável de derme). Dentre os enxertos temos os: enxertos em lâminas; enxertos em tampão, punção ou semeadura e por pinçamento; enxertos em tiras; enxertos de coxins; e enxertos em malha ou tela (Szentimrey, 1998; Fowler e Williams, 1999; Degner, Slatter, 2007; Tobias, 2010; Fossum 2013).

A classificação se dá conforme sua origem em: autoenxertos (o doador e o receptor são obtidos do mesmo animal), isoenxertos (doador da mesma espécie e geneticamente igual ao receptor – gêmeos univitelinos), aloenxertos (doador da mesma espécie, porém geneticamente diferente), e xenoenxertos (o doador e o receptor são de espécies diferentes).

A pele é um tecido com grande antigenicidade, fator que predispõem estas técnicas à rejeição, motivo pelo qual os aloenxertos e xenoenxertos funcionam como curativos biológicos temporários (Szentimrey, 1998; Slatter, 2007; Daleck e De Nardi, 2016). Assim sendo tecnologia aplicada à Bioengenharia de Tecidos, mediante o desenvolvimento de biomateriais biocompatíveis e biodegradáveis, vem para atender tal necessidade (Oliveira et al., 2007).

## 2.5 – Biomaterias

Nas últimas décadas, novas terapias promissoras visando aprimorar os índices de recuperação e/ou de cicatrização de feridas, em especial aquelas de maior complexidade, restaurando seus aspectos estruturais e funcionais, vêm sendo estudadas. Para tanto a medicina regenerativa tem desenvolvido diferentes métodos: artificiais (sintéticos), físicos (radiação) e biológicos (bioengenharia de tecidos). Dentre eles encontram-se malhas biológicas tais como pericárdio bovino, centro frênico tendíneo de cão, peritônio de origem animal, peritônio de paca e submucosa de intestino delgado que, são estruturas conservadas em glicerina 98%, ou solução supersaturada de açúcar e de sal (Brun et al., 2002; Quitzan et al., 2003; Greca et al., 2004; Oliveira et al., 2008; Araújo et al., 2009; Leal et al., 2014; Barbuto et al., 2015).

Malhas sintéticas de polipropileno e de poliéster também são utilizadas como implantes na reconstrução de parede abdominal, em consequência de traumatismos ou de neoplasias (Amid et al., 1994; Szabo et al., 2000; Quitzan et al., 2003; Greca et al., 2004; Araújo et al., 2009; Ricciardi et al., 2012; Lee et al., 2013; Schmaltz et al., 2014; Barbuto et al., 2015; Azevedo e Stopiglia, 2018).

Os biomateriais, biopolímeros biorreabsorvíveis e biocompatíveis, são capazes de mimetizar as características da matriz extracelular originária, exercendo assim um papel ativo e temporário, pois são degradados e/ou absorvidos pelo organismo, estimulando a regeneração tecidual da região alvo com segurança biológica, que engloba uma resposta do hospedeiro atóxica, não mutagênica, e não carcinogênica, além de biofuncionalidade, que é a capacidade do biomaterial perfazer a sua tarefa (Santos Jr, 2009; Barbanti et al., 2005; Oliveira et al., 2007; Costa e Queiroz, 2013; Millás et al., 2016).

Cruañes (1984), Cambier et al. (1996) e Paim et al. (2012), relatam a utilização da radiação a laser de baixa potência para acelerar o processo cicatricial. Jee (2016) menciona a injeção intralesional com plasma rico em plaquetas (PRP) em feridas cutâneas agudas de cães, acelerando assim o processo de cicatrização.

A nanotecnologia entretanto oferece perspectivas promissoras na pesquisa biomédica e na prática clínica, oferecendo materiais nanofibrosos que imitam a matriz extracelular nativa, e que promovem a adesão de várias células derivadas de diversos tecidos na pele, nos ossos, na vascularização, na córnea, no sistema nervoso, no

coração, no fígado e rim, além do transplante de ilhotas pancreáticas (Kubinová e Syková, 2010).

Os substitutos da pele constituem uma especialidade promissora de pesquisa para uso especialmente em pacientes que apresentam feridas extensas de espessura total, casos para os quais não existe um substituto completo disponível. Pesquisas na área de prospecção de um material sintético semelhante a MEC da derme, vem sendo foco de concentração de estudos, combinando a MEC com a utilização de células-tronco. Em humanos Dermagraft ™, Integra ™, Alloderm ™, Skin2 ™ e folhas epiteliais autólogas, são exemplos de materiais substitutos nesses pacientes (De Sá, 2015). Na medicina veterinária o colágeno bovino pode ser utilizado como agente tópico, podendo ser aplicado de diversas formas: em pó, gel e bloco; em formato de biorresina; como submucosa intestinal suína; como matriz da bexiga urinária acelular ou submucosa (Crapo et.al, 2011; Pavletic, 2018).

A Bioengenharia Tecidual (BT) é uma especialidade de pesquisa multidisciplinar que visa promover o progresso da medicina regenerativa, desenvolvendo e manipulando tecidos humanos e de animais provenientes de procedimentos cirúrgicos, e/ou de cadáveres tais como: cartilagem, osso, músculo esquelético, tendões, tecido adiposo, pele, coração, vasos, pulmão, polpa dentária, intestino, fígado, pâncreas, rim, gônada, útero, produtos para o parto, córnea e nervos periféricos (Crapo et.al, 2011; Pavletic, 2018).

As técnicas de produção de suportes artificiais para o crescimento celular utilizadas na engenharia de tecidos, visam reproduzir as características da MEC da forma mais próxima possível, já que ela fornece o ambiente físico (matriz estrutural) além dos sinais bioquímicos ideais para o crescimento celular. No entanto, é difícil reproduzir em laboratório a complexidade química e estrutural que a MEC apresenta naturalmente (Crapo et.al, 2011; Pavletic, 2018).

A MEC apresenta papel fundamental no processo de regeneração e reparo de feridas, é composta basicamente por três grupos de moléculas: proteínas estruturais fibrosas (colágenos e elastina), glicoproteínas adesivas e proteoglicanos. Essas proteínas constituem duas formas básicas de MEC incluindo a matriz intersticial, encontrada nos espaços existentes entre as células do tecido conjuntivo, das células epiteliais, endoteliais e do músculo liso, além da membrana basal que encontra-se associada as superfícies celulares. A MEC regula o crescimento, proliferação e a

diferenciação das células que estão presentes ao seu interior, além de secretar água e minerais (Volpe, 2017).

A técnica de descelularização pode fornecer matrizes biológicas ideais para o crescimento celular, as quais preservam a arquitetura única da MEC à nível microscópico, garantindo até mesmo a integridade da rede vascular do órgão ou tecido submetido ao procedimento, favorecendo assim a restauração celular. O produto obtido à partir da descelularização são chamados de biomateriais (*scaffolds* biológicos), suportes naturais ideais de origem autóloga (por não apresentar reação imunológica), que as células utilizam para se ancorar na formação de tecidos e órgãos (Hopper, 2003; Carvalho, 2009; Oliveira et al, 2010; Hubmacher, 2013; Fratini et al., 2018; Martins et al., 2020).

# 3 – OBJETIVOS

## 3.1 – Objetivo Geral

Realizar a descelularização de fragmentos de pele de cão visando a produção de *scaffolds* biológicos descelularizados, os quais posteriormente serão submetidos à recelularização com células tronco provenientes de tecido adiposo de cão (Banco de Células, Laboratório de Engenharia Tecidual, FMVZ/USP). Tais fragmentos serão utilizados em enxertos cutâneos in vivo (**Figura 1**), enfatizando casos de maior complexidade, a saber: tumores ulcerados, procedimentos cirúrgicos nos quais a excisão ou desbridamento das feridas, a reaproximação dos bordos não for possível por falta de tecido cutâneo, superfícies articulares ou elasticidade insuficientes.

**Figura 1** – Fotografias de fragmentos de pele canina retirados da região abdominal ventral

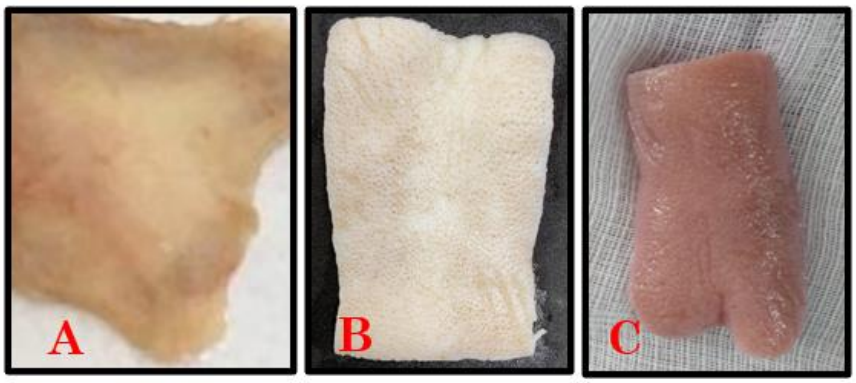


Fonte: Dall´Olio (2021).

**Legenda: A** – Fragmento de pele canina retirado da região abdominal ventral a ser descelularizado; **B** – Fragmento de pele canina retirado da região abdominal ventral Descelularizado; **C** – Fragmento de pele canina retirado da região abdominal ventral recelularizada com células tronco provenientes de tecido adiposo de cão (Banco de Células, Laboratório de Engenharia Tecidual, FMVZ/USP) (Prado et al., 2019; Bach et al., 2019).

## 3.2 – Objetivos Específicos

1- Propor uma técnica inovadora de tratamento de feridas cutâneas de fácil aquisição e de aplicação, a qual dentro de um menor tempo poderá conferir adequada resposta cicatricial à espécie canina, caracterizada pela ausência ou mínimo índice de rejeição, e/ou contaminação;
2- Descelularizar fragmentos de derme canina de cães doadores;

3- Esterilizar e posteriormente recelularizar esses *scaffolds* biológicos com célula-tronco provenientes de tecido adiposo canino (Prado et al., 2019; Bach et al., 2019);
4- Avaliar o período de cicatrização das feridas tratadas com o transplantes de retalhos descelularizados e recelularizados, comparando-os com as feridas tratadas sem a aplicação desta tecnologia (grupo controle);
5- Comparar os tempos e os procedimentos de tratamentos utilizando a bioengenharia de tecidos, com aqueles efetuados em animais controle.

# 4 – MATERIAL E MÉTODO

## 4.1 – Material

### 4.1.1 – Animais Utilizados (Doadores de pele)

Foram utilizados seis cães independente de sexo ou raça com idade entre 2 e 7 anos, que vieram a óbito na rotina do hospital-escola veterinário (HEV – UNIFAJ), doados ao HEV por meio de termo de doação de cadáveres, previamente assinado pelo tutor.

Desses animais, seis fragmentos de tecido cutâneo medindo de 6-10 cm foram retirados da região abdominal ventral – entre as mamas (**Figura 2**). Os fragmentos foram coletados, congelados e submetidos ao processo de descelularização, o qual se deu nos Laboratórios de Engenharia Tecidual, do Departamento de Cirurgia da Faculdade de Medicina Veterinária e Zootecnia de São Paulo – FMVZ/USP.

**Figura 2** – Fotografia da região da coleta e fragmento cutâneo

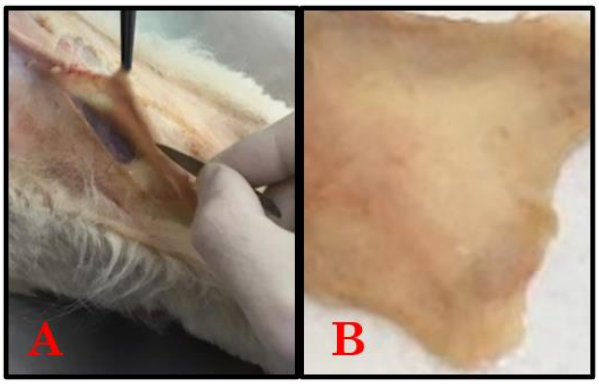


Fonte: Dall´Olio (2021).

**Legenda**: **A** – Fragmento de tecido cutâneo retirado da região abdominal ventral de cadáveres de cães independente do sexo ou raça com idade entre 2 e 7 anos; **B** – Fragmento preparado para ser submetido ao processo de descelularização.

### 4.1.2 – Animais utilizados para tratamento

Pacientes caninos atendidos (N=8) na rotina médica do HEV-UNIFAJ, que apresentavam feridas cutâneas de difícil aproximação da pele, situadas nos membros

torácicos, pélvicos, superfície articulares ou outra região devido à lacerações ou excisões cirurgias. Estes pacientes não apresentavam outros sinais clínicos ou alterações laboratoriais, dados constatados por hemograma e por análise bioquímica. Também não apresentaram complicações clínicas ou doenças crônicas. Os pacientes foram selecionados e divididos em três grupos. Os 3 primeiros casos (machos e adultos) foram designados como Grupo 1, e foram submetidos ao tratamento de feridas mediante a utilização do *scaffold* biológico descelularizado. Os 3 casos seguintes (machos e adultos) foram designados Grupo 2, e foram submetidos ao tratamento de feridas com o *scaffold* biológico recelularizado com células-tronco mesenquimais (CTMs) derivadas de tecido adiposo de cães, oriundas de banco de células tronco do laboratório de engenharia de tecidos FMVZ/USP, as quais demostraram a ausência de problemas quanto à rejeição, comprovando a segurança quanto ao uso (Prado et al., 2019; Bach et al., 2019). Os 2 casos seguintes (fêmeas e adultas) foram designados Grupo 3 (grupo controle), e foram submetidos ao tratamento de feridas por segunda intenção (**Tabela 1**).

**Tabela 1 –** Relação dos casos de cães acometidos por feridas, grupos de tratamento, tipos de feridas, comorbidades, dimensões e localizações das feridas.

| Cães | | | | Grupo 1- Animais submetidos à transplante utilizando *scaffolds* descelularizados | | | |
|---|---|---|---|---|---|---|---|
| **Casos** | **Raça** | **Sexo** | **Idade** | **Tipo de ferida** | **Comorbidades** | **Medidas da ferida** | **Localização da lesão** |
| 1 | B. Terrier | M | 5 anos | Cirúrgica | Não | 4,32 cm x 3,75 cm | Região metatarsica esquerda |
| 2 | SRD | M | 8 anos | Mordida | Não | 7,06 cm x 6,33 cm | Região torácica lateral direita |
| 3 | SRD | M | 12 anos | Cirúrgica | Não | 12,91 cm x 4,2 cm | Região distal de membro torácico direito |
| | | | | | | | |
| **Cães** | | | | **Grupo 2 - Animais submetidos à transplante utilizando *scaffolds* recelularizados** | | | |
| **Casos** | **Raça** | **Sexo** | **Idade** | **Tipo de ferida** | **Comorbidades** | **Medidas da ferida** | **Localização da lesão** |
| 1 | SRD | M | 12 anos | Cirúrgica | Não | 6,06 cm x 4,0 cm | Região metatarsica direita |
| 2 | SRD | M | 7 anos | Cirúrgica | Não | 7,07 cm x 3,0 cm | Região proximal de membro torácico Esquerdo |
| 3 | SRD | M | 7 anos | Cirúrgica | Não | 4,15 cm x 4,0 cm | Região metacarpiana esquerda |
| | | | | | | | |
| **Cães** | | | | **Grupo 3 - Grupo Controle - Animais submetidos ao tratamento das feridas por segunda intenção** | | | |
| **Casos** | **Raça** | **Sexo** | **Idade** | **Tipo de ferida** | **Comorbidades** | **Medidas da ferida** | **Localização da lesão** |
| 1 | SRD | F | 12 anos | Cirúrgica | Não | 2,3 cm x 1,75 cm | Região distal de membro torácico direito |
| 2 | SRD | F | 12 anos | Mordida | Não | 4,9 cm x 3,7 cm | Região distal de membro torácico esquerdo |

## 4.2 – Método

### 4.2.1 – Método de Descelularização da Pele e Tecnologia de Produção de *scaffolds* Biológicos em Cães

Esse processo foi realizado mediante métodos físicos e químicos, nos Laboratórios de Engenharia Tecidual do Departamento de Cirurgia da Faculdade de Medicina Veterinária e Zootecnia de São Paulo – FMVZ/USP. Os métodos foram aplicados mediante a utilização de agitação orbital com o material sob imersão.

Para cada fragmento tecidual foram realizadas 3 lavagens com duração de 5 minutos em solução de EDTA e em agitação. A descelularização foi realizada mediante imersão em Dodecil Sulfato de Sódio (SDS, #13-1313-01, LGCBio) a 0,5% durante 12 dias, com o tecido sendo mantido a temperatura ambiente durante o dia, e à 4°C overnight. A finalização do processo se deu mediante 3 lavagens de 5 minutos em agitação orbital com a utilização de Triton X-100 1% (#13-1315-05, LGCBio) (**Figura 3**).

**Figura 3**: Esquema referente ao processo de descelularização do fragmento de derme canina

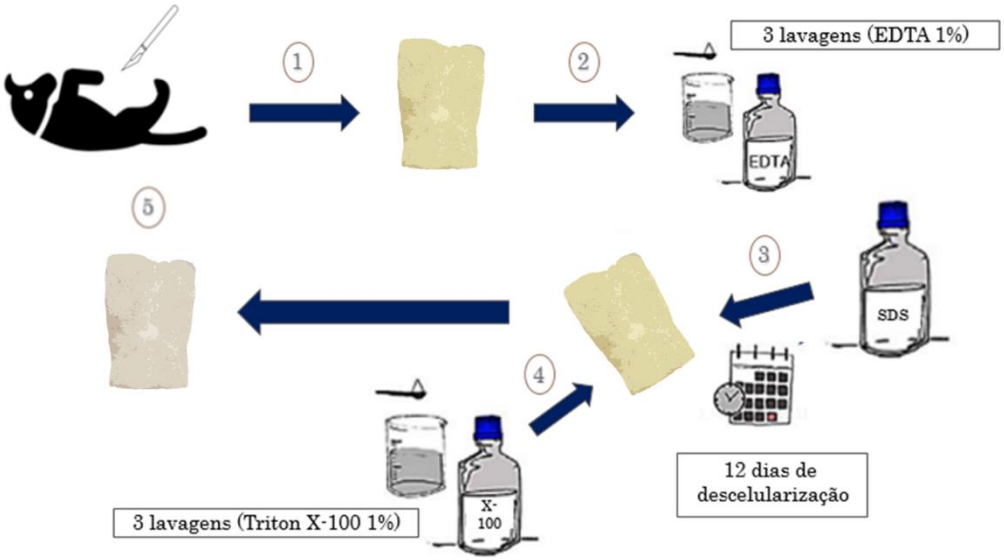


Fonte: Dall´Olio (2021) – Adaptado de Matias (2018).

**Legenda**: **(1)** Fragmento de derme coletado da região abdominal ventral de cadáver canino; **(2)** Fragmento cutâneo canino enviado para descelularização como *scaffold* biológico, lavado 3 vezes em 1% EDTA; **(3)** descelularização foi realizada mediante imersão em Dodecil Sulfato de Sódio (SDS, #13-1313-01, LGCBio) a 0,5% durante 12 dias; **(4)** O processo finaliza com 3 lavagens por 5 minutos com Triton X-100 a 1% para bloquear a ação do SDS; **(5)** Fragmento de derme canina descelularizado.

### 4.2.2 – Técnicas para validação do processo de descelularização

#### 4.2.2.1 – Análise Histológica

Para análise histológica das amostras controle e descelularizadas, as mesmas foram fixadas em paraformoldeído 4% (PFA) por 48 h, desidratadas por imersão em série crescente de álcoois e agitação orbital, iniciando com uma seção de álcool 70% por 20 minutos e posteriormente com seções de 20 minutos em álcool 80 e 90% e duas seções com duração de 20 minutos em álcool absoluto. O material foi diafanizado em Xilol I e II por 20 minutos cada e incluído em parafina. Microsecções de 5 µm (#RM2265, Leica) foram transferidas para lâminas de vidro e coradas por colorações de Hematoxilina e Eosina (HE), Tricrômico de Masson (TM), para avaliação da presença ou não de núcleos celulares e tecido conjuntivo, distinção de celularidade do tecido conjuntivo, observação de tecido muscular, bem como marcação de fibras conectivas, respectivamente (**Figura 4).**

#### 4.2.2.2 – Técnica de Microscopia Eletrônica de Varredura (MEV)

A análise de microscopia eletrônica de varredura foi utilizada para avaliação de estrutura física e arquitetônica tecidual. Para este fim, as amostras de tecido controle e descelularizadas foram fixadas em paraformoldeído (PFA) 4% por 72 horas, seccionadas e lavadas em ultrassom por um período de 24 minutos, sendo 2 lavagens com duração de 2 minutos e 4 lavagens de 5 minutos, em água destilada que foram trocadas a cada 5 minutos. As amostras foram acondicionadas “overnight” em álcool 70%. Posteriormente foram desidratadas em séries crescentes de álcoois em 2 seções de 5 minutos cada em álcool 80%, 2 em álcool 90% e três em álcool absoluto, sendo estas com duração de 10 minutos cada. O álcool da imersão foi trocado a cada seção. As mesmas foram transferidas para a câmera de secagem do aparelho de ponto crítico (LEICA EM CPD 300*), em seguida aderidas sobre a superfície de stubs, utilizando cola de carbono, metalizados com ouro e observadas e fotografias dos resultados em microscópio eletrônico (ME) Leo 435 VP (**Figura 4**).

**Figura 4** – Fotomicrografias referentes ao processo de validação da descelularização: Fotomicrografias referentes à Análise histológica e Microscopia eletrônica de varredura

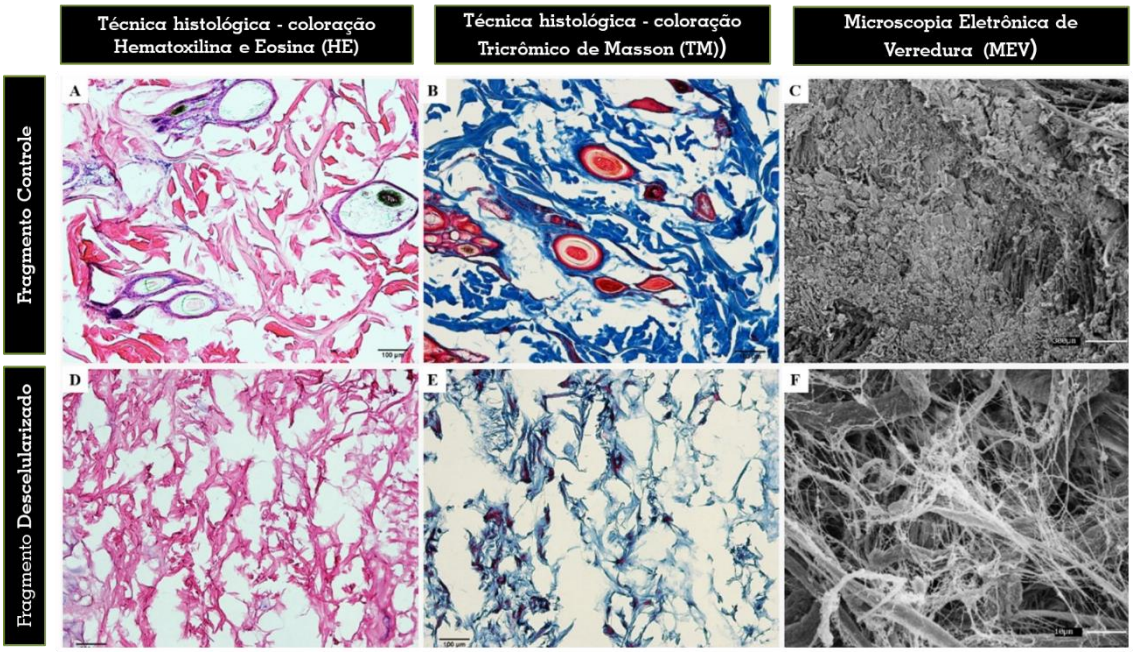


Fonte: Dall´Olio (2021).

**Legenda: A – C –** Fragmento controle com presença de núcleos celulares; **D – F –** Fragmentos cutâneos descelularizados pelo método físico químico. Observação de fibras de colágeno em azul, e observação dos arranjos de MEC mediante análise das fibras de colágeno, demonstrando ausência de núcleos celulares.

### 4.2.2.3 – Técnica da Imunofluorescência por DAPI

Utilizando-se lâminas seccionadas em criostato, o DAPI (marcador fluorescente de núcleo celular), em diluição de 1 µl de solução em 10 ml de PBS 1x, foi gotejado em cada fragmento das lâminas e após um período de espera de 10 minutos em ambiente não iluminado. O material foi lavado em PBS 1x, as lâminas foram montadas com lamínulas. O material foi analisado em microscópio de luz com fluorescência para verificar a efetivação da descelularização (ausência de núcleos celulares). **Figura 5** (Nikon Eclipse 80i com fluorescência).

**Figura 5** - Fotomicrografia dos resultados da técnica da Imunofluorescência por DAPI (marcador fluorescente de núcleo celular)

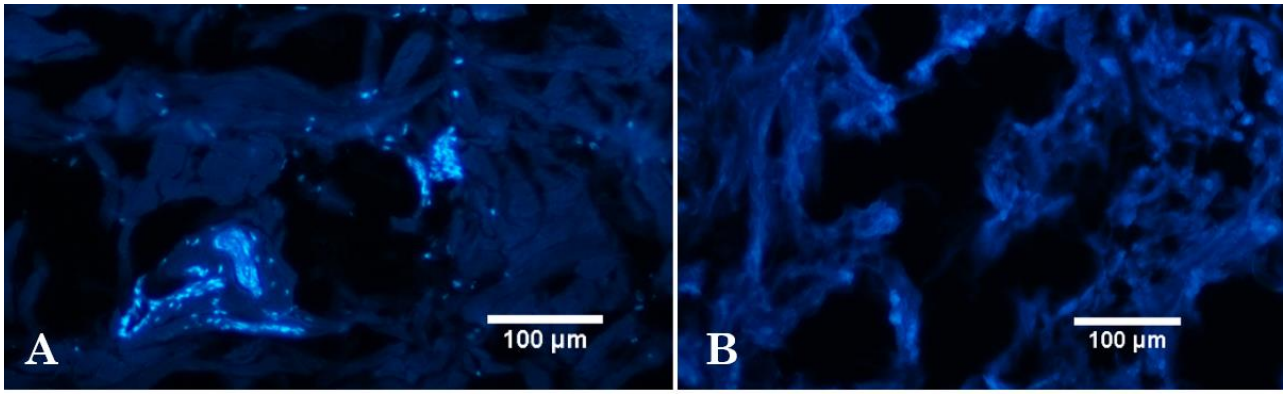


Fonte: Dall´Olio (2021).

**Legenda: A** – Fragmento Controle com presença de fluorescência dos núcleos celulares; **B** – Ausência de núcleos celulares pela não fluorescência.

### 4.2.2.4 – Técnica de Quantificação do DNAg

Para quantificação de DNA genômico foi utilizado 25 mg de derme descelularizada, valendo-se do QIAamp® DNA Mini Kit (Qiagen), de acordo com especificações do fabricante. As amostras foram digeridas overnight a 56°C com Proteinase K e tampão de lise do kit. As amostras foram purificadas e analisadas por espectrofotometria a 260nm (Nanodrop, ThermoScientific). **Figura 6**.

**Figura 6** – Gráfico referente a quantificação de DNA genômico por Espectrofotometria

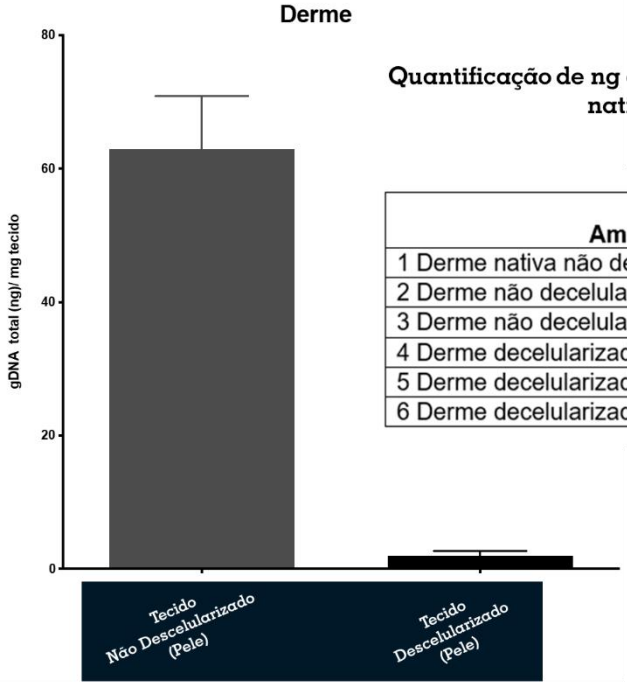


**Quantificação de ng de DNA genômico por grama de tecido nativo e descelularizado**

| Amostra | ng gDNA/ mg tecido |
|---|---|
| 1 Derme nativa não decelularizada | 56,16 |
| 2 Derme não decelularizada | 53,7 |
| 3 Derme não decelularizada | 78,84 |
| 4 Derme decelularizada 2%SDS | 3,3 |
| 5 Derme decelularizada 2%SDS | 0,72 |
| 6 Derme decelularizada 2%SDS | 1,8 |

**Legenda: Coluna cinza** – Fragmentos de derme não descelularizados, alto índice de gDNA. **Coluna preta** – Fragmentos descelularizados, onde se observa o índice de gDNA, quase nulo.

### 4.2.3 – Técnica de Caracterização imunofenotípica das células-tronco estromais/mesenquimais (CTM) de tecido adiposo em citômetro de fluxo

As células-tronco estromais/mesenquimais (CTM) de tecido adiposo de cão forma caracterizados previamente pela doutoranda Bruna A. Aguiar Koga de acordo (manuscrito em preparação), com o protocolo a seguir: A identificação e a expressão dos marcadores de superfície das culturas de CTMs foram avaliados mediante ensaios de citometria de fluxo (CMF). Para caracterização das CTMs, cerca de $1x10^5$ células foram incubadas com diferentes anticorpos conjugados aos fluorocromos PE e FITC a temperatura ambiente. Os anticorpos analisados foram anti-CD105-PE, anti-CD90-FITC, anti-CD146-PE, anti-CD73-PE, anti-CD29-FITC, anti-CD14 PE, anti-CD34-FITC. As células foram tripsinizadas, posteriormente centrifugadas, e o sobrenadante celular obtido foi desprezado. Os tubos com os pellets foram incubados com 10µL de cada anticorpo diluído 1:200 em solução fosfato salina. As células foram incubadas com os anticorpos por 30 minutos a temperatura ambiente e foi adicionado

1mL de solução salina CMF suplementado com 3% SFB para redução de ligações inespecíficas. Os tubos foram centrifugados a 2000 rpm por 10 min. Descartou-se o sobrenadante e o pellet foi ressuspendido em solução salina CMF + 3% SFB submetido à leitura imediata no citômetro de fluxo (FACS ARIAII BD Biosciences, CA, EUA) e analisadas no software FlowJo 7.6.5.

### 4.2.4 – Técnica de Recelularização do s*caffold* Biológico

Para recelularização da derme canina, foram utilizadas células-tronco mesenquimais proveniente de tecido adiposo de cães do banco de células dos Laboratórios de Anatomia da FMVZ/USP. Fragmentos de derme descelularizadas passadas em ponto crítico foram lavadas em solução salina tamponada com fosfato 1X (PBS) com antibiótico a 0,5% (penicilina – estreptomicina) e deixadas em luz ultravioleta (UV) por 10 minutos. A esterilidade da derme foi testada em meio de cultura Alfa-MEM, suplementado com 10% de soro bovino fetal e incubados a 37°C com 5% de CO2 por 24 horas. Uma quantidade de 5 x $10^4$ células-tronco mesenquimais adiposas foram plaqueadas em placas não tratadas (Sarstedt) em contato com os *scaffolds* durante 7 dias para cultivo in vitro (Fratini et al.; Matias, 2018) (**Figura 7**). A escolha de células adequadas é considerada imprescindível para a técnica de recelularização, pois o objetivo principal é eleger células viáveis para aplicação no *scaffold* biológico descelularizado (Badylak et al., 2001). Essa associação de células com o *scaffold* visa a formação de uma matriz extracelular recelularizada, com posterior formação de um tecido vivo (Xu et al., 2008). Para Craighead, et al. (2001), a associação é de fundamental importância na efetivação do *scaffold* celularizado, podendo definir o seu grau de rejeição.

**Figura 7** – Fotografias das etapas referentes à técnica de recelularização do *scaffold* biológico
Fonte: Dall´Olio (2021).

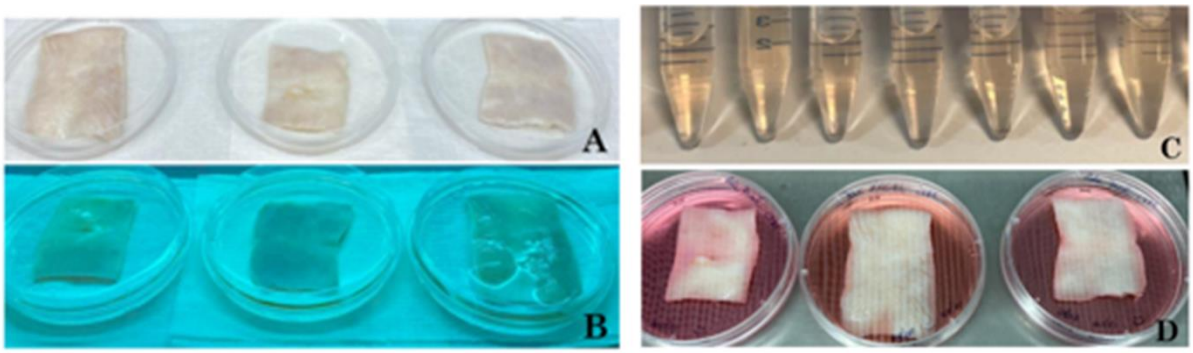


Legenda: **A** – Fragmentos de derme canina descelularizadas passadas em ponto crítico foram lavadas em solução salina tamponada com fosfato 1X (PBS) com antibiótico a 0,5% (penicilina – estreptomicina); **B** – Luz ultravioleta (UV) por 10 minutos; **C** – Teste de esterilidade da derme em meio de cultura Alfa-MEM; **D** – Recelularização do fragmento de derme canina, cultivo in vitro com células-tronco mesenquimais adiposas durante 7 dias.

#### 4.2.4.1 – Técnica para validação do processo de recelularização

A comprovação da técnica de recelularização foi realizada por Técnica de Microscopia Eletrônica de Varredura (MEV), por avaliação de estrutura física e arquitetônica tecidual. Para este fim, as amostras de tecido controle e descelularizadas foram fixadas em paraformoldeído (PFA) 4% por 72 horas. As amostras foram seccionadas e lavadas em ultrassom por um período de 24 minutos, sendo 2 lavagens com duração de 2 minutos e 4 lavagens de 5 minutos, em água destilada que foram trocadas a cada 5 minutos. As amostras foram acondicionadas “overnight” em álcool 70%. Posteriormente as amostras foram desidratadas em séries crescentes de álcoois em 2 seções de 5 minutos cada em álcool 80%, 2 em álcool 90% e três em álcool absoluto, sendo estas com duração de 10 minutos cada. O álcool da imersão foi trocado a cada seção. As amostras foram transferidas para a câmera de secagem do aparelho de ponto crítico (LEICA EM CPD 300*), em seguida aderidas sobre a superfície de stubs, utilizando cola de carbono, metalizados com ouro e observadas e fotografias dos resultados em microscópio eletrônico ME Leo 435 VP (**Figura 8**).

**Figura 8** – Fotomicrografia referente à técnica de Microscopia Eletrônica de Varredura (MEV) para validação do processo de Recelularização

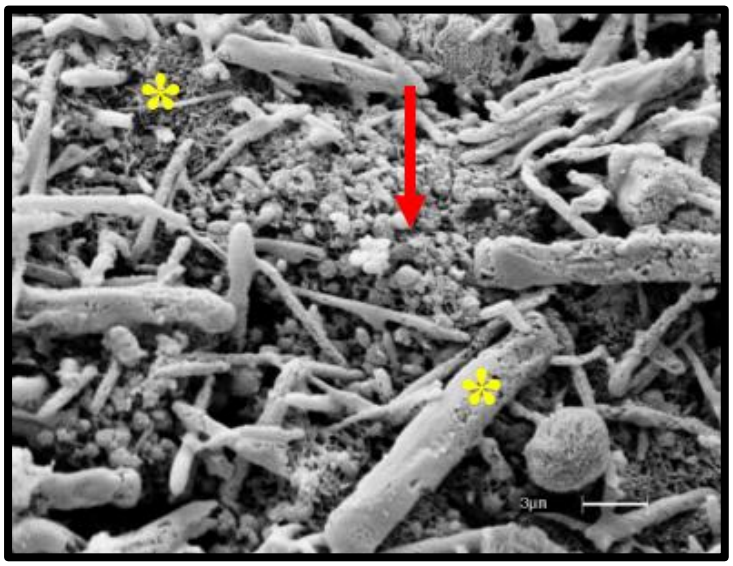


**Legenda – Asterisco amarelo** – Arranjo de MEC pelas fibras de colágeno.

**Seta vermelha** – Presença de células tronco mesenquimais, validando processo de recelularização.

Fonte: Dall´Olio (2021).

## 4.2.5 – Técnica de Enxertia

Tanto para o preparo da ferida (higienização e retirada de tecido necrosado – quando necessário) quanto para a implantação do enxerto, independente do grupo, 1 e 2, os pacientes permaneceram sob anestesia geral inalatória. Para tanto foi realizada avaliação pré-anestésica por meio de exame físico, eletrocardiograma e análise clínica, com hemograma, função renal (Ureia e Creatinina), função hepática (Fosfatase Alcalina e Alanina Aminotransferase) e glicemia (**Tabela 2)**.

**Tabela 2 –** Relação das Análises clínicas dos pacientes dos casos tratados

| Cães | | Grupo 1- Animais submetidos à técnica de enxertia com *scaffolds* descelularizados | | | | | | | | | | | | | |
|---|---|---|---|---|---|---|---|---|---|---|---|---|---|---|---|
| **Casos** | **Raça** | **Sexo** | **Idade (anos)** | **Hm** | **Hb** | **Ht%** | **Pt** | **Plq** | **Leucócitos** | **Cr** | **Ur** | **Alt** | **FA** | **Gli** | **ECG** |
| 1 | B. Terrier | M | 5 | 6,5 | 14,7 | 47 | 7,2 | 260 | 8.700 | 0,8 | 36,5 | 47,1 | 108 | 90 | Sem alteração |
| 2 | SRD | M | 8 | 6,7 | 15,9 | 50 | 6,6 | 370 | 10.300 | 1,1 | 20,8 | 26,8 | 74 | 86 | Sem alteração |
| 3 | SRD | M | 12 | 6,1 | 14,2 | 45 | 8 | 500 | 19.500 | 0,5 | 15,7 | 52,3 | 116 | 67 | Sem alteração |
| | | | | | | | | | | | | | | | |
| **Cães** | | **Grupo 2 - Animais submetidos à técnica de enxertia com *scaffolds* recelularizados** | | | | | | | | | | | | | |
| **Casos** | **Raça** | **Sexo** | **Idade (anos)** | **Hm** | **Hb** | **Ht%** | **Pt** | **Plq** | **Leucócitos** | **Cr** | **Ur** | **Alt** | **FA** | **Gli** | **ECG** |
| 1 | SRD | M | 12 | 6,5 | 13,5 | 41 | 7,4 | 670 | 10.800 | 1,1 | 33,5 | 36,6 | 539 | 77 | Sem alteração |
| 2 | SRD | M | 7 | 7,1 | 15,6 | 53 | 7,2 | 139 | 6.800 | 1,4 | 31,7 | 54,1 | 58 | 80 | Sem alteração |
| 3 | SRD | M | 7 | 6,1 | 14,3 | 50 | 7 | 190 | 7.200 | 1,3 | 35,4 | 56,2 | 63 | 75 | Sem alteração |
| | | | | | | | | | | | | | | | |
| **Cães** | | **Grupo 3 - Animais submetidos ao tratamento das feridas por segunda intenção** | | | | | | | | | | | | | |
| **Casos** | **Raça** | **Sexo** | **Idade (anos)** | **Hm** | **Hb** | **Ht%** | **Pt** | **Plq** | **Leucócitos** | **Cr** | **Ur** | **Alt** | **FA** | **Gli** | **ECG** |
| 1 | SRD | F | 12 | 5,7 | 12,4 | 38 | 6,6 | 220 | 9.300 | 1,2 | 58 | 73,1 | 126 | 72 | Sem alteração |
| 2 | SRD | F | 12 | 6,3 | 13,8 | 45 | 7,2 | 460 | 10.600 | 1,1 | 54 | 70 | 115 | 68 | Sem alteração |

**Legenda**: **Hm** – Hemácias em milhões/mm$^3$; **Hb** – Hemoglobina em g/dl; **Ht** – Hematócrito em %; **Pt** – Proteína total em g/dl; Leucócitos em mil/mm$^3$; **Plq** – Plaquetas em mil/mm$^3$; **Cr** – Creatinina em mg/dl; **Ur** – Ureia em mg/dl; **Alt** – Alanina Aminotransferase em U/L; **FA** – Fosfatase Alcalina em U/L; **Gli -** Glicemia em mg/dl; **ECG** – Eletrocardiograma.

#### 4.2.5.1 – Técnica de desbridamento ou excisão cirúrgica

Sob anestesia, pacientes tiveram as feridas desbridadas (quando necessário) ou estruturas removidas cirurgicamente, que constou da remoção do tecido não viável, detritos celulares, exsudado e todos os resíduos estranhos, de forma a minimizar à infecção da ferida e promover a sua cicatrização utilizando se instrumentais autoclaváveis em ambiente hospitalar, seguidos da limpeza da ferida (**Figura 9**).

Como protocolo anestésico, foi utilizado: medicação Pré Anestésica (MPA) com Acepromazina (tranquilizante fenotiazínico) dose de 0,1 mg/kg intramuscular (IM), associado ao Tramadol (opióide) dose de 2 mg/kg IM. Após 15 minutos ocorreu a indução com Propofol dose 5 mg/kg (Anestésico geral intravenoso) e posterior intubação endotraqueal e manutenção anestésica com Isofluorano (halogenado).

**Figura 9** – Fotografia das feridas iniciais nos diferentes Grupos pós desbridamento ou excisão cirúrgica imediata

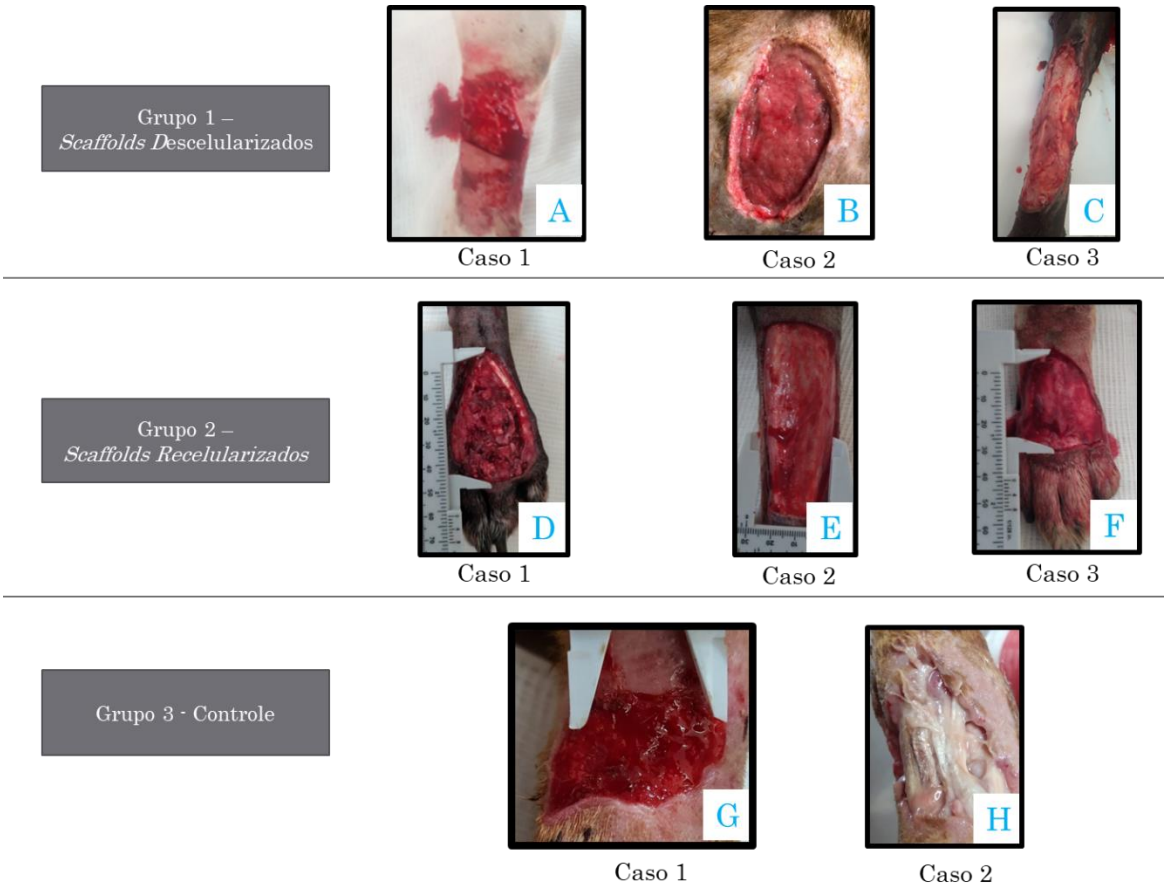


Fonte: Dall´Olio (2021).

**Legenda**: **A, C, D, E, F e G** – Feridas cutâneas pós excisão cirúrgica; **B e H** – Ferida cutânea por laceração por mordedura.

### 4.2.5.2 – Formação de Tecido de Granulação

Curativos diários foram realizados: limpeza da lesão com soro fisiológico 0,9% preferencialmente morno, utilizando o método de irrigação em jato; Secagem da pele ao redor, uso tópico de Rifamicina spray, oclusão com curativo secundário (gazes ou chumaço), fixação com atadura e esparadrapo, durante 10 dias, tempo necessário para a formação do tecido de granulação saudável – não exuberante, adequada vascularização, limpeza e ausência de infecção, momento ideal para a implantação do enxerto (**Figura 10**). Os pacientes também foram tratados durante este período de

forma medicamentosa por via oral com Antibiótico – Cefalexina 20 mg/kg duas vezes ao dia (BID) por 10 dias, anti-inflamatórios/analgésico Meloxican 0,1 mg/kg – uma vez ao dia (SID) por 7 dias, Dipirona 25 mg/kg – duas vezes ao dia por 7 dias, Tramadol 2 mg/kg – duas vezes ao dia por 10 dias e Antagonistas dos receptores H2 – Ranitidina 2 mg/kg – duas vezes ao dia por 10 dias.

**Figura 10** – Fotografias do tecido de Granulação saudável - não exuberante, adequada vascularização e ausência de infecção, nos diferentes Grupos

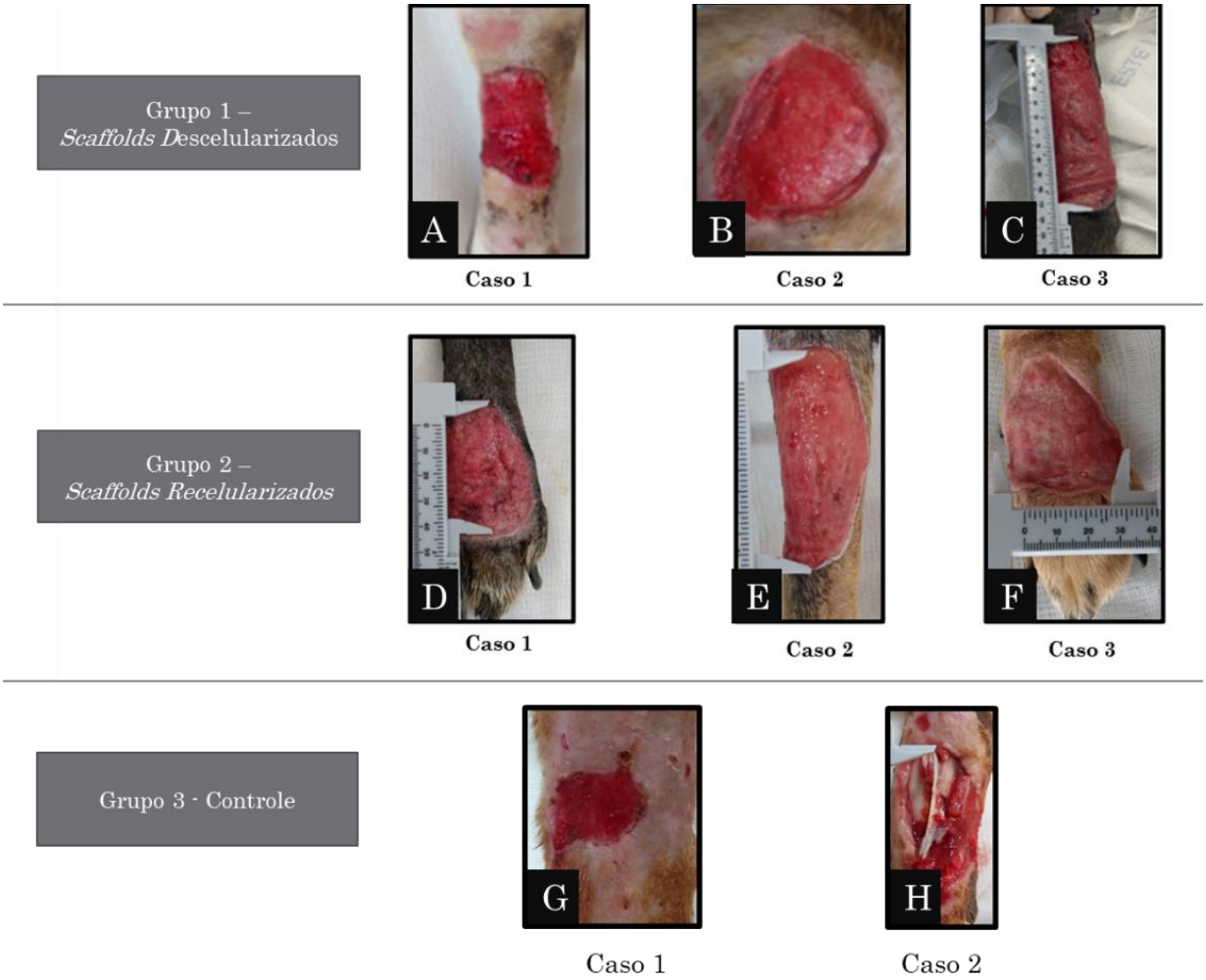


Fonte: Dall´Olio (2021).

**Legenda: A – H**: Tecido de granulação saudável (10 dias) nas diferentes feridas dos diferentes grupos.

#### 4.2.5.3 – Procedimento Cirúrgico – Técnica de Enxertia

Para a técnica de reconstrução/enxertia, os pacientes após os 10 dias (período para a formação do tecido de granulação) foram novamente anestesiados, seguindo o protocolo de: medicação pré-anestésica com acepromazina 0,2% - 0,1 mg/kg e Tramadol 2 mg/kg, intramuscular. Após 15 minutos, foram induzidos com Propofol 5 mg/kg, intravenoso e mantidos com Isofluorano, inalatório. Os locais a serem reconstruídos foram higienizados com clorexidina 0,5%, seguido do preparo do campo operatório em ambiente hospitalar para implantação do *scaffold* sobre tecido de granulação saudável. Os *scaffolds* descelularizados e os recelularizados (grupo 1 e grupo 2 respectivamente) foram totais com fendas mecânicas escalonadas de 5 a 15 mm de comprimento, e 2 a 6 mm de distância e paralelas às linhas de tensão da pele. Essas permitiram melhor drenagem de exsudações e/ou sangue, o que facilitou a aderência do enxerto, mantendo sua maior flexibilidade, conformidade e expansão (superfícies articulares e irregulares). Foram aplicados então os *scaffolds* de forma a garantir cobertura completa da ferida, fixados com padrão de síntese simples, separada com nylon 3-0, aplicados entre 3 a 4 mm de distância entre os pontos, juntando as bordas do enxerto com as do leito receptor, técnica de plastia sugerida por Raiser et al. (1996) e por Fossum (2015). Após, serem realizados os procedimentos, bandagens com ataduras acolchoadas, não aderentes e com baixa compressão foram utilizadas a fim de favorecer a integração do *scaffold* ao leito receptor, permitindo adequada angiogênese e reduzindo deslocamentos (Slatter, 2007; Fossum, 2015). Esse procedimento permitiu menor ocorrência de hematoma e seroma, eventos que normalmente poderiam levar à perda de viabilidade e, por consequência, a necrose do enxerto (Slatter, 2007; Pavletic, 2010). A primeira troca de curativo foi realizada com 48 horas. Curativos diários absorventes, não aderentes foram realizados (**Figura 11**). Os pacientes permaneceram em ambiente restrito, com colar elizabetano, por um período de 10 dias, período para avaliação da viabilidade do enxerto implantado junto ao leito da ferida e o tratamento da ferida seguiu por segunda intenção (Fowler e Williams, 1999; Slatter, 2007; Daleck e De Nardi, 2016; Fossum, 2015).

**Figura 11** – Esquema da técnica Cirúrgica sugerida por Raiser et al. (1996)

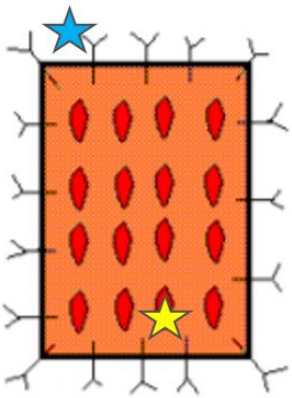

Fonte: Paim (2002).

**Legenda: Estrela amarela** – Enxertos totais com fenda escalonada; **Estrela azul** – Padrão de sutura – distância entre os pontos, juntando as bordas do enxerto com as do leito receptor.

### 4.2.5.4 – Acompanhamento Clínico do Enxerto

Após procedimento reconstrutivo, os pacientes ficaram em observação na Internação do HEV – UNIFAJ até o décimo dia seguintes aos procedimentos, sob cuidados médicos e medicamentosos (Antibiótico – Cefalexina 20 mg/kg duas vezes ao dia por 10 dias, anti-inflamatórios/analgésico Meloxican 0,1 mg/kg – uma vez ao dia por 7 dias, Dipirona 25 mg/kg – duas vezes ao dia por 7 dias, Tramadol 2 mg/kg – duas vezes ao dia por 10 dias e Antagonistas dos receptores H2 – Ranitidina 2 mg/kg – duas vezes ao dia por 10 dias), recebendo alta com orientações sobre cuidados com a ferida cirúrgica (uso de colar elizabetano e troca diária de curativo) por meio de prescrição médica. Os tutores retornavam com os pacientes para avaliação clínica, avaliação da evolução da ferida cirúrgica e fotodocumentações a cada dez dias.

### 4.2.5.5 – Avaliação de parâmetros macroscópicos – Área das feridas

Nos dias 0 e 10 pré técnica de enxertia, e nos dias 2, 4, 6, 8 e 10, após a cada 10 dias até oclusão total da ferida, a área média das feridas de todos os animais dos grupos experimentais 1 e 2 foi mensurada. Para tanto, um paquímetro foi utilizado. Mensuração dos comprimentos horizontal e vertical da lesão foram realizados para cálculo da área (cm2).

Para o acompanhamento das feridas dos pacientes do grupo 3, a área das feridas foi mensurada a cada 2 dias após desbridamento ou retirada cirúrgica, até o décimo dia, e após, a cada 10 dias até oclusão total das feridas com auxílio de paquímetro, comprimento horizontal e vertical para cálculo da área (cm2).

#### 4.2.5.6 – Avaliação de parâmetros microscópicos – Estudo histopatológico

Neste experimento optamos pela análise histológica, por ser um método simples e por fornecer informações gerais da resposta tecidual ao material implantado. Os pacientes dos Grupos 1 e 2, tiveram amostras cutâneas coletadas do local cirúrgico com 30 e 60 dias pós enxertia, a escolha do local selecionado para amostra foi de forma aleatória. As amostras foram colhidas por meio de “Punch” descartável 6mm, fixadas em solução tamponada de formaldeído 10% e, seguidas para o processamento histológico de inclusão em parafina (Vetpat – laboratório de análises).

Após o processo de desidratação, fixação e parafinização dos tecidos, segmentos de 5 µm de espessura foram elaborados em micrótomo e organizados em lâminas microscópicas. Em seguida, técnicas de coloração: Hematoxilina-eosina (HE) para avaliação tecidual; e Tricrômico de Masson (TM) para determinação de colágeno, foram aplicadas. As lâminas confeccionadas foram analisadas em microscópica pelo microscópio óptico com câmera digital acoplada (LEICA RM 2235) para captação de imagens por fotomicrografia. Para os pacientes do grupo 3 (controle), não houve avaliação histológica do processo cicatricial, considerando a resposta histológica cicatricial descrita na literatura (De Nardi et al, 2004; Slatter, 2007; Guo e Dipietro, Pavletic, 2010).

#### 4.2.5.7 – Análise estatística

As avaliações estatísticas das feridas ocorreram correlacionando o tempo e o tamanho das mesmas. Considerando como parâmetro de evolução do processo de cicatrização, a avaliação da área inicial ferida (cm2) em relação ao tempo máximo (dias) para o reparo tecidual completo, mensurando-os mediante a obtenção dos diâmetros das feridas. Os resultados foram expressos por meio da Análise de

Regressão, Duncan e Análise de Variância. Os resultados que representaram diferença estatística utilizaram valores de $p<0,05$.

# 5 – RESULTADOS

## 5.1 – Casos dos pacientes Grupo 1 (Pacientes tratados mediantes aplicações de *scaffolds* descelularizados)

### 5.1.1 – Caso 1

Canino, da raça Bull Terrier, macho de 5 anos de idade, com ferida crônica em região tarso metatársica do membro pélvico esquerdo. Quadro teve início há seis meses, com lesão ulcerativa e relato anterior de complicações local. Desde então tutor trata a ferida com recidivas constantes. Clinicamente, observou-se área alopécica, crostosa, moderada secreção exsudativa e tecido edemaciado. Exames complementares foram solicitados para avaliação clínica geral do paciente, os quais se mostraram dentro dos valores de referência, juntamente com analise histopatológica da lesão foram realizados. O resultado histopatológico demostrou-se compatível com dermatite actínica. (**Figura 12**).

**Figura 12** – Fotografias do membro pélvico esquerdo de cão, raça Bull Terrier, macho, 5 anos, portador de ferida crônica recidivante em membro pélvico esquerdo

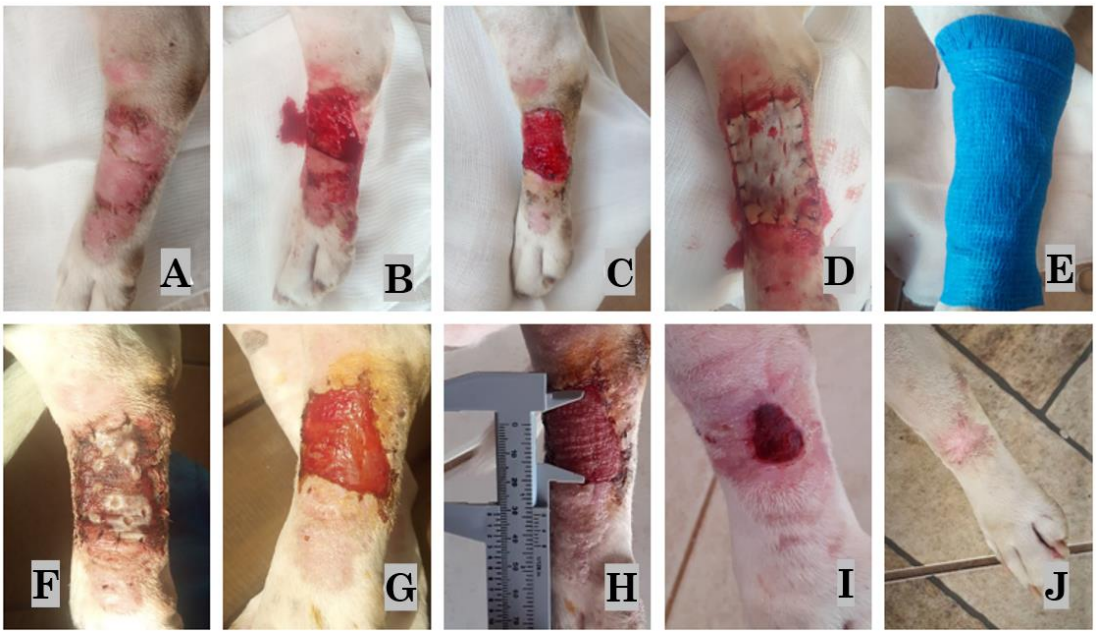


Fonte: Dall´Olio (2021).

**Legenda**: **A** – Ferida inicial; **B** – Ferida cirúrgica pós imediato; **C** – Tecido de granulação saudável – 10 dias após procedimento; **D** e **E** – Técnica de enxertia com *scaffold* descelularizado com cobertura completa da ferida, padrão de sutura com fendas escalonadas e bandagem não aderente respectivamente; **F** e **G** – processo de integração do *scaffold* a ferida, 48 horas e 4 dias pós enxertia;

**H** e **I** – acompanhamento clínico do enxerto, décimo e vigésimo dia; **J** – Ferida estabelecida com 31 dias pós enxertia.

### 5.1.2 – Caso 2

Canino, sem raça definida, macho de 8 anos de idade, com laceração em região torácica lateral direita por mordida de capivara. Clinicamente, observou-se ferida aberta, profunda e contaminada, deu-se início ao tratamento suporte para estabilização do paciente e posterior planejamento cirúrgico. Exames complementares foram solicitados para avaliação clínica geral do paciente. Após estabilização do paciente, técnica de enxertia foi realizada (**Figura 13**).

**Figura 13** – Fotografa de região torácica lateral direita de cão, sem raça definida, macho, 8 anos, portador de laceração por mordida de Capivara

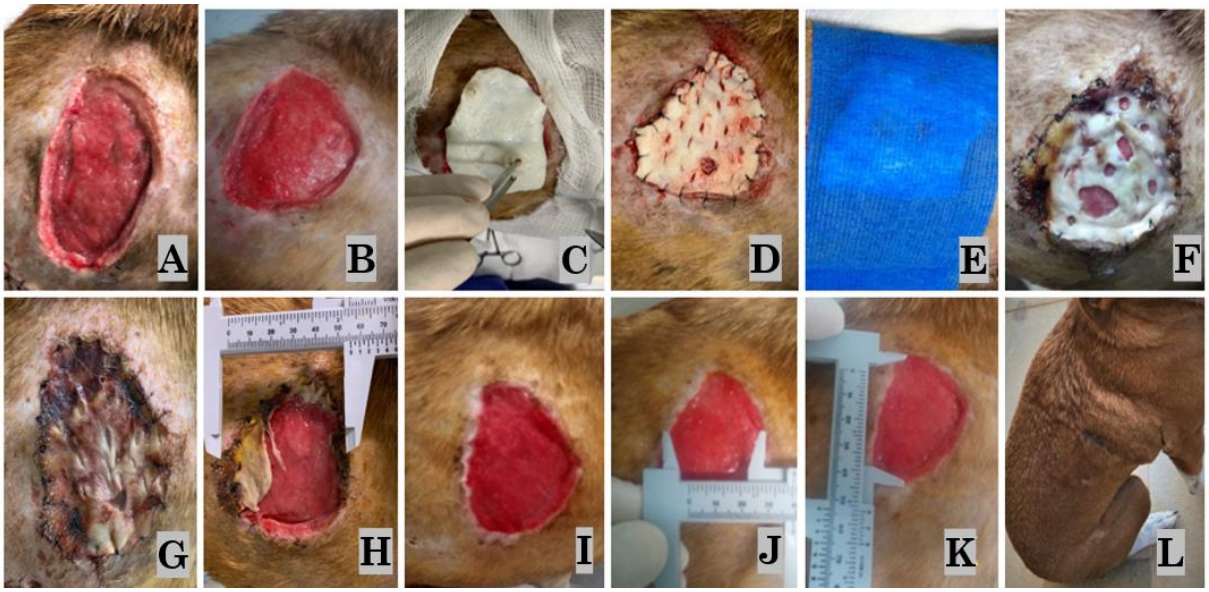


Fonte: Dall´Olio (2021).

**Legenda: A** – Ferida inicial – após desbridamento; **B** – Tecido de granulação saudável – 10 dias após desbridamento; **C, D** e **E** – Técnica de enxertia com *scaffold* descelularizado com cobertura completa da ferida, padrão de sutura com fendas escalonadas e bandagem não aderente respectivamente; **F, G** e **H** – processo de integração do *scaffold* a ferida, 48 horas, 3 e 4 dias pós enxertia; **I** – acompanhamento clínico do enxerto, sexto dia; **J** e **K** – acompanhamento clínico do enxerto, oitavo e décimo dia; **L** – Ferida estabelecida com 40 dias pós enxertia.

### 5.1.3 – Caso 3

Canino, sem raça definida, macho de 12 anos de idade, com queixa de aumento de volume progressivo em membro torácico direito há pelo menos 2 anos, porém tutor procurou ajuda no momento em que o nódulo ulcerou. Clinicamente, observou-se neoformação ulcerada com áreas necróticas e forte odor, aderido, abrangendo toda região média e distal de rádio e ulna do membro torácico direito. Exames complementares: hemograma, bioquímica sérica, Raio-X simples da região torácica e membro referido juntamente com analise histopatológica da neoformação foram realizados. O resultado histopatológico demostrou: tecido fibro conjuntival proliferativo com traços linfoplasmocitários (tecido cicatricial/ reativo). A neoformação foi removida cirurgicamente com margem de segurança e a técnica de enxertia para reconstrução tecidual foi realizada (**Figura 14**).

**Figura 14** – Fotografias do membro torácico direito de cão, sem raça definida, 12 anos, macho, portador de neoformação em membro torácico direito

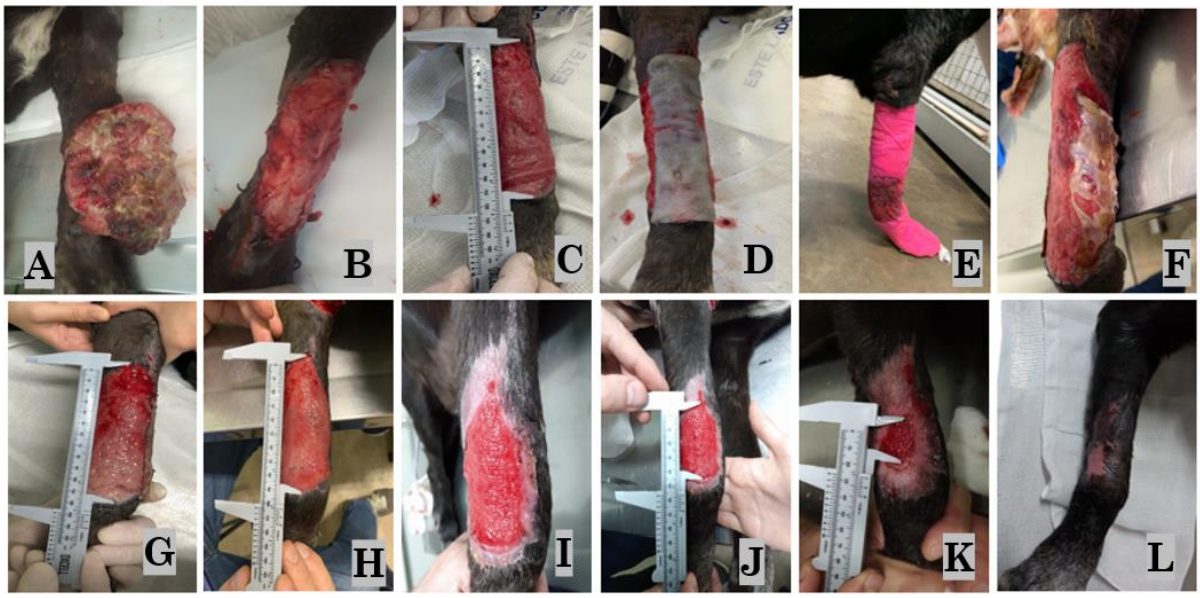


Fonte: Dall´Olio (2021).

**Legenda: A** – Neoformação ulcerada; **B** – Ferida cirúrgica pós imediato a remoção completa da neoformação; **C** – Tecido de granulação saudável – 10 dias após remoção do tumor; **D** e **E** – Técnica de enxertia com *scaffold* descelularizado com cobertura completa da ferida e bandagem não aderente respectivamente; **F** e **G** – Processo de integração do scaffold a ferida, 48 horas e 4 dias pós enxertia; **H, I, J** e **K** – Acompanhamento clínico do enxerto – oitavo, décimo, vigésimo e trigésimo dias após enxertia respectivamente; **L** – Ferida estabelecida com 45 dias pós enxertia.

## 5.2 – Casos dos pacientes Grupo 2 (Pacientes tratados mediantes aplicações de *scaffolds* recelularizados)

### 5.2.1 – Caso 1

Canino, sem raça definida, macho de 12 anos de idade, com aumento de volume em região metatársica em membro pélvico direito. Evolução do quadro progressivo há 6 meses. Clinicamente, observou-se área com aumento de volume de consistência firme e não ulcerado. Exames complementares: hemograma, bioquímica sérica, Raio-X simples do membro referido juntamente com analise histopatológica do nódulo foram realizados. O resultado histopatológico demostrou: proliferação mesenquimal osteóide atípica com traços de metaplasia condróide, sugestivo de tumor ósseo multilobular. Nódulo foi removido cirurgicamente e para tratamento da ferida cirúrgica a técnica de enxertia foi realizada (**Figura 15**).

**Figura 15** – Fotografias do membro pélvico direito de cão, sem raça definida, 12 anos, macho, portador de nódulo em membro pélvico direito

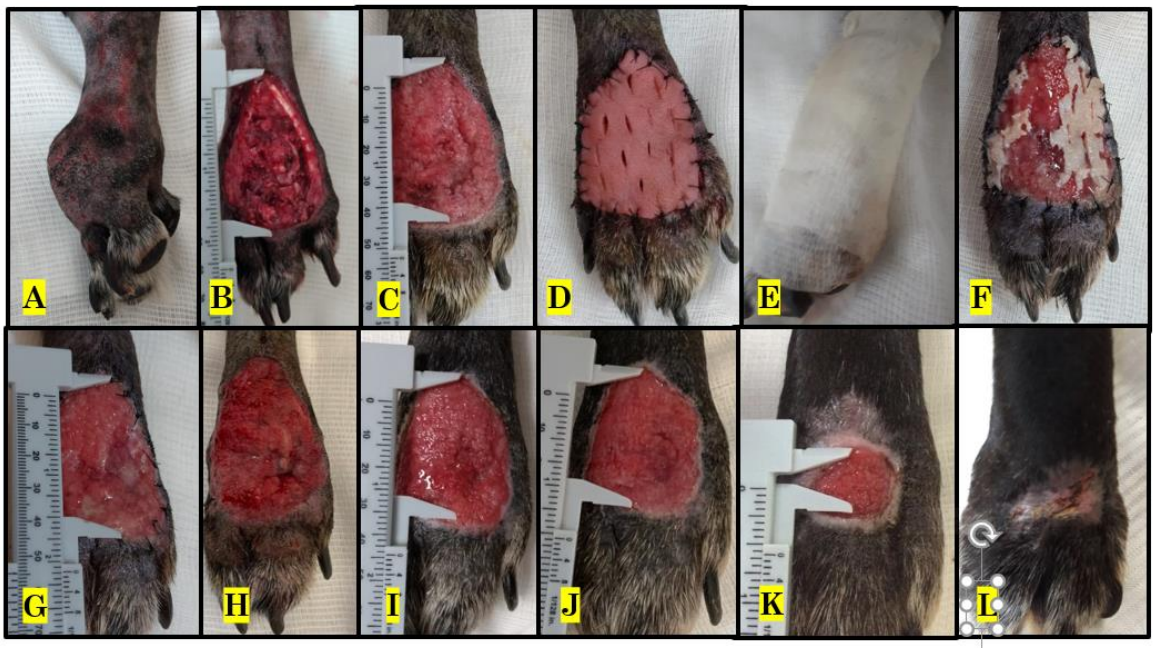


Fonte: Dall´Olio (2021).

**Legenda: A** – Aumento de volume; **B** – Ferida cirúrgica pós imediato a remoção completa da neoformação; **C** – Tecido de granulação saudável – 10 dias após remoção do tumor; **D** e **E** – Técnica de enxertia com *scaffold* recelularizado com cobertura completa da ferida e bandagem não aderente respectivamente; **F** e **G** – Processo de integração do *scaffold* a ferida, 48 horas e 4 dias pós enxertia; **H, I, J** e **K** – Acompanhamento clínico do enxerto – oitavo, décimo, vigésimo e trigésimo dias após enxertia respectivamente; **L** – Ferida estabelecida com 45 dias pós enxertia.

### 5.2.2 – Caso 2

Canino, sem raça definida, macho de 7 anos de idade, com queixa de ferida ulcerativa em porção proximal de membro torácico esquerdo. Quadro recidivante há pelo menos 2 anos. Realizado tratamento tópico e sistêmico. Clinicamente, observou-se lesão ulcerada, eritematosa com discreta secreção. Exames complementares: hemograma, bioquímica sérica e analise histopatológica da lesão foram realizados. O resultado histopatológico demostrou: Dermatite ulcerativa com áreas de piodermite e focos de fibrose. Lesão foi removida cirurgicamente com margem de segurança e a técnica de enxertia para reconstrução tecidual foi aplicada (**Figura 16**).

**Figura 16** – Fotografias do membro torácico esquerdo de cão, sem raça definida, 7 anos, macho, portador de ferida ulcerada em membro torácico esquerdo

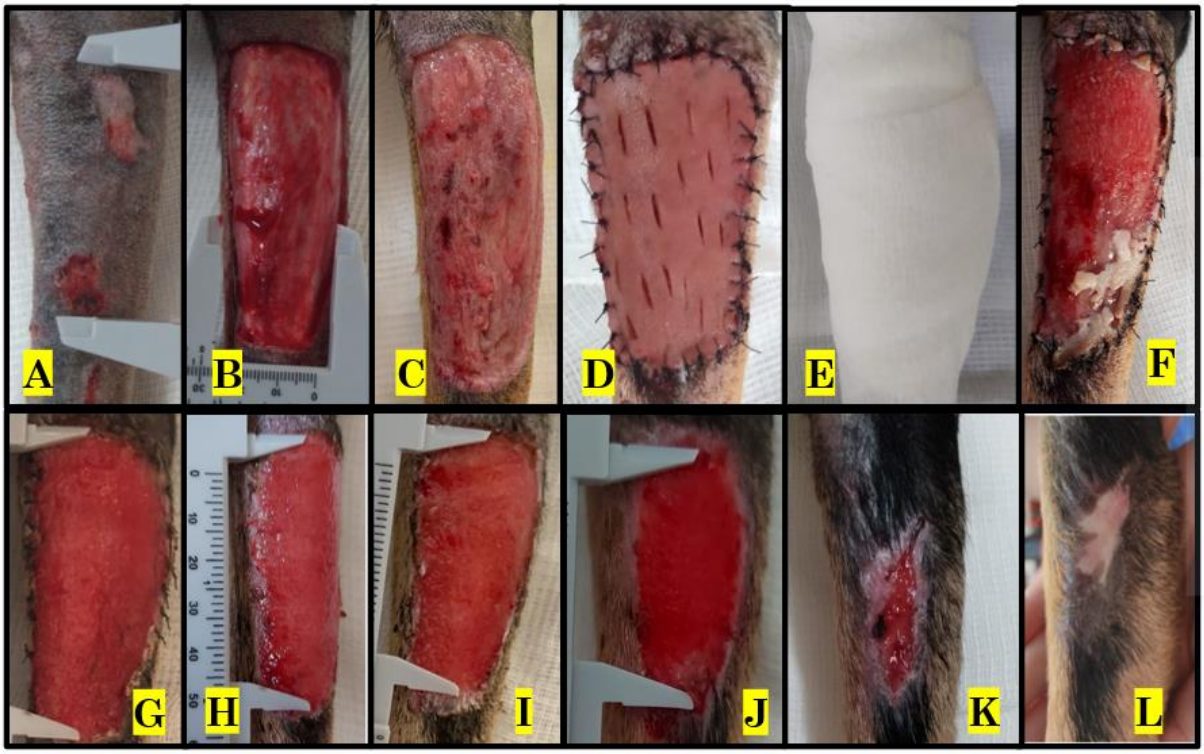


Fonte: Dall´Olio (2021).

**Legenda: A** – Ferida ulcerada; **B** – Ferida cirúrgica pós imediato; **C** – Tecido de granulação saudável – 10 dias após remoção do ferida; **D** e **E** – Técnica de enxertia com *scaffold* recelularizado com cobertura completa da ferida e bandagem não aderente respectivamente; **F** e **G** – Processo de integração do *scaffold* a ferida, 48 horas e 4 dias pós enxertia; **H, I, J** e **K** – Acompanhamento clínico do enxerto – oitavo, décimo, vigésimo e quadragésimo dias após enxertia respectivamente; **L** – Ferida estabelecida com 50 dias pós enxertia.

### 5.2.3 – Caso 3

Canino, sem raça definida, macho de 7 anos de idade, com queixa de lesão crônica em porção distal de membro torácico esquerdo região metacárpica. Quadro recidivante há pelo menos 3 anos, animal adotado. Clinicamente, observou-se lesão crônica com hiperqueratose, hiperpigmentação e edema. Exames complementares: hemograma, bioquímica sérica e analise histopatológica da lesão foram realizados. O resultado histopatológico demostrou: Dermatite hiperplásica associada à fibrose dérmica e áreas de furunculose crônica. Lesão foi removida cirurgicamente com margem de segurança e a técnica de enxertia para reconstrução tecidual foi aplicada (**Figura 17**).

**Figura 17** – Fotografias do membro torácico esquerdo de cão, sem raça definida, 7 anos, macho, portador de ferida crônica em região metacarpiana de membro torácico esquerdo

Fonte: Dall´Olio (2021).

**Legenda: A** – Ferida crônica; **B** – Ferida cirúrgica pós imediato; **C** – Tecido de granulação saudável – 10 dias após remoção do ferida; **D** e **E** – Técnica de enxertia com *scaffold* recelularizado com cobertura completa da ferida e bandagem não aderente respectivamente; **F** e **G** – Processo de integração do *scaffold* a ferida, 48 horas e 4 dias pós enxertia; **H, I, J** e **K** – Acompanhamento clínico do enxerto – oitavo, décimo, vigésimo e quadragésimo dias após enxertia respectivamente; **L** – Ferida estabelecida com 50 dias pós enxertia.

## 5.3 – Casos dos pacientes Grupo 3 (Controle)

### 5.3.1 – Caso 1

Canino, sem raça definida, fêmea de 12 anos de idade, com queixa de nódulo cutâneo em porção distal de membro torácico direito região cárpica. Quadro progressivo, tendo início há 1 ano. Clinicamente, observou-se lesão nodular cutânea não ulcerada. Exames complementares: hemograma, bioquímica sérica e analise histopatológica do nódulo foram realizados. O resultado histopatológico demostrou: Hamartoma fibro anexial (tumor benigno constituído pela mistura anormal de tecidos e células normais da área em que cresce) associado à furunculose granulomatosa. Nódulo cutâneo foi removido cirurgicamente com margem de segurança e a cicatrização por segunda intenção foi instituída (**Figura 18**).

**Figura 18** – Fotografias do membro torácico direito de cão, sem raça definida, 12 anos, fêmea portadora de nódulo cutâneo em região carpiana de membro torácico direito

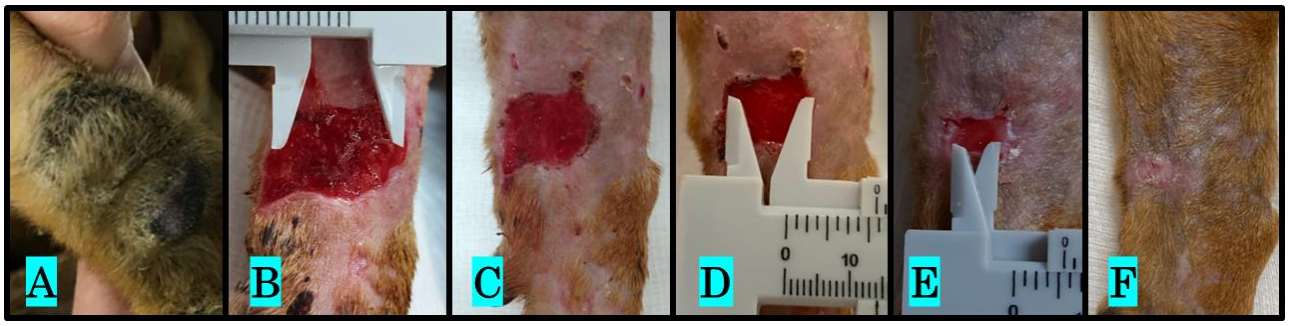


Fonte: Dall´Olio (2021).

**Legenda: A –** Nódulo cutâneo**; B e C** – Ferida pós cirúrgica e Tecido de granulação saudável – 10 dias após remoção do nódulo cutâneo, respectivamente; **D e E** – Acompanhamento clínico do processo de cicatrização por segunda intenção – décimo e vigésimo dia respectivamente; F – Ferida estabelecida com 24 dias.

### 5.3.2 – Caso 2

Canino, sem raça definida, fêmea de 12 anos de idade, com queixa laceração por mordedura de cão em região distal de membro torácico esquerdo. Clinicamente, observou-se ferida aberta, contaminada e profunda, deu-se início ao tratamento suporte para estabilização do paciente e cuidados com a ferida para acompanhamento de cicatrização por segunda intenção (**Figura 19**).

**Figura 19** – Fotografias do membro torácico esquerdo de cão, sem raça definida, 12 anos, fêmea, portadora de laceração cutânea por mordedura em região distal de membro torácico esquerdo

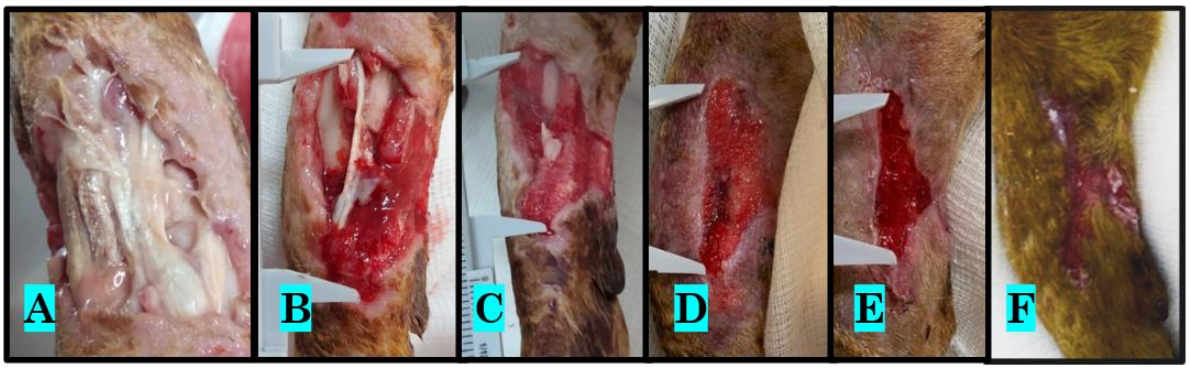


Fonte: Dall´Olio (2021).

**Legenda: A** – Ferida inicial; **B** – Tecido de granulação saudável – 10 dias após desbridamento; **C**, **D e E** – Acompanhamento clínico do processo de cicatrização por segunda intenção – sétimo, décimo quarto, e vigésimo primeiro dia respectivamente; **F** – Ferida estabelecida com 35 dias.

### 5.4 – Integração do *scaffold* ao leito receptor

Após técnica de enxertia, bandagem não aderente e primeira troca da bandagem em 48 horas, pode-se observar e avaliar comportamento individual do *scaffold* biológico no leito receptor nos diferentes grupos. Cada grupo, apresentou um momento e aspecto diferente para a integração total do fragmento à ferida. Os casos do grupo 1 – *scaffold* descelularizado, tiveram o fragmento implantando integrado à ferida de forma continua e progressiva em até 120 horas pós enxertia. Durante primeira troca de bandagem em 48 horas, pode se observar o enxerto quase integro. Os casos do grupo 2 – *scaffold* recelularizados com células tronco mesenquimais, tiveram o fragmento implantado integrado à ferida de forma aguda em até 72 horas, onde na primeira troca de bandagem em 48 horas, pode se observar quase sua total integração à ferida (**Figura 20**). Os casos do grupo 3 (controle) não tiveram a técnica

de enxertia realizada, a cicatrização das feridas ocorreu exclusivamente por segunda intenção.

**Figura 20** – Fotografias dos tempos máximos para integração dos *scaffolds* biológicos nos diferentes Grupos

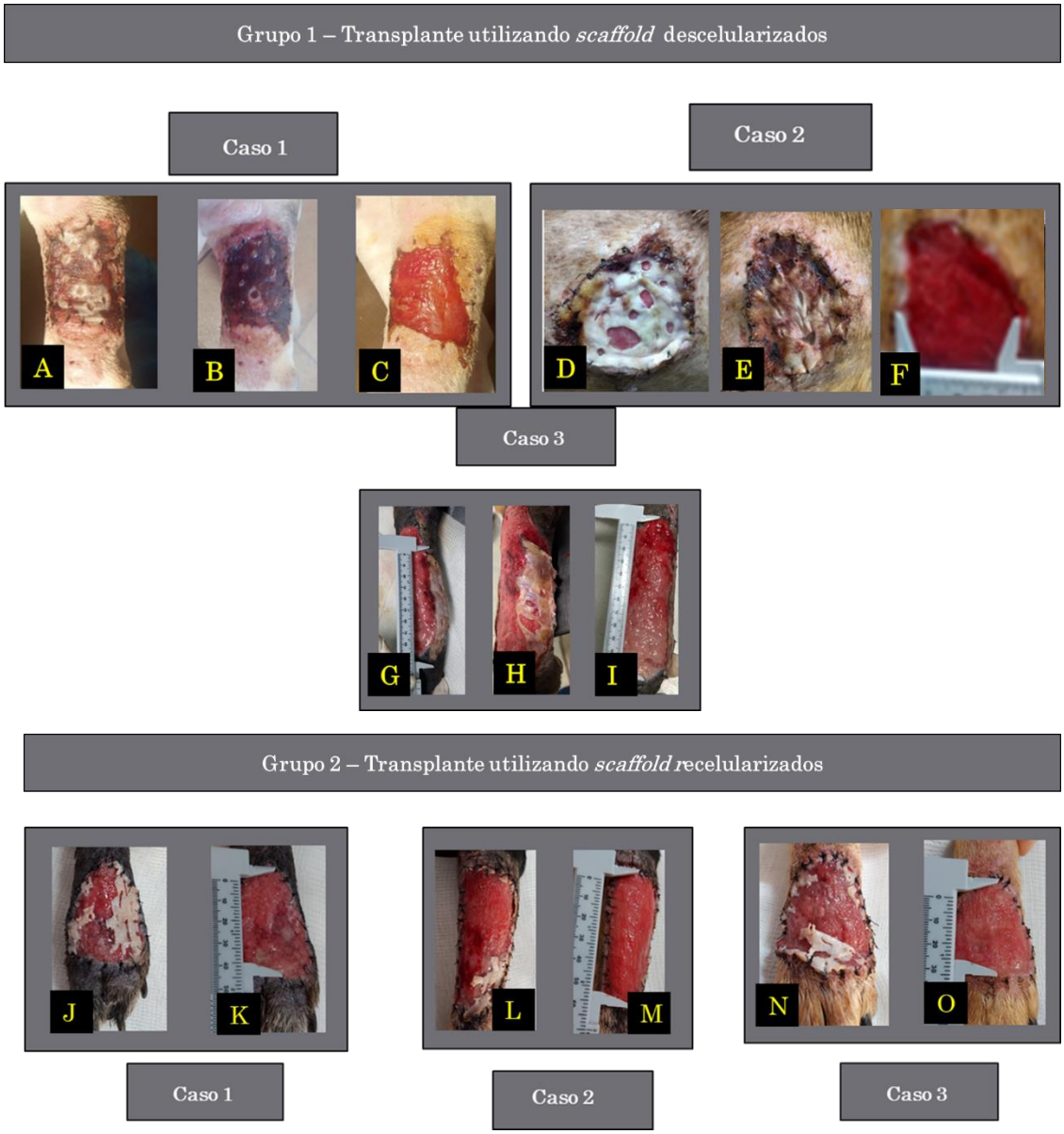


Fonte: Dall´Olio (2021).

**Legenda**: **Grupo 1 – Caso 1** – **A, B e C** – Integração do *scaffold* biológico em 48, 72 e 96 h respectivamente; **Caso 2 – D, E e F** – Integração do *scaffold* biológico em 48, 72 e 120 h respectivamente; **Caso 3 – G, H e I** – Integração do *scaffold* biológico em 48, 72 e 96 h respectivamente. **Grupo 2 – Caso 1 – J e K** – Integração do *scaffold* biológico em 48 e 72 h respectivamente; **Caso 2 – L e M** – Integração do *scaffold* biológico em 48 e 72 h respectivamente; **Caso 3 – N e O** – Integração do *scaffold* biológico em 48 e 72 h respectivamente.

## 5.5 – Cicatrização completa das feridas

A área média das lesões foi determinada com o objetivo de investigar os efeitos dos tratamentos das feridas excisionais ou por lacerações, nos diferentes grupos correlacionando o tamanho das feridas em relação ao tempo necessário para cicatrização completa (**Tabela 3**). O trabalho foi realizado com pacientes da rotina clínica do HEV – UNIFAJ, por isso não se pode estabelecer um padrão único de feridas. As feridas foram de diferentes tamanhos, causas e localizações, essa individualização dos casos, e a escolha de um N baixo, por se tratar de um projeto piloto como prova de conceito de material, o que limitou a análise dos dados obtidos por baixa variabilidade das amostras. Contudo pudemos observar pelos métodos estatísticos empregados, os efeitos dos tamanhos das lesões sobre o número de dias de recuperação e as diferenças entre os tratamentos instituídos, onde, os três tratamentos se diferem entre si, e que tanto o tratamento aplicado quanto o tamanho da ferida, afetam o tempo de cicatrização (**Figuras 21, 22 e 23**).

**Tabela 3** – Média entre tamanho das feridas iniciais e tempo necessário para cicatrização completa entre os diferentes Grupos

| Grupo 1 | Ferida Inicial em cm2 (largura x altura) | Tempo para cicatrização completa da ferida, pós enxertia (dias) | Média dias Duncan (Alpha = 0,05) |
|---|---|---|---|
| Caso 1 | 4,32 x 3,75 = **16,2** | 31 | 38,6667 |
| Caso 2 | 7,06 x 6,33 = **44,69** | 40 | |
| Caso 3 | 12,91 x 4,20 = **54,22** | 45 | |
| **Grupo 2** | **Ferida Inicial em cm2 (largura x altura)** | **Tempo para cicatrização completa da ferida, pós enxertia (dias)** | **Média dias Duncan (Alpha = 0,05)** |
| Caso 1 | 6,06 x 4,00 = **24,24** | 45 | 48,3333 |
| Caso 2 | 7,07 x 3,00 = **21,21** | 50 | |
| Caso 3 | 4,15 x 4,00 = **16,6** | 50 | |
| **Grupo 3 Controle** | **Ferida Inicial em cm2 (largura x altura)** | **Tempo para cicatrização completa da ferida, pós enxertia (dias)** | **Média dias Duncan (Alpha = 0,05)** |
| Caso 1 | 2,30 x 1,75 = **4,02** | 24 | 29,5000 |
| Caso 2 | 4,90 x 3,70 = **18,13** | 35 | |

**Figura 21** – Análise de Regressão: Efeito do tamanho da lesão sobre número de dias de recuperação

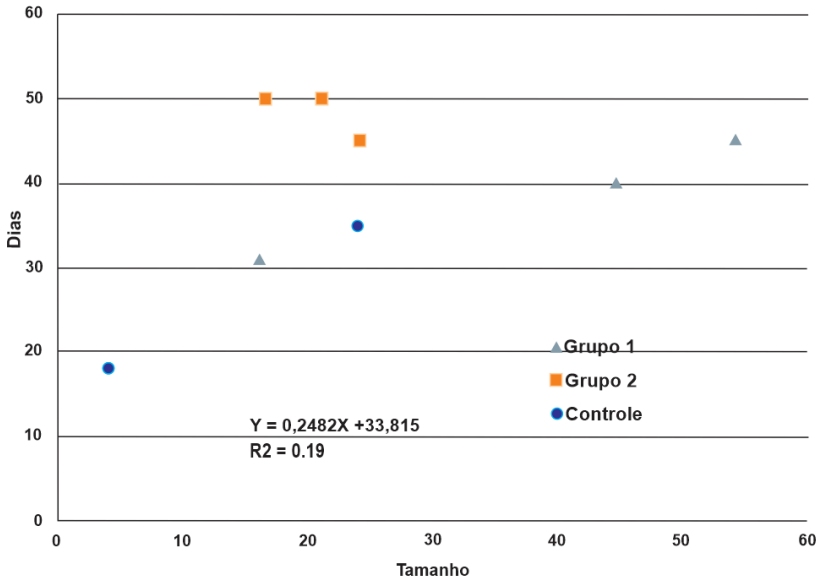


Fonte Dall´Olio (2021).

**Legenda:** Análise de regressão, equação que determina o efeito do tamanho da lesão sobre o número de dias de recuperação.

**Figura 22** – Teste Duncan para médias em dias de tratamento (Alpha = 0,05)

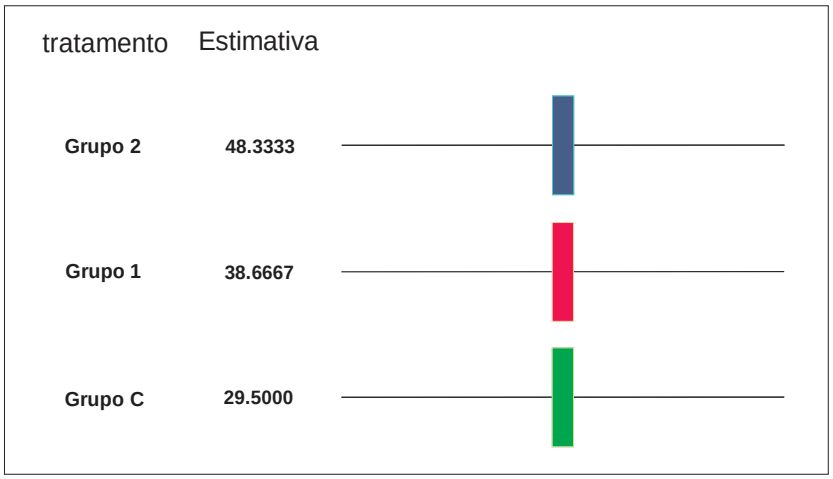


Fonte: Dall´Olio (2021).

**Legenda:** Barras demonstram que os três tratamentos se diferem entre si nas médias de dias de tratamento.

**Figura 23** – Análise de Variância em Dias entre tamanho da ferida, tratamento utilizado e tempo de cicatrização

| Quadrado - R | Coefic. Variân. | Raiz M SE | Média Dias |
|---|---|---|---|
| 0.914862 | 9.022938 | 3.609174 | 40.00000 |

| Fonte | GL | SQ | QM | Valor F | Pr > F |
|---|---|---|---|---|---|
| Tratamento | 2 | 443.3372533 | 221.6686267 | 17.02 | 0.0111 |
| Tamanho | 1 | 125.7287490 | 125.7287490 | 9.65 | 0.0360 |

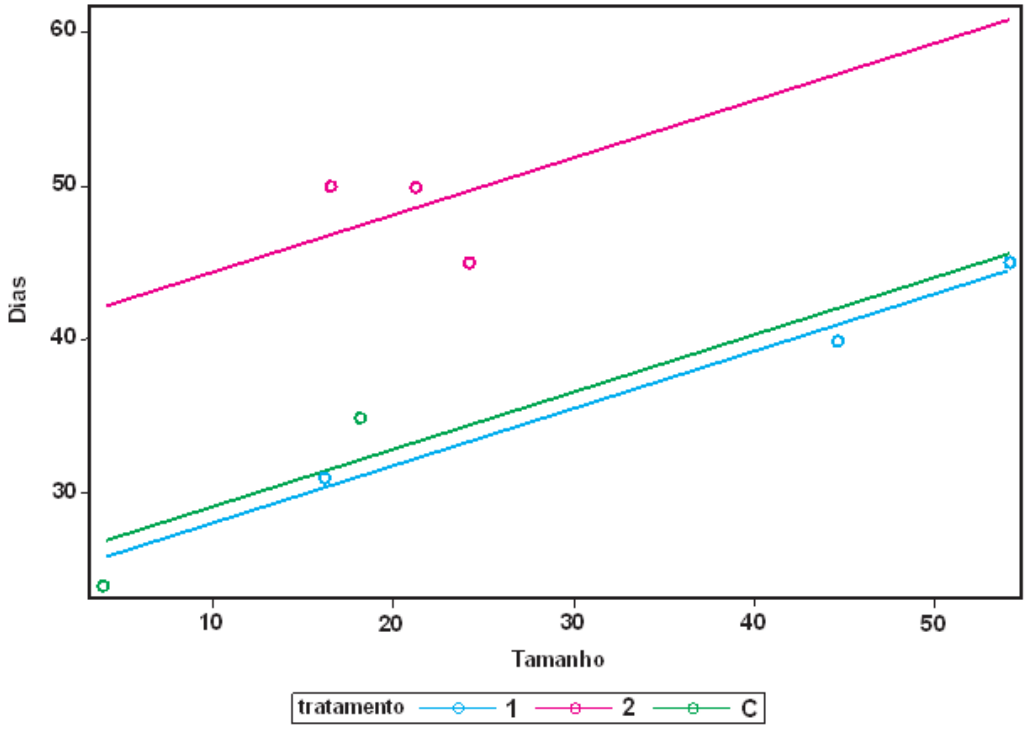


Fonte: Dall´Olio (2021).

**Legenda:** A estatística F para tratamento é 17.02 e o valor de p é 0,0111; e para o tamanho a estatística F é 9.65 com um valor de p de 0,0360. Rejeita se a hipótese nula no nível de significância de 5% e conclui que o tratamento aplicado e o tamanho da ferida impactam estatisticamente de forma significativa sobre o tempo de cicatrização. O gráfico de linha ajustada indica uma maior relação linear entre os tratamentos do Grupo 1 e Grupo Controle, aspectos cicatriciais bastante próximos. O gráfico da linha do tratamento Grupo 2, mostra um aspecto cicatricial individual, pelas distâncias dos resultados em relação a linha ajustada, o aspecto cicatricial das feridas dos pacientes deste grupo se difere dos demais.

## 5.6 – Avaliação Histológica

Segundo Hollander et al. (2003), a avaliação histológica é uma técnica aperfeiçoada e bem estabelecida para a análise do processo de cicatrização. As lâminas de microscopia, contendo os cortes histológicos das amostras e coradas de cada grupo (1 e 2) foram analisadas no trigésimo e no sexagésimo dia após a realização da técnica de enxertia. Como resultado pode-se observar que no Grupo 1, no trigésimo dia pós tratamento o tecido epitelial preservado, as áreas de hiperplasia eram irregulares, os focos edematoso eram discretos com esboços fibrinóides. Em meio à região conjuntival, observou-se moderada fibrose tecidual, discretos feixes de fibroblastos reativos, organizados e vasos neoformados. Tais resultados foram observados utilizando-se os cortes corados por Hematoxilina – Eosina. Pela coloração de Tricrômico de Masson evidenciaram-se feixes de fibroblastos íntegros e organizados (tecido cicatricial). Ainda no sexagésimo dia, pela coloração Hematoxilina - Eosina, foi observado, arquitetura tecidual cutânea preservada, a epiderme irregular, o tecido dérmico exibindo padrão típico, raros focos de edema, espaçamento das fibras de colágeno, mastócitos paralelos às fibras de colágenos, anexos cutâneos displásicos, folículos em diferentes estágios de maturação, glândulas apócrinas dilatadas, transição da derme profunda e subcutâneo e amplos focos com traços hemorrágicos. Pela coloração de Tricrômico de Masson evidenciou-se feixes de fibroblastos íntegros e organizados – tecido cicatricial (**Figura 24**).

**Figura 24**: Fotomicrografia das análises histológicas dos pacientes do Grupo 1 com 30 e 60 dias pós enxertia

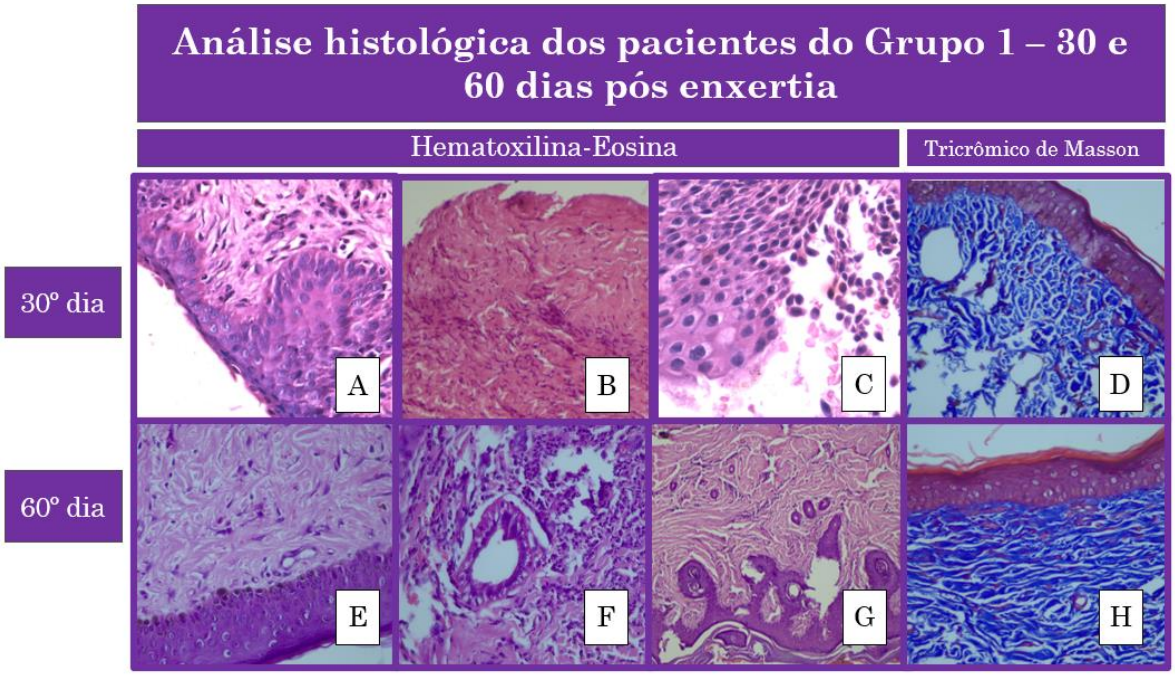


Fonte: Dall´Olio (2021).

**Legenda: A** – Tecido epitelial preservado com áreas de hiperplasia irregular (10x); **B** – Feixes de fibroblastos reativos (10X); **C** – Esboço fibrinóide e em meio a região conjuntival (40x); **D** – Feixes de fibroblastos íntegros e organizados (10x); **E** – Tecido dérmico exibindo padrão típico (10 x); **F** – Glândulas apócrinas dilatadas (40x); **G** – Transição da derme profunda e subcutâneo com traços hemorrágicos (10x); **H** – Feixes de fibroblastos íntegros e organizados (10x).

Foi possível observar no trigésimo dia após a realização da técnica de enxertia nos pacientes do Grupo 2, utilizando a técnica de coloração HE, que a arquitetura tecidual estava preservada, destacando um tecido epitelial hiperplásico, com áreas de edema e focos de hiperqueratose. O tecido dérmico conjuntival encontrava-se preservado, com áreas de fibrose organizada mediada por numerosos feixes de fibroblastos e discretos vasos neoformados. Foi ainda observada moderada migração inflamatória perivascular em proporções discretas. Pela técnica de coloração de Tricrômico de Masson evidenciavam-se feixes de fibroblastos íntegros e organizados (tecido cicatricial). No sexagésimo dia, pela coloração HE, a arquitetura tecidual encontrava-se preservada, destacando tecido epitelial hiperplásico, com áreas de edema e focos de hiperqueratose, tecido dérmico conjuntival preservado, com áreas de fibrose organizada mediada por numerosos feixes de fibroblastos e discretos vasos neoformados, moderada migração inflamatória perivascular em proporções discretas, anexos cutâneos preservados e traços de granulação dérmica inicial em permeio aos

planos profundos. Pela técnica de coloração de Tricrômico de Masson foram vistos feixes de fibroblastos íntegros e organizados – tecido cicatricial (**Figura 25**).

**Figura 25:** Fotomicrografia das análises histológicas dos pacientes do Grupo 2 com 30 e 60 dias pós enxertia

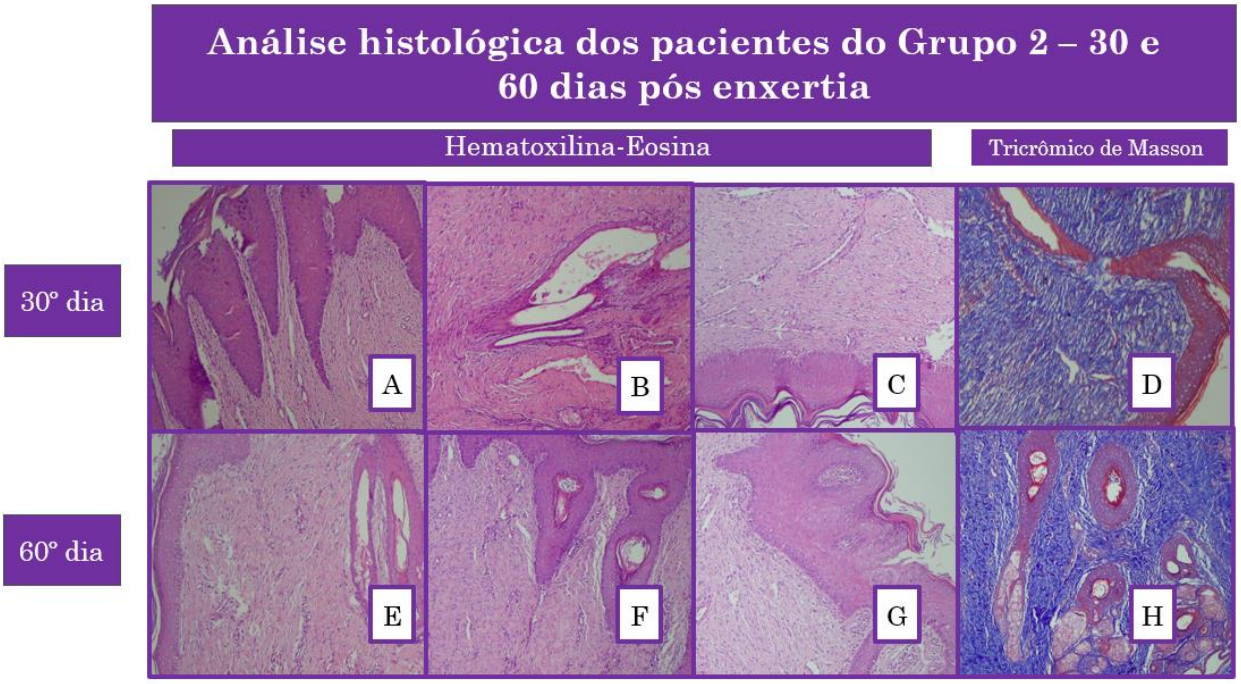


Fonte: Dall´Olio (2021).

**Legenda: A** – Tecido epitelial hiperplásico, com áreas de edema e focos de hiperqueratose (10x) ; **B** – Tecido conjuntival preservado, com áreas de fibrose organizada mediada por numerosos feixes de fibroblastos e discretos vasos neoformados (10X); **C** – Moderada migração inflamatória perivascular em proporções discretas (10x); **D** – Feixes de fibroblastos íntegros e organizados (10x); **E** – Arquitetura tecidual preservada, destacando tecido epitelial hiperplásico e focos de hiperqueratose (10 x); **F** – Fibrose organizada mediada por feixes de fibroblastos e discretos vasos neoformados (10x); **G** – Moderada migração inflamatória, anexos cutâneos preservados e traços de granulação dérmica inicial (10x); **H** – Feixes de fibroblastos íntegros e organizados (10x).

## 6 – DISCUSSÃO

Na rotina clínica de pequenos animais as feridas cutâneas de maior gravidade (traumáticas e/ou patológicas) constituem eventos rotineiros. Esse tipo de ferida, por necessitar de algum tipo de intervenção médico/cirúrgica, requer do médico veterinário uma identificação, uma classificação e um diagnóstico preciso para a elaboração de um melhor planejamento cirúrgico (técnica e material) a serem aplicados. Para tanto é de fundamental importância o conhecimento dos diferentes métodos de tratamento disponíveis, localização do ferimento, verificação da elasticidade do tecido ao redor, do suprimento regional de sangue, e da extensão do leito da ferida, visando restabelecimento anatômico e funcional do tecido lesionado (Trindade, 2009; Pavletic, 2010; Lopes, 2016). Contudo, esforços têm sido aplicados no estudo do processo de reparo tecidual em cães, baseado no desenvolvimento de tratamentos inovadores e que revolucionem o reparo das feridas (Wong et al., 2013). Portanto, há um grande interesse na descoberta de substâncias e de procedimentos cujas propriedades cicatrizantes favoreçam um menor tempo de reparo, apresentem maior eficácia, baixo custo e fácil acessibilidade, permitindo assim o desenvolvimento de melhores estratégias no manejo cirúrgico/terapêutico de feridas cutâneas, tarefa desafiadora para o meio científico (Kokane et al., 2009).

A engenharia tecidual integra uma especialidade recente de pesquisa multidisciplinar que inclui entre seus objetivos o desenvolvimento e a manipulação de implantes artificiais, de tecidos gerados em laboratório aos quais poderão ser incorporados células ou moléculas capazes de substituir ou estimular crescimento de tecidos funcionais (Jang et al., 2006; Carvalho, 2009).

Os substitutos da pele constituem uma especialidade promissora de pesquisa para uso especialmente em pacientes que apresentam feridas extensas de espessura total. A técnica de descelularização pode fornecer matrizes biológicas ideais para o crescimento celular, preservando a arquitetura única da matriz extracelular (MEC) à nível microscópico, garantindo até mesmo a integridade da rede vascular do órgão ou tecido submetido ao procedimento, favorecendo assim a restauração celular. O produto obtido a partir da descelularização é chamado de biomaterial (*scaffold* biológico), constituído pela matriz extracelular que auxilia as células na sua proliferação, na diferenciação e na biossíntese, favorecendo as mesmas, quando aplicadas no leito receptor, a formação de um tecido vivo, ou órgãos que mantenham

suas estruturas e funções, uma vez que atuam como material de suporte protético ou como um substrato adesivo (Ikada, 2006; Chung e Park, 2007; Ferreira et al., 2012). São considerados suportes naturais ideais de origem autóloga, por não apresentarem reação imunológica, podendo ser utilizados em pacientes com feridas complexas e/ou com pele de baixa elasticidade, oportunidades para as quais as técnicas convencionais de retalho ou enxertos também seriam indicadas (Hopper, 2003; Carvalho, 2009; Oliveira et al, 2010; Hubmacher, 2013; Fratini et al., 2018).

A técnica de enxertia sugerida por Raiser et al. (1996) – enxertos totais, com fendas mecânicas escalonadas, foi adaptada nessa oportunidade mediante a utilização dos *scaffolds* biológicos descelularizados e recelularizados com células tronco mesenquimais em feridas extensas ou com baixa elasticidade. A escolha do tratamento inovador baseou-se na aceleração do processo de cicatrização de feridas, bem como na diminuição de possibilidades de infecção (Degner, 2007; Fossum, Scheffer et al., 2013; Volpe, 2017).

Todos os animais (n=8) do presente experimento não apresentaram intercorrências ou outros achados que merecessem atenção clínica durante o período de tratamento.

Observou-se nos pacientes do Grupo 1 e Grupo 2 a integração total dos *scaffolds* ao leito receptor em até 120 h nos pacientes do Grupo 1 (*scaffold* descelularizado) e em até 72 h nos pacientes do Grupo 2 (*scaffold* recelularizado). Este dado demostrou que o produto de superfície (*scaffold* biológico) foi biocompatível e bioabsorvível, dado já descrito por Liu et al., 2007. A bioabsorção está relacionada à capacidade do biomaterial se dissolver em fluídos corpóreos e orgânicos. Sendo assim a vascularização local e a neovascularização, devem ser levadas em consideração na técnica de enxertia, pois segundo Duarte et al (2006), *scaffolds* implantados em locais com maior vascularização, são integrados em menor tempo quando comparado com *scaffolds* implantados em áreas menos vascularizadas (Bose et al., 2002). A taxa de integração também pode estar associada à composição, ao tamanho, à porosidade, ao pH, bem como a presença de aditivos no implante (Bolton et al., 1995; Bolson et al., 2005). Isso justifica a diferença existente entre o tempo de integração do *scaffold* ao leito da ferida. Assim o paciente com maior tempo para integração total (Grupo 1/Caso 2 – laceração por mordida de capivara) levou até 120 horas.

A seu turno, o local do implante (lateral de tórax) com maior extensão de leito receptor e menor vascularização, puderam contribuir para o tempo. Camilo et al. (2006), mencionam que os desafios atuais da cicatrização estão direcionados ao entendimento das relações existentes entre a composição, a morfologia e a degradação desses *scaffolds*.

Naquilo que se refere a troca de curativos, foi importante observar nas trocas diárias das bandagens uma diferença no aspecto clinico entre os grupos. As lesões dos pacientes do Grupo 3, apresentaram durante as trocas aderência da compressa de gaze a ferida, formação de crostas deixando-as mais ressecadas, dificultando a troca de curativo e, provocando sangramentos durante a troca. Tais resultados não foram observados nas trocas de bandagens das feridas dos pacientes dos Grupos 1 e 2, que tiveram a técnica de enxertia aplicada à ferida. Após a integração total dos implantes, as feridas se mantiveram úmidas, fato que facilitou as trocas diárias de curativos sem aderência ou sangramento do tecido de granulação, o que favoreceu uma cicatrização mais rápida (Watson e Hodgkin, 2005). De Nardi et al., (2004), mencionam retardo no processo cicatricial em seu experimento durante avaliação de feridas de cães tratadas com iodo polivinilpirrolidona, quando estes foram os únicos tratamentos impostos, demonstrando assim aspectos semelhantes aos observados na análise macroscópica das feridas dos pacientes do grupo controle, que seguiu um processo padrão de cicatrização, estando de acordo com os resultados do autor.

De Nardi et al., (2004) mencionam feridas deixadas para cicatrização por segunda intenção, feridas de pele retangulares, medindo 6 cm de altura (sentido dorsoventral) por 4 cm de largura (sentido craniocaudal) situadas na região torácica, cicatrizaram em até 31 dias. Daleck e De Nardi (2016) relatam feridas cirúrgicas de excisões tumorais em extremidades com reparo tecidual por segunda intenção em até oito semanas, e feridas de menores proporções localizadas em face, nas pálpebras, no nariz, nas orelhas e no pescoço entre quatro e seis semanas. Barroso et al., (2010) relatam tratamento de feridas provocadas (“punch” circular) de 0,8 cm de diâmetro em ovinos, com regressão das feridas em até 14 dias. Apesar de serem relatados em animais distintos, em áreas em locais e tamanhos diferentes ao descrito neste trabalho, podemos considerar a proporcionalidade entre a ferida produzida e a evolução do processo cicatricial pelo tempo.

Jönck (2008) descreveu uma ferida cirúrgica excisional de uma massa de 14 cm x 10 cm em lateral de tórax, tratada pela técnica de avanço duplo ou em “H” após

a ressecção total da massa, apresentando cicatrização completa da ferida aos 50 dias. Mota et al, (2012) em seu trabalho com intervenção cirúrgica utilizando-se quatro técnicas de retalhos, escolhidas de acordo com o tipo, o tamanho e o suprimento sanguíneo disponível na área da ferida. Concluíram que a cicatrização de feridas em membros de cães empregando diferentes técnicas de retalhos de plexo subdérmico, ocorreu, contudo, observou-se intercorrências como necrose, edema, hiperemia, seroma e deiscência. Tais intercorrências não foram observadas nas técnicas aplicadas neste experimento e, quando se compara ao tempo para cicatrização completa pela técnica de avanço duplo, temos um tempo de oclusão parecido, 40 dias para cicatrização completa da ferida do paciente do Grupo 1/Caso 3, numa lesão com proporções e localização semelhantes. A técnica de enxertia com *scaffold* biológico, mostrou-se de fácil aplicação com menor tempo cirúrgico e sem intercorrências pós cirúrgicas.

Resultados positivos naquilo que se refere ao aumentando no processo de angiogênese das lesões e favorecimento no processo cicatricial em menor tempo, com a utilização de membranas artificiais (sintéticas) e biológicas (bioengenharia de tecidos), métodos físicos (radiação), uso de malhas sintéticas de polipropileno e de poliéster, a injeção intralesional com plasma rico em plaquetas (PRP), materiais nanofibrosos que imitam a matriz extracelular nativa e a combinação de membranas biológicas com a utilização de células-tronco, são descritos como tratamentos alternativos para cicatrização de feridas em animais (Cruañes, 1984; Amid et al., 1994; Cambier et al.,1996; Szabo et al., 2000; Brun et al., 2002; Quitzan et al., 2003; Greca et al., 2004; Oliveira et al., 2008; Araújo et al., 2009; Kubinová e Syková, 2010; Paim et al., 2012; Ricciardi et al., 2012; Leal et al., 2014; Lee et al., 2013; Schmaltz et al., 2014; Barbuto et al., De Sá, 2015; Jee, 2016; Azevedo e Stopiglia, 2018).

O poder regenerativo desta combinação entre membrana biológica e células tronco, baseou-se em duas características: à capacidade de auto renovação, estimulando uma reposição ativa da sua população de uma forma constante e a sua capacidade de se diferenciar em diversos tipos celulares (Craighead et al., 2001; Xu et al., 2008). Essas células estão presentes nas quatro fases do processo de cicatrização de feridas e apresentam importante atividade antimicrobiana significativa o que as tornam uma ferramenta importante na “Bioengenharia de Tecidos”, naquilo que se refere a regeneração de tecidos e cura de feridas infetadas, pode se observar

uma evolução progressiva e contínua no reparo cicatricial, sem índice de infecção ou produção de crostas ou de exsudato (Zahorec et al., 2014; De Sá, 2015).

As avaliações clínicas das feridas ocorreram até o reparo completo das mesmas, sendo considerando como parâmetro de evolução do processo de cicatrização, a avaliação da área inicial ferida em relação ao tempo máximo para o reparo tecidual completo, mensurando-os mediante a obtenção dos diâmetros das feridas. Quando analisamos as áreas das feridas e o tempo necessário para cicatrização completa, vemos que a redução das feridas progrediu de forma contínua (análise de regressão) e sem a presença de fatores que desfavorecessem a cicatrização, cursando a divisão em três fases – fase inflamatória, fase proliferativa e fase de maturação (Pavletic, 2010). Contudo o teste Duncan mostrou que os três tratamentos são distintos, pois tanto o tratamento aplicado como o tamanho da ferida, interferiu no tempo de cicatrização total. A Análise de variância, indica uma maior relação linear entre os tratamentos do Grupo 1 e Grupo Controle, aspectos cicatriciais bastante próximos. O tratamento do Grupo 2, mostrou um aspecto cicatricial individual, caracterizado pelas distância dos resultados em relação a linha ajustada, o aspecto cicatricial das feridas dos pacientes do grupo 2, se difere dos demais.

Segundo, Guo e Dipietro (2010), um processo cicatricial ideal envolve rápida hemostasia, inflamação adequada, proliferação, diferenciação e migração de células, angiogênese, reepitelização e remodelamento tecidual. Quando analisadas as amostras cutâneas, verificou-se nos dois grupos (1 e 2) evolução cicatricial semelhante a evolução descrita por Pavletic (2010) para feridas tratadas por segunda intenção (grupo 3). Onde, no trigésimo dia, as feridas dos grupos encontravam-se numa fase cicatricial em organização (proliferativa e de contração), e no sexagésimo, numa fase cicatricial organizada (maturação e remodelamento). Dessa forma, ambos os tratamentos levaram a ferida à uma cicatrização de alta qualidade, sugerindo a formação de um tecido maturo, observado nas análises histopatológicas onde se evidenciou um padrão organizado de colágeno nas feridas, ressaltando que um tecido cicatricial nunca atingira a mesma resistência de um tecido integro e que a fase de maturação e remodelamento persiste por até um ano (Balbino et al., 2005; Pavletic, 2010).

## 7 – CONCLUSÃO

Com este experimento pode-se concluir que os processos de descelularização de retalhos de derme canina, o de esterilização e o de recelularização com células tronco mesenquimais provenientes de tecido adiposo canino, foram validados. A utilização destes *scaffolds* biológicos descelularizados e recelularizados no tratamento de feridas de maior complexidade, a saber: tumores ulcerados, procedimentos cirúrgicos nos quais a excisão ou desbridamento das feridas a reaproximação dos bordos não for possível, por falta de tecido cutâneo, superfícies articulares ou elasticidade insuficientes mostraram-se eficientes e satisfatórios na atenuação dos processos cicatriciais. Observou-se que os três tratamentos se diferem entre si e que tanto o tipo de tratamento quanto o tamanho da ferida, afetam o tempo de cicatrização. Assim a segurança, a facilidade e o baixo custo da técnica de enxertia, aliadas à capacidade regenerativa do tecido, comprovada pela presença de tecido cicatricial maturo e organizado, aspecto cosmético desejável ao final da ferida, confirmam as propriedades biocompatíveis e biodegradáveis do *scaffold* descelularizado e recelularizado caracterizada pela total integração, ausência de complicações cicatriciais, de rejeição e/ou contaminação. Assim está colocada à disposição da cirurgia veterinária, constituindo-se uma ferramenta inovadora e funcionalmente promissora no tratamento de feridas cutâneas em modelos caninos.

## 8 – REFERÊNCIAS BIBLIOGRÁFICAS


ACKERMANN, M. R. **Inflammation and healing**. Em J. F. Zachary, & M. D. McGavin, Pathologic basis of veterinary disease, Missouri: Elsevier, 5 ed., pp. 89-146, 2012.

AMALSADVALA, T.; SWAIN, S.F. Management of hard-to-heal wounds. **Veterinary Clinics of North America Small Animal Practice.** [S.l.] v. 36, n. 4, p. 693-711, 2006.

AMID, P. K.; SHULMAN, A. G.; LICHTENSTEIN, I. L.; SOSTRIN, S.; YOUNG, J.; HAKAKHA, M. Experimental evaluation of a new composite mesh with the selective property of incorporation to the abdominal wall without adhering to the intestines. **Journal of Biomedical Materials Research**, Hoboken, v. 28, n. 3, p. 373- 375, 1994.

ARAÚJO, U. R. M. F.; CZECZKO, N. G.; RIBAS-FILHO, J. M.; MALAFAIA, O.; BUDEL, V. M.; BALDERRAMA, C. M. S. R.; ZIMMERMANN, E.; ULRICH ANDREAS DIETZ, R. A. Reparo intraperitoneal de defeitos da parede ventral do abdome com telas de poliéster com colágeno e polipropileno com ácido poliglicólico. **Revista do Colégio Brasileiro de Cirurgiões**, Rio de Janeiro, v. 36, n. 3, p. 241-249, 2009.

AZEVEDO, R. A; STOPIGLIA, A. J.; Principais materiais biológicos e sintéticos utilizados em cirurgias para reconstrução de parede abdominal na Medicina Veterinária: revisão de literatura. **Revista de Educação Continuada em Medicina Veterinária e Zootecnia do CRMV-SP**. São Paulo: Conselho Regional de Medicina Veterinária, v. 16, n. 2, p. 42-46, 2018.

BACH, F.S.; REBELATTO, C.L.K.; FRACARO, L.; SENEGAGLIA, A.C.; FRAGOSO, F.Y.I.; DAGA, D.R.; BROFMAN, P.R.S.; PIMPÃO, C.T.; ENGRACIA, Filho JR;, MONTIANI-FERREIRA, F.; VILLANOVA, J.A. Jr. Comparison of the Efficacy of Surgical Decompression Alone and Combined With Canine Adipose Tissue-Derived Stem Cell Transplantation in Dogs With Acute Thoracolumbar Disk Disease and Spinal Cord Injury. **Front Vet Sci,** nov 8,6, p. 383, 2019.

BAKER, K.P. Senile changes of dog skin. **J. Small Anim Pract,** 8:49, 1967.

BALBINO, C.A.; PEREIRA, L.M.; CURI, R. Mecanismos envolvidos na cicatrização: uma revisão. **Revista Brasileira de Ciências Farmacêuticas**, v. 41, n. 1, p. 27-51, 2005.

BADYLAK, S. F. et al. **Marrow-derived cells populate scaffolds composed of xenogeneic extracellular matrix**. Experimental Hematology, 2001.

BARBANTI, S. H.; ZAVAGLIA, C. A. C.; DUEK, E. A. R. **Polímeros Bioreabsorvíveis na Engenharia de Tecidos.** Polímeros: Ciência e Tecnologia, São Carlos, v. 15, n. 1, p. 13-21, jan./mar. 2005.

BARBUTO, R. C.; ARAUJO, I. D.; BONOMI, D. O.; TAFURI, L. S. A.; CALVÃO NETO, A.; MALINOWSKI, R.; BARDIN, V. S. S.; LEITE, M. D.; DUARTE, I. G. L. Uso da membrana amniótica como cobertura da cavidade abdominal na reconstrução da

parede com tela de polipropileno em ratos. **Revista do Colégio Brasileiro de Cirurgiões**, Rio de Janeiro, v. 42, n. 1, p. 49-55, 2015.

BARROSO, J.E.M., XIMENES, F.H.B., LEITE, C.R., et al. Comparação entre os efeitos de diferentes tratamentos na cicatrização de pele por segunda intenção em ovinos. **Acta Veterinaria Brasilica**, v.4, n.4, p. 298-302, 2010.

BEHEREGARAY W.K.; GIANOTTI G.C.; GARCEZ T.N.A.; FERNANDES A.O.; CONTESINI E.A. Tratamento de ferida por eletroacupuntura em uma gata. **Acta Scientiae Veterinariae**. Porto Alegre, v. 37, n. 3, p. 285-289, jan. 2009.

BOLTON, P. et al. The direct effect of 860nm light on cell proliferation and on succinic dehydrogenase activity of human fibroblast in vitro**. Laser Therapy**, v.7, p.55-60, 1995.

BOSE, S. et al. Processing and characterization of porous alumina scaffolds. **Journal of Materials Science: Materials in Medicine**, v.13, p.23-28, 2002.

BOLSON, J. et al. Análise clínica, radiológica, macroscópica e histológica do úmero de codornas domésticas (Coturnix japonica), submetido ao implante da poliuretana derivada do polímero de mamona (Ricinnus communis). **Ciência Rural**, v.35, n.5, p.1123-1130, 2005.

BRUN, M. V.; PIPPI, N. L.; DREIMEIER, D.; CONTESINI, E. A.; BECK, C. A. C.; CUNHA, O.; FILHO, S. T. L. P.; ROEHSIG, C.; STEDILE, R. Solução hipersaturada de sal como conservante de pericárdio canino utilizado na reparação do músculo reto abdominal de ratos Wistar. **Ciência Rural**, Santa Maria, v. 32. n. 6, p. 1019-1025, 2002.

CAMBIER, D.C., VANDERSTRAETEN, G.G., MUSSEN, M.J., et al. Low-power laser and healing of burns: a preliminary assay. **Plastic and reconstructive surgery, Baltimore**, v.97 n.3, p. 555-558, 1996.

CAMILO, C.C. Escafoldes para implantes ósseos em alumina/hidroxiapatita/biovidro: análises mecânicas e in vitro. In: Congresso Latino Americano de Órgãos Artificiais e Biomateriais. **Anais.** Caxambú: IV COLAOB, 2006. p.28-34, 2006.

CARVALHO, A.C.C. **Bioengenharia tecidual: uso de células-tronco na prática médica.** Disponível em (http://www.cgee.org.br/atividades/redirect.php), 2009.

CHUNG, H.; PARK, T. Surface engineered and drug releasing pre-fabricated scaffolds for tissue engineering. **Advanced Drug Delivery Reviews**, 59, p. 249-262, 2007.

COSTA, M.M.; QUEIROZ, P.R.M. Bioengenharia de tecido epitelial e cartilaginoso. **Universitas: Ciências da Saúde**, Brasília, v. 11, n. 2, p. 107-119, jul./dez. 2013.

CRAIGHEAD, H.G.; JAMES, C.D.; TURNER, A.M.P. Chemical and topographical patterning for directed cell attachment. **Curr. Opin. Solid. St. M**., v.5, n.2-3, p.177-184, 2001.

CRAPO, P. M.; GILBERT, T. W.; BADYLAK, S. F. **An overview of tissue and whole organ decellularization processes Biomaterials**, 2011.

CRUAÑES, J.C. La terapia láser, hoy. **Centro Documentación láser de Meditec,** Barcelona, p.164, 1984.

DELAVARY, B.M. et al. Macrophages in skin injury and repair. I**mmunobiology**, v. 216, p. 753 – 762, 2011.

DALECK, C.R.; MORAES, P.C.; DIAS, L.G. Princípios da Cirurgia Oncológica. In: DALECK, C.R.; NARDI, A.B. **Oncologia em Cães e Gatos**. Rio de Janeiro: Roca, 2 ed., p. 264-277, 2016.

DALECK, R.C.; DE NARDI, A.B. **Oncologia em cães e gatos**. Roca, 2 ed. 2016.

DEGNER, D.A. **Facial Reconstructive surgery, Clinical Techniques in Small Animal Practice**. Philadelphia, n.22, p. 82-88, 2007.

DE NARDI, A.B; RODASKI, S.; SOUSA, R.S.; BAUDI, D.L.K.; CASTRO, J.H.T. Cicatrização secundária em feridas dermoepidérmicas tratadas com ácidos graxos essenciais, vitaminas A e E, lecitina de soja e iodo polivinilpirrolidona em cães. **Archives of Veterinary Science** v. 9, n. 1, p. 1-16, 2004.

DE SÁ, P.A. **Utilização de engenharia de tecidos no tratamento de feridas crônicas.** Universidade Fernando Pessoa Faculdade de Ciências da saúde Porto, 2015.

DUARTE, T.S. et al. Osteointegração da hidroxiapatita sintética no processo alveolar da mandíbula de cães: aspectos histológicos. **Arquivos Brasileiros de Medicina Veterinária e Zootecnia**, v.58, n.5, p.849-853, 2006.

FERREIRA, H.; SILVA, H.; RODRIGUES, L. Magnetic Resonance Imaging - a powerful tool for Tissue Engineering. **Biomedical and Biopharmaceutical Research**, 2, p. 159- 165, 2012.

FOSSUM, T. W. **Small Animal Surgery**. Elservier, 4 ed., 2013.

FOSSUM, T. W. **Cirurgia de Pequenos Animais**. Elservier, 4 ed. 2015.

FOWLER D.; WILLIAMS J.M. **Manual of Canine and Feline Wound Management and Reconstrution**. British Small Animal Veterinary Association, RU, p.57-122, 1999.

FRATINI, P; RIGOGLIO, N.N.; MATIAS, G.S.; CARREIRA A.O.; RICIE, R.E.G.; MIGLINO, M.A. Canine Placenta Recellularized Using Yolk Sac Cells with Vascular Endothelial Growth Factor, **BioResearch Open Access** Vol. 7, n º 1, 2018.

GRECA, F. H.; SOUZA FILHO, Z. A.; ROCHA, S. L.; BORSATO, K. S.; FERNANDES, H. A. D.; NIISIDE, M. A. Submucosa de intestino delgado no reparo de defeito em parede abdominal de ratos. **Acta Cirúrgica Brasileira**, São Paulo, v. 19, n. 5, p. 471-477, 2004.

GUO, S., DIPIETRO, L.A. Factors affecting wound healing. **J Dent Res**, v 83, p. 219 – 222, 2010.

HAAR, G.T., BUIKS, S.C., DELDEN, M.V., REIJNTJES, T., SANCHEZ, R.F., KIRPENSTEIJN, J. Introduction. Em J. Kirpensteijn, & G. t. Haar, Reconstructive surgery and wound management of the dog and cat. London: **Manson Publishing**, p. 9-20, 2013.

HARARI, J. **Cirurgia de pequenos animais**. 1 ed. Porto Alegre: Artmed, 1999.

HEDLUND, C.S. Surgery of the Integumentary System. In: FOSSUM, T. W. **Small animal surgery.** Missouri: Mosby Elsevier, 3. ed., cap. 15, p. 161 – 259, 2007.

HENGEL, T.V.; HAAR, G.T.; KIRPENSTEIJN, J. Wound management: a new protocol for dogs and cats. Em J. Kirpensteijn, & G. t. Haar, **Reconstructive surgery and wound management of the dog and cat**. London: Manson Publishing, p. 21-48, 2013.

HOPPER R.A. Woodhouse K, Semple JL. Acellularization of human placenta with preservation of the basement membrane: a potential matrix for tissue engineering. **Ann Plast Surg**. 51: 598–602, 2003.

HOSGOOD, G. The biology of wound healing. Em J. Williams, & A. Moores (Edits.), **BSAVA Manual of canine and feline wound management and reconstruction**. United Kingdom: British Small Animal Veterinary Association, 2 ed., p. 1-14, 2009.

HUBMACHER D.; APTE, S.S. A biologia da matriz extracelular: novos insights. **Curr Opin Rheumatol**, 25: 65–70, 2013.

IKADA, Y. Challenges in tissue engineering. **The Royal Society Interface**, 3, p. 589-599, 2006.

JANG, J.H. et al. Surface adsorption of DNA to tissue engineering scaffolds for efficient gene delivery. **J. Biomed. Master Res. A**., v.77, n.1, p. 50-58, 2006.

JEE, C.H.; EOM, N.Y.; JANG, H.M.; et al. Effect of autologous platelet-rich plasma application on cutaneous wound healing in dogs. **Journal of Veterinary Science** 17(1), 79-87, 2016.

JÖNCK, L. **Aplicação de retalho subdérmico de avanço duplo em região de tórax para tratamento cirúrgico de carcinoma de células escamosas em cão - relato de caso**. Universidade Federal de Santa Catarina, 2018.

JUNQUEIRA, L.C.; CARNEIRO, J. **Histologia básica**. Rio de Janeiro: Guanabara Koogan, 11 ed. 2008.

KOKANE, D.D. et al. Evaluation of wound healing activity of root of Mimosa pudica. **J Ethnopharmacol**, v. 124, p. 311–315, 2009.

KOLARSICK, P.A.J. et al. Anatomy and Physiology of the Skin. **J Dermatol Nur Assoc**, v. 3, p. 203 – 213, 2011.

KNUTSON, R.A.; MERBITZ, L.A.; CREEKMORE, M.A.; SNIPES, H.G. Use of sugar and povidone-iodine to enhance wound healing: five years experience**. Southern Medical Journal**. v. 74, n. 11, p. 1329-1335, nov. 1981.

KUBINOVÁ, S.; SYKOVÁ, E. Nanotechnologies in regenerative medicine. **Minimally Invasive Therapy,** 19:144–156, 2010.

LEAL, L. M.; FERREIRA, A. R. S.; REIS, A. C. G.; MARTINS, L. L.; GARCIA FILHO, S. P.; MACHADO, R. F. O uso do peritônio de paca conservado em solução supersaturada de açúcar a 300% ou glicerina a 98% implantados na parede abdominal de ratos. **Arquivo Brasileiro de Medicina Veterinária e Zootecnia**, Belo Horizonte, v. 66, n. 5, p. 1383-1391, 2014.

LEE, A. J.; LEE, S. H.; CHUNG, W. H.; KIM, D. H.; CHUNG, D. J.; DO, S. H.; KIM, H. Y. Evaluation of a canine small intestinal submucosal xenograft and polypropylene mesh as bioscaffolds in na abdominal full-thickness resection model of growing rats. **Journal of Veterinary Science**, Seoul, v. 14, n. 2, p. 175-184, 2013.

LEITE, S.N. **Fototerapia como estímulo à cicatrização de úlceras cutâneas em ratos frente ao estresse oxidativo experimental**. Tese de Doutorado em Inter unidades em Bioengenharia, Faculdade de Medicina de Ribeirão Preto, Universidade de São Paulo, Ribeirão Preto, 2014.

LIU, C.; XIA, Z.; CZERNUSZKA, J. Design and development of three-imensional scaffolds for tissue engineering. **Chemical Engineering Research and Design**, p. 1051- 1064, 2007.

LOPES, M.A.I. **Abordagem e maneiomédico-cirúrgico de feridas abertas em cães e gatos: Caracterização etiológica e estudo de padrões traumáticos**. Universidade de Lisboa – Faculdade de Medicina Veterinária, 2016.

MATIAS, G.S. **Padronização dos processos de recelularização de scaffolds biológicos provenientes de placentas caninas.** Universidade de São Paulo – Faculdade de Medicina Veterinária e Zootecnia, São Paulo, 2018.

MARTINS, A. R.; MATIAS, G. S. S.; BATISTA, V. F.; MIGLINO, M. A.; FRATINI, P. Wistar rat dermis recellularization. **Res Vet Sci**, 131:222-231, 2020.

MILLÁS, A.L.G.; SIVEIRA, J.V.W.; BARBOSA, R.; PUZZI, M.B.; KOH, I.; BITTENCOURT, E. Ensaios in vitro e in vivo de scaffolds de PLGA incorporados com óleo-resina do gênero *copaifera ssp*. para reparação de tecidos, **Congresso Latino-Americano de Órgãos Artificiais e Biomateriais (COLAOB)**, 2016.

MILLER, W.H.; GRIFFIN, C.E.; CAMPBELL, K.L. **Muller and Kirk's small animal dermatology.** Missouri: Elsevier, 7 ed., 2013.

MOTA, A.K.R.; LACERDA, M.A.; ALEIXO, G.A.; ANDRADE, L.S.S.; COELHO, M.C.C.O. **Integração de retalhos de plexo subdérmico para o recobrimento de feridas traumáticas em membros de cães – Avaliação clínica**. Medicina Veterinária, Recife, v.6, n.2, p.1-9, abr-jun, 2012.

MONTEIRO-RIVIERE, N.A. Integument. Em J. A. Eurell, & B. L. Frappier, **Dellmann's textbook of veterinary histology.** Iowa: Blackwell Publishing, p. 320-349, 2006.

MOURA, L.I.F. et al. Recent advances on the development of wound dressings for diabetic foot ulcer treatment—A review. **Acta Biomater**, v. 9, p. 7093–7114, 2013.

OLIVEIRA, A.L.A. **Técnicas Cirúrgica em pequenos animais**. Elservier, 2015.

OLIVEIRA, C.S.; NASCIMENTO, M.; JUNIOR, E.A.; CROSUÉ, M.; BAHIA, P.; ROSA, F.P. Avanços e Aplicações da bioengenharia tecidual. **Revistas de Ciências Médicas e Biológicas**, n.9 p.28-36, 2010.

OLIVEIRA, M.F. et al. Construção de Scaffolds para engenharia tecidual utilizando prototipagem rápida. **Revista Matéria,** Rio de Janeiro, v. 12, n. 2, p. 373-382, abr./jun. 2007.

OLIVEIRA, T.C.; SCAVONE, A. R. F.; MACHADO, M. R. F.; MAZZUCATTO, B. C. Cistoplastia experimental em coelhos (Oryctolagus cuniculus) com peritônio bovino conservado em glicerol a 98%. **Ciência Rural**, Santa Maria, v. 38, n. 8, p. 2218- 2224, 2008.

PAIM, C.B.V.; RAISER, A.G.; CARDOSO, E.; BECK, C. Enxerto autólogo de pele, em malha, com espessura completa, na reparação de feridas carpometacarpianas de cães. Resposta à irradiação LASER AsGa. **Ciência Rural**, Santa Maria, v.32, n.3, p.451-457, 2002.

PAVLETIC, M.M. The integument. Em D. Slatter, Textbook of small animal surgery. Philadelphia: **Saunders,** 3 ed., Vol. 1, p. 250-259, 2003.

PAVLETIC, M.M. **Atlas of small animal wound management and reconstructive surgery**. Iowa: Wiley-Blackwell, 3 ed., 2010.

PAVLETIC, M.M. **Atlas of small animal wound management and reconstructive surgery**. Wiley-Blackwell 4. ed., 2018.

PAZZINI, J.M. et al. **Cirurgia reconstrutiva aplicada na oncologia**. In: DALECK, C.R.; NARDI, A.B. Oncologia em Cães e Gatos. Rio de Janeiro: Roca, 2 ed., p. 278-292, 2016.

PIPPI, N.L. Técnicas reconstrutivas na cirurgia oncológica. Porto Alegre: UFRGS, Faculdade de Veterinária. In: II **Simpósio Estadual de Oncologia Veterinária**. 2009.

PIPPI, N.L.; CASTRO, J.L.C. **Plástica Reconstrutiva**. In: OLIVEIRA, A.L.A. Técnicas Cirúrgicas em Pequenos Animais. Rio de Janeiro: Elsevier Editora Ltda, p. 639- 696, 2013.

POPE, J. Wound aetiology and classification. Em J. Williams, & A. Moores (Edits.), **BSAVA Manual of canine and feline wound management and reconstruction**. United Kingdom: British Small Animal Veterinary Association, 2 ed., p. 15-24, 2009.

PRADO C, FRATINI P, MATAS, G.S.; BOCABELLO, R.Z.; MONTEIRO, J.; JR. DOS SANTOS, C.J.; JOAQUIM, J.G.F.; GIGLIO, R.F.; POSSEBON, F.S.; SAKATA, S.H.; MIGLINO, M.A. Combination of stem cells from deciduous teeth and electroacupuncture for therapy in dogs with chronic spinal cord injury: A pilot study. **Res Vet Sci**. Apr; 123:247-251, 2019.

QUITZAN, J. G.; RAHAL, S. C.; ROCHA, N. R.; CROCCI, A. J. Comparação entre pericárdio bovino preservado em glicerina e malha de poliéster no reparo de falhas da parede abdominal em ratos. **Acta Cirúrgica Brasileira**, São Paulo, v. 18, n. 4, p. 297-301, 2003.

RAISER, A.G., PAIM, C.B.V., OLIVEIRA, T.C., et al. Proposição de técnica para redução de feridas - Plástia segundo Raiser. In: JORNADA INTEGRADA - PESQUISA EXTENSÃO ENSINO, 3, 1996, Santa Maria, RS. **Resumos**. Santa Maria: UFSM, 833, p.706, 1996.

RICCIARDI, B. F.; CHEQUIM, L. H.; GAMA, R. R.; HASSEGAWA, L. Correção de hérnia abdominal com tela envolta por tecido fibroso: estudo em ratos Wistar**. Revista do Colégio Brasileiro de Cirurgiões**, Rio de Janeiro, v. 39, n. 3, p. 195-200, 2012.

SANTOS JR, A. R. et al. Analysis of the growth pattern of Vero Cells cultured on dense and porous poly (L-Lactic Acid) scaffolds. Materials Research, São Carlos, v. 12, n. 3, p. 257-263, jul./set. 2009.

SIMAS, S.M. **O Tratamento de feridas cutâneas em cães e gatos**. Universidade Federal do Rio Grande do Sul – Faculdade de Veterinária, Porto Alegre, 2010.

SCHFFER, J.P.; ATALLAH, F.A.; GOMES, C.; ESTUPAÑAN, F.T.; et al. Cirurgia reconstrutiva no tratamento de feridas traumáticas em pequenos animais. **Rev. Bras. Med. Vet.**, 35(Supl. 1):70-78, dezembro, 2013.

SCHMALTZ, E. G.; MARQUES, C.; JORGE, J. L. G.; ANDRADE, C. Z. N.; SILVA, M. F.; JUNIOR, J. A. F. Reparação de parede abdominal com tela dupla de polipropileno e poligrecaprone, pós retalho TRAM em reconstrução mamária. **Revista Brasileira de Cirurgia Plástica,** São Paulo, v. 29, n. 4, 544-549, 2014.

SLATTER, D. **Manual de Cirurgia de Pequenos Animais.** São Paulo: Manole, 3 ed, vol. 1, 2007.

SOUZA, T.F.G. **Modulação da resposta inflamatória e aceleração da cicatrização de feridas cutâneas experimentais pelas proteínas isoladas do látex *de Himatanthus drasticus* Mart. (plumel)**, Fortaleza, 2015.

SZABO, A.; H.A.J., M.; WAXSMAN, I.; EITAN, A. Evaluation of seprafilm and amniotic membrane as adhesion prophylaxis in mesh repair of abdominal wall hernia in rats. **European Surgical Research**, Basel, v. 32, n. 2, p. 125-128, 2000.

SZENTIMREY, D. Principles of reconstructive surgery for the tumor patient. **Clinical Techniques in Small Animal Practice**, 13(1), p. 70-76, 1998.

THEORET, C. Tissue engineering in wound repair: the three “R” s – repair, replace, regenerate. **Veterinary Surgery**. [S.l.], v. 38, n. 8, p. 905-913, dec. 2009.

TOBIAS, K.M. **Manual of Small Animal Soft Tissue Surgery**. Wiley-Blackwell, 2010.

TRINDADE, J.T. **Uso da cirurgia reconstrutiva no tratamento de feridas cutâneas abertas em cães e gatos.** Universidade Federal do Rio Grande do Sul – Faculdade de Veterinária, Porto Alegre, 2009.

VELNAR, T.; BAILEY, T.; SMRKOL, J.T. The Wound Healing Process: an Overview of the Cellular and Molecular Mechanisms. **J. Int. Med. Res**., v.37; p. 1528-1542, 2009.

VIGUIER, E.; DEGORCE, F. Eléments anatomiques fondamentaux en chirurgie cutanée plastique et reconstructice chez les carnivores domestiques. **Le Point Vétérinaire - Chirurgie plastique et reconstructice cutanéé**, 24, p. 5-19, 1992.

VOLPE, B.B. **Avaliação do processo de cicatrização de fístulas gastrointestinais quando tratadas com células-tronco mesenquimais estromais de tecido adiposo aderidas a fios de sutura.** Unicamp, Campinas, 2017.

XU, H. et al. Host Response to Human Acellular Dermal Matrix Transplantation in a Primate Model of Abdominal Wall Repair. **Tissue Engineering Part A**, Yang, 2008.

WATSON, N.F.S., HODGKIN, W.W. Wound dressings. **Surgery**, v. 23, p. 52 – 55, 2005.

WENDT, S.B.T. **Comparação da eficácia da calêndula e do óleo de girassol na cicatrização por segunda intenção de feridas em pequenos animais.** Universidade Federal do Paraná. Curitiba, 2005.

WHITE, R.A. The aetiology and classification of wounds and skin deficits. Em D. Fowler, & J. M. Williams (Edits.), **BSAVA Manual of canine and feline wound management and reconstruction.** United Kingdom: British Small Animal Veterinary Association, p. 5-12, 1999.

WONG, V.W.; GURTNER, G.C.; LONGAKE, M.T. Wound healing: a paradigm for regeneration. **Mayo Clinic Proc**, v. 88, p1022 – 1031, 2013.

ZAHOREC, P.; KOLLER, J.; DANISOVIC, L., et al. Mesenchymal stem cells for chronic wounds therapy. **Cell Tissue Bank**, 2014.