BRUNA SILVATTI FREITAS SILVA VIEIRA

ANÁLISE ESPERMÁTICA E DESCRIÇÃO MORFOLÓGICA DOS ÓRGÃOS GENITAIS MASCULINOS DE SURICATAS (*Suricata suricatta*)

São Paulo

2020

BRUNA SILVATTI FREITAS SILVA VIEIRA

ANÁLISE ESPERMÁTICA E DESCRIÇÃO MORFOLÓGICA DOS ÓRGÃOS GENITAIS MASCULINOS DE SURICATAS (*Suricata suricatta*)

Dissertação apresentada ao Programa de Pós-Graduação em Reprodução Animal da Faculdade de Medicina Veterinária e Zootecnia da Universidade de São Paulo para a obtenção do título de Mestre em Ciências

Departamento:

Departamento de Reprodução Animal

Área de concentração:

Reprodução Animal

Orientador:

Profª. Drª. Cristiane Schilbach Pizzutto

São Paulo

2020

Autorizo a reprodução parcial ou total desta obra, para fins acadêmicos, desde que citada a fonte

DADOS INTERNACIONAIS DE CATALOGAÇÃO NA PUBLICAÇÃO

(Biblioteca Virginie Buff D'Ápice da Faculdade de Medicina Veterinária e Zootecnia da Universidade de São Paulo)

T. 3898
FMVZ

Vieira, Bruna Silvatti Freitas Silva
Análise espermática e descrição morfológica dos órgãos genitais masculinos de suricatas (*Suricata suricatta*) / Bruna Silvatti Freitas Silva Vieira. – 2020.
48 f. : il.

Dissertação (Mestrado) – Universidade de São Paulo. Faculdade de Medicina Veterinária e Zootecnia. Departamento de Reprodução Animal, São Paulo, 2020.

Programa de Pós-Graduação: Reprodução Animal.

Área de concentração: Reprodução Animal.

Orientadora: Profa. Dra. Cristiane Schilbach Pizzutto.

1. Sêmen. 2. Medetomidina. 3. Reprodução. 4. Anatomia. 5. Morfologia. I. Título.

Ficha catalográfica elaborada pela bibliotecária Maria Aparecida Laet, CRB 5673-8, da FMVZ/USP.

CERTIFICADO

Certificamos que a proposta intitulada "Análise espermática e descrição morfológica dos órgãos genitais masculinos de suricatas (Suricata suricatta)", protocolada sob o CEUA nº 6141011018 (ID 005821), sob a responsabilidade de **Cristiane Schilbach Pizzutto** *e equipe; Bruna Silvatti Freitas Silva Vieira* - que envolve a produção, manutenção e/ou utilização de animais pertencentes ao filo Chordata, subfilo Vertebrata (exceto o homem), para fins de pesquisa científica ou ensino - está de acordo com os preceitos da Lei 11.794 de 8 de outubro de 2008, com o Decreto 6.899 de 15 de julho de 2009, bem como com as normas editadas pelo Conselho Nacional de Controle da Experimentação Animal (CONCEA), e foi **aprovada** pela Comissão de Ética no Uso de Animais da Faculdade de Medicina Veterinária e Zootecnia da Universidade de São Paulo (CEUA/FMVZ) na reunião de 21/11/2018.

We certify that the proposal "Sperm analysis and morphological description of male genitalia of meerkats (Suricata suricatta)", utilizing 8 Non-Brazilian wild species (8 males), protocol number CEUA 6141011018 (ID 005821), under the responsibility of **Cristiane Schilbach Pizzutto** *and team; Bruna Silvatti Freitas Silva Vieira* - which involves the production, maintenance and/or use of animals belonging to the phylum Chordata, subphylum Vertebrata (except human beings), for scientific research purposes or teaching - is in accordance with Law 11.794 of October 8, 2008, Decree 6899 of July 15, 2009, as well as with the rules issued by the National Council for Control of Animal Experimentation (CONCEA), and was **approved** by the Ethic Committee on Animal Use of the School of Veterinary Medicine and Animal Science (University of São Paulo) (CEUA/FMVZ) in the meeting of 11/21/2018.

Finalidade da Proposta: Pesquisa

Vigência da Proposta: de 10/2018 a 12/2018 Área: Reprodução Animal

Origem:	Animais de proprietários						
Espécie:	Espécies silvestres não brasileiras	sexo:	Machos	idade:	2 a 4 anos	N:	8
Linhagem:	Suricata suricatta			Peso:	600 a 750 g		

Registro IBAMA/Sisbio/Etc: Autorização SISBIO 63990, anexo no documento

Método de Captura: Primeiramente os animais serão contidos fisicamente com uma luva de couro e em seguida o protocolo anestésico segue conforme descrito em metodologia.

Local do experimento: Todo o experimento será realizado nas instalações do Aquário de São Paulo

São Paulo, 26 de dezembro de 2019

Profa. Dra. Anneliese de Souza Traldi
Coordenador da Comissão de Ética no Uso de Animais
Faculdade de Medicina Veterinária e Zootecnia da Universidade de São Paulo

Roseli da Costa Gomes
Secretaria
Faculdade de Medicina Veterinária e Zootecnia da Universidade de São Paulo

FOLHA DE AVALIAÇÃO

Autor: VIEIRA, BRUNA SILVATTI FREITAS SILVA

Título: ANÁLISE ESPERMÁTICA E DESCRIÇÃO MORFOLÓGICA DOS ÓRGÃOS GENITAIS MASCULINOS DE SURICATAS (*Suricata suricatta*)

Dissertação apresentada ao Programa de Pós-Graduação em Reprodução Animal da Faculdade de Medicina Veterinária e Zootecnia da Universidade de São Paulo para obtenção do título de Mestre em Ciências

Data: _____/_____/_____

Banca Examinadora

Prof. Dr._____

Instituição:_____ Julgamento:_____

Prof. Dr._____

Instituição:_____ Julgamento:_____

Prof. Dr._____

Instituição:_____ Julgamento:_____

DEDICATÓRIA

Aos meus pais, João Aubry Freitas da Silva e Sandra Helena Silvatti da Silva e ao meu irmão, João Augusto.

AGRADECIMENTOS

A Deus, por me deixar concluir esse trabalho.

Ao meu marido Eduardo Vieira, que sempre esteve ao meu lado, me apoiando e incentivando.

A minha querida amiga e orientadora Profª. Dra. Cristiane Schilbach Pizzutto, que me aceitou como sua orientada. Obrigada por ser como uma mãe, me apoiando a fazer o mestrado mesmo no meio da minha vida turbulenta. E quando minha vida literalmente virou de cabeça para baixo você estava ao meu lado. Muito obrigada por tudo!

A minha amiga e irmã, médica veterinária Profª Dra. Marta Maria Círchia Pinto Luppi, que me incentivou desde o inicio e que me mostra sempre como podemos fazer mil coisas ao mesmo tempo, porque somos fortes. Que esteve comigo durante toda essa jornada, no início ao fim, me aconselhando da melhor forma.

À médica veterinária MSc. Thaís Marques Granato, muito obrigada por nos ajudar com o ultrassom dos suricatas.

À médica veterinária Renata Benedetti Cepinho, por realizar ecocardiograma nos animais.

À médica veterinária Profª. Dra. Sabrina Caruso Chate, por toda a ajuda, realizando hemograma e bioquímico nos animais.

À médica veterinária MSc. Diana Nascimento, por se dispor a nos ajudar no que fosse possível.

Aos colegas veterinários Fabiana Costa, Patricia Gozzi de Carvalho, Gustavo Agessi e Fabiano Molinari, por me ajudar com medicações e sondas. Sem vocês meu acesso aos materiais e alguns medicamentos seria impossível.

Às médicas veterinárias do Aquário de São Paulo, Laura Reisfeld e Paloma Canedo, obrigada por todo o suporte.

À bióloga do Aquário de São Paulo, Fabiana Lúcia André Padilha, chefe de setor e responsável pelos animais, obrigada por toda a disposição durante as coletas e também fora dela.

Aos funcionários do Aquário de São Paulo que se envolveram de alguma forma, muito obrigada.

À Instituição Aquário de São Paulo, por disponibilizar os animais, em especial ao Anael Fahel, diretor do Aquário. Obrigada pela confiança em mim depositada.

À médica veterinária Dra. Valéria Ruoppolo, pelo apoio e ajuda na banca de qualificação, mesmo depois da mudança de tema. Fica aqui todo o meu carinho e agradecimento.

Ao médico veterinário Pedro Nacib Jorge Neto pela ajuda desde o inicio. Obrigada pela ajuda de ultima hora nesse final de dissertação.

Aos colegas do Laboratório de Andrologia do VRA da Faculdade de Medicina e Zootecnia da Universidade de São Paulo, em especial a Roberta (Bobbie), o Diego, a Giulia, o Ken e tantos outros que ajudaram nesse trabalho. E, ao Prof. Dr. Marcílio Nichi, pela disponibilidade em ajudar. Muito obrigada.

“A luta enriquece-o de experiência, a dor aprimora-lhe as emoções e o sacrifício tempera-lhe o caráter.” (Emmanuel)

RESUMO

VIEIRA, B. S. F. S. **Análise espermática e descrição morfológica dos órgãos genitais masculinos de suricatas (*Suricata suricatta*)** [Sperm analysis and morphological description of male genitalia of meerkats (*Suricata suricatta*)]. 2020. 48 p. Dissertação (Mestrado em Ciências) – Faculdade de Medicina Veterinária e Zootecnia, Universidade de São Paulo, São Paulo, 2020.

Os suricatas (*Suricata suricattas*) são animais pequenos, diurnos, da Ordem Carnívora e Família Herpestidae, oriundos da África e que vivem em grupos familiares de até 30 indivíduos. Seus padrões reprodutivos são aqueles de animais que vivem em colônias, que, nessa espécie, são normalmente monopolizadas por uma única fêmea reprodutora, ao passo que os machos dominantes se valem da maioria das oportunidades reprodutivas dentro do grupo. A maturidade sexual ocorre com aproximadamente um ano de idade, contudo, esses animais dificilmente se reproduzem antes dos dois anos. Em sua condição *ex situ,* pouco se sabe sobre suas características reprodutivas. Os objetivos do presente estudo consistem na descrição de alguns aspectos morfológicos dos órgãos genitais masculinos e suas glândulas anexas, por meio de avaliação macroscópica, imagens ultrassonográficas e de raio x desses animais, além da realização da colheita de sêmen mediante emprego da técnica da eletroejaculação, em que utilizado, como facilitador, a associação de dois anestésicos: a medetomidina e a cetamina. Os resultados evidenciaram que suas características anatômicas são muito parecidas com a dos felinos, na medida em que cada animal também apresenta próstata, glândulas bulbouretrais anexas e uma estrutura alongada e radiopaca no pênis, a sugerir a presença de osso peniano. O testículo esquerdo apresentou média de 1,22cm (±0,14) de comprimento e 1,03cm (±0,03) de largura, enquanto o testículo direito registrou 1,20cm (±0,13) de comprimento e 1,04cm (±0,04) de largura, alojados ambos no escroto, cujos formatos são elipsoides, têm textura homogênea, parênquima hipoecogênico e são envolvidos pela túnica albugínea hiperecogênica, que delimitam margens lisas. Apesar da inexistência de mediastino evidente, observou-se linha discretamente hiperecogênica no centro do parênquima, paralela ao eixo longo do testículo. A colheita de sêmen por eletroejaculação, mediante emprego da associação dos anestésicos medetomidina e

cetamina, foi eficaz, logrando-se a obtenção de sêmen de todos os animais estimulados. O sêmen foi analisado quanto a sua concentração, volume, vigor, motilidade, atividade mitocondrial, integridade do acrossoma e da membrana plasmática, obtendo-se parâmetros que demonstraram o volume médio obtido de 0,125 ± 0,193 ml, com motilidade média de 19,8 ± 18,6% e vigor de 1,9 ± 1,0. A concentração espermática encontrada foi de 40,5 ± 25,2x10^6 espermatozoides/ml, sendo que, deste valor, a porcentagem média de espermatozoides morfologicamente normais alcançou 10,8 ± 6,6%. Este é o primeiro trabalho que descreve os aspectos morfológicos e imaginológicos do genital masculino de suricatas, bem como, por meio da colheita por eletroejaculação, suas características seminais. Tanto o conhecimento anatômico quanto o das características seminais têm suma importância na implementação de programas de reprodução assistidas e no manejo reprodutivo na espécie.

Palavras-chave: Sêmen, Medetomidina, Reprodução, Anatomia, Morfologia.

ABSTRACT

VIEIRA, B. S. F. S. **Sperm analysis and morphological description of male genitalia of meerkats (*Suricata suricatta*).** [Análise espermática e descrição morfológica dos órgãos genitais masculinos de suricatas (*Suricata suricatta*)]. 2020. 48 p. Dissertação (Mestrado em Ciências) – Faculdade de Medicina Veterinária e Zootecnia, Universidade de São Paulo, São Paulo, 2020.

Meerkats (*Suricata suricatta*) are small, diurnal animals from the Order Carnivora and the Herpestidae Family, originated from Africa that lives in family groups of up to 30 individuals. Their reproductive patterns follows those of animals that live in colonies, which are, in this species, usually monopolized by a single dominant female whereas males take advantage of the most reproductive opportunities within the group. Sexual maturity occurs at round one year of age, but reproduction hardly occurs before they have completed two years. In its ex situ conditions, little is known about its reproductive characteristics. The objectives of the present study are to describe the morphological aspects of male genital organs and accessory glands using macroscopic evaluation, ultrasound and radiography images of these animals, and also to perform semen collection through the electroejaculation technique, which uses as a facilitator the combination of two anesthetics: medetomidine and ketamine. The results showed that their anatomical characteristics are very similar to those of felines, as they also have prostate, accessory bulbourethral glands and an elongated and radiopaque structure in the penis, which suggests the presence of baculum. The left testicle measured 1.22cm (± 0.14) in length and 1.03cm (± 0.03) in width and, the right, 1.20cm (± 0.13) in length and 1.04cm (± 0.04) in width, both of them lodged in the scrotum, which has ellipsoidal shape, homogeneous texture, hypoechoic parenchyma and is involved by the hyperechoic tunica albuginea, which delimitated smooth edges. Although there was no evident mediastinum, a discrete hyperechoic line was observed at the center of the parenchyma, parallel to the long axis of the testicle. The electroejaculation semen collection using the association of medetomidine and ketamine was effective for all the stimulated animals. Semen was analyzed for its concentration, volume, vigor, motility, mitochondrial activity, acrosome and plasma membrane integrity. The parameters found in the semen samples obtained showed an average volume of 0.125

± 0.193 ml, an average mobility of 19.8 ± 18.6% and vigor of 1.9 ± 1.0. The concentration found was 40.5 ± 25.2x106 sperm/ml and the average percentage of morphologically normal sperm was 10.8 ± 6.6%. This is the first study that describes the morphological and imagological aspects of the male genital of meerkats, as well as their seminal characteristics obtained through electroejaculation collection. Anatomical and seminal characteristics knowledge are essential to the implementation of assisted reproduction programs, as well as reproductive management in the species.

Keywords: Semen, Medetomidine, Reproduction, Anatomy, Morphology.

SUMÁRIO

1 INTRODUÇÃO 15
1.1 CAPÍTULO DE APRESENTAÇÃO 16
1.2 REFERÊNCIAS.....22
2 ASPECTOS MORFOLÓGICOS E IMAGINOLÓGICOS DE GENITAL MASCULINO DE SURICATA (*SURICATA SURICATTA*).....24
2.1 INTRODUÇÃO.....25
2.2 MATERIAIS E MÉTODOS.....26
2.2.1 Animais.....26
2.2.2 Delineamento experimental.....26
2.2.3 Análise de dados.....26
2.3 RESULTADOS... 27
2.3.1 Avaliação macroscópica e radiológica.....27
2.3.2 Avaliação ultrassonográfica.....28
2.4 DISCUSSÃO.....32
2.5 CONCLUSÃO.....34
2.6 REFERÊNCIAS.....34
3 ANÁLISE ESPERMÁTICA DE SURICATAS (SURICATA SURICATTA) MANTIDAS EM CONDIÇÕES EX SITU 37
3.1 INTRODUÇÃO 38
3.2 MATERIAIS E MÉTODOS 39
3.2.1 Animais.....40
3.2.2 Anestesia.....40
3.2.3 Colheita de sêmen.....40
3.2.4 Avaliação do sêmen.....42
3.3 RESULTADOS 42
3.4 DISCUSSÃO.....44
3.5 CONCLUSÃO 45
3.6 REFERÊNCIAS.....45

1

1 INTRODUÇÃO

A manutenção e a reprodução de animais selvagens em cativeiro sempre geram grandes desafios para a conservação de espécies. Atualmente, grandes avanços vêm sendo obtidos nesse campo, mas a escassez de informações sobre muitas espécies ainda é a maior barreira para o sucesso de um manejo de excelência.

Os suricatas (*Suricata suricatta*), que pertencem à Ordem Carnívora e à Família Herpestidae (IUCN, 2008) são animais pequenos, que possuem hábito diurno e são encontrados em regiões áridas e semi-áridas do sul da África (MOSS et al. 2001). Os Herpestidae consistem em 14 gêneros e 33 espécies, ocorrendo no sul da Ásia, Índias Orientais e na África. Um desses gêneros, o Herpestes, é encontrado na Espanha e Portugal e também foi introduzido em algumas ilhas ao redor do mundo e em partes da Europa (AZA SMALL CARNVORE TAG, 2011).

De acordo com Clutton-Brock et al. (1999), o pico da estação reprodutiva dos animais de vida livre ocorre entre setembro e março, mas esse dado pode ser variável, dependendo da disponibilidade de recursos de cada grupo. Os padrões reprodutivos são equivalentes ao de outros mamíferos que vivem em colônias, que normalmente é monopolizada por uma única fêmea reprodutora, ao passo que os machos dominantes se valem da maioria das oportunidades reprodutivas dentro dos grupos (MOSS, et al., 2001). Os machos estão sexualmente maduros a partir de 1 ano de idade, mas dificilmente se reproduzem antes dos 2 anos (SPONG et al., 2008).

Van Staaden (1994), descreve que suricatas machos não possuem sazonalidade reprodutiva e, aparentemente, seu ciclo é regulado com o das fêmeas. Em vida livre, foi observado que os animais aumentam a sua reprodução nos meses de março e abril, atingindo seu vértice em julho e agosto. O número de espermatozoides em testículos se mostrou aumentado em março, abril, julho e agosto, atingindo seu ápice em setembro e outubro.

Em cativeiro, a escolha do sêmen de boa qualidade é essencial para o sucesso dos programas reprodutivos. Em outras espécies de carnívoros, como os felinos, os protocolos de coleta são rotineiros, sendo que os métodos mais utilizados são a eletroejaculação, a vagina artificial e o cateterismo uretral (KHEIRKHAH, 2016).

Em animais da Família Herpestidae ainda não houve qualquer descrição de método de colheita de sêmen ou exame andrológico.

1.1 CAPITULO DE APRESENTAÇÃO

Os Suricatas pertencem à Família Herpestidae e são descritos como feliformes de pequeno porte, juntamente com as Famílias Viverridae e Felidae (PEIGNÉ et al., 2008). A Família Herpestidae pertence à Subordem Feliformia e à Ordem Carnívora. Essa Família possui 14 gêneros e 33 espécies que vivem no sul da Ásia, Índias Orientais e África (AZA SMALL CARNVORE TAG, 2011). São nativos da Angola. Botswana, Namíbia e África do Sul e sua população é considerada estável (IUCN, 2015).

Figura 1: Distribuição geográfica de *Suricata suricatta*

Fonte: IUCN, 2015.

Os animais da Família Herpestidae, também conhecidos popularmente como mongooses, desempenham importante papel no ecossistema da África Austral, somando, ao todo, 12 espécies que ocorrem em variados habitats, incluindo planícies, florestas e pântanos. Tais animais são carnívoros onívoros que, em condições normais, se alimentam de artrópodes, pequenos vertebrados e vegetais (COHEN et al., 2018).

São animais originários de clima quente que, em condições *ex situ*, preferem temperaturas entre 20 e 25ºC e, mantidos ao ar livre, devem ter disponíveis sombra e abrigo. Em ambientes fechados, a temperaturas deve ficar entre 22 e 25ºC,

recomendando-se, em locais em que há queda de temperatura interna, o emprego de uma fonte de calor. As espécies que experimentam, em seu habitat natural, temperaturas mais baixas, sobretudo no inverno, podem tolerar temperaturas próximas a 13ºC, se protegidas dos ventos frios. A faixa de temperatura pode variar de indivíduo para indivíduo e de espécie para espécie. O suricata possui metabolismo lento para um carnívoro de pequeno porte e isso o ajuda a tolerar temperaturas quentes em seu ambiente natural, tornando-o mais suscetível a resistir a temperaturas baixas. A umidade, em condições *ex situ,* pode ser configurada para imitar a encontrada no ambiente natural, ou seja, baixa, em torno de 30%, mas há pouca informação disponível sobre a efetiva necessidade de umidade para a espécie (AZA SMALL CARNVORE TAG, 2011).

A intensidade e duração da luminosidade para os animais que estão sob cuidados de zoológicos e aquários, devem ser avaliadas com cautela. Os recintos que obtiverem luz natural não reclamam iluminação extra, ao passo que recintos internos sem esse recurso devem oferecer ciclos de luz de 8 a 12 horas e, de noite, entre 12 e 16 horas. O ideal é que o fotoperíodo seja sazonal e que se assemelhe às condições naturais, respeitando àquelas observadas no seu habitat natural em cada época do ano (AZA SMALL CARNVORE TAG, 2011).

Os suricatas são criadores cooperativos, ou seja, mais de dois animais cuidam da mesma prole. Em vida livre vivem em grupos compostos por 2 a 40 indivíduos (THORNTON & MCAULIFFE, 2006), enquanto, em condições *ex situ,* não se dão bem em números tão grandes, considerando que 30 é um número extremamente alto de animais, recomendando-se a criação de grupos de 2 ou 3, quando não reprodutores, na medida em que, quanto maior o número de indivíduos no grupo, maior a probabilidade de surgirem desafios sociais (AZA SMALL CARNVORE TAG, 2011).

Os grupos são compostos por um macho e uma fêmea dominantes, pais de mais de 80% dos filhotes do grupo. Um número considerável de animais ajuda na criação dos filhotes, sendo os suricatas com mais de 3 meses de idade apresentados como ajudantes (THORNTON & MCAULIFFE, 2006). Não é clara a hierarquia entre os sexos, havendo consenso, contudo, que os filhotes devem ser mantidos no grupo, com seus pais, o maior tempo possível (AZA SMALL CARNVORE TAG, 2011). A necessidade de contato social é tão grande que, na ausência de companheiros, substitutos humanos são aceitos com facilidade, apegando-se, os animais, a essas pessoas, havendo, ainda assim, propensão ao ataque (EWER, 1963). As hierarquias

podem se tornar instáveis rapidamente, resultando em brigas e morte de indivíduos (AZA SMALL CARNVORE TAG, 2011).

Os indivíduos podem ser expulsos do grupo quando tentam, sem sucesso, subir na hierarquia. As fêmeas podem começar a desafiar sua mãe, a dominante, quando atingirem a maturidade sexual ou podem desafiar indivíduos dominantes em qualquer estágio da vida. A castração é vista como contraceptivo permanente, mas não deve ser usada como método alternativo para a resolução de conflitos sociais, já que, além de parecer não alterar a posição hierárquica da fêmea, exclui genótipos valiosos das populações *ex situ*. As técnicas de contracepção são implementadas para garantir que a população permaneça em um tamanho saudável (MUNSON, 2006).

Dos métodos contraceptivos a base de progestina, o acetato de magestrol tem sido associado à hiperplasia endometrial, câncer endometrial e câncer mamário em felídeos, além de suspeito em outras espécies de carnívoros (MUNSON, 2006), assim como outras prostaglandinas (Depo-Provera®, Ovaban®), que possivelmente têm os mesmos efeitos deletérios. Para os carnívoros tem-se recomendado, como alternativa mais segura, o uso de agonistas do hormônio liberador de gonadotrofina (GnRH), como os implantes de Suprelorin® (deslorelina) ou Lupron Depot® (acetato de leuprolide), cujas dosagens e duração da eficácia, contudo, não foram sistematicamente avaliadas para todas as espécies. O Suprelorin®, desenvolvido para cães, tem sido utilizado com sucesso em suricatas e mangustos (AZA SMALL CARNVORE TAG, 2011).

Os animais estudados são generalistas e oportunistas durante a caça e algumas de suas presas são difíceis de manejar, sendo inclusive perigosas para os filhotes, tais quais os escorpiões do gênero Parabuthus, que possuem neurotoxinas suficientes para matar um homem, e escorpiões do gênero Opistophthalamus, com neurotoxinas mais suaves mas comportamento mais agressivo. Os escorpiões formam até 4,5% da biomassa total de presas dos suricatas. Os filhotes começam a apresentar comportamento de forrageamento com aproximadamente 30 dias de idade, sendo supervisionados por todos os membros do grupo até que atinjam a independência nutricional, que ocorre por volta dos 3 meses de idade (THORNTON & MCAULIFFE, 2006).

Os mamíferos de pequeno porte compõem outros 20% da alimentação, que inclui, também, pássaros, lagartos, cobras, ovos, sementes, raízes e tubérculos

(SÖRENSEN et al., 2019). Os adultos matam ou desabilitam os pequenos vertebrados com mordidas rápidas na cabeça ou no abdômen, antes de os oferecerem aos filhotes. Os animais um pouco mais velhos recebem presas móveis, mas são supervisionados pelos adultos durante a alimentação, de forma a criarem habilidades com as presas vivas (THORNTON & MCAULIFFE, 2006).

Os animais dessa família geralmente se escondem em tocas, raízes de árvores ou rochas e podem ser predados por carnívoros maiores e por aves de rapina (COHEN et al., 2018).

Em cativeiro, a taurina foi considerada um componente essencial para a dieta, apurando-se que sua deficiência pode resultar no aumento de câmaras cardíacas e outras complicações relacionadas ao sistema cardiovascular. Recomenda-se, portanto, que a dieta guarde alguma semelhança com aquelas oferecidas a gatos ou camundongo, ricas em taurina, ou que haja suplementação alimentar com taurina (AZA SMALL CARNVORE TAG, 2011).

A alimentação fornecida em zoológicos e aquários deve ser supervisionada, garantindo-se que os animais subordinados recebam as proporções corretas. Para tanto, muitas vezes faz-se necessária a disponibilização de comida em vários pontos do recinto e a distração de alguns animais para permitir o acesso de outros à alimentação. Animais gestantes ou lactantes podem requerer maior quantidade de alimento, assim como a majoração da ingestão de cálcio. Em grupos estáveis, pelo menos uma estação de alimentação deve ser fornecida para cada 3 animais, enquanto em grupos não estáveis deve haver uma estação de alimentação para cada individuo, evitando-se a monopolização das estações de alimentação. Ao oferecer itens de enriquecimento ambiental que envolva comida, deve-se ter o cuidado de disponibilizar um item para cada animal. A introdução de alimentos e de presas inteiras pode estimular a agressão entre os animais, razão pela qual recomenda-se que recebam a maior parte da dieta uma vez ao dia, pela manhã, considerando que o fornecimento de alimentos com maior frequência pode estimular agressões desnecessárias, levando a distúrbios sociais (AZA SMALL CARNVORE TAG, 2011).

Os suricatas são animais pequenos e machos e fêmeas adultos não possuem diferença no peso corporal além de 1kg, em média, e ambos os sexos estão maduros sexualmente com cerca de 1 ano de idade, embora raramente se reproduzam antes de completarem 2 anos em vida livre. Os filhotes nascem geralmente do par dominante, embora ocasionalmente os subordinados se

reproduzam, sendo estas taxas baixas devido à supressão reprodutiva (SPONG, et al., 2008). A gestação dura aproximadamente 77 dias e a época de reprodução vai de outubro a abril, embora não haja sincronia com a reprodução ocorrida em condições *ex situ*. Algumas fêmeas possuem dois estros por ano, além do estro pós-parto, sendo possível produzir até 6 filhotes a cada 77 dias. A duração do estro não é conhecida (AZA SMALL CARNVORE TAG, 2011).

A reprodução cooperativa geralmente é monopolizada, nos animais de vida livre, por um par dominante, e os indivíduos subordinados que, como visto, raramente se reproduzem, ajudam a criar os filhotes produzidos por aqueles. As fêmeas tem a fertilidade prejudicada por interferência da fêmea dominante, resultando em supressão reprodutiva (KUTSUKAKE & CLUTTON-BROCK, 2006).

A fêmeas podem herdar a posição dominante em seu grupo natal, caso a fêmea dominante venha a óbito, ou podem se unir a outros machos e formar um novo grupo. Ao contrário das fêmeas, não é possível ao macho se tornar dominante no grupo onde nasceu, devendo, portanto, se juntar com outras fêmeas e formar um novo grupo. Não há uma hierarquia de dominância bem estabelecida entre os subordinados, de forma que, surgindo uma vaga, os indivíduos competem para obter a posição de dominante (SPONG et al., 2008).

Estudo realizado no Kalahari Gemsbok National Park, na África do Sul, revelou que machos dominantes não se reproduzem com fêmeas subordinadas, pois essas geralmente são suas filhas. As fêmeas subordinadas somente se reproduzem quando surgem machos solitários não relacionados ao seu grupo, em raras ocasiões em que vagam fora de seu território. Esses animais solitários empregam uma estratégia arriscada que pode dar origem ao sucesso do subordinado na procriação nessa área do parque. Os machos subordinados nunca se reproduzem com as fêmeas dominantes, já que geralmente são suas mães. Nos casos de morte da fêmea dominante, o macho, na maioria dos casos, não acasala com suas filhas e acaba deixando o grupo. As fêmeas ficam solitárias, por sua vez, acabam acasalando com machos imigrantes (GRIFFIN et al., 2002).

Aos 2 ou 3 anos de idade as fêmeas filhotes podem tentar desafiar suas mães, entretanto, a menos que não haja outros machos relacionados ao grupo, as fêmeas não terão com quem se reproduzir, acabando por acasalar com membros da própria família. Fêmeas dominantes podem se tornar agressivas com as outras, principalmente quando seus filhotes atingirem entre 3 e 6 meses de idade, sobretudo

se estiverem prenhes. Esse comportamento tende a desaparecer por volta dos 18 meses de idade (AZA SMALL CARNVORE TAG, 2011).

Os animais nascidos ou movidos dentro das instituições demandam introdução e, às vezes, reintrodução nos recintos. O procedimento deve ser tratado como em outras espécies de mamíferos, permitindo que os animais se acostumem com o cheiro e som dos demais, progredindo para apresentações visuais e táteis, terminando com introduções físicas monitoradas. Animais removidos por quaisquer motivos podem ter que passar por um processo de reintrodução, podendo a remoção, mesmo temporária, dar causa a uma rejeição permanente. Procedimentos veterinários, sempre que possível, devem ser realizados sem que o animal seja removido do grupo. Em todos os acasos é útil conhecer a hierarquia dos indivíduos, introduzindo-se os subordinados antes dos dominantes (AZA SMALL CARNVORE TAG 2011).

Os suricatas possuem glândulas anais de cheiro, usadas para a marcação de objetos, sendo que, para tanto, uma das patas traseiras é levemente elevada, expondo a parede retal e a abertura das glândulas, que é esfregada no objeto. Os animais frequentemente se esfregam para marcar os próprios pelos, sendo o cheiro detectado por outro animal até duas semanas após a marcação (EWER, 1963). Os animais têm o comportamento de investigar a região anal uns dos outros e podem descriminar sexo, status social e parentesco, sugerindo um papel importante na comunicação social. Pode haver diferença entre as bolsas anais do suricata dominante e do subordinado (Figura 2), sendo que, no dominante, pode-se observar o acumulo de secreção na base da cauda (LECLAIRE et al., 2014).

Figura 2: Região de glândula anal de um animal dominante (a) e de um subordinado (b).

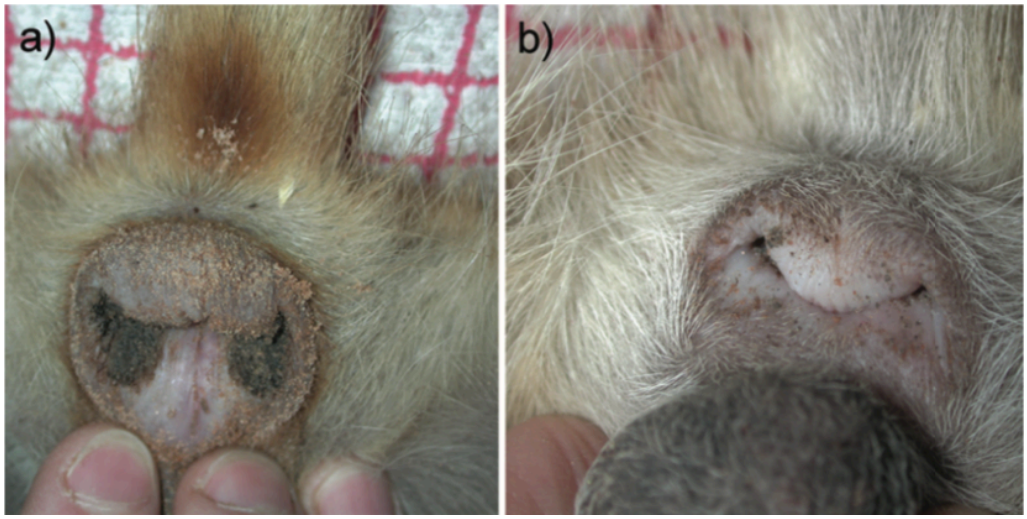

Fonte: LECLAIRE et al., 2014.

A contenção física por meio das mãos pode ser mais tranquila e menos alarmante do que com redes, principalmente para procedimentos que não envolvam anestesia. Os suricatas podem ser contidos mediante emprego de luvas de raspa de couro, mas os dentes podem perfurá-las. A contenção química, por sua vez, é recomendada com o uso de anestésicos inalatórios, através de máscara facial, sendo que a recuperação do animal não depende do metabolismo do anestésico. A recuperação rápida é importante no processo de reintrodução do suricata em seu grupo, evitando rejeição (AZA SMALL CARNVORE TAG, 2011). O método escolhido dependerá da finalidade da contenção.

1.2 REFERÊNCIAS

CLUTTON-BROCK, T.H.; MACCOLL, A.; CHADWICK, P.; GAYNOR, D.; KANSKY, R.; SKINNER, J.D. Reproduction and survival of suricates (*Suricata suricatta*) in the Southern Kalahari. **African Journal of Ecology**., v. 37, p. 69-80, 1999.

COHEN, B. F.; O'REGAN, H. J.; STEININGER, C. M. Mongoose Manor: Herpestidae remains from the Early Pleistocene Cooper's D locality in the Cradle of Humankind, Gauteng, South Africa. **Palaeontologia Africana**, v. 53, p. 97-113, 2019.

EWER, R. F. The Behaviour of the Meerkat, *Suricata suricatta* (Schreber). **Ethology**, v.20, n.5, p. 570-607, 1963.

GRIFFIN, A. S.; PEMBERTON, J. M.; BROTHERTON, P. N. M.; MCLLRATH, G.; GAYNOR, D.; KANSKY, R.; O'RIAIN, J.; CLUTTON-BROCK, T. H. A genetic analysis of breeding success in the cooperative meerkat (*Suricata suricatta*). **Behavioral Ecology**, v. 14, n. 4, p. 472-480, 2002.

IUCN (International Union for Conservation of Nature and Natural Resources). **The IUCN Red List of Threatened Species**, Version 2008. www.iucnredlist.org (Acesso: 11 de março 2018).

KHEIRKHAH, M. S.; SISAKHT MOLLAPOUR, M.; MOHAMMADSADEGH, M.; MOSLEMI, H. R. Sperm evaluation of Jungle Cat (*Felis chaus*) obtained by urethral

catheterization (CT) after medetomidine administration. **Theriogenology**, v. 91, p. 17-20, 2017.

KUTSUKAKE, N.; CLUTTON-BROCK, T. H. Aggression and submission reflect reproductive conflict between females in cooperatively breeding meerkats *Suricata suricatta***. Behav. Ecol Sociobiol**, v. 59, p. 541-548, 2006.

LECLAIRE, S.; NIELSEN, J. F.; DREA, C. M. Bacterial communities in meerkat anal scent secretions vary with host sex, age, and group membership. **Behavioral Ecology**, v. 25, n.4, p. 996-1004, 2014.

MOSS, A. M.; CLUTTON-BROCK, T. H. MONFORT, S.L. Longitudinal Gonadal Steroid Excretion in Free-Living Male and Female Meerkats (*Suricata suricatta*). **General and Comparative Endocrinology,** v. 122, p. 158-171, 2001.

MUNSUN, L. Contraception in felids. **Theriogenology**, v. 66, p. 126-134, 2006.

PEIGNÉ, S.; DE BONIS, L.; MACKAYE, H. T.; LIKIUS, A.; VIGNAUD, P.; BRUNET, M. Late Miocene Carnivora from Chad: Herpestidae, Viverridae and small-sized Felidae. **Comptes Rendus Palevol,** v. 7, p. 499-527, 2008.

SPONG, C. F.; HODGE, S. J.; YOUNG, A. J. Factors affecting the reproductive success of dominant male meerkats. **Molecular Ecology**, v. 17. p. 2287-2299, 2008.

SÖRENSEN, I., AMUNDIN, M., LASKA, M. Meerkats (*Suricata suricatta*) are able to detect hidden food using olfactory cues alone. **Physiology & Behavior**, v. 202, p.69-76, 2019.

THORNTON, A. & MCAULIFFE, K. Teaching in Wild Meerkats. **Science**, v. 13. p. 227-229, 2006.

VAN STAADEN, M. J. Mammalian Species – *Suricata suricatta*. **American Society of Mammalogists**, v. 483, p. 1-8, 1994.

YOUNG, A. J.; CARLSON, A. A.; CLUTTON-BROCK, T. Trade-offs between extraterritorial prospecting and helping in a cooperative mammal. **Animal Behaviour**, v. 70, p. 829-837, 2005.

2 ASPECTOS MORFOLÓGICOS E IMAGINOLÓGICOS DE GENITAL MASCULINO DE SURICATA (*Suricata suricatta*) MANTIDAS EM CONDIÇÕES EX SITU

RESUMO: Os suricatas (*Suricata suricattas*) são pequenos carnivoros encontrados em alguns países do continente Africano, presentes em várias áreas de proteção, não sendo consideradas espécies vulneráveis. Estudos sobre a morfologia do trato reprodutivo de suricatas são escassos. O objetivo deste trabalho é a descrição de alguns aspectos morfológicos dos órgãos genitais masculinos e suas glândulas anexas, por meio de avaliação macroscópica, imagens ultrassonográficas e raio-x desses animais. Foram avaliados 8 machos adultos mantidos no Aquário de São Paulo, anestesiados para exames preventivos. As imagens ultrassonográficas foram obtidas com o equipamento portátil Vivid E (General Eletric), transdutor linear 8L-RS (6-12 MHz). Os animais apresentaram escroto pigmentado e encoberto por pelos, sendo a porção livre do pênis posicionada de forma oblíqua em direção ao ânus, com a presença de prepúcio espesso e curto. Imagens radiográficas demostraram a presença de estrutura alongada, com radiopacidade osso em topografia de pênis, sugerindo presença de osso peniano.

O testículo esquerdo apresentou média de 1,22cm (±0,14) de comprimento e 1,03cm (±0,03) de largura, enquanto o testículo direito registrou 1,20cm (±0,13) de comprimento e 1,04cm (±0,04) de largura, alojados ambos no escroto, cujos formatos são elipsoides, têm textura homogênea, parênquima hipoecogênico e são envolvidos pela túnica albugínea hiperecogênica, que delimitam margens lisas. Apesar da inexistência de mediastino evidente, observou-se linha discretamente hiperecogênica no centro do parênquima, paralela ao eixo longo do testículo. Adjacente à face caudoventral do testículo, foi observada uma estrutura alongada em alguns animais, hipoecogênica em relação ao parênquima testicular, com bordos arredondados, que pode estar relacionada com o epidídimo. Localizada, caudalmente à bexiga, a próstata, que media 1,18cm (±0,17) de comprimento, 1,05cm (±0,27) de largura e 0,56cm (±0,17) de altura e que apresentou margens lisas e ecotextura grosseira, formato bilobado no corte transversal e ovoide, tendendo a alongado, no corte sagital. Na cavidade pélvica, observadas bilateralmente as glândulas bulbouretrais, sendo sua porção esquerda com 1,21cm (±0,18) de comprimento e 1,0cm (±0,08) de largura e, a porção direita, 1,27cm (±0,17) de comprimento e 1,8 (±0,04) de largura. Essas estruturas, com origem na base do pênis, se projetavam cranialmente aos testículos

e, dorsolateralmente, à base do pênis, com margens lisas e formato de gota no corte sagital e, no corte transversal, elipsoide. A porção externa de seu parênquima era hipoecogênica em relação à região central. Não houve diferença estatística (p>0,05) entre as médias de volume testicular direita e esquerda. O volume testicular apresentou uma média de 0,81 (±0,18) ml e obteve-se uma correlação positiva e moderada (r=0,56) com a média do peso dos animais. Destaca-se a importância do conhecimento anatômico das espécies silvestres para a implementação de programas de conservação de material genético, bem como manejo reprodutivo adequado em condições *ex situ*.

Palavras chaves: Anatomia, Morfologia, Genital Masculino, Suricata, Reprodução

2.1 INTRODUÇÃO

Os suricatas (*Suricata suricatta*) são animais de porte pequeno, carnívoros, pertencentes à Ordem Carnívora e à Família Herpestidae, originários de regiões áridas e semiáridas da África do Sul, Botswana, Zimbabué e Angola (IUCN, 2008), que vivem em grupos de 30 indivíduos (ERDOĞAN et al., 2016).

Sua alimentação é composta por animais vertebrados e invertebrados, sendo os escorpiões dos gêneros *Parabuthus* e *Opistophthalamus* componentes importantes dessa alimentação (THORNTON & MCAULIFFE, 2006).

O pico da reprodução, nos animais de vida livre, ocorre entre setembro e março (MOSS et al., 2001). No sistema de criação cooperativa da espécie, um casal dominante é responsável pela produção reprodutiva e ambos os sexos estão sexualmente maduros com aproximadamente 1 ano de idade, embora dificilmente se reproduzam antes dos 2 anos (SPONG et al., 2008).

O ultrassom é descrito como um método não invasivo de visualização dos órgãos sexuais masculinos (DIMITROV et al., 2010) que visa a avaliar a morfologia das estruturas anatômicas e a ecogenicidade do parenquima (ANDRADE et al., 2012). Até o momento não houve descrição da caracaterização morfológica de genital masculino em suricatas por meio do ultrassom.

As características reprodutivas dos indivíduos podem influenciar diretamente o

sucesso reprodutivo, entretanto, raras são as descrições na literatura, sendo objetivo desse estudo a descrição de alguns aspectos morfológicos dos órgãos genitais masculinos dos suricatas, por meio de avaliação macroscópica, radiográfica e ultrassonográfica.

2.2 MATERIAIS E MÉTODOS

2.2.1 Animais

Para a realização deste estudo utilizamos 8 exemplares de suricatas (*Suricata suricatta*) machos, adultos, mantidos no Aquário de São Paulo. As contenções químicas foram realizadas com protocolos estabelecidos pela própria Instituição para a realização de exames preventivos, sendo o procedimento aproveitado para a realização de exames ultrassonográficos para o presente estudo.

2.2.2 Delineamento experimental

Todos os exames foram realizados pelo mesmo operador e equipamento. Os animais permaneceram em jejum alimentar e hídrico por, pelo menos, 12 horas antes da realização dos exames.

Todos os animais foram pesados após a contenção química e antes da realização dos procedimentos. No momento da realização dos exames os animais foram posicionados em decúbito dorsal, para avaliação dos testículos, próstata e glândulas bulbouretrais em cortes sagitais e transversais. Os epidídimos foram caracterizados somente no corte sagital.

Foram realizadas avaliações macroscópicas, radiológicas e ultrassonográficas.

As imagens de ultrassom foram obtidas com o equipamento portátil Vivid E (General Eletric), transdutor linear 8L-RS (6-12 MHz), após a aplicação de gel para ultrassom (Carbogel). Os exames radiográficos foram realizados com aparelho portátil DR – Modelo Mars 1417V-PSI.

2.2.3 Análise dos dados

As medidas ultrassonográficas foram obtidas em centímetros (cm). Para o cálculo do volume testicular foi utilizada a fórmula $V=1/6\times\pi \times L^2\times C$, onde V foi considerado volume em ml, L a largura e C o comprimento. Para π, consideramos o

valor de 3,14.

O volume testicular final de cada animal foi considerado baseando-se nos valores das médias dos volumes dos testículos esquerdo e direito.

Médias e desvios-padrão foram calculados para todas as variáveis estudadas. Os volumes médios dos testículos direito e esquerdo foram comparados utilizando o teste de análise de variância. Para a comparação das médias considerou-se como coeficiente de confiança o valor de $p < 0,05$. As correlações entre volume testicular e peso dos animais foram avaliadas pelo teste de correlação de Pearson ($p < 0,05$).

2.3 RESULTADOS

2.3.1. Avaliação macroscópica e radiológica

Todos os animais apresentaram o escroto pigmentado e coberto por pelossendo a porção livre do pênis posicionada de forma oblíqua em direção ao ânus, com a presença de prepúcio espesso e curto. O óstio uretral externo posicionou-se caudalmente (Figura 1A). As imagens radiográficas demostraram a presença de estrutura alongada, com radiopacidade osso em topografia de pênis, sugerindo a presença de osso peniano (Figura 1B).

Figura 1: (A) Escroto pigmentado, com presença de pelos e óstio uretral externo caudal; (B)

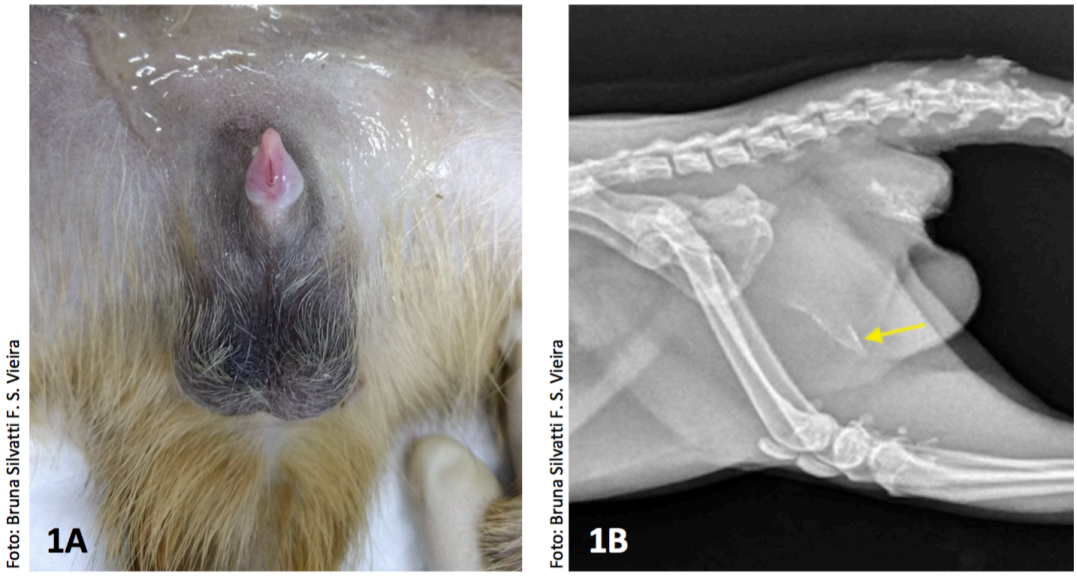

Imagem radiológica na projeção latero-lateral demonstra presença de estrutura alongada radiopaca (seta amarela), sugerindo presença de osso peniano.

2.3.2. Avaliação ultrassonográfica

Localizados dentro do escroto, os testículos apresentaram formato elipsoide, textura fina, parênquima homogêneo e com ecogenicidade média, envolvidos por uma linha hiperecogênica que delimitava margens lisas (Figura 2A). O tamanho dos testículos e os volumes respectivos podem ser observados na tabela 1. Não foi observado mediastino evidente, mas ficou caracterizada uma linha discretamente hiperecogênica no centro do parênquima, paralela ao eixo longo do testículo (Figura 2B).

Adjacente à face caudoventral do testículo de alguns animais foi observado parcialmente o epidídimo, caracterizado como uma estrutura alongada, hipoecogênica em relação ao parênquima testicular, com bordos arredondados (Figura 2C).

Figura 2: (A) Imagem ultrassonográfica dos testículos em corte transversal (testículo direito à esquerda da imagem), onde se observa a túnica albugínea envolvendo cada testículo (setas amarelas); (B) Imagem ultrassonográfica do testículo (cursores) em corte sagital, em que se pode ver uma linha hiperecogênica (seta) paralela ao seu eixo longo; (C) Imagem ultrassonográfica do testículo direito (TD) em corte sagital (cranial à esquerda na imagem). A estrutura delimitada pelos cursores, adjacente ao testículo em sua porção caudoventral, pode estar relacionada com a cauda do epidídimo.

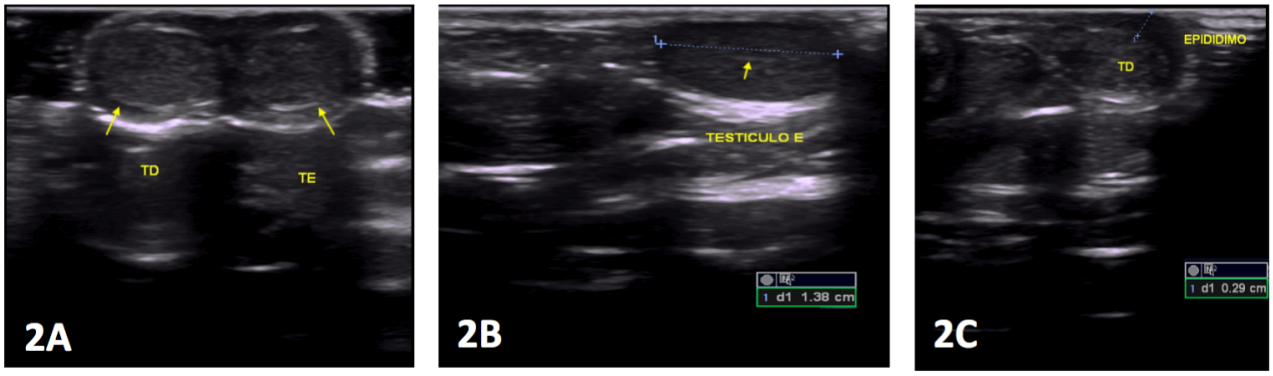

Fotos: Thais Granato

Tabela 1: Morfometria testicular de suricatas (*Suricata suricatta*), realizada com ultrassom.

ANIMAL	TDC (cm)	TDL (cm)	TEC (cm)	TEL (cm)	VTD (ml)	VTE (ml)	VTT (ml)	PESO (g)
1	1,31	1,01	1,07	1,06	0,91	0,64	0,77	1,098
2	1,28	1,06	1,29	1,05	0,91	0,91	0,91	1,042
3	1,41	1,11	1,38	1,11	1,15	1,11	1,13	1,416
4	0,97	1,06	1,08	1,00	0,52	0,61	0,57	1,176
5	1,17	1,02	1,42	1,06	0,73	1,12	0,92	1,24
6	1,23	1,00	1,29	1,11	0,79	0,97	0,88	1,238
7	1,12	1,11	1,11	0,94	0,73	0,61	0,67	1,106
8	1,13	1,02	1,13	0,98	0,68	0,65	0,67	1,21
MÉDIA ± DP	1,20 (±0,13)	1,04 (±0,04)	1,22 (±0,14)	1,03 (0,03)	0,80 (±0,18)	0,82 (±0,22)	0,81 (±0,18)	1,19 (±0,11)

TDC: comprimento do testículo direito; TDL: largura do testículo direito; TEC: comprimento do testículo esquerdo; TEL: largura do testículo esquerdo; VTD: volume do testículo direito; VTE: volume do testículo esquerdo; VTT: volume testicular total.

Foram evidenciadas, nos animais examinados, duas glândulas acessórias do genital masculino: a próstata e as bulbouretrais. A próstata, localizada caudalmente à bexiga apresentou margens lisas e ecotextura grosseira, formato bilobado no corte

transversal (Figura 3A) e ovoide, tendendo a alongado, no corte sagital. A próstata de um dos animais não foi caracterizada ultrassonograficamente. Dos 7 animais cujas próstatas foram avaliadas, 4 apresentaram formações nodulares (Figura 3B) e um deles apresentou uma estrutura cística na porção cranial da próstata (Figura 3C).

Figura 3: (A) Imagem ultrassonográfica da próstata em corte transversal, localizada entre os cursores; Imagens ultrassonográficas da próstata de dois animais distintos, em corte transversal (B) e sagital (C). Na imagem B, a próstata (cursores) apresentaram uma área nodular (seta), hiperecogênica em relação ao restante do parênquima, com bordos bem definidos e margens irregulares. No bordo cranial da próstata, na imagem C, observa-se, indicada pelos cursores, uma estrutura cística de conteúdo anecogênico.

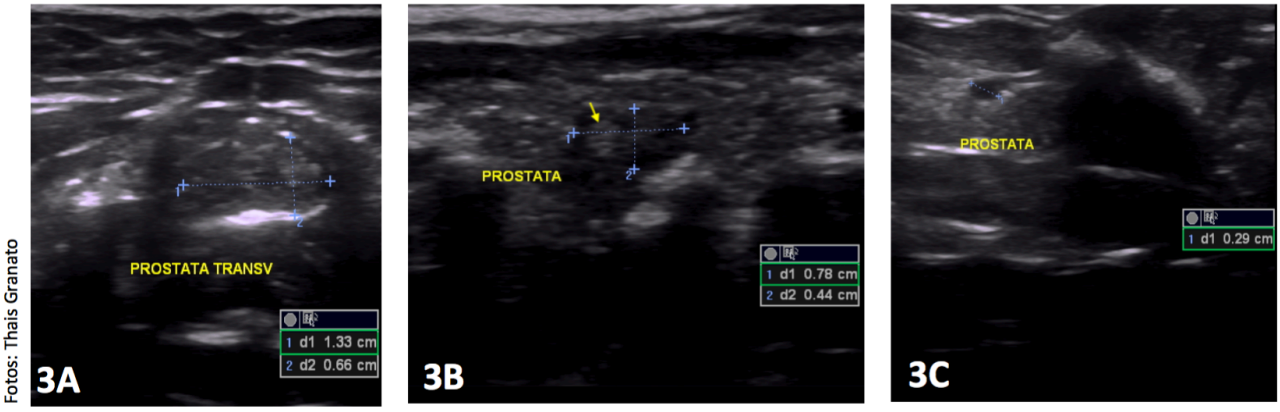

Fotos: Thais Granato

As glânduas bulbouretrais foram observadas bilateralmente. Essas estruturas, com origem na base do pênis, se projetavam cranialmente aos testículos e, dorsalmente, à base do pênis, com margens lisas e formato de gota no corte sagital (Figura 4) e, elipsoide, no corte transversal,. A porção externa de seu parênquima era hipoecogênica em relação à região central (Figura 4A e 4B).

Figura 4: Imagem ultrassonográfica em corte sagital, em que se observa o testículo (TD) em posição caudoventral à glândula bulbouretral ipsilateral (cursores). Na imagem, cranial aparece à esquerda; (A) e (B) Imagens ultrassonográficas das glândulas bulbouretrais delimitadas pelos cursores bilateralmente em corte transversal (A), com indicação da interface entre a porção hipoecogênica, mais externa, e a região central hiperecogênica (setas), e unilateralmente em corte sagital (B) com indicação (*) da região central hiperecogênica.

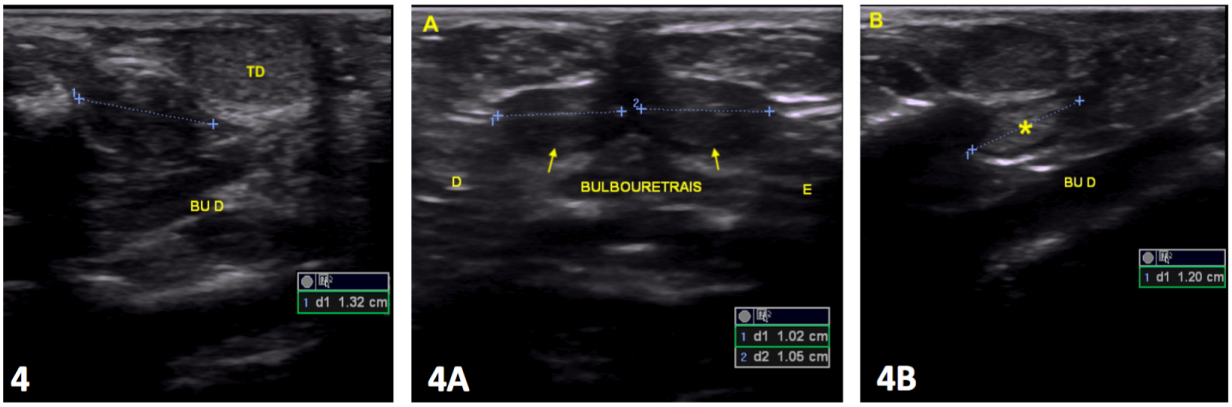

Fotos: Thais Granato

As medidas das próstatas e das glândulas bulbouretrais foram tabuladas na tabela 2.

Tabela 2: Morfometria de próstata e glândulas bulbouretrais de suricata (*Suricata suricatta*), realizada com ultrassom.

ANIMAL	PC (CM)	PL (CM)	PA (CM)	GBDC (CM)	GBDL (CM)	GBEC (CM)	GBEL (CM)
1	0,96	0,78	0,34	1,32	1,05	1,43	1,2
2	1,24	0,83	0,79	1,13	1,07	0,9	1,03
3	1,24	0,82	0,4	1,34	1,02	0,96	1,05
4	0,95	0,92	0,61	1,04	1,03	1,21	0,94
5	1,04	1,33	0,68	1,02	1,11	1,3	0,98
6	-	-	-	1,62	1.13	1,21	0,97
7	1,33	1,32	0,73	1,26	1,02	1,37	0,99
8	1,17	1,36	0,42	1,27	-	1,3	-
MÉDIA ± DP	1,18 (±0,17)	1,05 (±0,27)	0,56 (±0,17)	1,27 (0,17)	1,0 (±0,04)	1,21 (±0,18)	1,00 (±0,08)

PC: comprimento da Próstata; PL: largura da próstata; PA: altura da próstata; GBDC: comprimento da glândula bulbouretral direita; GBDL: largura da glândula bulbouretral direita; GBEC: comprimento da glândula bulbouretral esquerda; GBEL: largura da glândula bulbouretral esquerda.

Não houve diferença estatística significativa entre as médias dos volumes dos testículos direito e esquerdo ($p>0,05$) e o teste de correlação de Pearson entre o volume testicular e o peso dos animais ($r=0,5633$) mostrou-se positivo e moderado.

2.4 DISCUSSÃO

A investigação morfológica por meio da ultrassonografia é comumente utilizada como meio de diagnóstico, sendo sua principal vantagem o fato de ser um método não invasivo. Os órgãos genitais masculinos de cada éspecie podem ser padronizados quanto às suas características morfológicas de tamanho e ecotextura.

As estruturas reprodutivas presentes nos suricatas possuem características semelhantes a outras espécies já estudadas. Externamente, o pênis apresenta estrutura semelhante ao dos felinos, tal como o prepúcio espesso, mas curto e encoberto por pelos, e sua posição é obliqua em direção ao ânus (DYCE et al., 2010). Não há relatos, na literatura, de radiopacidade em pênis de suricatas. Em gatos, Piola et al. (2011) identificaram, pelo método de radiologia digital, em 38% dos gatos domésticos examinados, uma estrutura semelhante ao osso peniano.

Os testículos dos mangustos, animais que pertencem à mesma família que os suricatas, também são descritos como escrotais, entretanto, é relatado que eles podem ser recolhidos para dentro da cavidade abdominal, além de apresentarem flutuações sazonais em seu tamanho, o que não acontece com os suricatas (PEARSON & BALDWIN, 1953). À ultrassonografia, o parênquima testicular de textura fina dos suricatas corrobora os achados descritos por Pugh, Konde, Park (1990) e Hecht (2008) em cães normais e, por Reese (2011), em pequenos mamíferos exóticos. A ecogenicidade média dos testículos também corrobora os achados em cães (HAMMOUND, 2011; MATTOON & NYLAND, 2015) e em pequenos mamíferos exóticos (REESE, 2011). A presença de uma linha discretamente hiperecogênica no centro do parênquima testicular também foi descrita por Larkin et al. (2018) em coalas

e, por Reese (2011), em pequenos roedores, sendo mais evidente nos testículos de cães, que apresentam mediastino bastante visível ultrassonograficamente (PUGH et. al., 1990). Hammound (2011) complementa que essa aparência linear se dá no plano sagital, tal como os achados em suricatas. A caracterização da túnica albugínea como uma linha hiperecogênica ao redor da cada testículo dos suricatas se assemelha aos achados em coalas (LARKIN et al., 2018) e cães (HECHT, 2008).

O aspecto ultrassonográfico do epidídimo se assemelha ao do cão: hipoecogênico ao testículo e com formato alongado (DICKIE, 2006; DENNIS et. al., 2010), entretanto, o epidídimo de cães se localiza dorsalmente ao testículo (PUGH et al., 1990), enquanto, nos suricatas, essa estrutura se localiza ventralmente ao testículo. Essa diferença pode estar relacionada com a postura bípede dos suricatas. A dificuldade encontrada durante o presente estudo, na caracterização de todas as porções do epidídimo, também foi relatada por Reese (2011) em pequenos animais exóticos.

A próstata dos animais estudados apresentava formato semelhante ao descrito em cães (HECHT, 2008) e se localizava caudalmente à bexiga, assim como Pearson e Baldwin (1953) descrevem nos mangustos, Kealy et al. (2011) em cães e gatos e, em furões, Reese (2011). A textura heterogênea do parênquima prostático é um achado comum em cães idosos e cistos - prostáticos e paraprostáticos - também são observados na espécie canina (HECHT, 2008).

As glândulas bulbouretrais dos mangustos são descritas por Pearson & Baldwin (1953) como ovoides e se encontram caudalmente à próstata. Nos suricatas elas apresentaram formato de gota no corte sagital e elipsoide no corte transversal. Não há descrição, em mangustos, dos cortes transversal e sagital. Nos coelhos essas glândulas possuem o parênquima hipoecogênico com formato oval (DIMITROV et al., 2012) e, nos gatos, são caracterizadas como estruturas ovoides e com ecogenicidade maior que a da próstata, com sua região central hipoecogênica (YONKOVA & STAMATOVA, 2010), ao contrário dos suricatas objeto do presente estudo, cujas glândulas bulbouretrais apresentaram um bordo hipoecogênico envolvendo uma maior área hiperecogênica.

Os suricatas, assim como os felinos, pertencem à Subordem Feliformia, o que pode explicar as semelhanças observadas entre essas espécies no que se refere aos órgãos genitais masculinos. Os mangustos, que pertencem à mesma Ordem dos suricatas, apresentam canal inguinal aberto, o que não foi encontrado nos suricatas

do atual estudo e também não é encontrado nos felinos (PEARSON & BALDWIN, 1953).

2.5 CONCLUSÃO

A ultrassonografia mostrou-se uma importante ferramenta na avaliação do trato reprodutor masculino de suricatas, servindo como importante método, não apenas em casos de suspeitas de alterações, mas também nos exames preventivos.

Destaca-se a importância do conhecimento anatômico das espécies silvestres para a realização de avaliações ultrassonográficas, para a implementação de programas de conservação de materiais genéticos e para o manejo reprodutivo adequado para a espécie *ex situ*.

2.6 REFERÊNCIAS

ANDRADE, A. K. G.; SOARES, A. T.; CARTAXO, F. Q.; PENÃ-ALFARO, C. E.; GUERRA, M. M. P. Achados Ultrassonográficos nos Testículos e Epidídimos de Carneiros Deslanados Jovens e Clinicamente Sadios. A**rquivo Brasileiro de Medicina Veterinaria e Zootecnia**, v. 64, n. 2, p. 371-379, 2012.

DENNIS, R.; KIRBERGER, R. M.; BARR, F.; WRIGLEY, R. H. **Handbook of Small Animal Radiology and Ultrasound - Techniques and Differential Diagnoses**, 2ed. Elsevier, p. 297-330, 2010.

DICKIE, A. Imaging of the Reproductive Tract. In: MANNION, P. **Diagnostic Ultrasound in Small Animal Practice**, Oxford: Blackwell Science, p. 145-169, 2006.

DIMITROV, R.; YONKOVA, P.; STAMATOVA, K. Comparative Ultrasonogarphic Stud on Prostate and Bulbourethral Glands of Tomcat. **Bulgarian Journal of Agricultural Science**, v. 16, n. 4, p. 521-525, 2010.

DIMITROV, R. S.; YONKOVA, P.Y.; STAMATOVA, K. D.; YOVCHEV, D. G. Ultrasonographic features of the bulbourethral glands in the domestic rabbit (*Oryctolagus cuniculus*). **Veterinarki Arhiv**, v. 82, n. 2, p. 193-200, 2012.

DYCE, K. M.; SACK, W.O.; WENSING, C.J.G. **Tratado de Anatomia Veterinária**, 4ed. Elsevier, p. 454-475, 2010.

ERDOĞAN, S., LIMA, M., PÉRES, W. Anatomical and Scanning Electron Microscopic Study of the Tongue in the Meerkat (*Suricata suricatta*, Schreber, 1776). **Journal of Veterinary Medicine Series C: Anatomia Histologia Embryologia**, v. 45, n. 1, p. 51–59, 2016.

HAMMOND, G. Ovaries and testes. In: BARR, F.; GASCHEN, L. **BSAVA Manual of Canine and Feline Ultrasonography**, Gloucester: BSAVA, p. 177-182, 2011.

HECHT, S. Male Reproductive Tract. In: PENNINCK, D.; D'ANJOU, M. **Atlas of Small Animal Ultrasonography,** Ames: Blackwell, p. 417-443, 2008.

IUCN (International Union for Conservation of Nature and Natural Resources). **The IUCN Red List of Threatened Species**. Version 2008. www.iucnredlist.org (Acesso: 11 de março 2018).

KEALY, J. K.; MCALLISTER, H.; GRAHAM, J. P. **Diagnostic Radiology and Ultrasonography of the Dog and Cat**, 5ed. St. Louis: Elsevier. p. 23-198, 2011.

LARKIN, R.; PALMIERI, C.; OISHI, M.; HULSE, L.; JOHNSTON, S. Ultrasonographic assessment of the male koala (*Phascolarctos cinereus*) reproductive tract. **Research in Veterinary Science**, v. 117, p. 219-223, 2018.

MATTOON, J. S.; NYLAND, T. G. **Small Animal Diagnostic Ultrasound**, 3ed. St. Louis: Saunders, p. 608-633, 2015.

MOSS, A. M.; CLUTTON-BROCK, T. H. MONFORT, S.L. Longitudinal Gonadal Steroid Excretion in Free-Living Male and Female Meerkats (*Suricata suricatta*). **General and Comparative Endocrinology,** v. 122. p. 158-171, 2001.

PIOLA, VALENTINA; POSCH, BARBARA; AGHTE, PETRA; CAINE, ABBY; HERRTAGE, MICHAEL E. Radiographic Characterization of the os Penis in the Cat. **Radiology & Ultrasound,** v. 52. n. 3. p. 270-272, 2011.

PEARSON, O. P.; BALDWIN, P. H. Reproduction and Age Structure of a Mongoose Population in Hawaii. **Journal of Mammalogy**, v. 34, n. 4, p. 436-447, 1953.

PUGH, C.R.; KONDE, L.J.; PARK, R.D. Testicular ultrasound in the normal dog. **Veterinary Radiology**, v. 31, n. 4, p. 195-199, 1990.

REESE, S. Abdomen. In: KRAUTWALD-JUNGHANNS, M.; PEES, M.; REESE, S.; TULLY, T. **Diagnostic Imaging of Exotic Pets,** Hannover: Schlütersche, p. 224, 2011.

TRORNTON, A., MCAULIFFE, K. Teaching in wild meerkats. **Science**, v. 313. p. 227 -229, 2006.

SPONG, G. F., HODGE, S. J., YOUNG, A. J., CLUTTON-BROCK, T. H. Factors affecting the reproductive success of dominant male meerkats. **Molecular Ecology**, v. 17, p. 2287-2299, 2008.

YONKOVA, R. D.; STAMATOVA, K. Comparative Ultrasonographic Study on Prostate and Bulbourethral Glands of Tomcat. **Bulgarian Journal of Agricultural Science**, v. 16. n. 4. p. 521-525, 2010.

3. ANÁLISE ESPERMÁTICA DE SURICATAS (*Suricata suricatta)* MANTIDAS EM CONDIÇÕES *EX SITU*

RESUMO

A colheita de sêmen pode ser aplicada em diferentes espécies selvagens e as biotecnologias reprodutivas atuais vêm sendo aplicadas cada vez mais nos animais da fauna silvestre. Em diversas espécies faz-se necessário o emprego de anestesia geral para a realização desses procedimentos. Alguns fármacos possuem a vantagem de contribuir na colheita de sêmen, oportunizando o relaxamento dos ductos deferentes e do canal uretral, facilitando a colheita, além de darem causa à analgesia e à sedação, como é o caso da medetomidina. O objetivo do presente estudo é a descrição das características do sêmen de suricatas (*Suricata suricatta*) colhidos por meio da eletroejaculação em animais anestesiados com a associação de cetamina com medetomidina. Foram coletadas amostras de sêmen de 8 animais adultos. Obteve-se, como resultado, o volume médio de 0,125 ± 0,193 ml, com motilidade média de 19,8 ± 18,6% e vigor de 1,9 ± 1,0. A concentração espermática foi 40,5 ± 25,2x10^6 espermatozoides/ml, sendo que a porcentagem média de espermatozoides morfologicamente normais alcançou 10,8 ± 6,6% e a coloração do sêmen variou entre esbranquiçado e transparente. A medetomidina associada com a cetamina mostrou-se eficaz para a coleta de sêmen em suricatas, proporcionando uma boa analgesia e relaxamento para a eletroejaculação, obtendo sêmen em 100% dos animais. Registre-se não ter sido encontrado estudo como este, realizado em suricatas, sendo os resultados importantes para o estabelecimento de um manejo reprodutivo *ex situ* mais eficiente.

Palavras chaves: Sêmen, Medetomidina, Eletroejaculação, Reproducão, Suricata

3.1 INTRODUÇÃO

O suricata (*Suricata suricatta*) é um mamífero da família Herpestidae e o único representante do gênero Suricata, atualmente classificado como “Pouco Preocupante” em relação ao risco de extinção, sendo encontrado no sul do continente africano, sobretudo em Angola, Botsuana, Namíbia e África do Sul (JORDAN; SAN, 2015). Esses animais, *in situ*, raramente se reproduzem no meio do inverno, mas podem se reproduzir ao longo do ano, com o pico reprodutivo ocorrendo entre setembro e março, com alta variação dependente da precipitação e, consequentemente, da disponibilidade de alimentos (CLUTTON-BROCK et al., 1999).

Mesmo sendo uma espécie com baixo risco de extinção, a inseminação artificial é uma ferramenta que permite o intercambio de material genético sem a necessidade de relocar animais, porém, não é uma técnica realizada nesta espécie (AZA SMALL CARNIVORE TAG 2011, 2011). Embora diversos estudos demonstrem o comportamento reprodutivo da espécie em vida livre (CLUTTON-BROCK et al., 1999; MOSS; CLUTTON-BROCK; MONFORT, 2001; KUTSUKAKE; CLUTTON-BROCK, 2006; SPONG et al., 2008), em uma busca das biotecnologias reprodutivas relacionadas à espécie, incluindo sêmen, nenhum trabalho foi encontrado.

O desenvolvimento e o uso de biotecnologias reprodutivas permite a manutenção de população geneticamente viável por meio de bancos de germoplasmas, possibilitando o intercambio de material genético entre populações *in situ* e *ex situ*, mantendo-se a viabilidade e a variabilidade genética (JORGE-NETO et al., 2019; MIRANDA et al., 2019). A colheita de sêmen compreende o primeiro passo do desenvolvimento de biotecnologias reprodutivas em uma espécie selvagem (BARNABE et al., 2002), sendo a obtenção de amostras representativas de sêmen a primeira dificuldade encontrada, já que técnicas rotineiramente utilizadas em animais domésticos podem não ser aplicáveis aos selvagens (JORGE-NETO et al., 2019).

A colheita de sêmen sob anestesia, em animais selvagens, é um método seguro a ser utilizado, ficando, o risco, relacionado ao manuseio destes animais (SILVA; MORATO; SILVA, 2004). Alguns fatores podem influenciar no sucesso da técnica, dentre eles o tipo de sonda utilizada para estimular a ejaculação, que transmitem uma corrente oscilante, seja onda senoidal ou de pulso (PLATZ; SEAGER, 1978). O protocolo de estimulação pode influenciar a eficácia da eletroejaculação,

podendo ser continuo ou em séries, a depender da espécie aplicada (MERILAN; READ; BOEVER, 1982).

Diferentes protocolos anestésicos foram relatados para realização da eletroejaculação nos animais domésticos e selvagens (MERILAN; READ; BOEVER, 1982; SOUZA et al., 2009), principalmente em felinos, já que, em cativeiro, muitos deles não se reproduzem bem e possuem má qualidade espermática (SILVA; MORATO; SILVA, 2004). O fármaco mais utilizado é a cetamina em associação ou não com medetomidina, xilazina, diazepam, derivados de fenotiazina, propofol e também com os anestésicos inalatórios, como halotano e isoflurano (ZAMBELLI et al., 2007), entretanto, os sedativos agonistas de receptor alfa-2 adrenérgicos (α2A), como a medetomidina, promovem o relaxamento do ducto deferente e da musculatura uretral, liberando o ejaculado para a uretra (VIRTANEN et al., 1988; SILVA et al., 2019). A combinação de cetamina+medetomidina para colheita de sêmen por eletroejaculação foi previamente reportada em gatos domésticos (ZAMBELLI et al., 2007).

Em suricatas (*Suricata suricatta*) a escolha dos anestésicos a serem empregados deve ser cuidadosa para que ocorra uma rápida e tranquila recuperação das funções, permitindo a devolução do animal para o grupo e a diminuição do risco de rejeição pelos outros animais. Apesar de alguns exemplares estarem habituados à manipulação, a indução anestésica rápida é importante para minimizar os efeitos da excitação (STRIKE et al., 2017).

O objetivo do presente estudo consiste na descrição das características do sêmen de suricatas, colhidos por eletroejaculação, em animais anestesiados com uso da associação de cetamina+medetomidina.

3.2 MATERIAIS E MÉTODOS

O experimento foi conduzido no Aquário de São Paulo (São Paulo – SP; 23°35'36.5"S 46°36'51.1"W), teve autorização para atividades científicas emitidas pelo SISBIO/ICMBio/MMA sob o no. 63990 e foi aprovado pelo Comitê de Ética em Uso de Animais da Faculdade de Medicina Veterinária e Zootecnia da Universidade de São Paulo (CEUA-FMVZ/USP) sob o protocolo no. 6141011018.

3.2.1. Animais

Oito machos de suricatas (*Suricata suricatta*), com idades entre dois e oito anos e pesos variando entre 1,042 e 1,416 kg, aptos à reprodução, foram submetidos a procedimento anestésico para a colheita de sêmen. Os animais pertenciam a duas colônias distintas, sendo a Colônia A composta por três machos com mais de 60 meses de idade e, a Colônia B, por cinco machos entre 13 e 35 meses de idade. Em cada colônia havia um macho dominante e, os demais, eram submissos.

3.2.2. Anestesia

Foi realizado jejum hídrico e alimentar de 12 horas previamente ao procedimento. Os animais tiveram os pesos estimados e receberam 4mg/kg de Cetamina (Quetamina®, Vetnil, SP, Brasil), por via intramuscular, em região de membro posterior. Para a administração da medicação foi realizada a contenção físicas dos indivíduos mediante emprego de rede e luva de raspa. Após perderem o reflexo postural, cada indivíduo teve o peso aferido, sendo a anestesia induzida e mantida com a concentração alveolar mínima (CAM) respectiva de 3% e 0,5% de Isoflurano (Isoforine®, Cristália, SP, Brasil) em 100% de oxigênio com máscara. Previamente à colheita do sêmen foi conduzido, em conjunto, a avaliação dos sistemas reprodutivo e urinário por meio de ultrassonografia (dados não publicados).

3.2.3. Colheita de sêmen

Para a colheita do sêmen por eletroejaculação, seguindo-se a anestesia com isoflurano, foi administrado medetomidina (0,1mg/kg; Domitor®, Vétoquinol, FC, Itália) por via intramuscular, com o objetivo de maximizar a colheita de sêmen por eletroejaculação. Seguiu-se o esvaziamento da vesícula urinária por sondagem e a lavagem com solução fisiológica 0,9% visando a minimizar a contaminação do sêmen por urina. O pênis foi exposto e higienizado com gaze e soro fisiológico, realizando-se a eletroejaculação mediante emprego do equipamento Duboi® (Duboi®, MS, Brasil), equipado com uma sonda linear retal previamente lubrificada com gel lubrificante íntimo (Figura 1), a qual foi introduzida no reto por aproximadamente 4-5 cm, próximo à próstata. A série de eletrochoques seguiu o protocolo de 12 a 13 estímulos

sequenciais de 3 a 4V/ 0,35 mA (Figura 2). Após o procedimento, reverteu-se a anestesia foi com utilização de atipamazole (0,75mg/kg; Antisedan®, Zoetis, SP, Brasil).

Figura 1: Aparelho eletroejaculador adaptado para a utilização em Suricatas



Foto: Bruna Silvatti F. S. Vieira

Figura 8: Colheita de sêmen por eletroejaculação.

Foto: Bruna Silvatti F. S. Vieira

3.2.4. Avaliação do sêmen

O ejaculado obtido foi imediatamente examinado quanto ao aspecto e coloração e, em seguida, quanto ao volume, motilidade, vigor e concentração. As análises de atividade mitocondrial (DAB), integridade do acrossoma (POPE) e integridade da membrana plasmática (EOSINA) foram realizadas posteriormente no Laboratório de Andrologia (LA) da Faculdade de Medicina Veterinária e Zootecnia da Universidade de São Paulo (FMVZ/USP).

3.3 RESULTADOS

A eletroejaculação foi realizada com sucesso em todos os 8 animais, com duração média de 5 ± 10 minutos, obtendo-se ejaculado com espermatozoides em 100% dos procedimentos. A coloração do ejaculado variou entre transparente e esbranquiçado. Em algumas amostras, previamente aos espermatozoides, foi ejaculada uma secreção de consistência gelatinosa. Após a aplicação da medetomidina, em ~ 4 minutos, os animais apresentação ereção peniana.

O volume médio obtido foi de 0,125 ± 0,193 ml, com motilidade média de 19,8 ± 18,6% e vigor de 1,9 ± 1,0. A concentração espermática foi 40,5 ± 25,2x10^6 espermatozoides/ml, sendo que a porcentagem média de espermatozoides morfologicamente normais chegou a 10,8 ± 6,6% (Tabela 1 e 2).

Tabela 3: Valores da média e do desvio padrão observados na colheita de sêmen de suricatas.

Parâmetro	***Média Geral***	***Média A***	***Média B***
Idade (meses)	-	> 60[a]	23,4 ± 8,2[b]
Volume (ml)	0,125 ± 0,193	0,063 ±0,045	0,162 ± 0,245
Concentração (x10^6)	40,5 ± 25,2	47,4 ± 36,7	36,5 ± 19,5
Motilidade (%)	19,8 ± 18,6	14,3 ± 14,0	23,0 ± 21,7
Vigor (0-5)	1,9 ± 1,0	2,3 ± 0,6	1,6 ± 1,1

Normal (%)	10,9 ± 6,6	12,0 ± 11,0	10,2 ± 3,8
Total de Células (x10^6)	3,5 ± 4,8	2,4 ± 1,9	4,2 ± 6,1
Defeitos Menores (%)	30,3 ± 9,2	26,2 ± 7,2	32,7 ± 10,1
Defeitos Maiores (%)	58,9 ± 11,4	61,8 ± 17,5	57,1 ± 8,0

Tabela 4: Valores seminais de suricata, por indivíduo.

Animal	*Volume (ml)*	*Concentração (x10^6)*	*Motilidade (%)*	*Vigor (0-5)*	*Normais (%)*
1	0,113	13,6	30	2	9,50
2	0,052	86,5	10	2	2,50
3	0,025	42	3	3	24,0
4	0,01245	46	0	0	14,50
5	0,59	25,55	5	1	5,00
6	0,143	17,2	40	2	8,00
7	0,033	65,75	20	2	10,50
8	0,031	27,75	50	3	13,00

A integridade de membrana plasmática (EOSINA) foi de 73%, em média, e a atividade mitocondrial (DAB) obedeceu à escala de quatro classes, sendo as médias: Classe I – 62,14%, Classe II – 21,14%, Classe III – 8,71% e Classe IV – 8%. A integridade acrossomal (POPE) foi, em média, 84,25%.

A medetomidina associada com a cetamina, além do uso do atipamazole como reversor, possibilitou a realização do procedimento em tempo menor, em média 30 minutos global, que abarcou, além da eletroejaculação, os exames anuais de acompanhamento. Em média, dez minutos após a administração do atipamezole

(0,75mg/kg; I.M.), os animais apresentaram-se totalmente recuperados da anestesia e em condições de retornar ao recinto.

3.4 DISCUSSÃO

Até onde se sabe, este é o primeiro estudo envolvendo colheita de sêmen de suricatas já realizado. De acordo com os resultados obtidos, a associação anestésica de cetamina com medetomidina, associadas à técnica de eletroejaculação, foram eficientes para a colheita de sêmen da espécie.

O protocolo anestésico demonstrou-se eficiente na dose de 4mg/kg de Cetamina I.M., CAM de 3% e 0,5% de Isoflurano para indução e manutenção, respectivamente. O uso desta associação foi reportado previamente, embora com uma dose quatro vezes maior (15,9 mg/kg I.M.), seguida da indução em igual CAM, mas a manutenção variou entre 0,5 e 2,0% de Isoflurano (GYIMESI & BURNS, 2009).

O tempo anestésico foi menor quando comparado com o protocolo de Cistola et al. (2004), realizado em gatos domésticos, que fez o uso de tiletamina, zolazepan, cetamina e xilasina e seu tempo médio de anestésico foi de 42 a 72 minutos, empregando-se ioimbina como reversor (CISTOLA et al., 2004).

Não é certo que o procedimento de eletroejaculação provoque dor, mas há um desconforto ocasionada pelos estímulos elétricos, portanto, a qualidade anestésica deve ser suficiente para que seja possível realizar o procedimento com segurança aos operadores e sem desconforto para os animais, sendo possível sua realização com a medetomidina, que confere analgesia.

A medetomidina atuou na contração dos ductos deferentes, facilitando a ejaculação dos animais durante o procedimento de eletroejaculação. Na literatura veterinária a ereção peniana pelo uso de agonista alfa-2-adrenérgico somente foi reportada em rinoceronte branco (SILINSKI et al., 2002). Os suricatas apresentaram ereção após aproximadamente quatro minutos da aplicação de medetomidina.

A colheita de sêmen por meio da eletroejaculação mostrou-se 100% eficaz, considerando que todos os animais ejacularam. Por não haver relato de colheita de sêmen na espécie, não é possível realizar comparações do resultado obtido.

A teratospermia é definida pela produção de mais 60% de espermatozóides morfologicamente anormais por ejaculado e apresenta alta incidência em felídeos, havendo boas evidências a sugerir que a redução da diversidade genética contribui para esse fenômeno (PUKAZHENTHI et al., 2006). Os suricatas apresentaram 89,1% de espermatozóides anormais, o que pode ocorrer devido à consanguinidade presente nas duas colônias, evidenciando a necessidade do desenvolvimento de biotecnologias reprodutivas na espécie, mesmo esta não sendo listada como ameaçada na IUCN.

Além da idade entre os grupos A e B, nenhum outro parâmetro avaliado apresentou diferença estatística. Desta forma, animais com mais de 60 meses apresentaram sêmen de igual volume, concentração e parâmetros *in vitro* avaliados, quando comparados com aqueles de animais jovens (entre 13 e 35 meses).

3.5 CONCLUSÃO

A associação cetamina com medetomidina é eficiente para a colheita de sêmen por eletroejaculação;

A medetomidina provocou a ereção peniana em 100% dos machos avaliados;

Os suricatas do presente estudo apresentaram alta incidência de espermatozoides anormais (teratorspermia), possivelmente devido à consanguinidade;

Devido a teratospermia é urgente a realização de novos trabalhos sobre a biologia reprodutiva na espécie, visando a estabelecer tecnologia que torne o manejo *ex situ* mais eficiente e que possibilite a existência de colônias viáveis e com baixa homozigose.

3.6 REFERÊNCIAS

AZA SMALL CARNIVORE TAG 2011. **Mongoose, Meerkat, & Fossa (Herpestidae/Eupleridae) Care Manual**. Silver Spring, MD: Association of Zoos and Aquariums, 2011.

BARNABE, R. C.; GUIMARÃES, M. A. B.; OLIVEIRA, C. A.; BARNABE, A. H. Analysis of some normal parameters of the spermiogram of captive capuchin monkeys (Cebus apella Linnaeus, 1758). **Brazilian Journal of Veterinary Research and Animal Science**, v. 39, n. 6, p. 331–333, 2002.

CISTOLA, A. M.; GOLDER, F. J.; CENTONZE, L. A.; MCKAY, L. W.; LEVY, J. K. Anesthetic and physiologic effects of tiletamine, zolazepam, ketamine, and xylazine combination (TKX) in feral cats undergoing surgical sterilization. **Journal of Feline Medicine and Surgery**, v.6, n.5, p.297-302, 2004.

CLUTTON-BROCK, T. H.; MACCOLL, A.; CHADWICK, P.; GAYNOR, D.; KANSKY, R.; SKINNER, J. D. Reproduction and survival of suricates (Suricata suricatta) in the southern Kalahari. **African Journal of Ecology**, v. 37, n.1, p.69-80, 1999.

GYIMESI, Z. S.; BURNS, R. B. Presumptive Benzocaine-Induced Methemoglobinemia in a Slender-Tailed Meerkat (*Suricata Suricatta*). **Journal of Zoo and Wildlife Medicine**, v. 40, n. 2, p. 389–392, 2009.

JORDAN, A.; SAN, D. L. **Suricata suricatta**. Disponível em: <http://dx.doi.org/10.2305/IUCN.UK.2015-4.RLTS.T41624A45209377.en>. Acesso em: 28 dez. 2019.

JORGE-NETO, P. N.; ARAUJO, G. R.; DECO-SOUZA, T.; BITTENCOURT, R. F.; CSERMARK JUNIOR, A. C.; PIZZUTTO, C. S.; SILVA, M. C. C.; SALOMÃO JUNIOR, VALVERDE, M. M.; CURVELO, V. P.; GOMES, M. C.; PAULA, T. A. R. Pharmacological semen collection of Brazilian wild felids. **Rev. Bras. Reprod. Anim.**, v. 43, n. 2, p. 704, 2019.

KUTSUKAKE, N.; CLUTTON-BROCK, T. H. Aggression and submission reflect reproductive conflict between females in cooperatively breeding meerkats Suricata suricatta. **Behavioral Ecology and Sociobiology**, 2006.

MERILAN, C. P.; READ, B. W.; BOEVER, W. J. Semen collection procedures for captive wild animals. **International Zoo Yearbook**, v. 22, n. 1, p. 241–244, 1982.

MIRANDA, G. M.; COELHO, M. L.; ARAÚJO, G. R.; SILVA, M. C. C.; JORGE-NETO, P. N.; CSERMAK JUNIOR, A. C.; SALOMÃO JUNIOR, J. A.; DECO-SOUZA, T. Sperm bank of free living jaguars : a tool for the ex situ conservation. In: **Anais do XXVIII Encontro e XXII Congresso da Associação Brasileira de Veterinários de Animais Selvagens**, p. 38, 2019.

MOSS, A. M.; CLUTTON-BROCK, T. H.; MONFORT, S. L. Longitudinal gonadal steroid excretion in free-living male and female meerkats (Suricata suricatta). **General and Comparative Endocrinology**, v. 122, n. 2, p. 158–171, 2001.

PLATZ, C. C.; SEAGER, S. W. J. Semen collection by electroejaculation in the domestic cat. **Journal of the American Veterinary Medical Association**, v. 173, n. 10, p. 1353–1355, 1978.

PUKAZHENTHI, B. S.; NEUBAUER, K.; JEWGENOW, K,; HOWARD, J.; WILDT, D. E. The impact and potential etiology of teratospermia in the domestic cat and its wild relatives. **Theriogenology**, v. 66, n. 1, p. 112–121, 2006.

SILINSKI, S.; WALZER, C.; SCHWARZENBERGER, F.; SLOTTA-BACHMAYR, L.; STOLLA, R. Pharmacological methods of enhancing penile erection for ex-copula semen collection in standing white rhinoceros (Ceratotherium simum simum). In: **European Association of Zoo and Wildlife Veterinarians (EAZWV)**, 4th scientific meeting, joint with the annual meeting of the European Wildlife Disease Association (EWDA), p. 391-394, 2002.

SILVA, A. R.; MORATO, R. G.; SILVA, L. D. M. The potential for gamete recovery from non-domestic canids and felids. **Animal Reproduction Science**, v. 80, n. 1–2, p. 159–175, 2004.

SILVA, M. C. C.; ULLONY, K. M.; ARAÚJO, G. R.; JORGE-NETO, P. N.; DECO-SOUZA, T. Comparação entre dois fármacos alfa dois agonistas para a colheita farmacológica de sêmen de gatos domésticos. In: Anais da **IV Reunião Anual da Associação Brasileira de Andrologia Animal**, Goiânia, GO. Goiânia, GO: Editora

UFMS, p.247-250, jun, 2019.

SOUZA, A. L. P.; CASTELO, T. S.; QUEIROZ, J. P. A. F.; BARROS, I. O.; PAULA, V. V.; OLIVEIRA, M. F.; SILVA, A. R. Evaluation of anesthetic protocol for the collection of semen from captive collared peccaries (*Tayassu tajacu)* by electroejaculation. **Animal Reproduction Science**, v. 116, n. 3–4, p. 370–375, 2009.

SPONG, G. F. et al. Factors affecting the reproductive success of dominant male meerkats. **Molecular Ecology**, v. 17, n. 9, p. 2287–2299, 2008.

STRIKE, T. B.; BIELBY, J.; FELTRER, Y.; ALIBHAI, H. I. K.; RENDLE, M.; NEILSON, D. M. Comparison of isoflurane and sevoflurane for short-term anesthesia in meerkats (*Suricata suricatta*) – are there benefits that outweigh costs? **Journal of Zoo and Wildlife Medicine**, v. 48, n. 2, p. 371-379, 2017.

VIRTANEN, R.; SAVOLA, J. M.; SAANO, V.; NYMAN, L. Characterization of the selectivity, specificity and potency of medetomidine as an α2-adrenoceptor agonist. **European Journal of Pharmacology**, v. 150, n. 1–2, p. 9–14, 1988.

ZAMBELLI, D.; CUNTO, M.; PRATI, F.; MERLO, B. Effects of ketamine or medetomidine administration on quality of electroejaculated sperm and on sperm flow in the domestic cat. **Theriogenology**, v.68, n.5, p.796-803, 2007.