BRUNA LOPES SILVEIRA

Reprodutibilidade de medidas volumétricas e funcionais do ventrículo direito em condições basais e de sobrecarga avaliados por dois diferentes *softwares* ecocardiográficos

Versão Original

Dissertação apresentada ao Instituto Dante Pazzanese de Cardiologia – Entidade Associada à Universidade de São Paulo, para obtenção do título de Mestre em Ciências.

Programa de Mestrado Profissional Associado à Residência em Medicina Cardiovascular

Área de concentração: Prevenção, Diagnóstico e Tratamento em Medicina Cardiovascular

Orientadora: Prof. Dra. Simone Rolim Fernandes Fontes Pedra

São Paulo
2019

Dados Internacionais de Catalogação na Publicação (CIP)
Preparada pela Biblioteca do Instituto Dante Pazzanese de Cardiologia

©reprodução autorizada pelo autor

Silveira, Bruna Lopes

Reprodutibilidade de medidas volumétricas e funcionais do ventrículo direito em condições basais e de sobrecarga avaliados por dois diferentes *softwares* ecocardiográficos / Bruna Lopes Silveira. -- São Paulo, 2019.

Dissertação (Mestrado) - Instituto Dante Pazzanese de Cardiologia Universidade de São Paulo. Mestrado Profissional Associado à Residência em Medicina Cardiovascular.

Orientador: Profa. Dra. Simone Rolim Fernandes Fontes Pedra

Descritores: 1. Ventrículos do Coração. 2. Cardiopatias Congênitas. 3. Comunicação interatrial. 4. Ecocardiografia Tridimensional. 5. Ecocardiografia Doppler

USP/IDPC/Biblioteca/003/19

Silveira BL. Reprodutibilidade de medidas volumétricas e funcionais do ventrículo direito em condições basais e de sobrecarga avaliados por dois diferentes *softwares* ecocardiográficos [dissertação]. São Paulo: Instituto Dante Pazzanese de Cardiologia Universidade de São Paulo; 2019.

Aprovada em:

Banca Examinadora

Prof. Dr. _____

Instituição: _____

Julgamento: _____

Prof. Dr. _____

Instituição: _____

Julgamento: _____

Prof. Dr. _____

Instituição: _____

Julgamento: _____

DEDICATÓRIA

Aos meus pais João e Dalva, que sempre primaram pela minha educação. Muito obrigada pela dedicação e amor incondicional.

As minhas irmãs, Joyce e Luana, por estarem sempre ao meu lado.

Ao meu amor, Arthur, por sempre me apoiar e ajudar a concluir esta etapa de minha vida. Muito obrigada.

AGRADECIMENTOS

Primeiramente a Deus, por ter me dado saúde e disposição para superar as dificuldades pelo caminho percorrido.

A minha orientadora Professora Dra. Simone Rolim Fernandes Pedra, minha admiração pela médica e pessoa só aumentaram nesses anos de convivência. Sempre paciente e dedicada. Muito obrigada.

Aos Prof. Dr. Rodrigo Bellio Barretto e Prof. Dr. David da Costa Le Bihan, pelos ensinamentos e pelo apoio diário.

A todos os médicos contratados do setor de Ecocardiografia do Instituto Dante Pazzanese de Cardiologia pelos ensinamentos e pelo carinho.

À amiga Elaine de Figueiredo Maturana, por toda a ajuda e paciência para a conclusão deste projeto.

À minha família pela compreensão e auxílio durante o período deste mestrado.

Aos meus sogros pela dedicação e carinho durante estes anos.

Aos funcionários do setor de Ecocardiografia do Instituto Dante Pazzanese de Cardiologia pela convivência maravilhosa diária.

À banca de qualificação, pelas importantes contribuições que foram de extrema importância para a confecção deste trabalho.

Aos colegas, companheiros de trabalho por toda a ajuda e apoio para o sucesso deste trabalho.

“A verdadeira viagem de descobrimento não consiste em procurar novas paisagens, mas em ter novos olhos”.

Marcel Proust (1871-1922)

RESUMO

Silveira BL. Reprodutibilidade de medidas volumétricas e funcionais do ventrículo direito em condições basais e de sobrecarga avaliados por dois diferentes *softwares* ecocardiográficos [Tese]. São Paulo: Instituto Dante Pazzanese de Cardiologia, Universidade de São Paulo; 2019.

Introdução: A obtenção dos volumes e da fração de ejeção (FE) do ventrículo direito (VD) é essencial para o manejo clínico de pacientes com cardiopatias congênitas que afetam esta câmara. Entretanto, devido a sua conformação, a sua avaliação funcional ainda é um desafio para o ecocardiografista. A ressonância nuclear magnética (RNM) é a ferramente padrão ouro para este fim, mas possui desvantagens importantes como custo, falta de portabilidade e necessidade de anestesia em crianças pequenas. A ecocardiografia 3D tem mostrado vantagens quando comparada com outras modalidades ecocardiográficas, e é a única técnica ecocardiográfica capaz de calcular os volumes do VD. Uma nova versão do *software* para este fim apresenta um algoritmo mais simplificado, podendo ser superior à primeira versão quanto a reprodutibilidade dos volumes e da função sistólica do VD. **Objetivos**: Avaliar a reprodutibilidade da obtenção de volumes e função do VD entre dois observadores, empregando-se duas versões evolutivas de *softwares* ecocardiográficos. Verificar se há correlação entre as variáveis medidas pelos dois métodos. Analisar se a sobrecarga volumétrica do VD interfere na reprodução dos dados. Observar se as medidas de TAPSE e FAC obtidas pela técnica 2D se correlacionam com aquelas obtidas a partir de um bloco tridimensional (3D), empregando-se a versão mais atual do *software*. **Métodos:** Incluídos 20 pacientes (idade média 45,2 ± 17,0 anos) portadores de comunicação interatrial (CIA) avaliados nos períodos antes e 1 ano após a oclusão percutânea do defeito. Pelo 2D calculou-se FAC e TAPSE, e pelo 3D, volumes, FE analisadas pelos 2 *softwares* e TAPSE e FAC apenas pela versão mais recente. As medidas foram realizadas por 2 observadores independentes, sendo calculados coeficientes de correlação intraclasses, medidas de repetibilidade entre os observadores e entre os métodos (*softwares*), e correlações de Pearson (correlação entre os métodos). **Resultados:** Houve concordância entre os examinadores para quase todos os parâmetros em ambas as situações, sendo a melhor concordância e reprodutibilidade para o volume

diastólico final (VDF) nas duas condições (pré e pós oclusão - CCI = 0,929 e 0,941 respectivamente), calculados pela versão 202. Os volumes diastólicos calculados pela versão 112, também tiveram alta reprodutibilidade nas duas condições CCI = 0,84 e 0,87 respectivamente. Por outro lado, a FE (fração de ejeção), que é calculada a partir dos volumes sistólico e diastólico, apresentou concordância significativamente menor entre os observadores pelos 2 *softwares* CCI = 0,460 e 0,543 (versão 202) e 0,47 e 0,45 (versão 112). Enquanto pela versão mais atual o Vej (volume de ejeção) teve excelente concordância (CCI = 0,77 e 0,93 respectivamente), a versão 112 mostrou ausência de concordância entre os observadores para este parâmetro (CCI = 0,08 e 0,00). Os valores de concordância entre os observadores quanto as medidas do TAPSE e FAC foram mais baixos pelo *software* 202 do que aqueles obtidos com a versão 112, cujas medidas são obtidas manualmente (CCI FAC = 0,54 e 0,75 x 0,95 e 0,96 e CCI TAPSE = 0,58 e 0,75 x 0,97 e 0,96 respectivamente). Houve correlação entre os métodos para os parâmetros VDF e VSF em ambas as situações (pré e pós resolução da sobrecarga). Já o TAPSE apresentou correlação e concordância entre os métodos apenas em condições de sobrecarga e o Vej e FAC apenas após sua resolução. **Conclusões:** As medidas dos VDF e volume sistólico final (VSF) podem ser obtidos de forma reprodutível por ambas as versões de *softwares* dedicados ao estudo 3D do VD. A sobrecarga volumétrica do VD não interfere na concordância entre os estes volumes. As variáveis FE e Vej, que são derivadas de equações que envolvem os volumes calculados, têm reprodutibilidade significativamente mais baixa. Não se observou benefício quanto à reprodutibilidade das variáveis TAPSE e FAC medidas a partir do bloco tridimensional. A correlação entre os valores do TAPSE entre os dois métodos empregados só ocorreu em condições de sobrecarga e a do FAC só foi evidenciada quando a sobrecarga volumétrica do VD foi resolvida.

Palavras-chave: Ventrículos do coração; Cardiopatias congênitas; Comunicação interatrial; Ecocardiografia Tridimensional; Ecocardiografia Doppler.

ABSTRACT

Silveira BL. Reproducibility of volumetric and functional measurements of the right ventricle under basal and overload conditions evaluated by two different echocardiographic softwares [dissertation]. São Paulo: Instituto Dante Pazzanese de Cardiologia Universidade de São Paulo; 2019.

Introduction: The acquisition of right ventricular (RV) volumes and ejection fraction (EF) is essential for the clinical management of patients with congenital heart diseases that affect this chamber. However, because of its conformation, its functional evaluation is still a challenge for the echocardiographer. Magnetic resonance imaging (MRI) is the gold standard tool for this purpose, but it has important disadvantages such as cost, lack of portability and need for anesthesia in young children. 3D echocardiography has shown advantages when compared to other echocardiographic modalities and is the only echocardiographic technique capable of calculating RV volumes. A new version of the software for this purpose presents a more simplified algorithm, what may one suspect that it is has some superiority regarding reproducibility in the assessment of the RV volumes and systolic function. **Objectives:** To evaluate the reproducibility of obtaining volumes and RV function between two observers, using two evolutive versions of the echocardiographic software. To verify if there is correlation between the variables measured by the two methods. Analyze whether the RV volumetric overload interferes with the data reproduction. Evaluate if the measures of TAPSE and FAC measured by 2D echo correlate with those obtained from a three-dimensional block (3D), using the current version of the software. **Methods:** Twenty patients (mean age 45.2 ± 17.0 years) with atrial septal defect (ASD) were evaluated before and 1 year after the percutaneous occlusion of the defect. By 2D, we calculated FAC and TAPSE, and by 3D, RV volumes, EF (both softwares) and TAPSE and FAC only by the most recent version. The measurements were performed by 2 independent observers, and intraclass correlation coefficients, measures of repeatability among observers, and between softwares and Pearson correlations (correlation between methods) were calculated. **Results:** There was concordance between the examiners for almost all the parameters in both situations, being the best agreement and reproducibility for the end diastolic volume (EDV) pre and post occlusion - CCI =

0.929 and CCI = 0.941 respectively, calculated by version 202. The EDV calculated by version 112 also had high reproducibility in the two conditions (CCI = 0.84 and 0.87 respectively). On the other hand, EF (ejection fraction), which is calculated from systolic and diastolic volumes, showed significantly lower concordance among the observers: CCI = 0.460 and 0.543 (version 202) and 0.47 and 0.45 (version 112), with and without RV overload respectively. While SV (stroke volume), calculated from the most recent software had excellent agreement (CCI = 0.77 and 0.93 respectively), version 112 showed no reproducibility among the observers for this parameter (CCI = 0.08 and 0, 00). Concordance between the observers for TAPSE and FAC measurements were lower by software 202 than those obtained with version 112 (CCI FAC = 0.54 and 0.75 x 0.95 and 0.96 and, CCI TAPSE = 0.58 and 0.75 x 0.97 and 0.96 respectively). There was good correlation between the methods for EDV and ESV parameters in both situations. TAPSE correlation and agreement between the methods was observed only under overload conditions and SV and FAC only after its resolution. **Conclusions:** Measurements of EDV and ESV can be obtained with high reproducibly from both software versions dedicated to RV 3D study. RV overload does not interfere in the concordance between these volumes. The variables EF and SV, which are derived from equations involving the calculated volumes, have significantly lower reproducibility. No benefit was observed for the reproducibility of TAPSE and FAC measured automatically from the three-dimensional volume. Correlation of TAPSE values between the two methods only occurred under overload conditions and FAC values when RV overload was solved.

Key words: Ventricles of the heart; Congenital heart diseases; Atrial septal defect; Three-dimensional Echocardiography; Doppler Echocardiography.

LISTA DE SIGLAS

2D	Bidimensional
3D	Tridimensional
AD	Átrio direito
Ao	Aorta
A-S	Cúspide anterossuperior da valva tricúspide
ASE	Sociedade Americana de Ecocardiografia
CCI	Coeficientes de correlação intraclasse
CIA	Comunicação interatrial
cm	Centímetros
cm/s	Centímetros por segundos
DP	Desvio padrão
F	Feminino
FAC	Variação fracional da área
FE	Fração de ejeção
IDPC	Instituto Dante Pazzanese de Cardiologia
IMC	Índice de massa corpórea
Kg	Quilogramas
LA	Átrio esquerdo
LV	Ventrículo esquerdo
M	Masculino
ms	Milissegundos
PT	Tronco pulmonar
RA	Átrio direito
RNM	Ressonância magnética
RV	Ventrículo direito
SMT	Trabeculação septomarginal
TAPSE	Excursão sistólica do plano anular tricúspide
TCIV	Tempo de contração isovolumétrica
TDI	Doppler tecidual
TE	Tempo de ejeção
TRIV	Tempo de Relaxamento isovolumétrico
USP	Universidade de São Paulo

VD	Ventrículo direito
VDF	Volume diastólico final
VE	Ventrículo esquerdo
Vej	Volume de ejeção
VSF	Volume sistólico final

LISTA DE FIGURAS

Figura 1 - A, via de entrada, miocárdio apical trabeculado e infundíbulo do VD. As valvas tricúspide e pulmonar são separadas pela dobra ventrículo infundibular. B, plano do eixo curto do VD, demonstrando sua forma crescente. C, O plano anatômico de quatro câmaras do coração mostrando a banda moderadora e a inserção mais apical da valva tricúspide. D, camada muscular superficial do VD 18

Figura 2 - Ilustração demonstrando a resposta do VD e VE ao aumento experimental da pós-carga 19

Figura 3 - Tipos anatômicos de CIA 22

Figura 4 - Imagem demonstrando o local de obtenção das medidas basal, média e longitudinal do VD 24

Figura 5 - Imagem demonstrando as curvas que representam o *strain* longitudinal do VD no corte apical quatro câmaras. As cores diferentes representam os diferentes segmentos do miocárdio 26

Figura 6 - Um caso representativo de quantificação do volume ventricular direito pelo método tridimensional 27

Figura 7 - Corte apical quatro câmaras com o cursor posicionado no plano do anel valvar tricúspide; abaixo, Modo M demonstrando a medida da excursão sistólica do plano do anel valvar 31

Figura 8 - Exemplo de cálculo da FAC. As bordas endocárdicas são tracejadas no corte apical quatro câmaras a partir do ânulo tricúspide ao longo da parede livre até o ápex e então, de volta ao ânulo, ao longo do septo ventricular ao final da diástole e sístole. 32

Figura 9 - Delimitação dos pontos: valvas tricúspide, mitral e ponta do VE pelo *software* versão 112 33

Figura 10 - Delimitação das bordas do VD no corte quatro câmaras pelo *software* versão 112 33

Figura 11 - Delimitação das bordas do VD no corte sagital pelo *software* versão 112.....33

Figura 12 - Delimitação das bordas do VD no corte coronal pelo *software* versão 112.....34

Figura 13 - Reconstrução tridimensional do VD pelo *software* versão 112 34

Figura 14 - Passo 1: alinhamento do VD pelo *software* versão 202.....35

Figura 15 - Passo 2: ajuste dos pontos no VD pelo *software* versão 202 35

Figura 16 - Passo 3: revisão das bordas do VD tanto no final da diástole como no final da sístole.....36

Figura 17 - Reconstrução tridimensional do VD pelo *software* versão 202 36

LISTA DE TABELAS

Tabela 1 - Descrição dos parâmetros avaliados pelo *software* versão 202 com e sem sobrecarga para cada observador e resultado da concordância/ reprodutibilidade entre eles 37

Tabela 2 - Descrição dos parâmetros avaliados pelo *software* versão 112 com e sem sobrecarga para cada observador e resultados da concordância/reprodutibilidade entre eles 38

Tabela 3 - Avaliação da concordância entre os métodos de aferição em cada situação para o observador principal 39

LISTA DE GRÁFICOS

Gráfico 1 - Bland-Altman para avaliação da diferença entre os métodos para VDF com sobrecarga volumétrica 40

Gráfico 2 - Bland-Altman para avaliação da diferença entre os métodos para VSF com sobrecarga volumétrica 40

Gráfico 3 - Bland-Altman para avaliação da diferença entre os métodos para FE com sobrecarga volumétrica..... 41

Gráfico 4 - Bland-Altman para avaliação da diferença entre os métodos para Vej com sobrecarga volumétrica 41

Gráfico 5 - Bland-Altman para avaliação da diferença entre os métodos para FAC com sobrecarga volumétrica 42

Gráfico 6 - Bland-Altman para avaliação da diferença entre os métodos para TAPSE com sobrecarga volumétrica 42

Gráfico 7 - Bland-Altman para avaliação da diferença entre os métodos para VDF sem sobrecarga volumétrica 43

Gráfico 8 - Bland-Altman para avaliação da diferença entre os métodos para VSF sem sobrecarga volumétrica 43

Gráfico 9 - Bland-Altman para avaliação da diferença entre os métodos para FE sem sobrecarga volumétrica..... 44

Gráfico 10 - Bland-Altman para avaliação da diferença entre os métodos para o Vej sem sobrecarga volumétrica 44

Gráfico 11 - Bland-Altman para avaliação da diferença entre os métodos para FAC sem sobrecarga volumétrica 45

Gráfico 12 - Bland-Altman para avaliação da diferença entre os métodos para TAPSE sem sobrecarga volumétrica 45

SUMÁRIO

1 INTRODUÇÃO 17
1.1 MORFOLOGIA DO VENTRÍCULO DIREITO 17
1.2 FISIOLOGIA DO VENTRÍCULO DIREITO 18
1.3 COMUNICAÇÃO INTERATRIAL (CIA) 20
1.4 AVALIAÇÃO DO VENTRÍCULO DIREITO PELA ECOCARDIOGRAFIA 22
1.4.1 Avaliação qualitativa do ventrículo direito pela ecocardiografia 23
1.4.2 Avaliação quantitativa do ventrículo direito pela ecocardiografia 24
1.4.2.1 Medidas objetivas da função sistólica do ventrículo direito 24
1.4.3 Ecocardiografia Tridimensional 26
1.5 HIPÓTESE 28

2 OBJETIVOS 29
2.1 OBJETIVO PRIMÁRIO 29
2.2 OBJETIVOS SECUNDÁRIOS 29

3 MÉTODOS 30
3.1 CRITÉRIOS DE INCLUSÃO 31
3.2 CRITÉRIOS DE EXCLUSÃO 31
3.3 PARÂMETROS FUNCIONAIS DO VENTRÍCULO DIREITO 31
3.4 ANÁLISE ESTATÍSTICA 36

4 RESULTADOS 37

5 DISCUSSÃO 46

6 CONCLUSÃO 49

REFERÊNCIAS 50

1 INTRODUÇÃO

1.1 MORFOLOGIA DO VENTRÍCULO DIREITO

O ventrículo direito (VD) forma a maior parte da face anterior do coração, uma pequena parte da face diafragmática, e quase toda a margem inferior do coração[1].

No coração normal, o VD é a câmara cardíaca situada mais anteriormente e fica imediatamente atrás do esterno. É delimitado pelos anéis das valvas tricúspide e pulmonar[1].

Como sugerido por Goor e Lillehi[2], o VD têm três componentes principais: a via de entrada, que consiste na valva tricúspide, cordas tendíneas e músculos papilares; o corpo, considerado a câmara principal, sendo delimitado medialmente pela parede do septo ventricular e lateralmente pela parede livre e o infundíbulo, que se localiza na altura da base do ventrículo esquerdo, anterossuperiormente à valva aórtica[2,3]. Além disso, o VD também pode ser subdividido em paredes anterior, lateral e inferior, bem como segmentos basal, médio e apical[4].

A sua face interna é irregular, trabeculada, com feixes musculares e traves fibrosas[5]. Essas trabeculações se estendem da parede septal à parede livre como bandas de aspecto semelhante aos tendões, sendo em número de três: a banda parietal, a banda septomarginal e a banda moderadora, a qual liga o septo ventricular ao músculo papilar anterior da valva tricúspide[6].

Outra característica importante do VD é a presença de uma prega ventrículo infundibular que separa as valvas tricúspide e pulmonar. Em contraste, no VE, as valvas aórtica e mitral estão em continuidade fibrosa[1].

O suprimento sanguíneo varia de acordo com a dominância do sistema coronário. No sistema dominante direito, que é encontrado em 80% da população, a artéria coronária direita é responsável pela maior parte da sua irrigação[7,8].

Sua forma é complexa, diferentemente da configuração elipsoide do VE, tendo um formato triangular quando visto em secção transversal. Sob condições elétricas e de cargas normais, o septo é côncavo para o VE em ambos os tempos do ciclo cardíaco[4] (Figura 1).

Figura 1 - A, via de entrada, miocárdio apical trabeculado e infundíbulo do VD. As valvas tricúspide e pulmonar são separadas pela dobra ventrículo infundibular. B, plano do eixo curto do VD, demonstrando sua forma crescente. C, O plano anatômico de quatro câmaras do coração mostrando a banda moderadora e a inserção mais apical da valva tricúspide. D, camada muscular superficial do VD

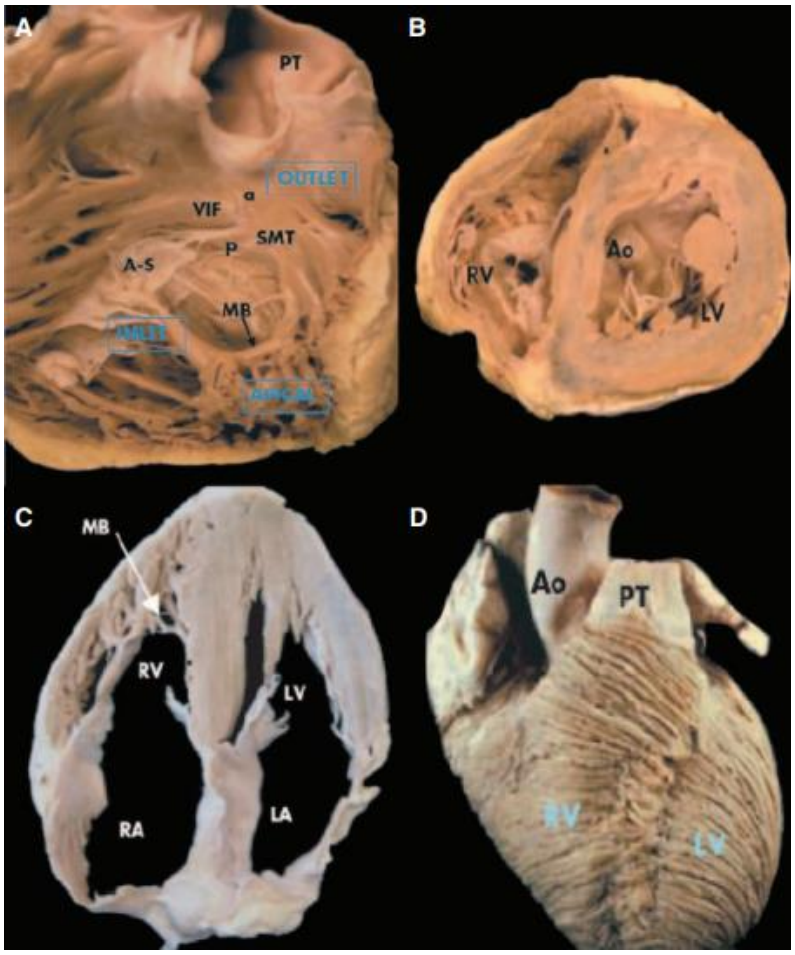

SMT, trabeculação septomarginal anterior (a) e posterior (p); A-S, lúpulo anterossuperior da valva tricúspide; PT, tronco pulmonar; Ao, aorta; RA, átrio direito; LA, átrio esquerdo, RV, ventrículo direito; LV, ventrículo esquerdo; VIF, ventrículo infundibular; MB, banda moderadora.

Fonte: Ho e Nihoyannopoulos[3].

1.2 FISIOLOGIA DO VENTRÍCULO DIREITO

A principal função do VD é receber a circulação venosa sistêmica e bombeá-la para as artérias pulmonares. Sob circunstâncias normais, este é conectado em série com o VE e é, portanto, obrigado a bombear em média o mesmo volume sistólico efetivo[9]. É acoplado a um sistema vascular pulmonar de baixa impedância e altamente distensível. Logo, as pressões do lado direito são significativamente mais baixas do que as pressões comparáveis do lado esquerdo[10].

A contração do VD ocorre primeiramente no miocárdio trabeculado de entrada e, finalmente, depois de 25 ms a 50 ms, o infundíbulo contrai[7]. O tempo de contração isovolumétrica do VD é mais curto porque a pressão sistólica do VD excede rapidamente a baixa pressão diastólica da artéria pulmonar[9].

O encurtamento do VD é maior longitudinalmente do que radialmente[11]. Ao contrário do VE, movimentos de torção e rotacionais não contribuem significativamente para contração do VD. Além disso, devido à sua maior superfície e volume, um menor movimento interno é necessário para ejetar o mesmo volume[4].

A função global do VD é reflexo de alguns componentes: contratilidade, pré e pós-carga, ritmo cardíaco, sincronia sistólica do VD e atrioventricular e da interdependência ventricular (mediada principalmente pelo septo interventricular)[12-15].

A pós-carga do VD representa a carga que este tem que superar durante a ejeção. Em comparação com o VE, o VD demonstra uma sensibilidade aumentada à mudança da pós-carga[16,17] (Figura 2).

Figura 2 - Ilustração demonstrando a resposta do VD e VE ao aumento experimental da pós-carga

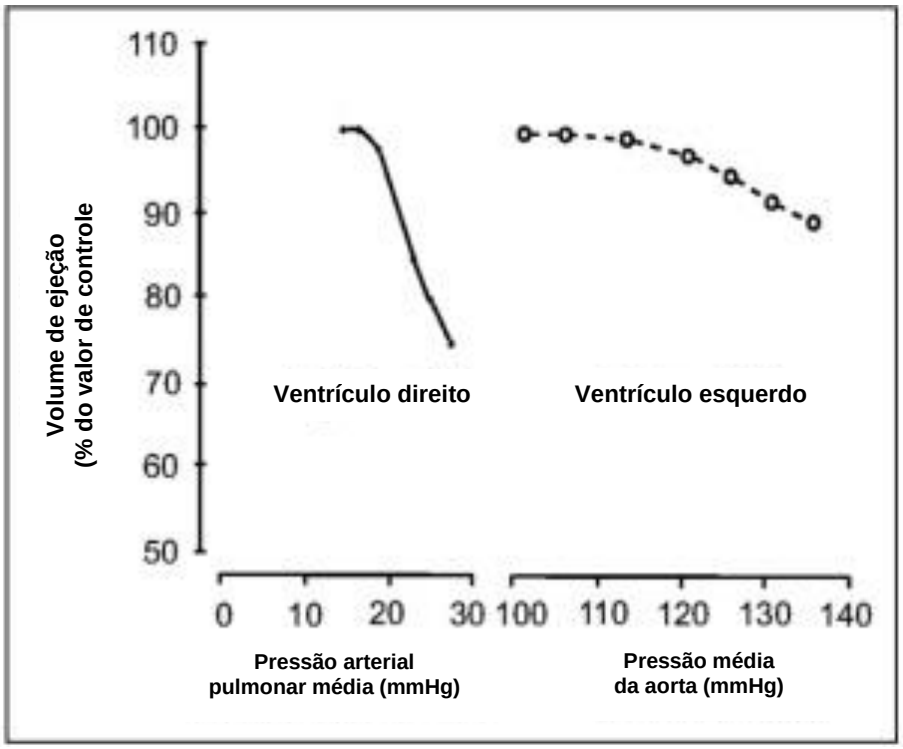

Fonte: Haddad[9].

Nos estados agudos de sobrecarga de pressão ou volume, a dilatação do VD desloca o septo interventricular para a esquerda, altera a geometria do VE e aumenta a restrição pericárdica[9]. Como consequência, a curva pressão-volume diastólica do VE se desloca para cima (diminuição da distensibilidade), o que potencialmente leva a uma diminuição da pré-carga do VE, leve aumento da pressão diastólica final do VE e baixo débito cardíaco. A dilatação aguda do VD também demonstrou levar à diminuição da elastância do VE[7,18]. Por outro lado, o aumento do volume ou pressão do VE também mostrou aumentar a relação pressão diastólica-volume do VD e redistribuir o enchimento do VD para o final da diástole[19,20].

Inúmeras condições cardíacas podem interferir nesses mecanismos para a manutenção da função global do ventrículo direito. No caso das cardiopatias congênitas, defeitos como as comunicações interatriais, a drenagem anômala total ou parcial das veias pulmonares, as anomalias valvares tricúspide como displasia da valva tricúspide e Anomalia de Ebstein, assim como doenças da valva pulmonar – estenoses e insuficiências valvares primárias ou secundárias podem comprometer a geometria e a função ventricular direita. No seguimento destes pacientes, é muito importante a quantificação dos volumes e função desta câmara, especialmente nos casos de pós-operatório de correção de Tetralogia de Fallot com insuficiência pulmonar importante, em que o momento da revalvularização da via de saída do ventrículo direito, deve ser cuidadosamente determinado. Entretanto, a ecocardiografia ainda carece de métodos confiáveis para a avaliação acurada dos volumes e da função desta câmara, diferentemente do ventrículo esquerdo.

1.3 COMUNICAÇÃO INTERATRIAL (CIA)

Os defeitos do septo atrial apresentam uma grande variabilidade de apresentação devido aos diferentes mecanismos de falha do desenvolvimento embrionário[21]. Este depende da interação entre células, especialmente as miocárdicas e as mesenquimais[22-27]. Essa interação é responsável pela diferenciação e morfogênese das regiões específicas cardíacas, dentre elas os septos cardíacos[28-31]. O coxim endocárdico é a estrutura que participa diretamente da formação dos septos cardíacos e das valvas atrioventriculares[28-32].

Existem quatros tipos anatômicos de CIA: *ostium primum, ostium secundum*, seio venoso e defeitos do seio coronário.

A comunicação interatrial tipo *ostium secundum* corresponde a cerca de 10%-12% de todas as cardiopatias congênitas[33]. Sua prevalência é de 3,78 pacientes por 10.000 nascimentos vivos[34] com predominância do sexo feminino na proporção de 1,5 a 3,5:1[35,36]. É uma cardiopatia que cursa com hiperfluxo pulmonar, levando a sobrecarga de volume das câmaras direitas. Raramente leva a sintomas significativos na faixa etária pediátrica[37]. Os problemas clínicos começam a aparecer após a 3ª década, incluindo arritmias secundárias à dilatação atrial direita, doença vascular pulmonar, disfunção sistólica do VD, disfunção sistólica e diastólica do VE (por alteração crônica da interatividade ventricular e anormalidade da contração do septo interventricular)[38-40].

Em qualquer tipo de CIA, o grau do *shunt* esquerdo-direito depende do tamanho do defeito e das relativas propriedades de enchimento diastólico dos dois ventrículos[1].

Como método diagnóstico e de seguimento das cardiopatias congênitas, a ecocardiografia é útil, porque é amplamente disponível e relativamente barata, mesmo sendo nos dias de hoje, a imagem por ressonância magnética é cada vez mais utilizada para esses pacientes[41].

Como alternativa ao tratamento cirúrgico, surgiu há quatro décadas o tratamento percutâneo, realizado pela primeira vez em 1976 por King et al.[42] que utilizaram uma prótese de sua própria concepção. Com o passar dos anos, novas tecnologias foram desenvolvidas, sendo atualmente disponível no mercado uma variedade de dispositivos autocentráveis e autoexpansíveis, amplamente utilizados ao redor do mundo como tratamento preferencial da comunicação interatrial do tipo *ostium secundum*[43].

Inúmeros trabalhos já comprovaram a segurança e eficácia do tratamento percutâneo da CIA[44,45]. A recuperação das dimensões das câmaras cardíacas também foi demonstrada aplicando-se a ecocardiografia bidimensional. Na instituição que foi realizado o presente trabalho, o estudo “Remodelamento cardíaco após oclusão percutânea da comunicação interatrial tipo *ostium secundum* em adultos: um estudo ecocardiográfico com novas técnicas”[45] demonstrou o remodelamento cardíaco que acontece após o tratamento percutâneo aplicando-se medidas funcionais calculadas pelos modos M, bidimensional e Doppler além da volumetria do ventrículo direito aplicando-se o *software* EchoPAC versão 112 (Figura 3).

Figura 3 - Tipos anatômicos de CIA

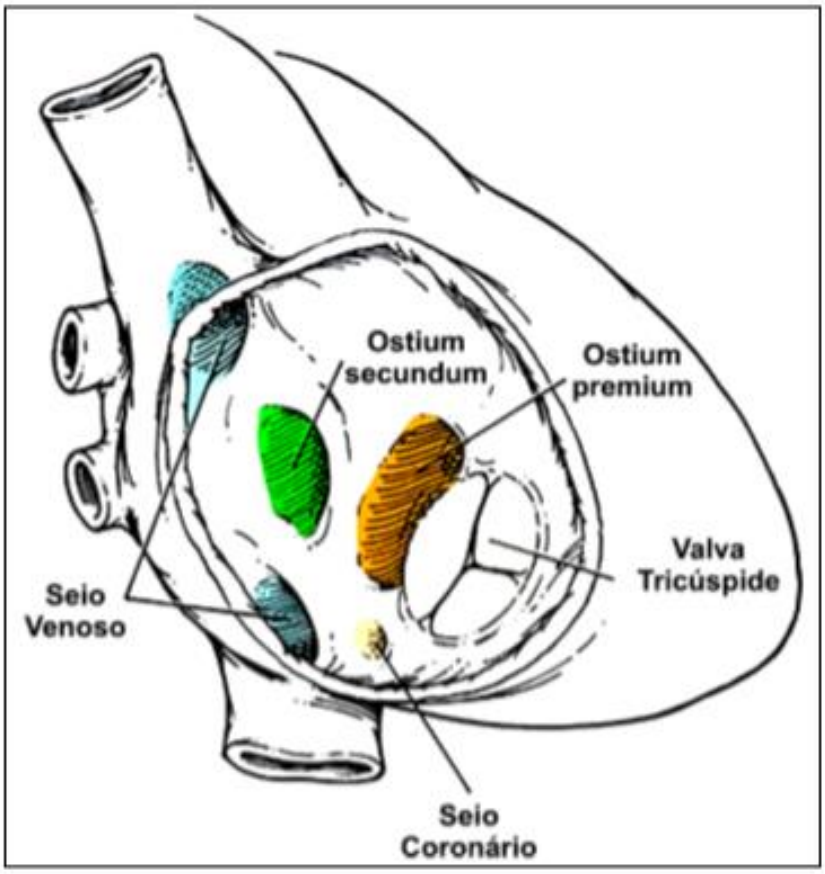

Fonte: Rocha[45].

1.4 AVALIAÇÃO DO VENTRÍCULO DIREITO PELA ECOCARDIOGRAFIA

A avaliação da função cardíaca direita permanece relativamente difícil, apesar do avanço tecnológico na ecocardiografia, devido ao formato incomum em crescente, à superfície endocárdica irregular, ao mecanismo de contração complexa e à localização do VD[4,46,47].

Recentemente tornou-se disponível a ecocardiografia 3D capaz de calcular não só os volumes e a fração de ejeção do ventrículo direito, como também os demais índices funcionais incluindo o *strain* longitudinal global (SLG), deslocamento sistólico do anel tricúspide (TAPSE) e a fração de encurtamento das áreas (FAC), medidas habitualmente utilizadas para a avaliação funcional do VD empregando-se a ecocardiografia 2D.

A disfunção sistólica do VD está associada a um aumento da morbidade e mortalidade em pacientes portadores de doença valvar, doença arterial coronária, insuficiência cardíaca, hipertensão pulmonar e cardiopatia congênita[5]. Portanto,

analisar corretamente a função sistólica do ventrículo direito é de expressiva importância. Hotta e Vieira[5] ressalta a importância clínica e prognóstica da avaliação da morfologia e da dinâmica do mesmo. No entanto, a avaliação sistemática da função do coração direito ainda não é uniformemente realizada, havendo ainda uma escassez de estudos com valores de normalidade quanto às dimensões e função desta câmara[48].

São muitas as condições sistêmicas que afetam direta ou indiretamente o funcionamento do VD, com significativas repercussões fisiopatológicas. No entanto, até recentemente, o estudo quantitativo dos volumes e da função do ventrículo direito foi considerado um desafio na área da ecocardiografia devido à sua complexa morfologia já relatada anteriormente[5].

A análise ecocardiográfica bidimensional direcionada ao estudo do VD pode ser realizada de maneira qualitativa e/ou quantitativa, dependendo das limitações técnicas encontradas ou da condição clínica do paciente. As janelas subcostal, apical quatro câmaras e paraesternal proporcionam imagens tomográficas permitindo a análise segmentar do VD. Contudo, a sua complexa geometria limita a sua visualização em um plano único, o que gera restrições quanto à utilização de algoritmos geométricos simplificados para sua análise funcional[5].

1.4.1 Avaliação qualitativa do ventrículo direito pela ecocardiografia

A janela paraesternal possibilita analisar as vias de entrada e de saída e a atividade contrátil da parede livre isoladamente. As análises de espessura, tamanho, função e aspectos de sua cavidade interna são possíveis nas abordagens apical e subcostal[49]. Na prática clínica, a quantificação subjetiva do tamanho do VD é feita por comparação com o ventrículo esquerdo. O tamanho do VD é considerado normal quando este corresponde a um terço ou metade do tamanho do VE. Há discreta dilatação quando seu tamanho excede esta proporção. Na dilatação moderada, o seu tamanho é igual ao do VE, e superior na dilatação importante[5]. A estimativa da função sistólica também segue o critério comparativo qualitativo. Na presença de função sistólica biventricular preservada, o VD tem o mesmo padrão contrátil do VE no corte apical quatro câmaras. Na presença de disfunção ventricular esquerda, o VD sem disfunção deve ter aspecto hiperdinâmico. No entanto, se o padrão de contratilidade dos ventrículos for semelhante, há disfunção associada do VD[5].

1.4.2 Avaliação quantitativa do ventrículo direito pela ecocardiografia

A Sociedade Americana de Ecocardiografia (ASE) recomenda a utilização da janela apical para a mensuração do VD em três pontos: nos segmentos basal e médio e no eixo longitudinal, partindo do anel até o ápice ventricular[48,50,51] (Figura 4). A quantificação da fração de ejeção e do volume do VD pela ecocardiografia bidimensional utiliza a planimetria pela janela apical. Esta aferição mostrou boa correlação com a ressonância magnética[52].

Figura 4 - Imagem demonstrando o local de obtenção das medidas basal, média e longitudinal do VD

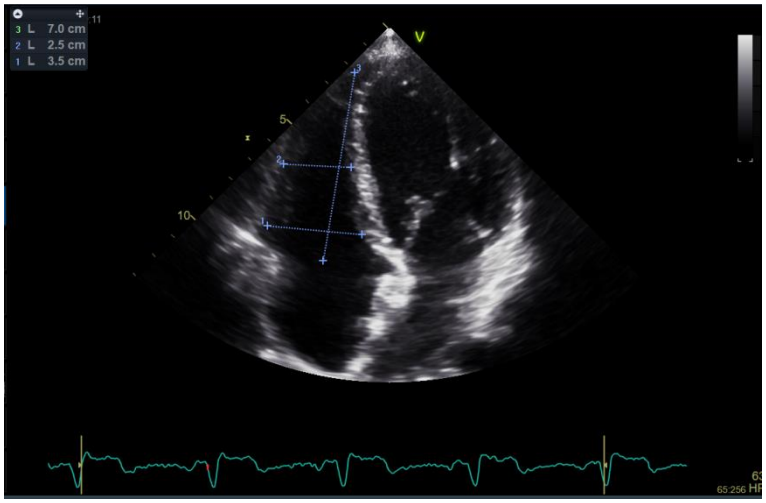

1.4.2.1 Medidas objetivas da função sistólica do ventrículo direito

Vários parâmetros funcionais têm sido empregados para avaliação da função sistólica de VD, aplicando-se a ecocardiografia 2D: excursão sistólica do plano anular tricúspide, variação fracional das áreas, fração de ejeção, doppler tecidual (onda s'), índice de Tei, *strain* longitudinal e *strain* rate[48].

O TAPSE vem se mostrando uma boa ferramenta para avaliação da sua função sistólica. Quando esta medida tem um valor menor que 1,7 cm, há comprometimento da função sistólica do VD[48]. Por ser medida unidimensional e sofrer interferência da posição do transdutor, os valores podem sub ou superestimar a função do VD de acordo com a translação cardíaca. Apesar disso, ele tem demonstrado boa correlação com outras técnicas de estimativa de função sistólica global do VD, como a FE derivada de radionuclídeo e a FAC[5].

Já a FAC mede a fração de variação das áreas. Quando a FAC é menor que 35%, considera-se disfunção sistólica. Na sua medida, é importante incluir todo o VD da parede lateral ao ápice nas duas fases do ciclo cardíaco[48].

O emprego do Doppler tecidual (TDI) permite medir a velocidade miocárdica da região do anel tricúspide (onda s') em sua porção lateral. Esta medida é de fácil obtenção, confiável e reprodutível. A velocidade de s' menor que 9,5 cm/s indica disfunção sistólica[45]. É uma medida que apresenta boa correlação com os outros parâmetros de função sistólica global de VD. Para evitar erros, é importante que se mantenha o segmento basal (anel tricúspide) alinhado com o cursor do Doppler[48].

O índice de Tei ventricular direito é outro parâmetro útil na avaliação da função ventricular direita e é calculado pela seguinte fórmula:

$$\frac{(TCIV + TRIV)}{TE}$$

Onde TCIV corresponde a tempo de contração isovolumétrica; TRIV a tempo de relaxamento isovolumétrico e TE a tempo de ejeção. Havendo deterioração da função do VD, observa-se encurtamento do TE e alargamento do TRIV. Valores acima de 0,40 indicam disfunção do VD. Entretanto, este parâmetro pode estar falsamente reduzido em condições associadas a pressões elevadas do AD que tende a encurtar o TRIV[48].

A técnica do *strain* bidimensional pelo *speckle tracking* (Figura 5) se baseia no rastreamento de pontos brilhantes do miocárdio (*speckles*) gerados pelo feixe de ultrassom que são seguidos quadro a quadro[53]. O padrão dos *speckles* é único para cada região do miocárdio, relativamente estável ao longo do ciclo cardíaco e o seu deslocamento segue o movimento miocárdico. Portanto, uma alteração no rastreamento desses pontos representa deformação no miocárdio[54-56]. O *strain* expressa a magnitude da deformação miocárdica, enquanto a velocidade de deformação é representada pelo *strain rate*[5]. Este método não apresenta limitação relacionada com o ângulo do transdutor e com o movimento rotacional do coração e sofre menor influência da geometria ventricular, e das condições de carga, oferecendo vantagens teóricas na avaliação da função ventricular direita. Outro benefício da técnica diz respeito à avaliação da deformidade no eixo longitudinal, visto que a contratilidade neste eixo constitui o principal elemento da sístole

ventricular direita[57]. Kutty et al.[58] demonstram que esta técnica é factível e reprodutível para avaliação funcional global e regional do VD em adultos e crianças.

Figura 5 - Imagem demonstrando as curvas que representam o *strain* longitudinal do VD no corte apical quatro câmaras. As cores diferentes representam os diferentes segmentos do miocárdio

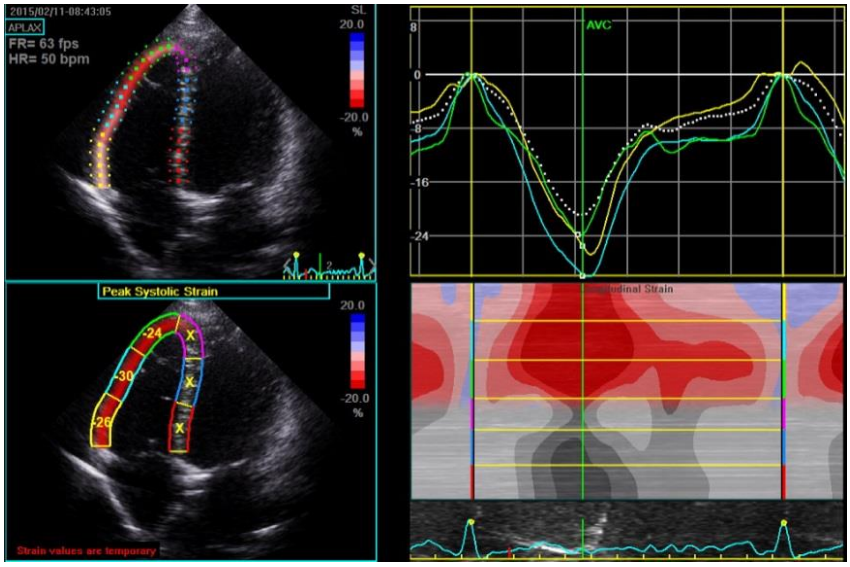

1.4.3 Ecocardiografia Tridimensional

A ecocardiografia 3D possibilita a reconstrução digital da superfície endocárdica do VD, através de um transdutor com matriz de aquisição tridimensional[5]. Há duas formas básicas para obtenção de imagens em formato 3D: 3D em tempo real (*live* 3D) e o 3D volume total (*full-volume*), no qual se obtém um conjunto de imagens em forma de pirâmide[59-61]. Esse volume é adquirido utilizando-se de vários batimentos sincronizados pelo eletrocardiograma, sendo que, quanto maior o número de ciclos na amostra, maior será a frequência e a densidade de voxels (são pequenos dados de volumes; um voxel representa o cubo de um pixel 2D convencional), o que determina melhor resolução espacial e temporal[5,60,61]. Para a aquisição das imagens e amostras *full-volume,* a janela mais adequada para os adultos é a apical de quatro câmaras adaptada para incluir todo o VD[5,59]. Após a aquisição das imagens, o *software* de análise exibe os cortes em 2D sagital, quatro câmaras e coronal do VD, permitindo o cálculo dos volumes. As curvas da função global e regional do VD podem ser geradas e analisadas geralmente em uma estação de trabalho após a aquisição[59,62] (Figura 6).

Figura 6 - Um caso representativo de quantificação do volume ventricular direito pelo método tridimensional

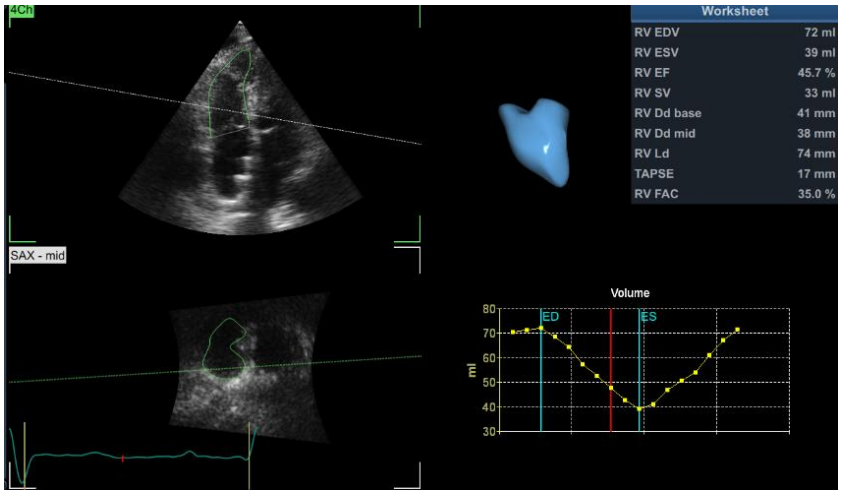

Na prática, a ecocardiografia 3D tem mostrado vantagens quando comparada com outras modalidades ecocardiográficas, como na avaliação dos volumes das cavidades cardíacas, avaliação da função ventricular global e regional, análise das valvas cardíacas, avaliação e acompanhamento das cardiopatias congênitas e monitorização de procedimentos/intervenções intraoperatórios[63,64].

A avaliação ecocardiográfica 3D do VD foi validada em várias doenças cardiovasculares em comparação com a ressonância magnética cardíaca[65,66], exame que é considerado “padrão-ouro” para avaliação quantitativa do VD. No entanto, o seu uso generalizado em ambientes clínicos é caro, demorado, e às vezes contraindicado; sendo assim cada vez mais o método 3D é estudado, com avanços acontecendo diariamente para um uso melhor e eficaz.

A ecocardiografia é uma técnica de imagem que é operador dependente. A aquisição e interpretação das imagens dependem da experiência do examinador. O mesmo ocorre quanto à obtenção das medidas. Pequenos deslocamentos para um ou outro lado da régua medidora podem gerar grandes diferenças nas medidas, particularmente quando há necessidade de tracejamento das estruturas nos dois momentos do ciclo cardíaco. Parâmetros funcionais que são derivados de fórmulas e equações, especialmente aquelas que usam potência ou raiz quadrada apresentam mais dificuldade na sua reprodutibilidade entre operadores. Os *softwares* para obtenção dos volumes do VD são semiautomáticos, isto é, o operador tem que tracejar o VD nos três planos ortogonais (longitudinal, coronal e sagital) em diástole e em sístole. A fração de ejeção do VD é derivada dos volumes e calculada pela

fórmula (VDFVD - VSFVD) / VDFVD. Já o volume de ejeção é a diferença entre os volumes diastólico e sistólico. Estes parâmetros são calculados automaticamente pelo *software*, e a precisão dos seus valores vai depender da qualidade do bloco tridimensional obtido e da acurácia no tracejamento dos três planos. O primeiro *software* lançado comercialmente para análise tridimensional do VD foi aquele inserido no EchoPAC (TomTec versão 112). Este sofreu algumas atualizações, sendo que a versão 202 permite a avaliação completa do ventrículo direito e combina valores 3D e 2D incluindo VDF, VSF, FE, Volume de ejeção (Vej), TAPSE e FAC. Com um algoritmo mais amigável e fácil, esta ferramenta de quantificação parece ajudar a superar a complexidade do VD calculando valores padrão baseados em um modelo de superfície 3D.

1.5 HIPÓTESE

O emprego do *software* TomTec (202) permite uma avaliação mais rápida, reprodutível e confiável dos parâmetros funcionais do VD. O algoritmo de tracejamento das áreas do VD nos três planos (longitudinal, sagital e coronal) pode reduzir as chances de erro entre diferentes observadores, tornando a avaliação funcional mais fidedigna e reprodutível. O mesmo se espera das medidas do TAPSE e da FAC derivadas do mesmo bloco tridimensional.

O modelo *"comunicação interatrial ostium secundum"* antes e após a oclusão percutânea pode ser utilizado para identificar possíveis interferências de sobrecarga volumétrica, isto é, aumento das dimensões do VD, sobre a reprodutibilidade e repetibilidade das medidas obtidas por este novo método ecocardiográfico tridimensional.

2 OBJETIVOS

2.1 OBJETIVO PRIMÁRIO

Avaliar se o *software* (TomTec 202), por ter um algoritmo mais fácil, e incluir medidas uni e bidimensionais provenientes de um único bloco tridimensional, apresenta melhor reprodutibilidade e repetibilidade dos resultados sobre a versão EchoPAC 112.

2.2 OBJETIVOS SECUNDÁRIOS

a) Analisar a correlação entre os valores das variáveis obtidos pelas duas diferentes versões do *software*.
b) Verificar se a reprodutibilidade e repetibilidade dos resultados sofre influência da dilatação do VD empregando-se o modelo de estudo CIA *ostium secundum* antes e após a sua oclusão percutânea (com e sem sobrecarga volumétrica desta câmara respectivamente).

3 MÉTODOS

Este estudo foi realizado no Instituto Dante Pazzanese de Cardiologia, como objeto de Dissertação de Mestrado Profissional na área de Medicina/Tecnologia e Intervenção em Cardiologia, no Programa USP-IDPC (Universidade de São Paulo-Instituto Dante Pazzanese de Cardiologia).

Foi aprovado pelo Comitê de Ética da instituição sob número do protocolo 4811.

Trata-se de um estudo tipo coorte observacional, retrospectivo, de análise dos parâmetros funcionais do VD pela ecocardiografia de pacientes que fizeram parte de um protocolo que foi desenvolvido nos anos de 2013 a 2015. Foram pacientes submetidos a oclusão percutânea da comunicação interatrial com a prótese Cera®. O material analisado foi aquele já colhido e armazenado em CDs no formato *CD/DVD archive* para a tese de doutorado intitulada “Remodelamento cardíaco após oclusão percutânea da comunicação interatrial tipo *ostium secundum* em adultos: um estudo ecocardiográfico com novas técnicas”.

O grupo em estudo incluiu pacientes adultos que apresentavam indicação de tratamento da CIA devido à repercussão hemodinâmica, traduzida por aumento das câmaras direitas. Foram obtidas imagens ecocardiográficas 2D e 3D entre 1 mês e 1 dia antes, e 12 meses após o procedimento.

Os exames foram realizados empregando-se o equipamento Vivid 7® (GE Healthcare, Vingmed, System VII, Horton, Norway), equipados com as sondas M4S e 4V.

Além dos blocos tridimensionais obtidos na projeção quatro câmaras, foram obtidas imagens bidimensionais na mesma projeção para medidas das variáveis TAPSE e FAC.

A análise *off-line* foi realizada em duas condições clínicas e hemodinâmicas diversas: antes da oclusão percutânea da CIA – isto é, com sobrecarga volumétrica do VD e na condição de sobrecarga resolvida, e um ano após a oclusão percutânea. Para tal, foram empregadas as estações de trabalho EchoPac® versões 112 e 202 (GE Healthcare, Vingmed, System VII, Horton, Norway). Todos os parâmetros foram analisados de forma independente por dois observadores diferentes (autor e revisor convidado).

3.1 CRITÉRIOS DE INCLUSÃO

Foram incluídos pacientes cujos exames continham qualidade suficiente para obtenção de todos os dados propostos pelo protocolo, obtidos dentro dos períodos especificados previamente – antes e após a oclusão da CIA, quando o remodelamento cardíaco já aconteceu.

3.2 CRITÉRIOS DE EXCLUSÃO

Foram excluídos os pacientes cujas imagens ecocardiográficas não estavam disponíveis ou adequadas e que não tivessem sido obtidas nos dois períodos citados acima.

3.3 PARÂMETROS FUNCIONAIS DO VENTRÍCULO DIREITO

Aplicando-se a imagem ecocardiográfica 2D na projeção de quatro câmaras foram analisados:

a) Deslocamento apical sistólico do anel tricúspide (TAPSE): a partir da imagem de quatro câmaras do VD foi colocado o cursor do modo M passando pelo ápice do VD até a base do anel tricúspide na sua parede lateral. A variação sistólica do anel tricúspide corresponde a distância em milímetros ao longo do seu plano longitudinal (Figura 7).

Figura 7 - Corte apical quatro câmaras com o cursor posicionado no plano do anel valvar tricúspide; abaixo, Modo M demonstrando a medida da excursão sistólica do plano do anel valvar

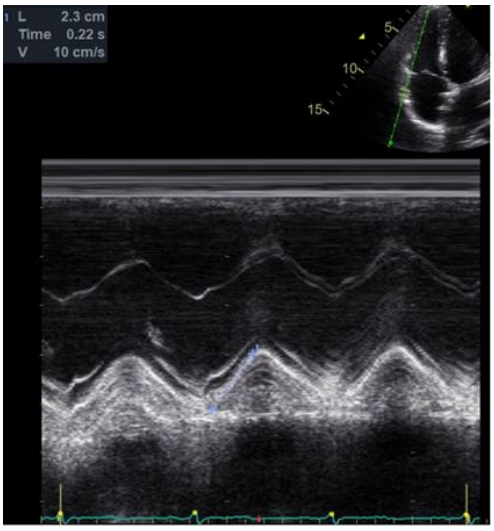

b) Modo bidimensional – fração de encurtamento das áreas (FAC): Tracejamento das áreas do VD no final da diástole e da sístole ventricular. A FAC foi definida como (área diastólica final do VD) - (área sistólica final) / (área diastólica final) x 100 (Figura 8).

Figura 8 - Exemplo de cálculo da FAC. As bordas endocárdicas são tracejadas no corte apical quatro câmaras a partir do ânulo tricúspide ao longo da parede livre até o ápex e então, de volta ao ânulo, ao longo do septo ventricular ao final da diástole e sístole.

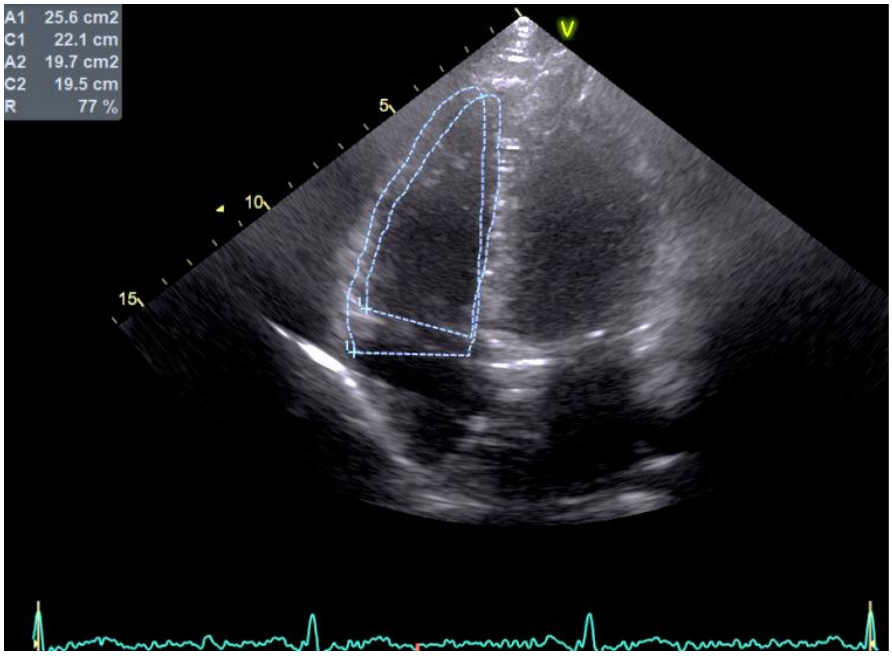

Aplicando a ecocardiografia 3D, a partir de um bloco *full-volume* do coração, incluindo todo o VD e pelo menos a via de entrada do VE foram medidos e calculados os seguintes parâmetros:

a) *Software* versão 112:

I. Volumes sistólico e diastólico do ventrículo direito.

II. Volume de ejeção.

III. Fração de ejeção.

As imagens foram visualizadas nas projeções que compõem os três eixos do bloco tridimensional: sagital (delimitação da via de entrada), longitudinal (delineamento do ápex), e coronal (delineamento da via de saída do VD). Seguindo o algoritmo, as áreas de referência foram tracejadas pelo operador nos três eixos e as bordas da cavidade foram detectadas de forma semiautomática nas fases diastólica e sistólica do ciclo cardíaco (Figuras 9 a 13).

Figura 9 - Delimitação dos pontos: valvas tricúspide, mitral e ponta do VE pelo *software* versão 112

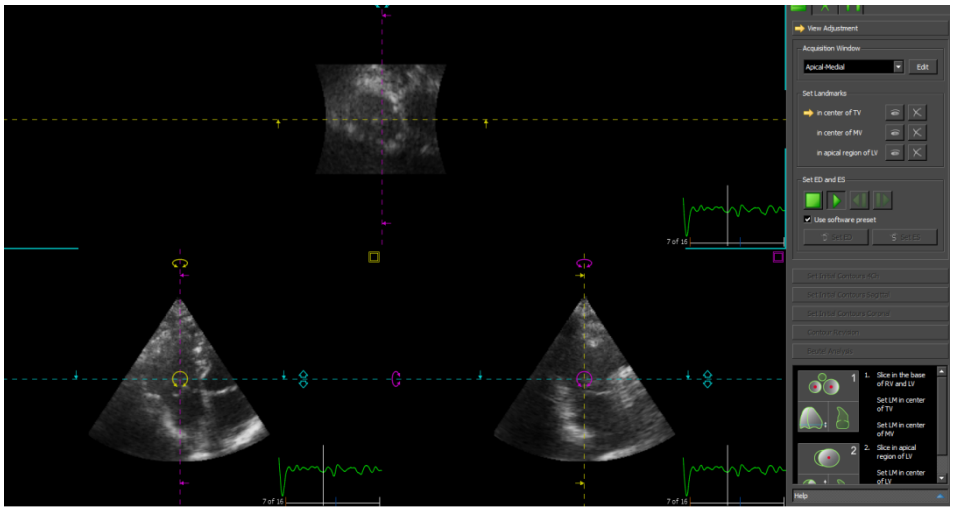

Figura 10 - Delimitação das bordas do VD no corte quatro câmaras pelo *software* versão 112

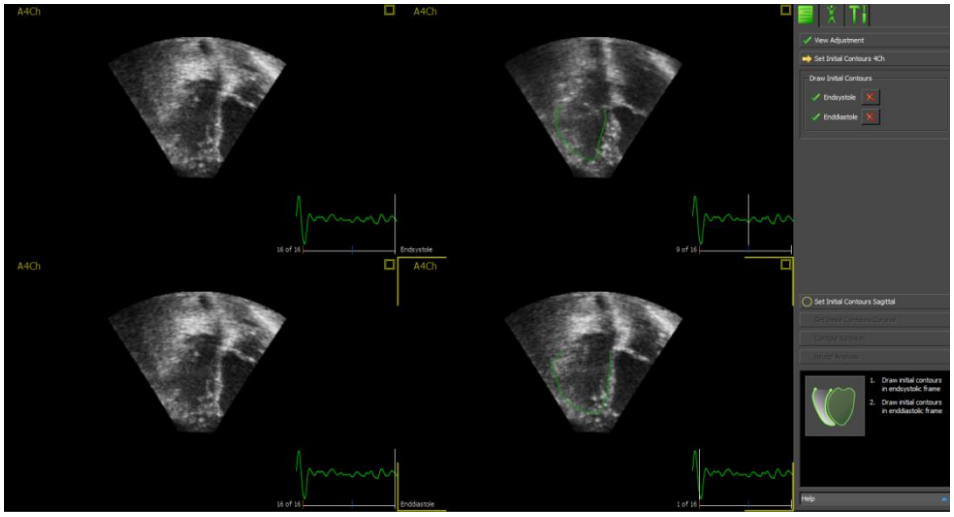

Figura 11 - Delimitação das bordas do VD no corte sagital pelo *software* versão 112

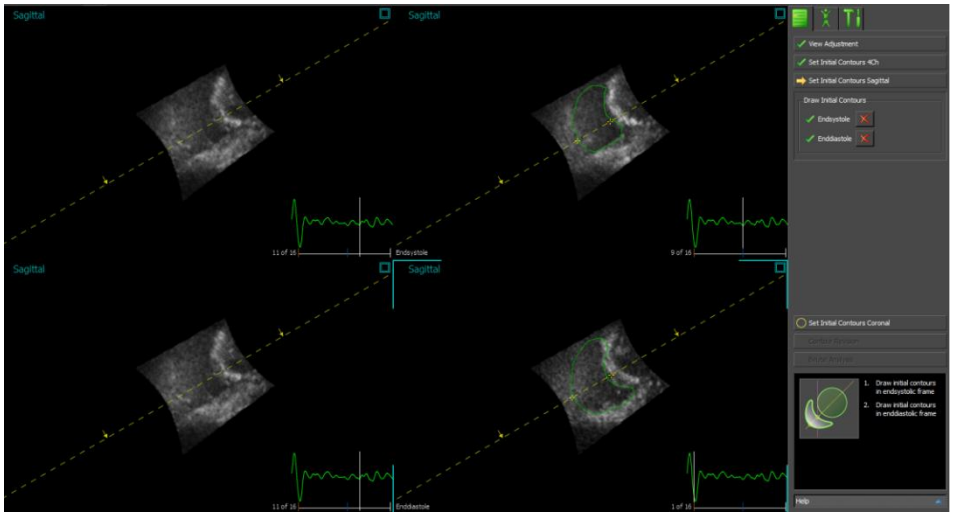

Figura 12 - Delimitação das bordas do VD no corte coronal pelo *software* versão 112

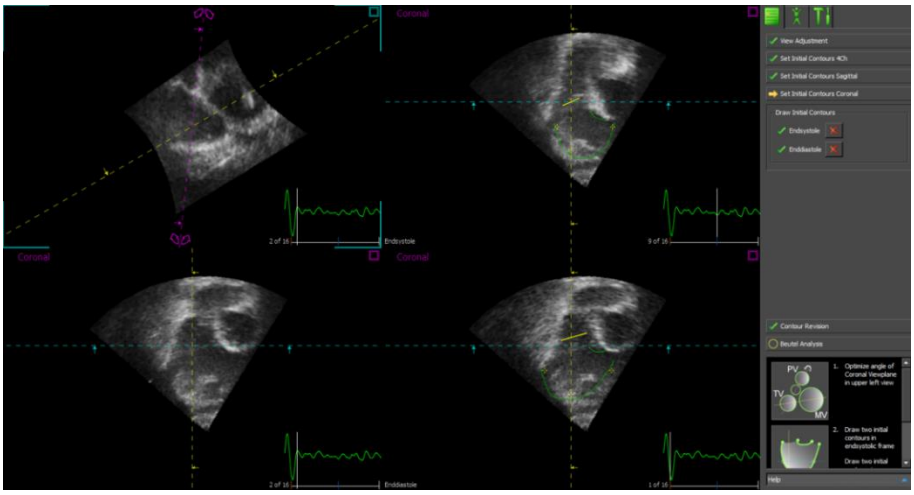

Figura 13 - Reconstrução tridimensional do VD pelo *software* versão 112

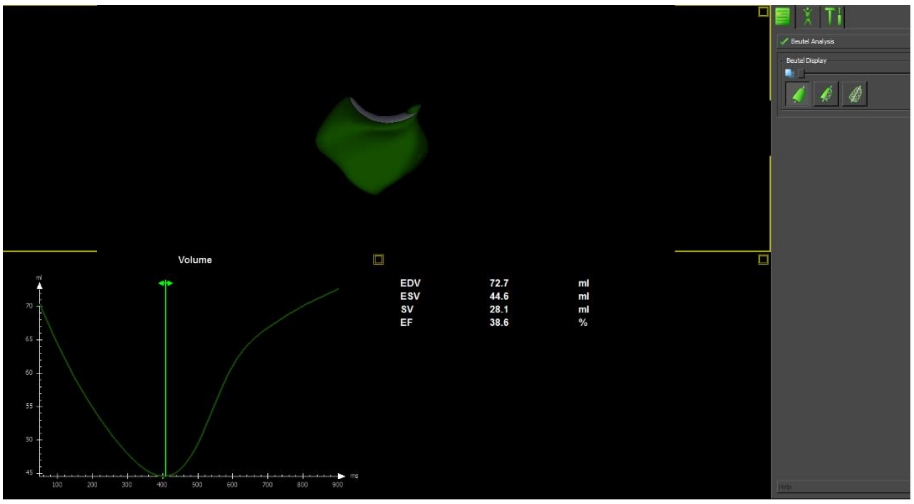

Além dos volumes diastólico e sistólico finais, foram calculados o volume de ejeção que corresponde à diferença entre os volumes diastólico final e o sistólico final [Vej = (VDF - VSF)] e a fração de ejeção, calculada a partir da fórmula:

$$FE = \frac{VDF - VSF}{VDF}$$

b) *Software* versão 202:

I. Volumes sistólico e diastólico do ventrículo direito.

II. Volume de ejeção.

III. Fração de ejeção.

IV. TAPSE.

V. FAC.

Nesta versão, o algoritmo para obtenção das medidas se iniciou por um corte longitudinal do VD, em que os pontos das bordas lateral, septal e apical foram delimitados nesta ordem. Em seguida, com uma imagem do VD em eixo curto as das paredes anterior, posterior e lateral foram marcadas. O tracejamento das áreas foi feito de forma automática pelo *software*. Quando necessários, revisões e ajustes das bordas obtidas automaticamente foram realizados. Cumprindo adequadamente o algoritmo, os valores do VDF, VSF, Vej, FE, TAPSE e FAC foram calculados pelo *software* (Figuras 14 a 17).

Figura 14 - Passo 1: alinhamento do VD pelo *software* versão 202

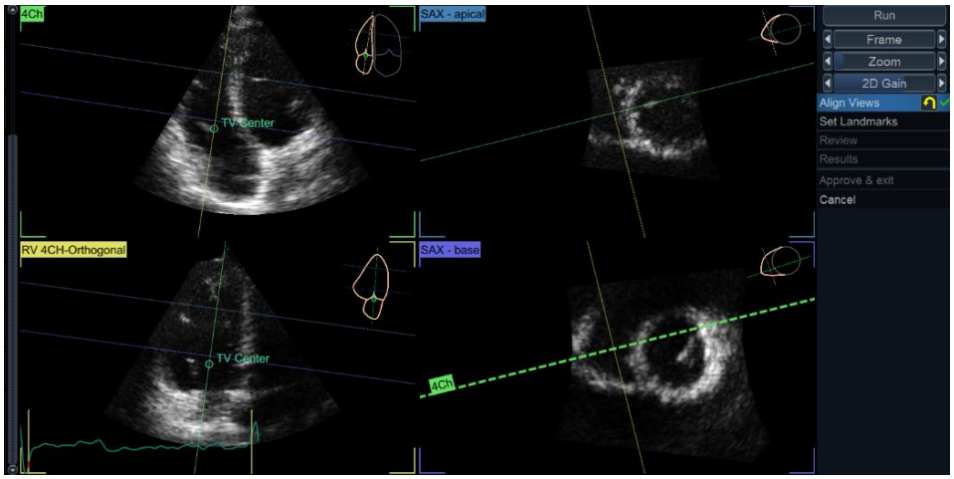

Figura 15 - Passo 2: ajuste dos pontos no VD pelo *software* versão 202

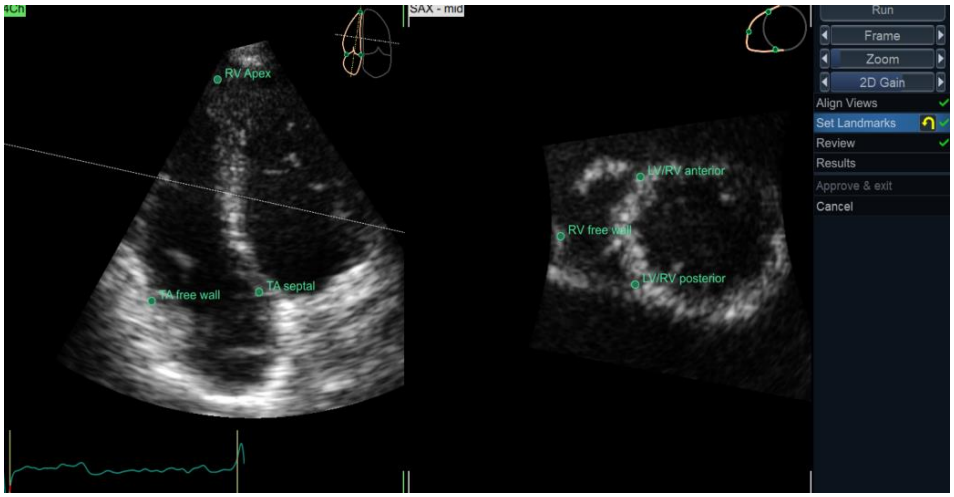

Figura 16 - Passo 3: revisão das bordas do VD tanto no final da diástole como no final da sístole

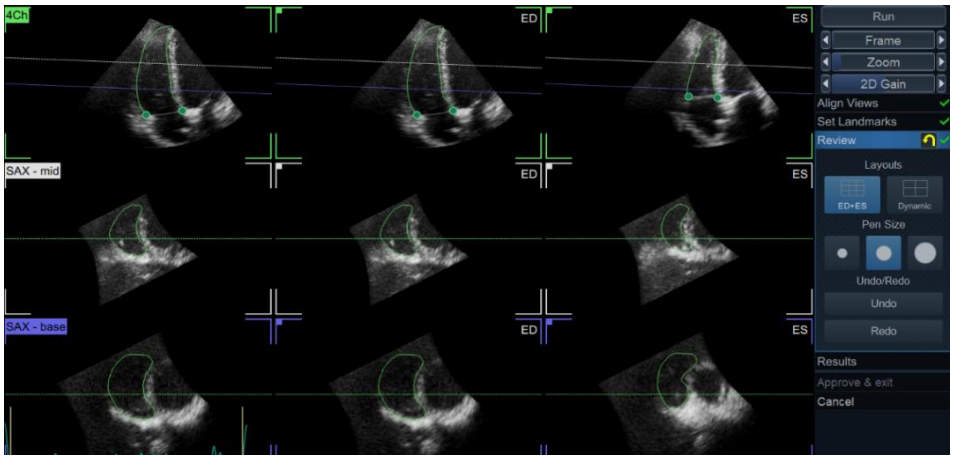

Figura 17 - Reconstrução tridimensional do VD pelo *software* versão 202

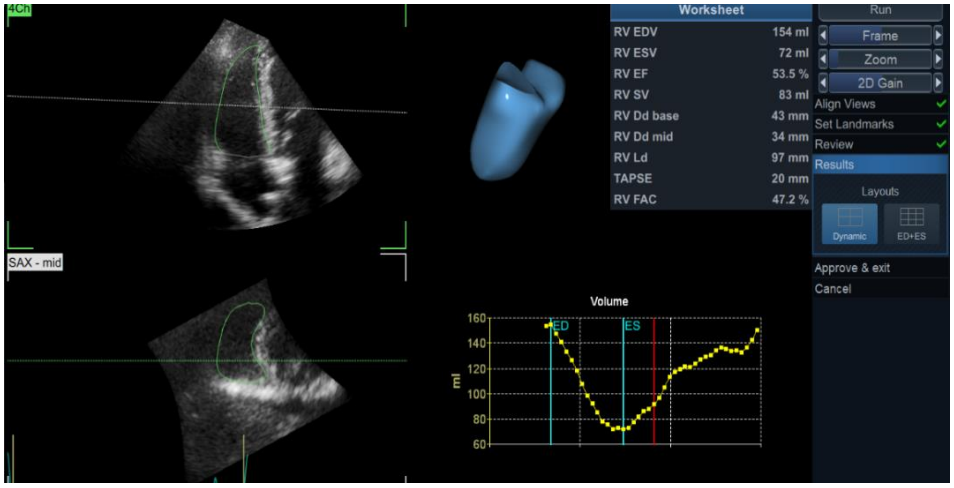

3.4 ANÁLISE ESTATÍSTICA

As medidas realizadas com cada método foram descritas com uso de medidas resumo (média e desvio padrão) para cada observador em cada situação (com e sem sobrecarga volumétrica). Foram calculados os coeficientes de correlação intraclasse (CCI) com os respectivos intervalos com 95% de confiança[67] e calculadas as medidas de repetibilidade[67] entre os observadores e entre os métodos (diferentes *softwares*). Com o intuito de se avaliar a correlação entre os métodos, foram calculadas as correlações de Pearson. Foram criados os gráficos de Bland-Altman[68] entre os métodos para avaliação de qualquer tendência entre eles.

Para realização das análises foi utilizado o *software* IBM-SPSS *for Windows* versão 20.0 e para tabulação dos dados foi utilizado o *software* Microsoft Excel 2003. Os testes foram realizados com nível de significância de 5%.

4 RESULTADOS

Dentre os 40 casos analisados pelo estudo prévio, apenas 20 formaram o grupo em estudo por cumprirem os critérios de inclusão e exclusão.

Eram todos pacientes adultos, com idade média de 45 ± 17,2 anos sendo 55% do sexo feminino (11 casos).

A Tabela 1 mostra a média e o desvio padrão, o coeficiente de concordância interclasses e o valor da repetibilidade dos valores obtidos para cada observador analisados pela versão 202. Em ambas as situações, com e sem sobrecarga volumétrica, houve reprodutibilidade para todos os parâmetros. A melhor concordância foi para o VDF (CCI = 0,929 e 0,94 – nas duas condições) e a pior para a fração de ejeção na condição de sobrecarga, com CCI = 0,46.

Tabela 1 - Descrição dos parâmetros avaliados pelo *software* versão 202 com e sem sobrecarga para cada observador e resultado da concordância/ reprodutibilidade entre eles

Variável	Observador 1	Observador 2	CCI	IC (95%)		Repetibilidade
	média ± DP	média ± DP		Inferior	Superior	
Pré* - 202 VDF (mL)	130,5 ± 36,7	131,3 ± 28,5	0,929	0,830	0,971	8,9
Pré* - 202 VSF (mL)	71,9 ± 24,1	69 ± 17	0,797	0,563	0,914	9,4
Pré* - 202 FE (%)	45,2 ± 9	46,9 ± 6,3	0,460	0,040	0,744	5,7
Pré* - 202 Vej (mL)	58,8 ± 18,9	61,4 ± 16,2	0,773	0,518	0,903	8,4
Pré* - 202 TAPSE (mm)	22,1 ± 5,8	22,2 ± 4,9	0,583	0,191	0,812	3,5
Pré* - 202 FAC (%)	41 ± 9,1	38,1 ± 6,1	0,539	0,159	0,785	5,1
Pós** - 202 VDF (mL)	90,8 ± 28,2	88,6 ± 27,9	0,941	0,860	0,976	6,8
Pós** - 202 VSF (mL)	52,6 ± 14,2	49,3 ± 13,4	0,805	0,566	0,918	5,8
Pós** - 202 FE (%)	41,4 ± 6,8	43,8 ± 5,4	0,543	0,163	0,787	4,0
Pós** - 202 Vej (mL)	38,6 ± 15,9	39,3 ± 16,9	0,929	0,832	0,971	4,4
Pós** - 202 TAPSE (mm)	16,8 ± 4,8	19,1 ± 5,3	0,572	0,184	0,806	3,1
Pós** - 202 FAC (%)	35,2 ± 9,5	35,1 ± 8,1	0,756	0,475	0,896	4,5

VDF, volume diastólico final; VSF, volume sistólico final; FE, fração de ejeção; Vej, volume de ejeção do ventrículo direito; FAC, variação fracional da área; TAPSE, Excursão sistólica do plano anular tricúspide; * antes da oclusão da CIA; ** após oclusão da CIA.

Já o resultado da análise pela versão 112 (Tabela 2) mostrou valores de concordância entre os observadores até mais altos do que aqueles obtidos pela versão mais atual. Entretanto, o Vej não apresentou nenhuma reprodutibilidade nas duas condições.

Tabela 2 - Descrição dos parâmetros avaliados pelo *software* versão 112 com e sem sobrecarga para cada observador e resultados da concordância/reprodutibilidade entre eles

Variável	Observador 1	Observador 2	CCI	IC (95%)		Repetibilidade
	média ± DP	média ± DP		Inferior	Superior	
Pré* - 112 VDF (mL)	116,5 ± 25,4	118,4 ± 27,8	0,849	0,658	0,937	10,5
Pré* - 112 VSF (mL)	63,9 ± 20,9	66 ± 19,7	0,793	0,551	0,912	9,3
Pré* - 112 FE (%)	46,6 ± 7,7	44,7 ± 8,8	0,475	0,061	0,752	6,0
Pré* - 112 Vej (mL)	53,8 ± 13,5	35,7 ± 7,2	0,080	-0,103	0,352	9,7
Pré* - 112 FAC (%) (2D)	39,6 ± 7,5	40,7 ± 6,7	0,948	0,843	0,981	1,5
Pré* - 112TAPSE (mm) (2D)	22,2 ± 5,5	22,3 ± 4,9	0,976	0,940	0,990	0,8
Pós** - 112 VDF (mL)	78,2 ± 26,6	80,4 ± 23,9	0,804	0,571	0,917	11,3
Pós** - 112 VSF (mL)	46,8 ± 20	48,5 ± 19,6	0,867	0,697	0,945	7,3
Pós** - 112 FE (%)	40,5 ± 8,6	41,4 ± 9,1	0,447	0,007	0,739	6,6
Pós** - 112 Vej (mL)	31,7 ± 11,4	32,9 ± 7,2	0,000	0,000	0,167	10,8
Pós** - 112 FAC (%) (2D)	34,8 ± 6,5	35,2 ± 5,7	0,963	0,910	0,985	1,2

VDF, volume diastólico final; VSF, volume sistólico final; FE, fração de ejeção; Vej, volume de ejeção do ventrículo direito; FAC, variação fracional da área; TAPSE, Excursão sistólica do plano anular tricúspide; * antes da oclusão da CIA; ** após oclusão da CIA.

A maior diferença estimada (repetibilidade) entre os observadores foi no VDF medido pela versão 112 (pré 10,5 mL e pós 11,3 mL).

Interessante observar que os valores de concordância entre os observadores quanto as medidas do TAPSE e FAC foram mais baixos pelo *software* 202 do que aqueles obtidos com a versão 112, cujas medidas são obtidas manualmente. E foi justamente a medida manual do TAPSE que proporcionou a menor diferença estimada entre os observadores (0,8 mm e 0,7 mm com e sem sobrecarga volumétrica respectivamente).

Houve correlação assim como concordância entre os métodos para os parâmetros VDF e VSF em ambas as situações (pré e pós-resolução da sobrecarga). Já o TAPSE apresentou correlação e concordâncias entre os métodos apenas em condições de sobrecarga e o Vej e FAC apenas após resolução da sobrecarga (Tabela 3). Todas as correlações estatisticamente significativas entre os métodos foram diretas conforme evidenciado na Tabela 3.

Tabela 3 - Avaliação da concordância entre os métodos de aferição em cada situação para o observador principal

Variável	202	112	r	p	CCI	IC (95%)		Repetibi-lidade
	média ± DP	média ± DP				Inferior	Superior	
Pré - EDV (mL)	130,5 ± 36,7	116,5 ± 25,4	0,804	**< 0,001**	0,693	0,299	0,874	15,7
Pré - ESV (mL)	71,9 ± 24,1	63,9 ± 20,9	0,756	**< 0,001**	0,712	0,384	0,877	11,3
Pré - FE (%)	45,2 ± 9	46,6 ± 7,7	0,268	0,254	0,270	0,000	0,632	7,2
Pré - Vej (mL)	58,8 ± 18,9	53,8 ± 13,5	0,246	0,297	0,230	0,000	0,600	14,4
Pré - FAC (%)	41 ± 9,1	39,6 ± 7,5	0,339	0,143	0,340	0,000	0,675	6,8
Pré - TAPSE (mm)	22,1 ± 5,8	22,2 ± 5,5	0,781	**< 0,001**	0,788	0,537	0,911	2,7
Pós - EDV (mL)	90,8 ± 28,2	78,2 ± 26,6	0,868	**< 0,001**	0,789	0,266	0,929	10,0
Pós - ESV (mL)	52,6 ± 14,2	46,8 ± 20	0,798	**< 0,001**	0,721	0,404	0,881	8,6
Pós - FE (%)	41,4 ± 6,8	40,5 ± 8,6	-0,121	0,610	0,000	0,000	0,342	8,2
Pós - Vej (mL)	38,6 ± 15,9	31,7 ± 11,4	0,587	**0,007**	0,503	0,104	0,766	9,2
Pós - FAC (%)	35,2 ± 9,5	34,8 ± 6,5	0,596	**0,006**	0,566	0,166	0,804	5,4
Pós - TAPSE (mm)	16,8 ± 4,8	18,2 ± 3,3	0,361	0,118	0,328	0,000	0,662	3,3

r, correlação de Pearson; VDF, volume diastólico final; VSF, volume sistólico final; FE, fração de ejeção; Vej, volume de ejeção do ventrículo direito; FAC, variação fracional da área; TAPSE, Excursão sistólica do plano anular tricúspide;* antes da oclusão da CIA; ** após oclusão da CIA.

Os Gráficos 1 a 12 sugerem, de uma forma geral, aleatoriedade dos pontos ao redor na diferença média, sem tendência entre os métodos, porém os valores do VDF e VSF foram sistematicamente maiores quando medidos pela versão 202 em ambas as condições. A maior diferença entre os métodos ocorreu para o Vej na condição de sobrecarga volumétrica resolvida conforme aumentou o valor do parâmetro. A FAC, na condição de sobrecarga resolvida sugeriu maiores valores pela versão 112 quando o parâmetro foi mais baixo e maiores valores pela versão 202 quando o parâmetro foi maior.

Gráfico 1 - Bland-Altman para avaliação da diferença entre os métodos para VDF com sobrecarga volumétrica

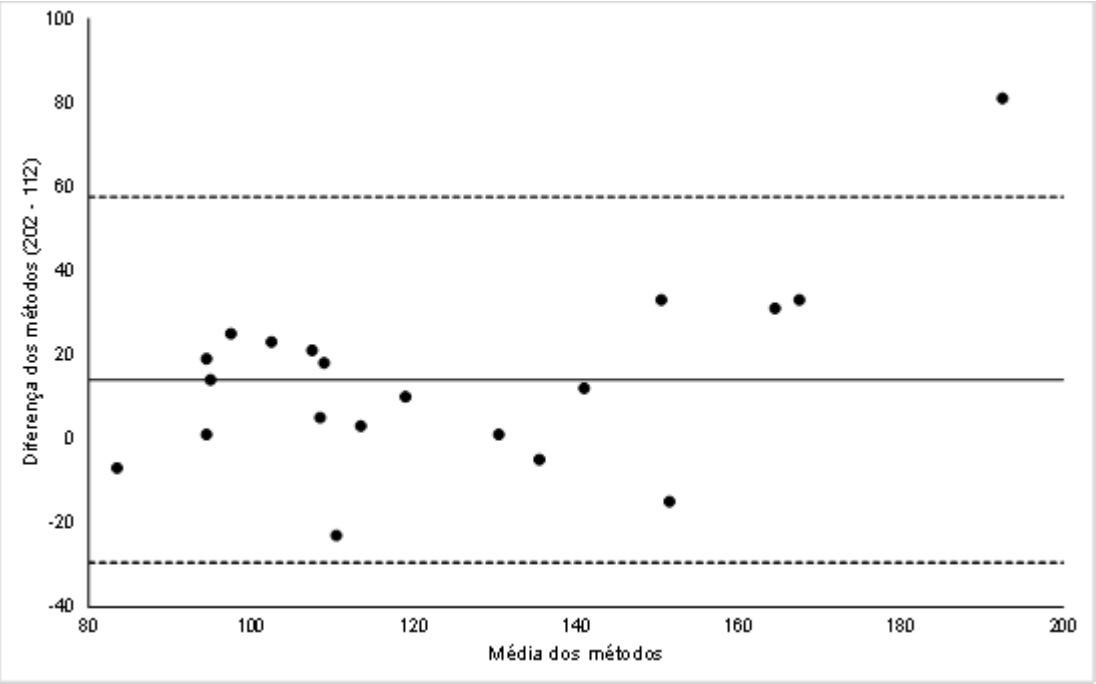

Gráfico 2 - Bland-Altman para avaliação da diferença entre os métodos para VSF com sobrecarga volumétrica

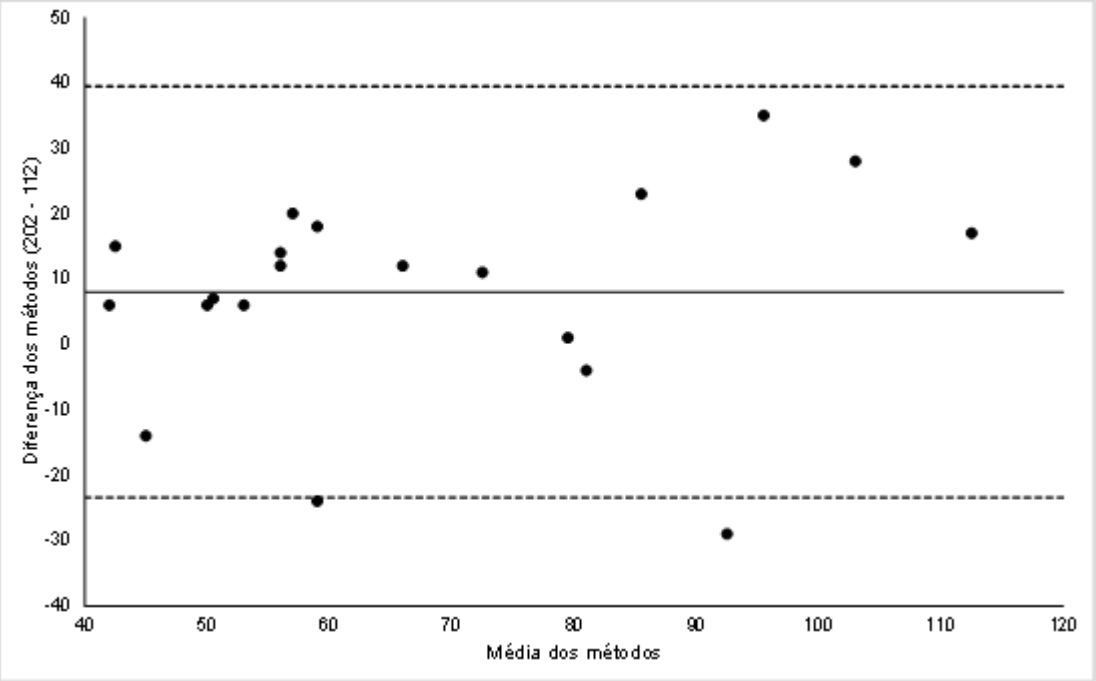

Gráfico 3 - Bland-Altman para avaliação da diferença entre os métodos para FE com sobrecarga volumétrica

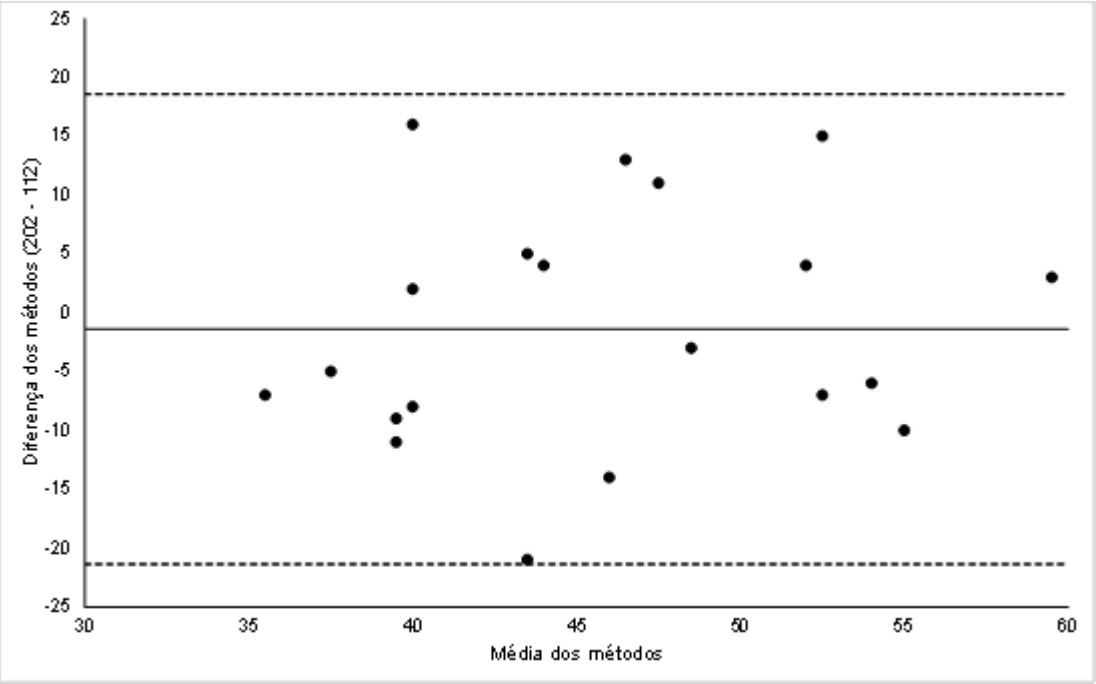

Gráfico 4 - Bland-Altman para avaliação da diferença entre os métodos para Vej com sobrecarga volumétrica

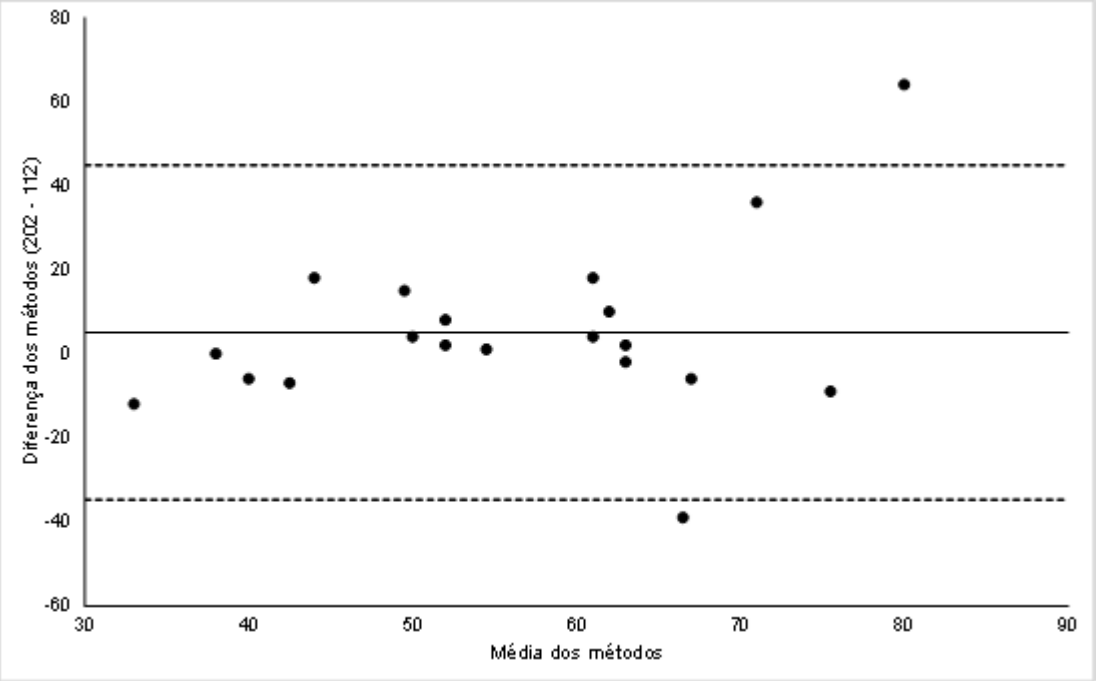

Gráfico 5 - Bland-Altman para avaliação da diferença entre os métodos para FAC com sobrecarga volumétrica

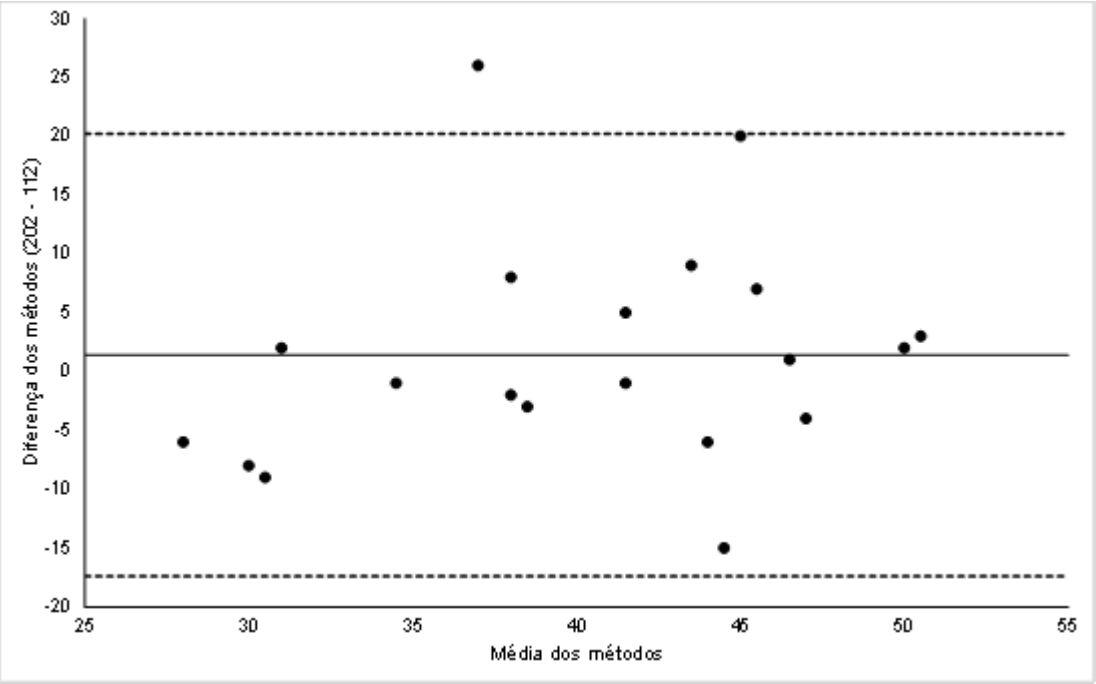

Gráfico 6 - Bland-Altman para avaliação da diferença entre os métodos para TAPSE com sobrecarga volumétrica

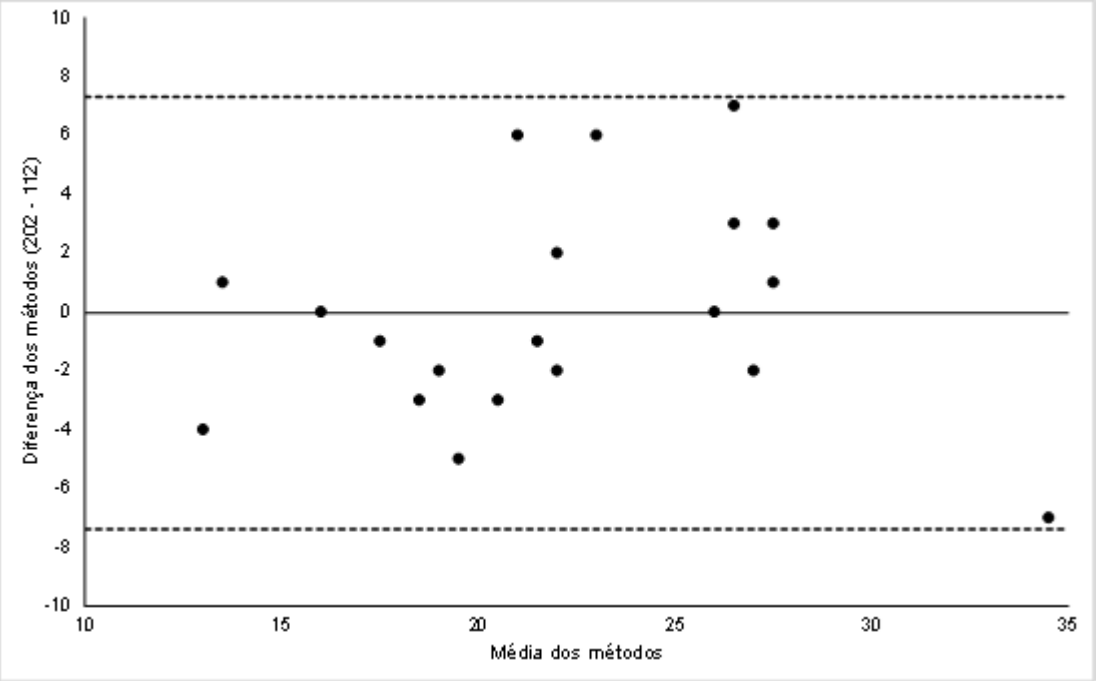

Gráfico 7 - Bland-Altman para avaliação da diferença entre os métodos para VDF sem sobrecarga volumétrica

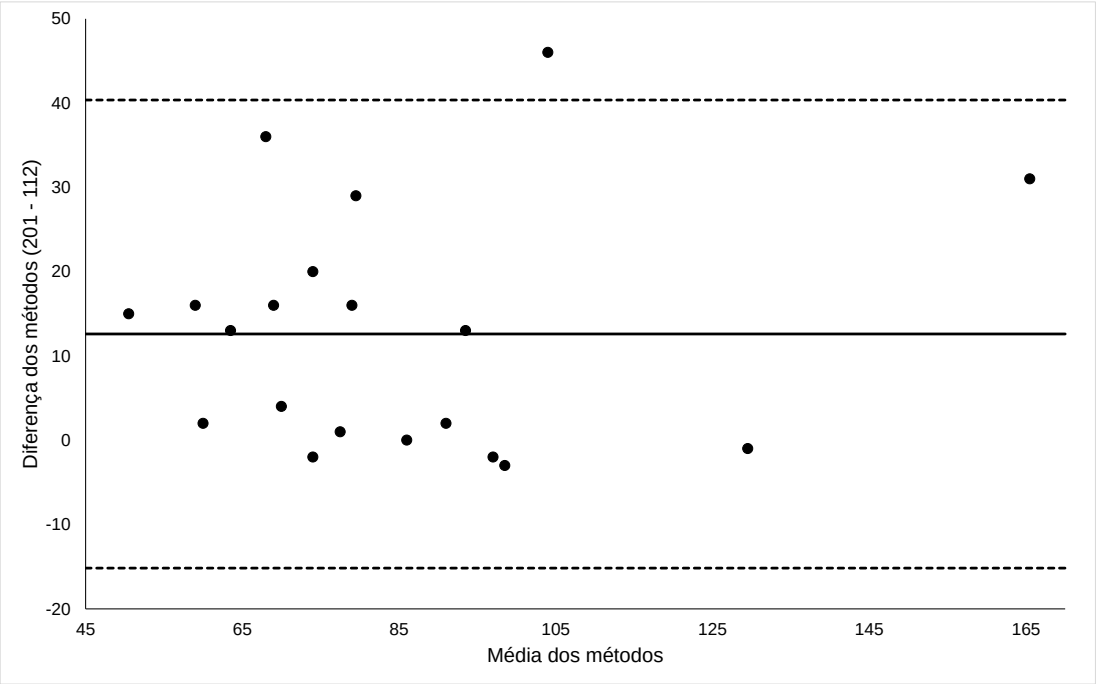

Gráfico 8 - Bland-Altman para avaliação da diferença entre os métodos para VSF sem sobrecarga volumétrica

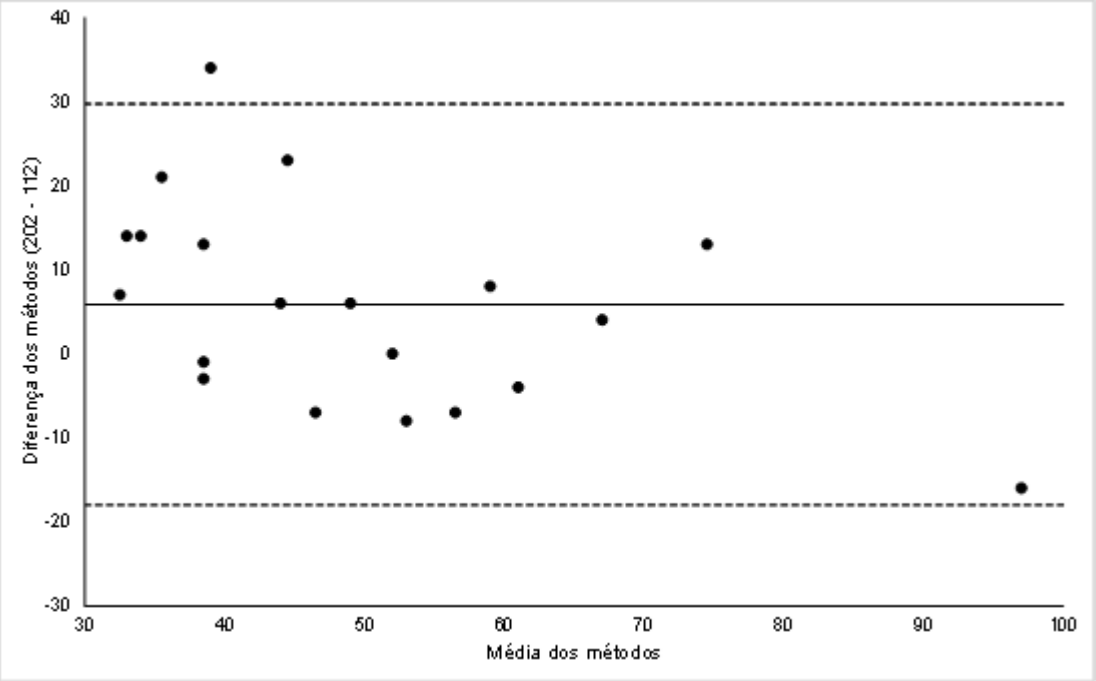

Gráfico 9 - Bland-Altman para avaliação da diferença entre os métodos para FE sem sobrecarga volumétrica

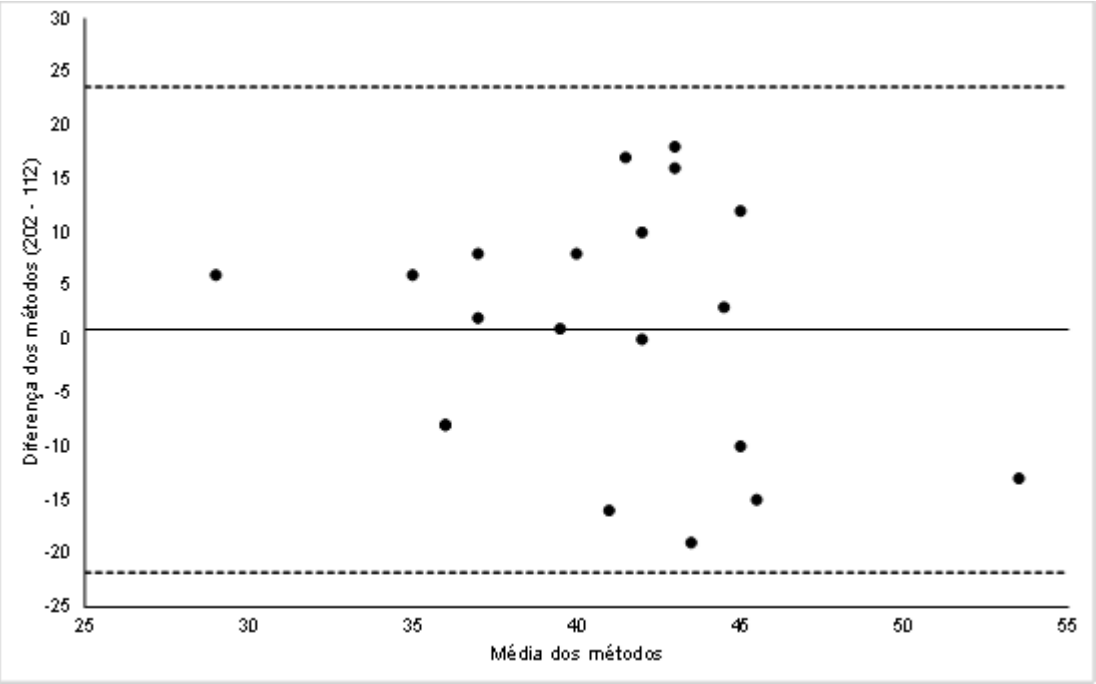

Gráfico 10 - Bland-Altman para avaliação da diferença entre os métodos para o Vej sem sobrecarga volumétrica

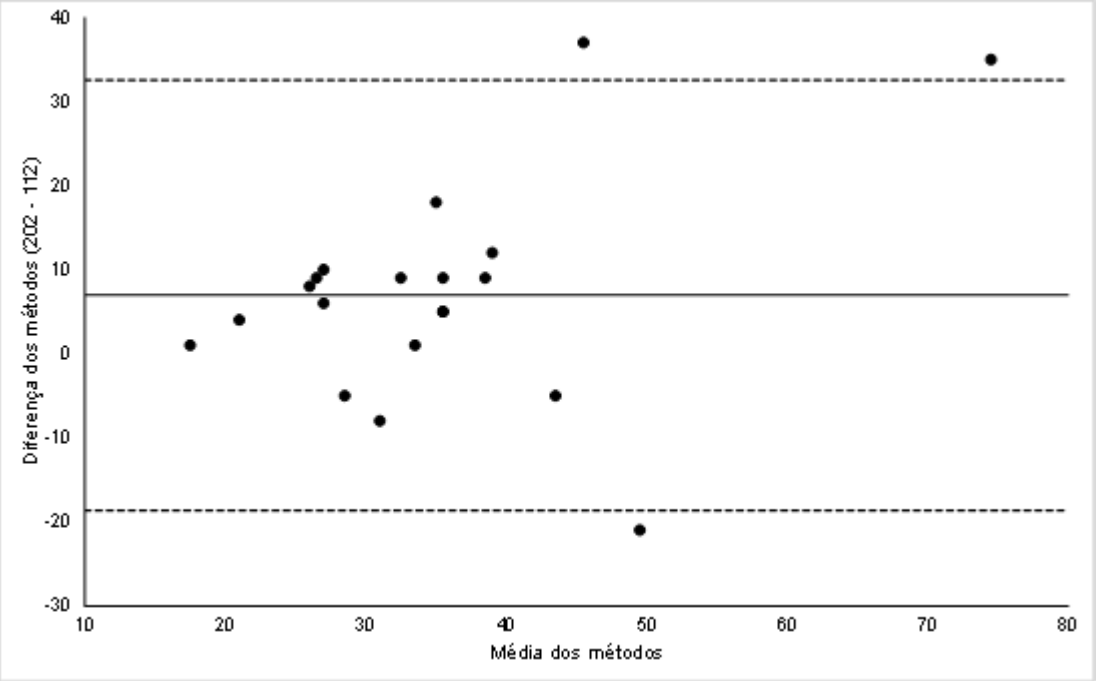

Gráfico 11 - Bland-Altman para avaliação da diferença entre os métodos para FAC sem sobrecarga volumétrica

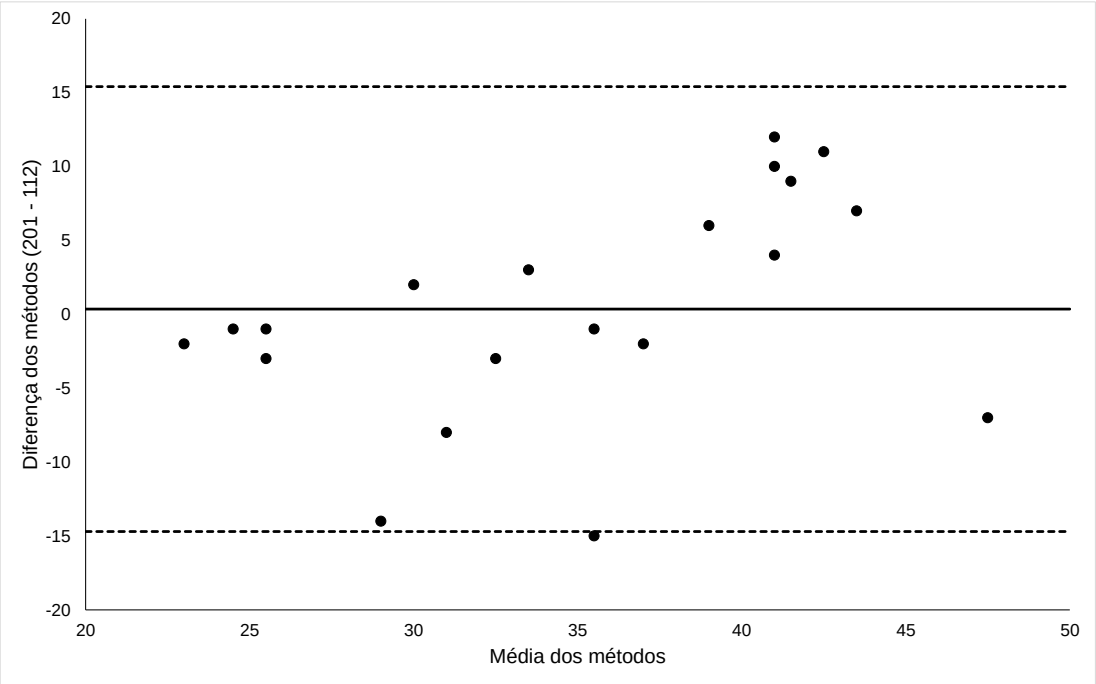

Gráfico 12 - Bland-Altman para avaliação da diferença entre os métodos para TAPSE sem sobrecarga volumétrica

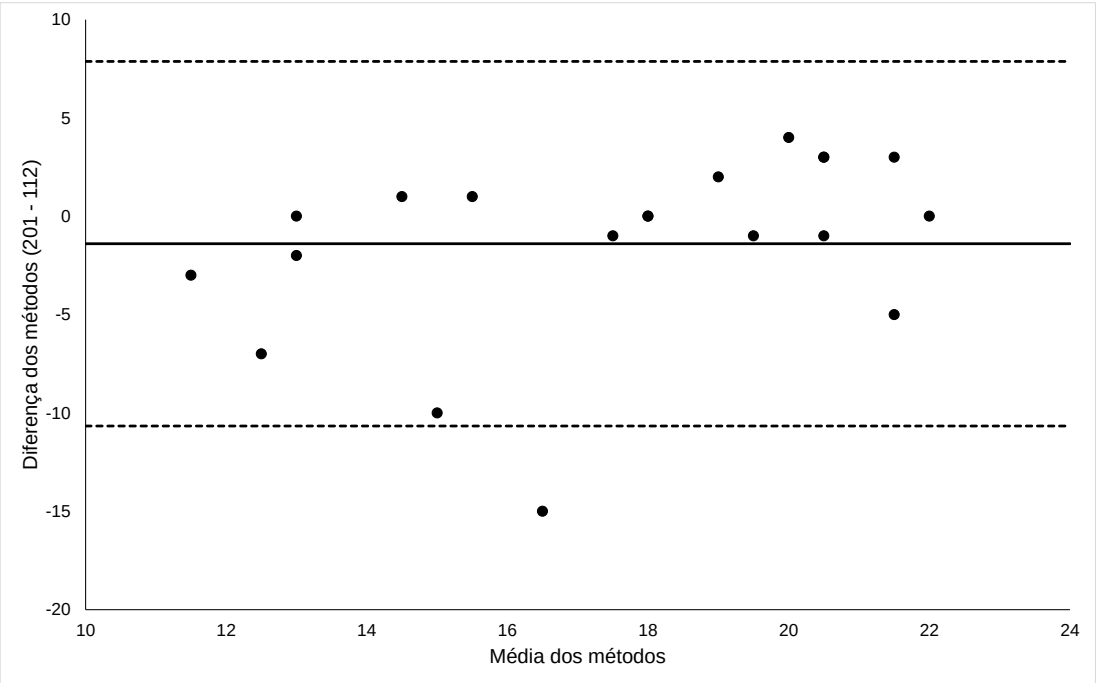

5 DISCUSSÃO

A função do VD está intimamente ligada à morbidade dos pacientes portadores de doenças que afetam esta câmara, por isso a sua avaliação é clinicamente muito importante, particularmente na área de cardiopatias congênitas[9,69-72]. No entanto, a geometria complexa do VD representa uma limitação significativa para a quantificação fidedigna dos volumes e FE por meio do ecocardiograma transtorácico 2D. Embora a RNM seja o padrão-ouro para a avaliação dos volumes e FE do VD[73], fatores como custo, portabilidade, e contraindicações impedem seu uso rotineiro em todos os pacientes. O ecocardiograma transtorácico tridimensional tem vantagens que podem superar as limitações técnicas e clínicas do ecocardiograma transtorácico bidimensional[74-76] uma vez que esta técnica faz uma reconstrução do VD sem modelos geométricos previamente estabelecidos, e consegue incluir na avaliação, a via de saída[45].

Considerando todas as questões que podem interferir na acuracidade das medidas do VD pela ecocardiografia, achou-se que a nova versão do *software* para o cálculo dos volumes, por ter um algoritmo mais simplificado em que não há necessidade de tracejamento das áreas nos três planos, poderia reduzir a chance de erro das medidas. Em sintonia com estudos prévios que validaram a precisão das medidas dos volumes do VD pela ecocardiografia transtorácica 3D quando comparados à RNM[65,77,78], foi aqui observado uma ótima concordância na obtenção dos volumes entre observadores, tanto empregando-se a versão mais antiga (112) quanto principalmente a mais recente (202), sendo que esta concordância foi muito boa tanto quando o VD era dilatado quanto com dimensões dentro da normalidade. Além disso, notou-se boa correlação dos valores obtidos pelas duas versões diferentes, com valores de r sempre próximos ou acima de 0,8.

Sabe-se que, além da presença de sintomas clínicos e alterações eletrocardiográficas, os valores dos volumes diastólico e sistólico do VD indexados pela superfície corpórea compreendem parâmetros muito importantes para decisão quanto a necessidade ou não de revalvularização da via de saída do VD em pacientes, por exemplo, no PO tardio de correção de tetralogia de Fallot com insuficiência pulmonar[79,80]. Até o momento, o método padrão-ouro para obtenção destas medidas é a RNM[81,82]. Com base nos presentes resultados, acredita-se que, havendo disponibilidade de um equipamento 3D, a monitorização longitudinal destes

parâmetros em pacientes que seguem clinicamente estáveis, poderia ser realizada pela ecocardiografia 3D com segurança, deixando a RNM reservada para casos limítrofes em que existem dúvidas se o momento da revalvularização já chegou.

Interessante notar que o VDF e VSF obtidos pela versão 112, tanto em condições de sobrecarga quanto após a sua resolução, foram sistematicamente menores em comparação àqueles obtidos com a versão 202. Este fato parece conveniente considerando que os trabalhos que compararam os volumes do VD pelo eco 3D e RNM mostraram boa correlação entre eles, mas uma tendência do eco 3D de calcular volumes menores[65,77,78]. Entretanto, esta informação sobre uma possível melhor correlação entre os volumes obtidos pela versão 202 e os volumes obtidos pela RNM necessitam de novos estudos, não sendo o foco nesta investigação.

Apesar dos resultados bastante reprodutíveis para os volumes do VD, este estudo demonstrou que, quando a variável é derivada de cálculos que envolvem estes volumes, como a FE e o Vej, a concordância entre os valores é consideravelmente menor.

Isso pareceu particularmente mais significativo quando a versão 112 foi utilizada, em que a diferença estimada entre os observadores para a fração de ejeção chegou a sete pontos percentuais em condições de carga normal e em que nesta mesma condição, o Vej não apresentou qualquer concordância entre os observadores (Tabela 2).

A FE 3D é uma medida global do desempenho sistólico do VD, mas não reflete diretamente a função contrátil, pois é derivada da interação entre a contratilidade e a carga[83]. Assim, a FE do VD pode superestimar o desempenho sistólico geral em estados com pré-carga aumentada, como regurgitação tricúspide grave ou defeitos do septo atrial[84]. Salienta-se a importância de se lançar mão de outros parâmetros funcionais do VD, como TAPSE, FAC e o *strain* longitudinal global, para que o *status* real da função do VD seja estabelecido, e não dependa apenas da FE e do Vej.

Quanto à correlação entre os métodos para estas duas variáveis, observa-se ausência de correlação quando o VD está dilatado (Tabela 3). A correlação melhora quando o Vej tem valores mais baixos (Gráfico 10), portanto, quando o VD não está mais dilatado. É de conhecimento que as principais limitações da avaliação 3D para o VD são a dependência de carga, a má qualidade de imagem, as arritmias e o movimento paradoxal do septo interventricular[83], frequentemente vistos em

pacientes com sobrecarga volumétrica. Possivelmente, os resultados do presente possam ser justificados pela presença de tais fatores presentes nos pacientes antes do fechamento da CIA.

Partindo para a análise das variáveis FAC e TAPSE, acreditava-se que o fato das medidas serem obtidas automaticamente pelo *software* 3D 202, haveria uma vantagem sobre a medida 2D, diminuindo a chance de erro entre os observadores. Entretanto, tal fato não se confirmou, uma vez que houve uma reprodutibilidade evidentemente maior quando as medidas foram realizadas pelo método 2D.

Não houve interferência das condições de carga na reprodutibilidade das medidas pela técnica 2D (Tabela 3). Contudo, quando estes parâmetros foram medidos a partir do volume tridimensional do VD, isto é, empregando-se a versão 202, notou-se maior reprodutibilidade dos valores da FAC na condição de sobrecarga resolvida, contrariamente do que foi observado na avaliação do TAPSE, em que a reprodutibilidade foi expressivamente maior quando o ventrículo estava dilatado.

Diante dos resultados do presente estudo, parece razoável advogar que a medida dos volumes do VD pode ser obtida com boa reprodutibilidade pela ecocardiografia 3D pelos *softwares* disponíveis, particularmente quando realizada de forma seriada para o mesmo paciente, no sentido de monitorar possíveis incrementos destes volumes ao longo do tempo.

Entretanto, os parâmetros FE e Vej devem ser utilizados com parcimônia na interpretação da função sistólica do VD. Por este motivo, a inclusão de outros parâmetros funcionais como TAPSE e FAC parece ser importante para complementar este parecer, sem falar na grande contribuição que a avaliação do *strain* longitudinal para este fim, aqui não incluído devido a indisponibilidade deste parâmetro medido pela versão 202.

Novas versões de *softwares* certamente virão contribuir para superar as dificuldades da avaliação funcional do VD enfrentada pela ecocardiografia. Todavia, estas ferramentas ainda que promissoras necessitam estar mais disponíveis para a prática diária do examinador.

6 CONCLUSÃO

Este estudo demonstrou que:

1. As medidas do VDF e VSF podem ser obtidas de forma reprodutível por ambas as versões de *softwares* dedicados ao estudo 3D do VD.
2. A sobrecarga volumétrica do VD não interfere na concordância entre os estes volumes calculados por ambas as versões.
3. As variáveis FE e Vej, que são derivadas de equações que envolvem os volumes sistólico e diastólico, têm reprodutibilidade significativamente mais baixa.
4. A versão mais recente do *software* (202) tem uma clara tendência a medir volumes maiores daqueles medidos com a versão mais antiga.
5. Não se observou benefício quanto à reprodutibilidade das variáveis TAPSE e FAC medidas a partir do bloco tridimensional. Houve maior concordância quando estas variáveis foram derivadas do modo bidimensional.
6. A correlação entre os valores do TAPSE entre os dois métodos empregados só ocorreu em condições de sobrecarga
7. A correlação da FAC só foi evidenciada quando a sobrecarga volumétrica do VD foi resolvida.

REFERÊNCIAS[1]

1. Moore KL, Dalley AF. Anatomia orientada para a clínica. 5a ed. Rio de Janeiro: Guanabara Koogan; 2007.

2. Goor DA, Lillehei CW. Congenital malformations of the heart. In: Goor DA, Lillehei CW. Congenital malformations of the heart: embryology, anatomy, and operative considerations. 1st ed. New York: Grune & Stratton; 1975:1-37.

3. Ho SY, Nihoyannopoulos P. Anatomy, echocardiography, and normal right ventricular dimensions. Heart. 2006;92(suppl 1):i2-i13.

4. Jiang L. Right ventricle. In: Weyman AE, editor. Principle and practice of echocardiography. Baltimore: Lippincott Williams & Wilkins; 1994:901-921.

5. Hotta VT, Vieira MLC. Técnicas avançadas em ecocardiografia. 1a ed. Rio de Janeiro: Elsevier; 2015.

6. Park JH, Choi JO, Park SW, Cho GY, Oh JK, Lee JH, Seong IW. Normal references of right ventricular strain values by two-dimensional strain echocardiography according to the age and gender. Int J Cardiovasc Imaging. 2018;34(2):177-83.

7. Dell'Italia LJ. The right ventricle: anatomy, physiology, and clinical importance. Curr Probl Cardiol. 1991;16(10):653-720.

8. Brown GF. Vascular pattern of myocardium of right ventricle of human heart. Br Heart J. 1968;30(5):679-86.

9. Haddad F, et al. Right ventricular function in cardiovascular disease, part I: anatomy, physiology, aging, and functional assessment of the right ventricle. Circulation. 2008;117(11):1436-48.

10. Davidson C, Bonow R. Cardiac catheterization. In: Zipes D, Libby P, Bonow R, Braunwald E, editors. Braunwald's heart disease: a textbook of cardiovascular medicine. 7th ed. Philadelphia: Elsevier; 2005: chap ll.

11. Petitjean C, Rougon N, Cluzel P. Assessment of myocardial function: a review of quantification methods and results using tagged MRI. J Cardiovasc Magn Reson. 2005;7(2):501-16.

12. Dell'Italia LJ. Mechanism of postextrasystolic potentiation in the right ventricle. Am J Cardiol. 1990;65(11):736-41.

13. Goldstein JA, et al. Determinants of hemodynamic compromise with severe right ventricular infarction. Circulation. 1990;82(2):359-68.

[1] De acordo com Estilo Vancouver.

14. Feneley MP, et al. Contribution of left ventricular contraction to the generation of right ventricular systolic pressure in the human heart. Circulation. 1985;71(3):473-80.

15. Santamore WP, Dell'Italia LJ. Ventricular interdependence: significant left ventricular contributions to right ventricular systolic function. Prog Cardiovasc Dis. 1998;40(4):289-308.

16. MacNee W. Pathophysiology of cor pulmonale in chronic obstructive pulmonary disease: part one. Am J Respir Crit Care Med. 1994;150(3):833-52.

17. Chin KM, Kim NH, Rubin LJ. The right ventricle in pulmonary hypertension. Coron Artery Dis. 2005;16(1):13-8.

18. Naeije R, Badagliacca R. The overloaded right heart and ventricular interdependence. Cardiovasc Res. 2017;113(12):1474-85.

19. Taylor RR, et al. Dependence of ventricular distensibility on filling of the opposite ventricle. Am J Physiol. 1967;213(3):711-8.

20. Efthimiadis, et al. Doppler echocardiographic evaluation of right ventricular diastolic function in isolated valvular aortic stenosis. J Heart Valve Dis. 1999;8(3):261-9.

21. Hoffman P, Konka M. Clinical implications of different locations of atrial septal defects. Przegl Lek. 2002;59(9):713-8.

22. De-Haan RL. Morphogenesis. Annu Rev Physiol. 1964;26:15-46.

23. De-Haan RL. Morphogenesis of the vertebrate heart. In: De-Haan RL, Ursprung H, editors. Organogenesis. New York: Holt, Rinehart and Winston; 1965:377-419.

24. De-Haan RL, Fujii S, Satin J. Cell interactions in cardiac development. Dev Growth Differ. 1990;32: 233-41.

25. Manasek FJ. The extracellular matrix: a dynamic component of the developing embryo. In: Moscona A, Monroy A, editors. Current topics in development biology. New York: Academic Press; 1975:35-102.

26. Icardo JM. Cardiac morphogenesis and development. Experientia. 1988;44(11-12):910-9.

27. Icardo JM. Development biology of the vertebrate heart. J Exp Zool. 1996;275(2-3):144-61.

28. Markwald R, Fitzharris T, Manasek F. Structural development of endocardial cushions. Am J Anat. 1977;148(1):85-120.

29. Hay DA. Development and fusion of the endocardial cushion. In: Rosenquist GC, Bergfma D, editors. Birth defects, original articles. New York: Allan R Liss Inc.; 1978:69-90 (Series XIV, nº 7).

30. Bolender DL, Markwald RR. Epithelial-mesenchymal transformation in atrioventricular cushion tissue morphogenesis. Scanning Electron Microsc. 1979;3:313-22.

31. Steding G, Seidl W. Contribution to the development of the heart. Part I: normal development. Thorac Cardiovasc Surg. 1980;28(6):386-409.

32. Argüelo C, De La Cruz M, Sanchez M. Ultrastructural and experimental evidence of myocardial cell differentiation into connective tissue cell in embryonic chick heart. J Mol Cell Cardiol. 1978;10(4):307-15.

33. Porter Co-Burn J, et al. Atrial septal defects. In: Emmanouilides GC, et al, editors. Heart disease in infants, children, and adolescents. including the fetus and young adults. 5th ed, Baltimore: William & Wilkins; 1995:687-703.

34. Emmanoelides GC, et al. editors. Heart diseases in infants, children and adolescents, including the fetus and young adults. Baltimore: Williams and Wilkins, 1995:60-69.

35. Fontana RS, Edwards JE. Congenital cardiac disease. Philadelphia: W.B. Saunders; 1962.

36. Weidman WH, et al. A hemodynamic study of atrial septal defect and associated anomalies involving the atrial septum. J Lab Clin Med. 1957;50(2):165-85.

37. Rudolph AM. Atrial septal defect and partial anomalous drainage of pulmonary veins. In: Rudolph AM, editor. Congenital diseases of the heart: clinical physiological considerations. 2nd ed., Armonk, NY: Futura Publishing; 2001:283-320.

38. Kirklin JW, B Boyes. Atrial septal defect and partial anomalous pulmonary venous connection. In: _____. Cardiac surgery, 2nd ed. New York: Churchill Livingstone; 1993:645-74.

39. Morow K, Karp R. Atrial septal defect: lessons from the past, directions for the future. N Engl J Med. 1990;323(24):1698-700.

40. McNamara DG, Latson LA. Long-term follow-up of patients with malformations for which definitive surgical repair has been available for 25 years or more. Am J Cardiol. 1982;50(3):560-8.

41. Davlouros PA, Niwa K, Webb G, Gatzoulis MA. The right ventricle in congenital heart disease. Heart. 2006;92(Suppl 1):i27-38.

42. King TD, et al. Secundum atrial septal defects: nonoperative closure during cardiac catheterization. JAMA. 1976;235(23):2506-9.

43. Sharafuddin MIA, et al. Transvenous closure of secundum atrial septal defects: preliminary results with a new self-expanding nitinol prosthesis in a swine model. Circulation. 1997;95(8):2162-8.

44. Mazic U, Gavora P, Masura J. The role of transesophageal echocardiography in transcatheter closure of secundum atrial septal defects by the Amplatzer septal occluder. Am Heart J. 2001;142(3):482-8.

45. Rocha DL. Remodelamento cardíaco após oclusão percutânea da comunicação interatrial tipo ostium secundum em adultos: um estudo ecocardiográfico com novas técnicas [tese]. Instituto de Cardiologia Dante Pazzaneze, Universidade de São Paulo; 2015.

46. Venkatachalam S, Wu G, Ahmad M. Echocardiographic assessment of the right ventricle in the current era: Application in clinical practice. Echocardiography. 2017 Dec;34(12):1930-47.

47. Napp LC, et al. Two's company: double-chambered right ventricle. Circulation. 2013;127(9):e469-70.

48. Rudski LG, et al. Guidelines for the Echocardiographic Assessment of the Right Heart in Adults: A Report from the American Society of Echocardiography: Endorsed by the European Association of Echocardiography, a registered branch of the European Society of Cardiology, and the Canadian Society of Echocardiography. J Am Soc Echocardiogr. 2010 Jul;23(7):685-713.

49. Isaaz K, et al. Quantitation of the motion of the cardiac base in normal subjects by Doppler echocardiography. J Am Soc Echocardiogr. 1993;6(2):166-76.

50. Lange PE, et al. Value of image enhancement and injection of contrast medium for right ventricular volume determination by two- dimensional echocardiography in congenital heart disease. Am J Cardiol. 1985;55(1):152-7.

51. Kjaergaard J, Sogaard P, Hassager C. Quantitative echocardiographic analysis of the right ventricle in healthy individuals. J Am Soc Echocardiogr. 2006;19(11):1365-72.

52. Kaul S, et al. Assessment of right ventricular function using two-dimensional echocardiography. Am Heart J. 1984;107(3):526-31.

53. Almeida ALC, et al. Speckle-Tracking pela ecocardiografia bidimensional - Aplicações clínicas. Rev Bras Ecocardiogr Imagem Cardiovasc. 2013;26(1):38-49.

54. Amundsen BH, et al. Noninvasive myocardial strain measurement by speckle tracking echocardiography: validation against sonomicrometry and tagged magnetic resonance imaging. J Am Coll Cardiol. 2006;47(4):789-93.

55. Teske AJ, et al. Echocardiography quantification of myocardial function using tissue deformation imaging, a guide to image acquisition and analysis using tissue Doppler and speckle tracking. Cardiovasc Ultrasound. 2007 Aug 30;5:27.

56. Korinek J, et al. High spatial resolution speckle tracking improves accuracy of 2-dimensional strain measurements: an update on a new method in functional echocardiography. J Am Soc Echocardiogr. 2007;20(2):165-70.

57. Perk G, Tunick PA, Kronzon I. Non-Doppler two-dimensional strain imaging by echocardiohraphy from technical considerations to clinical applications. J Am Soc Echocardiogr. 2007;20(3):234-43.

58. Kutty S, et al. Assessment of regional right ventricular velocities, strain, and displacement in normal children using velocity vector imaging. Echocardiography. 2008;25(3):294-307.

59. Gipari P, et al. Right ventricular dimensions and function: why do we need a more accurate and quantitative imaging? J Cardiovasc Echogr. 2015;25(1):19-25.

60. Wang XF, et al. Live three dimensional echocardiography: imaging principles and clinical application. Echocardiography. 2003;20(7):593-604.

61. Chen F, et al. Real time three-dimensional transthoracic echocardiography for guidind Amplatzer septal occlude device deployment in patients with atrial septal defect. Ecochardiography. 2006;23(9);763-63.

62. Nagata Y, et al. Prognostic value of right ventricular ejection fraction assessed by transthoracic 3D echocardiography. Circ Cardiovasc Imaging. 2017;10e00538.

63. Lu X, et al. Accuracy and reproducibility of real-time three-dimensional vechocardiography for assessment of right ventricular volumes and ejection fraction in children. J Am Soc Echocardiogr. 2008;21(1):84-9.

64. Endo Y, et al. Quantification of right ventricular volumes and function by real time three-dimensional echocardiographic longitudinal axial plane method: validation in the clinical setting. Ecochardiography. 2006;23(10):853-9.

65. Shimada YJ, et al. Accuracy of right ventricular volumes and function determined by three-dimensional echocardiography in comparison with magnetic resonance imaging: a meta-analysis study. J Am Soc Echocardiogr. 2010;23(9):943-53.

66. Sugeng L, et al. Multimodality comparison of quantitative volumetric analysis of the right ventricle. JACC Cardiovasc Imaging. 2010;3(1):10-8.

67. Fleiss JL. The design and analysis of clinical experiments. New York: Wiley; 1986.

68. Altman DG, Bland JM. Measurement in medicine: the analysis of method comparison studies. The Statistician.1983;32(3):307-17.

69. Haddad F, et al. Right ventricular function in cardiovascular disease, part II: pathophysiology, clinical importance, and management of right ventricular failure. Circulation. 2008;117:1717-31.

70. Larose E, et al. Right ventricular dysfunction assessed by cardiovascular magnetic resonance imaging predicts poor prognosis late after myocardial infarction. J Am Coll Cardiol. 2007;49(8):855-62.

71. Bruce CJ, Connolly HM. Right-sided valve disease deserves a little more respect. Circulation. 2009;119(20):2726-34.

72. Warnes CA. Adult congenital heart disease importance of the right ventricle. J Am Coll Cardiol. 2009;54(21):1903-10.

73. McLure LER, Peacock AJ. Cardiac magnetic resonance imaging for the assessment of the heart and pulmonary circulation in pulmonary hypertension. Eur Respir J. 2009;33(6):1454-66.

74. Niemann PS, et al. Anatomically oriented right ventricular volume measurements with dynamic threedimensional echocardiography validated by 3-Tesla magnetic resonance imaging. J Am Coll Cardiol. 2007;50(17):1668-76.

75. Shiota T. 3D echocardiography: evaluation of the right ventricle. Curr Opin Cardiol. 2009;24(5):410-4.

76. Medvedofsky D, et al. Novel approach to three-dimensional echocardiographic quantification of right ventricular volumes and function from focused views. J Am Soc Echocardiogr. 2015;28(10):1222-31.

77. Grapsa J, et al. Right ventricular remodelling in pulmonary arterial hypertension with three-dimensional echocardiography: comparison with cardiac magnetic resonance imaging. Eur J Echocardiogr. 2010;11(1):64-73.

78. Muraru D, et al. New speckle-tracking algorithm for right ventricular volume analysis from three-dimensional echocardiographic data sets: validation with cardiac magnetic resonance and comparison with the previous analysis tool. Eur Heart J Cardiovasc Imaging. 2016;17(11):1279-89.

79. Guné H, et al. Right ventricular remodeling after conduit replacement in patients with corrected tetralogy of Fallot - evaluation by cardiac magnetic resonance. J Cardiothorac Surg. 2019;14(1):77.

80. Baumgartner H, et al. ESC Guidelines for the management of grown-up congenital heart disease (new version 2010). Eur Heart J. 2010;31(23):2915-57.

81. Pennell DJ. Cardiovascular magnetic resonance. Circulation. 2010;121(5):692-705.

82. Miller CA, et al. Comparison of real-time three-dimensional echocardiography with cardiovascular magnetic resonance for left ventricular volumetric assessment in unselected patients. Eur Heart J Cardiovasc Imaging. 2012;13(2):187-95.

83. Lang R, et al. Recommendations for cardiac chamber quantification by echocardiography in adults: an update from the American Society of Echocardiography and the European Association of Cardiovascular Imaging. Eur Heart J Cardiovasc Imaging. 2015;6(3):233-71.

84. Portnoy SG, Rudski LG. Echocardiographic evaluation of the right ventricle: a 2014 perspective. Curr Cardiol Rep. 2015;17(4):21.