INSTITUTO DANTE PAZZANESE DE CARDIOLOGIA

Daniel Silva Chamié de Queiroz

Comparação randomizada de intervenções coronárias percutâneas guiadas por tomografia de coerência óptica *versus* ultrassom intravascular *versus* angiografia — Estudo randomizado iSIGHT —

São Paulo
2019

Daniel Silva Chamié de Queiroz

Comparação randomizada de intervenções coronárias percutâneas guiadas por tomografia de coerência óptica *versus* ultrassom intravascular *versus* angiografia — Estudo randomizado iSIGHT —

Tese apresentada ao Instituto Dante Pazzanese de Cardiologia, Entidade Associada da Universidade de São Paulo, para obtenção do título de Doutor em Ciências

Área de concentração: Medicina, Tecnologia e Intervenção em Cardiologia

Orientador: Prof. Dr. Alexandre Antônio Cunha Abizaid

São Paulo
2019

Dados Internacionais de Catalogação na Publicação (CIP)
Preparada pela Biblioteca do Instituto Dante Pazzanese de Cardiologia

©reprodução autorizada pelo autor

Chamié, Daniel

Comparação randomizada de intervenções coronárias percutâneas guiadas por tomografia de coerência óptica *versus* ultrassom intravascular *versus* angiografia: estudo randomizado iSIGHT / Daniel Chamié. – São Paulo, 2019.

Tese (doutorado)--Instituto Dante Pazzanese de Cardiologia Universidade de São Paulo
Área de Concentração: Medicina, Tecnologia e Intervenção em Cardiologia

Orientador: Prof. Dr. Alexandre Antônio Cunha Abzaid

Descritores: 1. Doença Arterial Coronária 2. Intervenção Coronária Percutânea. 3. *Stents.* 4. Ultrassom Intravascular. 5. Tomografia de Coerência Óptica.

USP/IDPC/Biblioteca/096/19

DEDICATÓRIA

Aos meus amados pais, Francisco e Maria Arminda,
Minha mãe, maior exemplo de força, dedicação, companheirismo e retidão. A mulher mais culta, sábia e inteligente que já conheci. Capaz de abnegar seus próprios sonhos em função dos filhos.

Meu pai, amigo, companheiro e maior incentivador da minha carreira. Sempre presente em todos os momentos. Meu primeiro espelho profissional. Estou para conhecer operador mais hábil e inteligente.

À minha amada esposa Flávia,
Simplesmente, o amor da minha vida.
Seu companheirismo, compreensão e suporte inabaláveis me dão sustentação, tranquilidade e força para seguir a caminhada.

Aos meus pequenos Carolina e Rodrigo,
Maior alegria da minha vida. Seus olhares, beijinhos e abraços me rejuvenescem e animam após um longo dia de trabalho. Obrigado por entenderem a falta do papai nas brincadeiras e bagunças durante este período.

Ao meu irmão André,
Meu melhor amigo, maior exemplo de alegria, bondade e companheirismo. Capaz de dizer não a si próprio para ajudar o próximo.

AGRADECIMENTOS

Ao Dr. Alexandre Abizaid,
Ao meu orientador, meus agradecimentos pelas oportunidades, incentivo e suporte incondicionais ao longo de toda minha trajetória.

Ao Dr. Ribamar Costa,
Há alguns amigos que escolhemos como irmãos. Seu apoio, incentivo e companheirismo têm sido fundamentais.

Ao Dr. Ricardo Costa, pelas sempre ponderadas palavras de incentivo e sabedoria, além do apoio incondicional nas análises angiográficas.

Ao Dr. Dimytri Siqueira, pela amizade, companheirismo e exemplo, que me fazem sempre repensar minhas atitudes de evoluir como pessoa e operador.

Aos Drs. Sérgio Braga, Fausto Feres, Rodolfo Staico e Galo Maldonado, pelos ensinamentos, oportunidades, orientações e convívio ao longo de todos estes anos.

Aos Drs. Luiz Fernando Tanajura, Marinella Centemero, Áurea Chaves e Andréa Abizaid, pelo convívio e ensinamentos no dia-a-dia

Aos técnicos Marcelo, Gláucia, Marco, Juan e Wagner, pelo convívio de todo dia, e presteza e vibração durante a condução deste estudo.

À Jordana Homsi, pelo convívio e auxílio excepcional durante todo o processo de análise dos dados.

Ao Lucas Damiani, amigo e estatístico, sem o qual nossas análises não teriam o mesmo brilhantismo.

À Alice Amaki, pela colaboração e presteza de tantos anos.

À Janeide Alves, pela paciência e suporte durante todo o processo.

À Simone Cruz, pelo auxílio e presteza na editoração deste material.

Aos ex-residentes do Instituto Dante Pazzanese que contribuíram e vibraram durante todo o processo de inclusão de pacientes e condução dos casos.

A todos os funcionários da Hemodinâmica do Instituto Dante Pazzanese de Cardiologia, sem os quais este estudo não existiria.

Aos membros da banca de qualificação Drs. Fausto Feres Ricardo Costa e Antônio Bacelar, cujos comentários contribuíram sobremaneira para melhora deste material.

A todos os pacientes que aceitaram participar desta investigação, razão da nossa constante busca por aprimoramento.

RESUMO

Queiroz DSC. Comparação randomizada de intervenções coronárias percutâneas guiadas por tomografia de coerência óptica *versus* ultrassom intravascular *versus* angiografia: Estudo randomizado iSIGHT — [doutorado]. São Paulo: Instituto Dante Pazzanese de Cardiologia/Universidade de São Paulo; 2019.

Introdução: Por possibilitar melhor expansão dos stents e maiores áreas luminais finais, intervenção coronária percutânea (ICP) guiada por ultrassom intracoronário (USIC) associou-se com menor ocorrência de eventos cardíacos adversos maiores (ECAM) do que ICP guiada apenas por angiografia. Recentemente introduzida, a tomografia de coerência óptica (TCO) possui resolução 10 vezes maior do que o USIC; possui maior precisão em quantificar dimensões vasculares, melhores sensibilidade/especificidade para caracterizar o ateroma e aspectos de vulnerabilidade, e maior sensibilidade para avaliar a interação stent-vaso. Estudos iniciais, com uso subótimo da TCO, sugeriram que esta é inferior ao USIC para guia da ICP. Estudos randomizados, propondo protocolos dedicados para ICP guiada por TCO ainda são esparsos. **Objetivos:** Avaliar a não inferioridade da ICP guiada por TCO em comparação com a ICP guiada por USIC quanto a expansão dos stent ao final do procedimento. O objetivo secundário é avaliar o papel adicional da ICP com métodos de imagem invasivos em comparação com um protocolo bastante otimizado de ICP guiada por angiografia. **Métodos:** Pacientes com ≥ 1 lesão em ≥ 1 coronária com diâmetros entre 2,25 a 4,0 mm, foram randomizados 1:1:1, em blocos de 9, para ICP guiada por TCO, USIC ou angiografia. Desenvolvemos algoritmo específico para guia da ICP por TCO. Protocolos pré-definidos e otimizados para guia dos procedimentos com USIC e angiografia foram adotados. Todas as modalidades de imagem foram realizadas ao final dos procedimentos em todos os pacientes. Angiografias, USIC e TCO foram analisadas, de forma cega quanto ao grupo de randomização, em um laboratório de análise central. A margem de não inferioridade para a expansão dos stents na ICP guiada por TCO versus USIC foi estabelecida em 6,85%. Caso a não inferioridade fosse alcançada, testamos a superioridade da ICP guiada por TCO versus angiografia e da ICP guiada por USIC

versus angiografia, para o mesmo desfecho. **Resultados:** Entre 2015 e 2016, randomizamos 151 pacientes para ICP guiada por TCO (n=51 pacientes; 51 lesões), USIC (n=51 pacientes, 51 lesões) e angiografia (n=49 pacientes, 53 lesões). A expansão dos stents foi 98,01 ± 16,14% nas ICP guiadas por TCO, 91,69 ± 15,75% nas guiadas por USIC e 90,53 ± 14,84% nas guiadas por angiografia (p=0,035). A expansão dos stents sob guia da TCO foi não inferior à obtida com USIC (diferença TCO - USIC: 7,00; IC 95% unicaudal: -0,39, p<0,001), e superior à obtida pela angiografia (p=0,024). Não houve diferença significativa entre as expansões obtidas por USIC e angiografia (p=0,921). Dissecção de bordas (TCO: 15,7% vs. USIC: 11,7% vs. angiografia: 18,9%, p=0,623), e complicações periprocedimento foram semelhantes entre os grupos. Ocorrência de ECAM no seguimento de 2,5 anos foi baixa e semelhante entre os grupos (TCO: 7,8% vs. USIC: 4,0% vs. angiografia: 6,1%, p=0,772). **Conclusões:** Utilizando-se um protocolo dedicado para guia do procedimento com TCO, a expansão dos stents foi não inferior à obtida com USIC, e superior à obtida com guia otimizado por angiografia, sem aumento de complicações periprocedimento. O impacto clínico destes achados deve ser investigado em estudos adequadamente desenhados.

Palavras Chave: doença arterial coronária; intervenção coronária percutânea; stents; angiografia; ultrassom intravascular; tomografia de coerência óptica.

ABSTRACT

Queiroz DSC. Randomized comparison of percutaneous coronary interventions guided by optical coherence versus intravascular ultrasound versus angiography: iSIGHT randomized trial — [thesis]. São Paulo: Instituto Dante Pazzanese de Cardiologia/Universidade de São Paulo; 2019.

Introduction: By resulting in larger stent expansion and lumen dimensions post-procedure, intravascular ultrasound (IVUS)-guided percutaneous coronary intervention (PCI) has been associated to lower major adverse cardiac events (MACE) compared to angiography-guided PCI. Recently introduced, optical coherence tomography (OCT) provides 10-times higher resolution than IVUS. OCT offers higher accuracy in quantifying vascular dimensions, better sensitivity and specificity in characterizing the atheroma and identifying signs of plaque vulnerability, and better sensitivity to analyze the stent-vessel interaction. By utilizing suboptimal protocols for use of OCT in PCI guidance, initial studies suggested OCT is inferior to IVUS as a tool to guide PCI. Randomized studies, proposing dedicated PCI guidance protocols by OCT are scarce. **Objectives:** To assess the non-inferiority of OCT guided PCI compared to IVUS-guided PCI with regards to the final stent expansion post-procedure. The secondary endpoint is to evaluate the potential additional role of intravascular imaging methods in PCI guidance over an aggressive protocol for angiography-guided PCI. **Methods:** Patients with ≥ 1 lesion in ≥ 1 coronary artery with reference vessel diameter ranging between 2.25 to 4.0 mm were randomized 1:1:1, in blocks of 9, to PCI guided by OCT, IVUS or angiography. We developed a specific algorithm for OCT-guided PCI. Specific pre-defined optimized guidance protocols were also used to guide PCI by IVUS and angiography. All imaging modalities were performed in all groups at the end of the procedures. All angiography, IVUS and OCT images were analyzed in an independent core laboratory, by analysts blinded to the randomization groups. The estimated non inferiority margin for stent expansion was 6.85%. If OCT-guided PCI reached the non-inferiority criteria, we tested, in a hierarchical manner, the superiority of OCT guided PCI versus angiography-guided PCI and IVUS-guided PCI versus angiography-guided PCI for the same endpoint. **Results:** Between 2015 and 2016,

we randomized 151 patients to OCT-guided PCI (n=51 patients; 51 lesions), IVUS guided PCI (n=51 patients, 51 lesions) and angiography-guided (n=49 patients, 53 lesions). Stent expansion was 98.01 ± 16.14% in the OCT-guided PCI, 91.69 ± 15.75% IVUS-guided PCI and 90.53 ± 14.84% in the angiography-guided PCI (p=0,035). Stent expansions obtained by OCT guidance were non-inferior to those obtained by IVUS (estimated difference between OCT and IVUS: 7.00; one-sided 95% CI: -0.39, p<0.001), and superior to those obtained by angiography (p=0.024). No significant differences were seen in the stent expansions obtained by IVUS- and angiography-guided PCI. There were no significant differences among the three groups regarding the rates of stent edge dissection (OCT: 15.7% vs. IVUS: 11.7% vs. angiography: 18.9%, p=0.623), and periprocedural complications. MACE rates at a median follow-up of 2,5 years were low and comparable across the three groups (OCT: 7.8% vs. IVUS: 4.0% vs. angiography: 6.1%, p=0.772). **Conclusions:** By using a specific protocol for OCT-guided PCI stent expansions were non-inferior to those obtained by IVUS guidance and superior to an optimized and aggressive protocol of angiography-guided PCI, without increase in the rates of procedural complications. The clinical impact of such results should be investigated in future, adequately powered trials.

Keywords: coronary artery disease; percutaneous coronary intervention; stents; angiography; intravascular ultrasound; optical coherence tomography.

LISTA DE FIGURAS

Figura 1 - Qualidade de imagens fornecidas por diferentes cateteres de USIC..... 29
Figura 2 - Demonstração do fluxo sanguíneo em cor nas imagens de USIC..... 29
Figura 3 - Diagrama esquemático de funcionamento de um sistema de TCO..... 31
Figura 4 - Evolução na qualidade das imagens intravasculares..... 34
Figura 5 - Quantificação automática das dimensões vasculares pela F TCO..... 35
Figura 6 - Caracterização da aterosclerose por USIC e TCO..... 40
Figura 7 - Sinais de vulnerabilidade e causas de síndrome coronária aguda. 41
Figura 8 - Caracterização do trombo intracoronário 42
Figura 9 - Medidas básicas do vaso coronário por USIC..... 45
Figura 10 - Opções de medidas para a seleção dos diâmetros do stent por USIC..... 46
Figura 11 - Racional para guia de ICP por TCO aplicado no presente estudo iSIGHT..... 49
Figura 12 - Co-registro entre USIC e Angiografia com o Programa SyncVision™ (Philips Volcano, Rancho Cordova, CA, EUA)..... 52
Figura 13 - Co-registro entre TCO e Angiografia com o Programa OPTIS Integrated System™ (Abbott Vascular, Santa Clara, CA, EUA)..... 52
Figura 14 - Desenho do Estudo..... 67
Figura 15 - Exemplo de ICP Guiada por Angiografia..... 70
Figura 16 - Planejamento de ICP Guiada por USIC..... 72
Figura 17 - Verificação do Resultado da ICP pelo USIC..... 73
Figura 18 - Planejamento da ICP pela TCO..... 75
Figura 19 - Verificação do Resultado da ICP pela TCO..... 76
Figura 20 - Protocolo de Guia da ICP para Cada Método de Imagem..... 77
Figura 21 - Avaliação do Desfecho Primário..... 93
Figura 22 - Apresentação Estratificada da Expansão dos Stents..... 93

Figura 23 - Variabilidade nos critérios utilizados para cálculo da expansão de stents..... 103
Figura 24 - Gráfico de Band-Altman para Avaliação da Concordância entre os Métodos de Quantificação da Expansão dos Stents nos Estudos iSIGHT e ILUMIEN III..... 105
Figura 25 - Concordância entre os Métodos para Quantificação da Expansão dos Stents nos Estudos iSIGHT e ILUMIEN III..... 106

LISTA DE TABELAS

Tabela 1 - Características Técnicas dos Sistemas de USIC e TCO..... 36

Tabela 2 - Meta-análises de registros e ensaios randomizados comparando ICP guiada por USIC e ICP guiada por Angiografia na era dos stents farmacológicos..... 55

Tabela 3 - Meta-análises apenas de ensaios randomizados comparando ICP guiada por UCIS e ICP guiada por Angiografia na era dos stents farmacológicos..... 56

Tabela 4 - Estudos randomizados comparando ICP guiada por TCO com ICP guiada por Angiografia ou USIC..... 62

Tabela 5 - Características Demográficas e Clínicas de Base..... 86

Tabela 6 - Características Angiográficas de Base..... 87

Tabela 7 - Dados dos Procedimentos..... 89

Tabela 8 - Análises das Imagens de TCO Pós-procedimento..... 92

Tabela 9 - Quantificação de Dissecções de Bordas do Stent nas Imagens Finais de TCO..... 94

Tabela 10 - Avaliação Qualitativa e Quantitativa das Referências Vasculares.. 94

Tabela 11 - Desfechos Angiográficos de Eficácia e Segurança..... 95

Tabela 12 - Desfechos Clínicos..... 96

LISTA DE ABREVIATURAS

ACQ	angiografia coronária quantitativa
ALM	área luminal mínima
AMS	área mínima do stent
AVC	acidente vascular cerebral
CRVM	cirurgia de revascularização miocárdica
DCV	doenças cardiovasculares
DAC	doença arterial coronária
ECAM	eventos cardíacos adversos maiores
F	*French*
FVA	falência do vaso alvo
FFR	*fractional flow reserve* – reserva de fluxo fracionado
FD-OCT	*Frequency Domain ou Fourier Domain OCT* – TCO no domínio de frequência
FACF	fibroateroma de capa fina
HR	*Hazard ratio* – razão de risco
IAM	infarto agudo do miocárdio
ICP	intervenção coronária percutânea
IC	intervalo de confiança
MEE	membrana elástica
MEI	membrana elástica interna
OR	*Odds ratio* - Razão de chances
RLA	revascularização da lesão alvo
SCA	síndrome coronária aguda
SCA SSST	síndrome coronária aguda sem supradesnivelamento do segmento ST
SF	stent farmacológico
SNF	stent não farmacológico
TCO	tomografia de coerência óptica
TD-OCT	*Time Domain OCT* – TCO no domínio do tempo
TCLE	Termo de Consentimento Livre e Esclarecido
TIMI	*Thrombolysis In Myocardial Infarction*

USIC	ultrassom intracoronário

LISTA DE SÍMBOLOS

^{o}	graus de uma circunferência
nm	nanômetro
μm	micrômetro
mm	milímetro
s	segundo
$\geq$	maior ou igual
$\leq$	menor ou igual

Normalização Adotada

Esta tese está de acordo com as seguintes normas, em vigor no momento desta apresentação:

Universidade de São Paulo. Sistema Integrado de Bibliotecas. Diretrizes para apresentação de Dissertações e Teses da USP - Parte IV (Vancouver); 3ª edição São Paulo: 2016. Elaborado por Vânia Martins Bueno de Oliveira Funaro, Maria Cláudia Pestana, Maria Cristina Cavarette Dziabas, Eliana Maria Garcia, Maria Fátima dos Santos, Maria Marta Nascimento, Suely Campos Cardoso.

Abreviaturas dos títulos dos periódicos de acordo com *List of Journals indexed in Index Medicus.*

SUMÁRIO

1 INTRODUÇÃO.....20
1.1 Hipóteses do Estudo.....24
2 OBJETIVOS.....26
3 REVISÃO DA LITERATURA.....28
3.1 Características Técnicas dos Métodos de Imagem Intravascular.....28
3.1.1 Ultrassom Intracoronário.....28
3.1.2 Tomografia de Coerência Óptica.....30
3.2 Utilização dos Métodos de Imagem para Guia de ICP.....36
3.2.1 Características e Morfologia das Placas Ateroscleróticas.....37
3.2.1.1 Ultrassom Intracoronário.....37
3.2.1.2 Tomografia de Coerência Óptica.....38
3.2.1.3 Tipos de Placa Aterosclerótica e Desfechos Pós-ICP.....42
3.2.1.3.1 Placas Lipídicas.....42
3.2.1.3.2 Placas calcificadas.....43
3.2.2 Medidas para Guia da Intervenção Coronária Percutânea.....44
3.2.2.1 Seleção do Diâmetro dos Stents por USIC.....45
3.2.2.2 Seleção do Diâmetro dos Stents por TCO.....46
3.2.2.3 Seleção do Comprimento dos Stents.....50
3.3 Guia da ICP por Imagem Intravascular e Desfechos Clínicos.....53
3.3.1 Ultrassom Intracoronário.....53
3.3.2 Tomografia de Coerência Óptica.....57
4 MÉTODOS.....64
4.1 Desenho do Estudo.....64
4.2 População do Estudo.....64
4.2.1 Critérios de Inclusão.....64
4.2.2 Critérios de Exclusão.....65
4.2 Protocolo do Estudo.....65
4.3 Randomização e Mascaramento.....67
4.4 Procedimentos.....68
4.5.1 Procedimentos Guiados por Angiografia.....69
4.5.2 Procedimentos Guiados por USIC.....70

4.5.3 Procedimentos Guiados por TCO.....73
4.6 Cuidados Antes da Alta Hospitalar.....77
4.7 Definições.....77
4.8 Análise das Imagens de Angiografia, USIC e TCO.....78
4.8.1 Análise Angiográfica Quantitativa (ACQ).....78
4.8.2 Análise das Imagens de TCO.....79
4.9 Desfechos do Estudo.....81
4.9.1 Desfecho Primário.....81
4.9.2 Desfechos Secundários.....81
4.10 Análise Estatística.....82
5 RESULTADOS.....85
5.1 Características Demográficas, Clínicas e Angiográficas de Base.....85
5.2 Dados dos Procedimentos de ICP.....87
5.3 Desfechos de Imagem.....89
5.4 Desfechos de Segurança do Procedimento e Desfechos Clínicos Tardios.....95
6 DISCUSSÃO.....98
7 CONCLUSÕES.....111
REFERÊNCIAS.....112
ANEXOS.....132

1 INTRODUÇÃO

1 INTRODUÇÃO

Embora as taxas de mortalidade tenham declinado durante a década passada, as doenças cardiovasculares (DCV) representam a principal causa de mortalidade global [1,2]. Dados da Organização Mundial de Saúde estimam que 17,9 milhões de pessoas tenham morrido por DCV em 2016, representando 31% de todas as mortes no mundo. Destas, 85% foram decorrentes de um ataque cardíaco por doença arterial coronária (DAC) ou acidente vascular cerebral (AVC). Mais de 75% da mortalidade cardiovascular ocorre em países de baixa ou média renda [1].

No Brasil, embora a mortalidade por todas as causas, ajustada por idade, tenha experimentado um declínio de 34% nas últimas duas décadas, no ano de 2016 a doença isquêmica do coração ainda permanece como a principal causa de anos de vida perdidos em nosso país [3]. As DCV custaram ao Brasil 37,1 bilhões de reais no ano de 2015, um aumento de 17% no período de 2010 a 2015, sobrecarregando sobremaneira o Sistema Único de Saúde [4].

Frente ao significativo impacto na morbimortalidade e econômico da DAC, seu tratamento é motivo de grande interesse, com múltiplos e continuados estudos na literatura médica. De forma geral, para o indivíduo com DAC estabelecida, são duas as opções de tratamento: farmacológico exclusivo ou revascularização miocárdica mecânica. Esta última modalidade compreende a cirurgia de revascularização miocárdica (CRVM) e a intervenção coronária percutânea (ICP). Em 2019 comemora-se 55 anos da primeira CRVM realizada em 1964 [5]. Treze anos depois, foi realizada a primeira ICP [6], que neste ano, completa 42 anos.

Desde sua introdução em 1977, a ICP tem sofrido avanços profundos, rápidos e contínuos. Evolução dos dispositivos de intervenção, das técnicas de tratamento, e da farmacoterapia adjunta contribuíram para reduzir os riscos de complicações agudas e sustentar os resultados no longo

prazo. Como consequência, a ICP tornou-se a modalidade de intervenção terapêutica mais frequentemente realizada em todo o mundo [7].

A angiografia coronária é a modalidade mais amplamente utilizada para guiar os procedimentos de ICP. No entanto, por apresentar a complexa e tridimensional anatomia arterial coronária como uma silhueta planar do lúmen vascular preenchido por contraste, a angiografia coronária possui inerentes limitações [8,9]. A angiografia possibilita avaliação das dimensões e características do lúmen arterial, mas não fornece informações acerca dos componentes e morfologia da placa aterosclerótica subjacente, da presença/ausência de remodelamento vascular, ou da quantidade de placa acumulada (carga de placa). A angiografia também possui resolução sub-ótima em identificar sub-expansões e má-aposições de stents coronários, e de caracterizar com precisão potenciais complicações peri-procedimento como presença de dissecção, trombos e doença residual.

Em 1988, visando superar as limitações da angiografia coronária, Paul Yock desenvolveu o ultrassom intracoronário (USIC) [10]. Por fornecer imagens tomográficas de alta resolução da completa circunferência vascular, o USIC teve papel fundamental na compreensão da aterosclerose coronária, além de auxiliar refinamentos na técnica e evolução dos dispositivos de ICP. Em meados da década de 90 – quando a ICP com implante de stents era marcada por taxas exageradamente altas de trombose agudo-subaguda, e necessidade de terapia antitrombótica adjunta potente com anticoagulantes e seus riscos inerentes de sangramento – Colombo et al. [11] demonstraram que apesar de um resultado angiográfico satisfatório (<20% de estenose residual), apenas 30% dos stents implantados em 420 lesões de 335 pacientes haviam sido adequadamente expandidos quando avaliados por USIC. Após realização de pós-dilatação com balões insuflados com alta pressão (técnica não rotineira na época), conforme orientado pelas imagens do USIC, expansão e aposição completa dos stents foi observada em 96% das lesões. Esta estratégia resultou em taxas bastante baixas de trombose aguda (0,6%) e subaguda (0,3%) dos stents, eliminando a necessidade de anticoagulantes sistêmicos, e consolidando o uso rotineiro dos stents em

procedimentos de ICP. Esta foi a primeira demonstração do uso de um método de imagem intravascular em melhorar a qualidade da ICP e, consequentemente, melhorar desfechos clínicos. Nos últimos anos, grandes estudos observacionais, ensaios randomizados, e meta-análises mostraram que por alcançar maiores dimensões luminais ao final do procedimento em comparação com ICP guiada apenas pela angiografia, a ICP guiada por USIC pode reduzir a ocorrência de eventos cardíacos adversos maiores (ECAM), incluindo revascularização da lesão alvo (RLA) e trombose dos stents[12–18]. Apesar de tais benefícios, a adoção do USIC permanece baixa, sendo utilizado em menos de 20% das ICP nos Estados Unidos da América [19].

Mais recentemente introduzida para uso clínico, a tomografia de coerência óptica (TCO) fornece imagens tomográficas da anatomia vascular com resolução 10 vezes superior do que aquelas fornecidas pelo USIC. Tal resolução (10-20 µm) permite avaliação do microambiente vascular e da interação stent-vaso com nível de detalhes sem precedentes. A TCO possibilita fácil e acurada caracterização dos componentes da placa aterosclerótica (fibrose, cálcio, lipídio), de morfologias de alto risco (fibroateromas de capa fina, inflamação, neovascularização), acidentes de placa (rupturas, erosões), do componente predominante de trombos intracoronários (predominantemente vermelhos ou brancos), além da expansão e aposição de stents, dissecções intra-stent, dissecções nos segmentos de borda, e prolapso de placa ou trombo por entre as hastes dos stents [20,21].

Em um registro prospectivo de 155 vasos em 150 pacientes, a utilização da TCO antes da ICP resultou em modificação da estratégia inicial, baseada apenas nas imagens angiográficas, em 81,8% dos casos. Após o implante dos stents, quando o resultado angiográfico se encontrava satisfatório, intervenção adicional, com base nas imagens de TCO, foi feita em 54,8% das lesões tratadas [22]. Impacto semelhante foi observado no grande registro prospectivo ILUMIEN I, em que o uso da TCO pré ou pós ICP modificou a estratégia dos intervencionistas em 68% das 467 estenoses

tratadas. Imagens de TCO levaram a mudanças na estratégia inicial em 55% dos pacientes (57% das lesões) pré-ICP, e em otimização adicional pós-ICP em 25% dos pacientes (27% das lesões). Lesões que tiveram seus resultados otimizados sob guia da TCO apresentaram maiores valores de reserva de fluxo fracionada (FFR) ao final do procedimento em comparação com as lesões em que otimização não foi realizada [23].

Estes resultados promissores aumentaram o interesse na utilização da TCO como ferramenta adjunta para guia de ICP. No entanto, estudos iniciais questionaram a eficiência da TCO para tal finalidade. Os estudos de Habara et al. [24], e OPINION [25] compararam ICP guiada por TCO contra ICP guiada pelo método de imagem considerado padrão até o momento – o USIC. Nestes estudos, os diâmetro dos stents utilizados nos casos guiados por TCO foram escolhidos de acordo com as mensurações do diâmetro do lúmen arterial nas regiões de referência vascular, enquanto os diâmetros dos stents selecionados por USIC basearam-se na medida do diâmetro da membrana elástica externa (MEE) do vaso. Essas diferenças de abordagem resultaram em seleção de stents menos calibrosos pela TCO, com menor ganho luminal e maior subexpansão das próteses em comparação com os procedimentos guiados por USIC, levantando questionamentos quanto à eficiência da TCO para guia de ICP. Aplicando um protocolo de escolha do diâmetro dos stents pela medida da MEE das regiões de referência do vaso alvo, pela TCO, investigadores do estudo ILUMIEN III alcançaram áreas mínimas do stent (AMS) não inferiores às obtidas com o guia por USIC, e expansão dos stents semelhantes às obtidas com USIC e superiores às obtidas apenas com guia por angiografia.

Afora os estudos acima mencionados, protocolos específicos para guia da ICP por TCO não foram propostos, e tampouco suas nuances e similaridades com os guias por USIC foram estudados. Ademais, o potencial benefício do guia da ICP por métodos de imagem intravascular contra um protocolo bastante otimizado de ICP guiada por angiografia não foi testado.

1.1 Hipóteses do Estudo

A hipótese principal do estudo iSIGHT é que a utilização e um protocolo dedicado para guia da ICP por TCO, com dimensionamento dos diâmetros dos stents determinado pelos diâmetros da membrana elástica externa nas regiões de referência do vaso, sempre que possível, resultará em expansão dos stents não inferior àquela obtida com protocolo pré-estabelecido de guia da ICP por USIC.

Caso a premissa acima seja atendida, as seguintes análises exploratórias serão realizadas:

a) Superioridade da ICP guiada por TCO em comparação com ICP guiada por angiografia quanto à expansão final dos stents;
b) Superioridade da ICP guiada por USIC em comparação com ICP guiada por angiografia quanto à expansão final dos stents.

2 OBJETIVOS DO ESTUDO

2 OBJETIVOS DO ESTUDO

O objetivo do estudo iSIGHT (Evaluation of frequency-domain OCT versus Intravascular ultrasound and angiography to guide percutaneous coronary intervention) é avaliar se a utilização de um protocolo dedicado para guia de procedimentos de ICP por TCO irá resultar em expansão dos stents não inferior àquela obtida com ICP guiada por USIC.

Como objetivo secundário, visamos avaliar se a utilização dos métodos de imagem invasivos resultará em maiores expansões dos stents em comparação com um protocolo otimizado de ICP guiada por angiografia.

3 REVISÃO DA LITERATURA

3 REVISÃO DA LITERATURA

3.1 Características Técnicas dos Métodos de Imagem Intravascular

3.1.1 Ultrassom Intracoronário

Os equipamentos de USIC consistem de um transdutor de ultrassom miniaturizado acoplado a um cateter de imagem e um console para reconstruir e apresentar as imagens processadas. Os cateteres de USIC atuais possuem perfis de calibre que variam de 2,6 a 3,2 French (F), e são compatíveis com cateteres-guia 5-6F. Existem duas tecnologias de cateteres de USIC disponíveis para uso clínico:

a) Cateteres mecânicos ou rotacionais: possuem um único transdutor piezoelétrico que, quando acionado, sofre rotações com velocidade próxima a 1.800 rotações por minuto para gerar imagens transversais do vaso coronário. Operam com frequências que variam de 40 MHz a 45 MHz. O transdutor é recoberto por uma bainha de polietileno flexível para proteção do mesmo. Necessitam *flush* com solução salina para lubrificar o espaço entre a bainha e o transdutor e remover o sangue e potenciais bolhas de ar existentes neste espaço para melhor transmissão do ultrassom.

b) Cateteres eletrônicos ou de estado sólido: possuem 64 transdutores eletrônicos dispostos de forma circular que são ativados sequencialmente para criar um arco de 360° de ultrassom, e gerar imagens transversais do vaso coronário. Todos os equipamentos eletrônicos estão sujeitos à formação de artefatos nas adjacências do transdutor. Portanto, a subtração do *near-field ring-down* é necessária antes da aquisição das imagens. O cateter possui construção sólida, e não necessita de *flush* antes da aquisição das imagens. Os cateteres eletrônicos possibilitam o processamento das imagens de radiofrequência (Histologia Virtual™), além de fornecer coloração simultânea do fluxo sanguíneo (ChromaFlo™).

De forma geral, os cateteres eletrônicos são mais fáceis de preparar e utilizar. Quanto maior for a frequência de ultrassom fornecida pelo cateter, maior a resolução axial obtida e, consequentemente, melhor a qualidade de imagem.

Portanto, os cateteres mecânicos (40-45 MHz) oferecem imagens de melhor qualidade do que os cateteres eletrônicos (20 MHz) (Figura 1). No entanto, aumentar a frequência dos cateteres de USIC acima de 40 MHz tem sido limitada por redução na penetração tecidual [26,27]. A possibilidade de demonstrar o fluxo sanguíneo em cor (Figura 2), e co-registro com a angiografia são potenciais vantagens adicionais dos cateteres eletrônicos.

Figura 1 - Qualidade de imagens fornecidas por diferentes cateteres de USIC

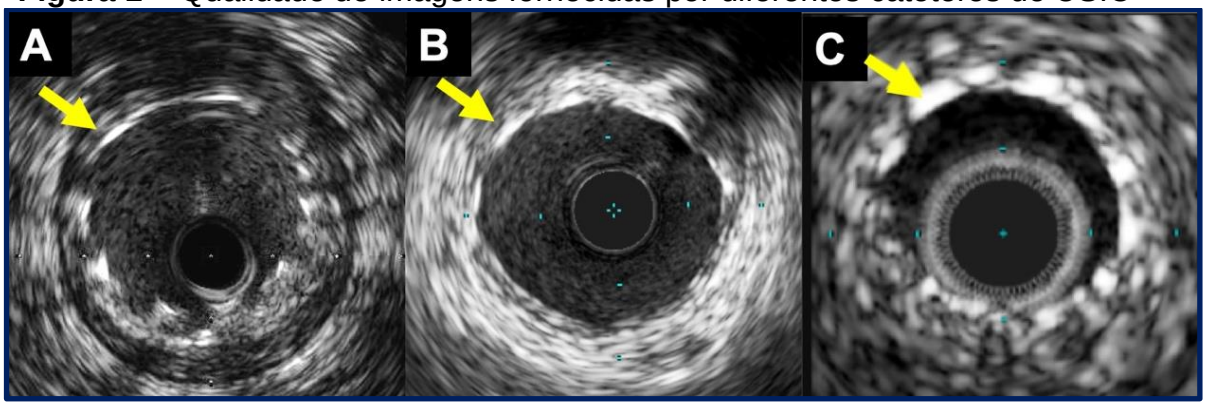

A resolução axial e qualidade das imagens fornecidas variam em função da frequência sonora emitida pelo cateter. Os cateteres mecânicos (rotacionais) que fornecem frequências de 40 MHz (A) ou 45 MHz (B) possuem maior resolução axial do que o cateter eletrônico que fornece frequência de 20 MHz (C). Os feixes de ultrassom deste último, porém, possuem maior capacidade de penetração tecidual, resultando em melhor visualização das camadas mais profundas do vaso. As setas amarelas indicam hastes dos stents. A resolução axial pode ser avaliada pela espessura das hastes, enquanto a resolução lateral pode ser apreciada pela separação das mesmas.

Figura 2 - Demonstração do fluxo sanguíneo em cor nas imagens de USIC

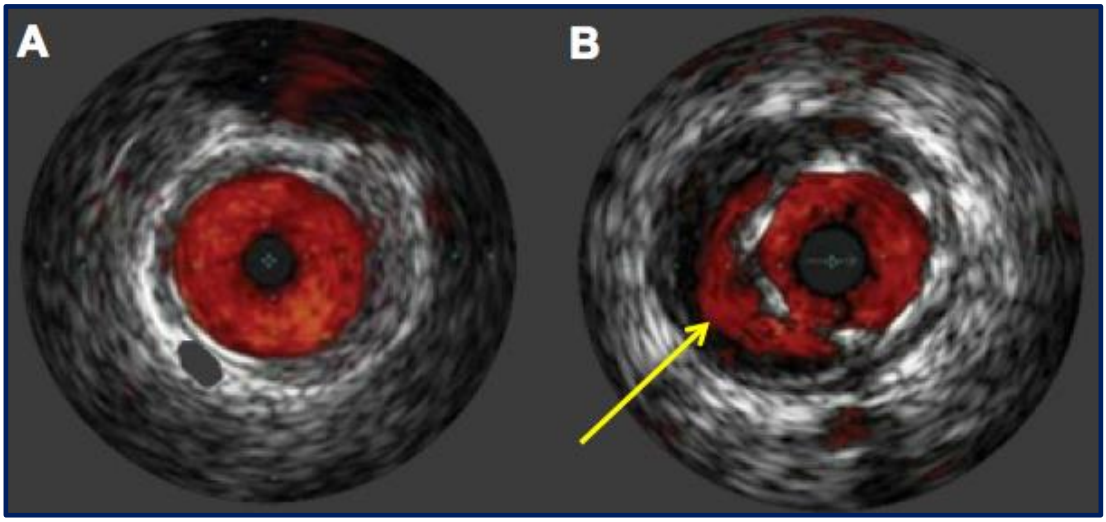

A tecnologia ChromaFlow™ (Volcano Corp, Rancho Cordova, Califórnia, EUA) disponível no cateter eletrônico de 20 MHz permite identificação das regiões por onde passa o fluxo sanguíneo. Em (A), demonstração do lumen arterial com fluxo sanguíneo identificado em vermelho. Em (B), a ChromaFlow™ demonstra a passagem de sangue por trás das hastes de um stent mal aposto à parede do vaso (seta amarela).

3.1.2 Tomografia de Coerência Óptica

Ao contrário do USIC, que processa imagens através de ecos de som refletidos pelos tecidos vasculares, a TCO utiliza feixes ópticos com bandas próximas ao espectro infravermelho como sua fonte de energia. A TCO opera com comprimento de onda central de aproximadamente 1.300 mm, o que lhe confere resolução axial de 10-15 µm – um incremento de aproximadamente 10 vezes em comparação com a resolução alcançada pelo USIC (100-250 µm). Sua resolução lateral é tipicamente de 20-90 µm enquanto a do USIC varia de 150-300 µm. O preço a se pagar por tamanho aumento na resolução é uma penetração tecidual limitada a 1-3 mm quando comparada à penetração de 5-6 mm fornecida pelo USIC [20].

Cada tipo de tecido ou estrutura vascular possui um índice óptico determinado que varia conforme seu conteúdo de proteína, água, hemoglobina, lipídeos, etc. Como consequência, um feixe óptico direcionado ao tecido vascular é disperso ou espalhado em diferentes intensidades e direções de acordo com o índice óptico de cada estrutura. A TCO detecta e mede o tempo de atraso e intensidade da luz emitida que foi retro espalhada (ou refletida) pelos tecidos – os chamados ecos ópticos. Como a velocidade da luz é muito mais rápida que a do som, e acima do potencial de detecção eletrônica atual, um interferômetro é necessário para que a TCO detecte e mensure a luz retro espalhada. Em linhas gerais, o interferômetro divide a energia luminosa em dois “braços” – um braço de referência e um braço amostral. Este último, direciona metade do feixe luminoso emitido pelo cateter para o tecido de interesse, e captura o sinal refletido pelos diferentes tecidos vasculares. A outra metade do feixe emitido é dirigida para o braço de referência, que possui comprimento conhecido, e é refletido por um espelho localizado na sua porção distal. A luz retro espalhada pelo tecido é recombinada com a parte do sinal luminoso que trafega pelo braço de referência, gerando o chamado interferograma (Figura 3). O interferograma é processado na unidade processadora de dados e convertido nas imagens convencionalmente apresentadas para uso clínico.

Como o comprimento de onda da TCO é mais curto que o diâmetro médio das hemácias (8 μm), estas promovem importante dispersão da luz. Portanto, é necessária remoção transitória do sangue intraluminal para adequada visualização da parede arterial. Isto é habitualmente feito com administração de contraste intracoronário. Os sistemas atuais de TCO, com a tecnologia *Fourier Domain* (FD-TCO), permitem rápida aquisição de imagens durante uma única injeção intracoronária de contraste pelo cateter-guia (momento em que o sangue intraluminal foi deslocado pela coluna de contraste).

Figura 3 - Diagrama esquemático de funcionamento de um sistema de TCO

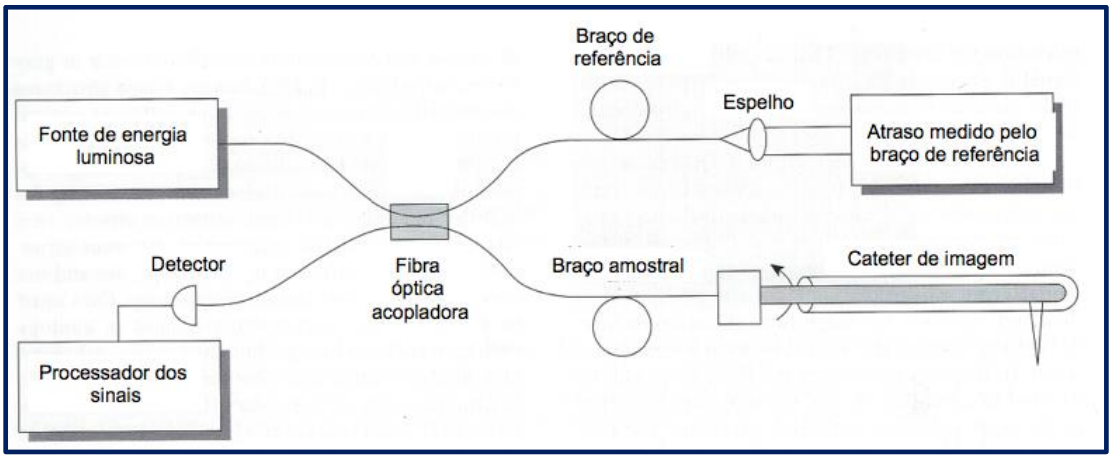

A TCO mede o tempo de reflexão de ecos ópticos utilizando técnicas avançadas de interferometria. A fonte luminosa emite feixes ópticos com espectro próximo do infravermelho. O interferômetro utiliza uma fibra óptica acopladora, semelhante a um divisor de feixes ópticos, que divide o sinal luminoso emitido pela fonte de energia em duas partes iguais para os braços amostrais e de referência. A fibra óptica do braço amostral está conectada ao cateter de imagem e direciona o feixe óptico para o tecido de interesse. Os ecos ópticos refletidos pelos tecidos fazem o caminho reverso pelo cateter através do braço amostral. O segundo braço do interferômetro, é o braço de referência, que possui um espelho refletor posicionado a uma distância calibrada. Portanto, o eco óptico que trafega pelo braço de referência possui um tempo de atraso conhecido. Os ecos ópticos provenientes do tecido em investigação e do braço de referência são recombinados na fibra óptica acopladora do interferômetro, gerando um sinal de saída conhecido como interferograma. A intensidade da interferência é detectada por um fotodetector de alta velocidade, e o sinal eletrônico é então processado de forma a extrair a medida do tempo de atraso, que vai produzir um scan axial ou scan-A.

O equipamento básico de TCO utilizado para aquisição de imagens intravasculares consiste de um cateter de imagem, um *pullback* motorizado integrado, um console de imagem, que contém a fonte de energia luminosa, uma unidade de processamento dos sinais, um dispositivo de armazenamento de dados

e monitores de visualização. Duas gerações de sistemas de TCO foram aprovadas para uso clínico no Brasil:

a) ***Time-Domain OCT* (TD-TCO)** – representa a primeira versão de equipamento de TCO aprovado para uso clínico no Brasil. Neste sistema a fonte de energia consistia de um laser de baixa coerência, emitido em pulsos. Um espelho se movia, por distância de poucos milímetros, explorando o braço de referência para detecção de ecos ópticos medidos em diferentes escalas de tempo, possibilitando então, a identificação de estruturas em diferentes profundidades. A remoção transitória do sangue intracoronário era realizada por meio de oclusão temporária do vaso por meio de um balão complacente insuflado com baixas pressões (0.5 – 0.8 atm), proximal à região de interesse. Através de um orifício distal no *shaft* do balão, solução salina ou Ringer lactato era administrada para obtenção de um campo vascular livre de sangue. A fibra óptica (ImageWire™, St. Jude Medical, St. Paul, MN, EUA), conectada a um sistema de tração automático, era tracionada de forma constante a uma velocidade de 1,0 a 3,0 mm/s, dependendo do sistema utilizado. Em razão da necessidade de oclusão vascular transitória, velocidades de aquisição das imagens relativamente lentas e complexidade do procedimento, este equipamento nunca foi aprovado para uso clínico em diversas regiões do globo, ficando reservado, predominantemente, para protocolos de pesquisa. Atualmente, está descontinuado.

b) ***Frequency-Domain, ou Fourier-Domain* TCO *(FD-*TCO*) ou Optical Frequency Domain Imaging (OFDI)*** – Representam a geração atual de sistemas de TCO disponíveis para uso clínico. Na FD-TCO uma nova fonte de laser de varredura opera com uma faixa de múltiplos comprimentos de onda. Os componentes individuais do espectro da luz de baixa coerência são detectados separadamente por meio de um espectrômetro e um dispositivo acoplador de carga. A partir do sinal recebido na varredura de um comprimento de onda, o perfil de profundidade das estruturas vasculares pode ser construído pela operação de transformação Fourier, que é realizada eletronicamente na unidade processadora de dados. A leitura simultânea de múltiplos comprimentos de onda elimina a necessidade de movimentação mecânica do espelho no braço de referência, que permanece

estacionário, para detecção de diferentes profundidades. Com isso, aumento na taxa de aquisição de *frames* e velocidades mais rápidas de aquisição das imagens puderam ser aplicadas, resultando em melhora das resoluções axial e longitudinal do método. Neste sistema, a rápida aquisição das imagens permite que toda a corrida do cateter de imagem seja realizada entre 2,1-2,6 segundos, durante injeção intracoronária de um bôlus de contraste pelo cateter-guia, sem necessidade de oclusão transitória do vaso. O avanço tecnológico introduzido pela FD-TCO resultou em sua aprovação para uso clínico pelo *Food and Drug Administration* americano em maio de 2010, e em nosso país em dezembro de 2011. O equipamento FD-TCO atualmente disponível para uso clínico possui taxa de aquisição de 180 *frames*/s, permitindo tração automática do cateter de imagem com 36 mm/s (resolução longitudinal de 0,2 mm entre *frames*) ou 18 mm/s (resolução longitudinal de 0,1 mm entre *frames*, para imagens tridimensionais de alta resolução). Exemplos que demonstram a evolução na qualidade das imagens intravasculares são apresentados na Figura 4. A combinação da elevada resolução da TCO com o fato de que o bôlus de contraste “limpa” o sangue do lúmen vascular, permite refinada visualização dos contornos luminais. Desta forma, evolução do *software* de análise fornece acurada quantificação automática das dimensões vasculares ao longo de todo o segmento avaliado (Figura 5). Modelos de bancada demonstraram perfeita acurácia na quantificação das dimensões luminais pela FD-TCO, enquanto as mesmas são superestimadas em torno de 10% pelo USIC [(28)]. Estes avanços no processamento de imagens têm grande impacto clínico, facilitando a interpretação dos resultados, melhorando a interação do operador com o equipamento, e reduzindo os tempos necessários para quantificações manuais.

O resumo das características técnicas das tecnologias de USIC e TCO é apresentado na Tabela 1.

Figura 4 - Evolução na qualidade das imagens intravasculares

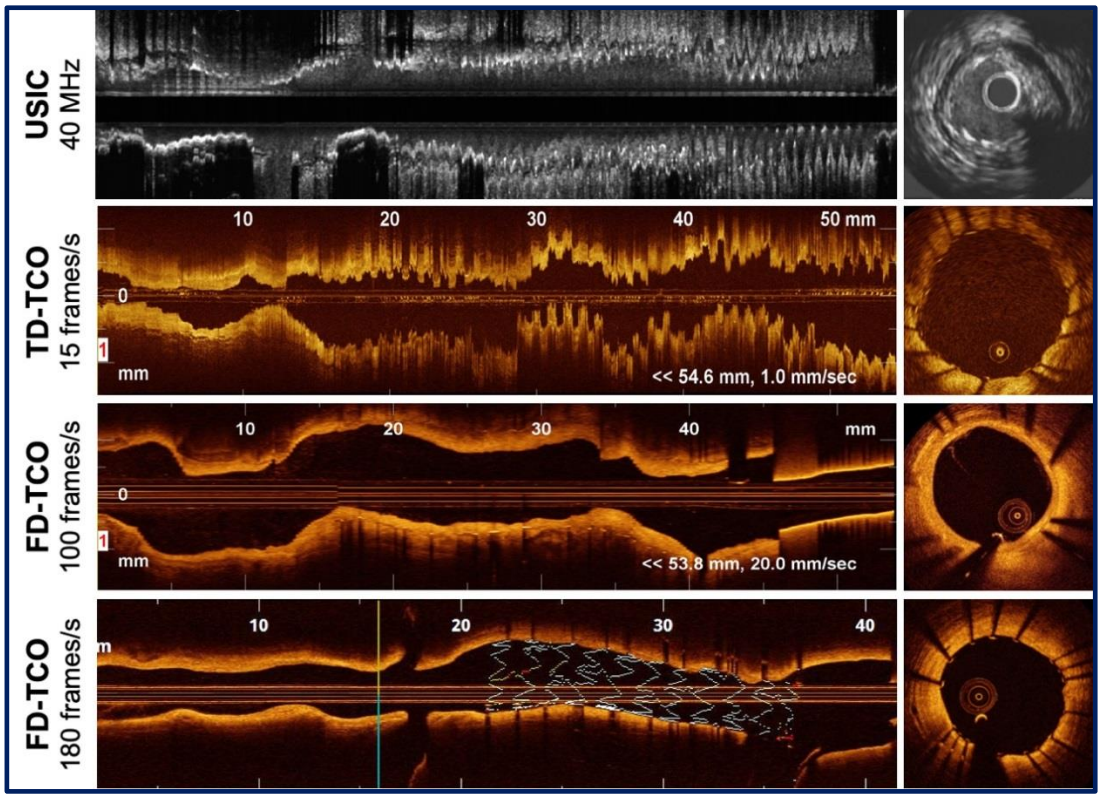

Painéis de cortes longitudinais (esquerda) e transversais (direita) de diferentes modalidades de imagem intravascular são apresentados. Nota-se o aspecto serrilhado do traçado longitudinal nas imagens de USIC e da primeira geração de TCO, efeitos dos batimentos cardíacos em função da lenta velocidade de tração dos cateteres de imagem. A FD-TCO introduziu velocidades mais rápidas de aquisição (20 a 36 mm/s), capturando imagens de melhor resolução longitudinal. O painel inferior apresenta imagens adquiridas com a tecnologia FD-TCO atualmente disponível para uso clínico, que adquire 180 *frames*/s. Este aumento na resolução longitudinal permitiu automação dos contornos luminais e elevada acurácia na detecção automática das hastes do stent.
TCO: tomografia de coerência óptica; USIC: ultrassom intracoronário.

Figura 5 - Quantificação automática das dimensões vasculares pela FD TCO

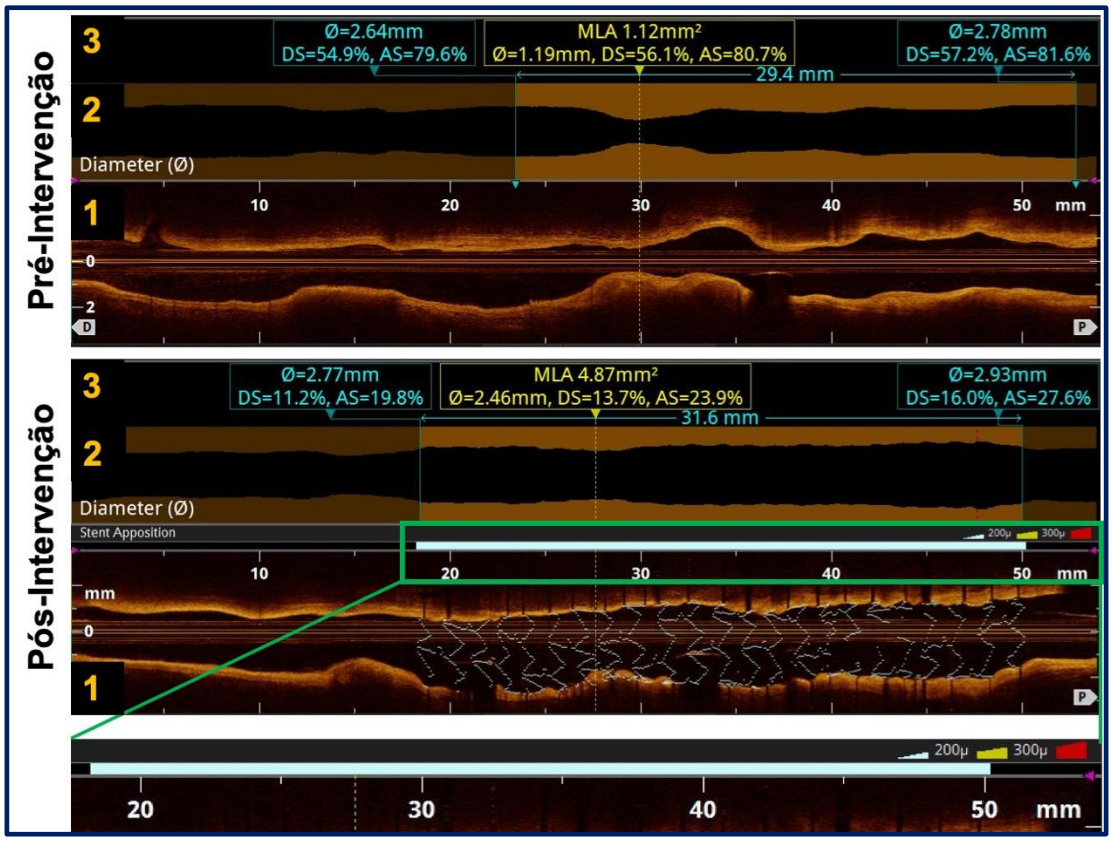

Reconstruções longitudinais de FD-TCO são apresentadas pré e pós-implante de stent. Os painéis 1 representam imagens de FD-TCO em um plano longitudinal. Os painéis 2 correspondem à ferramenta *lúmen profile*, que apresenta um mapa das dimensões luminais derivadas da quantificação automática do lúmen arterial ao longo de todo o segmento investigado. As referências proximal e distal (linhas verticais azuis) podem ser manualmente ajustadas. A área luminal mínima (MLA) dentro deste segmento pré-determinado é automaticamente identificada (linha pontilhada amarela), e as estenoses de diâmetro (DS) e de área (AS), e comprimento do segmento de interesse, são automaticamente quantificados (painéis 3). Na imagem pós-intervenção, as hastes do stent são automaticamente detectadas, e reconstrução tridimensional de sua geometria é apresentada em sobreposição à imagem longitudinal. O local da área mínima do stent é identificado pela linha amarela pontilhada e, o percentual de estenose residual é computado automaticamente em comparação com a referência distal (19,8%), em comparação com a média das referências distal e proximal (23,9%) e em comparação com a referência proximal (27,6%). Mapa de aposição das hastes em relação à parede do vaso é automaticamente computado (detalhe inferior). Hastes bem apostas à parede do vaso, ou com má-aposição <200 µm são apresentadas em branco. Hastes do stent com distâncias de má-aposição entre 200 e 300 µm ou superiores a 300 µm são apresentadas em amarelo e vermelho, respectivamente.

Tabela 1 - Características técnicas dos sistemas de USIC e TCO

	TD-TCO	FD-TCO	OFDI	USIC
Base da Tecnologia	*Time-domain*	*Fourier-Domain*	*Swept-source*	N/A
Fonte de Energia	Laser em Pulsos	Laser de varredura	Laser de varredura	Ultrassom
Comprimento de Onda Central	1,3 µm	1,25 – 1,37 µm	1,3 µm	20 – 45 MHz
Resolução *Axial* *Lateral*	 15 – 20 µm 25 – 30 µm	 10 – 20 µm 15 – 20 µm	 < 20 µm 25 – 30 µm	 100 – 200 µm 200 – 300 µm
Penetração Tecidual	1 – 2 mm	1 – 3 mm	1 – 3 mm	10 mm
Campo de Varredura Máximo	6,8 mm	10 mm	9 mm	15 mm
Linhas A por frame	M2: 200 linhas/frame M3: 240 linhas/frame	500 linhas/frame	512 linhas/frame	N/A
Velocidade de Aquisição de Frames	M2: 15,6 frames/s M3: 20 frames/s	180 frames/s	160 frames/s	30 frames/s
Velocidade de Tração	M2: 1 – 2 mm/s M3: 1 – 3 mm/s	18 – 36 mm/s	5 – 40 mm/s	0,5 – 1,0 mm/s
Cateter – Perfil de Cruzamento (diâmetro máximo no transdutor)	ImageWire™ 1,4 F (0,019”)	Dragonfly Optis™ 2,7 F (0,035”)	Fastview™ 2,6 F (0,034”)	Opticross™ 2,6 F (0,034”) Revolution™ 3,2 F (0,042”) Eagle Eye Gold™ 3,5 F (0,05”)

3.2 Utilização dos métodos de imagem para guia de ICP

O uso mais comum dos métodos de imagem intravascular é guiar e otimizar os procedimentos de ICP. Na prática, os termos “guia” e “otimização” são utilizados de forma intercambiável. Em muitos centros, é prática comum realizar a ICP com base na angiografia, e apenas executar o método de imagem intravascular ao final do procedimento para checar o resultado “final” da intervenção. Embora esta estratégia permita verificar a necessidade de otimização do resultado, o planejamento da estratégia a ser utilizada no procedimento é desprezado, e a ICP restrita às limitações inerentes à angiografia. Portanto, é nossa opinião, que o uso da imagem intravascular para guia do procedimento envolva uma avaliação pré-implante do stent para planejamento da ICP, seguida por avaliações adicionais para checar o resultado da estratégia aplicada e verificar a necessidade de otimização adicional, além de uma avaliação final onde se confirma que o procedimento foi

adequadamente otimizado e não há complicações. Desta forma, o papel da imagem intravascular nas diferentes fases do planejamento e otimização dos procedimentos de ICP podem ser didaticamente apresentados como:

- Avaliação pré-implante do stent
  a) *informar sobre as características da placa aterosclerótica subjacente, permitindo prever potenciais complicações e/ou necessidade de dispositivos para preparo mais específico das lesões*;
  b) *auxiliar a identificação de referências vasculares adequadas, visando cobertura completa da lesão alvo, com posicionamento das bordas dos stents em locais favoráveis (o mais normal possível, ou com menor carga de placa e fenótipo benigno*). Informa sobre o comprimento do stent necessário para cobertura completa da lesão;
  c) *quantificar as dimensões vasculares para maximizar o diâmetro do stent e balões a serem utilizados e, consequentemente a área final alcançada;*
- Avaliação pós-implante do stent
  a) *verificar e otimizar a expansão do(s) stent(s);*
  b) *avaliar e quantificar outros parâmetros qualitativos e/ou complicações do procedimento, e decidir pela necessidade de correção ou não (dissecções nas bordas do stent, formação de trombo intramural, lesão residual não coberta, protrusão de trombos e/ou placa por entre as hastes do stent e má-aposição das hastes do stent).*

3.2.1 Características e Morfologia das Placas Ateroscleróticas

3.2.1.1 Ultrassom Intracoronário

Pelo USIC, artérias coronárias normais apresentam estrutura trilaminar. A primeira camada é a íntima, local em que se formam as placas ateroscleróticas. A segunda camada é a média, e a terceira é a camada adventícia. Compostas por colágeno denso, as camadas íntima e adventícia apresentam alta ecogenicidade, enquanto a camada média, constituída por células musculares lisas, é ecolucente. A membrana elástica interna (MEI) separa a íntima da camada média, enquanto a MEE separa a média da adventícia. O USIC em escala de cinza não pode ser

utilizado para identificar e quantificar histologias específicas. Com isso, a caracterização das placas aterosclerótica é feita de forma qualitativa e comparativa. Em comparação com a camada adventícia (que possui alta ecogenicidade e pouca variabilidade de sua aparência ultrassonográfica), placas lipídicas apresentam-se hipoecóicas, placas fibróticas apresentam ecogenicidade semelhante, e placas calcificadas apresentam-se hiperecóicas. Estas últimas produzem, ainda, sombra acústica posterior (resultado da intensa reverberação do sinal sonoro ao atingir o cálcio) [29] (Figura 6).

3.2.1.2 Tomografia de Coerência Óptica

Assim como pelo USIC, na TCO o vaso coronário normal caracteriza-se por apresentar uma arquitetura trilaminar, correspondendo às camadas íntima, média e adventícia. A MEI é definida como a borda entre as camadas íntima e média, e a MEE como a borda entre as camadas média e adventícia [21,30]. Uma placa aterosclerótica é definida por perda da estrutura trilaminar do vaso, ou como uma lesão em massa (ou espessamento focal) da parede vascular [21]. A caracterização de estruturas pela TCO baseia-se na conjugação de duas propriedades da luz:

a) espalhamento ou dispersão. A luz emitida pelo cateter de imagem sofre espalhamento em todas as direções ao atingir um anteparo (parede vascular). A TCO mede apenas a intensidade da luz retroespalhada (ou refletida). Placas que promovem elevada reflexão da luz possuem alta intensidade de sinal e aparecem brilhantes. Placas que promovem espalhamento da luz em outras direções que não a retrógrada, possuem baixa intensidade de sinal, e aparecem escuras;
b) atenuação. Perda da intensidade do sinal luminoso ao trafegar por um anteparo.

As placas fibróticas caracterizam-se por promover elevada reflexão da luz e baixa atenuação. Portanto, apresentam-se como placas com brilho intenso e homogêneo [21,31]. O cálcio promove dispersão da luz predominantemente em direções diferentes da retrógrada e, portanto, apresentam intensidade de sinal menor que o tecido fibrótico circunjacente. Ademais, as placas calcificadas causam baixa atenuação da luz, fazendo com que seus contornos sejam bem definidos [21,31]. Ao contrário do que acontece com o USIC, é possível quantificar com precisão pela TCO, além da angulação que o cálcio ocupa na circunferência do vaso, sua

espessura e distância para o lúmen vascular [32,33]. As placas lipídicas causam elevada atenuação da luz, com muito pouco sinal luminoso retornando para o cateter de imagem. Portanto, aparecem à TCO como placas escuras e com contornos indefinidos. É protegida por uma capa de tecido fibroso (capa fibrótica), que aparece com elevada intensidade de sinal, à semelhança das placas fibróticas [21,31] (Figura 6). Aspectos morfométricos das placas ateroscleróticas ditas “vulneráveis”, como conteúdo lipídico/núcleo necrótico, espessura da capa fibrosa [34,35], e infiltração de macrófagos [36,37] são identificados e quantificados com precisão pela TCO (Figura 7). Em comparação com angioscopia e USIC, a OCT demonstrou maior capacidade em detectar ruptura de placas, erosão da capa fibrosa e presença de trombo intraluminal em pacientes com síndromes coronarianas agudas (SCA) [21,38] (Figura 7). Altas sensibilidade e especificidade em diferenciar trombos vermelhos (ricos em hemácias) e trombos brancos (ricos em fibrina e plaquetas) também foram demonstradas [39] (Figura 8).

Figura 6 - Caracterização da aterosclerose por USIC e TCO

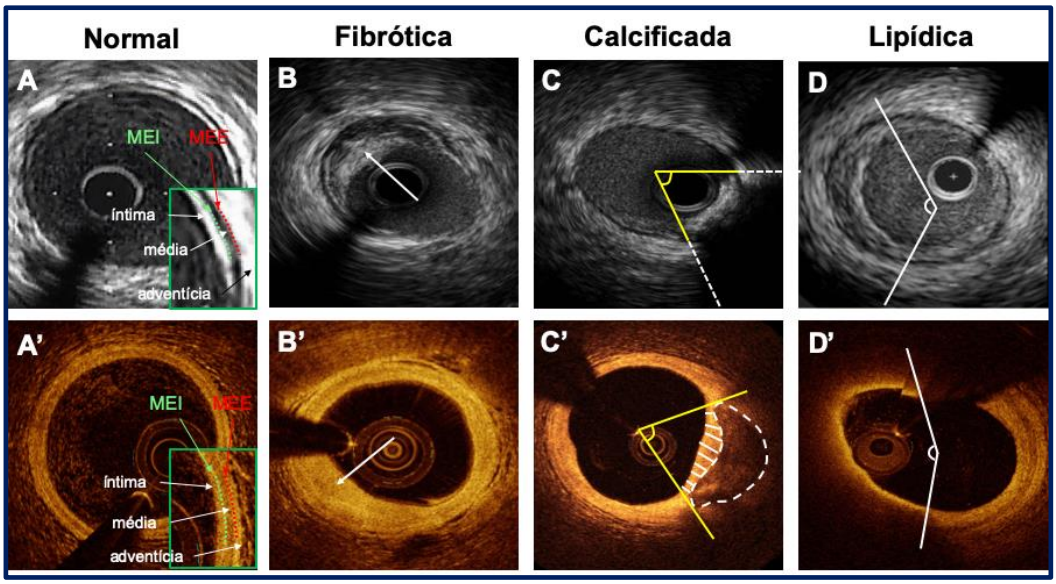

Imagens pareadas de USIC (painel superior) e TCO (painel inferior) dos mesmos locais na árvore coronária. Vaso coronário normal possui aspecto trilaminar (painéis A e A'). Discriminação das camadas vasculares é apresentada nos detalhes. A placa fibrótica possui ecogenicidade semelhante à da adventícia no USIC (B) e alta intensidade do sinal luminoso, com pouca atenuação da luz pela TCO (B'). A placa calcificada possui ecogenicidade maior do que a da adventícia com sombra acústica pelo USIC (C). Na TCO, placas calcificadas possuem baixa intensidade de sinal, porém com baixa atenuação. Seus contornos são bem definidos, e é possível quantificar sua área, espessura, e distância até o lúmen (C'). A placa lipídica possui ecogenicidade menor que a da adventícia no USIC (D) e grande atenuação do sinal luminoso pela TCO (D'). A capa fibrosa que a reveste, apenas quantificável pela TCO, possui grande intensidade do sinal luminoso. MEI: membrana elástica interna; MEE: membrana elástica externa.

Figura 7 - Sinais de vulnerabilidade e causas de síndrome coronária aguda

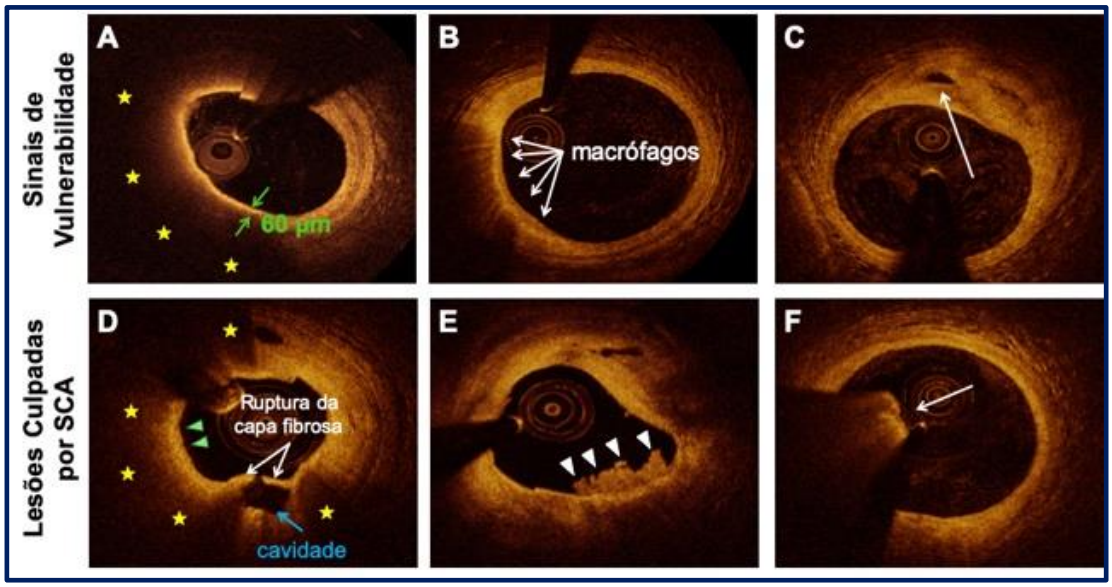

Imagens tomográficas de TCO em artérias coronárias com sinais de vulnerabilidade (painel superior) e causas de SCA (painel inferior). Em A observa-se um fibroateroma de capa fina [placa rica em lipídeo (estrelas amarelas) ocupando > 2 quadrantes da circunferência vascular, com capa fibrosa com espessura < 65 μm]. Em B, inflamação local com grande acúmulo de células espumosas (macrófagos ativados), caracterizada por estruturas pontilhadas de maior intensidade que o tecido fibrótico circunjacente. C apresenta uma estrutura ovalar, com diâmetro maior do que 200 μm, que não possui comunicação com o lúmen vascular, compatível com neovascularização da placa. Em D, observa-se um fibroateroma de capa fina, com ruptura da capa fibrosa. As cabeças de seta verdes indicam infiltrado de macrófagos, e as estrelas amarelas indicam lipídeo. Em E, observa-se presença de trombo branco aderido à parede do vaso (cabeças de seta brancas), sem sinais de ruptura da capa fibrosa subjacente, compatível com o diagnóstico de erosão da placa. Em F, nota-se projeção de um nódulo calcificado para o interior do lúmen arterial. Os nódulos calcificados tem disposição diferente da placa calcificada habitual, apresentando-se com alta intensidade de sinal na sua superfície, e perda abrupta do sinal luminoso à medida que a luz penetra o cálcio. Observam-se sombras nas suas faces laterais, indicando projeção abrupta para o interior do lúmen. Sua diferenciação com trombo vermelho se faz pela observação de grande calcificação mural nas adjacências do nódulo.
SCA: síndrome coronária aguda

Figura 8 - Caracterização do trombo intracoronário

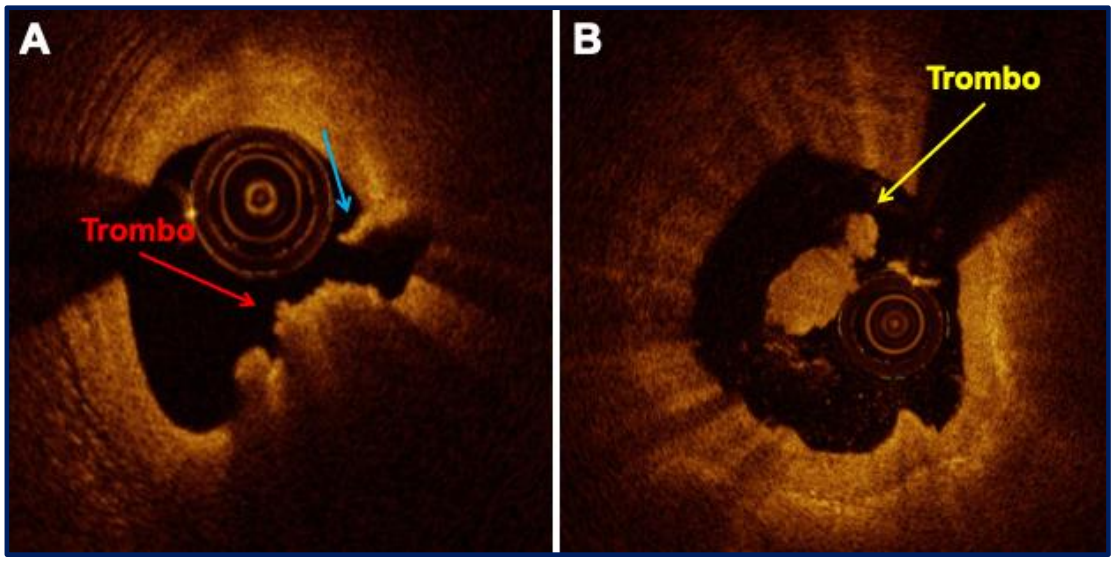

Trombo aparece pela TCO como uma massa de bordos irregulares e conteúdo heterogêneo, que pode estar flutuando no lúmen ou aderida à parede vascular. Trombos ricos em hemácias (ou vermelhos) (A) são caracterizados por massas que possuem alta intensidade de sinal na sua superfície, seguida por perda abrupta do sinal luminoso à medida que a luz trafega pelo interior do trombo (consequência da forte atenuação da luz pela grande concentração de hemácias). A falta de reflexão do sinal luminoso promove importante sombra posterior. Nota-se remanescente da capa fibrosa rota (seta azul). Trombos brancos (ricos em fibrina e plaquetas) (B), caracterizam-se por uma reflexão mais homogênea do sinal luminoso, e menor atenuação. É possível delimitar seus contornos e, portanto, determinar suas áreas e volume.

3.2.1.3 Tipos de Placa Aterosclerótica e Desfechos Pós-ICP

3.2.1.3.1. Placas Lipídicas

Placas com ecogenicidade diminuída pelo USIC, grande arco lipídico e presença de fibroateroma de capa fina (FACF) pela TCO, e ruptura da placa pelo USIC e TCO, foram identificados como preditores morfológicos para ocorrência de infarto periprocedimento após ICP de coronárias nativas e lesões reestenóticas em estudos observacionais [40–45].

Em um estudo de 336 pacientes com SCA e 351 com DAC estável, a prevalência de placa com ecogenicidade diminuída pelo USIC foi de 43,8% e 27,9%, respectivamente. As razões de chances (*odds ratio;* OR) ajustadas para predizer

fluxo TIMI (*Thrombolysis In Myocardial Infarction*) < 3 foi 5,9 [intervalo de confiança (IC) 95%: 2,4 a 14,5] nas SCA, e 6,6 (IC 95%: 1,4 a 32,1) na DAC estável [41].

Em um estudo de 83 pacientes consecutivos que se apresentaram com SCA sem supradesnivelamento do segmento ST (SCA SSST), presença de *no-reflow* após implante de stent ocorreu em 14 pacientes (16,9%). Fluxo coronário normal (TIMI 3) foi mantido em 69 pacientes (83,1%). Fibroateroma de capa fina – definido pela TCO como uma placa apresentando conteúdo lipídico com arco >90° da circunferência do vaso, e espessura <70 μm na sua parte mais fina – foi mais frequentemente observado no grupo que apresentou *no-reflow* do que no grupo de pacientes que permaneceram com fluxo normal (50% vs. 16%, p=0,005). A frequência do fenômeno de *no-reflow* apresentou associação crescente com o aumento no arco circunferencial de lipídeo. Modelo de regressão logística multivariada revelou o arco lipídico como preditor independente para ocorrência de *no-reflow* (OR: 1,018; IC 95%: 1,004 a 1,033; p=0,01) [44].

Em outro estudo com 50 pacientes submetidos à ICP por SCA SSST ou angina estável, ocorrência de infarto periprocedimento foi diagnosticado em 21 pacientes (42%). Análise de regressão logística multivariada identificou FACF (OR: 29,7; IC 95%: 1,4 a 32,1), trombo intra-stent (OR: 5,5; IC 95%: 1,2 a 24,9) e dissecção intra-stent (OR: 5,3; IC 95%: 1,2 a 24,3) como preditores independentes para ocorrência de infarto periprocedimento [45].

Em uma análise de 395 bordas de stents pós-ICP, a presença de um FACF no local da *landing zone* do stent foi identificada como o preditor mais forte para ocorrência de dissecções de borda após implante de stents metálicos (OR: 6,16; IC 95%: 1,42 a 26,69) [46].

3.2.1.3.2. Placas calcificadas

Enquanto lesões calcificadas em vasos não culpados por SCA causam menos ECAM do que placas lipídicas [47], calcificação moderada a grave no vaso culpado é um forte preditor de ECAM [48]. Cálcio coronário pode impedir o avanço de material intracoronário, danificar o polímero de stents farmacológicos (SF) [49], limitar a expansão dos stents e impedir adequada aposição das suas hastes [50].

Por visualizar os contornos do cálcio (área, espessura, comprimento longitudinal e arco circunferencial), além da sua posição dentro das três camadas vasculares, a TCO permite avaliação geométrica e quantitativa bastante compreensiva das calcificações coronárias.

Em um estudo de 51 lesões em coronárias nativas, a área e a angulação circunferencial do cálcio associaram-se com pior expansão de stents [51]. Em outros relatos, cálcios com espessura < 0,5 mm associaram-se com maior possibilidade de fratura durante dilatação com balão, independentemente da sua distribuição circunferencial, o que, por sua vez, resultou em melhor expansão dos stents implantados em comparação com os vasos em que não se obteve fratura dos cálcios [52,53]. Mais recentemente, Fujino e et al. [54] desenvolveram um escore para graduação da calcificação coronária em uma coorte de 128 pacientes submetidos a TCO pré e pós implante de stents (coorte teste), validada em uma coorte externa de 133 pacientes. Na coorte teste, modelo multivariado identificou como preditores independentes para subexpansão dos stents os seguintes parâmetros: (a) ângulo máximo da calcificação por 180° (coeficiente de regressão: -7,43; p<0,01), (b) espessura máxima do cálcio por 0,5 mm (coeficiente de regressão: -3,40; p=0,02), e (c) comprimento longitudinal do cálcio por 5 mm (coeficiente de regressão: -2,32; p=0,01). Um escore de calcificação foi então definido como: dois pontos para o ângulo máximo de cálcio > 180º, um ponto para espessura máxima do cálcio > 0,5 mm, e um ponto para o comprimento longitudinal do cálcio > 5 mm. Na coorte de validação, lesões com escores entre 0 e 3 apresentaram excelente expansão dos stents (96%), enquanto lesões com escore 4 cursaram com expansão significativamente pior (78%; p<0,01). Na análise multivariada, o escore de calcificação foi identificado como preditor independente para sub-expansão dos stents.

3.2.2. Medidas para Guia da Intervenção Coronária Percutânea

Duas informações são fundamentais para seleção dos stents a serem utilizados durante ICP: (a) diâmetro do vaso alvo, e (b) comprimento necessário para promover cobertura de todo o segmento estenótico.

3.2.2.1. Seleção do Diâmetro dos Stents por USIC

Medidas básicas do vaso coronário pelo USIC pré-implante de stent são apresentadas na Figura 9.

Em estudos na era dos stents não farmacológicos (SNF), e mais atualmente na era dos SF, critérios pré-definidos para planejamento da ICP com uso do USIC não foram desenvolvidos, e o método tem sido utilizado, na sua grande maioria, após o implante dos stents visando otimizar seus resultados para atingir critérios pré-estabelecidos do que seria um implante "ótimo" do stent. Na prática, algumas opções podem ser utilizadas para seleção do diâmetro dos stents a serem implantados e balões a serem utilizados na pós-dilatação (do menor para o maior) (Figura 10):

a) diâmetro máximo do lúmen (pode ser da referência proximal ou distal);
b) diâmetro da distância entre o lúmen e a MEE – a chamada *mid-wall to mid-wall* – nas referências distal, proximal, ou média das duas referências;
c) diâmetros da MEE nas referências proximal, distal, ou média das duas referências. Este é habitualmente arredondado 0,5 mm para menos, para minimizar os riscos de dissecção de bordas e/ou perfuração do vaso.

Figura 9 - Medidas básicas do vaso coronário por USIC

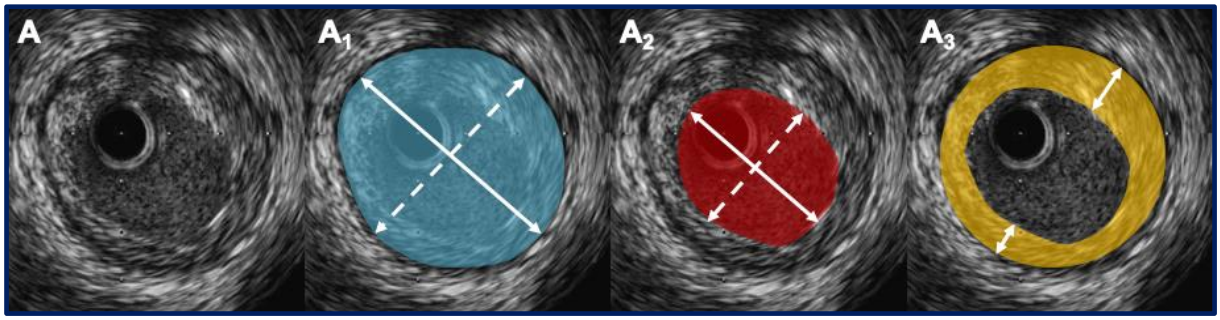

Em A, uma imagem transversal de um vaso coronário contendo uma placa fibrótica excêntrica. A_1: medida da área da MEE (azul) com seus diâmetros máximo (seta sólida) e mínimo (seta tracejada). A_2: medida da área do lúmen (vermelho), com seus diâmetros máximo (seta sólida) e mínimo (seta tracejada); A_3: Medida da placa + média (amarelo) com suas espessuras máxima e mínima. O grau de excentricidade da placa é quantificado pela relação entre (espessura máxima – espessura mínima/espessura máxima). A carga de placa acumulada é representada em porcentual como: (área da placa / área da MEE) x 100, ou [(área da MEE – área do lúmen) / área da MEE] x 100.

Figura 10 - Opções de medidas para seleção dos diâmetros do stent por USIC

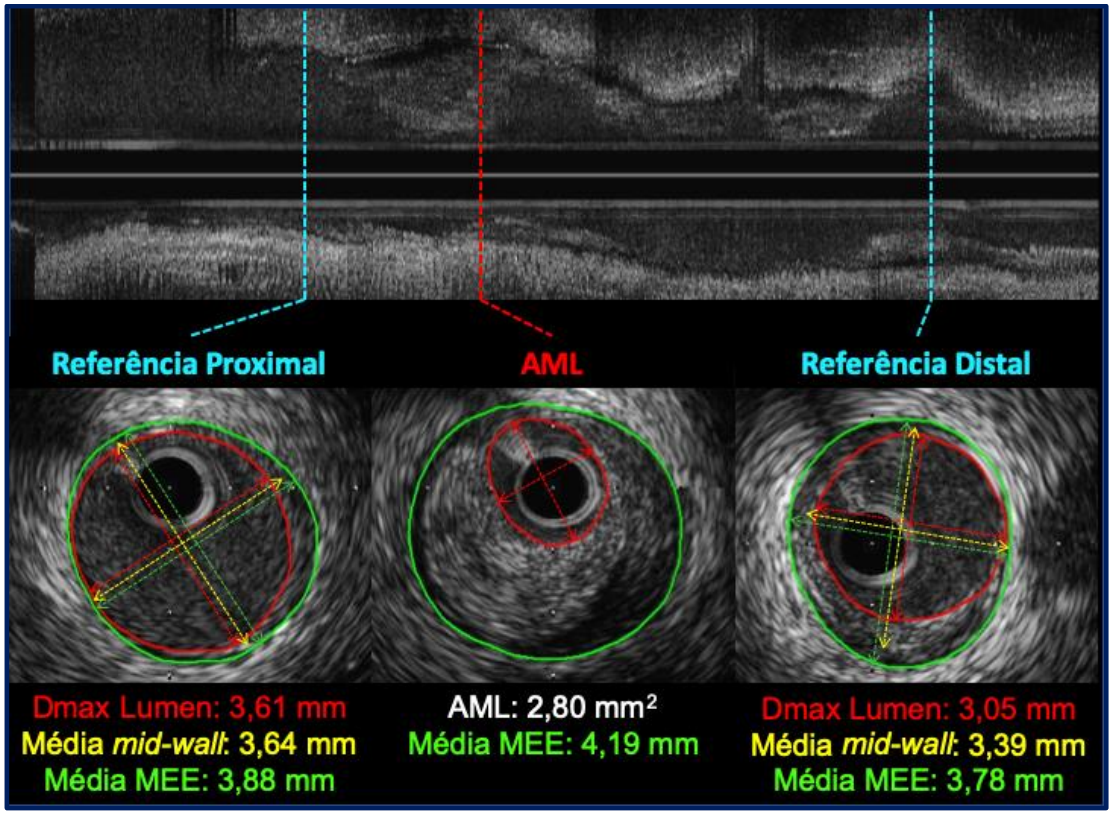

O painel superior apresenta corte longitudinal de USIC através de uma lesão localizada no segmento proximal de uma artéria descendente anterior. A barra vermelha indica o local da área luminal mínima, enquanto as barras azuis indicam as referências mais sadias do vaso proximal e distal à estenose. O painel inferior apresenta cortes tomográficos de USIC correspondentes às localizações acima descritas. Os diâmetros do stent podem ser escolhidos de acordo com os diâmetros máximos do lúmen nas referências (setas duplas vermelhas), pelo diâmetro médio da *mid-wall* (setas duplas amarelas), ou pelo diâmetro médio da MEE (setas duplas verdes). Neste vaso, utilizando-se os diâmetros do lúmen, escolher-se-ia um stent de 3,0 mm de diâmetro baseado no diâmetro da referência distal, e um balão de pós-dilatação de 3,5 mm para adequação da porção proximal do stent com a sua referência correspondente. Caso se optasse por dimensionar o stent pelos diâmetros da MEE, um stent de 3,5 mm poderia ser escolhido [média dos diâmetros da MEE entre as referências proximal e distal (3,83 mm) arredondado com 0,5 mm para menos (3,33 mm)]. Note o grande remodelamento vascular no local da lesão (diâmetro médio da MEE de 4,19 mm), acima dos limites de segurança das referências mais sadias do vaso e, portanto, não adequadas para seleção do stent.
MEE: membrana elástica

3.2.2.2 Seleção do Diâmetro dos Stents por TCO

A combinação da alta resolução axial com o lúmen arterial limpo de sangue fornece clara interface entre o lúmen vascular e a superfície da parede arterial pela TCO. Como consequência, medidas automáticas das dimensões do lúmen arterial,

ao longo de todo o segmento avaliado (Figura 5), é possível com elevado nível de precisão; medidas automáticas derivadas do USIC são imprecisas e usualmente requerem correção manual [55].

No estudo OPUS-CLASS, medidas *in vitro* das áreas luminais obtidas pela TCO em tubos com tamanhos pré-determinados foram equivalentes às medidas reais da área luminal dos tubos (tubo real: 7,45 mm^2; TCO: 7,45 $\pm$ 0,16 mm^2), enquanto as medidas dos mesmos tubos aferidas com USIC foram superestimadas em 7,8% (8,03 $\pm$ 0,58 mm^2). No mesmo estudo, 100 lesões coronárias de humanos foram estudadas por USIC e TCO. À semelhança da observação *in vitro*, as medidas obtidas por USIC foram maiores que as obtidas por TCO, nos mesmos locais vasculares (diferença média: 0,41 mm^2, 12,5%) [28].

Em razão de tamanha precisão, e a percepção, em parte equivocada, de que a penetração limitada da luz nos tecidos vasculares limitaria a capacidade da TCO em visualizar a área da MEE, fez com que o uso inicial da TCO como ferramenta para guia de ICP ficasse restrito às medidas do lúmen. Era prática corrente selecionar o diâmetro do stent com base no maior diâmetro luminal da menor referência (habitualmente a referência distal), e depois ajustar a outra metade do stent com balão de diâmetro compatível com o maior diâmetro luminal da maior referência (habitualmente a referência proximal). Rapidamente percebeu-se que dimensionar o calibre de stents coronários pelo diâmetro do lúmen arterial (embora maior que o estimado pela angiografia) resultava em subdimensionamento das próteses quando comparado à guia por USIC.

Em um pequeno estudo com 70 pacientes randomizados para ICP guiada por TCO ou USIC, Habara et al. [24] conduziram a primeira comparação randomizada entre ICO guiada por TCO e USIC. Neste estudo, as referências vasculares foram definidas como as regiões proximal e distal à estenose que possuíssem o maior lúmen e carga de placa < 50%. Quando os contornos do lúmen e MEE eram visíveis nas regiões de referência, o diâmetro dos stents foi determinado pelos diâmetros do lúmen nestes locais. De forma inexplicável, quando a MEE não era visível, os locais das referências e tamanho (diâmetro e comprimento) dos stents foi determinado pela angiografia. A MEE foi visualizada pré-ICP em 100% dos casos pelo USIC, mas em apenas 63% das referências pela TCO – significando que 37% dos casos alocados para o grupo TCO tiveram seus procedimentos guiados pela angiografia. Como

consequência, as intervenções guiadas por TCO apresentaram áreas mínima e expansão dos stents significativamente menores do que as obtidas com o guia do USIC.

No estudo OPINION [25], 829 pacientes foram randomizados para ICP com guia por TCO ou ICP com guia por USIC. O diâmetro dos stents foi escolhido com base nas medidas do diâmetro do lúmen nas referências do vaso pela TCO e nas medidas do diâmetro da MEE pelo USIC. Conforme já esperado, os stents selecionados pela TCO tiveram diâmetro significativamente menor do que aqueles escolhidos pelo USIC (2,92 ± 0,29 mm vs. 2,99 ± 0,39 mm, p=0,005). Apesar desta mínima diferença, as taxas de falência do vaso alvo (FVA) no seguimento de um ano, foram semelhantes entre os grupos (5,2% no grupo TCO vs. 4,9% no grupo USIC, $p_{\text{não inferioridade}} = 0,04$)(25).

A compreensão de que a visualização da MEE pela TCO é limitada no nível da lesão, mas não nos segmentos de referência normais do vaso, nos levou a desenhar o estudo iSIGHT. O conceito a ser testado é que ao dimensionarmos o diâmetro dos stents e balões a serem utilizados na ICP pelo diâmetro médio da MEE nos segmentos de referência normais do vaso pela TCO, a expansão final dos stents seria não inferior àquela alcançada com um protocolo padrão de guia por USIC (Figura 11).

O estudo ILUMIEN III, conduzido contemporaneamente ao nosso estudo aqui reportado, foi o primeiro a apresentar um algoritmo de guia de ICP pela TCO com base na medida dos diâmetros da MEE nos segmentos de referência para seleção dos stents. Um total de 450 pacientes foram randomizados para guia por TCO [158 (35%) pacientes], por USIC [146 (32%) pacientes] ou angiografia [146 (32%) pacientes]. Protocolo específico foi criado apenas para guia da ICP por TCO. Procedimentos guiados por USIC e angiografia foram realizados de acordo com a prática de cada centro participante. Quando o contorno da MEE era visto pela TCO em pelo menos 180º da circunferência do vaso nas referências proximal e distal, mediu-se os diâmetros médios da MEE, e o menor destes diâmetros, arredondado 0,25 mm para menos, estabeleceu o diâmetro do stent a ser implantado. Quando a MEE não era visível, o diâmetro médio do lúmen na menor referência foi utilizado para seleção do stent. Neste estudo, visibilidade de pelo menos 180º da MEE nos segmentos de referência foi semelhante entre TCO (85%) e USIC (83%; p=0,78).

Consequentemente, os operadores utilizaram as medidas da MEE para determinar os diâmetros dos stents em proporção semelhante de casos, resultando em não inferioridade da área mínima do stent (desfecho primário) nos casos guiados por TCO em comparação com os casos guiados por USIC. Ademais, a expansão dos stents nos casos guiados por TCO foi superior àquela alcançada com guia apenas da angiografia (87,6% vs. 82,9%; p=0,02), mas não superior à obtida com guia por USIC (86,5%; p=0,77) [56].

Figura 11 - Racional para guia de ICP por TCO aplicado no presente estudo iSIGHT

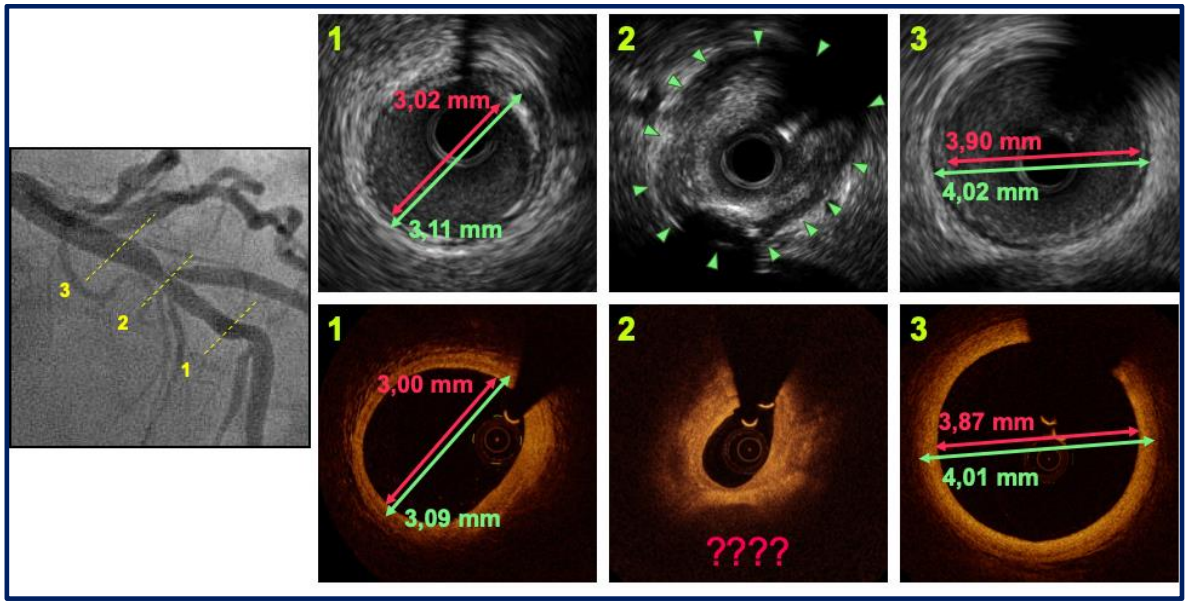

Imagens tomográficas pareadas de USIC e TCO, numeradas de acordo com sua localização na imagem angiográfica. Imagens 1 indicam a referência distal; imagens 2 indicam o local da área luminal mínima, e imagens 3 indicam a referência proximal. Note que no local da lesão, a área da MEE é bem determinada pelo USIC (cabeças de seta verdes) apesar da grande carga de placa, mas não visível pela TCO (consequência da limitada penetração da luz na grande carga de ateroma). No entanto, nas referências distal (1) e proximal (3), que possuem aspecto normal, o contorno da MEE é facilmente identificado por ambos os métodos de imagem em toda a circunferência do vaso. Note que dimensionar o stent pela medida do lúmen nas referências vasculares (setas vermelhas) resultaria em subdimensionamento da prótese em comparação com a utilização das medidas da MEE (setas verdes)

3.2.2.3 Seleção do Comprimento dos Stents

Cobertura incompleta da lesão, com presença de grande carga de placa nas bordas de um stent implantado é importante preditor de falência dos stents (trombose ou reestenose) [57,58] e ECAM [59].

Costa et al. [60] cunharam o conceito de perda geográfica longitudinal, definida como um segmento angiográfico doente ou mecanicamente lesionado, não coberto por stent. Perda geográfica axial foi definida como uma relação balão/artéria < 0,9 ou > 1,3. De um total de 1.557 pacientes tratados com stents liberadores de sirolimus, perda geográfica ocorreu em 943 (66,5%) pacientes; 47,6% tinham perda geográfica longitudinal, 35,2% perda geográfica axial, e 16,5% a combinação de ambas. As taxas de FVA ao final de um ano foram significativamente maiores nos pacientes com perda geográfica do que nos que não tiveram perda geográfica (5,1% vs. 2,5%, p=0,025). Perda geográfica foi associada com FVA, independentemente de fatores clínicos ou anatômicos (HR: 2,0; IC 95%: 1,0 a 4,02, p=0,05), e com aumento de três vezes nas taxas de infarto do miocárdio (2,4% vs. 0,8%, p=0,04).

Portanto, recomenda-se selecionar stents com comprimento suficiente para cobrir um segmento do vaso de “normal-a-normal”, minimizando o fenômeno de perda geográfica longitudinal. No entanto, Mintz et al. [61] demonstraram que apenas 7% (60 de 884) dos segmentos arteriais aparentemente normais pela angiografia eram realmente normais na avaliação com USIC. Ademais, estes segmentos “normais” pela angiografia possuíam carga de placa considerável, quantificada em 51 ± 13%. Fica claro, portanto, que em razão da natureza difusa da aterosclerose, identificação de referências completamente normais para posicionamento das bordas dos stents é algo raro na prática. Com isso, passou-se a estudar que quantidade de carga de placa seria aceitável nas regiões de referência para um implante seguro dos stents, evitando que comprimentos excessivamente longos de metal sejam implantados. As cargas de placa que melhor predisseram a ocorrência de reestenose nas bordas de stents foram reportadas como 47% para SNF e SF liberadores de paclitaxel [62], 52% para SF liberadores de sirolimus [63], e 55% para SF de nova geração [64]. Não se identificou diferença significativa entre os pontos de corte de carga de placa residual aceitável para as referências distal e proximal dos stents 51,9% vs. 56,4%) [64].

A característica do ateroma nas regiões de referência também possui impacto prognóstico. O posicionamento das bordas de stents sobre placas lipídicas está associado com risco aumentado de dissecção de borda [46], infarto periprocedimento [65], e reestenose de bordas [62,64,66].

Desta forma, recomenda-se selecionar regiões de referência proximal e distal à estenose, que possuam a maior dimensão luminal, e tenham características o mais próximo do normal possível. Caso exista aterosclerose difusa, deve-se procurar por referências com a menor carga de placa (idealmente < 50%), que não contenha lipídeo. O comprimento do stent é, então, determinado pela distância entre as referências distal e proximal.

A TCO realiza tração do cateter de imagem bastante rápida (18-36 mm/s), adquirindo imagens de todo o segmento de interesse em cerca de 2,1 a 2,6 segundos, com mínima interferência de movimentos dos batimentos cardíacos. Ao contrário, o USIC traciona o cateter de imagem lentamente (0,5 a 1,0 mm/s), sofrendo maior influência dos batimentos cardíacos, e resultando em medidas de comprimento menos precisas do que aquelas obtidas pela TCO [67], e com grande variabilidade entre os diferentes equipamentos de USIC [68].

Após a seleção das referências adequadas pelo método de imagem intravascular, é necessário que o operador faça um co-registro mental de tais regiões com os locais correspondentes na angiografia, onde o stent deve ser implantado. Utilização de pontos fiduciários (p.ex.: ramos laterais, curvas e calcificações) é útil. Os *softwares* mais atuais de TCO e USIC permitem co-registro ponto-a-ponto das imagens intravasculares com a angiografia, facilitando sobremaneira a localização das regiões de referência na imagem angiográfica [69] (Figuras 12 e 13).

Figura 12 - Co-registro entre USIC e Angiografia com o Programa SyncVision™ (Philips Volcano, Rancho Cordova, CA, EUA)

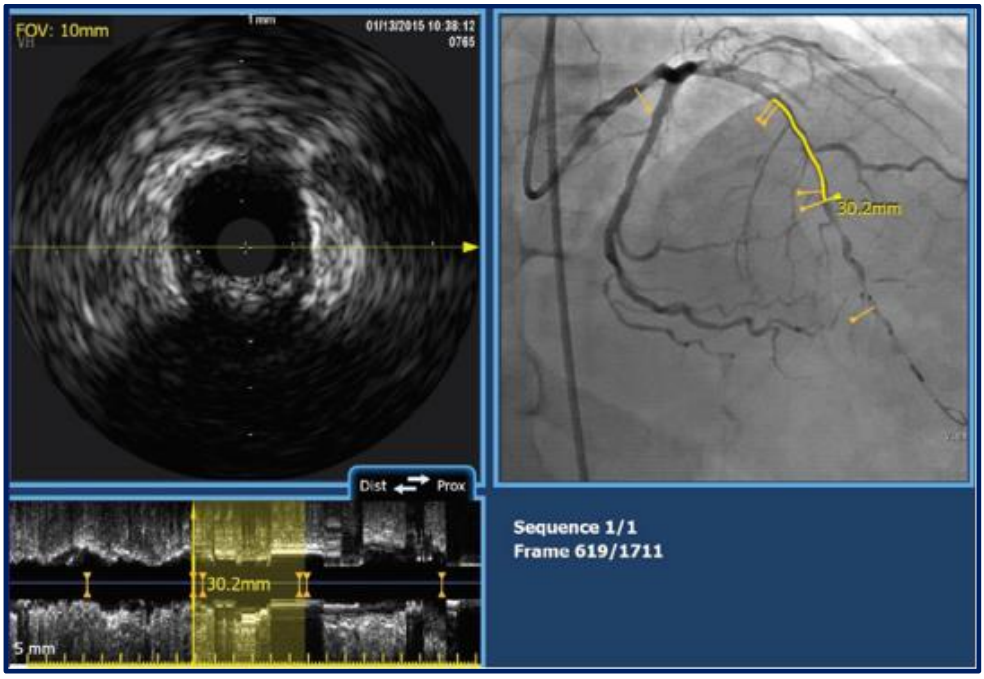

Imagem de USIC adquirida na artéria descendente anterior. O segmento destacado em amarelo no corte longitudinal do USIC (com 30,2 mm) corresponde ao segmento destacado em amarelo na angiografia. Pontos específicos de interesse no USIC (setas duplas laranjas) são automaticamente identificados na angiografia por marcador idêntico

Figura 13 - Co-registro entre TCO e Angiografia com o Programa OPTIS Integrated System™ (Abbott Vascular, Santa Clara, CA, EUA)

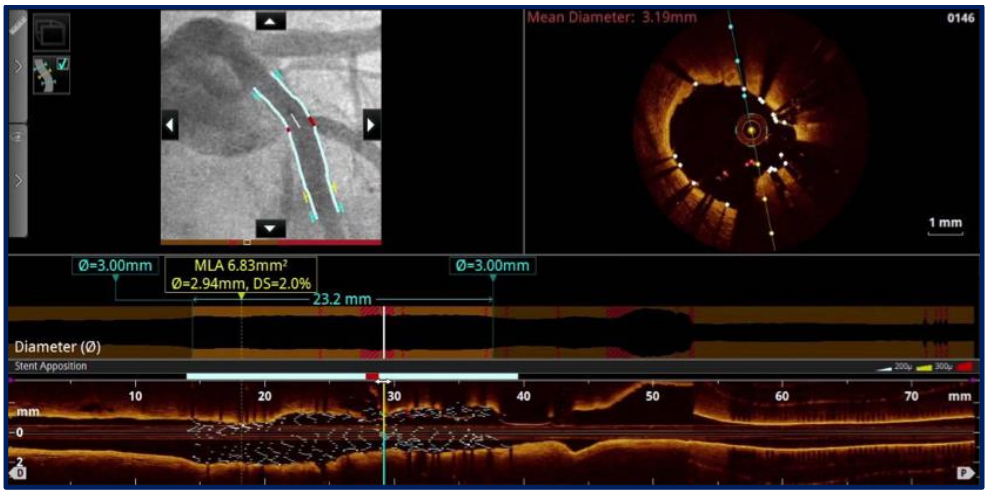

Imagem de TCO adquirida no terço proximal da artéria circunflexa após implante de um stent. O comprimento do stent (23,2 mm) é destacado em branco na imagem longitudinal de TCO, e linhas brancas que margeiam o lúmen coronário na angiografia. O marcador branco no interior do lúmen na imagem angiográfica (localizado imediatamente acima da origem do ramo diagonal) corresponde ao local da imagem transversal de TCO apresentada no canto superior direito da tela. Os pontos vermelhos, apresentados na angiografia e na imagem longitudinal de TCO correspondem a locais com hastes do stent mal apostas.

3.3 Guia da ICP por Imagem Intravascular e Desfechos Clínicos

3.3.1 Ultrassom Intracoronário

Na era dos SNF, diversos estudos clínicos randomizados demonstraram efeitos favoráveis à guia de ICP por USIC, com redução significativa das taxas de reestenose intra-stent e necessidade de revascularização da lesão alvo, em comparação com a ICP guiada apenas pela angiografia [70–74].

De 2005 a 2017, foram publicados nove ensaios randomizados (o maior, IVUS-XPL, com 1.400 pacientes) [14,75–82] e 30 registros (o maior, ADAPT-DES, com 8.583 pacientes) (13,83,92–101,84,102–111,85–91) comparando ICP com SF guiada por USIC *versus* ICP guiada por angiografia. Este grande corpo de evidência foi resumido em: (a) oito meta-análises principais, que incluíram de 9-18 registros e 1-7 ensaios randomizados (Tabela 2) [12,112–118]; (b) quatro meta-análises que incluíram 3-8 ensaios randomizados (Tabela 3) [15–17,118], e (c) duas meta-análises que avaliaram o papel da ICP guiada por USIC especificamente em pacientes tratados com SF de segunda geração [16,117].

Em cada uma destas meta-análises, guia da ICP por USIC associou-se com redução na ocorrência de ECAM, assim como nas taxas de morte (primariamente na mortalidade cardiovascular), infarto do miocárdio e trombose dos stents (Tabela 2). O benefício do guia por USIC foi mais proeminente nas meta-análises de ensaios randomizados (Tabela 3) do que nas meta-análises de registros (Tabela 2). Nas meta-análises de ensaios randomizados, o risco relativo para ocorrência de ECAM variou de 0,36 a 0,66 (Tabela 3), enquanto nas meta-análises combinadas de ensaios randomizados e registros este risco relativo variou de 0,73 a 0,87 (Tabela 2).

Dentre os ensaios randomizados, três permitiram a inclusão apenas de SF de segunda geração. Estes estudos foram combinados em uma meta análise com dados individuais obtidos de cada paciente. No seguimento de um ano, o desfecho duro primário combinado de morte, infarto do miocárdio e trombose dos stents ocorreu em 0,4% dos pacientes submetidos à ICP com guia de USIC, contra 1,2% nos casos com ICP guiada por angiografia [16]. Em outra meta-análise, Nerlekar et al. [117] compararam os efeitos da ICP guiada por USIC com implante de SF de primeira

e segunda geração. Embora os pacientes tratados com SF de segunda geração tenham experimentado menos eventos adversos do que os tratados com SF de primeira geração, independentemente do guia por USIC ou angiografia, observou-se um benefício maior na redução do risco relativo para ocorrência de ECAM nos procedimentos guiados por USIC com SF de segunda geração (0,73; IC 95%: 0,43 a 0,77, p<0,001) em comparação com os de primeira geração (0,79; IC 95%: 0,67 a 0,92, p=0,01). Os mesmos autores, conduziram, ainda, uma meta-análise cumulativa da coorte inteira (SF de primeira e segunda geração) avaliando as tendências temporais nos benefícios promovidos pela guia de ICP por USIC. Procedimentos realizados após 2012 tiveram um benefício incremental nos efeitos da guia por USIC sobre a ocorrência de ECAM (4.154 pacientes); OR: 0,60 (IC 95%: 0,48 a 0,75, p<0,001) comparado com os procedimentos realizados no período até 2011 (4.111 pacientes); OR: 0,83 (IC 95%: 0,69 a 0,99, p=0,04) [117].

A meta-análise de Zhang et al., comparou pacientes (apresentação com SCA) e lesões complexas (tronco da coronária esquerda, bifurcações, oclusões crônicas e lesões longas) contra pacientes e lesões não selecionados. Por meio de análise de meta-regressão, os autores verificaram que o benefício da guia de ICP por USIC foi maior em pacientes com lesões complexas ou SCA no que diz respeito à ocorrência de morte (p=0,048), mas não quanto à ocorrência de ECAM ou outros desfechos secundários [115].

Visando oferecer uma visão mecanística para os benefícios oferecidos pelo guia de USIC, três meta-análises compararam os efeitos dos resultados angiográficos agudos de ICP guiadas por USIC *versus* ICP guiadas por angiografia [12,15,114]. Pós-dilatação foi mais frequentemente utilizada nas ICP guiadas por USIC. Os diâmetros dos stents e os diâmetros mínimos do lúmen ao final do procedimento foram maiores com o guia de USIC, refletindo menos subexpansão das próteses no grupo guiado por imagem. O comprimento dos stents foi mais longo nos casos guiados por USIC, visando minimizar perda geográfica longitudinal e tratar dissecções de borda. Apesar disto, a incidência de infarto periprocedimento não diferiu significativamente entre os procedimentos guiados por USIC e angiografia (OR: 1,01; IC 95%: 0,73 a 1,67, p=0,70) [12].

Tabela 2 - Meta-análises de registros e ensaios randomizados comparando ICP guiada por USIC e ICP guiada por Angiografia na era dos stents farmacológicos

Referências	Seguimento*	Inclusão	Pacientes	ECAM	Morte	Infarto	TS	RLA
Zhang et al.	20,7	1 rand. 10 não rand.	19.619	0,87 (0,78-0,96) P=0,008	0,59 (0,48-0,72) P<0,001)	0,82 (0,63-1,06) P=0,13	0,58 (0,44-0,77) P<0,001	0,90 (0,73-1,11) P=0,30
Klersy et al.	20	3 rand. 15 não rand.	18.707	0,80 (0,71-0,89) P<0,001	0,60 (0,48-0,74) P<0,001	0,59 (0,44-0,80) P=0,001	0,50 (0,32-0,80) P=0,007	0,95 (0,82-1,09) P=0,80
Jang et al.		3 rand. 12 não rand.	24.869	0,79 (0,69-0,91) P=0,001	0,64 (0,51-0,81) P<0,001	0,57 (0,42-0,78) P<0,001	0,59 (0,42-0,82) P=0,002	0,76 (0,64-0,94) P=0,01
Ahn et al.	29	3 rand. 14 não rand.	26.503	0,74 (0,64-0,85) P<0,001	0,61 (0,48-0,79) P<0,001	0,57 (0,44-0,75) P<0,001	0,59 (0,47-0,75) P<0,001	0,81 (0,66-1,00) P=0,046
Zhang et al.	20,8	3 rand. 17 não rand.	29.068	0,77 (0,71-0,83) P<0,001	0,62 (0,54-0,71) P<0,001	0,64 (0,55-0,75) P<0,001	0,59 (0,47-0,73) P<0,001	0,81 (0,69-0,94) P=0,005
Alsidawi et al.	20	3 rand. 9 não rand.	11.406	0,81 (0,71-0,91) P<0,01	0,65 (0,47-0,92) P<0,01	0,55 (0,36-0,84) P<0,01	0,65 (0,50-0,85) P<0,01	—
Nerlekar et al.		6 rand. 9 não rand.	9.313	0,73 (0,64-0,85) P<0,001	0,55 (0,36-0,83) P=0,005	0,67 (0,50-0,90) P=0,01	0,52 (0,38-0,72) P<0,001	0,66 (0,52-0,84) P<0,001
Steinvil et al.		7 rand. 18 não rand.	31.283	0,76 (0,70-0,82) P<0,001	0,62 (0,54-0,72) P<0,001	0,67 (0,56-0,80) P<0,001	0,58 (0,47-0,73) P<0,001	0,77 (0,67-0,89) P=0,005

* Seguimento é apresentado como a média de meses. Dados são apresentados como risco relativo de eventos (IC 95%) para ICP guiada por USIC *versus* ICP guiada por angiografia

Rand.: ensaios randomizados; Não Rand.: Estudos não randomizados; ECAM: eventos cardiovasculares adversos maiores; TS: trombose do stent; RLA: revascularização da lesão alvo

Tabela 3 - Meta-análises apenas de ensaios randomizados comparando ICP guiada por USIC e ICP guiada por Angiografia na era dos stents farmacológicos

Referências	Inclusão	Pacientes	ECAM	Morte CV	Infarto	TS	RLA
Steinvil et al.	7 ensaios	3.192 *USIC: 1.593* *Angio: 1.599*	0,66 (0,52-0,84) P=0,001	0,81 (0,44-1,47) P=NS	1,04 (0,68-1,59) P=NS	0,61 (0,41-0,90) P=0,009	0,71 (0,28-1,78) P=NS
Elgendy et al.	7 ensaios	3.275 *USIC: 1.634* *Angio: 1.641*	0,59 (0,46-0,76) P<0,001	0,46 (0,21-1,00) P=0,05	0,58 (0,30-1,11) P=0,06	0,49 (0,24-0,99) P=0,04	0,60 (0,43-0,84) P=0,003
Shin et al.	3 ensaios	2.345 *USIC: 1.170* *Angio: 1.175*	0,36 (0,13-0,99) P=0,04	0,38 (0,10-1,42) P=0,013	— P=0,026	0,50 (0,13-2,01) P=0,03	0,61 (0,40-0,93) P=0,02
Bavishi et al.	8 ensaios	3.276 *USIC: 1.635* *Angio: 1.641*	0,64 (0,51-0,80) P=0,001	0,51 (0,23-1,12) P=0,09	0,90 (0,58-1,41) P=0,7	0,57 (0,26-1,23) P=0,15	0,62 (0,45-0,86) P=0,004

Dados são apresentados como risco relativo de eventos (IC 95%) para ICP guiada por USIC *versus* ICP guiada por angiografia.
Rand.: ensaios randomizados; Não Rand.: Estudos não randomizados; ECAM: eventos cardiovasculares adversos maiores; Morte CV: morte cardiovascular; TS: trombose do stent; RLA: revascularização da lesão alvo.

3.3.2 Tomografia de Coerência Óptica

Até o presente momento, evidências acerca do impacto clínico oferecido pela ICP guiada por TCO são limitadas. Provêm predominantemente de registros prospectivos, e não existem dados disponíveis de estudos randomizados comparando as estratégias de ICP guiada por TCO contra a ICP guiada por angiografia.

Os primeiros dados acerca da potencial utilidade clínica da TCO foram fornecidos por dois registros prospectivos, que demonstraram o quanto as imagens de TCO poderiam impactar em mudança no planejamento e otimização da ICP. Em uma série prospectiva de 150 pacientes (155 vasos), a TCO foi utilizada de maneira irrestrita, tanto pré-ICP, pós-ICP, ou em ambos os momentos. Neste registro, os operadores registravam sua estratégia (antes e após o implante de stents) com base nas imagens angiográficas, e após acesso às imagens de TCO. Não havia recomendação pré-determinada para guia dos procedimentos com a TCO. Notadamente, o uso da TCO pré-ICP resultou mudança na estratégia inicial em 81,8% dos casos. Especificamente, os comprimentos e os diâmetros dos stents, inicialmente determinados pela avaliação angiográfica, foram modificados em 50% e 25% dos casos, respectivamente. Após o implante dos stents, quando o procedimento havia sido julgado satisfatório pela avaliação angiográfica, as imagens de TCO promoveram intervenções adicionais em 54,8% dos vasos tratados, principalmente à custa de pós-dilatações para correções de regiões de subexpansão e/ou má-aposição, ou implante de novo stent para tratamento de dissecções de bordas. Nos casos em que pós-dilatação já havia sido planejada pela avaliação angiográfica, a TCO ainda promoveu mudança no diâmetro dos balões em mais da metade dos casos [22].

Tamanha interação do operador com as imagens fornecidas pela TCO foi confirmada no registro ILUMIEN I, em que 467 estenoses foram tratadas em 418 pacientes portadores de angina estável, instável, ou IAM SSST. Com base nas imagens de TCO pré-procedimento, a estratégia inicialmente planejada pela angiografia foi alterada em 55% dos pacientes (57% das estenoses), resultando em escolha de stents com comprimentos (mais curtos: 25%; mais longos: 43%) e diâmetros (menor: 31%; maior: 8%) diferentes. Ao final do procedimento, quando o

resultado angiográfico foi considerado satisfatório, a TCO resultou em intervenção adicional em 27% dos casos, com pós-dilatações adicionais para correções de subexpansões e má-aposição dos stents. Interessantemente, nos casos em que otimização dos resultados foi guiada por TCO, observou-se incremento nos valores da FFR de 0,86 ± 0,07 (pré-otimização) para 0,90 ± 0,10 (pós-otimização) [23].

O pequeno estudo CLI-OPCI forneceu o primeiro sinal de que o planejamento e otimização da ICP com TCO poderia resultar em benefício clínico [119]. Neste estudo, 335 pacientes submetidos à ICP guiada por TCO foram retrospectivamente comparados a outros 335 pacientes tratados no mesmo período com guia apenas da angiografia. Achados pela TCO de sub expansão dos stents, má-aposição das suas hastes, dissecção ou estenose residual nas suas bordas, ou presença de trombo intraluminal, resultaram em intervenções adicionais em 34,7% dos casos. Ao final de 12 meses, as taxas de morte cardíaca (1,2% vs. 4,5%, p=0,01), do combinado de morte cardíaca ou infarto (6,6% vs. 13,0%, p=0,006), e do combinado de morte cardíaca, infarto e nova revascularização (9,6% vs. 14,8%, p=0,044) foram significativamente menores nos pacientes tratados com guia da TCO. Após ajustes por análise multivariada e escores de propensão para fatores clínicos e do procedimento, a ICP guiada por TCO permaneceu associada com risco significativamente menor de morte cardíaca ou infarto (OR: 0,49; IC 95%: 0,25 a 0,96, p=0,037). No entanto, a taxa de morte cardíaca inesperadamente alta (4,5%) no grupo de pacientes tratados por angiografia, colocou estes promissores resultados em xeque, levantando a possibilidade de que tenham ocorrido por efeito do acaso.

Três anos após, Prati et al [120]. expandiram a avaliação do impacto clínico da ICP guiada por TCO para um total de 1.002 lesões de 832 pacientes incluídos no estudo CLI-OPCI II. Implante subótimo dos stents foi observado em 31% das lesões tratadas, com maior incidência nos pacientes que experimentaram ECAM no seguimento de um ano (59,2% vs. 26,9%, p<0,001). Em particular, área luminal mínima (ALM) intra-stent < 4,5 mm^2 (HR: 1,64; p=0,040), dissecção > 200 μm na borda distal (HR: 2,54; p=0,004), e estenose residual com área luminal < 4,5 mm2 na referência distal (HR: 4,65; p<0,001) ou proximal (HR: 5,73; p<0,001) foram identificados como preditores independentes de ECAM. Na análise multivariada de Cox, a presença de pelo menos um dos critérios acima mencionados foi confirmado como preditor independente de ECAM (HR: 3,53; IC 95%: 2,2 a 5,8, p<0,001).

Contrariamente, expansão dos stents (ALM ajustada para as áreas luminais das referências) < 70% (HR: 1,21; p=0,45), má-aposição dos stents > 200 μm (HR: 1,15; p=0,52), prolapso de placa/trombo intra-stent > 500 μm (HR: 1,00; p=0,99), e dissecções > 200 μm na borda proximal (HR: 0,83; p=0,65) não foram associadas com piores desfechos clínicos [120].

Em outro registro de 1.001 stents implantados em 786 pacientes que possuíam imagens de TCO pós-procedimento, dissecção de borda e má aposição das hastes dos stents foram identificados em 28,7% e 39,1% das lesões, respectivamente. Protrusão de tecido irregular/trombo foi vista em 53,8% dos casos. Área mínima do stent pequena (definida como < 5,0 mm^2 em SF e < 5,6 mm^2 em SNF) foi observada em 40,4% das lesões. Ocorrência de desfechos clínicos relacionados aos dispositivos no seguimento de um ano ocorreu em 33 pacientes (4,5%). Após ajustes para características clínicas, angiográficas e dos procedimentos, protrusão de tecido irregular (HR: 2,64; IC 95%: 1,40 a 5,01, p=0,003) e AMS (HR: 2,54; IC 95%: 1,23 a 5,25, p=0,012) foram identificados como preditores independentes para ocorrência de desfechos clínicos relacionados aos dispositivos implantados, no seguimento de um ano.

O estudo de coorte prospectivo Pan-London incluiu 87.166 pacientes submetidos à ICP em hospitais do Serviço de Saúde Nacional de Londres, Reino Unido, entre 2005 e 2015. Neste período, TCO foi utilizada em 1.149 pacientes (1,3%), USIC em 10,971 (12,6%) e angiografia sozinha nos demais 75.046 pacientes (86,1%). No seguimento mediano de 4,8 anos, diferença significativa em mortalidade foi observada em favor dos pacientes submetidos à ICP guiada por TCO (7,7%), em comparação com os pacientes guiados por USIC (12,2%) e angiografia (15,7%, p<0,0001). Estas diferenças foram observadas em pacientes cujos procedimentos foram realizados tanto de forma eletiva (p<0,0001) quanto no cenário de uma SCA (p=0,0024). Estas diferenças persistiram após ajuste por análise multivariada de Cox (HR: 0,48; IC 95%: 0,26 a 0,81, p=0,001) e escores de propensão (HR: 0,39; IC 95%: 0,21 a 0,77, p=0,0008) para a comparação de ICP guiada por TCO e ICP guiada por angiografia, mas não na comparação de coortes pareadas de ICP guiada por TCO e ICP guiada por USIC (HR: 0,88; IC 95%: 0,61 a 1,38, p=0,43) [121].

Até o momento, apenas dois estudos randomizados avaliaram o impacto clínico da ICT guiada por TCO. No estudo multicêntrico DOCTORS, 240 pacientes

apresentando-se com SCA SSST foram randomizados para ICP guiada por TCO ou ICP guiada por angiografia. O desfecho primário foi o resultado funcional da ICP avaliado pela FFR pós-procedimento. Os diâmetros dos stents foram escolhidos no braço guiado por TCO de acordo com os diâmetros das referências do vaso proximal e distal à lesão, e pós-dilatação era recomendada caso a expansão do stent (definida como a AMS/média das áreas luminais das referências) fosse ≤ 80%. Em linha com evidências prévias, o uso da TCO levou à mudança na estratégia inicial em 50% dos pacientes. As imagens de TCO pós-procedimento revelaram subexpansão do stent em 42% dos pacientes, má-aposição das hastes em 32%, cobertura incompleta da lesão em 20% e dissecção de borda em 37,5%. Isto levou ao uso mais frequente de pós-dilatação no grupo TCO (43% vs. 12,5%, p<0,0001) com menor estenose residual intra-stent (7,0 ± 4,3% vs. 8,7 ± 6,3%, p=0,01). Após otimização, a expansão dos stents aumentou de 78,9 ± 12,4% para 84,1 ± 7,3% no grupo TCO. O resultado prático, foi maior incremento nos valores de FFR pós-procedimento no grupo de pacientes alocados para ICP guiada por TCO (0,94 ± 0,04 vs. 0,92 ± 0,05, p=0,005). A proporção de pacientes com valores de FFR maiores que 0,90 também foi significativamente maior no grupo guiado por TCO (82,5% vs. 64,2%; p=0,0001). O valor de área mínima intra-stent que melhor estimou FFR > 0,90 foi 5,44 mm^2 (sensibilidade: 91,3%; especificidade: 60,2%). A prevalência de ECAM no seguimento de seis meses foi baixa em ambos os grupos [1,6% (n=2) no grupo angiografia vs. 2,5% (n=3) no grupo TCO] [122].

No estudo prospectivo e multicêntrico OPINION, 829 pacientes foram randomizados no Japão para ICP guiada por TCO (n=414) ou ICP guiada por USIC (n=415). Este estudo foi desenhado para testar a não inferioridade da ICP guiada por TCO contra a ICP guiada por USIC quanto à ocorrência FVA (definida como o composto de morte cardíaca, infarto do miocárdio relacionado ao vaso alvo, e revascularização do vaso alvo determinada por isquemia) ao final de 12 meses. Os diâmetros dos stents foram selecionados de acordo com o diâmetro do lúmen nas regiões de referência pela TCO, e de acordo com o diâmetro da MEE nas regiões de referência pelo USIC. Embora mínima, esta estratégia levou à escolha de stents significativamente menores pela TCO (2,92 ± 0,39 mm vs. 2,99 ± 0,39 mm, p=0,005). No entanto, falência do vaso alvo aos 12 meses ocorreu em 5,2% dos pacientes submetidos à ICP guiada por TCO e em 4,9% dos pacientes submetidos à ICP por

USIC. A não inferioridade da ICP guiada por TCO em relação à ICP guiada por USIC foi confirmada (HR: 1,07; limite superior do IC 95%: 1,80; $p_{não\text{-}inferioridade}$ = 0,042). A taxa de reestenose binária no reestudo angiográfico de 8 meses foi idêntica nos dois grupos (1,6% vs. 1,6%, p=1,00)(25).

A Tabela 4 resume os estudos randomizados publicados até o momento, que compararam ICP guiada por TCO com ICP guiada por angiografia ou USIC.

Tabela 4 - Estudos randomizados comparando ICP guiada por TCO com ICP guiada por angiografia ou USIC

Estudo	Pacientes	Desfechos	TCO	Angiografia	USIC	p-valor (TCO vs. Angio)	p-valor (TCO vs. USIC)
Habara et al.	70 *TCO: 35* *USIC: 35*	Expansão dos stents pós-ICP pelo USIC	AMS: 6,1 ± 2,2 mm^2 Exp.: 64,7 ± 13,7%	—	AMS: 7,2 ± 2,5 mm^2 Exp.: 80,3 ± 13,4%	—	0,04 0,002
ILUMIEN III	450 *TCO: 158* *USIC: 146* *Angio: 146*	AMS pós-ICP pela TCO (não inferioridade vs. USIC)	5,79 (4,54-7,34) mm^2	5,49 (4,39-6,59) mm^2	5,89 (4,67-7,80) mm^2	0,12	0,001 (não inferioridade) 0,42 (superioridade)
DOCTORS	240 *TCO: 120* *Angio: 120*	FFR pós-ICP	0,94 ± 0,04	0,92 ± 0,05	—	0,005	—
OPINION	829 *TCO: 414* *USIC: 415*	FVA aos 12 meses (não inferioridade)	5,2%	—	4,9%	—	0,042 (não inferioridade) Log-rank: 0,83

Dados são apresentados como média ± desvio padrão, mediana e intervalo interquartil, ou porcentual.
TCO: tomografia de coerência óptica; USIC: ultrassom intracoronário; AMS: área mínima do stent; Exp.: expansão do stent; FFR: reserva de fluxo fracionado; FVA: falência do vaso alvo.

4 MÉTODOS

4 MÉTODOS

4.1 Desenho do Estudo

O iSIGHT é um estudo prospectivo, unicêntrico, conduzido exclusivamente no Serviço de Cardiologia Invasiva do Instituto Dante Pazzanese de Cardiologia, em que pacientes consecutivos portadores de DAC em artérias coronárias nativas, com indicação clínica de ICP, foram randomizados para ICP guiada por angiografia, ICP guiada por USIC ou ICP guiada por TCO. O estudo é de iniciativa do investigador principal, sem envolvimento da indústria, ou qualquer forma de financiamento externo.

O protocolo da presente pesquisa e seu Termo de Consentimento Livre e Esclarecido (TCLE) foram apresentados e aprovados pelo Comitê de Ética em Pesquisa do Instituto Dante Pazzanese de Cardiologia, sob o número de registro 4757, e pela Comissão Científica do Programa de Pós Graduação IDPC/USP (Instituto Dante Pazzanese de Cardiologia/Universidade de São Paulo).

4.2 População do Estudo

Os pacientes foram informados sobre o protocolo do estudo previamente à sua participação, incluindo os possíveis riscos e benefícios, e foram solicitados a fornecer o TCLE assinado. Somente foram incluídos pacientes que preenchessem todos os critérios de inclusão, e não possuíssem nenhum dos critérios de exclusão.

4.2.1 Critérios de Inclusão

Pacientes ≥ 18 anos, com indicação de ICP de lesões coronárias nativas com implante de stent(s) farmacológico(s) metálico(s) de segunda geração. Os pacientes podiam apresentar-se com quadros de isquemia silenciosa, angina estável, angina instável, infarto agudo do miocárdio (IAM) sem elevação do segmento ST, ou infarto do miocárdio recente (> 48 horas da apresentação inicial). Pacientes elegíveis podiam ter uma ou mais lesões alvo, em uma ou mais artérias coronárias nativas, cujo diâmetro de referência variasse de 2,25 mm a 4,0 mm pela

estimativa visual da angiografia pré-ICP. O implante de mais de um stent era permitido para tratamento da lesão alvo.

4.2.2 Critérios de Exclusão

Foram excluídos pacientes que se apresentaram com IAM com elevação do segmento ST ou em choque cardiogênico, pacientes com insuficiência cardíaca congestiva, com *clearance* de creatinina estimado pela equação de Cockcroft-Gault < 45 mL/min/1,73 m^2, com estenose significativa (> 50%) no tronco da coronária esquerda, com lesões aorto-ostiais (até 3 mm do óstio coronário), com oclusões coronárias crônicas, com lesões em bifurcações coronárias em que de antemão se planejasse implante de dois stents para tratamento dos ramos principal e lateral, e pacientes com lesões em enxertos vasculares venosos ou arteriais. Tratamento de reestenose intra-stent foi permitida, desde que esta lesão obedecesse aos critérios de inclusão e exclusão acima descritos.

4.2 Protocolo do Estudo

Em cada procedimento, a estratégia da ICP e eventuais otimizações após implante dos stents foram determinadas integralmente pelas informações derivadas dos métodos de imagem para qual o paciente foi alocado. Com o objetivo de padronizar os métodos de quantificação dos desfechos primários e secundários, bem como permitir avaliação comparativa das diferenças existentes entre angiografia, USIC e TCO, os três métodos de imagem foram realizados ao final de cada procedimento (Figura 14).

Os pacientes alocados para ICP guiada por angiografia tiveram os procedimentos guiados integralmente por parâmetros angiográficos. Ao final do procedimento, quando o resultado foi considerado satisfatório, e o procedimento julgado encerrado pelo operador principal, imagens de USIC e TCO foram adquiridas, de forma cega para o operador do caso. Por compromisso ético com os pacientes incluídos, caso o operador de imagens observasse que o resultado da ICP estivesse subótimo nas imagens finais de USIC e/ou TCO, apesar do adequado resultado angiográfico, o operador do caso era comunicado, e otimizações

adicionais, guiadas pelas informações derivadas dos métodos de imagem intravasculares, eram realizadas de acordo com decisão colegiada do operador do caso com o operador de imagem. Nesta situação, para fim de avaliação dos desfechos primários, foram analisadas as imagens angiográficas, de USIC e TCO, obtidas antes de qualquer otimização que não tenha sido determinada apenas por critérios angiográficos.

Nos pacientes alocados para ICP guiada por USIC ou TCO, realização dos respectivos métodos de imagem era exigida antes do implante do(s) stent(s). Critérios específicos para cada método foram utilizados para seleção do diâmetro e comprimento dos stents, assim como para a necessidade de otimização corretiva adicional. Quando o resultado do procedimento era considerado adequado pelo método de imagem utilizado para guia da ICP, e considerado finalizado pelos operadores, imagens do método intravascular oposto eram obtidas de forma cega ao operador do caso.

Figura 14 - Desenho do estudo

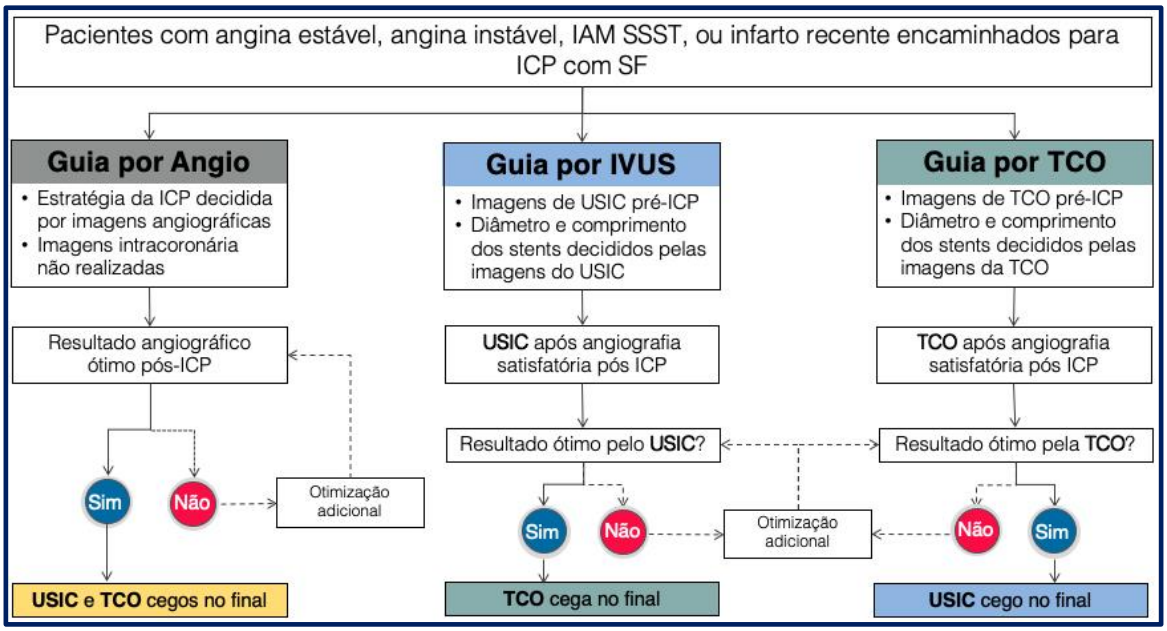

IAM SSST: infarto agudo do miocárdio sem supradesnivelamento do segmento ST; ICP: intervenção coronária percutânea; SF: stent farmacológico; USIC: ultrassom intracoronário; TCO: tomografia de coerência óptica

4.3 Randomização e Mascaramento

Uma sequência de randomização foi gerada eletronicamente, em blocos de 9, para forçar equilíbrio entre o número de pacientes alocados para cada grupo ao longo da condução do estudo. Cada número da sequência de randomização foi armazenado em envelope opaco individual, que apenas foi aberto após o acesso ao vaso alvo estar garantido com o posicionamento do guia 0,014” no seu leito distal. Nos casos em que se antecipava a necessidade de pré-dilatação para adequada aquisição das imagens de TCO ou USIC, o envelope de randomização somente foi aberto após realização da mesma, sem complicações.

Conforme mencionado acima, a natureza do estudo não possibilitava o cegamento dos operadores quanto ao método de imagem utilizado. Para minimizar os vieses de seleção e interpretação, dois Cardiologistas Intervencionistas participaram de cada caso: um responsável pela condução da ICP e o outro pela operação dos equipamentos de imagem. Para minimizar potencial viés de um operador ou outro em favor de determinado método de imagem, a interpretação dos achados referentes ao método de imagem para o qual o caso foi alocado era feita de forma colegiada entre os dois operadores, e os resultados apenas considerados

satisfatórios após consenso entre os dois. Ao contrário, as imagens finais do método de imagem oposto eram obtidas de forma cega ao operador do caso. Por exemplo, no grupo alocado para guia da ICP com USIC, quando os resultados angiográfico e ultrassonográfico finais foram considerados satisfatórios pelos operadores, imagens de TCO foram adquiridas com o monitor de TCO que fica voltado para o operador do caso, desligado. No grupo alocado para ICP guiada por TCO, imagens finais de USIC foram obtidas com o monitor do equipamento virado de costas para o operador do caso.

Após conclusão dos procedimentos, todas as informações que permitissem identificação dos pacientes, ou ao grupo de randomização para o qual foram alocados, foram retiradas antes da gravação das mídias de imagem (angiografia, USIC e TCO) que foram enviadas para o laboratório de análise central. Desta forma, os analistas de cada método de imagem permaneceram cegos para o grupo de randomização durante todo o processo de análise. A identificação de cada grupo somente foi revelada após confecção dos relatórios de análise da angiografia coronária quantitativa (ACQ), do USIC e da TCO, quando da ocasião de envio dos dados para análise estatística.

4.4 Procedimentos

O manejo dos pacientes pré-ICP seguiu a rotina do Serviço de Cardiologia Invasiva do Instituto Dante Pazzanese de Cardiologia. Os pacientes que não estavam em uso de aspirina e clopidogrel, receberam as doses de ataque de 300 mg de aspirina e 300-600 mg de clopidogrel pelo menos 24 horas antes do procedimento. Os exames laboratoriais pré-ICP foram coletados conforme a rotina do Serviço.

Os procedimentos foram realizados pelas vias radial ou femoral de acordo com a preferência do operador. Anticoagulação plena foi obtida com administração de heparina 100 UI/Kg.

4.5.1 Procedimentos Guiados por Angiografia

Após administração de nitroglicerina intracoronária, nas doses de 100-300 µg, angiografia coronárias foram adquiridas em pelo menos duas projeções ortogonais, que permitissem visualização adequada de todo o seguimento de interesse. A projeção angiográfica em que a lesão alvo fosse completamente visualizada, com menor encurtamento e sobreposição com outras estruturas foi utilizada para guia do procedimento. As regiões de referência do vaso foram determinadas visualmente como as regiões do vaso que apresentassem os maiores diâmetros luminais proximal e distal à estenose alvo, respectivamente, dentro do mesmo segmento vascular, visando cobertura completa, “ombro-a-ombro”, da lesão. O comprimento do(s) stent(s) foi determinado como a distância entre as referências proximal e distal por estimativa visual das imagens angiográficas. O diâmetro do(s) stent(s) foi determinado por estimativa visual do diâmetro luminal das referências proximal e distal do vaso. Caso houvesse diferença maior do que 0,5 mm entre as dimensões medidas entre as referências proximal e distal, o diâmetro do stent era escolhido de acordo com a medida da menor referência, e pós-dilatação da outra metade do stent era realizada com balão não complacente de tamanho ajustado à maior referência do vaso. Quando havia diferença < 0,5 mm entre as dimensões das referências distal e proximal, o diâmetro do stent era escolhido com base na medida da maior referência.

Pré-dilatação da lesão não era mandatória, e ficou à critério do operador. Caso realizada, utilizou-se balão de comprimento menor do que o comprimento planejado do stent. Pós-dilatação com balão não complacente, de comprimento menor do que o stent implantado, com diâmetro selecionado de acordo com a estimativa visual das referências do vaso alvo, e insuflado com alta pressão, foi fortemente recomendada, visando obtenção de uma estenose residual intra-stent ≤ 10% em comparação com os diâmetros luminais das referências proximal e distal. Utilização de recursos de realce angiográfico, disponível nos equipamentos de angiografia, também foi fortemente recomendada para auxiliar a visualização dos contornos do stent e complementar o julgamento sobre a expansão dos dispositivos e a tomada de decisão acerca de otimização adicional. Exemplo de ICP guiada por angiografia é apresentada na Figura 15.

Figura 15 - Exemplo de ICP Guiada por Angiografia

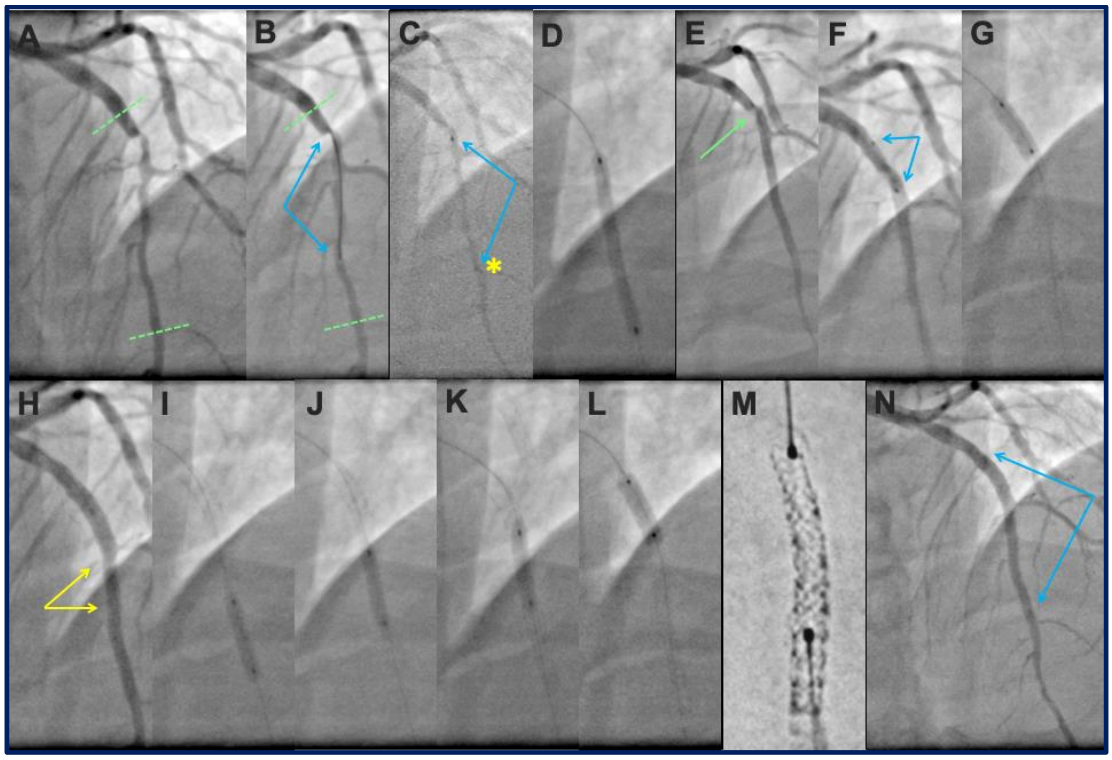

Em A, lesão longa no terço médio da artéria descendente anterior é apresentada. As referências proximal e distal foram escolhidas visualmente (linhas verdes pontilhadas). Em B, mensuração do comprimento a ser tratado, com a ponta radiopaca do guia 0,014" (30 mm; setas azuis); Visualmente, a referência distal foi estimada em 3,0 mm e a proximal em 4,0 mm. Em C, posicionamento de um stent 3,0 x 38 mm, utilizando como referência distal o pequeno ramo diagonal identificado com asterisco amarelo; Em D, liberação do stent, com 12 atm; Em E, resultado angiográfico após liberação do stent. Estenose residual proximal é apontada com a seta verde. Stent 4,0 x 15 mm foi posicionado com sua borda distal fazendo mínima sobreposição com as hastes do stent previamente implantado (F), e liberado com 12 atm (G); Angiografia de controle após implante do segundo stent revela subexpansão do segmento tratado no seu terço médio (H; setas amarelas); Pós-dilatação dos segmentos distal e médio foi realizada com múltiplas insuflações do balão não complacente 3,25 x 20, insuflado até 30 atm (painéis I-K), com relação balão: artéria de 1,2:1,0. Em L, pós-dilatação do stent proximal com balão não complacente 4,0 x 15 mm, insuflado até 20 atm. Realce angiográfico (Stent Viz, GE Healthcare, Chicago, Il, EUA) foi utilizado para checar expansão dos stents (M); Em N, controle angiográfico final, demonstrando adequada expansão dos stents, com diâmetros compatíveis com os diâmetros das respectivas referências, e sem dissecções nas bordas

4.5.2 Procedimentos Guiados por USIC

Equipamento de USIC comercialmente disponível (iLab™, Boston Scientific, Natick, MA, Estados Unidos) foi utilizado para aquisição das imagens de USIC em todos os casos. Após administração de nitroglicerina intracoronária (100-300 µg), e heparinização plena com heparina não fracionada (100UI/Kg), um guia 0,014" foi

posicionado no leito distal do vaso alvo. Em seguida, um cateter de USIC de 40 MHz (Opticross™, Boston Scientific, Natick, MA, Estados Unidos) foi avançado sobre o guia 0,014", e posicionado pelo menos 10 mm distal à estenose de interesse. O cateter de USIC foi conectado a um dispositivo de tração automática, e tracionado de distal para proximal, com velocidade de 0,5 mm/s. Caso a lesão alvo apresentasse estenose crítica (>90%), pré-dilatação da mesma com balão de comprimento menor do que o stent planejado foi recomendada, antes da aquisição das imagens de USIC.

Após aquisição, revisão das imagens de USIC foi realizada pelo operador do caso com auxílio do operador das imagens intravasculares. A partir do ponto mais estenótico, identificava-se as referências vasculares, definidas como as regiões do vaso, proximal e distal à estenose, que possuíam a maior área luminal com menor carga de placa (idealmente <50%). Caso não fosse possível identificar um local com carga de placa <50%, as referências vasculares eram determinadas como a região do vaso com maior área luminal nos segmentos proximal e distal à estenose. A distância entre as referências proximal e distal definia o comprimento mínimo do stent a ser implantado. As dimensões vasculares em cada referência eram, então, determinadas de acordo com o seguinte protocolo:

- nas referências em que a MEE do vaso fosse visível em ≥ 180° da circunferência vascular e a carga de placa <50%, utilizava-se o diâmetro médio da MEE.
- nas referências em que a MEE não fosse visível em ≥ 180° da circunferência vascular e/ou a carga de placa fosse > 50%, utilizava-se o maior diâmetro do lúmen.

Nos casos em que havia diferença maior do que 0,5 mm entre as dimensões medidas para as referências proximal e distal, o diâmetro do stent era escolhido de acordo com a medida da menor referência, e pós-dilatação com balão de tamanho compatível com a dimensão da maior referência era realizada na outra metade do stent para acomodar a prótese à esta referência do vaso. Quando havia diferença < 0,5 mm entre as dimensões das referências distal e proximal, os diâmetros do stent e balão de pós-dilatação eram escolhidos de acordo com a medida da maior referência.

Após implante e pós-dilatação do stent, novas imagens de USIC eram realizadas. Otimização adicional com balões não complacentes, de maior diâmetro

ou insuflados com maior pressão, foram realizadas com o objetivo de se alcançar uma expansão do stent ≥ 90% da média das áreas luminais das referências distal e proximal.

Exemplo de ICP guiada por USIC é apresentado nas Figuras 16 e 17.

Figura 16 - Planejamento de ICP Guiada por USIC

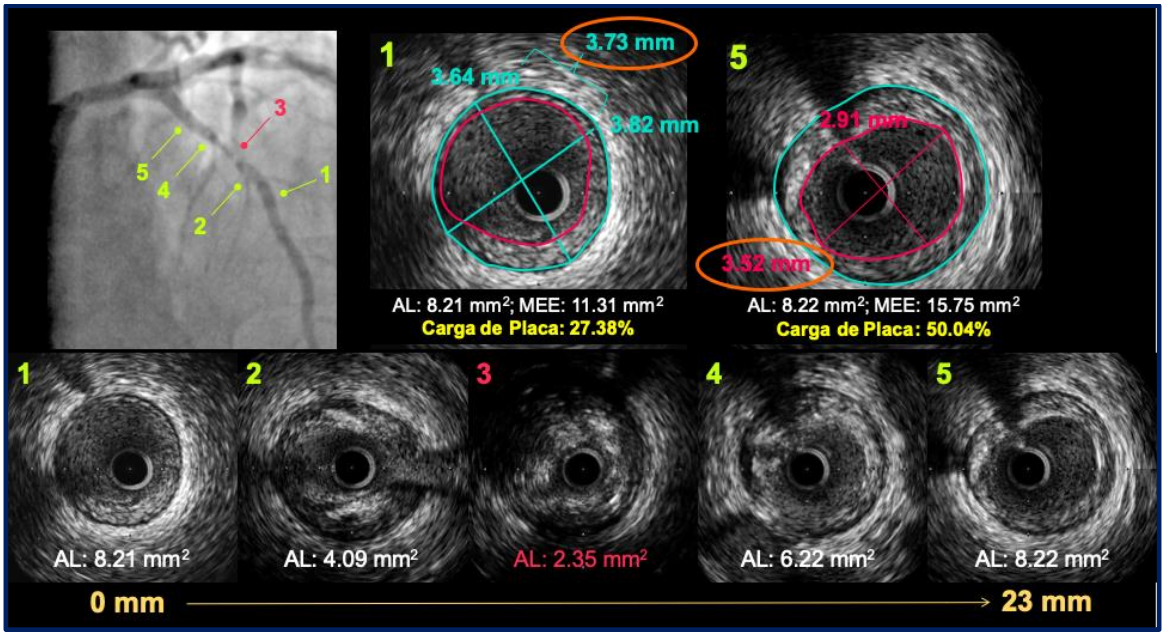

Painel superior esquerdo mostra angiografia pré-ICP com lesão grave no segmento proximal da artéria descendente anterior. Números de 1 a 5 indicam imagens transversais de USIC de distal para proximal, no painel inferior. Áreas dos respectivos lumens (AL) são apresentadas na parte inferior de cada imagem de USIC. A área luminal mínima é apresentada no painel 3. Os painéis superiores direitos apresentam imagens magnificadas das referências distal (1) e proximal (5). As áreas do lúmen e MEE são representadas pelos contornos vermelhos e azuis, respectivamente. Na referência distal, a carga de placa mede 27,38%. Portanto, dimensionamos esta referência pelo diâmetro médio da MEE (3,73 mm). Em razão da carga de placa > 50%, a referência proximal foi dimensionada pelo diâmetro máximo do lúmen (3,52 mm). Como não há discrepância > 0,5 mm entre as duas referências, o stent poderia ser dimensionado pela maior referência (3,73 mm). Na ausência de stent com 3,75 mm durante a condução deste estudo, selecionamos stent com 3,5 mm de diâmetro, com pós-dilatação programada com balão de 3,75 mm. A distância entre as duas referências (23 mm), definiu o comprimento mínimo do stent a ser utilizado.

Figura 17 - Verificação do Resultado da ICP pelo USIC

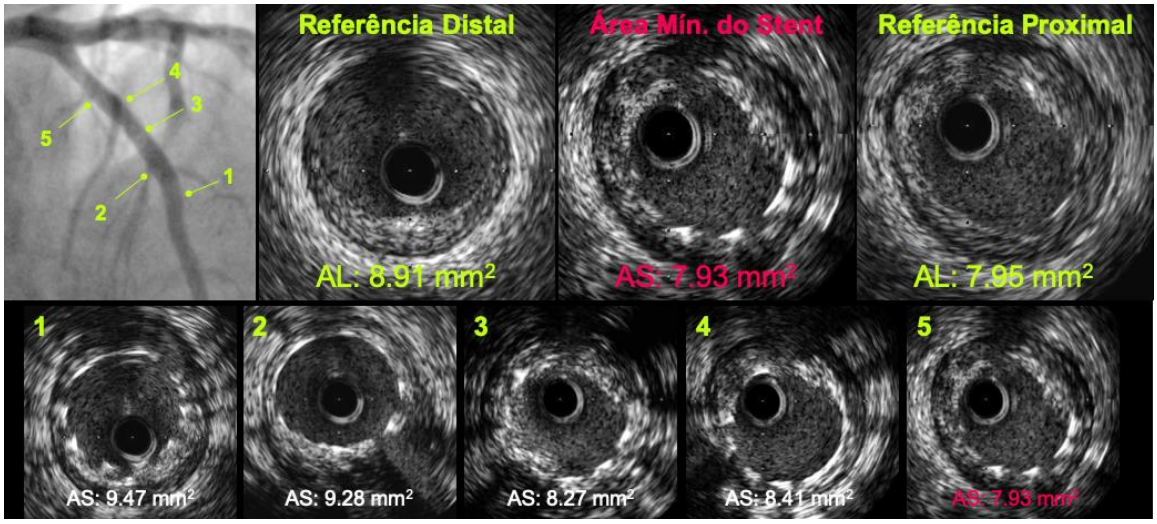

A imagem angiográfica no canto superior esquerdo apresenta o resultado angiográfico final após ICP da lesão do caso apresentado na figura 16, com implante de stent 3,5 x 24 mm, pós-dilatado com balão não complacente 3,75 x 15 mm até 24 atm. O painel inferior apresenta imagens transversais de USIC ao longo do segmento tradado, de distais (esquerda) para proximal (direita), numeradas de acordo com sua localização na angiografia. A menor área do stent (7,93 mm^2) foi observada junto a sua borda proximal (5), local em que pós-dilatação com menos pressão foi aplicada em razão da grande quantidade de carga de placa existente na referência proximal do vaso. Os painéis superiores direitos mostram imagens magnificadas da região da área mínima do stent em comparação com as imagens das referências distal e proximal. Note que a área mínima do stent na sua borda proximal está adequada com a dimensão da referência correspondente. A expansão do stent foi computada como: [área mínima do stent (7,93 mm^2) / média das áreas luminais das referências (8,43 mm^2) * 100], ou: 94,06%.

4.5.3 Procedimentos Guiados por TCO

As imagens de TCO foram adquiridas com equipamentos FD-OCT comercialmente disponíveis (C7 XR™ ou ILUMIEN OPTIS™, St. Jude Medical, St. Paul, MN, Estados Unidos). Após administração de nitroglicerina intracoronária (100-300 µg), e heparinização plena com heparina não fracionada (100UI/Kg), um guia 0,014” foi posicionado no leito distal do vaso alvo. Após adequado preparo e calibração, um cateter de TCO (Dragonfly™ ou Dragonfly Optis™, St. Jude Medical, St. Paul, MN, Estados Unidos) foi avançado sobre o guia 0,014”, e posicionado pelo menos 10 mm distal à estenose de interesse. O cateter Dragonfly™ conecta-se apenas ao console C7 XR™, e o cateter Dragonfly Optis™ conecta-se apenas ao console ILUMIEN OPTIS™.

Caso a lesão alvo apresentasse estenose crítica (>90%), pré-dilatação da mesma com balão de comprimento menor do que o stent planejado foi

recomendada, antes da aquisição das imagens de TCO. *Flush* coronário para remoção transitória do sangue intravascular foi obtido com administração de um bôlus de contraste de baixa ou isoosmolaridade, por injeção manual ou com auxílio de uma bomba injetora, de acordo com técnica padrão previamente descrita [21,46].

Após aquisição, revisão das imagens de TCO foi realizada pelo operador do caso com auxílio do operador das imagens intravasculares. A partir do ponto mais estenótico, identificava-se as referências vasculares. A carga de placa não é uma métrica habitualmente quantificada pela TCO, já que a luz possui penetração limitada na parede vascular, impedindo a visualização rotineira da MEE (estrutura fundamental para quantificação da carga de placa). No entanto, quando a MEE é visível pela TCO nas regiões de referência do vaso, indica, de forma indireta, a pouca quantidade de placa nesta região. Portanto, as referências do vaso foram definidas pela TCO como as regiões do vaso, proximal e distal à estenose, que possuíam a maior área luminal, independentemente da carga de placa. Para este fim, o uso da ferramenta de quantificação automática *lúmen profile* foi fortemente recomendada. De forma qualitativa, buscava-se regiões com o maior arco circunferencial da MEE visível, evitando-se regiões com grande conteúdo lipídico (arco circunferencial maior que dois quadrantes), uma vez que identificamos previamente que FACF são fortes preditores independentes para ocorrência de dissecção nas bordas de stents metálicos [46]. A distância entre as referências proximal e distal definia o comprimento mínimo do stent a ser implantado, e era automaticamente fornecido pela ferramenta *lúmen profile*. As dimensões vasculares em cada referência eram, então, determinadas de acordo com o seguinte protocolo:

- nas referências em que a MEE do vaso fosse visível em ≥ 180° da circunferência vascular, utilizava-se o diâmetro médio da MEE.
- nas referências em que a MEE não fosse visível em ≥ 180° da circunferência vascular, utilizava-se o maior diâmetro do lúmen.

Nos casos em que houvesse diferença maior do que 0,5 mm entre as dimensões medidas para as referências proximal e distal, o diâmetro do stent era escolhido de acordo com a medida da menor referência, e pós-dilatação com balão de tamanho compatível com a dimensão da maior referência era realizada na outra metade do stent para acomodar a prótese a esta referência do vaso. Quando havia diferença < 0,5 mm entre as dimensões das referências distal e proximal, os

diâmetros do stent e balão da pós-dilatação eram escolhidos de acordo com a medida da maior referência.

Após implante e pós-dilatação do stent, novas imagens de TCO foram adquiridas. Otimização adicional com balões não complacentes, de maior diâmetro ou insuflados com maior pressão, foram realizadas com o objetivo de se alcançar uma expansão do stent ≥ 90% da média das áreas luminais das referências distal e proximal.

Exemplo de ICP guiada por TCO é apresentado nas Figuras 18 e 19.

Figura 18 - Planejamento da ICP pela TCO

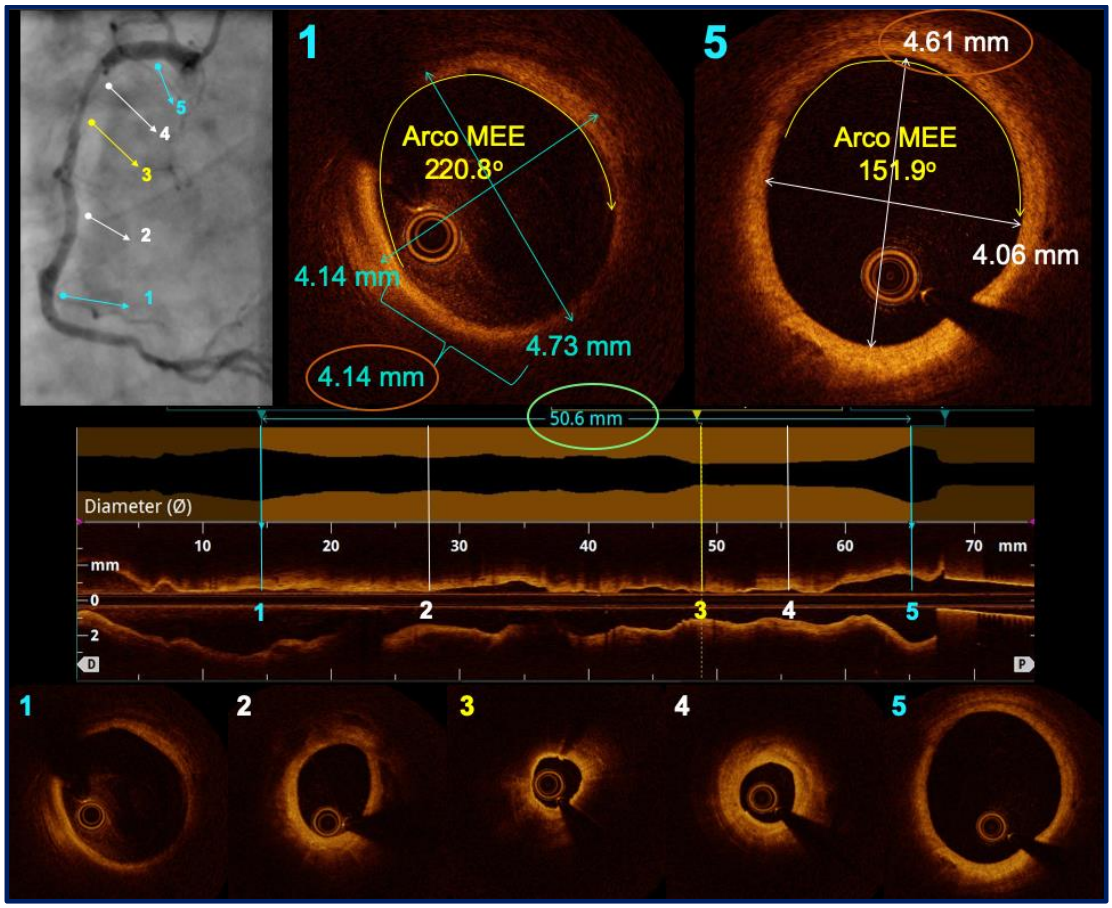

Angiografia no painel superior esquerdo apresenta lesão longa envolvendo em uma coronária direita dominante. O painel do meio apresenta as visões longitudinais e *lúmen profile* de todo o segmento de interesse. O painel inferior apresenta imagens transversais de TCO, numeradas de acordo com sua localização nas imagens angiográficas e longitudinais. A ferramenta *lúmen profile* foi utilizada para identificação das referências distal (1) e proximal (5). A distância entre as duas referências mediu 50,6 mm (arco oval verde no painel do *lúmen profile*). Os painéis superiores direitos apresentam imagens magnificadas das referências distal (1) e proximal (5). Na referência distal, a MEE é visível em 220,8^{o} da circunferência do vaso, portanto, dimensionada pelo diâmetro médio da MEE (4,14 mm). Na referência proximal, a MEE é visível em apenas 151,9^{o} da circunferência vascular, portanto, dimensionada de acordo com o diâmetro máximo do lúmen (4,61 mm).

Figura 19 - Verificação do Resultado da ICP pela TCO

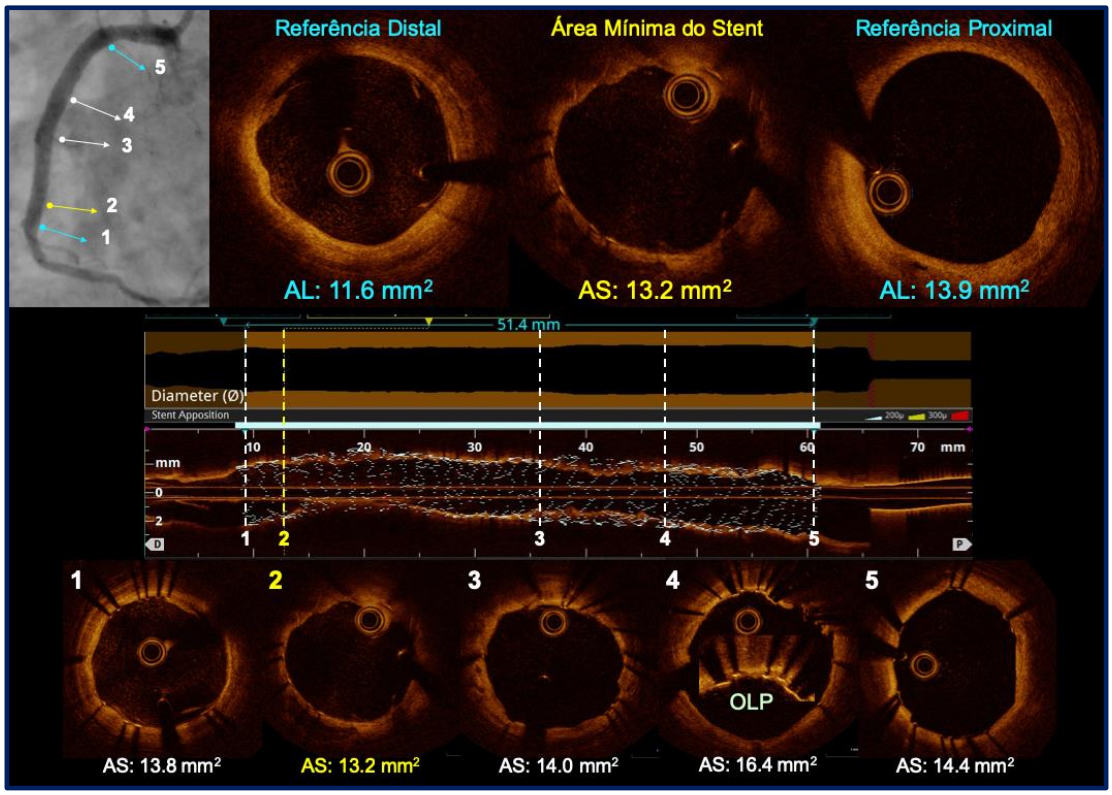

A imagem angiográfica no canto superior esquerdo apresenta o resultado angiográfico final após ICP da lesão apresentada na figura 17, com implante de stents 4,0 x 38 mm e 4,0 x 15 mm, e pós-dilatação com balão não complacente 4,5 x 20 mm, insuflado até 24 atm. O painel do meio apresenta as visões longitudinais e *lúmen profile* de todo o segmento de interesse. Observe que o comprimento do segmento tratado (51,4 mm) foi justo o suficiente para cobrir o segmento originalmente planejado (50,6 mm; figura 17). Note reconstrução tridimensional da geometria do stent processada automaticamente, apresentada sobreposta ao eixo longitudinal da TCO. O painel inferior apresenta imagens transversais de TCO, numeradas de acordo com sua localização nas imagens angiográficas e longitudinais, de distal (esquerda) para proximal (direita). A menor área do stent está identificada em amarelo em 2. O local da sobreposição de hastes (*overlapping*; OLP) é destacado no detalhe da figura 4. Os painéis superiores direitos mostram imagens magnificadas da região da área mínima do stent em comparação com as referências distal e proximal. A área mínima do stent localiza-se próximo a sua borda distal, contra a qual já possui 14% de superexpansão. A expansão global do stent foi computada como: [área mínima do stent (13,20 mm^2) / média das áreas luminais das referências (12,75 mm^2) * 100], ou: 103,5% (em outras palavras, 3,5% de superexpansão em comparação com a média das áreas luminais das referências).

Uma abordagem passo-a-passo que resume os critérios de guia do procedimento por cada método é apresentada na Figura 20.

Figura 20 - Protocolo de guia da ICP para cada método de imagem

	ICP Guiada por Angio	ICP Guiada por USIC	ICP Guiada por TCO
Passo 01. Seleção das referências (*landing zones*)	Regiões com **maiores diâmetros luminais** proximal e distal à estenose. Visar cobertura **"ombro a ombro"**.	Regiões om **maiores áreas luminais** proximal e distal à estenose, com **carga de placa <50%**.	Regiões com **maiores áreas luminais** proximal e distal à estenose; evitar **lipídeo**
Passo 02. Quantificar os diâmetros das referências distal e proximal	Estimativa visual do **maior diâmetro luminal** em cada referência	• **MEE ≥ 180º + carga de placa <50%:** diâmetro médio MEE; • **MEE <180º e/ou carga de placa >50%:** diâmetro máximo do lumen	• **MEE ≥ 180º:** diâmetro médio da MEE; • **MEE <180º:** diâmetro máximo do lumen
Passo 03. Seleção do diâmetro do stent	Discrepância > 0,5 mm entre os diâmetros das referências proximal e distal? Sim → Usar diâmetro da **menor** referência Não → Usar diâmetro da **maior** referência		
Passo 04. Comprimento do stent	Distância entre as referências distal e proximal		
Passo 05. Pós-dilatação	• Discrepância **> 0,5 mm** entre diâmetros das referências proximal e distal: usar balões NC dimensionados de acordo com o diâmetro de cada referência; • Discrepância **< 0,5 mm** entre diâmetros das referências proximal e distal: usar balão NC dimensionado de acordo com o diâmetro da maior referência.		
Passo 06. Critério de expansão	Estenose residual **<10%**	AMS **≥ 90%** da média das áreas luminais das referências	

ICP: intervenção coronária percutânea; USIC: ultrassom intracoronário; TCO: tomografia de coerência óptica; MEE: membrana elástica externa; MAS: área mínima do stent

4.6 Cuidados Antes da Alta Hospitalar

Imediatamente após os procedimentos, anamnese, exame físico, retirada dos introdutores arteriais (femoral ou radial) e exames complementares, incluindo eletrocardiograma e exames laboratoriais pós ICP seguiram a rotina do Serviço de Cardiologia Invasiva do Instituto Dante Pazzanese de Cardiologia. Todos os pacientes pernoitaram no hospital. No dia seguinte ao procedimento, as vias de acesso, eletrocardiograma, e exames laboratoriais (ureia, creatinina, CK-total, CK-MB, e troponina I) foram avaliados pelo médico responsável, o qual teve completa independência para decidir sobre o momento da alta hospitalar. Terapia antiplaquetária dupla foi recomendada pelo período mínimo de um ano para todos os pacientes.

4.7 Definições

Sucesso do procedimento foi definido como realização bem sucedida dos métodos de imagem, sem complicações relacionadas aos mesmos (p.ex. espasmo,

dissecções, fratura dos cateteres de imagem, perfurações, formação de trombos, arritmias) associado com implante bem sucedido dos stents, resultando em estenose residual angiográfica <10%. Sucesso clínico foi definido como o sucesso do procedimento sem ocorrência de ECAM no período periprocedimento até a alta hospitalar.

Todas as mortes foram consideradas de origem cardíaca, a menos que outra causa bem definida pudesse ser estabelecida. Infarto do miocárdio foi definido conforme as definições da *Society of Cardiovascular Angiography and Interventions* [(123)] e trombose dos stents foi classificada como definitiva ou provável de acordo com os critérios do *Academic Research Consortium* [(124)]. Revascularização da lesão alvo foi definida como nova revascularização da lesão alvo, que apresentava: (1) redução do diâmetro luminal ≥ 50% intra-stent pela angiografia coronária quantitativa (ACQ), combinada com sintomas anginosos inequívocos ou documentação de isquemia miocárdica no território tratado, ou FFR <0,80 no vaso alvo; ou (2) redução do diâmetro luminal intra-stent ≥ 70% pela ACQ. ECAM será definido como o composto de morte cardíaca, infarto do miocárdio e RLA.

4.8 Análise das Imagens de Angiografia, USIC e TCO

Todos os dados que permitissem identificação dos pacientes ou do grupo de randomização para o qual foram alocados foram ocultados das imagens angiográfica, de USIC e de TCO. Estas, foram armazenadas em mídias eletrônicas físicas, e encaminhadas para análise em um laboratório de análise central e independente (Cardiovascular Research Center, São Paulo, Brasil). Desta forma, todos os analistas realizaram as análises das imagens referentes a cada método, cegos quanto ao grupo a que cada paciente pertencia. Nas imagens angiográficas, as aquisições que permitissem identificação dos cateteres de imagem utilizados foram excluídas da sequência enviada para análise de ACQ.

4.8.1 Análise Angiográfica Quantitativa (ACQ)

Todas as imagens angiográficas foram analisadas em um programa dedicado, comercialmente disponível e validado, que utiliza um sistema de detecção

automática de bordas (QAngio 7.3, Medis Medical Imaging System, Leiden, Holanda).

Análise morfológica da lesão foi feita de acordo com os critérios padrão e, a definição de sua complexidade, de acordo com o sistema de classificação modificado do *American College of Cardiology/American Heart Association*. A análise morfológica compreendeu a avaliação da localização da lesão no vaso alvo, excentricidade, presença de úlcera, *flaps* intimais, aneurismas, ectasias, trombos, acometimento de bifurcações, presença de calcificação, angulação e tortuosidade. A velocidade de fluxo basal foi quantificada pelo critério *Thrombolysis in Myocardial Infarction* (TIMI). Durante e após o procedimento foram avaliadas a ocorrência de espasmo coronário, lentificação do fluxo, oclusão aguda do vaso alvo, embolização distal, dissecção de bordas (quantificadas de acordo com o critério do *National Heart Lung and Blood Institute* em tipos A a F), comprometimento do óstio de ramos laterais relevantes (> 2 mm), perfuração, e formação de trombos intraluminais.

Para a análise quantitativa a ponta do cateter-guia totalmente preenchida por contraste foi utilizada para calibração. A análise quantitativa incluiu mensuração dos seguintes parâmetros: (1) diâmetro de referência do vaso; (2) diâmetro luminal mínimo (DLM); (3) comprimento da lesão; (4) porcentual do diâmetro de estenose (diâmetro de referência – DLM/ diâmetro de referência x 100), e (5) ganho agudo (DLM pós-procedimento DLM pré-procedimento). Reestenose binária intra-stent foi definida como diâmetro de estenose ≥ 50% localizada no segmento tratado durante o seguimento clínico.

4.8.2 Análise das Imagens de TCO

As análises das imagens de TCO foram realizadas em um programa dedicado, proprietário e validado (QCU-CMS Leiden University Medical Center, Leiden, Holanda).

As análises quantitativas foram realizadas em intervalos longitudinais de 0,5 mm ao longo do segmento tratado e 1,0 mm nos segmentos de borda (5 mm distais e proximais ao stent). As áreas do lúmen foram detectadas automaticamente, e ajustes manuais realizados conforme a necessidade, visando manter um contorno preciso entre o lúmen vascular e a face mais superficial da camada íntima/ateroma.

As hastes metálicas, definidas como estruturas afiladas que apresentam a combinação de brilho intenso (*blooming*) seguido por sombra posterior, foram automaticamente detectadas por um algoritmo proprietário, e ajustes manuais realizados conforme a necessidade, para exclusão de falsos positivos, ou inserção manual de hastes em caso de falsos negativos. Em seguida, a área do stent foi determinada automaticamente por um algoritmo que interpola um traçado conectando o centro da superfície luminal de cada haste previamente identificada. Os diâmetros mínimo, máximo e médio do lúmen e stent foram calculados automaticamente após determinação das respectivas áreas. Os índices de excentricidade do lúmen e do stent foram calculados em cada *frame* analisado como: diâmetro máximo – diâmetro mínimo/diâmetro máximo.

A expansão do(s) stent(s) foi calculada como a área mínima do(s) stent(s) dividida pela média das áreas luminais das referências distal e proximal, e apresentada como porcentual. Má-aposição foi definida como a presença de uma ou mais hastes do stent claramente separadas do contorno luminal, em um segmento vascular que não envolvia a origem de um ramo lateral. A distância entre o centro da superfície luminal das hastes metálicas até o contorno luminal foi determinada em direção ao centro de gravidade do lúmen. Quando esta distância superava a espessura nominal total da haste do stent (espessura da haste metálica + espessura do polímero e fármaco + um fator de correção) [125], a haste em questão era definida como mal aposta, e a diferença remanescente definia a distância de má-aposição para cada haste. A área de má-aposição foi calculada automaticamente por um algoritmo de elementos finitos em cada *frame* em que havia hastes mal apostas. Prolapso de placa foi definido como uma projeção de placa para o interior do lúmen, por entre as hastes do stent, sem causar interrupção da continuidade da superfície luminal. A área de prolapso de placa projetando-se para o lúmen a partir do contorno da área do stent foi calculada em todos os *frames* analisados por um algoritmo de elementos finitos. Dissecções de borda foram definidas como rupturas da superfície luminal do vaso nos 5 mm distal e proximal ao segmento tratado, identificadas em pelo menos dois *frames* consecutivos. As disseções foram morfologicamente classificadas como *flaps* ou cavidades. Parâmetros morfométricos foram utilizados para quantificação da magnitude das dissecções, conforme previamente descritos: (1) profundidade do *flap*; (2) abertura do *flap;* (3) comprimento do *flap*; (4) área do

flap; (5) profundidade da cavidade; (6) abertura da cavidade, e (7) área da cavidade(46).

4.9 Desfechos do Estudo

4.9.1 Desfecho Primário

O desfecho primário consiste na não inferioridade da ICP guiada por TCO em comparação com a ICP guiada por USIC no que diz respeito à expansão do stent avaliada nas imagens de TCO obtidas em todos os grupos ao final dos procedimentos.

4.9.2 Desfechos Secundários

Os desfechos secundários compreendem:

- Superioridade da ICP guiada por TCO contra a ICP guiada por angiografia quanto à expansão dos stents;
- Superioridade da ICP guiada por USIC contra a ICP guiada por angiografia quanto à expansão dos stents;
- Desfechos de segurança do procedimento avaliados nas imagens angiográficas finais: ausência de espasmos transitórios, lentificação do fluxo (*slow flow/no reflow*), fechamento abrupto do vaso alvo embolização distal, dissecções de borda visíveis pela angiografia que promovam lentificação do fluxo, comprometimento de ramo lateral importante (> 2,0 mm de diâmetro), trombos intraluminais, perfuração do vaso;
- Avaliação dos seguintes parâmetros nas imagens finais de TCO em todos os grupos:
    - *Área luminal média e mínima;*
    - *Área média e mínima dos stents;*
    - *Diâmetros médios e mínimos do lúmen e stent;*
    - *Excentricidade do lúmen e stent;*
    - *Presença de má-aposição das hastes do stent;*

- *Área de má-aposição, comprimento longitudinal de segmentos do stent com má-aposição, e distância de má-aposição;*
- *Área de prolapso de placas;*
- *Presença de dissecção de borda;*

- Arco de visualização da MEE nos segmentos de referência pré e pós-ICP pelo USIC e TCO;
- Frequência de ocorrência de ECAM, seus componentes individuais, e trombose dos stents, pelo seguimento mínimo de pelo menos 12 meses.

4.10 Análise Estatística

O Estudo iSIGHT foi desenhado para testar a não inferioridade da ICP guiada por TCO contra a ICP guiada por USIC acerca da expansão dos stents obtida pós-procedimento.

Para o cálculo do tamanho amostral e da margem de não inferioridade, revisitamos o estudo de Habara et al. [24] – o único que comparou, de forma randomizada, procedimentos de ICP guiados por TCO e USIC até o momento da concepção deste protocolo. Neste estudo, o desvio padrão médio da expansão dos stents nos 70 pacientes incluídos foi 13,7%. Para definição da margem de não inferioridade utilizamos o critério de 50% do desvio padrão médio conhecido para o desfecho de interesse. Com isso, a margem de não inferioridade para expansão dos stents foi estabelecida em 6,85%. Com um α unicaudal de 0,05, a inclusão de 150 pacientes (50 em cada grupo) forneceu um poder de 80% para avaliação da não inferioridade da ICP guiada por TCO em comparação com a ICP guiada por USIC para o desfecho proposto.

Caso a não inferioridade da ICP guiada por TCO fosse demonstrada em comparação a ICP guiada por USIC, uma análise pré-especificada de superioridade, exploratória, foi feita, como se segue: (1) comparação da expansão dos stents obtida pela ICP guiada por TCO e ICP guiada por angiografia, e (2) comparação da expansão dos stents obtida pela ICP guiada por USIC e ICP guiada por angiografia.

Não houve violação do protocolo, e todos os pacientes realizaram os métodos de imagem para os quais foram alocados pela sequência de randomização. Com isso, a análise do desfecho primário foi feita na população *por protocolo*,

considerando comparações dois por dois de acordo com os procedimentos hierárquicos descritos no modelo de ANOVA unidirecional (*one-way* ANOVA). Os dados categóricos são apresentados como número e porcentual, e comparados por meio do teste exato de Fisher ou teste do Chi-quadrado. Dados contínuos são apresentados como média e desvio padrão, e comparados com o modelo de ANOVA ou Kruskal-Wallis para as medidas no nível de lesão. A natureza dos dados derivados da análise de TCO possuem distribuição em rede de *cluster*. Em outras palavras, um paciente pode ter um ou mais vasos tratados, com um ou mais stents. Cada stent gera dezenas de *frames* analisados, com centenas a milhares de hastes avaliadas. Para ajustar os dados a essa distribuição em *cluster*, utilizamos modelos mistos lineares generalizados (*generalized linear mixed models*) para variáveis derivadas nos níveis de *frame* e hastes, com intercepto variável (*random intercep*) por lesão, assumindo a distribuição que melhor ajustou os dados. Comparações dois a dois foram realizadas com testes bicaudais, e nível de significância de 5%, com ajustes feitos pelo modelo de Holm-Bonferroni. A ocorrência de desfechos clínicos foi testada com o modelo de risco proporcional de Cox. Todas as análises foram realizadas com o programa R, versão 3.5.2. (R Core Team, 2019, Viena, Áustria).

5 RESULTADOS

5 RESULTADOS

Entre janeiro de 2015 e dezembro de 2016, incluímos o total de 151 pacientes, com 156 lesões, que foram randomizados para ICP guiada por TCO [51 pacientes (33,8%); 51 lesões (32,7%)], ICP guiada por USIC [51 pacientes (33,8%); 52 lesões (33,3%)], ou ICP guiada por angiografia [49 pacientes (32,4%); 53 lesões (34,0%)]. Os procedimentos foram realizados com sucesso em todos os pacientes. Um único paciente alocado para ICP guiada por USIC foi excluído em razão de importante artefato relacionado à rotação não uniforme dos cateteres de USIC e TCO, que afetavam todo o segmento de interesse, e impossibilitavam quantificação precisa das dimensões do lúmen e stent. Portanto, a população final foi compreendida por 155 lesões de 150 pacientes.

5.1 Características Demográficas, Clínicas e Angiográficas de Base

As características demográficas e clínicas de base são apresentadas na Tabela 5. A maioria (70,6%) dos pacientes incluídos era do sexo masculino, e a média de idade da população foi de 59,2 anos. Não houve diferença significativa acerca dos fatores de risco para DAC entre os grupos. A indicação para a realização da ICP foi predominantemente SCA ou infarto recente (59,3%).

As características angiográficas de base são apresentadas na Tabela 6. Houve distribuição equilibrada entre os vasos alvo tratados nos três grupos, com maior frequência de lesões nas artérias coronária direita e descendente anterior. Não houve diferença significativa entre os grupos quanto aos parâmetros angiográficos qualitativos e quantitativos de base. Na população total, o diâmetro de referência do vaso mediu 2,84 ± 0,63 mm, o percentual de estenose do diâmetro mediu 71,94 ± 11,53% e o comprimento das lesões 21,69 ± 9,43 mm.

Tabela 5 - Características Demográficas e Clínicas de Base

	TCO (n=51 pacientes)	**IVUS (n=50 pacientes)**	**Angiography (49 pacientes)**
Idade, anos	59,92 ± 8,92	59,32 ± 10,37	58,59 ± 10,20
Sexo masculine	31 (60.8%)	36 (72,0%)	38 (77,5%)
Hipertensão	46 (90,2%)	42 (84,0%)	39 (79,6%)
Diabetes Mellitus	17 (33,3%)	20 (40,0%)	22 (44,9%)
Dislipidemia	36 (70,6%)	30 (60,0%)	28 (57,2%)
Tabagismo atual	17 (33,3%)	14 (28,0%)	14 (28,6%)
IMC, Kg/m^2	28,58 ± 4,16	26,96 ± 4,62	28,81 ± 5,06
IM prévio	15 (29,4%)	17 (34,0%)	17 (34,7%)
ICP prévia	12 (23,5%)	13 (26,0%)	14 (28,6%)
Creatinina sérica, mg/dL	0,98 ± 0,28	0,94 ± 0,18	0,95 ± 0,22
Apresentação clínica			
Isquemia silenciosa	5 (9,8%)	2 (4,0%)	1 (2,0%)
Angina estável	17 (33,3%)	16 (32,0%)	20 (40,8%)
Angina Instável	5 (9,8%)	10 (20,0%)	4 (8,2%)
IAM SSST	15 (29,4%)	12 (24,0%)	12 (24,5%)
Infarto recente	9 (17,7%)	10 (20,0%)	12 (24,5%)

Dados são apresentados como média ± desvio padrão ou n (%) conforme apropriado. TCO: tomografia de coerência óptica; USIC: ultrassom intracoronário; IMC: índice de massa corporal; IM: infarto do miocárdio; ICP: intervenção coronária percutânea; IAM SSST: infarto agudo do miocárdio sem supradesnivelamento do segmento ST.

Tabela 6 - Características Angiográficas de Base

	TCO (n=51 lesões)	USIC (n=51 lesões)	Angiografia (53 lesões)	p-valor
Vaso alvo				0,602
Descendente anterior	19 (37,3%)	22 (43,1%)	20 (37,7%)	
Circunflexa	12 (23,5%)	10 (19,6%)	7 (13,2%)	
Coronária direita	20 (39,2%)	19 (37,3%)	26 (49,1%)	
Tortuosidade moderada-grave	1 (1,9%)	0 (0%)	0 (0%)	0,658
Bifurcação*	8 (15,7%)	6 (11,7%)	5 (9,4%)	0,617
Angulação da lesão moderada-grave†	2 (3,9%)	1 (1,9%)	0 (0%)	0,321
Calcificação moderada-grave‡	9 (17,6%)	13 (25,5%)	14 (26,4%)	0,538
Trombo visível	1 (1,9%)	3 (5,9%)	4 (7,5%)	0,535
Úlcera	3 (5,9%)	5 (9,8%)	4 (7,5%)	0,814
Diâmetro de referência do vaso, mm	2,82 ± 0,69	2,85 ± 0,61	2,85 ± 0,59	0,948
Diâmetro luminal mínimo, mm	0,76 ± 0,35	0,80 ± 0,39	0,83 ± 0,39	0,573
Diâmetro de estenose, %	73,00 ± 10,99	71,49 ± 12,91	71,32 ± 10,61	0,948
Comprimento da lesão, mm	21,61 ± 10,28	23,10 ± 9,40	20,20 ± 8,54	0,720
Fluxo TIMI 3	50 (98,0%)	48 (94,1%)	49 (92,5%)	0,535

Dados são apresentados como média ± desvio padrão ou n (%) conforme apropriado. TCO: tomografia de coerência óptica; USIC: ultrassom intracoronário; TIMI: *Thrombolysis In Myocardial Infarction*; ¶ tortuosidade moderada-grave é definida pela presença de ≥ 2 curvaturas ≥ 75° proximal à lesão alvo; * bifurcação é definida pela presença de uma estenose com >50% dentro de 3 mm do óstio de um ramo lateral com ≥ 2,0 mm de diâmetro; † angulação moderada-grave da lesão é definida como curvatura ≥ 45° no nível da lesão; ‡ calcificação moderada-grave é definida como densidades percebidas antes da injeção de contraste com o movimento cardíaco (moderada) ou sem os movimentos cardíacos (grave). [a] p<0,05 para a comparação de TCO vs. USIC; [b] p<0,05 para a comparação de TCO vs. angiografia; [c] p<0,05 para a comparação de USIC vs. Angiografia.

5.2 Dados dos Procedimentos de ICP

As informações referentes aos procedimentos são apresentadas na Tabela 7. A maioria (76,0%) dos procedimentos foi realizada pela via radial, sem diferença significativa entre os grupos. Pré-dilatação das lesões foi mais frequentemente realizada nos grupos guiados por imagem intravascular do que nos casos guiados por angiografia (p=0,002). Foi utilizada uma média de 1,1 stent por paciente. As lesões tratadas com guia do USIC receberam stents significativamente mais longos (32,5 ± 14,0 mm) do que as lesões tratadas sob guia da angiografia (25,8 ± 10,4, p=0,016), mas não em comparação com os casos guiados por TCO (28,6 ± 11,9 mm, p=0,235). Confirmando a intensão de se obter procedimentos bem otimizados,

pós-dilatação com balões não complacentes foi realizada em todas as lesões tratadas sob guia dos métodos de imagem intravascular e em 96,2% das lesões tratadas com guia da angiografia. O diâmetro máximo dos balões utilizados na pós-dilatação (3,5 mm) foi semelhante em todos os grupos. No entanto, pressões de insuflação significativamente maiores foram aplicadas no grupo tratado sob guia angiográfico (p=0,035).

Descontado o volume de contraste utilizado para aquisição das imagens finais de TCO nos grupos angiografia e USIC, os pacientes tratados com guia de TCO receberam volume significativamente maior de contraste (94,10 ± 40,54 mL) em comparação com os pacientes tratados com guia angiográfico (72,30 ± 35,80 mL, p=0,018), e semelhante ao utilizado nos pacientes tratados sob guia do USIC (82,1 ± 41,3 mL, p=0,277). Contadas as aquisições de TCO pré e pós-ICP e as eventuais aquisições intermediárias ao longo do procedimento, a TCO contribuiu com um volume de 27,6 ± 7,4 mL de contraste para os casos guiados por este método.

Dentre todas as 227 aquisições de TCO realizadas em todos os grupos, 12,85 ± 3,05 mL foi a média de contraste utilizada em cada aquisição, sem diferenças significativas entre aquisições de TCO pré (12,44 ± 2,81 mL) e pós implante dos stents (13,0 ± 3,11 mL, p=0,218). Na comparação por vaso, aquisições de TCO na coronária direita necessitaram volume de contraste significativamente menor do que o utilizado nas aquisições realizadas na coronária esquerda (10,62 ± 2,21 ± 14,45 ± 2,52, p<0,001).

Tabela 7 - Dados dos Procedimentos

	TCO (n=51 lesões)	USIC (n=51 lesões)	Angiografia (53 lesões)	p-valor
Acesso radial	39 (76,5%)	38 (75,4%)	37 (69,8%)	0,971
Pré-dilatação da lesão alvo	38 (75,4%)	34 (66,6%)	21 (39,6%)	0,002[b, c]
Diâmetro máximo do balão, mm	2,43 ± 0,35	2,45 ± 0,38	2,52 ± 0,37	0,753
Número de stents implantados por lesão	1,12 ± 0,33	1,22 ± 0,46	1,06 ± 0,23	0,091
Diâmetro dos stents, mm	3,26 ± 0,49	3,31 ± 0,48	3,24 ± 0,45	0,820
Comprimento dos stents, mm	28,57 ± 11,95	32,51 ± 14,00	25,81 ± 10,41	0,022[c]
Tipo de stent				0.191
Resolute	25/57 (43,9%)	38/62 (61,3%)	24/56 (42,9%)	
Xience	19/57 (33,3%)	18.62 (29,0%)	21/56 (37,5%)	
Promus Element	12/57 (21,1%)	6/62 (9,7%)	11/56 (19,6%)	
Biomatrix	1/57 (1,7%)	0/62 (0,0%)	0/56 (0,0%)	
Pós-dilatação do segmento tratado	51 (100%)	51 (100%)	51 (96,2%)	0,329
Número de balões usados por lesão	1,29 ± 0,46	1,24 ± 0,43	1,13 ± 0,52	0,089
Diâmetro máximo dos balões, mm	3,5 [3,1 – 4,0]	3,5 [3,1 – 4,0]	3,5 [3,0 – 4,0]	0,678
Pressão máxima de insuflação, atm	20 [20 – 24]	20 [18,0 – 25,5]	24 [20 – 27]	0,035[c]
Volume total de contraste, mL	94,10 ± 40,54	82,08 ± 41,32	72,33 ± 35,76	0,001[b]

Dados são apresentados como média ± desvio padrão, n (%), ou mediana [intervalo interquartil], conforme apropriado. TCO: tomografia de coerência óptica; USIC: ultrassom intracoronário. [a] p<0,05 para a comparação entre TCO vs. USIC; [b] p<0,05 para a comparação de TCO vs. Angiografia; [c] p<0,05 para a comparação de USIC vs. Angiografia.
TCO: tomografia de coerência óptica; USIC: ultrassom intracoronário.

5.3 Desfechos de Imagem

Os resultados das análises das imagens de TCO obtidas ao final dos procedimentos em todos os grupos são apresentados na Tabela 8. O tamanho do vaso alvo – aferido pela mensuração das dimensões luminais dos segmentos de referência – não foi significativamente diferente entre os grupos. No segmento tratado, as AMS medidas pós-procedimento foram equivalentes entre as lesões tratadas com guia da TCO (7,18 ± 2,66 mm^2), USIC (6,97 ± 2,09 mm^2) e angiografia (7,26 ± 2,48 mm^2).

Quando as AMS foram indexadas pelo tamanho do vaso, a expansão do stent obtida no final do procedimento (desfecho primário) nas lesões guiadas por TCO (98,01 ± 16,14%) foi não inferior à expansão obtida com o guia por USIC (91,6

± 15,8%) (cauda inferior do IC 95% unicaudal: 0,55; $p_{\text{não inferioridade}}$<0,001) (Figura 21). Na análise de superioridade subsequente pré-especificada, a expansão dos stents obtida com o guia da TCO foi superior à obtida nas lesões guiadas por angiografia (90,53 ± 14,84%, p=0,041). A expansão dos stents obtida nos casos guiados por USIC foi semelhante àquelas obtidas com guia angiográfico (p=0,921).

Notadamente, expansão dos stents > 90% da média das áreas luminais das referências (critério ótimo de expansão dos stents) foi mais frequentemente alcançada nas lesões tratadas sob guia da TCO (74,5%) do que nas lesões guiadas por USIC (49,0%, p=0,014) e angiografia (50,9%, p=0,015) (Figura 22).

Má-aposição dos stents foi frequentemente detectada nas imagens finais de TCO em todos os grupos de tratamento, embora significativamente menor no grupo guiado por TCO (70,6%) comparativamente aos grupos guiados por USIC (92,2%) e angiografia (81,1%) (p=0,018). Da mesma forma, as áreas de má-aposição, número de hastes mal apostas, comprimento total do stent com hastes mal apostas e proporção de *frames* com mais de 30% de hastes mal apostas foram significativamente menores na ICP guiada por TCO.

Apesar do protocolo otimizado de seleção dos diâmetros do stent pela TCO e USIC não houve diferença significativa quanto à ocorrência de dissecções de borda entre os grupos de ICP guiadas pelos métodos de imagem e angiografia. Quando presente, a maioria das dissecções estava restrita à camada íntima/placa nos três grupos. Houve apenas dois casos de dissecções com extensão até a camada média do vaso em cada grupo. Não houve casos de dissecções mais profundas com extensão até a camada adventícia ou formação de hematomas intramurais. Os três grupos apresentaram métricas semelhantes na quantificação da magnitude das dissecções (Tabela 9).

Visualização da MEE em > 180º da circunferência vascular foi alcançada em proporções semelhantes entre TCO e USIC nas referências distais (92,2% vs. 100%, p=0,117), e mais frequentemente obtidas pelo USIC nas referências proximais (80,4%, vs. 100%, p=0,001). No entanto, as referências distais foram mais frequentemente dimensionadas com base no diâmetro médio da MEE pela TCO do que pelo USIC (92,2% vs. 64,7%, p=0,001). O protocolo de dimensionamento das referências proximais baseou-se no diâmetro médio da MEE em proporções semelhantes de casos entre TCO e USIC (80,4% vs. 70,6%, p=0,357) (Tabela 10).

Pela análise ultrassonográfica, a quantidade de doença não tratada nas referências dos vasos, demonstrada pela carga de placa residual, foi semelhante entre os grupos nas referências distal (TCO: 42,0 ± 11,0% vs. USIC: 42,0 ± 14,0% vs. Angiografia: 44,0 ± 12,0%, p=0,726) e proximal (TCO: 48,0 ± 11,0% vs. 45,0 ± 11,0% ± 45,0 ± 11,0%, p-0,224).

Tabela 8 - Análises das Imagens de TCO Pós-procedimento

	TCO (n=51 lesões)	USIC (n=51 lesões)	Angiografia (53 lesões)	p-valor
Média das Referências				
Área luminal média, mm^2	7,35 ± 2,73	7,68 ± 2,29	8,14 ± 2,87	0,337
Diâmetro luminal médio, mm	3,00 ± 0,55	3,07 ± 0,45	3,15 ± 0,55	0,303
Análise Intra-stent				
Comprimento analisado dos stents, mm	28,31 ± 11,29	32,18 ± 12,66	26,10 ± 9,93	0,024[c]
Número de *frames* analisados por lesão	29,02 ± 11,16	33,45 ± 13,09	26,74 ± 9,64	0,011[c]
Número de hastes analisadas por lesão	16.992	20.026	15.937	
Número de hastes analisadas por *frame*	11,48 ± 3,81	11,74 ± 3,85	11,23 ± 3,71	0,722
Área média dos stents, mm^2	9,03 ± 3,07	8,92 ± 2,59	8,79 ± 2,87	0,906
Área mínima dos stents, mm^2	7,18 ± 2,66	6,97 ± 2,09	7,26 ± 2,48	0,820
Diâmetro médio dos stents, mm	3,34 ± 0,56	3,33 ± 0,48	3,30 ± 0,52	0,922
Índice de excentricidade dos stents‡	0,11 ± 0,03	0,10 ± 0,03	0,10 ± 0,04	0,208
Expansão dos stents, %	98,01 ± 16,14	91,69 ± 15,75	90,53 ± 14,84	0,035[b]
Área luminal média, mm^2	8,86 ± 2,91	8,91 ± 2,49	8,82 ± 2,83	0,987
Área luminal mínima, mm^2	6,93 ± 2,52	6,89 ± 2,01	7,24 ± 2,44	0,703
Diâmetro luminal médio, mm	3,31 ± 0,54	3,33 ± 0,46	3,31 ± 0,52	0,967
Índice de excentricidade do lúmen	0,15 ± 0,03	0,14 ± 0,03	0,14 ± 0,04	0,367
Área de prolapso de placa, mm^2	0,38 ± 0,28	0,29 ± 0,16	0,29 ± 0,20	0,041[a,b]
Avaliação de Má-aposição dos stents				
Número de lesões com qualquer grau de má-aposição	36/51 (70,6%)	47/51 (92,2%)	43/53 (81,1%)	0,016[a]
Área de má-aposição, mm^2	0,47 ± 0,37	0,61 ± 0,29	0,74 ± 0,63	0,031[b]
Número de hastes mal apostas por lesão, %	1,59 ± 2,14	3,07 ± 3,92	4,14 ± 6,92	0,045[a,b]
Distância de má-aposição em hastes mal apostas, mm	0,07 ± 0,07	0,07 ± 0,05	0,08 ± 0,07	0,728
Comprimento máximo de frames com má-aposição, mm	0,98 ± 1,25	1,10 ± 1,42	1,83 ± 2,50	0,043[b]
Comprimento total do stent com hastes mal apostas, mm	1,38 ± 1,68	1,63 ± 2,11	2,74 ± 4,21	0,032[b]
Segmento do stent ocupado por hastes mal apostas, %	4,51 ± 5,38	5,93 ± 8,85	10,80 ± 16,73	0,009[b]
Frames com >30% de hastes mal apostas, %	0,76 ± 2,23	2,72 ± 5,33	4,64 ± 10,99	0,013[a,b]

Dados são apresentados como média ± desvio padrão, número absoluto, ou n (%) conforme apropriado. TCO: tomografia de coerência óptica; USIC: ultrassom intracoronário; ‡ índice de excentricidade do stent foi calculado em cada *frame* analisado como (diâmetro máximo do stent – diâmetro mínimo do stent) / diâmetro máximo do stent. ¶ índice de excentricidade do lúmen foi calculado em cada *frame* analisado como (diâmetro máximo do lúmen – diâmetro mínimo do lúmen) / diâmetro máximo do lúmen; [a] p<0,05 para a comparação entre TCO vs. USIC; [b] p<0,05 para a comparação de TCO vs. Angiografia; [c] p<0,05 para a comparação de USIC vs. Angiografia.

Figura 21 - Avaliação do Desfecho Primário

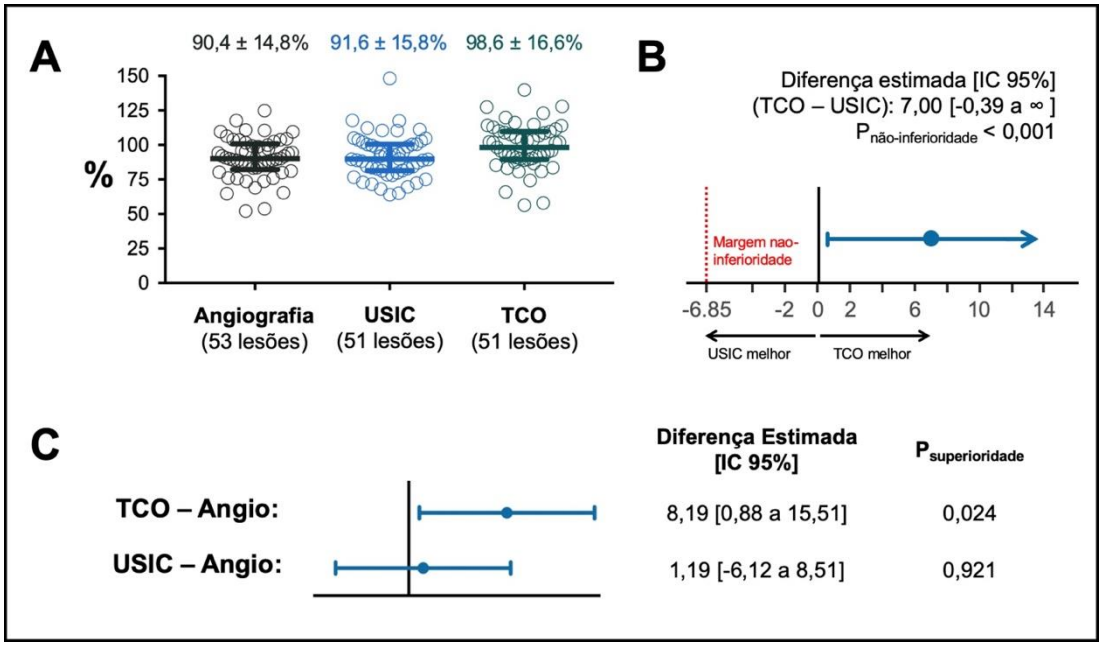

Em A, percentual de expansão dos stents em cada grupo. Os círculos abertos indicam valores individuais de cada paciente. As linhas sólidas indicam mediana e intervalo interquartil. Em B, diferença entre as expansões dos stents obtidas pela TCO vs. USIC, confirmando a não inferioridade das ICP guiadas por TCO em comparação com as ICP guiadas por USIC. Note que a cauda inferior do intervalo de confiança de 95%, unicaudal, localiza-se à direita da margem de não inferioridade, em favor das ICP guiadas por TCO. Em C, análise pré-especificada, bicaudal, de superioridade para expansão dos stents entre TCO vs. Angiografia e USIC vs. Angiografia
TCO: tomografia de coerência óptica; USIC: ultrassom intracoronário

Figura 22 - Apresentação Estratificada da Expansão dos Stents

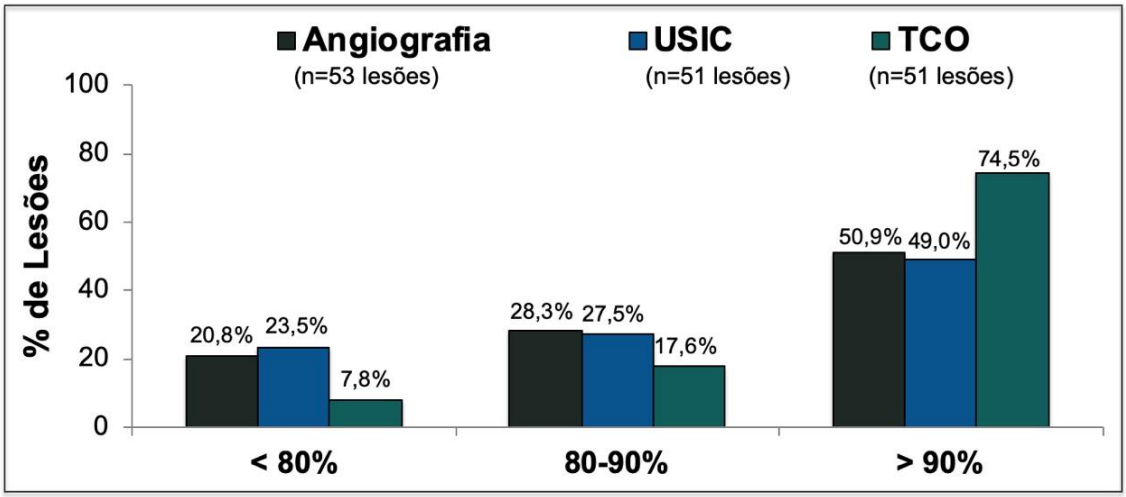

A expansão dos stents obtidas nos procedimentos guiados por Angiografia (cinza escuro), USIC (azul) e TCO (verde) é apresentada por estratos de expansão, como <80%, entre 80-90% e >90%.

Tabela 9 - Quantificação de Dissecções de Bordas do Stent nas Imagens Finais de TCO

	TCO (n=51 lesões)	USIC (n=51 lesões)	Angiografia (53 lesões)	p-valor
Número de lesões com dissecções de borda	8 (15,7%)	6 (11,7%)[†]	10 (18,9%)[J]	0,623
Borda proximal	7 (13,7%)	4 (7,8%)	8 (15,1%)	0,556
Borda distal	1 (2,0%)	4 (7,8%)	4 (7,5%)	0,396
Profundidade da dissecção				
Íntima/placa	6 (11,7%)	6 (11,7%)	10 (18,9%)	0,505
Camada Média	2 (3,9%)	2 (3,9%)	2 (3,8%)	0,999
Camada adventícia	0 (0%)	0 (0%)	0 (0%)	N/A
Comprimento da dissecção, mm	1,59 ± 0,84	2,11 ± 1,37	1,92 ± 1,42	0,706
Ângulo máximo da dissecção, graus	48,41 ± 22,37	69,04 ± 48,95	40,16 ± 29,46	0,202
Abertura máxima do flap, mm	0,33 ± 0,18	0,24 ± 0,18	0,40 ± 0,31	0,394
Comprimento máximo do flap, mm	1,04 ± 0,67	1,04 ± 0,43	0,84 ± 0,63	0,690
Espessura máxima da base do flap, mm	0,51 ± 0,41	0,35 ± 0,21	0,48 ± 0,24	0,520
Área máxima do flap, mm²	0,32 ± 0,32	0,22 ± 0,18	0,29 ± 0,29	0,742

Dados são apresentados como média ± desvio padrão ou n (%) conforme apropriado. TCO: tomografia de coerência óptica; USIC: ultrassom intracoronário.
[a] p<0,05 para a comparação entre TCO vs. USIC; [b] p<0,05 para a comparação de TCO vs. Angiografia; [c] p<0,05 para a comparação de USIC vs. Angiografia; N/A não aplicável.

Tabela 10 - Avaliação Qualitativa e Quantitativa das Referências Vasculares

	TCO (n=51 lesões)	USIC (n=51 lesões)	p-valor
Borda Distal			
MEE visível	51 (100%)	51 (100%)	>0,99
MEE ≥ 180°	47 (92,2%)	51 (100%)	0,117
Arco visível da MEE, graus	305,86 ± 69,83	351,25 ± 28,64	<0,001
Decisão para guia da ICP			0,001
Diâmetro máximo do lumen	4 (7,8%)	18 (35,3%)	
Diâmetro médio da MEE	47 (92,2%)	33 (64,7%)	
Borda Proximal			
MEE visível	50 (98,0%)	51 (100%)	>0,99
MEE ≥ 180°	41 (80,4%)	51 (100%)	0,001
Arco visível da MEE, graus	255,75 ± 96,62	333,45 ± 46,72	<0,001
Decisão para guia da ICP			0,357
Diâmetro máximo do lumen	10 (19,6%)	15 (29,4%)	
Diâmetro médio da MEE	41 (80,4%)	36 (70,6%)	

Dados são apresentados como média ± desvio padrão ou n (%) conforme apropriado. TCO: tomografia de coerência óptica; USIC: ultrassom intracoronário; MEE: membrana elástica externa; ICP: intervenção coronária percutânea.

5.4 Desfechos de Segurança do Procedimento e Desfechos Clínicos Tardios

Os resultados angiográficos de eficácia do procedimento revelaram diâmetros luminais mínimos e ganho agudo semelhante entre os grupos. As taxas de complicações periprocedimento foram baixas e semelhantes entre todos os grupos (Tabela 11).

No seguimento mediano de 2,5 anos, a ocorrência de ECAM foi baixa e semelhante entre os grupos (Tabela 12).

Tabela 11 - Desfechos Angiográficos de Eficácia e Segurança

	TCO (n=51 lesões)	USIC (n=51 lesões)	Angiografia (53 lesões)	p-valor
Resultados de Eficácia Intra-Stent				
Comprimento do stent, mm	26,49 ± 10,69	30,18 ± 12,16	25,10 ± 9,67	0,052
Diâmetro de referência do vaso, mm	3,10 ± 0.49	3,14 ± 0.48	3,08 ± 0,52	0,820
Diâmetro luminal mínimo, mm	2,86 ± 0,44	2,94 ± 0,51	2,88 ± 0,51	0,653
Diâmetro de estenose, %	7,61 ± 6,39	6,50 ± 5,89	6,39 ± 8,34	0,622
Ganho agudo, mm	2,10 ± 0,42	2,14 ± 0,56	2,04 ± 0,49	0,586
Desfechos de Segurança				
Espasmo transitório	6 (11,8%)	4 (7,8%)	1 (1,9%)	0,137
slow flow/no reflow transitório	0 (0,0%)	2 (3,9%)	3 (5,8%)	0,371
Oclusão aguda do vaso	0 (0,0%)	0 (0,0%)	0 (0,0%)	N/A
Embolização distal	0 (0,0%)	0 (0,0%)	0 (0,0%)	N/A
Dissecção de borda	0 (0,0%)	0 (0,0%)	1 (1,9%)	>0,999
Comprometimento de ramo lateral	1 (2,0%)	0 (0,0%)	0 (0,0%)	0,662
Trombo intraluminal	0 (0,0%)	0 (0,0%)	0 (0,0%)	N/A
Perfuração do vaso	0 (0,0%)	0 (0,0%)	0 (0,0%)	N/A

Dados são apresentados como média ± desvio padrão ou n (%) conforme apropriado. TCO: tomografia de coerência óptica; USIC: ultrassom intracoronário

Tabela 12 - Desfechos Clínicos

	TCO (n=51 pacientes)	**USIC** (n=50 pacientes)	**Angiografia** (49 pacientes)	**p-valor**
Tempo de seguimento, anos	2,5 [1,8 a 2,8]	2,5 [1,9 a 3,1]	2,3 [1,6 a 3,0]	0,658
ECAM				
Taxa absoluta	4 (7,8%)	2 (4,0%)	3 (6,1%)	0,772
Taxa ajustada por paciente/ano	3,38	1,65	2,70	
Morte				
Morte cardíaca	1 (1,9%)	0 (0,0%)	1 (2,0%)	0,918
Morte não cardíaca	1 (1,9%)	0 (0,0%)	0 (0,0%)	0,361
Infarto do Miocárdio				
Peri-procedimento	0 (0,0%)	1 (2,0%)	2 (4,1%)	0,213
Espontâneo				
Relacionado ao vaso alvo	2 (3,9%)‡	1 (2,0%)	2 (4,1%)‡	0,958
Não relacionado ao vaso alvo	1 (1,9%)	0 (0,0%)	2 (4,1%)	0,558
Revascularização da Lesão Alvo	1 (1,9%)¶	0 (0,0%)	0 (0,0%)	0,361
Trombose Definitiva/Provável	0 (0,0%)	0 (0,0%)	0 (0,0%)	N/A

Dados são apresentados como mediana [intervalo interquartil] ou n (%); ECAM: eventos cardíacos adversos maiores; N/A não aplicável.
‡ dois infartos do miocárdio espontâneos relacionados ao vaso alvo por progressão de doença em local remoto ao previamente tratado na intervenção índice; uma revascularização da lesão alvo por reestenose na borda proximal do stent 14 meses após o procedimento índice

6 DISCUSSÃO

6 DISCUSSÃO

No estudo randomizado iSIGHT, ICP guiada por TCO resultou em expansão dos stents não inferior àquela obtida com guia por USIC, e superior à obtida nas ICP guiadas apenas por angiografia. Não encontramos diferença significativa nas expansões finais obtidas nas ICP guiadas por USIC e angiografia. As áreas mínima e média dos stents ao final do procedimento foram comparáveis entre os três grupos. Má-aposições foram menos frequentemente encontradas nas ICP guiadas por TCO do que nas guiadas por USIC e angiografia. Quando presentes, as má-aposições foram significativamente menores, assim como a proporção de hastes mal apostas, nos procedimentos guiados por TCO. Apesar de protocolos de implante dos stents bastante otimizados, as taxas de complicações intra-procedimento foram baixas, e comparáveis, nos três grupos. O seguimento clínico no longo prazo revelou baixa taxa de eventos adversos nos três grupos.

Embora mais precisas, as dimensões vasculares determinadas pela TCO são aproximadamente 10% menores do que as obtidas por USIC nos mesmos segmentos vasculares. Esta observação gerou preocupações iniciais de que a TCO pudesse resultar em subdimensionamento dos stents, e consequentemente menores ganhos luminais finais.

O estudo de Habara et al. – primeiro estudo randomizado que comparou ICP guiada por TCO com ICP guiada por USIC – de fato, contribuiu para que tais preocupações aumentassem de proporção. A utilização de um protocolo subotimizado para uso da TCO justifica seus resultados desfavoráveis. Neste estudo, as referências vasculares foram definidas como as regiões proximal e distal à lesão, que possuíssem a maior área luminal e carga de placa < 50%. O diâmetro do stent foi determinado, então, pelo diâmetro luminal destas referências. Alternativamente, quando a carga de placa não podia ser quantificada, os diâmetros dos stents foram escolhidos com base nas imagens angiográficas. As razões para não utilizar os diâmetros do lúmen medidos pela TCO – reconhecidamente maiores e mais precisos do que os determinados pela angiografia, independentemente da área da MEE, são inexplicáveis. O contorno da MEE foi visualizado em apenas 63% dos casos pela TCO, contra 100% dos casos pelo USIC, o que resultou em 37% dos casos alocados para guia com TCO tendo seus stents dimensionados pela

angiografia. Como consequência desta estratégia, ICP guiada por TCO resultou em área mínima e expansão dos stents, significativamente menores do que aquelas obtidas nas ICP guiadas por USIC [24]. No estudo OPINION – maior estudo randomizado comparando ICP guiada por TCO com ICP guiada por USIC para desfechos clínicos, o protocolo de guia da ICP por TCO também se baseou na medida do diâmetro luminal das referências nos casos guiados por TCO, enquanto os casos alocados para guia por USIC tiveram seus stents dimensionados de acordo com o diâmetro da MEE nas regiões de referência. Novamente, os stents utilizados nos casos guiados por TCO foram significativamente menores do que os escolhidos pelo guia por USIC (2,92 ± 0,39 mm vs. 2,99 ± 0,39 mm, p=0,005). O ganho agudo ao final do procedimento também foi significativamente menor nos casos guiados por TCO (1,63 ± 0,47 mm vs. 1,72 ± 0,50 mm, p=0,019). Apesar destas pequenas diferenças, a perda luminal tardia na avaliação angiográfica com oito meses de seguimento não foi significativamente diferente entre os grupos (0,10 ± 0,46 mm vs. 0,10 ± 0,44 mm, p=0,72). Da mesma forma, a ocorrência do desfecho primário de FLA (desfecho primário) foi semelhante entre os grupos (5,2% vs. 4,9%) [25]. Embora a não-inferioridade da ICP guiada por TCO para a ocorrência de FLA tenha sido atingida nesta população de baixa complexidade contra a ICP guiada por USIC, dúvidas ainda pairavam sobre o papel da TCO para guiar procedimentos de maior complexidade, em que subdimensionamento dos stents e menor ganho agudo pós-procedimento podem ter impacto mais relevante no médio e longo prazo.

Conduzido contemporaneamente ao nosso estudo, o ensaio randomizado ILUMIEN III foi o primeiro a reportar um protocolo de dimensionamento dos stents com base nas medidas da MEE nas regiões de referência pela TCO. Os nossos achados no estudo iSIGHT validam a eficiência e segurança desta abordagem, porém, com algoritmo diferente. Diferenças expressivas devem ser notadas nos protocolos aplicados para guia das intervenções nos estudos ILUMIEN III e iSIGHT.

No ILUMIEN III, quando o contorno da MEE podia ser visto em pelo menos 180º da circunferência vascular, o diâmetro médio da MEE foi quantificado e, o menor destes diâmetros arredondado 0,25 mm para menos, estabeleceu o diâmetro do stent a ser implantado. Quando o contorno da EEM não era visível (ou visto em < 180º da circunferência do vaso), o stent foi dimensionado pelo diâmetro médio do lúmen da menor referência. Por outro lado, no nosso estudo, as referências proximal

e distal foram abordadas de forma independente. Em cada referência, quando o contorno da MEE era visível em > 180º da circunferência do vaso, o diâmetro médio da MEE foi quantificado. Nas referências em que a MEE não era visível (ou vista em < 180º da circunferência do vaso), o diâmetro máximo da área luminal desta referência era quantificado. Na sequência, para ajustar para potenciais afilamentos naturais do vaso, verificamos se havia ou não discrepância de > 0,5 mm entre as dimensões previamente quantificadas das referências distal e proximal. Caso esta discrepância estivesse presente, o diâmetro do stent era dimensionado de acordo com o diâmetro da menor referência (este podia ser o diâmetro máximo do lúmen ou médio da MEE). Caso a discrepância de calibre entre as duas referências fosse < 0,5 mm, o diâmetro do stent foi baseado na dimensão da maior referência (novamente, este podia ser o diâmetro máximo do lúmen ou médio da MEE).

Este protocolo “mais agressivo” utilizado no iSIGHT explica as maiores áreas mínimas do stent [mediana (IQR): 6,62 (5,19 a 9,02) mm^2 vs. 5,79 (4,54 a 7,34) mm^2] e expansão dos stents (98,01 ± 16,14% vs. 87,6 ± 16,6%) nos casos guiados por TCO no nosso estudo em comparação com os casos guiados por TCO no ILUMIEN III, à despeito da inclusão de vasos de diâmetro semelhante nos dois estudos (2,82 mm). Ademais, enquanto 74,5% dos casos guiados por TCO, 49,0% dos casos guiados por USIC e 50,9% dos casos guiados por angiografia no iSIGHT alcançaram expansão dos stents iguais ou superiores a 90%, o mesmo só foi alcançado em 42%, 37%, e 21% nos grupos TCO, USIC e angiografia no estudo ILUMIEN III.

Contrariamente ao demonstrado nos estudos anteriores, a expansão dos stents obtida com o guia por TCO no iSIGHT foi numericamente maior do que as expansões obtidas com o guia por USIC. Embora o USIC tenha fornecido visualização do contorno da MEE > 180º em todas as referências vasculares, a presença de carga de placa significativa em muitas delas levou a dimensionamento mais conservador dos stents neste grupo. Notadamente, somadas todas as referências, os stents foram mais frequentemente dimensionadas pelo diâmetro médio da MEE no grupo guiado por TCO (86,3%) do que no grupo guiado por USIC (67,6%), resultando, portanto, em melhores expansões dos stents nos procedimentos guiados por TCO.

Como discutido previamente na seção de revisão da literatura, estudos prévios que compararam ICP guiada por métodos de imagem intravascular

(notadamente o USIC) contra ICP guiada por angiografia, o grupo angiográfico consistentemente foi afetado por técnica subótima, frequentemente representada por stents subdimensionados e menor uso de pós-dilatação [12,15,114]. Portanto, persiste a dúvida se os resultados benéficos obtidos com os métodos de imagem persistiriam, caso aplicássemos os mesmos conceitos aprendidos pelos métodos de imagem quando realizando intervenções guiadas apenas por angiografia sem auxílio de imagem intravascular. Para responder esta questão, e evitar os vieses conhecidos de estudos prévios, utilizamos um protocolo bastante otimizado para guia da ICP por angiografia. Ressaltamos a utilização de pós-dilatação com balões não complacentes insuflados com alta pressão em virtualmente todas as lesões tratadas sob guia angiográfico (96,2% dos casos) – números jamais realizados em estudos comparando ICP guiada por angiografia com ICP guiada por métodos de imagem. Outro aspecto que merece destaque é o superdimensionamento dos stents e balões utilizados neste grupo, pela estimativa visual, em 13,7% e 22,8%, respectivamente – números semelhantes aos obtidos nos grupos de ICP guiada por TCO e USIC. Como resultado, a área mínima dos stents que obtivemos nos casos guiados por angiografia foi semelhante àquelas obtidas nos casos guiados por imagens intravasculares. A expansão final dos stents, na ordem de 90% em média, também foi excepcional, e maior do que as expansões obtidas nos casos guiados por TCO (87,6%) e USIC (86,5%) no estudo ILUMIEN III. Deve-se lembrar que os excelentes resultados observados no grupo guiado por angiografia foram obtidos em uma Instituição de ensino em que todos os operadores participantes possuem extenso treinamento e experiência com o uso dos métodos de imagem, o que naturalmente, impacta sua forma de trabalhar mesmo quando os procedimentos são realizados sem auxílio destas ferramentas. Apesar disto, o guia de ICP com TCO mostrou espaço para otimização adicional, com maior expansão dos stents e menos e menores má-aposição das hastes. Se esta diferença vai se traduzir em menor ocorrência de eventos clínicos adversos, especialmente em anatomias de maior complexidade, é motivo de investigação futura.

Subexpansão dos stents é o preditor mais importante de falência precoce e tardia de stents [126,127]. Expansão tem sido reportada como o valor absoluto da AMS ou pela indexação da AMS em comparação com áreas das referências pré-definidas. Vários relatos estabeleceram melhor associação da AMS absoluta com maior patência dos stents no longo prazo e menor risco de falência tardia [120,127–130].

No entanto, a AMS que pode ser alcançada pós-ICP depende das dimensões das referências vasculares (que variam de acordo com o vaso alvo, localização da lesão, comprimento da lesão, presença ou ausência de ramos laterais, e da quantidade de miocárdio em risco), do protocolo de dimensionamento das próteses e da técnica aplicada na intervenção. Desta forma, uma AMS teórica de 5,0 mm^2 pode representar uma excelente expansão do stent em um vaso de 2,5 mm (área prevista do lúmen = 4,90 mm^2), mas um stent significativamente sub-expandido em um vaso de 3,5 mm (área prevista do lúmen = 9,61 mm^2). Portanto, é compreensível que um valor absoluto de AMS tem utilidade limitada em casos individuais, não se aplica a vasos de diferentes calibres, e em anatomias em que diferentes expansões do stent são necessárias para acomodar a prótese ao afilamento natural do vaso. Portanto, de forma não surpreendente, diversos valores de AMS pós-procedimento foram propostos (5,0 a 5,7 mm^2) como critérios para discriminar falência de SF pelo USIC [127–129,131,132]. Da mesma forma, valores de AMS finais quantificados pela TCO variam de 5,44 mm^2 para predizer FFR pós-ICP > 0.90(122) e 4,5-5,0 mm^2 para predizer ECAM [120,130].

Avaliar a qualidade da intervenção pela expansão do stent normalização da AMS pelo diâmetro do vaso – embora faça mais sentido do ponto de vista teórico, também possui importantes limitações. Existem muitas opções sobre quais regiões do vaso podem ser utilizadas como referência para cálculo da expansão. Estas, podem ser a referência distal, proximal, a média entre as duas referências do vaso, ou mesmo a média das áreas dos stents. Uma vez selecionadas, as referências podem ser dimensionadas de acordo com suas áreas luminais médias ou máximas ou com as áreas mínima ou média da MEE. Portanto, é intuitivo perceber que grande variabilidade pode ocorrer nos resultados de expansão reportados de acordo com o critério utilizado para seu cálculo (Figura 23). Esta grande variabilidade contribui para a falta de associação entre critérios de expansão com ocorrência de desfechos clínicos.

Figura 23 - Variabilidade nos critérios utilizados para cálculo da expansão de stents

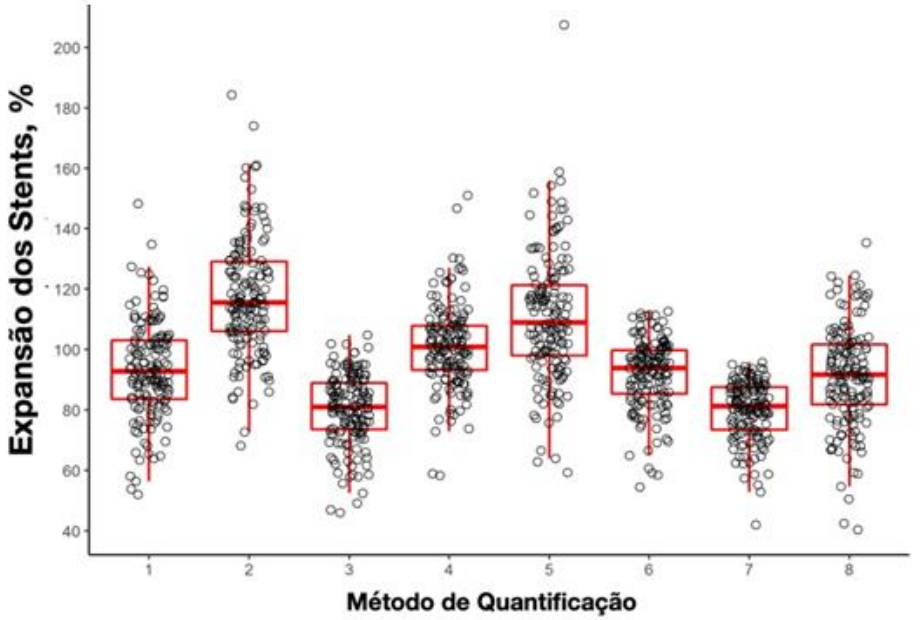

Definições

Método 01	AMS / média das AL das referências
Método 02	Área Média do Stent /média das AL das referências
Método 03	AMS / média das AL máximas das referências
Método 04	Área Média do Stent / média das AL máximas das referências
Método 05	AMS / média das AL da referência distal
Método 06	AMS / área luminal máxima da referência distal
Método 07	AMS / área média do stent
Método 08	Stent dividido em 2 metades. AMS na metade distal / AL referência distal; AMS da metade proximal / AL referência proximal. A menor expansão é reportada

Box-plots das expansões dos stents na população total do estudo, quantificadas de acordo com 8 métodos diferentes. Os círculos abertos representam os valores para cada lesão individual.

Compreendendo as limitações inerentes ao uso da AMS isolada ou da expansão dos stents como desfechos para avaliar a qualidade da ICP, optamos por utilizar o critério expansão no iSIGHT como desfecho mecanístico primário, uma vez que entendemos que este critério ajusta para algumas das limitações da AMS absoluta. Para este fim, utilizamos uma abordagem clássica de comparar a AMS contra a média das áreas luminais das referências. Embora não exista consenso de qual seria a expansão ideal para prevenir eventos adversos, utilizamos como critério ótimo de expansão um valor rigoroso >90%. Embora essa estratégia seja a mais frequentemente utilizada para quantificar expansão dos stents nos estudos de imagem intravascular, pode subestimar a expansão em vasos que possuem importante afilamento ao longo do seu trajeto, não reflete a expansão global do stent, e não captura múltiplas regiões de subexpansão. No ILUMIEN III, os investigadores dividiram o stent em duas metades e compararam a AMS de cada metade com a área luminal da sua referência correspondente. Embora este método ajuste, em parte, para potenciais afilamentos do vaso, também não permitem avaliação da geometria global do stent e múltiplos locais de subexpansão.

A despeito das diferenças entre os métodos utilizados para quantificar expansão dos stents nos estudos iSIGHT e ILUMIEN III, elevada concordância entre os dois métodos foi observada (coeficiente de concordância de Lin: 0,83) (Figura 24). Tivessem nossos dados sido computados de acordo com os critérios de expansão aplicados no ILUMIEN III, os resultados persistiriam inalterados (Figura 25).

Figura 24 - Gráfico de Band-Altman para Avaliação da Concordância entre os Métodos de Quantificação da Expansão dos Stents nos Estudos iSIGHT e ILUMIEN III

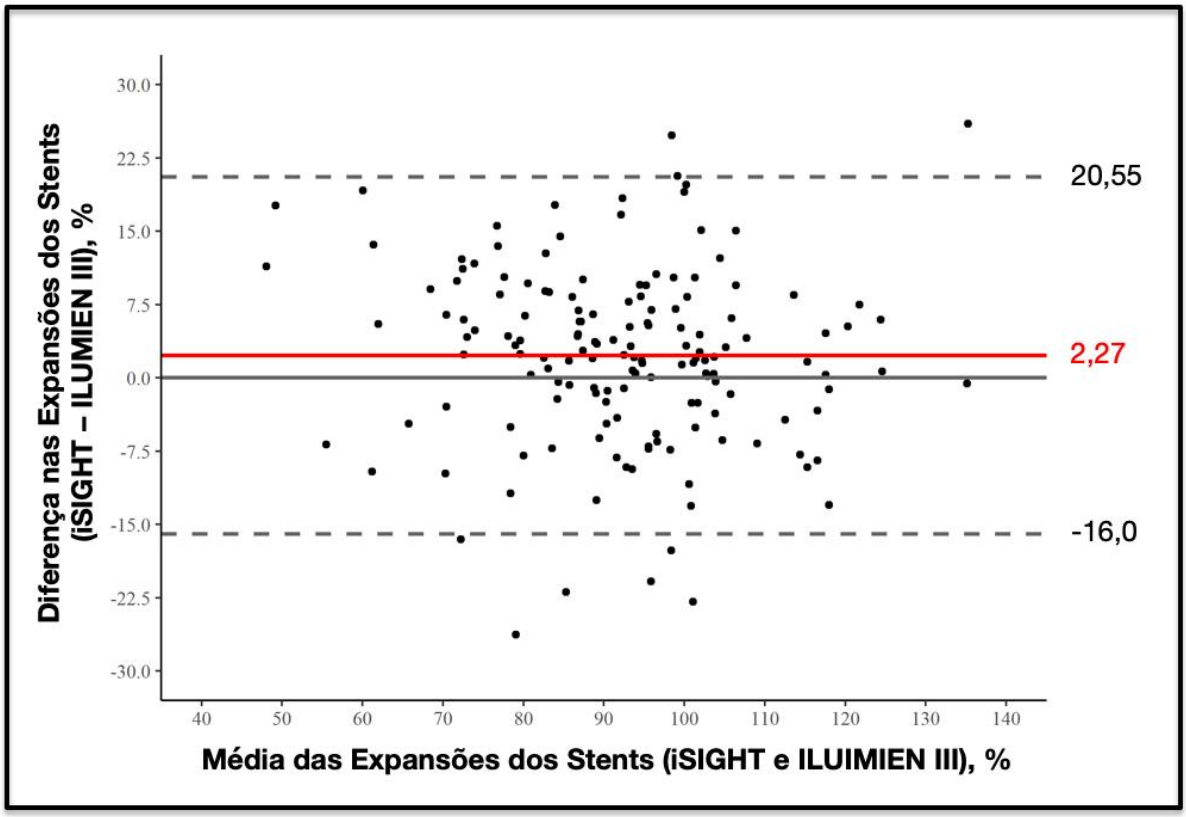

Elevada concordância foi observada para as expansões dos stents quantificadas pelos critérios utilizados nos estudos iSIGHT e ILUMIEN III. Em média, as expansões calculadas de acordo com o critério utilizado no iSIGHT foram 2,27 maiores que seriam caso tivessem sido calculadas pelo critério utilizado no estudo ILUMIEN III.

Figura 25 - Concordância entre os Métodos para Quantificação da Expansão dos Stents nos Estudos iSIGHT e ILUMIEN III

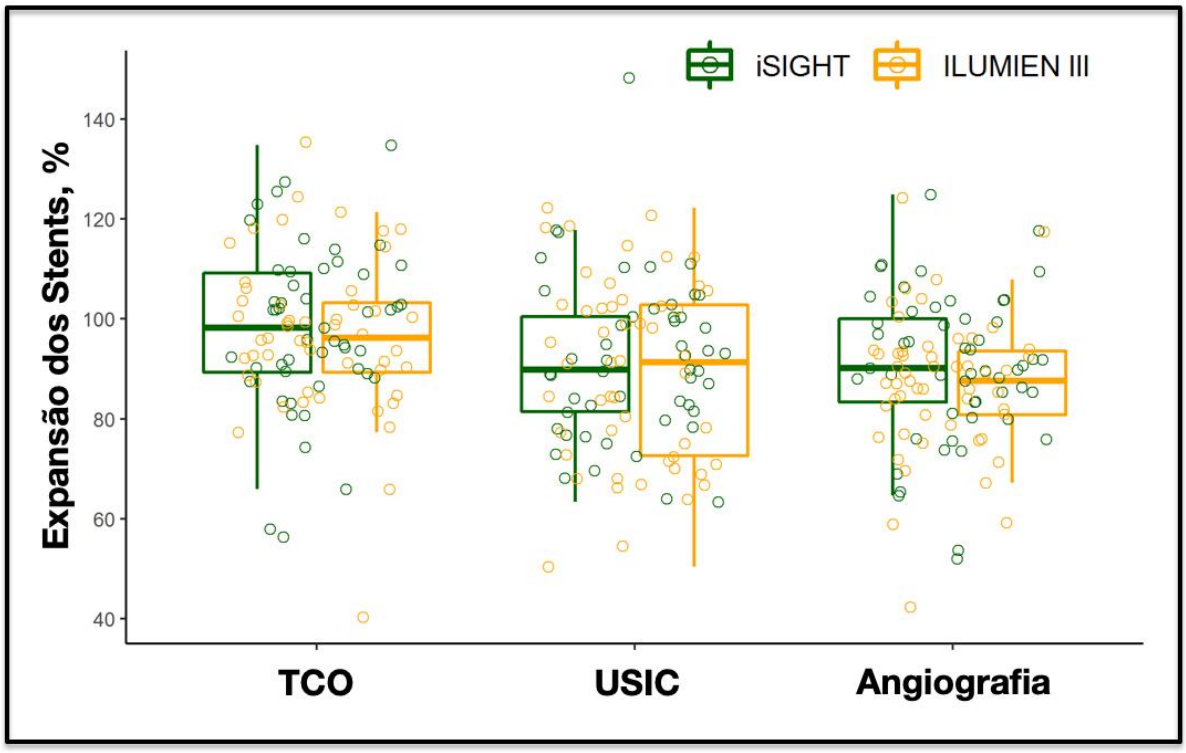

Box plots da expansão dos stents nos grupos de ICP guiada por TCO, USIC e angiografia calculados de acordo com os critérios utilizados nos estudos iSIGTH e ILUMIEN III. Círculos abertos indicam a expansão do stent para cada lesão individual (verde representa o iSIGHT e amarelo o ILUMIEN III).

Cobertura incompleta da lesão – perda geográfica – também é importante preditor de falência de stents e ocorrência de ECAM. Posicionar as bordas do stent em um segmento vascular com carga de placa superior a 50% pelo USIC e placas lipídicas pela TCO associou-se com maior risco de reestenose de borda, dissecção e infarto periprocedimento [46,62,64,65,133]. Ressaltamos que nos procedimentos guiados por TCO não mensuramos a carga de placa nas regiões de referência. Em razão da natureza frequentemente difusa da aterosclerose, além de procurar as regiões com maior área luminal, o foco com TCO é direcionado à qualidade da referência. Para seleção de referências adequadas com TCO, procuramos regiões com a aparência mais próxima do normal, em que não havia presença de lipídeo, independentemente da carga de placa. No entanto, em razão da penetração limitada da luz na parede vascular, a capacidade de identificarmos a MEE é um marcador indireto de que há pouca placa naquela região. A segurança desta abordagem é suportada pelo fato de que a carga de placa residual existente nas bordas proximal e

distal dos casos guiados por TCO foi semelhante às encontradas nos casos guiados por USIC, em que a carga de placa foi sistematicamente quantificada. Ademais, não houve diferença significativa nas taxas de dissecção de borda, complicações periprocedimento ou infarto periprocedimento.

Em razão da sua maior resolução axial e a necessidade de remoção transitória do sangue intraluminal para aquisição das imagens, má-aposições das hastes dos stents é frequentemente detectada pela avaliação com TCO pós-procedimento. A incidência de má aposição aguda varia de 13% a 65% nas análises processadas no nível de lesões, e de 0,6% a 7,5% quando processadas no nível de todas as hastes visualizadas [134–140]. No estudo iSIGHT, má-aposições detectadas por TCO foram frequentes em todos os grupos, embora mais raras e com menores dimensões nas lesões guiadas por TCO. A magnitude da má aposição aguda e a distância de separação das hastes até o lúmen vascular foram identificadas como preditores para persistência da má-aposição e atraso da cicatrização vascular no primeiro ano [136,141]. No entanto, o significado clínico destes achados é incerto. Enquanto má-aposições tardiamente adquiridas tenham sido frequentemente associadas com trombose de SF de primeira geração [142–145], evidências esparsas e menos claras suportam uma associação causal entre má aposição aguda dos stents com ocorrência de eventos clínicos adversos no médio e longo prazo. Parte desta incerteza se deve à natureza dinâmica da cicatrização vascular, que promove resolução das hastes mal apostas com o tempo.

A sobrecarga de contraste adicional é frequentemente mencionada como uma limitação para a utilização da TCO como ferramenta para guiar ICP, especialmente em pacientes com disfunção renal e procedimentos complexos, em que múltiplas avaliações podem ser necessárias. No estudo iSIGHT utilizamos uma média de 94 mL de contraste nos casos guiados por TCO – dos quais 27,6 mL foram dispensados às aquisições das imagens de TCO. Este montante de contraste é significativamente menor do que foi utilizado nas ICP guiadas por TCO nos estudos ILUMIEN III (222 mL) e OPINION (164 mL). Notadamente, o volume de contraste total que usamos nos casos guiados por TCO foi quase metade do utilizado nos braços guiados por angiografia (183 mL) no ILUMIEN III e USIC (138 mL) no OPINION. O volume de contraste dispendido em ICP guiadas por OCT pode ser otimizado por se adotar algumas regras simples: (1) garantir que o cateter guia está bem encunhado, e coaxial, ao óstio do vaso alvo; (2) cuidadosamente aproximar a

coluna de contraste até a ponta do cateter guia, garantindo que todo o volume administrado seja efetivamente oferecido ao vaso alvo, sem perdas ao longo do trajeto; (3) posicionar a lente óptica imediatamente distal ao local de interesse, minimizando corridas de TCO por segmento muito longo e desnecessário; (4) injetar manualmente o contraste aplicando pressão e velocidade constantes, com o olhar direcionado para a tela do console de TCO, e interromper a injeção assim que a lente óptica terminar a varredura do segmento interesse. A utilização de bombas injetoras utiliza volumes fixos, muitas vezes maiores do que o necessário; seu uso deve ser reservado para casos selecionados em que não é possível administrar o volume de contraste desejado no curto tempo necessário para a varredura da lente óptica; (5) otimizar o momento em que aquisições de TCO são efetuadas, reservando as aquisições de TCO para momentos chave do procedimento, em que uma angiografia já seria adquirida. Com poucos mililitros a mais de contraste obtém-se a angiografia de controle simultaneamente às imagens de TCO.

Nosso estudo possui algumas limitações. É um estudo unicêntrico, com os procedimentos realizados por operadores experientes no uso de USIC e TCO. Embora isto possa introduzir viés, e limitar a reprodutibilidade dos resultados para centros que não possuem experiência com métodos de imagem invasivos, este desenho possibilitou explorar as ferramentas de imagem na sua plenitude, com protocolos de implante bastante otimizados, sem afetar a segurança dos procedimentos. Na mesma linha, os procedimentos guiados por imagem também sofreram potenciais vieses de operadores habituados a trabalhar com métodos de imagem. Superdimensionamento dos stents e aplicação de pós-dilatação com balões não complacentes em praticamente todas as lesões não é rotina em muitos Serviços ao redor do globo. Essa estratégia pode ter exercido impacto favorável nos nossos resultados obtidos no braço angiográfico, que podem não ser reprodutíveis em centros em que operadores não trabalhem de forma semelhante. Devido a natureza do protocolo experimental, cegamento dos operadores quanto ao método de imagem utilizado não foi possível. Para minimizar potenciais vieses direcionados em favor de uma ou outra modalidade de imagem, dois operadores experientes participaram de todos os casos, e as estratégias e critérios de sucesso foram discutidos colegiadamente. Ademais, todas as análises de angiografia, USIC e TCO foram realizadas por analistas cegos quanto ao grupo de randomização a que cada caso foi alocado. Embora, a população incluída no iSIGHT possua moderada

complexidade, com 59% de SCA, 12% de bifurcações, 23% de calcificação moderada/grave, e lesões com mais de 20 mm de comprimento em média, anatomias mais complexas como lesões no tronco da coronária esquerda, bifurcações em que estratégia de tratamento envolvendo os dois ramos (principal e lateral) era necessária, e oclusões crônicas, foram excluídas. Nosso estudo não tem poder estatístico para avaliação de desfechos clínicos (que foram aqui computados como desfechos secundários de segurança). Estudos de grande porte, com poder estatístico adequado, são necessários para investigar se as melhores expansões dos stents obtidas pelo guia com TCO em adição aos excelentes resultados já alcançados com um protocolo otimizado de guia pela angiografia, resultarão em melhora de desfechos clínicos.

7 CONCLUSÕES

7 CONCLUSÕES

A utilização de um protocolo dedicado para guia de ICP com planejamento e otimização dos procedimentos pelas imagens de TCO resultou em expansões dos stents não inferiores àquelas alcançadas nas ICP guiadas USIC, e superiores às obtidas pelo guia com angiografia.

Apesar dos protocolos utilizados em todos os braços serem bastante otimizados e terem explorado a potencialidade de cada modalidade de imagem, as estratégias de planejamento e otimização das ICP foram seguras, com baixas taxas de complicações periprocedimentos e de eventos no seguimento de 2,5 anos.

O potencial benefício clínico deste protocolo de guia da ICP por TCO em adição aos excelentes resultados obtidos com o guia apenas por angiografia devem ser testados em estudos futuros adequadamente desenhados.

REFERÊNCIAS

1. World Health Organization. Cardiovascular Diseases (CVDs). https://www.who.int/news-room/fact-sheets/detail/cardiovascular-diseases-(cvds). 2017. p. Accessed in June 16, 2019.
2. Benjamin EJ, Muntner P, Alonso A, Bittencourt MS, Callaway CW, Carson AP, et al. Heart Disease and Stroke Statistics—2019 Update: A Report From the American Heart Association. Circulation. 2019;139(10):e56–528.
3. Marinho F, de Azeredo Passos VM, Carvalho Malta D, Barboza França E, Abreu DMX, Araújo VEM, et al. Burden of disease in Brazil, 1990–2016: a systematic subnational analysis for the Global Burden of Disease Study 2016. Lancet. 2018;392(10149):760–75.
4. Siqueira A de SE, Siqueira-Filho AG de, Land MGP. Analysis of the economic impact of cardiovascular diseases in the last five years in Brazil. Arq Bras Cardiol. 2017;109(1):39–46.
5. Head SJ, Kieser TM, Falk V, Huysmans HA, Kappetein AP. Coronary artery bypass grafting: Part 1 - the evolution over the first 50 years. Eur Heart J. 2013;34(37):2862–72.
6. Gruntzig A. Transluminal dilatation of coronary-artery stenosis. Lancet. 1978;1(8058):263.
7. Stefanini GG, Holmes Jr DR. Drug-eluting coronary-artery stents. N Engl J Med. 2013;368(3):254–65.
8. Topol EJ, Nissen SE. Our preoccupation with coronary luminology: The dissociation between clinical and angiographic findings in ischemic heart disease. Circulation. 1995;92(8):2333–42.
9. Mintz GS, Popma JJ, Pichard AD, Kent KM, Satler LF, Chuang YC, et al. Limitations of Angiography in the Assessment of Plaque Distribution in Coronary Artery Disease: A Systematic Study of Target Lesion Eccentricityb in 1446 Lesions. Circulation. 1996;93(5):924–31.
10. Yock PG, Johnson E, Linker DT. Intravascular ultrasound: development and clinical potential. Am J Card Imag. 1988;2:185–93.

[146] De acordo com o Estilo Vancouver.

11. Colombo A, Hall P, Nakamura S, Almagor Y, Maiello L, Martini G, et al. Intracoronary stenting without anticoagulation accomplished with intravascular ultrasound guidance. Circulation. 1995;91(6):1676–88.
12. Ahn JM, Kang SJ, Yoon SH, Park HW, Kang SM, Lee JY, et al. Meta-analysis of outcomes after intravascular ultrasound-guided versus angiography-guided drug-eluting stent implantation in 26,503 patients enrolled in three randomized trials and 14 observational studies. Am J Cardiol. 2014;113(8):1338–47.
13. Witzenbichler B, Maehara A, Weisz G, Neumann FJ, Rinaldi MJ, Metzger DC, et al. Relationship between intravascular ultrasound guidance and clinical outcomes after drug-eluting stents: The assessment of dual antiplatelet therapy with drug-eluting stents (ADAPT-DES) study. Circulation. 2014;129(4):463–70.
14. Hong SJ, Kim BK, Shin DH, Nam CM, Kim JS, Ko YG, et al. Effect of intravascular ultrasound-guided vs angiography- guided everolimus eluting stent implantation: The IVUS-XPL randomized clinical trial. JAMA - J Am Med Assoc. 2015;314(20):2155–63.
15. Elgendy IY, Mahmoud AN, Elgendy AY, Bavry AA. Outcomes with intravascular ultrasound-guided stent implantation: A meta-analysis of randomized trials in the era of drug-eluting stents. Circ Cardiovasc Interv. 2016;9(4):e003700.
16. Shin DH, Hong SJ, Mintz GS, Kim JS, Kim BK, Ko YG, et al. Effects of intravascular ultrasound–guided versus angiography-guided new-generation drug-eluting stent implantation: Meta-analysis with individual patient–level data from 2,345 randomized patients. JACC Cardiovasc Interv. 2016;9(21):2232–9.
17. Bavishi C, Sardar P, Chatterjee S, Khan AR, Shah A, Ather S, et al. Intravascular ultrasound–guided vs angiography-guided drug-eluting stent implantation in complex coronary lesions: Meta-analysis of randomized trials. Am Heart J. 2017;185:26–34.
18. Zhang J, Gao X, Kan J, Ge Z, Han L, Lu S, et al. Intravascular ultrasound versus angiography-guided drug-eluting stent implantation:

[146] De acordo com o Estilo Vancouver.

The ULTIMATE Trial. J Am Coll Cardiol. 2018;72(24):3126–37.

19. Waksman R, Kitabata H, Prati F, Albertucci M, Mintz GS. Intravascular ultrasound versus optical coherence tomography guidance. J Am Coll Cardiol. 2013;62(17 Suppl):S32-40.
20. Bezerra HG, Costa MA, Guagliumi G, Rollins AM, Simon DI. Intracoronary Optical Coherence Tomography: A Comprehensive Review. Clinical and Research Applications. JACC Cardiovasc Interv. 2009;2(11):1035–46.
21. Tearney GJ, Regar E, Akasaka T, Adriaenssens T, Barlis P, Bezerra HG, et al. Consensus standards for acquisition, measurement, and reporting of intravascular optical coherence tomography studies: A report from the International Working Group for Intravascular Optical Coherence Tomography Standardization and Validation. J Am Coll Cardiol. 2012;59(12):1058–72.
22. Stefano GT, Bezerra HG, Mehanna E, Yamamoto H, Fujino Y, Wang W, et al. Unrestricted utilization of frequency domain optical coherence tomography in coronary interventions. Int J Cardiovasc Imaging. 2013;29(4):741–52.
23. Wijns W, Shite J, Jones MR, Lee SWL, Price MJ, Fabbiocchi F, et al. Optical coherence tomography imaging during percutaneous coronary intervention impacts physician decision-making: ILUMIEN i study. Eur Heart J. 2015;36(47):3346–55.
24. Habara M, Nasu K, Terashima M, Kaneda H, Yokota D, Ko E, et al. Impact of frequency-domain optical coherence tomography guidance for optimal coronary stent implantation in comparison with intravascular ultrasound guidance. Circ Cardiovasc Interv. 2012;5(2):193–201.
25. Kubo T, Shinke T, Okamura T, Hibi K, Nakazawa G, Morino Y, et al. Optical frequency domain imaging vs. intravascular ultrasound in percutaneous coronary intervention (OPINION trial): One-year angiographic and clinical results. Eur Heart J. 2017;38(42):3139–47.
26. Lockwood GR, Ryan LK, Hunt JW, Foster FS. Measurement of the ultrasonic properties of vascular tissues and blood from 35-65 MHz.

[146] De acordo com o Estilo Vancouver.

Ultrasound Med Biol. 1991;17(7):653–66.

27. Bridal SL, Fornès P, Bruneval P, Berger G. Parametric (integrated backscatter and attenuation) images constructed using backscattered radio frequency signals (25-56 MHz) from human aortae in vitro. Ultrasound Med Biol. 1997;23(2):215–29.
28. Kubo T, Akasaka T, Shite J, Suzuki T, Uemura S, Yu B, et al. OCT compared with IVUS in a coronary lesion assessment: The OPUS CLASS study. JACC Cardiovasc Imaging. 2013;6(10):1095–104.
29. Mintz GS, Nissen SE, Anderson WD, Bailey SR, Erbel R, Fitzgerald PJ, et al. American College of Cardiology clinical expert consensus document on standards for acquisition, measurement and reporting of intravascular ultrasound studies (ivus): A report of the american college of cardiology task force on clinical expert consensus do. J Am Coll Cardiol [Internet]. 2001 Apr 1 [cited 2019 Jun 18];37(5):1478–92. Available from: https://www.sciencedirect.com/science/article/pii/S0735109701011755?via%3Dihub
30. Kume T, Akasaka T, Kawamoto T, Watanabe N, Toyota E, Neishi Y, et al. Assessment of coronary intima--media thickness by optical coherence tomography: comparison with intravascular ultrasound. J Circ. 2005;69(8):903–7.
31. Yabushita H, Bouma BE, Houser SL, Aretz HT, Jang IK, Schlendorf KH, et al. Characterization of human atherosclerosis by optical coherence tomography. Circulation. 2002;106(13):1640–5.
32. Kume T, Okura H, Kawamoto T, Yamada R, Miyamoto Y, Hayashida A, et al. Assessment of the coronary calcification by optical coherence tomography. EuroIntervention. 2011;6(6):768–72.
33. Mehanna E, Bezerra HG, Prabhu D, Brandt E, Chami^|^eacute; D, Yamamoto H, et al. Volumetric Characterization of Human Coronary Calcification by Frequency-Domain Optical Coherence Tomography. Circ J. 2013;77(9):2334–40.
34. Kume T, Akasaka T, Kawamoto T, Okura H, Watanabe N, Toyota E, et

[146] De acordo com o Estilo Vancouver.

al. Measurement of the thickness of the fibrous cap by optical coherence tomography. Am Heart J. 2006;152(4):755.e1-4.

35. Chamié D, Wang Z, Bezerra H, Rollins AM, Costa MA. Optical Coherence Tomography and Fibrous Cap Characterization. Curr Cardiovasc Imaging Rep. 2011;4(4):276–83.
36. Tearney GJ, Yabushita H, Houser SL, Aretz HT, Jang IK, Schlendorf KH, et al. Quantification of macrophage content in atherosclerotic plaques by optical coherence tomography. Circulation. 2003;107(1):113–9.
37. MacNeill BD, Jang IK, Bouma BE, Iftimia N, Takano M, Yabushita H, et al. Focal and multi-focal plaque macrophage distributions in patients with acute and stable presentations of coronary artery disease. J Am Coll Cardiol. 2004;44(5):972–9.
38. Kubo T, Imanishi T, Takarada S, Kuroi A, Ueno S, Yamano T, et al. Assessment of culprit lesion morphology in acute myocardial infarction. ability of optical coherence tomography compared with intravascular ultrasound and coronary angioscopy. J Am Coll Cardiol. 2007;50(10):933–9.
39. Kume T, Akasaka T, Kawamoto T, Ogasawara Y, Watanabe N, Toyota E, et al. Assessment of coronary arterial thrombus by optical coherence tomography. Am J Cardiol. 2006;97(12):1713–7.
40. Patel VG, Brayton KM, Mintz GS, Maehara A, Banerjee S, Brilakis ES. Intracoronary and noninvasive imaging for prediction of distal embolization and periprocedural myocardial infarction during native coronary artery percutaneous intervention. Circ Cardiovasc Imaging. 2013;6(6):1102–14.
41. Kimura S, Kakuta T, Yonetsu T, Suzuki A, Iesaka Y, Fujiwara H, et al. Clinical significance of echo signal attenuation on intravascular ultrasound in patients with coronary artery disease. Circ Cardiovasc Interv. 2009;2(5):444–54.
42. Endo M, Hibi K, Shimizu T, Komura N, Kusama I, Otsuka F, et al. Impact of ultrasound attenuation and plaque rupture as detected by

[146] De acordo com o Estilo Vancouver.

intravascular ultrasound on the incidence of no-reflow phenomenon after percutaneous coronary intervention in ST-segment elevation myocardial infarction. JACC Cardiovasc Interv [Internet]. 2010;3(5):540–9. Available from: http://dx.doi.org/10.1016/j.jcin.2010.01.015

43. Ali ZA, Roleder T, Narula J, Mohanty BD, Baber U, Kovacic JC, et al. Increased thin-cap neoatheroma and periprocedural myocardial infarction in drug-eluting stent restenosis multimodality intravascular imaging of drug-eluting and bare-metal stents. Circ Cardiovasc Interv. 2013;6(5):507–17.
44. Tanaka A, Imanishi T, Kitabata H, Kubo T, Takarada S, Tanimoto T, et al. Lipid-rich plaque and myocardial perfusion after successful stenting in patients with non-ST-segment elevation acute coronary syndrome: An optical coherence tomography study. Eur Heart J. 2009;30(11):1348–55.
45. Porto I, Di Vito L, Burzotta F, Niccoli G, Trani C, Leone AM, et al. Predictors of periprocedural (Type IVa) myocardial infarction, as assessed by frequency-domain optical coherence tomography. Circ Cardiovasc Interv. 2012;5(1):89–96.
46. Chamié D, Bezerra HG, Attizzani GF, Yamamoto H, Kanaya T, Stefano GT, et al. Incidence, predictors, morphological characteristics, and clinical outcomes of stent edge dissections detected by optical coherence tomography. JACC Cardiovasc Interv. 2013;6(8):800–13.
47. Xu Y, Mintz GS, Tam A, Mcpherson JA, Iñiguez A, Fajadet J, et al. Prevalence, distribution, predictors, and outcomes of patients with calcified nodules in native coronary arteries: A 3-vessel intravascular ultrasound analysis from providing regional observations to study predictors of events in the coronary tree (PROSPE. Circulation. 2012;126(5):537–45.
48. Généreux P, Madhavan M V., Mintz GS, Maehara A, Palmerini T, Lasalle L, et al. Ischemic outcomes after coronary intervention of calcified vessels in acute coronary syndromes: Pooled analysis from

[146] De acordo com o Estilo Vancouver.

the HORIZONS-AMI (Harmonizing Outcomes with Revascularization and Stents in Acute Myocardial Infarction) and ACUITY (Acute Catheterization. J Am Coll Cardiol. 2014;63(18):1845–54.

49. Wiemer M, Butz T, Schmidt W, Schmitz KP, Horstkotte D, Langer C. Scanning electron microscopic analysis of different drug eluting stents after failed implantation: From nearly undamaged to major damaged polymers. Catheter Cardiovasc Interv. 2010;75(6):905–11.
50. Moussa I, Ellis SG, Jones M, Kereiakes DJ, McMartin D, Rutherford B, et al. Impact of coronary culprit lesion calcium in patients undergoing paclitaxel-eluting stent implantation (a TAXUS-IV Sub Study). Am J Cardiol. 2005;96(9):1242–7.
51. Kobayashi Y, Okura H, Kume T, Yamada R, Kobayashi Y, Fukuhara K, et al. Impact of target lesion coronary calcification on stent expansion. Circ J. 2014;78(9):2209–14.
52. Kubo T, Shimamura K, Ino Y, Yamaguchi T, Matsuo Y, Shiono Y, et al. Superficial calcium fracture after PCI as assessed by OCT. JACC Cardiovasc Imaging. 2015;8(10):1228–9.
53. Maejima N, Hibi K, Saka K, Akiyama E, Konishi M, Endo M, et al. Relationship between thickness of calcium on optical coherence tomography and crack formation after balloon dilatation in calcified plaque requiring rotational atherectomy. Circ J [Internet]. 2016;80(6):1413–9. Available from: https://www.jstage.jst.go.jp/article/circj/80/6/80_CJ-15-1059/_article
54. Fujino A, Mintz GS, Matsumura M, Lee T, Kim SY, Hoshino M, et al. A new optical coherence tomography-based calcium scoring system to predict stent underexpansion. EuroIntervention. 2018;13(18):e2182–9.
55. Gerbaud E, Weisz G, Tanaka A, Kashiwagi M, Shimizu T, Wang L, et al. Multi-laboratory inter-institute reproducibility study of IVOCT and IVUS assessments using published consensus document definitions. Eur Heart J Cardiovasc Imaging. 2016;17(7):756–64.
56. Ali ZA, Maehara A, Généreux P, Shlofmitz RA, Fabbiocchi F, Nazif TM, et al. Optical coherence tomography compared with intravascular

[146] De acordo com o Estilo Vancouver.

ultrasound and with angiography to guide coronary stent implantation (ILUMIEN III: OPTIMIZE PCI): a randomised controlled trial. Lancet. 2016;388(10060):2618–28.

57. Choi SY, Maehara A, Cristea E, Witzenbichler B, Guagliumi G, Brodie B, et al. Usefulness of minimum stent cross sectional area as a predictor of angiographic restenosis after primary percutaneous coronary intervention in acute myocardial infarction (from the HORIZONS-AMI Trial IVUS substudy). Am J Cardiol. 2012;109(4):455 60.
58. Mintz GS. Intravascular ultrasound and outcomes after drug-eluting stent implantation. Coron Artery Dis. 2017;28(4):346–52.
59. Calvert PA, Brown AJ, Hoole SP, Obaid DR, West NEJ, Bennett MR. Geographical miss is associated with vulnerable plaque and increased major adverse cardiovascular events in patients with myocardial infarction. Catheter Cardiovasc Interv. 2016;88(3):340–7.
60. Costa MA, Angiolillo DJ, Tannenbaum M, Driesman M, Chu A, Patterson J, et al. Impact of stent deployment procedural factors on long-term effectiveness and safety of sirolimus-eluting stents (Final results of the multicenter prospective STLLR Trial). Am J Cardiol. 2008;101(12):1704–11.
61. Mintz GS, Painter JA, Pichard AD, Kent KM, Satler LF, Popma JJ, et al. Atherosclerosis in angiographically “normal” coronary artery reference segments: An intravascular ultrasound study with clinical correlations. J Am Coll Cardiol. 1995;25(7):1479–85.
62. Liu J, Maehara A, Mintz GS, Weissman NJ, Yu A, Wang H, et al. An integrated TAXUS IV, V, and VI intravascular ultrasound analysis of the predictors of edge restenosis after bare metal or paclitaxel-eluting stents. Am J Cardiol. 2009;103(4):501–6.
63. Morino Y, Tamiya S, Masuda N, Kawamura Y, Nagaoka M, Matsukage T, et al. Intravascular ultrasound criteria for determination of optimal longitudinal positioning of sirolimus-eluting stents. Circ J. 2010;74(8):1609–16.

[146] De acordo com o Estilo Vancouver.

64. Kang SJ, Cho YR, Park GM, Ahn JM, Kim WJ, Lee JY, et al. Intravascular ultrasound predictors for edge restenosis after newer generation drug-eluting stent implantation. Am J Cardiol. 2013;111(10):1408–14.
65. Imola F, Occhipinti M, Biondi-Zoccai G, Di Vito L, Ramazzotti V, Manzoli A, et al. Association between proximal stent edge positioning on atherosclerotic plaques containing lipid pools and postprocedural myocardial infarction (from the CLI-POOL Study). Am J Cardiol. 2013;111(4):526–31.
66. Ino Y, Kubo T, Matsuo Y, Yamaguchi T, Shiono Y, Shimamura K, et al. Optical Coherence Tomography Predictors for Edge Restenosis after Everolimus-Eluting Stent Implantation. Circ Cardiovasc Interv. 2016;9(10):e004231.
67. Liu Y, Shimamura K, Kubo T, Tanaka A, Kitabata H, Ino Y, et al. Comparison of longitudinal geometric measurement in human coronary arteries between frequency-domain optical coherence tomography and intravascular ultrasound. Int J Cardiovasc Imaging. 2014;30(2):271–7.
68. Tanaka K, Carlier SG, Mintz GS, Sano K, Liu X, Fujii K, et al. The accuracy of length measurements using different intravascular ultrasound motorized transducer pullback systems. Int J Cardiovasc Imaging. 2007;23(6):733–8.
69. J.N. Van Der S, G. G, V. S, K. S, M. B, A. K, et al. The OPTIS Integrated System Real-time, co-registration of angiography and optical coherence tomography. EuroIntervention [Internet]. 2016;12(7):855–60. Available from: https//www.scopus.com/inward/record.uri?eid=2-s2.084990975306&doi=10.4244%2FEIJV12I7A140&partnerID=40&md5=5d0605533a6bec5485a6474de331365c;%0Ahttp//www.embase.com/search/results?subaction=viewrecord&from=export&id=L612686767
70. Schiele F, Meneveau N, Vuillemenot A, Zhang DD, Gupta S, Mercier M, et al. Impact of intravascular ultrasound guidance in stent deployment on 6- month restenosis rate: A multicenter, randomized study comparing two strategies - With and without intravascular

[146] De acordo com o Estilo Vancouver.

ultrasound guidance. J Am Coll Cardiol. 1998;32(2):320–8.

71. Frey AW, Hodgson JM, Müller C, Bestehorn H-P, Roskamm H. Ultrasound-guided strategy for provisional stenting with focal balloon combination catheter: Results from the randomized strategy for intracoronary ultrasound-guided PTCA and stenting (SIPS) Trial. Circulation. 2000;102(20):2497–502.
72. Oemrawsingh P V., Mintz GS, Schalij MJ, Zwinderman AH, Jukema JW, Wall EE v. d. Intravascular ultrasound guidance improves angiographic and clinical outcome of stent implantation for long coronary artery stenoses. Circulation. 2003;107(1):62–7.
73. Russo RJ, Silva PD, Teirstein PS, Attubato MJ, Davidson CJ, DeFranco AC, et al. A randomized controlled trial of angiography versus intravascular ultrasound-directed bare-metal coronary stent placement (the AVID trial). Circ Cardiovasc Interv. 2009;2(2):113–23.
74. Parise H, Maehara A, Stone GW, Leon MB, Mintz GS. Meta-analysis of randomized studies comparing intravascular ultrasound versus angiographic guidance of percutaneous coronary intervention in predrug-eluting stent era. Am J Cardiol [Internet]. 2011;107(3):374–82. Available from: http://dx.doi.org/10.1016/j.amjcard.2010.09.030
75. Jakabčin J, Špaček R, Bystroň M, Kvašňák M, Jager J, Veselka J, et al. Long-term health outcome and mortality evaluation after invasive coronary treatment using drug eluting stents with or without the IVUS Guidance. Randomized control trial. HOME DES IVUS. Catheter Cardiovasc Interv. 2010;75(4):578–83.
76. Chieffo A, Latib A, Caussin C, Presbitero P, Galli S, Menozzi A, et al. A prospective, randomized trial of intravascular-ultrasound guided compared to angiography guided stent implantation in complex coronary lesions: The AVIO trial. Am Heart J. 2013;165(1):65–72.
77. Kim JS, Kang TS, Mintz GS, Park BE, Shin DH, Kim BK, et al. Randomized comparison of clinical outcomes between intravascular ultrasound and angiography-guided drug-eluting stent implantation for long coronary artery stenoses. JACC Cardiovasc Interv.

[146] De acordo com o Estilo Vancouver.

2013;6(4):369–76.

78. Tian NL, Gami SK, Ye F, Zhang JJ, Liu ZZ, Lin S, et al. Angiographic and clinical comparisons of intravascular ultrasound-versus angiography-guided drug-eluting stent implantation for patients with chronic total occlusion lesions: Two-year results from a randomised AIR-CTO study. EuroIntervention. 2015;10(12):1409–17.
79. Kim BK, Shin DH, Hong MK, Park HS, Rha SW, Mintz GS, et al. Clinical impact of intravascular ultrasound-guided chronic total occlusion intervention with zotarolimus-eluting versus biolimus-eluting stent implantation randomized study. Circ Cardiovasc Interv. 2015;8(7):e002592.
80. Tan Q, Wang Q, Liu D, Zhang S, Zhang Y, Li Y. Intravascular ultrasound-guided unprotected left main coronary artery stenting in the elderly. Saudi Med J. 2015;36(5):549–53.
81. Zhang J-Q, Shi R, Pang W, Guo Q, Xu Y, Zhang J, et al. Application of intravascular ultrasound in stent implantation for small coronary arteries. J Clin Invasive Cardiol. 2016;3(1):2–8.
82. Mariani J, Guedes C, Soares P, Zalc S, Campos CM, Lopes AC, et al. Intravascular ultrasound guidance to minimize the use of iodine contrast in percutaneous coronary intervention the MOZART (minimizing contrast utilization with IVUS guidance in coronary angioplasty) randomized controlled trial. JACC Cardiovasc Interv. 2014;7(11):1287–93.
83. Roy P, Steinberg DH, Sushinsky SJ, Okabe T, Pinto Slottow TL, Kaneshige K, et al. The potential clinical utility of intravascular ultrasound guidance in patients undergoing percutaneous coronary intervention with drug-eluting stents. Eur Heart J. 2008;29(15):1851–7.
84. Claessen BE, Mehran R, Mintz GS, Weisz G, Leon MB, Dogan O, et al. Impact of intravascular ultrasound imaging on early and late clinical outcomes following percutaneous coronary intervention with drug-eluting stents. JACC Cardiovasc Interv. 2011;4(9):974–81.
85. Kim JS, Hong MK, Ko YG, Choi D, Yoon JH, Choi SH, et al. Impact of

[146] De acordo com o Estilo Vancouver.

intravascular ultrasound guidance on long-term clinical outcomes in patients treated with drug-eluting stent for bifurcation lesions: Data from a Korean multicenter bifurcation registry. Am Heart J. 2011;161(1):180–7.

86. Park SJ, Kim YH, Park DW, Lee SW, Kim WJ, Suh J, et al. Impact of intravascular ultrasound guidance on long-term mortality in stenting for unprotected left main coronary artery stenosis. Circ Cardiovasc Interv. 2009;2(3):167–77.
87. Agostoni P, Valgimigli M, Van Mieghem CAG, Rodriguez-Granillo GA, Aoki J, Ong ATL, et al. Comparison of early outcome of percutaneous coronary intervention for unprotected left main coronary artery disease in the drug-eluting stent era with versus without intravascular ultrasonic guidance. Am J Cardiol. 2005;95(5):644–7.
88. Ahmed K, Jeong MH, Chakraborty R, Ahn Y, Sim DS, Park K, et al. Role of intravascular ultrasound in patients with acute myocardial infarction undergoing percutaneous coronary intervention. Am J Cardiol. 2011;108(1):8–14.
89. Hur SH, Kang SJ, Kim YH, Ahn JM, Park DW, Lee SW, et al. Impact of intravascular ultrasound-guided percutaneous coronary intervention on long-term clinical outcomes in a real world population. Catheter Cardiovasc Interv. 2013;81(3):407–16.
90. Kim SH, Kim YH, Kang SJ, Park DW, Lee SW, Lee CW, et al. Long-term outcomes of intravascular ultrasound-guided stenting in coronary bifurcation lesions. Am J Cardiol. 2010;106(5):612–8.
91. Park KW, Kang SH, Yang HM, Lee HY, Kang HJ, Cho YS, et al. Impact of intravascular ultrasound guidance in routine percutaneous coronary intervention for conventional lesions: Data from the EXCELLENT trial. Int J Cardiol. 2013;167(3):721–6.
92. Chen SL, Ye F, Zhang JJ, Tian NL, Liu ZZ, Santoso T, et al. Intravascular ultrasound-guided systematic two-stent techniques for coronary bifurcation lesions and reduced late stent thrombosis. Catheter Cardiovasc Interv. 2013;81(3):456–63.

[146] De acordo com o Estilo Vancouver.

93. Fujimoto H, Tao S, Dohi T, Ito S, Masuda J, Haruo M, et al. Primary and mid-term outcome of sirolimus-eluting stent implantation with angiographic guidance alone. J Cardiol. 2008;51(1):18–24.
94. Roy P, Torguson R, Okabe T, Slottow TLP, Steinberg DH, Smith K, et al. Angiographic and procedural correlates of stent thrombosis after intracoronary implantation of drug-eluting stents. J Interv Cardiol. 2007;20(5):307–13.
95. Ahn JM, Han S, Park YK, Lee WS, Jang JY, Kwon CH, et al. Differential prognostic effect of intravascular ultrasound use according to implanted stent length. Am J Cardiol. 2013;111(6):829–35.
96. Gerber RT, Latib A, Ielasi A, Cosgrave J, Qasim A, Airoldi F, et al. Defining a new standard for IVUS optimized drug eluting stent implantation: The PRAVIO study. Catheter Cardiovasc Interv. 2009;74(2):348–56.
97. Biondi-Zoccai G, Sheiban I, Romagnoli E, De Servi S, Tamburino C, Colombo A, et al. Is intravascular ultrasound beneficial for percutaneous coronary intervention of bifurcation lesions? Evidence from a 4,314-patient registry. Clin Res Cardiol. 2011;100(11):1021–8.
98. Wakabayashi K, Lindsay J, Laynez-Carnicero A, Ben-Dor I, Sardi G, Torguson R, et al. Utility of intravascular ultrasound guidance in patients undergoing percutaneous coronary intervention for type c lesions. J Interv Cardiol. 2012;25(5):452–9.
99. Patel Y, Depta JP, Novak E, Yeung M, Lavine K, Banerjee S, et al. Long-term outcomes with use of intravascular ultrasound for the treatment of coronary bifurcation lesions. Am J Cardiol. 2012;109(7):960–5.
100. Maluenda G, Lemesle G, Ben-Dor I, Collins SD, Syed AI, Torguson R, et al. Impact of intravascular ultrasound guidance in patients with acute myocardial infarction undergoing percutaneous coronary intervention. Catheter Cardiovasc Interv. 2010;75(1):86–92.
101. Youn YJ, Yoon J, Lee JW, Ahn SG, Ahn MS, Kim JY, et al. Intravascular ultrasound-guided primary percutaneous coronary

[146] De acordo com o Estilo Vancouver.

intervention with drug-eluting stent implantation in patients with ST segment elevation myocardial infarction. Clin Cardiol. 2011;34(11):706–13.

102. Ahn SG, Yoon J, Sung JK, Lee JH, Lee JW, Youn GJ, et al. Intravascular ultrasound-guided percutaneous coronary intervention improves the clinical outcome in patients undergoing multiple overlapping drug-eluting stents implantation. Korean Circ J. 2013;43(4):231–8.
103. Yoon YW, Shin S, Kim BK, Kim JS, Shin DH, Ko YG, et al. Usefulness of intravascular ultrasound to predict outcomes in short-length lesions treated with drug-eluting stents. Am J Cardiol. 2013;112(5):642–6.
104. De La Torre Hernandez JM, Baz Alonso JA, Gómez Hospital JA, Alfonso Manterola F, Garcia Camarero T, Gimeno De Carlos F, et al. Clinical impact of intravascular ultrasound guidance in drug-eluting stent implantation for unprotected left main coronary disease: Pooled analysis at the patient-level of 4 registries. JACC Cardiovasc Interv. 2014;7(3):244–54.
105. Hong SJ, Kim BK, Shin DH, Kim JS, Hong MK, Gwon HC, et al. Usefulness of intravascular ultrasound guidance in percutaneous coronary intervention with second-generation drug-eluting stents for chronic total occlusions (from the multicenter Korean-chronic total occlusion registry). Am J Cardiol. 2014;114(4):534–40.
106. Gao XF, Kan J, Zhang YJ, Zhang JJ, Tian NL, Ye F, et al. Comparison of one-year clinical outcomes between intravascular ultrasound-guided versus angiography-guided implantation of drug-eluting stents for left main lesions: A single-center analysis of a 1,016-patient cohort. Patient Prefer Adherence. 2014;8:1299–309.
107. De La Torre Hernandez JM, Alfonso F, Sanchez Recalde A, Jimenez Navarro MF, Perez De Prado A, Hernandez F, et al. Comparison of paclitaxel-eluting stents (Taxus) and everolimus-eluting stents (Xience) in left main coronary artery disease with 3 years follow-up (from the ESTROFA-LM registry). Am J Cardiol. 2013;111(5):676–83.

[146] De acordo com o Estilo Vancouver.

108. Yazıcı HU, Ağamalıyev M, Aydar Y, Goktekin O. The impact of intravascular ultrasound guidance during drug eluting stent implantation on angiographic outcomes. Eur Rev Med Pharmacol Sci. 2015;19(16):3012–7.
109. Singh V, Badheka AO, Arora S, Panaich SS, Patel NJ, Patel N, et al. Comparison of inhospital mortality, length of hospitalization, costs, and vascular complications of percutaneous coronary interventions guided by ultrasound versus angiography. Am J Cardiol. 2015;115(10):1357 66.
110. Magalhaes MA, Minha S, Torguson R, Baker NC, Escarcega RO, Omar AF, et al. The effect of complete percutaneous revascularisation with and without intravascular ultrasound guidance in the drugeluting stent era. EuroIntervention. 2015;11(6):625–33.
111. Patel Y, Depta JP, Patel JS, Masrani SK, Novak E, Zajarias A, et al. Impact of intravascular ultrasound on the long-term clinical outcomes in the treatment of coronary ostial lesions. Catheter Cardiovasc Interv. 2016;87(2):232–40.
112. Zhang Y, Farooq V, Garcia-Garcia HM, Bourantas C V., Tian N, Dong S, et al. Comparison of intravascular ultrasound versus angiography-guided drug-eluting stent implantation: A meta-analysis of one randomised trial and ten observational studies involving 19,619 patients. EuroIntervention. 2012;8(7):855–65.
113. Klersy C, Ferlini M, Raisaro A, Scotti V, Balduini A, Curti M, et al. Use of IVUS guided coronary stenting with drug eluting stent: A systematic review and meta-analysis of randomized controlled clinical trials and high quality observational studies. Int J Cardiol. 2013;170(1):54–63.
114. Jang JS, Song YJ, Kang W, Jin HY, Seo JS, Yang TH, et al. Intravascular ultrasound-guided implantation of drug-eluting stents to improve outcome: A meta-analysis. JACC Cardiovasc Interv. 2014;7(3):233–43.
115. Zhang YJ, Pang S, Chen XY, Bourantas C V., Pan DR, Dong SJ, et al. Comparison of intravascular ultrasound guided versus angiography

[146] De acordo com o Estilo Vancouver.

guided drug eluting stent implantation: A systematic review and meta analysis. BMC Cardiovasc Disord. 2015;15:153.

116. Alsidawi S, Effat M, Rahman S, Abdallah M, Leesar M. The Role of Vascular Imaging in Guiding Routine Percutaneous Coronary Interventions: A Meta-Analysis of Bare Metal Stent and Drug-Eluting Stent Trials. Cardiovasc Ther. 2015;33(6):360–6.
117. Nerlekar N, Cheshire CJ, Verma KP, Ihdayhid AR, McCormick LM, Cameron JD, et al. Intravascular ultrasound guidance improves clinical outcomes during implantation of both first-and secondgeneration drug eluting stents: A meta-analysis. EuroIntervention. 2017;12(13):1632 - 42.
118. Steinvil A, Zhang YJ, Lee SY, Pang S, Waksman R, Chen SL, et al. Intravascular ultrasound-guided drug-eluting stent implantation: An updated meta-analysis of randomized control trials and observational studies. Int J Cardiol. 2016;216:133–9.
119. Prati F, Di Vito L, Biondi-Zoccai G, Occhipinti M, La Manna A, Tamburino C, et al. Angiography alone versus angiography plus optical coherence tomography to guide decision-making during percutaneous coronary intervention: The Centro per la Lotta contro l'Infarto-Optimisation of Percutaneous Coronary Intervention (CLI-OPCI) study. EuroIntervention. 2012;8(7):823–9.
120. Prati F, Romagnoli E, Burzotta F, Limbruno U, Gatto L, La Manna A, et al. Clinical impact of OCT findings during PCI the CLI-OPCI II study. JACC Cardiovasc Imaging. 2015;8(11):1297–305.
121. Jones DA, Rathod KS, Koganti S, Hamshere S, Astroulakis Z, Lim P, et al. Angiography Alone Versus Angiography Plus Optical Coherence Tomography to Guide Percutaneous Coronary Intervention: Outcomes From the Pan-London PCI Cohort. JACC Cardiovasc Interv. 2018;11(14):1313–21.
122. Meneveau N, Souteyrand G, Motreff P, Caussin C, Amabile N, Ohlmann P, et al. Optical coherence tomography to optimize results of percutaneous coronary intervention in patients with Non-ST-elevation

[146] De acordo com o Estilo Vancouver.

acute coronary syndrome. Circulation. 2016;134(13):906–17.

123. Moussa ID, Klein LW, Shah B, Mehran R, Mack MJ, Brilakis ES, et al. Consideration of a new definition of clinically relevant myocardial infarction after coronary revascularization: An expert consensus document from the society for cardiovascular angiography and interventions (SCAI). J Am Coll Cardiol. 2013;62(17):1563–70.
124. Cutlip DE, Windecker S, Mehran R, Boam A, Cohen DJ, Van Es GA, et al. Clinical end points in coronary stent trials: A case for standardized definitions. Circulation. 2007;115(17):2344–51.
125. Guagliumi G, Sirbu V, Musumeci G, Bezerra HG, Aprile A, Kyono H, et al. Strut coverage and vessel wall response to a new-generation paclitaxel-eluting stent with an ultrathin biodegradable abluminal polymer optical coherence tomography drug-eluting stent investigation (OCTDESI). Circ Cardiovasc Interv. 2010;3(4):367–75.
126. Fujii K, Carlier SG, Mintz GS, Yang YM, Moussa I, Weisz G, et al. Stent underexpansion and residual reference segment stenosis are related to stent thrombosis after sirolimus-eluting stent implantation: An intravascular ultrasound study. J Am Coll Cardiol. 2005;45(7):995–8.
127. Hong MK, Mintz GS, Lee CW, Park DW, Choi BR, Park KH, et al. Intravascular ultrasound predictors of angiographic restenosis after sirolimus-eluting stent implantation. Eur Heart J. 2006;27(11):1305–10.
128. Morino Y, Honda Y, Okura H, Oshima A, Hayase M, Bonneau HN, et al. An optimal diagnostic threshold for minimal stent area to predict target lesion revascularization following stent implantation in native coronary lesions. Am J Cardiol. 2001;88(3):301–3.
129. Doi H, Maehara A, Mintz GS, Yu A, Wang H, Mandinov L, et al. Impact of post-intervention minimal stent area on 9-month follow-up patency of paclitaxel-eluting stents. An integrated intravascular ultrasound analysis from the TAXUS IV, V, and VI and TAXUS ATLAS workhorse, long lesion, and direct stent trials. JACC Cardiovasc Interv. 2009;2(12):1269–75.
130. Soeda T, Uemura S, Park SJ, Jang Y, Lee S, Cho JM, et al. Incidence

[146] De acordo com o Estilo Vancouver.

and clinical significance of poststent optical coherence tomography findings: One-year follow-up study from a multicenter registry. Circulation. 2015;132(11):1020–9.

131. Sonoda S, Morino Y, Ako J, Terashima M, Hassan AHM, Bonneau HN, et al. Impact of final stent dimensions on long-term results following sirolimus-eluting stent implantation: Serial intravascular ultrasound analysis from the SIRIUS trial. J Am Coll Cardiol. 2004;43(11):1959–63.
132. Song HG, Kang SJ, Ahn JM, Kim WJ, Lee JY, Park DW, et al. Intravascular ultrasound assessment of optimal stent area to prevent in-stent restenosis after zotarolimus, everolimus, and sirolimus-eluting stent implantation. Catheter Cardiovasc Interv. 2014;83(6):873–8.
133. Liu X, Tsujita K, Maehara A, Mintz GS, Weisz G, Dangas GD, et al. Intravascular ultrasound assessment of the incidence and predictors of edge dissections after drug-eluting stent implantation. JACC Cardiovasc Interv. 2009;2(10):997–1004.
134. Maehara A, Ben-Yehuda O, Ali Z, Wijns W, Bezerra HG, Shite J, et al. Comparison of stent expansion guided by optical coherence tomography versus intravascular ultrasound: The ILUMIEN II study (Observational Study of Optical Coherence Tomography [OCT] in Patients Undergoing Fractional Flow Reserve [FFR] and Percutaneous Cor. JACC Cardiovasc Interv. 2015;8(13):1704–14.
135. Ozaki Y, Okumura M, Ismail TF, Naruse H, Hattori K, Kan S, et al. The fate of incomplete stent apposition with drug-eluting stents: An optical coherence tomography-based natural history study. Eur Heart J. 2010;31(12):1470–6.
136. Im E, Kim BK, Ko YG, Shin DH, Kim JS, Choi D, et al. Incidences, predictors, and clinical outcomes of acute and late stent malapposition detected by optical coherence tomography after drug-eluting stent implantation. Circ Cardiovasc Interv. 2014;7(1):88–96.
137. Kubo T, Imanishi T, Kitabata H, Kuroi A, Ueno S, Yamano T, et al. Comparison of Vascular Response After Sirolimus-Eluting Stent

[146] De acordo com o Estilo Vancouver.

Implantation Between Patients With Unstable and Stable Angina Pectoris. A Serial Optical Coherence Tomography Study. JACC Cardiovasc Imaging. 2008;1(4):475–84.

138. Kume T, Okura H, Miyamoto Y, Yamada R, Saito K, Tamada T, et al. Natural history of sent edge dissection, tissue protrusion and incomplete stent apposition detectable only on optical coherence tomography after stent implantation. Circ J. 2012;76(3):698–703.
139. Kawamori H, Shite J, Shinke T, Otake H, Matsumoto D, Nakagawa M, et al. Natural consequence of post-intervention stent malapposition, thrombus, tissue prolapse, and dissection assessed by optical coherence tomography at mid-term follow-up. Eur Heart J Cardiovasc Imaging. 2013;14(9):865–75.
140. Guagliumi G, Bezerra HG, Sirbu V, Ikejima H, Musumeci G, Biondi-Zoccai G, et al. Serial assessment of coronary artery response to paclitaxel-eluting stents using optical coherence tomography. Circ Cardiovasc Interv. 2012;5(1):30–8.
141. Gutiérrez-Chico JL, Wykrzykowska J, Nüesch E, Van Geuns RJ, Koch KT, Koolen JJ, et al. Vascular tissue reaction to acute malapposition in human coronary arteries sequential assessment with optical coherence tomography. Circ Cardiovasc Interv. 2012;5(1):20–9.
142. Ako J, Morino Y, Honda Y, Hassan A, Sonoda S, Yock PG, et al. Late incomplete stent apposition after sirolimus-eluting stent implantation: A serial intravascular ultrasound analysis. J Am Coll Cardiol. 2005;46(6):1002–5.
143. Hong MK, Mintz GS, Lee CW, Park DW, Park KM, Lee BK, et al. Late stent malapposition after drug-eluting stent implantation: An intravascular ultrasound analysis with long-term follow-up. Circulation. 2006;113(3):414–9.
144. Siqueira DA, Abizaid AA, Costa JDR, Feres F, Mattos LA, Staico R, et al. Late incomplete apposition after drug-eluting stent implantation: Incidence and potential for adverse clinical outcomes. Eur Heart J. 2007;28(11):1304–9.

[146] De acordo com o Estilo Vancouver.

145. Hassan AKM, Bergheanu SC, Stijnen T, Van Der Hoeven BL, Snoep JD, Plevier JWM, et al. Late stent malapposition risk is higher after drug-eluting stent compared with bare-metal stent implantation and associates with late stent thrombosis. Eur Heart J. 2010;31(10):1172–80.

146. Diretrizes para apresentação de dissertações e teses da USP: parte IV (Vancouver)/ Sistema Integrado de Bibliotecas da USP ; Vânia Martins Bueno de Oliveira Funaro, coordenadora [et al.]. --3.ed. rev. ampl. mod. - São Paulo : SIBi/USP, 2016. 100p. : il. -- (Cadernos de estudos ; 9)

[146] De acordo com o Estilo Vancouver.

ANEXOS

Anexo A – Termo de Consentimento Livre e Esclarecido

SECRETARIA DE ESTADO DA SAÚDE
Coordenadoria de Serviços de Saúde
INSTITUTO DANTE PAZZANESE DE CARDIOLOGIA
Serviço de Cardiologia Invasiva

TERMO DE CONSENTIMENTO LIVRE E ESCLARECIDO

Protocolo: Comparação randomizada de intervenções coronárias percutâneas guiadas por tomografia de coerência óptica *versus* ultrassom intravascular *versus* angiografia. Estudo randomizado iSIGHT

Investigador Principal: Dr Daniel Chamie
Centro de Pesquisa: Instituto Dante Pazzanese de Cardiologia

Introdução
Você está sendo convidado para participar de uma pesquisa envolvendo aproximadamente 150 pacientes.

É importante que você leia e entenda diversos princípios gerais que se aplicam a todos os participantes deste estudo clínico:
(a) sua participação no estudo é completamente voluntária;
(b) você pode ou não ser pessoalmente beneficiado por este estudo, mas o conhecimento adquirido com sua participação ajudará outras pessoas;
(c) sua participação no estudo pode ser interrompida a qualquer momento, sem que você sofra penalidades ou perca quaisquer benefícios a que teria direito. Caso você saia do estudo, o *suporte* não será e nem poderá ser removido.

Você está sendo convidado a participar deste estudo pois foi encaminhado por seu médico para realização de angioplastia coronária (colocação de stent nas artérias do seu coração).
A natureza do estudo, seus possíveis benefícios e riscos, os desconfortos associados ao procedimento e outras informações acerca da pesquisa são detalhados neste termo de consentimento livre e esclarecido. Alterações do estudo ou novos achados significativos descobertos durante sua realização que podem vir a afetar sua vontade de continuar a participar deste ensaio clínico serão comunicados. Solicitamos que você discuta quaisquer questões que tenha sobre este estudo com membro(s) da equipe, que dará(ão) os esclarecimentos necessários.

Objetivo e Procedimentos
O objetivo deste estudo é comparar os resultados da angioplastia realizada da forma usual, com base nas imagens de raio-X (angiografia) em comparação com métodos de imagem complementares que fornecem imagens detalhadas das artérias do seu coração.
Estes métodos são chamados de ultrassom intracoronário (USIC) e tomografia de coerência óptica (TCO). O USIC foi introduzido no final da década de 80, sendo amplamente utilizado em casos de angioplastia no dia-a-dia de laboratório de cateterismo em todo o mundo. Ao longo dos anos, foi demonstrado que fazer angioplastia com o guia das imagens de USIC melhora o implante (colocação) do stent, o que pode beneficiar os pacientes no longo prazo. Há cerca de 10 anos, a TCO foi introduzida para aplicação clínica. A TCO já está incorporada como um exame de rotina na prática de muitos laboratórios de cateterismo, e tem sua segurança bem demonstrada. A TCO possibilita visualização mais detalhada dos stents e das artérias do coração, com resolução (capacidade de visualização) 10 vezes maior do que a do USIC. Estudos iniciais demonstraram que a TCO pode ser de grande valia para auxiliar procedimentos de angioplastia, melhorando a capacidade de decisão do médico e melhorando a colocação dos stents. No entanto, o papel do uso da TCO em comparação com o USIC e a angiografia (sem métodos de imagem adicionais) não foi adequadamente avaliada. Portanto, o presente estudo tem como objetivo comparar os resultados da angioplastia guiada por TCO em comparação com a angioplastia guiada por USIC e angioplastias guiadas por angiografia. Como este é um estudo comparativo, você será

randomizado (sorteado) para realização da angioplastia com uma das três modalidades descritas acima. Independentemente do grupo para o qual você foi sorteado, ressaltamos que os três métodos de investigação (angiografia, USIC e TCO) serão realizados em todos os pacientes. Um destes será utilizado para guiar o seu procedimento, enquanto os outros servirão para confirmar os achados e permitir comparação entre as diferentes modalidades de tratamento. De forma importante, as imagens de todos os métodos serão avaliadas detalhadamente por um operador especialista e, independentemente do grupo do sorteio, todos os procedimentos serão otimizados (aperfeiçoados) conforme se faça necessário, não havendo prejuízo no seu tratamento em nenhuma das formas utilizadas.
Caso você aceite participar do estudo, as imagens do seu exame serão avaliadas detalhadamente por um especialista, assim como seu histórico médico.
Seu acompanhamento clínico será realizado de acordo com a rotina do serviço, assim como os demais pacientes do hospital.

Possíveis Riscos
Para a realização da TCO, é necessária injeção do mesmo tipo de contraste utilizado para realização do cateterismo, mas em uma dose pequena. Pacientes com disfunção renal antes da realização do exame podem ter um risco maior de piora da função dos rins. Portanto, exames de sangue serão realizados antes da realização da TCO, para verificarmos se você possui algum grau de disfunção renal.

Outras possíveis complicações dos exames de imagem (USIC e TCO) são similares àquelas da angiografia, mas incluem também o espasmo da artéria coronária, que pode provocar dor ou desconforto torácico e é imediatamente tratado com medicamentos. A ocorrência de complicações graves é rara.

Possíveis benefícios
Acreditamos que os procedimentos guiados por métodos de imagem invasiva (USIC e TCO) auxiliarão no refinamento da técnica de angioplastia com implante do stent, melhorando os resultados finais do procedimento no que tange à melhor expansão e aposição dos stents, o que sabidamente pode associar-se com melhor evolução clínica no longo prazo. Ademais, as imagens invasivas possibilitam reconhecimento precoce de potenciais complicações decorrentes do procedimento, guiando a necessidade de otimização ou intervenções corretivas adicionais.

Confidencialidade
Seu médico manterá sua participação neste ensaio confidencial. Você não será identificado nos registros deste estudo. Quando os resultados de um estudo como este são relatados em revistas ou simpósios médicos, a identificação dos pacientes não é relevada. As fichas médicas dos participantes são mantidas de acordo com os requerimentos legais atuais.

Danos Relacionados à Pesquisa
No caso de ocorrer um dano resultante da sua participação nesta pesquisa, os pesquisadores irão garantir o tratamento médico adequado, sem restrições. Todo seu tratamento será garantido e você terá toda assistência médica necessária, de forma gratuita.

Pagamento ou custos adicionais aos pacientes
Os pacientes não receberão nenhuma remuneração por sua participação nessa pesquisa. Não haverá custo pelos procedimentos ou por exames adicionais necessários para o estudo.

Natureza Voluntária da Participação
Sua participação nesta pesquisa clínica é voluntária. O(A) Sr(a) pode se recusar a participar ou retirar seu consentimento a qualquer momento sem sofrer qualquer tipo de sanção, discriminação, penalidade ou perda de benefícios a que tenha direito. Sua decisão em participar ou não deste estudo não afetará, sob nenhuma circunstância, sua relação atual ou futura com seu médico ou com este hospital.

SECRETARIA DE ESTADO DA SAÚDE
Coordenadoria de Serviços de Saúde
INSTITUTO DANTE PAZZANESE DE CARDIOLOGIA
Serviço de Cardiologia Invasiva

Problemas ou Questões
Todos os problemas ou perguntas a respeito deste estudo, principalmente no que diz respeito a seus direitos como um participante de pesquisa clínica ou no que diz respeito a qualquer dano relacionado à pesquisa, devem ser encaminhados ao investigador principal do estudo, Dr. Daniel Chamie no número de telefone: (11) 5085-6325, ou diretamente no Instituto Dante Pazzanese de Cardiologia, na Av. Dr Dante Pazzanese, 500 – São Paulo - SP.

Para saber mais sobre este estudo clínico, incluindo seus direitos como um participante de pesquisa, você pode contatar o Comitê de Ética em Pesquisa do Instituto Dante Pazzanese de Cardiologia no telefone (11) 5085-6040, na Av. Dr Dante Pazzanese, 500 – São Paulo - SP.

Você vai receber uma cópia assinada deste documento - e outra via assinada será arquivada com o investigador deste estudo. Guarde sua cópia como garantia do que lhe foi explicado e de que você concordou em participar deste estudo.
Assinando este documento você concorda que:

_Ouviu e entendeu as explicações sobre o projeto de pesquisa que foi convidado a participar, suas perguntas foram respondidas e recebeu uma cópia deste documento.
_ Entende que sua participação neste estudo é voluntária e que sua recusa de participar não resultará em penalidades ou perda dos benefícios a que tenho direito.
_ Entende que, caso se recuse a participar do estudo ou saia do projeto, o atendimento médico prestado não será afetado de nenhuma forma.
_ Concordo que minhas informações médicas e exames laboratoriais e de imagem sejam revistos e analisados.

Ao assinar abaixo, voluntariamente concordo em participar do estudo clínico e agir de acordo com as orientações fornecidas pela equipe medica.

_____
Nome por Extenso do Paciente

_____ ___/___/___ ___:___
Assinatura do Paciente Data Hora

_____ ___/___/___ ___:___
Assinatura da Testemunha (obrigatório) Data Hora

_____ ___/___/___ ___:___
Assinatura do Pesquisador Data Hora